ББК 54.1
П14
УДК 616.24-036.12-085(035)

Составитель канд. мед. наук *В. А. Ильченко*

Без рецензии

А. М. БОРИСОВА, Н. К. БОРИСОВА, Т. Е. ГЕМБИЦКАЯ, В. Д. ГОЛЬДШТЕЙН, Л. А. ГОМЕС, И. К. ЕСИПОВА, Л. А. ЗОРИНА, Л. И. ИДЕЛЬСОН, М. М. ИЛЬКОВИЧ, И. Д. КОПЫЛЕВ, Ю. Н. ЛЕВАШЕВ, Л. Д. ЛИНДЕНБРАТЕН, В. В. МИЛИШНИКОВА, А. М. МОНАЕНКОВА, В. Н. ОЖИГАНОВА, Н. Р. ПАЛЕЕВ, А. И. ПАЛАГУШИНА, Н. С. ПИЛИПЧУК, Р. В. ПЕТРОВ, Н. В. ПУТОВ, Л. Н. ХАХАЛИН, А. Г. ХОМЕНКО, Л. Н. ЦАРЬКОВА, Н. К. ЧЕРЕЙСКАЯ, А. Г. ЧУЧАЛИН, Ю. М. ШАПКАЙЦ, М. Н. ЯРЦЕВ.

Болезни органов дыхания: Руководство для врачей: В 4 т.
П14 Под ред. Н. Р. Палеева. Т. 4. Частная пульмонология/ А. М. Борисова, Н. К. Борисова, Т. Е. Гембицкая и др./ — М.: *Медицина*, 1990. — 624 с., *ил.* ISBN 5—225—01160—8.

В четвертом томе описаны пороки развития и генетически детерминированные поражения легких при муковисцидозе, дефиците альфа-1-антитрипсина, иммунодефицитных состояниях, саркоидоз и профессиональные заболевания, а также аллергические заболевания легких. Представлены легочные синдромы и поражения легких при заболеваниях других органов и систем. Ряд редко встречающихся заболеваний легких выделен в самостоятельный раздел, чтобы привлечь к ним внимание врачей.

Руководство рассчитано на терапевтов, пульмонологов.

Б $\frac{4108040300-252}{039(01)-90}$ Подписное

ББК 54.1

ISBN 5—225—01160—8

СПИСОК СОКРАЩЕНИЙ

АД — артериальное давление
АТФ — аденозинтрифосфорная кислота (аденозинтрифосфат)
БАВ — биологически активные вещества
БАЛ — бронхоальвеолярный лаваж
ГБО — гипербарическая оксигенация
ГЧЗТ — гиперчувствительность замедленного типа
ГЧНТ — гиперчувствительность немедленного типа
ДН — дыхательная недостаточность
ДНК — дезоксирибонуклеиновая кислота
ДО — дыхательный объем
ЖБАЛ — жидкость бронхоальвеолярного лаважа
ЖЕЛ — жизненная емкость легких
ИВЛ — искусственная вентиляция легких
ИДС — иммунодефицитное состояние
КОС — кислотно-основное состояние
КТ — компьютерная томография
ЛА — легочная артерия
ЛГ — легочная гипертензия
ЛДГ — лактатдегидрогеназа
ЛФК — лечебная физкультура
МКК — малый круг кровообращения
МВЛ — максимальная вентиляция легких
МОД — минутный объем дыхания
МРС-А — медленно реагирующая субстанция анафилаксии
НЗЛ — неспецифические заболевания легких
ОДН — острая дыхательная недостаточность
ОЕЛ — общая емкость легких
ООЛ — остаточный объем легких
ОРВИ — острая респираторная вирусная инфекция
ОФВ — объем форсированного выдоха
ПГ — простагландин(ы)
РБТЛ — реакция бласттрансформации лимфоцитов
РДСВ — респираторный дистресс-синдром взрослых
РДСН — респираторный дистресс-синдром новорожденных
РНК — рибонуклеиновая кислота
РОК — реакция розеткообразования
РПГА — реакция пассивной гемагглютинации
РСК — реакция связывания комплемента
РСПБ — реакция специфического повреждения базофилов
РТЛМ — реакция торможения миграции лейкоцитов
СП — спонтанный пневмоторакс
ФВД — функция внешнего дыхания

ФЖЕЛ — форсированная ЖЕЛ
ФОЕ — функциональная остаточная емкость
ХАГ — хронический активный гепатит
ХНЗЛ — хронические НЗЛ
ЦВД — центральное венозное давление
ЦИК — циркулирующие иммунные комплексы
ЦНС — центральная нервная система
ЧД — частота дыхания
α_1ИП — альфа-1-ингибитор протеаз
DL — диффузионная емкость легких
Ig — иммуноглобулин(ы)
MIF — фактор торможения миграции
P_{aO_2} — парциальное напряжение кислорода в артериальной крови
P_{AO_2} — парциальное напряжение кислорода в альвеолах
P_{aCO_2}, P_{ACO_2} — парциальное напряжение углекислоты

Часть I АЛЛЕРГИЧЕСКИЕ И ИДИОПАТИЧЕСКИЕ ИЗМЕНЕНИЯ В ЛЕГКИХ. САРКОИДОЗ

Глава 1
АЛЛЕРГИЧЕСКИЕ ЗАБОЛЕВАНИЯ ЛЕГКИХ

В последние десятилетия отмечается значительный рост числа больных с аллергическими заболеваниями бронхолегочного аппарата. С одной стороны, это обусловлено тем, что легкие контактируют с большим количеством аллергенов органической и неорганической природы, содержание которых в окружающей среде постоянно увеличивается. Другой причиной является чрезвычайная активность органов дыхания в иммунологическом отношении. Лимфоидные образования верхних дыхательных путей, бронхоассоциированная лимфоидная ткань, секреторные иммуноглобулины (Ig), система альвеолярных макрофагов, высокая метаболическая активность легких в отношении различных пептидов и биологически активных веществ (БАВ) составляют основу местных защитных реакций бронхолегочного аппарата и позволяют легким отвечать на повреждающее воздействие антигенов развитием разнообразных патологических процессов — альвеолитов, гранулематозов, васкулитов, бронхиальной астмы и др. [Сильвестров В. П., Бакулин М. П., 1987].

В табл. 1.1 приведена современная классификация интерстициальных легочных заболеваний [Reinolds H. Y., 1984], которые имеют определенные этиологические и патоморфологические различия. Нередко они могут сочетаться с поражением воздухопроводящих путей — бронхиальной астмой. Несмотря на подчас одинаковые этиологические факторы, существуют четкие различия в клинической картине, механизмах развития, диагностических и терапевтических подходах, что позволяет рассматривать эти заболевания как самостоятельные в нозологическом отношении.

В данной главе рассмотрены аллергические поражения альвеол и интерстиция легких — экзогенные аллергические альвеолиты, легочные эозинофилии, лекарственные пневмопатии.

ЭКЗОГЕННЫЕ АЛЛЕРГИЧЕСКИЕ АЛЬВЕОЛИТЫ

Экзогенные аллергические альвеолиты (син.: гиперчувствительный пневмонит, экзогенный аллергический бронхиолоальвеолит, интерстициальный гранулематозный альвеолит) представляют собой группу заболеваний, вызываемых интенсивной и продолжительной ингаляцией антигенов органических и неорганиче-

Таблица 1.1

Классификация интерстициальных легочных заболеваний

Характер легочного повреждения	Название заболевания	
	причина известна	причина неизвестна
Интерстициальное воспаление и фиброз:		
без образования гранулем	Асбестоз, дымы и газы, лекарства (антибиотики, химиопрепараты), радиация, опухоли (лимфангит), сердечная недостаточность, аспирационная пневмония	Идиопатический фиброзирующий альвеолит, диффузные болезни соединительной ткани, гемосидероз, синдром Гудпасчера, легочный альвеолярный протеиноз, анкилозирующий спондилоартрит, лимфоцитарное инфильтративное заболевание, легочная эозинофилия (синдром Леффлера)
с образованием гранулем	Экзогенные аллергические альвеолиты (гиперчувствительные пневмониты), бериллиоз, силикозы, микобактериальная и грибковая инфекция	Саркоидоз, гистиоцитоз X (эозинофильные гранулемы), гранулематозный васкулит, гранулематоз Вегенера, лимфоматоидный гранулематоз, аллергический гранулематоз (синдром Чарджа — Штраусса)

ских пылей и характеризующихся аллергическим диффузным поражением альвеолярных и интерстициальных структур легких.

Являясь самостоятельными в нозологическом отношении, эти заболевания характеризуются следующими общими признаками.

1. Воспалительный процесс локализуется в альвеолах и интерстиции легких, а не в воздухопроводящих путях, которые обычно поражаются при бронхиальной астме. Различие это важно, так как IgE-опосредованный астматический синдром может сопутствовать развитию альвеолита. Системные поражения и лимфаденопатия, типичные для саркоидоза, при этих заболеваниях не встречаются.

2. Гистологически поврежденные участки легкого состоят из полинуклеарных и мононуклеарных инфильтратов (преимущественно Т-лимфоциты и активированные макрофаги), характерных саркоидоподобных гранулем. Процесс завершается развитием интерстициального фиброза.

3. Возникновение этой группы болезней связано с развитием иммунокомплексных (III тип) и клеточно-опосредованных (IV тип) аллергических реакций, тогда как атопические IgE-зависимые механизмы для экзогенных аллергических альвеолитов не характерны.

Этиология

Известно множество этиологических факторов, способных вызывать экзогенные аллергические альвеолиты (табл. 1.2). Их можно разделить на три группы: 1) микроорганизмы (бактерии, грибы, простейшие) и продукты их жизнедеятельности (белки, глико- и липопротеиды, полисахариды, ферменты, эндотоксины); 2) биологически активные субстанции животного и растительного происхождения; 3) низкомолекулярные соединения и медикаментозные препараты.

Антигенные субстанции, обусловливающие развитие экзоген-

Таблица 1.2

Этиологическая классификация экзогенных аллергических альвеолитов

Этиологический фактор	Источник	Название болезни
Термофильные бактерии:		
Micropolyspora faeni	Заплесневелое сено	Легкое фермера
Thermoactinomyces vulgaris	Заплесневелое зерно	Легкое зерноводов
M.faeni, T.vulgaris	Компакт для выращивания грибов	Легкое выращивающих грибы
T.sacchari	*Заплесневелый тростник*	*Багассоз*
T.vulgaris, T. candidas M.faeni	Нагретые водные источники, кондиционеры	Легкие банщика, легкие утопленника
Другие бактерии:		
Bacillus subtilis	Вода, содержащая детергенты	Легкие производителей детергентов
B.sereus	Водные резервуары	Легкие утопленника
Criptococcus neoformans	Сезонное загрязнение атмосферы	Летний тип альвеолита
Acantamoeba	Водные резервуары (бассейны)	Легкие утопленника, легкие владельцев бассейнов
Бактериальные продукты:		
эндотоксины	*Хлопковая пыль*	*Биссиноз*
гликопептиды Streptomyces verticillus	Блеомицин	Экзогенный аллергический альвеолит
Streptomyces olivaceus	Соломенные крыши	Легкое жителей Новой Гвинеи
Истинные грибы:		
Cryptostroma corticale	Заплесневелая кора	Легкие рубщиков клена
Aspergillus clavatus	Заплесневелый солод, ячмень	Легкие изготавливающих солод
Aureobasidium pullulans	Заплесневелые опилки секвойи	Секвойоз (легкие рубщиков секвойи)
Graphium sp.		
Mucor stolonifer	Заплесневелая шелуха паприки	Пневмония обрабатывающих паприку
Sitophilus granerius	*Зараженная долгоносиком пшеничная мука*	*Легкое мукомолов*
Penicillium caseii	Сырная плесень	Легкое сыроделов
P. frequentans	Заплесневелая пробковая пыль	Сабероз
Споры аспергилл	Водные резервуары	Аспергиллез
Trichosporon cutaneum	Птичий помет	Легкое птицеводов

Продолжение

Этиологический фактор	Источник	Название болезни
Животные белки:		
белки птиц (сыворотка, экскреты)	Голуби, попугаи	Легкое птицеводов
перо птиц	*Куры, утки, индюки*	*Легкое рабочих птицефабрик*
белки рыбы	Рыбная мука	Легкое работающих с рыбной мукой
крысиная моча и сыворотка	Крысы	Легкое содержателей грызунов
гипофиз, свиной, бычий	Адиурекрин	Легкое нюхающих адиурекрин
шерсть животных	Шкуры животных	Легкое скорняка
белки молока	Молоко	Альвеолит, вызванный молоком
Растительные пыли:		
рисовая пыль	Рисовая пыль	Болезнь шлифовальщиков риса
экстракт конопли (пыль)	Производство пеньки	«Пеньковая» лихорадка (каннабиоз)
экстракт кофейных зерен (пыль)	Кофейные плантации	Болезнь рабочих кофейных плантаций
Низкомолекулярные соединения: диизоцианат, тримелитиковый ангидрид, соли тяжелых металлов (золото и др.)	—	Экзогенный аллергический альвеолит
Лекарственные препараты: интал, антибиотики, нитрофураны, антиметаболиты, антимитотические препараты	—	*То же*

ных аллергических альвеолитов, имеют общие типичные характеристики [Salvaggio J. E., De Shozo R. D., 1986]. *Так, любая пыль* с размером частиц менее 5 мкм при соответствующей экспозиции может достигать альвеол, не обезвреживаясь защитными механизмами верхних дыхательных путей и бронхиального дерева, и способна индуцировать развитие альвеолита [Хоменко А. Г. и др., 1987].

Чтобы вызвать повреждение альвеол, необходимы ингаляционный путь проникновения антигена, высокие его дозы и длительная экспозиция. Антиген должен быть представлен в корпускулярном виде (клетки) или в виде агрегированного белка, в том числе в комплексе с низкомолекулярными гаптенами. Растворимые *антигены не вызывают развития альвеолита* [Salvaggio J. E., De Shozo R. D., 1986].

Антиген должен быть способен активировать систему комплемента по альтернативному пути, т. е. без вовлечения антител, а также адъювантным эффектом в отношении гиперчувствительности замедленного типа (ГЧЗТ) и антителопродукции. Если он

Рис. 1.1. Типы аллергических реакций при ингаляции антигенов органических пылей (схема).

Т-л — Т-лимфоциты; В-л — В-лимфоциты; O_2R — метаболиты кислорода. Одинарными стрелками обозначено менее интенсивное воздействие, двойными — более интенсивное, пунктиром со знаком вопроса — предположительное воздействие.

не обладает такой активностью, альвеолит может не развиться вопреки имевшим место длительной экспозиции и факту выявления в сыворотке крови специфических преципитирующих антител. В подобных случаях альвеолит может индуцироваться после введения в организм адъюванта, например после перенесенной микоплазменной инфекции. В клинической практике инфекция часто играет роль адъюванта [McGavin C., 1986].

Эту характеристику потенциальных антигенов необходимо учитывать при проведении эпидемиологических исследований и прогнозировании дальнейшего распространения экзогенных аллергических альвеолитов, поскольку развитие сельскохозяйственного и промышленного производства будет сопровождаться постоянным увеличением содержания ингаляционных аллергенов в окружающей среде.

Патогенез

Патогенез заболеваний этой группы в настоящее время интенсивно изучается. Имеются спорные, прямо противоположные мнения о роли тех или иных механизмов развития альвеолита. Тем не менее очевидно, что этот процесс, несмотря на его своеобразие, имеет аллергическую природу и проходит стадии, характерные для любой аллергической реакции: иммунопатологическую, патохимическую, патофизиологическую [Хоменко А. Г. и др., 1987].

На рис. 1.1 представлены основные типы аллергических реакций, которые могут развиться при ингаляции аллергена. При

низких его концентрациях в основном наблюдается развитие IgE-зависимых атопических процессов, что клинически проявляется приступами бронхиальной астмы. Такой тип ответа на ингаляцию антигена не характерен для экзогенных аллергических альвеолитов, однако может сопутствовать ему. При высоких дозах антигена патологический процесс в легких может развиваться в двух направлениях. В первом случае (без участия специфических иммунологических механизмов) формируется токсический синдром, вызванный ингаляцией органической пыли. Клинически он проявляется нейтрофильным пневмонитом или гриппоподобным симптомокомплексом, в основе которых лежат активация системы комплемента по альтернативному пути и стимуляция выработки макрофагами нейтрофильных хемотаксических факторов. Участия лимфоцитов и иммунокомплексного повреждения не наблюдается. Другим вариантом является развитие экзогенного аллергического альвеолита, патогенетическую основу которого составляют иммунологические механизмы. Иммунный ответ в данном случае характеризуется как вторичный, поскольку контакт с антигеном повторяется. Следует отметить, что оба типа реакций могут сочетаться и не противопоставляются один другому.

Остается неясным, персистирует ли антиген в легочной ткани? Он может фагоцитироваться, ибо при экзогенном аллергическом альвеолите в макрофагах обнаружены чужеродные тельца. Это может являться причиной постоянной антигенной стимуляции и поддержания патологического процесса. С другой стороны, не исключены эффективный клиренс антигена и возможность рецидива болезни каждый раз после его ингаляции [Phan S. H., Thrall R. S., 1982].

Возникновение клинических симптомов болезни через 2—12 ч после ингаляции антигена, выявление специфических антител и циркулирующих иммунных комплексов, нейтрофильный характер альвеолита в ранних фазах его развития, отложение иммунных комплексов в стенке альвеол свидетельствует в пользу иммунокомплексного повреждения при экзогенном аллергическом альвеолите.

Однако в настоящее время циркулирующим антителам не придается такое ведущее значение, как раньше [Fraley M. L. et al., 1985; Sendelbach L. E. et al., 1985]. Так, в больших количествах они обнаруживаются в тех случаях, когда клинические симптомы заболевания отсутствуют. Патоморфология экзогенного альвеолита отличается от таковой легочного повреждения при феномене Артюса: в биопсийном материале отсутствуют признаки иммунокомплексного васкулита. Появление в ранней стадии болезни нейтрофильной легочной инфильтрации обусловлено активацией комплемента по альтернативному, а не классическому пути [Fourhier E. et al., 1985]. Более того, в экспериментах не удается воспроизвести типичное для экзогенного аллергического альвеолита легочное повреждение, используя ингаля-

цию антигена и гипериммунной к нему человеческой сыворотки, тогда как ингаляция антигена в сочетании с сенсибилизированными клетками лимфатических узлов приводит к развитию типичного гиперчувствительного пневмонита.

Лимфоцитарный характер альвеолита с активацией Т-лимфоцитов и альвеолярных макрофагов, местной продукцией лимфокинов (фактор торможения миграции — MIF, бластогенный фактор и др.) *служит доказательством роли ГЧЗТ в развитии заболевания*. Это подтверждается и эффективностью в эксперименте таких профилактических мероприятий, как предварительное удаление вилочковой железы, применение глюкокортикостероидов, антилимфоцитарной или антимакрофагальной сыворотки.

В лабораторных моделях гиперчувствительного пневмонита исследовали содержание различных субпопуляций лимфоцитов в жидкости бронхоальвеолярного лаважа (ЖБАЛ). Обнаружено преобладание фракции Т-супрессоров [Salvaggio J. E., De Shazo R. D., 1986]. Эти данные подтверждаются результатами исследования ЖБАЛ больных, выздоравливающих от экзогенного аллергического альвеолита [Semenzoto G. et al., 1986]. В таких случаях не отмечалось хронизации процесса, а повторная ингаляция антигена не приводила к рецидиву болезни (феномен десенсибилизации). В то же время при нормальном соотношении хелперов и супрессоров в ЖБАЛ течение болезни было рецидивирующим, а среди Т-лимфоцитов выявлялись клетки, несущие антигены гистосовместимости II класса (HLA-DR) и маркеры активированных клеток (MLR 1—3). Приведенные данные позволяют *предположительно говорить о значении нарушения равновесия* между Т-хелперами и Т-супрессорами в патогенезе гиперчувствительного пневмонита [Keller R. H. et al., 1984]. Как известно, в локусе DR находятся Ir-гены, от которых зависит сила иммунного ответа. Они выявляются у каждого второго больного экзогенным аллергическим альвеолитом типа «легкое голубеводов», тогда как в контрольной популяции — только в 17 % [Хоменко А. Г. и др., 1987]. Таким образом, обнаружение у человека антигена гистосовместимости HLA-DR может служить указанием на нежелательность его контакта с голубями.

Установлено также, что чувствительные к циклофосфамиду Т-супрессоры регулируют развитие легочных гранулем: циклофосфамид не подавляет гранулематозный пневмонит, а значительно стимулирует его. Этот процесс, по-видимому, генетически детерминирован [Salvaggio J. E., De Snazo R. D., 1986]. Степень образования гранулем связана с локусом тяжелой цепи иммуноглобулинов (IgH). Большинство экспериментальных мышей, отвечающих на ингаляции аллергена развитием гиперчувствительного пневмонита, наследуют IgH-гаплотип. Формирование *анергии (десенсибилизации) также связано с IgH-комплексом*. Предполагается, что клетки, опосредующие анергию, являются макрофагами.

Таким образом, появляется все больше доказательств того,

что недостаточно высокая активность антигенспецифичных супрессорных клеток приводит к хроническому гранулематозному воспалению легочной ткани при ингаляции антигена. Современные представления об иммунопатологических процессах, определяющих развитие экзогенного аллергического альвеолита, иллюстрирует рис. 1.2.

Легочное повреждение инициируется ингаляцией массивных доз антигена органической пыли. Неспецифическая начальная активация комплемента по альтернативному пути обеспечивает выработку необходимых факторов, усиливающих сосудистую проницаемость и хемотаксис нейтрофилов (нейтрофильный характер альвеолита), а также активацию макрофагов. В результате этого выделяется *большое количество лизосомальных ферментов и метаболитов кислорода*, что ведет к повреждению тканей. Выработка интерлейкина-1 способствует экспансии лимфоцитарной популяции. За счет продукции интерлейкина-2 и представления лимфоцитам антигена, связанного с макрофагами, формируется местный специфический В-клеточный ответ. В результате образования иммунных комплексов и связывания ими комплемента наблюдается специфическая активация макрофагов. Поскольку процесс локализован альвеолярными структурами, иммунокомплексный васкулит при этом не развивается. Повторная экспозиция антигена приводит к формированию клеточных реакций ГЧЗТ. Сенсибилизированные Т-лимфоциты продолжают выделять интерлейкин-2, что сопровождается дальнейшей экспансией лимфоцитарной популяции (лимфоцитарный альвеолит). Под влиянием генетических факторов Т-супрессоры (а возможно, и макрофаги) модулируют степень легочного гранулематозного процесса.

Схема развития фиброза легких при экзогенном аллергическом альвеолите представлена на рис. 1.3.

В патохимической стадии аллергического легочного повреждения, вызванного ингаляцией антигена, большое значение имеют реактивные метаболиты кислорода, генерирующиеся фагоцитирующими клетками — макрофагами и нейтрофилами. Активность антиоксидантных систем при этом подавляется. В итоге наблюдается деструкция пневмоцитов I типа и базальных мембран (десквамативная пневмония). Образующиеся при этом лейкотриены и простагландины (ПГ) регулируют интенсивность воспалительной реакции. Другим повреждающим фактором являются выделение протеаз, особенно коллагеназы и эластазы, и инактивация их ингибиторов, что способствует разрушению соединительнотканного *матрикса легких. Вместе с тем этот процесс стимулирует активность фиб*робластов и фиброзообразование. Следует подчеркнуть модулирующую роль альвеолярных макрофагов в обмене коллагена. Наряду с коллагеназой и ее ингибиторами они секретируют фибронектин и другие фиброгенные факторы, в частности фактор, способствующий росту фибробластов [Kovacs E. J., Kelley J., 1985; Welgus H. G. et al., 1986]. В результате этого наблюдается активация фибробластов и клеток, похожих на гладкомышечные, — неофибробластов [Reynolds H. Y., 1986; Ward P. A., 1986]. В итоге избыточная продукция коллагена III типа, глюкозаминогликанов и других продуктов соединительнотканного матрикса ведет к фиброзированию интерстиция легких [Raghu G. et al., 1985; Tryka A. F., 1985]. Показано, что этот процесс может приостанавливаться гиперплазией пневмоцитов II типа [Hunninghake G. W., Bedell G. W., 1984].

Возможно, что при длительном течении экзогенного аллергического альвеолита и частой экспозиции больших доз аллергена *происходит постоянное повреждение пневмоцитов I типа, а реэ*пителизация пневмоцитов II типа нарушена, в результате чего в легких преобладают процессы фиброзообразования. Появляются данные об участии Т-лимфоцитов в этих реакциях. Так, назначение животным циклоспорина А — препарата, подавляющего

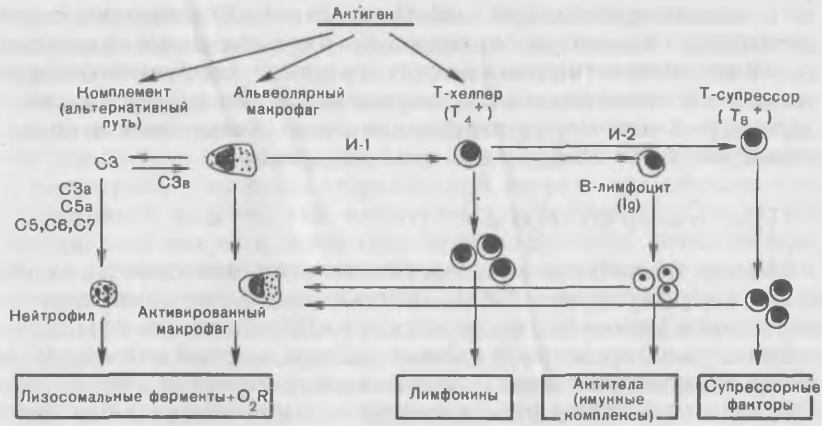

Рис. 1.2. Иммунологические механизмы развития экзогенного аллергического альвеолита (схема) [Salvaggio J. E., De Sharo R. D., 1986]. Объяснение в тексте.

И-1 — интерлейкин-1; И-2 — интерлейкин-2.
Стрелками обозначено активирующее воздействие.

Т-зависимые иммунные реакции, приводило к снижению содержания общего легочного оксипролина и степени фиброза легких в эксперименте на моделях [Sendelbach Z. E., 1985].

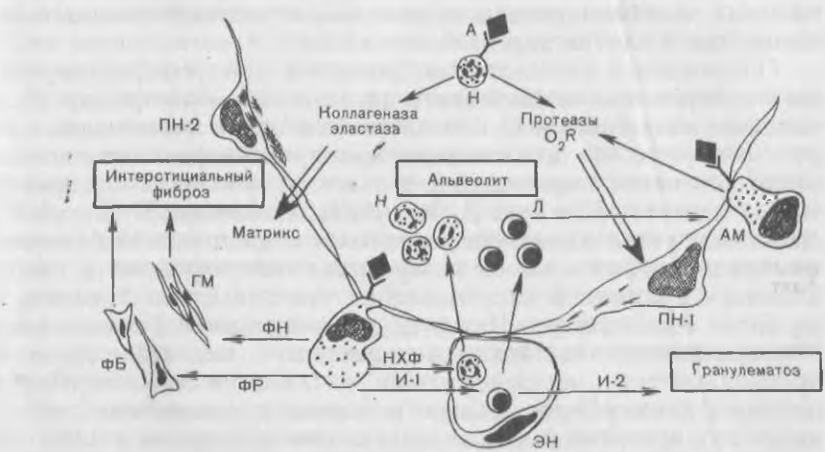

Рис. 1.3. Механизмы повреждения легочных структур при экзогенном аллергическом альвеолите (схема) [Reynolds H. Y., 1986]. Объяснение в тексте.

Одинарными стрелками обозначено активирующее воздействие, двойными — повреждающее.
А — антиген; Н — нейтрофил; АМ — альвеолярный макрофаг; ПН-I — пневмоцит I типа; ПН-2 — пневмоцит II типа; ЭН — эндотелий капилляров; ГМ — гладкомышечные клетки (неофибробласты); ФБ — фибробласты; ФН — фибронектин; ФР — фактор роста фибробластов; НХФ — нейтрофильный хемотаксический фактор; И-I — интерлейкин-I, И-2 — интерлейкин-2.

В заключение следует отметить, что представленная патогенетическая концепция экзогенного аллергического альвеолита имеет во многом гипотетический характер и требует экспериментального и клинического подтверждения. Тем не менее она позволяет выработать определенные критерии диагностики и подходы к терапии этой группы легочных заболеваний.

Патоморфология

Интерстициальные заболевания легких независимо от их этиологии характеризуются общими патомофологическими признаками: повреждением альвеолярных и эндотелиальных клеток, васкулитом, мононуклеарной и (или) полинуклеарной инфильтрацией интерстициальной ткани и альвеолярных структур легких, образованием саркоидоподобных гранулем, интерстициальным фиброзом. Каждое заболевание из этой группы может характеризоваться различными сочетаниями перечисленных признаков. Хотя морфологическая картина экзогенного аллергического альвеолита весьма характерна, она лишена специфических особенностей. Это обусловливается также тем, что в зависимости от фазы заболевания она может меняться. В начальной, острой, фазе типичны признаки поверждения альвеоцитов, микрососудов, а также экссудативная инфильтрация интерстиция и альвеол; при рецидивах болезни выявляются гранулематозные изменения, а в хронической стадии — интерстициальный фиброз. В связи с этим патологическая верификация диагноза не имеет такого решающего значения, как в случае других болезней.

Повреждение альвеолярного эпителия в острой фазе экзогенного аллергического альвеолита заключается в дистрофии и слущивании пневмоцитов I типа (десквамативная пневмония). Следует отметить, что в настоящее время такая реакция легочной ткани считается стереотипной в ответ на множество повреждающих агентов [Захаров Е. Ф., 1984; Henderson D. W., 1984]. Десквамативные изменения сочетаются с деструкцией базальной мембраны, инфильтрацией интерстиция нейтрофилами и лимфоцитами, выраженной экссудацией в просвет альвеол вплоть до развития отека легких. Развитие этих симптомов связано также с повреждением эндотелия капилляров и высокой сосудистой проницаемостью, обусловленными активацией комплемента по альтернативному пути. Вопрос о развитии иммунокомплексного васкулита при экзогенном аллергическом альвеолите окончательно не решен. Часть исследователей считают ведущим именно такой механизм развития гиперчувствительного пневмонита [Reynolds H. Y., 1984]. Однако появляется все больше сообщений о том, что изменения сосудов в острой фазе альвеолита не являются типичными иммунокомплексными (феномен Артюса), поскольку не обнаружено отложения иммунных комплексов в стенке сосудов, а также отсутствует феномен потребления комплемента, характерный для такого рода реакций [Barrios R. et al.,

1986; Salvaggio J. E., De Shazo R. D. 1986]. Нейтрофильный характер инфильтрации в ранней стадии болезни также свидетельствует об активации комплемента по альтернативному пути.

В подострой фазе выраженность признаков повреждения сосудов и явлений экссудации значительно уменьшается, формируются саркоидоподобные гранулемы. Макроскопически они имеют вид милиарных узелковых образований легких, что нередко служит причиной диагностики милиарного туберкулеза. Отсутствие творожистого некроза позволяет морфологически четко дифференцировать эти заболевания. Гранулемы состоят из макрофагов, эпителиоидных и лимфоидных клеток, могут встречаться и плазматические клетки. По сравнению с такими при саркоидозе они более мелкие, не имеют четких границ, не подвергаются гиалинизации и локализуются в интерстиции или внутриальвеолярно, в то время как для саркоидоза типична их перибронхиальная или периваскулярная локализация. Отсутствие гранулематозного процесса в лимфатических узлах корней легких и средостения позволяет с очевидностью отличить экзогенный аллергический альвеолит от саркоидоза. Факт обнаружения гранулематоза в биоптате ткани легкого позволяет исключить идиопатический фиброзирующий альвеолит [Reynolds H. Y., 1984]. В этой стадии болезни наряду с образованием саркоидоподобных гранулем характерны инфильтративные процессы. В интерстициальной ткани и внутриальвеолярно располагаются скопления лимфоцитов (лимфоцитарный альвеолит), активированных макрофагов и фибробластов. Характерны гиперплазия и пролиферация пневмоцитов II типа, что может иметь большое значение в регуляции процессов фиброзирования.

В хронической стадии гиперчувствительных пневмонитов наблюдается разрастание соединительной фиброзной ткани в интерстиции легких (фиброзирующий альвеолит). Формируются вторичная рубцовая эмфизема легких, кистозные изменения. Легкое приобретает сотовидное строение, и картина практически не отличима от таковой идиопатического фиброзирующего альвеолита. Может встречаться остаточная межуточная лимфоцитарная инфильтрация, но гранулематоза уже нет. Среди популяции клеток преобладают альвеолярные макрофаги и нейтрофилы (нейтрофильный альвеолит), что подтверждается также исследованием ЖБАЛ у больных.

Как уже сказано, морфологическая верификация диагноза экзогенного аллергического альвеолита необязательна, поскольку нет специфических патогистологических его признаков. Исследование биоптатов легочной ткани имеет значение для дифференциации от других гранулематозных процессов в легких, в первую очередь от туберкулерза и саркоидоза.

Клиника

В клинической картине экзогенных аллергических альвеолитов различают острую, подострую и хроническую стадии заболе-

вания [Кокосов А. Н., Борисенко Л. А., 1987; Boyd G., 1986; Fink J. N., 1986].

Острая форма развивается через 4—12 ч после контакта *больного с аллергеном. Отмечаются озноб, повышение температуры* тела, кашель, одышка, тошнота, миалгии и артралгии, т. е. гриппоподобный синдром. Другими вариантами являются пневмониеподобный (при аускультации в легких выслушиваются крепитация и влажные хрипы, при рентгенологическом исследовании определяются интерстициальные инфильтраты) и бронхитический (сухой непродуктивный кашель, сопровождающийся экспираторной одышкой и сухими рассеянными хрипами в легких) синдромы. В периферической крови характерен нейтрофильный лейкоцитоз. При исследовании функции внешнего дыхания (ФВД) выявляется как рестриктивный, так и обструктивный тип дыхательной недостаточности (бронхиолоальвеолит), могут регистрироваться нарушения диффузионной способности и вентиляционно-перфузионных отношений, приводящие к снижению напряжения кислорода в артериальной крови. Рентгенологически можно обнаружить ретикулярные или нодулярные (диаметром 0,1—1 см) инфильтративные тени, изменения типа «матового стекла», сосудистый рисунок становится неразличимым (см. также главу 13). Характерно отсутствие лимфаденопатии.

Острая форма болезни может иметь прогрессирующее течение с тяжелым прогнозом. Однако чаще отстранение от работы или госпитализация приводит к улучшению состояния. Как правило, диагноз экзогенного аллергического альвеолита ставится редко. Обычно диагностируют грипп, острую респираторную вирусную инфекцию (ОРВИ), острую пневмонию, острый бронхит, реже милиарный туберкулез легких.

Если после возобновления работы контакт пациента с антигеном продолжается, то симптомы болезни могут рецидивировать с подострым (интермиттирующим) ее течением. Типичным в этих случаях является «феномен понедельника»: острые проявления наблюдаюся в дни после отдыха, а к концу рабочей недели исчезают. Именно эта форма экзогенного аллергического альвеолита диагностируется чаще всего.

Многолетний контакт с аллергеном и длительное течение за*болевания приводят к формированию хронической формы экзо*генного аллергического альвеолита, основным симптомом которой является прогрессирующая дыхательная недостаточность, сопровождающаяся астеническим синдромом, анорексией, похуданием. В итоге формируются легочная гипертензия и легочное сердце. При рентгенологическом исследовании выявляются признаки фиброза легких: диффузные сетчатые, нодулярные и линейные тени, симптомы сморщивания легкого, картина «сотового легкого». При исследовании ФВД регистрируются рестриктивный тип дыхательной недостаточности и нарушения диффузионной способности, приводящие к гиперкапнии.

Более подробную клиническую характеристику различных

этиологических вариантов экзогенных аллергических альвеолитов можно найти в специальных изданиях, в частности в книге «Экзогенный аллергический альвеолит» [Хоменко А. Г. и др., 1987].

Диагностика

Основу диагностики экзогенных аллергических альвеолитов составляют корректная оценка клинической картины заболевания и целенаправленный сбор анамнеза: выявление возможных источников интенсивной подверженности воздействию аллергена в быту или на производстве, а также связи возникновения респираторных симптомов с его ингаляцией.

Как видно из описания различных форм болезни, ни рентгенологические, ни функциональные симптомы в связи с их неспецифичностью не помогают установлению правильного нозологического диагноза. Наряду с клиникой наиболее информативными считаются иммунологические тесты [Киреева Т. А. и др., 1986; Konishi K. et al., 1985; Morell F. et al., 1985].

Выявление специфических антител возможно с помощью реакции преципитации по Оухтерлони (диагностический титр 1 : 8), пассивной гемагглютинации (++), встречного иммуноэлектрофореза (ВИЭФ), иммуноферментного метода, лазерной нефелометрии. При оценке клеточного звена иммунитета диагностически значимыми являются обнаружение преобладания супрессорной субпопуляции Т-лимфоцитов, положительные реакции бласттрансформации лимфоцитов (РБТЛ) и торможения миграции лейкоцитов (РТМЛ) со специфическим антигеном. Большие перспективы имеет метод хемилюминесцентной оценки активности макрофагов в присутствии этиологически подозреваемого аллергена.

Иммунодиагностика может проводиться не только in vivo, но и путем постановки внутрикожных тестов с разведением аллергена 1 : 10, а также провокационного ингаляционного теста, что редко используется в практической работе.

В последние 10 лет большое значение придается анализу ЖБАЛ [Хоменко А. Г. и др., 1987; Cormier Y. et al., 1984; Leatherman J. M. et al., 1984; Fournier E. et al., 1985; Semenzoto G. et al., 1986]. Для гиперчувствительных пневмонитов характерен транзиторный нейтрофильный альвеолит сразу после ингаляции аллергена, сменяющийся затем типичным лимфоцитарным альвеолитом. По-видимому, нарастание количества Т-супрессоров в лаважной жидкости свидетельствует о благоприятном течении болезни, а их нормальное или сниженное содержание — об обострении. Следует отметить, что высокое содержание лимфоцитов в ЖБАЛ характерно и для больных саркоидозом легких, при котором, однако, в отличие от экзогенного аллергического альвеолита преобладает Т-хелперная субпопуляция клеток. По мере нарастания фибротического процесса альвеолит вновь приобре-

тает нейтрофильный характер, что требует дифференциальной диагностики с идиопатическим фиброзирующим альвеолитом.

Патоморфологические исследования проводят с целью дифференцировки *аллергического экзогенного альвеолита с туберкулезом* легких, идиопатическим фиброзирующим альвеолитом, саркоидозом и другими диссеминированными процессами в легочной ткани, причем наиболее информативный биопсийный материал получают путем открытой биопсии легкого.

Приводим диагностические критерии экзогенного аллергического альвеолита. Для достоверной диагностики заболевания необходимо наличие всех трех обязательных критериев и одного из дополнительных.

I. Обязательные критерии

1. Наличие воздействия аллергена (обнаружение антигена или его источника).
2. Характерные респираторные и (или) общие симптомы в острой стадии, появляющиеся через 4—12 ч после ингаляции антигена.
3. Выявление сенсибилизации (преципитины, кожные пробы, клеточные реакции, БАЛ).

II. Дополнительные критерии

1. Типичные рентгенологические изменения, которые нельзя объяснить другими заболеваниями.
2. Нарушения ФВД в отсутствие других их причин.
3. Положительный ингаляционный провокационный тест с антигеном.

В острой стадии болезнь дифференцируют от ОРВИ, гриппа, острый пневмонии, острого бронхита, а в хронической — от идиопатического фиброзирующего альвеолита и гранулематозных процессов в легких (туберкулез, саркоидоз, гранулематоз Вегенера и др.).

Лечение

Лечение экзогенных аллергических альвеолитов недостаточно разработано. Ведущее значение придается разобщению больного с источником антигена, основу чего составляют проведение санитарно-гигиенических мероприятий и технологическое совершенствование промышленного и сельскохозяйственного производства. При возникновении болезни необходима госпитализация больного.

В острой фазе гиперчувствительного пневмонита назначаются глюкокортикостероидные гормоны, обладающие антиэкссудативным и иммуносупрессивным эффектом. Рекомендуются большие дозы преднизолона из расчета 1 мг/кг в течение 1—3 дней с последующим снижением в течение 3—4 нед. Более длительный

прием стероидов не имеет преимуществ перед описанным режимом. При наличии противопоказаний к гормональным средствам или их неэффективности целесообразно применение азатиоприна по 150 мг в сутки в течение 1—1,5 мес, далее по 4—6 мес сначала по 100 мг, затем по 50 мг в сутки. С учетом патогенетических особенностей развития болезни циклофосфамид противопоказан.

При фиброзировании препаратом выбора является d-пеницилламин (купренил) по 150—200 мг в сутки в течение 4—6 мес с последующим приемом по 100 мг в сутки еще в течение 2 лет. В последнее время в качестве иммуносупрессивного и антифибротического средства обсуждается применение при экзогенном аллергическом альвеолите циклоспорина А [Kopp W. C. et al., 1985; Sendelbach L. E. et al., 1985]. В экспериментах эффективными средствами, предотвращающими развитие легочного фиброза, оказались хеляторы железа (деферроксамин), а также ингибитор ангиотензинпревращающего фермента каптоприл [Molteni A. et al., 1985; Kennedy J. I. et al., 1986].

Определенные перспективы открываются при использовании экстракорпоральных методов — плазмафереза, гемосорбции, иммуносорбции, а также их сочетания с нетрадиционными способами гормональной терапии, в частности с пульс-терапией (1—3 г метилпреднизолона внутривенно капельно одномоментно).

Эффективность лечения оценивают по динамике клинических, рентгенологических, функциональных проявлений болезни, а также показателей иммунного статуса.

Профилактика

Первичная (превентивная) профилактика осуществляется при рассмотрении технологических проектов промышленных или сельскохозяйственных предприятий, а также при профессиональном отборе работников. Работа на соответствующих производствах не рекомендуется больным с различными формами ХНЗЛ, лицам со склонностью к частым ОРВИ и простудным заболеваниям, а также с аллергическими реакциями или заболеваниями.

При проведении диспансеризации соответствующих контингентов работающих их распределяют на три группы:

1-я группа (риска) — имеющие контакт с аллергенами и специфические антитела к ним в сыворотке крови, но без клинических и рентгенологических проявлений легочного повреждения и с нормальными показателями ФВД;

2-я группа (преморбидная) — сенсибилизированные лица с наличием минимальных клинических симптомов со стороны верхних дыхательных путей и бронхов, не связанных с экзогенным аллергическим альвеолитом (вазомоторный ринит, хронический бронхит и др.);

3-я группа (больные) — с развернутой клинической картиной экзогенного аллергического альвеолита, в том числе с фиброзными изменениями легочной ткани.

Для каждой диспансерной группы составляют индивидуальный комплекс профилактических мероприятий патогенетического и симптоматического характера с обязательным иммунологическим мониторингом и решением вопросов врачебно-трудовой экспертизы.

В 1-й группе проводят оздоровительные мероприятия (закаливание, ЛФК и др.), а после перенесенных респираторных вирусных инфекций назначают курсы неспецифической десенсибилизации (антигистаминные препараты, соли кальция и др.). Во 2-й группе осуществляют профилактическое лечение основного заболевания с обязательным временным разобщением больного с аллергеном (санаторий, профилакторий и др.). В 3-й группе акцент делают на рациональное трудоустройство пациентов после завершения лечения с целью исключения дальнейших контактов с антигенами.

ЛЕГОЧНЫЕ ЭОЗИНОФИЛИИ

Термином «легочные эозинофилии» обозначают группу заболеваний и синдромов, характеризующихся преходящими легочными инфильтратами и эозинофилией крови, превышающей $1{,}5 \cdot 10^9$/л. Часто можно обнаружить и эозинофилию мокроты как косвенное проявление тканевой эозинофилии.

Впервые летучие эозинофильные инфильтраты в легких, сопровождающиеся выраженной эозинофилией крови, были описаны W. Löffler в 1932 г. Позже этот симптомокомплекс в литературе стали называть PIE-синдромом (англ. pulmonary infiltration with eosinophilia), или простой легочной эозинофилией. Общепризнанным в настоящее время стал такой вариант PIE-синдрома, как хроническая эозинофильная пневмония, отличающаяся от синдрома Леффлера существованием и рецидивированием эозинофильных инфильтратов на протяжении периода более 4 нед [Rocteur J. Z., 1985]. Особую сложность представляют диагностика и лечение еще одного вида легочной эозинофилии — гиперэозинофильной бронхиальной астмы [Семенкова Е. Н. и др., 1985]. Описан также ряд заболеваний и синдромов, при которых легочная эозинофилия является отражением системного васкулита с поражением многих внутренних органов (узелковый периартериит, синдром Чарджа — Штраусса, гиперэозинофильный синдром и др.).

Этиология

Причины развития легочных эозинофилий можно подразделить на первичные, или криптогенные, когда этиологический фактор остается невыясненным, и вторичные. Среди последних различают:

1) паразитарные инвазии (аскаридоз, токсокароз, шистосо-

моз, парагонимоз, микрофиляриозы, описторхоз и др.) — около 25 % всех легочных эозинофилий;

2) грибковая сенсибилизация (кандидамикоз, аллергический бронхолегочный аспергиллез) составляет также около 25 % случаев легочной эозинофилии;

3) лекарственные повреждения легких, вызванные ПАСК, изониазидом, пенициллином, сульфаниламидами, солями золота и др. — приблизительно 45 % наблюдений;

4) опухолевые заболевания (гемобластозы, лимфомы, карциномы и др.) — менее 1 % легочных эозинофилий.

Расшифровка этиологического диагноза эозинофильных инфильтратов легких представляет большую трудность. Ниже будут представлены подходы к решению этой задачи, что имеет определяющее значение при выборе терапевтической тактики и ведении больных указанной группы.

Патогенез

Эозинофилы, относящиеся к группе полинуклеарных лейкоцитов, имеют ряд морфологических и функциональных особенностей, определяющих особую роль этих клеток в организме человека. Их дифференцировка осуществляется в костном мозге из клетки-предшественницы эозинофилопоэза под влиянием эозинофильных колониестимулирующих факторов, вырабатываемых лимфоцитами. При Т-иммунодефицитах, например в отсутствие вилочковой железы, эозинофильных реакций не наблюдается. Наоборот, при сенсибилизации Т-лимфоцитов (в частности, при туберкулезе, хронической стафилококковой инфекции, аллергическом бронхолегочном аспергиллезе и др.) продуцируется большое количество этих факторов, что может быть одной из причин гиперэозинофилии [Enokihara H. et al., 1985].

Созревание в костном мозге длится около 34 ч, после чего эозинофилы выходят в кровоток. При эозинофилиях под влиянием эозинофилопоэтических факторов значительно укорачиваются клеточные циклы, увеличивается митотический индекс, время генерации сокращается втрое. В результате клетки выходят в кровоток в 2 раза быстрее. Глюкокортикостероиды, АКТГ угнетают этот процесс.

Время циркуляции эозинофилов в крови очень невелико — период полураспада ($T_{1/2}$) составляет от 2 до 8 ч. Затем они мигрируют в основном в покровные ткани: кожу, слизистые оболочки желудочно-кишечного тракта, бронхолегочного аппарата, мочевых путей. Соотношение содержания клеток в крови и тканях составляет 1 : 100. Перечисленными особенностями кинетики эозинофилов можно объяснить наклонность к образованию легочных инфильтратов у больных с гиперэозинофилиями.

Наличие на мембранной поверхности рецепторов для различных клеточно-специфичных хемотаксических факторов позволяет эозинофилам активно участвовать в хемотаксических реакциях. Описаны три основных хемотаксических фактора для эозинофилов:

1) эозинофильный хемотаксический фактор анафилаксии (ЭХФ-А) выделяется сенсибилизированными лаброцитами и ба-

зофилами после их контакта с IgE, а также клетками легких при реакциях, индуцированных IgE;

2) фактор, стимулирующий миграцию эозинофилов, — лимфокин, выделяемый Т-лимфоцитами человека и отличающийся по своим характеристикам от ЭХФ-А, получен при культивировании лимфоцитов больных шистосомозом;

3) эозинофильный хемотаксический фактор нейтрофилов (ЭХФ-Н) выделяется в процессе фагоцитоза иммунных комплексов, под влиянием ионофора А 23 187, а также после контакта с некоторыми паразитами.

Хемотаксической активностью в отношении эозинофилов также обладают: 1) активированные компоненты системы комплемента (С3а, С5а, С567); 2) гистамин (в концентрации 10^{-7} М) и его метаболит имидазолацетоуксусная кислота (в концентрации 10^{-3} М); 3) медиаторы аллергических реакций, выделяемые лаброцитами и базофилами, — кинины, ПГ (особенно ПГД), лейкотриены (медленно реагирующая субстанция анафилаксии — МРС-А); 4) антигены гельминтов; 5) экстракты опухолевых тканей — при полипозе носа, бронхогенном раке легкого, раке матки, лимфомах, остром лейкозе и др.

Под влиянием этих факторов значительно возрастает миграция эозинофилов, что определяет ее активное участие не только в механизмах иммунологической защиты, но и в развитии гиперэозинофильных реакций в легочной ткани при различных патологических состояниях (атопическая сенсибилизация, паразитарные инфекции, опухолевые процессы).

На мембранной поверхности эозинофилов обнаружены адренергические рецепторы, рецепторы для агрегированного IgE, различных компонентов комплемента (С4а, С3b, С5а и др.). Это позволяет эозинофилам включаться в развитие иммунологических реакций, имеющих как защитное, так и имунопатологическое значение.

Эозинофилы обладают уникальной способностью к синтезу и дегрануляции разнообразных факторов белковой и небелковой природы. Среди них следует отметить большую группу ферментов.

Выделяемые кининаза и гистаминаза позволяют эозинофилам участвовать в разрушении кининов, гистамина. Арилсульфатаза инактивирует МРС-А и другие лейкотриены. Фосфолипаза D нейтрализует фактор, активирующий тромбоциты (PAF) и МРС-А. Лизофосфолипаза В, являющаяся единственным компонентом кристаллов Шарко — Лейдена, предохраняет мембраны эозинофилов от повреждающего действия экзогенных лизофосфолипидов. Поскольку субстратом этого фермента является лизопальмитоилфосфатидилхолин, не исключено его участие в обмене сурфактанта, что может иметь большое значение в патогенезе бронхолегочных заболеваний, протекающих с эозинофилией [Weller P. E. et al., 1984].

Эозинофильная пероксидаза (ЭП) локализуется в матриксе гранул и высвобождается в фагоцитарную вакуоль после фагоцитоза зимозана, кишечной палочки, стафилококка, грибов, а также на поверхность паразитов. По сравнению с пероксидазой нейтрофилов бактерицидная активность ее значительно ниже. Фермент катализирует перекись водорода, что лежит в основе киллерного влия-

ния эозинофилов на шистосомы, токсоплазму, трипаносомы. Кроме того, он способен вызывать дегрануляцию лаброцитов и выделение гистамина. ЭП участвует в деструкции опухолевых клеток, усиливая литический эффект макрофагов, связанный с выработкой большого количества перекиси водорода.

Один из основных компонентов эозинофильных гранул — большой основной белок (БОБ). Он не обладает бактерицидной активностью, а участвует в антителозависимом разрушении личинок ряда паразитов, например шистосом, а также опухолевых клеток. В местах эозинофильной инфильтрации он способен повреждать и нормальные ткани (кишечник, селезенку, эндокард, кожу, слизистую оболочку дыхательных путей, мононуклеары крови). Установлено, что БОБ разрушает клетки цилиндрического эпителия бронхиальной слизистой оболочки с повреждением лизосомальных мембран, отторжением ресничек, потерей микротубулярной структуры аксонем. Базальная мембрана слизистой оболочки оголяется, становится отечной, с отдельными коллагеновыми фибриллами. Разрушение поверхностных клеток сочетается с регенерацией базальных, лишенных мерцательных ресничек, что в итоге приводит к нарушению функционирования мукоцилиарного аппарата [Gleich G. J. et al., 1985]. Аналогичные морфологические изменения наблюдаются и при бронхиальной астме. В мокроте больных с бронхолегочной инфекцией может появляться белок кристаллов Шарко — Лейдена, тогда как уровень БОБ повышается только в случаях бронхиальной астмы, а концентрация его больше 10 мкг/мл способна вызывать повреждения эпителия [Dor P. J. et al., 1984; Gleich G. J. et al., 1985]. Иммунофлюоресцентные исследования слизистой оболочки бронхов у больных бронхиальной астмой, умерших в состоянии астматического статуса, выявляли в местах повреждения бронхиол и мерцательного эпителия свободно лежащие в просвете нити БОБ. Кроме того, БОБ способен вызывать нецитотоксическое высвобождение гистамина лаброцитов, что может потенцировать повреждающий эффект последнего.

Эозинофильный катионный белок (ЭКБ) составляет 30 % белка матрикса эозинофильных гранул. Он не обладает бактерицидной активностью, но оказывает повреждающее влияние на шистосомы. Одной из основных отличительных особенностей ЭКБ является способность воздействовать на процессы свертывания крови. С одной стороны, он связывает гепарин и нейтрализует его антикоагулянтную активность, с другой — активирует XII фактор свертывания крови и калликреин-кининовую систему, в результате чего стимулируется образование фибрина. Клинически это проявляется тромбоэмболическими осложнениями, которые часто сопутствуют гиперэозинофильным реакциям. ЭКБ также способен повреждать миокард, взаимодействуя с натриевым транспортом в цитоплазматических мембранах и угнетая митохондриальное дыхание [Spry C. J., 1986].

Эозинофильный нейротоксин (ЭН) — один из основных белков матрикса гранул, обладающий способностью вызывать фе-

номен Гордона, проявляющийся параличами, нарушениями равновесия.

Кроме того, в большом количестве выделяются эозинофилами $ПГЕ_1$ и $ПГЕ_2$, оказывающие регулирующее влияние на воспалительные и иммунные реакции. Продукция фактора, активирующего тромбоциты, также может определять высокую частоту тромбозов и тромбоэмболий при гиперэозинофилиях.

Приведенные выше данные позволяют сделать заключение о значительной роли эозинофилов в формировании защитных реакций организма при проникновении антигена. Одной из наиболее важных является их барьерная функция: эозинофилы являются эффекторным звеном местной воспалительной реакции в слизистых оболочках.

Первым барьером на пути проникновения антигена являются местно-синтезированные секреторные антитела. С учетом качественных характеристик и количества проникшего антигена может осуществляться автономная регуляция их образования. Т-лимфоциты способны переключать синтез антител, относящихся к IgA, на антитела реагиновой природы (IgE). В результате начавшейся воспалительной реакции стимулируется хемотаксис эозинофилов, наблюдается их активация, что выражается в увеличении размеров клеток, количества амебовидных выпячиваний, мелких гранул в цитоплазме, числа мембранных рецепторов. Такие клетки способны фагоцитировать образующиеся иммунные комплексы, антитела, некоторые бактерии. В процессе дегрануляции происходит нейтрализация метаболитов воспалительной реакции, уничтожаются антигены, лизируются клетки-мишени (паразиты, опухоли и др.). Таким образом, предупреждение проникновения антигена в сосудистое русло ведет к ограничению иммунного ответа. Однако следует отметить, что при большом количестве образующихся в процессе развития воспалительного ответа медиаторов может формироваться местный некроз, не связанный с эозинофилами. Активируя фибринообразование, эозинофилы в данном случае могут участвовать в ограничении этого процесса.

Трудно переоценить роль эозинофилов в развитии иммунных реакций ГЧНТ. С одной стороны, их репаративная функция связана с нейтрализацией основных медиаторов IgE-зависимых аллергических реакций — гистамина, МРС-А, PAF, гепарина, а также с фагоцитозом антигена в составе иммунных комплексов. С другой стороны, в результате высвобождения БОБ эозинофильных гранул повреждается мерцательный эпителий слизистой оболочки бронхов, нарушается структура базальной мембраны, а высвобождение лейкотриенов и гистамина провоцирует бронхоспазм, усугубляет воспалительную реакцию. Подобный механизм лежит в основе отсроченных (поздних) аллергических проявлений [De Monchy J. G. et al., 1985]. Объяснение этого явления следует, по-видимому, искать либо в нарушении регуляторных механизмов иммунитета, вследствие чего постоянно активируется эозинофильный росток, либо в высокой степени атопической сенсибилизации организма, постоянно подвергающегося массивному антигенному воздействию.

В основе антигельминтной функции эозинофилов, особенно при шистосомозе, стронгилоидозе, лежит их цитотоксическая (киллерная) активность. Эффект антителозависимый, причем наибольшее значение имеют антитела класса IgE. Антигены

гельминтов являются сильнейшими стимуляторами синтеза этого иммуноглобулина. Образовавшиеся иммунные комплексы, а также сами гельминтные антигены — мощные хемотаксические факторы для эозинофилов. Взаимодействие IgE-антител с клеточными рецепторами сопровождается дегрануляцией эозинофилов и отложением БОБ, ЭКБ, ЭП на поверхности личинок паразитов, в результате чего они гибнут. Таким образом, гиперэозинофилия при миграции личинок гельминтов является основой противопаразитарной защиты [Moqbel R., 1986].

Противоопухолевая функция эозинофилов осуществляется благодаря способности к антителозависимой цитотоксичности, хотя не исключено участие и других факторов. При этом нарушения синтеза IgE не имеют существенного значения в развитии эозинофилии, что является одним из важных дифференциально-диагностических критериев опухолевых эозинофилий [Абрамычев А. Н. и др., 1986].

Основные патогенетические механизмы гиперэозинофилий с развитием легочных инфильтратов тесно соотнесены с функциональной активностью эозинофилов. Их можно разделить на: 1) антителозависимый хемотаксис при паразитозах; 2) иммунный хемотаксис (IgE-зависимые аллергические реакции, иммунокомплексные аллергические реакции); 3) ответ на хемотаксические факторы, секретируемые опухолями (рак легкого, матки, щитовидной железы, лимфомы, лимфогранулематоз); 4) собственно опухолевые эозинофилии (острые лейкозы, хронический миелолейкоз).

В редких случаях гиперэозинофилии не удается обнаружить повышения уровня IgE, титров хемотаксических факторов для эозинофилов, признаков опухолевого поражения внутренних органов, но в то же время выявляется гиперплазия костного мозга с большим содержанием эозинофилов, которая сочетается с повреждающим действием их, в том числе на органы дыхания, сердце, ЦНС. В таких случаях диагностируется гиперэозинофильный миелопролиферативный синдром.

Патоморфология

В основе большинства легочных эозинофилий лежит иммунокомплексное повреждение альвеолярного эпителия и эндотелия легочных капилляров, что приводит к инфильтрации альвеол и слизистой бронхиального дерева эозинофилами и нейтрофилами. Альвеолярный эпителий повреждается по типу очагового некроза и сопровождается регенераторной гиперплазией пневмоцитов II типа, утолщением и редупликацией базальных мембран [Katzenstein A.-L., 1985]. Дальнейшая активация комплемента, выработка нейтрофилами и макрофагами перекисных радикалов способствует развитию вторичных воспалительных изменений в сосудах за счет выделения медиаторов воспаления (гистамин, ферменты, кинины, лейкотриены). Васкулиты часто сопровождаются фибри-

ноидным некрозом и активацией внутрисосудистого тромбообразования. При прогрессировании процесса как результат неспецифической эволюции острого васкулита присоединяется мононуклеарная инфильтрация (лимфоциты, макрофаги) с последующим образованием саркоидоподобных гранулем, состоящих из эозинофилов, макрофагов, лимфоцитов, гигантских клеток. Локализуются они периваскулярно, хотя могут быть связаны и с терминальными бронхиолами. Гранулемы могут рассасываться или рецидивировать. При длительном течении болезни формируется фибротический процесс.

Таким образом, патоморфологические признаки (инфильтрация, васкулит, фибриноидный некроз, внутрисосудистое тромбообразование, саркоидоподобные гранулемы, фиброз) не являются специфичными в плане установления этиологии процесса, но позволяют распознать эозинофильный характер инфильтратов. Однако некоторые клинические формы легочных эозинофилий имеют морфологические особенности. Так, для простой легочной эозинофилии (синдром Леффлера) характерно наличие эозинофильного альвеолита без признаков васкулита и гранулематоза, тогда как для генерализованных форм последние наиболее типичны.

Причины локализации эозинофильных инфильтратов в легочной ткани остаются недостаточно ясными. Возможно, это связано с наличием большого количества рецепторов для иммунных комплексов в альвеолярных структурах, большим объемом кровотока через малый круг кровообращения [Chandler D. B., Fulmer J. D., 1985]. Предполагается, что легкие способны самостоятельно регулировать воспалительную реакцию с помощью локальной продукции компонентов комплемента C3 и C5 [Desai U. et al., 1984]. Активация системы комплемента в легких может быть пусковым моментом развития эозинофильного альвеолита при воздействии антигена.

Следует отметить, что наряду с признаками инфильтрации в слизистой оболочке бронхов могут появляться патологические изменения, обусловленные повреждающим влиянием БОБ эозинофилов (разрушение цилиндрического мерцательного эпителия, «лысая» отечная базальная мембрана с дезорганизацией коллагеновых структур), что приводит к нарушению мукоцилиарного клиренса. Подобные изменения наиболее типичны для гиперэозинофильной бронхиальной астмы.

Эозинофильная инфильтрация может наблюдаться и в других органах и тканях: серозных оболочках, лимфатических узлах, печени, селезенке, коже, эндокарде, ЦНС. Это чаще всего встречается при системных васкулитах, гиперэозинофильном синдроме. Наиболее значимым в клиническом отношении является фибропластический париетальный эндокардит Леффлера, характеризующийся эозинофильной инфильтрацией эндокарда, фокальными некрозами миокарда, усиленным тромбообразованием в полостях сердца и развитием фиброзных изменений, приводящих

к утолщению эндокарда, уменьшению полостей желудочков, склеротическим изменениям клапанов. Синдром Гордона характеризуется морфологическим исчезновением грушевидных нейронов (клетки Пуркинье) в мозжечке и губчатыми изменениями белого вещества мозжечка, моста и спинальных рогов, тогда как серое вещество не страдает.

У многих больных с гиперэозинофилиями имеется склонность к тромбообразованию, выявляемому во многих сосудистых бассейнах (легочные артерии, коронарные артерии сердца, сосуды головного мозга, сосуды конечностей и др.).

Классификация

Общепринятой классификации легочных эозинофилий нет. Наиболее распространенными в настоящее время являются классификации, основанные на этиологическом принципе. В 1978 г. M. Turner-Warwick предложила классификацию, в соответствии с которой различают три клинические формы легочных эозинофилий: при бронхиальной астме (эндогенной, экзогенной, криптогенной), без бронхиальной астмы и криптогенная легочная эозинофилия. Автор перечисляет также причинные факторы для каждой формы, кроме криптогенных, этиология которых, естественно, неизвестна.

Таблица 1.3

Рабочая классификация легочных эозинофилий

Клинические формы легочных эозинофилий	Этиологический фактор
Локальные легочные эозинофилии:	
простая легочная эозинофилия (синдром Леффлера)	Растительные аллергены, плесневые грибы, гельминты, лекарства, пищевые продукты, никель и др.
хроническая эозинофильная пневмония (длительная легочная эозинофилия, синдром Лера — Киндберга)	Плесневые грибы, гельминты, лекарства, пищевые продукты, опухоли внутренних органов, гемобластозы
легочные эозинофилии с астматическим синдромом:	
атопическая бронхиальная астма	Лекарства, гельминты, плесневые грибы, пищевые продукты, отмена поддерживающей терапии, глюкокортикостероиды
неатопическая бронхиальная астма	То же
аллергический бронхолегочный аспергиллез	Аспергиллы
тропическая эозинофилия (синдром Вайнгартена)	Микрофилярии
Легочные эозинофилии с системными проявлениями:	
узелковый периартериит, в том числе синдром Чарджа — Штраусса	Причина неизвестна
гиперэозинофильный миелопролиферативный синдром	То же

Вариантом классификации M. Turner-Warwick является предложенная A. Fischman (1980) группировка легочных эозинофилий в виде пяти клинических форм:

1. Эозинофильные пневмонии паразитарной этиологии.
2. Химически индуцированная (лекарственная) легочная эозинофилия.
3. Эозинофильная пневмония с астматическим синдромом:
   а) атопическая бронхиальная астма;
   б) неатопическая бронхиальная астма;
   в) аллергический бронхолегочный аспергиллез.
4. Эозинофильная пневмония с системными проявлениями:
   а) узелковый периартериит,
   б) аллергический ангиит и гранулематоз Чарджа — Штраусса.
5. Эозинофильная пневмония неясной этиологии.

Однако за последние годы в литературе появилось описание новых вариантов легочных эозинофилий. Расшифрована этиология некоторых из них, что позволило выделить их в качестве самостоятельных нозологических единиц. Суммируя эти данные, мы сочли более удобной предлагаемую нами группировку (*табл. 1.3*).

Ниже дана характеристика каждой из форм легочных эозинофилий, рассмотрены подходы к их диагностике и этиологической верификации.

Простая легочная эозинофилия (синдром Леффлера)

Заболевание представляет собой сочетание транзиторных инфильтратов легких, определяемых при рентгенологическом исследовании, с высокой эозинофилией крови $1{,}5 \cdot 10^9$/л и более при умеренно выраженном лейкоцитозе.

Синдром Леффлера может протекать бессимптомно и обнаруживаться случайно при обследовании больного по другим поводам. В части случаев имеются признаки интоксикации (слабость, недомогание, потливость, субфебрильная температура), сочетающиеся с различными проявлениями бронхолегочно-плеврального синдрома. Больные могут жаловаться на сухой кашель. Реже отделяется мокрота «канареечного» цвета, что обусловлено распадом эозинофилов, большое содержание которых подтверждается при цитоморфологическом исследовании бронхиального секрета. При обширных инфильтратах могут изменяться характер перкуторного звука, выслушиваться мелкопузырчатые влажные хрипы. При сочетании инфильтратов с сухим плевритом определяется шум трения плевры. Рентгенологически в легких выявляются очаги инфильтрации различной величины с локализацией в одном или нескольких сегментах одного или обоих легких. Инфильтраты негомогенные, с нечеткими контурами. Отличительной их особенностью является быстрая динамика, в связи с чем их называют «летучими». На месте исчезнувшего инфильтрата в течение нескольких дней сохраняется усиление легочного рисунка вследствие местной гиперемии. Эта особенность позво-

ляет дифференцировать их от пневмонической инфильтрации, туберкулезных очагов и др. Нарушения ФВД, как правило, нехарактерны, но в тяжелых случаях могут регистрироваться изменения смешанного типа. Течение болезни доброкачественное: через несколько дней, максимум через 4 нед инфильтраты бесследно рассасываются. Осложнений не наблюдается.

При гистологическом исследовании выявляются очаги инфильтрации эозинофилами с примесью гистиоцитов и плазматических клеток, разрушенные клетки, фагоцитируемые макрофагами, отек интерстиция. Могут наблюдаться инфильтрация эозинофилами медиального слоя сосудов, а в их просвете агрегация тромбоцитов, стазы, гиперкоагуляция с отложением фибрина, но без признаков некротизирующего васкулита. Гранулемы не развиваются.

Наиболее сложной является этиологическая диагностика синдрома Леффлера. В ходе обследования необходимо учитывать различные причины развития эозинофильных инфильтратов в легких.

1. Атопическая сенсибилизация к аллергенам цветочной пыльцы (ландыш, лилия, липа, бирючина и др.), для которой характерны возникновения заболевания в период цветения, другие клинические симптомы поллиноза, высокий титр общего и аллергоспецифического IgE в сыворотке крови (методы РАСТ и ПРИСТ), положительные результаты кожных проб или теста дегрануляции базофилов.

2. Сенсибилизация к грибковым аллергенам, особенно рода аспергилл. В этих случаях высокое содержание общего и аллергенспецифического IgE, наличие преципитирующих антител, положительные результаты РБТЛ и РТМЛ, немедленные (эритематозные) или поздние (эритематозно-пролиферативные) реакции при постановке кожных проб с соответствующими аллергенами позволяют достоверно диагностировать микотическую природу синдрома Леффлера.

3. Гельминтные инфекции (аскаридоз, стронгилоидоз, шистосомоз, анкилостомоз, парагонимоз, токсокароз и др.), возбудители которых проходят фазу личиночной миграции и попадают таким образом в легочную ткань и другие органы. Как правило, они не завершают полного цикла развития и не достигают половозрелого состояния, но длительное время (несколько месяцев и даже лет) остаются жизнеспособными. Патологические изменения являются результатом как механического повреждения тканей (геморрагии, некрозы), так и аллергической реакции (эозинофильная инфильтрация). В связи с этим такие клинические симптомы при синдроме Леффлера, как кровохарканье, деструкция легкого с торпидной рентгенологической динамикой, исход ее в кистозные кальцифицированные изменения, а также сопровождающие их поражения желудочно-кишечного тракта (кровотечения, абдоминальные боли), билиарной (холецистит, гепатит) и нервной (джексоновская эпилепсия, параличи) систем

требуют исключения гельминтной этиологии заболевания [Choi W. Y., 1984]. Диагностике способствуют тщательный сбор эпидемиологического анамнеза, высокое содержание общего и аллергенспецифического IgE в сыворотке крови, однако диагноз достоверен лишь при обнаружении возбудителя или его личинок в кале, мокроте, дуоденальном содержимом, биоптатах легких и печени [Захаров Е. Ф. и др., 1984; Шувалова Е. П., Антонов М. М., 1984].

4. Профессиональный «никелевый» характер эозинофильного инфильтрата. Его можно предположить на основании анамнестических указаний, сочетания синдрома Леффлера с контактным дерматитом и подтвердить положительным компрессионным (аппликационным) тестом с никелем.

5. Лекарственная аллергия к антибиотикам пенициллинового ряда, сульфаниламидам, нитрофуранам, салицилатам, ПАСК, изониазиду, кризанолу, рентгеноконтрастным веществам. В таких случаях необходимо четко установить связь между появлением легочной эозинофилии и приемом лекарственного препарата. Положительные результаты тестов дегрануляции базофилов, РБТЛ с апробируемыми лекарственными препаратами подтверждают диагноз. Других достоверных подходов к диагностике лекарственного синдрома Леффлера нет.

6. Пищевая аллергия как причина эозинофильных инфильтратов в легких. Подтверждается результатами аллергологического обследования, включающего элиминационные диеты, провокационные лейко- и тромбопенические тесты, радиоаллергосорбентный тест. Следует отметить, что синдром Леффлера, связанный с пищевыми продуктами, может не только развиваться спорадически, но также иметь характер эпидемических вспышек, подобных наблюдавшейся в 1981—1985 гг. в Испании. Этот toxic oil-синдром, связанный с употреблением в пищу неочищенного растительного масла, проявлялся двусторонними легочными инфильтратами, интенсивной эозинофилией крови, поражением желудочно-кишечного тракта и нейромышечной системы [Kilbourne E. M., 1985].

Несмотря на выполнение сложной программы диагностических исследований, этиологический диагноз простой легочной эозинофилии не во всех случаях удается уточнить (криптогенный синдром Леффлера).

В лечении в большинстве случаев необходимости не возникает, так как при устранении причинного фактора (прекращение приема лекарственного препарата, дегельминтизация, противогрибковая терапия и т. д.), как правило, наступает выздоровление. Если этого недостаточно, то назначают небольшие дозы глюкокортикостероидов (15—20 мг преднизолона в сутки), которые отменяют при рассасывании инфильтратов. Прогноз болезни благоприятный.

Хроническая эозинофильная пневмония

В настоящее время такая пневмония рассматривается как вариант простой легочной эозинофилии, отличающийся от синдрома Леффлера существованием и рецидивированием эозинофильных инфильтратов в легких более 4 нед. В тяжелых случаях проявляется длительной фебрильной лихорадкой, интоксикацией, похуданием. Инфильтраты, выявляемые в легких, и высокая эозинофилия крови сохраняются длительно и сопровождаются плевральным выпотом с большим количеством эозинофилов (синдром Лера — Киндберга). Как правило, длительное течение легочной эозинофилии служит результатом недостаточного обследования больного с целью выявления ее причины. Программа диагностического поиска должна включать комплекс методов, позволяющих исключить атопическую сенсибилизацию, микотическую или паразитарную инфекцию. Необходимо помнить, что в части случаев этот синдром может быть проявлением других заболеваний: ревматоидного полиартрита, узелкового периартериита, рака желудка, легких, щитовидной железы, матки, не относящихся к саркоидозу лимфом, лимфогранулематоза, прочих гемобластозов. Диагноз хронической эозинофильной пневмонии следует рассматривать не как констатацию самостоятельной нозологической формы, а в качестве основы тщательного диагностического поиска [Grantham J. G., 1986].

Лечебная тактика зависит от этиологического фактора заболевания. При показаниях проводят дегельминтизацию, антимикотическую терапию. Обычно назначают глюкокортикостероиды в небольших дозах (20—30 мг преднизолона в сутки) в течение 4—6 нед с постепенной отменой. Прогноз обычно благоприятный. Чаще наблюдается выздоровление, однако возможны и рецидивы заболевания. При тяжелом течении синдрома Лера — Киндберга и поздно начатом лечении развивается легочно-сердечная недостаточность, приводящая к смертельному исходу.

Легочные эозинофилии с астматическим синдромом

К этой группе заболеваний могут быть отнесены случаи как бронхиальной астмы самой по себе, так и заболеваний, протекающих с ведущим бронхоастматическим синдромом, в основе которого лежат иные этиологические факторы и патогенетические механизмы.

Истинная бронхиальная астма. Заболевание как атопической, так и инфекционно-аллергической формы редко сочетается с эозинофилией, превышающей 15—20 %. Более высокое процентное содержание эозинофилов в периферической крови или присоединение летучих легочных инфильтратов требуют углубленного обследования больных [Яблоков Д. Д. и др., 1986]. Гиперэозинофилия имеет, как правило, эпизодический характер, появляясь в периоды обострения заболевания. Нередко она сочетается

с другими аллергическими проявлениями — вазомоторным ринитом, отеком Квинке, крапивницей, которые могут как предшествовать приступам бронхиальной астмы, так и сопровождать их. Причинами такой трансформации заболевания в половине случаев могут быть тяжелые аллергические реакции на медикаментозные препараты, особенно на антибиотики, сульфаниламиды, нитрофураны, витамины группы В. Вторая по частоте причина — внезапная отмена поддерживающей глюкокортикостероидной терапии (синдром отмены). Определенное значение может иметь одномоментное массивное воздействие нескольких аллергенов, например медикаментов, пищевых продуктов и др.

Возможно присоединение грибковой инфекции (кандидоз), особенно при длительной системной или ингаляционной терапии глюкокортикоидами. В таких случаях противомикотическая терапия облегчает течение бронхиальной астмы. Сочетание с паразитарными инвазиями (описторхоз, парагонимоз, токсокароз, эхинококкоз и др.) также может быть причиной более тяжелого течения бронхиальной астмы. Успешная дегельминтизация приводит не только к снижению уровня эозинофилии, но и к ослаблению приступов удушья.

При проведении дифференциального диагноза в этой группе больных необходимо помнить о возможности развития у пациентов, страдающих атопической сенсибилизацией, **аллергического бронхолегочного аспергиллеза.** Аспергиллы могут вызывать несколько вариантов поражения органов дыхания [Fink J. N., 1985]: 1) атопическую IgE-зависимую бронхиальную астму, опосредуемую медиаторами лаброцитов; 2) экзогенный аллергический альвеолит — у неатопических больных, ингалировавших большое количество спор аспергилл; 3) аллергический бронхолегочный аспергиллез; 4) формирование аспергиллемы в ранее существовавших легочных полостях; 5) инвазивный аспергиллез, развивающийся у больных с иммунодефицитом.

Аллергический бронхолегочный аспергиллез можно предполагать у каждого больного бронхиальной астмой, сочетающейся с легочными инфильтратами и эозинофилией. Отличительными его признаками (диагностическими критериями) являются легочные инфильтраты, высокая периферическая эозинофилия, рецидивирующие приступы бронхиальной астмы, проксимальные бронхоэктазы, определяемые рентгенологически или томографически (бронхография противопоказана!), высокое общее содержание IgE, обнаружение преципитирующих антител к антигену аспергилл.

При наличии большинства этих признаков диагноз является достоверным. Кожные тесты со специфичным аллергеном (в отличие от атопической бронхиальной астмы с гиперчувствительностью к аспергиллам встречаются как немедленные, так и поздние реакции) характерны, но неспецифичны, так как могут отмечаться и у здоровых, и у больных аспергиллезом.

Преципитирующие антитела помогают подтвердить диагноз

аллергического бронхолегочного аспергиллеза. Отсутствие их (в 10 % случаев) не делает его менее вероятным. Необходимо повторить реакцию с более активным экстрактом аспергилл. Этот тест так же неспецифичен, как и повышение общего содержания IgE, которое отражает активность заболевания. При лечении глюкокортикостероидами содержание общего и специфического IgE снижается, что свидетельствует об эффективности терапии.

Проксимальные бронхоэктазии — важный диагностический признак. При хронической бактериальной инфекции в бронхиальном дереве характерна дистальная локализация бронхоэктазов.

Рост аспергилл в посеве мокроты сам по себе не означает развития болезни, так как грибы могут выделяться и у здоровых людей, но имеет достоверную значимость при сочетании с другими диагностическими критериями аллергического бронхолегочного аспергиллеза. В настоящее время большое внимание уделяют определению уровня мочевой кислоты в ЖБАЛ или выявлению в мокроте кристаллов оксалата кальция, являющегося метаболитом аспергилл [Benoit G. et al., 1985; Farley M. L. et al., 1985].

Ключом к диагностике аллергического бронхолегочного аспергиллеза является представление врача о нередкой возможности этого заболевания. Наличие его можно предполагать у лиц, страдающих астмой, с легочными инфильтратами в анамнезе при стероидозависимом течении бронхиальной астмы. Лечение глюкокортикоидами дает хороший эффект.

Среди легочных эозинофилий с астматическим синдромом в качестве самостоятельного заболевания выделена **тропическая легочная эозинофилия (син.: синдром Вайнгартена)**, вызываемая инвазией различных микрофилярий, — трансмиссивный нематодоз. Для клинической картины характерно развитие острого аллергоза в ответ на миграцию личиночных форм гельминтов микрофилярий с медленным прогрессированием болезни: умеренное (до 38 °С) повышение температуры тела, интоксикация, кашель, боли в животе, анорексия, похудание. Приступы бронхиальной астмы, вплоть до тяжелого астматического статуса, сочетаются с очаговыми, инфильтративными, часто милиарными изменениями в легких, что ведет к смешанной дыхательной недостаточности. По мере течения болезни в легких прогрессирует фиброзный процесс. Микрофилярии обладают тропностью не только к органам дыхания, но и к лимфатической системе (вухерериоз, бругиоз), соединительной ткани (онхоцеркоз, лоаоз, дипеталонематоз). В связи с этим можно наблюдать экзантему, лимфаденопатию, спленомегалию, поражение желудочно-кишечного тракта. В периферической крови высокая (60—80 %) эозинофилия, ложноположительная реакция Вассермана, повышение общего содержания IgE.

В диагностике большое значение придается сбору эпидемиологического анамнеза (пребывание в странах Юго-Восточной Азии, Индии, Пакистане), выявлению в толстой капле крови мик-

рофилярий с учетом ритма микрофиляриемии (ночная характерна для вухереориоза, дневная — для лоаоза), обнаружению в реакции связывания комплемента антифиляриозных антител [Шувалова Е. П., Антонов М. М., 1984]. Лечение специфическим препаратом диэтилкарбамазином (дитразин) дает хороший клинический эффект, однако в далеко зашедших случаях изменения в легких сохраняются.

В ряде случаев течение бронхиальной астмы может осложняться поражением других органов и систем, наблюдаются дерматиты, геморрагическая экзантема, артралгии и миалгии, гепатомегалия, острый панкреатит, перикардит, миокардит, гематурический гломерулонефрит. Эти изменения сочетаются с высокой эозинофилией крови. Такое течение заболевания Е. Н. Семенкова и соавт. (1985) определяют как **генерализацию бронхиальной астмы.** Причинами ее являются лекарственная аллергия, внезапная отмена глюкокортикостероидной терапии, назначенной по поводу бронхиальной астмы, а также проведение вакцинации. В отличие от системных заболеваний внелегочные проявления в этих случаях полностью обратимы и исчезают после отмены лекарственной терапии и (или) увеличения дозы стероидных препаратов. Тяжелые изменения в других органах наблюдаются редко и не определяют прогноза заболевания. При описанном течении бронхиальной астмы назначают средние дозы кортикостероидов (20—40 мг в сутки в пересчете на преднизолон) с целью ликвидировать внелегочные проявления болезни и рецидивы легочных инфильтратов, после чего дозу препарата постепенно снижают до поддерживающей.

Бронхиальная астма, протекающая с высокой эозинофилией крови и упорно не поддающаяся традиционной терапии без стероидных гормонов, может являться симптомом другого заболевания, например узелкового периартериита, системной склеродермии, ревматоидного артрита и др. [Grantham J. C., 1986]. В таких случаях необходимо проанализировать анамнез, клиническую картину заболевания с целью исключения его системного характера или какой-либо другой патологии, ухудшающей течение бронхиальной астмы [Гембицкий Е. В. и др., 1987; Grantham J. C., 1986].

Легочные эозинофилии с системными проявлениями

В эту группу входят самостоятельные заболевания, для которых наряду с легочной эозинофилией характерно вовлечение в процесс многих органов и систем.

Гиперэозинофильный миелопролиферативный синдром (син.: HES-синдром, синдром Леффлера II, фибробластический пристеночный эндокардит) является редким заболеванием из группы системных аллергических васкулитов неизвестной этиологии. В развитии заболевания большое значение придается вызываемому при дегрануляции эозинофилов повреждению тканей и в

первую очередь эндотелия сосудов и эндокарда. Заболевание начинается, как правило, с поражения легких в виде инфильтратов, сопровождающегося высокой эозинофилией крови, лихорадкой, артралгиями, миалгиями, полиморфными кожными высыпаниями. В дальнейшем присоединяются лимфаденопатия, гепатоспленальный синдром, поражение ЦНС (феномен Гордона), почек (протеинурия, гематурия). При исследовании костного мозга выявляется его гиперплазия с большим содержанием эозинофилов.

Наиболее значимым в клиническом отношении является поражение сердца в виде пристеночного фибропластического эндокардита с развитием рестриктивной сердечной недостаточности. Сердце небольших размеров, застойная сердечная недостаточность развивается рано. Именно этот симптомокомплекс позволяет дифференцировать HES-синдром от группы других системных аллергических васкулитов и определяет прогноз заболевания [Spry C. J., 1982]. Небольшие размеры сердца, высокая эозинофилия отличают этот синдром и от идиопатического миокардита Абрамова — Фидлера. Для гиперэозинофильного синдрома характерна большая частота тромбоэмболических осложнений, особенно в системе легочной артерии.

Диагностика заболевания сложна. Обычно при первом визите к врачу определяют синдром Леффлера, через месяц меняют диагноз на хроническую эозинофильную пневмонию с бронхоастматическим синдромом. Только после появления системных признаков, особенно застойной сердечной недостаточности, диагностируют гиперэозинофильный синдром [Tonnesen P., Tegebjaerg C. S., 1984]. При этом должны быть исключены паразитарные инфекции, узелковый периартериит и другие гранулематозы, аллергический бронхолегочный аспергиллез, атопическая сенсибилизация (особенно лекарственные повреждения легких), злокачественные новообразования. Диагноз подтверждается гиперплазией костного мозга, содержащего большое количество эозинофилов.

Прогноз при гиперэозинофильном синдроме зависит от тяжести внелегочных проявлений и в первую очередь застойной сердечной недостаточности. В течение первого года после установления диагноза смертность составляет 50—80 %.

Лечение проводят глюкокортикостероидами (средняя суточная доза 30—40 мг в пересчете на преднизолон) или их сочетанием с цитостатиками (азатиоприн 100—150 мг в сут). При лечении недостаточности кровообращения сердечные гликозиды малоэффективны. Предпочтение следует отдавать периферическим вазодилататорам (нитраты, коринфар) и салуретикам. При развитии тромбоэмболических осложнений назначают антитромботические препараты. Предпринимаются попытки проведения плазмафереза, гемосорбции.

Узелковый периартериит (см. также главу 9) в 20 % случаев начинается с одного из самых типичных синдромов — бронхиальной астмы, часто сочетающейся с высокой эозинофилией крови,

или синдрома Чарджа — Штраусса (аллергического некротизирующего артериита с экстраваскулярным гранулематозом и эозинофильными инфильтратами тканей). Клинически он проявляется ринитом, приступами удушья, эозинофильной пневмонией, признаками системного васкулита. Следует отметить отсутствие параллелизма между патоморфологическими проявлениями болезни и ее клиническими симптомами.

Течение синдрома можно условно разделить на три фазы [Chandler D. B., Fulmer J. D., 1985]: 1) продромальную — фазу аллергических болезней (аллергический ринит, бронхиальная астма); 2) фазу кровяной и тканевой эозинофилии (присоединение синдрома Леффлера или хронической эозинофильной пневмонии с рецидивами инфильтратов легких в течение нескольких лет); 3) фазу системного васкулита (похудание, лихорадка, миалгии, артралгии, геморрагическая экзантема, боли в животе, понос, перикардит, асимметричный полиневрит, коронариит, поражение почек с развитием гематурии, стойкой артериальной гипертензии и хронической почечной недостаточности).

Симптомы болезни могут появляться постепенно или бурно прогрессировать. Хронологическая последовательность их такова: аллергический ринит в 20 лет, бронхиальная астма в 30 лет, системный васкулит в 40 лет. При быстром течении клиническая картина в развернутой стадии развивается за 3—5 лет. Необходимо подчеркнуть, что присоединение симптомов системного васкулита ведет к улучшению течения астматического синдрома. Чем меньше интервал от начала бронхиальной астмы до развития сосудистых поражений, тем тяжелее прогноз заболевания.

Диагноз астматического варианта узелкового периартериита (синдром Чарджа — Штраусса) становится достоверным, если гиперэозинофильная бронхиальная астма сочетается как минимум с двумя из четырех классических признаков болезни Куссмауля — Мейера: поражение почек со стойкой артериальной гипертензией, асимметричный полиневрит, абдоминальный синдром, коронарит.

Как и при гиперэозинофильном миелопролиферативном синдроме, прогноз при узелковом периартериите зависит от внелегочных проявлений и в большинстве случаев неблагоприятный. Лечение проводят глюкокортикостероидами в больших дозах или сочетают их с цитостатиками.

Как видно из изложенного выше, при ведении больных с легочной эозинофилией, особенно при затяжном или хроническом ее течении, врачу приходится решать сложную диагностическую задачу по выяснению причин развития синдрома, за которым могут скрываться заболевания опухолевой природы, гемобластозы, грибковые и паразитарные инвазии, тяжелые нарушения иммунологической реактивности. В качестве первого скринингового теста целесообразно использовать определение общего IgE в сыворотке крови [Абрамычев А. Н. и др., 1985, 1986]. Это позволяет разделить все легочные эозинофилии на опухолевые и им-

муноопосредованные. Дальнейшая программа строится индивидуально, но с учетом всех причин, которые могли бы у данного больного привести к развитию легочных инфильтратов с высокой эозинофилией периферической крови. Только выявив истинную этиологию заболевания, врач может назначить этиотропную терапию. Начав лечение в ранние сроки, можно не только приостановить патологический процесс, но в ряде случаев добиться его полного обратного развития.

ЛЕКАРСТВЕННЫЕ ПОВРЕЖДЕНИЯ ПАРЕНХИМЫ ЛЕГКИХ

К настоящему времени накопилось достаточно сведений о повреждениях легких, вызываемых лекарствами [Богданов А. С., 1984; Fishman A. P. 1980; Cooper J. A., 1986]. В табл. 1.4 представлены основные группы таких препаратов. Увеличение числа подобных реакций обусловлено, с одной стороны, широким применением фармако- и химиотерапии внутренних болезней, с другой — особой ролью органов дыхания не только

Таблица 1.4

Фармацевтические препараты, вызывающие повреждения легких

Характер реакции органов дыхания	Препарат
Угнетение дыхания:	
центрального генеза	Наркотические анальгетики, снотворные, седативные
курареподобное действие	Миорелаксанты, аминогликозиды
Изменения верхних дыхательных путей и бронхов:	
отек слизистых оболочек	Адренолитики, йодиды, ганглиоблокаторы, раувольфия
сухость слизистых оболочек	Холинолитики, антигистаминные
носовые кровотечения	Антикоагулянты, цитостатики, сульфаниламиды
лекарственная бронхиальная астма	Антибиотики, сульфаниламиды, салицилаты, анальгетики, ферменты, витамины группы В
Изменения паренхимы легких:	
некардиогенный отек легких	Салицилаты, ДОКСА, пенициллин, ртутные диуретики, ингибиторы, МАО, галоперидол, опиаты, барбитураты, цитостатики, лизокаин, гипотиазид, амфотерицин В, колхицин
фиброзирующий альвеолит	Цитостатики, нитрофураны, ганглиоблокаторы, адиурекрин
гиперчувствительный пневмонит	Антибиотики, сульфаниламиды, ПАСК, нитрофураны, цитостатики, дифенин, соли золота, D-пеницилламин, амиодарон и др.
фосфолипидоз легких	Амиодарон, хлорфентермиигидрохлорид
облитеративный бронхиолит	D-пеницилламин, сульфасалазин
синдром Гудпасчера	D-пеницилламин

Характер реакции органов дыхания	Препарат
Нарушения легочного кровообращения	Пероральные контрацептивы, прогестины, глюкокортикостероиды, диуретики, введение контрастных веществ, внезапная отмена антикоагулянтов
Инфекционные осложнения (микозы, суперинфекция и др.)	Антибиотики, цитостатики, глюкокортикостероиды, салицилаты, аминофиллин
«Лекарственный» туберкулез легких	Глюкокортикостероиды, цитостатики, йодиды
Волчаночноподобный синдром с поражением легких (лекарственная волчанка)	Гидралазин (апрессин), прокаинамид, изониазид, дифенин, метилдопа, хинидин, практолол, нитрофураны, гризеофульвин, фенилбутазон (бутазолидин), контрацептивы, соли золота, сульфасалазин, пенициллин, празозин

в газообмене, но и в поддержании гомеостаза организма (нереспираторные функции легких). Так, участие легких в детоксикации ксенобиотиков связано с функционированием таких ферментных систем, как гидролазная, протеазная, оксидантная и др. Некоторые лекарственные препараты, например цитостатики, соли золота, концентрируются преимущественно в легочной ткани и в определенных условиях могут вызывать нарушение метаболических процессов, что ведет к развитию лекарственного повреждения респираторной системы. Легкие являются органом, активным в иммунологическом отношении, а поскольку многие из медикаментозных средств могут влиять на развитие иммунологических реакций, оказывая как стимулирующее, так и супрессивное действие, становится понятным широкий спектр легочных лекарственных осложнений, в основе которых лежат иммунные механизмы.

Интерес к этой проблеме обусловлен и тем, что повреждения органов дыхания, связанные с медикаментозной терапией, являются прекрасной экспериментальной моделью для изучения многих легочных заболеваний, например фиброзирующих и экзогенных альвеолитов, бронхиальной астмы, синдрома Леффлера, респираторного дистресс-синдрома взрослых и др. Это обусловливает не только практическую, но и теоретическую ее значимость.

Следует подчеркнуть трудности в диагностике и трактовке лекарственных повреждений легких. Во-первых, эти трудности связаны с отсутствием специфических симптомов, характеризующих такие реакции и отличающих их от изменений в легких, вызванных теми заболеваниями, по поводу которых назначали медикаменты.

Например, у больного, страдающего ревматоидным артритом, появление дыхательной недостаточности и развитие синдрома «сотового легкого» могут быть обусловлены как висцеральными проявлениями самой болезни, так и терапией солями золота. Представляет сложности дифференциальная диагностика отека легких у больных сердечно-сосудистыми заболеваниями: он может быть связан не только с левожелудочковой недостаточностью, но и с проводимым лечением, например антиаритмическими препаратами (лидокаином, амиодароном и др.).

Во-вторых, широкое использование полипрагмазии, сочетания медикаментов с другими видами лечения (лучевой, кислородной терапией), способными также вызывать повреждения паренхимы легких, усложняют выяснение причинных взаимосвязей между приемом какого-либо препарата и регистрируемыми легочными изменениями. В-третьих, недостаточно разработаны подходы к морфологической верификации лекарственных повреждений респираторной системы. Патоморфологическая картина не имеет специфических маркеров, позволяющих достоверно диагностировать подобные осложнения медикаментозной терапии.

Тем не менее в настоящее время разрабатываются определенные подходы к решению этой проблемы как в диагностическом, так и в лечебном плане. Целью данного раздела является разбор патогенетических и клинических аспектов лекарственного повреждения паренхимы легких, а также подходов к их лечению. Другие изменения органов дыхания, обусловленные приемом медикаментов (лекарственная бронхиальная астма, тромбоэмболия легочной артерии, волчаночноподобный синдром с поражением легких, угнетение дыхательного центра, курареподобное влияние на дыхательную мускулатуру и др.), рассматриваются в других разделах руководства.

Таблица 1.5

Влияние лекарственных препаратов на легочный гомеостаз

Клетка-мишень	Механизм действия	Возможный эффект	Препарат
Альвеолярные макрофаги	Выделение лейкотриенов	Инфильтрация легочной паренхимы	Блеомицин*
	Хемотаксические факторы нелейкотриеновой природы	Нейтрофильная и эозинофильная инфильтрация	Блеомицин*
	Иммуносупрессивные факторы	Подавление клеточного иммунитета	Мелфалан*
	Фибробластмодулирующие факторы	Контроль роста фибробластов (селекция роста определенных клеток)	Блеомицин*
	Нейтральные протеазы	Повреждение эндотелия и повышение сосудистой проницаемости	Колхицин*
Полинуклеары	Супероксидные анионы	Повреждение эндотелия и альвеолярного эпителия	Блеомицин*

Клетка-мишень	Механизм действия	Возможный эффект	Препарат
	Увеличение их агрегации в капиллярах (секвестрация)	Повреждение эндотелия	Амфотерицин В*
Лимфоциты	Увеличение их цитотоксичности (бластогенез)	Повреждение паренхимы легких	Циклофосфан+, амиодарон*, соли золота*, нитрофураны*
	Выделение лимфокинов (MIF)	Усиление иммунного ответа, аутологичная цитотоксичность	Циклофосфан+, соли золота*
	Антиколлагеновые антитела	Повреждение коллагена	Блеомицин*
	Антитела к альбумину	Отложение иммунных комплексов в легких	Нитрофураны*
	Антитела к базальной мембране	Отложение иммунных комплексов в легких и почках	D-пеницилламин*
	IgE-антитела	Гиперчувствительность немедленного типа	Циклофосфамид*, антибиотики*, сульфаниламиды*
Фибробласты	Прямое повреждение коллагенового метаболизма	Ненормальное восстановление матрицы легких (фиброз)	Блеомицин+, соли золота, D-пеницилламин*
Система комплемента	Прямая активация	Агрегация полинуклеаров, повреждение эндотелия	Героин*, тербуталин*
Бесклеточное легочное окружение	Продукция супероксидных ионов	Повышение эндотелиальной и эпителиальной мембранной проницаемости	Блеомицин*, нитрофураны (0)
	Эндогенная оксидантная продукция (акролеин)	Повышение мембранной проницаемости	Циклофосфан*
	Окисление арахидоновой кислоты	Генерация иммунореактивных липидов	Блеомицин*
	Истощение глютатионовых источников	Увеличение оксидантного повреждения	Циклофосфан*, кармустин*
Система сурфактанта	Угнетение биосинтеза	Усиление фиброза	Блеомицин, амиодарон*, хлорфентермин
	Блок лизосомальных фосфолипаз	Накопление сурфактанта (фосфолипидоз)	
Медуллярные или гипоталамические нейроны	Нейрональные нервные сигналы, изменяющие эндотелиальную проницаемость	Повышение эндотелиальной проницаемости	Метотрексат (0), опиаты (0), аспирин (0), антипсихотические (0)

Примечание. * — показано на легочной системе; + — показано на нелегочной системе; 0 — предполагается.

Основные механизмы развития

Легкие имеют множество гомеостатических механизмов, обеспечивающих равновесие между повреждающими воспалительными реакциями и защитными детоксицирующими системами. Многие из них участвуют в метаболизме лекарств и могут подвергаться их воздействию. Основные точки этого взаимодействия представлены в табл. 1.5.

Оксидантная — антиоксидантная система. Реактивные метаболиты кислорода участвуют в развитии многих заболеваний: респираторного дистресс-синдрома взрослых, эмфиземы легких, васкулитов, альвеолитов, гломерулонефритов, лучевых повреждений и др. Процессы образования и разрушения оксидантов, по P. A. Ward (1986), схематично могут быть представлены в следующем виде.

$$O_2 \xrightarrow[\text{NADFH-оксидаза, ксантиноксидаза, ПГ-синтераза, ферментная система митохондрий по транспорту электронов}]{+e} \overset{\text{Супероксид}}{O^-_2} \xrightarrow[\text{Супероксиддисмутаза}]{+e} \overset{\text{Перекись}}{H_2O_2} \xrightarrow[\text{Каталаза, церулоплазмин, трансферрин, аскорбиновая кислота, витамин Е, ДМСО, ДМТМ}]{+e, Fe^{++}} \overset{\text{Гидроксил}}{OH^-} \xrightarrow[\text{Глутатионредуктаза}]{+e} H_2O$$

Эти молекулы генерируются фагоцитирующими клетками (нейтрофилы, макрофаги, моноциты, эозинофилы) или образуются спонтанно в атмосфере, особенно в областях с высокой концентрацией загрязняющих веществ. Метаболиты кислорода способны вызывать в любых клетках и неклеточных структурах множество реакций, например [Ward P. A., Arbor A., 1986]:

1) деструкцию эукариоцитов (эндотелий, эпителий, гладкомышечные клетки, гепатоциты, лимфоциты и др.) и безъядерных клеток (эритроциты и др.) за счет окисления белковых компонентов мембран, перекисного окисления липидов, повреждения ДНК;

2) повреждение базальных мембран сосудов;

3) активацию лейкоцитарных протеаз в сочетании с подавлением антипротеазной системы;

4) окисление арахидоновой кислоты, в результате чего образуются иммунореактивные субстанции из группы ПГ и лейкотриенов, обладающих иммуномодулирующим действием, способностью активировать комплемент, усиливать хемотаксис и др.;

5) угнетение антиоксидантных систем, например истощение источников глутатиона, угнетение активности глутатионпероксидазы.

Антиоксидантная система способна предотвращать тканевое повреждение кислородными радикалами. Супероксиддисмутаза

метаболизирует супероксид-анион до перекиси водорода. Каталаза в свою очередь разрушает перекись водорода. Глутатионредуктаза способствует акцепции глутатионом электрона, в результате чего детоксицируются реактивные молекулы. Кроме этих внутриклеточных ферментных антиоксидантов, существенную роль могут играть и плазменные факторы: церулоплазмин, трансферрин, α-токоферол, аскорбиновая кислота.

Активное нарушение баланса между оксидантной и антиоксидантной системами ведет к повреждению легких. Этот механизм имеет значение при лечении цитостатиками и нитрофуранами, лучевой терапии, ингаляции кислорода.

Протеазная — антипротеазная система. Протеолитические ферменты, особенно эластаза, продуцируются фагоцитирующими клетками (нейтрофилы, макрофаги) и имеют значение в развитии респираторного дистресс-синдрома взрослых, эмфиземы легких, пневмонии, фиброзирующего альвеолита. Некоторые лекарственные препараты (колхицин, амфотерицин В) вызывают выделение протеаз, что имеет значение в развитии обусловленных ими легочных повреждений. Антипротеазная система, особенно α_1-антитрипсин, способна инактивироваться реактивными метаболитами кислорода. Это может иметь значение в развитии легочных реакций при лечении блеомицином и циклофосфамидом [Cooper J. A., 1986].

Иммунная система. Одной из наиболее частых форм легочного лекарственного повреждения легких является IgE-зависимая аллергическая реакция с выраженной эозинофилией. В этих случаях лекарственные препараты служат гаптенами. Перечень средств, способных вызывать аллергические альвеолиты (гиперчувствительные пневмониты), представлен в табл. 1.5.

Большую роль в развитии лекарственных повреждений паренхимы могут играть лимфоциты [Akoun G. M. et al., 1984, 1985]. Увеличиваются их бластная трансформация и цитотоксичность (циклофосфамид, амиодарон, нитрофураны, соли золота)[1], активно выделяются лимфокины, например MIF, что ведет к усилению иммунного ответа (циклофосфамид, амиодарон). Это подтверждается Т-лимфоцитарным характером альвеолита по данным цитологического исследования ЖБАЛ.

В результате выделения хемотаксических факторов лейкотриеновой и нелейкотриеновой природы наблюдается эозинофильная или нейтрофильная инфильтрация паренхимы легких (блеомицин). При этом может развиваться феномен секвестрации нейтрофилов — увеличение их агрегации и разрушения в легочных капиллярах, в результате чего эндотелий повреждается и повышается сосудистая проницаемость.

При лечении некоторыми медикаментами могут стимулироваться аутоиммунные реакции, что проявляется активацией обра-

---

[1] Здесь и далее в скобках названы препараты, вызывающие соответствующие повреждения. — Примеч. ред.

зования антител к коллагену (блеомицин), альбумину (нитрофураны), базальной мембране (D-пеницилламин). В результате может развиться иммунокомплексный альвеолит (III тип реакции по Геллу и Кумбсу), синдром Гудпасчера (II тип реакции по Геллу и Кумбсу).

Симпатомиметики и опиаты оказывают прямое активирующее влияние на систему комплемента [Bowen R. E. et al., 1983], в результате чего повышается сосудистая проницаемость и развивается некардиогенный отек легких.

При лечении ацетилсалициловой кислотой, известным ингибитором циклооксигеназного пути обмена арахидоновой кислоты, избыточное образование метаболитов липоксигеназного пути может привести к повышению сосудистой проницаемости и развитию не только бронхиальной астмы, но и некардиогенного отека легких.

Система восстановления соединительнотканного матрикса легких. В легких большое значение имеет баланс между синтезом и распадом коллагена. Эта система может повреждаться при лечении многими препаратами.

Активация синтеза соединительной ткани в легких начинается в результате утраты контроля за образованием коллагена со стороны альвеолярных структур — капиллярного эндотелия и альвеолярного эпителия — при их повреждении, в результате чего усиливаются миграция и пролиферация фибробластов в интерстиции. Пусковыми факторами могут являться продукция реактивных метаболитов кислорода нейтрофилами и выделение активированными лимфоцитами факторов, стимулирующих миграцию, пролиферацию и рост фибробластов. Этот эффект поддерживается факторами, которые секретируют альвеолярные макрофаги: фибронектином, интерлейкином-1 и др.

С другой стороны, эти же клетки выделяют коллагеназу и эластазу, разрушающие компоненты соединительной ткани, а также $ПГЕ_2$, подавляющий образование коллагена по механизму обратной связи [Snider G. L., 1983]. Таким образом, фиброгическое действие воспалительных клеток (нейтрофилы, макрофаги, лимфоциты) может не проявляться, а воспаление — разрешиться полным выздоровлением.

Если капиллярный эндотелий и альвеолярный эпителий не повреждены, то сохраняется и срабатывает ограничительный механизм, контролирующий синтез коллагена, и фиброз в легочной ткани не развивается, независимо от того, какие причины вызвали повреждение матрикса (бактериальные липополисахариды, коллагеназа, панкреатическая или нейтрофильная эластаза и др.).

Повреждение несоединительнотканных альвеолярных структур может определяться тремя факторами: количеством воспалительных клеток, временем их контакта с альвеолярными структурами и природой повреждающего фактора [Henson P. M., 1986; Snider G. L., 1986].

Нарушение процессов пенетрации, подвижности нейтрофилов в очаге, высокие их адгезивные характеристики способны привести к аккумуляции и длительному контакту этих клеток с эндотелием и (или) альвеолярным эпителием, в результате чего последние могут повреждаться. Важную роль играет природа повреждающих факторов. Наиболее выраженное повреждающее действие оказывают те, которые способны накапливаться преимущественно в указанных структурах. Из лекарственных препаратов — это блеомицин (высокая тропность к эндотелию капилляров), D-пеницилламин (высокая тропность к эпителию).

Система сурфактанта. Основным компонентом легочного сурфактанта является фосфатидилхолин. При повреждении пневмоцитов I типа отмечаются пролиферация и дисплазия пневмоцитов II типа, в результате чего снижается синтез сурфактанта, особенно фосфатидилхолина. Часто такое нарушение сопровождает развитие легочного фиброза [Haagsman H. P., van Golde M. G., 1985]. Наоборот, при лечении амиодароном развивается фосфолипидоз легких с большим содержанием как общих фосфолипидов, так и фосфатидилхолина. Считается, что амиодарон является ингибитором лизосомальных фосфолипаз альвеолярных макрофагов, катаболизирующих сурфактант [Dake M. K., Madison J. M., 1985; Heath M. F. et al., 1985]. К этому же классу препаратов относится аноректический препарат хлорфентермин.

Центральная нервная система. Проницаемость легочных капилляров контролируется со стороны ЦНС, что при определенных ситуациях может приводить к нейрогенному отеку легких. Такой механизм предполагается в случаях отека легких после введения опиатов, галоперидола, больших транквилизаторов, салицилатов [Mahutte C. K. et al., 1982]. Предполагается, что опиатные рецепторы в большом количестве расположены рядом с дыхательным центром в стволе головного мозга (триггерные зоны). Большие дозы наркотиков могут изменять нейрональный тонус, что в итоге приводит к повышению сосудистой проницаемости. Такое предположение поддерживается возможностью развития нейролептического злокачественного синдрома при назначении этих препаратов [Smego R. A., Durack D. T., 1982]. Одним из клинических проявлений этого синдрома служит некардиогенный отек легких, от которого зависят тяжесть течения и прогноз осложнения. Однако экспериментальных доказательств такого механизма развития отека легких в литературе не приводится.

Патоморфология

Повреждения легких, обусловленные применением лекарственных средств, характеризуются воспалением стенки альвеол (альвеолит), которое, как уже сказано, может полностью разрешиться или перейти в фиброз. В эксперименте независимо от типа животных и исследованных моделей реакция легких довольно стереотипна. В первые часы нарушения минимальны, а затем

возникают отек легких и кровоизлияния. Повреждения манифестируются некрозом и десквамацией пневмоцитов I типа и выходом в альвеолярный просвет воспалительных клеток, главным образом нейтрофилов. Повреждение эндотелия может предшествовать гибели пневмоцитов I типа или происходить одновременно, что зависит от этиологического фактора. Через несколько дней нейтрофилы исчезают и ведущими воспалительными клетками становятся макрофаги и лимфоциты. Последние долго остаются в зоне повреждения. Параллельно с этим начинаются дифференцировка, репликация и увеличение числа пневмоцитов II типа для восполнения потери пневмоцитов I типа. В это же время может развиться гранулематозный процесс с разрастанием капилляров и увеличением числа фибробластов.

В течение нескольких недель, по мере стихания острого альвеолита, образуется избыток соединительной ткани с нарушением архитектоники легкого. Следует отметить, что некоторые участки при этом могут восстановиться до нормы, а фиброз развивается неравномерно. Хотя скорость синтеза коллагена увеличивается в конце 1-й недели повреждения легочной паренхимы, максимальное его содержание наблюдается на 4-й неделе, а увеличенный синтез сохраняется в течение 8—12 нед. При этом снижается деградация коллагена, повышается синтез эластина, глюкозаминогликанов. Активность ферментов синтеза соединительной ткани (глюкозамино-6-фосфат-синтетаза, пропилгидроксилаза, лизилоксидаза) также усиливается.

Одной из морфологических характеристик являются утолщение и удвоение базальной мембраны эпителия, что отмечено и в полях фиброза, и в «нормальных» участках легочной ткани. Такие участки также вовлекаются в процесс, но с нормализацией морфологической картины. Двойная мембрана свидетельствует о коллапсе альвеол в результате изменений в структуре сурфактанта, обусловленных морфологическими изменениями альвеолярного эпителия.

Повреждение легких имеет негомогенный характер. Выявляются участки с тяжелым нарушением легочной архитектоники и морфологически не измененные. Это зависит от равномерности вентиляции и легочного кровотока, что определяет распределение лекарственных препаратов в легочной ткани.

Клиника

Легочные повреждения, вызванные лекарственными средствами, могут клинически проявляться в виде нескольких синдромов. Ниже приведены характеристики каждого из них.

Гиперчувствительный пневмонит (аллергический альвеолит) развивается при лечении многими препаратами, в том числе цитотоксическими (блеомицин, метотрексат, прокарбазин) и нецитотоксическими (см. табл. 1.4). Механизмы его развития связаны с различными аллергическими реакциями, в том числе с IgE-за-

висимыми, иммунокомплексными, ГЧЗТ. Начало острое независимо от большой дозы принятого препарата или длительности его приема. Симптомы развиваются быстро, через несколько часов или дней от начала лечения. Характерно наличие легочных инфильтратов, высокой эозинофилии крови (более 15 %), эозинофилии мокроты. Ведущими клиническими симптомами являются одышка, непродуктивный кашель, лихорадка, влажные мелкопузырчатые хрипы в легких. Рентгенологически в легких определяются двусторонние ацинарные инфильтраты летучего характера, возможны диффузная ретикулярная инфильтрация, плевральный выпот. При исследовании ФВД обнаруживаются рестриктивный тип дыхательной недостаточности (ДН), уменьшение диффузионной способности СО (DL_{CO}). В некоторых случаях (при воздействии сульфаниламидов, антибиотиков) может встречаться и обструктивный тип дыхательной недостаточности. Гистологические изменения заключаются в интерстициальной и альвеолярной инфильтрации лимфоцитами и эозинофилами, образовании периваскулярных мононуклеарных инфильтратов. Тяжелый фиброз нехарактерен, что свидетельствует об обратимости процесса.

Фиброзирующий альвеолит — один из наиболее частых синдромов, встречающихся при лечении медикаментами. Он описан в случаях применения цитостатиков, нитрофуранов, амиодарона, токаинида, солей золота и др. Симптомы могут появляться через 1—6 мес от начала лечения. Как правило, тяжесть клинических проявлений зависит от дозы и длительности приема причинного препарата. Заболевание характеризуется прогрессирующей одышкой при малейшей физической нагрузке, непродуктивным кашлем, резкой утомляемостью, слабостью. В легких выслушиваются звонкие, трескучие влажные хрипы в конце вдоха. На рентгенограммах легких выявляются сетчатые и нодулярные тени в базальных отделах, легочные объемы уменьшены. Возможно наличие плевральной жидкости в случаях лечения нитрофуранами, митомицином, бусульфаном, блеомицином. При функциональном исследовании определяются рестриктивный тип ДН, резкое снижение DL_{CO}. При гистологическом исследовании обнаруживают повреждение эндотелия капилляров, альвеолярного эпителия с десквамацией пневмоцитов I типа, дисплазией и пролиферацией пневмоцитов II типа. Характерна пролиферация фибробластов, ведущая к фиброзированию легочной ткани. Воспалительная инфильтрация альвеол и интерстиция может быть мононуклеарной или полинуклеарной.

Некардиогенный отек легких — один из вариантов респираторного дистресс-синдрома взрослых (РДСВ). Это относительно редкое осложнение терапии метотрексатом, цитозаром, нитрофуранами, ацетилсалициловой кислотой, героином, метадоном, галоперидолом, барбитуратами, элениумом, напотоном, тербуталином, амфотерицином В, налоксоном, лидокаином, гидрохлортиазидом, колхицином. В большинстве случаев повреждение возника-

ет при передозировке препаратов. Реакции после однократного приема небольших доз описаны только при лечении лидокаином и гидрохлортиазидом. ДН развивается остро в течение 1—2 дней. В отличие от других форм РДСВ прогноз благоприятный: после отмены препарата наблюдается быстрое обратное развитие симптомов без остаточных явлений и нарушений ФВД. Рентгенологически выявляются диффузные интерстициальные и (или) ацинарные инфильтраты без признаков кардиомегалии. ДН характеризуется рестриктивными изменениями и уменьшением DL_{CO}. При дифференциации от кардиогенного отека легких большое значение имеет измерение давления в легочной артерии с помощью катетера Свен-Ганца. При некардиогенном отеке легких это давление остается в пределах нормы. Патоморфологическая картина не имеет характерных признаков. Отмечаются переполнение легких кровью и геморрагии без воспалительных изменений.

Облитеративный бронхиолит — редкое осложнение, развивающееся только при лечении двумя препаратами: сульфасалазином, D-пеницилламином (купренилом). Как правило, у всех больных отмечается исходно тяжелое течение основного заболевания — ревматоидного артрита или неспецифического язвенного колита. Не исключена возможность сочетанного характера легочных изменений, обусловленных как самой болезнью, так и медикаментозной терапией. По клиническим проявлениям облитеративный бронхиолит напоминает фиброзирующий альвеолит, но отличительным признаком является бронхообструктивый синдром. Симптомы в виде непродуктивного кашля, тяжелой одышки, гипоксемии появляются через несколько недель от начала лечения названными препаратами. В легких с обеих сторон выслушиваются рассеянные сухие и мелкопузырчатые влажные хрипы. Может развиваться острая эмфизема легких. При рентгенографии в них определяются с обеих сторон локализованные ацинарные и нодулярные инфильтраты. При сцинтиграфическом исследовании в инфильтратах отмечено интенсивное поглощение галлия. ДН характеризуется как обструктивными, так и рестриктивными изменениями спирограммы, а также нарушением DL_{CO}. При морфологическом исследовании в бронхиолах выявляются скопления воспалительного экссудата и мононуклеарная инфильтрация перибронхиально. Характерны очаговые ателектазы. При присоединении альвеолита наблюдаются десквамация альвеолярного эпителия, дисплазия пневмоцитов II типа, инфильтрация мононуклеарными клетками и фибробластами. Исход заболевания неблагоприятный: половина больных умирали, а у оставшихся в живых имелись выраженные функциональные и рентгенологические изменения.

Легочно-ренальный синдром (синдром Гудпасчера) — очень редкое осложнение терапии D-пеницилламином. Клинически аналогичен синдрому Гудпасчера при ревматических болезнях (см. также главу 9). Легочные симптомы появляются через 1—

2 года от начала терапии. Быстро нарастает одышка, возникают кровохарканье, плевральные боли, присоединяется гематурия. У всех больных развивается хроническая почечная недостаточность. Как правило, прогноз неблагоприятный. При исследовании ФВД регистрируется рестриктивный тип дыхательной недостаточности, уменьшена DL_{CO}. На рентгенограммах легких выявляются диффузные сетчатые или ацинарные множественные инфильтраты, сливающиеся между собой по типу «снежной бури». Может развиться двусторонний экссудативный плеврит. При гистологическом исследовании определяются типичный деструктивно-пролиферативный капиллярит с развитием альвеолита и склероз альвеолярных перегородок, в почках — признаки мембранозно-пролиферативного гломерулонефрита.

«Амиодароновое легкое» (фосфолипидоз легких) — осложнение, встречающееся при лечении больных амиодароном, хлорфентермином. Эти препараты обладают способностью связываться с лизосомальными липидами, в результате чего в альвеолярных макрофагах нарушается катаболизм фосфолипидов и фосфатидилхолина, которые откладываются в виде пластинчатых телец в альвеолярных пространствах. Избыток липидов фагоцитируется макрофагами, и они начинают напоминать вспененные клетки. Таким образом, эта патология может рассматриваться как болезнь поврежденных лизосом [Heath M. F. et al., 1985]. Легочные симптомы развиваются через 5—6 мес от начала лечения, редко в более ранние сроки. Острое начало не описано. Повреждение легочной ткани развивается подостро, с появлением одышки при нагрузке, непродуктивного кашля, повышения температуры, снижения массы тела. Плевральные боли наблюдаются редко. При продолжении лечения симптомы прогрессируют. В нижних отделах легких выслушиваются влажные хрипы, дыхание ослабленное, редко появляется шум трения плевры. Лейкоцитоз отмечается не всегда, эозинофилия встречается редко. Характерно увеличение СОЭ, нормализующейся при разрешении повреждения легких. Показатели оценки ФВД могут быть различными и не коррелируют с клинической картиной. У большинства больных снижается DL_{CO}. Ее рекомендуется определять у всех больных, получающих амиодарон. Если обнаружено снижение этого показателя, то необходимы тщательное наблюдение за больным и повторное исследование через 2—3 нед. Дальнейшее снижение DL_{CO} и появление отклонений со стороны легких требуют отмены амиодарона. При рентгенологическом исследовании выявляются диффузные или нодулярные инфильтраты, возможно утолщение плевры. При сцинтиграфическом исследовании легких регистрируются очаги активного поглощения изотопа галлия. В патоморфологической картине характерны внутриальвеолярные скопления вспененных альвеолярных макрофагов, утолщение альвеолярных перегородок, гиперплазия пневмоцитов II типа. В макрофагальных лизосомах можно обнаружить скопления осмиофильных мембранных структур, представляющих собой фосфолипиды.

Такие ультраструктурные изменения альвеолярных макрофагов патогномоничны для «амиодаронового легкого». В связи с этим проведение БАЛ, позволяющего получить в достаточном количестве альвеолярные макрофаги для исследования, является одним из основных тестов, подтверждающих диагноз [Martin W. J., Osborn M. J., 1985]. Прогноз благоприятный: при отмене препарата наблюдается полное исчезновение легочных симптомов.

Характеристика повреждающего действия различных препаратов

Блеомицин используется для лечения лимфом, плоскоклеточного рака любой локализации, тестикулярных опухолей. В основном концентрируется в легочной ткани, где метаболизируется гидролазной системой [Lazo J. S., 1984]. В эндотелии и пневмоцитах I типа активность этой ферментной системы относительно низкая, что определяет быстрое повреждение названных структур при лечении блеомицином. Характерна полинуклеарная инфильтрация легких (полинуклеарный альвеолит), что может усиливать повреждение за счет выделения реактивных метаболитов кислорода, протеаз и активации синтеза лейкотриенов, особенно B_4, являющегося мощным хемоаттрактантом для нейтрофилов. Повреждение альвеолярных структур ведет к пролиферации фибробластов и развитию легочного фиброза. Показано и прямое стимулирующее влияние блеомицина на фибробласты. Препарат способен также индуцировать синтез аутоантител к интерстициальному коллагену, что может усугублять легочное повреждение. В ряде случаев блеомицин может являться гаптеном и вызывать IgE-зависимые аллергические реакции в виде гиперчувствительного пневмонита [Bigby T. D. et al., 1985; Kelley J. et al., 1985; Cooper J. A., 1986].

Частота повреждений легочной паренхимы, вызванных препаратом, колеблется от 2 до 40 %, что обусловливается наличием определенных факторов риска [Cooper J. A., 1986]. Чаще повреждения развиваются у пожилых лиц и стариков. Имеет значение и общая суммарная доза препарата. Курсовая доза более 450 ЕД вызывает фатальные изменения в легких, но осложнение может развиться и при дозе 100 ЕД. Должно быть правилом суммирование всех ранее введенных доз препарата. При этом надо помнить, что длительность периода между достижением предельной дозы и появлением клинических симптомов не установлена. *Неблагоприятно сочетание лечения блеомицином с ингаляциями* кислорода и лучевой терапией, а также с применением других химиотерапевтических средств. К развитию повреждения легких предрасполагает и хроническая почечная недостаточность.

Повреждения легочной ткани, вызванные блеомицином, могут протекать по типу фиброзирующего альвеолита или гиперчувствительного пневмонита. Определение DL_{CO} является наиболее чувствительным методом мониторинга при лечении препаратом

и позволяет установить начальные этапы развития легочного осложнения, когда еще нет ни клинических, ни рентгенологических признаков альвеолита. Другим важным маркером может служить определение активности ангиотензинпревращающего фермента, активность которого резко снижается при повреждении эндотелия.

Диагноз подтверждается при БАЛ, выявляющем признаки нейтрофильного и (или) лимфоцитарного альвеолита, а также при биопсии легкого, которая позволяет достоверно связать изменения в легочной ткани с действием лекарства и исключить как оппортунистическую инфекцию в легких, так и их вовлечение в основной патологический процесс (например, обусловленные блеомицином тени в легких рентгенологически могут напоминать метастазы). Открытая биопсия легких более информативна, чем трансбронхиальная.

Митомицин — алкилирующий цитостатический препарат, используемый для лечения злокачественных опухолей желудочно-кишечного тракта, рака легкого. Механизм легочного повреждения при лечении препаратом не изучался, но предполагается, что митомицин может повреждать пневмоциты I типа. Частота развития легочных осложнений от 3 до 12 %. Факторы риска неизвестны. Пол, возраст, суммарная доза препарата, по-видимому, значения не имеют. Необходимо осторожно применять его в комбинации с лучевой или кислородной терапией. Клинические проявления характеризуются сочетанием фиброзирующего альвеолита с микроангиопатической гемолитической анемией. Прогноз неблагоприятный: смертность достигает 50 %.

Бусульфан — алкилирующий цитостатик, применяемый для лечения миелопролиферативных заболеваний. Частота повреждений легких, выявляемых клинически, составляет около 4 %, а по данным патологоанатомических исследований — до 46 %, что свидетельствует о наличии субклинически протекающих форм осложнения. Механизм повреждающего действия препарата связывают с его влиянием на альвеолярный эпителий — пневмоциты I типа. Факторами риска являются сочетаннное применение с рентгенотерапией, предварительное лечение другими цитостатиками (например, мелфаланом), длительное лечение. Связи с величиной терапевтической дозы не обнаружено. Клинически легочное повреждение проявляется фиброзирующим альвеолитом. Отличительной особенностью являются возможность трансформации альвеолита в альвеолярноклеточную карциному, легочный альвеолярный протеиноз, а также развитие легочной оссификации. Прогноз неблагоприятный: продолжительность жизни после установления диагноза бусульфанового повреждения легочной паренхимы составляет в среднем 5 мес.

Хлорамбуцил — алкилирующий цитостатик, используемый при лечении гемобластозов и редко воспалительных заболеваний аутоиммунной природы. Клинические признаки повреждения легких соответствуют десквамативному альвеолиту с пос-

ледующим прогрессирующим фиброзом легких. Смертность около 50 %.

Мелфалан — также алкилирующий цитостатик, применяемый для лечения миелом. Клинические проявления легочных осложнений редки, но при вскрытии умерших от миеломы больных, леченных этим препаратом, находят обширный фиброз легких с атипией пневмоцитозов. Механизм повреждающего действия связывают с влиянием мелфалана на альвеолярные макрофаги, которое проявляется повышением их иммуносупрессорной активности в отношении митогенеза периферических мононуклеаров. Отличительной морфологической чертой является отсутствие эндотелиальных изменений. В дополнение к дегенерации пневмоцитов I типа и дисплазии пневмоцитов II типа имеют место пролиферация бронхиального эпителия, интерстициальная инфильтрация плазматическими клетками. Клинические симптомы фиброзирующего альвеолита развиваются через 1—4 мес от начала лечения. Кашель, как правило, продуктивный, что отличает осложнение от повреждений другой этиологии. Прогрессивно нарастает ДН, чем и обусловливается неблагоприятный прогноз. При отмене препарата возможно выздоровление.

Производные нитрозомочевины (кармустин и др.) используют для лечения внутричерепных опухолей, меланом, опухолей желудочно-кишечного тракта, гемобластозов. Механизм повреждения легочной ткани связан с влиянием этих препаратов на эндотелий капилляров, о чем свидетельствует низкая активность сывороточного и тканевого ангиотензинпревращающего фермента, а также уменьшение запасов глутатиона [Kehrer J. R., Klein-Szanto A. J., 1985]. Факторами риска являются большая суммарная доза препарата, но не длительность лечения им, а также сочетание с терапией левамизолом, антиконвульсантами, нестероидными противовоспалительными средствами, комбинация с другими цитостатиками, предшествовавшие лечению хронические заболевания легких, курение. Клинические проявления такие же, как при фиброзирующем альвеолите. Прогноз определяется не столько развитием легочных осложнений, сколько тяжестью основного заболевания.

Циклофосфамид (циклофосфан) широко применяют для лечения злокачественных и воспалительных заболеваний. Его метаболиты фосфамид и акролеин обладают высокой активностью в окислительных процессах. Клинически повреждения легочной паренхимы могут протекать по типу гиперчувствительного пневмонита, некардиогенного отека легких, фиброзирующего альвеолита [Gurtoo H. L. et al., 1984]. Частота их составляет менее 1 %. Факторы риска точно не установлены. Нет явной связи развития осложнений с возрастом, сопутствующими и предшествующими заболеваниями, длительностью лечения и суммарной дозой препарата, введенной больному. Повреждение может развиться в разные сроки: и через 2 нед от начала терапии, и через несколько мес после отмены препарата, и даже после лече-

ния глюкокортикостероидами как составной части комбинированной терапии. Предполагается, что стероидные средства могут маскировать симптомы, связанные с токсичностью циклофосфамида. Прогноз при лечении кортикостероидами более благоприятный: выживают приблизительно 60 % больных с осложнениями в легких, вызванными циклофосфамидом.

Метотрексат — антиметаболит, аналог фолиевой кислоты. Используется при лечении лейкемии, остеогенных сарком, хорионкарцином, псориаза. Повреждения легочной ткани развиваются примерно у 7 % больных, леченных препаратом. Факторы риска неизвестны. Возможно, имеет значение частота введения метотрексата: при ежедневном или еженедельном введении риск развития осложнения более выражен, чем при более редком приеме. Возраст, общая курсовая доза, длительность терапии, наличие предшествующих заболеваний не имеют особого прогностического значения. Чаще всего клинические проявления повреждения легочной ткани протекают по типу гиперчувствительного пневмонита с высокой эозинофилией — до 40 % (синдром Леффлера). Редко развивается некардиогенный отек лёгких с образованием гиалиновых мембран. В патологический процесс может вовлекаться и плевра. В 10 % случаев легочных осложнений при лечении метотрексатом диагностируется фиброзирующий альвеолит [White D. A. et al., 1984]. Смертность составляет 10 %. Следует отметить, что прекращение лечения препаратом не всегда ведет к ликвидации повреждения легких, а возобновление лечения не всегда сопровождается рецидивом.

Азатиоприн и 6-меркаптопурин (метаболический продукт азатиоприна) применяют при лечении опухолей и воспалительных заболеваний. Могут вызывать повреждение легких по типу некардиогенного отека. Отмена препаратов приводит к улучшению состояния.

Цитозин-арабинозид, используемый при лечении гемобластозов, способен повреждать легкие с развитием некардиогенного отека, как правило, сочетающегося с острым гастритом и энтероколитом. При прекращении приема препарата клинические симптомы регрессируют.

Терапия прокарбазином может вызывать гиперчувствительные пневмониты с образованием эозинофильных инфильтратов. Прогноз при отмене препарата благоприятный.

При лечении гемобластозов винбластином возможно развитие фиброзирующего альвеолита с прогрессирующей ДН, иногда с присоединением бронхообструктивного синдрома.

Нитрофураны могут вызывать фиброзирующий альвеолит с тяжелой ДН, а также гиперчувствительный пневмонит. Факторы риска неизвестны. В 90 % случаев повреждение легочной ткани развивается в течение 1-го месяца терапии (острая форма, или аллергический альвеолит), в 10 % — в сроки от 2 мес до 5 лет от начала лечения (хроническая форма, или фиброзирующий альвеолит). Острая форма протекает по типу гиперчув-

ствительной реакции с лихорадкой, эозинофилией, кожной сыпью, лимфаденопатией, артралгией, летучими рентгенологическими инфильтратами. Для хронической формы эти симптомы нехарактерны, нет острого начала, одышка нарастает исподволь, как и рентгенологические признаки фиброза легких. Морфологическая характеристика острой формы складывается из легочного васкулита, мононуклеарной и полинуклеарной инфильтрации интерстиция и альвеол с разной степенью эозинофилии. При хронической форме на фоне аналогичных изменений имеет место выраженный фибротический процесс. По течению острая форма более благоприятная: отмена препарата ведет к регрессу клинических и морфологических симптомов. При хронической форме смертность составляет около 10 %, сохраняются фибротические изменения. Следует подчеркнуть, что острая форма не переходит в хроническую. *Глюкокортикостероиды не ускоряют выздоровления.*

Сульфасалазин, салазопирин — плохо адсорбируемые сульфаниламиды. Используются при лечении неспецифического язвенного колита. Могут поражать легкие по типу гиперчувствительного пневмонита, облитеративного бронхиолита, фиброзирующего альвеолита. Возможно сочетание всех трех синдромов. Факторы риска неизвестны. Необходима осторожность при аллергии к салицилатам и сульфаниламидам. Прогноз наиболее благоприятный при гиперчувствительном пневмоните [Cazzaderi A., 1985]. После отмены препаратов симптомы исчезают. Возобновление лечения ведет к рецидиву. Глюкокортикостероиды не препятствуют развитию осложнений.

Амфотерицин В — противогрибковый препарат. Может вызвать общетоксическую реакцию в виде лихорадки с ознобом. В легких возможно развитие некардиогенного отека. Фактором риска является комбинация лечения препаратом с трансфузией лейкоконцентрата. Механизм развития отека связывают с секвестрацией нейтрофилов в легочных капиллярах, последующим повреждением эндотелия, что ведет к повышению проницаемости альвеолярно-капиллярной мембраны. Прогноз неблагоприятный.

Сульфаниламиды способны вызвать гиперчувствительный пневмонит независимо от способа применения. Факторы риска неизвестны. Клинически пневмонит проявляется эозинофильными инфильтратами, исчезающими при отмене препаратов с полной регрессией в течение 2—3 нед. Глюкокортикоиды ускоряют выздоровление. Повторный прием препарата сопровождается рецидивом пневмонита.

ПАСК тоже может повреждать легкие по типу гиперчувствительного пневмонита, сочетающегося с другими аллергическими реакциями: ангионевротическим отеком Квинке, дерматитом, конъюнктивитом, лимфаденопатией, лихорадкой. Предрасполагающие факторы неизвестны. Реакция исчезает при отмене препарата. Десенсибилизирующая терапия, как правило, неэффективна.

Пенициллин может быть причиной гиперчувствитель-

ного эозинофильного пневмонита. В единичных случаях описаны легочные повреждения по типу некардиогенного отека легких. Факторы риска неизвестны. Отмена препарата и назначение кортикостероидов сопровождаются обратным развитием симптомов.

Ацетилсалициловая кислота способна провоцировать развитие бронхиальной астмы (астматическая триада), описание которой не входит в задачи данной главы. Здесь мы остановимся на характеристике связанного с приемом ацетилсалициловой кислоты некардиогенного отека легких. Ацетилсалициловая кислота способна значительно увеличивать проницаемость сосудистой стенки не только в легких, но и в почках, что клинически проявляется сочетанием отека легких и протеинурии. В основе такого эффекта лежит ингибирующее влияние препарата на циклооксигеназный путь обмена арахидоновой кислоты, в результате чего уменьшается образование ПГ (особенно простациклина), снижающих проницаемость сосудистой стенки. Как и в случае бронхиальной астмы, вызванной ацетилсалициловой кислотой, предполагается увеличение продукции лейкотриенов через шунтирование обмена арахидоновой кислоты по липоксигеназному пути. В случае некардиогенного отека легких это предположение требует доказательств [Cooper J. A., 1986].

Отчасти эффект препарата можно объяснить и прямым влиянием на нейрональные (триггерные) центры в стволе головного мозга и гипоталамической области. Факторами риска являются пожилой возраст больных, постоянный прием препарата, длительное курение, концентрация салицилатов в крови выше 0,3 г/л. Отек легких может развиться непосредственно после приема препарата, а также в течение последующих 24 ч. Клинические его проявления сочетаются с психической заторможенностью, неврологическими отклонениями, протеинурией. Прогноз благоприятный, смертельные исходы не описаны. Использование вспомогательной вентиляции легких с повышенным давлением в конце выдоха (ПДКВ), форсированный диурез являются эффективными лечебными мероприятиями.

В отношении других препаратов из группы нестероидных противовоспалительных средств (производные налидиксовой кислоты, антраниловой кислоты, напроксен) отмечается возможность развития гиперчувствительного пневмонита, сопровождающегося эозинофилией, поражением других органов в виде нефрита, гепатита, а также анафилактическим шоком [Gheysens B., Van Miegham W., 1984; Sheehan N. J., 1985; Dan M., 1986]. Течение и прогноз пневмонита в этих случаях благопрятны.

Антиконвульсанты (дифенин, карбамазепин) могут вызывать гиперчувствительный пневмонит. Клинические симптомы появляются через 3—6 нед от начала лечения и часто сочетаются с макулопапулезной сыпью, дерматитом, гепатитом, лимфаденопатией. В крови и мокроте выраженная эозинофилия. Такие явные признаки встречаются редко. Однако суб-

клинические проявления рестриктивной ДН при исследовании ФВД обнаружены у 45 % больных, получавших названные препараты. Прогноз при отмене препаратов хороший. Наблюдается полное выздоровление.

При длительном лечении больных паркинсонизмом большими дозами бромокриптина возможно развитие иммунокомплексного плевролегочного фиброза с частичным обратным развитием при отмене препарата [Douvier J. J. et al., 1985].

Опиаты могут провоцировать развитие некардиогенного отека легких. Налоксон — антагонист опиатов, применяемый для купирования их действия, также может вызвать развитие этого синдрома. Постоянный прием опиатов не является фактором риска. Чаще изменения в легких появляются при использовании в больших дозах этих препаратов даже при однократном приеме. Путь введения не имеет значения. В механизме развития отека легких в данном случае важную роль играет гиповентиляция, связанная с угнетением дыхательного центра и ведущая к гипоксическому повреждению эндотелия, прямое токсическое влияние на альвеолярно-капиллярную мембрану, прямое воздействие на медуллярные и гипоталамические (триггерные) зоны, контролирующие непрямым путем сосудистую проницаемость. Быстрое развитие отека легких при приеме сверхдоз опиатов и его обратимость, а также возможность развития отека при назначении конкурентного ингибитора опиатов налоксона поддерживают такой триггерный механизм. Кроме того, опиаты могут непосредственно активировать систему комплемента, повышающую мембранную проницаемость. Интересно предположение о роли лаброцитов в развитии опиатного отека легких. Известно, что в больших дозах опиаты ведут к дегрануляции этих клеток с выделением гистамина. Возможен такой эффект и в легочной ткани, в результате чего повышается также сосудистая проницаемость. Клинические проявления в виде нарастающей гипоксемии на фоне гиповентиляции, обилия влажных хрипов быстро регрессируют при отмене препарата и проведении вспомогательной вентиляции легких и форсированного диуреза. Прогноз относительно благоприятный: смертность составляет менее 1 %. Поскольку назначение антагонистов опиатов, как видно из вышеизложенного, не позволяет предупредить или уменьшить отек легких, их применение нецелесообразно.

Большие транквилизаторы также могут явиться причиной некардиогенного отека легких. Это относится и к производным фенотиазинового ряда (аминазин, тизерцин и др.), и производным тиоксантена (хлорпротиксен), и производным бутирофенона (галоперидол). Действие названных препаратов связано с развитием злокачественного нейролептического синдрома, характеризующегося острым началом, лихорадкой, мышечной ригидностью, неврологическими изменениями, автономной дисфункцией, некардиогенным отеком легких [Smego R. A., Durack D. T., 1982]. Смертность при этом синдроме высока — око-

ло 20 %. Развитие отека легких делает прогноз наиболее неблагоприятным. При отмене препарата обратное развитие симптомов происходит очень медленно. Целесообразны проведение вспомогательной или искусственной вентиляции легких, форсированный диурез.

Амиодарон — йодсодержащий дериват бензофурана. Используется как антиаритмический препарат, улучшает перфузию коронарных артерий. Препарат обладает кумулирующей активностью: проходит от нескольких дней до нескольких недель до появления его лечебного эффекта, а при отмене препарата его действие может длительно сохраняться (период полувыведения 30 дней). При терапии амиодароном описаны гиперчувствительные пневмониты с развитием иммунокомплексного лимфоцитарного альвеолита [Akoun G. M. et al., 1984]. Но более частым является осложнение в виде «амиодаронового легкого» (фосфолипидоз легких), описанного выше. Оно развивается у 1—6 % больных, леченных препаратом. Риск его возникновения частично связан с величиной дозы. В США этот синдром встречается чаще, так как дозы, используемые там (до 800 мг в сутки), значительно выше назначаемых в Европе (200—400 мг в сутки). Как правило, легочные симптомы появляются при дозе более 400 мг в сутки исчезают при ее уменьшении. Однако описаны случаи «амиодаронового легкого» и при лечении препаратом в низких дозах. Отсутствует связь между развитием легочного повреждения и концентрацией амиодарона в сыворотке крови. Предполагается, что факторами риска могут служить предшествующие заболевания легких. Другие факторы не установлены. Обратимость легочных нарушений связана со скоростью диссоциации амиодарона в местах его связывания с липидами. Этим можно объяснить большую вариабельность соотношения токсичности препарата и его повреждающей дозы [Rakita L. et al., 1983].

Лидокаин (токаинид) при использовании в качестве местного анестетика или антиаритмического средства может вызвать развитие некардиогенного отека легких. При ингаляционном введении (анестезия при подготовке к бронхоскопии) через 3—5 мин возможна провокация приступа бронхиальной астмы. При лечении токаинидом (пероральный аналог лидокаина) описан развивающийся через 4—6 мес от начала лечения острый альвеолит с обратным развитием симптомов без исхода в прогрессирующий фиброз. Прогноз при отмене препаратов благоприятный.

Диуретики тиазидового ряда также могут быть причиной некардиогенного отека легких. Механизм развития отека неясен. Острое начало после введения, сочетание с дерматитом, уртикариями, лейкопенией, гепатитом, рецидивы при повторном введении препарата вызывают предположение о гиперчувствительном механизме. Однако не обнаружено каких-либо отклонений от нормы ни в одном иммунологическом тесте, в том числе в содержании иммуноглобулинов, уровне комплемента, РБТЛ и РТМЛ в присутствии названных препаратов. Отек лег-

ких развивается через 20—60 мин после их приема. Клиническая картина мало отличается от таковой при отеке легких другой этиологии. При лечении используют глюкокортикоиды, вспомогательную вентиляцию легких. Прогноз благоприятный: клинические симптомы быстро исчезают, хотя инфильтрация паренхимы может сохраняться 4—5 дней.

Симпатомиметики, чаще всего тербуталин, могут провоцировать развитие некардиогенного отека легких в акушерской практике в случае использования их при преждевременных родах, но такое осложнение встречается редко. Факторами риска являются гипокалиемия, тахикардия и истощение организма матери. Механизм отека легких неясен. Предполагается, что симпатомиметики увеличивают секрецию альдостерона, что при сочетании с увеличенным объемом циркулирующей крови у беременных может вести к повышению гидростатического давления в легочных капиллярах. Могут иметь значение и посткапиллярная вазоконстрикция, и прямое активирующее влияние этих препаратов на систему комплемента, что ведет к агрегации полинуклеаров в капиллярах легких, повреждению эндотелия и повышению сосудистой проницаемости. Клиническая картина отека легких развивается через 48—72 ч от начала лечения как до и после родов, так и в процессе их. Прогноз при отмене препарата, оксигенотерапии и форсированном диурезе благоприятный. Смертность менее 1 %.

D-пеницилламин (купренил) широко применяется в клинике внутренних болезней, чаще всего при ревматоидном артрите. Повреждение легочной ткани, вызванное D-пеницилламином, может развиваться по типу гиперчувствительного пневмонита, облитеративного бронхиолита, синдрома Гудпасчера. При всех формах часто наблюдаются симптомы острого бронхита, стоматита, дерматита, что предполагает высокую токсичность препарата в отношении эпителиальной ткани. Нарушение образования коллагена за счет увеличения растворимой его фракции может вести к развитию облитеративного бронхиолита. Стимуляция образования антител к базальным мембранам лежит в основе развития синдрома Гудпасчера. Частота указанных вариантов легочного повреждения, связанного с D-пеницилламином, низкая. В основном они описаны у женщин. Длительный прием препарата не имеет прогностического значения. Симптомы могут появиться и на 18-й день лечения, и даже после 2 лет постоянной терапии [Renier J. C. et al., 1986]. Общая курсовая доза также не коррелирует с развитием легочных осложнений, за исключением синдрома Гудпасчера, развивающегося, как правило, при больших суммарных дозах препарата. Прогноз неблагоприятный даже при отмене препарата и проведении лечения (глюкокортикостероиды, плазмаферез, азатиоприн). Умирает каждый второй больной.

Соли золота, используемые в артрологической практике, вызывают повреждения легочной паренхимы по типу гиперчув-

ствительного пневмонита, фиброзирующего альвеолита [Schapira D., 1985]. Обращает на себя внимание тот факт, что гиперчувствительные реакции других органов на препараты золота (дерматит, стоматит, нефрит) встречаются у 20—50 % леченных ими, в то время как аллергический альвеолит — менее чем у 1 % больных. Фиброзирующий альвеолит — также нечастое осложнение. Факторы риска неизвестны. Симптомы могут появляться в период от 6 ч до 30 дней от начала лечения. В диагностике большое значение придается выявлению в интерстициальных макрофагах электронно-плотных депозитов — ауросом [Paako P. et al., 1984]. Субэпителиальные отложения иммуноглобулинов подтверждают иммунокомплексный характер гиперчувствительного пневмонита. Прогноз благоприятный: улучшение наступает через 0,5—6 мес после прекращения лечения. Однако у половины больных сохраняются рентгенологические или функциональные нарушения.

Колхицин может быть причиной развития некардиогенного отека легких.

Известен случай со смертельным исходом. Описано также наблюдение, когда при лечении хлорохином развился десквамативный альвеолит с исходом в фиброз. Однако сделать заключение о типичности таких осложнений для терапии препаратами этой группы не представляется возможным.

Подводя итог клинической характеристике лекарственных повреждений легочной ткани, следует еще раз подчеркнуть, что диагностика их очень трудна. Специфических особенностей нет, но наиболее значимыми могут быть следующие диагностические критерии [Akoun G. M., 1985].

1. Тщательный анализ анамнеза с уточнением сведений о всех перенесенных заболеваниях и применявшихся медикаментах, а также гемотрансфузий, длительной кислородной терапии, лучевой терапии, которые могут вызывать пневмонит.

2. Обратимость лекарственных изменений легких при отмене препарата.

3. Определение возможных маркеров, характеризующих легочное повреждение: а) эозинофилия, повышение уровня IgE в сыворотке крови, положительная РБТЛ с препаратом (гиперчувствительный пневмонит); б) увеличение содержания окисленного глютатиона в сыворотке крови (оксидантное повреждение легких); в) снижение активности ангиотензинпревращающего фермента (показатель эндотелиального повреждения); г) уменьшение содержания фосфатидилхолина в бронхиальном секрете (маркер повреждения пневмоцитов I типа).

4. Исследование ЖБАЛ: выявление признаков лимфоцитарного или эозинофильного альвеолита свидетельствует о гиперчувствительном пневмоните, нейтрофильный альвеолит предполагает развитие легочного фиброза независимо от вызвавшей его причины (идиопатический, лекарственный альвеолит или исход аллергического альвеолита) [Reynolds H. Y., 1984]. Наличие вспененных

альвеолярных макрофагов позволяет диагностировать амиодароновый фосфолипидоз легких.

5. Измерение давления в легочной артерии с помощью катетера Свен-Ганца позволяет дифференцировать некардиогенный отек легких.

6. Проведение открытой биопсии легкого для морфологической верификации повреждения легких, связанного с действием лекарства, в диагностически трудных и неясных случаях.

Лечение лекарственных повреждений паренхимы легких

В случаях оксидантного повреждения легких лечение может быть направлено либо на подавление продукции и разрушение реактивных метаболитов кислорода, либо на приостановку развития легочного фиброза. В настоящее время не представляется возможным получение ингибиторов NADFH-оксидазы — основного фермента, обеспечивающего продукцию активных кислородных радикалов. Участие других окислительных ферментов в развитии медикаментозных повреждений легких настолько невелико, что использование их ингибиторов не имеет существенного значения. Наибольшее клиническое применение нашли хеляторы железа — деферроксамин, аполактоферрин. Показано, что при их назначении накопление коллагена в легких уменьшается приблизительно на 33 %, а фиброз, хотя и развивается, но редуцированный [Chandler D. B., Fulmer J. D., 1985]. Использование препаратов, модулирующих воспалительный процесс (метиндол, метилпреднизолон, липополисахариды) или инактивирующих систему комплемента (яд кобры), возможно, позволит изменить интенсивность легочного повреждения [Phan S. H. et al., 1982, 1984].

Разрабатываются подходы, направленные на разрушение образующихся кислородных радикалов. С этой целью могут использоваться ферменты антиоксидантной системы (каталаза, супероксиддисмутаза, глутатионпероксидаза), а также вещества-скавенжеры[1] (витамин Е, диметилсульфоксид, диметилтиомочевина). На экспериментальных моделях показано защитное влияние каталазы и супероксиддисмутазы при внутривенном введении их в составе липосом [Freeman B. A. et al., 1985]. Такая технология позволяет увеличить время циркуляции ферментов в крови. Глутатион пероксидаза действует только в присутствии SH-глутатиона, а его запасы при оксидантном повреждении легких быстро истощаются, поэтому применение данного фермента представляется малоэффективным. Наиболее значимы в клиническом отношении витамин Е, диметилсульфоксид и диметилтиомочевина, продемонстрировавшие высокую эффективность при повреждении легких [Till G. O. et al., 1985].

В качестве средства, близкого к антиоксидантам, изучается

---

[1] От scavenger (англ.) — уборщик мусора. — Примеч. ред.

N-ацетилцистеин. На экспериментальных моделях оксидантного повреждения легких показано, что он способен увеличивать активность внутриклеточной антиоксидантной системы, а экстрацеллюлярно — оказывать протекторное действие на клетки [Simon L. M., Suttorp N., 1985].

Наконец, для предупреждения или ослабления фибротического процесса в эксперименте исследовали эффективность D-пеницилламина. Обнаружено, что для обеспечения его влияния на обмен коллагена при лекарственном блеомициновом повреждении легких необходимо назначение доз, неприемлемых в клинике [Geismar L. S. et al., 1986]. В эксперименте эффективным оказалось применение с этой целью β-аминопропионитрила [Riby D. J. et al., 1982], эластазы [Narimatsu H. et al., 1985]. Однако единственно реальным может явиться назначение аминофиллина, способного ослаблять интенсивность формирования легочного фиброза [Lindenschmidt R. C., Witschi H., 1985]. Использование ингибиторов протеаз также не защищает эндотелиальные клетки от повреждения, тогда как каталаза, хелаторы железа и антиоксидантные скавенжеры являются высокоэффективными препаратами.

Для лечения лекарственных повреждений легочной ткани с ведущими иммунологическими механизмами развития наряду с отменой препарата целесообразно назначение глюкокортикостероидов. Этого, как правило, достаточно при аллергических альвеолитах. При показаниях используют плазмаферез, назначают азатиоприн.

Лечение некардиогенного отека легких проводят комплексно с включением ингаляций кислорода, форсированного диуреза, назначением препаратов, снижающих сосудистую проницаемость. При недостаточной эффективности лечения прибегают к вспомогательной или искусственной вентиляции легких.

При фибротических процессах в легких могут развиваться нарушения синтеза сурфактанта. В таких случаях применение в течение месяца цитидиндифосфохолина — промежуточного продукта в синтезе сурфактанта — приводило к нормализации содержания фосфатидилхолина и улучшению альвеолярного газообмена [Pacheco Y. et al., 1985].

Разумеется, что основу лечения лекарственных повреждений паренхимы легкого составляет отмена препарата, с которым связано их развитие. Часто этого бывает достаточно, чтобы наступило клиническое улучшение и даже выздоровление.

Список литературы

Абрамычев А. Н., Иванов В. Г., Гриншпун Л. Д. Эозинофилии различной природы. — Тер. арх. — 1985, № 7, с. 88—91.

Богданов А. С. Поражения легких вследствие побочного действия лекарственных препаратов. В кн.: Руководство по пульмонологии. — Л.: Медицина, 1984, с. 226—232.

Гембацкий Е. В., Синопальников Е. В., Алексеев В. Г. Аллергический бронхолегочный аспергиллез. — Тер. арх., 1987, № 3, с. 78—83.
Кокосов А. Н., Борисенко Л. В. Экзогенный аллергический альвеолит у работников птицефабрик. — Клин. мед., 1987, № 12, с. 117—122.
Сильвестров В. П., Бакулин М. П. Аллергические поражения легких. — Клин. мед., 1987, № 12, с. 112—116.
Экзогенный аллергический альвеолит/Под ред. А. Г. Хоменко, Ст. Мюллер, В. Шиллинг. — М.: Медицина. 1987. — 272 с.
Яблоков Д. Д., Остапченко Л. М., Половникова В. А., Полковникова В. П. О больших эозинофилиях в клинике внутренних болезней. — Клин. мед., 1986, № 2, с. 22—26.

Akoun G. M. Assessment of drug-induced pneumonitis in the 1980s. — Clin. Ther., 1985, vol. 7, p. 526—528.
Boyd G. Pigeon Breeder's Lung. — In: Proceed. of XIII Congress of the Europ. Acad. of allergol. and clin. immunol. — Budapest, 1986, p. 579—585.
Cazzadori A. Salasopyrin-induced eosinophilic pneumonia. — Respiration. 1985, vol. 47, p. 158—160.
Chandler D. B., Fulmer J. D. The effect of deferoxamine on bleomycine induced lung fibrosis in the hamster. — Amer. Rev. resp. Dis., 1985, vol. 131, p. 596—598.
Cooper J. A. Drug induced pulmonary diseases. — Amer. Rev. resp. Dis., 1986, vol. 133, p. 488—505.
Dake M. D., Madison J. M. Electron microscopic demonstration of lysosomal inclusion bodies in lung, lymph nodes and blood leucocytes of patients with amiodarone pulmonary toxicity. Am. J. Med., 1985, 78, 3, 506—512.
Douvier J. J., Vergeret J., Taytard A. La bromcriptine dans maladie de Parkinson: Toxicite pleuro — pulmonaire. — Ann. med. Interne, 1985, vol. 136, p. 416—418.
Fink J. N. Allergic bronchopulmonary aspergillosis. — Chest, 1985, vol. 87, suppl. p. 81—84.
Geismar L. S., Hennessy S., Reiser K. M., Last J. S. D-penicillamine prevents collagen accumulation in lung of rate given bleomycin. — Chest, 1986, vol. 89, suppl., p. 153—154.
Gleich G. J., Loegering D. A., Adolphson C. R. Eosinophils and bronchial inflammation. — Chest, 1985, vol. 87, suppl 1, p. 10—13.
Grantham J. G. Chronic eosinophilic pneumonia. Evidence for eosinophil degranulation and release of major basic protein. — Amer. J.Med., 1986, vol. 80, p. 89—94.
Haagsman H. P., Van Golde M. G. Lung surfactant and pulmonary toxicology. — Lung, 1985, vol. 163, p. 275—303.
Henderson D. W. The morphogenesis and classification of diffuse interstitial lung diseases: a clinicopathological approach, based on tissue reaction patterns. Aust. N.Z.J. Med., 1984, vol. 14, suppl. 3, p. 735—738.
Henson P. M. Mechanism of cellular injury in interstitial lung disease. — Chest, 1986, vol. 89, suppl., p. 108—111.
Katzenstein A.-L. Pathogenesis of fibrosis in interstitial pneumonia: an electron microscopic study. — Hum. Pathol., 1985, vol. 16, p. 1124—1125.
Leutherman J. M., Michael A. F., Schwartz B. A. Lung T-cells in hypersensitivity pneumonitis — Ann. Int. Med., 1984, vol. 100, p. 390—392.
Lindenschmidt R. C., Witschi H. Attenuation of pulmonary fibrosis in mice by aminophylline, Biochem. Pharmacol., 1985, 34, 24, 4269—4273.
Martin W. J., Osborn M. J., Douglas W. W. Amiodarone pulmonary toxicity. Assessment by bronchoalveolar lavage. — Chest, 1985, vol. 88, p. 630—631.
Morell F., Orriols R., Molina C. Usefulness of skin test in Farmer's lung. — Chest, 1985, vol. 87, p. 202—205.
Raghu G., Striker L. J., Hudson L. D., Striker G. E. Extracellular matrix in normal and fibrotic human lung. — Amer. Rev. resp. Dis., 1985, vol. 131, p. 281—289.
Rakita L., Sobol S. M., Mostow N., Vrobel T. Amiodarone pulmonary toxicity. — Amer. Heart J., 1983, vol. 106, p. 906—916.
Reynolds H. Y. Idiopathic interstitial pulmonary fibrosis. Contribution of bronchoalveolar analysis. — Chest, 1986, vol. 89, suppl. 3, 139—144.
Rocteur J. L. Anatomo-clinical conference: chronic eosinophilic pneumonia. — Acta Clin. Belg., 1985, vol. 40, p. 251—257.

Salvaggio J. E., De Shazo R. D. Pathogenesis of hypersensitivity pneumonitis. — Chest, 1986, vol. 89, suppl 3, p. 190—193.
Snider G. L. Interstitial pulmonary fibrosis. — Chest, 1986, vol. 89, suppl 3, p. 115—121.
Spry C. J. The hypereosinophilic syndrome: clinical features, laboratory findings and treatment. — Allergy, 1982, vol. 37, p. 539—551.
Ward P. A., Arbor A. Host-defense mechanisms responsible for lung injury. — J. Allergy clin. Immunol. — 1986, vol. 78, p. 373—378.
White D. A., Gellene R., Rankin J. R., Gupta S. Methothrexate pneumonitis: bronchoalveolar lavage findings suggest an immune mediated disorders. — Amer. Rev. resp. Dis., 1984, vol. 129, A — 64.

Глава 2

ИДИОПАТИЧЕСКИЙ ФИБРОЗИРУЮЩИЙ АЛЬВЕОЛИТ

Идиопатический фиброзирующий альвеолит (син.: болезнь Хаммена — Рича, синдром Скеддинга, болезнь Ослера — Шарко, склерозирующий альвеолит, фиброзная дисплазия легких и др.) представляет собой своеобразный патологический процесс в легких неясной природы, сопровождающийся нарастающей ДН вследствие прогрессирующего пневмофиброза.

Острая форма болезни была описана в 1935 г., а затем в 1944 г. J. Hamman и A. Rich у 4 больных, которые погибли в течение 1—6 мес вследствие неуклонного прогрессирования ДН. Авторы охарактеризовали заболевание как острый диффузный интерстициальный фиброз легких. Особое внимание исследователей идиопатический фиброзирующий альвеолит привлек в начале 60-х годов, когда в литературе появились обзоры, обобщающие наблюдения за большими группами больных.

Обнаружение в легочной паренхиме признаков неспецифического воспаления позволило J. Scadding (1964) предложить термин «фиброзирующий альвеолит», который впоследствии получил широкое распространение во многих странах. За последние 20 лет произошла трансформация смысла, вкладываемого в это понятие. По современным представлениям, оно включает заболевания как известной (экзогенный аллергический альвеолит, токсический фиброзирующий альвеолит), так и неизвестной (идиопатический фиброзирующий альвеолит) природы. Название «идиопатический фиброзирующий альвеолит» в последние годы практически вытеснило эпонимический термин «болезнь Хаммена — Рича». Нередко встречающееся в зарубежной литературе название «идиопатический фиброз легких» представляется менее удачным, ибо наименование «идиопатический фиброзирующий альвеолит» характеризует принципиально важные морфологические особенности заболевания — альвеолит и фиброзирование.

Значительный рост числа больных идиопатическим фибро-

вирующим альвеолитом наблюдается с начала 60-х годов нашего столетия [Levinsky L. et al., 1974; Thiel Cl., 1981]. Однако следует отметить малое число посвященных распространенности этого заболевания исследований с применением современных эпидемиологических методов. Изучение L. Levinsky и соавт. (1974) числа больных на всей территории Чехословакии, проведенное с интервалом в 10 лет (1963—1973), показало увеличение этого числа втрое (с 2,4 до 7,1 на 100 000 населения). По данным G. Liebetrau (1981), в ГДР заболеваемость идиопатическим фиброзирующим альвеолитом составляет 2,5 на 100 000, в США — 3 на 100 000 населения [Siemon G., Engel I., 1983]. По обобщенным данным G. Budelman и соавт. (1974), среди лиц с заболеваниями пульмонологического профиля около 3 % составляют больные идиопатическим фиброзирующим альвеолитом.

В отечественной литературе данные о распространенности идиопатического фиброзирующего альвеолита практически отсутствуют. По всей вероятности, частота этого заболевания в нашей стране существенно занижается. В качестве причин такого положения можно указать на неоправданное использование диагноза хронической пневмонии и гипердиагностику туберкулеза легких. Этому способствуют малое знакомство врачей с проблемой, недостаточно широкое использование современных диагностических методов.

Этиология

Этиология идиопатического фиброзирующего альвеолита неизвестна. J. Hamman и A. Rich (1935) высказали предположение о вирусной природе заболевания, однако в дальнейшем исследования, направленные на поиск возбудителя, не увенчались успехом. Тем не менее в настоящее время нет достаточных оснований полностью отвергнуть эту гипотезу или подтвердить ее.

Эксперименты на мышах [Jacob J. et al., 1983] показали, что вирусная инфекция вызывает хроническую мононуклеарную интерстициальную пневмонию по типу альвеолита с инфильтрацией альвеол лимфоцитами, нейтрофилами, гигантскими пенистыми макрофагами. Клетки с аналогичными морфологическими признаками описаны при фиброзирующих альвеолитах, гистиоцитозе X. Авторами было показано, что после перенесенной инфекции, вызванной вирусом гриппа, высокая концентрация соответствующего антигена сохраняется в легких в течение года и является стимулом для развития хронического альвеолита. Через 4—6 мес после инфекции в легочной ткани выявлялись фиброзные изменения, отложения коллагена, увеличение числа фибробластов, лимфоцитов, плазматических клеток. Авторы сделали вывод, что персистирование вирусного антигена, вызывающее хроническую стимуляцию иммунной системы с клеточной медиацией, может способствовать формированию в легких

альвеолита и фиброзных изменений посредством многих механизмов, включая аутоиммунный. Однако такие работы единичны и пока не позволяют достоверно установить причину возникновения идиопатического фиброзирующего альвеолита у человека.

Дж. Крофтон и А. Дуглас (1974) рассматривают идиопатический фиброзирующий альвеолит как своеобразный коллагеноз, при котором патологический процесс ограничивается легкими. Однако наибольшее число сторонников имеет гипотеза о полиэтиологичности этого заболевания, согласно которой факторы бактериальной, вирусной, аллергической, токсической или другой природы могут играть роль пускового момента, вызывающего стереотипную реакцию легочной ткани [Snider G., 1983]. Этому предположению не противоречат отрицательные данные многочисленных бактериологических и микологических исследований, выполненных, как правило, в поздних стадиях идиопатического фиброзирующего альвеолита. Высказываются предположения о генетической предрасположенности к этому заболеванию. Однако сведения о так называемой семейной форме болезни противоречивы: по данным разных авторов [Cegla U., Matthys H., 1976; Libby D. et al., 1983], частота ее возникновения колеблется от 1 до 25 %. Среди 110 больных, обследованных во ВНИИ пульмонологии Минздрава СССР, ни разу не были отмечены заболевания у членов одной семьи.

Некоторые авторы [Tubbs R. et al., 1978] придают существенное значение в возникновении идиопатического фиброзирующего альвеолита урбанизации жизни в современном индустриальном обществе, усиливающемуся загрязнению воздушного бассейна и профессиональным вредностям. Однако нам не удалось при обследовании выявить какие-либо факторы, которые можно было бы предположительно связать с возникновением болезни. Среди обследованных больных преобладали лица умственного труда (64 %). Лишь 18 % больных имели постоянный или кратковременный контакт с поллютантами.

Представленные данные свидетельствуют о том, что все попытки найти конкретный этиологический фактор (факторы), играющий роль в возникновении идиопатического фиброзирующего альвеолита, пока безуспешны.

Патогенез

Многие звенья патогенеза идиопатического фиброзирующего альвеолита остаются нерасшифрованными. При этом заболевании, как уже отмечалось, в результате пока неизвестных причин в легочной паренхиме возникает патологический процесс, характеризующийся дезорганизацией клеток, составляющих структурную основу альвеол (альвеолоциты I, II и III типа, эндотелиальные клетки капилляров, интерстициальные клетки). Важное значение в механизмах повреждения паренхимы легких

придается нейтрофилам. Увеличение числа нейтрофилов в ЖБАЛ (10—30 % клеточного состава), а также в материале, получаемом при открытой биопсии легочной ткани, P. Bitterman и соавт. (1983) связывают с выделением альвеолярными макрофагами нейтрофильного хемотаксического фактора. С учетом сравнительно короткого периода жизни нейтрофилов и высвобождения при их гибели протеолитических ферментов (в первую очередь коллагеназы, разрушающей коллаген) было высказано предположение о возможности возникновения нарушений в системе коллаген — коллагеназа — ингибиторы коллагеназы, что впоследствии получило подтверждение в работах многих авторов [Булычев А. Г. и др., 1984; Bignon J., Brochard P., 1983, и др.]. Существует также предположение, что расщепление коллагена активированной нейтрофильной коллагеназой приводит к усиленному ресинтезу патологического коллагена.

В настоящее время доказано, что при идиопатическом фиброзирующем альвеолите нарушается существующее в норме физиологическое равновесие между растворимой и нерастворимой фракциями коллагена в пользу последней. Представляя существующий в здоровом организме баланс синтеза и распада соединительной ткани (претерпевающий определенные изменения лишь в возрастном аспекте) как регулируемую систему, R. Crystal и соавт. (1978) предположили, что поломка этой системы может быть одной из причин повышенного коллагенообразования при идиопатическом фиброзирующем альвеолите. Отсутствие контроля за синтезом и распадом соединительной ткани приводит к тому, что в процесс коллагенообразования вовлекаются, кроме так называемых активированных фибробластов, и другие клетки, в норме не продуцирующие коллаген. При этом имеется в виду, что избыточный синтез фибробластами коллагена стимулируется гипоксией, возникающей вследствие отека межклеточного вещества, и поддерживается альвеолярными макрофагами, лимфоцитами, нейтрофилами, эозинофилами и тучными клетками. В частности, отмечено супрессорное действие некоторых субпопуляций лимфоцитов на продукцию коллагена в норме и отсутствие этого эффекта при идиопатическом фиброзирующем альвеолите. Вырабатываемые лимфоцитами лимфокины в свою очередь способствуют пролиферации фибробластов, активируют способность альвеолярных макрофагов секретировать коллаген. Лимфоциты выделяют мигрирующий ингибирующий фактор, который в обычных условиях тормозит коллагеновый синтез на 30—40 %. Одной из причин гиперпродукции коллагена может быть срыв супрессорного действия этого фактора.

Дезорганизация клеток, составляющих паренхиматозную основу альвеол, приводит к снижению выработки сурфактанта, продуцируемого в норме альвеолярными клетками II типа, нарушению функции аэрогематического барьера, образуемого альвеолярными клетками I типа. Поражение эндотелиальных клеток приводит к нарушению их многогранных функций: за-

щитной, трофической, метаболической, поддержания динамического равновесия системы брадикинин — ангиотензин и др.

Исследования, проведенные в лаборатории биохимии ВНИИ пульмонологии Минздрава СССР, показали, что у больных идиопатическим фиброзирующим альвеолитом статистически достоверно увеличивается (по сравнению с нормой) экскреция с мочой урогликопротеидов и гликозаминогликанов. Более чем у половины больных (52 %) возрастает экскреция с мочой оксипролина. Отмечается также статистически значимое ($p < 0{,}001$) увеличение уровня антитриптической и общей протеолитической активности крови. Отклонение от нормы упомянутых биохимических показателей свидетельствует о выраженных в различной степени нарушениях обмена в межуточной соединительной ткани легких.

На дезорганизацию соединительной ткани у больных идиопатическим фиброзирующим альвеолитом указывает также повышение среднего уровня содержания сиаловых кислот и гаптоглобина в сыворотке крови.

Единого мнения о степени и характере участия иммунологических механизмов в патогенезе идиопатического фиброзирующего альвеолита нет. Предполагается, что наиболее вероятным типом иммунологических реакций, имеющих место при этом заболевании, является реакция замедленного типа (тип IV). Изучаются механизмы повреждения легочной ткани циркулирующими иммунными комплексами (ЦИК), некоторыми компонентами комплемента, лизосомальными ферментами альвеолярных макрофагов и нейтрофилов. Об изменениях гуморального звена иммунитета в сторону его активации свидетельствуют следующие данные, полученные в лаборатории иммунологии ВНИИ пульмонологии Минздрава СССР. Повышенные уровни ЦИК выявляются у 41 % больных. Более чем у половины больных (59 %) определяются неполные противолегочные аутоантитела. У большинства (76 %) установлено повышенное содержание IgA (у 41 % — IgG). Приблизительно у трети больных идиопатическим фиброзирующим альвеолитом выявляется антинуклеарный фактор, несколько реже (24 %) — ревматоидный фактор.

При анализе показателей клеточного иммунитета у больных идиопатическим фиброзирующим альвеолитом выявляется тенденция к повышению их средних значений, не достигающая, однако, статистически достоверных отличий. У 62 % больных возрастает количество Т-активных клеток, у 74 % — Т-хелперов. Наряду с этим у 41 % больных снижается число Т-супрессоров. Вследствие этого соотношение между двумя популяциями Т-клеток (Т-хелперы/Т-супрессоры) увеличивается у 64 % больных. Более чем у трети больных (36 %) регистрируется тенденция к увеличению спонтанной миграции лейкоцитов крови, которая коррелирует с угнетением фагоцитарной способности этих клеток почти в половине наблюдений (46 %).

Представленные данные свидетельствуют о наличии у боль-

ных идиопатическим фиброзирующим альвеолитом дисбаланса в соотношении клеток, обладающих хелперной и супрессорной активностью, что приводит к усилению функциональной активности В-системы иммунитета и соответственно к сдвигу показателей, характеризующих гуморальный иммунитет, в сторону повышения.

Известно, что основным патологическим субстратом, определяющим клиническую картину идиопатического фиброзирующего альвеолита, является разрастание соединительной ткани в легких, приводящее к утолщению и уплотнению межальвеолярных перегородок, облитерации альвеол и капилляров фиброзной тканью. Следствием коллагенизации интерстициальной стромы легких является уменьшение эластичности стенок альвеол и легких в целом. Увеличение эластического сопротивления легочной ткани обусловливает уменьшение растяжимости и соответственно недостаточное расправление альвеол, ухудшение альвеолярной вентиляции и увеличение работы дыхания. Однако гипоксемия, выявляемая у больных идиопатическим фиброзирующим альвеолитом, зависит не только от функциональных свойств самой альвеолярно-капиллярной мембраны, но и от степени поражения капиллярного русла легких. Сопротивление альвеолярно-капиллярной мембраны газообмену составляет лишь половину общего диффузионного сопротивления [Roughton F., Forster E., 1975].

Проведенные в последние годы морфометрические и ангиографические исследования альвеол и капиллярной сети легких при этом заболевании подтвердили глубокие изменения капиллярного русла легких, характеризующиеся его значительной редукцией. Вследствие происходящих изменений увеличивается скорость тока крови в функционирующих капиллярах легких, особенно в условиях нагрузки (при увеличении минутного объема сердца), что ведет к уменьшению не только площади, но и времени контакта эритроцитов с альвеолярным воздухом.

Представленные данные свидетельствуют о том, что уменьшение DL у больных идиопатическим фиброзирующим альвеолитом связано не только с изменениями, происходящими в альвеолярно-капиллярной мембране, но и с нарушениями перфузии. Оно усугубляется снижением проницаемости для газов альвеолярного эпителия в связи с метаплазией его в кубический, а также поражением мелких дыхательных путей по типу облитерирующего бронхиолита. В нарушениях газового обмена при этом заболевании определенную роль играет веноартериальный шунт. Гипоксемия, обусловленная перечисленными выше причинами, усиливается в результате рефлекторного сужения сосудов легких вследствие эндокапиллярной гипоксемии (рефлекс Эйлера — Лильестранда). Повышение давления в малом круге кровообращения может привести к формированию легочного сердца.

Патологическая анатомия

При остром течении патологического процесса пораженные легкие увеличены в объеме, тестоватой консистенции, на разрезе серого цвета. Гистологически выявляется отек интерстициальной соединительной ткани. Отечная жидкость бедна клетками. При окраске альциановым синим и при ШИК-реакции определяются гликозаминогликаны. Межальвеолярные перегородки в отдельных участках расширены, инфильтрированы лимфоцитами, нейтрофилами, мононуклеарами. Отмечаются пролиферация и набухание эндотелия, гиперплазия аргирофильных волокон. Капилляры межальвеолярных перегородок полнокровны, с расширенными просветами. Наряду с отеком интерстициальной ткани и гиперплазией аргирофильных волокон выявляются варикозные вздутия, разволокнение и распад на отдельные фрагменты аргирофильных волокон [Двораковская И. В. и др., 1983; Двораковская И. В., Илькович М. М., 1986].

Альвеолярный эпителий, превращаясь в кубический, теряет свою функцию аэрогематического барьера. Могут обнаруживаться также участки ателектаза и иррегулярной эмфиземы. По мере прогрессирования заболевания явления интерстициального отека уменьшаются, однако нарастают признаки гиперплазии аргирофильных волокон и дистрофии эластических волокон. В гистологической картине доминируют признаки прогрессирующего склероза межальвеолярных перегородок [Двораковская И. В. и др., 1983; Ерохин В. В. и др., 1986; Morr H., 1982]. В далеко зашедших стадиях болезни легкие плотны на ощупь, уменьшены в объеме. Гистологическая структура их резко нарушена: межальвеолярные перегородки утолщены и уплотнены за счет их фиброзирования. Преимущественно в субплевральных отделах легких образуются микрокисты, в просветах которых иногда выявляются белковые массы, альвеолярные макрофаги. Просветы сосудов сужены вследствие склероза и гиперплазии интимы.

Электронно-микроскопическое исследование выявляет значительное разрастание неклеточных компонентов соединительной ткани. При этом определяются обширные поля коллагеновых волокон, фибробласты с большим количеством лизосомальных структур, свободных рибосом и полисом в цитоплазме. Альвеолоциты II типа образуют аденоматозные структуры. Капилляры окружены коллагеновыми муфтами [Двораковская И. В. и др., 1983, 1984]. Организация серозно-фибринозной жидкости, содержащейся в бронхиолах, по общему мнению, ведет к развитию облитерирующего бронхиолита с выраженными перибронхиальными изменениями. Вовлечение в патологический процесс мелких бронхов подтверждается и функциональными методами исследования.

В последние годы большинство авторов выделяют две клинико-морфологические формы идиопатического фиброзирующего

альвеолита: муральную (с преимущественным поражением интерстициальной ткани легких) и десквамативную (с поражением в основном альвеол) [Илькович М. М. и др., 1981; Двораковская И. В. и др., 1983; Путов Н. В., Илькович М. М., 1986; Morr H., 1982; Longhini E., 1983]. Мысль о существовании таких форм впервые была высказана в 1967 г. J. Scadding. Эта гипотеза основывалась на том факте, что по мере прогрессирования так называемой десквамативной интерстициальной пневмонии Либова слущивание (десквамация) альвеолоцитов постепенно уменьшается и на первый план выступают признаки фиброзирования межальвеолярных перегородок. Исходом патологического процесса (как и при муральной форме) являются интерстициальный фиброз и формирование картины «сотового легкого». Электронно-микроскопическое исследование биопсийного материала при десквамативной форме болезни свидетельствует о том, что альвеолы заполняются не только слущенными альвеолоцитами, но в значительной мере и альвеолярными макрофагами [Dobiaš J., 1984].

Патоморфологические изменения при муральной форме идиопатического фиброзирующего альвеолита более глубокие, чем при десквамативной, так как поражаются не только альвеолярные клетки, но и эндотелий капилляров, а также базальные мембраны. Прогрессирующий фиброз обусловливает более тяжелое течение и худший прогноз.

Резюмируя представленные данные, изменения в паренхиме легких при идиопатическом фиброзирующем альвеолите можно представить в виде трех взаимосвязанных стадий (фаз): интерстициального отека, интерстициального «воспаления» (альвеолит) и интерстициального фиброза. Центральное место в современной концепции патогенеза заболевания отводится стадии альвеолита. Для этой фазы заболевания характерны увеличение числа фибробластов, гистиоцитов в септальных пространствах межальвеолярных перегородок, а также инфильтрация лимфоидными и плазматическими клетками. Набухание эндотелиальных клеток альвеолярных капилляров приводит к сужению их просвета, постстенотическим расширениям и стазу крови. Десквамируясь, альвеолярные клетки оголяют базальную мембрану (*«альвеолярная язва»*). *Вследствие поражения эндотелия* и базальной мембраны капилляров возникают микрокровоизлияния. В септальных пространствах межальвеолярных перегородок в норме выявляются лишь единичные фибробласты. На стадии альвеолита число их увеличивается, возрастает функциональная активность, проявляющаяся в гиперсинтезе ретикулиновых и коллагеновых волокон, что ведет к утолщению межальвеолярных перегородок. Описанные изменения представляют собой уже элементы перехода патологического процесса в третью стадию заболевания — стадию интерстициального фиброза.

Клиника

Болезнь чаще встречается у лиц женского пола (3:1). Средний возраст больных составляет 41,8 ± 1,4 года. Более чем у трети больных (37 %) начало заболевания острое и характеризуется повышением температуры тела до 38—40 °С, слабостью, одышкой, кашлем, чаще сухим, реже с выделением скудной слизистой мокроты. У остальных (63 %) больных начало болезни постепенное с исподволь возникающей одышкой, сухим кашлем, повышенной утомляемостью.

Неуклонно прогрессирующая одышка — один из наиболее характерных и постоянных клинических признаков идиопатического фиброзирующего альвеолита — выявляется у всех больных. Степень выраженности одышки является достаточно объективным критерием, позволяющим судить о тяжести заболевания. Большинство больных (80 %) отмечают характерную особенность одышки — невозможность глубоко вдохнуть. У больных с выраженной ее степенью (одышка в покое) выявляется тахикардия до 90—130 в минуту.

Кашель наблюдается у 90 % больных. По мере прогрессирования болезни он усиливается, провоцируется попыткой сделать глубокий вдох. Этот симптом можно объяснить резким изменением эластических свойств легочной ткани. Одним из признаков болезни является похудание (у 36 % больных). В некоторых случаях в течение 3—4 мес масса тела снижается на 10—12 кг. У 47 % больных отмечаются боли ноющего характера под нижними углами лопаток, усиливающиеся при глубоком вдохе.

Повышение температуры тела до субфебрильной или фебрильной наблюдается у трети больных и указывает на активацию патологического процесса. Сравнительно редко (в 22 % случаев) выявляются артралгии (в том числе утренняя скованность суставов) и синдром Рейно. По мере прогрессирования болезни артралгии встречаются чаще.

Общая слабость и быстрая утомляемость отмечаются у всех больных. Частота и выраженность цианоза зависят от тяжести заболевания: на ранних этапах хронического заболевания цианоз наблюдается только при физической нагрузке и усиливается по мере прогрессирования заболевания. Почти у половины больных (46 %) выявляются характерные изменения ногтевых фаланг по типу барабанных палочек и часовых стекол (пальцы Гиппократа).

При перкуссии легких определяется притупление перкуторного тона над областью поражения (как правило, это нижние легочные поля). Одним из характерных аускультативных признаков идиопатического фиброзирующего альвеолита является укорочение фазы вдоха и выдоха. Крепитация выслушивается, как правило, с обеих сторон, преимущественно по задней и среднеподмышечной линиям, а также между лопатками. Нередко этот

звуковой феномен, выявляемый у 50—87 % больных, в литературе называют треском целлофана. Однако крепитация не является патогномоничным признаком идиопатического фиброзирующего альвеолита, так как может выслушиваться и при других диссеминированных процессах в легких, а у конкретного больного исчезать на фоне адекватной терапии.

Механизм возникновения крепитации полностью не выяснен. На ранних этапах болезни (в экссудативной фазе) выслушивается нежная крепитация; по мере прогрессирования патологического процесса и развития фиброзных изменений она становится более звучной и грубой.

У больных идиопатическим фиброзирующим альвеолитом выявляется еще один аускультативный феномен — так называемое попискивание, по характеру напоминающее звук трения пробки. Чаще оно выслушивается на вдохе, преимущественно над областью верхних легочных полей (по передней поверхности грудной клетки). Наличие «попискивания» только у больных распространенным пневмофиброзом позволяет считать этот звуковой феномен признаком выраженных плевропневмосклеротических изменений.

Идиопатический фиброзирующий альвеолит отличается неуклонным прогрессированием патологических проявлений. В отсутствие патогенетически обоснованного лечения возникшая однажды одышка имеет тенденцию только к усилению, причем скорость ее прогрессирования зависит от активности патологического процесса.

Острое начало болезни характерно для десквамативных форм. В большинстве случаев (75 %) болезнь медленно прогрессирует без эпизодов обострения.

Из осложнений идиопатического фиброзирующего альвеолита следует отметить повышение давления в легочной артерии и формирование легочного сердца. На основании клинических данных (увеличение печени, тахикардия, цианоз, периферические отеки), рентгенологических признаков (выступание дуги легочной артерии, расширение ее ствола и ветвей), а также соответствующих электрокардиографических признаков легочное сердце выявляется приблизительно в четверти наблюдений (28 %).

Пневмоторакс — редкое осложнение идиопатического фиброзирующего альвеолита. Он встречается лишь в 1 % случаев, причем, как правило, на стадии формирования «сотового легкого». Еще реже (0,5 %) выявляются плевральные экссудаты. Среди осложнений встречается также эмболия легочной артерии, которая в далеко зашедших случаях болезни может быть непосредственной причиной летального исхода.

Диагностика

Диагностическая ценность общепринятых клинических методов исследования незначительна. Изменения показателей кли-

нического анализа крови неспецифичны. Средний уровень гемоглобина, как правило, не выходит за пределы нормальных значений (126,1 ± 0,90 г/л); у 28 % больных он ниже 110 г/л. Лейкоцитоз свыше $9,5 \cdot 10^9$/л выявляется у 25 % и только у 10 % превышает $12 \cdot 10^9$/л. Эозинофилия периферической крови у больных идиопатическим фиброзирующим альвеолитом наблюдается редко и обычно является следствием длительного и необоснованного назначения антибактериальных препаратов.

Острое течение болезни сопровождается палочкоядерным сдвигом нейтрофильных лейкоцитов (до 20—25 %). Средний показатель СОЭ при идиопатическом фиброзирующем альвеолите составляет 22,5 ± 0,78 мм/ч, а повышение СОЭ более 25 мм/ч выявляется приблизительно у трети больных.

Величина СОЭ, как и других показателей клинического анализа крови, зависит не столько от нозологической формы, сколько от активности процесса, выраженности интоксикации. Это относится и к изменениям биохимических показателей крови. Использование указанных методов исследования в комплексе с другими диагностическими способами дает возможность получить представление о степени активности патологического процесса и уточнить ведущие патогенетические звенья болезни.

Как известно, при большинстве легочных диссеминаций (в том числе при идиопатическом фиброзирующем альвеолите) патологический процесс локализуется преимущественно в респираторной зоне. В связи с этим диагностическая информативность исследования мокроты невелика. Состав анализа мочи, показатели концентрационной и выделительной функций почек у больных идиопатическим фиброзирующим альвеолитом не отклоняются от нормы.

При сравнении средних значений и частоты изменений различных показателей иммунологического статуса у больных установлено, что в отдельности ни один из них не может быть использован в качестве диагностического теста.

До настоящего времени не выявлены критерии, которые позволяли бы установить диагноз идиопатического фиброзирующего альвеолита только на основании данных рентгенологического исследования [Александрова А. В. и др., 1980; Васильчук И. В., 1986; Minarik L. et al., 1984, и др.]. Анализ рентгенологических изменений при этом заболевании позволяет различать группы больных с преимущественным поражением интерстициальной ткани легких (муральный вариант болезни), с преимущественным поражением альвеол (десквамативный вариант болезни) и с рентгенологическими признаками, соответствующими картине сотового легкого. Изменения на рентгенограммах, как правило, двусторонние, с наибольшей выраженностью в нижних долях легких. У больных с преимущественным поражением интерстициальной ткани на начальных этапах болезни определяется усиление легочного рисунка. Наряду с этим в латеральных отделах выявляются перегородочные линии (линии

Керли) и дисковидные ателектазы. По мере прогрессирования болезни объем нижних долей уменьшается, что сопровождается подъемом диафрагмы (рис. 2.1). В патологический процесс вовлекаются также корни легких, фиброзно-индуративные процессы рентгенологически проявляются расширением и нечеткостью контуров сердечно-сосудистой тени. Наряду с этим выявляются муфтообразные утолщения стенок мелких бронхов и сосудов базальных сегментов [Васильчук И. В., Илькович М. М., 1986].

У больных с преимущественно интерстициальным типом рентгенологических изменений клиническая картина отличается постепенным началом, хроническим течением и медленным прогрессированием. При исследовании биопсийного материала выявляются признаки умеренной клеточной инфильтрации и прогрессирующего фиброза межальвеолярных перегородок. Перечисленные клинические, рентгенологические и гистологические критерии служат основанием для констатации мурального варианта идиопатического фиброзирующего альвеолита.

Приблизительно у 10—15 % больных рентгенологически выявляются двусторонние инфильтративные затенения в легких различной интенсивности и распространенности. В клиническом плане эта группа больных отличается острым началом заболевания. При гистологическом исследовании биопсийного материала легких определяется выраженная клеточная инфильтрация альвеол и межальвеолярных перегородок лимфоцитами, альвеолярными макрофагами, альвеолярными клетками (альвеолоцитами II типа). Фиброзирование межальвеолярных перегородок при десквамативном варианте болезни выражено незначительно.

В случае далеко зашедшей болезни на рентгенограммах определяются тяжистый пневмофиброз, крупноячеистая деформация легочного рисунка (множественные тонкостенные просветления), что расценивается как формирование конечного исхода болезни — картины «сотового легкого».

Расширение основных стволов легочной артерии, косвенно указывающее на повышение давления в малом круге кровообращения, выявляется у трети больных идиопатическим фиброзирующим альвеолитом. Увеличение внутригрудных лимфатических узлов для этого заболевания нехарактерно.

Таким образом, рентгенологические изменения при идиопатическим фиброзирующем альвеолите зависят от формы (муральная, десквамативная) и стадии болезни. Стадия интерстициального отека легких на рентгенограммах может не проявляться, поэтому ориентация на рентгенологические данные как наиболее ранние проявления болезни вряд ли обоснованна. Выявление рентгенологических признаков «сотового легкого» свидетельствует о поздней диагностике и необратимости изменений.

При ангиопульмонографии у больных идиопатическим фиброзирующим альвеолитом выявляются расширение центральных ветвей легочной артерии и сужение артерий на периферии с не-

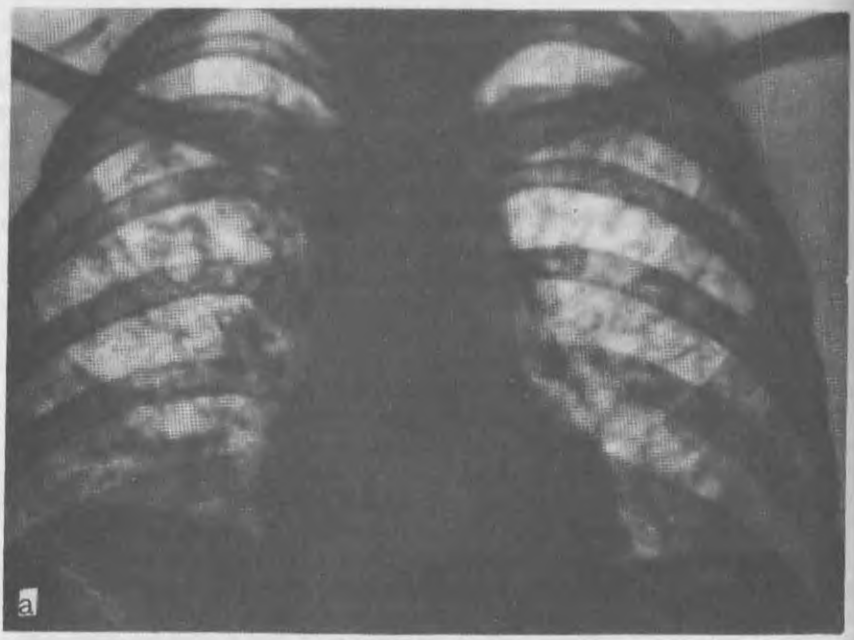

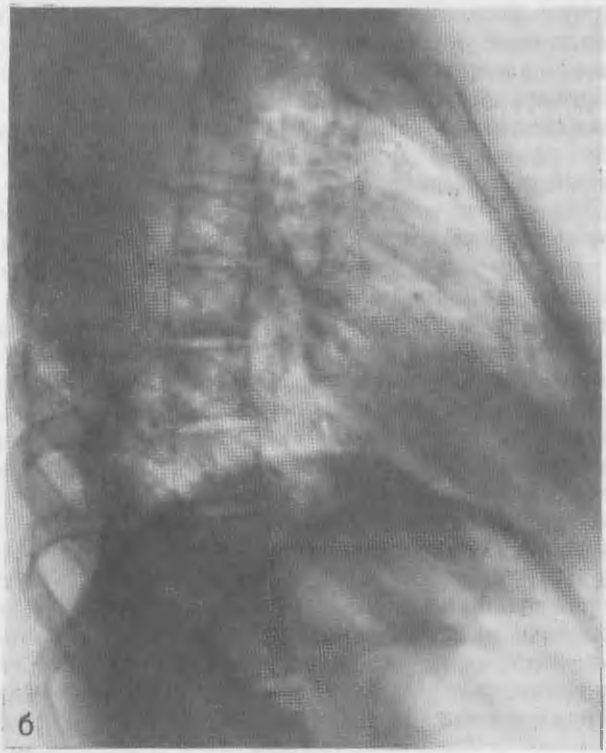

Рис. 2.1. Обзорная рентгенограмма грудной клетки при идиопатическом фиброзирующем альвеолите в прямой (а) и боковой (б) проекции. Легочный рисунок усилен за счет поражения интерстициальной ткани, элементы его нечеткие. Высокое расположение диафрагмы.

четкими их контурами и выраженным ухудшением капиллярной фазы кровотока — так называемый мохнатый вид [Неклассов Ю. Ф. и др., 1984].

Исследование вентиляционной способности легких при идиопатическом фиброзирующем альвеолите выявляет значительное снижение общей емкости легких (ОЕЛ) у 94 % больных. Средний показатель ОЕЛ составляет 64,09 ± 1,7 % должной. Анализ структуры ОЕЛ показывает, что столь значительное ее снижение происходит в основном (97 % больных) за счет уменьшения ЖЕЛ, средняя величина которой составляет 54,39 ± 1,88 % должной. Остаточный объем легких (ООЛ) изменяется мало. Несмотря на то что у большинства больных (64 %) ООЛ не выходит за пределы нормальных величин, упомянутая перестройка структуры ОЕЛ приводит к увеличению отношения ООЛ/ОЕЛ.

Объемные скорости форсированного выдоха изменяются мало. Максимальная объемная скорость при выдохе 25 % ЖЕЛ ($МОС_{25}$) находится, как правило, в пределах нормы. У значительной части больных (преимущественно с выраженными фиброзными изменениями в легких) снижаются $МОС_{50}$ (у 69 % больных) и $МОС_{75}$ (у 80 %). Можно предположить, что основными причинами этого у больных данной категории могут быть, во-первых, резкое снижение величины ЖЕЛ и, во-вторых, вовлечение в патологический процесс периферических дыхательных путей при далеко зашедшей болезни. Объем форсированного выдоха за 1 с ($ОФВ_1$) у больных идиопатическим фиброзирующим альвеолитом составляет в среднем 54,4 ± 1,89 % должной, а отношение $ОФВ_1$/ЖЕЛ (тест Тиффно), наоборот, имеет тенденцию к увеличению, что можно объяснить резким снижением ЖЕЛ, вследствие чего форсированный выдох заканчивается быстрее чем за 1 с. Это приводит к искусственному увеличению отношения $ОФВ_1$/ЖЕЛ, несмотря на то что объемная скорость форсированного выдоха остается в пределах нормы.

Средние показатели бронхиальной проходимости у больных идиопатическим фиброзирующим альвеолитом остаются в пределах нормы. Некоторую тенденцию к снижению бронхиальной проходимости у больных с выраженными изменениями в легких можно объяснить, по-видимому, прогрессирующим уменьшением растяжимости легочной ткани и соответственно увеличением мертвого пространства за счет средних и крупных бронхов.

У больных идиопатическим фиброзирующим альвеолитом средний показатель растяжимости легочной ткани резко уменьшен и соответственно увеличен коэффициент ретракции легких. Работа дыхания увеличивается более чем в 2 раза, причем в основном за счет ее эластической фракции.

Резко снижаются средние показатели DL, измеряемой при задержке дыхания и в устойчивом состоянии. У всех больных резко уменьшается величина мембранного компонента DL. Средние показатели объема крови в легочных капиллярах находятся в пределах нормы, а альвеолярно-артериальная разница кис-

лорода увеличивается. Уменьшение показателей эффективности альвеолярной вентиляции и повышение альвеолярно-артериальной разницы кислорода указывают на расстройство вентиляционно-перфузионных отношений в легких [Клемент Р. Ф., Зильбер Н. А., 1984; Клемент Р. Ф., 1986].

У больных идиопатическим фиброзирующим альвеолитом статистически значимо снижается $P_{a_{O_2}}$ артериализированной капиллярной крови. Выявляется тенденция к гипокапнии, что можно объяснить имеющей место гипервентиляцией, благодаря которой поддерживается на нормальном уровне альвеолярное и соответственно артериальное напряжение кислорода. Гиперкапния выявляется только у больных с выраженной ДН, т. е. находящихся практически в терминальном состоянии.

Суммируя представленные данные, можно сформулировать симптомокомплекс нарушений вентиляционной способности легких при идиопатическом фиброзирующем альвеолите [Клемент Р. Ф., Зильбер Н. А., 1984; Илькович М. М. и др., 1984; Новикова Л. Н., Котегов Ю. М., 1986]: увеличение частоты дыхания (ЧД), уменьшение объема вдоха, снижение статических легочных объемов (ЖЕЛ, ОЕЛ, в меньшей степени ООЛ), увеличение эластического сопротивления легких, снижение DL (преимущественно измеренной методом задержки дыхания) и диффузионной способности альвеолярно-капиллярной мембраны, отсутствие нарушений бронхиальной проходимости. Обструктивные нарушения на уровне периферических дыхательных путей определяются лишь в случаях прогрессирования патологического процесса и развития в легких выраженных фиброзных изменений.

Результаты исследования гемодинамики малого круга кровообращения свидетельствуют о том [Семенова Л. А. и др., 1984], что у большинства больных (78 %) систолическое давление в легочной артерии составляет менее 30 мм рт. ст. (4 кПа), причем у 31 % больных его величина ниже 25 мм рт. ст. (3,3 кПа). У 22 % больных выявляется легочная гипертензия — 31—45 мм рт. ст. (4,1—6 кПа).

При электрокардиографическом исследовании почти у всех больных идиопатическим фиброзирующим альвеолитом регистрируется синусовая тахикардия.

Таким образом, анализ данных исследования гемодинамики малого круга кровообращения и особенностей течения болезни показывает, что легочная гипертензия развивается преимущественно у лиц с выраженными анатомическими изменениями в легких (интерстициальный фиброз), прогрессирующими рестриктивными и значительными диффузионными нарушениями. Если учесть, что объем крови в легких снижается линейно с уменьшением объема легких [Weitzenblum E. et al., 1983], то анатомические изменения, возникающие в легких при идиопатическом фиброзирующем альвеолите, можно считать одним из основных факторов развития легочной гипертензии. Об этом же

свидетельствует статистически достоверное увеличение у этой категории больных общего легочного и артериолярного сопротивлений [Некласов Ю. Ф., Гуляева Н. В., 1986]. Вторым важным фактором, участвующим в формировании легочной гипертензии, является альвеолярная и артериальная гипоксемия. Все перечисленные показатели у больных идиопатическим фиброзирующим альвеолитом статистически достоверно отличаются от нормы.

Представляется целесообразным отметить еще одну важную особенность изменений гемодинамики малого круга кровообращения у таких больных: физическая нагрузка, несмотря на гипервентиляцию, приводит к гипоксемии и повышению систолического давления в легочной артерии даже у тех из них, у которых в покое оно было нормальным. Столь выраженная реакция на физическую нагрузку свидетельствует о том, что у этих больных компенсаторно-приспособительные механизмы исчерпаны и уже в покое газообмен осуществляется на пределе компенсаторных возможностей [Семенова Л. А. и др., 1984].

Эндоскопическая картина бронхиального дерева малоинформативна: у 20 % больных отклонения от нормы не выявляются, у 80 % отмечаются умеренные катаральные изменения слизистой оболочки бронхов [Герасин В. А. и др., 1985].

С целью цитологической диагностики идиопатического фиброзирующего альвеолита проводится исследование ЖБАЛ. В настоящее время известно, что для этого заболевания характерно увеличение числа нейтрофилов в ЖБАЛ при нормальном или несколько повышенном содержании лимфоцитов, определяется отсутствующая в ней в норме коллагеназа. Однако результаты исследования ЖБАЛ, полученные разными авторами, противоречивы. Это в значительной мере объясняется не только негомогенностью поражения легочной ткани, но и отсутствием стандартной методики проведения БАЛ.

Из методов биопсии легочной ткани при идиопатическом фиброзирующем альвеолите чаще всего применяется чрезбронхиальная. Приблизительно в половине случаев (47 %) удается получить материал, гистологические характеристики которого не противоречат этому диагнозу [Герасин В. А. и др., 1985]. Сравнительно невысокая диагностическая информативность метода объясняется в первую очередь отсутствием при идиопатическом фиброзирующем альвеолите ярких (патогномоничных) морфологических признаков болезни, а также малым объемом и деформацией получаемых проб.

Наиболее высока диагностическая информативность открытой биопсии, которая при идиопатическом фиброзирующем альвеолите составляет около 95 %. Исследование биопсийного материала в ранних стадиях болезни облегчает его гистологическую интерпретацию и, что самое важное, позволяет своевременно назначить адекватное лечение.

Проведенная оценка статистической связи клинических при-

знаков с диагнозом по критерию сопряженности [Лаврушин А. А. и др., 1986] показала, что из клинических проявлений болезни наиболее информативны одышка, затрудненный вдох, крепитация, подъем куполов диафрагмы, а из лабораторных — нейтрофилез ЖБАЛ.

Дифференциальная диагностика

О трудностях диагностики и дифференциальной диагностики идиопатического фиброзирующего альвеолита свидетельствует тот факт, что частота совпадения диагноза, установленного при направлении, и клинического при этом заболевании достигает лишь 19 %. Наиболее частым среди ошибочных диагнозов являются двусторонняя пневмония и хроническая пневмония. В результате столь неудовлетворительного состояния диагностики более 90 % больных идиопатическим фиброзирующим альвеолитом длительное время получают противопоказанную им антибактериальную терапию, несмотря на ухудшающееся состояние. Прогрессирование болезни у части больных служит поводом для направления 31 % их в противотуберкулезные учреждения, где им проводят длительные курсы лечения противотуберкулезными препаратами. Наряду с противотуберкулезными и антибактериальными препаратами больные, как правило, получают противовоспалительные лекарственные вещества (салицилаты, производные пиразолона), биогенные стимуляторы, физиотерапевтические процедуры. Все перечисленные методы лечения ведут лишь к ухудшению состояния, прогрессированию патологического процесса и переходу его в необратимую стадию «сотового легкого». В результате срок от появления первых признаков болезни до установления диагноза составляет в среднем 2,2 ± ±0,21 года.

Исключительно важное дифференциально-диагностическое значение имеет характер одышки: однажды возникнув, она имеет тенденцию только к прогрессированию. Одышка не зависит или мало зависит от времени суток, температуры окружающего воздуха и других факторов. Отличительная особенность дыхания больных — укорочение фазы вдоха и выдоха и в связи с этим учащение дыхания в единицу времени, гипервентиляционный синдром. Еще одна характерная черта заключается в том, что попытка глубоко вдохнуть вызывает кашель. Перечисленные характеристики одышки позволяют уже при первом опросе больного исключить такие заболевания, как бронхиальная астма, обструктивный бронхит, эмфизема легких.

Кашель, нередко наблюдающийся при идиопатическом фиброзирующем альвеолите, дифференциально-диагностического значения не имеет.

Как уже отмечалось, среди ошибочных диагнозов наиболее часто фигурируют пневмонии. Острая пневмония отличается от идиопатического фиброзирующего альвеолита следующими при-

знаками: связью начала заболевания с простудным фактором (как правило) или возникновением его как осложнения других заболеваний, особенностями клинического течения (кашель, боли в груди, признаки общей интоксикации), отсутствием прогрессирующих рестриктивных нарушений функции дыхания и снижения DL, бактериологической идентификацией возбудителя пневмонии в мокроте (смыве из бронхов) в диагностических титрах, эффективностью противомикробной и противовоспалительной терапии.

Дифференциальную диагностику следует проводить также с синдромом фиброзирующего альвеолита при диффузных болезнях соединительной ткани (коллагенозы). Их наиболее важный дифференциально-диагностический признак — системность поражения соединительной ткани. Однако следует учитывать, что иногда поражение легких может быть первым проявлением коллагенового заболевания. По данным гистологического исследования трудно судить, является ли фиброзирующий альвеолит синдромом коллагеноза или самостоятельным заболеванием. В пользу первого может свидетельствовать более выраженное поражение сосудистого русла легких (см. также главу 9).

Дифференциальная диагностика идиопатического фиброзирующего альвеолита и саркоидоза легких, как правило, не вызывает затруднений. Саркоидоз легких отличается относительно доброкачественным и малосимптомным течением. Болезнь нередко выявляется при профилактическом флюорографическом исследовании. Для саркоидоза характерна системность поражения (чаще лимфатические узлы и легкие, реже печень, селезенка, почки, желудочно-кишечный тракт, кожа, костная, нервная и эндокринная системы). Саркоидоз отличается от идиопатического фиброзирующего альвеолита также умеренно выраженными рестриктивными и диффузионными нарушениями функции дыхания, выявлением на слизистой оболочке бронхов при эндоскопическом исследовании гранулематозных бугорков (непостоянный признак) и, наконец, данными гистологического исследования биопсийного материала (эпителиоидноклеточные гранулемы без некроза) (см. также главу 3).

Идиопатический фиброзирующий альвеолит приходится дифференцировать и от бронхиолоальвеолярного рака. В пользу последнего свидетельствуют выделение большого количества слизистой пенистой мокроты (до 1—4 л в сутки), концентрическое сужение бронхов пораженных отделов легких (непостоянный признак), результаты цитологического исследования мокроты и гистологического исследования материала биопсий легочной ткани (комплексы атипических клеток, высокодифференцированная аденокарцинома).

Идиопатический фиброзирующий альвеолит следует отличать от пневмокониозов (силикоз, силикатозы и др.), основными признаками которых являются преимущественная локализация изменений в среднелатеральных легочных полях, тенденция к слиянию мелких очаговых теней в средние и крупные, бесструк-

турность и уплотнение корней легких («ствол обрубленного дерева»), отсутствие параллелизма между выраженностью рентгенологических изменений и степенью одышки, выявление силикотических гранулем при гистологическом исследовании биопсийного материала легочной ткани и, наконец, данные анамнеза о контакте с профессиональной вредностью (см. главу 8).

Дифференциальную диагностику идиопатического фиброзирующего альвеолита надо проводить и с другими, более редко встречающимися заболеваниями: идиопатическим гемосидерозом легких, синдромом Гудпасчера, гранулематозом Вегенера, альвеолярным протеинозом легких, лейомиоматозом, гистиоцитозом (см. главы 9 и 11).

Лечение

Вопросам лечения больных идиопатическим фиброзирующим альвеолитом в отечественной литературе посвящены единичные публикации. В них представлены, как правило, только отдельные наблюдения, что обусловило отсутствие обобщающих концепций по обсуждаемому вопросу.

Существует мнение [Озерова Л. В. и др., 1984; Campbell E. et al., 1981, и др.], что лечение больных идиопатическим фиброзирующим альвеолитом бесперспективно, а назначение кортикостероидов лишь несколько отдаляет летальный исход. Средняя продолжительность жизни больных, по данным названных и других авторов, не превышает 4—6 лет. Как показывает анализ литературы, даже в тех редких случаях, когда диагноз устанавливается прижизненно, назначают бессистемные курсы лечения кортикостероидными препаратами, причем нередко на фоне интенсивной антибактериальной терапии. Для обоснования такого сочетания используется тезис о том, что кортикостероиды следует применять обязательно под защитой антибиотиков. Несмотря на то, что у больных идиопатическим фиброзирующим альвеолитом обычно отсутствуют обструктивные нарушения вентиляции, им нередко назначают бронхоспазмолитики. В комплекс лечения включают биостимуляторы, физиотерапевтические процедуры. Вполне закономерно, что такое лечение почти всегда неэффективно и лишь способствует неблагоприятному исходу. На этом основании сложилось представление о фатальности идиопатического фиброзирующего альвеолита.

В последние годы в зарубежной литературе появились многочисленные сообщения о комбинированном лечении больных идиопатическим фиброзирующим альвеолитом сочетаниями препаратов разнонаправленного действия (кортикостероиды + иммуносупрессанты, кортикостероиды + пеницилламин). Однако многие аспекты такого лечения (показания, дозы, длительность курсов и др.) в этих работах отражения не нашли. Противоречивы мнения по одному из наиболее принципиальных вопросов — целесообразности применения иммуносупрессантов. Вряд ли

можно принять рекомендации о назначении пеницилламина в дозах, достигающих 3,6 г в сутки, учитывая возникновение при этом у большинства больных многочисленных побочных эффектов, в том числе таких опасных, как псевдосиндром Гудпасчера, синдром системной красной волчанки, агранулоцитоз и др. Данные о методике диспансерного наблюдения за больными идиопатическим фиброзирующим альвеолитом в литературе отсутствуют.

В опубликованных материалах больные идиопатическим фиброзирующим альвеолитом рассматриваются как однородная группа, в которой независимо от особенностей течения болезни, ее фазы, степени рентгенологических изменений и вентиляционных нарушений, иммунологических сдвигов и других показателей испытываются различные сочетания кортикостероидов, иммуносупрессантов и пеницилламина. Положение осложняется тем, что применение двойного слепого метода в разработке вопросов лечения столь тяжелой категории больных этически неприемлемо.

Как уже упоминалось, в последние годы появились сообщения о целесообразности использования для лечения больных фиброзирующими альвеолитами пеницилламина, синтезированного в 1940 г. В 1970 г. пеницилламин впервые был применен для лечения больных идиопатическим фиброзирующим альвеолитом [Cegla U. H. et al., 1974] в расчете на его способность оказывать тормозящее влияние на коллагеновый обмен.

В настоящее время доказано, что у больных с прогрессирующим фиброзирующим процессом в легких в сыворотке крови увеличивается концентрация меди. Поскольку свободная медь ускоряет SH-окисление и тем самым образование поперечных связей коллагена, было высказано предположение о том, что по*вышение концентрации меди способствует коллагенизации интерстициальной* стромы легких. Поскольку пеницилламин может ингибировать медьсодержащую аминоксидазу, что приводит к торможению созревания коллагена (т. е. к блокированию перехода растворимых тропоколлагенов в нерастворимый коллаген), *было сочтено целесообразным использовать пеницилламин при лечении больных* идиопатически фиброзирующим альвеолитом. Хотя переход нерастворимого коллагена в растворимый под влиянием пеницилламина нельзя считать доказанным, такая возможность тоже допускается.

Предполагается также, что пеницилламин улучшает физические свойства легочной ткани: деформированные грануляционной тканью капилляры и альвеолы в результате воздействия препарата могут расправляться и восстанавливаться [Cegla U. H., 1977]. Отмечено, что пеницилламин оказывает и иммуносупрессивное действие (снижает активность метаболических процессов в лимфоцитах и синтез иммуноглобулинов A, G и M), а также повышает фагоцитарную активность макрофагов и дает определенный противовоспалительный эффект.

Как уже отмечалось ранее, течение идиопатического фиброзирующего альвеолита в морфологическом аспекте можно представить в виде трех последовательных, тесно взаимосвязанных *взаимопроникающих одна в другую стадий (фаз): интерстициального* отека, альвеолита и интерстициального фиброза. На

каждом этапе развития болезни следует использовать препараты, в наибольшей степени воздействующие на патогенетические звенья болезни и корригирующие возникшие нарушения. В связи с этим в стадии интерстициального отека и альвеолита целесообразно применять препараты, дающие выраженный антиэкссудативный эффект и способные ингибировать иммунологические реакции. Этим требованиям в наибольшей степени отвечают кортикостероиды. При переходе патологического процесса в стадию интерстициального фиброза ведущее место в лечении должно принадлежать препаратам, оказывающим антифибротическое действие (пеницилламин). Назначение лекарственных средств, обладающих иммуносупрессивными свойствами, должно обосновываться в любой стадии болезни наличием аутоиммунных нарушений (повышенные титры полных и неполных противолегочных аутоантител, ревматоидного фактора, противоядерных антител, а также высокие уровни ЦИК).

Сформулированные положения [Илькович М. М., 1983] послужили основанием для разработки конкретных схем лечения в зависимости от активности патологического процесса, степени морфологических изменений и выраженности иммунологических нарушений с учетом индивидуальных особенностей больного (возраст, масса тела, сопутствующие заболевания, переносимость лекарственных средств). Больным идиопатическим фиброзирующим альвеолитом при раннем установлении диагноза (фаза отека и фаза альвеолита), а также в случаях преимущественно десквамативной формы болезни кортикостероиды назначают в максимальных дозах (40—50 мг в сутки в пересчете на преднизолон) в течение 3—10 дней. Начальную дозу препарата постепенно в течение 6—8 мес (в зависимости от эффекта) снижают до поддерживающей (2,5—5 мг в сутки). Длительность лечения в среднем 18—20 мес.

При переходе патологического процесса в стадию интерстициального фиброза (элементы которого закладываются уже в стадии альвеолита) показано назначение пеницилламина в сочетании с кортикостероидами, начальная доза которых в этих случаях составляет 15—20 мг в сутки.

Как уже сказано, зарубежные авторы [Cegla U. H., 1977; Morr H., 1982, и др.] предлагают применять пеницилламин в сравнительно больших дозах (начальная 0,3 г в сутки, максимальная 3,6 г в сутки). Однако возникающие при этом многочисленные побочные эффекты ведут к необходимости преждевременной отмены препарата. Описаны следующие побочные явления, связанные с лечением пеницилламином: кожные поражения (сыпь, эритема, пузырчатка, выпадение волос), респираторные поражения (облитерирующий бронхиолит), желудочно-кишечные нарушения (анорексия, тошнота, рвота, боли в животе), нарушения функции почек (протеинурия, нефротический синдром, псевдосиндром Гудпасчера), гематологические нарушения (лейкоцитопения, тромбоцитопения, анемия, агранулоцитоз), ней-

ромышечные расстройства (невриты, миастенический синдром, нарушение вкусовых ощущений), синдром системной красной волчанки.

Суточная доза пеницилламина 2 г и более вызывает у большинства больных изменение вкусовых ощущений вследствие нарушения обмена меда и никеля [Camus Ph., 1982]. Наиболее тяжелыми осложнениями, как уже упоминалось, являются облитерирующий бронхиолит, агранулоцитоз и псевдосиндром Гудпасчера (диффузная геморрагическая пневмония с кровохарканьем и гломерулонефрит с тяжелой почечной недостаточностью). Впрочем следует учитывать, что развитие облитерирующего бронхиолита патогенетически может быть связано с основным заболеванием (при формировании «сотового легкого»), т. е. не зависеть от приема пеницилламина.

С учетом особенностей механизма действия пеницилламина и риска возникновения побочных эффектов при назначении высоких доз препарата во ВНИИ пульмонологии Минздрава СССР разработаны и апробированы две схемы лечения [Илькович М. М., Новикова Л. Н., 1986]:

1) в 1-ю неделю — 0,3 г в сутки, во 2-ю — 0,6 г в сутки, в 3-ю — 1,2 г в сутки, затем дозу снижают в обратном же порядке. Поддерживающая доза составляет 0,15—0,3 г в сутки в течение длительного периода (1—2 года);

2) по 0,3 г пеницилламина в сутки в течение 4—6 мес, затем по 0,15 г в сутки в течение 1—1,5 года.

Высшая доза пеницилламина составляет 1,2 г в сутки (первая схема), т. е. втрое ниже по сравнению с дозами, рекомендуемыми зарубежными авторами. Показаниями к лечению по первой схеме являются острое течение болезни и обострение патологического процесса. Вторую схему используют при хроническом течении идиопатического фиброзирующего альвеолита без четко выраженных обострений. Апробация этих схем показала, что терапевтическая эффективность препарата, назначаемого в рекомендуемых более низких дозах, сохраняется. При этом сводится к минимуму побочное действие.

При наличии выраженных изменений иммунологического статуса показано назначение азатиоприна, реже циклофосфана, хлорбутина. Азатиоприн предпочтителен в связи с его выраженным иммуносупрессивным и в меньшей степени цитостатическим действием. Назначают азатиоприн по следующей схеме: 150 мг препарата в сутки в течение 1—2 мес, затем по 100 мг в сутки 2—3 мес и далее поддерживающая доза (50 мг в сутки) в течение 3—6 мес. Критериями снижения дозы или полной отмены препарата служат показатели иммунологического статуса больного (снижение уровня ЦИК, IgA и IgG, противолегочных аутоантител). Средняя продолжительность приема азатиоприна составляет 1,9 года.

Разработана и апробирована еще одна схема лечения [Илькович М. М., 1983], включающая одновременное назначе-

ние кортикостероидов, пеницилламина и азатиоприна. Особенностью этой схемы являются сравнительно низкие дозы препаратов, что позволяет уменьшить частоту побочных явлений и в то же время получить одновременно антиэкссудативный, иммуносупрессивный и антипролиферативный эффект.

Наряду с перечисленными базисными препаратами во всех случаях следует назначать препараты, предупреждающие или нивелирующие побочное действие первых. С целью уменьшения катаболического действия кортикостероидов целесообразно использовать анаболические гормоны (ретаболил, неробол и др.). Во избежание дефицита калия, кальция, магния кортикостероидная терапия должна сопровождаться назначением панангина (аспаркама), препаратов кальция и др. Высокой эффективностью в плане предупреждения остеопороза, а также его лечения обладают кальцитрин, который назначают внутримышечно по 3 ЕД через день курсами по 1—1,5 мес [Чучалин А. Г., Сулейманов С. Ш., 1982], и витамин D.

Известно, что длительный прием азатиоприна и (или) пеницилламина может привести к дефициту витамина B_6 (пиридоксин). В связи с этим в комплекс лечения больных необходимо включать пиридоксин в суточной дозе от 10 до 80 мг (в зависимости от дозы азатиоприна или пеницилламина).

При комплексном лечении больных идиопатическим фиброзирующим альвеолитом целесообразно использовать также верошпирон. Наряду с известным мочегонным и калийсберегающим эффектом верошпирон оказывает положительное влияние на перфузию легких, уменьшая интерстициальный отек. Существует также предположение об иммуносупрессивном действии верошпирона, объясняемом циклической структурой этого препарата. Суточная доза верошпирона 25—75 мг, длительность лечения 10—12 мес.

Из препаратов, обладающих антиоксидантными свойствами, наиболее широко используется витамин Е (50 % раствор по 0,2—0,6 г в сутки). В ранних стадиях болезни целесообразно применять тиосульфат натрия внутривенно (5—10 мл 30 % раствора) в течение 10—14 дней. Этот препарат не только имеет антиоксидантные свойства, но оказывает также антитоксическое, противовоспалительное и десенсибилизирующее действие.

В последние годы при лечении больных идиопатическим фиброзирующим альвеолитом проводят гемосорбцию, показаниями к которой являются выраженные сдвиги в иммунном статусе больных.

Диспансерное наблюдение

Как известно, современная система диспансерного наблюдения больных предполагает разделение диспансеризуемых лиц на группы в зависимости от этапов развития болезни (в том числе группы риска и предболезни). Однако недостаточная изучен-

ность этиологии и патогенеза не позволяет формировать среди больных идиопатическим фиброзирующим альвеолитом группы риска и выделять предболезненные состояния.

Схема диспансерного наблюдения за больными идиопатическим фиброзирующим альвеолитом должна зависеть от степени компенсации заболевания. В связи с этим в основу диспансерного наблюдения были положены различия в течении заболевания, выраженности и обратимости лабораторных, функциональных и рентгенологических показателей [Илькович М. М., Новикова Л. Н., 1986]. Распределение больных на диспансерные группы может быть в значительной мере упрощено при использовании наиболее характерного для этого заболевания и наиболее доступного для определения клинического синдрома — степени выраженности ДН. Так, к I группе (с компенсированным течением болезни) могут быть отнесены больные с ДН I степени (одышка при умеренной физической нагрузке), ко II группе (с субкомпенсированным течением) — больные с ДН II степени (одышка при легкой физической нагрузке) и к III группе (с декомпенсированным течением) — больные с ДН III степени (одышка в покое, цианоз).

Поддерживающая доза основных (базисных) препаратов должна зависеть от степени компенсации болезни (табл. 2.1). Так, минимальные поддерживающие дозы препаратов назначают больным, входящим в I группу диспансерного учета, максимальные — больные с декомпенсированным течением (III группа).

Диспансерное наблюдение за больными идиопатическим фиброзирующим альвеолитом должен осуществлять пульмонолог, однако в отсутствие рецидивов болезни в течение 3 лет больной может быть переведен под наблюдение участкового (цехового) терапевта. В случае обострения патологического процесса больной нуждается в госпитализации в пульмонологическое отделение (центр). Лиц с компенсированным течением болезни необ-

Таблица 2.1

Суточные дозы основных лекарственных препаратов при поддерживающей терапии

Группа диспансерного наблюдения	Доза, мг		
	кортикостероиды (в пересчете на преднизолон)	азатиоприн	пеницилламин
I — компенсированное течение	2,5—5	25—50	150
II — субкомпенсированное течение	5—10	50	150—250
III — декомпенсированное течение	7,5—12,5	50—100	250—300

ходимо обследовать в амбулаторных условиях не реже 2 раз в год, с субкомпенсированным — 3 раза в год (первое обследование после выписки из стационара через 3, а в дальнейшем — через каждые 6—8 мес). Диспансерное наблюдение за больными с декомпенсированным течением идиопатического фиброзирующего альвеолита следует проводить по индивидуально назначенным схемам. Прогрессирование болезни, несмотря на амбулаторное лечение, следует расценивать как показание к повторной госпитализации.

Показателями, наиболее объективно характеризующими течение болезни и эффективность диспансерного наблюдения, являются динамика одышка (клинический признак), ЖЕЛ и DL, данные рентгенологического исследования. Вспомогательную роль играют результаты анализа крови, данные иммунологического исследования, биохимические показатели.

Прогноз при идиопатическом фиброзирующем альвеолите трудно оценить однозначно, так как он зависит от многих факторов. Преобладающим являлось мнение о неизбежном неблагоприятном исходе этого заболевания, средняя продолжительность жизни при котором составляет 4—6 лет. Однако, как показывает анализ данных, полученных в последние годы, ранняя диагностика и дифференцированное лечение в соответствии с принципами, изложенными в данной главе, позволяют в значительной части случаев остановить прогрессирование патологического процесса, а в ряде случаев достичь не только медицинской, но и социальной реабилитации больного.

Список литературы

Булычев А. Г., Журавлев А. В., Ивчик Т. В. и др. Изменение активности лизосомных ферментов альвеолярных макрофагов и нейтрофилов при некоторых заболеваниях легких. — Пробл. туб., 1984, № 4, с. 62—65.

Герасин В. А., Журавлев А. В., Паламарчук Г. Ф., Новиков Л. Н. Субсегментарный бронхоальвеолярный лаваж в диагностике диссеминированных процессов в легких. — Тер. арх., 1985, № 3, С. 99— 102.

Илькович М. М., Зильбер Н. А., Клемент Р. Ф., Ласкин Г. М. Клинико-функциональные особенности идиопатического фиброзирующего альвеолита (болезни Хаммена — Рича). — Тер. арх., 1984, № 11, С. 88—91.

Лаврушин А. А., Илькович М. М., Тер-Погосян П. А., Новикова Л. Н. Дифференциальная диагностика диссеминированных процессов в легких с использованием многоальтернативных решающих правил. — В кн.: Дифференциальная диагностика заболеваний легких Сб. науч. тр. ВНИИП МЗ СССР. — Л., 1986, С. 131—138.

Некласов Ю. Ф., Гуляева Н. В. Гемодинамические особенности малого круга кровообращения и их диагностическое значение у больных идиопатическим фиброзирующим альвеолитом и саркоидозом легких. — В кн.: Дифференциальная диагностика заболеваний легких. Сб. науч. тр. ВНИИП МЗ СССР. — Л., 1986, С. 102—106.

Путов Н. В., Илькович М. М. Фиброзирующие альвеолиты. — Л.: Медицина, 1986. — 168 с.

Семенова Л. А., Веселова Е. В., Новикова Л. Н. Гемодинамика большого и малого круга кровообращения при идиопатическом фиброзирующем альвеолите. — Пробл. туб., 1984, № 3, С. 39—42.

Чучалин А. Г., Сулейманов С. Ш. Кальцитрин в лечении стероидных остеонорозов у больных бронхиальной астмой. — Сов. мед., 1982, № 10, С. 46—48.

Bignon J., Brochard P. Fibrose pulmonaire et particules inorganiques. — Rev. franc. Mal. Resp., 1983, v. 11, r. 371—382.

Butterman P., Adelberg S., Crystal R. G. Mechanisms of pulmopary fibrosis: spontaneous release of the alveolar macrophage — derive growth factor in the interstitial lung disorders. — J. Clin. Invest., 1983, v. 72, p. 1801—1813.

Camus Ph. Manifestations respiratoires associées aux traitements par la D-pénicillamine. — Rev. franc. Mal. Resp. — 1982, v. 10, p. 7—20.

Dobiaš J. Kryptogenni fibrotizujici alveolitis. — Stud. pneumol. phtiseol. cechoslov., 1984, v. 44, p. 642—647.

Jacob G. J., Astry C. L., Warr G. A. Alveolitis induced by Influenza virus. — Amer. Rev. respir. Dis., 1983, v. 128, p. 730—739.

Libby D., Gibofsky A., Fotino M. et al. Immunogenetic and clinical findings in idiopathic pulmonary fibrosis. Association with the B-cell alloantigen HLA-DR2. — Amer. Rev. respir. Dis., 1983, v. 127, p. 618—622.

Liebetrau G. Alveolitis und Lungenfibrose im Einerungsbereich einer Lungenklinik. — Z. Erkr. Atm. — Org., 1981, Bd. 156, S. 225—231.

Longhini E. L'interstizio pulmonare. — Lotta c. Tuberc., 1983, v. 53, p. 48—51.

Siemon G., Engel I. T. Fibrosierende Lungenerkrankungen. — Euro-med., 1983, v. 23, p. 622—625.

Snider G. L. Interstitial pulmonary fibrosis — which cell is the culprit; Amer. Rev. respir. Dis., 1983, v. 127, p. 535—539.

Thiel Cl. Relation zwischen Diagnostik und Therapie der Lungenfibrose. — Therapiewoche, 1981, Bd. 31, S. 96—99.

Weizenblum E., Ehrhart M., Rasaholinjanahary J., Hirth Ch. Pulmonary hemodynamics in idiopathic pulmonary fibrosis and other interstitial pulmonary diseases. — Respiration, 1983, v. 44, p. 118—127.

Глава 3
САРКОИДОЗ

Саркоидоз — системное заболевание, при котором в различных органах образуются эпителиоидно-клеточные гранулемы без выраженных казеозных изменений, в дальнейшем рассасывающиеся или трансформирующиеся в гиалиновую соединительную ткань. Клинические проявления могут отсутствовать, но чаще развиваются различные симптомы, связанные с поражением тех или иных органов. Отмечаются преимущественно увеличение внутригрудных лимфатических узлов, диссеминация и другие изменения в легких, бронхах, серозных оболочках. Нередко развивающееся поражение печени приводит к ее увеличению. Возможны спленомегалия, поражение кожи, костей и других органов.

Впервые саркоидоз был описан J. Hutchinson в 1869 г. как заболевание кожи под названием болезни Мортимер (по фамилии больной, находившейся под его наблюдением). Аналогичные наблюдения привели C. W. Boek, а также de Besnier, который назвал это заболевание lupus pernio. В 1899 г. C. Boek впервые использовал термин «саркоидоз» для характеристики ранее описанных кожных изменений. J. Schauman в 1917 г. сообщил о наличии, кроме поражения кожи, изменений различных групп лимфатических узлов. На Международном съезде

дерматологов в 1934 г. заболевание получило название болезни Бенье—Бека—Шаумана, а в 1948 г. на конференции в Вашингтоне было принято наименование «саркоидоз». К этому времени в различных странах были накоплены сведения о больных саркоидозом с поражением различных органов, в том числе внутригрудных лимфатических узлов и легких.

Из отечественных авторов в развитие учения о саркоидозе значительный вклад внесли Н. В. Морозов (1908), Д. А. Боголепов (1910), а в дальнейшем Г. Р. Рубинштейн (1949), А. Е. Рабухин (1975), З. И. Костина (1975).

Длительное время саркоидоз считался редким заболеванием, которое приходилось наблюдать лишь узкому кругу специалистов. Сейчас известно, что вследствие многообразия клинических проявлений, обусловленных системностью заболевания и поражением различных органов, больные саркоидозом могут попасть к врачам самых различных специальностей. Во многих странах заболеваемость саркоидозом достоверно возросла в 2—2,5 раза. С другой стороны, значительно расширились возможности диагностики этого заболевания. После публикаций монографий и многочисленных статей, посвященных саркоидозу, в нашей стране повсеместно происходит выявление больных саркоидозом. Подавляющее большинство их находится под диспансерным наблюдением в противотуберкулезных диспансерах.

Этиология

Саркоидоз причисляют к заболеваниям неизвестной этиологии, хотя в литературе были высказаны различные гипотезы по поводу вызывающих его факторов. Имеется большое число публикаций о туберкулезной этиологии саркоидоза. J. Schaumann (1936) как и Mylius, Schürmann (1939), а позже Г. Р. Рубинштейн (1949), Wurm (1969) считали, что заболевание вызывают микобактерии туберкулеза. Ряд авторов [Baro C., Buft A., 1969; Boyel T., Valentine I., 1970; Greenberg et al., 1970; Vanek I., Schiva I., 1970; Pienter et al., 1971; Doyle, 1983, и др.] обнаружили у больных саркоидозом в пораженных органах кислотоупорные кокковидные микроорганизмы, которые они расценивали как мутанты микобактерий туберкулеза. H. Brun и соавт. (1964) считали, что этиологическим фактором саркоидоза являются атипичные микобактерии, а Xalabarder (1969) — что L-формы микобактерий туберкулеза. Löfgran (1969) предположил, что саркоидоз вызывается инфекционным агентом, содержащимся в вакцине БЦЖ.

Ряд авторов обнаружили типичные микобактерии туберкулеза у больных саркоидозом. При этом, только по данным Reut и соавт. (1970), эта находка имела место в 19 из 30 случаев. Другие авторы находили микобактерии туберкулеза гораздо реже, например Löfgren — только у 12 из 700 (1,7 %) больных. Развитие туберкулеза наблюдалось у 2 — 7,6 % больных саркоидозом [Щульга Ю. Д., Палей А. Д., 1961; Schomeros, 1958; Aberg,

1964; Scadding, 1967; La Grasta, 1971, и др.]. Djuric (1975) подтверждает свое мнение о взаимосвязи между туберкулезом и саркоидозом не только гистологическим сходством саркоидной гранулемы и туберкулезного бугорка, но и клинико-рентгенологическими проявлениями этих болезней.

Мы также изучали возможную этиологическую связь между туберкулезом и саркоидозом путем цитологических и бактериологических исследований в эксперименте и в клинике [Хоменко А. Г. и др., 1986]. Полученные результаты позволяют предположить возможность распространения измененных форм микобактерий в организме в условиях снижения иммунологической реактивности, результатом чего может быть гранулематозная морфологическая реакция с развитием соединительной ткани.

Вместе с тем следует учесть, что имеются отличительные признаки обоих заболеваний. Основные из них — отрицательная туберкулиновая реакция у большинства больных саркоидозом, а также отсутствие эффекта лечения противотуберкулезными препаратами и эффективность кортикостероидов при саркоидозе. Эти данные заставили искать другие причины саркоидоза. Была предложена гипотеза о его вирусном происхождении, в частности об этиологической роли вируса Эпстайна—Барра [Brum et al., 1964; Israel, 1979]. Löfgren (1964), Sieltzbach (1967), Mitchell, Scadding (1974) высказались о возможном комбинированном участии вируса и микобактерий туберкулеза в возникновении саркоидоза. С другой стороны, большинство специалистов придерживаются взгляда о полиэтиологичности этого заболевания. Примечательно, что на последних европейских и международных конгрессах по саркоидозу вопрос об его этиологии не обсуждался.

Патогенез

В настоящее время представляется возможным говорить об определенном механизме развития саркоидоза: воздействие антигена (этиологического фактора или факторов) вызывает образование альвеолита, что приводит к формированию гранулем, которые могут подвергаться рассасыванию либо фиброзированию.

На вопрос о возможности возникновения саркоидоза у человека при контакте с больным эпидемиологические исследования пока не позволяют ответить, хотя имеются четкие данные, свидетельствующие о возможности переноса этиологического фактора от больного саркоидозом экспериментальным животным. Результаты такого рода исследований были представлены на VII Международном конгрессе по саркоидозу в Нью-Йорке в 1976 г. Несмотря на то что эксперименты были проведены в разных лабораториях различных стран, результаты оказались аналогичными: у животных, которым был введен фильтрат гомогената органов человека, пораженных саркоидозом, развивалась саркоидная реакция в лимфатических узлах, легких и других органах.

Возможно, имеется более или менее продолжительный разрыв между временем проникновения этиологического (может быть, инфекционного) фактора в организм человека и развитием саркоидоза. Несомненно, развитию болезни способствуют наследственная предрасположенность и резко выраженные нарушения иммунитета, проявляющиеся подавлением Т-системы и активацией В-лимфоцитов.

Первым барьером для этиологического агента, формирующимся в легочной ткани, является альвеолит, который предшествует образованию гранулемы. Альвеолит проявляется увеличением количества лимфоцитов и макрофагальных клеток в стенках и на поверхности стенок альвеол, а также выраженным усилением активности клеточных элементов. Исследования легочных биоптатов и цитограммы ЖБАЛ при саркоидозе позволили уточнить клеточный состав альвеолита: резко увеличивается количество Т-лимфоцитов, тогда как число В-лимфоцитов снижается; соотношение между ними составляет 18:1. Нарушается соотношение количества Т-хелперов и Т-супрессоров, которое в нормальной легочной ткани составляет 1,8:1, а при активном саркоидозе — 10,5:1. В воспалительном процессе в альвеолах (альвеолит) важную роль играют макрофагальные клетки, в первую очередь моноциты. Между клеточными элементами альвеолита имеется тесное взаимодействие. Т-лимфоциты активируются интерлейкином-1, который выделяется макрофагами. Т-лимфоциты выделяют интерлейкин-2, который оказывает стимулирующее действие на В-лимфоциты. Определенное значение имеют также альвеолярные макрофаги [Crystal R., 1982].

I. Müller-Quernheim и соавт. (1983) показали, что у больных саркоидозом под влиянием выделявшихся лимфокинов происходит активация макрофагов. В дальнейшем клеточные реакции характеризуются формированием эпителиоидных клеток, предшественниками которых являются макрофаги. Эпителиоидно-клеточная реакция приводит к формированию саркоидных гранулем. Кроме того, на этом этапе образуются гигантские клетки Пирогова — Лангханса, что характерно для более поздних этапов заболевания [Morgenroth K., 1983]. Именно в этот период происходит дальнейшая трансформация образовавшихся гранулем.

Как было доказано J. A. Elias и соавт. (1984), образование фиброза у больных саркоидозом регулируется сложной системой и стимулируется гуморальными факторами, которые удалось получить из сыворотки крови. Эти факторы выделяются моноцитами и альвеолярными макрофагами. Подавление этого процесса может быть обусловлено также гуморальными факторами, выделяемыми Т-лимфоцитами (интерлейкин-2), моноцитами (хемотаксический фактор) и стимулированными мононуклеарными клетками при участии ПГ. Таким образом, дальнейшее течение болезни и образование фиброза или рассасывания образовавшихся гранулем зависят от функционального состояния активных

клеток, находящихся под влиянием дублирующих друг друга регуляторных систем.

Образовавшиеся гранулемы обусловливают выделение серии активных гуморальных веществ, которые удалось обнаружить у больных саркоидозом.

Из этих веществ наиболее изучен ангиотензинпревращающий фермент.

Повышенная активность ангиотензинпревращающего фермента у больных саркоидозом была доказана Liebermann в 1975 г. Выделяться он может как сосудистым эндотелием в легком, так и альвеолярными макрофагами и эпителиоидными клетками саркоидной гранулемы [Pyan I. W. et al., 1975; Silverstein E. et al., 1979]. Установлена корреляция между активностью ангиотензинпревращающего фермента и другими клинико-рентгенологическими и лабораторными данными. По мере затихания процесса эта активность снижается с 200—300 до 140 ЕД [Rühle R. H., et al., 1985].

Однако R. D. Cohen и соавт. (1985) отметили, что ангиотензинпревращающий фермент далеко не у всех больных отражает активность заболевания саркоидозом, что снижает ценность его определения как диагностического метода. Вместе с тем подчеркивается значение этого теста в понимании патогенеза саркоидоза, особенно с точки зрения наклонности к развитию фиброза.

Повышение уровня лизоцима в крови отмечается не столь закономерно, как ангиотензинпревращающего фермента. R. Nerget и соавт. (1983) обнаружили увеличение его содержания лишь у 50 % больных саркоидозом, причем это сочеталось с повышением активности ангиотензинпревращающего фермента.

R. Nällgren и соавт. (1985) выявили повышение уровня гиалуроната (гиалуновой кислоты) в ЖБАЛ больных саркоидозом на этапе образования фиброза. По мнению авторов, это свидетельствует об активации фибробластов. S. R. Benatar и соавт. (1985) установили при саркоидозе нарушения обмена кальция (гиперкальциемия, гиперкальциурия), что обусловлено дисфункцией моноцитов крови, макрофагов в легочной ткани и образованием гранулем в легком.

В развитии гиперкальциемии определенную роль играет гиперсенсибилизация или повышенная продукция витамина D, в которой активно участвуют альвеолярные макрофаги и саркоидные гранулемы. Имеются сообщения о том, что быстрое повышение уровня кальция в крови может вызвать у больных саркоидозом тяжелое состояние, симулирующее острый живот и сопровождающееся тошнотой, рвотой, болями в животе, полиурией и полидипсией [Kuhn M. et al., 1985]. Последующие наблюдения позволили установить, что гиперкальциемия и гиперкальциурия встречаются у больных саркоидозом не так редко.

Вследствие длительной кальциемии наблюдается формирование кальцинатов в различных органах, в первую очередь в почках и лимфатических узлах [Sharma P., 1985]. N. Fujita и соавт.

(1974) сообщают также о кальцинатах в слизистой оболочке желудка, легких, мягких тканях нижних конечностей, среднем ухе, радужке, предстательной железе.

Таким образом, при саркоидозе сложные биохимические нарушения сочетаются с морфологическими изменениями в различных органах.

Патологическая анатомия

Патоморфологические изменения при саркоидозе характеризуются разнообразием в зависимости от длительности заболевания, локализации процесса и характера его течения, т. е. склонности к прогрессированию или, наоборот, к регрессии.

I. Scadding (1967) различает три патологоанатомические стадии саркоидоза: прегранулематозную, т. е. альвеолит, гранулематозную и фиброзную. D. Mitchell и соавт. (1977) описывают саркоидоз как заболевание, характеризующееся наличием в пораженном органе или органах эпителиоидно-клеточных гранулем без признаков казеоза. В дальнейшем гранулемы частично рассасываются либо трансформируются в фиброзные образования.

На ранних этапах саркоидоз проявляется в виде альвеолита с утолщением альвеолярных перегородок, скоплением макрофагов и лимфоцитов (рис. 3.1). Типично увеличение лимфатических узлов. При микроскопическом исследовании на раннем этапе в центре воспалительного очага концентрируются эпителиоидные клетки с единичными гигантскими клетками Пирогова—Лангханса, окруженные скоплениями лимфоцитов, моноцитов и других мононуклеарных клеток. В гигантских клетках Пирогова — Лангханса появляются включения в виде астероидных телец и базофильных включений Шаумана. Эти включения на ранних этапах обусловлены скоплениями полисахаридов, а затем подвергаются импрегнации железом и кальцинации. Необходимо подчеркнуть, что при саркоидозе явления некроза и даже наличие казеозного некроза не исключаются. Именно поэтому Международным обществом по саркоидозу не было принято определение этого заболевания, основанное на морфологических изменениях [Mitchell D. N. et al., 1977].

Саркоидные поражения обнаруживаются в различных отделах легкого, в первую очередь в интерстициальной ткани — перибронхиально, периваскулярно, под плеврой и в межальвеолярных перегородках [Spencer A., 1977].

Структура саркоидной гранулемы изучена довольно подробно на всех этапах развития (рис. 3.2).

Основным клеточным элементом гранулемы считаются эпителиоидные клетки, среди которых различают два типа — гипертрофированные, имеющиеся в свежих гранулемах, богатые митохондриями и лизосомами с высокой активностью фосфатазы, и атрофированные, встречающиеся по периферии старых гранулем с уменьшенным количеством цитоплазматических органелл. В пе-

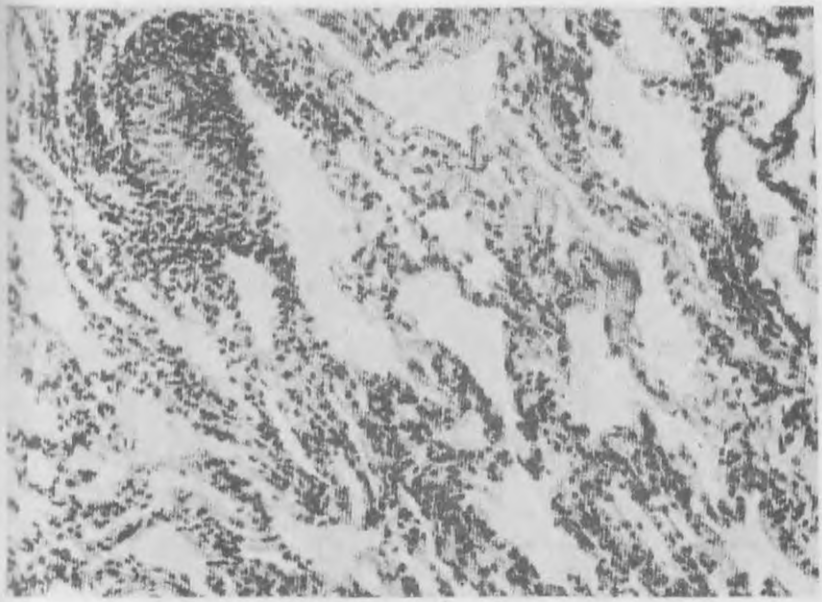

Рис. 3.1. Легкое в прегранулематозной стадии саркоидоза. Альвеолит: утолщение альвеолярных перегородок за счет отека и обильной мононуклеарной инфильтрации. Очаговые скопления макрофагов с многочисленными лимфоцитами по периферии. Окраска гематоксилином и эозином. ×190.

риферической зоне гранулемы преобладают лимфоидно-клеточная инфильтрация, скопления лимфобластов, а также макрофагов. Для саркоидоза характерно раннее развитие фиброза. Общепризнана системность поражения различных органов. Гранулемы могут быть обнаружены в почках, печени, селезенке, нервной системе, мышцах, сердце, коже, костях и, конечно, в лимфатических узлах. На ранних этапах в лимфатических узлах наблюдается гиперпластическая реакция, а затем также возникают эпителиоидные клетки и формируются гранулемы, в дальнейшем трансформирующиеся.

Для саркоидных гранулем характерно наличие кровеносных сосудов синусоидного и капиллярного типа, что является весьма типичным признаком. Ruzuro и Harumiti (1964) рекомендуют разделять гранулемы на три типа: пролиферативные, промежуточные и атрофические. Гранулемы пролиферативного типа, свойственные ранним этапам болезни, имеют богатый клеточный состав; иногда наблюдаются некроз и включения в клеточные элементы. Гранулемы промежуточного и особенно атрофического типов характеризуются нарастающим развитием гиалиновых волокон, обеднением клеточными элементами и встречаются при

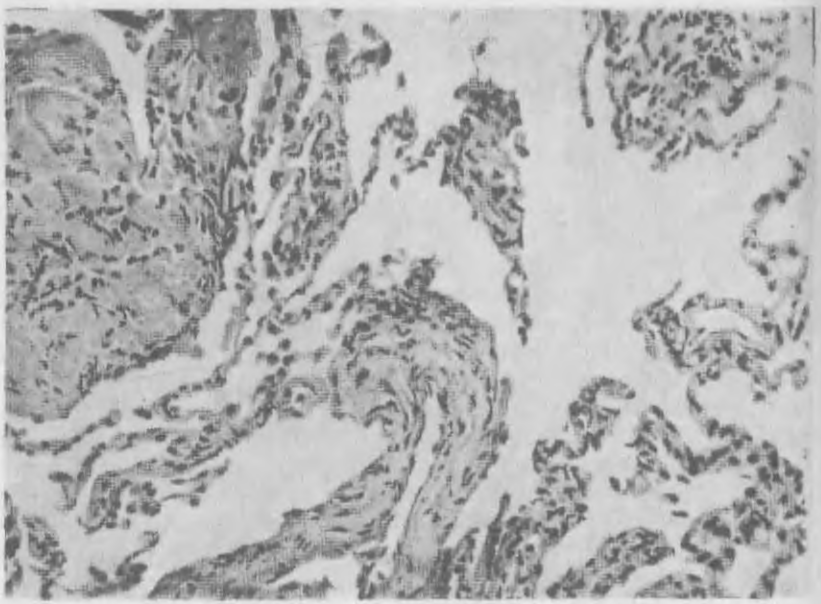

Рис. 3.2. Легкое в гранулематозной стадии саркоидоза. Группа тесно расположенных эпителиоидно-клеточных гранулем в легочной ткани четко отграничена кольцевидным фиброзом. Окраска по Ван-Гизону. ×190.

большой давности заболевания, преимущественно у лиц, лечившихся кортикостероидами.

Саркоидные гранулемы либо рассасываются, либо подвергаются гиалиновой фибротизации. Между этими состояниями имеется большое число промежуточных. Чаще всего формируется нодуллярный фиброз, иногда с сохраняющимися гранулемами (рис. 3.3). В зависимости от протяженности саркоидных поражений степень выраженности фиброзных изменений колеблется в широких пределах.

При хроническом течении заболевания фиброз носит распространенный характер, в легком образуются кисты, а сама легочная ткань напоминает медовые соты; такое легкое называется сотовым. Кисты могут быть больших размеров. Они возникают в результате растяжения альвеолярной ткани и образования бронхиолоэктазов. Иногда их обозначают как «саркоидные каверны». Одновременно развиваются выраженная эмфизема, стенозы бронхов за счет поражения их стенок. Чаще изменения носят двусторонний характер, но возможно поражение и одного легкого. При микроскопическом исследовании саркоидные изменения обнаруживаются среди интерстициальной ткани легкого, включая перибронхиальные, периваскулярные участки, субплевральные зоны. При длительном течении заболевания саркоидные

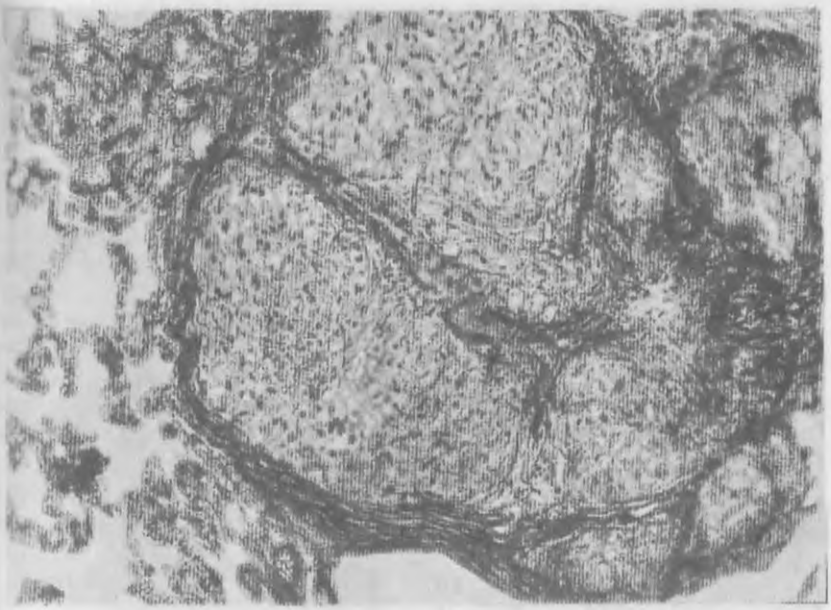

Рис. 3.3. Легкое при постгранулематозной стадии саркоидоза. Круглые гиалинизированные рубцы, по форме напоминающие гранулемы, расположены в альвеолярной ткани. Окраска гематоксилином и эозином. ×190.

гранулемы фиброзируются и трансформируются в плотную коллагеновую фиброзную ткань. Эластические волокна полностью разрушаются, кровоснабжение обедняется вследствие облитерации кровеносных капилляров (рис. 3.4).

Необратимый фиброз как завершающий этап саркоидоза встречается нечасто: у 5—15 % больных, по одним данным [Turner-Warwick M., 1986; Dalguen P., 1986], и несколько чаще — по наиболее достоверным сведениям. F. Basset и соавт. (1986), подвергая гистологическому исследованию материал легочных биопсий, обнаружили фиброз наряду с саркоидными гранулемами в 20 %, нерезко выраженный фиброз — в 28 % и не отметили фиброзных изменений — в 52 % наблюдений. При электронной микроскопии в зонах фиброза обнаружены фибробласты. Эластические волокна выявлены в 80 % случаев, коллагеновые волокна имели типичное строение. По периферии гранулематозных изменений отмечались признаки фиброзной ткани, которая окружала в 45 % наблюдений саркоидные гранулемы. Фиброзная зона характеризовалась коллагеновыми волокнами и некоторым количеством удлиненных клеток, из которых одни содержали вакуоли в цитоплазме и коллагеновые волокна, другие не имели плотной цитоплазмы.

В половине наблюдений определялись коллагеновые волокна

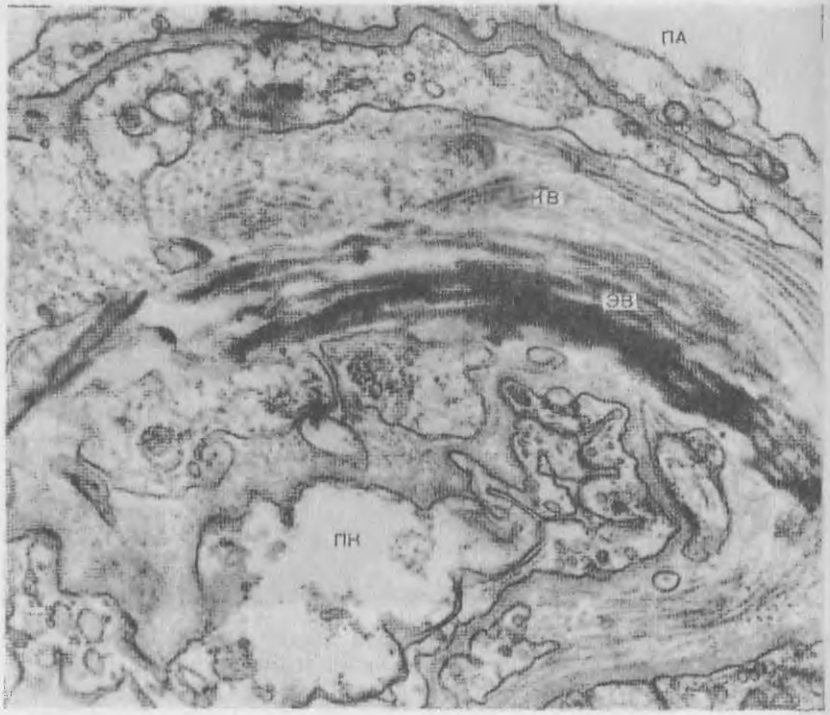

Рис. 3.4. Легкое при постгранулематозной стадии саркоидоза. Нарастание интерстициального фиброза в аэрогематическом барьере. Разрушение кровеносного капилляра. Выраженное набухание и разрушение эндотелиальных клеток.

КВ — коллагеновые волокна; ЭВ — эластические волокна; ПА — просвет альвеолы; ПК — просвет капилляра. ×13 000.

с минимальной клеточной инфильтрацией, в остальных — большое количество клеток (лимфоциты и фибробласты), тонкие коллагеновые фибриллы.

В интерстициальной ткани и стенках альвеол вне саркоидного поражения не имели фиброза в 25 % случаев. Небольшие изменения определялись у 65 % наряду с признаками муральных альвеолита, который обнаружен у 75 % больных. Таким образом, обычно фиброзные изменения сочетались с саркоидными, диффузный фиброз при саркоидозе, как правило, не встречался. Фиброзные волокна находились вокруг гранулем и между зонами легкого с наличием саркоидных изменений. По данным J. A. Elias и соавт. (1984), важными регуляторами развития фиброза являются мононуклеарные клетки, выделяемые ими факторы стимулируют рост фибробластов и биосинтез коллагена. Если отмечается угнетение процессов, при которых формируется фиброз, то возможно полное излечение без развития фиброза. По-видимому, в этом процессе участвуют ПГ и вещества, вы-

деляемые Т-лимфоцитами, моноцитами и стимулированными макрофагальными клетками. Эти данные требуют проверки дальнейшими исследованиями, которые не только имеют значение для понимания развития процессов фиброзирования, но должны помочь ответить на основной вопрос: почему у некоторых больных саркоидозом в процессе болезни развивается фиброз, а у большей части — не развивается, и заболевание характеризуется склонностью к спонтанной регрессии.

Описанные изменения свидетельствуют о наличии определенного сходства с таковыми, развивающимися при туберкулезе. Вместе с тем саркоидная реакция может наблюдаться и при таких заболеваниях, как бериллиоз, экзогенный и идиопатический фиброзирующий альвеолит и ряд других. Из этого вытекает необходимость комплексной диагностики саркоидоза, которая наряду с данными морфологического исследования должна основываться на ряде других данных, в первую очередь на клинико-рентгенологических и иммунологических признаках, которые в своей совокупности составляют типичный для саркоидоза симптомокомплекс.

Клиника, иммунологические проявления и диагностика

Саркоидоз, как и другие системные заболевания, характеризуется разнообразием клинических проявлений, которые возникают на разных этапах течения заболевания и зависят от локализации поражений, давности болезни и ее фазы. Клинические проявления включают симптомы общего характера (повышение температуры тела, слабость и др.) и те, которые обусловлены поражением того или иного органа или группы органов. Вторые принято делить на две большие группы: связанные с поражением органов дыхания и с поражением других органов при внеторакальных формах саркоидоза.

Бессимптомное начало заболевания встречается редко: по нашим данным, всего у 12—13 % больных. У большинства заболевших отмечается постепенное начало болезни с последовательным развитием общих и местных ее признаков. Однако нередко симптомы саркоидоза расцениваются как проявления других заболеваний, чаще всего так называемых простудных, так как сохраняются непродолжительное время. У 65 % больных саркоидоз выявляют в связи с обращением к врачам по поводу болезненных проявлений. Около 35 % больных саркоидозом органов дыхания выявляют при флюорографическом исследовании населения в порядке массовых осмотров. Частота различных симптомов у наблюдавшихся нами больных саркоидозом представлена в табл. 3.1.

Саркоидоз не имеет патогномоничных симптомов, что затрудняет трактовку клинической картины. В то же время у ряда больных отмечается сочетание различных симптомов, что в сово-

Таблица 3.1

Частота клинических проявлений у больных саркоидозом органов дыхания (в процентах)

Характеристика клинических проявлений	Саркоидоз внутригрудных лимфатических узлов	Саркоидоз внутригрудных лимфатических узлов и легких
Начало заболевания:		
острое	18,8	14,8
постепенное	68,8	71,6
бессимптомное	12,5	13,6
Повышение температуры тела	6,0	17,3
Боль в груди	57,5	53,5
Кашель	42,8	47,7
Одышка	37,5	48,5
Слабость	26,5	42,0
Боль в суставах	33,3	7,4
Узловая эритема	21,2	13,4
Поражение других органов (генерализация)	11,5	10,5

купности с данными рентгенологического и лабораторного исследования позволяет выделить своеобразный симптомокомплекс, типичный для саркоидоза. В большинстве наблюдений имеется несоответствие между общим удовлетворительным состоянием больных и увеличением лимфатических узлов, а также обширностью поражения легочной ткани при саркоидозе органов дыхания.

При остром или подостром начале заболевания нередко отмечаются кратковременное (в течение нескольких дней) повышение температуры, боли в суставах, незначительное увеличение периферических лимфатических узлов. В ряде случаев эти симптомы могут сочетаться с появлением узловатой эритемы, локализующейся обычно в области голеней. Сочетание увеличения внутригрудных лимфатических узлов с узловатой эритемой, болями в суставах и повышением температуры тела называется синдромом Лефгрена. У отдельных больных в этом периоде или впоследствии могут развиваться изменения гемограммы: повышение СОЭ, лейкоцитоз, лимфопения, моноцитоз. Возможно повышение содержания С-реактивного белка и сиаловой кислоты в сыворотке крови. Очень важно для дифференциальной диагностики то обстоятельство, что все эти проявления развиваются, как правило (у 51,6—73 % больных), на фоне отрицательной туберкулезной реакции. В тех же случаях реакция на туберкулин положительная, поставить диагноз саркоидоза значительно сложнее, и такие больные нуждаются в применении дополнительных методов исследования.

Увеличение внутригрудных лимфатических узлов является одним из типичных проявлений саркоидоза, обычно имеет двусто-

ронную локализацию и касается различных групп лимфатических узлов средостения. Однако у отдельных больных возможно одностороннее поражение.

По наблюдениям А. Е. Рабухина и соавт. (1975), саркоидоз внутригрудных лимфатических узлов может развиваться как постепенно, так и подостро, сочетаясь с симптомами общего характера (повышение температуры тела, слабость), болями в суставах, иногда узловатой эритемой, увеличением периферических лимфатических узлов, нерезким увеличением печени, иногда и селезенки.

Само по себе увеличение внутригрудных лимфатических узлов чаще всего не сопровождается какими-либо клиническими проявлениями, но возможны проявления осложнений, связанных с этим увеличением и вовлечением в патологический процесс бронхиальной системы, что позволяет выделить бронхиальные формы саркоидоза.

Постепенное начало заболевания характеризуется малосимптомной клинической картиной и замедленным развитием, особенно при поражении в основном легочной ткани в виде диссеминации.

У ряда больных при появлении диссеминации в легких могут возникнуть выраженная одышка, кашель, чаще без выделения мокроты, боли в груди. Эти симптомы, на которые больной не всегда обращает внимание, через 2—4 нед постепенно исчезают. При затяжном или рецидивирующем течении болезни такие проявления сохраняются более длительное время. В условиях *развития фиброза и эмфиземы одышка усиливается и может занимать* ведущее место в клинической симптоматике как одно из основных проявлений развивающейся дыхательной и легочно-сердечной недостаточности. У таких больных отмечаются нарушение вентиляционных тестов, уменьшение дыхательных объемов (ЖЕЛ, ФЖЕЛ), в крови появляются гипоксемия и гиперкапния. Выраженные функциональные нарушения дыхания Р. Мауа и соавт. (1983) обнаружили у 21 % больных с увеличением внутригрудных лимфатических узлов, у 48 % больных при поражении легких и у 95 % больных с запущенными, далеко зашедшими формами заболевания.

При хроническом течении заболевания с наличием бронхиальной обструкции, а также фиброзных изменений в легких и эмфиземы с рестриктивным типом поражения легких у 6 больных саркоидозом I. Bessot и соавт. (1973) наряду с одышкой отметили приступы бронхиальной астмы. При саркоидозе возможно поражение верхних дыхательных путей и бронхов, самостоятельное или в сочетании с диссеминацией в легких и другими проявлениями саркоидоза. Саркоидные гранулемы образуются в слизистой оболочке носа. Возможно даже поражение костей и хрящей, иногда с образованием перфорации в области перегородки и поражением кожи. Наблюдается также поражение кожи щек и ушных раковин. Эти кожные изменения описаны еще I. Jentoninson

в 1988 г. и вошли в литературу под названием lupus pernio. Кожные изменения при саркоидозе широко описаны в специальной литературе. Под нашим наблюдением были 2 больных с сочетанным поражением легких, внутригрудных лимфатических узлов слизистой оболочки и кожи носа.

Встречается также саркоидоз надгортанника, голосовых связок. А. Е. Рабухин и соавт. (1975) сообщили о 3 больных с саркоидным поражением шейных миндалин, причем у 2 процесс был изолированным, а у одного сочетался с увеличением лимфатических узлов средостения.

Часто при саркоидозе поражается слизистая оболочка бронхов. Эти изменения подробно описаны А. Е. Рабухиным и соавт. (1975). При бронхоскопии у больных саркоидозом обнаруживают расширение шпоры трахеи и бронхов, гиперемию их слизистой оболочки, ее отек, инъецированность, расширение и извилистость кровеносных сосудов. Сравнительно редко удается визуально определить единичные или множественные узелки, бляшки, грануляции и опухолевидные образования. Вместе с тем в неизмененной визуально слизистой оболочке бронхов нередко удается выявить элементы саркоидной гранулемы. По данным разных авторов [Kuzly A., 1963; Grimminfer B., 1970; Wiesner B., 1971; Lemoine I. et al., 1973], при цитологическом и гистологическом исследовании материала, взятого при бронхоскопии, элементы саркоидной гранулемы находили у 30—90 % больных. Наш собственный опыт также свидетельствует о высокой диагностической информативности комплексного бронхологического исследования с последующим цитологическим и гистологическим исследованием биопсийного материала (табл. 3.2).

Как видно из представленных в табл. 3.2 данных, кроме указанных выше изменений, у ряда больных был обнаружен

Таблица 3.2

Бронхологические находки при саркоидозе органов дыхания в зависимости от фазы процесса по клинико-рентгенологическим данным

Фаза процесса	Число обследованных							
	всего	отек слизистой	расширение шпор	гиперемия, инъекция сосудов	бугорковые высыпания	стеноз		атрофический бронхит
						компрессионный	следствие фиброза стенок	
Инфильтрация (в том числе при обострении)	31	15	15	22	8	16	4	12
Рассасывания и уплотнения	53	—	—	—	4	—	2	26
Фибротизации	6	—	—	—	—	—	6	5

стеноз бронха компрессионного характера или за счет развившегося фиброза стенок бронха с наличием иногда гипопневматоза, или даже ателектаза соответствующего участка легочной ткани.

Обращает на себя внимание тот факт, что изменения в бронхах обнаруживались, как правило, в активной фазе заболевания, на фоне гиперплазии лимфатической ткани, диссеминации и других патологических проявлений. В период затихания изменения в слизистой оболочке бронхов нам обнаружить не удалось.

Наряду с поражением внутригрудных лимфатических узлов, бронхиальной системы у отдельных больных развивается саркоидный плеврит, чаще междолевой, но бывает и пристеночный, часто с накоплением экссудата в плевральной полости. Выпот серозный, с небольшим содержанием лимфоцитов. Накопление его обычно не сопровождается выраженной клинической картиной. При рентгенологическом исследовании нередко выявляются остаточные изменения перенесенного плеврита в виде плевральных наслоений или междолевых тяжей. Плеврит может быть первым проявлением саркоидоза. Выпот серозный, лимфоцитарный. Накопление его обычно не сопровождается выраженной клинической картиной. О таких наблюдениях сообщили A. Bisetti (1973), S. B. Wilen и соавт. (1974), M. Littner и соавт. (1976), I. Botteti и соавт. (1977).

По данным ряда авторов, поражение плевры имеет место примерно у 10 % больных саркоидозом. Однако имеются сообщения о гораздо более частом вовлечении плевры при саркоидозе. А. Я. Цигельник и З. И. Костина (1970) нашли его у 70 % больных, а А. В. Александрова и Л. И. Дмитриева (1977) во всех наблюдениях отметили те или иные изменения плевры, в том числе плевральные наслоения, уплотнение междолевой щели.

Описано поражение перикарда у больных саркоидозом с накоплением жидкости, а также асцит на почве образования саркоидных гранулем в брюшине [Wheeler J. et al., 1985]. В диагностике саркоидного поражения серозных оболочек важное значение имеет биопсия, обычно пункционная, с последующим гистологическим исследованием материала.

Поражение периферических лимфатических узлов — нередкое явление при саркоидозе, которое А. С. Рабен (1964) выявил у 23,7 % больных. В процесс вовлекались чаще шейные и подключичные, реже подмышечные и паховые узлы. В ряде наблюдений имела место картина генерализованного поражения периферических лимфатических узлов. Увеличение их может быть выражено в различной степени; иногда они достигают значительных размеров. Консистенция узлов плотноэластическая, они не связаны с кожей и подлежащими тканями, подвижны, изменений кожи над ними не отмечается, свищи не образуются. Для дифференциальной диагностики большое значение имеют результаты цитологического и гистологического исследований материала из таких

пораженных лимфатических узлов, полученного путем пункции или удаления.

При саркоидозе могут поражаться также лимфатические узлы брюшной полости, обычно без клинических проявлений. Такая локализация поражения устанавливается при лапароскопии или лапаротомии, дальнейшее исследование биопсийного материала позволяет уточнить диагноз. Blandon и Sharkoff (1972) при лимфографии обнаружили увеличенные внутрибрюшные лимфатические узлы у 48 % обследованных больных саркоидозом. Поражение узлов брыжейки толстого и тонкого отдела кишечника может вызвать боли в животе, повышение температуры тела, понос [Vitaux I. et al., 1979].

При саркоидозе нередко отмечается выраженное увеличение печени и селезенки, у отдельных больных как основное проявление заболевания, а у других (особенно если оно незначительно) как один из элементов системного, или генерализованного, саркоидоза. Частое поражение печени при саркоидозе обусловило рекомендацию производить с диагностической целью пункцию печени с цитологическим исследованием биопсийного материала [Магалиф Н. И. и др., 1978; Гайдамонене Д. Т., 1979]. Элементы саркоидной гранулемы обнаружены авторами более чем у половины обследованных. Как указывает I. Kletskin (1976), саркоидные гранулемы часто образуются в печени даже у тех больных, у которых увеличения ее не отмечается.

Клинические проявления при развитии гепатолиенального синдрома сводятся к изменениям конфигурации живота, ощущению тяжести, особенно после еды.

У больных саркоидозом возможна изолированная спленомегалия без одновременного увеличения печени. Саркоидоз селезенки чаще всего характеризуется как «немой» [Рабен А. С., 1964], хотя отдельные авторы отмечали при этом анемию, а также тромбоцитопеническую пурпуру [Bariety M., Poulet I., 1958].

Саркоидоз различных отделов желудочно-кишечного тракта встречается редко. Диагностика его представляет большие трудности. А. С. Рабен (1964) ссылается лишь на данные литературы о саркоидозном поражении желудка, двенадцатиперстной кишки, илеоцекального отдела толстой кишки, сигмовидной кишки. Прижизненная диагностика заболевания саркоидозом при изолированном поражении различных отделов желудочно-кишечного тракта возможна только на основании результатов комплексного обследования с использованием биопсийного материала. При генерализованном процессе и наличии соответствующих симптомов, свидетельствующих о заболевании желудка, двенадцатиперстной кишки или кишечника, может быть заподозрена саркоидная природа поражения желудочно-кишечного тракта и целенаправленно применены инструментальные и рентгенологические методы диагностики.

Поражения костей скелета у больных саркоидозом подробно описаны в литературе. Они характеризуются скудностью клини-

ческих симптомов и характерной рентгенологической картиной, а также системностью изменений. Для саркоидоза типично развитие множественных очагов разрежения костной ткани в фалангах пальцев кистей и стоп.

Впервые множественные изменения костей кисти были описаны в 1906 г. Н. В. Морозовым, а позже Jüngling из хирургической клиники, руководимой Perthes, почему и получили название множественного кистоподобного остита Морозова—Юнглинга—Пертеса. Иногда возникают припухание тканей и болезненность в области пораженных костей. Рентгенологически могут выявляться также кистоподобные оститы в позвонках, костях черепа, длинных трубчатых костях.

Типичным проявлением саркоидоза служит поражение околоушной и других слюнных желез (подчелюстных и подъязычных). Поражение околоушной железы выражается в умеренном ее увеличении и болезненности, может возникать с одной стороны или с обеих сторон. Паротит характеризуется длительным упорным течением (несколько месяцев) [Israel, Sonas, 1958, и др.].

Сочетание паротита с поражением глаз — увеитом или иридоциклитом — получило название синдрома Хеерфордта. Глаза могут поражаться при саркоидозе и без одновременного развития паротита. Ирит и иридоциклит протекают безболезненно, воспалительные изменения слабо выражены и имеют тенденцию ликвидироваться без нарушения зрения. Следует подчеркнуть, что поражение глаз, как и поражение кожи, — яркое и демонстративное клиническое проявление саркоидоза.

Встречаются и более редкие локализации саркоидных гранулем: в поджелудочной, щитовидной, паращитовидной железах, надпочечниках, почках, миокарде, нервной системе.

При генерализованных формах заболевания в пользу саркоидоза свидетельствует ряд клинических и лабораторных признаков. При атипических формах с единичной локализацией диагноз ставят главным образом на основании данных биопсии.

В обзорной статье L. Levinsky (1982) обобщены клинические симптомы, наблюдающиеся при саркоидозе сердца, среди которых наиболее демонстративны низкий вольтаж ЭКГ, экстрасистолия и другие нарушения ритма, изменения миокарда, определяемые при эхографии сердца. Выше уже сказано о возможности перикардита на почве саркоидоза с накоплением жидкости или с образованием массивных сращений. О нейросаркоидозе центральной и периферической локализации сообщают R. Elkin и P. Willcox (1985). Диагноз саркоидоза в описанных ими случаях был установлен в связи с наличием типичных внутригрудных изменений в лимфатических узлах и легких и уточнен по данным внутрилегочной биопсии. Лечение кортикостероидами оказалось эффективным. Об изменениях в ЦНС с гипофизарно-таламическими нарушениями у больной саркоидозом сообщили также F. Ismail и соавт. (1985).

Таблица 3.3

Частота поражения саркоидозом различных органов

Орган	% случаев
Легкие, внутригрудные лимфатические узлы	80—95
Глаза	8—60
Печень	5—50
Селезенка	15—25
Кожа	5—25
Почки	5—25
Мышцы	20—25
Кости, суставы	5—20
ЦНС	5—9
Сердце	4—6
Нос	2
Желудочно-кишечный тракт	0—1

Выявляемость поражения различных органов при саркоидозе характеризуют данные табл. 3.3. Основные клинические проявления заболевания представлены в табл. 3.4.

Разумеется, могут возникать комбинированные поражения различных органов и генерализованные формы, но, по данным всех авторов, наиболее часто поражаются органы дыхания.

В диагностике саркоидоза первостепенное значение имеет рентгенологическое исследование органов грудной клетки, на основании которого выявляют одну из трех форм саркоидоза органов дыхания: поражение внутригрудных лимфатических уз-

Таблица 3.4

Клиническая симптоматика саркоидоза различной локализации

Локализация	Симптомы и синдромы
Орган:	
легкие	Затрудненное дыхание, кашель, боли в спине, одышка
кожа	Узловатая эритема, lupus pernio, бляшки, подкожные узелки
глаза	Иридоциклит, сухой кератоконъюнктивит
кости и суставы	Боли в суставах, образование кист, ревматоидные явления
нервная система	Миопатия, невропатия, менингит
брюшная полость	Гранулема печени, спленомегалия
почки	Гиперкальциурия, камни почек, кальциноз почек, уремия
сердце	Миокардиопатия, аритмия, полная блокада сердца
Общие симптомы	Повышенная температура тела, похудание, утомляемость и пр.

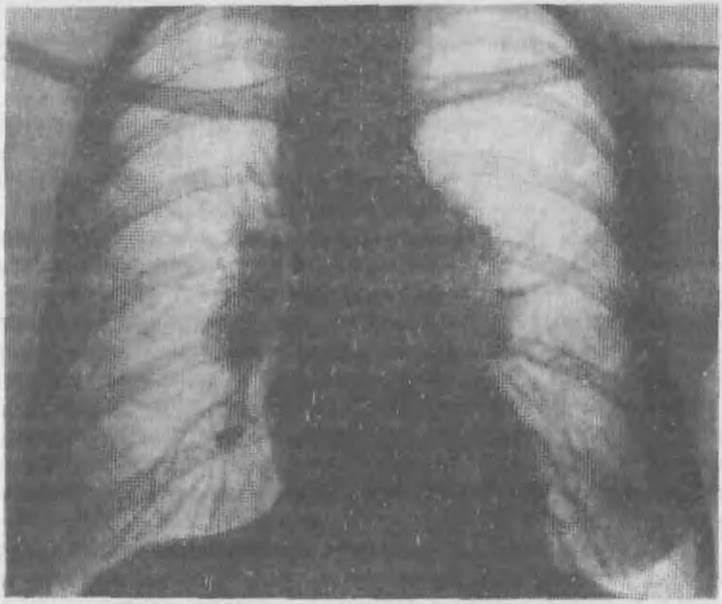

Рис. 3.5. Рентгенограмма грудной клетки при саркоидозе внутригрудных лимфатических узлов. *Двустороннее увеличение внутригрудных лимфатических узлов.*

лов, поражение легких или сочетанное поражение внутригрудных лимфатических узлов и легких. По данным А. В. Александровой и Л. И. Дмитриевой (1978), поражение внутригрудных лимфатических узлов наблюдалось у 8 % больных, саркоидоз легких — у 2 % и сочетанное поражение — у 90 %.

При рентгенологическом исследовании больных саркоидозом внутригрудных лимфатических узлов обнаруживаются расширение и удлинение корней легких за счет опухолевидного увеличения лимфатических узлов, которое чаще всего бывает двусторонним (рис. 3,5). Конгломераты увеличенных лимфатических узлов имеют полициклические очертания, структура их обычно однородна. За счет наложения теней передних и задних групп бронхопульмональных лимфатических узлов, расположенных на разном расстоянии от пленки, создается ступенчатый контур изображения — симптом кулис.

Наиболее отчетливо изменения лимфатических узлов определяются на томограммах и зонограммах в прямой и боковой проекциях. При увеличении паратрахеальных и трахеобронхиальных лимфатических узлов, а также узлов в области венозного угла отмечается раструбообразное расширение срединной тени в области верхнего средостения. Большую роль в изменении формы срединной тени и конфигурации сердца играет увеличение лимфатических узлов артериального протока; в этом случае

тень сердца приобретает митральную конфигурацию. В увеличенных лимфатических узлах могут определяться обызвествления различной величины, встречающиеся у 27—30 % больных [Рабухин А. Е. и др., 1968; Wurm K. et al., 1958]. Форма и структура кальцинатов, по данным С. С. Кондря (1980), может быть пластинчатой, дольковой; иногда определяются просветления. Кальцинаты развиваются у больных среднего и пожилого возраста с длительным течением заболевания. Нередко отмечается поражение плевры (наиболее часто междолевой) в виде шнуровидной, суживающейся к периферии тени, примыкающей к лимфатическим узлам корня. Увеличение внутригрудных лимфатических узлов может вести к развитию бронхостенотического синдрома с появлением изменений в легких, характерных для гиповентиляции и даже ателектаза. В этих случаях определяются изменения просветов бронхов 2-го и 3-го порядка. При поражении различных групп лимфатических узлов, наблюдающемся в активной фазе саркоидоза, на томограммах определяются увеличенные лимфатические узлы, расположенные перибронхиально и в развилках бронхов 2-го и 3-го порядка.

Под влиянием лечения или при самопроизвольной регрессии наблюдаются уменьшение размеров и уплотнение лимфатических узлов, исчезают конгломератность и полицикличность теней.

Рентгенологические изменения в легких в еще большей степени зависят от давности заболевания и его течения. На ранних этапах картина обусловлена прегранулематозными изменениями за счет альвеолита, а в дальнейшем — гранулематозным процессом (диссеминацией) и развивающимся при хроническом и рецидивирующем течении фиброзом. На ранних этапах на рентгенограммах отмечаются потеря четности и контурности сосудистых теней, обогащение легочного рисунка перибронхиальными и периваскулярными сетчато-тяжистыми тенями. По ходу интерстициальных изменений определяются очаговые тени различной величины: от милиарных до более крупных, округлой формы очагов. Диссеминация обычно двусторонняя, симметричная, преимущественно в средних и нижних отделах легких (рис. 3.6). Прикорневые отделы поражены больше, чем периферические. Верхушечные отделы имеют повышенную прозрачность. При сочетанном поражении легких и внутригрудных лимфатических узлов отмечается наиболее многообразная рентгенологическая картина (рис. 3.7). По направлению от увеличенных лимфатических узлов к кортикальным отделам легких формируются стреловидно-тяжистые тени по ходу крупных коллекторов лимфатической сети, создающие веерообразный рисунок. У некоторых больных возникают инфильтративные изменения в периферических отделах легких [Claser H. S. et al., 1984]. При рассасывании очаговых изменений легочный рисунок постепенно нормализуется. Если болезнь имеет рецидивирующее течение, то наряду с появлением новых очагов развиваются диффузные пневмосклеротические изменения, возникают участки краевой эмфи-

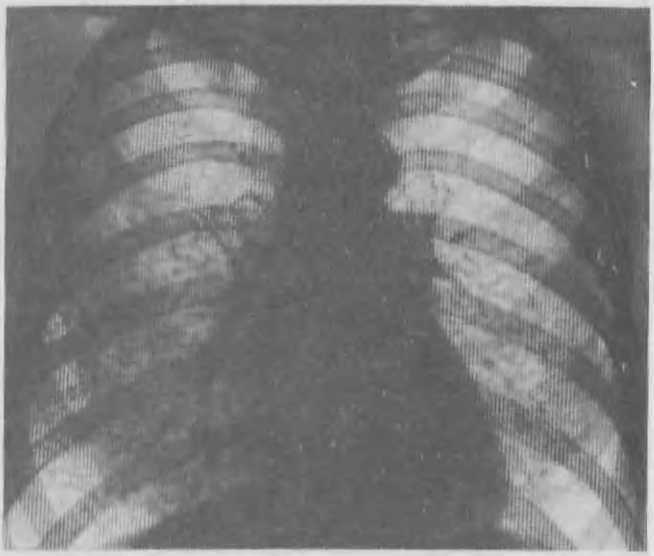

Рис. 3.6. Рентгенограмма грудной клетки при саркоидозе легких. Двусторонняя диссеминация преимущественно в средних отделах обоих легких, более выраженная в прикорневой области справа.

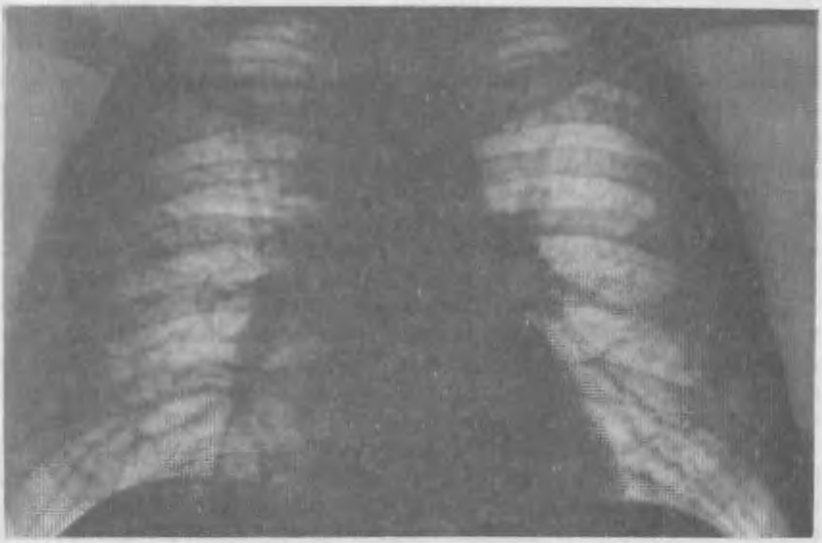

Рис. 3.7. Рентгенограмма грудной клетки при саркоидозе лимфатических узлов и легких. Двустороннее увеличение лимфатических узлов и двусторонняя диссеминация в легких, плевральные наложения в костальных отделах с обеих сторон.

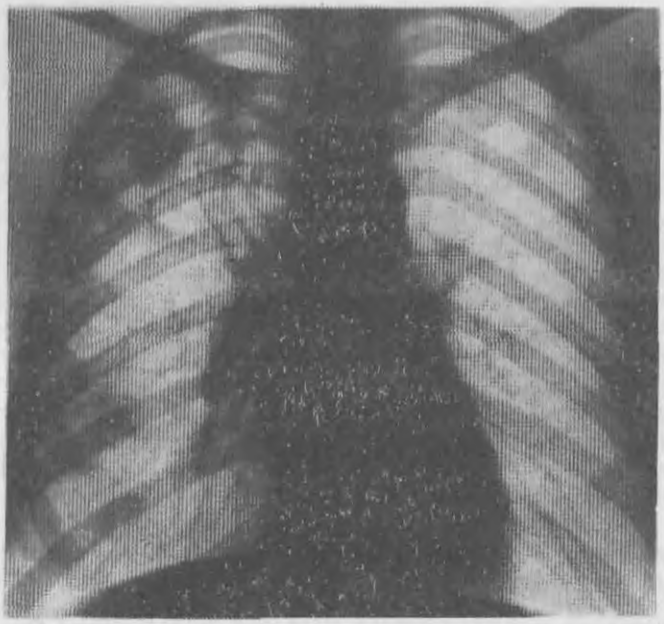

Рис. 3.8. Рентгенограмма грудной клетки при атипичной форме саркоидоза легких.

Инфильтративная тень под правой ключицей, плевральные наложения в костальных отделах правой половины грудной клетки.

земы, выявляющиеся наиболее четко на боковых рентгенограммах в ретростернальных и других отделах легких. Наблюдаются индуративные изменения, буллезная эмфизема на фоне усиленного сетчатого легочного рисунка.

Вместе с уже хорошо известными и подробно описанными рентгенологическими изменениями у больных саркоидозом органов дыхания в последние годы появились сообщения о так называемых атипичных формах саркоидоза в виде поражения плевры с накоплением жидкости, крупных фокусов в легких, инфильтративных изменений, перикардита с выпотом и т. п. [Glazer H. S. et al., 1984; Rubinstein I. et al., 1985]. Атипичные формы саркоидоза встречаются нередко. Например, часто наблюдаются инфильтративные изменения в легких (рис. 3.8).

При всей важности рентгенологического метода исследования он не дает возможности точно определить этиологию выявленных изменений в легких и внутригрудных лимфатических узлах, так как аналогичные изменения могут возникать и при других заболеваниях (туберкулез, фиброзирующий и аллергический альвеолит, различные виды пневмокониоза и др.).

В определенной степени природу заболевания помогает установить радиоизотопное исследование, в основе которого лежит

свойство изотопа цитрата ^{67}Ga поглощаться тканями с гранулематозными изменениями. При этом отмечается прямая связь между активностью процесса и степенью накопления изотопа. После его введения на сцинтиграммах обнаруживаются характерные изменения соответственно развившимся гранулематозным изменениям (рис. 3.9). При помощи радиоизотопного исследования выявляются изменения как в легких и лимфатических узлах средостения, так и в шейных, подчелюстных лимфатических узлах, околоушных железах при их поражении, а также в печени, селезенке, т. е. во всех органах, пораженных саркоидозом, которые интенсивно поглощают изотоп. Накоплен большой опыт в этом отношении, в том числе и в нашей клинике (ЦНИИТ Минздрава СССР) [Klech N. et al., 1983; Lopez-Majano V., 1984]. Отмечается четкое совпадение результатов сканирования с ^{67}Ga с данными, полученными другими методами определения активности процесса, в том числе при рентгенологическом исследовании лимфатических узлов и легких.

Наиболее достоверным диагностическим методом при саркоидозе органов дыхания является комплексное бронхологическое исследование, включающее эндоскопию бронхов, БАЛ, различные способы биопсии (прямая биопсия слизистой оболочки бронхов, трансбронхиальная пункция лимфатических узлов средостения, катетер-браш-биопсия, трансбронхиальная внутрилегочная биопсия).

Выше уже говорилось о частоте поражения бронхов у больных саркоидозом. Изменения в бронхах отсутствуют лишь в начальном периоде заболевания и при регрессии его. Характерным признаком саркоидоза являются изменения сосудов; они становятся расширенными и утолщенными, извитыми. Капилляры имеют отдельные расширения, располагаются в виде сети или сплетений. Такие изменения называют саркоидной эктазией сосудов слизистой оболочки бронхов. Этот признак, патогномоничный для саркоидоза, В. П. Филиппов и О. Швайгер (1982) наблюдали у 22,2 % больных.

Другим характерным признаком саркоидоза являются бугорковые высыпания пролиферативного характера на слизистой оболочке бронхов. Гистологически эти изменения представляют собой многочисленные, субэпителиально расположенные саркоидные гранулемы, которые образуют так называемые саркоидные бляшки.

Величина саркоидных бляшек варьирует от размеров просяного зерна до зерна чечевицы. Они могут быть многочисленными, поражая тотально всю слизистую оболочку крупных бронхов с обеих сторон, но у отдельных больных могут располагаться локально в области долевых бронхов. Саркоидные бляшки встречаются у 3—12 % больных [Шестерина М. В., 1976; Филиппов В. П., 1982, и др.].

Возможно также диффузное поражение слизистых оболочек бронхов, часто сочетающееся с сопутствующим неспецифическим

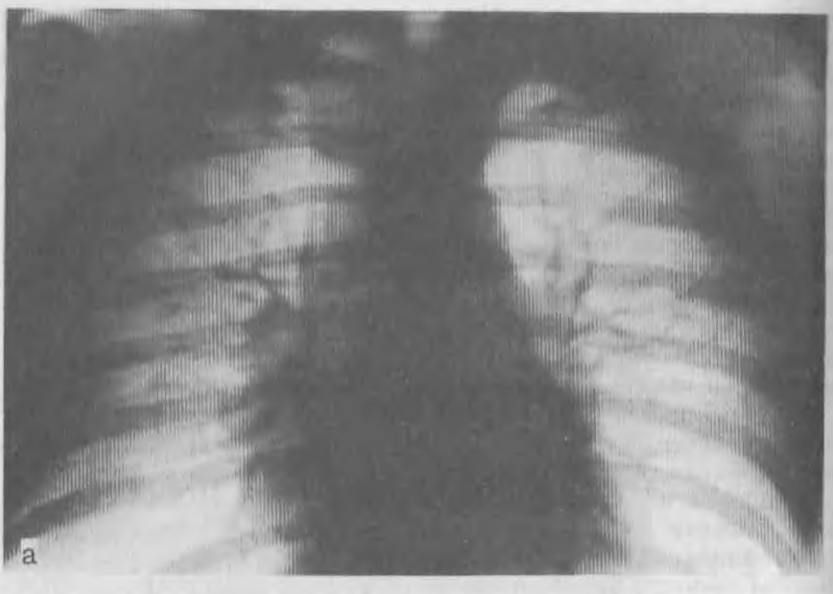

Рис. 3.9. Саркоидоз лимфатических узлов и легких.

а — рентгенограмма грудной клетки. Увеличение бронхопульмональных узлов. В средних отделах легких обогащение и видоизменение легочного рисунка за счет инфильтрации с кортикальной локализацией; б — сцинтиграмма с цитратом ^{67}Ga. Накопление изотопа увеличенными лимфатическими узлами в левой прикорневой области с четкими контурами. Интенсивность накопления соответствует таковой в области печени.

эндобронхитом, что затрудняет эндоскопическую диагностику и требует обязательной биопсии для уточнения диагноза.

Выделяют еще одну разновидность поражения слизистых оболочек — ишемические пятна, которые при бронхоскопии определяются в виде бессосудистых бледных участков неправильной формы. Эти пятна характерны для стадии фиброзирования сформировавшихся гранулем [Филиппов В. П., 1982].

Как уже упоминалось, при увеличении внутригрудных лимфатических узлов иногда возникает давление их на стенки крупных бронхов, бифуркацию трахеи с ее расширением, увеличением углов отхождения долевых бронхов. Возможно также сдавление сегментарных бронхов, особенно их устьев. Необходимо *подчеркнуть, что, несмотря на сдавление трахеи крупных бронхов*, ригидности их стенок не отмечается, они податливы и легко смещаются при надавливании тубусом бронхоскопа. Компрессионный синдром, по данным В. П. Филиппова (1982), встречается у 37,5 % больных саркоидозом внутригрудных лимфатических узлов. По данным того же автора, описанные специфические изменения слизистых оболочек крупных бронхов (без учета компрессионного синдрома) отмечаются в среднем у 40 % больных саркоидозом.

Хотя указанные эндоскопические изменения в сочетании с клинико-рентгенологическими признаками позволяют установить диагноз саркоидоза многим больным, желательно получить морфологическое подтверждение диагноза. При бронхоскопии, как правило, производят биопсию, а затем цитологическое и гистологическое исследование материала.

При увеличении внутригрудных лимфатических узлов применяется обычно их пункционная трансбронхиальная биопсия. *При поражении легких можно использовать различные методики:* биопсию слизистой оболочки крупных бронхов путем ее скусывания или соскоба, катетеризационную биопсию и щеточную, или браш-биопсию легких.

Наиболее эффективна внутрилегочная биопсия, разработанная H. Anderson (1965) и усовершенствованная впоследствии многими авторами [Лукомский Г. И. и др., 1977; Филиппов В. П., 1979; Grollmuss H., 1976; Mileron B. et al., 1979; Nakhosteen A., Zavala D., 1983]. Используя при саркоидозе метод внутрилегочной биопсии, как правило, удается при исследовании полученного материала обнаружить саркоидные гранулемы или их элементы даже у больных с увеличением внутригрудных лимфатических узлов, но в отсутствие рентгенологически определяемой диссеминации. Высокая диагностическая информативность внутрилегочной биопсии позволяет избежать открытой биопсии легкого у больных саркоидозом.

Цитологическое исследование биоптата внутригрудных лимфатических узлов нередко позволяет выявить на фоне гиперплазии лимфоидной ткани скопления эпителиоидных клеток округлой или удлиненной формы, а также гранулемы,

состоящие из ретикулогистиоцитарных клеток. Эпителиоидно-клеточные гранулемы определяются более чем у половины больных, реже отмечается лишь гиперплазия лимфоидной ткани.

Эпителиоидные клетки гранулем имеют удлиненную форму, характеризуются явлениями фиброзирования. В гранулемах, содержащих округлой формы клетки ретикулогистиоцитарных элементов, обнаруживаются многоядерные гигантские клетки инородных тел. У 6,6 % обследованных больных имелись небольшие участки некроза, у 4,4 % обнаружен казеозный некроз с картиной нагноения, что очень напоминало изменения при туберкулезе [Тимашева Е. Д., 1982].

Гистологическая картина. При саркоидозе выявляются гранулемы, иногда с фибриноидным некрозом. Эпителиоидные клетки богаты вакуолями, с округлым ядром. Гигантские клетки могут быть различной формы. Иногда в них встречаются включения — астероидные тельца и тельца Шаумана. В гранулемах нередко содержатся сосуды прекапиллярного и синусоидного типа. Саркоидные гранулемы четко отграничены от окружающей ткани, что дает основание называть их «штампованными». Периферическая реакция характеризуется лимфоидно-клеточными элементами. Саркоидные гранулемы склонны к фиброзированию, грубому гиалинозу.

Клеточный состав ЖБАЛ определяют простым и получившим наибольшее распространение методом подсчета клеточных элементов в световом микроскопе, получая таким образом эндопульмональную цитограмму.

Эндопульмональная цитограмма при саркоидозе характеризуется достоверным возрастанием количества лимфоцитов до 80 %, что свидетельствует об активности процесса. В фазе стабилизации или рассасывания отмечается в среднем 20 % лимфоцитов. Форма саркоидного поражения органов дыхания не влияет на характер клеточного состава ЖБАЛ.

Следует подчеркнуть, что количество лимфоцитов в эндопульмональной цитограмме может возрастать и при других заболеваниях: экзогенном аллергическом альвеолите, туберкулезе внутригрудных лимфатических узлов и легких с наличием очагов или диссеминации без распада. В то же время при саркоидозе может отсутствовать лимфоцитоз ЖБАЛ. По данным A. Vanet и соавт. (1985), увеличения количества лимфоцитов в ЖБАЛ не отмечалось у 32 % больных саркоидозом, тогда как у 43 % больных туберкулезом и у 20 % при раке легкого обнаружен лимфоцитоз в эндопульмональной цитограмме.

У больных саркоидозом может увеличиваться количество нейтрофилов в ЖБАЛ. По данным Y. H. Lin и соавт. (1985), умеренный нейтрофилез ЖБАЛ (до 12 %) имел место у больных с далеко зашедшими проявлениями саркоидоза и наличием фиброза в легких при сохранении активности процесса.

Приведенные данные свидетельствуют о том, что исследование эндопульмональной цитограммы при саркоидозе имеет диаг-

ностическое значение только в сочетании с другими признаками этого заболевания, являясь составной частью диагностического комплекса. Выявляются характерные клинико-рентгенологические изменения в легких и внутригрудных лимфатических узлах, накопление ^{67}Ga в зонах поражения, эпителиоидные гранулемы в биоптате при цитологическом и патологоанатомическом исследовании.

Биохимическое исследование ЖБАЛ еще не получило широкого распространения при саркоидозе. Кроме определения активности ангиотензинпревращающего фермента, изучают также активность протеолитических и антипротеолитических ферментов. У больных саркоидозом отмечается повышение активности трипсиноподобных протеаз, эластоподобной активности и фибринолитической активности с одновременным снижением свободной антипротеолитической активности и кислотостабильных ингибиторов протеиназ [Степанян И. Э., 1986].

У больных саркоидозом достоверно установлены иммунологические нарушения в виде уменьшения количества Т-лимфоцитов в крови в основном за счет клеток-хелперов. Эти данные в сочетании с результатами туберкулиновой реакции, отрицательной у большинства больных саркоидозом, позволяют считать, что при саркоидозе возникает депрессия Т-системы — вторичный Т-клеточный иммунодефицит. Уменьшение числа Т-клеток влечет за собой снижение общего количества лимфоцитов в периферической крови — лимфопению. В то же время число Т-лимфоцитов в ЖБАЛ у больных саркоидозом увеличено, причем в активной фазе за счет Т-хелперов, а при затихшем саркоидозе — за счет супрессоров [Constabel U. et al., 1983; Rossi G. et al., 1984]. Активация Т-лимфоцитов в пораженных органах обнаружена также I. F. Mornes и соавт. (1985). Установлено, что если число Т-лимфоцитов в цитограмме ЖБАЛ превышает 25 % общего числа лимфоцитов, то это свидетельствует об активно протекающем саркоидозе. Так, у больных с прогрессирующим течением саркоидоза среднее содержание Т-клеток в ЖБАЛ составляло 37,1 %, а общее количество лимфоцитов — 41,6 % [Rust M. et al., 1983].

У больных саркоидозом четко вырисовывается несомненная стимуляция В-системы, проявляющаяся увеличением числа В-лимфоцитов, повышением концентрации IgC и IgM, появлением ЦИК и различных антител.

Стимуляция В-системы тесно взаимосвязана с угнетением Т-системы лимфоцитов в периферической крови и активацией ее в легких.

ЦИК в периферической крови больных саркоидозом определяются чаще всего и в наибольших титрах в острой фазе заболевания [Nerger K. et al., 1983; Biglino A. et al., 1985].

Роль ЦИК и различных специфических антител при саркоидозе до настоящего времени не удается установить. Особую роль в морфологических изменениях у больных саркоидозом в виде

альвеолита с наличием клеточных реакций, обусловленных мононуклеарными клетками крови и легочной ткани [Bartmann K., 1983], играют Т-лимфоциты и те медиаторы, которые они выделяют.

Выявленные сдвиги в иммунологической реактивности имеют решающее значение в возникновении саркоидоза, что, в частности, нашло отражение в новом определении саркоидоза как заболевания, принятом на IX Международной конференции по саркоидозу в Париже. Согласно этому определению, саркоидоз представляет собой мультисистемное гранулематозное заболевание неизвестной этиологии, характеризующееся усилением клеточных иммунных процессов в пораженных органах [Crystal R., 1982].

Среди методов иммунодиагностики наибольшее распространение получили кожные тесты — туберкулиновая проба и в меньшей мере проба Квейма. Туберкулиновая проба чаще всего применяется в виде внутрикожной пробы Манту с 2 ТЕ. При саркоидозе туберкулиновая реакция обычно отрицательная, но у ряда больных она может быть положительной. Мы наблюдали положительную реакцию на туберкулин у 33,4 % больных саркоидозом. Положительные туберкулиновые реакции не являются основанием для того, чтобы отвергнуть диагноз саркоидоза у больных с диссеминацией в легких, у которых имеются другие проявления саркоидоза и отсутствует эффект от применения противотуберкулезных химиопрепаратов.

Необходимо подчеркнуть, что по мере развития саркоидоза, в том числе в процессе лечения, отрицательная туберкулиновая реакция может становиться положительной, т. е. развивается ее вираж, что отмечалось нами у 50 % больных. Аналогичные данные приводят А. Е. Рабухин и соавт. (1975), N. Gross и P. Lennow (1977).

Проба Квейма в современных условиях осуществляется внутрикожным введением антигена, состоящего из суспензии, полученной из пораженных саркоидозом селезенки и лимфатических узлов. Действующее начало, содержащееся в антигене, остается невыясненным. В подкожной жировой клетчатке и коже в месте введения антигена развиваются саркоидные бугорки, состоящие из макрофагов, эпителиоидных клеток с крупным овальным ядром. Через 4—5 нед после введения антигена производят биопсию папулы [Siltzbach L., Erlich I., 1954] и ее морфологическое исследование.

Для изучения специфичности и диагностической значимости пробы Квейма проведено широкое международное исследование. Из 1228 больных, из которых у 504 саркоидоз был доказан результатами биопсии, а у 718 подозревался, проба Квейма оказалась положительной у 57 %. При этом частота положительных реакций была одинаковой в обеих указанных группах — 59 и 56 % соответственно.

По нашим данным, положительная реакция на пробу Квейма имела место у 3 из 21 больного саркоидозом и у 4 из 11 больных туберкулезом.

Таким образом, до настоящего времени эффективная методика внутрикожного иммунологического теста не разработана, и проба Квейма имеет относительно небольшое значение в диагностике саркоидоза. Использование антигена Квейма для иммунологических, пробирочных тестов [Zweiman B., Israel H., 1976; Jones W., 1977] не получило распространения из-за трудностей получения антигена Квейна и противоречивости результатов.

Из других иммунологических тестов по совокупности результатов могут быть выделены синдромы, характерные для саркоидоза.

Так, в среднем количество Е-розеток у больных саркоидозом оказалось сниженным по сравнению с таковым у здоровых лиц. Достоверным является снижение пролиферативной способности Т-лимфоцитов, оцененной по РБТЛ и синтезу ДНК в культурах, инкубированных с ФГА. Клеточные тесты in vitro при использовании в качестве антигена PPD свидетельствуют об отсутствии реакции лейкоцитов на этот антиген. Часто наряду с указанными результатами отмечаются увеличение содержания IgC и IgM, а также высокие титры антител и ЦИК. Вместе с другими признаками саркоидоза результаты иммунологического исследования составляют определенный симптомокомплекс и поэтому могут быть использованы в диагностике этого заболевания.

Классификация

Наибольшее распространение получили классификации саркоидоза, в которых различаются стадии, или фазы, заболевания. В отечественной литературе эти классификации наиболее полно описаны А. Е. Рабухиным и соавт. (1975).

Одним из первых классификацию, основанную на принципе стадийности заболевания, предложил Leitner (1949), который различал пять стадий саркоидоза: 1) увеличение внутригрудных лимфатических узлов; 2) усиление легочного рисунка, преимущественно в прикорневых отделах легких; 3) образование милиарных очагов в легких; 4) появление более крупных очагов; 5) развитие диффузно-инфильтративных изменений.

В соответствии с классификацией Linding (1957) различают шесть сменяющих одна другую стадий заболевания: лимфожелезистую, ретикулярную, милиарную, смешанную мелко- или крупноочаговую, фиброзную.

Наибольшее распространение получила классификация R. Wurm и соавт. (1958), согласно которой различают три стадии саркоидоза: I — увеличение внутригрудных лимфатических узлов, II — развитие различных изменений в легких (IIa — избыточный, петлистый рисунок в прикорневых и нижних отделах легких, IIb — образование мелких очагов милиарного типа, IIc — появление более крупных очагов диаметром 3—5 мм, IId — формирование очагов диаметром до 9 мм и более), III — наличие выраженного фиброза и крупных сливного типа образований (IIIa — в нижних отделах, IIIb — в верхних и средних отделах легких).

Очень близкая к классификации E. Würm и соавт. группировка, предложенная А. Е. Рабухиным и соавт. (1975), в основу которой также положен принцип смены различных фаз саркоидоза. Все клинические проявления саркоидоза разделены на три основные формы: внутригрудную, генерализованную и внегрудную. Первые две формы заболевания разделяются на три стадии: I — поражение внутригрудных лимфатических узлов, II — поражение легких (интерстициальные, мелкоочаговые, средне- и крупноочаговые «конгломерирующие» изменения без фиброза), III — конгломерирующие изменения при наличии фиброза, массивный или диффузный фиброз. Однако авторы наблюдали переход I стадии саркоидоза во II и III при прогрессирующем течении заболевания в 6,8 % случаев, в том числе из I во II стадию в среднем у 7,3 %, а из II в III стадию — у 6,1 % больных. Иными словами, у большинства больных не отмечалось смены фаз заболевания в том смысле, что саркоидоз внутригрудных лимфатических узлов редко превращается в саркоидоз легких.

На том же принципе основана классификация W. Jaroszewicz (1967), в которой выделены четыре стадии заболевания: 1) увеличение внутригрудных лимфатических узлов; 2) поражение внутригрудных лимфатических узлов и легких в виде: а) прикорневых лимфогенных изменений легочного рисунка, б) мелких рассеянных очагов, в) сменных форм; 3) образование крупных очагов инфильтратов и опухолевидных образований; 4) формирование выраженного фиброза легочной ткани с наличием эмфиземы.

З. И. Костина и соавт. (1975) в своей научной и практической работе, так же как А. Е. Рабухин и соавт., пользуются классификацией, предложенной R. Wurm и соавт., с небольшими изменениями. Как уже сказано, общим для всех этих классификаций является то, что они основаны на оценке патологоанатомических изменений с позиций стадийности в течении болезни.

Известен и другой подход к классификации саркоидоза. Так, E. Rubin (1967) выделяет гилюсный тип саркоидоза, характеризующийся увеличением внутригрудных лимфатических узлов, переходный, когда наблюдается развитие тяжистых, радиальных изменений в легких, и паренхиматозный, при котором развивается диссеминация в легких. J. Crofton и A. Douglas (1974) также предлагают различать три типа изменений: аденопатии, легочные проявления саркоидоза и поражение других органов. Легочные изменения проявляются в виде милиарной диссеминации, очаговых изменений, веерообразно отходящей от корня инфильтрации легочной ткани, диффузных и сливающихся крупноочаговых теней, диффузного фиброза, диффузного фиброза с полостными изменениями, изменений, сходных с хроническим легочным туберкулезом или хронической пневмонией, ателектаза.

I. Wegg (1977), D. Mitchell и соавт. (1977) также не являются сторонниками классификации саркоидоза по стадиям и выделяют саркоидоз внутригрудных лимфатических узлов, развитие очаговоподобных изменений в легких с последующим формированием фиброза.

Нами в 1978 г. предложена клиническая классификация саркоидоза органов дыхания, которые наиболее часто поражаются при этом заболевании. В этой классификации выделены три основных раздела: клинико-рентгенологические формы, характеристика процесса и исходы заболевания.

КЛАССИФИКАЦИЯ САРКОИДОЗА ОРГАНОВ ДЫХАНИЯ

А. Основные клинико-рентгенологические формы.

1. Саркоидоз внутригрудных лимфатических узлов.
2. Саркоидоз легких и внутригрудных лимфатических узлов.
3. Саркоидоз легких.
4. Саркоидоз органов дыхания, комбинированный с поражением (единичным) других органов.
5. Генерализованный саркоидоз с поражением многих органов.

Примечание. Все указанные формы саркоидоза органов дыхания могут протекать с поражением бронхов, плевры (саркоидоз бронхов, саркоидоз плевры).

Б. Характеристика процесса.

1. Фазы развития заболевания:
а) активная фаза (характеризует активность процесса у вновь выявленных больных, а также его обострение или рецидив);
б) фаза регрессии (затихания) (отражает склонность процесса к регрессии — рассасыванию и уплотнению);
в) фаза стабильности (отражает склонность процесса к фиброзированию).
2. Характер течения заболевания:
а) абортивное;
б) замедленное;
в) прогрессирующее;
г) хроническое без выраженных признаков регрессии или прогрессирования.
3. Осложнения (как дополнение к основному диагнозу):
а) стеноз бронха (компрессионный, фиброзно-рубцовый);
б) гипопневматоз, ателектаз;
в) дыхательная, сердечная недостаточность.

В. Остаточные изменения (после клинико-рентгенологической стабилизации процесса, после клинического излечения):

а) пневмосклероз (постсаркоидный);
б) эмфизема диффузная, буллезная;
в) адгезивный плеврит;
г) фиброз корней легких с кальцинацией, без кальцинации внутригрудных лимфатический узлов.

Обсуждение данной классификации и опубликованные в печати материалы [Молотков В. И., Минцер О. П., 1984; Полетаев С. Д., Автандилов Г. Г., 1984] не внесли существенных изменений, что позволило предложить ее в качестве рабочей схемы и официально зафиксировать это предложение в методических рекомендациях.

Ориентируясь на представленную выше классификацию саркоидоза, следует стремиться к формулировке диагноза в наиболее полной форме с указанием клинико-рентгенологических форм, фазы развития заболевания и характера его течения. При наличии осложнений и (или) остаточных изменений они должны быть также обозначены в развернутом клиническом диагнозе.

Желательно также указание на метод, позволивший верифицировать диагноз (цитологическое или гистологическое иссле-

дование, цитограмма ЖБАЛ и др.). Эти данные, приведенные для обоснования диагноза, излагаются обычно в первом этапном эпикризе.

Лечение и диспансерное наблюдение

Как правило, больных саркоидозом приходится лечить на протяжении нескольких месяцев. В течение этого периода, а также после окончания лечения необходимо тщательное наблюдение за больным ввиду возможности обострений процесса и рецидивов. Методика лечения саркоидоза не может считаться полностью разработанной. Общим является мнение о том, что наиболее выраженный терапевтический эффект дают кортикостероидные препараты. Единого взгляда на показания и противопоказания к проведению кортикостероидной терапии нет.

Как уже указывалось, саркоидоз является относительно доброкачественным заболеванием, при котором может наступить спонтанная регрессия процесса [Wurm R., 1967; Turiaf I., Bettesty A., 1971; Mitchell D., Scadding J., 1974, и др.]. Исходя из этого, многие авторы предлагают после подтверждения диагноза саркоидоза воздержаться от лечения в течение 6—8 мес, систематически осуществляя наблюдение, и вновь начинать терапию только в случаях замедленной регрессии или отсутствия благоприятной динамики в виде рассасывания диссеминации в легких и уменьшения размеров внутригрудных лимфатических узлов. Лечение осуществляют кортикостероидными препаратами или другими средствами [Рабухин А. Е., 1972; Schröeder R. et al., 1971; Zaumseil R., 1971; Israel, 1973].

Другие авторы предлагают начинать лечение в каждом случае саркоидоза кортикостероидными препаратами сразу же после того, как установлен диагноз. Исключение могут составить больные с бессимптомным и малосимптомным течением саркоидоза, проявляющегося умеренным увеличением внутригрудных лимфатических узлов с четко выраженной тенденцией к их уменьшению в течение 1—2 мес после выявления заболевания (рис. 3.10). В связи с тем что у большинства больных с таким течением заболевания увеличение внутригрудных лимфатических узлов выявляют при профилактическом флюорографическом обследовании населения, уже при дообследовании удается отметить уменьшение размеров узлов, продолжающееся в дальнейшем. Вместе с тем рецидивы заболевания отмечаются не только у больных саркоидозом, которых лечили кортикостероидами, но и после спонтанной регрессии. Поэтому и за больными, которым лечение не проводится, также должно быть установлено диспансерное наблюдение, а при появлении признаков рецидива применено лечение кортикостероидными препаратами.

Если после того, как установлен диагноз саркоидоза и оценено течение заболевания, вопрос о необходимости лечения ре-

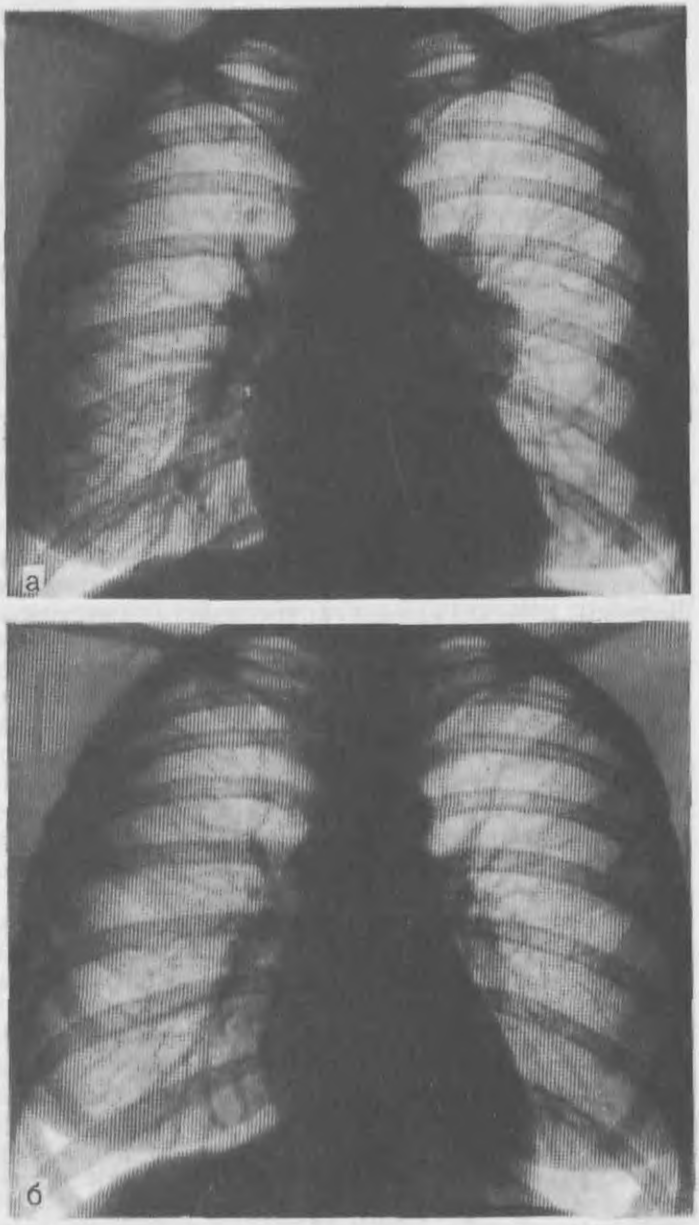

Рис. 3.10. Рентгенограммы грудной клетки при саркоидозе внутригрудных лимфатических узлов:

а — двустороннее увеличение внутригрудных лимфатических узлов: расширение корня правого легкого, опухолевидная полициклическая тень в области левого корня; б — через 6 мес. Спонтанная регрессия: лимфатические узлы резко уменьшились.

шен положительно, то следует выбрать наиболее целесообразный препарат, его дозу, определить методику применения (ежедневно или прерывистым методом) и ориентировочно наметить длительность лечения.

Если необходимость лечения отвергнута, то нужно установить сроки повторного обследования больного со спонтанной регрессией или обсудить вопрос о применении нестероидных препаратов, если на спонтанную регрессию рассчитывать нельзя.

Показаниями к лечению кортикостероидными препаратами являются наличие генерализованных форм саркоидоза, комбинированные поражения различных органов, саркоидоз внутригрудных лимфатических узлов при их значительном увеличении, выраженная диссеминация в легких, особенно при прогрессирующем течении и явных клинических проявлениях заболевания. У больных, выявленных через несколько недель или даже месяцев после начала заболевания, клинико-рентгенологические проявления активности процесса могут носить стертый характер. В таких случаях об активности саркоидоза можно судить по наличию лимфопении в периферической крови, лимфоцитоза в ЖБАЛ или накопления ^{67}Ga при радионуклидном исследовании. Таким больным лечение кортикостероидными препаратами проводят при значительном увеличении лимфатических узлов, выраженной диссеминации в легких большой протяженности. Противопоказаниями к применению кортикостероидных препаратов являются тяжелые формы гипертонической болезни, сахарный диабет, ожирение, язвенная болезнь желудка и двенадцатиперстной кишки, беременность, непереносимость кортикостероидных препаратов. При наличии противопоказаний к кортикостероидной терапии и в отсутствие спонтанной регрессии применяют нестероидные препараты, подавляющие воспалительную реакцию (индометацин, метотрексат, азатиоприн, хингалин, витамин Е).

Из кортикостероидных препаратов чаще всего назначают преднизолон, который является основным (базисным) медикаментом. Кроме того, можно использовать его производные: полькортолон (триамцинолон), дексаметазон (дексазон) и др. Выбор препарата зависит от переносимости тех или иных кортикостероидных средств, их лекарственных форм (пероральное или парентеральное применение), а также от эффективности лечения. Среди больных саркоидозом могут быть лица, у которых какой-либо препарат (чаще всего преднизолон) не дает терапевтического эффекта, а другой эффективен. Причины такой рефрактерности неясны и требуют дальнейшего изучения.

Применяется несколько схем лечения преднизолоном. Первая характеризуется длительным ежедневным приемом преднизолона в дозе 20—40 г в сутки в течение 3—4 мес. Затем дозы постепенно уменьшают: лечение продолжают, назначая 15—10 мг в сутки еще 3—4 мес, а в дальнейшем применяют поддерживающую дозу 5—10 мг в сутки на протяжении 4—6 мес. В общей

сложности лечение стероидными препаратами продолжается 6—8 мес и более в зависимости от клинического эффекта. Другая схема включает прерывистое применение преднизолона (через 1—2 дня). *Лечение начинают также с дозы 20—40 мг в сутки*, постепенно снижая ее. Эффективность этого метода достаточно высока и не уступает таковой при ежедневном применении стероидных препаратов. Прерывистое лечение назначают больным с плохой переносимостью стероидных препаратов, при появлении побочных реакций, ухудшении течения сопутствующих заболеваний, например гипертонической болезни, и др.

Больным саркоидозом, которым лечение кортикостероидными препаратами противопоказано или нежелательно, назначают пресоцил, в 1 таблетке которого содержатся небольшие дозы преднизолона, — 0,75 мг, хлорохина (делагил) — 40 мг и ацетилсалициловой кислоты — 0,2 г. Пресоцил назначают по 1—2 таблетке 2—3 раза в сутки (т. е. 4,5 мг преднизолона в сутки). Длительность лечения 8—10 мес, возможно прерывистое применение пресоцила. Принимая во внимание небольшие дозы преднизолона, содержащиеся в таблетках пресоцила, рекомендуется одновременно использовать нестероидные медикаментозные средства: тиосульфат натрия по 1 г 3 раза в сутки или 10 мл 30 % раствора внутривенно, витамин Е в капсулах или масляном растворе по 300 г в сутки (100 мг 3 раза в сутки) в течение 2—3 мес. При непереносимости даже небольших доз преднизолона, в том числе пресоцила, на ранних этапах болезни назначают индометацин, азатиоприн, а также бутадион или реопирин. Через 0,5—2 мес можно дополнительно применять делагил, витамин Е, тиосульфат натрия.

В последние годы получило распространение комбинированное лечение больных саркоидозом. В течение первых 4—6 мес применяют стероидные препараты ежедневно или прерывистым методом, а затем нестероидные противовоспалительные средства, указанные выше. В этот период при неполном рассасывании очаговых изменений в легких или продолжающемся увеличении внутригрудных лимфатических узлов возможно применение кеналога в виде инъекций 1 раз в 10—14 дней.

Следует подчеркнуть, что при лечении больных саркоидозом *кортикостероидами может потребоваться одновременное назначение* противотуберкулезных препаратов. Показаниями к их назначению являются положительная (особенно гиперергическая) туберкулиновая реакция, обнаружение в исследуемом материале (мокрота, ЖБАЛ) микобактерий туберкулеза, а также признаки присоединившегося туберкулеза, особенно с четкими клинико-рентгенологическими проявлениями. Развитие туберкулеза может быть обусловлено обострением и прогрессированием имевшихся ранее туберкулезных изменений в связи с кортикостероидной терапией (стероидный туберкулез).

Таким образом, противотуберкулезную терапию можно проводить как с превентивной целью при наличии повышенного

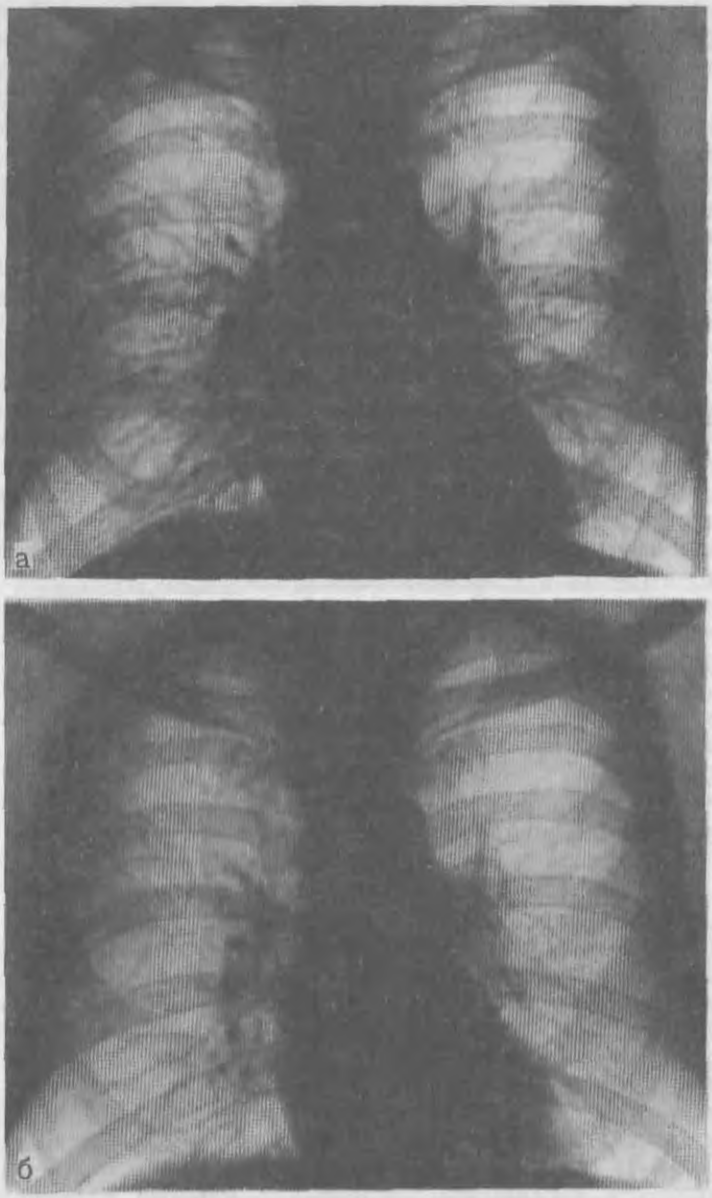

Рис. 3.11. Рентгенограммы грудной клетки при саркоидозе внутригрудных лимфатических узлов и легких.

а — до лечения. Умеренно выраженное увеличение внутригрудных лимфатических узлов, двусторонняя прикорневая диссеминация в средних отделах обоих легких; б — через 3 мес после начала лечения. Значительное рассасывание очагов в легких, уменьшение размеров внутригрудных лимфатических узлов;

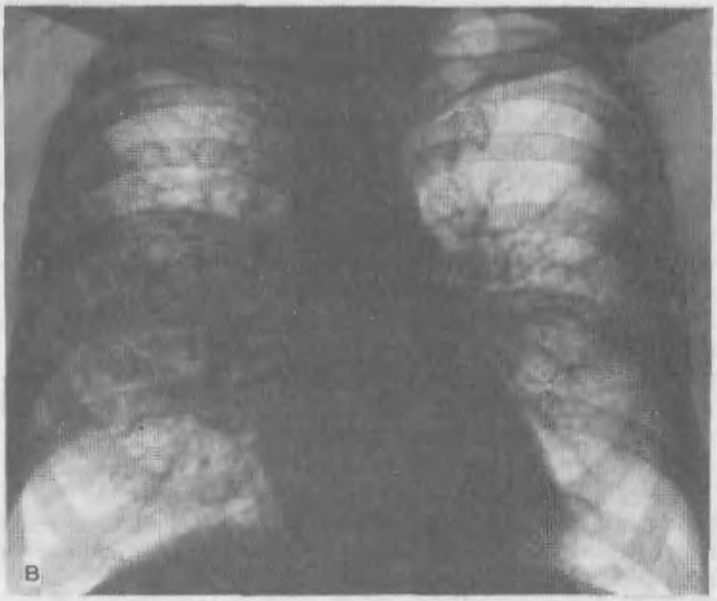

Рис. 3.11. Продолжение.

в — рецидив через 6 мес после окончания полугодичного лечения кортикостероидами. Резко выраженная диссеминация в средних отделах обоих легких, больше справа. Увеличение размеров корня правого легкого. Правосторонний междолевой и костальный плеврит.

риска развития туберкулеза, так и для лечения развившегося (присоединившегося) туберкулезного процесса.

В процессе лечения кортикостероидными препаратами, чаще всего через 2—3 мес после начала их приема, могут появляться различные осложнения, в частности явления гипокортицизма (лунообразное лицо, акне на коже, увеличение массы тела, иногда ожирение, остеопороз). В таких случаях необходимы снижение дозы кортикостероидов, прерывистое их применение, одновременное использование препаратов калия, витаминов. В период лечения кортикостероидами рекомендуются белковая и калийсодержащая диета, ограничение потребления поваренной соли, острых блюд.

При выявлении заболевания на ранних этапах, до развития фиброзных изменений, у большинства больных наступает излечение с рассасыванием диссеминации в легких и нормализацией размеров внутригрудных лимфатических узлов. По нашим данным, обострения и рецидивы заболевания наблюдались у 25—40 % (рис. 3.11), прогрессирование с нарастанием пневмосклероза и эмфиземы — у 7—13 %, летальный исход — у 0,5—2 % больных.

По данным литературы, до 10 % больных саркоидозом, лечившихся кортикостероидами, становятся «зависимыми» от

них. Отменить эти медикаменты в таких случаях невозможно или очень трудно, что обусловливает необходимость пожизненного приема небольших поддерживающих доз преднизолона или его аналогов. При этом следует иметь в виду, что длительное применение подобных доз кортикостероидов у некоторых больных не предотвращает развития обострений или рецидивов саркоидоза. В таких случаях дозы кортикостероидов приходится увеличивать до терапевтических. Кроме того, длительное применение кортикостероидов увеличивает риск развития различных осложнений, которые нередки у больных с явлениями стероидной зависимости.

Лечение больных саркоидозом следует начинать, как правило, в больничных условиях. Длительность лечения в стационаре зависит от состояния больного, а также от процесса инволюции, но должна быть не менее 1—1,5 мес, чтобы можно было оценить эффективность лечения хотя бы по ближайшим результатам.

В дальнейшем лечение проводят амбулаторно, но при необходимости (в случае обострения или рецидива заболевания в процессе лечения или после его окончания) больные могут быть повторно госпитализированы.

З. И. Костина (1984) сообщает, что из числа больных саркоидозом, которым лечение было закончено, у 720 основным препаратом был преднизолон, а 320 получали пресоцил, делагил, витамин Е. Результаты лечения в обеих группах были одинаковыми: излечение наблюдалось у 87 и 85 % больных, улучшение — у 7 и 8,8 %, прогрессирование — у 6 и 6,2 % соответственно. L. Spratling (1985) получены одинаковые результаты лечения преднизолоном ежедневно и через день; при этом учитывались не только клинико-рентгенологические данные, но и функция легких. Однако R. Kгорр и соавт. (1986) указывают, что при тяжелых формах саркоидоза ежедневное лечение кортикостероидами более эффективно, чем интермиттирующее, поэтому при хорошей переносимости кортикостероидных препаратов ежедневный их прием более целесообразен по крайней мере в течение первых месяцев лечения. Впоследствии, когда определяется явная регрессия саркоидных изменений, можно переходить к интермиттирующему ритму лечения.

Необходимость длительного лечения, значительный риск обострений и рецидивов заболевания требуют диспансерного наблюдения за больными саркоидозом. В соответствии с методическими рекомендациями Минздрава СССР «Диагностика и лечение саркоидоза органов дыхания» (1984) диспансерное наблюдение и бесплатное лечение в амбулаторных условиях осуществляет противотуберкулезный диспансер. Диспансерное наблюдение проводят по двум группам учета: I — активный саркоидоз, II — неактивный саркоидоз, т. е. больные с остаточными изменениями после клинико-рентгенологической стабилизации или клинического излечения саркоидоза.

I группа подразделяется на две подгруппы: А — больные с впервые установленным диагнозом, Б — больные с обострениями и рецидивами заболевания после проведения основного курса лечения.

Больным IА группы показаны лечение и активное наблюдение. Периодичность посещения ими диспансера должна быть не реже одного раза в месяц, а при амбулаторном лечении кортикостероидными препаратами — чаще (один раз в 10—14 дней).

Общая продолжительность наблюдения при благоприятном течении заболевания составляет 2 года. После окончания лечения контрольное обследование должно проводиться не реже одного раза в 3 мес в течение первого года и не реже одного раза в 6 мес на втором году наблюдения. В случае появления обострения или рецидива заболевания больных переводят в IБ группу и наблюдают в ней до потери активности процесса с теми же интервалами, что и в подгруппе А.

По мере затихания процесса, исчезновения клинических проявлений заболевания и улучшения рентгенологической картины за счет рассасывания саркоидных поражений в органах дыхания и других органах в диагнозе меняется фаза процесса (фаза регрессии, стабилизации). В этом периоде развиваются остаточные изменения в виде пневмосклероза, эмфиземы, иногда появляются адгезивный плеврит и фиброз корней легких с кальцинацией или без нее. Возможно также развитие изменений, обусловленных различными осложнениями в виде стеноза бронха с развитием гипопневматоза или ателектаза, дыхательной недостаточности и др. Диспансерное наблюдение за больными II группы следует проводить в течение 2 лет, а при выраженных остаточных изменениях — 3—5 лет. Они должны посещать диспансер не реже одного раза в 6 мес. Следует иметь в виду, что у этих больных с наличием постсаркоидного пневмосклероза могут развиваться бронхит, клинические явления, обусловленные эмфиземой (кашель, одышка и др.). Появление клинико-рентгенологических признаков саркоидоза у лиц, находящихся под наблюдением во II группе учета, нужно рассматривать как рецидив и переводить таких больных в IБ группу для лечения. Снятие с учета во II группе наблюдения происходит при клиническом излечении.

Больных саркоидозом можно направлять на лечение также в санатории общего профиля в любых климатических зонах. Длительное наблюдение за больными саркоидозом свидетельствует, что в условиях врачебного контроля и рационального лечения можно предотвратить прогрессирование легочно-сердечной недостаточности даже у больных с выраженными фиброзными изменениями в легких. У больных, выявленных на ранних этапах болезни, прогрессирование процесса и развитие фиброза легких наблюдаются редко.

Список литературы

Костина З. И. Диагностика и клиника атипичных форм саркоидоза легких. — Пробл. туб., 1984, № 8, С. 48—51.

Молотков В. Н., Минцер О. П. О классификации саркоидоза. — Пробл. туб., 1984, № 8, С. 32—35.

Полетаев С. Д., Автандилов Г. Г. К проблеме клинической классификации саркоидоза. — Проблемы туберкулеза, 1984, № 8, С. 29—32.

Рабухин А. Е., Доброхотова М. А., Тонитрова Н. С. Саркоидоз. — М.: Медицина, 1975. — 176 с.

Саркоидоз/Под ред. А. Г. Хоменко, О. Швайгера. — М.: Медицина, 1982. — 292 с.

Bartmann K. Immunologische und biochemische Aspekte der Sarkoidose. — Prax. Klin. Pneumol., 1983, Bd 37, S. 506—516.

Benatar S. R., Bateman E. D., Ainslie G. M. Progress in understanding sarcoidosis. — S. Afr. med. J., 1985, vol. 67, p. 73—75.

Biglino A., Albera C., Cariti G. et al. Relationship between circulating immune complexes, serum interferon and clinical features in sarcoidosis. — Respiration, 1985, vol. 47, p. 293—298.

Cohen R. D., Bunting P. S., Meondok H. O. et al. Does serum angiotensin converting enzyme reflect intensity of alveolitis in sarcoidosis? — Thorax, 1985, vol. 40, p. 497—500.

Elias J. A., Rossman M. D., Daniele R. P. Blood and lung mononuclear cell inhibition of fibroblast growth in sarcoidosis. — Amer. Rev. respir. Dis., 1984, vol. 130, p. 1050—1057.

Glazer H. S., Levitt R. G., Shackelford G. D. Peripheral pulmonary infiltrates in sarcoidosis. — Chest, 1984, vol. 86, p. 741—744.

Klech H., Kohn H., Pohl W. et. al. Sensitivität und Spezifität von ^{67}Gallium Szintigraphie, Serum ACE — Spiegel, Thorax — roentgen und Blutymphozytensubpopulationen für die Aktivitätsdiagnostik der Sarkoidoze — Prax. Klin. Pneumol., 1983, Bd 37, S. 568—573.

Levinsky L. Sarkoidosa srdce. — Stud. pneumol. phtiseol. cechoslov., 1982, vol. 42, p. 96—102.

Lin Y. H., Haslam P. L., Turner-Warwick M. Chronic pulmonary sarcoidosis: relationship between lung lavage cell counts, chest radiography, and results of standard lung function tests. — Thorax, 1985, vol. 40, p. 501—507.

Maya P., Emslander H. P., Schlehe H. et al. Problematik der rontgenologischen Stadienklassifikation der Sarkoidose bezuglich der therapeutischen Konsequenzen. — Prax. Klin. Pneumol., 1983, Bd 37, S. 588—590.

Morgenroth K. Morphologische und ätiologische Aspekte der Sarkoidose — Prax. Klin. pneumol., 1983, Bd 37, S. 501—505.

Müller-Quernheim J., Rubin R., Leimer L., Ferlinz R. Studien zur Funktion von Makrophagen in der Sarkoidose. — Prax. Klin. Pneumol., 1983, Bd 37, S. 1130.

Rossi G., Sacco O., Cosulich E. et al. Pulmonary sarcoidosis: excess of helper T lymphocytes and T cell subset imbalance at sites of disease activity. — Thorax, 1984, vol. 39, p. 143—149.

Rubinstein I., Solomon A., Baum G. L., Hiss Y. Pulmonary sarcoidosis presenting with unusual roentgenographic manifestations. — Eur. J. respir. Dis., 1985, vol. 67, p. 335—340.

Rühle K. H., Burmeister P., Henne R. et al. Initiale Beeinflussung der ACE-Spiegel durch unterschiedliche Kortikoiddosen bei Patienten mit Sarkoidose II. — Prax. Klin. Pneumol., Bd 39, 1985, S. 15—18.

Rust M., Nerger K., Fooke-Achterrath M. Kriterien zur Beurteilung der Aktivität einer Sarkoidose durch die bronchoalveolare Lavage und das Angiotensin — konvertierende Enzym im Serum. — Prax. Klin. Pneumol., 1983, Bd 37, S. 549—552.

Sharma O. P. Hypercalcemia in sarcoidosis. — Arch. Intern. Med., 1985, vol. 145, p. 626—627.

Wheeler J. E., Rosenthal N. S. Bloody ascites in Sarcoidosis. — Chest, 1985, vol. 88, p. 917—918.

Часть II ПОРОКИ РАЗВИТИЯ И НАСЛЕДСТВЕННЫЕ ЗАБОЛЕВАНИЯ ЛЕГКИХ

Глава 4
ПОРОКИ РАЗВИТИЯ ЛЕГКИХ

Пороки развития легких известны давно, но до 60-х годов XX века они описывались преимущественно как казуистические наблюдения. По мере накопления опыта хирургического лечения заболеваний легких и развития смежных дисциплин (бронхология, ангиология и др.) было установлено, что врожденные аномалии легких встречаются значительно чаще, чем это предполагалось, а у некоторых больных являются основной причиной возникновения воспалительного процесса или ДН.

Данные различных исследований о частоте пороков легких, в частности среди больных хроническими и неспецифическими заболеваниями хирургического профиля, довольно разноречивы. Одни авторы [Кабанов А. Н. и др., 1976; Сазонов А. М. и др., 1981] приводят цифры от 1,5 до 12 %, другие [Перельман М. И., Платов И. И., 1976; Horanyi J., 1969] обнаруживали эти пороки значительно чаще (20—50 % и более). Столь существенные различия в значительной мере обусловлены отсутствием единого определения пороков, развития легких, трудностями дифференциальной диагностики антенатальных и постнатальных изменений, особенно на фоне выраженного нагноительного процесса, и часто субъективной оценкой диагностических критериев.

Для определения анатомического и функционального состояния легких в настоящее время принята следующая терминология: норма, варианты нормы, аномалия развития, порок развития, уродство органа.

Еще в первой отечественной работе по тератологии П. А. Загорский (1912) предлагал различать маловажные неправильности и более тяжелые уродства. *Т. Н. Горбулева (1968), Л. А. Ситко (1974) понимали под пороками развития* все отклонения в строении органа от нормы, появившиеся не только в антенатальном, но и в постнатальном периоде с резким нарушением или полным отсутствием его функции. Аномалии же, по мнению этих авторов, не сопровождаются нарушением функции и приближаются к вариантам нормы. С. Л. Либов (1976), Ю. Н. Левашев (1978), напротив, употребляют оба термина («пороки развития» и «аномалии») как синонимы, относя к ним все отклонения от нормального строения легкого, возникающие лишь в процессе внутриутробного развития.

Часть авторов чрезмерно расширяют понятие о пороках и аномалиях развития, включая в них крайние формы изменчи-

вости легких, не имеющие практического значения, как, например, отстутствие или избыточное число междолевых щелей, необычное ветвление бронхиального дерева или сосудистого русла, в том числе удвоенный бронх S_{VI} или соскальзывание бронха S_{III} на бронх язычковых сегментов, избыточное содержание жировой ткани или необычное расположение хрящей в бронхах и т. д. [Королев Б. А. и др., 1983; Blum et al., 1982]. Эти и многие другие особенности анатомического строения никак не сказываются на основной функции легких, не способствуют развитию воспалительного процесса и в связи с этим не могут считаться патологическим состоянием.

Еще одной причиной завышения частоты аномалий развития является то, что ряд исследователей [Пипия В. И. и др., 1984, и др.] относят к ним патологические состояния, возникающие в постнатальном периоде предположительно вследствие врожденной неполноценности бронхолегочных структур, способствующей нарушению вентиляционной и дренажной функций бронхов, развитию в них инфекционного процесса и возникновению так называемых дизонтогенетических бронхоэктазий. Если придерживаться такой точки зрения, то к группе врожденных аномалий следовало бы отнести также эмфизему, возникающую постнатально в результате врожденной недостаточности α_1-антитрипсина или бронхоэктазии при муковисцидозе, что вряд ли целесообразно.

Напротив, редкость выявления пороков развития легких в других работах объясняется тем, что далеко не все критерии конгенитальной природы аномалий, по мнению ряда авторов [Гаджиев С. А., 1976; Ермолаев В. Р., 1976], являются убедительными, поскольку их можно встретить и при явно приобретенных состояниях.

Так или иначе, по современным данным, пороки развития легких составляют существенную часть легочной патологии — до 10 % [Путов Н. В. и др., 1976; Королев Б. А. и др., 1983]. Клиническое их значение обусловлено тем обстоятельством, что только небольшая часть заведомых пороков легких может протекать бессимптомно, иногда ничем не проявляясь на протяжении жизни больного. К ним относятся одиночные небольшие по размерам кисты легких, гамартохондромы, трахеальный бронх, доля непарной вены, единичные случаи кистозной или простой гипоплазии. В большинстве же случаев на фоне порока развития рано или поздно развивается инфекция и постепенно формируется картина хронического легочного воспаления или нагноения (нагноение кисты или кист легкого, воспаление в плохо вентилируемой доле непарной вены или в зоне, аэрируемой аномальным трахеальным бронхом и т. д.). Обычно уже в детском или юношеском возрасте постепенно появляются и прогрессируют признаки хронического легочного заболевания.

Некоторые из пороков дают о себе знать сразу же после рождения и могут быть причиной внезапного, опасного для жизни

ухудшения состояния ребенка. Так, при наличии врожденного сообщения между дыхательными путями и пищеварительным трактом (бронхопищеводный или трахеопищеводный свищ) у новорожденного нередко возникают острая асфиксия, ателектаз легкого или тяжело протекающая аспирационная пневмония. При так называемой врожденной долевой эмфиземе острое вздутие недоразвитой части легкого сопровождается сдавлением нормально развитых сегментов, что ведет к ОДН. Аномалии легочных сосудов, хотя и редко, могут осложняться неожиданными профузными кровотечениями и т. д.

Постепенно нарастающие изменения функции легких наблюдаются при пороках развития чаще у взрослых, реже в юношеском возрасте. По нашим данным, у 90 % больных этой категории при обследовании выявлялись те или иные нарушения внешнего дыхания. Это в значительной мере объясняется поздним распознаванием пороков легких в связи с трудностями их диагностики.

В большинстве случаев такие больные длительно и безуспешно лечатся в амбулаторных условиях или в противотуберкулезных учреждениях. И. А. Зворыкин (1959) сообщает, что из 118 больных с кистозной гипоплазией у 64 был поставлен диагноз туберкулеза легких. Из 317 наблюдавшихся нами больных с пороками развития легких более 75 % длительное время лечились по поводу других легочных заболеваний — так называемой хронической пневмонии, хронического бронхита, туберкулеза и т. д.

Для распознавания пороков легких обычно необходимо комплексное обследование, включающее контрастирование не только бронхов, но и сосудов легкого. В установлении врожденного характера патологии легких большое значение имеют также тщательно собранный анамнез и клиническая оценка динамики процесса. Порокам развития легких свойственно вялое течение, как бы доброкачественное, медленно прогрессирующее воспаление или нагноение, почти всегда имеющее хроническое течение. В ряде случаев о врожденном характере патологии в легком можно судить лишь предположительно, несмотря на использование всего комплекса современных диагностических методов исследования.

Классификация

Несмотря на многочисленные попытки практически всех авторов, изучавших пороки легких, общепринятую их класификацию до настоящего времени создать не удалось. Причина этого заключается как в трудностях установления этиологических факторов, приводящих к нарушению нормального онтогенеза, чем и объясняется недостаточность наших представлений о механизме развития пороков легких, так и в чрезвычайной пестроте наблюдающихся при них морфологических изменений, а также

в спорности ряда признаков, позволяющих постнатально отличить врожденные изменения от приобретенных.

Первую попытку систематизировать пороки легких осуществили в 1912 г. P. Schneider и J. Schwalbe. Они различали три основных типа недоразвития легочной ткани: 1) полное отсутствие одного или двух легких (агенезия); 2) полное отсутствие легкого с наличием рудиментарного главного бронха (аплазия); 3) абортивное развитие одного или двух легких (гипоплазия). Эта классификация оказалась слишком упрощенной и неполной, поскольку в ней рассматривались только пороки, являющиеся результатом в основном остановки развития легкого в ранние сроки эмбриогенеза.

Последующие классификации уже охватывали бо́льшую часть различных аномалий с делением их на три основные группы: пороки легочной паренхимы, пороки бронхов и пороки долевого деления. Достоинством этих классификаций является то, что как самостоятельные группы в них выделяются и те аномалии развития, которые возникают в более поздние периоды эмбриогенеза легких [Breton A., Dubois O., 1957; Gerbeaux, 1970].

Типичной классификацией этого вида является группировка A. F. Foster-Garter (1946):

1. Аномалии долевого деления: дополнительные щели, отсутствие щелей, щели, обусловленные перемещением структур (доля непарной вены, секвестрация и др.).
2. Аномалии бронхов: дополнительные бронхи, перемещенные бронхи, врожденная кистозная болезнь;
3. Аномалии легочной паренхимы: добавочное легкое, агенезия, гипоплазия.

J. Delarue и Y. Monaldi (1959), положив в основу классификации эмбриологические и анатомические данные, предложили различать «большие» и «малые» аномалии. К первым они отнесли агенезию, гипоплазию, секвестрацию, ко вторым — стенозы бронхов, бронхопищеводные свищи и др. Кроме того, авторы выделили в особую группу патологические состояния, которые могут быть как врожденными, так и приобретенными: солитарные кисты, бронхоэктазы, гигантскую эмфизему, т. е. те заболевания, которые нередко описываются как дизонтогенетические.

Вряд ли следует признать целесообразным деление пороков легких на «большие» и «малые». Например, трахеальный бронх или доля непарной вены, относимые к «малым» процессам, действительно чаще всего протекают бессимптомно, однако иногда носители этих аномалий в течение всей жизни страдают хроническим воспалительным процессом в легких. Гипоплазия легкого, которую обычно относят к «большим» порокам, в 10 % случаев, по нашим данным, протекает бессимптомно и выявляется случайно при флюорографических обследованиях. Напротив, новорожденные с бронхо- или трахеопищеводным свищом, зачисленным в «малые» пороки, могут погибнуть в первые же дни жизни.

Первая отечественная классификация, основанная на том же принципе, была разработана В. И. Колесовым (1960). Автор предложил различать пороки развития целого легкого (агене-

зия, гипоплазия, гиперплазия и добавочное, третье легкое), легочных долей и внутренней структуры легких (кисты легких, пороки развития кровеносной системы, гамартомы и др.). Эта классификация длительное время использовалась отечественными исследователями.

С развитием пульмонологии и усовершенствованием бронхологических ангиографических методов диагностики появились новые классификации пороков развития легких [Рыжков Е. В., 1964; Воль-Эпштейн Г. Л., 1966; Стручков В. И. и др., 1969; Феофилов Г. Л., Амиров Ф. Ф., 1969; Углов Ф. Г., Левашев Ю. Н., 1972, и др.]. Однако большинство из них было лишь повторением предыдущих с относительно небольшими, порой несущественными изменениями и добавлениями.

Группировка большинства пороков развития легких, обусловленных как недоразвитием элементов бронхолегочной ткани (агенезия, гипоплазия и пр.), так и наличием добавочных формирований (добавочное легкое), не связана с какими-либо трудностями. Однако когда речь идет о таких аномалиях, как секвестрация, врожденные дивертикулы или стенозы трахеи, солитарные кисты легких и др., то классифицировать их по эмбриологическим или анатомическим признакам можно лишь условно. Даже такую достаточно изученную аномалию, как трахеальный бронх, одни авторы [Стручков В. И. и др., 1969] относят к добавочным формациям, другие [Феофилов Г. Л., Амиров Ф. Ф., 1969] — к порокам развития бронхов, а третьи [Путов Н. В., Левашев Ю. Н., 1984] считают ее обусловленной антенатальным аномальным перемещением структур, а четвертые [Колесов В. И., 1960; Ghevrot L. et. al., 1970] вообще не упоминают в своих классификациях об этой патологии.

Стремление ряда авторов сделать классификацию всеобъемлющей и обоснованной с различных позиций (клинических, эмбриологических, анатомических и др.) привело к излишней громоздкости.

Так, в одной из последних отечественных классификаций [Сазонов А. М. и др., 1981] врожденные аномалии разделены на четыре группы. В первую авторы включили аномалии, возникающие в результате нарушения эмбриогенеза практически всех структур легкого (агенезия, гипоплазия, добавочное легкое), во вторую — изменения преимущественно бронхотрахеального ветвления (трахеобронхомегалия, дивертикулы и стенозы бронхов, гамартомы и пр.), в третью — аномалии сосудов, в четвертую — дермоидные кисты, тератомы легких и муковисцидоз.

В оригинальной классификации A. C. Mehta и соавт. (1984) имеются также четыре группы врожденных аномалий, но сформированных по иному принципу. К первой относятся лобарные аномалии: дополнительные междолевые щели, недостаточное количество междолевых щелей (однодолевое легкое), дополнительные щели, обусловленные смещением структур непарной вены или подключичной артерии. Вторая группа — аномалии бронхов: единичные бронхиальные кисты, множественные кисты, кистозное расширение бронхов, врожденный аденоматозный порок развития, лобарная эмфизема новорожденных. В третью группу входят аномалии паренхимы: агенезия, истинная гипоплазия, аплазия, добавочное легкое или секвестрация (вне- или внутрилегочная). Четвертую группу

составляют аномалии легочных сосудов, врожденные (болезнь Вебера — Ослера — Рандю, идиопатические аномалии) и приобретенные (посттравматические, патогенные, карциноматозные).

В повседневной практике мы пользуемся классификацией пороков легких, разработанной во ВНИИ пульмонологии Минздрава СССР.

КЛАССИФИКАЦИЯ ПОРОКОВ ЛЕГКИХ

1. Пороки, связанные с недоразвитием органа в целом или его анатомических, структурных, тканевых элементов:
   1.1. Агенезия легкого.
   1.2. Аплазия легкого.
   1.3. Гипоплазия легкого простая.
   1.4. Гипоплазия легкого кистозная (поликистоз).
   1.5. Трахеобронхомегалия (синдром Мунье-Куна).
   1.6. Синдром Вильямса — Кемпбелла.
   1.7. Врожденная долевая эмфизема.
   1.8. Врожденная односторонняя эмфизема (синдром Маклеода).
2. Пороки, связанные с наличием избыточных (добавочных) дизэмбриогенетических формирований:
   2.1. Добавочное легкое (доля) с обычным кровоснабжением.
   2.2. Добавочное легкое (доля) с аномальным кровоснабжением (внедолевая секвестрация).
   2.3. Киста легкого.
   2.4. Кисты легкого с аномальным кровоснабжением (внутридолевая секвестрация).
   2.5. Гамартома и другие врожденные опухолевидные образования.
3. Необычное расположение анатомических структур легкого, иногда имеющее клиническое значение:
   3.1. «Зеркальное» легкое.
   3.2. Обратное расположение легких.
   3.3. Трахеальный бронх.
   3.4. Доля непарной вены.
   3.5. Прочие.
4. Локализованные (ограниченные) нарушения строения трахеи и бронхов:
   4.1. Стенозы трахеи и бронхов.
   4.2. Дивертикулы трахеи и бронхов.
   4.3. Трахео- и бронхопищеводные свищи.
   4.4. Сочетания перечисленных аномалий.
5. Аномалии кровеносных и лимфатических сосудов легких:
   5.1. Стенозы легочной артерии и ее ветвей.
   5.2. Аневризмы легочной артерии и ее ветвей.
   5.3. Варикозные расширения легочных вен.
   5.4. Артериовенозные свищи (аневризмы) локализованные.
   5.5. Артериовенозные свищи множественные (без четкой локализации) (синдром Ослера — Рандю).
   5.6. Лимфангиэктазии и прочие аномалии лимфатической системы легких.

Как было отмечено, аномалии междолевых борозд (щелей) и редкие варианты ветвления бронхиального дерева и легочных сосудов, не сопровождающиеся нарушением функции и, следовательно, не имеющие клинического значения, рассматриваются нами не как дисплазии, а как крайние формы изменчивости.

Ниже пороки развития легких описаны в соответствии с представленной классификацией.

ПОРОКИ, СВЯЗАННЫЕ С НЕДОРАЗВИТИЕМ ВСЕГО ОРГАНА ИЛИ ЕГО ЭЛЕМЕНТОВ

Агенезия и аплазия легкого

Агенезия легкого представляет собой редко встречающуюся аномалию развития, при которой весь орган, в том числе и соответствующий главный бронх, полностью отсутствует. При **аплазии легкого** в эмбриональном периоде формируется лишь слепо заканчивающийся главный бронх, тогда как его разветвления и легочная паренхима не развиваются. Оба порока и в морфологическом, и в функциональном отношениях чрезвычайно близки между собой, и нередко их объединяют общим термином «агенезия легкого» [Schneider P., 1909]. В обоих случаях место отсутствующего легкого занимают смещенные органы средостения, викарно увеличенное противоположное легкое и рыхлая жировая клетчатка.

Первое сообщение об агенезии легкого принадлежит G. B. Morgagni (1762). Большинство наблюдений относится к новорожденным и детям и описывается в виде казуистики. Общее число сообщений об агенезии (аплазии) легкого в 70-х годах не превышало двухсот [Пипия В. И. и др., 1971], но к настоящему времени, по-видимому, увеличилось.

Двусторонняя агенезия легких, естественно, несовместима с жизнью. Ее в качестве случайных находок обнаруживают у мертворожденных. Врожденное отсутствие одного легкого нередко сочетается с пороками других органов и систем: сердца, сосудов, скелета, кишечника, диафрагмы и т. д. [Воронов А. А. и др., 1987, и др.]. По данным литературы, агенезия левого легкого наблюдается несколько чаще, чем правого. Это обстоятельство отчасти можно связать с тем, что агенезия правого легкого чаще сочетается с аномалиями других органов. Такие дети рождаются нежизнеспособными или погибают в первые недели и месяцы жизни.

Во многих случаях агенезия легкого как у детей, так и у взрослых не имеет выраженных клинических проявлений. Так, у 2 из наблюдавшихся нами больных она была выявлена случайно при профилактическом рентгенологическом исследовании. Это объясняется викарной гипертрофией единственного легкого, постепенно развивающейся с первых дней жизни. В относительно редких случаях сразу после рождения развивается ДН, которая либо приводит к летальному исходу, либо постепенно компенсируется. У многих больных отмечаются снижение толерантности к нагрузкам, одышка при быстрой ходьбе и беге, а также периодический кашель со скудной мокротой, связанный со скоплением бронхиального секрета в культе главного бронха при аплазии легкого и развитием в ней хронического воспалительного процесса [Стручков В. И. и др., 1969]. При осмотре больного обращают на себя внимание некоторое

уменьшение объема соответствующей половины грудной клетки, отставание ее при дыхании, сужение межреберных промежутков. При перкуссии отсутствует притупление в области обычного расположения сердца и выявляется резкое смещение последнего латерально, в подмышечную область, где определяется верхушечный толчок. Аускультативно в большинстве случаев удается прослушать везикулярное дыхание на поверхности грудной клетки соответственно отсутствующему легкому, что может быть причиной ошибки при физикальной диагностике. Это объясняется увеличением объема имеющегося легкого и пролабированием его на противоположную сторону.

Рентгенологически отмечается резкое смещение средостения в сторону аномалии, причем затененной оказывается лишь нижняя часть гемиторакса, тогда как в верхней обнаруживается прозрачная легочная ткань за счет пролабирования единственного легкого через верхний отдел переднего средостения. Это может создавать ложное впечатление не об отсутствии, а об уменьшении в размерах одного из легких, которое часто встречается при ателектазе или фиброзе нижней доли. Диагноз легко уточнить при томографическом исследовании, которое позволяет выявить отсутствие или культю одного из главных бронхов. При бронхографии это подтверждается с абсолютной достоверностью, причем хорошо видно, что легочная ткань на стороне агенезии или аплазии аэрируется бронхами единственного легкого. При ангиопульмонографии обнаруживается отсутствие соответствующей ветви легочной артерии. Бронхоскопически выявляется смещение трахеи в сторону агенезии, а также полное отсутствие или слепое окончание одного из главных бронхов. В последнем случае в слепо заканчивающемся главном бронхе можно видеть скопление слизисто-гнойного секрета и слабовыраженные признаки воспаления слизистой оболочки.

Агенезия и аплазия легкого относятся к аномалиям, не подлежащим оперативному лечению, и, как уже упоминалось, у большинства больных хорошо компенсируются. В то же время лица с единственным легким представляют собой группу риска в отношении ряда легочных заболеваний, а их функциональные возможности представляются ограниченными. Ранняя диагностика порока развития способствует осуществлению ряда профилактических мер, рациональному трудоустройству, правильному проведению трудовой экспертизы. В. И. Стручков и соавт. (1969) полагали, что по состоянию здоровья лица с агенезией легкого должны приравниваться к больным, перенесшим пневмонэктомию, и считаться ограниченно трудоспособными.

Агенезия и аплазия доли легкого — также редко встречающаяся аномалия. Агенезия доли, т. е. полное врожденное ее отсутствие, как правило, не имеет клинического значения, поскольку соответствующий гемиторакс оказывается заполненным увеличенной в размерах нормально развитой долей (долями),

функционально мало отличающейся от нормального легкого. При аплазии доли развивается лишь слепо оканчивающийся долевой бронх, иногда имеющий продолжение в виде двух — трех разветвлений в отсутствие паренхимы легкого. В этом случае, особенно при аплазии нижней доли, в культе недоразвитого бронха может скапливаться бронхиальный секрет и развиваться хронический воспалительный процесс, по клиническим проявлениям напоминающий бронхоэктазии (кашель с выделением слизисто-гнойной мокроты, особенно по утрам, усиливающийся в определенном положении). На обзорных рентгенограммах патология может не определяться. Иногда средостение умеренно смещается в сторону отсутствующей доли (долей). Диагноз легко устанавливается при бронхографии, выявляющей слепо заканчивающийся бронх (бронхи) отсутствующей доли, а также при бронхоскопии. Иногда клинические проявления связаны с патологическим недоразвитием (гипоплазией) остальной части легкого (см. ниже). В таких случаях могут возникать показания к оперативному лечению, заключающемуся в удалении либо слепо заканчивающихся бронхов (при аплазии), либо всего легкого (при гипоплазии смежных долей).

Простая гипоплазия легкого

Так называемая простая гипоплазия легкого представляет собой редко встречающуюся врожденную аномалию, в основе которой лежит относительно равномерное недоразвитие органа с отчетливой редукцией бронхиального дерева (до 10—14 генераций вместо 18—24 в норме) в отсутствие выраженных кистоподобных расширений бронхов [Delarue J. et al., 1959]. По мнению И. К. Есиповой (1975), существенную роль в морфогенезе порока играет и недоразвитие респираторного отдела легочной ткани, обусловливающее общее уменьшение размеров легкого. Простая гипоплазия относится к малоизученным порокам развития. Одни клиницисты описывают ее как казуистику [Горовенко Г. Г. и др., 1979; Юдина Л. В., 1980], а другие [Ермолаев В. Р., 1976] вообще сомневаются в ее существовании, считая причиной обнаруживаемых морфологических изменений острые инфекционные процессы, перенесенные в раннем детстве.

При исследовании легких, удаленных у больных с простой гипоплазией, отмечается значительное уменьшение органа в объеме. Спаечный процесс в плевральной полости в большинстве случаев не выражен, что может свидетельствовать об отсутствии в анамнезе тяжелого острого инфекционного процесса. Легочная ткань представляется маловоздушной, отмечаются уменьшенное число генераций бронхов и гипоплазии респираторного отдела легкого. При гистологическом исследовании выявляются аномалии в строении бронхиальных стенок: диспропорция в соотношении тканевых элементов в сочетании с утолщением или, напро-

тив, с истончением стенок, уродливая форма хрящевых пластинок, перемычки в просвете бронхов и т. д. Иногда отмечаются небольшие кистоподобные расширения отдельных бронхов и микрокистозные участки, представляющие собой мелкие трубчатые структуры, окруженные рыхлой соединительной тканью. Они бывают выстланы призматическим эпителием, под которым в соединительной ткани обнаруживаются пучки гладкой мускулатуры. В целом эти структуры напоминают беспорядочно расположенные мелкие бронхи и бронхиолы. Местами между ними встречаются альвеолы, причем удается найти сообщения последних с аномально развитыми бронхами. Иногда выявляются выраженные в различной степени признаки воспаления и небольшие бронхоэктазии. В целом полостные образования представляются мелкими и занимают лишь незначительную часть органа [Бобков А. Г., 1974; Левашев Ю. Н., 1976; Путов Н. В. и др., 1983].

Иногда простая гипоплазия легкого протекает бессимптомно, однако в большинстве случаев в недоразвитом легком возникает хронический инфекционный процесс.

По данным ВНИИ пульмонологии Минздрава СССР, где наблюдались 17 больных с простой гипоплазией легкого, последняя примерно одинаково часто встречается у мужчин и у женщин, причем существенной разницы в частоте поражения правого и левого легкого также не отмечается.

Больные чаще всего жалуются на кашель с мокротой, периодическое повышение температуры до субфебрильных цифр, недомогание, умеренную одышку при физических нагрузках, иногда кровохарканье. Жалобы отсутствовали примерно у четверти больных. Многие больные связывают начало клинических проявлений с респираторной инфекцией или пневмонией. Нередко простая гипоплазия сочетается с внелегочными пороками развития (декстрокардия, расщепление грудины, врожденная паховая грыжа, синдактилия), а также с другими проявлениями врожденной патологии легких (агенезия одной из долей, аномалии междолевых щелей и ветвления бронхов, аномальное впадение легочных вен и т. д.).

При осмотре нередко отмечается уменьшение объема соответствующей половины грудной клетки и отставание ее при дыхании. Физикальная симптоматика скудна. Иногда перкуторно удается обнаружить смещение сердечной тупости в сторону поражения, а аускультативно — ослабление дыхания и различного характера хрипы в зоне недоразвитого легкого. Рентгенологически обнаруживаются уменьшение соответствующего легочного поля, смещение органов средостения в сторону поражения, высокое стояние купола диафрагмы (рис. 4.1). Лишь у некоторых больных отмечается слабовыраженный ячеистый рисунок. Иногда легочный рисунок на стороне недоразвитого легкого обеднен за счет гипоплазии легочных сосудов. Бронхографически выявляются уменьшение числа бронхиальных разветвлений, истонче-

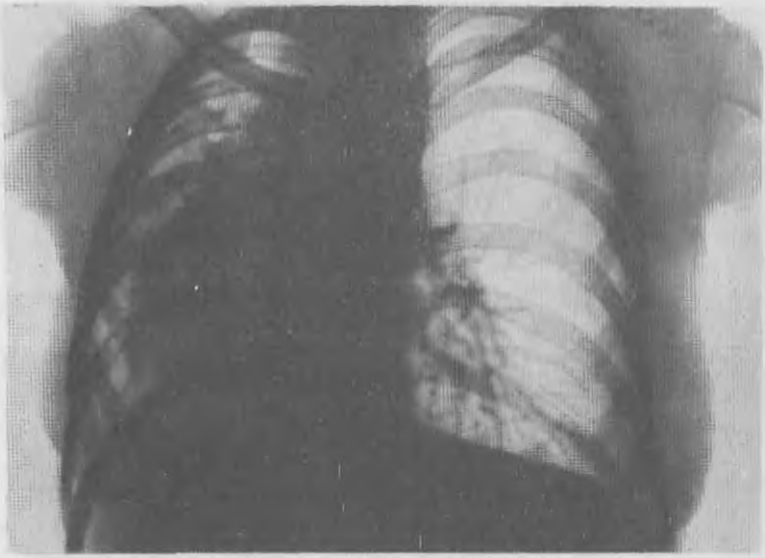

Рис. 4.1. Рентгенограмма грудной клетки при простой гипоплазии правого легкого.

ние бронхиальных ветвей, их деформация, иногда цилиндрические бронхоэктазии.

При бронхоскопии видна нормальная или слегка воспаленная слизистая оболочка бронхов, слизистый или слизисто-гнойный секрет в них. Трахея смещена в сторону поражения, просветы главного, долевых и сегментарных бронхов в большинстве случаев сужены, устья последних часто расположены аномально. В ряде случаев необычное ветвление бронхиального дерева отмечается и в практически здоровом легком.

На основании бронхографической картины различают два варианта простой гипоплазии. При первом из них контрастируются лишь бронхи 3—6-го порядка, причем бронхограмма имеет вид обрубленного или обгоревшего дерева (рис. 4.2, *а*) При втором варианте от главного или долевых бронхов отходят весьма тонкие веточки, по калибру соответствующие бронхам 8—10-го порядка (рис. 4.2, *б*).

На ангиопульмонограммах, как правило, обнаруживаются равномерно суженные сосуды недоразвитого легкого, резко смещенный в больную сторону ствол легочной артерии, а также сосуды второго легкого, перемещенные в сторону поражения в результате наличия легочной грыжи. Нередко артерии гипоплазированного легкого вообще не удается контрастировать (рис. 4.3). Обращают на себя внимание, как правило, компенсаторное расширение и извитость бронхиальных артерий, которые, по всей вероятности, в основном обеспечивают трофику

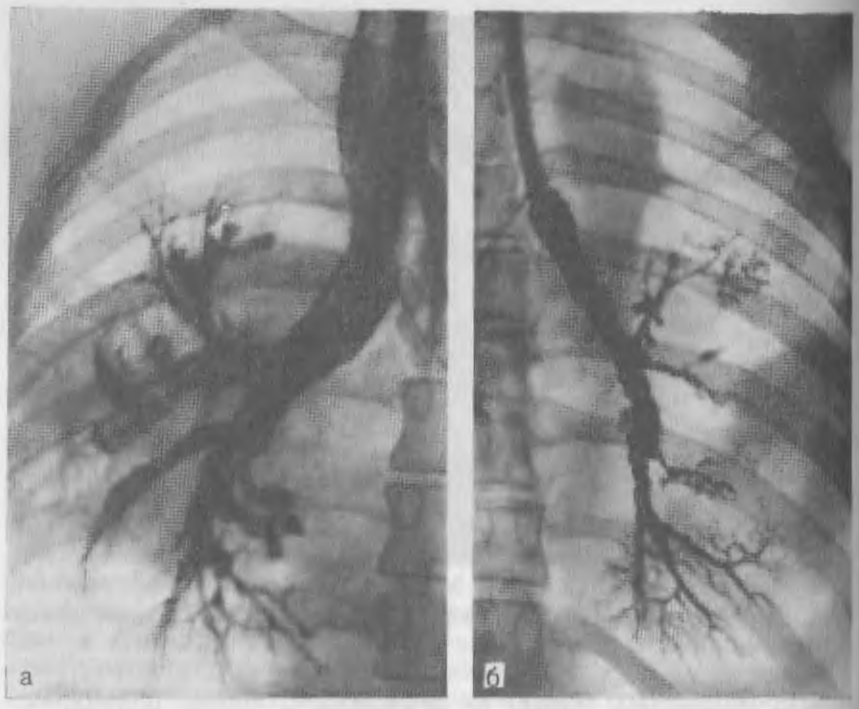

Рис. 4.2. Бронхограмма при простой гипоплазии легкого.
а — симптом «обгорелого дерева» при аномалии правого легкого; б — истончение мелких бронхиальных ветвей при аномалии левого легкого.

недоразвитого легкого у многих больных. Это в какой-то мере сближает простую гипоплазию легкого с так называемой секвестрацией (см. ниже), при которой часть аномально развитой легочной ткани получает автономное питание за счет артерий большого круга кровообращения.

При функциональном исследовании показатели вентиляции у части больных оказываются нормальными за счет гипертрофии противоположного легкого. У остальных отмечаются умеренные, реже значительно выраженные нарушения, по преимуществу обструктивные, что, по всей вероятности, связано с гипоплазией бронхиального дерева, в том числе и на «здоровой» стороне, а также с экспираторным коллапсом. DL, как правило, не нарушена. Вентиляционная и газообменная функции недоразвитого легкого обычно незначительны.

Лечение простой гипоплазии легкого может быть только хирургическим. Показанием к вмешательству является хронический инфекционно-воспалительный процесс, развившийся в неполноценном легком. Принимая во внимание ничтожное функциональное значение гипоплазированного легкого, некоторые

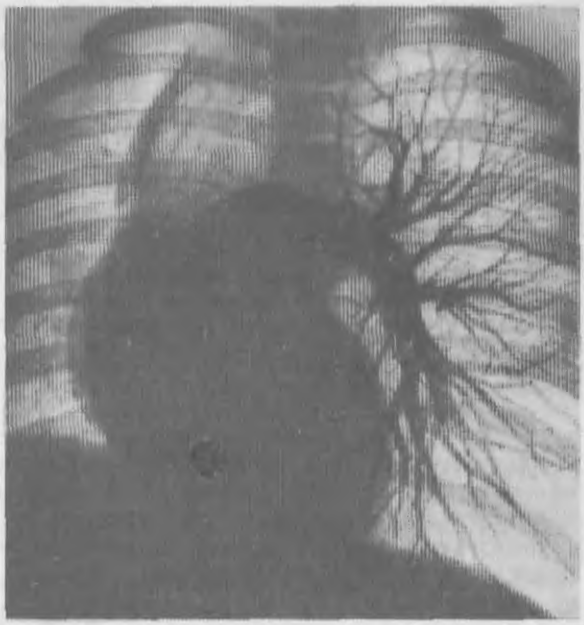

Рис. 4.3. Ангиопульмонограмма при простой гипоплазии правого легкого. Сосуды пораженного легкого контрастировать не удалось.

авторы считают целесообразным его удаление у детей с целью предупреждения развития инфекции [Левашев Ю. Н., 1978; Рошаль Л. М., 1975; Baquena R. et al., 1985]. Считается, что если простая гипоплазия не дает клинических проявлений до 20—25 лет, то и в дальнейшем велика вероятность бессимптомного лечения. При простой гипоплазии, осложненной инфекционным процессом, операция чаще всего состоит в удалении недоразвитого легкого. При гипоплазии доли (или долей) осуществляют лобэктомию (билобэктомию). Из 17 больных с простой гипоплазией легкого, наблюдавшихся во ВНИИ пульмонологии Минздрава СССР, были оперированы 11: у 8 произведена пневмонэктомия, у 2 — удаление верхней доли, у одного — удаление нижней доли и язычковых сегментов.

Кистозная гипоплазия легкого

Кистозная гипоплазия является наиболее частой и имеющей наибольшее практическое значение врожденной аномалией легкого или его части, характеризующейся антенатальным недоразвитием как респираторного отдела, так и стенок воздухоносных путей с формированием множественных кистоподобных расширений на различных уровнях бронхиального дерева.

В литературе можно найти до 50 различных терминов, обозначающих по существу одно и то же патологическое состояние — врожденные кистозные изменения в легком. Наиболее часто ис-

пользуются такие наименования, как кистозная гипоплазия, поликистоз, сотовое, или ячеистое, легкое, множественные воздушные кисты легких, кистозная болезнь легкого, врожденные кистозные бронхоэктазии, врожденная поликистозная болезнь, кистовидное легкое, кистозная дисплазия легкого, врожденный аденоматозный порок развития и т. д.

Впервые недоразвитое легкое описано в работах G. B. Morgagni (1762) и J. F. Meckel (1812). Авторы этих и последующих сообщений основывались исключительно на данных патологоанатомических исследований [Тихомиров М. А., 1894; Миллер Н. Ф., 1894, и др.]. В ряде случаев изменения, характерные для гипоплазии легкого, выявлялись у новорожденных или у детей в первые недели жизни, что заставляло предположить антенатальную природу патологии [Миллер Н. Ф., 1894, и др.]. Хотя, судя по описаниям, в большинстве наблюдений речь шла именно об обнаружении в недоразвитом легком множественных тонкостенных кист, эта особенность аномалии, как правило, не называлась в качестве определяющей.

В связи с развитием торакальной хирургии в 40—50-х годах XX века гипоплазия легкого стала объектом пристального внимания клиницистов. В 1959 г. J. Delarue и соавт. предложили различать две основные формы гипоплазии легкого — простую и кистозную. Характеристика первой, более редкой, приведена выше. При кистозной гипоплазии наряду с уменьшением объема легкого обнаруживались недоразвитые кистозные расширения бронхов и легочных сосудов. В 50—60-х годах широкое распространение получил термин «поликистоз», под которым понимали множественные антенатальные кистовидные расширения бронхов, сопровождающиеся недоразвитием и легочной паренхимы [Брайцев В. Р., 1966; Christoforidis A. J. et al., 1964, и др.].

Некоторые авторы, основываясь на представлениях о нарушении эмбриогенеза бронхолегочной ткани, разработанных Y. Monaldi (1959), предложили формирование кист на уровне крупных бронхов называть кистозной гипоплазией, а на уровне периферических бронхов — поликистозом легких [Иоффе Л. Ц., 1976; Beltrami V. et al., 1972, и др.]. И. К. Есипова (1975), Г. Л. Феофилов (1976), M. E. Avery (1968), напротив, различали понятия «сотовое» легкое для обозначения образования кист из мелких бронхов и бронхиол и «поликистоз» — для формирования врожденных кист за счет более крупных бронхиальных ветвей, располагающихся непосредственно дистальнее субсегментарных. Наконец, M. Schönfelder и H. Wolff (1974) считали эти термины синонимами, полагая, что соответствующая аномалия формируется в ранних стадиях эмбриогенеза из проксимальных генераций бронхов. Порок, возникающий в более поздних стадиях развития из мелких бронхов и альвеол, они называли кистозной альвеолярной дисплазией.

Терминологическая путаница усугублялась также тем, что еще в 1940 г. K. V. Chin и M. V. Tang описали так называемый аденоматозный порок развития легкого, который они считали разновидностью гамартом. Как характерная его черта было отмечено избыточное разрастание терминальных бронхиол, ведущее к образованию кистоподобных полостей при недоразвитии респираторного отдела легочной ткани. Это заболевание ряд авторов также отождествляли с кистозной гипоплазией и описывали как врожденную кистозную болезнь легкого [Holder Th., Christy M., 1964; Avery M. E., 1968, и др.]. Однако A. C. Mehta

и соавт. (1983), J. Wesley и соавт. (1987) полагали, что имеется достаточно признаков, позволяющих отличить аденоматозный порок развития легкого от кистозной гипоплазии, считая эти аномалии разными вариантами дисплазии мелких бронхов и бронхиол. H. Voigt (1970) предложил различать врожденную кистозную болезнь, являющуюся пороком развития легочной паренхимы, и врожденные бронхоэктазы, представляющие собой порок развития бронхиального дерева.

Последующие бронхографические и патоморфологические исследования показали, что классифицировать врожденные кистозные изменения в легком по признаку формирования их на различных уровнях бронхиального дерева не представляется возможным, поскольку у большинства больных они бывают гетерогенными, т. е. образуются из различных генераций бронхов. Это дало основание А. Н. Кабанову и соавт. (1976), М. И. Перельману (1976), Н. В. Путову и Ю. Н. Левашеву (1976) и др. объединить рассматриваемую аномалию развития единым термином «кистозная гипоплазия легкого», наиболее удачно отражающим сущность врожденных кистозных изменений в легочной ткани.

До недавнего времени существовало много терминологических и дифференциально-диагностических неясностей в разграничении кистозной гипоплазии легких и бронхоэктатической болезни, как известно, являющейся постнатальным заболеванием.

F. Sauerbruch (1927) ошибочно полагал, что практически все бронхоэктазии представляют собой антенатальный порок развития бронхиального дерева. В какой-то мере опираясь на его авторитет, А. Е. Прозоров (1943) предложил называть врожденными множественными кистами или кистозной болезнью легкого лишь неосложненные формы врожденных кистозных изменений, а осложненные инфекционным процессом считать бронхоэктатической болезнью.

В дальнейшем широко использовался термин «врожденные бронхоэктазии» [Рыжков Е. В., 1964; Максимов А. П., 1968; Набиуллина М7 К., 1970; Dichter S. et al., 1969, и др.], внесший немалую путаницу в представления о кистозной гипоплазии легких и вызвавший полемику, касающуюся возможностей дифференциальной диагностики антенатальных и постнатальных расширений бронхов. Даже такие авторитетные хирурги, как П. А. Куприянов и А. П. Колесов (1955), В. Р. Ермолаев (1965), высказывали сомнение в самом существовании кистозной гипоплазии легкого как пренатально сформированной аномалии. Они основывались на том, что у некоторых больных трудно различимые по клинической и бронхографической картине кистозные изменения бронхов возникали постнатально, в частности после перенесения в раннем детском возрасте лобарных пневмоний, а также после операций по поводу обычной бронхоэктатической болезни в оставленной, но не расправившейся доле легкого, в которой при дооперационной бронхографии бронхи имели вид неизмененных. Интерпретацию расширений бронхов в детском возрасте в еще большей степени затрудняли представления В. И. Стручкова и соавт. (1969) о том, что у части больных бронхоэктазии, названные этими авторами дизонтогенетическими, развиваются постнатально, но в результате гипотетической врожденной неполноценности стенок бронхов.

Тщательный анализ всех этих противоречивых взглядов, а также детальные клинико-морфологические и генетические исследования, проведенные в последующие годы [Бобков А. Г., Лева-

шев Ю. Н., 1974, 1976; Есипова И. К., 1975; Левашев Ю. Н. и др., 1983], все же позволяют считать кистозную гипоплазию легкого достаточно очерченной нозологической формой, врожденный (антенатальный) характер которой, как правило, удается предположить на основании клинической и рентгенологической картины и верифицировать с помощью патоморфологического исследования препарата, удаленного во время операции. Соответствующие аргументы и критерии представлены ниже.

Убедительным доказательством врожденного происхождения кистозных изменений в легочной ткани является обнаружение соответствующих изменений у мертворожденных плодов и детей, умерших в ранние сроки после рождения.

В ряде исследований делались попытки определить частоту кистозной гипоплазии легких по результатам вскрытий новорожденных. При оценке этих данных следует принимать во внимание, что приводимые цифры отнюдь не соответствуют частоте гипоплазии у детей, переживших период новорожденности, и взрослых, поскольку односторонняя гипоплазия легкого представляет собой аномалию, вполне совместимую с жизнью, а вскрытие проводилось в основном в тех случаях, когда эта врожденная патология сочеталась с другими, не совместимыми с жизнью уродствами или случайно выявлялась у новорожденных, умерших по другим причинам.

И. И. Платов (1970), проанализировав результаты 1628 вскрытий мертворожденных плодов и новорожденных, выявил кистозную гипоплазию в 16 случаях (около 1 %), причем в большинстве наблюдений недоразвитие легкого сочеталось с другими тяжелыми пороками развития. Н. С. Соколова (1976) изучила данные вскрытий 576 мертворожденных и умерших в родильном доме. Пороки развития легких были обнаружены в 37 случаях (6,4 %), в том числе кистозная гипоплазия — в 20 (3,5 %). Порок развития легкого также часто сочетался с другими, более серьезными аномалиями, явившимися причиной смерти. Как указывает Ю. Н. Левашев (1978), частота кистоподобных изменений бронхолегочной ткани у умерших новорожденных и мертворожденных плодов составляет, по материалам Ленинградского научно-исследовательского института акушерства и гинекологии им. Отта, 0,11 % на 8092 вскрытия.

Тот факт, что как у детей, так и у взрослых кистозная гипоплазия легкого с частотой до 30 % сочетается с внелегочными аномалиями развития [Сазонов А. М. и др., 1981; Атаманов Ю. А., 1985; Левчева В., 1986], является дополнительным аргументом в пользу врожденного генеза рассматриваемого заболевания.

Некоторые данные о врожденном генезе кистозных изменений легких были получены при генетическом анализе у больных, наблюдавшихся во ВНИИ пульмонологии Минздрава СССР [Левашев Ю. Н. и др., 1983]. Так, среди родственников пробандов значительно чаще, чем в остальной популяции, встречались как врожденные аномалии различных органов, так и приобретенные заболевания легких. Кроме того, у больных с кистозной гипоплазией приблизительно в 10 раз чаще, чем у больных приобретенными нагноительными заболеваниями легких, наблюда-

лись гетерозиготные формы дефицита α_1-ингибиторов протеаз. Этот генетический дефект особенно часто выявлялся при распространенных и неблагоприятно текущих формах кистозной гипоплазии легких и стойко сохранялся после операции, состоявшей в удалении недоразвитых отделов легкого. Все это свидетельствует о патогенетической связи кистозной гипоплазии легких с наследственными факторами и косвенно подтверждает ее врожденную природу.

Как уже упоминалось, в объяснении морфогенеза кистозной гипоплазии легкого получила широкое распространение точка зрения V. Monaldi (1959), который полагал, что внутрилегочные кистозные образования формируются из утолщенных концов бронхопульмональных почек вследствие остановки их дальнейшего развития. Эти взгляды получили дальнейшее развитие в исследованиях, проведенных И. К. Есиповой (1975). Она указывала на существование дополнительного механизма, соответственно которому при развитии легкого происходит выпадение промежуточных генераций между крупными и мелкими бронхами с трансформацией последних в кисты, сообщающиеся непосредственно с крупными бронхами.

Согласно представлениям этих авторов, вследствие остановки развития бронхопульмональных почек периферические бронхиальные ветви и респираторный отдел легкого должны полностью отсутствовать, что действительно имеет место у некоторых больных при крайнем варианте порока. Однако в большинстве случаев наблюдается несколько иная картина. Так, исследуя препараты легких, удаленных у больных кистозной гипоплазией, мы часто наблюдали разветвления кистозно-измененных бронхов, относящиеся к различным генерациям, а также чередование кистозно-измененных бронхов с бронхами, развитыми нормально и заканчивающимися респираторным отделом легочной ткани (рис. 4.4). Это в известной мере противоречит концепции V. Monaldi, поскольку свидетельствует о том, что рост и деление аномально развитых бронхиальных почек могут продолжаться, а также о мозаичности развития порока у многих больных, при которой часть бронхиальных ветвей имеет нормальное развитие и заканчивается респираторным отделом легочной ткани. Такая мозаичность патологических изменений в пораженной доле (сегментах) совершенно несвойственна приобретенным бронхоэктазиям.

Морфология кистозной гипоплазии легких в общем достаточно характерна. Чаще всего кистозные изменения наблюдаются в верхней доле правого легкого или же поражают все левое легкое. В некоторых из наших наблюдений кистозные изменения ограничивались 1—2 сегментами. Измененная доля или легкое, как правило, уменьшены и плотны на ощупь. В более редких случаях кортикальный слой легкого имеет мягкую консистенцию и представляет собой эмфизематозно измененную легочную ткань. Угольный пигмент на поверхности недоразви-



Рис. 4.4. Препарат легкого. Кистозная гипоплазия. Зонд проведен через нормально развитый бронх, сообщающийся с кистами.

тых отделов легкого практически не обнаруживается, тогда как в непораженных долях он выражен достаточно, в особенности у взрослых городских жителей. Плевральные сращения над измененной частью легкого в большинстве случаев отсутствуют или слабо выражены. На срезах на фоне местами нормальной, местами безвоздушной легочной ткани макроскопически видны множественные тонкостенные полости диаметром от 0,5 до 2 см, с гладкой беловатой внутренней поверхностью. Иногда полости тесно прилежат друг к другу, почти не оставляя места для легочной паренхимы и придавая срезу «сотовый» вид (рис. 4.5).

При гистологическом исследовании частично спавшейся в процессе изготовления препаратов гипоплазированной бронхолегочной ткани стенки кистозных образований выглядят фестончатыми, имеют извилистые контуры. При просмотре серий препаратов обнаруживаются и глубокие бухтообразные выросты, а также сообщения между кистами, указывающие на ветвление последних и принадлежность их к различным генерациям бронхиального дерева. Более крупные кисты обычно выстланы высоким призматическим эпителием, клетки которого образуют 1—3 ряда. Под эпителиальной выстилкой располагается слой рыхлой соединительной ткани, в котором можно различить фибробласты, коллагеновые и эластические волокна, а в некоторых случаях и гладкомышечные клетки. Стенка мелких полостей представляется более тонкой; выстилающий ее эпителиальный покров состоит из 1—2 рядов клеток, иногда приближающихся к кубическим. Подлежащая соединительная ткань нежная, состоит из тонких коллагеновых и аргирофильных волокон. Эластические волокна обнаруживаются не во всех случаях и в малом количестве. Характерным признаком является отсутствие в стенках мелких и крупных кист хрящевых пластинок, обычно хорошо выраженных в бронхах соответствующих генераций, в том числе и при приобретенных расширениях, связанных с бронхоэктатической болезнью. Однако в неизмененных бронхах, нередко обнаруживаемых в участках кистозной гипоплазии, хрящевые пластинки выявляются отчетливо.

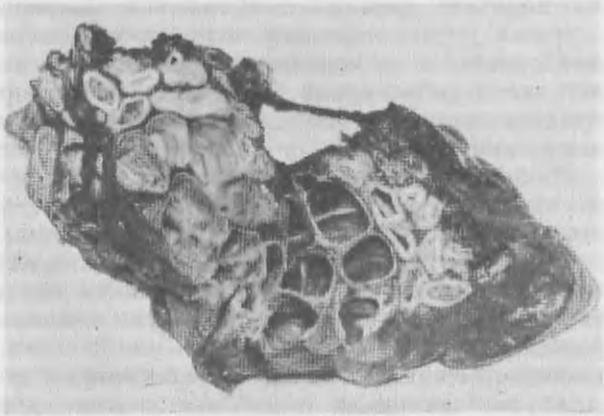

Рис. 4.5. Препарат «сотового» легкого.

Практически во всех случаях отмечается выраженное уменьшение объема респираторного отдела легочной ткани, которая сохраняется в виде тонких прослоек между кистовидно расширенными бронхами и в субплевральном отделе легочной ткани. Альвеолярные структуры в общем представляются малоизмененными. Признаков выраженного ателектаза, пневмосклероза или хронического воспаления, которыми можно было бы объяснить уменьшение объема респираторного отдела легочной ткани, как правило, не наблюдается, что является дополнительным свидетельством в пользу врожденного характера имеющихся изменений.

В тех случаях, когда изменения, характерные для кистозной гипоплазии, занимают верхние отделы легких, в бронхах нижележащих отделов (средняя доля, базальные сегменты) нередко обнаруживаются изменения, характерные для вторичного хронического бронхита, а при длительном течении нагноительного процесса во врожденных кистозных расширениях бронхов развиваются типичные приобретенные бронхоэктазии, морфологическая картина которых ничем не отличается от таковой при типичной бронхоэктатической болезни. Эти вторичные изменения у некоторых больных заставляют расширять объем оперативного вмешательства и производить пневмонэктомию в случаях первичного поражения кистозной гипоплазией лишь верхней доли легкого.

Первые клинические признаки врожденной аномалии могут появляться как вскоре после рождения, так и в последующие годы жизни. Приблизительно у 10 % больных заболевание долгое время протекает бессимптомно [Левашев Ю. Н., 1978].

У большинства больных длительность анамнеза к моменту установления диагноза составляет 5—10 лет, но, несмотря на столь длительный анамнез, состояние больных остается относительно удовлетворительным. Начало заболевания больные или

их родители нередко связывают с пневмонией или другими острыми респираторными инфекциями, после которых полного выздоровления не наступает и остаются симптомы хронического легочного заболевания. У части больных начало заболевания представляется стертым, те или иные симптомы появляются и нарастают исподволь.

Больные жалуются на кашель, сухой или с выделением умеренного количества слизистой или слизисто-гнойной мокроты, количество которых увеличивается в периоды обострений, когда отмечаются также общее недомогание и температурная реакция, обычно субфебрильная. Обильная мокрота с неприятным запахом выделяется редко, преимущественно при обширном поражении, осложненном вторичными бронхоэктазами. Симптомы кистозной гипоплазии, особенно в период ранних ее проявлений, мало отличаются от симптомов других хронических заболеваний легких. Приблизительно у $^2/_3$ больных заболевание вначале расценивается участковыми врачами как хроническая или затяжная пневмония, а в остальных случаях как бронхоэктатическая болезнь, хронический абсцесс легкого. Иногда возникает подозрение на туберкулез.

На проявления и клиническое течение кистозной гипоплазии существенное влияние оказывает активность вторичной инфекции, развивающейся в кистозно-измененных бронхах. Приблизительно у $^1/_3$ больных, имеющих клинические проявления, обострения бывают редкими (не чаще одного раза в 2—3 года), у остальных — ежегодно или даже чаще. Со временем к ранним и наиболее часто встречающимся симптомам присоединяются другие, свидетельствующие о прогрессировании болезни и появлении признаков ДН. Одышка в ранние сроки наблюдается лишь при распространенных двусторонних формах кистозной гипоплазии или же при длительном течении заболевания, сопровождающегося распространением хронического инфекционного процесса на первично непораженную легочную ткань. Она отмечается приблизительно у половины больных при значительной физической нагрузке и исключительно редко в покое.

На относительно благоприятное течение кистозной гипоплазии легких указывают многие авторы [Стручков В. И. и др., 1976; Королев Б. А. и др., 1983; Baquena R. et al., 1985, и др.]. Однако при внимательном наблюдении за клиническим течением болезни, состоянием бронхиального дерева и ФВД во многих случаях выявляется иная картина. Так, по данным ВНИИ пульмонологии Минздрава СССР, при длительном динамическом наблюдении постепенное прогрессирование клинических проявлений отмечается не менее чем в $^2/_3$ случаев, тогда как существенное улучшение под влиянием консервативного лечения наблюдается исключительно редко [Левашев Ю. Н., 1985; Barke J. E. et al., 1982; Wesley J. R. et al., 1987, и др.].

В зависимости от тяжести и особенностей течения можно

различать четыре формы кистозной гипоплазии: бессимптомную, легкую, средней тяжести и тяжелую.

Бессимптомные формы кистозной гипоплазии обычно выявляются случайно при профилактической флюорографии или при рентгенологическом исследовании, осуществляемом по другому поводу. Правда, при детальном собирании анамнеза у так называемых бессимптомных больных иногда удается выявить беспричинный кашель в осенне-зимний период, которому они не придают значения, а также умеренное снижение толерантности к физическим нагрузкам.

Легкое течение кистозной гипоплазии обычно характеризуется поздним появлением жалоб и отделением в небольшом количестве (до 50 мл в сутки) слизистой или слизисто-гнойной мокроты. Обострения инфекционного процесса бывают редкими, нетяжелыми и непродолжительными, а ремиссии, напротив, длительными и практически бессимптомными. Состояние больных в течение многих лет остается стабильным.

У больных с кистозной гипоплазией средней тяжести суточное количество мокроты может составлять от 50 до 150 мл. Обострения отмечаются один раз в 6—12 мес, длятся несколько недель, сопровождаются временной утратой трудоспособности. Как правило, отмечается одышка при физической нагрузке. В периоды ремиссий сохраняется стертая симптоматика неспецифического воспалительного процесса легких. Заболевание имеет склонность к постепенному прогрессированию.

Наконец, у больных с тяжелой формой кистозной гипоплазии нагноительный процесс носит почти постоянный характер, *ремиссии либо отсутствуют, либо менее продолжительны, чем* обострения. Количество мокроты, в особенности в периоды обострения, увеличивается до 200 мл в сутки и более. Мокрота гнойная, иногда гнилостная, с неприятным запахом, связанным с присоединением анаэробной неклостридиальной микрофлоры. У многих больных отмечается одышка при незначительных физических усилиях или даже в покое.

В зависимости от присоединения вторичных изменений в ранее здоровых участках легкого следует различать две группы больных. К первой относят тех, у которых, кроме кистозных образований, связанных с гипоплазией, других изменений в бронхах не выявляется (так называемые чистые формы), ко второй — больных с выраженным деформирующим бронхитом или вторичными бронхоэктазиями в других сегментах легкого. В клинических проявлениях и течении заболевания у больных этих групп имеются существенные различия. Так, бессимптомное течение кистозной гипоплазии наблюдается исключительно у больных первой группы, в этой группе легкое течение наблюдается приблизительно у каждого третьего больного, тогда как во второй группе — у каждого десятого. Тяжелое и средней тяжести течение заболевания, напротив, значительно чаще встречается у больных с вторичными изменениями в ранее здоровых

сегментах. Как уже упоминалось, наличие и выраженность ДН в значительной степени определяются вторичным поражением нижних отделов легких. Так, в первой группе ДН встречается менее чем у $^1/_3$ больных, причем, как правило, I степени, значительно реже II степени, тогда как у больных с вторичными изменениями ДН наблюдается вдвое чаще, причем обычно достигает II—III степени.

Объективные симптомы кистозной гипоплазии легких в большинстве случаев малохарактерны. Так, преимущественно при тяжелом течении болезни наблюдаются бледность или землисто-желтоватый цвет лица, цианоз губ и слизистых оболочек, снижение массы тела, характерные утолщения ногтевых фаланг с деформацией ногтей (симптом барабанных палочек, симптом часовых стекол). При гипоплазии всего легкого, развивающейся чаще слева, обнаруживаются уменьшение соответствующей половины грудной клетки и отставание ее при дыхательных экскурсиях.

Физикальное исследование грудной клетки дает относительно мало опорных данных для диагноза. Так, в области кистозных изменений иногда отмечается притупление перкуторного звука, выслушивается жесткое, иногда бронхиальное или даже амфорическое дыхание. Хрипы различного калибра, как влажные, так и сухие, определяются главным образом в периоды обострений. В случае присоединения вторичного нагноительного процесса в бронхах нижерасположенных долей физикальные данные при исследовании этих отделов аналогичны таковым при бронхоэктатической болезни.

Ведущую роль в диагностике играет рентгенологическое исследование [Картавова В. А., 1976; Розно А. И. и др., 1976; Левчева В., 1985, и др.]. Рентгенологические признаки кистозной гипоплазии можно разделить на три группы: 1) свидетельствующие о существовании множественных полостных образований в легких; 2) отражающие уменьшение органа или его части в объеме; 3) указывающие на наличие хронического воспалительного процесса в нижерасположенных участках бронхиального дерева.

К первой группе признаков относится наличие в области аномалии характерного ячеистого легочного рисунка, являющегося отражением множественных тонкостенных воздушных полостей. Однако практически аналогичная рентгенологическая картина встречается также при приобретенных кистозных бронхоэктазиях, некоторых формах буллезной эмфиземы легких, а также в терминальной стадии некоторых диссеминированных фиброзирующих заболеваний легких, в частности при идиопатическом фиброзирующем альвеолите. Наиболее часто ячеистый рисунок при кистозной гипоплазии наблюдается в области верхней доли правого легкого или же занимает все левое легкое.

Об уменьшении объема недоразвитой части легкого можно судить по смещению междолевой границы (в случае долевой

гипоплазии) для средостения в сторону поражения, что более характерно для гипоплазии легкого, хотя может наблюдаться и при поражении доли. Эти рентгенологические симптомы также не имеют существенного дифференциально-диагностического значения, поскольку часто наблюдаются при приобретенных патологических состояниях за счет ателектаза или фиброза.

Наконец, признаки третьей группы (пневмосклероз в зоне основного поражения или в соседних отделах легких, воспалительная инфильтрация в окружности кист, плевральные сращения, перибронхиальные и периваскулярные изменения) наблюдаются у относительно небольшой части наиболее тяжело больных с длительно и неблагоприятно протекающим нагноительным процессом и характерны скорее для приобретенной патологии, чем для кистозной гипоплазии легких.

По данным Ю. Н. Левашева (1978), ячеистый рисунок отмечается практически у всех больных кистозной гипоплазией легких, тогда как признаки, свидетельствующие об уменьшении объема пораженной части легкого, встречаются лишь в $^1/_3$ случаев, а рентгенологические признаки перенесенного воспаления и пневмосклероза еще реже. Таким образом, на основании обзорных рентгенограмм можно лишь заподозрить наличие кистозной гипоплазии легкого, главным образом при наличии ячеистого легочного рисунка, разумеется, с учетом соответствующих клинических данных.

Томографическое исследование в ряде случаев позволяет получить более четкое представление о наличии в легком множественных тонкостенных полостей, однако дифференциально-диагностическое значение этого метода также ограничено.

Для уточнения диагноза всем больным безусловно показана двусторонняя бронхография. Бронхографическая картина кистозной гипоплазии в общем весьма характерна. Крупные бронхи в зоне определенного по обзорным рентгенограммам ячеистого легочного рисунка вплоть до субсегментарных ветвей в большинстве случаев имеют нормальный вид, но обычно несколько сближены. Дистальнее их в зоне поражения выявляются множественные, наслаивающиеся одна на другую тонкостенные полости различного диаметра, частично или целиком заполненные контрастным веществом (рис. 4.6).

У каждого третьего больного кисты контрастируются неравномерно и не во всей области ячеистого легочного рисунка. По всей вероятности, это связано или с обтурацией бронхов слизистым или слизисто-гнойным секретом, или с техническими трудностями тугого заполнения кист, занимающих апикальные отделы верхних долей. По этой причине у некоторых больных с кистозной гипоплазией всего легкого кисты в нижних отделах приобретают шарообразную форму, тогда как в верхних долях обнаруживаются лишь четкообразные расширения бронхов. Однако при последующем изучении удаленного во время операции легкого обнаруживаются идентичные кистозные изменения

Рис. 4.6. Бронхограмма при кистозной гипоплазии правого легкого. В дистальных отделах бронхиального дерева видны контрастированные кисты.

во всех его отделах. В отдельных случаях, при хорошем заполнении всех полостей, бронхиальное дерево пораженного легкого напоминает украшенную шарами новогоднюю елку [Стручков В. И. и др., 1969; Фунлоэр И. С., 1975]. При мозаичном поражении между кистозно-измененными бронхами встречаются нормальные бронхиальные ветви.

Приблизительно у четверти больных проксимальные бронхи гипоплазированной доли или легкого отличаются деформацией, поперечной исчерченностью, обрывами контрастного вещества, т. е. имеют признаки хронического воспаления. С такой же частотой в смежных, обычно нижележащих отделах легких (при долевой гипоплазии) обнаруживаются рентгенологические признаки деформирующего бронхита или же типичные приобретенные бронхоэктазии. Иногда при односторонней гипоплазии на противоположной стороне имеются вторичные бронхоэктазии или признаки деформирующего бронхита.

По мнению ряда авторов [Некласов Ю. Ф., 1975; Рабкин И. Х., 1977; Birtel T. J. et al., 1975], определенное диагностическое значение имеет ангиопульмонография, поскольку при кистозной гипоплазии легочной ткани имеют место и гипоплазия, а иногда и необычное ветвление легочной артерии, что позволяет дифференцировать врожденные изменения от приоб-

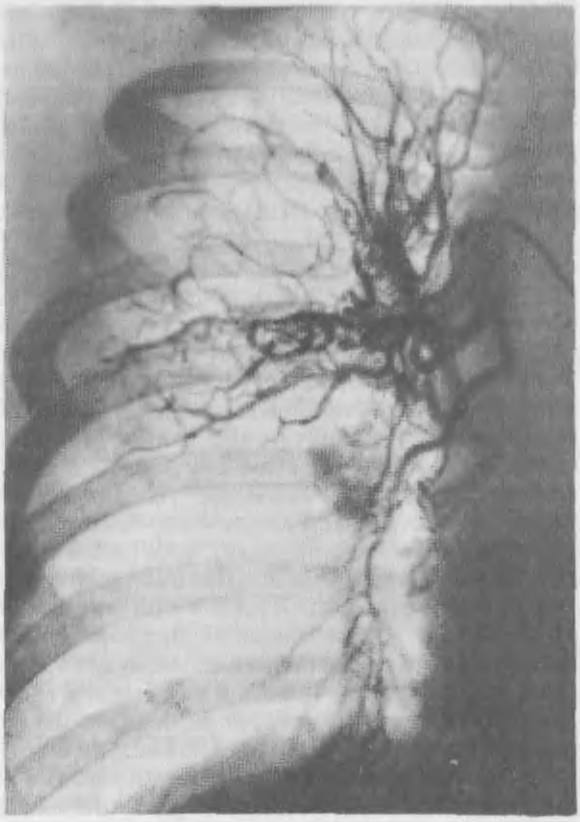

Рис. 4.7. Ангиограмма правого легкого при кистозной гипоплазии верхней доли.

ретенных. К наиболее часто встречающимся ангиографическим признакам кистозной гипоплазии относится истончение ветвей легочной артерии, наблюдающееся почти у всех больных. Субсегментарные и лобулярные артерии бывают очень тонкими и имеют небольшое число ветвей. Они как бы огибают воздушные полости, подчеркивая их контуры и напоминая паутину (рис. 4.7). Равномерное истончение легочных вен, обнаруживаемое в большинстве случаев, также следует отнести к характерным признакам кистозной гипоплазии легких.

При бронхоскопии у больных с кистозной гипоплазией часто выявляются повышенная дыхательная подвижность мембранозной части бронхов и в большей или меньшей степени выраженный экспираторный коллапс, а также признаки катарального, реже гнойного, эндобронхита, наиболее значительные в зоне пораженной части легкого. Иногда в период ремиссии воспалительные изменения в бронхах практически отсутствуют.

Исследование ФВД также позволяет выявить ряд характерных признаков. ЖЕЛ и показатели бронхиальной проходимости

($ОФВ_1$, МВЛ и их отношение к ЖЕЛ) оказываются, как правило, сниженными и притом в большей степени, чем при приобретенных бронхоэктазиях с аналогичным объемом поражения. В наибольшей степени бронхиальная проходимость оказывается нарушенной при исследовании ее с помощью плетизмографии всего тела. По данным ВНИИ пульмонологии Минздрава СССР [Канаев Н. Н., Орлова А. Г., 1976; Орлова А. Г., 1977], величина бронхиального сопротивления (Rw) превышала нормальную в 3—4 раза и была в 1,5—2 раза больше, чем при бронхоэктазиях.

Ряд данных указывает на особенности бронхиальной обструкции при кистозной гипоплазии. Так, даже у больных с небольшим объемом поражения и минимальными изменениями в бронхиальном дереве обструктивные нарушения были весьма значительными. Это дает основание предположить, что в основе *обструктивного синдрома при кистозной гипоплазии лежит* неполноценность развития всего бронхиального дерева, проявляющаяся гипотонической дискинезией и ведущая к экспираторному коллапсу бронхов. Значение этого фактора подтверждено уже упоминавшимися бронхоскопическими, а также кинобронхографическими исследованиями, проведенными во ВНИИ пульмонологии Минздрава СССР [Шафировский Б. Б., 1975].

DL, напротив, нарушается при кистозной гипоплазии в меньшей степени, чем у больных приобретенными хроническими нагноительными заболеваниями легких (бронхоэктазии).

Дифференциальную диагностику кистозной гипоплазии легких следует в первую очередь проводить с приобретенными мешотчатыми (кистовидными) бронхоэктазиями, хотя разграничение этих патологических состояний не всегда имеет практическое значение [Левашев Ю. Н., Лаврушин А. А., 1980]. Некоторые данные по этому вопросу приведены выше, однако целесообразно изложить их в обобщенном виде. Так, случайное обнаружение бессимптомных кистозных изменений в легких при рентгенологическом исследовании практически всегда свидетельствует о конгенитальном их происхождении.

В целом благоприятное течение инфекционно-нагноительного процесса, длительные ремиссии и относительно доброкачественно протекающие обострения при наличии выраженных полостных изменений в легком более характерны для кистозной гипоплазии, чем для хронического нагноительного процесса приобретенного характера, хотя, как уже упоминалось, у части больных с кистозной гипоплазией клинические проявления заболевания могут быть достаточно тяжелыми.

Достоверная связь начала заболевания с той или иной конкретной причиной, например с рентгенологически верифицированной массивной пневмонией детского возраста, туберкулезным процессом, аспирацией инородного тела и т. д., всегда свидетельствует в пользу приобретенного заболевания.

Множественные рентгенологически определяемые тонкостенные кистозные расширения бронхов, особенно при их локализа-

ции в верхних долях, чаще бывают проявлением кистозной гипоплазии, хотя у некоторых больных могут иметь и приобретенный генез.

Существенными доводами в пользу кистозной гипоплазии легкого являются сочетание множественных кистозных изменений в легком с необычным ветвлением бронхиального дерева или легочных сосудов, истончение последних, определяемое ангиографически, а также наличие у больного врожденных аномалий других органов и систем.

Определенное дифференциально-диагностическое значение имеет наличие у больных с кистозной гипоплазией существенных обструктивных нарушений, не соответствующих выраженности и распространенности воспалительного процесса в бронхиальном дереве.

Важным признаком кистозной гипоплазии, обнаруживаемым во время операции, является отсутствие или слабая выраженность плевральных сращений в области измененного отдела легкого, что исключает перенесенный в прошлом тяжелый инфекционный процесс в легочной ткани.

Однако ни один из упоминавшихся выше дифференциально-диагностических признаков не имеет абсолютного значения. Лишь их совокупная оценка позволяет судить об истинном характере процесса. Окончательная верификация диагноза во многих случаях возможна лишь после тщательного патоморфологического исследования легочной ткани, удаленной во время операции.

Важными морфологическими признаками врожденного характера заболевания являются тонкостенность кистозных расширений бронхов, наличие их на различных генерациях бронхиального дерева, полное отсутствие хрящевых пластинок в стенках кистозных образований, мозаичность изменений, характеризующаяся наличием наряду с кистозно-измененными нормально развитых бронхиальных ветвей, отсутствие или слабая выраженность воспалительных и пневмосклеротических изменений в сохранившемся респираторном отделе легочной ткани.

Определенное значение имеет дифференциальная диагностика кистозной гипоплазии и так называемого сотового легкого, представляющего собой конечный этап развития некоторых диссеминированных процессов (пневмосклероз), поскольку и в тех, и в других случаях на рентгенограммах определяется ячеистая деформация легочного рисунка.

Для сотового легкого в отличие от кистозной гипоплазии характерны отсутствие клиники хронического нагноительного процесса в легких, неуклонное прогрессирование процесса с развитием тяжелой ДН, диффузность тяжистых и очаговых изменений в легочной ткани с ячеистой деформацией легочного рисунка (в первую очередь в нижних отделах), отсутствие ячеистой деформации на рентгенограммах, выполненных до начала или в начале заболевания, выраженность рестриктивных

нарушений вентиляции в отсутствие или при слабой выраженности обструктивных.

Множественные полостные образования в легком при буллезной эмфиземе обычно не дают на рентгенограммах отчетливо выраженного ячеистого рисунка и чаще всего проявляются повышением прозрачности легочной ткани в том или ином отделе легкого, ослаблением легочного рисунка. Лишь буллы очень больших размеров, каких никогда не достигают полости при кистозной гипоплазии, имеют едва заметный контур. Обычно буллезная эмфизема является следствием диффузной эмфиземы легких и сопровождается общим увеличением объема легких, низким стоянием диафрагмы и другими рентгенологическими и функциональными признаками, совершенно не характерными для гипоплазии (повышение ОЕЛ за счет увеличения ООЛ и т. д.).

Дифференциальная диагностика кистозной гипоплазии и туберкулеза, а также хронического абсцесса легкого в большинстве случаев не вызывает затруднений.

Основным показанием к оперативному лечению кистозной гипоплазии легких является развивающийся в полостях хронический нагноительный процесс, который, как уже упоминалось, даже при внешне доброкачественном клиническом течении все же приводит к постепенному прогрессированию заболевания в результате вторичного поражения бронхиального дерева интактных участков легкого.

В отношении хирургического лечения бессимптомных форм локализованной кистозной гипоплазии в литературе нет единого мнения. Одни авторы считают такие формы неблагоприятным фоном, на котором рано или поздно должен возникнуть нагноительный процесс, и рекомендуют профилактически оперировать больных в детском возрасте [Либов С. Л., 1975]. Другие, учитывая возможность длительного бессимптомного течения, воздерживаются от операции [Pellegrini A. et al., 1974], третьи оперируют лишь некоторых больных этой группы [Платов И. И., 1971]. Наши наблюдения показали, что если у больных с кистозной гипоплазией инфекционный процесс в бронхах не возник в детском или юношеском возрасте, то в дальнейшем течение обычно также остается бессимптомным.

При четко локализованных односторонних формах кистозной гипоплазии, осложненных хроническим нагноительным процессом, сомнений в показаниях к оперативному лечению, как правило, не возникает. Даже при наличии существенных ограничительных и обструктивных нарушений вентиляции операция удаления гипоплазированной доли или всего легкого дает в таких случаях вполне удовлетворительные результаты. Нередко наблюдающаяся у подобных больных легочная гипертензия, выраженная в большей или меньшей степени, во многих случаях зависит от диффузного бронхита, купирующегося после удаления основного очага инфекции, и не является противопоказанием к операции.

Значительно сложнее решить вопрос о показаниях к операции в случаях двусторонних поражений, при рассеянном мозаичном кистозном поражении бронхов обоих легких. При асимметричном поражении и удовлетворительной функции менее поврежденного в процесс легкого иногда можно производить компромиссные вмешательства, осуществляя резекцию легкого или (чаще) пневмонэктомию на более пораженной стороне. Однако оперативное лечение становится невозможным при значительном поражении обоих легких кистозной гипоплазией или же вторичными бронхоэктазиями, а также при развитии тяжелого вторичного обструктивного бронхита, что обычно соответствует тяжелому варианту течения заболевания. Таким больным показаны длительное диспансерное наблюдение и консервативное лечение, в том числе повторные эндобронхиальные санации, рациональное трудоустройство или перевод на инвалидность.

Как показал опыт ВНИИ пульмонологии Минздрава СССР, оперативное вмешательство дает хорошие результаты (практическое выздоровление) примерно у $^3/_4$ больных и удовлетворительные (существенное улучшение) у остальных. Консервативная терапия больных, не подлежащих хирургическому лечению из-за тяжести или распространенности процесса, позволяет добиться стабилизации приблизительно в $^2/_3$ наблюдений, тогда как в остальных случаях происходит постепенное ухудшение состояния, вплоть до летального исхода.

Трахеобронхомегалия

Трахеобронхомегалия (синдром Мунье-Куна, мегатрахея, трахеоцеле) представляет собой резко выраженное врожденное расширение трахеи и крупных бронхов (рис. 4.8).

Описание аномалии впервые приведено в сообщении P. Mounier-Kuhn (1932), в результате чего она получила название синдрома (болезни) Мунье-Куна. Большинство исследователей связывают формирование порока с врожденной неполноценностью стенок трахеи и крупных бронхов. Представление о конгенитальной природе дефекта подтверждается нередко наблюдаемым сочетанием трахеобронхомегалии с другими аномалиями, наследственно детерминированными нарушениями обмена веществ и, наконец, особенностями морфологической картины [Морозов Н. Н. и др., 1973; Agosti E. et al., 1974]. Вместе с тем нельзя исключить, что в ряде случаев расширение трахеи может возникнуть постнатально, в том числе у взрослых, в результате длительного течения хронического бронхита или нагноительного процесса, сопровождающихся дистрофией и нарушением тонуса стенок трахеи и бронхов.

Трахеобронхомегалия сопровождается нарушением дренажно-очистительной функции и, как правило, ведет к развитию гнойного трахеобронхита. В результате этого (по всей вероятности, вторично) развиваются бронхоэктазии в дистальнее расположенных бронхах, преимущественно нижних долей, и пневмосклероз.

Клиническая картина. Первые проявления трахео-

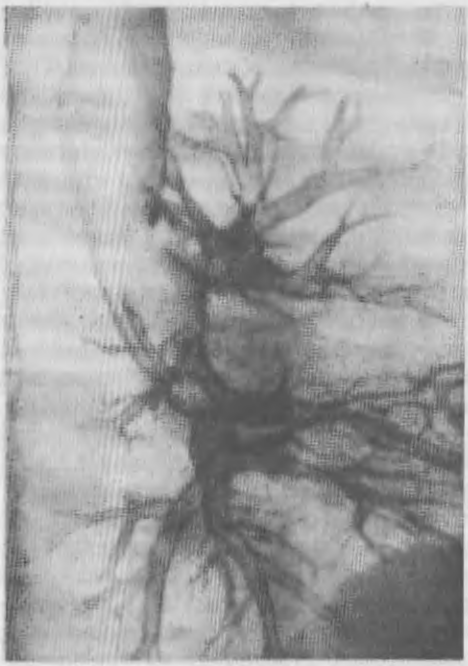

Рис. 4.8. Трахеобронхограмма при трахеобронхомегалии.

бронхомегалии, как правило, относятся к раннему детскому возрасту и в этот период чаще всего трактуются как симптомы рецидивирующего бронхита или хронической пневмонии. Чаще страдают мальчики. Развернутая картина заболевания проявляется обычно в возрасте 20—40 лет. Больные жалуются на постоянный мучительный кашель, который отличается своеобразным тембром, напоминающим блеяние козы, и объясняется патологической податливостью стенок трахеи, их смыканием и вибрацией при кашлевых усилиях. Обычно кашель сопровождается выделением обильной силизисто-гнойной или гнойной мокроты. Иногда возникает незначительное кровохарканье. У многих больных имеют место прогрессирующая одышка при физической нагрузке, боли в груди при глубоком вдохе. При физикальном исследовании выявляются хрипы, преимущественно в нижних отделах легких, иногда характерный вибрирующий звук в области трахеи при форсированном выдохе.

На обзорных рентгенограммах обычно определяется просветление резко расширенной трахеи, просвет которой нередко превышает поперечник позвоночного столба, причем во фронтальной плоскости величина просветления значительно больше, чем в сагиттальной. На томограммах в задней проекции хорошо видны резко расширенные во фронтальной плоскости трахея, главные, иногда долевые, бронхи, имеющие фестончатые волнистые края. Эта же картина еще более четко выявляется при трахеобронхографии, которую лучше выполнять методом напыления танталового порошка. В дистальных бронхах нижних долей нередко обнаруживаются вторичные бронхоэктазии или деформирующий бронхит. Визуально на экране рентгеновского монитора или с помощью кинобронхографии можно наблюдать резко выраженную дискинезию трахеи и крупных бронхов и спадение их стенок в сагиттальной плоскости при форсированном выдохе и кашле.

При трахеобронхоскопии обнаруживаются необычно широкий просвет трахеи и крупных бронхов, атрофия их слизистой оболочки, бухтообразные западения между хрящами, создающие картину выраженной ребристости. Отмечаются гипотоническая дискинезия резко растянутой и истонченной мембранозной стенки трахеи и полное или почти полное спадение просвета последней в переднезаднем направлении во время кашля. В сегментарных бронхах преимущественно нижних отделов легких выявляется картина гнойного эндобронхита.

Заболевание протекает с периодическими обострениями и постепенно нарастающей ДН.

Лечение заключается в рациональном трудоустройстве, предупреждении обострений бронхолегочной инфекции, купировании ее с помощью антибактериальных средств, ингаляционной терапии, бронхоскопических санаций. Описаны отдельные случаи хирургического лечения, заключающегося в укреплении мембранозной стенки трахеи и главных бронхов гетерогенной консервированной плеврой [Бабашев Б. С. и др., 1972] или костным аутотрансплантатом по типу операции Ниссена [Путов Н. В. и др., 1981], однако эффективность таких вмешательств представляется сомнительной. Прогноз в целом неблагоприятен, хотя некоторые больные доживают до 50 лет и более старшего возраста.

Синдром Вильямса — Кемпбелла

Синдром Вильямса — Кемпбелла представляет собой порок развития, который характеризуется врожденной гипоплазией или аплазией хрящей сегментарных бронхов и их ветвей, обусловливающей развитие своеобразных генерализованных бронхоэктазий.

Аномалия была впервые описана H. Williams и P. Campbell (1960), которые при бронхографическом исследовании выявили у 5 детей выраженное баллонообразное расширение всех бронхов от 2—3-го до 5—8-го порядка в фазе вдоха и спадение их в фазе выдоха. На аутопсии у одного из больных было установлено, что причиной необычного колебания просвета бронхов является врожденное отсутствие бронхиальных хрящей. В дальнейшем G. Petranyi (1966), описав еще 3 наблюдения, показал возможность наличия и локализованных изменений такого рода, что создает предпосылки для хирургического лечения некоторых больных. При изучении препарата средней и нижней долей, удаленных у 13-летнего мальчика, автор установил, что в сегментарных бронхах отмечается гипоплазия бронхиальных хрящей, а в дистальнее расположенных ветвях хрящи полностью отсутствуют, и имеет место выраженный перибронхиальный склероз. H. J. Dietzsch и P. Wunderlich (1969), располагавшие 9 наблюдениями синдрома Вильямса — Кемпбелла, отметили у больных наличие выраженного обструктивного синдрома, связанного с экспираторным коллапсом бронхов среднего калибра.

Нарушение механических свойств стенок бронхов обычно сопровождается выраженным ослаблением их дренажно-очистительной функции, в результате чего развивается гнойный эндобронхит, протекающий с периодическими обострениями. С го-

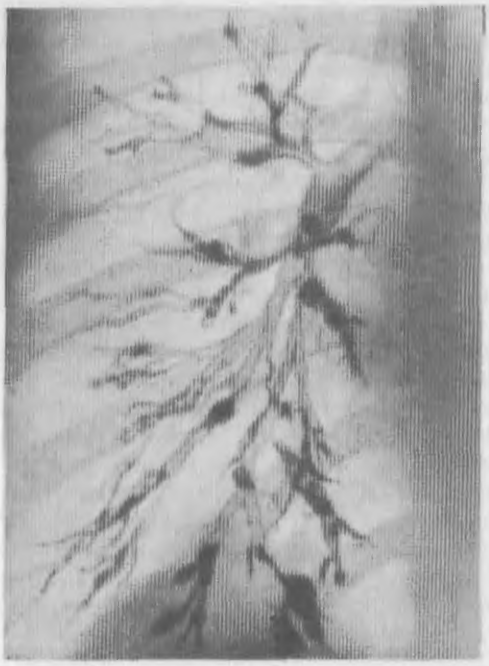

Рис. 4.9. Бронхограмма правого легкого при синдроме Вильямса — Кемпбелла.

дами болезнь прогрессирует, осложняясь эмфиземой легких, пневмосклерозом и легочно-сердечной недостаточностью. Н. В. Токарев (1984), наблюдавший за 15 детьми с синдромом Вильямса — Кемпбелла, отметил у них склонность к отставанию в физическом развитии.

Заболевание встречается чаще у мужчин. Среди 15 больных, наблюдавшихся во ВНИИ пульмонологии Минздрава СССР, было 10 мужчин и 5 женщин.

Первые клинические проявления аномалии у части больных возникают в первые годы жизни, иногда в позднем детском, а в ряде случаев в юношеском или даже в зрелом возрасте. Больные чаще всего жалуются на кашель с выделением слизистой, реже гнойной, мокроты, в количестве от отдельных плевков по утрам до 200 мл в сутки. Весьма частой жалобой является экспираторная одышка, в ряде случаев беспокоющая больных даже в покое, иногда приступообразно усиливающаяся, что дает основание для ошибочного диагноза бронхиальной астмы. У большинства пациентов отмечаются боли в груди при глубоком вдохе. Редким симптомом заболевания является рецидивирующий спонтанный пневмоторакс.

Физикальные признаки аномалии в общем мало характерны. При аускультации у многих больных отмечаются жесткое дыхание, удлиненный свистящий выдох, разнокалиберные хрипы, преимущественно в нижних отделах легких. При рентгенологическом исследовании у некоторых больных выявляются признаки эмфиземы, ослабление легочного рисунка, иногда ячеистый легочный рисунок и участки пневмосклероза, чередующиеся с участками эмфиземы. Диагноз уточняется при бронхографии, при которой выявляются чаще всего генерализованные бронхоэктазии, имеющие веретенообразную («стручкообразную») форму (рис. 4.9), просвет которых резко изменяется в зависимости от фазы дыхательного цикла: во время вдоха просвет бронхов

увеличивается, иногда приобретая кистоподобный характер, во время выдоха они спадаются. Иногда изменения в бронхиальном дереве могут носить локализованный характер, поражая одно из легких или одну-две доли легкого.

Бронхоскопически обычно выявляются катаральный эндобронхит и гипотоническая дискинезия бронхиальных стенок. При спирографии обнаруживаются нарушения вентиляции преимущественно обструктивного типа, что связано с экспираторным коллапсом просвета бронхов, лишенных хрящевых пластинок, причем спирографические изменения, как правило, не купируются бронхолитическими средствами.

Заболевание следует дифференцировать от обструктивного бронхита, бронхиальной астмы, бронхоэктатической болезни.

При наиболее часто встречающемся распространенном поражении лечение может быть только консервативным, преимущественно симптоматическим. Показаны дыхательная гимнастика, санаторно-курортное лечение, применение лекарственных средств, направленное на предупреждение инфекционного процесса. Необходимы ограничение физических нагрузок, рациональное трудоустройство. При локализованных изменениях в бронхиальном дереве возможно оперативное лечение типа лоб- или билобэктомии.

Прогноз при генерализованных формах неблагоприятный, хотя некоторые больные доживают до зрелого и даже пожилого возраста.

Врожденная долевая эмфизема

Врожденная долевая (лобарная, обструктивная, гипертрофическая, гигантская) эмфизема представляет собой порок развития, характеризующийся резким увеличением объема одной из долей легкого вследствие эмфизематозных изменений и вздутия ее.

Порок был описан в качестве секционной находки еще в прошлом веке [Whithead, 1897], тогда как первые клинические наблюдения относятся к 70-м годам текущего столетия [Водолазов Ю. А., 1971; Пугачев А. Г., 1975]. Сборная статистика H.-F. Kienzle и M. Vorbach (1981) включает более 362 случаев врожденной долевой эмфиземы, Ю. А. Водолазов (1971) наблюдал 23, а J. Binet и соавт. (1974) — 52 таких больных.

В соответствии с наиболее распространенной точкой зрения в основе рассматриваемой аномалии лежит неправильное развитие бронхов пораженной доли, в результате чего в последних формируется клапанный механизм типа «воздушной ловушки», препятствующий нормальной вентиляции и способствующий увеличению объема легочной ткани вследствие нарастающего накопления в ней воздуха. Респираторный отдел доли при этом также отличается теми или иными морфологическими признаками аномального развития или же представляется только пере-

растянутым в результате повышения внутрилегочного давления. Во многих случаях на основании морфологических исследований не представляется возможным установить причину резкого увеличения объема доли [Новокрещенов Л. Б. и др., 1987, и др.]. Различные авторы отмечали в пораженной доле легкого истончение бронхов, гипоплазию или деформацию бронхиальных хрящей, аплазию или гипоплазию гладких мышц и гиперэластоз на различных уровнях бронхиального дерева, уменьшение числа генераций бронхов, расширение просветов альвеол, снижение количества капилляров и эластических волокон в межальвеолярных перегородках, а также ряд других дизонтогенетических признаков [Водолазов Ю. А., 1971; Frenkner B., Freyschuss U., 1982]. Об антенатальном генезе долевой эмфиземы свидетельствует также сочетание ее с другими пороками развития. Так, E. Rupprecht и соавт. (1982) из 22 детей с лобарной эмфиземой у 7 диагностировали врожденный стеноз главных бронхов, у 2 — стеноз трахеи, у 6 — различные аномалии грудной клетки, а также других органов и систем.

Увеличение объема эмфизематозной доли может происходить остро, сопровождаясь сдавлением функционирующей легочной ткани, смещением средостения в противоположную сторону, в результате чего возникают непосредственно угрожающие жизни явления недостаточности дыхания и кровообращения. Нередко происходят менее выраженные рецидивирующие вздутия доли и повторные обострения дыхательной недостаточности, в некоторых случаях провоцируемые респираторной вирусной инфекцией. Иногда же увеличение объема доли происходит медленно, незаметно для больного и проявляется уже в зрелом возрасте. В таком случае врожденная долевая эмфизема по морфологическим проявлениям и клиническому течению приближается к односторонней эмфиземе типа синдрома Маклеода (см. ниже). Соответственно клиническому течению Ю. А. Водолазов (1971), А. Г. Пугачев (1975), D. Frey и соавт. (1981) и др. различают декомпенсированные, субкомпенсированные и компенсированные формы врожденной долевой эмфиземы.

При декомпенсированной форме клинические проявления возникают уже в первые дни после рождения и быстро прогрессируют. Возникают резко выраженная одышка (до 80—100 дыханий в минуту), цианоз, двигательное беспокойство. На фоне кратковременных светлых промежутков наблюдаются тяжелые приступы асфиксии, которые могут сопровождаться потерей сознания и судорогами. При осмотре отмечается увеличение объема пораженной половины грудной клетки. Дыхание над ней резко ослаблено или отсутствует, перкуторно определяются резко выраженный тимпанит, смещение сердечной тупости в противоположную сторону, а иногда полное ее исчезновение. При естественном течении больной с такой формой врожденной долевой эмфиземы погибает через несколько дней или недель.

При субкомпенсированной форме, которая может продолжаться много месяцев или даже лет, наблюдаются относительно кратковременные приступы асфиксии, которые купируются, как правило, самостоятельно, причем периоды ремиссии могут достигать нескольких недель или месяцев. Чаще всего обострения возникают в связи с различными инфекциями респираторного тракта. Постепенно у детей развиваются деформация грудной клетки и искривление позвоночника, в наибольшей степени выраженные при поражении доли правого легкого. Постепенно прогрессирует хроническая ДН, в результате чего и в период ремиссии появляется одышка при физических усилиях, снижается резистентность к нагрузкам. Летальный исход может наступить во время очередного приступа асфиксии либо вследствие присоединившейся пневмонии непораженных отделов легкого.

При компенсированной форме острые эпизоды ДН отсутствуют. Заболевание в детском возрасте протекает бессимптомно или с признаками умеренно выраженной ДН (одышка при физических нагрузках) и физикальными признаками эмфиземы одного из легких. Выраженная ДН может развиться уже в молодом, а иногда и в зрелом возрасте. Известны случаи, когда долевую эмфизему обнаруживали случайно при патологоанатомическом исследовании лиц, умерших от других причин.

Рентгенологические признаки врожденной долевой эмфиземы достаточно типичны: увеличение объема и прозрачности одной из долей легких (чаще верхней доли слева), смещение органов средостения в противоположную сторону, признаки передней медиастинальной грыжи за счет перемещения перераздутой доли в сторону непораженного легкого, низкое стояние и уплощение купола диафрагмы на стороне поражения. Некоторое диагностическое значение имеет бронхография, при которой обнаруживаются истончение бронхов пораженной доли, атипичное их ветвление, уменьшение числа генераций, деформация и неполное контрастирование. При ангиопульмонографии выявляются редукция сосудистого русла пораженной доли, истончение артериальных ветвей, увеличение углов ветвления сосудов [Некласов Ю. Ф. и др., 1976].

Исследования легочной вентиляции осуществляются преимущественно у подростков и взрослых при компенсированной форме долевой эмфиземы или субкомпенсированной в фазе ремиссии. Характерными считаются снижение ЖЕЛ, увеличение ООЛ, в той или иной степени выраженные обструктивные нарушения. При радионуклидных исследованиях обнаруживается резкое уменьшение вентиляции и кровообращения в эмфизематозно измененной доле.

Врожденную долевую эмфизему, особенно в раннем детском возрасте, приходится дифференцировать от напряженной бронхогенной кисты, напряженного спонтанного пневмоторакса,

инородного тела бронха, тяжело протекающей острой пневмонии, а также от некоторых других острых заболеваний и патологических состояний. Распознаванию помогают типичные рентгенологические признаки долевой эмфиземы, а при декомпенсированных формах и клинические данные.

Лечение врожденной долевой эмфиземы заключается, как правило, в оперативном удалении пораженной доли, которое при декомпенсированной форме аномалии носит неотложный характер.

Предоперационная подготовка в этих случаях должна занимать не более нескольких часов и состоять в кислородотерапии, внутривенном введении концентрированных растворов глюкозы с витаминами, стероидными гормонами и сердечными аналептиками. При субкомпенсированной форме оперативное вмешательство производят в период ремиссии, после ликвидации признаков острой респираторной инфекции. Показания к вмешательству при компенсированной форме заболевания устанавливают после тщательной оценки наличия и выраженности расстройств вентиляции и ДН.

Синдром Маклеода

Синдром Маклеода (односторонняя легочная эмфизема, одностороннее легочное просветление, исчезающее легкое, сверхпрозрачное или светлое легкое) представляет собой патологическое состояние, характеризующееся развитием прогрессирующей эмфиземы в одном из легких.

Впервые одностороннюю легочную эмфизему описали P. Swyer и G. James в 1953 г., однако патогенез подробно был представлен в работе Macleod (1954), в связи с чем патология названа его именем. Автор полагал, что причиной односторонней эмфиземы является облитерирующий односторонний бронхиолит, перенесенный в раннем детстве. Вместе с тем в современной литературе преобладает точка зрения, в соответствии с которой односторонняя эмфизема имеет дизонтогенетический характер, т. е. является результатом аномалии развития одного из легких, причем важная роль отводится гипоплазии легочной артерии и мелких бронхов. В целом по морфологическим и клиническим проявлениям эмфизематозное легкое при синдроме Маклеода напоминает хронически протекающую форму врожденной долевой эмфиземы, хотя происхождение обоих этих состояний не может считаться окончательно выясненным.

Морфологически обычно определяется резкое увеличение объема одного из легких. В одном из наших наблюдений эмфизематозное легкое занимало практически обе плевральные полости, тогда как другое легкое практически не вентилировалось и находилось в состоянии почти полного коллапса [Путов Н. В. и др., 1986]. При гистологическом исследовании выявляются панацинарная эмфизема с отдельными субплеврально расположенными буллами, редукция легочных капилляров, расширение мелких бронхов и гипопластические изменения в их стенках. Ветви легочной артерии обычно узкие, тогда как бронхиальные артерии могут быть расширенными и извитыми. Хрящи крупных

и средних бронхов в наших наблюдениях оказались неизмененными.

Функциональные нарушения при синдроме Маклеода объясняются в первую очередь тем, что практически не функционирующее эмфизематозное легкое с резко сниженными эластическими свойствами обусловливает смещение средостения в противоположную сторону и занимает бо́льшую часть объема грудной полости, а это приводит к выраженным нарушениям вентиляции нормально развитого легкого, обеспечивающего газообмен.

Т. В. Спичак и соавт. (1983), наблюдавшие 25 детей в возрасте от 3 до 16 лет с синдромом Маклеода, почти у всех отметили нарушения как вентиляционной функции, так и кровообращения.

Клинические проявления заболевания могут быть выражены в различной степени. Из 7 наблюдавшихся нами больных трое не предъявляли жалоб, и заболевание у них было выявлено при профилактической флюорографии. Большинство же больных беспокоит одышка, появляющаяся еще в юношеском возрасте и постепенно прогрессирующая. В ряде случаев в анамнезе имеют место частые респираторные инфекции. При осмотре отмечается увеличение объема одной из половин грудной клетки, а иногда бочкообразная форма последней. Перкуторно выявляется, что средостение смещено в противоположную сторону, а верхушечный толчок иногда пальпируется в подмышечной области. Нижняя граница легкого на стороне поражения сдвинута книзу, причем подвижность ее, как правило, ограничена. Перкуторный звук имеет коробочный оттенок. Аускультативно дыхание на стороне поражения резко ослаблено.

При рентгенологическом исследовании обнаруживаются резкое повышение прозрачности одного из легких («сверхпрозрачное легкое»), ослабление легочного рисунка, смещение тени средостения в сторону другого легкого. Иногда на фоне ослабленного рисунка определяются зоны, полностью его лишенные (крупные буллы). Буллезные образования лучше всего идентифицируются с помощью компьютерной томографии (КТ). При бронхографии определяются признаки сужения бронхов эмфизематозного легкого, а также деформирующего бронхита. Реже выявляются мозаично расположенные, нерезко выраженные цилиндрические бронхоэктазии.

При ангиографическом исследовании ветви артерии пораженного легкого выглядят суженными, углы их расхождения увеличены, капиллярная фаза отсутствует. На сцинтиграммах накопления изотопа в пораженном легком почти не видно.

Исследование легочной вентиляции показывает характерную для эмфиземы перестройку ОЕЛ (ее увеличение, уменьшение ЖЕЛ), а также снижение скоростных показателей и другие признаки бронхиальной обструкции. Иногда выявляется артериальная гипоксемия.

Оперативное лечение при синдроме Маклеода показано при

ДН, связанной с нарушением вентиляции нормально развитого легкого. Операция состоит в удалении эмфизематозного легкого, как правило, не выполняющего газообменной функции, но резко нарушающего вентиляцию полноценной легочной ткани. В связи с этим после операции ФВД обычно улучшается [Путов Н. В. и др., 1986].

ПОРОКИ, СВЯЗАННЫЕ С НАЛИЧИЕМ ИЗБЫТОЧНЫХ ФОРМИРОВАНИЙ

Добавочное легкое (доля)

Добавочное легкое представляет собой крайне редкий порок развития, при котором наряду с нормально сформированными легкими в эмбриональном периоде «отпочковалось» небольших размеров добавочное (третье) легкое. Бронх этого легкого отходит от трахеи, а сосуды имеют связь с малым кругом кровообращения. Этот порок не следует смешивать с добавочной долей правого легкого, отделенной непарной веной (см. ниже).

Впервые о клиническом значении добавочного легкого упомянуто в работе Н. В. Алтухова (1985). Обычно оно в миниатюре повторяет строение нормального, имеет междолевые щели, аэрируется бронхом и в какой-то мере осуществляет газообмен. В тех случаях, когда аберрантный участок легочной ткани не разделен на доли и воздух в него попадает через бронхи, отходящие от главных или долевых бронхов, его называют добавочной долей легкого. Этот вариант встречается более часто. Чаще всего добавочное легкое клинически не проявляется и обнаруживается случайно, например во время торакальной операции, осуществляемой по поводу хронического легочного нагноения, или при бронхографии, проведенной по другому поводу, или при патологоанатомическом исследовании. У единичных больных в добавочном легком может возникнуть острое нагноение или туберкулезный процесс [Спасская П. А., 1975].

Если появляется клиническая симптоматика, то она почти целиком связана с вторичным воспалительным процессом (пневмония, нагноение), возникшим в добавочном легком. Уточнить диагноз помогает бронхография, а в ряде случаев и ангиопульмонография, при которых выявляются бронхи и сосуды добавочного легкого, уточняется его топография.

Лечение оперативное: удаление добавочных легочных формаций с вторичными воспалительными изменениями в них.

Секвестрация легкого

Секвестрация легкого представляет собой порок развития, характеризующийся тем, что часть легочной ткани, обычно аномально развитой и представляющей собой кисту или группу кист, оказывается отделенной (секвестрированной) от нормальных

анатомо-физиологических связей (бронхи, легочные артерии) и васкуляризуется артериями большого круга кровообращения, как правило, отходящими от аорты. Различают внутридолевую секвестрацию (киста или кисты легкого с аномальным кровоснабжением), кистозную гипоплазию с аортальным кровообращением, при которой аномально развитый участок располагается внутри функционирующей доли легкого, и внедолевую секвестрацию (добавочное легкое, или доля, с аномальным кровоснабжением) с формированием добавочного недоразвитого органа (киста или группа кист) вне нормально функционирующего легкого и васкуляризацией первого артерией или артериями большого круга.

Порок развития был впервые описан Rokytansky и Rektorzick в 1861 г. и на протяжении длительного времени считался казуистикой. В начале развития легочной хирургии он был детально изучен Price (1946). В дальнейшем было описано 540 наблюдений [Savic B. et al., 1979]. В период с 1980 по 1985 г. оперировано 230 лиц с секвестрацией легкого в возрасте 5—45 лет [Слепуха М. М. и др., 1980; Путов Н. В., Левашев Ю. Н., 1984]. Частота секвестрации легкого среди хронических неспецифических заболеваний легких (ХНЗЛ), по данным различных авторов, варьирует от 0,8 до 2 % [Воронов С. В. и др., 1986].

При **внутридолевой секвестрации** изменения чаще всего локализуются в заднемедиальном отделе нижней доли левого, реже правого, легкого. Обычно они представляют собой кисту или группу кист бронхогенного типа, выстланных изнутри цилиндрическим или многорядным плоским эпителием. Эти кисты первично не сообщаются с бронхиальным деревом и представляются заполненными слизистой жидкостью. К ним подходит артериальный сосуд, начинающийся чаще всего на боковой поверхности нисходящего отдела грудной аорты и проходящий в толще легочной связки. В редких случаях аномальная артерия может начинаться ниже диафрагмы от брюшной аорты или являться ветвью межреберной артерии. Венозный отток из аномально развитой зоны осуществляется через легочные вены [Картавова В. А. и др., 1984]. В большинстве случаев в кисте (или кистах) рано или поздно начинается нагноение, в результате чего она вскрывается в бронхиальное дерево и в дальнейшем оказывается вторично сообщающейся с ним. M. Takahashi и соавт. (1975) у 3 из 5 оперированных больных не отметили воспалительных изменений ни в кистах, ни в бронхиальном дереве.

Клинические проявления внутридолевой секвестрации легкого возникают только после развития нагноительного процесса в кистозной полости (полостях). Чаще всего возникает умеренная лихорадка, а после прорыва содержимого кисты в бронх появляются обильная слизисто-гнойная мокрота, иногда кровохарканье. В дальнейшем заболевание протекает с периодическими вялыми обострениями и ремиссиями инфекционного процесса. У ряда больных уловить возникновение острой фазы вообще не удается.

Физикальное исследование обычно малоинформативно. В не-

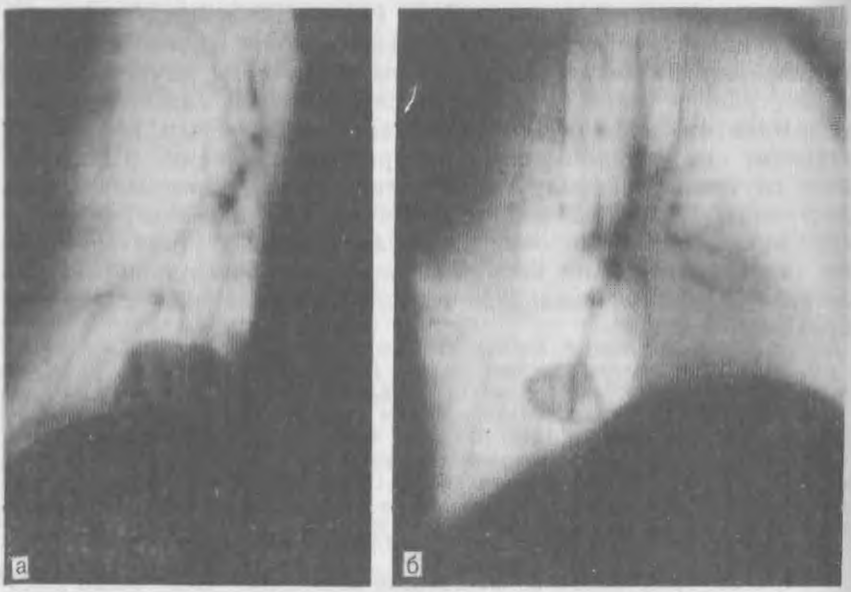

Рис. 4.10. Передняя (а) и боковая (б) томограммы правого легкого с внутридолевой секвестрацией. Видна неправильной формы тень с просветлением над диафрагмой.

которых случаях удается определить влажные разнокалиберные хрипы в задненижних отделах одного из легких. Рентгенологически чаще всего в медиально-базальном отделе одной из нижних долей определяется киста или группа кист с горизонтальным уровнем жидкости или без такового. В окружности кист в период обострения может выявляться умеренная инфильтрация легочной ткани. Иногда же в этом отделе легкого определяется неправильной формы затенение, на фоне которого при томографическом исследовании можно выявить полость (рис. 4.10). При бронхографии чаще всего обнаруживаются малоизмененные бронхи нижней доли соответствующего легкого, оттесненные и сближенные имеющимся объемным образованием. Полость кисты редко заполняется контрастным веществом. Обнаружение кисты или группы кист в нижнемедиальном отделе одного из легких всегда должно служить поводом к тому, чтобы заподозрить внутридолевую секвестрацию и принять меры для предупреждения случайного повреждения аномальной артерии во время последующей операции. Аномальный артериальный сосуд в ряде случаев удается выявить на хорошо выполненных томограммах в задней проекции. Диагноз окончательно подтверждается с помощью аортографии по Сельдингеру или селективного контрастирования аномальной артерии.

Лечение оперативное. Вмешательство чаще всего состоит

в удалении нижней доли, особенно осторожно следует разделять легочную связку и препарировать аномальный сосуд, поскольку описаны профузные кровотечения, связанные с его повреждением [Гаджиев С. А., 1961].

При **внедолевой секвестрации** аномальный участок легочной ткани, как уже упоминалось, появляется вне нормально развитого органа и может располагаться в плевральной полости, а иногда даже в брюшной полости или на шее. Описано развитие его в толще диафрагмы [Стручков В. И. и др., 1969]. Рудиментарное легкое (доля) имеет небольшие размеры и аномальное артериальное кровоснабжение за счет сосуда, отходящего от аорты или от другой крупной артерии большого круга. Его строение также чаще бывает кистозным, обычно не имеющим сообщения с воздухоносными путями.

Внедолевая секвестрация, как правило, ничем не проявляется и обнаруживается случайно во время операций, производимых по иному поводу, или при патологоанатомическом исследовании [Путов Н. В. и др., 1974]. В исключительно редких случаях в дополнительном рудиментарном легком возникает инфекционный процесс, протекающий с теми или иными клиническими проявлениями. Диагностика разработана недостаточно. При сообщении полостей недоразвитого легкого с воздухоносными путями распознаванию способствует бронхологическое исследование. Показаны также аортография, поиски и селективное контрастирование аномальной артерии.

Бронхогенные (солитарные) кисты легкого

Бронхогенная (бронхолегочная, бронхиальная, воздушная бронхогенная и др.) киста легкого является пороком развития одного из мелких бронхов и представляет собой округлое полостное тонкостенное образование, выстланное изнутри эпителием и содержащее слизистую жидкость или воздух. От истинных бронхогенных кист легкого следует отличать так называемые кистоподобные полости [Зворыкин И. А., 1955], представляющие собой приобретенное патологическое состояние, весьма напоминающее бронхогенные кисты по рентгенологической картине, а иногда и по клиническим проявлениям. Кистоподобные полости могут быть крупными эмфизематозными буллами, не имеющими выраженной стенки и эпителиальной выстилки, ретенционными кистами, связанными с закупоркой бронха и растяжением его дистального отдела слизистым секретом, а также эпителизированными полостями, обусловленными предшествующей инфекционной деструкцией легочной ткани или же оставшимися после спонтанного отторжения эхинококкового пузыря.

Впервые гигантская киста легкого у трехмесячного ребенка, содержащая воздух, была описана свыше 300 лет назад [Fontanus, 1638; цит. по Есиповой И. К., 1962]. Современные сборные статистики насчитывают сотни наблюдений, причем, по данным ряда авторов, больные с бронхогенными кистами

составляют 4—6 % по отношению ко всем больным нагноительными заболеваниями легких [Исаков Ю. Ф. и др., 1971, и др.]. Впрочем об истинной частоте аномалии судить трудно, поскольку далеко не все авторы выделяют солитарные бронхогенные кисты, причисляя к последним так называемый поликистоз, точнее кистозную гипоплазию легкого, кистоподобные полости и т. д., встречающиеся значительно чаще врожденных одиночных кист.

Стенка бронхогенной кисты представляет собой тонкий слой соединительной ткани, состоящей преимущественно из эластических волокон, имеющих неравномерную толщину. Хрящи и другие элементы нормальной бронхиальной стенки в ней обычно отсутствуют. Изнутри соединительнотканный слой выстлан эпителием, являющимся обязательным морфологическим признаком бронхогенной кисты. Эпителиальная выстилка может состоять из цилиндрических, кубических или плоских клеток, расположенных в несколько рядов. Бокаловидные клетки цилиндрической выстилки обычно сецернируют слизь, заполняющую кисту, если последняя не сообщается с просветом бронха, и способную обусловливать постепенное увеличение объема кисты (мукоцеле). У части больных киста первично сообщается с нормальным бронхиальным деревом узким и тонкостенным аномально развитым бронхом. В других случаях сообщение между кистой и бронхиальным деревом возникает вторично в результате развития в полости инфекции и прорыва ее содержимого через стенку близлежащего бронха. В случае опорожнения кисты она заполняется воздухом (пневматоцеле), хотя в нижней ее части может скапливаться то или иное количество слизистой жидкости. Иногда в месте сообщения полости кисты с воздухоносными путями формируется клапанный механизм, который может обусловить острое или постепенное вздутие кисты с компрессией окружающей легочной ткани и смещением средостения в противоположную сторону (напряженная киста). В большинстве же случаев клинические проявления бронхогенной кисты обусловливаются возникновением в ее полости нагноительного процесса, как правило, отличающегося доброкачественным торпидным течением. В редких случаях может происходить прорыв содержащей воздух кисты в плевральную полость с развитием спонтанного пневмоторакса. Г. А. Бойков и соавт. (1985) описали казуистическое наблюдение — озлокачествление врожденной кисты легкого у ребенка 2 лет.

Клинические проявления солитарных бронхогенных кист легкого могут быть весьма скудными. У большинства больных аномалия до появления осложнений протекает бессимптомно и выявляется случайно при рентгенологическом исследовании, проводимом в профилактических целях или же по другому поводу. Лишь в редких случаях при наличии больших неосложненных кист больные жалуются на тяжесть в соответствующей половине груди и умеренную одышку.

Физикальная симптоматика неосложненной бронхогенной кисты не слишком больших размеров обычно мало выражена.

Иногда в области прилежания заполненной слизью кисты к поверхности легкого удается выявить небольшое притупление и ослабление дыхания, а после опорожнения кисты (пневматоцеле) — тимпанит. Рентгенологически при кисте, заполненной жидкостью, обнаруживается округлое или овальное затенение с четкими контурами. Иногда определяется изменение контуров затенения в зависимости от фазы дыхания. При бронхогенной кисте, заполненной воздухом, видна правильной формы полость с чрезвычайно четким контуром, на фоне которой легочный рисунок обычно ослаблен. Более отчетливо соответствующее полости просветление прослеживается на томограммах. Обнаружение на дне полости небольшого уровня жидкости наблюдается далеко не всегда, однако этот симптом, по мнению И. А. Зворыкина (1959), весьма важен с точки зрения дифференциальной диагностики истинных бронхогенных кист, продуцирующих секрет, от воздушных полостей другого происхождения, в особенности буллезных образований (рис. 4.11). При бронхографическом исследовании контрастное вещество далеко не всегда попадает в полость из-за чрезвычайно узкого сообщения последней с просветом бронхиального дерева (рис. 4.12).

Осложнения могут наступить в различные сроки, начиная от периода новорожденности до зрелого или даже пожилого возраста.

Острое вздутие кисты. Наблюдается чаще в раннем детстве, иногда в первые месяцы жизни. Проявляется резкой одышкой, цианозом, двигательным беспокойством. Клиническая картина в общем напоминает таковую при остром вздутии доли при врожденной эмфиземе. Пораженная половина груди увеличивается в объеме и дыхательные экскурсии ее уменьшаются. Перкуторно обнаруживаются высокий тимпанит, смещение сердца в противоположную сторону, низкое стояние диафрагмы на стороне поражения. При рентгенологическом исследовании легочный рисунок на стороне поражения практически полностью отсутствует, поскольку легочная ткань сдавлена резко увеличенной воздушной кистой. Средостение смещено в противоположную сторону, поле здорового легкого представляется суженным, а рисунок усиленным. В общем рентгенологическая картина чрезвычайно похожа на картину напряженного пневмоторакса, причем дифференциальная диагностика затруднена даже в тех случаях, когда пневматоцеле уже диагностировалось в прошлом. Осложнение может закончиться смертью от ДН, если немедленно не оказана помощь, которая заключается в пункции напряженной полости через грудную стенку троакаром, установлении дренажа и активной аспирации воздуха. Эта мера дает непосредственный эффект независимо от того, чем было обусловлено осложнение — вздутием воздушной бронхогенной кисты или напряженным пневмотораксом.

Нагноение кисты возникает, как правило, в более поздние сроки. Чаще всего на фоне респираторной инфекции

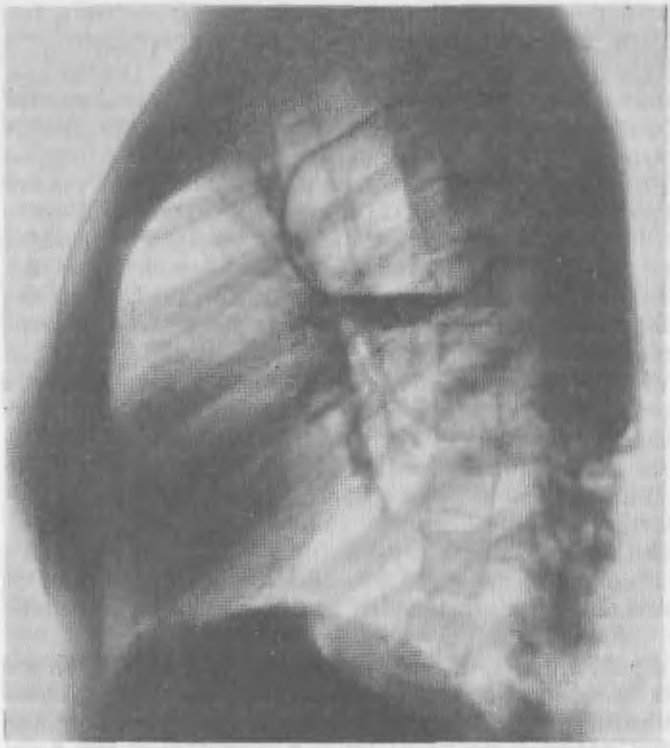

Рис. 4.11. Боковая рентгенограмма левого легкого при солитарной кисте верхней доли. В нижней части заполненной воздухом кисты виден горизонтальный уровень жидкости.

или после нее больные начинают жаловаться на недомогание, умеренное повышение температуры тела, чувство тяжести или незначительные боли в груди на стороне поражения. Изменения в формуле периферической крови, как правило, незначительны. Рентгенологически обычно определяется увеличение кисты (если она выявлялась ранее). В дальнейшем больной начинает откашливать обильную слизисто-гнойную мокроту, после чего его состояние улучшается, температура снижается, а рентгенологически на месте округлого или овального затенения с четкими контурами начинает определяться тонкостенная воздушная полость, иногда с небольшим горизонтальным уровнем жидкости на дне. В дальнейшем заболевание протекает с редкими и обычно нетяжелыми обострениями, сопровождающимися небольшими подъемами температуры тела и появлением или увеличением количества слизисто-гнойной мокроты. Во время обострений вокруг тонкостенной капсулы кисты нередко появляется ободок, обычно узкий, инфильтрации легочной ткани.

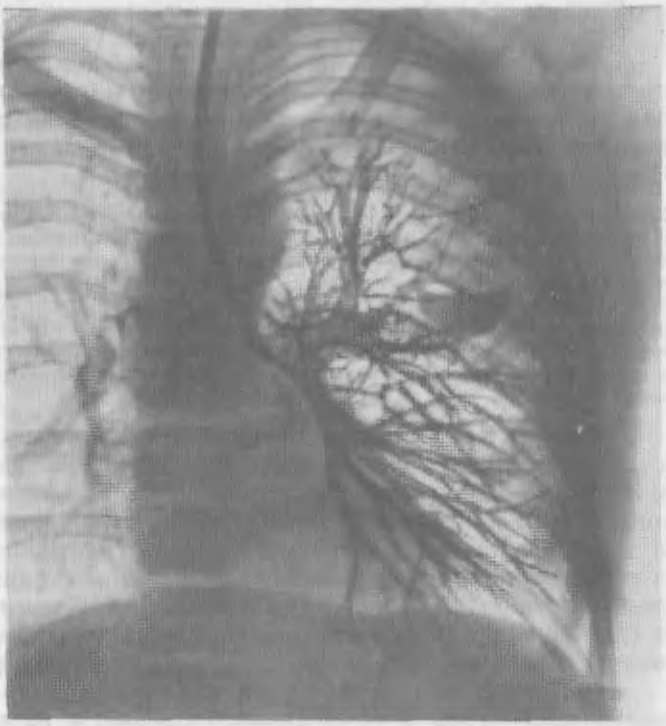

Рис. 4.12. Бронхограмма левого легкого при солитарной кисте верхней доли. На дне кисты уровень жидкости. Контрастное вещество в кисту не проникло.

Осложнение кисты пневмотораксом дает типичную клиническую и рентгенологическую картину спонтанного пневмоторакса с внезапной болью в груди, одышкой, тимпанитом при перкуссии и резким ослаблением или исчезновением дыхательных шумов на стороне поражения. Диагноз подтверждается рентгенографией и торакоскопическим исследованием. По клинической картине напряженный спонтанный пневмоторакс напоминает острое вздутие кисты.

Поскольку в большинстве случаев бронхогенная киста склонна рано или поздно давать те или иные осложнения, ее наличие, особенно в случае значительных размеров, должно служить показанием к хирургическому лечению. При выявлении неосложненной кисты у детей раннего возраста операция может быть отложена до достижения ими возраста 5—7 лет. Осложненные кисты являются несомненным показанием к оперативному вмешательству, заключающемуся в удалении кисты путем вылущивания или же того или иного вида экономной резекции легкого [Овчинников А. А., 1970; Бирюков Ю. В. и др., 1985; Vishibayashi et al., 1982].

Гамартома

Гамартома легкого представляет собой дизэмбриональное опухолевидное образование, состоящее из элементов бронхиальной стенки и легочной паренхимы. Эта аномалия развития была впервые описана Albrecht в 1904 г.

Обычно гамартомы представляют собой одиночные, редко множественные, округлые образования диаметром от 0,5 до 5 см, не склонные к прогрессирующему росту, хотя в отдельных случаях с годами отмечается некоторое увеличение их размеров. Малигнизация гамартом не является строго доказанной и во всяком случае представляет собой казуистическую редкость [Базаров Э. Г., 1966; Горовенко Г. Г. и др., 1985]. Частота гамартом среди хронических неспецифических заболеваний легких составляет 0,25—0,4 % [Чеботарь П. А., Джугостран В. Я., 1971]. Описаны случаи обнаружения множественных гамартом в одном и даже в обоих легких — так называемый диффузный гамартохондроматоз [Альянова Н. В., Гертлищева Л. А., 1986; King T. E. et al., 1982].

Чаще всего в гамартоме преобладает хрящевая ткань, в связи с чем возникло название «хондрогамартома, или гамартохондрома». В хрящевой ткани часто имеют место очаги обызвествления. Гораздо реже встречаются гамартомы, которые содержат в значительном количестве элементы других тканей, имеющихся в легком, например жировой (липогамартомы, липогамартохондромы), фиброзной (фиброгамартомы, фиброгамартохондромы) и т. д. Иногда в подобных случаях трудно провести четкую грань между гамартомой и доброкачественной тератомой легкого.

Гамартома, как правило, располагается в толще легочной паренхимы, ближе к висцеральной плевре, и из-за своих относительно небольших размеров не оказывает какого-либо влияния на функцию легких. Крайне редко она локализуется на внутренней поверхности бронхов и в этом случае может вызывать локальное нарушение бронхиальной проходимости, привести к гиповентиляции и ателектазу с последующим развитием обтурационной пневмонии и клиническими проявлениями рецидивирующего инфекционного процесса дистальнее места обтурации.

В большинстве случаев гамартомы протекают бессимптомно и лишь случайно обнаруживаются в виде небольшой округлой тени на выполненных по иному поводу рентгенограммах (флюорограммах) легкого.

Дифференциальная диагностика гамартом обычно проводится с периферическими новообразованиями и туберкулемами [Анастасьев В. С., 1982; Успенский Л. В. и др., 1984; Донев М. и др., 1972; Kahtartzis M., 1980, и др.], а при эндобронхиальных гамартомах — и с центральной опухолью легкого.

Основным рентгенологическим признаком периферической гамартомы является четко очерченная, небольших размеров, круглая периферическая тень, нередко с мелкими очагами обызвествления, имеющими большое дифференциально-диагностическое значение. При повторных исследованиях картина обычно стабильная. Крайне редко встречающиеся эндобронхиальные гамартомы могут давать картину сегментарного, реже долевого,

ателектаза, причину которого уточняют с помощью бронхофиброскопии и эндобронхиальной биопсии.

Лечение. В большинстве случаев не имеющие тенденции к росту периферические гамартомы не требуют хирургического или какого-либо иного лечения. Однако в тех случаях, когда выявленная рентгенологически периферическая тень является подозрительной на периферический рак или туберкулему, показана операция. При торакотомии гамартома легко вылущивается из легочной ткани после надсечения кортикального ее слоя и представляет собой хрящевой плотности образование с поверхностью, напоминающей тутовую ягоду. При типичной рентгенологической картине, в отсутствие отрицательной динамики в период повторных наблюдений, а также при наличии общих противопоказаний к торакотомии целесообразно длительное диспансерное наблюдение.

При эндобронхиальных гамартомах показана деструкция последней через бронхоскоп с использованием высокоэнергетических лазеров. Удаление образования путем бронхотомии или резекции бронха в последнее время производится редко.

НЕОБЫЧНОЕ РАСПОЛОЖЕНИЕ АНАТОМИЧЕСКИХ СТРУКТУР ЛЕГКОГО

«Зеркальные легкие»

Так называемые зеркальные легкие представляют собой редкую аномалию, при которой оба легких построены совершенно симметрично и оба имеют либо двух-, либо трехдолевое строение. В большинстве случаев данная аномалия не имеет клинических проявлений и случайно выявляется при бронхоскопическом исследовании, во время оперативного вмешательства или при патологоанатомическом исследовании. Иногда сочетание ее с обратным расположением внутренних органов и синдромом неподвижных ресничек может привести к развитию рецидивирующего гнойного бронхита и бронхоэктазий в детском возрасте, аналогичных наблюдаемым при триаде Зиверта — Картагенера (см. ниже).

Обратное расположение легких

Обратное расположение легких, т. е. локализация двухдолевого легкого справа, а трехдолевого — слева, обычно сочетается с тотальным или же внутригрудным обратным расположением внутренних органов. В обоих случаях сердце и крупные сосуды также имеют обратное расположение (правостороннее сердце, правосторонне расположенная аорта). В большинстве случаев эта аномалия протекает бессимптомно и не имеет клинического значения. Вместе с тем отмечено, что при обратном расположении легких в них в 5—10 раз чаще, чем в среднем в популяции,

развиваются бронхоэктазии [Гильманов А. Г. и др., 1975; Толузаков В. Л. и др., 1977; Молотков В. Н. и др., 1982; Mossberg B., Hanngren A. 1977 и др.]. Характерное сочетание обратного расположения легких, бронхоэктазий и патологии околоносовых пазух (гипоплазия или врожденное отсутствие, хронический синусит) известно под названием синдрома, или триады, Зиверта — Картагенера [Зиверт А. К., 1902; Kartagener M., 1933].

По статистическим данным, этот синдром встречается у одного из 30 000—60 000 обследованных [Дапиляк И. Г., Заславский М. Л., 1970; Greenstone M., Cole J., 1985]. К 1979 г. в мировой литературе было представлено более 700 случаев синдрома Зиверта — Картагенера [Rott H. D., 1979]. В настоящее время описано около 810 случаев этой патологии, в том числе 46 наших наблюдений [Молотков В. Н. и др., 1982; Левашев Ю. Н., и др., 1986; Moreno A., Murphy E. A., 1986, и др.]. Поскольку бронхоэктазии в данном случае сочетаются с обратным расположением внутренних органов, гипоплазией носовых пазух, а иногда и с другими явными дефектами развития (врожденные пороки сердца, гипоплазия половых органов, расщелина верхней губы и неба и т. д.), высказывалось предположение, что и бронхоэктазии в данном случае имеют врожденное происхождение [Рыжков В. Е., 1968; Пугачев В. С. и др., 1973; Lafitte J. J. et al., 1980, и др.]. Однако исследованиями В. Л. Толузакова и соавт. (1981), P. Galy и O. Dorsit (1971) было показано, что бронхоэктазии при триаде Зиверта — Картагенера по клиническим и морфологическим особенностям практически не отличаются от бронхоэктазий при обычной бронхоэктатической болезни, как известно, формирующихся постнатально. Так, по данным Ю. Н. Левашова (1978), признаки порочного развития легочной ткани отсутствовали во всех 20 наблюдениях. В бронхах долей, удаленных при триаде Зиверта — Картагенера, во всех случаях наблюдалась типичная картина гнойного эндобронхита, а также имел место перибронхиальный склероз при наличии признаков ателектаза, эмфиземы и хронического воспаления в окружающей легочной ткани.

Относительно недавно установлено, что обратное расположение внутренних органов часто сочетается с врожденным нарушением мукоцилиарного клиренса, состоящим в патологическом развитии мерцательного эпителия трахеобронхиального дерева, в частности в аномальном строении и нарушении двигательной функции ресничек [Левашев Ю. Н. и др., 1984; Afzelius B. A., 1976; Mossberg B., Hanngren A., 1977; Stanley P. et al., 1984]. По всей вероятности, именно развитием так называемого синдрома неподвижных ресничек, сопровождающегося резким нарушением очистительной функции всего респираторного тракта, включая верхние дыхательные пути, можно объяснить частое сочетание обратного расположения внутренних органов с хроническим нагноительным процессом (бронхоэктазиями) в бронхах преимущественно нижних отделов легких и околоносовых пазухах.

Определенный интерес представляет нередкое сочетание синдрома Зиверта — Картагенера с гетерозиготными формами врожденной недостаточности α_1-ингибиторов протеиназ [Путов Н. В. и др., 1982; Galy P., Dorsit O., 1971].

Синдром обратного расположения легких практически всегда сочетается с правосторонним расположением сердца и поэтому легко распознается по клиническим и рентгенологическим признакам. Вследствие нарушения бронхиального клиренса лица с таким синдромом представляют собой

группу риска в отношении респираторных инфекций, поэтому часто болеют ОРВИ, пневмониями и т. д.

Больные с классической триадой Зиверта—Картагенера, как правило, с раннего возраста страдают рецидивирующим гнойным бронхитом, жалуются на кашель с выделением обильной (до 250 мл в сутки) гнойной мокроты, затрудненное носовое дыхание, повышение температуры тела в периоды обострений.

При осмотре нередко отмечаются симптомы барабанных палочек и часовых стекол. Перкуторно и на ощупь определяется правостороннее расположение сердца. Аускультативно на стороне поражения, преимущественно в нижних отделах легких, выслушиваются разнокалиберные хрипы, количество которых увеличивается в периоды обострений. При рентгенологическом исследовании выявляются (чаще всего неожиданно) правостороннее расположение сердца и аорты, смещение

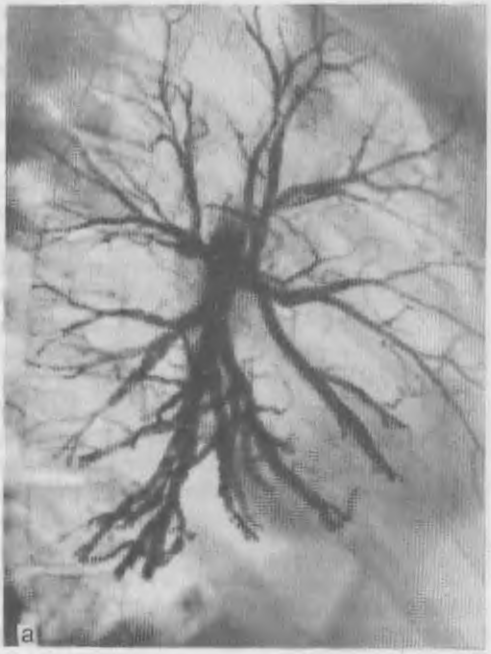

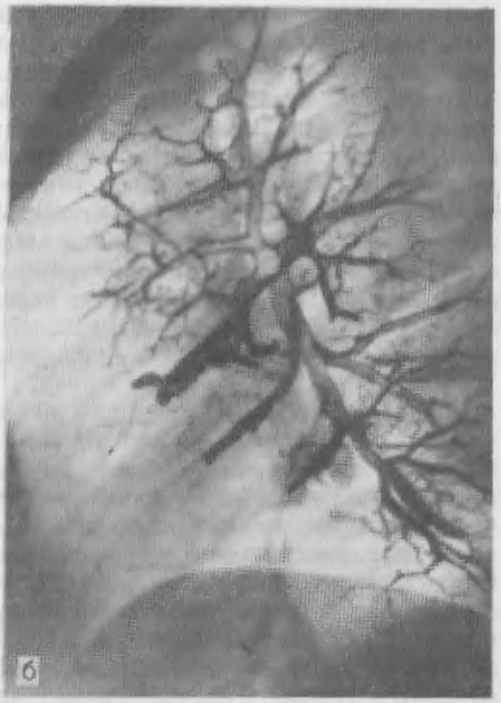

Рис. 4.13. Боковые бронхограммы при синдроме Зиверта — Картагенера. Бронхоэктазии язычковых и базальных сегментов правого легкого (а), III и VIII сегментов и средней доли левого легкого (б).

средостения (сердца) в сторону поражения, уменьшение объема пораженной доли (долей), тяжистый, иногда ячеистый, легочный рисунок в зоне поражения. При бронхографии по картине ветвления бронхиального дерева обнаруживаются трехдолевое строение левого и двухдолевое — правого легкого, а также типичные для обычной бронхоэктатической болезни расширения бронхов нижних отделов легких (например, средней доли и базальных сегментов слева или базальных и язычковых сегментов справа) (рис. 4.13). На рентгенограммах черепа обнаруживаются отсутствие или уменьшение объема околоносовых пазух, признаки параназального синусита (чаще гайморита).

Обратное расположение легких как таковое лечения не требует. При триаде Зиверта — Картагенера в большинстве случаев показано хирургическое лечение — удаление отделов легких, пораженных бронхоэктазиями. Вместе с тем при решении вопроса об операции следует принимать во внимание неполноценность защитных механизмов всего респираторного тракта у соответствующих больных. Это требует особенно тщательной санации перед операцией не только бронхиального дерева, но и околоносовых пазух с участием ЛОР-специалиста, точного определения объема поражения путем высококачественной и обязательно двусторонней бронхографии, внимательного диспансерного наблюдения и лечения больных после вмешательства. При соблюдении этих условий хирургическое лечение бронхоэктазий при триаде Зиверта — Картагенера дает весьма удовлетворительные результаты, вполне сравнимые с результатами лечения обычной бронхоэктатической болезни. Так, из 38 больных с триадой Зиверта — Картагенера, оперированных во ВНИИ пульмонологии Минздрава СССР, хороший отдаленный исход (практически полная ликвидация симптомов бронхоэктазий) отмечен у 5, удовлетворительный (значительное улучшение) — у 20 больных. Летальных исходов после вмешательств не наблюдалось. Близкие к этим результаты получены и другими авторами [Тишковская М. В., Власов Н. Г., 1981; Кариев Т. М., Атабеков Р. Р., 1983; Michel L. et al., 1976].

Трахеальный бронх

Трахеальный бронх представляет собой аномалию ветвления бронхиального дерева, при которой от латеральной стенки трахеи выше ее бифуркации, обычно справа, отходит бронхиальная ветвь большего или меньшего калибра. В большинстве случаев этот бронх является сегментарным и представляет собой бронх I сегмента, «соскользнувший» на трахею, или же бронх, аэрирующий дополнительный сегмент (субсегмент) верхней доли. Значительно реже на трахею «соскальзывает» весь верхнедолевой бронх. В таких случаях бифуркация представляет собой деление трахеи на левый главный и правый промежуточный бронх, аэрирующий среднюю и нижнюю доли. Еще реже трахеальный бронх

относится к дополнительному недоразвитому легкому, не выполняющему газообменной функции и васкуляризируемому сосудами большого круга кровообращения, что можно считать вариантом в недолевой секвестрации (см. выше). Аномалия была описана J. Chiari в 1899 г.

Частоту трахеального бронха обычно оценивают на основании бронхоскопического обследования, что не соответствует истинному проценту этой аномалии среди населения. В специализированных отделениях частота обнаружения этой патологии колеблется от 0,1 до 0,44 % [Феорилов Г. Л. и др., 1978; Hofman D., Janiszewska-Fronczak M., 1978].

Рис. 4.14. Селективная бронхограмма. Трахеальный бронх справа.

В большинстве случаев трахеальный бронх не дает патологических проявлений и обнаруживается случайно во время операции на легком, производимой по другому поводу, или же при патологоанатомическом исследовании. При обычном рентгенологическом исследовании выявить его обычно не удается. Диагноз устанавливается, как правило, во время бронхоскопии, осуществляемой по различным показаниям, и в дальнейшем уточняется путем селективной бронхографии (рис. 4.14).

В редких случаях, при тех или иных нарушениях аэрирующей или дренажной функции трахеального бронха, в соответствующем отделе легочной ткани может возникать хронический воспалительный процесс, требующий целенаправленного исследования и оперативного лечения. Последнее заключается в удалении части легочной ткани, относящейся к аномальному бронху.

Доля непарной вены

Доля непарной вены (доля Райсберга) представляет собой порок развития, характеризующийся тем, что верхнемедиальная часть верхней доли правого легкого оказывается отшнурованной необычно расположенной непарной веной и располагается медиальнее последней в кармане, образованном медиастинальной плеврой и глубоко вдающемся в средостение. Аномалия была впервые описана Wrisberg в 1777 г.

В большинстве случаев рассматриваемый порок развития протекает бессимптомно. Его диагностируют на рентгенограммах

или томограммах, сделанных в прямой проекции, по характерной каплевидной тени поперечного среза непарной вены, располагающейся на фоне легочной ткани выше и медиальнее корня правого легкого. Иногда удается увидеть и тонкую линейную тень дупликатуры медиастинальной плевры, идущую от вены кверху и медиально, обозначающую медиальную границу аномальной доли, расположенной кнутри от нее. Во многих случаях доля непарной вены случайно обнаруживается при торакотомии, производимой по другому поводу, или при вскрытии.

Описаны случаи значительных кровотечений из аномально расположенной непарной вены в тех случаях, когда при удалении по тому или иному поводу верхней доли или всего правого легкого хирургу из-за сращений не удается своевременно распознать наличие аномалии или он забывает о возможности ее существования.

В аномальной доле возможно развитие хронического инфекционного процесса, связанного с нарушением ее вентиляции и ателектазом. В этом случае больные могут жаловаться на кашель с выделением скудной слизисто-гнойной мокроты, периодические повышения температуры тела. Физикальные симптомы, как правило, отсутствуют. Рентгенологически выявляются уже упоминавшаяся каплевидная тень непарной вены и понижение прозрачности расположенной медиальнее этой тени части верхней доли, прилегающей к средостению (обычно это S_1 или его часть). Бронхоскопически можно установить выделение секрета из устья B_1 или его субсегментарной ветви. Бронхографически обнаруживаются деформация, сближение и иногда расширение ветвей соответствующего сегмента или субсегмента бронхиального дерева.

При осложнении доли непарной вены хроническим воспалительным процессом показано оперативное ее удаление по типу сегментэктомии или атипичной резекции.

ЛОКАЛИЗОВАННЫЕ НАРУШЕНИЯ СТРОЕНИЯ ТРАХЕИ И БРОНХОВ

Врожденные стенозы трахеи и крупных бронхов

Врожденные стенозы трахеи и крупных бронхов представляют собой относительно редкую патологию, наблюдающуюся, по понятным причинам, преимущественно в детском возрасте.

Различают органические и функциональные врожденные стенозы трахеи и крупных бронхов. Органические стенозы в свою очередь подразделяются на первичные, связанные с изменениями в самой стенке воздухопроводящих путей, и вторичные (или компрессионные), при которых просвет трахеи или бронхов сдавливается извне.

Причиной первичного органического стеноза является аномалия развития стенки трахеи или бронха. При этом сужение происходит, как правило, за счет недоразвития мембранозной

части, в результате чего хрящевые кольца оказываются полностью или частично замкнутыми, а просвет — суженным. Классической причиной вторичного органического стеноза трахеи является так называемая двойная дуга аорты, при которой одна из аномальных ветвей дуги аорты располагается позади трахеи и пищевода, в результате чего оба трубчатых органа оказываются сдавленными в узком пространстве между двумя крупными артериальными сосудами. Другой причиной врожденного компрессионного стеноза трахеи или бронха может быть эмбриональная опухоль средостения.

Функциональный врожденный стеноз обычно связан с врожденной слабостью и патологической растяжимостью мембранозной стенки трахеи, в результате чего при вдохе, а особенно при кашле или крике ребенка, когда внутригрудное давление повышается, происходит пролабирование мембранозной стенки внутрь с частичным или полным перекрытием просвета (экспираторный коллапс).

Клинически врожденный органический стеноз трахеи проявляется одышкой, стридорозным дыханием, иногда цианозом сразу после рождения ребенка. Однако у многих больных даже значительные сужения могут длительное время удовлетворительно компенсироваться, проявляясь лишь при присоединении вирусной или бактериальной инфекции и воспалительном отеке слизистой оболочки в более старшем возрасте. Диагноз уточняют с помощью рентгенологического исследования (томография трахеи, трахеография с напылением танталом), а также при трахеоскопии, обнаруживая сужение с центрально расположенным отверстием, окруженным нормальной слизистой оболочкой. При вторичном стенозе, связанном с двойной дугой аорты, обычно отмечают задержку контрастной массы в пищеводе в области дуги аорты. При трахеоскопии сужение в средней трети трахеи выглядит щелевидным, причем его края иногда отчетливо пульсируют. Диагностику осуществляют путем контрастного исследования дуги аорты по методу Сельдингера: выявляют аномальную ее ветвь, проходящую позади трахеи и пищевода [Георгиев Г. и др., 1975]. Сдавливающие трахею эмбриональные опухоли, как правило, обнаруживаются обычными рентгенологическими методами.

Врожденный функциональный стеноз (экспираторный коллапс) диагностируют по приступообразному кашлю, нередко сопровождающемуся удушьем, вплоть до появления резкого цианоза и потери сознания. При трахеоскопии устанавливаются патологическая подвижность мембранозной стенки трахеи во время форсированного дыхания и кашля и признаки экспираторного коллапса. Нередко экспираторный коллапс (стеноз) трахеи и крупных бронхов прогрессирует постепенно и максимально проявляется уже у взрослых.

Резко выраженный первичный органический стеноз трахеи часто приводит к летальному исходу от асфиксии в раннем дет-

ском возрасте. В качестве метода лечения описаны успешные резекции врожденно-суженного отдела трахеи у маленьких детей, а также у подростков и взрослых [Перельман М. И., 1972; Пугачев А. Г., 1976; Петровский Б. В. и др., 1978]. При сужениях мембранозного типа показана эндоскопическая деструкция суживающей мембраны с помощью высокоэнергетических лазеров.

При вторичных органических стенозах показаны операции на двойной дуге аорты, техника которых зависит от анатомического варианта аномалии. Сдавливающие трахею эмбриональные опухоли подлежат оперативному удалению. При экспираторном коллапсе (стеноз) трахеи и крупных бронхов по строгим показаниям производят операции укрепления мембранозной части с помощью ауторебра по Ниссену [Путов Н. В. и др., 1980] или других материалов. Разрабатываются неоперативные методы, связанные с транстрахеальным введением склерозирующих веществ в мембранозную стенку трахеи и крупных бронхов.

Изолированные врожденные стенозы крупных бронхов встречаются редко и проявляются в основном рецидивирующей инфекцией в соответствующем отделе легочной ткани в связи с нарушением очистительной функции бронхиального дерева. Оперативное лечение может состоять в резекции суженного участка бронха, устранении стеноза эндоскопическим методом, а при развитии дистальнее стеноза необратимых изменений в легочной ткани (фиброателектаз, бронхоэктазии) — в удалении доли или же всего легкого.

Дивертикулы трахеи и крупных бронхов

Дивертикулы нижних дыхательных путей представляют собой порок развития, состоящий в бухтообразном выпячивании их стенок, обусловленном врожденной слабостью или недоразвитием эластического каркаса и мышечного слоя последних. Обычно дивертикулы располагаются в зоне мембранозной стенки трахеи и крупных бронхов или в промежутках между хрящевыми кольцами. Некоторые авторы считают дивертикулами недоразвитые слепо заканчивающиеся бронхи, обычно соответствующие VII медиально-базальному (сердечному) сегменту слева [Ситко Л. А., Филиппов А. А., 1974].

Дивертикулы могут быть одиночными или множественными. Они обнаруживаются чаще всего случайно — при бронхологическом (бронхоскопическом, бронхографическом) обследовании больных. Не следует смешивать их с расширенными протоками слизистых бронхиальных желез, нередко выявляемыми на бронхограммах при хроническом бронхите и имеющими значительно меньший диаметр (не более 1—2 мм), тогда как для дивертикулов характерен диаметр 4—5 мм и более. Иногда в результате застоя слизистого секрета в дивертикулах, сообщающихся с просветом воздухоносных путей узким каналом, развивается

хронический инфекционный процесс, сопровождающийся кашлем с умеренным выделением слизисто-гнойной мокроты. Крайне редко наблюдается кровохарканье.

Бессимптомно протекающие дивертикулы лечения не требуют. При развитии нагноительного процесса возможно оперативное лечение (резекция дивертикула).

Врожденные трахео- и бронхопищеводные свищи

Трахео- или бронхопищеводные свищи представляют собой тяжелый порок развития, который может обусловить летальный исход уже в ранние сроки после рождения. Наиболее тяжелая клиническая картина наблюдается при коротких и широких свищах, особенно при их сочетании со стенозом или атрезией пищевода дистальнее патологического сообщения. При этом пищевая масса или значительная ее часть проникает в дыхательные пути, вызывая асфиксию или тяжелую аспирационную пневмонию, протекающую, как правило, неблагоприятно. При узких и длинных бронхоплевральных сообщениях в дыхательные пути может попадать лишь небольшая часть жидкой пищи. В таких случаях больные могут длительное время страдать респираторными заболеваниями и доживать до взрослого или даже пожилого возраста.

Симптомом трахео- или бронхопищеводного сообщения у новорожденных является приступообразный кашель при сосании с откашливанием принятой жидкости. Приступы кашля нередко сопровождаются развитием цианоза, а также вздутием желудка в результате попадания туда воздуха из дыхательных путей. В легких в ранние сроки развивается тяжелая аспирационная пневмония, как правило, быстро заканчивающаяся летально. При узких и длинных свищевых каналах отмечаются *умеренные приступы кашля при приеме жидкой пищи, а в легких* развиваются рецидивирующий бронхит, повторные пневмонии, нередко бронхоэктазии в доле, ближе всего расположенной к патологическому сообщению (чаще нижняя доля справа). В таких случаях больные зачастую годами лечатся от так называемой хронической пневмонии, и только тщательное исследование в специализированном учреждении позволяет выявить истинную природу процесса.

Диагноз врожденных бронхо- и трахеопищеводных свищей уточняется с помощью эзофагографии, при которой имеет место попадание контрастного вещества в бронхиальное дерево, либо бронхографии, при которой контраст проникает в пищевод. В области свища нередко обнаруживается небольшой тракционный дивертикул пищевода. В ряде случаев удается выявить свищ при эндоскопическом исследовании трахеи, бронхов и пищевода с введением красящих веществ в пищевод при трахеобронхоскопии и наоборот. В доле, бронх которой сообщается с пищеводом, при бронхографии часто обнаруживаются бронхоэктазии.

Лечение трахео- и бронхопищеводных свищей может быть только оперативным. При крупных свищах, тем более сочетающихся с аномалиями пищевода, необходимо ургентное вмешательство в первые дни после рождения.

Разобщение свища с ушиванием дефектов стенки трахеи (бронха) и пищевода (в ряде случаев в сочетании с пластическими вмешательствами по восстановлению проходимости последнего) дает благоприятный эффект при выполнении их в максимально ранние сроки.

При небольших узких свищах и позднем установлении диагноза операцию производят в плановом порядке, причем иногда одновременно с устранением свища приходится удалять часть легкого, необратимо пораженную хроническим нагноительным процессом (бронхоэктазии) [Перельман М. И. и др., 1973; Carles P. et al., 1972].

АНОМАЛИИ КРОВЕНОСНЫХ И ЛИМФАТИЧЕСКИХ СОСУДОВ ЛЕГКИХ

Периферические стенозы легочной артерии и ее ветвей

Врожденные стенозы легочной артерии представляют собой крайне редкий порок развития. По данным Ю. Ф. Некласова и Л. В. Качан (1986), он встретился у 9 из 5000 (0,18%) больных, подвергнутых катетеризации и ангиопульмонографии. Сужение может формироваться в стволе легочной артерии выше клапанов (надклапанный стеноз), в правой, левой, а также в долевых и сегментарных ветвях. Аномалия в большинстве случаев сочетается с врожденными пороками сердца и прежде всего с различными вариантами тетрады Фалло, сопровождающимися гипоплазией легочной артерии.

При наличии изолированных стенозов легочной артерии и ее ветвей нарушение кровообращения обусловливается высоким сопротивлением легочных сосудов, легочной гипертензией в части русла, расположенной проксимальнее сужения, перегрузкой и последующей декомпенсацией правого желудочка.

Больные жалуются на одышку. При возникновении декомпенсации появляются признаки застоя в большом круге кровообращения (набухание шейных вен, увеличение печени, асцит). Наиболее характерным симптомом является систолодиастолический шум, более интенсивный над легкими [Мезенцев Г. Д. и др., 1985; Polansky D. B. et al., 1985].

Диагноз уточняют зондированием легочной артерии, при котором удается выявить повышение систолического давления в правом желудочке и стволе легочной артерии, а также градиенты систолического давления в области сужений. При ангиокардиографии стенозы, как правило, обнаруживаются с большой четкостью.

Лечение разработано недостаточно. Описаны случаи оперативного устранения надклапанных стенозов и сужений проксимальных ветвей артерии. Некоторое улучшение наблюдается в результате эндоваскулярных вмешательств (дилатация суженных мест артерии) [Некласов Ю. Ф. и др., 1984; Ring Y. C. et al., 1985].

Врожденная артериовенозная аневризма легочных сосудов

Артериовенозные аневризмы легких — это врожденные патологические сообщения, через которые происходит сброс венозной крови в артериальное русло, приводящий к артериальной гипоксемии. В большинстве случаев они представляют собой одиночные свищи между артериями и венами, чаще на уровне сегментарных, субсегментарных или еще более мелких артерий, причем калибр приводящих и отводящих сосудов при наличии патологического кровотока существенно увеличивается. Нередко аневризма является тонкостенным мешковидным образованием, сообщающимся с артериальной и венозной ветвью, или же конгломератом извитых сосудов, напоминающим кавернозную гемангиому. В некоторых случаях заболевание носит системный характер, причем как в легких, так и в других органах и тканях имеются множественные рассеянные артериовенозные сообщения на уровне артериол и прекапилляров. Это состояние получило наименование синдрома Ослера — Рандю.

Если артериовенозное сообщение имеет значительные размеры и через него проходит треть и более минутного объема кровообращения, то появляются выраженные клинические признаки гипоксемии. Больные жалуются на слабость, одышку при физических нагрузках, значительное снижение трудоспособности; иногда единственным симптомом бывает кровохарканье [Böttger Th., Probst M., 1985]. При осмотре обращают на себя внимание выраженный цианоз кожи и видимых слизистых оболочек, деформация концевых фаланг пальцев по типу барабанных палочек и ногтей в виде часовых стекол. В отличие от большинства синих пороков шумы в проекции сердца обычно не выслушиваются. Изредка над поверхностью того или иного отдела легкого удается выслушать слабый систолодиастолический шум, связанный с артериовенозным шунтом. При небольшом сбросе крови клинические симптомы могут практически отсутствовать, однако при исследовании газов крови обнаруживается умеренная артериальная гипоксемия.

Рентгенологически в области аневризмы иногда отмечается затенение без четких контуров, причем обращают на себя внимание необычно большого калибра артериальная и венозная ветви, идущие от корня легкого к области патологического сообщения. В ряде случаев эти расширенные сосуды лучше видны на томограммах. Диагноз верифицируется с помощью контрастирования

легочной артерии и ее ветвей. Обычно на пневмоангиограммах хорошо видны приводящий и отводящий сосуды, а также патологический сброс из легочной артерии непосредственно в отводящую вену.

До недавнего времени оперативное лечение артериовенозных аневризм легкого состояло в удалении доли, содержащей патологическое сосудистое сообщение. S. E. Braun и соавт. (1983) выполнили двухэтапную двустороннюю операцию у больного с множественными артериовенозными фистулами.

В последнее время используется метод эндоваскулярной хирургии — эмболизация артериовенозного свища и приводящей ветви синтетическим материалом через сосудистый зонд, введенный в соответствующее разветвление легочной артерии [Некласов Ю. Ф. и др., 1984; White R. et al., 1983].

Варикозное расширение легочных вен

Варикозное расширение легочных вен является пороком развития, связанным с гипоплазией стенок сосудов и в большинстве случаев протекающим бессимптомно.

На рентгенограммах он может проявляться округлыми или овальными затенениями с относительно четкими контурами, диаметром от 1 до 2 см, которые необходимо дифференцировать от множественных внутрилегочных образований другой природы. Диагноз легко уточняется с помощью ангиопульмонографии, при которой обнаруживается отчетливая связь патологических образований с венозными сосудами [Некласов Ю. Ф., Качан Л. В., 1977]. Лечения, как правило, не требуется.

Врожденные лимфангиэктазии легких

Врожденные лимфангиэктазии легких — редкий порок развития лимфатической системы, характеризующийся преимущественно субплевральным расширением лимфатических сосудов, возможно, связанным с недоразвитием или функциональной недостаточностью путей, обеспечивающих отток лимфы к корню легкого. Может проявляться упорно рецидивирующим хилотораксом [Kandall S. R., 1972]. Иногда аномалия носит системный характер и сопровождается также хилезным асцитом, слоновостью нижних конечностей, влагалищной лимфореей. В некоторых случаях лечение может быть направлено на облитерацию плевральной полости, для чего прибегают к париетальной плеврэктомии с последующим дренированием плевральной полости.

Список литературы

Алтухов Н. В. Морфологическое значение прибавочных долей легкого. — М., 1985. — 320 С.

Воронов С. В., Ракишев Г. Б., Шуляк В. В. и др. Секвестрация легкого//Грудная хир., 1986, № 6, с. 47—49.

Горовенко Г. Г., Клименко В. И., Когосов Ю. А. и др. Дифференциальная диагностика и тактика лечения больных с гамартохондромой легкого. — Грудная хир., 1985, с. 37.
Кариев Т. М., Атбеков Р. Р. Хирургическое лечение бронхоэктазий у больных с синдромом Картагенера. — Пробл. туб., 1983, № 10, с. 51—52.
Картавова В. А., Левашев Ю. Н., Некласов Ю. Ф. и др. Варианты секвестрации легкого при пороках развития. Грудная хир. — 1984, № 5, с. 31—37.
Королев Б. А., Широкова А. П., Чернова Р. И. Оперативное лечение пороков развития легких. — Вестн. хир., 1983, № 3, с. 11—17.
Левашев Ю. Н. Кистозная гипоплазия легкого: патогенез, клиника, диагностика и лечение. МРЖ, 1985, раздел 11, № 9. — С. 17—19.
Левашев Ю. Н., Плужников М. С., Яблонский П. К. Особенности предоперационной подготовки и хирургического лечения бронхоэктазий при синдроме Зиверта—Картагенера. — В кн.: Отдален. результаты хир. лечения острых и хронических ХНЗЛ. — Л., 1986, с. 47—50.
Мезенцев Г. Д., Клепалов А. И., Викторова А. И. Клинические проявления и диагностика множественных периферических стенозов легочной артерии. — Грудная хир., 1985, № 5, с. 23—27.
Некласов Ю. Ф., Качин Л. В. Множественные периферические стенозы легочной артерии.— Грудная хир., 1986, № 3, с. 16—20.
Новокрещенцов Л. Б., Барковский П. П., Беляков В. И. и др. Пороки развития легких у детей. — Грудная хир., 1987, № 3, с. 50—55.
Пипия В. И., Волобуев В. Ю., Кацарова В. Ш. и др. Пороки развития легкого у детей и подростков. — Грудная хир., 1987, № 1, с. 48—50.
Путов Н. В., Левашев Ю. Н. Пороки развития легких в системе органов дыхания//М.; 1984, с. 234—256.
Рыжков Е. В. Дизонтогенетические и приобретенные хронические неспецифические заболевания легких. — М., 1986, 560 С.
Сазонов А. М., Цуман В. Г., Романов Г. А. Аномалии развития легких. — М.: Медицина, 1981. — 470 С.
Тишковская М. В., Власов Н. Г. Отдаленные результаты оперативного лечения при синдроме Картагенера. — Здравоохр. Казахстана, 1981. — № 8, с. 82—72.
Токарев М. В. Синдром Вильямса—Кэмпбелла у детей (форма врожденного порока развития легкого). — Педиатрия, 1982, № 9, с. 7.
Успенский Л. В., Романычев Б. А., Чистов Л. В. Диагностика и лечение малых периферических гамартохондром легкого. — Грудная хир., 1984, № 5, с. 41—45.
Чеботарь П. А., Джугостран В. Я. Множественные гамартомы легкого. — Грудная хир., 1984, № 2, с. 82—84.

Baquena R., Marin J., Calpe J. L. et al. Las hipoplasias pulmonares. — Med. espan. — 1985, vol. 84, p. 17—22.
Böttger Th., Probst M. Arterio-venose Fisteln der Lunge sind meist angeboren. — Diagnostik, 1985, Bd 18, S. 16—19.
Frey D. J. M., Lesch R., Keiser D. Kongenitales lobäres Emphysem beim Erwachsenen. Prax. Pneumol., 1981, Bd 35, S. 964—969.
Greenstone M., Cole J. Ciliary function in health and disease. Brit. J. Dis. Chest, 1985, vol. 79, p. 9—24.
Kienzle H. F., Vorbach M. Das congenitale lobäre Emphysem. — Chirurg, 1981, Bd 52, S. 241—246.
King T. E., Christopher K. L., Schwarz M. J. Multiple pulmonary chondromatous hamartomas. — Hum. Pathol., 1982, vol. 13, p. 496—497.
Mehta A. C., Ahmad M., Golish J. A., Buonocore E. Congenital anomalies of the lung in the adult. — Clevel. Clin. Quart., 1983, vol. 50, p. 410—416.
Moreno A., Murphy E. A. Inheritance of Kartagener's syndrome. — Amer. J. med. Genet., 1986, vol. 8, p. 305—313.
Moritz E., Keiler A., Schlick W. Intralobäre Lungensequester. — Zbl. Chir., 1982, Bd 107, S. 1022—1027.
Ring J. C., Bass J. L., Marvin W. et al. Management of congenital stenosis of a

branch of pulmonary artery with ballon dilation angioplasty. — J. thorac. cardiovasc. Surg., 1985, vol. 90, p. 35—44.
Stanley P., Mac William L., Greenstone M. et al. Efficacy a saccharin test for screening to detect abnormal mucociliary clearance. — Brit. J. Dis. Ches, 1984, vol. 78, p. 62—65.
White R., Mitchell S., Barth K. et al. Angioarchitecture of pulmonary arteriovenous malformations. An important consideration before embolotherapy. — Amer. J. Roentgenol., 1983, vol. 140, p. 681—686.
Wesley J. R., Heidelberger K. P., Di Pietro M. A. Diagnosis and management of congenital cystic disease of the lung in children. — J. Pediat. Surg., 1986, vol. 21, p. 202—207.

Глава 5

ПОРАЖЕНИЯ ЛЕГКИХ ПРИ НАСЛЕДСТВЕННЫХ ЗАБОЛЕВАНИЯХ

Передающиеся по наследству, или генетически детерминированные, поражения легких представляют собой одну из наиболее сложных и наименее изученных проблем современной пульмонологии. У значительного числа больных наследственные заболевания ошибочно принимают за те или иные формы приобретенной легочной патологии, а иногда вообще не диагностируют. В результате этого меры вторичной профилактики и лечения оказываются запоздалыми, что пагубно сказывается на исходах, способствуя сокращению продолжительности жизни больных.

Нам удалось найти в литературе сведения о 36 наследственных заболеваниях и патологических состояниях, при которых поражаются или могут поражаться легкие. Это так называемые хромосомные болезни, генные болезни, в том числе многочисленные наследственные болезни обмена веществ (болезни накопления и другие энзимопатии), наследственные болезни структурных белков, наследственные болезни иммунной системы и т. д. Приводить полный перечень или подробную классификацию этих заболеваний, разработанную во ВНИИ пульмонологии МЗ СССР, вряд ли имеет смысл, поскольку при их большинстве патология носит системный характер, причем легкие не являются главным объектом поражения. Зачастую изменения в них возникают вторично и не отличаются какой-либо специфичностью. Кроме того, при очень многих заболеваниях рассматриваемой группы летальный исход наступает в детском и более того в раннем детском возрасте. Таких больных приходится наблюдать исключительно педиатрам. Практически они никогда не попадают в сферу внимания терапевтов и пульмонологов, на которых рассчитано настоящее руководство.

С учетом приведенных выше соображений в настоящей главе представлены сведения главным образом о тех относительно немногочисленных генетически детерминированных болезнях, при которых в бронхолегочной системе возникают достаточно отчет-

ливые и характерные для данной нозологической формы патологические изменения и которые могут встретиться в практике терапевтов или пульмонологов, занимающихся патологией взрослых или подростков.

ПОРАЖЕНИЕ ЛЕГКИХ ПРИ БОЛЕЗНИ ГИРКЕ

Болезнь Гирке (син: гликогеноз I типа, гликогеноз нефромегальный) представляет собой наследственную энзимопатию, относящуюся к так называемым болезням накопления, которая характеризуется патологическим отложением гликогена нормальной структуры в различных органах и тканях и наследуется по аутосомно-рецессивному типу.

Заболевание впервые описано S. Gierke в 1929 г. В основе связанных с ним биохимических нарушений лежит врожденное отсутствие у больного фермента глюкозо-6-фосфатазы, вследствие чего нарушаются процессы распада и синтеза гликогена, причем последний избыточно накапливается в различных органах, в том числе в печени, почках, легких и т. д. В результате накопления гликогена в стенках альвеол нарушаются DL и выработка сурфактанта. Последнее обстоятельство может обусловить коллапс легочной ткани и нарушение вентиляционно-перфузионных отношений с развитием гипоксемии. В более поздние сроки формируются вторичные изменения в бронхах.

Клиническая картина. Заболевание проявляется у детей сразу после рождения. Наиболее характерными симптомами являются отсутствие аппетита, рвота, гипогликемические судороги (вплоть до комы), респираторный дистресс-синдром новорожденных (РДСН), интермиттирующие повышения температуры, стеаторея, креаторея, кетонурия. Постепенно развиваются гепато- и нефромегалия. При тяжелом течении больные, как правило, погибают в раннем детстве. У лиц с менее выраженными проявлениями, достигающих пубертатного периода, состояние в какой-то мере стабилизируется, причем на первый план иногда выступают поражения легких и бронхов. Отмечаются одышка, кашель со слизисто-гнойной или гнойной, иногда обильной, мокротой. Выслушиваются влажные хрипы, преимущественно в нижних отделах легких. Печень значительно увеличена и безболезненна. При рентгенологическом исследовании выявляются усиление и сетчатая деформация легочного рисунка, тяжистость в нижних отделах. С помощью бронхографии у некоторых больных обнаруживаются бронхоэктазии. При функциональном исследовании легких констатируют рестриктивные нарушения, снижение DL. В результате биопсии легочной ткани удается обнаружить патологические отложения гликогена в стенках альвеол, однако наиболее точным диагностическим тестом является пункция печени, при гистохимическом исследовании ткани которой выявляется снижение активности глюкозо-6-фосфатазы.

Лечение в основном симптоматическое. При наличии бронхоэктазий показана санация бронхиального дерева.

Прогноз даже у больных, переживших детский возраст, следует ставить с осторожностью.

ПОРАЖЕНИЕ ЛЕГКИХ ПРИ НАСЛЕДСТВЕННОМ ДЕФИЦИТЕ α_1-ИНГИБИТОРА ПРОТЕАЗ

Наследственный дефицит α_1-ингибитора протеаз (α_1ИП) представляет собой врожденную ферментопатию, характеризующуюся преимущественным поражением респираторного отдела легочной ткани в виде рано развивающейся первичной эмфиземы (син.: юношеская эмфизема легких).

Существование семейных, по-видимому, наследственно обусловленных форм эмфиземы легких описано еще в прошлом столетии [Jackson I., 1837]. Однако лишь в 1963 г. была опубликована основополагающая работа C. B. Laurell и S. Eriksson, которые на основании тщательных биохимических и генетических исследований связали некоторые обструктивные заболевания легких, в частности рано развивающуюся эмфизему, с врожденной недостаточностью в сыворотке крови больных α_1-антитрипсина и установили, что эта недостаточность наследуется по аутосомно-рецессивному типу. Дальнейшие работы подтвердили эти данные и показали, что недостарочность α_1ИП имеет отношение и к некоторым другим формам легочной патологии [Путов Н. В., Хлопотова Г. П., 1984; Палеев Н. Р. и др., 1985; Rasche B. et al., 1978, и др.].

Гомозиготные носители гена дефицита α_1ИП встречаются в среднем с частотой 0,007%, а гетерозиготные — с частотой 0,85% по отношению ко всей популяции [Eriksson S., 1978]. По данным того же автора, гомозиготные формы недостаточности наблюдаются чаще в Скандинавии (0,026%), чем в США (0,013 %) и Франции (0,006 %). В Швеции гомозиготный тип недостаточности был выявлен у одного из 1700 жителей (0,06%), а гетерозиготное носительство — у одного из 20 (5%). Среди больных неспецифическими заболеваниями легких частота дефицита α_1ИП существенно увеличивается, достигая 10,8 %, а среди молодых лиц, страдающих эмфиземой, — 15,9% [Дидковский Н. А., 1984; Гембицкая Т. Е., 1984].

Патогенез. Ингибиторы протеаз представляют собой белки, обладающие свойством инактивировать протеолитические ферменты эндогенного и экзогенного происхождения. Это третья по количеству группа функционально активных белков (после альбуминов и иммуноглобулинов), составляющая до 10% общего содержания белков в сыворотке крови [Веремеенко К. И., 1985].

Различают 7 ингибиторов протеолиза плазмы крови. Первое место среди них по количеству и значимости занимает α_1ИП, локализованный в α_1-глобулиновой фракции и составляющий 75% общего ее количества.

Кроме того, известны α_2-макроглобулин, α_1-антихимотрипсин, α_2-плазмин и другие ингибиторы. Все эти белки имеют большое значение в регуляции активности протеолитических ферментов, участвующих в процессах образования и физиологического распада активных белков и пептидов, обмене соединительной ткани, воспалительных аллергических и иммунных реакциях. α_1ИП имеет сравнительно низкую молекулярную массу (~51 000), благодаря чему равномерно распределяется по внутри- и внесосудистым пространствам. Он синтезируется в клетках печени и состоит из 394 аминокислотных остатков. Период его полураспада составляет от 4 до 6 сут [Сыромятникова Н. В., 1974; Веремеенко К. И.,

1985]. В активном центре α_1ИП содержится метионин, окисление которого приводит к инактивации ингибитора [Johnson D., Traves I., 1979].

Наследственный недостаток α_1ИП до недавнего прошлого считался единственной причиной рано развивающейся эмфиземы. Кроме того, как было установлено позднее, α_1ИП инактивирует также эластазу, коллагеназу, плазмин (фибринолизин), ренин, калликреин, акрозин, факторы X и XI свертывания крови, а также микробные сериновые протеазы [Каминская Г. О. и др., 1984; Дидковский Н. А., Дворецкий Л. И., 1986]. Однако основная функция α_1ИП в организме направлена на инактивацию эластазы и коллагеназы нейтрофилов.

Содержание α_1ИП в сыворотке крови четко коррелирует с характером носительства гена дефицита. При гомозиготных состояниях его количество в сыворотке крови составляет менее 30% нормы, при гетерозиготных — около 50—30% нормы.

При недостаточности α_1ИП в легких и других тканях повышается концентрация эластазы и коллагеназы, секретируемых нейтрофильными лейкоцитами и макрофагами. Основную роль в разрушении соединительнотканных структур легкого играет нейтрофильная эластаза, и нейтрофилы, по всей вероятности, имеют наибольшее значение в возникновении эмфиземы [Hoidal I. R., Nawochner D. E., 1983]. Происхождение эластазы макрофагов окончательно не выяснено. Ее источником, возможно, является эластаза нейтрофилов, фагоцитированных и разрушенных макрофагами, хотя не исключено, что определенная часть эластазы вырабатывается и самими макрофагами.

Макрофаги выделяют два хемотаксических фактора, способствующих миграции нейтрофилов в альвеолы, причем один из них стимулирует освобождение из нейтрофилов не только эластазы, но и миелопероксидазы, которая способна дополнительно инактивировать α_1ИП в присутствии перекиси водорода и ионов хлора, т. е. может усугублять дисбаланс в системе протеазы — ингибиторы [Banda M. I. et al., 1980].

В условиях бактериального инфекционного процесса концентрация неактивируемой эластазы в легочной ткани может возрастать как за счет ее выделения разрушающимися микроорганизмами, так и в результате увеличения числа нейтрофилов в воспалительном очаге, что способствует усиленному разрушению соединительнотканных структур легкого. При вирусных инфекциях (в частности, при гриппе) увеличивается проницаемость альвеолоцитарного барьера, в результате чего нейтрофильные и иные протеазы легче проникают в зону соединительнотканного каркаса легкого. Кроме того, в этих условиях усиливается способность к адгезии нейтрофилов на эндотелиальных клетках, которые становятся дополнительным источником протеаз [Oddoy A. et al., 1983]. Липосахаридные и иммунные комплексы, высвобождающиеся из погибших клеток, способствуют высвобождению из нейтрофилов фактора, активирующего нейтрофильную эластазу [Lonky S. A., Carren M. C., 1983].

Роль гетерозиготного носительства гена дефицита α_1ИП в патогенезе неспецифических заболеваний легких по-разному оценивается различными авторами.

Одни полагают, что гетерозиготное носительство само по себе может быть причиной эмфиземы [Gulsvik L., Fagerhol M., 1979; Tobin M. J. et al., 1983]. Однако большинство авторов считают, что оно представляет собой лишь фактор риска, на фоне которого в большей степени проявляется патогенное действие экзогенных факторов [Dore M. F. et al., 1982; Janus E. et al., 1985]. Экзогенные факторы, в частности продукты курения, воздушные полютанты, ксенобиотики и другие оксиданты, способны нарушать протеазно-антипротеазное равновесие в сторону подавления последнего, в результате чего умеренный дефицит α_1ИП, связанный с гетерозиготным носительством, может приобретать патогенное значение [Carp H., Janoff A., 1982; Dore M. F. et al., 1982; Janus E. et al., 1985]. Так, известно, что табачный дым содержит пероксидные и супероксидные анионы, способные окислять молекулы α_1ИП и снижать активность последнего в отношении эластазы, хотя антитрипсиновая активность при этом сохраняется [Powers I. C., 1983]. Кроме того, было установлено, что под влиянием курения может повышаться и уровень нейтрофильной эластазы. Это, по всей вероятности, связано с усилением выделения макрофагами хемотаксического фактора, обусловливающего миграцию нейтрофилов [Lonky S. A., Carren M. C., 1983]. Вещества, содержащиеся в табачном дыме, способны также увеличивать проницаемость альвеолярного эпителия и таким образом способствовать проникновению эластазы и других протеаз в направлении легочного интерстиция, являющегося объектом их патогенного воздействия. Приблизительно такое же воздействие на протеазно-антипротеазную систему оказывают и другие оксиданты (промышленные полютанты и *пр.*).

Таким образом, лица с гетерозиготными формами дефицита α_1ИП оказываются значительно более чувствительными к вредному воздействию экзогенных факторов по сравнению с нормальной популяцией, хотя гетерозиготное носительство само по себе отнюдь не обязательно приводит к возникновению выраженной эмфиземы легких.

Как уже упоминалось, дефицит α_1ИП может, помимо эмфиземы, способствовать развитию и *других легочных заболеваний*. Так, у гомозиготных носителей гена дефицита описаны случаи тяжелого обструктивного бронхита, обычно развивающегося в относительно молодом возрасте после повторных вспышек респираторных инфекций.

Были получены данные, показывающие значение дефицита α_1ИП в формировании бронхиальной астмы. По данным F. Dalmasso (1975), сниженный уровень α_1ИП может при участии α_2-макроглобулина содействовать более быстрому освобождению биологически активных веществ (БАВ), опосредующих развитие астматических проявлений. По данным цитируемых авторов, снижение α_1ИП встречается при астме даже чаще, чем при эмфиземе и хроническом бронхите. Было показано также, что у больных бронхиальной астмой, в особенности страдающих эндогенной ее формой, достаточно часто встречаются фенотипы, соответствующие низкому содержанию α_1ИП, причем фенотипические особенности больных связаны с тяжестью течения заболевания [Souillet G. et al., 1976].

На связь дефицита α_1ИП с бронхоэктазиями указывают

Ю. Н. Левашев и соавт. (1975), G. Longstereth и S. Weitzman (1975).

Наконец, существует отчетливая зависимость так называемого синдрома «вялого легкого» (flaccid lung) от дефицита α_1ИП, что выражается в повышении податливости (комплайенса) легких, определяемой при исследовании механики дыхания, без выраженных клинических проявлений [von Laros C. D. et al., 1984]. Впрочем этот синдром, по всей вероятности, является доклинической стадией эмфиземы легких.

Клиническая картина. Выраженные проявления дефицита α_1ИП, связанные с гомозиготным носительством соответствующего гена, обычно формируются к 30—35 годам, хотя во многих случаях те или иные проявления легочной патологии (например, частые респираторные инфекции) отмечаются уже в детском возрасте. Как уже упоминалось, наиболее часто встречающиеся признаки заболевания связаны с развивающейся в относительно молодом возрасте прогрессирующей эмфиземой легких.

Самой ранней и частой жалобой больных является одышка, возникающая вначале при значительных, а затем при все более уменьшающихся физических нагрузках. Довольно типично постепенное снижение массы тела. Кашель чаще всего отсутствует или же выражен незначительно. Обычно он бывает сухим, реже отделяется скудная слизистая мокрота. Из анамнеза иногда удается выяснить, что больной в детстве часто страдал респираторными инфекциями. Чрезвычайно важным для диагностики рассматриваемого состояния является выяснение семейного анамнеза, причем в ряде случаев можно установить аналогичную или сходную легочную патологию у родных и двоюродных братьев (сестер), дядей, теток и т. д.

При осмотре у большей части больных с выраженной юношеской эмфиземой отмечаются астеническое телосложение, снижение массы тела, в той или иной степени выраженный кифоз, бочкообразная форма грудной клетки, подушкообразное выбухание надключичных ямок, а иногда и межреберий. Из-за компенсаторной одышки явное уменьшение дыхательных экскурсий констатируется редко. У наиболее тяжело больных удается отметить участие в дыхательных экскурсиях вспомогательных дыхательных мышц шеи. Характерно, что при небольшой физической нагрузке, а иногда и в покое больные делают выдох при сомкнутых губах, надувая при этом щеки. Этим маневром они инстинктивно повышают внутрибронхиальное давление, препятствующее экспираторному коллапсу бронхов. Цианоз наблюдается лишь в наиболее далеко зашедших случаях.

При перкуссии грудной клетки определяются коробочный звук, уменьшение границ сердечной тупости или же полное ее исчезновение, низкое расположение и уменьшенная подвижность нижних границ легких. Аускультативно выслушивается ослабленное везикулярное («ватное») дыхание, иногда с удлиненным

выдохом. Над большими эмфизематозными пузырями дыхательные шумы могут не определяться. Тоны сердца, как правило, ослаблены; иногда выражен акцент второго тона над легочной артерией. При пальпации живота нередко удается определить безболезненный мягкий край смещенной книзу печени. В редких случаях истинное увеличение и болезненность печени связаны с застоем в венах большого круга кровообращения.

Рентгенологически обнаруживается увеличение прозрачности легочных полей, в типичных случаях более выраженное в нижних отделах легких, где нередко формируются гигантские буллы, и легочный рисунок отсутствует полностью («исчезающее», «сверхпрозрачное» легкое). Диафрагма обычно уплощена, стоит низко, подвижность ее резко ограничена. Сердечная тень небольших размеров, каплевидная. Легочные корни не расширены или же расширены умеренно, поскольку легочная гипертензия нетипична для первичной эмфиземы легких. Изменения легочной прозрачности во время дыхательного цикла, выявляемые с помощью томореспираторной пробы или денситометрическими методами, резко выражены. Очаги буллезной эмфиземы или гигантские буллы лучше всего идентифицируются методом КТ.

Исследование ФВД имеет огромное значение в диагностике первичной наследственной эмфиземы и, как упоминалось выше, позволяет получить характерные данные уже на доклинической стадии развития эмфиземы («вялое» легкое). Характерно увеличение ООЛ за счет увеличения общего их объема и снижения ЖЕЛ. При этом уменьшенная емкость вдоха сочетается с почти полным исчезновением резервного объема выдоха. Объем закрытия легких увеличивается. $ОФВ_1$ и индекс Тиффно резко снижаются. Кривая форсированного выдоха приобретает характерную вытянутую форму. На кривой поток — объем отмечаются снижение пиковой скорости форсированного выдоха, «перелом» кривой в пределах первой четверти ЖЕЛ и низкие значения мгновенных скоростей выдоха при 25, 50 и 75% ЖЕЛ, что свидетельствует о клапанном механизме бронхиальной обструкции. Аэродинамическое сопротивление дыхательных путей, определяемое методом общей плетизмографии, возрастает до 1 кПа $\cdot л^{-1}$ и более . Растяжимость легочной ткани (комплайенс) резко увеличивается, а индекс ретракции уменьшается. Характерным признаком является снижение DL [Клемент Р. Ф., 1984; Гембицкая Т. Е., Кузнецова В. К., 1985].

Решающее значение в установлении диагноза заболевания легких, связанного с наследственным дефицитом α_1ИП, имеет определение содержания α_1ИП в сыворотке крови. Наиболее доступны косвенные методы, основанные на определении антипротеазной активности сыворотки крови. Существуют и методы прямого определения α_1ИП в сыворотке крови. Концентрация α_1ИП от 2 до 5 г/л считается нормальной.

Условно принято, что концентрация α_1ИП 80—25% соответствует гетерозиготному носительству, а ниже 25% — гомозигот-

ному дефициту α_1ИП [Eriksson S., 1978]. Точное определение фенотипов связано со значительными методическими сложностями и доступно лишь специальным иммуногенетическим лабораториям.

Некоторое значение в диагностике быстро развивающейся эмфиземы имеет определение в моче продуктов деструкции легочной ткани. Деструкция связана с патологическим воздействием протеаз, в частности оксипролина и десмозина [Кочоров С. Д., 1984].

В общем главными диагностическими критериями проявляющейся врожденной недостаточности α_1ИП следует считать:

1) прогрессирующую одышку у лиц молодого или среднего возраста, сочетающуюся с клиническими, рентгенологическими и функциональными признаками эмфиземы легких;

2) стойкое снижение содержания α_1ИП в сыворотке крови больных.

Лечение врожденного дефицита α_1ИП до недавнего времени считалось малоперспективным. В последние годы намечены пути патогенетического воздействия при заболеваниях легких с дефицитом ингибиторов протеаз. Появляются сообщения об обнадеживающих результатах использования тех или иных лечебных средств, хотя говорить о существовании достаточно хорошо апробированных методов пока не представляется возможным. Заместительная терапия может осуществляться путем внутривенного введения нативного α_1ИП [Gadek G. et al., 1983; Glauser Ch. et al., 1983]. Значительно менее эффективными, хотя и более доступными, представляются повторные вливания нативной человеческой плазмы.

Некоторые авторы рекомендуют использование хорошо известных средств, подавляющих протеолиз.

В частности, предложено проведение повторных внутривенных вливаний *контрикала (20 000 ЕД) или гордокса (100 000 ЕД), растворенных в 200 мл* изотонического раствора хлорида натрия; на курс 10—15 вливаний. С этой же целью применяют 5% раствор ε-аминокапроновой кислоты по 100 мл или 3% раствор амбена по 3 мл внутривенно 2 раза в сутки в течение 6—8 дней [Гембицкая Т. Е., 1987].

По видимому, более эффективны высокомолекулярные синтетические ингибиторы эластазы, в частности хлорметилкетоны.

R. D. Hardie и соавт. (1984) синтезировали новый препарат этой группы — ингибитор эластазы INK-7623, дающий эффект в профилактике и лечении экспериментальной эмфиземы легких. Разрабатываются ингибиторы, продуцируемые культурами некоторых штаммов кишечной палочки [Straus S. et al., 1984], а также циклические пептидные аналоги α_1ИП. Делаются попытки получения высокоэффективных аналогов ингибиторов протеиназ методом генной инженерии [George P. M. et al., 1984].

Определенное значение, по всей вероятности, имеет применение антиоксидантов, в частности витамина Е, глутатиона, аэвита, липоевой кислоты и т. д. Некоторые авторы рекомендуют назначать стероидные гормоны в средних дозах курсами по 7—10 дней, а затем снижать дозу.

В литературе описаны различные схемы комплексного лечения больных, страдающих дефицитом α_1ИП, которое приходится проводить достаточно длинными повторяющимися курсами или же постоянно на протяжении всей жизни. Судить об эффективности тех или иных рекомендаций еще рано.

Первичная профилактика врожденного дефицита α_1ИП разработана недостаточно. Теоретически носительство гена дефицита или выраженное снижение содержания α_1ИП в сыворотке крови у обоих супругов следует считать противопоказанием к деторождению. С целью ранней диагностики и своевременного осуществления вторичной профилактики рекомендуется определять содержание α_1ИП у всех детей и юношей, страдающих рецидивирующими респираторными заболеваниями, в особенности протекающими с одышкой. Лицам с установленным диагнозом независимо от наличия и интенсивности клинических проявлений, а также членам семей больных категорически противопоказано курение, а также работа в условиях загрязненного воздуха. Им же в первую очередь показана вакцинация против гриппа, обычно резко ухудшающего течение эмфиземы.

Прогноз при наследственном дефиците α_1ИП следует считать серьезным, поскольку достаточно эффективные методы лечения не разработаны. Ранняя диагностика и своевременное проведение мер вторичной профилактики и лечения позволяют рассчитывать на существенное продление жизни больных.

НАСЛЕДСТВЕННЫЙ СПОНТАННЫЙ ПНЕВМОТОРАКС

Наследственный (семейный) СП вряд ли может рассматриваться как самостоятельное генетически детерминированное заболевание. Скорее это синдром, возникающий при ряде наследственных болезней, для которых характерно развитие первичной эмфиземы легких (наследственная недостаточность α_1ИП, синдром Марфана, прогерия, синдром Черногубова — Элерса — Данлоса и др.). Непосредственными причинами СП являются истончение стенок и разрыв субплеврально расположенных эмфизематозных булл.

Клинические проявления зависят от степени спадения легкого. В типичных случаях внезапно появляются довольно резкая колющая боль в груди, усиливающаяся при глубоком вдохе, умеренная одышка. При физикальном исследовании легких на стороне поражения определяются коробочный перкуторный тон, резкое ослабление дыхательных шумов, иногда смещение сердечной тупости в противоположную сторону. Диагноз уточняется рентгенологическим исследованием, при котором выявляется спадение легкого.

Лечение. Производят дренирование плевральной полости тонким дренажем во втором межреберье с постоянной активной аспирацией. При многократном рецидивировании эпизодов СП показано оперативное лечение, направленное на устранение ис-

точника поступления воздуха в плевральную полость (ушивание, резекция булл) и формирование сращений между плевральными листками (плевродез).

ПОРАЖЕНИЕ ЛЕГКИХ ПРИ СИНДРОМЕ МАРФАНА

Синдром Марфана [Marfan A., 1896] представляет собой наследственное системное заболевание структурных белков соединительной ткани, наследуемое по аутосомно-доминантному типу и характеризующееся полиморфизмом проявлений. Чаще всего поражаются сердечно-сосудистая система (у 60% больных), скелет, глаза. Выраженные изменения легких отмечаются не более чем в 10—20% случаев [Барашнев Ю. И., Вельтищев Ю. Е., 1978]. Некоторые признаки врожденного заболевания диагностируются уже в детстве: высокий рост, астеническое телосложение, долихоцефалия, прогнатия, «готическое» небо, воронкообразная грудь, кифоз, разболтанность суставов, арахнодактилия, подвывих хрусталика. В молодом возрасте быстро прогрессирует развитие аневризмы начального отдела аорты.

Клиническая картина. Наиболее типичны медленно прогрессирующая эмфизема, рецидивирующий СП. Иногда выявляются кистозная гипоплазия, склонность к деструктивным пневмониям. Повышено выделение с мочой гидроксипролина — аминокислоты, входящей в состав коллагена.

Лечение в основном симптоматическое. При упорно рецидивирующем СП целесообразно оперативное лечение (тот или иной вид плевродеза).

Прогноз зависит главным образом от тяжести поражения сердечно-сосудистой системы.

НАСЛЕДСТВЕННЫЙ ИДИОПАТИЧЕСКИЙ ФИБРОЗ ЛЕГКИХ

Наследственный идиопатический фиброз легких представляет собой заболевание неясной природы, передающееся по аутосомно-доминантному типу [Палеев Н. Р., Царьков Л. Н., 1979; Бадалян А. О., 1980]. Оно встречается редко. В литературе описано лишь несколько десятков наблюдений.

По клиническим и морфологическим признакам наследственный идиопатический фиброз практически аналогичен значительно более широко распространенному идиопатическому фиброзирующему альвеолиту (болезнь Хаммена — Рича), отличаясь от него только семейным распространением.

Патогенез заболевания изучен недостаточно. Имеются данные о наличии у больных наследственным идиопатическим фиброзом легких характерных локусов HLA-системы. Возможно, что у генетически предрасположенных лиц запрограммирована патологическая иммунная реакция на каждый новый антиген, что приводит к нарушениям в системе коллаген — коллагеназа — ингибиторы коллагеназы, в результате чего преимуществен-

но в легких начинается усиленное коллагенообразование [Javaneri S. et al., 1980]. Диффузный пневмосклероз ведет к прогрессированию ДН и летальному исходу.

Клиническая картина. Чаще всего заболевание начинается в возрасте 35—50 лет. Наиболее характерны жалобы на прогрессирующую одышку, кашель, снижение массы тела, субфебрильную температуру, слабость. При осмотре отмечаются цианоз кожи и видимых слизистых оболочек, характерное изменение концевых фаланг пальцев по типу барабанных палочек и ногтей по типу часовых стекол. В легких выслушиваются жесткое дыхание и характерные сухие хрипы, напоминающие треск сминаемого целлофана. Рентгенологически выявляются резкое усиление легочного рисунка, мелкосетчатая или сетчатая его деформация, высокое стояние диафрагмы, в далеко зашедших случаях ячеистый рисунок по типу «сотового легкого». При исследовании легочной вентиляции обнаруживаются выраженные рестриктивные нарушения. При биопсии легочной паренхимы (трансбронхиальной или открытой) выявляется картина, характерная для идиопатического фиброзирующего альвеолита.

Диагноз наследственного идиопатического фиброза легких можно поставить только на основании тщательного изучения семейного анамнеза (выявление аналогичной патологии у кровных родственников).

Лечение проводится так же, как при идиопатическом фиброзирующем альвеолите. В ранних стадиях заболевания используют стероидные гормоны в сочетании с препаратами типа купренила (пеницилламин), препятствующими развитию фиброза, а в более поздних — также иммуносупрессанты и цитостатики.

Прогноз в целом неблагоприятный, однако при рано начатом адекватном лечении возможно наступление длительной ремиссии и даже частичное обратное развитие изменений в легком, в результате чего работоспособность и жизнь больных существенно продлеваются.

ПОРАЖЕНИЯ ЛЕГКИХ ПРИ СИНДРОМЕ ЧЕРНОГУБОВА — ЭЛЕРСА — ДАНЛОСА

Синдром Черногубова — Элерса — Данлоса представляет собой наследственное заболевание, характеризующееся молекулярным дефектом коллагена. Тип наследования аутосомно-доминантный, хотя возможно существование и аутосомно-рецессивной формы. Генный дефект, по-видимому, связан с Х-хромосомой.

Известны семь различных вариантов заболевания, причем все они характеризуются истончением, дряблостью и повышенной ранимостью кожи и других соединительнотканных структур, а также повышенной ранимостью сосудов (склонность к петехиям, кровоподтекам и т. д.).

В легких рано формируется эмфизема, нередко отмечается

рецидивирующий СП. Часто возникают пневмониты с наклонностью к деструкции легочной ткани, формирование кист, абсцессов, бронхоэктазий. Описано сочетание синдрома Черногубова — Элерса — Данлоса и трахеобронхомегалии [Aaby G., Blake U. A., 1966].

Лечение обычно симптоматическое.

Прогноз в большинстве случаев неблагоприятный.

ПОРАЖЕНИЕ ЛЕГКИХ ПРИ ПРОГЕРИИ

Прогерия (син.: «вялая кожа», cutis laxa) представляет собой редкое наследственное заболевание, передающееся по рецессивному типу сцепления с Х-хромосомой, которое характеризуется генерализованным поражением соединительной ткани, в частности ткани легких. Биохимической основой прогерии является врожденная недостаточность фермента лизилоксидазы, что приводит к нарушению формирования коллагеновых волокон [Byers P. H., 1980]. В легких развиваются изменения по типу прогрессирующей эмфиземы.

Заболевание может клинически проявиться в любом возрасте, однако изменения в легких чаще диагностируются после 25 лет. Больные жалуются на одышку при физических нагрузках, мышечную слабость, адинамию. При осмотре обращает на себя внимание резко измененная «старческая» кожа, лишенная нормальной эластичности и висящая складками, несмотря на молодой возраст. Отмечается также мышечная атрофия. При исследовании легких выявляется физикальная, рентгенологическая и функциональная картина первичной эмфиземы.

В случае отсутствия типичных изменений кожи диагностика может быть значительно затруднена. Существенное диагностическое значение имеет снижение содержания меди в сыворотке крови, а также уменьшение активности лизилоксидазы.

Лечение преимущественно симптоматическое.

Прогноз неблагоприятный.

ПЕРВИЧНАЯ ЛЕГОЧНАЯ ГИПЕРТЕНЗИЯ

Наследственная первичная легочная гипертензия представляет собой редкое заболевание, характеризующееся неуклонно прогрессирующим повышением давления в легочной артерии и передающееся главным образом аутосомно-доминантным путем. Описаны также семьи с рецессивным типом наследования, сцепленным с Х-хромосомой [Иошпа Л. Л., Розинова Н. Н., 1986]. Известны случаи возникновения легочной гипертензии и под влиянием безусловно экзогенных факторов, например при приеме средств, способствующих снижению аппетита (аминорекс), пероральных контрацептивов с высоким содержанием эстрогенов и т. д. [Мухарлямов Н. М. и др., 1982]. Роль наследственного предрасположения у этих больных остается пока неясной.

Патогенез заболевания почти не изучен. Выделяют два типа первичной легочной гипертензии. При первом из них, встречающемся в большинстве случаев, непосредственной причиной повышения давления в легочной артерии являются резкая гипертрофия, фиброз и фиброэластоз мышечного слоя легочных артериол, что, по всей вероятности, связано с генетически обусловленным дефектом гладкомышечных волокон. При втором, значительно более редком, отмечается рыхлый базофильный клеточный фиброз, приводящий к сужению и облитерации легочных венул [Мухарлямов Н. М. и др., 1982].

Клиническая картина. Болеют почти исключительно молодые женщины. На ранних стадиях заболевание, как правило, не диагностируется, поскольку повышение систолического давления в легочной артерии вдвое, а иногда и больше (до 50—60 мм рт. ст., или 6,67—8 кПа) обычно связано лишь с умеренным снижением толерантности к нагрузкам и не имеет выраженных клинических проявлений. Больные жалуются на одышку при умеренном физическом напряжении, боли в области сердца, сердцебиение, приступы удушья.

Цианоз развивается в поздних стадиях заболевания и связан отчасти с застоем в венах большого круга кровообращения, отчасти с анатомическим шунтированием крови в легких при некоторых вариантах первичной легочной гипертензии. Клиническая картина легочной гипертензии, сопровождающейся выраженным цианозом, была описана A. Ayerza (1901) и в течение длительного времени фигурировала в литературе как болезнь, или синдром, Айерца или Айерсы.

При объективном обследовании больных первичной легочной гипертензией обнаруживаются умеренная тахикардия, эпигастральная пульсация, связанная с резкой гипертрофией правого желудочка, выраженный акцент и расщепление второго тона над легочной артерией. Иногда у левого края грудины в четвертом межреберье слышен систолический шум относительной недостаточности трехстворчатого клапана. В терминальной фазе заболевания отмечаются увеличение и болезненность печени. Рентгенологически обнаруживаются резкое расширение проксимальных отделов легочных артерий при ослаблении легочного рисунка в периферических отделах легких, увеличение размеров правого желудочка, лучше выявляемое на боковых снимках. На ЭКГ видны признаки резкой перегрузки правого желудочка вследствие гипертензии и его гипертрофия.

Диагноз подтверждается при зондировании полостей правого сердца и легочной артерии, при котором исключаются могущие привести к вторичной легочной гипертензии и цианозу «немые» врожденные пороки сердца (например, синдром, или комплекс, Эйзенменгера) и точно определяется величина давления в легочной артерии.

Эффективных методов лечения первичной легочной гипертензии практически нет. Широко, однако без отчетливого и

стойкого клинического успеха используются сосудорасширяющие средства (эуфиллин, нитроглицерин и др.), ганглиоблокаторы, антикоагулянты, а также препараты, способствующие улучшению сердечной деятельности: сердечные гликозиды, антиаритмические препараты, кортикостероиды, мочегонные, кислородотерапия и т. д.

Прогноз неблагоприятный. Продолжительность жизни больных с момента установления диагноза составляет от нескольких мес до 5 лет. Смерть наступает вследствие прогрессирующей правожелудочковой недостаточности.

ПОРАЖЕНИЯ ЛЕГКИХ ПРИ МУКОВИСЦИДОЗЕ

Муковисцидоз (син.: кистозный фиброз поджелудочной железы, синдром Фанкони) представляет собой наследственное заболевание, характеризующееся системным поражением экзокринных желез, причем как слизеобразующих (респираторного тракта, кишечника, поджелудочной железы), так и серозных (слюнных, потовых, слезных). Наиболее характерной чертой муковисцидоза является повышение вязкости секрета слизеобразующих желез, что применительно к бронхолегочной системе обусловливает резкое нарушение очистительной функции бронхов и бронхиальной проходимости. Патологические изменения в органах дыхания могут встречаться практически изолированно или же сочетаться с нарушениями функций органов пищеварения (преимущественно поджелудочной железы и кишечника).

Поражение неслизеобразующих желез играет значительно меньшую роль в патологии и выражается в значительном увеличении секреции ими ионов натрия и хлора.

Заболевание впервые описано швейцарскими педиатрами G. Fankoni, E. Uhlinger и C. Knauer в 1936 г., однако решающее значение в формировании представлений о муковисцидозе как системном поражении слизистых желез имело исследование D. Andersen (1938), обобщившей 49 собственных клинических наблюдений. В 1953 г. P. Di Sant Agnese установил, что у больных муковисцидозом отмечается значительное повышение концентрации натрия и хлора в поте, а в дальнейшем было выявлено значительное увеличение секреции этих электролитов слюнными и слезными железами. Это явилось основанием для того, чтобы рассматривать муковисцидоз как системное поражение практически всех экзокринных желез.

До недавнего времени муковисцидоз считали почти исключительно педиатрической проблемой, поскольку больные, как правило, погибали в раннем детстве. Случаи муковисцидоза у взрослых рассматривались как редчайшая казуистика. В последние годы положение существенно изменилось. Благодаря совершенствованию методов лечения число больных муковисцидозом, доживающих до 20 лет и более старшего возраста, значительно увеличилось. С другой стороны, широкое применение современ-

ных диагностических методов, в частности так называемого потового теста, позволило распознавать относительно благоприятно протекающие стертые формы заболевания у взрослых [Ceder O. et al., 1983; Hunt P., Geddes D., 1985]. Проблема диагностики и лечения муковисцидоза у взрослых привлекает все большее внимание, причем возникло не лишенное оснований мнение о том, что стертые и в большинстве случаев не диагностируемые формы заболевания лежат в основе обструктивных бронхитов и иной хронической бронхолегочной патологии у весьма значительного числа больных [Де Конинг Г. У., Смит К. Р., 1983].

Сведения о частоте муковисцидоза в различных странах достаточно противоречивы и зависят не только от истинной встречаемости заболевания, но и от уровня диагностики, которая еще несовершенна. Частота муковсицидоза среди живых новорожденных колеблется от 1 : 8000 [Рейдерман М. И., 1974] до 1 : 559 [Klinger K. W., 1983]. По данным Международной ассоциации по кистозному фиброзу, координирующей исследования по проблеме, на 10 000 госпитализированных детей в Европе встречается 100 случаев муковисцидоза. В США ежегодно рождается до 3000 детей, больных муковисцидозом, причем это заболевание встречается чаще, чем лейкемия, нефрит или церебральное слабоумие. Предполагается, что к 2000-му году в этой стране будет 100 000 больных муковисцидозом.

По данным ВОЗ, частота муковисцидоза среди белого населения составляет от 1 : 1500 до 1 : 15 000 живорожденных. Болезнь практически неизвестна среди китайцев, а в Японии было выявлено всего 65 больных муковисцидозом за много лет.

Точных статистических данных о частоте муковисцидоза у взрослых пока нет. В большинстве работ описываются от нескольких до 30—40 взрослых больных [Коломийская Л. Б., Рейдерман М. И., 1980; Косой Г. Х., 1981; Гембицкая Т. Е., 1984; Davis P., Di Sant Agnese P., 1984]. По данным H. Posselt и S. W. Bender (1984), больные муковисцидозом старше 18 лет составляют 16,6% общего числа больных, состоящих на учете в поликлиниках ФРГ.

По мнению большинства исследователей, муковисцидоз представляет собой заболевание с аутосомно-рецессивным типом наследования [Куандыков Е. У., 1977; Lerogollern L., 1979], причем предполагается, что ген заболевания локализуется в 21-й хромосоме. Вместе с тем до настоящего времени существует много неясностей в генетике муковисцидоза.

D. M. Danks и соавт. (1983) считают, что модель двух локусов объясняет только половину случаев муковисцидоза, и допускают существование множественных локусов, которые могут быть причиной заболевания.

Выраженные различия в тяжести течения муковисцидоза приводят к мысли о различной экспрессивности гена [Sing C. F. et al., 1982]. Не выяснено, является ли более благоприятно протекающая болезнь у взрослых следствием сниженной пенетрантности гена в гомозиготном состоянии или же обусловлена гетерозиготным носительством.

Поскольку первичный биохимический или молекулярно-биологический дефект, лежащий в основе муковисцидоза, также пока точно не установлен, отсутствует и универсальная теория патогенеза этой болезни. Тем не менее исследования, выявляющие некоторые детали патологических сдвигов на клеточном и субклеточном уровне, проводятся достаточно интенсивно. Установлено, что при муковисцидозе имеет место нарушение реаб-

сорбции хлорида натрия на уровне экскреторных каналов всех экзокринных желез в сочетании с нарушением состава гликопротеидов слизи в железах, продуцирующих последнюю.

По мнению M. McPherson (1983), важной причиной повышенного содержания белков и кальция в секретах слизеобразующих желез является врожденный дефект клеточной мембраны последних. С этим же фактором связано нарушение электролитного состава секрета потовых и других серозных желез. W. Galey и соавт. (1980) полагают, что высокое содержание электролитов и органических веществ в секретах экзокринных желез связано не с нарушением транспорта электролитов, а с затруднением прохождения воды через мембрану эпителиальных клеток.

По данным некоторых авторов, повышенная вязкость секретируемой слизи связана с аномальной деградацией гликопротеидов [Gilly W. R., 1975]. При муковисцидозе в слизистом секрете нарушается нормальное соотношение между сиаломуцинами, фукомуцинами и сульфомуцинами в направлении резкого преобладания сиаломуцинов, что является важной причиной повышения вязкости. В слизи бронхиальных желез при муковисцидозе обнаружено повышенное содержание белка, нуклеиновых кислот и ионов кальция, причем последнему придается особое значение в изменении физических свойств секрета [McPherson M., 1983].

По данным M. Knowles (1983), в эпителиальных клетках, выстилающих дыхательные пути, также нарушается реабсорбция натрия и хлора, что способствует уменьшению водного компонента перицилиарной жидкости и приводит к «выслушиванию» слизи респираторного тракта, коллапсу и нарушению функции ворсинок мерцательного эпителия, аккумуляции в бронхах вязкой слизи и нарушению мукоцилиарного клиренса, способствующему развитию и прогрессированию инфекционного процесса в дыхательных путях. Накопление вязкой слизи способствует и обструктивным нарушениям. Дополнительным фактором, нарушающим функцию реснитчатого эпителия, является, по-видимому, и так называемый фактор Спока, выделенный из сыворотки больных муковисцидозом в 1967 г. и, как показано в эксперименте, нарушающий движения ресничек трахеи кроликов. Обнаружение этого фактора в сыворотке гетерозиготных носителей гена муковисцидоза, хотя и в меньших количествах, чем у гомозиготных больных, возможно, связано с генетическими нарушениями, лежащими в основе болезни [Spock A., 1967].

В прогрессировании изменений в респираторном отделе легочной ткани определенное значение может иметь протеолитическая деструкция, связанная с недостаточной активностью ингибиторов протеаз, что объясняет возникновение эмфиземы у больных муковисцидозом [Bruce M. C. et al., 1985].

Инфекционный процесс в бронхиальном дереве играет, как уже упоминалось, важную роль в патогенезе муковисцидоза. Это связано не только с нарушением дренажно-очистительной функции воздухоносных путей, но и с существенным снижением общего клеточного и в меньшей степени гуморального иммунитета [Sorensen R. U. et al., 1983].

Основную роль в этиологии инфекционного процесса в бронхах играют золотистый стафилококк, гемофильная палочка и синегнойная палочка, причем два

первых микроорганизма выявляются главным образом в раннем детском возрасте, тогда как в дальнейшем основное значение приобретает синегнойная палочка, борьба с которой является весьма сложной проблемой лечения в связи с ее резистентностью к фагоцитозу полинуклеарными лейкоцитами и к большинству антибактериальных средств [Penketh A. et al., 1983; Sorensen R. U. et al., 1983]. Нельзя исключить, что такая динамика микрофлоры связана с массивной противостафилококковой терапией [Levis M. J. et al., 1984]. Из бронхиального секрета больных муковисцидозом высеиваются преимущественно штаммы синегнойной палочки типа М, продуцирующие вязкую слизь, которая является важным фактором патогенности микроорганизма, ухудшающим и без того резко нарушенный мукоцилиарный клиренс [Böhme B., 1979]. По представлениям ряда авторов, раннее присоединение синегнойной палочки к микрофлоре мокроты у больных муковисцидозом свидетельствует о неблагоприятном прогнозе [Hoog Kamp-Korstany J., Van Laag J., 1983].

Изложенное выше показывает, что патогенез муковисцидоза довольно сложен и недостаточно изучен. Однако полученные уже к настоящему времени данные открывают перспективы для дальнейших исследований в этом направлении и позволяют наметить основные пути патогенетической терапии.

Основным морфологическим признаком муковисцидоза является обнаружение тягучего, вязкого секрета в просветах бронхов и выводных протоках слизистых желез, которые представляются расширенными, причем железистый эпителий частично атрофируется. Иногда на месте желез формируются ретенционные кисты. Вокруг желез в подслизистой оболочке бронхов отмечается разрастание грубой волокнистой соединительной ткани. При вскрытии большинства умерших от муковисцидоза обнаруживаются массивный гнойный бронхит, цилиндрические бронхоэктазии, массивные сливные пневмонии. При гистологическом исследовании выявляются гнойный и гнойно-некротический бронхит, инфильтрация стенок бронхов воспалительными клеточными элементами.

При электронно-микроскопическом исследовании на поверхности эпителия видны тяжи слизи, лейкоциты, а иногда макрофаги. Обращает на себя внимание уменьшение количества ресничек клеток мерцательного эпителия, причем косвенные морфологические данные свидетельствуют о резком нарушении функции (возможно, неподвижности) ресничек. В реснитчатых клетках отмечаются вакуолизация цитоплазмы, наличие липофусцидных телец и больших липидных капель. Изменения в поджелудочной железе, печени, желудке, толстом и тонком кишечнике, описываемые большинством авторов, выходят за рамки задач настоящего ряда.

Поражения дыхательной системы наблюдаются практически во всех случаях муковисцидоза. В соответствии с опытом ВНИИ пульмонологии Минздрава СССР, касающимся преимущественно взрослых больных, целесообразно различать следующие формы поражений легких при муковисцидозе: 1) легочную (без клинических проявлений поражения других органов и систем); 2) смешанную, в том числе с преимущественным поражением дыхательной системы или других органов. В зависимости от особенностей

течения различают следующие формы заболевания: легкую (стертую), средней тяжести, в том числе с медленным и быстрым прогрессированием, и тяжелую.

Формулируя диагноз, следует указывать фазу течения заболевания — обострение (в том числе с умеренной, выраженной и резко выраженной активностью инфекционного процесса) или ремиссия.

Клиническая картина. Признаки поражения легких при муковисцидозе чаще всего возникают на первом—втором году жизни ребенка. Хотя в литературе существуют указания на то, что так называемый муковисцидоз взрослых в большинстве случаев начинается значительно более поздно, среди наблюдавшихся во ВНИИ пульмонологии больных старше 18 лет у 90% первые проявления болезни относились в детскому (преимущественно раннему) и у 10% — к подростковому возрасту. Раннее начало легочных проявлений наряду с наличием в анамнезе сведений о мекониальном илеусе в период новорожденности, замедленном физическом развитии, частом поносе, непереносимости жирной пищи следует считать характерным признаком муковисцидоза. Определенное диагностическое значение имеет и тщательное собирание семейного анамнеза, в частности наличие среди родственников больного (братья, сестры, племянники и племянницы, двоюродные братья и сестры, дяди и тетки) лиц, страдавших в раннем детстве непроходимостью кишечника или упорным поносом, а также заболеваниями органов дыхания (пневмонии) либо лихорадкой неясного происхождения, в том числе умерших от таких причин.

Для анамнеза больных с поражением легких при муковисцидозе характерны повторные, тяжело протекающие и трудно поддающиеся лечению бронхиты, а также пневмонии, чаще двусторонние, с развитием полисегментарных ателектазов, обычно принимающие затяжное течение.

Наиболее типичной жалобой больных является мучительный приступообразный кашель с вязкой, трудно отхаркиваемой мокротой; иногда отмечается кровохарканье.

Большинство больных, в особенности взрослых, жалуются на одышку при умеренных физических нагрузках, а иногда даже в покое, связанную с обструкцией мелких дыхательных путей. Одышка отмечалась, по данным ВНИИ пульмонологии Минздрава СССР, у 98% больных старше 18 лет [Гембицкая Т. Е., 1984]. До 80% больных предъявляют те или иные жалобы, обусловленные поражением пищеварительной системы, в том числе на чередование поноса и запора, урчание в животе, плохую переносимость жиров («жирный» полужидкий или жидкий кал), боли в эпигастральной области в связи с язвой желудка, боли в правом подреберье вследствие сопутствующего холецистита. Иногда наблюдается выпадение прямой кишки. Почти у 60% больных наблюдается хронический насморк, связанный с полипозом и воспалительным процессом в придаточных пазухах носа.

Многие пациенты отмечают постоянную общую слабость, обморочные состояния при перегревании, наклонность к гипотонии. У мужчин отмечается снижение половой функции и во многих случаях стерильность, обусловленная нарушением подвижности сперматозоидов. Нарушений половой функции у женщин в виде расстройств менструального цикла и снижения фертильности мы не наблюдали, хотя в литературе имеются указания на этот счет [Moshang T., Holslaw D. S., 1980]. Так или иначе беременность и роды у женщин, страдающих муковисцидозом, всегда представляют опасность из-за возможного прогрессирования ДН и других нарушений функций легких.

При тяжелом и средней тяжести состоянии больных муковисцидозом обращают на себя внимание бледность кожных покровов, иногда одутловатость лица, умеренный или выраженный цианоз видимых слизистых оболочек. Грудная клетка иногда имеет увеличенный сагиттальный размер (бочкообразная форма).

При физикальном исследовании, главным образом перкуторном, могут определяться признаки эмфиземы (коробочный тон, сужение перкуторных границ сердца, низкое стояние и малая подвижность диафрагмы). Аускультативная картина зависит от преобладания явлений пневмосклероза или эмфиземы: выслушиваются жесткое, а в верхних отделах нередко ослабленное дыхание, рассеянные сухие хрипы, влажные средне- и мелкопузырчатые хрипы, особенно ярко выраженные в периоды обострений.

Рентгенологическая картина муковисцидоза в общем малохарактерна и во многом зависит от тяжести и фазы течения заболевания, а также от возраста больных. Типичным считается распространенное усиление легочного рисунка за счет интерстициальных изменений. Легочный рисунок представляется тяжистым в случае преобладания перибронхиальных изменений или сетчатым при вовлечении в процесс периацинарных и перилобулярных элементов соединительной ткани. В большинстве же случаев те и другие изменения сочетаются. Корни легких, как правило, расширены. В ряде случаев наблюдается картина дольковых, субсегментарных или даже сегментарных ателектазов. При эмфизематозных изменениях обнаруживаются повышение прозрачности легочных полей, преимущественно в верхних отделах, реже низкое стояние и недостаточная подвижность диафрагмы, расширение ретростернального пространства.

В периоды обострений интерстициальные изменения легочного рисунка нарастают. Нередко появляется сегментарная или полисегментарная пневмоническая инфильтрация.

При бронхографии выявляются изменения, связанные с гиперсекрецией вязкой мокроты («обрывы» бронхов, фрагментированное их заполнение, неровность контуров, уменьшение числа боковых ветвей). Более чем у трети больных обнаруживаются цилиндрические, реже смешанные, бронхоэктазии, локализующиеся, как правило, в нижних отделах легких, зачастую двусторонние.

При бронхоскопическом исследовании констатируются диффузный гнойный эндобронхит с характерными слизисто-гнойными тяжами, располагающимися по продольным складкам слизистой оболочки, иногда обширные фибринозные («дифтероидные») пленки. Секрет отличается вязкостью и с трудом аспирируется из трахеобронхиального дерева.

Легочная вентиляция, как правило, значительно нарушена по обструктивно-рестриктивному типу. ООЛ увеличивается уже на ранних этапах заболевания. Уменьшается соотношение ОЕЛ/ЖЕЛ, снижаются индекс Тиффно ($ОФВ_1$/ЖЕЛ) и другие скоростные показатели.

Чрезвычайно большое, если не решающее значение в диагностике и дифференциальной диагностике муковисцидоза имеет исследование электролитов пота (потовая проба), которое Международная ассоциация по кистозному фиброзу рекомендует производить по методу Гибсона и Кука.

В детской практике содержание в поте хлоридов выше 60 ммоль/л и натрия выше 70 ммоль/л большинство авторов считают абсолютным доказательством наличия муковисцидоза [Студеникин М. Я., Чупич В., 1977; Таболин В. А., Ивановская Т. Е., 1981, и др.], тогда как концентрация хлоридов и натрия ниже 40 ммоль/л позволяет отвергнуть этот диагноз. При концентрации 40—60 ммоль/л и наличии клинических признаков муковисцидоза необходимы динамическое наблюдение за больными и повторные анализы электролитов пота. Как показали исследования, проведенные во ВНИИ пульмонологии Минздрава СССР [Гембицкая Т. Е., Игнатьев В. А., 1987], практически теми же критериями можно пользоваться и при обследовании взрослых, хотя концентрация электролитов пота в норме у них несколько выше, чем у детей. Некоторые авторы [Hodson M. E. et al., 1983, и др.] рекомендуют при пограничных значениях содержания натрия и хлоридов в поте ставить пробу с преднизолоном (прием по 5 мг внутрь в течение 2 дней), в результате чего у лиц, не страдающих муковисцидозом, уровень натрия в поте определяется ниже базисной линии, а у больных почти не изменяется.

Меньшее практическое значение имеют тест Спока, бромидный потовый тест, а также выявление при окраске толуидиновым синим метахроматических включений в клетках культуры фибробластов кожи.

Течение заболевания, как уже упоминалось, характеризуется периодическими обострениями и ремиссиями. Обострения протекают чаще по бронхитическому, реже по пневмоническому, типу, причем пневмонии отличаются тяжелым затяжным течением и склонностью к деструкции.

При легком течении муковисцидоза обострения наблюдаются редко (не чаще одного раза в год), причем в периоды ремиссий клинические проявления не выражены и работоспособность взрослых больных сохранена.

При течении средней тяжести обострения бывают 2—3 раза в год и могут длиться 2 мес и даже более. Двигательная активность и работоспособность нарушены и в периоды ремиссий. Отмечаются кашель с трудно отделяемой мокротой, одышка при умеренной физической нагрузке, периодические повышения температуры тела по вечерам, общая слабость, потливость. Как правило, имеют место более или менее выраженные нарушения внешнесекреторной функции поджелудочной железы.

При тяжелом течении обострения следуют одно за другим, а ремиссии практически не наблюдаются. Больные страдают от тяжелой ДН. Масса тела прогрессивно снижается. Взрослые больные являются тяжелыми инвалидами.

Из осложнений муковисцидоза со стороны дыхательной системы следует упомянуть СП, связанный с нарушением целости расположенных субплеврально буллезных образований. При формировании клапанного пневмоторакса это осложнение может угрожать жизни, особенно при исходно выраженной ДН. Осложнение диагностируется при внезапном возникновении болей в груди, появлению или резкому усилению одышки, а также на основании характерных физикальных и рентгенологических симптомов.

Кровохарканье при тяжелом течении муковисцидоза наблюдается довольно часто, а массивное легочное кровотечение, напротив, в крайне редких случаях.

Нередко на фоне муковисцидоза развивается типичная картина тяжелой бронхиальной астмы, трудно поддающейся лечению кортикостероидами.

ДН следует считать не столько осложнением, сколько характерным проявлением при тяжелом и средней тяжести муковисцидозе. В терминальной фазе заболевания возникают проявления так называемого легочного сердца (набухание шейных вен, увеличение печени, отеки нижних конечностей и в области поясницы).

Симптомы со стороны органов пищеварения (понос, «жирный» кал, плохая переносимость жиров и т. д.) являются типичными проявлениями заболевания, а не его осложнениями.

Лечение муковисцидоза должно осуществляться по трем основным направлениям. Прежде всего имеют в виду максимально возможное восстановление воздухопроводящей и очистительной функции бронхиального дерева. Второе направление, тесно связанное с первым, состоит в подавлении инфекционного процесса в бронхах. Наконец, третье заключается в диетотерапии и коррекции ферментативной недостаточности поджелудочной железы у больных со смешанной формой заболевания.

Как уже упоминалось, нарушения бронхиальной проходимости у больных муковисцидозом зависят прежде всего от скопления в воздухопроводящих путях вязкой мокроты, эвакуация которой неосуществима ни с помощью реснитчатого эпителия, ни при кашле. Традиционные отхаркивающие средства практически не дают эффекта. Благоприятное терапевтическое действие оказывают аэрозольные ингаляции муколитиков.

Применяют 5 мл 10% раствора N-ацетилцистеина или раствора 2-тиол-пропионамида уксусной кислоты 2—3 раза в сутки. Определенную пользу приносят и ультразвуковые ингаляции 3% раствора хлорида натрия, которые можно чередовать с ингаляциями муколитиков. Многие авторы используют 10% раствор N-ацетилцистеина для внутримышечных инъекций из расчета 20—30 мг на 1 кг массы тела в сутки.

Некоторые рекомендуют прием муколитиков внутрь.

Например, реодин или мукодин по 2 капсулы 3 раза в сутки в течение 2—4 нед с успехом использовались во ВНИИ пульмонологии Минздрава СССР для лечения взрослых больных [Гембицкая Т. Е., 1987]. При назначении муколитиков внутримышечно или внутрь они оказывают воздействие и на слизистые железы органов пищеварения, что следует иметь в виду при лечении смешанных форм заболевания [Заирова Р. и др., 1985].

Большое значение, особенно при средней тяжести и тяжелых формах, имеют лечебные (санационные) бронхоскопии, которые в периоды обострений следует осуществлять 1—3 раза в неделю (на курс лечения от 7 до 15 процедур). При бронхоскопии широко применяют введение в бронхиальное дерево муколитических препаратов. В последние годы используется также БАЛ, при котором 5% раствором N-ацетилцистеина последовательно отмывают нижние отделы вначале одного, а затем другого легкого. На одну процедуру, проводимую взрослому больному, расходуют от 60 до 120 мл раствора [Добровольская Р. А., 1974; Климанская Е. В., 1985; Гембицкая Т. Е., 1987].

Существенную роль в улучшении бронхиальной проходимости играют физиотерапевтические процедуры, например вибромассаж, а также ЛФК.

При бронхоспастическом синдроме или выраженной картине бронхиальной астмы показаны бронхолитики, предпочтительно из группы метил-ксантинов. Некоторые авторы рекомендуют кортикостероидную терапию [Рачинский С. В. и др., 1974].

Антибактериальную терапию назначают преимущественно больным муковисцидозом средней тяжести или тяжелым и проводят главным образом в периоды обострений курсами по 2—4 нед в зависимости от выраженности лечебного эффекта. Антибактериальные средства выбирают в соответствии с особенностями высеваемой из дыхательных путей микрофлоры. При необходимости используют комбинации из двух и более препаратов.

Диетотерапия при смешанной форме заболевания предусматривает ограничение жиров с одновременным назначением жирорастворимых витаминов (A, D, E) и увеличение потребления белка до 3—5 г на 1 кг массы тела в сутки. Ферментативная недостаточность внешнесекреторной функции поджелудочной железы является показанием к заместительной терапии (панкреатин, панзинорм-форте, фестал и др.).

Профилактика муковисцидоза представляет большие трудности и связана с неразрешенностью проблемы диагностики гетерозиготного носительства гена болезни. Облигатными гетерозиготами можно считать лишь родителей больных детей. Применяющееся в некоторых городах СССР, а также в ряде зарубежных стран исследование новорожденных на гомозиготное носительство гена муковисцидоза позволяет в первые дни жизни установить диагноз и рано начать адекватное лечение, что, безусловно, благоприятно сказывается на прогнозе. Ранняя (антенатальная) диагностика муковисцидоза у плода, разрабатываемая

в настоящее время, может позволить путем своевременного прерывания беременности предотвратить рождение тяжелобольных детей.

Прогноз при муковисцидозе остается серьезным, хотя в случаях позднего появления признаков заболевания и при стертых его формах считается более благоприятным. Раннее установление диагноза и своевременно начатое комплексное лечение во многих случаях позволяют предупредить прогрессирование болезни и существенно продлить жизнь больных.

СИНДРОМ НЕПОДВИЖНЫХ РЕСНИЧЕК

Синдром неподвижных ресничек представляет собой генетически гетерогенную наследственную аномалию структуры и функции реснитчатого эпителия дыхательных путей, ответственного за мукоцилиарный клиренс. Микроструктурные изменения ресничек и недостаточность синтеза в них АТФ, ведущая к тяжелым функциональным нарушениям, наследуются по аутосомно-рецессивному типу [Левашев Ю. Н. и др., 1984; Moreno A., Murphy E., 1981]. Как правило, аномалия имеет системный характер и сопровождается неподвижностью спермий у мужчин. Синдром неподвижных ресничек закономерно сочетается с обратным расположением внутренних органов, но может наблюдаться и без него (см. также гл. 4).

Нарушение мукоцилиарного клиренса способствует задержке инфицированной слизи в бронхиальном дереве, развитию рецидивирующего бронхита и бронхоэктазий.

Клиническая картина. Проявление синдрома неподвижных ресничек, как правило, начинаются в раннем детстве, хотя описаны трудно объяснимые случаи длительного бессимптомного течения. Обычно больные жалуются на кашель с гнойной мокротой, подверженность вирусным респираторным инфекциям, повторные пневмонии. В большинстве случаев наблюдается классическая триада Зиверта — Картагенера (см. главу 4, раздел «Обратное расположение легких»). Последний иногда сочетается с гетерозиготными формами недостаточности α_1 ИП протеаз [Путов Н. В. и др., 1982].

В бронхах клинически, рентгенологически и эндоскопически обнаруживается картина тяжело протекающих бронхоэктазов при обратном расположении легких и сердца (расположение брюшных органов нередко бывает нормальным). При рентгенографии костей черепа выявляются недоразвитость придаточных пазух носа и картина хронического их воспаления.

Патология собственно мерцательного эпителия может быть установлена путем бронхоскопической биопсии слизистой бронхиального дерева с последующей электронной микроскопией препарата, выявляющей недоразвитие и аномальную микроструктуру ресничек.

Лечение. Больным с синдромом неподвижных ресничек

(триада Зиверта — Картагенера) необходимы систематическое диспансерное наблюдение, повторные санации трахеобронхиального дерева, в том числе с использованием лечебной бронхофиброскопии. При хорошо локализованных мешотчатых бронхоэктазах показано оперативное лечение в виде удаления пораженных долей и сегментов, а затем диспансерное наблюдение с целью вторичной профилактики. При соблюдении строгих показаний к операциям и постоянном наблюдении за оперированными результаты хирургических вмешательств следует признать удовлетворительными [Путов Н. В. и др., 1982; Deetzsch H., 1982, и др.].

При правильном систематическом лечении прогноз относительно благоприятен.

ПОРАЖЕНИЕ ЛЕГКИХ ПРИ БОЛЕЗНИ (СИНДРОМЕ) ОСЛЕРА — РАНДЮ

Болезнь, или синдром, Ослера — Рандю (W. Osler, H. Rendu) (син.: геморрагический телеангиэктатический синдром, геморрагический ангиоматоз) характеризуется наследственной неполноценностью мезенхимальных тканей и передается по аутосомно-доминантному типу. В наибольшей степени поражаются мелкие сосуды, трансформирующиеся в множественные телеангиэктазии и мелкие артериовенозные свищи, склонные к кровотечению. В легких могут формироваться множественные мелкие артериовенозные свищи, обусловливающие анатомическое шунтирование венозной крови в артериальное русло и появление гипоксемии.

Клиническая картина. Заболевание проявляется множественными телеангиэктазиями на коже и видимых слизистых оболочках, склонностью к носовым, желудочным, кишечным и почечным кровотечениям. При поражении легких наблюдается кровохарканье и легочные кровотечения. В результате гипоксемии, связанной с шунтированием крови, отмечаются цианоз, одышка, изменение концевых фаланг пальцев по типу барабанных палочек, т. е. проявления, характерные для пороков сердца синего типа. Физикальная картина поражения легких нехарактерна. Рентгенологические изменения также могут не наблюдаться. Лишь при формировании крупных артериовенозных аневризм выявляются ограниченные затенения с расширением приводящих и отводящих сосудов. В последнем случае характер поражения может быть уточнен с помощью ангиопульмонографии, при которой в области тени обнаруживается патологический сброс крови.

Лечение в основном симптоматическое. При наличии крупных артериовенозных аневризм легочных сосудов возможна операция (удаление соответствующей доли легкого) или эндоваскулярное вмешательство с эмболизацией патологического сосудистого сообщения [Некласов Ю. Ф., 1986].

При тяжелом течении прогноз неблагоприятный.

Список литературы

Веремеенко К. Н. α_1-ингибитор протеаз и его исследование в клинике. — Клин. мед., 1985, № 12, с. 21—27.

Гембицкая Т. Е. Первичная эмфизема легких, связанная с дефицитом α_1-антитрипсина. — Клин. мед., 1984, № 9, с. 86—91.

Гембицкая Т. Е. Особенности муковисцидоза у взрослых. — Сов. мед., 1984, № 4, с. 107—110.

Де Конинг Г. У., Смит К. Р. Муковисцидоз. — Бюлл. ВОЗ, 1985, № 1, с. 1—9.

Заирова Р., Капранов Н. И., Волков И. К. Исследование мокроты для оценки эффективности муколитической терапии у детей, больных муковисцидозом. — Вопр. охр. мат., 1985, № 2, с. 23—27.

Иошпа Л. Л., Розинова Н. И. Первичная легочная гипертензия. — В кн.: Врожденные и наследственные заболевания легких у детей. — М.: Медицина, 1986, с. 162—170.

Климанская Е. В. Бронхоскопическая картина муковисцидоза у детей. — В кн.: Руководство по клинической эндоскопии. — М.: Медицина, 1985, с. 402—407.

Левашев Ю. Н., Ширяева К. Ф., Король О. И. К генезу бронхоэктазий с синдромом Зиверта—Картагенера. — Тер. арх., 1984, № 3, с. 90—94.

Мухарлямов Н. М., Григорьяну Л. А., Едумова Л. Г. Первичная легочная гипертензия. — В кн.: Легочная артериальная гипертензия. — Фрунзе, 1982, с. 44—45.

Путов Н. В., Хлопотова Г. П. Эмфизема легких. — В кн.: Руководство по пульмонологии. — Л.: Медицина, 1984, с. 200—214.

Bruce M. C., Ponez L., Klinger J. D. et al. Biochemical and pathologic evidence for proteolytic destruction of lung connective tissue in cystic fibrosis. — Amer. Rev. respir. Dis., 1985, vol. 132, p. 529—535.

Davis S. P., Di Sant Agnese P. Diagnosis and treatment of cystic fibrosis. An update. — Chest, 1984, vol. 85, p. 802—809.

Dietzch H. Störungen der Zilien-Motilitat. — Kinderärztl. Prax., 1983, Bd 50, S. 71—76.

Gadek G. E., Crystal R. G. Proteolytic enzymes, their inhibitors and lung diseases. — Amer. Rev. respir. Dis., 1983, vol. 127, p. 45—46.

Hodson M. E., Beldon J., Power P. Sweat test to diagnose cystic fibrosis in adults. — Brit. Med. J., 1983, vol. 286, p. 1381—1383.

Hoidal J. R., Niewochner D. Pathogenesis of emphysema. — Chest., 1983, vol. 83, p. 679—684.

Hunt P., Geddes D. A. Newly diagnosed cystic fibrosis in middle and late life. — Thorax, 1985, vol. 40, p. 23—26.

Knowles M. R. The pathogenesis of cystic fibrosis. — Science, 1983, vol. 221, p. 1067—1075.

Lewis M. J., Zaltzman M., Reef H. Experience at an adolescent and adult cystic fibrosis clinic. An analysis and overview. — S. Afr. med. J., 1984, vol. 65, p. 641—648.

McPherson M. Cystic fibrosis in adolescents. — C. F. News, 1983, vol. 18, p. 8—10.

Moreno A., Murphy E. Inheritance of Kartagener syndrome. — Amer. J. med. Genet., 1981, vol. 8, p. 305—313.

Sing C. F., Risser D. R., Howatt W. F., Erickson R. P. Phenotypic heterogenety in cystic fibrosis. — Amer. J. med. Genet., 1982, vol. 13, p. 179—195.

Sorensen R. U., Ruuskanen O., Miller P. B-lymphocyte function in cystic fibrosis. — Eur. J. respir. Dis., 1983, vol. 64, p. 524—533.

Tobin M. J., Cook R. J., Hutchison D. C. Alpha-1-antitrypsin deficiency. — Brit. J. Dis. Chest, 1983, vol. 77, p. 14—27.

Часть III

ИММУНОДЕФИЦИТНЫЕ ИЗМЕНЕНИЯ ЛЕГКИХ

Глава 6
ПОРАЖЕНИЯ БРОНХОЛЕГОЧНОЙ СИСТЕМЫ ПРИ ПЕРВИЧНЫХ ИММУНОДЕФИЦИТНЫХ СОСТОЯНИЯХ

Среди многочисленных причин, приводящих к развитию тяжелой острой или хронической патологии бронхолегочной системы, первичные (генетически-детерминированные или врожденные) дефекты иммунной системы занимают особое место.

Хотя патология нижних отделов респираторного тракта, обусловленная первичными иммунодефицитными состояниями[1] (ИДС), составляет, по мнению ряда авторов, около 3 % в структуре хронических заболеваний бронхолегочной системы, данные последних лет позволяют считать, что эта незначительная цифра ориентирует лишь на наиболее грубые и легко диагностируемые формы первичных ИДС. Видимо, доля дефектов врожденного характера, так или иначе изменяющих иммунологическую реактивность бронхолегочной системы и играющих ведущую роль в генезе хронизации бронхолегочных процессов, на самом деле более высока.

ИДС в силу их генетической и патогенетической разнородности с трудом поддаются классификации. В соответствии с рекомендациями специального комитета экспертов ВОЗ по первичным ИДС они сгруппированы в четыре основных типа: 1) преимущественно дефекты антител-иммуноглобулинов; 2) преимущественно дефекты клеточного иммунитета; 3) ИДС, ассоциированные с другими главными дефектами; 4) дефекты неспецифического иммунитета.

Внутри этих основных типов выделяют более сорока дифференцируемых между собой клинико-лабораторных форм первичных ИДС.

Являясь не нозологическими формами в традиционном для врачей смысле, а скорее клинико-лабораторными синдромами, включающими в себя более или менее постоянные сочетания патологических признаков, первичные ИДС не имеют специфических клинических признаков и проявляются в виде симптомокомплексов: инфекционного, аллергического, аутоиммунного, онкологического и др. Их можно считать клиническими «масками» ИДС.

---

[1] Син.: иммунодефициты, иммунологическая недостаточность. — Примеч. авт.

Имеются определенные особенности наименования отдельных форм ИДС. Одни из них именуются по главному лабораторному дефекту иммунной системы (агаммаглобулинемия, гипоиммуноглобулинемии, общая вариабельная иммунологическая недостаточность и т. д.), другие — по клиническим маркерам (атаксия — телеангиэктазия, хронический кожно-слизистый кандидоз и т. д.), третьи — по фамилии авторов, впервые описавших данную форму иммунодефицита (например, синдром Вискотта — Олдрича, синдром Незелофа).

При всех ИДС, особенно первичных, встречаются любые поражения бронхолегочной системы: острые и хронические бронхиты, бронхопневмонии, деструктивные пневмонии, плевриты, диффузный пневмосклероз, астматические бронхиты и бронхиальная астма (атопической, инфекционной или смешанной этиологии), интерстициальные пневмонии и другие клинические варианты заболеваний легких. Эти конкретные заболевания при первичных ИДС могут иметь место изолированно и в сочетаниях. При ряде форм ИДС возникают так называемые типичные заболевания бронхолегочной системы, однако при большинстве первичных ИДС предсказать развитие определенной нозологической формы поражения легких невозможно.

Отчасти это, видимо, связано с тем, что клинические проявления ИДС служат конечным выражением как самого иммунологического дефекта, так и всех попыток физиологических систем компенсировать имеющийся иммунологический дефект. Другими словами, клинические проявления (клинические «маски») ИДС — это результирующая всех составляющих понятия «иммунокомпетентность». Такое заключение в полной мере относится и к патологии бронхолегочной системы при первичных ИДС.

Объем лимфоидной ткани респираторного тракта у иммунокомпетентного человека последовательно уменьшается от полости носа, где лимфоидная ткань наиболее развита, к бронхоальвеолярной области. В норме собственно внутрилегочная часть респираторного тракта имеет слаборазвитую лимфоидную ткань и иммунный ответ в этой части осуществляется, видимо, за счет как локальных иммунокомпетентных клеток лимфоидного и макрофагального ряда, так и локально-синтезированных и пришедших из циркуляции специфических антителиммуноглобулинов.

Растворимые антигены абсорбируются макрофагами, которые затем инициируют локальный специфический клеточный и гуморальный иммунный ответ. Нерастворимые антигены после краткой индукционной экспозиции эвакуируются наружу мукоцеллюлярным аппаратом слизистых оболочек бронхов и трахеи. Важно, что часть нерастворимых антигенов попадает в кишечник, дублируя индукторный сигнал на системный иммунный ответ.

Иммунный ответ в респираторном тракте имеет как минимум две фазы — локальную и системную. Соотношение этих фаз во времени и по значимости изучено плохо. Можно считать установленным [Bergman Ch. et al., 1985], что при нефизиологической антигенемии в нижних отделах респираторного тракта (бронхи, легкие) исход воспалительного процесса во многом зависит от нормального функционирования лимфоидного аппарата кишечника, который эволюционно и физиологически связан с локальным лимфоидным аппаратом респираторного тракта. Именно поступление в респираторный тракт специфических иммунокомпетентных Т- и В-лимфоцитов из лимфатического аппарата кишечника влияет на изменение иммунокомпетентности собственно легочного лимфа-

тического аппарата и в конечном счете на иммунокомпетентность всей лимфоидной (иммунной) системы респираторного тракта.

Эти данные указывают на то важнейшее обстоятельство, что системная патология иммунитета, имеющая место при первичных ИДС, лимитирует компенсаторные резервы, что, вероятно, и находит отражение в тяжести, необратимости и плохом прогнозе бронхолегочных заболеваний при первичных ИДС.

Сложность и многокомпонентность системного иммунного ответа, отражаемая и в локальных иммунных ответах, обусловливает патогенетическое разнообразие и клинический полиморфизм ИДС. При этом, видимо, роль отдельных дефектов иммунного ответа неравнозначна. Роль секреторного IgA в бронхолегочной патологии в последние годы пересмотрена. Этот класс Ig играет важную роль только в верхних отделах респираторного тракта. На уровне бронхов большее значение, чем IgA, имеют, вероятно, антитела, входящие в субклассы IgG. От них же, по-видимому, зависят течение и исход инфекционных и аллергических процессов, протекающих на уровне альвеол и межальвеолярных пространств [Bergman Ch. et al., 1985].

Стабильность иммунологических дефектов при генетически-детерминированных и врожденных формах ИДС определяет тяжесть и плохой прогноз бронхолегочных заболеваний.

Как следует из сказанного выше, различные формы первичных ИДС создают разную основу для развития сначала рецидивирующих, а затем хронических заболеваний бронхолегочной системы. Дефекты фагоцитоза (фагоцитарно-мононуклеарной системы) вызывают ту или иную дефектность в предъявлении антигена, ослабление медиаторного звена проведения сигнала индукции иммунного ответа лимфоидной иммунной системе, что так или иначе сказывается на его силе, темпе и специфичности. Дефекты лимфоидного иммунитета сами по себе приводят к неполноте или замедлению элиминации антигенов, что способствует хронизации антигенемии, вызывающей поликлональную активацию, специфические и неспецифические аутоиммунные и лимфопролиферативные реакции.

В результате сложных взаимодействий различных регуляторных сигналов наступает глубокий дисбаланс иммунной системы, приводящий к ослаблению иммунокомпетентности, что нередко способствует заселению организма человека необычными сочетаниями инфекционных агентов, в том числе и тех, которые принято считать оппортунистическими.

В целом, несколько упрощая и схематизируя реальную ситуацию, можно считать, что наибольшая тяжесть, распространенность и резистентность к общепринятой терапии свойственны поражениям бронхолегочной системы при дефицитах антител и при комбинированных Т—В-формах первичных ИДС, тогда как при других формах клиническая выраженность этих поражений менее значительна.

Первичные ИДС клинически дебютируют в большинстве случаев в раннем детском возрасте; это их существенный признак, имеющий диагностическое и дифференциально-диагностическое значение.

Формирование бронхолегочной патологии у детей с первичными ИДС происходит, как правило, постепенно. Первые респираторные заболевания регистрируются уже на 1—2-м году жизни, часто в виде повторяющихся ОРВИ, которые осложняются бронхитами и пневмониями. Если полное выздоровление от очередной ОРВИ достигается применением только симптоматических или антибактериальных средств, то такой ребенок долго расценивается как «ослабленный», формирование хронического бронхолегочного процесса у него идет незаметно и у врача не появляется мысли об иммунопатологической основе рецидивирующих заболеваний. В других случаях первое же заболевание респираторного тракта принимает затяжное осложненное течение, в связи с чем необходима последовательная антибактериальная терапия и даже иммунотерапия, назначаемая часто интуитивно, а не осознанно. Указания в анамнезе на клинический эффект иммунотерапевтических средств (чаще всего гамма-глобулинов или плазмы) при бронхолегочных заболеваниях являются косвенным свидетельством иммунодефицитной основы инфекционной патологии. Это наблюдение относится и к раннему детству, и к более поздним периодам жизни больного. Важно иметь в виду, что, за исключением отдельных первичных ИДС с поздним началом (см. ниже), остальные формы ИДС, обнаруживаемые у взрослых с длительным анамнезом рецидивирующих и хронических инфекционных заболеваний, почти всегда являются первичными. Тщательно собранный и проанализированный анамнез способствует определению генеза ИДС.

Важнейшим подспорьем в диагностике первичных ИДС независимо от возраста является фактор политопности инфекционного синдрома. Установлено, что при всех формах ИДС, включающих в качестве важного компонента клинической симптоматики бронхолегочную патологию, имеется хотя бы еще один очаг рецидивирующей или хронической инфекции. Наиболее часто поражениям легких при первичных ИДС сопутствуют гнойный двусторонний синусит, отит, гнойные инфекции кожи и подкожной жировой клетчатки, гнойные лимфадениты, бактериальные поражения слизистых оболочек (конъюнктивы, желудочно-кишечного, мочеполового трактов). В то же время сепсис, гнойный менингит и другие генерализованные бактериальные инфекции не характерны для больных с первичными ИДС, за исключением, видимо, детей первых 2 лет жизни.

Если иммунологический диагноз ставится поздно, то больных, как правило, многократно оперируют как по поводу поражений бронхолегочной системы, так и инфекционных очагов другой локализации.

Инфекционный бронхолегочный процесс сопровождается не

только другой инфекционной патологией, но и рядом неинфекционных симптомов — спутников хронического воспалительного заболевания: задержкой физического развития, появлением аутоиммуноподобных синдромов, стойкими или преходящими изменениями показателей периферической крови. Характер и степень выраженности сопутствующих симптомов и синдромов варьируют в пределах как одной формы ИДС, так и различных его форм. По-видимому, задержка физического развития зависит не столько от формы ИДС, сколько от инфекционной нагрузки, перенесенной больным в детском возрасте, тогда как аутоиммуноподобные синдромы и изменения биохимических и гематологических показателей периферической крови, по всей вероятности, более сцеплены с формами первичных ИДС.

Если инфекционно-воспалительные поражения легких могут встречаться при большинстве форм лимфоидных ИДС, то аллергическая патология присуща значительно более узкому кругу дефектов. Из всех форм антителозависимых ИДС только селективный дефицит IgA тесно ассоциируется с астматическим бронхитом и бронхиальной астмой, атопическим дерматитом. При этом клинические формы и течение аллергических заболеваний существенно не отличаются от проявлений этих же заболеваний у больных без ИДС, как у взрослых, так и у детей.

Аутоиммунные поражения легких при первичных ИДС являются редкостью и диагностического значения не имеют.

Известно, что частота онкологических заболеваний среди больных с первичными ИДС значительно (в сотни и тысячи раз) превышает таковую в популяции. Наиболее подвержены онкопатологии больные с такими сложными формами ИДС, как атаксия — телеангиэктазия, синдром Вискотта — Олдрича, общая вариабельная иммунологическая недостаточность. Онкопатология при этих и других первичных ИДС имеет выраженный тропизм к лимфоидной ткани, в том числе и к внелегочной лимфатической системе органов дыхания. Известны случаи развития лимфогранулематоза и лимфосарком внутригрудных групп лимфатических узлов, что приводило к нарушениям внешнего дыхания и вторичной легочной патологии. Особое значение имеет то положение, что, как правило, онкопатология проявляется в детском возрасте (средний возраст наблюдавшихся авторами детей с первичными ИДС, у которых развились лимфопролиферативные заболевания, составил 8,1 ± 0,8 года), а вероятность ее развития у взрослых больных с первичными ИДС существенно ниже [South M. A., 1981].

Одна из наиболее сложных для диагностики форм первичной иммунологической недостаточности — ИДС с поздним началом (ранее использовался термин «первичный приобретенный иммунодефицит», которым подчеркивали генетическую детерминированность поздно проявившегося ИДС). В большинстве случаев позднее начало характерно для общего вариабельного ИДС, хотя известны случаи появления клинической симптоматики селективной недостаточности IgA в зрелом возрасте и в старости. Природа этого явления не изучена.

В тех случаях, когда первичное ИДС клинически проявляется в поздние сроки, развитие хронического бронхолегочного процесса нередко представляется немотивированным и до лабораторного

выявления ИДС патогенез такой патологии обычно труднообъясним. Тяжесть течения бронхолегочных заболеваний, их рецидивирующий и прогрессирующий характер, сопутствующие заболевания, резистентность инфекционного процесса к общепринятой терапии и клинический эффект иммунотерапии должны навести врача на мысль об иммунопатологической основе подобных инфекционных процессов.

Описан ряд вирусиндуцированных ИДС, при которых поражение бронхолегочной системы является либо ведущим (у детей, в частности, при синдроме приобретенного иммунодефицита — СПИДе, вызываемом вирусом иммунодефицита человека), либо осложнением (вариант развития гипо- или пангипоиммуноглобулинемии при ИДС, вызванном необычной чувствительностью к вирусу Эпстайна — Барр). Вероятно, эта группа «вторичных» ИДС будет расширяться, и патология бронхолегочной системы останется важнейшей клинической проблемой как в диагностическом, так и терапевтическом аспекте.

Последующее изложение особенностей течения бронхолегочных заболеваний у детей и взрослых с первичными ИДС основано на принципах их группировки, принятых ВОЗ. Верификация отдельных форм ИДС, как принято, проводится на основании данных подробного иммунологического обследования, анализа генетического анамнеза и сведений о патогенетических механизмах отдельных форм первичных ИДС.

СИНДРОМЫ НЕДОСТАТОЧНОСТИ АНТИТЕЛ

Синдромы недостаточности антител относятся к наиболее распространенным формам первичных ИДС и различаются по глубине иммунологического дефекта: от тотальной агаммаглобулинемии до селективной недостаточности отдельных специфических антител.

Дефекты антител, качественные и количественные, сказываются в первую очередь на снижении резистентности слизистых оболочек организма к инфекционной инвазии. Поскольку входными воротами большого числа инфекционных агентов являются слизистые оболочки респираторного тракта, патология бронхолегочной системы имеет некоторое диагностическое значение при определении типа ИДС.

Клинико-иммунологические сопоставления показали, что синдромы недостаточности антител целесообразно разделить на две группы — тотальные (субтотальные) [Ярцев М. Н. и др., 1985; Björkander J. et al., 1984; Rosen F. S. et al., 1984] и селективные.

Синдромы с тотальной (субтотальной) недостаточностью иммуноглобулинов

Врожденная а- или гипогаммаглобулинемия с дефицитом В-клеток. Заболевание характеризуются стойким уменьшением концентраций IgG в сыворотке крови (ниже 2 г/л) в сочетании

с глубоким дефицитом концентраций IgM и IgA и грубой недостаточностью клеток с поверхностными иммуноглобулинами — В-лимфоцитов (менее 5 % общего числа лимфоцитов в периферической крови).

Тип наследования Х-сцепленный, в редких случаях аутосомно-рецессивный. Частота встречаемости 1 на 10^5 рождений.

Клинически проявляется, как правило, в конце 1-го — начале 2-го года жизни рецидивирующими, очень тяжело протекающими бактериальными инфекциями верхних и нижних отделов респираторного тракта, поражениями кожи, остеомиелитами.

При рано начатой регулярной иммунотерапии (см. ниже) выживаемость детей довольно высока (до 90 %), поэтому среди взрослого контингента с первичными ИДС эта форма встречается не так уж редко. У взрослых основную клиническую проблему составляют непрерывно-рецидивирующие бронхолегочные заболевания по типу бронхопневмоний, имеющие склонность к абсцедированию, и хронические, резистентные к антибактериальной терапии синуситы. Осложнениями хронических бактериальных заболеваний и регулярной заместительной терапии являются пневмосклероз с развитием легочного сердца, гломерулонефрит, хронический агрессивный гепатит и тяжелый дисбактериоз.

Врожденная гипогаммаглобулинемия с нормальными или повышенными (более 3 г/л) уровнями концентраций IgM. Отмечается сохранность числа циркулирующих в периферической крови В-лимфоцитов. Однако эти клетки не способны к «переключению» на различных стадиях дифференцировки в зрелые плазматические клетки-продуценты IgG и IgA. При этом синтезирующиеся молекулы IgM нередко имеют тонкие иммунохимические дефекты, такие как мономерность, олигомерность, что ограничивает их функциональные возможности, усугубляя иммунодефицитный статус.

Важно, что у части больных, особенно у детей, эта форма с возрастом эволюционирует в более «простую» форму агаммаглобулинемии (см. выше), что сопровождается изменением и клинического состояния — появлением новых очагов инфекции, ухудшением течения уже имеющихся заболеваний.

Наследование аутосомно-рецессивное, частота встречаемости неизвестна, поскольку, как уже сказано, данная форма ИДС может эволюционировать в другую форму.

Дополнительными клиническими признаками этой формы ИДС являются генерализованная лимфаденопатия и гепатоспленомегалия, встречающиеся у 30 % больных. Эти признаки могут иметь дифференциально-диагностическое значение.

По клиническим проявлениям инфекционного синдрома, в частности поражению бронхолегочной системы, даная форма первичного ИДС *не отличается от других форм описываемой группы* заболеваний.

Общая вариабельная иммунологическая недостаточность — форма первичного ИДС с резким снижением концентраций Ig

одного — двух классов, в том числе IgG. При этой форме первичного ИДС число В-лимфоцитов, как правило, не изменено, но регуляторный дефект Т-системы лимфоидного иммунитета (снижение числа и функциональной активности зрелых CD3+ лимфоцитов, инверсия соотношения CD4+/CD8+ лимфоцитов за счет избытка CD8+, их высокая активность и т. д.) ухудшает течение инфекционного синдрома при этой форме ИДС [Hausser Ch. et al., 1983].

Частоту этой формы первичного ИДС трудно установить, так как часто она имеет позднее начало, что иногда ассоциируется с инфекциями иммунной системы — вирусами Эпстайна — Барр, цитомегалии, вируса иммунодефицита человека [Хаитов Р. М. и др., 1987].

Тип наследования Х-сцепленный, аутосомно-рецессивный.

Наиболее часто эта форма синдрома недостаточности антител клинически дебютирует на 1-м году жизни и в таких случаях не *отличима от вышеописанных форм. Дебют общей вариабельной* иммунологической недостаточности у взрослого часто носит драматический (из-за тяжести клинических проявлений) характер, заставляя подозревать сепсис, необычную этиологию бронхолегочного процесса или токсические, радиационные и другие внеорганные причины.

Особенности бронхолегочных поражений у больных с синдромами тотальной (субтотальной) недостаточности иммуноглобулинов. Повторные бронхолегочные инфекции, вызываемые стрептококком пневмонии, гемолитическим стрептококком, палочкой инфлюэнцы, клебсиеллой, золотистым стафилококком, синегнойной палочкой и другими инфекционными агентами, являются «визитной карточкой» этой группы первичных ИДС. Уже первая атака инфекции приводит к развитию деструктивной пневмонии, что наиболее очевидно у детей. Тяжесть бронхолегочного процесса обусловлена и тем, что всякое послабление в терапии почти немедленно вызывает распространение процесса на плевральные полости. Наличие нескольких очагов хронической бактериальной инфекции с длительным анамнезом поддерживает в организме хроническую интоксикацию с ее последствиями, гипоксию, общую задержку физического развития, явления гипополивитаминоза, эндокринной полигландулярной недостаточности. Неадекватность антибактериальной терапии обусловливает постоянство эндобронхита с влажным приступообразным (у юношей и детей даже коклюшеподобным) кашлем, что способствует быстрому формированию бронхоэктазов, легочного сердца с приступообразными явлениями острой сердечной недостаточности.

При позднем начале поражения бронхолегочной системы не так глубоки, как при проявлениях ИДС в детском возрасте, и нередко ограничиваются эндобронхитом разной степени выраженности и распространенности без формирования бронхоэктазов. Но и в таких случаях прогноз бронхолегочной патологии в основном зависит от терапии.

Одним из постоянных признаков патологии бронхолегочной системы при первичных ИДС является симметричность поражения слизистых оболочек бронхов, что отличает эндобронхиты и бронхопневмонии с ИДС от подобных заболеваний у иммунокомпетентных лиц.

Грубый, постоянный, продуктивный кашель с вязкой гнойной (инфицированной) мокротой характерен для сформировавшихся хронических бронхолегочных процессов у больных с тотальным (субтотальным) дефицитом Ig. Влажные хрипы низких тембров являются постоянным физикальным признаком текущего воспаления. Они особенно хорошо слышны на границах пораженных и непораженных зон (сегменты, доли), вдоль операционных рубцов. Около 25 % больных с описываемыми формами ИДС к моменту его установления, как правило, уже оперированы. Как ни парадоксально на первый взгляд, больные, в том числе дети, относительно благополучно переносят послеоперационный период. Это можно объяснить, видимо, интенсивной предоперационной подготовкой, включающей переливания плазмы, крови, кровезаменителей, т. е. фактически проведением заместительной терапии.

Еще одним важным признаком наличия тяжелого системного дефекта иммунитета служит послеоперационный катамнез больных с тотальными (субтотальными) гуморальными ИДС: хирургическое вмешательство не прекращает распространение инфекционно-воспалительного процесса.

Хотя бактериальная флора доминирует в этиологии поражений легких у детей с описываемыми формами ИДС, у больных наблюдаются острые и рецидивирующие бронхопневмонии, вызванные оппортунистическими агентами (Pneumocystis carinii) и вирусами, в частности аденовирусами. В таких случаях возможно сочетание хронического бактериального бронхолегочного процесса и острого вирусного поражения легких по типу интерстициальной и (или) бронхопневмонии.

Синдромы с частичным (селективным) дефицитом иммуноглобулинов и антител

Селективная недостаточность IgA. Характеризуется стойким снижением сывороточных концентраций иммуноглобулина этого класса (менее 0,05 г/л) у больных старше 1 года при нормальной концентрации IgG и IgM в сыворотке.

Частота этой формы ИДС в популяции наивысшая из известных — от 1:350 до 1:2000. Тип наследования аутосомно-рецессивный, встречаются спорадические случаи этой формы.

Клинически это ИДС проявляется рецидивирующими инфекциями респираторного тракта, ЛОР-органов, кожи и слизистых оболочек. Течение таких инфекционных заболеваний, как правило, нетяжелое. У детей с этой формой ИДС по мере взросления

частота острых инфекционных заболеваний даже уменьшается, хотя дефицит Ig сохраняется.

По данным многих авторов и клиническим наблюдениям, проведенным в СССР, описываемая форма ИДС ассоциируется с высокой частотой аутоиммуноподобных и аутоиммунных (склеродермии, ревматоидные артриты, алопеции и пр.), а также аллергических заболеваний (атопические дерматиты, бронхиальная астма и другие формы атопических болезней [Ярцев М. Н., и др., 1986; French M. A., Harisson C., 1986, и др.]. IgA может быть случайной находкой при обследовании здоровых лиц, причем обнаружение этой формы первичного ИДС у практически здорового взрослого (военнослужащего, донора и др.) не должно приводить к ограничениям в образе жизни.

Недостаточность отдельных подклассов (субклассов) IgG. Может встречаться как отдельная форма первичного ИДС или в сочетании с селективной недостаточностью IgA. Полное отсутствие какого-либо из четырех подклассов IgG встречается весьма редко. Обычно дефицит затрагивает несколько подклассов; наиболее типично сочетание дефицитов подклассов G2 и G4 или G2 и G3 [French M. A. H., Harrison G., 1986; Oxelius V. A. et al., 1986].

Тип наследования еще не уточнен, частота неизвестна, хотя предполагается, что дефекты подклассов являются основной иммунологической причиной развития рецидивирующих или хронических моноэтиологических инфекционных заболеваний.

Клинически эта форма ИДС проявляется рецидивирующими вирусно-бактериальными инфекциями верхних отделов респираторного тракта, хотя дефекты выявлены и у больных с тяжелыми бронхолегочными заболеваниями. На основании некоторых предпосылок нельзя исключить, что дефициты подклассов IgG ассоциируются с повышенной частотой развития неатопической бронхиальной астмы.

Недостаточность специфических антител при нормальном уровне Ig сыворотки крови проявляется рецидивирующей инфекцией (как правило, моноэтиологичной) и характеризуется низкими титрами антител на пике иммунного ответа, т. е. при контрольных исследованиях через 2—3 нед титр специфических антител не достигает статистически-значимого уровня. Патогенетическими механизмами, вызывающими эту форму первичного ИДС, могут быть тончайшие генетические дефекты в области генов-регуляторов (что практически невозможно верифицировать) или состояния иммунологической толерантности. Косвенным подтверждением этой трудно диагностируемой формы ИДС является эффективная заместительная терапия соответствующими препаратами «готовых» антител. Не исключено, что часть этих ИДС обусловлена дефектами подклассов IgG. Например дефицит G2 коррелирует с нарушенным антителоответом на капсульные полисахариды палочки инфлюэнцы типа b [South M. A., 1981; Stanley P. J. et al., 1984].

Поражения бронхолегочной системы при частичных (селективных) гуморальных ИДС. В целом такие поражения отличаются меньшей тяжестью, чем при тотальных дефектах антителообразования. Чаще всего инфекционно-воспалительный процесс не выходит за пределы слизистых оболочек респираторного тракта, ограничиваясь эндобронхитом различной степени тяжести и распространенности. Считается, что при этих формах ИДС повышены частота развития бронхиальной астмы и чувствительность больных к банальным респираторно-вирусным инфекциям. Эти клинические проявления, видимо, наиболее отчетливо прослеживаются в детском возрасте, когда идет наработка иммунной памяти и компенсация дефекта за счет либо антител-иммуноглобулина другого идиотипа (например, вместо иммуноглобулиновых антител класса G определенной специфичности могут в избытке нарабатываться соответствующие специфические антитела классов M или A), либо за счет других более комплексных механизмов, т. е. описываемые формы первичных ИДС в принципе могут «перекрываться» компенсаторными реакциями иммунной системы. Такое объяснение, бытующее в литературе [Litwin S. D., 1981; Hausser Ch. et al., 1983; Bergman Ch. et al., 1985], пока не подкреплено точно установленными фактами, но имеются аргументы в виде клинической эффективности иммуномодулирующих воздействий, не исправляющих, однако, основного дефекта.

ДЕФЕКТЫ КЛЕТОЧНОГО ИММУНИТЕТА

Эта группа первичных ИДС включает в себя иммунодефициты различного патогенеза, объединенные по признаку преимущественного поражения клеточного звена иммунной системы.

При ряде форм первичных ИДС в силу тесного взаимодействия клеточного и гуморального звеньев иммунной системы в процессе ответа на презентированные антигены при дефектах Т-системы формируются так называемые вторичные гуморальные ИДС разной степени тяжести, которые дополняют клинические проявления клеточной иммунологической недостаточности чертами, описанными выше.

Тяжелая комбинированная иммунологическая недостаточность — группа первичных ИДС, характеризующихся глубочайшими структурными и функциональными дефектами Т- и В-систем иммунитета, несовместимыми с жизнью. ИДС этой группы встречаются исключительно в раннем детском возрасте и отличаются клиническим дебютом в первые 2 мес жизни в виде оппортунистических и бактериально-вирусных инфекций; поражающих в первую очередь бронхолегочную систему. Весьма типичны интерстициальные пневмонии, имеющие летальный исход.

Помимо врожденной, известна приобретенная форма тяжелой комбинированной иммунологической недостаточности, которая развивается как исход алиментарной дистрофии при глубокой

белково-калорийной недостаточности и некоторых метаболических заболеваниях. Описаны больные различного возраста, у которых в связи с избыточной иммуносупрессивной терапией такой вариант ИДС развился при подготовке их к трансплантациям костного мозга, пересадкам почки и другим оперативным вмешательствам. Клиническая симптоматика этого варианта идентична той, которая наблюдается при варианте врожденных и генетически-детерминированных форм этого ИДС.

Синдром Ди Георге — врожденное ИДС, сцепленное с гипоплазией вилочковой железы и паращитовидных желез, а также других производных третьего и четвертого жаберных карманов (аномальное строение лица, пороки сердца и крупных сосудов и др.).

Эта форма первичного ИДС широко варьирует по тяжести течения, но во всех случаях поражается клеточное звено. Не являясь наследуемым состоянием и будучи связан с гипоплазией вилочковой железы, этот иммунодефицит способен как к компенсации, так и к прогрессированию. Синдром Ди Георге также может существовать в «неполной» форме, проявляющейся иногда довольно поздно.

Клинические проявления зависят от тяжести ИДС. При тяжелых вариантах бронхолегочная патология протекает в форме рецидивирующих или хронических бронхопневмоний. При этом инфекционно-воспалительные процессы, накладываясь на изначальные нарушения в системе внутрилегочного кровообращения (возможно, и лимфообращения), могут протекать очень тяжело, приводя к летальному исходу.

При дифференциальной диагностике сочетание вирусно-грибковой и бактериальной инфекции с судорожным синдромом (гипокальциемия) и аномалиями лицевого черепа или (и) пороками сердечно-сосудистой системы должно насторожить врача в отношении возможности этой формы первичного ИДС, при которой имеются симптомы поражения паращитовидных желез [Barrett D. J., et al, 1981].

Атаксия — телеангиэктазия (синдром Луи-Бар) — сложное, генетически детерминированное, наследуемое по аутосомно-рецессивному типу заболевание, при котором сочетаются дегенеративное повреждение ЦНС, комбинированный иммунодефицит лимфоидного типа и полигландулярная эндокринопатия. Наличие двух клинических маркеров — мозжечковой атаксии и телеангиэктазий бульбарной конъюнктивы и кожи — существенно упрощает диагностику и дифференциальную диагностику этой формы ИДС [Boder E., 1985].

Различают несколько вариантов ИДС, хотя генеральным дефектом является, по-видимому, дисрегуляция клеточного иммунного ответа.

При исследовании гуморального иммунитета более чем у $^3/_4$ детей с атаксией — телеангиэктазией выявляются дефекты в системе Ig сыворотки крови. В то же время среди взрослых

с этой формой ИДС частота верифицируемых ее вариантов существенно ниже (лишь около $^1/_3$). Это может объясняться тем, что больные с тяжелыми формами (вариантами) ИДС умирают еще в детском возрасте, а у переживающих возраст 16 лет больных выявляются субкомпенсированные варианты иммунодефицита.

Диагноз синдрома Луи-Бар ставится, как правило, в первое десятилетие жизни, хотя клиническая симптоматика проявляется у большинства детей на 2—3-м году в виде мозжечковой атаксии и рецидивирующих инфекций. Часто ошибочно ставят диагноз детского церебрального паралича.

Поражения бронхолегочной системы при синдроме Луи-Бар отмечаются почти у $^1/_2$ больных. Этиологическими факторами, вызывающими формирование хронических бронхолегочных заболеваний, являются вирусно-бактериальные ассоциации разнообразного состава. Как и при других формах ИДС с гуморальным компонентом иммунодефицита, у больных на первый план выступают бактериальные инфекции слизистых оболочек, в том числе и нижних отделов респираторного тракта. Однако как ни при какой другой форме ИДС, при синдроме Луи-Бар выражены клинико-рентгенологические черты рецидивирующих и хронических бронхолегочных заболеваний инфекционной природы: скудость физикальных данных, стертость границ между фазами обострения и ремиссии, *незначительная выраженность признаков интоксикации*, минимальные изменения в периферической крови.

Хронизация бронхолегочного процесса идет на фоне развивающейся атрофии слизистой оболочки бронхов и фиброзирующего процесса в интерстиции легких. Следует сказать, что, хотя атаксия — телеангиэктазия представляет собой самый очевидный и наглядный пример параллельного развития этих двух дисморфических процессов, фиброз интерстиция легких и атрофия лимфоидных включений слизистых наблюдается и при других формах клеточных ИДС (см. ниже). Природа этих изменений остается нераспознанной. Сопоставления, проведенные у больных атаксией — телеангиэктазией при разных вариантах ИДС, показали, что, видимо, фиброзирующий процесс и прогрессирующую атрофию лимфоидного аппарата слизистой оболочки бронхов следует ассоциировать с Т-компонентом иммунного дефекта. Удивительно, что оба этих процесса наблюдаются даже у тех больных, у которых бактериальные инфекционно-воспалительные *заболевания протекают в легкой форме и не представляют* терапевтических проблем.

В далеко зашедших случаях атрофии и фиброза обострения бронхолегочных процессов протекают бессимптомно и часто клинически не распознаются.

Прогрессирующая слабость дыхательной мускулатуры, нарушения ритма и глубины дыхания, плохая вентиляция нижних отделов легких на фоне развивающегося пневмосклероза и неврологических нарушений способствуют развитию застойных яв-

лений в малом круге кровообращения у малоподвижных лежачих больных, задержке эвакуации мокроты и формированию бронхоэктазии. При этом, как показывают наблюдения ряда авторов [Rosen F. S. et al., 1984; Boder E., 1985], абсцедирующие пневмонии встречаются у больных с атаксией — телеангиэктазией исключительно редко.

Хронический деформирующий бронхолегочный процесс при атаксии — телеангиэктазии развивается исподволь. Начало его знаменуется несколькими острыми или затяжными бронхитами (бронхопневмониями), что четко прослеживается в анамнезе, приходящемся на детский возраст больных. Затем острота бронхитов (бронхопневмоний) как бы уменьшается, и постоянным, не вызывающим особого беспокойства признаком текущего процесса остается небольшой продуктивный кашель.

Легочная патология с развитием пневмосклероза и последующей легочно-сердечной недостаточностью обусловливает до 60 % летальности у детей с атаксией — телеангиэктазией. Бронхолегочные процессы являются причиной смерти лишь в $^1/_3$ случаев взрослых с атаксией — телеангиэктазией (данные катамнеза).

Наличие пневмосклероза, нарушений в регуляции дыхания, инвалидизация больных за счет тяжелых неврологических расстройств существенно снижают эффект даже адекватной иммунотерапии, поэтому раннее распознавание исподволь развивающегося хронического бронхолегочного процесса является основной мерой профилактики ДН при атаксии — телеангиэктазии.

Синдром Вискотта — Олдрича — комбинированное ИДС с преимущественным поражением Т-клеточного звена, сочетающееся с центральной тромбоцитопенией и атопическим дерматитом.

Патогенез этой формы ИДС изучен недостаточно. Заболевание наследуется по Х-сцепленному типу, поэтому поражаются только лица мужского пола.

Данное первичное ИДС представляет собой очень большую трудность для терапии, что связано с тяжестью геморрагического и атопического синдромов. Летальность достигает 50 %. В основном больные умирают в детском возрасте.

Инфекционный синдром обусловлен высокой чувствительностью больных к бактериальной флоре и вирусным инфекциям, в частности к herpes simplex I—II.

Бронхолегочная патология при синдроме Вискотта — Олдрича формируется под воздействием вирусно-бактериальной флоры и коррелирует с тяжестью ИДС.

Как и для других форм клеточных ИДС, для синдрома Вискотта — Олдрича характерно развитие пневмосклероза. Острые и хронические бронхолегочные процессы протекают, как правило, с геморрагическим компонентом, со склонностью к абсцедированию. У части больных по мере перехода иммунодефицитного синдрома в классическую комбинированную форму появляются признаки поражения легких оппортунистическими инфекциями, чаще всего пневмоцистной пневмонией.

Аллергический синдром проявляется бронхитами и астмой.

Помимо описанных выше явлений пневмосклероза и атрофии лимфоидных включений слизистой оболочки бронхов, малосимптомности и вялости течения хронических бронхолегочных процессов у больных с атаксией — телеангиэктазией, геморрагического компонента бронхитов (бронхопневмоний) при синдроме Вискотта — Олдрича, все проявления поражения нижних отделов респираторного тракта при клеточных иммунодефицитах имеют общую черту — выраженную резистентность инфекционно-воспалительного процесса к общепринятой терапии. Анализ клинико-терапевтических сопоставлений при этих формах первичных ИДС показывает, что недооценка Т-компонента ИДС при назначении лечения во многом является причиной раннего формирования необратимых хронических поражений бронхолегочной системы. Обобщая собственный опыт лечения больных с Т-ИДС и данные литературы по этому вопросу, можно прийти к заключению, что при совместимых или условно-совместимых с жизнью вариантах клеточных ИДС прогноз болезни зависит от активности и адекватности лечения. Только применение иммуномодуляторов и заместительная терапия могут способствовать преодолению острых и предотвращению развития хронических вирусно-бактериальных и оппортунистических бронхолегочных заболеваний.

ДЕФЕКТЫ ФАГОЦИТОЗА

Синдром гипериммуноглобулинемии Е — первичное ИДС, характеризующееся резким снижением резистентности больных к инфекциям кожи, слизистых оболочек и подкожной жировой клетчатки, вызываемых золотистым стафилококком, а также грибами рода Candida, в сочетании с аллергическими (атопическими) заболеваниями, протекающими в клинических формах дерматитов, экзем, нейродермита, астматического бронхита и бронхиальной астмы. Другие клинические формы атопических заболеваний встречаются редко.

Для данного синдрома патогномоничен чрезвычайно высокий уровень IgE в сыворотке крови, превышающий 1000 КЕ/л. Этот иммунорегуляторный дефект, приводящий к выработке специфических, и, видимо, неспецифических IgE, сочетается с существенными нарушениями хемотаксиса полиморфно-ядерных лейкоцитов in vivo и in vitro, что создает условия для развития бактериальных заболеваний покровных тканей. По этой же причине синдром гипериммуноглобулинемии Е относят к группе иммунодефицитов фагоцитарного типа.

В анамнезе больных с этой формой ИДС обычно имеются указания на перенесенные в детстве множественные крупные глубокие абсцессы, по локализации не связанные с проявлениями дерматита. Уникальная особенность этих бактериальных локальных процессов — малая выраженность или полное отсутствие

классических клинических признаков воспаления на месте формирования абсцесса (так называемые холодные абсцессы).

Важно, что соотношение аллергического и инфекционного компонентов при синдроме гипериммуноглобулинемии Е широко варьирует. Это создает определенные трудности при диагностике и дифференциальной диагностике ИДС с «чистой» формой атопических заболеваний или «простыми» рецидивирующими абсцессами.

Бронхолегочные заболевания при этой форме ИДС имеют те же особенности, что и бактериальные инфекции кожи, подкожной жировой клетчатки: они протекают атипично, со скудной симптоматикой острого воспаления, но характеризуются сливным характером воспалительных очагов, что наблюдается при рентгенологическом исследовании в динамике процесса. Почти у $^1/_3$ больных результатом хронического бронхолегочного процесса являются пневмоцеле, которые, по-видимому, отражают исход холодных абсцессов в интерстиции легких, дренировавшихся через бронхи. Часто пневмоцеле обнаруживают случайно при обследовании больных по поводу неясных бронхолегочных заболеваний [Ярцев М. Н. и др., 1985].

Хронический кожно-слизистый кандидоз — сложный клинико-иммунологический синдром, отличительной чертой которого является рано возникающая, упорная, рефрактерная к терапии инфекция грибами рода Candida (чаще Candida albicans). Эта форма первичного ИДС отличается значительным полиморфизмом. Тип наследования и частота данного иммунодефицита неизвестны.

Интерпретация патогенеза затруднена тем, что бóльшая часть больных с синдромом кожно-слизистого кандидоза страдают эндокринопатиями щитовидной, паращитовидной, поджелудочной желез, а также надпочечников и, видимо, вилочковой железы.

Единого дефекта иммунной системы при хроническом кожно-слизистом кандидозе не установлено. Наряду с дефектами клеточного иммунитета обнаружены нарушения функции фагоцитарно-мононуклеарной системы. Хотя, по-видимому, основной дефект лежит в области иммунорегуляторной гуморальной (медиаторной) системы, эту форму ИДС принято относить к вариантам дефектов системы фагоцитоза.

Клинические симптомы проявляются в любом возрасте, начиная с первых месяцев жизни. Наиболее часто первым признаком служит упорная молочница. Затем кандидозная инфекция поражает слизистые оболочки наружных половых органов и кожу. Через 1—1,5 года от начала клинических проявлений у больных развивается онихомикоз, у детей к этому возрасту (примерно к 2 годам) проявляется тяжелый кариес. Эндокринные нарушения в форме гипотиреоза, гипокальциемии, надпочечниковой недостаточности, сахарного диабета становятся серьезной клинической проблемой на 3—4-м году от начала заболевания.

Среди множественных очагов хронической бактериально-грибковой инфекции (хронический или непрерывно-рецидивирующий фурункулез, гнойные периодонтиты, паронихии и панариции и др.) первое место по тяжести занимает патология бронхолегочной системы в форме бактериальных бронхитов и бронхопневмоний.

Роль грибов Candida в формировании хронических эндобронхитов при хроническом кожно-слизистом кандидозе не вполне ясна: остается неизвестным, является ли заселение слизистой оболочки бронхов грибами следствием или причиной бактериального инфекционного процесса, однако очевидно, что ассоциация грибковой и бактериальной флоры лишь усугубляет процесс.

Особенностью бронхолегочных заболеваний при хроническом кожно-слизистом кандидозе является подострое течение при наличии явлений выраженной интоксикации, обусловленной наличием в организме больного большого объема мицелия гриба.

Хроническая гранулематозная болезнь — одна из наиболее тяжелых форм дефекта фагоцитарной системы иммунитета. В основе ИДС лежит биохимический дефект, обусловливающий неспособность всех фагоцитирующих клеток к продукции кислородных радикалов, необходимых для киллинга и переваривания захваченных фагоцитирующей клеткой микроорганизмов. В наибольшей степени страдает фагоцитоз каталазопозитивных микробов, что создает патогенетическую основу для заселения организма ребенка инфекционными агентами этого вида. Органами-мишенями становятся лимфатические узлы, кожа, подкожная жировая клетчатка, печень, реже ЦНС. Поражения бронхолегочной системы при хронической гранулематозной болезни наряду с рецидивирующими абсцессами печени представляют угрозу жизни больного.

Заболевание наследуется по Х-сцепленному или аутосомно-рецессивному типу. Диагностика хронической гранулематозной болезни основывается на вышеназванных клинических проявлениях, а также на результатах исследования образования кислородных радикалов (тесты НСТ и хемилюминесценции).

Поражения легких могут возникать в любом возрасте. Заболевание, как правило, проявляется в детстве, часто в раннем под клинической маской реакции на иммунизацию вакциной БЦЖ. Бронхолегочная патология, наблюдаемая у взрослых, характеризуется либо многолетним анамнезом острых эпизодов бронхитов (бронхопневмоний), протекающих с необъяснимой тенденцией к абсцедированию, либо затянувшимися бронхопневмониями. Истинный непрерывно-рецидивирующий процесс в легких не типичен для хронической гранулематозной болезни. При последнем варианте клинического течения более характерно образование в паренхиме легких гранулем, которые организуются в плотные кальцифицирующиеся узлы, или развитие очагов деструкции, вяло дренирующихся в просвет бронхов, плевральную полость и даже наружно.

Соотношения бактериальной инфекции и иммунного ответа при хронической гранулематозной болезни индивидуальны. Известны случаи очень тяжелого течения заболевания с развитием множественных очагов инфекции, например остеомиелита, при интактности бронхолегочной системы. Однако, как показывает опыт, во всех случаях хронической гранулематозной болезни следует проводить профилактику развития бронхолегочных поражений с помощью мощной комбинированной антибактериальной терапии.

ЛЕЧЕНИЕ БРОНХОЛЕГОЧНЫХ ПОРАЖЕНИЙ ПРИ ПЕРВИЧНЫХ ИММУНОДЕФИЦИТНЫХ СОСТОЯНИЯХ

Как следует из изложенного выше, патогенетическими подходами к лечению первичных ИДС могут считаться преимущественно методы иммунокорригирующей терапии, которые целесообразно сгруппировать следующим образом: 1) методы иммунореконструкции, т. е. воссоздания иммунной системы человека, имеющего ту или иную верифицированную форму ИДС; 2) методы заместительной терапии, т. е. восполнения дефектного звена иммунной системы; 3) методы иммуномодуляции, т. е. целенаправленного воздействия на дефектные звенья иммунного ответа через многообразные механизмы регуляции специфических и поликлональных иммунных реакций.

Основным методом иммунореконструкции является трансплантация клеток костного мозга, полученного от донора, что в принципе может привести к стойкому, полному или частичному восстановлению иммунной системы.

Подобные трансплантации проведены во многих странах. Наиболее приемлема такая иммунокоррекция при тех формах первичных ИДС, при которых собственная иммунная система реципиента изначально тотально и резко ослаблена при тяжелой комбинированной иммунологической недостаточности, синдроме Вискотта — Олдрича, первичных ИДС, которые не поддаются иммунотерапии другими методами, например хронической гранулематозной болезни. Однако перед трансплантацией костного мозга необходима интенсивная иммуносупрессивная подготовка, которую больные переносят тяжело.

Иммунореконструктивная терапия является прерогативой специализированных центров, несмотря на техническую несложность самой трансплантации (донорский костный мозг объемом 300—500 мл освобождают от примесей костного вещества и жира и вводят реципиенту внутривенно). Успех трансплантации обеспечивается главным образом адекватным подбором донора. Наилучшие результаты трансплантации костного мозга достигнуты при использовании HLA-идентичного донора. В настоящее время разрабатывается несколько модификаций трансплантаций HLA-гаплоидентичного костного мозга (например, от родителей).

Однако применение трансплантации костного мозга при всей

ее радикальности и теоретической обоснованности существенно ограничено при лечении большинства больных с первичными ИДС, так как вероятность выживания больного (особенно взрослого), инфицированного многими штаммами патогенных микроорганизмов, в период так называемого кондиционирования (подготовка реципиента к трансплантации мощной иммуносупрессивной терапией) невелика, особенно если речь идет о взрослых лицах. Основной причиной летального исхода в этот период являются интерстициальные пневмонии цитомегаловирусной или пневмоцистной этиологии. Эти наблюдения еще раз показывают, какое лимитирующее значение имеют поражения легких у больных с первичными ИДС.

Альтернативный источник полипотентных стволовых клеток кроветворения (клетки фетальной печени) используется для иммунореконструктивной терапии реже в силу множества технических и иммунологических причин, возникающих на этапах подготовки трансплантата, реципиента и ведения его в посттрансплантационном периоде. Результаты этого вида иммунореконструктивной терапии хуже, чем при использовании клеток костного мозга.

Наиболее известным и распространенным видом заместительной терапии у больных с различными формами недостаточности антител является введение препаратов иммуноглобулинов. Использование других замещающих факторов, таких как препараты замороженных эритроцитов, лейкомассы, введение цинка и т. д., ограничено более узкими показаниями.

Методами выбора при заместительной терапии у больных с дефицитом антител являются внутримышечное и внутривенное введение препаратов. Различают нормальные и гипериммунные (с повышенным титром антител известной специфичности) препараты. Основным их достоинством является простота применения и доступность, особенно иммуноглобулинов для внутримышечного введения. В то же время препараты для внутривенного введения (нативная свежая или криоконсервированная плазма, иммуноглобулины) имеют то преимущество, что быстро поступают в кровеносную систему. Как правило, местных осложнений не наблюдается. В силу своей биологической сбалансированности и высокоэффективной технологии изготовления эти препараты редко вызывают системные реакции.

Недостатком препаратов плазмы является относительно высокий риск переноса ряда вирусов (гепатитов В и Δ, цитомегаловируса, вируса иммунодефицита человека). Этого можно избежать путем скрининговых исследований доноров.

Высокоэффективными препаратами, умножившими основные достоинства нативной плазмы, являются иммуноглобулины для внутривенного введения: сандоглобулин (Швейцария), иммуно АГ (Австрия), веноглобин (Франция), эндобулин (ФРГ), гамимун (США) и др. Применение этих препаратов исключает риск трансмиссии вирусов и в то же время позволяет добиться

в кратчайшие сроки оптимального повышения концентрация основного класса иммуноглобулинов G. Существенным фактором, сдерживающим широкое применение в мире иммуноглобулинов для внутривенного введения, является их высокая стоимость.

В СССР иммуноглобулин для внутривенного введения выпускается Горьковским ИЭМ Минздрава РСФСР. В коммерческой форме этот препарат представляет собой 5 % раствор IgG, низкая концентрация которого не позволяет в короткие сроки добиться существенного повышения концентрации IgG в сыворотке крови больного. Препарат вызывает также ряд побочных реакций по типу гистамин-либерации с развитием крапивницы и других парааллергических клинических симптомов.

В целом многолетний опыт проведения заместительной терапии препаратами плазмы и иммуноглобулинов показывает их хорошую переносимость. У больных, у которых периодически возникают парааллергические реакции на введение плазмы или иммуноглобулинов, целесообразно проводить премедикацию антигистаминными препаратами или ацетилсалициловой кислотой.

По данным литературы, опасность развития анафилактических и других системных реакций у больных с селективной недостаточностью IgA, видимо, преувеличена [Bergman Ch. et al., 1985; Pahwa S. et al., 1986]. Даже при наличии антиимуноглобулиновых антител (к IgA) большинство больных хорошо переносят многократные переливания плазмы и иммуноглобулинов. Однако при повторных реакциях следует искать альтернативный препарат или альтернативный метод иммунокорригирующей терапии.

Заместительная терапия является обязательным компонентом иммунокорригирующей терапии при различных вариантах дефицита антител. При активном бронхолегочном процессе у больных а- или гипогаммаглобулинемией ежемесячная доза иммуноглобулина для внутривенного введения должна составлять 0,4—1 г/кг, а плазмы — 10—20 мл/кг еженедельно. Как правило, такие дозы обеспечивают замещение даже самых грубых количественных дефицитов иммуноглобулинов, если не иметь в виду довольно редко встречающийся вариант с гиперкатаболизмом иммуноглобулинов.

По достижении клинической ремиссии бронхолегочного процесса рекомендуется перейти на поддерживающие дозы, составляющие для иммуноглобулинов, применяемых внутривенно, 0,2—0,3 г/кг в месяц, а для нативной плазмы 15—20 мл/кг в месяц. Таким образом, иммуноглобулины, используемые внутривенно в режиме поддерживающей терапии, вводят в дозе 1—2 мл 10 % раствора на 1 кг массы тела в месяц.

Иммуноглобулины и нативная плазма незаменимы также при купировании бронхолегочных процессов у больных с дефицитами субклассов IgG, изолированной недостаточностью каких-либо специфических антител, хотя при этих формах первичных ИДС требуются, как правило, меньшие дозы, а необходимость в регу-

лярной ежемесячной заместительной терапии не столь выражена. Тяжелые бронхолегочные инфекции у больных с преимущественно клеточными ИДС (синдром Вискотта — Олдрича, атаксия — телеангиэктазия, хронический кожно-слизистый кандидоз и др.) также требуют дополнения лечения заместительной иммунотерапией, так как при этих формах ИДС имеется количественная или качественная недостаточность антителогенеза. Даже у больных с относительно сохранной системой антителогенеза, в частности при хронической гранулематозной болезни, в случаях развития тяжелых бактериальных инфекций бронхолегочной системы потребность в антителах повышается столь значительно, что относительный дефицит антител может возникать, несмотря на их гиперпродукцию и регистрируемую гипериммуноглобулинемию.

Нормоиммуноглобулинемия на фоне тяжелого бактериального или бактериально-вирусного заболевания, особенно хронического, не является противопоказанием к заместительной терапии одним из названных выше препаратов, так как отсутствие выраженного антителогенеза или повышенный катализ синтезированных антител создают преходящее состояние иммунодефицитности по специфическим антителам. Показания к заместительной терапии основываются не только на формальном значении концентраций иммуноглобулинов сыворотки крови, но и на соответствии уровня иммуноглобулинов клинической симптоматике, давности инфекционного процесса, тенденции в развитии локального очага инфекции.

Заместительная терапия дает положительный эффект и при заболеваниях бронхолегочной системы у больных с дефектами фагоцитоза. В этих случаях «готовые» антитела усиливают опсонизацию, уменьшают повреждающее действие цитотоксических субстанций на микро- и макрофаги, связывают открывающиеся антигенные детерминанты. Дозы и кратность введения препаратов заместительной терапии в таких случаях определяют индивидуально методом подбора. Как правило, эти дозы находятся в пределах указанных выше диапазонов.

При соблюдении общих правил введения аллогенных белков заместительная терапия не дает специфических иммунологических побочных эффектов. Случаев передозировки аллогенных иммуноглобулинов не описано.

Методы иммуномодулирующей терапии, используемые для лечения или профилактики бронхолегочных заболеваний у больных с первичными ИДС, базируются, как правило, на применении иммунотропных фармакологических препаратов естественного (гуморальные факторы вилочковой железы, костного мозга, человеческий интерферон, нуклеинат натрия и подобные препараты) или синтетического (рекомбинантные интерфероны, синтетические тимопептиды, тимомиметики и др.) происхождения.

В последние годы в клиническую практику внедрено большое

количество фармакологических препаратов тимического происхождения. В СССР доступны для клинического использования такие препараты, как тактивин, тималин, тимотропин (тимоптин), тимопентин, а за рубежом — тимозин, TFX-Польфа, фактор Сероно, синтетический ТП-5 и др.

Основным источником для получения этих препаратов являются экстракты вилочковой железы крупного рогатого скота, так как иммунотропные олигопептиды этой железы не обладают выраженной видовой специфичностью.

Основными показаниями к назначению препаратов этой группы служат клинико-иммунологические признаки преимущественно клеточного иммунодефицита, т. е. наличие у больных инфекционного и других синдромов, ассоциированных с клеточными ИДС (см. выше), а также лимфопении, снижение абсолютного количества Т-лимфоцитов, снижение соотношения CD4/CD8 субпопуляций Т-клеток, снижение пролиферативного ответа на митогены, депрессия ГЧЗТ в кожных тестах с панелью антигенов и т. д. При этом следует иметь в виду, что изменение лабораторных показателей должно быть достаточно убедительным и стабильным.

Стандартных схем применения препаратов факторов вилочковой железы нет, и, видимо, не удастся разработать универсальную программу иммунокорригирующей терапии различных по своему патогенезу и клиническим проявлениям ИДС. Мы рекомендуем при определении разовых доз ориентироваться на следующий расчет: 40 мкг тактивина и 0,05—0,2 мг тималина на 1 кг массы тела.

Курс иммунотерапии этими препаратами может быть кратким (1—2 инъекции в неделю) и многомесячным. При совпадении умозрительно сформулированных показаний с реальной потребностью в тимических факторах организма воздействие гормонов вилочковой железы на течение и клинические проявления ИДС может быть ярко выраженным. Однако, как правило, оно выявляется не сразу; иногда отсрочка достигает нескольких месяцев. Лабораторный — иммунологический и (или) иммунокорригирующий — эффект у больных с первичными ИДС обнаруживается далеко не всегда. Он заметен в тех случаях, когда исходный уровень какого-либо показателя (например, абсолютное количество Т-лимфоцитов, их пролиферативная активность, гипореактивность Т-системы в тесте ГЧЗТ и т. д.) был достоверно снижен. Следует учитывать, что далеко не все формы первичных ИДС можно корригировать тимическими факторами, что объясняется генетической детерминированностью большинства описанных форм Т-ИДС.

Следует также иметь в виду, что эффект тимических факторов может выразиться в обострении клинических проявлений инфекционного, аллергического и аутоиммунного синдромов, что, по-видимому, является отражением возросшей функциональной активности эффекторов иммунного ответа или увеличения их

числа в периферических (а может быть, и локальных) отделах иммунной системы. Обострение клинических проявлений первичных ИДС на фоне иммуномодулирующей терапии тимическими факторами (гормоны) не следует расценивать как отрицательный результат и отменять этот вид терапии.

Очевидна хорошая переносимость больными названных выше препаратов.

Фармакологический препарат костномозговых медиаторов иммунного ответа — миелопид (В-активин) — предназначен для коррекции преимущественно В-клеточных нарушений. Он стимулирует продукцию антител на пике иммунного ответа, мобилизуя популяцию «молчащих» клеток-антителопродуцентов, повышает исходно сниженные уровни В-лимфоцитов, стимулирует миелопоэз.

Миелопид можно вводить внутривенно, подкожно и внутрикостно. Разовая доза составляет 2—4 мг на 1 $м^2$ поверхности тела. Препарат вводят 1 раз в сутки. Курс может состоять из 1—5 инъекций, выполняемых через день. Известны и другие модификации применения миелопида, однако убедительных обоснований их использования не представлено. Миелопид хорошо переносится больными. У отдельных лиц подкожное введение препарата может сопровождаться образованием инфильтратов и гипертермической реакцией в течение 1—2 дней.

Пик иммуномодулирующего эффекта препарата достигается не ранее чем через сутки после его введения. При этом лабораторный эффект проявляется в первую очередь как увеличение концентраций иммуноглобулинов сыворотки крови, которое может наблюдаться в течение нескольких дней или недель.

Препараты человеческого лейкоцитарного α-интерферона для парентерального применения (нативного — лейкинферон и рекомбинантного — реаферон) обладают многими иммунобиологическими свойствами: индуцируют интерфероногенез, модулируют дифференцировку В-лимфоцитов, моноцитов и(или) макрофагов, активируют Т-лимфоциты, естественные киллеры и специфические киллеры.

Показаниями к назначению иммуномодуляторов этого вида больным с первичными ИДС являются клинические и(или) лабораторные признаки вирусных поражений бронхолегочной системы. В таких случаях препараты применяют не только парентерально, но и эндобронхиально.

Диапазон доз интерферонов для парентерального введения очень велик: от 15 000 ЕД/кг при внутримышечном до 2 000 000 ЕД в сутки при внутривенном введении.

Курс интерферонотерапии может продолжаться от 7 до 14 дней при хорошей переносимости препаратов, в отсутствие наблюдающихся иногда признаков генерализации инфекционного процесса (как правило, вирусного) и при наличии клинического эффекта.

Натрия нуклеинат (натриевая соль рибонуклеиновой

кислоты) дает разнообразные биостимулирующие эффекты, в том числе стимулирует естественные факторы иммунитета, миграционную активность и совместные взаимодействия Т- и В-лимфоцитов. Препарат усиливает фагоцитарную активность макро- и микрофагов.

Нуклеинат натрия хорошо переносится, поэтому может использоваться длительно без перерывов.

Основными показаниями к применению препарата в качестве иммуномодулятора являются дефекты системы фагоцитоза и дисбаланс лимфоидного звена иммунной системы.

При первичных ИДС наиболее распространено назначение нуклеината натрия внутрь в суточной дозе от 0,2 до 1 г в 2—3 приема. Курс лечения должен быть не меньше 3 нед и может быть пролонгирован до 12 мес в зависимости от показаний и полученных результатов. Клинический эффект нуклеината натрия сказывается в отдаленные (несколько месяцев) сроки. Как правило, у больных с первичными ИДС лабораторный эффект не наблюдается.

Левамизол (декарис) обладает иммуномодулирующими свойствами — повышает исходно сниженную функциональную активность Т-клеток и клеток фагоцитарной системы (моноцитарно-макрофагальных).

Наиболее часто левамизол назначают прерывистыми трехдневными циклами с последующим четырехдневным перерывом. Курс продолжается, в зависимости от переносимости препарата, до 3—4 циклов (т. е. до продолжительности календарного месяца). Однако известны и другие схемы применения левамизола в клинической практике. Ряд врачей пролонгирует введение препарата на 3—6 мес. Однако при столь длительном приеме препарата описаны аллергические реакции, развитие нейтропений и анемии.

Доза на прием не должна превышать 2,5 мг/кг.

Лабораторный эффект левамизола непостоянен: наряду с убедительными и стойкими положительными изменениями в иммунном статусе наблюдается стабильность в сложившемся взаимоотношении эффекторов иммунного ответа. У большинства больных с первичными ИДС клинический и лабораторный эффект левамизола документировать не удается. Известны случаи негативного влияния левамизола на клинические проявления первичных ИДС, в частности формирование цитопенических состояний, усугубляющих лабораторный синдром при иммунодефицитах.

Диуцифон — синтетический иммуномодулятор, индуцирующий накопление фактора роста Т-лимфоцитов, что определяет круг показаний к применению этого препарата. При лечении диуцифоном у части больных с первичными ИДС, сопровождающимися лимфопенией, снижением числа Т- и В-лимфоцитов, отрицательными кожными тестами ГЧЗТ, происходит нормализация этих показателей. При хронических бронхолегочных инфекциях

у больных с первичными ИДС диуцифон способствует уменьшению частоты рецидивов и удлинению ремиссий.

Рекомендуемые дозы находятся в пределах 0,1—0,4 г в сутки. Суточную дозу делят на 2—3 части, хотя препарат и не дает отрицательных побочных эффектов.

Многие витамины (C, B_1, B_6, F, E, A) и многие препараты, влияющие на метаболизм соматических и циркулирующих клеток, обладают иммуномодулирующими свойствами, однако рассматривать их в таком качестве нецелесообразно в силу неспецифичности и непрогнозируемости этих свойств. Обсуждение показаний к их применению у больных с первичными ИДС не входит в нашу задачу.

Опыт иммуномодулирующей терапии у больных с первичными ИДС свидетельствует о том, что она, за редким исключением, не позволяет корригировать главные патогенетические дефекты иммунного ответа. Главное ее назначение — активировать генетически сохранные звенья иммунной системы с целью компенсации («перекрытия») сохраняющегося дефекта, а при неполном выпадении определенной иммунологической функции создать наилучшие условия для проявления остаточной активности.

Клинической особенностью, общей для большинства иммуномодуляторов, является их способность активировать инфекционно-воспалительные заболевания, в частности и поражения бронхолегочной системы. Иммуномодуляторы наиболее эффективны при затяжном, рецидивирующем или хроническом течении бронхолегочных инфекционных процессов.

Суммируя изложенные данные, можно заключить, что если иммунореконструктивная терапия является скорее методом радикальной профилактики, чем лечения инфекционного и других синдромов при первичных ИДС, и имеет существенные ограничения, то заместительная и иммуномодулирующая терапия должна входить в практику повседневной деятельности клинициста-иммунолога.

Помимо обязательного включения иммунокорригирующей терапии в комплексное лечение больных с первичными ИДС, ведение больных с бронхолегочными поражениями на фоне иммунологической недостаточности требует выполнения ряда других условий.

Несмотря на то что большинство эпизодов обострений бронхолегочных заболеваний связано при первичных ИДС с активацией аутофлоры, успешное лечение больных с преимущественно клеточными, комбинированными и тяжелыми гуморальными иммунодефицитами требует создания и соблюдения режима разобщения. Ношение масок больными и персоналом, рациональная вентиляция с положительным давлением воздуха в палате (боксе), где находится больной, регулярная санобработка палат и облучение кварцевой лампой палат — неотъемлемые компоненты такого режима.

Не меньшее значение имеют общепринятые способы туалета бронхолегочной системы (активное откашливание мокроты, постуральный дренаж, вибромассаж, БАЛ, лечебные бронхоскопии и пр.). Крайне важна упорно проводимая санация инфекционных очагов в ЛОР-органах, так как бактериальные синуситы часто провоцируют и поддерживают воспалительный процесс в бронхолегочной системе, что наглядно иллюстрируется течением бактериальных инфекций респираторного тракта у больных с первичными ИДС.

Своеобразие выбора противомикробных средств при лечении бронхолегочных заболеваний у больных с различными формами первичных ИДС связано с характерностью микробного пейзажа для отдельных форм первичных иммунодефицитов. Для дефектов антителообразования и комбинированных форм ИДС типична высокопатогенная мультирезистентная инкапсулированная микрофлора (золотистый стафилококк, стрептококк, пневмонии, палочка инфлюэнцы и др.), для тяжелой комбинированной иммунологической недостаточности, как и для СПИДа, сопоставимого по тяжести течения с рядом форм первичных ИДС, — малопатогенная оппортунистическая флора (M. avium листерии, кишечная палочка), а также инфицирование простейшими (Pneumocystis carinii), грибами (чаще всего Candida albicans, вирусами (цитомегаловирус, вирус Эпстайна — Барр) и др. (см. также выше).

При антибактериальной терапии необходимо учитывать вероятность внутриклеточной локализации возбудителей инфекции (наиболее часто золотистого стафилококка), что довольно типично для больных хронической гранулематозной болезнью. В таких случаях следует отдавать предпочтение антибиотикам с высокой трансмембранной проницаемостью.

Общими чертами противомикробной терапии бронхолегочных инфекций у больных с первичными ИДС являются применение высоких доз и длительное антибактериальное лечение (от нескольких недель, вплоть до пожизненного назначения, как это делается при хронической гранулематозной болезни, а также не купирующихся вялотекущих бронхолегочных процессах у больных с тяжелыми комбинированными ИДС). Собственный опыт и данные мировой литературы показывают, что даже самые активные антибиотики (такие, как аминогликозиды, цефалоспорины), противовирусные препараты и противогрибковые средства (например, кетоконазал, низофал) неэффективны, если одновременно не проводится адекватная иммунокорригирующая терапия.

Аллергические и аутоиммунные поражения бронхолегочной системы у больных с первичными ИДС лечат общепринятыми методами. При этом следует иметь в виду, что эффективность действия последних во многом зависит от коррекции основного дефекта — собственно иммунологической недостаточности.

Как следует из изложенного выше, поражения бронхолегочной системы при первичных ИДС представляют собой трудно

разрешимую проблему терапии, особенно в тех случаях, когда легкие являются органом-мишенью для патогенной и условно-патогенной флоры, заселяющей организм ребенка и взрослого при дефектах механизмов распознавания, элиминации и специфического иммунологического контроля за антигенами внешней и внутренней среды.

Список литературы

Антоньев А. А., Бульвахтер Л. А., Глазкова Л. К., Ильин И. И. Кандидоз кожи и слизистых оболочек. М., 1985, с. 156.

Хаитов Р. М., Хахалин Л. Н., Лиознер А. Л. и др. Серопозитивность к вирусу иммунодефицита человека. Иммунология, 1987, № 6, с. 17—20.

Ярцев М. Н., Гомес Л. А., Комель Г. И., Хахалин Л. Н. Клинико-иммуиологический полиморфизм синдрома гипериммуноглобулинемии Е. — Педиатрия, 1985, № 1, с. 15—18.

Ярцев М. Н., Гомес Л. А., Комель Г. И., Хахалин Л. Н. Терапевтические подходы при селективной недостаточности IgA у детей//Педиатрия, 1986, № 12, с. 28—31.

Ярцев М. Н., Гомес Л. А., Новикова Т. А. и др. Иммуномодулирующее действие тималина при первичных иммунодефицитных состояниях у детей. — Педиатрия, 1985, № 5, с. 68—71.

Barrett D. J., Amman A. J., Wara D. W. et al. Clinical and immunologic spectrum of the Di George syndrome. — J. Clin. Lab. Immunol., 1981, p. 1—6.

Bergman Ch., Clancy R., Petzold K. Immunity in the respiratory tract. — Immunology Today, 1985, vol. 6, p. 313—314.

Boder E. Ataxia-teleangiectasia: genetics, neuropathology and immunology of a degenerative disease of childhood. — Alan R. Liss. Inc., 1985, p. 1—63.

Björkander J., Bake B., Hanson L. A. Primary hypogammaglobulinaemia: impaired lung function and body growth with delayed diagnosis and adequate treatment. — Eur. J. respir. Dis., 1984, vol. 65, p. 529—536.

French M. A. H., Harrison G. An investigation into the effect of the IgG antibody system on the susceptibility of IgA deficient patients to respiratory tract infections. — Clin. exp. Immunol., 1986, vol. 66, p. 640—647.

Hausser Ch., Virelizier J. L., Buriot D., Grischelli Cl. Common variable hypogammaglobulinaemia in children. — Amer. J. Dis. Child, 1983, vol. 137, p. 833—837.

Litwin S. D. Impaired immunity: a view of current stigmata and disease evaluation.— Bull. N. Y. Acad. Med., 1981, vol. 57, p. 617—630.

Oxelius V. A., Hanson L7 A., Björkander J. et al. IgG3 deficiency: common in obstructive lung disease. — Monogr. Allergy, 1986, vol. 20, p. 106—115.

Pahwa S., Kaplan M., Fikzig S. et al. Spectrum of human T-cell lymphotropic virus tyre III infection in children. — JAMA, 1986, vol. 255, p. 2299—2305.

Rosen F. S., Cooper M. D., Wedgwood R. J. P. The primary immunodeficiencies. Part II. — New Engl. J. Med., 1984, vol. 311, p. 300—310.

Stanley P. J., Corbo G., Cole P. J. Serum IgG subclasses in chronic and recurrent respiratory infections. — Clin. exp. Immunol., 1984, vol. 58, p. 703—708.

Глава 7

СИНДРОМ ПРИОБРЕТЕННОГО ИММУНОДЕФИЦИТА

Синдром приобретенного иммунодефицита (СПИД) представляет собой заболевание, вызываемое вирусом, который избирательно поражает иммунную систему, в частности Т-клеточное звено иммунитета. Это проявляется развитием тяжелых прогрессирующих инфекций, вызванных условно-патогенными возбудителями, и злокачественных опухолей (саркома Капоши и др.). Главным моментом является угнетение Т-клеток-хелперов, играющих ведущую роль в мобилизации защитных сил организма в борьбе против вирусов, бактерий, антигенов и т. д. *Иммунная система при СПИДе оказывается не в состоянии* блокировать инфекцию, так как вирус СПИДа поражает Т-хелперы, препятствуя развитию специфического иммунного ответа на проникающие микроорганизмы. В результате даже самая безобидная для здорового человека инфекция при СПИДе способна привести к необратимым поражениям легких, желудочно-кишечного тракта, кожи, мозговых оболочек и развитию опухолей.

В первых сообщениях о СПИДе указывалось на необычайно высокую частоту пневмоний, вызванных Pneumocystis carinii, и саркомы Капоши среди молодых людей. Ранее пневмонии, обусловленные P. carinii, отмечались у лиц, подвергавшихся длительной иммуносупрессивной терапии, или у больных с первичными иммунодефицитами. Подобную инфекцию называют оппортунистической, поскольку у людей с полноценной иммунной системой P. carinii практически не способны индуцировать пневмонию. Оппортунистические инфекции при СПИДе проявляются не только пневмониями, но и менингитами, энцефалитами, тяжелыми кишечными и другими инфекциями. СПИД представляет собой совершенно новую эпидемическую форму иммунологической недостаточности, развившейся на фоне ранее нормально функционировавшей иммунной системы.

Первые официальные сообщения о СПИДе появились в 1981 г., а о его возбудителе — в 1983 г. Вирус СПИДа обнаруживается в крови, сперме и других жидкостях организма больных. Болезнь передается в основном половым путем и парентерально через кровь, аналогично гепатиту В. Внедрению вируса СПИДа способствует повреждение кожи и слизистых оболочек. Передача инфекции через слюну или слезную жидкость, содержащую вирус СПИДа, пока не доказана.

Эпидемиология

Данные ретроспективного анализа показали, что пневмония, *вызванная P. carinii, и саркома Капоши у молодых людей отме-*

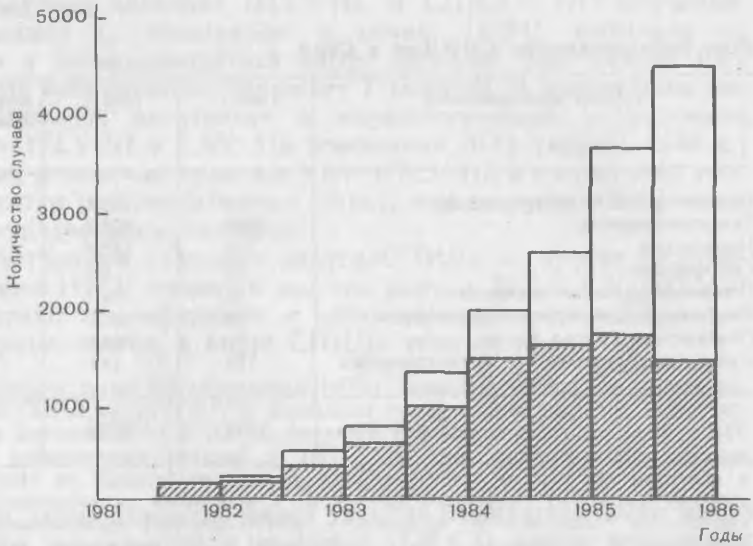

Рис. 7.1. Заболеваемость и смертность при СПИДе в США. Данные представлены по 6-месячным периодам. Темные участки соответствуют случаям со смертельным исходом.

чена в США еще во второй половине 70-х годов. Однако тогда их не связывали между собой.

С момента первого сообщения в печати о СПИДе число заболевших стремительно возрастало. За первые полгода 1981 г. в США было установлено 77 случаев заболеваний, в следующие полгода — 166, в 1982 и 1983 гг. каждые полгода число больных удваивалось (рис. 7.1). СПИД быстро получил эпидемическое распространение и в настоящее время выявлен более чем в 160 странах. В начале эпидемии СПИД регистрировался в основном в крупных городах США. К концу 1983 г. сообщалось о случаях заболевания практически во всех городах и штатах США. В Европе эпидемия СПИДа началась на год позже, чем в США, и охватила почти все западные страны. Наибольшее число случаев СПИДа в Европе зарегистрировано во Франции, ФРГ, Англии и Италии. Особенно высока зараженность в двух регионах — в США и Центральной Африке (Заир, Уганда и др.). Особенностью СПИДа в Африке является то, что им страдают в одинаковом проценте случаев как мужчины, так и женщины, а также дети.

Распространение СПИДа началось среди гомосексуалистов (72,8 %) и наркоманов (17,2 %), вводящих наркотики парентерально; они и составляют основную группу риска (табл. 7.1). В группы риска входят также больные гемофилией (0,6 %), леченные концентратом факторов крови VIII или IX, представля-

Таблица 7.1

Рост заболеваемости СПИДом в США

Группа обследованных	1984 г.	1985 г.	Возрастание заболеваемости, %
Гомосексуалисты (наркоманы)	418	599	43,3
Гомосексуалисты	2939	5669	92,9
Наркоманы	785	1429	82,0
Гемофилики	38	69	81,6
Гетеросексуальные контакты	53	100	88,7
Реципиенты при переливании крови	56	171	205,4
Неизвестная группа риска	131	348	165,6
Лица неамериканского происхождения	114	144	26,3
Всего ...	4534	8529	88,1

ющим собой смешанный продукт крови большого числа доноров, реципиенты крови (1,2 %), женщины — сексуальные партнеры мужчин, больных СПИДом или входящих в группу риска, дети, родители которых принадлежат к одной из групп риска. В Европе дополнительным фактором риска считается пребывание на Гаити или в Центральной Африке.

Распространению СПИДа среди гомосексуалистов способствует наличие у них микротравм слизистой оболочки прямой кишки. Кроме того, больные СПИДом гомосексуалисты часто страдают диареей, а в анамнезе нередко имеют венерические болезни. Заболевание среди наркоманов связано с использованием нестерильного медицинского инструментария (иглы, шприцы).

К факторам риска передачи СПИДа при переливании крови относятся использование крови от нескольких доноров, гемотрансфузия в географических областях с высокой заболеваемостью СПИДом, использование крови и ее ингредиентов от доноров из группы риска развития СПИДа. Инфицирование вирусом возможно при переливании как цельной крови, так и плазмы, а также клеточных компонентов. Известны случаи передачи СПИДа через почечные трансплантаты.

Этиология

В настоящее время установлено, что этиологическим фактором СПИДа является вирус нового типа, относящийся к лимфотропным ретровирусам, но отличающийся по свойствам от известных ретровирусов. В 1983 г. удалось выделить от больных СПИДом неизвестный ранее вирус семейства Т-лимфотропных ретровирусов, которое включало две подгруппы — HTLV-I и HTLV-II [Essex M. et al., 1983; Gallo R. et al., 1983]. Новый

вирус получил название HTLV-III, а СПИД — HIV-инфекция. Во Франции L. Montagnier и соавт. (1984) выделили от больных с лимфаденопатией вирус, который был назван LAV и который избирательно поражает Т-хелперы. В дальнейшем была установлена антигенная и морфологическая идентичность вирусов HTLV-III и LAV. На совещании ВОЗ (апрель 1985 г.) новый вирус получил название LAV/HTLV-III, а с июня 1986 г. — HIV (human immunodeficiency virus), или по-русски ВИЧ — вирус иммунодефицита человека.

Существенным отличием вируса СПИДа от других ретровирусов типа HTLV является то, что вирусы HTLV-I и HTLV-II стимулируют пролиферацию и злокачественную трансформацию Т-хелперных клеток, а вирус СПИДа убивает их.

В последнее время его обозначают HIV-1, поскольку обнаружен второй вызывающий СПИД вирус — HIV-2. Выявлены существенные различия в структуре белков вирусов HIV-1 и HIV-2. Антитела к фрагментам белка gp41 у HIV *не дают перекрестных реакций к HIV-2, поэтому инфицирование вирусом* HIV-2 может не выявляться при иммуноферментном анализе на антитела к HIV-1. Клинически же симптомы и показатели иммунного статуса у больных СПИДом, вызванных вирусом HIV-1, практически не отличаются от таковых при СПИДе, вызванном HIV-2. Вирус HIV-2 часто выявляется у аборигенов Западной Африки. Возможно инфицирование вирусами обоих видов — HIV-1 и HIV-2, что связано с особенностями структуры генома вируса.

Патогенез

Главную роль в иммунном ответе играют лимфоциты. Помимо лимфоцитов, в иммунных реакциях участвуют и другие типы клеток, важными из которых являются макрофаги, моноциты. Они захватывают попавший в организм антиген, перерабатывают его и подготавливают для контакта с лимфоцитом.

Родоначальницей всех клеток иммунной системы является кроветворная стволовая клетка (рис. 7.2). Эта полипотентная самоподдерживающаяся единица генерирует лимфоидную ство*ловую клетку, из которой развиваются две популяции лимфоид*ных клеток — Т- и В-лимфоциты. Развитие Т-лимфоцитов происходит из предшественника Т-клеток в вилочковой железе. Т-лимфоциты, подвергшиеся дифференцировке в вилочковой железе, поставляют в кровообращение и в периферические лимфоидные органы самостоятельные типы лимфоцитов: Т-хелперы (помощники), Т-эффекторы и Т-супрессоры. Т-эффекторы под влиянием антигенной стимуляции обеспечивают накопление особого клона клеток — цитотоксических Т-лимфоцитов (Т-киллеры). Известно, что Т-киллеры способны активно защищать организм, разрушая инфицированные (например, вирусом), чужеродные или опухолевые клетки, лизируя их путем повреждения их клеточной мембраны. Другие виды Т-клеток обеспечивают иммунный ответ, выделяя соответствующие медиаторы его.

Развитие В-лимфоцитов, обеспечивающих гуморальные иммунные реакции организма, происходит из предшественников

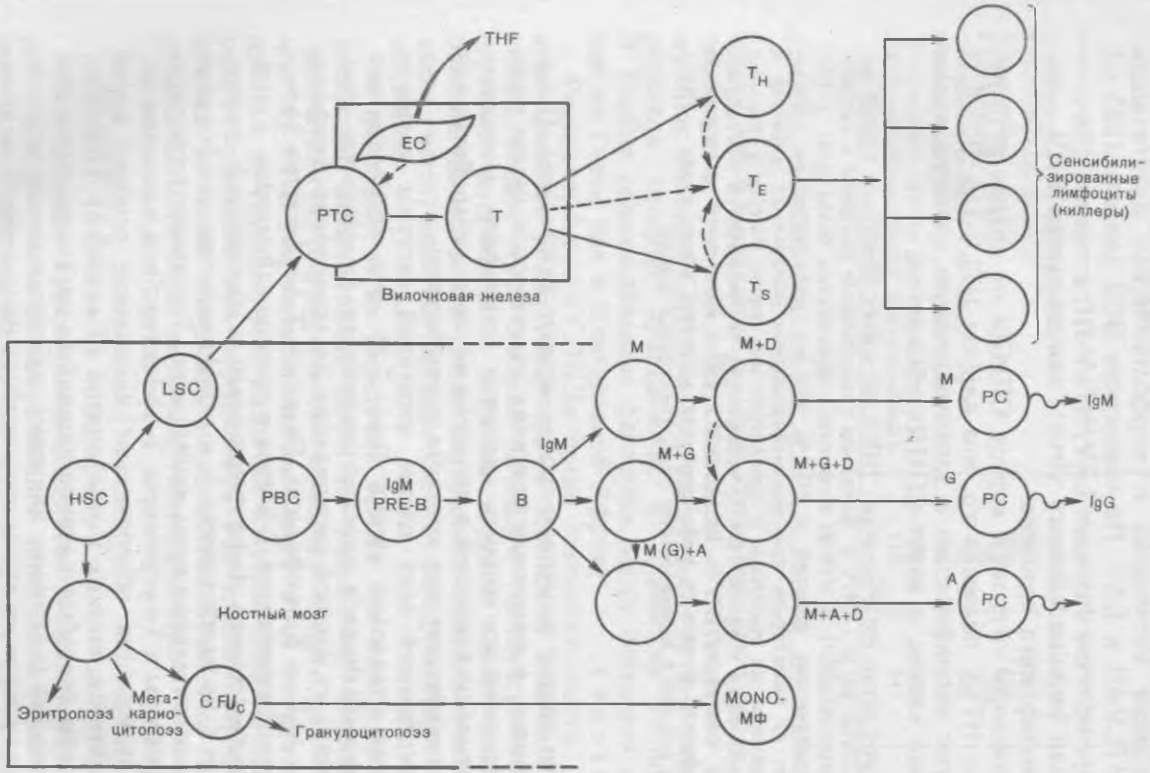

Рис. 7.2. Схема развития иммуноцитов. Объяснение в тексте.

HSC — гемопоэтическая стволовая клетка; *CFU*$_c$ — колониеобразующие клетки в культуре; *LSC* — лимфоидная стволовая клетка; РТС — предшественник Т-клеток; ЕС — эпителиальная клетка вилочковой железы; *THF* — тимический гуморальный фактор: Т — Т-лимфоцит; T_H — Т-хелпер; T_E — Т-эффектор; T_s — Т-супрессор; РВС — предшественник В-клеток; *PRE-B* — пред-В-лимфоцит; В — В-лимфоцит; РС — плазмоцит; *M, D, G, A* — иммуноглобулиновые рецепторы; *MONO-МФ* — моноцит-макрофаг.

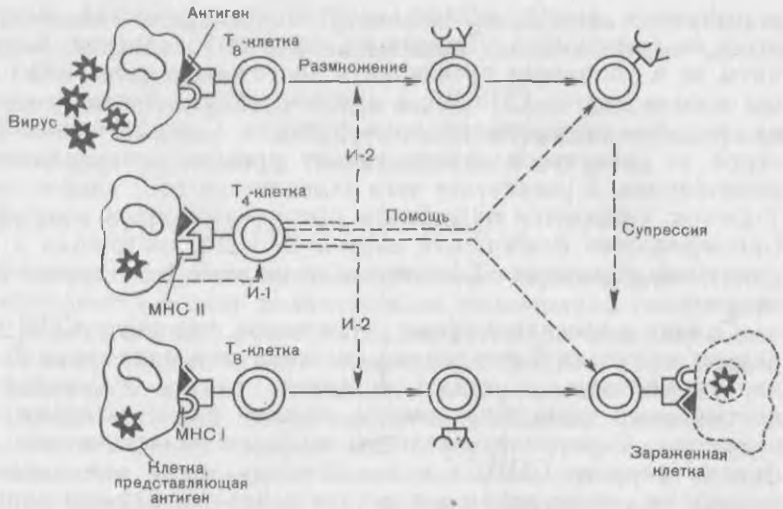

Рис. 7.3. Клетки, участвующие в иммунной защите (схема). Объяснение в тексте.

И-1 — интерлейкин-1; И-2 — интерлейкин-2; МНС I — главный комплекс гистосовместимости I класса; МНС II — то же II класса.

В-клеток, начало которым дает лимфоидная стволовая клетка. Пройдя стадию пред-В-клеток, синтезирующих уже IgM, но не имеющих еще поверхностных иммуноглобулиновых рецепторов, В-клетки превращаются в костномозговые В-лимфоциты, на поверхности которых находятся IgM-рецепторы. Последние поставляют в периферические лимфоидные органы В-лимфоциты, которые способны синтезировать плазматические клетки, продуцирующие антитела. Зрелые В-лимфоциты несут на своей поверхности Ig-рецепторы. Одни В-клетки выделяют свободные антитела. Другие (В-клетки памяти) создают своего рода память. Циркулируя в крови, они готовы в любой момент дать ответ при повторном попадании в организм того же антигена.

Активированные выделившимся из макрофагов интерлейкином-1 Т-лимфоциты выделяют растворимые факторы — лимфокины. Так, T_4- и T_8-лимфоциты выделяют интерлейкин-2, под воздействием которого Т-клетки, подвергшиеся стимуляции антигеном и интерлейкином-1, размножаются, давая начало зрелым Т-клеткам: супрессорам, хелперам, киллерам (рис. 7.3).

Таким образом, благодаря взаимодействию Т-клеток происходит сложная цепь иммунологических реакций, в результате чего обеспечиваются определенные этапы иммунного ответа организма на инфекцию.

Как уже сказано, при СПИДе иммунная система не в состоянии блокировать инфекцию, поскольку вирус поражает Т-лимфоциты-хелперы, мешает им выполнять свои основные функции

в иммунном ответе, вследствие чего специфический иммунный ответ не развивается. Лишившись помощи Т-хелперов, В-лимфоциты не в состоянии производить достаточное количество антител против вируса СПИДа, а цитотоксические Т-клетки-киллеры не способны осуществлять свои функции. С исключением Т-хелперов из иммунного ответа падает уровень интерлейкина-2 и интерферона, в результате чего замедляется рост клонов зрелых Т-клеток, снижается активность клеток-киллеров и макрофагов. Специфическая особенность вируса СПИДа, состоящая в избирательном поражении Т-хелперов, отличает его от других ретровирусов.

Однако в последнее время установлено, что вирус СПИДа поражает не только Т-лимфоциты-хелперы, но и макрофаги, В-клетки, тромбоциты, а также и другие клетки (эпителиальные клетки кожи, глиальные клетки нервной ткани, нейроны). По-видимому, Т-лимфоциты-хелперы наиболее восприимчивы к инфекции вирусом СПИДа в тех случаях, когда они ранее уже подверглись стимуляции вследствие паразитарных или вирусных инфекций. Известно, что для групп риска заболевания СПИДом характерна зараженность вирусом гепатита В, вирусом Эпстайна — Барра и цитомегаловирусом.

Нарушения иммунитета при СПИДе не ограничиваются изменениями клеточного иммунитета. Имеются также значительные нарушения гуморального звена иммунитета, что выражается в поликлональной активации В-клеток [Seligman M. et al., 1984]. По-видимому, поликлональная гипергаммаглобулинемия у больных СПИДом является следствием усиления синтеза Ig В-клетками под влиянием стимулирующего действия вируса, вызвавшего заболевание. Наиболее часто при СПИДе имеют место гипериммуноглобулинемия А и G и повышение уровней ЦИК, что сопровождается нередко клинически проявляющимися аутоиммунными процессами. У больных СПИДом часто при лимфопролиферативных нарушениях определяются аутоантитела против лимфоцитов, антиядерные антитела.

Несмотря на поликлональную активацию В-клеток, у больных СПИДом снижена способность формировать специфический гуморальный ответ на введение нового антигена. Многочисленными исследованиями показано, что у этих больных подавлены первичные гуморальные ответы (выработка IgM) на большинство возбудителей инфекционных болезней. В то же время у них сохранены вторичные (определяемые по IgG) иммунные ответы. Это объясняется тем, что первичный иммунный ответ, в большей степени зависящий от участия Т-хелперов, у больных СПИДом страдает из-за поражения данной популяции клеток. Помимо нарушения функции основных иммунорегуляторных клеток, у больных СПИДом наблюдаются и другие изменения в иммунной системе, выражающиеся, например, в повышении уровней α-1-тимозина, кислотолабильной формы α-интерферона и β-2-макроглобулина.

Изучение генетических факторов позволило установить, что для больных СПИДом характерна более высокая частота HLA-DR-5-антигена.

Таким образом, СПИД представляет собой заболевание инфекционной природы с избирательным поражением иммунной системы, преимущественно тимусзависимого его звена.

Патологическая анатомия

Специфической патологоанатомической картины для СПИДа не наблюдается в силу полиморфизма клинической симптоматики. В рамках данного руководства мы приводим сведения о морфологических проявлениях в лимфоидных органах и при некоторых оппортунистических инфекциях с поражением легких.

Исследования при лимфаденопатии позволили выделить три варианта изменений лимфатических узлов: 1) фолликулярную гиперплазию с локальными слияниями фолликулов; 2) фолликулярную инволюцию с маленькими гиперцеллюлярными зародышевыми центрами; 3) смешанные формы, т. е. тот или иной вариант в разных участках лимфатического узла.

При гистопатологическом изучении выявлены три типа морфологических изменений. Первый тип — лимфоидная фолликулярная гиперплазия, которая характеризуется увеличением числа и размеров лимфоидных фолликулов. Фолликулы определяются в коре и мозговом слое. Структура лимфатического узла сохранена. Внутрифолликулярная ткань изменена полиморфным инфильтратом, содержащим лимфоидные клетки (лимфоциты, лимфобласты с круглыми или веретенообразными ядрами), различное количество иммунобластов, плазматические клетки и эозинофильные гранулоциты, а также гистиоциты. Отчетливо выражена пролиферация мелких переплетающихся сосудов с гиперплазией эндотелиальных клеток.

Второй тип характеризуется диффузным изменением лимфатического узла, в основном его архитектоники. При этом различают два подтипа: 1) напряженно клеточный, при котором популяция клеток состоит из мононуклеаров, лимфоидных клеток, иммунобластов, гистиоцитов, фибробластов. Отмечаются пролиферация и древовидное разветвление кровеносных сосудов; 2) гипоклеточный, характеризующийся участками клеточного истощения, связанного с фиброзом.

Третий тип — атрофия лимфатического узла. Структура лимфатического узла исчезает, густая сеть коллагеновых волокон переплетается с сосудами и клетками мононуклеарного ряда. Лимфатические узлы очень маленькие, трудно определяемые не только клинически, но и при аутопсии.

Из патологических изменений, связанных с характерным для СПИДа развитием ряда редко встречающихся оппортунистических инфекций, наиболее часты изменения, вызванные P. carinii. Эти простейшие интенсивно пролиферируют внутрь аль-

веол. Макропрепарат легких плотный, повышенной сопротивляемости при разрезании. Гистологически в пенистой эозинофильной жидкости заполняющей альвеолы и терминальные бронхиолы, выявляется большое количество пневмоцист, определяемых также в ЖБАЛ. Стенки альвеол утолщены, имеет место скудная клеточная гистиоцитарная и лимфоцитарная реакция. С помощью специальной окраски отпечатков легочной ткани по Граму — Вейгерту или метенамином серебра можно выявить овальные, круглые и спавшиеся пневмоцисты.

Из инфекций, вызванных другими микроорганизмами и вирусами, для токсоплазменной и криптококковой инфекции характерна диссеминация процесса. При криптококковом менингите можно обнаружить в цереброспинальной жидкости инкапсулированные дрожжеподобные разрастания. При поражении легких биопсия дает картину мелкопористых инкапсулированных дрожжеподобных образований внутри гистиоцитов.

M. avium-intracellulare вызывает диссеминированное поражение лимфатических узлов, костного мозга, печени. Гистологически при биопсии определяется гистиоцитарная реакция с развитием гранулематоза. В цитоплазме гистиоцитов обнаруживаются скопления («глобусы») кислотоустойчивых микобактерий.

Для цитомегаловирусной инфекции типичны диффузные или очаговые интерстициальные пневмонии с множеством интрацеллюлярных и интрануклеарных включений. Нередко в мозговом веществе надпочечников выявляются геморрагические или некротические изменения.

В общем патологоанатомические изменения при инфекционных поражениях у больных СПИДом имеют черты, характерные для конкретной инфекции, причем удается обнаружить соответствующий возбудитель.

Легочная форма саркомы Капоши проявляется патологоанатомической картиной лимфоидной интерстициальной пневмонии и отличается диффузным поражением альвеол.

Варианты течения

Клинически выраженному СПИДу предшествуют инкубационный период (от 4 мес до 5 лет и более) и продромальный период, длительность которого составляет от 3 мес до 6 лет. В продромальном периоде могут быть выявлены признаки нарушения иммунитета, характерные для СПИДа.

Среди наиболее частых неспецифических симптомов в продромальном периоде встречаются лихорадка неясного генеза, лимфаденопатия, диарея, слабость, кожные высыпания, повышенная ночная потливость.

Течение оппортунистических инфекций при СПИДе может быть острым, причем возникать они могут у практически здоровых до того людей. Остро, за несколько дней обычно развивается

пневмония, вызванная P. carinii. Острое начало болезни характерно также для криптококкового менингита. В ряде случаев заболевание может развиваться постепенно длительное время.

Помимо клинически развернутого СПИДа, наблюдается распространение бессимптомного **вирусоносительства**, обусловленное рядом причин. Основными факторами, от которых зависит проявление СПИДа, служат восприимчивость организма, генетическая вариабельность возбудителя, предрасполагающие обстоятельства, из которых в первую очередь следует учитывать цитомегаловирусную инфекцию, а также другие инфекции, приводящие к нарушениям иммунитета [Drew W. L. et al., 1985].

У лиц из групп риска СПИДа иногда встречаются симптомы, характерные для этого заболевания, но диагноз СПИДа не может быть поставлен, поскольку не наблюдается полный комплекс их в соответствии с критериями СПИДа. В связи с этим стали выделять **СПИД-ассоциированный комплекс** (AI DC-related complex, ARC). Его диагностируют при наличии двух клинических симптомов в сочетании с двумя лабораторными признаками, характерными для СПИДа, исключая саркому Капоши.

Наиболее характерными клиническими признаками этого комплекса являются перемежающаяся лихорадка (до 38,5 °С), слабость, повышенная ночная потливость, диарея, похудание, лимфаденопатия, поражения кожи. У части больных наблюдается развитие впоследствии развернутой типичной клинической картины СПИДа с наличием оппортунистических инфекций или саркомы Капоши [Capron F., 1986; Xaubet A., Torres A., 1987].

Клиническое течение СПИДа у детей имеет особенности. Прежде всего для педиатрического варианта СПИДа характерна высокая частота бактериальных инфекций, что, по-видимому, связано с дефектом гуморального иммунитета. При этом может иметь место недостаточность выработки специфических антител или недостаточность синтеза подклассов иммуноглобулинов. Заболевают обычно дети в возрасте до 2 лет. Отмечаются несоответствие массы тела возрасту, отставание роста, лимфаденопатия, гепатоспленомегалия, инфекции кожи и слизистых оболочек, пневмоцистные пневмонии, паротиты. Для новорожденных характерны диарея, неврологические расстройства, гепатоспленомегалия, рецидивирующие инфекции, паротит. У детей старшего возраста наиболее часто встречаются кандидоз кожи и слизистых оболочек, пневмоцистные пневмонии, энтериты. У детей со СПИДом, находившихся под наблюдением P. Rosner и соавт. (1985), главными клиническими проявлениями были задержка роста, гепатомегалия, лимфаденопатия, интерстициальная пневмония, рецидивирующие бактериальные и вирусные инфекции, сепсис. Сообщая о бактериальных инфекциях при СПИДе у детей, авторы отмечают высокую частоту бактериемии [Bernstein L. J., 1985]. Из крови обычно выделяют стрептококк пневмонии, палочку инфлюэнцы, сальмонеллы. Стафилококковая инфекция вызывает развитие абсцессов и синуситов. Инфекции

мочевых путей чаще возникают на фоне прогрессирующей диареи. В отсутствие сепсиса инфекцию мочевых путей вызывает кишечная палочка. Особенностью СПИДа у детей является также прогрессирующая лимфопения.

Критерии диагностики СПИДа у детей такие же, как и у взрослых, однако необходимо учитывать возможность врожденных дефектов иммунитета. В отличие от часто встречающихся врожденных ИДС для СПИДа у детей характерно повышение уровней иммуноглобулинов, чаще всего класса А.

Клиника

Клинические проявления СПИДа крайне разнообразны, что обусловлено как прямым действием вируса на организм, так и вторичными изменениями, связанными с развившимся иммунодефицитом. Развернутый классический СПИД характеризуется симптомокомплексом множества угрожающих жизни оппортунистических инфекций и злокачественных новообразований.

КЛИНИЧЕСКИЕ ПРОЯВЛЕНИЯ СПИДа

I. Симптомы, подозрительные на СПИД

1. Длительная необъяснимая лихорадка.
2. Хроническая диарея (не менее 2 мес).
3. Необъяснимое снижение массы тела (10 % и более).
4. Пневмония неясной этиологии, устойчивая к стандартной терапии.
5. Лимфопения.

II. Опухоли

1. Саркома Капоши у лиц моложе 60 лет.
2. Лимфома головного мозга.
3. Ангиобластическая лимфаденопатия.

III. Оппортунистические инфекции

1. Протозойные и гельминтные заболевания;
   а) пневмония, вызванная P. carinii;
   б) токсоплазмоз — пневмония и (или) поражение ЦНС;
   в) криптоспоридиоз — поражение кишечника;
   г) стронгилоидоз — пневмония, поражение ЦНС, диссеминированная инфекция.
2. Грибковые инфекции:
   а) кандидоз — поражение слизистых оболочек пищеварительного тракта;
   б) криптококкоз — поражение легких, ЦНС, диссеминированная инфекция;
   в) аспергиллез — пневмония, поражение ЦНС, диссеминированная инфекция.
3. Бактериальные инфекции:
   а) микобактериоз, вызванный нетуберкулезными микобактериями (M. avium-intracellulare);
   б) пневмония, вызванная Legionella pneumophyla.
4. Вирусные инфекции:
   а) цитомегаловирусная — поражение легких, желудочно-кишечного тракта, ЦНС;
   б) герпес — поражение легких, поражение слизистых оболочек с язвами, персистирующими 1 мес и более, поражение желудочно-кишечного тракта;
   в) паповавирус — прогрессирующая многоочаговая лейко-энцефалопатия;
   г) вирус Эпстайна — Барр — заболевания, им обусловленные.

Из группы **симптомов, подозрительных на СПИД,** самым частым является лихорадка, характеризующаяся повышением температуры тела более чем до 38 °С и вариабельностью течения (интермиттирующая, постоянная, неправильная). Наиболее часто лихорадка сочетается с ночной потливостью, лимфаденопатией неясного генеза, общим недомоганием, похуданием, депрессией.

Генерализованная лимфаденопатия неясного генеза встречается довольно часто при СПИДе. Она наблюдается уже в первые месяцы периода лихорадки. При этом с двух сторон, как правило, увеличиваются шейные, подмышечные и затылочные лимфатические узлы (от 0,5 до 5 см в диаметре). В 20 % случаев встречается спленомегалия. У многих больных СПИДом лимфаденопатия служит первым клиническим проявлением болезни. Затем отмечаются субфебрилитет, слабость, ночной пот, снижение массы тела, не связанное с питанием. Следующий этап — проявление какого-либо инфекционного заболевания. При развитии оппортунистических инфекций отмечается уменьшение даже очень больших лимфатических узлов.

У больных СПИДом довольно часто (84 %) встречаются поражения кожи и слизистых оболочек. У 22 % лиц с лимфаденопатией наблюдаются дерматиты, экзема, стафилодермия, импетиго.

Оппортунистическим инфекциям при СПИДе свойственны тяжелое, рецидивирующее течение и устойчивость к терапии. Одна из самых характерных оппортунистических инфекций у больных СПИДом — тяжелая пневмония, вызываемая P. carinii (см. ниже).

Токсоплазменная инфекция при СПИДе приводит прежде всего к серьезному поражению ЦНС с выраженными мозговыми нарушениями. Клинически, как правило, выявляются психические расстройства, головная боль, повышение температуры тела, головокружение, иногда с потерей сознания. Токсоплазменные энцефалиты при СПИДе имеют особенно тяжелое течение.

Криптоспоридиоз известен как причина профузной, водянистой диареи. Криптоспоридии — кишечные паразиты, тропные к эпителию толстой и тонкой кишки. У больных СПИДом отсутствует характерная для криптоспоридиоза тенденция к самоограничению и развивается массивная профузная диарея с выделением до 10—15 л жидкости в сутки.

Для больных СПИДом типичны грибковые заболевания, в частности кандидозы ротовой полости, глотки, пищевода и прямой кишки. Поражения внутренних органов и диссеминация при этом относительно редки, однако имеется склонность к рецидивированию. Нередко встречаются пневмонии, вызванные аспергиллами.

Криптококкоз при СПИДе характеризуется поражением ЦНС и протекает в форме менингита, склонного к рецидивированию, или диссеминированной инфекции. Рецидивирующий

криптококковый менингит указывает на глубокую депрессию иммунитета. Диссеминация криптококка может проявляться легочными инфильтратами. Биопсия легочной ткани дает картину мелкопористых инкапсулированных дрожжеподобных образований внутри гистиоцитов.

Из бактериальных инфекций для СПИДа наиболее характерен микобактериоз, вызываемый M.avium-intracellulare и проявляющийся в виде диссеминированной инфекции.

Вирусные инфекции при СПИДе чаще всего вызываются цитомегаловирусом, который выделяется почти у всех больных СПИДом. Высевается вирус из крови, мочи, отделяемого гортани больных. Часто встречаются поражения легких в виде очаговых и диффузных интерстициальных пневмоний с множеством интрацеллюлярных и интрануклеарных включений. Клинически цитомегаловирусная инфекция проявляется высокой лихорадкой, пятнисто-папулезной сыпью, обусловленной тромбоцитопенией, гранулоцитопенией, лимфоцитопенией. Нередко поражение ЦНС (энцефалиты), глаз (хориоретиниты), желудочно-кишечного тракта в виде язвенных гастроэнтеритов, которые иногда осложняются перфорацией.

Вирус Эпстайна — Барра также выявляется почти у всех больных СПИДом, выделяется он из лимфоцитов периферической крови и смывов гортани больных.

Герпетическая инфекция (herpes simplex et zoster) при СПИДе поражает как кожу, так и слизистые оболочки полости рта, пищевода, трахеи, бронхов, глаз, гениталий. Эти множественные герпетические поражения представляют собой болезненные язвы, имеющие «мясной» вид. Рецидивирующая герпетическая инфекция поражает часто легкие и желудочно-кишечный тракт.

Таким образом, при оппортунистических инфекциях у больных СПИДом в связи со слабой иммунной защитой возможно поражение практически всех органов и систем. Нередко после выздоровления от одной инфекции развивается другая или сочетание различных инфекций.

Хотя в связи со сказанным выше симптоматика СПИДа крайне разнообразна, можно различать несколько типов течения заболевания.

1. «Легочный» тип, характеризующийся развитием пневмоний, вызываемых чаще всего (60 %) P. carinii. Заболевание отличается высокой летальностью (60 %). Нередко при СПИДе пневмонии могут вызываться цитомегаловирусом или L. pneumophyla.

2. Преимущественное поражение ЦНС (30 % случаев) заболевание протекает в следующих четырех формах: а) абсцессы, вызванные Toxoplasma gondii, криптококковый менингит, прогрессирующая многоочаговая лейкоэнцефалопатия, подострый энцефалит, вызванный, по-видимому, цитомегаловирусной инфекцией; б) опухоли (первичная или вторичная лимфома головного

мозга); в) сосудистые осложнения (небактериальный тромботический эндокардит и церебральная геморрагия, связанная с тромбоцитопенией); г) поражения ЦНС с очаговыми повреждениями мозга и самоограничивающимся асептическим менингитом.

3. «Желудочно-кишечный» тип с диареей и потерей массы тела. Заболевание сопровождается энтеритом, вызванным чаще всего криптоспоридиями, энтеробактериями, простейшими и другими микроорганизмами.

4. Тип ассоциированный с лихорадкой неясного генеза. Наблюдаются снижение массы тела, недомогание и слабость. Клинически этот тип характеризуется диссеминированной инфекцией, часто вызванной нетуберкулезными микобактериями (*M. avium-intracellulare*), обнаруживаемыми в крови, моче, мокроте, костном мозге, лимфатических узлах, печени, легких, селезенке.

Поражения легких при СПИДе

Наиболее часто при СПИДе имеют место поражения легких, которые могут выявляться как в комплексе с внелегочными поражениями, так и изолированно. Клиническая картина легочных поражений при СПИДе, как правило, не имеет строгой специфики. Как уже сказано, среди возбудителей, поражающих легкие и вызывающих пневмонию, чаще всего (60 %) встречается **P. carinii** [Follansbee C. E. et al., 1982; Delaval Ph., Laurent S., 1985; Barrio J. L. et al., 1986]. Это — экстрацеллюлярные простейшие, медленно растущие внутрь альвеол. При снижении иммунитета пневмоцисты пролиферируют, что ведет к закрытию просвета альвеол, вызывая тяжелую гипоксию и одышку. В связи с этим у больных СПИДом пневмония протекает значительно тяжелее, чем у лиц с другими иммунодефицитами.

Пневмоцистные пневмонии развиваются как остро, так и исподволь в течение 2—10 нед. Как правило, заболевание имеет подострое начало. Клинически пневмония проявляется сухим кашлем, болями в груди, одышкой в покое, усиливающейся при физической нагрузке. Аускультативно выявляются сухие, нередко свистящие хрипы. Для пневмоцистной пневмонии характерно нарушение газового состава крови с резко выраженной гипоксемией. Отсутствие серологических способов определения пневмоцист заставляет искать их в ЖБАЛ или в легочной ткани. Гистологически в пенистой эозинофильной жидкости, заполняющей альвеолы и бронхиолы, обнаруживается большое количество пневмоцист.

Первоначально аускультативная симптоматика в легких может не выявляться, рентгенологическая картина легких также может оставаться без патологических изменений. Отмечают, что у 28 % больных на первых этапах развития пневмоцистной пневмонии рентгенологических изменений не отмечалось. Это важно знать, поскольку установление диагноза пневмоцистной пневмо-

нии должно быть осуществлено как можно ранее, так как выявление ее до появления рентгенологических признаков заболевания обеспечивает бóльшую выживаемость больных. При появлении признаков интерстициального поражения на рентгенограммах больных пневмоцистной пневмонией выживаемость их снижается до 48 %. Однако и при раннем выявлении пневмонии течение заболевания может быть фатальным, несмотря на проводимую терапию. Значение ранней диагностики пневмоцистной пневмонии определяется и тем, что из всех больных СПИДом 40 % умирают при первичном заболевании ею. Среди излечившихся от первого эпизода пневмоцистной пневмонии возможность рецидивов отмечена с частотой 10 % [Parthing C. et. al., 1985].

Рентгенологически изменения в легких при пневмонии, вызванной P. carinii, могут носить как фокусный, так и диссеминированный интерстициальный характер. Встречаются диффузные, ретикулогранулярные, перикорнеальные, интерстициальные инфильтраты. На материале 150 клинических наблюдений пневмоцистной пневмонии при СПИДе рентгенологически в 1,3 % случаев выявлялись солитарные узелки в легких. В ряде случаев узелки подвергались кавернизации с образованием обширной центральной полости, что подтверждалось на аутопсии [Barrio J. L. et al., 1986].

При СПИДе отмечается высокая частота легочных осложнений. Одним из осложнений пневмоцистной пневмонии может быть абсцедирование. Пневмоцистные пневмонии также часто осложняются сопутствующими бактериальными, грибковыми и вирусными инфекциями. Имеются сообщения о вторичном легочном альвеолярном протеинозе, развившемся у больных СПИДом на фоне пневмоцистной пневмонии [Ruben F. Z., Talamo T. S., 1986]. Кроме того, у больных СПИДом с клиническими проявлениями пневмоцистной пневмонии нередким осложнением является СП, возникновению которого предшествует образование пневмоцеле или мелких легочных кист, связанных с клапанным механизмом вследствие воспаления и нарушения архитектоники паренхимы легких [Coodman Rh. C. et al., 1986]. Осложнениями пневмоцистной пневмонии являются также перибронхит, экссудативный плеврит, опухоли.

Среди легочных заболеваний, связанных со СПИДом, помимо пневмоцистной пневмонии нередко встречается **цитомегаловирусная пневмония,** диагностируемая в присутствии типичных цитомегаловирусных телец или при выращивании возбудителя из легочной ткани. Часто цитомегаловирусные пневмонии протекают в сочетании с пневмоцистной пневмонией. Характерным для цитомегаловирусной пневмонии является наличие интерстициальных поражений легких, сопровождающихся очень тяжелой гипоксией, приводящей к смерти в течение месяца.

Бактериальная пневмония диагностируется при наличии соответствующей бактериальной инфекции. Частота **пневмококковых**

пневмоний при СПИДе составляет 17,9 случая на 1000, тогда как у здоровых лиц — 2,6 на 1000. Классическая гноеродная инфекция редко встречается при СПИДе. Из бактериальных пневмоний наиболее часты при СПИДе **микобактериальные пневмонии,** вызванные M. avium-intracellulare, которые обнаруживают в бронхиальном содержимом, крови, костном мозге, лимфатических узлах, печени. Клинически при данном виде пневмонии кашель носит часто продуктивный характер с выделением мокроты. Имеет место выраженная одышка. Аускультативно могут выслушиваться мелкопузырчатые хрипы. Рентгенологически определяются явления хронической пневмонии, преимущественно в нижних долях легких.

Общей характерной особенностью легочных проявлений при СПИДе является развитие рассеянных интерстициальных инфильтратов, хорошо диагностируемых рентгенологически. Поражения плевры и бронхоспастические явления встречаются при СПИДе как осложнение основного легочного процесса. Так, если поражение паренхимы легких встречается у 93 % больных, то поражение плевры при этом имеется в 10 %, а бронхоспастические явления — в 7 % [Stover D. E. et al., 1985].

Все легочные осложнения при СПИДе, независимо от этиологии (бактериальные, микотические, паразитарные, вирусные), протекают тяжело и обычно приводят к развитию ДН, что является плохим прогностическим признаком.

Каждая форма поражения легких при СПИДе характеризуется присущими ей особенностями течения заболевания. Так, начало развития бактериальной пневмонии всегда острое с внезапным ознобом, лихорадкой, продуктивным кашлем. У больных пневмонией, вызванной P. carinii или цитомегаловирусной инфекцией, чаще наблюдается медленное, подострое развитие клинических симптомов с нарастанием кашлевого синдрома. Развертывание клинической картины заболевания растягивается на период от нескольких недель до нескольких месяцев. При сочетании цитомегаловирусной и пневмоцистной пневмонии начало заболевания обычно молниеносное с быстрым развитием ДН. Микобактериальная пневмония отличается вялым течением и слабовыраженной клинической симптоматикой.

Особое место среди клинических проявлений поражения легких при СПИДе занимает **саркома Капоши.** Легочная локализация ее у больных СПИДом нередко сочетается с оппортунистическими инфекциями, в частности с пневмоцистной пневмонией. При этом у всех больных температура тела поднимается выше 38 °С. Больные жалуются на выраженный сухой кашель и одышку, что может быть первым клиническим проявлением заболевания, развившимся на фоне продромальных явлений в виде похудания, астении, депрессии. Рентгенологически определяются интерстициальные или альвеолярные инфильтраты разной степени выраженности. Иногда встречаются осложнения в виде плеврального геморрагического выпота. Цитологическое исследование

Таблица 7.2

Смертность больных СПИДом при легочных поражениях
[Stover D. et al., 1985]

Характер поражения легких	% наблюдений	Смертность, %
Инфекционные причины:		
пневмоцистная пневмония:	57	43
без цитомегаловирусной инфекции	36	14
с цитомегаловирусной инфекцией	21	92
цитомегаловирусная пневмония:	34	86
без пневмоцистной инфекции	13	75
микобактериальная пневмония	21	0
Неинфекционные причины:		
саркома Капоши		
неспецифические пневмонии	13	88
респираторный дистресс-синдром взрослых	12	0
(РДСВ)	7	100
плевральные поражения	10	67

экссудата не позволяет выявить специфические признаки саркомы Капоши. В связи с этим необходимо исследование биоптатов легочной ткани, при котором определяются эритематозные паренхиматозные поражения, специфические для саркомы Капоши. Гистологические изменения в легких при саркоме Капоши аналогичны таковым в коже и лимфатических узлах.

Максимальная смертность при СПИДе, связанная с поражением легких, наблюдается при сочетании цитомегаловирусной пневмонии с пневмонией, вызванной P. carinii. В табл. 7.2 приведены данные о зависимости смертности от характера поражения легких.

Высокая поражаемость легких и смертность при СПИДе обусловлены иммунной недостаточностью или локальным дефектом, при котором легкие становятся органом-мишенью.

Среди обследованных больных СПИДом, серопозитивных по вирусу HTLV—III (HIV), выявляемых методом ELISA и подтвержденных иммуноблоттингом, у 80 % имелись легочные проявления болезни, в том числе пневмоцистная, цитомегаловирусная пневмония, бактериальная пневмония, вызванная золотистым стафилококком, пневмококком, гемолитическим стрептококком [von Muleneisen W. K. et al., 1986]; в 78 % случаев легочные проявления были ведущей причиной смерти. При вскрытии у 45 % умерших установлены недиагностированные прижизненно инфекции, вызванные атипичными микобактериями и цитомегаловирусами.

Таким образом, легочные поражения при СПИДе встречаются очень часто и могут быть связаны с любым этиологическим видом оппортунистической инфекции, которая протекает тяжело, приводя в большинстве случаев к летальному исходу.

Диагностика

Клиническая диагностика СПИДа. Диагностика СПИДа и СПИД-ассоциированного комплекса основывается прежде всего на клинических симптомах.

Установить клинический диагноз СПИДа можно лишь при наличии:

1) клинических признаков оппортунистической инфекции и (или) опухолей (саркома Капоши, В-клеточная лимфома и пр.);

2) дефицита клеточного иммунитета неизвестной этиологии в отсутствие конкретных причин его возникновения: врожденных, первичных иммунодефицитов и других ИДС, связанных с использованием кортикостероидов, химио- и радиотерапией, голоданием, наличием предшествующих опухолей.

Диагноз СПИД-ассоциированного комплекса ставится при наличии двух или более клинических симптомов в сочетании с двумя или более лабораторными признаками, характерными для СПИДа.

Ниже приведены клинические симптомы и лабораторные признаки, сочетание которых может быть характерным для СПИД-ассоциированного комплекса.

Клинические признаки:

1) лимфаденопатия (двусторонняя, непаховые лимфатические узлы);
2) снижение массы тела на 10 % от исходной;
3) повышение температуры тела до 38 °С и выше;
4) диарея неясного генеза;
5) *недомогание неясного генеза;*
6) ночная потливость.

Лабораторные признаки:

1) снижение количества Т-хелперов;
2) снижение коэффициента Т-хелперы/Т-супрессоры;
3) анемия или лейкопения, или тромбоцитопения, или лимфопения;
4) *повышение уровней иммуноглобулинов сыворотки крови;*
5) снижение бласттрансформации лимфоцитов при стимуляции митогенами;
6) повышение уровней ЦИК.

Клиническая диагностика СПИДа и СПИД-ассоциированного комплекса особенно затруднена в ранних стадиях болезни, в связи с чем необходимо учитывать эпидемиологические и другие данные анамнеза с целью выяснения принадлежности к группам риска, наличия разнообразных контактов с лицами из этих групп.

В продромальный период СПИДа часто встречается **генерализованная лимфаденопатия,** для которой характерно увеличение в период не менее 3 мес непаховых лимфатических узлов (шейных, подмышечных, затылочных) с обеих сторон, иногда даже их спаяние. Лимфаденопатия сопровождается повышением температуры тела, слабостью, ночной потливостью, депрессией, похуданием.

Повышение температуры тела в сочетании с кашлем, одышкой, болями в груди и ночной потливостью должно направить

диагностический поиск в сторону обследования на наличие **пневмоцистной или другой пневмонии.** Микобактерии вызывают обычно милиарное поражение легких, тогда как цитомегаловирус, герпетический вирус и P. carinii обусловливают интерстициальные пневмонии. Очаговые пневмонии обычно встречаются при криптококковой инфекции, кандидозах, аспергиллезе, токсоплазмозе. Уточнению диагноза способствуют бронхоскопическое исследование, проведенное максимально рано, сканирование с изотопом галлия, функциональные методы исследования, определение газового состава крови и т. д.

Тяжесть клинических проявлений и неблагоприятный прогноз СПИДа диктуют необходимость разработки наиболее информативных и в то же время неинвазивных методов диагностики этого заболевания. В начале эпидемии СПИДа для диагностики легочных поражений широко применяли открытую биопсию легких, однако вскоре было показано, что фибробронхоскопическая трансбронхиальная биопсия дает вполне удовлетворительную диагностическую информацию. Но так как указанный метод связан с определенным риском пневмоторакса и легочных кровотечений, с целью обнаружения возбудителя поражения легких при СПИДе стали применять небронхоскопический бронхоальвеолярный дренаж, затем метод индукции мокроты. Последний заключается в ингаляции в течение 10—20 мин ультразвукового аэрозоля 5 % солевого раствора. Собранную мокроту исследуют гистологически на наличие P. carinii. Чувствительность метода достаточна для первичного этиологического диагноза поражения легких, однако при отрицательном результате целесообразно применять фибробронхоскопию [Luce J. M., 1985].

При обследовании 22 больных СПИДом с пневмонией, вызванной P. carinii, с помощью фибробронхоскопии с БАЛ в 95 % случаев была подтверждена пневмоцистная пневмония. При трансбронхиальной биопсии легких пневмоцистная этиология поражения легких при этом доказана в 60 % случаев. Установлено, что оба метода высокоэффективны при диагностике пневмоцистной пневмонии, однако чувствительность БАЛ выше [Lagler U. et al., 1986].

M. Meignan и соавт. (1986) с помощью сцинтиграфии с ^{67}Ga и фибробронхоскопии с исследованием ЖБАЛ у больных СПИДом, страдавших пневмоцистной пневмонией, устанавливали и оценивали эффективность ее лечения. Накопление изотопа галлия в легких обнаружено во всех случаях. В 100 % случаев на основании анализа ЖБАЛ и в 81 % с помощью трансбронхиальной биопсии идентифицирована пневмония, вызванная P. carinii. Через 2—4 нед после лечения пневмоцистная пневмония идентифицирована у 50 и 10 % больных соответственно. На основании проведенных исследований показано значение для диагностики пневмоцистной пневмонии у больных СПИДом сцинтиграфии с ^{67}Ga и исследования ЖБАЛ.

Для верификации цитомегаловирусного поражения легких

используется также фибробронхоскопия с БАЛ и трансбронхиальной биопсией легких. При этом для выявления как внутриядерных, так и внутрицитоплазматических включений вируса в материале, взятом при биопсии легочной ткани и аспиратах, оптимальной считается окраска клеточного материала гематоксилином и эозином, тогда как использование других красителей может дать ложноотрицательный результат [Gorelkin L. et al., 1986].

Гистологическое изучение трансбронхиальных биоптатов при СПИДе более информативно, чем цитология отпечатка. Цитологические исследования ЖБАЛ у больных СПИДом позволили установить три типа начальных изменений в легких при первичных осложнениях: диффузную гиперплазию, узловатую гиперплазию и фолликулярный бронхиолит [Capron F., 1986].

Диагностика нарушений иммунитета. В основе развития СПИД лежит в первую очередь нарушение Т-хелперных лимфоцитов, маркируемых моноклональными антителами ($ОКТ_4$). В связи с этим диагностика СПИДа невозможна без иммунофлюоресцентного контроля субпопуляций Т-лимфоцитов, который наиболее удобно осуществлять с помощью лазерного клеточного сортировщика, например фирмы «Orto» (США) — разработчика наиболее принятой панели моноклонов к Т-субпопуляциям. При слабовыраженных формах СПИДа количество Т-лимфоцитов может быть чрезвычайно вариабельным показателем. Снижение числа клеток $ОКТ_4$ в абсолютном и относительном выражении более значительно у лиц, давность инфицирования которых вирусом составляет не менее 1 года.

Нарушения клеточного иммунитета при СПИДе выражаются в лимфопении, избирательном дефиците Т-хелперов, снижении общего количества Т-лимфоцитов и иммунорегуляторного индекса, т. е. соотношения Т-хелперы/Т-супрессоры ($ОКТ_4/ОКТ_8$), ухудшении функциональных свойств лимфоцитов, что проявляется снижением бласттрансформации Т-лимфоцитов на стандартные антигены и митогены, уменьшении активности естественных киллеров и т. д.

Для развитых форм СПИДа характерна умеренная поликлональная гипергаммаглобулинемия с доминирующим увеличением содержания IgA и IgG. У больных с выраженными симптомами СПИДа нередко повышен также уровень ЦИК.

Одним из четких гематологических маркеров СПИДа является аутоиммунная тромбоцитопения. Для поздних стадий СПИДа характерны общая лимфопения, нейтропения, анемия.

Инфицирование организма ретровирусом ведет к репликации последнего в органах-мишенях и вслед за этим — к выработке специфических антител к вирусу и накоплению их в сыворотке крови. Обнаружение антител к вирусу HIV иммуноферментным *методом (ELISA) указывает на инфицирование обследуемого.*

Наиболее иммуногенными белками вирусной частицы являются поверхностные гликопротеиды gp160—120, а также транс-

мембранный белок gp41. К этим белкам антитела выявляются у 98 % инфицированных индивидуумов [Arya S. A., Gallo R. C., 1986]. Антитела к основным внутренним белкам HIV определяются примерно у 75 % инфицированных лиц и не более чем у 50 % больных с клинически выраженным СПИДом. Антитела к вирусу изотипа IgG обнаруживаются сравнительно рано, иногда через считанные дни после инфицирования.

Результаты, полученные с помощью метода ELISA как теста первого поколения, нуждаются в дополнительной верификации с помощью более точных тестов второго поколения, основанных на использовании индивидуальных вирусных антигенов и моноклональных антител к ним. Наиболее информативен метод иммуноблотинга [Esteban J. et al., 1985].

Наиболее перспективным методом вирусологической диагностики является метод ДНК-зондов, основанный на получении клонированных участков вирусного генома, меченных радиоактивными маркерами или ферментными зондами. Метод позволяет проводить молекулярно-биологическое выявление маркеров вирусов in situ, т. е. без дополнительного культивирования [Wain-Hobson S. et al., 1985].

Лечение

Существует четыре возможных пути лечения СПИДа: симптоматическая, антимикробная терапия, иммуномодулирующая терапия, восстановление дефицита иммунитета и антивирусная терапия.

Комплекс лечебных мероприятий при СПИДе направлен на лечение оппортунистических инфекций, опухолей (прежде всего саркомы Капоши) и восстановление нарушенного иммунитета, в первую очередь восстановление Т-клеточного звена иммунитета.

Симптоматическая терапия и антимикробные препараты у больных СПИДом не дают клинического эффекта и не способствуют восстановлению иммунитета. Наиболее перспективными следует считать средства и методы лечения, направленные на восстановление нарушений иммунной системы организма и на инактивацию вируса.

Иммуномодулирующая и антивирусная терапия

Для восстановления нарушенного иммунитета у больных СПИДом применяются различные иммуномодулирующие средства: препараты вилочковой железы, костного мозга, лимфокины — интерлейкин-2, гамма-интерферон, моноклональные антитела, изопринозин. Используют также пересадку костного мозга и тимуса, лимфоцитоплазмаферез и т. д.

Наиболее активным лимфокином является интерлейкин-2, который in vitro активно участвует в дифференцировке Т-лим-

фоцитов, стимулирует выработку гамма-интерферона, увеличивает число лимфоцитов, эозинофилов, снижает уровень иммуноглобулинов, усиливает активность цитотоксических лимфоцитов и естественных киллеров. Основным путем лечения интерлейкином-2 считается обработка in vitro лимфоцитов и обратное введение их больному (90 инъекций на курс лечения). Внутривенно интерлейкин-2 вводят в дозе 300 ЕД/кг в час в течение 7 сут, что вызывает повышение уровня биологически активного интерлейкина-2 в сыворотке, но сопровождается рядом побочных явлений (повышение температуры тела, озноб, общее недомогание, артралгии, миалгии, задержка жидкости, диарея, гипо- и гипертония). Предварительное применение индометацина уменьшает токсическое действие интерлейкина-2. Считается, что введение последнего in vivo усиливает и гуморальный иммунитет к низкоиммуногенным антигенам. Однако следует иметь в виду возможность образования аутоантител и иммунных комплексов, дающих побочный эффект. Кроме того, необходимо помнить, что лимфокины, особенно интерлейкин-2, могут вызывать пролиферацию наряду с прочими и лимфоцитов, зараженных вирусом HIV, поэтому лечение должно проводиться с осторожностью.

Среди других иммуномодуляторов наибольшего внимания заслуживает изопринозин (инозин-пранобекс), являющийся дериватом нуклеотида инозина — антивирусного агента. Терапевтический эффект изопринозина основывается на том, что этот препарат способен стимулировать иммунную систему, усиливать функцию иммунокомпетентных Т-лимфоцитов, повышая активность макрофагов и цитотоксичность NK-клеток, а также выработку интерлейкина-2 и интерферона.

Отмечается благоприятный эффект изопринозина у больных СПИДом с клиническими проявлениями herpes simplex и лимфаденопатий. Назначение препарата в дозе 3 г в сутки в течение 28 дней приводило к нормализации показателей иммунного статуса: увеличивалось количество Т-лимфоцитов и Т-хелперов.

В качестве иммунокорригирующего препарата у больных СПИДом применяется циклоспорин А. Препарат используется при аутоиммунных заболеваниях. Циклоспорин А осуществляет иммунодепрессивное влияние путем селективного влияния на клональную экспансию и функциональную активность отдельных субклассов лимфоцитов, преимущественно Т-хелперов. Предполагается, что циклоспорин воздействует на раннюю фазу иммунного ответа путем блокады синтеза интерлейкина-1 из моноцитов и интерлейкина-2 из Т-хелперов. У больных СПИДом при лечении циклоспорином отмечалось увеличение количества Т-лимфоцитов, что коррелировало с улучшением клинического состояния. Полученный эффект объясняется тем, что циклоспорин не подавляет продукцию новых Т-лимфоцитов, но тормозит активацию уже имеющихся, в частности зараженных вирусом.

С целью коррекции изменений клеточного иммунитета используются препараты вилочковой железы и его пептиды — тимозин,

тимопоэтин. Перспективным представляется комбинированное использование Т-активина и В-активина, или миелопида. Миелопид оказывает стимулирующее влияние не только на продукцию антител, но и на другие иммунологические реакции, приводя к увеличению количества лейкоцитов, Т- и В-лимфоцитов. Совместное применение препаратов, стимулирующих Т- и В-системы иммунитета, значительно усиливает иммунный ответ.

Среди антивирусных препаратов при СПИДе показали свою активность ингибиторы обратной транскриптазы — сурамин, антимониотунгстат, или гетерополианион-23 (НРА-23), тринатрий-фосфоноформат, или фоскарнет. Из других противовирусных препаратов используются интерферон α-А, рибоварин, ансамицин, ацикловир. Наиболее перспективными представляются препараты типа азидотимидина и сурамина натрия, ингибирующие обратную транскриптазу вируса, т. е. фермент, обеспечивающий включение РНК вируса в ДНК клетки-хозяина.

Сурамин натрия, подавляя обратную транскриптазу вируса, блокирует репликацию вируса и ингибирует цитопатическое действие вируса на Т-хелперы. При концентрации препарата в сыворотке 100 мкг/мл ингибируется рост зараженных Т-клеток и значительно снижается цитопатогенный эффект вируса HIV. Сурамин назначают в суточной дозе 6,2 г в течение 6 нед. Из побочных явлений отмечаются повышение температуры тела, гиперемия кожи, сыпь, развитие нефрита и гепатита. Во время лечения сурамином, как правило, вирус в сыворотке больных определить не удается. Однако этот эффект кратковременный, и после окончания лечения в сыворотке вновь можно установить наличие вируса. Высказываются предположения о возможности комбинированного лечения сурамином и интерлейкином-2.

Препарат НРА-23 является полианионом. При его применении в дозе 200 мкг/мл в течение 15 дней снижается концентрация вируса в крови. Побочное действие проявляется тромбоцитопенией и развитием гепатита; эти явления обратимы.

Рибоварин ингибирует репликацию вируса HIV. Препарат активен против РНК и ДНК вируса, ингибирует преимущественно синтез РНК. В дозе 50—100 мкг/мл ингибирует активность вируса HIV на период до 10 дней. Побочное действие — снижение уровня гемоглобина.

Тринатрий-фосфоноформат является ингибитором ДНК-полимеразы, аналогом нуклеотидов и моноклональных антител к вирусным протеинам, которые могут ингибировать рост и размножение HIV. Препарат в дозе 132—680 мкмоль действует на обратную транскриптазу ретровирусов, ингибируя их репликацию.

Интерферон α-А (рекомбинантный) обладает свойством индукции клеточных ферментов с антивирусной активностью. Возможно ингибирование транскрипции, трансляции, деления вирусной молекулы. Репликацию вируса препарат ингибирует при концентрации 64 ЕД/мл. Суточные дозы: минималь-

ные — 3 000 000 ЕД, максимальные — 36 000 000 ЕД (3 раза в неделю внутримышечно). Курс лечения составляет 12 нед. Побочные эффекты: повышение температуры тела, цитопения, нарушение функций ЦНС, токсическое влияние на печень и сердце.

Ансамицин (дериват рифамицина С) ингибирует обратную транскриптазу и репликацию вируса HIV.

К сожалению, многие препараты, ингибирующие обратную транскриптазу или подавляющие репликацию вируса, препятствуют также росту и размножению собственных клеток организма больного, в том числе иммунокомпетентных клеток.

На ранних стадиях развития СПИДа предлагается применять метод блокирования активации T_4-лимфоцитов, в частности метод с использованием моноклональных антител [Singer A., Shearer G. M., 1986]. Механизм действия заключается в связывании моноклональных антител с поверхностными рецепторами Т-хелперных лимфоцитов. Такой тип моноклональных антител представляет собой новый класс иммуностимуляторов.

Азидотимидин (производное нуклеозидов, исходным продуктом для получения которого является тимидин) эффективно ингибирует обратную транскриптазу вируса HIV, тем самым подавляя его размножение. Синтезирован в числе других препаратов — производных нуклеотидов, которые являются нетоксичными и высокоактивны против ряда вирусов, что открывает перспективу их использования при СПИДе.

Лечение пневмоцистной пневмонии

Для лечения пневмонии, вызванной P. carinii, применяют пентамидин, сульфаметоксазол, бисептол (триметоприм-сульфаметоксазол), пиреметамин (хлоридин, тиндурин). Однако все указанные препараты обладают побочным действием, вызывая появление сыпи, изменения в почках (кристаллурия), угнетение кроветворения. Наиболее выражены побочные эффекты пентамидина, включающие, кроме вышеперечисленных, печеночную недостаточность, гипо- или гипергликемию.

Побочные явления при лечении бисептолом и пентамидином, как правило, обратимы, хотя в ряде случаев лечение бисептолом приводит к развитию стойкой кожной сыпи, лейкопении, тромбоцитопении, поражению печени, развитию интерстициального нефрита, а при лечении пентамидином у половины больных развиваются абсцессы в области внутримышечных инъекций препарата, осложненные вторичным инфицированием. Продолжительность терапии бисептолом и пентамидином составляет не менее 2—4 нед. Именно по истечении этого срока начинает выявляться улучшение в легких, констатируемое гистологически при биопсии. Через 3—4 нед у 20—25 % леченых больных пневмоцисты не обнаруживаются. Нормализуется температура тела, улучшаются объективные показатели ФВД, рентгенологическая картина легких.

Пентамидин применяется в суточной дозе 4 мг/кг внутримышечно однократно в день или внутривенно медленно на протяжении 1—2 ч в 100 мл 5 % раствора глюкозы. Однако *внутривенное введение опасно развитием гипотонии.* Оптимальным считается трехнедельный курс лечения. Если на материале трансбронхиальной биопсии легких отмечается отсутствие эффекта, вновь назначается трехнедельный курс с последующей контрольной биопсией. В процессе лечения обязателен контроль токсичности препарата путем исследования крови больных дважды в неделю.

Бисептол вводят внутривенно. Суточная доза триметоприма 20 мг/кг, сульфаметоксазола — 100 мг/кг. Курс лечения 2—3 нед, иногда 1 мес.

Полного излечения от пневмоцистной пневмонии у больных СПИДом не наблюдается. Через 2—4 нед от начала лечения нередко имеют место те же жалобы и изменения в легких, что и до лечения.

При лечении пневмоцистной пневмонии в последнее время применяется препарат, активно воздействующий на ряд других микроорганизмов, — альфа-дифторметилорнитин (ДФМО). Препарат относительно хорошо переносится, обладает малой токсичностью. ДФМО блокирует репликацию ретровирусов, цитомегаловируса в культуре клеток фибробластов. Влияя на восстановительные функции Т-супрессоров и повышая иммунорегуляторный индекс ($ОКТ_4/ОКТ_8$), данный препарат оказывает иммуномодулирующее действие.

Назначается перорально в дозе 6 г на 1 $м^2$ поверхности тела в сутки в 3 приема в течение 8 нед. Отмечен положительный клинический эффект лечения пневмонии, а в 30 % случаев — улучшение показателей иммунного статуса.

Поскольку специфических методов лечения оппортунистических инфекций при СПИДе не существует, после окончания курса любой терапии, несмотря на полученный эффект, возможны рецидивы, при которых проявления болезни усиливаются. Летальность при пневмоцистной пневмонии достигает 60 %.

Профилактика

Профилактика СПИДа состоит в исключении возможных путей передачи инфекции. Особенно следует обратить внимание на прекращение сексуальных контактов с лицами, подозрительными на СПИД, ведущими беспорядочную половую жизнь. Необходимо проводить тщательное обследование доноров, контролировать источники препаратов крови, поскольку методы элиминации вируса СПИДа путем отработки этих препаратов отсутствуют.

С целью профилактики СПИДа у медицинского персонала следует избегать повреждений кожных покровов загрязненным инструментарием или попадания на поврежденную кожу биоло-

гического материала от больных СПИДом. Все манипуляции с больными или биологическим материалом следует проводить в спецодежде и резиновых перчатках, которые после прекращения работы надо продезинфицировать, а руки тщательно вымыть. В отношении медицинского инструментария следует применять комплекс профилактических мер, принятых при вирусном гепатите В.

Для лиц, страдающих гемофилией, повышенная опасность заболеть СПИДом связана с применением препаратов крови, полученной от большого числа доноров. Риск передачи инфекции с зараженной кровью можно снизить, организовав систематический двухэтапный скрининг доноров крови с целью выявления антител к вирусу HIV. Для снижения риска передачи инфекции с трансплантируемыми органами или тканями следует проводить аналогичный скрининг с целью выявления инфицированности используемого для трансплантации материала.

Следует иметь в виду, что подавляют иммунитет и снижают сопротивляемость организма не только инфекционные заболевания, но и злоупотребление спиртными напитками, применение наркотиков, курение. Попадание вируса в организм не обязательно приводит к развитию клинически развернутого СПИДа, если иммунная система ведет с этим вирусом полноценную борьбу. В связи с этим очень важно поддерживать организм в хорошей физической и психической форме.

Перспективными представляются пути профилактики СПИДа, разработанные на основе генной инженерии.

Широкое распространение технологии создания гибридом способствовало получению моноклональных антител против широкого спектра инфекционных агентов. Использованием в серотерапии моноклональных антител против определенного вируса можно, по-видимому, предотвратить развитие ИДС и связанное с ним возникновение оппортунистических инфекций.

Ведутся разработки по созданию вакцин против СПИДа методом генной инженерии. При создании вакцины основные усилия направляются на идентификацию основных иммуногенных белков вируса HIV. Ввиду генетической вариабельности вируса создание вакцины против СПИДа представляет определенные трудности. Наиболее перспективным считается использование оболочки вируса. В вирусной оболочке имеются инвариабельные участки, с которыми могут связаться антитела. Такие участки, по-видимому, можно идентифицировать и использовать как основу для вакцины. Описан оригинальный подход к созданию вакцины.

Оказалось, что геном вируса СПИДа содержит последовательность, названную tat, которая кодирует регуляторный белок. Этот белок обеспечивает транскрипцию вирусных генов, а также, вероятно, клеточного гена растворимого фактора супрессии, в то же время ингибируя гены, обеспечивающие размножение Т-клеток, либо активируя гены, «выключающие» деление клеток. Если бы можно было модифицировать вирус СПИДа генетически, вызвав, например, делецию в гене tat или в последовательности, с которой взаимодействует tat-белок, то

такой вирус послужил бы основой создания безопасной вакцины. Этот вирус вызвал бы иммунный ответ, блокирующий последующую инфекцию немодифицированным вирусом. Препараты же, ингибирующие синтез регуляторного белка, кодируемого геном tat, обеспечивали бы химическую защиту от вируса СПИДа взамен иммунной [Laurence J., 1985].

В проблеме создания вакцин против СПИДа особое место занимает подход, разработанный в Институте иммунологии Минздрава СССР [Петров Р. В., Хаитов Р. М., 1986]. Синтетические иммуногены, построенные на основе полиэлектролитных носителей, отличаются тем, что включают иммунный ответ, минуя Т-клеточный контроль. Осуществляется непосредственная стимуляция Т-лимфоцитов. Лимфоциты-помощники (Т-хелперы) не нужны для включения антителогенеза и некоторых других форм иммунного реагирования при использовании искусственных иммуногенов данного типа. В связи с этим есть основание ожидать, что при СПИДе, несмотря на вирусное поражение Т-хелперов, вакцины такого типа окажутся высокоэффективными не только в качестве профилактического, но и терапевтического средства.

Список литературы

Петров Р. В., Хаитов Р. М. Искусственные вакцины/обзорная информация/. — М.: ВНИИМИ. 1986, Сер.: Мед. генетика и иммунол., вып. 1, 80 с.

Arya S. K., Gallo R. C. Three novel genes of Human T-lymphotropic virus type III: immune reactivity of their products with sera from acquired immune deficiency syndrome patients. — Proc. nat. Acad. Sci. USA, 1986, p. 2209—2213.

Barrio J. L., Suarez M., Rodriguez J., Saldana M. Pneumocystis carinii pneumonia presenting as cavitating and noncavitating solitary pulmonary nodules in patients with the acquired immunodeficiency syndrome. — Amer. Rev. resp. Dis., 1986, vol. 134, p. 1094—1096.

Bernstein L. J., Krieger B. Z., Novick B. et al. Bacterial infection in the acquired immunodeficiency syndrome of children. — Pediat. infect. Dis., 1985, vol. 4, p. 472—475.

Capron F. Exspression pulmonare des syndromes inauguraux du SIDA et ses premieres complications. — Ann. Pathol., 1986, vol. 6, p. 292—296.

Delaval Ph., Laurent S. Les pneumopaties des immuno-deprimes; conduite du diagnostic. — Med. Malad. infect., 1985, vol. 5, p. 230—238.

Drew W. L., Mills J., Levy J. et al. Cytomegalovirus infection and abnormal T-lymphocyte subset rations in homosexual men. — Ann. intern. Med., 1985, vol. 103, p. 61—63.

Essex M., Mclans M. F., Lee T. H. et al. Antibodies to cell membrane antigens associated with human T-cell leukemia virus in patients with AIDS. — Science, 1983, vol. 220, p. 859—862.

Esteban J. I., Chang-Chin J., Kay W. D. et al. Importance of Western Blot analysis in predicting infectivity of anti-HTLV-III/LAV positive blood. — Lancet, 1985, p. 1083—1086.

Farthing C., Shanson D., Gazzard B. The acquired immune deficiency syndrome problems, associated with the management of Pneumocystis carinii pneumonia. — J. Infect., 1985, vol. 20, p. 103—108.

Follansbee S. E., Busch D. F., Wolfsy C. B. et al. An outbreak of Pneumocystis carinii pneumonia in homosexual men. — Ann. intern. Med., 1982, vol. 96, Part 1, p. 705—713.

Gallo R. G., Sarin P. S., Gelmann E. P. et al. Isolation of human T-cell leukemia virus in acquired immune deficiency syndrome (AIDS). — Science, 1983, vol. 220, p. 855—867.

Goodman Rh. C., Daley Ch., Minagi H. Spontaneous pneumothorax in AIDS patients with Pneumocystis carinii pneumonia. — Amer. J. Roentgenol., 1986, vol. 147, p. 29—31.

Gorelkin L., Chandler F. W., Ewing E. P. Staining qualities of Citomegalovirus inclusions in the lungs of patients with the acquired immunodeficiency syndrome. — Human Pathol., 1986, vol. 7, p. 926—929.

Lagler U., Russi E., Berg P. et al. Diagnostik der Pneumocystis-carinii-Pneumonia bei Patienten mit erworbenem Immunmangelsyndrom (AIDS). — Schweiz. med. Wschr., 1986, Vol. 116, p. 1255—1257.

Laurence J. In the world of science, 1986, N 2, p. 38—49.

Luce J. M. Sputum induction in the acquired immunodeficiency syndrome. — Am. Rev. resp. Dis., 1986, vol. 133, p. 513—514.

Meignan M., Rosso J., Picard C. Detection precoce des infections pulmonaires a Pneumocystis carinii chez les patients atteints de syndrome d'immunodepression acquise (SIDA) par la mesure de la clairance pulmonaire des aerosols de DTPA Tc-99m. — J. Biophys. Biomech., 1986, vol. 10, suppl. 2, p. 32—33.

Montagnier L. et al. In: Human T cell leukemia/lymphoma virus./Ed. R. C. Gallo, N. Enger., L. Groam. — New York, 1984, p. 363—379.

Mulleneisen von N. K., Höffken G., Lode H. et al. Pulmonale Manifestationen bei Patienten mit erworbenem Immundefect—Syndrom/AIDS/. — Atemw. — Lungenkrkh, 1986, Bd 12, S. 386—389.

Rosner P., Forgel M., Telsey A. et al. Acquired immunodeficiency syndrome /AIDS/ in infants and children: Report of nine cases. — Biomed. Pharmacother., 1985, vol. 39, p. 350—355.

Ruben F. Z., Talamo T. S. Secondary pulmonary alveolar proteinosis occurring in two patients with acquired immune deficiency syndrome. — Amer. J. Med., 1986, vol. 80, p. 1187—1190.

Seligman M., Chess L., Fahey J. L. et al. AIDS — an immunologic revelation. — New Engl. J. Med., 1984, vol. 311, p. 1286—1292.

Singer A., Shearer G. M. AIDS therapy by bloking CD4 cells. — Nature, 1986, vol. 320, p. 113.

Stover D. E., White D. A., Romano P. A. et al. Spectrum of pulmonary diseases associated with the acguired immune deficiency syndrome. — Amer. J. Med., 1985, vol. 78, p. 429—437.

Wain-Hobson S., Sonigo P., Danos O. Nucleotide sequence to the AIDS viruses LAV. — Cell, 1985, vol. 40, p. 40—49.

Xaubet A., Torres A. Syndrome de immunodeficiencia adguirida pulmon. — Med. Clin. (Barck.), 1987, vol. 88, p. 322—324.

Часть IV

ЗАБОЛЕВАНИЯ ЛЕГКИХ В РЕЗУЛЬТАТЕ ВОЗДЕЙСТВИЯ РАЗЛИЧНЫХ ФИЗИКО-ХИМИЧЕСКИХ ФАКТОРОВ

Глава 8

ПРОФЕССИОНАЛЬНЫЕ ЗАБОЛЕВАНИЯ ЛЕГКИХ

ПРОФЕССИОНАЛЬНЫЕ ЗАБОЛЕВАНИЯ ЛЕГКИХ, ВЫЗЫВАЕМЫЕ ВОЗДЕЙСТВИЕМ ПЫЛИ

Общая и гигиеническая характеристика промышленной пыли

Пыль — физическое состояние вещества, раздробленного на мельчайшие частицы. Взвешенные в воздухе пылевые частицы представляют собой аэродисперсную систему (аэрозоль), в которой дисперсионной средой является воздух, а дисперсной фазой — твердые частицы.

По происхождению пыль разделяют на неорганическую, органическую и смешанную. К неорганическим видам пыли относятся минеральная (алмазная, кремниевая, известковая, цементная, асбестовая) и металлическая (железа, меди, титана, кобальта). Органическая пыль может быть растительной (зерновая, хлопковая, льняная, мучная, древесная, сахарная, табачная) и животного происхождения (шерстяная, кожевенная, костяная и др.). Выделяют также синтетическую пыль (пластмассовую, полимерных материалов, красителей и др.).

Смешанной является пыль, состоящая из неорганических и синтетических частиц.

По способу образования различают аэрозоли дезинтеграции и конденсации. Первые образуются в результате механического измельчения твердых материалов (бурение, дробление, размол и др.), вторые в виде дыма, паров и пыли — при возгонке твердых веществ (газорезка, электросварка, плавка металла и др.). По размеру частиц аэрозоли подразделяются на видимые (свыше 10 мкм), микроскопические (10—0,25 мкм) и ультрамикроскопические (0,25 мкм и меньше).

Вредное влияние промышленной пыли на здоровье человека зависит от многих факторов. К ним относятся физико-химические

свойства, размер и форма пылевых частиц, концентрация пыли в воздухе, длительность действия, одновременное влияние других факторов среды и трудовой деятельности.

Пыли при вдыхании способны длительно задерживаться в глубоких отделах дыхательного тракта и вызывать поражение дыхательных путей и легких. Характер ее действия на организм (фиброгенное, токсическое, аллергенное и др.) зависит от физических свойств и химического состава пыли.

Нашим законодательством регламентированы величины предельно допустимого содержания аэрозолей в воздухе рабочих помещений, превышение которых не должно допускаться.

При гигиенической оценке пылевого фактора учитывается вся взвешенная в воздухе пыль (в миллиграммах на 1 м^3), в том числе мелкие и крупные фракции, поскольку в органах дыхания задерживается не только мелкая, но и крупная пыль. На основании изучения фиброгенных свойств различных видов пыли различают три класса опасности, для которых определены соответствующие предельно допустимые концентрации (ПДК)[1].

I класс — высокофиброгенные пыли, ПДК которых не превышает 1—2 мг/м^3. К ним относятся чистая двуокись кремния и аэрозоли, содержащие свыше 10 % свободной двуокиси кремния или более 10 % асбеста. При воздействии аэрозолей I класса опасности развивается выраженный пневмокониоз узелкового типа (пыль кремнезема) или выраженный диффузный и сетчатый пневмофиброз с поражением плевры (пыль асбеста).

II класс — средне- или умеренно фиброгенные пыли, ПДК которых 4—6 мг/м^3: аэрозоли, содержащие от 2 до 10 % свободной двуокиси кремния, кремнемедистый сплав, тальк, стекловолокно, глину, апатит, цемент, электрокорунды, карбиды кремния и бора, барит, дуниты, форстерит и др. Аэрозоли II класса опасности вызывают более медленное развитие пневмокониоза с умеренным диффузным пневмофиброзом, при котором образуются клеточно-пылевые очажки и появляются коллагеновые волокна или клеточно-пылевые узелки — гранулемы.

III — слабофиброгенные пыли с ПДК 8—10 мг/м^3. К ним относятся каменный уголь, асбестобакелит (волокнит), асбесторезина, магнезит, алмазы природные и синтетические, двуокись титана, тантал и его окислы, эльбор и др. При воздействии этих пылей формируется (преимущественно вокруг бронхов и сосудов) слабовыраженный диффузный пневмосклероз с образованием немногочисленных клеточно-пылевых очажков и воспалительным процессом в бронхах.

Патологическое воздействие аэрозолей на организм работающих наблюдается только тогда, когда концентрация их в воздухе существенно превышает ПДК.

Пневмокониозы

Пневмокониоз — это заболевание, характеризующееся развитием фиброзных изменений в легких в результате длительного вдыхания промышленной пыли. Пневмокониозы по распространенности занимают ведущее место среди профессиональных заболеваний. Это связано с тем, что на предприятиях ряда ведущих отраслей еще велико число производственных процессов и операций, сопровождающихся образованием и выделением аэрозолей.

---

[1] См.: Энциклопедический словарь медицинских терминов. — М.: Советская энциклопедия, 1983, т. 2, с. 63.

До середины XIX века заболевание легких, вызываемое вдыханием пыли, имело различные названия: горная астма, горная чахотка, чахотка рудокопов и т. д.

Называть его пневмокониозом (от греч. conia — пыль) предложил Zenker в 1866 г. В зависимости от вида пыли, вызвавшей развитие пневмокониоза, различают силикоз — от вдыхания пыли кремнезема (свободной двуокиси кремния), асбестоз — от пыли асбеста, антракоз — от угольной пыли, сидероз — от пыли, содержащей железо, и др. Пневмокониозы, вызванные воздействием смешанных пылей, называют с учетом состава пыли антракосиликозом, сидеросиликозом и т. д.

По-видимому, диапазон реакции на разные промышленные аэрозоли шире, чем только отложение пыли и мезенхимальная соединительнотканная реакция на нее фиброзного характера, и включает альвеолиты, гранулематозные и интерстициальные пневмониты, десквамативную пневмонию, конечной фазой которых обычно является разная степень диффузного фиброза легких. Отнесение указанных синдромов к профессиональным заболеваниям ввиду их неспецифичности нередко значительно затрудняет диагностику. В связи с этим вопрос о влиянии промышленных аэрозолей на развитие и течение диффузных легочных процессов требует дальнейшего изучения.

В 1930 г. на Международном съезде по силикозу в Йоханнесбурге была принята первая Международная классификация силикоза, основанная на возможности выделения главным образом по рентгенологическим признакам трех стадий болезни. Последующие изменения в классификацию были внесены в 1950, 1960, 1970—1971 и 1980 гг., чем отмечена тенденция ко все большей детализации рентгенологической картины. Международные классификаций 1971 и 1980 гг. включают не только силикоз, но и другие пневмокониозы (асбестоз, бериллиоз, антракосиликоз) и основаны на кодировании рентгенологических изменений в зависимости от совпадения их с набором стандартных эталонов. Отечественная классификация пневмокониозов 1958 г., разработанная К. П. Молокановым, А. Л. Морозовым, П. П. Движковым и др., построена на этиологической, клинической, рентгенологической и функциональной характеристике процесса, с учетом рентгенологической картины заболевания; в ней также выделены три стадии болезни. В 1976 г. в рентгенологический раздел были внесены изменения и дополнения, приближающие этот раздел к Международной классификации 1971 г. Как и в последней, рентгенологическая часть идентично закодирована, но для удобства пользования и более быстрой ориентировки при диагностике сохранено деление пневмокониотического процесса на три стадии.

Действующая отечественная классификация пневмокониозов утверждена Министерством здравоохранения СССР в 1976 г. Она состоит из двух разделов. Первый раздел включает этиологическую группировку пневмокониозов по видам промышленной пыли, второй — рентгенологическую и клинико-функциональную характеристику заболевания.

По этиологическому принципу различают 6 групп пневмокониозов.

1. Силикоз — пневмокониоз от вдыхания пыли свободной двуокиси кремния (SiO_2).

2. Силикатозы — пневмокониозы от вдыхания пыли силика-

тов, содержащей двуокись кремния не в свободном, а в связанном с другими элементами состоянии (асбестоз, талькоз, каолиноз, цементный, слюдяной пневмокониоз и др.)

3. Металлокониозы — пневмокониозы от пыли металлов: алюминия, олова и др. (бериллиоз, сидероз, аллюминоз, баритоз, станиоз, пневмокониоз от редкоземельных твердых и тяжелых сплавов и др.).

4. Карбокониозы: антракоз, графитоз, сажевый пневмокониоз и др.

5. Пневмокониозы от смешанной пыли: 1) содержащей свободную двуокись кремния — антракоз, сидеросиликоз, силикосиликатоз; 2) не содержащей свободной двуокиси кремния или с незначительным содержанием ее — пневмокониоз шлифовальщиков, электросварщиков и др.

6. Пневмокониозы от органической пыли: хлопковой, зерновой, пробковой, тростниковой и др.

Рентгенологическая и клинико-функциональная характеристика пневмокониозов дана в табл. 8.1.

Таблица 8.1

Рентгенологическая и клинико-функциональная характеристика пневмокониозов

Рентгенологическая характеристика*				Клинико-функциональная характеристика
код	характер затемнений (форма, величина, контуры)	распространенность, плотность распространения теней и площадь распространения	стадия	
0	Нет пневмокониоза			
0—1	Контроль:			
	Узелковый (малые округлые затемнения)	Двусторонняя:	I, II	Бронхит. Бронхиолит. Эмфизема легких I, II, III степени. Легочная недостаточность I, II, III степени. Легочное сердце компенсированное, декомпенсированное
p	узелки диаметром до 1,5 мм	1) небольшое количество теней;		
q	узелки диаметром от 1,5 до 3 мм	2) умеренное количество теней;		
r	узелки диаметром от 3 до 10 мм	3) множественные тени		
	Интерстициальный (малые затемнения неправильной формы):	Двусторонняя, диффузная:	I, II	То же
s	линейные и сетчатые изменения	1) нерезко выраженные тени;		
t	тяжистые изменения	2) умеренно выраженные тени;		
u	груботяжистые изменения с мелкими неправильной формы пятнистыми и линейными тенями	3) множественные тени		

Рентгенологическая характеристика*				Клинико-функциональная характеристика
код	характер затемнений (форма, величина, контуры)	распространенность, плотность распространения теней и площадь распространения	стадия	
	Узловой (крупные округлые или неправильной формы затемнения с четкими или нечеткими контурами на узелковом или интерстициальном фоне):	Двусторонняя или односторонняя	III	То же
A	мелкоузловой — наибольший диаметр узлов от 1 до 5 см			
B	крупноузловой — от 5 до 10 см			
C	массивный — более 10 см			

* Дополнительные рентгенологические признаки: ax — слияние узелков и мелких неправильных пятнистых теней; pq — плевродиафрагмальные спайки; pqp — плевроперикардиальные спайки; pqc — плевральные обызвествления; cn — обызвествления узелков; cl — обызвествления лимфатических узлов; es — скорпулообразное обызвествление лимфатических узлов; hl — увеличенные плотные лимфатические узлы; em — эмфизема легких; bu — буллезная эмфизема; co — изменение размеров и формы сердца; cp — легочное средце; di — смещение органов средостения, сердца, корней легких; px — пневмоторакс; alm — среднедолевой синдром; cv — каверны; rl — синдром Каплана.

Течение болезни	Осложнения
Быстро прогрессирующее. Медленно прогрессирующее, регрессирующее. Позднее развитие	Туберкулез: а) с разграничением форм туберкулеза (по современной классификации); б) без разграничения форм туберкулеза: силикотуберкулезный бронхаденит, мелкоузловой силикотуберкулез, крупноузловой силикотуберкулез (силикотуберкулема), массивный силикотуберкулез. Пневмония (острая, хроническая). Бронхоэктатическая болезнь, рак. Бронхиальная астма. Ревматоидный артрит. Спонтанный пневмоторакс
То же	То же

Рентгенологически определяемые затемнения подразделены на три формы: узелковые, интерстициальные и узловые, что соответствует морфологическому представлению о формах пневмокониозов.

В каждой форме пневмокониоза в свою очередь выделены

три типа изменений по характеру и величине затемнений, обозначаемых латинскими буквами: при узелковом пневмокониозе — p, q, r, при интерстициальном — s, t, u. Распространенность, плотность узелковых и интерстициальных затемнений обозначена цифрами 1, 2, 3. При узловом пневмокониозе по величине узлов выделены формы A, B, C.

Дополнительные рентгенологические признаки пневмокониоза обозначаются также буквами латинского алфавита, в основном соответствующими кодированию в Международной классификации пневмокониозов.

Клинико-функциональные признаки пневмокониозов включают бронхит, бронхиолит, эмфизему легких (I, II и III степени), легочную недостаточность (I, II и III степени), легочное сердце. По течению болезни различают пневмокониозы быстро прогрессирующие, медленно прогрессирующие, регрессирующие (встречающиеся в отдельных случаях) и с поздним развитием. В классификации перечислены также возможные осложнения пневмокониозов.

Наиболее тяжелым из пневмокониозов является силикоз, возникающий от воздействия преимущественно кварцевой пыли, протекающий чаще по узелковому типу со склонностью к прогрессированию и осложнениям, в частности туберкулезом.

Сочетание пневмокониоза с туберкулезом легких принято называть кониотуберкулезом. Так, различают силикотуберкулез, антракотуберкулез, сидеротуберкулез и т. п. Формулируя диагноз, форму туберкулеза указывают в соответствии с клинической классификацией туберкулеза. При выраженных стадиях пневмокониотического процесса пневмокониоз и туберкулез становится трудно дифференцировать.

Пневмокониозы от воздействия органических пылей включены в классификацию условно, так как при них редко наблюдается истинная фиброзная реакция, чаще развиваются бронхоспастический синдром, хронический астматический бронхит, бронхиальная астма, возможны также экзогенные аллергические альвеолиты. В развитии легочной патологии при воздействии органических пылей значительная роль принадлежит и обсеменяющим их микроорганизмам, особенно грибам.

Для диагностики пневмокониозов используется комплекс методов исследования. Детальное клинико-рентгенофункциональное обследование больного должно быть дополнено изучением его профессионального маршрута. При этом следует иметь в виду как наличие контакта с производственной пылью, так и длительность этого контакта, концентрацию пыли, ее состав, содержание в ней свободной или связанной двуокиси кремния и других ингредиентов, дисперсность пылевых частиц и др. Данные о санитарно-гигиенических условиях труда больного должны быть в достаточной степени объективно оценены и документированы, без чего невозможно судить о профессиональной этиологии заболевания.

Наиболее надежным методом диагностики пневмокониоза является рентгенологическое исследование: прежде всего обзорная рентгенография легких в передней проекции больного и для уточнения локализации патологического процесса соответственно долям и сегментам — в боковой проекции. Снимки следует производить на вдохе средней глубины.

Дополнительно прибегают к томографии, увеличенным снимкам, рентгенофункциональным исследованиям. На томограммах (преимущественно на срединных срезах) более отчетливо определяются мелкие узелковые и фокусные элементы, детальнее определяются их структура, полости распада, состояние крупных бронхов, трахеи, характер сливных конгломератов и других патологических теней.

Увеличенные рентгенограммы позволяют выявить элементы, имеющие величину менее 1 мм, что особенно важно для ранней диагностики пневмокониоза.

Наилучшее качество рентгенограмм при их первичном увеличении получается при следующих технических условиях: направление 100—105 кВ, сила тока 15—25 мА, выдержка 0,06—0,08 с, расстояние фокус—пленка 85 см, объект—пленка 30 см, величина фокуса трубки не более 0,3 мм. При этих условиях достигается увеличение деталей в 1,5—2 раза. Каждое легкое снимают отдельно на пленке размером 30×40 см.

Из рентгенофункциональных методов наибольшее значение имеет рентгенопневмополиграфия по Амосову, дополненная боковой рентгенографией в фазе глубокого вдоха и полного выдоха, позволяющая выявлять степень выраженности эмфиземы легких.

Рентгенологическая картина пневмокониозов, изученная многими исследователями [Молоканов К. П., 1950; Гринберг А. В., 1958; Holstein E., 1964, и др.], характеризуется рядом особенностей.

Узелковый пневмокониоз, как правило, развивается от вдыхания пыли с высоким содержанием свободной двуокиси кремния, т. е. является силикозом. На рентгенограмме кониотические узелки проявляются в виде мелких округлых, четко очерченных однотипных затемнений. Интенсивность и гомогенность узелковых затемнений зависит от фазы развития узелка (клеточная, фиброзная, фаза гиалиноза или кальциноза). В фазе обызвествления обычно в центре узелка определяется значительной интенсивности тень — отложение извести, а по периферии узелка — менее интенсивная тень фиброза. Узелки различаются и по величине (см. табл. 8.1). Локализация узелков обычно симметричная двусторонняя, но с преимущественным расположением их в верхнелатеральных отделах легких. Количество узелков также может быть различным — от небольшого до массивного высыпания.

I стадия узелкового силикоза (пневмокониоза) (1,2p, 1,2q, 1,2г) характеризуется наличием в легких небольшого количества узелков. Легочный рисунок при этом умеренно диффузно усилен, а у отдельных больных узелки выявляются на фоне выраженных диффузных интерстициальных изменений (рис. 8.1). Может наб-

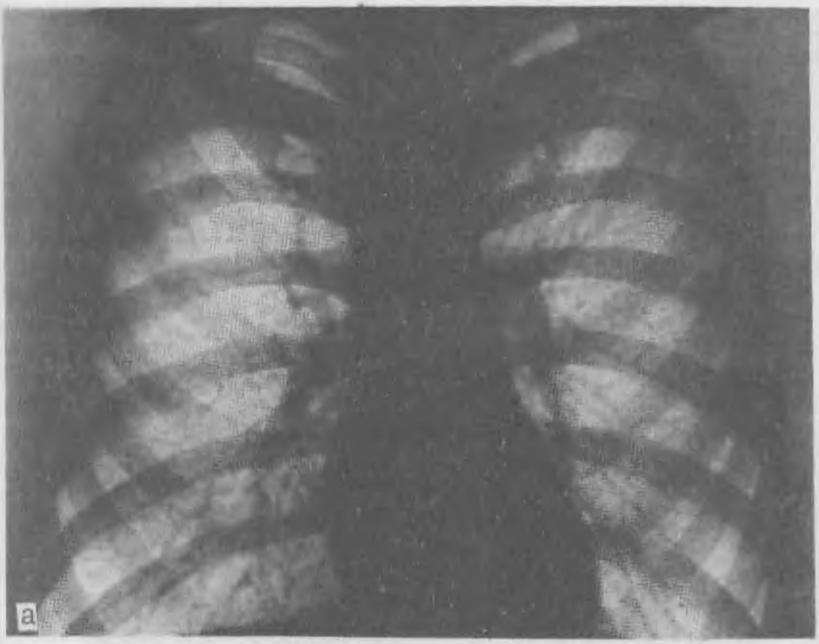

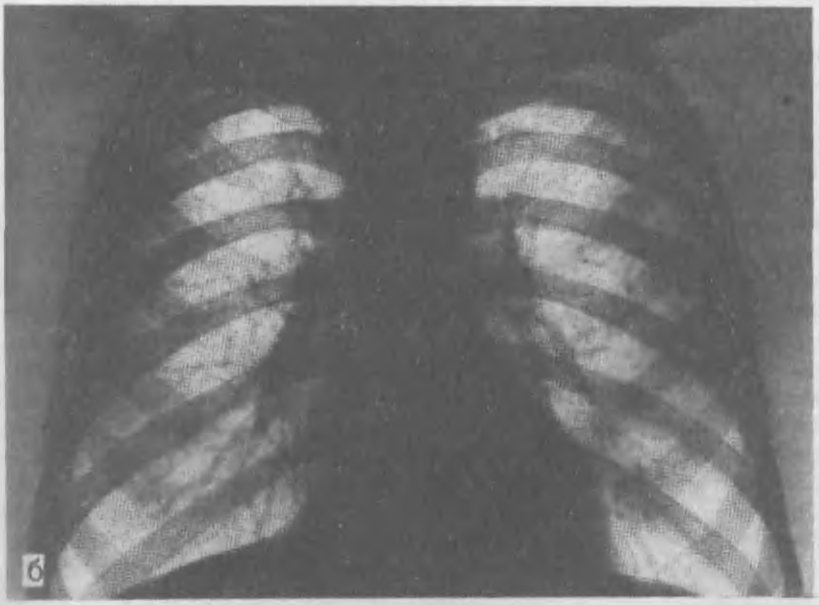

Рис. 8.1. Рентгенограммы легких при силикозе I стадии.
а — 1 p; б — 1q.

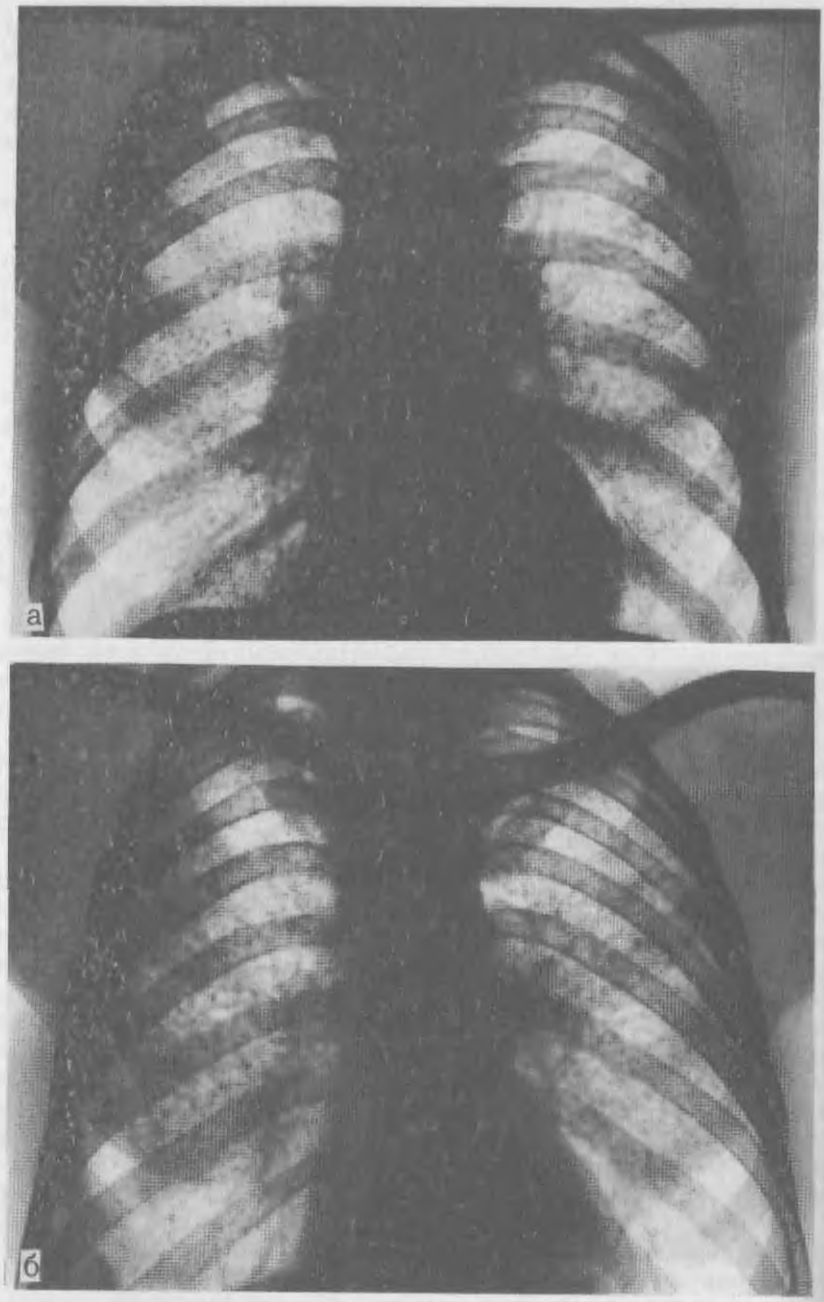

Рис. 8.2. Рентгенограмма легких при силикозе II стадии.
а — 3р; б — 3q; в — 3г.

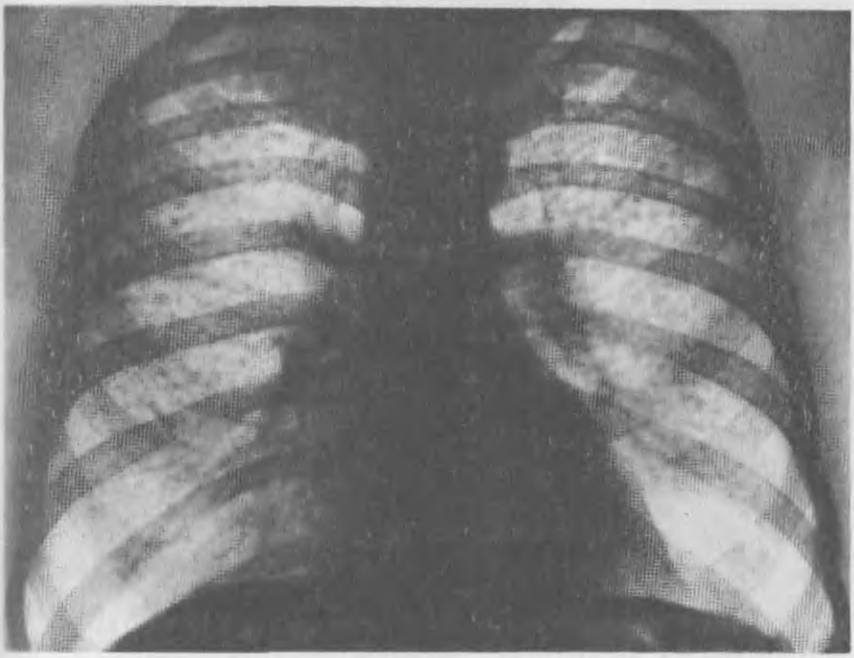

людаться перинодулярная эмфизема в виде мелких просветлений, располагающихся рядом с силикотическими узелками, а также обызвествление узелков. Часто на ограниченном протяжении видны мелкие плевральные спайки и тень утолщенной междолевой плевры справа. Корни легких фиброзно уплотнены, симметрично расширены, нередко наружные контуры корней полицикличны за счет плотных увеличенных лимфатических узлов (лимфаденопатия). Могут наблюдаться и скорлупообразные обызвествления лимфатических узлов корней легких. Чаще они сочетаются с обызвествлением кониотических узелков в легочной паренхиме.

При силикозе (пневмокониозе) II стадии (3р, 3q, 3г) (рис. 8.2) легочный рисунок обычно не дифференцируется, он замещен многочисленными симметрично диффузно и равномерно расположенными множественными узелковыми тенями. Чаще наблюдаются мелкие обызвествления силикотических узелков и внутригрудных лимфатических узлов, напоминающие яичную скорлупу (рис. 8.3). Более значительны фиброзное уплотнение корней легких и увеличение внутригрудных лимфатических узлов, чаще наблюдаются и более выражены плевральные диафрагмальные и кардиальные сращения.

Слияние силикотических узелков и формирование фиброзных узлов или опухолевидных конгломератов характеризует переход болезни в III стадию.

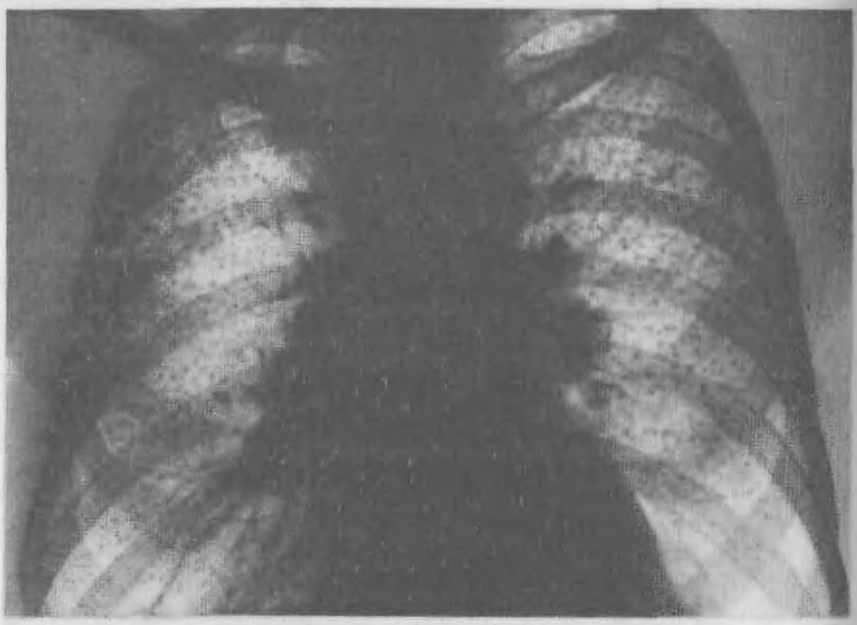

Рис. 8.3. Рентгенограмма легких при силикозе II стадии с обызвествлением силикотических узелков и лимфатических узлов корней легких (3q cn es).

Интерстициальный, или диффузно-склеротический пневмокониоз наблюдается преимущественно при воздействии пыли с небольшим содержанием свободной двуокиси кремния (до 10 %) и отличается чаще более доброкачественным течением. Однако при вдыхании пыли с высоким содержанием двуокиси кремния этот процесс может являться и предстадией прогрессирующих узелковых форм силикоза [Молоканов К. П., 1956; Глотова К. В. и др., 1984].

Рентгенологически диффузно-склеротический пневмокониоз характеризуется усилением и деформацией легочного рисунка вследствие периваскулярного и перибронхиального межуточного склероза. В зависимости от степени выраженности и локализации фиброзного процесса различают затемнения тонкие, неправильные, линейные, сетчатые и ячеистые — s (рис. 8.4); линейно-тяжистые изменения — t, иногда с наличием мелких неправильной формы пятнистых теней (рис. 8.5); груботяжистые неправильные, местами ячеистые, мелкопятнистые затемнения — u (рис. 8.6). Интерстициальный фиброз легких обычно имеет двустороннее диффузное распространение, но более выраженное в средних и нижних отделах.

Одновременно в большинстве случаев имеются различной

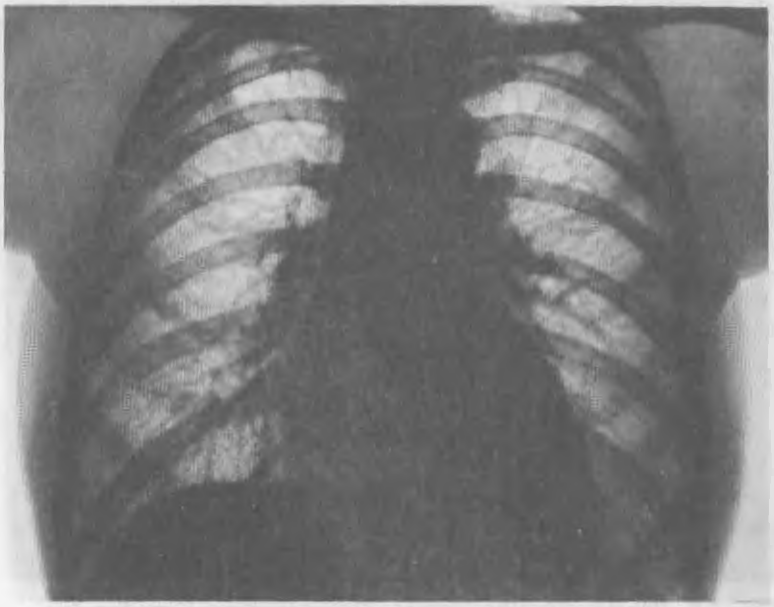

Рис. 8.4. Рентгенограмма легких. Силикоз I стадии, S.

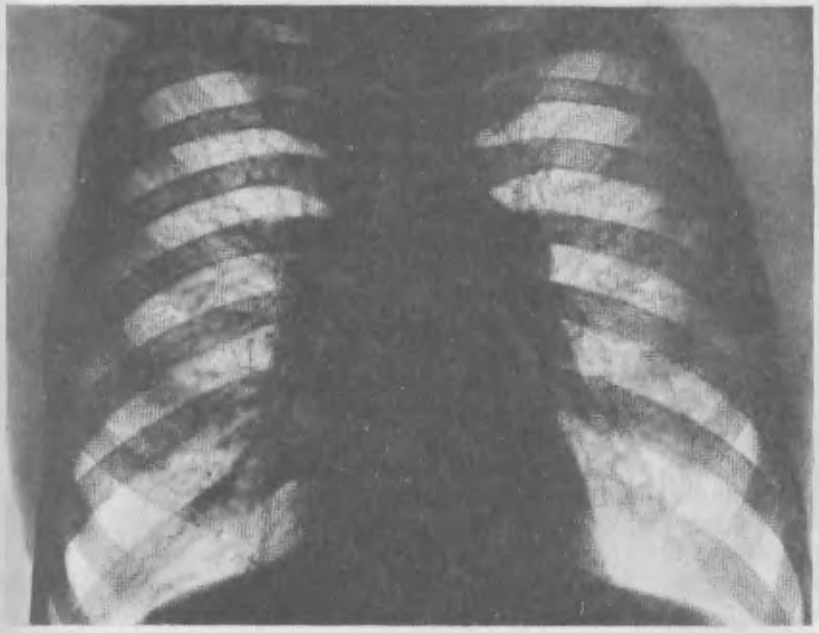

Рис. 8.5. Рентгенограмма легких. Пневмокониоз I стадии, t.

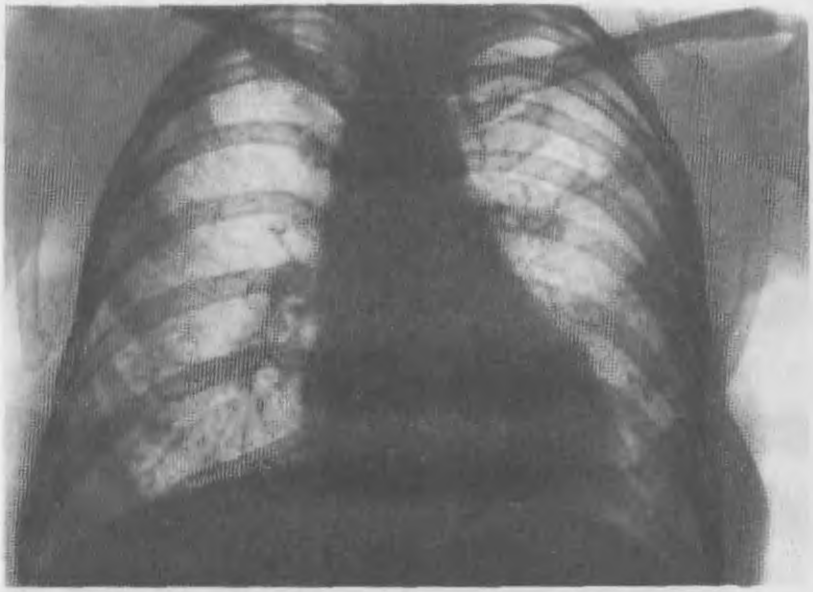

Рис. 8.6. Рентгенограмма легких. Пневмокониоз I стадии (u).

плотности и распространенности плевральные изменения: утолщение междолевой плевры, плевродиафрагмальные, перикардиальные и костальные спайки. Корни легких симметрично фиброзно уплотнены, могут содержать крупные плотные, нередко обызвествленные лимфатические узлы, вследствие чего наружные контуры корней принимают полициклический вид. Скорлупообразное обызвествление лимфатических узлов в корнях легких обычно двустороннее и симметричное. При интерстициальной форме пневмокониоза от воздействия малоагрессивной кварцсодержащей пыли, как правило, наблюдается I стадия заболевания (1,2s, 1,2t, 1,2u); II стадия (3s, 3t, 3u) встречается редко и отличается большей густотой расположения линейно-сетчатых и линейно-тяжистых теней на единицу площади, более выраженным усилением и деформацией легочного рисунка. Лимфаденопатия внутригрудных лимфатических узлов при этой форме пневмокониоза наблюдается значительно реже, чем при узелковом силикозе.

Узловые формы пневмокониоза выявляются в основном в III стадии заболевания и наблюдаются на фоне как узелковых, так и интерстициальных форм. Расположение узловых образований может быть одно- и двусторонним. При неосложненном силикозе нередко наблюдается симметричность поражения. Обычно крупные узлы располагаются в верхнезадних отделах, имеют неправильно-округлую форму и четкие неровные контуры (рис. 8.7, 8.8). От корней легких и грудной стенки они отделены эмфизема-

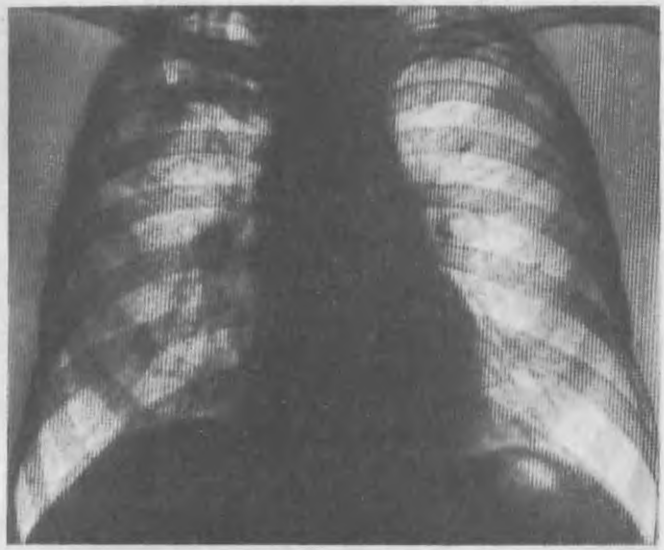

Рис. 8.7. Рентгенограмма легких. Силикоз III стадии (А).

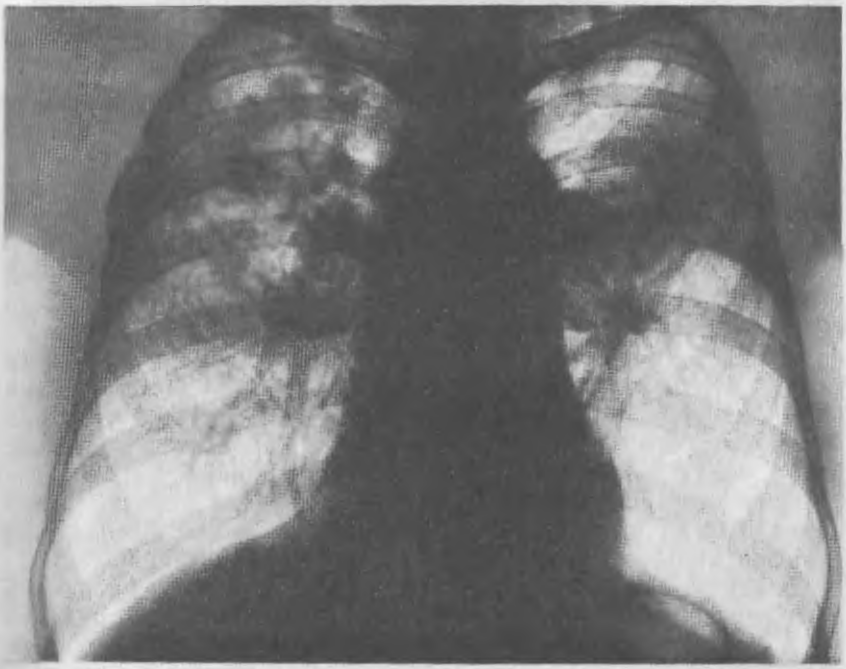

Рис. 8.8. Рентгенограмма легких при силикотуберкулезе. Силикоз III стадии (В).

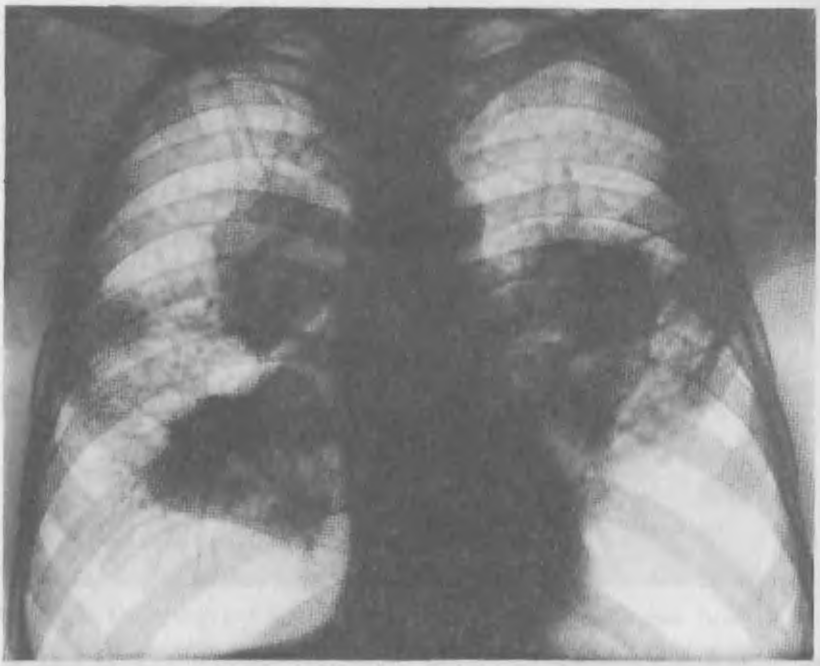

Рис. 8.9. Рентгенограмма легких. Силикоз III стадии (С).

тозно измененной легочной тканью. При округлой, шаровидной форме узлов их называют силикомами. Нередко они локализуются в одном или двух сегментах (по типу сегментитов или бисегментитов), чаще в S_{IV-V} или S_{II} и S_{VI}. Структура узлов может быть гомогенной или негомогенной, особенно когда они формируются из узелков, имеющих различную интенсивность (фиброз и кальциноз). Нередко наблюдаются множественные мелкие обызвествления на фоне узловых теней, создающие картину кальцинированных полей. Эта форма силикоза всегда сопровождается развитием эмфиземы, часто буллезной. Эмфизематозные буллы локализуются обычно рядом с конгломератами. Прогрессирование процесса чаще заключается в увеличении размеров узла, его плотности и нарастании цирротических изменений в обоих легких (рис. 8.9). В сторону более выраженного фиброза перемещаются срединная тень, крупные бронхи, трахея, корни. Всегда имеются грубые, распространенные плевральные (диафрагмальные, перикардиальные, костальные) сращения.

Ввиду резкой деформации, смещения и перегибов бронхиального дерева нарушается бронхиальная проходимость, развиваются ателектазы, иногда сегментарного характера. Нарушение бронхиальной проходимости среднедолевого бронха с развитием ателектаза средней доли может возникнуть также в результате сдавления бронха увеличенными лимфатическими узлами.

Развитие фиброзных узлов на фоне интерстициального пневмокониоза происходит обычно на месте не полностью разрешившихся неспецифических воспалительных процессов или туберкулезных очагов.

Клинический диагноз пневмокониоза должен отражать форму процесса и последовательность развития основных синдромов. При постановке диагноза целесообразно придерживаться следующей схемы: 1) дать рентгенологическую характеристику пневмокониоза с указанием стадии и кода изменений по классификации 1976 г.; 2) выявить клинический синдром и осложнения (бронхит, плеврит, эмфизема, пневмония, туберкулез и др.); 3) определить степень легочной недостаточности (I, II, III); 4) оценить степень сердечной недостаточности (хроническое легочное сердце в стадии компенсации или декомпенсации).

Приводим примеры формулировки диагноза с использованием кода.

1. Клинический диагноз: силикоз II стадии, узелковая форма (множественное количество узелков диаметром 2 мм), легочная недостаточность I степени. Диагноз с использованием кода: силикоз II стадии (3q), легочная недостаточность I степени.

2. Клинический диагноз: массивный силикотуберкулез, силикоз III стадии, буллезная эмфизема легких, двусторонний слипчивый плеврит, легочная недостаточность III степени, легочное сердце в фазе декомпенсации. Диагноз с использованием кода: силикоз III стадии (C 3q cn es bn pq cp), силикотуберкулез, легочная недостаточность III степени, легочное сердце в стадии декомпенсации.

Силикоз

Силикоз — самая распространенная и тяжело протекающая форма пневмокониоза. Наибольшее распространение это заболевание получило в конце XIX и в XX веке, главным образом в связи с развитием горнорудной промышленности и машиностроения, где в процессе производства образуется пыль, содержащая свободную двуокись кремния. Чаще всего силикоз развивается: 1) в горнорудной промышленности у лиц, занятых добычей золота, олова, меди, вольфрама и других полезных ископаемых, которые залегают в породе, содержащей кварц (бурильщики, проходчики, рабочие проходческих бригад и другие), в машиностроительной промышленности у рабочих литейных цехов (пескоструйщики, обрубщики, земледелы, стерженщики, выбивщики и др.); 2) на производстве огнеупорных и керамических материалов у рабочих, изготавливающих динас, шамот и другие огнеупорные изделия, а также при ремонте промышленных печей и других операциях в металлургической промышленности; 3) у работающих при проходке тоннелей, занятых обработкой и переработкой кварца, гранита и других пород, содержащих свободную двуокись кремния, а также размолом песка.

Изменения в легких от воздействия пыли наступают обычно после продолжительного времени работы. Развитие заболевания зависит от количества поступившей в организм пыли, содержания в ней свободной двуокиси кремния, а также от индивидуаль-

ной предрасположенности организма [Becklake M. R. et al., 1983, и др.]. Последняя имеет чрезвычайно важное значение, о чем свидетельствует тот факт, что лишь часть работающих, вдыхающих при одинаковых условиях работы кварцевую пыль, заболевают силикозом. ПДК пыли, содержащей более 70 % свободной двуокиси кремния, составляет 1 мг/м^3, от 10 до 70 % — 2 мг/м^3, от 2 до 10 % — 4 мг/м^3. Многочисленными исследованиями показано, что наибольшей патогенностью обладает мелкодисперсная пыль (частицы менее 5 мкм), которая, попадая в глубокие разветвления бронхиального дерева, достигает легочной паренхимы (бронхиол, альвеол, межуточной ткани) и задерживается в ней.

В развитии пневмокониозов большое значение придается не только попаданию пыли в легкие, но и задержке ее в них. Начальный этап развития любого пневмокониоза заключается в образовании «пылевого депо». Последнее возникает вследствие того, что количество пыли, задерживающейся в легких при дыхании, превышает ее количество, удаляемое из них. Очищение легких от кремнезема происходит преимущественно бронхогенным путем, а меньшее количество частиц выводится через лимфатические пути в трахеобронхиальные лимфатические узлы [Движков П. П., 1965].

В среднем период от начала воздействия пыли до развития заболевания составляет 10—15 лет, но при неблагоприятных условиях труда может сократиться до 2—6 лет.

Патогенез. Несмотря на то что проблеме патогенеза силикоза посвящено большое число экспериментальных и теоретических исследований, первичные механизмы развития фиброзного процесса в легких под воздействием двуокиси кремния остаются неясными. В литературе обсуждаются многочисленные теории и концепции патогенеза силикоза. Все они сводятся к разрешению двух тесно связанных между собой вопросов. С помощью одних теорий пытаются связать патогенез силикоза с физическим воздействием кремниевой пыли и ответить прежде всего на вопрос о сущности особого повреждающего действия кремнезема на ткани. Сторонники других теорий основное внимание уделяют выяснению механизма (или механизмов) ответной реакции легочной ткани и организма в целом на повреждающее воздействие кварцевых пылевых частиц. В настоящее время большинство исследователей считают, что развитие силикоза невозможно без фагоцитоза кварцевых частиц макрофагами (кониофагами). Гибель макрофагов, поглотивших пылевые частицы кремнезема, и стимуляция фибробластов продуктами разрушения макрофагов имеют ведущее значение в развитии силикотического фиброза (узелкового или диффузно-склеротического).

Исследованиями показано, что без последовательной смены процесса фагоцитоза, гибели и распада кониофагов пыль, даже кварцевая, не оказывает прямого фиброгенного воздействия. С многократно повторяющимся фагоцитированием пыли, высвобождающейся из гибнущих макрофагов, связаны образование

«юных» гранулем в новых участках легочной ткани и прогрессирование фиброзного процесса уже после прекращения контакта с пылью. По мнению большинства исследователей, сущность процессов, происходящих в фагоцитировавшей кварцевую пыль клетке и ведущих ее к гибели, состоит в повреждении мембран. Вместе с тем механизм этого повреждения до сих пор не уточнен.

Крупным шагом в выяснении особой роли макрофагов в возникновении силикотического фиброза явились исследования, показавшие, что структурно-функциональные изменения макрофагов, поглотивших пылевые частицы кремнезема, касаются главным образом лизосом и митохондрий. И в тех, и в других структурах пылинки вызывают повышение проницаемости мембран. Вследствие повышения проницаемости лизосомальных мембран в цитоплазму клетки переходят гидролитические ферменты, а митохондриальных мембран — NHD (никотинамид аденин-динуклеотид), необходимый для проявления каталитических функций окислительных ферментов (Павлова И. В. и др., 1978].

Ю. А. Владимиров и А. И. Арчаков (1972) показали, что к наиболее важным процессам, вызывающим изменение проницаемости мембран, относятся реакции перекисного окисления ненасыщенных жирных кислот, входящих в состав фосфолипидов всех мембранных структур клетки. По мнению Ю. А. Владимирова и соавт. (1975), липоперекисное повреждение мембраны является одной из частых причин гибели клетки при воздействии целого ряда факторов. Участие процессов перекисного окисления липидов в повреждении мембран клеток под влиянием пылевых частиц было обнаружено румынскими исследователями [Gabor S. et al., 1971]. Процесс перекисного окисления ненасыщенных жирных кислот представляет собой цепную реакцию, которая может начаться лишь при наличии в системе свободных радикалов.

Значение усиления перекисного окисления липидов в развитии пылевого фиброза продемонстрировано рядом исследователей [Архипова О. Г и др., 1978, 1983; Величковский Б. Т., 1980, и др.] и никем не оспаривается. Есть основания полагать, что именно изменению лизосом и митохондрий принадлежит важнейшая роль в механизме повреждения макрофагов, фагоцитировавших частицы кремнезема. Если повышение проницаемости мембраны фаголизосомы обусловливает гибель, самопереваривание кониофага, то повышение проницаемости мембран митохондрий вызывает изменение метаболизма клетки, порождающее образование в ней «фиброгенного фактора», активирующего фибробласты, в частности, превращение пролина и лизина в оксикислоты.

В последние годы появились данные, свидетельствующие об активной роли нейтрофилов в фагоцитозе пылевых частиц и развитии воспалительного и фиброзного процессов в легких. Результаты исследований показывают, что действие минеральных пылей на альвеолярные макрофаги и нейтрофилы вызывает

активацию их метаболизма, проявляющуюся усиленным генерированием токсичных активных форм кислорода.

В патогенезе силикоза участвуют также иммунопатологические, в том числе аутоиммунные, механизмы [Vigliani E. C., Pernis B., 1962, и др.]. Индуктором этих реакций являются антигены тканевого происхождения, в формировании которых кремнезем принимает косвенное участие. Не являясь антигеном, но обладая цитотоксическими и фиброгенными свойствами, кремнезем способствует изменению антигенных свойств тканевых структур и освобождению внутриклеточных компонентов, к которым отсутствует естественная иммунологическая толерантность вследствие их физиологической изолированности [Алексеева О. Г., Кацнельсон Б. А., 1978]. С помощью современных методов экспериментальной иммунологии убедительно показано, что продукты разрушения макрофагов стимулируют не только вновь рекрутируемые макрофаги, но и тимоциты. Этот факт объясняет включение в патогенез силикоза Т-лимфоцитов, а следовательно, и причину происходящих иммунопатологических процессов [Привалова Л. И., 1986].

Патологическая анатомия. Макроскопически легкие при силикозе увеличены в размере, плотные и не спадаются при вскрытии грудной клетки. В тяжелых случаях заболевания поверхность легких деформирована, при разрезании их слышен хруст. Во всех долях на разрезе видны различной величины узелковые образования серого или серо-черного цвета. Количество их различно, местами они сливаются между собой, образуя серовато-черные крупные узлы и конгломераты, занимающие большую часть доли или даже целую долю легкого. Иногда отдельные узелки и конгломераты, находящиеся субплеврально, кальцинируются и сплавляются в плотный плевральный фиброз типа панциря. Эмфизема, постоянно сопутствующая силикозу, часто имеет буллезный характер. Поражения легких и плевры сочетаются с наличием увеличенных, плотных, малоподвижных прикорневых и паратрахеальных лимфатических узлов, иногда смещающих трахею. Наряду с узелковыми образованиями наблюдается разрастание соединительной ткани вокруг бронхов, сосудов, в межальвеолярных перегородках. Силикотический процесс всегда сопровождается различными формами бронхита: десквамативного, катарально-десквамативного, редко гнойного.

Общий характер морфологических изменений зависит от формы силикоза.

При узелковом силикозе узловые склеротические образования, являющиеся его наиболее характерным морфологическим элементом, по форме и строению могут быть типичными и нетипичными. Типичные силикотические узелки, обычно округлой формы, могут иметь разную величину. Гистологически они состоят из концентрически или вихреобразно расположенных, частично гиалинизированных пучков соединительной ткани. Нетипичные силикотические узелки обычно неправильных очертаний,

а содержащиеся в них пучки соединительной ткани расположены беспорядочно. Большинство узелков развивается в альвеолах и альвеолярных ходах.

Пылевые частицы, осевшие на стенках альвеол, подвергаются фагоцитозу так называемыми пылевыми клетками (кониофагами). Скопление последних в альвеолах с последующим врастанием в эти скопления соединительнотканных клеток из стенок альвеол является началом образования силикотического узелка. Гистологически в ранних стадиях силикоза можно выявить скопление пылевых клеток вокруг сосудов и бронхов, в просветах альвеолярных ходов и альвеол с развитием между клетками преколлагеновых и коллагеновых волокон. Такие мелкоочаговые скопления кониофагов со слабо выраженным склерозом представляют собой начальную стадию формирования силикотических узелков. Одновременно обнаруживается слабо развитый межуточный склероз с разрастанием соединительной ткани вокруг сосудов и бронхов, в альвеолярных перегородках с утолщением последних. В дальнейшем пучки соединительной ткани силикотического узелка подвергаются гиалинозу, а в поздних стадиях болезни — некробиотическим изменениям.

При интерстициальной форме силикоза узелки, как правило, отсутствуют. Макроскопически в паренхиме легких преобладают соединительнотканные тяжи и склероз вокруг бронхов и сосудов. Микроскопически в легких выявляется хронический продуктивный межуточный процесс, достигающий иногда резкой степени выраженности, с повсеместным утолщением альвеолярных перегородок, в которых развивается соединительная ткань. На фоне диффузного склероза вокруг кровеносных сосудов, реже бронхов, иногда определяются скопления кварцевых пылинок с образованием милиарных и более крупных узелков округлой или овальной формы, мало похожих на силикотические, но, по-видимому, являющихся их предстадией. В лимфатических узлах (бифуркационных и бронхопульмональных) часто обнаруживаются мелкие силикотические узелки.

Клиническая картина. Особенностью силикоза является то, что развивающийся фиброзный процесс в легких может долгое время не проявляться ни субъективными, ни объективными симптомами болезни. Больные силикозом, как правило, предъявляют мало жалоб. Лишь при детальном опросе у большинства из них выявляются типичные для любого хронического легочного заболевания жалобы: одышка, кашель, боли в груди. Клинические проявления силикоза нарастают по мере прогрессирования фиброзного процесса, но параллелизма с рентгенологическими изменениями часто нет. Жалобы на кашель и одышку связаны часто не только и не столько с тяжестью развивающегося фиброза, сколько с сопутствующим силикозу бронхитом. Боли в груди при силикозе, как правило, неинтенсивные и характеризуются покалываниями под лопатками, чувством стеснения и скованности. Обусловлены они обычно изменениями плевры, воз-

никающими одновременно с изменениями в легких. Общее состояние больных, как правило, остается удовлетворительным до поздних стадий силикоза, если не возникают осложнения. Грудная клетка обычной формы; лишь иногда, при значительной эмфиземе она до некоторой степени расширена в переднезаднем размере и несколько выбухает в передневерхнем отделе. В зависимости от выраженности фиброза может быть западение над- и подключичных пространств.

По мере прогрессирования пневмофиброза или при присоединении бронхитического синдрома у больных может наблюдаться изменение формы ногтей пальцев рук и ног в виде часовых стекол. В начальных стадиях заболевания перкуторный звук над нижнебоковыми отделами легких имеет обычно умеренно коробочный оттенок. В более выраженных стадиях и особенно при формировании крупных фиброзных узлов перкуторный звук может быть укорочен, особенно над лопатками и в межлопаточных областях. В поздних стадиях силикоза может наблюдаться мозаичность перкуторного звука, связанная с чередованием фиброзных полей и эмфиземы.

При аускультации в I стадии силикоза дыхание не изменено. Во II и III стадиях болезни выслушивается жесткое дыхание, которое над массивными фиброзными полями может иметь бронхиальный оттенок, а над эмфизематозными участками быть ослабленными. Иногда уже в начальных стадиях силикоза выслушиваются рассеянные сухие хрипы, как правило, непостоянные. При далеко зашедшей болезни с грубой деформацией дыхательных путей в результате их сдавления или перетяжек и смещения большими плотными лимфатическими узлами либо фиброзными полями можно выслушать свистящее затрудненное дыхание с удлиненным выдохом. Относительно часто при силикозе в нижнебоковых отделах выслушиваются мелкопузырчатые незвонкие влажные хрипы и крепитация. Эти аускультативные феномены могут быть связаны с застоем лимфы, поражением бронхиол, плевральными спайками. Вообще же сухие и влажные хрипы не характерны для «чистого» силикоза, и появление их указывает на присоединение осложнений (бронхит, туберкулез и др.).

Неосложненный силикоз, как правило, протекает при нормальной температуре тела и без изменений периферической крови. Прогрессирующим формам силикоза свойственно увеличение содержания общего белка крови и особенно крупнодисперсных фракций глобулинов (β- и γ-), нередко повышена концентрация гаптоглобина, фибриногена, нейраминовой и дифениламиновой (ДФА) кислот, отражающих метаболизм соединительнотканных процессов в организме. Особый интерес представляет содержание аминокислоты оксипролина, характеризующее образование коллагена — основного субстрата силикотического узелка. У больных узелковым силикозом, особенно при прогрессирующем течении его, отмечается увеличение в крови белково-связанного оксипролина при снижении экскреции с мочой его пептидно-связан-

ных и свободных фракций, что характеризует преобладание синтеза коллагена в организме над его резорбцией. В сыворотке крови таких больных нередко определяется С-реактивный белок.

Как правило, рано или поздно силикоз сопровождается развитием ДН, степень которой не всегда коррелирует с выраженностью пневмофиброза. Можно наблюдать больных с силикозом II и III стадии (2,3 q, r) без нарушений ФВД, в то время как в других случаях с начальными проявлениями болезни отмечаются значительные дыхательные расстройства. Это объясняется тем, что нарушения дыхания, в частности обструктивного типа, обусловлены в первую очередь выраженностью бронхитического синдрома и эмфиземы легких. При поздних стадиях силикоза с формированием крупных фиброзных полей состояние функции дыхания зависит от места расположения этих образований, деформации бронхиального дерева, наличия медиастинального синдрома (сдавление органов средостения крупными плотными лимфатическими узлами и фиброзными образованиями).

Силикоз — хроническое заболевание. Течение его может быть различным в зависимости от условий труда, формы фиброза, выраженности осложнений. Определяющим в течении силикоза, как и в его развитии, несомненно является агрессивность пылевого фактора (концентрация пыли, содержание свободной двуокиси кремния, дисперсность).

Наиболее неблагоприятное течение силикоза (чаще узелкового) отмечается у пескоструйщиков, обрубщиков, горнорабочих различных рудников с большим содержанием свободной двуокиси кремния (бурильщики, проходчики и др.), а также у размольщиков кварца, проходчиков тоннелей, лиц, занятых на производстве динаса и других огнеупорных материалов со значительным содержанием кремнезема. У рабочих литейных цехов (формовщики, земледельцы, чальщики и др.), горнорабочих рудников с небольшим содержанием кварца в породе, а также рабочих керамической промышленности чаще наблюдается интерстициальная форма силикоза, которая прогрессирует менее часто, более медленно и реже осложняется туберкулезом. Заболевание отличается неблагоприятным течением у лиц, начавших работать в очень молодом и в среднем (старше 40 лет) возрасте. Как уже отмечалось, силикоз имеет склонность к спонтанному прогрессированию и после прекращения контакта с пылью.

При прогрессировании фиброзный процесс последовательно переходит из I во II стадию, из II в III, а в последней процесс продолжает прогрессировать за счет дальнейшего распространения и увеличения отдельных уплотнений, цирроза, развития процессов сморщивания и эмфиземы. Постепенно усугубляется ДН, обусловливая развитие легочного сердца с последующей декомпенсацией его. Последняя и является наиболее частой причиной смерти.

Прогрессирование узелкового процесса при силикозе выражается в увеличении количества и величины узелков с их после-

дующим уплотнением и обызвествлением. Последнему нередко предшествует значительное увеличение и скорлупообразное обызвествление внутригрудных лимфатических узлов. Наиболее частым вариантом прогрессирования силикотического фиброза является слияние узелков в крупные узлы с переходом в узловую форму болезни. Однако образование крупных узлов при силикозе возможно и независимо от слияния узелков. В происхождении этих узлов могут играть роль ателектазы и воспаление.

Прогрессирование интерстициального фиброза отмечается значительно реже и характеризуется, как правило, более медленными темпами. При воздействии более агрессивной пыли на фоне интерстициального фиброза могут формироваться типичные узелки, реже узлы. Наряду с прогрессированием легочного фиброза отягощать прогноз болезни могут расстройства функции дыхания, развитию которых способствуют сопутствующие бронхит и эмфизема.

По темпам течения различают медленно прогрессирующий, быстро прогрессирующий и поздний силикоз. При медленно прогрессирующем силикозе переход из одной стадии в другую (чаще из I во II) занимает 5—10, а иногда десятки лет. Наблюдаются случаи, обычно при интерстициальной форме силикоза, когда признаков прогрессирования фиброзного процесса не обнаруживается. Узелковые формы силикоза, напротив, могут протекать в виде быстро прогрессирующего процесса с переходом из одной стадии в другую в течение 3—5 лет и даже меньшего срока. В литературе описан так называемый острый силикоз, быстро развивающийся и быстро приводящий к летальному исходу (в течение 0,5—1,5 лет). Однако и при таком течении заболевания его неуместно называть острым, ибо силикоз всегда остается хронической болезнью. Подобное тяжелое течение болезни связано как с воздействием особо агрессивной пыли, так и, по-видимому, с особым предрасположением.

Поздний силикоз развивается спустя значительное количество лет (иногда 10—20 и больше) после прекращения работы с относительно непродолжительным воздействием (4—5 лет) больших концентраций кварцсодержащей пыли. Провоцирующими моментами в его развитии могут быть пневмония, туберкулез и т. д. При позднем силикозе особенно часто происходит кальцинация лимфатических узлов по типу яичной скорлупы и непосредственно силикотических узелков. В отдельных случаях наблюдается развитие одностороннего силикоза, иногда в виде односторонних крупных конгломератов — асимметричный силикоз, который нередко ошибочно принимают за опухоль.

Отмечается развитие силикоза с преимущественным поражением прикорневых лимфатических узлов на фоне умеренных изменений или без изменений в легочной паренхиме — лимфожелезистая форма силикоза [Сенкевич Н. А., 1974, и др.]. Однако чаще увеличенные интраторакальные лимфатические узлы с наличием в них обызвествлений свойственны скрыто текущему си-

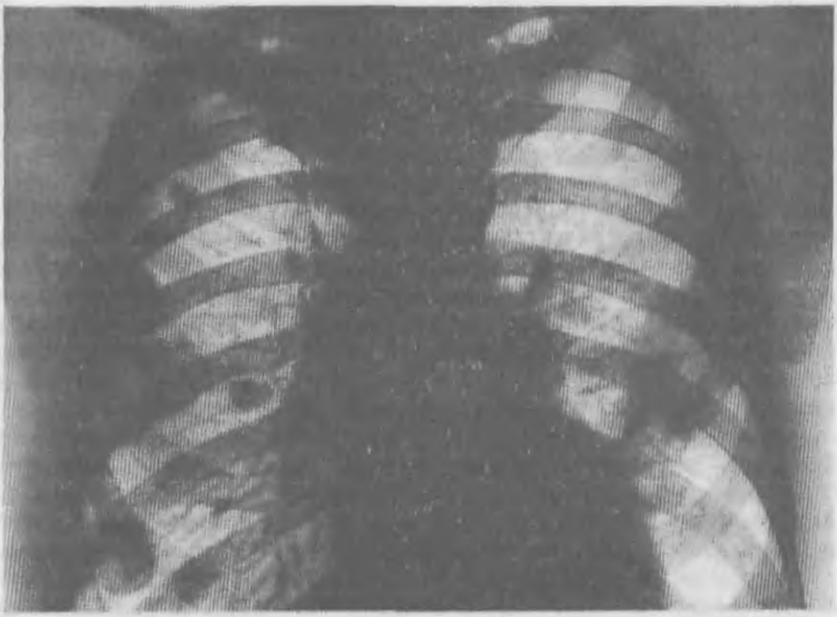

Рис. 8.10. Рентгенограмма легких при силикозе II стадии. Видны характерные для синдрома Каплана округлые тени в обоих легочных полях.

ликотуберкулезному бронхоадениту, нередко являющемуся источником легочных форм туберкулеза [Гольдельман А. Г. и др., 1975; Тамбовцева И. Д., 1984].

Своеобразной формой силикоза является так называемый **ревматоидный силикоз, или силикоартрит.** По существу это силикоз, сочетающийся с ревматоидным артритом. Суставной синдром (боли в суставах, деформация их) различной степени выраженности может предшествовать развитию силикоза, возникать одновременно с ним либо (чаще) присоединяться в разные сроки после установления диагноза силикоза. При этом в легких могут наблюдаться изменения, характерные для интерстициальной или узелковой формы силикоза. В ряде случаев рентгенологические изменения в легких характеризуются особым своеобразием: на фоне преимущественно интерстициальных изменений определяются четко отграниченные округлые затемнения диаметром 0,5—5 см, располагающиеся главным образом по периферии обоих легких. Такую особую клинико-рентгенологическую форму поражения легких в 25 % случаев сочетанного заболевания силикозом и ревматоидным артритом обнаружил в 1953 г. A. Caplan при обследовании большого контингента шахтеров. В связи с этим силикоартрит с наличием рентгенологически выявляемых округлых теней в легких называют **синдромом Каплана** (рис. 8.10).

Патогенез синдрома Каплана остается не вполне ясным. По мнению Н. А. Сенкевич (1974) и других авторов, развитие его присуще силикозу с так называемым иммуноагрессивным компонентом.

Морфологически в легких таких больных обнаруживают узелки, иногда с некрозом, с типичным для силикоза концентрическим расположением волокон, по периферии которых отмечается зона клеточной пролиферации с васкулитами и характерным для ревматоидных узелков палисадообразным расположением фиброцитов. В округлых затемнениях можно видеть отложение частиц двуокиси кремния и ревматоидного фактора. Подобные округлые затемнения иногда отмечаются у больных силикозом и без клинических проявлений артрита. По данным литературы, силикоартрит встречается в 0,1—0,6 % случаев силикоза. Ведущим в клинической картине может быть как легочный процесс с тяжелой ДН, так и ревматоидный артрит. Прогноз зависит от особенностей клинических проявлений. Не исключено одновременное сочетание силикоза, ревматоидного артрита и туберкулеза. Для диагностики силикоартрита имеет значение нахождение в крови ревматоидного фактора в значительных титрах.

В редких случаях силикоз может сочетаться и с другими коллагенозами (системная красная волчанка, системная склеродермия — синдром Эразмуса, дерматомиозит и др.).

Диагностика. Силикоз диагностируют на основании профессионального анамнеза, данных рентгенологического исследования, которым принадлежит решающая роль, клинических симптомов и течения заболевания. Его следует отличать от других форм пневмокониоза, а также заболеваний легких, протекающих с диссеминированными изменениями (туберкулез, саркоидоз, идиопатический фиброзирующий альвеолит, диссеминации опухолевой природы и др.). При дифференциальной диагностике наибольшее значение имеет профессиональный маршрут с детальной характеристикой условий труда и пылевого фактора. Поскольку наиболее часто силикоз принимают за гематогенно-диссеминированный туберкулез легких, многие больные поступают в клинику профессиональных заболеваний уже после длительного неэффективного лечения противотуберкулезными препаратами. Критерии, которые могут помочь дифференцировать эти процессы, зависят от характера диссеминации и ее остроты.

При острых диссеминированных формах туберкулеза для дифференциальной диагностики клиническая картина имеет большее значение, чем рентгенологическая, которая может напоминать таковую при мелкоузелковом силикозе. Важными диагностическими признаками являются отсутствие или наличие симптомов туберкулезной интоксикации, положительные или отрицательные туберкулиновые пробы.

При подостром и хроническом диссеминированном туберкулезе лихорадка и ухудшение самочувствия, имеющие место в начале болезни, обычно преходящи. Вне обострения общее состоя-

ние больных может длительно оставаться удовлетворительным и заболевание клинически мало отличается от силикоза. Для диагностики имеет значение внелегочная локализация процесса. Рентгенологические изменения в легких многообразны, но в большинстве случаев заболевание можно отличить от силикоза. Особое значение для диагностики имеют полиморфизм отдельных высыпаний, нечеткость их контуров, различная величина и плотность очагов, а главное их динамика. При прогрессировании процесса отмечаются рост и слияние очагов с формированием инфильтративно-пневмонических фокусов с распадом и образованием штампованных каверн. При благоприятном течении процесса, особенно под действием противотуберкулезной терапии, наблюдаются рассасывание или уплотнение и обызвествление очагов.

Особенно сложна дифференциальная диагностика силикоза и саркоидоза, клиническая и рентгенологическая картины которых нередко почти одинаковы. Очень часто предположение о саркоидозе возникает только тогда, когда у больного неожиданно обнаруживается спонтанная либо под влиянием терапии глюкокортикоидными препаратами обратное развитие болезни.

Могут возникнуть трудности при дифференциальной диагностике силикоза и идиопатического фиброзирующего альвеолита. Однако последний в отличие от силикоза, имеющего малосимптомное течение с поздно развивающейся ДН, характеризуется неуклонным прогрессированием ДН и легочного фиброза. Такое прогрессирование, несмотря на антибактериальное и противовоспалительное лечение, является одним из дифференциально-диагностических критериев, позволяющих предположить наличие фиброзирующего альвеолита.

При дифференциальной диагностике силикоза и диссеминаций опухолевой природы большое диагностическое значение имеет исследование мокроты на атипические клетки, а также цитологическое и гистологическое исследование биопсийного материала.

Наиболее тяжелым и частым осложнением силикоза является туберкулез. Сочетание силикоза с туберкулезом изменяет клиническую картину и течение как силикотического, так и туберкулезного процесса.

Силикотуберкулез представляет собой не просто суммацию двух заболеваний, а скорее самостоятельную нозологическую единицу, имеющую свои формы, особенности течения, прогноз. Особенно часто (40—50 % случаев и более) туберкулезом осложняются узелковая и узловая формы болезни, возникающе под воздействием пыли с высоким содержанием двуокиси кремния. Реже наблюдается туберкулез при интерстициальной форме силикоза (5—10 % случаев). В дальнейшем характер заболевания зависит от активности развития силикоза и туберкулеза, причем один из этих процессов может преобладать. В частоте предрасположения больных силикозом к туберкулезу основное

значение придается нарушению лимфо- и кровообращения в легких.

Патогенетически туберкулез при силикозе является вторичным и связан с обострением первичных очагов либо в легких, либо в лимфатических узлах. В последнем случае процесс может затем распространяться на легочную паренхиму. Общепринятой классификации силикотуберкулеза нет. Для его характеристики практически пользуются классификацией силикоза с учетом клинико-рентгенологической формы и по возможности фазы туберкулеза легких. Формулируя диагноз, следует отмечать активность туберкулза, наличие бактериовыделения.

Согласно рабочей классификации [Молоканов К. П. и др., 1970], наряду с общепринятыми формами следует различать своеобразные варианты силикотуберкулеза, при которых трудно дифференцировать силикоз и туберкулез: силикотуберкулезный бронхоаденит, мелко- и крупноузловой силикотуберкулез (силикотуберкулемы) и массивный силикотуберкулез. При последних формах размеры затемнений в легочных полях соответствуют узловым формам силикоза (А, В, С). Чаще всего при силикотуберкулезе речь идет об очаговой, реже — о других формах туберкулеза легких.

Клиническая картина. Силикотуберкулез может протекать так же, как и туберкулез. При осложнении силикоза туберкулезом жалобы на одышку и боли в груди рано или поздно дополняются симптомами туберкулезной интоксикации в виде общей слабости, потливости, повышения температуры тела, похудания. Ухудшается общее состояние, появляются физикальные изменения в легких, изменения в периферической крови (повышение СОЭ, возможен лейкоцитоз с палочкоядерным сдвигом). Мокроту больные выделяют обычно в незначительном количестве. Бактериовыделение скудное, и нередко его удается обнаружить только бактериологическим методом. При силикотуберкулезе возможны такие осложнения, как легочные кровотечения и бронхиальные свищи.

При силикотуберкулезном бронхоадените (рис. 8.11), узловом и массивном силикотуберкулезе определение формы туберкулеза и оценка его активности вызывают большие трудности. Проведение бронхоскопии с биопсией внутригрудных лимфатических узлов, дополненной оценкой иммунной системы и ферментной активности лимфоцитов и нейтрофилов, значительно повышает достоверность дифференциальной диагностики силикотического, туберкулезного и неспецифического поражений легочной ткани и внутригрудных лимфатических узлов.

Течение силикотуберкулеза большей частью неблагоприятное. Прогноз болезни зависит от формы как туберкулеза, так и силикоза и выраженности обоих процессов. Как правило, заболевание прогрессирует с нарастанием диффузных изменений в легких, множественных обызвествлений и развитием узловых форм силикоза на фоне очагового или инфильтративного туберкулеза.

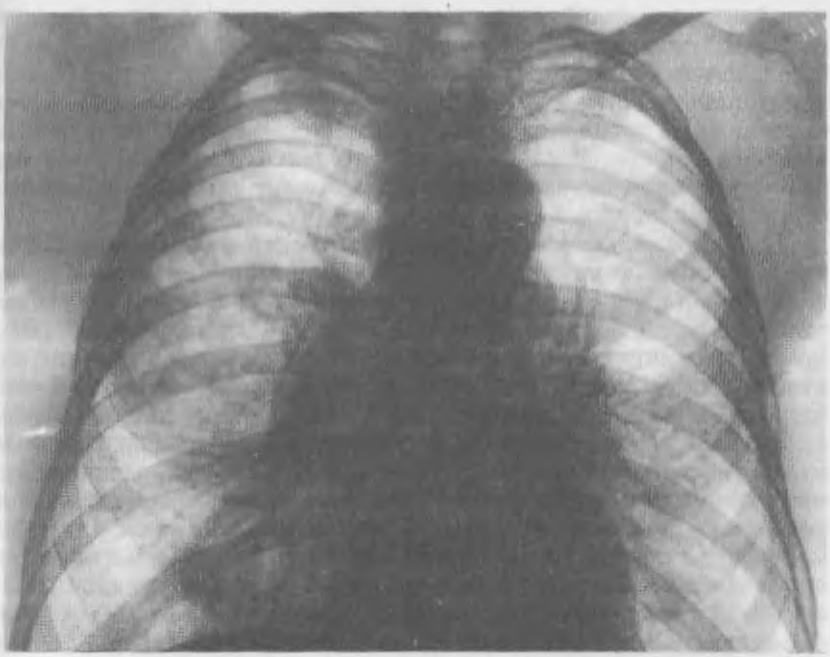

Рис. 8.11. Рентгенограмма легких при силикотуберкулезе. Силикоз I стадии (3р hi). Очаговый туберкулез легких. Силикотуберкулезный бронхоаденит.

У больных развивается дилатационная и буллезная эмфизема с легочной недостаточностью II—III степени.

Силикоз может осложняться острой и хронической **пневмонией.** Присоединение острой пневмонии к силикозу усугубляет ДН, заболевание протекает тяжело, разрешение пневмонии замедленно. Однако в большинстве случаев пневмония при своевременном антибактериальном лечении заканчивается выздоровлением.

Хронические пневмонии, трудно распознаваемые на фоне силикоза, чаще наблюдаются при интерстициальной его форме, имеют наклонность к обострению и могут служить фоном для прогрессирования силикоза.

Из других осложнений силикоза следует указать на **хронический бронхит,** который встречается втрое реже, чем туберкулез. Клиническая картина заболевания в этих случаях обусловлена бронхитическим синдромом, который может протекать с частыми обострениями бронхолегочной инфекции, развитием бронхоэктазов, обструктивной эмфиземы легких и выраженной легочной недостаточности. Присоединение неспецифической бронхолегочной инфекции при силикозе объясняется рано развивающимся

атрофическим эндобронхитом, нарушающим защитные функции слизистой оболочки бронхов.

Осложнением силикоза может быть СП, причиной которого обычно является прорыв пузырей буллезной эмфиземы. Присоединение СП к силикозу резко ухудшает состояние больного, но обычно осложнение удается ликвидировать. В большинстве случаев пневмоторакс при силикозе не бывает полным, так как он ограничен плевральными сращениями.

Бронхиальная астма, бронхоэктатическая болезнь, как и сочетание силикоза с раком легких, наблюдаются относительно редко.

Лечение. В связи с отсутствием эффективных патогенетических средств, воздействующих на кониотический фиброз и препятствующих его прогрессированию, основное внимание при лечении силикоза должно быть направлено на разные звенья патологического процесса [Левин А. И., Артамонова В. Г., 1984].

В последние годы изучается антифиброгенное действие полимерных препаратов, эффективность которых, по современным представлениям, связана со снижением цитотоксичности и фиброгенности двуокиси кремния. В эксперименте изучен ряд полимерных препаратов, в частности поливинилпиридин-N-оксид (поливиноксид), оказывающий выраженное антифиброгенное действие и предотвращающий прогрессирование силикоза. Однако при применении поливиноксида в клинике не отмечено тормозящего влияния на течение силикотического процесса. Новые принципы экспериментального поиска противофиброзных средств связаны с использованием нетоксичных кровезаменителей и ферментов.

Используемые в настоящее время методы профилактики и лечения силикоза включают общеукрепляющие мероприятия, направленные на закаливание организма и повышение его реактивности, улучшение функционального состояния бронхолегочной системы, предупреждение и лечение сердечной недостаточности и борьбу с осложнениями.

В комплексе лечебно-профилактических мероприятий для работающих в контакте с пылью, а также для больных силикозом важное значение имеют организация режима и отдыха, полноценное, правильно сбалансированное питание с достаточным содержанием полноценных белков и витаминов, занятия спортом и дыхательной гимнастикой, закаливающие водные процедуры, отказ от курения.

Большую роль играют физиотерапевтические методы профилактики и лечения, достоинством которых является возможность их использования на всех этапах медицинского обслуживания рабочих (здравпункт, поликлиника, санаторий-профилакторий, стационар). Лицам, работающим в подземных условиях, необходимо назначать облучение УФ-лучами в условиях шахтных фотариев, что повышает общую реактивность организма и устойчивость к инфекционным бронхолегочным заболеваниям. Облучение рекомендуется проводить 2 раза в год в осенне-зимний и

весенний периоды, курсами по 20 сеансов. Больным силикозом без выраженной легочной недостаточности в стационаре показаны электрофорез новокаина, хлорида кальция, диодинамические токи или ультразвук на грудную клетку, стимулирующие лимфо- и кровообращение, а также улучшающие вентиляционную функцию легких.

Можно широко использовать адаптогены, обладающие общестимулирующими свойствами и повышающие неспецифическую реактивность организма (настойка элеутерококка, пантокрина, китайского лимонника в общепринятых дозах курсами по 3—4 нед). Показано применение комплекса витаминов.

Для улучшения состояния слизистых оболочек дыхательных путей широко применяют тепло-влажные ингаляции щелочных, соляно-щелочных растворов или минеральных вод. Эти вещества можно комбинировать с растворами фитонцидов, оказывающих противовоспалительное действие (лук, чеснок и др.), которые готовят перед применением путем разведения в изотоническом растворе в соотношении 1:3. Ингаляции назначают курсами 1—2 раза в сутки в течение 10—15 дней. Желательно проводить курсы ингаляций 1—2 раза в год.

В начальных стадиях силикоза важным профилактическим и лечебным мероприятием является лечебная дыхательная гимнастика. ЛФК с дыхательными комплексами способствует улучшению многих физиологических функций, корригирует ритм и глубину дыхания, нормализует механику дыхания.

Значительное внимание должно быть уделено санации воспалительных очагов в верхних дыхательных путях, которые могут стать источниками инфицирования более глубоких отделов дыхательного тракта. Больным силикозом с признаками бронхита целесообразно назначать отхаркивающие и разжижающие мокроту средства, а при наличии признаков бронхоспазма — и *бронхолитические препараты, лучше в виде ингаляций. Особенно* эффективны при этом препараты пуринового ряда (эуфиллин и др.), одновременно улучшающие легочное кровообращение и регулирующие давление в легочной артерии. При наличии вязкой мокроты можно применять ингаляции протеолитических ферментов (трипсин, лидаза, гиалуронидаза и др.).

Лечение больных силикозом с выраженной легочной недостаточностью (II—III степени) необходимо проводить в стационаре, а также в санаториях-профилакториях и специализированных санаториях легочного профиля. При этом, исходя из представлений о патогенезе дыхательной и сердечно-сосудистой недостаточности при силикозе, лечебные мероприятия следует направлять прежде всего на улучшение оксигенации крови, дренажной функции бронхов и снижение давления в малом круге кровообращения. Обязательно назначение оксигенотерапии в виде ингаляций кислорода или, лучше, гипербарической оксигенации (ГБО). Рекомендуются бронходилататоры и средства, снижающие давление в малом круге кровообращения. Наиболее эффек-

тивно внутривенное вливание эуфиллина, оказывающего бронхорасширяющее действие, снижающего давление в легочной артерии, а также обладающего некоторыми кардиотоническими и диуретическими свойствами. При наличии хронического легочного сердца в стадии декомпенсации необходимо назначать сердечные гликозиды (коргликон, строфантин) в комбинации с препаратами калия и мягкими диуретическими средствами (верошпирон). При выраженной декомпенсации с периферическими отеками применяют короткими курсами более действенные диуретические средства (фуросемид, этакриновая кислота и др.).

Нормализации метаболических процессов в миокарде способствует назначение анаболических гормонов (метандростенолон, феноболин, ретаболил), а также витаминов группы В. При упорном отечном синдроме иногда эффективны кортикостероидные гормоны. В случаях необходимости назначения нескольких лекарственных препаратов, включая бронходилататоры, сосудорасширяющие и кардиотонические средства, целесообразно вводить их в изотоническом растворе капельным методом. При этом рекомендуются небольшие дозы гепарина (5000—10 000 ЕД), обладающего общерезорбтивным действием и улучшающего коронарный кровоток.

При быстро прогрессирующих формах силикоза оправдано применение глюкокортикоидных гормонов, так как они оказывают противовоспалительное, антипролиферативное, а по некоторым данным — и тормозящее действие на развитие пневмофиброза. Гормональную терапию при силикозе проводят курсами 1—2 раза в год по 1—1,5 мес, в основном преднизолоном в дозах 20—25 мг в сутки с последующим постепенным снижением. При назначении глюкокортикоидов рекомендуют профилактическую защиту противотуберкулезными препаратами (изониазид), хотя польза ее недостаточно ясна. Вместо гормональных препаратов или дополнительно к ним можно применять делагил, плаквенил и другие препараты хинолинового ряда.

Лечение больных с ревматоидным силикозом проводят с учетом формы и стадии силикоартрита в соответствии с принципами лечения, принятыми при силикозе и ревматоидном артрите.

С этой целью следует использовать десенсибилизирующую терапию: глюконат кальция, антигистаминные препараты и нестероидные противовоспалительные средства — ацетилсалициловую кислоту, бутадион, индометацин и др. В случае отсутствия эффекта проводят гормонотерапию в виде отдельных курсов.

Основным методом лечения силикотуберкулеза является комбинированная противотуберкулезная терапия. Принципы лечения те же, что и в общей фтизиатрической практике, однако при силикотуберкулезе оно должно быть более длительным, так как антибактериальная терапия в этом случае менее эффективна по сравнению с таковой при туберкулезе без силикоза.

Как сказано выше, больным силикозом рекомендуется химиопрофилактика изониазидом дважды в год по 2 мес или 1 раз

в год в течение 3 мес в зимне-весенний период с целью уменьшения вероятности заболевания туберкулезом.

При других осложнениях силикоза применяют обычные методы лечения ХНЗЛ с учетом активности бронхолегочной инфекции и выраженности бронхоспазма.

Профилактика. Основой предупреждения заболеваний легких пылевой этиологии являются технические мероприятия, направленные на снижение уровня запыленности. Важное значение имеет внедрение эффективных индивидуальных средств защиты органов дыхания от действия пыли.

Среди мероприятий медицинской профилактики ведущая роль принадлежит предварительным и периодическим медицинским осмотрам, которым обязательно должны подвергаться все лица, работающие в условиях воздействия вредных факторов.

Предварительный медицинский осмотр имеет целью не допустить на такую работу тех, у кого имеются нарушения здоровья, которые могут усилиться под влиянием неблагоприятных факторов производства. Медицинскими противопоказаниями к работе в контакте с различными видами промышленной пыли являются следующие заболевания: 1) выраженные субатрофические изменения верхних дыхательных путей с наклонностью к атрофии, озена, искривление носовой перегородки, препятствующее носовому дыханию; 2) хронический бронхит, хроническая пневмония, бронхиальная астма; 3) распространенные остаточные явления в легких после излеченного туберкулеза; 4) заболевания сердечно-сосудистой системы (пороки сердца, гипертоническая болезнь, стенокардия и др.).

Проведение периодических медицинских осмотров позволяет своевременно обнаружить начальные признаки профессиональных заболеваний, обеспечивает их профилактику, а также выявление общих заболеваний, препятствующих продолжению работы во вредных условиях.

При выявлении силикотических изменений дальнейшая работа в контакте с пылью противопоказана. Вопрос о трудоспособности больных силикозом решается дифференцированно с учетом его стадии, формы, степени легочной недостаточности, характера осложнений, а также характера и условий труда.

При силикозе I стадии, когда перевод на другую работу вне контакта с пылью и воздействия других профессиональных вредностей ведет к потере квалификации и снижению объема трудовой деятельности, устанавливают III группу инвалидности по профессиональному заболеванию. Больным силикозом I стадии без осложнений доступны разнообразные виды физического труда, требующие умеренного физического напряжения без воздействия пыли, токсических веществ, в благоприятных метеорологических условиях.

Больные силикозом II стадии, а в отдельных случаях III стадии, при удовлетворительном общем состоянии, в отсутствие прогрессирования фиброза, при ДН не более I—II степени могут выполнять легкую работу вне контакта с пылью и токсическими веществами, в благоприятных метеорологических условиях. При этом также усстанавливают III группу инвалидности по профессиональному заболеванию.

Больным силикозом молодого и среднего возраста, которым противопоказана работа в прежних условиях и которые не имеют достатоного общего или специального образования или второй профессии, при удовлетворительном состоянии здоровья (ДН не более I—II степени) следует рекомендовать переквалификацию.

При силикозе II и III стадии с прогрессирующим фиброзом, ДН II и III степени, явлениями сердечной недостаточности — трудоспособность утрачивается. Больным устанавливают II группу инвалидности, а при явлениях сердечной декомпенсации или других тяжелых осложнениях и необходимости постороннего ухода — I группу инвалидности по профессиональному заболеванию.

При силикотуберкулезе трудоспособность и критерии определения групп инвалидности зависят от формы и выраженности туберкулезного процесса. При очаговой компенсированной форме туберкулеза экспертные решения и критерии определения групп инвалидности совпадают с применяемыми в отношении силикоза.

При неустойчивой компенсации и декомпенсированном силикотуберкулезе, мало поддающемся антибактериальной терапии, трудоспособность утрачивается. Больным определяют II группу инвалидности по профессиональному заболеванию, а при тяжелом течении процесса с распадом и бактериовыделением, тяжелой интоксикацией и выраженной легочно-сердечной недостаточностью — I группу инвалидности по профессиональному заболеванию.

Силикатозы

Эта группа пневмокониозов развивается при длительном вдыхании пыли силикатов, т. е. минералов, в которых двуокись кремния находится в связанном состоянии с магнием, кальцием, железом, алюминием и другими элементами. К ним относятся минералы, встречающиеся в природе (асбест, тальк, каолин, оливин, нефелин, слюда и др.), а также искусственно полученные соединения (цемент, стеклянное волокно, шлаковата и др.). Эти вещества используются в различных отраслях промышленности. В зависимости от состава вдыхаемой пыли различают асбестоз, каолиноз, талькоз, нефелиноз и другие формы силикатозов. Среди силикатозов наиболее распространенным и тяжелым по клиническому течению является асбестоз.

Асбестоз

Этиология и патогенез. Асбестоз возникает в результате вдыхания асбестовой выли.

Асбест — это группа минералов, имеющих волокнистую структуру. Различают роговообманковый, или амфиболовый и змеевиковый, или хризотиловый, асбест. Хризотил-асбест по химическому составу представляет собой водный силикат магния, содержит около 42 % кремниевой кислоты, 41 % окислов магния и некоторое количество примесей железа, кальция и алюминия. Амфиболовые асбесты (антофилин, крикодолит и др.) отличаются более высоким содержанием окислов железа, двуокиси кремния (около 54 %), а также окислов натрия и калия.

Благодаря ценным техническим качествам асбест широко применяется в промышленности, в основном в виде различных изделий, а также в теплоизоляционных и противопожарных материалах. Он входит в состав строительных изделий и композиционных смесей, используется в производстве пластмасс, шифера, рубероида, фанеры, асбозурита, вулканита, совелита и др.

ПДК пыли, содержащей более 10% асбеста, составляет 2 мг/м^3. В условиях реализации комплекса противопылевых мероприятий стаж работы в контакте с пылью до развития асбестоза в среднем приближается к 18—20 годам; при неблагоприятных условиях труда он значительно короче. Наблюдались случаи развития асбестоза после срока работы в контакте с асбестовой пылью 10 лет и менее.

Вопрос о механизме действия асбеста остается неясным. В противоположность мелкозернистой кварцевой пыли длинные асбестовые волокна не фагоцитируются, за исключением небольших частиц, по-видимому, мелких отломков. Фиброгенное действие асбеста принято связывать с высвобождением двуокиси кремния из связанного состояния, происходящего в биологических средах. Помимо цитотоксического действия асбестовой пыли, в развитии асбестоза играет роль и механическое повреждение легочной ткани острыми, иглоподобного вида пылевыми частицами.

Фактором механического раздражения, по-видимому, можно объяснить некоторые особенности клинико-рентгенологической картины асбестоза с частым вовлечением бронхов в патологический процесс.

Патологическая анатомия. В грудной полости выявляются распространенные плевральные сращения. Плевра утолщена. Легкие уплотнены, склерозированы. Фиброз при асбестозе отличается от такового при силикозе преимущественно интерстициальным характером. Межуточный склероз захватывает перибронхиальную и периваскулярную ткань, междольковые и альвеолярные перегородки. Узелковых образований, подобных силикотическим, не обнаруживается. Значительно меньше, чем при силикозе, изменяются лимфатические узлы, видимо, из-за того, что крупные асбестовые волокна не могут проникнуть в лимфатические пути.

Морфологической особенностью асбестоза является обнаружение в бронхах и легочной паренхиме асбестовых телец, представляющих собой измененные в биологической среде асбестовые волокна. Такие тельца можно обнаружить и у лиц, работающих с асбестом, но не страдающих асбестозом.

Помимо легочной, известна плевральная форма асбестоза, характеризующаяся своеобразными изменениями плевры без поражения легочной паренхимы. При этом в области париетальной и даже перикардиальной плевры имеются фиброзные очаги диаметром до нескольких сантиметров, неправильной формы, распространенные главным образом в области средне- и нижнелатеральных отделов легких. Микроскопически эти очаги представляют собой образования из бессосудистого слоистого бесклеточного коллагена с гиалинозом и часто кальцинацией.

Клиническая картина. Асбестоз проявляется симптомокомплексом умеренно выраженного хронического бронхита, эмфиземы легких и пневмофиброза. Одним из первых признаков

начинающегося заболевания является одышка, которая вначале проявляется при физическом напряжении, а в случаях прогрессирования болезни может наблюдаться и в покое. Наряду с одышкой рано появляется кашель, вначале сухой, а затем с вязкой, трудно отделяемой мокротой. Иногда кашель имеет приступообразный характер. В мокроте часто можно обнаружить асбестовые иглы и тельца. Однако этот признак не имеет диагностического значения, подтверждая лишь факт контакта с асбестовой пылью. Одышка и кашель нередко сопровождаются сильными болями в груди (плевральный синдром).

При асбестозе часто отмечаются общесоматические нарушения: слабость, быстрая утомляемость, головная боль. Из физикальных признаков наиболее характерны хрустящая крепитация и шум трения плевры, выслушиваемые в нижних и средних отделах легких. Могут выслушиваться и сухие хрипы. Как правило, асбестоз сопровождается ранними и значительными нарушениями функции дыхания.

При функциональном исследовании отмечается раннее снижение ЖЕЛ и других показателей, характеризующих вентиляцию (МВЛ, данные пневмотахометрии). Относительно рано уменьшается DL, что приводит к снижению Pa_{O_2}. По мере прогрессирования заболевания нарастает ДН и формируется хроническое легочное сердце. Часто определяется повышенная СОЭ, что обычно обусловлено присоединением воспалительного компонента.

Рентгенологические изменения при асбестозе принципиально отличны от таковых при силикозе. Их можно отнести в основном к типам s, t и главным образом u (см. табл. 8.1), иначе говоря, к неправильной формы затемнениям с прикорневым фиброзом. Грубая сетчатость, ячеистость и тяжистость обычно включают и неправильно-округлые вытянутые затемнения, иногда обильные, лишь изредка сливающиеся в более или менее крупные фиброзные поля. Фиброзные изменения при асбестозе преобладают в средних и нижних отделах легких, оставляя относительно свободными верхние. Заболевание часто сопровождается развитием фиброза париетальной и висцеральной плевры.

Условно можно делить асбестоз на три стадии. В I стадии рентгенологические изменения малотипичны и характеризуются тонкой густой сетчатостью, радиально расходящейся от корней к периферии средних и нижних отделов легких, и незначительными изменениями плевры (утолщение, базальные спайки). Во II стадии заболевания сетчатые изменения становятся более грубыми, с отдельными мелкими, неправильной формы тяжистыми затемнениями. Корни симметрично фиброзно уплотнены и расширены, плевродиафрагмальные спайки более значительны. В III стадии на фоне еще более грубой сетчатости выявляются диффузные затемнения, захватывающие нижние, средние, частично верхние, а более всего прикорневые отделы легких, с уменьшением четкости сердечной тени. Грубые плеврокардиальные сращения придают этой тени своеобразный вид («мохнатое сердце»).

При плевральной форме асбестоза рентгенологически выявляются только плевральные изменения, главным образом париетальной плевры в виде ее утолщения и образования неправильной формы бляшек, часто с обызвествлением.

Прогноз легочного асбестоза тяжелый, так как обычно заболевание прогрессирует. Тенденция к прогрессированию сохраняется и после прекращения контакта с пылью [Вагина Е. Р., 1984]. Плевральная форма асбестоза обычно не сопровождается значительными нарушениями функции дыхания и может долгое время не вызывать у больного серьезных расстройств в состоянии здоровья.

Асбестоз может осложняться острой и хронической пневмонией, бронхиальной астмой, бронхоэктатической болезнью. Острая пневмония на фоне асбестоза протекает тяжело и рентгенологически трудно диагностируется, так как при выраженном асбестозе сливные фокусы нелегко отличить от пневмонических очагов. Диагноз острой пневмонии в основном ставится на основании клинических признаков и может быть достоверно подтвержден рентгенологически только при мало- или умеренно выраженном асбестозе I и II стадии. Правомерность диагноза особенно убедительна при положительной рентгенологической динамике после антибактериальной терапии.

Осложнение асбестоза туберкулезом наблюдается значительно реже, чем при силикозе. На фоне асбестоза, как правило, преобладают очаговые формы туберкулеза без особой наклонности к инфильтрации и прогрессированию.

Асбестоз и длительный контакт в работе с асбестовой пылью предрасполагают к развитию бронхогенного рака и мезотелиомы плевры. Многие исследования [Балашов В. А. и др., 1983; Finkelstein M. M., 1983; Dement J. M. et al., 1982, и др.] убедительно свидетельствуют о том, что показатели заболеваемости раком легких (реже желудка, женских половых органов) среди больных асбестозом и (или) лиц, длительное время работающих в условиях вдыхания асбестовой пыли, в несколько раз превышают показатели, ожидаемые среди населения того же возраста и пола, не имеющего контакта с асбестом. Наиболее выраженной канцерогенной активностью обладает голубой асбест (крикодолит). Развитие рака легкого и мезотелиомы плевры при воздействии асбеста может не сочетаться с легочным фиброзом.

Диагностика. Асбестоз диагностируют преимущественно на основании профессионального маршрута при соответствующей клинико-рентгенологической картине. При дифференциальной диагностике следует иметь в виду другие формы пневмокониоза, милиарный туберкулез легких, карциноматоз легких, фиброзирующий альвеолит и др.

Больные асбестозом даже I стадии не могут продолжать работу в контакте с пылью и раздражающими газами, в неблагоприятных метеорологических условиях и связанную с большим физическим напряжением. Вопрос о степени утраты трудоспособ-

ности решается в зависимости от общего состояния больных, степени дыхательных расстройств и ближайшего прогноза.

В связи с опасностью злокачественных заболеваний рекомендуется систематическое наблюдение онколога.

Кроме поражения легких, асбестовая пыль может вызывать заболевания кожи. При так называемых бородавках кожи речь идет о папулах в области эпидермиса круглых или многоугольных, с шероховатой поверхностью, величиной от просяного зерна до горошины. Их возникновение нужно расценивать как результат механического раздражения инородным телом, а именно проникшими в поверхностный слой кожи асбестовыми иглами. Папулы локализуются обычно на сгибательной поверхности пальцев, ладони, внутренней поверхности предплечья и подошвы. В общем эти образования не причиняют никаких расстройств.

Лечение при асбестозе, как и при других пневмокониозах, должно быть направлено на улучшение общего состояния, ликвидацию бронхита, а также сочетанных заболеваний.

Талькоз

Талькозом называется пневмокониоз, обусловленный длительным вдыханием пыли талька.

Тальк представляет собой природный магнезиальный силикат, имеющий вид волокон, пластинок или аморфной массы. Он используется во многих отраслях промышленности: текстильной, парфюмерной, радиотехнической, пластмассовой, шинной, резиновой, керамической и др. ПДК пыли талька в воздухе рабочей зоны составляет 4 мг/м^3.

Талькоз по сравнению с асбестозом встречается реже и имеет доброкачественное течение. Возникает он спустя 15—20 лет и более после начала работы в контакте с тальковой пылью.

Патологическая анатомия. Выявляются распространенные плевральные спайки. Ткань легких плотноватая, на поверхности разрезов расширенные утолщенные бронхи, тяжистость, ячеистость. При микроскопическом исследовании наряду с отложением пыли в легких и массами кониофагов отмечается диффузное увеличение коллагеновых волокон вокруг бронхов, сосудов, в межальвеолярных перегородках. Регионарные лимфатические узлы увеличены; в них определяются скопления пыли и образование склероза.

Клиническая картина при талькозе характеризуется скудностью симптомов. Наблюдаются непостоянный сухой кашель, умеренная одышка, выслушиваются жесткое дыхание, изредка единичные сухие хрипы. Рентгенологически на фоне усиленного и деформированного легочного рисунка в средних и нижних отделах легких обнаруживаются отдельные мелкие очажковые тени, расширение и уплотнение корней. Функциональные нарушения дыхания обычно нерезко выражены. Пневмокониоз

вследствие воздействия талька чаще характеризуется легким течением без склонности к прогрессированию.

Более тяжело может протекать пневмокониоз, развивающийся в результате вдыхания косметической пудры, которая состоит из талька, белой глины, окиси цинка и ароматических веществ. Заболевание характеризуется одышкой, кашлем, болями в груди, нарушением ФВД. Рентгенологически чаще выявляются узелково-интерстициальные изменения, а в более поздних фазах болезни, по мере прогрессирования процесса, происходит слияние очажков и формирование обширных фиброзных полей.

И талькоз, и пневмокониоз, вызванный косметической пудрой, может осложняться туберкулезом, однако это осложнение встречается намного реже, чем при силикозе [Шаталов Н. Н., 1956]. В последние годы появились сообщения о канцерогенном эффекте талька.

Лечение талькоза и пневмокониоза, возникшего под действием пудры, симптоматическое.

Каолиноз

Пневмокониоз, обусловленный воздействием пыли глин, содержащих силикат каолинит, называется каолинозом. Глины широко применяются в качестве сырья в кирпично-керамическом производстве. Воздействие пыли сухих глин происходит при их размоле, изготовлении и сушке изделий. Заболевание каолинозом встречается редко, развивается у лиц, контактирующих с каолинитом не менее 15 лет. В большинстве случаев этот пневмокониоз характеризуется развитием интерстициального или мелкоочажкового умеренно выраженного диффузного фиброза без склонности к дальнейшему прогрессированию. Заболевание часто сопровождается бронхитом. Наиболее известны каолинозы у фарфорщиков, *однако обычно имеющаяся в глине примесь свободной двуокиси* кремния позволяет расценивать этот пневмокониоз скорее как силико-силикатоз.

В производстве огнеупорных материалов наблюдаются пневмокониозы, развивающиеся под воздействием пыли шамота. Шамот представляет собой обожженную глину, состоящую из глинозема и кремнезема. Пыль шамота может содержать 20 % и более свободной двуокиси кремния. Пневмокониоз от пыли шамота также может быть отнесен к каолинозу и по течению может напоминать силико-силикатоз. Эта форма пневмокониоза развивается чаще при стаже работы более 10 лет. Интерстициально-очажковый фиброз имеет благоприятное течение, без наклонности к прогрессированию после прекращения работы. Однако у отдельных рабочих, особенно размалывающих обожженный шамот, могут наблюдаться тяжелые формы, приближающиеся к силикозу, с наклонностью к осложнению туберкулезом.

Оливиноз

Оливинозом называется пневмокониоз, возникающий при длительном вдыхании пыли минерала оливина — ортосиликата магния и железа, распространенного в природе в виде породы. Применяется оливин в огнеупорной и керамической промышленности, в литейных цехах. Оливиноз встречается редко. Клиническая картина характеризуется симптомокомплексом нередко выраженного хронического бронхита. Рентгенологически выявляемые изменения имеют вид диффузного мелкосетчатого фиброза интерстициального типа с мелкоочажковыми образованиями в средних и нижних отделах легких. ФВД обычно незначительно снижена. Течение заболевания доброкачественное, без тенденции к прогрессированию.

Нефелиноз

Нефелиноз, возникающий при длительном воздействии пыли нефелина, представляющего собой алюмосиликат натрия и калия, может наблюдаться у работающих в стекольном и керамическом производстве, алюминиевой и кожевенной промышленности. Нередко наблюдаются явления умеренно выраженного хронического бронхита. Ретгенологически нефелиноз характеризуется развитием межуточного фиброза и небольшим количеством мало интенсивных мелкоочажковых образований. Течение заболевания благоприятное.

Пневмокониоз, вызванный цементной пылью

Цемент получают путем размола подвергшейся обжигу смеси глины, известняка или природных мергелей. В зависимости от состава различают портландцемент, шлакопортландцемент, пуццолановый портландцемент, кислотоупорный цемент и др. Все они по химической структуре являются силикатами, но наряду с этим цемент некоторых видов содержит значительную примесь и свободной двуокиси кремния. Цемент широко используется в строительной промышленности. Воздействие цементной пыли имеет место на производстве цемента, реже — при засыпке в бункеры в больших количествах и других процессах. Длительное воздействие цементной пыли чаще всего ведет к развитию бронхитов. Пневмокониозы возникают редко, их клинико-рентгенологическая картина и течение зависят от содержания свободной двуокиси кремния в цементной пыли. Пневмокониозы от вдыхания пыли цемента чаще характеризуются интерстициальным фиброзом, не склонным к прогрессированию. При изготовлении некоторых сортов цемента, содержащих большие количества свободной двуокиси кремния (пуццолановый, кислотоупорный, кладочный), возможно развитие узелковой формы пневмокониоза, кото-

рый по клинико-рентгенологической картине и течению близок силикозу и может быть расценен как силико-силикатоз.

При работе с цементом наряду с хроническим бронхитом и пневмокониозом могут наблюдаться бронхиальная астма, дерматит и экзема. Развитие этих форм объясняется раздражающим и аллергизирующим действием хрома, входящего в состав многих марок цемента.

Слюдяной пневмокониоз

Слюда — группа минералов слоистой структуры, широко распространенных в природе. По химическому составу слюда является алюмосиликатом щелочных или щелочноземельных металлов и встречается в различных видах (мусковит, биотит, лецидолит и др.). Она широко применяется в электро- и радиопромышленности. Пневмокониоз, вызванный пылью слюды, встречается редко, главным образом у лиц, занятых ее обработкой в производстве. Рентгенологическая картина характеризуется умеренным интерстициальным фиброзом, преимущественно в средних и нижних отделах легких. Одной из особенностей слюдяного пневмокониоза является образование в легких слюдяных телец, похожих на асбестовые, дающих положительную реакцию на железо. Течение слюдяного пневмокониоза обычно доброкачественное, без склонности к прогрессированию после прекращения работы.

Лечебные и профилактические мероприятия при силикатозах идентичны таковым при всех видах пневмокониозов.

Трудоспособность больных при силикатозах зависит от течения заболевания и характера осложнений. Больные силикатозом I стадии, за исключением асбестоза, у которых отсутствуют нарушения функции дыхания и осложнения, могут быть оставлены на прежней работе, если она не связана с повышенной запыленностью и тяжелым физическим трудом. При наличии бронхита, ДН и других осложнений необходимо трудоустройство больных вне контакта с пылью, веществами раздражающего действия, а также вне воздействия неблагоприятных метеорологических факторов и значительного физического напряжения.

Металлокониозы

Многие виды металлической пыли и (реже) пары металлов при длительном воздействии могут вызывать в легких диффузные процессы с фиброзной реакцией, которые, по современным представлениям, относятся к пневмокониозам. В то же время следует отметить, что изолированные металлокониозы встерчаются сравнительно редко, так как в условиях производства пыль металлов обычно содержит различные примеси, в том числе двуокись кремния. В связи с этим пневмокониозы, обусловленные вдыханием таких видов пыли, по существу должны быть причислены к смешанным формам пневмокониоза. В зависимости от характера воз-

действующего металла, его агрегатного состояния наблюдается несколько видов легочных диссеминаций, относимых к пневмокониозам.

При длительном вдыхании пыли таких металлов, как сурьма, никель, алюминий, титан, молибден, марганец и др., наблюдаются умеренно выраженные диффузные, интерстициальные или мелкоочаговые процессы с отложением пыли и клеточно-пролиферативной или соединительнотканной реакцией интерстиция легких.

Клиническая картина пневмокониозов, вызванных пылью указанных металлов, характеризуется скудными проявлениями, медленным развитием и отсутствием тенденции к прогрессированию легочного фиброза. При диагностике металлокониозов подобного типа необходимо учитывать, что тени на рентгенограммах частично могут быть обусловлены повышенной рентгеноконтрастностью пылей металлов, отложившихся в легких.

Наиболее доброкачественным вариантом диффузного легочного процесса, связанного с воздействием пыли металлов, являются так называемые рентгеноконтрастные пневмокониозы, возникающие при вдыхании пыли металлов с большим порядковым номером в периодической системе элементов Менделеева (железо, барий, олово, сурьма, церий, редкоземельные элементы, вольфрам, торий и др.). Пыль этих металлов способна задерживать рентгеновские лучи, вследствие чего само отложение значительных количеств такой пыли может обусловливать картину множественных пятнистых затемнений на рентгенограмме легких. Реакция на отложившуюся пыль может быть от незначительной до более выраженной, но, как правило, выраженный диффузный фиброз не развивается.

Другой вид легочных диффузных диссеминаций, возникающих при вдыхании пыли или паров металлов, характеризуется развитием гранулематозного диссеминированного процесса с клинической картиной бронхита-бронхиолита, иногда альвеолита, с исходом в диффузный пневмофиброз. Наиболее типичным представителем этой формы металлокониоза является бериллиоз.

Гранулематозные диссеминированные процессы в легких могут развиваться также от пыли (реже паров) и других металлов, в частности редкоземельных (например, цериевый пневмокониоз).

Тяжелые заболевания с картиной бронхита-бронхиолита, пневмонии и диффузного фиброза могут развиваться и при работе с пылью, реже с парами так называемых твердых сплавов (отрасль порошковой металлургии), которые широко применяются в металлообрабатывающей и машиностроительной промышленности [Молоканов К. П., 1961; Parkes R. W., 1974]. Получаютя они спеканием смесей порошков тугоплавких карбидов вольфрама и титана с цементирующим металлом кобальтом. В состав сплавов могут входить также титан, молибден, никель, хром, тантал и др.

Бериллиоз

Бериллий (из группы редкоземельных элементов), являясь одним из самых легких металлов (в 3 раза легче алюминия), обладает высокой прочностью, теплоемкостью и жаростойкостью. Эти качества обеспечили широкое использование его в авиации, космической технике. Бериллиевые детали имеются в гироскопах — приборах, входящих в систему ориентации ракет, космических кораблей и искусственных спутников. Добавка бериллия к сплавам даже в небольших количествах придает им ценные технические качества. Медноберилиевые сплавы широко применяют в электронной, станкоинструментальной промышленности, приборостроении, для изготовления неискрящихся резцов. Присадка бериллия к магниевым сплавам предотвращает их возгорание при плавке, уменьшает коррозию в воде и на воздухе. Высокая температура плавления бериллия и его окислов позволяет применять их при конструировании механизмов, развивающих большие скорости, а также для изготовления тиглей и специальной керамики. Бериллий используется в атомной технике, в производстве рентгеновских трубок, радиоламп, изготовлении огнеустойчивых керамических красок и флюоресцирующих составов.

ПДК бериллия в воздухе рабочей зоны составляет 0,001 мг/м^3.

В производственных условиях человек может подвергаться воздействию как растворимых, так и труднорастворимых соединений бериллия, существенно различающихся по своим токсикологическим свойствам.

Воздействие на организм растворимых соединений бериллия — хлористой, фтористой, сернокислой и других его солей — в количествах, значительно превышающих допустимые уровни, вызывает острую и подострую интоксикацию, проявляющуюся поражением органов дыхания, а также слизистой оболочки глаз и кожи.

В отличие от этого малорастворимые соединения бериллия (металлический бериллий, его окись и гидроокись) не вызывают острых отравлений, а ведут к развитию хронического заболевания — бериллиоза.

В организм человека бериллий и его соединения поступают в виде паров и пыли, главным образом через органы дыхания. Значение перорального пути поступления бериллия невелико, так как в кишечнике образуются труднорастворимые фосфатные соединения его, плохо резорбируемые слизистой оболочкой кишечника.

При попадании в организм беременной женщины больших количеств бериллия возможно его проникновение в плаценту и плод, а от кормящей матери он может передаваться с грудным молоком ребенку. Из организма бериллий выводится кишечником и в меньшей степени почками.

Распределение поступившего в организм бериллия зависит от физико-химического состояния воздействующего вещества, его количества и пути поступления. При ингаляционном поступлении в организм растворимых соединений большая часть бериллия остается в легких и трахеобронхиальных лимфатических узлах, а меньшая распределяется в костях, печени, почках. При вдыхании

труднорастворимых соединений бериллий депонируется в основном в легких, в другие органы перемещается медленно и в малых количествах.

В организме создается стойкое депо бериллия. При спектральном анализе органов умерших людей, имевших ранее, но давно прекративших контакт с бериллием, он обнаруживался в наибольшем количестве в легких и в значительно меньшем — в печени, селезенке, костях и др. После прекращения контакта с бериллием периодически в течение всей жизни может наблюдаться выделение его с мочой или циркуляция в крови. Более постоянно бериллий выделяется с мочой у работающих в условиях повышенных концентраций его растворимых соединений. Он выявляется в биологических субстратах как у практически здоровых людей, работающих в контакте с ним, так и у больных бериллиозом и лиц, перенесших интоксикацию. Известны случаи обнаружения бериллия в органах людей, не имевших производственного контакта с ним, но проживающих в местностях, где добывается уголь с повышенным содержанием этого металла. Наличие бериллия в биологических субстратах без клинических проявлений рассматривается не как признак интоксикации, а как носительство.

Бериллий и его соединения могут оказывать общетоксическое, аллергенное и (или) концерогенное воздействие на организм.

Для растворимых соединений характерно также первично-раздражающее действие. Высокая биологическая активность и токсичность бериллия обусловлена его химической активностью и выраженной проникающей способностью. Ион бериллия способен проникать в клетки любых тканей, оказывая повреждающее действие на все структурные образования клетки.

Механизм действия бериллия на организм сложен. Экспериментально показано, что токсическое влияние его в зачительной мере связано с нарушением обменных процессов. Бериллий угнетает активность ферментов, активируемых ионами двухвалентных металлов (магния, кальция и др.), с которыми он вступает в конкурентные взаимоотношения. Наряду с торможением активности ферментов, участвующих в окислительных процессах, при воздействии бериллия наблюдается активация других процессов, в частности синтеза и расщепления белков легочной ткани. Бериллий активно взаимодействует с фосфорорганическими группами биологически активных компонентов клеток (фосфолипиды, фосфорные группы нуклеиновых кислот, АТФ), что может быть одним из определяющих моментов при проникновении его через мембраны клеток и органелл, а также важно для развития патологических изменений в организме.

Большое внимание уделяется изучению аллергенного действия бериллия. Полагают, что бериллий, являясь гаптеном, при попадании в организм вызывает образование бериллийсодержащих антигенов и аутоантигенов, которые служат причиной развития сенсибилизации.

Канцерогенный эффект бериллия выявлен в эксперименте на животных, у которых при ингаляционой затравке наблюдалось развитие остеосаркомы с метастазированием во внутренние органы (легкие, печень и др.). В эксперименте установлена также способность бериллия вызывать пролиферацию и метаплазию эпителия в органах дыхания с последующим образованием злокачественной опухоли легких.

Среди работавших в контакте с бериллием не отмечено учащения случаев заболеваний раком. Однако имеются отдельные сообщения о развитии опухоли легкого у лиц, много лет назад подвергавшихся значительному воздействию растворимых и малорастворимых соединений бериллия.

Бериллиоз, как уже сказано, развивается при воздействии труднорастворимых соединений бериллия, отличаясь от интоксикаций растворимыми соединениями не только этиологическим фактором, но и патогенезом, особенностями клинического течения и прогнозом.

В возникновении бериллиоза существенную роль играет не только интенсивность воздействия, но и индивидуальные особенности организма. Среди работающих в контакте с бериллием заболеваемость бериллиозом невелика. Наибольшее число случаев заболеваний бериллиозом наблюдалось в 40—50-х годах, в период внедрения бериллия в промышленность, когда загрязнение воздушной среды значительно превышало допустимые уровни. Со времени установления санитарного надзора за работами с бериллием частота бериллиоза заметно сократилась, однако единичные случаи продолжают наблюдаться и при небольшом превышении ПДК бериллия в воздухе производственных помещений. Возможность возникновения бериллиоза от воздействия небольших количеств бериллия подтверждается развитием заболевания у рабочих, занятых обработкой сплавов с 1—2 % его содержанием. Заболевание встречается и у лиц, не выполняющих непосредственно операции по обработке бериллия, но находящихся в соседних помещениях. Описаны случаи развития бериллиоза у людей, проживающих на расстоянии до 10 км от предприятий, использующих бериллий, или у лиц, имевших контакт с одеждой работающих на этих предприятиях.

Отличительной особенностью бериллиоза является отсутствие *четкой корреляции между дозой воздействующего вещества и* возможностью развития заболевания. Заболевание возникает после различной продолжительности контакта с бериллием. Известны случаи бериллиоза как после очень кратковременного контакта (от 6 ч до 2—3 нед), так и после длительного (10—15 лет).

К особенностям бериллиоза относится возможность развития заболевания спустя много лет после прекращения контакта с ним.

Период благополучного состояния с момента прекращения воздействия бериллия до появления первых клинических признаков может продолжаться от 1 мес до 20 лет. Начало заболевания нередко связано с какой-либо стрессовой ситуацией: перенесенной инфекцией, тяжелой операцией, нервно-эмоциональной нагрузкой, родами у женщин.

Бериллиоз может наблюдаться у людей различного возраста — от детского до пожилого. Чаще заболевают женщины.

П а т о г е н е з бериллиоза остается недостаточно ясным.

Исходя из клинических особенностей бериллиоза, G. H. Sterner и M. Eisenbud в 1951 г. выдвинули иммунопатологическую концепцию заболевания, предположив, что бериллий является гаптеном, индуцирующим образование специфических антител, ответственных за развитие патологического процесса. В эксперименте на животных были подтверждены гаптенные свойства бериллия, способного вызывать аллергические реакции замедленного типа, которые можно было передать пассивно с лимфоидными клетками. В последние годы иммунологические исследования подтвердили наличие при бериллиозе выраженных аутоиммунных реакций. У больных бериллиозом обнаружены антитела к широкому спектру антигенов: к ДНК, РНК, ткани легких, печени, селезенки, щитовидной железы, надпочечников. Отмечена активация синтеза IgA и IgG. Наиболее выраженные сдвиги обнаружены при обострении болезни. Показана заинтересованность и клеточных механизмов иммунитета. Отмечены увеличение количества В-лимфоцитов на фоне уменьшения числа Т-клеток, нарастание продукции лимфокининов, угнетение РБТЛ при действии неспецифического митогена. Подтверждено наличие специфической сенсибилизации: из крови у больных выделены антитела к бериллию, обнаружена специфическая агломерация лейкоцитов, отмечено угнетение РБТЛ в присутствии солей бериллия.

Однако роль обнаруженных иммунных сдвигов в патогенезе бериллиоза приходится оценивать осторожно, так как однотипные изменения наблюдаются и у практически здоровых людей, работающих в контакте с бериллием. У них обнаруживаются не только проявления гуморальной и клеточной сенсибилизации к бериллию, но также аутоантитела к некоторым органам. Высказано предположение, что реакция иммунной системы на воздействие бериллия у здоровых лиц носит защитный характер и направлена на выведение антигена из организма. При длительном контакте с бериллием следует ожидать развития толерантности как компенсаторной реакции при повышенном функциональном состоянии иммунной системы. Предполагается, что переход состояния толерантности в болезнь может произойти вследствие развития иммунодефицита, в котором особая роль отводится неполноценности клеток-супрессоров [Алексеева О. Г., 1979]. Однако убедительных доказательств высказанной гипотезы пока нет, и вопросы патогенеза бериллиоза нельзя считать решенными.

Патологическая анатомия. При бериллиозе легкие увеличены в объеме, серовато-красного цвета, плотной консистенции. По всей ткани легких рассеяны беловато-сероватые узелки различной величины. Встречаются участки эмфиземы от мелко- до крупнобуллезных. Имеются участки ателектаза. Бифуркационные, бронхопульмональные, паратрахеальные лимфатические узлы увеличены, могут быть спаяны в крупные конгломераты, уплотнены.

Морфологическая картина характеризуется гранулематозными изменениями в межальвеолярных перегородках, альвеолах, стенках бронхиол и мелких бронхов. Гранулематоз носит диффузный характер, равномерно поражая оба легких, но наиболее выражен в средних и нижних долях.

Гистологически гранулема на ранних стадиях болезни состоит преимущественно из клеточных элементов — гистиоцитов с не-

большим количеством расположенных преимущественно по периферии лимфоидных, плазматических клеток и многоядерных гигантских клеток Лангханса. В дальнейшем клеточные элементы замещаются коллагеновыми волокнами, и на поздних стадиях болезни гранулема приобретает строение склеротического узелка. Довольно часто в гранулемах встречаются включения отдельных или множественных так называемых конхоидальных, или улиткообразных, телец диаметром от 6 до 10 мкм, располагающихся в многоядерных гигантских клетках. Они дают слабоположительную реакцию на железо и голубоватое свечение при ультрафиолетовом облучении. Наблюдается слияние гранулем, образующих затем более крупные участки склероза. В альвеолярных перегородках отмечаются слабо- или умеренно выраженный пролиферативный процесс в виде размножения гистиоцитарных элементов, инфильтрация лимфоидными, плазматическими клетками и немногочисленными полинуклеарами, имеются скопления ретикулиновых и коллагеновых волокон. Кровеносные и лимфатические пути могут облитерироваться, что является результатом продуктивного воспалительного процесса в стенке сосудов. Легочные лимфатические узлы и внутрилегочная лимфоидная ткань могут быть также поражены гранулематозным процессом.

Клиническая картина. Бериллиоз характеризуется многообразием симптоматики с преобладанием признаков поражения легких. Разнообразие симптомов может быть обусловлено поражением многих органов. Своеобразный гранулематозный процесс может развиться не только в легких, где в основном локализуется бериллий, но и в других органах, куда он перемещается путем фагоцитоза или клетками системы мононуклеарных макрофагов (РЭС). При попадании бериллия под кожу или в конъюнктиву глаза может возникнуть локальное гранулематозное поражение. Наблюдаются как стертые, так и клинически выраженные формы болезни.

Начало болезни обычно постепенное. Прежде всего появляются жалобы астенического характера, на слабость, повышенную утомляемость. Несколько позже присоединяются одышка при обычной ходьбе, затем в покое и приступообразный сухой кашель. Нередко в груди появляются боли различной интенсивности. Часто больные отмечают резкое похудание: в течение 3—6 мес снижается на 12—20 кг масса тела. Иногда наблюдается субфебрильная температура. Повышение температуры тела до 38—39 °С характерно для прогрессирующего течения болезни.

При обследовании больного обращают на себя внимание признаки ДН: учащение дыхания в покое, заметно нарастающее при движении, а также цианоз, интенсивность которого усиливается по мере прогрессирования болезни. У больных с выраженными явлениями ДН обнаруживается деформация концевых фаланг пальцев в виде барабанных палочек и ногтей, приобретающих

форму часовых стекол. Нередко определяется небольшое увеличение периферических лимфатических узлов (не более горошины), чаще всего в области локтевой впадины; узлы мягкой консистенции, подвижны и безболезненны.

Перкуторно над легкими определяются коробочный звук, указывающий на наличие эмфиземы, и ограничение подвижности легочного края, нередко обусловленное спаечным процессом в плевральной полости. В нижних отделах легких выслушиваются влажные мелкопузырчатые, реже сухие, рассеянные хрипы, шум трения плевры.

Функция дыхания нарушена уже в ранних стадиях болезни. Наиболее характерным является изменение DL. Начиная с первых стадий болезни, отмечается гипоксемия, степень которой нарастает параллельно тяжести заболевания. Показатели вентиляции в начальном периоде изменены мало. В поздних стадиях наряду с более глубокой гипоксемией отмечаются уменьшение легочных объемов, снижение ОФВ, повышение бронхиального сопротивления.

Раннее нарушение DL при бериллиозе объясняют клеточной инфильтрацией межальвеолярных перегородок. Развивающийся вследствие этого альвеолярно-капиллярный блок ведет к снижению диффузии кислорода через альвеолярно-капиллярную мембрану и повышению альвеолярно-капиллярного градиента. Дефицит насыщения артериальной крови кислородом, увеличение содержания редуцированного гемоглобина, по-видимому, и являются причиной рано развивающегося цианоза. Преобладание фибротического процесса в поздние периоды болезни, нарастание эмфиземы и спаечного процесса в плевральной полости обусловливают снижение вентиляционной способности легких.

Довольно рано выявляются сердечно-сосудистые изменения. У больных с выраженной общей реакцией уже на ранних стадиях болезни отмечаются приглушенность сердечных тонов, акцент II тона над легочной артерией, рентгенологически — выбухание дуги легочной артерии. При прогрессировании процесса в легких нарастают легочная гипертензия и признаки перегрузки правых отделов сердца с явлениями сердечной недостаточности: появляется тахикардия, рентгенологически определяется увеличение правых границ сердца, снижается тонус миокарда, на ЭКГ высокий зубец *P* во II и III стандартных отведениях, относительное увеличение зубца R_{V_1}. Могут выявляться признаки дистрофии миокарда, обусловленные прежде всего гипоксемией. Причиной дистрофии может быть и гранулематозный процесс, локализующийся иногда в сердечной мышце. Довольно часто наблюдаются увеличение и болезненность печени с нарушением ее функциональной способности. У некоторых больных гепатомегалия сочетается с увеличением размеров селезенки. Нередко в паренхиматозных органах — печени, селезенке, а также в лимфатических узлах выявляются клеточные гранулемы [De Nardy J. M., 1959].

В периферической крови количество эритроцитов свыше

5· 10^{12} г/л, содержание гемоглобина повышено (155—180 г/л). СОЭ обычно не повышена.

При биохимическом исследовании определяется повышение уровня общего белка сыворотки крови, преимущественно за счет гипергаммаглобулинемии (20—30 г/л), иногда увеличение содержания фракции β-глобулинов. Возрастает содержание IgG, а при обострении заболевания — IgA.

Рентгенологически бериллиоз характеризуется диффузными интерстициальными, линейно-сетчатыми или мелкопятнистыми образованиями в легких. По степени выраженности рентгенологических изменений в легких различают три стадии бериллиоза.

В I стадии в одних случаях рентгенологически могут определяться изменения преимущественно интерстициального характера — умеренное диффузное усиление и деформация легочного рисунка. Только увеличенные рентгенограммы позволяют выявить немногочисленные гранулематозные тени (рис. 8.12). В других случаях может преобладать гранулематозный процесс, и на рентгенограммах обнаруживаются множественные мелкоточечные тени. Корни легких обычно расширены, инфильтрированы. Зарубежные авторы рассматривают изолированную внутригрудную лимфаденопатию как единственный рентгенологический признак бериллиоза [Hasan F. M., Kasemi H., 1974].

Для II стадии заболевания характерны более выраженная деформация легочного рисунка за счет мелких ветвей сосудов и бронхов и диффузно расположенные многочисленные мелкоточечные тени гранулем, по виду напоминающие наждачную бумагу (рис. 8.13). Мелкие узелки перемежаются с мелкобуллезной эмфиземой, утолщенными стенками мелких бронхов.

В III стадии наблюдается дальнейшее увеличение количества и величины узелков, расположенных по всему легкому и перемежающихся с перифокальной эмфиземой. Резко выражена деформация сосудисто-бронхиального рисунка. Иногда происходит слияние узелков (обычно в верхних отделах) с образованием полей цирроза. На фоне участков фиброза видны неравномерные просветления — крупнобуллезная эмфизема, а в некоторых случаях и истинные полости распада, которые морфологически являются бронхоэктатическими кавернами. Наблюдаются массивные плевродиафрагмальные и плевроперикардиальные сращения.

На основании длительных динамических наблюдений за больными бериллиозом установлено, что интерстициальные изменения в легких при бериллиозе представляют собой стадию единого иммунопатологического процесса. Они могут предшествовать гранулематозу или быть фазой обратного развития гранулематозных изменений в легких.

Рентгенологическая картина не всегда адекватна клиническим проявлениям заболевания, что связано с его тенденцией к ремиттирующему течению, напоминающему таковое при коллагенозах. Обострения, сменяющиеся ремиссией, так же, как и начало забо-

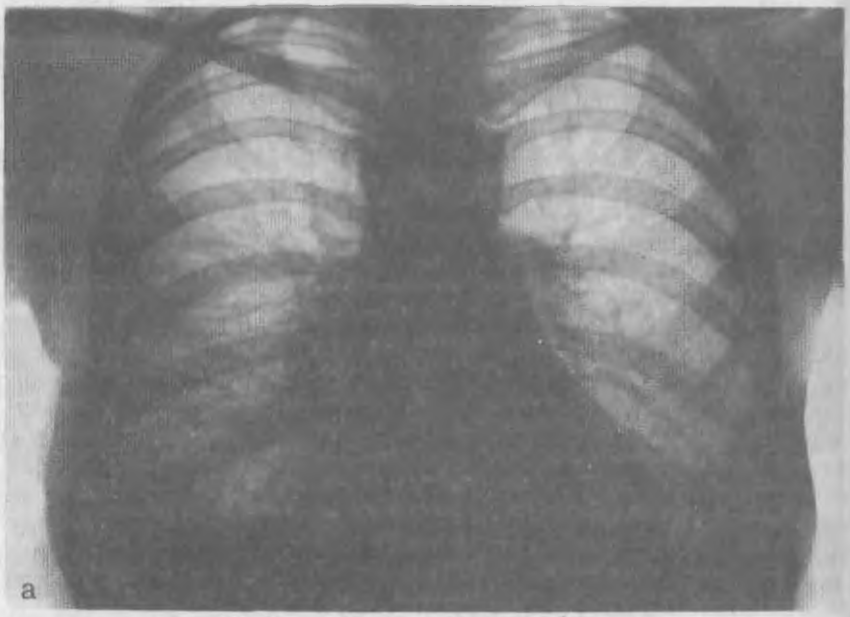
а

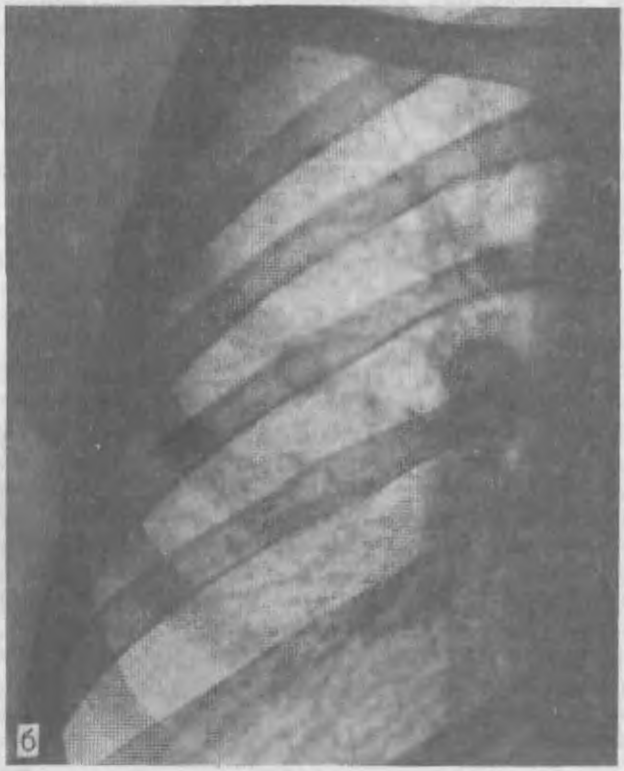
б

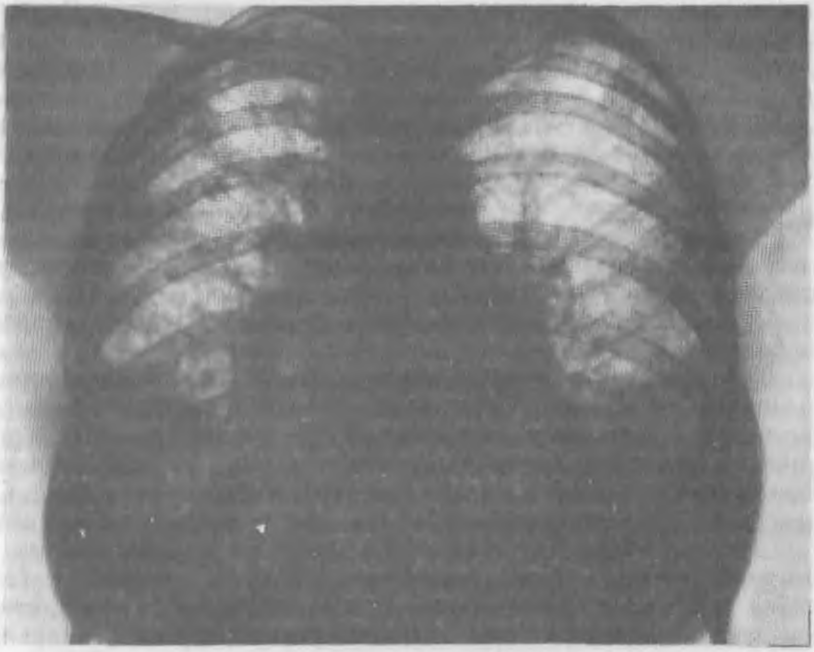

Рис. 8.13. Рентгенограмма легких при бериллиозе II—III стадии. Диффузные тени гранулем, местами сливающиеся.

левания, могут быть спровоцированы сопутствующими болезнями — гриппом, пневмонией и др., оперативным вмешательством, повышенными физиологическими (беременность) или нервно-эмоциональными нагрузками. Именно для обострения бериллиоза характерно многообразие ранее описанной клинической симптоматики: субфебрилитет, явления бронхиолита с выраженной гипоксемией, нарастанием ДН и признаков легочного сердца, увеличение печени, гипергаммаглобулинемия. Прогноз болезни зависит от длительности и частоты обострений. При продолжительных и частых обострениях заболевание отличается прогрессирующим течением с нарастанием рентгенологических изменений в легких и явлений ДН. В легких наряду с распространением гранулематозного процесса формируется буллезная эмфизема, нередко осложняющаяся повторным СП. Появляются признаки декомпенсации легочного сердца.

В период ремиссии заболевание принимает малосимптомное течение. Иногда подтверждением диагноза в таких случаях могут

Рис. 8.12. Рентгенограммы легких при бериллиозе I стадии (2р).

а — обычная рентгенограмма. Легочный рисунок умеренно диффузно усилен и деформирован. Корни расширены, инфильтрированы; б — первично увеличенная рентгенограмма правого легкого того же больного. Более демонстративно определяются мелкоточечные гранулематозные тени.

служить лишь рентгенологические изменения в легких. Чаще же наблюдаются признаки ДН, зависящей от наличия легочных и внелегочных осложнений. Снижение вентиляционной способности легких наиболее выражено в III стадии заболевания с преобладанием фиброза и деформацией бронхиального дерева. Нарушение вентиляции легких и дренажа бронхов создает благоприятные условия для присоединения инфекции. У таких больных наблюдаются повторные пневмонии.

Частые обострения болезни обусловливают развитие стойкой легочной и сердечной недостаточности, что может привести к летальному исходу. Нередкое осложнение бериллиоза СП в связи с развивающейся буллезной эмфиземой ухудшает прогноз заболевания.

Туберкулез при бериллиозе встречается редко. Возможность развития туберкулеза увеличивается, если больной имел контакт не только с бериллием, но и с кварцсодержащей пылью, ускоряющей течение фибротического процесса в легких. Туберкулиновые пробы у больных бериллиозом, как правило, отрицательные. Они могут оставаться таковыми и при присоединении туберкулеза.

Диагностика. Иногда бериллиоз трудно распознать из-за сходства его клинико-рентгенологических проявлений с таковыми при других заболеваниях. В связи с этим важным критерием диагностики являются данные подробного профессионального маршрута, устанавливающего факт контакта с бериллием. Подтверждением контакта может быть и обнаружение бериллия в биологических субстратах.

Из специфических методов диагностики бериллиоза высокочувствительным тестом является кожная проба Куртиса. Ее проводят с помощью накожных аппликаций 0,5—1 % раствора хлорида бериллия. В случае сенсибилизации организма к бериллию на месте аппликации появляется эритема (положительная проба). В последнее время разработаны методы выявления сенсибилизации к бериллию in vitro: определение антител к этому металлу в сыворотке крови в реакции пассивной гемагглютинации (РПГА), реакции специфической агломерации лейкоцитов, определение сенсибилизированных лимфоцитов в РТМЛ с сульфатом бериллия и в РБТЛ. В ранних стадиях болезни, когда рентгенологически определяется лишь незначительное усиление легочного рисунка, наибольшую диагностическую ценность приобретает биопсия легких, позволяющая выявить специфические гранулемы.

При дифференциальной диагностике бериллиоза прежде всего следует иметь в виду милиарный туберкулез легких, а также милиарный карциноматоз, другие формы пневмокониоза, саркоидоз, идиопатический фиброзирующий альвеолит.

Учитывая известное сходство рентгенологических проявлений, первые два заболевания можно исключить, основываясь на клиническом течении. Для исключения туберкулеза важное значение имеют также негативные результаты противотуберкулезной терапии.

Карциноматоз легких рентгенологически проявляется неравномерностью мелкопятнистых затемнений по всем легочным полям, преимущественно в нижних отделах. Мелкопятнистые тени в большинстве случаев имеют форму не узелковых, а полосчатых образований. Исключить карциноматоз позволяет отсутствие метастазов в других органах.

Отличительной особенностью саркоидоза являются больший полиморфизм клинических проявлений и выраженная реакция лимфоидной ткани с увеличением как медиастинальных, так и периферических лимфатических узлов.

Определенные трудности возникают при дифференциальной диагностике бериллиоза и узелкового силикоза. Существенное значение в этом случае, помимо данных профессионального маршрута, имеют особенности клинических проявлений, обычно скудных при силикозе. При воздействии пыли, содержащей бериллий и двуокись кварца, может развиться смешанный пневмокониоз — силикобериллиоз. В клинической картине последнего преобладают симптомы бериллиоза, в то время как рентгенологически отмечается более быстрое прогрессирование фибротического процесса в легких.

При дифференциальной диагностике бериллиоза следует иметь в виду идиопатический фиброзирующий альвеолит, который по клинической и рентгенологической симптоматике имеет много общего с бериллиозом, обычно когда последний протекает с лихорадкой и выраженной ДН. Решающими для диагностики бериллиоза критериями во всех случаях являются контакт с бериллием и наличие сенсибилизации к нему.

При решении вопроса о профессиональном характере заболевания необходимо учитывать возможность развития бериллиоза спустя длительный срок после прекращения работы.

Лечение. В эксперименте на животных введение комплексов, связывающих бериллий, предупреждало развитие бериллиоза и тормозило формирование гранулем. Однако применение комплексообразователей при лечении больных эффекта не дало.

Широко используются кортикостероидные препараты. Лечебный эффект стероидных гормонов при иммунопатологических состояниях связывают с их иммуносупрессивным действием на отдельные звенья сложного иммунофункционального расстройства. Применение их при воспалительных процессах иммунного генеза обусловлено способностью подавлять элементы воспаления и пролиферацию лимфоидных и плазматических клеток, ответственных за многие реакции иммунитета.

При назначении кортикостероидов больным бериллиозом уменьшаются гипоксемия, одышка, цианоз, исчезают хрипы в легких. На ранних стадиях болезни улучшение состояния наступает на 3—5-й день. Несколько позже эффект проявляется при лечении в поздних стадиях болезни. Стойкое улучшение наблюдается после длительного лечения — в течение 2—4 мес. Назначают средние дозы: 20—30 мг преднизолона в сутки или в эквивалент-

ной дозе другие препараты, затем дозу постепенно уменьшают. Иногда снижение дозы препарата или его отмена может привести к рецидиву болезни, что чаще наблюдается у больных бериллиозом II—III стадии. Повторные курсы, проводимые 1—2 раза в год, обычно дают стабильный эффект и предупреждают прогрессирование процесса. В ранних стадиях болезни при своевременном назначении кортикостероидов довольно быстро удается добиться ремиссии. Длительное наблюдение за такими больными нередко показывает положительную рентгенологическую динамику с уменьшением инфильтрации корней легких и количества гранулем, а иногда полным исчезновением их. По показаниям проводят симптоматическую терапию (сердечные гликозиды, оксигенотерапия и др.). Присоединение инфекционно-воспалительного процесса требует назначения антибиотиков. Ввиду того что у многих больных бериллиозом наблюдается лекарственная аллергия, при выборе антибиотика необходимо учитывать его переносимость.

Своевременное отстранение больных от работы с бериллием в начальных стадиях болезни может задержать ее прогрессирование.

Трудоспособность определяется с учетом стадии заболевания и активности патологического процесса. В случае отсутствия ДН в период ремиссии у больных бериллиозом I, а иногда и II стадии трудоспособность может быть сохранена. Обострение заболевания, как правило, ведет к ограничению трудоспособности и необходимости длительного лечения. В выраженных стадиях легочного процесса, сопровождающегося легочно-сердечной недостаточностью, больные нетрудоспособны.

Профилактика. Среди мероприятий, направленных на предупреждение развития бериллиоза, важное место занимают предварительные медицинские осмотры поступающих на работу, периодические осмотры работающих, а также целенаправленные санитарно-технические мероприятия, ограничивающие контакт с токсическим веществом.

Сидероз. Сидеросиликоз

Сидероз — пневмокониоз, обусловленный воздействием пыли окислов железа. Встречается он редко, главным образом у рабочих доменных печей и агломерационных фабрик при длительной работе в условиях значительной запыленности. Возможно развитие сидероза и у рабочих заводов по производству сурика.

Клиническая картина заболевания скудная. Как правило, у больных отсутствуют субъективные и объективные признаки, указывающие на патологические изменения в легких. Лишь на рентгенограммах отмечаются умеренно выраженный интерстициальный фиброз и рассеянные контрастные мелкоузелковые тени с четкими контурами, которые являются очажками скопления металлической железосодержащей пыли.

Диагностируют сидероз нередко только на основании рентгенологических данных с учетом оценки условий труда больных.

Течение сидероза доброкачественное, без склонности к прогрессированию и осложнениям. В лечении больные сидерозом, как правило, не нуждаются. Трудоспособность у них сохраняется, и при динамическом врачебном наблюдении они могут оставаться на прежней работе.

Поскольку пыль окислов железа в чистом виде, без примесей, в производственных условиях встречается редко, гораздо большее практическое значение имеет **сидеросиликоз,** который относится к группе пневмокониозов, развивающихся под воздействием смешанной пыли, соединений железа и двуокиси кремния.

Сидеросиликоз наблюдается у лиц, работающих под землей в железорудной промышленности (железорудные шахты), и рабочих черной металлургии (агломерационные фабрики, доменные печи). Наибольшее пылеобразование отмечается при подземных горных разработках железной руды (бурение шурфов и скважин, взрывные и проходческие работы, транспортировка руды). Состав вдыхаемой пыли зависит от горногеологических условий и способов разработки руды. Содержание соединений железа в пыли рабочей зоны колеблется от 40 до 70 % и более, а двуокиси кремния — от 7 до 28 %. Систематическое проведение инженерно-технических мероприятий по борьбе с пылью в горнодобывающей промышленности, в том числе в шахтах под добыче железной руды, привело к значительному снижению запыленности и заболеваемости пневмокониозами. За последние 10 лет частота вновь выявляемых случаев сидеросиликоза снизилась более чем в 6 раз, а сроки развития заболевания удлинились до 18—20 лет.

Фиброгенность смешанной пыли зависит главным образом от содержания в ней свободной двуокиси кремния. При сидеросиликозе, возникшем вследствие вдыхания пыли с небольшим содержанием двуокиси кремния (менее 10 %), патологический процесс в легких характеризуется доброкачественным течением. При вдыхании пыли с высоким содержанием двуокиси кремния (в частности, при буровзрывных и проходческих работах) может развиться типичная клинико-рентгенологическая картина прогрессирующего силикоза.

Патологическая анатомия. На поверхности висцеральной плевры видны темно-бурые и красно-бурые пленки. Лимфатические узлы корней легких, бифуркации трахеи и паратрахеальные часто увеличенные и темные. При небольшом содержании двуокиси кремния в отложившейся в легких пыли и преобладании в ней соединений железа видны скопления пыли по ходу лимфатических сосудов легких, преимущественно парабронхиально, без выраженной клеточной и соединительнотканной реакции. Если же в пыли содержится большое количество кварца, то преобладают изменения, свойственные силикозу, — волокнистые пучки соединительной ткани с гиалинозом в центре узелка и расположенными по периферии кониофагами, гистиоцитами, фибробластами, лимфоидными и плазматическими клетками.

Клиническая картина сидеросиликоза весьма скудная: боли в груди, сухое покашливание, умеренная одышка в отсутствие изменений периферической крови и биохимических пока-

зателей, характеризующих активность процесса. Однако рентгенологически выявляются диффузное разрастание фиброзной соединительной ткани и распространенные по всем легочным полям мелкоузелковые тени (типа q, r; см. табл. 8.1), обусловленные в значительной степени скоплением в легких рентгеноконтрастной пыли соединений железа.

В отличие от силикоза при сидеросиликозе, вызванном пылью с небольшим содержанием двуокиси кремния, отсутствует склонность к слиянию узелков, меньше выражены эмфизема, изменения в корнях легких и плевральные сращения. При своевременном отстранении больных сидеросиликозом от контакта с пылью рентгеноморфологические изменения в легких не прогрессируют, общее состояние больных и показатели ФВД долгое время остаются удовлетворительными.

Одним из осложнений сидеросиликоза является туберкулез легких, который встречается значительно чаще (30 % случаев и более), чем при других пневмокониозах вследствие контакта с малоагрессивной кварцсодержащей пылью. Развитию туберкулеза способствует продолжение контакта с пылью после установления диагноза пневмокониоза. Преобладают очаговые формы туберкулезного процесса, при которых отсутствуют или слабо выражены симптомы интоксикации. При недостаточно упорном лечении процесс может прогрессировать, формируются узловые и массивные формы сидеросиликотуберкулеза нередко с неблагоприятным медицинским и трудовым прогнозом. Значительные трудности представляет дифференциальная диагностика диссеминированного туберкулеза легких. Следует подчеркнуть, что образование обызвествлений в легких или медиастинальных лимфатических узлах является почти патогномоничным для осложнения процесса туберкулезом и, как правило, не наблюдается при неосложненных формах сидеросиликоза.

Осложнение сидеросиликоза неспецифической бронхолегочной инфекцией встречается сравнительно редко. При длительном течении неспецифического легочного процесса могут появляться бронхоэктазы и грубые фиброзные изменения преимущественно в нижних отделах легких. При этом развивается картина обструктивного бронхита и эмфиземы легких с нарастающей легочной и сердечной недостаточностью.

Лечебные и профилактические мероприятия при сидеросиликозе те же, что и при других пневмокониозах.

Оценка трудоспособности осуществляется в зависимости от медицинского прогноза заболевания. Больные неосложненным сидеросиликозом, развивающимся под воздействием пыли с небольшим содержанием двуокиси кремния (менее 10 %), в отсутствие значительного нарушения функции дыхания и сопутствующих заболеваний, препятствующих продолжению работы в подземных условиях, могут быть оставлены в шахте на работе, не связанной с повышенной запыленностью и тяжелым физическим

трудом. При наличии бронхита или неактивных форм туберкулеза легких необходимо трудоустройство больных сидеросиликозом вне воздействия пыли, а также неблагоприятного микроклимата (подземные условия, сквозняки, значительные перепады окружающей температуры и др.). При сидеросиликозе, вызванном пылью с высоким содержанием свободной двуокиси кремния, экспертиза трудоспособности осуществляется по тем же принципам, что и при силикозе.

Пневмокониоз электросварщиков и газорезчиков

Этиология и патогенез. В процессе работ, связанных с электросваркой и резкой металлов, образуется высокодисперсный аэрозоль, содержащий пыль железа и других металлов, а также газы, обладающие токсическими и раздражающими свойствами, и двуокись кремния.

При электросварке состав и количество образующейся высокодисперсной пыли зависит от видов сварки, состава используемых материалов, режима сварочного процесса и др. Кроме пыли железа, а при ряде работ и свободной двуокиси кремния, сварочный аэрозоль может содержать токсические вещества — окислы марганца, окислы хрома, никеля, ванадия, а также окислы азота, окись углерода, озон, фтористый водород и другие токсические вещества. Концентрация этих веществ в воздухе может достигать довольно высокой, особенно если электросварка производится в замкнутых емкостях (цистерны, баки и т. п.).

При резке металлов в качестве горючего применяются ацетилен, пропанбутан, пиролизный, коксовый и городской газы, пары керосина. Резке подвергаются стали различных марок, которые, помимо железа, могут содержать и лигирующие элементы (марганец, хром, никель, кобальт, медь, бериллий и др.). В процессе газорезки в зону дыхания рабочего также поступает высокодисперсный аэрозоль, содержание которого может превышать ПДК во много раз.

Образующийся при электросварке и газорезке металлов высокодисперсный аэрозоль сложного состава оказывает фиброгенное токсическое, раздражающее и сенсибилизирующее действие. В связи с этим у электросварщиков и газорезчиков, помимо пневмокониозов, могут наблюдаться и другие профессиональные заболевания: хронический бронхит, бронхиальная астма (результат воздействия хрома, никеля и других соединений), интоксикация марганцем. Возможно развитие острых поражений верхних дыхательных путей и легких вплоть до токсического отека легких (фтористый водород, окислы азота и др.), а также литейной лихорадки вследствие воздействия аэрозоля конденсации цинка, меди, алюминия.

При использовании качественных электродов с фтористокальциевым покрытием у электросварщиков часто возникают пневмонии и острые респираторные заболевания, что в определенной мере можно связать с токсическим действием образующегося при сварке фтористого водорода. У газорезчиков, имеющих контакт с газами раздражающего и токсического действия, также отмечается наклонность к повторным пневмониям и частым острым респираторным заболеваниям.

Этиологическим фактором пневмокониоза у электросварщиков и газорезчиков следует считать не только пыль окислов железа, но и пыль других металлов (марганец, алюминий и др.), а также двуокиси кремния.

Известны случаи возникновения марганокониоза у электросварщиков, применяющих качественные марганецсодержащие электроды. Если в сварочном аэрозоле содержится большое количество пыли окислов железа и двуокиси кремния, то пневмокониоз электросварщиков расценивают как сидеросиликоз. При высоком содержании в аэрозоле свободной двуокиси кремния могут развиться классические формы силикоза (в частности, у электросварщиков литейных цехов при устранении дефектов литья и резке литников, у газорезчиков при подготовке шихты).

Пневмокониоз, обусловленный воздействием пыли, выделяющейся при сварочных работах и газорезке, в большинстве случаев характеризуется доброкачественным течением. Обычно кониотический процесс возникает через 15—20 лет после начала работы. В единичных случаях при проведении сварочных работ в замкнутых емкостях возможно более раннее развитие пневмокониоза (через 5—6 лет).

Патологическая анатомия. Макроскопически под плеврой видны мелкие темные уплотнения. Лимфатические узлы легких увеличены и также темны или почти черны. В ткани легких на разрезе выявляется небольшая тяжистость. При гистологическом исследовании обнаруживаются утолщение межальвеолярных перегородок, незначительно выраженный перибронхиальный и периваскулярный фиброз. Всюду разбросаны милиарные и более крупные скопления железосодержащего пигмента в виде пылевых очажков.

Клиническая картина. Проявления пневмокониоза электросварщиков и газорезчиков, как и многих пневмокониозов, весьма скудны. Обычно больные жалуются на кашель с небольшим количеством мокроты, боли в груди и умеренную одышку при физической нагрузке.

При физикальном исследовании в ряде случаев определяются признаки умеренно выраженной эмфиземы легких и скудные катаральные явления в виде немногочисленных сухих хрипов и (или) шума трения плевры (преимущественно в нижнебоковых отделах легких). ФВД длительно не нарушена или слегка снижена, преимущественно по рестриктивному типу, за счет ЖЕЛ и МВЛ.

Рентгенологически в I стадии пневмокониоза выявляются диффузное усиление и деформация сосудисто-бронхиального рисунка. На этом фоне определяются четко очерченные, округлые, одинаковой формы и величины узелковоподобные образования, которые по мере прогрессирования заболевания и при продолжении работы в условиях воздействия аэрозоля довольно равномерно усеивают оба легочных поля. Указанные изменения обусловлены главным образом скоплением рентгеноконтрастных частиц металлической пыли. Рентгенологическая картина напоминает та-

ковую при узелковой форме силикоза, но в отличие от него при пневмокониозе электросварщиков и газорезчиков, как правило, не наблюдается слияния узелковоподобных образований в легких и отсутствует значительное увеличение прикорневых лимфатических узлов.

Морфологическим субстратом такого пневмокониоза в отличие от силикоза является, как уже сказано, рентгеноконтрастная пыль железа и других металлов. Пневмофиброз же выражен слабо, фиброзные узелки, характерные для силикоза, не формируются. Пневмокониозу электросварщиков и газорезчиков, как правило, свойственно доброкачественное течение без прогрессирования процесса в послепылевом периоде. Отличительной его особенностью является возможность обратного развития патологического процесса после прекращения работы в контакте с пылью. Регрессия рентгеноморфологических изменений в легких отмечается у 5—24 % больных. Описаны случаи полной нормализации рентгенологической картины.

Принимая во внимание особенности развития пневмокониоза электросварщиков и газорезчиков, можно считать, что наблюдаемое уменьшение количества и размеров узелковоподобных образований в легких обусловлено тем, что при этой форме кониотического процесса клеточная реакция в легких преобладает над процессами фиброза. В связи с этим возможно обратное развитие клеточно-пылевых очажков за счет элиминации рентгеноконтрастной пыли и рассасывания клеточных скоплений и молодых коллагеновых волокон.

В отдельных случаях пневмокониоз сочетается с астматическим бронхитом, обусловленным воздействием промышленных аллергенов, в первую очередь хрома и марганца.

Пневмокониоз электросварщиков и газорезчиков сравнительно редко осложняется туберкулезом. Как правило, наблюдаются ограниченные очаговые формы последнего без склонности к прогрессированию. В то же время довольно часто могут возникать осложнения хронической бронхолегочной инфекцией с симптмокомплексом бронхита (12—28 %) или хронической пневмонией [Шахотина Л. Е., 1984]. Факторами, предрасполагающими к развитию этих осложнений, являются перенесенные острые отравления газами раздражающего и токсического действия или частые ОРВИ, под видом которых также нередко протекают слабовыраженные, стертые формы последствий острого воздействия газов, образующихся при сварке и газорезке металлов. В таких случаях клиническая картина заболевания зависит от активности неспецифической инфекции, выраженности обструкции бронхов и эмфиземы легких.

Лечение. Больные с неосложненными формами пневмокониоза электросварщиков и газорезчиков обычно не нуждаются в специальном лечении. Им могут быть рекомендованы лечебно-профилактические мероприятия, направленные на повышение сопротивляемости организма (дыхательная гимнастика, соблюде-

ние режима труда и отдыха и др.). При наличии осложнений проводят соответствующее лечение.

Больные неосложненным и слабо выраженным пневмокониозом при нормальных показателях ФВД и хорошем общем состоянии могут продолжать работу по профессии при динамическом наблюдении и профилактическом лечении. Работа в условиях высоких концентраций аэрозоля и в замкнутых емкостях им противопоказана.

В I стадии пневмокониоза при наличии бронхита, эмфиземы легких, ДН или осложнения туберкулезом дальнейшая работа по профессии электросварщика или газорезчика противопоказана. При пневмокониозе II стадии также показан перевод на работу, не связанную с воздействием пыли, раздражающих и токсических веществ.

Профилактика. Мероприятия по оздоровлению условий труда электросварщиков и газорезчиков направлены прежде всего на борьбу с выделением пыли и газов и нормализацию микроклиматических условий. Значительную роль в улучшении условий труда электросварщиков и газорезчиков играет достаточно эффективная местная и общеобменная приточно-вытяжная вентиляция.

Особенно важна эффективная принудительная вентиляция при работе в замкнутых емкостях (котлы, цистерны, баки, подвалы и др.). При ряде сварочных работ необходимо пользоваться масками с принудительной подачей воздуха (полуавтоматическая сварка в углекислом газе и др.). Индивидуальный щиток также предохраняет сварщика не только от облучения УФ-лучами, но и от пыли, концентрация которой за щитком значительно меньше. При газорезке металлов необходимо применение респираторов типа «Лепесток», ШБ-1 и др.

Пневмокониоз шлифовальщиков и наждачников

Шлифование — один из наиболее распространенных способов механической обработки металлов. При шлифовке металлических изделий выделяется шлифовальная пыль смешанного состава, содержащая абразивные материалы, керамическую, силикатную или бакелитовую связку и пыль шлифуемого металла. В естественных абразивах (наждак, корунд, гранит и др.) содержится большое количество двуокиси кремния (от 10 до 94 %), в искусственных (электрокорунд, монокорунд, карборунд и др.) ее значительно меньше.

У рабочих, производящих сухую шлифовку металлических изделий, может возникнуть пневмокониоз. Средний стаж работы до развития пневмокониоза у шлифовальщиков составляет 15—19 лет. Такой пневмокониоз чаще имеет мелкоочаговый и реже диффузно-склеротический характер. Развитие того или другого процесса обусловлено составом вдыхаемой пыли, содержащей

примесь кварца и другие ингредиенты — алюминий, силикаты, железо и др.

Клиническая картина пневмокониоза шлифовальщиков, как правило, проявляется симптомами бронхита и эмфиземы легких. Такое течение, по-видимому, связано с механическим раздражающим действием смешанной пыли, выделяющейся в процессе шлифовки металлических изделий. Указанными особенностями можно объяснить наблюдаемое у этих больных расхождение между небольшой выраженностью пневмокониоза и значительной степенью нарушения функции дыхания, преимущественно обструктивного характера.

Рентгенологически изменения в легких характеризуются разной степенью выраженности эмфиземы и диффузного интерстициального пневмофиброза с усилением и деформацией сосудисто-бронхиального рисунка, появлением сетчатости легочных полей и мелкоточечных очажков, а также узелковых образований. По степени выраженности фиброзного процесса преобладает I, реже I—II стадия; II и III стадии заболевания наблюдаются только у лиц, которые в прошлом работали с естественными абразивами, содержащими значительное количество двуокиси кремния.

С бронхолегочной инфекцией и ДН обычно связана и возможность прогрессирования болезни даже после прекращения работы, в то время как пневмокониотический фиброз обычно мало склонен к прогрессированию, что можно объяснить менее фиброгенным действием пыли. Не исключено, что отложение частичек железа, отделяющихся от стружки стали и чугуна, обусловливает рентгеноконтрастный эффект пыли.

Прогноз этого пневмокониоза главным образом связан с течением бронхита и выраженностью эмфиземы легких, а также тяжестью осложнения неспецифической инфекцией. Туберкулез наблюдается относительно редко (3,1 %).

Лечение пневмокониоза шлифовальщиков и наждачников проводится так же, как при хронических пылевых бронхитах (см. ниже), поскольку тяжесть заболевания связана с бронхитическим компонентом болезни.

Вопросы экспертизы трудоспособности больных следует решать дифференцированно. Если в результате санитарно-гигиенических мероприятий концентрация пыли в воздухе рабочих помещений находится в пределах ПДК, то лицам с пневмокониозом I стадии без наличия бронхита и нарушения ФВД можно разрешить работать по специальности. Медицинское обследование необходимо проводить не реже 1 раза в год. Больные с более выраженными формами пневмокониоза, а также при осложнениях НЗЛ (хронический бронхит, пневмония, бронхоэктатическая болезнь и др.) нуждаются в трудоустройстве вне контакта с пылью, раздражающими веществами, без значительного физического напряжения и в благоприятных метеорологических условиях.

К карбокониозам относятся пневмокониозы, развивающиеся под воздействием углеродсодержащих пылей. Они встречаются редко. Графит, сажа, кокс, алмазы обладают слабыми фиброгенными свойствами. Они могут вызвать пневмокониозы у лиц с длительным стажем работы в условиях значительной запыленности. У таких больных процесс в легких характеризуется умеренно выраженным диффузно-склеротическим пневмофиброзом с клеточно-пылевыми очажками. Клиническая картина заболевания малосимптомна, течение его доброкачественное, без склонности к прогрессированию. Из этой группы пневмокониозов наиболее распространен антракоз, развитие которого обусловлено воздействием пыли угля.

Антракоз. Наблюдается главным образом у подземных рабочих угольных шахт и значительно реже у лиц, занятых изготовлением угольных электродов, на обогатительных фабриках и других производствах, где работа связана с вдыханием угольной пыли. Антракоз иначе называют пневмокониозом угольщиков. Однако в связи с тем, что пыль угольных шахт практически почти всегда имеет примесь вмешающих пород, содержащих свободную двуокись кремния, развивающийся у шахтеров-угольщиков пневмокониоз чаще обусловлен воздействием смешанной пыли — угольной и породной кварцсодержащей — и по своей этиологической сущности является антракосиликозом.

Антракоз среди шахтеров-угольщиков может наблюдаться у забойщиков, навалоотбойщиков, машинистов врубовых машин и др., работа которых связана с выделением преимущественно угольной пыли.

У рабочих, занятых на проходческих работах (проходчики, бурильщики и др.), т. е. связанных с разработкой породы угольных шахт, содержащей более 10 % свободной двуокиси кремния, возможно развитие патологического процесса с формированием узелкового пневмофиброза, приближающегося по своей сущности к силикозу. Ведущим патогенетическим фактором при этом является свободная двуокись кремния.

В связи с растущими темпами угледобычи и трудностями разработки и внедрения эффективных противопылевых мероприятий угольная промышленность по заболеваемости пневмокониозом, главным образом антракосиликозом, занимает первое место среди других отраслей народного хозяйства.

Антракоз — медленно прогрессирующее заболевание. Возникает он, как и антракосиликоз, обычно спустя 15 лет и более после начала работы в контакте с угольной пылью.

Патогенность угольно-породной пыли определяется пылевой нагрузкой (уровень запыленности), содержанием во вдыхаемой пыли свободной двуокиси кремния, а при небольшой примеси кремнезема — стадией метаморфизма разрабатываемых углей. Наиболее фиброгенными являются высокометаморфизованные антрацитовые угли Донбасса, обладающие большой плотностью, низким содержа-

нием летучих веществ и высокой биологической активностью свежеразрушенных частиц. Менее выражено патогенное воздействие углей низкой стадии метаморфизма, с большим содержанием летучих веществ (коксующиеся, длиннопламенные, бурые).

Патогенна вся масса вдыхаемой пыли, в том числе мелко- и крупнодисперсные фракции. Мелкие фракции, достигая альвеол, проникают в лимфатические пути легких, где скапливаются и вызывают пневмофиброз. Крупнодисперсная пыль в основном задерживается в бронхиолах, лишенных мерцательного эпителия, что затрудняет ее элиминацию из бронхов. Накопление крупнодисперсных частиц угля в воздухоносных путях ведет к развитию катарально-десквамативного бронхита.

Патологическая анатомия. Для антракоза характерно отложение угольной пыли в легких, причем количество ее может быть значительным. Угольная пыль вызывает появление плотных темных клеточно-пылевых очажков, представляющих собой скопления клеточных элементов с поглощенными частицами угля и реактивным пневмосклерозом — разрастанием соединительной ткани в альвеолярных перегородках, вокруг сосудов и бронхов. Клеточно-пылевые, или антракотические, очажки рассеяны по всем легочным полям и особенно в субплевральных и прикорневых зонах. Вокруг пылевых скоплений имеются участки очаговой эмфиземы легких. При выраженном антракозе легкие темны, иногда почти черного цвета, который придают им скопления угля, сравнительно равномерно распределяющегося по всем легочным полям.

При далеко зашедшем процессе с большим скоплением пыли отдельные участки легких оказываются безвоздушными, однородной плотной консистенции, серо-черного цвета (антракотическая индурация легких). Процесс, как правило, сопровождается хроническим бронхитом с метаплазией эпителия, склерозом бронхиальных желез и гладких мышц. Отмечается выраженная патология лимфатических узлов легких: они увеличены, плотны, серо-черного цвета. При микроскопическом исследовании выявляются лимфостаз за счет больших скоплений пыли, которая вытесняет лимфоидную ткань, и склероз лимфатических узлов. Расстройство циркуляции крови и микроциркуляции в крупных очагах пыли может привести к дистрофическим и некротическим изменениям в легочной ткани с образованием антракотических каверн.

У больных антракосиликозом, помимо указанных изменений, в легких наиболее выражен склеротический процесс и обнаруживают силикотические узелки с «вихреобразным» расположением коллагеновых волокон.

Клиническая картина. Симптоматика начальных форм антракоза и антракосиликоза в отсутствие осложнений маловыражена. Общее состояние больных долгое время остается удовлетворительным. Лишь при тщательном расспросе удается выявить довольно однотипные жалобы на кашель, боли в груди, одышку. Кашель небольшой, преимущественно по утрам, сухой

или с незначительным количеством мокроты. Боли локализуются в межлопаточной области или в нижнебоковых отделах грудной клетки и нередко усиливаются при глубоком вдохе, что скорее всего свидетельствует об их плевральном происхождении. Одышка возникает только при значительной физической нагрузке или при работе в респираторе. Данные физикального исследования скудные. Могут определяться признаки умеренно выраженной эмфиземы легких, прослушиваться непостоянные сухие хрипы. Показатели ФВД либо не изменены, либо нерезко снижены за счет ЖЕЛ и МВЛ. Однако при углубленном обследовании у таких больных можно определить напряжение функции дыхательной и сердечно-сосудистой систем (увеличение работы дыхания, потребления кислорода, систолического и минутного объемов сердца).

Рентгенологически при антракозе выявляются преимущественно интерстициальная или мелкоузелковая формы фиброза. По характеру течения антракоз относится к сравнительно благоприятно протекающим видам пневмокониоза, не имеющим выраженной склонности к прогрессированию.

При антракосиликозе могут наблюдаться диффузно-склеротические, узелковые и узловые формы фиброза. У большинства впервые выявляемых больных определяются начальная интерстициальная или диффузно-склеротическая форма (I стадия), обозначаемая рентгенологическим кодом S, и близкая к ней по своей клинической сущности, течению и осложнениям мелкоузелковая форма — код p (см. табл. 8.1).

Интерстициальный антракосиликоз в отсутствие осложнений, как правило, не прогрессирует. Однако в части случаев при высоком содержании свободной двуокиси кремния в угольной пыли он может быть предстадией узелковой формы (q, r).

Осложнение туберкулезом антракоза и диффузно-склеротического антракосиликоза наблюдается сравнительно редко и характеризуется относительно доброкачественным течением туберкулеза. Диффузно-склеротический антракосиликоз довольно часто осложняется бронхитом (25—40 %). В анамнезе таких больных нередко имеются указания на перенесенные повторные ОРВИ или пневмонии, что свидетельствует о присоединении неспецифической бронхолегочной инфекции. При этом отмечаются жалобы на усиление кашля и увеличение количества отделяемой мокроты. Нарастает одышка, которая у отдельных больных может носить приступообразный характер. Дыхание становится жестким, с удлиненным выдохом, выслушиваются сухие хрипы. В случаях развития бронхита тяжесть течения заболевания зависит от выраженности бронхитического синдрома с последующим развитием диффузной эмфиземы легких и ДН II—III степени. Осложнение антракосиликоза хронической пневмонией, как правило, не ведет к развитию значительных деструктивных изменений в легких. Сравнительно невелико количество отделяемой мокроты, отсутствует абсцедирование, редко развивается бронхоэктатиче-

ская болезнь. Рентгенологически выявляется склонность к развитию регионарного пневмофиброза, преимущественно в нижних зонах легких.

Узелковый антракосиликоз (q, r) развивается при вдыхании угольно-породной пыли с высоким содержанием свободной двуокиси кремния. Его клинико-рентгенологические проявления, течение и осложнения в сущности не отличаются от таковых при силикозе. Эти формы антракосиликоза, как правило, прогрессируют через 5—6 лет за счет нарастания пневмофиброза и функциональной ДН. Прогрессированию процесса способствует нерациональное трудоустройство (контакт с пылью, газами, тяжелый физический труд, неблагоприятный микроклимат).

Развитие узловых форм антракосиликоза может быть обусловлено прогрессированием фиброзного процесса на месте пневмонических фокусов и при осложнении туберкулезом.

Лечение проводится с учетом клинической симптоматики и наличия осложнений.

Трудоспособность больных антракозом и антракосиликозом зависит от формы и степени развития кониотического процесса, осложнений, наличия и выраженности функциональных расстройств, а также сопутствующих заболеваний. При неосложненных начальных формах антракоза и интерстициального антракосиликоза больные могут продолжать трудовую деятельность в подземных условиях на тех участках, где содержание пыли в воздухе не превышает ПДК. Работа не должна быть физически тяжелой, поскольку функциональные резервы дыхания у этих больных снижены. Больным с более выраженными и осложненными формами антракоза и антракосиликоза противопоказана работа, связанная с воздействием пыли, веществ раздражающего и токсического действия, а также с физическим трудом и неблагоприятным микроклиматом.

Вопросы экспертизы трудоспособности рабочих угольных шахт с узелковой формой антракосиликоза и силикозом решаются так же, как при силикозе у рабочих других производств.

Профилактика. Основными методами предупреждения антракоза и антракосиликоза являются инженерно-технические мероприятия, направленные на борьбу с пылевыделением при очистных и проходческих работах, применение индивидуальных средств защиты в виде респираторов. Несомненна перспективность безлюдной выемки угля, основанной на дистанционном управлении машинами и механизмами.

Пневмокониозы вследствие воздействия органической пыли

Заболевания, развивающиеся в результате воздействия органических пылей, к группе пневмокониозов отнесены условно, так как не при всех из них имеет место диссеминированный процесс в легких с развитием диффузного фиброза.

Встречаются они редко. Наиболее известен преимущественно интерстициальный непрогрессирующий пневмокониоз, возникающий при контакте с пылью зерна, реже — с мукой. В происхождении его наибольшее значение обычно придают примеси свободной двуокиси кремния, хотя многие авторы считают, что не исключен фиброгенный эффект органических компонентов растительных пылей.

Чаще при воздействии органических пылей развиваются хронический астматический бронхит, бронхиальная астма, а также экзогенный аллергический альвеолит и своеобразный бронхоспастический синдром (биссиноз).

В клинической картине хронического бронхита, обусловленного воздействием органической пыли, существенное значение имеют бронхоспастический компонент и микробный фактор. Подробное описание патогенеза, клиники, течения, диагностики и профилактики хронического пылевого бронхита и профессиональной бронхиальной астмы дано ниже в соответствующих разделах.

Биссиноз

Это профессиональное заболевание проявляется развитием своеобразного бронхоспастического синдрома вследствие длительного вдыхания растительных волокнистых пылей [Вертский Ю. П., 1971; Rossi A. et al., 1978, и др.].

Первые признаки биссиноза (от греч. byssos — лен) проявляются обычно через 10—15 лет и более от начала работы в условиях воздействия растительной пыли. Распространенность биссиноза колеблется в пределах от 2—3 до 35—40 % и больше. Чаще всего симптомокомплекс биссиноза наблюдается при воздействии пыли хлопка и льна, реже — пыли конопли, джута и др. Наибольшее значение в развитии биссиноза имеют концентрация пыли, размер пылинок, сорт волокна. Самыми биссинозогенными считаются низкие сорта хлопка, в которых сохраняются обрывки и обломки стебля прицветника, коробочек и которые в наибольшей степени загрязнены бактериями и грибами. На производстве хлопка и льна биссиноз чаще выявляется у лиц, занятых первичной обработкой волокон (рыхление, трепка, чесание на кордовых машинах, обдувка и чистка машин), реже — сучением и прядением. В ткацких цехах заболеваемость резко падает [Зарицкая Л. П., 1979, и др.].

Патогенез. В литературе обсуждаются в основном три концепции механизма развития биссиноза: аллергическая теория, гипотеза прямого воздействия на организм гистамин-либераторов, содержащихся в пыли хлопка и льна, и теория активного действия эндотоксинов грамотрицательных бактерий, обсеменяющих растительную пыль. В последние годы все больше исследований свидетельствуют о неаллергической природе биссиноза и связи его развития с процессами высвобождения биогенных аминов (например, гистамина) под влиянием соответствующих компонентов растительной пыли.

Клиническая картина. Начало болезни характеризуется симптомокомплексом респираторных расстройств в виде появления затрудненного дыхания, чувства стеснения в груди и приступообразного кашля, регулярно возникающих в течение одного и более дней рабочей недели.

Для начального периода заболевания типично появление респираторных расстройств у лиц, имеющих контакт с пылью хлопка и льна, в 1-й день рабочей недели после одно-двухдневного (или большего) перерыва. Именно поэтому заболевание нередко называют симптомом, или синдромом, понедельника [Верткин Ю. П., 1971, и др.]. В остальные дни недели дыхательные расстройства уменьшаются или вообще исчезают.

При биссинозе вследствие вдыхания льняной пыли [Зорина Л. А. и др., 1984] пароксизмы респираторных расстройств могут возникать и в другие периоды работы. В одних случаях они появляются в конце рабочей недели (4—5-й день), в других — непосредственно при выполнении отдельных операций, связанных с особо значительной запыленностью (чистка чесальных машин, уборка, неисправность вентиляции), что условно называют симптомом большой пыли.

К респираторным расстройствам нередко присоединяются общая слабость, недомогание. При клиническом обследовании в период приступа бронхоспазма обычно выслушиваются рассеянные сухие хрипы. В крови часто обнаруживается небольшой лейкоцитоз.

При прогрессировании болезни затрудненное дыхание и кашель наблюдаются в течение всей недели, но обычно исчезают в дни, свободные от работы. У отдельных больных на этом фоне может развиться хронический обструктивный бронхит. Рентгенологически биссиноз не проявляется какими-либо изменениями. Только при прогрессирующем течении возможны умеренное усиление легочного рисунка и развитие эмфиземы легких.

В зависимости от степени выраженности дыхательных расстройств различают три стадии биссиноза. В I стадии респираторные расстройства преобладают в 1-й день недели; во II стадии они сохраняются и в остальные дни недели, но не наблюдаются в выходные и свободные от работы дни; III стадия болезни — это по существу хронический обструктивный бронхит, который может наслаиваться на биссиноз или быть, как и эмфизема легких, его осложнением.

В большинстве случаев биссиноз имеет относительно благоприятное течение, редко прогрессирует до стойких нарушений здоровья и дыхательных расстройств. Своевременный перевод больных биссинозом на работу, не связанную с воздействием пыли растительных волокон, приводит к значительному улучшению состояния и регрессии основных симптомов болезни.

Диагностика. Важными критериями в диагностике биссиноза являются подробное изучение профессионального маршрута, позволяющее установить факт контакта с растительной

пылью в высоких концентрациях, а также анамнеза, жалоб и тщательное наблюдение за больными в период воздействия пыли и в динамике.

При дифференциальной диагностике биссиноза прежде всего следует иметь в виду бронхиальную астму. Однако своеобразный симптомокомплекс респираторных расстройств, наблюдаемый при биссинозе, напоминает астму весьма относительно: выдох не затруднен, пароксизмы бронхоспазма возникают всегда в рабочие дни, имеет место отрицательная реакция больных на кожные и провокационные ингаляционные тесты с аллергенами из производственной пыли.

Лечение. Наилучший эффект дает перерыв в работе или перевод в более благоприятные условия труда. Из лекарственных средств применяют внутрь или ингаляционно бронхолитики, а также эуфиллин и антигистаминные препараты.

Благоприятное течение биссиноза I стадии позволяет оставлять больного на прежней работе при условии профилактического лечения и динамического наблюдения. При биссинозе II стадии следует рекомендовать рациональное трудоустройство вне контакта с пылью.

Профилактика осуществляется путем проведения противопылевых мероприятий, использования защитных приспособлений. Большое значение имеют профилактические медицинские осмотры.

Пылевой бронхит

Пылевой бронхит — это форма пылевой патологии, характеризующаяся диффузным воспалением слизистой оболочки трахеи и бронхов, которое возникает у лиц, длительно подвергающихся воздействию промышленных аэрозолей в повышенных концентрациях.

На роль производственной пыли в развитии хронического бронхита указывали многие отечественные и зарубежные исследователи еще в конце XIX — начале XX века [Эрисман Ф. Ф., 1882; Соколовский А. С., 1906; Богословский С. М., 1923; Strümpell, 1913, и др.].

В первое десятилетие Советской власти был опубликован ряд исследований с данными о повышенной заболеваемости хроническим бронхитом рабочих, имеющих контакт с мучной, хлопковой, цементной пылью. Однако в этот период хронический бронхит рассматривался как клиническое проявление пневмофиброза, а не как самостоятельное заболевание [Рубель А. И., 1925]. В 50-х годах возрос интерес к проблеме пылевых бронхитов, как и вообще хронического бронхита. Началось активное изучение распространенности хронического бронхита и смертности от него различных групп населения в разных странах, в том числе у рабочих пылевых производств.

В результате эпидемиологических и клинических исследований, проведенных в 1970 г., хронический бронхит у рабочих пылевых профессий был внесен в официально действующий в СССР список профессиональных заболеваний. В 1972 г. вышла первая монография М. В. Евгеньевой и соавт., посвященная пылевому бронхиту.

Однако в большинстве стран вопрос о профессиональном характере хронического бронхита у лиц пылевых профессий продолжает дискутироваться. На 66-й сессии Международной конференции труда (1980) эксперты отнесли хронический бронхит к категории заболеваний, для которых «весьма трудно установить причинно-следственную связь с профессиональной деятельностью». Последнее объясняется увеличивающейся распространенностью хронического бронхита в промышленно развитых странах, его полиэтиологичностью и трудностью определения в конкретных случаях доли промышленных аэрозолей в этиологии заболевания.

Многими авторами подтверждена высокая распространенность хронического бронхита у рабочих литейных цехов [Зерцалова В. И. и др., 1980], шахтеров-угольщиков [Kibelstis J. A. et al., 1973; Глотова К. В. и др., 1978], металлургов [Зингер Ф. Х. и др.], рабочих цементного производства [Vyskocil J., 1973; Saric M. et al., 1976], а также лиц, контактирующих с органическими видами пылей: хлопковой [Капралов Г. М., 1977; Boyhuys A. et al., 1977; Rossi A. et al., 1978], зерновой [Dosman J. A. et al., 1980; Dopico G. J. et al., 1977] и др.

По данным различных исследователей, частота хронического бронхита у рабочих пылевых производств колеблется в значительных пределах (от 12—18 до 78 %), что зависит от возрастного состава и стажа обследуемых, уровней запыленности на рабочих местах. Определенное значение имеет отсутствие единых диагностических критериев.

Этиология

Пылевой бронхит, как и хронический бронхит в общей пульмонологии, является полиэтиологичным заболеванием. Это касается не только роли непрофессиональных факторов (пол, возраст, курение, инфекция, заболевания верхних дыхательных путей), но и особенностей действия профессиональных аэрозолей, являющихся основной причиной развития заболевания. В настоящее время пылевой бронхит регистрируется у рабочих, длительно (10 лет и более) контактирующих с пылью в различных отраслях промышленности, на предприятиях которых повышено пылеобразование (горнорудная, угольная, машиностроительная, строительная, хлопкоперерабатывающая, мукомольная и др.). Однако если раньше ведущее значение в развитии пылевого бронхита придавали высоким концентрациям промышленной пыли, то в последние годы стали обращать внимание на отсутствие четкого параллелизма между этим фактором и распространенностью хронического бронхита. Дело в том, что на современных производствах наряду со снижением концентраций промышленных аэрозолей отмечается усложнение их химического состава, часто за счет увеличения содержания в них аллергизирующих и токсических компонентов.

Воздействие промышленного аэрозоля нередко усугубляется

другими неблагоприятными производственными факторами (микроклимат, тяжелый физический труд и др.). Единое мнение о значимости каждого из этих факторов в возникновении пылевого бронхита отсутствует, что особенно проявляется при обсуждении роли курения. Последнему многие зарубежные исследователи придают ведущее значение. Некоторые авторы полагают, что патологическое действие курения и промышленой пыли на бронхиальное дерево взаимно потенцируется, поэтому при воздействии пылевого фактора курильщики чаще страдают хроническим бронхитом. Отсутствие единого мнения объясняется и тем, что до настоящего времени о роли пылевого фактора судили по косвенным данным: повышенной распространенности бронхита у рабочих пылевых профессий по сравнению с прочим населением, нарастанию его частоты пропорционально стажу и величине пылевой экспозиции, некоторым особенностям его клинического течения при воздействии различных видов пылей.

Несомненно, что изменения в слизистой оболочке бронхов под влиянием промышленных аэрозолей являются сложным и до конца не изученным процессом. На его характер влияют как свойства самого аэрозоля, так и анатомия дыхательных путей, определяющие скорость движения потока воздуха и осаждение аэрозоля в них. Патогенное действие пыли зависит главным образом от ее массы, состава и дисперсности. На проникновение пылевых частиц в глубокие отделы дыхательных путей оказывают влияние их размеры, гигроскопичность и способность увеличиваться в объеме вследствие поглощения влаги [Morrow D. L., 1984]. Недостаточно изучено влияние генетически обусловленных факторов, индивидуальных особенностей строения бронхиального дерева, перенесенных острых и хронических болезней органов дыхания на распределение и выведение аэрозоля в дыхательном тракте [Swift D. L., 1984].

Мало исследовано воздействие химических свойств аэрозолей сложного состава на развитие патологического процесса в бронхолегочном аппарате, хотя этот фактор несомненно влияет и на распространенность, и на особенности течения хронического бронхита у работающих. В связи с возрастающей химизацией даже традиционно «пылевых» производств особое значение приобретает наличие в составе аэрозоля аллергизирующих примесей, изменяющих течение профессиональной патологии на изученных уже ранее производствах.

Таким образом, в современных условиях пылевой бронхит нередко развивается в результате воздействия на организм промышленных аэрозолей сложного состава, оказывающих разнообразное патологическое влияние на различные системы защиты бронхолегочного аппарата (мукоцилиарный тракт, нервно-рефлекторный аппарат, местный иммунитет, сурфактантная система и др.). Комплексность этиологических факторов, вызывающих пылевой бронхит, позволяет с учетом особенностей патогенеза называть это заболевание профессиональным бронхитом.

Патогенез. Патологическая анатомия

В патогенезе пылевого бронхита значительную роль играет первичное нарушение эвакуаторной и секреторной функции бронхов, возникающее вследствие длительного воздействия промышленных аэрозолей. При этом на эффективность механического очищения бронхов существенное влияние оказывают концентрация промышленных аэрозолей в воздухе рабочей зоны, масса вдыхаемой пыли, дисперсность и плотность ее, растворимость в биологических субстратах.

Чем больше количество вдыхаемой пыли, тем выше секреторная активность бокаловидных клеток и собственно бронхиальных желез, что в свою очередь требует усиленной работы реснитчатого эпителия для ускорения элиминации пыли из бронхов. Постоянное увеличение количества слизи обусловливает структурные изменения как реснитчатых клеток, так и самих ресничек. Происходят их укорочение, отек и фрагментация. Таким образом, повреждаются органеллы клеток, являющиеся центральным звеном в защитном механизме всего эпителия слизистой оболочки воздухоносных путей. Структурные изменения в клетках в конечном итоге вызывают десквамацию нормального мукоцилиарного слоя с замещением его клетками плоского эпителия. Нарушение мукоцилиарного транспорта приводит к задержке секрета в просвете бронхов, изменению его состава и вязкости.

В результате раздражения туссогенных зон бронхиального дерева избыточным количеством слизи и постоянным поступлением в бронхи промышленной пыли возникает кашель как компенсаторный механизм, способствующий механическому очищению бронхов. На первых этапах пылевого бронхита очищающий эффект достаточен. Однако в дальнейшем гиперпродукция слизи сочетается с изменениями не только в мукоцилиарном эпителии, но и в более глубоких структурах бронхиальной стенки: коллагеновых, эластических и ретикулярных волокнах базальной мембраны, бронхиальных железах, пучках гладких мышечных клеток. В это время даже значительное усиление кашлевого рефлекса оказывается малопродуктивным или вообще неэффективным, что приводит к обтурации бронхов вязким секретом.

При бронхофиброскопии установлено, что в отличие от непрофессионального при пылевом бронхите гнойные формы поражения слизистой оболочки трахеи и бронхов не встречаются.

Длительное воздействие производственной пыли вызывает развитие нисходящего эндобронхита, который, согласно нашей классификации пылевого эндобронхита [Милишникова В. В., 1984], можно разделить на три формы: 1) частичный эндобронхит, при котором изменения локализуются в трахее и крупных бронхах, граница воспаления находится на уровне сегментарных бронхов; 2) частично-дуффузный эндобронхит, когда изменения локализуются в трахее и верхних отделах бронхиального дерева, распространяясь на все видимые подразделения верхнедолевых

бронхов; 3) двусторонний диффузный эндобронхит с локализацией изменений в трахее и всех видимых отделах бронхиального дерева. Две первые формы эндобронхита встречаются у лиц, подвергавшихся воздействию промышленных аэрозолей менее 5 лет. При более значительных сроках такого воздействия выявляется диффузный двусторонний эндобронхит, сочетающийся с трахеитом.

«Татуировка» слизистой оболочки (скопление макрофагов, заполненных пылью, в подслизистом слое) обнаруживается у 30—40 % больных при воздействии различных видов пыли.

Особое значение при бронхофиброскопическом исследовании имеет выявление признаков, характеризующих нарушения моторики бронхиального дерева (изменение дыхательной подвижности различных отделов, наличие дистонии мембранозной стенки и главных бронхов, дискинезии сегментарных бронхов), а также его архитектоники в виде деформации и аксиальной девиации (развороты, загибы бронхов), увеличения складчатости слизистой оболочки за счет выраженных атрофических и склеротических изменений стенок бронхов. От выраженности этих изменений, их сочетаний зависит степень обтурации бронхов слизью.

Гистологически при пылевом бронхите изменения выявляются во всех структурах бронхиальной стенки. Характерны атрофические изменения, уменьшение толщины эпителиального пласта и его рядности, сравнительно часто встречающаяся метаплазия мерцательного эпителия в многослойный плоский, утолщение базальной мембраны, гиперплазия и гипертрофия мышц и железистых элементов слизистой оболочки бронхов, в дальнейшем сменяющаяся их атрофией.

Наряду с общими чертами, присущими пылевому бронхиту, можно отметить и особенности, обусловленные характером действующей пыли, которые выявляются как при эндоскопии, так и при гистологическом изучении биоптатов стенки бронхов.

Для эндобронхита, возникающего под воздействием кварцсодержащей пыли, характерна выраженная атрофия слизистой оболочки трахеи и бронхов. Она бледна, резко истончена, при соприкосновении с инструментом часто кровоточит. Хрящевые кольца резко выбухают в просвет, а межхрящевые промежутки глубоко западают (гофрированные стенки). При выраженной атрофии просвет трахеи и бронхов увеличивается, что приводит к симптому «потери света», свойственному трахеобронхомегалии. В местах обычного расположения бронхиальных желез в толще стенки бронхов видны каскады корытообразных углублений дивертикулообразного вида, часто заполненных вязким слизистым секретом. При удалении последнего не выявляется нарушений целости слизистой оболочки, отсутствуют катаральные или рубцовые изменения. Сосудистый рисунок представлен отдельными извитыми, крупнопетлистыми сосудами застойного вида без обычной равномерной сеточки (ложная гиперемия).

Гистологически часто выявляются атрофия и метапластическая перестройка клеток мерцательного эпителия слизистой бронхов в многослойный плоский [Лихачев Ю. П. и др., 1982; Лощилов Ю. А., 1984]. Зависимости наличия и выраженности метаплазии эпителия от длительности заболевания и курения не обнаруживается, но прослеживается четкая корреляция со стажем работы в пылевых условиях. При стаже менее 5 лет метаплазия эпителия выявляется у 20 % больных, от 11 до 15 лет — у 47 %, более 25 лет — у 78,3 % больных пылевым

бронхитом. Более чем у половины больных со стажем от 11 до 15 лет наблюдается диффузная плоскоклеточная метаплазия с признаками кератинизации клеток. Эпителиальный пласт расположен на неравномерно утолщенной базальной мембране. Зона соединительной ткани, прилежащая к ней, инфильтрирована клетками лимфоидного и гистиоцитарного ряда. Отмечается склероз собственного слоя слизистой оболочки, сопровождающийся склерозом стенок мелких кровеносных сосудов, гладкомышечного аппарата и атрофией бронхиальных желез.

Для эндобронхита от воздействия сварочного аэрозоля эндоскопически характерна картина так называемого плотного отека слизистой оболочки, обусловленного склеротическими изменениями стенки бронхов. Слизистая оболочка резко бледная, утолщенная, имеет бархатистый, как бы шероховатый вид без присущего ей блеска. Сосудистый рисунок, как правило, не выражен, видны каскады атрофичных бронхиальных желез. Получение биоптата бронхов микрощипцами крайне затруднено, бескровно. Бронхиальный секрет чаще вязкий, его не удается аспирировать без предварительного разжижения. При этом виде эндобронхита достоверно чаще в сравнении с эндобронхитом от воздействия кварцсодержащей пыли появляются аксиальная девиация и деформация бронхиального дерева, более часто — трахеобронхиальная дискинезия (90 %), обтурация бронхов слизистыми пробками (49 %).

В биоптатах слизистой оболочки бронхов сварщиков определяется комплекс перестроек, заключающийся в наличии довольно крупных участков десквамированного эпителия, часто выявляемых соединительнотканных сосочков, глубоко внедрившихся в толщу эпителия. В собственном слое выраженный отек сопровождает умеренный склероз. Часто обнаруживаются диапедезные кровоизлияния с периваскулярным склерозом, склероз бронхиальных желез и гладкомышечных клеток.

У больных, подвергавшихся воздействию органических видов пыли, со стажем работы до 20 лет эндоскопически достоверно чаще выявляются катаральные или гипертрофические изменения слизистой оболочки трахеи и бронхов. Рельеф слизистой оболочки сглажен. Отмечается полное или частичное исчезновение сосудистого рисунка. Бронхиальный секрет слизистый или слизисто-гнойный, пенистый, умеренно вязкий. У больных со стажем более 20 лет отмечается катарально-атрофический или катарально-склерозирующий эндобронхит с каскадами атрофичных бронхиальных желез, значительно деформирующих стенки бронхов. Дистония мембранозной стенки трахеи и главных бронхов, сочетающаяся с дискинезией сегментарных бронхов, имеет место более чем у 70 % больных. При выраженной трахеобронхиальной дискинезии изменяется обычная (овальная) форма устьев бронхов: они напоминают неправильные треугольники, многоугольники, щели. Перечисленные изменения вызывают застой секрета в бронхах, вязкость его повышается, что приводит к обтурации бронхов слизистыми пробками. Аксиальная девиация и деформация бронхиального дерева выявляются более чем у 80 % больных этой группы.

Морфологические изменения в эпителиальном пласте бронхов при воздействии органических пылей (хлопка, льна) во многом схожи: часто встречается обширная десквамация эпителия, вплоть до слоя базальных клеток, на поверхности биоптата сохраняются невысокие клетки, контактирующие широким основанием с базальной мембраной. Это так называемые вставочные клетки, которые при сохранившемся эпителии не достигают просвета бронха. Реснитчатые и бокаловидные клетки десквамированы. В этих условиях возможности очистительной функции бронхов резко нарушаются.

На сохранившихся участках отмечается значительная гиперплазия бокаловидных клеток эпителия. При этом секрет бокаловидных клеток с одной стороны резко оводнен, а с другой, не завершив созревания, в составе секреторной гранулы вместе с цитоплазмой клетки отторгается в просвет органа. Нарушения секреции создают условия для отека и набухания эпителия с последующей десквамацией его.

При продолжающемся воздействии пыли восстановление эпителиального пласта происходит путем метаплазии. При этом метаплазия эпителия имеет характер истинной с элементами кератинизации, которая наиболее выражена у больных со стажем работы более 20 лет, но менее распространена, чем при воздействии кварцсодержащей пыли.

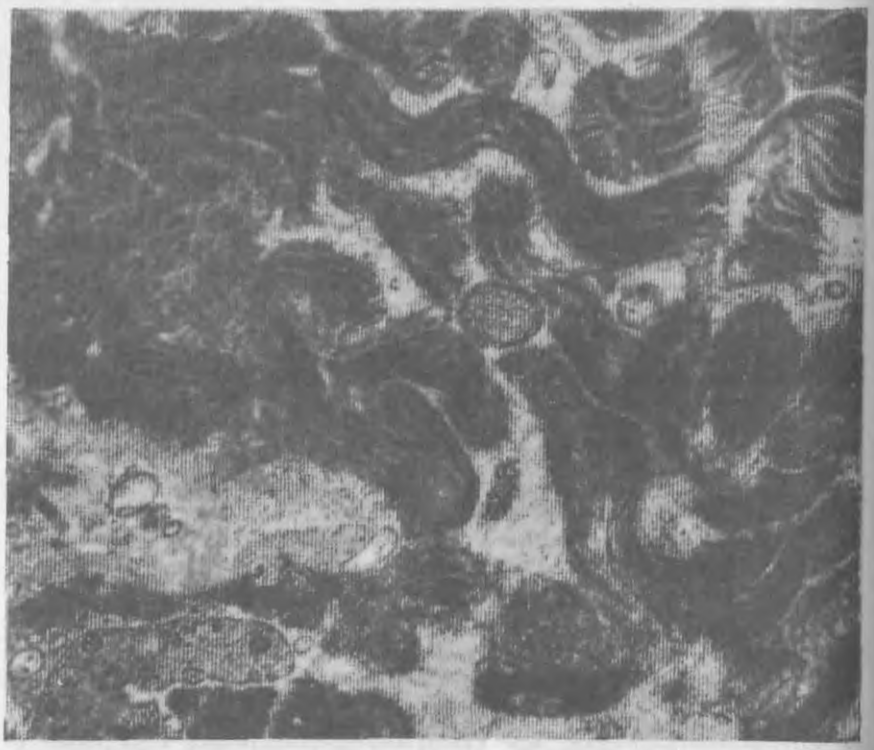

Рис. 8.14. Электронная микрофотограмма собственного слоя слизистой оболочки бронха (препарат Лощилова Ю. А.). Осмиофильные депозиты в виде пучков волоконец в результате воздействия пыли льна. ×17 500.

Изменения в более глубоких слоях стенки бронхов заключаются в утолщении и гиалинизации базального слоя, отечности соединительной ткани собственного слоя слизистой оболочки с формированием буллеза. В ряде случаев явления отека сочетаются с процессом склерозирования. Клеточная инфильтрация соединительной ткани собственного слоя слизистой оболочки чаще представлена клетками лимфогистиоцитарного ряда.

Во всех случаях отмечаются умеренный мносклероз кровеносных сосудов, периваскулярный склероз и некоторое утолщение базальной мембраны кровеносных сосудов. В собственных железах слизистой оболочки бронхов, как правило, гипертрофированных, выявляются оводнение секрета, гипертрофия концевых отделов и в ряде случаев инфильтрация клетками лимфоидного ряда.

При электронно-микроскопическом исследовании биоптатов бронхов у лиц, подвергавшихся длительному воздействию пыли льна, в межклеточном веществе и внутри макрофагов собственной пластинки слизистой оболочки бронхов обнаруживаются умеренно осмиофильные пучки тонких волоконец (рисунок 8.14). В клетках поверхностного эпителия и в пространствах между эпителиальными клетками подобные осмиофильные депозиты не встречаются. В межклеточном веществе соединительной

ткани депозиты образуют широкие поля, сформированные в одних местах ритмично извивающимися пучками тонких волоконец, в других — малоупорядоченными, рыхлыми островками волокон [Лощилов Ю. А., 1984]. Ультраструктурный анализ биоптатов бронхов у лиц, подвергавшихся воздействию различных видов пыли, показывает наличие описанных выше структур только при длительном воздействии льняной пыли, что служит диагностическим признаком.

Отражением процессов, происходящих в различных структурах бронхиального дерева, являются изменения иммунологического и биохимического состава секрета бронхов. Уровень секреторных иммуноглобулинов зависит от вида промышленного аэрозоля, наличия в нем веществ токсического и аллергического действия, тяжести заболевания и выраженности морфологических изменений в различных структурах бронхиальной стенки.

При биохимическом исследовании содержание общего белка и пептидно-связанной фракции оксипролина в бронхиальном секрете при пылевом бронхите достоверно ниже, чем у больных ХНЗЛ, не контактировавших с пылью. Это отражает особенности воспалительного процесса, развивающегося в бронхолегочном аппарате при воздействии промышленных аэрозолей (негнойный бронхит).

Пылевой бронхит — своеобразная форма хронического бронхита, которая характеризуется преимущественно атрофическими и склеротическими изменениями всех структур бронхиального дерева, формирующимися уже на начальных стадиях заболевания с нарушением моторики бронхов и наличием гиперсекреции. В развитии обструкции при пылевом бронхите наряду с морфологическими изменениями в трахее и бронхах большое значение имеет бронхоспастический синдром, который можно выявить у большинства больных при постановке ингаляционной пробы с селективным бронхолитиком салбутамолом уже на начальных стадиях заболевания.

Генез бронхоспазма при пылевом бронхите сложен и может иметь различный характер. В одних случаях это рефлекторная реакция бронхиальной мускулатуры на воздействие пылевых частиц, в других главное значение приобретает сенсибилизация либо к аллергическим компонентам промышленного аэрозоля, либо к патогенной микрофлоре дыхательных путей, поддерживающей воспалительный процесс в слизистой оболочке бронхов.

Если в основе бронхоспазма лежат аллергические процессы, то развивается астматический вариант бронхита. Этот вариант чаще всего отмечается при контакте с органическими видами пылей либо с аэрозолями, содержащими вещества сенсибилизирующего действия (металлы — хром, марганец, никель и др., ликоподий, фенолформальдегидные смолы, входящие в формовочные смеси, и т. д.).

Роль инфекции как дополнительного фактора в развитии воспалительного процесса в бронхах при пылевом бронхите, а также в качестве причины аллергизации больного доказана многолетним изучением микрофлоры мокроты в разных стадиях и при различных формах пылевого бронхита. Главная роль среди возбудителей инфекционного процесса при пылевом бронхите принадлежит палочке инфлюэнцы и пневмококку, которые вместе или порознь высеваются из мокроты у 85 % больных [Лунева О. К. и др., 1978]. Однако следует учитывать, что локальные воспалительные изменения вирусной или бактериальной природы развиваются в уже измененной под действием промышленной пыли слизистой оболочке бронхов, чем обусловлены такие осложнения, как бронхопневмония, инфекционно-аллергическая бронхиальная астма и др.

Обтурация бронхов, как правило, сочетающаяся с трахеобронхиальной дискинезией, является основной причиной развития необструктивного бронхита. Ликвидация обтурации с помощью эндобронхиальных санаций в этих случаях значительно улучшает состояние больного, часто на длительное время. Однако это возможно лишь в начальных стадиях заболевания. Прогрессирование процесса (обычно вследствие продолжения работы в контакте с пылью), усиление на этом фоне трахеобронхиальной дискинезии способствуют все большей задержке секрета в просвете бронхов, выраженности обтурации и распространению ее на различные отделы бронхиального дерева. Нарастающие склеротические изменения стенок бронхов в этих отделах вызывают их деформацию, а скопившийся секрет приводит к их перерастяжению — формируются бронхоэктазы. Необструктивный бронхит чаще наблюдается в начальных стадиях заболевания, а в выраженных стадиях при пылевом бронхите преобладают различные варианты обструктивного синдрома, одним из механизмов формирования которого также является обтурация бронхов.

В развитии при пылевом бронхите как вентиляционных нарушений, так и нарушений эвакуаторной, секреторной и защитной функций бронхов немаловажное значение имеет наличие пороков и аномалий развития бронхолегочного аппарата.

Нами более чем у 70 % лиц с пылевым бронхитом отмечены множественное неправильное деление долевых бронхов, чаще всего трихотомическое подразделение среднедолевого бронха, два самостоятельных устья S_{VI} с дихотомическим субсегментарным их подразделением, самостоятельное отхождение устья язычкового сегмента с трихотомическим его подразделением, множественные дополнительные устья сегментарных бронхов с трихотомическим или бо́льшим их подразделением на более мелкие бронхи в базальных отделах слева. Вопросу об анатомических взаимоотношениях крупных и более мелких отделов бронхиального дерева с точки зрения аномального подразделения долевых и сегментарных бронхов и нарушения вследствие этого отличных от нормальных условий вентиляции в литературе уделяется мало внимания. Между тем не вызывает сомнения тот факт, что в зависимости от количества бронхов в том или ином отделе легкого условия газообмена будут различны. Кроме этого, результаты гистологического изучения биоптатов, полученных при трансбронхиальной биопсии легких [Лощилов Ю. А., 1984] у больных с аномальным сегментарным делением долевых

бронхов, указывают на наличие у таких больных и пороков развития респираторных отделов легких (порок развития пневмомера).

Определенное значение в развитии пылевого бронхита у лиц, подвергающихся воздействию промышленных аэрозолей, имеет и наследственная предрасположенность к заболеваниям органов дыхания. Отмечено, что лица с дефицитом α_1-антитрипсина, работающие в условиях воздействия промышленной пыли, заболевают пылевым бронхитом в более молодом возрасте (до 40 лет) при более коротком трудовом стаже.

Развитие пылевого бронхита у лиц с гетеро- и гомозиготной недостаточностью α_1-антитрипсина в определенной степени может указывать на то, что воздействие промышленных аэрозолей создает условия, способствующие проявлению этого наследственного дефекта.

Классификация

Единой классификации хронического бронхита не существует. В профпатологии для унификации диагностических и экспертных подходов используется клиническая группировка пылевых бронхитов [Иванова И. С. и др., 1979], в основу которой положена оценка заболевания с учетом степени его тяжести (стадии), преобладающего клинического синдрома (астматический, инфекционно-воспалительный, бронхит-эмфизема) и периода заболевания (ремиссия, обострение).

Накопленные в последние годы сведения о патогенезе и клинических вариантах заболевания позволили создать классификацию пылевого бронхита с учетом современных представлений (схема 8.1). Сохраняя основные клинические подходы к диагностике заболевания, эта классификация более полно отражает этиологические особенности профессионального пылевого бронхита, варианты течения, обусловленные своеобразными патогенетическими механизмами, стадии заболевания, в том числе латентную (доклиническую), осложнения и исходы, а также степень кардиореспираторных функциональных нарушений. Ее использование позволяет четко и полно формулировать диагноз, что необходимо для разработки лечебной тактики и решения экспертных вопросов. Деление бронхита на необструктивный, обструктивный и астматический отражает самые распространенные при различных видах пылевого воздействия варианты заболевания. Среди осложнений необходимо выделять обтурационный синдром, который может встречаться при любом варианте течения заболевания и на определенном этапе стать ведущим в клинической картине, от чего зависит тактика лечения.

Эмфизема легких — наиболее частое и тяжелое осложнение пылевого бронхита. У отдельных лиц симптомы ее могут преобладать в картине заболевания, и по отношению к таким больным (часто с наличием дефицита α_1-антитрипсина) допустимо применение термина «синдром эмфизема — бронхит».

Функциональные нарушения	Осложнения,исходы

Стадии	Патогенез	Этиология

Классификация профессиональных (пылевых) заболеваний бронхов

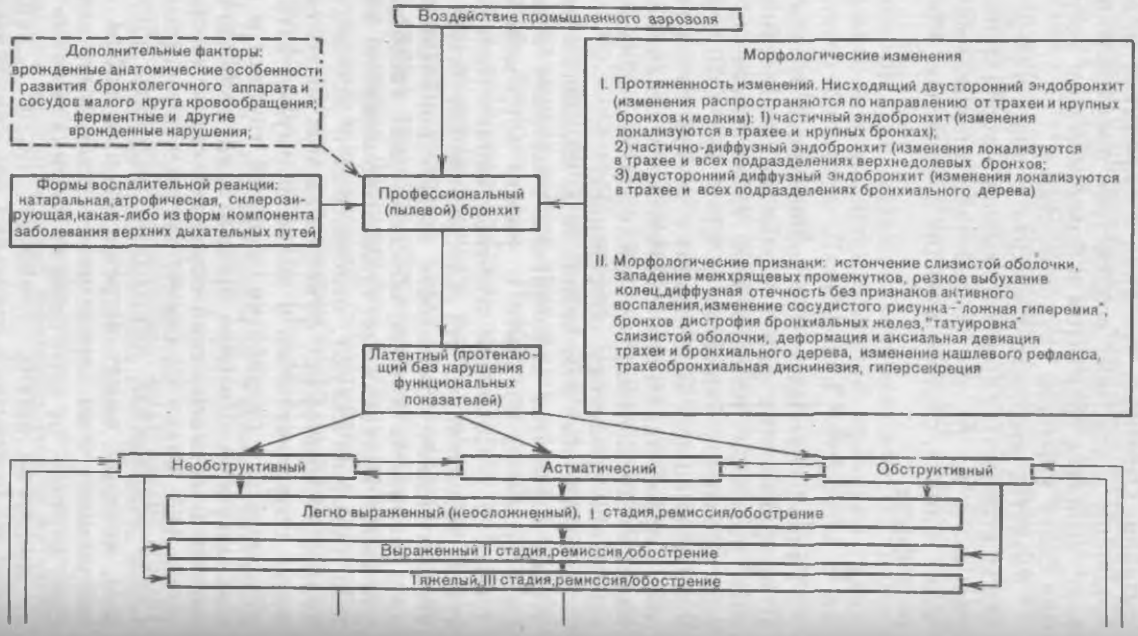

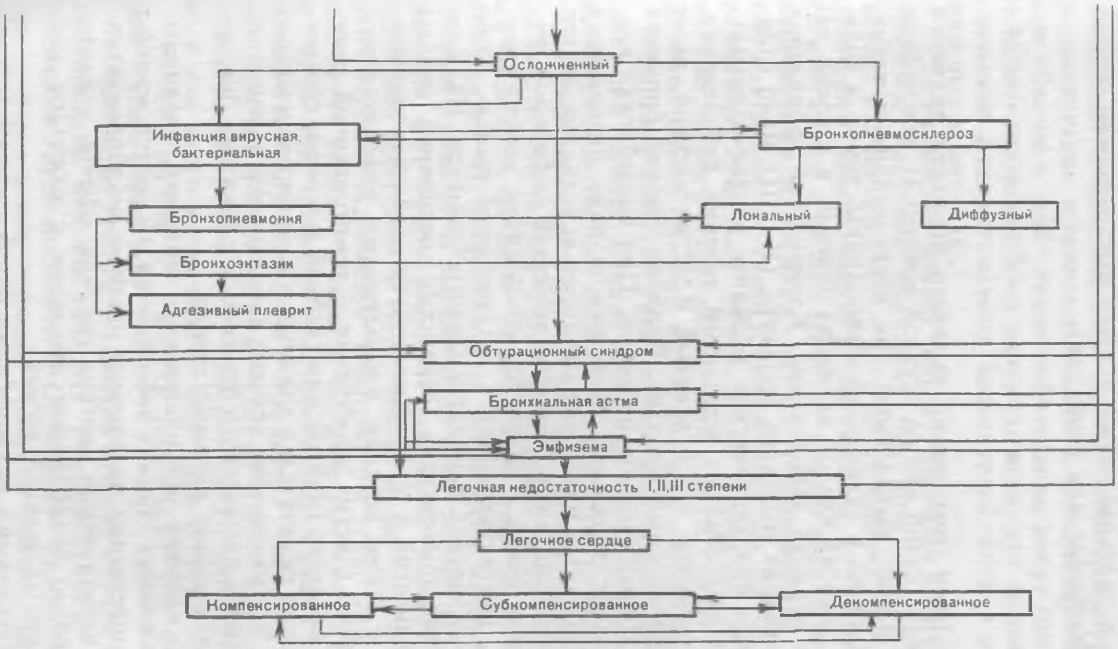

Определение «пылевой профессиональный бронхит» включает в себя весь комплекс профессиональных этиологических факторов. Из дополнительных факторов в диагнозе следует отмечать только анатомические и другие врожденные нарушения, наличие которых существенно сказывается на сроках развития заболевания и особенностях его проявлений. С учетом волнообразного течения болезни в диагнозе также должен быть отражен период заболевания (обострение или ремиссия).

Клиника

Наиболее частыми симптомами пылевого бронхита являются жалобы на кашель (сухой или со скудной мокротой), постепенно нарастующую одышку, выявляемый при аускультации измененный характер дыхания и сухие рассеянные хрипы, тембр и количество которых зависят как от варианта течения и степени тяжести, так и от периода заболевания. Клинические проявления в выраженных стадиях пылевого бронхита (II—III) мало отличаются от таковых при хроническом бронхите непрофессиональной этиологии и обусловлены вариантом течения заболевания. Наиболее распространен обструктивный и астматический, реже встречается обтурационный бронхит. Вариант течения бронхита определяется и этиологическим фактором. При воздействии преимущественно кварцсодержащей пыли, как правило, развивается обструктивный бронхит с малой выраженностью воспалительного процесса, сравнительно быстро прогрессирующей эмфиземой легких обструктивного генеза. У шахтеров-угольщиков, электросварщиков, рабочих, контактирующих с органической пылью, чаще встречается астматический вариант пылевого бронхита. Наличие в пыли токсических компонентов (сернистые соединения, окислы металлов, формальдегид и др.) способствует развитию хронического бронхита с более четкими проявлениями инфекционного процесса в бронхах (частые обострения с температурной реакцией, выделение слизисто-гнойной или гнойной мокроты, соответствующие изменения показателей клинического и биохимического анализа крови). В этих случаях течение заболевания напоминает таковое хронического токсического бронхита с развитием бронхоэктазий и бронхитического пневмосклероза.

Особенностью клиники обтурационного синдрома, развивающегося при выраженных стадиях заболевания, являются жалобы больного преимущественно на одышку, наличие малопродуктивного кашля. Аускультативная картина скудная, обычно характеризуется значительно ослабленным дыханием с наличием «немых» зон в различных отделах легких.

Стадиям с отчетливыми клиническими проявлениями заболевания предшествует состояние, определяемое как латентный пылевой бронхит. Этот период наиболее специфичен, что обусловлено особенностями формирующегося под воздействием промыш-

ленной пыли патологического процесса в бронхиальном дереве. Больные могут предъявлять жалобы на постоянный кашель и одышку при значительных физических нагрузках. Кашель может сопровождаться выделением скудной слизистой мокроты или быть сухим, что довольно часто бывает малопродуктивным, приступообразным. При латентном бронхите наличие выраженных изменений в бронхиальном дереве подтверждается бронхофиброскопическим и гистологическим исследованиями. Вентиляционные объемы в этой стадии заболевания могут быть не изменены, и только сравнение их в динамике помогает выявить постепенное снижение функциональных показателей, хотя и в пределах нормальных колебаний.

Сопоставление жалоб больных пылевым бронхитом с эндоскопической картиной показало, что приступообразный характер кашля в большинстве случаев объясняется рано развивающейся дистонией мембранозной стенки трахеи и бронхов, дискинезией сегментарных бронхов. Наличие сухого кашля не исключает гиперсекреции в бронхах, однако откашливание секрета может быть затруднено в связи с выраженностью дистонии, деформации различных участков бронхиального дерева, повышенной вязкостью секрета. При дискинезии мелких разветвлений бронхиального дерева одышка может быть основной жалобой больных.

Пылевой бронхит развивается постепенно как первично-хронический процесс, однако некоторые больные могут указывать на перенесенный острый бронхит или острую пневмонию как на начало заболевания. При детальном изучении анамнеза удается выяснить, что острому эпизоду предшествовал длительный период кашля, но больной, не придавая этому значения, к врачу не обращался. Острый эпизод на таком фоне является по существу первым клинически выраженным обострением инфекционного характера уже существующего пылевого бронхита. Обострениям *пылевого бронхита не свойственны яркие проявления инфекции:* значительное повышение температуры тела, выделение больших количеств гнойной мокроты, выраженные воспалительные сдвиги в крови. Как правило, обострение заболевания характеризуется появлением жалоб общего характера (недомогание, слабость, потливость) и нарастанием явлений ДН. В выраженных стадиях заболевания отмечается усиление симптомов, характерных для того или иного клинического варианта течения заболевания.

В зависимости от тяжести различают три стадии бронхита (см. также схему 8.1).

К пылевому бронхиту I стадии относят случаи легкого течения заболевания без выраженных функциональных расстройств и снижения трудоспособности. Обострение процесса бывает не чаще 1—2 раз в год, периоды ремиссии длительные, симптомы заболевания при них минимальные. Вентиляционная способность легких долгое время остается сохранной или наблюдается некоторое снижение таких показателей, как максимальная скорость выдоха — МСВ (меньше 4 л/с), $ОФВ_1$/ЖЕЛ (меньше 70 %),

МВЛ (меньше 70 %). Бронхиальное сопротивление и степень артериализации крови не изменены.

К пылевому бронхиту II стадии относят случаи стойкого выраженного бронхита с клинически очерченными проявлениями одного из вариантов его течения (обструктивного, астматического, обтурационного) и наличием ДН. Обострения возникают 2—3 раза в год, чаще в холодный период. Симптомы бронхита, хотя и менее выраженные, обычно сохраняются и после 3—4 нед лечения. Отмечаются четкие изменения вентиляционной способности легких: увеличивается частота дыхания (ЧД), снижается ЖЕЛ, возрастает бронхиальное сопротивление, появляются гипоксемия и сдвиги в кислотно-основном состоянии (КОС) крови, степень которых зависит от выраженности обструкции и формирующейся эмфиземы легких.

У больных пылевым бронхитом III стадии тяжесть состояния определяется осложнениями и исходами заболевания в виде диффузной эмфиземы легких, инфекционно-аллергической бронхиальной астмы, хронической бронхопневмонии, обусловленной перифокальным воспалением вокруг бронхоэктазий, диффузного бронхопневмосклероза с формированием буллезных или кистозных изменений в легких. Тяжесть заболевания усугубляется выраженностью ДН и развитием хронического легочного сердца. Пылевой бронхит всегда имеет прогрессирующее течение. Прогрессированию способствуют нерациональное трудоустройство лиц с установленным диагнозом, отсутствие систематического врачебного наблюдения за больными с проведением необходимых лечебно-оздоровительных мероприятий, перенесенные острые пневмонии.

Диагностика

При диагностике пылевого бронхита, помимо тщательного изучения анамнеза заболевания, жалоб больного, данных клинико-рентгенофункциональных и лабораторных исследований, необходимо сопоставление особенностей течения заболевания с условиями труда, длительностью «пылевого» стажа, интенсивностью пылевого воздействия, составом промышленного аэрозоля.

Низкое (в пределах ПДК или несколько выше их) содержание пыли в воздухе рабочей зоны, короткий стаж работы (5—7 лет) в условиях воздействия промышленных аэрозолей, наличие при этом в анамнезе частых заболеваний органов дыхания свидетельствуют в пользу непрофессиональной этиологии хронического бронхита.

В ряде случаев для уточнения диагноза необходимо применение комплекса диагностических методов с ретроспективной оценкой анамнестических и клинических данных.

При рентгенологическом исследовании для пылевого бронхита в отличие от пневмокониоза более характерно изменение легочного рисунка в прикорневых и нижних отделах легких. Однако

при обследовании больных пылевым бронхитом на рентгенограммах могут выявляться диффузное усиление и деформация легочного рисунка, расширение и уплотнение корней, что соответствует начальной стадии пневмокониоза (0—I), наличие которой возможно и при клинических проявлениях бронхита. Применение рентгенофункциональных методов исследования позволяет оценить вентиляционные нарушения в различных зонах легких, эластичность легочной ткани, состояние реберного и диафрагмального дыхания, выявить эмфизему легких, оценить ее выраженность и распространенность, что имеет значение в оценке тяжести процесса.

Исследование функции дыхания, которое должно проводиться всем рабочим связанных с пылью профессий (спирографический комплекс), позволяет обнаружить нарушения уже при латентном бронхите. При углубленном клиническом обследовании больных пылевым бронхитом применяется расширенный комплекс функциональных методик, характеризующий степень нарушения бронхиальной проходимости, выраженность эмфиземы легких, наличие и характер изменений газового состава крови [Николаева Л. Н., 1970].

При маловыраженном бронхите отмечаются небольшие изменения показателей, характеризующих нарушение бронхиальной проходимости (пневмотахометрия, ОФВ, проба Тиффно). У больных умеренно выраженным и тяжелым бронхитом наряду с дальнейшим снижением показателей, характеризующих состояние бронхиальной проходимости (МСВыд меньше 3 л/с, $ОФВ_1$/ЖЕЛ меньше 65 %, МВЛ меньше 65 %), наблюдаются статистически достоверное снижение ЖЕЛ (меньше 85 %) и увеличение ЧД, значительное возрастание бронхиального сопротивления. По мере нарастания выраженности обструктивного синдрома наблюдается стойкое увеличение ООЛ и функциональной остаточной емкости (ФОЕ), связанное с развитием эмфиземы легких и достигающее в тяжелых случаях 50—70 % ОЕЛ.

Степень артериализации крови у большинства больных с легковыраженным бронхитом находится в пределах нормы (94—96 %). По мере развития патологического процесса отмечается четкое снижение оксигенации крови: в ряде случаев до 85 %, а при более тяжелом течении ниже 80 %. Парциальное давление углекислого газа в альвеолярном воздухе (P_{ACO_2}) увеличивается с выраженностью обструктивного синдрома, достигая в отдельных случаях 55—65 мм рт. ст. (7,33—8,66 кПа). Изменения напряжения углекислого газа в артериальной крови (P_{aCO_2}) у больных пылевым бронхитом имеет двухфазный характер: в ранних стадиях процесса, при наличии гипервентиляции P_{aCO_2} несколько снижается, а в выраженных стадиях закономерно наблюдается его увеличение, что приводит к сдвигу КОС крови, преимущественно в кислую сторону (pH меньше 7,35), и перестройке буферных систем. Более резкие сдвиги КОС наблюдаются у больных тяжелым бронхитом.

При пылевом бронхите изменения функции дыхания относительно рано сопровождаются нарушениями сердечно-сосудистой деятельности. Комплексное исследование сердечно-сосудистой системы (изучение ЭКГ, определение гемодинамических показателей малого и большого круга кровообращения, сократительной способности миокарда с помощью механокардиографии, реопульмонография, эхокардиография и другие методы с использованием функциональных нагрузок, дают возможность выявлять изменения уже в начальных стадиях пылевого бронхита, что необходимо для правильной оценки компенсации больного и назначения адекватной терапии.

Важным методом диагностики при пылевом бронхите является бронхофиброскопия с биопсией бронхов, а при необходимости — с трансбронхиальной биопсией легких, позволяющая верифицировать диагноз, а также выявить особенности морфологических изменений в зависимости от характера воздействующего промышленного аэрозоля. В плане дифференциальной диагностики перспективно получение бронхиального секрета для иммунологического, биохимического, цитологического и микробиологического исследования.

Завершающим этапом диагностики является решение вопроса о профессиональной этиологии хронического бронхита. Основными критериям являются: 1) данные о длительной работе в условиях повышенной запыленности (первые признаки заболевания, как правило, появляются через 7—10 лет); 2) повышенная распространенность хронического бронхита у рабочих данного или аналогичного производства; 3) особенности клинических проявлений заболевания в отличие от хронического бронхита непрофессиональной этиологии (постепенное развитие заболевания с длительной латентной стадией, часто и рано развивающийся обструктивный или астматический синдром, ведущая роль диффузной обструктивной эмфиземы легких, малая выраженность бронхиальной инфекции; 4) результаты эндоскопического исследования.

Для решения вопроса о профессиональном характере бронхита у рабочего пылевого производства необходимы документальные данные: сведения о профессиональном маршруте (выписка из трудовой книжки), санитарно-гигиеническая характеристика условий труда, выданная СЭС, подробная выписка из истории болезни стационара или амбулаторной карты, содержащая сведения о перенесенных заболеваниях, особенно легочных, и характере развития бронхита, данные предварительного (при поступлении на работу) и периодических медицинских осмотров. Наличие у работающего в пылевых условиях заболеваний верхних дыхательных путей, перенесенных пневмоний и частых ОРВИ, а также курение сами по себе не дают оснований для исключения профессионального характера бронхита, однако должны приниматься во внимание при решении вопросов диагностики и трудовой экспертизы.

Лечение

Лечение больных пылевым бронхитом следует начинать в самых ранних стадиях заболевания. В латентной и I стадиях пылевого бронхита целесообразно проводить профилактические курсы терапии в амбулаторных условиях или в санаториях-профилакториях. Основное направление лечения — повышение общей резистентности организма и улучшение состояния слизистой оболочки бронхиального дерева. Общеукрепляющие мероприятия включают прием адаптогенов (экстракты лимонника и элеутерококка в обычных дозах в течение 3—4 нед, инъекции экстракта алоэ, ФиБС, витаминотерапия), некоторые физиотерапевтические методы (облучения грудной клетки УФ-лучами, водолечение — кислородные, жемчужные ванны). Для местного воздействия рекомендуются ингаляции щелочных и соляно-щелочных растворов 1—2 раза в год курсами по 10—15 дней. Уже в ранних стадиях заболевания в лечебный комплекс следует включать дыхательную гимнастику и массаж грудной клетки с целью коррекции начальных нарушений функции дыхания. Из средств закаливания можно рекомендовать лечебные души (циркулярный, душ Шарко) с постепенным снижением температуры воды, а также аэротерапию. Важное место среди профилактических мероприятий должны занимать активная санация верхних дыхательных путей при гнойных процессах, активное и адекватное лечение ОРВИ.

При пылевом бронхите II—III стадии терапия зависит от клинических синдромов и фазы процесса (ремиссия, обострение).

Учитывая особенности морфо- и патогенеза пылевого бронхита, важное значение следует придавать эндобронхиальным санациям, которые зачастую дают эффект быстрее, чем лечение традиционными способами.

Аспирация бронхиального содержимого сама по себе часто является результативным лечебным мероприятием. Проведение ее под контролем зрения с введением необходимых лекарственных средств в соответствующий отрезок бронхиального дерева резко повышает терапевтическую эффективность метода. Даже в отсутствие видимого секрета в бронхиальном дереве дробное посегментарное введение лишь подогретого изотонического раствора хлорида натрия больным с обструктивным синдромом позволяет откашлять в дальнейшем значительное количество мокроты с плотными слизистыми или слизисто-гнойными включениями. Во время эндобронхиальной санации по показаниям вводят бронхо- и секретолитики, антибактериальные препараты в зависимости от чувствительности к ним флоры и их переносимости больными (суточная доза антибиотика на одну санацию); препараты нитрофуранового ряда. Для предотвращения рефлекторного бронхоспазма все препараты рекомендуется вводить в бронхи в подогретом виде. Больным с выраженным бронхоспазмом санацию предпочтительно проводить дробно, посегментарно подогретым раствором фурагина калия 1:5000 в общем количестве 100 мл. Для

достижения длительного бронхолитического и противоотечного эффекта можно вводить эндобронхиально от 100 до 500 мг раствора гидрокортизона для внутривенных введений или эмульсии. Наш опыт показывает, что десятикратное эндобронхиальное введение 100—200 мг гидрокортизона не требует постепенного снижения дозы и, давая быстрый и стойкий бронхолитический эффект, приводит в дальнейшем к восстановлению самостоятельного дренажа бронхов.

Хороший результат отмечается при эндобронхиальном введении интерферона больным с умеренно выраженными диффузными воспалительными изменениями негнойного характера в бронхах. В зависимости от выраженности и распространенности воспалительного процесса в среднем на одну санацию расходуется от 1 до 3 ампул интерферона отечественного производства. При выраженной непереносимости антибиотиков интерферон в сочетании с 30—40 мл раствора фурагина калия дает противовоспалительный эффект. Добавление интерферона целесообразно и при эндобронхиальном лечении гидрокортизоном для профилактики обострения инфекционного процесса.

Частоту и периодичность эндобронхиальных санаций определяют в зависимости от тяжести состояния больного и выраженности патологического процесса в бронхиальном дереве. При хорошей переносимости эндобронхиального лечения и в отсутствие противопоказаний санацию осуществляют ежедневно. С учетом степени эндобронхиальное лечение можно проводить через день, 2 и 1 раз в неделю. Курс лечения составляет от 5 до 15, а в случае выраженного воспаления — до 20 санаций с последующим перерывом до 3 мес и более. В период относительной ремиссии показано повторное лечение для закрепления эффекта.

При проведении первых санаций через 3—5 ч после введения лекарственных препаратов возможно появление лихорадочной реакции. При повышении температуры до 38 °С и более рекомендуется назначать супрастин и анальгин внутрь или в инъекциях. При повторных температурных реакциях следует сокращать объем вводимых жидкостей, чтобы уменьшить их общее действие, обусловленное всасыванием.

Эндобронхиальные санации можно сочетать с физиотерапией, широко применяемой при лечении больных с разными формами и в различных стадиях пылевого бронхита.

Одной из главных задач в организации лечебной помощи больным пылевым бронхитом является включение их в группу диспансерного наблюдения с контролем за состоянием здоровья не реже 2 раз в год, желательно в весенний и осенний периоды, наиболее неблагоприятные для больных этой группы.

Основными и по существу единственными мерами первичной профилактики развития пылевых заболеваний легких являются всемерная борьба с запылением производственной среды, проведение комплекса мероприятий, направленных на улучшение условий труда, использование средств индивидуальной защиты.

Важное значение имеет качественное проведение предварительных (при поступлении на работу) и периодических медицинских осмотров. Необходимо максимальное ограничение допуска к работе в пылевых условиях лиц, предрасположенных к заболеваниям органов дыхания, возможно раннее выявление признаков пылевого бронхита, формирование групп для диспансерного наблюдения и лечения.

При решении вопроса о трудоспособности больного пылевым бронхитом важное значение имеют стадия процесса, вариант течения заболевания, степень легочной и сердечной недостаточности, а также профессия больного, его квалификация, образование, возраст, трудовая установка и конкретные санитарно-гигиенические условия труда.

При пылевом бронхите I стадии, который мало влияет на самочувствие и не приводит к значительным нарушениям функции дыхания, больной может быть оставлен на прежней работе при условии проведения динамического наблюдения и профилактического лечения.

При появлении признаков прогрессирования заболевания (частые обострения, нарастание ДН, формирование обструктивного или астматического синдрома) обычно принимается решение о необходимости прекращения работы в прежней профессии. Однако в некоторых случаях (например, рабочему высокой квалификации с большим производственным стажем при условии малой запыленности в цехе) можно разрешить в течение короткого времени продолжать работу при тщательном врачебном наблюдении и проведении лечебно-оздоровительных мероприятий, особенно в предпенсионном периоде.

Лица молодого возраста, особенно работающие в неблагоприятных производственных условиях, нуждаются в рациональном трудоустройстве или переквалификации с определением в случае необходимости процента утраты трудоспособности или установлении III группы профессиональной инвалидности на время приобретения новой специальности.

Больных пылевым бронхитом II стадии следует переводить на работу в облегченных условиях, устанавливая III группу инвалидности. Критериями определения III группы профессиональной инвалидности являются: выраженность заболевания, частые обострения (2—3 раза и более в год), легочная недостаточность I—II степени. Эти больные могут выполнять работу с небольшой физической нагрузкой в благоприятных микроклиматических условиях вне контакта с пылью, веществами раздражающего и аллергизирующего действия.

В отношении некоторых профессий (слесари, электросварщики, шлифовальщики) может осуществляться трудоустройство без потери квалификации (перевод сварщиков на работу вне замкнутых пространств, шлифовщиков на влажную шлифовку и т. д.).

Больным с тяжелым течением бронхита (III стадия), у которых имеются выраженные морфологические изменения и тяжелые

функциональные расстройства, труд в производственных условиях недоступен. Им определяется II, а в отдельных случаях I группа инвалидности по профессиональному заболеванию.

ПРОФЕССИОНАЛЬНЫЕ ЗАБОЛЕВАНИЯ ОРГАНОВ ДЫХАНИЯ, ВЫЗЫВАЕМЫЕ ХИМИЧЕСКИМИ ВЕЩЕСТВАМИ

Среди химических веществ, широко используемых в народном хозяйстве, значительное место занимают токсические вещества раздражающего действия. К ним относятся различные химические соединения, которые при воздействии на организм вызывают токсико-химическое поражение органов дыхания. Основные группы токсических веществ раздражающего действия представлены в табл. 8.2. Перечисленные вещества проникают в организм через дыхательные пути. Возникающие при их воздействии в организме человека патологические процессы имеют много общего. При контакте с тканями эти вещества вызывают развитие воспалительной реакции, а в более тяжелых случаях — разрушение структуры ткани и некроз. Поражение легочной паренхимы и воздухоносных путей, обусловленное действием таких веществ, в первую очередь ведет к нарушению процессов оксигенации крови в легких с развитием гипоксемии. Ряд токсических веществ, помимо поражения органов дыхания, может оказывать раздражающее действие и на слизистую оболочку глаз.

В производственных условиях при воздействии токсических веществ раздражающего действия возможно развитие острых и хронических отравлений. Острое профессиональное отравление возникает внезапно, после однократного (не более за одну рабо-

Таблица 8.2

Токсические вещества раздражающего действия

Группа веществ	Основные соединения
Хлор и его соединения	Хлор, хлористый водород, хлористоводородная кислота, хлорная известь, хлорпикрин, фосген, хлорокись фосфора, треххлористый фосфор, четыреххлористый кремний
Соединения серы	Сернистый газ, серный газ, сероводород, диметилсульфат, серная кислота
Соединения азота	Окислы азота (нитрогазы), азотная кислота, аммиак, гидразин
Соединения фтора	Фтористый водород, плавиковая кислота, соли плавиковой кислоты (фториды), перфторизобутилен
Соединения хрома	Хромовый ангидрод, окись хрома, бихроматы калия и натрия, хромовые квасцы
Карбонильные соединения металлов	Карбонил никеля, пентакарбонил железа
Растворимые соединения бериллия	Фторид бериллия, фторокись бериллия, хлорид бериллия, сульфат бериллия

чую смену) воздействия относительно высокой концентрации химических веществ, содержащихся в воздухе рабочей зоны. Хроническая интоксикация наступает в результате длительного систематического действия на организм токсических веществ в малых концентрациях.

Установлены ПДК токсических веществ, которые исключают возможность развития отравлений ими. Благодаря широкому внедрению механизации и автоматизации производственных процессов, осуществлению необходимых санитарно-гигиенических мероприятий токсические вещества на многих предприятиях устранены или количество их снижено до безопасных уровней. Вместе с тем на современном этапе развития науки и техники не во всех случаях оказывается возможным полностью избавиться от влияния токсических веществ.

Острые заболевания органов дыхания, вызываемые токсическими веществами раздражающего действия

Острые интоксикации в промышленных условиях могут возникать только в случаях аварийных ситуаций, когда возможно вдыхание значительных концентраций токсических веществ. Степень тяжести поражения при остром воздействии определяется концентрацией химического вещества в воздухе, продолжительносью его действия, общей реактивностью организма, а также особенностями действия самого токсического агента. Распространенность и тяжесть поражения дыхательных путей зависят от степени растворимости токсического вещества в воде. Токсические вещества раздражающего действия, легко растворимые в воде, а следовательно, и в жидкостях организма (хлор, сернистый газ, аммиак), действуют преимущественно на слизистую оболочку верхних дыхательных путей, трахеи и крупных бронхов. Только при вдыхании больших концентраций и длительном воздействии их поражение распространяется на более глубокие отделы дыхательных путей — бронхиолы и паренхиму легких. Действие этих веществ наступает сразу после контакта без какого-либо скрытого периода.

Вещества раздражающего действия труднорастворимые или почти нерастворимые в воде (окислы азота, фосген, хлорпикрин диметилсульфат), оказывая слабовыраженное раздражающее действие на верхние отделы, поражают преимущественно глубокие дыхательные пути. Первые клинические признаки при воздействии этих веществ, как правило, появляются после латентного периода различной продолжительности. Значительную роль при остром отравлении, помимо раздражающего действия на слизистые оболочки, играют рефлекторные влияния, которые обусловлены сильным раздражением интерорецепторов бронхиального дерева и могут сопровождаться расстройством его моторики. При остром воздействии раздражающих веществ могут на-

блюдаться: 1) острое поражение верхних дыхательных путей — острый токсический ларингофаринготрахеит; 2) острый токсический бронхит, характеризующийся диффузным поражением бронхов крупного и среднего калибра; 3) острый токсический бронхиолит; 4) острый токсический отек легких; 5) острая токсическая пневмония.

Патогенез. Патологическая анатомия

Наблюдаемые при остром воздействии токсических раздражающих веществ клинические синдромы, находясь в тесной взаимосвязи, имеют во многом сходный патогенез. В настоящее время считается доказанным, что развитие гиперемии, транссудации и гиперсекреции слизи в бронхиальном дереве может быть обусловлено не только инфекционным началом, но и влиянием токсических веществ. При контакте токсического вещества с клетками тканей возникает реактивное токсико-химическое воспаление. Асептическое токсико-химическое воспаление наблюдается как при поражении верхних дыхательных путей и бронхов, так и при токсических бронхиолитах и токсических пневмониях. Очень близок к этой группе и токсический отек легких (острейшая серозная токсическая пневмония). Абактериальный период при этих клинических формах может иметь благоприятное течение с обратным развитием всех патологических проявлений и полным выздоровлением.

Патологоанатомические изменения в остром и подостром периоде интоксикации. Легкие увеличены в объеме и не спадаются. Поверхность их пестрая вследствие чередования участков острой эмфиземы, ателектаза, отека и геморрагий. С поверхности разреза легкого стекает большое количество пенистой серозной жидкости. Трахея наполнена некоторым количеством бесцветной или желтоватой пенистой жидкости. Слизистая оболочка трахеи и крупных бронхов легко отслаивается. Подслизистая ткань утолщена вследствие пропитывания отечной жидкостью, полнокровна и покрыта кровоизлияниями.

При микроскопическом исследовании выявляется, что слизистая оболочка трахеи и крупных бронхов некротизирована. Соединительнотканные волокна подслизистой раздвинуты отечной жидкостью. Местами видны кровоизлияния. Аналогичные изменения могут наблюдаться в стенках средних и мелких бронхов. Микроскопически в ткани легких наряду с явлениями эмфиземы и ателектаза отмечается отек. Альвеолы переполнены серозной жидкостью. Межальвеолярные перегородки утолщены, местами изменения носят характер некробиоза.

При поражениях, развивающихся под воздействием токсических веществ, труднорастворимых в воде в отличие от таковых при воздействии хорошо растворимых соединений, почти отсутствуют изменения трахеи и крупных бронхов. В них иногда отмечается только умеренная гиперемия слизистой оболочки. Наибо-

лее выраженные изменения происходят в слизистой оболочке бронхов среднего и мелкого калибра, а при развитии отека легких жидкость чаще желтоватого цвета, слегка мутная, содержится в большом количестве не только в трахее, но во всех разветвлениях бронхиального дерева и пропитывает легочную ткань. При микроскопическом исследовании легочной паренхимы видно огромное скопление жидкости, наполняющей и растягивающей альвеолы. Экссудат, почти не содержащий фибрина и клеточных элементов, не только заполняет просвет альвеол, но и скапливается в большом количестве и в периваскулярных пространствах. Межальвеолярные перегородки местами утончены, растянуты и даже разорваны.

Клиника

Клиническая картина синдромов при остром поражении зависит от концентрации раздражающего вещества и продолжительности его действия.

В легких, наиболее часто наблюдаемых случаях острого поражения верхних дыхательных путей пострадавшие жалуются на затрудненное носовое дыхание, першение и ощущение царапанья в горле, жжение за грудиной, сухой кашель, осиплость голоса. При осмотре отмечается гиперемия слизистой оболочки полости носа, ротоглотки, гортани и трахеи. Отмечаются скопление слизистого отделяемого в полости носа, набухлость носовых раковин и голосовых складок. Процесс обычно легко обратим и заканчивается выздоровлением через несколько дней. При воздействии высоких концентраций токсических веществ развиваются более выраженные изменения: на фоне резкой гиперемии слизистой оболочки верхних дыхательных путей отмечаются участки некротического ожога, обилие слизисто-гнойного отделяемого в полости носа и трахее. В таких случаях процесс может затягиваться и выздоровление наступает через 10—15 и более дней. В ряде случаев, особенно при присоединении инфекции, процесс приобретает затяжное течение, и может развиться хроническое катаральное воспаление в полости носа, гортани и трахее. При воздействии раздражающих веществ в очень высоких концентрациях возможны преобладание рефлекторных реакций со спазмом голосовой щели, затрудненный вдох, сопровождаемый свистом (стридорозное дыхание), а в некоторых случаях молниеносная смерть вследствие асфиксии. Все эти явления развиваются до наступления воспалительных изменений слизистой оболочки дыхательных путей и требуют оказания экстренной помощи.

Острый токсический бронхит

Наиболее частая форма поражения веществами раздражающего действия — острый токсический бронхит. Клиническая картина его во многом определяется степенью поражения бронхиального

дерева и его распространенностью. Первые признаки заболевания, как правило, появляются немедленно после воздействия токсического вещества. В легких случаях бронхита пострадавшие жалуются на сухой болезненный кашель, боли и першение в горле, стеснение и жжение в груди, затрудненное дыхание. Одновременно отмечаются признаки раздражения верхних дыхательных путей, а нередко и конъюнктивы глаз в виде слезотечения и светобоязни. Аускультативно определяется жесткое дыхание, иногда с бронхиальным оттенком, на фоне которого выслушиваются сухие рассеянные хрипы. В легких случаях заболевание, как правило, имеет доброкачественное непродолжительное течение и заканчивается выздоровлением через 3—7 дней.

В более тяжелых случаях поражения бронхиального дерева больной испытывает жжение, резь и боли за грудиной. Кашель мучительный, удушливый, сухой, часто приступообразный: через 2—3 дня при нем может отделяться небольшое количество слизистой мокроты, нередко с примесью крови. Вдох часто затруднен, дыхание шумное. При осмотре отмечается небольшой цианоз губ и кожных покровов, особенно усиливающийся при приступах кашля. Дыхание учащено до 26—30 в минуту. Определяются в разной степени выраженные явления острой эмфиземы легких. В дыхании принимает участие вспомогательная дыхательная мускулатура. В легких на фоне жесткого дыхания прослушиваются сухие рассеянные свистящие и грубые жужжащие хрипы. В некоторых случаях в задних отделах легких могут выслушиваться крупно- и среднепузырчатые влажные хрипы. Возникают изменения и в сердечно-сосудистой системе, которые проявляются тахикардией, а иногда вегетативно-сосудистыми кризами. Признаки воспаления при токсическом бронхите менее выражены по сравнению с инфекционным бронхитом: температура тела может повышаться до субфебрильных цифр, в крови наблюдаются умеренный нейтрофильный лейкоцитоз, небольшое повышение СОЭ. Рентгенологических изменений, как правило, не определяется. Лишь иногда выявляются некоторое усиление легочного рисунка и расширение корней легких.

При соответствующем уходе и лечении заболевание через 2—6 нед может закончиться полным выздоровлением больного. Однако нередко острый токсический бронхит осложняется присоединением инфекции, переходит в хроническую форму, периодически обостряется, медленно прогрессирует с развитием перибронхита и пневмосклероза.

Острый токсический бронхиолит

При контакте с некоторыми токсическими веществами раздражающего действия, которые оказывают избирательное действие на бронхиолы (фторокись бериллия, диметилсульфат), эта форма патологии в одних случаях может развиваться как

самостоятельная, в других — сочетаться с поражением крупных и мелких бронхов (при этом имеет место бронхит-бронхиолит).

Клинические признаки острого токсического бронхиолита проявляются через несколько часов, а в отдельных случаях через 1—2 сут после пребывания в зоне высоких концентраций токсических веществ.

В легких случаях заболевания пострадавшие жалуются на кашель с небольшим количеством мокроты, умеренную одышку. На фоне нерезко выраженной эмфиземы в нижнезадних отделах легких прослушивается небольшое количество мелкопузырчатых влажных хрипов. Температура тела повышается до субфебрильных цифр. Изменения в периферической крови мало выражены (небольшой лейкоцитоз и повышение СОЭ). В таких случаях, по-видимому, имеет место не диффузный, а ограниченный бронхиолит. Длительность этих форм заболевания — от нескольких дней до 2—3 нед. Заканчиваются они выздоровлением.

При более выраженном остром токсическом бронхиолите у пострадавшего появляются резкая одышка, мучительный кашель, сухой или с выделением густой слизистой мокроты, нередко с примесью крови. Возникают приступы удушья, колющие боли в груди, обильное потоотделение, головная боль, потеря аппетита, общая слабость. Заболевание протекает с подъемом температуры до 38—39 °С. При осмотре отмечаются выраженный цианоз кожи и слизистых оболочек. ЧД достигает 36—40 в минуту. Перкуторно над легкими выявляется коробочный звук, края легких опущены, подвижность их ограничена. При выслушивании на всем протяжении легочных полей, особенно в нижних отделах, определяется большое количество средне- и мелкопузырчатых влажных хрипов.

Заболевание протекает с выраженной тахикардией, падением артериального давления, глухими тонами сердца. Нередко в процесс вовлекается печень, которая увеличивается и становится болезненной. Могут наблюдаться признаки нефропатии в виде протеинурии и цилиндрурии. Рентгенологически на фоне пониженной прозрачности легочных полей в средних и нижних отделах выявляются мелкоочаговые образования, местами сливающиеся между собой. Корни легких расширены. В периферической крови отмечаются повышение содержания гемоглобина, эритроцитов, лейкоцитоз с палочкоядерным сдвигом, относительная лимфопения, иногда эозинофилия и повышение СОЭ до 50 мм/ч. Обратному развитию клинические симптомы выраженного острого токсического бронхиолита подвергаются в течение 2—3 мес. Исходом заболевания может быть полное выздоровление, но наблюдается и переход в хроническую форму с развитием облитерирующего бронхиолита, а в дальнейшем и пневмосклероза.

Наиболее частым осложнением острого токсического бронхиолита является присоединение бактериальной инфекции с развитием пневмонии, значительно утяжеляющей течение и прогноз

болезни. Выраженные формы токсического бронхиолита могут осложняться отеком легких с развитием острой сердечно-сосудистой недостаточности.

Токсический отек легких

Это наиболее опасная и тяжелая форма токсического поражения легких. В производственных условиях чаще всего такой отек появляется под воздействием окислов азота. Возникает токсический отек легких вследствие непосредственного действия токсического вещества на легочную ткань, вызывающего повреждение легочной мембраны.

По общепринятому мнению [Лазарис А. Я., Серебровская И. А., 1962; Лужников Е. А., 1982, и др.], в развитии отека легких, вызываемого ингаляционным отравлением окислами азота, фосгеном, хлором и другими токсическими веществами раздражающего действия, ведущая роль принадлежит повышению проницаемости стенки легочных капилляров. О резчайшем повышении проницаемости легочной мембраны при токсическом отеке легких свидетельствует очень высокое содержание белка в отечной жидкости, образующейся в значительном количестве. При этом жидкость очень напоминает сыворотку крови не только по общему содержанию белка, но и по распределению его фракций.

Важное значение в процессе развития токсического отека легких имеют и нервные механизмы. В пользу этого говорят эксперименты, в которых путем выключения каких-либо отделов нервной системы (перерезка блуждающих нервов на шее, вагосимпатическая блокада и др.) удавалось добиться уменьшения токсического отека легких или даже предупредить его развитие.

На основании клинической картины токсического отека легких с наличием лейкоцитоза и температурной реакции, а также патологоанатомических данных о наличии сливного катарального воспаления в отсутствие микробной флоры некоторые исследователи [Ивановский Б. Д., 1963, и др.] рассматривают отек легких как один из вариантов токсической пневмонии, в которой процессы экссудации опережают клеточную инфильтрацию. В течении токсического отека легких условно различают несколько стадий: стадия начальных явлений, или рефлекторная, скрытый период, стадии клинических проявлений и обратного развития.

В стадии начальных явлений, развивающейся тотчас после воздействия токсического вещества, у пострадавшего отмечаются легкие явления раздражения слизистых оболочек дыхательных путей и глаз: резь в глазах, небольшой кашель, першение в носоглотке, стеснение в груди. Эти расстройства не оказывают существенного влияния на самочувствие пострадавшего и скоро (через 15—30 мин) исчезают.

Вслед за стиханием явлений раздражения наступает скрытая стадия, или период мнимого благополучия, которая равна в среднем 4—6 ч, но может удлиняться до 24 ч и сокращаться

до 2 ч. В этом периоде пострадавший никаких жалоб не предъявляет и считает себя здоровым, однако при тщательном обследовании можно отметить первые симптомы нарастающей кислородной недостаточности — учащенное и поверхностное дыхание. Экспериментально доказано, что в скрытом периоде с самого начала можно обнаружить гистологические изменения, соответствующие отеку межуточной ткани легкого [Савицкий Н. Н., 1939].

Скрытая стадия постепенно сменяется периодом клинических проявлений отека легких. У пораженного учащается дыхание, появляются кашель с мокротой, цианоз. Расстройства дыхания прогрессируют с нарастанием симптомов заболевания. В дыхательном акте начинают принимать участие вспомогательные мышцы. Нижняя граница легких опускается, перкуторный звук приобретает коробочный оттенок.

При аускультации в нижних отделах легких сзади появляются звонкие мелкопузырчатые влажные хрипы. В период развития токсического отека легких под влиянием хлора, хлорпикрина и других токсических веществ раздражающего действия, вызывающих поражение бронхиального дерева, наравне с влажными хрипами выслушиваются в большем или меньшем количестве сухие хрипы, которые сохраняются довольно долго. По мере развития отека легких количество хрипов увеличивается и они могут выслушиваться на всей поверхности легких. Затем наряду с мелкими появляются средне- и крупнопузырчатые влажные хрипы. Дыхание становится клокочущим. Отделяется большое количество пенистой мокроты, часто с примесью крови.

Отмечается тахикардия, артериальное давление остается нормальным или незначительно повышается. При исследовании крови выявляется ее сгущение, которое проявляется увеличением количества гемоглобина, эритроцитов (до $6—8 \cdot 10^{12}$/л), лейкоцитов (до $10—15 \cdot 10^{9}$/л). Повышается вязкость крови, нарастает ее свертываемость. Рентгенологически определяются понижение прозрачности легочной ткани, нечеткость и размытость сосудисто-бронхиального рисунка, очаговые пятнистые затемнения (так называемые тающие хлопья снега). Вследствие выраженных нарушений вентиляции легких и диффузии газов через альвеолярную и капиллярную мембраны появляются признаки острой ДН. Содержание кислорода в артериальной крови резко падает, а углекислоты нарастает. Развиваются распространенный цианоз и акроцианоз бледно-фиолетового оттенка — синяя гипоксемия.

В этой стадии токсического отека легких может наблюдаться и другой симптомокомплекс, который носит название серой гипоксемии. В клиническом симптомокомплексе серой формы кислородного голодания ведущим является падение сердечно-сосудистой деятельности (коллапс). Лицо больного становится пепельно-серым, покрывается холодным потом. Слизистые оболочки приобретают своеобразный грязно-землистый оттенок.

Конечности холодны и влажны на ощупь. Пульс становится частым, нитевидным, трудно пальпируется. Артериальное давление резко падает. Наряду с артериальной и венозной гипоксемией возникает гипокапния. Состоянию серой гипоксемии может предшествовать период синей гипоксемии, причем одно состояние переходит в другое сразу, почти внезапно. Если симптомокомплекс серой гипоксемии развивается самостоятельно без предшествующей синей гипоксемии, то этому могут способствовать физические нагрузки, длительная транспортировка пострадавшего. Нарушения сердечно-сосудистой деятельности при токсическом отеке легких обусловлены нарушением кровотока в малом круге кровообращения с перегрузкой по типу острого легочного сердца, а также ишемией миокарда и вегетативными сдвигами.

При тяжелых формах токсического отека легких смертельный исход может наступить через 24—48 ч после отравления. Особенно неблагоприятен в прогностическом отношении серый тип кислородного голодания.

В более легких случаях и при своевременном лечении наступает стадия обратного развития отека легких. В течение этого периода, начиная с 3-х суток после токсического воздействия, наступает улучшение общего состояния больного. Уменьшаются одышка, цианоз, количество отделяемой мокроты. Отмечаются сокращение количества, а затем и исчезновение влажных хрипов. Однако температура тела продолжает оставаться повышенной, обычно в пределах 37,5—38 °С до 5—6-го дня заболевания. Нормализуется состав периферической крови. Сроки выздоровления могут варьировать от нескольких дней до нескольких недель. Помимо изменений в легких и сердечно-сосудистой системе, при токсическом отеке легких нередко наблюдаются неврологические нарушения. Пострадавшие часто жалуются на головную боль, головокружение. Нередко наблюдается неустойчивость в нервно-эмоциональной сфере: раздражительность, чувство тревоги, преобладание депрессивно-ипохондрических реакций, у отдельных лиц возбуждение и судороги, а в тяжелых случаях оглушенность, сонливость, адинамия, потеря сознания. В дальнейшем возможно присоединение астеноневротических и вегетативных расстройств. На высоте токсического отека диурез может снижаться вплоть до анурии. В моче выявляются следы белка, гиалиновые и зернистые цилиндры, эритроциты. Указанные изменения связаны с возможностью развития токсического нефроза, обусловленного общими сосудистыми изменениями.

Токсический отек легких протекает значительно тяжелее и с более высокой летальностью, чем отек легких другой этиологии.

Наиболее частым осложнением токсического отека легких являются присоединение вторичной инфекции и развитие пневмонии. Если в период стихания клинических проявлений отека температура тела и количество лейкоцитов в периферической

крови на 6—7-й день после отравления не достигают нормы, выраженность аускультативных явлений в легких не уменьшается, а нарастает при ухудшении общего состояния больного, то можно думать о присоединении вторичной инфекции. Рентгенологически при этом отмечаются мелкие воспалительные фокусы в легких по типу мелкоочаговой пневмонии. Другим опасным осложнением токсического отека является так называемый вторичный отек легких, который может развиться в конце 1-й — начале 3-й недели болезни как следствие наступающей острой сердечной левожелудочковой недостаточности.

Острые токсические пневмонии

Среди острых токсических пневмоний различают первичные и вторичные. **Первичные пневмонии** возникают в 1—2-е сутки после воздействия токсических веществ раздражающего действия. Это собственно токсические пневмонии, обусловленные непосредственным действием токсического агента на легочную ткань. Как правило, они сопровождаются токсическим поражением верхних дыхательных путей и бронхов. При этом в первое время признаки токсического ларингофаринготрахеита или бронхита могут доминировать в клинической картине заболевания. О развитии пневмонии свидетельствует повышение температуры тела до фебрильных цифр, часто с предшествующим ознобом. У больных ухудшается общее самочувствие: появляются слабость, разбитость, головная боль. Меняется характер кашля — из сухого он становится влажным, мокрота часто имеет примесь крови. В легких на фоне жесткого дыхания и сухих хрипов появляются участки мелкопузырчатых звонких влажных хрипов и(или) крепитации. В крови нарастает лейкоцитоз. Решающее значение в диагностике принадлежит рентгенологическому исследованию, при котором обнаруживают фокусы инфильтративных изменений большей или меньшей распространенности. Первичная токсическая пневмония, не осложненная инфекцией, обычно имеет благоприятное течение. К концу 5—7-х суток процесс заканчивается выздоровлением с нормализацией клинических и рентгенологических данных.

Вторичные пневмонии развиваются на фоне стихающих признаков острого токсического ларингофаринготрахеита или бронхита. При относительно хорошем самочувствии, как правило, на 3—4-й день после интоксикации или еще позже внезапно появляются озноб, одышка, затруднение при дыхании, температура тела повышается до 38—39 °С. Процесс отличается тяжелым течением. Общее состояние больного нарушается больше, чем при первичных пневмониях (головная боль, общая слабость, адинамия). В легких выслушиваются участки влажных хрипов. При рентгенологическом исследовании определяются мелкие инфильтраты. В крови отмечаются лейкоцитоз, эозинофилия и повышение СОЭ. Вторичные пневмонии характеризуются затяж-

ным течением, миграцией воспалительного процесса и рецидивами. Им свойственны частое присоединение астматических явлений и раннее развитие пневмосклероза.

В развитии вторичных пневмоний основное значение имеет присоединение вторичной инфекции. Вместе с тем особенности течения этих пневмоний, а именно их возникновение спустя некоторое время после поражения, рецидивирование патологического процесса, астматические явления, эозинофилия позволяют предполагать, что в их возникновении наряду с микробным фактором определенное значение имеют и аллергические реакции, по-видимому, аутоиммунного характера.

Несмотря на общую направленность токсического влияния, свойственную всем веществам раздражающего действия, клинические проявления при остром воздействии различных соединений, входящих в эту группу, имеют некоторые отличия, которые обусловлены особенностями их химических и токсических свойств. Так, хлор, хлористый водород, хлорокись фосфора, сернистый газ, аммиак, фтористый водород чаще всего вызывают изменения верхних дыхательных путей и бронхов, приводя к развитию токсического ларингофаринготрахеита или бронхита. Указанные вещества обладают способностью вызывать резкое субъективное чувство удушья. Иногда даже однократное вдыхание этих веществ в высоких концентрациях может привести к развитию тяжелой, так называемой молниеносной формы интоксикации с преобладанием в клинической картине рефлекторных реакций, спазмом голосовой щели и асфиксией.

Вдыхание значительных количеств паров карбонильных соединений металлов (карбонилникеля, пентакарбонила железа), как правило, характеризуется поражением глубоких отделов дыхательного тракта с развитием токсического бронхиолита, токсической пневмонии или токсического отека легких и выраженным общетоксическим действием.

Характерной особенностью действия растворимых соединений бериллия, которые в 50—100 раз токсичнее нерастворимых, является не только глубокое их проникновение на всем протяжении дыхательных путей, вплоть до легочных альвеол, но и тенденция воспалительного процесса выходить за пределы слизистой оболочки и стенок бронхов и бронхиол, вызывая реакцию интерстициальной ткани легких.

Воздействию фосгена, перфторизобутилена присуще развитие токсического отека легких. Многие токсические вещества раздражающего действия вызывают сочетанное поражение органов дыхания и глаз. Наиболее выраженное раздражающее действие на глаза оказывают хлорпикрин, диметилсульфат и аммиак. В легких случаях процесс ограничивается раздражением конъюнктивы с их гиперемией, отечностью, резкой светобоязнью. Часто одновременно отмечаются отечность век, блефароспазм.

Воспалительный процесс в воздухоносных путях и легочной паренхиме в случае отравления диметилсульфатом имеет фиб-

розно-некротический характер и отличается затяжным течением (2—3 мес).

При острых интоксикациях некоторыми веществами раздражающего действия поражения органов дыхания сочетаются с общетоксическим эффектом, что обусловливает изменения в других системах и органах. Чаще наблюдаются нарушения функций нервной системы. Наиболее сильным нервным ядом является сероводород, который, угнетая ферменты тканевого дыхания, приводит к развитию гистотоксической гипоксии. В связи с этим при выраженных формах отравления сероводородом в клинической картине преобладают признаки поражения ЦНС. Наиболее неблагоприятна молниеносная форма острого отравления, при которой под влиянием высокой концентрации сероводорода в результате паралича дыхания и сосудистого центра моментально наступает смерть.

В тяжелых случаях отравления сероводородом часто развивается коматозное состояние. Для периода непосредственно после выхода из комы характерно резко выраженное двигательное возбуждение, которое затем сменяется сном. В отдельных случаях при затяжном течении комы изменения в ЦНС могут приобрести стойкий характер с появлением в дальнейшем различных органических симптомов. Изменения нервной системы в этих случаях сочетаются с поражением органов дыхания различной степени выраженности — от нерезких проявлений до токсического отека легких. При меньших концентрациях раздражающее действие сероводорода проявляется более четко, но, как правило, одновременно отмечаются изменения ЦНС, что проявляется головной болью, головокружением, возбуждением или помрачением сознания. Повторные острые и подострые отравления могут вызывать более стойкие изменения ЦНС, выражающиеся в упорной головной боли, снижении памяти и работоспособности.

Окислы азота при острой интоксикации способны вызывать, кроме развития отека легких, поражение ЦНС, в легких случаях проявляющееся преходящими церебральными расстройствами (головная боль, головокружение, тошнота, рвота), а в тяжелых нередко развитием коматозного состояния и судорог. Наибольшее значение в возникновении указанных изменений, по-видимому, имеет окись азота, входящая в состав нитрогазов. Этот так называемый нитритный эффект проявляется также метгемоглобинообразованием и падением артериального давления. Изменения нервной системы (возбуждение, сменяющееся затем депрессией) наблюдаются также при острых интоксикациях гидразином.

Диагностика

Диагностика острых поражений дыхательных путей токсическими веществами раздражающего действия основывается на

данных анамнеза и некоторых особенностях клинического течения интоксикаций. Для токсических поражений характерна внезапность развития, по времени связанная с фактом контакта с ядовитым веществом в повышенных концентрациях. Заболевание характеризуется быстрым нарастанием клинической симптоматики. С самого начала процесс носит распространенный характер. Важно обращать внимание на нередкое сочетание поражения дыхательных путей с поражением глаз, иногда кожи. В отличие от воспалительных заболеваний дыхательных путей непрофессиональной этиологии при токсических поражениях, как правило, менее выражены признаки воспаления: повышение температуры и изменения со стороны крови.

Прогноз острых поражений дыхательных путей веществами раздражающего действия определяется степенью тяжести перенесенного отравления и исходным состоянием организма. Исходом даже очень тяжелых поражений при соответствующем уходе и лечении может быть полное выздоровление. Часть больных, перенесших острые отравления теми или иными токсическими веществами раздражающего действия, на протяжении многих месяцев и даже лет продолжают страдать бронхитом, то и дело обостряющимся и принимающим хроническое течение. Часто к этому бронхиту присоединяется перибронхит. Развитие фиброзного процесса ведет к пневмосклерозу, эмфиземе, бронхоэктатическим изменениям, сердечно-легочной недостаточности. После интоксикации могут активироваться ранее латентно протекавшие туберкулез легких и другие хронические инфекции.

Лечение

Первая помощь при острых интоксикациях токсическими веществами раздражающего действия прежде всего должна быть *направлена на немедленное прекращение контакта с отравляющим* веществом и исключение возможности его дальнейшего поступления в организм. Для этого пострадавшего выводят из загазованной атмосферы в теплое проветриваемое помещение или на свежий воздух. Необходимо освободить его от одежды, стесняющей дыхание. Из-за возможного испарения веществ, а также их действия на кожу следует снять загрязненную ядом одежду, а при попадании яда на кожу обильно промыть ее водой с мылом. Пострадавшего срочно госпитализируют.

Зная о наличии скрытого периода при отравлении веществами раздражающего действия, пострадавшего, создав ему полный покой, следует оставить под наблюдением не менее чем на 24 ч. Только отсутствие каких-либо проявлений интоксикации спустя 24 ч после контакта с ядом является основанием для отмены режима покоя. При раздражении слизистой оболочки глаз необходимо тщательное промывание их водой или 2 % раствором гидрокарбоната натрия. При резких болях в глазах в них закапывают 0,1—0,2 % раствор дикаина, а для профилактики инфи-

цирования за веки следует заложить глазную мазь, содержащую антибиотики или сульфаниламиды (0,5 % синтомициновая, 10 % сульфациловая), или закапать 30 % раствор сульфацил-натрия.

При интоксикациях, сопровождающихся раздражением слизистой оболочки верхних дыхательных путей, хороший эффект дают полоскания или тепло-влажные ингаляции 2 % раствора гидрокарбоната натрия. При затруднении носового дыхания закапывают в нос 2 % раствор эфедрина с добавлением адреналина (1:1000). При поражении гортани необходим режим молчания. Показано питье теплого молока с натрием гидрокарбонатом, боржома.

При сильном кашле применяют кодеин и дионин, отвлекающие средства (горчичники). С целью профилактики инфекции назначают сульфаниламиды и антибиотики. При скоплении секрета необходима его аспирация через катетер. Если возникает рефлекторный спазм, то показаны спазмолитики (подкожное введение атропина или эфедрина). В случаях тяжелого ларингоспазма приходится прибегать к трахеотомии и интубации. При рефлекторных расстройствах дыхания и сердечной деятельности может быть использовано вдыхание так называемой противодымной смеси (хлороформа 40 мл, этилового спирта 40 мл, серного эфира 20 мл, нашатырного спирта 5 капель), которая уменьшает рефлекторную возбудимость рецепторов.

Искусственную вентиляцию легких проводят только в случаях остановки дыхания по витальным показаниям. Во всех других случаях она противопоказана в связи с опасностью развития отека легких.

При возникновении бронхита и бронхиолита назначают полный покой, длительное вдыхание кислорода, противокашлевые препараты, ингаляции аэрозоля 25 мг гидрокортизона ацетата. С целью профилактики инфекции проводят активную антибактериальную терапию, при астматических состояниях — лечение бронходилататорами и спазмолитиками (эуфиллин, адреналин, изадрин), антигистаминными препаратами (димедрол, супрастин, пипольфен).

При токсическом отеке легких одним из основных методов патогенетической терапии является применение мочевины, оказывающей мощное дегидратирующее действие на легочную ткань. Аналогичный эффект дают и салуретики (фуросемид), вводимые внутривенно в дозе не менее 200 мг в сутки.

С целью разгрузки малого круга кровообращения при токсическом отеке легких используют ганглиоблокаторы — арфонад, бензогексоний, пентамин и др., а также эуфиллин. При сниженном артериальном давлении следует воздержаться от этих препаратов либо вводить их внутривенно с осторожностью (медленно) и обязательно в сочетании с прессорными аминами.

Важную роль в лечении токсического отека легких играют

средства, снижающие проницаемость сосудистой стенки. С этой целью используют глюкокортикоиды (преднизолон по 160—200 мг в сутки или гидрокортизон по 150—300 мг в сутки), антигистаминные препараты, хлорид кальция, витамины группы В и С, гипертонические растворы глюкозы.

Среди методов симптоматической терапии значительное место занимает оксигенотерапия в сочетании с ингаляцией противовспенивающих средств (пары этилового спирта, антифомсилана). Эти поверхностно-активные вещества переводят отечный экссудат из пенистого состояния в жидкость, что сокращает его объем и освобождает дыхательную поверхность легких для диффузии газов.

Хороший эффект дают регулярные ингаляции кислорода с добавлением бронхолитиков (эфедрин), гормонов и антибиотиков.

Учитывая роль нервных механизмов в патогенезе токсического отека легких, рекомендуют новокаиновые блокады шейного вагосимпатического ствола [Лужников Е. А., 1982].

С целью снятия состояния эмоционального напряжения и двигательного беспокойства проводят седативную терапию путем повторного введения литической смеси (морфина 10 мг, аминазина 25 мг, пипольфена 25 мг) или нейроплегиков (галоперидол, дроперидол). При нарушениях сосудистого тонуса или присоединении сердечной недостаточности назначают сосудистые средства (камфора, кофеин, кордиамин, мезатон) или сердечные гликозиды (коргликон, строфантин). Введение адреналина не показано из-за возможного усиления явлений отека. Для стимуляции дыхания вводят подкожно лобелин или цититон. С целью профилактики инфекции при комплексной терапии токсического отека применяют антибиотики и сульфаниламидные препараты.

Что касается широко использовавшегося ранее при токсическом отеке легких кровопускания (250—300 мл), то в настоящее время, по мнению Е. А. Лужникова (1982), оно сохраняет свое значение только на догоспитальном этапе, если бригада скорой помощи не располагает всем арсеналом указанных лечебных средств. Следует помнить, что кровопускание может быть произведено только при удовлетворительном состоянии сердечно-сосудистой системы. При серой форме кислородного голодания, которая сопровождается падением артериального давления, этот метод противопоказан. После кровопускания вводят внутривенно 40 % раствор глюкозы, которая улучшает процессы тканевого обмена в условиях кислородного голодания и снижает сосудистую проницаемость.

Трудоспособность больных, перенесших острое отравление, зависит от выраженности интоксикации, ее течения и осложнений. В случаях легкого острого отравления временная нетрудоспособность, как правило, продолжается несколько дней. После стихания признаков интоксикации пострадавший может

выполнять прежнюю работу. При более выраженных интоксикациях в зависимости от их течения лечения может продолжаться от 2 до 3—5 нед. После выздоровления такие лица нуждаются в отстранении от работы в контакте с токсическими веществами раздражающего действия с выдачей больничного листа сроком до 2 мес. В этих случаях важно рациональное трудоустройство. Кроме раздражающих веществ, должны быть исключены и другие возможные вредные производственные факторы: воздействие пыли, больших перепадов температуры, значительное физическое напряжение. Отсутствие клинико-рентгенологических изменений при повторном обследовании позволяет направить пострадавшего на прежнюю работу.

При тяжелой форме интоксикации лечение, как правило, более продолжительное (до 2 мес). После выписки из стационара желательно долечивание в санатории. В дальнейшем таким лицам рекомендуется временный перевод на работу вне контакта с токсическими веществами раздражающего действия и пылью, не связанную со значительным физическим напряжением и влиянием неблагоприятных метеорологических факторов на длительный срок. Лишь полная ликвидация признаков перенесенного отравления, установленная при динамическом наблюдении, может быть основанием для возвращения пострадавшего на прежнюю работу. Наличие каких-либо остаточных явлений после интоксикации определяет необходимость перевода его на работу вне воздействия вредных факторов и переквалификации. Вопрос о трудоспособности решается в этих случаях с учетом степени клинико-функциональных нарушений. Для перевода на другую работу, связанную со снижением квалификации, требуется направление на ВТЭК для определения степени снижения трудоспособности.

У больных, перенесших острую интоксикацию бериллием, экспертизу трудоспособности следует проводить с учетом его аллергенного действия. Дальнейший контакт с бериллием противопоказан, так как вследствие возможной сенсибилизации к нему повторное воздействие этого вещества приводит к рецидиву отравления с более тяжелым течением, нередко принимающим хронический характер.

Хронические заболевания бронхолегочной системы, *вызываемые токсическими веществами* раздражающего действия

Хронические поражения органов дыхания могут развиваться либо в результате длительного вдыхания относительно малых концентраций веществ раздражающего действия, либо вследствие перенесенной в прошлом однократно или повторно острой интоксикации. Наиболее распространенными клиническими формами являются хронический токсический бронхит и токсический пневмосклероз.

Это диффузное поражение бронхиального дерева, характеризующееся обычно рецидивирующим и прогрессирующим течением. Развивается оно в среднем через 10—15 лет в условиях воздействия токсических веществ раздражающего действия.

Проникая в организм, токсические вещества оказывают раздражающее или повреждающее действие на слизистую оболочку бронхиального дерева. Возникающий в бронхах патологический процесс вначале является чисто токсическим. В дальнейшем в результате нарушения целости бронхиального эпителия и повреждения защитных механизмов бронхиального дерева патологические изменения поддерживаются присоединяющейся бактериальной инфекцией. Токсический бронхит часто и рано осложняется вторичной микробной инфекцией, которая и определяет дальнейшее течение заболевания.

Особенностью токсического бронхита является значительная глубина поражения бронхиального дерева с тенденцией воспалительного процесса выходить за пределы слизистой оболочки и стенок бронхов, вызывая развитие панбронхита с последующим бронхосклерозом и эмфиземой легких.

Патологоанатомическая картина хронических поражений бронхолегочной системы характеризуется явлениями воспаления дыхательных путей — трахеитом, бронхитом, пневмонией. В далеко зашедших случаях воспалительные изменения сменяются явлениями склерозирования. Отмечаются деформация бронхов, бронхоэктазии и разрастание соединительной ткани вокруг бронхов и бронхиол или диффузное. Возникает эмфизема легких. Сердце расширено, гипертрофирован правый желудочек.

Клиническая картина. В зависимости от степени выраженности, течения, а также преобладающего синдрома различают легкую, средней тяжести и тяжелую, или осложненную, формы хронического токсического бронхита.

Легкие формы токсического бронхита характеризуются рецидивирующим течением. В период ремиссии болезни общее состояние больных остается удовлетворительным. Они жалуются на кашель с отделением небольшого количества мокроты слизисто-гнойного характера, одышку при физическом напряжении. Аускультативно определяют лишь жестковатое дыхание и небольшое количество сухих хрипов. В период обострения болезни температура тела повышается до субфебрильных цифр, ухудшается общее самочувствие, появляются слабость, потливость. Усиливается кашель, увеличивается количество отделяемой мокроты, нарастает одышка. Над легкими выслушивается значительное количество сухих рассеянных хрипов. При эндоскопическом исследовании в этой стадии заболевания выявляется картина катарального эндобронхита. Слизистая оболочка трахеи и бронхов диффузно гиперемирована с выраженной инъецированностью сосудов, устья выводных протоков слизистых

желез расширены. Нередко определяется гипертрофия слизистой оболочки.

При исследовании ФВД выявляются начальные признаки *легочной недостаточности по обструктивному типу*. Вследствие нарушения бронхиальной проходимости несколько снижаются величина $ОФВ_1$ и показатели пневмотахометрии — максимальная скорость вдоха и выдоха (МСВд и МСВыд). О напряженности *функции дыхательной системы свидетельствуют умеренное повышение* минутного объема дыхания (МОД), отражающее гипервентиляцию покоя, и снижение МВЛ. В этой стадии заболевания прекращение больным работы в условиях воздействия раздра*жающих веществ может привести к обратному развитию признаков* бронхита и выздоровлению. При продолжении работы в контакте с веществами раздражающего действия в случае присоединения инфекции заболевание может прогрессировать, переходя в *хронический токсический бронхит средней тяжести*.

Признаки заболевания нарастают. Усиливается кашель с отделением более значительного количества мокроты гнойного или слизисто-гнойного характера, нередко с примесью крови. Возникают приступы затрудненного дыхания, особенно в период обострения болезни или в ненастную сырую погоду. Увеличивается одышка, которая возникает уже при небольшой физической нагрузке. Появляются боли в груди. Больные почти постоянно жалуются на слабость, недомогание, потливость. Обострения при этой форме заболевания наблюдаются довольно часто и нередко протекают с высокой температурой тела и изменениями периферической крови, характерными для воспалительного процесса (лейкоцитоз, палочкоядерный сдвиг, повышение СОЭ). При осмотре отмечается цианоз кожи и слизистых оболочек.

Над легкими определяется коробочный звук. Дыхание ослабленное, жесткое, часто с удлиненным выдохом. Прослушивается значительное количество сухих рассеянных, а в период обострения средне- и мелкопузырчатых влажных хрипов, что свидетельствует о значительной глубине поражения бронхиального дерева. Бронхоскопическое исследование при этой форме заболевания позволяет выявить картину выраженного воспалительного процесса на всем протяжении бронхиального дерева с деформацией бронхов и формированием деструктивно-рубцовых изменений. При рентгенологическом исследовании на фоне повышенной прозрачности легочных полей обнаруживаются усиление и деформация легочного рисунка, главным образом в нижних отделах легких. Указанные изменения свидетельствуют о формирующемся панбронхите с развитием фиброза вокруг бронхов и сосудов и эмфиземы легких. Выявление грубой тяжистости и ячеистости легочного рисунка в нижних участках подтверждает наличие бронхоэктатических изменений. При этой форме заболевания нарушения функции дыхания более выражены. Как правило, снижаются все спирографические (ЖЕЛ, $ОФВ_1$, МВЛ) и пневмотахометрические показатели. Увеличивается ООЛ. В период обо-

стрения болезни уменьшается насыщение крови кислородом. Значительные изменения функции дыхания приводят к нарушениям в сердечно-сосудистой системе с формированием хронического легочного сердца.

Тяжелая, осложненная форма бронхита характеризуется нарастанием тяжести воспалительного процесса в бронхах и его переходом на перибронхиальную ткань. Течение болезни отличается частыми обострениями с длительным повышением температуры тела и короткими периодами нестойкой ремиссии. Нередко тяжесть заболевания обусловливается выраженными бронхоэктатическими изменениями, присоединением инфекционно-аллергической бронхиальной астмы с прогрессирующим течением, симптомокомплексом хронического легочного сердца. Кашель становится постоянным. Отделяется большое количество гнойной мокроты, часто с примесью крови, нередко с неприятным запахом. Значительно затруднено дыхание, часто наблюдаются тяжелые приступы удушья. При осмотре отмечаются выраженный диффузный цианоз, учащение дыхания, нередко определяется упадок питания, ногти пальцев рук и ног имеют форму часовых стекол, а ногтевые фаланги форму барабанных палочек. Выражена эмфизема легких. В легких прослушиваются рассеянные сухие и влажные хрипы, больше в нижних отделах. Констатируется выраженная легочная недостаточность с нарушениями вентиляции и газообмена. Хроническая гипоксемия сопровождается метаболическим ацидозом, стимулирует эритропоэз, может привести к полицитемии и повышению вязкости крови. При прогрессировании болезни нарастают легочная гипертензия и признаки перегрузки правых отделов сердца с явлениями сердечной недостаточности. Наблюдаются постоянная тахикардия, глухие тоны сердца, акцент II тона над легочной артерией, развиваются застойные явления в малом и большом круге кровообращения. При рентгенологическом исследовании отмечают деформирующий диффузный пневмосклероз и эмфизему легких, в период обострения обнаруживаются изменения по типу пневмонических фокусов.

В отдельных случаях имеет место ареактивное течение болезни, при котором обострения бронхитического процесса не сопровождаются повышением температуры тела и воспалительными изменениями со стороны крови. В таких случаях заболевание протекает с явлениями резкой слабости, значительным снижением массы тела и развитием астеноневротических расстройств.

Клинические наблюдения за больными хроническим токсическим бронхитом показывают, что длительно существующий хронический воспалительный процесс в бронхолегочной системе, сопровождающийся значительными изменениями в легочной паренхиме, создает предпосылки для развития злокачественных новообразований в бронхах и легких.

Диагностика хронического бронхита основывается на оценке анамнеза, клинико-функциональных и лабораторных дан-

ных. Для решения вопроса о связи заболевания с производственной деятельностью (токсическая этиология) необходимо тщательно сопоставить условия труда с развитием бронхита. Хронический токсический бронхит следует дифференцировать от туберкулезного поражения бронхов, учитывая клинические признаки туберкулезной интоксикации и данные бронхоскопического исследования, которые могут указывать на локальный характер поражения бронхов (рубцы, свищи), характерные для туберкулеза. Определенные трудности могут возникнуть при дифференциации хронического токсического бронхита от хронической пневмонии, бронхоэктатической болезни и бронхиальной астмы.

К наиболее частым осложнениям хронического токсического бронхита относятся бронхоэктазии, очаговая пневмония, эмфизема легких, бронхиальная астма, диффузный пневмосклероз, легочная гипертензия, легочное сердце и легочно-сердечная недостаточность.

Токсический пневмосклероз

Клинические наблюдения показывают, что в большинстве случаев развитию пневмосклеротических изменений в легких при воздействии токсических веществ раздражающего действия предшествует длительно текущий хронический токсический бронхит. Последний, характеризуясь большой глубиной повреждения бронхиального дерева и протекая не только с явлениями эндобронхита, но и перибронхита, предрасполагает к более раннему формированию пневмосклероза. При токсических бронхитах пневмосклероз может прогрессировать путем развития бронхоэктатических изменений либо имеет место нарастание легочной и сердечной недостаточности. Развитию пневмосклероза сопутствует формирование эмфиземы легких.

Клиническая картина. Проявления токсического пневмосклероза, представляющего собой сложный полиморфный клинико-анатомофункциональный симптомокомплекс, зависят от выраженности фиброзных изменений, тяжести и активности сопутствующих заболеваний (бронхит, бронхоэктазии, эмфизема и т. д.) и выраженности легочной и сердечной недостаточности. Наряду с описанными, наиболее часто встречающимися формами хронического поражения органов дыхания в виде токсического бронхита с последующим развитием пневмосклероза в отдельных случаях наблюдаются иные формы патологии, при которых пневмосклероз служит единственным проявлением перенесенной в прошлом, иногда много лет назад, тяжелой острой интоксикации, чаще всего токсического отека легких или токсического бронхиолита. Основу диагностики этих форм составляет рентгенологическое исследование, так как клинические проявления часто отсутствуют, процесс может протекать бессимптомно и доброкачественно, сопровождаясь лишь иногда

незначительными нарушениями функции дыхания. Такие формы диффузного пневмосклероза интерстициального типа, как правило, не прогрессируют. Лишь в отдельных случаях в дальнейшем могут присоединяться признаки бронхита, причиной которого является инфекция, а предрасполагает к этому возможное нарушение дренажа бронхов вследствие бронхиального склероза.

Диагностика токсического пневмосклероза основывается на анамнезе (перенесенные отравления, длительный часто обостряющийся токсический бронхит), наличии признаков хронического бронхита и эмфиземы легких, а в более поздних стадиях признаков легочно-сердечного синдрома. Нередко токсический пневмосклероз ошибочно принимают за туберкулез легких. Дифференцируя эти заболевания, нужно иметь в виду особенности рентгенологических изменений. При туберкулезе характерны преимущественно очаговость процесса, связь его с корнями легких и локализация чаще всего в верхних отделах легких.

Прогноз заболевания определяется тяжестью течения хронического токсического бронхита, выраженностью легочной и сердечной недостаточности.

Лечение больных хроническим токсическим бронхитом и токсическим пневмосклерозом должно быть комплексным, включать воздействие на основные патогенетические механизмы развивающегося процесса. Важнейшим элементом лечения является борьба с инфекцией. Для этого в фазе обострения заболевания больным назначают антибактериальные средства (антибиотики, сульфаниламиды).

Для улучшения дренажа бронхов используют средства, разжижающие мокроту и облегчающие ее отделение. С этой целью наиболее целесообразно проводить ингаляции протеолитических ферментов (трипсин, панкреатин), муколитических и отхаркивающих препаратов. Значительное место в комплексе лечения занимают препараты, восстанавливающие бронхиальную проходимость. К ним относятся симпатомиметики, особенно стимуляторы β-адренорецепторов (астмопент, фенотерол, сальбутамол и др.), и другие спазмолитики (эуфиллин, солутан и др.). Применение бронхолитических средств можно сочетать с назначением антигистаминных препаратов, которые наряду со снятием спазма гладкой мускулатуры бронхов оказывают противовоспалительное и противоотечное действие. В тех случаях, когда медикаментозной терапией не удается ликвидировать обострение воспалительного процесса и обтурацию бронхов секретом, рекомендуется санация бронхиального дерева с введением лекарственных препаратов (см. выше).

Значительное место в лечении занимают оксигенотерапия, а также лечебная дыхательная гимнастика, массаж грудной клетки, физиотерапевтические процедуры, направленные на ликвидацию явлений воспаления, бронхоспазма, болевого синдрома и дыхательных расстройств (индуктотермия, токи УВЧ, электрофорез новокаина или хлорида кальция в области грудной

клетки и др.). При лечении больных с тяжелыми осложненными формами бронхита и пневмосклероза, когда к явлениям ДН присоединяются признаки сердечной недостаточности, показаны сердечные гликозиды (коргликон, строфантин), диуретики (фуросемид, триампур и др.), препараты калия.

Лечение обострений заболевания целесообразнее проводить в стационаре. В период ремиссии больные хроническим токсическим бронхитом и пневмосклерозом нуждаются в диспансерном наблюдении и симптоматической терапии. Наиболее благоприятными для санаторно-курортного лечения этих больных являются Южный берег Крыма в нежаркое время года и степная зона с сухим теплым воздухом.

Вопросы экспертизы трудоспособности при хроническом токсическом бронхите и токсическом пневмосклерозе решаются с учетом степени выраженности заболевания, его течения, а также наличия осложнений. Лица с легкими формами хронического токсического бронхита, как правило, остаются трудоспособными, но нуждаются в рациональном трудоустройстве вне воздействия раздражающих веществ и пыли. Таким больным требуются диспансерное наблюдение и лечение в медико-санитарной части или в профилактории предприятия.

При более выраженных формах хронического токсического бронхита, протекающих с частыми обострениями заболевания и сопровождающихся нарушениями функции дыхания, больные становятся ограниченно трудоспособными. В этих случаях следует исключить не только контакт с токсическими веществами и пылью, но и влияние неблагоприятных метеорологических факторов и значительные физические нагрузки. Таким больным показана переквалификация. При потере квалификации им может быть определена III группа инвалидности по профессиональному заболеванию. Тяжелые осложненные формы хронического токсического бронхита и пневмосклероза могут привести не только к значительному ограничению, но и к полной потере трудоспособности.

Некоторые химические соединения из группы раздражающих веществ при длительном контакте могут проявлять особое, только им присущее действие. Это относится, например, к хрому и его соединениям, которые наряду с раздражающим дают сенсибилизирующий и канцерогенный эффект. У работающих в контакте с хромом и его соединениями, помимо острого и хронического бронхита, нередко наблюдаются бронхиальная астма, а также рак верхних дыхательных путей и легких. Доказаны также канцерогенные свойства мышьяка и никеля.

К числу профессиональных канцерогенов относят такие, в отношении которых имеются статистические данные, убедительно показывающие, что в условиях работы с этими факторами опухоли определенной локализации встречаются значительно чаще, чем среди остального населения.

Установлено, что при воздействии карбонила никеля и дру-

гих никельсодержащих аэрозолей, образующихся при получении и очистке никеля, возможно развитие рака легких и верхних дыхательных путей.

Имеются данные о возникновении рака легких при вдыхании различных аэрозолей, содержащих мышьяк и его соединения. Профессиональный стаж, предшествующий развитию рака, имеет различную продолжительность (от 1 до 30 лет). Иногда заболевание развивается через многие годы (от 3 до 30 лет) после прекращения работы в контакте с канцерогенами.

Признавая профессиональную этиологию рака, трудно исключить влияние других канцерогенных факторов, действующих одновременно. Однако при наличии достоверных канцерогенных агентов действие их считается ведущим. Рак легких, обусловленный раздражающим действием названных веществ, по своим клиническим проявлениям, течению, а также по гистологическому строению идентичен злокачественным опухолям другого происхождения.

Профилактика. При производственных процессах, связанных с выделением токсических веществ, должны быть обеспечены герметизация, эффективная вентиляция. При необходимости рабочие обязаны пользоваться индивидуальными средствами защиты (противогаз). Говоря о профилактике хронических интоксикаций веществами раздражающего действия, следует подчеркнуть, что прежде всего имеет большое значение выявление наиболее ранних признаков воздействия раздражающих веществ. С этой точки зрения очень важно динамическое наблюдение (периодические осмотры) за работающими. Одним из профилактических мероприятий, позволяющим воздействовать на патологический процесс и приостановить его дальнейшее развитие, является своевременный перевод на работу, не связанную с воздействием токсических веществ.

ПРОФЕССИОНАЛЬНАЯ БРОНХИАЛЬНАЯ АСТМА

Одним из видов бронхиальной астмы является та, которая нередко наблюдается в различных производственных условиях и этиологически связана с воздействием профессиональных факторов. Это самостоятельная нозологическая форма профессиональной патологии. Профессиональная бронхиальная астма не является регистрируемой болезнью, поэтому точной информации о ее распространенности нет.

С начала прошлого столетия описывались главным образом единичные случаи возникновения профессиональной астмы среди представителей различных профессий: меховщиков (вследствие воздействия урсола), фармацевтов (связанная с ипекакуаной и другими препаратами), табаководов, парикмахеров и т. д. Различные авторы, указывающие на роль профессиональных аллергенов в возникновении бронхиальной астмы, приводят разноречивые данные о распространенности этого заболевания.

Эпидемиологические исследования в разных частях света показали, что 3 % популяции страдают бронхиальной астмой и у 2 % больных бронхиальной астмой это заболевание вызвано их профессией (Terr A. J., 1984).

На совещании экспертов ВОЗ (Женева, 1980 г.) профессиональная бронхиальная астма внесена в список профессиональных заболеваний. При этом указано, что основным критерием признания профессиональной этиологии бронхиальной астмы является наличие причинно-следственной связи с выполняемой работой.

Этиология. Исследования, проведенные отечественными [Платков Е. М., Захаров Г. Г., 1972] и зарубежными [Sheppard D., 1982] авторами, свидетельствуют о значительно возросшей роли химических факторов окружающей среды в развитии бронхиальной астмы. По наблюдениям D. Sheppard (1982), заболевание чаще возникает при действии химических промышленных аллергенов по сравнению с ферментами и аллергенами растительного и животного происхождения.

Аллергены животного происхождения (натуральный шелк, шерсть различных видов животных, волосы, чешуйки эпидермиса, перья, пчелы, овощные мухи, глисты, черви и др.) могут быть причиной развития профессиональной бронхиальной астмы у лиц, имеющих с ними систематический и длительный контакт в рабочей обстановке, например у рабочих производства натурального шелка, шерсти, меха, кожи, у работников ветеринарной службы, гельминтологических лабораторий, зоомагазинов, зерно- и овощехранилищ, у парикмахеров и т. д.

Аллергены растительной породы (пыльца трав, кустарников, деревьев, злаковых, цветов, древесная, зерновая и мучная пыль, эфирные масла, лен, табак, хлопок и др.) служат причиной заболевания бронхиальной астмой работников сельского хозяйства, рабочих деревообрабатывающей промышленности, табачных, хлопко- и льнопрядильных предприятий, мукомольных и кондитерских производств, работников косметических кабинетов и др.

Число химических веществ, вызывающих сенсибилизацию (гаптены), в производственных условиях весьма велико и постоянно растет в связи с синтезом новых соединений. Среди аллергенов данной группы наиболее известны урсол (парафенилендиамин), соединения металлов (хром, никель, кобальт, марганец, платина и др.), диизоцианаты, формалин, эпихлоргидрин, синтетические полимеры, красители, пестициды и др. Профессиональные группы, в которых могут наблюдаться случаи бронхиальной астмы, вызванной указанными химическими соединениями, разнообразны.

Лекарственные препараты (гормоны, вакцины, ферменты, белково-витаминные концентраты, кормовые антибиотики) могут обусловить развитие профессиональной бронхиальной астмы у рабочих химико-фармацевтической и микробиологической про-

мышленности, аптечных и медицинских работников. Из лекарственных препаратов наибольшего внимания заслуживают антибиотики (особенно пенициллин, реже стрептомицин, биомицин, тетрациклин и др.), витамины, сульфаниламиды, анальгетики, гормональные препараты, аминазин и некоторые бальзамы.

Патогенез. В основе бронхоспазма при профессиональной бронхиальной астме, как и при непрофессиональных формах аллергической бронхиальной астмы, лежит реагиновый тип немедленной гиперчувствительности.

Аллергические цитотропные антитела присоединяются к Fc-рецепторам тканевых базофилов (лаброциты) и после образования иммунного комплекса с аллергеном или гаптеном на поверхности мембраны клетки-мишени возбуждают систему циклических монофосфатов цитоплазмы. В активированной клетке происходят усиленное высвобождение БАВ из гранул и синтез новых субстанций с последующим их высвобождением. В межклеточное вещество диффундируют хемотаксические факторы для тромбоцитов, эозинофилов, ПГ и другие продукты арахидоновой кислоты, гистамин и гепарин, МРС-А и другие БАВ. Привлеченные в очаг аллергического воспаления эозинофилы в известной мере ослабляют патохимический эффект активированного тканевого базофила, но все же не могут предотвратить все нежелательные эффекты. В результате развиваются спазм гладкой мускулатуры бронхов и приступ удушья. Агрегация тромбоцитов способствует развитию отека, однако в ткани легких, насыщенной капиллярами, он столь слабо выражен, что не проявляется клинически.

Реагины, индуцирующие аллергический бронхоспазм, при воздействии полных антигенов (например, продуктов микробиологического синтеза или грибов-продуцентов на предприятиях микробиологической промышленности), в основном представлены антителами класса IgE и в меньшей степени классов IgM и IgG. При воздействии гаптенов (химические аллергены) преобладают цитотропные антитела класса IgG, но антигаптенные реагины могут быть представлены и антителами класса IgE.

По-видимому, в патогенезе профессиональной бронхиальной астмы, протекающей по типу атопической, играет роль только реагиновый тип немедленной гиперчувствительности. Это подтверждается немедленным типом аллергических реакций на провокационное ингаляционное введение аллергена и гистамина [Ожиганова В. Н., 1984; Алтынбекова З. Б., 1985; и др.], обнаружением реагиновых антител у больных [Davies R. J., Blainey D. A., 1984; Baur X. et. al., 1984], характерными изменениями активности рецепторов к гистамину на лимфоцитах [Алтынбекова З. Б., Хилько Т. Ф., 1983].

В то же время данная форма профессиональной бронхиальной астмы отличается от непрофессиональной атопической бронхиальной астмы наличием аутоаллергического компонента [Алексеева О. Г. и др., 1983]. Активация аутоиммунитета, проявляющаяся циркуляцией антигенов легочной ткани и противотканевых антител, обусловлена цитотоксическим эффектом промышленных аллергенов. Этот эффект в той или иной мере свойственен всем химическим аллергенам. Кроме того, в условиях производства воздушная среда совместно с аллергенами, как

правило, загрязняется веществами раздражающего действия (растворители, кислоты, щелочи, пары и газы различных токсичных веществ). Развитие воспаления в слизистой оболочке бронхиального дерева, приводящее в конце концов к атрофическим процессам, сопровождается усиленным поступлением в кровь тканевых метаболитов, ведущим к стимуляции продукции аутоантител.

Активация продукции аутоантител может быть также следствием сенсибилизации к возбудителям инфекционных процессов в бронхиальном дереве. Известно, что микрофлора бронхиального дерева в процессе эволюции приобрела ряд общих с тканями человека антигенов [Адо А. Д., Андрианова Н. В., 1976]. Следовательно, противомикробные антитела могут быть аналогами противотканевых антител. Развитию же инфекционно-воспалительных процессов в бронхиальном дереве больных профессиональной бронхиальной астмой способствуют атрофические процессы в слизистой оболочке, ведущие к дефициту секреторного компонента, необходимого для проникновения IgA в просвет бронхов. Определенную роль играет и недостаточная продукция IgA, усугубляющая угнетение местного иммунитета.

По мере усиления выраженности инфекционно-аллергического компонента на фоне профессиональной аллергии в патогенетический процесс, помимо реагинового типа аллергии, включаются и другие типы аллергических реакций. Прежде всего становится более значимым иммунокомплексный тип с образованием циркулирующих в русле крови иммунных комплексов промышленных и инфекционных аллергенов с антителами класса IgA. Иммунные комплексы активируют систему комплемента, компоненты которой оказывают различное патофизиологическое действие. В результате в процесс вовлекаются другие системы (кининовая, нейтрофильно-макрофагальная и др.), усиливаются патофизиологические эффекты, индуцируемые при реагиновом типе аллергии. Патологический процесс протекает более тяжело, с частыми обострениями. Не исключено, что присоединение инфекционно-аллергического компонента, ведущее к выделению хемотаксических факторов для лимфоцитов, активирует Т-эффекторы, т. е. приводит к развитию ГЧЗТ. Действительно, при сочетанной аллергии к промышленным аллергенам и возбудителям инфекционных процессов в бронхиальном дереве у больных профессиональной бронхиальной астмой описаны аллергические реакции замедленно-немедленного (отсроченного) и замедленного типа в ответ на провокационные ингаляции аллергенов [Ожиганова В. Н., 1984]. Таким образом, патогенез данного варианта профессиональной бронхиальной астмы имеет много общего с механизмом, лежащим в основе непрофессиональной инфекционно-аллергической бронхиальной астмы.

Своеобразен патогенез профессиональной бронхиальной астмы, протекающей по типу астматического бронхита. Установлено, что при этой форме заболевания преобладают комплe-

ментзависимые реакции [Алтынбекова З. Б., 1985], а отсутствие типичных приступов удушья и особенности функционального состояния лимфоцитов [Алтынбекова З. Б., Хилько Т. Ф., 1983] позволяют предполагать отсутствие реагинового типа аллергии. С этим согласуется и меньшая выраженность сенсибилизации к промышленным аллергенам [Алексеева О. Г. и др., 1983]. Возможно, что в патогенезе данного клинического варианта профессиональной бронхиальной астмы принимают участие и неиммунные механизмы (например, гистаминлиберирующий эффект токсичных веществ или индукция ими альтернативного пути активации системы комплемента). Описана и непрофессиональная бронхиальная астма неиммунного генеза [Тернер-Уорвик М., 1982].

Таким образом, патогенез клинических вариантов профессиональной бронхиальной астмы в принципе не отличается от механизмов развития аналогичных форм непрофессионального заболевания. Известное своеобразие профессиональному заболеванию придает лишь более частое осложнение аутоиммунным компонентом.

Патологическая анатомия. Гистологические изменения в дыхательных путях больных, умерших от астмы, одинаковы независимо от этиологических факторов. Однако следует подчеркнуть, что в отличие от непрофессиональных форм заболевания [Чернякова О. Н. и др., 1983] при профессиональной бронхиальной астме клеточная инфильтрация соединительной ткани собственного слоя слизистой оболочки, нередко сочетающаяся с инфильтрацией эпителиального пласта, включает лимфоциты, плазмоциты, гистиоциты, полинуклеарные лейкоциты, реже клетки с ацидофильной зернистостью. Отличительной особенностью является также формирование периваскулярных инфильтратов с мононуклеарным клеточным профилем и грануляционных изменений слизистой оболочки периваскулярного генеза.

Классификация. В связи с широким спектром этиологических факторов профессиональной бронхиальной астмы и разнообразием ее клинических проявлений возникла необходимость в систематизации клинических вариантов и форм этого заболевания.

В настоящее время единой классификации астмы нет. Суммируя результаты различных исследователей по вопросу о классификации профессиональной бронхиальной астмы, в зависимости от этиологического фактора и патогенетических особенностей необходимо различать следующие клинические формы: 1) атопическую профессиональную бронхиальную астму у лиц с отягощенной аллергическими заболеваниями наследственностью, развившуюся под воздействием аллергенов растительного и животного происхождения (пыльца деревьев, кустарников, трав, табак, зерновая и мучная пыль, натуральный шелк, шерсть животных и др.) и химических гаптенов (хром, никель, кобальт,

формальдегид и др.); 2) профессиональную бронхиальную астму, *сходную с атопической, вследствие воздействия химических* гаптенов и аллергенов растительного и животного происхождения; 3) профессиональную бронхиальную астму с сочетанной аллергией к профессиональным и бактериальным аллергенам; 4) хронический астматический бронхит; 5) профессиональную бронхиальную астму, вызванную различными видами грибов.

Клиническая картина профессиональной бронхиальной астмы сходна с таковой непрофессиональной. **Профессиональная астма атопического типа,** вызванная химическими гаптенами и аллергенами органического происхождения, в связи с наличием симптомов экспозиции и элиминации имеет сходство с так называемой атопической формой.

В отличие от атопической профессиональной бронхиальной астмы, развивающейся, как правило, у лиц молодого возраста с отягощенной аллергическими заболеваниями наследственностью, ***профессиональная бронхиальная астма***, *сходная с атопической*, возникает вследствие воздействия химических и органических аллергенов у рабочих в возрасте 30—55 лет с большим стажем работы (10 лет и выше). Наследственной отягощенности аллергическими заболеваниями в отличие от предыдущей формы в этой группе больных не выявлено.

Типичными для обеих этих форм ремиссиями, возникающими при прерывании контакта с аллергенами, объясняются сравнительно благоприятное легкое течение атопической и сходной с нею бронхиальной астмы в первые 2—3 года болезни (моновалентная аллергия) и заметное улучшение состояния после рационального трудоустройства.

Улучшение состояния больных, а иногда и полное излечение наступают только при своевременном трудоустройстве. При продолжении работы с профессиональными факторами, вызвавшими *заболевание, течение его постепенно ухудшается вследствие* развития поливалентной аллергии. В этот период отстранение больных от контакта с профессиональными факторами не приводит к улучшению их состояния. У большинства (80 %) больных этими формами началу развития бронхиальной астмы предшествуют острые респираторные инфекции (у 50 %), возникающие в холодное время года и в период массового заболевания населения, бронхиты (у 40 %), реже пневмонии (у 10 %). При повторных респираторных инфекциях и в отсутствие своевременного трудоустройства атопическая профессиональная бронхиальная астма и сходная с нею форма могут приобрести черты инфекционно-аллергического заболевания.

У 33 % больных с этими формами первым приступам удушья предшествуют аллергические поражения верхних дыхательных путей (аллергические риниты, аллергические риносинуситы), а у 41,3 % — *аллергическое поражение кожи в виде дерматита или* экземы. У 10 % больных этой группы одновременно развиваются аллергическое поражение кожи, верхних дыхательных путей и

бронхиальная астма. Указанное сочетание наблюдается при контакте больных с аллергенами растительного, животного происхождения и некоторыми химическими гаптенами (формальдегидсодержащие полимеры и соли металлов — хрома, никеля, кобальта). У больных с этими формами при вдыхании аэрозоля производственного аллергена, как правило, развивается аллергическая реакция немедленного типа.

В периферической крови отмечается небольшая эозинофилия (6—8 %). В мокроте у 20 % больных обнаруживаются эозинофилы, у 2 % — спирали Куршмана.

Характерной особенностью клинического течения **третьей формы бронхиальной астмы** в отличие от двух первых является отсутствие четкого элиминационного симптома, хотя ухудшение состояния с учащением приступов удушья имеет место и у больных данной группы при возобновлении контакта с профессиональными факторами (симптом экспозиции). Приступы удушья у этих больных не сменяются полной ремиссией при отстранении их от работы в контакте с аллергеном. В клинической картине заболевания наблюдаются симптомы воспалительного процесса в бронхиальном дереве (90 % случаев) или верхних дыхательных путях — хронические тонзиллиты, хронические риносинусопатии (20 %).

При кашле, сохраняющемся и после прекращения приступов удушья, выделяется, как правило, слизисто-гнойная мокрота, из которой высеваются патогенные микробы (стрептококки, палочка инфлюэнцы, пневмококки, клебсиелла, стафилококки и др.).

Обращают на себя внимание субфебрилитет у половины больных этой группы и небольшой лейкоцитоз (9—9,5· 10^9/л). Уровень эозинофилии у них выше, чем у больных с двумя предыдущими формами (10—12 %).

Постепенное учащение приступов удушья и нарастание экспираторной одышки наблюдаются не только при выполнении больными работы в контакте с аллергеном (симптом экспозиции), но и, как правило, в холодное время года. Закономерность и частота сочетания бронхиальной астмы с аллергическими изменениями верхних дыхательных путей и кожи сохраняются и при этой форме. Отягощенной аллергическими заболеваниями наследственности у больных не выявлено. Следует подчеркнуть, что во всех случаях первые приступы удушья взаимосвязаны с перенесенными инфекционно-воспалительными заболеваниями органов дыхания в виде повторных респираторных инфекций, острых бронхитов и пневмоний. При ингаляционном тестировании с профессиональными аллергенами развивается аллергическая реакция по немедленно-замедленному типу.

Рентгенологически при астме с сочетанной аллергией выявляется усиление сосудисто-бронхиального рисунка в нижних отделах легких. У 30 % больных наряду с этим обнаруживаются плевродиафрагмальные спайки, вероятно, вследствие перенесен-

ных инфекционно-воспалительных заболеваний органов дыхания. Выраженных отличий в клинической картине в зависимости от того, вызвана ли астма органическими аллергенами или химическими гаптенами, не наблюдается. Для двух первых форм профессиональной бронхиальной астмы характерно отсутствие в анамнезе частых респираторных инфекций, предшествующих ее развитию. Астма может возникать как у рабочих с малым стажем в первые же месяцы контакта с производственным аллергеном органического происхождения, так и у длительно работающих спустя 10—20 лет от начала такого контакта.

Закономерность осложнения астмы инфекционной аллергией (бактериальной и грибковой) особенно присуща больным, контактировавшим с пылью хлопка, обильно обсемененного бактериями и спорами грибов, а также занятым на гренажных[1] работах вследствие неблагоприятных микроклиматических условий. При контакте с пылью табака тяжелые формы бронхиальной астмы не наблюдаются.

Аналогом бронхиальной астмы следует считать **астматический бронхит,** который проявляется почти постоянной экспираторной одышкой (астматический синдром), отсутствием развернутых приступов удушья и наличием катаральных явлений в легких при воздействии на органы дыхания производственных аллергенов с промышленной пылью или веществами раздражающего действия. Как и предыдущие формы, он довольно часто сочетается с аллергическими заболеваниями верхних дыхательных путей и кожи. В анамнезе развитию астматического синдрома предшествуют ОРВИ, бронхиты, пневмонии. Симптом элиминации в клинической картине данного заболевания отсутствует.

Со стороны бронхиального дерева также отмечаются нерезко выраженные инфекционно-воспалительные симптомы в виде выделяющегося с кашлем небольшого количества слизисто-гнойной мокроты, содержащей условно-патогенную и патогенную флору (палочка инфлюэнцы, пневмококки и др.).

При ингаляционном тестировании с растворами производственных аллергенов у больных возникает положительная реакция, как правило, по немедленно-замедленному и замедленному типу.

Рентгенологическое исследование позволяет определить усиление сосудисто-бронхиального рисунка в нижних отделах легких и нередко плевро-диафрагмальные спайки (20 % наблюдений).

Клиническая картина **профессиональной бронхиальной астмы,** вызываемой различными видами грибов, аналогична таковой при непрофессиональной бронхиальной астме того же происхождения и не требует специального описания.

По частоте и выраженности приступов удушья или астматического синдрома, степени ДН, осложнениям и характеру заболева-

---

[1] Гренаж — комплекс методов получения грены (яиц шелкопряда). — Примеч. ред.

ния течение бронхиальной астмы и астматического бронхита делят на легкое, средней тяжести и тяжелое.

Легкое течение присуще профессиональной бронхиальной астме атопической или сходной с нею формы, поскольку после своевременного прерывания контакта с производственными факторами наступает ремиссия. При этих формах развитие эмфиземы наблюдается спустя сравнительно большой период (8—9 лет) у некоторых больных с периодически возникающими легкими приступами удушья, вызванными действием резких запахов, физическим и эмоциональным напряжением. Течение средней тяжести и тяжелое характерно для больных профессиональной бронхиальной астмой с наличием повышенной чувствительности к профессиональным и бактериальным аллергенам, а также происходящей от грибов и при хроническом астматическом бронхите. В связи с частыми обострениями и отсутствием ремиссий, несмотря на трудоустройство, эмфизема легких и признаки легочного сердца у этих больных возникают уже через 3—5 лет от начала болезни. Позднее отстранение больных от контакта с *промышленными факторами, вызвавшими заболевание, может* привести к ухудшению течения бронхиальной астмы и более раннему развитию эмфиземы.

При анализе причин более тяжелого течения профессиональной бронхиальной астмы следует отметить не только позднее трудоустройство, но и наличие инфекционно-воспалительного процесса в бронхиальном дереве. Повторные его обострения, а также перенесенные острые инфекции органов дыхания способствуют более тяжелому течению процесса, развитию бронхоэктазий, хронической пневмонии, астматического статуса.

Диагностика профессиональной бронхиальной астмы основывается на изучении и сопоставлении данных санитарно-гигиенических условий труда, профессионального маршрута *больного, аллергологического анамнеза, клинических проявлений* и результатов специфических аллергологических и иммунологических методов обследования больного.

При уточнении вопросов профессионального маршрута больного и условий труда обращают внимание на контакт с промышленными аллергенами, а также производственной пылью и веществами раздражающего действия. Отсутствие контакта с аллергенами в условиях производства исключает профессиональный характер бронхиальной астмы.

Наличие у больного отягощенной аллергическими заболеваниями наследственности позволяет сделать предположение об атопическом характере бронхиальной астмы (непрофессиональном или профессиональном) и провести аллергологическое обследование со специально подобранными стандартизированными аллергенами различного происхождения.

При изучении данных анамнеза с целью установления симптомов *экспозиции и элиминации, характерных для бронхиальной* астмы атопического типа, получают сведения о характере экс-

пираторной одышки, времени возникновения приступов удушья, связи их развития с производственной работой или воздействием непрофессиональных бытовых или пыльцовых аллергенов. Выясненные при расспросе больного данные о возникновении у него приступов удушья на работе или в конце рабочего дня и значительном улучшении состояния в период отпуска или пребывания на больничном листе дают основание заподозрить профессиональную бронхиальную астму атопического типа.

Учитывая значительную частоту инфекционно-воспалительных заболеваний органов дыхания, служащих причиной инфекционно-аллергической бронхиальной астмы и астматического бронхита, определенное значение следует придавать легочному анамнезу. На основании данных о перенесенных больным респираторных инфекциях, бронхитах, пневмонии, непосредственно предшествующих приступам удушья, складывается предположение о воспалительной природе патологии бронхолегочной системы. С целью выявления возникшей при этом бактериальной аллергии ставят внутрикожные пробы с бактериальными аллергенами. Однако следует учесть, что наличие в анамнезе респираторных инфекций и развитие бактериальной аллергии не противоречат профессиональному генезу бронхиальной астмы. Примером может служить вариант профессиональной бронхиальной астмы, сочетающейся с аллергией к профессиональным и бактериальным аллергенам, в диагностике которой решающее значение следует придавать выявлению аллергии непосредственно к профессиональному фактору.

При клиническом обследовании больного внимание должно быть обращено на характер приступов удушья, наличие катаральных явлений в легких (сухих и влажных хрипов), температурную реакцию, состояние периферической крови (количество лейкоцитов, эозинофилов, величина СОЭ).

Наличие у больных влажных хрипов в легких в сочетании с изменениями в периферической крови (лейкоцитоз, повышенная СОЭ, эозинофилия), а иногда и с температурной реакцией чаще указывает на инфекционно-воспалительный процесс (бронхоэктазии, хроническая или острая пневмония), обусловливающий развитие астматических проявлений, что дает основание считать заболевание непрофессиональным. Однако при этом учитывают возможность патологического процесса с образованием иммунных комплексов в ткани легких, для которых характерны небольшой лейкоцитоз, субфебрилитет и наличие влажных хрипов в легких. Кроме того, нерезко выраженные признаки инфекционно-аллергического процесса, проявляющегося в виде небольшого лейкоцитоза в крови и изредка субфебрилитета, наблюдаются и при профессиональной бронхиальной астме сочетанного генеза, что делает ее в определенной мере сходной с инфекционно-аллергической непрофессиональной бронхиальной астмой. К тому же в отличие от атопической характерной особенностью течения профессиональной бронхиальной астмы с повышенной реак-

тивностью на производственные и бактериальные аллергены является отсутствие симптома элиминации. В связи со сложностью установления этиологии заболевания в подобных ситуациях проводят специальное исследование. Профессиональную принадлежность заболевания констатируют только при положительных аллергологических и иммунологических реакциях на производственный аллерген. Целенаправленный расспрос больного, данные медицинской документации и результаты динамического наблюдения за больными до и после отстранения от контакта с производственным аллергеном (наличие симптомов элиминации и экспозиции) позволяют предполагать профессиональную этиологию бронхиальной астмы атопического типа.

Слизисто-гнойный характер мокроты с наличием в ней патогенных микроорганизмов характерен как для профессиональной бронхиальной астмы сочетанного генеза или астматического бронхита, так и для непрофессиональной инфекционно-аллергической формы заболевания. Выделение с кашлем большого количества гнойной мокроты (100 мл и больше) свидетельствует, как известно, об активном воспалительном процессе в бронхиальном дереве, возможно с наличием бронхоэктазий. Выявление последних позволяет судить о превалирующем значении инфекционного воспаления в механизме бронхоспазма в профессиональной принадлежности заболевания.

Помимо соответствующих клинических симптомов (температурная реакция, лейкоцитоз в крови, наличие влажных хрипов в легких), важным дополнительным критерием при дифференциации профессиональной бронхиальной астмы от непрофессиональной инфекционно-аллергической, хронического обструктивного бронхита и хронической пневмонии с бронхоспастическим синдромом являются данные рентгенологического обследования. Обнаружение путем проведения послойной томографии воспалительных очагов и регионарных пневмосклерозов вследствие перенесенных и плохо леченных пневмоний также позволяет определить воспалительную непрофессиональную природу заболевания бронхолегочной системы.

О степени выраженности обструктивного синдрома судят по показателям функции дыхания. Наибольшую диагностическую значимость исследование этой функции имеет в период ремиссии заболевания. С целью уточнения механизма обструкции и выявления бронхоспазма показано проведение пробы с сальбутамолом. Пробу следует считать положительной при увеличении показателя выдоха на 500 мл и больше по сравнению с исходным уровнем. При положительном результате пробы больше оснований думать о бронхиальной астме или астматическом бронхите.

Следует подчеркнуть, что из общеклинических методов в период ремиссии бронхиальной астмы определенную диагностическую ценность имеет ингаляционный тест с 0,1 % раствором ацетилхолина или гистамина, который позволяет выявить характерную для астмы повышенную реактивность бронхиального дерева.

В сложных для диагностики случаях, а также с целью уточнения наличия воспалительного и аллергического процесса в отсутствие противопоказаний проводят бронхоскопическое исследование. Отек слизистой оболочки, умеренная гиперсекреция вязкого, чаще слизистого, секрета, а также локальная, реже диффузная, гиперемия и атрофия являются составными элементами эндоскопической картины профессиональной бронхиальной астмы, хотя и не патогномоничными именно для заболевания профессиональной этиологии. Обнаруженное при бронхоскопии гнойное отделяемое и выраженный воспалительный процесс скорее всего позволяют заподозрить обструктивный или астматический бронхит непрофессиональной инфекционно-воспалительной природы. Характер выявленных изменений уточняют путем цитологического и гистологического исследования брашбиоптатов. Реакция нейтрофилов при соответствующих клинических симптомах указывает, как правило, на воспалительную реакцию, а наличие клеток, участвующих в иммунных механизмах (лаброциты, эозинофилы, мононуклеары), свидетельствует об активности аллергического процесса.

В период ремиссии для установления этиологического фактора проводят аллергологическое тестирование набором стандартизированных аллергенов (эпидермальных, пылевых, бытовых, бактериальных, профессиональных аллергенов растительного и животного происхождения, а при подозрении на поллиноз — пыльцевых). При сомнительных результатах реакции на аллергены растительного, животного и микробного происхождения прибегают к провокационным пробам, которые проводят в стационаре.

При положительной реакции больных на небактериальные аллергены в сочетании с соответствующими клиническими симптомами (отсутствие инфекционно-воспалительного процесса в органах дыхания, эозинофилия в крови, симптом элиминации при прекращении контакта с аллергеном) ставится диагноз непрофессиональной (атопической) бронхиальной астмы.

Положительная реакция больного на внутрикожное введение одного или нескольких микробных антигенов в сочетании с синдромной реакцией (развитие приступа удушья) или с положительным результатом ингаляции микробного антигена служит убедительным доказательством роли бактериальной аллергии в развитии астмы (непрофессиональная инфекционно-аллергическая бронхиальная астма). Если одновременно у больного имеет место повышенная чувствительность к профессиональному аллергену, можно предположить сочетанное бактериальное и профессиональное происхождение заболевания.

В отличие от аллергенов растительного и животного происхождения кожные пробы (компрессные и капельные) с химическими аллергенами неинформативны при диагностике астмы. Надежным методом специфической диагностики профессиональной бронхиальной астмы, вызванной химическими гаптенами,

является провокационная ингаляционная проба, которую проводят в стационаре в период ремиссии. Однако при используемых высоких разведениях химических аллергенов возможно развитие маловыраженных аллергических реакций на их вдыхание у больных. При оценке ингаляционной пробы следует учитывать не только клинические данные (развитие приступа удушья), но также показатели функции дыхания и результаты иммунологических тестов до и после ингаляции.

При контакте больных на производстве с промышленным аллергеном положительная реакция на провокационную ингаляционную пробу с этим аллергеном указывает на наличие повышенной чувствительности к нему, что дает основание диагностировать профессиональную бронхиальную астму. При отрицательной реакции на гаптен заболевание расценивается как общее.

Развитие у больного приступов удушья при обследовании в стационаре является противопоказанием к проведению провокационного теста. В таких случаях заключение о клинической значимости воздействия профессионального аллергена на организм можно сделать на основании теста экспозиции. С этой целью больной должен быть направлен на производство после улучшения его состояния с рекомендацией наблюдения врача медсанчасти. Данные об ухудшении состояния больного с явлениями обструкции при ухудшении показателей функции дыхания позволяют считать промышленный аллерген этиологическим фактором бронхиальной астмы.

Из иммунологических тестов рекомендуется определение следующего их комплекса: показателя специфического повреждения базофилов (РСПБ), специфических антител в реакции связывания комплемента (РСК) со специально подобранными дозами гаптенов и реакции специфического розеткообразования (РОК). Сравнение результатов иммунологических тестов до ингаляционной пробы и через 24 ч после нее дает возможность подтвердить или отвергнуть иммунный характер реакции на ингаляцию гаптена. Но даже при противопоказаниях к ингаляционной пробе целый ряд положительных иммунологических реакций на гаптен, характерных для немедленного, немедленно-замедленного и замедленного типа ответа, служит весомым критерием для установления диагноза профессиональной бронхиальной астмы.

Лечение. Из специфических методов терапии профессиональной бронхиальной астмы особое значение имеет метод элиминации аллергена или группы аллергенов, воздействию которых больной подвергался на производстве. Выявление спектра «виновных» аллергенов и своевременное трудоустройство больного вне контакта с ними, а также с пылью и веществами раздражающего действия является существенным моментом в комплексной терапии астмы.

Из современных медикаментозных препаратов, используемых при лечени астмы, наиболее эффективны симпатомиметики, ксан-

тиновые производные, интал, кортикостероиды в сочетании с различными отхаркивающими средствами. Наличие у больных признаков воспалительного процесса в боонхиальном дереве (повышение температуры тела, лейкоцитоз в крови, гнойная мокрота с патогенной флорой) служит показанием к антибактериальной терапии. При неэффективности интала, бронхолитической терапии и упорных приступах удушья больным назначают стероидные гормоны.

Лечение больных профессиональной бронхиальной астмой и астматическим бронхитом требует дифференцированного подхода при назначении лечебных комплексов в зависимости от формы заболевания и тяжести лечения. Если при первом и втором вариантах профессиональной бронхиальной астмы достаточно отстранения больных от контакта с аллергеном, пылью и веществами раздражающего действия и последующего лечения бронхолитиками, симпатомиметиками, инталом, то при сочетанной форме заболевания и астматическом бронхите, когда установлена роль иммунных реакций замедленного типа, бактериальной аллергии и инфекционно-воспалительных изменений в бронхиальном дереве, нередко требуется применение кортикостероидов ввиду неэффективности бронхоспазмолитических и отхаркивающих средств. В связи с необходимостью постоянного лечения больные профессиональной бронхиальной астмой с тяжелым течением нуждаются в непрерывном врачебном контроле и периодической коррекции терапии.

Задачей медицинской профилактики является сохранение трудоспособности рабочих и служащих и предупреждение развития профессиональных болезней. Медицинский осмотр всех лиц, поступающих на работу в цехи, где возможен контакт с сенсибилизирующими и раздражающими веществами, должен быть направлен на выявление аллергических и воспалительных изменений в верхних дыхательных путях и бронхолегочной системе, способствующих развитию бронхиальной астмы. Такие предварительные медицинские осмотры обязательно должны включать обследование, проводимое отоларингологом и терапевтом, чтобы не допустить к работе на указанных производствах лиц с предрасположенностью к аллергическим заболеваниям и с патологией дыхательного тракта.

При осмотре верхних дыхательных путей обращают внимание на признаки аллергического воспаления слизистой оболочки полости носа, глотки, гортани, выраженные дистрофические изменения атрофического или гипертрофического характера, хронические очаги инфекции, искривление перегородки носа. Терапевт проводит осмотр с целью выявления признаков астматического бронхита, бронхиальной астмы, остаточных явлений перенесенной пневмонии в виде регионарного пневмосклероза, бронхоэктазий и эмфиземы легких. Следует учитывать эозинофилию периферической крови, тщательно изучать данные флюорографии легких.

Периодические осмотры лиц, работающих в контакте с сенсибилизирующими и раздражающими агентами, проводятся с целью своевременной диагностики аллергических, дистрофических и воспалительных процессов в органах дыхания.

Помимо осмотра работающих отоларингологом и терапевтом, комплекс обследования включает: 1) крупнокадровую флюорографию органов грудной клетки для уточнения диагноза, определения осложнений или локализации очага воспаления (при наличии клинических показаний); 2) определение показателей ФВД (ЖЕЛ, пневмотахометрия, МВЛ, форсированный вдох и выдох); 3) анализ периферической крови с определением процентного содержания эозинофилов.

При наличии жалоб аллергического характера в качестве дополнительного метода объективной диагностики аллергической патологии дыхательных путей рекомендуются однократное риноцитологическое исследование с количественной оценкой эозинофилов в отпечатке, а также проведение технически наиболее простых специфических иммунологических тестов in vitro, позволяющих уточнить этиологический фактор. Если невозможно осуществить эти исследования в условиях медсанчасти, то больного направляют в соответствующую лабораторию.

При наличии заболеваний органов дыхания, которые могут способствовать развитию профессиональной патологии, больных направляют в соответствующий стационар для установления диагноза и этиологической связи заболевания с профессией. Диагностирование профессионального заболевания органов дыхания влечет за собой вывод рабочего из контакта с профессиональными факторами.

ЗАБОЛЕВАНИЯ ЛЕГКИХ ПРИ ВОЗДЕЙСТВИИ ФИЗИЧЕСКИХ ФАКТОРОВ

Среди физических факторов производственной среды, которые могут вызвать профессиональные заболевания легких, следует выделить ионизирующее излучение.

Основными профессиональными группами, наиболее подверженными облучению, являются промышленные радиографисты, некоторые категории медицинских работников, персонал, занятый ремонтными работами и обеспечением безопасности на ядерных энергетических реакторах и занятый переработкой ядерного топлива, горнорабочие урановых рудников, персонал в научно-исследовательских и опытно-конструкторских учреждениях, где используются те или иные источники излучения.

Профессиональные заболевания легких могут возникнуть в результате местного облучения легких при ингаляционном поступлении радиоактивных веществ в организм, а также при депонировании в легких нерастворимых или слаборастворимых соединений многих радиоизотопов: урана, плутония, цезия, полония, тория, тулия и др. Легкие могут получить определенную дозу

облучения от ингалированных и эманированных радона и торона — продуктов радиоактивного распада изотопов (радия и тория), отложившихся в организме. Радиационное поражение легких может наблюдаться при сочетанном действии внешнего облучения и радионуклидов.

Патогенез. При взаимодействии легких с энергией ионизирующего излучения страдают все бронхолегочные структуры, но особенно выражены сосудистые расстройства. Нарушение строения и функции мелких сосудов приводит к повышенной сосудистой проницаемости. В результате гемоциркуляторных нарушений возникает длительный альвеолярно-капиллярный блок, приводящий к расстройствам газообмена, что вызывает общую тканевую гипоксию. Нарушения кровообращения в легких являются важным патогенетическим звеном в развитии радиационного пневмосклероза.

В механизме лучевых повреждений легких большое значение придается различным предрасполагающим факторам, в том числе изменениям в легких и бронхах, имевшим место до лучевой нагрузки, и состоянию индивидуальной радиочувствительности.

Патологическая анатомия. Степень выраженности анатомических изменений легких определяется главным образом поглощенной дозой. Основные изменения касаются сосудов и выражаются в гибели эндотелия капилляров с частичной или полной закупоркой их просвета тромбами. Гистологически пневмосклероз характеризуется разрастанием соединительной ткани в межальвеолярных перегородках, перибронхиально и периваскулярно. Наблюдаются деформация бронхов, бронхоэктазии, развитие ателектазов с соединительнотканной организацией.

Согласно классификации А. К. Гуськовой и Г. Д. Байсоголова (1971), различают два варианта лучевой болезни: 1) вызванную воздействием общего внешнего излучения или радиоактивных изотопов с равномерным распределением их в организме; 2) обусловленную воздействием радиоактивных изотопов с избирательным депонированием либо местным внешним облучением. При каждом варианте болезнь делится на несколько периодов: формирование патологического процесса, период восстановления, последствия и исходы лучевой болезни.

Радиационное поражение легких — один из многих проявлений второго варианта лучевой болезни, поскольку оно может развиться вследствие внешнего местного их облучения при поступлении в организм радиоактивных веществ с избирательным распределением в легких. Поражение ионизирующим излучением любого критического органа[1] имеет наибольшее значение для течения и исхода заболевания.

Легкие, как и многие другие органы и ткани (почки, печень,

---

[1] Термин, обозначающий в радиационной гигиене объект с наибольшим риском радиационного воздействия. — Примеч. ред.

сердце, соединительная и нервная ткань, кость), относятся к непролиферирующим либо медленно пролиферирующим тканям, в связи с чем облучение их чаще всего приводит к развитию поздних радиационных эффектов. В связи с этим клинические признаки поражения легочной ткани и бронхиального дерева отсутствуют в течение нескольких лет от начала воздействия радиации. О формирующемся радиационном пневмосклерозе могут свидетельствовать только рентгенологические изменения: уплотнение и расширение корней легких, усиление сосудистого рисунка. Медленно прогрессирующий пневмофиброз с потерей тонкой структуры сосудистой и легочной ткани постепенно вызывает снижение функциональной способности легких и предрасполагает к возникновению инфекционных осложнений, в частности пневмоний.

Присоединившаяся пневмония со временем приобретает рецидивирующий характер, что и обусловливает соответствующую клиническую картину, не имеющую каких-либо специфических проявлений. Уменьшение DL приводит к нарушению вентиляционной функции по рестриктивному типу. Поражение бронхиального дерева постепенно обусловливает развитие хронического бронхита. При комбинированном воздействии радиации и пылевого фактора хронический бронхит может возникать раньше и занимать ведущее место в клинической картине.

У рабочих урановых рудников, где имеет место длительное воздействие пыли, содержащей свободную двуокись кремния, в комбинации с радоном и дочерними продуктами его распада, может развиться выраженный пневмофиброз с увеличенным отложением пыли в лимфатических узлах. По данным экспериментальных исследований такой пневмофиброз отличается большей диффузностью и периваскулярной локализацией.

Последствия профессионального облучения легких у человека неодинаковы. Одно из них — формулирование на фоне пневмосклеротических изменений злокачественных новообразований, например рака легкого вследствие воздействия радона у шахтеров урановых рудников.

В основу диагностики профессионального радиационного поражения легких в первую очередь должен быть положен общий принцип диагностики лучевой болезни, согласно которому четко прослеживается связь биологических эффектов с уровнем облучения. В гигиенической характеристике условий труда больного должно быть отмечено имевшее место превышение лучевой нагрузки при определенном профессиональном контакте. При наличии признаков клинико-физиологического и рентгеноморфологического поражения легких должно быть указано количество находящегося в организме изотопа или (лучше), доза облучения легких.

Важным диагностическим методом раннего выявления патологических изменений в пораженных легких является рентгено-

логическое исследование, позволяющее обнаружить пневмосклеротический процесс. Диагностика во многом облегчается при одновременном вовлечении в процесс двух критических органов (легких и системы крови) с клинической картиной, характерной для радиационного поражения этих систем. Примером может служить развитие гипопластической анемии и рецидивирующей пневмонии с медленно формирующимся пневмофиброзом у лица, работающего на радиевом производстве, когда имеет место одновременное воздействие ингаляции радона и общего гамма-облучения с депонированием радия в костной ткани.

Профессиональное радиационное поражение следует дифференцировать от разнообразной легочной патологии непрофессиональной этиологии: хронического бронхита, бронхоэктатической болезни, хронической пневмонии. Помимо сведений о суммарных дозах лучевой нагрузки на легкие, превышающих предельно допустимый уровень для профессионального облучения, большое значение для диагностики имеет довольно позднее (через несколько лет от начала радиационного воздействия) появление отчетливых клинических признаков указанной патологии бронхолегочного аппарата на фоне «чистого» легочного анамнеза до начала работы. Наиболее трудно отличить радиационное поражение от силикотического фиброза у горнорабочих урановых рудников. В пользу силикоза может свидетельствовать значительная запыленность рудничной атмосферы с большим содержанием свободной двуокиси кремния даже при наличии в воздухе радиоактивной пыли с незначительным облучением легких от внутренних и внешних источников. Однако в таких случаях практически нельзя исключить роль комбинированного воздействия радиационного и нерадиационного факторов в развитии пневмосклеротического процесса.

К осложнениям радиационного пневмосклероза относят нарастающую ДН, прогрессирование инфекционно-воспалительного синдрома, вторичные нарушения деятельности сердечно-сосудистой системы (возникновение и прогрессирование признаков хронического легочного сердца).

При решении вопроса о связи поздних (опухолевых) образований, в частности рака легких, с профессиональным облучением следует учитывать результаты наблюдений и эпидемиологических исследований, свидетельствующие о большей частоте злокачественных новообразований у данного контингента работающих.

Клиническая и гистологическая характеристика рака не имеет каких-либо особенностей.

Лечение. Основным лечебным фактором является полное прекращение воздействия радиации. Однако следует иметь в виду, что при поступлении в организм радионуклидов с большим периодом биологического выделения (радий, плутоний) прекращение контакта снижает мощность дозы, но не предотвращает дальнейшего накопления суммарной лучевой нагрузки.

Лечение радиационных поражений легких проводится дифференцированно, в зависимости от стадии процесса и клинической симптоматики, в соответствии с общепринятыми методами терапии хронического бронхита, бронхоэктазий, пневмонии.

Экспертные вопросы решаются путем получения соответствующей информации о дозовых нагрузках на легкие. В период формирования заболевания легких выдают листок нетрудоспособности на срок обследования и лечения и заключение о переводе на работу, исключающую дальнейшее облучение. После 4 мес лечения и при наличии выраженных явлений лучевого поражения легких, стойко снижающих трудоспособность, больной подлежит направлению на ВТЭК для определения группы инвалидности или процента утраты трудоспособности по профессиональному заболеванию и получения рекомендаций по дальнейшему трудоустройству.

Профилактика радиационных поражений заключается в рациональной организации условий труда и строгом соблюдении принятых нормативов лучевой нагрузки. Важное значение в комплексной профилактике лучевых поражений имеют профессиональный отбор и периодические медицинские осмотры лиц, контактирующих с ионизирующим излучением.

Список литературы

Алексеева О. Г., Айзина Л. В., Волкова А. П. и др. Иммунологические проявления бронхиальной астмы у рабочих химических производств. — Тер. арх., 1983, № 3, с. 22—25.

Архипова О. Г. Изменения свободно-радикального окисления липидов при экспериментальном силикозе и основные направления поиска средств патогенетической терапии. — Гиг. труда, 1983, № 10, с. 25—30.

Бардычев М. С., Циб А. Ф. Местные лучевые повреждения. — М.: Медицина, 1985. — 240 с.

Гуськова А. К., Барабанова А. В., Друтман Р. Д., Моисеев А. А. Руководство по организации медицинской помощи при радиационных авариях. — М.: Медицина, 1986. — 109 с.

Левин А. И., Артамонова В. Г. Лечение профессиональных заболеваний. — М.: Медицина, 1984. — 188 с.

Лужников Е. А. Клиническая токсикология. — М.: Медицина, 1982. — 367 с.

Профессиональные заболевания органов дыхания. Сборник научных трудов НИИ гигиены труда и профзаболеваний АМН СССР. — М., 1984. — 185 с.

Руководство по организации медицинского обслуживания лиц, подвергшихся действию ионизирующего излучения/Под ред. Л. А. Ильина. — М.: Энергоатомиздат, 1986. — 180 с.

Руководство по профессиональным заболеваниям. Т. 1/Под ред. И. Ф. Измерова. — М.: Медицина, 1983. — 320 с.

Руководство по профессиональным заболеваниям. Т. 2/Под ред. Н. Ф. Измерова. — М.: Медицина, 1983. — 382 с.

Тамбовцева И. Д. Динамика внутригрудной аденопатии при силикозе и силикотуберкулезе. — Гиг. труда, 1984, № 8, с. 20—24.

Чернякова Д. Н., Осинин С. Г., Федосеев Г. Б., Шафировский Б. Б. Клинико-морфологическое исследование слизистой бронхов больных бронхиальной астмой в процессе лечения. — Тер. арх., 1983, № 9, с. 19—21.

Шатохина Л. Е. Клинические особенности пневмокониоза и хронического бронхита у электросварщиков. — Гиг. труда, 1984, № 8, с. 24—28.

Becklake M. R., Toyota B., Stewart M. et al. Lung structure as a risk factor in adverse pulmonary responses to asbestos exposure. — Am. Rev. respir. Dis., 1983, vol. 128, p. 385—388.

Dement J. M., Harris R. L., Symons M. J. et al. Estimates of dose-response for respiratory cancer among chrysotile asbestos textile workers. — Ann. Occup. Hyg., 1982, vol. 26, p. 869—887.

Finkelstein M M. Mortality among long-term employess of an Ontario asbestos-cement factory. — Brit. J. industr. Med., 1983, vol. 40, p. 138—144.

Morrow P. E. Einfluss der verschiedener Aerosoleigenschaften auf die Abscheidung im Atemtract. — Atemwegs — Lungenkrankh., 1984, Bd 10, S. 231—234.

Scheppard D. Occupational asthma. — West J. Med., 1982, vol. 137, p. 480—485.

Swift D. L. Merkmale des menschlichen Atemtractes und ihre Einfluss auf die Deposition von Aerosolteilchen. — Atemwegs — Lungenkrankh, 1984, Bd 10, S. 226—230.

Terr A. J. Occupational asthma. — In: Asthma. — New York, 1984, p. 9—150.

Часть V

ПОРАЖЕНИЯ ЛЕГКИХ ПРИ ДРУГИХ ЗАБОЛЕВАНИЯХ. СПОРТ И СИСТЕМА ВНЕШНЕГО ДЫХАНИЯ

Глава 9

ПОРАЖЕНИЯ ЛЕГКИХ ПРИ ДРУГИХ ЗАБОЛЕВАНИЯХ

ЛЕГОЧНЫЕ СИНДРОМЫ ПРИ РЕВМАТИЧЕСКИХ БОЛЕЗНЯХ

Легкие вовлекаются в патологический процесс при ряде заболеваний ревматического класса, но в клинике наиболее значимы легочные синдромы при ревматизме, ревматоидном артрите и других диффузных болезнях соединительной ткани, а также при ряде системных васкулитов. Эти формы занимают отдельные рубрики в рабочей классификации ревматических болезней, разработанной отечественнными ревматологами (1985 г.), так как различаются по клинико-патогенетическим, морфологическим особенностям и характеру течения. В то же время их объединяют общий плацдарм патологического процесса, которым является соединительная ткань, а также ведущая роль иммунных нарушений в патогенезе, неясность этиологии большинства из них. Легочные синдромы при этих заболеваниях, являясь результатом системного вовлечения в процесс соединительной ткани, также имеют много общих черт. Так, в основе их развития лежат многообразные иммунные расстройства: патоморфологическую картину характеризуют разной выраженности фазы дезорганизации соединительной ткани: мукоидное набухание, фибриноидный некроз, фаза клеточных реакций, склероз.

В клинической картине имеют место два основных симптомокомплекса — преимущественно сосудистый и пневмонический. Кроме того, для клиники легочных синдромов при этих заболеваниях характерны двусторонность процесса, его симметричное расположение преимущественно в базальных отделах легких, частая соединительнотканнная реакция плевры с развитием небольшого и быстро исчезающего выпота, сравнительная редкость осложнения легочной гипертензией, частое развитие преходящего астматического компонента, который в ряде случаев, например при узелковом периартериите, приобретает ведущее значение в клинической картине.

Наряду с многими общими чертами легочные синдромы при ревматических болезнях имеют и особенности клинических проявлений, патоморфологии, влияния на исход самой болезни, поэтому необходимо дифференцированное лечение. Этим обусловлено их раздельное рассмотрение с краткой характеристикой вызвавшей их болезни.

Ревматизм

Легочные изменения могут возникнуть в результате ревматического поражения легкого и его сосудистой системы. Однако ревматическое поражение легких нередко сочетается с гемодинамическими нарушениями в системе малого круга, что создает трудные для распознавания клинические формы. В связи с этим в прошлом легочные изменения при ревматизме рассматривали либо как инфарктные, связанные с гемодинамическими нарушениями у больных с клапанным пороком сердца, либо как следствие микробной инфекции легких. Позднее ревматическая специфичность легочной патологии у ряда больных ревматизмом была подтверждена патогистологическими исследованиями.

Убедительных данных о частоте ревматического поражения легких нет, и имеющиеся в литературе сведения неоднозначны. Так, Б. В. Ильинский (1933) находил ревматическую пневмонию в 2,6 % случаев, а в работах М. А. Ясиновского (1969), А. И. Нестерова (1973) ее частота составляет менее 1 %. Х. Эккерт (1984) установил ревматическую пневмонию также у 1 % больных острым ревматизмом. В наших наблюдениях [Палеев Н. Р., Царькова Л. Н., 1976] ревматическое поражение легких встретилось в 0,4 % случаев первичного ревматизма с высокой степенью активности. У этих больных имели место также васкулиты головного мозга, почек и сердца. Существенно дополнить статистику ревматического поражения легких не могут и патологоанатомические исследования [Вайль С. С., Кирильцев Э. И., 1970], так как на основании их можно судить только о терминальных формах ревматизма. Все же складывается впечатление, что в настоящее время тяжелые проявления ревматизма встречаются реже. Это связано, по-видимому, с изменением течения ревматизма: чаще наблюдаются вялые, затяжные формы болезни, протекающей без выраженных экссудативных реакций. Несомненно положительное значение современных активных противовоспалительных средств и разработанных эффективных методик их применения.

Этиология и патогенез ревматизма и, следовательно, его легочных синдромов разработаны достаточно подробно. Этиологическим фактором признан β-гемолитический А-стрептококк, хотя у ряда больных с затяжным или непрерывно-активным течением связь заболевания со стрептококком не всегда устанавливается. В патогенезе болезни существенное значение придается аллергии, развивающейся в результате сенсибилизации стрептококком. В ходе аллергического воспаления могут возникнуть аутоантигены и могут включиться аутоиммунные механизмы патогенеза.

Патологическая анатомия. В легких обнаруживается инфильтрация межуточной ткани клетками моноцитарного ряда, особенно выраженная в базальных отделах. Характерны

также васкулиты, преимущественно мелких сосудов, и экссудация в просвет альвеол белка с образованием белковых мембран. Степень выраженности этих изменений различна, чем и обусловлено разнообразие ревматических пневмопатий — от повышенной проницаемости легочных капилляров с экссудацией белка в альвеолы до некротических васкулитов. По мнению А. И. Струкова и А. Г. Бегларяна (1963), отличительной патогистологической особенностью ревматического поражения легких является отсутствие очаговой клеточной реакции типа гранулемы Ашоффа — Талалаева. Однако H. Eckert (1984), описывая при ревматической пневмонии богатый фибрином внутриальвеолярный и интерстициальный экссудат из лимфоцитов, плазматических клеток и гистиоцитов, фибриноидные некрозы стенки сосудов и тромбозы, пришел к выводу, что эти изменения напоминают ревматическую гранулему.

Ревматические изменения легких не всегда обратимы, и исходом их является пневмосклероз, не имеющий специфической картины. Плевральные спайки — частая патологоанатомическая находка при ревматизме. Значительно реже (2—3 % случаев) встречается плевральный выпот, который носит лимфоцитарный характер. С помощью ШИК-реакции обнаруживаются гиперсегментированные полиморфно-ядерные гранулоциты. Иммунофлюоресцентным методом можно выявить иммунные комплексы.

Клиническая картина. Ревматическое поражение органов дыхания проявляется следующими основными синдромами: капиллярно-альвеолярной блокадой, васкулитом, ревматической пневмонией, ревматическим плевритом.

Синдром аллергической капиллярно-альвеолярной блокады [Нестеров А. И., 1973] характеризуется приступами одышки или удушья в покое, кашлем с жидкой, иногда кровянистой, мокротой. Возникают обильные мелкопузырчатые и субкрепитирующие влажные хрипы, повышается температура тела, увеличивается СОЭ. При рентгенологическом исследовании определяется небольшое диффузное затенение легких. Патофизиологической основой этого синдрома является повышенная проницаемость легочных капилляров.

В клинической картине синдрома васкулита ведущими признаками являются одышка и надсадный кашель, кровохарканье, цианоз. Появляются жесткое дыхание, рассеянные субкрепитирующие хрипы. На фоне васкулита нередко возникают тромбозы и инфаркты легкого. Клиническим проявлением васкулита может быть различной выраженности бронхоспазм, придающий одышке экспираторный характер. В этом случае на фоне удлиненного выдоха выслушиваются сухие свистящие хрипы. Астматический симптом обусловлен поражением системы бронхиальной артерии. На рентгенограммах при ревматическом васкулите выявляются множественные очаговые затенения.

При синдроме ревматической пневмонии ухудшается общее состояние больного, возникают одышка, кашель, цианоз. При

физикальном исследовании обнаруживается очаговое уплотнение легочной ткани, что подтверждается рентгенологически (очаговая, изредка долевая пневмония). Характерны повышение температуры тела, лейкоцитоз, увеличение СОЭ. Ревматическая пневмония сопровождается экссудацией в плевральную полость, для которой свойственно быстрое рассасывание выпота; нередко образуются плевральные спайки.

Ревматический плеврит часто отличается двусторонностью и нередко сочетается с ревматическим поражением других серозных оболочек, чаще с развитием перикардита, причем всегда возникает только на фоне развернутого ревматического процесса; моносиндромов ревматизма не бывает. Плевральный экссудат быстро регрессирует, оставляя спайки. Он всегда стерильный, по характеру серозно-фибринозный. В начале болезни в экссудате преобладают нейтрофилы, затем появляются лимфоциты, нередко определяются эозинофилы и эндотелиальные клетки.

Течение ревматических легочных синдромов при рано начатой кортикостероидной терапии благоприятное. Важное прогностическое значение они имеют в тех случаях, когда возникают на фоне выраженной сердечной патологии с недостаточностью кровообращения.

Диагностика ревматического поражения легкого основывается на следующих основных признаках: 1) возникновении легочной патологии на фоне активного ревматизма; 2) повышении титров стрептококковых антител; 3) динамичности клинической и рентгенологической картины легочного поражения; 4) неэффективности антибиотикотерапии и быстром регрессе симптомов поражения легких при назначении глюкокортикоидных гормонов; эта особенность — главное отличие ревматических легочных синдромов, позволяющее считать диагноз обоснованным.

При легочных синдромах ревматизм следует отличать от ряда форм легочной патологии неревматической природы. Так, синдром аллергической капиллярно-альвеолярной блокады вызывает необходимость в ряде случаев исключить отек легких, вызванный сердечной патологией. Вопрос решается путем тщательной оценки состояния сердца и гемодинамики.

Ревматическую пневмонию дифференцируют от острой неспецифической пневмонии. При этом учитывают особенности ревматического поражения легких, описанные выше, а также применяют критерий ex juvantibus.

При ревматическом плеврите в дифференциально-диагностический ряд включаются плевриты другого происхождения (парапневмонический, туберкулезный, неопластический), а также гидроторакс, связанный с застойной декомпенсацией кровообращения. В пользу ревматического плеврита свидетельствуют возникновение на фоне активного ревматизма и быстродостигаемый эффект лечения глюкокортикоидными гормонами.

Осложнения. Одной из фаз морфогенеза ревматизма является склероз, как бы завершающий фазовые изменения соединительной ткани. Однако полагают, что развитие склероза при ревматизме не означает истинного прекращения воспалительного процесса, т. е. заживления, как при появлении рубца на ране. Известно, что повторное обострение начинается в области рубцовой ткани. При каждом рецидиве процесса зона рубца все больше расширяется, склероз прогрессирует. Этим объясняются появление пневмосклероза при ревматическом поражении легких и его роль в рецидивировании легочных синдромов при активации ревматизма, приводящем в свою очередь к прогрессированию пневмосклероза. Таким образом, ревматический пневмосклероз является тяжелым осложнением легочных синдромов, особенно диффузных. При наличии порока клапанов сердца, особенно митрального, к причинам развития в легких склеротического процесса добавляется гемодинамический фактор. Определить удельный вес ревматического пневмосклероза и пневмосклероза, вызванного циркуляторными нарушениями, не удается. Но оба фактора создают тот легочный барьер, который нередко определяет целесообразность, т. е. эффективность, хирургической коррекции порока.

Диффузные легочные синдромы, в частности васкулит, в случае рецидивирования могут осложняться легочной гипертензией. Она носит прекапиллярный характер (в отличие от посткапиллярной, вызванной митральным пороком) и еще более усугубляет нагрузку на правые отделы сердца.

Ревматические поражения легких могут быть причиной развития астматического бронхита со свойственными ему осложнениями. При ревматической пневмонии в случае поздно начатого или неэффективного лечения создаются условия для присоединения вторичной бактериальной инфекции с развитием смешанного легочного воспаления.

Лечение состоит в повышении дозы применявшихся до этого противоревматических средств и обязательном включении преднизолона в суточной дозе не меньше 30 мг. Показано назначение аскорбиновой кислоты, рутина, витамина B_6, оксигенотерапии.

Профилактика сводится к разработанной в настоящее время комплексной терапии обострения ревматизма и к систематически проводимой противорецидивной профилактике.

Ревматоидный артрит

Изменения в легких, вызванные ревматоидным артритом, впервые описали в 1948 г. P. Ellman и соавт., которые считали их проявлением основного заболевания. В дальнейшем возникло мнение, что некоторые легочные синдромы, развивающиеся у больных ревматоидным артритом, например плеврит, имеют не ревматоидную, а аллергическую природу [Arnoff A. et. al., 1955].

Убедительной статистики ревматоидного поражения легких не существует, но в отдельных работах указывается, что легочные изменения наблюдаются с частотой 4 %, в основном у мужчин [Wiesner B., 1984].

Этиология заболевания и его легочных синдромов неясна. Поиски микробных агентов не привели к обоснованию инфекционной теории происхождения ревматоидного артрита.

В патогенезе его основную роль отводят первичному дефекту клеточного иммунитета, приводящему к ослаблению контроля за его гуморальным звеном с последующим развитием аутоиммунных нарушений. При ревматоидном артрите доказано наличие иммунных комплексов, состоящих из аутоантигена (например, агрегированный IgG больного), антитела (ревматоидный фактор IgM- и IgG-типа), фракции комплемента (Cl_g-компонент). Общепризнано, что при ревматоидном артрите циркулирующие иммунные комплексы вызывают цепные реакции, ведущие к возникновению и поддержанию воспаления.

Патологическая анатомия. Кроме поражения суставов, при ревматоидном артрите всегда происходят изменения в соединительной ткани всех органов и систем, в том числе легких. Морфологической основой внесуставных поражений являются васкулиты и лимфоидная инфильтрация, которая нередко представляет собой ревматоидную гранулему. Ее образуют расположенные в виде частокола крупные клетки, которые окружены лимфоидными клетками.

Клиническая картина. Ревматоидные поражения легких чаще всего протекают бессимптомно и клинически выявляются сравнительно редко. Из них наиболее часто, по-видимому, наблюдается сухой **плеврит,** на что указывают плевральные сращения, определяемые при рентгенологическом исследовании. Реже возникает экссудативный плеврит. При этом объем выпота не бывает большим. Экссудат содержит фагоциты — лейкоциты с фагоцитированными иммунными комплексами, что отличает плевральный экссудат при ревматоидном артрите. Еще реже распознаются другие формы ревматоидного поражения легких.

Диффузный фиброзирующий альвеолит: клинически заболевание может не проявляться и диагностируется только при рентгенологическом обследовании больного. В других случаях он имеет неяркие клинические признаки (покашливание, субкрепитирующие незвучные хрипы). Рентгенологическая картина характерна для диффузного пневмосклероза, на фоне которого определяются ячеистые изменения, иногда кисты, преимущественно в базальных отделах легких.

Узелковые образования легких — еще одна форма ревматоидного поражения. Представляют собой одиночные или множественные ревматоидные гранулемы различных размеров (от почти невидимых до 8 мм в диаметре). В процессе развития гранулемы

могут разрушаться с образованием маленьких каверн или фиброзироваться.

Описана особая форма множественного узелкового поражения легких при ревматоидном артрите у рабочих угольных шахт, которые болели также и пневмокониозом [Caplan A., 1953], получившая наименование синдрома Каплана. Рентгенологическая картина легких при синдроме Каплана очень своеобразна. На рентгенограммах видны множественные округлые затенения разной величины (диаметром от 0,5 до 5 см), которые располагаются по периферии легочных полей. Интерстициальные изменения при этом незначительны. Выявляемые рентгенологически очаги в легких морфологически представляют собой ревматоидные гранулемы. Подобные изменения в легких описаны также у горняков, болеющих ревматоидным артритом и силикозом [Seidel K. et. al., 1968] (см. также главу 8).

Следует подчеркнуть, что ревматоидное поражение легких может развиваться в дебюте болезни, предшествуя развернутой клинической картине ревматоидного артрита. B. Wiesner (1984) описал наблюдение, в котором изменения в легких были выявлены за 5 лет до появления суставного поражения.

Течение легочных ревматоидных синдромов, как и самой болезни, хроническое прогрессирующее, но темп прогрессирования может быть различным. Быстро прогрессирующее течение отмечается чаще в молодом возрасте, при высокой активности болезни, особенно при наличии подкожных ревматоидных узелков и высоких титрах ревматоидного фактора.

Диагностика. Легочные симптомы (кашель, боли в груди при дыхании, изменения дыхательных шумов, появление хрипов) у больного ревматоидным артритом являются основанием для предположения о ревматоидном поражении легких. Диагноз уточняют при рентгенологическом исследовании легких. Распознавание ревматоидной патологии легких затруднено в том случае, если она развивается в начале болезни, когда отсутствуют клинические признаки ревматоидного артрита. Диагноз ставят путем исключения других форм легочной патологии и подтверждают обнаружением иммунологического признака болезни — ревматоидного фактора.

В зависимости от формы рефматоидного поражения легких иногда возникает необходимость дифференциации его от идиопатического фиброзирующего альвеолита (синдром Хаммена — Рича), гематогенно-диссеминированного туберкулеза и других легочных диссеминаций. При наличии других симптомов этой болезни или иммунологических ее проявлений, сравнительно доброкачественного течения, стертости клинических признаков вопрос решается в пользу ревматоидного поражения.

Сложной и ответственной бывает дифференциация с лекарственной пневмопатией, возникшей при ревматоидном артрите. Как известно, лечение суставно-висцеральных форм ревматоидного артрита проводят длительными курсами лекарств, среди

побочных эффектов которых имеют место и легочные лекарственные синдромы.

Примером может служить лекарственная пневмопатия, возникающая при сенсибилизации или диосинкразии к азатиоприну. Ее клиническую картину характеризуют три основных симптомокомплекса: 1) синдром васкулита, который может протекать в виде отека легких, кровохарканья, плеврита; 2) аллергическая пневмония (эозинофильные инфильтраты), фоном для развития которой служат те же сосудистые аллергические изменения легких; 3) астмоидный синдром, приобретающий в ряде случаев характер синдромной бронхиальной астмы. *Течение лекарственного легочного синдрома может быть как легким*, с едва уловимой или скрытой клинической симптоматикой, так и тяжелым, затяжным, в основе которого лежат глубокие иммунные расстройства, проявляющиеся развитием некротических легочных васкулитов, так называемых лекарственных каверн.

При возникновении изменений в легких у больного ревматоидным артритом, получающего комплексную медикаментозную терапию, возникает вопрос о природе этих изменений, этот вопрос надо решить срочно, так как прогноз лекарственных пневмопатий благоприятен только при раннем прекращении контакта с аллергеном и быстро начатой патогенетической терапии. Рекомендуется основываться на критериях, свойственных лекарственной аллергии в целом. Такими критериями являются: 1) малые признаки аллергии, возникшие при ухудшении самочувствия на фоне медикаментозного лечения (слабость, разбитость, головная боль, головокружение, сердцебиение, нарушение сна, аппетита, тошнота, диспепсические расстройства); 2) сохранение активности основной болезни, несмотря на медикаментозную терапию; 3) указание в анамнезе на аллергические заболевания в прошлом (лекарственная непереносимость, вазомоторный ринит, крапивница, отек Квинке, пищевая аллергия и др.); 4) появление эозинофилии в крови и мокроте; 5) аллергическая экзантема на коже, изменения слизистых оболочек, артралгия.

При прогрессировании пневмосклероза могут развиться функциональные расстройства дыхания с изменением ЖЕЛ, ОФВ, ООЛ, нарушениями диффузии, гипоксемией.

Редким осложнением ревматоидного поражения легких является легочная гипертензия. Возможно развитие вторичного бронхита.

Лечение с самого начала и до стойкого стихания легочных проявлений болезни проводят кортикостероидными препаратами в средних дозах (25—30 мг преднизолона в сутки), постепенно снижая их. Одновременно назначают нестероидные противовоспалительные и хинолиновые препараты. При отсутствии эффекта или при наличии противопоказаний к глюкокортикоидам лечение проводят иммунодепрессантами (азатиоприн в суточной дозе 150 кг, лейкеран по 10 мг в сутки, циклофосфамид по 150 мг в сутки), которые назначают в течение нескольких месяцев. При уменьшении выраженности легочных проявлений и других висцеропатий дозы постепенно снижают. Пеницилламин и соли золота не применяют.

Профилактика ревматоидного поражения легких достигается уменьшением активности ревматоидного артрита и числа его обострений с помощью индивидуально подобранной эффективной и длительной терапии.

Системная красная волчанка

Изменения легких и плевры при системной красной волчанке возникают очень часто и служат проявлением генерализованного поражения соединительной ткани, характерного для этого заболевания. Они наблюдаются в ходе болезни у 40—90 % больных [Тареев Е. М., Насонова В. А., 1962; Dubois F., 1966].

В настоящее время получены данные о важной роли вирусов (коревых или кореподобных) в этиологии системной красной волчанки. Это доказано обнаружением у больных нарушений противовирусного гуморального иммунитета, вирусоподобных включений в эндотелии капилляров, лимфоцитотоксических антител и антител к двуспиральной РНК, являющихся маркерами вирусной инфекции.

В патогенезе заболевания ведущим звеном является процесс аутоиммунизации, возникновение которого стало более понятным в последние годы, когда была выявлена гибридизация генома коревого вируса и ДНК клеток больного, т. е. показано, что вирус и клетка больного системной красной волчанкой находятся в состоянии интеграции. Полагают, что под влиянием вирусов, лимфоцитотоксических антител и других факторов гибнут Т-лимфоциты, что обусловливает снижение контроля со стороны клеточного иммунитета за функциональной активностью В-системы лимфоцитов. Возникает гиперреактивность гуморального иммунитета с продукцией различных аутоантител. Изучено патогенетическое значение антител, образующих с аутоантигенами и фракциями комплемента иммунные комплексы, которые вызывают повреждение органа с воспалительной реакцией. Патогенетическое значение иммунных комплексов, циркулирующих в крови больного, доказывает гипокомплементация, т. е. снижение содержания как цельного комплемента, так и его компонентов (C3, C4, C9, $C1_q$).

Патологоанатомическая картина. В легких обнаруживается гиперергический васкулит в разных фазах патоморфогенеза. Наряду со склерозированными и склеротическими суженными сосудами имеются сосуды с фибриноидным некрозом стенки и диффузной клеточной инфильтрацией по типу панваскулита [Струков А. И., Бегларян А. Г., 1963]. Клеточный инфильтрат, состоящий из плазматических, лимфоидных клеток и макрофагов, распространяясь периваскулярно, создает картину межуточной пневмонии. Поражаются и сосуды трахеобронхиального дерева. Очаги клеточной инфильтрации имеют наклонность к распаду с образованием полостей.

Изменения плевры очень часты и характеризуются выражен-

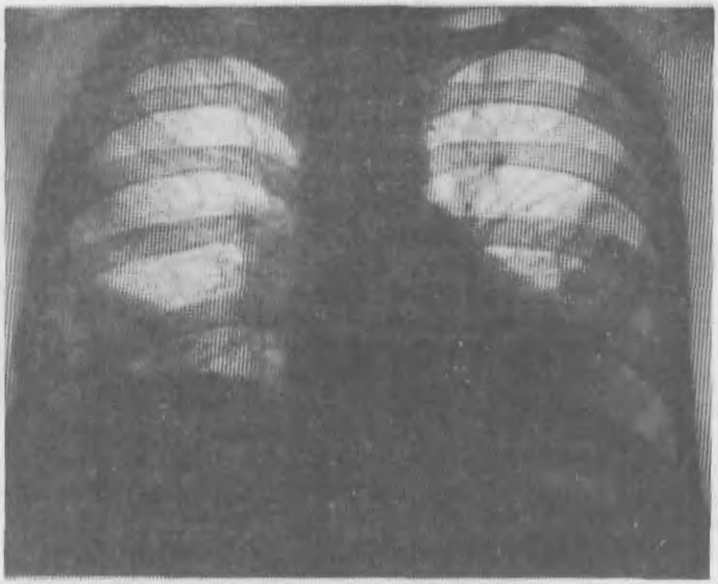

Рис. 9.1. Прямая рентгенограмма грудной клетки больной системной красной волчанкой, активность III степени, острое течение. Волчаночный пневмонит. Диафрагма высоко расположена, легочный рисунок усилен за счет интерстициального компонента. Правый корень расширен, левый скрыт за тенью сердца, в нижних долях обоих легких инфильтрация легочной ткани, справа — с участком просветления в центре.

ным соединительнотканным ее утолщением. Типичны фокальные ателектазы, развитие которых объясняется дефицитом и неполноценностью сурфактанта [Eckert H., 1984].

Клиническая картина. Поражение легких при системной красной волчанке проявляется тремя синдромами.

Острая интерстициальная пневмония (волчаночный пневмонит). Начало заболевания острое. Возникают тяжелая одышка, мучительный непродуктивный кашель, может наблюдаться различной выраженности кровохарканье. Появляются цианоз лица и акроцианоз. Больные жалуются на боль в груди. При неизмененном перкуторном звуке над легкими выслушиваются обильные, очень звучные мелкопузырчатые и субкрепитирующие хрипы. Характерны динамичность физикальных данных, быстрый регресс клинических симптомов при кортикостероидной терапии. Рентгенологически определяется усиление сосудистого рисунка легких без заметной реакции корней и лимфатических узлов средостения. Возможны очаговые сливные затемнения (рис. 9.1). В ряде случаев обнаруживаются тонкостенные полости, получившие наименование сосудистых каверн. Как правило, определяются высокое стояние куполов диафрагмы, плевральный выпот или плевральные спайки.

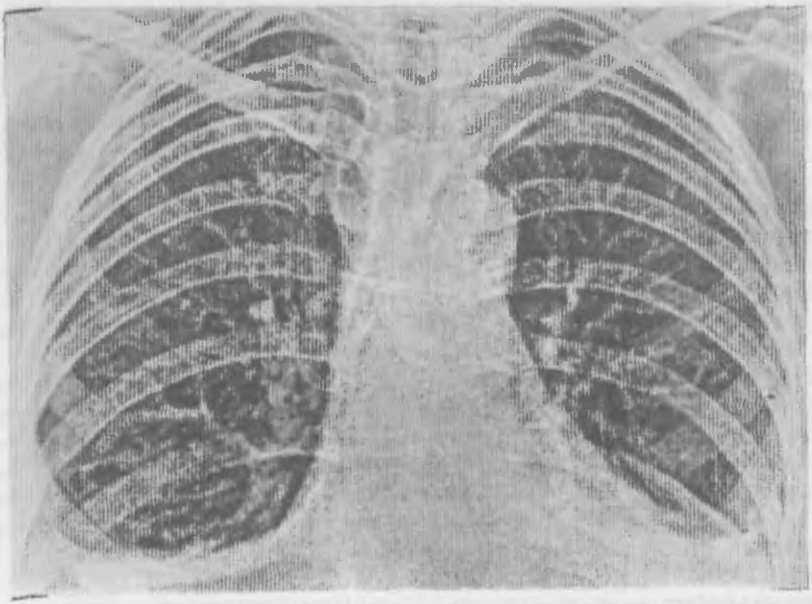

Рис. 9.2. Прямая электрорентгенограмма грудной клетки больной системной красной волчанкой. Усиленный легочный рисунок, массивные медиастиальные и косто-диафрагмальные плевральные шварты, уплощающие куполы диафрагмы.

Хроническая интерстициальная пневмония — вторая форма волчаночного поражения легких. Она проявляется упорным кашлем со скудной мокротой, одышкой при обычной физической нагрузке, непостоянной болью в груди. Определяются сухие и влажные звучные хрипы, чаще в нижних отделах легких. При рентгенологическом исследовании выявляются усиление легочно-сосудистого рисунка и деформация его по ячеистому типу. В базальных отделах легких часто обнаруживаются дисковидные ателектазы и плевральные изменения (рис. 9.2).

Третья форма волчаночных изменений органов дыхания — **плеврит**, как правило, двусторонний, который может сопутствовать волчаночным пневмонитам или быть проявлением волчаночного полисерозита, но может являться и локализованным поражением. Чаще развивается сухой плеврит. Плевральный экссудат отмечается у 30—50 % больных [Wiesner B., 1984].

Степень выраженности общеклинических симптомов, гематологических и иммунологических нарушений соответствует степени активности волчанки.

Течение волчаночных легочных синдромов аналогично течению основной болезни.

Волчаночное поражение легких возникает в период развернутой клинической картины системной красной волчанки или пред-

шествует ей, чаще в форме хронического пневмонита или плеврита.

Диагностика. Волчаночную природу легочной патологии определяют на основании клинической картины болезни, характерных гематологических нарушений и наличия иммунологических признаков. В клинической практике используют диагностические критерии, разработанные Американской ревматологической ассоциацией (эритема на лице, дискоидная волчанка в анамнезе, синдром Рейно, алопеция, фотосенсибилизация, язвенный стоматит, артрит без деформации, наличие LE-клеток, ложноположительная реакция Вассермана, протеинурия более 3,5 г в сутки, серозит, психоз и судороги, лейкопения, тромбоцитопения, гемолитическая анемия). При наличии четырех любых критериев диагноз системной красной волчанки считается достоверным. В случаях, когда легочные синдромы возникают в дебюте болезни, помощь в диагностике оказывают поиски иммунологических критериев болезни, LE-клеток в крови и стернальном пунктате, а также антител к ДНК, дезоксирибонуклеопротеиду, цельным ядрам с помощью метода иммунофлюоресценции. Диагностические (высокие) титры этих антител подтверждает диагноз волчаночной природы легочной патологии.

При легочной патологии, возникшей у больного с волчаночным процессом, необходимо исключить неспецифическое легочное воспаление вследствие вторичного присоединения бактериальной инфекции, что нередко наблюдается у больных, принимающих глюкокортикоидные гормоны или иммунодепрессанты. В пользу волчаночного поражения легких свидетельствуют двусторонность процесса, отсутствие гнойной мокроты, преимущественно интерстициальный характер изменений на рентгенограммах легких, отсутствие эффекта пробной антибактериальной терапии.

Осложнения. Волчаночный легочный процесс может осложняться вторичной инфекцией с развитием неспецифических пневмоний, бронхитов. При выраженных иммунологических расстройствах, составляющих сущность системной волчанки, нередко приобретают патогенность сапрофиты и условно-патогенные бактерии (стафилококк, синегнойная палочка, протей и др.), которым свойственно вызывать тяжелые деструктивные легочные воспаления.

Хронический или часто рецидивирующий острый пневмонит может вызывать функциональные нарушения дыхания с ограничением ЖЕЛ и DL, снижением ФОВ. Описаны случаи системной красной волчанки с поражением легких, осложненным легочной гипертензией [Фоломеев О. М. и др., 1974].

Лечение. При первых признаках легочного поражения назначают глюкокортикоидные гормоны. Доза преднизолона (соответственно и других глюкокортикоидных препаратов) не должна быть менее 40 мг в сутки. Начальную дозу глюкокортикоидов применяют до исчезновения признаков легочной патоло-

гии, затем постепенно снижают до поддерживающей, если позволяет течение основной болезни. Гормонотерапию проводят на фоне приема препаратов калия, витаминов С и группы В, анаболических препаратов и симптоматических средств.

Профилактика волчаночного поражения легких и его прогрессирования осуществляют путем рано начатой рациональной терапии системного заболевания.

Системная склеродермия

Поражение органов дыхания относится к частым висцеральным проявлениям системной склеродермии и наблюдается у $^2/_3$ больных [Гусева Н. Г., 1975]. На частоту вовлечения легких в склеродермический процесс указывают и другие авторы [Sackner M. A., 1966; Weaver A. L. et. al., 1967].

Этиология склеродермии недостаточно ясна, однако анамнез показывает, что заболеванию часто предшествуют инфекция и нейроэндокринная патология. Изучается роль вируса и генетического фактора в развитии склеродермии.

В патогенезе основное значение имеют иммунологические нарушения с развитием аутоиммунопатии, чем объясняется некоторое сходство клинического течения у ряда больных подострой склеродермией с таковым системной волчанки. Отличительной особенностью склеродермии являются повышенный синтез коллагена и неофибриллогенез, что наряду с изменениями основного вещества соединительной ткани вызывает развитие прогрессирующего фиброза. Важным патогенетическим фактором склеродермии являются резко выраженные микроциркуляторные нарушения.

Патологоанатомические изменения находят в паренхиме легких, бронхах и плевре в виде выраженного пневмосклероза, особенно средних и нижних отделов легких, с образованием полостей, изменения просвета бронхов, околорубцовой эмфиземы. При микроскопическом исследовании обнаруживают диффузный фиброз легких вследствие разрастания интерстициальной ткани в области альвеолярных перегородок, мелких артериальных сосудов, вокруг бронхов и резкое соединительнотканное утолщение плевры. Степень выраженности перивазального и перибронхиального фиброза соответствует тяжести фиброза легких. Характерно субплевральное расположение эмфизематозных и кистозных изменений легких. В сосудах обнаруживаются пролиферация интимы, гипертрофия среднего слоя и миксоматозные изменения стенки, в бронхах — уплотнение базальной мембраны [Eckert H., 1984].

В начале болезни клинические признаки пневмосклероза скрыты. По мере прогрессирования его возникают одышка, цианоз, кашель, может быть кровохарканье. На фоне жесткого дыхания определяются (преимущественно в нижних отделах легких) влажные мелкопузырчатые хрипы. На рентгено-

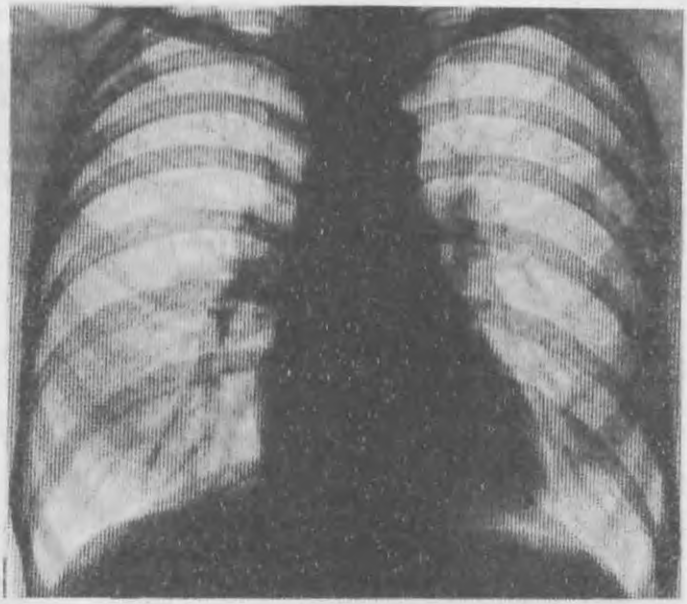

Рис. 9.3. Прямая рентгенограмма грудной клетки больной системной склеродермией. Избыточный легочный рисунок за счет интерстициального компонента.

граммах выявляются усиление легочного рисунка, склероз нижних и средних отделов легких (рис. 9.3, 9.4), у ряда больных — двусторонние кистозные изменения («сотовое легкое»), выраженный плевральный спаечный процесс. Периферические кистозные изменения иногда приводят к уменьшению объема крупных участков легкого. Рано, еще до появления рентгенологических изменений, развиваются функциональные нарушения дыхания. На первом месте среди них стоит нарушение диффузий. Гематологические нарушения несвойственны, небольшое увеличение СОЭ и гаммаглобулинемия появляются только при обострении самой болезни.

Поражение легких при склеродермии медленно прогрессирует. Острое и подострое течение склеродермической пневмонии отмечается редко.

Диагностика трудна в тех случаях, когда отсутствуют склеродермическое поражение кожи и другие склеродермические висцериты. Диагноз уточняют в процессе динамического наблюдения и путем исключения других причин выраженного двустороннего пневмосклероза. Информативно гистологическое исследование биоптата кожи.

Дифференциальную диагностику проводят с другими формами легочных диссеминаций. В отсутствие внелегочных призна-

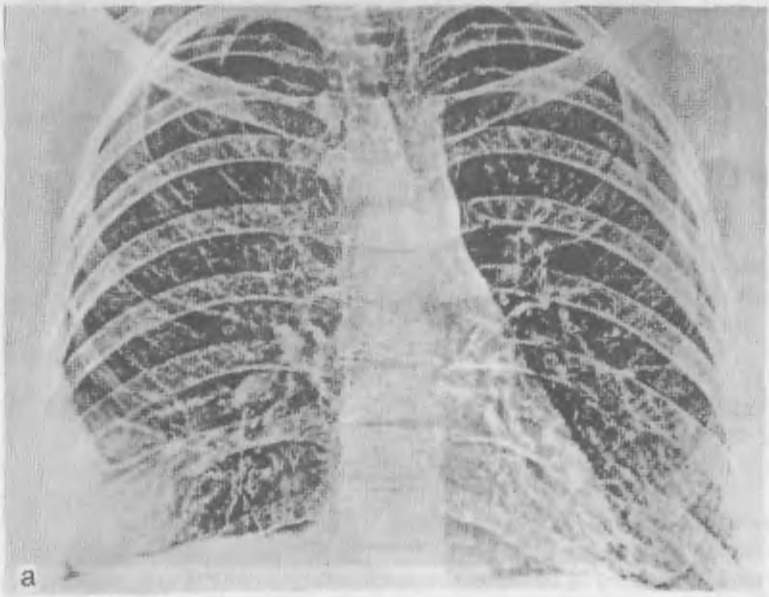

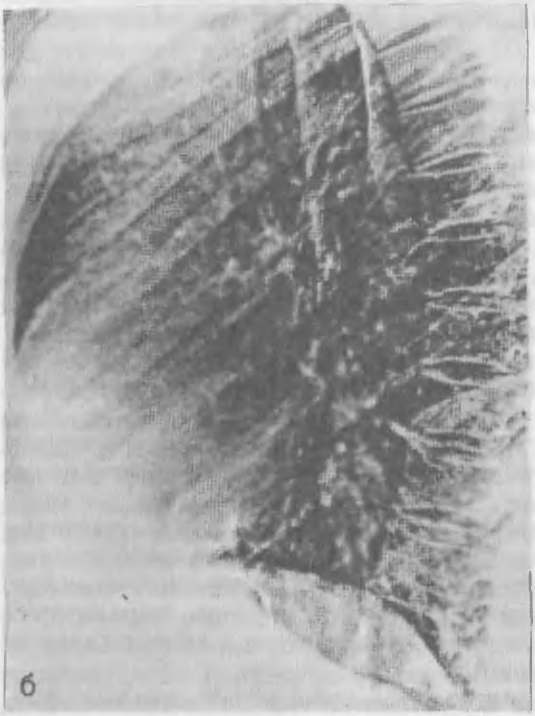

Рис. 9.4. Электрорентгенограммы грудной клетки больной системной склеродермией.

а — прямая проекция: усиленный деформирующий легочный рисунок с преимущественным поражением базальных отделов; б — левая боковая проекция: интерстициальный фиброз наиболее выражен в базальных сегментах нижней доли.

ков склеродермии диагноз уточняют при гистологическом исследовании биоптата легкого.

Осложнения. Тяжелым, но сравнительно редким осложнением склеродермического поражения легких является СП вследствие разрыва субплеврально расположенной кисты или эмфизематозной буллы. В случае значительного поражения легочных сосудов может развиться некроз легочной ткани с образованием полости. Возможно инфицирование легкого с присоединением неспецифического легочного воспаления и бронхита, еще более усугубляющих нарушения внешнего дыхания.

В поздних стадиях склеродермического легкого, при выраженном фиброзировании возникает легочная гипертензия с характерными для нее расстройствами внутрилегочной и внутрикардиальной гемодинамики.

Считается, что склеродермическое поражение легких способствует развитию аденокарциномы легкого [Ezro I., Davis D. K., 1965].

Лечение представляет собой сложную и недостаточно решенную проблему. Необходимо начинать его рано, обеспечивая комплексность и длительность. В острой и подострой фазах болезни назначают кортикостероиды, преимущественно преднизолон по 20—40 мг в сутки до достижения терапевтического эффекта, а затем снижают дозу до поддерживающей (15—5 мг в сутки не менее 1 года). Иммунодепрессанты (азатиоприн и др.) применяют при наличии противопоказаний к лечению кортикостероидами или при резистентности к ним. Рекомендуется также пеницилламин, который влияет на коллагеновый обмен, блокируя поперечное связывание коллагена и увеличивая содержание его растворимой фракции. Препарат назначают длительно вначале в терапевтической дозе 600 мг в сутки в течение месяца, которую постепенно снижают до поддерживающей (150—200 мг в день), сохраняя ее на протяжении года. В комбинации с названными выше препаратами применяют делагил (0,25 г в сутки) или плаквенил (0,4 г в сутки) в течение 2—4 лет с перерывом в летние месяцы. Обязателен контроль за составом крови и состоянием зрения.

В отсутствие явных признаков активности процесса показано применение нестероидных противовоспалительных препаратов повторными курсами на фоне базисной терапии делагилом или плаквенилом.

Обязательно назначение повторных курсов терапин вазодилаторами и средствами, улучшающими микроциркуляцию (депо-падутин, α-адренергические блокаторы, никотиновая кислота, низкомолекулярные декстраны, антагонисты кальция). Показаны общеукрепляющие средства (витамины С и группы В, АТФ, кокарбоксилаза), при малой активности процесса и в отсутствие ДН — бальнеотерапия (сероводородные, радоновые, углекислые ванны).

Профилактика склеродермического поражения легких

сводится к мерам, направленным на замедление прогрессирования легочного фиброза и предупреждение его осложнений. Главным в системе этих мероприятий является рано начатое, правильное и систематически проводимое лечение основной болезни с быстрым подавлением ее активности. Важным звеном в системе профилактики является раннее правильное трудоустройство больных с исключением воздействия воздушных ирритантов, охлаждения, тяжелого физического труда.

Дерматомиозит

Патология легких при дерматомиозите полиэтиологична. Она может быть висцеральным проявлением свойственной дерматомиозиту системности поражения, т. е. имеет тот же патогенез, что и сама болезнь. В других случаях патология легких может быть связана с аспирацией пищи или назофарингеального секрета, вторичным инфицированием ателектатических участков легкого с развитием аспирационной пневмонии. Наконец, поражение может быть вызвано первичной опухолью легкого, которая и обусловливает сенсибилизацию организма с развитием синдромного дерматомиозита как второй болезни, частота которой, по данным разных авторов, колеблется от 10 до 50 %.

В дальнейшем изложении остановимся лишь на легочном проявлении дерматомиозита. Оно считается редким. Имеются описания лишь отдельных наблюдений.

Этиология, патогенез недостаточно изучены. Наиболее распространена точка зрения на дерматомиозит как на реакцию сенсибилизации в результате различных антигенных воздействий. Обсуждается вирусная гипотеза происхождения дерматомиозита, которая не исключает иммунологическую концепцию патогенеза, а также нейроэндокринные сдвиги с нарушением регуляторных функций системы гомеостаза.

Патологоанатомическая картина характеризуется процессами клеточной инфильтрации и склероза с развитием интерстициального и межальвеолярного склероза. Характерны сосудистые нарушения (васкулиты).

Клинически патология проявляется симптомами острой или хронической интерстициальной пневмонии (пневмонит): кашлем, одышкой, в ряде случаев кровохарканьем, соответствующими физикальными и рентгенологическими данными. Развитие плеврита не является характерным.

Течение пневмонита при дерматомиозите может быть острым и хроническим, что соответствует вариантам течения основной болезни. При хроническом течении процесс длится годами, приводя к выраженному фиброзу легких и его осложнениям.

Диагностика основывается на клинико-рентгенологических данных интерстициальной патологии легких и наличии внелегочных признаков дерматомиозита, в первую очередь характерных изменений кожи и мышц. Из лабораторных тестов

относительно диагностическое значение имеют эозинофилия, повышение активности аминотрансфераз и креатинфосфокиназы, креатинурия. Важную роль играет гистологическое исследование биоптатов кожи и мышц.

Дифференциальная диагностика проводится с поражением легких, вызванным другими диффузными болезнями соединительной ткани и васкулитами, и основывается на исключении других форм в силу их особенностей.

Осложнения отмечаются при хроническом течении пневмонита и сводятся к развитию диффузного фиброза легких с функциональными нарушениями дыхания (прежде всего DL) и легочной гипертензии.

Лечение проводят преднизолоном в суточной дозе 80—100 мг при остром, 60 мг при подостром дерматомиозите и 30—40 мг при обострении хронического дерматомиозита. К лечению приступают в самом начале болезни и продолжают его 2—3 мес и более до отчетливого стихания активности процесса; затем постепенно снижают дозу до поддерживающей. Отмена препарата возможна при достижении стойкой ремиссии. Применяют также препараты калия, витамины и симптоматические средства.

Профилактика легочного поражения и его прогрессирования состоит в предупреждении обострений дерматомиозита.

Смешанное соединительнотканное заболевание (синдром Шарпа)

Заболевание впервые описано G. Sharp (1976) и отнесено к группе диффузных болезней соединительной ткани. Болезнь проявляется признаками, свойственными другим диффузным соединительнотканным формам: системной красной волчанке, склеродермии, полимиозиту. Наряду с прочими системными проявлениями у 67 % больных отмечается поражение легких [Sharp G. et. al., 1977].

Этиология, патогенез. Предполагается генетическая предрасположенность, так как имеются наблюдения возникновения болезни у ближайших членов одной семьи. Основным патогенетическим механизмом является антигенное воздействие с подавлением активности клеточного иммунитета и развитием выраженной продукции сывороточных антител к растворимому ядерному антигену.

Патологоанатомические изменения в легких чаще всего аналогичны таковым при склеродермии. В биоптатах легких выявляются интерстициальный фиброз, мононуклеарная инфильтрация, пролиферация интимы сосудов, вплоть до облитерации их просвета [Сигидин Я. А., 1983].

Клинические признаки обусловлены изменениями, возникающими главным образом в легочном интерстиции. Поражение легких проявляется одышкой, кашлем, жестким дыханием, субкрепитирующими влажными звучными хрипами в

базальных отделах легких. Рано отмечаются рестриктивные изменения функции дыхания, снижение DL [Sharp G. et. al., 1976], на фоне которых развивается легочная гипертензия, определяющая исход болезни. У 25% больных наблюдается плеврит [Голоскова А. С., 1983].

Течение и прогноз сравнительно благоприятны при условии рано начатой терапии. Возможны обратное развитие признаков болезни и достижение продолжительной ремиссии.

Диагностика. Предположение о синдроме Шарпа возникает при наличии клинических признаков системной красной волчанки, склеродермии и полимиозита. Подтверждением диагноза служит выявление высоких титров антинуклеарных антител, которые при иммунофлюоресценции вызывают крапчатый тип ядерного свечения.

Осложнением, ухудшающим прогноз, является легочная гипертензия.

Лечение следует начинать в ранней стадии болезни. В нетяжелых случаях назначают 15—25 мг преднизолона в сутки. При выраженном поражении легких суточную дозу повышают до 1 мг/кг и применяют до исчезновения признаков болезни, затем постепенно снижают до поддерживающей. В качестве базисной поддерживающей терапии назначают длительно делагил в суточной дозе 0,25 мг.

При неэффективности глюкокортикоидной терапии или противопоказаниях к ней назначают азатиоприн в начальной суточной дозе 2 мг/кг [Насонова В. А., Сигидин А. Я., 1985].

Профилактика заключается в предупреждении необратимых легочных изменений и достигается тем, что рано начинают адекватную терапию основной болезни.

Узелковый периатериит (панартериит, болезнь Куссмауля — Мейера)

Существуют различные данные о частоте поражения легких при узелковом периартериите.

В отечественной литературе в последние годы высказывается мнение, что сосуды легких вовлекаются в процесс у большинства больных, хотя клинически легочная патология выявляется менее чем в половине наблюдений при этой болезни [Ярыгин Н. Е. и др., 1980]. В противоположность этому H. P. Daub и соавт. (1954), B. Wiesner (1984), H. Eckert (1984) считают, что при узелковом периартериите легкие поражаются крайне редко. G. A. Rose и H. Spencer (1957) обнаружили изменения в легких у 32 из 111, а К. А. Горнак (1963) — у 6 из 17 больных узелковым периартериитом.

У 4 из 10 наблюдавшихся нами больных узелковым периартериитом поражение легких было подтверждено на вскрытии.

Этиология, патогенез узелкового периартериита и, следовательно, его легочных синдромов недостаточно выяснены. Наиболее принята гипотеза о гиперергической природе заболе-

вания [Тареев Е. М. и др., 1965; Даштаянц Г. А., 1966; Нестеров А. И., Сигидин А. Я., 1966; Воробьев И. В. и др., 1973, и др.]. Предполагают, что сенсибилизацию организма с нарушением иммунологического статуса вызывают экзогенные антигены: бактериальные токсины из очагов хронического воспаления, вирусы, австралийский антиген, многие лекарственные препараты (сульфаниламиды, антибиотики, вакцины, сыворотки), производственные яды и др. Возникшая аллергизация с повреждением структуры сосудистой стенки вызывает образование аутоантигенов (ангиогенных антигенных раздражителей) и тем самым включает аутоиммунные механизмы. Аутоиммунная реакция антиген — антитело проявляется альтерацией и иммунным воспалением стенки сосудов. В стенках сосудов при гиперергических васкулитах выявлены иммунные комплексы [Струков А. И. и др., 1974; Movat H. Z., 1975, и др.], а при узелковом периартериите обнаружены HB_s-антиген, а также комплексы HB_s-антиген — IgG — анти-HB_s-антитела [Fye K. H. et al., 1977]. В стенке пораженного сосуда, кроме HB_s-антигена и IgG, выявлен комплемент [Gocke et al., 1970]. Можно предположить, что HB_s-иммунные комплексы способствуют активации комплемента и развитию сосудистого воспаления.

Патологическая анатомия. Заболевание характеризуется генерализованным васкулитом, но поражаются преимущественно артерии мышечного типа, т. е. среднего и мелкого калибра. Поражения сосудов очень полиморфны, что создает разнообразную морфологическую картину в органах и тканях. При тяжелом деструктивном поражении сосудов малого круга в легких выявляются мелкие и крупные инфаркты, очаги ишемического некроза ткани, которые при инфицировании превращаются в абсцессы. Определяются обширные рубцовые поля, плевральные сращения, множественные тромбозы не только артериальных, но и венозных сосудов, аневризмы. Следует подчеркнуть, что поражаются сосуды не только легочной, но и бронхиальной системы, причем последние чаще, а также микроциркуляторное русло (артериолы, капилляры, венулы).

Продуктивные артериальные панваскулиты представляют собой гранулематозно-фибропластическое изменение стенок сосудов. Они вызывают прогрессирующее стенозирование их просвета с нарушением питания ткани легких, развитием очаговой атрофии и склероза ее паренхимы.

Васкулиты микроциркуляторного русла чаще продуктивные, как, например, очаговый продуктивный капиллярит межальвеолярных перегородок. При узелковом периартериите он встречается столь же часто, как и гломерулонефрит [Ярыгин Н. Е. и др., 1980]. Его исходом является диффузный склероз паренхимы легкого, который напоминает легочный фиброз при синдроме Хаммена — Рича.

Реже возникает деструктивный капиллярит межальвеолярных перегородок с развитием геморрагической инфильтрации ткани

легкого и ее некрозом. Сравнительно редко встречаются флебиты легочных и бронхиальных вен с флеботромбозами.

Характерны и пневмониты — очаговые клеточные инфильтрации стромы легких [Тареев Е. М., Насонова В. А., 1957]. Инфильтраты состоят из лимфоидных клеток, макрофагов, плазмоцитов, лаброцитов.

Клиническая картина легочного поражения при узелковом периартериите разнообразна. Оно может проявляться синдромом бронхита, интерстициальных пневмоний, инфарктов легких, множественного полостного процесса (псевдокавернозный синдром), эозинофильных рецидивирующих инфильтратов, фиброзирующего пневмосклероза, а также синдромом бронхиальной астмы.

Соответственно полисиндромному проявлению клинические признаки легочного поражения очень полиморфны. Отмечаются боль в груди, смешанная или экспираторная одышка, упорный кашель, кровохарканье или легочное кровотечение. С. Г. Щерба (1956) описал массивное легочное кровотечение вследствие разрыва артериальной аневризмы.

Над участками притупления перкуторного звука при пневмонической форме выслушиваются влажные звучные хрипы. Нередки физикальные признаки плеврального выпота.

Рентгенологическая картина легких также многообразна и не имеет типичных для узелкового периартериита признаков. Поражение легких часто протекает с высокой лихорадкой, лейкоцитозом, эозинофилией, увеличением СОЭ, α_2- и γ-глобулинемией.

Бронхиальная астма и астматический бронхит обусловлены поражением сосудов бронхов. Нередко они возникают задолго до других проявлений узелкового периартериита и сопровождаются эозинофилией. Однако и другие легочные синдромы в ряде случаев предшествуют появлению иных признаков узелкового периартериита. Н. Е. Ярыгин и соавт. (1980) наблюдали моносиндромное начало болезни у 12 из 62 обследованных больных, причем легочное поражение появилось у них за несколько месяцев и даже лет до развития клинических признаков патологии других органов и систем.

Наряду с молниеносными, острыми, быстро прогрессирующими формами могут наблюдаться хронические, при которых заболевание протекает с повторными рецидивами в течение многих лет.

Острое течение свойственно деструктивным пневмонитам, инфарктам легкого и множественному полостному синдрому. Интерстициальный фиброз легких, бронхоспастические синдромы чаще принимают хроническое течение.

Прогноз болезни часто неблагоприятный, но легочные поражения не являются непосредственной причиной плохого исхода.

Диагностика основывается на клинических признаках

узелкового периартериита. Наличие двух из пяти основных его синдромов — почечного с артериальной гипертензией, абдоминального, полиневритического, легочного, коронарного — позволяет установить диагноз и тем самым природу легочного поражения.

Легочные синдромы узелкового периартериита часто сочетаются с сердечно-почечной патологией или с полиневритом, но могут и предшествовать им в форме гиперэозинофильной бронхиальной астмы или пневмонита. Для диагностики используют и характерные для узелкового периартериита лабораторные критерии. Повышение СОЭ, лейкоцитоз, выраженная диспротеинемия при наличии клинических признаков способствуют установлению диагноза.

Дифференциальная диагностика сложна при моносиндромном узелковом периартериите хронического течения, когда пневмонит трудно отличить от неспецифической пневмонии, а синдромную бронхиальную астму — от первичной бронхиальной астмы. В этом случае учитывают приведенные выше лабораторные показатели, эозинофилию.

Осложнения. При некротической форме логочного васкулита, вызывающего деструкцию альвеолярной ткани и бронхов, нередко присоединяются инфекция и легочное нагноение. При продуктивной форме васкулита прогрессирующий склероз ветвей легочной артерии и пневмофиброз осложняются легочной гипертензией с характерными для нее нарушениями гемодинамики. Опасными осложнениями являются разрыв аневризмы крупной артериальной ветви и легочное кровотечение.

Лечение следует начинать при первых признаках болезни и проводить непрерывно на протяжении не менее 2—3 лет комплексом препаратов, подобранных соответственно клиническим признакам и течению болезни.

Если заболевание проявляется лишь легочной патологией, то назначают преднизолон в суточной дозе 40 мг, а в дальнейшем переходят на поддерживающие дозы. При легочно-почечном поражении и артериальной гипертензии показана комбинированная терапия иммунодепрессантами (азатиоприн 150 мг в сутки) и малыми дозами кортикостероидов (преднизолон 10—15 мг в сутки) в течение 1—2 мес. Затем постепенно суточную дозу азатиоприна уменьшают до 50—100 мг, а преднизолона до 5—10 мг.

При хроническом течении назначают бутадион по 0,45—0,6 г в сутки в сочетании с делагилом по 0,25 г в сутки или плаквенилом по 0,4 г в сутки. Симптоматическую терапию проводят по строгим показаниям.

Профилактика обострений заключается в исключении для больных узелковым периартериитом вакцинаций, введения чужеродных сывороток, аллергизирующих лекарств, физиотерапевтических процедур, контакта с инфекциями, производственными вредностями.

Гранулематоз Вегенера

H. Klinger, описавший в 1931 г. заболевание, протекавшее с высокой температурой тела, некротическим синуситом и уремией, считал его вариантом узелкового периартериита. F. Wegener в 1936—1939 гг. изучил клиническую и патоморфологическую картину в 3 случаях этой болезни и определил изученный симптомокомплекс как генерализованное септическое поражение сосудов, считая его также вариантом узелкового периартериита. Это представление основывалось на сходстве патологоанатомических изменений при гранулематозе и узелковом периартериите. Ряд исследователей считают гранулематоз Вегенера нозологически самостоятельным [Ярыгин Н. Е. и др., 1980; Семенкова Е. Н., 1984], обосновывая такое мнение своеобразием клинической картины, особенностями течения и терапии болезни. Заболевание относится к редким, однако имеется и противоположное мнение [Семенкова Е. Н., 1984].

Клиническая картина подробно описана A. S. Fauci и S. M. Wolff (1973) на основании 18 собственных наблюдений и данных литературы. Всего в литературе проведено около 350 случаев [Wiesner B., 1984] под разными наименованиями: синдром Вегенера, некротический гранулематоз верхних дыхательных путей с диссеминированным некротическим васкулитом, респираторно-ренальная форма узелкового периартериита, гигантоклеточная гранулема дыхательного тракта, риногенный гранулематоз. Наиболее принятым является обозначение заболевания под названием «гранулематоз Вегенера», данным в 1954 г. G. C. Godman и I. Churg, которые собрали 29 наблюдений и описали патоморфологические признаки болезни. Описанную задолго до Вегенера «злокачественную гранулему носа» [McBride P., 1897] названные авторы считали начальной фазой гранулематоза Вегенера. Однако эта точка зрения разделяется не всеми. Н. Е. Ярыгин и соавт. (1980) считают, что гангренисцирующая гранулема носа является самостоятельной нозологической формой группы системных васкулитов.

Различают системный и локализованный гранулематоз Вегенера.

Этиология гранулематоза Вегенера неизвестна. Предполагаются воздействие аэрогенного фактора, в частности инфекционного (вирусного, бактериального), влияние хронической очаговой инфекции, длительного применения лекарств, особенно антибиотиков.

В патогенезе главная роль отводится иммунным расстройствам. Основанием для этого являются данные о нарушениях клеточного и гуморального иммунитета. Доказательством значения иммунных механизмов в патогенезе заболевания служит наличие фиксированных иммунных комплексов (IgG) и компонентов комплемента в очагах поврежденных сосудов, а также циркулирующих иммунных комплексов [Wolff J. M. et al., 1974; Horn R. G. et al., 1974].

Патологическая анатомия. Характерно преимущественное поражение мышечных артерий, т. е. среднего и мелкого калибра, в виде мукоидной дезорганизации соединительной ткани, фибриноидного некроза стенок сосудов с последующим

склерозом и стенозированием их. Деструкция стенки сосуда нередко сопровождается аневризматическим расширением, являющимся источником тяжелых кровотечений. Поражение сосудов носит системный характер. Чаще, чем при узелковом периартериите, поражаются и вены всех калибров, особенно мелкие и мельчайшие. В верхних дыхательных путях, околоносовых пазухах, бронхах и легких выявляются множественные деструктивные и деструктивно-продуктивные артериниты, панфлебиты и тромбофлебиты аллергической природы, а при инфицировании, нередком при этом заболевании, — септические флебиты с гнойным расплавлением стенок.

В микроциркуляторном русле обнаруживается выраженная патология — распространенные капилляриты и венулиты, в том числе в альвеолярной ткани легких. Чаще они имеют продуктивный характер, но бывают и деструктивными, сопровождаясь геморрагической инфильтрацией тканей. Деструктивные и пролиферативные артериолиты завершаются образованием гранулем пестрого клеточного состава [Ярыгин Н. Е. и др., 1980]. Гранулемы являются характерным морфологическим признаком гранулематоза Вегенера. Они располагаются в основном в верхних дыхательных путях, легких, пищеварительном тракте и характеризуются гигантскими многоядерными клетками и наклонностью к некротизации. В легких образуются как изолированные гранулемы, так и поля диффузного гранулирования, подвергающиеся некрозу. Установлено, что при гранулематозе Вегенера бронхиальные артерии и вены поражаются сильнее, чем сосуды легочной артерии и легочных вен, что обусловливает особую тяжесть изменений бронхов [Ярыгин Н. Е. и др., 1980].

Как и при других системных васкулитах, процесс развивается билатерально. Поражаются преимущественно средние и нижние отделы легких, где обнаруживают экстравазаты, геморрагические инфаркты, пневмонические фокусы и полости распада, нередко инфицированные. Наряду с признаками острого деструктивного процесса имеют место очаги пневмосклероза, адгезивный плеврит.

Клиническая картина. Поражение легких чаще возникает через несколько недель или месяцев после первой, риногенной, стадии болезни, но может быть преобладающим синдромом и в начале болезни, когда на первый план выступают признаки трахеобронхита и пневмонита. Возникают кашель, надсадный, сухой или влажный, с отделением кровянистой и гнойно-кровянистой мокроты, боль в груди, одышка, нарастающий цианоз. Физикально определяются участки уплотнения легочной ткани, выслушиваются рассеянные сухие и разнокалиберные, обильные, звучные влажные хрипы. Рентгенологически на фоне усиленного бронхолегочного рисунка, преимущественно в нижних отделах легких, обнаруживаются очаги инфильтрации легочной ткани, имеющие наклонность к слиянию, и полости разной величины, некоторые с уровнем жидкости. В ряде случаев видны

обтурационные ателектазы, инфаркты легких. Второй тип рентгенологической картины характеризуется интерстициальными изменениями, на фоне которых видна мелкоочаговая инфильтрация. Увеличения лимфатических узлов (в средостении и прикорневых) обычно не обнаруживается, однако оно отмечено при описании отдельных наблюдений.

Клинически явной легочной патологии часто предшествует различной длительности период, когда имеют место лишь общие признаки болезни. Из них характерны ремиттирующая температура тела с колебаниями в течение суток от 37 до 39 °С и более высоких цифр, озноб с гипергидрозом, мышечно-суставная боль и артриты, преходящая полиморфная экзантема, нарастающая слабость, снижение массы тела. Из лабораторных наблюдаются повышение СОЭ, различной выраженности диспротеинемия, колебания количества лейкоцитов крови (от лейкопении до лейкоцитоза).

Течение может быть подострым или острым. Процесс чаще всего быстро прогрессирует. Применение в последние годы циклофосфамида существенно замедлило темп прогрессирования.

Диагностика основывается на наличии гранулематозного некротизирующего поражения дыхательных путей, системного гранулематозного ангиита и диффузного некротического гломерулонефрита. В отсутствие классического сочетания этих изменений, т. е. в ранней стадии болезни, установить диагноз трудно. Информативно гистологическое исследование биоптата слизистой оболочки носоглотки, трахеобронхиального дерева, при котором обнаруживаются характерные признаки гранулематоза и васкулитов.

В случае отсутствия развернутой клинической картины болезни и ее гистологического подтверждения в дифференциально-диагностический ряд попадают многие заболевания: системные васкулиты и диффузные болезни соединительной ткани, саркоидоз и другие гранулематозные болезни, туберкулез, сифилис, микозы, т. е. инфекционные гранулематозы, неспецифическая деструктивная пневмония, рак бронха (при наличии обтурационного ателектаза).

Исключение названных выше заболеваний основывается как на особенностях их клинической картины, так и на результатах апробированных при них дополнительных диагностических методов исследования.

Осложнения. Легочное поражение при гранулематозе Вегенера часто осложняется неспецифической инфекцией с развитием легочного нагноения и свойственных ему осложнений.

Тяжелым осложнением является легочное кровотечение вследствие легочной деструкции. Как при распространенном деструктивном легочном поражении, так и при диффузном интерстициальном фиброзе с мелкоочаговой гранулематозной диссеминацией развивается ДН с нарушением газового состава крови и легочной гипертензией. При сочетании с поражением

почек исход болезни обусловливается как дыхательной, так и почечной недостаточностью.

Лечение. Наиболее эффективен циклофосфамид (циклофосфан) в сочетании с небольшими дозами преднизолона. Суточная доза циклофосфамида зависит от остроты течения болезни и, по данным S. M. Wolff и соавт. (1974), колеблется от 50 до 200 мг. M. J. Reza и соавт. (1975) с успехом (достижение стойкой ремиссии) применяли циклофосфамид по следующей методике: при крайне тяжелом течении болезни препарат вводят внутривенно в дозе 5—10 мг/кг 2—3 дня (или в течение 1 нед), затем его дают внутрь по 1—2 мг/кг в течение 7—14 дней. При состоянии средней тяжести больной принимает циклофосфамид внутрь однократно в суточной дозе 1—2 мг/кг в течение всего периода активности процесса, затем на протяжении 12—18 мес и более постепенно переходят на поддерживающие дозы (25—50 мг в сутки). Необходимо постоянное наблюдение за переносимостью препарата, так как возможно побочное действие (цитопения, геморрагический цистит).

Профилактика состоит в предупреждении развития тяжелых осложнений болезни и осуществляется путем раннего и адекватного лечения циклофосфамидом в сочетании с малыми дозами преднизолона.

Синдром Гудпасчера

Заболевание известно с 1919 г., когда E. W. Goodpasture описал тяжелое заболевание легких и почек у молодого человека, протекавшее с кровохарканьем и быстро прогрессирующим нефритом. Кроме названия болезни по имени автора, впервые ее описавшего, в публикациях встречаются термины: «геморрагическая интерстициальная пневмония с нефритом», «персистирующий гемофтизис с гломерулонефритом» и др.

Заболевание относится к редким. Приводятся отдельные его наблюдения или сборные данные литературы [Геллер Л. И., 1969; Proskey A. I. et al., 1970]. Синдром втрое чаще встречается у мужчин. Возникает в любом возрасте. По данным A. J. Proskey и соавт. (1970), средний возраст больных, 26,8 года. Мы наблюдали заболевание у девочки 12 лет и у женщины в 69-летнем возрасте.

Этиология, патогенез недостаточно ясны. Высказывается предположение, что синдром Гудпасчера возникает в результате вирусной инфекции легких, вызывающей изменение стенки альвеолы и попадание в циркуляторное русло антигенов базальной мембраны, а гломерулонефрит является уже следствием реакции антитела с антигеном, фиксированным на поверхности почечной клетки [Duncan D. A. et al., 1965].

Предполагается и генетическая детерминация болезни. Последнее подкрепляется обнаружением у большинства больных с синд-

ромом Гудпасчера антигена гистосовместимости HLA-DRW2, являющегося маркером предрасположенности.

В патогенезе болезни главную роль отводят аутоиммунным механизмам. Доказано патогенетическое значение антител к базальным мембранам, которое состоит в том, что они прямо связываются с антигеном мембран в присутствии С3-компонента комплемента с последующим развитием воспалительного процесса. Антитела к базальной мембране клубочков почек обнаружены при иммунофлюоресцентном исследовании в виде 7 S-иммуноглобулинов в сочетании с С3-компонентом комплемента. Такие же отклонения выявлены на базальных мембранах легочных альвеол [Scheer R. et al., 1964; Sturgill B. C. et. al., 1965]. Установлена возможность перекрестной реакции между тканью легкого и почек [Steblay R. W., Rudofsky V., 1968]. Появление антител к базальной мембране чаще обусловливается повреждением базальных мембран, но может быть вызвано и срывом толерантности иммунной системы с выработкой антител к нормальным антигенам легочной или почечной базальной мембраны и образованием перекрестно реагирующих антител.

Патологическая анатомия. Характерно преимущественное поражение микроциркуляторного русла легких и почек. Генерализованный васкулит наблюдается в редких случаях. Артериты и флебиты системы легочной артерии и легочных вен обнаруживаются редко. Еще реже встречаются поражения системы бронхиальных артерий и вен [Ярыгин Н. Е. и др., 1980]. В легких имеются выраженные признаки венулитов, артериолитов и капилляритов, деструктивных или деструктивно-пролиферативных. Представлены все фазы иммунного воспаления: мукоидное набухание, фибриноидный некроз, инфильтративно-пролиферативная клеточная реакция и склероз, результатом которого является стенозирование сосудистого русла. Капилляриты локализуются преимущественно в межальвеолярных перегородках, и синдром Гудпасчера по морфологической картине представляет собой альвеолит либо в виде интерстициального пневмонита, если преобладает продуктивный капиллярит, либо в форме геморрагической пневмонии с обильным диапедезным геморрагическим экссудатом в альвеолах при деструктивном капилляритe. В процессе эволюции альвеолита развиваются гемосидероз и пневмосклероз разной выраженности.

Клиническая картина. В начале болезни на первый план чаще выступает легочная патология: кашель, кровохарканье, нередко легочное кровотечение, одышка, боль в груди.

Кожа бледная, слизистые оболочки цианотичны. Периферические лимфатические узлы у большинства больных не увеличены, изредка незначительно гиперплазированы. Перкуторный звук может не меняться; лишь над крупными очагами отмечается его укорочение. При аускультации определяются рассеянные сухие и влажные хрипы. Рентгенологически выявляются инфильтраты в обоих легких, чаще прикорневой и срединной локализации.

Из других висцеритов для синдрома Гудпасчера характерно поражение почек по типу быстропрогрессирующего с развитием почечной недостаточности гематурического гломерулонефрита. Изредка болезнь может начаться с поражения почек, а патология легких присоединяется лишь в ее финале. Нередко при этом поражение легких протекает без кровохарканья или оно очень скудное.

Температура тела повышена до фебрильных цифр. При введении антибиотиков она не снижается, наблюдаются озноб и гипергидроз. Значительно повышена СОЭ, увеличены показатели α_2- и γ-глобулинов протеинограммы. Появляется и прогрессирует гипохромная анемия, вызванная кровопотерей и поддерживаемая развивающейся почечной недостаточностью.

Характерно быстро прогрессирующее течение с массивным поражением легких. Реже легочная патология в начале болезни медленно прогрессирует, а в ее клинико-рентгенологической картине преобладают признаки фиброза и гемосидероза легких. Однако и в этих более редких случаях в финале болезни присоединяется геморрагический пневмонит со свойственной ему картиной тяжелого поражения легкого. Исход болезни неблагоприятный, хотя имеются сведения о возможности спонтанных ремиссий [Scaton A. et. al., 1971; и др.]. Длительность заболевания колеблется от нескольких недель до 1 года. Причиной смерти бывает легочное кровотечение или уремия.

Диагностика. Синдром Гудпасчера предполагается при сочетании патологии легких и почек. Подтверждением диагноза являются геморрагический характер пневмонита, быстрое прогрессирование гематурического гломерулонефрита и почечной недостаточности. Дополнительное диагностическое значение имеет обнаружение гемосидерина в мокроте и в желудочном содержимом. Иммунологическим критерием являются линейные отложения IgG и С3-компонента комплемента на базальных мембранах легочных альвеол и почечных клубочков, определяемые при иммунофлюоресцентном исследовании биоптатов этих органов.

В дифференциально-диагностическом ряду рассматриваются другие формы васкулита (узелковый периартериит, гранулематоз Вегенера, геморрагический васкулит), гематурический гломерулонефрит, идиопатический легочный гемосидероз. Дифференциальная диагностика проводится путем исключения этих заболеваний. Так, отсутствие кожных высыпаний, артралгий, абдоминального синдрома позволяет исключить геморрагический васкулит. Наличие легочного поражения и быстрое прогрессирование почечной недостаточности, а также отсутствие внепочечных симптомов нефрита (артериальная гипертензия, отеки), гипертермия, гаммаглобулинемия и увеличение СОЭ не характерны для острого гломерулонефрита. Идиопатическому легочному гемосидерозу несвойственна почечная патология. При дифференциации от узелкового периартериита и синдрома Вегенера помогают клини-

ческие данные, результаты гистологического исследования мышцы и слизистой оболочки назофарингеальной области.

Осложнения. Кроме уже упомянутых кровохарканья и легочного кровотечения, а также быстро прогрессирующей уремии, синдром Гудпасчера может осложняться неспецифическим легочным воспалением, вызываемым присоединением инфекции. Из инфекционных агентов наиболее часто встречается условно-патогенная и сапрофитная микрофлора.

Лечение. Необходимо раннее назначение глюкокортикоидов в сочетании с цитостатиками. Преднизолон назначают в суточной дозе 40—60 мг, азатиоприн (или циклофосфамид) — в дозе 2—3 мг/кг (150—200 мг в сут) до получения клинического эффекта. Затем дозы препаратов постепенно снижают до поддерживающих. В последние годы терапию иммунодепрессантами сочетают с плазмаферезом. Глюкокортикоиды не назначают при развитии уремии. В этом случае показаны хронический гемодиализ и трансплантация почек.

Описанное S. Masiani и соавт. наблюдение, в котором лечение синдрома Гудпасчера успешно осуществлялось комплексом современных методов (сочетание терапии преднизолоном и азатиоприном, плазмафереза, гемодиализа и трансплантации почки), приводят В. А. Насонова и Я. А. Сигидин (1985).

Профилактика заболевания не разработана. Предупреждением обострения болезни, если удается достигнуть ее ремиссии, служит длительная поддерживающая терапия глюкокортикоидами и цитостатическими препаратами в индивидуально подобранных дозах.

Список литературы

Агабабова Э. Р., Астапенко М. Г., Беневоленская Л. И. и др. Рабочая классификация и номенклатура ревматических болезней (1985 г.). — Ревматология, 1986, № 1, с. 59—65.

Голоскова А. С. Смешанное заболевание соединительной ткани. — Педиатрия, 1983, № 11, с. 68—72.

Насонова В. А., Сигидин Я. А. Патогенетическая терапия ревматических заболеваний. — М.: Медицина, 1985, с. 200—219.

Семенкова Е. Н. Диагностика и клинические варианты гранулематоза Вегенера. — Ревматология, 1984, № 3. — С. 24—28.

Справочник по ревматологии/Под ред. В. А. Насоновой. — М.: Медицина, 1983. — 254 с.

Фоломеева О. М., Алекберова З. С., Котельникова Г. П. и др. О поражении легочных сосудов у больных системной красной волчанкой. — Ревматология, 1984, № 1, с. 27—30.

Ярыгин Н. Е., Насонова В. А., Потехина Р. Н. Системные аллергические васкулиты. — М.: Медицина, 1980, с. 93—95.

(*Eckert H.*) Эккерт Г. Гистохимическое исследование легких при ревматизме. — В кн.: Диссеминированные процессы в легких. — М.: Медицина, 1984, с. 204.

(*Wiesner B.*) Виснер Б. Легкое и диффузные поражения соединительной ткани. — В кн.: Диссеминированные процессы в легких. — М.: Медицина, 1984. — с. 203.

ПОРАЖЕНИЕ ЛЕГКИХ ПРИ ЗАБОЛЕВАНИЯХ РАЗЛИЧНЫХ ОРГАНОВ И СИСТЕМ

Заболевания сердечно-сосудистой системы

Сердце и легкие находятся в тесной анатомической и функциональной связи. Нарушения внутрисердечной гемодинамики сопровождаются изменениями гемодинамики малого круга кровообращения (МКК), что в свою очередь приводит к изменениям внешнего дыхания и легочного газообмена [Мухарлямов Н. М., 1978; Виницкая Г. С., 1980, и др.]. При этом выраженность нарушений основных функций легких находится в прямой зависимости от степени сердечной недостаточности. Как показали исследования последних лет, эти нарушения возникают задолго до развития клинических признаков сердечной недостаточности.

Функциональные и анатомические изменения в легких имеют место при различных по этиологии и патогенезу заболеваниях сердца и сосудов: пороках сердца, ишемической болезни сердца, *гипертонической болезни*, *миокардитах*, *миокардиодистрофиях*, поражениях миокарда неуточненной природы — кардиомиопатиях, травмах и опухолях сердца и др.

Легочная гипертензия

Несмотря на многообразие форм сердечной патологии, ведущим синдромом в комплексе гемодинамических нарушений, развивающихся при указанных заболеваниях, является легочная гипертензия (ЛГ). Различают пре- и посткапиллярную ЛГ. Значительно чаще приобретенные заболевания сердца осложняются посткапиллярной ЛГ.

Одной из самых частых причин «левопредсердной» ЛГ является *митральный стеноз*. Почти всегда *митральный стеноз* — следствие ревматического эндокардита, редко встречаются врожденные формы — митральный стеноз изолированный или в сочетании с дефектом межпредсердной перегородки (синдром Лютембаше).

Клинически значимые нарушения гемодинамики в МКК появляются при уменьшении площади левого предсердно-желудочкового отверстия менее чем до 2 см^2. Возникающее препятствие для изгнания крови из левого предсердия в левый желудочек способствует возрастанию внутрипредсердного давления в 4—6 раз по сравнению с нормальным, равным 5 мм рт. ст. (0,677 кПа). При дальнейшем росте давления в левом предсердии происходит срыв функции миокардиальных сфинктеров, охватывающих внеорганные легочные вены и в норме предотвращающих регургитацию крови в легкие. Заброс крови из левого предсердия в легочные вены приводит к повышению давления как в легочных венах, так и в капиллярах, а затем и в системе легочной артерии (ЛА). Такая ЛГ называется посткапиллярной, пассивной, поскольку рост давления в ЛА пропорционален его росту в левом предсердии. Как правило, пассивная ЛГ не превышает 50—60 мм рт. ст. (6,67—8 кПа).

У ряда больных при дальнейшем росте давления в левом предсердии и легочных венах возникает рефлекторный спазм легочных артериол и мелких артерий, и давление в ЛА резко возрастает, достигая систолического системного давления

и даже превышая его. Такая ЛГ называется активной, прекапиллярной. Подобная веноартериальная реакция, известная в литературе как рефлекс Китаева, приводит к соответствию притока крови с редуцированным оттоком и предохраняет легочные капилляры от чрезмерного повышения в них давления и от отека легких.

Аналогичные гемодинамические нарушения в МКК возникают и при миксоме левого предсердия — доброкачественной опухоли сердца. Достигая определенных размеров, опухоль опускается в митральное отверстие, создавая так называемый функциональный митральный стеноз.

Особенностью ЛГ при митральном стенозе — анатомическом и функциональном — является то, что она развивается вследствие анатомических изменений створок митрального клапана или сухожильных нитей: при ревматизме, инфекционном эндокардите, атеросклерозе, закрытой травме грудной клетки с отрывом хорд и разрывом створок клапана.

Митральная недостаточность функционального характера (так называемая митрализация) — частый симптом при многих заболеваниях мышцы сердца, сопровождающихся гемодинамической перегрузкой левого желудочка: ишемической болезни сердца, гипертонической болезни, миокардитах, кардиомиопатиях, пороках аортального клапана. Снижение сократительной функции миокарда левого желудочка вследствие воспалительных, дистрофических или некротических изменений, а также в результате чрезмерной перегрузки давлением или объемом сопровождается дилатацией его с растяжением клапанного кольца. При этом анатомические изменения клапанов отсутствуют, а нарушения гемодинамики в виде регургитации части крови в период систолы из левого желудочка в левое предсердие возникают за счет неполного закрытия створок митрального клапана.

Как функциональная, так и органическая митральная недостаточность создают условия для обратного тока крови из левого желудочка в левое предсердие в период систолы. Тяжесть всякой митральной недостаточности зависит от степени регургитации.

ЛГ при митральной недостаточности менее выражена, чем при митральном стенозе, так как при ней нет препятствия оттоку крови из левого предсердия в левый желудочек в период диастолы. При «чистой» митральной недостаточности, как правило, развивается умеренная посткапиллярная ЛГ.

Для аортального стеноза — врожденного или приобретенного — характерна длительная компенсация за счет левого желудочка. До тех пор пока он справляется с систолической перегрузкой, существенных изменений гемодинамики МКК не происходит. Признаки левожелудочковой недостаточности и умеренно выраженной гипертензии МКК появляются при уменьшении площади аортального отверстия до 0,75—0,5 см^2. Аортальная недостаточность вызывает значительную перегрузку левого желудочка объемом, вследствие чего приводит вначале к тоногенной, а затем миогенной дилатации левого желудочка и относительной недостаточности митрального клапана. Митрализация сердца сопровождается повышением давления в левом предсердии, а затем в сосудах легких. ЛГ при этом не достигает высоких цифр.

Формирование посткапиллярной ЛГ при заболеваниях, поражающих сердечную мышцу (ишемическая болезнь сердца, мио-

кардиты, кардиомиопатии), *связано со снижением сократительной* функции левого желудочка. Нарушения гемодинамики в МКК при остром инфаркте миокарда зависят от исходного состояния миокарда и от размеров очага некроза. Значительно снижается сократительная способность левого желудочка при нарушениях сердечного ритма, а также при развитии постинфарктной аневризмы сердца [Киреев П. М. и др., 1979].

ЛГ при гипертонической болезни, или так называемом гипертоническом сердце, связана со снижением сократительной способности миокарда: увеличением остаточного объема крови в левом желудочке, расширением его полости, повышением конечного диастолического давления, что в свою очередь ведет к ретроградному повышению давления в левом предсердии, легочных венах, и на этом этапе повышение давления в ЛА отражает степень сердечной недостаточности.

Сведения об изменениях гемодинамики в МКК при гипертонической болезни до развития левжелудочковой недостаточности разноречивы.

Большинство исследователей [*Лазиди Г. Х., 1979; Ольбинская Л. И., Снопальников А. И., 1983; и др.*] придерживаются мнения, что у большинства больных гипертонической болезнью изменения в сосудистом русле большого и малого круга кровообращения носят однонаправленный характер, и уже в ранних стадиях болезни повышается давление в ЛА. О. А. Гомазков и соавт. (1977) подобные изменения объясняют повышением активности ангиотензинконвертирующего фермента, локализованного в мембранах эндотелия легочных сосудов и превращающего ангиотензин I в ангиотензин II, который оказывает спастическое действие на сосуды МКК с развитием ЛГ.

П. Ф. Петровский и соавт. (1981) при изучении гипертензии МКК пришли к выводу, что высокая системная артериальная гипертензия не сопровождается повышением давления в сосудах МКК, а изменение давления в ЛА и конечного диастолического давления в правом желудочке при этом зависит главным образом от повышения конечного диастолического давления в левом желудочке и в меньшей степени — от легочно-сосудистого сопротивления.

Многочисленные исследования по этой проблеме показывают, что системная артериальная гипертензия влияет на МКК, и определяющими при этом являются повышение конечного диастолического давления в левом желудочке, увеличенный минутный объем, обеспечиваемый механизмом Франка — Старлинга, и повышенное легочно-сосудистое сопротивление. Нарушения гемодинамики в МКК у больных гипертонической болезнью значительно усугубляются при сочетании с ишемической болезнью сердца [Лазиди Г. Х. и др., 1983]. Клинические данные убеждают в том, что до появления симптомов декомпенсации левого желудочка значительная ЛГ, как правило, не развивается.

Частым осложнением заболеваний сердца является тромбо*эмболия в системе легочной артерии (ТЭЛА)*, *а развивающаяся* в этих случаях ЛГ является прекапиллярной по своей сути.

Мерцательная аритмия при ревматическх пороках сердца, миокардитах, ишемической болезни сердца, кардиомиопатиях создает условия для тромбообразования в правом предсердии, которое становится источником тромбоэмболии. Редким осложне-

нием острого инфаркта миокарда, протекающего с поражением *межжелудочковой перегородки*, является *пристеночный* тромбоэндокардит правого желудочка, одним из проявлений которого может быть повторная ТЭЛА.

В возникновении ТЭЛА при остром инфаркте миокарда, хронической декомпенсации кровообращения имеют значение такие общие факторы, как депрессия противосвертывающей системы крови, нарушение кровообращения в органах и тканях, флебиты нижних конечностей и малого таза, длительный и постельный режим [Чазов Е. И., 1976; Могош Г., 1979, и др.]. Тромбоэмболические осложнения при остром инфаркте миокарда наблюдались в прошлом у 14—30 % больных. Начиная с 60-х годов, количество их значительно сократилось (2—5 %), что связано с широким применением антикагулянтной и тромболитической терапии и более ранней активизацией больных.

Замедление кровотока в системе ЛА при левожелудочковой недостаточности любого генеза способствует развитию местного тромбоза в сосудистом русле легких.

Источником ТЭЛА могут быть также внутриполостные опухоли правых отделов сердца, чаще миксома правого предсердия (миксомы правого желудочка или трикуспидального клапана встречаются исключительно редко), которая клинически подобна трикуспидальному стенозу, синдрому верхней полой вены, констриктивному перикардиту. Повторная эмболизация опухолевым массами сосудистого русла легочной артерии приводит к формированию прекапиллярной ЛГ.

Причиной рецидивирующей ТЭЛА может быть инфекционный эндокардит с поражением трикуспидального клапана, что до недавнего времени считалось редкостью. В последние годы подобные случаи стали регистрировать у наркоманов, причем клиническая картина септического процесса может быть стертой вследствие грубых нарушений иммунологической реактивности у таких больных. Заболевание проявляется быстро прогрессирующей трикуспидальной недостаточностью с декомпенсацией кровообращения по большому кругу или с рецидивирующей ТЭЛА. *Диагностика облегчается тем, что первичный эндокардит с поражением* трикуспидального клапана встречается практически только у наркоманов, часто прибегающих к внутривенным вливаниям наркотиков без соблюдения правил асептики.

Патологическая анатомия. Обязательными признаками ЛГ, развивающейся при анализируемых болезнях сердца, являются гипертрофия правого желудочка сердца, увеличение диаметра ствола легочной артерии (ЛА) более чем до 8 см, а также ее ветвей. При этом для более точной морфологической диагностики гипертрофии правого желудочка Г. С. Крючкова, Х. М. Одина (1967), К. И. Есипова (1976) рекомендуют вычислять не только желудочковый индекс, но и чистую массу правого желудочка.

Мышечные волокна стенки ЛА гипертрофируются, коллаге-

новые волокна утолщаются, подвергаются гиалинозу. Толщина стенки ствола ЛА и ее крупных ветвей значительно превышает таковую у здоровых лиц. Достоверным признаком легочной гипертензии является наличие атеросклеротических бляшек в интиме ветвей ЛА. Обязательным признаком как пре-, так и посткапиллярной ЛГ служит гипертрофия всех мышечных слоев стенки ЛА. Подобные же изменения претерпевают и бронхиальные артерии, которые превращаются в сосуды замыкающего типа, уменьшая тем самым приток крови из аорты.

Для посткапиллярных форм ЛГ в отличие от прекапиллярных характерны выраженная гипертрофия мышечных элементов мелких вен, склероз их интимы. Происходит так называемая артериализация вен. Такие однотипные изменения легочных вен возникают независимо от нозологической формы, вызывающей *посткапиллярную ЛГ* (*митральные пороки*, *пороки аортального* клапана, миокардиты, ишемическая болезнь сердца и т. д.). Степень этих изменений зависит от давности регургитации крови из левого предсердия в легочные вены.

Одним из признаков посткапиллярной ЛГ является сетчатый лимфогенный пневмосклероз, развивающийся вследствие увеличенного оттока выпотевающей в альвеолы жидкой части крови через систему лимфатических сосудов. Множественные легочные геморрагии приводят к гемосидерозу и бурой индурации легких. Признаки гемосидероза чаще находят в верхних зонах легких, что объясняется нарушением гемодинамики и изменением перфузионного градиента таким образом, что кровоток в верхних зонах легких начинает преобладать над кровотоком нижних зон.

Очаговый или диффузный пневмосклероз, участки пневмофиброза не являются патогномоничными признаками ЛГ при заболеваниях сердца. Тем не менее наличие их свидетельствует о давности и выраженности гемодинамических расстройств в МКК, перенесенных очаговых пневмониях застойного характера.

Клинические проявления ЛГ при заболеваниях сердца и крупных сосудов зависят от степени нарушения кровотока в МКК. Больные жалуются на одышку при физической нагрузке или в покое, признаки удушья, кашель (сухой или с небольшим количеством слизистой мокроты), кровохарканье, сердцебиение.

Больным с высокой ЛГ свойственны быстрая утомляемость, слабость, так как при физической нагрузке не происходит адекватного увеличения минутного объема сердца, и кровоток в артериальном русле большого круга кровообращения остается сниженным.

При осмотре обращают на себя внимание цианоз губ, кончика носа, ногтевых фаланг конечностей, цианотичный румянец щек, сероватый оттенок кожных покровов.

Гемодинамическая перегрузка и гипертрофия правого желудочка в условиях ЛГ проявляются *эпигастральной пульсацией*,

расширением границ сердца вправо. При аускультации выявляются акцент и раздвоение второго тона на ЛА.

При рентгенологическом исследовании в трех проекциях с контрастированием пищевода наряду с признаками поражения миокарда или его клапанного аппарата определяются выбухание выходного тракта правого желудочка и ствола ЛА, расширение ее ветвей. Для умеренной ЛГ характерно усиление легочного сосудистого рисунка, а при высокой ЛГ имеет место рентгенологический признак ампутации корней (резкий обрыв расширенных ветвей ЛА вследствие выраженного артериоспазма). Электрокардиографически ЛГ проявляется признаками перегрузки и гипертрофии правых отделов сердца, при этом степень изменений на ЭКГ коррегирует с выраженностью ЛГ.

Нарушение сердечной деятельности и связанные с ними изменения гемодинамики МКК оказывают влияние на механику дыхания и легочный газообмен [Мухарламов Н. М., 1978; Виницкая Г. С., 1980]. Для заболеваний, сопровождающихся посткапиллярной ЛГ, характерно увеличение минутного объема дыхания, что является компенсаторной реакцией для поддержания газового состава крови. Повышается потребление кислорода. Вместе с тем снижение коэффициента его использования свидетельствует об изменении эффективности вентиляции.

Вследствие отека и развивающегося склероза интерстициальной ткани снижается растяжимость легких, уменьшаются ЖЕЛ, МВЛ, ОЕЛ, возрастает неравномерность легочной вентиляции.

Диагностика ЛГ при заболеваниях сердца и крупных сосудов основывается на выявлении указанных выше клинико-лабораторных признаков. В клинической практике широко используются методы количественной оценки ЛГ.

Диагностика ТЭЛА представляет большие трудности, так как в клинической картине ведущими являются симптомы основного заболевания и такие признаки, как усугубление одышки, кашель, кровохарканье, могут быть объяснены прогрессированием левожелудочковой недостаточности. Зачастую тромбоэмболии мелких ветвей легочной артерии остаются нераспознанными.

Определенную помощь в диагностике ТЭЛА может оказать повышение активности «легочного» изофермента ЛДГ-3 в сыворотке крови. Рентгенологическое исследование является информативным лишь при массивной ТЭЛА, развитии инфарктной пневмонии. С целью уточнения диагноза в ряде случаев прибегают к сканированию легких и ангиопульмонографии, но следует помнить, что последнее исследование связано с определенным риском рецидива (введение катетера в правые отделы сердца).

Лечение синдрома ЛГ, осложняющего заболевания сердца, должно быть дифференцированным. На первом месте стоит терапия основного заболевания, вызвавшего нарушения легочной гемодинамики.

При митральных и аортальных пороках сердца органической природы методом выбора является оперативное лечение, которое

приводит к значительному снижению давления в ЛА. Особенно благоприятен исход, когда оперативное вмешательство проводят до развития необратимых изменений в стенке легочных сосудов.

Абсолютным показанием к хирургическому вмешательству является миксома левого предсердия. Удаление опухоли в ранние сроки сопровождается полным обратным развитием гемодинамических нарушений в МКК.

В случаях, когда ЛГ связана с левожелудочковой недостаточностью (при миокардитах, ишемической болезни сердца, кардиомиопатиях, гипертонической болезни, пороках аортального клапана в стадии декомпенсации), проводят лечение основного заболевания и левожелудочковой недостаточности. Патогенетическая терапия в этих случаях направлена на снижение пред- и посленагрузки на миокард, уменьшение объема циркулирующей крови, улучшение сократительной функции миокарда левого желудочка, что достигается применением периферических вазодилататоров, салуретиков, гипотензивных средств, сердечных гликозидов. Обязательным является использование метаболических препаратов. Следует подчеркнуть, что при гипертонической болезни и ишемической болезни сердца, осложненных посткапиллярной ЛГ, нецелесообразно назначать ганглиоблокаторы, так как они способствуют повышению давления в МКК [Лазиди Г. Х. и др., 1983]. Из средств, снижающих давление в ЛА, хорошо зарекомендовали себя препараты раувольфии змеиной, оказывающие гипотензивное действие не только на малый, но и на большой круг кровообращения.

Лечение тромбоэмболических осложнений при болезнях сердца проводится по общепринятым методам. Важным следует считать уточнение источника эмболизации с целью профилактики ее рецидива. При наличии опухоли правых отделов сердца лечение оперативное. Малая эффективность антибактериальной терапии при инфекционном эндокардите требует также оперативного лечения — имплантации протеза в трикуспидальную позицию.

Кардиальная астма и отек легких

Острая декомпенсация кровообращения при заболеваниях сердца проявляется кардиальной астмой и отеком легких. В ряде случаев эти патологические состояния могут развиться как первое клиническое проявление своевременно не диагностированной патологии сердца и осложняющей ее легочной гипертензии. Ведущим патогенетическим признаком отека легких служит повышенная гидратация легочной ткани, развивающаяся при увеличении гидростатического давления в системе МКК. Подобный механизм начинает действовать под влиянием замедленного оттока из МКК либо увеличения притока в МКК, что наблюдается при физической нагрузке, беременности, нарушении питьевого режима и т. д., а также при увеличенном сопротивлении кро-

вотоку в сосудах легких (ТЭЛА). В ряде случаев решающим условием развития отека легких может стать задержка ионов натрия в организме с гипергидратацией (Тополянский В. Д., 1982]. Непосредственной причиной нарушения оттока из МКК является сужение левого предсердно-желудочкового отверстия при митральном стенозе или сократительная недостаточность левого желудочка различной этиологии. В случае развития отека легких в порочный круг включаются и такие механизмы, как альвеолярная гипоксия, гипоксемия, повышение легочного сосудистого сопротивления, активация симпатико-адреналовой системы, усугубляющие степень нарушений гемодинамики как в малом, так и в большом круге кровообращения.

При резком подъеме давления в капиллярах МКК выше коллоидно-осмотического давления кровяной плазмы начинается транссудация жидкой части крови из капилляров в межклеточное пространство (интерстициальный отек) и в просвет альвеол (альвеолярный отек). Через альвеолярно-капиллярную мембрану в межклеточное пространство и в альвеолы проникают форменные элементы крови, примесь эритроцитов придает розовый оттенок обильной пенистой мокроте. Белковая пена, наполняя альвеолы, резко нарушает вентиляцию, усугубляя состояние гипоксии.

Интерстициальному отеку соответствует клиническая картина кардиальной астмы. При проникновении серозной жидкости в альвеолы развивается клиническая картина отека легких.

Клиническая картина. Как правило, приступы сердечной астмы и отека легких возникают ночью (в горизонтальном положении возрастает легочный объем крови, увеличиваются конечный диастолический и конечный систолический объемы левого желудочка) или после неадекватной физической нагрузки у больного, страдающего заболеванием сердца. Характерны чувство нехватки воздуха, страх смерти, больной не может лежать. Возникает одышка с частотой дыханий 30 и более в минуту. В дальнейшем дыхание становится клокочущим, слышным на расстоянии, присоединяется кашель с отделением большого количества розовой пены. Кожные покровы бледны с землистым оттенком, холодный пот, акроцианоз. При физикальном исследовании определяются симптомы, характерные для основного заболевания сердца (пороки сердца, ишемическая болезнь, гипертоническая болезнь и др.). Независимо от заболевания сердца, послужившего причиной отека легких, определяются тахикардия, ритм галопа, акцент или раздвоение II тона над легочной артерией. В легких на стадии кардиальной астмы обнаруживается небольшое количество сухих хрипов. В дальнейшем, начиная с верхних отделов, в легких появляются разнокалиберные влажные хрипы, количество которых быстро нарастает, характеризуя развернутую клиническую картину отека легких. При массивном и быстром пенообразовании смерть может наступить через несколько минут от асфиксии. При затянувшемся отеке легких

развивается выраженная гипоксия, усугубляющая нарушения сократимости сердца, нарушается функция жизненно важных органов, в том числе головного мозга. В терминальной стадии отека легких характерно падение артериального давления. Смерть наступает при явлениях остановки сердца или дыхания.

В диагностике кардиальной астмы и отека легких существенную помощь может оказать рентгенологическое исследование органов грудной клетки, при котором обнаруживается усиление легочного рисунка за счет отечной инфильтрации легочной ткани, особенно выраженной в прикорневых зонах. Корни легких плохо дифференцируются, сливаются с тенью сердца. Прозрачность легочных полей уменьшается за счет усиления сосудистого рисунка и периваскулярной инфильтрации. Лимфостаз характеризуется проявлением мелкой сетчатости в периферических отделах легочных полей и линии Керли.

Нередко рентгенологические признаки интерстициального отека легких обнаруживаются в случаях, когда отсутствует отчетливая клиническая картина кардиальной астмы. Интерстициальный отек свидетельствует о хронической сердечной недостаточности и является признаком, предупреждающим о развитии альвеолярного отека легких.

При альвеолярном отеке легких на рентгенограммах определяется субтотальное или тотальное, чаще негомогенное, затемнение легочных полей, интенсивность которого нарастает по направлению к основанию легких; корни легких не дифференцируются.

Лечение кардиальной астмы и отека легких должно быть направлено в первую очередь на устранение основного и определяющего патогенетического фактора — увеличенного гидростатического давления в сосудах МКК, что достигается улучшением насосной функции левого желудочка и уменьшением притока крови к сердцу.

Самым известным и широко применяемым средством для усиления сократительной функции миокарда являются сердечные гликозиды. Предпочтительно использование строфантина (0,5—0,7 мл 0,05 % раствора на изотоническом растворе хлорида натрия внутривенно медленно), который дает наиболее быстрый эффект. Однако сердечные гликозиды используют не во всех случаях отека легких. При митральном стенозе, когда отек легких обусловлен не левожелудочковой недостаточностью, а затруднением оттока из левого предсердия и легочных вен, сердечные гликозиды не показаны. Не следует рассчитывать на успех, вводя сердечные гликозиды и при крупноочаговом инфаркте миокарда, осложнившемся отеком легких. Использование строфантина затруднено в связи с малой разницей между его терапевтической и токсической концентрацией. Кроме того, следует учитывать, что наиболее выраженный эффект даже такого быстродействующего препарата, как строфантин, наступает только через час.

С целью купирования отека легких применяют ганглиоблокатор арфонад. Он особенно эффективен в случаях отека легких у больных с артериальной гипертензией, однако и при нормальном давлении в большом круге кровообращения препарат может оказаться действенным, так как способствует снижению конечного диастолического давления в левом желудочке, увеличивая тем самым его сократимость. Преимуществом арфонада перед другими ганглиоблокаторами является короткий период полураспада. Препарат (100 мл в 100—150 мл изотонического раствора хлорида натрия) вводят внутривенно капельно под контролем артериального давления. Как правило, скорость введения должна быть такой, чтобы систолическое давление не снижалось более чем на 30 % от исходного и составляло не менее 100 мм рт. ст.

Широкое применение в лечении кардиальной астмы и особенно отека легких находят периферические вазодилататоры. Эффект этих препаратов подобен «бескровному кровопусканию», уменьшая как пред-, так и посленагрузку на миокард. Внутривенно капельно рекомендуется вводить нитропруссид натрия (15—400 мкг/мин), нитроглицерин (25—300 мкг/мин).

С целью снижения гидростатического давления в легочных капиллярах и уменьшения венозного притока к сердцу используют диуретические препараты. Наиболее быстрое действие оказывает фуросемид (лазикс), который вводят внутривенно в дозе 40—240 мг. Следует помнить, что при большом диурезе может развиться выраженная гипокалиемия, которая усугубляет дистрофические изменения в миокарде и повышает вероятность нарушения сердечного ритма.

Независимо от причины возникновения отека легких для его купирования используют морфин и другие наркотические препараты. Их действие обусловлено как периферической вазодилатацией с депонированием крови в периферических сосудах и ограничением притока в МКК, так и седативным эффектом.

В качестве дополнительного средства для купирования кардиальной астмы и отека легких может быть использован эуфиллин (3—5 мл 2,4 % раствора). Вводить большие дозы не следует во избежание побочного кардиотоксического действия препарата.

Оксигенотерапия является важным звеном в лечении кардиальной астмы и отека легких. При выраженном альвеолярном отеке эффективность ее снижается, поэтому ингаляциям кислорода должны предшествовать мероприятия по пеногашению. Это достигается аспирацией пены из верхних дыхательнных путей, а также ингаляцией кислорода с парами этилового спирта, для чего кислород пропускают через увлажнитель, заполненный 30—60 % этиловым спиртом. Эффективен также аэрозольный пеногаситель антифомсилан [Попов В. Г., Тополянский В. Д., 1975].

Такие широко известные средства борьбы с отеком легких, как кровопускание и наложение жгутов на конечности, не потеря-

ли значения и могут использоваться с целью ограничения притока крови к сердцу.

Профилактика кардиальной астмы и отека легких состоит в своевременном и адекватном лечении заболеваний сердца, ранием выявлении ЛГ, левожелудочковой недостаточности и их коррекции. Помимо медикаментозной терапии, имеют значение водно-солевой режим и физические нагрузки, так как в ряде случаев гипергидратация, гипернатриемия и неадекватная физическая нагрузка являются непосредственными причинами развития кардиальной астмы и отека легких.

Гипостатическая пневмония

Частым осложнением болезней сердца является гипостатическая пневмония. В основе ее развития лежат увеличение кровенаполнения легких, стаз крови в капиллярах с нарушением микроциркуляции, изменение сурфактантной системы легких, ухудшение бронхиальной проходимости за счет кардиобронхиальных рефлексов, перибронхиального отека, нарушения дренажной функции бронхов [Федосеев Г. Б. и др., 1980]. Вероятность развития гипостатической пневмонии резко возрастает при наличии кардиальной астмы, после отека легких.

Нередко развитию пневмонии при остром инфаркте миокарда предшествует ателектаз, причиной формирования которого В. Н. Шляпников и соавт. (1977), помимо указанных выше факторов, считают рефлекторные влияния из очага поражения миокарда, приводящие к спазму гладкой мускулатуры бронхов, бронхоконстрикции, нарушению дренажа. Подобные рефлекторные влияния еще более усугубляют расстройства гемодинамики в МКК.

Для гипостатической пневмонии характерны стертая скудная симптоматика, стертое начало болезни. Признаками застойной пневмонии у больных с сердечной недостаточностью могут быть малый субфебрилитет, появление гнойной мокроты, усиление одышки и потоотделения, усугубление признаков декомпенсации по большому кругу кровообращения.

Диагностика основывается на результатах рентгенологического исследования и лабораторных признаках воспаления.

Лечение гипостатических пневмоний проводится традиционными методами, используемыми при терапии острых пневмоний. Важным является адекватное лечение основного заболевания и сердечной недостаточности.

Синдром Дресслера

Особую форму поражения легких, плевры и перикарда представляет синдром Дресслера, характеризующийся перикардитом, плевритом и пневмонитом, которые могут развиться вследствие травмы перикарда (чаще при операции на сердце или аорто-

коронарном шунтировании), а также его повреждения при остром инфаркте миокарда. Данный синдром возникает, как правило, на 2—6-й неделе острого инфаркта миокарда или послеоперационного периода, хотя описаны случаи его возникновения в более ранние или значительно более отдаленные сроки. C. Light (1986) считает, что синдром Дресслера может возникнуть в течение года после перенесенного инфаркта миокарда или операции на сердце.

Типичный синдром Дресслера развивается у 3—6 % больных, перенесших острый инфаркт миокарда [Руда М. Я., Зиско А. П., 1977; Dressler W., 1959], однако частота его гораздо выше среди больных с обширным трансмуральным инфарктом миокарда, а после хирургических вмешательств на перикарде он встречается еще чаще, чем после острого инфаркта миокарда.

Классическая триада признаков — перикардит, плеврит, пневмонит — имеет место далеко не во всех случаях. Чаще отмечается сочетание перикардита с плевритом или пневмонитом.

Этиология и патогенез. Причины возникновения синдрома Дресслера изучены недостаточно. Предполагается, что он имеет аутоиммунную основу и связан с сенсибилизацией антигенами, поступающими из некротизированного участка миокарда. У лиц, перенесших операцию на сердце, имеет место тесная связь между развитием данного синдрома и высоким титром антител к сердечной мышце.

Клиническая картина характеризуется болями в груди, температурной реакцией (от субфебрильной до фебрильной). Боли локализуются в области сердца, за грудиной, иррадиируют в спину, усиливаются при глубоком дыхании и могут быть очень интенсивными, напоминая ишемические, особенно в первые 2—3 дня, а в дальнейшем постепенно ослабевают.

Почти у всех больных выслушивается шум трения перикарда, который по времени совпадает с началом болезни и наибольшей интенсивностью болевого синдрома. При накоплении экссудата шум трения исчезает, а тоны сердца становятся более глухими, расширяются границы относительной сердечной тупости.

Плеврит при синдроме Дресслера может быть сухим или с небольшим количеством выпота. В первом случае беспокоят боли в груди, связанные с дыханием, выслушивается шум трения плевры. При появлении выпота шум трения плевры исчезает, перкуторный звук укорачивается, дыхание становится ослабленным. Поражение плевры может быть как одно-, так и двусторонним.

Выпот в полости перикарда и плевральных полостях носит экссудативный характер, у 30 % больных — геморрагический, содержит большое количество лимфоцитов и эозинофилов.

Пневмонит при синдроме Дресслера встречается реже, чем перикардит и плеврит (примерно в 25 % случаев). Инфильтрат чаще располагается у основания легкого. К указанной клинической картине присоединяется кашель, в мокроте может быть примесь крови. Физикально над областью инфильтрации отмеча-

ется укорочение перкуторного звука, выслушиваются влажные хрипы.

Лабораторные данные дополняют каптину болезни: характерны лейкоцитоз до 10—20 $\cdot 10^9$/л, повышенная СОЭ, эозинофилия.

На ЭКГ имеются характерные признаки перикардита.

Рентгенологически определяют увеличение сердечной тени, выпот в плевральной полости, а в случаях пневмонита инфильтрация легочной ткани.

Наиболее ранние признаки выпота в полости перикарда и плевральной полости могут быть выявлены при эхокардиографическом исследовании.

Синдром Дресслера следует заподозрить при обнаружении указанных клинических данных у больных инфарктом миокарда, после хирургического вмешательства на сердце, травматического повреждения перикарда иного генеза.

Диагностика основывается на наличии описанных выше клинико-инструментальных признаков.

Синдром Дресслера следует дифференцировать от застойной недостаточности кровообращения. Существенную помощь при этом может оказать изучение содержимого плевральной полости и перикарда (транссудат при сердечной недостаточности и экссудат при синдроме Дресслера). Отсутствие эффекта терапии мочегонными и кардиотоническими средствами также позволяет отвергнуть предположение о сердечной недостаточности. В случаях стертой клинической картины перикардита в дифференциально-диагностическом ряду должна рассматриваться инфарктная плевропневмония (помощь при этом могут оказать сканирование легких и ангиопульмонография).

При острой плевропневмонии в отличие от синдрома Дресслера эффективна антибактериальная терапия.

При лечении синдрома Дресслера используют нестероидные противовоспалительные препараты: аспирин, ацетилсалициловую кислоту по 3—4 г в сутки, индометацин, ортофен, вольтарен по 150—200 мг в сутки и кортикостероиды в суточной дозе 30—50 мг. Указанные дозы назначают в течение 7—10 дней с последующим постепенным снижением. Курс лечения, как правило, составляет 4—6 нед. Быстрая отмена препаратов может привести к рецидиву болезни, что требует проведения повторного курса лечения теми же препаратами, возможно, более длительного.

Заболевания почек

Общеизвестны антигенное родство и функциональная связь между почками и органами дыхания: регуляция КОС, участие в водно-солевом обмене. Наиболее полно взаимосвязь почек и легких подтверждается при почечной недостаточности, когда легкие частично выводят азотистые шлаки, компенсируют метаболический ацидоз путем изменения характера и объема вентиляции.

Прогрессирование хронической почечной недостаточности сопровождается снижением вентиляционной способности легких и утратой ими компенсаторной роли в регуляции метаболического ацидоза [Джавад-Заде М. Д., Мальков П. С., 1978].

Изменения в органах дыхания при заболеваниях почек могут быть специфическими, характерными для почечной недостаточности, и неспецифическими в виде инфекционных осложнений. Возможно также их сочетание.

При гломерулонефрите, особенно в ранних стадиях, поражение легочной ткани может быть обусловлено иммунологическими сдвигами в организме, которые характерны для острого диффузного гломерулонефрита или его обострения, однако в дальнейшем патология легких преимущественно определяется многообразными проявлениями почечной недостаточности и застоем в малом круге кровообращения.

Как острая, так и хроническая почечная недостаточность любой этиологии может осложниться отеком легких. Этим термином обозначается встречающийся при многих заболеваниях патологический синдром, который сопровождается избыточным накоплением жидкой части крови, электролитов и некоторого количества клеточных элементов в межуточной ткани легких и в альвеолах. Поражение легких при заболеваниях почек называют уремическим отеком легких, отеком легких при почечной недостаточности, нефрогенным отеком легких, уремическим пневмонитом, «водяным легким» (от англ. fluid lung) и т. д. Различия в наименовании поражения легких при болезнях свидетельствуют о неоднозначном понимании причины его возникновения. Однако, суммируя данные литературы, можно сказать, что во всех случаях изменения в легких сводятся к отеку легких различной степени выраженности.

Отек легких при острой почечной недостаточности различного генеза встречается, по данным В. Разукас (1984), в 24,8 % случаев. Allwall (1963) диагностировал нефрогенный отек легких в 42,7 % случаев острой и хронической почечной недостаточности. При патологоанатомическом исследовании умерших от хронической почечной недостаточности уремический отек легких обнаруживают в 50—100 % случаев, однако клинически он диагностируется далеко не всегда [Третьяков А. Е., 1983; Chevalier J. P. et. al., 1980, и др.].

Этиология. Ведущими причинами отека легких любого генеза является резкое повышение внутрикапиллярного гидростатического давления или существенное снижение коллоидно-осмотического давления крови. При этом степень и скорость транссудации жидкой части крови в интерстициальную ткань, а затем и в альвеолы определяются разницей этих давлений.

Отек легких в олигоанурической фазе острой почечной недостаточности любой этиологии связан в основном со значительной гиперволемией, сопровождающейся повышением гидростатического давления в системе МКК. Как правило, развитие отека

совпадает с максимальной уремической интоксикацией, однако при передозировке вводимой извне жидкости он может возникнуть и при незначительной интоксикации. Отек легких быстро купируется при проведении гемодиализа и ультрафильтрации [Тютюнников С. В., 1975]. Эти факты убедительно доказывают ведущую роль гипергидратации в патогенезе отека легких при почечной недостаточности, как острой, так и хронической.

В развитии хронического интерстициального отека легких при болезнях почек ведущую роль играет повышение гидростатического давления в МКК в сочетании с гипопротеинемией. Задержка в крови азотистых продуктов обмена (мочевина, мочевая кислота, креатинин, аминокислоты и т. д.) при прогрессировании почечной недостаточности сопровождается токсическим поражением сосудов с увеличением их проницаемости, что также имеет патогенетическое значение в развитии интерстициального отека легких.

Повышение гидростатического давления в МКК при заболеваниях почек связано также с затруднением оттока крови вследствие левожелудочковой недостаточности (посткапиллярная ЛГ). Кроме того, высокая артериальная гипертензия, свойственная большинству хронических болезней почек, протекает с высоким общим периферическим сопротивлением, в результате чего имеет место шунтирование крови слева направо на уровне бронхиальных артерий, усугубляющее гиперволемию МКК.

Патологическая анатомия. При патологоанатомическом исследовании изменения в органах дыхания обнаруживаются практически во всех случаях смерти больных от острой или хронической почечной недостаточности. В случае острой почечной недостаточности различного происхождения легкие увеличены, полнокровны, плотны. Нередко наблюдаются участки ателектазов, кровоизлияний различной величины и формы, что придает поверхности разреза пестрый вид. Масса легких увеличена в 1,5—2 раза (истинное «водяное легкое»). В ряде случаев макроскопически видны пневмонические участки. При значительном отеке легких в плевральных полостях обнаруживается серозная жидкость.

Выраженность микроскопических изменений зависит от давности острой почечной недостаточности. Определяются набухание структур межальвеолярных перегородок, резкое расширение альвеолярных капилляров, приобретающих четкообразный вид. Просветы капилляров заполнены эритроцитами. Встречаются истонченные альвеолярные перегородки со спавшимися капиллярами.

По мере увеличения сроков острой почечной недостаточности более резко выражены полнокровие ткани легкого с очагами стаза и кровоизлияний, внутрисосудистая коагуляция фибрина, утолщение и разволокнение альвеолярных перегородок.

Практически всегда отмечаются очаги фибринозной или фибринозно-геморрагической пневмонии. В них могут присутствовать лейкоциты и различная флора.

Подобные изменения, явившиеся следствием почечной недостаточности, встречаются не всегда. В случае, когда смерть больного с острой почечной недостаточностью наступает от сердечной декомпенсации, преобладают признаки посткапиллярной ЛГ. При хронической почечной недостаточности также определяется избыточное скопление жидкости в соединительнотканной строме легкого, интерстиции вокруг бронхов и сосудов, перилобулярных и межсегментарных перегородках, субплеврально. При терминальном нефрогенном отеке легких жидкость содержится и в альвеолах, имеет место массивный двусторонний гидроторакс.

Отек легких при острой почечной недостаточности, как острый отек легких другого происхождения, клинически манифестен и его проявления общеизвестны. Нефрогенный отек легких при хронической почечной недостаточности, напротив, по мнению большинства клиницистов, имеет стертую клиническую картину [Ставская В. В., 1975; Третьяков А. Е., 1983; Cunningham J. H. et. al., 1977, и др.], что объясняется преимущественно интерстициальным характером изменений в легких и тяжестью общего состояния больного, когда на первый план выступают симптомы уремической интоксикации. Жалобы на одышку, кашель с небольшим количеством мокроты слизистого характера больные предъявляют далеко не всегда. При физикальном исследовании определяются жесткое или ослабленное везикулярное дыхание, небольшое количество сухих и влажных хрипов, причем появление последних свидетельствует об альвеолярном отеке легких.

Основным методом диагностики отека легких при почечной недостаточности, особенно на ранних стадиях, является рентгенологическое исследование [Рабкин И. Х. и др., 1983, и др.]. Различают несколько стадий нефрогенного отека легких. Так, А. Е. Третьяков (1983) по рентгенологическим признакам предлагает делить течение заболевания на три стадии:

I стадия — предвестников отека (усиление сосудистого рисунка в верхних отделах легких за счет увеличения числа и калибра верхнедолевых сосудов).

II стадия — интерстициального отека, в которой отмечается усиление легочного рисунка за счет инфильтрации промежуточной ткани, преимущественно в прикорневых зонах. Корни легких становятся малоструктурными, очертания их расплывчаты; понижается прозрачность легочных полей, в периферических отделах появляется мелкая сетчатость легочного рисунка за счет лимфостаза.

III стадия — клинически манифестная, когда имеется выраженный альвеолярный отек, определяются обогащение, сужение и деформация легочного рисунка, расширение корней легких, их гомогенизация, очаговые фокусы и облаковидные тени.

Довольно часто нефрогенному отеку легких сопутствует выпот в плевральных полостях.

В поздних стадиях нефрогенный отек легких следует дифференцировать от пневмонии (у больных с почечной недостаточ-

ностью она часто бывает двусторонней). Рентгенологически участок пневмонической инфильтрации сходен с отеком легочной паренхимы и характерные дифференциальные признаки отсутствуют. И. Н. Шойхет и соавт. (1981) в качестве наиболее информативного критерия предлагают величину ЦВД, которое повышено при уремическом отеке легких и остается в норме или снижено при пневмонии.

Среди других нозологических форм, которые следует рассматривать в дифференциально-диагностическом ряду, следует указать инфарктную пневмонию и значительно реже встречающиеся метастазы опухоли. Быстро наступающий эффект дегидратирующей терапии позволяет подтвердить диагноз нефрогенного отека легких.

Лечение и профилактика. Предупреждение отека легких при почечной недостаточности состоит в строгом соблюдении водного режима (контроль массы тела и количества вводимой жидкости), проведении «принудительной диареи» с помощью приема внутрь 200 мл 25 % раствора сульфата магния или сульфата натрия либо 100—150 мл 70 % раствора сорбита. Обязателен еженедельный рентгенологический контроль. Своевременное включение в комплекс лечебных мероприятий гемодиализа и ультрафильтрации предупреждает прогрессирование уремической интоксикации и гипергидратации.

При развившемся отеке легких необходимо срочно провести гемодиализ с ультрафильтрацией, в результате чего быстро наступает значительное уменьшение, а затем исчезновение нефрогенного отека легких. Следует подчеркнуть, что в отличие от отека легких иного генеза, например кардиального, при нефрогенном отеке малоэффективны салуретики, сердечные гликозиды, периферические вазодилататоры, оксигенотерапия.

Лечение бронхитов и пневмоний, развивающихся у больных с почечной недостаточностью, проводят общепринятыми методами. Предпочтение отдают препаратам, не имеющим нефротоксических свойств. Если больной не находится на гемодиализе, то выбор антибактериальных препаратов и их дозы следует корригировать в зависимости от степени почечной недостаточности.

Гемодиализ и трансплантация почки в настоящее время являются оптимальными методами лечения почечной недостаточности. Однако они сопровождаются рядом осложнений, среди которых нередко встречается патология легких. Частой причиной смерти больных, находящихся на диализном лечении, являются инфекционные осложнения. Многократное проведение гемодиализа (так называемый хронический гемодиализ) нередко осложняется «шунтовым сепсисом» с метастатической пневмонией, протекающей, как правило, неблагоприятно, зачастую с летальным исходом.

Антигенная активность трансплантата при пересадке почки требует применения больших доз иммунодепрессантов для подавления реакции отторжения. При этом также высок риск возник-

новения инфекционных осложнений, в том числе бронхитов, пневмоний, которые отличаются тяжелым течением.

Определенную роль в развитии инфекционных осложнений играют очаги хронической инфекции (в полости рта, носоглотке, мочевыводящих путях и т. д.). В связи с этим в предтрансплантационном периоде необходима тщательная санация их.

Одним из главных принципов ведения больных после трансплантации почки является тщательное соблюдение правил асептики и антисептики, поскольку иммунодепрессанты резко угнетают сопротивляемость инфекции. Показаны антибиотики широкого спектра действия. При развитии инфекционных осложнений антибактериальную терапию проводят в соответствии с характером и чувствительностью микрофлоры. При длительном лечении антибиотиками их сочетают с противогрибковыми препаратами.

Успешная антибактериальная терапия зависит также от функции трансплантированной почки. Это следует учитывать, устанавливая дозы препаратов, чтобы избежать накопления в организме токсической концентрации антибиотика, что особенно касается антибиотиков с нефротоксическим действием — аминогликозидов, цефалоспоринов.

Сахарный диабет

Патология органов дыхания у больных сахарным диабетом (СД) в настоящее время значительно уступает по частоте другим органным поражениям. Тем не менее в ряде случаев поражение легких может быть непосредственной причиной значительного ухудшения течения СД, а также смерти больных.

В доинсулиновый период самым частым и чрезвычайно опасным осложнением СД был туберкулез легких. После внедрения в лечебную практику инсулина это осложнение у больных СД возникает гораздо реже (Коровкин В. С., 1977, и др.], оно все же продолжает занимать основное место среди заболеваний органов дыхания при СД. Как правило, туберкулез возникает у больных с клинически манифестным СД, но в ряде случаев может развиться и на фоне латентного течения СД, способствуя быстрому его прогрессированию.

Следующими по частоте поражениями легких при СД являются НЗЛ, о значимости которых свидетельствует высокая смертность больных СД от них, составляющая, по данным А. М. Ахметзянова и соавт. (1975), более 5,8 %.

В основе вовлечения в процесс любого органа при СД лежит диабетическая микроангиопатия; при этом поражение артериол, капилляров и венул носит генерализованный характер. До недавнего времени существовало мнение, что поражение микрососудов осложняет длительно протекающий декомпенсированный СД. Однако Е. А. Васюковой и соавт. (1977), В. В. Серовым и соавт. (1972) и др. доказано, что диабетическая микроангиопатия

является составной частью патологического процесса, начиная с латентных его стадий, причем установлена ее универсальность, т. е. поражаются микрососуды всех органов и тканей, в том числе органов дыхания. Выраженность диабетической микроангиопатии находится в прямой зависимости от тяжести и продолжительности СД.

Патогенез диабетических микроангиопатий сложен и до конца не изучен. Предполагается [Ефимов А. С., 1984; Диккер В. В., Галенюк В. А., 1986; Lundbaek K., 1977, и др.], что в основе этого процесса лежит генетическая неполноценность инсулярного аппарата с нарушением метаболизма белков, липидов и углеводов. СД свойственны также иммунные расстройства, сопровождающиеся морфологическими изменениями в микрососудах.

Значительная роль в генезе микроангиопатий при СД отводится нарушению транспорта кислорода в организме и утилизации его тканями, следствием чего является тканевая гипоксия, способствующая прогрессированию патологического процесса в сосудах [Диккер В. Я., Голенюк В. А., 1986, и др.].

Определенное значение в нарушении микроциркуляции при СД имеют гиперфибриногенемия, повышенная агрегация тромбоцитов, увеличенная вязкость крови.

Общеизвестно атипичное и малосимптомное течение острых пневмоний у больных СД, что объясняют нарушением афферентной иннервации внутренних органов, в том числе органов дыхания [Прихожан В. М., 1978], свойственным СД. Этой же причиной объясняется артериальная гипоксемия, имеющаяся у больных СД. Уменьшение афферентной импульсации от барорецепторов легочных сосудов и интерорецепторов легких сопровождается соответствующим снижением активности дыхательного центра, т. е. эфферентной импульсации к мотонейронам спинного мозга, иннервирующим дыхательные мышцы. В силу этого уменьшается вентиляция легких, что ведет к артериальной гипоксемии. *У здорового человека артериальная гипоксемия обусловливает* ответную реакцию дыхательного центра в виде гипервентиляции. У больных СД нарушение эфферентной и афферентной иннервации не вызывает подобной реакции дыхательного центра, вследствие чего и развиваются хроническая гиповентиляция легких, альвеолярная гипоксия и артериальная гипоксемия.

Патологическая анатомия. Н. М. Кодолова и соавт. (1982) показали, что при СД в сосудах легких развиваются изменения, аналогичные наблюдающимся в других органах (почки, кожа, сетчатка глаз, периферические нервы и др.). Степень поражения микроциркуляторного русла легких зависит от давности СД и тяжести его течения. Более выражены изменения в артериолах легких и плевры и капиллярах альвеолярных перегородок. Так, при тяжелой форме СД в артериолах выявляются плазморрагии, пролиферация клеток эндотелия со слущиванием его в просвет сосудов, пролиферация клеток адвентиции. Базальная мембрана капилляров, альвеолярных перегородок утолщена и разрыхлена. В альвеолярных перегородках встреча-

ются также перикапиллярные узелки, которые исследователи сравнивают с мезангиальными узелками в клубочках почек. В стенках мелких артерий, артериол и вен в ряде случаев обнаруживаются гранулематозные образования, состоящие из макрофагов, липофагов и фибробластов. В просвете альвеол наблюдаются скопления альвеолярных макрофагов, которым отводится роль в резорбции и удалении продуктов обмена, поступающих из сосудистого русла в стенку и просвет альвеол.

При длительно протекающем СД средней тяжести изменения в микрососудистом русле легких также значительны: базальная мембрана капилляров альвеолярных перегородок утолщена и склерозирована, в артериолах легочной ткани и плевры явления склероза и гиалиноза.

Для длительно протекающего СД характерным патологоанатомическим признаком, кроме вышеназванных, является центрилобулярная эмфизема.

Клиническая картина. В основе поражения легких при сахарном диабете лежит комплекс патологических изменений, ведущими из которых являются диабетическая микроангиопатия, снижение фагоцитарной активности альвеолярных макрофагов, нарушение висцеральной иннервации, нарушение реологических свойств крови. Все это создает благоприятный фон для развития воспалительных изменений в легочной ткани. Клиницистам давно известно, что СД следует считать фактором риска в отношении развития тяжелых пневмоний.

Особенностью течения острых пневмоний у больных СД является значительное распространение патологического процесса, наклонность к деструкции, затяжному течению и рецидивированию. Как и при туберкулезе, острая пневмония может послужить разрешающим фактором для перехода преддиабета в диабет, а у больных с клинически выраженным СД привести к тяжелой декомпенсации его. Вероятность присоединения пневмонии резко возрастает у больных, находящихся в коматозном состоянии [Лапшина С. А. и др., 1979; Левин И. В., 1983, и др.].

Из ХНЗЛ у больных СД чаще встречаются хроническая пневмония и хронический бронхит. Характерно, что обострения ХНЗЛ протекают атипично, со скудной клинической симптоматикой, без выраженных субъективных нарушений. Зачастую распознавание этой патологии возможно лишь при рентгенологическом исследовании, которое необходимо проводить во всех случаях затянувшегося кашля, длительного малого субфебрилитета, немотивированной слабости при компенсации диабета. Обязательному рентгенологическому исследованию должны подвергаться больные, поступающие в стационар в период декомпенсации СД, особенно в диабетической коме.

Особенности лечения туберкулеза легких при СД представлены в специальной литературе. Терапию острой пневмонии, бронхита, обострений ХНЗЛ проводят по общепринятым принципам. Обязателен перевод больного на дробное введение простого

инсулина под контролем гликемии и глюкозурии. При проведении антибактериальной терапии предпочтение следует отдавать антибиотикам широкого спектра действия, лишенным нефротоксического эффекта, во избежание усугубления нефропатии. Особое внимание следует уделять оксигенотерапии, дыхательной гимнастике. Показаны антиагреганты, ангиопротекторы.

Профилактика легочных осложнений состоит в адекватной терапии СД с целью достижения и поддержания его компенсации, санации очагов инфекции. Показаны занятия физкультурой, закаливание.

Болезни печени

Хронический активный гепатит (ХАГ) — длительное воспалительное поражение печени, в большинстве случаев с исходом в цирроз; под влиянием лечения или спонтанно может стабилизироваться, а также подвергаться обратному развитию. У большинства больных установлена вирусная этиология. Наиболее частым возбудителем болезни является вирус гепатита В.

Особенностью ХАГ является полисистемность поражения (лихорадка, лимфаденопатия, серозит, спленомегалия, суставной, мышечный, кожный, астенический синдромы, поражение почек, легких, сердца, экзокринных желез). Непосредственное цитопатическое действие вирус гепатита не оказывает. Механизм повреждения как самой печени, так и других внутренних органов при ХАГ связан с персистенцией и репликацией в клетках органов вируса гепатита, индукцией вирусными антигенами реакции ГЧЗТ, направленной против инфицирования паренхиматозных клеток [Попов М. С., 1984]. Данное положение подтверждается обнаружением в пораженных органах вирусных маркеров [Серов В. В. и др., 1983; Dienstag I. L., 1981, и др.] и циркулирующих в крови иммунных комплексов, содержащих поверхностный антиген вируса гепатита В (HB_s Ag).

Персистирующий в паренхиматозных клетках органов вирус «распознается» Т-лимфоцитами и макрофагами. Сложная иммунная реакция завершается цитолизом паренхиматозных клеток, инфицированных вирусом.

В механизме поражения внутренних органов при ХАГ имеют также значение перекрестные иммунологические реакции между мембранными аутоантителами различных органов.

Отложение иммунных комплексов, содержащих поверхностный антиген вируса гепатита В в различных органах, не всегда проявляется клинически значимыми признаками патологии того или иного органа.

Легкие при ХАГ поражаются нечасто [Апросина З. Г., 1981]. Вовлечение их в патологический процесс — одно из проявлений генерализованного васкулита. Экссудативная реакция в альвеолах, перибронхиальной ткани ведет к пролиферации и метаплазии альвеолярного эпителия, образованию коллагеновых волокон. Многократно рецидивируя, подобные изменения вызывают фиброз межальвеолярных и внутридольковых перегородок, перибронхиальной ткани, плевральных листков. Изменение архитектоники легочной ткани проявляется снижением эластической растяжимости легких, уменьшением дыхательных объемов, возрастанием сосудистого сопротивления. Альвеолярно-капиллярный блок и возросшее сосудистое сопротивление нарушают оксигенацию

крови, развиваются артериальная гипоксемия, ЛГ с перегрузкой правых отделов сердца.

Поражение легких при ХАГ чаще всего проявляется клинико-рентгенологической симптоматикой, а также морфологическими изменениями, характерными для фиброзирующего альвеолита. В работах 60-х годов встречаются описания случаев так называемого сочетания ХАГ с идиопатическим фиброзирующим альвеолитом. Следует подчеркнуть, что в настоящее время понятие «фиброзирующий альвеолит» приобрело синдромный смысл и данный синдром встречается в ряде случаев поражений легких различной этиологии, в том числе при ХАГ. Сходство морфологических изменений в печени и легких подтверждает общность патогенеза поражения этих органов.

Довольно часто при ХАГ имеют место изменения экзокринных желез, что проявляется синдромом Шегрена (сухой синдром). Между тем поражение бронхиальных желез клинически не выражено и выявляется лишь при морфологическом исследовании. Одним из проявлений серозита при ХАГ является поражение плевры (изолированное или в сочетании с поражением других серозных оболочек).

При ХАГ с поражением легких могут иметь место своеобразные гемодинамические нарушения в сосудистом русле МКК с формированием ЛГ, которые существенно усугубляются при развитии цирроза печени [Комаров Ф. И. и др., 1978; Алексеевских Ю. Г., 1979; Моргунова Г. А., Стрельцова Г. П., 1986; Morri- A. et. al., 1980, и др.]. Механизм становления ЛГ при этом остается не изучен. Обсуждается несколько возможных причин.

В. Горбатенко и соавт. (1967) высказывали мнение о ведущей роли длительного артериолоспазма вследствие повышенного содержания вазоактивных веществ в кровяном русле при нарушении дезинтоксикационной функции печени. Установлено, что содержание таких вазоактивных веществ, как ренин, ангиотензин, пиримидиновые нуклеотиды, серотонин, адреналин и норадреналин, в большинстве случаев циррозом печени повышено.

Показано [Алексеевских Ю. Г., 1979] наличие тромбоэмболий в мелких сосудах легких, их источником признают систему воротной вены печени, которая посредством множественных анастомозов соединяется с пульмональными сосу-

Г. Гебель и соавт. (1971) считают, что в терминальной стадии цирроза печени ЛГ является компенсаторной реакцией и направлена на усиление дыхательной функции легких.

Ряд исследователи [Ханин С. Б., Жданов В. М., 1981, и др.] указывают на ведущую роль васкулита в становлении ЛГ при болезнях печени. Прогрессирование легочного васкулита при ХАГ сопровождается снижением эластической плотности легочной ткани с нарушением механики дыхания по рестриктивному типу, нарастанием сосудистого сопротивления. Вследствие фиброза межальвеолярных перегородок формируется альвеолярно-капиллярный блок. Таким образом, нарушение механики дыхания и диффузии газов, возросшее сосудистое сопротивление приводят к артериальной гипоксемии, а следовательно, и к ЛГ.

Ряд исследователей решающую роль в этиопатогенезе ЛГ при диффузных болезнях печени отводят гиперволемии МКК вследствие сброса в него крови из системы воротной вены печени по многочисленным портопульмональным анастомозам [Антоненко Н. И., 1980; Мальцева Г. В., 1982, и др.]. Патологоанатомическими и клинико-физиологическими исследованиями при портальной

гипертензии доказано существование портопульмонального сброса крови через околопищеводные и медиастинальные вены. В дальнейшем переполнение венозной системы легких ведет к открытию веноартериальных шунтов со сбросом крови в систему легочной артерии.

Более вероятно, что становление ЛГ при диффузных заболеваниях печени зависит от нескольких факторов с преобладанием в каждом конкретном случае одного из них. При подборе терапии у больных ХАГ и циррозом печени следует учитывать нарушение гемодинамики в МКК и сократительной функции миокарда правого желудочка [Комаров Ф. И. и др., 1979].

Патологическая анатомия. Прижизненная биопсия и результаты вскрытий позволили подробно изучить патологоанатомические изменения на разных стадиях поражения легких при ХАГ. Следствием васкулита являются склерозирование и сужение сосудов, фибриноидный некроз в стенках сосудов, клеточная инфильтрация. Стенки утолщенных альвеол содержат лимфогистиоцитарные и плазмоцитарные инфильтраты, в просвете альвеол находится экссудат. Характерны дисковидные ателектазы, располагающиеся преимущественно в средних и нижних отделах легких. При прогрессирующем фиброзе грубые изменения легочной архитектоники с разрастанием соединительной ткани приводят к развитию «сотового легкого» средних и нижних зон.

При морфологическом исследовании бронхиальных желез обнаруживаются лимфоплазмоцитарная и макрофагальная инфильтрация, деструкция и атрофия желез, снижение их секреторной активности [Попов М. С., 1984].

При патологоанатомическом исследовании обнаруживается поражение плевры в виде экссудативного, серозно-фибринозного плеврита или облитерации плевральных полостей с плевродиафрагмальными и плеврокардиальными спайками.

Морфологическая характеристика ЛГ при диффузных заболеваниях печени подробно изучена Ю. Г. Алексеевских (1979). Отмечаются увеличение массы правого желудочка, расширение просвета основного ствола легочной артерии и ее крупных ветвей. Гистологически выявляются гипертрофия средней оболочки и выраженный склероз внутренней оболочки. Наиболее значительные изменения в виде склероза и гиалиноза их внутренней оболочки с утолщением стенки и сужением просвета претерпевают внутридольковые вены. Характерна так называемая артериализация стенок внутридольковых вен. В просветах мелких вен находятся тромбы различной давности (свежие и организованные). Отмечается большое количество артериовенозных анастомозов.

Клиническая картина. Поражение легких при ХАГ не имеет патогномоничных признаков и характеризуется нарастающей одышкой, кашлем, чаще сухим или со скудной мокротой, болями в груди при дыхании (в случаях поражения плевры).

Возможно повышение температуры тела. Определяется акроцианоз.

При физикальном исследовании в нижних отделах легких перкуторный звук притуплен, выслушивается крепитация. Могут наблюдаться тахикардия и акцент II тона на ЛА.

При исследовании ФВД выявляются рестриктивные нарушения.

Наиболее манифестна рентгенологическая картина: преходящая инфильтрация легочной ткани — диффузная или очаговоподобная, дисковидные ателектазы, выпот в плевральных полостях (одно- или двусторонний), расширение корней легких. *При прогрессирующем течении заболевания рентгенологически* выявляется распространенный диффузный и относительно симметричный интерстициальный фиброз с сетчато-ячеистой структурой. Изменения локализуются преимущественно в базальных отделах легких. Могут иметь место утолщение плевры, облитерация плевральных полостей, плевродиафрагмальные и плеврокардиальные спайки. В периоды обострения ХАГ на фоне изменения легочного рисунка возникают участки инфильтрации. Расширение ствола ЛА и ее главных ветвей, выбухание выходного тракта правого желудочка свидетельствуют о ЛГ.

Диагностика. Поражение легких возникает, как правило, при развернутой клинической картине ХАГ и сочетается с другими клинико-лабораторными признаками этого заболевания. Правильная интерпретация указанных выше клинико-инструментальных данных позволяет диагностировать легочно-плевральный синдром. Реже клиника поражения органов дыхания стертая, и это осложнение при жизни не распознается.

Течение легочного процесса зависит от степени прогрессирования основного заболевания.

Поражение легких при ХАГ следует дифференцировать от хронической пневмонии в стадии фиброза и легочных диссеминаций другого происхождения, в том числе туберкулеза. В ряде случаев диагноз уточняется при биопсии легких и печени.

Лечение легочно-плеврального синдрома при ХАГ заключается в терапии основного заболевания. В острый период и во время обострения ХАГ, как правило, проводят комбинированную терапию [Апросина З. Г., 1981; Подымова С. Д., 1984, и др.]. Наиболее распространено сочетание преднизолона (начальная суточная доза 30—40, реже 50—60 мг) и азатиоприна (начальная суточная доза 150—250 мг). Лечение преднизолоном приводит к регрессу инфильтративных изменений в легких и исчезновению плеврита. Длительность преднизолонотерапии от 1—4 мес до 2 лет и более. Поддерживающее лечение иммунодепрессантами проводят не менее 3 лет (в отсутствие противопоказаний и *осложнений). Хорошие результаты отмечены в случае сочетания* указанных выше лекарственных средств с препаратами 4-аминохинолинового ряда. Имеются сообщения об успешном применении иммуностимуляторов (левамизол и др.).

Активное лечение болезни в ее начале предупреждает развитие фиброза легочной ткани и следующих за ним осложнений с тяжелыми нарушениями вентиляции, перфузии и развитием ЛГ. В стадии фиброзирующего альвеолита изменения необратимы и терапия малоперспективна.

Гемобластозы

Гемобластозы — опухоли, развивающиеся из кроветворных клеток. Признано, что этиологическими факторами при гемобластозах могут быть наследственные болезни или дефекты кроветворной ткани, ионизирующая радиация, химические мутагены, вирусы и др. Для всех гемобластозов характерны системность поражения органов кроветворения, угнетение нормального кроветворения и развитие его патологических экстрамедуллярных очагов (легкие, плевра, печень, почки, головной и спинной мозг и т. д.).

Острый лейкоз

Острый лейкоз — заболевание из группы гемобластозов, возникающее в костном мозге. Патоморфологическим субстратом его являются лейкозные бластные клетки, соответствующие родоначальным элементам одного из ростков кроветворения. Диагноз лейкоза может быть установлен только морфологически при обнаружении бластных клеток в крови и костном мозге.

Поражение органов дыхания у больных острым лейкозом может быть специфическим и неспецифическим (инфекционным). Лейкозная инфильтрация легких обозначается термином «лейкозный пневмонит» и встречается в 16 % случаев острого лейкоза. Лейкозная инфильтрация плевры констатируется примерно в 5 раз реже.

Пневмония является наиболее частым и опасным инфекционным осложнением лейкозов, развивающимся у каждого второго больного [Bláha M. et al., 1977]. На ее долю приходится до 28 % инфекций со смертельным исходом при лейкозах [Hersch E. M. et. al., 1965]. Высокая подверженность больных острым лейкозом инфекциям, в том числе бронхитам, пневмониям, обусловливается комплексом факторов. Среди них следует указать на нарушение иммунологической защиты, возникающей вследствие как самого лейкозного процесса, так и иммунодепрессивного воздействия цитостатической терапии. По данным E. M. Hersch и соавт. (1976), тяжесть инфекционных осложнений находится в прямой зависимости от интенсивности цитостатической терапии. Частота пневмоний у больных острым лейкозом, не леченных цитостатиками, составляет 15 %. Применение полихимиотерапии позволяет продлить жизнь больных, но частота осложнения острой пневмонией возрастает до 44 %.

Существенное значение в возникновении пневмоний при остром лейкозе придается также агранулоцитозу, обусловленному цитостатической миелодепрессией. «Опасным рубежом» гранулоцитопении считается содержание 750 гранулоцитов в 1 мкл крови [Воробьев А. И., Бриллиант М. Д., 1976]. Существует прямая зависимость между длительностью агранулоцитоза и частотой возникновения пневмоний.

Развитию бронхитов и пневмоний благоприятствуют изменения слизистых оболочек верхних дыхательных путей (геморрагии, язвенно-некротические поражения), нарушения дренажной функции трахеобронхиального дерева за счет увеличения лимфатических узлов и лейкозных инфильтратов. Вероятность присоединения пневмонии значительно возрастает при наличии лейкозного пневмонита.

Патологическая анатомия. Макроскопически определяются застойное полнокровие и отек легочной ткани, очаги кровоизлияний, бронхиты (катаральные и катарально-гнойные при миелобластном лейкозе, фибринозно-геморрагические при лимфобластном лейкозе). Лейкозная инфильтрация в большинстве случаев выделяется макроскопически в виде небольших белесовато-серых плотных участков, расположенных по ходу кровеносных сосудов и бронхов, стенки которых выглядят утолщенными.

Гистологическая картина характеризуется инфильтрацией бластными клетками альвеол, межальвеолярных перегородок или образованием перибронхиальных муфт, гиперплазией и метаплазией эндотелия сосудов.

Клиническая картина лейкозного пневмонита не имеет характерных особенностей. Повышение температуры тела, кашель, одышка могут быть проявлением как лейкозной инфильтрации легочной ткани, так и инфекционной пневмонии. Лейкозный пневмонит и инфекционная пневмония осложняют развернутую стадию острого лейкоза в период первой атаки болезни или ее рецидива, и на первый план в клинической картине выступает симптоматика основного заболевания, а кашель и одышка часто отсутствуют.

Физикально при лейкозном пневмоните над очагами поражения определяются жесткое, иногда с бронхиальным оттенком, дыхание, единичные сухие хрипы, крепитация.

При рентгенологическом исследовании органов грудной клетки выявляются усиление легочного рисунка в зонах поражения, крупно- или мелкоочаговые затемнения, не имеющие каких-либо характерных именно для этого заболевания признаков.

Развитие лейкозного пневмонита делает чрезвычайно вероятным присоединение в ближайшие дни пневмонии. Пневмонии могут быть как очаговыми, так и крупозными; последние встречаются значительно реже (менее 10 % по Л. Г. Ковалевой, 1978). Как и при других осложнениях острого лейкоза, этиологи-

ческим фактором чаще являются грамотрицательные бактерии. Сохраняется весьма значительная этиологическая роль стафилококка, возросло значение грибковой инфекции [Дронова О. М. и др., 1979]. Пневмонии отличаются тяжелым течением, плохо поддаются лечению и часто являются непосредственной причиной гибели больных. Для бактериальной пневмонии, осложняющей лейкозы, характерна скудная физикальная симптоматика, так как в очаге воспаления отсутствует клеточная инфильтрация. Физикальные признаки пневмонии становятся более отчетливыми на фоне патогенетического лечения при появлении гранулоцитов в периферической крови [Воробьев А. И., 1985].

Основное место в диагностике поражения легких при лейкозах отводится рентгенологическому методу. При наличии мокроты важно как можно более раннее ее бактериологическое исследование для выявления возбудителя пневмонии. Дифференциальная диагностика лейкозного пневмонита и пневмонии чрезвычайно трудна как для клинициста, так и для рентгенолога, поскольку характерных клинических, лабораторных и рентгенологических признаков нет. Тем не менее следует отметить, что лейкозному пневмониту в отличие от пневмонии свойственны более скудная физикальная симптоматика, двусторонний характер поражения, отсутствие эффекта противовоспалительной терапии и наличие его при адекватной специфической терапии.

Патогенетическая терапия самой болезни предполагает лечение и профилактику лейкозного пневмонита. Для предупреждения инфекционных осложнений при падении количества гранулоцитов и тромбоцитов в крови до критического уровня больных следует помещать в специальный асептический изолятор, что в 10 раз снижает частоту инфекции верхних дыхательных путей и легких [Махонова Л. А. и др., 1976].

При обнаружении очага инфекции (бронхит, пневмония) необходимо незамедлительно начать лечение антибиотиками широкого спектра действия в сочетании с нистатином.

А. И. Воробьев (1985) предлагает использовать одну из следующих схем применения антибактериальных препаратов (указаны суточные дозы):

1) пенициллин по 20 000 000 ЕД + стрептомицин по 1 г;

2) канамицин по 1 г + ампициллин по 4 г и более;

3) цепорин по 3—4 г + гентамицин по 160 мг (максимально 240 мг) — наилучшая схема;

4) рифадин (бенемицин) по 450 мг + линкомицин по 2 г.

Указанные антибиотики (кроме рифадина) вводят внутривенно и обязательно сочетают с нистатином в суточной дозе 6 000 000—10 000 000 ЕД.

При идентификации возбудителя назначают оптимальное сочетание двух или трех антибиотиков, эффективных при данной микрофлоре. Антибактериальную терапию необходимо комбинировать с назначением гипериммунных препаратов и дезинтоксикационных средств.

Парапротеинемические гемобластозы

Парапротеинемические гемобластозы представляют собой опухоли системы β-лимфоцитов, дифференцирующиеся до стадии секреции Ig [Воробьев А. И., 1985]. В эту группу входят миеломная болезнь, генерализованная плазмоцитома, болезнь Рустицкого — Калера, макроглобулинемия Вальденстрема, болезни тяжелых цепей, трудноклассифицируемые парапротеинемические гемобластозы и доброкачественные парапротеинемии. По уровню малигнизации и способности к дифференцировке парапротеинемические гемобластозы являются хроническими В-клеточными лейкозами.

В патогенезе этих нозологических форм ведущими являются нарушения белкового и минерального обмена. Нарушения белкового обмена приводят к увеличению вязкости крови и расстройству микроциркуляции, дефициту антителообразования, что в свою очередь сопровождается значительным снижением сопротивляемости к бактериальным и вирусным инфекциям. Ослабление функции гуморального иммунитета чрезвычайно характерно для злокачественных парапротеинемий, в особенности для миеломной болезни. Чем сильнее депрессия физиологических Ig и слабее антителообразование, тем выше риск возникновения инфекций, особенно респираторного тракта. На долю респираторных заболеваний приходится 74 % инфекционных осложнений при парапротеинемических гемобластозах [Голенков А. К. и др., 1979]. Пневмонии при парапротеинемиях нередко приобретают тенденцию к хроническому рецидивирующему течению и служат одной из причин смерти при этой патологии.

Другими причинами частого возникновения и тяжелого рецидивирующего течения пневмоний при этих формах считаются легочно-альвеолярный протеиноз (пролиферация в интерстициальной ткани протеинсинтезирующих клеток и пропитывание ткани легкого циркулирующим в кровяном русле патологическим белком), а также изменение вязкости крови с нарушением микроциркуляции.

Кроме того, в легких могут иметь место опухолевые плазмоклеточные инфильтраты различной величины. Однако для них не характерны какие-либо специфические клинические признаки, и обычно они являются находкой при вскрытии.

При парапротеинемических гемобластозах может возникать экссудативный плеврит, как одно-, так и двусторонний. Экссудат содержит плазматические клетки, парапротеины.

Патологическая анатомия поражения легких при парапротеинемических гемобластозах складывается из неспецифических изменений в виде катарально-гнойного или гнойного бронхита и пневмонической инфильтрации, а также специфической периваскулярной и перибронхиальной лимфоидной и лимфоидно-плазмоцитарной инфильтрации. В межальвеолярных перегородках находят отложения парапротеина и амилоида.

Отложение последних в ткани легкого свойственно, как правило, генерализованной форме парапротеинемических гемобластозов.

Клиническая картина парапротеинемий складывается из изменений кроветворной, костной, мочевыделительной системы, нарушения обмена веществ (преимущественно белкового и минерального). Характерны анемия, патологические переломы и компрессионный синдром, вторичный иммунодефицит и как следствие инфекционные осложнения. Поражение органов дыхания не имеет каких-либо специфических черт. При исследовании ФВД у большинства больных отмечаются редукция легочных объемов, снижение DL и умеренно выраженная неравномерность распределения вентиляции и кровотока в легких [Мокеева Р. А. и др., 1978].

Диагностика парапротеинемических гемобластозов сложна и основывается на обязательном подтверждении морфологическими данными. Для миеломной болезни характерны выраженная плазматизация костного мозга (более 15 %) и нахождение специфического маркера опухоли. При макроглобулинемии Вальденстрема морфологически выявляются преимущественно костномозговой лимфопролиферативный процесс и моноклоновая макроглобулинемия.

Изменения в легких не имеют специфического рентгенологического характера. Отмечается лишь усиление легочного рисунка за счет сосудистого и интерстициального компонентов. Диагностика острого бронхита, пневмонии или их обострения проводится по общепринятым принципам.

Лечение злокачественных парапротеинемий состоит в назначении цитостатических препаратов по схеме в зависимости от формы парапротеиноза, лучевой терапии, глюкокортикоидов, проведении плазмафереза. С целью профилактики инфекционных осложнений показаны ежемесячные короткие курсы антибактериальной терапии, внутримышечное введение гамма-глобулина по 7—10 доз ежедневно в течение 5—7 дней. Лечение бронхита и пневмонии проводится антибактериальными препаратами широкого спектра действия, а в дальнейшем дифференцированно, с учетом чувствительности микрофлоры мокроты. Обязательна иммунная терапия до полной ликвидации патологического процесса (гамма-глобулин, гипериммунная плазма).

Большое значение при злокачественных парапротеинемиях, как и при других гемобластозах, имеет соблюдение правил асептики и антисептики для профилактики внутрибольничной инфекции. Желательно пребывание больных в одиночных палатах. В период ремиссии основного заболевания необходима санация очагов инфекции.

Лимфогранулематоз

Лимфогранулематоз (ЛГМ) — первичное опухолевое заболевание лимфатической системы, входящее в группу гемобласто-

зов. Этиология ЛГМ неизвестна. Заболевание диагностируется во всех возрастных группах, но особенно часто в возрасте от 16 до 30 лет и старше 50 лет.

Легочная ткань является наиболее частой экстранодальной локализацией ЛГМ. Вовлечение легких и плевры в патологический процесс, как правило, свидетельствует о высокой активности его. Поражение легких при жизни диагностируется в 44 % случаев, а при вскрытии обнаруживается у 44—54 % умерших от данного заболевания. Плевра поражается в 13,2—27,2 % случаев, при этом в 80 % из них изменения носят специфический характер. Значительно реже встречаются неспецифические плевриты, как правило, в терминальном периоде, на фоне выраженной сердечно-сосудистой патологии. В процессе лечения с использованием рентгенотерапии нередки так называемые лучевые плевриты. Изолированное поражение плевры без вовлечения в патологический процесс других органов грудной клетки встречается очень редко.

Поражение легких и плевры в начальном периоде заболевания объясняется инфильтративным ростом из внутригрудных лимфатических узлов. В дальнейшем более характерна лимфогематогенная диссеминация. Имеются единичные описания первичного лимфогранулематоза легких.

Согласно классификации ЛГМ (1971), поражение легких и плевры возможно в любой стадии болезни.

Патологическая анатомия. Поражение легких может проявляться как диффузной инфильтрацией легочной ткани, так и образованием отдельных лимфогранулематозных очагов различной величины. Возможен распад лимфогранулем легких с образованием полостей. Патогенез подобной деструкции до конца не ясен. Рассматривается несколько возможных причин этого осложнения. Наиболее вероятны следующие: нарушение кровоснабжения вследствие специфической инфильтрации и тромбоза питающих кровеносных сосудов и инфицирование в ателектазированной зоне ткани легкого. Распад обнаруживается, как правило, случайно при рентгенологическом исследовании.

Специфическое поражение плевры носит характер выпота в плевральных полостях и опухолевых узлов на париетальной плевре. В ряде случаев поражение плевры не сопровождается выпотом даже при длительном наблюдении.

Патоморфологическим субстратом при ЛГМ является полиморфно-клеточная гранулема, образованная лимфоцитами, ретикулярными клетками, нейтрофилами, эозинофилами, плазматическими клетками и фиброзной тканью. Обязательным гистологическим признаком лимфогранулемы являются опухолевые гигантские клетки Березовского — Штернберга. В настоящее время различают четыре гистологических варианта ЛГМ: лимфогистиоцитарный, нодулярный склероз, смешанно-клеточный и лимфоидное истощение. Смешанно-клеточный вариант отличается наклон-

ностью к генерализации, одним из проявлений которого может быть поражение легких и плевры.

Клиническая картина ЛГМ чрезвычайно многообразна. Патогномоничных симптомов поражения легких и плевры при ЛГМ нет, поэтому все исследователи, занимающиеся проблемой ЛГМ, отмечают трудности клинического определения распространения процесса на легкие и плевру. При ограниченных очаговых специфических изменениях клинические признаки могут отсутствовать и поражение легких выявляется только при рентгенологическом исследовании. Такие симптомы, как кашель, боли в груди, одышка, могут свидетельствовать о распространении процесса на легочную ткань либо только о гиперплазии лимфатических узлов средостения. Тем не менее эти симптомы должны настораживать врача. Кашель, как правило, сухой, надсадный, реже с небольшим количеством мокроты. Кровохарканье — очень редкий симптом легочного ЛГМ; оно возникает только при деструкции легочной ткани.

Самый частый симптом поражения органов грудной клетки при ЛГМ — одышка. Нарастание ее отмечается по мере сдавления увеличенными лимфатическими узлами крупных бронхов, вплоть до развития ателектазов, а также вследствие распространения процесса по легочной ткани или при экссудативном плеврите.

Боли в грудной клетке не имеют определенной локализации и чаще связаны с вовлечением плевры в патологический процесс. Специфический экссудативный плеврит чаще односторонний, характеризуется рецидивирующим течением, большим количеством жидкости в плевральной полости. Плевральный экссудат может быть серозным, серозно-фибринозным, геморрагическим; нередко при цитологическом исследовании в нем обнаруживаются клетки Березовского — Штернберга.

Аускультативная симптоматика поражения легких скудная. Появляются жестковатое дыхание, а при наличии экссудативного плеврита притупление перкуторного звука и ослабление дыхания на стороне поражения.

Степень нарушения легочной вентиляции зависит от выраженности медиастинальной аденопатии и степени распространенности процесса на легкие и плевру. Изменения ФВД носят, как правило, смешанный характер (обструктивно-рестриктивный).

Учитывая отсутствие типичных клинических признаков поражения легких и плевры при ЛГМ, основное значение в диагностике следует придавать рентгенологическому исследованию. Единой классификации рентгенологических проявлений ЛГМ легких и плевры нет. И. А. Переслегин и Е. М. Филькова (1980) предлагают различать три формы.

При медиастинально-легочной форме сосудистый пучок средостения не имеет четких границ, от него в легочную ткань отходят широкие тяжи. В зоне сосудистого пучка они почти сливаются, вследствие чего тень средостения

выглядит резко расширенной. По мере прогрессирования процесса эти изменения все больше захватывают ткань легких и образуют однородное инфильтративное уплотнение легочной ткани.

При крупноочаговой форме рентгенологическое исследование выявляет различные по величине очаговые округлые тени однородной структуры; в ряде случаев они имеют тенденцию к слиянию. Расположение теней может быть как одно-, так и двусторонним.

Мелкоочаговая диссеминированная форма чаще развивается вследствие гематогенного распространения процесса. При этом на рентгенограммах определяются множественные мелкоочаговые, четко очерченные тени, преимущественно в базальных отделах легких, в сочетании с уплотнением интерстициальной ткани. В таких случаях рентгенологическая картина требует дифференцировать заболевание от милиарного карциноматоза легких.

Помимо этих основных рентгенологических форм ЛГМ легких, могут встречаться, хотя значительно реже, одиночные инфильтраты различной величины, — округлые образования диаметром 5—6 см. Наиболее сложна диагностика изолированной формы ЛГМ легких в отсутствие рентгенологических признаков гиперплазии лимфатических узлов средостения. При инфильтративной форме ЛГМ возможен распад ткани легкого с образованием одной или нескольких каверн диаметром от 0,5 до 3 см. Вследствие сдавления бронхов (чаще сегментарных) или прорастания лимфогранулематозной ткани в бронх с постепенной обтурацией его могут возникать ателектазы.

Характерных рентгенологических признаков специфического поражения плевры нет. В начале заболевания можно выявить ее утолщение, в дальнейшем присоединяется выпот в одной или обеих плевральных полостях. Однако чаще выпот бывает двусторонним в отличие от неспецифического одностороннего выпота, возникающего вследствие нарушения лимфооттока при увеличении лимфатических узлов.

Клинико-рентгенологический диагноз ЛГМ должен быть подтвержден выявлением клеток Березовского — Штернберга в гистологическом материале. При этом рекомендуется, чтобы независимое мнение высказали не менее трех морфологов.

В случаях преимущественного поражения органов грудной клетки, в отсутствие гиперплазии периферических лимфатических узлов, селезенки можно использовать для диагностики медиастиноскопию и медиастинотомию. В последние годы предпочтение отдается диагностической торакотомии, позволяющей оценить состояние легких, плевры, перикарда, лимфатических узлов средостения, произвести биопсию для гистологического исследования. Значимость диагностической торакотомии в случае подозрения на ЛГМ возрастает в связи с тем, что в отличие от других заболеваний, протекающих с поражением средостения и легких

(туберкулез, саркоидоз), пробная терапия при ЛГМ, как правило, не рекомендуется.

Дифференциальную диагностику приходится проводить с туберкулезом, саркоидозом, опухолями легких, значительно реже с неспецифическими заболеваниями легких и плевры.

Лечение ЛГМ включает лучевую терапию, противоопухолевые цитостатические препараты. В последние годы стали шире применять хирургические методы лечения: спленэктомию, удаление солитарных конгломератов периферических лимфатических узлов.

Алкоголизм

Особенностью алкоголизма является поражение всех органов и систем. Смертность среди страдающих алкоголизмом в 2—7,5 раза больше, чем среди населения [Lorenz J., Ferlinz R., 1985].

Давно известно, что люди, злоупотребляющие алкоголем, значительно чаще болеют респираторными инфекциями, бронхитом, пневмонией, туберкулезом легких [Лисицын Ю. П., Копыт Н. Я., 1985, и др.]. M. J. Ashley и соавт. (1981) обнаружили, что среди мужчин, страдающих алкоголизмом, у 18,7 % имели место хронические обструктивные заболевания легких, у 16,2 % — пневмония, у 3,5 % — плеврит, высока частота эмфиземы легких (примерно у 50 %). По мере увеличения продолжительности и интенсивности хронической интоксикации алкоголем подверженность соматическим заболеваниям значительно повышается. По данным Н. Я. Копыт (1983), при обследовании больных, находившихся на лечении в наркологическом стационаре, заболевания органов дыхания выявлялись в 17 раз чаще, чем среди всего населения.

По данным специального исследования [Лисицин Ю. П., 1985], число случаев временной нетрудоспособности при болезнях органов дыхания в 2,2 раза выше, а дней нетрудоспособности — в 3 раза больше у лиц, страдающих алкоголизмом, по сравнению с этими показателями в контрольной группе.

Течение пневмонии у больных хроническим алкоголизмом, как правило, атипичное, часты осложнения, в том числе абсцедирование [Голиков А. П. и др., 1979]. Она плохо поддается антибактериальной терапии. И. И. Сивков и соавт. (1978) у 23,3 % из 73 больных затяжной пневмонией выявили хроническое злоупотребление алкоголем, причем значительное его употребление предшествовало началу болезни.

В 50 % случаев непосредственной причиной смерти страдающих алкоголизмом становятся заболевания легких, а преобладающим видом легочной патологии при этом являются тяжелые легочные нагноения [Мухин А. С. и др., 1981].

Патологоанатомические данные свидетельствуют о еще большей частоте поражения органов дыхания у больных хроническим алкоголизмом. А. А. Крымова и О. В. Киреева (1982) при вскры-

тии 368 трупов больных хроническим алкоголизмом постоянно обнаруживали отдельные спайки, в половине случаев — полную облитерацию плевральных полостей, а в 67 % — пневмосклероз. Подобные изменения встречаются в этой группе в 4 раза чаще, чем у непьющих.

Механизмы воздействия этилового алкоголя на органы дыхания изучены недостаточно. Поражение может быть связано как с *прямым токсическим влиянием алкоголя и его метаболитов*, так и с изменением других органов и систем при этом заболевании, а степень поражения находится в прямой зависимости от давности и количества употребляемого алкоголя [Энтин Г. М., 1985; Krumpe P. E. et al., 1984, и др.].

Легкие играют значительную роль в выведении из организма неизмененного этанола и его шлаков (около 5 % алкоголя, поступающего в организм человека). Концентрация этилового спирта и его метаболитов в легких через 1 мин после введения в 4 раза выше, чем в среднем в организме, а уровень алкоголя в выдыхаемом воздухе вдвое превышает его содержание в крови, т. е. налицо прямое токсическое действие этанола и его метаболитов на легочную ткань и дыхательные пути. У больных алкоголизмом вследствие интерстициального отека происходит сдавление мелких дыхательных путей. Алкоголь оказывает также тормозящее действие на кашлевой рефлекс.

При алкоголизме снижается активность реснитчатого эпителия, а в дальнейшем нарушается эпителиальный покров бронхов — реснитчатый эпителий заменяется бокаловидными клетками. Развивающийся токсический алкогольный трахеобронхит способствует присоединению вторичной микробной и вирусной инфекции дыхательных путей.

Большое значение в возникновении и развитии изменений в органах дыхания при алкоголизме придается повреждению микроциркуляторного русла [Волков В. С. и др., 1978; Пауков В. С., Самойлов М. В., 1984]. Прижизненная капилляроскопия свидетельствует о том, что при острой алкогольной интоксикации имеют место расширение капилляров, снижение скорости кровотока, агрегация эритроцитов. Как острая, так и хроническая алкогольная интоксикация, увеличивая проницаемость сосудистой стенки, приводит к множественным геморрагиям в легочную ткань и стенки бронхов. Длительное злоупотребление алкоголем сопровождается более выраженными изменениями микроциркуляции (извитость и неравномерность капилляров, микро*тромбообразование, аневризматическое расширение артериол и* венул, облитерация капилляров). Экспериментальными исследованиями на животных было доказано, что этанол и его метаболиты оказывают повреждающее действие на сурфактант, нарушают его образование [Wagner M., Heinemann H., 1975]. Вероятно, дефект сурфактантной системы у больных хроническим алкоголизмом способствует нарушению газообмена.

Для больных хроническим алкоголизмом характерна снижен-

ная сопротивляемость по отношению к инфекционным заболеваниям. Последнее связано с глубокими нарушениями обменных процессов, в том числе с витаминной недостаточностью [Herbeth S. et al., 1985]. Причиной гиповитаминоза является также сниженное поступление витаминов с пищей, поскольку у алкоголиков существенно нарушена структура пищевого рациона. Витаминная недостаточность усугубляется нарушениями всасывания в желудочно-кишечном тракте [Morgan M. J., 1982]. Дефицит фолиевой кислоты приводит к снижению резервуара гранулоцитов в костном мозге. Доказано, что этанол и его метаболиты подавляют механизмы специфического и неспецифического иммунитета, угнетают активность альвеолярных макрофагов. У большинства больных хроническим алкоголизмом выявлены низкие титры антител к стрептококку при высоком содержании в крови его антигенов, снижены показатели естественного иммунитета (комплемент, лизоцим, бактерицидность).

При хроническом алкоголизме угнетается хемотаксис лейкоцитов, снижен фагоцитоз и значительная часть микроорганизмов остается жизнеспособной в фагоцитах, снижена функция Т-лимфоцитов. Снижение клеточного и гуморального иммунитета играет немалую роль в повышении частоты заболеваний бронхолегочного аппарата воспалительной природы и в особой тяжести их течения.

У больных хроническим алкоголизмом повышен уровень глюкокортикоидов в крови [Каюшева И. В., 1979], а иммуносупрессия, вызываемая ими, снижает сопротивляемость организма по отношению к вирусной и бактериальной инфекции.

Вопрос о действии этилового алкоголя на легочное кровообращение изучен недостаточно. В эксперименте на животных Р. Ю. Лоога и Д. Т. Ринвес (1980) доказали, что этиловый алкоголь оказывает прессорное влияние на легочные сосуды, которое сопровождается повышением давления в ЛА, особенно в условиях гипоксии, т. е. алкоголь усиливает имеющуюся гипоксическую вазоконстрикцию в легких. Этим фактом можно объяснить и тяжесть течения хронических обструктивных заболеваний легких, и быстрое прогрессирование ЛГ у больных алкоголизмом.

Поражение других органов, в частности сердца и печени, приводит к нарушениям гемодинамики в МКК, усугубляя прямое токсическое влияние алкоголя и его метаболитов на органы дыхания. Так, алкогольное поражение сердца, морфологической сущностью которого являются дистрофия миокарда и кардиосклероз, сопровождается нарушениями сократительной способности миокарда и появлением симптомов сердечной недостаточности: уменьшения минутного объема, увеличения конечного диастолического давления в левом желудочке, снижения фракции выброса. В свою очередь исходом левожелудочковой недостаточности является посткапиллярная ЛГ.

Алкогольный гепатит с исходом в цирроз печени также со-

провождается своеобразными гемодинамическими нарушениями в МКК (гиперволемия вследствие сброса крови из системы воротной вены по портопульмональным анастомозам, тромбоэмболия из системы воротной вены) с формированием ЛГ.

У лиц, злоупотребляющих алкоголем, часто возникает рвота и в состоянии алкогольного опьянения возможно попадание желудочного содержимого в дыхательные пути с развитием аспирационной пневмонии, известной в литературе как синдром Мендельсона. Патологические изменения при этом связаны с действием кислого желудочного содержимого на слизистую оболочку бронхов, сурфактант, выстилающий альвеолы, легочную ткань. Тяжесть поражения зависит от pH аспирированной жидкости (особенно токсична жидкость с pH 2,5), ее количества, наличия примесей пищи.

Поражению легких при хроническом алкоголизме способствуют интенсивное курение (курят, как известно, практически все лица, злоупотребляющие алкоголем) и переохлаждение, которому часто подвергаются больные алкоголизмом.

Таким образом, хроническая алкогольная интоксикация приводит к глубоким функциональным и органическим изменениям в легких, нарушению гемодинамики МКК, снижению иммунитета. Все это является благоприятной почвой для хронизации заболеваний бронхолегочного аппарата у больных этой категории.

Патологическая анатомия. Изменения в легких носят полиморфный характер: легкие неравномерно вздуты, на разрезе выявляются диффузный сетчатый или крупноочаговый пневмосклероз, очаги пневмонии, карнификации, мелкие абсцессы, нередко отмечаются гнойный бронхит, перибронхиальный склероз, плевральные спайки, вплоть до полной облитерации плевральных полостей [Пауков В. С., Угрюмов А. И., 1985].

При микроскопическом исследовании в легких определяются резкое полнокровие капилляров межальвеолярных перегородок, очаги пневмонии с мелкими абсцессами, участки карнификации, явления бронхита и перибронхита, перибронхиального склероза. В последние годы предложены методы прижизненного подтверждения висцеральных проявлений хронического алкоголизма. Изучая ультраструктуру внутренних органов, С. П. Лебедев и соавт. (1984) пришли к выводу, что алкогольное поражение внутренних органов сопровождается нарушением структурной организации цитоскелета эндотелия и макрофагов. Морфологически это проявляется чрезмерным накоплением в этих клетках промежуточных филаментов.

При гнойно-деструктивных заболеваниях легких у больных хроническим алкоголизмом при электронно-микроскопическом исследовании удаленной легочной ткани среди элементов экссудата обнаруживаются массы фибрина и большое количество макрофагов, цитоплазма которых заполнена филаментами промежуточного типа (диаметр нитей 8—10 нм). Основная масса

филаментов расположена беспорядочно, но встречаются участки и с параллельно ориентированными нитями. В макрофагах, содержащих значительное количество фибрилл, органеллы имеют выраженные признаки деструкции, количество лизосом увеличено. В контрольных группах при ультраструктурном анализе биоптатов легкого при неалкогольном его поражении в эпителии и макрофагах встречаются лишь единичные клетки, содержащие отдельные фибриллы промежуточного типа.

В случае аспирационной пневмонии при патологоанатомическом исследовании обнаруживается альвеолярный экссудат, содержащий фибрин, полиморфно-нуклеарные лейкоциты и макрофаги. Геморрагический отек может быть ограниченным или захватывать значительные участки легочной ткани. Могут выявляться некрозы альвеолярных перегородок. Кроме того, имеют место повреждение эндотелия капилляров и сосудистые тромбозы. В случае попадания в легкие, помимо жидкого содержимого желудка, частиц пищи патологические изменения выражаются в комбинации геморрагического отека и гранулематозной реакции с повреждением бронхиол и стенки альвеол.

Клиника и диагностика. При респираторных заболеваниях верхних дыхательных путей, острых бронхитах и даже пневмониях лица, страдающие алкоголизмом, зачастую не обращаются к врачу. Для них привычны кашель с мокротой, особенно в утренние часы, небольшая одышка. Хронический бронхит диагностируется у них в далеко зашедших стадиях, когда присоединяются обструктивный синдром, эмфизема легких с тяжелой ДН, ЛГ. О перенесенных в прошлом заболеваниях легких лица, злоупотребляющие алкоголем, могут не знать, и только физикальное и рентгенологическое исследование позволяет говорить о хронических воспалительных поражениях легких и плевры.

Течение острых пневмоний у лиц, страдающих хроническим алкоголизмом, имеет ряд характерных особенностей. Типичное клиническое начало (повышение температуры тела, озноб, боли в груди и т. д.) имеет место примерно у $^2/_3$ больных. В ряде случаев начало болезни может быть необычным, симулируя острую хирургическую патологию брюшной полости, поражение ЦНС. Нередки стертые формы (слабость, субфебрилитет, усиление кашля). Физикальные данные даже при значительном объеме поражения скудны. Диагноз острой пневмонии у каждого третьего больного устанавливается только после рентгенологического исследования [Королюк И. П., Казаков В. В., 1986].

В крови, помимо повышения СОЭ, могут иметь место умеренная анемия, тромбоцитопения, нейтрофильный лейкоцитоз.

Среди клинических особенностей следует отметить значительную частоту тяжелых форм (крупозная пневмония, деструкции, плевральные осложнения), распространенность легочного процесса. Часты летальные исходы. Наши исследования, проведен-

ные в лечебных учреждениях Московской области, свидетельствуют, что летальность от острой пневмонии наиболее высока именно среди лиц, злоупотребляющих алкоголем.

Клинико-рентгенологической особенностью острых пневмоний у больных хроническим алкоголизмом следует считать также почти постоянное вовлечение плевры в патологический процесс, что проявляется утолщением ее на участках, соответствующих пневмоническому очагу, наличием свободной жидкости в плевральных полостях.

Сроки регрессии клинико-рентгенологической картины острой пневмонии у больных хроническим алкоголизмом удлиняются по сравнению с таковыми у лиц, не злоупотребляющих алкоголем. Полное клинико-рентгенологическое выздоровление наблюдается примерно у половины больных. У остальных имеет место исход в ограниченный пневмосклероз, затяжную или хроническую пневмонию, хронический абсцесс, спаечный процесс в плевральных полостях.

Для аспирационной пневмонии характерно развитие тяжелой ДН на 2-е сутки от момента попадания содержимого желудка в дыхательные пути. Клинически выявляются цианоз, одышка, тахикардия. При аускультации в легких выслушиваются признаки бронхоспазма, а в дальнейшем нарастает картина отека легких. Для синдрома Мендельсона характерна выраженная гипоксемия, что ведет к повышению легочного сосудистого сопротивления и возрастанию давления в легочной артерии. Нарушается как легочный, так и общий кровоток, уменьшается сердечный выброс, снижается артериальное давление. В тяжелых случаях возможна остановка сердца. При диагностике аспирационной пневмонии следует учитывать анамнестические указания на рвоту. Существенное значение придается рентгенологическому исследованию, при котором выявляется картина отека легких. Дальнейшее течение аспирационной пневмонии зависит от того, присоединяется ли вторичная инфекция, нередко с развитием деструкции.

Лечение как острых, так и хронических заболеваний бронхолегочной системы у больных хроническим алкоголизмом не имеет принципиальных отличий от общепринятых. Терапия аспирационной пневмонии должна быть направлена на купирование ДН и профилактику инфекционных осложнений. В тяжелых случаях проводят ИВЛ, ГБО.

Лечение заболеваний легких у страдающих алкоголизмом не может быть эффективным, если больной не прекратил употребление алкоголя и курение. Врач, наблюдающий больного, должен активно направлять его на противоалкогольное лечение в специализированный наркологический диспансер. Устранение алкогольной интоксикации и курения способствует стабилизации хронического легочного заболевания, удлинению периодов ремиссии, сокращению сроков временной нетрудоспособности и частоты выхода на инвалидность.

Нервно-мышечные заболевания

Существует ряд болезней, при которых ведущим патогенетическим фактором поражения легких является гиповентиляция. Наиболее многочисленной группой в этом ряду являются нервно-мышечные заболевания: острая энцефаломиелорадикулополиневропатия, боковой амиотрофический склероз, злокачественная миастения и др.

Этиология острой энцефаломиелорадикулополиневропатии не установлена, предполагается инфекционно-аллергический генез заболевания. Частота поражения дыхательной мускулатуры при этой форме составляет 20—30 %. Без ИВЛ погибают 90—100 % больных, тогда как своевременный перевод больного на ИВЛ резко снижает смертность (до 2 %, по данным Л. М. Поповой, 1974).

Боковой амиотрофический склероз — заболевание, характеризующееся поражением неврона на уровне ядер черепных нервов и передних рогов спинного мозга. Этиология заболевания также неизвестна. Предполагается инфекционное поражение нервной системы. При гистологическом исследовании отмечаются гибель клеток передних рогов спинного мозга, ядер черепных нервов, дегенерация пирамидного тракта. Нарушения функции дыхания выявляются у большинства больных.

Злокачественная миастения в настоящее время относится к группе аутоиммунных заболеваний. Во всех случаях выявляется гиперплазия вилочковой железы. Частота поражения дыхательных мышц при этой патологии составляет 20—30 %, нарушения дыхания являются основной причиной смерти больных.

Для нервно-мышечных заболеваний характерно развитие распространенных парезов или параличей мышц туловища, конечностей, парезов или параличей дыхательной мускулатуры, бульбарного паралича.

Возникающая при этом ДН определяет прогноз жизни больного.

Параличи и парезы дыхательных мышц развиваются при вовлечении в патологический процесс нервных клеток передних рогов шейного (C_{III} — C_{IV}) и грудного (T_I — T_{XII}) отделов спинного мозга, корешков указанных сегментов и периферических нервов, а также при нарушении нервно-мышечной проводимости. Поражение структур продолговатого мозга, двигательных ядер или корешков IX, X, XII пар черпных нервов приводит к глоссофарингеальному параличу, при котором нарушается проходимость дыхательных путей для воздуха.

Вовлечение в патологический процесс перечисленных отделов нервной системы способствует развитию ДН по периферическому типу, которой свойственны учащение дыхания, малая амплитуда дыхательных движений, включение вспомогательных дыхательных мышц (шейные, лопаточные, грудные и др.), нарушения кашлевого рефлекса.

Функциональные нарушения характеризуются снижением ЖЕЛ, ДО, МОД. Возникает гиповентиляция, приводящая к артериальной гипоксемии, гиперкапнии и дыхательному ацидозу.

Клиническая картина. Поражение дыхательной мускулатуры проявляется чувством нехватки воздуха, учащением и малой амплитудой дыхательных движений, поперхиванием при еде, нарушением кашлевого рефлекса. При параличе диафрагмы, при котором возникает парадоксальное дыхание, отмечается одышка, усиливающаяся не только при физической нагрузке, но и в горизонтальном положении больного, когда диафрагма на вдохе поднимается еще выше.

При осмотре обращают на себя внимание цианоз кожных покровов различной степени выраженности, характерное толчкообразное дыхание с втяжением податливых мест грудной клетки и участием вспомогательных мышц. Клиническую картину поражения диафрагмы дополняют парадоксальное западение эпигастрия на высоте вдоха и выбухание его на высоте выдоха.

Нарушение дыхания, как правило, развивается постепенно. Вместе с тем в ряде случаев быстро прогрессирующая ОДН может быть первым признаком болезни. Появление ДН впервые может проявиться при остром респираторном заболевании.

Прогрессирующее нарушение легочной вентиляции, скопление секрета в трахее и бронхах, аспирация фарингеального секрета приводят к ателектазам, повторным пневмониям, отеку легких, гнойно-деструктивным поражениям легких.

Серьезным осложнением миастении являются так называемые респираторные кризы. Один тип — первично миастенический криз (мышечная слабость как следствие самого заболевания), при котором снижается объем легочной вентиляции и нарушается механизм откашливания. Второй тип криза — холинергический — развивается в результате передозировки антихолинэстеразных препаратов. Холинергический криз характеризуется возбуждением всех холинергических систем. Клинически это проявляется обильной саливацией, бронхореей, нарастанием обструкции дыхательных путей.

Диагностика. Для установления поражения дыхательной мускулатуры, особенно в ранних стадиях нервно-мышечных заболеваний, большое значение имеет исследование ФВД. Функциональные нарушения могут иметь место даже в отсутствие жалоб. Самым ранним признаком поражения дыхательной мускулатуры является снижение ЖЕЛ и МОД. При прогрессировании нервно-мышечных расстройств увеличивается ЧД, уменьшаются ДО и МОД, резко увеличивается ООЛ, снижается резервный объем выдоха. По мере углубления пареза дыхательной мускулатуры величина ЖЕЛ приближается к ДО за счет значительного снижения резервных объемов вдоха и выдоха. ЖЕЛ менее 25 % *должной величины является, по мнению М. С. Огане-*

сяна (1981), показанием к переводу больного на аппаратное дыхание.

Нарушения функции дыхания сопровождаются гипоксемией, снижением насыщения кислородом гемоглобина, в тяжелых случаях присоединяются гиперкапния и метаболический ацидоз. Гиперкапническая кома является чаще всего непосредственной причиной смерти больных.

Поражение диафрагмы можно объективизировать при рентгенологическом исследовании, при котором обнаруживаются высокое стояние куполов диафрагмы, неподвижность ее или парадоксальные движения.

Лечение. Патогенетическая терапия основного заболевания может приводить к значительному улучшению течения болезни, а в ряде случаев к полному регрессированию всех клинических проявлений болезни. Так, лечение глюкокортикоидами инфекционно-аллергической энцефаломиелорадикулополиневропатии сопровождается восстановлением функций всех групп мышц, в том числе дыхательных. Глюкокортикоиды эффективны также при миастении; в последние годы в лечении этого заболевания с успехом применяют плазмаферез. В качестве симптоматических средств используют антихолинэстеразные препараты.

Специфических методов лечения бокового амиотрофического склероза нет.

При критических нарушениях дыхания показана ИВЛ. Важное значение для поддержания проходимости дыхательных путей и профилактики гнойных осложнений имеет санация трахеобронхиального дерева. По показаниям назначают антибактериальные препараты, метилксантин, β_2-адреностимуляторы.

При необходимости в длительной ИВЛ (несколько месяцев и более) показана установка постоянной канюли в трахеостомическое отверстие. Проводят также электростимуляцию диафрагмы с помощью имплантируемого электростимулятора.

Список литературы

Алексеев Г. А. Актуальные вопросы диагностики и лечения миеломной болезни. — Клин. мед., 1983, № 5, с. 8—12.

Андреева Н. Е., Чернохвостова Е. В. Иммуноглобулинопатии. — М.: Медицина, 1985, 240 с.

Апросина З. Г. Хронический активный гепатит как системное заболевание. — М.: Медицина, 1981, 247 с.

Виницкая Г. С. Дыхание при пороках сердца. — В кн.: Руководство по клинической физиологии дыхания (под ред. Л. Л. Шика и Н. Н. Канаева). — М.: Медицина, 1980, с. 302—316.

Диккер В. Е., Галенюк В. А. Диабетическая микроангиопатия и нарушение транспорта кислорода. — Тер. арх., 1986, № 6, с. 105—110.

Ефимов А. С. Патогенез, диагностика и лечение диабетических ангиопатий. — В кн.: Раннее распознавание эндокринных заболеваний и новые методы лечения. Вопросы экспериментальной эндокринологии. — Уфа, 1984, с. 69—70.

Кодолова И. М., Лысенко Л. В., Салтыков Б. Б. Изменение легких при сахарном диабете. — Арх. пат., 1982, № 7, с. 35—40.

Копыт Н. Я. Борьба с пьянством и алкоголизмом — важный путь профилактики заболеваний и укрепления здоровья. — Здравоохр. Рос. Федерации, 1985, № 2, с. 3—8.
Королюк И. П., Казаков В. В. Особенности клинико-рентгенологической картины острых пневмоний у больных хроническим алкоголизмом. — Вестн. рентгенол., 1986, № 1, с. 28—36.
Крымский Л. Д., Можина А. А. Патологическая анатомия постинфарктной митральной недостаточности. — Арх. пат., 1985, № 6, с. 29—36.
Лазиди Г. Х., Крищук А. А., Чулаевская Н. В. Состояние гемодинамики в малом круге кровообращения у больных гипертонической болезнью в сочетании с хронической ишемической болезнью сердца. — Кардиология, 1983, № 4, с. 37—41.
Лапшина С. А., Кириллин Б. Г., Лапшина Г. П., Перина М. Клинические особенности заболевания органов дыхания и содержание противолегочных антител у больных СД. — В кн.: Сахарный диабет: эпидемиология, клиника, лечение. — Караганда, 1979, с. 48—49.
Лебедев С. П., Виноградова Л. Г., Сухова Г. К. Алкогольный гиалин и промежуточные филаменты как маркеры алкогольного поражения внутренних органов. — Арх. пат., 1984, № 11, с. 52—58.
Монастырский Ю. И., Микунис Р. И. О гемодинамике малого круга кровообращения в ранних стадиях гипертонической болезни. — Врач. дело, 1981, № 4, с. 83—86.
Ольбинская Л. И., Синопальников А. И. Малый круг кровообращения у больных с различными типами «гипертонического сердца». — Кардиология, 1983, № 4, с. 33—37.
Пауков В. С., Самойлов М. В. Изменения легких при хроническом алкоголизме и острой алкогольной интоксикации. — Сов. мед., 1984, № 3, с. 65—69.
Пауков В. С., Угрюмов А. И. Патологоанатомическая диагностика алкоголизма. — Арх. пат., 1985, № 8, с. 74—81.
Переслегин И. А., Филькова Е. М. Лимфогранулематоз. — М.: Медицина, 1980, 176 с.
Петровский П. Ф., Шхвацабая И. К., Матвеева Л. С. Легочная гемодинамика и функциональное состояние сердца у больных высокой артериальной гипертензией. — Кардиология, 1981, № 7, с. 67—70.
Подымова С. Д. Болезни печени. — М.: Медицина, 1984, 476 с.
Рабкин И. Х., Ратобыльский Г. В., Белорусов О. С., Ермилов В. В. Рентгенодиагностика изменений сердечно-сосудистой системы у больных ХПН при длительном гемодиализе и после пересадки почки. — Тер. арх., 1983, № 6, с. 94—98.
Семенов И. И., Блинова Г. А. Поражение легких при различных типах лимфогранулематоза. — Вопр. онкол., 1985, № 7, с. 20—33.
Файнштейн Р. А., Хохлова М. И., Поленская А. М., Мокеева Р. А. Дискуссионные вопросы классификации злокачественных лимфопролиферативных заболеваний. — Гематол. и трансфузиол., 1985, № 6, 3—9.
Шойхет И. Н., Наймарк Д. А., Наймарк М. И. Дифференциальная диагностика пневмонии и уремического отека легких у больных с хронической почечной недостаточностью. — Тер. арх., 1981, № 3, с. 25—27.
Энтин Г. М. Особенности клиники и терапии заболеваний органов дыхания при хроническом алкоголизме. — Тер. арх., 1985, № 3, с. 103—108.

Ashley M. J., Olin J. S., Riche W. H. et al. The physical disease characteristics of patient alcoholics. — J. Stud. Alcohol., 1981, vol. 42, p. 1—14.
Dienstag J. L. Immunopathogenesis of the extrahepatic manifestations of hepatitis B virus infection. — Springer Seminars Immunopathol., 1981, vol. 3, p. 461—472.
Herbeth S., Dideloi L., Mikstachi T. et al. Statut vitaminique et consommation d'alcool. — Ann. Biol. Clin., 1985, vol. 43, p. 627—627.
Krumpe P. E., Cummiskey J. M., Lillington G. A. Alcohol and the respiratory tract. — Med. Clin. N. Amer., 1984, vol. 68, p. 201—219.
Lorenz J., Ferlinz R. Bronchopulmonale Erkrankungen bei Alkoholismus. — Dtsch. med. Wschr., 1985, Bd 110, S. 1086—1088.

Глава 10

СПОРТ И СИСТЕМА ВНЕШНЕГО ДЫХАНИЯ

ОСОБЕННОСТИ ФУНКЦИОНАЛЬНОГО СОСТОЯНИЯ СИСТЕМЫ ВНЕШНЕГО ДЫХАНИЯ У СПОРТСМЕНОВ

Всевозрастающая массовость спорта сделает в ближайшие годы необходимым широкое участие врачей общей лечебно-профилактической сети в наблюдениях за спортсменами с тем, чтобы решать вопросы допуска, оценки состояния здоровья, функционального состояния систем и органов, лечения спортсменов и т. п. Необходимым условием успешного врачебного наблюдения за спортсменами является знание особенностей состояния их систем и органов, в том числе и системы внешнего дыхания.

В настоящее время в СССР культивируется около 100 видов спорта и с каждым годом число их растет. Ни анализировать, ни обобщать какие бы то ни было медико-биологические данные о таком количестве групп невозможно. В силу этого обстоятельства принципиально важное методологическое значение приобретает вопрос о рациональной группировке видов спорта. Единой группировки, пригодной для всех вопросов врачебного наблюдения за спортсменами, быть не может.

При изучении функционального состояния вегетативных систем у спортсменов свою жизненность показала группировка, разработанная А. Г. Дембо и соавт. (1966). В ее основе лежит направленность тренировочного процесса на преимущественное развитие быстроты, выносливости или силы. В результате вместо 100 отдельных видов спорта получается 9 групп, каждая из которых имеет достаточно четко выраженный «вегетативный портрет». При прочих равных условиях существуют и конституционально обусловленные межиндивидуальные различия, в частности касающиеся состояния системы внешнего дыхания, а именно ряда ее существенных показателей, таких как ЧД, ДО, МОД, ЖЕЛ и др. [Казначеев В. П. и др., 1986].

Для оценки функционального состояния системы внешнего дыхания спортсменов следует применять общепринятые должные величины, разработанные для популяции вообще, а не специализированные, «спортивные». Попытки разрабатывать и рекомендовать последние для спортсменов предпринимаются, но их нельзя признать рациональными. Дело в том, что их использование не позволяет решать одну из главных задач врачебного наблюдения, а именно выявлять и в единой системе должных величин количественно оценивать сдвиги в функциональном состоянии системы внешнего дыхания у одних спортсменов по сравнению с другими и, что не менее важно, с лицами, не занимающимися спортом.

При функциональном исследовании системы внешнего дыха-

ния у спортсменов целесообразно различать понятия «функциональные возможности» и «функциональные способности». Это помогает четкому пониманию функционального содержания тех или иных величин и значения их соотношения — исходного и в динамике. Так, величина ЖЕЛ указывает лишь на потенциальные возможности роста ДО при физической нагрузке и других условиях, когда это необходимо. О том, в какой мере эти возможности действительно используются, говорит другая величина — МВЛ. Такое разделение практически важно, так как позволяет рекомендовать конкретные упражнения, направленные на развитие либо функциональных возможностей, либо, при соответствующих данных, непосредственно функциональных способностей, т. е. умения использовать возможности.

В традиционной последовательности врачебного осмотра, когда систему дыхания изучают после сердечно-сосудистой системы, отражен примат главных систем жизнеобеспечения организма. Первенствующая роль системе дыхания отводится в соответствии с классическими представлениями о факторах, ограничивающих способности кислородтранспортной системы в целом: рост потребления кислорода по мере увеличения мощности выполняемой физической нагрузки прекращается тогда, когда достигает своего предела минутный сердечный объем.

В комфортных условиях лабораторных исследований, при свободном беге на тредбане или работе на велоэргометре, такой взгляд, по-видимому, остается основой представлений об иерархии факторов, определяющих максимальное поглощение кислорода, (МПК) и соответственно физическую работоспособность.

В последние годы стали появляться данные о том, что в ряде реальных ситуаций спортивной деятельности такая лимитирующая роль может переходить к системе внешнего дыхания. Подобные ситуации возникают при некоторых спортивных позах, резко ограничивающих вентиляцию легких (в гимнастике — различные виды, в борьбе — мост, разнообразные захваты и многое другое). Снижение вентиляции при продолжающихся статических или динамических напряжениях влечет за собой резкое увеличение объема функционального мертвого дыхательного пространства, так как в выключенных из вентиляции зонах легких некоторое время сохраняется значительный кровоток. В результате возникает гипоксемия, за несколько секунд достигающая больших степеней: насыщение падает до 65—70 % и ниже [Блохин И. П., 1979].

В ряде ситуаций, когда за счет использования емкости вдоха можно обеспечить сохранение, казалось бы, потребного уровня рабочего гиперпноэ, гипоксемия может развиваться вследствие увеличения экспираторного объема закрытия воздухоносных путей. Это происходит тогда, когда условия выполнения упражнения резко ограничивают резервный объем выдоха (РОВыд) [Зильбер А. П., Хейфиц И. Г., 1974].

Другим аспектом проблемы «системы внешнего дыхания как

лимитирующий фактор» является энергетика вентиляции. Дело в том, что энерготраты на работу дыхательных мышц по мере увеличения вентиляции растут со скоростью, все более опережающей рост самой вентиляции [Магазаник Н. А., 1963]. Особенно значительно энергостоимость вентиляции начинает повышаться по достижении МОД, который составляет 60 % индивидуальной МВЛ. Это соотношение и делает величину МВЛ функционально-диагностически весьма ценной. Таким образом, вентиляция начинает работать только на самое себя задолго до приближения рабочего МОД к величине МВЛ. Определение и оценка МВЛ у спортсменов нужны не для того, чтобы лишний раз убедиться в том, что у рабочего гиперпноэ есть якобы неиспользованные обширные резервы, а для того, чтобы установить индивидуальную величину, по достижении которой затраты на вентиляцию у спортсменов станут расточительными, а ощущения, возникающие при соответствующем уровне работы дыхательных мышц, тягостными. Последние нередко и заставляют отказаться от продолжения работы.

Основной причиной стремительного роста энерготрат на вентиляцию является бронхиальный компонент общего сопротивления дыханию. В связи с этим ясно, какую важную роль играет определение бронхиального сопротивления (или величины, обратной ей, — бронхиальной проходимости) при функциональном обследовании спортсменов [Зильбер А. П. и др., 1975]. С этой целью могут использоваться любые из известных методов, однако предпочтительнее регистрация скоростной спирограммы с расчетом общепринятых индексов объемной скорости потока воздуха ($ОФВ_1$ и др.).

Другим важным элементом обследования является определение функционального состояния дыхательной мускулатуры, поскольку именно она служит источником той тяги, благодаря которой и возникает поток воздуха на вдохе, а при физической нагрузке — и на выдохе. В условиях спортивной деятельности, особенно связанной с выносливостью, к дыхательной мускулатуре предъявляются очень высокие требования. Ограничение физической работоспособности, достижение и поддержание которой связаны с большим МОД, может наблюдаться вследствие утомления именно дыхательной мускулатуры [Куракин М. А., 1977]. Возможно, это объясняется тем, что биомеханические особенности ее работы обусловливают заметно меньший по сравнению с другими скелетными мышцами КПД — всего 7—8 % [Комро Дж. Г. и др., 1961].

Функциональное состояние дыхательной мускулатуры, в частности у спортсменов, наиболее полно исследуется с помощью электромиографии [Дембо А. Г. и др., 1965]. Однако при динамическом наблюдении ценные данные о важном показателе состояния дыхательной мускулатуры — ее силе на выдохе — можно получать с помощью метода пневмотонометрии. С этой целью используют аппарат для измерения артериального давле-

ния. Должная величина составляет $^1/_{10}$ должного основного обмена (ДОО) [Изаксон Х. А., 1966]. Следовательно, если, например, ДОО, вычисленный по таблицам Гарриса — Бенедикта, равен 1650 кал, то должная сила выдоха у обследуемого лица составит 165 мм рт. ст.

Наконец, третий компонент, определяющий МВЛ, — это ЖЕЛ. Ее только условно можно считать статической величиной, хотя она классифицируется именно таким образом. Дело в том, что в нее входит ДО — едва ли не самый динамичный и лабильный параметр жизнедеятельности организма в целом.

Функциональное значение величины ЖЕЛ заключается в том, что она является пределом увеличения ДО. Таким образом, чем больше ЖЕЛ, тем больше возможность увеличения ДО. Важно подчеркнуть, что энергетическая стоимость одного дыхательного цикла по мере увеличения ДО повышается нелинейно: по достижении 40 % ЖЕЛ рост энергозатрат на ДО все более возрастает. Таким образом, реальные возможности использования ЖЕЛ для роста ДО значительно уменьшаются, что еще более подчеркивает функциональное значение ЖЕЛ как таковой.

Таким образом, комплекс из четырех величин — МВЛ и ее факторов, а именно бронхиальной проходимости, силы мышц и ЖЕЛ — дает всестороннее представление о параметрах системы внешнего дыхания, от которых зависят ее функциональные способности и возможности относительно определяющего процесса — вентиляции.

Систематические физические упражнения неоднозначно влияют на показатели вентиляции. Их увеличению в наибольшей степени способствуют упражнения, развивающие выносливость. Динамика этих величин в процессе спортивных занятий, как правило, неравномерна: прирост МВЛ выражен больше по сравнению с увеличением остальных параметров. Это объясняется тем, что увеличение МВЛ не сводится к простой сумме положительных сдвигов объема легких, сопротивления воздухоносных путей и силы дыхательных мышц. На рост МВЛ влияют также совершенствование управления дыхательным актом в условиях максимально форсированного дыхания, повышение работоспособности дыхательного центра в условиях нарастающей гиперкапнии и т. д. Функциональное значение МВЛ выходит далеко за рамки характеристики собственно вентиляционной способности системы внешнего дыхания. Дело в том, что этот параметр прямо и тесно коррелирует с уровнем аэробной производительности организма, с величиной МПК.

В ряде случаев наблюдается не увеличение, а снижение указанных выше показателей. Так, при тренировке, направленной на развитие силы (тяжелая атлетика, метание), происходит уменьшение ЖЕЛ и МВЛ, и они могут составлять даже менее 85 % должных. Это происходит потому, что прирост массы тела, влияющий на должные величины у таких спортсменов, обгоняет абсолютный прирост ЖЕЛ и МВЛ. Такое отставание не должно

трактоваться как ухудшение функционального состояния. Оценку последнего следует проводить с учетом специфики физической деятельности, т. е. направленности тренировки, обусловливающей как характер, так и степень функциональных сдвигов при динамическом наблюдении за спортсменами.

В ряде случаев возникает необходимость более углубленного исследования функционального состояния системы внешнего дыхания, например для выяснения причин повторных перенапряжений систем и органов, прекращения спортивного роста либо, наоборот, при планировании высокого спортивного результата, поскольку его достижение требует большого объема тренировочных нагрузок высокой интенсивности.

Если предстоит решать вопрос относительно спортсмена, тренирующегося в виде спорта, требующем преимущественно выносливости, то целесообразно провести спироэргометрическое исследование, т. е. определить газообмен и вентиляцию при выполнении дозированной физической нагрузки с целью оценки путей адаптации организма к нагрузкам различных степеней. Если невозможно провести определение газообмена, то можно ограничиться определением МОД: его исходного уровня в покое, устойчивом состоянии и при выполнении дозированной физической нагрузки (степэргометрия), в периоде восстановления. Все это дает косвенные, но ценные сведения о газообмене.

Трактовка полученных результатов строится на основе сравнения индивидуальных данных в динамике. Уменьшение МОД при выполнении стандартной нагрузки и более полное и быстрое восстановление свидетельствуют о благоприятных сдвигах в функциональном состоянии системы внешнего дыхания, свидетельствующих об экономизации функций и их более совершенной регуляции.

При направленности тренировки преимущественно на развитие быстроты и силы целесообразно определять устойчивость спортсмена к недостатку кислорода. Это касается также представителей тех видов спорта, в которых внешние условия выполнения упражнения вызывают гиповентиляцию. Сюда следует отнести все виды борьбы (внешние ограничения экскурсии грудной клетки при различных захватах и т. п.), все виды стрельбы из огнестрельного оружия и из лука, подводное плавание, фигурное катание, водное поло (постоянные задержки дыхания).

Устойчивость к недостатку кислорода (и к гиперкапнии) достаточно точно характеризуется пробами на максимальную задержку дыхания на вдохе (проба Штанге) и выдохе (проба Генчи).

Максимальная задержка требует большой степени сотрудничества со стороны обследуемого. Ее критерии субъективны и недостаточно точны. Диагностическая ценность проб с задержкой дыхания резко возрастает при проведении их с использованием оксигемометрии. В таком случае отпадает необходимость в максимальной задержке дыхания, и устойчивость к гипоксемии опре-

деляется по времени, в течение которого оксигенация снижается на заданную величину, либо, наоборот, фиксируется степень снижения оксигенации за определенное время. Показательны как эти величины, так и продолжительность восстановления оксигенации после прекращения задержки. Оценка таких проб основывается на сопоставлении времени задержки с временем восстановления: чем дольше снижение оксигенации на заданный процент и быстрее восстановление, тем совершеннее регуляция аэрации альвеол и капиллярного легочного кровотока.

Тесная зависимость скорости снижения оксигенации при задержке дыхания от интенсивности окислительно-восстановительных процессов в организме делает метод оксигемометрии ценным при изучении процесса восстановления после тренировки.

С позиций современного понимания механизмов аэрации альвеол, а именно теории диффузного внутрилегочного смешивания [Шик Л. Л., 1976] пересмотру подлежит широко распространенный взгляд на глубокое дыхание как всегда рациональное. Глубокий вдох, особенно если он совершен форсированно, т. е. за укороченное время, значительно увеличивает объемную скорость потока воздуха в воздухоносных путях. Это влечет за собой увеличение объема транзиторной части воздухоносных путей, где имеет место конвекция воздуха (поток) и соответственно уменьшение объема респираторной части, где и происходит диффузионное внутрилегочное смешивание, т. е. собственно газообмен. В конечном итоге это означает не что иное, как рост функционального мертвого дыхательного пространства и вследствие этого снижение эффективности вентиляции. К тому же, помимо аэродинамических причин, глубокое дыхание энергетически невыгодно, так как оно связано с ростом эластического компонента общего сопротивления дыханию.

Именно энергетические аспекты вентиляции обусловили новые направления как в физиологии спорта, так и в методике тренировочного процесса. Речь идет об изучении диапазона и механизмов произвольной гиповентиляции во время выполнения спортивного упражнения и использовании возникающей при этом гиперкапнии и гипоксемии как тренирующего фактора [Кучкин С. Н. и др., 1987]. Оказалось, что, вопреки существовавшему представлению [Бреслав И. С., 1975], возможна произвольная гиповентиляция при физической нагрузке достаточно широкого диапазона. Показаны также возможности стойкого закрепления навыка гиповентиляционного режима дыхания, т. е. перевода его по существу в непроизвольный режим регулирования. Это обстоятельство снижает не только энергетические, но и регуляторные затраты на рабочее гиперпноэ, что обусловливает оптимизацию дыхания в целом.

Кроме количественных показателей вентиляции — МОД, ЧД, ДО, которые сами по себе представляют большой интерес при изучении путей обеспечения того или иного уровня физической нагрузки, в последнее время все большее значение приобретают

показатели качественные: состояние распределения вдыхаемого воздуха, оцениваемое с помощью метода азотографии, и топографическая согласованность вентиляции и легочного капиллярного кровотока, изучаемая с помощью метода капнографии. Изучение этих сторон дыхания у спортсменов проводится только в лабораторных условиях, однако представляется весьма перспективным для определения оптимальных сочетаний главных и легко управляемых параметров вентиляции — ДО, ЧД, продолжительность вдоха и выдоха, а также пауз между ними. Опыт применения соответствующих тренажеров, сконструированных на основе биологической обратной связи, показал практическую ценность такого подхода [Кучкин С. Н., 1984].

Значительно более широкое распространение должно получить определение DL у спортсменов. Интерес к этой величине оправдывается тем, что, как выяснилось, она в значительной мере генетически обусловлена. На фоне широких индивидуальных колебаний это обстоятельство диктует необходимость определения DL при отборе для занятий видами спорта, связанными с выносливостью [Хрущев С. В. и др., 1977]. Что касается вклада гемического компонента в DL, то установлена связь его с квалификацией спортсменов: объем внутрилегочной крови тем больше, чем выше квалификация. Обнаружена четкая зависимость указанного выше объема от легочного кровотока в целом: при увеличении кровотока на 100 % объем внутрикапиллярной крови возрастает на 40 % [Hurych J. et al., 1973].

Значение роста объема внутрилегочной крови как адаптационного сдвига нельзя оценить однозначно: с одной стороны, это увеличивает DL, а с другой, повышая ригидность легких, ведет к росту эластического компонента общего сопротивления дыханию. Количественные соотношения этих важных процессов нуждаются в дальнейшем изучении.

К факторам, составляющим DL, относятся величина ФОЕ и ее доля в ОЕЛ: чем больше величина ФОЕ (и в миллиметрах, и в процентах), тем бо́льшая часть дыхательной поверхности, от которой прямо зависит DL, участвует в диффузии дыхательных газов. Выяснилось, что у спортсменов структура ОЕЛ вообще и отношение ФОЕ/ОЕЛ (%) в частности находятся под достоверным влиянием направленности тренировочного процесса. Что касается характерного отличия всех спортсменов от лиц, не занимающихся спортом, то оно заключается в том, что у первых ФОЕ (мл) и ФОЕ/ОЕЛ (%) в покое достоверно меньше, т. е. резерв увеличения этой емкости в тех обстоятельствах, когда это увеличение необходимо (физическая нагрузка, гипоксия и др.), у спортсменов больше [Шапкайц Ю. М., 1980].

Большое практическое значение имеет вопрос о носовом дыхании спортсменов. Пагубные последствия ротового дыхания хорошо известны. Они складываются из выключения носовой полости как важной рефлексогенной зоны, а также ее фильтрующей и кондиционирующей функции.

Из-за большой энергоемкости носового дыхания спортсмены вынуждены переходить на ротовое, при котором рабочее гиперпноэ достигает примерно 60 л/мин. Большие объемы дыхания, поддерживаемые во время ежедневных многочасовых тренировок на протяжении ряда лет, если тренировки проводятся в зонах с загрязненным воздухом, могут стать реальным патогенным фактором. В. В. Михайлов (1983) приводит данные о том, что при переключении на ротовое дыхание, когда МОД возрастает десятикратно по сравнению с показателем в состоянии покоя, проникновение в легкие примесей вредных газов увеличивается в 6600 (!) раз.

В связи с этим особую остроту приобретает экологический аспект как спорта, так и оздоровительных занятий на свежем воздухе, в частности продолжительного бега трусцой, приобретающего все большую популярность среди населения. Систематические длительные упражнения на открытом воздухе, особенно сопровождающиеся выраженным гиперпноэ, в условиях загазованности могут быть небезопасными [Терещенко О. Д., 1975].

Нормальная кондиционирующая функция носового дыхания важна и у спортсменов, тренирующихся в залах (все виды гимнастики, спортивные игры, тяжелая атлетика, борьба, бокс и др.). Здесь важен как фактор запыленности воздуха, нередко с примесью окиси магния, используемой при работе на гимнастических снарядах, со штангой и т. д., так и накопления антропотоксинов в воздухе спортивных помещений [Седов А. В., 1974].

По-видимому, с запыленностью можно связать то обстоятельство, что именно у спортсменов, занимающихся в залах, посев мазков из зева дает рост колоний микробов, в частности гемолитического стрептококка, вдвое чаще, чем посев мазков, взятых у неспортсменов (Т. М. Ерохина; цит. по: Дембо А. Г., 1984).

При занятиях зимними видами спорта, особенно лыжными гонками, связанными с высоким рабочим гиперпноэ, а следовательно, и с дыханием через рот, имеет место постоянная холодовая травматизация верхних дыхательных путей, нередко вызывающая и парааллергические реакции [Левандо В. А., 1986]. Следствием этого является высокая достоверная связь хронической заболеваемости верхних дыхательных путей как со спортивным стажем, так и со спортивной квалификацией представителей зимних видов спорта.

ЗАБОЛЕВАНИЯ ОРГАНОВ ДЫХАНИЯ У СПОРТСМЕНОВ

Некоторые общие вопросы

Несмотря на то что заболеваемость спортсменов представляет собой актуальную проблему спортивной внутренней медицины, полноценные статистические данные о ней (исключая ряд нозологических форм заболеваний сердечно-сосудистой системы) отсутствуют как во врачебно-физкультурных диспансерах, так и в

учреждениях общей лечебно-профилактической сети. Это объясняется тем, что по поводу острых заболеваний, в том числе органов дыхания, спортсмены обращаются в поликлиники по месту жительства или работы, где они как самостоятельный контингент не учитываются. В диспансерах же анализ заболеваемости по нозологическим формам не входит в установленную отчетность.

Единичные работы как в отечественной, так и в зарубежной литературе, посвященные этому вопросу, основаны, за редким исключением, на небольшом, подчас трудно сопоставимом материале. В них рассматриваются отдельные, часто достаточно узкие вопросы патологии органов дыхания у спортсменов, что не позволяет делать обобщения по нозологическому принципу. Изменения, развивающиеся в ходе адаптации к требованиям спорта как в организме вообще, так и в дыхательной системе в частности, несомненно, определяют известные различия в возникновении и течении заболеваний органов дыхания у спортсменов по сравнению с незанимающимися спортом и между спортсменами с различной направленностью тренировочного процесса. Все это может обусловливать и определенную особенность лечения спортсменов с заболеваниями органов дыхания.

Данные о влиянии занятий спортом на дыхательную систему, имеющиеся в литературе, подчас противоречивы. Так, длительная, достаточно интенсивная нагрузка на дыхательный аппарат приводит к повышению воздушности легких. В этом убедились R. Piade и соавт. (1965), наблюдавшие в течение многодневной велогонки 50 велосипедистов высокой квалификации и нашедшие у $^1/_4$ из них соответствующие изменения рентгенологической картины легких.

То, что в подобных случаях речь идет и об эмфизематозных изменениях легких, позволяют предполагать данные экспериментальных исследований на животных, проведенных V. Minarovjech и соавт. (1965). Наряду с эмфизематозными изменениями происходят, по-видимому, и такие, которые свидетельствуют о положительных структурных изменениях легочной паренхимы под воздействием систематических интенсивных физических напряжений. Так, экспериментально установлено, что масса легких, отнесенная к массе тела животных, увеличивается пропорционально общему объему выполненной физической нагрузки. Такие изменения происходят главным образом за счет развития всех отделов системы легочной артерии — от главного ствола до артериол [Minarovjech V., 1965], что способствует увеличению DL.

Вместе с особенностями функционального состояния системы внешнего дыхания эти структурные изменения обусловливают повышение как экономизации, так и доступного максимума функционирования этой системы. В конечном итоге это заметно сказывается в том, что заболевания органов дыхания у спортсменов протекают, как правило, более легко и завершаются в более короткие сроки, чем у лиц, не занимающихся спортом. Вместе с тем как острые, так и хронические перенапряжения, возникаю-

щие при нерациональном выполнении спортивных упражнений, ослабляют сопротивляемость организма и в таких случаях делают спортсменов более уязвимыми, чем лиц, специально не тренирующихся и тем более занимающихся оздоровительной физкультурой.

Иммунитет и спорт

Определяющее значение в заболеваемости спортсменов принадлежит влиянию спортивных занятий на состояние иммунитета.

Современные исследования подтверждают благотворное влияние систематических рациональных спортивных занятий как на здоровье спортсменов вообще, так и на их иммунный статус в частности. Вместе с тем в настоящее время, когда объем и интенсивность спортивных нагрузок по сравнению с таковыми в 60-х годах возросли почти десятикратно, рациональные тренировки встречают все возрастающие трудности.

Обратиться к изучению иммунитета у спортсменов нас заставило стремление изучить и устранить причины их неприемлемо высокой заболеваемости, чтобы еще более укрепить оздоровительную сущность спорта.

До последнего времени оставалось нераскрытым давнее парадоксальное наблюдение: спортсмены в состоянии наивысшей готовности к рекордному для себя результату («спортивная форма») при, казалось бы, полном благополучии могут внезапно заболеть (чаще всего ОРВИ, ангиной, некоторыми другими острыми заболеваниями).

Современное состояние вопроса об иммунологической реактивности спортсменов охарактеризовано в монографиях В. М. Шубика и М. Я. Левина (1982, 1985), обобщающей работе Р. С. Суздальницкого (1985) и др. Основные результаты значительного числа исследований этой проблемы, разрабатываемой преимущественно советскими авторами, сводятся к следующим положениям.

1. При всей перспективности изучения собственно иммунных реакций у спортсменов необходим комплексный подход ко всей системе защиты, включающей в себя местный иммунитет (лизоцим слюны, Ig слюны, барьерные свойства кожи), неспецифическую защиту (ее гуморальные и клеточные факторы, а также интерферон и лимфокины), наконец, собственно специфические реакции Т- и В-иммунитета и аутоантитела.

2. Тесная связь снижения иммунобиологической реактивности со стрессом физического и эмоционального острого и хронического перенапряжения у спортсменов объясняется затяжным преобладанием катаболических реакций, сопровождающих стресс, что ослабляет пластическую основу главных звеньев всех этапов и эшелонов иммунитета. Глубокие изменения гомеостаза, сопровождающие выполнение особо интенсивных нагрузок (снижение

pH, нарастание содержания лактата и мочевины), способствуют образованию метаболитов, блокирующих и разрушающих Ig. При чрезмерных нагрузках наблюдается резкое снижение показателей иммунитета — более чем наполовину по сравнению с исходным уровнем и вплоть до полного исчезновения титра нормальных антител и Ig.

Нередко встречающийся у спортсменов дефицит витаминов и микроэлементов эндогенного происхождения, в частности тиамина и цинка, нарушает существенные звенья иммунных реакций, в том числе пролиферативную способность Т-лимфоцитов и некоторые другие [Суркин И. Д. и др., 1985].

3. Очаги хронической инфекции (кариес, хронический тонзиллит, хронический холецистит), имеющие место у спортсменов, способствуют нарушениям иммунитета. Возникает порочный круг: очаги снижают иммунитет, а ослабление его способствует стойкости и патогенности очагов.

4. У юных спортсменов отклонение показателей состояния иммунитета от нормы встречается чаще, чем у взрослых, на всех этапах круглогодичной тренировки.

5. Исследование иммунологического статуса спортсменов в практических целях (прогноз заболеваемости, изменение режима тренировочных и соревновательных нагрузок и т. п.) следует проводить методом, разработанным в ЦНИИВС им. И. И. Мечникова. Он включает в себя определение показателей как общего, так и местного иммунитета, относительно прост, нетрудоемок и главное стандартизован [Першин Б. Б. и др., 1981].

Оказалось, что прогноз заболевания спортсмена достоверно более тесно связан с общим количеством иммунологических показателей, имеющих тенденцию к снижению, в частности в рамках упомянутого выше метода, чем информативным значением того или иного показателя и степенью его отклонения от нормы.

6. Вопрос о специфической стимуляции иммунной системы (левамизол, тималин и т. п.) при вторичном иммунодефиците вследствие физического и эмоционального стресса у спортсменов нельзя считать решенным. Практическое использование этих препаратов требует дальнейшего углубленного всестороннего обоснования.

Острые респираторные вирусные инфекции

Общая картина заболеваемости ОРВИ у спортсменов противоречива из-за неоднородности изучавшихся контингентов и источников сведений о заболеваемости. К несомненно достоверным результатам следует отнести данные, полученные в учреждениях типа интернатов, где заболеваемость отражена с необходимой для статистической разработки полнотой.

Таких исследований немного, и материалы их тем более ценны. П. И. Ломарев и соавт. (1971) обследовали две представительные группы лиц молодого возраста, живших в одних и тех

же экологических и социально-бытовых условиях. Одна из них включала квалифицированных спортсменов, а члены другой спортом не занимались. Выяснилось, что спортсмены не только болеют реже, нежели неспортсмены (554 и 920 на 1000 соответственно), *но и выздоравливают почти в полтора раза быстрее* (3,6 и 5 дней соответственно).

В то же время, как упоминалось выше, юные спортсмены заболевают чаще. Это подтверждают также статистически полноценные данные В. М. Шубика и М. Я. Левина (1985): спортсмены 15—16 лет болеют ОРВИ почти в 2 раза чаще, чем неспортсмены. По-видимому, это объясняется не только большей уязвимостью иммунитета у юных, но также более значительным уровнем нагрузки у них. Это создает большую вероятность стрессовых ситуаций, ослабляющих иммунитет, что влечет за собой повышение заболеваемости ОРВИ.

Такое соображение подтверждается данными тех же авторов, показавших, что заболеваемость повышается параллельно росту квалификации юных спортсменов от новичка до мастера спорта — росту, который требует все большей тренировочной работы. Однако продолжительность ОРВИ у юных спортсменов, так же как и у взрослых, меньшая, чем у неспортсменов. Более легкая переносимость ОРВИ сама по себе представляет несомненно положительное явление. Однако часть спортсменов не придают должного внимания недомоганию и продолжают тренироваться и даже выступать на соревнованиях, обращаясь к врачу лишь при выраженных явлениях интоксикации.

По данным A. Mecl (1965), во время эпидемии гриппа 40 % спортсменов, у которых наблюдались объективные симптомы ОРВИ, в том числе субфебрильная температура тела, считали себя практически здоровыми и продолжали тренироваться. Такая практика, к сожалению, нередкая, к тому же оправдываемая «силой воли» и т. п., создает реальную опасность различных осложнений и перехода течения заболеваний органов дыхания в хроническое. Этот взгляд подтверждает A. Kagen (1965), который установил, что именно нелеченые или плохо леченные ОРВИ в $^1/_3$ случаев были причиной развития заболеваний органов дыхания у спортсменов.

Таким образом, становится очевидной важность активного выявления ОРВИ у спортсменов, а также их полноценного лечения. Запрещение тренировки и выступления на соревнованиях до полного выздоровления обязательно.

Острые бронхиты

Факторы, способствующие возникновению острых бронхитов, — охлаждение, в частности вдыхание холодного воздуха через рот, особенно в сочетании с переутомлением, нервным и физическим перенапряжением, нередко имеют место и в спортивной деятельности. Это обстоятельство объясняет довольно высо-

кую заболеваемость спортсменов острыми бронхитами, находящуюся на одном и том же уровне (40 и 1000) несколько лет. Подавляющая часть заболеваемости приходится на виды спорта с ярко выраженными экологическими особенностями среды, в которой протекает спортивная деятельность (зимние виды спорта и плавание). Возможность охлаждения здесь более вероятна, чем в других условиях.

Что касается пылевых бронхитов, то данные специальных исследований [Mecl A., 1965] показывают, что у спортсменов они встречаются вдвое реже, чем в популяции в целом, и длятся почти в 2 раза меньше. Это происходит за счет укорочения длительности как острого периода, так и периода восстановления функций. Симптомы болезни у спортсменов выражены меньше. Однако у юных спортсменов картина иная: и частота заболевания выше (50 на 1000), и длительность заболевания не меньше, чем у соответствующих по возрасту контингентов, не занимающихся спортом [Шубик В. М., Левин М. Я., 1985].

Изучению причин возникновения особенностей течения и лечения острых бронхитов у спортсменов принадлежит важная роль в обосновании их рациональной профилактики, а также профилактики хронического бронхита и других хронических заболеваний.

Острые пневмонии

Достоверные данные о заболеваемости взрослых спортсменов острыми пневмониями получены А. Mecl (1965). Обследовав три группы из числа более чем 2000 лиц, автор установил четкую связь между уровнем и характером физической активности, с одной стороны, и заболеваемостью острой пневмонией — с другой. Выяснилось, что заболеванию острой пневмонией менее всего подвержены физкультурники, несколько чаще болеют спортсмены, а самая высокая заболеваемость отмечается у лиц физического труда. Такое распределение не случайно. В первой группе отчетливо проявилась профилактическая функция физических упражнений, когда их дозируют, исходя из собственно оздоровительных целей. У спортсменов возможность перенапряжений, отрицательно сказывающихся на иммунитете, отразилась в их более высокой заболеваемости острой пневмонией. Наконец, лица физического труда, практически не регулирующие свою нагрузку произвольно, а выполняющие ее, исходя из сугубо производственных задач, к тому же при значительном перепаде температур, сравнительно чаще оказываются в состоянии стресса. Повторение таких ситуаций ослабляет защитные механизмы, что и проявляется наиболее высокой заболеваемостью этого контингента.

Обращает на себя внимание влияние фактора интенсивности и объема тренировочной и соревновательной нагрузки на частоту острых пневмоний у спортсменов. У мастеров спорта и кандида-

тов в мастера, чья тренировка требует постоянных околопредельных и предельных напряжений и в большей мере связана со стрессовыми нагрузками, пневмония встречается в 2,5 раза чаще, чем у спортсменов III и II разряда [Шубик В. М., Левин М. Я., 1985]. Что касается спортсменов 15—16 лет, то у них частота острых пневмоний особенно настораживает — 25,2 ‰.

Частота осложнений осторой пневмонии у спортсменов вдвое превышает таковую у лиц, занимающихся физкультурой. Это бесспорно доказывает положительное влияние систематических занятий физкультурой. Нельзя исключить, что значительная заболеваемость спортсменов острой пневмонией и более частые, чем у физкультурников, осложнения объясняются диссимуляцией и верой в возможность «перебороть» болезнь. Эти явления, нередкие в среде спортсменов, влекут за собой игнорирование врачебных назначений и предписаний, что в конечном итоге не может не проявиться более тяжелым течением и большей частотой осложнений.

Учитывая большую роль как острых заболеваний дыхательной системы вообще, так и пневмонии в частности, необходимо проводить тщательный клинический анализ особенностей этиологии и патогенеза острых заболеваний органов дыхания у спортсменов, характера течения, роли направленности тренировочного процесса, его количественных параметров, условий, в которых он протекает, и т. п.

Почти полное отсутствие данных по этим важным вопросам пока не позволяет определить достаточно действенные пути профилактики и особенности лечения острых заболеваний органов дыхания у спортсменов. В то же время неполноценно излеченные острые заболевания органов дыхания, особенно на фоне диссимуляции и ее последствий, на что указывалось выше, могут вызвать ХНЗЛ, частота которых среди населения постоянно увеличивается. Развитие ХНЗЛ в результате плохо леченной острой пневмонии и др. — один из основных путей возникновения хронической патологии, и нельзя думать, что спортсмены в этом отношении являются исключением.

Бронхиальная астма

Практика последних десятилетий показала, что для лиц, страдающих бронхиальной астмой, в частности бронхиальной астмой физического напряжения (БАФН), занятия спортом при соблюдении определенных мер не только допустимы, но и желательны [Дембо А. Г., Шапкайц Ю. М., 1984; Bundgaard A., 1985; Hollmann W., 1985; Gemmel J., 1986].

Количество спортсменов с БАФН, возможно, будет не уменьшаться, а увеличиваться в связи с ростом как массовости спорта, так и числа лиц, страдающих БАФН. Последних среди населения, по-видимому, и сейчас больше, чем принято считать. В пользу этого предположения говорят данные S. Rice и соавт.

(1985), которые, обследовав 1000 атлетов-студентов, у 13 % выявили БАФН, причем у $^2/_3$ из них впервые.

Спортивная деятельность лиц с БАФН оказывает благотворное воздействие на состояние здоровья в широком смысле этого понятия, охватывающего его психологические, социальные и, наконец, физические слагаемые.

Что касается собственно физического компонента здоровья, то спортсмены с БАФН благодаря рационально проводимой тренировке по сравнению с больными-неспортсменами значительно расширяют свои функциональные резервы вообще и системы внешнего дыхания в частности [Haas F. et al., 1985]. Это увеличивает их адаптационные возможности, что благоприятно сказывается на их работе, отношениях в участии в общественной жизни и т. д.

Следует указать на существенные черты БАФН, которые определяют как саму возможность занятий спортом, так и особенности таких занятий. Главное заключается в том, что если приступ удушья развивается, то только спустя несколько минут после физической нагрузки. Вероятность его развития тем больше, чем выше рабочее гиперпноэ, холоднее и суше вдыхаемый воздух. Возможность приступа БАФН невелика, если мощность выполняемой физической нагрузки составляет менее 60 % индивидуального МПК [Cropp G., 1975; Jawad I. et al., 1984]. Последнее обстоятельство позволяет сделать вывод о том, что повышение физической работоспособности и соответственно МПК, происходящее в ходе спортивных занятий, могут служить факторами, снижающими вероятность приступов БАФН. Весьма важно, что при последовательном выполнении нескольких нагрузок их астмогенность резко снижается [Годфри С., 1984].

Поскольку физическая нагрузка сопровождается бронходилатацией, а приступ БАФН после первой нагрузки можно предупредить повторными упражнениями, появляется возможность вообще избежать БАФН в процессе спортивных занятий [Stirling D. et al., 1983]. Все это позволяет объяснить, почему спортсмены, страдающие астмой, которая протекает с БАФН-феноменом, могут выступать в соревнованиях и показывать высокую аэробную способность, требующую больших величин потоков воздуха, — и ДО и МОД [Haas F. et al., 1985].

Однако отрицательные эмоции, вызванные опасением возможного приступа, сами по себе астмогенны. Целесообразнее применять бронходилататоры с профилактической целью. Наиболее эффективны представители группы β-агонистов, используемые в аэрозольной форме непосредственно перед физической нагрузкой [Anderson S., 1981; Johnson C., 1986].

Важное обстоятельство, определяющее выбор вида спорта для лица, страдающего бронхиальной астмой, в частности БАФН, заключается в неодинаковой астмогенности физических упражнений разного рода [Shephard R., 1977]. Этот феномен наблюдается даже при исключении различий температуры, влажности и

величины потока вдыхаемого воздуха, значение которых как факторов БАФН в настоящее время общепризнано [Bar-Yishay E. et al., 1985; Lockart A., 1985]. Выяснилось, что по сравнению с другими физическими упражнениями бег заметно чаще провоцирует приступ БАФН. Наиболее безопасным оказалось плавание [Годфри С., 1984]. Не случайно среди олимпийских чемпионов по плаванию, начиная с 1960 г., постоянно встречаются спортсмены с БАФН [Shephard R., 1977; McKenzie D. C. et al., 1983].

Ряд из них в свое время были несправедливо дисквалифицированы на основании результатов антидопингового контроля, поскольку препараты, которые принимали эти спортсмены, относятся к адреномиметикам, входящим в официальный список допингов. Участие спортсменов с БАФН в соревнованиях высокого международного ранга, включая чемпионаты мира и Олимпийские игры, неоднократные победы таких спортсменов заставили медицинскую комиссию Международного олимпийского комитета всесторонне рассмотреть ситуацию. В итоге спортсменам, у которых наличие БАФН подтверждено врачебным заключением, было разрешено принимать перед стартом бронходилататоры — β-агонисты. Предварительно было установлено, что прием этих препаратов в терапевтических дозах не улучшает физическую работоспособность здоровых спортсменов ни путем увеличения производительности сердечно-сосудистой и дыхательной систем, ни с помощью других механизмов [McKenzie D. C. et al., 1983].

Спонтанный пневмоторакс

При врачебных наблюдениях за спортсменами большой интерес представляет так называемый идиопатический СП, возникающий независимо от воспалительной или неопластической патологии в легких. Его возникновению способствует натуживание, являющееся непременным компонентом силовых упражнений, широко практикуемых во всех видах спорта.

Заболевание возникает внезапно, среди полного здоровья, в момент наибольших напряжений. В основе его лежит существование плевральных спаек или отдельных буллезных участков легочной ткани. Разрыв как тех, так и других вследствие резкого повышения внутрилегочного давления при сильном натуживании может привести к нарушению целости висцеральной плевры, т. е. СП [Шульцев Г. П., 1962]. Осложнения после СП у спортсменов редки, и переносят они его легче, чем лица, не занимающиеся спортом. Это подтверждают наши наблюдения.

Прогноз при идиопатическом СП, если он не связан с активным туберкулезным процессом или какими-либо воспалительными изменениями в легких, благоприятный. Обычно спортсмены возобновляют и успешно продолжают занятия спортом. Не менее 3 мес физическая активность должна быть ограничена. Нагрузку

следует наращивать постепенно. При допуске к тренировкам спортсмены нуждаются в тщательном обследовании и дальнейшем врачебном наблюдении.

Список литературы

Годфри С. Бронхиальная астма, вызванная физической нагрузкой. — В кн.: Бронхиальная астма. Принципы диагностики и лечения: Пер. с англ. — М.: Медицина, 1984, с. 225—245.

Дембо А. Г. Причины возникновения заболеваний у спортсменов. — В кн.: Заболевания и повреждения при занятиях спортом/Под ред. А. Г. Дембо. — Л.: Медицина, 1984, с. 28—55.

Дембо А. Г., Шапкайц Ю. М. Заболевания дыхательной системы. — Там же, с. 189—199.

Кучкин С. Н. Факторы, определяющие эффективность произвольного снижения вентиляции при мышечной работе с использованием инструментальной обратной связи. — Физиология человека, 1984, № 4, с. 623—630.

Кучкин С. Н., Солопов И. Н. Взаимодействие механизмов, обусловливающих произвольное снижение легочной вентиляции при мышечной работе. — Физиология человека, 1987, № 1, с. 121—126.

Левандо В. А. Заболевания верхних дыхательных путей и органа слуха у спортсменов. — М.: Физкультура и спорт, 1986. — 111 с.

Михайлов В. В. Дыхание спортсмена. — М.: Физкультура и спорт, 1983. — 100 с.

Першин Б. Б., Суздальницкий Р. С., Левандо В. А., Кузьмин С. Н. Местный и гуморальный иммунитет у спортсменов в процессе тренировок и ответственных соревнований. — Теор. и практ. физкультуры, 1981, № 6, с. 18—22.

Суздальницкий Р. С. Принципы создания иммунологического паспорта для профилактики заболеваний у спортсменов. — Теор. и практ. физ. культуры, 1985, № 3, с. 35—37.

Суркина И. Д., Орлова З. С., Орлова Г. С. и др. Иммунный статус и витаминная обеспеченность организма спортсменов высокой квалификации. — Теор. и практ. физ. культуры, 1985, № 4, с. 37—40.

Шубик В. М., Левин М. Я. Иммунологическая реактивность юных спортсменов. — М.: Физкультура и спорт, 1982. — 135 с.

Шубик В. М., Левин М. Я. Иммунитет и здоровье спортсменов. — М.: Физкультура и спорт, 1985. — 174 с.

Bundgaard A. Exercise and the asthmatic. — Sports Med., 1985, vol. 2, p. 254—266.

Bar-Yishay E. Exercise and hyperventilation induced asthma. — Clin. Rev. Allergy, 1985, vol. 3, p. 441—461.

Haas F., Pineda K., Axen K. et al. Effects of physical fitness on expiratory airflow in exercising asthmatic people. — Med. Sci. Sports. a Exerc., 1985, vol. 17, p. 585—592.

Hollmann W. Über Übung, Training und Sport beim asthmakranken Kind aus sportmedizinischer Sicht. — Mschr. Kinderheilk., 1985, Bd 133, S. 863—867.

Gemmel I. Physiotherapy for asthmatic children in sports centres. — Physiotherapy, 1986, vol. 72, p. 52—53.

Johnson C. E. Platelet activation during exercise induced asthma: effect of prophylaxis with cromoglycate and salbutamol. — Thorax, 1986, vol. 41, p. 290—294.

Jawad I., Kinhal V., Boudoulas H. Respiratory arrest after treadmill exercise stress testing. — Postgrad. Med., 1984, vol. 75, p. 241—248.

McKenzie D. C., Rhodes E. C., Stirling D. R. et al. Salbutamol and treadmill performance in non-atopic athletes. — Med. Sci. Sports a. Exerc., 1983, vol. 15, p. 520—522.

Lockart A. Exercise and hyperventilation-induced asthma. — Bull. Europ. Physiopathol. Respir., 1985, vol. 21, p. 399—409.

Rice S. G., Bierman C. W., Shapiro G. G. Identification of exercise — induced asthma among intercollegiate athletes. — Ann. Allergy, 1985, vol. 55, p. 790.

Stirling D. R., Cotton D. I., Graham B. L. et. al. Characteristics of airway tone during exercise in patients with astnma. — J. Appl. Physiol., 1983, vol. 54, p. 934—942.

Часть VI РЕДКИЕ ЗАБОЛЕВАНИЯ ЛЕГКИХ. РЕНТГЕНОДИАГНОСТИКА ДИССЕМИНИРОВАННЫХ ПОРАЖЕНИЙ ЛЕГКИХ

Глава 11 РЕДКИЕ ЗАБОЛЕВАНИЯ ЛЕГКИХ

ЛЕГОЧНЫЙ АЛЬВЕОЛЯРНЫЙ ПРОТЕИНОЗ (ЛИПОПРОТЕИНОЗ, ФОСФОЛИПИДОЗ)

В 1958 г. S. H. Rosen и соавт. на основании наблюдения за 27 больными описали заболевание неизвестной этиологии, которое они назвали легочным альвеолярным протеинозом.

По данным И. А. Жараховича, к 1978 г. в мировой литературе было описано несколько более 240 наблюдений этого заболевания. В настоящее время число их превысило 350. В отечественной литературе первое сообщение о легочном альвеолярном протеинозе опубликовано в 1974 г. (Р. Д. Штерн, С. Г. Киреева), а к 1986 г. насчитывалось только 20 таких наблюдений.

Таким образом, легочный альвеолярный протеиноз представляет собой редкое заболевание, хотя встречается почти во всех странах Европы, а также на американском континенте, в Юго-Восточной Азии и Африке.

Легочный альвеолярный протеиноз у мужчин наблюдается в 2—3 раза чаще, чем у женщин [Визнер Б., 1984]. Обычно он выявляется у лиц молодого и среднего возраста ($^2/_3$ описанных больных были в возрасте 30—50 лет), однако был диагностирован у ребенка 11 мес [Stemmann E. A. et al., 1978] и у мужчины 72 лет [Крофтон Дж., Дуглас А., 1974].

Этиология заболевания не уточнена. S. H. Rosen и соавт. (1958) полагают, что легочный альвеолярный протеиноз — самостоятельное заболевание с характерной симптоматикой и патогномоничными анатомическими изменениями. Вместе с тем последующие наблюдения показали, что легочный альвеолярный протеиноз нередко выявляется на фоне других заболеваний.

H. P. Plenk и соавт. (1960) высказывается мнение, что определенную роль в его возникновении могут играть вирусы, пневмоцистная инвазия, такие широко распространенные микроорганизмы, как золотистый стафилококк, стрептококк пневмонии [Визнер Б., 1984]. Н. А. Сенкевич и соавт. (1979), J. Strausz и соавт. (1983) сообщили о развитии легочного альвеолярного протеиноза у больных

силикозом. В связи с этим представляют интерес работы Ю. П. Лихачева и соавт. (1975), В. Д. Арутюнова и соавт. (1976), B. Corrin и E. King (1970), описавших воспроизведение легочного альвеолярного протеиноза у лабораторных животных путем ингаляции медь- и никельсодержащих аэрозолей. Связь с профессиональными вредностями выявляется примерно у $^1/_3$ больных [Штерн Р. Д., Киреева С. Г., 1974]. Возможно воздействие загрязнения атмосферы [Zschoch H. et al., 1972].

Имеются данные об обнаружении грибов при этом заболевании [Abendroth K., 1972]. Предполагается связь легочного альвеолярного протеиноза с иммунодепрессией, обусловленной гипоплазией вилочковой железы или гипогаммаглобулинемией [Schipman C. et al., 1974; Stemmann E. A. et al., 1978], а также иммуносупрессивной терапией [Визнер Б., 1984]. Существуют указания на возможную роль туберкулеза и противотуберкулезных препаратов в возникновении легочного альвеолярного протеиноза [Reyes J. H., Putony P. B., 1980]. Наблюдалось сочетание легочного альвеолярного протеиноза с заболеванием крови [Beal G. et al., 1974], а также с применяемыми при них лекарственными средствами [Aymard J. P. et al., 1984].

Патогенез легочного альвеолярного протеиноза также не может считаться выясненным.

S. H. Rosen и соавт. (1958) полагали, что это первичное заболевание с гиперплазией и дегенерацией больших альвеолоцитов (пневмоцитов II типа), избыточной продукцией сурфактанта, который интенсивно выделяется в просвет альвеол, но лишен поверхностно-активных свойств. При этом некротизируется альвеолярный эпителий и нарушается функция мембран. Согласно данным J. E. Hawkins и соавт. (1969), в альвеолах при этом заболевании происходят накопление белковых тел плазмы крови и десквамация покровных клеток. Как полагает F. Morawetz (1981), при легочном альвеолярном протеинозе наблюдается чрезмерная продукция липопротеинов и гликопротеидов с заполнением альвеол, что приводит к нарушению функции легких и соответствующей клинической симптоматологии. По этой причине Г. П. Шульцев и Б. Г. Глинер (1979), F. Morawetz (1981) считают более обоснованным называть болезнь легочным альвеолярным липопротеинозом. При заболевании нарушается функция макрофагов, что приводит к утрате ими противомикробной активности [Harris J. O., 1979] и способствует присоединению инфекции [Крофтон Дж., Дуглас А., 1974]. P. Wichert (1983) полагает, что легочный альвеолярный протеиноз может быть следствием нарушений липидного обмена в легочной ткани, которое сопровождается патологией сурфактантной системы.

При анализе изложенных теорий патогенеза легочного альвеолярного протеиноза создается впечатление, что он является своеобразным клиническим синдромом, который может развиваться в ответ на воздействие различных повреждающих факторов. Последние реализуют свое действие при наличии определенных предрасполагающих моментов генетической природы или связанных с функциональными нарушениями, обусловленными различными экзогенными воздействиями и патологическими состояниями [Tashiro T. et al., 1983; Aymard J. P. et al., 1984]. W. Kipler (1983), основываясь на экспериментальных данных, рассматривает легочный альвеолярный протеиноз как патологическое состояние, тесно связанное с нарушением регулирующих механизмов в легочной ткани. Создав экспериментальную модель легочного фиброза, автор отметил по периферии рубцовых изменений пролиферацию пневмоцитов II типа и в связи с этим повы-

шенную продукцию сурфактанта, что, по его мнению, можно считать ответной реакцией на уменьшение вентиляции в рубцовой ткани легочной паренхимы. Эта реакция может быть настолько выраженной, что приводит к возникновению альвеолярного протеиноза.

Таким образом, наиболее существенными звеньями в патогенезе легочного альвеолярного протеиноза могут быть гиперпродукция пневмоцитами II типа сурфактанта, не обладающего поверхностно-активными свойствами, или дефект альвеолярного клиренса либо сочетание обоих факторов.

Многие авторы [Коваленко В. Л. и др., 1980; Thoma R. et al., 1978; Эккерт Х., 1984] связывают нарушение альвеолярного клиренса со снижением функциональной активности альвеолярных макрофагов. Эта гипотеза подтверждается тем, что, несмотря на высокую концентрацию в альвеолярном экссудате липидов, альвеолярные макрофаги их не содержат. Учитывая, что вещество, накапливающееся в альвеолах, богато белком (альбумины, глобулины, фосфолипиды), некоторые авторы считают его источником плазму крови.

Патогенез легочного альвеолярного протеиноза может быть представлен следующим образом. Под влиянием определенных причин, в числе которых важная роль отводится инфекции, в альвеолах появляется воспалительный экссудат, ведущий к активации мукоцилиарного клиренса, который осуществляется альвеолярными макрофагами, лимфатической системой и мукоцилиарным эскалатором. В ходе этого процесса может наступить временная недостаточность мукоцилиарного клиренса, что способствует накоплению избыточного количества сурфактанта в альвеолах. Последний, как известно, захватывается альвеолярными макрофагами, вызывая в них дегенеративные изменения и тем самым снижая их функциональную активность. Это обусловливает еще более глубокие нарушения мукоцилиарного клиренса. Развивающийся дистелектаз вследствие накопления в альвеолах белково-липидных масс, лишенных поверхностно-активных свойств, вызывает компенсаторную гиперфункцию пневмоцитов II типа и в результате еще более выраженную гиперпродукцию сурфактанта.

Имеются указания о целесообразности выделения первичного и вторичного альвеолярного протеиноза. Вторичный легочный альвеолярный протеиноз рассматривается как осложнение основного заболевания (лейкоз, лимфома и другие гематологические болезни, пневмоцистная инфекция) или длительной гормональной либо химиотерапии. Так, морфологические изменения, свойственные легочному альвеолярному протеинозу, получены в эксперименте на крысах при введении им циклофосфамида или глюкокортикоидных гормонов в высоких дозах [Pennington J. E., Harris E. A., 1981]. Наряду с этим существует мнение, что легочный альвеолярный протеиноз следует расценивать как неспецифическую реакцию на разнообразные повреждающие факторы [Harris J. O., 1983]. В связи с большим сходством клинических и морфологических проявлений первичных и вторичных форм легочно-

го альвеолярного протеиноза вопрос о специфичности этого заболевания, по мнению многих авторов, остается открытым. Основное различие между первичным и вторичным легочным альвеолярным протеинозом состоит в том, что при последнем основные патогенетические факторы установлены, а при первом остаются невыясненными.

Патологическая анатомия. Легкое при легочном альвеолярном протеинозе увеличено в объеме, тонет в воде, имеет тестоватую консистенцию; при надавливании в нем остаются углубления. В некоторых случаях при рассечении легкого на его поверхности при надавливании выступает жидкость молочного цвета или густые желтоватые массы, напоминающие гной. Имеются серовато-белые участки уплотнения, иногда выходящие за пределы доли. Между этими очагами ткань легкого ателектатична, полнокровна, дрябла, что придает ему пестрый вид. При микроскопическом исследовании видно, что альвеолы и бронхиолы растянуты гомогенной или мелкозернистой массой, интенсивно окрашивающейся эозином. Однако в замороженных срезах эта масса может окрашиваться базофильно. Белково-липидная масса, заполняющая альвеолы и бронхиолы, является ШИК-положительным, диазорезистентным веществом, которое метахроматически окрашивается толуидиновым синим, но не окрашивается алциановым голубым. Эти гистохимические свойства массы свидетельствуют о том, что она содержит мукополисахариды с небольшим количеством кислых радикалов, белки [Штерн Р. Д., Киреева С. Г., 1974]. Отмечается также примесь липидов, иногда в виде кристаллов. В некоторых случаях определяются слоистые обызвествленные включения, особенно при длительном течении заболевания.

В больших альвеолоцитах в ранних стадиях находят ШИК-положительные гранулы. Постепенно клетки гибнут и слущиваются, присоединяясь к жидкому содержимому альвеол.

При электронной микроскопии среди белково-липидных масс удается обнаружить альвеолярные макрофаги со свободно расположенными липидными фаголизосомами и ламеллярные тельца. Стенки альвеол, слегка инфильтрированные лимфоидными клетками, утолщены, вначале бывают выстланы набухшими клетками эпителия кубической формы, которые потом слущиваются в просвет альвеол.

Как полагают В. Л. Коваленко и соавт. (1980), в ранних стадиях легочного альвеолярного протеиноза в морфологической картине превалируют изменения, обусловленные поражением аэрогематического барьера, накоплением в полостях альвеол белковой жидкости и явлениями ее резорбции, протекающие с минимальными клиническими симптомами. Можно согласиться с мнением авторов о том, что повреждению легочной ткани с нарастанием пневмосклероза, эмфиземы, развитием легочного сердца способствуют такие факторы, как запыление профессионального происхождения, внедрение в легочную ткань инфекционных аген-

тов, а также нарушение механизма резорбции содержимого альвеол. По-видимому, особую роль играет инфекция, вызывающая воспалительную реакцию с последующей карнификацией.

Диагностика легочного альвеолярного протеиноза, как правило, представляет значительную сложность, а число заболеваний, от которых его приходится дифференцировать, достаточно велико. В первую очередь следует иметь в виду некоторые варианты бронхоальвеолярного рака, отек легких, саркоидоз, альвеолиты, интерстициальную десквамативную пневмонию, пневмокониозы, пневмоцистную пневмонию, легочные поражения при диффузных заболеваниях соединительной ткани.

Согласно мнению большинства исследователей, надежный прижизненный диагноз легочного альвеолярного протеиноза может быть установлен только в результате гистологического исследования материала, полученного при открытой или пункционной биопсии легкого. Однако в некоторых случаях диагноз может быть подтвержден при обнаружении в мокроте альвеолярных слепков, содержащих ШИК-положительные вещества [Lavandier M. et al., 1980] и длинные, тонкие, двоякопреломляющие кристаллы, которые могут определяться на замороженных срезах и имеют диагностическое значение [Крофтон Дж., Дуглас А., 1974].

По мнению В. Л. Коваленко и соавт. (1980), морфологическая диагностика легочного альвеолярного протеиноза основывается на следующих изменениях легочной ткани: выполнении полостей альвеол зернистым, эозинофильным, резко ШИК-положительным веществом и скоплениями альвеолярных макрофагов с гранулами липидов в цитоплазме, наличии в интерстициальной ткани гигантоклеточных гранулем вокруг анизотропных в поляризованном свете, игловидных кристаллоидных включений.

Р. Д. Штерн и С. Г. Киреева (1974) подчеркивают, что гистохимическими и бактериологическими методами должна быть исключена воспалительная реакция в легких, вызванная пневмоцистами и бактериями (окраска по Граму — Вейгерту и на фибрин).

С. Г. Киреева и С. А. Макарова (1979) на основании параллельного цитогистологического исследования материала, полученного при открытой биопсии легкого, и мокроты больных легочным альвеолярным протеинозом пришли к заключению о возможности диагностировать это заболевание при наличии в мокроте полихроматофильных тонкодисперсных, с глыбками масс, содержащих ксантомные клетки, анизотропные включения и жировые капли.

Имеются сообщения о возможности установления диагноза легочного альвеолярного протеиноза путем исследования материала, полученного при БАЛ [Morawetz F., 1981], который может быть проведен даже при наличии у больного единственного легкого [Heymach Q. J., 1982].

Известная общность в морфологических проявлениях обнару-

живается между легочным альвеолярным протеинозом и десквамативной интерстициальной пневмонией, что проявляется наличием при обоих заболеваниях ШИК-положительных гранул в десквамированном эпителии. В связи с этим обсуждается концепция о том, что оба заболевания имеют сходный патогенез и могут являться разными стадиями одного и того же процесса. Возможно по этой причине при легочном альвеолярном протеинозе иногда выявляется интерстициальный фиброз [Clague H. W. et al., 1983].

Клиническая картина проявления легочного альвеолярного протеиноза варьирует в широких пределах. Наиболее постоянным, иногда почти единственным симптомом заболевания является медленно нарастающая одышка. Кашель чаще сухой или с выделением слизистой, а иногда гнойной мокроты, количество которой увеличивается при вторичной инфекции. Могут наблюдаться также непостоянные боли в груди, повышенная утомляемость, общая слабость, похудание. Изредка отмечается кровохарканье. У части больных имеет место субфебрильная температура тела, иногда в начальной стадии заболевания.

В. А. Леонова (1978) различает острую и хроническую формы заболевания в зависимости от характера и выраженности начальных клинических проявлений. Однако характер последних не предопределяет, по нашему мнению, особенностей последующего течения.

При физикальном исследовании легких выявляются лишь относительно скудные симптомы в виде укорочения перкуторного звука, ослабленного или жесткого дыхания, иногда нежной крепитации.

В поздних стадиях заболевания отмечаются цианоз видимых слизистых оболочек и симптом барабанных палочек.

При исследовании крови можно выявить умеренный лейкоцитоз, а в более поздних стадиях заболевания — полицитемию.

Для легочного альвеолярного протеиноза в детском возрасте характерны следующие особенности [Stemmann E. A. et al., 1978]: возникновение заболевания у новорожденных и в первый год жизни, наличие наряду с кашлем и одышкой поноса, рвоты, задержки в развитии, атрофия вилочковой железы, снижение уровня Ig у части детей, неблагоприятное прогрессирующее течение заболевания при средней его продолжительности 1 год, смертность, достигающая 100 %.

Сопоставление результатов клинического, рентгенологического, функционального и радионуклидного исследований позволило выявить определенный параллелизм между ними, а их анализ в свете данных литературы — разделить развитие легочного альвеолярного протеиноза на три стадии.

I стадия характеризуется отсутствием выраженных клинических проявлений. Данные лабораторного и функционального исследований также не свидетельствуют о заметных отклонениях от нормы. Заболевание выявляется случайно в результате профи-

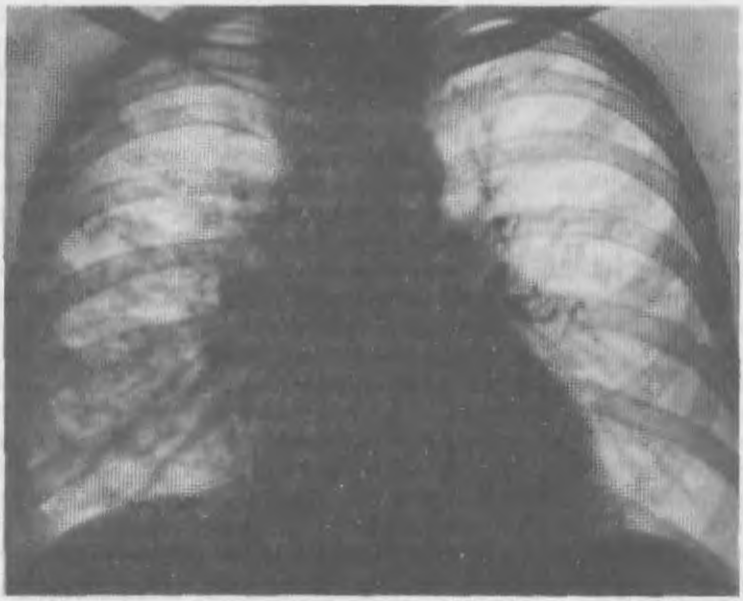

Рис. 11.1. Обзорная рентгенограмма легких при легочном альвеолярном протеинозе I стадии.

лактического рентгенологического исследования. При этом обнаруживаются интерстициальные изменения, главным образом в виде перибронхиальных уплотнений, что проявляется избыточностью и деформацией легочного рисунка. Одновременно определяется мелко- и среднеочаговая диссеминация. Очаги характеризуются четкими очертаниями без признаков слияния, но с некоторой тенденцией к конгломерации. Эти изменения двусторонние, но несимметричные и неравномерные. Со стороны корней легких реакции не отмечается. Не выявляется и участия плевры в процессе (рис. 11.1).

II стадия сопровождается появлением клинических симптомов в виде кашля, сухого или с небольшим количеством мокроты, и одышки, наблюдающейся обычно при физическом напряжении. У больных развивается ДН I степени. Признаков хронического легочного сердца нет. При рентгенологическом исследовании легких отмечается заметное нарастание изменений, причем в еще большей мере усиливаются их асимметричность и неравномерность. В этой стадии четко выявляются паренхиматозные изменения, которые становятся ведущими. Они представляют собой большое количество сливающихся очагов, которые вызывают понижение прозрачности легочной ткани на значительном протяжении. Поражаются главным образом глубокие слои легочной ткани. Периферические отделы легких находятся в состоянии компенсаторного вздутия (рис. 11.2).

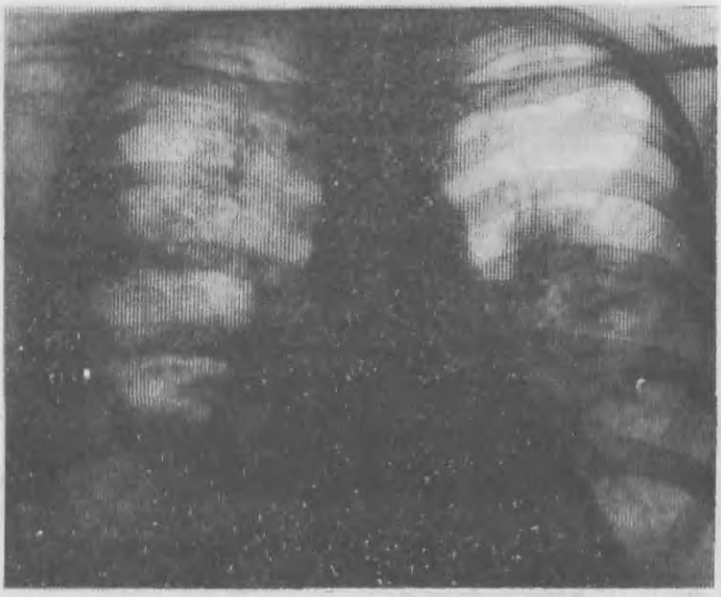

Рис. 11.2. Обзорная рентгенограмма легких при легочном альвеолярном протеинозе II стадии.

В III стадии обнаруживаются дальнейшее нарастание клинических проявлений заболевания в виде кашля, увеличение количества мокроты и усиления одышки, которая возникает даже при небольшом физическом усилии. Развивается ДН II степени. Часто обнаруживаются также признаки вторичной инфекции, которые обычно проявляются в форме рецидивирующего или хронического бронхита. При рентгенологическом исследовании отмечается формирование в легких множественных, разных по величине участков уплотнения легочной ткани инфильтративного характера в сочетании с рассеянными очагами. Эти изменения отчасти обусловлены присоединением неспецифического воспаления, что подтверждается нередким проявлением лимфососудистой реакции корней легких. Рентгеноморфологические изменения представляют собой сочетание дистрофических (обусловленных накоплением липопротеиновых масс), фиброзных и воспалительных процессов. На отдельных участках поражение начинает захватывать и периферические отделы легких. Степень развития фиброза бывает различной, однако выраженного объемного уменьшения легкого, как правило, все же не бывает (рис. 11.3). В этот период заболевания при радионуклидном исследовании обнаруживается редукция капиллярного кровотока преимущественно в периферических отделах легочной ткани с неравномерным его ослаблением в обоих легких. Несмотря на значительную протяженность процесса и нарастание клинических проявлений, признаки хроничес-



Рис. 11.3. Обзорная рентгенограмма легких при легочном альвеолярном протеинозе III стадии.

Помимо паренхиматозно-интерстициальных изменений, обращают на себя внимание расширение и малоструктурность корней легких за счет лимфососудистой реакции.

кого легочного сердца развиваются лишь у части больных. Однако в это время могут быть обнаружены явления гипоксемии и метаболического алкалоза.

Функциональные нарушения при легочном альвеолярном протеинозе сопровождаются, как правило, снижением ЖЕЛ и ОЕЛ, в то время как ООЛ может оставаться неизменным. При прогрессировании заболевания сокращается дыхательная поверхность, что компенсируется учащением дыхания. Довольно часто при этом происходит снижение P_{aO_2}. Все эти нарушения в конечном итоге могут привести к возникновению синдрома альвеолярно-капиллярного блока. В результате эффективного лечения возможно частичное восстановление функции легких.

При легочном альвеолярном протеинозе сравнительно поздно развиваются признаки хронического легочного сердца, которые прогрессируют до значительных изменений в терминальной стадии.

Как уже указывалось, при легочном альвеолярном протеинозе нередко возникают симптомы, обусловленные присоединением вторичной инфекции. Как правило, они не являются определяющими в клинической картине заболевания, но все же ухудшают его течение. Чаще они проявляются в виде бронхита.

Рис. 11.4. То же наблюдение, что на рис. 11.2. Обзорная рентгенограмма легких через 2 года после лечения БАЛ по поводу легочного альвеолярного протеиноза II стадии. Значительное уменьшение патологических изменений в легких.

При изучении КОС может быть выявлена картина компенсированного или субкомпенсированного метаболического алкалоза и артериальной гипоксемии, но эти изменения, как уже сказано, обнаруживаются лишь при далеко зашедшем поражении легочной ткани.

Попытки лечения легочного альвеолярного протеиноза были сделаны вскоре после опубликования первых работ о нем. В настоящее время установлена неэффективность глюкокортикоидных гормонов при этом заболевании [Sonneville A. et al., 1975]. Более того, их применение таит в себе угрозу присоединения инфекции [Schipman C. et al., 1974]. Определенный эффект может быть достигнут при использовании аэрозолей со стрептокиназой и стрептодорназой, трипсином, химотрипсином, ацетилцистеином [Abendrotn K., 1972]. Однако при этом можно добиться лишь некоторого улучшения; сколько-нибудь заметное очищение легочной ткани с восстановлением ее отсутствует. Антибиотики не оказывают существенного влияния на течение легочного альвеолярного протеиноза, но при вторичной инфекции необходимо назначать их.

Наиболее эффективным методом лечения легочного альвеолярного протеиноза является БАЛ. Для промывания бронхов и легких используется жидкость, содержащая гепарин, стрептазу,

трипсин, химотрипсин, мукосальвин, ацетилцистеин. Есть сообщения о положительных результатах использования только изотонического раствора хлорида натрия без дополнительных компонентов. Путем применения БАЛ можно достигнуть многолетней клинической ремиссии и даже излечения [Chretien J. et al., 1976; Nadjafi A. S. et al., 1976], что подтверждает и наше наблюдение, в котором в результате БАЛ у больной легочным альвеолярным протеинозом II стадии наступило стойкое клиническое улучшение, сохраняющееся через 2 года после лечения (рис. 11.4).

Прогноз легочного альвеолярного протеиноза сравнительно благоприятный. Характерно медленное прогрессирование болезни. Смерть при неблагоприятном исходе наступает от ДН или декомпенсированного легочного сердца. Дж. Крофтон, А. Дуглас (1974) сообщали, что летальный исход при пятилетнем сроке наблюдения имел место у 20—25 %, а спонтанное выздоровление или значительное улучшение — примерно у 20 % больных. Однако эти данные относятся к периоду, когда еще не применялся метод БАЛ, использование которого при легочном альвеолярном протеинозе, по-видимому, заметно улучшило прогноз этого заболевания. По данным K. Kariman и соавт. (1984), при наблюдении за 23 больными легочным альвеолярным протеинозом в течение 15 лет у 24 % из них возникла спонтанная регрессия, тогда как у остальных в связи с прогрессированием заболевания, сопровождавшимся увеличением одышки и нарастанием нарушений ФВД, проводился БАЛ с благоприятным эффектом.

Список литературы

Коваленко В. Л., Димов П. Г., Карповский Б. М. Клинико-морфологическая характеристика легочного альвеолярного протеиноза. — Клин. мед., 1980, № 12, с. 59—62.

Aymard J. P., Gyger M., Lavallee R. et al. A case of pulmonary alveolar proteinosis complicating chronic myelogenous leukemie. A peculiar pathologic aspect of busulfan lung? — Cancer, 1984, vol. 53, p. 954—956.

Clague H. W., Wallace A. C., Morgan W. H. C. Pulmonary interstitial fibrosis assotiated with alveolar proteinosis. — Thorax, 1983, vol. 38, p. 865—866.

(Eckert H.) Эккерт Х. Гистологические исследования. — В кн.: Диссеминированные процессы в легких. — М.: Медицина, 1984, с. 187—189.

Harris J. O. Pulmonary alveolar proteinosis. Specific of nonspecific response? — Chest, 1983, vol. 84, p. 1—2.

Heymach G. J., Shaw R. C., McDonald J. A., Vest J. W. Fiberoptic bronchopulmonary lavage for alveolar proteinosis in a patient with only one lung. — Chest, 1982, vol. 81, p. 508—510.

Kariman K., Kylstra J. A., Spock A. Pulmonary alveolar proteinosis: prospective clinical experience in 23 patients. — Lung, 1984, vol. 162, p. 223—321.

Kipler W. Die Alveolarproteinose als krankhafte Störung von Regelmechanismen der Lunge. — Prax. Pneumol., 1983, Bd 37, Sonderheft 1, S. 845—846.

Morawetz F. Die alveolare Lipoproteinose der Lungen: neue diagnostische Wege. — Prax. Pneumol., 1981. Bd 35, S. 760—762.

Pennington J. E., Harris E. A. Influence of immunosuppression on alveolar macrophage chemotactic activities in guinea pig. — Amer. Rev. resp. Dis., 1981, vol. 123, p. 299—304.

Strausz J., Csikos A., Lapis K. Adotose a pulmonalis alveolaris proteinosis etiologiajhoz. — Pneumol. hung., 1983, vol. 36, p. 401—405.
Tashiro T. Case of pulmonary alveolar proteinosis with silicosis. — Nippon Kyobu shikkan Gakkai Zasshi, 1983, vol. 21, . 591—595.
Wichert P. Die Lunge als Lipidstoffwechselorgan. — Prax. Pneumol., 1983, Bd 37, Sonderheft 1, S. 703—706.
(Wiesner B.) Визнер Б. Альвеолярный протеиноз. — В кн.: Диссеминированные процессы в легких. — М.: Медицина, 1984, с. 185—194.

ЛЕГОЧНЫЙ АЛЬВЕОЛЯРНЫЙ МИКРОЛИТИАЗ

Первое описание легочного альвеолярного микролитиаза принадлежит N. Friedreich (1856), который при вскрытии обнаружил в легочной паренхиме мельчайшие кальцинаты и установил их внутриальвеолярное расположение. Гораздо позже F. Harbitz (1918) сообщил о наблюдении аналогичного характера, также отметив внутриальвеолярное расположение кальцинатов в отличие от отложений кальция в межуточной ткани легкого, которые могут наблюдаться при ряде других заболеваний. Третье описание заболевания принадлежит L. Puhr (1933). Он же предложил общепринятое в настоящее время название «легочный альвеолярный микролитиаз».

Заболевание это весьма редкое. В мировой литературе приведено примерно 150 наблюдений, из них в отечественной — 12. В нашей стране первыми описали это заболевание К. В. Помельцов и соавт. (1960). Впервые прижизненный диагноз легочного альвеолярного микролитиаза, основанный на результатах открытой биопсии легкого, поставлен W. Lindig (1951).

Легочный альвеолярный микролитиаз встречается примерно с равной частотой как у мужчин, так и у женщин, в основном в возрасте 20—40 лет, но с возрастными колебаниями от 2,5 года до 80 лет [Beyreder J. et al., 1980; Ehsani H. et al., 1981; Prakash U. B. S. et al., 1983].

Этиология легочного альвеолярного микролитиаза остается неизвестной. По наблюдениям G. S. Thind и J. L. Bhatia (1978), более чем у половины больных это заболевание носит семейный характер. Другими авторами такая генетическая предрасположенноть отмечается несколько реже — у 32—36 % больных [Geisler L., 1965; Krokowski E., Michel H., 1966]. В анамнезе у 20 % больных установлена длительная экспозиция пылевого фактора, у 10 % воздействие пыли сочеталось с наследственным предрасположением.

По мнению E. Uehlinger (1965), И. П. Соловьевой и соавт. (1976), легочный альвеолярный микролитиаз относится к так называемым болезням накопления — тезаурозам и тезауропатиям по терминологии E. Letterer (1959). E. Uehlinger различает отложения продуктов метаболизма (в первую очередь протеидов) в альвеолах и интерстициальной ткани легкого. К ним, в частности, он относит легочный альвеолярный микролитиаз и легочный альвеолярный протеиноз. Вторая группа включает различные виды амилоидоза легких — бронхиальный, опухолеподобный, диффузный.

Встречаются указания на конгенитальные нарушения окислительно-восстановительных процессов при легочном альвеолярном микролитиазе. Допускается также возможность развития данного заболевания в связи с предполагаемым

врожденным дефектом микроциркуляторного ложа, на фоне которого оказывают влияние различные экзогенные агенты. Некоторые авторы относят легочный альвеолярный микролитиаз к иммунопатологическим состояниям, возникающим в условиях недостаточности карбоангидразы.

Патологическая анатомия. Возникновение легочного альвеолярного микролитиаза связано с гиперпродукцией и внутриальвеолярным накоплением богатых белком базофильных масс, образующих в дальнейшем концентрические, пластинчато-волокнистые структуры. Их толщина составляет 100—200 мкм. Они не дают реакций на амилоид и не вызывают поляризационно-оптического преломления. Впоследствии происходит отложение в эти массы микрокристаллов карбоната и фосфата кальция, соединений магния, алюминия и др. В результате формируются микролиты, или кальцисфериты, диаметром 0,2—0,3 мм. Каменисто-плотные зернышки могут выполнять до $^4/_5$ всех альвеол. При этом масса легких может достигать 3—4 кг [Соловьева И. П. и др.].

Макроскопически отмечаются бледность и каменистая плотность легких, преимущественно нижних долей. Срезы для микроскопического исследования следует готовить после декальцинации легких в азотной кислоте не менее чем 20 % концентрации. При гистологическом исследовании выявляется, что альвеолы и некоторые бронхиолы содержат псаммозные тельца сферической формы и разной величины, состоящие из кольцевидных пластинок, иногда имеющих радиарно расположенные трещины. Легочный альвеолярный микролитиаз характеризуется отложением псаммозных телец внутри альвеол и бронхиол, но не в их стенках. Эти тельца разделены между собой остатками альвеолярных перегородок, фиброзными прослойками, содержащими лимфоциты и отдельные гигантские многоядерные клетки типа инородных тел. Вокруг них может формироваться пластинчатая костная ткань, содержащая костномозговые полости. В части альвеол определяется белковый экстравазат, местами вакуолизированный. В отдельных полях зрения межальвеолярные перегородки склерозированы, встречаются участки отложения пылевых частиц.

При легочном альвеолярном микролитиазе в зоне расположения микролитов выявляются макрофаги. Вокруг внутриальвеолярно расположенных кальцинатов, представляющих собой гидроаппатиты, обнаруживаются иммуноглобулины. Это указывает на значительную роль иммунной системы в патогенезе легочного альвеолярного микролитиаза [Adnet J. J. et al., 1981].

В результате образования в альвеолах микролитов отмечено нарушение мукоцилиарной функции легкого [D'Addabo A. et al., 1981].

С помощью КТ и сцинтиграфии показано, что возникновение этих образований может сопровождаться выраженными метаболическими расстройствами с поражением альвеолярно-капиллярных мембран.

Тинкториальные свойства микролитов различны. При окраске гематоксилином и эозином они приобретают разные оттенки от розового до голубоватого цвета, причем их центральная часть окрашивается темнее, чем периферия. Внутри альвеолярные включения пикрофильны, аргентофильны, резко ШИК-положительны. В их состав входят белки и фибрин.

По данным электронной микроскопии, микролиты имеют различные размеры. Они могут быть шаровидными, овальными и неправильной формы. Шаровидная форма в большей степени свойственна крупным микролитам. Специфические образования, напоминающие чешуйки, нередко располагаются на поверхности альвеол. При сканирующей электронной микроскопии установлено, что только периферические отделы микролитов соприкасаются с альвеолярными структурами. Повреждения клеточных структур, расположенных в альвеолярной стенке, не наблюдается [Prakash U. B. C. et al., 1983].

Применение электронно-зондового анализатора позволило обнаружить в микролитах кальций, фосфор, калий, натрий, цинк, медь, железо, магний, кремний, а между слоями — в виде частиц свинец, вольфрам, полоний, стронций, уран и радий [Соловьева И. П. и др., 1976]. Полуколичественный и количественный анализ состава микролитов свидетельствует о преобладании в них кальция и фосфора в соотношении 2:1.

При гистохимическом исследовании микролитов в них выявляются липиды, в том числе в виде двоякопреломляющих кристаллов.

Если даже псаммозные тельца локализуются вблизи бронха, изъязвления его слизистой оболочки не происходит в отличие от бронхолитиаза, возникающего вследствие проникновения обызвествленных масс творожистого некроза в просвет бронха из внутригрудных лимфатических узлов.

Диагностика заболевания, по мнению многих авторов, возможна лишь на основании результатов исследования биопсийного материала, в том числе полученного при трансторакальной пункции легкого [Cole W. R. et al., 1983], если в легочной ткани обнаруживаются микролиты. Однако К. В. Помельцова и соавт. (1960), L. Mandi и соавт. (1957) показали, что при рентгенологическом исследовании у больных легочным альвеолярным микролитиазом выявляются характерные изменения.

M. Sosman и соавт. (1957) в 22 из 44 изученных ими случаев легочного альвеолярного микролитиаза установили клинический диагноз, учитывая характерные рентгенологические изменения, в 11 — после биопсии легкого, а в остальных — при вскрытии. В клинике Mayo с 1935 по 1981 г. легочный альвеолярный микролитиаз диагностирован у 8 больных, из которых у 4 — на основании результатов рентгенологического исследования, у 3 — открытой и у одного — пункционной биопсии легкого [Prakash U. B. C. et al., 1983].

Важным диагностическим признаком может оказаться обнаружение микролитов в мокроте больных легочным альвеолярным микролитиазом [Krokowski E., Michel H., 1966], однако эта возможность непостоянна. Считается, что найти микролиты в мокроте удается в очень редких случаях [Sosman M. et al., 1957]. В некоторых сообщениях показана возможность верификации диагноза легочного альвеолярного микролитиаза путем изучения ЖБАЛ [Palombini B. C. et al., 1981; Cole W. R. et al., 1983].

Вместе с тем, по мнению L.-C. Tao и соавт. (1978), само по

себе обнаружение микролитов в мокроте или ЖБАЛ возможно не только при легочном альвеолярном микролитиазе, но и при некоторых обструктивных заболеваниях легких, а также при туберкулезе. Но если выявленные при цитологическом исследовании мокроты включения имеют характерную концентрическую кальцинацию, то это служит специфическим признаком легочного альвеолярного микролитиаза [Prakash U. B. C. et al., 1983].

Использование КТ и сцинтиграфии с ^{99m}Tc подтверждает наличие диффузной кальцинации легочной ткани при этом заболевании с преимущественным поражением базальных отделов [Brown M. L. et al., 1978; Shigeno C. et al., 1982]. Диагноз легочного альвеолярного микролитиаза может быть подтвержден с помощью биопсии легкого, однако, как полагают U. B. C. Prakash и соавт. (1983), необходимость в таком исследовании возникает лишь изредка.

Биохимические изменения, обнаруживаемые у больных легочным альвеолярным микролитиазом, ограничиваются незначительным повышением содержания кальция и фосфора в сыворотке крови, но существенных нарушений метаболизма кальция, а также витамина D не выявляется [Prakash U. B. C. et al., 1983].

Несмотря на то что при выявлении заболевания признаки, характерные для легочного альвеолярного микролитиаза, обнаруживают более чем у половины больных, первоначально часто устанавливают диагноз диссеминированного туберкулеза легких [Prakash U. B. C. et al., 1983].

E. Uehlinger (1965) различает три фазы клинического течения легочного альвеолярного микролитиаза: 1) образование микролитов без сопутствующих функциональных нарушений дыхания; 2) присоединение функциональных нарушений (иногда в сочетании с интеркуррентным бронхитом или пневмонией), компенсируемых за счет дыхательных резервов, причем стадия компенсации может длиться десятилетиями; 3) развитие легочно-сердечной недостаточности, после чего продолжительность жизни больного обычно не превышает 1 года.

Клинические проявления заболевания в момент выявления обычно бывают скудными. Лишь по мере постепенного прогрессирования легочного альвеолярного микролитиаза возникают жалобы на утомляемость, одышку, сердцебиение, ощущение тяжести и боли в грудной клетке. При присоединении бронхита появляется сухой кашель, а результатом развития легочно-сердечной недостаточности являются цианоз слизистых оболочек и губ, акроцианоз, пастозность лица, изменение формы концевых фаланг пальцев рук и ног по типу барабанных палочек.

В легких даже при наличии распространенных изменений физикальные симптомы могут отсутствовать. Однако в нижних отделах легких у значительного числа больных при перкуссии выявляется коробочный оттенок вследствие развития эмфиземы, а при аускультации — мелкие влажные хрипы, обычно указывающие на нарастание фиброзных изменений.

Рентгенологическая картина легочного альвеолярного микролитиаза вариабельна и зависит от давности заболевания и фазы его течения. В относительно ранней стадии легочного альвеолярного микролитиаза, обычно в отсутствие заметных клинических проявлений, в нижних и средних отделах легких симметрично с обеих сторон определяются множественные мелкоочаговые тени большой интенсивности, создающие впечатление рассыпанного песка («песчаная буря» в немецкой и англосаксонской литературе) [Thind G. S., Bhatia J. L., 1978; Beyreder J. et al., 1980]. Они характерны только для легочного альвеолярного микролитиаза и не встречаются ни при одном другом заболевании [Prakash U. B. C. et al., 1983], поэтому при диагностике можно основываться только на наличии этих патогномоничных изменений. Диагноз становится еще более достоверным при их сочетании со сравнительно скудной клинической симптоматикой.

При прогрессировании процесса сохраняются двусторонность и симметричность поражения легких, но наряду с мелкоочаговыми тенями большой интенсивности, расположенными раздельно или группами, выявляются тяжистые изменения, распространенность которых нарастает. Даже при значительной выраженности патологического процесса на томограммах удается видеть четкие проекции бронхов, которые при легочном альвеолярном микролитиазе остаются интактными.

В общем рентгенологические изменения при легочном альвеолярном микролитиазе характеризуются наличием петлистотяжистых и очаговых теней, сливающихся в обширные участки затемнения большой интенсивности, расположенные в медиальных зонах и тяготеющие к нижним отделам легких. Указанные изменения могут сопровождаться появлением линий Керли [Miro J. M. et al., 1982] в эволютивных стадиях легочного альвеолярного микролитиаза. Подвижность куполов диафрагмы заметно снижена вследствие эмфиземы легких. Границы срединной тени, как и отдельных дуг сердца, обычно плохо дифференцируются, в связи с чем они кажутся сглаженными и не дают представления о размерах органов.

Анализ данных литературы с привлечением собственных наблюдений позволяет считать вполне оправданным положение о стадийности течения легочного альвеолярного микролитиаза. Целесообразно различать три стадии этого заболевания с учетом клинической симптоматики, данных рентгенологического исследования легких, результатов лабораторного исследования и изучения дыхательной функции легких.

В I стадии легочного альвеолярного микролитиаза симптомы заболевания, как правило, отсутствуют. При лабораторном и функциональном исследовании патологических отклонений также не выявляется. Заболевание обычно обнаруживается в результате рентгенологического исследования легких, проводимого с профилактической целью или по поводу интеркуррентных респираторных заболеваний.

При рентгенологическом исследовании в обоих легких обнаруживается мельчайшая очаговая диссеминация большой интенсивности. Очаги могут быть расположены асимметрично и настолько густо, что перекрывают легочный рисунок. Отсутствует *закономерность локализации* очаговых изменений в соответствии с анатомической структурой легких (по сегментам). Очаги могут определяться в любых отделах легкого. В самой легочной ткани очаги находятся как в кортикальных, так и в глубинных отделах. Интерстициальных изменений в легких не обнаруживается. Реакция со стороны плевры и внутригрудных лимфатических узлов не выражена (рис. 11.5).

Во II стадии заболевания больные обычно предъявляют жалобы на общую слабость, повышенную утомляемость, одышку при физическом усилии, иногда повышение температуры тела. Период недомогания обычно непродолжителен. В легких выраженные физикальные изменения чаще отсутствуют. В гемограмме изредка могут определяться умеренный лейкоцитоз и небольшое повышение СОЭ. При изучении ФВД основные показатели находятся в пределах нормальных величин. Однако, как правило, отмечается гипервентиляция в покое со снижением эффективности дыхания и ограничением адаптационных возможностей к физической нагрузке. Это указывает на развитие ДН I степени.

При рентгенологическом исследовании в этой стадии заболевания определяются возникновение и нарастание интерстициальных изменений, являющихся отображением перибронхиального, периваскулярного и междолькового пневмосклероза. При этом выявляются не только уплотненные, но даже кальцинированные стенки бронхов. Обращает на себя внимание относительно ранняя кальцинация аорты. Вместе с нарастанием интерстициальных изменений увеличивается число очаговых высыпаний. Понижается прозрачность легочной ткани. Эти изменения происходят в основном *в нижних отделах легких*. Верхние отделы, напротив, выглядят вздутыми; в них могут образовываться крупные буллы. Наблюдается также реакция плевры (рис. 1.6).

III стадия легочного альвеолярного микролитиаза характеризуется нарастанием жалоб больных. Одышка выявляется уже при относительно небольшом физическом усилии, а в дальнейшем даже в покое, что соответствует ДН II и III степени. Усиливается кашель, нередко сопровождающийся выделением чаще небольших количеств слизистой или слизисто-гнойной мокроты. Появляются боли в груди, нередко повышается температура тела (обычно до субфебрильных цифр), наблюдаются общая слабость и повышенная утомляемость. Появление или усиление многих из этих симптомов обусловлено присоединением респираторной инфекции, проявляющейся чаще всего в форме рецидивирующего или хронического бронхита. Нередко в базальных отделах легких выслушиваются сухие и мелкие влажные хрипы. Могут выявляться умеренный лейкоцитоз и увеличение СОЭ. У многих больных наблюдается утолщение концевых фаланг пальцев по типу бара-

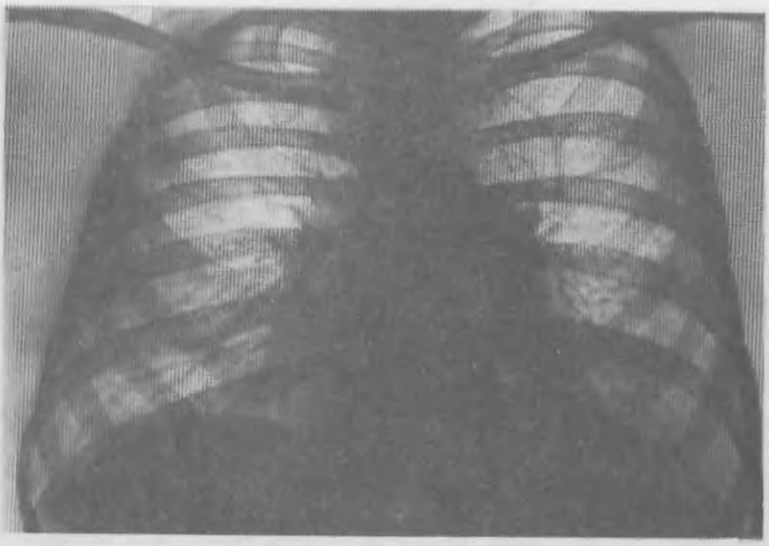

Рис. 11.5. Обзорная рентгенограмма легких при легочном альвеолярном микролитиазе I стадии.

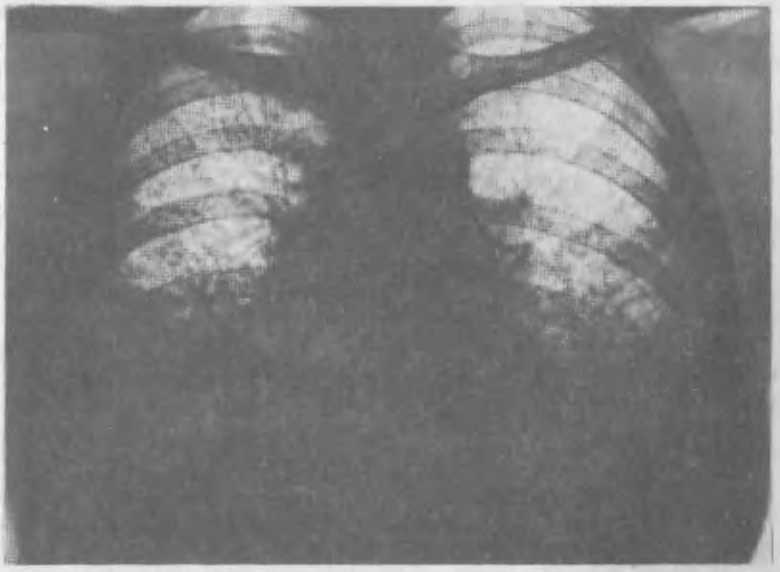

Рис. 11.6. Обзорная рентгенограмма при легочном альвеолярном микролитиазе II стадии.



Рис. 11.7. Обзорная рентгенограмма легких при легочном альвеолярном микролитиазе III стадии.

банных палочек. Могут определяться признаки хронического легочного сердца, выраженность которых нарастает.

Рентгенологически эта стадия легочного альвеолярного микролитиаза отображается слиянием очагов в массивные участки затемнения, занимающие бóльшую часть легочной ткани, возникновением и отчасти конгломерацией очаговых изменений в ранее относительно мало пораженных верхних отделах легких. Тени сердца и средостения не дифференцируются на большом протяжении. Обращает на себя внимание высокая интенсивность участков затемнения легочной ткани, на фоне которых не определяются контуры не только средостения и куполов диафрагмы, но и ребер (рис. 11.7).

Обычно заболевание характеризуется чрезвычайно медленным прогрессированием. Причинами гибели больных чаще всего являются нарастающая ДН и декомпенсированное легочное сердце.

В III стадии легочного альвеолярного микролитиаза имеют место выраженные рестриктивные нарушения вентиляции и гипоксемия. Значительно ухудшаются показатели вентиляции, что обычно сочетается со снижением DL. Как правило, отчетливые обструктивные нарушения не выявляются.

Учитывая особенности клинического течения и рентгенологического отображения легочного альвеолярного микролитиаза, следует дифференцировать его от диссеминированного

туберкулеза легких, саркоидоза, фиброзирующего альвеолита, гистиоцитоза X, идиопатического гемосидероза, пневмокониозов, застойных изменений в легких, легочного альвеолярного протеиноза, метастатического рака легких и диффузных форм бронхиолоальвеолярного рака.

Как уже упоминалось, течение легочного альвеолярного микролитиаза может осложняться развитием ДН, диффузной и буллезной эфмиземы. В связи с последней может развиваться СП. Во II и III стадиях заболевания нередко наблюдается присоединение вторичной инфекции. В III стадии характерно развитие признаков хронического легочного сердца, что делает дальнейшее течение заболевания весьма тяжелым и ограничивает срок жизни больных несколькими месяцами.

Лечение. Специфическая терапия легочного альвеолярного микролитиаза не разработана. При использовании глюкокортикоидных гормонов и хелатов существенного клинического эффекта не отмечено [Thurairajasindam S. et al., 1975; Fishman A. P., 1980]. Применение БАЛ также не предупреждает прогрессирования болезни [Palombini B. C. et al., 1981]. Антибиотикотерапия заметного влияния на течение легочного альвеолярного микролитиаза не оказывает, но присоединение вторичной инфекции делает ее необходимой.

Прогноз сравнительно благоприятный, обычно легочный альвеолярный микролитиаз прогрессирует медленно. Продолжительность жизни после выявления болезни может достигать 25 и даже 40 лет [De Velasco L., 1964], а в среднем составляет примерно 10 лет [Крофтон Дж., Дуглас А., 1974]. Причиной смерти являются, как правило, тяжелая легочно-сердечная недостаточность или вторичные инфекционные осложнения основного легочного поражения [Cardauns H., Staak M., 1982].

Список литературы

D'Addabbo A., Fratello A., Fanfani G. et al. Lung scanning and clearance of inhaled radiogold (^{198}Au) particles in three patients with microlithiasis. — Fortschr. Röntgenstr., 1981, Bd 135, S. 296—300.

Adnet J. J., Blanchard J., Gaillard D., Lebrenil G. La microlithiase alveolaire: etude en microscopie electronique et en immunofluorescence d'une biopsie pulmonaire. — Arch. Anat. Cytol. Path., 1981, vol. 29, p. 105—108.

Cardauns H., Staak M. Microlithiasis alveolaris pulmonum. — Z. Rechtsmed., 1982, Bd 89, S. 57—63.

Cole W. R., Petsonk E. L., Boyd C. B. Transbronchial biopsy of pulmonary alveolar microtithiasis. — Arch. intern. med., 1983, vol. 143, p. 358—359.

Ehsani H., Neufang K. F. R. Microlithiasis alveolaris pulmonum. bericht über zwei Beobachtungen. — Röntgen. Bl., 1981. Bd 34, S. 51—54.

Friedreich N. Corpora amylacea in den Lungen. — Virch. Arch. Abt. A. Path. Anat., 1986, Bd 9, S. 613—618.

Miro J. M., Moreno A., Coca A. et al. Pulmonary alveolar microlithiasis with an unusual radiological pattern. — Brit. J. Dis. Chest, 1982, vol. 76, p. 91—96.

Palombini B. C., Da Silvo Porto N., Wallau C. U., Camargo J. J. Bronchopulmonary lavage in alveolar microlithiasis. — Chest, 1981, vol. 80, p. 242—243.

Prakash U. B. S., Barham S. S., Rosenow E. C. et al. Pulmonary alveolar micro-

lithiasis. A review including ultrastructural and pulmonary function studies. — Mayo clin. Proc., 1983, vol. 58, p. 290—300.
Shigeno C., Fukunago M., Morita R. et al. Bone scintigraphy in pulmonary alveolar microlithiasis: a comparative study of radioactivity and density distribution. — Clin. Nucl. Med., 1982, vol. 7, p. 103—107.

ИДИОПАТИЧЕСКИЙ ЛЕГОЧНЫЙ ГЕМОСИДЕРОЗ

Идиопатический легочный гемосидероз (изолированный гемосидероз легких) является сравнительно редким заболеванием, характеризующимся периодическими кровоизлияниями в область базальной мембраны легких. При этом из разрушенных эритроцитов высвобождается железо, которое захватывается макрофагами и откладывается в них в виде гемосидерина. Хотя это железо остается в организме, в таком виде оно не может быть использовано для эритропоэза, в результате чего у больных развивается железодефицитная анемия.

Об изолированном легочном гемосидерозе под названием «бурая индурация легких» впервые сообщил в 1894 г. Р. Вирхов, а клиническая картина этого заболевания описана W. Ceelen в 1931 г., вследствие чего оно известно также под названием синдрома Целена — Геллерстедта. Прижизненную диагностику изолированного легочного гемосидероза первым осуществил Ansprach в 1939 г. С этого времени в литературе описано много различных вариантов болезни. Имеется ряд обстоятельных обзоров [Pepetto G. et al., 1967; Fairbanks V. F., Beutler E., 1977; Илькович М. М., 1984].

В отечественной литературе приведены данные о нескольких десятках больных идиопатическим легочным гемосидерозом. По данным Л. Н. Кипарисова и Г. Г. Зеленова (1972), его обнаруживают в 3 случаях на каждые 1000 вскрытий.

Идиопатический легочный гемосидероз обычно встречается у детей, среди которых, по данным B. Kjellman и соавт. (1984), он наблюдается с частотой 1 : 1000 000. Но им болеют и взрослые, чаще молодого возраста. Дети обоего пола поражаются в равной степени. Среди взрослых болезнь чаще наблюдается у мужчин.

Этиология и патогенез болезни неизвестны. В ряде работ высказано предположение о наследственном дефекте эпителия альвеол или эластической ткани легкого.

C. B. Choremis и соавт. (1965) описали идиопатический легочный гемосидероз у двух, по-видимому, однояйцовых близнецов. В 1972 г. один из нас наблюдал девушку 15 лет, которая несколько лет страдала железодефицитной анемией и умерла при явлениях тяжелой легочной недостаточности, возникшей внезапно. При вскрытии обнаружена картина идиопатического легочного гемосидероза. Мать больной умерла при сходных клинических симптомах, и хотя патологоанатомическое исследование не проводилось, можно предположить, что смерть наступила также от идиопатического легочного гемосидероза. R. C. Beckerman и соавт. (1979) сообщили о легочном гемосидерозе у двух братьев 3 и 6 лет. J. F. Thaell и соавт. (1978) наблюдали изолированный легочный гемосидероз у матери и сына. R. L. Bresken-

ridge и J. S. Ross (1979) описали двух сестер, страдавших изолированным легочным гемосидерозом. Одна из них умерла, и диагноз был подтвержден при вскрытии, а у второй удалось добиться ремиссии в результате применения глюкокортикоидных гормонов и иммунодепрессантов. C. D. Cassimos и соавт. (1983) в числе 30 детей, страдавших легочным гемосидерозом, наблюдали двоих из одной семьи.

Таким образом, в ряде случаев отчетливо прослеживается семейный характер идиопатического легочного гемосидероза, однако в большинстве наблюдений болезнь не наследуется. Кроме того, не удалось выявить нарушений структуры эластической ткани легкого при этом заболевании.

В 1962 г. D. C. Heiner и соавт. у 7 из 2200 обследованных детей обнаружил антитела к антигенам молока. У 4 из этих 7 детей была выявлена анемия с кровохарканьем. В мокроте у них также были обнаружены макрофаги, нагруженные гемосидерином. Авторы высказали предположение, что главным фактором в патогенезе идиопатического легочного гемосидероза является аллергия к белкам коровьего молока. В дальнейшем это предположение подтвердить не удалось.

В настоящее время известно, что изменения в легких, сходные с таковыми при изолированном легочном гемосидерозе, могут наблюдаться при различных патологических процессах, при которых поражение почек сочетается с поражением в легких, протекающим с кровохарканьем и анемией. К таким заболеваниям относятся и некоторые другие легочные синдромы при ревматических болезнях (см. гл. 9) [Dreisin R. B. et al., 1982].

Нельзя исключить, что в части случаев идиопатический легочный гемосидероз представляет собой заболевание, близкое к синдрому Гудпасчера, но протекающее без выраженных изменений в почках. Не исключена в подобных случаях роль цитотоксического воздействия иммунных лимфоцитов.

Патологическая анатомия. Для идиопатического легочного гемосидероза характерны следующие изменения. При световой микроскопии в легких в периоде обострения выявляется переполнение альвеол эритроцитами. Альвеолы, альвеолярные ходы и респираторные бронхиолы, а иногда и интерстициальная ткань легкого содержат альвеолярные макрофаги, заполненные частицами гемосидерина. При прогрессировании болезни наблюдается утолщение эпителия альвеол и межальвеолярных перегородок. Васкулиты, гранулематозные изменения и некроз ткани легких считаются нехарактерными для идиопатического легочного гемосидероза. При помощи иммунофлюоресцентной техники в большинстве случаев не удается найти ни отложения иммуноглобулинов, ни комплемента [J. D. Bradley, 1982]. Наблюдаются картина диффузного пневмосклероза, дегенеративные изменения эластической ткани легкого. Указанные изменения не являются строго специфичными для идиопатического легочного гемосидероза. Они могут быть обнаружены

также при ряде других болезней, сопровождающихся кровохарканьем.

Ультраструктурное исследование легких, проведенное H. Hyatt и соавт. (1972), позволило выявить в базальной мембране альвеол разрывы, а в просвете капилляров дегенеративные эндотелиальные клетки. Авторы не установили различий в ультраструктурной картине идиопатического легочного гемосидероза и других заболеваний, сопровождающихся кровохарканьем. По данным P. Bailey и B. M. Groden (1979), наиболее постоянными ультраструктурными изменениями при идиопатическом легочном гемосидерозе служат дегенерация и гипоплазия пневмоцитов I типа и гиперплазия пневмоцитов II типа. R. S. Irwin и соавт. (1974) установили, что ингаляция крови приводит к развитию морфологической картины, аналогичной наблюдаемой при идиопатическом легочном гемосидерозе. K. J. Donald и соавт. (1977) все же полагают, что наличие фиброза альвеолярной стенки является признаком этого заболевания.

Описанные морфологические данные получены главным образом не во время вскрытия, а в результате изучения материала, взятого при открытой или пункционной биопсии легкого, которую выполняли с целью диагностики идиопатического легочного гемосидероза.

Клиническая картина. Одним из характерных признаков идиопатического легочного гемосидероза является кашель с выделением кровянистой мокроты, причем кровохарканье иногда может быть выраженным. Наряду с этим наблюдаются случаи заболевания без кровохарканья. Наиболее существенным клиническим симптомом болезни является гипохромная анемия с низким содержанием железа, не поддающаяся терапии. Характерно также повышение температуры тела до субфебрильных, иногда высоких, цифр. По нашим данным, у $^1/_3$ больных с этим заболеванием несколько увеличена селезенка.

Заболевание может начинаться остро, и тогда больным нередко первоначально ставят диагноз двусторонней пневмонии. В легких определяются укорочение перкуторного звука, бронхиальное дыхание, влажные мелкопузырчатые хрипы. Иногда болезнь развивается исподволь, а в легких ни перкуторно, ни аускультативно не удается выявить каких-либо изменений.

По данным А. Г. Хоменко и соавт. (1978), рентгенологические изменения в легких при идиопатическом легочном гемосидерозе сходны с таковыми при вторичном гемосидерозе у больных с пороками сердца. Имеет место потеря нормальной прозрачности легких вследствие диффузного сетчато-петлистого уплотнения легочной ткани с наличием очаговых теней по ходу сетки. Очаговые тени мелкие или крупные, однотипного характера. В отличие от свежей гематогенной диссеминации при туберкулезе очаговые тени при гемосидерозе не имеют округлой формы, несколько угловаты, высокой интенсивности, а интерстициальные изменения четко очерчены. Очаги при этом не расположены раздельно или цепочкой. Между очагово-интерстициальными уплотнениями определяются мелкие эмфизематозные образования. Большое значение при распознавании гемосидероза легких авторы придают томографии, которая позво-

ляет констатировать равномерное распределение очаговых и интерстициальных изменений в легких, тогда как при туберкулезе и пневмокониозах распределение очаговых теней неравномерное (наибольшее число увеличенных теней) в дорсальных отделах легких.

А. Н. Протопопов и Л. И. Иванова (1968) отметили определенную стадийность в рентгенологическом отображении идиопатического легочного сидероза соответственно его клиническому течению. В первой фазе, т. е. при начальных проявлениях болезни, возникает сплошное вуалеподобное затемнение обоих легких, иногда значительной интенсивности. По мнению авторов, эта фаза соответствует появлению диффузных мелких кровоизлияний в легочную ткань. Вторая фаза характеризуется наличием мелких очагов, густо и равномерно рассеянных по всем легочным полям, причем первоначально они могут с трудом выделяться на фоне диффузного понижения прозрачности легких, а по мере просветления легочной ткани становятся более четкими. Эти очаги постепенно рассасываются и могут исчезать в течение 2—3 нед. В третьей фазе возникают обширные интенсивные затемнения, напоминающие пневмоническую инфильтрацию. Эта картина служит отражением отека и воспаления вокруг кровоизлияний. В четвертой фазе выявляются интерстициальные изменения, которые по интенсивности варьируют от незначительного уплотнения легочной стромы до интерстициального фиброза, являющегося следствием повторных кровоизлияний и организации фибрина в альвеолах. Смена фаз соответствует волнообразному клиническому течению процесса. При этом клинические проявления на несколько дней опережают появление рентгенологических изменений. Как указывают авторы, характерной чертой облаковидных, пневмониеподобных инфильтратов, которая отличает их от других подобных затемнений, является *поразительно быстрая их динамика, не свойственная ни одному* из известных процессов, за исключением эозинофильных инфильтратов. Они неожиданно исчезают и столь же внезапно могут появляться в других отделах того же легкого или в другом легком. При достаточной длительности заболевания (как мы полагаем, в результате рецидивирующего его течения) развивается картина диффузного интерстициального фиброза, которая в сущности напоминает изменения, рентгенологически выявляемые при многих других диссеминированных процессах в легких.

У части больных может наблюдаться увеличение тени корней легких за счет расширения крупных сосудистых стволов вследствие явлений гипертензии в малом круге кровообращения [Хоменко А. Г. и др., 1978].

При лабораторных исследованиях прежде всего выявляется анемия различной выраженности. Определяются признаки, характерные для железодефицитной анемии: гипохромия, анизоцитоз, пойкилоцитоз, микроцитоз. Цветовой показатель обычно равен 0,5—0,7. Содержание лейкоцитов нормальное или повы-

шенное. Отмечается нейтрофилез, иногда со сдвигом до метамиелоцитов или миелоцитов. По данным V. F. Fairbanks и Beutler (1977), у 12 % больных наблюдается эозинофилия. Характерно также умеренное повышение количества тромбоцитов. Снижается содержание железа сыворотки, увеличивается общая железосвязывающая способность. Для идиопатического легочного гемосидероза характерно резкое нарастание СОЭ у большинства больных. В части случаев отмечаются значительное повышение содержания γ-глобулинов сыворотки, иногда до 40 %, поликлональное увеличение содержания всех фракций иммуноглобулинов.

В моче иногда определяется белок или небольшое количество эритроцитов.

Идиопатический легочный гемосидероз следует дифференцировать от других заболеваний, сопровождающихся железодефицитной анемией неясного происхождения при наличии диффузных изменений в легких, о чем уже говорилось выше (см. также главу 9).

При увеличении селезенки в сочетании с гипохромной анемией может возникнуть предположение о более часто встречающейся талассемии. Однако низкое содержание железа в сыворотке, повышение СОЭ, малое количество сидеробластов в костном мозге заставляют подумать об идиопатическом легочном гемосидерозе.

Необходимо многократно в динамике исследовать мочу больных с признаками идиопатического легочного гемосидероза, так как не всегда, особенно в начале болезни, выявляются изменения мочи, характерные для синдрома Гудпасчера.

Для идиопатического легочного гемосидероза характерно наличие гемосидерина в мокроте или промывных водах бронхов. Следует помнить, что при однократном исследовании мороты или промывных вод бронхов можно не выявить гемосидерин. Однако и наличие в них гемосидерина не является патогномоничным признаком именно этого заболевания, так как при митральном стенозе и некоторых врожденных пороках сердца (тетрада Фалло) находят макрофаги, содержащие гемосидерин, в виде так называемых клеток сердечных пороков. Все эти заболевания должны быть исключены.

Лечение. Хотя патогенез изолированного легочного гемосидероза неясен, определенный эффект дают глюкокортикоидные

Рис. 11.8. Обзорные рентгенограммы легких больного идиопатическим легочным сидерозом.

а — при обострении заболевания. Участок затемнения в средних и нижних отделах правого легкого. На протяжении всех легочных полей диффузные интерстициальные изменения в виде нежной тяжистости, мелкие и средних размеров очаговые тени; б — после достижения ремиссии с помощью комбинированного лечения азатиоприном и преднизолоном. Рассасывание массивного затемнения в правом легком. Интерстициальные и очаговые изменения сохраняются.

a

б

гормоны. Обычно назначают преднизолон в суточной дозе 30—50 мг.

В результате уменьшается интоксикация, нормализуется температура тела. Гормоны необходимо назначать в сочетании с препаратами железа в связи с глубоким дефицитом последнего в организме.

Эффективно комбинированное лечение преднизолоном, препаратами железа в сочетании с антикоагулянтными и антиагрегантными препаратами (гепарин, курантил, трентал). Имеются сообщения об эффективности массивного плазмафереза в сочетании с иммунодепрессантными препаратами [Erickson S. B. et al., 1979; Levin M. et al., 1983]. При помощи плазмафереза из плазмы выводятся наработанные антитела, а иммунодепрессантные препараты ограничивают продукцию новых. Обычно используют азатиоприн и циклофосфан. Последний назначают по 400 мг через день, на курс 8—10 г. Не следует забывать о необходимости применения препаратов железа.

По данным H. Hyatt и соавт. (1972), у больной идиопатическим легочным гемосидерозом после применения десферола увеличилось выделение железа с мочой. Известно, что десферол мобилизует железо, которое выходит из клеток, например из паренхиматозных клеток печени.

Если бы десферол мог способствовать мобилизации железа, поглощенного макрофагами в виде гемосидерина, то это помогло бы снизить опасность развития фиброза легких. Однако из макрофагов легких такое железо не выходит, поэтому представляется маловероятной возможность его удаления из легочной ткани при использовании десферала.

L. R. Frankel и соавт. (1986) считают целесообразным назначать при идиопатическом легочном гемосидерозе нитроглицерин для уменьшения легочной гипертензии. Вводят этот препарат постоянно в дозе 0,5—4 мкг/кг в минуту, они наблюдали четкий, хотя и временный эффект.

Прогноз идиопатического легочного гемосидероза в течение многих лет был весьма неблагоприятным. Использование глюкокортикоидных гормонов, иммунодепрессантных препаратов и плазмафереза значительно улучшило его. Удается не только продлить жизнь многих больных, но иногда добиться длительных ремиссий, о чем свидетельствует наше наблюдение (рис. 11.8).

Важно, чтобы лечение было начато достаточно рано. S. Lapena и соавт. (1985) к числу неблагоприятных прогностических факторов при изолированном легочном гемосидерозе относят начало болезни в возрасте до 3 лет, а также тяжесть первого криза. Они считают, что у мальчиков болезнь протекает тяжелее, чем у девочек. Рассчитывать на существенное улучшение прогноза заболевания можно лишь после того, как будет полностью расшифрован его патогенез.

Список литературы

Березовский И. Я., Аблямитов А. А. Случай легочного гемосидероза у ребенка. — Вестн. рентгенол., 1984, № 1, с. 87—87.
Власов Н. Г., Тишковская М. В. К вопросу о синдроме Гудпасчера. — Клин. мед., 1982, № 1, с. 90—92.
Идельсон Л. И. Гипохромные анемии. — М.: Медицина, 1981. — 190 с.
Илькович М. М. Идиопатический гемосидероз легких. — В кн.: Диссеминированные процессы в легких/Под ред. Н. В. Путова. — М.: Медицина, 1984, с. 172—179.
Слобожанкин И. В., Ширяева К. Ф., Картавова В. А. и др. Идиопатический гемосидероз легких у детей. — Вопр. охр. мат., 1983, № 9, с. 20—24.
Щербатенко Л. А., Андреев В. М. Случай идиопатического легочного гемосидероза с тяжелым поражением сердца. — Казан. мед. журн., 1984, № 1, с. 62—63.

Bradley J. D. The pulmonary hemorrhage syndromes. — Clin. Chest Med., 1982, vol. 3, p. 593—605.
Cassimos C. D., Chryssanthopocolos, Panagiotidou C. Epidemiologic observations in idiopathic pulmonary hemosiderosis. — J. Pediat., 1983, vol. 102, p. 698—702.
Frankel L. R., Smith D. W., Pearl R. G. et al. Nitroglycerin-responsive pulmonary hypertension in idiopathic pulmonary hemosiderosis. — Amer. Rev. resp. Dis., 1986, vol. 133, p. 170—172.
Kjellman B., Elinder G., Garwicz S. et al. Idiopathic pulmonary haemosiderosis in Swedish children. — Acta paediat. scand., 1984, vol. 73, p. 584—588.
Lapena S., Blanco A., Solis P. et al. Factores de riesgo en la evolution de la hemosiderosis pulmonar idiopatica. — An. Espan. pediat., 1985, vol. 23, p. 5—11.

ГИСТИОЦИТОЗ Х (ГИСТИОЦИТАРНЫЙ ГРАНУЛЕМАТОЗ)

Гистиоцитоз Х — заболевание неизвестной этиологии, обусловленное пролиферацией дифференцированных клеток системы мононуклеарных фагоцитов, известных под названием гистиоцитов.

Клинические проявления этого заболевания зависят в первую очередь от локализации и распространенности гистиоцитарной пролиферации. Они варьируют от солитарного поражения одного органа с доброкачественным течением до множественного поражения почти всех органов, характеризующегося крайне неблагоприятными течением и прогнозом.

У взрослых чаще поражаются легкие, кости и диэнцефальная зона, но при тяжелом течении и генерализации в процесс вовлекаются также кожа, слизистые оболочки, лимфатические узлы, плевра.

В 1893 г. A. Hand сообщил о заболевании трехлетнего мальчика, сопровождавшемся полиурией, гепатоспленомегалией, экзофтальмом и деструктивными изменениями скелета. В дальнейшем A. Schüller (1915) и H. A. Christian (1920) опубликовали данные о больных со сходными клиническими проявлениями. Первоначально заболевание было отнесено к ксантоматозам [Rowland R. S., 1928], но затем получило название болезни Хенда — Шюллера — Крисчена.

Наряду с этой болезнью были описаны еще две. Из них болезнь Леттерера — Сиве фигурирует в сообщении A. E. Abt и E. J. Denerholz (1936), основанном на анализе не только собственного наблюдения, но и публикаций E. Letterer (1924) и S. A. Siwe (1933). Другое заболевание получило название эозинофильной гранулемы. Оно было предложено в 1940 г. L. Lichtenstein и H. L. Jaffe

в их сообщении о солитарных дефектах костей, вызванных пролиферацией гистиоцитов в сочетании с большим числом эозинофилов. Однако приоритет в описании этого заболевания принадлежит Н. И. Таратынову (1913).

Под болезнью Хенда — Шюллера — Крисчена понимают хроническую генерализованную форму с непостоянной триадой признаков в виде экзофтальма, несахарного диабета и ландкартообразных дефектов в костях черепа. Как болезнь Леттерера — Сиве описано острое или подострое, тяжелое, быстро прогрессирующее и генерализованное заболевание у маленьких детей, сопровождающееся гепатоспленомегалией, анемией и тромбоцитопенией. Эозинофильная гранулема легких и (или) костей характерузуется наличием солитарных или множественных участков поражения.

W. T. Green и S. Farber (1942), H. L. Jaffe и L. Lichtenstein (1944) продемонстрировали наличие родственных отношений между болезнью Леттерера — Сиве, болезнью Хенда — Шюллера — Крисчена и эозинофильной гранулемой. Они рассматривали все три патологических процесса как проявления одной нозологической формы, характеризующиеся сходными морфологическими чертами.

A. Wallgren (1940) показал, что клиническая симптоматика и гистологические данные при болезнях Хенда — Шюллера — Крисчена и Леттерера — Сиве в сущности идентичны, а их выделение в качестве отдельных нозологических единиц является искусственным, так как они, по-видимому, представляют собой различные стадии одного и того же процесса [Москачева К. А. и др., 1967; Земскова В. И. и др., 1981].

J. Engelbreth-Holm и соавт. (1944) подтвердили факт существования постепенных переходов между этими заболеваниями как в клинической картине, так и в характере патоморфологических изменений. По их данным, патологический процесс делится на четыре стадии: 1) гиперпластическую пролиферативную стадию, в которой возникают диффузная ретикулогистиоцитарная пролиферация и эозинофилия; 2) гранулематозную стадию, характеризующуюся развитием гранулематозной ткани, выраженной эозинофилией, появлением макрофагов, гигантских клеток; 3) ксантоматозную стадию, при которой появляются ксантомные (пенистые) клетки; 4) фиброзную стадию, при которой происходит заживление.

Многие авторы полагают, что острое течение заболевания соответствует первой стадии болезни Леттерера — Сиве, вторая стадия — эозинофильной гранулеме, третья — болезни Хенда — Шюллера — Крисчена, а в четвертой стадии имеет место хроническое течение болезни.

В 1953 г. L. Lichtenstein ввел в клиническую практику понятие гистиоцитоза X, включив в него все три синдрома: болезнь Леттерера — Сиве, болезнь Хенда — Шюллера — Крисчена и эозинофильную гранулему.

В настоящее время эти три названия одной и той же нозо-

логической единицы представляют преимущественно исторический интерес [Radenbach K. L. et al., 1983].

По Международной гистологической и цитологической классификации опухолевых заболеваний кроветворной и лимфоидной ткани гистиоцитоз X принадлежит к группе хронической моноцитарной лейкемии и системных гистиоцитарных заболеваний. Сюда включены болезнь Леттерера — Сиве и болезнь Хенда — Шюллера — Крисчена. Эозинофильная гранулема выделена особо, что обусловлено доброкачественностью ее течения [Mathe G., Rappoport H., 1976].

Унитарная теория происхождения гистиоцитоза X находит подтверждение в наличии переходов между заболеваниями, объединяемыми этим названием.

U. Mittler (1977) сообщил о случае болезни Леттерера — Сиве у ребенка в возрасте 1 года 3 мес, излеченной с помощью комбинации преднизолона и винбластина. Через несколько лет у того же пациента была диагностирована эозинофильная гранулема черепа. Лечение преднизолоном в течение 2,5 года вновь сопровождалось выраженным эффектом.

К этому следует добавить, что в приведенном выше делении гистиоцитоза X на три формы, основанном на клиническом течении и преимущественном поражении тех или иных органов, не учитывается сходный характер морфологических изменений [Wiesner B., 1984].

В связи с недостаточной определенностью термина «гистиоцитоз X» было предложено обозначать его как гистиоцитарный гранулематоз [Radenbach K. L. et al., 1983].

Гистиоцитоз X обнаруживается во всем мире, однако сообщения об этом заболевании относятся в основном к развитым в экономическом отношении странам.

Распространенность гистиоцитоза X, по данным C. Cheyne (1971), составляет 1:2 000 000 в 1 год. D. G. Sims (1977), K. A. Starley и соавт. (1972) определили ее как 1 случай на 350 000 детей в возрасте до 15 лет. M. Shamoto (1977) оценивает частоту гистиоцитоза X в пределах от 0,2 до 1 случая на 100 000 детей. K. L. Radenbach и соавт. (1977) сообщили, что среди взрослых на 18 больных саркоидозом приходится один больной гистиоцитозом X. Приведенные данные свидетельствуют о том, что гистиоцитоз X не является таким редким заболеванием, как до сих пор предполагалось.

Большинство исследователей указывают на более значительную пораженность этим заболеванием лиц мужского пола. По их данным, соотношение мужчин и женщин составляет 2:1 или даже 3:1, тогда как K. L. Radenbach и соавт. (1977) сообщают о равном соотношении между полами.

В последние годы наметился прогресс в выяснении функции мононуклеарной фагоцитарной системы, в частности ее гистологических и энзимогистохимических особенностей. Это способствовало уточнению и углублению прежних представлений о болезнях, входящих в группу гистиоцитарных поражений.

M. J. Cline и D. W. Golde (1973) предложили классификацию злокачественных гистиоцитарных нарушений, включающую и гистиоцитоз X. Она основана на степени клеточной дифференциации. Гистиоцитарные нарушения с наименьшей степенью клеточной дифференциации сопровождаются наиболее выраженной клеточной пролиферацией и могут обусловить острое, злокачественное течение заболевания. Гистиоцитарные нарушения, при которых выявляются зрелые макрофаги с низким пролиферативным потенциалом, напротив, могут привести к хроническому, доброкачественному течению.

Сформулирована была следующая клиническая характеристика болезней, вызванных гистиоцитарными расстройствами: прогрессирующее течение с неблагоприятным прогнозом, гепатоспленомегалия, иногда желтуха, лимфаденопатия, кожная сыпь, панцитопения, лихорадка. Эти особенности присущи, в частности, и генерализованным, прогрессирующим формам гистиоцитоза X. Однако они не характерны или по крайней мере встречаются редко при солитарных или множественных поражениях, обусловленных эозинофильной гранулемой, которой свойственно в целом доброкачественное течение.

В 1973 г. W. A. Newton и A. B. Hamoud предложили гистологическую классификацию гистиоцитоза X, тесно связанную с клинической симптоматикой и прогнозом заболевания. Авторы различают два типа гистиоцитоза X.

Тип I (злокачественный) характеризуется диффузной инфильтрацией отдельно лежащими гистиоцитами с сохранением нормальной структуры пораженных органов. Гистиоциты крупные (диаметром 12—15 мкм), с отчетливо базофильной цитоплазмой и относительно выраженной мембраной. В ядрах содержится темный, базофильный, зернистый хроматин. Многоядерные гигантские клетки, эозинофилы и фиброз встречаются относительно редко. Явления митоза и фагоцитоза наблюдаются часто. Наряду с гистиоцитами могут встречаться макрофаги.

Тип II (доброкачественный) сопровождается диффузной инфильтрацией гистиоцитами, эозинофилами и лимфоцитами различной выраженности. Гистиоциты собраны в синцитий, который пронизан островками из эозинофилов и лимфоцитов. Достаточно представлены многоядерные гигантские клетки, фиброз и некроз. Некоторые из пораженных органов кажутся полностью лишенными нормальной структуры. Гистиоциты могут встречаться одновременно со зрелыми макрофагами.

Гистиоцитоз X типа I быстро прогрессирует. Наибольшая продолжительность жизни не превышает 1 мес. Возраст больных колеблется от 3 до 24 мес. Клиническая симптоматика однотипна и характеризуется наличием себорейной экземы, исхудания, гепатоспленомегалии, лимфаденопатии, панцитопении, иногда поражением костей.

Поражения типа II отличаются разнообразием клинических проявлений, зависящих от локализации в том или ином органе, с вариантами от солитарных поражений до генерализованных процессов с гистологической картиной, напоминающей таковую при поражении типа I. Возраст больных в момент установления диагноза был значительно старше.

Используя данные электронной микроскопии, F. Basset и соавт. (1965), L. de Beukelaar и соавт. (1965) обнаружили ультраструктурные цитоплазматические органеллы в гистиоцитах при гистиоцитозе X. В нормальных макрофагах такие органеллы отсутствуют.

W. A. Newton и A. B. Hamoudi (1973) показали, что эти имеющие форму гранул образования могут быть обнаружены только при доброкачественном гистиоцитозе X (тип II). Однако другие авторы полагают, что они могут иметь место при всех гистологических вариантах гистиоцитоза X.

Функции и значение этих органелл неясны. F. Basset и соавт. (1966) полагают, что они являются тубулярными частицами еще неидентифицированного вируса. По мнению G. Niebauer и соавт. (1970), гранулы гистиоцитов при гистиоцитозе X служат морфологическим субстратом измененных нормальных макрофагов; появление их вызвано неизвестным патогенным агентом. J. D. Elema и S. Poppema (1978) выявили два типа гистиоцитов при гистиоцитозе X. Большинство из них характеризуется слабой или умеренной активностью кислой фосфатазы и слабой активностью α-нафтилацетатэстеразы, различной активностью АТФ-азы и высокой активностью лейцил-β-нафтиламидазы. Эти клетки имеют сходство с малодифференцированными (незрелыми) гистиоцитами. Значительно реже встречались биполярные и звездчатые клетки с высокой активностью кислой фосфатазы и α-нафтилацетатэстеразы и низкой активностью АТФ-азы и лейцил-β-нафтиламидазы.

Совокупность этих гистологических, электронно-микроскопических и гистохимических данных помогает отличить злокачественный гистиоцитоз X, который характеризуется наличием недифференцированных, незрелых гистиоцитов и быстрым неблагоприятным исходом заболевания, от доброкачественного варианта, которому свойственны наличие дифференцированных, зрелых гистиоцитов и преимущественно доброкачественное, хроническое течение заболевания [Bökkerink J. P. M., de Vaan G. A. M., 1980].

Отсутствие ясности в вопросах этиологии гистиоцитоза X затрудняет разработку рациональной клинической классификации. Очевидно, что классическое деление на болезнь Леттерера — Сиве, болезнь Хенда — Шюллера — Крисчена и эозинофильную гранулему в настоящее время следует считать устаревшим. Изложенные выше данные позволяют высказаться в пользу доминирующего значения в клиническом течении заболевания двух основных факторов, определяющих и прогноз: 1) пролиферативного потенциала мононуклеарной фагоцитарной системы, который в свою очередь зависит от степени зрелости пролиферирующих гистиоцитов; 2) степени генерализации пролиферирующих гистиоцитов.

В связи с этим мы считаем возможным, взяв за основу классификацию гистиоцитоза X, разработанную L. Lichtenstein (1953, 1964), предложить следующую ее модификацию.

1. Доброкачественный солитарный или множественный гистиоцитарный гранулематоз (гистиоцитоз X).

2. Диссеминированный хронический гистиоцитарный гранулематоз (гистиоцитоз X).

3. Диссеминированный острый или подострый гистиоцитарный гранулематоз (гистиоцитоз X).

Для первой формы заболевания характерно наличие высоко-

дифференцированных гистиоцитов, представляющих собой зрелые макрофаги с невысоким пролиферативным потенциалом. Клиническое течение представляется доброкачественным с наклонностью к солитарным, реже множественным, поражениям легких, костей и диэнцефальной зоны и лишь при генерализации процесса — кожных покровов, слизистых оболочек, печени, селезенки, лимфатических узлов. Летальность невысока. В ранних стадиях заболевания возможна спонтанная регрессия. Набюдается эта форма в основном у взрослых.

При второй форме гистиоцитарная инфильтрация характеризуется наличием менее дифференцированных гистиоцитов, являющихся незрелыми макрофагами. Клинически данная форма представляет собой хроническое генерализованное заболевание, нередко сопровождающееся появлением триады признаков в виде экзофтальма, несахарного диабета и дефектов в черепных и других костях. Реже выявляются изменения кожных покровов, слизистых оболочек, печени и селезенки. Поражение легких наблюдается у 25—30 % больных. Летальность составляет 10—40 %. Эта форма наблюдается в основном у детей в возрасте старше 2 лет.

Для третьей формы типично наличие малодифференцированных гистиоцитов, соответствующих незрелым макрофагам с высоким пролиферативным потенциалом. Клинически заболевание выражается в острой или подострой с тяжелым течением форме, быстрой генерализацией и поражением костей, печени, селезенки, органов кроветворения, кожи и слизистой оболочек. Летальность достигает 67—100 %. Такая форма развивается у детей младшего возраста, чаще от 6 мес до 2 лет.

В пульмонологической практике, как правило, первоначально обнаруживаются легочные проявления гистиоцитоза X и лишь в дальнейшем могут наблюдаться другие локализации поражения. У взрослых больных поражение легких нередко является единственной или по крайней мере ведущей локализацией данного заболевания.

Первое сообщение об изменениях в легких при гистиоцитозе X сделано в 1928 г. R. S. Rowland. В отечественной литературе изменения в легких при этом заболевании впервые описаны в 1936 г. С. А. Рейнбергом и К. А. Москачевой. В дальнейшем клинико-рентгенологическая характеристика поражения легких при гистиоцитозе X была дана З. А. Гезенцвей (1967), В. М. Бенциановой и соавт. (1977), Л. И. Дмитриевой и В. Ф. Устиновой (1977), Л. А. Гуревич и соавт. (1986), а также многими другими. Несмотря на значительное число сообщений, в большинстве из них содержится описание отдельных наблюдений этого заболевания. В зарубежной печати наиболее детальное описание особенностей легочного гистиоцитоза X принадлежит K. L. Radenbach и соавт. (1983).

Клиническая картина. Подобно саркоидозу, гистиоцитоз X может начинаться без выраженных симптомов. Однако несколько чаще наблюдается подострое начало заболевания, характеризующееся повышением температуры тела, сухим, иногда надсадным, кашлем. Могут иметь место также общая сла-

бость, недомогание, умеренная одышка при физическом усилии, похудание. Изредка наблюдаются боли в груди, кровохарканье.

При физикальном исследовании у части больных в легких опопределяется нежная крепитация. Лишь в редких случаях выявляются более выраженные симптомы в виде трескучих («целлофановых») хрипов, нежного шума трения плевры.

Лишь использование рентгенологического метода позволяет, как правило, выявить диссеминированный процесс в легких и дать тем самым повод заподозрить легочный гистиоцитоз X. У значительной части больных изменения в легких выявляются при профилактическом или случайном ренгенологическом исследовании легких. Иногда применение этого метода связано и с наличием клинических симптомов заболевания.

При рентгенологическом исследовании выявляются следующие признаки.

Во всех стадиях легочного гистиоцитоза X поражение наблюдается в верхних и средних полях. В большинстве стадий поражаются также нижние поля, но в несколько меньшей степени. Лишь в части случаев процесс характеризуется почти равномерным распределением изменений во всех отделах легких. При детальном исследовании с использованием боковой проекции, а также томографии могут быть отмечены изменения как в задних, так и в передних отделах легких, что соответствует и морфологическим данным.

При сопоставлении данных, полученных при открытой биопсии легкого и торакоскопии, с одной стороны, и результатов рентгенологического исследования — с другой, можно различать раннюю и позднюю стадии легочного гистиоцитоза X.

В ранней стадии при рентгенологическом исследовании выявляется в первую очередь обогащение легочного рисунка, приобретающего сетчато-тяжистый характер. Одновременно обнаруживаются относительно немногочисленные небольшие очаги малой и средней интенсивности, густота расположения которых небольшая или умеренная. По мере перехода в позднюю стадию густота поражения в отношении как легочного рисунка, так и очаговой диссеминации нарастает и становится, как правило, значительной. Диаметр очагов у большинства больных небольшой (до 3 мм) или средний (от 3 до 6 мм). Намного реже встречаются очаги значительного диаметра — от 7 до 10 мм. Лишь у небольшой части больных формируются фокусные тени диаметром от 11 до 20 мм. В этой стадии заболевания, как правило, не обнаруживается выраженного увеличения корней, плевральной реакции или признаков фиброза.

Поражение легких в ранней стадии может характеризоваться стационарным течением или прогрессированием, но примерно у 50—70 % больных наблюдается спонтанная регрессия патологического процесса. Такую динамику легочных изменений в ранней стадии гистиоцитоза X наблюдали З. А. Гезенцвей (1967), Д. Д. Асеев и соавт. (1974), Л. И. Дмитриева и В. Ф. Устинова

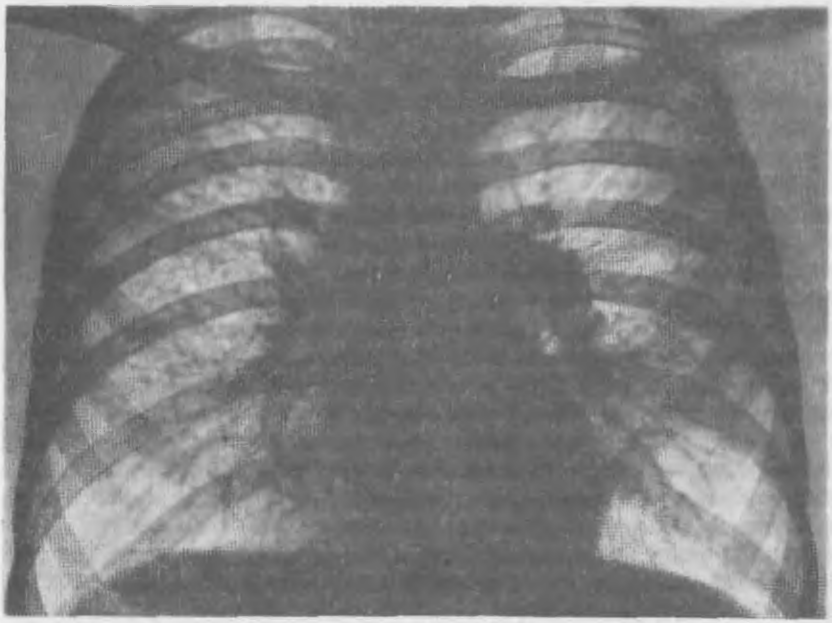

Рис. 11.9. Обзорная рентгенограмма легких больного гистиоцитозом X (ранняя стадия). Диффузные интерстициальные изменения преимущественно в верхних и средних отделах обоих легких, немногочисленные рассеянные очаги, умеренная реакция корней.

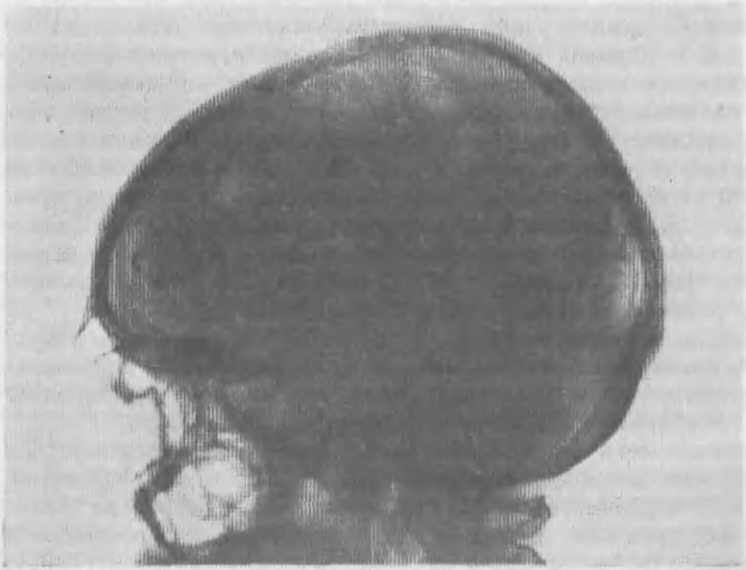

Рис. 11.10. Рентгенограмма черепа того же больного в боковой проекции. В левой теменной кости участок деструкции до 1,5 см в диаметре.

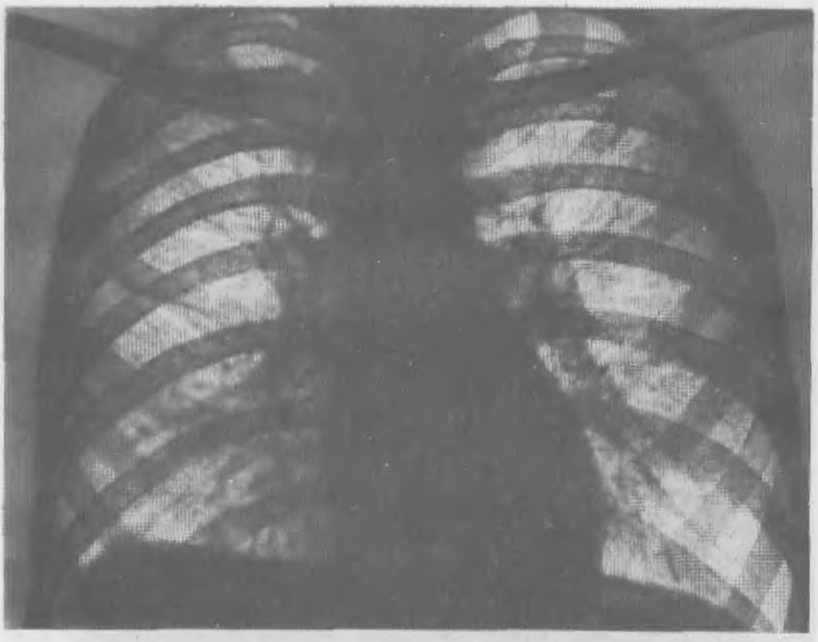

Рис. 11.11. Обзорная рентгенограмма легких того же больного через 2 мес после диагностической торакотомии. Спонтанная регрессия патологического процесса. Утолщение междолевой плевры справа.

(1977). Следует отметить, что спонтанная регрессия изменений в легких, ранее считавшаяся характерной для саркоидоза, в неменьшей степени свойственна и ранней стадии гистиоцитоза X, в связи с чем значительно снижается дифференциально-диагностическое значение этого признака. Особенности ранней стадии гистиоцитоза X демонстрируют рис. 11.9—11.11.

Л. А. Гуревич и соавт. (1986) считают, что при гистиоцитозе X в отличие от саркоидоза при рентгенологическом исследовании выявляются только изменения легочного рисунка в виде его сетчато-петлистой деформации. Однако мы, как правило, обнаруживали при этом заболевании очаговые изменения, хотя и уступавшие в выраженности интерстициальным, которые доминируют в рентгенологической картине.

По нашим данным, в ранней стадии гистиоцитарного гранулематоза преобладают мелкие и средние очаги, характеризующиеся, как правило, однотипностью. Это не позволяет нам согласиться с K. L. Radenbach и соавт. (1983), по мнению которых более крупные очаги и фокусные тени чаще характеризуют раннюю стадию гистиоцитоза X, а преобладание мелких очагов, приобретающих неправильную, вытянутую форму, — более позднюю его стадию. В то же время на ранней стадии забо-

левания, как полагают эти авторы, очаговые изменения имеют более правильную округлую форму.

Некоторые авторы указывают на возможность развития в ранней стадии гистиоцитоза X участков диффузного равномерного затемнения, имеющего вид молочного стекла [Lohding M., 1980]. По-видимому, причиной появления такого симптома служит десквамативный процесс, который может быть спутником гранулематозных изменений.

Примерно у 30 % больных постепенно или в результате периодически возникающих обострений поражение легких переходит в позднюю стадию, которая характеризуется нарастанием изменений легочного рисунка с грубой деформацией его. Одновременно очаги становятся разнотипными, причем наряду с мелкими выявляются также средние и крупные. Они характеризуются нередко неправильной, иногда вытянутой, формой. Возникают и в дальнейшем нарастают эмфизематозные изменения в виде булл, формируются поражения в виде «сотового легкого». Как правило, эти изменения располагаются по периферии верхних и средних легочных полей. По-видимому, именно они являются причиной возникновения рецидивирующего СП, возникающего у 20—50 % больных с поражениями легких при гистиоцитозе X. Обычно даже в поздней стадии заболевания конгломерации очагов, как и кальцинации, не происходит. Существует возможность развития реакции плевры, но инкрустации последней солями кальция не наблюдается.

Авторы, указывающие на отсутствие при гистиоцитозе X увеличения внутригрудных лимфатических узлов [Дмитриева Л. И., Устинова В. Ф., 1977], считают, что эта особенность облегчает проведение его дифференциальной диагностики с саркоидозом. Однако В. М. Бенцианова и соавт. (1977) сообщают о некотором увеличении внутригрудных лимфатических узлов в ряде случаев гистиоцитоза X, что мы также наблюдали, особенно в поздней стадии гистиоцитарного гранулематоза легких.

Особого рассмотрения требует вопрос о происхождении своеобразных кольцевидных образований, нередко выявляемых при гистиоцитозе X. Они могут быть солитарными, но гораздо чаще носят множественный характер. Как правило, они являются двусторонними, имеют четкие очертания. Диаметр их составляет от 2—3 до 15 мм, толщина стенки колеблется от 1,5 до 2,5 мм. Эти небольшие, относительно тонкостенные полости не имеют прямого отношения к очаговым изменениям, выявляемым в непосредственной близости от них. Иногда наличие их может быть заподозрено уже на обзорном снимке, но гораздо чаще и с большей определенностью эти полости обнаруживаются при томографии. Почти всегда их выявление расценивалось как признак поздней стадии заболевания. Однако, по мнению K. L. Radenbach и соавт. (1983), подобные полости могут быть обнаружены уже в ранней стадии заболевания, а их происхождение связывается с сохранением активности гранулематозного

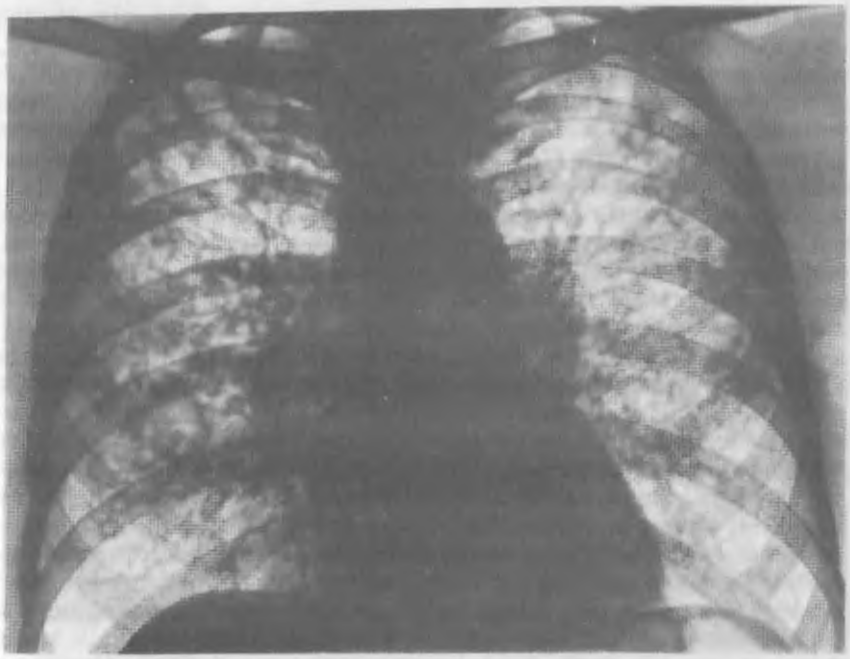

Рис. 11.12. Обзорная рентгенограмма легких больного гистиоцитозом X (поздняя стадия). Выраженные интерстициальные изменения, очаги средней величины и множественные мелкие полостные образования по всем легочным полям. Структура корней легких нечеткая вследствие некоторого увеличения бронхопульмональных лимфатических узлов.

процесса, приводящего к формированию бронхиолоэктазов. По мнению многих исследователей, эти кольцевидные тени могут также свидетельствовать о наличии перибронхиальной гистиоцитарной инфильтрации (перибронхиальные муфты). Как правило, в наших наблюдениях эти полости обнаруживались в поздних стадиях поражения легких при гистиоцитозе X (рис. 11.12).

Нельзя не отметить, что подобные изменения нехарактерны для других интерстициальных и диссеминированных процессов в легких, поэтому их выявление может послужить важным симптомом при диагностике гистиоцитоза X. В связи с этим мы считаем целесообразным систематическое проведение томографии при этом заболевании.

В самой поздней стадии поражения легких при гистиоцитарном гранулематозе нарастают явления фиброза, эмфиземы легких. В конечном итоге формируется картина «сотового легкого». В этой стадии заболевание утрачивает черты, характерные для гистиоцитоза X, не только в рентгенологическом, но и в морфологическом отношении.

Целесообразно различать три стадии поражения легких при гистиоцитозе X.

I стадия, гранулематозная, характеризуется умеренными клиническими симптомами. При рентгенологическом исследовании в это время преимущественно в верхних и средних отделах легких выявляются относительно немногочисленные очаги на фоне выраженных интерстициальных изменений.

II стадии, фиброзно-гранулематозной, свойственны более выраженные клинические симптомы, в первую очередь одышка. При рентгенологическом исследовании отмечаются нарастание интерстициальных изменений и явления фиброза. Определяются множественные небольших размеров тонкостенные полости. Обнаруживаются также более многочисленные средние, а иногда крупные очаги. Довольно часто наблюдаются также реакция междолевой и костальной плевры и некоторое увеличение бронхопульмональных лимфатических узлов. У значительной части больных может развиться СП.

Для III стадии, фиброзно-склеротической, типичны нарастание ДН и явлений хронического легочного сердца. При рентгенологическом исследовании выявляется картина «сотового легкого», которая служит отображением фиброзирующего альвеолита, не имеющего специфических черт исходного процесса.

Лабораторные данные характеризуются наличием у части больных умеренного лейкоцитоза и повышенной СОЭ. Однако в большинстве случаев выраженных сдвигов в гемограмме не обнаруживается. У многих больных могут наблюдаться патологические сдвиги в протеинограмме в виде повышения уровня α_2- и β-глобулинов.

В отличие от саркоидоза при гистиоцитозе X туберкулиновые реакции, как правило, положительные.

При изучении состояния функции дыхания у больных с легочной формой гистиоцитоза X обычно можно обнаружить отчетливые рестриктивные нарушения, а у части больных и обструктивные нарушения вентиляционных показателей. Выраженность этих нарушений зависит от распространенности поражения легочной ткани, а также стадии заболевания. Отмечены, особенно в поздних стадиях, нарушения диффузии и распределения газов. Наблюдается умеренное снижение P_{aO_2} без выраженных сдвигов P_{aCO_2} [Radendach K. L. et al., 1977].

Постоянство нарушений дыхательной функции легких при гистиоцитозе X в отличие от саркоидоза может служить одним из дифференциально-диагностических признаков [Loddenkemper R. et al., 1983].

С помощью перфузионной сцинтиграфии у большинства больных гистиоцитозом X, особенно в поздних стадиях, обнаруживаются умеренные или выраженные нарушения кровотока в легких. Однако четкой корреляции между показателями перфузии и данными рентгенологического исследования, характеризующими локализацию и протяженность поражения, нет [Radenbach K. L.

et al., 1983]. Регрессии поражения легких при гистиоцитозе X далеко не во всех случаях сопутствует улучшение функциональных и сцинтиграфических показателей, что, по-видимому, указывает на формирование выраженных рубцовых и фиброзных изменений в легких в процессе обратного развития или даже излечения гистиоцитоза X.

Уверенная диагностика гистиоцитоза X возможна лишь при морфологическом подтверждении. Для этого могут быть использованы биоптаты, полученные из пораженных органов. При наличии легочных изменений наиболее результативны трансбронхиальная пункция и открытая биопсия легких. По данным О. А. Уваровой и соавт. (1986), при диссеминированных процессах в легких трансбронхиальная пункция способствовала установлению диагноза у 76 %, а открытая биопсия легких — у 100 % больных.

Расшифровка природы изменений в легких значительно облегчается при выявлении внеторакальных локализаций заболевания, особенно в костной системе [Дмитриева Л. И., Устинова В. Ф., 1977; Бенцианова В. М. и др., 1977].

Морфологическая картина при всех формах гистиоцитоза X имеет общие черты в виде инфильтратов, образованных пролиферирующими атипичными гистиоцитами, с наличием в формирующихся инфильтратах гигантских многоядерных белых отростчатых эпидермоцитов (клеток Лангерганса), эозинофилов, а также плазматических клеток и нейтрофильных лейкоцитов. При этом клеточный состав инфильтратов идентичен в биоптатах, полученных из легких, кожи, лимфатических узлов, костей и других органов.

Наиболее часто у взрослых больных встречается эозинофильная гранулема, при которой наряду с атипичными обнаруживаются также обычные гистиоциты. Заметно преобладают эозинофилы, выявляются лимфоциты и плазматические клетки.

В ранних стадиях гистиоцитоза X нередко имеются кровоизлияния, могут наблюдаться некротические поля. В поздних стадиях выявляются фиброзные изменения без гранулематозных участков. Одновременно формируется эмфизема легких, а в дальнейшем картина «сотового легкого». В таких случаях установление характера исходного процесса, т. е. диагноза гистиоцитоза X, оказывается невозможным. Ввиду этого для верификации диагноза целесообразно при биопсии брать материал из различных участков легочной ткани, чтобы получить в каких-либо препаратах гранулематозную ткань.

Соотношение клеточных форм и качественная характеристика клеток гистиоцитарного ряда позволяют дифференцировать отдельные формы гистиоцитоза X.

При болезни Леттерера — Сиве среди клеточных элементов преобладают полиморфные атипичные гистиоциты, постоянно содержащие в цитоплазме липиды. Наряду с гистиоцитами присутствуют гигантские белые отростчатые

эпидермоциты. Все прочие клеточные элементы содержатся в инфильтратах в незначительном количестве.

При болезни Хенда — Шюллера — Крисчена преобладают крупные клетки с пенистой цитоплазмой, или ксантомные клетки. Появляется также большое количество плазматических клеток. Процесс носит распространенный характер, но пролиферация клеток *не столь выражена, как при болезни* Леттерера — Сиве. В грануляционной ткани встречаются также гигантские белые отростчатые эпидермоциты, фибробласты, лимфоциты.

Для уточнения диагноза можно использовать не только световую, но и электронную микроскопию, а также цито- и гистохимические методы, которые в трудных случаях позволяют выявить характерные для гистиоцитоза X клеточные элементы, в частности ультраструктурные цитоплазматические органеллы, имеющие вид гранул. Равным образом существенное значение *приобретает характеристика* уровня активности ряда ферментов в клетках гистиоцитарного ряда, о чем уже сказано выше.

Значительный интерес представляет частота поражения различных органов при гистиоцитозе X. Суждение по данному вопросу затруднено тем, что больные этим заболеванием находятся в учреждениях разного профиля в зависимости от ведущей локализации процесса. Существенное значение имеет возраст больных гистиоцитозом X. У детей преобладают генерализованные, а у взрослых — солитарные формы поражения.

K. L. Radenbach и соавт. (1983) у 2 из 33 взрослых больных с поражением легких, обусловленным гистиоцитозом X, обнаружили также поражение костей, у одного — признаки поражения кожных покровов, у одного — пищеварительного тракта и у одного — несахарного диабета. J. S. Greenberger и соавт. (1981) отметили поражение костей у 11 % взрослых больных гистиоцитозом X.

По данным N. E. Nesbit и W. Krivit (1975), из 24 больных генерализованным гистиоцитозом X у всех обнаружены изменения в костях, у 13 — в легких, у 8 — в селезенке, у 5 — в печени, у 3 — поражение периферических *лимфатических узлов*, у 2 — гипофиза и у одного — ЦНС.

Из 8 наблюдавшихся нами больных с легочными формами гистиоцитоза X у 2 отмечено также поражение костей.

Таким образом, данные разных авторов о частоте поражения различных *органов при гистиоцитозе* X существенно отличаются.

При дифференциации легочного гистиоцитарного гранулематоза следует иметь в виду в первую очередь саркоидоз, диссеминированный туберкулез легких, фиброзирующие альвеолиты, бронхиолоальвеолярный и метастатический рак легких. Основные признаки, которые могут быть использованы при дифференциальной диагностике гистиоцитоза X, диссеминированного туберкулеза легких и саркоидоза органов дыхания II стадии, представлены в табл. 11.1.

Одним из наиболее частых осложнений легочной локализации

Таблица 11.1

Основные критерии дифференциальной диагностики гистиоцитарного гранулематоза (гистиоцитоза X), диссеминированного туберкулеза легких и саркоидоза органов дыхания II стадии

Признак	Гистиоцитоз X	Диссеминированный туберкулез легких	Саркоидоз органов дыхания II стадии
Пол	Чаще мужчины	Чаще мужчины	Чаще женщины
Возраст	20—40 лет	Любой	25—50 лет
Характер клинических симптомов при выявлении	Чаще малозаметные, нередко небольшая одышка	Как правило, выраженные	Чаще малозаметные, реже выраженные
Туберкулиновые реакции	Чаще положительные	Положительные	Как правило, отрицательные
Поражения скелета и их локализация	Нередко. Преимущественно кости черепа, таза, нижних конечностей	Редко. Преимущественно позвоночник, кости нижних конечностей	Сравнительно редко. Преимущественно фаланги пальцев
Несахарный диабет	Нередко	Не отмечается	Не отмечается
Рентгенологические признаки поражения легких: двустороннее относительно симметричное поражение	Почти всегда	Почти всегда	Преобладает
одностороннее поражение	Почти не встречается	Почти не встречается	Нередко
локализация	Верхние и средние поля, задние и передние отделы	Верхние и средние поля, задние отделы	Несколько чаще средние и нижние поля, больше прикорневые и срединные зоны
очаговые изменения	Умеренно выраженные	Преобладают	Выраженные
изменения легочного рисунка	Преобладают	Умеренно выраженные или небольшие	Выраженные
полостные образования	Возможно наличие мелких множественных полостей	Часто наблюдаются двусторонние штампованные полости распада	Не наблюдаются
утолщение междолевой и костальной плевры	Возможно	Часто	Возможно
Увеличение бронхопульмональных лимфатических узлов	Возможно некоторое	Как правило, не наблюдается	Чаще выраженное
Увеличение других групп лимфатических узлов средостения	Не наблюдается	Как правило, не наблюдается	Нередко

Признак	Гистиоцитоз X	Диссеминированный туберкулез легких	Саркоидоз органов дыхания II стадии
Особенности клинического течения	Чаще стационарное или прогрессирующее, возможна спонтанная регрессия	В отсутствие адекватного лечения, как правило, прогрессирующее	Чаще стационарное, реже прогрессирующее, возможна спонтанная регрессия

гистиоцитоза X является СП, который наблюдается примерно у 20—50 % больных.

В поздних стадиях заболевания могут развиться признаки хронического легочного сердца и ДН. В случаях изолированного или преимущественного поражения легких при гистиоцитозе X именно эти осложнения определяют прогноз и могут быть причиной гибели больных.

По поводу лечения гистиоцитоза X в литературе имеются различные точки зрения, что в сущности объясняется многообразием форм и клинического течения этого заболевания. При злокачественных формах гистиоцитоза X рекомендуется комбинированная терапия с использованием полихимиотерапии, дополненной кортикостероидными гормонами. В некоторых случаях эффективна лучевая терапия, а лиц с преимущественным поражением костей иногда целесообразно лечить хирургическим методом.

При изолированном или преимущественном поражении легких и доброкачественном течении гистиоцитоза X, по-видимому, достаточно эффективна преднизолонотерапия. По рекомендации K. L. Radenbach и соавт. (1983) назначать преднизолон следует примерно так же, как при лечении саркоидоза, начиная с дозы 40 мг в сутки и постепенно снижая ее. Общая продолжительность лечения должна быть не менее 1 года. Отдельные авторы предпочитают сочетание преднизолона с винбластином. По мнению C. Gord и соавт. (1985), при гистиоцитозе X может быть рекомендовано лечение кортикостероидами по методике, применяемой при саркоидозе, и только в случае неэффективности такой терапии следует назначать антиметаболиты или алкилантины. Имеются отдельные сообщения об успешном применении купренила [Petheram I. S. et al., 1981]. Следует помнить, что лечение может дать эффект лишь в ранних стадиях гистиоцитоза X.

Прогноз гистиоцитоза X зависит прежде всего от формы заболевания. Так, при генерализованных формах с прогрессирующим клиническим течением, особенно у детей младшего возраста, прогноз неблагоприятный. При доброкачественном течении солитарного или множественного поражения, соответствующего эозинофильной гранулеме, в ранней стадии возможна

спонтанная регрессия, лечение дает хорошие результаты. Наконец, прогноз малоблагоприятный в тех стадиях гистиоцитоза X, когда он определяется наличием и выраженностью таких осложнений заболевания, как легочное сердце и ДН.

Список литературы

Гуревич Л. А., Мелентьева Е. Г., Устинова В. Ф. и др. — Вестн. рентгенол., 1986, № 4, с. 64—70.

Земскова В. И. Клинические стадии гистиоцитоза X у детей. — Педиатрия, 1981, № 8, с. 29—32.

Уварова О. А., Ерохин В. В., Земскова З. С. и др. Роль патоморфологических исследований в диагностике диссеминированных процессов в легких. — Пробл. туб., 1986, № 3, с. 55—58.

Greenberger I. S., Crocker A. C., Vawter G. et al. Result of treatment of 127 patients with systemic histiocytosis. — Medicine, 1981, vol. 60, p. 311—338.

Gorg C., Gorg K., Havemann K. Histiocytosis X. Klinik und Therapie. — Dtsch. med. Wschr., 1985, Bd 110, S. 1902—1906.

Loddenkemper R., Brandt H. J., Buchbender W. et al. Lungenfunktionsmuster bei der Histiocytosis X. — Prax. Klin. Pneumol., 1983, Bd 37, Sonderheft 1, S. 584—587.

Petheram I. S., Holmes P., Turner-Warwick M. Penicillamine in eosinophilic granuloma. — Brit. J. Dis. Chest, 1981, vol. 75, p. 410—412.

Radenbach K. L., Buchbender W., Loddenkemper R., Lohding M. Untersuchungen zur Klinik und Theparie der pulmonalen Histiocytosis X. Anhang 37 Fallen 1969—1982. — Prax. klin. Pneumol., 1983, Bd 37, Sonderheft 1. S. 535—545.

(Wiesner B.) Визнер Б. Гистиоцитоз X. — В кн.: Диссеминированные процессы в легких. — М.: Медицина, 1984, с. 150—162.

ЛЕЙОМИОМАТОЗ ЛЕГКИХ

Лейомиоматоз легких — диссеминированный патологический процесс, характеризующийся опухолевидным разрастанием гладких мышечных волокон по ходу мелких бронхов и бронхиол, стенок кровеносных и лимфатических сосудов легких. Синонимом лейомиоматоза является ангиоматоз легких. В связи с тем что при лейомиоматозе образуется много мелких кист, заболевание имеет еще наименование «микрокистозное легкое».

Впервые лейомиоматоз легких описан в 1937 г. L. Burell и J. Ross, а в 1966 г. — J. Corng и H. Enterline. Сведения о распространенности отсутствуют, так как сообщения немногочисленны (около 80 случаев). Одной из причин редких сообщений о лейомиоматозе легких может быть и то, что клинико-рентгенологические проявления этого заболевания малоизвестны. В отечественной литературе описаны лишь единичные наблюдения [Лихачев Ю. П., Воронцов Р. С., 1974; Двораковская И. В., Козак Т. И., 1983; Розенберг В. Д., 1983; Скорняков С. Н., 1983; Раск Р. Э. и др., 1984; Васильчук И. В. и др., 1984; Греймер М. С., Фейгин М. И., 1986].

Известны три различных взгляда на этиологию лейомиоматоза. Одни авторы относят лейомиоматоз к генетически

детерминированным заболеваниям опухолевой природы, другие [Двораковская И. В., Шлимович М. А., 1977; Burell L., Ross J., 1937] придают значение в его возникновении дисгормональным процессам, третьи [Греймер М. С., Фейгин М. И., 1986] не исключают в некоторых случаях роли контакта с бытовыми аэрозолями. Влияние вредных профессиональных факторов отрицается.

Сторонники генетически детерминированного развития лейомиоматоза [Лихачев Ю. П., Воронцов Р. С., 1974; Cornog J., Enterline H., 1966] обосновывают эту точку зрения новообразованием гладкомышечных элементов из сохранившихся мезенхимальных резервов тех участков, которые в норме не содержат гладкомышечных волокон. Например, лейомиоматозные клетки обнаружены в межальвеолярных перегородках, стенках лимфатических сосудов и узлов. А. Н. Кокосов и М. М. Илькович (1984), проанализировав данные литературы, сообщают, что предположение о роли эндокринных нарушений в развитии лейомиоматозов обусловлено преимущественным заболеванием женщин детородного возраста, частым наличием при этом дисфункций половых желез, а также замедлением прогрессирования болезни после наступления менопаузы или удаления яичников. Они считают, что лейомиоматоз имеет опухолевую природу.

При патоморфологическом исследовании легкие представляются уплотненными, нередко молочного цвета. *Под плеврой видны белесоватые узелки, которые выступают* над ее поверхностью и заполнены жидкостью, в полости плевры часто содержится хилезная жидкость. Диаметр узелков 0,3—0,7 см. Рядом с узелками расположены участки эмфиземы. Местами в легких имеются крупные воздушные полости. Лимфатические узлы гиперплазированы, диаметром 1—2 см, эластичны, легко вылущиваются. На разрезе в них могут быть обнаружены полости, заполненные хилезной или хилезно-геморрагической жидкостью.

Микроскопические изменения характеризуются гиперплазией и пролиферацией гладкомышечных клеток разной выраженности. Гиперплазированные гладкомышечные клетки расположены диффузно в интерстиции легких, т. е. межальвеолярно, периваскулярно, перибронхиально, субплеврально и по ходу мелких лимфатических сосудов. В связи с этим межальвеолярные перегородки утолщены, участки гладкомышечной пролиферации образуют конгломераты, в которых можно обнаружить эластический каркас межальвеолярных перегородок. Степень гладкомышечной гиперплазии неодинакова в различных участках легких. Гиперплазированные мышечные клетки полиморфные, развиваются мультицентрично. Митозы в этих клетках отсутствуют. В отдельных местах гиперплазированные гладкомышечные волокна переплетаются с коллагеновыми. Пневмонических фокусов нет.

Классификации лейомиоматозов не существует, так как патология остается малоизученной.

Клиническая картина. Заболевание обычно начинается бессимптомно. В дальнейшем наиболее частым и характерным симптомом является постепенно усиливающаяся одышка. Возможно также появление болей в груди, реже кровохарканья. Часто у таких больных возникают рецидивирующие СП, а в половине случаев появляется хилезный плеврит. Интоксикационный синдром не выражен. Перкуторные изменения отсутствуют или же отмечается укорочение звука. При аускультации может быть ослабленное дыхание. На рентгенотомограммах определяются диффузные интерстициальные изменения, расположенные симметрично в обоих легких, но более выраженные в нижних долях. По мере прогрессирования процесса возникают микрокисты, постепенно формируется ячеистое, сотовое, легкое. Кровь и моча без патологических изменений. Мокрота отсутствует. При исследовании ФВД определяются признаки нарушения вентиляции по рестриктивному типу и снижения DI.

Течение лейомиоматоза легких характеризуется постепенным или быстрым прогрессированием патологического процесса. Нарастают одышка и цианоз, появляются и усиливаются признаки хронического легочного сердца. После эвакуации хилезной плевральной жидкости наступает непродолжительное улучшение. Возможны поражение забрюшинных лимфатических узлов и грудного протока, развитие хилезного асцита, хилоперикардита. Описаны случаи сопутствующих ангиомиолипоматоза почек и лейомиоматоза матки.

Верификация диагноза лейомиоматоза возможна только при морфологическом исследовании материала, полученного с помощью открытой или трансбронхиальной биопсии легких.

Дифференциальную диагностику следует проводить с диссеминированным туберкулезом легких, фиброзирующим альвеолитом, метастатическим поражением легких. От диссеминированного туберкулеза лейомиоматоз отличается отсутствием симптомов интоксикации, бактериовыделения, рентгенологически определяемых очаговых изменений в легких, а также неэффективностью применения противотуберкулезных препаратов. Опорными отличительными свойствами от метастазов злокачественной опухоли в легкие являются отсутствие первично локализованной опухоли и диффузный интерстициальный характер процесса. Для фиброзирующего альвеолита, как и для туберкулеза и метастазов злокачественной опухоли, не характерно наличие хилезного плеврита.

Осложнениями лейомиоматоза легких являются развитие хронического легочного сердца, ДН, истощение при многократных эвакуациях хилезной жидкости из плевры. Как уже сказано, при поражении забрюшинных лимфатических узлов, грудного лимфатического протока возникают хилезный асцит и хилоперикардит.

Лечение симптоматическое и сводится в основном к терапии хронического легочного сердца. По показаниям проводят эвакуацию хилезной жидкости из плевральной полости с последующей инстилляцией раствора глюкозы или вдуванием талька с целью добиться сращения плевральных листков. Прогноз заболевания неблагоприятный. Продолжительность жизни больных колеблется от 2 до 10 лет. Летальный исход наступает вследствие формирования декомпенсированного легочного сердца.

Методы профилактики заболевания не разработаны.

Список литературы

Васильчук И. В., Двораковская И. В., Орежешковский О. В. Диффузный лейомиоматоз легких. — Вестн. рентген., 1984, № 2, с. 79—82.

Двораковская И. В., Казак Т. И. Диффузный лейомиоматоз легких. — Арх. пат., 1983, № 5, с. 39—43.

Раск Р. Э., Мельников Д. Н., Афиногенов А. И. Лейомиосаркома легкого. — Клин. мед., 1981, с. 95—97.

Розенберг В. Д. Первичная лейомиосаркома легкого у девочки 10 лет. — Вопр. охр. мат., 1983, № 8, с. 75.

Скорняков С. Н. Рассеянно-узловатый легочный лейомиоматоз. — В кн.: Диагностика диссеминированных поражений легких. — Свердловск, 1983, с. 76—80.

ПЕРВИЧНЫЙ БРОНХОЛЕГОЧНЫЙ АМИЛОИДОЗ

Амилоидоз характеризуется накоплением в различных тканях депозитов специфического вещества, получившего название амилоида, присутствие которого обычно распознается при помощи гистохимической реакции с конго красным и последующего выявления зеленого дихроизма в поляризованном свете [Glenner G. C., 1980].

Классификация амилоидоза основана на определении расположения депозитов амилоида в тех или иных органах, а также на наличии или, напротив, отсутствии других заболеваний. Генерализованный, или системный, амилоидоз констатируют в тех случаях, когда амилоид обнаружен в многих анатомических образованиях. Если же депозиты амилоида выявлены в одном из них, то амилоидоз обозначают как локализованный. При наличии амилоидоза у тех больных, у которых он сосуществует с другими заболеваниями, имеющими непосредственное отношение к его возникновению, констатируют вторичный амилоидоз. В отсутствие таких заболеваний амилоидоз определяют как первичный [Thompson P. J., Citron K. H., 1983].

Впервые возможность изолированного бронхолегочного амилоидоза была отмечена A. Lesser (1877). Но первое обстоятельное описание этого вида патологии органов дыхания было сделано лишь в 1958 г. C. Prowse.

Первичный бронхолегочный амилоидоз относится к числу редких заболеваний. Так, к 1983 г. в литературе было описано немногим более 150 больных с установленным диагнозом этого заболевания [Thompson P. I., Citron K. M., 1983].

Как указывают В. Г. Алексеев и А. И. Синопальников (1985), средний возраст больных первичным бронхолегочным амило-

идозом превышает 50 лет, хотя это заболевание встречается и в более молодом возрасте. Частота заболевания среди мужчин и женщин, по данным литературы, примерно одинакова. Однако, по мнению М. М. Ильковича и А. Н. Кокосова (1984), первичным бронхолегочным амилоидозом чаще болеют мужчины.

Как полагает G. C. Glenner (1980), в основе развития амилоидоза лежит нарушение ферментных процессов, определяющих синтез и резорбцию амилоида — вещества, постоянно вырабатываемого здоровым организмом. По мнению О. А. Виноградовой (1980), при локальных формах амилоидоза процессы резорбции существенным образом не нарушены, что является характерной чертой, обусловливающей отсутствие тенденции к генерализации процесса. Вместе с тем в развитии изолированного бронхолегочного амилоидоза определенную роль могут играть нарушения механизмов защиты легких [Franclin E. C., 1979]. Представления об относительной резистентности органов дыхания к накоплению в них депозитов амилоида и развитию амилоидоза, по-видимому, являются устаревшими.

При генерализованном амилоидозе органы дыхания поражаются у 50 % больных, по клиническим данным, и у 80 % — по данным патологоанатомических исследований [Ильковича М. М., Кокосов А. Н., 1984]. Имеются также сведения о том, что у больных амилоидозом, вызванным туберкулезом легких, амилоид в бронхолегочной системе обнаруживается почти столь же часто, как и в почках [Иванюта О. М. и др., 1983; Панасюк А. В., 1984]. В. Г. Алексеев и А. И. Синопальников (1985) полагают, что в формировании изолированного амилоидоза бронхолегочной системы участвуют два фактора: циркулирующий в крови амилоидогенный протеин и гипотетический местный фактор, образованный нарушением целости капиллярного русла и недостаточной адсорбционной функцией легких. Многолетнее, часто бессимптомное, течение заболевания авторы объясняют медленным образованием амилоидных депозитов в легких, что в свою очередь обусловлено невысокой концентрацией амилоидогенного белка в плазме.

E. Uehlinger (1965) относит первичный бронхолегочный амилоидоз к числу так называемых болезней накопления.

Этиология первичного бронхолегочного амилоидоза остается неизвестной. Большинство авторов рассматривают это заболевание как локальную форму первичного амилоизоза. Однако изолированный бронхолегочный амилоидоз неоднократно обнаруживали при наличии других заболеваний, среди которых были туберкулез, опухоли разной локализации, в том числе рак легких, гемобластозы и др. [Алексеев В. Г., Синопальников А. И., 1985; Hacihanefioglu U., Urzoren E., 1981]. Это обстоятельство вызвало сомнение в том, является ли амилоидоз бронхолегочной системы первичным [Thompson P. I., Citron K. M., 1983]. По нашему мнению, в подобных ситуациях, когда локальные формы амилоидоза выявляются у больных раком, их можно рассматривать как одну из паранеопластических реакций.

В клинической практике возможность различать первичный и

вторичный амилоидоз является весьма существенной. Для первичного амилоидоза характерна возможность выявления в сыворотке крови больных предшественника амилоида — белка SAA, который служит фактором переноса амилоида, а также выделения двух типов амилоидных фибрилл. В основе образования последних лежат легкие цепи иммуноглобулинов. При протеолизе амилоидных фибрилл у больных первичным амилоидозом продуцируется протеин AL, характерный для этих форм заболевания. При вторичном амилоидозе также могут обнаруживаться амилоидные фибриллы, но при их протеолизе образуется протеин AA, который в значительном количестве присутствует при вторичных формах амилоидоза. Оба вида протеина могут быть дифференцированы иммунохимическими методами [Илькович М. М., Кокосов А. Н., 1984; Thompson P. J., Citron K. M., 1983].

Амилоид, обнаруживаемый в трахее, бронхах и легких, может не вызывать всех характерных реакций. В части случаев он адсорбирует жир и хорошо окрашивается суданом [Абрикосов А. И., 1947].

Большинство исследователей отмечают значительную роль в патогенезе первичных форм амилоидоза угнетения системы Т-лимфоцитов со снижением их количества, что служит проявлением подавления процессов тканевого иммунитета.

Можно сделать вывод, что повышение синтеза иммуноглобулинов и белка SAA способствует появлению в крови белка амилоидных фибрилл, который, соединяясь с сывороточным белком, поглощается макрофагами и затем откладывается в органах и тканях в виде амилоида [Илькович М. М., Кокосов А. Н., 1984].

Одна из наиболее детальных классификаций амилоидоза органов дыхания принадлежит P. J. Thompson и K. M. Citron (1983).

А. Генерализованный (системный) амилоидоз*.

I. Первичный.
II. Вторичный.

Б. Локализованный амилоидоз*.

I. Первичный: а) трахеобронхиальный (с множественными субмукозными бляшками или опухолевидный); б) легочный (паренхиматозный) (нодулярный — множественный или солитарный, диффузный альвеолярно-септальный).

II. Вторичный: а) трахеобронхиальный (с субмукозными бляшками или туморозные формы); б) легочный (паренхиматозный) (нодулярный или диффузный).

---

* С поражением медиастинальных лимфатических узлов или без вовлечения их в процесс.

В. Г. Алексеев и А. И. Синопальников (1985) предложили группировку изолированного амилоидоза бронхолегочной системы, разработанную с учетом существующих взглядов, в частности классификации P. I. Thompson и K. M. Citron.

I. Трахеобронхиальный амилоидоз: а) с субмукозным отложением амилоида; б) опухолеподобный.
II. Легочный амилоидоз (паренхиматозный): а) нодулярный — множественный или солитарный; б) диффузный альвеолярно-септальный.
III. Плевральный.
IV. С поражением медиастинальных лимфатических узлов.
V. Сочетанные формы.

Для трахеобронхиальной формы первичного бронхолегочного амилоидоза характерно наличие множественных субмукозных бляшек или изолированных опухолевидных образований с экзофитным ростом [Loire R. et al., 1978]. Легочный (паренхиматозный) вариант первичного бронхолегочного амилоидоза может быть представлен нодозной и диффузной альвеолярно-септальной формами. При нодозной форме поражение чаще носит двусторонний характер, при односторонней локализации изменения чаще выявляются в правом легком.

Исключительно редко наблюдается изолированное поражение плевры [Desai R. A., 1979]. Изменения ее в сочетании с таковыми в бронхах и легких встречаются относительно чаще. Описано поражение разветвлений легочной артерии с паравазальным отложением амилоидных масс [Thompson P. J., Citron K. M., 1983].

Примерно 90 % случаев первичного бронхолегочного амилоидоза характеризуются наличием трахеобронхиальной формы с субмукозным отложением амилоида и легочной формы с нодулярным характером поражения. Редко встречаются опухолеподобная и диффузная альвеолярно-септальная формы. Еще реже диагностируются поражения внутригрудных лимфатических узлов и плевры.

Патологическая анатомия. Амилоидные отложения в трахее и бронхах состоят из множественных серовато-белых гладких узелков с широким основанием (до 1 см в диаметре). Может быть инфильтрированной вся стенка бронха, что приводит к значительному сужению его просвета. Эпителий бронха остается обычно интактным, но в части случаев наблюдается его плоскоклеточная метаплазия. При микроскопии в амилоидных депозитах могут выявляться гигантские клетки типа инородных тел и участки кальцинации.

При легочной локализации отложения амилоида обычно располагаются субплеврально. В их периферических зонах наряду с гигантскими клетками могут выявляться плазматические клетки и лимфоциты. Эти поражения в легких могут содержать также участки кальцинации, хрящ и даже участки окостенения.

Как справедливо подчеркивают В. Г. Алексеев и А. И. Синопальников (1985), прижизненная диагностика первичного бронхолегочного амилоидоза сложна вследствие малосимптомного течения. В большинстве случаев диагноз устанавливается с большим опозданием. Нередко заболевание неожиданно выявляется при гистологическом исследовании. Наиболее надежная верификация диагноза обеспечивается исследованием биопсийного материала с помощью тиофлавинов Т и S (люминесцентная микроскопия) и конго красным (поляризационная микроскопия) [Виноградова О. М., Серов В. В., 1976]. Для получения биоптата могут быть произведены трансторакальная и трансбронхиальная пункции, открытая биопсия легкого или парастернальная медиастинотомия. При выборе метода получения биопсийного материала следует учитывать форму и локализацию первичного бронхолегочного амилоидоза, возраст больных и наличие противопоказаний, связанных с сопутствующей патологией.

Клинические проявления первичного бронхолегочного амилоидоза не отличаются специфичностью. Их выраженность в значительной степени зависит от формы заболевания, его преимущественной локализации, наличия и характера осложнений.

При поражении гортани и трахеи может возникнуть осиплость голоса. Отложения амилоида в бронхиальном дереве нередко сопровождаются надсадным сухим кашлем, одышкой. При трахеобронхиальной форме амилоидоза с субмукозным отложением амилоида может наблюдаться кровохарканье, чаще необильное. Массивные кровотечения крайне редки. Сочетание таких признаков, как кашель, прогрессирующая одышка, кровохарканье, может служить поводом для ошибочной диагностики обструктивного бронхита или бронхиальной астмы [Виноградова О. М., 1980; Герасин В. А., 1980]. Нарушение проходимости бронха может привести к развитию ателектаза с присоединением вторичной инфекции. В подобных случаях сухой, малопродуктивный кашель сменяется кашлем с выделением мокроты, обычно гнойного характера. Солитарное поражение легочной паренхимы клинически может не проявляться и обнаруживается лишь при рентгенологическом исследовании, проводимом с целью профилактики или по другому поводу. При этом первоначально нередко ошибочно диагностируют туберкулему, периферический рак или доброкачественную опухоль, а при множественном характере изменений обычно подозревают наличие метастатической опухоли легких [Каньшина Н. Ф. и др., 1984; Bierny J. P., 1978]. Эти образования в легких могут содержать участки кальцинации, костные трабекулы [Teixider H. S., Bachman A. L., 1971], а иногда полости распада. В таких случаях иной раз возникает предположение о наличии бронхиолоальвеолярного рака и узелкового периартериита [Rubinow A. et al., 1978]. При диффузной альвеолярно-септальной форме в клини-

ческой картине доминируют явления нарастающей ДН и хронического легочного сердца, что заставляет предполагать наличие фиброзирующего альвеолита или карциноматоза.

Боли в груди чаще свидетельствуют о вовлечении в процесс плевры.

Повышение температуры тела не характерно для первичного бронхолегочного амилоидоза и, как правило, свидетельствует о присоединении инфекции.

Физикальное исследование при этом заболевании дает весьма скудную информацию, наличие и выраженность которой определяются формой и размерами поражения, а также присоединением тех или иных осложнений. Так, у больных с трахеобронхиальной формой амилоидоза могут выслушиваться свистящие хрипы. При альвеолярно-септальной форме в нижних отделах легких иногда удается выслушать крепитацию [Алексеев В. Г., Синопальников А. И., 1985].

При рентгенологическом исследовании у больных с солитарными формами первичного бронхолегочного амилоидоза определяются округлые фокусные тени с четкими контурами. При диффузной форме поражения бронхиального дерева может выявляться уплотнение стенки бронха. В результате диффузного поражения паренхимы легкого обнаруживается обогащение легочного рисунка, иногда с появлением очаговых теней, которые по выраженности значительно уступают интерстициальному компоненту.

Детальное сопоставление рентгенологических и морфологических изменений при первичном бронхолегочном амилоидозе произведено В. Г. Алексеевым и А. И. Синопальниковым (1985) (табл. 11.2).

Лабораторные данные при первичном бронхолегочном амилоидозе лишь в поздних стадиях способны помочь установлению диагноза. В основном они могут быть использованы для исключения других заболеваний и при выявлении инфекционных осложнений, а также могут иметь определенное значение при дифференциации первичных от генерализованных форм амилоидоза. Так, при последних могут быть выявлены повышение СОЭ, парапротеинемия и белок Бенс-Джонса. При исследовании белковых фракций сыворотки крови обнаруживается повышение уровня γ-глобулинов, концентрации холестерина и активности щелочной фосфатазы в крови.

Исследование ФВД при диффузном трахеобронхиальном поражении с субмукозным отложением амилоидных депозитов нередко позволяет установить преимущественно обструктивные нарушения вентиляции, тогда как при альвеолярно-септальной форме заболевания обнаруживаются рестриктивный тип вентиляционных нарушений.

Первичный бронхолегочный амилоидоз характеризуется медленно прогрессирующим течением. Основными осложнениями являются респираторная инфекция, ДН и хроническое

Таблица 11.2

Рентгеноморфологические сопоставления при различных формах первичного бронхолегочного амилоидоза

Рентгенологические проявления	Морфологические данные
1-й вариант	
Узловатые образования, выступающие в просвет трахеи и(или) бронхов, более отчетливые при томографии и бронхографии; ателектаз; обструктивная локальная эмфизема; обструктивный пневмонит; бронхоэктазия; остеопластическая трахеобронхопатия	Субмукозная амилоидная инфильтрация по ходу трахеобронхиального дерева
2-й вариант	
Объемные патологические образования, чаще солитарные, реже множественные, с тенденцией к формированию полостей, кальцификации опухолевидных узлов, на томограмме имеющих вид «штампованных дефектов»	Опухолеподобные или нодулярные отложения амилоидных масс в легочной ткани
3-й вариант	
Диффузная двусторонняя деформация легочного рисунка с мелкоочаговыми затемнениями, склонными к кальцификации, гидроторакс, утолщение плевры, плевральные наложения, увеличение внутригрудных лимфатических узлов с выраженной их кальцинацией и в отсутствие воспалительной реакции	Отложение амилоида по ходу альвеолярных перегородок, в плевре и медиастинальных лимфатических узлах

легочное сердце, которые наблюдаются в основном при распространенных и диффузных формах заболевания.

Диффузную форму первичного бронхолегочного амилоидоза следует дифференцировать от идиопатического и экзогенного фиброзирующего альвеолита, саркоидоза II и III стадии, легочного альвеолярного протеиноза, пневмокониоза, бронхиоло-альвеолярного и метастатического рака легких. Солитарные формы первичного бронхолегочного амилоидоза следует отличать от периферического рака, доброкачественных опухолей и туберкулем.

Лечебная тактика определяется в первую очередь формой заболевания. При трахеобронхиальной субмукозной инфильтрации удаление отдельных опухолевидных разрастаний во время бронхоскопии может дать отчетливый эффект. Однако при этом возможны массивные кровотечения. При данной форме первичного бронхолегочного амилоидоза методом выбора может быть лазерная коагуляция под бронхоскопическим контролем [Brauer R. et al., 1985]. Солитарные поражения удаляют оперативным путем.

При лекарственной терапии первичного бронхолегочного амилоидоза использовали глюкокортикоиды, иммунопротекторы, иммунодепрессанты. Проводили также лучевую терапию. Однако лечение оказалось безуспешным.

Имеются единичные сообщения о возможности спонтанной регрессии диффузного трахеобронхиального амилоидоза [Hof D. G., Rasp F. L., 1979].

Прогноз первичного бронхолегочного амилоидоза относительно благоприятный [Rubinow A. et al., 1978]. Продолжительность жизни после установления диагноза достигает 30—35 лет. Кальцинация при первичном бронхолегочном амилоидозе рассматривается как благоприятный признак, свидетельствующий о стабилизации процесса или даже тенденции к излечению. Существует весьма распространенное мнение о том, что одним из вариантов исхода первичного бронхолегочного амилоидоза может быть хондроостеопластическая трахеобронхопатия [Алексеев В. Г., Синопальников А. И., 1985; Eckert H. et al., 1978, и др.]. В какой-то мере подтверждением данной точки зрения служит возможность одновременного выявления у больного признаков первичного бронхолегочного амилоидоза и хондроостеопластической трахеобронхопатии [Jones A. M., Chatterji A. N., 1977]. О. М. Виноградова и соавт. (1980) склонны идентифицировать оба заболевания, рассматривая их, по-видимому, не как разные патологические состояния, а как различные фазы течения одной болезни (см. также раздел «Хондроостеопластическая трахеобронхопатия»).

Список литературы

Алексеев В. Г., Синопальников А. И. Изолированный амилоидоз бронхолегочной системы. — Клин. мед., 1985, № 12, с. 8—14.

Виноградова О. М. Первичный и генетический варианты амилоидоза. — М.: Медицина, 1980.

Иванюта О. М., Панасюк А. В., Суслов Е. И. Диагностика амилоидоза легких. — В кн.: Пульмонология. — Киев, вып. 6, 1983, с. 35—37.

Илькович М. М., Кокосов А. Н. Первичный бронхолегочный амилоидоз. — В кн.: Руководство по пульмонологии/Под ред. Путова Н. В., Федосеева Г. Б. — Л.: Медицина, 1984, с. 368—371.

Коньшина Н. Ф., Малаховская Л. М., Ожиганова И. Н. Локальный опухолевидный амилоидоз легких. — Арх. пат., 1984, № 12, с. 69—71.

Панасюк А. В. Клиника и диагностика амилоидоза бронхолегочной системы у больных туберкулезом легких и плевры. — В кн.: Современные проблемы туберкулеза и неспецифических заболеваний органов дыхания. — Вильнюс, 1984, с. 143—145.

Breuer R., Simpson G. T., Rubinow A. et al. Tracheobronchial amyloidosis: treatment by dioxide laser photoresection. — Thorax, 1985, vol. 40, p. 870—871.

Hacihanefioglu U., Uzgaren E. Amyloidproducting tumour of the lung. — Thorax, 1981, vol. 36, p. 395—396.

Thompson P. J., Citron K. M. Amyloid and lower respiratory tract. — Thorax, 1983, vol. 38, p. 84—87.

ОСТЕОПЛАСТИЧЕСКАЯ ПНЕВМОПАТИЯ

Образование участков окостенения в легких наблюдается при ряде заболеваний и может иметь различные причины. Оставшиеся в полости абсцесса секвестры могут подвергаться обызвествлению с последующей оссификацией. Описано развитие участков окостенения в легких у больных с приобретенными пороками сердца, преимущественно с поражением митрального клапана, и явлениями вторичного гемосидероза. По мнению А. И. Абрикосова (1947), наиболее часто при образовании костной ткани в легких речь идет о заживших фокусах первичного туберкулезного аффекта. Автор указывает, что при развитии в легких патологических соединительнотканных тяжей и рубцов в последних нередко происходит отложение извести, а иногда тут же образуется кость. А. И. Абрикосов отмечает, что обызвествление ткани вообще способствует оссификации, т. е. метапластическому образованию кости.

Однако от вторичных процессов окостенения в легочной ткани следует отличать первичное ее окостенение, получившее название остеопластической пневмопатии.

Этиология. Несмотря на то что это заболевание описано давно (Luschka H., 1856), причины его возникновения остаются невыясненными, по-видимому, главным образом в связи с редкостью остеопластической пневмопатии. В мировой литературе описано всего около 60 случаев этого заболевания, из них 12 в отечественных изданиях [Четчуева Т., 1930; Архангельская Н. В., 1949; Ганина К. П., 1958; Хасенов А. Н., 1964; Шварцберг Л. В., 1969; Минькович Б. М. и др., 1975; Рыбакова М. П., 1976; Малиновский А. Ф. и др., 1979, и др.].

Данные литературы свидетельствуют о том, что остеопластическая остеопатия обнаруживается как у мужчин, так и у женщин независимо от возраста.

Некоторые авторы полагают, что остеопластическая пневмопатия связана с воспалительным процессом и метапластическим образованием кости. Доказательством этой точки зрения могут быть анамнестические данные, а также нередкие гистологические находки склерозированной легочной ткани в зоне поражения. В тех случаях, когда костные образования обнаруживаются в неизмененной легочной ткани, можно предположить, что предшествующий воспалительный процесс привел к своеобразной дезорганизации ткани легкого, способствовавшей обызвествлению и метапластическому образованию кости [Абрикосов А. И., 1947]. Большинство сторонников воспалительной природы возникновения остеопластической пневмопатии считают, что в основе развития кости лежит интерстициальное воспаление, причем, по мнению одних, последующее образование костной ткани происходит в ходе развития интерлобулярной и интраальвеолярной соединительной ткани, а по мнению других, — в периваскулярной ткани [Четчуева Т., 1930; Архангельская Н. В., 1949; Luschka H., 1856].

Имеются высказывания в пользу опухолевой и паразитарной природы заболевания. Некоторые авторы развитие в ткани легкого кости связывают с образованием тромбов в легочных сосудах. При этом, как они полагают, тромб организуется, подвергается гиалинизации, а гиалинизированная ткань превращается в костную при участии остеобластов [Малиновский А. Ф. и др., 1979, и др.].

Возникновение костной ткани в легком связывают также с нарушением обме-

на веществ при ревматизме [Минькович Б. М. и др., 1975; Малиновский А. Ф. и др., 1979], а К. П. Ганина (1958) считает процессы оссификации при ревматизме следствием резко выраженной пластической функцией соединительной ткани при этом заболевании. Доказательством этого, по ее мнению, является возможность образования кости в миндалинах при хроническом тонзиллите и в клапанах сердца при фиброзном эндокардите. Наконец, выдвинуто предположение о лежащих в основе образования кости в легких пороке развития или о генетической детерминации заболевания [Минькович Б. М. и др., 1975; Малиновский А. Ф. и др., 1979]. Важными доказательствами этой концепции служит нередкое обнаружение остеопластической пневмопатии у лиц без патологии органов дыхания, которые не предъявляют каких-либо респираторных жалоб и у которых в легочной ткани отсутствуют морфологические изменения или иной природы [Хасенов А. Н., 1964; Шварцберг Л. В., 1969], а также случаи семейного характера этой патологии. Так, А. Н. Хасенов (1964) сообщил о выявлении остеопластической пневмопатии у 4 членов одной и той же семьи (братьев и сестер).

Принято различать три формы остеопластической пневмопатии: 1) узелковую, которая характеризуется образованием косточек причудливых очертаний в небольшом участке легкого, например диаметром 2—3 см; 2) ветвистую с образованием ветвящихся костных балок; 3) диффузную, которой свойственно сплошное, массивное поражение легочной ткани [Lischka H., 1856; Минькович Б. М. и др., 1975; Рыбакова М. П., 1976].

Узелковая форма остеопластической пневмопатии описана в основном у молодых людей, ветвистая свойственна лицам пожилого возраста [Абрикосов А. И., 1947; Минькович Б. М. и др., 1975]. Поскольку ветвистая форма остеопластической пневмопатии встречается наиболее часто, большинство страдающих ею больных относятся к лицам пожилого и старческого возраста [Абрикосов А. И., 1947].

Наиболее детальное описание морфологических особенностей остеопластической пневмопатии в отечественной литературе принадлежит А. И. Абрикосову (1947). В легких находят одну или несколько областей уплотнения, которые при делении издают треск (от надломов костных перекладин). Разрез через такую область нередко затруднен. На поверхности разреза ощущаются мелкие костные выступы. Микроскопически на срезах видны тонкие полоски костной ткани, располагающиеся между группами альвеол и альвеолярных ходов, по ходу сосудов и бронхов. В некоторых случаях около костных тяжей разрастается фиброзная ткань, нередко в них наблюдается развитие костного мозга. Все эти костные тяжи и полоски соединяются между собой и образуют сеть, в широких петлях которой находится легочная ткань. Последняя в одних случаях склерозирована, а в других имеет нормальный вид. В редких случаях костная ткань наблюдается также внутри альвеол, образуясь в заполнившей их соединительной ткани. Ветвистое костное образование, освобожденное от легочной ткани путем мацерации, представляет собой губчатую, кораллоподобную массу из тончайших костных перекладин. По данным H. Luschka (1856), обычно костные образования в виде ветвящихся балок и пластинок свободно располагаются в паренхиме различных отделов легкого.

Маленькие кости часто соединены между собой фиброзными тяжами, напоминая бусы, нанизанные на нити. Со временем фиброзные тяжи постепенно подвергаются окостенению и превращаются в костные балки.

По мнению Т. Четчуевой (1930), в основе образования костной ткани может лежать один общий воспалительный процесс, который развивается в окружности бронхов и сосудов в интерлобулярной соединительной ткани.

Из развившейся соединительной ткани образование кости происходит следующим образом. С одной стороны, коллагеновые волокна интерлобулярной соединительной ткани соединяются в пучки, идущие в различных направлениях, набухают и гиалинизируются, а местами и обызвествляются. Наряду с изменениями коллагеновых волокон фибробласты, оставаясь замурованными в измененной соединительной ткани, также претерпевают изменения: ядро их уменьшается в объеме, окрашивается более интенсивно, протоплазма становится базофильной, приобретает грубое сетчатое строение, количество ее уменьшается. Клетка становится маленькой, угловатой и располагается в костной полости. Костная ткань увеличивается в массе за счет превращения соединительной ткани в костную, что особенно отчетливо выражено на периферии костных образований. Молодые костные пластинки не имеют костных канальцев. Все пластинки остаются сравнительно тонкими, редко содержат более трех рядов костных клеток. В дальнейшем в костные пластинки начинают врастать кровеносные сосуды вместе с рыхлой соединительной тканью, богатой клетками, и дают начало образованию костномозговых полостей, в которых развиваются все элементы костного мозга, благодаря чему строение отдельных пластинок отдаленно напоминает строение губчатой кости. В местах внедрения сосудов образуются резко выраженные углубления, по краям которых скапливается значительное количество клеток, по-видимому, остеокластов. Вместе с тем среди костных пластинок появляются каналцы, содержащие кровеносные сосуды. Вокруг них пластинки располагаются в виде нескольких концентрических слоев, в связи с чем картина вполне соответствует типичным гаверсовым системам, свойственным компактной кости. Большинство костных пластинок представляются не вполне сформировавшимися, причем одни из них имеют характер компактной кости, другие, содержащие большие костномозговые полости, по строению приближаются к губчатой кости.

Анализ опубликованных в литературе наблюдений дает основание предполагать, что в пожилом возрасте наиболее частой причиной развития остеопластической пневмопатии является затяжной или хронический воспалительный процесс с поражением межуточной ткани. Напротив, у лиц молодого возраста патологический процесс, по-видимому, имеет генетический детерминированный характер.

Представляется целесообразным различать первичную (идиопатическую) и вторичные формы остеопластической пневмопатии. Однако и в случаях возникновения гетеротопической костной ткани на фоне предшествующей легочной патологии природа процессов оссификации может быть генетически детерминированной.

В связи с отсутствием характерных клинических признаков остеопластическая пневмопатия чаще обнаруживается как случайная находка при вскрытии лиц, умерших от различных причин [Малиновский А. Ф. и др., 1979]. Применение биопсийных методов исследования расширяет возможности клинической диагностики этого заболевания.

Наиболее часто остеопластическая пневмопатия выявляется у лиц с выраженными респираторными жалобами, обусловленными патологическим процессом в легких и бронхах, наличие которого, по-видимому, играет ведущую роль в возникновении метапластического костеообразования. В связи с этим трудно судить о возможных осложнениях остеопластической пневмопатии. Создается впечатление, что при генетически детерминированном характере это заболевание в течение многих лет может протекать бессимптомно.

Действительно, хотя в клинической симптоматике при остеопластической пневмопатии нередко доминируют признаки, соответствующие хроническому бронхиту, бронхоэктатической болезни, хроническому абсцессу, острой или затяжной пневмонии, у части больных изменения в легких обнаруживаются рентгенологически в отсутствие каких-либо симптомов.

Рентгенологическое исследование позволяет выявить два основных типа изменений. В одних случаях в участках легких объемом от 1—2 сегментов до целой доли, на фоне более или менее выраженного пневмосклероза и реакции плевры с развитием пристеночных уплотнений определяются 1—2 и более фокусных теней неоднородной структуры. В последних могут располагаться включения значительной интенсивности. Наряду с пневмосклерозом обычно выявляются участки буллезных вздутий. При бронхографии могут быть обнаружены явления деформирующего бронхита, а в части случаев — бронхоэктазии.

В других случаях поражение носит более распространенный, как правило, двусторонний, характер. Могут обнаруживаться рассеянные очаговые тени различной величины, высокой интенсивности, с четкими гладкими или неровными контурами. Предполагается, что в легочной ткани за пределами этих очагов нередко имеет место патологический процесс туберкулезной, опухолевой (метастатической) или паразитарной природы. Часто определяются своеобразные линейные и тяжистые тени высокой интенсивности с резкими контурами в обоих легких с симметричным характером поражения (рис. 11.13), напоминающие рога оленя [Шварцберг Л. В., 1969].

Как правило, поражаются только легкие. Лишь А. И. Ершов (1961) сообщил об одновременном поражении легких и подкожной жировой клетчатки.

Хотя в литературе описаны отдельные случаи остеопластической пневмопатии, распознанной с помощью рентгенологического исследования [Хасенов А. Н., 1964; Шварцберг Л. В., 1969], все же следует признать, что достоверная диагностика часто становится возможной лишь при использовании биопсийных методов.

Дифференциальная диагностика. Остеопластическую пневмопатию следует отличать от патологических процессов, сопровождающихся возникновением интенсивных очаговых теней: туберкулеза, гистоплазмоза, вторичного гемоси-

Рис. 11.13. Обзорная рентгенограмма легких больной остеопластической пневмопатией. Распространенные очаговые, фокусные, линейные тени и участки затемнения высокой интенсивности с резкими наружными контурами, расположенные преимущественно в средних отделах легких.

дероза при ревматическом пороке сердца, метастатических опухолей, сопровождающихся гетеротопическим образованием костной ткани. С другой стороны, следует иметь в виду некоторые формы хронического бронхита и бронхоэктатической болезни.

Нужно признать ошибочным отождествление А. Н. Хасеновым (1964) остеопластической пневмопатии с легочным альвеолярным микролитиазом.

Лечение должно быть направлено на ведущее в клиническом отношении поражение бронхолегочного аппарата. При локальной форме поражения должен быть решен вопрос об оперативном вмешательстве.

Прогноз остеопластической пневмопатии определяется наличием, характером и тяжестью сопутствующей бронхолегочной патологии.

ХОНДРООСТЕОПЛАСТИЧЕСКАЯ ТРАХЕОБРОНХОПАТИЯ

Хондроостеопластическая трахеобронхопатия (син.: остеопластическая трахеопатия, хронический оссифицирующий трахеит, множественный экхондроз) является редким заболеванием, которое сопровождается патологическим гетеротопическим образованием хрящевой и костной ткани в слизистой оболочке трахеи и бронхов [Виноградова Т. П., 1985; Eckert H. et al., 1978; Lundgren R., Stjernbery N. L., 1981].

Первый случай этого заболевания, установленный при вскрытии, описан в 1855 г. K. Rokitansky. Прижизненный диагноз впервые поставили значительно позднее H.-J. Moersch и соавт. (1937).

В 1910 г. на конгрессе патологов в Эрлангене L. Aschoff предложил термин «остеопластическая трахеопатия» для обозначения патологического процесса, характеризующегося образованием хрящевой и костной ткани в дыхательных путях. Ранее это состояние принимали за опухоль (хондрому или остеому). Позднее оно было названо хондроостеопластической трахеобронхопатией, что более соответствовало характеру патологии, поскольку при этом, с одной стороны, наблюдается поражение слизистой оболочки не только трахеи, но и бронхов, с другой — формирование наряду с костной также хрящевой ткани [Виноградова Т. П., 1985; Segrest P. G. et al., 1964; Bergeron D. et al., 1976].

В литературе описано более 300 случаев этого заболевания, причем в большинстве сообщения исходят из европейских стран.

Частота хондроостеопластической трахеобронхопатии, по данным L. Ragaini и P. Piccoli (1957), составляет 3 случая на 1000 вскрытий. R. Lundgren и N. L. Stjernberg (1981) при проведении 2180 бронхоскопий выявили 9 лиц с этим заболеванием, что составляет 0,4 %.

Хондроостеопластическая трахеобронхопатия развивается преимущественно в среднем возрасте, причем наиболее часто в интервале между 30 и 60 годами [Eckert H. et al., 1978]. Мужчины поражаются почти столь же часто, как и женщины [Dalgaard J. B., 1955; Bowen D. A., 1959].

Этиология и патогенез заболевания неясны.

В прошлом патологические хрящевые и костные разрастания в дыхательных путях неоднократно принимали за опухоли (хондромы, остеомы). Высказывались предположения о возможной роли в развитии хондроостеопластической трахеобронхопатии хронического воспалительного процесса — туберкулеза, сифилиса или склеромы. Значительное распространение получила гипотеза об экхондрозах и экзостозах трахеи и бронхов как генетически детерминированных пороках развития. Однако против последней точки зрения свидетельствует то обстоятельство, что подобные изменения не наблюдаются, как правило, у маленьких детей, а выявляются преимущественно в среднем и пожилом возрасте.

Наиболее оправданным представляется мнение А. И. Абрикосова (1947), полагавшего, что в одних случаях стимулом к разрастанию хряща (из надхрящницы) с метаплазией в кость являются воспалительные и другие раздражения, а в других случаях хондроостеопластическая трахеобронхопатия представляет собой следствие порочного формирования соединительной ткани трахеи и бронха.

L. Aschoff (1910) предполагал, что при развитии остеопластической трахеопатии первоначально происходит метаплазия субэпителиальных клеток соединительной ткани, в дальнейшем в этих клетках откладываются соли кальция. Однако содержание кальция и фосфора, а также активность щелочной фосфатазы при этом заболевании оказались нормальными. Отдельные авторы сообщают о том, что хондроостеопластическая трахеобронхопатия может быть следствием локального амилоидоза стенки трахеи и бронхов [Алексеев В. Г., Синопальников А. И., 1985, и др.]. G. Rose и соавт. (1974) на основании изучения 10 наблюдений выделили начальную стадию хондроостеопластической трахеобронхопатии, обозначенную ими как лейкопла-

кическое поражение, переходящее затем в хрящевую фазу и завершающееся образованием костной ткани. Авторы также предполагают, что это заболевание является эволютивной стадией трахеобронхиального амилоидоза (см. соответствующий раздел).

Как указывают H. Eckert и соавт. (1978), особенно часто поражаются нижние $^2/_3$ трахеи, реже — главные бронхи. По данным R. Lundgren и N. L. Stjernberg (1981), из 9 наблюдавшихся ими больных у 4 поражение ограничивалось трахеей и главными бронхами, а у 2 одновременно было обнаружено также в долевых бронхах. У остальных 3 больных были поражены и более дистальные отделы бронхиального дерева. Как правило, изменения выявляются в хрящевой и лишь изредка в мембранозной части трахеи и бронхов [Виноградова Т. П., 1985; Way S. P. B., 1967 et al.; Lundgren. R., Stjernberg N. L., 1981]. Явления хондроостеопластической трахеобронхопатии могут наблюдаться в гортани [Magnussen P., Rotemark G., 1974].

Патологическая анатомия. В соединительной ткани стенки дыхательной трубки как непосредственно под эпителием, так и в глубоких слоях ее, хрящевой и костной (губчатой) ткани, развиваются островки. Этот процесс может касаться только некоторых отрезков трахеи или захватывать всю ее или даже распространяться на бронхи, реже — в нижние отделы гортани. Хрящ и кость образуются почти исключительно в передне-боковых отделах трахеи, в которых имеются хрящевые кольца, тогда как задний, перепончатый отдел остается свободным от поражения. Микроскопически на внутренней поверхности трахеи или бронхита выявляются белые островки и переплетающиеся тяжи, приподнимающие слизистую оболочку и на ощупь имеющие костную консистенцию. В подслизистой ткани видны различной формы островки, состоящие или только из губчатой кости, содержащей костный мозг, или частью из хряща, а частью из губчатой кости. Эти костные и костно-хрящевые островки иногда связаны с хрящевыми кольцами трахеи. Слизистая оболочка над костно-хрящевыми разрастаниями обычно приподнята, и эпителий ее часто метаплазирован в многослойный плоский [Абрикосов А. И., 1947].

Описанные возвышения в отдельных случаях приобретают вид сталактитов [Whitehouse, 1968]. Трахея и бронхи могут быть сужены и ригидны. При поражении крупных бронхов могут развиваться рецидивирующие пневмонии, ателектазы дистально расположенных отделов легких и их вторичные осложнения в виде фиброза и бронхоэктазий.

Клинические проявления хондроостеопластической трахеобронхопатии наблюдаются относительно редко. В части случаев она характеризуется нарастающей одышкой при физическом усилии, кашлем с выделением мокроты, кровохарканьем. Выраженность и тяжесть симптомов определяются наличием обструктивных изменений в трахее и бронхах, а также

такими осложнениями, как ателектаз, бронхоэктазии, рецидивирующие респираторные инфекции.

В связи с относительной редкостью клинических симптомов заболевание, как правило, выявляется при профилактическом или случайном рентгенологическом исследовании или бронхоскопии.

Вместе с тем у значительной части больных хондроостеопластической трахеобронхопатией при рентгенологическом исследовании патологических изменений может не обнаруживаться. У некоторых больных выявляются патологические сдвиги, обусловленные осложнениями, в первую очередь инфекционного происхождения. Возможность установления изменений при этом заболевании значительно повышается при проведении рентгенотомографии в прямой и боковой проекции. В относительно ранних стадиях заболевания могут быть выявлены начальные изменения стенки бронхов и трахеи в виде небольшого ее уплотнения. При более длительном течении болезни и дальнейшем ее прогрессировании уплотнение стенок трахеи и бронхов представляется более заметным. Нередко могут быть обнаружены неровность и бугристость этих стенок, а также сужение просвета как трахеи, так и крупных бронхов. Томография с использованием двух проекций помогает не только установить поражение, но и облегчить определение его распространенности. Патологические изменения могут быть выявлены и с помощью суперэкспонированных жестких снимков, а также бронхографии, которая в подобных случаях дает наиболее полную информацию о протяженности поражения бронхиального дерева. Томография обеспечивает наиболее благоприятные условия для обнаружения участков обызвествления и окостенения в стенках трахеи и бронхов, облегчая тем самым диагностику. Таким образом, детальное рентгенологическое исследование позволяет констатировать патологические изменения в трахее и бронхиальном дереве и оценить их протяженность. Однако лишь в редких случаях при клинической диагностике можно основываться только на его результатах, как справедливо отмечают Т. П. Виноградова (1985), R. Lundgren, N. L. Stjernberg (1981).

В то же время при бронхоскопии могут быть обнаружены весьма характерные для хондроостеопластической трахеобронхоскопии признаки. Так, уже при введении ригидного бронхоскопа часто ощущается типичный скребущий звук, который обусловлен соприкосновением тубуса бронхоскопа с участками окостенения на стенке трахеи и крупных бронхов [Eckert H. et al., 1978]. Г. И. Лукомский и соавт. (1982) следующим образом описывают изменения, обнаруживаемые при бронхоскопии у больных хондроостеопластической трахеобронхопатией: 1) вид слизистой оболочки трахеи и бронхов: диффузное уплотнение. На бледной или красного цвета слизистой оболочке видны очень плотные белесоватые и желтоватые бугорки, расположенные по ходу хрящевых колец. Местами образуются свисающие в про-

свет «сталактиты», перекрывая просвет трахеи и главных бронхов. Слизистая оболочка «безжизненная», плотно «припаянная» к подлежащим тканям; 2) вид и качество секрета: скудный, густой, светло-желтый, в виде отдельных капелек и мазков; 3) эластичность стенок трахеи и бронхов: трахея и бронхи ригидны, плотны на ощупь. Ощущаются шероховатость и «скрип» слизистой оболочки; 4) кровоточивость слизистой оболочки при инструментальной пальпации: умеренно выражена; 5) вид и подвижность устьев сегментарных и субсегментарных бронхов: осмотр затруднен из-за бугристых образований в крупных бронхах, устья отечны, подвижность снижена; 6) вид сосудистого рисунка: не прослеживается; 7) вид и характер складчатости слизистой оболочки: не просматриваются; 8) дистония: не выражена.

Диагноз может быть верифицирован с помощью гистологического исследования биопсийного материала, полученного при бронхоскопии. Как правило, при микроскопии биоптата находят хрящевые и костные образования, в которых не выявляются остеобласты. В расположенной поблизости слизистой оболочке трахеи и бронхов имеет место метаплазия эпителия в плоскоклеточный. Между участками уплотнения часто выявляется круглоклеточная инфильтрация [Eckert H. et al., 1978].

Данные, получаемые при перкуссии и аускультации у больных хондроостеопластической трахеобронхопатией, в основном определяются осложнениями, связанными с бронхиальной обструкцией (гиповентиляция, ателектаз), и нередко присоединяющейся респираторной инфекцией (рецидивирующие и хронические бронхиты, пневмонии, бронхоэктазии). Присоединением инфекционных осложнений могут объясняться также и изменения в гемограмме, поскольку основной патологический процесс выраженными сдвигами в картине периферической крови, как правило, не сопровождается.

Нарушения вентиляционных показателей усиливаются по мере увеличения протяженности поражения и при вовлечении дистальных отделов бронхиального дерева. Имеют значение также выраженность бронхиальной обструкции, нарастающая при эволютивном течении процесса, и возникновение инфекционных осложнений. У большинства больных с нарушениями вентиляционных показателей выявляется обструктивный, реже — смешанный тип изменений. Однако при преимущественном поражении верхних отделов бронхиального дерева и трахеи, особенно в относительно ранних стадиях, нарушений ФВД может не быть.

По нашему мнению, ведущее значение в развитии хондроостеопластической трахеобронхопатии имеют генетические факторы, хотя исключить вероятность ее возникновения вследствие наличия хронического воспалительного процесса также не представляется возможным. Однако, по-видимому, гораздо

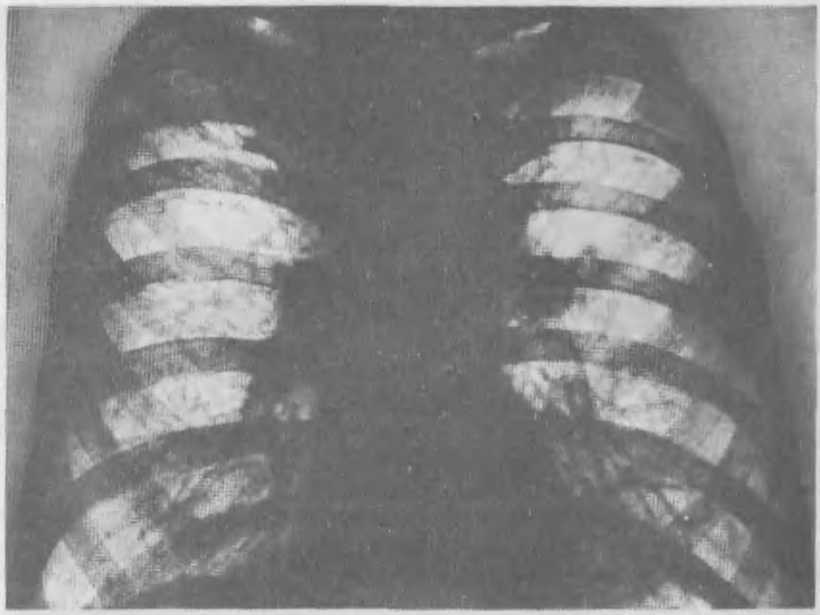

Рис. 11.14. Обзорная рентгенограмма легких больного хондроостеопластической трахеобронхопатией, осложненной хроническим бронхитом и рецидивирующей пневмонией. На фоне обогащенного и деформированного легочного рисунка видны множественные очаговые и фокусные тени с нечеткими контурами, местами с обызвествлением. Утолщение плевры.

чаще инфекционный процесс в бронхолегочном аппарате выступает не в качестве этиологического фактора, а как осложнение этого поражения. При этом в большинстве случаев поводом для выявления хондроостеопластической трахеобронхопатии, как правило, является присоединение осложнений инфекционного характера (рис. 11.14, 11.15), которые доминируют в рентгенологической картине. Значительно меньшую роль в обнаружении заболевания играют профилактические или случайные рентгенологические и бронхологические обследования.

Дифференциальная диагностика должна проводиться в первую очередь с хроническим бронхитом и хроническими воспалительными заболеваниями в легких, в первую очередь с туберкулезом.

Основные лечебные мероприятия при хондроостеопластической трахеобронхопатии состоят в воздействии на инфекционные осложнения с помощью антибиотикотерапии. Однако при выраженном стенозе трахеи или крупного бронха, обусловленном этим заболеванием, может возникнуть вопрос об оперативном вмешательстве.

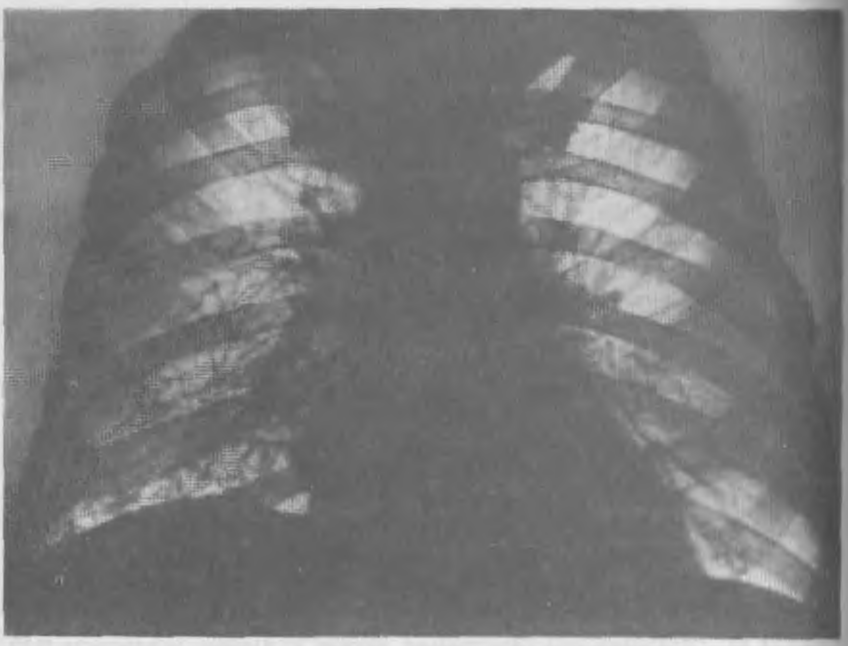

Рис. 11.15. Обзорная рентгенограмма легких больного хондроостеопластической трахеобронхопатией, локализующейся в периферических бронхах, осложненной хронической пневмонией и бронхитом (диагноз подтвержден гистологически после операции лобэктомии). В нижней доле правого легкого грубая деформация легочного рисунка с наличием широких линейных теней, образующих фигуры различной формы (в том числе кольцевидные). Тени высокой интенсивности. Умеренно выраженный пневмосклероз средней доли.

Прогноз при хондроостеопластической трахеобронхопатии определяется тремя факторами: распространенностью поражения трахеи и бронхиального дерева, выраженностью бронхиальной обструкции, наличием и выраженностью осложнений.

Список литературы

Лукомский Г. И., Шулутко М. Л., Виннер М. Г., Овчинников А. А. Бронхопульмонология. — М.: Медицина, 1982, ... с.

Lundgren R., Stjernborg N. L. Tracheobronchopathia osteochodroplastica. A clinical, bronchoscopic and spirometric study. — Chest. — 1981. — Vol. 80. — P. 706—709.

Глава 12

РЕНТГЕНОДИАГНОСТИКА ДИФФУЗНЫХ (ДИССЕМИНИРОВАННЫХ) ПОРАЖЕНИЙ ЛЕГКИХ

К диффузным (диссеминированным) поражениям легких относят патологические состояния, при которых наблюдаются распространенные изменения в обоих легких в виде рассеяния очагов, увеличения объема интерстициальной ткани или сочетания этих процессов [Илькович М. М., Кокосов А. Н., 1981; Соколов В. А., 1983; Reeder M. M., Felson B., 1975; Freundlich J. M., 1979; Paré J. A. P., Fraser R. G., 1983]. Большинство поражений по своей природе диффузны с самого начала, а не являются результатом постепенного развития и роста одиночного очага. В последние годы все более часто выявляются диффузные процессы в легких, что связано как с действительным учащением ряда заболеваний этой группы, так и с массовыми рентгенофлюорографическими обследованиями населения. Кроме того, широкие круги рентгенологов ныне уже ознакомлены с типичными чертами диффузных поражений, все реже принимают их за возрастные фиброзы и хронические интерстициальные пневмонии.

Диффузные поражения представляют собой эту обширную и неоднородную группу заболеваний легких, различных по этиологии; клиническим и рентгенологическим проявлениям, патологоанатомическому субстрату. Они могут быть выражением эмбриопатий и наследственных болезней, действия на легочную ткань многих физических и химических факторов, расстройств микроциркуляции, органоспецифических иммунологических реакций, некоторых воспалительных, обменных и опухолевых процессов. Согласно перечню, опубликованному нами в 1972 г., распространенные диссеминации встречаются при 154 заболеваниях. В настоящее время этот список может быть расширен.

Несмотря на многообразие и существенные различия этих болезней, их сближает диффузность поражения. Особенно показательна рентгенологическая картина. Нередко именно она оказывается отправным пунктом при планировании диагностических исследований. Достаточно четко определены исходные патогенетические пути: процесс начинается с альтеративно-продуктивной реакции альвеолярных перегородок (альвеолит, образование гранулем), васкулита или рецидивирующего интерстициального отека, а завершается продуктивно-склеротическими изменениями в строме легких. Сходна патофизиологическая основа диффузных заболеваний легких: они вызывают расстройство газообмена с нарушением диффузии газов через альвеолярно-капиллярную мембрану. Это означает, что нарушение ФВД развивается по рестриктивному типу, и лишь в фазе выраженного пневмосклероза отмечаются признаки обструкции дыхательных путей.

Клиническая симптоматика диффузных поражений легких не слишком богата. У значительной части больных наблюдаются лишь прогрессирующая одышка, чувство стеснения в груди, небольшой кашель, крепитация над пораженными отделами легких. В фазе фибротизации, когда повышается давление в МКК и возникает перегрузка правого сердца, к легочной недостаточности присоединяется застойная сердечная недостаточность.

В комплексной диагностике диффузных поражений, которая базируется на сопоставлении данных анамнеза, осмотра, лабораторных и инструментальных исследований, рентгенологическое исследование занимает особое место, так как является единственным методом прижизненного обнаружения легочной диссеминации. При скрытом течении процесса рентгенолог первым выявляет поражение легких, а при наличии клинических признаков легочного заболевания рентгенологические данные позволяют оценить распространенность и характер процесса, его осложнения, состояние внутригрудных лимфатических узлов.

Удельный вес рентгенодиагностики неодинаков при разных заболеваниях и в различных фазах их развития. Иногда уверенное распознавание возможно при беглом взгляде на рентгенограмму, в частности при альвеолярном микролитиазе. В иной же ситуации (например, в начальной фазе альвеолита) отчетливые клинические признаки болезни совместимы с нормальной рентгенологической картиной легких. Это лишь подчеркивает обязательность индивидуального подхода к больному. Необходимо использовать различные методы исследования, не переоценивая значение каждого из них. Вместе с тем рентгенолог должен иметь высокую квалификацию.

Часто рентгенологи в протоколах ограничиваются чисто описательной картиной, не пытаясь дать детальную морфологическую, функциональную и динамическую характеристику процесса и наметить пути дифференциальной диагностики. Вероятно, это связано с общепринятым мнением о том, что распространенные диссеминации и фиброзы обусловливают трафаретные рентгеновские изображения, лишенные специфических черт, так что нередко лишь биопсия позволяет расшифровать природу болезни. Подтверждая трудности отличительного распознавания, мы все же присоединяемся к тем авторам, которые утверждают, что во многих случаях диагноз может быть поставлен на основании клинико-рентгенологического исследования [Соколов В. А., 1983; Lillington G. A., Jamplis R. W., 1977]. Но для этого надо использовать все возможности каждого метода, в том числе рентгенологического, и при распространенных изменениях в легких делать упор не на констатацию диффузного процесса, а на поиск различий, которые в конечном счете и определяют успех дифференциальной диагностики. Для этого, разумеется, необходимо соблюдение правильной методики рентгенологического исследования.

Для распознавания диссеминированных поражений производят обзорные рентгенограммы органов грудной полости в прямой и боковой проекциях. Снимки должны быть выполнены при высоком напряжении генерирования рентгеновского излучения и короткой выдержке. Проанализировав снимки, рентгенолог может расширить рамки исследования. Ценным дополнением служат прицельные снимки, особенно с прямым увеличением

рентгеновского изображения. Они помогают обнаружить очаги в верхушках легких, изменения междольковых перегородок и внутридольковой соединительной ткани в периферических и наддиафрагмальных отделах легких. Определенную помощь в выявлении мелких очагов и перестройки легочного рисунка оказывает электрорентгенография (ЭРГ) [Дубинина В. П. и др., 1984]. К.-Х.Ротте (1978) установил, что на томограммах лучше определяются очаги диаметром 3—5 мм, но не видны более мелкие образования. Для их выявления целесообразно прибегать к послойным снимкам, полученным при малых (до 10°) углах поворота рентгеновской трубки, т. е. к зонографии. Трудно переоценить также значение томографии, особенно компьютерной или магнитно-резонансной, при изучении состояния внутригрудных лимфатических узлов, трахеи и крупных бронхов. По клиническим показаниям больным с диффузными поражениями легких проводят также исследования других органов с использованием всех необходимых лучевых методов (рентгенологический, радионуклидный, ультразвуковой, магнитно-резонансный).

Общая рентгенологическая семиотика диффузных (диссеминированных) поражений легких

Рентгенологическая картина диффузных поражений зависит от патологоанатомических изменений в легких. Они всегда охватывают как альвеолярный эпителий, так и интерстициальную ткань и эндотелий капилляров, но характер, степень и распределение очагов варьируют в широких пределах. При всех альвеолитах отмечаются три фазы: интерстициальный отек, инфильтрация и пролиферация с вероятным исходом в интерстициальный фиброз. Патоморфологическим субстратом всех гранулематозов является образование гранулем, которые тоже проходят определенные стадии. При системных заболеваниях соединительной ткани развивается васкулит или интерстициальный «пневмонит» (либо их комбинация).

Начальная фаза альвеолита может не отображаться на рентгенограммах. В этот период диагностика основывается на данных цитологического анализа ЖБАЛ и результатах сцинтиграфии с радионуклидом галлия. В нормальной легочной ткани ^{67}Ga не задерживается и на сцинтиграмаах не обусловливает видимых теней. При альвеолитах, в особенности с лимфоцитарным составом инфильтрации, отмечается накопление радиофармпрепарата в легких.

При гранулематозных заболеваниях очаги должны достигнуть определенной величины и густота их рассеяния должна быть такой, чтобы они стали заметны на рентгенограммах. Если размер очага меньше 0,5 мм и на 1 см^3 легочной ткани приходится меньше шести очагов, то они ускользают от глаза рентгенолога [Emery J., Lorberi Y., 1950]. Перспективы более раннего

распознавания открываются при линейном препарировании изображений на ЭВМ.

По мере увеличения мелких очагов и объема интерстициальных уплотнений меняется фон легочных полей на рентгенограммах: регистрируется некоторое снижение прозрачности этих полей — симптом матового стекла. С помощью лупы удается различить крошечные тени (при раннем милиарном туберкулезе) или нежную сетчатость рисунка (например, при раннем асбестозе). Дальнейшая динамика рентгенологической картины зависит от преобладания гранулематозных или интерстициальных изменений. В соответствии с этим принято различать три рентгенологических синдрома: очаговое, или узелковое (нодулярное), диссеминированное поражение, сетчатую (ретикулярную) перестройку легочного рисунка и сетчато-узелковое (ретикулонодулярное) поражение [Reeder M. M., Felson B., 1975; Paré J. A. P., Fraser R. G., 1983]. Важно, что при любом из указанных синдромов изменения охватывают все доли легких, хотя распределение очагов или изменений интерстиция не обязательно строго симметрично и может превалировать в верхних, средних или нижних отделах легких.

Диссеминированное очаговое поражение. При этом типе диффузного поражения на рентгенограммах определяется рассеяние множественных очагов (узелков) в обоих легких (рис. 12.1). Субстрат этих очагов различен: гранулемы, фиброзные узелки, *разрастания опухолевой ткани*, спавшиеся ацинусы, кровоизлияния и др. В зависимости от диаметра очагов различают милиарную (0,5—2 мм), мелкоочаговую (2—4 мм), среднеочаговую (4—8 мм) и крупноочаговую (8—12 мм) диссеминацию. Милиарная диссеминация обычно отличается густым и равномерным распределением однотипных очагов во всех отделах легких. Сами очаги имеют округлую форму и относительно резкие очертания. Милиарный тип рассеяния выявляется при туберкулезе, пневмокониозе, гистиоцитозе X, грибковых поражениях, остром бронхиолите и гиалиновых мембранах в раннем детстве, а также при ряде более редких заболеваний.

При мелко- и среднеочаговых диссеминациях чаще отмечается не вполне симметричное рассеяние очагов с преобладанием их в определенных зонах (например, в средних и нижних отделах легочных полей). Очаги могут иметь округлую, овальную или полигональную форму, четкие или нерезкие контуры. Иногда имеется тенденция к слиянию их. При известковых включениях тень очагов становится неоднородной и очень интенсивной. Подобного рода диссеминации встречаются при туберкулезе, пневмокониозе, саркоидозе, некоторых формах пневмоний, грибковых поражениях, контузии легких и геморрагиях другой природы, отеках легких, а также системных и опухолевых заболеваниях. Что касается крупноочаговых диссеминаций, то они наблюдаются преимущественно при опухолевых и паразитарных поражениях, но

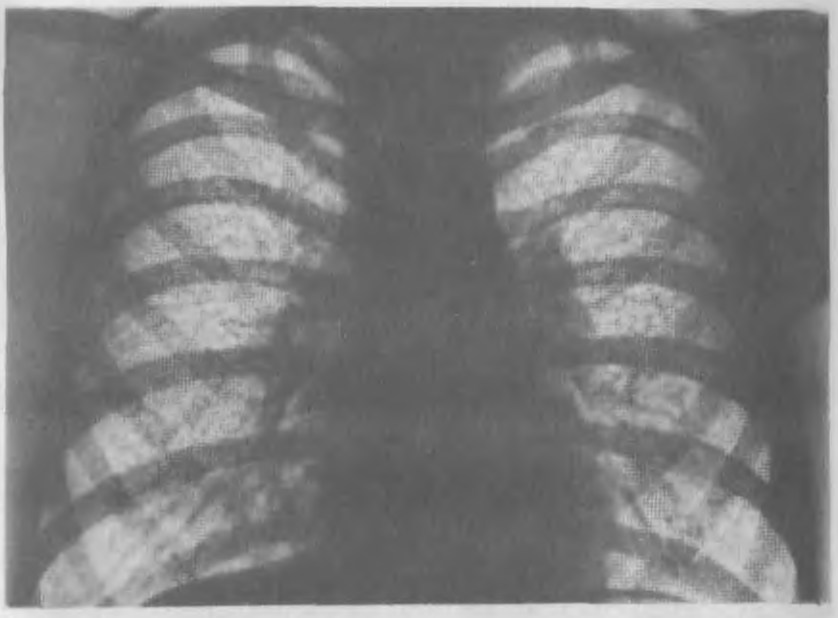

Рис. 12.1. Рентгенограмма легких при диссеминированном очаговом поражении (милиарный туберкулез). Густое рассеяние однотипных очагов в обоих легких.

встречаются также при туберкулезе, саркоидозе и силикотуберкулезе (рис. 12.2).

Проводя дифференциальную диагностику узелковых поражений, всегда следует принимать во внимание состояние окружающей *очаги легочной ткани, корней легких, плевры, внутригрудных* лимфатических узлов, диафрагмы, сердца и крупных сосудов.

Сетчатый (ретикулярный) тип диффузного поражения легких. На рентгенограммах этот тип выражается в сетчатости (ячеистости) легочного рисунка (рис. 12.3). Его субстратом является увеличение объема жидкости или тканей в так называемом интерстициальном пространстве легких. Строма легкого, как известно, бывает двух типов — фиброзная и ретикулярная [Есипова И. К., 1975]. Первая составляет основу междолевых, межсегментарных и междольковых прослоек, а также наружные слои адвентиции ветвей легочной артерии, крупных вен и крупных бронхов. В норме фиброзная ткань в некоторой степени участвует в образовании легочного рисунка, который в основном формируется артериями и венами. При увеличении объема фиброзной ткани легочный рисунок усиливается, как это, например, наблюдается при хроническом бронхите.

Ретикулярная ткань является каркасом альвеолярных перего-

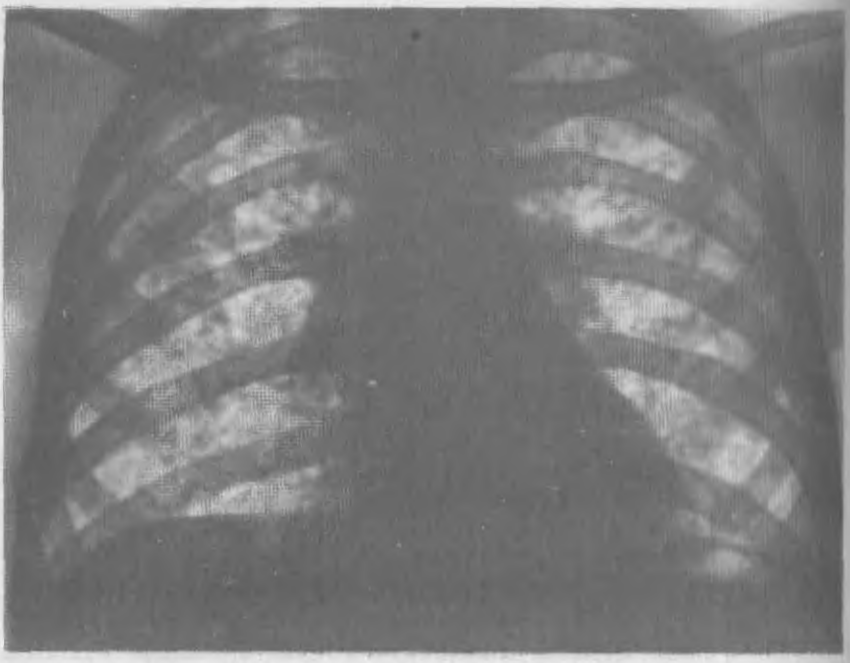

Рис. 12.2. Посмертная рентгенограмма легких при острой казеозной дольковой туберкулезной пневмонии. Крупноочаговое диссеминированное поражение легких.

родок, стенок мелких бронхов и бронхиол и в норме не влияет на изображение легочного рисунка. Но при поражении ретикулярной ткани прозрачность легочных полей снижается, а на рентгенограммах возникают новые элементы рисунка — своеобразная сетчатость, петлистость, ячеистость, напоминающая многослойную паутину. Эта паутина как бы заслоняет обычный легочный рисунок, он кажется ослабленным, так как его крупные элементы видны хуже, чем в норме. В зависимости от толщины стенок ячеек различают мелкую (тонкую), среднюю и грубую сетчатость [Paré J. A. P., Fraser R. G., 1983]. Чтобы обнаружить мелкую сетчатость в легочных полях, целесообразно использовать методику прямого увеличения рентгеновского изображения. Вообще же сетчатая перестройка рисунка лучше вырисовывается в паракостальных отделах, где в норме почти не прослеживаются элементы легочного рисунка, а также на боковых снимках в позадигрудинном пространстве [Васильчук И. В., 1984].

Сетчато-узелковый (ретикулонодулярный) тип диффузного поражения легких. Нередко рентгенологу приходится встречаться со смешанным типом изменений при диффузных процессах в легких. На рентгенограммах определяется сочетание сетчатой перестройки и многочисленных очаговых теней, распределенных

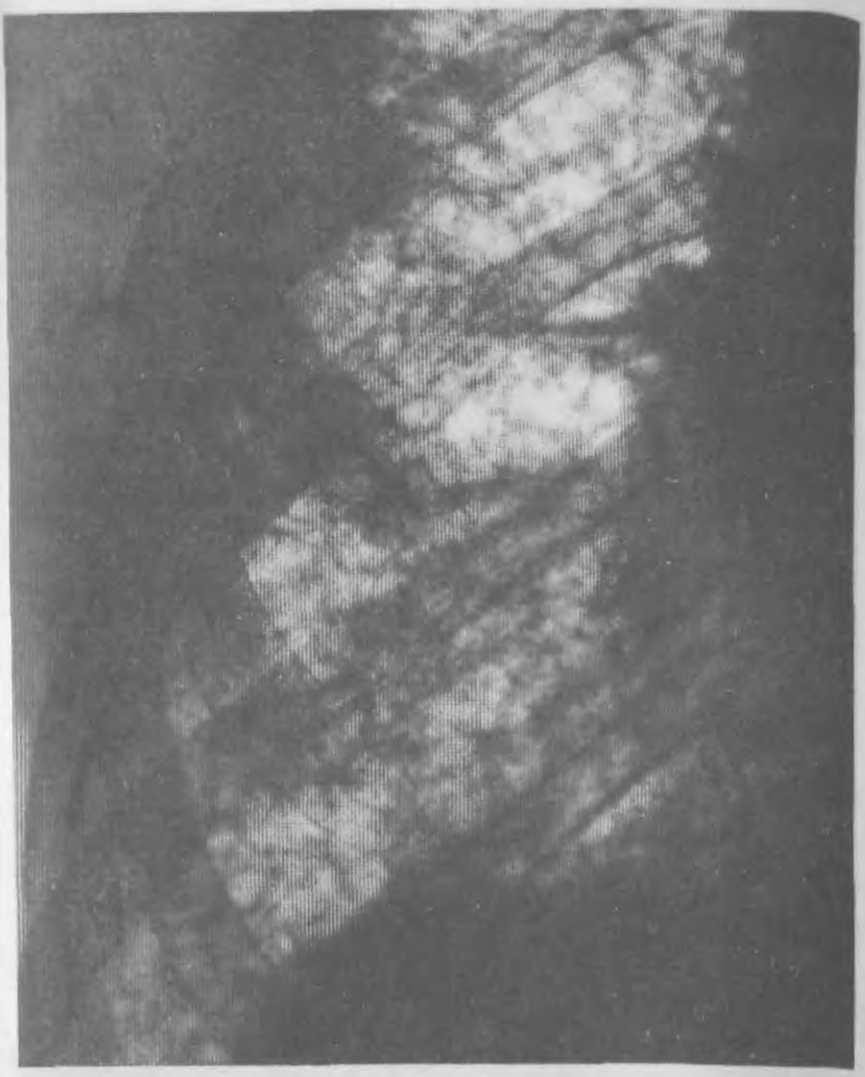

Рис. 12.3. Фрагмент рентгенограммы правого легкого при сетчатой (ретикулярной) перестройке структуры легких. Разрастание внутридольковой соединительной ткани отображено густой сетью проецирующихся друг на друга мелких ячеек, за изображением которых теряется тень крупных артерий и вен легкого.

по легочным полям (рис. 12.4). Происхождение этих теней неодинаково. Они могут быть отражением истинных узелков, как, в частности, при гематогенно-диссеминированном туберкулезе, саркоидозе, раковом лимфангите. В других случаях очаговые тени представляют собой осевые сечения элементов интерстици-

Рис. 12.4. Фрагмент рентгенограммы легких при сетчато-узелковой (ретикулонодулярной) перестройке их структуры. Множественные очаговые образования на фоне мелкой сетчатости легочного рисунка.

альной сетки. Различить эти два варианта легко, если размеры очагов и элементов рисунка различны (например, крупные очаги на фоне мелкой сетки). Если эти размеры сопоставимы, то необходимо тщательно проследить распределение и очертания очагов. Их цепочечное расположение по ходу теней сосудов и отсутствие боковых ответвлений указывают на истинные узелки. Однотипность теней, их повсеместное наложение на точки пересечения элементов рисунка, непосредственная связь с этими элементами заставляют предполагать, что очаги представляют собой

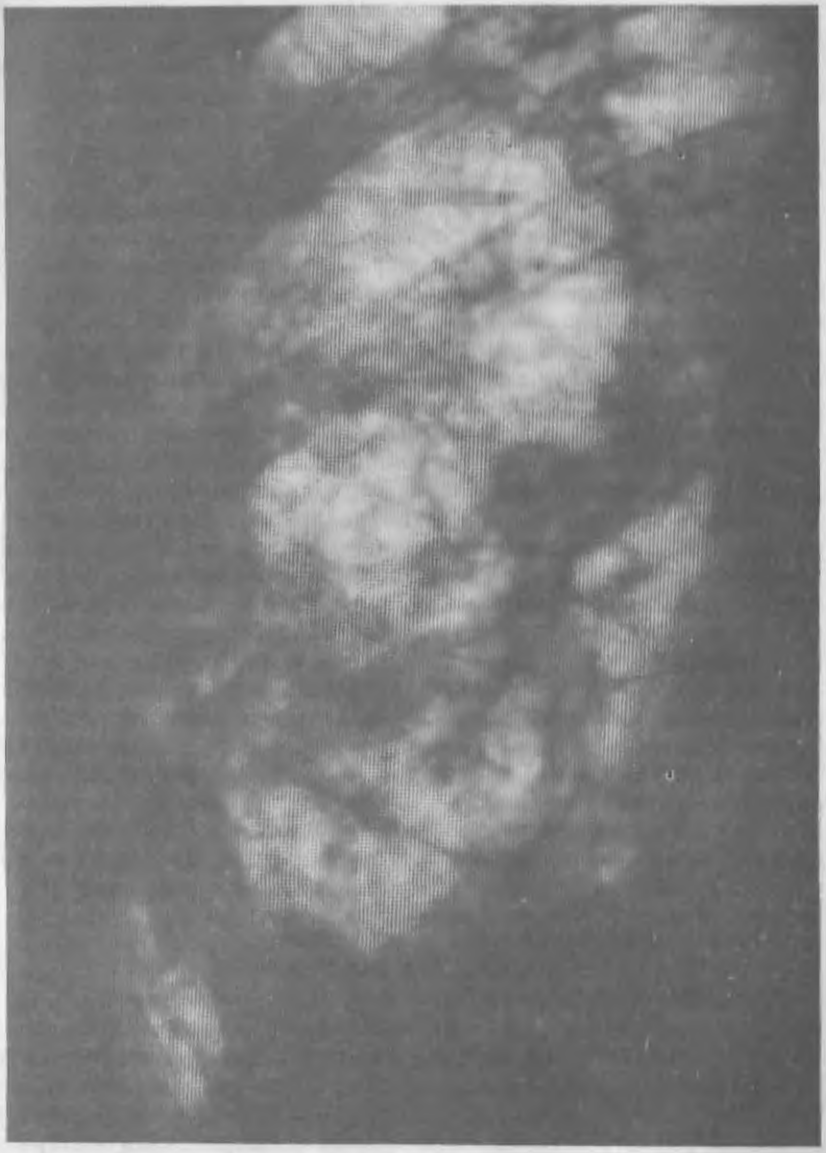

Рис. 12.5. Фрагмент рентгенограммы «сотового» легкого. Грубые фиброзные тяжи, участки уплотнения легочной ткани, плевральные утолщения и спайки, множественные дольковые вздутия, создающие картину наслаивающихся одна на другую тонкостенных полостей.

лишь проекцию на пленку ортоградно идущих сосудов и утолщенных междольковых перегородок.

Нормальный легочный рисунок при ретикулонодулярном типе исчезает. В частности, бросается в глаза отсутствие малососудистых зон в легочных полях. Известно, что артериальные сосуды отходят от корня легкого отдельными пучками, направленными в соответствующие доли, а затем и в сегменты. В связи с этим на рентгенограммах здоровых людей клиновидные участки закономерно чередуются с большим числом сосудистых теней и малососудистыми зонами. При диффузных поражениях последние заполняются изображениями сетки и очагов [Линденбратен Л. Д., Наумов Л. Б., 1972].

Сотовое легкое. Финалом многих узелковых и интерстициальных диффузных процессов бывает так называемое сотовое легкое («end-stage lung» в англоязычной литературе). Легочная ткань пронизана грубыми фиброзными тяжами, между которыми находятся участки бронхиолярной эмфиземы и мелкие кисты, выстланные бронхиолярным эпителием. Междольковые перегородки резко утолщены, многие альвеолы и ацинусы облитерированы. На рентгенограммах определяется полная дезорганизация легочной структуры (рис. 12.5). Нормальный рисунок замещен идущими в разных направлениях линейными тенями разной ширины, с неровными очертаниями, местами прерывистыми; на их фоне теряется структура ребер, а контуры последних делаются как бы зазубренными. Участки уплотнения различной формы и величины чередуются с мелкими толстостенными полостями. Картину дополняют просветы бронхов с уплотненными стенками, плевральные наслоения, рубцовая деформация корней легких, перемещения долевых границ, органов средостения и диафрагмы в результате рубцовой тяги. Процесс может осложниться развитием очаговых и пластинчатых ателектазов СП.

Этапы дифференциальной диагностики и частная рентгеносемиотика диффузных (диссеминированных) поражений

Дифференциальная диагностика диффузных поражений легких — одна из труднейших проблем пульмонологии, так как приходится разграничивать чрезвычайно большое число нозологических форм. Почти каждая из них по мере развития принимает разные обличья и обусловливает вариабельные клинические проявления — от стертых до тяжелых. Большинство из этих болезней может протекать со сходными, как две капли воды, рентгенологическими картинами. Наряду с этим одна и та же болезнь может обусловливать совершенно различные рентгенологические изменения.

Общепризнанного алгоритма рентгенологической дифференциальной диагностики диффузных поражений не существует.

Авторы зарубежных руководств, в том числе специально посвященных дифференциальной диагностике болезней легких, ограничиваются тем, что различают типы перестройки легочной структуры (нодулярный, ретикулярный, ретикулонодулярный, сотовый), и перечисляют болезни, при которых эти типы встречаются (Teschendorf W. et al., 1975; Lillington G. A., Jamplis R. W., 1977; Paré J. A. P., Fraser R. G., 1983]. К искомому алгоритму ближе всего предложение В. А. Соколова (1983) составлять дифференциально-диагностические ряды с учетом частоты диссеминированных поражений.

Бывают случаи, когда рентгенолог ставит точный диагноз уже при беглом взгляде на рентгенограмму. Но в принципе не следует полагаться на редкую удачу. Углубленный анализ клинических и рентгенологических данных — единственно верный путь в диагностике и единственный способ максимально уменьшить досадные просчеты и неточности. Незаменима следующая общая принципиальная схема рентгенологического исследования больного.

1. Ознакомление с жалобами больного и историей заболевания.
2. Ознакомление с данными других клинико-лабораторных исследований.
3. Составление плана рентгенологического исследования.
4. Проведение рентгенологического исследования.
5. Анализ рентгенологических данных.
6. Сопоставление рентгенологических данных с результатами других клинических исследований (клинико-рентгенологический анализ и синтез).
7. Сопоставление полученных данных с результатами предыдущих рентгенологических исследований (выяснение динамики процесса).
8. Формулировка заключения.

Придерживаясь этой схемы, мы считаем целесообразным наметить следующие этапы дифференциальной диагностики диффузных поражений легких:

1. Идентификация (распознавание) синдрома диффузного (диссеминированного) поражения легких: а) разграничение нормального и патологического состояния, б) исключение других распространенных поражений легких;
2. Выделение болезней с патогномоничной рентгенологической картиной (распознавание по «особой примете»);
3. Нозологическое определение путем сопоставления данных клинического и рентгенологического исследований; а) перебор «частых» болезней, б) клинико-рентгенологические параллели при редких заболеваниях;
4. Выяснение природы диффузного поражения с помощью дополнительных исследований или наблюдения за течением болезни.

Идентификация синдрома диффузного поражения легких. На

данном этапе врач должен удостоверить наличие диффузного поражения. Это элементарная задача при развитых формах заболевания, когда грубая перестройка легочной структуры очевидна. Иное дело, начальные стадии. В первую очередь надо разграничить норму и патологическое состояние, что осуществляют путем скрупулезного анализа легочного рисунка. К сожалению, не все врачи умеют отличать измененный легочный рисунок от многогранных конституциональных, возрастных и индивидуальных вариантов нормы.

У здорового человека легочный рисунок представляет собой главным образом теневое изображение кровеносных сосудов и соединительнотканных прослоек, располагающихся в воздухосодержащей легочной ткани. Рисунок всегда исчезает в тех местах, где легкое теряет воздушность. В норме рисунок состоит из прямых или дугообразных разветвляющихся полосок, кружков и овалов. Все эти фигуры — теневое отображение артерий и вен, проходящих в легких под разными углами к направлению пучка рентгеновского излучения. В прикорневой зоне, где находятся самые крупные сосуды, рисунок богаче, а элементы его крупнее. К периферии калибр сосудов уменьшается, и в наружной зоне легочных полей заметны лишь очень мелкие сосудистые веточки. Достаточно проследить за любой артерией, исходящей из корня легкого, чтобы убедиться в ее непрерывности, правильности ветвления, постепенном снижении калибра, ровности и четкости контуров. С другой стороны, найдя на периферии тень вены, нетрудно уловить ее соединение с соседней веной и затем установить место, где вены собираются в крупные стволы, впадающие в венозный синус и затем в левое предсердие.

При **разграничении нормального и измененного легочного рисунка** надо иметь в виду, что у здорового человека характер ветвлений и калибр сосудов подвержены значительным индивидуальным колебаниям. Однако для него всегда типичны правильность ветвления, веерообразное отхождение элементов рисунка от корня к периферии, непрерывное уменьшение размеров этих элементов от прикорневой до наружной зоны, резкость контуров и отсутствие ячеистости. Округлые тени осевых сечений сосудов нетрудно отличить от истинных очагов, так как тень сосуда всегда находится в области перекреста полосок, обусловленных разветвлениями этого сосуда. К тому же она имеет правильную форму, ровные очертания, совершенно однородна и по диаметру соответствует калибру сосуда в данной зоне легкого.

С возрастом объем интерстициальной ткани возрастает. Наблюдаются «огрубение» рисунка, более четкая выявляемость его в наружных зонах. Надо учитывать возраст пациента, а также то, что характерные для старческого периода жизни изменения распространяются на оба легочных поля и поражают однообразием и «гармоничностью» рисунка. Кроме того, при возрастных фиброзах видимость крупных и средних сосудов в общем не уменьшается, тогда как при сетчатой перестройке их тени в известной мере скрадываются обогащенным рисунком.

Поражения, по рентгенологической картине сходные с диффузными процессами. Сразу необходимо исключить локальные и односторонние изменения. Затем отграничивают двусторонние

поражения самой легочной паренхимы. Они выражаются в уплотнении легочной ткани, в наличии на снимках затемнений разной формы и величины. Чтобы не пропустить уплотнений, которые являются осложнением диффузного процесса, необходимо строго оценивать фон, выявлять двустороннюю диссеминацию или сетчатую перестройку рисунка. Наконец, надо исключить полнокровие легких.

Двустороннее артериальное полнокровие всегда обусловлено врожденным пороком с левоправым сбросом крови (дефекты перегородки сердца, синдром Эйзенменгера, открытый артериальный проток и др.). На рентгенограммах обнаруживаются увеличение корней обоих легких и усиленный легочный рисунок, поскольку расширена легочная артерия и все ее ветви. Однако правильность ветвления элементов рисунка не нарушается, контуры сосудов резкие, четко прослеживается уменьшение калибра их к периферии. При рентгеноскопии бросается в глаза глубокая пульсация сосудов в корнях легких. Картину дополняет асимметричное увеличение тени сердца.

Венозное полнокровие легких связано с недостаточностью сердечной деятельности. Диагностику упрощают клинические и рентгенологические данные, свидетельствующие о наличии митрального порока или слабости левого желудочка. Прозрачность легочных полей понижена. В случае преобладания абсолютной или относительной недостаточности митрального клапана отмечается перераспределение кровотока снизу вверх, что проявляется расширением вен верхних долей при относительно узких просветах вен нижних долей. Если преобладает митральный стеноз, то наблюдаются расширение крупных ветвей легочной артерии и, наоборот, сужение средних и мелких артерий. Прогрессирование венозного полнокровия ведет к развитию интерстициального отека легких. Это состояние большинство авторов причисляют к диффузным поражениям легких, и оно рассмотрено ниже.

Таким образом, первый этап — дифференциация синдромов. Его результатом является констатация наличия или отсутствия диффузного поражения легких. Нозологическое же определение осуществляется на последующих этапах.

Болезни с патогномоничной рентгенологической картиной. Иногда удается по рентгенологическим признакам сразу с большой вероятностью установить природу диффузного поражения легких. Мы называем такой путь диагностики распознаванием «по особой примете». Однако подобные ситуации не слишком часты. К ним можно отнести уникальные рентгенологические картины при альвеолярном микролитиазе, кистозной гипоплазии легких, кардиогенном пневмосклерозе и гемосидерозе, олеогранулематозе после бронхографии и с некоторыми оговорками при определенных формах саркоидоза и карциноматоза.

Рентгенологические проявления альвеолярного микролитиаза (см. также главу 11) действительно неповторимы: на протяжении обоих легочных полей вырисовываются мельчайшие, очень интенсивные и многочисленные крупинки — микролиты (рис. 12.6). Они имеют неправильную форму, резко контурированы, не сливаются. Прозрачность легочных полей понижена, особенно в нижних отделах, поскольку тысячи песчинок проецируются на рентгенограмму, образуя плотную тень. Ее пересекают идущие в основном по ходу сосудов и бронхов грубые

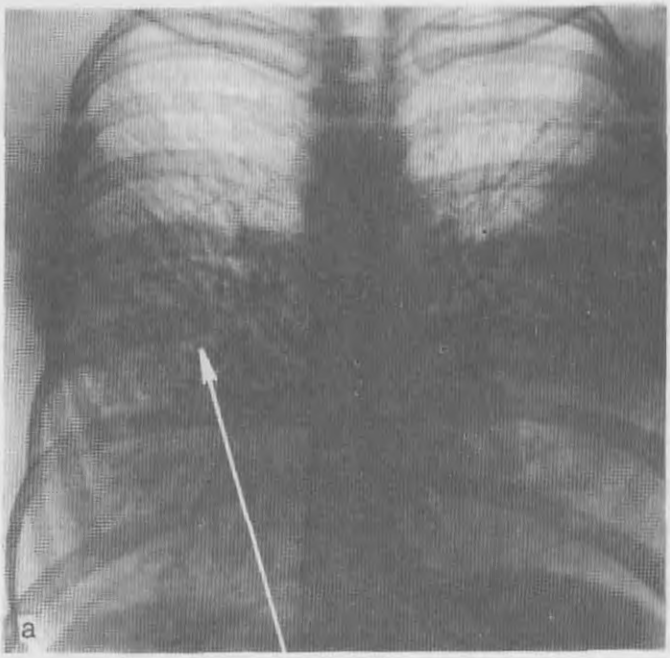

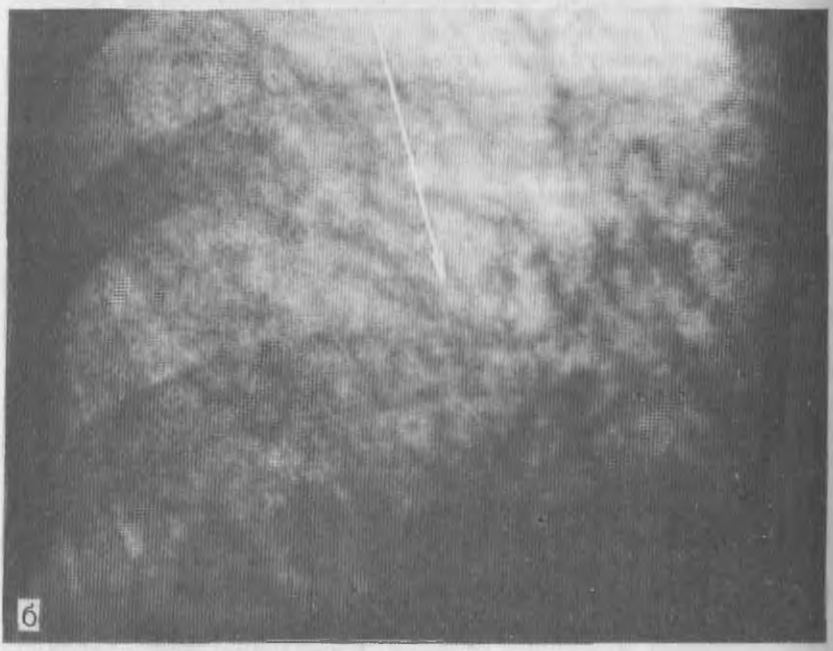

Рис. 12.6. Рентгенограммы легких при альвеолярном микролитиазе.

а — обзорная рентгенограмма; б — ее фрагмент в натуральную величину. На фоне диффузного пневмосклероза многочисленные мельчайшие микролиты (стрелкой показаны идентичные участки с микролитом на а и б).

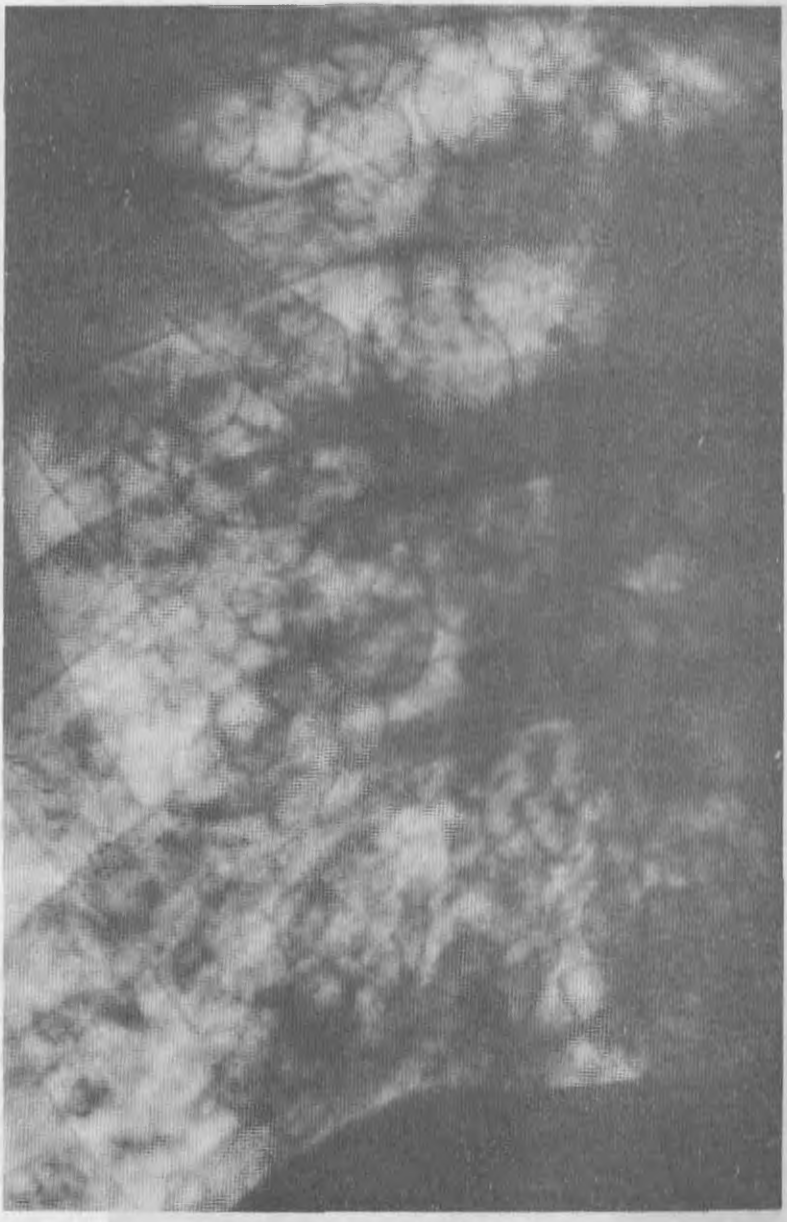

Рис. 12.7. Фрагмент рентгенограммы легких при кистозной гипоплазии. Множественные тонкостенные полости разной величины составляют основу легочной ткани, создавая рисунок, напоминающий соты.

а
б

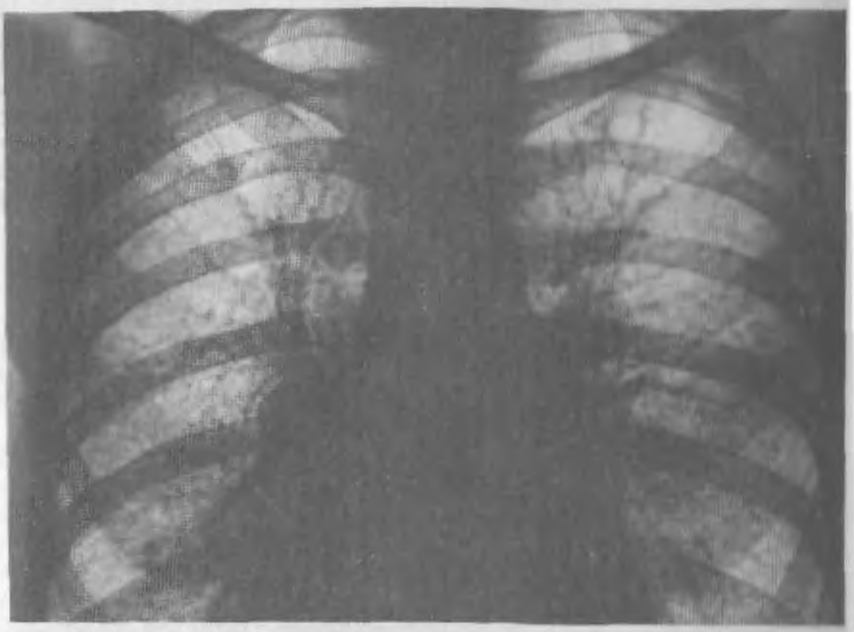

Рис. 12.9. Рентгенограмма легких при кардиогенном пневмосклерозе. Сетчато-узелковая перестройка легочной структуры, застойное полнокровие легких при митральном пороке.

фиброзные тяжи. Диафрагма расположена низко, размеры сердечной тени уменьшены.

Почти столь же патогномонична рентгенологическая картина при двусторонней распространенной кистозной гипоплазии легких. При этом врожденном заболевании нормальная легочная ткань замещена тонкостенными полостями, содержащими воздух. Внутренняя поверхность полостей ровная, между ними нет очаговых образований. Наслаиваясь одна на другую, полости создают причудливый сотовый рисунок, за которым теряется изображение артерий и вен легких (рис. 12.7). Позрачность периферических отделов легочных полей повышена. Поражает несоответствие между более чем скромным анамнезом и скудными данными перкуссии и аускультации, с одной стороны, и яркой рентгенологической картиной — с другой.

Кардиогенный пневмосклероз и вторичный гемосидероз (см. также главу 9) распознают, выявляя

Рис. 12.8. Рентгенограммы легких при кардиогенном пневмосклерозе.
а — обзорная рентгенограмма; б — ее фрагмент в натуральную величину. Комбинированный митральный порок сердца. Сердце митральной формы, значительно увеличено. Застойное полнокровие легких. Сетчатая перестройка легочного рисунка. Перегородочные линии в нижненаружных отделах легочных полей (показано стрелкой на идентичных участках а и б).

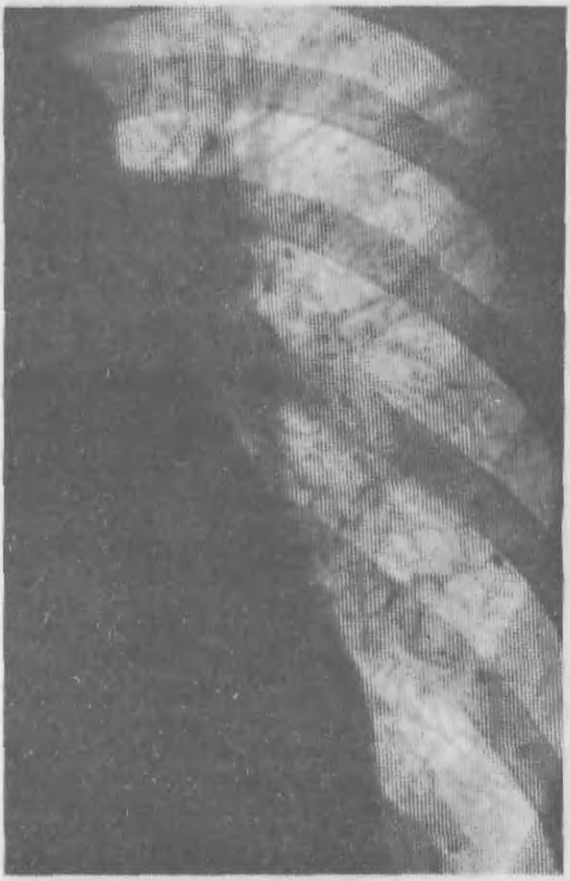

Рис. 12.10. Фрагмент рентгенограммы легких при кардиогенном пневмосклерозе и гемосидерозе. Немногочисленные очаги костной плотности на фоне сетчатого легочного рисунка.

сочетание диффузного интерстициального процесса в легких с картиной поражения сердца. К диффузному пневмосклерозу приводит многократно повторяющийся интерстициальный отек. Следовательно, в основе имеется митральный порок или кардиосклероз с рецидивами сердечно-сосудистой недостаточности. Первоначально обнаруживается мелкая сетка, на фоне которой выделяются расширенные крупные и средние сосуды, радиарно отходящие от увеличенных корней легких [Линденбратен Л. Д., 1984]. В наружной зоне, над диафрагмой, вырисовываются узкие перегородочные линии — признак отека и в дальнейшем склероза междольковых перегородок (рис. 12.8). Со временем сетчатость становится грубой, но изображение сосудистых стволов сохраняется (рис. 12.9). Длительное нарушение гемодинамики при митральном пороке может привести к образованию довольно плотных очажков (гемосидероз) или даже мелких окостенений [Крымова К. Б., 1966] (рис. 12.10). Постепенно нарастает дезор-

ганизация структуры легких, преимущественно в нижних отделах: грубые тяжи, вздутые дольки, расширенные сосуды создают сложный переплет теней и просветлений. Этому способствуют повторные застойные пневмонии, пластинчатые ателектазы, плевральный выпот и наслоения.

Вряд ли можно с чем-либо спутать картину олеогранулематоза, развившегося вследствие длительной задержки контрастного вещества в ацинусах и альвеолах после бронхографии. На рентгенограмме определяется сочетание сетчатого рисунка с множественными маленькими и очень интенсивными очагами. Распознавание облегчается фактом бронхографии в анамнезе. Однако в настоящее время редко используют контрастные вещества в форме жировых эмульсий (типа йодолипола) и к тому же стремятся не допустить заполнения альвеол, тем более на больших территориях.

Рентгенологическая картина саркоидоза многолика. Но, безусловно, при отдельных формах этой болезни возможна быстрая диагностика. Подобное положение возникает в тех случаях, когда на рентгенограммах обнаруживаются крупные резко очерченные бронхопульмональные и трахеобронхиальные лимфатические узлы с обеих сторон в комбинации с симметричным мелкоочаговым обсеменением легких на фоне нежной сетчатости (рис. 12.11, а). Очаги расположены цепочками по ходу элементов рисунка, имеют четкие слегка неровные контуры. На передней рентгенограмме очаги видны главным образом в средних отделах, причем число их обычно убывает по направлению от корня к периферии легочного поля. Боковые снимки показывают преимущественную локализацию очагов в передних сегментах. Диагноз подтверждают данные сцинтиграфии (рис. 12.11, б). Все же в таких случаях не следует спешить с установлением диагноза. Необходимо внимательно изучать анамнез (например, для исключения пневмокониоза) и данные клинического обследования, от которых зависит диагностический поиск на следующем этапе.

При карциноматозе определяется рассеяние множественных плотных узелков в легочных полях. Сама по себе эта диссеминация неотличима при малых или средних размерах очагов от многих других диссеминированных процессов. Однако если при этом на снимках выявляются метастазы опухоли в ребрах или позвонках (что бывает нередко!), то наличие карциноматоза практически не вызывает сомнений.

Нозологическое определение путем сопоставления клинических и рентгенологических данных. На этом этапе дифференциальная диагностика становится напряженной и особенно сказываются общая медицинская подготовка врача и его умение логически осмыслить факты. Ведь нет рентгенограммы «вообще». Всегда врач анализирует рентгенограмму конкретного больного со всей неповторимостью симптоматики. Клинико-рентгенологический анализ и синтез — это каждый раз творческий процесс,

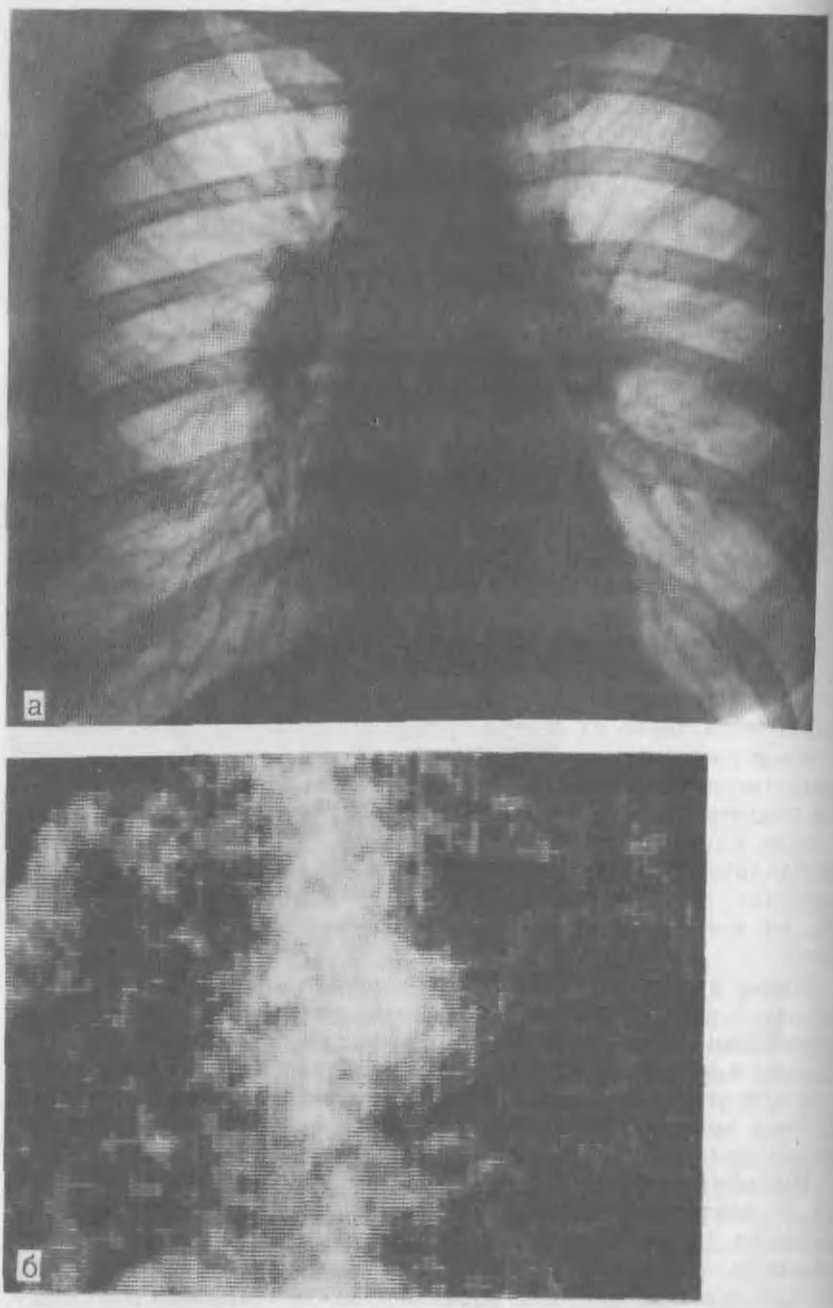

Рис. 12.11. Саркоидоз легких.

а — обзорная рентгенограмма легких. Увеличение лимфатических узлов в обоих корнях легких и справа от трахеи. Мелкая сетчатость рисунка в прикорневых зонах; б — сцинтиграмма легких с ^{67}Ga. Интенсивное накопление радиофармпрепарата в лимфатических узлах.

звенья которого можно различать лишь условно. Но это надо сделать, чтобы не упустить важные для анализа детали.

Прежде всего по рентгенограммам необходимо установить тип диффузного поражения: диссеминированное очаговое, сетчатая перестройка, сетчато-узелковый тип, сотовое легкое. После этого следует проанализировать рентгенологические симптомы, т. е. оценить состояние грудной клетки, топографоанатомические взаимоотношения органов грудной полости, положение, форму, величину и контуры сердца и крупных сосудов, положение, форму и очертания диафрагмы. Обнаруженные отклонения от нормальной картины могут пролить свет на природу диффузного процесса в легких.

Затем наступает наиболее ответственный момент — педантичное изучение патологических изменений в легких. При диссеминации очагового типа оценивают распределение узелков в легочных полях, число, форму, размеры, контуры, интенсивность и структуру тени очагов, состояние окружающей их легочной ткани, корней легких, плевры. При интерстициальных поражениях определяют распространенность процесса, видимость и калибр крупных артерий и вен, характер сетчатой перестройки структуры легких (мелкая, средняя, грубая), ширину элементов сетки, наличие очаговых образований, перегородочных линий, плевральных наслоений и т. д. Уже на этом этапе у рентгенолога зарождается или прочно складывается мнение о возможной природе болезни. Оно тут же проверяется, подтверждается или подвергается сомнению в свете анамнеза и клинической картины. Анамнестические сведения, клинические и рентгенологические симптомы все время сопоставляются, как бы «примериваются» одни к другим.

Роль рентгенологического анамнеза в диагностике диффузных поражений легких мало освещена в литературе. Отчасти это связано с тем, что не всегда удается получить для сравнения рентгенограммы, выполненные в прошлом. Между тем изучение прежних снимков порой дает основания для установления предположительного диагноза. Примером может служить выявление очагового туберкулезного поражения или туберкулезного бронхаденита, послужившего источником гематогенного обсеменения. Другой пример — наличие вначале небольшой раковой опухоли в легком, которая в дальнейшем осложнилась карциноматозом. Диффузные поражения — не стационарная, а динамичная категория. Именно рентгенограммы разных лет объективно отражают эволюцию болезни. Это способствует точной диагностике и вместе с тем определению фазы процесс и прогноза.

В прошлом клиницисты говорили, что анамнез — это половина диагноза. Но чтобы поставить диагноз полностью, следует, сопоставив рентгенологические и анамнестические сведения и наметив диагностическую гипотезу, перейти к оценке совокупности рентгенологических данных и результатов клинического осмотра, лабораторных и инструментальных исследований. Обыч-

но все ясно в тех случаях, когда у больного с уже установленным клиническим диагнозом на рентгенограммах определяется диффузное поражение легких. Такая ситуация нередка при системных заболеваниях, лимфомах различной природы, полицитемии и макроглобулинемии, нейрофиброматозе, гистиоцитозе X, амилоидозе, детских инфекциях (корь, коклюш, ветряная оспа), бруцеллезе. Рентгенологические находки дополняют клинический диагноз и характеризуют степень изменений в легких.

Важное значение приобрели серологические исследования и цитоиммунодиагностика. Часто заключительным аккордом диагностики является цитологическое, биохимическое, иммунологическое и бактериологическое изучение ЖБАЛ. Однако все эти исследования не избавляют рентгенолога от необходимости анализировать собственно рентгенологические признаки. В частности, не исключено сочетание двух заболеваний, из которых клинически распознано только одно. Кроме того, даже опытный клиницист не гарантирован от неверного заключения, и его временная ошибка не должна быть закреплена рентгенологом.

Перебор «частых» болезней. Число диффузных (диссеминированных) процессов столь велико, что метод их последовательного перебора практически неприемлем. Целесообразнее воспользоваться перебором частых вариантов. Конечно, понятие «частые болезни» относительно. Заболевания, нередко регистрируемые в одних странах, почти не встречаются в других (например, гистоплазмоз или кокцидиоидомикоз исключительно редки в СССР, но дают эпидемические вспышки на американском континенте). Болезни новорожденных и детские инфекции лечат в педиатрических учреждениях. В противотуберкулезных диспансерах преобладают больные соответствующего профиля. Тем не менее на основании данных литературы и собственных наблюдений мы считаем возможным представить перечень наиболее часто встречающихся болезней. Их дифференциальная диагностика, по-видимому, заслуживает более подробного описания, чем семиотика редких состояний.

Диссеминированные очаговые поражения характерны для острых и хронических форм туберкулеза, острых пневмоний, пневмокониозов, кардиогенного отека, саркоидоза и карциноматоза. Преимущественно интерстициальные поражения с сетчатой или сетчато-очаговой перестройкой легочного рисунка наблюдаются при хроническом гематогенно-диссеминированном туберкулезе, острых пневмониях, пневмокониозах, саркоидозе, кардиогенном пневмосклерозе, токсических и идиопатическом фиброзирующих альвеолитах, эндогенных аллергических альвеолитах, раковом лимфангите. Сотовое легкое является конечной стадией саркоидоза, гистиоцитоза X, идиопатического фиброзирующего альвеолита и некоторых пневмокониозов.

Заболеваемость очаговыми диссеминациями в различных регионах колеблется. Но, как и раньше, первой задачей пульмо-

нолога остается исключение туберкулеза. Для острого милиарного туберкулеза характерна однообразная, но демонстративная картина — симметричное густое и равномерное обсеменение обоих легочных полей однотипными очагами (см. рис. 12.1). На снимках отображаются далеко не все очаги, которые обильно усеивают легочную ткань, а главным образом расположенные в ближайших к пленке слоях легких. Порой создается впечатление, что больше всего поражены средние и нижние отделы в срединной и прикорневой зонах, а в верхушках и кортикальных слоях легких высыпания беднее [Помельцов К. В., 1965; Александрова А. В., 1983]. Каждый очаг, видимый на рентгенограмме, это суммарная тень проецирующихся одна на другую туберкулезных гранулем и окружающей их измененной интерстициальной ткани. При милиарной форме диаметр очагов варьирует от 0,5 до 2 мм. При тщательном рассмотрении снимка удается заметить, что многие очаги формируют как бы цепочки вдоль линейных теней сосудов. Впрочем легочный рисунок ослаблен, так как перекрыт диссеминацией.

Рентгенологическая картина милиарного туберкулеза отнюдь не статична. Очаги выявляются на рентгенограммах лишь спустя 8—20 дней и более после острого начала болезни. Вначале их очертания могут казаться расплывчатыми, но затем становятся резкими. А до выявления очагов самый зоркий глаз отметит лишь равномерное и слабое понижение прозрачности легочных полей, нерезкое усиление мелких элементов легочного рисунка и низкое положение диафрагмы из-за вздутия легких.

Дифференцировать острый милиарный туберкулез приходится главным образом у маленьких детей с острым бронхиолитом и мелкоочаговой пневмонией. Рентгенологические различия очевидны: при бронхиолите и бронхопневмонии очаги обнаруживаются через несколько часов после острого начала болезни, а при туберкулезе через много дней. При пневмониях очаги теснее располагаются в средних и нижних отделах, неодинаковы по величине и форме, имеют нерезкие очертания, склонны к слиянию, причем легочный рисунок усилен за счет инфильтрации перибронхиальной ткани [Линденбратен Д. С., Линденбратен Л. Д., 1957]. Поперечник срединной тени сужен, диафрагма стоит низко из-за острого вздутия легких. Корни легких расширены в связи с инфильтрацией (при туберкулезе они невелики, хотя при гематогенной диссеминации в периоде первичной инфекции лимфатические узлы в корнях могут быть увеличены). При пневмониях, осложнивших течение кори, коклюша или ветряной оспы, встречаются милиарные и мелкоочаговые формы. Помимо симптомов основной инфекции, определяют острое вздутие легких, заметное усиление рисунка, полиморфные очаги, которые находятся преимущественно в медиальных зонах и отсутствуют в верхушках. Корни легких увеличены, тень их недифференцирована. Нередко встречаются участки обтурационной эмфиземы и ателектаза на почве

гнойного бронхиолита. Аспирационные пневмонии новорожденных характеризуются преобладанием очагов в нижнезадних отделах и развитием множественных мелких ателектазов.

Сложнее ситуация при остром и подостром гематогенно-диссеминированном туберкулезе взрослых. Отличить заболевание от милиарного туберкулеза можно на основании клинических данных. Кардиогенный отек исключают ввиду отсутствия поражения сердца. К тому же нет типичной картины полнокровия легких. Диагноз пневмокониоза отпадает, если нет соответствующего профессионального анамнеза. Однако для дифференциации туберкулеза, острой пневмонии, саркоидоза и карциноматоза приходится провести методически последовательный анализ рентгенограмм. При свежей туберкулезной диссеминации легочные поля усеяны однотипными мономорфными очагами. Легочный рисунок ослаблен, тени корней не увеличены [Помельцов К. В., 1965]. При острой пневмонии очагов меньше, они разной величины и формы, легочный и корневой рисунок усилен. При саркоидозе редко встречается равномерное обильное обсеменение легких. Обычно очаговые тени вырисовываются на фоне сетчатой перестройки легочного рисунка, причем тяготеют к средним отделам легких. У большинства больных определяются увеличенные лимфатические узлы в корнях легких. Карциноматоз тоже способен обусловить равномерное рассеяние в легких мелких четко контурированных узелков. Разграничить острую и подострую туберкулезную диссеминацию помогают онкологический анамнез, малосимптомное течение, увеличение корневых лимфатических узлов, наличие метастазов в других органах и в скелете. Однако в отдельных случаях рентгенологическая дифференциация оказывается безрезультатной и требуются дополнительные исследования.

Рентгенологическую диагностику хронического гематогенно-диссеминированного туберкулеза проводят более уверенно. Волны обсеменения сменяют одна другую. В периоды ремиссии очаги уменьшаются, часть их, в особенности в нижних отделах легких, рассасывается. Рубцеванию очагов сопутствует склероз интерстициальной ткани. Повторные вспышки ведут к появлению новых очагов и конгломерации их. В результате на рентгенограммах определяется двустороннее, но неравномерное поражение легких (рис. 12.12). Большинство очагов локализуется в верхушечном и заднем сегментах и в верхнем сегменте нижней доли (по данным В. А. Соколова, в 90,8 % случаев). Очаги разнообразны по величине и форме, находятся среди мелкосетчатого рисунка [Помельцов К. В., 1965]. Почти всегда можно обнаружить фиброзные изменения в верхушечно-подключичных областях. Возникновение распада ведет к образованию тонкостенных каверн. В этой стадии нетрудно исключить предположение о карциноматозе. Для саркоидоза подобное распределение очагов и их полиморфность нехарактерны, как и отсутствие лимфаденопатии.

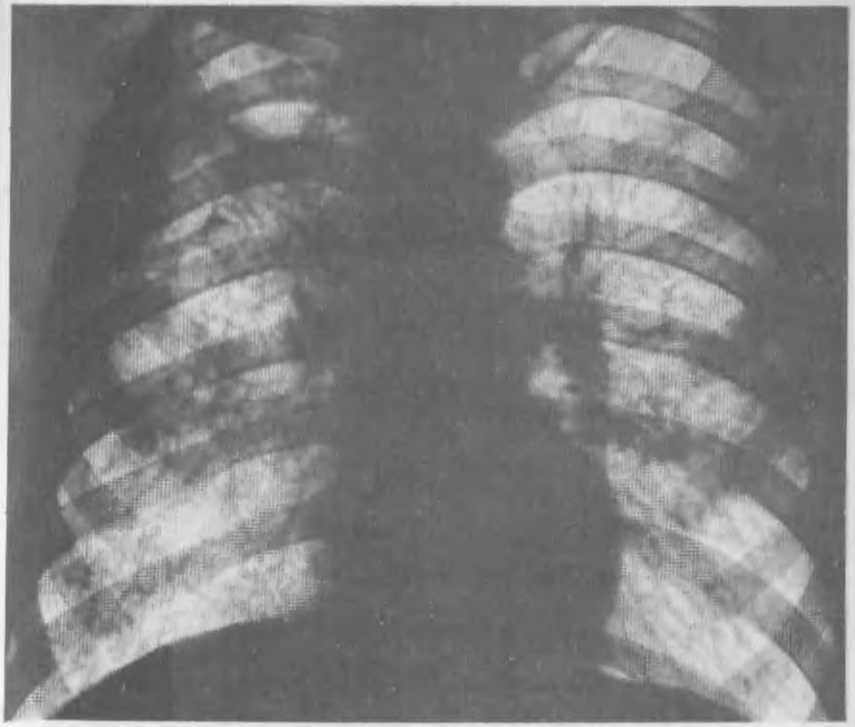

Рис. 12.12. Рентгенограмма легких при хроническом гематогенно-диссеминированном туберкулезе. Множественные полиморфные двусторонние очаги, наиболее густо расположенные в верхней доле правого легкого, где на уровне I ребра имеется небольшая тонкостенная полость. Очаги бронхогенной диссеминации в среднем отделе левого легкого. Диффузный сетчатый пневмосклероз.

Дифференциальная диагностика диссеминированных очаговых поражений может быть представлена в виде алгоритмической схемы (схема 12.1). Однако следует отметить, что эта схема предназначена главным образом для предварительной ориентировки в типичных случаях. В ней не учтены все возможные анамнестические, клинические и рентгенологические данные, поэтому она не избавляет от необходимости анализа конкретных симптомов болезни у каждого пациента. В схеме не отражены также различные стадии рассматриваемых патологических процессов.

Перебор диагностических вариантов в подгруппе *преимущественно интерстициальных поражений с сетчатой и сетчато-очаговой перестройкой* сопряжен с немалыми препятствиями и может быть успешным только при безупречном знании семиотики пневмокониозов, саркоидоза, аллергических, токсических и идиопатических альвеолитов и ракового лимфангита.

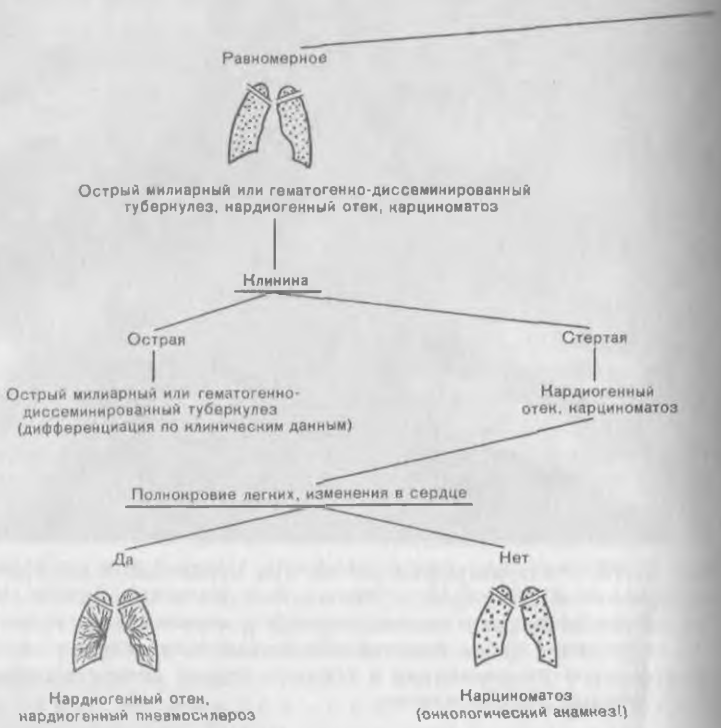

Распознавание пневмокониоза основывается прежде всего на данных о многолетней работе пациента в контакте с неорганическими пылями (см. также главу 8). Но анамнестические сведения не всегда выручают. Профессиональный стаж может оказаться недолгим, а эффект противопылевых мероприятий на производстве не вполне ясным. Труднее диагностика в тех случаях, когда у работника пылевой профессии развивается не пневмокониоз или не только пневмокониоз, но и другое диссеминированное поражение легких. В связи с этим столь значительна роль рентгенодиагностики, тем более что в ранних стадиях пневмокониоза клинические проявления более чем скудны.

Рентгенологическая картина пневмокониозов далеко не так однообразна, как может показаться на первый взгляд. В зависимости от характера пыли и реактивности больного первыми уловимыми симптомами являются то преимущественно интерстициальные, то

наиболее частых очаговых диссеминаций в легких

Схема 12.1

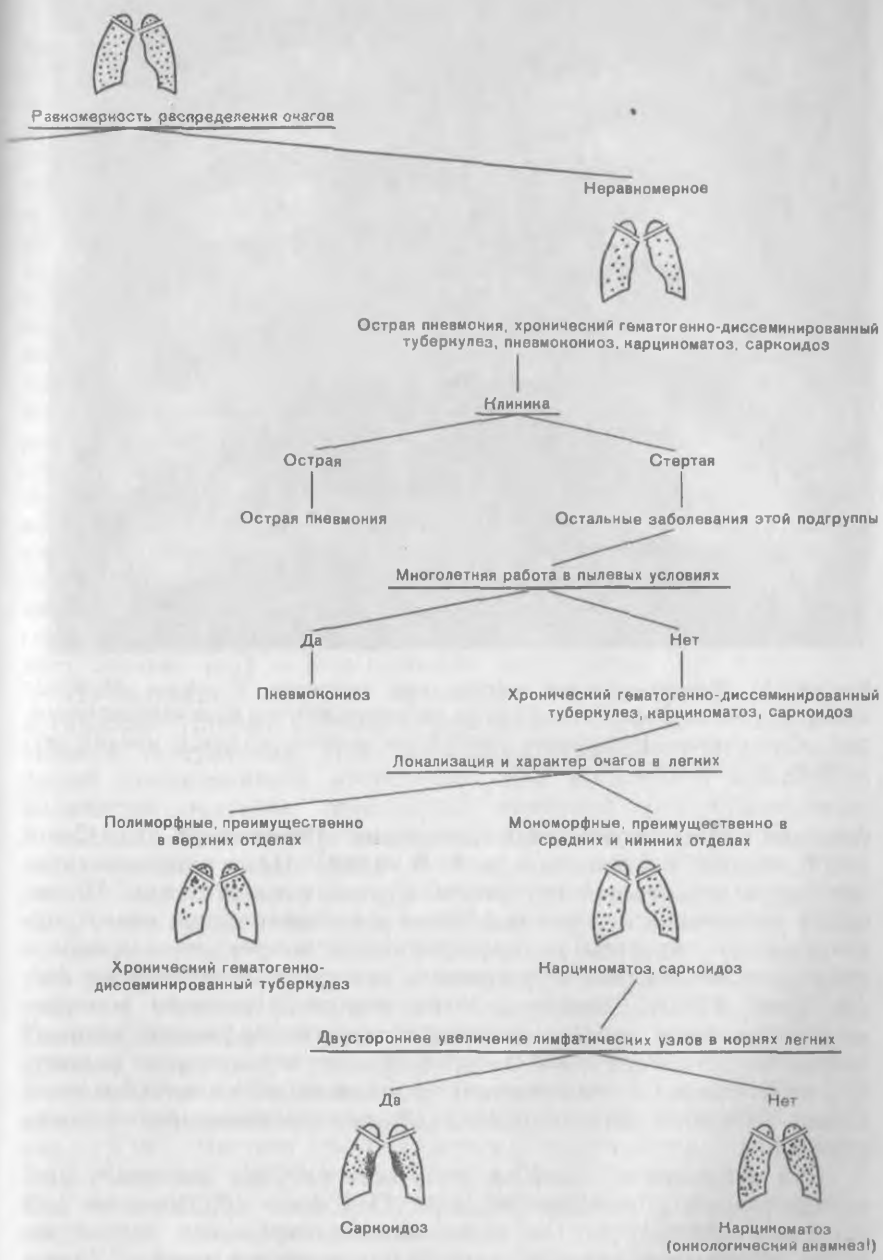

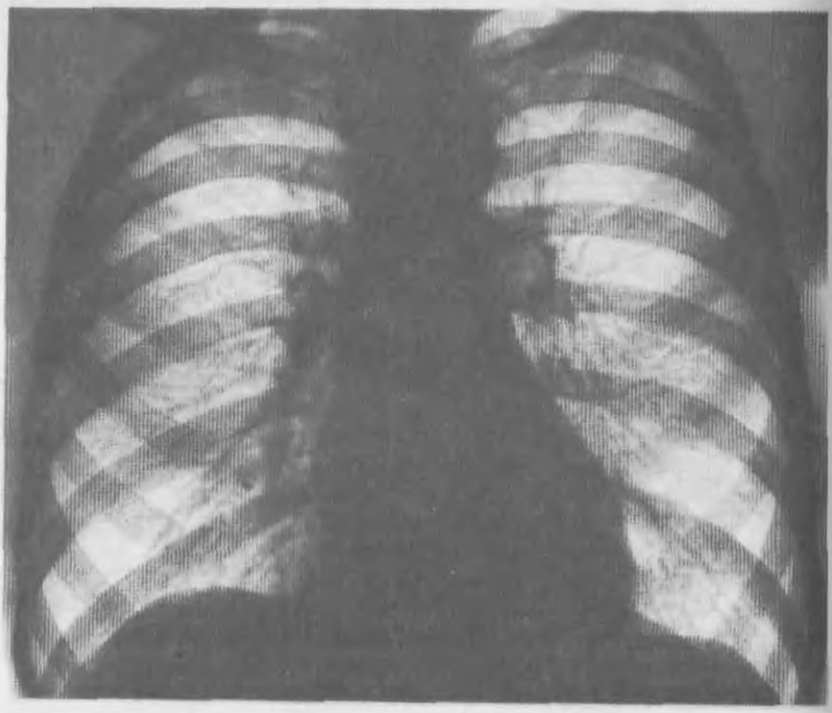

Рис. 12.13. Рентгенограмма легких при силикозе. В обоих легочных полях от тени ключиц до диафрагмы вырисовываются мельчайшие очаговые образования. Небольшое уплотнение корней легких и мелкая сетчатость в прикорневых отделах.

главным образом очаговые изменения [Виннер М. Г., Соколов В. А., 1975; Александрова А. В., 1983]. При силикозе наиболее часто это нежная сетчатость в прикорневых зонах. Постепенно уплотнение межуточной ткани и соответственно перестройка легочного рисунка распространяются по легочным полям с некоторой тенденцией к щажению верхушки и основания легких (рис. 12.13). Элементы сетки тонкие, с резкими контурами. На их фоне несколько скрадывается изображение крупных и средних ветвей легочной артерии. Вместе с тем трудно решить, чем обусловлена «пятнистость» легочных полей — осевыми сечениями элементов сетки или мельчайшими пневмокониотическими очажками.

При асбестозе и талькозе сетчатость рисунка выступает преимущественно в нижних отделах. Очаговые образования при асбестозе отсутствуют, но возникают плевральные наслоения, иногда мощные, в которых могут быть отложения извести. Уплотнение плевры характерно и для талькоза, но при нем обнаруживаются и мелкие очаговые тени. Интерстициальные изменения

преобладают при пневмокониозе шлифовальщиков, алюминозе, вдыхании пыли вольфрама и кобальта, антракозе.

Развернутая картина силикоза и пневмокониоза *шахтеров* выражается в наличии множественных очагов — пневмокониотических узелков — на фоне диффузного сетчатого фиброза [Линденбратен Л. Д., Наумов Л. Б., 1972]. Очаги имеют диаметр от 1 до 6—8 мм, неправильную форму, неровные, но четкие очертания. Более густо они расположены в средних и нижних отделах (рис. 12.14). Корни легких увеличены, фиброзно уплотнены, в них могут быть увеличены лимфатические узлы (в 78,8 % из большой серии наблюдений, проведенных В. А. Соколовым). Тени отходящих от корней сосудов теряются в густой фиброзной сетке и кажутся как бы обрубленными. В этой фазе обычно отмечаются эмфизема легких, низкое положение диафрагмы. В наружной зоне над диафрагмой можно заметить узкие перегородочные линии — симптом уплотнения междольковых перегородок. Признаками повышения давления в МКК являются расширение крупных ветвей легочной артерии, небольшие размеры сердечной тени, гипертрофия мышцы правого желудочка и углубление его сокращений. Дальнейшее прогрессирование болезни ведет к образованию обширных фиброзных полей, крупных участков уплотнения (конгломераты), плевромедиастинальных и плевродиафрагмальных сращений. Узелковая форма поражения характерна для пневмокониозов, связанных с вдыханием пыли, содержащей соединения железа, олова, бария, церия, причем в этих случаях тени очагов особенно интенсивны.

По-видимому, нетрудно сформулировать основные рентгенологические отличия пневмокониоза от гематогенно-диссеминированного туберкулеза. При преимущественно интерстициальной форме пневмокониоза отсутствуют или имеются в небольшом количестве очаговые тени, столь типичные для туберкулеза. *У больных с преимущественно узелковой формой обращают на* себя внимание преобладание очагов в средних и нижних отделах и отсутствие их в верхушках, что необычно для гематогенных и послепервичных форм туберкулеза. Хронический гематогенно-диссеминированный туберкулез знаменуется асимметричным распределением очагов, их полиморфностью, а иногда и распадом с образованием каверн, что не свойственно силикозу. Умеренная гиперплазия лимфатических узлов в корнях легких — признак пневмокониозов. Особенно показательно для пылевых болезней отложение извести в краевых отделах лимфатических узлов — так называемое скорлупообразное обызвествление (см. рис. 12.14). Частота этого симптома оценивается по-разному: В. А. Соколов (1974) выявил его в 55 %, тогда как J. Paré и R. Fraser (1983) — в 5 % случаев. Вероятно, эта разница связана с тем, что среди обследованных В. А. Соколовым было много больных с далеко зашедшими поражениями, в том числе лиц с силикотуберкулезом.

Диагноз бериллиоза (см. также главу 8) основывается

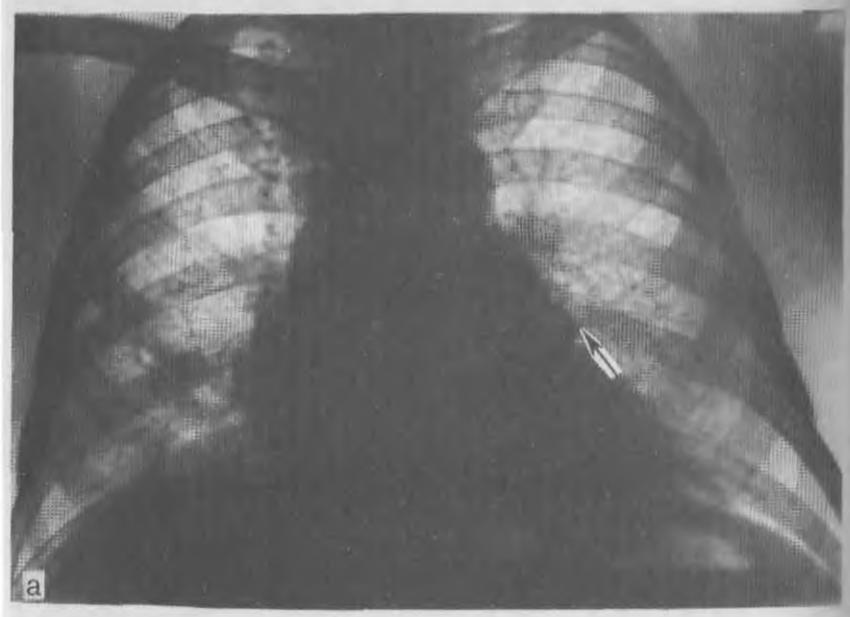

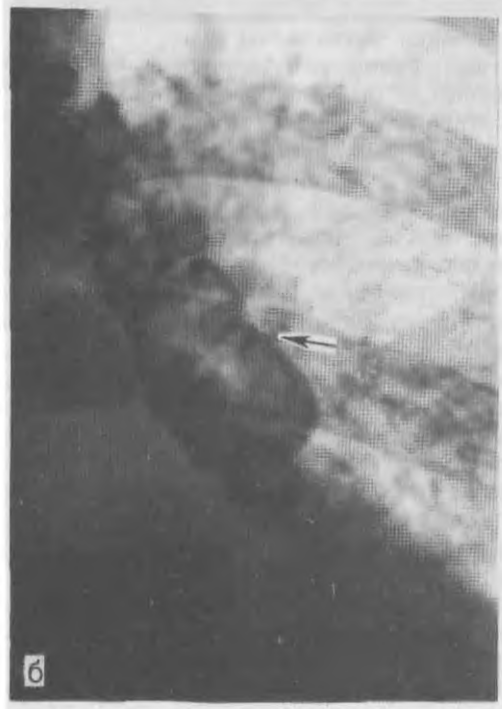

Рис. 12.14. Рентгенограммы легких при развитом силикозе.

а — обзорная рентгенограмма легких. Множественные пневмокониотические узелки в обоих легких на фоне диффузного сетчатого фиброза; б — фрагмент рентгенограммы в натуральную величину. Скорлупообразное обызвествление увеличенных лимфатических узлов (показано стрелкой на идентичных участках а и б).

в первую очередь на профессиональном анамнезе. Трудность состоит в том, что причиной болезни может быть поступление очень малого количества бериллия, не зафиксированное в анамнезе четко. Острый бериллиоз характеризуется картиной экзогенного аллергического альвеолита. Классическая сетчатая перестройка легочного рисунка наблюдается при интерстициальной форме хронического бериллиоза в результате разрастания коллагеновых волокон и размножения гистиоцитарных элементов и фибробластов в альвеолярных перегородках и вокруг кровеносных сосудов. На рентгенограммах определяется диффузная мелкая сетчатость, иногда дополненная грубыми тяжами (рис. 12.15). При переходе процесса в гранулематозную форму на этом фоне возникают мелкие, а затем и сравнительно более крупные (диаметром 3—4 мм) очаговые тени (рис. 12.16). Отмечаются утолщения стенок мелких бронхов, умеренная эмфизема, иногда незначительное увеличение корневых лимфатических узлов. Подтверждением диагноза служит положительная капельная проба с растворимым соединением бериллия и биопсией лимфатического узла. Но по картине биоптата (эпителиоидная гранулема) бериллиоз не всегда отличим от саркоидоза.

Диагностика саркоидоза (см. также главу 3) в типичных случаях не вызывает трудностей, поскольку его рентгенологические черты весьма отчетливы [Соколов В. А., 1974; Розенштраух Л. С. и др., 1978; Александрова А. В., 1983]. Корни легких увеличены, в них плохо различимы артерии, но зато в обоих корнях (односторонняя аденопатия при саркоидозе редка) выступают крупные и резко очерченные лимфатические узлы. Вокруг них нет перифокальной реакции. Могут быть увеличены другие группы внутригрудных лимфатических узлов как в средостении, так и непосредственно в легких. Внутрилегочные лимфатические узлы, по данным А. В. Александровой (1983), обусловливают появление округлых теней с диаметром от 4 до 10 мм, чаще соответственно ходу бронхов $S_{I,III,IV,V}$.

Поражение легочной ткани начинается с альвеолита, особенностью которого является высокое содержание лимфоцитов в инфильтрированном интерстиции. В этой фазе наблюдается нежная сетчатость рисунка, особенно в околокорневых областях (рис. 12.17). Формирование саркоидозных гранулем приводит к появлению на снимках очаговых теней (рис. 12.18). Каждый очаг — отражение конгломерата гранулем. У большинства больных очаги мелкие, сравнительно хорошо контурированные, но встречаются и более крупные уплотнения. В средних и нижних отделах они рассеяны относительно равномерно, причем тяготеют по прежнему к медиальной зоне и передним сегментам, а в краевых отделах их меньше.

Против диагноза острого гематогенно-диссеминированного туберкулеза свидетельствуют своеобразное распределение очаговых теней и отсутствие их в верхушках, симметричное двусто-

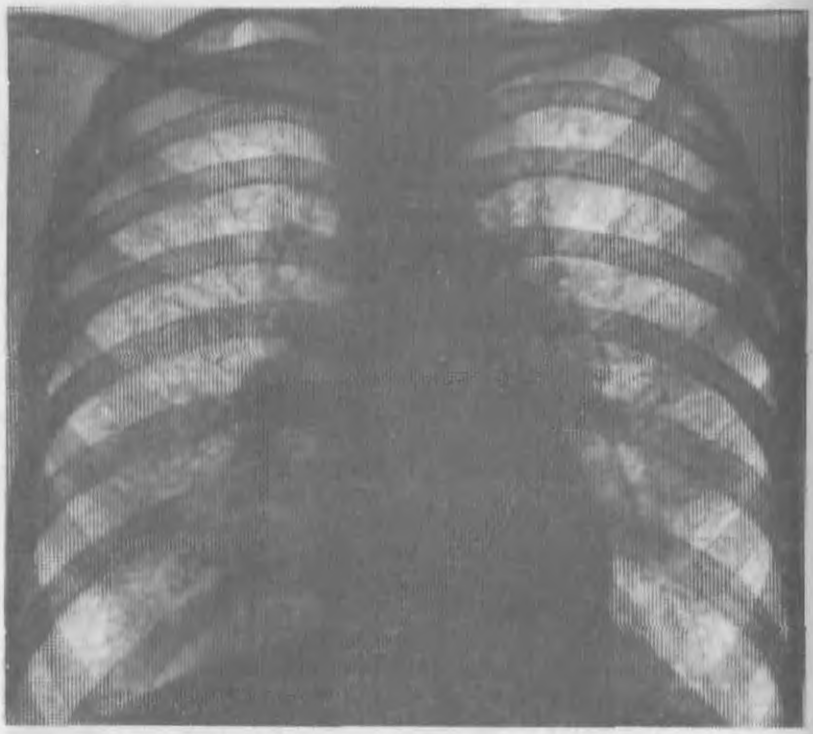

Рис. 12.15. Рентгенограмма легких при хроническом бериллиозе, интерстициальная форма. Преобладает диффузная мелкая сетчатость. В нижних и наружных отделах легочных полей появляются очаговые тени.

роннее увеличение корневых лимфатических узлов, раннее уплотнение междолевой плевры. Рентгенологические соображения подтверждаются несоответствием между относительно большими морфологическими изменениями и стертой или скрытой клинической картиной, как правило, отрицательными туберкулиновыми пробами, часто положительной реакцией Квейма. При хроническом гематогенно-диссеминированном туберкулезе обращают на себя внимание полиморфность очагов, преобладание их в верхушках и верхних отделах легких, причем главным образом в

Рис. 12.16. Рентгенограммы легких при гранулематозной форме хронического бериллиоза.

а — обзорная рентгенограмма. Выраженный пневмосклероз, на фоне которого определяются множественные очаги и более крупные участки уплотнения; б — фрагмент рентгенограммы в натуральную величину.

а

б

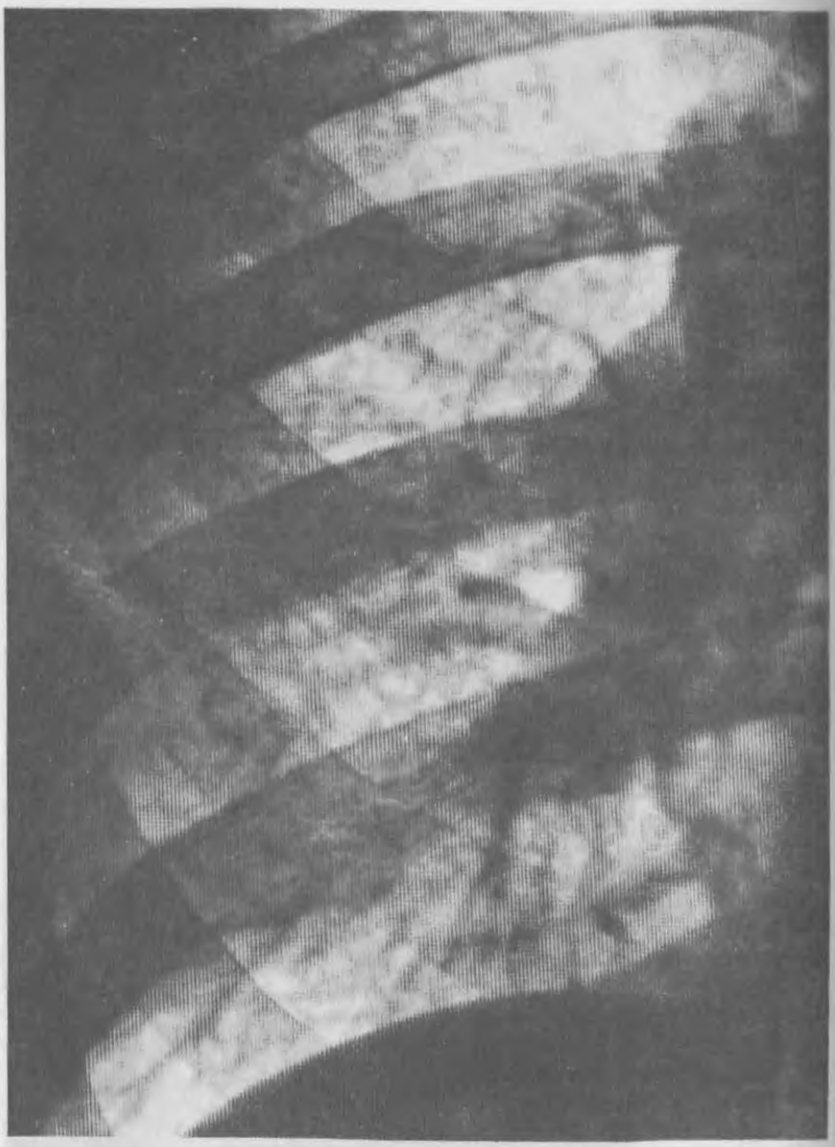

Рис. 12.17. Фрагмент рентгенограммы легких при саркоидозе в фазе альвеолита. Нежная сетчатость легочного рисунка. Резко увеличенные и четко очерченные лимфатические узлы в корне легкого.

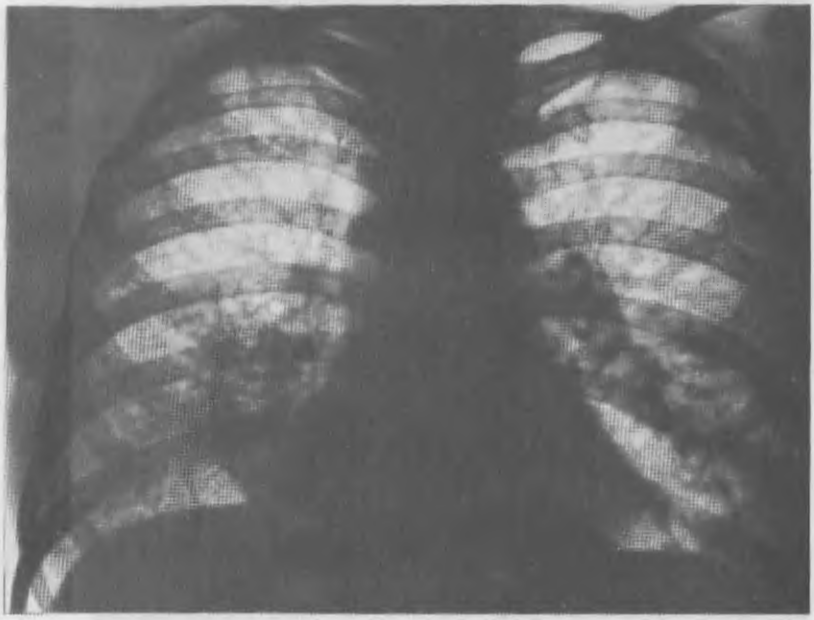

Рис. 12.18. Рентгенограмма легких при саркоидозе в фазе образования гранулем. Грубые сетчато-узелковые тени. Увеличенные лимфатические узлы в корнях легких. Диагноз подтвержден биопсией легкого.

задних сегментах, отсутствие выраженной аденопатии и нередкое наличие распада. Примерно у $^{1}/_{10}$ больных саркоидозом отмечаются внелегочные поражения (слезных и слюнных желез, глаз, нервной системы, печени, селезенки, почек, кожи, костей). Диагноз саркоидоза подтверждают данные о лимфоцитарном составе ЖБАЛ и накопление ^{67}Ga в легких при сцинтиграфии.

По мере перехода процесса в фазу рассасывания и уплотнения нарастает сетчатая перестройка. Она захватывает легочные поля на большом протяжении, имеет мелкоячеистый характер. Между линейными и дугообразными тенями уплотненной стромы вырисовываются вздутые дольки. Число очагов убывает, они теряют округлость, контуры их делаются четкими. Лимфатические узлы в корнях уменьшаются, а иногда с трудом определяются на рентгенограммах. Но тень корней остается увеличенной, малодифференцированной. Даже на томограммах в корне легких неясно различимы очертания бронхов и сосудов [Стрепетова Т. Н. и др., 1975]. Уменьшение лимфатических узлов позволяет отвергнуть предположение о карциноматозе и гемобластозе, если не проводилась специфическая химиотерапия этих болезней. В тех случаях, когда в краевых отделах лимфатических узлов возникают

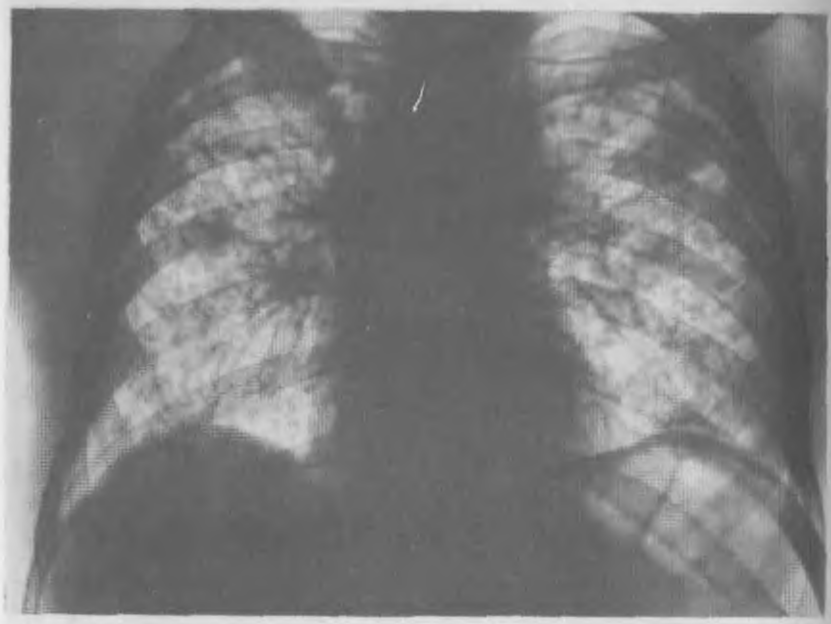

Рис. 12.19. Рентгенограмма легких при саркоидозе в фазе фибротизации. Выраженный пневмосклероз. Крупные участки уплотнения в легких и множественные очаговые образования. Плевромедиастинальный фиброз. Слева над диафрагмой тень металлического шва после открытой биопсии легкого, подтвердившей диагноз.

отложения извести, этот признак облегчает дифференциальную диагностику. Дело в том, что скорлупообразное обызвествление лимфатических узлов имеет место только при саркоидозе и пневмокониозе, тогда как при туберкулезе крупинки извести откладываются в казеозных массах и беспорядочно разбросаны по всему пораженному узлу. Добавим, что обызвествления очагов в легких при саркоидозе в противоположность туберкулезу не происходит. Если было предпринято лечение кортикостероидами, то не следует проводить реакцию Квейма (она становится отрицательной).

В тех случаях, когда саркоидоз переходит в фазу фибротизации, рентгенологическая картина меняется. От увеличенных и деформированных корней веером расходятся фиброзные тяжи [Александрова А. В., 1983]. Легочная ткань перестроена: прежняя мелкая ячеистость заслоняется грубой сеткой (рис. 12.19). Бронхиолярные вздутия соседствуют с множественными, иногда крупными, участками уплотнения. Эти уплотнения преобладают в средних отделах, тогда как верхние и нижние вздуты. Напом-

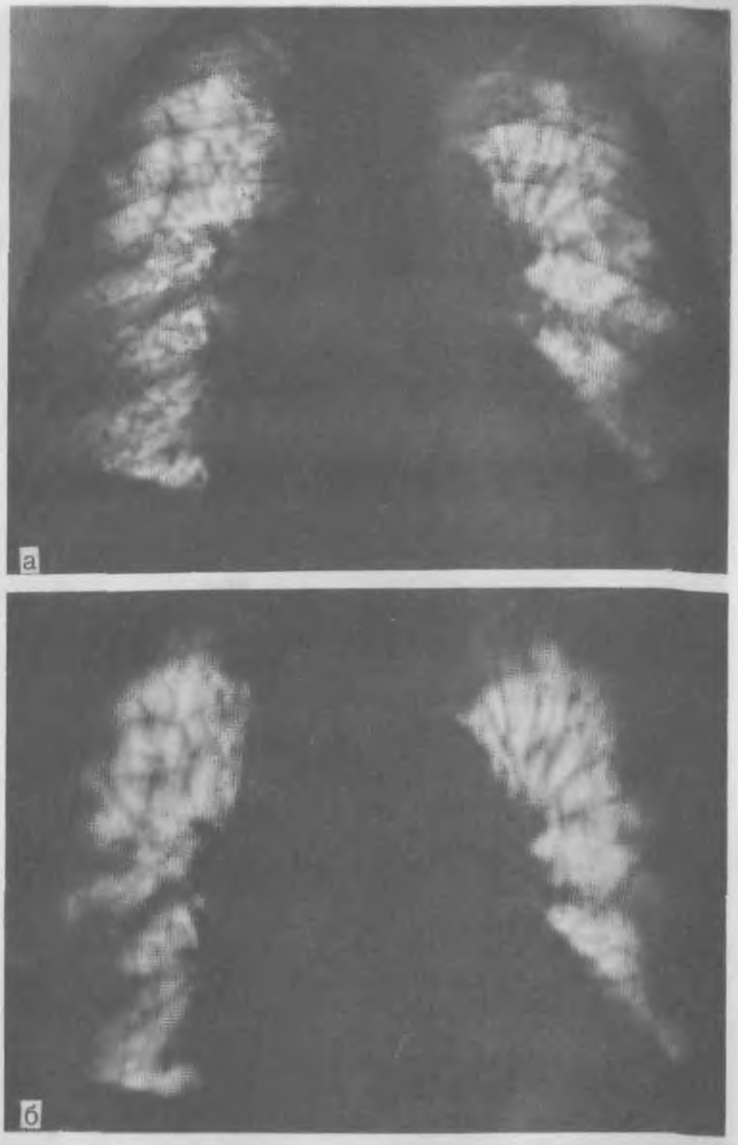

Рис. 12.20. Рентгенограммы легкого при кардиогенном пневмосклерозе.
а — обзорная рентгенограмма. Резкое увеличение сердца вследствие атеросклеротического кардиосклероза. Грубый сетчатый пневмосклероз, особенно в наружных отделах легких; б — зонограмма. Отчетливо выделяются тени расширенных сосудов, главным образом вен.

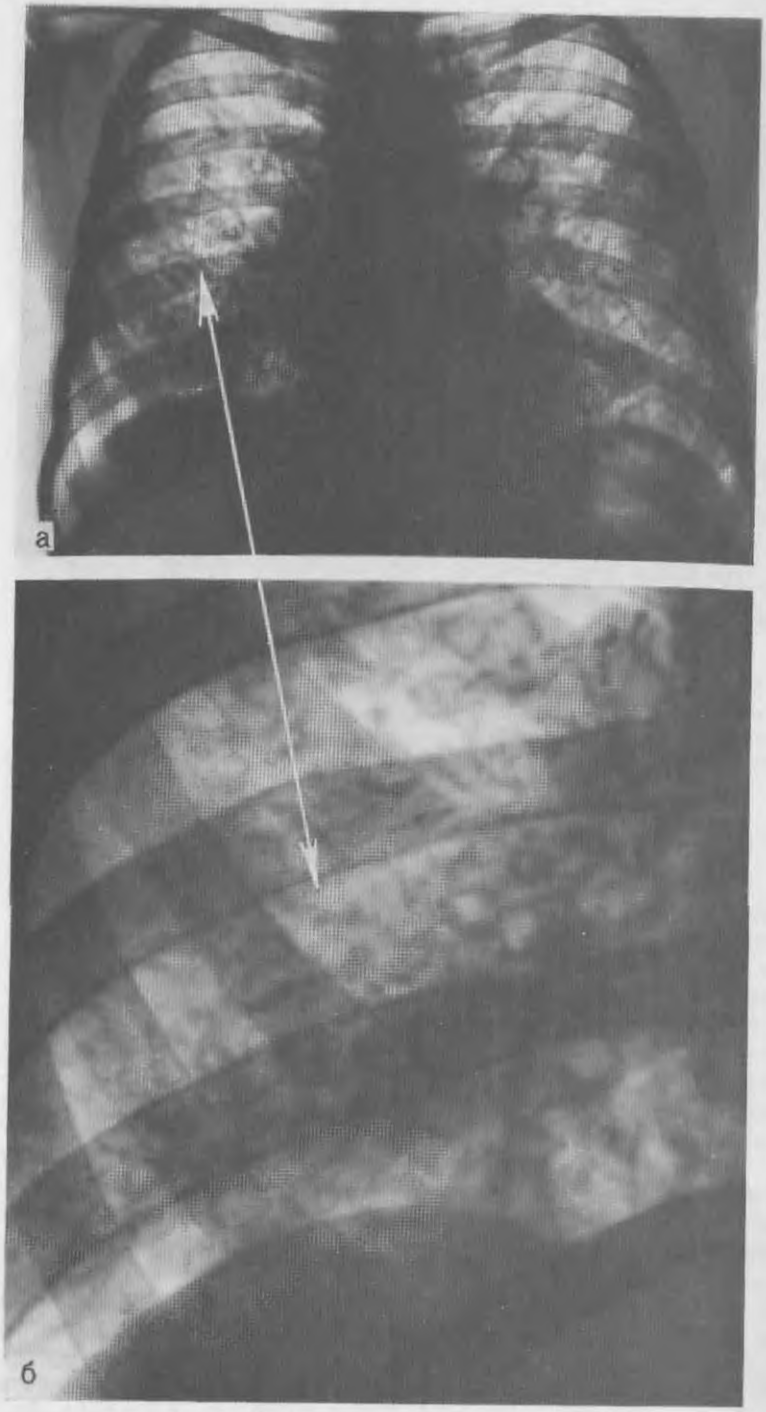
а
б

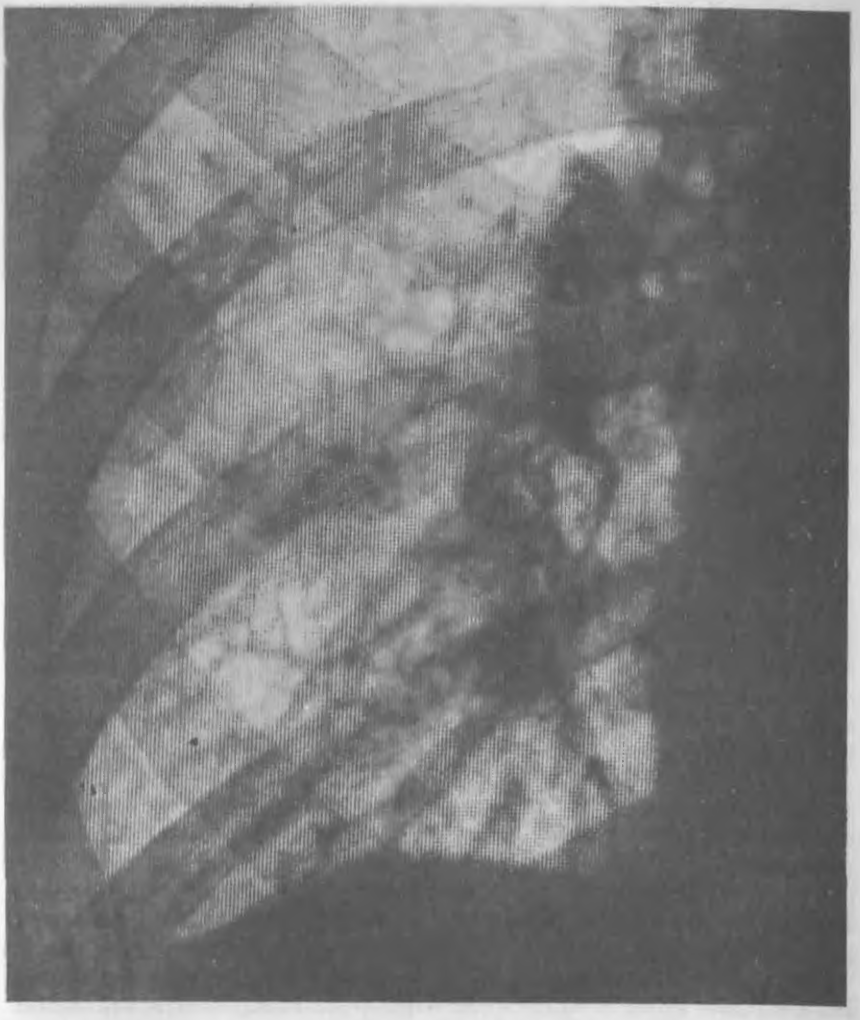

Рис. 12.22. Фрагмент рентгенограммы при обструктивном бронхите. Сетчатый пневмосклероз, на фоне которого вырисовываются просветы бронхов с утолщенными стенками.

Рис. 12.21. Рентгенограммы легких при раковом лимфангите у больного раком желудка.

а — обзорная рентгенограмма. Сетчато-узелковая перестройка легочного рисунка. Перегородочные линии. Инфильтрированные корни легких. Изменения затрагивают преимущественно нижние и средние отделы легких; б — фрагмент рентгенограммы в натуральную величину. Четко видны многочисленные перегородочные линии в нижненаружной части легочного поля (показано стрелкой на идентичных участках а и б).

ним, что при пневмокониозах и силикотуберкулезе конгломераты обнаруживаются преимущественно в верхних отделах. Впрочем, Y. Hiraga и соавт. (1981) наблюдали 17 больных саркоидозом со сморщиванием верхних и вздутием нижних долей легких.

Диффузный пневмосклероз не может не сказаться на функции МКК. Увеличивается диаметр легочной артерии и ее крупных ветвей, расширяется легочный конус, усиливаются сокращения правого желудочка сердца. Отмечаются симптомы адгезивного плеврита: утолщение медиастинальной и костальной плевры, плевродиафрагмальные сращения. В этой ситуации саркоидоз необходимо дифференцировать от болезней, обусловливающих картину сотового легкого. Проще всего исключить кистозную гипоплазию (см. выше). При хроническом диссеминированном туберкулезе всегда определяются специфические очаговые образования в верхних отделах и очень часты каверны, тогда как при саркоидозе полости очень редки и имеют иное происхождение. Кроме того, в анамнезе обычно фигурирует туберкулезное поражение с бактериовыделением. Профессиональный анамнез и различия в локализации конгломератов являются опорными пунктами при дифференциации саркоидоза и пневмокониоза.

Кардиогенный пневмосклероз способен обусловить сетчатую или сетчато-очаговую картину легочных полей. Его идентификации, помимо клинических данных, способствует ряд рентгенологических симптомов: равномерность поражения, сочетание мелкой сетчатости с радиально расходящимися от корней и постепенно суживающимися лентовидными тенями, изменение величины и формы сердца (рис. 12.20).

Для ракового лимфангита тоже характерно двустороннее поражение с преобладанием изменений в нижних и средних отделах легких (рис. 12.21). На снимках выявляются извилистые полоски, связывающие периферию легочных полей с прикорневой зоной. В нижненаружных отделах могут быть видны горизонтальные полоски — тени утолщенных междольковых перегородок и плевральных наслоений. Часто определяются увеличенные лимфатические узлы в корнях легких и средостении. Распознавание облегчается, если на фоне лимфангита возникают опухолевые узелки. Для диагностики весьма важны наличие в анамнезе или в момент обследования опухоли и такие клинические признаки, как нарастающая одышка, отсутствие или скудное отделение мокроты, высокая стойкая СОЭ, исхудание и т. п.

Многолетний и тяжело протекающий обструктивный бронхит ведет к сетчатому фиброзу легочной ткани. У этих больных выразителен анамнез, а особенностью рентгенологической картины является комбинация вздутия легких, малого кровенаполнения сердца и ЛГ с перибронхиальным склерозом (рис. 12.22). Примечательно, что сильно поражается фиброзная соединительная ткань. Определяются крупноячеистая перестройка легочной структуры, преимущественное поражение нижнемедиальных отделов легких, просветы бронхов и их утолщенные

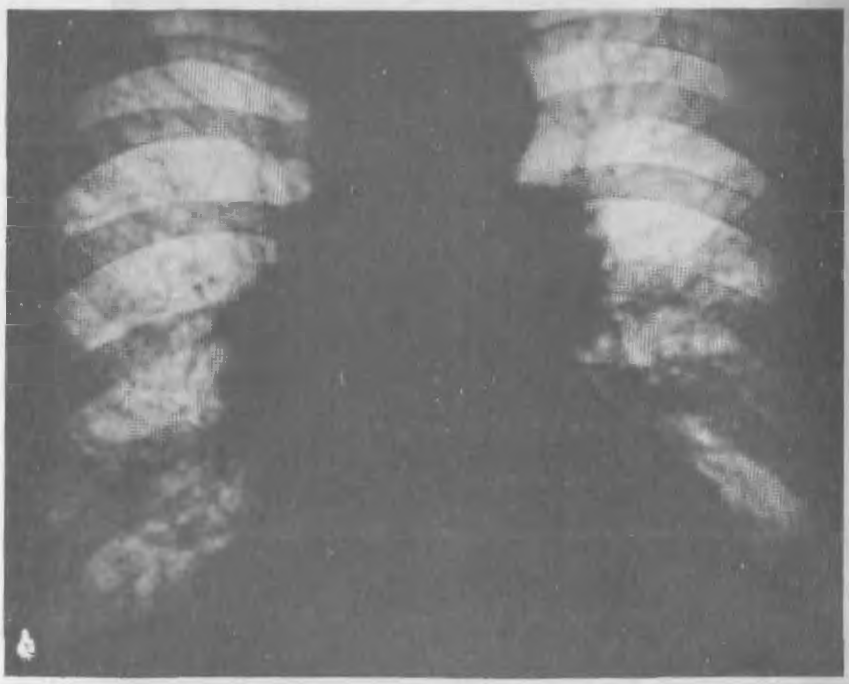

Рис. 12.23. Рентгенограмма легких при экзогенном аллергическом альвеолите в фазе грубой склеротической перестройки легочной ткани, преимущественно в нижних отделах. Склеротическая деформация корней легких.

стенки (перибронхиальный склероз), расширение крупных и сужение мелких ветвей легочной артерии, низкое положение и уплощение диафрагмы, в том числе уплощение ее заднего ската, относительно малые размеры сердечной тени.

Сетчатую и сетчато-очаговую перестройку легочного рисунка вызывает большая группа поражений, которые принято относить к экзогенным аллергическим альвеолитам (см. также главу 1). В первой фазе заболевания на рентгенограммах легкие могут оставаться прозрачными или вырисовываются очень мелкие множественные очаги или даже участки инфильтрации в средних и нижних отделах. Рентгенологические симптомы более стойки, чем клинические (если не применялись кортикостероиды). Повторные запыления ведут к рецидиву симптомов и могут завершиться сетчатым фиброзом. Для него характерны мелкая ячеистость и маленькие очаговые тени. Однако в тяжелых случаях, если лечение не проводится, то может развиться выраженный пневмосклероз с грубой перестройкой легочной структуры в средних и нижних отделах, бронхиолярной эмфизе-

а
б

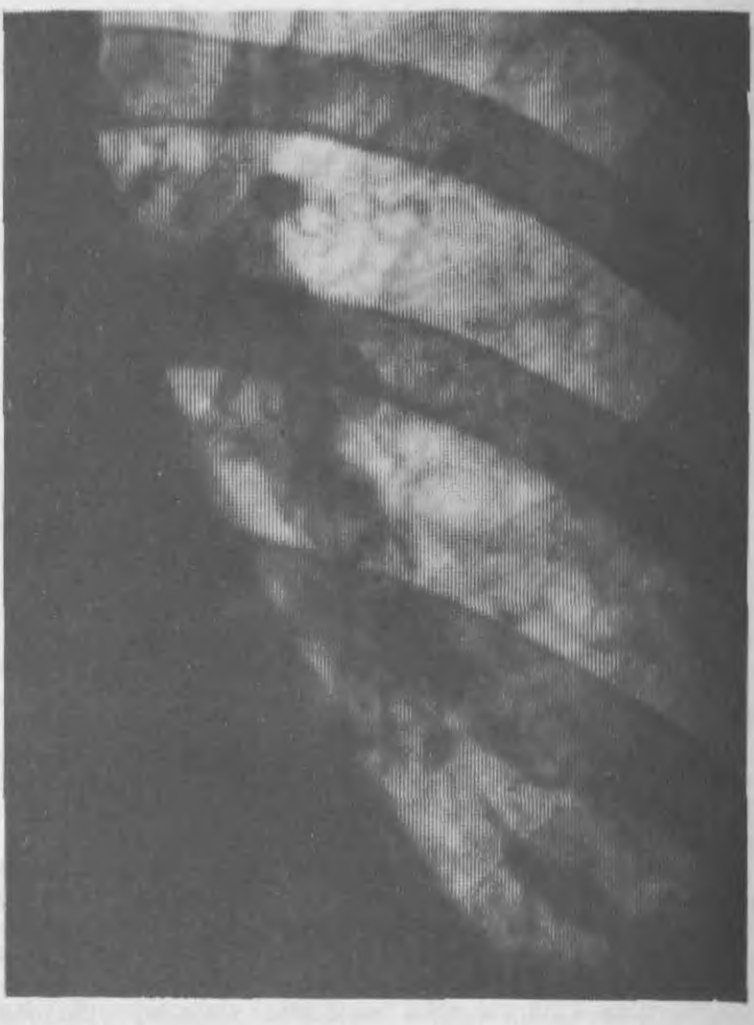

Рис. 12.25. Фрагмент рентгенограммы при синдроме Гужеро — Шегрена. Диффузная сетчатость легочного рисунка.

Рис. 12.24. Рентгенограмма легких при прогрессирующем системном склерозе (склеродермии).

а — обзорная рентгенограмма. Сетчато-узелковая перестройка легочной структуры, особенно в нижних отделах; б — фрагмент рентгенограммы в натуральную величину. Над диафрагмой типичная для склеродермии мелкокистозная перестройка рисунка (показано стрелкой на идентичных участках а и б).

мой, плевральными наслоениями, фиброзной деформацией корней (рис. 12.23). Следует подчеркнуть, что без адекватных анамнестических данных и иммунологических проб рентгенологическая диагностика может оказаться несостоятельной.

К сетчато-очаговой перестройке легочной структуры могут привести эндогенные аллергические альвеолиты и близкие к ним состояния (см. также главу 9). Выяснить, какая из ревматических болезней лежит в основе видимых на рентгенограмме изменений, обычно удается лишь по клиническим признакам. Впрочем при узелковом периартериите интерстициальный фиброз возникает нечасто. При этом на фоне диффузных изменений легочного рисунка иногда выделяются участки уплотнения (инфаркты) и тонкостенные полости. Поражение плевры чаще встречается при ревматоидном полиартрите и системной красной волчанке [Рыбакова Н. И., 1983].

Напротив, при прогрессирующем системном склерозе (склеродермия) изменения в легких развиваются часто и на большой территории. Они имеют некоторые особенности: на рентгенограммах комбинируются довольно грубые фиброзные тяжи со своеобразной перестройкой структуры легких в нижних отделах (рис. 12.24). Здесь определяются многочисленные мелкие ячейки с плотными стенками, придающие рисунку вид пористой губки («ноздреватость»). Могут быть и небольшие гладкостенные кисты в нижненаружных отделах (кистозный пневмофиброз). При рентгенологическом исследовании пищевода и желудка часто находят их расширение, понижение тонуса и двигательной функции, сглаживание складчатого рельефа слизистой оболочки. Встречаются при склеродермии и поражения опорно-двигательного аппарата — остеолиз концевых фаланг, отложения извести в мягких тканях (интерстициальный кальциноз).

В последние годы участились описания легочных изменений при синдроме Гужеро—Шегрена и синдроме Гудпасчера. При первом из них у части больных на снимках легких регистрируется нарастающая книзу диффузная ячеистость (ячейки средней величины) (рис. 12.25), очаговые тени отсутствуют.

Изменения легких при синдроме Гудпасчера постоянны. На рентгенограммах легких первоначально определяются мелкие очаговые тени, но постепенно все больше проступают сетчатость и общее однообразное усиление рисунка в нижних и средних отделах (рис. 12.26).

В распознавании токсических альвеолитов (см. также главу 8) решающее значение имеет анамнез. Вдыхание ядовитых паров и газов вначале приводит к острому трахеобронхиту и отеку легких. Рентгенологически в этой фазе обнаруживают вздутие легких, полнокровие и отек легочной ткани с мелкими ателектазами и очагами кровоизлияния (рис. 12.27, а). В дальнейшем возможен переход в очаговую и сливную пневмонию (химический пневмонит). Все эти явления могут пройти практически бесследно, но могут стать основой развития фиброзирую-

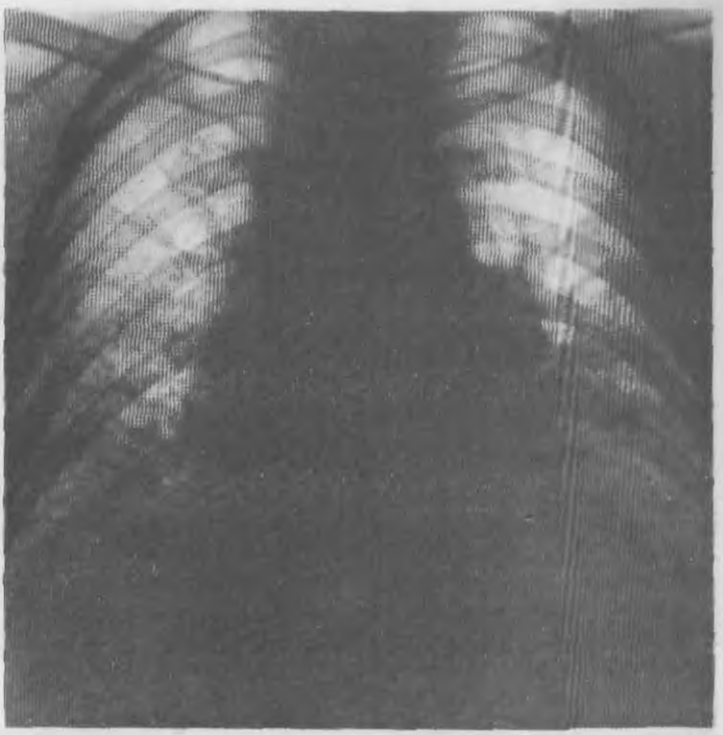

Рис. 12.26. Рентгенограмма легких при синдроме Гудпасчера. Диффузный фиброз на почве васкулита в нижних и средних отделах легких.

щего альвеолита, в особенности при повторных аппликациях. В средних и нижних отделах легочных полей возникает сетчатый рисунок (рис. 12.27, б). Характерными чертами являются утолщение стенок бронхов и появление видимых просветов их вследствие перибронхиального фиброза. Примененная с лечебной целью пролонгированная ингаляция кислорода в высокой концентрации также может оказать подобное действие и вызвать диффузный интерстициальный пневмонит и сетчатый пневмосклероз [Lillington G. A., Jamplis R. W., 1977].

Поражение легких при лекарственной болезни представляет собой вариант токсического альвеолита. Такие поражения наиболее часты при лечении цитостатиками (циклофосфан, миелосан, метотрексат и др.), олеомицином, ганглиоблокаторами, анорексическими препаратами. Заподозрить токсическую реакцию удается по нарастающей одышке, повышению температуры, появлению сухого кашля. Изменения редко захватывают значительные объемы легочной ткани. Первоначально определяются явления интерстициального или альвеолярного отека. Затем становится виден мелкосетчатый рисунок с относительно толсты-

a

б

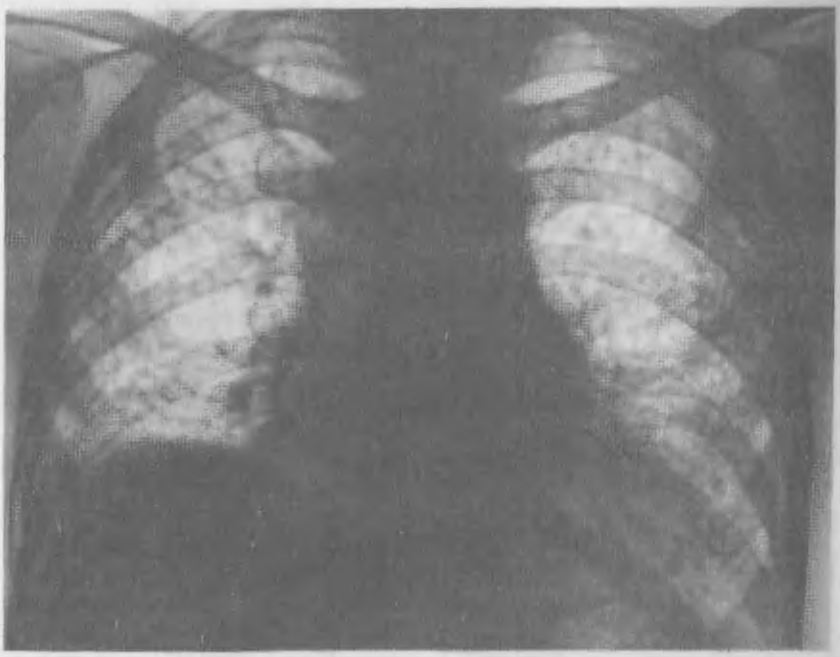

Рис. 12.28. Рентгенограмма легких при фиброзирующем альвеолите на почве лекарственного воздействия. Диффузный сетчатый фиброз с неравномерным поражением легких (преимущественно нижних отделов и кортикальных слоев).

ми стенками самих ячеек. Чаще процесс ограничивается только нижними или кортикальными отделами легких, характеризуется неравномерностью поражения, но встречаются и достаточно обширные поражения (рис. 12.28).

В последнее время особое внимание привлекает идиопатический фиброзирующий альвеолит (см. также главу 12). По клиническому течению выделяют остро и подостро протекающие формы, хронические формы и формы со стертой симптоматикой.

В острой фазе болезни на рентгенограммах улавливается понижение прозрачности легочных полей за счет густой паутиноподобной сетки с нерезкими очертаниями и очень мелких очаго-

---

Рис. 12.27. Рентгенограммы при токсическом альвеолите, вызванном вдыханием ядовитых паров.

а — обзорная рентгенограмма легких в острой фазе. Полнокровие и отек легочной ткани, главным образом в средних и нижних отделах; б — фрагмент рентгенограммы легких при токсическом альвеолите в хронической фазе. На фозе сетчатого фиброза легочной ткани выделяются просветы бронхов, хорошо видимые из-за перибронхиального склероза.

a

б

вых теней. Процесс диффузный, хотя его проявления могут быть заметнее в нижних отделах. В наружной зоне над диафрагмой могут являться тонкие и короткие перегородочные линии.

Затем разрастаются альвеолярный эпителий, ретикулиновые и коллагеновые волокна и образуются эпителиально-клеточные гранулемы. Болезнь прогрессирует, гормональные препараты вызывают лишь временное улучшение [Смирнов И. П. и др., 1978]. Рентгенограммы иллюстрируют это нарастанием сетчатой перестройки рисунка (рис. 12.29). Сетка становится все более грубой, увеличиваются число и размеры очаговых теней. А. В. Александрова и соавт. (1980) на основании наблюдений за 11 больными различают несколько вариантов рентгенологической картины. В одном из них преобладают широкие лентовидные уплотнения по ходу крупных и средних бронхов и сосудов, тогда как в кортикальных слоях отмечается резкое уменьшение числа мелких сосудистых разветвлений, видны тени уплотненных междольковых перегородок и между ними эмфизематозные вздутия. Другой вариант отличается сетчатой структурой легочного рисунка из-за уплотнения перилобулярной и периацинозной ткани. Ячейки при этом крупнее в верхних и наружных отделах.

Для идиопатического фиброзирующего альвеолита считается типичным высокое положение диафрагмы. Интерстициальный фиброз, облитерирующий эндартериит и поражение капиллярного русла ведут к ЛГ и появлению рентгенологических признаков легочного сердца. С помощью ангиографии было показано, что число дольковых и терминальных ветвей легочной артерии уменьшено, а сами ветви деформированы [Полак И., 1978]. Одновременно отмечается гиперваскуляризация в связи с разрастанием бронхиальных артерий. Клетчатка в воротах легких уплотнена. В ней могут определяться увеличенные лимфатические узлы, но главным образом на томограммах, так как степень их увеличения невелика. А. В. Александрова и соавт. (1980) подчеркивают возможность выраженного плевролегочно-медиастинального фиброза — утолщения костальной и медиастинальной плевры, уплотнения стенок и деформаций трахеи и крупных бронхов, фиброза медиастинальной клетчатки, перемещения крупных сосудов. В финале идиопатического фиброзирующего альвеолита наблюдается картина сотового легкого.

Дифференциальная рентгенологическая диагностика идиопатического фиброзирующего альвеолита от саркоидоза может быть и легкой, и крайне сложной. Поражение легких при саркоидозе редко имеет столь диффузный, равномерный и симметричный характер, как при фиброзирующем альвеолите. Истинные

Рис. 12.29. Рентгенограммы легких при идиопатическом фиброзирующем альвеолите.

а — обзорная рентгенограмма; б — фрагмент рентгенограммы в натуральную величину. Грубая мелкоячеистая перестройка легочного рисунка (показана стрелкой на идентичных участках а и б).

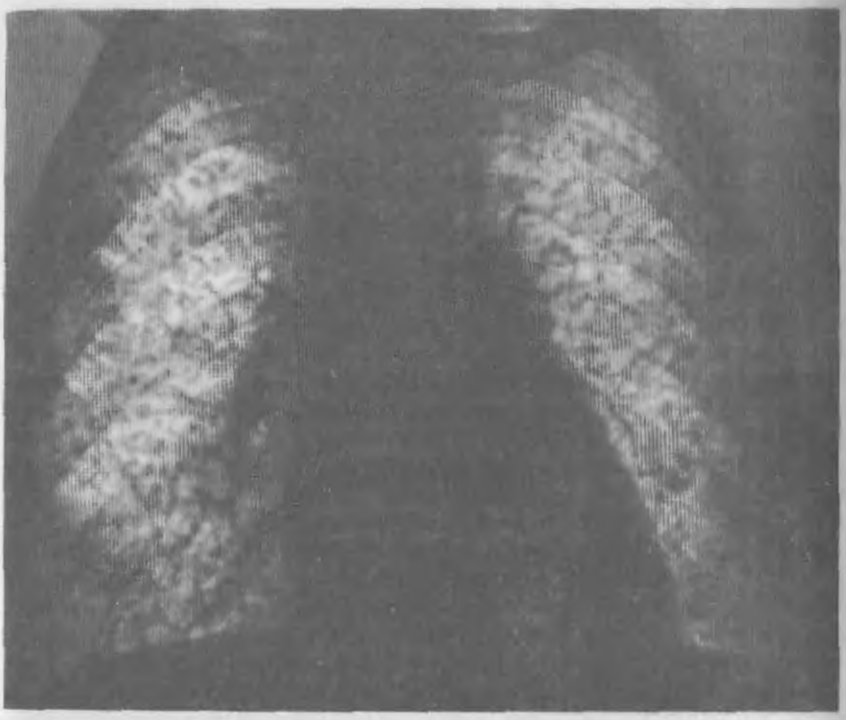

Рис. 12.30. Рентгенограмма легких при карциноматозе. Оба легких густо усеяны однотипными плотными очагами средней величины.

очаговые образования более свойственны саркоидозу, так как обусловлены конгломератами гранулем. Ввиду преимущественно нейтрофильного характера инфильтрации задержка ^{67}Ga в легких при фиброзирующем альвеолите отсутствует или незначительна, в то время как для саркоидоза в активной стадии она очень характерна, о чем сказано выше.

Диффузное раковое поражение легких встречается в виде карциноматоза, ракового лимфангита и бронхиолоальвеолярного рака. Для всех трех форм типично малосимптомное начало болезни, но неуклонное ухудшение состояния больного. Он предъявляет жалобы на слабость и утомляемость, нарастающую одышку, нередко болевые ощущения в груди, незначительное повышение температуры тела. Развитие бронхиолоальвеолярного рака может сопровождаться обильным выделением светлой пенистой мокроты.

Мысль о карциноматозе возникает при опухолях в анамнезе (наличие в прошлом или настоящем рака молочной железы, желудка, почки, щитовидной железы, шейки матки, поджелудочной железы и т. д.). В случае гематогенного метастазирования

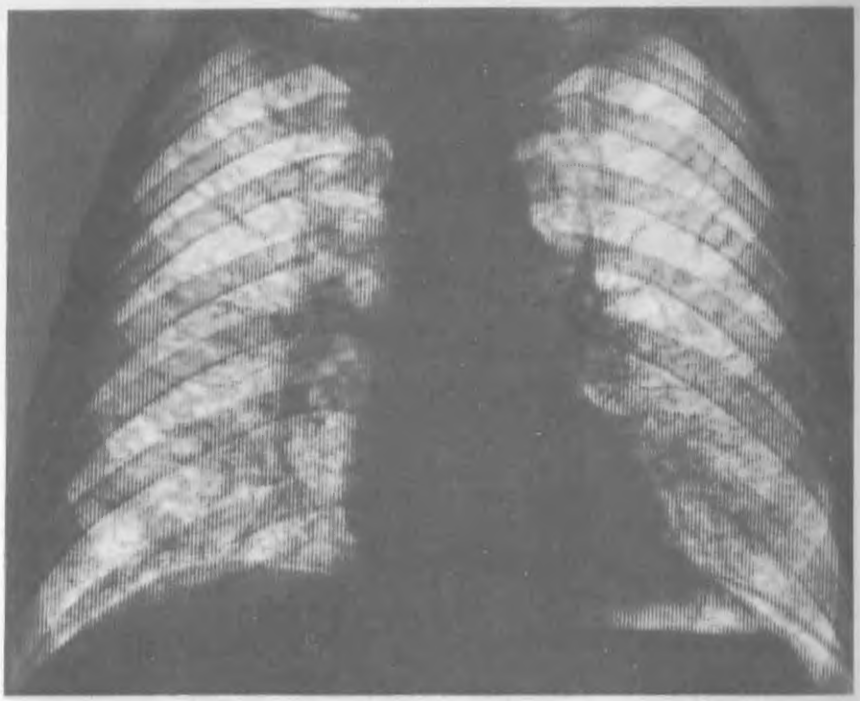

Рис. 12.31. Рентгенограмма легких при раковом лимфангите (ортоградная форма) у больного раком желудка. Извилистые полоски, направленные к корням легких. Поражены главным образом средние и нижние отделы легких.

в легких определяется мелкая диссеминация, напоминающая таковую при остром гематогенно-диссеминированном туберкулезе (рис. 12.30). Если раковые узелки равномерно усеивают оба легких, то дифференциальная рентгенодиагностика по снимкам органов грудной полости затруднена и основывается на различиях в клиническом течении. Хронический гематогенно-диссеминированный туберкулез можно отвергнуть без больших трудностей, так как при раке очаги однотипны и нет преобладающего поражения верхушечнозадних сегментов, равно как распада и образования каверн. Со временем раковые очаги увеличиваются. Они сохраняют ровные очертания, что наглядно видно на послойных снимках, но постепенно сетчатость рисунка усиливается за счет реактивных изменений в интерстициальной ткани.

Раковый лимфангит связан с распространением опухолевых клеток по лимфатическим путям. Н. И. Рыбакова (1983) различает две формы процесса — ретроградную и ортоградную. В первом случае метастазы первично поражают лимфатические узлы в корнях легких и уже оттуда раковые клетки продвигаются

Да

Пневмокониоз, токсический альвеолит, экзогенный аллергический альвеолит

Острое начало в связи ингаляцией

Да

Токсический альвеолит

Нет

Пневмокониоз, экзогенный аллергический альвеолит

Характер изменений в легких

Сетчато-очаговая перестройка, очаги преимущественно в средних отделах

Пневмокониоз (многолетняя работа в условиях воздействия минеральных пылей)

Сетчатая перестройка, преимущественно в средних и нижних отделах

Экзогенный аллергический альвеолит (работа в условиях повторного действия пыли органического происхождения)

Да

Саркоидоз, раковый лимфангит

Характер изменений в легких

Мелкая сетчатость с цепочечным расположением очагов

Саркоидоз

Извилистые полосы, мелкие очажки

Раковый лимфангит (онкологический анамнез!)

с сетчатой и сетчато-очаговой перестройкой легочного рисунка

Схема 12.2

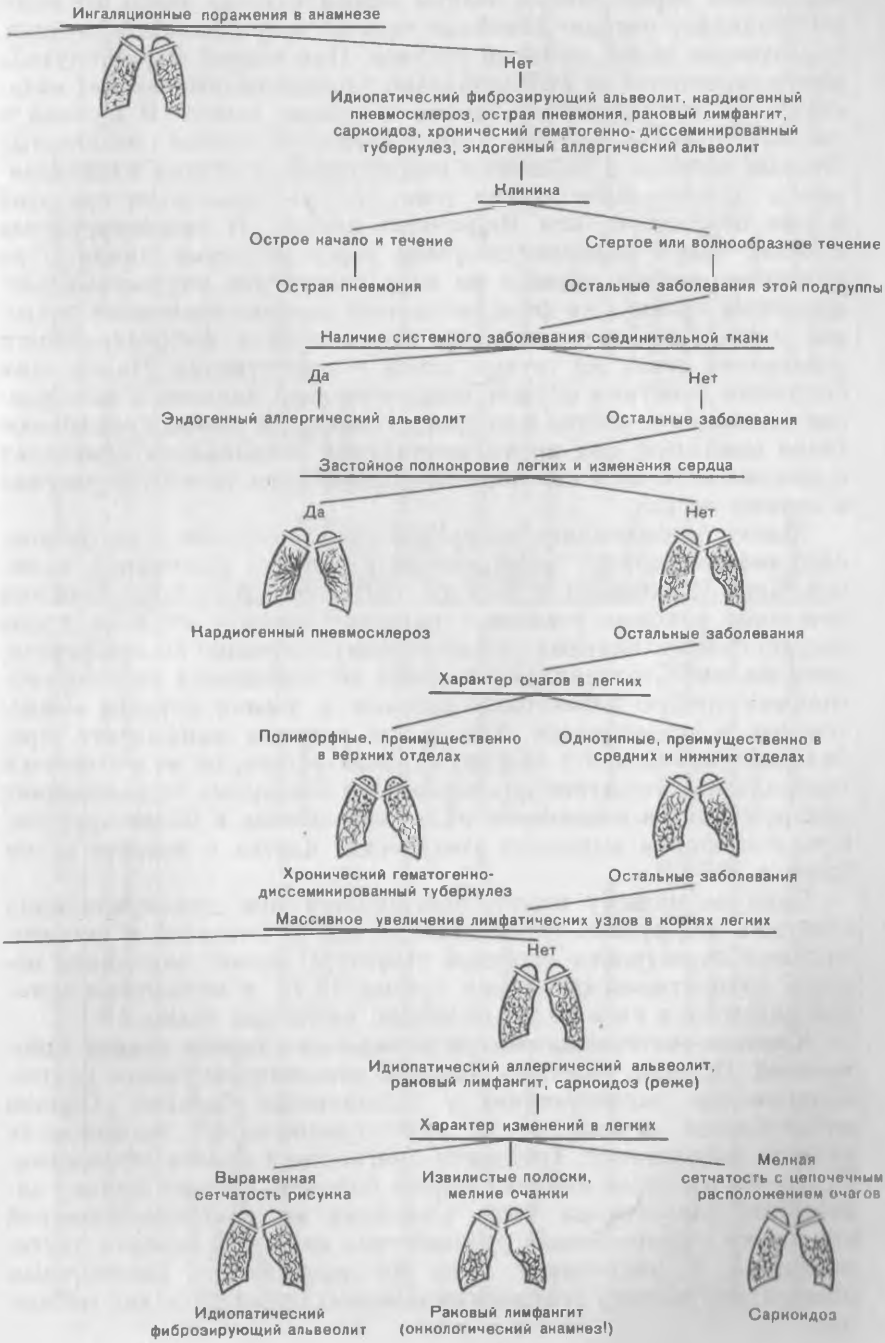

против тока лимфы в легочную ткань. На рентгенограммах в корнях легких определяются пакеты лимфатических узлов, от которых радиарно отходят линейные тени по ходу бронхов и сосудов, образующие далее сетчатый рисунок. При второй форме опухоль распространяется из субплеврально расположенных мелких метастазов по лимфатическим щелям к корням легких. В нижних и средних отделах легких вырисовываются тонкие извилистые теневые полоски с нерезкими очертаниями, в общем направленные в сторону ворот легких (рис. 12.31). Аденопатия при этой форме отсутствует или появляется поздно. В нижненаружных отделах часто выделяются узкие перегородочные линии. При развитии раковых узелков по ходу транспорта опухолевых элементов на снимках на фоне петлистого рисунка возникают очаговые тени. Дифференциация от саркоидоза и фиброзирующего альвеолита столь же трудна, сколь и ответственна. Надежными опорными пунктами служат онкологический анамнез и нахождение атипических клеток в мокроте. Некоторую помощь оказывают такие симптомы, как преимущественная локализация изменений в нижних отделах и своеобразная ориентация элементов рисунка к корням легких.

Маски бронхиолоальвеолярного рака различны — от одиночного инфильтрата до громадных двусторонних уплотнений легочной ткани [Картавова А. В. и др., 1978]. Одной из форм является сочетание раковых узелков с распространением опухоли вдоль сосудисто-бронхиальных пучков, преимущественно по лимфатическим щелям. Стелющийся тип роста обусловливает на рентгенограммах грубую петлистость рисунка, а узелки опухоли — рассеянные в петлях очаги. Как и при раковом лимфангите, преобладают изменения в нижних отделах легких, но не отмечается гиперплазии лимфатических узлов. При повторных исследованиях обнаруживается соединение отдельных очагов в более крупные. При этой форме выявляют атипические клетки в мокроте и тем более в ЖБАЛ.

Судя по нашему опыту, рентгенологу при дифференциации «частых» диффузных поражений легких от сетчатой и сетчато-очаговой перестройки легочной структуры может оказывать помощь алгоритмическая схема (схема 12.2), в отношении которой остаются в силе те же оговорки, что и для схемы 12.1.

Клинико-рентгенологические параллели в случае редких заболеваний. Перебор «частых» болезней обеспечивает точное рентгенологическое распознавание у большинства больных. Однако наблюдаются случаи, когда врач предполагает возможность редкого заболевания. Трудности диагностики вполне объяснимы. Рентгенологическая картина редких болезней обычно лишена каких-либо характерных черт. Описания их рентгенологической семиотики в современных руководствах скудны и нередко противоречивы, а рентгенолог едва ли располагает достаточным опытом диагностики этих многочисленных патологических состояний.

Таблица 12.1

Различительные рентгенологические признаки диффузных (диссеминированных) поражений легких

Нозологическая форма	Ведущий рентгенологический синдром	Преимущественная локализация	Наличие и характер очагов	Легочный рисунок	Дополнительные признаки
Генетически детерминированные и наследственно обусловленные заболевания					
Альвеолярный микролитиаз	Диссеминация очагов	Нижние и средние отделы	Равномерно распределенные мельчайшие обызвествления (микролиты)	Грубые фиброзные тяжи	Нет
Альвеолярный протеиноз	Очаговое поражение	Средние отделы (фигура «бабочки»)	Сливающиеся, диаметром 0,1—0,5 см	Не изменен	»
Амилоидоз первичный	Сетчато-очаговое поражение	Диффузное поражение	От мелких до крупных	Умеренно усилен	»
Болезнь гиалиновых мембран	То же	То же	Мелкие с нерезкими контурами	Сетчатость	Возможны СП и медиастинальная эмфизема
Кистозная гипоплазия	Сотовое легкое	Различная	Нет	Сотовый из-за множественных воздушных полостей	Кортикальные отделы легких вздуты
Муковисцидоз	Сетчато-очаговое поражение	Верхние отделы	Мелкие	Усилен за счет фиброза, эмфизема	Нет
Нейрофиброматоз	Сетчатое поражение	Диффузное поражение	Нет	Сетчатый фиброз, иногда буллы	Нет
Туберозный склероз	Очаговое поражение	Нижние отделы	Мелкие	Могут выявляться мелкие тонкостенные полости	Обызвествления в головном мозге

Продолжение

Преимущественная локализация	Наличие и характер очагов	Легочный рисунок	Дополнительные признаки
Средние и нижние отделы	Множественные, диаметром 1—4	Грубая сетчатость, эмфизема	Могут быть увеличены лимфатические узлы в корнях легких
Диффузное поражение	Мелкие и средние с нерезкими контурами	Не изменен	Нет
В зоне бронхографии	Мелкие интенсивные	Мелкая ячеистость	
Средние и нижние отделы	При силикозе очаги диаметром 1—8 мм с резкими краями	Сетчатость от нежной до грубой, эмфизема	Могут выявляться увеличенные лимфатические узлы, утолщения плевры (особенно при абсцестозе и талькозе)
Диффузное поражение	Мелкие, склонные к слиянию	Нежная сетчатость, эмфизема	Нет
В зоне облучения	Возможны мелкие	Грубая сетчатость	»
Средние и нижние отделы	Преимущественно крупные (кровоизлияния, ателектазы)	Полнокровие, эмфизема	»
Распространенное поражение, иногда в верхних долях	Диаметром 2—4 мм	В хронической стадии фиброзная сетчатость	»
Распространенное поражение	Мелкие с нерезкими контурами	Усилен за счет инфильтрации интерстиция	»
Средние и нижние отделы	Диаметром 2—5 мм, склонные к слиянию	То же	Инфильтрация корней легких
Диффузное или околокорневое поражение	Главным образом при ассоциации с бактериальной инфекцией	Усилен	Нет
Различные отделы	Крупные, нерезко очерченные	Усилен за счет линейных и сетчатых элементов	Нет
Средние и нижние отделы	Мелкие	Мелкая сетчатость	Могут быть увеличены лимфатические узлы в корнях легких
Околокорневые, затем средние и нижние отделы	Разной величины	То же	Нет
Все отделы	Диаметром 0,5—3 мм с нерезкими контурами	Усилен	Могут быть увеличены лимфатические узлы в корнях легких
Околокорневые, затем нижние отделы. Возможно милиарное поражение	Диаметром 0,5—1,5 мм		Увеличены лимфатические узлы в корнях легких

Нозологическая форма	Ведущий рентгенологический синдром
Повреждения и ингаляционные поражения легких	
Бериллиоз хронический	Очаговое либо сетчатое поражение
Контузия легких	Очаговое поражение
Олеогранулематоз	Сетчато-очаговое поражение
Пневмокониозы	То же
Пролонгированная ингаляция кислорода	Сетчато-очаговое поражение
Радиационный пневмонит	То же
Бронхоальвеолиты токсические	»
Экзогенные аллергические альвеолиты	Очаговое поражение в острой стадии
Бактериальные, вирусные, паразитарные поражения	
Бронхиолит	Сетчато-очаговое поражение
Бронхопневмония мелкоочаговая	То же
Пневмонии вирусные	Понижение прозрачности или сетчатое поражение
Пневмония микоплазменная	Сетчато-очаговое поражение
Инфекционный мононуклеоз	То же
Пневмония пневмоцистная	Очаговое поражение
Пневмомикозы (аспергиллез, кандидоз, криптококкоз и др.)	То же
Токсоплазмоз	» »

Продолжение

Преимущественная локализация	Наличие и характер очагов	Легочный рисунок	Дополнительные признаки
Тотальное равномерное поражение	Многочисленные, мелкие с четкими контурами	Ослаблен	Нет
То же	То же	»	»
Неравномерное поражение, преимущественно в верхнезадних отделах	Разной величины и плотности	Мелкая сетка	Может выявляться деструкция
Распространенное, но без поражения верхушек	Мелкие	»	Нет
Все отделы	Диаметром 4—10 мм, округлые и овальные	Умеренно выражен	В дальнейшем обызвествления в мышцах и головном мозге
Средние и нижние отделы, кортикальные отделы	Разной величины, склонные к слиянию	Усилен	Может быть небольшой плевральный выпот
Средние и нижние отделы	Очаги диаметром 0,5—1,5 мм, в период кровотечения крупные тени	Мелкая сетчатость	Нет
Нижние отделы	Нет	То же	»
Распространенное поражение	Мелкие, но могут сливаться	» »	Могут быть увеличены лимфатические узлы в корнях легких и средостении
Нижние отделы	Немногочисленные, склонные к слиянию	Усилен	Нередко плеврит
Средние и нижние отделы	Диаметром 1—4 мм, с нерезкими контурами	Усилен	Нет
Средние и нижние отделы	Обычно нет	»	»
То же	Немногочисленные мягкие	»	Высокое положение диафрагмы, увеличение сердца, ограниченный плеврит, перикардит
Нижние отделы	Обычно нет	Мелкая сетчатость, субплевральные мелкие кисты	Поражение костей (остеолиз концевых фаланг)
Чаще средние	Нерезко очерченные	Мелкая сетчатость	Нет

ЗООБРАЩЕНИЯ И ОБМЕНА ЖИДКОСТИ В ЛЕГКИХ

Средние и нижние отделы	Мелкие, могут быть окостеневшие	Полнокровие, перегородочные линии	Рентгенологические признаки митрального порока сердца

Нозологическая форма	Ведущий рентгенологический синдром
Туберкулез милиарный	Густое обсеменение очагами
Туберкулез острый гематогенно-диссеминированный	Диссеминация очагов
Туберкулез хронический гематогенно-диссеминированный	Сетчато-очаговое поражение
Шистосоматоз (бильгарциоз)	Очаговое поражение
Цистицеркоз	То же
Лекарственная болезнь	
Лекарственная болезнь	Сетчато-очаговое поражение
Болезни с преимущественно аутоиммунным механизмом развития	
Гемосидероз первичный	Сетчато-очаговое поражение
Дерматомиозит, полимиозит	Сетчатое поражение
Некротизирующий ангиит	Очаговое поражение
Ревматоидное легкое	То же
Синдром Гудпасчера	Очаговое, затем сетчато-очаговое поражение
Болезнь Гужеро — Шегрена	Сетчатое поражение
Системная красная волчанка	Сетчато-очаговое поражение
Системная склеродермия	Сетчатое поражение
Узелковый периартериит	Очаговое поражение
	НАРУШЕНИЯ КРОВ
Гемосидероз кардиогенный	Сетчато-очаговое поражение

Продолжение

Наличие и характер очагов	Легочный рисунок	Дополнительные признаки
Нет	То же	Рентгенологические признаки митральной болезни или левожелудочковой недостаточности
Диаметром 1—1,5 мм, четко очерченные	Мелкая сетчатость	Эмфизема легких, рентгенологические признаки ЛГ, легочного сердца
Нет	Картина интерстициального отека	Нет
Мелкие мягкие очаги, участки отека	Мелкая сетчатость	»
Нет	Расширенные мелкие вены и артерии	»
Нет	Сетчатость	»
Диаметром 1—10 мм с резкими контурами	Сетчатость	В 10 % случаев плевральный выпот

Наличие и характер очагов	Легочный рисунок	Дополнительные признаки
Мелкие, главным образом в терминальной стадии	Усилен	Могут выявляться увеличенные лимфатические узлы в грудной полости, плевральный выпот
Диаметром 1—3 мм, позднее более крупные	Мелкая сетчатость, мелкие кисты, «сотовое» легкое	Плевральные наслоения. В поздней стадии СП
Округлые (диаметр 1—3 мм) с резкими краями	Ослаблен, с мелкой сетчатостью	Нет
Диаметром 0,5—1,5 мм с четкими контурами	Мелкая сетчатость	Увеличены внутригрудные лимфатические узлы
Небольшие с четкими контурами	Радиарно расходящиеся полоски, перегородочные линии	Часто увеличены внутригрудные лимфатические узлы
Отдельные, в поздних фазах болезни	Ослаблен из-за сетчатости, вначале нежной, затем грубой	Нет
Симметрично распределенные, диаметром 1,5—3 мм с нерезкими контурами	Мелкая сетчатость	В 75 % случаев увеличены лимфатические узлы в корнях легких

Нозологическая форма	Ведущий рентгенологический синдром	Преимущественная локализация
Кардиогенный пневмосклероз	Сетчатое поражение	Диффузное поражение
Облитерирующий эндартериит легких	Очаговое поражение	То же
Транзиторное тахипноэ новорожденных	Сетчатое поражение	» »
Тромбоэмболия жировая	Сетчато-очаговое поражение	Различные отделы
Эритремия	Сетчатое поражение	Все отделы
Поражения при метаболических нарушениях		
Интерстициальный фиброз при ХАГ	Сетчатое поражение	Все отделы
Опухолевые поражения и гемобластозы		
Бронхиолоальвеолярный рак (диффузная форма)	Сетчато-очаговое поражение	Средние и нижние отделы

Нозологическая форма	Ведущий рентгенологический синдром	Преимущественная локализация
Гемобластозы (в том числе лимфомы)	То же	Нижние с распространением на остальные отделы
Гистиоцитоз X	Очаговое, затем сетчато-очаговое поражение	Диффузное, больше в верхних отделах
Карциноматоз	Очаговое поражение	Во всех отделах, гуще в средних и нижних
Макроглобулинемия	Сетчато-очаговое поражение	Во всех отделах с преобладанием в средних и нижних
Раковый лимфангит	Сетчатое или сетчато-очаговое поражение	Нижние, затем средние отделы
Идиопатические поражения		
Идиопатический фиброзирующий альвеолит	Сетчатое поражение	Нижние, затем остальные отделы
Саркоидоз	Сетчато-очаговое поражение	Околокорневые зоны, наружные и передние сегменты

В табл. 12.1, составленной по данным литературы и собственным наблюдениям [Горкина М. Е., Кузнецова М. А., 1966; Мушина Л. Н., 1972; Розенштраух Л. С и др., 1978; Семенкова Е. Н., 1979; Илькович М. М., 1981; Новикова Э. З., 1982; Линденбратен Л. Д. 1984; Uchlinger A., 1968; Teschendorf W. et al., 1975; Lillington G. A., Jamplis R. W., 1977], суммированы некоторые показатели ряда диффузных (диссеминированных) поражений легких, в том числе редких. Если результаты клинического осмотра и лабораторных тестов помогают рентгенологу правильно расшифровать сущность легочных изменений, то трактовка рентгенологической картины в свою очередь облегчает дальнейший выбор диагностических методов .

Список литературы

Александрова А. В. Пневмокониозы. — В кн.: Клиническая рентгенорадиология. Т. 1. Рентгенодиагностика заболеваний органов грудной полости. — М.: Медицина, 1983, с. 279—298.

Александрова А. В. Саркоидоз. — В кн.: Клиническая рентгенорадиология. Т. 1. Рентгенодиагностика заболеваний органов грудной полости. — М.: Медицина, 1983, с. 149—160.

Александрова А. В. Туберкулез. — В кн.: Клиническая рентгенорадиология. Т. 1. Рентгенодиагностика заболеваний органов грудной полости. — М.: Медицина, 1983, с. 161—193.

Васильчук И. В. Рентгенологические изменения при некоторых диссеминированных процессах в легких. — В кн.: Диссеминированные процессы в легких. — Л.: 1984, с. 37—39.

Дубинина В. П., Дорогов Н. И., Киреева С. И. Электрорентгенография в дифференциальной диагностике диссеминированных поражений легких. — В кн.: Диссеминированные процессы в легких. — Л., 1984, с. 39—41.

Илькович М. М. Диссеминированные процессы в легких. — В кн.: Актуальные проблемы пульмонологии. — Л., 1982, с. 58—71.

Илькович М. М., Васильчук И. В., Двораковская И. В., Левашов Ю. Н. Идиопатический гемосидероз легких. — Пробл. туб., 1981, № 8, с. 22—24.

Илькович М. М., Кокосов А. Н. Диагностика диссеминированных процессов в легких. — Сов. мед., 1981, № 1, с. 87—90.

Линденбратен Л. Д. Дифференциальная клинико-рентгенологическая диагностика диффузных интерстициальных фиброзов легких. — Вестн. рентгенол., 1984, № 2, с. 56—69.

Новикова Э. З. Рентгенологические изменения при заболеваниях системы крови. — М.: Медицина, 1982.

Рыбакова Н. И. Коллагенозы и некоторые другие системные заболевания. — В кн.: Клиническая рентгенорадиология. — Т. 1. Рентгенодиагностика заболеваний органов грудной полости. — М.: Медицина, 1983, с. 141—149.

Рыбакова Н. И. Метастатические опухоли. — В кн.: Клиническая рентгенорадиология. Т. 1. Рентгенодиагностика заболеваний органов грудной полости. — М.: Медицина, 1983, с. 247—262.

Соколов В. А. Легочные диссеминации. — В кн.: Бронхопульмонология. — М.: Медицина, 1982, с. 95—114.

Соколов В. А. Принципы диагностики диссеминированных легочных поражений. — Пробл. туб., 1983, № 8, с. 38—41.

Hiraga Y., Yamamoto M., Tachibana T. et al. Pulmonary fibrosis in severe pulmonary sarcoidosis. — In: Sarcoidosis. — Tokyo, 1981, pp. 291—300.

Paré J. A. P., Fraser R. G. — Synopsis of diseases of the chest. — Philadelphia: Saunders, 1983, p. 117—139.

ПРЕДМЕТНЫЙ УКАЗАТЕЛЬ

Агаммаглобулинемия 214
Агенезия доли легкого 136
— легкого 132, 134
— — клиника 135
Азатиоприн 21, 37, 62, 85, 122
— повреждающее действие 54
Азидотимидин 263
В-активин см. *Миелопид*
Т-активин 234
Алкоголизм, поражение органов дыхания 457
— — — — лечение 462
Аллергические заболевания легких 7
— — — причины 7
— реакции, типы при ингаляции антигенов органических пылей 11
Аллергия лекарственная 32
Альвеолит аллергический, вызванный лекарствами 47
— — экзогенный 7, 34, 64
— — — диагностика 19
— — — — дифференциальная 20
— — — диагностические критерии 20
— — — — — дополнительные 20
— — — — — обязательные 20
— — — диспансеризация 21
— — — иммунодиагностика 19
— — — иммунопатологические механизмы развития 15
— — — классификация этиологическая 9
— — — клиническая картина 18
— — — лечение 20
— — — патогенез 11
— — — признаки 8
— — — профилактика 21
— — — рентгенологическая картина 589
— — — схема развития фиброза легких 15
— — — этиология 9
— вызванный молоком 10
— интерстициальный гранулематозный см. *Альвеолиты аллергические экзогенные*
— летнего типа, возбудитель 9
— склерозирующий 64
— токсический, рентгенологическая картина 593
— фиброзирующий 39
— — вызванный лекарствами 48
— — диффузный при ревматоидном артрите 401
— — идиопатический 64
— — — диагностика 73
— — — диспансеризация 86
— — — дифференциация с бронхоальвеолярным раком 81
— — — — — гемосидерозом идиопатическим 82
— — — — — гистиоцитозом 82
— — — — — гранулематозом Вегенера 82
— — — — — коллагенозами 81
— — — — — лейомиоматозом 82
— — — — — пневмокониозом 81
— — — — — пневмонией 80
— — — — — протеинозом легких альвеолярным 82
— — — — — саркоидозом легких 81
— — — — — синдромом Гудпасчера 82
— — — клиническая картина 72
— — — лечение 82
— — — патогенез 66
— — — патологическая анатомия 70
— — — прогноз 88
— — — рентгенологическая картина 594
— — — этиология 65
— — токсический 64
Альвеолярная вентиляция, показатели эффективности 78
Альвеолярно-артериальная разница кислорода 77
Альвеолярный микролитиаз, рентгенологическая картина 561
Амилоидоз бронхолегочный изолированный 533
— — первичный 530
— — — классификация 532
— — — лечение 536
— — — осложнения 535
— — — прогноз 537
Аминазин, повреждающее действие 57
β-Аминопропионитрил 62
Аминорекс 199
Аминофиллин 62
Амиодарон 41, 42
— повреждающее действие 58
Амиодароновое «легкое» 50, 58
Амиотрофический склероз боковой 463
Амфотерицин В 42
— повреждающее действие 55
Ангиит аллергический 30
Ангиоматоз геморрагический см. *Синдром Ослера — Рандю*
Ангиопульмонография при гипоплазии легкого кистозной 152
Ангиотензинпревращающий фермент 93
Аневризмы артериовенозные легких, диагностика 185
— — — клинические признаки 185
— — — лечение 186
— легочной артерии 134

Анергия 13
Аномалии бронхов 132
— легочной паренхимы 132
Ансамицин 262, 263
Антибиотики, влияние на легочный гомеостаз 42
Антимониотунгстат 262
Антиоксидантная система 43
Антиоксиданты 61, 195
Антипротеазная система 44
Антитела моноклональные 260
— специфические, недостаточность 222
Антител недостаточность, терапия заместительная 231
Антракоз 328
— лечение 331
— трудоспособность больных 331
Аортография по Сельдингеру 168, 181
Аплазия доли легкого 136
— легкого 132, 134
— — клиника 136
Аполактоферрин 61
Артрит ревматоидный, поражение легких 400
Артюса феномен 12
Асбестоз 300
— диагностика 303
— лечение 304
— осложнения 303
Аспергиллез аллергический бронхолегочный 29, 30, 34
— — — диагностика 43
— возбудитель 9
— инвазивный 34
— источник 9
Аспергиллема 34
Астероидные тельца 94, 114
Астматический бронхит 383
— синдром IgE-опосредованный 8
Атаксия — телеангиэктазия 214, 224
Ацетилсалициловая кислота 48
— — повреждающее действие 56
N-Ацетилцистеин 62
Ацикловир 262
Аэвит 195

Багассоз, возбудитель 9
Белок катионный эозинофильный 25
— основной большой 25
Бериллиоз 8, 309
— диагностика 318
— лечение 319
— профилактика 320
— рентгенологическая картина 579
— трудоспособность больных 320
Биопсия открытая 79
Биоптаты трансбронхиальные при СПИДе 259
Бисептол 263
— курс лечения 264
Биссиноз 332
— возбудитель 9
— диагностика 333
— лечение и профилактика 334
Блеомицин 41
— повреждающее действие 51
Болезнь (и) Вебера — Ослера — Рандю 133
— Гирке 189
— гранулематозная хроническая 229
— Куссмауля — Мейера 38, 414
— миеломная 452
— органов дыхания у спортсменов 474
— Ослера — Шарко 64
— рабочих кофейных плантаций 10
— Рустицкого — Калера 452
— тяжелых цепей 452
— Хаммена — Рича 64, 197
— Хенда — Шюллера — Крисчена 512
— шлифовальщиков риса 10
Бромокриптин, повреждающее действие 57
Бронх трахеальный 130, 133, 134
— — диагностика 179
Бронхиальная астма атопическая 29, 30
— — — IgE-зависимая 34
— — генерализованная 36
— — гиперэозинофильная 22
— — истинная 33
— — неатопическая 29, 30
— — профессиональная 376, 381
— — — диагностика 384
— — — клиническая картина 383
— — — лечение 388
— — — профилактика 389
— — — атопическая 381
— — у спортсменов 480
— — форма третья 382
— проходимость, показатели при альвеолите фиброзирующем идиопатическом 77
Бронхиолит облитеративный, вызванный медикаментами 49
— острый, рентгенологическая картина 571
— — токсический 358
Бронхиолоальвеолит аллергический экзогенный см. *Альвеолиты аллергические экзогенные*
Бронхит(ы) астматический 383
— обструктивный, рентгенологическая картина 588
— острые у спортсменов 478
— пылевой 334, 341
— — генез бронхоспазма 341
— — диагностика 348
— — клиника 346
— — лечение 351
— — осложненный эмфиземой 343
— — патогенез 337

— — профилактика 352
— — состав секрета бронхов 341
— — трудоспособность больных 353
— — этиология 335
— токсический острый 357
— — хронический 370
— — — диагностика 372
— — — лечение 374
— — — осложнения 373
— — — трудоспособность больных 375
— хронический, классификация 343
Бронхов заболевания профессиональные, классификация 344
Бронхография при муковисцидозе 206
Бронхолегочные поражения, лечение антибактериальное 238
— — — при первичных иммунодефицитах 230
— — особенности при тотальной недостаточности иммуноглобулинов 220
— — при иммунодефицитах первичных 213
— — — — частичных гуморальных 223
Бронхоскопия при гипоплазии легкого кистозной 153
Бронхоэктазы 132
Бусульфан, повреждающее действие 52
Бутадион 123

Вальденстрема макроглобулинемия 452
Варикозное расширение легочных вен 134
— — — — диагностика и лечение 186
Вегенера гранулематоз 8
Веноглобулин 231
Вентиляционные тесты при альвеолите фиброзирующем идиопатическом 77
— — — саркоидозе 101
Верошпирон 86
Вещества токсические раздражающего действия 354
— — — — вызывающие острые интоксикации 355
Винбластин, повреждающее действие 54
Вираж туберкулиновой пробы 116
Вирус иммунодефицита человека 243
— Эпстайна — Барра 91, 248, 252
Вирусоносительство при СПИДе 249
Витамин D 86
— E 61, 86, 122, 195
Возбудитель болезни «легкие банщика» 9
— — — выращивающих грибы 9
— — — жителей Новой Гвинеи 11
— — — зерноводов 9
— — — изготавливающих солод 9
— — — мукомолов 9
— — — производителей детергентов
— — — птицеводов 9
— — — рубщиков клена 9
— — — — секвойи 9
— — — сыроделов 9
— — — утопленника 9
— — — фермера 9
Волчанка лекарственная 40
Волчаночный пневмонит 405
«Вялая» кожа см. *Прогерия*

Галоперидол 48
— повреждающее действие 57
Гамартомы 133, 134
— диагностика 174
— лечение 175
— локализация 174
Гамартохондромы 130
Гамимун 231
Гемобластозы 449
— парапротеинемические 452
— — лечение 453
Гемодинамика малого круга кровообращения при альвеолите фиброзирующем идиопатическом 79
Гемосидероз вторичный, рентгенологическая картина 566
— легочный идиопатический 504
— — — лечение 508
Гемосорбция 21
Гепчи проба 471
Героин 42, 48
Герпетическая инфекция при СПИДе 252
Гетерополианион-23 262
Гибсона и Кука метод исследования электролитов 207
Гиперкальциемия и гиперкальциурия при саркоидозе 93
Гипертензия легочная первичная 199
Гиперэозинофилии, основные патогенетические механизмы 27
Гипогаммаглобулинемия врожденная с дефицитом В-клеток 218
— — — нормальным или повышенным уровнем 219
Гипокортицизм 125
Гипоксемия серая 361
— синяя 361
Гипоиммуноглобулинемия 214
Гипоплазия легкого 132
— — кистозная 130, 134
— — — диагностика бронхографическая 151
— — — — дифференциальная 154
— — — — клиническая 148
— — — — рентгенологическая 150, 565
— — — лечение оперативное 156

— — — морфогенез 145
— — простая 134
— — — клиническая картина 138
— — — лечение 140
Гиппократа пальцы 72
Гистамин 27
Гистиоцитоз X 8
— диагностика дифференциальная 525
— классификация гистологическая 514
— клиническая картина 516
— поражение легких 511
Гликогеноз
— нефрогемальный см. *Болезнь Гирке*
— I типа см. *Болезнь Гирке*
Глутатион пероксидаза 61
«Готическое» небо 197
Гранулематоз аллергический см. Синдром Чарджа — Штраусса — Вегенера, поражение легких 418
— — — — лечение 421
— гистиоцитарный см. *Гистиоцитоз X*

Декарис см. *Левамизол* 236
Дексазон см. *Дексаметазон*
Дексаметазон 122
Десмозин 195
Десферал 510
Дерматомиозит, поражение легких 412
— — — лечение 413
Деферроксамин 21, 61
Дивертикулы бронхов 133
— трахеи и бронхов 134
— — — диагностика 182
Диметилсульфоксид 61
Диметилтиомочевина 61
Дисплазия легких фиброзная 64
Дитразин 36
Диуретики, повреждающее действие 58
Дифенин, повреждающее действие 56
α-Дифторметилорнитин 264
Диффузные поражения легких, рентгенологические признаки различительные 603
Добавочное легкое 134
— — клиническая симптоматика 166
— — лечение 166
Долихоцефалия 197
Дыхание «ватное» 193

Е-розетки у больных саркоидозом 117

Жидкость бронхоальвеолярного лаважа, исследование бронхитическое при саркоидозе 115
— — — цитограмма при саркоидозе 114

«Зеркальные легкие» 134, 175

Изопринозин 260, 261
Иммунитет и спорт 476
Иммунитета клеточного дефекты 223
— — — при СПИДе 259
Иммунная система 44
ИммуноАГ 231
Иммуноглобулин для внутривенного введения 232
IgA недостаточность селективная 221
IgG недостаточность отдельных подклассов 222
Иммунодефициты вирусиндуцированные 218
— первичные, клинико-лабораторные формы 213
— — приобретенные см. *Иммунодефициты с поздним началом*
— с поздним началом 217
Иммунодиагностика при аллергических экзогенных альвеолитах 19
«Иммунокомпетентность» 214
Иммунологическая недостаточность комбинированная тяжелая 223
— — общая вариабельная 214, 217, 219
Иммуномодулирующая терапия 233
Иммунореконструкция 230
Иммуносорбция 21
Иммунотерапия заместительная 233
Иммуноцитов схема развития 244
Ингибитор эластазы-7623 195
Индометацин 122, 123
Инозин-пранобекс 261
Интерлейкин 260, 261
Интерстициальные заболевания легких, классификация 8
Интерферон α-А 262
— γ 260
— для применения парентерального 235
Интерфероны рекомбинантные 233
Иридоциклит, ирит при саркоидозе 105

Кальцинаты 93, 108
Кальцитрин 86
Кальция обмен, нарушения при саркоидозе 93
Кандидозы при СПИДе 251
Каннабиоз см. *Лихорадка «пенековая»*
Канцерогены профессиональные 375
Каолиноз 305
Каптоприл 21
Карбамазепин, повреждающее действие 56
Карбокониозы 328
Кардиальная астма и отек легких 431
— — — — диагностика 433
— — — — лечение 433
— — — — профилактика 435
Кармустин 42, 53
Карциноматоз легких, рентгенологическая картина 567, 598

Каталаза 61
Катетер-браш-биопсия 111
Керли линии 75
Квейма проба при саркоидозе 116
Кетоконазал 238
Кинины 27
Кислота липоевая 195
Киста(ы) легкого 130, 134
— — бронхогенные, лечение 173
— — — осложнения 171
— — — признаки клинические 170
— — — — морфологические 170
— острое вздутие 171
— нагноение 171
— солитарные 132
Кистозный фиброз поджелудочной железы см. *Муковисцидоз*
Кожно-слизистый кандидоз 214
— — — клинические симптомы 228
Коллагеназа нейтрофилов 191
Колхицин 41, 48
— повреждающее действие 60
Кониотуберкулез 273
Коринфар 37
Кортикостероиды при саркоидозе 120
Криптококкоз 248
— при СПИДе 251
Криптоспоридоз 251
Кристаллы Шарко — Лейдена 25
Купренил 21
— повреждающее действие 59

Лазерная нефелометрия 19
Левамизол 236
Легкие банщика 9
— изготавливающих солод 9
— обратное расположение, признаки клинические и рентгенологические 176
— поражения при болезнях печени 445
— — — — почек 437
— — — гемобластозах парапротеинемических 452
— — — лимфогранулематозе 453
— — — муковисцидозе 201
— — — наследственных заболеваниях 188
— — — прогерии 199
— — — ревматизме 397
— — — — диагностика 399
— — — сахарном диабете 442
— — — синдроме Марфана 197
— — — — Ослера — Рандю 211
— — — — Черногубова — Элерса — Данлоса 198
— при наследственном дефиците α_1-ингибитора протеаз 190
— производителей детергентов 9
— рубщиков клена 9
— — секвойи 9
Легкое выращивающих грибы 9
— «вялое» 194
— добавочное 134
— жителей Новой Гвинеи 21
— зерноводов 9
— мукомолов 9
— нюхающих адиурекрин 10
— птицеводов 9
— работающих с рыбной мукой 10
— рабочих птицефабрик 10
— скорняка 10
— содержателей грызунов 10
— сыроделов 9
— утопленника 9
— фермера 9
Легочная гипертензия 425
— — лечение 430
— эозинофилия криптогенная 29
— — лекарственная 30
— — тропическая, диагностика 35
Легочные синдромы при ревматических болезнях 396
— — — — — лечение 400
— — — — — осложнения 400
— эозинофилии 22
— — классификация 29
— — патогенез 23
— — патоморфология 27
— — причины вторичные 22
— — — первичные 22
— — простые 29
— — с астматическим синдромом 29
— — — системными проявлениями 29, 30
Легочный альвеолярный микролитиаз 495
— — — диагностика 497
— — — лечение 503
— — протеиноз 485
— — — диагностика 488
— — — лечение 493
Лейкинферон 235
Лейкоз острый 449
Лейкомасса 231
Лейкотриены 24, 27
Лейомиоматоз легких 527
— — *диагностика дифференциальная* 529
— — лечение 530
Лекарства, влияющие на легочный гомеостаз 41
— повреждающие паренхиму легких 39
Лекарственные поражения паренхимы легких, лечение 61
Лидокаин 41
— повреждающее действие 58
Лизоцим 93
Лимфаденопатия ангиобластическая 250
— генерализованная 257
Лимфангит раковый, рентгенологическая картина 588, 599

Лимфангиэктазии легких 134
— — врожденные, лечение 186
Лимфогранулематоз 453
Лимфома головного мозга 250
Лимфоцитоплазмаферез 260
Липополисахариды 61
Лихорадка «пеньковая» 10
Лучевая болезнь, варианты 391

Манту проба при саркоидозе 116
Мелфалан 41
— повреждающее действие 53
6-Меркаптопурин, повреждающее действие 54
Металлокониозы 307
Метилпреднизолон 61
Метиндол 61
Метод блокирования активации T_4-лимфоцитов 263
— ДНК-зондов 260
— ELISA 260
— иммуноблоттинга 260
— иммуноферментный 19
— хемилюминесцентной оценки активности макрофагов 19
Метотрексат 42, 122, 123
— повреждающее действие 54
Миастения злокачественная 463
Миелопид 235
Микобактериоз при СПИДе 252
Миокардит Абрамова — Фидлера 37
Митомицин, повреждающее действие 52
Морозова — Юнглинга — Пертеса кистоподобный остит 105
Муковисцидоз 201
— клиническая картина 205
— лечение 208
— морфология 204
— осложнения 208
— патогенез 202
— профилактика 209
— течение 207
Мукодин 209

Налоксон 57
Напотон 48
Наследственный дефицит α_1-ингибитора протеаз 190
— — — — клиническая картина 193
— — — — лечение 195
— — — — патогенез 190
— — — — первичная профилактика 196
Натрия нуклеинат 235
Нейротоксин эозинофильный 25
Непарной вены доля 130, 134
— — — диагностика 180
Нервно-мышечные заболевания 463
Нестероидные противовоспалительные средства, повреждающее действие 56
Нефелиноз 306
Низофал 238
Нитраты 37
Нитрозомочевины производные, повреждающее действие 53
Нитрофураны 42
— повреждающее действие 54

Обратное расположение легких 175
Оксиданты, процессы образования и разрушения 43
Оксипролин 195
— легочный 15
Олегранулематоз, рентгенологическая картина 567
Оливиноз 306
Опиаты, влияние на легочный гомеостаз 42
— повреждающее действие 57
Оппортунистические инфекции 250
— — при СПИДе 251
ОРВИ у спортсменов 477
Острые интоксикации токсическими веществами 355
— — — — диагностика 365
— — — — лечение 366
— — — — трудоспособность больных 368
Отек Квинке 34
— легких некардиогенный 39
— — — вызванный медикаментами 48
— — *при кардиальной астме, лечение* 434
— — — острой почечной недостаточности 440
— — — — — — лечение и профилактика 441
— — токсический 360
— — — лечение 367
— — — осложнения 362
Отравление бериллием 364
— окислами азота 365
— сероводородом 365
— фосгеном 364

Панангин 86
Панартериит 414
Панзинорм-форте 209
Панкреатин 209
Парапротеинемии доброкачественные 452
Паротит при саркоидозе 105
ПАСК, повреждающее действие 55
Пеницилламин 21, 42, 62, 83
— побочные явления 84
— повреждающее действие 59
Пенициллин, повреждающее действие 55
Пентамидин 263
— курс лечения 264

Перикардит при саркондозе 105
Пероксидаза эозинофильная 24
Пиременталии 263
Пиридоксин 86
Пирогова — Лангханса гигантские клетки 92, 94
Плазмаферез 21
Плазмоцитома генерализованная 452
Плеврит волчаночный 406
— при ревматоидном артрите 401
— ревматический 399
— саркоидный 103
Пневмокониоз(ы) 269
— вызванный цементной пылью 306
— диагностика 273
— интерстициальный 278
— классификация 270
— при воздействии органической пыли 331
— рентгенологическая картина 574
— слюдяной 307
— угольщиков 328
— узелковый 274
— шлифовальщиков и наждачников 326
— — — — лечение 327
— электросварщиков и газорезчиков 323
— — — — лечение 325
Пневмонит гиперчувствительный см. *Альвеолиты аллергические экзогенные*
— лейкозный, лечение 451
Пневмония (и) гипостатическая 435
— интерстициальная острая 405
— — хроническая 406
— Либова 71
— мелкоочаговая, рентгенологическая картина 571
— микобактериальная 255
— обрабатывающих паприку, возбудитель 9
— острые при сахарном диабете 443
— — у спортсменов 479
— пневмококковая 254
— пневмоцистная 253, 258
— — лечение 263
— ревматическая 399
— токсические острые 363
— — — вторичные 363
— — — первичные 363
— цитомегаловирусная 254
— эозинофильная неясной этиологии 30
— — паразитарная 30
— — — с астматическим синдромом 30
— — — — системными проявлениями 30
— — хроническая 29
— — — диагностика 33
— — — *лечение* 33
Пневмопатия лекарственная 7
— остеопластическая 538
— — диагностика дифференциальная 541
— — лечение 542
— — формы 539
Пневмосклероз кардиогенный, рентгенологическая картина 565, 588
— радиационный 393
— токсический 373
— — диагностика 374
— — лечение 374
— хронический, трудоспособность больных 375
Пневмоторакс 73, 172
— спонтанный наследственный 196
— — у спортсменов 482
Поликистоз 142
Полькортолон 122
Пороки развития легких 129
— — — *классификация* 131
Потовая проба 207
Преднизолон 20, 122
Препараты замороженных эритроцитов 231
Пресоцил 123
Прогерия 199
Прогнатия 197
Прокарбазин, повреждающее действие 54
Протеазная система 44
Профессиональные заболевания легких 268
— — — при воздействии факторов физических 390
— — — — — — химических 35
— — — пылевой этиологии 268
— — — — — профилактика 299
— — — радиационные 392
Псевдосиндром Гудпасчера 83, 85
Пульс-терапия 21
Пуркинье клетки 29
Пыль кварцсодержащая 338
— льна 340

Радиационное поражение легких 391
— — — диагностика 392
— — — лечение 393
— — — профилактика 394
Райсберга доля см. *Непарной вены доля*
Реакция бласттрансформации лимфоцитов 19
— встречного иммуноэлектрофореза 19
— преципитации по Оухтерлони 19
— торможения миграции лейкоцитов 19
Реаферон 235
Ревматизм, поражение легких 397
— — — лечение 403

Режим разобщения при первичных иммунодефицитах 237
Рентгенодиагностика поражений легких диссеминированных очаговых 552
— — — диффузных 549
— — — — дифференциальная 558
— — — — *тип сетчато-узелковый* 554
— — — — — сетчатый 553
Рентгенологическое исследование, схема 559
Рентгенопневмополиграфия по Амосову 274
Реодин 209
Реопирин 123
Респираторный дистресс-синдром взрослых 48
— — новорожденных 189
Рибоварин 262

Саберoз, 9
Салазопирин, повреждающее действие 55
Сандоглобулин 231
Саркоидная эктазия сосудов слизистой оболочки бронхов 111
Саркоидные бляшки 111
— гранулемы 94, 101, 103, 111
Саркоидоз 8, 89
— атипичные формы 110
— биопсия легкого открытая 113
— — прямая 111
— — трансбронхиальная внутрилегочная 111
— гемограмма 100
— диспансерное наблюдение 120, 126
— — — по группам учета 127
— исследование бронхологическое 102, 111
— — *гистологическое* 114
— — радиоизотопное 110
— — рентгенологическое 107, 567, 579
— — цитологическое 113
— классификация 117, 119
— клиническая картина 99
— лечение 120
— — кортикостероидами 120
— — — показания 122
— — — противопоказания 122
— нарушения иммунологические 115
— патогенез 91
— патоморфология 94
— поражение глаз 105
— — желез околоушных и слюнных 105
— — желудочно-кишечного тракта 104
— — костей кисти 105
— — — скелета 104
— — лимфатических узлов 103
— — перикарда 103
— — печени и селезенки 104
— *проба Квейма* 116
— — Манту 116
— — туберкулиновая 116
— пункция трансбронхиальная лимфатических узлов средостения 111
— стадии болезни 117
— схемы лечения преднизолоном 122
— ЦИК в крови 115
— цитограмма эндопульмональная 114
— этиология 90
Саркома Капоши легочная форма 248
— — при СПИДе 255
Сахарный диабет 442
Свищи артериовенозные 134
— — множественные 134
— бронхопищеводные 132
— трахео- и бронхопищеводные 134
— — — врожденные, диагностика 183
— — — — лечение 184
— — — — *симптоматика* 183
Секвестрация легкого 132
— — внедолевая 134
— — внутридолевая 134, 167
Секвойоз, возбудитель 9
Секрет бронхов при пылевом бронхите 341
Сероно фактор 234
Сидероз 320
Сидеросиликоз 320
Силикатозы 300
Силикоартрит см. *Силикоз ревматоидный*
Силикоз 8, 283
— трудоспособность больных 299
Силикотуберкулез 293
Симпатомиметики 45
— повреждающее действие 59
Симптомы, подозрительные на СПИД 250
Синдром Айерсы см. *Гипертензия легочная первичная*
— аллергической капиллярно-альвеолярной блокады 398
— Вайнгартена 29, 35
— васкулита при ревматизме 398
— Вильямса — Кемпбелла 134
— Вискотта — Олдрича 214, 226
— гепатолиенальный 104
— гипериммуноглобулинемии Е 227
— гиперэозинофильный миелопролиферативный 29
— Гордона 29
— *Гудпасчера* 8, 39, 45, 49, 59
— — поражение легких 421
— — рентгенологическая картина 592
— ди Георге 224
— диффузного поражения легких, рентгенологическая идентификация 559

— Дресслера 435
— Зиверта — Картагенера 176
— Каплана 291, 402
— компрессионный при саркоидозе 113
— кулис 107
— легочно-плевральный при ХАГ, лечение 448
— легочно-ренальный см. *Синдром Гудпасчера*
— Лера — Киндберга 29, 33
— Лефгрена 100
— Леффлера 8, 28, 29
— Леффлера II 36
— Луи-Бар см. *Атаксия — телеангиэктазия*
— Маклеода, диагностика 165
— Марфана 197
— Мунье — Куна см. *Трахеобронхомегалия*
— недостаточности антител 218
— — иммуноглобулинов 218, 221
— Незелофа 214
— неподвижных ресничек 210
— обтурационный 346
— Ослера — Рандю 134, 211
— PIE 22
— Рейно 72
— Скеддинга 64
— «сотового легкого» 41
— телеангиэктатический геморрагический см. *Синдром Ослера — Рандю*
— токсический, вызванный ингаляцией органической пыли 12
— Фанкони см. *Муковисцидоз*
— Хеерфордта 105
— HES 36
— Чарджа — Штраусса 8, 22, 38
— Черногубова — Элерса — Данлоса 198
— Шарпа 413
— Шегрена, рентгенологические изменения 592
— «эмфизема — бронхит» 343
Системная красная волчанка, поражение легких 404
— склеродермия, поражение легких 408
Системное соединительнотканное заболевание, поражение легких 413
Соединительнотканный матрикс легких, система восстановления 45
Соли золота 42
— — повреждающее действие 59
Сотовое легкое 74, 80, 96, 142, 155, 558
СПИД 240
— варианты течения 248
— диагностика клиническая 257
— — с помощью неинвазивных методов 258
— поражения легких 253
— профилактика 264
— смертность при легочных поражениях 256
— терапия антивирусная 260
— — иммуномодулирующая 260
— у детей 249
— факторы риска 242
Стенозы бронхов 132
— легочной артерии 134
— трахеи и бронхов 134
— — — врожденные, диагностика 181
— — — — лечение 182
— — — — *органические 181*
— — — — функциональные 181
Сульфаметоксазол 263
Сульфаниламиды, повреждающее действие 55
Супероксиддисмутаза 61
Сурамин 262
Сурфактант 46

Талькоз 304
Тербуталин 42, 59
Тетрада Фалло 184
Тизерцин, повреждающее действие 57
Тималин 234
Тимозин 234, 261
Тимомиметики 233
Тимопеитин 234
Тимопептиды синтетические 233
Тимопоэтин 262
Тимоптин см. *Тимотропин*
Тимотропин 234
Тиосульфат натрия 86, 123
Тиффно индекс 77, 207
Т-клетки 245
Токаинид 58
Токсоплазменная инфекция при СПИДе 251
Томография компьютерная при синдроме *Маклеода 165*
ТП-5 синтетический 234
Транквилизаторы, повреждающее действие 57
Трансплантация клеток костного мозга 230
Трахеит оссифицирующий хронический см. *Трахеобронхопатия хондростеопластическая*
Трахеобронхомегалия 134
Трахеобронхопатия хондроостеопластическая 542
Трахеобронхоскопия при трахеобронхомегалии 159
Трахеография с напылением танталом 181
Трахеопатия остеопластическая см *Трахеобронхопатия хондроостеопластическая*
Триамцинолон см. *Полькортолон*
Триггерные зоны 46, 57
Тромбоэмболия легочной артерии 428

Т-супрессоры в патогенезе гиперчувствительного пневмонита 13
Туберкулез гематогенно-диссеминированный хронический, рентгенологическая картина 572
— «лекарственный» 40
— милиарный острый, рентгенологическая картина 571
— стероидный 123
Туберкулиновая проба при саркоидозе 116
TFX-Польфа 234
Т-хелперы в патогенезе гиперчувствительного пневмонита 13

Узелковый периартериит 37
— — поражение легких 414
Узелковые поражения легких при ревматоидном артрите 401

Фагоцитоза дефекты 227
Фактор анафилаксии хемотаксический эозинофильный 23
— стимулирующий миграцию эозинофилов 24
ФВД при гипоплазии легкого кистозной 153
— — наследственной эмфиземе 194
— — синдроме Маклеода 165
Феномен Гордона 26
— десенсибилизации 13
— понедельника 18
Фестал 209
Фиброз легких наследственный идиопатический 197
Форсированный диурез 62
Фоскарнет 262
Фосфолипидоз легких 39, 50
Функциональное состояние системы внешнего дыхания спортсменов 467

Хингамин 122
Хлорамбуцил, повреждающее действие 52
Хлорметилкетоны 195
Хлорпротиксен, повреждающее действие 59
Хлорфентермин 42
Хондрогамартома см. *Гамартома*

Циклоспорин А 15, 21
— — при СПИДе 261
Циклофосфамид 21, 42
Циклофосфан 42
— повреждающее действие 53
Цитидиндифосфохолин 62
Цитограмма эндопульмональная при саркоидозе 114
Цитозар 48
Цитозин-арабинозид, повреждающее действие 54
Цитомегаловирусная инфекция 248
— — при СПИДе 252

Шаумана базофильные включения 94
— тельца 114
Штанге проба 471

Эйлера — Лильестранда рефлекс 69
Экспертиза трудоспособности при антракозе и антракосиликозе 331
— — — бронхите пылевом 353
— — — — токсическом хроническом 375
— — — отравлениях острых 368
— — — пневмосклерозе токсическом 375
— — — радиационных поражениях легких 394
Экссудат плевральный 73
Экстракорпоральные методы лечения 21
Экхондроз множественный см. *Трахеобронхопатия хондроостеопластическая*
Эластаза 62
— нейтрофилов 191
Эмфизема легких 343
— врожденная долевая 134
— — односторонняя 134
— гигантская 132
— гипертрофическая см. *Эмфизема врожденная долевая*
— лобарная см. *Эмфизема врожденная долевая*
— наследственная диагностика 194
— новорожденных лобарная 133
— обструктивная см. *Эмфизема врожденная долевая*
— первичная 190
— юношеская см. *Эмфизема первичная*
Эндобронхиальные санации 352
Эндобронхит от воздействия аэрозоля сварочного 339
— — — пыли кварцсодержащей 338
— — — — органической 339
Эндобулин 231
Эндокардит Леффлера 28
— фибробластический пристеночный 36
Энцефаломиелорадикулополиневропатия острая 463
Эозинофилия легочная 7
— тропическая 29
Эозинофильная инфильтрация 28
Эозинофилы, роль в формировании защитных реакций 26

Яд кобры 61

ОГЛАВЛЕНИЕ

Часть I
АЛЛЕРГИЧЕСКИЕ И ИДИОПАТИЧЕСКИЕ ИЗМЕНЕНИЯ В ЛЕГКИХ. САРКОИДОЗ.

Глава 1. **Аллергические заболевания легких.** *А. Г. Чучалин, И. Д. Копылев* 7
Экзогенные аллергические альвеолиты 7
Легочные эозинофилии 22
Простая легочная эозинофилия (синдром Леффлера) 30
Хроническая эозинофильная пневмония 33
Легочные эозинофилии с астматическим синдромом 33
Легочные эозинофилии с системными проявлениями 36
Лекарственные повреждения паренхимы легких 39
Список литературы 62
Глава 2. **Идиопатический фиброзирующий альвеолит.** *М. М. Илькович* . . . 64
Список литературы 88
Глава 3. **Саркоидоз.** *А. Г. Хоменко* 89
Список литературы 128

Часть II
ПОРОКИ РАЗВИТИЯ И НАСЛЕДСТВЕННЫЕ ЗАБОЛЕВАНИЯ ЛЕГКИХ

Глава 4. **Пороки развития легких.** *Н. В. Путов, Ю. Н. Левашов* 129
Пороки, связанные с недоразвитием всего органа или его элементов . . 135
Агенезия и аплазия легкого 135
Простая гипоплазия легкого 137
Кистозная гипоплазия легкого 141
Трахеобронхомегалия 157
Синдром Вильямса — Кемпбелла 159
Врожденная долевая эмфизема 161
Синдром Маклеода 164
Пороки, связанные с наличием избыточных формирований 166
Добавочное легкое (доля) 166
Секвестрация легкого 166
Бронхогенные (солитарные) кисты легкого 169
Гамартома 174
Необычное расположение анатомических структур легкого 175
«Зеркальные» легкие 175
Обратное расположение легких 175
Трахеальный бронх 178
Доля непарной вены 179
Локализованные нарушения строения трахеи и бронхов 180
Врожденные стенозы трахеи и крупных бронхов 180
Дивертикулы трахеи и крупных бронхов 182
Врожденные трахео- и бронхопищеводные свищи 183
Аномалии кровеносных и лимфатических сосудов легких 184
Периферические стенозы легочной артерии и ее ветвей 184
Врожденная артериовенозная аневризма легочных сосудов 185
Варикозное расширение легочных вен 186
Врожденные лимфангиэктазии легких 186
Список литературы 186

Глава 5. **Поражения легких при наследственных заболеваниях.** *Н. В. Путов, Т. Е. Гембицкая* 188

Поражение легких при болезни Гирке 189
Поражения легких при наследственном дефиците α_1-ингибитора протеаз 190
Наследственный спонтанный пневмоторакс 196
Поражение легких при синдроме Марфана 197
Наследственный идиопатический фиброз легких 197
Поражения легких при синдроме Черногубова — Элерса — Данлоса . . 198
Поражение легких при прогерии 199
Первичная легочная гипертензия 199
Поражения легких при муковисцидозе 201
Синдром неподвижных ресничек 210
Поражение легких при болезни (синдроме) Ослера — Рандю 211
Список литературы 212

Часть III
ИММУНОДЕФИЦИТНЫЕ ИЗМЕНЕНИЯ ЛЕГКИХ

Глава 6. **Поражения бронхолегочной системы при первичных иммунодефицитных состояниях.** *Л. Н. Хахалин, М. Н. Ярцев, Л. А. Гомес* 213

Синдромы недостаточности антител 218
Синдромы с тотальной (субтотальной) недостаточностью иммуноглобулинов 218
Синдромы с частичным (селективным) дефицитом иммуноглобулинов и антител 221
Дефекты клеточного иммунитета 223
Дефекты фагоцитоза 227
Лечение бронхолегочных поражений при первичных иммунодефицитных состояниях 230
Список литературы 239

Глава 7. **Синдром приобретенного иммунодефицита.** *Р. В. Петров, А. М. Борисова* 240
Список литературы 266

Часть IV
ЗАБОЛЕВАНИЯ ЛЕГКИХ В РЕЗУЛЬТАТЕ ВОЗДЕЙСТВИЯ РАЗЛИЧНЫХ ФИЗИКО-ХИМИЧЕСКИХ ФАКТОРОВ

Глава 8. **Профессиональные заболевания легких** 268

Профессиональные заболевания легких, вызываемые воздействием пыли. *А. М. Монаенкова* 268
Общая и гигиеническая характеристика промышленной пыли . . . 268
Пневмоконнозы 269
Пылевой бронхит. *В. В. Милишникова, А. И. Палагушина* 334
Профессиональные заболевания органов дыхания, вызываемые химическими веществами. *А. М. Монаенкова* 354
Острые заболевания органов дыхания, вызываемые токсическими веществами раздражающего действия 355
Хронические заболевания бронхолегочной системы, вызываемые токсическими веществами раздражающего действия 369
Профессиональная бронхиальная астма. *В. Н. Ожиганова* 376
Заболевания легких при воздействии физических факторов. *Л. А. Зорина* 390
Список литературы 394

Часть V
ПОРАЖЕНИЯ ЛЕГКИХ ПРИ ДРУГИХ ЗАБОЛЕВАНИЯХ. СПОРТ И СИСТЕМА ВНЕШНЕГО ДЫХАНИЯ

Глава 9. **Поражения легких при других заболеваниях** 398

Легочные синдромы при ревматических болезнях. *И. Е. Попова, Л. Н. Царькова* 398
- Ревматизм 398
- Ревматоидный артрит 400
- Системная красная волчанка 404
- Системная склеродермия 408
- Дерматомиозит 412
- Смешанное соединительнотканное заболевание (синдром Шарпа) 413
- Узелковый периартериит (панартериит, болезнь Куссмауля — Майера) 414
- Гранулематоз Вегенера 418
- Синдром Гудпасчера 421
- Список литературы 424

Поражение легких при заболеваниях различных органов и систем. *Н. К. Черейская* 426
- Заболевания сердечно-сосудистой системы 427
- Заболевания почек 437
- Сахарный диабет 442
- Болезни печени 445
- Гемобластозы 449
- Лимфогранулематоз 453
- Алкоголизм 457
- Нервно-мышечные заболевания 463
- Список литературы 465

Глава 10. **Спорт и система внешнего дыхания.** *Ю. М. Шапкайц* 467

Особенности функционального состояния системы внешнего дыхания у спортсменов 467

Заболевания органов дыхания у спортсменов 474
- Некоторые общие вопросы 474
- Иммунитет и спорт 476
- Острые респираторные вирусные инфекции 477
- *Острые бронхиты* 478
- Острые пневмонии 479
- Бронхиальная астма 480
- Спонтанный пневмоторакс 482

Список литературы 483

Часть VI
РЕДКИЕ ЗАБОЛЕВАНИЯ ЛЕГКИХ. РЕНТГЕНОДИАГНОСТИКА ДИССЕМИНИРОВАННЫХ ПОРАЖЕНИЙ ЛЕГКИХ

Глава 11. **Редкие заболевания легких** 484

Легочный альвеолярный протеиноз (липопротеиноз, фосфолипидоз). *В. Д. Гольдштейн, Н. К. Борисова, И. К. Есипова* 484

Список литературы 494

Легочный альвеолярный микролитиаз. *В. Д. Гольдштейн, Н. К. Борисова, И. К. Есипова* 495

Список литературы 503

Идиопатический легочный гемосидероз. *Л. И. Идельсон, В. Д. Гольдштейн* 504
Список литературы 511
Гистиоцитоз X (гистиоцитарный гранулематоз). *В. Д. Гольдштейн, Н. К. Борисова* 511
Список литературы 527
Лейомиоматоз легких. *Н. С. Пилипчук, Н. К. Борисова* 527
Список литературы 530
Первичный бронхолегочный амилоидоз. *В. Д. Гольдштейн* 530
Список литературы 537
Остеопластическая пневмопатия. *В. Д. Гольдштейн* 538
Хондроостеопластическая трахеобронхопатия. *В. Д. Гольдштейн* 542
Список литературы 548

Глава 12. **Рентгенодиагностика диффузных (диссеминированных) поражений легких.** *Л. Д. Линденбратен* 549

Общая рентгенологическая семиотика диффузных (диссеминированных) поражений легких 551
Этапы дифференциальной диагностики и частная рентгеносемиотика диффузных (диссеминированных) поражений 558
Список литературы 610
Предметный указатель 611

Практическое руководство

Михаил Михайлович Илькович,
Николай Романович Палеев,
Рэм Викторович Петров и др.

БОЛЕЗНИ ОРГАНОВ ДЫХАНИЯ

Руководство для врачей, в 4-х томах

Том 4

ЧАСТНАЯ ПУЛЬМОНОЛОГИЯ

Зав. редакцией канд. мед. наук **Э. М. Попова**
Редактор **Л. С. Громова**
Редактор издательства **Л. Д. Иванова**
Младший редактор **А. И. Туманова**
Художественный редактор **В. И. Романенко**
Технический редактор **Н. К. Петрова**
Корректор **Н. П. Проходцева**

ИБ № 5069

Сдано в набор 31.01.90. Подписано к печати 22.05.90. Формат бумаги 60×90 1/16. Бумага офсетная № 1. Гарнитура литературная. Печать офсетная. Усл. печ. л. 39,00. Усл. кр.-отт. 39,00. Уч.-изд. л. 45,52. Тираж 40 000 экз. Заказ 804. Цена 5 р.

Ордена Трудового Красного Знамени издательство «Медицина»
101000, Москва, Петроверигский пер., 6/8

Ярославский полиграфкомбинат Госкомпечати СССР. 150014, Ярославль, ул. Свободы, 97.