

617.431.5

579

# ОСТРЫЙ АППЕНДИЦИТ

МЕДИЗ-1959

782525

# ОСТРЫЙ АППЕНДИЦИТ

Под редакцией  
проф. *В. И. КОЛЕСОВА*

## СОСТАВИТЕЛИ:

Д-р мед. наук Ю. В. БЕРИНГЕР, А. И. ГОШКИНА,  
доц. О. И. ЕЛЕЦКАЯ, А. А. ЗЫКОВ, проф. Г. Я. ИОС-  
СЕТ, проф. В. И. КОЛЕСОВ, Н. И. КУЗНЕЦОВА,  
А. В. МИКЛАШЕВСКАЯ, проф. И. И. НЕЙМРК,  
проф. Б. М. ХРОМОВ и проф. [А. В. ШАЦКИЙ]

## ПРЕДИСЛОВИЕ

Острый аппендицит — распространенное заболевание, с которым приходится повседневно встречаться хирургам, терапевтам, гинекологам, педиатрам и врачам других специальностей.

Практические потребности заставили многие поколения врачей заниматься научным изучением острого аппендицита. В последнее время казалось, что эта проблема разрешена и нет нужды возвращаться к ее новому рассмотрению. Однако такая точка зрения оказалась ошибочной. Напротив, в теории острого аппендицита и клинической практике осталось много неясных вопросов, разрешение которых составляет важную задачу практической хирургии.

Острому аппендициту посвящены многочисленные журнальные статьи; монографий об этом заболевании написано мало. В русской литературе наиболее солидной, обобщающей работой считается книга М. И. Ростовцева «Учение о перитифлите» (1902), которая стала библиографической редкостью и очень устарела.

Коллектив сотрудников кафедр общей и факультетской хирургии I Ленинградского медицинского института, имеющий большой опыт в неотложной хирургии, составил монографию об остром аппендиците, чтобы в какой-то степени восполнить недостаток в обобщающих работах на эту тему. И если этот труд принесет пользу хирургам и врачам других специальностей, мы будем считать свою задачу выполненной.

Основное содержание настоящей книги составляет анализ собственных данных. К сожалению, сокращение объема сочинения, не зависящее от воли редактора и авторов, затруднило подробное изложение некоторых разделов учения об остром аппендиците.

Проф. В. И. Колесов

## ВВЕДЕНИЕ

В основу настоящей работы, кроме сведений из литературы, положены данные о 15000 больных острым аппендицитом, наблюдавшихся в больнице им. К. Маркса и в факультетской хирургической клинике I Ленинградского медицинского института. Эти больные были тщательно обследованы и в большинстве своем подвергнуты оперативному лечению. Вопросы клиники острого аппендицита (частота клинических симптомов и пр.) изучены на основании подробного рассмотрения 4300 историй болезни, а некоторые стороны проблемы изложены после обработки еще большего числа наблюдений.

Патологоанатомическое исследование удаленных червеобразных отростков производилось во всех случаях. Кроме того, патологоанатомом Н. Ю. Бомаш сделаны серийные исследования 300 червеобразных отростков с целью более углубленного их изучения. В результате расширились диагностические возможности морфологического метода, который, как показал опыт, все еще имеет свои границы точности.

Для выяснения отдаленных результатов оперативного лечения острого аппендицита вызваны и обследованы 1040 больных. Прослежена также судьба 301 больного, не подвергшегося по разным причинам оперативному лечению. Таким образом, была получена возможность сравнить результаты консервативного и оперативного лечения острого аппендицита и выяснить ближайшие и отдаленные последствия применения этих лечебных методов.

Среди изученных нами больных были дети, старики и беременные женщины. Своеобразие клинического течения острого аппендицита у них нашло отражение в особых главах. •

Накопленный опыт позволил исправить наиболее признанные классификации острого аппендицита.

Каждому хирургу известны примеры удаления неизмененных червеобразных отростков. Предупреждение таких ошибок возможно при улучшении распознавания острого аппендицита и при умении врача отличить его от других сходных по клиническому течению заболеваний. В связи с этим потребовалось написать с достаточной полнотой главы о симптоматологии и дифференциальной диагностике острого аппендицита.

Успехи лечения острого аппендицита зависят от применения ранней операции — удаления воспаленного червеобразного отростка. Несмотря на попытки ревизии идеи ранней операции, она по-прежнему имеет огромное значение для лечебной практики. Повсеместное внедрение ранней операции привело к резкому снижению летальности при остром аппендиците, исчисляемой теперь долями процента.

Раннее оперативное лечение острого аппендицита и применение антибиотиков дало небывалое уменьшение числа осложнений. Сепсис, пилефлебит и другие тяжелые гнойные и гнилостные процессы, столь нередкие в недалеком прошлом, теперь почти исчезли.

Идея раннего оперативного лечения острого аппендицита получила широкое признание. Однако практическая реализация ее все еще встречает известные трудности. И здесь с прежней остротой встают проблемы своевременной госпитализации больных и точного распознавания острого аппендицита.

Широкое распространение раннего оперативного лечения острого аппендицита, кроме огромной пользы, имело и некоторые отрицательные следствия. Срочное оперативное вмешательство стали иногда применять без должного обследования больных и без выяснения точного диагноза. Можно полагать, что в настоящее время нет нужды в изменении сложившихся методов лечения острого аппендицита, но имеется необходимость в улучшении его диагностики.

Особого рассмотрения заслуживает вопрос о лечении больных с быстро проходящим приступом острого аппендицита. В подобных случаях практические врачи испытывают затруднения в выборе лечебной тактики: одни склоняются к оперативному лечению, другие находят его излишним, третьи, предусмотрительно избегая обозначения «острый аппендицит», ставят диагноз «аппендикулярной или кишечной колики», чтобы найти оправдание отказу от оперативного вмешательства.

Освещение поставленных здесь и ряда других вопросов дано в соответствующих главах этой книги.

## *Глава I*

### **ОСНОВНЫЕ ЭТАПЫ РАЗВИТИЯ ХИРУРГИЧЕСКОЙ ТАКТИКИ ПРИ ОСТРОМ АППЕНДИЦИТЕ**

Руководствуясь характером принятых в разное время оперативных вмешательств и показаний к ним, историю учения об аппендиците целесообразно разделить на четыре периода.

Первый период, продолжавшийся несколько веков, вплоть до 1884 г., характеризуется тем, что хирурги в то время производили лишь вскрытие гнойников правой подвздошной области, не удаляя самого червеобразного отростка.

Второй период охватывает приблизительно 25 лет (с 1884 - 1909 гг.) и знаменателен тем, что отросток стали удалять в остром периоде заболевания, но только при наличии разлитого или ограниченного перитонита.

Третий период длился около 20 лет (с 1909 по 1926 гг.). В эти годы применяли оперативное лечение острого аппендицита в первые 24-48 часов от начала заболевания. В более поздние периоды болезни при отсутствии тяжелых гнойных осложнений (перитонит, аппендикулярные гнойники) применяли консервативное лечение.

Четвертый период (с 1926 г. по настоящее время) проходит при господстве доктрины оперативного лечения всех форм острого аппендицита независимо от срока заболевания.

Первый период. О существовании гнойников правой подвздошной области знали давно. Нередко эти гнойники связывали с воспалительными изменениями в мышцах и называли «псоитами»; предполагали также, что указанные гнойники являются послеродовыми осложнениями, поэтому в старину их называли «маточными нарывами».

В начале XIX столетия французским клиницистом Дюпюитреном (Dupuytren) было создано учение о воспалении слепой кишки как причине подвздошных нарывов. Дюпюитрен ошибочно считал, что слепая кишка имеет мезоперитонеальное расположение, т. е. покрыта брюшиной только - с трех сторон, а потому процессы, развивающиеся в слепой кишке, могут быстро переходить на забрюшинную клетчатку и вызывать в ней обширное нагноение.

ние. Это учение было поддержано немецким врачом Альберсом (Albers, 1838), который причиной воспаления слепой кишки считал копростаз.

Так возникли термины «тифлит», «пери- и паратифлит», которыми стали обозначать заболевания слепой кишки, ее брюшинного покрова и окружающей клетчатки.

Учение Дюпюитрена и Альберса вскоре прочно вошло в медицину и долго было серьезным препятствием на пути к выяснению истинной причины «подвздошных нарывов».


Несмотря на всеобщее признание этого учения, в литературе все же стали появляться указания на возможность заболевания червеобразного отростка. Сначала были приведены лишь отдельные наблюдения (Ваглер и Родер — Wagler u. Roder). В 1828 г. Мелье обнаружил прободение червеобразного отростка и высказал предположение о возможности оперативного лечения таких больных.

В 1842 г. венский патологоанатом Рокитанский (Rokitansky) указал на возможность катарального воспаления в отростке. Это послужило толчком к тому, что червеобразному отростку стали уделять больше внимания. Так, Бурне (Burne), Фольц (Folz), Бамбергер (Bamberger) и др. одной из причин подвздошных нарывов уже считали воспаление отростка.

Немалую роль в борьбе с теориями Дюпюитрена и Альберса сыграли работы русских ученых, которые в числе первых выступили с критикой этого ложного учения.

Еще в 1850 г. в лекциях слушателям Медико-хирургической академии П. Ю. Неммерт указывал, что прободение червеобразного отростка, наступающее будто бы в результате попадания в него инородных тел, может послужить причиной образования подвздошных нарывов.

П. С. Платонов (1853) посвятил изучению перитифлита диссертацию, в которой доказывал, что одной из причин подвздошных нарывов является воспаление червеобразного отростка.



**П. Ю. Неммерт (1819 - 1858)**



Наконец, врач-тульской больницы Г. Шахтингер (1861) в специальном исследовании рассматривал воспаление червеобразного отростка как самостоятельную нозологическую единицу.

Тем не менее немногочисленных секционных находок и отдельных наблюдений того времени было недостаточно для того, чтобы полностью отказаться от мысли о возможности образования подвздошных абсцессов в результате воспаления слепой кишки. Конечно, при таком состоянии клинических знаний, к тому же в доантисептическом периоде, лечение острого воспаления червеобразного отростка могло быть только консервативным.

Оперативному лечению подвергали лишь немногих больных с ограниченными гнойниками. Обычно делали небольшой разрез в правой подвздошной области соответственно припухлости, вызванной скоплением здесь гноя.

Показания к операции ставили лишь при вовлечении в нагноительный процесс брюшной стенки. Вскрытие таких гнойников осуществлялось легко и даже в доантисептических условиях не представляло опасностей.

Нередко такие гнойники опорожнялись самопроизвольно, производя значительное разрушение брюшной стенки. Естественно, что в то время подвздошные гнойники были очень опасным заболеванием, так как больные, не дождавшись операции, нередко умирали от сепсиса. Больных же с перитонитом не оперировали вообще.

Внедрение в хирургическую практику асептики и антисептики и в связи с этим быстрое развитие хирургии брюшной полости привели к существенному изменению тактики при лечении подвздошных нарывов.

В 1881 г. московский хирург А. И. Шмидт впервые в мире произвел лапаротомию при разлитом гнойном перитоните с блестящим результатом. Вскоре эта операция получила более широкое распространение и стала применяться не только с лечебной, но и с диагностической целью. Многие больные с перитонитом аппендикулярного происхождения, которые в прежние времена были обречены на смерть, стали выздоравливать благодаря оперативному лечению (А. Кармилов, П. Ф. Боровский и др.).

Одновременно с развитием хирургии углублялись знания в области анатомии. Так, работы русских ученых А. И. Таренцкого (1881), а в последующем Г. И. Турнера (1892), посвященные топографии слепой кишки и червеобразного отростка, способствовали установлению правильных взглядов на происхождение подвздошных нарывов. Было установлено, что слепая кишка располагается внутрибрюшинно, а потому при ее воспалении процесс не может переходить на забрюшинную клетчатку.

Приблизительно в это же время удалось доказать, что червеобразный отросток часто является причиной внутрибрюшинных гнойников, которые не обязательно располагаются в правой подвздошной области, а занимают и другие отделы брюшной

полости, так как отросток имеет брыжеечку, и положение его может варьировать.

По мере накопления фактов, отвергающих роль слепой кишки в образовании подвздошных нарывов, стала неуместной и терминология, укрепившаяся в медицине после выхода в свет работ Альберса.

В конце 80-х годов прошлого столетия комиссией американских врачей во главе с Фитцем (Fitz) был предложен термин «аппендицит». Название это наиболее точно и правильно отражало анатомическую природу заболевания. Уже в то время анатомы и клиницисты нередко называли червеобразный отросток (*processus vermicularis*) «придатком» кишки (*appendix*). Отсюда и появился термин «*appendicitis*».


С середины 80-х годов прошлого столетия начинается второй период в развитии учения об аппендиците. В это время удаление червеобразного отростка производили лишь при наличии перитонита и аппендикулярных гнойников.

Впервые червеобразный отросток был удален в 1884 г. Независимо друг от друга эту опера-

цию выполнили в Англии Махомед (Mahomed) и Германии Кронлейн (Kronlein) при осложненных формах аппендицита. В первом случае отросток был удален при наличии гнойника; во втором — при разлитом гнойном перитоните.

К 1888 г. во всем мире были произведены операции на червеобразном отростке только у 9 больных. В числе оперировавших хирургов встречаются такие имена, как Махомед (1884), Кронлейн (1884), Брайент (Brayant, 1886), Вейр (Weir, 1887), Розенберг (Rosenberg, 1887), Мортон (Morton, 1887), Тревес (Treves, 1887). Трое из оперированных больных вскоре умерли.

При упоминании первых попыток, направленных на расширение объема оперативного лечения острого аппендицита, следует назвать имена наших соотечественников, труды которых пока не отражены в литературе.




К. П. Домбровский (1852-1919).

28/IV 1888 г. К. П. Домбровский оперировал в Петропавловской больнице 3-летнего ребенка по поводу аппендикулярного гнойника и произвел перевязку червеобразного отростка у его основания. Операция эта описана К. И. Змигородским в докладе «О внебрюшинных нагноениях стенок живота и таза», сделанном 5/III 1890 г. на заседании хирургического общества Пирогова.

В 1889 г. А. А. Бобров удалил часть червеобразного отростка у больного с аппендикулярным инфильтратом.<sup>1</sup>

Операции К. П. Домбровского и А. А. Боброва были первыми попытками русских хирургов расширить объем оперативного вмешательства при воспалении червеобразного отростка.



**А. А. Бобров (1850 - 1904).**

В 1890 г. А. А. Троянов выполнил первую в России аппендэктомию.<sup>2</sup> В последующем эту операцию стали производить не только в клинических и городских больницах, но и в провинциальных лечебных учреждениях. В дальнейшем на протяжении почти полвека (до 30-х годов текущего столетия) показания к аппендэктомии составляли наиболее важный вопрос в проблеме острого аппендицита.

В конце XIX и в начале XX столетий подавляющее большинство врачей всего мира стояло на позиции выжидательно-консервативного лечения острого аппендицита. Это означало, что больных с острым аппендицитом должен был лечить только хирург; в начале приступа все больные подвергались консервативному лечению (покой, диета, опий или слабительное, тепло или холод) и лишь при наличии осложнений в виде перитонита или аппендикулярных гнойников применялось оперативное вмешательство. Такую тактику оправдывали в то время тем, что не в каждом случае воспаление червеобразного отростка давало осложнения и что, наблюдая за больным, хирург имеет возможность в любой момент произвести операцию при угрозе перитонита.

Одновременно с этим некоторые врачи придерживались более

<sup>1</sup> Г. И. Барадулин. Аппендицит. М., 1903.  
20Ф. Либи х. Дисс., СПб., 1904.

радикальной тактики в лечении аппендицита. Так, некоторые американские и английские хирурги (Фитц, Вейр, Мак-Бурней — McBurney, Тревес) рекомендовали оперировать больных еще до развития осложнений.

В Германии их поддерживали Шпренгель (Sprengel), Ридель (Riedel) и др.; в России — А. А. Троянов, Г. Ф. Цейдлер, Ф. И. Березкин, И. Д. Сарычев и др.

Французский клиницист Дьелафуа (Deilafoy) говорил, что от аппендицита никто не должен умирать, а этого можно добиться, если всех больных этим заболеванием будут оперировать.

Желание предотвратить заболевание червеобразного отростка привело к тому, что в Америке некоторое время производилась профилактическая аппендэктомия при всякой лапаротомии даже у здоровых людей и новорожденных. Однако подобная тактика вскоре была осуждена и оставлена. Не оправдало надежд и диаметрально противоположное направление — сугубо консервативное лечение, т. к. оно было сопряжено со всеми опасностями тяжких осложнений (разлитой перитонит, аппендикулярные абсцессы и пр.).



**А. А. Троянов (1848 - 1916)**

В целях профилактики перитонита и гнойников в это же время стали удалять отросток по поводу хронического аппендицита, а также в период затихания острого воспалительного процесса в целях предотвращения рецидивов. В конце XIX и в начале XX столетия операция в холодном периоде была, пожалуй, больше распространена, чем в остром.

В России хирурги Обуховской больницы во главе с А. А. Трояновым и Г. Ф. Цейдлером оперировали больных преимущественно в остром периоде заболевания, тогда как хирурги московских клиник во главе с А. А. Бобровым и П. И. Дьяконовым, а также хирурги большинства московских городских больниц оперировали больных в период «затишья».

Однако выжидательно консервативная тактика лечения аппендицита давала неблагоприятные результаты. Летальность при

перитоните в эти годы достигала 80 - 90%, а при наличии гнояников — до 30%.

В результате запоздалых операций хирурги, даже пользуясь широкими разрезами, не всегда имели возможность удалить измененный червеобразный отросток. В тех случаях, когда отросток удавалось найти, обрабатывали культю недостаточно надежно (лигатурный способ), а брюшную полость тампонируют



**П. И. Дьяконов (1855—1908).**

из-за наличия в ней гноя. Это часто приводило к образованию каловых свищей и вентральных грыж. Неутешительные результаты оперативного лечения осложненного аппендицита побуждали пересмотреть вопрос о хирургической тактике при этом заболевании и расширить показания к аппендэктомии. Начался третий период развития оперативного лечения острого аппендицита, характеризующийся удалением червеобразного отростка в первые 24 — 48 часов от начала заболевания.

Решающую роль в переходе русских хирургов на новые позиции в отношении лечения острого аппендицита сыграл IX съезд - Российских хирургов (1909), на котором Г. Ф. Цейдлер обосновал преимущества ранней операции. Начало этого периода в других странах относится также к первому десятилетию XIX столетия. Так, из доклада де Кервена (De Qervain), сделанного на заседании Швейцарского хирургического общества в 1913 г., следует, что в 1908 - 1913 гг. 84% больных острым аппендицитом подвергались оперативному лечению и только 6% больных лечились консервативно, причем 60% операций были выполнены в ранние сроки. По статистике же Сали, относящейся к 1895 г., эти соотношения были обратными: 0% больных оперировано и 84% лечено консервативно.

В 1910 г. на съезде германских хирургов Кюммель (Kummel) указал, что в течение последних 3 лет, т. е. с 1908 г., он оперировал больных в первые 24-48 часов от начала заболевания. Не-

сколько раньше его подобной тактике стали придерживаться Шпренгель, Ридель, Рен (Rehn).

В начале текущего столетия ранняя операция производилась только у больных с подозрением на деструктивную форму аппендицита. При более легком течении заболевания, как и раньше, применялось консервативное лечение.

При подобной тактике оставалась высокой летальность, хотя она и снизилась по сравнению с предыдущим периодом. Так, по данным Обуховской больницы, летальность при разлитом перитоните аппендикулярного происхождения в 1903 г. достигала 79,7%, а после применения ранней операции (1909) снизилась до 32,2%. Наилучшие результаты были получены при операции в течение 2 суток от начала заболевания, причем даже при наличии разлитого перитонита умерло только 2,8% больных. Общая послеоперационная летальность при остром аппендиците снизилась с 50,7% (1905-1908) до 21,1% (1909-1912).

Такие же результаты были получены и в московских городских больницах — Старо-Екатерининской и имени братьев Бахрушиных. Здесь после применения ранней операции в остром периоде летальность снизилась с 36,8 и 44,4% до 7,5%; при лечении разлитого перитонита летальность все еще оставалась высокой и достигала соответственно 18,4 и 69,5%. Естественно, что такие результаты не удовлетворяли хирургов, поэтому в последующие годы ранняя операция стала применяться у всех больных вне зависимости от формы заболевания и лишь ограничивалась временем, прошедшим с момента приступа (вмешательство производилось не позднее 48 часов от начала заболевания).

Подобная тактика оправдывалась тем, что клиническое течение аппендицита, особенно в первые часы заболевания, не соответствует патологоанатомическим изменениям в отростке, и предсказать исход заболевания удается не всегда. В то время думали, что по прошествии 48 часов воспалительный процесс либо стихает, либо отграничивается. Оперировать больных в межоточной стадии, т. е. на 3-7-е сутки, считали опасным из-за разрушения естественного отграничительного «барьера» и возможности распространения инфекции. В то время операция в межоточном периоде считалась показанной только при нарастании общих явлений и угрозе разлитого перитонита.

Применение ранней операции, даже производимой в первые 48 часов от начала заболевания, резко уменьшило число больных с осложненным острым аппендицитом и снизило послеоперационную летальность.

В то время было обращено внимание на улучшение техники операции. Был оставлен метод промывания брюшной полости, применявшийся раньше при лечении перитонита. Резко сузились показания к тампонаде брюшной полости. Вместо больших травматичных разрезов перешли к применению тех же разрезов, которые употребляются и при лечении хронического аппендицита.

Наибольшее распространение получили разрез Леннандера и разрез, предложенный Н. М. Волковичем и Мак Бурнеем. Перитонизация культи червеобразного отростка считалась обязательной во всех случаях. Таким образом, техника операции при остром и хроническом аппендиците стала почти одинаковой.

Однако принцип ранней операции как па Западе, так и в условиях дореволюционной России не всегда мог быть осуществлен из-за поздней обращаемости больных к врачу. Большинство больных с аппендицитом поступало в стационар по прошествии 48 часов, нередко с наличием тяжелых осложнений. Причина поздней обращаемости больных лежала в непонимании ими опасности острого аппендицита, а также в отсутствии надлежащей медицинской помощи, особенно в провинции царской России.

Только с победой Великой Октябрьской социалистической революции стало возможным решение проблемы лечения острого аппендицита. Благодаря бесплатной медицинской помощи, широкой сети лечебных учреждений, санитарно-просветительной работе среди населения и поднятию материально-культурного уровня населения удалось добиться ранней обращаемости больных к врачу и своевременной госпитализации, а это привело почти к полной ликвидации летальности при остром аппендиците.

Четвертый период в развитии оперативного лечения острого аппендицита характеризуется применением ранней операции вне зависимости от срока и формы заболевания.

Современное понятие ранней операции означает выполнение аппендэктомии в первые часы после поступления больных в стационар. Подобная тактика является наиболее правильной, так как позволяет избежать осложнений, связанных с выжиданием. Такой вопрос, как несоответствие клинической и патологоанатомической картины заболевания, в значительной мере потерял свою остроту вследствие применения раннего оперативного лечения всех больных острым аппендицитом.

Началом этого периода мы условно считаем 1926 г., хотя до 30-х годов текущего столетия единодушия во взглядах хирургов по вопросу о показаниях к операции не существовало.

Как видно из анкеты, разосланной журналом «Хирургия» в 1927 г., большинство хирургов нашей страны оперировало больных с острым аппендицитом в первые 48 часов от начала заболевания.

К 30-м годам текущего столетия большинство хирургов всего мира стало производить операцию при остром аппендиците вне зависимости от формы и срока заболевания.

Решающую роль в деле перехода хирургов нашей страны на новые позиции в вопросах оперативного лечения острого аппендицита сыграла Ленинградская городская и областная конференция, организованная в 1934 г. Институтом скорой помощи при непосредственном участии и руководстве Ю. Ю. Джанелидзе.

На конференции было показано, что своевременная госпита-

лизация больных острым аппендицитом и оперативное лечение Их во все сроки от начала заболевания привели к значительному снижению летальности (по данным В. А. Шаака, с 6,7 до 1,9%, М. В. Красносельского — с 3,2 до 1,8%, Ц. С. Каган — с 4,76 до 0,9%).

Закрывая конференцию, Ю. Ю. Джанелидзе отметил, что летальность от аппендицита в Советском Союзе ниже, чем в капиталистических странах, почти в 3 раза.

В настоящее время смерть от острого аппендицита является чрезвычайной редкостью. Послеоперационная летальность при этом заболевании в нашей стране исчисляется сейчас в десятых и сотых долях процента.

Низкий процент послеоперационной летальности при остром аппендиците является одним из лучших доказательств хорошей организации службы неотложной и скорой помощи в нашей стране. Летальность при аппендиците в капиталистических странах все еще остается высокой и зависит от организационных недостатков хирургической помощи, а также малой доступности ее для большинства населения.



Ю. Ю. Джанелидзе (1883-1950).


Как видно из работы Риса (Rees), выполненной на материале английских больниц за период с 1934 по 1950 гг., из 5156 больных острым аппендицитом только 1958 (37,8%) поступили с локальными изменениями в отростке; у остальных 3198 больных имелся или начинающийся перитонит (1946 случаев), или разлитой гнойный перитонит (333 случая). Летальность от аппендицита в 1937 г. достигала 5,4%, а в 1950 г. снизилась до 2,3% (при разлитом перитоните она составляла 12%).

Близкие к этим данные опубликованы Шуллингером (Sullinger) из Нью-Йоркской университетской больницы, где летальность от острого аппендицита в 1916-1945 гг. составляла 3,55%, а в период с 1941 по 1946 г. равнялась 1,37%. Приведенные им цифры летальности при остром аппендиците по различным шта-



там Америки колеблются от 2 до 5%. По-видимому, так же как и в Англии, значительное число больных здесь поступало в клиники поздно, так как половина оперированных больных имели ограниченный и разлитой перитонит.

Из сопоставления приведенных выше цифр видно, что в Советском Союзе процент летальности при остром аппендиците ниже, чем в ряде других стран, что объясняется ранним оперативным лечением большинства больных.



**Н. М. Волкович (1858-1928).**

В разработке техники аппендэктомии приняли участие многие видные хирурги различных стран.

В 1881 г. срединным разрезом А. И. Шмидт первый в мире с успехом оперировал больного с разлитым гнойным перитонитом, тот же доступ применил Кронлейн (1884), впервые удаляя червеобразный отросток.

Косой разрез, применявшийся для вскрытия гнойников подвздошной области, описан Христианом Саломоном еще в 1840 г. В последующем разрезом Н. И. Пирогова, предложенным в 1838 г. для перевязки подвздошной артерии, часто пользовались при удалении червеобразного отростка. Позднее, в связи

с тем, что стали чаще оперировать неосложненные формы аппендицита, возникла необходимость в создании более щадящих разрезов. В 1884 г. О. Э. Гаген-Торн в целях профилактики образования грыж предложил трансректальный доступ, который в дальнейшем был положен в основу параректального разреза (Жалагье—Jalaguiet, 1897; Каммерер — Kammerer, 1897; Ленандер — Lennander, 1898). Этим разрезом наиболее часто пользовались для лечения хронического аппендицита.

Наиболее распространенным доступом к червеобразному отростку был и остается по настоящее время косой разрез в правой подвздошной области с послойным разъединением мышц по ходу их волокон. Этот разрез был предложен Н. М. Волковичем (1898), Мак-Бурнеем (1894) и П. И. Дьяконовым (1898) и др.

Н. М. Волкович (1898) и Н. Ф. Богоявленский (1900) предложили способ расширения брюшной раны с целью лучшего доступа к червеобразному отростку и более свободной ревизии брюшной полости. Этот способ пользуется признанием по настоящее время.

Что касается способов обработки культи червеобразного отростка, то их следует разделять на две группы: 1) удаление отростка с оставлением перитонизированной культи и 2) удаление отростка с последующей перитонизацией культи.

К первой группе относится лигатурный способ, который впервые был применен Кронлейном в 1884 г. В России раньше других его применил Ф. Л. Сегет (1891). Однако этот способ не давал надежной герметичности культи отростка и нередко приводил к осложнениям.

Первой попыткой произвести перитонизацию культи было предложение Тревеса (1888) ушивать культю двухрядным швом. Вскоре А. А. Троянов (1890), а затем А. А. Бобров (1893) предложили манжетный способ обработки культи, который, несмотря на то, что был технически сложным, длительное время имел широкое распространение. Сенн (Senn, 1889) в целях перитонизации предложил прикрывать культю с помощью подшивания к ней двух складок серозного покрова слепой кишки лембертовскими швами. В России эту методику применил П. И. Дьяконов в 1896 г. В 1901 г. П. И. Дьяконов заменил лембертовские швы кисетными, что явилось дальнейшим усовершенствованием техники аппендэктомии. С именем П. И. Дьяконова связаны и другие способы обработки культи, как-то: погружение кисетным швом неперевязанной культи (1901) и способ иссечения отростка с последующим швом кишечной стенки (1894).

Несмотря на большое число предложенных доступов к червеобразному отростку и способов обработки его культи, в настоящее время большинство хирургов производят аппендэктомию из разреза Волковича-Мак-Бурнея с перитонизацией перевязанной культи кисетным швом.

## Глава II

### НЕКОТОРЫЕ ДАННЫЕ ПО ХИРУРГИЧЕСКОЙ АНАТОМИИ ПРАВОЙ ПОДВЗДОШНОЙ ОБЛАСТИ И ИЛЕОЦЕКАЛЬНОГО ОТДЕЛА КИШЕЧНИКА

#### ПРАВАЯ ПОДВЗДОШНАЯ ОБЛАСТЬ

В правой подвздошной области обычно проецируется конечный (терминальный) отдел подвздошной кишки, слепая кишка с, червеобразным отростком и начальный отдел восходящей кишки, т. е. все то, что в современной литературе принято называть илеоцекальным углом кишечника.

Брюшная стенка в подвздошной области состоит из следующих слоев (рис. 1) кожи, подкожной клетчатки, поверхностной фасции, собственной фасции, апоневроза наружной косой мышцы живота, мышечного слоя, поперечной фасции живота, предбрюшинной клетчатки, париетальной брюшины.

Кожа и подкожная клетчатка подвздошной области в своем построении не имеют существенных особенностей. В подкожножировом слое располагаются сеть кровеносных сосудов и кожные нервы. Артерии этого слоя являются поверхностными ветвями бедренной артерии: *a. circumflexa ilium superficialis*, *a. epigastrica superficialis* et *a. pudenda externa* (рис. 2). Эти артерии сопровождаются одноименными венами.

Поверхностная фасция подвздошной области, являясь продолжением поверхностной фасции живота, прикрепляется к гребешку подвздошной кости и к пупартовой связке. Поэтому скопления любой патологической жидкости (кровь, гной) над этой фасцией могут распространяться на бедро, в то время как скопления тех же жидкостей под неповрежденной поверхностной фасцией на бедро не распространяются. В нижних отделах живота, и в частности в подвздошной области, поверхностная фасция часто расщепляется на два листка — поверхностный и глубокий.

Поверхностный листок очень тонок и переходит на бедро.

Глубокий листок поверхностной фасции (*lamina secundaria fasciae superficialis*) часто называется фасцией Томпсона. Это довольно плотный и прочный фасциальный листок, содержащий

много фиброзных волокон. По своему внешнему виду он может напоминать апоневроз наружной косой мышцы живота.

Под этим глубоким листком лежит апоневроз наружной косой мышцы живота. Таким образом, хирург наталкивается как бы на два апоневроза наружной косой мышцы, что при недостаточном опыте может создать неправильное представление об анатомических отношениях.

Собственная фасция (*fascia propria*) является продолжением соответствующей фасции живота. Эта довольно тонкая фиброзная пластинка в подвздошной области так тесно прилегает к апоневрозу наружной косой мышцы живота, что становится почти незаметной и при операции рассекается вместе с апоневрозом.

Апоневроз наружной косой мышцы бывает различной толщины и плотности. Наиболее толстый и плотный он у молодых мускулистых мужчин, более тонкий — у женщин. У многорожавших женщин он бывает весьма истончен.

Мышечный слой представлен в данной области двумя мышцами: внутренней косой и поперечной мышцей живота (рис. 3).

Между ними находится гонкий слой рыхлой клетчатки, где проходят два главных нервных ствола подвздошной области (*nn. iliohypogastricus et ilioinguinalis*) и глубокие кровеносные сосуды.

Поперечная фасция живота (*fascia transversa abdominis*) покрывает заднюю поверхность одноименной мышцы и представляет собой наибольшую часть общей внутрибрюшинной фасции (*fascia endoabdominalis*), которая в виде большого фиброзного мешка выстилает изнутри все мышечные стенки живота.

Наибольшей плотностью поперечная фасция обладает в нижних отделах живота. В передненижней части фасции имеется внутреннее или брюшное отверстие пахового канала.

Предбрюшинная клетчатка (*tela subserosa s. subperitonealis, s. lamina cribrosa langenbeckii*) отделяет поперечную фасцию живота от брюшины. Наличие этой клетчатки позволяет тупым путем легко отслаивать брюшину при операциях.

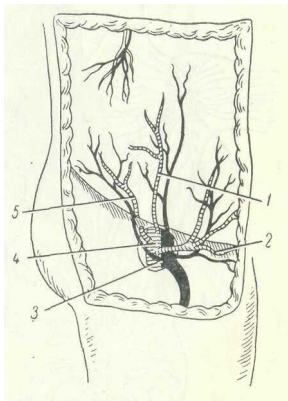


Рис. 2. Поверхностные сосуды подвздошной области.

1 — *vasa epigastrica superficialis*; 2 — *vasa pudenda externa*; 3 — *v. femoralis*; 4 — *a. femoralis*; 5 — *vasa circumflexa ilium superficialis*

В предбрюшинной клетчатке проходят ветви глубоких сосудов брюшной стенки (*vasa epigastrica inferior, vasa circumflexa ilium profunda* и др.).

Париетальная брюшина (*peritoneum parietale*) обладает большой чувствительностью и требует при операциях самого тщательного обезболивания. Брюшина иннервируется ветвями нижних межреберных, подвздошно-подчревного и подвздошно-паховых нервов.

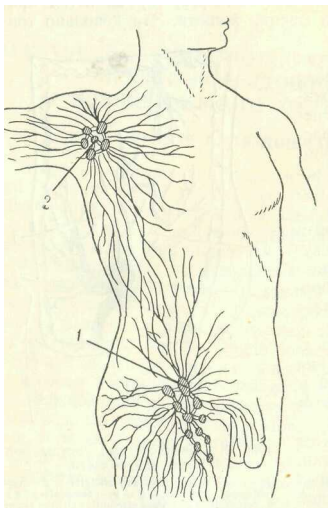


Рис. 4. Поверхностные лимфатические сосуды подвздошной области.

1-паховые лимфатические узлы; 2-подмышечные лимфатические узлы.

Кровоснабжение подвздошной области происходит за счет ветвей поверхностных и глубоких сосудов.

Поверхностные сосуды (см. рис. 2) располагаются в подкожной клетчатке и представляют собой поверхностные ветви бедренной артерии или вены (*vasa circumflexa ilium superficialis, epigastrica superficialis, pudenda ext.*).

Глубокие сосуды располагаются в тонком слое клетчатки между внутренней косой и поперечной мышцами живота и представляют собой ветви поясничных артерий и вен, а также *vasa epigastrica inferior et vasa circumflexa ilium profunda*. Сосуды брюшной стенки образуют между собой густую сеть анастомозов и сопровождают нервные стволы (А М СОКОЛОВ).

Лимфоотток из поверхностных слоев нижнебокового отдела брюшной стенки происходит по периваскулярным лимфатическим сосудам в основном в паховые лимфатические узлы и частично — в подмышечные лимфатические узлы (рис. 4).

Глубокие же лимфатические сосуды этой области впадают в межреберные, поясничные и подвздошные лимфатические узлы.

Иннервация подвздошной области происходит в основном за счет ветвей подвздошно-подчревного и подвздошно-пахового нервов и частично за счет ветвей двенадцатого межреберного нерва (*p. subcostalis*). В иннервации мышц принимают

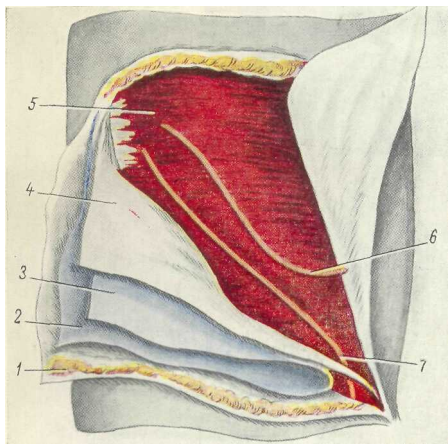


Рис. № 1. Топография правой подвздошной области.

1 - кожа с подкожной клетчаткой; 2 — поверхностный листок поверхностной брюшной мышцы; 3 — внутренний листок поверхностной брюшной мышцы; 4 — поперечная мышца живота; 5 — брюшная полость; 6 - n. iliohypogastricus; 7 - n. ilioinguinalis.

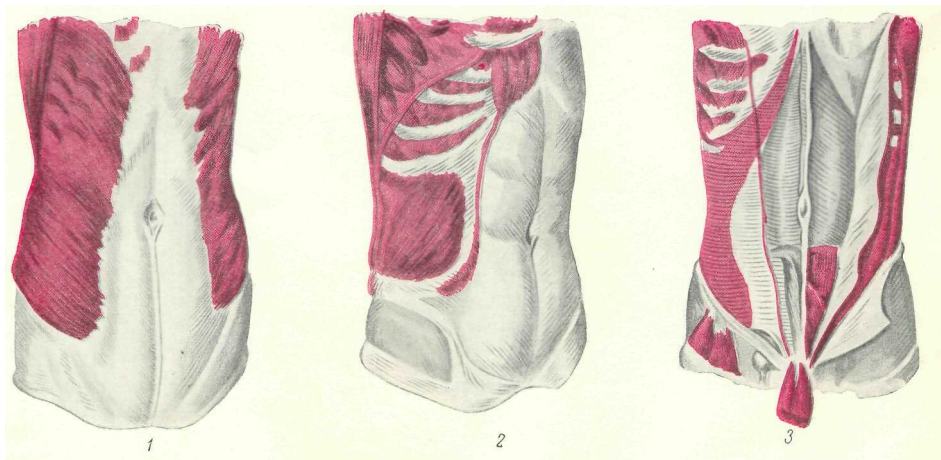


Рис. 3. Мышцы живота в правой подвздошной области.  
1 — наружная косая мышца; 2 — внутренняя косая мышца; 3 — поперечная мышца.

участие также нижние межреберные (шестой — двенадцатый) и поясничные (I—II) нервы.

Подвздошно-подчревный (п. iliohipogastricus) и подвздошно-паховый (п. ilioinguinalis) нервы начинаются от поясничного сплетения у позвоночника, идут по передней поверхности квадратной мышцы поясницы (га. quadratus lumborum), затем под гребешком подвздошной кости прободают поперечную мышцу живота и далее вдоль и выше гребешка подвздошной кости, располагаясь в слое клетчатки между поперечной и внутренней косой мышцами живота (рис. 5). Приблизительно на 2,5 см кнутри от передневерхней ости подвздошной кости подвздошно-подчревный нерв прободает внутреннюю костную мышцу живота и далее идет кнутри и вниз (вдоль и выше пупартовой связки) между внутренней и наружной косыми мышцами живота. Далее он прободает апоневроз (приблизительно на 2,5 см кверху от наружного отверстия пахового канала) и выходит на поверхность, давая ветви, иннервирующие кожу.

Ход подвздошно-пахового нерва почти повторяет только что описанный ход подвздошно-подчревного нерва, но первый располагается ближе к пупартовой связке. Подвздошно-паховый нерв проникает в паховый канал и лишь выйдя из его наружного отверстия становится поверхностным.

Мышечные ветви указанных нервов участвуют в иннервации косых и поперечной мышцы. Ветви этих нервов в той или иной степени «анастомозируют» между собой.

То обстоятельство, что в иннервации мышц брюшной стенки принимают участие и нижние межреберные нервы, имеет существенное значение при дифференциальной диагностике острого аппендицита. Так, например, при наличии правосторонней плевропневмонии раздражение межреберных нервов передается в область брюшных мышц и кожи живота, которые иннервируются этими нервами. Вследствие этого возникает болезненность и напряжение мышц в правой половине живота, что может повести к диагностическим ошибкам

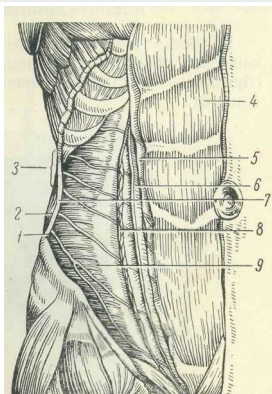


Рис. 5. Иннервация правой подвздошной области.

1— n. ilioinguinalis; 2—n. iliohypogastricus; 3— nn. intercostales X—XII; 4— m. rectus; 5 и 6 влагалище m. recti; 7— m. obliquus internus; 8—m. obliquus externus; 9—m. transversus.



Учитывая ход нервов брюшной стенки в нижних ее отделах, а также значение повреждений нервных стволов в патогенезе некоторых послеоперационных осложнений, при операциях в нижних отделах живота рекомендуются косые разрезы (А. Ю. Созон-Ярошевич, А. М. Соколов).

### ИЛЕОЦЕКАЛЬНЫЙ ОТДЕЛ КИШЕЧНИКА

В состав илеоцекального отдела (угла) кишечника входят конечный отдел подвздошной кишки, слепая кишка с червеобразным отростком и начальный отдел восходящей кишки (рис. 6).

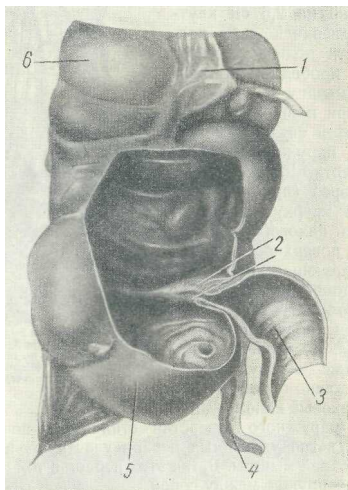


Рис. 6. Илеоцекальный отдел кишечника.  
1 - taenia libera; 2 - labia valvulae coli; 3 - intestinum

Строение конечного отдела подвздошной кишки почти ничем не отличается от строения остальных отделов тонкого кишечника. Место впадения его в слепую кишку может располагаться различно: в области медиальной, передней или

задней ее стенок либо снизу слепой кишки. Различные варианты впадения терминального отдела ileum в colon (рис. 7) обуславливают строение илеоцекальной заслонки, создают определенные структурные особенности илеоцекальной области и играют большую роль в функциональных отправлениях этого отдела желудочно-кишечного тракта (Е. А. Дыскин). В конечном отделе подвздошной кишки имеется мышечный сфинктер Варолия или Кейт-Эллио-

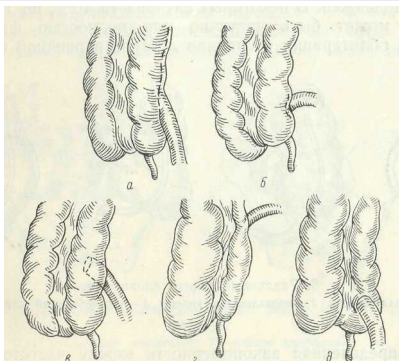


Рис. 7. Формы впадения терминального отдела ileum в colon (по Е. А. Дыскину).

*a* — восходящее направление терминального отдела ileum и впадение его в медиальную стенку colon; *б* - горизонтальное направление терминального отдела ileum впадение его в медиальную стенку colon; *в* — восходящее направление терминального отдела ileum и впадение его в заднюю стенку colon; *г* — нисходящее направление терминального отдела ileum и впадение его в меди-

та-Гейле (sphincter ileocolicus). Между ним и баугиниевой заслонкой подвздошная кишка несколько (на 1—1,5 см) расширена и образует как бы ампулу (В. Н. Розанов, И. В. Юрасов).

Следует упомянуть о так называемом дивертикуле Меккеля (diverticulum Meckeli), воспалительные процессы в котором (дивертикулиты) могут симулировать острый аппендицит.

Меккелев дивертикул наблюдается приблизительно у 0,5 - 2% всех людей, чаще у мужчин. Он представляет собой остаток эмбрионального кишечного (желточного) протока (ductus omphalomesentericus), который обычно облитерируется и атрофируется еще в период внутриутробной жизни. В тех же случаях, когда он остается, то отходит от подвздошной кишки на 30-120 см

проксимальнее ее впадения в слепую кишку. Обычно он имеет внешний вид и строение подвздошной кишки. Однако в отдельных случаях в стенке дивертикула встречаются участки слизистой оболочки желудка, кишечника или поджелудочной железы. Длина дивертикула колеблется от нескольких миллиметров до 8 - 15 см и более. В некоторых случаях дивертикул соединяется с пупком.

Конечный отдел подвздошной кишки обычно довольно подвижен. В некоторых случаях (в 40%, по Т. Ф. Лавровой) он может быть частично или полностью фиксирован вследствие облитерации и спаения листков первичной брюшины.

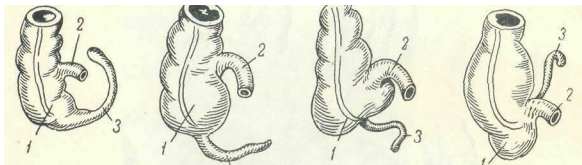


Рис. 8. Различные формы слепой кишки.

1 - слепая кишка; 2 - подвздошная кишка; 3 — червеобразный отросток.

Имеется определенная закономерность между частотой фиксации конечного отдела подвздошной кишки и расположением слепой кишки: чем выше расположена последняя, тем чаще наблюдается фиксация подвздошной кишки, и наоборот.

Слепая кишка и червеобразный отросток. Слепой кишкой (саесум), как известно, называется тот начальный отдел толстой кишки, который располагается ниже впадения в нее конечного отдела подвздошной кишки.

Величина и форма слепой кишки чрезвычайно вариабильны. Даже у одного и того же человека они меняются в зависимости от степени наполнения слепой кишки каловыми массами или газами, от перистальтики и др.

Длина (высота) слепой кишки колеблется от 1 до 13 см и более, составляя в среднем около 5 - 7 см. Ее поперечный диаметр в среднем равен 6-8 см, достигая во многих случаях 12-14 см и более. Средняя длина слепой кишки у женщин — 5,39 см, а у мужчин - 5,12 см (Т. Ф. Лаврова).

Форма слепой кишки (рис. 8) также весьма разнообразна: мешковидная, полусферическая, коническая или воронкообразная (так называемая эмбриональная форма), бухтообразная и др. Слепая кишка столь изменчива, что некоторые авторы (Корнинг и др.) считают невозможным указать типичную ее форму.

Форма слепой кишки изменяется по мере роста кишечника. У новорожденных она чаще воронкообразная или конусообразная к концу первого года жизни принимает вид слепого мешка, а к 7 годам приобретает тот вид, который имеется у взрослых (Ф. И. Валькер, П. П. Кулик, А. А. Хонду).

В большинстве случаев (55—80%) слепая кишка с червеобразным отростком лежит в правой подвздошной ямке, располагаясь на фасции, покрывающей подвздошно-поясничную мышцу (*m. iliopsoas*), будучи отделена от нее лишь брюшиной и небольшим слоем забрюшинной (ретроцекальной) клетчатки. В тех же редких случаях, когда задняя стенка слепой кишки не покрыта

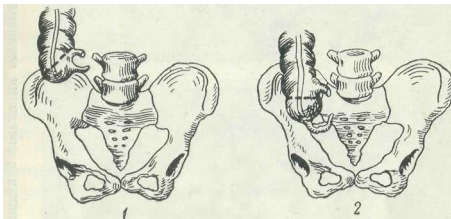


Рис. 9. Различные положения слепой кишки (по М. С. Лисицину).

1 — высокое положение; 2 — низкое положение.

брюшиной, она прилежит непосредственно к слою забрюшинной клетчатки.

Тесное отношение червеобразного отростка к клетчатке забрюшинного пространства может послужить причиной распространения воспалительного процесса в сторону этого пространства.

Нижний конец, или дно, слепой кишки обычно проецируется на расстоянии 4—5 см кверху от середины пупартовой связки, а при наполненном состоянии — непосредственно над серединой этой связки. У женщин чаще наблюдается более низкое расположение слепой кишки (А. И. Таренецкий, Г. И. Турнер, Б. М. Хромов, Тревес). По данным Л. К. Семеновой, слепая кишка в половине случаев проецируется на 1—3 см выше межостной линии, но в возрасте старше 40 лет спускается в малый таз.

Взаимоотношения слепой кишки с соседними органами в значительной степени зависят как от наполнения ее каловыми массами или кишечными газами, так и от положения самой кишки (рис. 9 и 10).

Спереди слепая кишка при слабом ее наполнении обычно покрыта петлями тонких кишок. Если же она раздута газами или

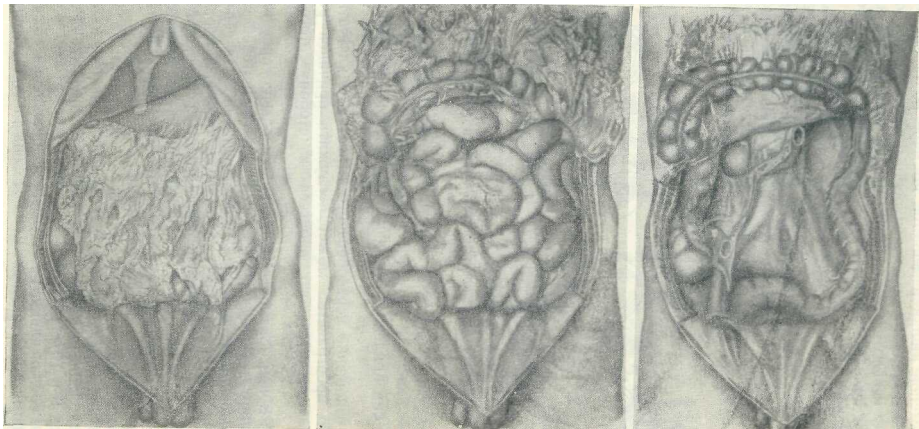


Рис. 10. Взаимоотношения слепой кишки с соседними органами.

переполнена каловыми массами, то петли тонких кишок оттесняются и кишка может непосредственно прилежать к передней брюшной стенке. Сзади слепая кишка соприкасается с фасцией подвздошно-поясничной мышцы и частично с прямой кишкой, правым мочеточником и подвздошными сосудами. Справа слепая кишка соприкасается с париетальной брюшиной боковой стенки живота, а слева — с петлями тонких кишок. В нижневнутреннем своде слепая кишка в ряде случаев соприкасается с мочевым пузырем, маткой и ее связками. Близкое расположение от дна слепой кишки и червеобразного отростка правых подвздошных и семенных сосудов (или сосудов яичника), а также мочеточника может иногда представлять известную опасность ранения их в момент выделения отростка или слепой кишки из спаек.

Взаимоотношения слепой кишки с соседними органами с возрастом меняются довольно значительно. Так, например, у новорожденных она соприкасается с печенью, иногда с *flexura hepatica* и петлями тонких кишок. Затем слепая кишка постепенно спускается и лишь к 12-14 годам устанавливаются те топографо-анатомические взаимоотношения, которые характерны для взрослых (Ф. И. Валькер, Н. П. Гундобин, П. П. Кулик, Б. М. Хромов, Ветцель, Гейдерих, Петер).

Следует согласиться с мнением П. Д. Стражеско, что положение слепой кишки, так же как и ее форма, размеры, способы прикрепления и т. п., индивидуально бывают настолько различными, что трудно подыскать два тождественных случая. Об этом же весьма убедительно свидетельствуют и наши данные по изучению (с помощью диоптрографа) проекционной анатомии илеоцекального угла.

Большая вариабильность в топографоанатомическом положении слепой кишки и червеобразного отростка является основанием для понимания и объяснения многообразной клинической картины, наблюдаемой при остром аппендиците и его осложнениях.

Наиболее частыми и важными в практическом отношении отклонениями от нормального положения слепой кишки являются следующие (см. рис. 9).

1. Высокое, или печеночное, положение. Слепая кишка с червеобразным отростком располагается выше обычного, иногда достигая нижней поверхности печени, что наблюдается в 2-11% всех случаев (М. И. Ростовцев, Т. Ф. Лаврова, Б. М. Хромов, Тревес).

Высокое положение слепой кишки является либо следствием порочного развития (первичное печеночное положение слепой кишки), либо следствием различных воспалительных процессов в правой половине брюшной полости (вторичное печеночное положение слепой кишки).

2. Низкое, или тазовое, положение. Слепая кишка с червеобразным отростком располагается ниже обычного,

т. е. опускается в малый таз. Такое положение наблюдается в 9—18% случаев (П. О. Исаев, Т. Ф. Лаврова, М. И. Ростовцев, Г. И. Турнер, Б. М. Хромов, Тревес) и является следствием нарушения эмбрионального развития толстых кишок, а именно — результатом усиленного роста восходящей кишки. Низкое положение слепой кишки особенно часто встречается у женщин (по Тестю: у мужчин — в 16%, а у женщин — в 30%, по Т. Ф. Лавровой соответственно — в 23,7 и 43,5%).

Более редко встречаются другие варианты расположения слепой кишки: левостороннее ее положение, расположение по середине живота, в области пупка, в левом подреберье, в грыжевом мешке и др.

При операциях следует учитывать также некоторые возрастные изменения в положении слепой кишки с червеобразным отростком, которые у детей (особенно у маленьких) располагаются относительно высоко, а с возрастом имеют тенденцию опускаться ниже обычного своего положения (Ф. И. Валькер, П. П. Кулик, Н. И. Таренецкий, А. А. Хонду, Петер).

Наблюдаются изменения в положении слепой кишки и отростка при беременности. Начиная с 4—5-го месяца беременности слепая кишка и отросток постепенно смещаются кверху по направлению к нижней поверхности печени. После родов слепая кишка снова опускается книзу и приобретает уже большую подвижность, чем до беременности (Ф. И. Валькер). Наконец, некоторые патологические процессы в брюшной полости (воспаления, опухоли, кисты и др.) также могут вызвать те или иные изменения в положении слепой кишки и червеобразного отростка.

При значительных изменениях в положении слепой кишки и червеобразного отростка обычные оперативные доступы могут быть недостаточными и требуют соответствующего расширения.

В большинстве случаев (90—96%) слепая кишка со всех сторон покрыта брюшиной, т. е. располагается интраперитонеально, что обуславливает известную степень ее подвижности и позволяет при операциях без особых затруднений извлечь ее из брюшной полости в операционную рану.

Иногда слепая кишка имеет даже свою брыжейку (*mesocaecum*), а реже (в 7,6%, по данным Т. Ф. Лавровой) брыжейку общую с конечным отделом подвздошной и восходящей кишки (*mesenterium ileocaecale commune*), что обуславливает большую степень подвижности слепой кишки (*caecum mobile*). Особенно подвижной является слепая кишка у детей раннего возраста, а также у многорожавших женщин в пожилом возрасте.

В других случаях слепая кишка покрыта брюшиной не вся, а лишь на большей части своей окружности, т. е. расположена мезоперитонеально (в 4,1—5,3%, по данным П. П. Кулика), при этом она мало подвижна (*caecum fixatum*). По данным Е. Ф. Ни-

кульченко, легко смещаемая слепая кишка встречается в 73%, малоподвижная — в 22% и несмещаемая — в 5% случаев.

В области слепой кишки и всего илеоцекального угла брюшина часто образует три кармана: *recessus ileocaecalis superior*, *recessus ileocaecalis inferior*, *recessus retrocaecalis* s. *fossa subcaecalis* (рис 11).

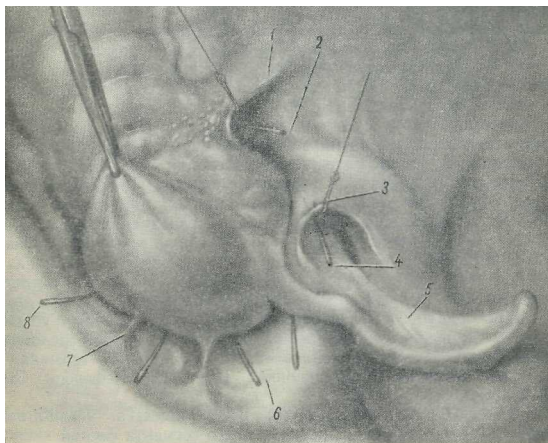


Рис. 11. Брюшинные карманы и ямки в области слепой кишки (по Келли).

По данным И. А. Искренко, встречались: *recessus ileocaecalis superior* в 56,6%, *recessus ileocaecalis inferior* - в 71,7% и *recessus retrocaecalis* — лишь в 13,3% всех случаев. У детей раннего возраста брюшинные карманы выражены слабо (Ф. И. Валькер).

У места впадения конечного отдела подвздошной кишки в слепую имеется весьма важное и сложное образование — баугиниева заслонка (*valvula ileocaecalis* *Bauchini*), играющая роль «запирательного аппарата» илеоцекального угла.

Баугиниева заслонка состоит из двух клапанов, или губ (верхней и нижней), представляющих собой складки слизистой



оболочки, в основании которых находится слой круговых мышечных волокон (*musculus s. sphincter ileocaecalis*). В образовании губ илеоцекальной заслонки принимают участие как стенка тонкой, так и стенка толстой кишки. Каждая губа имеет две поверхности, образованные соответственно тонкой и толстой кишкой, которые по дистальному краю губы переходят одна в другую. От каждой губы заслонки в обе стороны натянуто по складке слизистой оболочки — это так называемая уздечка заслонки (*frenulum valvulae cili*). Между губами имеется узкая щель — *foramen ileocaecale*. Форма баугиниевой заслонки в значительной степени зависит от характера соединения подвздошной кишки с толстой и от формы слепой кишки. Сама заслонка может иметь разное расположение: вертикальное, косое и горизонтальное (И. П. Кулик, М. С. Лисицин).

Анатомические и экспериментальные данные показывают, что баугиниева заслонка начинает функционировать не сразу после рождения. Функция баугиниевой заслонки и илеоцекального сфинктера обеспечивает и регулирует переход кишечного содержимого в слепую кишку отдельными порциями и препятствует обратному его перемещению из слепой кишки в тонкую.

Многие клиницисты не без основания полагают, что нарушения нормальной деятельности баугиниевой заслонки (ее спазм или недостаточность) играют большую роль в патологии илеоцекального угла (Ф. И. Валькер, И. И. Греков, В. Н. Розанов и др.).

За последние годы все больше уделяется внимания функциональным и органическим заболеваниям илеоцекальной заслонки, о чем свидетельствует появление даже специального термина — «синдром илеоцекальной заслонки» (Винтер, Джеферсон, Зауэр и др.).

Червеобразный отросток (*processus vermiformis s. appendix*) отходит от заднебрюшного сегмента слепой кишки приблизительно на 2 см книзу от места впадения в нее конечного отдела подвздошной кишки в месте схождения лент (*theniae*).

Расстояние от основания червеобразного отростка до места впадения подвздошной кишки в толстую варьирует в пределах от 0,5 до 5 см (Т. Ф. Лаврова).

Форма червеобразного отростка чаще всего бывает стеблевидной. Однако могут наблюдаться и другие формы: конусовидная, зародышевая и др.

Конец отростка обычно лежит свободно в брюшной полости и подвижен. Ограничение его подвижности в большинстве случаев свидетельствует о бывшем воспалительном процессе.

Длина червеобразного отростка у взрослого человека равна в среднем 7—10 см. Однако встречаются и чрезвычайно короткие (0,5—1 см и меньше) и весьма длинные (до 20—30 см) отростки. Толщина отростка в среднем равна 0,5—1 см. Размеры отростка в значительной степени зависят от возраста человека. Наибольшие размеры наблюдаются в возрасте от 10 до 30 лет,

по мере приближения к преклонному возрасту они уменьшаются. С возрастом наблюдаются случаи облитерации просвета отростка, которая происходит, по-видимому, как за счет инволюции отростка, так и в результате бывших в нем воспалительных процессов. Помимо этого, в старческом возрасте наблюдается истончение стенки, исчезновение лимфатического аппарата и

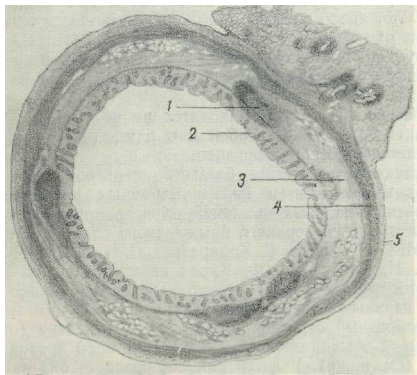


Рис. 12. Поперечный разрез червеобразного отростка.  
1 - солитарный фолликул; 2 - эпителий; 3 - подслизистый слой;  
4 - мышечный слой; 5 - брюшина

склероз брыжеечки отростка (Г. И. Барадулии, Ф. И. Валькер, П. О. Исаев, М. И. Ростовцев, Г. И. Турнер, Берар, Бархгафф и др.).

В процессе эмбрионального развития червеобразный отросток возникает за счет стенки слепой кишки, поэтому строение отростка в значительной степени напоминает строение слепой и толстой кишки (рис. 12).

У места впадения отростка в слепую кишку часто имеется серповидная складка слизистой оболочки, называемая клапаном или заслонкой Герлаха (*valvula processus vermiformis Herlachi*). У детей до 1 года заслонки Герлаха еще не существует, но уже к 9 годам она обычно бывает хорошо выражена. В 1/3 всех случаев заслонка отсутствует. В устье отростка имеется непостоянный сфинктер (Робинсон).

Лимфатический аппарат отростка, находящийся в его стенке, состоит из многочисленных лимфатических фолликулов. Так,

Локвуд насчитал в червеобразном отростке (длиной около 9 см) от 150 до 200 лимфатических фолликулов. В отдельных случаях в отростке насчитывается до 1200 фолликулов (Б. В. Огнев, И. П. Якунцев). Согласно многим исследованиям, среднее количество фолликулов в стенке отростка у детей в возрасте до 3 месяцев равно 4—5 и, постепенно увеличиваясь, в возрасте 3—10 лет достигает 10—12. Максимальное развитие лимфатический аппарат отростка приобретает между 11 и 16-м годами жизни. После 30 лет число фолликулов начинает уменьшаться и к 50—60 годам они могут исчезать совершенно (И. С. Дергачев, С. Р. Слуцкая, Гросс, Кавамура). Степень развития лимфатического аппарата отростка имеет определенное значение в патогенезе острого аппендицита.

Лимфатические сосуды находятся во всех слоях стенки отростка и связаны между собой и с лимфатическими сосудами слепой кишки и соседних органов.

Следует особо отметить богатство червеобразного отростка нервными элементами и наличие мощных ауэрбаховского и мейснеровского нервных сплетений, образованных конечными разветвлениями ветвей верхнего брыжеечного сплетения (Г. Н. Захарова, М. Ф. Кирик, Н. С. Кондратьев, С. Н. Майзель, З. Я. Ткаченко, З. Н. Хорос). М. Ф. Кирик своими исследованиями показал, что червеобразный отросток человека является самым богатым нервными элементами участком кишечного тракта.

Червеобразный отросток имеет свою брыжеечку (*mesentericulum*), длиной обычно около 8—18 см, в которой проходят сосуды и нервы (см. ниже). У детей раннего возраста она часто отсутствует (Натиев).

У женщин от корня брыжеечки отростка к правой широкой связке матки тянется складка брюшины — так называемая *lig. appendiculoovarium* (*Clado*). Связка эта непостоянна, а когда она имеется, то в ней проходят лимфатические, а иногда и кровеносные сосуды (*vasa appendiculoovaria*). Наличие лимфатических связей между червеобразным отростком и яичником может благоприятствовать переходу воспалительного процесса с одного органа на другой (М. И. Ростовцев, Дюран, Кон, Нотнагель).

Согласно многочисленным анатомическим исследованиям и клиническим наблюдениям, следует различать пять основных типов расположения червеобразного отростка по отношению к слепой кишке.

1. Нисходящее (каудальное) положение — самое частое; оно наблюдается, по данным большинства авторов, в 40—50% всех случаев. В детском возрасте такое положение встречается даже в 60% (Н. П. Гундобин). В этих случаях отросток отходит обычно от задневнутреннего сегмента слепой кишки и направляется книзу, т. е. по направлению к малому тазу, где может в той или иной степени соприкоснуться с его органами. Иногда (в 24%, по Т. Ф. Лавровой) в малом тазу может нахо-

даться чуть ли не весь отросток — это так называемое тазовое положение, которое особенно часто наблюдается у женщин (по Тестю — в  $41,5^\circ/0$ , по Уэйкли — в  $31^\circ/0$ ).

Топографическая близость отростка к органам малого таза нередко ведет к тому, что острый аппендицит симулирует их воспаление (аднекситы, циститы и др.).

2. Боковое (латеральное) положение отростка наблюдается в среднем в 25% всех случаев. Отросток направляется кнаружи, т. е. «смотрит» по направлению к пупартовой связке. Такое положение отростка способствует образованию отграниченных аппендикулярных абсцессов («боковые абсцессы»),

3. Внутреннее (медиальное) положение отростка наблюдается в 17—20% всех случаев. Отросток направляется от слепой кишки кнутри и свободно располагается среди петель тонких кишок; это создает благоприятные условия для распространения воспалительного процесса на брюшину и возникновения межкишечных абсцессов или перитонита.

4. Переднее (вентральное) положение отростка, когда он лежит впереди слепой кишки (на ее передней поверхности), встречается значительно реже. Такое расположение благоприятствует появлению передних пристеночных абсцессов.

5. Заднее (ретроцекальное, дорсальное) положение отростка, когда он располагается на задней стенке слепой кишки, встречается, по данным большинства авторов, лишь в 9—13% всех случаев, но имеет большое клиническое значение (ретроцекальные аппендициты). По данным некоторых авторов, ретроцекальное расположение отростка встречается значительно чаще, а именно в 15—25% всех случаев (М. С. Архангельская-Левина, И. П. Жендринский, П. П. Кулик, М. И. Ростовцев, Г. И. Турнер, Г. И. Уткин, Тюфье). Особенно часто ретроцекальное положение отростка встречается в детском возрасте (А. А. Хонду, Омбретан).

При заднем расположении отросток направляется в восходящем направлении, причем иногда он может достигать правой почки и даже печени. Естественно, что в подобных случаях воспаление отростка может симулировать некоторые заболевания почек (почечную колику, пиелит, паранефрит и др.).

Необходимо различать следующие основные виды заднего (ретроцекального) расположения отростка.

1. Внутрибрюшинное расположение, когда отросток отходит от задней стенки слепой кишки и свободно располагается между ней и париетальной брюшиной.

2. Внутривентральное расположение, когда отросток интимно спаян с задней стенкой слепой кишки (так называемая интрамуральная форма).

3. Внебрюшинное расположение, когда отросток отходит от не покрытого брюшиной участка слепой кишки, и, следовательно, полностью или частично располагается забрюшинно, т. е. в забрюшинной (ретроцекальной) клетчатке. Такое расположение отростка встречается редко (около 2—5% всех случаев), но ведет обычно к большим затруднениям как в диагностике острого аппендицита, так и во время самой операции.

Ретроцекальное и особенно ретроперитонеальное положение отростка иногда может симулировать его отсутствие, что встречается крайне редко. При ретроцекальном и ретроперитонеальном положении отросток обычно не имеет брыжеечки и получает веточки сосудов от слепой кишки и забрюшинной клетчатки.

Ретроцекальное расположение отростка может быть как врожденным, так и приобретенным (вследствие воспалительных процессов).

Положение и даже форма отростка зависят также и от его перистальтики (В. Д. Дьяченко).

Обычно считают, что основание отростка проецируется либо на границе наружной и средней трети линии, соединяющей передневерхнюю ость подвздошной кишки с пупком (точка Мак-Бурнея), либо на границе наружной и средней трети линии, соединяющей передневерхние ости обеих подвздошных костей (точка Ланца). В действительности такое положение основания отростка наблюдается редко: в точке Мак-Бурнея лишь в 7,6%, а в точке Лапца — в 20% (Т. Ф. Лаврова). По данным Л. К. Семеновской, корень отростка проецируется на пупочно-остной линии лишь в 1% всех случаев; в 29% он располагается выше (в среднем на 3,25 см), а в 70% — ниже этой линии (в среднем на 2,8 см). У детей до 5 лет начальная часть червеобразного отростка в 80% располагается выше, а у взрослых в 80% ниже пупочно-остной линии (П. П. Кулик). Следовательно, так называемые болевые точки (Мак-Бурнея, Ланца, Кюммеля и др.) не могут иметь диагностического значения при аппендиците.

Начальный отдел восходящей кишки. По строению этот отдел мало чем отличается от остальных отделов восходящей толстой кишки (*colon ascendens*).

Кровоснабжение илеоцекального угла происходит за счет ветвей верхней брыжеечной артерии (*a. mesenterica superior*) и в основном за счет ее ветви в виде *a. iliocolica*.

Начавшись от верхней брыжеечной артерии, *a. iliocolica* сначала проходит в забрюшинной Клетчатке и направляется в правую подвздошную ямку, достигает места перехода тонких кишок в толстую, где и делится на свои конечные ветви.

Ветви, снабжающие слепую кишку, идут, частично по ее передней поверхности (*a. caecalis anterior*), а в большей своей части — по задней поверхности кишки (*a. caecalis posterior*). От

восходящей ветви *a. iliocolica*, а иногда и от самой артерии, отходит особая ветка к червеобразному отростку — *a. appendicularis* (рис. 13 и 14). Угол и место отхождения этой артерии, ее направление по отношению к отростку и характер ветвления крайне изменчивы. Различают несколько типов или форм ветвления *a. appendicularis*: магистральную, петlistую, рассыпную и смешанную (Б. В. Огнев, И. Л. Иоффе, А. А. Флоринская).

*A. appendicularis* проходит вдоль свободного края брыжеечки (*mesenteriolum*) отростка и, дойдя до его конца, делится на 2—5—7 я более веточек, распадающихся в свою очередь на тончайшие сосуды, питающие саму стенку отростка (И. Л. Иоффе, Л. А. Кукибная, Б. В. Огнев, И. Н. Студзинский, Френкель). Сосуды стенки отростка разделяются веерообразно, проникают через мышечную оболочку в подслизистую и здесь, анастомозируя друг с другом в разных направлениях, образуют мощное сплетение (Л. А. Кукибная, Т. Л. Лихачева). Артерия червеобразного отростка в большинстве случаев снабжает кровью лишь верхушечную часть отростка. Базальные же отделы отростка имеют другие

источники кровоснабжения (А. А. Флоринская). Отросток получает дополнительное питание при помощи коллатеральных ветвей, идущих от сосудов слепой кишки, ветвей иодвздошно-ободочной артерии и правой внутренней семенной артерии.

Помимо описанной основной формы кровоснабжения червеобразного отростка, наблюдаются случаи, когда он снабжается двумя артериями — основной и дополнительной, которые отходят либо от подвздошно-ободочной артерии, либо одна из них отходит от названной артерии, а другая — от одной из ее ветвей. Добавочная артерия отростка чаще всего представляет собой ствол, снабжающий проксимальный отдел червеобразного отростка; калибр этого сосуда зависит от величины территории, которой он отдает свои ветви. При достаточно большом калибре

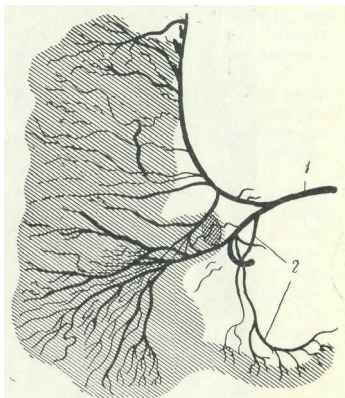


Рис. 13. Артериальные сосуды илеоцекального угла (схема рентгенограммы).

1—*a. iliocolica*; 2—*a. appendicularis*.

добавочная артерия приобретает характер *a. appendicularis secunda* (Л. А. Кукибная).

Вены илеоцекального угла образуют подвздошно-ободочную вену (*v. iliocolica*), впадающую в верхнюю брыжеечную вену (*v. mesenterica superior*). Вены илеоцекальной области оди-

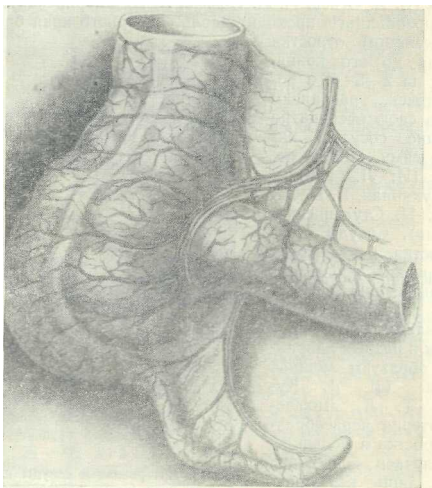


Рис. 14. Кровоснабжение илеоцекального угла.

ночны, идут вместе с артериальными стволами и могут служить в качестве портакавальных анастомозов.

Согласно исследованиям М. А. Сресели, существует две крайние формы строения вен илеоцекального угла — петлистая и магистральная. При петливой форме имеется большое количество внутри- и забрюшинных анастомозов с системами воротной и полых вен. Чаще всего они представлены *vv. subrenales*, венами капсулы почки и правого мочеточника. При магистральной форме вен илеоцекального угла наблюдается меньшее число вен, причем большинство из них относится к системе нижней полой вены. Портакавальные анастомозы в этих случаях представлены лишь *v. subrenalіs*. По мнению М. А. Сресели, наличие анастомозов между венами слепой кишки и правого мочеточника объяс-

няет некоторые случаи гематурии, наблюдающиеся после аппендэктомий и других операций в илеоцекальном углу.

Архитектурные особенности *v. ilioscolica*, ее длина, количество анастомозов и место впадения в верхнюю брыжеечную вену имеют значение в распространении и течении тромбоза вен, наблюдающегося при остром аппендиците, когда инфицированные тромбы *v. appendicularis* через верхнюю брыжеечную и воротную вены могут попадать в круг кровообращения и вызывать пилефлебит с образованием множественных абсцессов (Д. А. Лемберг, Д. Д. Очкин, Браунинг и др.). Следует также иметь в виду, что у вен слепой кишки и червеобразного отростка много тонких анастомозов с венами забрюшинного пространства (из системы нижней полой вены).

Лимфатическая система илеоцекального угла представляет большой практический интерес, так как по лимфатическим сосудам происходит в основном распространение воспалительного процесса при остром аппендиците и других патологических процессах в илеоцекальном углу.

Лимфоотток из элементов илеоцекального угла и прежде всего из слепой кишки и червеобразного отростка происходит в лимфатические узлы, расположенные по ходу основного ствола *a. ilioscolica* и ее ветвей. Согласно ряду исследований (Г. М. Иосифов, Д. А. Жданов, Б. В. Огнев, А. Н. Сызганов, Винней, Кладо, Локвид, Полна, Келли, Бартелье, Тиксье), в илеоцекальном углу следует различать несколько групп лимфатических узлов (рис. 15).

Лимфа из них вливается в главную группу лимфатических узлов (*Inn. ilioscolica*), которая в виде цепи (из 10—20 узлов) тянется вдоль основного ствола *a. ilioscolica* по направлению к центральной группе брыжеечных лимфатических узлов.

Весьма важным обстоятельством является наличие значительного количества анастомозов между лимфатической системой илеоцекального угла (а следовательно, и червеобразного отростка) с лимфатической системой ряда органов — правой почки, печени, желчного пузыря, двенадцатиперстной кишки, желудка, диафрагмы, правого яичника и др. (Д. А. Жданов, Б. В. Огнев, А. Н. Сызганов и др.). Наличие этих анастомозов способствует распространению воспалительного процесса при остром аппендиците на соседние органы.

Говоря о лимфатической системе илеоцекального угла, следует упомянуть о топографически близко расположенных брыжеечных и подвздошных лимфатических узлах, воспаление которых (острый мезентериальный или подвздошный лимфаденит) может иногда симулировать острый аппендицит.

И н н е р в а ц и я всего илеоцекального угла (и червеобразного отростка в частности) происходит чаще за счет ветвей верхнего брыжеечного сплетения (*plexus mesentericus superior*) и реже за счет солнечного сплетения (И. Б. Бондарев). Верхнее



брыжеечное сплетение участвует в иннервации всего кишечника и имеет связь с солнечным сплетением. Именно этим и объясняется известный факт, что в самом начале острого аппендицита боль нередко имеет самое широкое распространение и самую разнообразную локализацию в брюшной полости. Связь нервной системы червеобразного отростка с верхнебрыжеечным и сол-

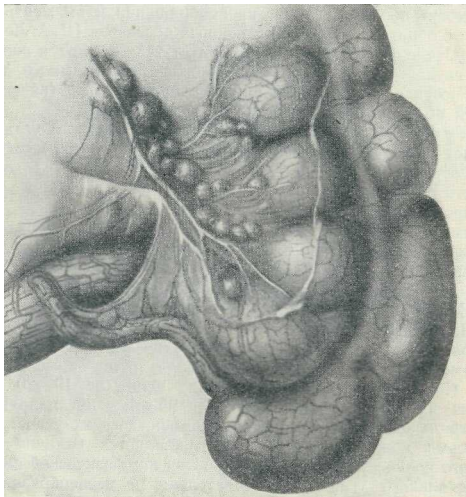


Рис 15. Лимфатические сосуды и узлы илеоцекального отдела кишечника сзади (по Келли).

нечным сплетениями объясняет и такие факты, как появление при остром аппендиците болей в подложечной области.

Ветви верхнего брыжеечного сплетения направляются к илеоцекальному углу по ходу кровеносных сосудов. Ветви, иннервирующие составные части илеоцекального угла, состоят из симпатических и парасимпатических волокон, а также частично и из волокон спинномозговых нервов. Нервные ветви, идущие к червеобразному отростку в толще его брыжеечки, располагаются либо по ходу ветвей а. *iliocolica*, либо частично лежат в бессосудистых зонах (Д. И. Бережиани, И. Б. Бондарев, А. С. Вишневский, А. Н. Максименков, Ч. П. Мельман и др.).

В строении и топографии илеоцекальных нервов И. Б. Бондарев установил два типа распределения — магистральный и петлеобразный.

Чрезвычайно важным обстоятельством является наличие многочисленных нервных связей элементов илеоцекального угла (и прежде всего самого червеобразного отростка) со многими орга-

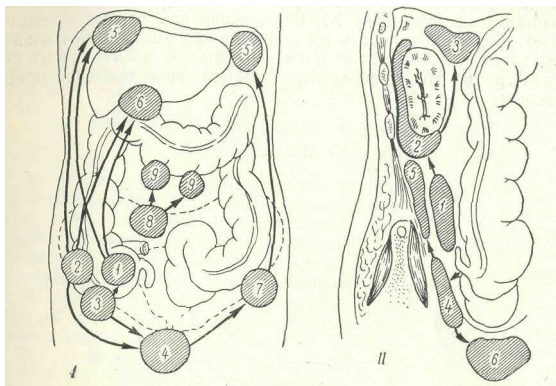


Рис. 16. Схема распространения гнойников при остром аппендиците (по Б. М. Хромову). I — внутрибрюшинное расположение отростка (вид спереди):

1 — передний или пристеночный абсцесс; 2 — внутрибрюшинный боковой абсцесс; 3 — подвздошный абсцесс; 4 — абсцесс в полости малого таза (абсцесс дугласова пространства); 5 — поддиафрагмальный абсцесс; 6 — подпеченочный абсцесс; 7 — левосторонний подвздошный абсцесс; 8 — межкисечный абсцесс; 9 — внутрибрюшинные абсцессы.

II — ретроцекальное внебрюшинное расположение отростка (вид сбоку):

1 — гнойный параколит; 2 — паранефрит; 3 — поддиафрагмальный (внебрюшинный) абсцесс; 4 — абсцесс или флегмона подвздошной ямки; 5 — забрюшинная флегмона; 6. — тазовая флегмона.

нами брюшной полости (И. Б. Бондарев). В брюшной полости илеоцекальный угол является своеобразной и важной «узловой станцией», связанной чуть ли не со всеми органами брюшной полости. Импульсы, исходящие из этой области и достигающие других органов брюшной полости, могут значительно влиять на функцию последних и даже способствовать появлению в них болезненных процессов (К. М. Быков, А. В. Вишневский, И. И. Греков и др.).

Богатство иннервации илеоцекальной области следует учитывать и при оперативных вмешательствах. Так, например,

Ф. И. Валькер справедливо предупреждал против сильного натяжения слепой кишки при операциях, так как при этом можно повредить ветви, иннервирующие слепую кишку и конечный отдел подвздошной кишки, играющие большую роль в нормальной функции баугиниевой заслонки.

Острый аппендицит нередко осложняется метастазированием инфекции по лимфатическим и кровеносным путям в отдаленные участки тела (см. главу XI. Осложнения при остром аппендиците). Возможные пути распространения воспалительного процесса при гнойном аппендиците и топография абсцессов аппендикулярного происхождения представлены на рис. 16.

### **Глава III**

#### **КРАТКИЕ СВЕДЕНИЯ О ФИЗИОЛОГИИ ЧЕРВЕОБРАЗНОГО ОТРОСТКА**

Физиология червеобразного отростка изучена, недостаточно. То обстоятельство, что удаление червеобразного отростка при его воспалении у огромного числа людей не наносит заметного ущерба организму, привело многих хирургов и физиологов конца прошлого и начала текущего столетия к выводу, что этот орган не обладает никакой функцией и является рудиментарным.

В. Бобров (1899) считал, что червеобразный отросток, как ненужный остаток кишечной петли, лишен физиологического значения и может быть удален без риска нанести ущерб организму.

На такой же позиции стоял И. И. Мечников (1904). Многие клиницисты (Цукерхадль — Zuckerhadl, 3894; Айткен — Aitken, 1895; Крамер — Kramer, 1902; И. С. Рождественский, 1909 и др.) в пользу отсутствия функций у червеобразного отростка приводили следующие доказательства: 1) отсутствие последствий после удаления червеобразного отростка; 2) непостоянство развития отростка у животных и 3) изменения, которые претерпевает отросток в связи с возрастом человека.

Однако анализ литературных данных и результаты исследований последних лет позволяют отвергнуть теорию, рассматривающую червеобразный отросток как рудиментарный орган.

Нельзя считать убедительным основное доказательство сторонников этой теории — возможность удаления отростка без вреда для организма. Опыт показывает, что селезенку, желчный пузырь и другие органы также можно удалить без всяких последствий, но тем не менее никто не станет отрицать, что этим органам присуща своя функция. Неубедительны и другие доводы авторов, рассматривающих отросток как рудиментарный орган, в частности — крайнее непостоянство развития отростка у животных.

Сравнительно-анатомические исследования многих анатомов и хирургов (А. И. Таренецкий, 1883; Г. И. Туриер, 1892; С. М. Рубашев, 1928; М. Ю. Лорин-Эпштейн, 1930 и др.) показали, что

развитие слепой кишки и червеобразного отростка находится в зависимости от строения желудка животного и рода принимаемой пищи.

Слепая кишка варьирует в своей морфологии сообразно функциональной потребности организма. Червеобразный отросток как часть слепой кишки также подвержен определенным изменениям, из которых нельзя заключить, что он есть орган рудиментарный (С. М. Рубашев).

Изменения, возникающие в отростке человека в связи с возрастом, также не являются доказательством рудиментарности.

Анализ литературных данных о физиологии червеобразного отростка позволяет рассматривать его как секреторный и лимфоидный орган.

Указания о секреторной функции червеобразного отростка уже имеются в литературе XVIII века. Боннети (Bonneti, 1762), Либеркюн (Liberkühn, 1739) и др. высказали предположение, что слизистая червеобразного отростка выделяет большое количество секрета, который способствует усилению перистальтики и предупреждает развитие копростоза в слепой кишке. Правда, эти взгляды не были подкреплены экспериментальными и клиническими наблюдениями.

В 1858 г. Функе в опытах на животных установил способность секрета червеобразного отростка разлагать крахмал. Позднее Нун (Nuhn, 1878) и другие авторы также получили из отростка щелочной экстракт, который разлагал крахмал.

Мак-Эвен (McEwen, 1904) полагал, что секрет отростка содержит какие-то ферменты и усматривал в расстройстве секреции отростка причину нарушения функции толстых кишок с последующим возникновением запоров.

С. М. Рубашев указывает, что слизистая червеобразного отростка содержит два вида желез — слизистые и секреторные, выделяющие особый сок и слизь.

Исследования последних лет (И. С. Самойленко, 1947; Вигнес — Vignes, 1947; Е. И. Синельников, 1948; Деннис и Клэрэнс — Dennis, Clarence, 1940, и др.) подтвердили секреторную функцию червеобразного отростка. В эксперименте на кроликах Е. И. Синельников установил, что червеобразный отросток вырабатывает и выделяет щелочной сок. Непрерывно выделяясь в слепую кишку, этот сок поддерживает в ней определенную щелочную реакцию среды, необходимую для жизнедеятельности микробов, которые населяют слепую кишку и постоянно вырабатывают органические кислоты и пигменты типа меланина.

По данным И. С. Самойленко, сок червеобразного отростка обладает очень слабыми ферментативными свойствами и содержит в небольшом количестве амилазу и липазу, но не имеет про-теолитических ферментов.

Этими исследованиями исчерпываются основные литературные данные о секреторной функции червеобразного отростка.

Как уже указывалось, червеобразный отросток человека содержит много лимфоидных фолликулов. Аналогичные скопления лимфоидной ткани имеются в области миндалин и глотки, привратника, баугиниевой заслонки, толстой и прямой кишок. Этим лимфоидным скоплениям приписывают барьерную функцию (Гросс — Gross, 1927). Действительно, Е. И. Синельников (1948) в эксперименте на кроликах установил защитную функцию лимфатического аппарата червеобразного отростка, выражающуюся в поглощении микробов, токсинов, коллоидных красок и других чуждых организму частиц. Кроме того, он доказал существование постоянной миграции лимфоцитов из фолликулов через покрывающий их эпителий в просвет червеобразного отростка. Скорость миграции лимфоцитов в червеобразном отростке значительно больше, чем в других отделах кишечника. Миграция, по мнению автора, происходит *per diapedesin* и путем разрыва созревших лимфатических фолликулов. В этих случаях в промывных водах в полости отростка появляется много лимфоцитов.

Наряду с миграцией лимфоцитов в просвет отростка, происходит их поступление в вены отростка. В этом смысле, по мнению Е. И. Синельникова, червеобразный отросток можно отнести к кроветворным органам.

Исследованиями многих авторов (Роже и Госс, 1896; Мордвинкин, 1920, и др.) установлена способность червеобразного отростка, подобно другим лимфоидным органам, выделять из-крови в просвет кишечника микробы.

Сопоставление приведенных данных позволяет считать, что лимфоидный аппарат червеобразного отростка действительно играет защитную и барьерную роль.

В литературе имеются также некоторые предположения о внутрисекреторной роли отростка.

П. И. Дьяконов считал, что червеобразный отросток вырабатывает перистальтический гормон, действующий через кровяной ток и брюшные ганглии на толстую кишку, возбуждая ее, перистальтику. Для доказательства способности червеобразного отростка вырабатывать перистальтический гормон П. И. Дьяконов произвел ряд экспериментов. Он вводил кроликам вытяжку из червеобразного отростка, что вызывало понос. У кроликов после удаления селезенки и аппендикса наблюдались запоры, которые прекращались после введения указанной вытяжки. На основании этих данных, П. И. Дьяконов считал червеобразный отросток внутрисекреторным органом. Имеются указания и других авторов о влиянии червеобразного отростка на перистальтику толстой кишки.

Гейле, Ортиц (Heile, Ortiz) и др. вводили животным экстракт слизистой червеобразного отростка и получали у них усиленную перистальтику кишечника.

Обобщая изложенное, приходится заключить, что экспериментальные данные о внутрисекреторной функции червеобразного отростка еще недостаточны для разрешения этого сложного во-

проса. Требуется дальнейшие клинико-экспериментальные исследования, чтобы внести точные сведения в эту темную пока область науки.

Червеобразный отросток представляет большое рецепторное поле с разнообразными рецепторами. Столь развитая и совершенная иннервация червеобразного отростка сама по себе дает основание считать, что этот орган не только не является рудиментом, а, наоборот, имеет отношение к функции других органов.

Богатство нервных элементов в червеобразном отростке позволило Гроссу признать его органом, влияющим на функцию желудочно-кишечного тракта. Установлены взаимосвязи аппендикса и баугиниевой заслонки.

Много работ посвящено изучению рефлекторной связи червеобразного отростка и желудка. Еще в конце прошлого века было замечено, что при некоторых видах аппендицита в клинической картине преобладали диспептические расстройства, характерные для заболеваний желудка. После аппендэктомии все явления исчезали. Приходилось допускать, что патологический процесс в червеобразном отростке способен вызывать функциональные расстройства желудка. В дальнейшем это предположение получило научное обоснование.

И. И. Греков (1926) объяснял происхождение язвенной болезни желудка рефлекторным спазмом привратника, вызываемым «скрытым аппендицитом». На основании более 700 наблюдений И. И. Греков пришел к заключению, что нет почти ни одного больного язвой желудка, у которого не было бы изменений в червеобразном отростке.

В последующие годы исследованиями К. М. Быкова и его сотрудников установлено, что илеоцекальная область, а, следовательно, и червеобразный отросток, содержат большое количество интерорецепторов, раздражение которых вызывает рефлекторным путем нарушение гемодинамики и моторно-секреторной функции желудка и других органов.

Приведенные данные подтверждают значение червеобразного отростка как органа, богатого интерорецепторами, интимно связанного с баугиниевой заслонкой и желудком.

Итак, изучение литературных данных заставляет прийти к выводу, что физиология червеобразного отростка еще не достаточно изучена. Тем не менее, нельзя отрицать его значение для организма. Доказана секреторная функция отростка, есть много оснований считать его защитным и рецепторным органом с большим количеством нервных связей, влияющих на функцию желудочно-кишечного тракта.

Хирургу важно знать основные функции червеобразного отростка и помнить, что, удаляя отросток, он вынужденно лишает больного функционирующего органа, а не освобождает его от ненужного рудимента.

## Глава IV

### КЛАССИФИКАЦИЯ ОСТРОГО АППЕНДИЦИТА

Предложен ряд классификаций острого аппендицита, многие из которых отличаются друг от друга лишь в деталях. Нет необходимости рассматривать их все, так же как нет нужды детально знакомиться с классификациями того периода, когда причиной острого аппендицита считали воспаление слепой кишки (Альберс, 1838; Рокитанский, 1842; Н. И. Пирогов, 1852; Бельцер, 1879).

В настоящее время практический интерес имеют лишь классификации, предложенные после введения в 1886 г. Фитцем термина «аппендицит» и разработки научных основ учения о воспалении червеобразного отростка. Обращаясь к этому последнему периоду, укажем на исчерпывающую клиническую классификацию В. П. Образцова (1895), разделившего острый аппендицит на пять групп:

1. Колика червеобразного отростка.
2. Катаральный аппендицит.
3. Простое воспаление червеобразного отростка с возможным вовлечением в процесс слепой кишки и брюшины (appendicitis simplex s. periappendicitis simplex).
4. Прободной аппендицит.
5. Ихорозный аппендицит.

По мнению В. П. Образцова, аппендикулярная колика может продолжаться от нескольких часов до 1—2 суток и вызывается судорожным сокращением мышечной оболочки отростка.

Катаральный аппендицит, по понятиям этого ученого, характеризуется воспалением слизистой оболочки червеобразного отростка и глуболежащих его слоев, причем серозная оболочка остается интактной.

Особенностью простого аппендицита В. П. Образцов считал вовлечение в воспалительный процесс брюшного покрова червеобразного отростка с возможностью перехода воспаления на слепую кишку и брюшину, что приводит к серозно-фибринозному перитифлиту и даже перисигмоидиту. В итоге простое воспаление червеобразного отростка имеет, по В. П. Образцову, три клинических формы:



- а) простое подвздошное,
- б) с переходом на слепую кишку,
- в) с переходом на сигмовидную кишку.

Таким образом, те изменения, которые В. П. Образцов относил к простому аппендициту, в действительности вызываются деструкцией червеобразного отростка.

Прободной аппендицит, обычно заканчивающийся разлитым перитонитом, В. П. Образцов объяснял следствием некроза стенки червеобразного отростка от давления каловым камнем. Перфорация отростка, по представлению В. П. Образцова, может также вызываться специфическим воспалением (туберкулез, актиномикоз и пр.).

Ихорозное воспаление, по В. П. Образцову, характеризуется преобладанием процессов некроза, дает тяжелую клиническую картину заболевания и обычно приводит к гнилостному разлитому перитониту.

В представленной классификации В. П. Образцов стремился связать клиническую картину заболевания с патологоанатомическими изменениями в отростке. Несмотря на то, что эта классификация была предложена более 60 лет назад, по своей целесообразности она не уступает многим современным.

Вайнберг (Wernberg, 1898) различал четыре формы аппендицита, положив в основу такого деления патологоанатомические изменения в червеобразном отростке. Он выделял: 1) простой острый аппендицит, который может быть катаральным и геморрагическим, 2) гнойный, 3) некротический, 4) хронический аппендицит. В отдельную группу включались туберкулезный и тифозный аппендицит.

Классификация Зонненбурга (Sonnenburg, 1900) по существу мало чем отличается от только что приведенной. Зонненбург подразделяет аппендицит на 5 групп: 1) простой аппендицит в острой или хронической форме, 2) перфоративный, 3) гангренозный с прободением или без прободения с ограниченным или диффузным перитонитом, 4) туберкулезный, 5) актиномикотический аппендицит.

Существенным недочетом упомянутых классификаций является усложнение их за счет включения редких поражений червеобразного отростка (туберкулез, актиномикоз, тифозные поражения). Кроме того, многие авторы смешивали острые формы аппендицита с хроническими, которые по своей клинике, патологоанатомическим изменениям и лечению резко отличаются от острого аппендицита. Наконец, большинство рассмотренных классификаций основывалось преимущественно на патологоанатомических изменениях в отростке и мало отражало клиническую картину заболевания и особенности его течения.

Многообразии клинических форм острого аппендицита привело некоторых крупных хирургов к заключению о невозможности создать рациональную классификацию. Когда на I съезде хи-

рургов Цеге-Мантейфель предложил различать катаральный, гнойный и гангренозный аппендицит, то Л. А. Бобров выступил со следующим возражением: «Я думаю,— сказал он,— что вообще никогда не удастся все случаи подвести под определенную классификацию. Слишком разнообразны стадии воспаления в зависимости частью от более или менее постоянных анатомических условий, частью — от случайных — присутствия тех или иных микробов». Однако клинический опыт показал, что без научно обоснованной классификации нельзя обойтись и поиски ее продолжают до сих пор.

Г. И. Барадудин (1903) сделал попытку морфологические изменения в червеобразном отростке связать с клиническими проявлениями острого аппендицита. Он разделил острый аппендицит по морфологическим данным на катаральный (эрозивный и геморрагический), гангренозный и перфоративный, а по клиническому течению — на легкий, средней тяжести и тяжелый. Эта классификация не учитывает осложнений острого аппендицита.

Широкой известностью пользуется классификация Шпренгеля (Sprengel, 1906), который различал простой (или поверхностный) и деструктивный аппендицит. К простому аппендициту отнесен и флегмонозный. Далее учтены изменения за пределами червеобразного отростка, которые объединены в следующие группы.

А. Изменения брюшины: 1) ранние изменения брюшины (токсический и химический перитонит); 2) разлитой перитонит.

В. Ограниченный перитонит или параперитонеальные изменения (серозно-фибринозный и гнойный периаппендицит, поддиафрагмальные абсцессы, множественные абсцессы брюшной полости и т. д.).

Классификация Шпреигеля считается наиболее распространенной. До сих пор ею пользуется большинство хирургов и многие патологоанатомы. Однако и эта сложная классификация не лишена недостатков, так как в ней учитывается почти исключительно морфологическая картина заболевания и мало места уделяется его клинической характеристике.

Стремление отойти от узко морфологических позиций при создании классификации острого аппендицита проявил Г. В. Шор (1934). Соглашаясь с основными положениями Шпренгеля, Г. В. Шор учитывал динамику патологического процесса и пытался отметить индивидуальные особенности организма.

По классификации Г. В. Шора, острый аппендицит разделяется на следующие группы.

1. Простой поверхностный аппендицит — катаральный и язвенный.

2. Флегмонозно-деструктивный аппендицит без перфорации отростка.

3. Тяжелый флегмонозно-деструктивный аппендицит с перфорацией отростка.

. Гангренозный аппендицит без перфорации.

5. Гангренозный аппендицит с перфорацией.

6. Альтернативный аппендицит.

Г. В. Шор относит к простому аппендициту поверхностное воспаление червеобразного отростка, которое может подготовить почву к его гангрене и перфорации. Термином «деструктивный аппендицит» он обозначал «наличие тяжелых расстройств, нарушающих барьерные свойства червеобразного отростка в смысле изоляции находящихся в нем инфекционных начал, угрожающих тяжелыми осложнениями».

Своей классификацией Г. В. Шор стремился удовлетворить запросы и клиницистов и патологоанатомов, но выполнить эту задачу до конца не смог. Так, хирургам очень трудно отличить тяжелый флегмонозный аппендицит с перфорацией от перфоративного гангренозного аппендицита. К тому же практически клиницисту не столь важна такая излишняя детализация. Следует указать также, что классификация Г. В. Шора довольно сложна вследствие большого числа приведенных в ней вариантов патологоанатомических изменений в отростке.

Тем не менее, классификация Г. В. Шора сыграла прогрессивную роль, так как в ней сделана попытка отойти от узкоморфологического принципа. Сюда включена динамика клинических проявлений болезни, в силу чего эта классификация с некоторыми изменениями существует до настоящего времени.

А. И. Абрикосов (1946) в своей классификации стремился отразить вопросы этиопатогенеза острого аппендицита и выделил следующие формы заболевания.

I. Поверхностный аппендицит (первичный эффект).

II. Флегмонозный аппендицит:

- 1) простой флегмонозный аппендицит;
- 2) флегмонозно-язвенный аппендицит;
- 3) апостематозный аппендицит;
  - а) с прободением,
  - б) без прободения.

III. Гангренозный аппендицит:

- 1) первичный гангренозный аппендицит:
  - а) без прободения,
  - б) с прободением;
- 2) вторичный гангренозный аппендицит:
  - а) без прободения,
  - б) с прободением.

В последнее время некоторые авторы (Н. Н. Еланский, В. Н. Шамов, П. Н. Напалков и др.) допускают возникновение клинической картины острого аппендицита без морфологических изменений в червеобразном отростке. Появление острого аппендицита они объясняют с точки зрения нейрогенной теории, считая необязательными гистологические изменения в червеобразном отростке. Этим взглядам отвечают классификации Н. Н. Еланского, а также П. Н. Напалкова и И. И. Шафера.

Н. Н. Еланский (1951) предлагает следующую классификацию.

1. Острая аппендикулярная колика без анатомических изменений в отростке.
2. Острый катаральный аппендицит с воспалительными изменениями слизистой.
3. Острый деструктивный аппендицит с воспалительным язвенным и некротическим изменением более глубоких слоев стенки отростка:
  - а) без перфорации,
  - б) с перфорацией стенки отростка,
  - в) с образованием инфильтрата,
  - г) с образованием гнойника.

В своей классификации Н. Н. Еланский сделал попытку выделить функциональные периоды болезни в виде аппендикулярной колики, на что обращал внимание еще В. П. Образцов.

Однако об аппендикулярной колике можно утвердительно говорить только после операции, когда в удаленном отростке нет морфологических изменений, а клиническая картина аппендицита ликвидируется. Этот диагноз можно также предположить у поздно поступивших больных, когда у них вес острые явления прошли и длительность заболевания ограничилась коротким периодом в 2—3 часа. Таким образом, на основании клинической картины, как подчеркивает и сам Н. Н. Еланский, хирурги не могут сказать с уверенностью, имеются ли только функциональные расстройства без морфологических изменений в отростке или в нем развивается воспалительный процесс. Во всех сомнительных случаях больному показана операция. Следовательно, выделять аппендикулярную колику в особую форму заболевания мало целесообразно, так как уверенная диагностика ее невозможна, а в сомнительных случаях лечебная тактика остается такой же, как и при тяжелых формах острого аппендицита.

П. Н. Напалков и И. И. Шафер (1956) вместо термина острый катаральный аппендицит предлагают термин острый аппендико-баугиноспазм (первичный или рецидивный).

Классификация острого аппендицита по П. Н. Напалкову и И. И. Шаферу представлена ниже.

#### **Классификация острого аппендицита по Напалкову-Шаферу**

Острый аппендико-баугиноспазм	С бурной общей реакцией: с вялой общей реакцией	1. Без перитонизма	1. Без морфологических изменений в отростке
		2. С перитонизмом	2. С расстройствами циркуляции в отростке
			3. С морфологическими изменениями в нервном аппарате отростка
			4. Склероз стенки отростка

Острый аппендицит	С прогрессирующей общей реакцией (resp. интоксикацией)	1. Без выпотного перитонита 2. С вышотным: а) серозным; б) гнойным; в) гнойно-гнилостным перитонитом.	1. С флегмонозными изменениями в отростке 2. С деструктивными изменениями в отростке
То же	С непрогрессирующей общей реакцией (resp. интоксикацией)	С перитонитом, организуемым посредством инфильтрата: а) рассасывающегося; б) нерассасывающегося; в) нагнаивающегося	То же
То же	С затихающей общей реакцией (resp. интоксикацией)	Со стихающими явлениями раздражения брюшины	1. С флегмонозными изменениями в отростке 2. Со склеротическими изменениями в отростке

Осложнения: 1) разлитой перитонит, 2) забрюшинная флегмона, 3) остаточный межкишечный абсцесс, 4) брыжеечный тромбоз, 5) пилефлебит, 6) абсцесс печени, 7) поддиафрагмальный абсцесс, 8) гнойная интоксикация, 9) сепсис, 10) легочные осложнения.

П. Н. Напалков и И. И. Шафер стремились как можно полнее отразить сущность многообразных проявлений заболевания. К сожалению, от такой детализации классификация стала очень громоздкой и мало пригодной для практического пользования. Этот ее недостаток отмечен в дискуссии по острому аппендициту.<sup>1</sup>

Как известно, почти у половины больных клиницисты находят так называемый «катаральный» аппендицит, а патологоанатомы обнаруживают поверхностное воспаление червеобразного отростка (умеренная лейкоцитарная инфильтрация, отек и пр.). Для этой большой группы больных трудно найти место в классификации П. Н. Напалкова и И. И. Шафера, так как упомянутые воспалительные изменения не укладываются в понятие функциональных расстройств типа «острого аппендико-багуиноспазма».

<sup>1</sup> Вестник хирургии им. И. И. Грекова, № 7, 1957.

Всем классификациям, выделяющим так называемую функциональную стадию острого аппендицита, присущ тот недостаток что само существование этой стадии редко доказывается. При углубленном изучении гистологических препаратов обычно удается обнаружить воспалительные изменения червеобразного отростка и отвергнуть предположение об аппендикулярной колике и баугиноспазме.

Из многочисленных классификаций острого аппендицита заслуживают внимания те, которые отражают основные особенности патологического процесса и наилучшим образом удовлетворяют практическим потребностям. Классификация острого аппендицита должна исходить из следующих основных принципов.

1. Отражать современный уровень наших представлений об остром аппендиците.

2. Быть простой, доступной для практического применения.

3. Характеризовать в определенной мере патологоанатомические изменения в червеобразном отростке с учетом клинического проявления заболевания.

4. Указывать степень вовлечения в воспалительный процесс окружающих тканей и органов и обозначать развивающиеся осложнения.

Руководствуясь этими принципами, В. И. Колесов предложил следующую классификацию острого аппендицита, учитывая, конечно, рекомендации прежних авторов.

#### Классификация острого аппендицита

I. Острый простой (поверхностный) аппендицит:

А. Без общеклинических признаков, но со слабыми местными быстро проходящими проявлениями заболевания.

Б. С незначительными общеклиническими признаками и местными проявлениями заболевания.

II. Деструктивный острый аппендицит (флегмонозный, гангренозный, перфоративный):

А. С клинической картиной заболевания средней тяжести и признаками местного перитонита.

Б. С тяжелой клинической картиной и признаками местного перитонита.

III. Осложненный аппендицит:

А.. С аппендикулярным инфильтратом.

Б. С аппендикулярным гнойником.

В. С разлитым перитонитом.

С прочими осложнениями (пилефлебитом, сепсисом и пр.).

В основу приведенной классификации положено старое патолого-анатомическое деление острого аппендицита и добавлена клиническая характеристика отдельных форм заболевания.

Острый аппендицит разделен на 3 большие группы: 1) прогой, или поверхностный, 2) деструктивный и 3) осложненный.

Простой аппендицит характеризуется признаками поверхностного воспаления, обычно отмечаемого в слизистой оболочке и подслизистом слое.

Клинически простой (или поверхностный) аппендицит мы предлагаем делить на форму А и форму Б.

Простой аппендицит формы А проявляется слабыми местными клиническими признаками (умеренная боль и болезненность в правой подвздошной области) при отсутствии общих расстройств (без повышения температуры, учащения пульса и изменений картины крови). Клинически в таких случаях часто ставят диагноз «аппендикулярной колики» или «кишечной колики», хотя в действительности имеется слабое и быстро проходящее воспаление.

Простой (поверхностный) аппендицит формы Б в отличие от простого аппендицита формы А дает слабые общеклинические признаки (небольшое повышение температуры, небольшое учащение пульса, некоторое изменение картины крови) и умеренные, но отчетливые местные проявления заболевания (боли и болезненность в правой подвздошной области, незначительное напряжение брюшных мышц, слабopоложительный симптом Щеткина-Блюмберга). Обычно эту форму аппендицита обозначают старым термином «катаральный аппендицит».

Деструктивный аппендицит морфологически хорошо изучен и, как известно, бывает флегмонозным, гангренозным и перифоративным. Клинически деструктивный аппендицит мы разделяем также на две формы А и Б, первая из которых протекает легче, вторая — тяжелее.

Больные деструктивным аппендицитом формы А обычно находятся в состоянии средней тяжести, имеют повышенную температуру, учащение пульса и измененную картину крови. У них имеются признаки местного перитонита (боли и болезненность в правой подвздошной области, напряжение брюшных мышц, положительный симптом Щеткина-Блюмберга). У больных деструктивным аппендицитом формы Б отмечается тяжелая клиническая картина (плохое общее состояние, повышение температуры, частый пульс, значительное изменение картины крови и пр.). Признаки местного перитонита у них выражены ярко (боли и резкая болезненность в правой подвздошной области, значительное напряжение брюшных мышц, резко положительный симптом Щеткина-Блюмберга).

Исходя из практических потребностей и ради простоты, осложненный аппендицит разделен на четыре формы: А, Б, В и Г. Осложненный аппендицит форм А и Б включает случаи с ограничением воспалительного процесса (аппендикулярные инфильтраты и гнойники). Особо выделен разлитой перитонит аппендикулярного происхождения (осложненный аппендицит формы В).

Наконец, в четвертую группу (Г) отнесены пилефлебиты, сепсис и прочие осложнения острого аппендицита.

Выделение в особые группы простого (поверхностного) и деструктивного аппендицита оправдывается клиническим опытом. Обе эти формы заболевания распознаются без больших трудностей. Клиническая же детализация отдельных разновидностей деструктивного аппендицита весьма трудна. В таких случаях до операции достаточен общий диагноз «деструктивный аппендицит», а ожидаемые изменения в червеобразном отростке (флегмона, гангрена, прободение) обозначаются предположительно. Точное разграничение деструктивного аппендицита на флегмонозный, гангренозный и прободной обычно осуществляется после вскрытия брюшной полости или даже после гистологического исследования препарата.

Принятые нами обозначения позволяют отразить в диагнозе тяжесть заболевания, его клиническое течение и ожидаемые морфологические изменения в червеобразном отростке. Например, диагноз простой аппендицит «Б» означает хорошее общее состояние больного и наличие признаков раздражения брюшины. Диагноз «деструктивный аппендицит» (флегмонозный) «А» обозначает удовлетворительное состояние больного и признаки местного перитонита.

Классификация облегчает выбор лечебной тактики (см. гл. X, стр. 165—166). Например, оба только что приведенных диагноза требуют срочного оперативного лечения. Напротив, больные с воспалительным инфильтратом нуждаются в консервативном лечении.

Приведенное выше деление острого аппендицита удобно для обработки статистических материалов, так как характеризует заболевание по клиническому течению и удельному весу осложнений.

В приведенной нами классификации нет обозначения катарального аппендицита. Как известно, в клинической практике в эту группу относят больных с легким течением острого аппендицита, хотя патологоанатомические изменения в червеобразном отростке не укладываются в понятие катара. Сотрудница нашей клиники Н. Ю. Бомаш, исследовав гистологически 300 червеобразных отростков больных, оперированных по поводу так называемого катарального аппендицита, только в 1% случаев нашла истинный катар слизистой; у подавляющего большинства таких больных было выявлено поверхностное воспаление без признаков катара. Крупные патологоанатомы (Ашофф, Г. В. Шор, И. В. Давыдовский, А. И. Абрикосов, А. И. Струков и др.-) не вводят в классификацию понятия катаральный аппендицит. Настала пора и клиницистам отказаться от этого устаревшего, но привычного термина, заменив его названием простой, или поверхностный, аппендицит, что точнее отражает патолого-анатомическую сущность заболевания.



## Глава V

### ЭТИОЛОГИЯ И ПАТОГЕНЕЗ ОСТРОГО АППЕНДИЦИТА

Острый аппендицит является неспецифическим инфекционным процессом, который следует понимать как биологическое взаимодействие организма и микробов. Видеть сущность заболевания только в микробах столь же неправильно, как и сводить ее лишь к реакциям организма.

При остром аппендиците нет специфического микробного возбудителя. Микробы нагноения (стрептококки, стафилококки и др.), проникая при определенных условиях в ткани червеобразного отростка и встречая там среду для своей жизнедеятельности, вызывают местные изменения и общую реакцию организма. Возможно такое участие в патологическом процессе кишечной палочки, постоянно встречающейся в толстых кишках. Наконец, ряд исследователей (Фридрих и Хейде — Friedrich u. Heyde; Риненберг, Лёр и Рассфельд — Rieneberg, Lohr u. Rassfeld и др.) находил при остром аппендиците анаэробную инфекцию. Полагают, что внедрение этой группы микроорганизмов происходит вторично уже в воспалительно измененные и омертвевшие ткани.

Ашофф придавал большое значение в развитии острого аппендицита энтерококку.

Большинство авторов считает, что микробы, участвующие в воспалении червеобразного отростка, проникают в ткани из просвета отростка, где они обитают в изобилии.

Определение бактериальной флоры червеобразного отростка посвящено значительное число работ. Однако эти исследования мало способствовали выяснению этиологии и патогенеза острого аппендицита, так как причины возникновения этого заболевания надо искать не только (и даже не столько) в особенностях микрофлоры, а главным образом в изменениях самого организма.

Судя по литературным данным и нашим исследованиям (А. В. Миклашевская и Н. С. Барташевич), в просвете червеобразного отростка чаще всего удается найти кишечную палочку и энтерококк, затем *b. perfringens*, стафилококк, стрептококк и многие другие микробы.

Кроме внедрения (при определенных условиях) микробов из просвета червеобразного отростка, в редких случаях возможен гематогенный путь распространения инфекции. Основанием для такого заключения послужили многочисленные наблюдения над больными, у которых острый аппендицит появлялся после различных инфекционных заболеваний и особенно ангины. Кроме того, при вскрытии умерших от острого аппендицита иногда находили изменения в миндалинах (Креч — Kretz). Отсюда был сделан вывод о возможности возникновения аппендицита гематогенным путем на почве бактериемии, источником которой являются инфекционные очаги в миндалинах. Согласно этой концепции, в ряде случаев острый аппендицит признается результатом метастазирования инфекции из отдаленных очагов, причем излюбленным местом локализации инфекционных метастазов будто бы являются фолликулы подслизистого слоя червеобразного отростка.

Клинический опыт показывает, что острый аппендицит, как правило, появляется у практически здоровых людей без наличия у них очагов инфекции, могущих стать источником бактериемии. Поэтому гематогенный путь возникновения острого аппендицита следует считать явлением весьма/ редким.

Таким образом, этиологической причиной острого аппендицита является жизнедеятельность микробов в тканях червеобразного отростка. Микробы нагноения проникают в ткани червеобразного отростка из его просвета, реже заносятся током крови или лимфы из различных участков организма (миндалин, воспаленных внутренних женских половых органов и пр.).

Несмотря на огромное число работ об остром аппендиците, патогенез этого заболевания изучен еще не достаточно и составляет, пожалуй, самую неясную главу в учении об остром аппендиците. И хотя все признают, что большинство случаев острого аппендицита протекает с отчетливыми воспалительными изменениями в червеобразном отростке, предлагают все новые и новые теории развития этого распространенного заболевания.

Наибольшей известностью пользуются следующие теории патогенеза острого аппендицита.

1. Теория застоя. Издавна возникновение острого аппендицита связывали с застоем каловых масс. Нарушение перистальтики червеобразного отростка при узком просвете его нередко ведет к застою в нем содержимого, богатого разнообразной бактериальной флорой, что будто бы приводит к воспалительным изменениям в отростке.

Некоторые авторы большую роль в возникновении острого аппендицита придают каловым камням. Полагают, что, длительно находясь в червеобразном отростке, такие камни могут вызвать пролежень и повести к инфицированию глубжележащих тканей (подслизистой, мышечного слоя, брюшинного покрова ббростка). Наконец, Дьелафуа (Dielafou, 1896) выдвинул теорию

«закрытых полостей», сущность которой состоит в том, что под влиянием перегибов, рубцов и спаек в червеобразном отростке создаются замкнутые пространства. В них задерживается кишечное содержимое и создаются возможности воспаления.

2. В литературе обсуждался вопрос о возникновении острого аппендицита под влиянием глистной инвазии. В частности, Рейндорф (Rheindorf) пытался привести доказательства в пользу возникновения острого аппендицита вследствие неблагоприятного воздействия оксиур на слизистую оболочку червеобразного отростка. По Рейндорфу, оксиуры могут вызвать дефект ее, что ведет к вторичному инфицированию и возникновению острого аппендицита. Кроме того, не исключается возможность химического воздействия ядовитых веществ, выделяемых глистами, на слизистую оболочку червеобразного отростка. В результате такого воздействия слизистая будто бы повреждается и наступает картина катарального ее воспаления.

Даже мелкие инородные тела, проглоченные с пищей и застревающие иногда в червеобразном отростке, пытались рассматривать как фактор, повреждающий слизистую оболочку и влекущий за собой острый аппендицит.

3. Принципиально новую точку зрения выдвинул Риккер, предложивший ангионевротическую теорию патогенеза острого аппендицита. Сущность этой теории состоит в том, что вследствие невrogenных расстройств в червеобразном отростке наступает сосудистый стаз. В результате питание тканей столь сильно нарушается, что могут появиться очаги некроза в стенке отростка. Патологически измененные ткани инфицируются. Последующее распространение местного инфекционного процесса вызывает еще более обширные патологоанатомические изменения со всеми тяжелыми последствиями.

В пользу сосудистых расстройств приводят довод, что острый аппендицит часто характеризуется бурным течением с резкими болями в животе и нарастанием клинических симптомов. Именно сосудистыми расстройствами объясняют быстро развивающийся гангренозный аппендицит, где омертвление тканей червеобразного отростка удается отметить уже через несколько часов от начала заболевания.

Тяжелые последствия сосудистого стаза возможны, так как а. appendicularis является так называемой концевой артерией и любое нарушение ее проходимости приводит к непоправимым расстройствам питания тканей.

4. В 1908 г. известный немецкий патологоанатом Ашофф, опираясь на гистологические исследования нормальных и воспаленных червеобразных отростков, выдвинул инфекционную теорию возникновения острого аппендицита, которая до последнего времени пользовалась признанием большинства биницистов и патологов.

По мнению Ашоффа, острый аппендицит часто начинается так называемым первичным аффектом, т. е. первичным локальным изменением структуры стенки отростка. Уже в начальных стадиях заболевания удается обнаружить дефект эпителия в глубине какой-нибудь из борозд слизистой оболочки червеобразного отростка. Этот дефект прикрыт слоем фибрина и лейкоцитами. Обычно поражение не ограничивается только слизистой, а простирается на подлежащие ткани, где распространность поражения даже больше, чем в слизистой. Нередко бывает несколько первичных аффектов, которые, расширяясь в объеме, сливаясь между собой и углубляясь, могут дать самые разнообразные морфологические изменения червеобразного отростка (деструктивный аппендицит).

По утверждению Ашоффа, первичный аффект и все последующие нарушения структуры червеобразного отростка вызваны воздействием микробов, находящихся в самом червеобразном отростке.

В обычных условиях присутствие этой флоры не ведет ни к функциональным, ни к морфологическим нарушениям. По утверждению сторонников инфекционной теории, патологический процесс начинается только в том случае, если усиливается вирулентность микробов. Бактерии, обитающие в просвете отростка, почему-то перестают быть безвредными: они приобретают способность вызывать патологические изменения в клетках слизистой оболочки, которые утрачивают защитную (барьерную) функцию. Нарушение целостности слизистой оболочки приводит к инфицированию глубже лежащих тканей, обуславливая различные формы морфологических изменений в червеобразном отростке.

Нельзя сказать, чтобы сторонники инфекционной теории полностью игнорировали значение организма, понимая инфекционный процесс как «борьбу» организма с микробами. Однако исходным пунктом всех рассуждений остается изменившаяся вирулентность микробов. Вопрос же о том, какие причины вызывают изменения микробных свойств и особенно их вирулентности, остается открытым.

5. Морфологи давно обратили внимание на то, что червеобразный отросток отличается по своей структуре от других отделов желудочно-кишечного тракта. Бросается в глаза богатство лимфоидной ткани в этом небольшом образовании.

- Известно, что богатством лимфоидной ткани отличаются также миндалины, которые склонны подвергаться воспалению. Это обстоятельство побудило искать связь между воспалительными изменениями в миндалинах (ангины) и острым аппендицитом.

Креч в подтверждение связи между ангиной и острым аппендицитом привел данные патологоанатомических исследований. Оказалось, что в 14 случаях у лиц, погибших от аппендикуляр-

ного перитонита, имелись отчетливые изменения в миндалинах. Это были инфекционные очаги, которые автор считал источником бактериемии; острый аппендицит рассматривался как результат метастазирования инфекции. Наконец, Лёвен (Lowen), оперируя больных детей по поводу острого аппендицита во время дифтерии, находил дифтерийную палочку в червеобразном отростке, а у 2 больных обнаружил этот возбудитель как в зеве, так и в аппендикулярных гнойниках. Таким образом, дифтерия и аппендицит были вызваны одним и тем же возбудителем — дифтерийной палочкой.

Излагая патогенез острого аппендицита, И. А. Давыдовский (1938) высказал предположение, что патогенез лакунарной ангины и острого аппендицита сходен. В основе его лежат как общие, так и местные факторы. Общим фактором является нарушение иммунологического состояния организма. Общие расстройства проявляются нарушением барьерных функций лимфоидного аппарата и покровного эпителия отростка. К местным факторам А. В. Давыдовский относит аутоинфекцию с участием в патологическом процессе микробов, находящихся в червеобразном отростке.

б. И. И. Греков придавал большое значение функциональной зависимости баугиниевой заслонки и пилоруса, обуславливающей взаимосвязь заболеваний слепой кишки и желудка. По его мнению, различные раздражители (инфекция, пищевые интоксикации, глисты и пр.) могут вызвать спазм кишок и особенно спазм баугиниевой заслонки. Предрасполагающим фактором спазмов является повышенная возбудимость нервной системы больного.

Спастическое сокращение баугиниевой заслонки вызывает боли и застой содержимого в червеобразном отростке и ведет к распространению инфекции со слепой кишки на слизистую отростка. Следовательно, первопричиной аппендицита (хронического и даже острого) И. И. Греков признавал нарушение нервнорефлекторной функции, выступающей провокатором дальнейшего развития болезни.

«Провоцированные этим путем<sup>1</sup> спазмы заслонки,— писал И. И. Греков,— вызывая сокращения отростка, могут путем одних застоев в нем вести — в зависимости от характера содержимого — к различной степени заболевания отростка. Таким образом, мыслим и неврогенный путь происхождения даже острых, а тем более хронических аппендицитов, которые в большинстве своем возникают, вероятнее всего, путем распространения инфекции со слепой кишки на слизистую отростка».<sup>2</sup>

В последние годы все более назревала неудовлетворенность теориями патогенеза острого аппендицита, многие из которых

<sup>1</sup> Имеется в виду нарушение диеты и легко протекающий энтерит. (Ред.)  
584. И. Греков. Избранные труды Медгиз, 1952, стр. 185.

основаны на локалистическом понимании патологических процессов.

Клиницистам и патологам давно известны случаи несоответствия между клиникой острого аппендицита и патологоанатомическими изменениями в червеобразном отростке. Больше того, при наличии картины острого аппендицита не удастся обнаружить в червеобразном отростке морфологических изменений. Такое несоответствие трудно объяснить только диагностическими ошибками, так как после удаления казалось бы здорового червеобразного отростка исчезают клинические проявления заболевания.

Этот факт В. Н. Шамов сопоставляет с наблюдениями из нейрохирургической практики, где иногда очаг хронического раздражения вдруг дает картину бурно протекающего заболевания. Предполагается, что хронический аппендицит тоже является очагом раздражения. Из него длительное время поступают в центральную нервную систему импульсы. В результате в центральной нервной системе создается очаг «инертного процесса возбуждения», ничем себя не проявляющий и не воспринимаемый сознанием. Только присоединение какого-нибудь нового раздражения, поступающего или по интэрорецепторам от внутренних органов или по экстерорецепторам из внешней среды и достигающего упомянутого очага инертного возбуждения, может дать картину острого аппендицита, которая вовсе не соответствует патологоанатомическим изменениям в червеобразном отростке и является лишь отражением хронического его воспаления.

В. Н. Шамов признает, что в клинике иногда трудно определить тот добавочный раздражитель, который является последним толчком, вызывающим сдвиги возбудимости нервных центров и перемены в течении заболевания. Концепция В. Н. Шамова предназначена для объяснения несоответствий между клиникой и морфологическими находками при остром аппендиците; она не распространяется на все случаи и формы острого воспаления червеобразного отростка.

А. В. Русаков (1951), выступая против теории Ашоффа и признавая ее локалистической и необоснованной, считает острый аппендицит заболеванием кортико-висцерального генеза. По его мнению, исходным пунктом патологических изменений является спазм сосудов червеобразного отростка, вызывающий ишемию тканей и нарушение их питания. В результате наступают анатомические изменения в стенке червеобразного отростка и создаются условия для присоединения инфекции со всеми вытекающими отсюда последствиями.

.. В. Давыдовский (1951), как и А. В. Русаков, признает неирорефлекторную теорию патогенеза острого аппендицита. Он обращает внимание на возможность спазма не только сосудов, а мускулатуры отростка с последующими дистрофическими

изменениями тканей, изменением слизистой и присоединением аутоинфекции.

Н. Н. Еланский (1952), М. С. Астров (1953), А. Е. Норенберг-Чарквиани (1954) и другие исследователи также объявили себя сторонниками нейрорефлекторной теории патогенеза острого аппендицита, построенной, как они утверждали, на основе физиологического учения И. П. Павлова о целостности организма, о регулирующей функции центральной нервной системы и взаимосвязях организма с внешней средой.

По мнению Н. Н. Еланского, разнообразные изменения со стороны желудочно-кишечного тракта (запоры, острый энтероколит и пр.) вызывают рефлекторно спазм сосудов и мускулатуры илеоцекального угла. На почве спазма и ишемии могут наступить расстройства питания тканей, что создает почву для развития инфекции.

Боли в правой подвздошной области могут вызываться как спазмом, так и инфекционными изменениями в отростке. Спастическое сокращение мускулатуры отростка и его сосудов, по утверждению Н. Н. Еланского, дает иногда только боли, причем отсутствуют анатомические изменения в отростке. Если же под влиянием спазма наступают трофические расстройства и присоединяется инфекция, то появившийся некротический или инфекционный очаг сам становится источником патологических импульсов, вызывая боли, а также общие и местные расстройства в организме.

Таким образом, функциональные сдвиги могут приводить к анатомическим изменениям в тканях. Смотря по выраженности функциональных расстройств и степени анатомических нарушений, заболевание будет развиваться то слишком бурно (некроз червеобразного отростка, перфорация и пр.), то может поддерживаться годами, оставаясь в стадии извращенных функций (дискинезия червеобразного отростка).

Ни одна из приведенных теорий не может удовлетворительно объяснить патогенез острого аппендицита. Каждая из этих теорий охватывает лишь часть фактов, известных из клинического опыта, патологии и эксперимента. Многочисленные теории патогенеза острого аппендицита, освещая отдельные проявления заболевания, не дают ответа на вопрос о многообразии форм и особенностях клинического течения острого аппендицита.

Действительно, возникновение острого аппендицита нельзя объяснить только застоем содержимого червеобразного отростка (теория застоя). Часто удаленный при операции отросток почти не имеет содержимого и ни о каком застое кала здесь не может быть и речи. Каловые камни, которым не без основания приписывают некоторую роль в возникновении острого аппендицита, тоже в большинстве случаев отсутствуют и безусловно не являются его единственной причиной. Наконец, точка зрения Велафуа о значении закрытых полостей, возникающих под

влиянием перегибов червеобразного отростка и слипчивого процесса, не решают проблемы. Ведь замкнутые пространства в червеобразном отростке возникли в результате воспаления, причины которого в свою очередь нуждаются в выяснении. Глистная инвазия и инородные тела не часто обнаруживаются в удаленном червеобразном отростке и их значение в возникновении острого аппендицита сомнительно.

Усиление вирулентности микробов, вызывающих острый аппендицит (инфекционная теория), составляет, по мнению Ашоффа, главную причину воспаления в червеобразном отростке. Однако доказательств справедливости такой точки зрения привести не удастся. При современном уровне знаний нельзя, конечно, отрицать значения вирулентности микробов в патологии, но также неправильно было бы ставить возникновение инфекции в зависимости только от этого фактора. Как уже подчеркивалось, инфекционный процесс является биологическим взаимодействием организма и микробов. Присутствие вирулентных микробов в тканях вызывает сложную рефлекторную реакцию организма (гиперемия, лейкоцитоз и пр.), изменяющую условия жизнедеятельности возбудителей заболевания. Часто ответная защитная реакция организма решающим образом отражается на исходе заболевания.

Теория вазомоторных расстройств в червеобразном отростке (Риккер) и нейрогенная теория патогенеза острого аппендицита (А. В. Русаков, И. В. Давыдовский, Н. Н. Еланский и др.) должны быть приняты во внимание, но они трудно доказуемы и в значительной мере умозрительны. Убедительных доказательств (клинических, рентгенологических, экспериментальных) сосудистого и мышечного спазма не приведено.

Самый же главный порок подобных схем состоит в том, что они не разъясняют вопроса об аппендиците как особом заболевании, которому свойственна характерная клиническая картина.

Основной довод сторонников нейрогенной теории сводится к тому, что в 25—40% случаев острого аппендицита в червеобразном отростке не обнаруживается воспалительных изменений. Эти данные нуждаются в уточнении. Известно, что процент несовпадения клинических и патологоанатомических диагнозов у разных авторов резко колеблется.

Изучение в нашей клинике 300 червеобразных отростков обычными методами гистологического исследования и 300 червеобразных отростков путем серийных срезов показало, что процент расхождений между клиническим и патологоанатомическим диагнозами при такой перемене метода снизился.

Следовательно, там, где можно было предположить неврогенные расстройства, в действительности оказался воспалительный процесс. Таким образом, главный довод сторонников нейрогенной теории (отсутствие морфологических изменений в большом проценте случаев острого аппендицита) в значительной



степени утрачивает свою силу. После того, как представлены доказательства воспалительной (инфекционной) природы большинства случаев острого аппендицита, едва ли можно принять без серьезной критики концепции об остром аппендиците как неврогенном и кортико-висцеральном заболевании.

Каков же все-таки патогенез острого аппендицита? "

Острый аппендицит вызывается первичной неспецифической (обычно гноеродной) инфекцией. К возникновению инфекционного процесса предрасполагает ряд причин, без которых не наступает заболевания, несмотря на присутствие в просвете червеобразного отростка самых разнообразных патогенных микробов.

К этим предрасполагающим факторам относятся следующие.

1. Изменение реактивности организма после перенесенных заболеваний.

На изученном нами материале (4300 наблюдений) 26,5% больных незадолго до приступа острого аппендицита перенесли катар верхних дыхательных путей и 3% больных ангину. Кроме того, 8% больных имели в момент приступа острого аппендицита различные сопутствующие заболевания.

Ангина, катар верхних дыхательных путей и различные сопутствующие заболевания ослабляют в какой-то мере организм, что способствует возникновению острого аппендицита.

2. Условия питания, несомненно, могут стать предрасполагающей причиной к возникновению инфекционного процесса в червеобразном отростке. Доказательством этого является твердо установленный факт резкого снижения частоты острого аппендицита при скудном питании населения во время военной блокады больших городов. Исключение из рациона мясной и жирной пищи приводит к изменению микрофлоры кишечника и способствует в известной мере снижению заболеваемости острым аппендицитом. Напротив, обильное питание с преобладанием мясной пищи, склонность к запорам и атонии кишечника приводят к учащению острого аппендицита.

3. Застой содержимого червеобразного отростка способствует возникновению острого аппендицита, хотя эту причину нельзя считать единственной и определяющей.

4. Особенности строения червеобразного отростка (слепой орган с узким просветом и обилием лимфоидной ткани) предрасполагает к возникновению в нем воспалительных процессов. Кроме застоя содержимого, имеет значение склонность лимфоидной ткани к воспалительной реакции в силу так называемой барьерной ее функции. Червеобразный отросток издавна называют «миндалиной брюшной полости» (Сали). По-видимому, богатство миндалин и червеобразного отростка лимфоидной тканью и некоторая общность их барьерной функции часто приводят к воспалению и даже флегмонозному расплавлению обоих органов. Анатомическими особенностями червеобразного отростка (включения лимфоидной ткани,

узость просвета, богатство нервных связей) объясняется своеобразие клинической картины острого аппендицита, которая не похожа на воспаление любой другой части желудочно-кишечного тракта.

5. Тромбоз сосудов (вероятно, после предшествующего их спазма) часто лежит в основе гангренозного аппендицита. В таких случаях преобладает омертвление тканей вследствие нарушения кровообращения, воспалительный же процесс бывает вторичным.

Здесь указаны лишь важнейшие причины, предрасполагающие к возникновению воспалительного (инфекционного) процесса. Самое разнообразное сочетание их приводит к тому, что патогенные микробы внедряются в ткани червеобразного отростка и находят там среду для своего размножения. Внедрение микробов в ткани является своеобразным раздражителем. В результате организм рефлекторно через центральную нервную систему дает сложную реакцию. Возникает повышение температуры, изменяется сердечная деятельность, повышается лейкоцитоз, усиливается фагоцитоз; наступают воспалительные изменения в тканях, отграничивающие патологический очаг.

Итак, по нашему мнению, основной теорией патогенеза острого аппендицита должна остаться инфекционная теория. Однако понимание инфекции в настоящее время изменилось. Миновали времена, когда инфекционный процесс понимали как преобладающее воздействие микробов. В действительности же этот процесс не наступает без участия как микробов, так и организма, действующих в постоянно меняющейся внешней среде.

Инфекционная теория патогенеза острого аппендицита, дополненная современным пониманием инфекции, отражает сущность изменений в червеобразном отростке и во всем организме. Она подкрепляется практическим опытом. Действительно, устранение инфекционного очага ведет к выздоровлению больных, что является лучшим доказательством того, что именно такой очаг и составляет исходный пункт самого заболевания.

В современном понимании острый аппендицит является неспецифическим (часто гнойно-флегмонозным) воспалительным процессом. Главным фактором его возникновения надо считать изменение реактивности организма под влиянием различных условий (перенесенные заболевания, резкое изменение условий питания и пр.). Анатомические особенности в строении червеобразного отростка и богатство его нервных связей определяют своеобразие течения инфекции и при соответствующей реакции организма создают характерную клиническую картину заболевания, отличающую острый аппендицит от других неспецифических воспалений желудочно-кишечного тракта.

## *Глава VI*

### НЕКОТОРЫЕ ДАННЫЕ ПО ПАТОЛОГИЧЕСКОЙ АНАТОМИИ ОСТРОГО АППЕНДИЦИТА

Патологоанатомические изменения при остром аппендиците разнообразны и с трудом укладываются в определенные схемы. Каждый оперирующий хирург обязан оценить морфологические изменения со стороны червеобразного отростка и доступных осмотру брюшных органов, так как только такая оценка позволяет принять правильное решение о характере и размерах оперативного вмешательства.

Вскрытие брюшной полости во время операции дает возможность еще до отыскания червеобразного отростка составить представление о состоянии париетальной брюшины (нормальная окраска ее, гиперемия, фибринозный налет). Также до осмотра червеобразного отростка можно отметить наличие экссудата в брюшной полости и установить воспалительные изменения прилежащих кишечных петель. Такие наблюдения должны быть сделаны и отмечены до каких-либо манипуляций (поиски червеобразного отростка, оттеснение кишечных петель и пр.), которые являются грубыми раздражителями и приводят к гиперемии брюшины. Об этом полезно помнить и при гистологическом исследовании червеобразного отростка, чтобы правильно оценить причину его гиперемии.

При любом из принятых доступов к червеобразному отростку слепая кишка не всегда прилегает к брюшной ране. Анализ 4300 операций по поводу острого аппендицита показал, что предлежание слепой кишки к ране брюшной стенки встретилось в 84% случаев, в 10% случаев в ране был виден сальник и в 6% случаев — петли тонких кишок. В немногих случаях, не включенных в эту статистику в рану выступала сигмовидная или поперечно-ободочная кишка.

Непостоянство предлежания слепой кишки к ране брюшной стенки зависит от вариабильности ее расположения в брюшной полости.

Особенно изменчиво положение подвижной слепой кишки (*caecum mobile*), которое встречается не так редко.

Высокое расположение даже нормальной слепой кишки наблюдается при беременности, когда весь кишечник бывает отодвинут вверх увеличенной беременной маткой.

Приведенные сведения о положении слепой кишки и предлежании органов к брюшной ране во время операции имеют практический интерес. Хорошо известно из опыта, что иногда делаются безуспешные поиски смещенной или прикрытой соседними органами слепой кишки.

При обширных спаечных изменениях в брюшной полости, оставшихся после перенесенных приступов острого аппендицита или каких-либо других воспалительных заболеваний, затрудняется ориентировка в анатомических отношениях, тем более, что зона осмотра обычно ограничена сравнительно небольшими размерами брюшной раны. В таких случаях бывает затруднено выведение в рану слепой кишки, фиксированной сращениями. По опыту указанных 4300 аппендэктомий затруднения с выведением слепой кишки в рану отмечены в 11,6% случаев.

При отыскании червеобразного отростка приходится считаться с его расположением по отношению к слепой кишке. По нашим данным, отросток располагается книзу от слепой кишки в 63,3% случаев, латерально — в 3,6%, медиально — в 4,2%, сверху по направлению к печени — в 0,4%, ретроцекально — в 11%.

Ретроцекальное и особенно ретроперитонеальное положение червеобразного отростка обычно затрудняет отыскание его и усложняет производство аппендэктомий. В частности, при полном ретроперитонеальном расположении отростка бесполезно искать его в свободной брюшной полости. Требуется рассечь париетальную брюшину снаружи от слепой кишки, и, только тупо отделив последнюю, можно обнаружить в забрюшинном пространстве червеобразный отросток.

В клинической практике нередко встречаются больные, уже перенесшие один или несколько приступов острого аппендицита. В таких случаях червеобразный отросток, как правило, окружен сращениями брюшины, поэтому поиски его становятся крайне затрудненными. В редких случаях червеобразный отросток подвергается значительным разрушениям и бывает окружен настолько прочными рубцами, что отыскать его при операции не удается. На 4300 аппендэктомий нам не удалось найти отросток у 2 больных; самые внимательные поиски оказались тщетными; брюшная полость была зашита.

По-видимому, как исключение встречаются лица без червеобразного отростка. Так, Риккетс на 10000 вскрытий не обнаружил этого органа в 5 случаях.

Червеобразный отросток имеет различные размеры. Хирурга иногда может смущать очень малая длина отростка (1—1,5 см). При наличии рубцовых сращений в окружности слепой кишки возникает даже предположение, не является ли такое небольшое

выпячивание каким-то патологическим образованием (дивертикул, рубцовый тяж, измененный под влиянием воспаления жировой привесок). Разрешение этого, казалось бы, несложного вопроса встречает трудности при резком изменении анатомических отношений, вызванных слипчивым процессом. В таких случаях необходимо прибегнуть к срочному гистологическому исследованию препарата, чтобы точно опознать в небольшом образовании червеобразный отросток. Укороченный и обычно измененный по своему внешнему виду червеобразный отросток встретился на нашем материале в 0,4% случаев.

Слишком длинные червеобразные отростки (длиной до 30 см) бывают редко и на нашем материале встретились лишь в 0,2% случаев.

Толщина и форма даже здоровых червеобразных отростков варьируют/ Понятно, что при воспалении отросток резко изменяется по своей толщине и внешнему виду. Во время операции иногда трудно определить патологоанатомические изменения в червеобразном отростке. Например, небольшая гиперемия отростка мало привлекает к себе внимания. В таких случаях хирург склонен считать червеобразный отросток здоровым, не решаясь производить аппендэктомию. В действительности же мало заметные макроскопические изменения в отростке служат проявлением острого аппендицита, который может прогрессировать. Так, И. Д. Житнюк сообщил следующее наблюдение. Хирург, осмотрев при операции червеобразный отросток, нашел его неизмененным и зашил брюшную полость, не сделав аппендэктомию. Однако клиническая картина острого аппендицита развивалась и через сутки пришлось повторно вскрыть брюшную полость, причем теперь был обнаружен деструктивный аппендицит.

Изложенное показывает, что при операциях следует внимательно и осторожно оценивать макроскопические изменения в червеобразном отростке и соседних органах и в случае сомнения лучше сделать аппендэктомию, чем оставить подозрительный в смысле воспалительных изменений отросток.

В клинической практике встречаются больные острым аппендицитом, у которых червеобразный отросток как бы разделен на две части, соединенные между собой Рубцовым тяжем. Такая деформация отростка вызывается тем, что часть органа была расплавлена при прежних приступах острого аппендицита, причем в том месте, где отросток был разрушен, остался рубцовый тяж, соединяющий уцелевшие отрезки органа. Наконец, описаны случаи отторжения червеобразного отростка от слепой кишки, когда разрушенный у основания отросток оказывается отделенным от слепой кишки, будучи соединен лишь с брыжеечкой.

Червеобразный отросток со следами бывшего воспаления может иметь самую разнообразную форму (спирали, крючка, улитки, подковы, буквы S и пр.).

Патологоанатомические изменения в червеобразном отростке изменчивы. В одних случаях патологический процесс быстро затихает, не оставляя грубых изменений в отростке и соседних органах. В других случаях отмечается неуклонное прогрессирование воспаления и столь значительные разрушения в отростке, что больному грозит гибель от неизбежных смертельных осложнений (разлитой перитонит, пилефлебит, сепсис и пр.).

Принято считать, что при воспалении червеобразного отростка имеется несколько стадий заболевания. «Аппендицит есть одна болезнь в разных стадиях, но не разные формы поражения червеобразного отростка» (Г. В. Шор). Однако клинический опыт с несомненностью показывает, что самые легкие изменения в червеобразном отростке, макроскопически оцениваемые как простой (так называемый катаральный) аппендицит, переходят иногда в глубокую и необратимую деструкцию отростка. Следовательно, разные фазы развития заболевания приходится относить в различные рубрики современных классификаций острого аппендицита (простой, поверхностный, флегмонозный, перфоративный и пр.). Выявить клинически последовательность таких стадий удается не всегда и часто нет оснований говорить о переходе заболевания из одной стадии в другую (из более легкой в тяжелую или наоборот). Наконец, деструктивные изменения в червеобразном отростке (например, гангрена его) развиваются столь бурно, что здесь нельзя думать о каких-либо предшествующих стадиях патологического процесса.

Таким образом, клиническое течение острого аппендицита и патологоанатомические изменения в червеобразном отростке столь многообразны, что лишь отчасти укладываются в стадии, классификации, схемы, предложенные с целью систематизации разнообразных фактов и наблюдений. В интересах практики все же можно говорить о различных формах острого аппендицита (простой, флегмонозный, гангренозный, перфоративный).

#### ПРОСТОЙ, ИЛИ ПОВЕРХНОСТНЫЙ, АППЕНДИЦИТ

Макроскопическая картина при простом аппендиците представляется, независимо от срока, прошедшего с начала заболевания, следующей: париетальная брюшина, как правило, видимых глазом изменений не имеет. Экссудат в брюшной полости бывает не всегда. В тех случаях, когда удастся выявить экссудат, последний, как правило, бывает серозным. Обычно количество экссудата незначительно, и он никогда не имеет запаха. Среди изученных нами 2911 больных простым аппендицитом не было экссудата у 82,8%, обнаружен серозный экссудат у 13,5% и серозно-гнойный — у 3,7% больных.

В начальных фазах воспаления отмечается лишь расширение сосудов серозной оболочки червеобразного отростка. При более выраженной форме воспаления сероза ярко, нередко неравномерно, гиперемирована (рис. 17). Брюшечка может выглядеть неизменной, но иногда бывает утолщенной и гиперемированной. Сальник либо не изменен, либо несколько отечен (особенно в том месте, где он припаян к отростку), гиперемирован; сосудистый рисунок его ярко выражен. Жировые привески иногда бывают увеличены в размере, отечны, гиперемированы.

В ряде случаев можно отметить гиперемию серозного покрова слепой и подвздошной кишок. Брюшина здесь нередко становится шероховатой с отдельными точечными кровоизлияниями.

При ощупывании отростка обычно не удается обнаружить изменения его консистенции, лишь иногда он несколько напряжен. Иной раз в просвете отростка легко прощупываются плотные каловые камни. На разрезе все слои отростка отчетливо дифференцируются. Изменения касаются главным образом слизистой. Она гиперемирована, набухшая, нередко имеет множественные мелкие кровоизлияния. Последним следует придавать значение, если отросток не был грубо травмирован во время операции. В некоторых случаях можно заметить мелкие изъязвления слизистой.

Указанные изменения слизистой сплошь и рядом бывают выражены не на всем ее протяжении, занимая лишь ограниченный участок, чаще всего у верхушки. Нередко граница между здоровой и измененной слизистой довольно отчетлива.

У пожилых людей иногда сероза не изменена, но просвет отростка сужен, а слизистая сглажена, атрофирована.

Подслизистый и мышечный слои при простом аппендиците обычно несколько отечны. В просвете отростка, как правило, бывает жидкий кал и слизь. Нередко обнаруживают каловые камни, мелкие инородные тела, острицы.

Микроскопическая картина при остром аппендиците непостоянна и имеет различные варианты.

Микроскопически удается отметить небольшие дефекты слизистой, прикрытые фибрином и лейкоцитами. Иногда эти дефекты так малы, что обнаруживаются только при серийном исследовании препарата. В подслизистом слое обычно отмечается лейкоцитарная инфильтрация (рис. 18 и 19). Гнойного расплавления тканей нет.

В некоторых случаях удается встретить первичный аффе́кт Ашоффа. Здесь имеется дефект слизистой, прикрытый пленкой фибрина и лейкоцитами. Отсюда поражение распространяется в глубжележащие ткани, расширяясь в форме клина. В дальнейшем лейкоцитарная реакция распространяется по подслизистому слою и подлежащим тканям. Такие первичные очаги бы-

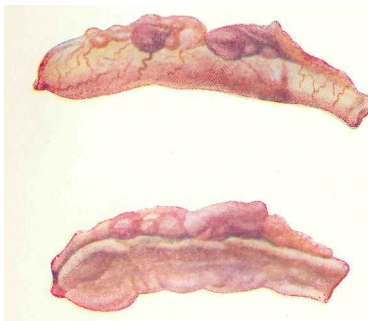


Рис. 17. Вид червеобразного отростка (вверху) и слизистой (внизу) при простом аппендиците.



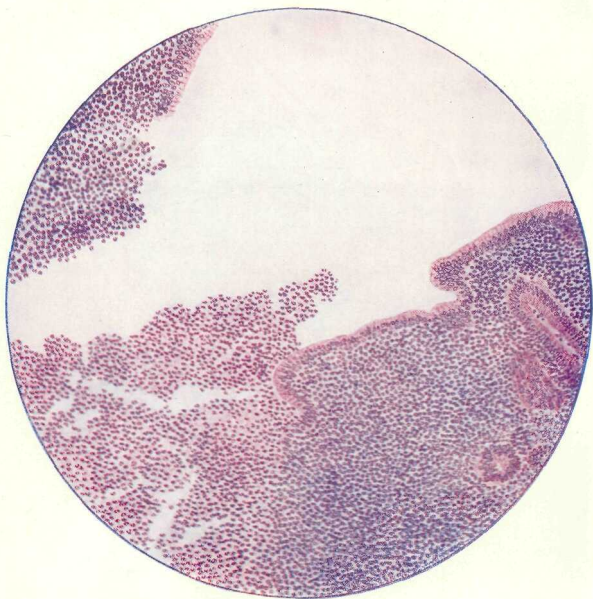


Рис. 18. Начало развития воспалительного процесса в слизистой червеобразного отростка при простом аппендиците.

На небольшом участке слизистая оболочка разрушена, подверглась гнойному расплавлению. В этом месте имеется скопление лейкоцитов.

вают одиночными или множественными, сливающимися между собой.

Микроскопические изменения брыжеечки иногда проявляются расширением кровеносных сосудов и отеком.

В сальнике иногда отмечается гиперемия, иногда — гиперемия париетальной брюшины,

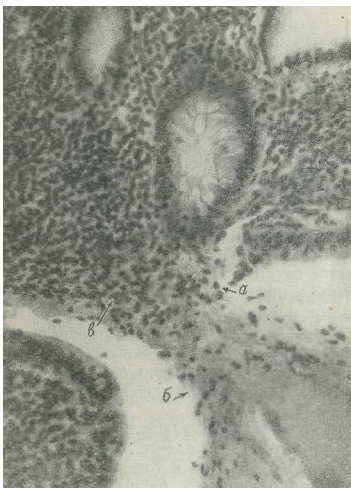


Рис. 19. Дефект покровного эпителия (а), экссудат в просвете червеобразного отростка (б) и воспалительная инфильтрация подэпителиального слоя (а) при простом аппендиците.

Э. А. Элькин произвел гистологические исследования червеобразных отростков в разные сроки от начала заболевания и установил, что любая форма острого аппендицита (простой, флегмонозный, гангренозный и перфоративный аппендицит) может наблюдаться в любые сроки от момента возникновения приступа. Что же касается простого аппендицита, то даже в самые ранние сроки заболевания уже удавалось отметить гиперемия тканей отростка и иногда плохое окрашивание ядер. Эпителий слизистой местами был слущен, иногда же сохранен.

## ФЛЕГМОНОЗНЫ АППЕНДИЦИТ

Под флегмонозным аппендицитом понимают разлитое или ограниченное гнойное воспаление всех слоев червеобразного отростка.

Макроскопические изменения в червеобразном отростке и окружающих органах брюшной полости в большинстве случаев выражены весьма отчетливо. Pariетальная брюшина подвздошной области часто бывает утолщена, мутна и гиперемирована. Однако даже ограниченное воспаление брюшины бывает не всегда.

В брюшной полости нередко обнаруживается экссудат в различных количествах. Последний бывает серозным, кровянистым, серозно-гнойным или гнойным. Среди изученных нами 934 больных флегмонозным аппендицитом экссудат был обнаружен в 36,5% случаев: серозный — в 14%, серозно-гнойный — в 21,7%, гнойный — в 0,6% и кровянистый — в 0,2%. У 63,5% больных экссудата не было. Как видно из приведенных данных, чаще всего при флегмонозном воспалении червеобразного отростка бывает серозно-гнойный экссудат, чего почти не бывает при простом аппендиците.

Прилежащие петли кишок и сальник бывают, как правило, гиперемированы и инфильтрированы.

Сам отросток изменен либо на всем протяжении, либо в какой-то его части. Он представляется утолщенным, увеличенным в объеме, нередко спаянным с сальником или с петлей кишки. Серозная оболочка отростка резко гиперемирована и покрыта на большем или меньшем протяжении фибринозным налетом (рис. 20).

Брыжеечка чаще бывает утолщена и гиперемирована, но бывают случаи, когда она не вовлечена в воспалительный процесс. Сальник при прилегании его к отростку представляется утолщенным, гиперемированным, с расширенными сосудами.

Жировые привески нередко резко изменены. Они увеличены в размерах, инфильтрированы, гиперемированы и покрыты фибринозным налетом.

При операциях по поводу флегмонозного аппендицита манипуляции в брюшной полости легко вызывают субсерозные гематомы или капиллярное кровотечение из набухшего субсерозного покрова.

Флегмонозно измененный отросток обычно уплотнен на всем протяжении или в отдельных участках. Иногда отросток раздут и напряжен за счет скопления в его просвете гноя (эмпиема отростка).

Окружающие органы также нередко уплотнены вследствие воспалительной инфильтрации, хотя гнойного расплавления их обычно не происходит. В просвете отростка обнаруживается густой или жидкий гной, от тонкого слоя, покрывающего слизи-

стю, до значительных скоплений. Гной имеет каловый запах вследствие нахождения в нем кишечной палочки. Реже в просвете отростка встречается слизисто-гниойный или геморрагический экссудат.

Стенка отростка представляется резко утолщенной, отечной, отдельные ее слои плохо дифференцируются. Слизистая полнокровная, набухшая, багровой окраски, на отдельных ее участках видны дефекты и изъязвления. Флегмонозный процесс чаще захватывает ограниченные участки слизистой, и между здоровыми и пораженными местами может оставаться зона мало измененной на вид ткани. Нередко на границе между здоровой и воспаленной слизистой лежит каловый камень.

Микроскопические изменения при флегмонозном аппендиците выражаются лейкоцитарной инфильтрацией всех слоев отростка. Слизистая в местах поражения нередко подвергается нагноению или частичному отторжению. Встречаются множественные первичные аффекты Ашоффа (рис. 21).

Микроскопические изменения имеются и со стороны брыжеечки отростка, сальника, брюшины, жировых привесков. По исследованиям Е. Д. Двужильной, а также Я. А. Элькина, при флегмонозном аппендиците брыжеечка часто отечна и инфильтрирована полиморфноядерными лейкоцитами. В сальнике удается найти гиперемия сосудов и лейкоцитарные инфильтраты.

Париетальная брюшина обычно полнокровна; имеется масовое выходение нейтрофильных лейкоцитов в ткани. При ретроцекальном расположении отростка изменений в брюшине может не быть.

При исследовании мышц передней брюшной стенки устанавливается набухание мышечных волокон, потеря поперечной и продольной исчерченности<sup>™</sup>, расширение кровеносных сосудов и местами круглоклеточная инфильтрация. В слепой и подвздошной кишках и жировых привесках иногда наблюдается гнойная инфильтрация (Е. Д. Двужильная, Я. А. Элькин).

Н. А. Кузьмина исследовала мышечную ткань из операционной раны у 100 больных с деструктивными формами аппендицита и нашла в ней воспалительные изменения.

На основании приведенных данных можно сказать, что при флегмонозном аппендиците острый воспалительный процесс распространяется далеко за пределы червеобразного отростка.

## ГАНГРЕНОЗНЫЙ АППЕНДИЦИТ

Под гангренозным аппендицитом понимают острое воспаление червеобразного отростка, сопровождающееся омертвением слизистой оболочки или стенки его во всю толщину.

Макроскопические изменения при гангренозном аппендиците представляются в следующем виде.

При вскрытии брюшной полости в изученных нами 346 случаях гангренозного аппендицита не было экссудата почти у половины больных (49,9%); серозный экссудат был обнаружен в 11,9%, серозно-гнойный — в 35% и гнойный — в 3,2%.

Воспаленный отросток выглядит не во всех случаях одинаково. Не вызывает сомнения диагноз гангренозного аппендицита, когда удастся увидеть увеличенный в объеме черно-зеленого цвета отросток с дряблой стенкой, издающий зловонный запах. Однако при некрозе одной только слизистой оболочки нельзя по внешнему виду отростка распознать гангренозный аппендицит. В таких случаях отросток обычно увеличен в объеме и гиперемирован; участков омертвения на его поверхности не видно.

Отношение червеобразного отростка к окружающим тканям различно: то он окутан салынком, то припаян к нему верхушкой, то свободно лежит в брюшной полости. При гангренозной форме аппендицита брыжеечка, как правило, бывает вовлечена в острый воспалительный процесс, иногда сосуды ее не пульсируют. Воспалительные изменения в салынке зависят от степени прилегания его к омертвевшему отростку.

То же самое можно сказать и о жировых привесках. Что касается слепой и подвздошной кишок, то состояние их бывает разным: в одних случаях кишка гиперемирована и стенка ее утолщена, в других случаях не удастся отметить невооруженным глазом признаков острого воспаления.

При тотальной гангрене отросток мягкий, дряблый. Самые нежные манипуляции могут привести к разрыву его стенки и излиянию гнойно-кровянистого, дурно пахнущего содержимого.

При ощупывании слепой и подвздошной кишок вблизи отростка ощущается воспалительная инфильтрация стенок, а сероза при осмотре оказывается гиперемированной, легко повреждается и кровоточит.

Изменения в червеобразном отростке имеют различную протяженность в зависимости от того, развился ли процесс омертвения как результат почти внезапного первичного нарушения кровоснабжения, или он протекал постепенно по мере развития флегмонозного процесса в тканях. При первом варианте стенка червеобразного отростка истончена, дрябла, слои ее различить невозможно, слизистая расплавлена, в просвете отростка зловонный гной. При втором варианте некротические изменения нередко захватывают ограниченный участок, чаще всего дистальную часть отростка; на остальном протяжении выявляется флегмонозный процесс. Следовательно, здесь имеется сочетание двух форм поражения — флегмонозной и гангренозной (рис. 22, *А* и *Б*).

Когда процесс омертвения захватывает только слизистую оболочку, то все остальные слои отростка различимы, и простым глазом не видно в них грубых изменений. В таких случаях

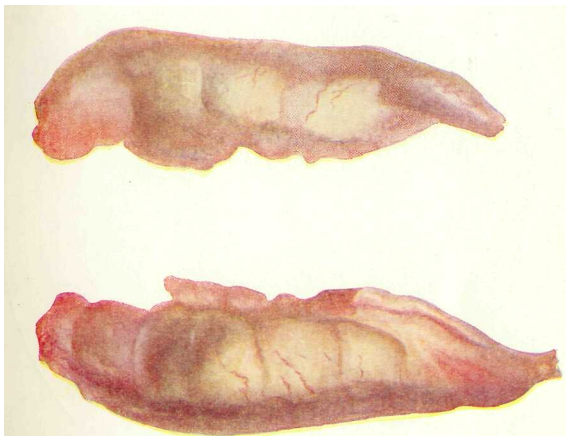


Рис. 20. Вид червеобразного отростка при флегмонозном аппендиците.

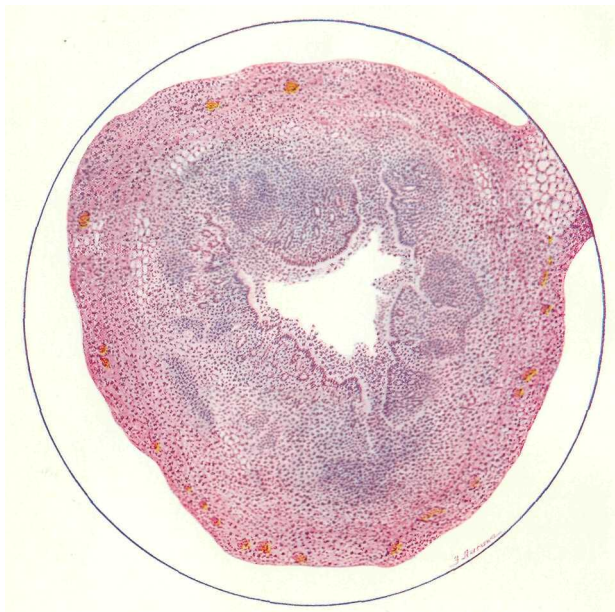


Рис. 21. Микроскопическая картина при флегмонозном аппендиците. Слизистая оболочка местами разрушена. В просвете отростка гной. Все слои отростка обильно инфильтрованы лейкоцитами.

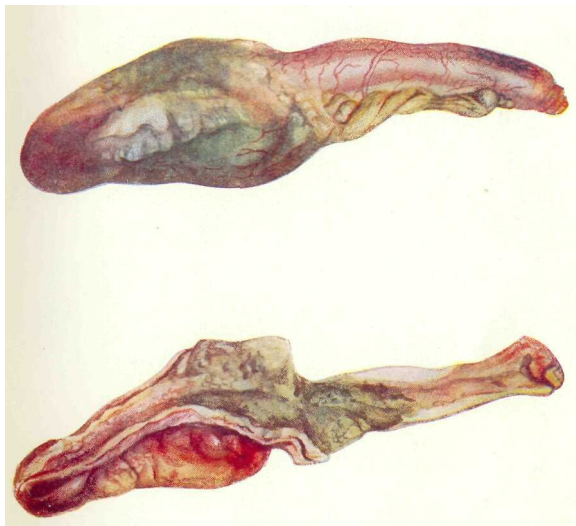


Рис. 22. Червеобразный отросток при гангренозном аппендиците. Вверху — внешний вид; внизу - вид со стороны слизистой.



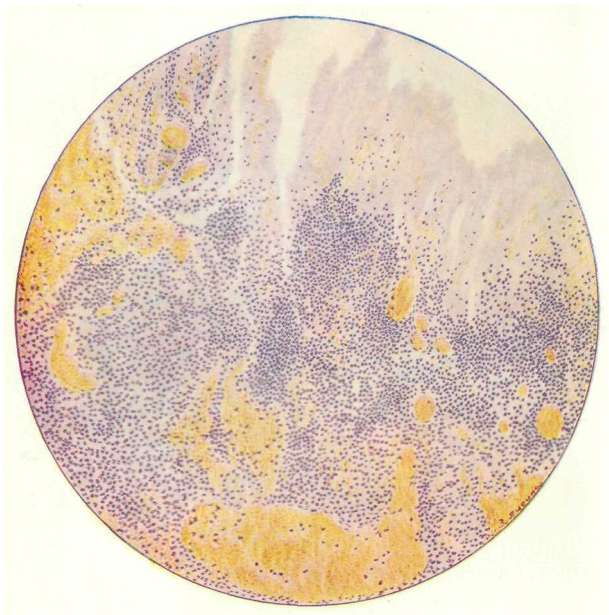


Рис. 23. Микроскопическая картина гангренозного аппендицита.

слизистая истончена, черного цвета. Иногда слизистая подвергается омертвлению не на всем протяжении.

Микроскопические изменения при гангренозном аппендиците выражены достаточно четко: некроз стенки отростка, отек, кровоизлияния, стаз и лейкоцитарная инфильтрация (рис. 23).

Подслизистый слой имеет очаги кровоизлияния и гнойной инфильтрации. Слизистая некротизирована.

При исследовании сальника устанавливаются ярко выраженные воспалительные изменения с отеком, резкой гиперемией и диффузной лейкоцитарной инфильтрацией. На поверхности сальника имеются отложения фибрина. Брыжеечка отечна, инфильтрирована; в более тяжелых случаях можно обнаружить участки некроза с тромбозом брыжеечных сосудов.

В жировых привесках и стенке слепой и подвздошной кишок встречаются явления острого воспаления.

### ПРОБОДНОЙ АППЕНДИЦИТ

Прободной аппендицит является результатом гнойного расплавления или гангрены червеобразного отростка.

Париетальная брюшина при прободном аппендиците обычно гиперемирована, несколько утолщена. Если отросток расположен позади слепой кишки, то, как и при других формах острого аппендицита, реакция париетальной брюшины ослаблена или отсутствует.

Если прободение червеобразного отростка не привело к разлитому перитониту, то через несколько суток от начала заболевания, как и при других формах острого аппендицита, может появиться инфильтрат, в центре которого обычно замурован отросток.

Бывают случаи, когда отросток окутан сальником со всех сторон и тем самым изолирован от свободной брюшной полости. Прободное отверстие иногда может быть закрыто каловым камнем и содержимое отростка в свободную брюшную полость не попадает. В ряде случаев прободное отверстие зияет.

Даже при прободных аппендицитах экссудат в свободной брюшной полости бывает не всегда. В одних случаях имеется большое количество дурно пахнущего гноя; в других случаях брюшная полость почти суха. По нашим данным, при прободном аппендиците экссудата в брюшной полости не было у 29,7% больных; серозный экссудат отмечен в 5,6% случаев; серозно-гнойный — в 26,1% и гнойный — в 38,6%.

При прободении по внешнему виду червеобразный отросток почти не отличается от флегмонозного или гангренозного, кроме наличия в нем прободного отверстия. Величина прободного отверстия различна: от едва видимого глазом до значительного, почти равного диаметру отростка. Прободное отверстие, как правило, располагается на стороне, противоположной брыжеечке,

и может находиться в любом участке отростка — от верхушки до основания. Возникновение прободного отверстия на стороне, противоположной брыжеечке, объясняется худшими условиями кровообращения в этих участках. По нашим данным, в половине всех случаев перфоративного аппендицита прободное отверстие находилось у верхушки, второе место по частоте занимают прободения у основания отростка; реже встречаются прободения центра отростка.

Прилежащие к отростку кишечные петли, сальник, брыжейка, жировые привески обычно имеют признаки острого воспаления, выраженные в той или иной степени.

Как правило, в просвете отростка задерживается гной и часто лежат каловые камни. Слизистая на каком-то протяжении всегда некротизирована; иногда она столь сильно расплавлена, что можно найти только ее обрывки. Слои стенки отростка почти не дифференцируются.

При микроскопическом исследовании отростка, имеющего прободное отверстие, никаких новых изменений по сравнению с описанной выше картиной гангренозного и флегмонозного аппендицита установить не удается. При исследовании брыжеечки устанавливаются явления мезентериита, а в наиболее тяжелых случаях участки некроза с тромбозом сосудов. В сальнике часто встречаются диффузная инфильтрация, резкая гиперемия, отек, отложение на его поверхности фибрина и скопление нейтрофильных лейкоцитов.

По данным Е. Д. Двужильной, париетальная брюшина имеет явные признаки воспаления (резкое полнокровие сосудов и воспалительную инфильтрацию тканей). В мышцах передней брюшной стенки также устанавливается воспаление — набухание мышечных волокон, потеря поперечной и продольной исчерченности, расширение кровеносных сосудов и местами воспалительная инфильтрация.

#### **ОЦЕНКА ГИСТОЛОГИЧЕСКИХ ДАННЫХ И СОПОСТАВЛЕНИЕ ИХ С КЛИНИЧЕСКИМИ ПРОЯВЛЕНИЯМИ ОСТРОГО АППЕНДИЦИТА**

Одним из важных и недостаточно изученных вопросов в учении об остром аппендиците является расхождение между клинической картиной острого аппендицита и морфологическими изменениями в червеобразном отростке. Трудно указать с точностью процент таких расхождений, так как оценка гистологических данных в легких случаях острого аппендицита сложна. В подобных случаях обычные методы гистологического исследования не всегда дают возможность уверенно поставить диагноз острого аппендицита, несмотря на то, что клиническая картина болезни и отличные результаты оперативного лечения позволяют думать

именно об этом заболевании. Сомнения чаще всего возникают при простом остром аппендиците, который не дает глубоких гистологических изменений в червеобразном отростке. При деструктивных формах острого аппендицита, напротив, гистологические изменения в отростке бывают столь очевидными, что морфологическая диагностика заболевания является бесспорной. Таким образом, при флегмонозном, гангренозном и перфоративном аппендиците гистологическое исследование препарата устанавливает несомненные доказательства воспалительного процесса, чего нельзя сказать про случаи простого аппендицита.

Давно доказано, что гистологический метод исследования открывает наиболее тонкие изменения в тканях и служит самым надежным средством проверки клинических диагнозов. Однако гистологические исследования, проводимые без сопоставления с клиническими фактами, могут иногда сами служить источником ошибочных заключений.

Гистологическое исследование червеобразного отростка при остром аппендиците надо считать обязательным. Вместе с тем, нельзя забывать, что гистологическое исследование, как и всякий другой научный метод, имеет пределы точности. Действительно, при остром аппендиците морфологические изменения часто захватывают лишь часть отростка, ограничиваясь небольшой протяженностью. Вот почему при просмотре немногих срезов можно сделать ошибку и не обнаружить воспалительных изменений в отростке, которые обнаруживаются при серийном его исследовании. Требуется кропотливые поиски, чтобы в ряде случаев (особенно при простом аппендиците) обнаружить очаговые и часто умеренно выраженные проявления воспалительного процесса. Если прибавить к этому, что часть больных оперируют в стадии затихания воспаления, когда нельзя ждать обширных изменений в червеобразном отростке, то приходится признать, что расхождения между клиническим и гистологическим диагнозом при остром аппендиците окажутся неизбежными.

Итак, не всегда можно уверенно отвергать клинический диагноз острого аппендицита, если при обычном гистологическом исследовании не обнаруживается явных воспалительных изменений в червеобразном отростке. Из изложенного нельзя, однако, сделать вывод, что каждый клинический диагноз острого аппендицита справедлив и что гистологический метод исследования утрачивает свое значение. Напротив, речь идет о том, чтобы не упрощать сложное дело клинической Диагностики и морфологических заключений, а сопоставлять и изучать данные обоих методов. Во всяком случае наблюдения показывают, что расхождения между клиническим и морфологическим диагнозом при остром аппендиците зависят не только от диагностических ошибок клиницистов.

Справедливость такого утверждения доказывается следующими данными.

В факультетской хирургической клинике I Ленинградского медицинского института имени акад. И. П. Павлова было проведено обычное гистологическое исследование 301 червеобразного отростка, удаленного у больных острым аппендицитом. Сводные данные этих исследований приведены в табл. 1.

Таблица 1

**Результаты обычного гистологического исследования червеобразных отростков при остром аппендиците**

Клинический диагноз	Число наблюдений	Гистологический диагноз	Число наблюдений
Простой аппендицит . . .	191	Острый простой аппендицит . . . . .	151
		Флегмонозный аппендицит . . . . .	20
		Хронический аппендицит . . . . .	15
		В червеобразном отростке изменений не обнаружено . . . . .	5
		Итого . . . . .	191
Флегмонозный аппендицит	101	Флегмонозный аппендицит . . . . .	96
		Гангренозный аппендицит . . . . .	1
		Острый простой аппендицит . . . . .	3
		Мукоцеле . . . . .	1
Итого . . . . .	101		
Гангренозный аппендицит (предположительно) . . . . .	9	Гангрена отростка . . . . .	2
		Флегмонозный аппендицит . . . . .	7
Итого . . . . .	9		

Из анализа цифр табл. 1 видно, что нет полного совпадения клинических и гистологических диагнозов. Во всех группах име-

<sup>1</sup> Гистологические исследования производила патологоанатом Н. Ю. Бо- маш под руководством проф. В. Г. Гаршина.

ются расхождения между представлением клинициста о предполагаемых изменениях в червеобразном отростке и действительными находками. Причины таких расхождений лежат в несовершенстве клинической диагностики и большой вариабельности клиники острого аппендицита.

Наибольший процент расхождений между клиническим и гистологическим диагнозом имеется в той группе больных, где клинически предполагался простой аппендицит. Здесь из 191 наблюдения послеоперационный диагноз подтвержден гистологически лишь в 151 (79%); в 40 случаях (21%) имелись расхождения в диагнозе. Эти расхождения имели различный характер: 1) вместо предполагаемого простого аппендицита оказался флегмонозный аппендицит (20 наблюдений); 2) вместо ожидаемых острых изменений в червеобразном отростке установлены в нем хронические изменения (15 наблюдений); 3) отросток оказался неизменным (5 наблюдений).

Заслуживает внимания факт, что в 20 случаях из 191 (10,5%) флегмонозный аппендицит не был распознан даже во время операции; хирургам казалось, что они имеют дело лишь с простым аппендицитом. Речь идет об удалении червеобразного отростка в первые часы от начала заболевания, когда макроскопически воспалительные изменения кажутся умеренными и лишь гистологическое исследование показывает начальные фазы флегмонозного воспаления тканей. Таким образом, при нетяжелом клиническом течении острого аппендицита, когда клиницист ожидает простой аппендицит, выявляются более тяжелые формы заболевания, при которых промедление с оперативным вмешательством приносит значительный вред больному.

В 20 случаях из 191 (10,5%) патологоанатом был вправе зарегистрировать расхождение между клиническим и гистологическим диагнозом, так как в червеобразном отростке не было воспалительных изменений или имелись признаки хронической воспалительной реакции. При формальной оценке гистологических данных можно было бы высказать сомнение в целесообразности предпринятого оперативного лечения у этой группы больных. Однако внимательное изучение клинической картины болезни не выявило других заболеваний, кроме острого аппендицита. После операции прекратились боли и исчезли объективные признаки патологического процесса. По-видимому, здесь у большинства больных нельзя сослаться на диагностические ошибки. Напротив, ошибки следовало искать в недостаточном использовании всех возможностей гистологического метода исследования.

Как видно из табл. 1, у больных флегмонозным и гангренозным аппендицитом диагноз воспаления червеобразного отростка редко вызывает затруднения; встречаются лишь ошибки в определении формы заболевания. Обычно гангренозный аппендицит принимают за флегмонозный, что при раннем оперативном лечении не имеет большого практического значения. Сравнительно редко (по

нашим данным, только в 3% случаев) тяжелая клиническая картина заболевания, дававшая основание предполагать флегмонозный аппендицит, была вызвана в действительности поверхностными изменениями в червеобразном отростке. Следовательно, у больных с тяжелым течением заболевания редко наблюдается грубое несоответствие клинических и морфологических данных.

Неудовлетворенность обычными гистологическими исследованиями при простом аппендиците побудила нас поручить патологоанатому Н. Ю. Бомаш заняться более тщательным изучением червеобразных отростков, удаляемых по поводу различных форм острого воспаления. Руководство этой частью работы любезно взяла на себя заведующая кафедрой патологической анатомии I Ленинградского медицинского института проф. М. А. Захарьевская, просматривавшая все препараты.

В процессе работы выяснилось, что гистологическое исследование разрезанного и свернутого червеобразного отростка, как это рекомендует В. М. Гаккель, не дает надежных результатов. Пришлось весь отросток разрезать поперечно на отдельные кусочки и каждый из них подробно исследовать. При серийном исследовании червеобразного отростка значительно улучшилась точность и достоверность патологоанатомических заключений. Такому исследованию были подвергнуты 300 отростков. Сводные данные из упомянутых исследований приведены в табл. 2.

При рассмотрении табл. 2 видно, что в 10% случаев вместо предполагаемого во время операции простого аппендицита гистологически был обнаружен флегмонозный аппендицит. Следовательно, подтверждаются трудности клинического предвидения и правильной макроскопической картины в ряде случаев острого аппендицита.

Далее при обычном гистологическом исследовании червеобразных отростков, удаленных по поводу простого аппендицита, лишь в 104 случаях из 163 совпали клинический, послеоперационный и патологоанатомический диагнозы. В 40 случаях из упомянутых 163 не удалось с помощью обычного гистологического исследования поставить диагноз острого аппендицита. В этих случаях или отсутствовали воспалительные изменения в червеобразном отростке, или гистологические данные были сомнительными.

Поучительно сопоставление данных обычного гистологического исследования с результатами серийного изучения червеобразных отростков. Оказалось, что в тех червеобразных отростках, в которых при обычном исследовании не обнаружено патологических процессов или не было достаточных морфологических данных в пользу острого аппендицита, удалось найти при серийном исследовании воспалительные очаги (рис. 24, 25, 26). Из 40 случаев, когда обычное исследование дало отрицательные результаты, в 25 обнаружены признаки воспаления и внесены соответствующие исправления в диагноз. У 4 больных обнаружен периаппендицит. В 10 случаях из названных 40 имелось резкое растяжение черве-

Таблица 2

## Сопоставление клинических и патологоанатомических диагнозов при остром аппендиците

Клинический диагноз (до операции)	Число наблюдений	Послеоперационный диагноз	Число наблюдений	Патологоанатомический диагноз (по данным гистологического исследования препаратов)			
				при обычном исследовании	число наблюдений	при серийном исследовании	число наблюдений
Простой аппендицит . . . . .	163	Простой аппендицит . . . . .	163	Флегмонозный аппендицит . . . . .	16	Флегмонозный аппендицит . . . . .	16
				Острый аппендицит (поверхностный) . . . . .	104	Острый аппендицит (различные формы поверхностного воспаления) . . . . .	139
				Катар . . . . .	3	Катар . . . . .	3
				Изменений в отростке нет . . . . .	17	Периаппендицит . . . . .	4
				Гистологические данные сомнительные . . . . .	23	Резкое растяжение стенки червеобразного отростка и ее атония без явных признаков острого воспаления; в просвете отростка каловые камни . . . . .	10
						Изменений в отростке нет . . . . .	1
Деструктивный (флегмонозный) аппендицит . . . . .	136	Флегмонозный аппендицит . . . . . Гангренозный аппендицит . . . . . Перфоративный аппендицит . . . . .	122 8 6	Острый аппендицит (поверхностный) . . . . .	12	Острый аппендицит (разные формы поверхностного воспаления) . . . . .	12
				Флегмонозный аппендицит . . . . .	110	Флегмонозный аппендицит . . . . .	110
				Гангренозный аппендицит . . . . .	8	Гангренозный аппендицит с преобладанием флегмоны . . . . .	8
				Перфоративный аппендицит . . . . .	6	Перфоративный (флегмонозный) аппендицит . . . . .	6
Пельвеоперитонит . . . . .	1	Острый простой аппендицит . . . . .	—	Флегмонозный аппендицит . . . . .	1	Флегмонозный аппендицит . . . . .	1



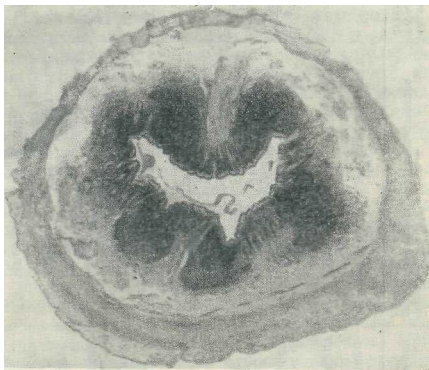


Рис. 24. Один из срезов серийного исследования.  
Изменений в червеобразном отростке не обнаруживается: покровный эпителий всюду сохранен, воспалительной инфильтрации в стенке отростка нет (малое увеличение).

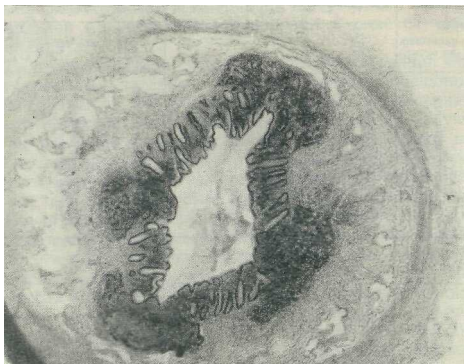


Рис. 25. Один из срезов того же отростка, что и на рис. 24  
(малое увеличение).

образного отростка каловым камнем без ясных признаков воспаления. Наконец, у 1 больного отросток оказался неизмененным. Если считать резкое растяжение червеобразного отростка каловым камнем за расхождение диагноза, то и при таком нарочито осторожном подходе процент отрицательных результатов гистологического исследования в этой серии наблюдений окажется сниженным с 25 до 7. Если же перерастяжение червеобразного

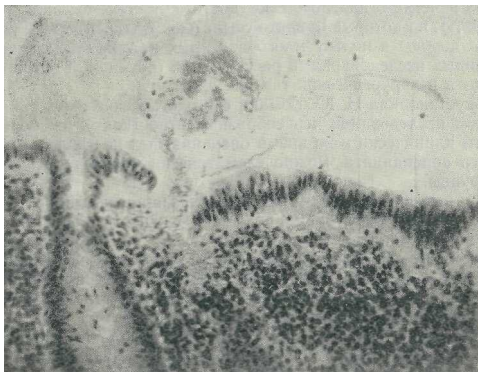


Рис. 26. Тот же препарат, что и на рис. 25 (большое увеличение).

а — дефект покровного эпителия; б — скопление экссудата в подэпителиальном слое; а — выход экссудата в просвет червеобразного отростка.

отростка и атрофию его стенок, вызванную каловым камнем и давшую приступ болей, считать за совпадение диагноза (что правильнее), то при простом аппендиците процент совпадений послеоперационного и гистологического диагноза будет зарегистрирован в 1 случае из 163, т. е. меньше чем в 1%.

Итак, несоответствие между клиническим и морфологическим диагнозом часто кажущееся и в значительной степени вызвано несовершенством методики гистологических исследований. В действительности клинические проявления острого аппендицита при так называемом неизменном червеобразном отростке встречаются реже, чем об этом пишут многие авторы. Исправление этого заблуждения имеет теоретический

интерес, так как, опираясь на него, были построены некоторые теории острого аппендицита и введено понятие о функциональной стадии этого заболевания.

Делаются также предложения об изменении при остром аппендиците хирургической тактики, причем главным доводом в пользу пересмотра сложившейся клинической практики приводится мнение о большой частоте расхождений клинической картины заболевания и морфологических данных.

Факты показывают, что расхождения между клиническим и морфологическим диагнозом не достигают тех высоких цифр (25—40%), на которые принято ссылаться. Следовательно, разрушаются доводы в пользу многочисленных надуманных и не подкрепленных исследованиями рассуждений о сущности острого аппендицита и хирургической тактике при нем.

Как установила Н. Ю. Бомаш, гистологические изменения при серийном исследовании червеобразных отростков у тех больных, которым клинически и во время операции был поставлен диагноз простого аппендицита, можно схематически распределить на четыре группы.

I. Острый аппендицит — начальная фаза воспаления отростка. В таких случаях экссудат из белковой жидкости, лейкоцитов и лимфоцитов скапливается под покровным эпителием, который в дальнейшем разрушается, отпадает и экссудат оказывается над поверхностью дефекта и в просвете отростка. Обычно при углублении воспалительного процесса и переходе его во флегмонозный удаётся увидеть первичный аффект Ашоффа.

II. Острый эрозивный аппендицит. Преобладают некробиотические процессы в слизистой (пикноз ядер, десквамация эпителия), нередко с кровоизлияниями в ней. Наличие поверхностных и глубоких дефектов слизистой. Гиперемия.

III. Обострение хронического аппендицита. На фоне частичной или полной облитерации червеобразного отростка отмечается лейкоцитарная инфильтрация и гиперемия.

IV. Периаппендицит. В брюшинном покрове имеется резко выраженное воспаление. Воспалительные изменения имеются и в мышечном слое. В слизистой воспаление очень слабо выражено или его вовсе нет. Периаппендицит не является самостоятельным заболеванием и возникает в результате распространения воспаления с соседних органов на червеобразный отросток.

Клинический анализ показал, что у подавляющего большинства больных с умеренными изменениями в червеобразном отростке имелась ясная картина острого аппендицита (повышение температуры, болезненность в правой подвздошной области, напряжение брюшных мышц, положительный симптом Щеткина-Блюмберга). В ряде случаев при операции найден экссудат в брюшной полости и, следовательно, имелось бесспорное доказательство воспалительной природы заболевания. Нелепо было бы в подобных случаях отвергать острый аппендицит только потому,

что гистологические находки скромны и требуются упорные поиски, чтобы их обнаружить. Скорее, напротив, ясные клинические проявления заболевания побуждают, как уже указано, к использованию всех возможностей гистологического метода исследования, долженствующего помогать толкованию клинических фактов. В этой связи следует заметить, что тщательное серийное исследование червеобразного отростка дает наилучшую гарантию в смысле точности морфологического диагноза и объективной проверки клинических заключений. Это касается тех случаев, когда патологоанатомические изменения в червеобразном отростке незначительны и когда возникает сомнение в правильности клинического диагноза.

## *Глава VII*

### **ЧАСТОТА ОСТРОГО АППЕНДИЦИТА**

Длительное время данные о частоте острого аппендицита были недостаточно точными. Объясняется это тем, что больные, предпочитавшие лечение на дому, не включались в статистические сведения. Систематический учет заболевших острым аппендицитом начался с 30-х годов текущего столетия, когда стала обязательной госпитализация каждого такого больного.

В 1932 г. И. М. Рохкинд установил, что из 1 млн. застрахованных рабочих получили больничные листы по поводу острого аппендицита 10000 человек. Если учесть повторно болевших, то фактическая цифра будет несколько ниже. Однако и при такой поправке число лиц, заболевших острым аппендицитом, велико: из 100 работающих 1 ежегодно заболевает этой болезнью. Если в Ленинграде число всех больных острым аппендицитом за 1932 г. принять за 100%, то в 1933 г. процент заболевших равнялся 128, а в 1934 г.— 183. Население же города за это время почти не менялось (колебания не превышали 1—2,5%). Возрастание числа больных острым аппендицитом, как справедливо подчеркнул И. М. Рохкинд, не означало роста заболеваемости, а свидетельствовало об улучшении диагностики острого аппендицита и лучшей госпитализации заболевших.

Сведения о частоте острого аппендицита в странах Западной Европы и Америки недостаточно точны вследствие широкого распространения частной практики и лечения многих больных вне больничных учреждений. Только с этой оговоркой можно указать, что в конце 20-х и начале 30-х годов в Америке приблизительно 1 заболевший острым аппендицитом приходился на 200 человек населения, в Швеции и Германии — приблизительно 1 заболевший на 300 жителей. В Ленинграде в 1934 г. 1 больной острым аппендицитом приходился на 370 человек.

Современные методы учета позволяют составить довольно точное представление о частоте острого аппендицита. Статистические данные последнего времени показывают, что в 1953, 1954, 1955, 1956 и 1957 гг. в Ленинграде число заболевших острым аппендицитом подвергалось небольшим колебаниям.

В настоящее время ежегодно из каждых 250 человек населения 1 заболевает острым аппендицитом.

Частота острого аппендицита неодинакова в различных возрастных группах. В раннем возрасте острый аппендицит встречается редко. Однако это заболевание может быть уже на первом году жизни. У детей старшего возраста острый аппендицит встречается гораздо чаще, чем у маленьких детей. При изучении нами различных возрастных групп выяснилось, что наиболее высокая заболеваемость острым аппендицитом отмечается у подростков и лиц цветущего возраста (до 35 лет). Люди старческого возраста заболевают острым аппендицитом чаще, чем дети, но несколько реже, чем лица среднего возраста.

По нашим данным, в детском возрасте острый аппендицит встречается одинаково часто у мальчиков и девочек. В юношеском, зрелом и старческом возрасте острый аппендицит значительно чаще бывает у женщин (табл. 3).

Таблица 3

Распределение больных аппендицитом по возрасту (собственные данные)

Возраст (в годах)	Пол	
	мужчины	женщины
14—16	94	136
17—19	224	446
20—29	373	1 224
30—39	194	591
40—49	117	373
50—59	30	123
Итого . . .	1032	2893

Среди наших больных в возрасте от 15 до 19 лет лиц женского пола было в 11/2раза больше, чем мужского.

В более старших возрастных группах отмечалось двойное и даже тройное преобладание женщин. В возрасте старше 70 лет абсолютное число женщин было в 5 раз больше числа мужчин.

Значительное преобладание женщин среди заболевших острым аппендицитом подтверждается также материалами Ленинградского городского отдела здравоохранения (табл. 4).

Из сопоставления цифр в табл. 5 видно, что среди населения в возрасте до 20 лет число мужчин и женщин почти одинаково. Напротив, в более старших возрастных группах преобладают женщины. Увеличение числа женщин среди больных острым аппендицитом и здорового населения во всех возрастных группах идет па-

раллельно. Однако полного соответствия здесь нет: удельный вес заболевших острым аппендицитом женщин выше, чем удельный вес женщин среди всего населения.

Таблица 4

**Соотношение больных острым аппендицитом по полу в различных возрастных группах (данные Ленинградского горздравотдела за 1955 г.)**

Возраст (в годах)	Пол	
	мужчины <sup>1</sup> (в %)	женщины (в % к числу мужчин)
0—5	100	100,0
5—6	100	113,7
7—9	100	90,4
10—14	100	113,0
15—19	100	150,0
20—24	100	229,0
25—29	100	174,0
30—39	100	248,0
40—49	100	228,0
50—59	100	236,0
60—69	100	343,0
70—79	100	51,40
80 и старше	—	—

Таблица 5

**Сопоставление удельного веса мужчин и женщин среди заболевших острым аппендицитом и населения Ленинграда**

Возраст (в годах)	Больные острым аппендицитом		Население Ленинграда	
	мужчины <sup>1</sup>	женщины (в % к числу мужчин)	мужчины <sup>1</sup>	женщины (в % к числу мужчин)
0—1	100	144	100	95,5
1—2	100	118	100	93,9
3—4	100	89	100	96,0
5—6	100	114	100	95,7
7—9	100	90	100	96,2
10—14	100	113	100	108,8
15—19	100	150	100	104,1
20—24	100	229	100	188,4
25—29	100	174	100	122,7
30—39	100	248	100	187,2
40—49	100	228	100	179,3
50—59	100	236	100	217,6
60—69	100	343	100	283,0
70—79	100	514	100	427,8
80 и старше	100	233	100	538,2

<sup>1</sup> Количество мужчин принять за 100%,

Таким образом, высокие абсолютные цифры женщин, заболевших острым аппендицитом (двойное и тройное преобладание перед мужчинами), объясняются двумя факторами: большим числом женщин среди взрослых, несколько более высокой заболеваемостью женщин острым аппендицитом.

Если произвести расчеты, сообразуясь с удельным весом мужского и женского населения, то окажется, что женщины болеют острым аппендицитом почти в 1 1/2 раза чаще, чем мужчины. Исключение составляют дети: до 13—14-летнего возраста заболеваемость острым аппендицитом среди мальчиков и девочек почти одинакова.

Для клинициста важно иметь представление о частоте различных форм острого аппендицита. В статистических данных можно найти указание на преобладание простого острого аппендицита, особенно среди женщин. Распределение больных по формам острого аппендицита на изученном нами клиническом материале представлено в табл. 6.

Таблица 6

**Распространение отдельных форм острого аппендицита у мужчин и женщин**

Формы острого аппендицита	Пол				Всего	
	мужчины		женщины		абсолютные цифры	%
	абсолютные цифры	%	абсолютные цифры	%		
Простой . . . . .	628	55,8	2283	71,9	2911	67,7
Флегмонозный . . . . .	314	27,9	620	19,6	934	21,7
Гангренозный . . . . .	142	12,6	204	6,4	346	8,1
Прободной . . . . .	37	3,3	51	1,6	88	2,1
Инфильтрат . . . . .	4	0,4	17	0,5	21	0,4
Итого . . . . .	1125	100,0	3175	100,0	4300	100,0

Удельный вес простого аппендицита среди женщин выше, чем среди мужчин (71,9 и 55,8%). У женщин соответственно снижается процент деструктивных форм острого аппендицита (28,2 у женщин и 44,2 у мужчин).

Причины более высокой заболеваемости острым аппендицитом женщин не вполне изучены. Например, Т. Я. Арьев преобладание женщин среди больных катаральным аппендицитом в 3 раза объясняет неправильным распознаванием заболевания и напрасно выполненными операциями. На нашем материале соотношение простого аппендицита у мужчин и женщин было 1 : 1,35. Наши сведения основаны на данных гистологического исследования чер-



веобразных отростков и заслуживают большего доверия, чем чисто клинические статистики других авторов.

По-видимому, у женщин имеет значение ряд факторов, predisposing к воспалению червеобразного отростка: птозы, смещение слепой кишки при беременности, склонность к запорам и пр.

У взрослых женщин аппендицит встречается чаще, чем у маленьких девочек и подростков. Это обстоятельство наводит на мысль о возможности заноса инфекции из половых органов женщины в червеобразный отросток. Такой путь распространения инфекции признавал И. И. Греков, ссылаясь на возникновение острого аппендицита в послеродовом периоде (пуэрперальный аппендицит). Гинекологи давно признают возможность распространения воспалительного процесса с червеобразного отростка на придатки матки, не находя иногда других объяснений появления аднексита (К. К. Скробанский).

Нам пришлось наблюдать больных с одновременным острым воспалением придатков матки и червеобразного отростка, причем исходным путем патологического процесса можно считать внутренние половые органы женщины. В таких случаях гистологическое исследование червеобразных отростков показывает поражение слизистой оболочки, а не серозного покрова, что, по-видимому, исключает распространение инфекции *per continuitatem* и указывает на гематогенный или лимфогенный путь ее возникновения. Распространение инфекции по лимфатическим и кровеносным сосудам из матки и ее придатков на червеобразный отросток и наоборот можно считать вполне вероятным и даже установленным. Что касается распространения *per continuitatem*, то оно бесспорно и доказывается часто встречающимися вторичными изменениями червеобразного отростка при остром аднексите.

Возможность распространения инфекции на червеобразный отросток с внутренних женских половых органов в известной мере объясняет более частую заболеваемость острым аппендицитом женщин по сравнению с мужчинами.

## Глава VIII

### СИМПТОМАТОЛОГИЯ, КЛИНИКА И ТЕЧЕНИЕ ОСТРОГО АППЕНДИЦИТА

#### ЗНАЧЕНИЕ АНАМНЕСТИЧЕСКИХ ДАННЫХ

При заболевании острым аппендицитом большей частью не удается отметить каких-либо характерных для этого страдания анамнестических особенностей, за исключением сведений о ранее имевших место аналогичных приступах болей. Иногда удается выяснить, что больные незадолго или непосредственно перед приступом острого аппендицита перенесли какое-то общее заболевание, чаще всего грипп или ангину.

Приступ острого аппендицита обычно начинается внезапно среди полного здоровья (табл. 7). Попытки поставить возникновение острого аппендицита в связь с погрешностями в диете не дали ясных результатов.

Таблица 7

**Характер начала заболевания при различных формах острого аппендицита (по нашим данным, в %)**

Начало заболевания	Аппендицит			
	простой	флегмонозный	гангренозный	перфоративный
Внезапное . . . . .	78,8	86,9	86,8	77,8
Постепенное . . . . .	18,2	9,9	10,4	18,0
Нет сведений . . . . .	3,0	3,2	2,8	4,2
Итого . . . . .	100,0	100,0	100,0	100,0

Возникновение острого аппендицита нельзя также связать с какими-либо специфическими особенностями труда больного или характером производства, на котором он занят.

При атипичном положении червеобразного отростка соответственно изменяется и локализация болей. Так, при ретроцекальном или забрюшинном положении отростка боли могут быть в поясничной области, иррадиировать в правую нижнюю конечность, в область заднего прохода и т. д. При медиальном расположении отростка нередко боли возникают в левой подвздошной области.

Окончательная локализация болей довольно постоянна. Если прошло несколько часов от начала приступа, то чаще всего боли бывают в правой подвздошной области.

Наши данные, касающиеся первоначальной и окончательной локализации болей при различных формах острого аппендицита, приведены в табл. 8.

Таблица 8

Первичная и окончательная локализация при остром аппендиците  
(в %)

Локализация болей	Аппендицит			
	простой	флегмонозный	гангренозный	перфоративный
Подложечная область . . . . .	6,8	13,1	19,8	18,0
	0,5	0,5	0,6	—
Правая половина живота . . . . .	29,0	27,3	24,8	23,6
	6,1	6,0	6,6	10,3
Правая подвздошная область . . . . .	42,3	34,6	27,5	29,2
	88,5	89,1	86,5	75,0
Пупочная область . . . . .	1,4	1,6	3,1	—
	0,1	0,1	0,3	—
Низ живота . . . . .	5,6	4,4	4,8	9,7
	2,2	1,3	2,0	8,8
Весь живот . . . . .	14,8	19,0	20,0	19,5
	2,6	3,0	4,0	5,9
Левая подвздошная область . . . . .	0,1	—	—	—

Первичная локализация болей в подложечной области особенно часто наблюдается при деструктивном аппендиците, достигая 20%. Почти такая же частота болей — по всему животу. Что касается окончательной локализации, то на первом месте стоит правая подвздошная область, где боли наблюдаются в 88,5—86,5% случаев. При перфорации отростка такая локализация болей отмечена в 75% случаев. Уменьшение частоты болей в правой подвздошной области при перфоративном аппендиците объясняется

<sup>1</sup> Первичная локализация болей указана в числителе, окончательная — в знаменателе.

распространением воспалительного процесса за пределы правой подвздошной области и более частой локализацией болей по всему животу- или в других его частях.

Интенсивность болей может быть различной. В одних случаях боли столь умеренны, что больные продолжают выполнять свою обычную, даже физическую работу, не отмечают нарушения аппетита, сна и т. д. В других случаях боли могут носить очень острый характер. Боли такой интенсивности наблюдаются сравнительно редко, главным образом при деструктивном аппендиците с последующей перфорацией стенки отростка. Резкие боли нередко встречаются при образовании в отростке замкнутой полости, наполненной гноем.

Интенсивность болей не всегда соответствует степени патологоанатомических изменений. В редких случаях больные с тяжелым деструктивным процессом в червеобразном отростке (иногда при наличии перфорации) не жалуются на сильные боли, продолжают некоторое время работать и даже сами приходят на прием к врачу. Вместе с тем иногда при простом аппендиците боли могут быть сильными и вся клиническая картина заболевания оказывается более бурной, чем можно было бы ждать, судя по патологоанатомическим находкам. В большинстве случаев при остром аппендиците имеются довольно интенсивные боли, но все же они не достигают такой силы, как у больных, страдающих острой кишечной непроходимостью, перфоративной язвой желудка или острым панкреатитом.

Сведения о характере болей при остром аппендиците, по нашим данным, приведены в табл. 9.

Таблица 9

**Характер болей при остром аппендиците  
(в %)**

Интенсивность и характер болей	Аппендицит			
	простой	флегмонозный	гангренозный	перфоративный
Постоянные . . . . .	83,4	85,2	86,0	81,1
Схваткообразные . . . .	16,6	14,8	14,0	18,9
Всего . . . . .	100,0	100,0	100,0	100,0

Для подавляющего большинства больных с острым аппендицитом типичными являются умеренно выраженные *боли* постоянного характера (почти в 43% случаев).

Не так редко (в 14—19%) встречаются при остром аппендиците схваткообразные боли.

Длительность болей может варьировать в довольно больших пределах, от минут до многих дней. Нередко больной, доставленный в стационар по поводу резких болей, уже через короткий отрезок времени (1—2 часа) заявляет, что боли у него значительно уменьшились или даже полностью ликвидировались.

Стихание болей не всегда является признаком благополучного исхода заболевания, так как оно может быть обусловлено не только затиханием воспалительного процесса, но и наступившей перфорацией отростка или углублением интоксикации. Поэтому прекращение болей должно расцениваться как благоприятный признак только в сочетании с исчезновением других симптомов острого аппендицита и улучшением общего состояния больного.

Нередко при затихании воспалительного процесса боли полностью исчезают в состоянии полного покоя, но снова возникают при перемене положения тела.

Рвота и тошнота — довольно частые (но не постоянные) симптомы острого аппендицита. Оба этих симптома не являются патогномоничными для воспаления червеобразного отростка, так как они зависят от раздражения брюшины и бывают при разнообразных воспалительных заболеваниях органов брюшной полости.

При остром аппендиците рвота большей частью наблюдается в первые часы заболевания и чаще бывает однократной. Многократная рвота сначала желудочным содержимым, а затем желчью свидетельствует о развитии перитонеальных явлений в связи с тяжелым, большей частью деструктивным, процессом, что подтверждается нашими данными, приведенными в табл. 10.

Таблица 10

**Частота рвоты при остром аппендиците**  
(по нашим данным, в %)

Наличие рвоты	Аппендицит			
	простой	флегмонозный	гангренозный	перфоративный
Не было . . . . .	80,3	66,6	50,7	47,1
Однократная рвота . .	12,2	20,0	17,5	22,9
Многократная рвота . .	7,5	13,4	31,8	30,0
Всего . . . . .	100,0	100,0	100,0	100,0

Отсутствие рвоты не должно расцениваться как показатель легкой формы острого аппендицита, так как в ряде случаев, несмотря на тяжелое клиническое течение заболевания, рвоты не возникает.

Для острого аппендицита характерно время наступления рвоты. Наличие ее в первые часы заболевания вне зависимости

от степени проявления болей должно наводить на мысль об остром аппендиците.

Тошнота сравнительно редко встречается как самостоятельный симптом и чаще всего предшествует рвоте (табл. 11).

Таблица 11

**Частота тошноты у больных острым аппендицитом  
(по нашим данным, в %)**

Наличие тошноты	Аппендицит			
	простой	флегмонозный	гангренозный	перфоративный
Была . . . . .	40,5	53,3	64,0	57,9
Не было . . . . .	59,4	46,7	36,0	42,1
Всего . . . . .	100,0	100,0	100,0	100,0

Тошнота, как и рвота, чаще наблюдается при деструктивном аппендиците.

При выраженных явлениях острого аппендицита отмечается потеря аппетита. Отправления желудочно-кишечного тракта большей частью не нарушены. Однако иногда можно отметить запор, который обусловлен парезом кишечника. Многие больные стараются вызвать у себя стул и прибегают к слабительным средствам, не понимая, конечно, что такое домашнее лечение ухудшает течение заболевания, а иногда вызывает даже перфорацию червеобразного отростка.

Жидкий стул, переходящий иногда в понос, наблюдается при остром аппендиците редко и встречается преимущественно при тазовом расположении отростка.

Понятно, что парез кишечника наиболее часто имеет место при деструктивном аппендиците и особенно при перфорации отростка, сопровождающейся значительным раздражением брюшины (табл. 12). В тех случаях, когда воспалительно измененный отросток располагается в непосредственной близости к мочевому пузырю (срединное положение отростка), могут наблюдаться частые и болезненные позывы к мочеиспусканию (табл. 13).

Кроме перечисленных выше жалоб, которые встречаются наиболее часто и могут считаться основными, больные отмечают также общее недомогание, расстройство сна и т. п. Все эти явления должны рассматриваться как следствие общей интоксикации организма.

Температурная реакция при остром аппендиците имеет некоторые особенности. Высокая температура (свыше 38,5—39°) при этом заболевании встречается очень редко (табл. 14). Темпера-

тура появляется в начале заболевания и при его прогрессировании постепенно повышается.

Таблица 12

**Отправления кишечника при остром аппендиците**  
(по нашим данным, в %)

Характер стула	Аппендицит			
	простой	флегмонозный	гангренозный	перфоративный
Нормальный . . . . .	83,6	83,8	75,7	56,6
Задержка . . . . .	11,3	10,8	17,6	36,2
Жидкий . . . . .	0,7	1,0	1,9	—
Понос . . . . .	4,4	4,4	4,8	7,2
Всего . . . . .	100,0	100,0	100,0	100,0

Таблица 13

**Частота расстройства мочеиспускания при остром аппендиците**  
(по нашим данным)

Характер мочеиспускания	Аппендицит			
	простой	флегмонозный	гангренозный	перфоративный
Учащенное безболезненное . . . . .	1,2	1,6	1,4	—
Учащенное болезненное . . . . .	2,4	2,6	1,4	10,4
Задержка . . . . .	—	0,1	—	—
Нормальное . . . . .	96,4	95,7	97,2	89,6
Всего . . . . .	100,0	100,0	100,0	100,0

Даже при деструктивном аппендиците температура тела может быть близкой к норме или даже пониженной. В этих случаях имеет место несоответствие температурной и пульсовой кривой: пульс чаще, чем следует ждать при данной температуре, поэтому при графическом изображении кривая пульса выше температурной.

Такое несоответствие должно рассматриваться как один из неблагоприятных показателей, свидетельствующий о тяжелом деструктивном процессе в отростке.

Практическое значение имеет измерение температуры в прямой кишке. Наши данные свидетельствуют о том, что в ряде случаев даже при общем удовлетворительном состоянии больного и

нормальной температуре в подмышечной впадине устанавливается повышение температуры в прямой кишке. Этот симптом не является специфическим и указывает на наличие воспалительного очага в нижних отделах брюшной полости. Таким очагом может быть и воспаленный червеобразный отросток.

Таблица 14

**Температура тела в начальных фазах острого аппендицита до поступления больных в клинику (по нашим данным, в %)**

Температура	Аппендицит			
	простой	флегмонозный	гангrenoзный	перфоративный
Нормальная . . . . .	83,6	76,4	67,2	46,4
До 38° . . . . .	14,0	20,1	23,4	32,1
От 38,1 до 39° . . . . .	1,9	3,1	7,7	14,3
39,1° и выше . . . . .	0,5	0,4	1,7	7,2
Всего . . . . .	100,0	100,0	100,0	100,0

Нередко больные жалуются на озноб (однократный или многократный). Этот симптом должен расцениваться как признак деструктивного аппендицита, и он бывает обусловлен расстройством терморегуляции в связи с гнойным процессом. При простом аппендиците озноб наблюдается редко (табл. 15).

Таблица 15

**Частота ознобов при различных формах острого аппендицита (по нашим данным, в %)**

Наличие ознобов	Аппендицит			
	простой	флегмонозный	гангrenoзный	перфоративный
Были . . . . .	18,1	34,4	40,0	44,8
Не было . . . . .	81,9	66,6	60,0	55,2
Всего . . . . .	100,0	100,0	100,0	100,0

### ОЦЕНКА ЛАБОРАТОРНЫХ ДАННЫХ

Изменения со стороны крови и мочи, наблюдающиеся при остром аппендиците, не могут быть охарактеризованы как специфические и постоянные для этого заболевания. При всяком другом



ветром воспалительном процессе органов брюшной полости возможны аналогичные изменения.

В табл. 16 приведены сведения о содержании числа лейкоцитов в крови при различных формах острого аппендицита.

Таблица 16

**Количество лейкоцитов в крови больных острым аппендицитом до операции**  
(по нашим данным, в %)

Количество лейкоцитов	Аппендицит			
	простой	флегмонозный	гангренозный	перфоративный
До 6000 . . . . .	23,6	8,6	4,7	12,5
От 6000 до 8000 . . . . .	29,9	16,5	12,2	9,1
» 8000 » 12000 . . . . .	34,5	43,6	41,5	28,4
» 12000 » 16000 . . . . .	9,5	24,4	25,8	28,5
Свыше 16000 . . . . .	2,5	6,9	15,8	21,5
<b>Всего . . . . .</b>	<b>100,0</b>	<b>100,0</b>	<b>100,0</b>	<b>100,0</b>

При простом аппендиците изменения со стороны крови проявляются некоторым повышением количества лейкоцитов. При флегмонозном процессе число лейкоцитов нередко увеличено до 15000—18000, а иногда и выше. По нашим данным, сдвиг лейкоцитарной формулы влево встречается приблизительно в 1/3 всех случаев флегмонозного аппендицита.

Для гангренозного и перфоративного аппендицита характерен выраженный сдвиг лейкоцитарной формулы влево без значительного увеличения числа лейкоцитов. При деструктивном аппендиците нормальное или лишь несколько повышенное число лейкоцитов должно быть расценено как неблагоприятный фактор, связанный с тяжелой интоксикацией организма, особенно при наличии значительного сдвига лейкоцитарной формулы влево (до юных форм включительно).

Изменения реакции оседания эритроцитов, на основании данных Е. П. Черняевой, К. М. Полисадовой и наших наблюдений, не имеют большой практической ценности, особенно для ранней диагностики острого аппендицита. Ускоренная РОЭ имеет некоторое значение для распознавания глубоко расположенных и не поддающихся пальпации аппендикулярных инфильтратов.

Изменения со стороны мочи при остром аппендиците бывают при наличии тяжелой интоксикации и характеризуются появлением белка, эритроцитов и гиалиновых цилиндров. Эти же отклонения от нормы возможны и в более легких случаях заболевания, если имеется ретроцекальное или тазовое расположение червеобразного отростка.

## ИССЛЕДОВАНИЕ БОЛЬНОГО И ДИАГНОСТИЧЕСКАЯ ЦЕННОСТЬ РАЗЛИЧНЫХ СИМПТОМОВ ПРИ ОСТРОМ АППЕНДИЦИТЕ

Общее состояние подавляющего большинства больных острым аппендицитом удовлетворительное. Иногда даже при перфорации червеобразного отростка в начале заболевания общее состояние больного страдает сравнительно мало. С течением времени при нарастании воспалительных явлений состояние больного постепенно ухудшается, особенно при деструктивных формах острого аппендицита.

В большинстве случаев больные острым аппендицитом предпочитают лежать на спине, реже — на правом боку, иногда с приведенными нижними конечностями. Обычно больные избегают лежать на левом боку, что объясняется усилением болей в этом положении вследствие перемещения кишечника и натяжения воспалительно измененной брыжеечки червеобразного отростка.

Определив общее состояние больного, надо начать исследование с осмотра языка. Сухой язык чаще встречается при деструктивном аппендиците, особенно при перфорации червеобразного отростка. По нашим данным, при простом (поверхностном) аппендиците язык бывает обложен в 35,3% случаев, при флегмонозном — в 45,6%, при гангренозном — в 58,0%, при перфоративном — в 60,9%.

Исследование живота должно производиться осторожно, пальпацию нужно начинать с левой подвздошной области, для того чтобы путем сравнения с правой стороной легче было отметить самую легкую степень мышечного напряжения и точнее определить местную болезненность. Для более полного расслабления брюшной мускулатуры во время исследования больному рекомендуется слегка согнуть ноги в коленях.

Помимо самостоятельных болей, практическое значение имеет болезненность при пальпации. Болезненность бывает в правой подвздошной области и наступает или с самого начала приступа болей, или несколько позже. Интенсивность болезненности может быть различной. Иногда этот симптом выявляется при самом осторожном исследовании, в других же случаях даже глубокая пальпация вызывает лишь небольшую болевую реакцию. Данные о степени болезненности при различных формах аппендицита представлены в табл. 17.

Так называемые болевые точки (Мак-Бурнея, Ланца, Кюммеля, В. Н. Розанова и др.) не имеют диагностического значения. При остром аппендиците бывает болезненной вся подвздошная область или часть ее. Правда, болезненность может быть неодинаково выражена в различных отделах живота или даже в подвздошной области, но расположение наибольшей болезненности столь сильно варьирует, что не может быть и речи о каких-то постоянных болевых точках.

Непостоянность мест максимальной болезненности обуслов-

лена различным положением червеобразного отростка, степенью изменений в нем и участием в воспалительном процессе брюшины. Если червеобразный отросток располагается ретроцекально, находится в малом тазу или имеет направление кверху, то пальпация подвздошной области может не вызывать болезненности. В таких случаях необходимо вагинальное и ректальное исследование, которое позволяет выявить болезненность тазовой брюшины.

**Таблица 17**

**Степень болезненности при пальпации**  
(по нашим данным, в %)

Интенсивность болезненности	Аппендицит			
	простой	флегмонозный	гангренозный	перфоративный
Слабая . . . . .	52,2	36,5	26,4	18,9
Умеренная . . . . .	42,3	45,0	48,2	39,6
Сильная . . . . .	5,5	18,5	25,4	41,5
Всего . . . . .	100,0	100,0	100,0	100,0

Клиническая ценность симптома пальпаторной болезненности огромна. В ряде случаев он бывает почти единственным признаком, позволяющим думать об остром аппендиците и побуждающим искать другие проявления этого заболевания.

**Таблица 18**

**Напряжение брюшной стенки при различных формах острого аппендицита (по нашим данным, в %)**

Локализация напряжения	Аппендицит			
	простой	флегмонозный	гангренозный	перфоративный
Правая подвздошная область . . . . .	19,6	34,9	44,1	47,8
Правая половина живота . . . . .	0,8	1,9	4,1	14,5
Подложечная область . . . . .	—	0,1	0,3	—
Весь живот . . . . .	0,4	0,6	1,0	11,6
Напряжения не было . . . . .	79,2	62,5	50,5	26,1
Всего . . . . .	100,0	100,0	100,0	100,0

Как уже указывалось, при всех формах острого аппендицита наиболее болезненной при пальпации бывает правая подвздошная

область. По нашим наблюдениям, такая локализация болезненности встречалась при простом аппендиците в 96,0%, а при деструктивным, осложненным перфорацией, — в 86,5%.

Напряжение мышц брюшной стенки в правой подвздошной области (*defense musculaire* французских авторов) является довольно постоянным и весьма важным диагностическим признаком острого аппендицита. В основе этого симптома лежит инфекционное раздражение брюшины и в связи с ним рефлекторное напряжение мышц брюшной стенки. Частота его зависит от формы острого аппендицита (табл. 18).

Зона мышечного напряжения в одних случаях ограничивается правой подвздошной областью, в других — может распространиться на всю правую половину живота или же на всю переднюю брюшную стенку. Степень напряжения мускулатуры неодинакова — от легкой, едва уловимой ригидности до доскообразного напряжения мышц всей правой половины или всего живота. Наиболее резко мышечное напряжение выражено при деструктивном аппендиците. В случаях тяжелой интоксикации и пониженной сопротивляемости организма, особенно у истощенных или пожилых больных, этот симптом может быть слабо выражен или же полностью отсутствовать.

### **Болевые симптомы**

Для диагностики острого аппендицита предложен ряд болевых симптомов. Некоторые из них являются общепризнанными, другие не имеют практической ценности. Механизм возникновения большинства этих симптомов обусловлен повышенной местной болевой чувствительностью брюшины в области расположения патологически измененного червеобразного отростка. Так как варианты локализации отростка в брюшной полости довольно разнообразны, то и болевые симптомы весьма изменчивы.

По значимости на первое место должен быть поставлен симптом Щеткина-Блюмберга.

Этот симптом является одним из ранних признаков острого аппендицита. Степень выраженности его колеблется в широких пределах, что зависит от остроты и распространенности воспалительного процесса, а также от положения червеобразного отростка в брюшной полости.

Симптом наиболее выражен при расположении отростка вблизи передней брюшной стенки. В этих случаях даже при простом аппендиците местное раздражение брюшины нередко проявляется весьма интенсивно. Напротив, при ретроцекальном или забрюшинном расположении червеобразного отростка самые тяжелые формы воспаления могут протекать без выраженного симптома Щеткина-Блюмберга.

Зона раздражения брюшины большей частью ограничивается правой подвздошной областью, но в тяжелых случаях деструк-

тивного аппендицита симптом Щеткина-Блюмберга может быть положительным во всей правой половине или по всему животу. Положительный симптом Щеткина-Блюмберга в правой подвздошной области может наблюдаться и при других заболеваниях органов брюшной полости (воспалительные заболевания придатков матки, острый панкреатит, острый холецистит и т. д.). Поэтому при распознавании острого аппендицита нельзя руководствоваться только одним этим признаком; лишь оценка всей клинической картины заболевания избавляет от грубых диагностических ошибок. Вместе с тем наличие резко положительного симптома Щеткина-Блюмберга является одним из основных показаний к экстренному вмешательству при острых воспалительных заболеваниях органов брюшной полости, независимо от локализации воспалительного процесса.

Наиболее часто симптом Щеткина-Блюмберга наблюдается при деструктивном и значительно реже — при простом аппендиците (табл. 19).

Таблица 9

**Частота симптома Щеткина-Блюмберга при различных формах острого аппендицита (по нашим данным, в %)**

Симптом Щеткина-Блюмберга	Аппендицит			
	простой	флегмонозный	гангренозный	перфоративный
Справа . . . . .	62,7	79,0	85,3	66,6
Слева . . . . .	0,4	0,7	0,6	1,5
Справа и слева . . . . .	1,1	4,3	5,8	17,4
Симптом отрицателен . . . . .	35,8	16,0	8,3	14,5
Всего . . . . .	100,0	100,0	100,0	100,0

Широко известен симптом Ровзинга (1922). Он заключается в появлении более или менее выраженной боли в правой подвздошной области при надавливании или легких толчках ладонью в левой подвздошной области. Причиной возникновения этого болевого признака считают внезапное перемещение (от наносимого толчка) газов из левой половины толстых кишок в правую. При этом якобы происходят колебания стенки слепой кишки и воспаленного червеобразного отростка, которые передаются воспалительно измененной париетальной брюшине.

Интенсивность болей при вызывании симптома Ровзинга может быть различной и зависит от остроты и распространенности воспалительного процесса. Симптом Ровзинга в первые часы после начала приступа большей частью не определяется. По мере развития воспалительного процесса этот признак встречается

чаще. Кроме того, симптом Ровзинга может быть положительным и при других заболеваниях слепой кишки — острым колите, тифлите и т. д. Все это в значительной степени снижает его диагностическую ценность, особенно для раннего выявления воспаления червеобразного отростка.

Симптом Ровзинга наиболее часто встречается при флегмонозном и гангренозном аппендиците. При прободном аппендиците частота этого симптома снижается (табл. 20).

Таблица 20

**Частота симптома Ровзинга при различных формах острого аппендицита (по нашим данным, в %)**

Симптом Ровзинга	Аппендицит			
	простой	флегмонозный	гангренозный	перфоративный
Положительный .	60,0	73,4	76,3	57,8
Отрицательный .	40,0	26,6	23,7	42,2
Всего .	100,0	100,0	100,0	100,0

Для определения воспалительного состояния брюшины А. П. Крышов (1922) предложил определять ее болевую чувствительность у мужчин посредством введения пальца в правый паховый канал. Этот симптом, названный Крымовым пахово-мошоночным, считается положительным в тех случаях, когда при введении кончика пальца в правый паховый канал и ошупывании задней стенки (т. е. поперечной фасции, непосредственно прилегающей к брюшине), больной испытывает болевое ощущение, иногда довольно значительное.

На том же принципе, что и предложение А. П. Крымова, основан так называемый брюшинно-пупочный симптом Д. Н. Думбадзе (1935). Исследование брюшинного покрова производится кончиком пальца, введенным в пупочное кольцо. В этой области вследствие отсутствия мышечного слоя париетальный листок брюшины более или менее доступен для пальпации.

Пользуется известностью симптом скольжения В. М. Воскресенского (1940). Сущность его заключается в появлении резкой боли в правой подвздошной области при быстром проведении ладонью по передней стенке от реберного края вниз с правой стороны (через рубашку больного). При определении этого симптома слева болевой реакции не бывает.

По данным В. М. Воскресенского, симптом скольжения оказался положительным у 97% больных острым аппендицитом. Аналогичные цифры были получены и другими хирургами при

проверке диагностической ценности этого признака. Так, Н. В. Дмитриева установила, что симптом Воскресенского положительный в 96,4%, а Н. А. Кузнецов, Е. К. Воскресенская, М. Ф. Волкова — в 97% случаев острого аппендицита.

Определение этого симптома целесообразно, так как оно расширяет диагностические возможности при остром аппендиците. Вместе с тем уместно напомнить, что этот признак не является патогномичным для острого аппендицита; он может быть положительным и при других воспалительных заболеваниях брюшной полости.

У больных острым аппендицитом при перемене положения тела появляются или усиливаются боли в животе. Это дало возможность Ситковскому предложить свой симптом: появление болей в правой подвздошной области при положении больного на левом боку. Возникновение болей объясняется натяжением воспалительно измененной брюшины в области слепой кишки и брыжеечки червеобразного отростка вследствие их перемещения.

В тех случаях, когда симптом Ситковского не выражен, целесообразно определить симптом Бартомье-Михельсона. Положительным симптом Бартомье-Михельсона считается в том случае, если при пальпации правой подвздошной области в положении больного на левом боку появляется болезненность.

Оба эти симптома имеют диагностическую ценность, но, к сожалению, мало помогают распознаванию острого аппендицита в начальном периоде заболевания. В это время воспалительный процесс ограничен только стенкой самого отростка без вовлечения брыжеечки, поэтому симптомы Ситковского и Бартомье-Михельсона не всегда бывают положительными.

Для распознавания острого аппендицита предложено несколько так называемых поясничных симптомов. Они различны по методике определения, но более или менее сходны по механизму возникновения. По существу все эти симптомы обусловлены раздражением брюшины или же поясничных нервов.

А. В. Габай (1937) предложил определять наличие симптома Щеткина-Блюмберга в области правого пелитова треугольника. В тех случаях, когда этот симптом оказывается положительным, автор объясняет его появление наличием выпота в брюшной полости или же ретроцекальным положением воспалительно измененного отростка. Возникновение этого симптома обусловлено вовлечением в воспалительный процесс заднего листка брюшины, который в области пелитова треугольника сравнительно слабо защищен мышцами.

Симптом Яуре-Розанова (1934) (повышенная болевая реакция при надавливании пальцем в области треугольника Петита) имеет те же анатомические обоснования, что и симптом Габая.

К так называемым поясничным относится также симптом Б. В. Пунина (1927). Оказалось, что при остром аппендиците пальпацией определяется болевая точка в области поперечного отростка III поясничного позвонка справа. Позднее И. И. Булынин (1946) привел описание симптома, сущность которого состоит в появлении боли при пальпации поясничной области справа от остистых отростков I и II поясничных позвонков. Появление боли обусловлено раздражением I и II поясничного нервов при остром аппендиците.

Б. И. Варламов в 1947 г. описал возникновение боли в правой подвздошной ямке при поколачивании в области XII ребра справа. По мнению Б. И. Варламова, боль возникает вследствие сотрясения широкой мышцы спины, которое передается брюшине, что и вызывает боль.

Клинический опыт показывает, что поясничные симптомы имеют значение для диагностики ретроцекального аппендицита. При обычной локализации червеобразного отростка, особенно при расположении его у передней брюшной стенки, эти признаки непостоянны.

Особо следует выделить симптомы, отмечающие повышенную местную чувствительность кожи. Так, симптом И. Я. Раздоль-

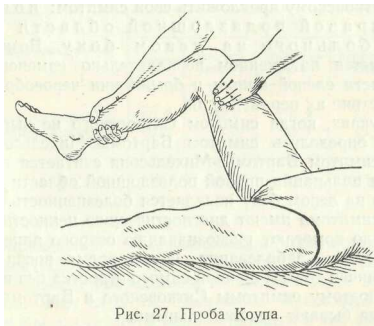


Рис. 27. Проба Коупа.

ского (1927) состоит в том, что при поколачивании молоточком по передней брюшной стенке возникает болезненность в правой подвздошной области. Гиперестезия кожи в правой подвздошной области у передней наружной ости подвздошной кости, по данным Л. И. Баландиной из клиники Н. Н. Самарина, встречается в 67% случаев, что может служить подтверждением диагностической ценности этого симптома.

Далее идет группа симптомов, возникновение которых обусловлено мышечным напряжением.

Здесь относится общеизвестный симптом Образцова, полезный главным образом при распознавании хронического аппендицита. Определение этого симптома производится следующим образом: исследующий становится справа от больного и вытянутыми II и III пальцами правой кисти слегка придавливает брюшную стенку в правой подвздошной области. Если при поднятии выпрямленной правой ноги возникает боль в правой подвздошной ямке, то симптом Образцова считается положительным. Однако при остром аппендиците мы не советуем вызывать этот симптом. При деструктивных формах аппендицита определение симптома Образцова может способствовать прободению отростка.



По нашему мнению, ограниченное применение может иметь место при остром аппендиците и проба Коупа (Cope, 1946), позволяющая установить напряжение подвздошно-поясничной и внутренней запирающей мышц (рис. 27). Эта проба производится следующим образом: больной укладывается на левый бок, правая нижняя конечность в выпрямленном положении отводится хирургом назад (движение в тазобедренном суставе). Мышечное сопротивление и болевое ощущение при этом в правой подвздошной области должны расцениваться как признак острого аппендицита. Далее больного укладывают на спину и исследующий производит вращение по оси правой нижней конечности, согнутой в коленном и тазобедренном суставах. В тех случаях, когда имеются воспалительные изменения в отростке, возникает боль в правой подвздошной области. Появление боли Коуп объясняет напряжением внутренней запирающей мышцы.

М. И. Островский (1952) предложил симптом, сходный по механизму возникновения с только что указанными пробами. Больному предлагают поднять вверх (до угла 130—140°) выпрямленную в коленном суставе правую нижнюю конечность и удержать ее в таком положении. Далее исследующий быстро разгибает конечность больного в тазобедренном суставе и укладывает ее на кровать. В результате мышечного напряжения появляется болевая реакция. Этот прием является лишь видоизмененным симптомом Образцова и вред ли имеет перед ним преимущества.

А. С. Черемским (1951) и затем В. И. Кушниренко (1952) были описаны так называемые кашлевые симптомы — появление боли в правой подвздошной области при кашле. Кашель вызывает повышение давления в брюшной полости, что сопровождается болью.

### Прочие симптомы

А. С. Чугаев (1938) считал, что при остром аппендиците в апоневрозе правой наружной косой мышцы появляются напряженные тяжи, названные им «струнами аппендицита». Наличие последних определяется пальпацией.

В. И. Рожанский (1945) описал симптом ограниченного пареза передней брюшной стенки, следствием чего в области точки Мак-Бурнея ощущается «мягкость» при пальпации.

Н. Н. Фомин (1951) отметил, что при остром аппендиците можно установить понижение «ли отсутствие брюшных рефлексов» — симптом торможения брюшных рефлексов.

Приводятся описания и ряда симптомов, практическое значение которых сомнительно.

Распознавание острого аппендицита, особенно в начальном периоде, должно основываться не на каком-либо отдельном симптоме, а на тщательном анализе всех местных и общих проявлений заболевания. Только всестороннее обследование больного и взвешивая оценка полученных данных позволяют избежать диагностических ошибок.

## КЛИНИЧЕСКАЯ КАРТИНА И ТЕЧЕНИЕ РАЗЛИЧНЫХ ФОРМ ОСТРОГО АППЕНДИЦИТА

### ПРОСТОЙ (ПОВЕРХНОСТНЫЙ) АППЕНДИЦИТ

Приступ острого аппендицита начинается внезапно возникшими болями в животе. Боли умеренной интенсивности обычно локализуются в правой подвздошной области. Иногда они начи-

наются по всему животу или в подложечной области, но вскоре сосредоточиваются в правой подвздошной области. Достигнув известной интенсивности, боли могут быстро пойти на убыль и иногда уже через несколько часов исчезнуть. Кроме болей, имеется болезненность в правой подвздошной области; другие симптомы острого аппендицита встречаются непостоянно. После стихания болей еще определяется болезненность при глубокой пальпации, что является единственным признаком затихающего воспаления червеобразного отростка.

Такое клиническое течение острого аппендицита наиболее благоприятно по своему исходу и, как правило, заканчивается полным выздоровлением больного. Однако возможен рецидив заболевания или переход его в хроническую форму.

В других случаях заболевание протекает иначе. Начавшиеся боли в подвздошной области не имеют тенденции к затиханию и принимают постоянный, все нарастающий характер. Нередко к болям присоединяется рвота, которая чаще бывает однократной.

Общее состояние больных удовлетворительное. Приблизительно у половины их температура тела нормальная, у половины — не выше 38°. Пульс соответствует температуре. Живот мягкий и принимает участие в дыхании или немного напряжен в правой подвздошной области. Болезненность при пальпации этой же области дополняет довольно бедную клиническую картину.

Сопоставление клиники простого аппендицита с морфологическими изменениями в брюшной полости показывает, что даже отчетливое воспаление червеобразного отростка часто проявляется только болями и болезненностью правой подвздошной области.

При простом аппендиците обычно имеется небольшой лейкоцитоз при отсутствии или незначительном сдвиге лейкоцитарной формулы влево.

Итак, схематически можно выделить три варианта течения наиболее легкой формы острого аппендицита — простого аппендицита.

1. Приступ острого аппендицита, характеризующийся главным образом сильными болями в животе, возникает остро и быстро заканчивается с исчезновением всех клинических проявлений заболевания. В последующем часть таких больных полностью выздоравливает, другая часть вновь возвращается в лечебные учреждения с повторными приступами аппендицита.

2. Приступ острого аппендицита характеризуется легким или средней тяжести клиническим течением. Заболевание продолжается более длительный срок и чаще всего заканчивается выздоровлением. Стихание острых воспалительных явлений не всегда избавляет больных от новых приступов болезни или перехода ее в хроническую стадию.

3. Приступ острого аппендицита не переходит в стадию затихания, а характеризуется ухудшением состояния больного, нара-

станием клинических симптомов и соответственно углублением патологоанатомических изменений в червеобразном отростке. В таких случаях воспалительный процесс простирается за пределы отростка. Образуется воспалительный инфильтрат, требующий продолжительного лечения, или наступают тяжелые осложнения (разлитой гнойный перитонит, аппендикулярные гнойники, септический тромбоз и пр.), если своевременным удалением воспалительно измененного отростка не предотвращено столь неблагоприятное течение заболевания.

Таким образом, даже при простом аппендиците, дающем в начале наиболее легкую клиническую картину, нельзя предвидеть исход заболевания. Эти формы аппендицита бывают трудны для диагностики и выбора метода лечения, так как кажущаяся легкость болезни не вызывает большой тревоги у врача, а самого больного заставляет сомневаться в целесообразности и необходимости оперативного пособия.

### ФЛЕГМОЗНЫЙ АППЕНДИЦИТ

Основными жалобами больных являются стойкие боли в правой подвздошной области, которые постепенно усиливаются. Выраженные боли были нами отмечены у 42,0% больных и очень сильные — у 6,2%. Боли нередко сопровождаются рвотой, которая может быть однократной или повторяться несколько раз. Повторная рвота отмечена нами в 13,4% случаев. У 34% больных имелось познабливание, температура достигала 38 - 39°, а иногда и выше.

Язык у больных флегмонозным аппендицитом суховат или сухой, обложен. Живот сохраняет обычную конфигурацию, иногда же несколько вздут, слабо участвует в акте дыхания. В случаях тяжелого течения заболевания дыхательные движения имеются лишь в верхнем отделе живота. При пальпации выявляется напряжение мускулатуры в правой подвздошной области. Часто напряжение распространяется на всю правую половину живота или, реже, на весь живот. Если напряжен весь живот, то при тщательном исследовании больного удается установить наибольшую интенсивность напряжения в правой подвздошной области.

Имеется резкая болезненность при пальпации живота; даже при самом нежном ощупывании брюшной стенки больные испытывают боль. Максимальная болезненность обычно определяется в правой подвздошной области.

Симптом Щеткина-Блюмберга бывает положительным у большинства больных и выражен больше в правой подвздошной области. Иногда этот симптом определяется во всей правой половине или даже по всему животу. Симптом Ровзинга оказывается положительным в 73,4% случаев.

Изменения со стороны крови более значительны, чем при простом аппендиците и характеризуются сдвигом лейкоцитаоной

формулы влево (до 15—25% палочкоядерных) и повышением числа лейкоцитов до 8—16%.

Отклонение от нормы со стороны мочи выражается в появлении небольшого количества белка, эпителиальных клеток, иногда свежих эритроцитов. У больных с бурно развивающимся заболеванием и явлениями тяжелой интоксикации могут быть и вышечелоченные эритроциты.

Распознавание заболевания в типичных случаях не представляет трудностей. Внимательное изучение клинической картины заболевания в большинстве случаев позволяет без колебаний поставить общий диагноз острого аппендицита.

Правильно распознать форму аппендицита нам удалось меньше чем у половины обследованных больных. Так, из 865 пациентов, у которых флегмонозный аппендицит установлен во время операции и при гистологическом исследовании препаратов, до операции диагноз флегмонозного аппендицита был поставлен у 387, диагноз простого аппендицита — у 472 и другие диагнозы — у 6 больных.

При свободном расположении червеобразного отростка и прогрессировании воспалительных изменений состояние больного постепенно ухудшается. Признаки местного перитонита выявляются все ярче.

Если флегмонозные изменения в червеобразном отростке не приводят к быстрому разрушению его стенки и прободению, то слипчивый процесс в брюшине приводит к отграничению патологического очага и возникновению воспалительного инфильтрата. Последний постепенно рассасывается или подвергается гнойному расплавлению. Соответственно этому меняется и клиническая картина заболевания. При недостаточности отграничивающих брюшных сращений прогрессирующий флегмонозный аппендицит неминуемо приводит к разлитому перитониту и смертельному исходу. В таких случаях общее состояние больных с каждым часом утяжеляется, язык делается сухим, появляется эйфория, симптомы раздражения брюшины нарастают и в течение нескольких дней наступает смерть.

Хотя флегмонозный аппендицит дает более тяжелое клиническое течение и чаще осложняется, чем поверхностное воспаление червеобразного отростка, все-таки выздоровление без оперативного вмешательства возможно. Это объясняется двумя причинами: 1) постепенным затиханием воспалительного процесса в червеобразном отростке с обратным развитием начальных флегмонозных изменений; 2) развитием слипчивого процесса в брюшине, мешающего распространению воспаления.

### ГАНГРЕНОЗНЫЙ АППЕНДИЦИТ

Клиническая картина гангренного аппендицита может проявляться различно. В большинстве случаев имеются те же симптомы, что и при флегмонозном аппендиците. В этих случаях пред-

операционный диагноз чаще склоняется в пользу флегмоны червеобразного отростка; изменения гангренозного характера устанавливаются лишь на операционном столе.

В ряде случаев гангренозный аппендицит вызывает умеренные клинические проявления, зато общие расстройства выражены отчетливо. У таких больных отмечают самостоятельные боли в животе малой интенсивности, напряжение брюшных мышц может быть мало выраженным. При исследовании правой подвздошной области нередко бывает лишь умеренная болезненность. В клинической картине заболевания в подобных случаях на первый план выступают явления выраженной интоксикации: тяжелое состояние, пульс слабого наполнения, незначительное повышение или даже понижение температуры, сухой язык, ознобы.

Довольно типичны изменения со стороны крови. При нормальном или близком к норме содержании лейкоцитов имеется значительный сдвиг лейкоцитарной формулы влево, иногда вплоть до появления юных форм.

При описанном клиническом течении острого аппендицита и при отмеченных изменениях картины крови можно распознать деструктивную форму аппендицита и, в частности, заподозрить гангрену отростка.

При наличии обширных внутрибрюшинных сращений, препятствующих быстрому распространению воспалительного процесса, больные даже при омертвлении червеобразного отростка могут некоторое время оставаться в удовлетворительном состоянии; признаки раздражения брюшины могут быть также нерезко выраженными.

У больных с гангренозными изменениями червеобразного отростка общий диагноз острого аппендицита в большинстве случаев удается поставить без затруднений. Предположения же об ожидаемых морфологических изменениях в червеобразном отростке оправдываются редко. Из 318 больных с гангренозным аппендицитом лишь у 16 была правильно распознана форма аппендицита. У подавляющего большинства больных до операции предполагался флегмонозный (178) или простой (118) аппендицит. У 6 человек предполагалось прободение отростка. В современных условиях такая ошибка не имеет существенного значения. Будет ли поставлен клинический диагноз «острый простой аппендицит» или «острый гангренозный аппендицит», все равно больной подлежит срочному оперативному лечению.

### ПРОБОДНОЙ АППЕНДИЦИТ

Клиническая картина прободного аппендицита может иметь существенные различия. Это касается прежде всего начального периода заболевания. Различают два типа течения прободного аппендицита.

Первый характеризуется тем, что начало заболевания мало

отличается от начального периода флегмонозного или даже простого аппендицита. Местные и общие явления нередко нарастают сравнительно медленно при более или менее удовлетворительном общем состоянии больного. Только по истечении некоторого времени, иногда через несколько дней, развивается картина тяжелой общей интоксикации, обусловленная развитием разлитого гнойного перитонита. Постепенное нарастание клинических проявлений бывает чаще всего вызвано наличием очень маленького прободного отверстия или прикрытием перфорированного участка сальником или соседними органами. В таких случаях брюшная полость инфицируется медленно и иногда процесс может отграничиться. В дальнейшем этих больных оперируют уже не по поводу острого аппендицита, а по поводу гнойника аппендикулярного происхождения. Примером такого течения заболевания может служить следующее наблюдение.

Больная Л., 60 лет, домашняя хозяйка, поступила в клинику общей хирургии 22/X 1953 г. с жалобами на боли по всему животу, но больше справа. Заболела накануне, была неоднократная рвота, озноба не было.

Объективно: общее состояние удовлетворительное, температура 37,7°, пульс 88 в минуту, ритмичный, удовлетворительного наполнения. Язык влажный, обложен. Живот вздут, активно участвует в акте дыхания. При пальпации живот мягкий, болезненный в нижнем отделе.

Больная от оперативного лечения отказывалась. В течение 3 дней ее состояние было средней тяжести. Наконец операция была произведена; обнаружен абсцесс на почве ограниченного омертвления червеобразного отростка. Выздоровление.

В приведенном наблюдении заболевание развивалось небурно. В день поступления больной в клинику не возникало даже подозрения на прободной аппендицит. По-видимому, в тот момент прободения червеобразного отростка еще не было, и только в дальнейшем после углубления патологического процесса в отростке наступила перфорация его стенки. К этому времени (по прошествии нескольких дней от начала заболевания) успели образоваться брюшные сращения, надежно отграничившие гнойнорасплавленный орган. В результате прободение отростка произошло в изолированную спайками полость, что предотвратило развитие разлитого гнойного перитонита.

Второй тип течения прободного аппендицита характеризуется быстрым расплавлением стенки червеобразного отростка и интенсивным нарастанием местных и общих проявлений заболевания. Уже по истечении нескольких часов от начала приступа картина заболевания носит тяжелый характер. Общее состояние тяжелое. Лицо осунувшееся, кожные покровы принимают землистый цвет. Больные беспокойны, иногда впадают в состояние эйфории. Беспокойное и тревожное поведение больных нередко сменяется вялостью и апатичностью, что объясняется тяжелой и все возрастающей интоксикацией, вызванной вовлечением в воспалительный процесс брюшины и появлением разлитого перитонита.

В самом начале заболевания, пока не развились тяжелые явления интоксикации, могут быть сильные боли в животе. Вскоре они ослабевают и становятся умеренными. Обычно чем тяжелее больной, тем меньше он предъявляет жалоб. В частности, жалобы на боли в животе бывают даже менее настойчивыми, чем при легких формах аппендицита. В таких случаях поражает несоответствие общего состояния больного скудости его жалоб; бросается в глаза контраст между тяжестью заболевания и безучастностью заболевшего, что объясняется неудержимо нарастающим воспалением брюшины.

При перфоративном аппендиците бывает тошнота и многократная рвота.

Язык сухой, густо обложен. Пульс частый, свыше 100 ударов в минуту, слабого наполнения. Артериальное давление понижено. Живот не принимает участия в акте дыхания или участвует только верхним своим отделом. Брюшная стенка напряжена не только в правой подвздошной области, но и на большей части живота.

В первые часы заболевания болезненность локализуется в правой подвздошной ямке, а в дальнейшем распространяется по всему животу, причем при тщательном исследовании максимальная болезненность обычно соответствует первичной локализации болей. Симптом Щеткина-Блюмберга резко положительн большей частью по всему животу. Лишь в самых тяжелых случаях при выраженной общей интоксикации этот симптом может не определяться.

Изменения со стороны крови характеризуются значительным сдвигом лейкоцитарной формулы влево. Число лейкоцитов зависит от степени интоксикации и индивидуальных особенностей организма. В одних случаях лейкоцитоз достигает 20000 и выше, в других — число лейкоцитов близко к норме или даже понижено.

Обычно течение перфоративного аппендицита при свободном расположении червеобразного отростка столь бурно, что распознавание заболевания не представляет больших трудностей, и необходимость экстренной хирургической помощи бывает очевидна.

В запущенных случаях, когда появляются признаки разлитого перитонита, иногда трудно установить источник последнего. Обычно такая ошибка не изменяет решения о необходимости оказания больному хирургической помощи, но может повлиять на выбор оперативного доступа, что нельзя считать для больного безразличным. Обычно делают срединную лапаротомию вместо доступа Волковича-Мак-Бурнея, который менее травматичен, чем разрез по средней линии живота. Уменьшить возможность таких ошибок можно только при внимательной оценке анамнеза и течения заболевания.

## РЕТРОЦЕКАЛЬНЫЙ АППЕНДИЦИТ

Среди разнообразных форм острого аппендицита наибольшие диагностические трудности встречаются при ретроцекальном расположении червеобразного отростка.

По литературным данным, частота ретроцекального расположения червеобразного отростка колеблется от 9 до 21%. По нашим данным, ретроцекальное расположение отростка было отмечено при простом аппендиците в 3,7%, флегмонозном — 7,4, гангренозном — 9,1 и прободном — 13,9%.

Таким образом, при ретроцекальном аппендиците чаще встречаются деструктивные изменения в червеобразном отростке. По-видимому, это объясняется тем, что оперативное лечение применяется главным образом при тяжелом клиническом течении заболевания, т. е. при деструктивных формах аппендицита. Простой аппендицит при ретроцекальном расположении отростка нередко протекает без всяких признаков раздражения брюшины, поэтому таких больных оперируют не всегда. В результате процент оперированных больных с простым аппендицитом бывает меньше, чем с деструктивным.

Изучение около 500 больных с ретроцекальным положением червеобразного отростка позволяет выделить четыре главных варианта такого расположения органа.

1. Отросток расположен в свободной брюшной полости и лежит между задней стенкой слепой кишки и париетальной брюшиной, покрывающей клетчатку забрюшинного пространства (*m. ileosoa dext*). Чтобы целиком обнажить червеобразный отросток, необходимо приподнять слепую кишку, отодвинув свободную ее часть от париетальной брюшины задней стенки брюшной полости.

2. Отросток большей своей частью лежит на задней стенке слепой кишки, будучи только спаян с нею. Брыжеечка отростка укорочена и бывает видна лишь у его основания, на остальном протяжении отросток и брыжеечка распластаны по слепой кишке и, простираясь по ней, загнуты назад и кверху.

3. Отросток интимно спаян с париетальной брюшиной и значительной своей частью лежит на задней стенке брюшной полости, подворачиваясь под слепую кишку и находясь позади нее среди брюшных сращений или даже забрюшинно.

4. Отросток целиком или частично находится в забрюшинном пространстве, т. е. не только позади слепой кишки, но и позади париетального листка брюшины. Такое расположение червеобразного отростка является результатом особенностей развития илеоцекального угла.

Клиническая картина ретроцекального аппендицита определяется не только остротой воспалительного процесса, но и анатомическим положением червеобразного отростка.

При первом и даже втором варианте ретроцекального расположения червеобразного отростка бывает обычное тече-



ние острого аппендицита. В таких случаях ретроцекальное расположение отростка обнаруживается лишь во время операции; до операции об этом не возникает и мысли.

Третий и четвертый варианты ретроцекального расположения червеобразного отростка дают своеобразное клиническое течение острого аппендицита. Ретроцекальный аппендицит начинается с болей в животе, которые могут сопровождаться тошнотой или рвотой. Последняя приблизительно у  $1/3$  больных наблюдается в начале приступа. Иногда боли иррадиируют в область половых органов или правого бедра. Нередко боли появляются в пояснице или между реберным краем и гребешком подвздошной кости. Интенсивность болей не достигает значительной силы; нередко через день-два после начала приступа больные отмечают уменьшение болей. Подобная локализация болей объясняется воспалительными изменениями париетального листка брюшины или переходом патологического процесса в забрюшинное пространство.

При исследовании обращает на себя внимание сравнительно небольшая болезненность правой подвздошной области. Локального напряжения брюшных мышц обнаружить не удается. Живот мягкий, активно участвует в акте дыхания. Пальпацией поясничной области можно установить болезненность, наиболее выраженную соответственно треугольнику Петита. Иногда имеется умеренное напряжение мышц боковой и задней стенки живота справа. Симптом Щеткина-Блюмберга в правой подвздошной области, так же как и другие аппендикулярные симптомы, не выражен.

При забрюшинном расположении червеобразного отростка или вовлечении в патологический процесс забрюшинной клетчатки бывает положительным симптом Пастернацкого. У  $1/3$  больных удается обнаружить в моче свежие и выщелоченные эритроциты, что вызывается переходом воспалительного процесса на мочеточник или почечную лоханку. В этих случаях иногда даже опытные врачи подозревают самостоятельное заболевание почек.

Из изложенного видно, что при ретроцекальном остром аппендиците (при несвободном положении червеобразного отростка) симптомы раздражения брюшины встречаются непостоянно. Важнейшими признаками заболевания являются болезненность в поясничной области, напряжение боковой стенки живота, нередко положительный симптом Пастернацкого и небольшая примесь эритроцитов в моче.

Типичным примером ретроцекального аппендицита при отграничении червеобразного отростка от свободной брюшной полости может служить следующее наблюдение.

Больной Б., 28 лет, токарь, поступил в клинику 17/IV 1954 г. с жалобами на боли в животе и травой поясничной области. Отмечает иррадиацию болей

в область правого бедра и половые органы. Боли начались за 12 часов до поступления в клинику. Однократная рвота и легкий озноб. В прошлом аналогичных болей не отмечалось.

**Объективно:** общее состояние удовлетворительное. Температура 37,7°, пульс 84 удара в минуту, ритмичный, удовлетворительного наполнения. Язык влажный, слегка обложен. Живот мягкий на всем протяжении; при пальпации умеренная болезненность в правой подвздошной области. Симптом Шеткина-Блюмберга отрицательный. Более выраженная болезненность в области петитова треугольника. Симптом Пастернацкого справа положителен.

Анализ крови: лейкоцитов — 11 600, незначительный сдвиг лейкоцитарной формулы влево.

Анализ мочи: удельный вес 1016, свежие эритроциты 1—3 в поле зрения, белка нет.

**Заключение:** ретроцекальный аппендицит.

Экстренная операция под местной анестезией. Незначительное количество мутного экссудата в брюшной полости. Червеобразный отросток расположен ретроцекально в спайках; длина отростка 10 см, он гиперемирован и напряжен. Рассечение спаек. Аппендэктомия с погружением культи кисетным швом. Глухой шов брюшной стенки после введения 300 000 ед. пенициллина.

Гистологическим исследованием установлено флегмонозное изменение стенки отростка.

Гладкое послеоперационное течение. Выписан через 12 дней по выздоровлении.

Диагностика ретроцекального аппендицита особенно трудна в тех случаях, когда больной обращается к хирургу спустя некоторое время после приступа острых болей. Тогда на первый план выступают явления общей интоксикации, нередко обусловленные прободением червеобразного отростка.

Нередко ретроцекальный аппендицит с самого начала протекает с явлениями тяжелой интоксикации при сравнительно слабо выраженных местных симптомах или же при атипичном их проявлении. В этих случаях заболевание начинается с высокой температуры (до 40°), озноба и болей в животе неясной локализации. Такая клиническая картина часто приводит к диагностическим ошибкам и оперативное вмешательство нередко производится по поводу разлитого перитонита или по поводу забрюшинной флегмоны. Распознавание особенно затруднено, если в анамнезе имеются сведения о перенесенных ранее острых воспалительных заболеваниях других органов брюшной полости — желчного пузыря, почек, женской половой сферы и т. д.

По литературным данным, частота забрюшинного расположения червеобразного отростка невелика и колеблется в пределах от 1 до 2% (А. Н. Деснов, Г. И. Турнер, М. И. Ростовцев и др.); по нашим наблюдениям, она составляет около 1%. В таких случаях заболевание обычно начинается с болей в правой поясничной области, иногда с иррадиацией их в правую подвздошную ямку или в область правого подреберья. Боли не слишком интенсивны, нарастают медленно, но вместе с тем не имеют тенденции к затиханию. Из других ранних симптомов можно отметить озноб, который обычно начинается в первые часы болезни и наблюдается не менее чем у половины больных.

К общим симптомам относятся повышение температуры и не-

Соответствие частоты пульса уровню температуры тела (расхождение пульсовой и температурной кривой). Рвота и тошнота наблюдаются довольно редко. Функция кишечника, как правило, не нарушена.

Местные симптомы при воспалении забрюшинно расположенного червеобразного отростка выражены слабо. Живот активно участвует в акте дыхания, обычной конфигурации. Напряжение мускулатуры передней брюшной стенки встречается как исключение. Болезненность при пальпации по своей интенсивности и локализации носит неопределенный характер. Иногда боль отмечается только при глубокой пальпации правой подвздошной области, в других случаях пальпация почти безболезненна. Симптом Щеткина-Блюмберга, как правило, оказывается слабо положительным или отрицательным. Другие аппендикулярные симптомы непостоянны и выражены обычно слабо.

Весьма важным, но, к сожалению, довольно поздним симптомом является контрактура правой подвздошно-поясничной мышцы. Попытка пассивно разогнуть ногу вызывает боли в нижней правой половине живота или в поясничной области. Если имеется низкое расположение червеобразного отростка, то при исследовании *reg gestum* можно установить наличие болезненности справа.

Так как в подавляющем большинстве случаев червеобразный отросток при забрюшинном расположении оказывается флегмонозно или гангренозно измененным, то можно установить соответствующие изменения со стороны крови — сдвиг лейкоцитарной формулы влево и повышение содержания лейкоцитов до высоких цифр (12000—16000). Анализ мочи в начале заболевания без отклонений от нормы. В дальнейшем в связи с развитием инфекции в моче появляются белок и эритроциты.

В начальном периоде заболевания (первые 1—2 дня) часто не удается отметить резких отклонений в самочувствии больного и обнаружить объективных данных, позволяющих поставить диагноз деструктивного аппендицита. Между тем последнее течение заболевания характеризуется возникновением тяжелых, угрожающих жизни осложнений; поэтому в сомнительных случаях, даже без полной уверенности в диагнозе, показано экстренное оперативное вмешательство. В качестве иллюстрации приводим историю болезни больного К.

Больной К., 42 лет, шофер, поступил в клинику общей хирургии 13/VI 1954 г. через 15 часов после начала заболевания. Жалобы на боли в эпигастриальной области и правой половине живота, на учащенное, но безболезненное мочеиспускание. Однократная рвота и озноб. В 1952 г. был аналогичный приступ болей. Общее состояние удовлетворительное. Температура 37,6°. Пульс 88 ударов в минуту, ритмичный, удовлетворительного наполнения. Язык влажный, чистый. Живот не вздут, в акте дыхания участвует, мягкий; пальпация болезненна в правой подвздошной и поясничной областях. Симптомы Щеткина-Блюмберга и Ровзинга неясные; симптом Пастернацкого справа положительный, слева отрицательный.

Анализ крови: лейкоцитов — 8400, эозинофилов — 2%, палочкоядерных — 10,5%, сегментоядерных — 61%, лимфоцитов — 22%, моноцитов — 4,5%.

Анализ мочи: следы белка, сахара нет, лейкоциты 1—2 в поле зрения; эритроциты свежие, до 30 в поле зрения.

Заключение: флегмонозный аппендицит. Правосторонняя почечная Колика.

Для уточнения диагноза произведена хромоцистоскопия. Функция почек не изменена. При повторном анализе мочи обнаружены свежие эритроциты, 1—3 в поле зрения, и следы желчных пигментов.

Повторный анализ крови: лейкоцитов — 11 400, эозинофилов — 2%, палочкоядерных — 22%, сегментоядерных — 57%, лимфоцитов — 14%, моноцитов — 5%.

В связи с полученными данными и ухудшением состояния решено оперировать больного по поводу ретроцекального аппендицита.

По вскрытии брюшной полости параректальным разрезом справа выделилось небольшое количество мутного экссудата без запаха. Гиперемия прилежащих петель тонких кишок и слепой кишки. Последняя покрыта фибринозным налетом. Червеобразный отросток расположен позади слепой кишки и уходит в забрюшинное пространство. Основание его темно-вишневого цвета. Ввиду того, что отросток плотно замурован спайками, произведено ретроградное удаление его. Тампонада брюшной полости.

Тяжелое послеоперационное течение. Назначены антибиотики. Выздоровление. Выписан из клиники через 47 дней.

Распознавание забрюшинного аппендицита представляет трудности. Однако при достаточном знакомстве с клинической картиной этого заболевания, правильный диагноз возможен. Необходимо лишь подчеркнуть, что промедление с оказанием хирургической помощи является опасным вследствие распространения воспалительного процесса по забрюшинной клетчатке.

### **ОСТРЫЙ АППЕНДИЦИТ ПРИ РАСПОЛОЖЕНИИ ЧЕРВЕОБРАЗНОГО ОТРОСТКА В МАЛОМ ТАЗУ**

Острый аппендицит при расположении червеобразного отростка в малом тазу встречается чаще у женщин, что, по-видимому, связано с более слабым развитием мускулатуры у них и склонностью к энтероптозам.

Начало и течение заболевания при тазовом аппендиците не имеет каких-либо характерных черт, за исключением тех случаев, когда создается распространение инфекции per continuitatem с воспалительно измененного отростка на органы малого таза (мочевой пузырь, прямая кишка, матка и ее придатки).

В зависимости от локализации отростка по отношению к этим органам могут наблюдаться те или иные симптомы. Так, при вовлечении в воспалительный процесс стенки мочевого пузыря иногда развиваются дизурические явления, что может подать повод ошибочно трактовать заболевание как острый цистит. Раздражение нижнего отдела толстых кишок или прямой кишки характеризуется появлением жидкого стула с примесью в кале слизи; иногда бывает упорный понос. Реакция со стороны органов женской половой сферы проявляется болезнен-

ностью при пальпации над паховой связкой и лобком; нередко болевые отмечают также боли в поясничной области,

При отсутствии воспаления органов малого таза болевой синдром при тазовом аппендиците выражен нерезко. Боли локализуются в нижнем отделе правой подвздошной области или непосредственно над пупартовой связкой. Симптомы раздражения брюшины не наблюдаются (как правило, симптом Щеткина-Блюмберга отрицательный). Симптом Ровзинга и другие аппендикулярные симптомы непостоянны. Таким образом, единственным более или менее постоянным признаком тазового аппендицита является низко расположенная местная болезненность.

Рвота наблюдается как исключение; иногда больные отмечают тошноту. Температурная реакция выражена незначительно: повышение температуры редко достигает 38°.

Изменения со стороны крови бывают такими же, как и при других формах острого аппендицита.

Изменения со стороны мочи непостоянны.

Примером клинического течения острого аппендицита при расположении червеобразного отростка в малом тазу может служить следующее наблюдение.

Больной В., 45 лет, механик, поступил в клинику общей хирургии 7/X 1955 г. с жалобами на боли по всему животу, тошноту, учащенное и болезненное мочеиспускание. Заболел 30 часов тому назад. Была рвота; озноба не было. Аналогичный приступ болей 19 лет тому назад, других заболеваний не отмечает.

Общее состояние удовлетворительное. Температура 37°. Пульс 64 удара в минуту, ритмичный, удовлетворительного наполнения. Язык слегка обложен. Живот слегка вздут, в дыхании участвует, болезнен при пальпации справа в нижнем отделе подвздошной области. Симптом Щеткина-Блюмберга неясный. Симптом Ровзинга слабopоложительный. Симптом Пастернацкого отрицательный.

Анализ крови: лейкоцитов—10600, эозинофилов—0, палочкоядерных—14%, сегментоядерных—63%, лимфоцитов—18%, моноцитов—5%.

Анализ мочи: отклонений от нормы не установлено.

Заключение: острый простой аппендицит.

Экстренная операция под местной анестезией. По вскрытии брюшной полости выдвинулось небольшое количество серозного экссудата. Слепая кишка обнаружена около мочевого пузыря. Червеобразный отросток имеет длину 10 см, гиперемирован и утолщен; верхушка его припаяна к париетальной брюшине у передней брюшной стенки у входа в малый таз. Аппендэктомия с погружением культи кишетным швом. Глухой шов брюшной стенки.

Гистологическое исследование отростка подтвердило диагноз простого острого аппендицита.

В послеоперационном периоде наблюдались явления стойкого пареза кишечника. Выздоровление. Через 20 дней больной выписан.

Острый аппендицит при тазовом расположении червеобразного отростка часто дает осложнения в виде инфильтратов и абсцессов в малом тазу. Эти осложнения наблюдаются главным образом в тех случаях, когда не было своевременно произведено оперативного вмешательства.

## ОСТРЫЙ АППЕНДИЦИТ ПРИ МЕДИАЛЬНОМ РАСПОЛОЖЕНИИ ОТРОСТКА

К числу еще более редких форм острого аппендицита относится так называемый медиальный, или мезоцелиакальный, аппендицит. В этих случаях дистальная часть и верхушка отростка лежат ближе к средней линии по направлению к пупку и находятся между кишечными петлями. При такой локализации измененного отростка в воспалительный процесс вовлекается серозная оболочка прилежащих петель кишечника, что обуславливает соответствующую клиническую картину заболевания.

Начало заболевания при этой форме острого аппендицита характеризуется резким проявлением клинических симптомов даже при сравнительно небольших воспалительных изменениях отростка. Наиболее характерным симптомом бывают сильные внезапно начавшиеся боли в животе. Уже через несколько часов к болям присоединяются вздутие живота и парез кишечника, что является результатом раздражения брюшины.

Обращает на себя внимание общее тяжелое состояние больного. Это обстоятельство, а также сильные боли в животе и раздражение брюшины приводят к мысли о перфоративной язве желудка или остром панкреатите. При пальпации живота обнаруживается значительное напряжение мышц всей передней брюшной стенки. Однако при внимательном исследовании удается установить более интенсивное напряжение в правой половине живота. Здесь же наиболее выражен и симптом Щеткина-Блюмберга. Нередко имеется симптом Горна — появление боли в правой подвздошной области при потягивании за правый семенной канатик.

А. П. Гуревич (1950) предложил для диагностики острого аппендицита при медиальном расположении отростка следующий симптом — при введении пальца в правый паховый канал появляется резкая болезненность при покашливании больного. Однако вряд ли этот признак может считаться патогномоничным только для мезоцелиакального аппендицита. Появление симптома Гуревича указывает на вовлечение в воспалительный процесс париетальной брюшины передней брюшной стенки, что бывает при многих воспалительных заболеваниях брюшной полости. Таким образом, нет патогномоничных симптомов острого аппендицита при медиальном расположении отростка; поэтому и диагностика данной разновидности заболевания является трудной.

Типичное медиальное положение червеобразного отростка встречается редко и этому вопросу посвящены лишь единичные работы. Нам встретились также немногие случаи острого аппендицита с таким расположением отростка.

## ОСТРЫЙ АППЕНДИЦИТ ПРИ ЛЕВОСТОРОННЕМ РАСПОЛОЖЕНИИ ЧЕРВЕОБРАЗНОГО ОТРОСТКА

Причиной левосторонней локализации червеобразного отростка может быть чрезмерно подвижная и удлинённая слепая кишка. Последняя располагается в этих случаях по середине брюшной полости, а отросток (который тоже большей частью является удлинённым) лежит в левой подвздошной области. Отросток может располагаться свободно или (что встречается чаще) фиксирован спайками.

В других случаях левостороннее расположение червеобразного отростка обусловлено аномалией развития, обратным расположением внутренних органов. У таких больных диагностика острого аппендицита не представляет больших затруднений, ибо все симптомы острого аппендицита проявляются так же, как и при обычной локализации отростка, но только слева. Правда, надо знать об обратном расположении органов у больного.

Что касается острого левостороннего аппендицита, не связанного с обратным расположением внутренностей, то этот диагноз до операции скорее угадывается, нежели распознается на основании клинических симптомов. Большей частью больных оперируют по поводу острых заболеваний других органов брюшной полости, и левостороннее расположение воспалительно изменённого отростка является операционной находкой.

Постоянным симптомом острого аппендицита, как известно, являются боли в правой подвздошной области, между тем в литературе имеется описание случаев острого аппендицита, когда боли отчетливо выражены в левой подвздошной области, хотя расположение слепой кишки и червеобразного отростка оказалось нормальным. Такая иррадиация болей может быть обусловлена различными причинами, в частности распространением инфекции из воспалительно изменённого отростка в левую подвздошную область с развитием острого перисигмоидита (Гроссман).

## *Глава IX*

### **ДИАГНОСТИКА И ДИФФЕРЕНЦИАЛЬНЫЙ ДИАГНОЗ ОСТРОГО АППЕНДИЦИТА**

В большинстве случаев распознавание острого аппендицита не встречает особых трудностей. Острый аппендицит — частое заболевание, поэтому почти каждый врач имеет личный опыт в его диагностике.

Из 4300 больных, у которых острый аппендицит подтвержден во время операции, установлено совпадение диагноза направления с послеоперационным диагнозом при простом аппендиците в 90,5% случаев, при флегмонозном — в 89,1%, при гангренозном — 84%, при перфоративном — 78,8%.

У больных с несовпавшим диагнозом врачи внебольничной сети предполагали разлитой перитонит, пищевую интоксикацию, почечную колику, воспаление придатков матки и ряд других заболеваний.

Диагностические ошибки при остром аппендиците объясняются двумя причинами:

- а) атипическим течением заболевания,
- б) злоупотреблением диагнозом, «острый аппендицит», которым иногда пользуются, чтобы оправдать направление в хирургические учреждения «неясных» больных.

Симптомы острого аппендицита и его течение изложены в специальной главе (стр. 89). Приведенные там сведения составляют основу диагностики. Необходимо лишь напомнить, что в типичных случаях распознавание острого аппендицита основывается на внезапном начале заболевания, появлении болей в правой подвздошной области и их постоянстве, повышении температуры тела, болезненности в правой подвздошной области и напряжении брюшных мышц, положительном симптоме Щеткина-Блюмберга, лейкоцитозе, сдвиге лейкоцитарной формулы влево и ряде других менее частых симптомов.

Частота отдельных симптомов при остром аппендиците неодинакова. Ю. Ю. Джанелидзе (1934) показал, что только боль сопутствует острому аппендициту во всех случаях. Остальные симптомы встречаются в различных сочетаниях; ни один из



них не является обязательным и постоянным. Точность диагностики определяется не отдельно взятым симптомом, а трезвой оценкой всей клинической картины заболевания у данного больного.

Во избежание возможных ошибок в распознавании острого аппендицита, каждый больной должен быть тщательно обследован клинически, обязательно должно быть сделано исследование мочи и крови. Нельзя забывать о непрерывном исследовании всех больных *per rectum*, а женщин, живших половой жизнью, *per vaginam*. Пренебрежение этими легко доступными видами исследования много вредит диагностике.

Рентгенологическое исследование больных должно применяться главным образом для исключения заболеваний, напоминающих своим клиническим течением острый аппендицит. Например, необходимо рентгенологическое исследование при подозрении на пневмонию, плеврит, кишечную непроходимость, перфоративную язву желудка, камень почки или мочеточника.

При невозможности клинически исключить заболевания почек и мочеточников может возникнуть надобность в урологическом обследовании больного (хромоцистоскопия, пиелография и пр.).

Как показывает клинический опыт, ошибки в распознавании острого аппендицита часто допускаются из-за недостаточно глубокого знания ряда заболеваний, имитирующих острый аппендицит. Знакомство с дифференциальной диагностикой острого аппендицита необходимо каждому врачу, сталкивающемуся с неотложной хирургией.

Хирурги привыкли видеть благоприятные исходы аппендэктомий. При объяснении клиники заболевания в каждом конкретном случае они иногда довольствуются обнаруженными скромными или мнимыми изменениями в червеобразном отростке, не заботясь даже о поверхностной ревизии брюшной полости. Между тем более тщательный осмотр органов выявляет иногда патологические процессы, не имеющие никакого отношения к острому аппендициту. В таких случаях аппендэктомия не устраняет причины заболевания. Диагностическая ошибка иногда выясняется вскоре, а в некоторых случаях во-обще остается незамеченной.

В каждом благоустроенном лечебном учреждении должно производиться гистологическое исследование удаляемых червеобразных отростков и сопоставление полученных данных с клинической картиной заболевания. Такое изучение существенно способствует повышению качества как клинической, так и патологоанатомической диагностики острого аппендицита.

Атипичное течение воспаления червеобразного отростка, а также переход воспалительного процесса на соседние органы создает трудности в распознавании острого аппендицита. Многие заболевания желудочно-кишечного тракта, а также про-

цессы, не связанные с органами брюшной полости, дают иногда повод подозревать острый аппендицит, что приводит к диагностическим ошибкам.

### **ДИФФЕРЕНЦИАЛЬНАЯ ДИАГНОСТИКА ОСТРОГО АППЕНДИЦИТА И НЕКОТОРЫХ ЗАБОЛЕВАНИЙ ЖЕЛУДКА**

Острый гастрит редко дает клинические проявления, похожие на острый аппендицит. Из наших 4300 больных острым аппендицитом только у 16 возникли подозрения на острый гастрит. Ошибочный диагноз вызывается тем, что при остром гастрите, как и при остром аппендиците, бывает тошнота и рвота и иногда имеются боли в подложечной области.

Дифференциация основывается главным образом на том, что острый аппендицит в большинстве случаев вызывает признаки раздражения брюшины (рефлекторное напряжение брюшных мышц, положительный симптом Щеткина-Блюмберга), чего не бывает при остром гастрите. Кроме того, при остром аппендиците лишь в начальном периоде бывают иногда боли в подложечной области (симптом Кохера); позднее они локализуются в правой подвздошной области, т. е. соответственно месту расположения воспалительного очага. Наконец, следует принять во внимание нарушение диеты, часто предшествующее острому гастриту.

Пищевые токсикоинфекции (особенно стафилококковые) иногда дают повод думать об остром аппендиците. Употребление в пищу недоброкачественных продуктов сопровождается проявлениями острого гастрита или острого энтерита. Больные жалуются на ухудшение самочувствия, рвоту, боли в подложечной области или в других отделах живота. Такое именно течение пищевой интоксикации и возбуждает подозрение на острый аппендицит.

Из 4300 больных с подтвержденным при операции диагнозом острого аппендицита 22 были направлены в больницу по поводу предполагавшейся пищевой интоксикации. К неправильному заключению может привести врача рассказ самих больных, упорно настаивающих на связи своего заболевания с употреблением недоброкачественной, по их мнению, пищи. Установление того факта, что такую же пищу ели безнаказанно другие члены семьи, имеет огромное диагностическое значение, так как пищевые токсикоинфекции поражают всю группу людей, питавшихся испорченным продуктом. Следует также помнить, что даже в самых тяжелых случаях острого аппендицита вначале (до развития перитонита) не бывает выраженной интоксикации. При остром аппендиците не встречается многократной мучительной рвоты, сопровождающей острый гастрит на почве токсикоинфекции. Признаки раздражения брюшины позволяют отличать острый аппендицит от токсикоинфекции.

Язва желудка или двенадцатиперстной кишки дает повод думать об остром аппендиците при наличии реперфоративного состояния. Появляются упорные боли в верхней части живота, иногда тошнота и рвота. Верхний отдел живота становится болезненным. Возможны признаки раздражения брюшины, что бывает и при остром аппендиците. Даже анамнез иногда может быть несколько сходным при обоих заболеваниях. Действительно, как у больных, страдающих язвой желудка и двенадцатиперстной кишки, так и у больных, перенесших в прошлом приступ острого аппендицита, бывают тупые, ноющие боли в животе. Необходимо внимательно расспросить больного о продолжительности заболевания, характере болей и результатах прежних исследований. Иногда удается установить связь болей с приемом пищи, наличие «голодных» болей или сведений о желудочном кровотечении. В документах о прежних рентгенологических исследованиях нередко можно найти указания о «нише». В подобных случаях заключение о язве желудка становится еще более достоверным.

Для дифференциального диагноза острого аппендицита и обострения язвы желудка имеют важное значение объективные данные. При обострении язвы желудка боли, болезненность, а иногда напряжение брюшных мышц и положительный симптом Щеткина-Блюмберга локализуются в верхнем отделе живота; при остром аппендиците те же симптомы вызываются в правой подвздошной области. Обострение язвы желудка и двенадцатиперстной кишки обычно протекает при нормальной температуре, обычном по частоте и наполнению пульсе, отсутствии интоксикации и неизменной картине крови; при остром аппендиците в большинстве случаев повышается температура и отмечается наличие других общеклинических признаков (ухудшение самочувствия, учащение пульса и пр.).

Перфоративная язва желудка и двенадцатиперстной кишки также вызывает иногда диагностические трудности.

Ошибки при распознавании перфоративной язвы желудка и острого аппендицита возможны потому, что оба заболевания начинаются внезапно, характеризуются болями в животе, наконец, оба могут приводить к разлитому гнойному перитониту. При прободении язвы желудка или двенадцатиперстной кишки в типичных случаях имеются яркие клинические проявления (внезапно возникшая сильнейшая боль в верхнем отделе живота, издавна сравниваемая с ударом кинжала; доскообразное напряжение брюшных мышц; резкая болезненность, исчезновение печеночной тупости; наличие свободного газа в брюшной полости, устанавливаемое при рентгенологическом исследовании). Клиника заболевания при этом столь характерна, что трудно думать о другой болезни, кроме перфоративной язвы желудка или двенадцатиперстной кишки. Однако и здесь бывают исключения.

Больной К., 25 лет, рабочий, доставлен в клинику с работы. За 2 часа до поступления в клинику появились сильнейшие боли по всему животу. Боли были настолько сильными, что больной, скорчившись, лег у рабочего места. Была тошнота. В прошлом здоров.

Общее состояние больного удовлетворительное. Температура 37,8°. Пульс 90 ударов в минуту. Язык обложен, влажный. Органы грудной полости без патологических изменений.

Живот втянут, не участвует в дыхании, во всех отделах напряжен, как доска, болезненный. Симптом Щеткина-Блюмберга вызывается во всех частях брюшной стенки.

Рентгенологическое исследование брюшной полости не сделано по техническим условиям.

**Диагноз** — перфоративная язва желудка.

Во время срочной операции найден гангренозный аппендицит. В брюшной полости мутный экссудат.

В приведенном наблюдении клиницист не придал должного значения повышению температуры и учащению пульса. Ведь при перфоративной язве желудка и двенадцатиперстной кишки обычно в первые часы не бывает ни температурной реакции, ни учащения пульса.

Резчайшее напряжение мышц и сильные боли привлекли к себе наибольшее внимание и были поняты как следствие перфорации желудочной стенки. В действительности же бурная реакция брюшины была вызвана инфекцией на почве омертвления червеобразного отростка.

Итак, надо иметь в виду случаи острого аппендицита, симулирующие перфоративную язву желудка и наоборот. Однако в преобладающем большинстве наблюдений даже деструктивный острый аппендицит приводит вначале лишь к местному, ограниченному правой подвздошной областью напряжению брюшных мышц. Если напряжение мышц брюшной стенки распространилось уже за пределы правой подвздошной области, то острая пальпация всего живота обычно позволяет все же заметить более выраженное напряжение мышц в правой подвздошной области, т. е. там, где имеется воспалительный очаг. При остром аппендиците здесь же бывает ярче выражен и симптом Щеткина-Блюмберга. При перфоративной же язве желудка вся брюшная стенка бывает сразу резко напряжена.

Решение вопроса, имеется ли у больного перфоративная язва желудка, или острый аппендицит, бывает труднее всего при позднем поступлении больных в лечебное учреждение. По прошествии 10—12 часов после прободения язвы уже бывает раздражена вся брюшина, живот становится вздутым и всюду болезненным, симптом Щеткина-Блюмберга вызывается со всей брюшной стенки. С каждым часом наблюдения и отсрочкой оперативной помощи становится труднее выяснить источник перитонита,

Перфоративная язва желудка симулирует острый аппендицит еще и потому, что излившееся желудочное содержимое в большей своей массе собирается справа в нижней части живота, вызывая здесь наибольшее раздражение брюшины. Полу-

Частая впе­чат­ле­ние о ло­ка­ли­за­ции ис­точ­ни­ка вос­па­ле­ния брю­ши­ны в пра­вой под­вздош­ной об­ла­сти, а не в верх­нем от­де­ле жи­во­та.

Из­бе­жать диа­гно­сти­че­ской ош­иб­ки по­мо­га­ет тща­тель­но со­бран­ный анамнез. При ост­ром ап­пен­ди­ци­те боль­шин­ство боль­ных не ис­пы­ты­ва­ет столь ре­з­ких и вне­зап­но на­чав­ших­ся бо­лей в жи­во­те, как это бы­ва­ет при пер­фо­ра­тив­ной яз­ве.

Так на­зы­ва­е­мый «яз­вен­ный» анамнез, если он име­ет­ся, по­мо­га­ет рас­позна­ва­нию пер­фо­ра­ции.

Важ­ное ме­сто за­ни­ма­ет рент­ге­но­ло­гичес­кое ис­сле­до­ва­ние. По­сле пер­фо­ра­ции яз­вы же­лу­д­ка или двенад­ца­ти­пер­стной ки­шки об­на­ру­жи­ва­ет­ся сво­бод­ный газ в брюш­ной по­ло­сти. При ост­ром ап­пен­ди­ци­те этот при­знак встре­ча­ет­ся очень ре­дко.

Ис­че­з­но­ве­ние пе­ченоч­ной ту­пости — важ­ный сим­птом пер­фо­ра­тив­ной яз­вы же­лу­д­ка лишь в на­чаль­ной фа­зе за­бо­ле­ва­ния. При раз­ви­тии пе­ри­то­не­аль­ных яв­ле­ний его диф­фе­рен­ци­аль­но­диа­гно­сти­че­ская цен­ность сти­ра­ет­ся, так как на­сту­па­ет взду­тие ки­шеч­ни­ка, что то­же ве­дет к со­краще­нию раз­ме­ров пе­ченоч­ной ту­пости.

Как при пер­фо­ра­тив­ной яз­ве же­лу­д­ка, так и при ост­ром ап­пен­ди­ци­те тре­бу­ет­ся сроч­ное опе­ра­тив­ное ле­че­ние. Сле­до­ва­тель­но, в смы­сле по­ка­за­ний к опе­ра­ции ош­иб­ка в диа­гно­зе не из­ме­ня­ет об­ще­го пла­на ле­че­ния. Од­на­ко она на­но­сит боль­но­му ушерб от не­пра­виль­но­го вы­бо­ра опе­ра­тив­но­го до­сту­па. При пред­по­ло­же­нии пер­фо­ра­тив­ной яз­вы же­лу­д­ка де­ла­ют сре­дин­ную ла­па­ро­то­мию вме­сто ма­ло тра­вма­тич­но­го раз­ре­за Вол­ко­вич­а-Мак-Бур­нея.

При не­воз­мож­но­сти по­ста­вить точ­ный диа­гноз це­ле­со­об­раз­но вскрыть брюш­ную по­лость раз­ре­зом Вол­ко­вич­а-Мак-Бур­нея. Если диа­гноз ост­ро­го ап­пен­ди­ци­та не под­твер­дит­ся, сле­дует при­бе­гнуть к сре­дин­ной ла­па­ро­то­мии. По окон­ча­нии опе­ра­ции рану в пра­вой под­вздош­ной об­ла­сти можно ис­поль­зо­вать для пе­ри­одичес­ко­го вве­де­ния в брюш­ную по­лость ан­ти­био­ти­ков по­сред­ством тру­боч­ки, встав­ля­е­мой ме­жду шва­ми.

Фле­г­мо­на же­лу­д­ка — ре­дкое за­бо­ле­ва­ние. Диф­фе­рен­ци­аль­ный диа­гноз ее и ост­ро­го ап­пен­ди­ци­та тру­ден. Это за­бо­ле­ва­ние про­яв­ля­ет­ся тре­мя важ­ней­ши­ми при­зна­ка­ми: 1) силь­ны­ми ре­жу­щи­ми бо­ля­ми в верх­нем от­де­ле жи­во­та, 2) мно­го­крат­ны­ми, му­чи­тель­ны­ми рво­та­ми, 3) вы­со­кой тем­пе­ра­ту­рой те­ла и озно­бом.

Диф­фе­рен­ци­а­ция флег­мо­ны же­лу­д­ка и ост­ро­го ап­пен­ди­ци­та ос­но­вы­ва­ет­ся на на­лич­ии упо­мя­ну­той триа­ды, а так­же все­ма тя­же­ло­го (иногда сеп­ти­че­ско­го) со­сто­я­ния боль­ных с при­зна­ка­ми раз­дра­же­ния брю­ши­ны в верх­нем от­де­ле жи­во­та.

Срав­ни­тель­ная ред­кость флег­мо­ны же­лу­д­ка и не­до­статоч­ное зна­ком­ство с этим за­бо­ле­ва­нием вра­чей вы­зы­ва­ет ино­гда диа­гно­сти­че­ские ош­иб­ки да­же по­сле вскры­тия брюш­ной по­лости. Удо­сто­верив­шись, что нет пер­фо­ра­тив­ной яз­вы же­лу­д­ка, про-

бодного холецистита и воспаления придатков матки, хирург затрудняется произвести из небольшого разреза тщательный осмотр желудка и может не заметить его флегмону.

### ДИФФЕРЕНЦИАЛЬНАЯ ДИАГНОСТИКА ОСТРОГО АППЕНДИЦИТА И НЕКОТОРЫХ ЗАБОЛЕВАНИЙ ЖЕЛЧНОГО ПУЗЫРЯ

Острый холецистит по клинической картине и течению имеет много общего с острым аппендицитом, поэтому в распознавании этих болезненных процессов легко сделать ошибку. Действительно, оба заболевания начинаются внезапно и остро, оба дают боли, оба сопровождаются повышенной температурой, общими расстройствами и признаками раздражения брюшины.

Дифференциальная диагностика острого холецистита и острого аппендицита основывается на различном характере болей при них. При первом заболевании боли бывают в правом подреберье и иррадируют в правую лопатку и правое плечо, при втором — боли локализуются в правой подвздошной области и не имеют иррадиации. При остром холецистите появляется болезненность, напряжение брюшных мышц и положительный симптом Щеткина-Блюмберга в правом подреберье; при остром аппендиците те же признаки локализуются в правой подвздошной области.

При атипическом расположении червеобразного отростка или опущении желчного пузыря соответственно изменяется и расположение болей, болезненности и напряжения брюшных мышц. Так, при смещении червеобразного отростка кверху бывает трудно отличить его воспаление от воспаления желчного пузыря. Наоборот, у старых людей (с дряблой брюшной стенкой, опущенной печенью и смещенным вниз желчным пузырем) соответственно перемещается и локализация всех местных признаков острого холецистита, совпадая с такими же признаками при остром аппендиците. Если напряжение брюшных мышц не очень велико, то следует осторожно и внимательно произвести пальпацию и проследить край печени, выступающий из-под реберной дуги. Иногда удается прощупать увеличенный и смещенный книзу желчный пузырь. Такая находка значительно облегчает диагноз и позволяет отказаться от предположения об остром аппендиците.

Если внимательное обследование больного и непродолжительное наблюдение не дают возможности отличить острый аппендицит от острого холецистита или наоборот, то лучше прибегнуть к оперативному пособию. Такая тактика таит в себе меньше опасностей, чем длительное выжидание, разъясняющее диагноз ценой прогрессирования воспалительного процесса. Соображения о неполном совпадении показаний к операции при остром холецистите и остром аппендиците должны быть в подобных случаях оставлены. Чем труднее дифференциальная

диагностика острого аппендицита и острого холецистита, Тем ближе сходятся показания к оперативному лечению этих заболеваний.

Желчнокаменная болезнь, даже не осложненная воспалением желчного пузыря, но вызвавшая печеночную колику, часто симулирует острый аппендицит. Два симптома, свойственных как желчнокаменной болезни, так и острому аппендициту, могут повести к диагностической ошибке. Речь идет о рефлекторном напряжении брюшных мышц и болях. Однако боли при печеночной колике гораздо мучительнее, чем при остром аппендиците. Им свойственна иррадиация в правую лопатку и правое плечо, чего никогда не бывает при воспалении червеобразного отростка.

Напряжение брюшных мышц при желчнокаменной болезни бывает обусловлено наличием в желчных путях камня. В этих случаях инфекционного раздражения брюшины нет. Поэтому печеночная колика на почве желчнокаменной болезни, не осложненной острым холециститом, не вызывает ни повышения температуры, ни интоксикации, ни лейкоцитоза, ни сдвига лейкоцитарной формулы влево и не сопровождается признаками местного перитонита. Эти детали клинической картины помогают отвергнуть предположения об остром аппендиците.

Нередко печеночная колика сопровождается механической желтухой. В таких случаях диагноз острого аппендицита отпадает.

#### **ДИФФЕРЕНЦИАЛЬНАЯ ДИАГНОСТИКА ОСТРОГО АППЕНДИЦИТА И ОСТРОГО ПАНКРЕАТИТА**

Острый панкреатит имеет различное клиническое течение и часто вызывает большие затруднения в распознавании, так как напоминает многие острые заболевания брюшной полости, в том числе и острый аппендицит.

Острый панкреатит, так же как и острый аппендицит, начинается внезапными болями в животе. Нередко этому заболеванию сопутствует упорная рвота. Общее состояние больного меняется соответственно характеру анатомических изменений в поджелудочной железе (отек, острый некроз, абсцесс) и имеет все градации от удовлетворительного до безнадежно тяжелого. Картина крови также изменчива.

В большинстве случаев при остром панкреатите живот болезнен в верхнем отделе и несколько вздут. Напряжение брюшных мышц или отсутствует или слабо выражено, главным образом в верхней половине живота. Следовательно, в локализации болей и мышечного напряжения при остром панкреатите и остром аппендиците имеются различия. Острый панкреатит дает мучительные боли обычно в подложечной области, которые и по интенсивности, и по локализации не совпадают с болями при

остром аппендиците. Иногда появляются боли в области спины слева, а при ощупывании левого реберно-позвоночного угла имеется болезненность (симптом Мэйо-Робсона), чего не бывает при остром аппендиците.

У больных с острым панкреатитом болезненность и признаки раздражения брюшины определяются в верхних отделах живота, но не характерно для острого аппендицита. Вместе с тем, эти симптомы, имеющие большое дифференциально-диагностическое значение, становятся все менее и менее надежными в поздних стадиях заболевания, когда вся брюшная стенка болезненна, а живот равномерно вздут.

При остром панкреатите с ограниченным некрозом поджелудочной железы обычно не бывает разлитого перитонита. Больные постепенно выходят из тяжелого состояния. Иногда они на протяжении нескольких недель жалуются на боли в верхнем отделе живота и испытывают часто повторяющиеся упорные рвоты. Если врач застаёт больного в этой фазе развития острого панкреатита, не видя начального периода болезни, то может также возникнуть предположение об остром холецистите или остром аппендиците. Мысль об остром аппендиците должна отпасть потому, что у таких больных не бывает ни воспалительного инфильтрата в правой подвздошной области, что должно бы быть по прошествии нескольких дней заболевания, ни признаков раздражения брюшины внизу живота.

В диагностике острого панкреатита и исключения сходных по клиническому течению заболеваний видное место занимает исследование мочи на диастазу. Многие клиницисты (Н. Н. Самарин, Н. И. Блинов и др.) считают повышение диастазы патогномичным признаком острого панкреатита. Напротив, Г. М. Новиков и А. Н. Новикова не придают большого значения диастазурии как признаку не постоянному и не патогномичному. В наблюдениях В. И. Колесова и Л. П. Григорьева показано, что повышение диастазы в моче бывает при остром панкреатите не всегда и этот признак имеет лишь относительное диагностическое значение. В различные периоды острого панкреатита содержание диастазы в моче может колебаться в широких пределах, поэтому важны многократные исследования мочи на диастазу.

Исследование диастазы мочи должно производиться каждому больному с подозрением на острый панкреатит. Однако имеет диагностическое значение только повышенное содержание диастазы в моче; нормальный ее уровень не опровергает диагноза острого панкреатита.

Конечно, повышенное содержание диастазы в моче значительно подкрепляет диагноз острого панкреатита, но только при наличии клинических признаков заболевания.

Итак, дифференциация острого панкреатита и острого аппендицита должна основываться на учете тяжести заболевания,



тщательном выяснении характера болей, разной локализации болезненности живота и напряжения брюшных мышц и определении содержания диастазы в моче.

Н. Н. Самарин обращал внимание на то, что даже во время лапаротомии распознавание острого панкреатита не всегда бывает простым. Описан ряд наблюдений, когда, вскрыв брюшную полость, хирурги не вынесли убеждения об остром панкреатите. Такие ошибки часто зависят от недостаточно внимательного осмотра поджелудочной железы и упорных, но бесплодных поисков патологического очага в других участках брюшной полости. Диагностической ошибки особенно следует опасаться при применении небольшого разреза брюшной полости, предпринимаемого по поводу предполагаемого острого аппендицита. Из доступа Волковича-Мак-Бурнея трудно произвести ревизию брюшной полости, а осмотреть поджелудочную железу невозможно. Если до операции не возникло даже подозрений на острый панкреатит, то хирург может упустить исследование глубоко скрытой поджелудочной железы. В таких случаях виновником заболевания иногда ошибочно считают червеобразный отросток и удаляют его под предлогом катарального аппендицита. К подобной ошибке толкают отрицательные результаты ревизии прочих органов брюшной полости, кроме поджелудочной железы, которую как раз и забывают осмотреть.

В целях улучшения операционной диагностики следует обращать внимание на пятна жирового некроза, часто захватывающие брюшину и прослойки жира, при остром панкреатите. Обнаружение этого признака наводит на мысль об остром панкреатите и побуждает произвести осмотр поджелудочной железы. Наконец, при далеко зашедшем панкреатите может быть геморрагический экссудат в брюшной полости, что обычно находится в резком контрасте с малыми изменениями в червеобразном отростке и заставляет искать причину патологического процесса вне его.

При необходимости осмотра поджелудочной железы необходима верхняя срединная лапаротомия.

#### **ДИФФЕРЕНЦИАЛЬНАЯ ДИАГНОСТИКА ОСТРОГО АППЕНДИЦИТА И НЕКОТОРЫХ ЗАБОЛЕВАНИЙ КИШЕЧНИКА**

Острый энтерит или энтероколит вызывает иногда сомнения в диагностике и заставляет подозревать возможность острого аппендицита. Правда, такие ошибки бывают редко. Из 4300 больных, оперированных у нас в клинике по поводу острого аппендицита, с диагнозом энтерит или энтероколит были направлены лишь единичные больные. Острый энтерит или острый энтероколит часто возникает после погрешностей в диете. Понос, урчание в животе, небольшое его вздутие и отсутствие признаков раздражения брюшины позволяют в боль-

шинстве случаев уверенно исключить острый аппендицит. При остром аппендиците, не осложненном общим перитонитом, боли и болезненность сосредоточены в правой подвздошной области. При острых же воспалительных процессах в тонких и толстых кишках боли имеют более разлитой характер, а умеренная болезненность бывает лишь при глубокой пальпации, главным образом по ходу толстой кишки.

**Острый илеит.** Под острым илеитом понимают неспецифическое воспаление кишки.

В 1932 г. Крон (Crohn) описал неспецифическое воспаление конечного отдела подвздошной кишки (терминальный илеит), поэтому данное заболевание иногда называют его именем. В настоящее время выяснено, что неспецифические воспалительные процессы могут быть в различных отделах кишечника (в двенадцатиперстной, тонкой и различных участках толстой кишки), но чаще все-таки поражается дистальный отдел подвздошной кишки (терминальный илеит).

Причины неспецифического воспаления недостаточно изучены.

Хирургам важно знать, что иногда при терминальном илеите имеется сопутствующее воспаление червеобразного отростка. Не исключена также возможность и обратной зависимости: воспаление червеобразного отростка в редких случаях может сопровождаться вовлечением в патологический процесс слепой кишки или терминального отдела подвздошной кишки.

Патологоанатомические изменения при остром илеите различны и отражают все стадии воспаления, включая омертвление и перфорацию. Обычно пораженный отрезок кишки утолщен, отечен и гиперемирован. Серозная оболочка мутна, шероховата и часто покрыта точечными кровоизлияниями. Брыжейка кишки отечна и воспалительно инфильтрирована. На слизистой нередко удается обнаружить язвы различной величины. Лимфатические узлы пораженных участков брыжейки и соседних с ним областей увеличены, сочны, подвижны, без гнойного расплавления. Часто обнаруживается серозный экссудат в брюшной полости.

Терминальный илеит, а также сходные с ним «сегментарные» неспецифические воспалительные процессы кишечника иной локализации обычно вызывают более жестокие боли, чем это бывает в большинстве случаев острого аппендицита. Общее состояние больных также тяжелее, чем при остром неосложненном аппендиците. Иногда при острых «сегментарных» поражениях кишечника имеется учащенный стул с примесью слизи и крови. Болезненность живота и симптомы раздражения брюшины бывают всегда и, конечно, выражены тем сильнее, чем глубже анатомические изменения в кишечной стенке. В общем, диагноз терминального илеита или других «сегментарных» воспалительных процессов кишечника труден. Большинство этих больных

оперируют с диагнозом острый аппендицит. Именно такая ошибка была сделана в следующем наблюдении.

Больной У., 20 лет, поступил в клинику 8/II 1955 г. с диагнозом острый аппендицит. Заболел внезапно 2 суток тому назад. Почувствовал боли в подложечной области, быстро распространившиеся по всему животу. Озноб. Неоднократно была рвота. Стул и мочеиспускание нормальные.

При поступлении в клинику состояние больного было удовлетворительным. Температура 38,3°. Пульс 108 ударов в минуту, удовлетворительного наполнения. Кровяное давление 115/80 мм Hg.

Легкие и сердце без патологических изменений.

Живот правильной формы, не вздут, участвует в дыхании, болезненный в правой подвздошной области. Отчетливо определяется напряжение мышц правой половины живота. Симптом Щеткина-Блюмберга положительный.

Анализ крови и: лейкоцитов — 14 000, эозинофилов — 1%, палочкоядерных — 7%, сегментоядерных — 70%, лимфоцитов — 20%, моноцитов — 2%. Моча в норме.

Диагноз — острый аппендицит.

Операция. Разрез по Волковичу-Мак-Бурнею. В брюшной полости — мутный экссудат с неприятным запахом. Слепая кишка умеренно гиперемирована и покрыта фибринозным налетом. Червеобразный отросток утолщен и располагается ретроцекально. Терминальный отдел подвздошной кишки на протяжении 20 см синюшен, инфильтрирован и покрыт фибринозным налетом. Брыжейка кишки отечна.

Удален явно воспаленный червеобразный отросток. В брюшную полость введены стрептомицин и пенициллин. К измененной кишке подведены тампоны. Оставлена тонкая резиновая трубочка для постоянного введения антибиотиков.

Послеоперационный диагноз: неспецифическое воспаление терминального отдела подвздошной кишки (илеит). Сопутствующее воспаление слепой кишки и червеобразного отростка. Через 19 дней после операции больной выписан в хорошем состоянии.

Требуется тщательная ревизия брюшной полости, чтобы, соблазнившись удалением вторично измененного червеобразного отростка, не оставить незамеченным резко воспаленный участок кишки, который может находиться не обязательно в области слепой кишки, но и более проксимально. Подобные ошибки бывают.

Таким образом, при грубом несоответствии между клинической картиной заболевания и изменениями в червеобразном отростке требуется ревизия брюшной полости с целью обнаружения основного источника воспалительного процесса. В частности, требуется осмотр кишечника и особенно конечного отдела подвздошной кишки, чтобы исключить терминальный илеит или другие сегментарные поражения кишечника, имитирующие острый аппендицит.

Между «сегментарными» неспецифическими воспалениями кишечника и типичной флегмоной кишки нет ясной границы. Почти непреодолимые трудности в дифференциальном диагнозе встречаются при флегмоне слепой кишки; что видно из следующего наблюдения.

Больная Б., 23 лет, поступила в клинику 11/X 1954 г. с диагнозом острый аппендицит. Заболела внезапно. Появились боли в правой половине живота.

С тех пор постоянные ноющие боли не прекращаются, Температура 37—37,5. Ознобов не было.

При осмотре больной в клинике состояние ее найдено удовлетворительным. Язык влажный, обложен. Органы грудной полости без патологических изменений.

Живот правильной формы, принимает участие в дыхании. Имеется болезненность в правой подвздошной области. Симптомы Щеткина-Блюмберга и Ровзинга отрицательны.

Анализ крови: лейкоцитов — 6300, эозинофилов — 2%, палочкоядерных — 7,5%, сегментоядерных — 53%, лимфоцитов — 33,5%, моноцитов — 4%.

Диагноз — острый простой аппендицит.

Экстренная операция. Разрез по Волковичу-Мак-Бурнею. Эскудата в брюшной полости нет. Брюшина мутная, гиперемирована. Слепая кишка резко гиперемирована, резко инфильтрирована и покрыта фибринозным налетом. К поверхности слепой кишки местами рыхло припаян сальник. Червеобразный отросток лишь умеренно гиперемирован и несколько отечен. Отросток удален. В стенку слепой кишки и брюшную полость введен пенициллин. Рана брюшной стенки зашита наглухо.

Послеоперационный диагноз — флегмона слепой кишки. На 10-й день больная выписана из клиники в отличном состоянии.

В приведенном наблюдении едва ли можно найти какие-либо признаки флегмоны слепой кишки. Диагноз до операции оказался невозможным. К счастью, больные от такой ошибки не страдают, если изменения в слепой кишке во время операции должным образом оценены и применено правильное лечение (при отеке кишки введение антибиотиков и тампонада; при выраженной флегмоне я угрозе прорыва кишечной стенки — резекция кишки).

При перфорациях кишечной стенки на почве флегмоны трудно рассчитывать на точный предоперационный диагноз. Обычно больных берут на операцию с диагнозом «деструктивный аппендицит». По вскрытии же брюшной полости хирург к своему удивлению находит малоизмененный червеобразный отросток и резко воспаленную, иногда перфорированную слепую кишку.

Такая именно находка встретилась у одного из наших больных.

При операции, произведенной по поводу предполагаемого перфоративного аппендицита, в брюшной полости был найден мутный выпот. Червеобразный отросток оказался неизмененным. На передней стенке слепой кишки имелось прободное отверстие диаметром около 0,5 см. В окружности его отечность и гиперемия. На остальном протяжении кишка оказалась без существенных изменений. После резекции измененной части кишки и введения в брюшную полость антибиотиков больной выздоровел. В иссеченной стенке кишки обнаружено неспецифическое воспаление.

Выше шла речь о дифференциальном распознавании флегмон тонкой и слепой кишок и острого аппендицита. Что же касается флегмон толстой кишки, то их диагностика вовсе не разработана. У этих больных обычно предполагают острый аппендицит. Здесь особенно надо предостеречь от ошибок во время операции. Вскрыв брюшную полость, хирург при поверхностной ее ревизии может не обнаружить измененный участок

кишечной стенки. В таких случаях причина заболевания остается невыясненной. Если под влиянием антибактериальной терапии, назначаемой эмпирически, воспалительные изменения в кишке претерпевают обратное развитие, то врач даже не будет и знать о своей ошибке. Если же флегмона толстой кишки прогрессирует, то больному грозит гибель от разлитого перитонита.

Воспаление дивертикула (дивертикулит) и его перфорация встречаются редко, и практические врачи почти не имеют опыта в их распознавании. Обычно дивертикулит ошибочно принимают за острый аппендицит. В большинстве случаев сущность заболевания разъясняется лишь на операционном столе.

Кроме воспаления меккелева дивертикула возможны изъязвления его слизистой, что приводит к кишечным кровотечениям или перфораций. Эти осложнения обычно начинаются в детском возрасте. При воспалении меккелева дивертикула появляются боли внизу живота и симптомы раздражения брюшины. Перфорация возникает внезапно и характеризуется очень сильными болями в животе, резким напряжением брюшных мышц и симптомами раздражения брюшины.

Важное диагностическое значение имеют кишечные кровотечения и ранее перенесенные приступы болей в животе. Если у ребенка до развития упомянутых перитонеальных явлений имелся дегтеобразный стул, то надо подумать о наличии меккелева дивертикула и при операции специально осмотреть нижнюю половину тонких кишок, где бывает это образование. Если хирург при перечисленных осложнениях неправильно оценит возможные вторичные изменения червеобразного отростка, предполагая как до операции, так и во время нее острый аппендицит, то ему и в голову не придет мысль о необходимости тщательной ревизии брюшной полости. В таких случаях меккелев дивертикул не будет найден. Ошибка распознавания и недостаточность хирургической помощи разъясняется либо при релапаротомии, либо на секционном столе.

Острая кишечная непроходимость, особенно илеоцекальная инвагинация, может быть принята за острый аппендицит.

Инвагинация чаще встречается у детей, преимущественно грудного возраста, редко болеющих острым аппендицитом. При инвагинации бывают схваткообразные боли, во время которых дети проявляют крайнее беспокойство, кричат. Живот обычно мягкий, что нехарактерно для острого аппендицита. Нередко в правой подвздошной области удается прощупать инвагинат в виде продолговатой, гладкой, подвижной опухоли. При позднем поступлении больных инвагинация сопровождается значительным вздутием живота, и что-либо прощупать не удается. В таких случаях явственно выступают признаки

кишечной непроходимости (неотхождение стула и газов, асимметрия живота и пр.). Иногда при инвагинации могут наблюдаться кровавистые выделения из прямой кишки. В редких случаях головка инвагината спускается до прямой кишки, где прощупывается пальцем.

Инвагинация встречается, конечно, и у взрослых. Больные жалуются на схваткообразные боли в животе. Симптомы раздражения брюшины отсутствуют или выражены слабо; живот обычно мягкий. Подозрение на инвагинацию возникает, если удается прощупать смещающуюся эластическую опухоль. В противном случае диагноз труден.

Больная А., 35 лет. Жалобы на боли в правой подвздошной области, которые носят постоянный характер; временами боли усиливаются. Живот мягкий. Симптом Шеткина-Блюмберга слабо выражен. Периодически удается прощупать какое-то небольшое, мягкое, подвижное образование. Газы отходили. Был стул. Диагноз неясен. Возникло подозрение на острый аппендицит. Во время операции найдена илеоцекальная инвагинация. Произведена дезинвагинация. Выздоровление.

Другие виды кишечной непроходимости тоже могут создавать трудности при дифференциальном распознавании. Подозрение на острый аппендицит может возникнуть в начальной фазе кишечной непроходимости, когда не выявились еще явные признаки этого заболевания и главной жалобой больного являются боли. В таких случаях большое дифференциально-диагностическое значение имеет характер болей (схваткообразные боли при кишечной непроходимости и постоянные — при остром аппендиците). Иногда бывает заметна через брюшную стенку усиленная кишечная перистальтика, что позволяет уверенно поставить диагноз кишечной непроходимости. Конечно, должны быть учтены и другие признаки кишечной непроходимости (асимметрия живота, симптомы Валя, чаши Клебера и пр.), позволяющие исключить острый аппендицит.

Встречаются больные с острым аппендицитом, у которых развивается тяжелая динамическая кишечная непроходимость. В таких случаях трудно отрешиться от мысли о механическом препятствии по ходу тонких или толстых кишок. Действительно, боли, вздутие живота, неотхождение газов, отсутствие стула создают клиническую картину механической кишечной непроходимости. Чтобы не впасть в ошибку, следует внимательно расспросить больного о первоначальной локализации болей и их характере. При остром аппендиците боли локализуются в правой подвздошной области, при кишечной непроходимости они распространяются почти по всему животу. При первом из этих заболеваний бывают постоянные боли, при втором — схваткообразные. Наконец, тяжелые случаи острого аппендицита, симулирующие кишечную непроходимость, начинаются с повышения температуры, чего не бывает в начальном периоде непроходимости кишечника.

Как острый аппендицит, так и кишечная непроходимость могут повести к разлитому перитониту. Дифференциальный диагноз в этой фазе болезни весьма труден. Только внимательно выяснив начало заболевания и его развитие, можно высказать предположение о заболевании, приведшем к разлитому воспалению брюшины. Уточняется диагноз уже во время операции.

Рак слепой кишки иногда принимается клиницистами за аппендикулярный инфильтрат. Речь идет чаще о пожилых людях, которые точно не знают начала своего заболевания и у которых в правой подвздошной области прощупывается опухоль с нечеткими контурами. Повышение температуры, нередко наблюдаемое при раковой опухоли, заставляет думать о воспалительной природе прощупываемого образования. Чтобы не впасть в ошибку, следует внимательно собрать анамнез, установить, по возможности, длительность заболевания. Кроме клинических данных (некоторая болезненность аппендикулярного инфильтрата и безболезненность раковой опухоли), следует использовать все средства рентгенологической и лабораторной диагностики. При рентгенологическом исследовании выявляется неровность стенки и дефект наполнения слепой кишки, пораженной раком. При исследовании кала на скрытую кровь часто бывает положительная реакция Грегерсена.

В некоторых случаях даже по вскрытии брюшной полости характер образования остается не выясненным. По данным Ленинградского института онкологии и I хирургической клиники ГИДУВ, из 57 больных раком слепой кишки у 3 даже после произведенной правосторонней гемиколэктомии и микроскопического исследования препарата был ошибочно поставлен диагноз аппендикулярного инфильтрата (Б. Л. Бронштейн). А. Д. Шнее привел данные о 5 наблюдениях над аппендикулярными инфильтратами, причем в 3 из них клиническая картина соответствовала раку слепой кишки.

Встречаются печальные примеры, когда больных в начальном периоде рака слепой кишки оперируют по поводу предполагаемого «катарального» аппендицита. Не обнаружив во время операции злокачественного новообразования, последующие жалобы объясняются внутрибрюшными сращениями. Вот одно из поучительных наблюдений.

Больная В. обратилась в одну из крупных больниц Ленинграда по поводу болей в правой подвздошной области. Поставлен диагноз острого аппендицита и сделана аппендэктомия. Через некоторое время образовался каловый свищ. В том же лечебном учреждении больная повторно оперирована уже по поводу калового свища, но без успеха. Через полгода поступила в клинику с опухолью в правой подвздошной области и каловым свищем.

Операция. По вскрытии брюшной полости обнаружена плотная бугристая опухоль слепой кишки (рак). Произведено удаление терминального отдела подвздошной кишки, слепой кишки, восходящей части толстой и половины поперечной кишки с широким иссечением тканей брюшной стенки в окружности калового свища. Анастомоз между подвздошной кишкой и остатком поперечной кишки.

Больная благополучно перенесла операцию, но через год был обнаружен рецидив рака.

В произведенном наблюдении при двукратном вскрытии брюшной полости в одном из клинических учреждений рак слепой кишки обнаружен не был.

При невозможности решить во время лапаротомии вопрос о характере инфильтрата в брюшной полости необходимо произвести биопсию и срочное гистологическое исследование взятого кусочка ткани, после чего можно решиться на радикальную операцию при злокачественной опухоли или прибегнуть к закрытию брюшной полости при воспалительном инфильтрате. Помимо срочного гистологического исследования, являющегося предварительным, необходимо обстоятельное изучение препарата с помощью самых современных способов гистологической техники.

Туберкулез слепой кишки, так же как и рак, иногда может быть принят за вяло текущий острый аппендицит с образованием воспалительного инфильтрата.

Дифференциальное распознавание аппендикулярного инфильтрата и туберкулеза слепой кишки возможно при учете следующих признаков:

а) аппендикулярный инфильтрат образуется после острого начала заболевания; туберкулез слепой кишки начинается постепенно;

б) аппендикулярный инфильтрат имеет в сравнении со специфическим инфильтратом более острое течение, выраженную температурную реакцию и склонность к рассасыванию или гнойному расплавлению;

в) аппендикулярный инфильтрат вызывает лейкоцитоз и сдвиг лейкоцитарной формулы влево; туберкулезный же процесс чаще вызывает лимфоцитоз.

Кроме туберкулеза слепой кишки, надо иметь в виду возможность туберкулезного поражения и самого червеобразного отростка.

Актиномикоз слепой кишки, при котором возможен переход процесса на червеобразный отросток,— заболевание редкое, имеющее длительное течение. Характерным является образование плотного инфильтрата, который можно иногда принять за аппендикулярный.

Опухоли червеобразного отростка обычно дают клиническую картину хронического или острого аппендицита. Первое место среди этих опухолей, являющихся редкой находкой во время операций, занимает так называемый карциноид червеобразного отростка. Это обычно опухоль небольших размеров, желтоватой окраски, располагающаяся на верхушке или какой-то другой части отростка.



На почве роста опухоли и застоя в червеобразном отростке может развиваться острый аппендицит, что видно из следующего наблюдения.

Больной Н., 25 лет, поступил в клинику 15/VI 1957г. с диагнозом «острый аппендицит». Заболел за 2 дня до поступления. Появился озноб, высокая температура, головные боли. Только через сутки почувствовал боли в правой подвздошной области. Общее состояние больного средней тяжести. Температура 39,5°. Зев чистый. Сердце и легкие без патологических изменений. Живот участвует в дыхании, мягкий, болезненный в правой подвздошной области.

Диагноз неясен. Установлено наблюдение. К вечеру температура 40,3°. Озноб. Головные боли. Тошнота. Усилились боли в животе. Появился симптом Щегкина-Блюм'берга.

В моче изменений нет.

Анализ крови: лейкоцитов — 5250, эозинофилов — 0,5%, палочко-ядерных — 31,5%, сегментоядерных — 56%, лимфоцитов — 7,5%, моноцитов — 4,5%; РОЭ — 6 мм в час.

Диагноз — острый деструктивный аппендицит.

Операция. Экссудата в брюшной полости нет. Червеобразный отросток у верхушки колбовидно вздут. Ближе к основанию отросток гиперемирован. Аппендэктомия с погружением культи отростка. Рана брюшной стенки зашита наглухо. Выздоровление.

При гистологическом исследовании препарата найден карциноид дистального отдела червеобразного отростка и острое воспаление в проксимальной его части (Н. Ю. Бомаш).

Клиническое распознавание карциноида червеобразного отростка почти невозможно. Обычно опухоль обнаруживается случайно во время операции, а иногда лишь после гистологического исследования препарата.

Mucoscele — ретенционная киста червеобразного отростка. Пока она небольших размеров (величиной с горошину или вишню), распознавание ее невозможно. Mucoscele может сопровождаться обострением воспалительного процесса в отростке. В этих случаях больных оперируют с диагнозом острого аппендицита, а ретенционная киста оказывается случайной находкой.

#### **ДИФФЕРЕНЦИАЛЬНАЯ ДИАГНОСТИКА ОСТРОГО АППЕНДИЦИТА И НЕКОТОРЫХ ЗАБОЛЕВАНИЙ ЖЕНСКОЙ ПОЛОВОЙ СФЕРЫ**

Острое воспаление слизистой оболочки и стенки матки (metro-endometritis acuta) редко симулирует острый аппендицит и лишь иногда вызывает затруднения в распознавании. Связь заболевания с родами или внутриматочными манипуляциями наводит на мысль о вероятном поражении внутренних половых органов женщины. При отсутствии указанных манипуляций острый эндометрит вызывается чаще всего гонококковой инфекцией.

Больные с острым метро-эндометритом жалуются на боли внизу живота, слабость и разбитость. Заболевание протекает с высокой температурой и обильными гнойными выделениями

из влагалища. Матка резко болезненна при ощупывании и малейших попытках к ее смещению.

Ошибка в диагнозе возможна при поверхностном обследовании больной. Повышенная температура, боли и болезненность над лобком могут дать повод подумать об остром аппендиците. Поэтому всегда необходимо исследование *per vaginam* и *per rectum*.

Острое воспаление придатков матки клинически имеет много общего с острым аппендицитом. Оба заболевания встречаются часто и каждый раз врачу, обследуя больную с острым аппендицитом, приходится подумать, нет ли у нее острого воспаления придатков матки.

Больные с острым аднекситом лихорадят, жалуются на боли внизу живота. Из анамнеза нередко удается получить сведения о расстройстве менструации (нарушения правильного цикла, большие количества теряемой крови, болезненность) и бесплодии. Важнейшее значение в диагностике острого аднексита придается исследованию *per vaginam*. В начальной стадии заболевания удается прощупать маточные трубы и отметить их болезненность. Иногда бывает доступен пальпации яичник (нормальный или увеличенный под влиянием воспаления). При заполнении труб прозрачным экссудатом (*hydrosalpinx*) или гноем (*pyosalpinx*) их также удается прощупать либо определить воспалительный инфильтрат. Последнее бывает чаще.

В этих случаях имеются убедительные объективные данные, позволяющие более или менее уверенно провести разграничение между острым аднекситом и острым аппендицитом.

Однако в хирургические учреждения часто поступают больные с такими формами острого аднексита, которые отличить от острого аппендицита весьма трудно, а иногда и невозможно. Эти трудности дифференциального распознавания объясняются тремя причинами: 1) у некоторых больных увеличение объема труб столь незначительно, что прощупать их не удается, вместе с тем имеется выраженное раздражение брюшины, наблюдаемое также и при остром аппендиците; в таких случаях гинекологи просят хирурга отвергнуть острый аппендицит с тем, чтобы методом исключения остановиться на диагнозе острого аднексита, мало доказуемого клиническими данными; 2) имеется выраженное воспаление брюшины в нижнем отделе живота, причем источником патологического процесса могут быть как острый аппендицит, так и острый аднексит; 3) при исследовании *per vaginam* и *per rectum* иногда прощупывается инфильтрат, возникновение которого можно связать как с острым аднекситом, так и с тазовым аппендицитом.

При наличии жалоб на внезапно возникшие боли в животе и повышение температуры, а также появление болезненности в нижних отделах живота и признаков раздражения брюшины бывает полезно учесть следующее:

а) в анамнезе женщин, живущих или живших половой жизнью, иногда можно получить указания на перенесенные ранее воспалительные заболевания, на острый уретрит, на неблагоприятный послеродовой период, осложнения после абортов, неправильные и болезненные менструации, гнойные выделения из влагалища, бесплодие. Выявление этих данных не отвергает, конечно, острого аппендицита, но заставляет думать о вероятности заболевания половой сферы и искать объективные данные в пользу такого предположения;

б) нередко аднекситы обостряются во время менструального периода или вскоре после него (Барт — Barth);

в) при остром аднексите, пока воспалительный процесс не распространился за пределы малого таза, напряжение брюшных мышц может отсутствовать, но в большинстве случаев имеется болезненность над лобком или непосредственно над пупартовой связкой (справа, слева или с обеих сторон). При остром же аппендиците наибольшая болезненность бывает только справа в подвздошной области, т. е. обычно выше, чем при остром аднексите;

г) исследование *per vaginam* и *per rectum* должно быть произведено каждой женщине, независимо от того, подозревается острый аппендицит или острый аднексит.

Прощупывание утолщенной и болезненной трубы или ячника либо изменения обоих органов с одной или двух сторон часто имеют решающее значение в распознавании острого аднексита при наличии к тому же других клинических признаков этого заболевания (повышение температуры, гнойные выделения и пр.). Если прощупать придатки матки не удастся, то следует обратить особенное внимание на болезненность — признак, весьма важный для начальной фазы острого воспаления внутренних половых органов женщины. Познер (Posner) рекомендовал вызывать маятникообразные смещения матки. Болезненность таких движений заставляет предполагать воспалительный процесс в матке или ее придатках. И. Н. Промптов (1924) предложил для дифференциальной диагностики острого аппендицита и острого аднексита следующий симптом: при воспалительном процессе во внутренних половых органах появляется болезненность при отодвигании матки кверху пальцем, введенным *per vaginam* или *per rectum*.

О дифференциальной диагностике при воспалении тазовой брюшины будет сказано ниже (см. Пельвеоперитонит стр. 140).

Выяснение природы тазового инфильтрата иногда представляет трудную задачу. Если врачу не удалось наблюдать раннюю стадию заболевания и поставить в этом периоде диагноз острого аппендицита или острого аднексита, то выяснению его природы помогает начальная локализация болей (боли в правой подвздошной области при остром аппендиците, боли

внизу живота иногда с иррадиацией в крестец при остром аднексите). Клиническое течение острого аппендицита, осложненного воспалительным инфильтратом и тем более аппендикулярным гнойником, обычно значительно тяжелее, чем острого аднексита, вызвавшего слипчивый процесс в полости малого таза.

Огромные трудности представляет точное распознавание острого аппендицита и острого аднексита, протекающих совместно. В подобных случаях диагноз уточняется лишь после вскрытия брюшной полости. Вот пример подобного сочетания двух заболеваний.

Больная Ш., 34 лет, поступила в клинику 30/XI 1954 г. с диагнозом «острый живот». Заболевание началось за 20 часов до поступления. Почувствовала недомогание. Температура поднялась до 38°. Через несколько часов появились боли в правой половине живота, вскоре распространившиеся на весь живот. Тошнота. Дважды был жидкий стул. Задержки месячных не было. Последние годы больная лечилась в поликлинике по поводу воспаления придатков матки.

Состояние больной средней тяжести. Температура 39,7°. Пульс 112 ударом в минуту, удовлетворительного наполнения. Сердце и легкие без патологических изменений. Живот умеренно вздут, болезнен. Наибольшая болезненность в правой подвздошной области. Симптом Щеткина-Блюмберга положительный.

При исследовании *per vaginam* определяется нормальной величины матка обычной консистенции. Зев закрыт. Движения шейки матки болезненны. Левый и задний своды свободны, не уплощены. Правый свод несколько уплощен и болезнен при пальпации. Прощупать придатки матки не удается.

Приглашенный на консультацию гинеколог высказал предположение о правостороннем париаднексите и предложил наблюдение за больной совместно с хирургом.

Через три часа дежурный хирург не отметил улучшения в состоянии больной и поставил два диагноза: острый флегмонозный аппендицит (?), гнойное воспаление придатков матки (?).

Анализ крови: гемоглобина — 68%, эритроцитов — 4 500 000, лейкоцитов — 9 000, палочкоядерных — 60,5%, сегментоядерных — 34,5%, лимфоцитов — 4,5%, моноцитов — 0,5%; РОЭ — 9 мм в час.

Экстренная операция. Эфирный наркоз. Параректальный разрез справа. В брюшной полости мутный экссудат. Червеобразный отросток длиной 9 см лежит свободно, гиперемирован и утолщен (флегмонозный аппендицит). Матка фиксирована сращениями. Левая маточная труба и левый яичник нормальны. Правая маточная труба резко гиперемирована, утолщена до 2 см в диаметре, покрыта фибринозно-гнойным налетом и содержит гной (пиосальпинкс). Произведено удаление правой трубы. Аппендэктомия.

Гистологическое исследование показало гнойный сальпингит. В тканях червеобразного отростка имелся флегмонозный процесс.

Через 11 дней больная выписана в отличном состоянии.

Это наблюдение интересно с двух точек зрения: 1) оно подтверждает трудности диагностики острого аппендицита и острого аднексита, существующих совместно; 2) оно указывает на возможность распространения инфекции из внутренних половых органов женщины на червеобразный отросток; вначале возник аднексит, а потом присоединился острый аппендицит.

Пельвеоперитонит часто является следствием острого воспаления придатков матки. Когда воспалительный процесс

распространяется за пределы малого таза, то зона болезненности живота расширяется, поднимаясь кверху. Появляется отчетливое напряжение брюшных мышц. Симптом Щеткина-Блюмберга становится положительным. Таким образом, объективные данные во многом совпадают с перитонитом любого другого происхождения, в том числе и на почве острого аппендицита.

Дифференциальное распознавание пельвеоперитонита и острого аппендицита проводится по двум важнейшим признакам: 1) по наличию у больной воспаления придатков матки или другого воспалительного очага в тазу; 2) по характеру течения заболевания.

Из анамнеза удается выяснить, а при объективном исследовании получить данные, которые уже перечислялись выше при изложении дифференциального диагноза острого аднексита. Кроме того, в большинстве случаев пельвеоперитонит протекает легче, чем аппендикулярный перитонит или воспаление брюшины, вызванное нарушением целостности желудочно-кишечного тракта. Пельвеоперитонит сравнительно медленно прогрессирует. Состояние больных бывает средней тяжести. Интоксикация умеренная. Перитонит же аппендикулярного происхождения всегда протекает тяжело, и если нет воспалительного инфильтрата и ограничивающих сращений, состояние больного с каждым часом ухудшается. Появляется сухость языка, заостряются черты лица; выявляются хорошо известные симптомами прогрессирующего перитонита (частый пульс, резкая болезненность и вздутие живота, положительный симптом Щеткина-Блюмберга).

Надо иметь в виду большие трудности дифференциальной диагностики тазовых аппендицитов. Эта форма острого воспаления червеобразного отростка симулирует острые воспалительные заболевания женских внутренних половых органов.

В таких случаях не трудно сделать заключение о необходимости оперативного вмешательства, но трудно поставить топический диагноз и почти невозможно предвидеть изменения в брюшной полости. Это хорошо иллюстрирует следующее наблюдение.

Больная Л., 51 года, 24/X 1954 г. переведена в клинику из Института акушерства и гинекологии с предположительным диагнозом острый аппендицит. В институт больная поступила с диагнозом перитонит генитального происхождения.

Заболела внезапно более 2 суток тому назад. Появились умеренные боли внизу живота. Из-за постоянных болей плохо спала ночь. Рвоты и тошноты не было.

12 лет тому назад больной удалили левую почку по поводу туберкулеза. Страдает спондилоартрозом. Гинекологические заболевания отрицает.

Общее состояние больной удовлетворительное. Температура 38,1. Пульс 84 удара в минуту, хорошего наполнения. Сердце и легкие без заметных изменений.

Живот правильной формы, участвует в дыхании. Болезненный в нижней части. Здесь же положительный симптом Щеткина-Блюмберга.

Исследование per vaginam, Матка плохо контурируется. Слева от матки прощупывается плотное болезненное образование, величиной с мандарин. Справа придатки не определяются но исследование резко болезненно. Выделения из влагалища слизистые.

Опытные гинекологи сдержанно отнеслись к предложению оперативного вмешательства, предоставив хирургам решать этот вопрос.

Наблюдение за больной в течение нескольких часов не выявило никаких новых данных.

Было несомненно, что у больной имеется перитонит в нижнем отделе живота. Источник же перитонита оставался не вполне ясным.

Операция. Эфирный наркоз. Разрез по средней линии ниже пупка. Экссудата нет. Из левого яичника исходит киста. Справа от матки обнаружен частично омертвевший червеобразный отросток, спаянный с телом матки и правой фаллопиевой трубой. Аппендэктомия. Удаление кисты левого яичника. Рана брюшной стенки зашита наглухо. Между швами оставлена тонкая резиновая трубочка для периодического введения антибиотиков. Выздоровление.

Необходимость вскрытия брюшной полости в таких случаях очевидна. Между тем в лечении гинекологических пельвеоперитонитов часто применяются консервативные методы, которые, как известно, совершенно неприемлемы при остром аппендиците.

Внематочная беременность часто вызывает большие трудности в дифференциации ее с острым аппендицитом.

По материалам нашей клиники, разработанным И. С. Брейдо и С. С. Цивиним, из 23 женщин с внематочной беременностью, которые были оперированы с ошибочным диагнозом острого аппендицита, по заключению опытных гинекологов в 10 случаях перед операцией отвергалась какая бы то ни было патология женской половой сферы; у 3 больных предполагалась нормальная беременность, не имевшая, как думали, Никакого отношения к клинической картине данного заболевания; у 5 больных гинекологи предположили хронический аднексит, ошибочно принимавшийся за заболевание, сопутствующее острому аппендициту; в 2 случаях диагноз колебался между внематочной беременностью и острым воспалением придатков матки и только у 3 больных гинекологи высказали предположение о внематочной беременности. Таким образом, из 23 больных лишь у 5 специалисты-гинекологи могли предположить внематочную беременность. Хирурги же даже у этих больных не могли исключить острого аппендицита.

Практические врачи нередко связывают с внематочной беременностью представление об острой анемии и тяжелом внутреннем кровотечении на почве разрыва маточной трубы, т. е. берут за образец самое тяжелое и грозное ее осложнение. Между тем внематочная беременность дает ряд вариантов клинического течения, начиная от еле улавливаемых признаков до упомянутого смертельного внутри брюшного кровотечения.

В практических целях можно условно различать три вида нарушенной трубной беременности:

а) без разрыва стенки трубы, но с кровоизлиянием в ее полость;

б) с разрывом стенки трубы и небольшим внутрибрюшным кровотечением;

в) с разрывом стенки трубы и тяжелым внутрибрюшным кровотечением.

До нарушения целостности плодного яйца внематочная беременность протекает бессимптомно.

При нарушении трубной беременности без разрыва стенки трубы, но с кровоизлиянием в ее полость, кровь может найти выход как в полость матки, так и в брюшную полость. Если кровотечение происходит постепенно, небольшими порциями, то состояние больных бывает хорошим. Кровянистые, буроватые выделения из влагалища сами больные и даже врачи часто принимают за очередные месячные. Боли в животе или не привлекают к себе должного внимания, или не находят объяснения. При исследовании *per vaginam* находят увеличенную и размягченную матку, как и при нормальной беременности, так как половой аппарат женщины реагирует на атипически протекающую беременность так же, как и «а нормальной». Нередко удается прощупать трубу, утолщенную и растянутую находящимся в ней плодом, его оболочками и сгустками крови.

Внимательно собранный анамнез и тщательное обследование больной дает возможность поставить диагноз уже в этой стадии заболевания. Но, как показывает клинический опыт, именно в таких случаях врачи часто допускают ошибки и предполагают различные другие заболевания (начавшийся аборт, обострение хронического аппендицита и пр.). Периодические боли в животе и временами кровянистые выделения из влагалища не оцениваются должным образом. Хорошее общее состояние больных не вселяет мысли о серьезном заболевании и надвигающейся катастрофе. Сами больные иногда не предполагают у себя беременности и даже отрицают ее возможность. Не распознав внематочной беременности, таких больных часто оставляют дома или направляют в лечебные учреждения с ошибочным диагнозом.

В дальнейшем добавочный разрыв плодного вместилища и гибель плода приводят к изгнанию его по трубе в брюшную полость (трубный аборт), что сопровождается болями и кровотечением в брюшную полость. Развивается грозная клиническая картина острой анемии на фоне внезапно возникших сильных болей в животе.

Кроме трубного аборта, возможны разрывы плодного вместилища и стенки трубы, что приводит к внутрибрюшному кровотечению различной силы.

При разрыве трубы с небольшим внутренним кровотечением больные жалуются на боли, тошноту, рвоту; общее их состояние бывает удовлетворительным, а при пальпации определяется болезненность внизу живота. Такие больные часто поступают в хирургические учреждения с диагнозом острого аппендицита. Если в момент поступления больной нет кровянистых выделений

из влагалища, а исследование per vaginam не выявляет четких данных, то диагноз, действительно, труден; уверенно исключить острый аппендицит иногда почти невозможно.

Распознаванию внематочной беременности помогает хорошо собранный анамнез (указание на периодичность болей, отсутствие месячных или кровянистые выделения из влагалища), а также некоторые объективные данные (увеличение и размягчение матки, как и при нормальной беременности, и утолщение маточной трубы).

Распознавание внематочной трубной беременности бывает наиболее легким при значительном внутрибрюшном кровотечении, вызванном разрывом трубы или трубным абортom. В таких случаях развивается типичная картина острой анемии.

Такие больные редко поступают в хирургические отделения; обычно их направляют в гинекологическое отделение с диагнозом внематочной беременности. Хирургам чаще приходится иметь дело с более затяжным и легким течением внематочной беременности, когда ошибочно предполагают другие заболевания.

Дифференциальный диагноз основывается на учете следующих симптомов.

**Боли.** Для внематочной беременности характерно внезапное начало болей по всему животу или над лобком. При остром аппендиците редко встречается такая локализация болей; они обычно начинаются не столь бурно и бывают не столь мучительны. Ценным признаком внематочной беременности, отличающим ее от острого аппендицита, является иррадиация болей в лопатку, спину, прямую кишку. Наконец, при внематочной беременности боли часто носят перемежающийся, схваткообразный характер; при остром же аппендиците обычно имеются постоянные (нарастающие или затихающие) боли без схваток.

**Обморок и головокружение** очень характерны для внематочной беременности и обычно не бывают при остром аппендиците. Эти признаки весьма ценны в дифференциальном диагнозе острого аппендицита и внематочной беременности, поэтому следует с терпением и настойчивостью выяснять их наличие при сборании анамнеза. Обмороки и головокружения иногда возникают во время дефекации или мочеиспускания и бывают связаны с разрывом истонченной трубы и внутренним кровотечением.

Важно также выяснить, не было ли в прошлом слабости, дурноты и потемнения в глазах, что также может явиться следствием внутреннего кровотечения.

Большое значение для дифференциального диагноза внематочной беременности и острого аппендицита имеют сведения о менструациях. Не часто бывает, чтобы больная на вопрос о задержке менструаций ответила удовлетворительно. При внимательном расспросе удается выяснить, что последняя менструация была необычной: то более продолжительной, то более обильной,



то более скудной. Кровянистые выделения из влагалища—очень характерный и весьма важный признак нарушений трубной беременности. Знаменательно, что иногда даже врачи считают такие выделения за очередную менструацию и делают заключение об отсутствии беременности. По нашим данным, такая ошибка была допущена у 7 из 25 больных.

Рвота и тошнота не имеют большого дифференциально-диагностического значения, так как бывают как при остром аппендиците, так и при внематочной беременности.

При дифференциальном распознавании острого аппендицита и внематочной беременности важно учесть следующие объективные данные.

Общее состояние больных внематочной беременностью может быть удовлетворительным. Больные беспокоятся из-за сильных болей, иногда несколько малокровны при начавшемся умеренном внутреннем кровотечении.

Учащение пульса и падение кровяного давления имеет место при тяжелом внутреннем кровотечении, и только в этих случаях указанный признак имеет значение при дифференциации внематочной беременности и острого аппендицита. При умеренном внутреннем кровотечении не бывает ни значительного учащения пульса, ни падения кровяного давления. Следовательно, кардинальные признаки внутреннего кровотечения, столь важные и столь обязательные для тяжелых случаев внематочной беременности, обычно отсутствуют у более легко больных, т. е. в тех случаях, когда дифференциальный диагноз наиболее труден. Иногда удается получить важные данные при исследовании живота. В большинстве случаев внематочной беременности живот бывает мягким, при остром же аппендиците обычно имеется хотя бы небольшое напряжение в правой подвздошной области.

Болезненность живота имеется при обоих заболеваниях, причем для острого аппендицита наиболее характерна болезненность в правой подвздошной области, а для внематочной беременности — над лобком или пупартовой связкой.

Притупление в отлогих местах живота появляется только при значительных скоплениях крови в брюшной полости. В таких случаях имеются и все признаки острой анемии (резкая бледность, частый и малый пульс, падение кровяного давления и пр.).

При внематочной беременности с умеренным внутренним кровотечением перкуссией живота не удается выявить данных, полезных для дифференциального диагноза острого аппендицита и внематочной беременности.

Исследование *per vaginam* позволяет выявить кровянистые выделения и дает возможность прощупать увеличенную матку более мягкой консистенции, чем у небеременных женщин. Иногда удается прощупать утолщенную маточную трубу.

Местная анестезия по Брауну теперь применяется редко и технику ее мы не приводим.

Техника аппендэктомии из разреза Волковича-Мак-Бурнея. Косой разрез длиной 5—6 см в правой подвздошной области параллельно пупартовой связке выше и ниже линии, соединяющей пупок и передне-верхнюю ось подвздошной кости, причем  $\frac{1}{3}$  длины разреза идет выше, а  $\frac{2}{3}$  длины — ниже этой линии. Кожная рана защищается марлевыми салфетками. Затем рассекается апоневроз наружной косой мышцы по ходу волокон, что соответствует направлению кожной раны, причем в верхнем углу раны рассекается и сама мышца на протяжении 1,0—1,5 см.

После разведения раны крючками обнаруживают внутреннюю косую мышцу. В центре раны рассекают перемизий косой мышцы, затем двумя анатомическими пинцетами тупым путем раздвигают внутреннюю косую и поперечную мышцы живота по ходу волокон. Крючки перемещают глубже, чтобы удержать раздвинутые мышцы.

Тупым путем отодвигают предбрюшинную клетчатку к краям раны. Брюшина приподнимается двумя анатомическими пинцетами в виде конуса и рассекается скальпелем или ножницами на протяжении 1 см.

Края рассеченной брюшины захватывают зажимами и разрез ее расширяют ножницами кверху и книзу на 1,5—2 см. По ходу операции края брюшной раны защищают салфетками.

Если в брюшной полости обнаружен экссудат, то до выведения слепой кишки необходимо взять экссудат на посев, а затем осушить брюшную полость тампонами или отсосом, чтобы не инфицировать мягкие ткани.

Расширив брюшную рану крючками, приступают к поискам слепой кишки, которая, как правило, легко определяется по наличию taenia. Слепая кишка вместе с червеобразным отростком выводится в рану. Ассистент удерживает слепую кишку и отросток. В толщу брыжеечки вводят 10—15 мл 0,5% раствора новокаина. Брыжеечка перевязывается и пересекается. Основание иммобилизованного отростка пережимают кровоостанавливающим зажимом Кохера (рис. 33) и перевязывают кетгутовой лигатурой. На стенку слепой кишки вокруг основания отростка и на расстоянии 1,5—2 см от него накладывают серозно-мышечный кисетный шов тонким шелком. Отступя 1 см от лигатуры, находящейся на основании отростка, накладывают кровоостанавливающий зажим и отросток отсекают. Культю отростка смазывают йодной настойкой и пинцетом погружают в стенку слепой кишки (рис. 34), после чего кисетный шов затягивают и завязывают (рис. 35). Допустимо для более надежного погружения культи сверх кисетного шва наложить Z-образный шов. Слепая кишка погружается в брюшную полость и брюшная стенка зашивается.

В настоящее время большинство хирургов, как отечественных, так и зарубежных, пользуется методикой погружения культи отростка кисетным швом. Число операций, произведенных указанным методом, насчитывается миллионами. Непосредственные и отдаленные результаты в преобладающем большинстве случаев; бывают хорошими.

Однако немногие хирурги и теперь применяют другие способы обработки культи червеобразного отростка. В ряде работ (особенно американских хирургов) широко пропагандируется погружение культи отростка без предварительной ее перевязки, причем<sup>1</sup> в большинстве случаев отросток не отрезается скальпелем, а отжигается. Подобный способ обработки культи описан Оксиером (Oxner), Нэтцелем (Noetzel) и др.

Наконец, некоторые хирурги накладывают на культю червеобразного отростка шелковую лигатуру, не применяя кисетного

шва и оставляя культю без перитонизации. Это — так называемый лигатурный способ обработки культы червеобразного отростка. В довоенные годы (1930—1941) его пропагандировали некоторые крупные хирурги нашей страны (Ю. Ю. Джанелидзе, С. С. Юдин, А. А. Немилев и многие другие).

В настоящее время осталось мало сторонников этого способа (В. Р. Брайцев, С. Д. Терновский, В. И. Иост и др.), так как неоднократно описаны случаи разлитого перитонита вследствие со-скальзывания лигатуры с неперитонизированной культы.

В редких случаях при остром аппендиците возникает необходимость тампонирования брюшной полости. Взгляды разных хирургических школ в этом вопросе неодинаковы.

Одна группа хирургов предпочитает зашивать брюшную полость наглухо даже при явлениях разлитого перитонита (А. П. Баженов, С. П. Сычев и др.). Вторая группа авторов (Д. А. Арапов, С. Р. Фельдман и др.) применяет тампоны, но ограничивает их использование особыми показаниями (разлитой гнойный перитонит, кровотечение и пр.). Наконец, третья группа хирургов ставит сравнительно широкие показания к введению в брюшную полость тампонов и дренажей.

Практическому хирургу приходится решать вопрос об оставлении в брюшной полости тампонов и дренажей, сообразуясь с запущенностью заболевания, надежностью удаления источника воспаления, а также количеством и характером экссудата в брюшной полости.

Изучение 4300 больных, подвергнутых аппендэктомии по поводу острого аппендицита, показало, что у 1757 из них (40,9%) имелся экссудат в брюшной полости.

Сведения о характере экссудата приведены в табл. 23.

**Таблица 23**

**Распределение больных острым аппендицитом по характеру экссудата**

Характер экссудата	Число больных	%
Серозный . . . . .	888	20,7
Серозно-гнойный . . . . .	688	16,0
Гнойный . . . . .	181	4,2
Экссудата не было . . . . .	2543	59,1
<b>Итого . . . . .</b>	<b>4300</b>	<b>100,0</b>

Гнойный экссудат встретился только у 4,2% больных. Между тем даже скопление гнойного экссудата в брюшной полости не всегда является показанием к тампонаде. Из 4300 больных, оперированных по поводу острого аппендицита, введение тампонов в брюшную полость было применено лишь в 2,6% случаев.

В некоторых случаях позади матки имеется образование с нечеткими контурами (гематома). Однако нельзя переоценивать результаты вагинального исследования при внематочной беременности. У нас отмеченные выше диагностические ошибки часто допускались потому, что даже опытные гинекологи не находили у больных никаких патологических изменений.

При пальцевом исследовании прямой кишки определяется болезненность передней ее стенки, возможная как при тазовом остром аппендиците, так и при внематочной беременности. При первом из этих заболеваний болезненность вызывается воспалением тазовой брюшины, при втором — раздражением брюшины излившейся кровью или сопутствующим воспалением придатков матки. Таким образом, этот признак имеет лишь относительную дифференциально-диагностическую ценность. Важнее нависание передней стенки кишки, которое бывает при всяком скоплении жидкости в малом тазу, в том числе и в случае скопления крови в брюшной полости при нарушении внематочной беременности.

Исследование крови в дифференциальной диагностике острого аппендицита и внематочной беременности имеет скромное значение. Действительно, изменение красной крови наблюдается лишь при выраженной острой анемии, которую легко диагностировать и по клиническим признакам. При небольшом же внутрибрюшном кровотечении, когда клиника внематочной беременности неясна, отчетливого снижения процента гемоглобина и уменьшения эритроцитов не бывает. Таким образом, в наиболее трудных случаях исследование красной крови не может подтвердить диагноз внематочной беременности.

По нашим данным, также скромна дифференциально-диагностическая ценность реакции оседания эритроцитов и формулы белой крови.

Многие авторы, в том числе К. К. Скробанский, Мондор и др., советуют широко пользоваться с диагностической целью пункцией заднего свода. Напротив, другие весьма авторитетные гинекологи (Л. А. Кривский, И. Л. Брауде и др.) считают эту процедуру небезопасной, а как диагностическое средство — ненадежной.

Практический опыт показывает, что к пункции заднего свода приходится прибегать в очень редких случаях. Тщательное обследование больных позволяет разобраться в сущности заболевания и уверенно поставить показания к операции, что устраняет надобность в пункции.

Итак, в дифференциальной диагностике острого аппендицита и внематочной беременности помогают оценка характера болей (при остром аппендиците они постоянные и чаще умеренные, при внематочной беременности — схваткообразные и жесткие); установление острой анемии, наступающей при разрыве трубы и всегда отсутствующей при остром аппендиците; указа-

ния на обмороки, головокружения, слабость, что часто встречается при внематочной беременности и не бывает при остром аппендиците; обнаружение при объективном исследовании кровянистых выделений из влагалища или наличие таких выделений в недалеком прошлом у женщин с задержанными или необычными последними месячными; подтверждение объективным исследованием изменений матки и ее придатков; установление нависания передней стенки прямой кишки при пальцевом ее исследовании.

Остальные признаки (болезненность живота, небольшое повышение температуры, учащение пульса, падение кровяного давления, результаты исследования крови) имеют лишь относительную дифференциально-диагностическую ценность, так как они или присущи и острому аппендициту и внематочной беременности, или выявляются в очень тяжелых случаях, когда распознавание заболевания не представляет трудностей.

**Разрывы яичника.** В яичниках встречаются различные процессы, дающие клиническую картину острого заболевания. Сюда относятся кровоизлияния в ткань яичника, разрывы мелких кист, разрывы граафова пузырька и желтого тела. Предложено несколько названий этих патологических процессов — разрыв яичника, апоплексия яичника, геморрагии яичника, яичниковое кровотечение и пр.

Заболевание чаще встречается у девушек и женщин цветущего возраста. Характерно внезапное появление болей в животе и внутрибрюшное кровотечение различной силы.

Больные с разрывом яичника жалуются на боли внизу живота. Иногда начало заболевания сопровождается чувством тошноты (дурноты). Часто бывает рвота, редко встречается обморок. Нижняя часть живота бывает болезненной. В большинстве случаев живот мягкий, реже — имеется небольшое напряжение брюшных мышц. Симптом Щеткина-Блюмберга отсутствует или неясен.

Признаки острого малокровия варьируют в зависимости от размеров внутрибрюшного кровотечения.

При исследовании *per vaginam* обычно не находят отчетливых изменений. Сведения о связи заболевания с каким-либо периодом менструального цикла противоречивы. По нашим данным, такую связь установить не удается.

Распознавание разрыва яичника бывает очень трудным. Большинство больных оперируют с предположительным диагнозом острого аппендицита. Если заболевание протекает со значительным внутренним кровотечением, то у женщин, живущих половой жизнью, предполагают внематочную беременность.

У нас лечились 29 больных с разрывом яичника и умеренным кровотечением в брюшную полость. Небольшие размеры внутреннего кровотечения, отсутствие кровянистых выделений из влагалища и нормальный характер месячных дали возможность

уверенно исключить внематочную беременность. 8 больных из упомянутых 29 не жили половой жизнью.

О трудностях распознавания разрыва яичников и часто полной невозможности исключить острый аппендицит говорит хотя бы тот факт, что из 29 наших больных только у 4 был предположительно поставлен диагноз разрыва яичника.

Важным дифференциально-диагностическим признаком является легкое обморочное состояние или чувство слабости и дурноты, возникающее на фоне сильных внезапно развившихся болей, что иногда бывает при разрыве яичника. Как известно, при остром аппендиците боли начинаются не столь бурно, а состояния, напоминающего обморок, не встречается. Если такое течение заболевания имеет место у девочек-подростков или девушек, то должно прежде всего появиться подозрение на разрыв яичника, так как у них легко отвергнуть внематочную беременность. Следует также учесть, что у большинства больных с разрывом яичника повышения температуры не бывает. Наконец, при этом заболевании живот бывает мягким или слегка напряженным, а болезненность наиболее выраженной над лобком или над пупартовой связкой.

Недостаточное знакомство врачей с клинической картиной разрыва яичника и трудность диагностики этого заболевания могут повести к роковым ошибкам даже при лапаротомии. Характер этих ошибок двоякий.

1. Удаляют здоровый червеобразный отросток, считая его «катарально измененным». Если операцию заканчивают без осмотра придатков матки и без ревизии малого таза (что еще встречается), то небольшие скопления крови могут быть незамечены и разрыв яичника не обнаруживается. Если кровотечения не повторится, то послеоперационный период может пройти благополучно и хирург не будет даже знать о допущенной им ошибке. При возобновлении же кровотечения создается смертельная опасность для больной.

2. При разрывах граафова пузырька «ли желтого тела» а поверхности яичника создается маленький дефект, который даже при осмотре органа можно не заметить. Между тем этот небольшой дефект бывает источником кровотечения. В одних случаях кровотечение продолжается, в других — только что остановилось, в третьих — рецидивует при первом же нарушении покоя. Не увидев разрыва яичника, хирург бесплодно ищет источник кровотечения в других участках брюшной полости и бывает вынужден зашить брюшную полость. Причина кровотечения остается невыясненной, а хирургическое вмешательство разрешает лечебных задач.

В одном из наших наблюдений опытный хирург чуть было не сделал первую из упомянутых ошибок.

Больная В., 26 лет, доставлена 11/ХП 1954 г. с диагнозом острый аппендицит. Около 2 суток тому назад внезапно появились сильные боли

внизу живота, которые через несколько часов уменьшились и стали ноющими. Наблюдалась тошнота. Рвоты не было.

Общее состояние больной удовлетворительное. Температура 37°. Пульс 75 ударов в минуту, хорошего наполнения. Кровяное давление 120/70 мм Нг. Сердце и легкие без изменений.

Живот правильной формы, участвует в дыхании. Имеется болезненность в правой подвздошной области; здесь же небольшое напряжение брюшных мышц. Симптом Щеткина-Блюмберга отрицателен. Гинеколог патологических изменений в половой сфере не нашел.

Изменений в моче нет.

Анализ крови: гемоглобина — 72%, эритроцитов — 4 430 000; эозинофилов — 5%, палочкоядерных — 6%, сегменте ядерных — 59%, лимфоцитов — 24%, моноцитов — 5%, клеток Тюрка — 1%. Других изменений в крови нет.

Диагноз — острый аппендицит.

Операция. Эфирный наркоз. Параректальный разрез. Выпота в брюшной полости нет. Удален малоизмененный червеобразный отросток. Перед зашиванием раны был введен тампон в брюшную полость, чтобы убедиться в отсутствии кровотечения из брыжеечки отростка. На тампоне кровь. Произведена ревизия брюшной полости. Обнаружено увеличение правого яичника и на его поверхности разрыв диаметром около 3 мм. Ткань в окружении разрыва яичника пропитана кровью. Произведено клиновидное иссечение дефекта яичника; швы. Рана брюшной стенки зашита наглухо. Выздоровление.

Микроскопическое исследование установило кровоизлияние в желтое тело с разрывом яичника.

Если бы хирург, приготовившийся после аппендэктомии зашить брюшную рану, не ввел контрольный тампон и случайно не обнаружил кровь, то небольшой разрыв яичника остался бы незамеченным. В случае самостоятельной остановки кровотечения и гладкого послеоперационного периода создалось бы полное убеждение в наличии «катарального» аппендицита.

Яркий пример незамеченного при ревизии брюшной полости разрыва яичника привел И. С. Брейдо.

Больной с тяжелым внутренним кровотечением произвели лапаротомию. В брюшной полости кровь. Осмотрены все брюшные органы, но источник кровотечения не найден. Яичники кистозно изменены, но разрывов не установлено. После освобождения брюшной полости от крови на дне малого таза обнаружено свободно лежащее желтое тело. После этого стало ясно, что где-то имеется разрыв яичника. Вновь внимательно осмотрены яичники. Только теперь на поверхности правого яичника обнаружен дефект около 2 мм и небольшая полость, наполненная кровью.

В одном из изученных нами наблюдений у больной после аппендэктомии появились признаки разлитого перитонита. Во время релапаротомии в брюшной полости обнаружена измененная кровь. Источником внутреннего кровотечения оказался точечный разрыв яичника, с большим трудом рассмотренный во время широкой лапаротомии.

Приведенные наблюдения указывают на необходимость тщательной ревизии органов малого таза. Нахождение даже минимальных количеств крови должно вызвать подозрение на разрыв яичника. Иногда разрыв столь мал, что его можно заметить лишь при самом внимательном осмотре органа.

Перекрученная киста яичника дает картину «острого живота». Внезапно наступают сильные боли в животе,

тошнота, рвота. Через некоторое время после перекручивания ножки кисты и сдавления питающих сосудов может наступить омертвление стенок кисты, что обуславливает раздражение брюшины и даже может повести к разрыву кистозного образования и опорожнению его содержимого в брюшную полость.

Распознавание основывается на прощупывании через брюшную стенку и особенно *per vaginam* округлой опухоли с гладкой поверхностью.

Кисты яичника встречаются не только у взрослых женщин, но и у девочек. Например, А. В. Шацкий наблюдал перекрученную кисту у девочки 3 лет. Иногда перекрученную кисту яичника у взрослых и у детей принимают за аппендикулярный инфильтрат.

Дифференциальная диагностика возможна при учете следующих данных:

поверхность кисты гладкая; поверхность воспалительного инфильтрата неровная;

киста округлой формы и контуры ее более отчетливы, чем у воспалительного инфильтрата;

перекрученная киста вначале не дает повышения температуры; острый аппендицит, напротив, начинается болями в животе и некоторым повышением температуры;

до развития омертвления и присоединения воспалительных явлений перекрученная киста яичника не вызывает лейкоцитоза и сдвига лейкоцитарной формулы влево; при остром аппендиците изменения белой крови отмечаются уже в начале заболевания.

Наличие кисты, конечно, не исключает острого аппендицита. Прощупываемая киста, как показали наши наблюдения, иногда даже мешает правильной диагностике, так как картину «острого живота» пытаются непременно связать с перекручиванием кисты.

#### **ДИФФЕРЕНЦИАЛЬНАЯ ДИАГНОСТИКА ОСТРОГО АППЕНДИЦИТА И ПОЧЕЧНОКАМЕННОЙ БОЛЕЗНИ**

Почечнокаменная болезнь часто симулирует острый аппендицит. По исследованиям В. А. Гораш, у 10% больных с почечной коликой были удалены червеобразные отростки вследствие подозрения на острый аппендицит. Однако изучение отдаленных результатов оперативного лечения острого аппендицита у 1040 наших больных (О. Н. Елецкая и А. В. Миклашевская) не создает впечатления, что почечная колика так часто бывает причиной ошибочного диагноза и напрасной аппендэктомии. Из 653 больных, перенесших аппендэктомию по поводу простого аппендицита, лишь 5 человек страдали почечнокаменной болезнью в отдаленные сроки после операции.

Как известно, в типичных случаях почечная колика, возникающая чаще всего на почве почечнокаменной болезни, харак-



теризуется сильными, иногда сильнейшими болями в поясничной области. Боли часто иррадиируют в бедро или в яичко и половой член у мужчин и большие половые губы у женщин. Иногда полипообразные боли сопровождаются учащенным мочеиспусканием. Часто поясничная область на стороне колик несколько болезненна. Симптом Пастернацкого положительный. Живот мягкий и неболезненный. В редких случаях уже простым глазом заметна красноватая окраска мочи (гематурия). При микроскопическом исследовании мочи определяются свежие эритроциты (микрогематурия).

При такой клинической картине редко возникают сомнения в диагнозе и почечную колику нетрудно отличить от типично протекающего острого аппендицита. Дифференциальный диагноз становится трудным, если в клинической картине почечной колики имеются уклонения или если острый аппендицит развивается атипично.

Встречаются больные, у которых почечная колика сопровождается болями в правой подвздошной области. В таких случаях поясничная область бывает безболезненна или мало болезненна и симптом Пастернацкого не вызывается или неясен. Кроме того, появляется напряжение брюшных мышц в правой подвздошной области. В результате создается картина острого аппендицита.

В других случаях ретроцекальное расположение воспаленного червеобразного отростка вызывает боли, локализованные не строго в правой подвздошной области, а больше кзади, что скорее напоминает почечную колику. Болезненность при ретроцекальном и особенно забрюшинном аппендиците бывает также не в правой подвздошной области, а над гребнем подвздошной кости или даже в поясничной области. Ретроцекальное или забрюшинное расположение воспаленного червеобразного отростка часто не вызывает напряжения брюшных мышц; симптом Щеткина-Блюмберга бывает выражен слабо или вовсе не вызывается. Наконец, такая локализация отростка сопровождается переходом воспалительного процесса на клетчатку забрюшинного пространства и лежащий в ней мочеточник. Гиперемия и воспалительный отек мочеточника вызывают микрогематурию. Перечисленные симптомы ретроцекального и забрюшинного аппендицита поразительно сходны с симптомами почечной колики. В совокупности получается клиническое сходство двух разных заболеваний — острого аппендицита и почечнокаменной болезни.

Почечная колика, протекающая с рефлекторным напряжением брюшных мышц и болями в правой подвздошной области, отличается от острого аппендицита тем, что часто не дает повышения температуры, интоксикации и изменений со стороны крови. Острый же аппендицит вызывает общую реакцию организма и все признаки интоксикации (ухудшение состояния больного, повышение температуры, лейкоцитоз, сдвиг лейкоцитарной фор-

мулы влево). При почечной колике боли нередко затихают под влиянием покоя, тепла, атропина. Сразу же после стихания болей пациент чувствует себя хорошо, так как в основе заболевания нет инфекции. При остром аппендиците не бывает столь быстрых перемен в течении заболевания.

Только что изложенные соображения касаются почечной колики без инфекционного процесса в почечной лоханке и почке. Если же почечная колика вызывается почечнокаменной болезнью, осложненной пиелитом или другими заболеваниями почки (пионефроз, туберкулез и пр.), то наблюдается повышение температуры, интоксикация и изменения со стороны крови. В таких случаях существенное значение для диагноза имеет анамнез. Обычно у больного уже ранее бывали подъемы температуры, было учащенное мочеиспускание и он замечал мутную или красноватую мочу. При микроскопическом исследовании мочи находят белок, увеличенное число лейкоцитов, эритроциты и другие патологические элементы. Надо иметь в виду возможность непроходимости одного из мочеточников. В подобных случаях моча жодет быть нормальной, так как выделяется только из одной (здоровой) почки. Помимо правильной оценки анамнеза и клинических данных, большую помощь здесь оказывают хромоцистоскопия и другие виды урологического исследования, которыми вообще следует пользоваться при подозрении на патологический процесс в почке и мочеточнике.

Чтобы отличить острый ретроцекальный аппендицит от почечной колики, следует помнить о постоянных болях, свойственных первому заболеванию, и сильных схваткообразных болях, характерных для почечной колики. При ретроцекальном аппендиците встречаются единичные эритроциты в моче, но не бывает ни выраженной гематурии, ни дизурических расстройств. Трудности диагностики ретроцекального аппендицита иллюстрирует следующее наблюдение.

Больная М., 59 лет, поступила в клинику 18/XII 1954 г. Заболела 2 суток тому назад. Внезапно появились сильные схваткообразные боли в правой подвздошной и поясничной области. Боли иррадиировали в пупок и правое бедро. Вызванный на квартиру врач скорой помощи поставил диагноз острого холецистита и предложил домашнее лечение. Так как назначение покоя и диета, применение грелки и другие средства консервативного лечения не принесла облегчения, был повторно вызван врач скорой помощи, направивший больную в клинику с диагнозом острый аппендицит.

При расспросе больной в клинике выяснилось, что у нее был озноб, мочеиспускание учащено, а боли в правой подвздошной области и пояснице справа не утихают и иррадируют в бедро.

Общее состояние больной средней тяжести. Температура 39,4°. Пульс 80 ударов в минуту, удовлетворительного наполнения. Язык влажный, обложен.

При аускультации выявлены отдельные сухие хрипы в обоих легких. Тоны сердца чистые.

Живот правильной формы, принимает участие в дыхании, совершенно мягкий, болезненный в правой подвздошной области. Симптом Щеткина-Блюмберга неясен. Симптом Пастернацкого положительный.

При исследовании per vaginam и per rectum патологических изменений не обнаружено.

Исследование мочи, взятой катетером: белок 0,3%, лейкоцитов до 30—40 в поле зрения, эритроцитов 1—3 в поле зрения, гиалиновые цилиндры 1—2 в поле зрения.

Анализ крови: лейкоцитов—14400, палочкоядерных — 6%, сегментоядерных — 82%, лимфоцитов—8%, моноцитов—4%.

Дежурный хирург, имеющий большой опыт в неотложной хирургии, сомневался в диагнозе, предполагая острый пиелит или острый аппендицит.

За несколько часов наблюдения клиническая картина заболевания не изменилась: боли не нарастали, был озноб, пульс в пределах 80—84 удара в минуту, рвоты нет, живот мягкий, мочеиспускание учащено. Утром состояние больной признано тяжелым. В правой подвздошной области появилось небольшое напряжение брюшных мышц. Симптом Щеткина-Блюмберга стал положительным. Имеется болезненность справа над гребешком подвздошной кости.

Диагноз — острый аппендицит (ретроцекальное или забрюшинное расположение червеобразного отростка).

Операция. Эфирный наркоз. Параректальный разрез справа. Эксудата в брюшной полости нет. Червеобразный отросток находится позади слепой кишки и окружен свежими и старыми сращениями. Свободной от сращений оказалась лишь проксимальная часть отростка на протяжении не более 1 см. Выделен резко воспаленный червеобразный отросток, глубоко уходящий в сторону забрюшинного пространства. Во время выделения отростка была надорвана разрыхленная и вовлеченная в свежий инфильтрат стенка слепой кишки. Дефект ее ушит. Аппендэктомия. В брюшную полость введено по 300000 единиц пенициллина и стрептомицина. Тампон к ложу червеобразного отростка. Рана брюшной стенки частично зашита. Через 48 дней больная выписана в отличном состоянии.

В приведенном наблюдении, несмотря на дизурические расстройства, значительную примесь патологических элементов в моче и положительный симптом Пастернацкого, можно было уверенно сказать, что основным заболеванием является не поражение почек, а воспаление червеобразного отростка. Болезненность в правой подвздошной области и нарастающие признаки раздражения брюшины при очевидном ухудшении общего состояния больной и ознобах указывали на прогрессирующий деструктивный аппендицит.

Появление значительной болезненности над гребешком подвздошной кости и умеренная болезненность всей правой поясничной области свидетельствовали о ретроцекальном и даже забрюшинном расположении червеобразного отростка, так как именно такое его анатомическое положение приводит к распространению процесса на забрюшинную клетчатку, что рано проявляется болезненностью в области гребешка подвздошной кости и поясницы.

#### **ПРОЧИЕ ЗАБОЛЕВАНИЯ, СИМУЛИРУЮЩИЕ ОСТРЫЙ АППЕНДИЦИТ**

Острый диафрагмальный и плеврит и плевропневмония вызывают иногда напряжение мышц живота. Так как эти заболевания протекают с общей реакцией организма и интоксикацией (ухудшение общего состояния, повышение тем-

пературы, учащение пульса, сдвиг лейкоцитарной формулы влево), то встречаются, правда редко, диагностические ошибки и больших иногда оперируют.

Ошибку в диагнозе легко сделать у детей. Маленькие дети ничего не могут сказать о своих ощущениях. В таких случаях напряжение правой половины живота при наличии указанных общих расстройств врач склонен иногда объяснить острым аппендицитом. Дети более старшего возраста нередко к тому же жалуются на боли в животе и тем самым дают повод подозревать острый аппендицит. Дифференциальный диагноз основывается на выявлении объективных данных плеврального заболевания. А. В. Щацкий предлагает в сомнительных случаях прибегать к вагосимпатической блокаде. По его данным, напряжение брюшных мышц, вызванное воспалением диафрагмальной плевры, исчезает после вагосимпатической блокады, напряжение же, обусловленное острым аппендицитом, не изменяется и после блокады.

Заболеваниям сердца еще не уделено должного внимания при распознавании неотложных хирургических заболеваний органов брюшной полости вообще и острого аппендицита в частности. Приходилось видеть больных, которых оперировали опытные хирурги, не распознав острого инфаркта миокарда и предполагая острый холецистит, острый аппендицит и другие заболевания, требующие неотложной хирургической помощи.

Внезапное возникновение боли при инфаркте миокарда, иногда локализация болей в подложечной области и верхнем отделе живота и небольшое повышение температуры толкают к ошибочному диагнозу и побуждают врача думать о патологии брюшной полости. Только внимательное изучение больного хирургом и терапевтом позволяет установить правильный диагноз и воздержаться от пагубного оперативного лечения. Важное значение в дифференциации инфаркта миокарда от заболеваний брюшной полости имеет электрокардиограмма. Боли в животе и напряжение брюшных мышц могут вызвать подозрение на острый аппендицит, если своевременно с помощью клинического обследования и электрокардиографии не будет доказан инфаркт миокарда, симулирующий острые заболевания органов брюшной полости.

Флегмона брюшной стенки в редких случаях может иметь сходные признаки с острым аппендицитом. Речь идет о глубоких флегмонах правой подвздошной области, когда воспалительный процесс распространяется под плотным апоневрозом наружной косой мышцы живота. Вследствие этого кожа правой подвздошной области не изменена, флюктуации нет и объективные признаки флегмоны долго не выявляются. Локализация болей и болезненность соответствуют картине острого аппендицита. Повышение температуры, учащение пульса, сдвиг лейкоцитарной формулы крови также не противоречат такому предположению.

Дифференциальный диагноз основывается на учете следую-

ших признаков этих двух-заболеваний: флегмона начинается постепенно, острый аппендицит более бурно; при флегмоне общее состояние страдает меньше, чем при остром (особенно деструктивном) аппендиците; даже при прогресировании флегмоны не возникает перитонита.

Флегмона брюшной стенки правой подвздошной области — редкое заболевание. За несколько лет нам удалось наблюдать 2 таких больных, направленных в клинику с диагнозом «острый аппендицит».

В одном из приведенных наблюдений диагноз глубокой флегмоны правой подвздошной области был поставлен до операции, во втором — хирург предполагал острый аппендицит и, только произведя рассечение апоневроза наружной косой мышцы живота и обнаружив инфильтрацию тканей, отказался от предоперационного диагноза.

В редких случаях свинцовая колика может имитировать острый аппендицит; она проявляется болями в животе, запорами, уменьшением количества мочи, чувством слабости, неприятным вкусом во рту. Распознаванию заболевания помогает выяснение профессиональных вредностей или свинцового отравления в быту. В частности, такие отравления встречаются при употреблении в пищу кислых продуктов (брусники, квашеной капусты и пр.), хранившихся в глиняной посуде, покрытой свинцовой глазурью. Следует также обратить внимание на свинцовую кайму по краю десен.

Дифференциальный диагноз при остром аппендиците может быть успешным лишь при хорошем знакомстве врача со всей неотложной хирургией брюшной полости и пограничных областей. Даже сличение клиники многочисленных заболеваний, перечисленных выше, не исчерпывает полностью дифференциального диагноза. Найдутся еще болезни, имитирующие острый аппендицит, которые мы упускаем вследствие меньшего их значения. Однако и число рассмотренных заболеваний достаточно велико. Из них следует особо выделить печеночную и почечную колики, острый холецистит, прободную язву желудка и заболевания женской половой сферы.

## *Глава X*

### ЛЕЧЕНИЕ ОСТРОГО АППЕНДИЦИТА

#### ПРИНЦИПЫ ЛЕЧЕНИЯ

Огромным опытом хирургов всего мира твердо установлено, что при остром аппендиците ранняя операция является единственным рациональным методом лечения. После упорных и страстных споров, продолжавшихся почти в течение всего периода асептики, был выдвинут, наконец, принцип обязательного срочного оперативного лечения острого аппендицита во всех случаях и во все сроки от начала заболевания.

Доказано, что чем раньше удаляется воспаленный червеобразный отросток, тем лучше результаты оперативного лечения острого аппендицита.

Лечение острого аппендицита — не только медицинская, но и организационная проблема. Действительно, осуществить раннее оперативное лечение острого аппендицита возможно лишь при условии поступления больных в хирургические учреждения в ближайшие часы (в крайнем случае в первые сутки) от начала заболевания. Выполнение этого условия зависит от многих причин (социальных и специально медицинских).

В нашей стране население обращается за врачебной помощью, не затрачивая на это личных материальных средств. Заболевшему не надо заботиться об оплате больничной койки, о внесении гонорара за операцию и о найме ухаживающего персонала. Все это предоставляется бесплатно. Итак, общедоступность и бесплатность медицинской помощи — первое условие осуществления раннего оперативного лечения хирургических заболеваний вообще и острого аппендицита в частности.

Вторым условием разрешения той же задачи является работа скорой и неотложной помощи и санитарного транспорта, на обязанности которых лежит оказание первой помощи и доставка заболевших в лечебные учреждения.

В интересах оказания экстренной хирургической помощи при заболеваниях, обозначаемых сборным понятием «острый живот»,

больные должны доставляться в специальные лечебные учреждения не позднее 2 часов с момента обращения за медицинской помощью. Изменение этого срока в сторону увеличения или уменьшения можно считать приблизительным критерием работы скорой и неотложной помощи в городах. Чем меньше сроки от момента вызова больным врача до его отправки в больницу, тем лучше организация службы скорой и неотложной помощи, и наоборот.

Наконец, третье условие разрешения проблемы раннего оперативного лечения острого аппендицита зависит от самого больного, от его отношения к своему здоровью и своевременности обращения за медицинской помощью.

Многие люди столь часто испытывают различные недомогания, что не имеют желания обращаться к врачу по всякому поводу, прибегая к врачебной помощи лишь в крайнем случае. У некоторых осталась привычка пользоваться «домашними средствами». В таких случаях находятся советчики из родственников, знакомых и соседей. Не всякий возьмется рассуждать об астрономии или механике, но весьма многие подают свои советы в лечении болезней. Вред этих советов очевиден, и первым их следствием является запоздалое обращение больных к врачу.

В начальном периоде развития острый аппендицит проявляется болями в животе. Ввиду того, что боли в животе вызываются многими причинами, сами больные не подозревают тяжести своего заболевания. Это приводит к потере времени и тоже запоздалому обращению за медицинской помощью. В результате время, проведенное больным до доставки его в лечебное учреждение, тратится на ожидание облегчения и лечение «домашними средствами», на вызов врача и доставку заболевшего в больницу.

Настойчивая пропаганда раннего оперативного лечения острого аппендицита, которая давно уже ведется среди врачей и населения, конечно, не приходит бесследно. Однако и теперь больные с острым аппендицитом часто еще поступают в больницы и клиники с запозданием. Оказалось, что из 5020 больных острым аппендицитом, доставленных в клинику за последние 5 лет, лишь 3313 (66%) поступили в первые сутки от начала заболевания, 1707 (34%) больных были доставлены в более поздние сроки (табл. 21).

23% больных острым аппендицитом поступили в первые 6 часов от начала приступа, т. е. в наиболее оптимальный срок для оперативного лечения острого аппендицита. 17% больных поступили в течение 7—12 часов от начала приступа, т. е. в те сроки, когда при деструктивных формах острого аппендицита наступает угроза вовлечения в воспалительный процесс всей брюшины. 60% больных были доставлены в клинику после 12 часов от начала заболевания, из них 16% поступили через 2 суток и более. Во все эти сроки, включая и самые поздние, доставлялись больные не только с простым, но и с деструктивным аппендицитом.

Поступление в клинику 34% больных на 2-е сутки от начала заболевания побуждает продолжать борьбу за раннюю обращаемость больных за врачебной помощью и своевременную доставку их в лечебные учреждения.

Таблица 21

**Сроки поступления больных острым аппендицитом в клинику**

Время от начала заболевания до поступления больных в клинику	Число больных (в %)
До 6 часов . . . . .	23
От 7 до 12 часов . . . . .	17
» 13 » 24 » . . . . .	26
» 25 » 48 » . . . . .	18
Свыше 48 часов . . . . .	16
<b>Всего . . . . .</b>	<b>100</b>

Таблица 22

**Сведения (в %) о лечебных учреждениях, направивших больных для оперативного лечения**

Характер лечебного учреждения	Аппендицит			
	простой	флегмонозный	гангrenoзный	перфоративный
Квартирная помощь . . . . .	1,3	1,7	1,6	1,4
Неотложная » . . . . .	15	25,5	29,6	31,9
Скорая » . . . . .	6,9	6,5	5,3	5,6
<b>Итого . . . . .</b>	<b>23,2</b>	<b>33,7</b>	<b>36,5</b>	<b>38,9</b>
Здравпункты . . . . .	11,2	8,4	6,9	4,2
Амбулатории предприятий . . . . .	17,3	12,0	9,1	9,7
<b>Итого . . . . .</b>	<b>28,5</b>	<b>20,4</b>	<b>16,0</b>	<b>13,9</b>
Поликлиники . . . . .	40,8	37,1	39,9	37,5
Прочие лечебные учреждения . . . . .	7,5	8,8	7,6	9,7
<b>Всего . . . . .</b>	<b>100,0</b>	<b>100,0</b>	<b>100,0</b>	<b>100,0</b>

Для организации неотложной хирургической помощи имеет важное значение изучение путей госпитализации больных (табл. 22).



Всех больных острым аппендицитом можно разделить на три группы.

Первая группа. 23,2% больных простым аппендицитом и около 40% больных деструктивным аппендицитом были осмотрены на дому врачами квартирной, неотложной и скорой помощи. Следовательно, эти больные обслужены немедленно или с малым промедлением после обращения за медицинской помощью. Доставка их в клинику была быстрой. Здесь медицинская служба в общем выполнила свою задачу. Если иногда и были случаи запоздалого поступления больных, то только из-за просрочки с вызовом врача и иногда напрасной тратой времени на самолечение.

Вторая группа. 28,5% больных простым аппендицитом и около 20% больных другими формами аппендицита были направлены в клинику врачами здравпунктов и амбулаторий при предприятиях. Все они заболели во время работы, были своевременно обследованы и направлены для оперативного лечения. Задержки в оказании хирургической помощи при этом не было.

Третья группа. Около 40% больных со всеми формами острого аппендицита были направлены на стационарное лечение врачами поликлиник. Эти больные, не вызвав врача на дом, сами пришли в лечебные учреждения. Конечно, это самый плохой путь, так как больной не соблюдает нужного ему покоя, и, не подозревая у себя опасного заболевания, пешком или городским транспортом добирается до поликлиники.

Организационные мероприятия, направленные на сокращение сроков доставки больных в хирургические учреждения, должны как минимум сводиться к следующему.

1. Необходима разъяснительная работа среди населения силами участковых врачей, работников здравпунктов, домов санитарной культуры и лечебных учреждений об обязательном обращении больных к врачу при болях в животе и об опасностях промедления с оперативной помощью при остром аппендиците и других острых заболеваниях брюшной полости.

2. Необходимо расширить участие скорой и неотложной помощи в обслуживании больных с «острым животом». В настоящее время в Ленинграде только 6—7% больных острым аппендицитом направляются в клиники врачами скорой помощи и менее 30% больных — врачами неотложной помощи. Между тем именно эта организация как самая мобильная может быстрее всего откликнуться на зов больного и доставить его для оперативного лечения. Расширение роли неотложной помощи должно привести к сокращению процента обращаемости больных острым аппендицитом в поликлиники. В настоящее время этот процент еще высок (около 40), что свидетельствует о недостаточном использовании населением неотложной помощи, на обязанности которой лежит забота о раннем выявлении больных с острыми хирургическими заболеваниями и направлении их в больницы.

Сторонник раннего оперативного лечения острого аппендицита Ю. Ю. Джанелидзе в 1934 г. писал следующее: «Наиболее выгодной является операция, выполненная в первые 12—24 часа. И если бы во всех случаях удалось осуществить операцию в указанный промежуток времени, то сами собой прекратились бы споры о допустимости операции во все сроки. Почти полностью закрылась бы глава о многочисленных и разнообразных послеоперационных осложнениях, которые нередко следуют за поздними операциями; мы не знали бы больше ни ограниченных перитонитов, ни тяжелых по своему течению и безнадежных по исходу пилефлебитов»<sup>1</sup>.

Справедливость этого утверждения подтверждена всем последующим опытом хирургии острого аппендицита. Благодаря ранней операции снижена до минимальных цифр летальность при остром аппендиците, а осложнения при этом заболевании стали очень редкими.

Принцип ранней операции должен оставаться незыблемым. При современном состоянии науки нет пока оснований для его ревизии.

В настоящее время оставлена тактика производства операции при остром аппендиците в первые 24 или 48 часов от начала заболевания и выжидания в так называемом межоточном периоде. Теперь подавляющее большинство хирургов производит аппендэктомию во все сроки от начала заболевания, ставя показания к операции по клинической картине болезни, а не по ее продолжительности.

Основываясь на данных литературы и опыте учреждений, где в послевоенный период находилось на лечении 15000 больных острым аппендицитом, можно сформулировать следующие положения о лечении этого заболевания.

1. Срочное оперативное лечение острого аппендицита показано во всех случаях, если нет явного воспалительного инфильтрата. При наличии воспалительного инфильтрата показания к операции возникают лишь при его нагноении.

2. При определении показаний к операции не имеет значения длительность заболевания и число перенесенных приступов болезни.

3. Срочному оперативному лечению подлежат больные со всеми формами острого аппендицита. Отказываться от оперативного лечения легких случаев острого аппендицита недопустимо. Применение консервативных лечебных средств, включая и антибиотиков, не может пока конкурировать с оперативным лечением.

Отказ от оперативного лечения острого аппендицита связан с риском возникновения тяжелых или смертельных осложнений.

<sup>1</sup> Труды городской и областной конференций «Острый аппендицит и его лечение». Л., 1935, стр. 171

Такая опасность имеется даже при самом легком течении заболевания; при тяжелой клинической картине болезни (деструктивный аппендицит) этот риск неотвратим.

Показания к оперативному лечению острого аппендицита, естественно, ставятся после установления диагноза. Если диагноз неясен, то следует неотступно наблюдать за больным и всеми доступными средствами клинического и лабораторного исследования стараться выяснить характер заболевания в ближайшие часы. При невозможности установить точный диагноз и прогрессировании болезни допустимо прибегать к вскрытию брюшной полости для обнаружения болезненного очага и его устранения. Для решения этого вопроса врач должен опираться на клинический опыт, внимательную оценку данных анамнеза и объективного исследования, а также на учет результатов наблюдения за больным.

Противопоказания к срочному оперативному лечению острого аппендицита весьма ограничены и сводятся к следующему.

1. Наличие острого аппендицита в стадии инфильтрата. В таких случаях показано консервативное лечение (покой, антибиотики, местные тепловые процедуры, УВЧ). После полного рассасывания инфильтрата таких больных следует оперировать, не выписывая из больницы. Опыт показывает, что многие больные, перенесшие аппендикулярный инфильтрат, не соглашаются на операцию и нередко возвращаются в хирургические учреждения с повторными приступами острого аппендицита. В подобных случаях вынужденная экстренная операция представляет собой больше опасности, чем плановое вмешательство в период затихания воспалительного процесса.

2. Острый аппендицит у лиц с тяжелыми заболеваниями (тяжелая пневмония, инфаркт миокарда и пр.). В таких случаях производить аппендэктомию не следует, если не предполагается деструктивного процесса в червеобразном отростке, угрожающего разлитым гнойным перитонитом. При угрозе перитонита для отказа от оперативного лечения требуются особенно веские мотивы, засвидетельствованные консилиумом врачей во главе с руководителем хирургического учреждения.

Специального разъяснения заслуживает вопрос о хирургической тактике при затухающем остром аппендиците. Речь идет о больных с клинической картиной аппендицита, у которых проявления заболевания быстро исчезают. Такие больные, проведя ночь или сутки в хирургическом учреждении, считают себя здоровыми и настойчиво просят о выписке. Объективных признаков болезни у них уже нет; лишь легкая болезненность при глубокой пальпации правой подвздошной области свидетельствует иногда об остаточных явлениях воспаления. Чтобы оправдать отказ от оперативного лечения, врачи ставят таким больным диагноз «кишечная колика» или «аппендикулярная колика», избегая обозначения «острый аппендицит». Постановка указанных

неопределенных диагнозов, означающих скорее симптом, чем нозологическую единицу, дает лишь формальное обоснование консервативного лечения, не разъясняя, конечно, существа вопроса.

Быстрое затихание процесса при остром аппендиците вызывается непродолжительностью и поверхностным характером воспаления в червеобразном отростке. Однако это не единственная причина такого течения заболевания.

В нашей клинике при исследованиях червеобразных отростков, удаленных у больных с быстро затихающим приступом острого аппендицита, удавалось обнаружить истончение стенки отростка вследствие заполнения его просвета каловыми камнями. Обнаруживалась атрофия тканей отростка. У одних больных имелись признаки воспаления в отростке (лейкоцитарная-инfiltrация), у других — этих признаков не было. Клинически же оба варианта характеризовались картиной острого аппендицита.

Больной М., 34 лет, поступил в клинику 7/II 1956 г. с диагнозом острый аппендицит.

Болен в течение 5 суток. В правой подвздошной области появились ноющего характера и не уменьшающиеся боли.

Общее состояние удовлетворительное. Пульс 76 ударов в минуту. Со стороны сердца и легких изменений нет.

Живот правильной формы, участвует в дыхании. Умеренное напряжение мышц в правой подвздошной области. Симптом **Щеткина-Блюмберга** положительный. При исследовании мочи изменений не обнаружено.

Исследование крови: лейкоцитов — 6000, эозинофилов — 1%, палочкоядерные — 4%, сегментоядерных — 70%, лимфоцитов — 22%, моноцитов — 3%.

Клинический диагноз. Острый аппендицит.

Операция. Разрезом Волковича-Мак-Бурнея вскрыта брюшная полость. Червеобразный отросток длиной 10 см резко утолщен. Произведена аппендэктомия. Брюшная рана зашита наглухо.

После операции у хирурга создается впечатление, что червеобразный отросток флегмонозно изменен.

Исследование червеобразного отростка. Резкое растяжение червеобразного отростка плотным каловым камнем. Стенка червеобразного отростка растянута. Уплотнение слизистой оболочки. Воспалительных изменений не обнаружено. 15/II больной выписан из клиники без всяких жалоб.

Приведенный пример показывает, что резкое растяжение червеобразного отростка каловым камнем давало клиническую картину острого аппендицита, хотя воспалительных изменений в отростке не было. Такие больные подлежат оперативному лечению, так как у них, кроме неприятных субъективных ощущений, имеется опасность вспышки инфекции.

Как же поступать с больными, у которых имеется быстро проходящий аппендицит? Если у больного через несколько часов (максимум через сутки) острые явления исчезают, то необходимости в срочном оперативном вмешательстве нет. По нашему мнению, таких больных следует оставить на несколько дней в хирургическом отделении и тщательно обследовать с целью исключения заболеваний, симулирующих острый аппендицит. При отсутствии таких заболеваний приходится подтвердить

диагноз острого аппендицита и оперировать больного в плановом порядке. Отказ в операции под предлогом кишечной колики или острого баугиноспазма ведет нередко к повторному поступлению больных с тяжелыми формами острого аппендицита.

Справедливость такого утверждения доказывается следующими наблюдениями.

Больному Ц., 52 лет, в Институте скорой помощи было отказано в оперативном лечении, так как приступ острого аппендицита был непродолжительным и диагноз вызывал сомнение. Через 4 дня больной доставлен в нашу клинику. При операции найден флегмонозный аппендицит. Диагноз подтвержден гистологически. Выздоровление.

Больная О., 16 лет, была выписана из клиники после быстро затихшего острого аппендицита. Через месяц вновь доставлена в клинику с тяжелой картиной острого аппендицита. При операции обнаружен гангренозный аппендицит. Гистологически установлена флегмона червеобразного отростка с расплавлением его стенки и перфорацией. Тяжелый послеоперационный период. Выздоровление.

Если бы в указанных наблюдениях не было проявлено колебаний и больные были оперированы во время первого обращения в лечебные учреждения, то им не пришлось бы производить операции в невыгодных условиях уже после развития деструктивных форм острого аппендицита.

О невыгодах отказа от оперативного лечения в легких случаях острого аппендицита свидетельствуют и отдаленные результаты.

По нашему поручению Ю. и Г. Котонины обследовали 190 человек, перенесших легко протекавший приступ острого аппендицита. Этим больным было отказано в госпитализации и поставлен диагноз «аппендикулярная» или «кишечная колика». Оказалось, что в последующем 35 человек из них были оперированы по поводу повторного приступа острого аппендицита, а у других больных обнаружен хронический аппендицит. Таким образом, у 70 человек из 190 (37%) возник рецидивирующий аппендицит, несмотря на легкость первого приступа и не всегда ясную клиническую картину заболевания.

Приведенные данные свидетельствуют о целесообразности госпитализации указанных больных, о необходимости их тщательного обследования и оперативного лечения тех из них, у которых будет установлен легко протекающий острый аппендицит.

Наши материалы показывают, что из общего числа больных, выписанных из клиники без операции, в 60% наступили повторные приступы острого аппендицита или заболевание перешло в хроническую стадию. Многие больные, перенесшие так называемый «катаральный» аппендицит, были оперированы в последующем по поводу деструктивного аппендицита.

Таким образом, отказ от оперативного лечения даже в легких случаях острого аппендицита часто представляет собой угрозу для здоровья заболевшего не только в момент острого периода болезни, но и в будущем, по прошествии иногда значительного срока после выписки из клиники.

Доводы в пользу консервативного лечения острого аппендицита, основанные на том, что острый аппендицит — не рак и что от лечения его не должны устраняться терапевты (Г. Я- Арьев), нельзя признать состоятельными. Опыт консервативного лечения острого аппендицита не оправдывает себя и не может конкурировать с оперативным методом.

Широкое внедрение в лечебную практику антибиотиков привело к попыткам лечить острый аппендицит с помощью этих средств. По словам Бойса (Bouse), в зарубежных странах у некоторых врачей появилась тенденция лечить больных острым аппендицитом на дому и откладывать операцию, применяя новейшие противомикробные препараты. Лечение острого аппендицита стали заниматься терапевты, противопоставляя консервативную терапию антибиотиками оперативному пособию.

Итоги такого изменения тактики в лечении острого аппендицита плачевны. По утверждению Бойса, применение антибиотиков не предупреждает гангрены и перфорации червеобразного отростка со всеми грозными последствиями этого процесса.

По данным Тиме (Thieme), при лечении легких случаев острого аппендицита антибиотиками отмечаются приблизительно такие же результаты, как и при консервативном лечении без этих препаратов.

Не отрицая огромного значения антибиотиков в лечении воспалительных процессов, следует решительно возражать против попыток консервативного лечения острого аппендицита и передачи подобных больных терапевтам. Острый аппендицит является хирургическим заболеванием, требующим в большинстве случаев оперативной помощи.

Кроме прямых призывов к консервативному лечению так называемого катарального аппендицита, делаются попытки пересмотра хирургической тактики при лечении этого заболевания под предлогом признания функциональной стадии болезни, введения понятий «острый аппендик-обаугиноспазм», «аппендикулярная колика» и др.

Трудно, однако, отрешиться от мысли, что диагноз острого аппендик-обаугиноспазма или аппендикулярной колики не ставят больным, у которых острый аппендицит протекает легко. К функциональным расстройствам часто (я может быть и в большинстве случаев) причисляют в действительности поверхностный острый аппендицит.

Конечно, многие больные с легкими формами острого аппендицита могут выздороветь и при консервативном лечении, но не многие из них останутся здоровыми и избавленными от рецидива заболевания. Самая же большая опасность отклонения от операции состоит в том, что даже при легких формах острого аппендицита (по клинической оценке простой аппендицит) имеются, по нашим данным, в 10% случаев флегмонозные изменения в червеобразном отростке (стр. 64—83). Следовательно, если

придерживаться консервативного лечения даже у больных с легким клиническим течением острого аппендицита, то, по крайней мере, каждый десятый больной находится под угрозой развития всех тяжелых последствий деструктивного аппендицита (тяжелое общее состояние, осложения, смерть).

Что же все-таки остается неудовлетворительным в лечении острого аппендицита? Ответ на этот вопрос только один: нуждается в улучшении диагностика острого аппендицита. Принцип же ранней операции должен остаться неизменным. Требуется обратить внимание на диагностику острого аппендицита, сводя до минимума диагностические ошибки. Больные острым аппендицитом требуют тщательного клинического исследования и исключения заболеваний, симулирующих иногда острое воспаление червеобразного отростка.

К сожалению, в распознавании этого заболевания вследствие его массовости нередко применяется шаблон и поспешность. За ранней операцией при остром аппендиците утвердилась репутация какого-то сверхсрочного вмешательства. В результате больных часто оперируют без должного обследования (клинического, лабораторного, рентгенологического).

Конечно, необходимо требовать скорейшего оперативного лечения больных с ясным диагнозом, в особенности при тяжелом клиническом течении острого аппендицита. Но нельзя настаивать на «немедленной операции в неясных случаях, когда общее состояние больного не внушает угрозы и когда несколько часов, потраченных на обследование больного и наблюдение за ним, только способствуют разъяснению диагноза и иногда заставят отказаться от предположения острого аппендицита.

Итак, улучшение лечения больных острым аппендицитом должно основываться не на изменении принципа оперативного лечения этого заболевания, а на улучшении его диагностики.

С хирургической тактикой при остром аппендиците мы предлагаем связать предложенную нами классификацию (см. стр. 51).

#### 1. Простой аппендицит.

**Форма А.** Самые легкие и быстропроходящие случаи, когда через несколько часов острые явления стихают и клинически у больного не определяется заболевания или остается лишь легкая болезненность при глубокой пальпации. Таких больных не следует срочно оперировать. Если будут исключены заболевания, симулирующие острый аппендицит и останется убеждение, что больной действительно перенес приступ острого аппендицита, то лучше сделать операцию в плановом порядке.

**Форма Б.** Легко протекающий острый аппендицит со слабыми или умеренными признаками этого заболевания. Таких больных надо срочно оперировать в любое время дня и ночи.

2. Деструктивный аппендицит (флегмонозный, гангренозный и перфоративный).

Всем больным необходимо срочное оперативное лечение в любое время дня и ночи.

3. Осложненный аппендицит.

Форма А (воспалительный аппендикулярный инфильтрат). В подобных случаях показано консервативное лечение. Больному предписывают покой, назначают антибиотики, используют физиотерапевтическое лечение.

Форма Б (аппендикулярный гнойник). Показано вскрытие гнойника.

Форма В (разлитой перитонит аппендикулярного происхождения). Показано оперативное лечение.

Форма Г (пилефлебит, сепсис и другие осложнения).

Лечение этих больных зависит от характера осложнений.

Таким образом, подавляющее число больных острым аппендицитом подлежит оперативному лечению. Срочная оперативная помощь не требуется только при самой легкой форме аппендицита, когда воспалительные явления быстро заканчиваются и признаки заболевания исчезают через несколько часов (простой аппендицит формы А). Оперативному лечению не подлежат больные с аппендикулярным инфильтратом (осложненный аппендицит формы А). Оперативное лечение редко показано больным с тромбозом вен на почве острого аппендицита.

При всех остальных формах острого аппендицита, охватывающих основную массу больных, необходимо неотложное оперативное лечение; каждый час промедления приносит вред. В таких случаях отсрочка операции может быть вызвана только сомнениями в диагнозе и необходимостью обследования больного для выяснения показаний к оперативному вмешательству, на что требуется хотя бы несколько часов.

## ОБЕЗБОЛИВАНИЕ И ТЕХНИКА АППЕНДЭКТОМИИ

Прежде чем перейти к технике операции по поводу острого аппендицита, необходимо рассмотреть вопрос о показаниях и противопоказаниях к тому или иному виду обезболивания при этой операции.

В нашей стране преобладающим видом обезболивания при остром аппендиците является местная инфильтрационная анестезия по А. В. Вишневскому. Безопасность и простота этого метода обеспечила ему всеобщее и самое широкое распространение. В настоящее время местная инфильтрационная анестезия по А. В. Вишневскому является методом выбора у больных с острым и хроническим аппендицитом.

Однако ряд авторов, особенно зарубежных, является убежденными сторонниками общего обезболивания. В последние годы



в ряде работ зарубежных хирургов имеются весьма положительные отзывы об ингаляционном наркозе закисью азота.

Ю. И. Раев, Кимура, Фукида и Кондо (Kimura, Fucida, Kondo) и некоторые другие считают наиболее целесообразным производить аппендэктомию под спинномозговой анестезией.

По мнению Леонарда и Дероу (Leonard et Dorow), спинномозговая анестезия при операции острого аппендицита является наилучшим видом обезболивания у больных старческого возраста. Нам кажется, однако, что спинномозговую анестезию нельзя рекомендовать при операции по поводу острого аппендицита, так как она чаще, чем другие виды обезболивания, дает весьма грозные осложнения. Оперативное вмешательство при остром аппендиците, как правило, длится 20—25 минут и заканчивается значительно раньше, чем действие обезболивающее вещество, введенное в спинномозговой канал.

Итак, предложения об обезболивании при остром аппендиците противоречивы. При критической их оценке можно прийти к заключению, что следует отдать предпочтение местной анестезии, прибегая к общему обезболиванию по особым показаниям (нежелание больного оперироваться под местным обезболиванием, большое беспокойство и неуравновешенность пациента и пр.). При недостаточности местного обезболивания, а также при необходимости расширить операцию и произвести обстоятельное обследование всей брюшной полости следует применять наркоз. У женщин с неясным диагнозом, когда нельзя исключить внематочную беременность и внутреннее кровотечение, следует пользоваться преимущественно общим обезболиванием.

За последние 5 лет на 4300 операций нами применялись следующие виды обезболивания при операциях удаления червеобразного отростка по поводу острого аппендицита: местная анестезия — у 3430 больных (82,0%), эфирный наркоз у 140 больных (3,1%), внутривенный наркоз — у 270 человек (6,6%), местная анестезия с добавлением эфирного наркоза — у 330 больных (7,6%), местная анестезия с добавлением внутривенного наркоза — у 30 больных (0,7%).

Таким образом, наибольшее число больных с хорошими результатами оперировано под местным обезболиванием.

Особенно следует рекомендовать местное обезбоживание у больных острым аппендицитом в возрасте свыше 50 лет, так как у них после применения ингаляционного наркоза часто встречаются бронхиты и пневмонии, которые иногда опаснее самой операции. Следует подчеркнуть, что при свободном расположении червеобразного отростка местная анестезия даже при применении ее молодыми врачами дает полное обезбоживание.

6,6% операций были произведены под внутривенным гексеналовым или пентоталовым наркозом. Этот вид обезболивания удобен при остром аппендиците и с успехом может комбинироваться с местной анестезией. При гексеналовом или пентоталовом

наркозе не бывает стадии возбуждения, которая является нежелательной при вскрытии брюшной полости. 5—10-минутного сна обычно бывает достаточно для выделения отростка из спаек, а зашивание уже анестезированной брюшной стенки не требует наркоза. В послеоперационном периоде пентотал не вызывает тошноты и рвоты, поэтому больным можно разрешить пить сразу же после операции.

При операциях по поводу острого аппендицита эфирно-кислородный наркоз должен быть масочным. Интратрахеальный наркоз вследствие кратковременности оперативного вмешательства нецелесообразен. При операциях, проводимых под наркозом, рекомендуется перед перевязкой брыжеечки отростка вводить в ее толщу раствор новокаина.

До сих пор нет единого мнения о наиболее удобном доступе к червеобразному отростку. Большинство хирургов считает, что наилучшим при аппендэктомии является разрез брюшной стенки Волковича-Мак-Бурнея. В нашей стране этот доступ получил наибольшее распространение. Доступ Волковича-Мак-Бурнея имеет три важных преимущества: 1) как правило, его проекция соответствует положению слепой кишки и червеобразного отростка; 2) при этом разрезе меньше повреждаются нервы брюшной стенки; 3) он дает наименьший процент послеоперационных грыж, так как мало повреждает ткани и не расстраивает их иннервацию.

Однако ряд хирургов (Н. Н. Самарин, Д. А. Арапов, В. Н. Парин и др.) считает наиболее удобным при аппендэктомии разрез Леннандера. По их мнению, этот разрез дает более широкий доступ к слепой кишке и отростку и позволяет закончить операцию без расширения раны даже при атипическом расположении отростка.

Д. А. Арапов указывает, что при производстве параректального разреза брюшной стенки наблюдается меньшая вероятность инфицирования раны, так как мышечные слои ее не приходится разделять в разных направлениях. Кроме того, при нагноении раны легче создается отток раневого отделяемого после операции с применением параректального разреза, чем доступа Волковича-Мак-Бурнея. Д. А. Арапов у 3 больных получил газовую флегмону брюшной стенки. По его мнению, больных, оперированных с помощью этого доступа, приходится дольше задерживать в лечебном учреждении после операции.

Немногие хирурги (И. П. Виноградов, Вертгейм) прибегают при аппендэктомиях к поперечному разрезу брюшной стенки.

Мы считаем, что при операции по поводу острого аппендицита следует рекомендовать разрез Волковича-Мак-Бурнея. Многолетний клинический опыт убеждает нас в достоинствах этого разреза и не дает пока оснований отказываться от него.

Если в трудных случаях указанный доступ не может обеспечить во время операции обширной ревизии брюшной полости, то разрез следует расширить в поперечном направлении путем

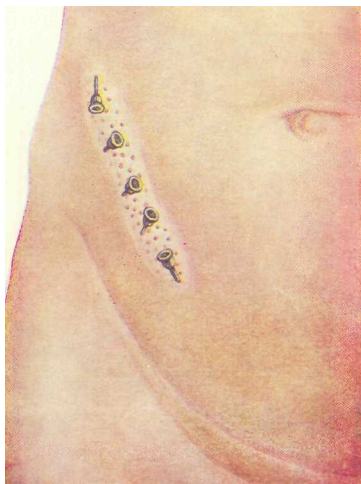


Рис. 28. Обезболивание кожи по А. В. Вишневскому.

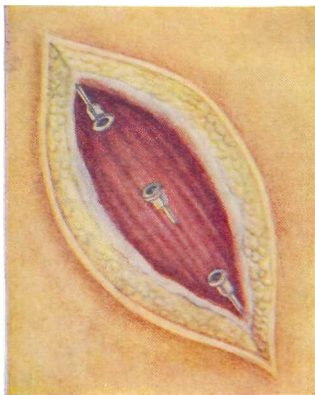


Рис. 29. Обезболивание мышечного слоя брюшной стенки.

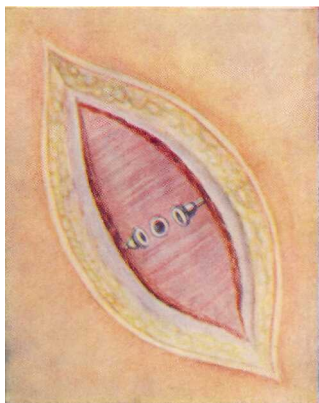


Рис. 30. Обезболивание мышечного слоя  
брюшной стенки (поперечная мышца жи-  
вота).

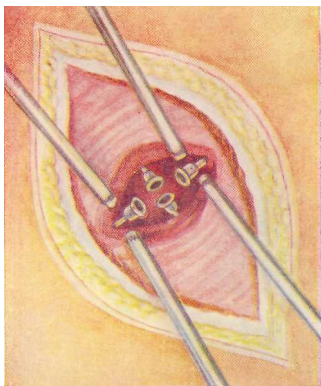


Рис. 31. Обезболивание пред брюшинной клетчатки. Волокна поперечной мышцы раздвинуты.

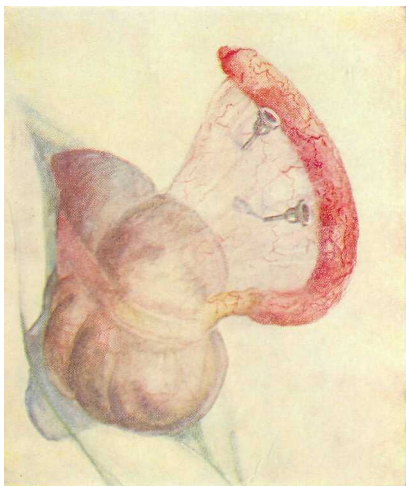


Рис. 32. Обезболивание брыжеечки.

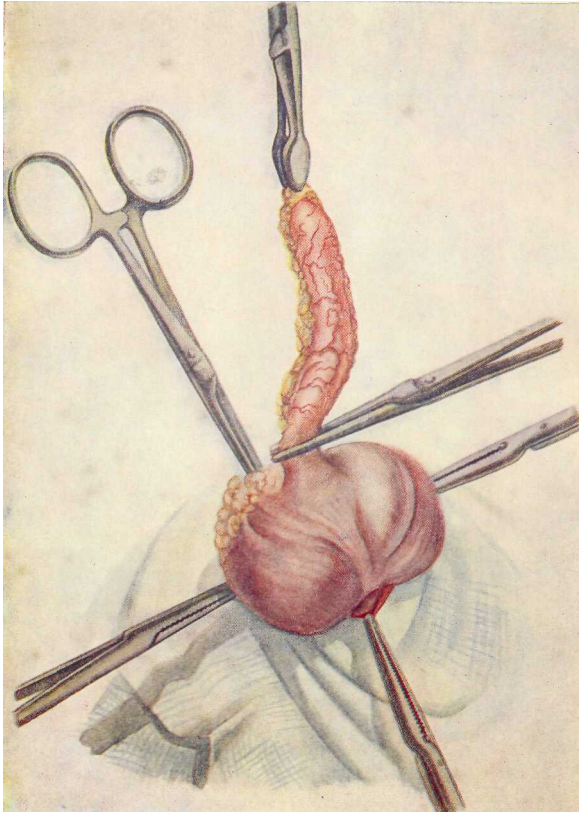


Рис. 33. Сдавливание червеобразного отростка у основания.



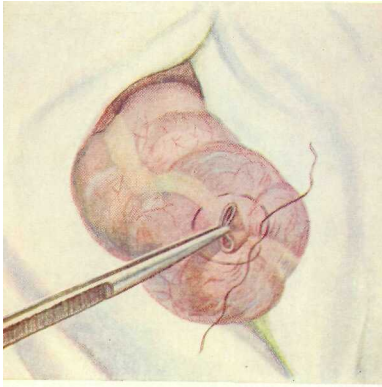


Рис. 34. Погружение культи червеобразного отростка.

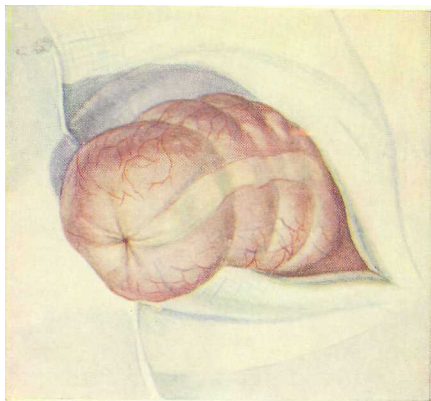


Рис. 35. Вид слепой кишки после погружения культи червеобразного отростка.

рассечения передней стенки влагалища прямой мышцы живота, а в случае необходимости — и задней стенки.

За последние 5 лет разрезом Волковича-Мак-Бурнея нами произведено 4259 операций. Лишь в 2,6% случаев пришлось прибегнуть к дополнительному расширению брюшной раны, что не сказалось отрицательно на отдаленных результатах.

Параректальный разрез при операции по поводу острого аппендицита следует рекомендовать у больных с сомнительным диагнозом или при необходимости наряду с удалением червеобразного отростка произвести ревизию других органов брюшной полости, в частности придатков матки.

Некоторые хирурги производят аппендэктомию из очень узкого разреза. Например, Шиппорей (Schipporeit), основываясь на большом личном опыте (1886 операций по поводу острого аппендицита), рекомендует разрез длиной от 1 до 3 см. Маленький разрез, по его мнению, применяется по косметическим соображениям, а также потому, что он дает меньшую болевую реакцию в послеоперационном периоде.

В действительности такие разрезы часто приносят вред, так как не позволяют осмотреть брюшную полость и разобраться в характере патологических изменений. В результате во время операции возможны грубые диагностические ошибки.

Недостаточность доступа хирург стремится восполнить чрезмерным растяжением раны брюшной стенки, поэтому при маленьком разрезе ткани разминаются гораздо больше, чем при достаточном их рассечении. Наконец, слепая кишка труднее извлекается через узкое отверстие в брюшной стенке и больше травмируется.

При аппендэктомии разрез должен быть таким, чтобы можно было спокойно и правильно выполнить операцию, без лишнего повреждения тканей и при достаточном обзоре илеоцекального угла.

Техника местного обезболивания по А. В. Вишневскому при разрезе брюшной стенки по Волковичу-Мак-Бурнею. По линии будущего кожного разреза в толщу кожи вводится 3—4 мл 1/4% раствора новокаина для получения так называемого «желвака» (рис. 28), в области которого в последующем новокаин продолжает вводиться в подкожную клетчатку на всем протяжении предполагаемого разреза до появления «тугого, напряженного инфильтрата» кожи и подкожной клетчатки. Затем, после рассечения кожи и подкожной клетчатки 15—20 мл раствора новокаина впрыскивается под апоневроз и в мышечную часть наружной косой мышцы живота. Далее, по рассечении апоневроза раствор новокаина вводится по ходу волокон мышц до появления заметного на глаз вздутия мышц (рис. 29). После этого обезболивается поперечная мышца живота (рис. 30) и предбрюшинная клетчатка (рис. 31). Вслед за рассечением брюшины (до введения крючков в брюшную полость) раствор новокаина вводится подбрюшинно в 4-х направлениях.

Перед выведением слепой кишки большое количество новокаина следует ввести под париетальную брюшину, снаружи от слепой кишки, «стремясь создать здесь самое широкое пропитывание забрюшинной клетчатки и mesosaeum путем ползучего инфильтрата». В брыжеечку отростка, перед его удалением, вводится 10—15 мл раствора новокаина (рис. 32).

Местная анестезия по Брауну теперь применяется редко и технику ее мы не приводим.

Техника аппендэктомии из разреза Волковича-Мак-Бурнея. Косой разрез длиной 5—6 см в правой подвздошной области параллельно пупартовой связке выше и ниже линии, соединяющей пупок с передне-верхнюю ось подвздошной кости, причем  $\frac{1}{3}$  длины разреза идет выше, а  $\frac{2}{3}$  длины — ниже этой линии. Кожная рана защищается марлевыми салфетками. Затем рассекается апоневроз наружной косой мышцы по ходу волокон, что соответствует направлению кожной раны, причем в верхнем углу раны рассекается и сама мышца на протяжении 1,0—3,5 см.

После разведения раны крючками обнаруживают внутреннюю косую мышцу. В центре раны рассекают перемизий косой мышцы, затем двумя анатомическими пинцетами тупым путем раздвигают внутреннюю косую и поперечную мышцы живота по ходу волокон. Крючки перемещают глубже, чтобы удержать раздвинутые мышцы.

Тупым путем отодвигают предбрюшинную клетчатку к краям раны. Брюшина приподнимается двумя анатомическими пинцетами в виде конуса и рассекается скальпелем или ножницами на протяжении 1 см.

Края рассеченной брюшины захватывают зажимами и разрез ее расширяют ножницами кверху и книзу на 1,5—2 см. По ходу операции края брюшной раны защищают салфетками.

Если в брюшной полости обнаружен экссудат, то до выведения слепой кишки необходимо взять экссудат на посев, а затем осушить брюшную полость тампонами или отсосом, чтобы не инфицировать мягкие ткани.

Расширив брюшную рану крючками, приступают к поискам слепой кишки, которая, как правило, легко определяется по наличию taenia. Слепая кишка вместе с червеобразным отростком выводится в рану. Ассистент удерживает слепую кишку и отросток. В толщу брыжеечки вводят 10—15 мл 0,5% раствора новокаина. Брыжеечка перевязывается и пересекается. Основание иммобилизованного отростка пережимают кровоостанавливающим зажимом Кохера (рис. 33) и перевязывают кетгутовой лигатурой. На стенку слепой кишки вокруг основания отростка и на расстоянии 1,5—2 см от него накладывают серозно-мышечный кисетный шов тонким шелком. Отступя 1 см от лигатуры, находящейся на основании отростка, накладывают кровоостанавливающий зажим и отросток отсекают. Культю отростка смазывают йодной настойкой и пинцетом погружают в стенку слепой кишки (рис. 34), после чего кисетный шов затягивают и завязывают (рис. 35). Допустимо для более надежного погружения культы сверх кисетного шва наложить Z-образный шов. Слепая кишка погружается в брюшную полость и брюшная стенка зашивается.

В настоящее время большинство "хирургов, как отечественных, так и зарубежных, пользуется методикой погружения культы отростка кисетным швом. Число операций, произведенных указанным методом, насчитывается миллионами. Непосредственные и отдаленные результаты в преобладающем большинстве случаев, бывают хорошими.

Однако немногие хирурги и теперь применяют другие способы обработки культы червеобразного отростка. В ряде работ (особенно американских хирургов) широко пропагандируется погружение культы отростка без предварительной ее перевязки, причем в большинстве случаев отросток не отрезается скальпелем, а отжигается. Подобный способ обработки культы описан Окснером (Oxner), Нэтцелем (Noetzel) и др.

Наконец, некоторые хирурги накладывают на культю червеобразного отростка шелковую лигатуру, не применяя кисетного

шва и оставляя культю без перитонизации. Это — так называемый лигатурный способ обработки культи червеобразного отростка. В довоенные годы (1930—1941) его пропагандировали некоторые крупные хирурги нашей страны (Ю. Ю. Джанелидзе, С. С. Юдин, А. А. Немилов и многие другие).

В настоящее время осталось мало сторонников этого способа (В. Р. Брайцев, С. Д. Терновский, В. И. Иост и др.), так как неоднократно описаны случаи разлитого перитонита вследствие соскальзывания лигатуры с неперитонизированной культи.

В редких случаях при остром аппендиците возникает необходимость тампонирования брюшной полости. Взгляды разных хирургических школ в этом вопросе неодинаковы.

Одна группа хирургов предпочитает зашивать брюшную полость наглухо даже при явлениях разлитого перитонита (А. П. Баженов, С. П. Сычев и др.). Вторая группа авторов (Д. А. Арапов, С. Р. Фельдман и др.) применяет тампоны, но ограничивает их использование особыми показаниями (разлитой гнойный перитонит, кровотечение и пр.). Наконец, третья группа хирургов ставит сравнительно широкие показания к введению в брюшную полость тампонов и дренажей.

Практическому хирургу приходится решать вопрос об оставлении в брюшной полости тампонов и дренажей, сообразуясь с запущенностью заболевания, надежностью удаления источника воспаления, а также количеством и характером экссудата в брюшной полости.

Изучение 4300 больных, подвергнутых аппендэктомии по поводу острого аппендицита, показало, что у 1757 из них (40,9%) имелся экссудат в брюшной полости.

Сведения о характере экссудата приведены в табл. 23.

*Таблица 23*

**Распределение больных острым аппендицитом по характеру экссудата**

Характер экссудата	Число больных	%
Серозный . . . . .	888	20,7
Серозно-гнойный . . . . .	688	16,0
Гнойный . . . . .	181	4,2
Экссудата не было . . . . .	2543	59,1
<b>Итого . . . . .</b>	<b>4300</b>	<b>100,0</b>

Гнойный экссудат встретился только у 4,2% больных. Между тем даже скопление гнойного экссудата в брюшной полости не всегда является показанием к тампонаде. Из 4300 больных, оперированных по поводу острого аппендицита, введение тампонов в брюшную полость было применено лишь в 2,6% случаев.

Обобщив опыт лечения 4300 больных острым аппендицитом, оперированных за последние 5 лет, мы выработали следующие показания к введению тампонов в брюшную полость.

1. Тампонада необходима при неудаленном и резко измененном червеобразном отростке, не отграниченном или слабо отграниченным от свободной брюшной полости. В частности, такие показания к тампонаде возникают при вскрытии аппендикулярного абсцесса и невозможности произвести аппендэктомии из-за риска повредить спаянные между собой кишечные петли.

2. Тампоны приходится вводить при подозрении на несостоятельность культи червеобразного отростка вследствие воспалительной инфильтрации стенки слепой кишки или каких-либо других патологических процессов в ней. В таких случаях тампоны отграничивают очаг воспаления и предупреждают развитие разлитого перитонита.

3. Трудно обойтись без тампонов, при разлитом перитоните, когда невозможно целиком осушить брюшную полость, а перитонизация культи червеобразного отростка бывает ненадежной из-за отека и рыхлости слепой кишки. У таких больных приходится вводить тампоны из косога разреза в правой подвздошной области, а иногда даже добавлять контрапертуру слева.

4. Тампоны приходится вводить при прободном аппендиците с наличием обильного ихорозного экссудата и резко воспаленной брюшины. Удаление червеобразного отростка еще не обеспечивает гладкого послеоперационного течения. Вот почему отсасывание экссудата и введение 2—3 тампонов уменьшают опасность поддержания и даже распространения воспалительного процесса в брюшной полости.

При наличии даже гнойного выпота в брюшной полости, который удается хорошо отсосать, и при достаточной перитонизации культи червеобразного отростка не следует оставлять в брюшной полости тампонов, ограничившись оставлением между швами раны очень тонкой резиновой трубочки для периодического впрыскивания антибиотиков или постоянного их введения капельным способом.

Для предупреждения и лечения разлитого перитонита, а также в целях скорейшей ликвидации местного воспаления брюшины следует вводить внутрибрюшинно через специально оставленную трубочку смесь антибиотиков.

Как уже сказано, у 40,9% больных острым аппендицитом имелся экссудат в брюшной полости. Посевы экссудата показывают, что у половины больных он содержит разнообразную микробную флору, у другой половины пациентов посевы экссудата не дали роста.

Тщательное отграничение брюшной раны от гнойного очага по ходу операции, смена инструментов перед зашиванием брюшины являются полезной и часто достаточной мерой профилактики осложнений при остром аппендиците. Если же по ходу опе-

рации нельзя избежать значительного загрязнения брюшной раны, то лучше кожу и подкожную клетчатку не зашивать. В ближайшие дни при хорошем состоянии раны следует наложить вторичные швы.

Среди мероприятий, направленных на предупреждение инфицирования послеоперационных ран вообще и после аппендэктомии в частности, важнейшее место принадлежит антибиотикам.

Применение антибиотиков в сочетании с ранней операцией при остром аппендиците способствовало не только уменьшению летальности при этом заболевании, но и повело к снижению послеоперационных осложнений, что подчеркивается во всех работах, посвященных острому аппендициту, которые появились в печати за последние годы.

При флегмонозном и деструктивном аппендиците мы, как правило, применяли внутрибрюшинное введение не менее 200 000 единиц пенициллина и не менее 250000 единиц стрептомицина. При операциях по поводу простого аппендицита внутрибрюшинное введение пенициллина производилось при наличии в брюшной полости мутного экссудата или в случаях значительных технических трудностей, связанных с атипичным расположением отростка. При простом аппендиците с гладким послеоперационным течением применение антибиотиков излишне.

Надо признать необоснованной тенденцию к чрезмерному расширению показаний к применению антибиотиков и их различных сочетаний (пенициллин, стрептомицин, биомицин и пр.) в дооперационном и послеоперационном периодах. У большинства больных с неосложненным аппендицитом нет необходимости в антибиотической терапии. Наоборот, назначение антибиотиков по шаблону, без должных показаний, приносит вред, так как приводит к созданию устойчивых форм микробов и лишает врача возможности применить с пользой антибиотики в тот момент, когда они бывают действительно необходимы при угрозе осложнений или их начавшемся развитии.

Результаты лечения острого аппендицита в значительной степени зависят от правильного проведения послеоперационного периода.

В последнее время некоторые зарубежные хирурги пропагандируют после аппендэктомии введение внутривенно капельным способом больших доз 5% раствора глюкозы (4—5 л в сутки), что едва ли оправдано.

Хиггинботем (Higginbotham) рекомендует в первые дни послеоперационного периода назначать больным морфин в целях повышения тонуса кишечника и предупреждения метеоризма. Свойство повышать тонус кишечника также приписывают тепловым процедурам (грелки и световые ванны).

Некоторые хирурги придают большое значение строгой диете, особенно после аппендэктомии по поводу прободного аппендицита

рации нельзя избежать значительного загрязнения брюшной раны, то лучше кожу и подкожную клетчатку не зашивать. В ближайшие дни при хорошем состоянии раны следует наложить вторичные швы.

Среди мероприятий, направленных на предупреждение инфицирования послеоперационных ран вообще и после аппендэктомии в частности, важнейшее место принадлежит антибиотикам.

Применение антибиотиков в сочетании с ранней операцией при остром аппендиците способствовало не только уменьшению летальности при этом заболевании, но и повело к снижению послеоперационных осложнений, что подчеркивается во всех работах, посвященных острому аппендициту, которые появились в печати за последние годы.

При флегмонозном и деструктивном аппендиците мы, как правило, применяли внутрибрюшинное введение не менее 200 000 единиц пенициллина и не менее 250000 единиц стрептомицина. При операциях по поводу простого аппендицита внутрибрюшинное введение пенициллина производилось при наличии в брюшной полости мутного экссудата или в случаях значительных технических трудностей, связанных с атипичным расположением отростка. При простом аппендиците с гладким послеоперационным течением применение антибиотиков излишне.

Надо признать необоснованной тенденцию к чрезмерному расширению показаний к применению антибиотиков и их различных сочетаний (пенициллин, стрептомицин, биомицин и пр.) в дооперационном и послеоперационном периодах. У большинства больных с неосложненным аппендицитом нет надобности в антибиотической терапии. Наоборот, назначение антибиотиков по шаблону, без должных показаний, приносит вред, так как приводит к созданию устойчивых форм микробов и лишает врача возможности применить с пользой антибиотики в тот момент, когда они бывают действительно необходимы при угрозе осложнений или их начавшемся развитии.

Результаты лечения острого аппендицита в значительной степени зависят от правильного проведения послеоперационного периода.

В последнее время некоторые зарубежные хирурги пропагандируют после аппендэктомии введение внутривенно капельным способом больших доз 5% раствора глюкозы (4—5 л в сутки), что едва ли оправдано.

Хиггинботем (Higginbotham) рекомендует в первые дни послеоперационного периода назначать больным морфин в целях повышения тонуса кишечника и предупреждения метеоризма. Свойство повышать тонус кишечника также приписывают тепловым процедурам (грелки и световые ванны).

Некоторые хирурги придают большое значение строгой диете, особенно после аппендэктомии по поводу прободного аппендицита



с признаками общего или местного перитонита. В течение 2—3 дней после операции этих больных заставляют голодать.<sup>1</sup>

При ведении больных после операции по поводу простого аппендицита с гладким течением послеоперационного периода мы придерживаемся следующей схемы.

В течение первых 12 часов предписывается полный покой. Назначается морфин в первые дни послеоперационного периода.

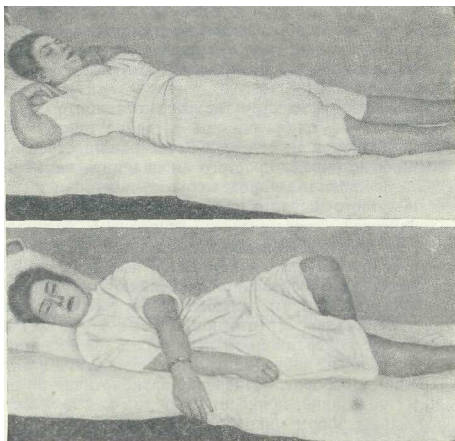


Рис. 36. Лечебная физкультура в 1 и 2-й день после операции. Дыхательные упражнения.

В первые сутки после операции при отсутствии тошноты и рвоты больной получает жидкую пищу (бульон, кисель, кефир, чай); начиная со 2-го дня назначается щадящая диета (протертые супы, паровые котлеты, каши, кефир); на 6—7-й день после операции больной переводится на общий стол, исключая лишь черный хлеб. При задержке газов в 1—2 сутки после операции применяется газоотводная трубка и введение внутрь гипертонического раствора поваренной соли (40 мл 10% раствора). На 4-й день после операции больным назначается очистительная клизма.

После операции по поводу тяжелого флегмонозного или деструктивного аппендицита, а также при тяжело протекающем послеоперационном периоде с явлениями раздражения брюшины

<sup>1</sup> В таких случаях желательно парентеральное питание.

больным назначается пенициллинотерапия (400 000—500 000 единиц в сутки) и стрептомицин (от 500 000 до 1000 000 единиц в сутки).

При наличии метеоризма у этих больных, кроме внутривенного введения гипертонического раствора поваренной соли, бывает по-




Рис. 37. Лечебная физкультура на 3 и 4-й день после операции.

лезна двусторонняя поясничная блокада, а также гипертонические или спиртовые клизмы, которые можно применять со 2-го дня после операции.

При раздражении брюшины, кроме антибактериальной терапии, требуется временный переход на парентеральное питание, так как прием пищи запрещается. Общее количество вводимой парентерально жидкости составляет 2—3 л в сутки (5% глюкоза, физиологический раствор, аминокровин и пр.).

При наличии пареза кишечника рекомендуется ограничить диету. Следует кормить больного 5—6 раз в сутки небольшими порциями легко усвояемой пищи. Если парез кишечника сопровождается рвотой и последняя не прекращается после 1—2-кратного промывания желудка, следует наладить постоянное откачивание желудочного содержимого тонким зондом через нос.




Рис 38, Лечебная физкультура на 5 и 6-й день после операции.

Применение лечебной физкультуры мы стараемся начать в первые сутки после операции. Под наблюдением врача проводится дыхательная гимнастика и упражнения для верхних и нижних конечностей (рис. 36, 37, 38). К концу первых суток больным разрешается поворачиваться на правый бок. Вставание разрешается лишь при наличии нормальной или субфебрильной температуры (обычно на 3-й день после операции).

Применение лечебной физкультуры в первые сутки после аппендэктомии в сочетании в показанных случаях с антибиотиками значительно снизило число осложнений со стороны дыхательной системы, что совпадает с данными, имеющимися в литературе.

Лечение острого аппендицита у детей, стариков и беременных женщин рассмотрено в специальных главах.

## *Глава XI*

### **ОСЛОЖНЕНИЯ ПРИ ОСТРОМ АППЕНДИЦИТЕ**

При остром аппендиците встречаются различные осложнения, нередко заканчивающиеся смертельным исходом. Появление одних осложнений зависит от поздно предпринятого оперативного лечения, других — от дефектов хирургической техники, третьих — от непредвиденных причин. Хотя процент осложнений при остром аппендиците с каждым годом падает, однако и в настоящее время эта глава хирургии имеет огромное практическое значение. Жизнь больных при осложненном аппендиците часто зависит от своевременного распознавания осложнения и целесообразности предпринимаемых лечебных мер.

### **ОСЛОЖНЕНИЯ СО СТОРОНЫ ОПЕРАЦИОННОЙ РАНЫ**

Осложнения со стороны операционной раны (нагноения, инфильтраты и гематомы) являются наиболее частыми и сравнительно безопасными.

У разных авторов до применения антибиотиков средний процент нагноений послеоперационных ран при остром аппендиците колебался в пределах 12—16%. Применение антибиотиков привело к резкому снижению этого процента (до 3—4 и даже ниже).

Изучение 4300 больных, поступивших в клинику за последние годы, показало, что процент нагноения ран изменяется в зависимости от формы острого аппендицита (табл. 24).

Чем тяжелее патологоанатомические изменения в отростке, тем меньше встречается первичных заживлений ран (92,3—90,2—85,2%). При всех формах острого аппендицита процент первичных заживлений ран у женщин оказался выше, чем у мужчин.

Решающее значение в возникновении нагноения ран имеет занос патогенных микробов в рану во время операции. Помимо строгого соблюдения правил асептики, имеют существенное значение техника операции, щажение тканей во время ее выполнения и общее состояние больного.

Для предупреждения нагноения операционных ран, помимо

соблюдения только что перечисленных условий многими авторами предлагаются специальные мероприятия.

Таблица 24

Характер заживления раны при различных формах острого аппендицита (в %)

Исход	Аппендицит		
	простой	флегмонозный	гангренозный
Первичное заживление			
у мужчин . . . . .	89,6	88,1	84,4
у женщин . . . . .	93,0	91,0	85,8
	} 92,3	} 90,2	} 85,2
Вторичное заживление			
у мужчин . . . . .	4,5	6,3	11,7
у женщин . . . . .	2,8	4,3	8,9
	} 3,1	} 5,0	} 10,1
Частичное нагноение			
у мужчин . . . . .	2,4	3,2	2,3
у женщин . . . . .	1,1	1,6	1,6
	} 4,1	} 2,1	} 1,9

В. П. Вознесенский рекомендует при деструктивных аппендицитах зашивать только брюшину, а на апоневроз и кожу накладывать провизорные швы и рану рыхло тампонировать. Через 48 часов при отсутствии признаков воспаления тампоны удаляются и швы завязываются. Этим методом, именуемым первично отсроченным швом, автору удалось снизить процент нагноений до 7. Лестный отзыв об этом методе дают И. Я- Кристал, Б. Ф. Дивно-горский, К. И. Пикин и др. Однако широкого распространения предложение В. П. Вознесенского не получило.

А. Я- Голомидов на брюшину и апоневроз накладывает кетгутный шов, причем швы на апоневрозе не срезает, а, связывая их в пучки, выводит из раны, как выпускники, между шелковыми швами, наложенными на кожу. За шелковые кожные швы привязывает два марлевых валика, между которыми помещает кетгутные швы-выпускники.

Г. С. Топровер, считая все предложенные для предотвращения нагноения ран мероприятия недостаточными, внес предложение перед зашиванием операционной раны предварительно иссечь ее как свежеинфицированную и только после этого зашить брюшную полость наглухо. На 100 операций острого аппендицита он получил вторичное заживление лишь в 7 случаях. До применения этого метода в клинике, возглавляемой Г. С. Топровером, имели место 50,4% нагноений ран. Сам автор отмечает недостатки метода: удлинение времени операции, необходимость повторной остановки кровотечения, увеличение размеров раны после иссечения ее краев. Этот метод не нашел сторонников среди хирургов.

Мы, как и большинство хирургов, в случаях, когда можно ожидать нагноения ран, пользуемся самыми простыми и общедоступными способами профилактики: 1) накладываем редкие швы на кожу, 2) кожу и подкожную клетчатку не зашиваем, применяя при хорошем состоянии раны наложение в ближайшие дни первично отсроченных швов.

В целях снижения нагноения ран почти все хирурги применяют антибиотики.

Н. И. Блинов и Л. В. Григорьева, А. М. Марцинкевичус, С. И. Ильенков, К. И. Пикин, пользуясь введением пенициллина в рану брюшной стенки, довели процент нагноения ран до 3—4. В. Вахидов при ашгендэктомии рекомендует местное обезболивание раствором новокаина, к которому прибавляется пенициллин; этот способ сократил число нагноений ран в 3 1/2 раза. Убедительную кривую снижения числа нагноений ран по годам демонстрировала А. П. Баженова, которая в 1946 г. отмечала 24% нагноений, в 1947 г.—7%, в 1948 г.—0,4%, в 1949 г.—0,07%, в 1950 г.—0,25%.

Так как перед зашиванием раны брюшной стенки остается неизвестной раневая микробная флора, можно рекомендовать смесь антибиотиков, имеющих в совокупности широкий антимицробный спектр.

По нашим данным, применение фурациллина менее эффективно, чем использование пенициллина и стрептомицина.

Инфильтраты брюшной стенки, образующиеся после операции как в области ран, так и в дальнейшем в области рубцов, являются более частым осложнением, чем нагноение. По нашим данным, за последние 6 лет наблюдались инфильтраты в области послеоперационной раны при простом аппендиците в 10,3% случаев, при флегмонозном — в 12,9%, гангренозном — в 8,5% и прободном — в 5,5%. Меньшее число инфильтратов при деструктивном аппендиците объясняется тем, что в этих случаях приходится чаще прибегать к вторичному закрытию ран швами, а иногда даже к тампонаде. Как правило, под влиянием местного введения антибиотиков с новокаином и физиотерапевтических процедур (соллюкс, кварц, УВЧ-терапия) инфильтраты подвергаются рассасыванию. При своевременном лечении нагноение инфильтратов наблюдается редко.

Гематомы встретились у наших больных в 1,4% случаев. Лучшей профилактикой гематом являются тщательный гемостаз и сближение раневых краев на всем протяжении (устранение «мертвых пространств»).

Если гематома диагностируется до снятия швов, то рекомендуется при строгом соблюдении асептики пунктировать ее вне линии разреза и отсосать жидкость шприцем, наполнив после этого полость пенициллином. При небольших асептических гематомах иногда достаточно одной пункции. Если отсасывание не удается, то можно раскрыть небольшую часть раны (на 1—2 см) и затем легким нажатием стерильной салфетки на область раны опорожнить гематому. Введение тампона не рекомендуется. При больших кровоизлияниях и наличии кровяных свертков надо снять несколько швов, удалить жидкую кровь и свертки, ввести в рану пенициллин и затем вновь зашить ее.

После этих манипуляций накладывается давящая повязка или на область раны кладется мешочек с песком и назначаются физиотерапевтические процедуры для рассасывания остатков кровоизлияния.

Нагноившаяся гематома требует своевременного широкого раскрытия раны.

При авитаминозе С, который иногда может быть причиной гематомы, необходимо введение аскорбиновой кислоты.

Лигатурные свищи нередко встречаются после удаления червеобразного отростка. Это осложнение, иногда возникающее после выписки больного, ограничивает его трудоспособность. Показано рассечение свищевого хода под местной анестезией и удаление лигатур, поддерживающих нагноение.

## ОСТРЫЕ ВОСПАЛИТЕЛЬНЫЕ ПРОЦЕССЫ АППЕНДИКУЛЯРНОГО ПРОИСХОЖДЕНИЯ В БРЮШНОЙ ПОЛОСТИ

### Инфильтраты и гнойники илеоцекальной области

Инфильтраты и гнойники при остром аппендиците встречаются в разные периоды болезни, они распознаются в первые дни после приступа, т. е. в момент поступления больного в лечебное учреждение (чаще всего), или неожиданно обнаруживаются во время операции по вскрытию брюшной полости, наконец, возникают в послеоперационном периоде. Благодаря раннему оперативному лечению острого аппендицита эти осложнения встречаются все реже.

Изучение нами 7086 случаев острого аппендицита показало резкое снижение частоты воспалительных инфильтратов. В 1928—1933 гг. аппендикулярные инфильтраты были зарегистрированы в 4,6% случаев, в 1935—1939 гг. — в 2,3%, в 1949—1954 гг. — в 0,3%. Таким образом, число аппендикулярных инфильтратов снизилось за указанный период в 15 раз.

У женщин инфильтраты встречаются гораздо чаще, чем у мужчин. У больных старше 60 лет инфильтраты встречаются в 6 раз чаще, чем у более молодых. В большинстве случаев они возникают при первом приступе острого аппендицита. При неудаленном отростке после рассасывания инфильтрата возможен рецидив последнего.

Клинически аппендикулярный инфильтрат чаще всего выявляется на 3—4-й день от начала приступа. В подавляющем большинстве случаев под влиянием соответствующей терапии наступает рассасывание инфильтратов. У наших больных инфильтраты подверглись рассасыванию в 78% случаев, по данным П. В. Назарова — в 80%, Б. Г. Стучинского — в 83%, Жака — 86,7% и Г. Ф. Петрашевской — в 88,3%.

Клиническое распознавание аппендикулярного инфильтрата в большинстве случаев не представляет особых трудностей. Из анамнеза выясняется, что за несколько дней до поступления в клинику больной перенес приступ острого аппендицита. Общее состояние таких больных обычно остается удовлетворительным. Температура тела повышена (до 38—38,5°), пульс соответствует температуре. Самостоятельные боли в животе либо незначитель-

ны, либо вовсе отсутствуют. Больной свободно дышит животом. При ощупывании живот остается мягким и безболезненным во всех отделах, кроме правой подвздошной области, где определяется образование с более или менее отчетливыми контурами, с гладкой поверхностью, плотной консистенции, болезненное на ощупь и при перкуссии издающее тупой звук.

Размеры этого образования колеблются от 3—4 до 10—12 см и более в диаметре. Как правило, инфильтрат не смещается и только в начальной стадии иногда бывает подвижен. Местоположение его обычно соответствует области слепой и отчасти восходящей толстой кишки. В сравнительно редких случаях он прощупывается то ближе к средней линии, то ближе к малому тазу, то вдоль гребня подвздошной кости, в зависимости от расположения измененного червеобразного отростка. Иногда фильтрат спаивается с париетальным листком брюшины; тогда он хорошо прощупывается. При глубоком расположении и небольших размерах инфильтрата он едва пальпируется в глубине подвздошной ямки.

В начальном периоде образования инфильтрата может быть положительным симптом Щеткина-Блюмберга. Стул и мочеиспускание большей частью нормальны. Состав крови при наличии инфильтрата меняется не резко. Имеется невысокий лейкоцитоз, незначительный сдвиг лейкоцитарной формулы влево и ускоренная РОЭ.

Дальнейшее течение зависит от того, в каком направлении разовьется воспалительный процесс. В случае его обратного развития отмечается быстрое улучшение самочувствия больного, самостоятельные боли постепенно стихают, пальпация становится малоболезненной, температура тела через несколько дней приходит к нормальной, инфильтрат уменьшается в размерах и, наконец, совершенно перестает прощупываться. Для облегчения наблюдения за изменением размеров инфильтрата удобно чернильным карандашом нанести на кожу брюшной стенки контуры инфильтрата.

Другая клиническая картина наблюдается, когда воспалительный процесс проявляет наклонность к распространению. В таких случаях самостоятельные боли в животе не стихают и даже усиливаются; наблюдается усиление болезненности инфильтрата при ощупывании. Лихорадка продолжается, иногда температура тела нарастает. Пульс учащается. Инфильтрат не уменьшается, а иногда границы его расширяются. Нарастает лейкоцитоз и увеличивается сдвиг формулы белой крови, ускоряется РОЭ. Могут появиться симптомы раздражения брюшины в правой половине живота.

Пальцевое исследование *per rectum* нередко дает возможность установить болезненность правой стенки прямой кишки, иногда концом пальца удается прощупать уплотнение. О появлении гноя приходится судить по клинико-лабораторным признакам.



Примером инфильтрата, не распознанного клинически и обнаруженного только при операции, может служить следующее наблюдение.

Больная Ш., 60 лет, поступила в клинику 3/ХІІ 1954 г. Больна 2 суток. К врачу не обращалась. В первый день приняла слабительное, а на следующий поставила себе клизму и горчичники на живот. При поступлении температура 37,4°, пульс — 92 удара в минуту. Резкое напряжение и болезненность в правом нижнем квадранте живота. Симптом Щеткина-Блюмберга справа положительный. Инфильтрат не определяется. Анализ крови: лейкоцитов — 22200, палочкоядерных — 18%, сегментоядерных — 59%, лимфоцитов — 20%, моноцитов — 3%.

Диагноз: гангренозный аппендицит.

Экстренная операция. Предлежит раздутая цианотичная слепая кишка. Эксудата нет. Отросток замурован в инфильтрате, состоящем из слепой и тонкой кишки, размером 6Х3 см. Извлечь отросток невозможно. Инфильтрат ограничен 3 тампонами. Оставлена трубочка для введения антибиотиков. Швы на рану.

Гладкое послеоперационное течение. Инфильтрат перестал прощупываться. Выписана 7/ІІІ в удовлетворительном состоянии с гранулирующей раной на амбулаторное лечение.

Иногда распознавание аппендикулярного инфильтрата бывает трудным. Это касается главным образом тех больных, у которых в правой подвздошной ямке прощупывается малоблезненный или вовсе безболезненный неподвижный инфильтрат, что дает повод к ошибочному диагнозу туберкулеза, актиномикоза или злокачественной опухоли слепой кишки (см. стр. 135—136).

Инфильтраты илеоцекальной области встречаются иногда и после операции удаления червеобразного отростка. Клиническая картина этого осложнения ничем существенным не отличается от клиники инфильтратов, возникающих в брюшной полости до удаления отростка.

При прощупывании в правой подвздошной области болезненного уплотнения, появившегося после аппендэктомии, необходимо тщательное клиническое исследование большого и решение вопроса о нахождении инфильтрата в брюшной стенке (что бывает довольно часто) или расположении его в полости брюшины.

Не всегда можно найти причину возникновения внутрибрюшного инфильтрата после удаления воспаленного червеобразного отростка. Таких причин может быть несколько: инфицированная лигатура; оставленный в брюшной полости кусочек отростка; выпавший из него и не замеченный при операции каловый камень; обострение существовавшего у больного до операции нераспознанного туберкулеза или актиномикоза слепой кишки; вспышка перитифлита; забытые инородные тела (шарики, тампоны) и ряд других причин, не всегда поддающихся клиническому распознаванию.

Благодаря высоким пластическим свойствам брюшины и сальника и хорошей сопротивляемости организма может произойти полное ограничение патологического очага в брюшной полости.

Для иллюстрации приводим историю болезни, когда у боль-

ного вследствие инфицирования шелковых лигатур образовался инфильтрат, не поддававшийся рассасыванию в течение 2/2 месяцев.

Больной Б., 45 лет. поступил в клинику 10/II 1950 г. с диагнозом «Нерассасывающийся инфильтрат после аппендэктомии». 1/XII 1949 г. был оперирован по поводу гангренозного аппендицита. 17/XII его выписали на амбулаторное лечение с небольшой гранулирующей раной. С тех пор больной все время лихорадит.

При поступлении состояние больного удовлетворительное. Субфебрильная температура (не выше 37,6°). Нормальная картина крови. Моча без изменений.

В правой подвздошной области, соответственно послеоперационному рубцу, прощупывается плотный болезненный инфильтрат.

16/III операция. Разрезом по Волковичу-Мак-Бурнею вскрыта брюшная полость. Экссудата нет. В рану извлечена слепая кишка, к которой припаян инфильтрированный сальник. Последний отделен тупым и острым путем. В толще слепой кишки в области погруженной культи отростка прощупывается плотный инфильтрат 2 X 1 см. Инфильтрированные ткани осторожно рассечены до культи отростка. Обнаружено несколько шелковых лигатур, которые удалены. Рана зашита.

Послеоперационное течение гладкое. Инфильтрат исчез.

Образование инфильтрата возможно и в отдаленные от момента операции сроки. Мы зарегистрировали 5 таких наблюдений.

При лечении инфильтратов аппендикулярного происхождения почти все хирурги придерживаются выжидательной тактики. Многочисленные наблюдения показали, что в большинстве случаев инфильтраты хорошо рассасываются при консервативном лечении. Последнее состоит из следующих лечебных мероприятий.

Назначают постельный режим, который проводят строго, иногда вопреки желанию самого больного. Кладут пузырь со льдом или грелку на правую подвздошную область. При положительном симптоме Щеткина-Блюмберга показан лед, при его отсутствии — тепло.

Для подавления инфекции проводят лечение антибиотиками.

Бывает полезной одно- или двусторонняя новокаиновая поясничная блокада по Вишневскому,

Большую пользу приносят физиотерапевтические процедуры, оказывающие болеутоляющее и рассасывающее действие (кварц, соллюкс, суховоздушные ванны, УВЧ-терапия и др.).

Некоторые авторы (Г. Г. Зальцман и др.) рекомендуют рентгенотерапию.

При лечении аппендикулярных инфильтратов не следует забывать о щадящей диете, использовании наркотических средств при болях, регулярном очищении кишечника.

После полного рассасывания инфильтрата показано удаление червеобразного отростка, так как больной не застрахован от повторных приступов острого аппендицита со всеми его опасностями.

Если воспалительный инфильтрат обнаруживается неожиданно во время операции по поводу острого аппендицита, то при относительно нежных сращениях, позволяющих без риска

обнаружить червеобразный отросток, следует произвести аппендэктомия с оставлением между швами брюшной стенки трубочки для внутривнутрибрюшинного введения антибиотиков.

Обнаружение во время операции очень плотного, хорошо отграниченного спайками инфильтрата может побудить лишь к введению тампонов, так как поиски червеобразного отростка могут оказаться тщетными и сопряжены с опасностью разрыва запаянной в инфильтрат стенки кишки. В этих исключительных случаях даже опытный хирург бывает иногда вынужден отказаться от поисков отростка.

Применение такой тактики, однако, следует всемерно ограничивать, чтобы не создать угрозы возможного прогрессирования патологического процесса. Невыгодность и опасность оставления измененного червеобразного отростка подтверждает следующий пример.

Больной Э., 56 лет. Диагноз — острый аппендицит. Давность заболевания 4 дня. Хирург при операции нашел инфильтрат. Отросток не удален. В брюшную полость введены тампоны. Через неделю смерть от разлитого перитонита. На секции — флегмонозный аппендицит с перфорацией, с образованием конгломерата из сальника, конца подвздошной кишки, начала слепой и червеобразного отростка.

Это наблюдение показывает, что тампонада брюшной полости не всегда предотвращает разлитой перитонит. Только удаление измененного отростка избавило бы больного от этого смертельного осложнения.

Как только установлены симптомы нагноения аппендикулярного инфильтрата, показана безотлагательная операция. Выжидание с операцией угрожает катастрофическими осложнениями и в первую очередь прорывом гнойника в свободную брюшную полость с развитием разлитого перитонита или прорывом в соседние органы (кишку, мочевой пузырь) или распространением нагноительного процесса на забрюшинное пространство.

Огромный риск промедления с операцией ярко иллюстрирует следующее наблюдение.

Больная, 30 лет, беременная, почувствовала боли внизу живота. Была рвота. Температура 39°. Через 2 суток доставлена в клинику в тяжелом состоянии. При обследовании хирургом и гинекологом диагноз остался неясным; предполагался угрожающий выкидыш. Через 5 дней ухудшение состояния. Появились симптомы раздражения брюшины.

Экстренная операция. В брюшной полости гной. Найден вскрывшийся аппендикулярный гнойник. В воспалительном конгломерате не удалось разыскать червеобразного отростка. Тампонада. Назначены антибиотики.

В послеоперационном периоде образовался каловый свищ, закрывшийся самостоятельно.

Выздоровление.

Типичные локализации аппендикулярных гнойников показаны на рис. 39.

Операция по поводу аппендикулярного гнойника производится под местным или общим обезболиванием. При типичном абсцессе в правой, подвздошной области, спаянном с передней брюшной

стенкой, уместен косой разрез по Волковичу-Мак-Бурнею. Осторожно рассекаются все слои брюшной стенки. Обычно внутренняя косая и поперечная мышцы живота бывают уже инфильтрированы. Их лучше всего разъединить по ходу волокон тупым путем. В том же направлении разъединяется поперечная фасция. Теперь предстоит вскрытие брюшины, которое нужно производить очень осторожно, так как предбрюшинная клетчатка и брюшина образуют один слой и бывают спаяны со слепой кишкой или петлями тонких кишок.

При наличии флюктуации, которую иногда удается установить после рассечения мышечного слоя, выбор места вскрытия пристеночной брюшины определяется точкой максимального зыбления. При всех обстоятельствах следует осторожно (лучше тупым инструментом или пальцем) раздвинуть брюшину, и тогда вслед за этим начинает вытекать гной. После осушки полости от гнойного экссудата (аспиратором или слегка увлажненными тампонами) и ориентировки с помощью пальца в размерах и направлении полости необходимо решить, как поступить с отростком.

Мы полагаем, что удаление червеобразного отростка допустимо только в тех случаях, когда он лежит свободно или его легко можно найти без длительных поисков и без грубого разделения сращений и без риска вызвать повреждение кишечника.

При расположении гнойника ближе к крылу подвздошной кости вскрытие его производится разрезом Пирогова в непосредственной близости от гребешка подвздошной кости и передне-верхней ости. Держась непосредственно у кости, рассекают мягкие ткани, отслаивая их вместе с брюшиной кнутри; подходят с латеральной стороны инфильтрата и отсюда вскрывают гнойник. В полость последнего вводят тампоны.

В большинстве случаев после операции температура быстро

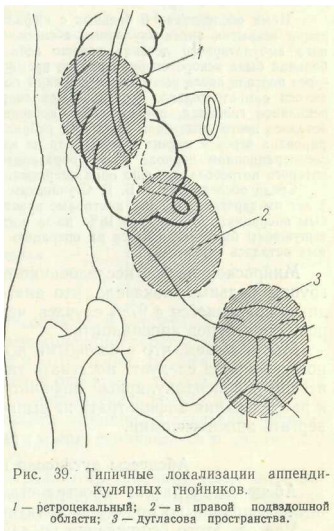


Рис. 39. Типичные локализации аппендикулярных гнойников.

1 — ретроцекальный; 2 — в правой подвздошной области; 3 — дулгасова пространства.

снижается, боли проходят, картина крови становится нормальной, рана хорошо гранулирует и заживает в течение нескольких недель.

Одно время больных после ликвидации аппендикулярных гнойников мы выписывали на амбулаторное лечение и приглашали явиться в клинику через 1—2 месяца для удаления червеобразного отростка. Однако изучение отдаленных результатов показало неутешительные результаты подобной тактики.

Нами обследовано 6 больных с инфильтратами, перенесших потом операции вскрытия аппендикулярных абсцессов. После довольно продолжительного амбулаторного лечения хорошо себя чувствовали только двое. Одна больная была вскоре оперирована во время приступа аппендицита. Другая — через полгода после выписки из больницы получила рецидив абсцесса, вскрывшегося самостоятельно. Третья — была оперирована еще 2 раза по поводу рецидивов гнойника, причем после последнего оперативного вмешательства остались постоянные боли в области рубца. Четвертая больная повторно оперирована через 4 месяца после ухода из клиники на высоте приступа; в послеоперационном периоде у нее образовался каловый свищ, для закрытия которого потребовалась еще одна операция.

Среди обследованных Б. Г. Стучинским больных на протяжении ближних 2 лет им зарегистрированы повторные приступы аппендицита в 32%, экстренным операциям подверглись 18%, из-за постоянных ноющих болей в животе вынуждены были согласиться на операцию в интервале 14%. Судьба остальных осталась неизвестной.

Микроскопическое исследование отростков, удаленных у этой группы больных, показало, что анатомическая структура аппендикса сохраняется в 97% случаев, чем и можно объяснить повторение приступов аппендицита.

Мы полагаем, что с больными после вскрытия аппендикулярного гнойника следует поступать так же, как с больными, перенесшими аппендикулярный инфильтрат: после заживления раны и рассасывания инфильтрата не выписывать их из клиники, а подвергать аппендэктомии.

### **Абсцессы дугласова пространства**

Абсцессы дугласова пространства<sup>1</sup> встречаются чаще всего после операции по поводу деструктивного аппендицита.

Частота этого осложнения по данным разных авторов приведена в табл. 25.

Абсцессы дугласова пространства представляют собой отграниченные скопления гноя, возникающие в самом низком участке брюшной полости: excavatio rectovesicalis у мужчин и excavatio rectouterina у женщин. Благодаря топографическим особенностям этой области и пластическим свойствам брюшины создаются благоприятные условия для отграничения скопившегося здесь гноя от свободной брюшной полости. Спаявшиеся между собой листки брюшины, петли тонких и толстых кишок и сальник образуют как бы капсулу, окружающую гнойную полость.

<sup>1</sup> В анатомии термином «Дугласова пространство» обозначается excavatio **retouterina** у женщин, в хирургии же часто этим термином не совсем точно называют также excavatio rectovesicalis у мужчин. (Ред.),

При наличии острого аппендицита гной из отростка может попасть в дугласово пространство различными путями:

**Таблица 25**

**Частота абсцессов дугласова пространства по собственным и литературным данным**

Год опубликования	Фамилия авторов	Число наблюдений	%
1933	В. С. Маят и Е. М. Гиндин-Финкинштейн . . . . .	311	3,2
1935	С. Б. Будзинская-Соколова . . . . .	1944	1,5
1935	Д. А. Арапов . . . . .	3498	1,4
1935	Г. Касумов . . . . .	2000	0,4
1935	Б. П. Абрамсон . . . . .	930	0,6
1936	Б. М. Махмудбеков . . . . .	41	4,9
1936	И. М. Перельман и Х. В. Кейлина . . . . .	175	0,5
1937	А. В. Гринберг . . . . .	288	2,7
1938	А. А. Покровская . . . . .	—	1,8
1940	О. И. Елецкая . . . . .	1472	0,4
1950	З. И. Бесфамильная . . . . .	—	0,9
1955	Собственные данные . . . . .	4813	0,2

1) при расположении червеобразного отростка в малом тазу и образовании вокруг него периаппендикулярного абсцесса гной непосредственно скапливается в углублении Дугласа;

2) при нормальном положении отростка в правой подвздошной ямке или даже выше ее гной может затекать сверху в малый таз;

3) нагноение может произойти вторично вследствие инфицирования серозного экссудата или крови, скопившихся в малом тазу в послеоперационном периоде;

4) при обратном развитии разлитого гнойного перитонита нередко остаются осумкованные гнойники в различных участках брюшной полости, в том числе и в дугласовом пространстве.

По нашим и литературным данным, время появления такого абсцесса колеблется между 5—25 днями после приступа острого аппендицита. Размеры гнойников различны: от небольших, содержащих 50—100 мл гноя, до огромных, достигающих уровня пупка и содержащих 500—600 мл гноя. Некоторые авторы (С. Б. Будзинская-Соколова, А. А. Покровская) различают еще подвздошно-тазовые гнойники, которые в дальнейшем своем развитии могут разобшаться, принимая форму песочных часов.

У взрослого мужчины расстояние от заднего прохода до дна прямокишечно-пузырной ямки составляет приблизительно 5—6 см, а у женщин расстояние между входом во влагалище и дном дугласова пространства варьирует между 4,5—10,8 см (Вальдейзер). Поэтому дно абсцесса доступно для исследования и оперативного вмешательства через прямую кишку,

Существует мнение, что возникновению абсцесса дугласова пространства после аппендэктомии может способствовать тампонада брюшной полости. Это мнение основано на том, что при зашивании наглухо брюшной стенки абсцессы малого таза встречаются гораздо реже, чем при введении в брюшную полость тампонов. Скорее всего учащение процента этих гнойников после

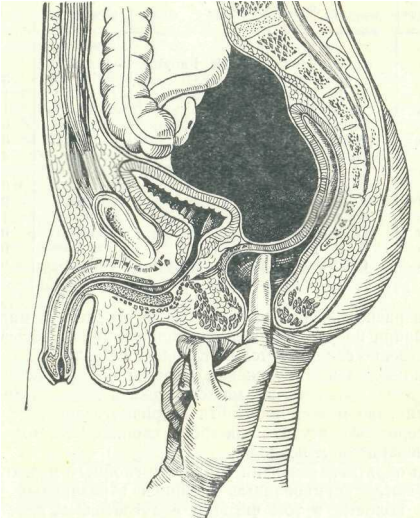


Рис. 40. Пальцевое исследование прямой кишки при абсцессе дугласова пространства.

тампонады может быть объяснено тем, что брюшную полость тампонируют у больных с наиболее тяжело протекающим деструктивным аппендицитом.

Распознавание абсцесса дугласова пространства в общем не представляет больших трудностей, но важно выявить это осложнение своевременно. При всяком негладком послеоперационном течении, в особенности после удаления прободных или гангренозных отростков, необходимо систематически, а может быть и ежедневно производить пальцевое исследование *per rectum* (рис. 40) или *per vaginam*

Для диагноза большое значение имеют жалобы больных на нарушение дефекации и мочеиспускания. Учащенный жидкий стул с примесью слизи, иногда тенезмы являются симптомами, свидетельствующими о формирующемся гнойнике на дне малого таза. Наряду с этими симптомами, а иногда несколько позже, появляются жалобы на частое мочеиспускание, затруднения при выделении мочи, иногда боли в конце акта мочеиспускания; изредка наблюдается задержка мочи. Частые и болезненные мочеиспускания Н. И. Гуревич считает одним из ранних симптомов абсцесса дугласова пространства.

Диспептические явления, как правило, отсутствуют. Иногда отмечаются нерезкие боли в животе над лобком, мало беспокоящие больного. Обычно живот не вздут, мягкий, безболезненный, кроме неширокой зоны над лобком, где определяется болезненность при пальпации. При хорошем отграничении гнойника симптомов раздражения брюшины не наблюдается. В более запущенных случаях отмечается вздутие живота, которое может быть вызвано парезом кишечника.

Температура тела при развитии гнойника в малом тазу всегда повышена, при этом возможны два варианта лихорадки. При одном из них после аппендэктомии температура падает до нормальных цифр, а затем через неделю или позже вновь повышается. При другом варианте температура после операции вовсе не снижается и дальше достигает высокого уровня (38,5—39°). Следует отметить диагностическое значение измерений температуры в подмышечной впадине и в прямой кишке. Вместо обычной разницы температуры в 0,2—0,5° при гнойнике дугласова пространства она доходит до 1,1—1,4° (Маделунг).

Общее состояние больных остается удовлетворительным или иногда достигает средней тяжести. Пульс соответствует температуре.

Изменения со стороны крови при абсцессе дугласова пространства, как обычно, проявляются лейкоцитозом, сдвигом формулы белой крови (обычно в умеренной степени) и ускоренной реакцией оседания эритроцитов.

При пальцевом исследовании прямой кишки отмечается ослабление жома заднего прохода. На почве поражения *p. pelvici* падает тонус сфинктера, что ведет к его слабости и плохому удерживанию кала и газов (В. Р. Брайцев). Иногда имеется даже зияние заднего прохода. Исследуя изо дня в день прямую кишку, можно установить определенную эволюцию симптомов. Вначале определяется лишь болезненность передней стенки прямой кишки, затем удаётся установить нависание ее; при исследовании *per vaginam* — болезненность заднего свода. Еще через 2—3 дня место выбухания стенки прямой кишки уплотняется и превращается в болезненный инфильтрат; слизистая кишки перестает смещаться. Проходит еще некоторое время, и в одном из участков инфильтрата выявляется размягчение; исследующий палец иногда как бы



проваливается в плотном образовании. Этот симптом и является сигналом к переходу от консервативного к оперативному лечению.

Пункция гнойника через прямую кишку или влагалище как диагностический прием не рекомендуется вследствие опасности прокола соседних кишечных петель. Она допустима лишь при ясных признаках нагноения непосредственно перед вмешательством, на операционном столе для уточнения места вскрытия гнойника.

Как при всяком остром воспалительном процессе, образованию гнойника в малом тазу часто предшествует стадия инфильтрата. В этой стадии не исключается возможность соответственным лечением добиться рассасывания инфильтрата.

Вот один из таких примеров.

Больная Е., 23 лет, поступила в клинику 17/II 1957 г., через 4 дня от начала заболевания. Распознан острый аппендицит.

Во время операции обнаружен серозный эксудат в брюшной полости. Выделен из сращений измененный червеобразный отросток. Аппендэктомия.

Первые 5 дней послеоперационный период протекал благополучно. Затем появились боли внизу живота. Температура повысилась до 38,7°. Мочеиспускание затруднено.

Через прямую кишку и влагалище отчетливо прощупывался воспалительный инфильтрат.

Лечение антибиотиками (пенициллин, стрептомицин), горячие клизмы, новокаиновая поясничная блокада. Выздоровление.

Консервативное лечение инфильтрата дугласова пространства сводится к назначению постельного режима, антибиотиков и небольших (50—75 мл) теплых клизм с температурой воды 38—40° (2 раза в день) или спиртовых и кальциевых клизм, а также горячих спринцеваний у женщин.

В тех случаях, когда уже имеется скопление жидкого гноя, надежды на успех консервативного лечения мало. Как только распознано скопление гноя в дугласовой ямке, не следует медлить с операцией.

Непосредственно перед операцией необходимо позаботиться об опорожнении катетером мочевого пузыря и об очистительной клизме. В настоящее время принято вскрывать гнойник дугласова пространства *per rectum* у мужчин и детей и через задний свод влагалища у женщин.

Положение больного на операционном столе, как для операции геморроя.

Техника операции состоит в следующем.

Под местным, реже общим обезболиванием проводится растяжение сфинктера заднего прохода сначала пальцами, а затем ректальным зеркалом. После этого легко ввести в задний проход влагалищное зеркало. Слизистая прямой кишки протирается шариком, смоченным в спирту. Некоторые хирурги рекомендуют смазать ее 10% раствором новокаина. Еще раз пальцем ориентируются в местоположении участка размягчения. В ряде случаев глазом можно увидеть выпяченную стенку ампулы, покрытую тусклой, покрасневшей, легко кровоточащей слизистой. Строго по средней линии, в установленном пальпацией участке размягчения делается прокол, и в шприц насасывается гной.

Не вынимая иглы, осторожно рассекают по ней стенку кишки. Не рекомендуется сразу производить широкий разрез стенки кишки во избежание кровотечения из геморроидальных сосудов. После вскрытия гнойника рану медленно тупо расширяют с помощью пальца и постепенно раскрываемых браншей корнцанга. В гнойную полость вводят дренажную трубку, которая фиксируется одним швом к коже промежности. Некоторые хирурги (Э. Гразер, Вельборн и др.) считают введение дренажей не обязательным.

У женщин показано влагалищное вскрытие абсцесса. Техника операции сходна с только что изложенной. После введения зеркал и низведения матки спереди открывается доступ к заднему своду. Производятся пункция, рассечение тканей по ходу иглы, тупое расширение раневого отверстия и введение дренажной трубки.

При вскрытии гнойников малого таза могут встретиться некоторые осложнения (повреждение одной из кишечных петель, ранение мочевого пузыря).

Иногда бывает кровотечение из стенки прямой кишки. Чтобы уменьшить вероятность кровотечения, следует производить разрез строго по средней линии, где меньше кровеносных сосудов. Можно также воспользоваться гемостатической губкой. Летальных исходов от этих кровотечений обычно не бывает.

Послеоперационный период после вскрытия абсцесса дугласовой ямки, как правило, проходит гладко. Температура через несколько дней падает до нормальных цифр, выделение гноя прекращается, и больные быстро поправляются.

После операции мы назначаем легкую диету, опий для задержки стула на время пребывания в прямой кишке дренажа, антибиотик внутримышечно.

Преждевременное сближение краев раны ведет к задержке гноя и возобновлению прежних симптомов заболевания. В таких случаях достаточно тупым путем вновь расширить отверстие в стенке кишки, чтобы обеспечить опорожнение и дренирование гнойной полости и добиться полной ликвидации процесса.

Абсцессы дугласова пространства, оставленные без оперативного лечения, часто приводят к тяжелым осложнениям. Нечастым, но наиболее опасным из этих осложнений является прорыв гнойника в свободную брюшную полость с неизбежным развитием разлитого перитонита. Нередко прорыв абсцесса происходит в соседние полые органы и чаще всего в прямую кишку. Клинически такой прорыв характеризуется примесью значительного количества гноя к калу, что большей частью ведет к самоизлечению. Более опасен прорыв гноя в мочевой пузырь, при этом появляется учащенное мочеиспускание и в моче обнаруживается значительная примесь гноя. Прорыв гнойника в мочевой пузырь может привести к тяжелой восходящей инфекции мочевых путей.

В литературе описаны отдельные случаи прорыва гноя из дугласова пространства во влагалище, в слепую кишку, а у детей — в область пупка. Уникальным является наблюдение Морисона. У его больной правая фаллопиева труба послужила дренажом, через которую произошла эвакуация гноя из дугласовой ямки в полость матки, и больная выздоровела.

Для профилактики абсцессов дугласова пространства необходимо во время операции удаления отростка, особенно при гангренозных и прободных аппендицитах, надежно отграничивать очаг поражения от свободной брюшной полости тампонами, а при наличии гноя тщательно осушить полость брюшины и особенно малый таз от скопившегося эксудата.

Легко и быстро удаётся досуха удалить эксудат или кровь из брюшной полости (особенно из малого таза) с помощью насоса. Осушение всех закоулков полости брюшины салфетками обычно бывает несовершенным и может явиться одной из причин возникновения оумкованных гнойников.

### Межкишечные, забрюшинные и поддиафрагмальные абсцессы

Ограниченные скопления гноя после операции по поводу острого аппендицита встречаются, помимо илеоцекальной области, и в других местах брюшной полости: между кишечными петлями, в забрюшинном и поддиафрагмальном пространстве.

В послевоенный период эти осложнения, по-видимому, стали встречаться редко. За последние годы на 5757 случаев острого аппендицита мы наблюдали лишь 2 больных, у которых после аппендэктомии развился межкишечный гнойник.

Больная И., 14 лет, 11/IV 1954 г. оперирована по поводу гангренозного аппендицита через 60 часов после начала заболевания. В брюшной полости был жидкий гной. Аппендэктомия с погружением культи кистетным швом. Глухой шов с оставлением в брюшной полости трубочки для введения антибиотиков.

Послеоперационный период в течение 2 недель протекал своеобразно. При удовлетворительном самочувствии больной и отсутствии жалоб появились резкие изменения в составе крови.

Анализ крови от 14/VI: лейкоцитов—18200, юных — 0,5%, палочкоядерных—35%, сегментоядерных—52%, лимфоцитов—7%, моноцитов—5,5%; на следующий день — лейкоцитов — 20 200. Температура субфебрильная.

18/IV под наркозом раскрыта вся рана. В брюшной полости гноя нет. Оставлены тампоны. С 21/IV повязка стала промокать гноем с запахом кишечной палочки, в брюшной полости при мягкой брюшной стенке стал прощупываться инфильтрат слева от средней линии и ниже пупка. Картина крови пришла к норме, температура субфебрильная, живот безболезненный; был самостоятельный стул.

С 26/IV появились боли в левой половине живота, учащение пульса, повышение температуры до 38,5°, ухудшение состава крови. Заподозрено нагноение инфильтрата.

28/IV повторная операция. Разрез в левой подвздошной области. Найдены конгломерат из петель кишечника и сальника, который спаян с париетальной брюшиной в области крыла подвздошной кости рыхлыми спайками. Спайки осторожно разъединены пальцем, после чего в рану стал выделяться густой гной с запахом V. coli. Обнаружена полость 20 X 10 см. Введены тампоны. Дальнейшее течение без осложнений. Выздоровление.

Из этой истории болезни видно, что воспалительный инфильтрат, а в дальнейшем межкишечный абсцесс образовался в значительном отдалении от илеоцекального угла.

Клиническая картина начальной фазы формирования межки-

щечного гнойника обычно выражена не отчетливо. Общее состояние больных в этой стадии страдает мало. О неблагополучии послеоперационного периода свидетельствуют продолжающаяся лихорадка и изменения со стороны крови (лейкоцитоз, сдвиг лейкоцитарной формулы влево) при отсутствии признаков нагноения в самой ране. Вначале при пальпации живота определяется болезненность неясной локализации. С течением времени она концентрируется в той или иной части брюшной полости (иногда вблизи от средней линии, иногда в окружности пупка и даже в левой подвздошной области). Диспептические явления могут отсутствовать.

В связи с тем, что процесс развивается в глубине, вначале прощупать ничего не удается. Постепенно воспалительный очаг, увеличиваясь в размерах, достигает брюшной стенки и делается доступным для пальпации в виде плотного и болезненного инфильтрата. Изредка можно заметить выпячивание брюшной стенки. Обычно живот остается мягким, только вблизи абсцесса определяется некоторая резистентность. Симптом Щеткина-Блюмберга, как правило, отсутствует. В некоторых случаях удается определить на месте гнойника зыбление.

Обнаружение в брюшной полости воспалительного инфильтрата после аппендэктомии при удовлетворительном общем состоянии больного сперва заставляет держаться выжидательной тактики. Покой, назначение антибиотиков и проведение физиотерапевтического лечения приводят иногда к рассасыванию инфильтрата. При ухудшении же общего состояния пациента и появлении симптомов прогрессирующей интоксикации возникает угроза распространения процесса на всю брюшину, что заставляет решиться на операцию.

Если симптомов раздражения брюшины нет, но на основании клинико-лабораторных данных возникает подозрение на образование гнойного очага, то также показано хирургическое лечение.

Техника операции зависит от локализации очага и его отношения к передней брюшной стенке. Если гнойник прочно спаялся с париетальной брюшиной, то желательно опорожнить его без вскрытия свободной брюшной полости.

Разрез проводится над инфильтратом. После разделения мышечного слоя рекомендуется тупым путем дойти до стенки абсцесса и на месте размягчения вскрыть его. После осушения гнойной полости и осторожного обследования ее пальцем, если необходимо, производится под контролем глаза расширение раны для обеспечения хорошего оттока гноя. В полость вводятся тампоны.

Иногда приходится оперировать, не дожидаясь прочного спаяния гнойника с брюшиной. Тогда вскрывается брюшная полость, вокруг инфильтрата вводятся отграничивающие тампоны и производится вскрытие гнойника.

Гной может иногда оказаться в забрюшинном пространстве. В случае перфорации забрюшинно расположенного отростка гной

непосредственно проникает в забрюшинное пространство. При ретроцекальной позиции отростка и образовании периаппендикулярного абсцесса не исключается возможность расплавления заднего листка париетальной брюшины и также перехода воспаления на забрюшинную клетчатку. Появление других забрюшинных абсцессов можно объяснить распространением инфекции из воспаленного отростка по лимфатическим путям к ретроперитонеальным узлам.

Самыми характерными признаками забрюшинного гнойника, помимо лихорадочного симптомокомплекса, является болезненность по ходу гребешка подвздошной кости и в пояснице, а также контрактура в тазобедренном суставе. Оперативный доступ к вскрытию забрюшинных гнойников осуществляется разрезом Пирогова или косым поясничным разрезом.

Более трудными для распознавания и лечения являются гнойники поддиафрагмальной области. Обычно, они располагаются интраперитонеально, но встречаются и расположенные внебрюшинно.

По статистике К.П. Сапожкова, В. Керте и др., поддиафрагмальные абсцессы аппендикулярного происхождения составляют половину всех встречающихся гнойников субдиафрагмального пространства. Частота этих абсцессов по отношению к числу больных острым аппендицитом невелика. Е. Зонненбург отметил их в 1,5% случаев, А. В. Гринберг — в 1%, Б. П. Абрамсон — в 0,2%, Г. Касумов — в 0,05%. За послевоенный период мы не отметили ни одного случая поддиафрагмального абсцесса в связи с острым аппендицитом.

Гноеродная инфекция может проникнуть под диафрагму различными путями. Верхушка отростка, которая иногда достигает подпеченочной области, может служить источником образования гнойника. При нормальном расположении отростка инфекция часто распространяется по лимфатическим путям ретроперитонеальной клетчатки или по ходу толстой кишки. В случае появления гнойничков в печени и вскрытия одного из них гной может распространиться в поддиафрагмальное пространство. Иногда после затихающего разлитого перитонита остается ограниченное скопление гноя между печенью и диафрагмой. В распространении инфекции из нижнего в верхний отдел брюшной полости придается значение кишечной перистальтике и присасывающему действию диафрагмы.

Диагностика поддиафрагмального абсцесса затруднительна, особенно при малых его размерах и начальных формах. Поддиафрагмальный гнойник после удаления червеобразного отростка развивается исподволь. Далек не всегда он распространяется на всю правую половину поддиафрагмального пространства, занимая только часть его то ближе кпереди, то кзади или к центру купола печени.

Обычно после некоторого светлого промежутка через различные сроки от момента операции вновь возникают симптомы гнойного очага неясной локализации. Боли ощущаются не то в нижнем отделе грудной клетки справа, не то в верхнем квадранте

живота. Иногда присоединяется болезненный сухой кашель, вызванный раздражением диафрагмального нерва. На последний симптом впервые указал А. А. Троянов. Затем боли сосредоточиваются в правом подреберье, особенно при глубоких вдохах, нередко отдают в правую лопатку и плечо. Иногда больная сторона грудной клетки отстает в дыхательных движениях. В более выраженных случаях имеется выпячивание подложечной области, сглаженность межреберий. Это существенные симптомы и их надо уметь рано подметить. В далеко зашедших случаях уже при осмотре определяется выпячивание правого «бока» (В. Ф. Войно-Ясенецкий). А. П. Яновская считает одним из ранних признаков поддиафрагмального абсцесса боли при глотании. В некоторых случаях возникает отек нижнего отдела грудной клетки.

Живот остается мягким, редко определяется легкое напряжение в области правого подреберья. Печень отнесается вниз экскурсатом, поэтому часто выступает из-под реберного края, но обычно неболезненна. Желтухи не бывает. В редких случаях возникает тошнота, еще реже рвота или икота. Н. И. Гуревич придает большое диагностическое значение симптому Крюкова — болезненности при надавливании на область нижних межреберий, что он считает ранним и почти постоянным признаком.

При исследовании грудной клетки определяется притупление в заднем нижнем ее отделе справа с ослаблением там дыхания и голосового дрожания. Характерно повышение верхней границы печеночной тупости в виде выпуклой кверху дуги. В некоторых случаях поддиафрагмальные гнойники содержат газ — продукт жизнедеятельности гнилостных микробов. Тогда при перкуссии получаются три зоны: нормальный легочный звук переходит на уровне абсцесса в более или менее высокий тимпанит, а затем снова появляется печеночная тупость.

Поддиафрагмальный гнойник — тяжелое заболевание; температура при нем высокая, ремиттирующая, часто с ознобами и обильным потоотделением. Имеются изменения крови, соответствующие острому гнойному процессу.

Для распознавания поддиафрагмального нарыва большим подспорьем служит рентгенологический метод исследования. При просвечивании грудной клетки довольно рано выявляется высокое стояние диафрагмы, ограничение ее движений или полная ее неподвижность. Наличие газового пузыря с горизонтальным уровнем жидкости под диафрагмой — почти патогномичный признак субдиафрагмального абсцесса.

Решающее значение имеет пробный прокол. Его следует производить местным обезболиванием в сидячем положении больного с отведенной и высоко поднятой правой рукой. При выборе места для пункции надо руководствоваться данными перкуссии грудной клетки, наиболее выраженной болезненностью при надавливании на межреберные промежутки и данными рентгенологического исследования. Большей частью это место располо-

жено по передней или средней подмышечной линии, на уровне девятого и десятого межреберий.

Нередко пункцию приходится многократно повторять, прежде чем удастся получить гной. При правильном положении иглы в поддиафрагмальном пространстве она опускается при вдохе и поднимается при выдохе. Рекомендуется направлять иглу тем ниже, чем выше место пункции. Если игла проходит через плевральную полость, то нередко получается двуслойный экссудат: близко от поверхности насасывается из полости плевры прозрачный экссудат (сочувственный плеврит), а из глубины поддиафрагмального абсцесса — гной.

При несвоевременном оперативном лечении гной из-под диафрагмы может прорваться в свободную полость брюшины, в полость плевры, наружу через межреберные промежутки и даже в редких случаях проложить путь в бронхиальное дерево.

Для опорожнения поддиафрагмального пространства существует два подхода: чрезплевральный и внеплевральный.

При первом методе на месте получения гноя под местной анестезией или общим обезболиванием производится резекция двух ребер (VIII и IX или IX и X) на протяжении не менее 8—10 см. Рана широко раздвигается мощным расширителем. В результате открывается широкий доступ в грудную полость. При заращении синуса или обнаружении гноя в плевральной полости операцию рекомендуют выполнять одномоментно. Если спаивания плевральных листков нет, то в целях предохранения плевральной полости от инфицирования рекомендуют пришить реберную плевру и все ткани реберного ложа к диафрагме в области предполагаемого ее разреза. Линия швов должна по возможности герметично отделить плевральную полость.

Лучше все-таки операцию разделить на два этапа: в первый сеанс ограничиться подшиванием диафрагмы и введением тампонов; второй этап операции, состоящий в рассечении диафрагмы и дренировании поддиафрагмального пространства, можно выполнить через несколько дней после образования плевральных сращений и устранения опасности тотальной эмпиемы плевры.

Внеплевральные доступы к поддиафрагмальному пространству имеют несомненные преимущества перед внутриплевральными. Опорожнение поддиафрагмальных абсцессов без вскрытия полости плевры лучше переносится больными, устраняет опасность гнойного плеврита и не оставляет тяжелых плевральных сращений. Поэтому при малейшей возможности следует пользоваться внеплевральными способами оперативного лечения гнойников поддиафрагмального пространства. Для операции можно рекомендовать доступ А. В. Мельникова.<sup>1</sup>

Поддиафрагмальные гнойники относятся к тяжелым осложнениям остро аппендицита, дававшим до применения антибиотиков высокую летальность (до 30—40%). В настоящее время это опасное осложнение встречается редко и излечивается гораздо лучше, чем прежде.

<sup>1</sup> См. Краткий курс оперативной хирургии под ред. В. Н. Шевкуненко и А. Н. Максименкова. Л., 1951, стр. 403—404.

## ОСТРЫЙ РАЗЛИТОЙ ПЕРИТОНИТ

Острый разлитой перитонит еще остается самым грозным осложнением острого аппендицита. Перитониты аппендикулярного происхождения занимают первое место среди перитонитов различной этиологии.

В числе причин летальности от острого воспаления червеобразного отростка разлитой гнойный перитонит играет ведущую роль.

Яркая клиническая картина острого перитонита, вызванного перфорацией отростка, хорошо известна.

Ниже будут рассмотрены перитониты не пробные, а возникающие после удаления источника инфекции — воспаленного червеобразного отростка. Перитонит, развивающийся в послеоперационном периоде, не дает такой бурной клинической картины, поэтому своевременная диагностика и лечение иногда запаздывают. Как при всех послеоперационных осложнениях, хирург нередко медлит с повторной операцией, надеясь, что имеющиеся у больного неприятные симптомы (боль в животе, рвота, неотхождение газов и др.) носят временный характер и отражают только тяжелое, но не угрожающее жизни послеоперационное течение. Задача состоит в том, чтобы распознать послеоперационный перитонит в его ранней стадии.

В борьбе с послеоперационным перитонитом фактор времени имеет первостепенное значение для прогноза. У старых авторов, производивших при остром аппендиците поздние операции при легко распознаваемых, но уже запущенных перитонитах, летальность была очень высокой: у М. М. Ростовцева — 80%, Тренделенбурга — 64% и т. п.

Таблица 26

**Летальность от перитонита при различных сроках аппендэктомии**

Число операций	Сроки операции	Число умерших	%
27	В 1-е сутки	1	3,7
26	На 2-е сутки	3	11,5
10	» 3-и »	4	40,0
4	» 4-е »	2	50,0
6	Свыше 5 суток	6	100,0
Итого . 73		16	

Значение срока операции при аппендикулярных перитонитах наглядно видно из данных М. П. Жакова, который изучил 73 случая острого аппендицита, осложнившегося перитонитом (табл. 26).



Таким образом, промедление с оперативным вмешательством ведет к прогрессивному увеличению летальности.

В клинической картине перитонита самым постоянным является симптом боли. В отличие от резко выраженной боли при перфорации отростка боль при послеоперационном перитоните на первых порах не столь интенсивна, но отличается постоянством и склонностью к постепенному нарастанию. Начавшись в правой подвздошной области, она с течением времени переходит на весь низ живота и другие участки брюшной полости. Боль, которая держится в животе дольше вторых-третьих суток после операции, всегда должна настораживать хирурга. Самостоятельность этих болей, усиление их даже при легком надавливании на брюшную стенку и, наконец, их непрерывность — вот те три признака, которыми по Нотнагелю (Nothnagel) отличается боль при перитоните. Некоторые больные жалуются не на боль, а на чувство распирания живота. Только в очень тяжелых случаях септического перитонита при резко выраженной интоксикации боли могут отсутствовать. Почти всегда встречаются рвота, тошнота и режé отрыжка. Рвоты имеют характер многократных, упорных, не приносящих облегчения больному.

При разлитом воспалении брюшины нередко наблюдается мучительная икота.

Функция кишечника сильно страдает. Вначале после очистительной клизмы бывает стул, но в дальнейшем наступает паралич кишечника, прекращается отхождение газов и кала. Падает суточный диурез. Изменение его может служить простым и общедоступным показателем течения перитонита.

Уже в начальной стадии разлитого перитонита внешний вид больного меняется: лицо делается бледным и далее приобретает сероватый оттенок, в разгаре болезни черты лица заостряются, глаза западают. Больной лежит на спине, избегает движений.

На протяжении всего заболевания сохраняется сознание. В тяжелых случаях больной сонлив, адинамичен, говорит неохотно и слабым голосом, в терминальных стадиях наблюдается эйфория. Язык обложен, вначале суховат, а затем делается сухим и жестким, как щетка. Степень сухости или влажности языка также являются одним из клинических показателей тяжести воспалительного процесса.

Пульс является весьма чувствительным показателем развития перитонита в послеоперационном периоде. Имеет значение даже небольшое на первых порах учащение пульса (на 10—15 ударов в минуту). При полном развитии клинической картины перитонита падает кровяное давление, пульс учащается до 120 ударов в минуту и больше, становится малым и легко сжимаемым. Характерным для разлитого гнойного перитонита является расхождение между пульсом и температурой. При нормальной или умеренно повышенной температуре пульс частый и малый, что расценивается как неблагоприятный прогностический симптом.

Живот вначале имел нормальную конфигурацию, затем вздувается, слабо участвует в дыхании. При легкой перкуссии на основании локализации максимальной болезненности часто удается довольно точно установить исходный пункт перитонита. Одновременно перкуссия дает возможность установить наличие эскудата в отлогах местах живота. Обычно наибольшая перкуторная болезненность выражена в нижней половине живота, где находится источник перитонита.

Весьма важным признаком перитонита является большая или меньшая ригидность брюшных мышц. Для раннего выявления этого симптома требуется правильная техника пальпации.

Необходимо обнажить весь живот и часть грудной клетки. Вся кисть плашмя кладется на живот. Кончиками вытянутых пальцев хирург нежно надавливает на брюшную стенку. При этом можно уловить даже незначительное напряжение мышц. После этого можно несколько усилить и углубить пальпацию. Грубое исследование может только ввести врача в заблуждение.

По мере развития воспалительного процесса брюшины напряжение брюшной стенки несколько ослабевает, живот вздувается вследствие наступления паралитической непроходимости кишечника. Кишечная перистальтика совершенно прекращается. При выслушивании стетоскопом не удается определить никаких кишечных шумов.

При далеко зашедшем перитоните живот так сильно раздувается, а брюшная стенка так растягивается (живот «как барабан»), что не остается сомнения в наличии у больного сопутствующей тяжелой динамической непроходимости, и такое состояние свидетельствует о печальном прогнозе заболевания.

Специфичным для перитонита является симптом Щеткина-Блюмберга, указывающий на вовлечение в воспалительный процесс париетальной брюшины.

Пальцевое исследование *per rectum* является обязательным приемом, с помощью которого можно определить чувствительные места брюшины или нависание передней стенки прямой кишки, что указывает на скопление эскудата в малом тазу.

В подавляющем большинстве случаев температура с самого начала заболевания бывает повышенной и нередко достигает 38,5—39°, но чаще держится на субфебрильных цифрах. Чем тяжелее протекает перитонит, тем ниже температура. Ничего характерного температурная кривая при перитоните не представляет. Падение температуры ниже нормы наблюдается в терминальной стадии перитонита. Ознобы бывают не так часто.

Большим диагностическим подспорьем служат анализы крови. Для распознавания послеоперационного перитонита и оценки его течения имеют значение не однократные, а многократные (иногда даже 2 раза в сутки) исследования. Необходимо подчеркнуть всю важность динамического наблюдения за составом крови. Высокий лейкоцитоз (до 30000—35000) и сдвиг

формулы белой крови влево бывают постоянными спутниками разлитого перитонита. Однако при тяжело протекающих перитонитах все же иногда встречается нормальное число лейкоцитов при измененной формуле белой крови.

При анализе мочи часто находят немного белка и ряд патологических элементов (лейкоциты, эритроциты, цилиндры).

За послевоенный период на 5757 операций по поводу острого аппендицита в 11 случаях (0,19%) имелся разлитой гнойный перитонит. Из указанных 11 больных 5 были доставлены через 2—5 дней от начала заболевания и имели разлитой перитонит в момент поступления в клинику, у 6 — он развился в послеоперационном периоде. Из последней группы 4 больных выздоровели и 2 — погибли. Таким образом, из числа больных, оперированных по поводу острого аппендицита, умерло от перитонита 0,03%

Источником перитонита после аппендэктомии нередко бывает несостоятельность культи червеобразного отростка.

Лечебные мероприятия при перитоните предусматривают: 1) устранение источника перитонита, 2) обеспечение широкого и беспрепятственного оттока гноя из брюшной полости, 3) ослабление и подавление жизнедеятельности микроорганизмов, 4) дезинтоксикация, 5) создание наиболее благоприятных условий для мобилизации защитных реакций и поднятия иммунологических сил организма.

В комплексе лечебных мероприятий на первый план выступает хирургическое вмешательство. Как только поставлен диагноз разлитого перитонита, необходимо произвести лапаротомию и удалить воспаленный червеобразный отросток. При развитии перитонита после аппендэктомии необходимо предпринять релапаротомию. Чем раньше устранена причина перитонита и начато лечение больного, тем больше шансов на благополучный исход.

В зависимости от особенностей случая операцию можно проводить под местным или общим обезболиванием. Однако предпочтительнее общее обезболивание.

При развитии разлитого перитонита в послеоперационном периоде необходимо возможно более раннее раскрытие раны в правой подвздошной области и наложение контрапертуры в левой подвздошной области. Дренажирование брюшной полости с помощью многих разрезов нецелесообразно.

У женщин можно иногда прибегнуть к добавочному дренированию брюшной полости через задний свод влагалища.

Необходимо тщательно осушить брюшную полость от экссудата электроотсосом, а при его отсутствии — тампонами. В раны вводят несколько тампонов и резиновые трубочки для постоянного поступления антибиотиков. К концу операции в брюшную полость вводится до 1 млн. единиц стрептомицина и до 500000 единиц пенициллина. Раны суживают редкими швами.

Мы давно отказались от оставления в брюшной полости толстых резиновых трубок для введения антибиотиков, считая их малоэффективными для оттока гноя и слишком грубыми и травматичными. Лучше пользоваться тонкими, мягкими трубочками. Ежедневно через них вводят по 1—2 раза до 1—1,5 млн. единиц смеси пенициллина и стрептомицина. Кроме того, антибиотики вводятся внутримышечно.

Принимая во внимание, что при разлитых перитонитах на почве острого аппендицита в экссудате часто встречаются микробные ассоциации, следует считать более целесообразным применение смеси антибиотиков. В настоящее время накопилось достаточно наблюдений, свидетельствующих о высокой терапевтической ценности совместного применения пенициллина и стрептомицина.

В нашей клинике за последние годы закончены экспериментальные работы по изучению роли новых антибиотиков в профилактике и лечении разлитых перитонитов. Полученные данные показывают, что левомицетин, биомицин и синтомицин, введенные крысам внутрибрюшинно, обладают сильным антибактериальным действием, причем результаты лечения тем лучше, чем короче промежуток времени от загрязнения брюшной полости до введения антибиотиков. б. С. Илларионова в своих экспериментах на животных доказала, что биомицин при введении его через рот уже через час после приема обнаруживается в перитонеальной жидкости, угнетая жизнедеятельность патогенных микроорганизмов. Биомицин, принятый *per os*, повышает выживаемость животных с экспериментальным перитонитом.

Клинических наблюдений над действием перечисленных выше антибиотиков пока что немного, но они весьма поучительны и заставляют думать, что внедрение новых антибактериальных средств значительно улучшит результаты лечения перитонитов. Кроме того, прием биомицина *per os* является хорошим средством профилактики перитонита при операциях на желудочно-кишечном тракте, так как этот препарат резко угнетает микрофлору кишечника и делает менее опасным случайное загрязнение брюшной полости.

Для успешного лечения перитонита требуется и ряд других мероприятий. В борьбе с интоксикацией мы, как и многие другие хирурги (А. В. Гуляев, П. Л. Сельцовский, Ю. А. Ратнер), придаем важное значение длительным капельным внутривенным вливаниям физиологического раствора, 5% глюкозы, кровезаместителей, аминокровина и др. (до 2—3 л жидкости в сутки).

При улучшении общего состояния и необходимости продолжать вливание жидкостей игла от капельного аппарата переносится в подкожную клетчатку бедра.

Большую пользу приносят многократные переливания малых или средних доз крови, которая при перитоните является хорошим стимулирующим и дезинтоксикационным средством. Следует обратить внимание на парентеральное питание больного.

В первые дни после операции нет основания отказываться от достаточных доз морфина или пантопона для борьбы с болями и в целях улучшения сна.

В послеоперационном периоде продолжающаяся рвота и парез кишечника мучительны для больного. Лучшим средством

против рвоты является постоянный дренаж желудка тонким зондом через нос, который легко проводится после смазывания носа и носоглотки 2% раствором дикаина.

Если почему-либо больной плохо переносит постоянное пребывание зонда в желудке или отказывается от него, то необходимо промывать желудок толстым зондом по крайней мере 2 раза в сутки.

Для борьбы с парезом кишечника показано назначение газотондной трубки, сифонной или простой гипертонической или спиртовой клизмы, внутривенное введение 10% хлористого натрия до 50—75 мл *pro dosi*, подкожные инъекции физостигмина.

Больные с разлитым перитонитом нуждаются в постоянном контроле за деятельностью сердца и легких. Лучшими сердечными средствами остаются камфарное масло и кофеин.

По прошествии самого острого периода заболевания, когда уже нет мучительных рвот и когда удален из желудка постоянный дренаж, больной должен получать малообъемистую, но, по возможности, высококалорийную диету, богатую витаминами.

Очень важен общий уход за больным. Больной помещается на подголовнике в полусидячем положении с согнутыми коленями на подложенных валиках. В клинике имени С. И. Спасокукоцкого после операции по поводу перитонита кровати придают наклонное положение с приподнятым головным концом (А. В. Гуляев). И то и другое положение способствует стеканию экссудата в малый таз, где всасываемость брюшины меньше.

Общий уход предполагает также принятие профилактических мер против паротита (гигиена ротовой полости), пролежней (повороты тела, растирание спины камфарным спиртом), пневмонии (дыхательная гимнастика).

Только энергичным проведением всех мероприятий комплексной терапии можно добиться значительного снижения летальности от разлитого гнойного перитонита, остающегося и по сей день самым опасным осложнением острого аппендицита.

## **ОСЛОЖНЕНИЯ СО СТОРОНЫ ОРГАНОВ ДЫХАНИЯ**

Бронхиты и пневмонии нередко встречаются после аппендэктомии. Процент легочных осложнений после аппендэктомии колеблется в значительных пределах — от 0,3 (А. П. Баженова) до 9,3 (И. Л. Брегадзе). За последние годы наблюдается уменьшение их частоты.

За период 1928—1954 гг. по нашей клинике отмечено снижение частоты легочных осложнений с 3,1 до 2%.

Нами установлено, что у больных с деструктивным аппендицитом число осложнений со стороны дыхательных путей в 2 раза больше, чем при других формах.

У мужчин легочные осложнения встречаются в среднем в 3 раза чаще, чем у женщин, что можно объяснить хрониче-

сними изменениями в дыхательных путях, чаще встречающимися у мужчин в связи с курением и употреблением алкоголя.

Обычно пневмонии развиваются со второго-третьего дня после операции. Всякий раз при повышении температуры тела и исключении осложнений со стороны операционной раны следует думать о лёгочных осложнениях и особенно тщательно исследовать органы грудной полости.

Симптомы послеоперационных пневмоний ничем не отличаются от обычных и лечение их остается тем же. Подробно эти вопросы рассматриваются в руководствах по терапии.

В. Вахидов испытал для предупреждения легочных осложнений действие вагосимпатической блокады и получил исключительно ободряющие результаты. За последние годы мы в клинике с большим успехом применяем у больных с пневмонией кислородную терапию. Общепризнанным средством, снижающим число легочных осложнений, принято считать раннее вставание после операции.

Весьма редким осложнением после удаления отростка являются абсцессы и гангрена легких. Собственных наблюдений над больными с подобными осложнениями мы не имеем.

В литературе есть указания на возможность развития в послеоперационном периоде после аппендэктомии ателектаза легких.

На огромном материале по острому аппендициту (15000 наблюдений за 1928—1955 гг.) мы зарегистрировали один случай массивного двустороннего ателектаза легких, закончившийся летально.

### **ОСЛОЖНЕНИЯ СО СТОРОНЫ ЖЕЛУДОЧНО-КИШЕЧНОГО ТРАКТА**

У некоторых больных после операции удаления червеобразного отростка наблюдается рвота и тошнота. На нашем материале мы встретились с этим осложнением в 1% случаев.

Чаще всего рвота после вмешательства в брюшную полость является следствием операционной травмы и раздражения брюшины. Иногда она зависит от применения наркоза (эфира), иногда от морфина. Если больные сообщают врачу о своей индивидуальной чувствительности к морфину, его нужно заменить пантопоном или промедолом.

Лучшим профилактическим средством против рвоты следует считать воздержание от питья и пищи. Обычно рвота быстро проходит без всяких лечебных средств.

В случаях упорной рвоты, продолжающейся до 3—4-го дня после аппендэктомии, требуется пристальное внимание врача. Тщательное и многократное исследование больного дает возможность своевременно установить, не является ли эта рвота ранним признаком серьезного послеоперационного осложнения (начинающегося перитонита или кишечной непроходимости).

скими изменениями в дыхательных путях, чаще встречающимися у мужчин в связи с курением и употреблением алкоголя.

Обычно пневмонии развиваются со второго-третьего дня после операции. Всякий раз при повышении температуры тела и исключении осложнений со стороны операционной раны следует думать о лёгочных осложнениях и особенно тщательно исследовать органы грудной полости.

Симптомы послеоперационных пневмоний ничем не отличаются от обычных и лечение их остается тем же. Подробно эти вопросы рассматриваются в руководствах по терапии.

В. Вахидов испытал для предупреждения легочных осложнений действие вагосимпатической блокады и получил исключительно ободряющие результаты. За последние годы мы в клинике с большим успехом применяем у больных с пневмонией кислородную терапию. Общеизвестным средством, снижающим число легочных осложнений, принято считать раннее вставание после операции.

Весьма редким осложнением после удаления отростка являются абсцессы и гангрена легких. Собственных наблюдений над больными с подобными осложнениями мы не имеем.

В литературе есть указания на возможность развития в послеоперационном периоде после аппендэктомии ателектаза легких.

На огромном материале по острому аппендициту (15000 наблюдений за 1928—1955 гг.) мы зарегистрировали один случай массивного двустороннего ателектаза легких, закончившийся летально.

### **ОСЛОЖНЕНИЯ СО СТОРОНЫ ЖЕЛУДОЧНО-КИШЕЧНОГО ТРАКТА**

У некоторых больных после операции удаления червеобразного отростка наблюдается рвота и тошнота. На нашем материале мы встретились с этим осложнением в 1% случаев.

Чаще всего рвота после вмешательства в брюшную полость является следствием операционной травмы и раздражения брюшины. Иногда она зависит от применения наркоза (эфира), иногда от морфина. Если больные сообщают врачу о своей индивидуальной чувствительности к морфину, его нужно заменить пантопоном или промедолом.

Лучшим профилактическим средством против рвоты следует считать воздержание от питья и пищи. Обычно рвота быстро проходит без всяких лечебных средств.

В случаях упорной рвоты, продолжающейся до 3—4-го дня после аппендэктомии, требуется пристальное внимание врача. Тщательное и многократное исследование больного дает возможность своевременно установить, не является ли эта рвота ранним признаком серьезного послеоперационного осложнения (начинающегося перитонита или кишечной непроходимости).

Иногда в послеоперационном периоде возникает тягостная для больного и неприятная для окружающих икота — результат раздражения диафрагмального нерва.

Для лечения икоты рекомендуют тепло на подложечную область, промывание желудка раствором новокаина, наркотические и снотворные средства, шейную новокаиновую блокаду, вдыхание углекислоты.

После удаления червеобразного отростка, задержка стула и газов на протяжении ближайших 24—48 часов встречается часто, при этом обычно никаких жалоб на боли или вздутие живота больные не предъявляют. Осложнением можно считать лишь те случаи, когда задержка газов сопровождается неприятными или мучительными ощущениями со стороны живота. Частота таких осложнений на нашем материале составила 3,6%. Они встречались чаще при деструктивном аппендиците. В большинстве случаев газы отходят самопроизвольно через сутки — другие без всякого лечения. Но иногда со 2—3-го дня после операции вздутие живота принимает значительные размеры.

Лечение таких больных следует начинать с простейших и безобидных средств — введения ректальной трубки и назначения тепла на живот (грелка, суховоздушная ванна, диатермия). Возбуждению перистальтики способствует внутривенное введение гипертонического раствора соли. Если эти мероприятия окажутся недостаточными, то показана двусторонняя поясничная новокаиновая блокада по А. В. Вишневному. К концу вторых и в начале третьих суток после вмешательства мы считаем возможным прибегнуть к клизмам, сначала небольшим, гипертоническим, а при безуспешности последних — к сифонной.

Из фармакологических средств употребляют инъекцию физостигмина. От дачи слабительных в послеоперационном периоде воздерживаются. Обычно после первого стула деятельность кишечника полностью восстанавливается.

### ОСТРАЯ КИШЕЧНАЯ НЕПРОХОДИМОСТЬ

Среди осложнений острого аппендицита заслуживает внимания не столь уж редко встречающаяся острая непроходимость кишечника. Частота этого осложнения колеблется, по литературным данным, от 0,1% (Г. Ю. Бахур) до 2,5% (Клермон).

В нашей клинике за послевоенный период имели место всего 3 случая кишечной непроходимости в связи с аппендицитом (0,05%).

Различают раннюю и позднюю кишечную непроходимость острого аппендицита.

В подавляющем числе случаев бывает спаечная или странгуляционная непроходимость, хотя встречаются также и завороты кишечника и инвагинации.

Ряд условий благоприятствуют развитию сращений в брюш-



мой полости после аппендэктомии. На первое место здесь надо поставить основное заболевание — воспалительный процесс в червеобразном отростке, вокруг которого образуются спайки. Далее следует ряд моментов, почти неизбежно связанных с оперативным вмешательством: травматизация брюшины, охлаждение, высыхание органов брюшной полости. В послеоперационном периоде могут способствовать развитию сращений парез кишечника и нередко применяемая при тяжелых формах аппендицита тампонада брюшной полости.

Наши наблюдения относятся к двум формам кишечной непроходимости: в двух случаях мы имели заворот тонких кишок после аппендэктомии, в одном — инвагинацию в илеоцекальном углу в комбинации с флегмонозным аппендицитом.

Больная М., 17 лет, доставлена в клинику 15/X 1954 г. через 15 часов от начала заболевания. Диагноз — острый простой аппендицит, Лейкоцитов — 10000. Аппендэктомия, Операция прошла технически гладко, спаек обнаружено не было. Диагноз подтвержден микроскопическим исследованием отростка. После операции больная жаловалась на боли в животе и тошноту, рвоты не было. Пульс 96 ударов в минуту, удовлетворительного наполнения. В первый день после аппендэктомии плохое самочувствие у больной и тошноту приписывали интоксикации морфином или новокаином.

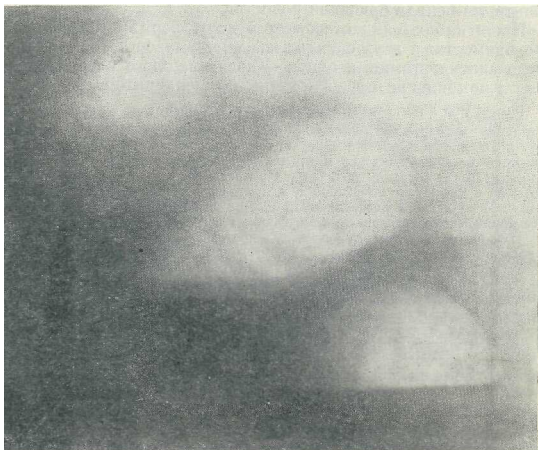
17/X больная стонет от болей в животе, меняет все время положение а постели; пульс 120 ударов в минуту, удовлетворительного наполнения. Живот не участвует в дыхании, напряжен, резко болезнен. Шума плеска нет. Газы не отходят. Срочная рентгеноскопия брюшной полости: многочисленные небольшие горизонтальные уровни жидкости в кишечнике. Диагноз — острая кишечная непроходимость.

Срединная лапаротомия. Выделилось небольшое количество буровой жидкости. Раздутая и гиперемированная петля тонких кишок оказалась завернутой по часовой стрелке на 270°. В брыжейке ее имеется множество увеличенных лимфатических узлов. Расправление ее рвота. Кишка жизнеспособна. Глухой шов брюшной стенки. Послеоперационное течение тяжелое. Долго держится парез кишечника. 1/XI выписана в удовлетворительном состоянии.

Эта история болезни отражает некоторые колебания врачей при распознавании кишечной непроходимости после аппендэктомии. Бывает тяжело признать, что назревает серьезное осложнение, могущее потребовать повторной операции, о которой так неприятно объявить больному. Вследствие этого драгоценное время тратится на бесплодное выжидание. Лапаротомию решаются сделать лишь при явных признаках кишечной непроходимости, при далеко зашедшем патологическом процессе.

Диагностика ранней послеоперационной непроходимости кишечника жидется в общем на тех же симптомах, что и обычной непроходимости. Единственное отличие состоит в том, что клиническая картина при ранней послеоперационной непроходимости разворачивается большей частью постепенно, исподволь и часто затухевывается симптомами, характерными для негладко протекающего послеоперационного периода. Особенно трудно бывает поставить ранний диагноз, когда илеус развивается в течение ближайших 2—3 дней после операции. Легче распоз-

нается кишечная непроходимость, которая наступает после светлого промежутка на 8—10-й день после операции. Схваткообразные боли в животе, вначале небольшое вздутие его, задержка стула и газов, а в дальнейшем видимая перистальтика, шум плеска, учащение пульса, уменьшение суточного диуреза, падение хлоридов крови — вот те симптомы, на основании которых ставится диагноз илеуса.



Ценным диагностическим подспорьем служит рентгеноскопия брюшной полости. Наличие чаш Клебера (рис. 43) и раздутых кишечных петель при соответствующей клинической картине указывает на механическую кишечную непроходимость.

Большинство авторов отмечает значительную летальность после повторно предпринимаемых оперативных вмешательств.

Из 6 больных с послеоперационной непроходимостью, наблюдавшихся П. Н. Напалковым (из них 2 после аппендэктомии), только у 1 диагноз был поставлен в первые сутки и он после релапаротомии выздоровел. Диагноз у остальных 5 больных был поставлен после 2—3-дневного наблюдения, и все они погибли после релапаротомии. Из 5 больных, упомянутых в работе Г. Касумова и имевших кишечную непроходимость после аппен-

дэктомии, умерло 3. Из 6 больных с тем же осложнением, лечившихся в Ленинградском институте скорой помощи, скончались 2. Из 3 наблюдававшихся нами больных 2 выздоровели и 1 умер.

Высокий процент летальности среди названных больных объясняется поздно предпринятым оперативным лечением.

Консервативное лечение (поясничная блокада по А. В. Вишневному, внутривенное введение гипертонического раствора хлористого натрия, сифонные клизмы, атропин) допустимы лишь при динамической непроходимости. Там, где явления нарастают и перед нами развивается картина механической непроходимости, единственно рациональным и спасительным мероприятием является неотложное повторное оперативное вмешательство.

Единственным методом лечения послеоперационной кишечной непроходимости после удаления червеобразного отростка следует считать раннюю лапаротомию с осмотром всей брюшной полости, с разделением спаек и тяжей, особенно тех, которые вызывают деформацию кишечника («двустволки», перетяжки, перегибы). В случае нежизнеспособности кишки (тусклый цвет, отсутствие перистальтики и пульсации брыжеечных сосудов) показана резекция кишки.

Некоторые хирурги заканчивают операцию при непроходимости наложением свища на выведенную через добавочный разрез петлю тонкой кишки (С. Б. Будзинская-Соколова, А. В. Гринберг, Н. И. Бутикова и др.).

Мы в послевоенные годы отказались от выведения кишки, так как убедились, что в большинстве случаев при потере тонуса кишечника и нарушении перистальтики энтеростомии бесполезны. Однако, придавая большое значение освобождению кишечника от его токсического содержимого и уменьшению давления в нем, мы широко применяем прокол кишки во время операции и стараемся произвести максимальную разгрузку кишечника от его жидкого содержимого.

Учитывая возможность возникновения после аппендэктомии кишечной непроходимости, следует принимать профилактические меры. К ним относятся достаточно широкий оперативный доступ к отростку, минимальная травматизация брюшины, тщательная перитонизация всех ее дефектов, использование для перевязки сосудов тонкого лигатурного материала, избежание термических раздражений и высыхания. В послеоперационном периоде следует рекомендовать активное поведение<sup>1</sup> в кровати, раннее кормление больных, раннее вставание, назначение средств, возбуждающих перистальтику.<sup>1</sup>

<sup>1</sup> Подробнее о послеоперационном режиме сказано в главе «Лечение острого аппендицита». (Ред.).

## КИШЕЧНЫЕ СВИЩИ

Кишечные свищи среди осложнений острого аппендицита в настоящее время занимают сравнительно скромное место. Частота их по разным авторам колеблется от 0,6 до 5%/о. За последние годы из 5757 наблюдений кишечные свищи встретились нам у 3 больных (0,05%). Кишечные свищи возникают после удаления червеобразного отростка, но нередко встречаются и после вскрытия периаппендикулярных абсцессов, когда отросток не удаляется. Это осложнение само по себе редко представляет угрозу для жизни, но является очень неприятным и тягостным для больного.

В основе образования кишечных свищей лежит процесс деструкции кишечной стенки, вызванный острым воспалительным процессом, переходящим с червеобразного отростка по продолжению на стенку слепой, реже тонкой кишки. Иногда кишечная стенка вовлекается в воспалительный процесс благодаря образованию периаппендикулярного абсцесса, влекущего за собой тромбоз сосудов с омертвением стенки кишки.

Клинические наблюдения показывают, что кишечные свищи чаще всего встречаются при тяжелом деструктивном аппендиците. Факторами, способствующими развитию этого осложнения, являются нарушение кровообращения в стенке кишки, травматизация кишечника при оперативном вмешательстве, сопровождающаяся лишением кишечной стенки серозного покрова (В. Р. Брайцев) или образование пролежня в стенке слепой кишки, вызванного давлением дренажной трубки или тампона (И. Л. Брегадзе, С. Б. Будзинская-Соколова).

При тяжелых формах острого аппендицита, когда крайне трудно бывает обработать надлежащим образом культю отростка, а швы, наложенные на инфильтрированную стенку слепой кишки, плохо держатся, на месте культи может возникнуть каловый свищ. Способ обработки культи отростка не играет существенной роли в патогенезе кишечных свищей.

Кишечные свищи после аппендэктомии чаще всего открываются в операционной ране, реже в области послеоперационного рубца.

Время появления кишечных свищей обычно совпадает с концом первой или второй недели со дня оперативного вмешательства, но, конечно, встречаются случаи и более позднего их образования.

Распознавание кишечного свища не представляет особых затруднений. Наличие на повязке содержимого кишечника свидетельствует об образовании кишечного свища. Если в стенке кишки образуется точечное отверстие, из которого выделяется не кал, а газы, то такой свищ называют газовым.

В сомнительных случаях для уточнения диагноза кишечных свищей следует прибегать к сифонной клизме, к которой при-

бавляется метиленовая синь. Появление сини в глубине операционной раны или на повязке служит прямым признаком наличия кишечного свища. Для тех же целей может быть использован рентгенологический метод—просвечивание брюшной полости с введением контрастного вещества.

Иногда бывает трудно отличить свищ терминального отдела тонкой кишки от свища слепой кишки. Отличием служит жидкое содержимое тонкой кишки, не имеющее вида и запаха кала.

Большинство кишечных фистул, образовавшихся после операции по поводу острого аппендицита, закрывается самостоятельно (И. Л. Брегадзе, А. В. Гринберг, В. Р. Брайцев, Дивер, наши наблюдения).

Иногда кишечные свищи появляются в результате межкишечных гнойников, перитонита, непроходимости кишок и других причин, прямо или косвенно связанных с воспалением червеобразного отростка. В таких случаях образование кишечных свищей бывает лишь печальным эпизодом в развитии тяжелых послеоперационных осложнений острого аппендицита, которые сами по себе несут смертельную угрозу больному.

Существует два метода консервативного лечения свищей: закрытый и открытый.

При обильном отделяемом из свища закрытый способ мало пригоден. Повязка способствует задержке кала в ране и усиленной мацерации кожи вокруг свища. Поэтому нередко приходится переходить на открытый способ лечения, который дает возможность лучше поддерживать чистоту раны и окружающей кожи. Больного легко обучить самого поддерживать опрятность.

При открытом методе лечения больного следует держать под каркасом с обнаженной частью брюшной стенки, обогревая ее несколькими подведенными под каркас электрическими лампочками. Постоянная световая ванна является физиотерапевтической процедурой, хорошо подсушивающей рану и способствующей ее заживлению. Для защиты кожи от раздражения кишечным содержимым может быть с успехом использован порошок гипса, которым густо посыпают кожу вокруг свища. Весьма полезны частые общегигиенические ванны. Закрытию свища' способствует также появление регулярного самостоятельного стула.

При неуспехе консервативного лечения показана операция. Применяются различные оперативные вмешательства. В ряде случаев при помощи простой операции, состоящей в высвобождении участка слепой кишки, несущего свищ, с зашиванием отверстия двумя или тремя этажами одиночных швов, удается ликвидировать свищ. Такого рода операция может быть выполнена внебрюшинно. Если это оказывается невозможным, то показана более сложная внутрибрюшинная операция — резекция

или краевая резекция кишки по способу А. В. Мельникова с анастомозом три четверти.<sup>1</sup>

Губовидные свищи, сравнительно редко встречающиеся после аппендэктомии, требуют демукозации по Сапожкову.

В ряде случаев закрытие губовидного свища можно проще и надежнее выполнить посредством его иссечения вместе с частью кишки. Образовавшийся после этого освеженный дефект кишечной стенки зашивается двухрядным или трехрядным швом. Вот пример подобной операции.

Больной К., 30 лет, поступил в клинику 5/V 1957 г. с губовидным каловым свищем. В одной из районных больниц был подвергнут операции по поводу острого аппендицита. Послеоперационный период осложнился нагноением раны и образованием калового свища. Через несколько месяцев опытный хирург сделал попытку закрыть свищ. Она закончилась неудачей: свищевое отверстие стало шире, а полужидкого кала стало отходить через свищ еще больше.

Под интратрахеальным наркозом операция (В. И. Колесов). Отсепарована кожа в окружности свища, после чего она зашита, чтобы не изливалось каловое содержимое. Свищевой ход высвобожден из рубцов. Вскрыта брюшная полость. Отсепарованный свищевой ход вместе с окружающими тканями находится в связи со слепой кишкой. Все это образование отсечено от кишки. Дефект кишечной стенки ушит двухрядным швом. Рана брюшной стенки зашита наглухо. Выздоровление.

У некоторых больных, благополучно выздоровевших от кишечного свища, в дальнейшем развиваются послеоперационные грыжи, требующие повторных операций.

Лучшей профилактикой кишечных свищей является раннее удаление червеобразного отростка. Известное профилактическое значение имеет также тщательность техники и бережное обращение с тканями во время операции.

#### ЖЕЛУДОЧНО-КИШЕЧНЫЕ КРОВОТЕЧЕНИЯ ПОСЛЕ АППЕНДЭКТОМИИ

Большинство авторов (Н. М. Волкович, И. С. Перевозский, С. К. Соловьев, М. М. Дитерихс, Е. Д. Двужильная, Эйзельсберг, Пайр и др.) объясняет желудочно-кишечные кровотечения после операции в брюшной полости ретроградной эмболией из системы воротной вены в сосуды желудка и кишечника с образованием эрозий или язв на слизистой пищеварительного тракта.

В. Р. Брайцев склонен считать причиной этого осложнения токсическое поражение капилляров и мелких сосудов. Надо полагать, что в сложном патогенезе этого опасного осложнения играют роль нервнорефлекторные влияния послеоперационного

<sup>1</sup> См. Краткий курс оперативной хирургии под ред. В. Н. Шевкуненко и А. Н. Максименкова. Л., 1951, стр. 373—376.

периода (спазм сосудов с последующим нарушением целостности слизистой).

Лечение описанных выше кровотечений консервативное (полный покой, переливание крови, диета, морфин и пр.).

### ОСЛОЖНЕНИЯ СО СТОРОНЫ МОЧЕВЫДЕЛИТЕЛЬНОЙ СИСТЕМЫ

У некоторых больных после операции удаления червеобразного отростка наблюдается затрудненное мочеиспускание, а иногда даже полная задержка мочи. Все эти расстройства носят нервнорефлекторный характер и возникают в силу ряда причин. Одни больные не могут мочиться в лежачем положении, другие — из-за болей в ране боятся напрягать брюшной пресс, у третьих — назначаемый после операции морфин может вызвать парез мускулатуры мочевого пузыря.

При нормальном течении послеоперационного периода больные сами могут помочиться через 8—12 часов после операции. Если задержка мочи длится сутки и больше, то такое состояние можно считать осложнением.

По нашим данным, задержка мочи наблюдалась у 6,1% больных. Из этого числа 64% больных не могли самостоятельно помочиться в течение первых суток, у остальных больных (36%) задержка была более длительной (до 5 суток).

Это осложнение встречается неодинаково часто при различных формах аппендицита. При простом аппендиците оно наблюдалось в 5,5%, при флегмонозном — в 6,4%, гангренозном и прободном — в 7,5%. У женщин задержка мочи встречается несколько чаще, чем у мужчин (в среднем 6,8% против 5,6).

При задержке мочи после операции рекомендуют не спешить с катетеризацией мочевого пузыря. Вначале надо положить грелку на область мочевого пузыря или промежность, переменить положение тела больного в кровати, разрешить на следующий день после операции сесть в кровати на судно, в которое налито немного горячей воды, или, если состояние больного позволяет, предложить встать около кровати. Этих простейших мер бывает часто достаточно, чтобы восстановить нормальное мочеиспускание.

Из лекарственных препаратов применяют внутрь стрептоцид с уротропином или внутривенно 5—10 мл 40% уротропина. Хорошо помогает прием внутрь *liq. kalii acetici*. В клинике А. Н. Бакулева рекомендуют для внутривенного вливания 5—10 мл 5% сернокислой магнезии.

В случае неэффективности перечисленных мероприятий следует прибегнуть к катетеризации, помня о необходимости соблюдения при этой манипуляции самой строгой асептики.

Достаточно прибегать к катетеризации 2 раза в сутки, одновременно давая внутрь салол, уротропин и т. п.

После аппендэктомий встречаются редко воспалительные осложнения со стороны мочевыделительных органов в виде цистита, пиелита и нефрита. Мы зарегистрировали у 1 больного острый цистит, у 1 — острый пиелит и у 1 — пиелoureтеростит (на 15000 операций).

В литературе имеются указания на возможность возникновения после аппендэктомии острого нефрита (М. А. Астров). У наших больных мы не видели такого осложнения.

В. Р. Брайцев на 362 операции по поводу острого аппендицита наблюдал нефрит 1 раз.

Больных нефритом следует передавать для лечения терапевтам.

### ОСЛОЖНЕНИЯ СО СТОРОНЫ СОСУДИСТОЙ СИСТЕМЫ

Операция удаления червеобразного отростка относится к ряду легко переносимых. Однако для лиц пожилого возраста или отягощенных нарушениями сердечной деятельности аппендэктомия может явиться причиной серьезных осложнений, к числу которых относится тромбофлебит нижних конечностей, требующий консервативного лечения (строгий постельный режим, иммобилизация конечности гипсовой шиной, возвышенное положение конечности или поднятие ножного конца кровати, лечение пиявками или дикумарином).

Особого внимания заслуживает одна из форм гнойного тромбофлебита — пилефлебит, источником которого являются вены отростка. Тромбоз распространяется на портальную систему. Это одно из тяжчайших осложнений острого аппендицита, дающих высокий процент летальных исходов.

По литературным данным, опубликованным до 1935 г., частота пилефлебитов колеблется от 0,15 до 1,33%. В 1948 г. Соро (Soro) на основании данных европейской литературы (с 1905 по 1935 г.) на 17000 случаев острого аппендицита установил среднюю частоту пилефлебитов в 0,4%. Более новых статистических данных в доступной нам литературе мы не нашли. Есть все основания считать, что тромбофлебит портальной системы после аппендэктомии за последнее время стал редкостью. Нами смерть от пилефлебита в последний раз отмечена в 1935 г.

До сих пор летальность при этом осложнении была настолько велика, что большинство хирургов склонно было считать прогноз при нем почти безнадежным.

Пути распространения инфекции при пилефлебите становятся ясными из рис. 42. Тромбофлебит, начавшись в венах отростка, переходит на *v. ileocolica* и дальше по верхней брыжеечной вене на *v. portae* и ее разветвления в печени, где на этой почве возникают множественные гнойники.

Такой путь распространения инфекции не является единственным. Возможен также отрыв инфицированных эмболов,



занос их по системе воротной вены в печень и образование в ней абсцессов.

Наиболее частым возбудителем пилефлебита служат стрептококк и кишечная палочка. При тромбозе воротной вены на вскрытии в ее про-

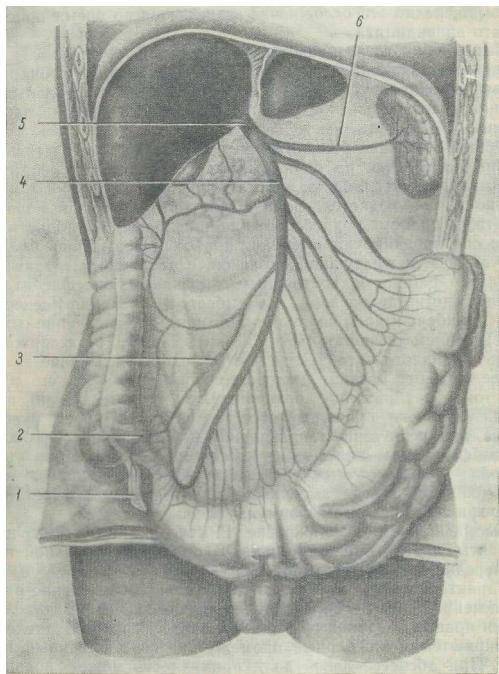

Рис. 42. Схема венозного оттока от червеобразного отростка.  
1-proccsus vermiformis. 2-v. appendicularis; 3-v. illocolica; 4-v. mesenterica, superior; 5-v. portae; 6-v. lienalis.

свете находят гнойно размягченные тромбы и интиму в состоянии некроза, грязно-зеленого цвета. Такая же картина имеется и в разветвлениях воротной вены в печени. Иногда на почве прогрессирующего тромбоза вен наступает омертвление огромных участков печени (В. И. Колесов).

При поражении гнойным процессом печень увеличена в объеме, мягкой консистенции, пронизана множеством гнойников от 1 до 10 см в диаметре. Густой гной окрашен желчью, иногда он зловонный, содержит клочья омертвевшей ткани.

В большинстве случаев пилефлебит возникает после аппендэктомии, редко это осложнение встречается во время приступа острого аппендицита.

Пилефлебит то возникает бурно, через 2—3 дня после операции, и развязка наступает на 2—3-й неделе, то обнаруживается через несколько недель после операции и летальный исход наступает через 1—2 и больше месяцев от начала заболевания.

Общее состояние больного при пилефлебите всегда тяжелое. Больные жалуются на боли в животе, плохой сон, отсутствие аппетита, резкую слабость, иногда понос. Рвоты, тошноты, икоты обычно не наблюдается. Боли возникают в правой половине живота, в правом подреберье или подложечной области, изредка они иррадируют в спину, правое плечо. Лицо бледное, осунувшееся, с желтушной окраской, с запавшими глазами.

Самым ранним и постоянным признаком пилефлебита, по мнению многих авторов (Д. А. Лемберг, В. Ф. Войно-Ясенецкий, А. В. Гринберг и др.), являются повторные потрясающие ознобы с повышением температуры до 39—40°. Температура снижается после проливного пота. Пульс частый, слабый; дыхание затрудненное. Живот мягкий, малоболезненный; иногда он вздут. Симптомы раздражения брюшины отсутствуют. Печень почти всегда увеличена, прощупывается под реберным краем, чувствительна при перкуссии и пальпации. Асцит является не постоянным симптомом пилефлебита. Селезенка может быть увеличенной.

Лейкоцитоз всегда высокий (10000—30000) с выраженной нейтрофилией и сдвигом формулы влево.

Быстро нарастает малокровие. В моче встречаются желчные пигменты, иногда она нормальна. В правой плевральной полости нередко появляется выпот.

Характерно более или менее значительное увеличение размеров печени в связи с образованием абсцессов. Иногда увеличивается правая половина грудной клетки в ее нижнем отделе или расширяются межреберные промежутки (сочувственный плеврит). При абсцессе левой доли припухлость может появиться в подложечной области. Боль при этом обычно бывает выражена нерезко, носит характер тупой, распирающей, давящей боли, усиливающейся при глубоком вдохе. Ощупывание и постукивание в области печени вызывает усиление боли. Температура при абсцессах печени бывает постоянной или ремиттирующей.

Пробная пункция для диагностики гнойников печени из-за опасности кровотечения или прокола кишки в настоящее время не применяется.

Для распознавания абсцессов печени с успехом используется рентгенологический метод. При просвечивании определяется высокое стояние диафрагмы, ограничение ее подвижности, увеличение тени печени, сгущение ее тени на месте абсцесса, закрытие реберно-диафрагмального синуса.

Лечение больных пилефлебитом представляет очень трудную задачу.

Некоторые надежды на успех может дать только операция, идея которой заключается в перевязке вены на протяжении выше места тромбоза с целью воспрепятствовать распространению тромба в сторону печени.

Вильмс (Wilms) в 1909 г. предложил при пилефлебите перевязку вен в илеоцекальном углу, а Браун (Braun) в 1913 г. предложил более совершенную операцию — перевязку ствола *v. ileocolica* у места ее впадения в верхнюю брыжеечную вену. Мельхиор ссылается на 8 случаев, описанных в литературе, когда после операции Брауна наступило выздоровление (цит. по А. Д. Очкину).

При образовании гнойников в печени их следует упорно искать и последовательно вскрывать. При нарывах печени вблизи свободного края или ее нижней поверхности косой разрез в правом подреберье обеспечивает к ним хороший доступ; при задней локализации возможен трансдиафрагмальный путь через грудную полость или внеплевральный по А. В. Мельникову.

Для остановки кровотечения из печени пригодна гемостатическая губка и тампонада. Желательно оставление в полости абсцесса трубочки для последующего введения антибиотиков.

Из 32 больных Н. В. Подобедовой с гнойниками печени аппендикулярного происхождения оперированы только 14, из них 8 выздоровели. Все 18 неоперированных больных погибли.

Миликен и Срикер (Miliiken and Sryker) приводят случай выздоровления больного с гнойным пилефлебитом и абсцессом печени, когда была применена комбинированная терапия — хирургическое пособие, антимикробное и общее лечение (1951).

В настоящее время можно предполагать, что энергичное комбинированное лечение (оперативное пособие в сочетании с антибиотиками) может привести к улучшению исходов пилефлебитов.

Самым трагическим осложнением после операции удаления червеобразного отростка является эмболия легочной артерии, дающая громадную смертность. Если у больного, до того находившегося в хорошем состоянии, через несколько дней после операции, в момент приподнимания или поворачивания в кровати внезапно наступает коллапс с еле ощутимым пульсом, резкая одышка, цианоз, то надо подумать о возможности эмболии легочной артерии.

Единственным шансом на спасение жизни при этом осложнении является немедленная торакотомия с попыткой произвести эмболектомию легочной артерии. По данным мировой литературы, эта операция, несмотря на многочисленные попытки

выполнить ее во многих странах, увенчалась успехом лишь в единичных случаях, вошедших в анналы хирургии.

Лучшими средствами профилактики тромбозов и эмболии после аппендэктомии является ранняя операция, соблюдение строгой асептики, бережное обращение с тканями при лапаротомии, дыхательная гимнастика с первых дней после операции и раннее вставание в послеоперационном периоде.

### **ВНУТРИБРЮШНЫЕ КРОВОТЕЧЕНИЯ ПОСЛЕ АППЕНДЭКТОМИЙ**

После аппендэктомии изредка встречаются послеоперационные кровотечения в брюшную полость.

Нам это осложнение встретилось в 0,07% случаев. Причины его различны. Иногда после операции плохо налаженная лигатура соскальзывает с брыжеечки. После разъединения при операции многочисленных спаек также может возникнуть кровотечение. В некоторых случаях кровотечение можно объяснить повреждением субсерозно расположенного сосуда с последующим разрывом и субсерозной гематомой (С. М. Рубашев). Наконец, внутренние кровотечения могут быть связаны с периаппендикулярным абсцессом или перфорацией отростка.

Очень опасны в отношении послеоперационных кровотечений операции у больных, страдающих цингой.

Симптомы кровотечения могут развиваться быстро, даже в день операции, например при соскальзывании лигатуры. Тогда наряду с появившимися болями в животе выявляется клиническая картина острого малокровия: побледнение лица, похолодание конечностей, учащение пульса, падение кровяного давления, ускоренное дыхание.

В других случаях (например, при капиллярном кровотечении) клиническая картина разворачивается постепенно. У таких больных диагноз ставится на основании промокания повязки кровью, болей в животе, иногда рвоты, постепенного снижения кровяного давления. Если кровь в брюшной полости инфицируется, то сильные боли в животе, рвота, напряжение брюшной стенки и наличие симптома Щеткина-Блюмберга весьма напоминают картину острого перитонита, и тогда только лапаротомия обнаруживает истинную причину осложнения.

Как только установлено внутреннее кровотечение, больной нуждается в немедленной релапаротомии. Найдя кровоточащий сосуд, на него накладывают лигатуру. Если после самого тщательного обследования правой подвздошной ямки кровоточащего сосуда найти не удастся, то следует отказаться от чрезмерно длительных поисков источника кровотечения и прибегнуть к тампонаде и использованию гемостатической губки.

Лечение острой анемии проводится по общим правилам (переливание крови или кровозаменяющих жидкостей, препараты железа, усиленное питание).

Мы наблюдали больную, у которой, флегмонозно измененный червеобразный отросток был удален ретроградным путем, причем брыжеечка была так запаяна в рубцах, что перевязать ее отдельно не удалось. Кровотечение было остановлено тампонадой. На 5-й день после операции появились сильные боли в животе, пульс участился, из раны стала выделяться жидкая кровь. При повторной лапаротомии было найдено много жидкой крови и свертков. Выяснилось, что кровотечение возникло из разделившихся спаек и участка отслоенной брюшины. Гемостаз путем обкалывания и введения гемостатической губки. Тампон. Выздоровление.

Это наблюдение показывает, что даже при самом незначительном источнике кровотечения может наступить трудно останавливаемое и иногда опасное для жизни внутреннее кровотечение. Это объясняется плохой свертываемостью крови в брюшной полости. Отсюда должны быть сделаны самые серьезные выводы о необходимости тщательной остановки кровотечения при аппендэктомиях.

### ПРОЧИЕ ОСЛОЖНЕНИЯ

При неправильной технике аппендэктомии, выражающейся в оставлении слишком длинной культы червеобразного отростка, приступы острого аппендицита могут вновь повториться. В таких случаях оставленная часть отростка подвергается воспалению и дает клиническую картину аппендицита.

Иногда после аппендэктомии развивается паротит. Обычно это осложнение является делом тяжелых, истощенных и ослабленных больных, находящихся долгое время на жидкой диете. В таких случаях выключение нормальной жевательной функции и малое слюноотделение способствуют занесению инфекции из ротовой полости в слюнные железы.

Паротит можно предупредить тщательным уходом за ротовой полостью. У ослабленных и обезвоженных больных надо стараться в послеоперационном периоде усилить секрецию слюнных желез. Для этой цели рекомендуется полоскание рта, жевание твердой пищи, сосание кусочков лимона. Одновременно принимаются меры к устранению обезвоживания (обильное питье, введение глюкозы и физиологического раствора и пр.).

Судя по нашему опыту, лечение паротита отлично осуществляется введением раствора пенициллина с новокаином в толщу околоушной железы. Воспалительные явления быстро стихают; выздоровление наступает без оперативного лечения (В. И. Колесов). При несвоевременном местном применении антибиотиков может наступить гнойное расплавление околоушной слюнной железы, требующее хирургического пособия (вскрытие гнойника, дренаж).

Операция удаления червеобразного отростка, как и всякая другая, может вызвать вспышку латентно протекающей хронической инфекции, например туберкулеза легких, как это имело место у одного наблюдавшегося нами больного,

## Глава XIII

### ОСОБЕННОСТИ ТЕЧЕНИЯ ОСТРОГО АППЕНДИЦИТА В ДЕТСКОМ И СТАРЧЕСКОМ ВОЗРАСТЕ

#### ОСТРЫЙ АППЕНДИЦИТ В ДЕТСКОМ ВОЗРАСТЕ

Среди неотложных оперативных вмешательств у детей на первом месте по частоте стоит операция по поводу острого аппендицита. По данным клиники хирургии - детского возраста Ленинградского педиатрического института, в 1954 г. 13% всех поступивших в клинику детей лечилось по поводу острого аппендицита, а среди неотложных операций аппендэктомия была применена в 73,5%.

Заболевают дети всех возрастов. Самым младшим в нашей клинике был 8-месячный успешно оперированный мальчик.

Н. М. Садыков сообщает об остром аппендиците, закончившемся, смертью 6-месячного ребенка.

Т. П. Краснобаев наблюдал воспаление червеобразного отростка с общим перитонитом у 5-месячного ребенка, умершего на 17-й день болезни.

С. Д. Терновский сообщает о случае аппендикулярного инфильтрата у 6-месячного ребенка, успешно оперированного в 7-месячном возрасте.

Альбрехт (Albrecht) нашел на вскрытии перфоративным аппендицит с перитонитом у 2 детей в возрасте 1 и 3 месяцев.

Джексон (Jackson) опубликовал наблюдение, указывающее на то, что воспалительные явления в червеобразном отростке могут иметь место и во время внутриутробной жизни.

Все же острый аппендицит в первые два года жизни встречается относительно редко.

За 2 года (1953-1954) в клинике детской хирургии оперировано по поводу острого аппендицита 567 детей. Число оперированных постепенно возрастало к 6-8 годам их жизни (194 больных из 567, что составляет почти  $\frac{1}{3}$ )-

Среди оперированных было 282 мальчика и 285 девочек, что указывает на почти одинаковую поражаемость детей обоего пола острым аппендицитом.<sup>1</sup>

Среди многообразных причин, предрасполагающих к острому аппендициту, следует обратить внимание на особенности

<sup>1</sup> Как было указано, среди взрослых чаще заболевают женщины. (Ред.).

строения червеобразного отростка у детей и относительно частую поражаемость их глистами.

Е. Н. Павловский при исследовании удаленных по поводу хронического аппендицита отростков находил глисты в 60%.

В наших наблюдениях встретились случаи острого аппендицита, вызванного внедрившимися в просвет червеобразного отростка аскаридами. Однако эти наблюдения редки.

Наличие остриц в червеобразном отростке нередкое явление, Они вызывают приступ так называемой аппендикулярной колики, но типичного острого аппендицита с деструктивными изменениями не дают. Е. Н. Павловский сообщает о возможности перфорации отростка аскаридами и острицами.

В патогенезе острого аппендицита следует придавать большую роль анатомическим особенностям слепой кишки и червеобразного отростка у детей (Ф. И. Валькер, А. А. Хонду, Н. С. Панушкин, И. К. Ахунбаев).

По Ф. И. Валькеру, червеобразный отросток у новорожденных и детей первых двух лет жизни имеет воронкообразную форму; относительно широкое его основание постепенно суживается по направлению к верхушке. Такое устройство отростка создает благоприятные условия к его заполнению содержимым кишки, но в то же время способствует его опорожнению. В дальнейшем сформировавшийся длинный (в среднем около 8 см) и относительно узкий (в среднем около 0,5 см) просвет отростка может предрасполагать к застреванию в нем плотных частиц.

Важны для понимания патогенеза аппендицита у детей данные гистологических исследований червеобразного отростка в возрастном аспекте (Е. Н. Исакова).

У маленьких детей слизистая червеобразного отростка гладкая, почти не имеет крипт. Лимфатические фолликулы в червеобразном отростке у новорожденных и детей первых дней жизни отсутствуют. У них имеется лишь диффузная инфильтрация слизистой лимфоцитами. В дальнейшем лимфатические фолликулы развиваются довольно быстро: уже в возрасте 1—2 месяцев в червеобразном отростке ребенка всегда можно найти фолликулы с довольно четкими контурами.

У 8—10-месячного ребенка лимфоидная ткань в отростке уже развита относительно хорошо; фолликулы почти всегда имеют довольно ясные контуры, большей частью овальную форму и хорошо выраженные «центры размножения». В возрасте 2—3 лет фолликулы червеобразного отростка уже крупные, густо расположенные. К 5 годам фолликулярный аппарат достигает полного развития. Число и выраженность фолликул зависит от состояния питания ребенка: у упитанных детей фолликулы выражены лучше, чем у истощенных.

Из особенностей строения червеобразного отростка и клинических фактов сделаны следующие выводы.

1. Дети грудного возраста могут болеть острым аппендицитом, но это наблюдается редко в связи с особенностями их питания и анатомическими условиями, благоприятствующими опорожнению червеобразного отростка.

2. Слабое развитие лимфатических фолликул в червеобразном отростке у детей является одной из причин меньшей заболеваемости острым аппендицитом этой возрастной группы.

2. Лимфоидная ткань червеобразного отростка играет существенную роль в патогенезе острого аппендицита.

По нашим данным, число заболеваний острым аппендицитом увеличивается с возрастом и достигает наибольшей частоты к 6—8 годам с последующей стабилизацией.

Таким образом, развитие фолликулярного аппарата червеобразного отростка совпадает с ростом частоты заболевания детей острым аппендицитом. Однако только этими данными объяснить патогенез острого аппендицита у детей нельзя. Имеет значение совокупность ряда условий. На первом месте следует поставить нарушения функции кишечника, в частности толстой кишки и червеобразного отростка, зависящие от пищевого рациона и режима.

Однообразная, хотя бы и хорошо приготовленная, но слишком измельченная так называемая «слегкая пища», является недостаточным раздражителем для кишечника, вследствие чего у ребенка наступает сначала склонность к запорам, а в дальнейшем и выраженные запоры, что свидетельствует об атонии толстой кишки, а следовательно, и червеобразного отростка. Вместе с тем недостаточно разжеванная комкообразная пища, содержащая подчас не поддающиеся перевариванию частицы, ведет к раздражению, усиленной перистальтике, брожению в толстых кишках, что приводит к активизации некоторых видов кишечной флоры. Таким образом, создаются условия для нарушения функции червеобразного отростка, а также для застоя и развития микробной флоры, обитающей до этого момента в качестве сапрофитов.

Следует упомянуть о связи между ангинами и последующими приступами острого аппендицита. Мною наблюдался случай острого аппендицита в стадии инфильтрата, когда консервативное лечение привело почти к полному рассасыванию его, по стоило только больному заболеть ангиной, как инфильтрат принял прежние размеры. Все же основным путем развития инфекции в отростке является энтерогенный.

Клиническая картина острого аппендицита у детей. Клиническая картина острого аппендицита различна у детей первых лет жизни и более старшего возраста. Более старшие дети своими жалобами могут помочь врачу заподозрить острый аппендицит. У детей первых лет жизни приходится довольствоваться рассказом родителей о поведении ребенка и сосредоточить основное внимание на анализе объективных данных.

Жалобы сводятся к появлению болей в животе. Более старшие дети могут достаточно определенно указать на локализацию болей и их характер. Дети младшего возраста, которые могут говорить, тоже иногда указывают на боль в животе, но локализируют ее с трудом.



Боли при аппендиците носят постоянный характер и постепенно усиливаются.

Локализуется боль в большинстве случаев в правой половине живота; иногда дети указывают на болевые ощущения в правой подвздошной области. Однако в случае атипичного расположения отростка локализация боли и ее проекция изменяются (над лобком при тазовом аппендиците, в левой половине живота при левостороннем аппендиците, в поясничной и подреберной области при ретроцекальном положении червеобразного отростка).

Обычно боли бывают сильными. Ребенок лежит с приведенными к животу ногами, противится исследованию и отталкивает руку врача, пытающегося произвести пальпацию.

При ретроцекальном и тазовом расположении червеобразного отростка боли в животе выражены меньше и ребенок проявляет меньшую защитную реакцию в момент исследования.

Дети первых лет жизни становятся беспокойными, плохо спят, плохо кушают, плачут, а при очень сильных болях кричат. При продолжительных болях дети делаются вялыми, слабо реагируют на окружающее. Это уже свидетельствует о значительной интоксикации.

Дети 2 и 3-го года жизни более активны, сознательнее относятся к своему состоянию; они могут заявить о том, что болит живот, однако они тоже вялы, плохо спят, отказываются от еды, не играют, по временам плачут. Обычно они лежат на правом боку с приведенными к животу ногами; иногда они меняют положение ног, что создает впечатление, будто ребенок сучит ножками.

Из анамнеза врач узнает, что у ребенка была рвота. Рвоты наблюдаются в значительном числе случаев острого аппендицита. Часто рвоте предшествует тошнота. Рвотные массы состоят из съеденной пищи; при повторной рвоте можно наблюдать в рвотных массах примесь желчи. У ребенка отсутствует аппетит, но он охотно пьет.

В некоторых случаях удается выяснить, что подобные припадки болей уже бывали, но под влиянием предпринятого лечения проходили. Как правило, при остром аппендиците отсутствуют жалобы на головные боли.

Объективные данные. Обычно ребенок лежит, стараясь не менять положения, так как такая перемена усиливает боли. Лицо несколько гиперемировано; имеется лихорадочный блеск глаз. Обращает внимание отсутствие насморка и высыпаний на губах. Язык обычно суховатый и обложенный, в редких случаях он не изменен. При вовлечении в процесс брюшины язык всегда делается сухим и обложенным желтовато-коричневым налетом. Зев, равно как шейные лимфатические узлы, каких-либо патологических изменений при остром аппендиците не представляет.

Органы грудной клетки. При остром аппендиците со стороны легких отклонений от нормы не отмечается. Можно только наблюдать несколько учащенное дыхание. Температура тела, как правило, бывает повышенной, в большинстве случаев до 38—39°. Более высокие цифры всегда свидетельствуют о тяжести процесса в брюшной полости. Обычно невысокая температура бывает при более легком течении заболевания; однако наблюдаются случаи очень тяжело протекающего аппендицита при субфебрильной и даже нормальной температуре.

В этих случаях весьма важное значение для диагноза имеет исследование деятельности сердца, и в первую очередь определение частоты и качества пульса. Обычно пульс бывает ускоренным. Однако у детей в состоянии интоксикации наблюдается значительное учащение пульса, не соответствующее имеющейся температуре. При этом можно наблюдать и понижение кровяного давления. Этот симптом весьма важен. При сомнениях в правильности диагноза он служит лишним подтверждением необходимости оперативного лечения.

Живот. В нормальных условиях у детей тип дыхания грудной, поэтому стенки живота в дыхательных экскурсиях принимают очень незначительное участие. Однако при остром аппендиците эти даже незначительные движения передней брюшной стенки выпадают — брюшная стенка в акте дыхания не участвует.

В начале приступа живот бывает нормальной формы, слегка втянут, но по мере развития перитонита и пареза кишечника живот вздувается и увеличивается в размерах.

Весьма важным и очень часто решающим симптомом для диагностики острого аппендицита является напряжение мускулатуры передней брюшной стенки. В одних случаях напряжение брюшных мышц едва заметно, в других — резко выражено. Напряжение брюшной стенки обычно отмечается в правой половине живота, в частности в правой подвздошной области, но при атипичном положении отростка эта локализация изменяется. Например, при тазовом аппендиците напряжение передней брюшной стенки бывает по средней линии над лобком.

Пальпацию живота нужно проводить нежно, кладя кисть руки плашмя на живот, и легкими осторожными движениями начинать ощупывание состояния мускулатуры передней брюшной стенки, подходя постепенно к месту наибольшей болезненности.

У некоторых мало контактных детей невозможно определить состояние передней брюшной стенки из-за плача и сопротивления при исследовании. В этих случаях мы считаем допустимым применение эфирного опьянения.

С помощью перкуссии тоже можно получить представление о локализации наибольшей болезненности, которая часто совпадает с локализацией патологического очага. Кроме того,

в некоторых случаях на основании данных перкуссии можно сделать предположение о наличии экссудата в брюшной полости.

Не следует забывать о пальцевом исследовании прямой кишки.

Весьма важен хорошо известный симптом Щеткина-Блюмберга. К сожалению, у детей самого раннего возраста определение его встречается с большими трудностями.

Функция желудочно-кишечного тракта у детей при остром аппендиците не претерпевает обычно резких изменений. Иногда у больных бывает нормальный стул, но в большинстве случаев можно отметить склонность к запорам. Иногда отмечается жидкий стул до нескольких раз в день. Обычно это бывает у детей раннего возраста и в случаях с тяжелым течением патологического процесса. По данным И. К. Ахунбаева, поносы бывают у 12% больных. По нашему мнению, поносы при остром аппендиците зависят от тромбофлебита брыжеечки отростка и илеоцекального угла. В результате наступает венозный застой, что ведет к появлению учащенного стула зеленовато-коричневого цвета со слизью. Этот симптом свидетельствует о тяжести приступа.

Лабораторные исследования. Для диагностики острого аппендицита имеет важное значение исследование крови. Необходим полный клинический анализ крови. Как правило, красная кровь не претерпевает существенных изменений. Картина же белой крови претерпевает существенные изменения. При остром аппендиците наблюдается лейкоцитоз (в среднем около 15000). Нужно учитывать, что у новорожденных и грудных детей имеет место «физиологический лейкоцитоз».

В норме у грудных детей число лейкоцитов равно 10000—12000 и в формуле белой крови лимфоциты преобладают над нейтрофилами.

При остром аппендиците в лейкоцитарной формуле находят сдвиг влево.

В случаях сомнений следует повторить анализ крови, что дает возможность получить динамику лейкоцитоза и лейкоцитарной формулы, облегчающую диагноз.

Перфорация червеобразного отростка встречается теперь реже, чем в прошлом. Если до 1941 г. процент детей, направляемых в нашу клинику с явлениями перфорации отростка, равнялся 12, то в настоящее время он равен 3—4. Снижение этого процента зависит от более раннего обращения больных за медицинской помощью и ранней операции. Больных стали чаще оперировать до наступления перфорации.

При перфорации отмечается усиление болей до такой степени, что даже терпеливые дети плачут; локализованные боли распространяются по всему животу. Может быть рвота. Температура тела резко повышается (до 39—40°). Изменяется характер пульса: он делается частым и малым, наблюдается несоот-

ветствие частоты пульса и температуры тела. Кровяное давление падает. Лицо делается бледно-сероватым, под глазами крути, черты лица заостряются. Дыхание поверхностное и учащенное. Язык сухой, обложен коричневым налетом. Брюшная стенка напряжена вся, твердая, как доска. Ощупывание и перкуссия болезненны во всех отделах живота; однако можно найти место наибольшей чувствительности, что соответствует месту перфорации.

Поведение ребенка тоже меняется; он беспокоен, отказывается от еды, не допускает притрагиваться к животу, приводит бедра; вообще шадит живот. Картина белой крови ухудшается; лейкоцитоз нарастает и появляется сдвиг лейкоцитарной формулы влево. Стул обычно отсутствует.

Если в этот период не будет сделана операция, то начавшийся общий перитонит будет прогрессировать. Температура устанавливается на высоких цифрах; наступает парез кишечника, в результате чего появляются вздутие живота и частые мучительные рвоты; падает сердечная деятельность (нитевидный пульс, падение кровяного давления). Если ребенку не оказать оперативную помощь, наступает летальный исход.

Дифференциальный диагноз острого аппендицита у детей иногда весьма труден.

В нашей практике наблюдались следующие заболевания, принятые за острый аппендицит: 1) болезни сердца, 2) болезни легких, 3) болезни органов живота, 4) болезни крови (болезнь Шенлейн-Геноха), 5) инфекционные болезни (скарлатина, корь, брюшной тиф).

В детской практике при остром миокардите можно наблюдать приступ боли в животе такой интенсивности, что он приводит хирурга к неправильному заключению об остром аппендиците и совершенно ненужной аппендэктомии. Такая ошибка была допущена один раз в нашей клинике и вызвана недостаточным обследованием ребенка. При остром миокардите отмечается одышка, общая слабость и вялость. Дети чувствуют себя плохо даже в покое. Кожные покровы бледны, с цианотическим оттенком, нередко появляется рвота, дыхание обычно значительно учащено. Температура может быть повышенной, иногда нормальной. При исследовании сердца устанавливается ослабление сердечного толчка; в легких случаях заболевания границы сердца могут быть нормальными, но у тяжелобольных значительно расширены влево или вправо, а то и во все стороны. Тоны сердца более или менее резко приглушены (А. Б. Волков).

Наряду с приглушением наблюдается и раздвоение тонов, чаще всего первого (ритм галопа). У верхушки нередко выслушивается небольшой систолический шум. В тяжелых случаях шум этот становится сильным; иногда при расширении сердца наряду с систолическим выслушивается и диастолический шум

(А. Б. Воловик). Описанных симптомов достаточно, чтобы заподозрить заболевание сердца. Однако хирургу следует помнить о возможных диагностических ошибках и обращать должное внимание на исследование сердца.

Дифференциальная диагностика пневмонии, камней почек и мочеточников, флегмоны кишок, инвагинации, воспаления меккелева дивертикула, гастроэнтерита была рассмотрена выше (см. главу IX).

Глистная инвазия аскаридами может быть принята за острый аппендицит. Глистная инвазия иногда вызывает сильные боли. Так как дети не могут рассказать о характере болей, может возникнуть подозрение на острый аппендицит. Поводом к ошибке может послужить также прощупывание наполненной аскаридами подвздошной кишки у места ее впадения в слепую, принимаемой за аппендикулярный инфильтрат (Е. М. Боровый).

Следует помнить, что при аскаридозе некоторые приступы сопровождаются поражением центральной нервной системы (сильные головные боли, даже помрачение сознания, бред, упорные рвоты), что не характерно для острого аппендицита.

Брюшная стенка при аскаридозе может быть мягкой; удается прощупать колбасовидную опухоль с гладкой поверхностью, в то время как инфильтрат имеет бугристую поверхность. Пульс ускорен, однако при аскаридозе можно отметить некоторое отставание его от температуры. Исследование крови может дать эозинофилию. Наконец, в анамнезе удается получить указания на аскаридоз.

Все сказанное позволяет отличить аскаридоз от острого аппендицита.

Острое воспаление мезентериальных лимфатических узлов. Острый мезентерит — сравнительно редкое заболевание, однако ряд симптомов делают его похожим на острый аппендицит. Обычно поражаются лимфатические узлы, расположенные в брыжейке тонкой кишки.

Воспалительный процесс развивается исподволь, протекает хронически или подостро и может обостриться под влиянием некоторых неблагоприятных моментов (ангина, грипп, острый гастроэнтерит). В этих случаях лимфатические узлы быстро увеличиваются и могут подвергнуться гнойному расплавлению.

Клиническая картина острого мезентерита различна в зависимости от стадии развития процесса.

Обычно имеются боли в области пупка. Особенно сильными они бывают при гнойном лимфадените. Температура в начальных стадиях повышается до 37,5—38°, при нагноении достигает 39° и выше. Может быть рвота, не частая и не мучительная. Живот при пальпации умеренно напряжен, главным образом в области пупка; при нагноении лимфатических узлов весь живот напряженный и болезненный. Пульс при нагноении резко

ушчен. При пальпации иногда удается прощупать увеличенные, плотные и болезненные лимфатические узлы. Анализ крови дает обычные для гнойного процесса изменения. Патогномоничных симптомов для острого мезентериита нет. При наличии сомнений в диагнозе приходится прибегать к лапаротомии, так как острый мезентериит иногда требует оперативного лечения.

На 26 съезде хирургов С. Р. Слуцкая сообщила об оперативном лечении острого мезентериита. У ребенка диагноз был поставлен до операции, прощупывались увеличенные лимфатические узлы. Имелся перитонит. При операции было обнаружено гнойное расплавление лимфатического узла. Был удален воспаленный узел, применены антибиотики. Ребенок выздоровел.<sup>1</sup>

**Гематогенный перитонит.** Гематогенный, главным образом пневмококковый, перитонит имеет много общих симптомов с острым аппендицитом. Еще недавно дифференциальная диагностика этих заболеваний имела весьма большое практическое значение, так как при них тактика хирурга была диаметрально противоположной — оперативной при остром аппендиците и консервативной при гематогенном перитоните. В настоящее время острый гематогенный перитонит тоже лечат оперативно с целью внутрибрюшинного применения антибиотиков. Результаты такого лечения оказались лучше, чем при консервативной терапии.

Гематогенный перитонит начинается бурно. Появляются сильные, резкие боли по всему животу. Болезненна и напряжена вся брюшная стенка.

Температура тела достигает 39—40°. Пульс слабый, частый. Наблюдается несоответствие между температурой тела и частотой пульса.

Лицо у ребенка бледное, глаза ввалившиеся, с темными кругами под ними; язык сухой и обложенный. В тяжелых случаях можно наблюдать помрачение сознания, бред. Такое состояние больного при остром гематогенном перитоните наблюдается уже в первые дни заболевания, при аппендиците же столь тяжелое состояние может быть только в случае осложнения разлитым гнойным перитонитом.

При гематогенном перитоните живот в первый день заболевания сохраняет свою обычную форму, в дальнейшем развивается парез кишечника, что ведет к вздутию его. Напряжение передней брюшной стенки к моменту развития пареза кишеч-

<sup>1</sup> Наблюдения, подобные приведенному, встречаются редко. В таких случаях входными воротами инфекции считается кишечник или верхние дыхательные пути, откуда микробы по лимфатическим сосудам средостения и забрюшинного пространства достигают лимфатических узлов кишечника. Гнойное расплавление одного или нескольких лимфатических узлов может стать источником перитонита, предупредить который можно только посредством оперативного лечения (удаление пораженного узла). Чаще же острый неспецифический мезентериит возникает на почве острого аппендицита и после удаления воспаленного червеобразного отростка затихает. (Ред.).

ника уменьшается или вовсе исчезает. Пальпация живота всюду болезненна. При аппендиците же чаще удается определить наибольшую болезненность в правой подвздошной области. Доскообразного живота, свойственного перфоративному аппендициту, при гематогенном перитоните не наблюдается.

С. Д. Терновский отметил при перитоните отечность передней брюшной стенки (главным образом правой подвздошной области), определяемую при поверхностной пальпации в первые же дни заболевания, в то время как при остром аппендиците отек брюшной стенки отмечается лишь при наличии гнойника, спянного с брюшной стенкой.

При гематогенном перитоните рвота является обязательным симптомом, притом она бывает многократной и мучительной. При остром аппендиците рвота может и отсутствовать, а если и бывает, то может не повторяться.

При гематогенном перитоните нередко с первых же дней отмечаются поносы, стул бывает несколько раз в день; при аппендиците поносы бывают в редких (обычно тяжело протекающих) случаях. Иногда при остром гематогенном перитоните можно наблюдать особенно высокий лейкоцитоз (20000—30000), что при остром аппендиците бывает редко.

Распознавание острого гематогенного перитонита необходимо для того, чтобы правильно оценить состояние больного и провести предоперационную подготовку для поднятия его сил (переливание крови, внутривенное введение 5% глюкозы, физиологического раствора, применение сердечных средств). Острый же аппендицит в большинстве случаев таких мероприятий не требует.

Заболевания крови. Кишечная форма атромбопенической пурпуры Шёнлейн-Геноха (капиллярный токсикоз) может служить поводом к ошибкам. При этом заболевании бывают боли в животе, однако более разлитые, чем при остром аппендиците. Температура тела повышается до 38°. Общее состояние больных средней тяжести; пульс учащен, но хорошего наполнения. Брюшная стенка слегка напряжена. Одним из симптомов этого заболевания является кишечное кровотечение с появлением крови в стуле; однако этот симптом появляется не в первые дни заболевания.

Лечение острого аппендицита. Хирургическая тактика при остром аппендиците у детей та же, что и у взрослых. Независимо от срока поступления ребенка в хирургическое отделение при наличии симптомов острого аппендицита показано оперативное вмешательство. Противопоказания к операции такие же, что и у взрослых (аппендикулярный инфильтрат, гемофилия и т. п.).

За последние 3 года в детской хирургической клинике Ленинградского педиатрического медицинского института на 922 операции острого аппендицита летальных исходов не было.

В. Заслав (1947) сообщил о 0,9% летальности (VI съезд детских врачей, Москва).

Техника операции у детей такая же, как и у взрослых. Разрез по Волковичу-Мак-Бурнею. Аппендэктомия с перитонизацией культи отростка кисетным швом. При всякой операции обращаем внимание на возможность меккелева дивертикула. Зашивание брюшной раны наглухо.

В случае обнаружения гнойного экссудата, а также при гангрене отростка или перфорации, вводится в брюшную полость резиновая трубочка, через которую ежедневно 2 раза впрыскивается пенициллин (до 200 000 единиц) и стрептомицин (300000 единиц).

В послеоперационном периоде в тяжелых случаях показано внутривенное введение жидкостей и переливание крови. Количество вводимой жидкости зависит от возраста детей. Детям до 2 лет вводят 750—900 мл жидкости в сутки, детям старшего возраста — до 1,5—2. Количество переливаемой крови капельным способом — от 25 до 100 мл в сутки. Пить дают уже в первый день операции; на второй день разрешают жидкие супы, жидкие каши, кисель; на третий день добавляют булку (сухари), молоко. В дальнейшем переходят на обычную для ребенка данного возраста пищу.

Осложнения острого аппендицита у детей те же, что и у взрослых.

#### **ОСТРЫЙ АППЕНДИЦИТ У БОЛЬНЫХ ПОЖИЛОГО И СТАРЧЕСКОГО ВОЗРАСТА**

Частота острого аппендицита у людей в возрасте старше 50 лет колеблется от 1,1 до 8,9%. По нашим данным, лица старше 60 лет составили 1,4% больных, оперированных по поводу острого аппендицита.

Современные данные и клинические наблюдения позволяют считать устаревшим мнение, что острый аппендицит у стариков является редким заболеванием.

Большой интерес представляют патологоанатомические изменения, находящиеся при операциях и при гистологическом исследовании червеобразных отростков.

При остром аппендиците у пожилых людей значительно чаще, чем в молодом возрасте, наблюдается некроз всех слоев воспаленного червеобразного отростка и в особенности его слизистой. Это объясняется склерозом сосудов отростка и атрофией фолликулярного аппарата. У стариков также значительно чаще встречается перфорация отростка и нахождение в его просвете каловых камней и гноя.

Особенности клинического течения острого аппендицита в старческом возрасте объясняются, с одной стороны, понижен-



ной реактивностью организма и, с другой — быстротой развития воспалительных изменений в червеобразном отростке.

Одним из постоянных симптомов острого аппендицита является боль. Как по нашим, так и по литературным данным, боли встречаются у всех больных. Первоначальная локализация их, по данным разных авторов, представлена в табл. 37.

Таблица 37

**Локализация болей при остром аппендиците  
в старческом возрасте**  
(по литературным данным)

Автор	Частота локализации болей (в %)	
	в правой подвздошной области	за пределами правой подвздошной области
Н. Т. Бондаренко . . . . .	56,0	44,0
Л. Н. Коваленко . . . . .	50,6	49,4
Ф. С. Карганова . . . . .	78,9	21,1
Г. Я. Иосет . . . . .	100,0	—
Наши данные . . . . .	61,0	39,0

Среди наблюдаемых нами больных у 37 из 61 первоначальная локализация болей была в правой подвздошной области. Боли распространялись за пределы подвздошной области у 24 больных, причем они распространялись по всему животу у 16 больных и реже локализовались в подложечной области или внизу живота.

Окончательная локализация болей, по нашим и литературным данным, у большинства больных наблюдается в правой подвздошной области. Чаще боли носят постоянный характер. Постоянные боли встретились у 53 больных, что является характерным для острого аппендицита.

Известно, что у стариков признаки острого аппендицита бывают выражены слабо и распознавание заболевания затруднено. Действительно, 48 больных из 61 жаловались на небольшие боли в животе, несмотря на наличие деструктивных форм острого аппендицита.

Тошнота и рвота у стариков бывает чаще, чем у молодых, что объясняется более тяжелым клиническим течением у них острого аппендицита.

При остром аппендиците у пожилых больных часто встречаются нарушения моторной функции кишечника. По нашим данным, приблизительно у 1/4 части больных был задержан стул. Задержка стула связана с парезом кишечника, наступающим рефлекторно при воспалении брюшины. Учитывая, что у пожилых больных деструктивные формы аппендицита встречаются чаще, становится понятным частота у них пареза кишеч-

ника и динамической кишечной непроходимости. Эту особенность заболевания у стариков весьма важно учитывать,

Бывают случаи, когда вздутие кишечника при наличии запора и слабых местных признаках острого аппендицита симулирует острую кишечную непроходимость.

Больной П., 65 лет, поступил в хирургическую клинику 2/VIII 1953 г. Доставлен из районной больницы с диагнозом кишечной непроходимости. За 6 дней до поступления в клинику появились постепенно нарастающие, постоянного характера боли по всему животу. Тошноты и рвоты не было. Стул задержан.

При поступлении состояние больного средней тяжести. Температура 37,2°, пульс 88 ударов в минуту, аритмичный, удовлетворительного наполнения. Язык сухой, обложен. Живот мягкий, резко вздут, в акте дыхания участвует; при перкуссии тимпанит. Болезненность по всему животу. Симптом Щеткина-Блюмберга положительный, симптом Ровзинга отрицательный. Данные исследования крови: лейкоцитов — 9100, юных — 1%, палочкоядерных — 11%, сегментоядерных — 72%, лимфоцитов — 14%, моноцитов — 2%.

Предоперационный диагноз — острая кишечная непроходимость. Операция. Обнаружен гангренозно измененный, перфорированный у основания отросток. Брыжеечка отечна и инфильтрирована. Спаек в брюшной полости нет. Аппендэктомия. Выздоровление.

В этом наблюдении у старого человека вздутие живота было выражено очень резко, задержка стула была упорной, а признаки острого аппендицита оказались настолько слабыми, что возникло предположение о кишечной непроходимости. Только немедленная операция без уточнения диагноза спасла больного от неминуемой смерти от разлитого перитонита.

При остром аппендиците у больных старческого возраста, чаще, чем у молодых больных, наблюдается сухость языка. Из 61 больного, находившегося под нашим наблюдением, у 16 язык был сухой, в то время как в молодом возрасте, по нашим данным, сухость языка встречается в 6,1%.

Важным симптомом, показывающим реакцию организма на воспалительный процесс, является повышение температуры.

Среди наших больных старческого возраста с острым аппендицитом температура оставалась нормальной в 45,6% случаев, была субфебрильной в 44,4% и повышенной в пределах от 38,1 до 39° — у 10% больных. Таким образом, у стариков довольно часто встречается при остром аппендиците нормальная температура, что является одним из показателей понижения реактивности организма в этом возрасте.

Данные о характере температуры у больных старческого возраста имеют большое практическое значение и должны привести к выводу, что нормальная температура при наличии других, хотя и слабо выраженных, симптомов острого аппендицита не дает права отказываться от операции, так как сравнительно часто наблюдаются случаи, когда в пожилом возрасте при нор-

мальной температуре встречаются деструктивные изменения в червеобразном отростке (некроз, перфорация).

Следует критически отнестись к предложениям о воздержании от операции при неясном диагнозе и стертых симптомах заболевания. Напротив, при всяком подозрении па острый аппендицит у стариков надо решаться на операцию, не откладывая ее под предлогом проявления клинической картины заболевания. У больных преклонного возраста при остром аппендиците наблюдается чрезмерное учащение пульса в сравнении с температурой. Клиницистам хорошо известен этот признак как неблагоприятный. При появлении этого симптома приходится думать о безотлагательном удалении червеобразного отростка, несмотря на кажущуюся легкость клинической картины заболевания.

Симптомы, наблюдаемые при объективном исследовании живота, являются ведущими. Нередко только они позволяют поставить диагноз острого аппендицита у больных старческого возраста. Однако вследствие меньшей остроты восприятия боли, а также атрофии и потери эластичности мышц брюшной стенки, эти симптомы у людей преклонного возраста выражены тоже слабее, чем у молодых больных.

Напряжение брюшных мышц правой половины живота наблюдалось у 25 больных (40%), что совпадает с данными других авторов (Ф. С. Караганова — 34,4%, Г. Я. Иоссет — 57,0%, Н. Т. Бондаренко — 63,0%, Л. Н. Коваленко — 40,0%).

Важно отметить, что больше чем в половине случаев напряжение брюшных мышц совершенно отсутствовало, несмотря на то, что 44 больных из 61 имели флегмонозный, гангренозный или прободной аппендицит.

Одним из важнейших и постоянных симптомов при остром аппендиците является болезненность в правой подвздошной области. Среди наших больных этот симптом был отмечен у 55 из 61, у 3 больных определялась болезненность по всей правой половине живота, у 2 — по всему животу, у 1 — внизу живота. У последних трех больных был диагностирован прободной аппендицит. У большинства больных болезненность была выражена слабо.

Другим весьма частым и указывающим на раздражение брюшины является симптом Щеткина-Блюмберга. Из 61 наблюдавшегося нами больного этот симптом был положительным у 50. Несмотря на преобладание у стариков гангренозных и флегмонозных форм острого аппендицита, симптом Щеткина-Блюмберга у них бывает выражен слабее, чем у молодых. Это обстоятельство имеет большое значение и заставляет врача быть осмотрительным при диагностике острого аппендицита у стариков.

Симптом Ровзинга у 36 (62,3%) наших больных был поло-

жительным. У стариков следует этот симптом вызывать с большой осторожностью, чтобы не получить прободения измененного червеобразного отростка.

При ретроцекальном расположении воспаленного червеобразного отростка характерным является напряжение подвздошно-поясничной мышцы и положительный симптом Пастернацкого справа. Среди наших больных этот симптом был положительным в 9 случаях, а отросток был расположен ретроцекально в 10 случаях. Клинический опыт многих авторов указывает на большую ценность названных симптомов.

Повышение числа лейкоцитов у пожилых больных не всегда имеет место даже при деструктивном остром аппендиците, что объясняется пониженной реактивностью организма.

Число лейкоцитов было в пределах нормы или слегка повышенным у 27 из 61 больного, из них у 2 больных с прободным аппендицитом, у 6 — с флегмонозным и у 4 — с гангренозным. О возможности отсутствия лейкоцитоза при остром аппендиците следует помнить и не переоценивать этот симптом у стариков.

На основании литературных данных и наших наблюдений, можно отметить, что сдвиг лейкоцитарной формулы влево у стариков при остром аппендиците менее выражен, чем у молодых больных.

Из анализа основных симптомов острого аппендицита у лиц старческого возраста можно сделать следующее заключение.

При остром аппендиците у старых людей менее интенсивно выражены боли, напряжение брюшных мышц и симптомы раздражения брюшины. Острый аппендицит у таких больных часто сопровождается парезом кишечника. В ряде случаев даже при деструктивных формах отсутствует температурная реакция и повышение числа лейкоцитов.

Итак, атипичное течение острого аппендицита у старых людей встречается часто.

Редкие нарушения обмена веществ, явления склероза сосудов и понижение сопротивляемости в старческом возрасте способствует развитию деструктивных процессов в червеобразном отростке. Клиническая картина заболевания часто не соответствует патологоанатомическим изменениям, что приводит к диагностическим ошибкам.

Учитывая вышеизложенное, можно сделать следующие рекомендации. Если клиническая картина позволяет предполагать даже наиболее легкую форму острого аппендицита, то старых больных следует оперировать при первом приступе. Отказ от операции вследствие плохого общего состояния и изменений со стороны внутренних органов обычно опаснее операционной травмы.

Многие авторы (Ф. С. Курганова, М. Г. Зайцев, Н. Т. Бондаренко и др.) справедливо указывают, что у больных преклонного возраста даже при неясной и стертой клинической картине острого аппендицита может сформироваться воспалительный инфильтрат, обнаруживаемый с запозданием и неожиданно. Постепенное прогрессирование воспаления брюшины у стариков плохо улавливается. В результате все течение заболевания оказывается замедленным и коварным. В случае благоприятного течения воспаления и его затихания больной не гарантирован, конечно, от рецидива острого аппендицита.

Атипичность течения острого аппендицита в старческом возрасте является одной из важнейших причин диагностических ошибок и запоздалой доставки этой категории больных в хирургические стационары. Только 37,7% больных старческого возраста поступило в клинику в первые сутки, в то время как в группе больных молодого возраста в этот срок поступило в клинику 62% больных.

Большинство больных старческого возраста (62,3%) доставлены в клинику на вторые сутки и позже. Таким образом старики, заболевшие острым аппендицитом, часто поступают в лечебные учреждения поздно, что объясняется атипичным течением заболевания и отрицательно сказывается на результатах лечения.

С целью предоперационной подготовки больных преклонного возраста применяют сердечные средства (камфара, кофеин, кардиамин); при выраженных перитонеальных явлениях вводят кровозамещающие растворы.

Техника операции при остром аппендиците у больных старческого возраста обычная. Методом выбора надо признать местное обезболивание.

По вопросу о тампонаде брюшной полости при остром аппендиците нет единства взглядов. За последние годы, когда в распоряжении хирургов появились антибиотики, оставление тампонов в брюшной полости при остром аппендиците стало редким явлением. Однако мы придерживаемся того мнения, что у стариков лучше вводить тампон при перфоративной аппендиците, а также при обнаружении значительного количества гнойного экссудата и при невозможности тщательного гемостаза или восстановления целостности брюшины.

Между швами брюшной раны необходимо оставлять резиновый катетер или еще более тонкую резиновую трубочку для постоянного введения антибиотиков, которое мы производили в брюшную полость в течение 3—4 дней.

Тампоны из брюшной полости начинаем подтягивать на 6-й день, а к 10—12-му дню их полностью удаляем. К этому времени воспалительный процесс ограничивается, рана покрывается грануляционной тканью и в дальнейшем заживает вторичным натяжением или ее закрывают вторичными швами.

При операции по поводу острого аппендицита у больных старческого возраста следует обращать особое внимание на гемостаз, так как наличие гематомы вызывает расхождение краев раны, которая в дальнейшем крайне медленно заживает, особенно у больных с обильным подкожным жировым слоем.

Из наших больных у 42 рана зажила первичным натяжением. Из числа осложнений со стороны раны наблюдались два раза расхождение краев раны, один раз гематома и шесть раз поверхностное нагноение.

Послеоперационный период при остром аппендиците у больных старческого возраста должен привлекать к себе постоянное внимание хирурга и ухаживающего персонала.

Ф. С. Карганова считает, что послеоперационный период у больных преклонного возраста протекает так же легко, как у молодых. Однако по нашим данным, дело обстоит не столь благополучно. Повышение температуры до  $38^{\circ}$  мы наблюдали у 46 (75,4%) больных, повышение температуры выше  $38^{\circ}$  — у 14 (23%) больных. Сравнивая эти результаты с аналогичными данными у больных молодого возраста, можно установить более длительное лихорадочное состояние у старых людей.

Следует обращать серьезное внимание на послеоперационное ведение больных с деструктивными формами аппендицита, сопровождающимися перитонеальными явлениями. Кроме внутримышечного и внутривентриального введения антибиотиков, таким больным необходимы кровозаменяющие растворы (физиологический раствор, 5% раствор глюкозы, белковые растворы и т. д.).

Учитывая часто наблюдаемую сердечно-легочную недостаточность, не следует вводить более 3 л жидкости в сутки, чтобы не перегружать сердце. Таким больным необходимы сердечные средства (камфара, кофеин, кардиамин и т. д.). Хороший эффект оказывает внутривенное введение 40% раствора глюкозы (40 мл с добавлением инсулина).

Послеоперационный период часто сопровождается парезом кишечника. В борьбе с этим осложнением хороший эффект оказывает прозерин, а также внутривенное введение гипертонического раствора, гипертонические и спиртовые клизмы.

У старых людей в целях предупреждения пареза кишечника следует регулировать питание. Если нет рвоты, можно рекомендовать следующую диету: кефир, бульон, кисель, сметану, яйца всмятку. Некоторых больных приходится держать на такой диете 5—6 дней, компенсируя недостаток питания внутривенным введением глюкозы, плазмы крови, гидролизатов. С целью профилактики пневмонии показаны дыхательная гимнастика, банки, горчичники, кислородная терапия и полусидячее положение больного.

С целью профилактики паротита необходим тщательный уход за полостью рта. Нужно следить за опрятностью больных

и Состоянием кожи, чтобы предупредить появление пролежней.

О тяжести течения послеоперационного периода у стариков свидетельствуют показатели о среднем пребывании больного в клинике (табл. 38).

Таблица 38

**Длительность пребывания в клинике больных острым аппендицитом в молодом и старческом возрасте (по нашим наблюдениям)**

Форма острого аппендицита	Средний койко-день	
	молодые	старики
Простой . . . . .	10,8	15,7
Флегмонозный или гнойный	10,8	17,3
Гангренозный . . . . .	12,2	20,2
Перфоративный . . . . .	24,0	33,3
Инфильтрат . . . . .	26,6	34,0
Средний койко-день	11,2	19,7

Увеличение среднего койко-дня происходит в основном за счет послеоперационного периода, так как все больные были оперированы в первые сутки с момента поступления. Даже при простом аппендиците продолжительность пребывания в больнице стариков в 1 1/2 раза больше, чем молодых, а средний койко-день при всех формах острого аппендицита у них почти в 2 раза больше.

Из наблюдаемых нами больных 18 выписаны на работу с предоставлением отпуска, 26 — на амбулаторное лечение и 14 — на домашнее лечение,

Из изложенного можно сделать следующие обобщения.

1. В большинстве случаев острый аппендицит у больных пожилого и старческого возраста протекает при слабо выраженной клинической картине этого заболевания.

2. У старых людей чаще встречается деструктивный аппендицит.

3. Острый аппендицит у стариков требует безотлагательного оперативного лечения. Отказ от операции под предлогом преклонного возраста и слабых проявлений болезни обычно приводит к тяжким осложнениям и смерти.

4. Послеоперационный период у стариков протекает относительно тяжело, поэтому требуется особенно внимательный уход, антибиотическая терапия, назначение сердечных средств и профилактика легочных осложнений.

## *Глава XIV*

### **ОСТРЫЙ АППЕНДИЦИТ У БЕРЕМЕННЫХ**

Острый аппендицит у беременных — частое заболевание. Диагностика его трудна, а прогноз всегда серьезный.

Помимо угрозы жизни матери, острый аппендицит еще более угрожает жизни плода.

Вопросу об остром аппендиците при беременности посвящено немало работ, однако только в монографии Н. А. Виноградова «Аппендицит и беременность» всесторонне освещена эта важная проблема. Но эта книга написана в тот период, когда антибиотики в хирургии еще не применялись, поэтому результаты лечения в настоящее время не сравнимы с теми, которые приведены у Н. А. Виноградова (1941).

Еще не так давно (15—20 лет тому назад) летальность от острого аппендицита у беременных была очень высокой, а выкидыши встречались у 25—30% оперированных.

По данным Л. Л. Окинчица (1926), летальность от острого аппендицита у беременных в среднем была равна 25%.

В. К. Красовитов (1932) и С. В. Поликарпов (1933) также указывали на большой процент летальности среди беременных при остром аппендиците. По данным Шмидта (Schmiedt), процент летальности у этой группы больных достигал 23 (цит. по С. В. Поликарпову).

В. Штеккель (1935) определял летальность у беременных от острого аппендицита в пределах от 30 до 70%, а у оставшихся в живых — гибель плода в 50—60% случаев.

Важно подчеркнуть, что все авторы считали необходимым производить прерывание беременности в тяжелых случаях острого аппендицита.

По данным Н. А. Виноградова (1941), у 128 больных острым и хроническим аппендицитом гибель плода наступала в 26,5% случаев.

В период широкого распространения в клинической практике антибиотиков появился ряд работ, посвященных проблеме острого аппендицита у беременных.

В статье К. К. Введенского (1953) приведены данные о 50 беременных, оперированных по поводу острого аппендицита,



причем лишь у 1 больной произошел выкидыш. Ни одна из беременных не умерла. Эта работа отражает наши успехи в лечении больных с острым аппендицитом при беременности.

По новейшим сведениям иностранных авторов, летальность от острого аппендицита у беременных и потеря плода еще значительны. Так, в 1949 г. Е. Крит (Krieg) из Детройта среди 52 беременных с острым аппендицитом отметил 4 случая смерти от септических осложнений и перитонита.

В 1953 г. Р. Хелмштедтер (Helmstadter) из Мюнхена из 7 беременных, заболевших острым аппендицитом, потерял 1 от разлитого перитонита на почве гангрены червеобразного отростка. В 1954 г. английский хирург Р. Паркер (Parker), наблюдавший 6 женщин с острым аппендицитом в поздние сроки беременности (от 29 до 39 недель), сообщил о гибели 1 матери и 3 плодов.

Е. Хоффман и М. Сузуки (Hoffman, Suzuki) из Детройта (1954) приводят наблюдения над острым аппендицитом у беременных за 10 лет. По их данным, Б 20,4% случаев наступил выкидыш во время пребывания больных в клинике или после выписки. Из 45 больных с острым аппендицитом умерла 1 больная от нераспознанного гнойного аппендицита. В этой статье приведены данные и других авторов. Американский хирург Муссей (Mussey) из 122 беременных, оперированных по поводу острого аппендицита, наблюдал в 2 случаях смерть матери на 6 и 7-м месяце беременности.

Мейлинг (Meiling) из 26 беременных потерял 2 от гнойного аппендицита и перитонита; обе больные были на 9-м месяце беременности.

По данным отечественных авторов (Л. Л. Окинчиц, Н. А. Виноградов), на 1000—1500 беременных у 1 наблюдается острый аппендицит.

По данным Н. А. Виноградова, из общего числа женщин, поступивших с острым аппендицитом, более 2% были беременны.

#### **ОСОБЕННОСТИ СИМПТОМАТИКИ И КЛИНИЧЕСКОГО ТЕЧЕНИЯ ОСТРОГО АППЕНДИЦИТА У БЕРЕМЕННЫХ**

Ведущий симптом острого аппендицита — боли в нижнем отделе правой половины живота — мы наблюдали лишь в 89,5% случаев. Как правило, такие боли возникали внезапно, были постоянными, ноющего характера; значительно реже они приобретали острый режущий характер и становились схваткообразными.

В редких случаях острому приступу болей предшествовали постоянные ноющие боли в правой половине живота. Боли, обычно умеренные, не вызывали потери трудоспособности; сами больные объясняли их развивающейся беременностью.

Только тщательно собранный анамнез дает возможность

установить, что болевой приступ, вызванный острым аппендицитом, отличается от всех предыдущих болевых ощущений, которые могли сопутствовать развитию беременности.

В большинстве случаев больные отмечают, что боли в нижнем отделе живота ощущались и раньше, но подобного приступа болей в период беременности они не испытывали ни разу.

У наблюдавшихся нами 124 больных отмечена следующая локализация болей:

в правой подвздошной области (постоянные боли) . . . . .	102 случая	
»	(схваткообразные боли)	9 случаев
» эпигастральной области . . . . .	3 случая	
» поясничной области . . . . .	3	>
над лоном . . . . .	2	>
в области пупка . . . . .	1	случай
по всему животу . . . . .	4	случая

Таким образом, боли в правой половине живота (в нижнем его отделе) являются одним из наиболее постоянных признаков острого аппендицита у беременных. В то же время иная локализация их не исключает острого аппендицита. При беременности локализация болей носит менее постоянный характер, чем при остром аппендиците у небеременных женщин.

Можно полностью согласиться с заключением Н. А. Виноградова, что ведущим симптомом острого аппендицита является внезапное начало заболевания. По нашим данным, этот признак имелся в 122 из 124 случаев (98,4%), что позволяет считать его почти обязательным при остром аппендиците.

Далее, одним из самых постоянных признаков острого аппендицита является локализованная болезненность при пальпации в правой половине живота, чаще всего в правой подвздошной области. Нами она отмечена у 121 больной (97,5%). Интенсивность болезненности в правой подвздошной области может быть различной. Резкая болезненность обнаружена нами в 14 случаях из 121, слабо выраженная — в 7.

Хотя полного параллелизма между интенсивностью болезненности и тяжестью патологоанатомической картины острого аппендицита провести нельзя, однако чаще всего имеется зависимость между клиникой острого аппендицита, в частности болевым синдромом, и изменениями в червеобразном отростке.

Перечисленные выше три признака (внезапность заболевания, боли в правой половине живота и локализованная болезненность при пальпации) являются основными симптомами острого аппендицита, так как встречаются в подавляющем большинстве случаев. Остальные признаки имеют также весьма важное значение в диагностике этого заболевания, но встречаются с меньшим постоянством.

Повышение температуры тела, по нашим данным, встретилось только в 57,3% случаев. У большинства больных температура была субфебрильной.

Тошнота и рвота, как симптомы острого аппендицита, не имеют большого значения у беременных женщин, так как они нередко сопутствуют беременности, особенно в начальном ее периоде.

Нарушение функции кишечника при остром аппендиците является непостоянным признаком.

Напряжение мышц живота у больных с острым аппендицитом и беременностью, по нашим данным, наблюдалось сравнительно редко. Этот признак удается выявить в первой половине беременности, во второй же половине установить его бывает трудно. Увеличивающаяся матка растягивает брюшной пресс, поэтому мышечное напряжение улавливается с трудом.

Итак, мягкая брюшная стенка или отсутствие ясного напряжения мышц живота отнюдь не исключают острого аппендицита.

Чтобы лучше определить напряжение брюшной стенки, рекомендуется исследовать беременных в положении на левом боку. Смещающаяся влево увеличенная матка освобождает правую половину живота, которая становится более доступной для пальпации. В результате напряжение брюшных мышц выявляется отчетливее.

Симптом Щеткина - Блюмберга при беременности встречается реже, чем у небеременных женщин. Так, по статистике Ю. Ю. Джанелидзе, симптом Щеткина-Блюмберга наблюдался в 72% случаев, у Н. А. Виноградова — только в 31,6%, по нашим данным — в 60,5%. Выраженность этого симптома может быть различной. Симптом Щеткина-Блюмберга, указывающий на вовлечение в воспалительный процесс брюшины, является весьма важным признаком, но он может отсутствовать при самых тяжелых гнойных и гангренозных формах острого аппендицита, причем это сравнительно часто бывает у беременных.

Симптом Ровзинга, так же как и симптом Щеткина-Блюмберга, у беременных с острым аппендицитом встречается реже, чем у мужчин и небеременных женщин.

Остальные симптомы встречаются еще реже, а некоторые из них с трудом вызываются у беременных (симптомы Образцова, Коупа и пр.).

Увеличение числа лейкоцитов выше 10 000 мы отмечали в 33,1% случаев. Более постоянным признаком является сдвиг лейкоцитарной формулы влево.

Учащение пульса отмечалось нами у 22,6% больных, тогда как, по данным Ю. Ю. Джанелидзе, этот симптом встречался в 57% случаев.

Сухой или обложенный язык встречался в 25% случаев, причем чаще обложенный язык был влажным; сухой язык встретился только у 5% больных, озноб — у 5,7%.

Таким образом, при беременности, особенно во второй ее половине, клиническая картина острого аппендицита часто бы-

вает неясной. Наиболее типичные симптомы этого заболевания проявляются реже и менее отчетливо. Это создает диагностические трудности, особенно у больных с острым аппендицитом во второй половине беременности.

Клинические проявления острого аппендицита часто не соответствуют тяжести морфологических изменений червеобразного отростка.

Острый аппендицит, особенно у женщин во второй половине беременности, является коварным заболеванием. Предвидеть характер патологоанатомических изменений в червеобразном отростке трудно, а предсказать прогноз невозможно.

Исходя из этого, можно сделать такой практический вывод: какой бы легкой ни казалась клиническая картина острого аппендицита у женщин во второй половине беременности, больных следует оперировать без промедления.

#### СТАТИСТИЧЕСКИЕ ДАННЫЕ

Из 124 наблюдавшихся нами больных в возрасте до 20 лет было 12 женщин, от 21 года до 30 лет — 90, от 31 года до 40 лет — 21, свыше 40 лет — 1.

Сроки беременности были различные. Из числа наших больных беременность до 10 недель была у 48 больных, 11—12 недель — у 5, 13—14 недель — у 13, 15—16 недель — у 9, 17—18 недель — у 13, 19—20 недель — у 2, 21—22 недели — у 12, 23—24 недели — у 11, 25—26 недель — у 6, 27—28 недель — у 4, 33—34 недели — у 1 больной.

Наши наблюдения показали, что почти половина беременных с острым аппендицитом поступила с повторными приступами болей в животе, что важно, так как наибольшие трудности в распознавании и лечении заболевания бывают именно при беременности больших сроков.

Как показывает наш опыт и наблюдения других учреждений, больные с острым аппендицитом поступают для оперативного лечения с запозданием. У нас в первые 6 часов поступили 26 больных, от 7 до 12 часов — 11, от 13 до 24 часов — 26, от 25 до 48 часов — 33, свыше 48 часов — 28.

Половина больных поступила в клинику позже суток от начала заболевания. Объяснить это можно тем, что диагностика острого аппендицита у беременных женщин трудна и врачи часто несвоевременно распознают это заболевание, оставляя больных на дому. Сами больные склонны приписывать боли в животе беременности и не обращаются вовремя за врачебной помощью.

Даже затратив некоторое время на наблюдение за больными, врачи встречают затруднения в диагностике острого

аппендицита у беременных и нередко направляют их в клинику с ошибочным диагнозом.

О диагностических ошибках у беременных, заболевших острым аппендицитом, дает представление сводка диагнозов, с которыми больные были направлены в клинику (табл. 39).

Таблица 39

**Диагнозы направления у беременных  
женщин, заболевших острым аппендицитом  
(по нашим данным)**

Диагноз направления	Число больных
Острый аппендицит . . . . .	93
» катаральный аппендицит . . .	3
Обострение хронического аппендицита	11
Подострый аппендицит . . . . .	1
Угрожающий выкидыш . . . . .	5
Острый гастрит . . . . .	1
» энтерит . . . . .	1
Пищевая интоксикация . . . . .	1
Внематочная беременность . . . . .	1
Правосторонняя почечная колика . . .	1
Острый живот . . . . .	1
Поступили без направления . . . . .	5
Всего . . .	124

**ОСОБЕННОСТИ ОПЕРАТИВНОГО ЛЕЧЕНИЯ  
ОСТРОГО АППЕНДИЦИТА У БЕРЕМЕННЫХ**

Общие принципы лечения острого аппендицита у беременных те же, что и при отсутствии беременности. Каждую больную с острым аппендицитом следует оперировать, не исключая и больных с беременностью больших сроков. Отступление от этого принципа приводит к нарастанию летальных исходов среди матерей и учащению гибели плода.

Выбор обезболивания в значительной степени предрешает судьбу плода.

Наилучшим видом обезболивания при остром аппендиците у беременных является местная инфилтрационная анестезия по А. В. Вишневскому. В большинстве случаев она вполне доступна даже при большой беременности и безопасна как для больной, так и для плода. Независимо от срока беременности мы старались ограничиться местным обезболиванием. Из 124 операций по поводу острого аппендицита у беременных жен-

шин 102 были выполнены под местным обезболиванием; у 13 больных, кроме местного обезболивания, был добавлен на короткое время эфирный наркоз; только у 9 больных из 124 вся операция производилась под наркозом.

При наличии большого количества спаек и сращений добавление наркоза бывает вынужденным, но обычно кратковременным. Мы полагаем, что благодаря местному обезболиванию

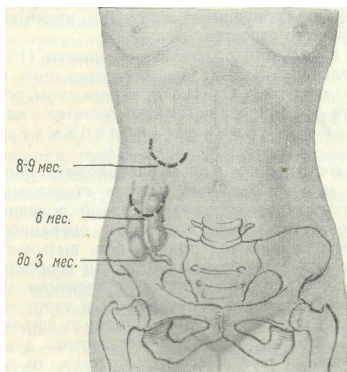


Рис. 44. Положение слепой кишки в различные сроки беременности.

у большинства больных (120 из 124) удалось сохранить беременность.

При небольших сроках беременности аппендэктомия проводится по общим правилам и трудностей не представляет.

Оперативное вмешательство по поводу острого аппендицита у женщин во второй половине беременности несколько отличается от обычной аппендэктомии. Хотя в большинстве случаев мы пользовались косым разрезом Волковича-Мак-Бурнея, однако проекция разреза намечается выше, чем обычно, так как слепая кишка бывает оттеснена вверх беременной маткой (рис. 44). Если мысленно соединить линией передне-верхнюю ость правой подвздошной кости с пупком, то большая часть операционной раны будет находиться выше этой линии. Длина разреза также соответственно увеличивается и делается тем большей, чем больше срок беременности,

Недостаточно длинный разрез при операции или низкое его расположение создают излишние трудности при операции.

Срединная лапаротомия при беременности может быть показана в том случае, когда диагноз колеблется между аппендицитом и другими острыми заболеваниями, требующими экстренной операции. При ясном диагнозе острого аппендицита срединная лапаротомия не нужна и приносит гораздо больше вреда по сравнению с типичными доступами, принятыми для удаления червеобразного отростка.

У больных с большим сроком беременности (16—20 недель и больше) увеличенная матка мешает отысканию и удалению червеобразного отростка. Однако при бережном оперировании и минимальном травмировании матки удастся, как правило, сохранить беременность и избежать осложнений.

Даже при достаточно высоком расположении операционной раны нередко к ране прилежит правая стенка матки или ее придатки. Возвышенное положение правой половины живота, достигаемое соответствующим поворотом операционного стола или подведением валика под правый бок, вызывает смещение матки в левую половину брюшной полости и облегчает доступ к слепой кишке. При недостаточном оттеснении матки допустимо осторожное смещение ее к середине и удержание в таком положении рукой помощника или с помощью широких плоских инструментов. Если эти приемы недостаточны для обнаружения слепой кишки и червеобразного отростка, то следует продлить разрез кверху и искать слепую кишку под печенью, куда она может переместиться у женщин с большим сроком беременности.

Нередко червеобразный отросток располагается позади матки, и если он фиксирован еще спайками, то удаление его представляет большие трудности.

Особо следует остановиться на хирургической тактике при острых аппендицитах с явлениями гнойного перитонита в поздние сроки беременности.

Некоторые авторы (И. И. Яковлев, И. Л. Брауде) считают обязательным опорожнение матки и даже ампутацию ее при наличии деструктивного аппендицита с перитонитом.

На общемосковской конференции хирургов (декабрь 1951 г.) А. Н. Бакулев справедливо критиковал эти взгляды и отвергал необходимость удаления матки при перитоните.

При самых тяжелых формах аппендицита, даже при наличии гноя в брюшной полости, мы никогда не прибегали к опорожнению матки. В результате все наши больные остались живы и у большинства из них удалось сохранить плод.

Современное лечение перитонита с применением ряда лечебных средств, в том числе различных антибиотиков, изменило клиническое течение перитонита и его исход. Это дает возможность при аппендикулярном перитоните ограничиться только аппендэктомией, не прибегая к прерыванию беременности.

При разлитом гнойном перитоните у беременных следует настойчиво проводить общее и местное лечение. Назначается введение (подкожно, внутримышечно и внутривенно) достаточного количества жидкости {5% раствор глюкозы, физиологический раствор, кровозамещающие растворы до 3—4 л в сутки), обеспечивается внутривенное введение белковых препаратов, производится переливание крови. Важнейшей заботой хирурга должно быть устранение источника перитонита, т. е. удаление распадающегося червеобразного отростка. Во время операции по возможности отсасывается гнойный экссудат. Важнейшее значение имеет постоянное введение в брюшную полость антибиотиков через узкие резиновые трубочки, оставляемые в брюшной полости и выведенные между швами брюшной раны. Необходимо позаботиться о введении больших количеств различных антибиотиков.

При ограниченном перитоните, который чаще всего и бывает при остром аппендиците, конечно, не должно быть и мысли об искусственном опорожнении матки, так как в подавляющем большинстве случаев удалением измененного червеобразного отростка удается восстановить здоровье больной и сохранить нормальное развитие беременности,

К. К. Введенский сообщает, что аппендэктомия, произведенная по поводу флегмонозного аппендицита у женщины в момент родовой деятельности, не вызвала нарушения нормального течения родов. Женщина родила живого ребенка через 4 часа после операции и выздоровела сама.

Беременным необходимо всячески ограничивать введение в брюшную полость тампонов. Послеоперационная рана, по возможности, должна быть зашита наглухо. Только в крайнем случае, например при наличии обильного гнойного экссудата, нарушении целостности брюшины или несостоятельности культи червеобразного отростка, хирург может решиться на тампонирование брюшной-полости беременной женщины.

Надо помнить, что тампоны могут вызвать механическое раздражение матки и преждевременное изгнание плода. Если даже, несмотря на тампонаду брюшной полости, удастся сохранить плод, то у женщины в брюшной стенке остается слабое место в области операционной раны, что не выгодно для будущей родовой деятельности. Наконец, после введения тампонов могут оставаться послеоперационные грыжи, требующие впоследствии оперативного лечения.

Осторожное и тщательное удаление во время операции экску-



дата и, главное, введение в брюшную полость антибиотиков (одномоментно 500 000 единиц стрептомицина и 300 000 — 600 000 единиц пенициллина) дают возможность в большинстве случаев избежать введения тампонов, столь нежелательных у беременных.

В целях профилактики послеоперационных нагноений мы вводили в клетчатку перед наложением кожных швов раствор пенициллина с новокаином в количестве 100 000 единиц.

У 89 больных в первой половине беременности как при простом, так и деструктивных аппендицитах брюшная полость была зашита послойно наглухо. Только у одной больной с наличием большого количества гноя в брюшной полости мы прибегли к введению тампонов, не решившись зашить рану наглухо.

В послеоперационном периоде для уменьшения болей и возможных схваток больным назначают настойку опия по 8—10 капель 3 раза в день, а также прогестерон для подкожных или внутримышечных инъекций.

В борьбе с такими осложнениями, как рвота, неотхождение газов, задержка мочеиспускания, мы применяли обычные средства (см. главу XI).

**Результаты.** Из всех оперированных больных мы не потеряли ни одной будущей матери.

Из 124 беременных женщин, оперированных по поводу острого аппендицита, выкидыш наступил у 4, в том числе у 3 женщин в первой половине беременности.

Осложнения, которые мы наблюдали со стороны раны в послеоперационном периоде, были редкими: у одной больной образовался лигатурный свищ, а у другой имелся воспалительный инфильтрат в подкожной клетчатке.

Общие осложнения после операции по поводу острого аппендицита у женщин в первой половине беременности также наблюдались редко. Так, у одной больной после удаления поверхностно измененного червеобразного отростка имелись боли в области живота и поясницы, постепенно затихшие и не повторившиеся. У 6 больных возникли явления токсикоза беременности, не наблюдавшиеся до операции.

После операции по поводу гнойных форм аппендицита осложнений не наблюдалось.

Среди наших больных, оперированных во второй половине беременности, не было увеличения частоты осложнений.

. Анализируя наши данные, можно прийти к заключению, что опасность выкидыша после аппендэктомии преувеличена и встречается не так часто, как об этом пишут многие авторы. Причина выкидыша в послеоперационном периоде окончательно не выяснена. Вряд ли можно считать основной причиной выкидыша операционную травму. У тех 4 женщин, которые у нас не доносили плод, операция удаления червеобразного отростка не представляла трудностей и была выполнена правильно

Опасность операционной травмы, по-видимому, преувеличена и у больных во второй половине беременности, так как из 34 женщин с большим сроком беременности только у 1 после аппендэктомии наступили преждевременные роды мертвым плодом.

Выкидыши у оперированных больных скорее всего вызываются воспалительным процессом в брюшной полости. Операционная травма имеет, конечно, некоторое значение, но, по-видимому, не является основной причиной прерывания беременности.

Таким образом, острый аппендицит при беременности — заболевание нередкое. Диагностика его трудна, а последствия могут угрожать жизни как матери, так и плода. Единственно правильной хирургической тактикой является ранняя операция.

Своевременно диагностированный острый аппендицит у беременных и раннее оперативное вмешательство создают минимальную опасность для жизни матери и в большинстве случаев обеспечивают сохранность плода.

В наших наблюдениях не было смертельных исходов у оперированных женщин, а процент нарушенных беременностей был низким — 3,2.

Столь благоприятные результаты лечения беременных женщин, заболевших острым аппендицитом, мы объясняем своевременным распознаванием острого аппендицита и ранней операцией во все сроки от начала заболевания, современными способами лечения местного и разлитого перитонита, в частности местным применением антибиотиков, применением местного обезболивания, максимальным щажением матки от механического раздражения, что достигается бережным обращением с тканями и органами во время операции.

## О Г Л А В Л Е Н И Е

Предисловие	
Введение	4
Глава I. Основные этапы развития хирургической тактики при остром аппендиците. Канд. мед. наук <i>Н. И. Кузнецова</i>	6
Глава II. Некоторые данные по хирургической анатомии правой подвздошной области и илеоцекального отдела кишечника. Проф. <i>Б. М. Хромов</i>	18
Правая подвздошная область	7
Илеоцекальный отдел кишечника	7
Глава III. Краткие сведения о физиологии червеобразного отростка. Проф. <i>И. И. Неймарк</i>	41
Глава IV. Классификация острого аппендицита. Проф. <i>В. И. Колесов</i> Проф. <i>И. И. Неймарк</i>	45
Глава V. Этиология и патогенез острого аппендицита. Проф. <i>В. И. Колесов</i>	54
Глава VI. Некоторые данные по патологической анатомии острого аппендицита. Проф. <i>В. И. Колесов</i> и канд. мед. наук <i>А. В. Миклашевская</i>	64
Простой, или поверхностный, аппендицит	67
Флегмонозный аппендицит	70
Гангренозный аппендицит	73
Прободной аппендицит	73
Оценка гистологических данных и сопоставление их с клиническими проявлениями острого аппендицита	74
Глава VII. Частота острого аппендицита. Проф. <i>В. И. Колесов</i>	
Глава VIII. Симптоматология, клиника и течение острого аппендицита. Д-р мед. наук <i>Ю. В. Берингер</i>	
Значение анамнестических данных	77
Симптоматология острого аппендицита	90
Оценка лабораторных данных	96
Исследование больного и диагностическая ценность различных симптомов при остром аппендиците	98
Болевые симптомы	100
Прочие симптомы	105
Клиническая картина и течение различных форм острого аппендицита	105
Простой (поверхностный) аппендицит	105
Флегмонозный аппендицит	105

Гангренозный аппендицит.....	109
Прободной аппендицит.....	112
Ретроцекальный аппендицит.....	116
Острый аппендицит при расположении червеобразного отростка в малом тазу.....	118
Острый аппендицит при медиальном расположении отростка.....	119
Острый аппендицит при левостороннем расположении червеобразного отростка.....	120
<b>Глава IX. Диагностика и дифференциальный диагноз острого аппендицита. Проф. В. И. Колесо».</b>	
Дифференциальная диагностика острого аппендицита и некоторых заболеваний желудка.....	122
Дифференциальная диагностика острого аппендицита и некоторых заболеваний желчного пузыря.....	126
Дифференциальная диагностика острого аппендицита и острого панкреатита.....	127
Дифференциальная диагностика острого аппендицита и некоторых заболеваний кишечника.....	129
Дифференциальная диагностика острого аппендицита и некоторых заболеваний женской половой сферы.....	137
Дифференциальная диагностика острого аппендицита и почечно-каменной болезни.....	150
Прочие заболевания, симулирующие острый аппендицит.....	153
<b>Глава X. Лечение острого аппендицита. Проф. В. И. Колесов и доц. О. И. Елецкая.</b>	156
Принципы лечения.....	—
Обезболивание и техника аппендэктомии.....	166
<b>Глава XI. Осложнения при остром аппендиците. Проф. Г. Я. Иосет».</b>	177
Осложнения со стороны операционной раны.....	—
Острые воспалительные процессы аппендикулярного происхождения в брюшной полости.....	180
Инфильтраты и гнойники илеоцекальной области.....	—
Абсцессы дугласова пространства.....	186
Межкишечные, забрюшинные и поддиафрагмальные абсцессы.....	192
Острый разлитой перитонит.....	197
Осложнения со стороны органов дыхания.....	202
Осложнения со стороны желудочно-кишечного тракта.....	203
Острая кишечная непроходимость.....	204
Кишечные свищи.....	208
Желудочно-кишечные кровотечения после аппендэктомии.....	210
Осложнения со стороны мочевыделительной системы.....	211
Осложнения со стороны сосудистой системы.....	212
Внутрибрюшные кровотечения после аппендэктомии.....	216
Прочие осложнения.....	217
<b>Глава XII. Исходы при остром аппендиците.....</b>	218
Летальность. Проф. Г. Я. Иосет.....	—
Отдаленные результаты оперативного и консервативного лечения острого аппендицита. Доц. О. И. Елецкая и канд. мед. наук А. В. Миклашевская.....	222
Отдаленные результаты оперативного лечения острого аппендицита при гистологически доказанных воспалительных изменениях в червеобразном отростке.....	223
Отдаленные результаты аппендэктомии при гистологически неизменном червеобразном отростке.....	232

Отдаленные результаты консервативного лечения острого аппендицита . . . . .	236
Глава XIII. Особенности течения острого аппендицита в детском и старческом возрасте. . . . .	239
Острый аппендицит в детском возрасте. Проф. <i>А. В. Шацкий</i> . . . . .	—
Острый аппендицит у больных пожилого и старческого возраста. Канд. мед. наук <i>А. В. Гошкина</i> .....	249
Глава XIV. Острый аппендицит у беременных. Канд. мед. наук <i>А. А. Зыков</i> . . . . .	257
Особенности симптоматики и клинического течения острого аппендицита у беременных . . . . .	258
Статистические данные . . . . .	261
Особенности оперативного лечения острого аппендицита у беременных . . . . .	262
Литература . . . . .	268

Под редакцией  
**Колесова Василия Ивановича**

Редакторы *А. И. ДРЕВИНА*  
и *В. Л. КИСЕЛЕВСКИЙ*

Техн. редактор *М. С. Рулева*  
Корректор *Е. Е. Крючкова*

Переплет художника *Д. А. Андреева*

Сдано в набор 28/XI 1958 г. Подписано к печати 3/III 1959 г. Тираж  
20000 экз. Формат бумаги 60x9-2. 9,13+0,5 вкл. бум. лист.  
18,254-1 вкл. печ. лист. 19,32+0,6 вкл. учетно-издат. лист.  
Заказ №2222. М-23095. Цена 11 руб. 25 коп.+ 2 руб. переплет

Типография №4 УПП Ленсовкархоза. Ленинград, Социалистическая, 14