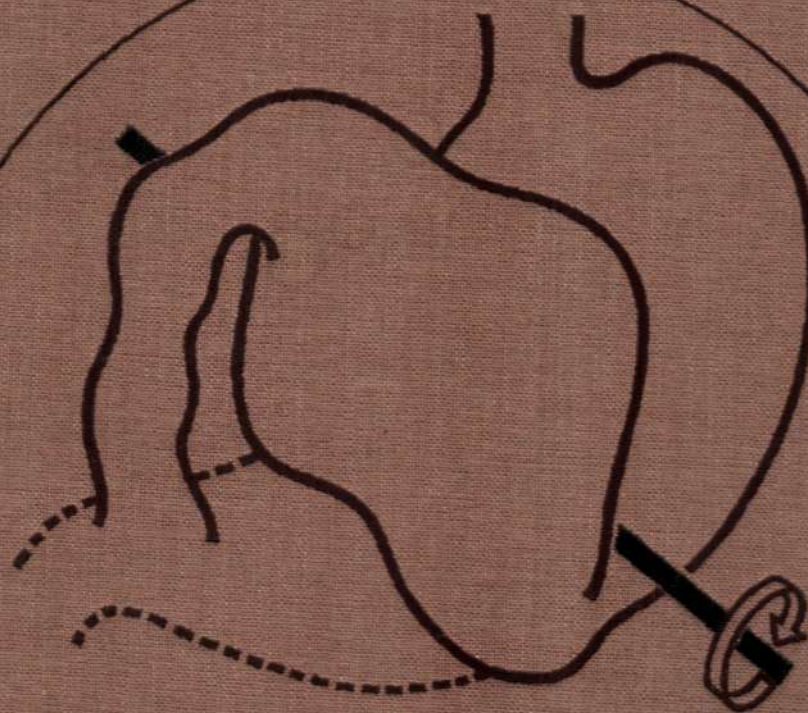


**ЭЛЕКТРОННАЯ БИБЛИОТЕКА  
ПО ХИРУРГИИ  
SURGERYLIB.RU**

Ю.Ф. ИСАКОВ  
Э.А. СТЕПАНОВ  
Т.В. КРАСОВСКАЯ

абдоминальная  
**ХИРУРГИЯ**  
у детей



ББК 54.5+57.33  
И85  
УДК 617.55-089-053.2(035)

*Рецензент*

**В.М.Державин - проф.**

ИЗДАНИЕ ОДОБРЕНО И РЕКОМЕНДОВАНО К ПЕЧАТИ  
РЕДАКЦИОННО-ИЗДАТЕЛЬСКИМ СОВЕТОМ  
ПРИ ПРЕЗИДИУМЕ АМН СССР

**Исаков Ю.Ф. и др.**

И85 Абдоминальная хирургия у детей: Руководство/  
Ю.Ф.Исанов, Э.А.Степанов, Т.В.Ирасовская; АМН  
СССР. - М.: Медицина, 1988, 416 с: ил.  
ISBN 5-225-00060-6

В руководстве обобщен большой клинический опыт, критически оцениваются применявшиеся ранее лечебно-диагностические методы, представлены высокоинформативные схемы диагностических процедур, новые методы лечения, изложены перспективы и пути изучения наиболее сложных заболеваний.

Книга предназначена для хирургов.

И 411300000-139  
039 (01)-88 179 ~ 88

ББК 54-5+57.33

ISBN 5-225-00060-6

© Издательство „Медицина”, Москва, 1988

# ОГЛАВЛЕНИЕ

ПРЕДИСЛОВИЕ .....	7
ГЛАВА 1	
<b>Методы обследования органов брюшной полости</b> .....	<b>8</b>
Семиотика и клинические методы обследования .....	8
Эндоскопические методы исследования. - <i>Степанов Э.А., Мостовая С.С.</i> .....	12
Рентгенорадиологические методы исследования - <i>Воронцов ЮЛ.</i> .....	20
ГЛАВА 2	
<b>Патология брюшной стенки</b> .....	<b>32</b>
Грыжа белой линии живота .....	32
Пупочная грыжа .....	33
Паховая и пахово-мошоночная грыжа .....	34
Бедренная грыжа .....	38
Спигелиева грыжа .....	39
Поясничная грыжа .....	40
Врожденные свищи и нисты пупка .....	40
Полный свищ пупка .....	41
Неполный свищ пупка .....	43
Кисты пупка .....	43
Фунгус пупка, омфалит .....	44
Фунгус .....	44
Омфалит .....	44
Аплазия мышц передней брюшной стенки. - <i>Кондратьева Л.М.</i> .....	46
Гастрошизис. - <i>Кондратьева Л.М.</i> .....	48
Грыжа пупочного канатика. - <i>Кондратьева Л.М.</i> .....	50
Вентральная грыжа .....	55

ГЛАВА	3		
		<b>Патология диафрагмы</b>	<b>59</b>
		Диафрагмальные грыжи	59
		Клиническая картина	65
		Рентгенологическая картина	70
		Лечение	74
		Паралич диафрагмы	81
ГЛАВА	4		
		<b>Патология желудка</b>	<b>84</b>
		Удвоение желудка	84
		Пилоростеноз	85
		Заворот желудка	92
		Острое расширение желудка	95
		Халазия кардии	96
		Геморрагический гастрит	104
		Синдром Меллори-Вейса	106
		Ожоги желудка	107
		Флегмона желудка	111
		Язвы желудка и двенадцатиперстной кишки	112
		Стрессовые язвы	113
		Язвенная болезнь	115
		Инородные тела желудочно-кишечного тракта	121
ГЛАВА	5		
		<b>Патология тонкой кишки</b>	<b>125</b>
		Удвоение тонкой кишки	125
		Кишечная непроходимость	126
		Врожденная кишечная непроходимость	127
		Спаечная кишечная непроходимость	143
		Инвагинация	148
		Функциональная кишечная непроходимость (парез кишечника)	154
		Хроническая дуоденальная непроходимость	161
		Внутренние грыжи	165
		Дивертикул Мекнеля	166
		Наружные кишечные свищи	170
		Терминальный илеит	177
		Мезентериальные кисты	180
		Мезаденит	181
ГЛАВА	6		
		<b>Патология толстой кишки</b>	<b>184</b>
		Болезнь Гиршпрунга. -Исанов Ю.Ф., Шумов Н.Д.	184
		Хронические запоры	208
		Удвоение толстой кишки	211

Порони развития илеоценальной области. - Дронов А.Ф.	212
Неспецифический язвенный колит.	216
Колит Крона	220
Острый аппендицит. - Степанов Э.А., Дронов А.Ф.	222
Аппендикулярный Инфильтрат.	236
Поддиафрагмальный абсцесс.	237
Аппендикулярный перитонит.	240
Острый аппендицит у новорожденных	250
Криптогенный перитонит.	252
Перитонит у новорожденных. - Нобзева Т.Н.	253
Хилоперитонеум.	261
Заболевания сальника	263
Абдоминальная форма псевдотуберкулеза	266

ГЛАВА 7

<b>Патология поджелудочной железы.</b>	<b>268</b>
Пороки развития.	268
Кисты.	269
Острый панкреатит.	272
Хронический панкреатит.	277

ГЛАВА 8

<b>Патология печени и желчных путей. -</b> <i>Нрасовская Т.В., Анопян В.Г.</i>	<b>280</b>
Пороки развития желчевыводящих путей.	280
Аномалии желчного пузыря и желчных протоков	280
Аномалии пузырного протока	281
Атрезия желчных протоков.	287
Киста общего желчного протока	297
Абсцессы печени.	300
Острый холецистит.	304
Хронический холецистит.	308
Портальная гипертензия.	312
Хронический гепатит.	312
Цирроз.	314
Внепеченочная форма портальной гипертензии	319

ГЛАВА 9

<b>Патология селезенки.</b>	<b>332</b>
Аномалии развития.	332
Кисты.	332
Абсцессы.	333
Тромбоцитопеническая пурпура	334
Гемолитические анемии.	335
Болезнь Гоше.	337

ГЛАВА	10		
		<b>Заболевания гениталий у девочек. -</b>	
		<i>Тумилович Л. Г.</i> .....	338
		Порони развития.....	338
		Альгодисменорея.....	341
		Воспалительные заболевания.....	341
		Апопленсия яичника.....	343
ГЛАВА	11		
		<b>Повреждения. -</b> <i>Нузнечихин ЕЛ.</i> .....	345
		Повреждения передней брюшной стенки.....	346
		Повреждения селезенки.....	348
		Повреждения печени.....	357
		Повреждения поджелудочной железы.....	365
		Повреждения желудка и кишечника.....	369
		Травма органов брюшной полости у новорожденных . . .	379
ГЛАВА	12		
		<b>Опухоли. -</b> <i>Исанов Ю. Ф., Ясонов А.В.</i> .....	381
		Опухоли брюшной стенки.....	385
		Опухоли желудка и кишечника.....	390
		Опухоли печени.....	398
		Опухоли поджелудочной железы.....	402
		Опухоли селезенки.....	404
		Опухоли яичников. - <i>Тумилович Л.Г., Ясонов А.В.</i> . . . . .	404
СПИСОК ЛИТЕРАТУРЫ			409

## ПРЕДИСЛОВИЕ

Заболевания органов брюшной полости в детской хирургической практике занимают одно из первых мест. Многие из них требуют неотложной диагностики и лечения.

Настоящая монография объединяет в одной работе результаты многочисленных исследований в области абдоминальной хирургии. Читатель, вероятно, обратит внимание на некоторую неравномерность, неоднотипность написания разделов. В одних разделах больше внимания уделено особенностям патогенеза, в других - оперативной технике, в третьих - расширен раздел, касающийся применения современных методов исследования. Это объясняется, с одной стороны, научными поисками и разработками последних лет нашей клиники и естественным желанием авторов поделиться результатами этих исследований. С другой стороны, внедрение в клинику цитохимических, микробиологических и радиоизотопных методов, широкая возможность экспериментальных исследований позволили углубить наши знания в области патогенеза ряда заболеваний.

Примером может служить раздел, посвященный меганолон у детей, где патогенез, определение уровня поражения толстой кишки, изучение ее функции представлены достаточно подробно. Данные, посвященные изучению патогенетических механизмов функциональных видов кишечной непроходимости, позволили обосновать и предложить хирургам рациональную лечебную тактику.

В последние годы клиника много внимания уделяла лечению новорожденных и детей раннего возраста, поэтому

этот раздел представлен достаточно подробно. Современная анестезиология и интенсивная терапия, вопросы которой постоянно разрабатываются в клинике, позволили заметно расширить возможности ранней хирургической коррекции пороков развития органов брюшной полости, выполнять сложные органосохраняющие операции, успешно выхаживать детей с тяжелыми острыми и осложненными процессами в брюшной полости.

В книгу введены некоторые общие вопросы диагностики заболеваний органов брюшной полости у детей. Хирургия желудочно-кишечного тракта уже немыслима без эндоскопических исследований, позволяющих быстро ориентироваться в экстренных ситуациях, точно локализовать очаг поражения. Современная эндоскопическая техника позволяет не только диагностировать, но и излечивать ряд заболеваний. Она находит применение у детей всех возрастных периодов, начиная с новорожденных.

Экстренная хирургия брюшной полости обогатилась таким методом диагностики, как лапароскопия, позволяющим в трудных случаях решать вопрос в пользу операции или исключить напрасные лапаротомии.

Разделы хирургической гепатологии и детской гинекологии написаны совместно с В.Г.Анопяном и Л.Г.Тумилович, располагающими большим опытом в этих областях. Авторы надеются, что „Абдоминальная хирургия у детей“ найдет своего читателя среди детских хирургов, хирургов общего профиля, врачей скорой помощи, педиатров и послужит на пользу нашим пациентам.

*Авторы*



## I Методы обследования органов брюшной полости

### • Семиотика и клинические методы обследования

Диагностика заболеваний органов брюшной полости подразделяется на три составные части:

1) семиотику, т.е. происхождение и значимость различных симптомов и синдромов, 2) методы исследования больного, 3) собственно диагностику, т.е. заключение о характере патологических процессов, выявленных с помощью диагностических приемов.

Симптомы заболевания в соответствии с методами, которыми они выявляются, бывают субъективными и объективными. Роль их в детской хирургической практике неоднозначна. Чем младше ребенок, тем затруднительнее выявление субъективных симптомов. Особенно это касается отдельных признаков симптома. Например, у ребенка до 3 лет трудно выяснить не только характер болей в животе, но и их интенсивность, локализацию, иррадиацию. Чаще всего приходится довольствоваться лишь констатацией того или иного симптома или выявлением его эквивалентов (по поведению ребенка, положению в постели во время сна и т.д.). При заболеваниях органов брюшной полости наиболее важны для диагностики рвота и нарушение отделения кала, при этом несомненное значение имеют такие признаки этих симптомов, как время возникновения, частота повторных эпизодов, характер рвотных или каловых масс.

Рвота характерна для многих абдоминальных заболеваний. Однако сама по себе рвота не позволяет разобраться в причине ее возникновения. Особенно это относится к новорожденным. Воз-

раст (в часах и днях), когда появился симптом, может подсказать вид и уровень непроходимости пищеварительного тракта. Так, появление застойной рвоты с первых часов жизни говорит о высокой непроходимости, которая сформировалась уже внутриутробно. Чем ниже уровень непроходимости, тем позже появляется рвота застойного характера. В понятие „застойная рвота“ входят следующие характеристики: 1) количество рвотных масс, превышающее объем однократно принятой пищи, 2) в рвотных массах пища, частично подвергшаяся воздействию желудочного и панкреатического соков, имеет кислый запах, 3) более или менее выраженная примесь к рвотным массам желчи, слизи или зелени. При непроходимости выше большого дуоденального соска этих примесей не бывает.

Появление рвоты „фонтаном“ с 3-4-й недели жизни ребенка характерно для пилоростеноза. Странгуляционная непроходимость, вызванная незавершенным поворотом кишечника, и острое развитие рвоты характерны для новорожденного в возрасте 4-6 сут.

Рефлекторная рвота может возникнуть при болевом приступе в ранней стадии воспаления или непроходимости нишечника. Для оценки этого симптома очень важна его динамика. Нарастание признаков (учащение, появление патологических примесей) свидетельствует о прогрессировании непроходимости, развитии такой ее стадии, когда рефлекторная рвота сменяется застойной в результате развития кишечного стаза. Такая стадийность рвоты характерна

для инвагинации, нога сначала в результате странгуляции и болевого синдрома рвота носит рефлекторный характер, а к концу первых суток при нарастании явлений механической непроходимости рвота становится застойной, с примесью желчи и зелени.

При желудочных кровотечениях вследствие взаимодействия гемоглобина с соляной кислотой образуется солянокислый гематин и рвотные массы приобретают вид кофейной гущи. Наличие в рвотных массах свежей крови или кровяных сгустков указывает на остроту и массивность кровотечения.

Для новорожденных и грудных детей характерно преобладание функциональных нарушений, объясняющих частоту рвоты в этом возрасте. У детей раннего возраста ритмическая функция пищеварительного тракта в силу анатомо-физиологических особенностей ее центральной регуляции и строения отдельных фрагментов легко нарушается. Страдает равновесие между ее перистальтикой и антиперистальтикой на одном из участков пищеварительного тракта. Возникновению рвоты способствуют особенности функции кардиального отдела желудка: еще не выражен угол Гиса и клапан Губарева, недоразвиты мышечные слои кардиального отдела и в области дна, легко нарушается механизм, координирующий перистальтику пищевода и деятельность всех сфинктеров. Необходима тщательная оценка отдельных нюансов этого симптома, чтобы вычленив хирургическую патологию из многообразия других заболеваний, сопровождающихся рвотой.

Следует дифференцировать рвоту от регургитации: последняя нередко наблюдается у детей вследствие органической или функциональной несостоятельности кардиоэзофагеальной зоны. При регургитации в содержимом никогда не бывает примеси желчи, желудочной слизи с кислым запахом; вы-

деляется практически не переваренная пища.

При диагностике заболеваний органов брюшной полости придается большое значение оценке характера стула.

Для периода новорожденности важны даже минимальные отклонения от нормы. Задержка отхождения мекония более чем на сутки после рождения, изменения количества, окраски и качества мекония могут свидетельствовать о врожденной кишечной непроходимости. Примесь крови в кале на фоне выраженного пареза кишечника у новорожденного наблюдается чаще всего при некротическом энтероколите или инфаркте кишечника.

По окраске и характеру каловых масс можно судить об уровне поражения кишечника и интенсивности кровотечения.

При кровотечениях из язв, локализующихся в верхних отделах желудочно-кишечного тракта, кал дегтеобразный (мелена); при кровотечениях из девертикула Мекнеля кал напоминает вишневое желе, причем как в первом, так и во втором случае нет нормально сформированного кала. Кровотечение из толстой кишки характеризуется примесью алой крови и каловым массам или кровь появляется в конце дефекации. Чем интенсивнее кровотечение, тем отхождение каловых масс происходит чаще, а кровь в них менее изменена.

В практике детской хирургии часто прибегают к ректальному исследованию. Отсутствие содержимого на фоне соответствующей клиники чаще всего говорит о кишечной непроходимости. С помощью этого исследования можно определить и характер кала, наличие патологических примесей, прощупать объемные образования в области малого таза, выявить локализацию болей.

При заболеваниях брюшной полости некоторые симптомы, имеющие общее происхождение, сочетаются друг с другом. Подобные сочетания генетически

связанных между собой симптомов носят название синдромов. Некоторые синдромы имеют наследственно обусловленный характер (синдром Петца-Егерса, Видемана-Беквита и т.д.), другие могут встречаться при приобретенных болезнях. Так, синдром портальной гипертензии у детей наблюдается при циррозе печени, пороках развития и тромбозах портальной вены, опухолях брюшной полости.

Ряд симптомов имеют очень сходные признаки при самых разных заболеваниях. В детском возрасте очень важно выявление особенностей, нюансов симптома и их сочетаний. Так, при кровотечениях из желудочно-кишечного тракта важно учитывать возраст (от нескольких часов и дней жизни ребенка), в котором этот симптом появился впервые, вид и количество крови в рвотных массах, в стуле и т. д.

У новорожденных этот симптом чаще встречается при геморрагическом диатезе, в грудном возрасте - при инвагинации или изъязвлении слизистой оболочки дивертикула Меккеля, в возрасте 5-7 лет - при внепеченочной форме портальной гипертензии, у подростков причиной кровотечений может быть язвенная болезнь желудка и двенадцатиперстной кишки. Появление алой крови из прямой кишки в конце акта дефекаций характерно для ювенильных полипов прямой кишки.

Симптомы, выявляемые при осмотре, пальпации, перкуссии, несмотря на прогресс современной медицинской диагностической техники, не потеряли своего главенствующего положения. Ибо только данные, полученные при первом осмотре ребенка, расспросе родителей, дают возможность наметить план применения более сложных диагностических процедур.

Чем меньше ребенок, тем сложнее их проведение, тем чаще результаты его зависят от тщательности и методичности клинического обследования.

**Осмотр больного** начинается с оценки общего состояния и самочувствия. Интоксикация организма при острых процессах в брюшной полости проявляется вялостью, адинамией, снижением физиологических рефлексов (если речь идет о новорожденных), бледностью кожных покровов, их серым оттенком, мраморностью, которые свидетельствуют об особенно тяжелой интоксикации.

Осмотр следует начать с кожи и слизистых оболочек. Цвет ножных покровов, наличие высыпаний, кровоизлияний, гнойничковых элементов позволяют составить предварительный план дальнейшего обследования и проведения дифференциально-диагностических приемов. Обложенность, сухость языка отражают состояние пищеварительной системы, степень обезвоживания. Следует обращать внимание на состояние периферических лимфоузлов, особенно если есть основания заподозрить опухолевый процесс.

При осмотре живота обращается внимание на его форму. Равномерное увеличение характерно для болезни Гиршпрунга, для опухолей, занимающих большую часть брюшной полости или забрюшинного пространства, наличия асцита.

Выраженная дряблость передней брюшной стенки в сочетании с мочевым синдромом характерна для синдрома Prune Belly („сливовый живот“). В этих случаях показан тщательное урологическое обследование. Расширение подкожных вен вокруг пупка („голова медузы“) свидетельствует о портальной гипертензии, выявление шума при аускультации в этой области указывает на высокую степень портальной гипертензии (синдром Нрювелье-Баумгартена). Расширение вен нижней трети передней брюшной стенки выявляется при тромбозе подвздошной вены.

Участие в акте дыхания брюшной

стенки, как правило, говорит против тяжелых острых воспалительных процессов в брюшной полости. Однако у грудных детей и новорожденных выраженность этого симптома относительна из-за поверхностного и частого дыхания, особенно у тяжелобольных, даже при локализации патологического процесса вне брюшной полости. У старших детей при перитоните и парезах кишечника 11-111 степени передняя брюшная стенка в акте дыхания не участвует. Активное надувание живота (симптом Розанова) невозможно при острых процессах в брюшной полости.

Перкуссия живота определяет выпот в брюшной полости: притупление, верхняя граница которого имеет вид идущей поперечно выгнутой или вогнутой линии соответственно в горизонтальном и вертикальном положении больного. Перкуссия живота, отлогих его частей, выявляющая изменение звука (от тимпанита до тупости), также указывает на выпот. Высокий тимпанит на ограниченном пространстве (симптом Валя) в сочетании с другими симптомами свидетельствует о кишечной непроходимости. Боль при постукивании по реберной дуге (симптом Ортенера) характерна для заболеваний печени и желчевыводящей системы.

Определение печеночной тупости имеет большое диагностическое значение: в случае релаксации диафрагмы невозможно определить край печени; при перфорации полого органа исчезает притупление.

Для определения асцита предложен метод ундуляции: одну руку исследующий прикладывает с одной стороны брюшной стенки, другой рукой производит отрывистый толчок с противоположной стороны, нуда при асците распространяется волнообразное движение.

Пальпацию живота подразделяют на поверхностную, с помощью которой выявляется напряжение мышц перед-

ней брюшной стенки, степень перерастяжения ее при вздутии кишечника (разлитом или локальном), и глубокую, скользящую методическую пальпацию по Образцову-Стражеско.

При пальпации опухоли важно выяснить, откуда она исходит: из брюшной стенки, органов брюшной полости или забрюшинного пространства. Для исключения опухолей передней брюшной стенки необходимо напрячь мышцы, для чего больному предлагают согнуть голову, прижать подбородок к туловищу или немного приподняться на локтях. При этом опухоли брюшной стенки не исчезают, не смещаются. Забрюшинные опухоли располагаются глубже, имеют широкое основание и не определяются при сокращении передних мышц живота. Опухоли тонкой кишки и сальника легче смещаются, чем опухоли толстой кишки, особенно легко смещаются опухоли, имеющие ножку (кисты).

Важное значение при обследовании приобретает выявление симптомов, характерных для острых процессов в брюшной полости. Описано более 50 симптомов, характерных для острого аппендицита, хотя в практической деятельности используется лишь небольшая их часть.

В педиатрической практике особенно важно с помощью пальпации определить усиление или появление болезненности в правой подвздошной области и пассивной мышечной защиты, возникающей помимо воли ребенка. Необходимо отличать пассивное напряжение от активного, которое может быть результатом как негативного отношения ребенка к обследованию (беспокойство, плач), так и сознательным сжатием правой подвздошной области из-за болезненности, возникшей при пальпации. Активное напряжение мышц, связанное с болью, необходимо также принимать во внимание.

Из всего многообразия симптомов

для диагностики острого аппендицита в практической медицине используют чаще других симптомы Щеткина-Блюмберга, Воскресенского, Ровзинга, Ситковского наряду с определением болезненной точки. Однако у детей до 3 лет все указанные симптомы в силу ряда обстоятельств (отсутствие контакта с врачом, неадекватность реакций и т.д.) могут оказаться как ложноположительными, так и ложноотрицательными. Таким образом, анализ оценки этих симптомов при остром аппендиците в этом возрасте и способы их выявления имеют особое значение и будут детально разобраны в соответствующем разделе.

#### **• Эндоскопические методы исследования**

Они имеют ведущее значение в диагностике хирургических заболеваний органов брюшной полости. Широкое распространение получили фиброэндоскопия верхних отделов пищеварительного тракта, колоноскопия, эндоскопическая ретроградная панкреатохолангиография (ЭРПХГ), лапароскопия. Современные модели эндоскопов позволяют применять эти виды исследований у детей всех возрастных групп, включая новорожденных. Однако использование эндоскопических методов только с диагностической целью не удовлетворяет требованиям специалистов. Большое практическое значение приобрели различные способы оперативной и лечебной эндоскопии: удаление полипов из желудка и толстой кишки; остановка кровотечений с применением диатермокоагуляции, пленкообразующих препаратов, медицинского клея, лазерного излучения; местное введение лекарственных веществ при язвенном поражении пищеварительного тракта и некоторые другие методики.

**Анатомические особенности пищеварительного тракта у детей с позиций эндоскопии.** Слизистая оболочка

пищеварительного тракта у детей очень тонкая, нежная, богатая сосудами; мышечная и эластическая ткани развиты слабо. Слизистая оболочка легко ранима при минимальной травме эндоскопом.

Средняя длина пищевода у новорожденного составляет 10 см, у детей 1-го года жизни - 12 см, 5 лет - 16 см, 10 лет - 18 см, 15 лет - 19 см. Диаметр пищевода новорожденного - 5-8 мм, толщина стенки - 0,2 мм. Анатомические сужения пищевода у детей раннего возраста выражены слабо: самое узкое - верхнее сужение, расположенное на уровне прохождения пищевода через диафрагмальное отверстие сужение выражено менее значительно; сужение на уровне бифуркации трахеи у детей непостоянно. Внутренняя поверхность пищевода у новорожденных гладкая. Слизистая оболочка и подслизистый слой богаты кровеносными сосудами. Мышечные слои выражены слабо. И 2-2<sup>1/2</sup> годам жизни появляется отчетливая складчатость слизистой оболочки.

Желудок у новорожденного имеет длину около 5 см, ширину - 3 см, средняя физиологическая емкость составляет 7-14 мл, но через неделю его емкость увеличивается до 70-90 мл. В возрасте 4-7 лет происходит медленное увеличение желудка, после 7 лет наступает период быстрого его роста. Желудок у новорожденного еще не сформирован: дно, кардиальный и пилорический отделы выражены слабо. Рост и формирование желудка происходят в определенной последовательности: вначале к 2-3-му месяцу жизни ребенка выделяется пилорическая часть, к 4-6-му месяцу она становится относительно оформленной. Область дна желудка определяется только к 10 мес. Вследствие слабого развития мышечного кольца в кардиальном отделе у новорожденных довольно часто наблюдается забрасывание содержимого желудка в пищевод. Формирование кар-

диального отдела желудка завершается лишь к 8 годам. Слизистая оболочка желудка новорожденного относительно толстая, с небольшим количеством складок, подслизистый слой богат кровеносными сосудами, мышечная оболочка развита слабо.

Длина двенадцатиперстной кишки у новорожденных составляет 7,5-10 см. У детей первых лет жизни она имеет преимущественно кольцевидную или П-образную форму. Условно в двенадцатиперстной кишке выделяют 4 части: верхнюю горизонтальную, нисходящую, нижнюю горизонтальную и восходящую. На задневнутренней поверхности нисходящей части кишки располагается большой дуоденальный, или фатеров, сосочек.

Толстая кишка у ребенка имеет относительно большую длину, чем у взрослых. Проекция слепой кишки расположена несколько выше. С ростом ребенка происходит опущение слепой кишки и развитие восходящего отдела толстой кишки. Правый изгиб ободочной кишки у детей грудного возраста располагается ниже, чем у взрослых (с ростом ребенка она поднимается), у детей он более выражен и затрудняет прохождение этой зоны колоноскопом. Поперечная ободочная кишка значительно провисает, так как имеет длинную собственную брыжейку, что объясняется более быстрым ростом ее по сравнению с увеличением объема брюшной полости. Значительная подвижность поперечной ободочной кишки также объясняется ее длинной брыжейкой. Левый изгиб ободочной кишки расположен выше печеночного, в этом участке может встречаться дополнительная петля, что также затрудняет проведение колоноскопа. Нисходящая кишка имеет меньший диаметр и мелкую гаустрацию. Длинная брыжейка сигмовидной кишки способствует образованию множества изгибов и перемещению кишки вправо далеко за

среднюю линию. Длинная брыжейка сигмовидной кишки может сохраняться у детей до старшего возраста, а иногда встречается и у взрослых. При переходе сигмовидной кишки в прямую отмечается участок сужения просвета. Гаустрация сигмовидной кишки меньше выражена, чем в нисходящем отделе толстой кишки. Прямая кишка чаще располагается по средней линии, стенки ее очень тонкие, слизистая оболочка более нежная, легко ранимая.

**Эндоскопы. Инструменты.** Большое значение для успешного проведения эндоскопического исследования имеет правильный выбор эндоскопа с учетом анатомо-топографических особенностей пищеварительного тракта, возраста ребенка, целей исследования.

Для исследования верхних отделов пищеварительного тракта оптимальными являются педиатрические модели фиброэндоскопов с торцовым расположением оптики, лишь для выполнения ретроградной эндоскопической панкреатохолангиографии необходим эндоскоп с боковым расположением оптики. У новорожденных и детей до 6 мес для исследования верхних отделов пищеварительного тракта применяются: гастроинтестинальный эндоскоп GIF-XP (диаметр 7 мм) и бронхоскоп BF-BзP (диаметр 5,6 мм) фирмы „Олимпас“ (Япония). Для обследования детей в возрасте от 6 мес до 15 лет можно использовать гастроинтестинальный эндоскоп GIF-Pз (диаметр 9 мм) фирмы „Олимпас“ и панэндоскоп AC-P (диаметр 10 мм) фирмы „АСМ“ (США). Для выполнения ЭРПХГ применяются дуоденоскоп IF-B4 (диаметр 11 мм) фирмы „Олимпас“.

Для колоноскопии у детей раннего возраста используется педиатрический колоноскоп фирмы „Олимпас“ с диаметром 11 мм. У детей старше 3 лет можно применять модели, предназначенные для обследования взрослых пациентов. Для осмотра прямой кишки

и дистального отдела сигмовидной кишки используются педиатрические модели жестких ректороманоскопов ленинградского завода „Красногвардеец“.

Для лапароскопии у детей наиболее широко используются лапароскопы отечественных конструкций (ВНИИМП), выпускаемые заводом „Красногвардеец“, а также педиатрические модели лапароскопов ГДР с приставкой „Микрома“, фирмы „Шторц“ (ФРГ), „Олимпас“.

**Показания и противопоказания к использованию эндоскопических методов исследования у детей.** Плановые исследования верхних отделов пищеварительного тракта следует проводить в следующих случаях: 1) при пороках развития, заболеваниях и опухолях пищевода, желудка, двенадцатиперстной кишки, желчевыводящих путей и поджелудочной железы; 2) при рецидивирующем болевом абдоминальном синдроме с целью дифференциальной диагностики; 3) при рвоте и желудочно-пищеводном рефлюксе у новорожденных и детей раннего возраста. Эндоскопические процедуры выполняются после рентгенологического обследования с контрастным веществом.

Срочные эндоскопические исследования показаны: 1) при острых кровотечениях из верхних отделов пищеварительного тракта для выявления источника кровотечения и выполнения манипуляций, преследующих гемостатический эффект; 2) при пороках развития пищевода, желудка и двенадцатиперстной кишки у новорожденных, сопровождающихся симптомами высокой кишечной непроходимости; 3) для удаления инородных тел верхних отделов пищеварительного тракта.

Фиброэндоскопические исследования верхних отделов пищеварительного тракта практически не имеют абсолютных противопоказаний, относительные составляют сердечно-легочная недостаточность III степени, острые нарушения

мозгового кровообращения и клинические признаки перфорации полого органа.

ЭРПХГ выполняется по следующим показаниям: 1) при гепатите для установления его причины и выяснения состояния желчевыводящих путей в случаях неинформативности обычных методов исследования (пероральной холецистографии, внутривенной холангиографии); 2) при холецистите, если сомнительны данные обычного рентгеноконтрастного исследования; 3) при подозрении на опухоль или кисту поджелудочной железы.

Противопоказаниями к ЭРПХГ служат острый панкреатит и холецистит, при которых выполнение исследования может привести к прогрессированию воспалительного процесса.

Показаниями к плановой колоноскопии служат подозрения на порок развития, приобретенные заболевания и опухоли толстой кишки. Экстренные колоноскопии проводят при заболеваниях, сопровождающихся интенсивным толстокишечным кровотечением, а также для удаления инородных тел.

Колоноскопия противопоказана при тяжелых формах неспецифического язвенного колита (особенно у новорожденных с некротическим язвенным колитом), а также при подозрении на перфорацию полого органа и перитонит.

Плановые эндоскопические исследования толстой кишки, как и верхних отделов пищеварительного тракта, проводят после рентгенологического исследования с контрастным веществом (ирригографии).

Лапароскопия показана: 1) при острых хирургических заболеваниях органов брюшной полости, протекающих с атипичными клиническими проявлениями, затрудняющими установление диагноза; 2) при закрытой травме живота с подозрением на повреждение органов брюшной полости; 3) при подозрении на опухолевое поражение органов брюш-

ной полости для установления локализации и возможности метастазирования; 4) при хронических рецидивирующих болях в животе неясного генеза с целью дифференциальной диагностики; 5) при гепатите с целью установления причины, проведения прицельной биопсии печени и других диагностических манипуляций; 6) при гермафродитизме для установления пола; 7) при различных формах кишечной непроходимости для диагностики, контроля дезинвагинации и рассечения единичных спаек с целью восстановления пассажа по кишечнику.

Противопоказания к лапароскопии разделяются на общие и местные. И общим относятся крайне тяжелое общее состояние больного, выраженная сердечно-легочная недостаточность, нарушение гемокоагуляции. И местным - выраженные спайки органов брюшной полости с передней брюшной стенкой, а также свищ передней брюшной стенки.

**Подготовка, премедикация, анестезия.** Объем мероприятий, входящих в комплекс подготовки к эндоскопии, определяется целью и задачей исследования, предполагаемой патологией, возрастом и общим состоянием ребенка.

Подготовка к исследованию пищевода, желудка, двенадцатиперстной кишки заключается только в отказе от кормления ребенка в течение 6-8 ч перед манипуляцией. При острых массивных кровотечениях предварительно тщательно промывают желудок холодной водой для удаления кровяных сгустков и создания условий для полноценного осмотра.

Премедикация проводится путем введения возрастной дозы 0,1 % раствора атропина за 30 мин до исследования. При подозрении на заболевание кардиальной зоны премедикацию не проводят в связи с нежелательным релаксирующим влиянием атропина на кардиоэзофагеальный сфинктер [Исаков Ю.Ф. и др., 1980].

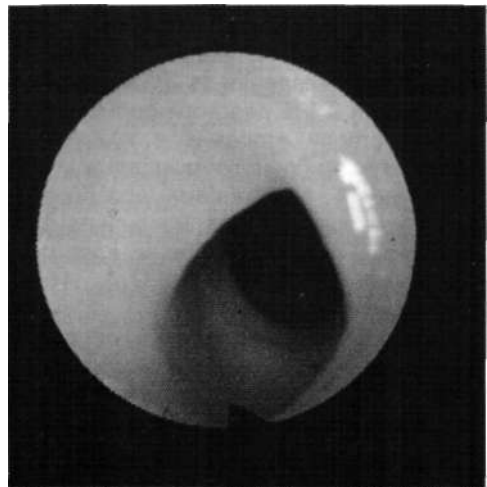
Выбор оптимального варианта обез-

боливания при эзофагогастродуоденоскопии зависит прежде всего от возраста ребенка, его общего состояния и цели исследования.

Эндоскопические исследования верхних отделов пищеварительного тракта у новорожденных и детей первых 3 мес жизни проводят без обезболивания; у детей старше 7 лет, как правило, достаточно местной анестезии. В возрасте от 3 мес до 7 лет целесообразно проводить исследования под общим обезболиванием, оптимальным вариантом является назофарингеальный комбинированный фторотано-закисно-кислородный наркоз. Показанием к эндотрахеальному наркозу независимо от возраста служит тяжелое общее состояние в до- и послеоперационном периоде, а также предполагаемая значительная продолжительность эндоскопического исследования [Исаков Ю.Ф. и др., 1980; Мостовая С.С., 1980; Ament M. et. al., 1977].

У детей всех возрастных групп ЭРПХ выполняется под общим обезболиванием.

Рис. 1. Привратник у новорожденного (в норме).





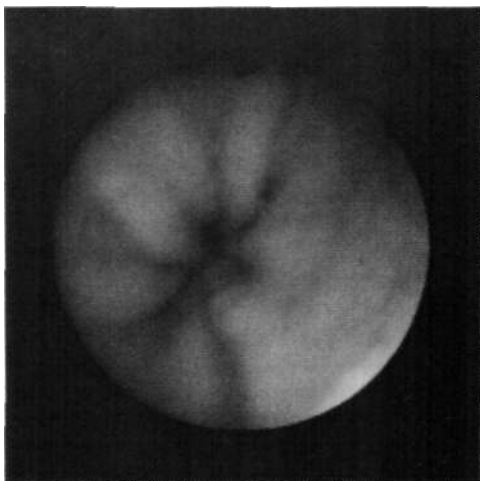


Рис. 2. Кардия у новорожденного (в норме).

Проведение колоноскопии требует специальной подготовки желудочно-кишечного тракта. Накануне исследования днем ребенку дают внутрь 25-30 мл касторового масла, вечером ставят две высокие очистительные клизмы с интервалом в 1 ч. Утром в день исследования ставят также две очистительные клизмы с часовым интервалом, последнюю клизму желателно сделать за час до колоноскопии. Исследование проводят натощак. Премединация заключается в введении за 30 мин до исследования 0,1 % раствора промедола и 0,1% раствора атропина в возрастной дозировке. Фиброколоноскопия у детей выполняется под общим обезболиванием, как правило, под масочным фторотано-закисно-кислородным наркозом [Долецкий С. Я., Сурикова О. А., 1980; Schwaiger C. et al., 1979].

Лапароскопия относится к оперативным вмешательствам; к этому исследованию готовят как к полостной операции. Премединация проводится за 30 мин до исследования внутримышечным введением 1 % раствора промедола и

0,1 % раствора атропина в возрастной дозировке. Лапароскопия у детей выполняется под общим обезболиванием, оптимальным вариантом которого является эндотрахеальный наркоз с применением мышечных релаксантов, особенно у детей раннего возраста [Окулов А.Б., 1969; Долецкий С.Я., 1970; Lucian B., 1977; Buldersky M., 1979].

**Особенности эндоскопических исследований у детей.** Техника исследования верхних отделов пищеварительного тракта у детей не отличается от таковой у взрослых пациентов, следует лишь подчеркнуть необходимость очень осторожного введения эндоскопа под постоянным визуальным контролем, так как велика опасность повреждения нежной и тонкой слизистой оболочки пищевода, желудка и двенадцатиперстной кишки [Васильев Ю.В., Лукашева Т.В., 1972; Исаков Ю.Ф. и др., 1977; Buldersky M., 1979].

Исследование верхних отделов пищеварительного тракта следует начинать с осмотра слизистой оболочки пищевода. Вход в пищевод имеет вид сомкнутой щели, легко раскрывающейся при инсuffляции воздуха. Продвижению фиброскопа по пищеводу должна предшествовать инсuffляция. Слизистая оболочка пищевода бледно-розового цвета, блестящая, с несколько сглаженными продольными складками. Чем младше ребенок, тем менее выражены складки пищевода. В грудном отделе пищевод округлой формы, слизистая оболочка гладкая. При переходе грудного отдела в брюшной (в месте прохождения пищевода отверстием в диафрагме) у детей старшего возраста отмечается кольцевидное сдавление извне и небольшое расширение пищевода над ним. Брюшной отдел пищевода имеет вид цилиндрической воронки, дном которой является кардия. В норме кардия имеет вид плотно сомкнутой розетки с правильными симметричными складками. При инсuffляции кардия

раскрывается, при этом отчетливо видна граница слизистой оболочки пищевода и желудка, имеющая вид зубчатой линии (с разной высотой зубцов) у детей старшей возрастной группы и плавно изогнутой линии у детей первого года жизни. Слизистая оболочка пищевода в зоне перехода приобретает белесоватый оттенок, что подчеркивает более яркую, блестящую слизистую оболочку желудка (рис.1.). При осмотре слизистой оболочки желудка следует придерживаться определенной последовательности. Исследование начинают с малой кривизны субкардиального отдела с прилегающими к нему передней и задней стенками, осматривают большую кривизну, дно желудка. Затем следует обзор тела и угла желудка. Угол желудка у детей имеет вид полукруглой арки, соединяющей нижние отделы передней и задней стенок желудка. Слизистая оболочка субкардиального отдела блестящая, розовая, гладкая, в области дна желудка появляются невысокие продольные складки. Полость желудка имеет овальную форму, на передней и задней стенках складки слабо выражены, имеют неправильную форму. На большой кривизне складки четкие, имеют вид длинных параллельных валиков. По направлению к антральному отделу количество и высота складок уменьшаются, в антральном отделе складки сглажены. Антрум выглядит как усеченный конус, вершиной которого является привратник. Вид привратника зависит от тонуса мышц и степени расправления воздухом. Иак правило, у детей привратник представлен круглым или овальным отверстием (рис. 2). Луковица двенадцатиперстной кишки имеет овальную форму, слизистая оболочка ее светло-розовая, бархатистая, гладкая. Осмотр всей двенадцатиперстной кишки у детей не представляет трудностей, слизистая оболочка в постбульбарных отделах бледно-розовая, с правильными циркулярными складками, наиболее

выраженными в верхней и нижней горизонтальных ветвях. На внутренней стенке нисходящей ветви двенадцатиперстной кишки хорошо виден большой сосочек, располагающийся на вершине продольной складки. Слизистая оболочка большого дуоденального сосочка ярко-розовая, на верхушке его видно отверстие желчного и панкреатического протоков. После осмотра нисходящей ветви двенадцатиперстной кишки приступают к осмотру нижней горизонтальной, затем восходящей ветви. Переход в тощую кишку определяется по резкому изгибу и уплотненности, а также по высоким, соприкасающимся своими верхушками складкам слизистой оболочки и энергичной перистальтике.

При хирургических заболеваниях пищевода и желудка, кроме прямой эзофагогастродуоденоскопии, широко применяют и ретроградную гастроэзофагоскопию - весьма ценный дополнительный метод исследования. Проведение ретроградной гастроскопии через гастростому показано при рубцовых сужениях пищевода, а также после эзофагопластики в ближайшем послеоперационном периоде с целью контроля и диагностики осложнений. Ретроградную гастроэзофагоскопию выполняют фиброскопом с небольшим диаметром (7 мм) и торцовым расположением оптики. Исследование проводят под общим обезболиванием, в положении ребенка на спине. Фиброскоп вводят через гастростому в полость желудка, первоначально осуществляют обзорный осмотр. Для удобства осмотра антрального отдела желудка и привратника больного поворачивают на левый бок, затем придают исходное положение, фиброскоп подтягивают из желудка до гастростомического канала. Дистальный конец эндоскопа изгибается кверху, продвигается по направлению к средней линии живота и вверх, вскоре в поле зрения появляется кардия. Дистальный отдел аппарата несколько распрямляется и

фиброскоп легко входит в пищевод. При исследовании большое внимание уделяют оценке функционального состояния кардии, что особенно важно при дифференциации стенозов пищевода различной этиологии (рефлюксных, врожденных, послеожоговых).

Интраоперационную эндоскопию проводят с целью получения информации, которая может повлиять на ход операции (при ангиоматозном поражении желудочно-кишечного тракта и пр.), или для контроля выполненной интраоперационной манипуляции (например, во время интраоперационного бужирования - для наблюдения за разрывом рубцов пищевода). Интраоперационное исследование проводят в положении больного, необходимом для оперативного вмешательства. Техника интраоперационной эндоскопии не имеет существенных отличий от применяемой при обычном исследовании пищевода, желудка и двенадцатиперстной кишки, исследование может быть прямым или ретроградным (у детей с гастростомой).

ЭРПХГ выполняют с помощью дуоденоскопа, который вводят в положении ребенка на левом боку, после обнаружения фатерова соска аппарат располагают напротив него и осуществляют катетеризацию ампулы тefлоновым зондом, введенным через биопсийный канал эндоскопа. Тefлоновый зонд предварительно заполняют 0,25 % раствором новокаина, чтобы в протоковую систему поджелудочной железы и желчевыводящих путей не попали пузырьки воздуха, затрудняющие интерпретацию рентгенологической картины. Исследование проводят на специально приспособленном для рентгенотелевизионного наблюдения столе. Используют водорастворимые контрастные вещества (верографин, урографин и др.). Как правило, для исследования панкреатической протоковой системы и желчевыводящих путей необходимо 20-40 мл контрастного раствора. Его введение

шприцем осуществляют под рентгено-телевизионным наблюдением за правильностью и интенсивностью заполнения панкреатических и желчевыводящих путей. Обычно сначала заполняется вирсунгов проток, а затем общий желчный проток, внутрпеченочные протоки и желчный пузырь. Для селективного контрастирования билиарного тракта катетер следует вводить в устье большого дуоденального сосочка в косом восходящем направлении и глубоко проводить его в ампулу. При выполнении исследования, кроме рентгенотелевизионного наблюдения, проводится рентгенография. После ЭРПХГ в течение 1-2 дней надо следить за уровнем диастазы мочи, так как изредка возможно возникновение диастазурии. У детей ЭРПХГ является достаточно сложным исследованием, однако при соответствующей подготовке эндоскописта, правильном отборе больных и аккуратном проведении процедуры она достаточно безопасна и высокоинформативна.

Осложнения при проведении фиброэзофагогастродуоденоскопии связаны обычно с нарушением методики исследования, неправильным выбором модели фиброскопа и способа анестезии. Осложнения могут быть результатом реакции на местный анестетик. В связи с этим у детей ограничено применение для местной анестезии высокотоксичных анестетиков (кокаина и динаина). 1 % раствор динаина используют для местной анестезии только у детей старше 10 лет.

Повреждения стенки полого органа во время исследования могут варьировать от травмы слизистой оболочки до перфорации полого органа. Наиболее грозным осложнением является перфорация пищевода, которая дает летальность выше, чем перфорация других полых органов. Собственный опыт проведения более 10 000 фиброэзофагогастроскопий без осложнения свиде-

тельствует о малой травматичности этого метода исследования при тщательном соблюдении всех правил.

Техника колоноскопии не имеет принципиальных отличий от таковой у взрослых. У детей наиболее эффективен ротационный способ проведения аппарата с поэтапным сбориванием толстой нишки [Долецкий С.Я., Сурикова О.А., 1980]. Исследование проводится в положении больного на спине. На различных этапах колоноскопии положение следует менять для облегчения проведения эндоскопа через анатомически сложные для исследования зоны [Федоров В.Д. и др., 1978]. Особая осторожность необходима при обследовании новорожденных с подозрением на некротический энтероколит: осмотру подвергаются лишь дистальные отделы сигмовидной и прямой кишок.

В прямой кишке виден извитой ход просвета, отсутствие циркулярных складок. Верхней границей кишки является хаустоновская складка - верхняя внутренняя граница брюшинного покрова. В этой области, как правило, возникает первое затруднение при проведении эндоскопа. После преодоления этой зоны осматривают сигмовидную кишку, имеющую переходной тип складок. В верхней трети сигмовидной кишки складки приобретают циркулярную форму, в области нисходящей кишки они становятся более высокими, иногда треугольной формы. Проведение колоноскопа через селезеночный изгиб в поперечную ободочную нишку зачастую затруднено из-за заостренности изгиба. В этой области может встречаться дополнительная петля толстой кишки, и тогда приходится многократно менять положение больного, чтобы получить возможность продвижения эндоскопа в поперечную ободочную кишку. Слизистая оболочка поперечной ободочной кишки белесоватая, блестящая, складки высокие, треугольной формы. Следующим этапом колоноскопии является

осмотр печеночного изгиба, представляющего собой значительных размеров слепой мешок; вход в восходящую кишку располагается книзу и кпереди от нупола печеночного изгиба. Восходящая кишка короткая, широкая, просвет ее треугольный, складки высокие, плотные. Заканчивается восходящий отдел толстой нишки баугиниевой заслонкой, которая деформирует просвет кишки, вдаваясь в нее в виде соска. Обычно заслонка имеет вид утолщенного сфинктера, отделяющего слепую кишку от восходящей. В слепой кишке складки имеют циркулярную форму, иногда образуют треугольную площадку, в которой видно отверстие червеобразного отростка.

Осмотр толстой кишки должен быть тщательным как при введении колоноскопа, так и при выведении его.

Довольно часто у детей встречаются неудачи при выполнении колоноскопии, обусловленные следующим: 1) невозможностью проведения колоноскопа во все отделы кишечника, так как толстая кишка имеет множество дополнительных петель, острые углы перехода одного отдела в другой; 2) затрудненностью полноценного осмотра в связи с послеоперационным спаечным процессом в брюшной полости; 3) невозможностью исследования в связи с плохой подготовкой кишечника.

Осложнения, как правило, связаны с нарушением техники исследования и, судя по литературным данным, встречаются крайне редко [O'Connor J., 1981]. Имеются единичные публикации о перфорации толстой кишки при эндоскопическом исследовании у детей [Frimbergen E. et al., 1979]. Большое значение для профилактики осложнений имеет правильный подход к выбору модели колоноскопа с учетом возрастного диаметра толстой кишки и показаний к исследованию.

Техника лапароскопии у детей не имеет отличий от таковой у взрослых

пациентов. Пневмоперитонеум накладывают также в горизонтальном положении больного, газ вводят шприцем Жане или специальным аппаратом, выпускаемым заводом „Красногвардеец“. Обычно для наложения пневмоперитонеума применяется атмосферный воздух. Количество газа при наложении пневмоперитонеума у детей зависит от возраста ребенка, величины и объема брюшной полости. У детей школьного возраста на исследование уходит обычно от 2000 до 5000 мл газа. Обычно количество необходимого газа определяют перкуторно и визуально непосредственно в процессе введения. Наложение пневмоперитонеума является одним из важных моментов исследования, требующим большого внимания анестезиолога, так как недостаточная анестезия при введении газа в брюшную полость может явиться причиной рефлекторной остановки дыхания и сердечной деятельности [Окулов А.Б., 1969; Vucian L, 1977]. Точки пункции брюшной полости и основные моменты техники лапароскопии у детей такие же, как и у взрослых. Эндоскопический осмотр проводится в следующем порядке; обзор правого верхнего квадранта живота и остальных отделов идет по направлению часовой стрелки, при необходимости визуальное исследование сопровождается инструментальной пальпацией с помощью специального манипулятора. По окончании осмотра газ из брюшной полости выпускают, на место прокола брюшной стенки накладывают лейкопластырь, сближающий края раневого отверстия. В течение одного - двух дней после лапароскопии соблюдается постельный режим.

Осложнения могут быть связаны с проведением непосредственно лапароскопии и дополнительных хирургических манипуляций во время этого исследования. Пунктуальное соблюдение техники лапароскопии позволяет избежать серьезных осложнений, связанных с по-

вреждением органов брюшной полости. Они встречаются крайне редко; иногда происходит ранение сосудов сальника и нагнетание воздуха в сальниковую сумку [Buldersky M., 1979]. Как правило, подобные повреждения не сопровождаются выраженным кровотечением и не нуждаются в проведении оперативного вмешательства.

#### • Рентгенорадиологические методы исследования

Рентгенологическим методам принадлежит, бесспорно, ведущая роль в диагностике заболеваний желудочно-кишечного тракта и органов брюшной полости. Рентгенодиагностика большинства хирургических заболеваний начинается с бесконтрастных методов исследования органов брюшной полости и забрюшинного пространства. Они не требуют специальной подготовки.

**Обзорную рентгеноскопию и рентгенографию** выполняют, как правило, в вертикальном положении больного для выявления скопления жидкости и воздуха в полостях. К основным патологическим симптомам относятся: скопление газа в свободной брюшной полости, выявляемое по характерной (серповидной) воздушной прослойке между диафрагмой и печенью, диафрагмой и желудком; выявление уровней жидкости в перерастянутых петлях кишок; отсутствие или выраженная неравномерность их газонаполнения; отсутствие уровня жидкости в желудке или резко увеличенное его газонаполнение (перерастянность); наличие необычных рентгеноконтрастных включений (инородных тел или костно-хрящевых фрагментов тератоидных опухолей), патологических теней.

**Томография** - получение рентгеновского изображения в какой-либо плоскости (срезе) тела - применяется для более детальной топической и структурной диагностики опухолей. Кроме стан-

дартной продольной томографии, получила распространение компьютерная томография, позволяющая с высокой разрешающей способностью получать поперечные и продольные срезы любой части тела. Изображение выбранной плоскости среза воссоздается на дисплее сразу же после обработки на ЭВМ сигналов, идущих с электронных усилителей. Компьютерная томография позволяет проводить тонкую топическую и структурную диагностику не только за счет высокой разрешающей способности (0,5-1 мм), но и за счет возможности денситометрической и морфометрической оценки любых участков изображения.

**Рентгенконтрастные методы.** У новорожденных и детей младшего возраста для исследования желудочно-кишечного тракта применяют йодолипол и сульфат бария, разведенный на грудном молоке, ниселе, фруктовых соках или растворе глюкозы. У детей старшего возраста сульфат бария применяется, как и у взрослых. Для лучшего выполнения складок слизистой оболочки (при диагностике гастритов, дуоденитов, язв, полипов, дивертикулов Меккеля) к бариевой взвеси добавляют 3 % раствор карбометилцеллюлозы или яичный белок. Оба вещества повышают вязкость рентгеноконтрастной смеси.

Исследование желудка и тонкой кишки проводят при подозрении на пилоростеноз или пилороспазм, гастрит, дуоденит или язвенную болезнь, желудочно-кишечные кровотечения, частичную или полную врожденную и приобретенную форму кишечной непроходимости, пороки развития желудочно-кишечного тракта.

Плановые исследования проводят натощак в вертикальном и горизонтальном положениях. У новорожденных пропускают одно кормление. Контрастное вещество может быть введено в желудок естественным способом - per os и через зонд. В последнем случае

для улучшения изображения рельефа слизистой оболочки, желудка можно выполнить так называемое двойное контрастирование: ввести в желудок вместе с бариевой смесью 200-300 см<sup>3</sup> воздуха.

Изучение рельефа слизистой оболочки желудка производят в косых и горизонтальном положениях с ортостатическим и пальпаторным перемещением контрастного вещества в интересующие отделы. Функциональное состояние пилорической зоны определяют в момент прохождения через нее контрастного вещества. Нормальная эвакуация из желудка продолжается от 20 мин до 1 ч. Удлинение этого времени косвенно свидетельствует о патологии привратника. Дифференциальную диагностику между пилоростенозом и пилороспазмом проводят на основании оценки эвакуации через привратник после приема 2-4 капель раствора атропина (1:1000): ускорение эвакуации и расширение просвета привратника свидетельствует в пользу пилороспазма, неизменная ситуация - в пользу пилоростеноза. В последнем случае задержка контрастного вещества в желудке может продолжаться 6-24 ч.

Проходимость тонкой кишки оценивается по срокам поступления контрастного вещества в толстую кишку: в норме полный переход в толстую кишку осуществляется за 3-3 1/2-6 ч. Практически достаточно произвести три снимка (через 2; 4 и 6 ч) после введения контрастного вещества, чтобы оценить пассаж по тонкой кишке.

Для более детального исследования тонкой кишки на всем протяжении прибегают либо к приему охлажденной бариевой взвеси (дробно по 50-100 мл на протяжении 1 1/2-2 ч), либо к постепенному непрерывному заполнению тонкого кишечника непосредственно из двенадцатиперстной кишки (энтероклизма) на фоне гипотонии мускулатуры кишечной стенки. В первом случае

холодная бариевая взвесь стимулирует перистальтику кишечника, а дробный прием контрастного вещества позволяет нонтурировать его на большом протяжении. Во втором - заполнение тонкой кишки производится через 15-20 мин после 1-2 таблеток аэрона (для расслабления мускулатуры стенки кишки), введенных через зонд в двенадцатиперстную кишку. Бариевую взвесь, процеженную через два слоя марли, вводят по зонду непрерывно из банки Петрова.

В обоих случаях достигается хорошее заполнение тонкой кишки и контурирование ее слизистой оболочки. С помощью энтероклизмы кишечник заполняется более равномерно, что оправдывает техническое усложнение введения контрастного вещества в кишечник.

Исследование толстой кишки проводят при подозрении на пороки развития (болезнь Гиршпрунга, мегадолохосигма и др.), полипоз, илеоцекальную инвагинацию, рубцовые сужения и пр.

Контрастирование толстой кишки может быть достигнуто антеградно одним из описанных выше способов или ретроградно. Последний путь обеспечивает лучшее заполнение, является более информативным в плане диагностики и применяется чаще.

При илеоцекальной инвагинации контрастирования толстой кишки достигают введением через прямую кишку воздуха. Последний подается с помощью обычной пневматической груши под давлением не более 40 мм рт.ст. Газ заполняет толстую кишку и контурирует головку инвагината (диагноз подтверждается) либо проникает через баугиниеву заслонку в терминальный отдел тонкой кишки с характерным ячеистым его заполнением (такая картина исключает илеоцекальную инвагинацию). Этот метод - пневмоирригография - не требует предварительной очистки толстой кишки.

Наличие газа в толстой кишке (он

попадает туда уже через несколько часов после рождения) используют для установления протяженности атрезии ануса и прямой кишки. Для этого получают рентгенограмму соответствующей области в положении вниз головой с металлической меткой (типа монеты) на коже промежности соответственно отсутствующему анусу. При этом сохранившаяся дистальная часть прямой кишки контурируется в виде газового купола, а расстояние от его вершины до металлической метки соответствует протяженности атрезии.

Для ирриграфии с сульфатом бария требуется тщательная подготовка, заключающаяся в полном отмывании толстой кишки от содержимого с помощью сифонных клизм с 1 % раствором хлорида натрия. При значительном заполнении кишечника плотными каловыми массами (например, при болезни Гиршпрунга) процедуру приходится повторять несколько раз, причем желательно пользоваться раствором, подогретым до 35-37° С, во избежание охлаждения и связанных с ним последствий.

При анализе ирриграмм обращают внимание на топографические особенности толстой кишки, зоны расширения и сужения, рельеф слизистой оболочки и патологические образования (полипы, опухоли, рубцы и т.д.).

Исследование желчного пузыря, желчных и поджелудочных протоков производится при заболеваниях и пороках развития панкреатобилиарной системы. Для исследования желчевыведительной системы контрастное вещество вводят орально, внутривенно или непосредственно в желчные протоки.

При пероральном способе применяются таблетки билитраста из расчета 0,05 г на 1 кг массы тела. У детей до 1 года жизни этот метод не применяется из-за несовершенства желчеобразовательной функции и механизмов кишечного всасывания.

Внутривенно вводят 20 % раствор билигноста из расчета 1 мл на 1 кг массы тела. Всю дозу вводят медленно - за 3-5 мин. Максимальное контрастирование желчных протоков наблюдается через 25-30 мин, желчного пузыря - через 1<sup>1</sup>/<sub>г</sub>-2 ч.

Контрастное вещество непосредственно в желчевыводящие пути вводят либо путем чреспеченочной пункции, либо ретроградно через большой дуоденальный сосочек с помощью фиброгастродуоденоскопа (ретроградная холангиопанкреатография). В качестве контрастного вещества используют препараты, применяющиеся для ангиографии. Печень пунктируют через кожу в момент апноэ из точки, находящейся на 2-4 см ниже реберной дуги и на 2-4 см правее мечевидного отростка. Иглу с мандреном вкалывают в толщу правой доли печени под углом 45° (снизу вверх и изнутри наружу). После извлечения мандрена к игле присоединяют шприц, содержащий 1-2 мл 0,9% раствора хлорида натрия или 0,25 % раствора новокаина, и при непрерывной мягкой аспирации иглу продвигают в глубь паренхимы печени до появления в шприце желчи. Перед введением контрастного вещества желчь из протонов максимально аспирируют, затем вводят контрастное вещество, производят снимки и эвакуируют контрастное вещество перед удалением иглы из печени.

Перед эвакуацией желчи целесообразно измерить ее давление. В норме оно колеблется в протоках от 8 до 14 см вод. ст., в желчном пузыре - до 18 см вод. ст. После пункции желчных протоков иногда возникает опасность развития желчного перитонита из-за истечения желчи из прокола печени. Снижает вероятность этого осложнения употребление иглы с полиэтиленовыми или тефлоновыми насадками. После пункции протока насадку сдвигают с иглы на 3-4 см по протоку, а иглу

извлекают. Измерение давления, эвакуацию желчи, введение контрастного вещества и его эвакуацию осуществляют через гибкую насадку. При этом угроза расширения пункционного канала на поверхности печени из-за случайных дыхательных или кашлевых движений диафрагмы значительно снижается.

Более физиологична и менее опасна холецистохолангио- и панкреатография через большой дуоденальный сосочек с помощью гастродуоденоскопов. Протоки при этом заполняют по длинному тонкому катетеру, введенному через манипуляционный канал прибора в большой дуоденальный сосочек. Однако эта методика не применима при полной блокаде протоков (например, атрезии желчных протоков, закупорке их конкрементом и т.д.).

Холецистохолангио- и панкреатография позволяют выявлять конкременты, пороки развития, дисгенезию желчевыводящих путей, стенозы и другие нарушения нормальной топографии и функции протоков.

Ангиографию применяют при подозрении на объемные образования в брюшной полости (опухоль и кисты), признаках нарушения портального кровотока, для топической идентификации желудочно-нишечных кровотечений (если нельзя ее установить эндоскопическими методами), выявления нарушения кровоснабжения отдельных органов (травматические разрывы сосудов, тромбозы, стенозы, порони развития).

Большинство ангиографических исследований у детей производят под общей анестезией или в условиях значительной нейроплегии.

Ангиография может помочь дифференцировать кисты от опухолей; определить злокачественность опухоли; выявить топографические особенности кровоснабжения и локализации образования, имеющие значение для оперативной тактики. Как правило, стандартная



брюшная аортография выполняется по 2-3 снимкам в 1 сек на протяжении 6 с после введения  $1/3$  дозы контрастного вещества. В зависимости от полученной информации далее решается вопрос о селективной ангиографии той или иной ветви брюшной аорты, которую катетеризируют через бедренную артерию по Сельдингеру. Лишь у 15-20% детей до 1 года жизни катетеризация по Сельдингеру вызывает затруднения (слабая пульсация, тонкий сосуд) и требуется обнажение бедренной артерии.

Ангиографическое исследование портального кровотока может быть произведено несколькими способами: при сохраненной селезенке - путем чрескожной спленопортографии; при отсутствующей селезенке или тромбозе селезеночной вены - при помощи трансмезентериальной или трансумбилинальной портографии. В первом случае контрастное вещество вводят в пульпу селезенки, в двух последних соответственно либо селективно в верхнюю брыжеечную артерию, либо через бужированную пупочную вену по методике, описанной Г.Е. Островерховым, Ю.А. Тихоновым и В.А. Акопяном (1979).

Пункцию селезенки производят в подреберье (если селезенка значительно увеличена) или в девятом межреберном промежутке по средней подмышечной линии иглой длиной 10-12 см с мандреном. После попадания в пульпу селезенки мандрен удаляют, правильность положения иглы контролируют по поступлению крови в павильон иглы. Измеряют давление в селезенке, затем в течение 3-4 с вводят 10-20 мл (в зависимости от возраста) контрастного вещества. Серию ангиограмм начинают после введения  $1/3$  дозы по 1 снимку в 1 с первые 6-8 с и далее по 1 снимку каждые 2 с до 14-16-й секунды.

Среди возможных осложнений наиболее часты: прокол селезенки и инъекция контрастного вещества в брюшную полость; надрыв селезенки в месте про-

кола из-за дыхательных или кашлевых движений диафрагмы; кровотечение в брюшную полость.

При невозможности введения контрастного вещества в селезенку (отсутствии ее или тромбоз селезеночной вены) портальная система может быть контрастирована методом ретроградный мезентерикографии. Этот метод особенно приемлем при наличии установок для субтракционной ангиографии. Контрастное вещество вводят селективно в верхнюю брыжеечную артерию: при обычной ангиографии - в течение 6-8 с 1,5-2-кратное количество контрастного вещества. Снимки делают начиная с 6-8-й секунды после введения и заканчивают на 20-22-й секунде, по снимку в 1 с; при субтракционной ангиографии достаточна обычная доза контрастного вещества с видеозаписью на протяжении 25-30 с.

Трансумбиликальную портографию выполняют через обнаженную оперативным способом и пробужированную мочеточниковым катетером пупочную вену. Метод применяется редко, так как в 20-30 % случаев у детей старшего возраста технически не удается восстановить достаточную для проведения ангиографии проходимость пупочной вены. Дозы контрастного вещества и условия съемки те же, что и при спленопортографии.

Ангиографические исследования выявляют участки нарушения портального кровотока, топографические особенности и пути коллатерального сброса крови в систему полых вен.

Ангиографию по поводу желудочно-кишечных кровотечений производят лишь при невозможности эндоскопической идентификации источника кровотечения. Наиболее вероятно выявить источник кровотечения при проведении исследования на фоне продолжающегося кровотечения: кровоточащий сосуд обнаруживается по экстравазальному затеку контрастного вещества. Вероят-

ность диагностического успеха при обычной брюшной аортографии невелика. Как правило, приходится прибегать (с учетом клинической оценки локализации кровотечения) к селективной ангиографии ветвей брюшной аорты. Введение контрастного вещества в кровотокающий сосуд способно само по себе вызывать остановку кровотечения. При этом действуют два фактора: спазм сосуда (как реакция на раздражение интимы контрастным препаратом) и высокая вязкость контрастного вещества, которое при селективном способе введения практически в чистом виде заполняет сосуд.

При подозрении на нарушение кровоснабжения органов брюшной полости (травматические разрывы сосудов, сужения, тромбозы), как правило, прибегают к селективной ангиографии ветвей брюшной аорты.

При наличии установки для субтракционной ангиографии необходимость в селективной ангиографии практически не возникает, так как полная информация может быть получена и при введении контрастного вещества в аорту: субтракционная ангиография дает хорошее разрешение при концентрации контрастного вещества в крови более 5-7 %. Это стало возможным благодаря вычитанию (субтракции) из изображения с контрастным веществом изображения до введения контрастного вещества (маски) и с последующим усилением реконструированного таким образом изображения сосудов. Метод субтракционной ангиографии имеет несомненные преимущества перед традиционной ангиографией, особенно у детей, так как позволяет пользоваться более тонкими катетерами, меньшими дозами контрастных веществ и в значительном проценте случаев трансвенозным путем введения препаратов для контрастирования артериальной системы.

**Радиоизотопные методы.** Радионуклидные методы исследования все шире

внедряются в клиническую практику, но пока их нельзя отнести к распространенным методам диагностики в абдоминальной хирургии у детей. Эти методы основаны главным образом на применении гамма-камер с большим полем зрения (более 39 см), совмещенных с мини-ЭВМ и позволяющих исследовать большую часть тела. Основа радиоизотопной диагностики - специфические радиофармпрепараты (РФП). Они несут на себе радиоактивную метку и ведут себя в организме очень специфически, а именно - избирательно выводятся клубочками или канальцами почек, захватываются ретикулоэндотелиальной тканью печени и селезенки, удерживаются в кровяном русле, накапливаются в костях скелета, выделяются билиарной системой и т.д. В качестве радиоактивной метки в педиатрии применяют короткоживущие источники и изотопы с наименьшей радиотоксичностью (исключая онкологическую практику, в которой может использоваться весь арсенал источников для постановки диагноза). Прежде всего это технеций -  $^{99m}\text{Tc}$  и радиоксенон -  $^{133}\text{Xe}$ , реже используется  $^{131}\text{I}$ , который имеет большую, чем указанные изотопы, токсичность. Наиболее подходящими для работы камеры, с учетом особенностей ее конструкции, являются  $^{99m}\text{Tc}$  и  $^{133}\text{Xe}$ , энергии которых составляют соответственно 140 и 80 кэВ.

**Показания к радиоизотопным исследованиям.** Применение гамма-камеры не имеет возрастных ограничений, в большинстве случаев не требует специальной подготовки больного к исследованию, не ограничивается состоянием пациента. Детская радиоизотопная диагностика в большинстве случаев допускает использование методик, не требующих активного участия пациента в исследовании и занимающих минимальное время. Как показывает практика, у детей не удается выполнить исследования, занимающие более 60 мин. Напри-

мер, исследование желчевыделительной функции печени (медленный процесс) требует 60 мин фиксированного (неподвижного) положения больного над детектором гамма-намеры. Разумеется, такое исследование возможно лишь у детей старшего возраста либо требует специальных иммобилизаторов и фармакологической подготовки.

Радиоизотопное исследование органов брюшной полости и забрюшинного пространства показано в следующих ситуациях: тупая травма с подозрением на повреждение печени или почек; заболевания этих органов, протекающие с поражением желчевыделительной функции, клубочковой фильтрации, канальцевой функции, объемные образования печени и почек (в том числе абсцессы и кисты); гидронефроз и диспластические изменения почек и т.п.; эктопия и дистопия слизистой оболочки желудка; портальная гипертензия и нарушения портальной циркуляции (например, в результате токсического повреждения печени); контроль кровообращения в кишечном трансплантате искусственного пищевода. Возможно также исследование поджелудочной железы, однако используемый для этого селен-метионин имеет очень высокую радиотоксичность, длительно удерживается в организме и может применяться только в исключительных случаях (подозрение на опухоль поджелудочной железы), так как за одно такое исследование ребенок получает годовую допустимую дозу облучения. Гамма-камера может быть использована также для диагностики желудочно-пищеводного рефлюкса, однако такое исследование не имеет существенных преимуществ (кроме более низкой дозы облучения) перед аналогичным рентгенологическим обследованием.

Следует отметить, что при проведении гамма-сцинтиграфии доза облучения критического органа, гонад и всего тела больного (при применении  $^{99m}\text{Tc}$  и

$^{133}\text{Xe}$ ) значительно меньше облучения, получаемого при рентгенографии и тем более рентгеноскопии.

Диагностика эктопированной и дистопированной слизистой желудка. Исследование основано на хорошем накоплении железистой тканью слизистой оболочки желудка сложной соли хлорида натрия и технеция, так называемого пертехнетата (меченного технецием изотонического раствора хлорида натрия). За 40 мин до исследования внутривенно вводят 111-185 МБк пертехнетата. Затем больного укладывают на живот над детектором гамма-камеры так, чтобы в поле зрения попали желудок и брюшная полость (при диагностике дивертикула Мекнеля или других видов эктопии слизистой оболочки желудка) или желудок и грудная полость (при диагностике дистопии слизистой оболочки желудка в пищевод). Положение больного контролируется по экрану видеомонитора. Затем компьютером регистрируется кадр статистического исследования после накопления счета 500 000. Перед введением пертехнетата для стимуляции секреторной активности слизистой оболочки желудка полезно дать больному 1-2 таблетки ЛИВ-52 или аналогичного препарата.

При эктопии в кишечник слизистой оболочки желудка ниже последнего, чаще в средненижних и средневерхних отделах брюшной полости (дивертикул Мекнеля) или в других отделах (удвоенные кишечника и т.д.), определяется очаг повышенного накопления радиопрепарата. Для дифференциальной диагностики дивертикула Мекнеля округлую зону, соответствующую его предполагаемой локализации, обводят на экране дисплея и в ней рассчитывают коэффициент относительного накопления пертехнетата (в процентах к накоплению в желудке), который при наличии дивертикула превышает 40 %. В других случаях эктопии этот показатель никогда не достигает указанной

величины. Если при гамма-сцинтиграфии дивертикул и другие аномальные накопления пертехнетата не обнаружены, это не означает, что дивертикула нет, в нем лишь нет эктопированной слизистой оболочки желудка. Следует отметить, что чаще всего в дивертикуле Меккеля обнаруживается именно слизистая оболочка желудка, которая часто обуславливает изъязвления, кровотечения и другие осложнения.

При дистопии слизистой оболочки желудка в пищевод вместо типичного желудочного купола на сцинтиграмме определяется воронкообразный переход купола в пищевод с различной протяженностью дистопированной слизистой оболочки. Обычно такой участок пищевода занимает его нижнюю треть или половину. В норме пищевод на сцинтиграммах не визуализируется.

Статистическая сцинтиграфия печени с серным коллоидом или фитонем. Эти препараты несут на себе радиоактивную метку в виде  $^{99m}\text{Tc}$  и избирательно захватываются клетками ретикулоэндотелиальной системы печени и селезенки. Исследование выполняют через 20 мин после внутривенного введения РФП. Доза препарата 3,7 мБк/кг, но не более 370 мБк. Компьютер прекращает формирование сцинтиграммы после набора 200 000 500 000 общего счета. Цель исследования - выявление дефектов накопления РФП.

При разрывах печени, кистах, опухлях, абсцессах и т.д. соответственно их локализации определяется снижение или неравномерность накопления препарата. Оценка сцинтиграммы производится визуально и во многом зависит от опыта специалиста. Существуют различные методы, облегчающие постановку диагноза: построение кривых профиля накопления препарата, математический анализ с выявлением аномалий кривизны поверхности печени и воспроизведением соответствующего функ-

ционального изображения с более четкими участками снижения накопления РФП.

Во всех случаях метод позволяет лишь обнаружить дефект накопления РФП, но дифференцировать объемные образования не представляется возможным из-за его неспецифичности.

Радиоизотопная спленопортография (РСПГ). Существуют несколько методик РСПГ с использованием различных РФП (человеческого плазменного альбумина, ДТПА, меченых частиц). Использование первых двух препаратов требует выполнения динамического исследования, конкурирующего с аналогичным рентгенологическим методом. Однако в силу ограниченных возможностей гамма-камер получить изображение сосудистой архитектоники, сопоставимое с рентгеноконтрастным исследованием, невозможно, а скоростные показатели кровообращения по коллатеральной системе при портальной гипертензии имеют малое диагностическое значение. Остановимся на использовании меченых частиц - чаще всего макроагрегата (МАО) человеческого альбумина, меченного  $^{99m}\text{Tc}$ . Препарат состоит из частиц альбумина, определенного размера которых не позволяет им проходить через легочные и печеночные капилляры и вызывает их временную эмболизацию, незначительный объем которой не отражается на органной циркуляции. Путем пункции обычной иглой для внутримышечных инъекций в селезенку вводят 74-185 мБк  $^{99m}\text{Tc}$  МАО в объеме, не превышающем 1 мл. Желательно, чтобы пациент задержал дыхание в момент пункции, однако при правильной технике пункция и введение препарата занимают не более 2 с, ребенок просто не успевает сделать вдох и, наоборот, инстинктивно задерживает дыхание. Болевая чувствительность в зоне пункции селезенки (середина ее перкуторной площади) значительно ниже по сравнению с обычными

зонами внутримышечных инъекций, и большинство детей вообще не чувствуют боли в момент пункции. Однако существует потенциальная опасность повреждения капсулы селезенки при извлечении или введении иглы, если в этот момент в результате глубокого вдоха селезенка сильно сместится (при спленомегалии этого обычно не бывает и при глубоком вдохе). Если введение производилось над детектором гамма-камеры, на экране монитора виден пассаж МАА по селезеночной вене и коллатералам.

После введения препарата пациента укладывают над детектором гамма-камеры так, чтобы в поле зрения поместились легкие, печень и селезенка. Селезенка экранируется листом свинца толщиной около 3-4 мм, поскольку в зоне введения фиксируется значительное количество РФП, что затрудняет последующую оценку изображения у худшающей статику над печенью и легкими. Регистрируются два кадра статического исследования после набора 200 000 общего счета: виды спереди и сзади. Затем на дисплее ЭВМ обводят две зоны в каждой проекции: легкие и печень с последующим вычислением средней величины по двум проекциям (для расчетов используется средний счет над каждой зоной). Далее рассчитывается процент накопления РФП в легких от общего накопления над легкими и печенью. Эта величина и составляет процент коллатерального сброса крови из портальной системы через вены желудка и пищевода. Величина сброса определяется, с одной стороны, развитостью коллатералей, с другой - уровнем гипертензии в портальной системе. В норме весь препарат фиксируется в печени, при полном блоке - накапливается в легких и при различных уровнях коллатерального сброса распределяется между легкими и печенью."

Описанные выше три статические методики сцинтиграфии занимают

минимум времени (обычно регистрация данных происходит не более 5 мин) и необременительны для больного, при неудаче запись сцинтиграммы может быть повторена без дополнительного введения РФП.

Исследование портальной циркуляции с  $^{133}\text{Xe}$ . Метод основан на ректальном введении радиоксенона, растворенного в изотоническом растворе хлорида натрия. После введения в зоне верхней трети прямой кишки через тонкий катетер.  $^{133}\text{Xe}$  диффундирует в кровь, попадает в портальную вену, минует печень и выдыхается легкими, не подвергаясь рециркуляции. Для исследования вводят 185 мБк  $^{133}\text{Xe}$  в объеме не более 3-5 мл. Перед введением раствор радиоксенона охлаждают до 2-3°C для обеспечения болюсного эффекта. Компьютер регистрирует 36 кадров динамического исследования в течение 9 мин. Суммация кадров позволяет получить на экране дисплея изображение функционирующей паренхимы печени. Поскольку портальная франция является для печени функциональной, она имеет значительно большую чувствительность к патологическим изменениям в органе. В норме основная масса портального кровотока проходит через правую долю. В случаях увеличения функциональной нагрузки на орган (перитонит и другие интоксикации, в том числе отравления лекарственными препаратами и т.п.) в портальный кровоток включается все больший объем печени (что хорошо видно на сцинтиграммах), а уже затем происходит замедление транзита индикатора через орган. При разрывах печени, абсцессах, опухолях и других объемных образованиях на изображении функционирующего объема печени удается более четко выявить дефекты накопления радиометки (функциональные дефекты), чем при стандартном статическом исследовании с серным коллоидом или фитоном.

Обведя на экране дисплея ЭВМ зону печени, можно построить кривую прохождения радиоксенона через орган и после адаптации гамма-образной функцией рассчитать среднее время транзита  $^{133}\text{Xe}$ , которое в норме не превышает 200 с. Увеличение времени транзита связано с более глубокими повреждениями печени, наблюдающимися, например, при интоксикациях, хроническом гепатите и т.п. Таким образом, этот показатель может быть использован как количественный диагностический индекс.

При портальном блоке печень на сумме кадров динамической сцинтиграфии не определяется, а визуализируются лишь зона ректального введения и легкие. В некоторых случаях определяется задержка радиоксенона в венозной системе желудка, где происходит коллатеральный сброс.

Этот метод оказался чрезвычайно эффективным в оценке результатов радикальных операций при внепеченочной форме портальной гипертензии. При функционирующем портокавальном или спленоренальном анастомозе время появления радиоксенона в легких в 4-6 раз короче по сравнению с нормой и еще короче, чем при коллатеральном пассаже портальной крови. Такое исследование не требует подготовки пациента, может быть выполнено амбулаторно при любом состоянии больного и в любые сроки после операции. При портокавальных анастомозах примерно в 70 % случаев удается увидеть на дисплее ЭВМ путь пассажа  $^{133}\text{Xe}$  через мезентериальные вены, портальную вену, анастомоз, сердце и легкие, что подтверждает нормальную функцию анастомоза даже без построения кривых и количественных расчетов.

Оценка состояния циркуляции в кишечном трансплантате при эзофагопластике. Как известно, кишечный трансплантат искусственного пищевода сохраняет циркуляторную связь с

мезентериальной системой: кровь из него поступает в портальную вену. При формировании трансплантата могут возникнуть различные циркуляторные нарушения, связанные с натяжением и перегибом сосудистой ножки. Эти нарушения прежде всего возникают в венозной системе, где давление и скорость кровотока значительно ниже. Нарушения венозного оттока могут служить в дальнейшем причиной трофических расстройств в перемещенном участке кишки с развитием тяжелых последствий, вплоть до некроза трансплантата и медиастинита.

Методика оценки циркуляции в кишечном трансплантате аналогична описанной выше с той лишь разницей, что радиоксенон вводится не в прямую кишку, а через тонкий катетер, установленный в просвете трансплантата (возможно во время операции). После введения препарат через стенку кишки поступает в печень и затем выводится легкими. При нормальном венозном оттоке от трансплантата на сцинтиграммах хорошо визуализируется печень, строение кривой прохождения радиоиндикатора над которой позволяет определить среднее время транзита (оно не выходит за нормальные пределы при хорошей циркуляции в трансплантате и, наоборот, замедляется при нарушениях венозного оттока). Используя количественный показатель среднего времени транзита, можно в динамике наблюдать за адаптацией циркуляции в трансплантате к новым условиям и вовремя предупредить развитие тяжелых осложнений.

Исследование билиарной системы печени. Используется  $^{99\text{m}}\text{Tc}$ -ХИДА - препарат, избирательно выделяющийся билиарной системой (60 %) и почками (40 %). При нормальной работе печени на сцинтиграммах почки не видны и не мешают их визуальной оценке. Внутривенно вводят 1 мБк/кг препарата после ориентации больного

над детентором гамма-намеры в положении на животе (кан и при исследовании портальной циркуляции печени). Регистрируется 60 кадров динамического исследования в течение 60 мин. В течение всего времени регистрации поза больного по отношению к детектору камеры не должна меняться, поэтому метод применяется в большинстве случаев лишь у детей старшей возрастной группы (у маленьких детей он требует специальных иммобилизаторов и фармакологической подготовки).

При просмотре кадров на экране дисплея ЭВМ видно, кан препарат накапливается в паренхиме печени, поступает во внутривенные желчные протоки, желчный пузырь, общий желчный проток и выделяется в кишечник. Пометив на экране зоны печени (паренхимы), желчного пузыря и кишечника, строят кривые прохождения индикатора и рассчитывают временные показатели поступления ХИДА в различные отделы билиарного тракта. Моделирование билиарной функции на ЭВМ позволяет дифференцировать механическую желтуху от паренхиматозной даже при отсутствии на сцинтиграммах изображения печени (при печеночной недостаточности). Все временные показатели динамики желчевыделения также автоматически рассчитываются компьютером по соответствующей математической программе, значительно облегчая постановку диагноза.

**Ультразвуковая томография (УЗТ).** Этот метод исследования дал возможность получать изображение тонких поперечных слоев организма. Визуализация анатомических структур достигается компьютерной обработкой затухания и отражения ультразвуковых волн при прохождении их через неоднородные ткани. Наибольшее распространение получила УЗТ с применением эхоимпульсного метода, разрешающая способность которого приблизилась к длине двух волн генерируемого ультра-

звука. В практической медицине уже применяют аппараты УЗТ, позволяющие получить изображение в 32-64-тонной шкале, что дает возможность проводить довольно тонкий структурный анализ.

Показания к УЗТ при заболеваниях органов брюшной полости и забрюшинного пространства. УЗТ применяют главным образом для диагностики заболеваний печени и желчного пузыря, почек и поджелудочной железы. При этом используют либо статическую трехмерную УЗТ, либо в реальном масштабе времени. Последняя стала возможной после разработки линейных многоэлементных (до 60 и более) антенных систем, развивающих ритм до 30-40 изображений в 1 с за счет механической или электронной сканирующей систем. Такая скорость изображений позволяет наблюдать слои в движущемся (при дыхании или сердцебиении) органе с одновременной возможностью фиксации статического изображения в любой момент. Практическая безвредность УЗТ и скорость получения информации снимают на возрастными ограничениями, так и связанные с состоянием больных.

При заболеваниях печени и желчного пузыря исследование производят натошак, косыми снами в правом подреберье с наклоном от датчика на проекцию желчного пузыря или интересующую зону паренхимы печени. Желчный пузырь в норме визуализируется в виде зоны с низким уровнем отраженных сигналов с четкими контурами, окруженной узкой зоной с более высоким уровнем отражения (стенки пузыря). Различные включения (слизь, песон, камни) визуализируются по соответствующим уровням поглощения и отражения эхосигналов. Исследования в динамике после пробного завтрака дают информацию о темпе опорожнения желчного пузыря, что позволяет уловить дискинезию.

При исследовании паренхимы печени анализируются форма, размеры органа, состояние внутripеченочных желчных ходов, разветвлений печеночных вен и вен портальной системы. Расширение последних может (при соответствующей клинике) свидетельствовать о блокаде портального кровотока. Эходенситометрия позволяет более точно оценить плотность тканей в отдельных участках паренхимы. В норме максимум эходенситограммы приходится на 3-5-й тон серой шкалы при 32-тонной градации. УЗТ позволяет дифференцировать

в ткани печени гематомы, кисты, опухоли, а так же скопление жидкости между диафрагмой и печенью. Поджелудочную железу исследуют спереди путем стреловидных снанов через правую долю печени на проекцию головки железы. Нормальная эхограмма поджелудочной железы имеет типичную структуру, описываемую как бульжная мостовая. УЗТ может с успехом применяться для диагностики острого и хронического панкреатита, кист, опухолей и камней поджелудочной железы.



d Патология  
брюшной стенки

• Грыжа  
белой линии живота

Грыжевые выпячивания по средней линии живота между мечевидным отростком и пупком делятся на пара-умбилинальные, локализующиеся вблизи пупна, и эпигастральные, расположенные выше.

Возникновение подобных грыж связывают с недоразвитием апоневротического тяжа, называемого белой линией живота. Одной из особенностей белой линии у детей является относительно малая толщина тканей. Между пучками апоневротических волокон, встречающихся по средней линии живота, могут быть щелевидные дефекты; с ростом ребенка они уменьшаются. Через незакрывшиеся дефекты в апоневрозе проникают небольшие участки предбрюшинной клетчатки с прилежащей париетальной брюшиной. Крайне редко содержимым грыжевого мешка является петля или стенка тонкой кишки.

Среди всех грыж живота грыжи белой линии составляют около 1%, выявляются обычно после 2-3 лет жизни. Ущемленные грыжи этой локализации отмечаются еще реже.

Клинически они обычно протекают бессимптомно и обнаруживаются случайно родителями или врачами при профилактическом осмотре. По средней линии живота определяется округлое выпячивание, чаще гладкое, эластическое, слегка болезненное на ощупь. От давления грыжевое выпячивание не исчезает, но может несколько уменьшаться, если в состав грыжи входит не только предбрюшинная клетчатка, но и сальник или стенка кишки. При выраженной подкожной жировой клетчатке подобное

грыжевое выпячивание чаще не выявляется. Только при тщательной пальпации и изменении положения больного такая грыжа может быть обнаружена. В некоторых случаях дети указывают на возникающие временами болезненные ощущения в этой области, у тучных детей трудно выявить грыжевое выпячивание, такие дети нередко обследуются в стационаре по поводу гастродуоденита, холецистопатии, мезаденита.

Грыжу белой линии живота следует отличать от диастаза мышц живота - аномалии или варианта развития передней брюшной стенки. В этих случаях при напряжении по средней линии живота от мечевидного отростка до пупка выявляется равномерное выпячивание шириной до 1,5-2 см и создается ложное впечатление дефекта апоневроза на этом протяжении; при диастазе лечения не требуется.

При ущемлении грыжи белой линии живота пациенты испытывают острые болезненные ощущения в эпигастральной области, которые распространяются на весь живот. Дисфагия обычно не выражена и болевой синдром является ведущим. Удаётся нащупать резко болезненное плотное образование по средней линии живота, при легком надавливании на которое боль усиливается. Подобные грыжи не следует пытаться вправлять.

**Грыжи белой линии живота лечат оперативным путем** в плановом порядке. Экстренно операция выполняется лишь при ущемлении.

Кожу рассекают по средней линии живота над грыжевым выпячиванием,

вначале выше и ниже его освобождают апоневроз, затем выделяют края дефекта и на кохеровском зонде, введенном в грыжевое кольцо, рассекают апоневроз вверх и вниз. При отсутствии ущемления, когда выпячиванием является лишь жировая ткань, ее перевязывают под основанием узловым кетгутовым швом и иссекают.

При ущемлении грыжевое выпячивание отделяют от апоневроза, клетчатку расслаивают, если вслед за жировой клетчаткой обнаруживают грыжевой мешок, то его осторожно вскрывают, убеждаются в том, что к нему не подпаяна стенка кишки. Рану послойно ушивают наглухо, накладывая узловые швы: на брюшину - кетгутовые, на апоневроз - капроновые или шелковые; иногда при большом дефекте апоневроза целесообразно наложить П-образные швы.

#### • Пупочная грыжа

Пупочная грыжа характеризуется незаращением апоневроза пупочного кольца, через которое выпячивается брюшина, образуя грыжевой мешок, содержимым которого являются, как правило, сальник, петли тонкой кишки.

Пупочные грыжи чаще выявляются уже в периоде новорожденности, у девочек встречаются несколько чаще, чем у мальчиков. На долю этих грыж приходится 4 % всех грыж брюшной стенки. Пупочная грыжа проявляется округлым или овальным выпячиванием и имеет вид значительно увеличенного пупка. В спокойном состоянии, особенно в положении лежа, выпячивание самостоятельно или при легком надавливании вправляется в брюшную полость и тогда ощущается пупочное кольцо, которое может иметь различные размеры - от едва определяемого кончиком пальца до дефекта диаметром до 1,5-2 см (больше встречается значительно реже). При осмотре часто

обращает на себя внимание истончение кожного покрова над грыжевым выпячиванием, что служит показанием для проведения операции в более ранние сроки. Беспокойства ребенку пупочная грыжа обычно не приносит, только в редких случаях, когда грыжевое выпячивание большое, возможно натяжение брыжейки кишки, входящей в состав содержимого грыжевого мешка. В этих случаях возможно ущемление.

**Тантину лечения пупочной грыжи** в основном определяет возраст пациента. В значительном числе случаев к 4-5 годам жизни наблюдается самоизлечение, нередко исчезновение дефекта в области пупка отмечается и раньше. После 5 лет рассчитывать на самостоятельное закрытие дефекта нельзя. Существует распространенное мнение, что наложение лейкопластырных полосок, ношение бандажа, а также целенаправленная гимнастика и массаж мышц брюшной стенки способствуют более быстрому закрытию дефекта и исчезновению грыжи. Однако полоски лейкопластыря ни в какой степени не могут сблизить края апоневроза, напротив, мацерируют ножный покров живота, они увеличивают вероятность инфицирования. Массаж мышц брюшной стенки и выкладывание ребенка на живот действительно укрепляют брюшной пресс, но это также не может повлиять на облитерацию пупочного кольца. Назначение подобной процедуры скорее имеет психологическое значение для родителей, которые часто не могут себе представить, что лишь временный фактор в самоизлечении детей при этой патологии является ведущим. При применении различных лечебных процедур, а также и без них уже в грудном возрасте более чем у 60 % детей наблюдается самоизлечение.

Оперативное вмешательство обычно проводят в плановом порядке у детей старше 4-5 лет, только в редких случаях прибегают к более ранней операции,

когда у ребенка наблюдаются приступы беспокойства за счет выхождения большой грыжи через узкое пупочное кольцо. Если грыжа даже во сне самостоятельно не вправляется, показана экстренная операция.

Овальный кожный разрез делают над пупком или сбоку от него, выделяют апоневроз и грыжевой мешок, дно которого тесно сращено с кожей пупка. Грыжевой мешок вскрывают, осматривают, разделяют спайки с салынником или стенкой кишки, после свободного погружения последних в брюшную полость мешок прошивают, перевязывают у шейки и удаляют. Апоневроз ушивают однорядными шелковыми швами. При необходимости может быть положен второй ряд швов. Растянутую кожу пупка частично иссекают и подшивают к апоневрозу, имитируя пупок. Рану ушивают, оставляя на сутки дренаж в виде резиновой полоски, на кожу могут быть положены косметические швы.

Выделить грыжевой мешок без повреждения его чаще всего не удастся, так как его дно имеет сращение с кожей пупка и между ними нет прослойки из клетчатки. Рецидивы и осложнения обычно не наблюдаются.

#### • Паховая и пахово-мошоночная грыжа

Грыжевое выпячивание, выходящее в клетчатку живота через паховое кольцо, у детей в основном является врожденным, обусловленным незаращением вагинального отростка брюшины, который образуется в процессе опускания яичек из брюшной полости в мошонку. И моменту рождения влагалищный отросток только в 75 % случаев подвергается полной облитерации. Во всех остальных наблюдается его полное или частичное незаращение.

При напряженном крике или плаче ребенка повышается внутрибрюшное

давление и создаются условия для проникновения петли кишки, салынника в преобразованный грыжевой мешок, являющийся вагинальным отростком.

Патогенез образования паховых грыж [Долецкий С.Я., Окулов А.Б., 1978] сложен и обусловлен рядом экзогенных (физических, химических, биологических, инфекционных) и гормональных факторов, которые приводят к задержке внутриутробного развития органов и систем и, в частности, к незаращению вагинального отростка. Сочетание паховых грыж с другими заболеваниями (крипторхизм, варикоцеле, водянка) наблюдается в 3 % случаев.

В возникновении паховых грыж у детей наряду с незаращенным вагинальным отростком придают значение и анатомической предрасположенности брюшной стенки, заключающейся в сужении живота книзу, более высоком и узком подчреве с большим углом наклона пупартовой связки, относительно широком паховом кольце.

Паховая грыжа составляет более 92 % всех грыж брюшной стенки. Преобладают односторонние грыжи (95 %), справа они локализуются в 80 %, слева - в 15 % наблюдений. Двусторонняя локализация отмечается лишь в 15 % случаев [Долецкий С.Я., Окулов А.Б., 1978]. У девочек паховая грыжа наблюдается в 9-10 раз реже, чем у мальчиков, что объясняется редкостью образования брюшинного отростка (нункиев дивертикул).

Паховые грыжи у детей относятся к косым: выпячивание проходит по паховому каналу через внутреннее и наружное отверстие вдоль элементов семенного канатика. В зависимости от уровня облитерации вагинального отростка грыжи принято разделять на канатиковые и яичковые. При яичковой грыже брюшинный отросток остается открытым на всем протяжении и создается впечатление, что яичко лежит в грыжевом мешке; в действительности

оно отделено от него серозными оболочками и лишь вдается в его просвет.

Практическое значение больше имеет разделение паховых грыж на паховые и пахово-мошоночные (когда грыжевое выпячивание опускается в мошонку). Также важно различать грыжи вправимые, невправимые и ущемленные. В отличие от ущемленных невправимые грыжи не вызывают острых клинических проявлений, так как не сопровождаются крайней степенью сдавления содержимого. Невправимые грыжи встречаются очень редко, в основном у девочек.

Содержимым грыжевого мешка у мальчиков чаще всего является петля тонкой кишки или сальника, у девочек - яичник, иногда вместе с трубой. Скользящие грыжи встречаются довольно редко, в основном они локализируются справа, где задней стенкой грыжевого мешка служит купол слепой кишки или еще реже - часть стенки мочевого пузыря. Обычно это бывает при больших грыжах, когда по мере ее увеличения выпячивание увлекает за собой часть пристеночной брюшины.

При наличии в грыжевом мешке дивертикула Меккеля грыжа носит название - грыжа Littré.

Паховые грыжи проявляются овальным выпячиванием в паховой области. Выполняя наружное отверстие пахового канала, почти в 4 % случаев грыжевое выпячивание опускается по ходу семенного канатика в мошонку до яичка. У девочек значительные перемещения не наблюдаются, но большие грыжи могут расслаивать клетчатку и занимать всю область большой половой губы. Грыжевое выпячивание в спокойном состоянии ребенка может отсутствовать, но при натуживании, крике, беспокойстве обычно проявляется. Выпячивание имеет тестоватую консистенцию, слегка болезненное, легко вправимое в брюшную полость (при этом нередко удается услышать характерный звук урчания).

Пальпаторно, если даже грыжа опустилась в мошонку, яичко легко дифференцировать от грыжевого содержимого. У девочек может пальпироваться в области грыжи плотное округлое образование (яичник). В некоторых случаях содержимое грыжевого мешка (обычно отмечаемое у девочек первых месяцев жизни), несмотря на подвижность, вправить не удается, попытки вправления не причиняют боли. В этих случаях грыжу следует рассматривать как невправимую, что является показанием для оперативного вмешательства в ближайшие сроки.

Дифференциальная диагностика паховой грыжи проводится в основном с сообщающейся водянкой семенного канатика и яичка, для которых характерно постепенное изменение величины образования. Утром после сна водянка мало выражена, к вечеру после ходьбы образование увеличивается. Кроме того, при диафаноскопии водянка хорошо просвечивается; вправить ее не удается.

**При ущемлении паховой грыжи** содержимое сдавливается в апоневротическом кольце и не вправляется в брюшную полость. Длительное сдавление приводит к нарушению кровообращения выпавших в грыжевой мешок органов с угрозой развития некроза. Частота случаев ущемления во многом определяется сроками, в которые ставят показания для планового грыжесечения. Некоторое „омолаживание“ сроков операции привело к снижению процента ущемленных грыж. Сразу же после ущемления паховой грыжи у детей появляется беспокойство, плач, старшие дети жалуются на сильные боли в паховой области, где определяется резко болезненное грыжевое выпячивание. Вправить его в брюшную полость не удается. Длительность заболевания влияет на характер клинической картины. В сроки до 12 ч жизни не возникает резких циркуляторных нарушений в стенке ущемленной петли кишки, но это

обычно касается детей старше 5-6 мес. У новорожденных и детей первых месяцев жизни нарушение микроциркуляции ущемленных петель кишки возможно и в более ранние сроки. Симптомы непроходимости, интоксикация и перитонеальные явления определяются в первую очередь состоянием жизнеспособности и уровнем ущемления кишки. В поздние сроки - через 1 сут от начала ущемления - ребенок становится вялым, адинамичным, нарастает интоксикация, рвота может стать неукротимой, присоединяются явления кишечной непроходимости, отмечаются вздутие кишечника, местные признаки воспаления, увеличивается отечность тканей, могут возникнуть и перитонеальные симптомы.

Дифференциальный диагноз чаще приходится проводить с остро возникшей кистой семенного канатика, паховым лимфаденитом. При остро возникшей кисте семенного канатика болезненные ощущения не выражены, родители обращаются лишь по поводу случайно обнаруженной припухлости. Пальпация кисты безболезненна, она хорошо смещается, нередко удается определить свободное паховое кольцо. Ряд авторов придает значение в дифференциальной диагностике пальцевому ректальному исследованию внутреннего пахового кольца, обычно этот прием удается использовать у детей раннего возраста. При малейшем сомнении вопрос должен быть решен в пользу срочного оперативного вмешательства по поводу подозрения на ущемленную грыжу.

Паховому лимфадениту, как правило, присущи все признаки воспалительного процесса, и нет той остроты болевых ощущений, которые отмечаются при ущемленных паховых грыжах. При сомнении вопрос также должен решаться в пользу операции.

При неущемленных паховых грыжах операцию проводят по установлении диагноза, учитывая возраст и общее

состояние ребенка. У детей в возрасте до 6 мес жизни в период адаптации лучше избегать плановых операций, по возможности также следует откладывать вмешательство и у детей с поражением центральной нервной системы (ЦНС), ослабленных, перенесших какое-либо заболевание. При этом нужно учитывать и характер грыжевого выпячивания. Частые ущемления нередко, даже у новорожденных, приводят к необходимости выполнения оперативного вмешательства. Не следует допускать формирования больших пахово-мошоночных грыж, которые в какой-то степени нарушают режим физического развития. Невправимая грыжа служит показанием для выполнения операции в ближайшие сроки.

**При ущемлении грыжи необходима экстренная операция.** У грудного ребенка при наличии относительных противопоказаний к операции (поражение ЦНС, инфекция или остаточные явления после перенесенной инфекции) допускается проведение консервативного лечения в течение 12 ч от начала заболевания: в возрастных дозировках вводят атропин, промедол, делают теплую ванну и через 15-20 мин после введения лекарственных препаратов осуществляют легкий массаж паховой области. Подобная терапия служит и предоперационной подготовкой. У детей первых 2-3 мес жизни нужно особенно осторожно проводить подобную терапию и быстрее решаться на операцию. Более чем у половины детей подобные консервативные меры позволяют добиться вправления грыжевого выпячивания и затем через 2 дня, если нет противопоказаний, выполнить плановое грыжесечение.

Предлагаются различные методики грыжесечения. До недавнего времени наиболее распространенным видом оперативного вмешательства было выделение из элементов семенного канатика грыжевого мешка и его ампутация с

последующим укреплением апоневроза и уменьшением наружного кольца с помощью наложения 1-2 шелковых швов на апоневроз (по Ру-Краснобаеву). Существует очень много способов укрепления передней стенки пахового канала у детей; одним из них является его ушивание после рассечения гофрирующими швами [Рошаль Л.М., 1979]. Некоторые авторы ограничивались простой ампутацией грыжевого мешка [Бокастова О.К. 1977]. Некоторые из специалистов считали наиболее надежным укрепление задней стенки пахового канала по методу Бассини и его модификации [Биезинь А.И., 1964]. А.Г. Пулатов, Х.М. Мусаев (1972) предлагают дифференцированный подход: они рекомендуют детям до 3 лет проводить типичную операцию по Ру-Ираснобаеву, после 3 лет - пластику пахового канала по Мартынову: после рассечения апоневроза укрепляют переднюю стенку пахового канала, как полы пальто, путем наложения швов на апоневроз и пупартову связку. При диаметре пахового кольца свыше 3-3,5 см необходимо укрепление задней стенки пахового канала путем подшивания нижнего края внутренней косой мышцы к пупартовой связке позади семенного канатика. Рецидивы после грыжесечения встречаются редко и не превышают 1,2-4% [Шелко И.М., 1957; Барышников А.И., 1965]. Примечательно, что частота рецидивов у детей не связана с методикой укрепления пахового канала, а в основном обусловлена техническими погрешностями (оставление грыжевого мешка). Такие осложнения после операции, как высокое стояние и атрофия яичка, продолжают встречаться, они зависят в первую очередь от травмы семенного канатика и сдавления его в паховом канале швами или рубцами. Мы полагаем, что чем проще методика операции, тем меньше возможностей для технических погрешностей, и придерживаемся, как и С.Я. Долецкий, А.Б.

Окулов (1978), Duhamel В. (1957 г.), принципа разобщения грыжевого мешка с брюшной полостью. Этого достигают путем выделения шейки грыжевого мешка на протяжении 1,5 см, прошивания ее тонким кетгуттовым швом и пересечения без последующего выделения и удаления мешка, затем проводят укрепление пахового канала.

Если при малом грыжевом мешке отделение его шейки сопровождается и выделением самого дна, мешок удаляется целиком. Лучше всего отделять семявыносящий проток от грыжевого мешка в непосредственной близости к внутреннему паховому кольцу. Укрепление как передней, так и задней стенки пахового канала считаем нецелесообразным даже при некотором расширении пахового кольца, поскольку устранение причины, а именно пересечение вагинального отростка, приводит к ликвидации грыжевого выпячивания и нормализации анатомических соотношений этой области.

С.Я. Долецкий, А.Б. Окулов по виду операции разделяют больных на 4 группы. В первой группе - у детей до 5 лет - проводят операцию только на грыжевом мешке. Во второй - от 5 до 14 лет - для выделения грыжевого мешка у внутреннего канала рассекают апоневроз, затем мешок в области шейки пересекают и ушивают обычным швом. В третьей - у детей любого возраста с анатомическими дефектами в апоневрозе или тканях - производят пластику по Мартынову. Четвертую группу составляют девочки, у которых очень важно сохранить связочный аппарат матки, поэтому выделяют и отсекают только стенки грыжевого мешка.

При ущемленных паховых грыжах также следует соблюдать принцип максимального щажения тканей. Если во время операции грыжевое содержимое вправилось без рассечения кольца, то следует ограничиться выделением шейки грыжевого мешка и пересечением

после его прошивания. При вскрытии грыжевого мешка и рассечении пахового кольца грыжевое содержимое вправляют в брюшную полость, а грыжевой мешок выделяют, у шейки прошивают и пересекают, не удаляя его полностью. Накладывают 2-3 шва на рассеченный апоневроз и рану зашивают наглухо.

В грыжевом мешке у мальчиков чаще всего находят петли кишки, сальник, купол слепой кишки с червеобразным отростком, яичко, стенку мочевого пузыря. У девочек обычно содержимым является яичник, труба, иногда и матка. Вправление в брюшную полость возможно только в тех случаях, когда имеется полная уверенность в сохранности кровообращения органа. В противном случае проводят резекцию в пределах здоровых тканей, но перед этим принимают меры, направленные на восстановление кровообращения в ранее ущемленных тканях: вводят в брыжейку кишки или в связку трубы 0,25 % раствор новокаина, полезно завернуть яичник или кишку и некоторый период подержать в салфетке, смоченной теплым изотоническим раствором хлорида натрия.

У девочек, особенно при двусторонних паховых грыжах, содержимым мешка может оказаться не яичник, а яичко. В подобных ситуациях нужно считать, что имеется тестикулярная феминизация и яичко не следует удалять, так как его гормональная деятельность в основном определяет физическое развитие ребенка [Хубер А., Хирше Г.Д., 1981]. Операция должна быть закончена ликвидацией грыжевого мешка, при этом необходимо провести открытую биопсию яичка с целью определения его морфологической зрелости. Целесообразно фиксировать яичко в подкожной клетчатке паховой области, что значительно упрощает его удаление, когда заканчивается рост ребенка (16-17 лет). При сочетании паховой

грыжи с пороком развития наружных половых органов и крипторхизмом у мальчиков дети должны быть детально обследованы с позиций половой принадлежности.

Технические сложности могут встретиться при поисках пахового кольца, особенно когда сделан маленький кожный разрез. Ориентиром всегда должна служить пупартова связка, после ее очищения от клетчатки можно легко выявить наружное паховое кольцо, которое располагается чуть выше места прикрепления связки к лонной кости. Для выявления грыжевого мешка ориентиром может служить семявыносящий проток. Если грыжевой мешок поврежден у шейки, необходимо наложить круговой гофрирующий шов изнутри на брюшину, переходящую в шейку мешка, и на этом закончить операцию, при этом шейку грыжевого мешка пересекают по всей окружности.

Тяжелые осложнения в послеоперационном периоде чрезвычайно редки и исчисляются десятыми долями процента. Они встречаются в основном после экстренных грыжесечений по поводу ущемления у детей первых недель жизни. Эти осложнения чаще неспецифичны. После перехода на упрощенную методику операции такие осложнения, как отек яичка, гематома, перестали встречаться. Рецидивов, связанных с методикой вмешательства, мы не встретили, выполнив свыше 2000 операций. Не наблюдали также высокого стояния и атрофии яичка. Между тем еще в 1972 г., по данным А.А. Русанова, С.Н. Гисак, после герниопластики по Мартынову в 10 % случаев отмечалось высокое стояние яичка, а в 4 % - его гипотрофия.

### • **Бедренная грыжа**

При бедренных грыжах выпячивание выходит под пупартовой связкой через бедренный канал в подкожную клетчат-

ну бедра. В отличие от паховых бедренные грыжи, пан правило, приобретенные. В возникновении этих грыж определенную роль играет анатомо-топографическая предрасположенность и главным образом недостаточная плотность и узость бедренного кольца, охватывающего сосуды.

Бедренные грыжи встречаются у детей крайне редко. При этом под пупартовой связной (особенно при нагрузке) определяется округлое или овальное мягкое образование, легко вправляемое в брюшную полость. У детей грыжа редко достигает больших размеров. При ущемлении появляются боли, грыжевое выпячивание становится более плотным, резко болезненным и не вправляется в брюшную полость.

В дифференциально-диагностическом отношении бедренные грыжи у детей необходимо отличать от паховых, которые пальпаторно определяются выше пупартовой связки.

При ущемлении бедренную грыжу следует обязательно дифференцировать с паховым лимфаденитом. Для лимфаденита характерна бугристость образования, его неподвижность и плотность, начало и течение заболевания менее острые, местно можно отметить все признаки воспаления, вплоть до флюктуации.

Операции при неущемленной бедренной грыже проводят в плановом порядке. Кожный разрез ведут параллельно пупартовой связке, чуть ниже ее, в проекции над грыжевым выпячиванием. Выделяют из клетчатки грыжевой мешок, обнажают и очищают апоневроз. Грыжевой мешок вскрывают, у шейки прошивают и отсекают. При ущемленной бедренной грыже разрез делают строго вдоль пупартовой связки, рассекают апоневроз подобно тому, как это делают при паховой грыже, отводят кверху внутреннюю косую и поперечную мышцы, поперечную фасцию.

### • Спигелиева грыжа

К ним следует относить грыжевые выпячивания в области полулунной линии живота. У взрослых среди всех грыж брюшной стенки спигелиевы грыжи составляют 0,29-2 % наблюдений, у детей они описываются крайне редко в виде казуистических наблюдений. Так, D.Graivier и соавт, к 1970 г. описывают всего 6 наблюдений, включая одно собственное; возраст детей - от 6 дней до 14 лет.

Происхождение подобных грыж связывают с анатомической слабостью области спигелиевой линии, особенно в тех случаях, когда имеется большой диастаз между поперечной и прямой мышцами живота. Не исключено, что местом образования подобных грыж могут быть участки прохождения сосудов и нервов, но, с нашей точки зрения, это менее вероятно. Чаще всего грыжи образуются в подвздошной области на уровне пересечения линии, проведенной между остями подвздошных костей и наружным краем прямой мышцы. У детей двусторонние спигелиевы грыжи встречаются особенно редко.

Рассматриваемые грыжи проявляются взбуханием в проекции боковых стенок живота, чаще подвздошных областях, нередко грыжевое выпячивание бывает болезненным. У взрослых описывают довольно часто случаи (почти у  $1/3$ ), когда грыжевое выпячивание ни пальпаторно, ни визуально не определяется, а имеются лишь неприятные болевые ощущения. Подобное состояние возможно и у детей при небольшой грыже, не растягивающей апоневроз наружной косой мышцы живота; в этих случаях диагностика значительно затруднена. В редких наблюдениях спигелиевы грыжи даже осложнялись ущемлением стенки кишки и явлениями острой кишечной непроходимости. Так, A.I. Scorinaro (1935) описывает смерть 6-дневного ребенка от непрохо-



димости, возникшей в результате ущемления петель кишки в грыжевом отверстии.

Лечение оперативное, при подозрении на ущемление операция проводится экстренно. Разрезы делают в проекции грыжевого выпячивания в косом, парарентальном и поперечном направлении. Рассекают апоневроз наружной косой мышцы живота и под ним обнаруживают грыжевой мешок или дефект в фасции, если грыжа вправилась. Грыжевые ворота имеют овальную или округлую форму. Грыжевой мешок выделяют и удаляют после обязательно вскрытия. Дефект в апоневрозе ушивают обычным однорядным шелковым швом или образуют дуплилатуру. Результаты операции хорошие.

#### • Поясничная грыжа

Эта грыжа проявляется выпячиванием в поясничной области, в местах наименее защищенных мышечным массивом. В области поясницы имеется 2 таких места. Вверху - четырехугольник Гринфелда-Лесгафта, который ограничен сверху XII ребром, нижним краем задней зубчатой мышцы, медиально разгибателем позвоночника и латерально задним краем наружной косой мышцы живота, снизу верхнемедиальным краем внутренней косой мышцы живота. Изнутри этот участок прикрыт фасцией и квадратной мышцей поясницы.

Местом грыжевых ворот может быть также треугольник Петита, основанием которого служит гребень подвздошной кости, латеральной стороной - наружная косая мышца, медиальной - широчайшая мышца спины. Изнутри этот участок перекрывает внутренняя косая мышца живота. У детей грыжи подобной локализации описываются как казуистика. Чаще всего эти грыжи выявляются при ущемлении, когда возникают резкие боли в области поясницы,

где обнаруживается эластическое болезненное образование. Величина грыжевого выпячивания обычно небольшая, пытаются вправлять его в брюшную полость во время ущемления не следует ввиду опасности нарушения кровообращения в стенке кишечной петли, находящейся в грыжевом мешке. Грыжевым содержимым может быть как тонкая, так и толстая кишка. Выпячивание жировой ткани определяется в виде опухолевидного образования, безболезненного, при определенных положениях туловища оно может несколько изменять свое положение, размеры, но полностью не исчезает.

Вне ущемления грыжевые выпячивания жировой ткани очень трудно отличить от других образований (липомы, фибромы, дермоиды, натечные абсцессы). Важным отличительным признаком грыжи является постепенное увеличение и отсутствие феномена визуального и пальпаторного изменения величины образования при изменении положения тела. Ущемленные поясничные грыжи ввиду остроты кишечных проявлений трудности в диагностике не вызывают, если о них помнить.

Операция проводится из разреза над грыжевым выпячиванием. Грыжевой мешок выделяют из клетчатки и вскрывают. Тупо расслаивают мышцы, рассекают ущемленное кольцо, грыжевое содержимое после осмотра вправляют в брюшную полость. Грыжевой мешок у шейки прошивают, пересекают и удаляют. Грыжевое кольцо ушивают узловыми шелковыми швами, затем ушивают кетгутом расслоенные или раздвинутые мышечные ткани вместе с фасцией.

#### • Врожденные свищи и кисты пупка

Они возникают в связи с нарушением процесса облитерации желточного протока (ductus omphali) и мочевого хода

(urachus). В первые недели эмбрионального развития желточный проток осуществляет связь между кишечником и желточным мешком, мочевой ход соединяет полость аллантаоиса с клоакой, а после ее разделения - с мочеполовым синусом. С 6-8-й недели внутриутробной жизни наблюдается обратное развитие протоков: желточный проток полностью атрофируется и в конечном итоге теряется связь кишечника с пупком. Мочевой проток в дистальном отделе облитерируется, в проксимальном - участвует в образовании мочевого пузыря. Таким образом, вместо мочевого протона у ребенка остается соединительнотканый тяж между пупком и мочевым пузырем [Пэттан Б.М., 1959].

Нарушение облитерации этих протоков приводит к возникновению полных и неполных свищей пупка, а также кист энтерогенной или мочевой природы (рис. 3).

### Полный свищ пупка

На дне пупка можно видеть венчик слизистой оболочки ярко-красного цвета. В центре имеется свищевой ход различного диаметра, вплоть до точечного, в который трудно ввести даже пуговчатый зонд. Свищи большего диаметра встречаются чаще при незаращении желточного протона, в этих случаях через свищ выделяется кишечное содержимое, иногда удается видеть типичную слизистую оболочку тонкой кишки. При натуживании может возникнуть эвагинация кишечника, при этом выпавшая слизистая оболочка имеет вид двустволки. Петля кишки, эвагинированная через проток, может ущемиться в пупочном кольце. Слизистая оболочка становится застойной, цианотичной, легко кровоточит. Эвагинация сопровождается явлением непроходимости. При полных свищах мочевого протока моча может оттекать каплями, иногда при натуживании - даже струй-

кой. Сложность в дифференциации кишечного и мочевого свищей обычно возникает при узком ходе и скудном отделяемом. Различить происхождение свищей помогает фистулография. Для этого в свищ или в мочевой пузырь вводят раствор метиленового синего и следят за пронрашиванием мочи. По рентгенограммам ход свища можно проследить при его катетеризации или после введения контрастного вещества (раствор сергозина).

При подозрении на незаращенный уракус обязательно цистографическое исследование, с помощью которого можно судить о диаметре и протяженности свища.

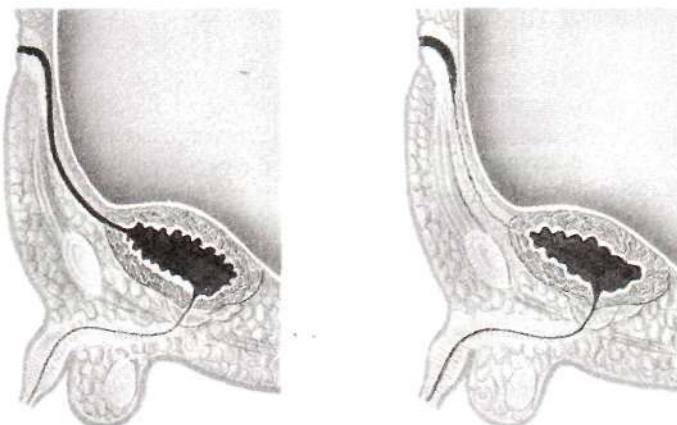
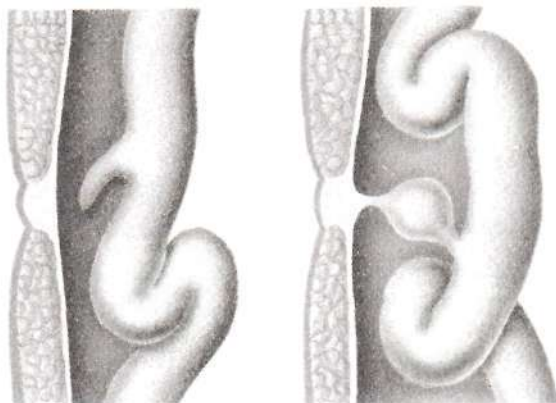
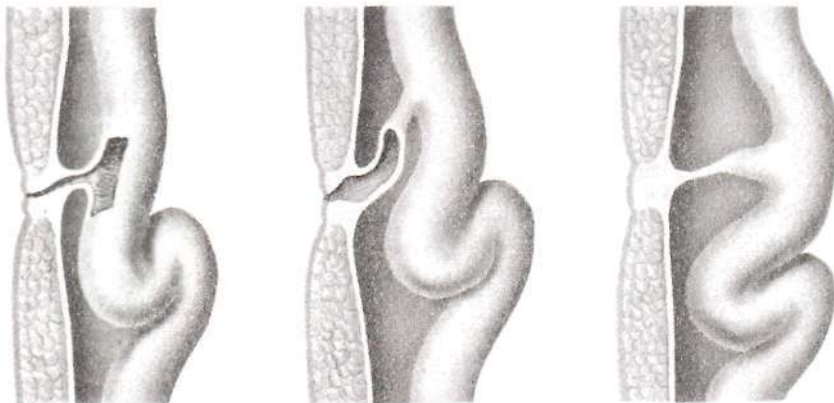
Лечение оперативное. При полных свищах с большим количеством отделяемого или эвагинацией показания к операции следует ставить независимо от возраста ребенка.

При узком свище, когда общее состояние ребенка не страдает, а отделяемое скудное, нет показаний к срочной операции, особенно если удастся предупредить мацерацию кожи в области пупка. При отсутствии тенденции к уменьшению мочеотделения из пупочного свища в течение 3-4 нед следует провести оперативное вмешательство.

Операцию лучше делать у детей после 6 мес жизни. Даже при полном пупочно-мочевом свище спешить с операцией не следует. Если моча отделяется из пупка струйкой, возможность самопроизвольного его закрытия не исключена [Баиров Г.А., 1968].

Мы считаем, что показания к операции должны диктоваться не только возрастом ребенка. Если при цистографии определяется широкое сообщение свища с мочевым пузырем, в целях предупреждения инфицирования мочевыводящих путей операцию следует проводить в ближайшие сроки после установления диагноза.

При незаращенном желточном протоке проводят срединную лапаротомию,



выделяют свищевой ход на всем протяжении, проводят клиновидную резекцию кишки и накладывают анастомоз в<sup>3</sup>/4.

При операции по поводу мочевого протока разрез кожи проводят от пупка до лобка, проток выделяют внебрюшинно вплоть до слизистой оболочки мочевого пузыря, где свищевой ход прошивают кетгутom, перевязывают и удаляют. Мышечную стенку мочевого пузыря ушивают также кетгутom. Рану в области пупка с внутренней стороны накладывают нетгутовые швы, пупок подшивают к апоневрозу, затем ушивают кожу.

#### Неполный свищ пупка

Это нарушение нередко проявляется уже в периоде новорожденности: постоянное мокнутие пупка, на дне которого обнаруживается красная слизистая оболочка, похожая на грануляции, в центре при раздвигании пупка пинцетом удаётся иногда видеть и свищевой ход, из которого отделяется секрет, чаще слизисто-гнойный. Для установления свищевых ходов, изучения его направления следует провести осторожное зондирование пуговчатым зондом до упора. Обычно протяженность свищевых ходов не превышает 2-3 см. Если ход тянется по направлению к лону, скорее можно думать о неполном свище урахуса. Зонд, введенный в свищ и идущий в глубь брюшной полости, указывает на незарощенный желточный проток. Направление и длину свища можно установить с помощью фистулографии. Важно также исключить или подтвердить наличие полного свища или кистозной полости, с которыми сообщается свищевой ход. Фистулографическое исследование в большинстве случаев отвечает на эти вопросы.

Рис. 3. *Патология желточного протока и урахуса (схема).*

Неполный свищ пупка приходится дифференцировать с фунгусом пупка - более или менее выраженным грибовидным разрастанием грануляций. Свищ при этом не удается выявить, санации и прижигания ляписом обычно приводят в течение 1-2 нед к заживлению пупочной ранки, чего не бывает при свищах.

Лечение неполных свищей в период новорожденности и в течение первых месяцев жизни должно быть консервативным в надежде на самоизлечение. По данным Э.А. Сусликиной (1962), тщательный туалет пупка, вымывание инфицированного секрета, частые купания приводят в большинстве случаев в течение первого полугодия жизни к самопроизвольной облитерации свищевых ходов. Для усиления облитерации свища в него можно вводить прижигающие и дезинфицирующие вещества. Через тупую иглу, введенную в свищевой ход, можно впрыскивать 5% раствор йодной настойки, 10% раствор нитрата серебра (до 0,5 мл) 1 раз в 7-10 дней [Лёнюшкин А.И., Лихтен М.Я., 1967]. Курс может быть повторен. Нередко можно наблюдать периодическое закрытие свища. Уменьшение отделяемого обычно указывает на тенденцию к излечению. Мы считаем, что консервативное лечение должно ограничиваться 6-месячным сроком, после чего отсутствие эффекта является показанием к оперативному лечению. Операция заключается в иссечении свища на всем протяжении, желательнее без вскрытия брюшной полости. Обязательно удаляют ткани, образующие дно пупка, с последующим ушиванием изнутри кетгутom.

#### Кисты пупка

Эти нарушения являются также результатом неполной облитерации желточного или мочевого протоков; встречаются значительно реже, чем

свищи пупка. Кисты урахуса располагаются в толще брюшной стенки между пупком и лобком, нисты желточного протока локализуются обычно в брюшной полости, очень редко они ограничиваются областью самого пупка.

Киста может медленно наполняться содержимым, инфицироваться и, наконец, прорываться. Картина заболевания зависит от возникающих осложнений. Общие симптомы: болезненные ощущения в нижней половине живота, подъем температуры, при воспалении могут быть явления интоксикации. Пальпаторно определяется опухолевидное образование, прилегающее к брюшной стенке в правой половине живота, ближе к пупку. При кисте урахуса выявляется болезненный инфильтрат в самой стенке живота между пупком и лобком. При наличии пупочного свища можно наблюдать различное отделяемое, увеличивающееся при напряжении ребенка или при пальпации этой области. Лечение только хирургическое. При энтерокистеме проводят операцию со вскрытием брюшной полости и удаляют кисту без нарушения ее оболочки. Кисту урахуса вылушивают из тканей брюшной стенки без вскрытия брюшной полости. При абсцедировании нисты урахуса и значительной инфильтрации прилегающих тканей лучше ограничиться вскрытием и дренированием гнойника. Через 3-5 мес после стихания воспалительного процесса может быть выполнена радикальная операция - удаление кисты или ее оболочки.

При инфицировании возникает воспалительный процесс с появлением ранки с влажными грануляциями на дне пупочной ямки. Общее состояние ребенка обычно не страдает, но ранка может служить входными воротами для инфекции и генерализации воспаления. Наиболее часто в ранке пупка преобладают пролиферативные процессы, грануляции разрастаются в глубине, замещаясь соединительной тканью, и возникает грибовидное опухолевидное образование с довольно плотным основанием, покрытым бледно-розовыми грануляциями со скудным отделяемым.

Дифференцировать фунгус следует с выпадением слизистой оболочки незарощенного желточного протока и возможной при этом эвагинацией ниши. Слизистая оболочка кишки или незарощенного протока имеет более яркий красный цвет, чем грануляции при фунгусе, в центре можно иногда видеть свищевой ход. Эвагинация появляется чаще внезапно, при этом ребенок начинает беспокоиться.

Лечение фунгуса следует начинать с ежедневной санации антисептическими растворами и прижигания 1 раз в 3-4 дня 10% раствором нитрата серебра (можно использовать ляписный карандаш). Заживление наступает в течение 1<sup>1</sup>/<sub>г</sub>-2 нед. При больших фунгусах можно прибегнуть к хирургическому удалению: ножну фунгуса прошивают и перевязывают у основания и отсекают скальпелем выше лигатуры, ранку прижигают нитратом серебра.

## • Фунгус пупна, омфалит

### Омфалит

#### Фунгус

Он представляет собой разрастание грануляционной ткани в области незаживающей пупочной ранки (грибок).

После отпадения остатка пуповины в норме заживление пупочной ранки происходит в течение недели.

Это воспалительный процесс в области пупочной ямки, возникающий в результате инфицирования гноеродными микробами пупочной ранки в период ее заживления после отпадения пуповины. По степени выраженности воспалительного процесса и изменений в тканях

пупна различают 3 формы омфалита: простую, флегмонозную, некротическую.

Для простой формы характерно замедление заживления пупочной ранки с очень небольшими признаками воспаления; отделяемое обычно серозное, иногда успевают даже образовываться скудные корочки над ранкой, но постоянно определяется мокнутие пупка; общее состояние не страдает.

При флегмонозной форме воспалительный процесс выходит за пределы пупочной ранки. Пупочная ямка представляет собой язву с фибринозно-гнойными наложениями, инфильтрированным дном, окруженную утолщенным кожным валиком. Кожа в окружности пупка также может быть инфильтрированной и покрасневшей. Общее состояние ребенка ухудшается: он становится беспокойным, хуже ест, может подняться температура. Воспалительный процесс при этой форме может распространяться в стороны по брюшной стенке, образуя флегмону, при которой имеются не только выраженные местные изменения, но и значительно страдает общее состояние. Токсикоз становится выраженным, температура поднимается выше.

Некротическая форма является следующей стадией ненупированного воспалительного процесса, когда он распространяется не только в стороны, но и в глубь тканей, иногда на всю толщу брюшной стенки, при этом даже может возникнуть эвентрация нишечных петель.

При выраженном омфалите (флегмонозной или некротической формах) не исключается и генерализация воспалительного процесса с переходом на пупочные сосуды, развитием гнойного флебита и даже пупочного сепсиса. Омфалит может служить источником развития (контактным путем) перитонита, абсцессов печени, перифлебита.

Омфалит приходится дифференциро-

вать с фунгусом пупка, свищами и кальцинозом, которые особенно часто возникают после реанимационных мероприятий, сопровождающихся введением растворов в пупочную вену у родившихся в асфиксии новорожденных. Пальпаторно в зоне воспаления при этом можно ощутить участок каменистой плотности, а рентгенологически выявить кальцификат.

**Лечение** при простой форме омфалита местное, оно складывается из ежедневной тщательной санации ранки пупка путем промывания раствором перекиси водорода с последующим прижиганием 10 % раствором нитрата серебра, раствором перманганата калия. Сильно действующим антисептиком, под воздействием которого очень быстро очищается рана, является диоксидин, который может быть с успехом применен в этих случаях.

При флегмонозной форме лечение значительно усложняется и наряду с местными включает общие мероприятия. Лечение следует осуществлять в условиях стационара, так как, помимо общей антибактериальной терапии, проводят и внутривенное переливание плазмы, крови, инфузию различных сывороток, растворов, повышающих сопротивляемость организма.

В ранние сроки заболевания, до выявления нагноения, область пупка обрабатывают раствором антибиотиков, инфильтрируя ткани из 2-3 точек. Обычно вводят суточную дозу в 15-20 мл раствора. При появлении флюктуации делают 2-3 разреза, дренируя резиновой полоской рану, накладывают повязку с гипертоническим раствором до прекращения отхождения гноя. Проводят физиотерапевтические процедуры (УВЧ, УФО).

При некротической флегмоне, помимо общей интенсивной терапии, включающей прямое переливание крови, особенно от донора, иммунизированного соответствующим анатоксином, плазмы, сыворотки, антибиотиков (с

учетом чувствительности к высеваемой флоре), проводят хирургическое вмешательство. После обкалывания раствором антибиотиков инфильтрированных участков тканей в окружности зоны некроза производят множественные насадки кожи по всей пораженной поверхности, включая и границу со здоровой кожей.

Прогноз при флегмонозной и некротической формах во многом определяется запущенностью заболевания и интенсивностью применяемой терапии. При присоединении осложнений, таких как перитонит, сепсис, абсцессы печени, прогноз серьезный, летальность большая.

#### • Аплазия мышц передней брюшной стенки

Это тяжелый порок развития, первое описание которого относится к 1833 г. С 1901 г. этот порок описывают как синдром Prune Belly („сливовый живот”), характеризующийся аплазией мышц передней брюшной стенки в сочетании с obstructивными уropатиями, возникшими в период эмбриогенеза, крипторхизмом у мальчиков (Welch K.I., 1969).

Синдром встречается преимущественно у мальчиков (95 %), он не является наследственным. Известно наблюдение тройни, из которых только у одного ребенка диагностирована аплазия мышц живота. Наибольшим количеством наблюдений располагает K.I. Welch (1969): собственных 38 и собранных в литературе 184.

Существуют различные взгляды на причины, способствующие развитию порока. Авторы, считающие, что первичным является нарушение закладки нервных стволов передней брюшной стенки, объясняют дилатацию и атонию мочевых путей отсутствием нормального внутрибрюшного давления. J.Jopston (1972), S.Arap и соавт. (1978) считают, что аплазия или дисплазия мышц живота первична, и объясняют ее тератогенным воздействием на миотомы в период 6-10-й не-

дели внутриутробной жизни, в результате которого нарушается формирование всей мышечной ткани передней брюшной стенки и мочевых путей. Эта теория подтверждается макро- и микроскопическими исследованиями, доказавшими, что спинной мозг, нервы малого таза и мышц брюшной стенки у больных с синдромом Prune Belly сформированы правильно.

R.F.Rendolf (1977) считает, что задержка развития вентральных миотомов способствует дилатации мочевого пузыря и верхних отделов мочевыводящей системы, а R.Redon, D.Smith, F.Shepard (1979) высказывают мнение о полиэтиологичности аплазии мышц живота, развивающейся вторично на фоне резкого увеличения живота у плода. Среди прочих причин называют асцит плода вследствие недоразвития лимфатической системы, асцит неясной этиологии, синдром Беквита-Видемана, поликистозные почки, obstruction уретры. В основе возникновения Prune Belly, по мнению этих авторов, лежит резкое увеличение объема живота в эмбриональном периоде с последующей регрессией еще в периоде внутриутробной жизни - в результате перерастянутая передняя брюшная стенка оказывается истонченной, мышцы ее недоразвиты, кожа растянута, морщиниста, собирается в складки.

Следует отметить, что еще в 1903 г. была выдвинута теория, согласно которой obstruction уретры в эмбриогенезе приводит к увеличению мочевого пузыря и лежащих выше отделов мочевыделительной системы, что в свою очередь способствует перерастяжению брюшной стенки, истончению ее мышечной части и препятствует нормальному процессу опускания яичек.

Сторонники этой теории считают, что только недостаточно детальное и целенаправленное исследование было причиной того, что не у всех детей с Prune Belly обнаружена obstruction уретры.

Из сочетанных пороков развития чаще встречаются дефекты опорно-двигательного аппарата, атрезия кишечника, пороки развития лица, грудной клетки, ЦНС.

Сразу после рождения обращает на себя внимание резкое увеличение живота и его расплывчатость

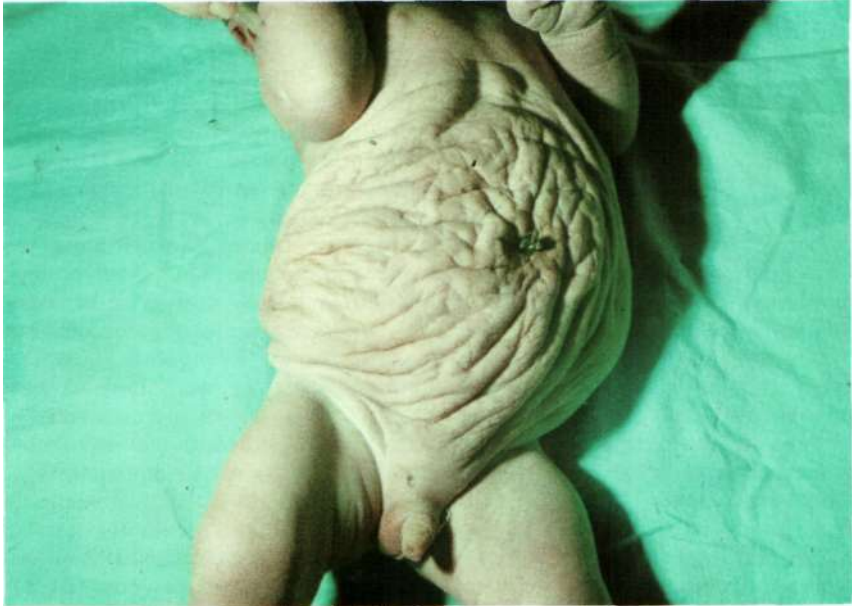

Рис. 4. Больной с синдромом сливового живота.

„лягушачий” живот. Передняя брюшная стенка дряблая, морщинистая с выраженными striae (рис. 4). Мышечная часть брюшной стенки гипоплазирована. Через истонченную брюшную стенку просматриваются перистальтирующие кишечные петли. Яички в мошонке отсутствуют. В большинстве случаев отмечается высокое, ретроперитонеальное расположение гонад. Мочевой пузырь резко увеличен, иногда удается пальпировать камни мочеточников и лоханок. Часто выявляется фимоз.

Аплазию мышц живота дифференцируют от диастаза прямых мышц, при котором состояние кожи не изменено, живот правильной формы, выражены прямые мышцы, которые лишь расположены шире обычного и в области сухожильного соединения между ними отсутствует мышечная ткань. При напряжении у таких детей проявляется продольное центрально расположенное выпячивание брюшной стенки на протя-

жении от мечевидного отростка до пупка; патологии мочевыделительной системы не отмечается.

При установлении диагноза Prune Belly показано полное урологическое исследование: внутривенная экскреторная урография, цистография, применение ультразвукового и радиоизотопного методов.

К.Welch выделяет 5 степеней поражения.

1. Только аплазия мышц живота без выраженной дилатации мочевых путей.

2. Megavesica, без обструкции уретры; дисплазия лоханок, мегауретер, пузырно-мочеточниковый рефлюкс.

3. Megavesica, мегауретер с проксимальным уретральным стенозом, дисплазия и снижение функции мочеточника.

4. Megavesica, массивный пузырно-мочеточниковый рефлюкс; резко выраженный уретерогидронефроз; снижение функции почек.

5. Megavesica, обструкция и стенозы на различных участках.



Лечение включает коррекцию пороков развития мочевыделительной системы, достаточно подробно описанную в литературе по урологии, и пластику передней брюшной стенки.

Существует несколько вариантов пластики передней брюшной стенки. Один из них заключается в образовании складок, гофрировании путем наложения швов на внутреннюю поверхность брюшной стенки с последующим иссечением избытков кожи.

Другой метод - образование дуплиатуры тканей по типу *cutis-subcutis*: производят два дугообразных разреза от мечевидного отростка до лобка; боковые лоскуты отсепааровывают и сшивают над дезэпителизированным центральным лоскутом.

Третьим вариантом является образование дуплиатуры брюшной стенки. После срединной лапаротомии кожу мобилизуют, мягкие ткани брюшной стенки одной стороны подшивают к внутренней поверхности другой, затем сверху фиксируют ткани второй стороны, удаляют избыток кожи и ушивают край кожной раны. Отношение специалистов к ношению бандажа в послеоперационном периоде в последние годы изменилось в пользу активной тактики, направленной на развитие сохранившихся мышц брюшной стенки (с помощью лечебной физкультуры под контролем электромиографии).

Результаты лечения при правильной тактике обнадеживающие. Так. R.Fudson (1977) сообщает об успешном лечении 6 из 7 оперированных с хорошим и удовлетворительным отдаленным результатом в сроки от 2 до 10 лет.

Перспектива предупреждения последствий обструкции уретры как первопричины синдрома Prune Belly заключается в пренатальной диагностике *megacistis* с помощью ультразвукового метода и декомпрессии мочевых путей путем катетеризации через амниотическую полость.

## • Гастрошизис

Это порок развития, при котором через парамедианный дефект передней брюшной стенки, чаще справа, выпадают органы брюшной полости. В начале изучения этой патологии гастрошизис называли „прорвавшимся” омфалоцеле.

F.Moore (1967) характеризовал гастрошизис как „внепупочную аномалию брюшной стенки” в отличие от омфалоцеле, располагающегося строго по проекции пупочного кольца. Подробное описание гастрошизиса дано в 1940 г. Встречается гастрошизис у 1 из 5000 - 6000 новорожденных. Наибольшим количеством наблюдений располагает F.Moore (1967). Большинство авторов проводят сравнительную оценку гастрошизиса с омфалоцеле. Большинство детей с гастрошизисом (74 %) родились от первых родов, среди них преобладали недоношенные дети (в среднем 2270 г против 2740 г при омфалоцеле).

Незрелость новорожденных при гастрошизисе отмечена в 5 % случаев, при грыже пупочного канатика - в 10 %. Сопутствующие пороки развития (врожденные пороки сердца, мочеполовой системы, опорно-двигательного аппарата, ЦНС, лицевого скелета) при гастрошизисе встречаются реже - в 1 и 15 % случаев соответственно. Из сочетанных пороков развития наиболее часты атрезии тонкой кишки, меккелев дивертикул.

Различие в частоте сопутствующих аномалий объясняют возникновением гастрошизиса и омфалоцеле в различное время органогенеза.

Диагностика нетрудна. При осмотре новорожденного обнаруживают, что через дефект передней брюшной стенки выпали и находятся вне брюшной полости кишечные петли, часто желудок, мочевой пузырь, матка, яичники. Дефект располагается в стороне от средней линии, обычно справа. Брюшина в области дефекта отсутствует. Выпавшие

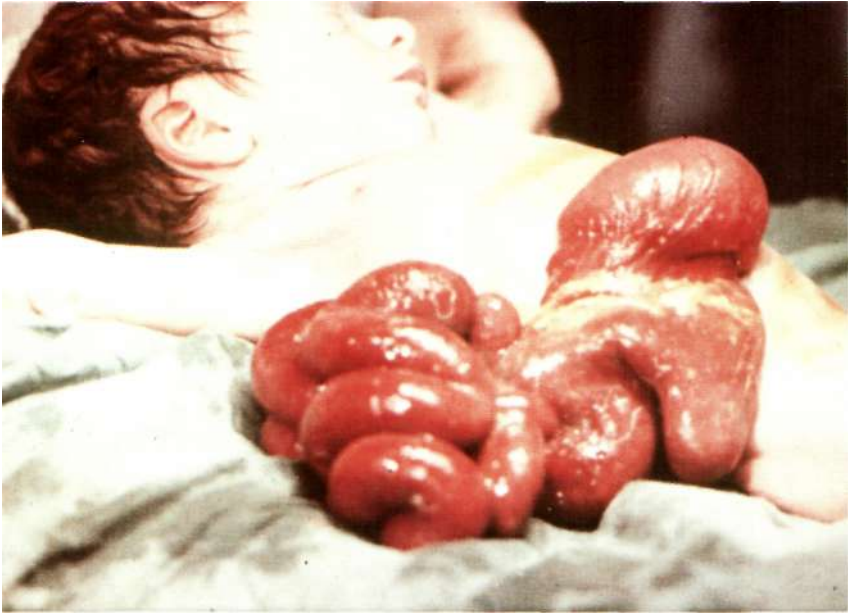

Рис. 5. Гастрошизис.

органы резко изменены - стенна их отечна, гиперемирована, в ряде случаев покрыта фибринозными наложениями, средняя кишка резко укорочена (по данным Р. Rickham, на  $\frac{1}{3}$  по сравнению с нормой) (рис. 5).

Диаметр дефекта обычно значительный, однако описаны наблюдения, когда в результате ущемления кишечника в узком отверстии брюшной стенки произошла странгуляция с последующей самоампутацией кишечной петли.

Клиника обуславливается преморбидным фоном (недоношенность, незрелость, сочетанные и сопутствующие пороки развития) и степенью местных изменений - выраженность инфицирования, нарушений водно-электролитного обмена, снижение температуры тела.

**Лечение** только оперативное. До последних лет дискутировался вопрос о способе закрытия дефекта. Большинство авторов считают методом выбора первичную пластику передней брюшной

стенки местными тканями. Некоторые авторы отдавали предпочтение пластике силиконом, однако выяснилось, что после его применения значительно участились осложнения - инфицирование брюшной полости, кишечные свищи, непроходимость.

Предоперационная подготовка направлена на устранение нарушений водно-электролитного обмена, согревание ребенка, борьбу с инфекцией.

В послеоперационном периоде до восстановления функции кишечника применяют парентеральное питание. Следует учитывать, что вследствие недоразвития кишечника и длительного нахождения его под воздействием амниотической жидкости резко выражено угнетение функции кишечника, для восстановления которой необходимо длительное время. В связи с этим целесообразна декомпрессия кишечника (интраназальная или через гастростому).

В послеоперационном периоде неред-

ко развиваются паховые грыжи, желудочно-пищеводный рефлюкс и грыжи пищеводного отверстия диафрагмы.

Летальность, по литературным данным, при гастрошизисе высокая (от 30 до 65%). Мы располагаем опытом лечения 21 больного за последние 5 лет. Нам не удалось вылечить ни одного из них. Причиной летального исхода являются дыхательная недостаточность и сепсис.

### • Грыжа пупочного канатика

Под грыжей пупочного канатика, или пуповинной грыжей (omphalocele), понимают выпячивание органов брюшной полости через дефект в области пупочного кольца. Грыжевым мешком служат пуповинные оболочки, которые у верхнего полюса выпячивания переходят в пупочный канатик. В 1803 г. произведены первые успешные операции. В 1899 г. предложен консервативный метод, который подробно описал и успешно применил в 1956 г. D.Cunningham, в 1957 г. M. Grab, в 1967 г. S.R. Shuster.

Возникновение грыжи пупочного канатика связывают с двумя моментами - нарушением замыкания передней брюшной стенки вследствие недоразвития мышечной ее части и нарушением процесса кишечного вращения, а именно задержкой на стадии „физиологической пуповинной грыжи“, образующейся у 5-недельных эмбрионов из-за несоответствия темпов роста кишки и брюшной полости и самостоятельно исчезающей к концу 3-го месяца эмбрионального развития.

Как показали исследования Б.М. Пэттена (1959), мышцы латеральной и вентральной стенок живота образуются из нижних грудных и верхних поясничных миотомов. Основная дифференцировка мышц происходит параллельно с процессом кишечного вращения и возвращения кишечных петель в увеличившуюся брюшную полость. Не-

доразвитие мышц брюшной стенки наряду с нарушением процесса кишечного вращения является неотъемлемым элементом патогенеза омфалоцеле. В зависимости от сроков возникновения различают: грыжи эмбриональные (развивающиеся до 3 мес внутриутробной жизни), грыжи плода и смешанные. Попытки у детей с эмбриональными пуповинными грыжами отделить во время операции печень от грыжевого мешка сопровождаются обильным кровотечением, так как глиссонова капсула еще не развилась и примитивная брюшина (внутренний слой пуповинных оболочек) интимно сращена с паренхимой печени. При грыже плода, которая образуется в более поздние сроки, грыжевой мешок выслан изнутри брюшиной и сращения оболочек с печенью отсутствуют.

Частота омфалоцеле, по литературным данным, колеблется от 1:3200 до 1:10 000 новорожденных.

Около 10% детей с грыжей пупочного канатика рождаются недоношенными, сочетанные пороки развития наблюдаются примерно в 15 % случаев [Moore F., 1974]. Отмечают увеличение частоты сочетанных пороков развития у недоношенных детей. У первенцев грыжи пупочного канатика наблюдаются редко, обычно дети с омфалоцеле рождаются от 2-3-й беременности. Несколько чаще пуповинная грыжа встречается у мальчиков.

Из сочетанных пороков развития наблюдаются: дивертикул Менкеля, незаращение ухахуса, атрезия заднепроходного отверстия, дефекты мочевыделительной системы; у детей с большими пуповинными грыжами встречаются диафрагмальные грыжи, врожденные пороки сердца.

Диагностика нетрудна. Ребенок рождается с грыжевым выпячиванием в области пупочного кольца. Через прозрачные белесые оболочки грыжевого мешка просвечивают органы брюшной полости, обычно кишечные петли и часть

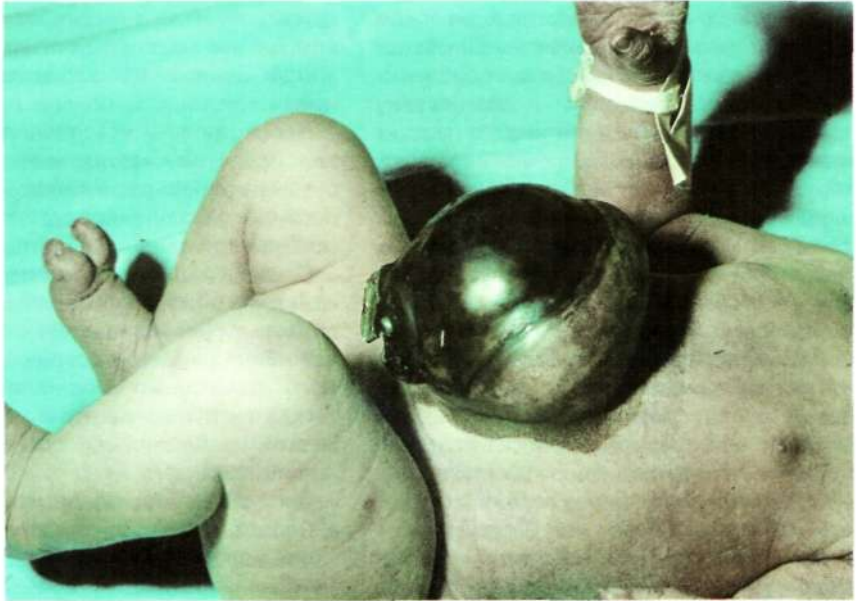

Рис. 6. Большая эмбриональная грыжа.

печени. В меньшем проценте случаев грыжа представляет собой лишь небольшое расширение основания пуповины и содержит одну петлю кишечника (рис. 6).

При эмбриональных грыжах пупочно-ганатика содержимым грыжевого мешка могут быть практически все органы брюшной полости, а при сопутствующих дефектах диафрагмы даже сердце и легкие. Дефект передней брюшной стенки у основания грыжевого мешка может иметь в диаметре 10 см и более. Размеры дефекта не всегда пропорциональны размерам грыжевого выпячивания.

По границе грыжевого мешка с передней брюшной стенкой выражен кожный валик, иногда кожа может заходить на грыжевое выпячивание и частично покрывать его.

По общепринятой классификации грыжи пупочного канатика делят на малые (диаметр дефекта до 5 см),

средние (до 10 см) и большие (более 10 см).

Состояние ребенка обуславливается сочетанием ведущих моментов: формой грыжи, ее размерами, перинатальной патологией (степень доношенности, сочетанные и сопутствующие пороки развития, присоединившиеся осложнения). Характерные осложнения - прорыв и инфицирование оболочек в родах с последующим развитием перитонита.

Ошибки диагностики связаны с незнанием патологии или поверхностным осмотром ребенка. Известны наблюдения, когда низкое наложение скобки на пуповину при малых размерах грыж явилось причиной ущемления кишечных петель. Во избежание подобных осложнений рекомендуется перед перевязкой тщательно осмотреть основание пуповины и при выявлении утолщения лигатуры или скобку накладывать выше утолщения и консультировать таких детей с хирургом.

Для исключения сочетанных пороков развития кишечника прибегают к обзорной рентгенографии брюшной полости.

Дифференциальную диагностику грыжи пупочного канатика проводят главным образом с гастрошизисом, который представляет собой парамедианный, обычно правосторонний, сквозной дефект передней брюшной стенки. Выпавшие органы брюшной полости при гастрошизисе не покрыты брюшиной и всегда значительно изменены.

**Лечение.** При грыжах пупочного канатика применяют оперативный и консервативный методы лечения. Среди оперативных - одномоментная пластика передней брюшной стенки после удаления грыжевого мешка и этапные операции по методу Гросса или Шустера.

При выборе метода лечения руководствуются следующими моментами. Во-первых, нельзя допускать быстрого заполнения брюшной полости содержимым большого грыжевого мешка, так как это чревато опасностью повышения внутрибрюшного давления и поднятия куполов диафрагмы. В связи с тем что компенсаторная возможность новорожденных невелика, при резком повышении внутрибрюшного давления быстро развивается расстройство дыхания, возникают ателектазы. Одновременно отмечается сдавление нижней полой вены, сопровождающееся застоем крови в нижних конечностях. Подобные нарушения дыхания и кровообращения могут привести к летальному исходу.

Во-вторых, нельзя пренебрегать малой емкостью недоразвитой брюшной полости и ее несоответствием размерам грыжи. При значительной степени несоответствия одномоментное устранение омфалоцеле может привести к летальному исходу.

Третьим моментом, влияющим на хирургическую тактику, является тяжелое состояние ребенка (глубокая недоношенность, внутричерепная родовая травма, дыхательные расстройства,

врожденный порок сердца и т.п.), которое может явиться противопоказанием к проведению наркоза и любой операции.

Необходимым условием для проведения оперативного лечения является отсутствие инфицирования оболочек и противопоказаний со стороны общего состояния.

Предоперационная подготовка проводится по общим правилам. При выборе метода обезболивания обязательным условием является сохранение спонтанного дыхания во избежание просмотра резкого повышения внутрибрюшного давления. В желудке оставляют постоянный зонд.

Выбор тактики оперативного лечения детей с грыжей пупочного канатика широко обсуждался в печати, в результате чего выработаны четкие показания к различным способам операции.

Техника операции при малых и средних грыжах. Культю пуповины, грыжевой мешок и кожу тщательно обрабатывают 2 % раствором настойки йода. Пуповинный остаток перевязывают шелковой лигатурой, отсекают, культю обрабатывают настойкой йода. Соблюдая стерильность, руками осторожно пытаются вправить содержимое грыжевого мешка, ориентируясь на дыхание ребенка.

При достаточных размерах брюшной полости удастся довольно легко вправить содержимое без нарушения дыхания, при этом свободно сопоставляются края кожи. У таких больных показано проведение радиальной одномоментной пластики передней брюшной стенки. Отступя 2-3 мм от края дефекта, делают очерчивающий разрез (предварительно производят гидравлическую препаровку тканей 0,25 % раствором новокаина). Края кожи отсепааровывают, отсекают оболочки грыжевого мешка, лигируют пуповинные сосуды. Если при ревизии обнаруживают необлитерированный желточный проток, его удаляют,

выполняя клиновидную резекцию несущей кишечной петли. Кишечные петли и печень вправляют в брюшную полость, края дефекта послойно ушивают наглухо.

При недоразвитии брюшной полости, когда пробное вправление грыжевого содержимого затруднено и вызывает нарушение ритма дыхания, производят частичное иссечение оболочек, мышечно-апоневротическую часть брюшной стенки частично ушивают узловыми швами, края кожи сшивают над оболочками.

Техника операции при больших грыжах. Двухэтапный способ описал R.Gross в 1948 г. Иульто пуповины, оболочки грыжевого мешка и кожу вокруг тщательно обрабатывают 2 % раствором настойки йода. Пуповинный остаток прошивают кетгутом и отсекают. Производят окаймляющий разрез кожи вокруг грыжевого выпячивания, после чего осторожно, чтобы не повредить оболочки грыжевого мешка, удаляют кожный валик. Кожу с подкожной клетчаткой широко мобилизуют в стороны до аксиллярных линий, вниз до лобка и сшивают по средней линии над грыжевым мешком. Накладывают стерильную давящую повязку (под контролем дыхания). Через 2 нед повязку заменяют биндажем, ношение которого обязательно вплоть до 2-го этапа операции. Пренебрежение биндажем приводит из-за растяжимости кожи к развитию больших, иногда трудно устранимых вентральных грыж.

Многоэтапный способ оперативного лечения предложил S.R. Shuster в 1967 г., который, подробно изучив взаимоотношения содержимого больших грыж с передней брюшной стенкой, выявил, что прямые мышцы живота располагаются не всегда с боков от грыжевого содержимого, а в ряде случаев под ним. При этом создаются неблагоприятные условия для вправления грыжевого содержимого вследст-

вие перераспределения давления и значительного увеличения его в большом грыжевом мешке по сравнению с давлением в недоразвитой брюшной полости. Суть предложенного метода заключается в постепенном выравнивании давления за счет растяжения прямых мышц живота. С этой целью к краям дефекта прямых мышц S.R. Shuster предложил подшивать две полукруглые тефлоновые мембраны, которые сшивают по средней линии и погружают под кожу. При этом часть грыжевого содержимого сразу уходит в брюшную полость. Через 5-10 дней после первого этапа создаются условия для частичного иссечения тефлонового покрытия и избытка кожи. Дальнейшее оперативное лечение проводится поэтапно. По данным автора, в 2-3 этапа удается излечить самые большие грыжи.

Консервативный метод нашел широкое применение в конце 50-60-х годов. Впервые методика консервативного лечения была применена в 1899 г. M.Grob в 1957 г. сообщил об успешном излечении 16 новорожденных с большими грыжами пупочного канатика. В последние годы интерес к этому методу вновь возрос.

Показанием к консервативному лечению считают большие размеры грыжи, а также позднее поступление ребенка, когда оболочки уже инфицированы, неблагоприятный преморбидный фон, делающий оперативное вмешательство невозможным.

Метод основан на образовании защитной коагуляционной корки, под которой происходит образование грануляций, а затем эпителизация грыжевого мешка. Широкое распространение получило местное применение таких дубящих и антисептических веществ, как 2 % раствор настойки йода, спирт, меркурохром, раствор перманганата калия.

Техника обработки оболочек грыжевого мешка. Культю пуповины

у основания перевязывают шелковой лигатурой и отсекают. Оболочки грыжевого мешка обрабатывают 70 % спиртом, 2 % настойкой йода или крепким раствором перманганата калия. После подсыхания оболочек процедуру повторяют 3-4 раза. Ребенка укладывают в кювет или под каркас. В течение первых суток оболочки обрабатывают каждые 1-1 1/2 гч. Образуется плотная, непроницаемая для микроорганизмов корка. После ее образования на грыжевое выпячивание накладывают асептическую давящую повязку. Ежедневно обрабатывают спиртом и йодом покрытое коркой грыжевое выпячивание. Отторжение оболочки наступает к 3-4-й неделе, полная эпителизация отмечается через 2-2 1/2 мес. В ходе этого процесса грыжевой мешок уплощается и уменьшается, органы постепенно погружаются в брюшную полость (рис.7).

Консервативное местное лечение про-

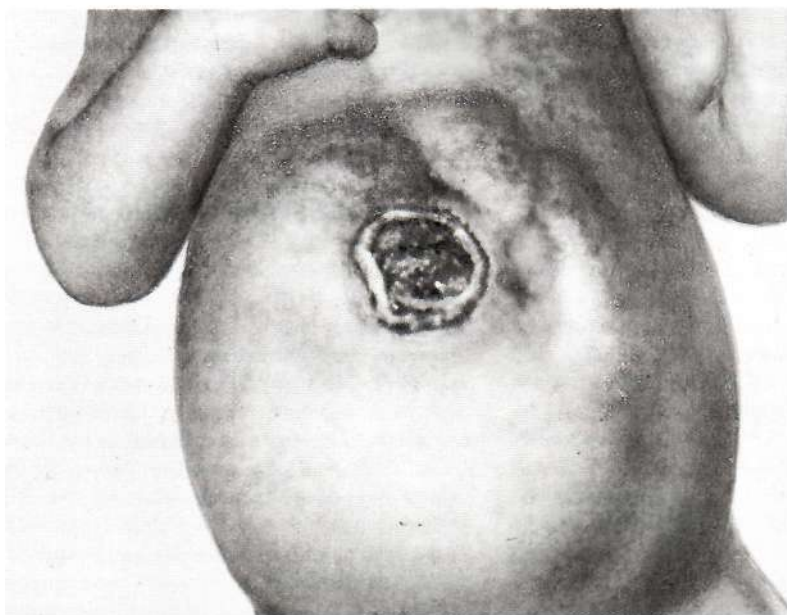
водится в сочетании с антибактериальной, дезинтоксикационной, стимулирующей терапией.

Возможны осложнения: разрыв оболочек при грубом манипулировании, сепсис в результате накопления питательной среды для микроорганизмов под струпом; замедленный процесс эпителизации, требующий длительного пребывания в стационаре (в ряде случаев до 4-5 мес). Описаны случаи отравления меркурхромом.

После консервативного или этапного хирургического лечения формируется вентральная грыжа, форма и размеры которой зависят от правильности ведения ребенка после завершения лечения. В комплекс лечения входят: давящая повязка, бандаж, тренировка брюшной полости путем регулярных осторожных попыток погружения содержимого.

В 1967 г. S.R.Shuster отмечал, что летальность при больших грыжах дости-

Рис. 1. Эмбриональная (вентральная) грыжа. Большой после консервативного лечения.



гает 80 %. По данным Т.С.Мооре, при малых и средних грыжах без сочетанных пороков летальность составляет 12 %; среди детей, родившихся с массой 2 600 г, - 65 %.

Наилучшим способом лечения является радикальная пластина передней брюшной стенки.

Т.С.Мооре (1977), располагающий наибольшим количеством наблюдений (236 больных), сообщает о 7 % летальности после первичной пластики, после этапного лечения, в том числе с применением синтетических материалов, летальность составила 65 %. Из этого следует, что когда первичная пластика невозможна, необходим тщательный анализ условий применения методов этапного оперативного и консервативного лечения. Правильная хирургическая тактика позволяет излечить большую часть детей с благоприятным преморбидным фоном.

#### • **Вентральная грыжа**

Она является следствием консервативного лечения или этапного оперативного лечения грыж пупочного канатика. Их особенности заключаются в том, что внутренние органы, находящиеся в грыжевом мешке, никогда не имели своего вместилища в брюшной полости, которая у большинства пациентов недоразвита. Содержимым вентральных грыж являются кишечные петли и печень.

Классифицируют вентральные грыжи по величине: 1) небольшие, при которых дефект в апоневрозе не превышает 8-10 см; 2) большие - с дефектом свыше 10-12 см; 3) гигантские - более 15 см.

Пользование этой классификацией затруднено в связи с тем, что кишечные петли часто фиксированы к передней брюшной стенке и высунуть размеры дефекта апоневроза у значительной части больных удается на операции.

В клинике принята классификация, основанная на размерах грыжи и анатомических взаимоотношениях ее компонентов. На основании этих признаков грыжи подразделяются на вправимые и невправимые. Среди невправимых выделяют грыжи с широким основанием (формы средней тяжести) и гигантские с узким основанием (тяжелая форма).

При осмотре ребенка по проекции пупка определяется грыжевое выпячивание, покрытое рубцово-измененной кожей. При вправимых грыжах сообщение с брюшной полостью широкое. В горизонтальном положении органы (кишечные петли, иногда часть печени) легко вправляются в брюшную полость, нарушений дыхания и гемодинамики при этом не отмечается; общее состояние детей удовлетворительное.

Значительно реже грыжи имеют узкую ножку, способствующую высокой подвижности грыжевого мешка с тенденцией к перекруту. Эти пациенты предпочитают лежать, при движении придерживают грыжевое выпячивание руками.

При наблюдении за детьми с большими вентральными грыжами нашли подтверждение данные S.R.Shuster (1967) о том, что прямые мышцы только кажутся лежащими на периферии грыжевого мешка, на самом деле они укорочены, приближены друг к другу по средней линии и находятся позади содержимого грыжевого мешка. Задняя поверхность прямых мышц почти касается передней поверхности тел позвонков, в результате чего емкость брюшной полости мала. В процессе роста, когда ребенок начинает вставать и ходить, внутрибрюшное давление растягивает больше кожу, чем брюшную полость, и грыжа увеличивается. При попытке вправления грыжи у этих больных возникает беспокойство, нарушение дыхания и гемодинамики.

Развитию мышц брюшной стенки и



брюшной полости способствует ежедневный массаж и вправление грыжевого содержимого. Этим методике еще в период лечения омфалоцеле обучают мать, которая осуществляет уход за ребенком вплоть до оперативного лечения вентральной грыжи. После выписки из стационара ребенок носит бандаж, препятствующий перерастяжению кожи.

**Лечение** оперативное. Оптимальным сроком для устранения вентральной грыжи является возраст 1-1 1/2 года. Перед операцией обязательны исследования функционального состояния органов дыхания и кровообращения.

Импедансная плетизмография в сочетании с общей плетизмографией позволяет измерить в физиологических условиях частоту естественного дыхания, соотношение продолжительности вдоха и выдоха, дыхательный объем, минутный объем дыхания, количественно оценить аэродинамическое сопротивление и работу по его преодолению. Кроме импедансной плетизмографии, для оценки состояния ребенка применяют ЭКГ, реографию печени и конечностей, исследуют показатели газов крови до и после вправления. На основании полученных данных решают вопрос об объеме операции.

Выбор хирургической тактики имеет первостепенное значение. От этого в значительной степени зависят результаты лечения. Наш опыт свидетельствует о том, что послонное ушивание краев дефекта показано только при достаточных размерах брюшной полости, когда удается относительно легко вправить внутренние органы и без особого натяжения сблизить края дефекта.

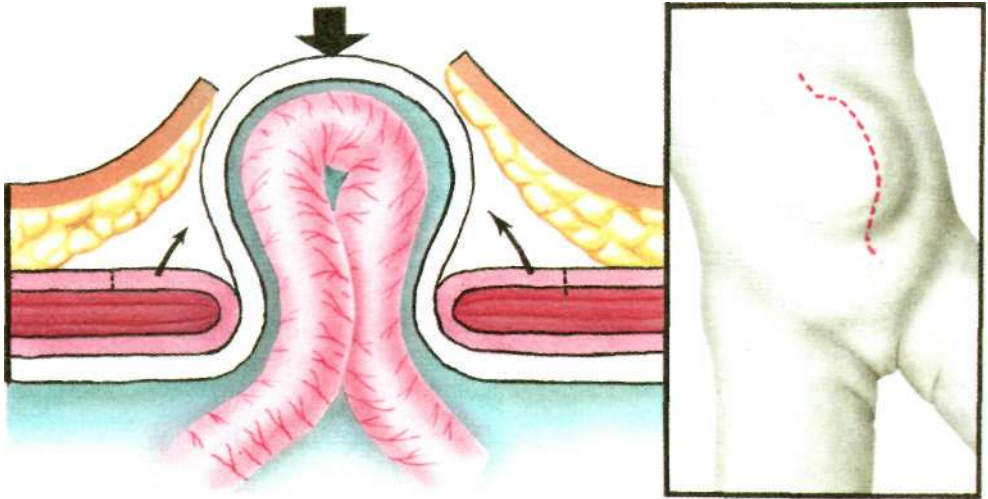
При несоответствии брюшной полости размерам грыжи, когда ощущается сильное натяжение тканей или вправление содержимого сопровождается нарушением ритма дыхания, производят мышечно-апоневротическую пластику.

Техника мышечно-апоневротической пластики (рис.8). Проводят

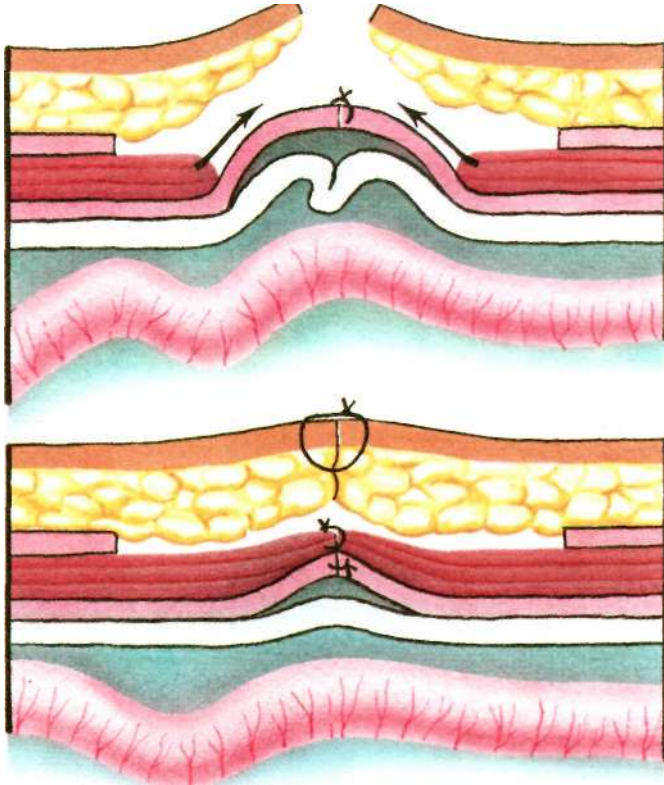
окаймляющий разрез вокруг рубцово-измененной ткани, которую иссекают, кожу боковых отделов отсепааровывают. Края мышечно-апоневротического дефекта выделяют (желательно без вскрытия брюшной полости) и ушивают без натяжения. От верхнего до нижнего края мышечно-апоневротического дефекта проводят полукружный разрез на одной или обеих сторонах (в зависимости от размеров оставшегося дефекта). От разреза в медиальном направлении до края дефекта мобилизуют наружный листок апоневроза вместе с прилежащими волокнами прямой мышцы. После разделения перемизиума выкроенный лоскут, как лист книги, откидывают в сторону дефекта и, покрывая его, сшивают с противоположной стороной дефекта (при одностороннем лоскуте) или оба выкроенных лоскута сшивают по средней линии. Кожу сшивают узловыми шелковыми швами. В подкожной клетчатке на сутки оставляют резиновые выпускники.

При больших и гигантских грыжах, когда ревизия обнаруживает явное несоответствие размеров брюшной полости и грыжевого содержимого, показан этапный метод лечения. Обязательным условием первого этапа является расширение входа в брюшную полость путем рассечения нижнего края мышечно-апоневротического дефекта. Грыжевой мешок частично иссекают в нижней части без расслаивания его элементов. На края раны через все слои накладывают узловые швы. В зависимости от величины вентральной грыжи для устранения ее требуется проведение 2-3 этапов. Завершающий момент - мышечно-апоневротическая пластика передней брюшной стенки.

Рис. 8. Мышечно-апоневротическая пластика дефекта при вентральной грыже:  
а - выкраивание лоскутов; б - закрытие дефекта.



a



Возможно применение аллопластического материала.

При выполнении завершающего этапа тщательно выделяют органы брюшной полости из сращений, что позволяет дистопированной печени принять нормальное положение. При погружении печени тщательно контролируют положение печеночных вен; перегиб приводит к застою в портальной системе и нарушению гемодинамики.

Правильное ведение таких больных между этапами операции-массаж, лечебная гимнастика, ношение бандажа, регулярная тренировка брюшной полости путем вправления грыжевого содержимого - способствуют развитию брюшной полости и предупреждению в послеоперационном периоде осложнений в виде резкого повышения внутрибрюшного давления.

Для обезболивания предпочтителен интубационный наркоз в комбинации с продленной перидуральной анестезией, которая способствует благоприятному

течению послеоперационного периода: снижает боли и способствует борьбе с парезом кишечника и профилактике пневмонии. В течение 2-3 сут дети после устранения больших вентральных грыж получают парентеральное питание, сердечные средства и гормональные препараты (микродозы гидрокортизона коротким циклом на 5-7 дней).

Вследствие врожденной слабости апоневроза брюшной стенки вентральные грыжи нередко сочетаются с паховыми. Паховая грыжа, служащая как бы клапаном для сброса внутрибрюшного давления, после устранения вентральной грыжи является благоприятным фактором. Таким образом, устранение паховых грыж целесообразно проводить не ранее чем через 3-6 мес после завершения хирургического лечения вентральной грыжи.

Дети, успешно перенесшие оперативное лечение, в дальнейшем растут и развиваются нормально.

- Диафрагмальные грыжи

Под этим понимают перемещение органов брюшной полости в грудную через естественное или патологическое отверстие в грудобрюшной преграде. В отличие от грыж других локализаций диафрагмальная грыжа не всегда содержит весь комплекс таких обязательных компонентов, как грыжевой мешок, грыжевые ворота.

Диафрагмальные грыжи у детей появляются в основном в результате неправильного формирования грудобрюшной преграды в процессе эмбриогенеза. Недоразвитие мышц в отдельных участках диафрагмы может привести к возникновению грыж с мешком, стенки которого состоят из серозных покровов - брюшинного и плеврального листков. Способствует растяжению этого покрова разность давления в грудной и брюшной полости и перемещение органов. Такие грыжи могут образоваться в среднем отделе диафрагмы непосредственно за грудиной (грыжа Ларрея). Грудинно-реберные грыжи, располагающиеся от средней линии вправо, называют грыжей Морганьи.

Формирование грыж как с мешком (истинных), так и без него (ложных) в области заднебокового ската диафрагмы связывают с недоразвитием столбов Ускова и незаращением располагающегося между ними перитонеального канала. Постепенное перерастяжение тонкой брюшино-реберной перепонки приводит к образованию мешка, т.е. к истинной грыже. При разрыве перепонки возникает дефект в грудобрюшной преграде, через который брюшные орга-

ны перемещаются в грудную полость (ложная грыжа). Аплазия диафрагмы возможна, если остановка ее развития произошла на самых ранних периодах эмбрионального формирования.

Перемещение брюшных органов в грудную полость может произойти и в области естественных отверстий диафрагмы, и в отделах диафрагмы, в филогенетическом отношении более молодых (пояснично-реберный отдел). На возможность образования сквозного щелевидного дефекта в реберно-позвоночном отделе указывал еще в 1850 г. Бохдалек, связывая его с относительно высоким внутрибрюшным давлением и недоразвитием этого отдела диафрагмы. Многие авторы этот щелевидный дефект называют бохдалековой щелью.

Формирование грыж в области пищевода кольца диафрагмы связано с задержкой темпов опускания дефинитивного желудка в процессе эмбриогенеза и отсутствием облитерации брюшинных листков, окружающих желудок, при этом и происходит недоразвитие мышечных ножек диафрагмы.

Еще окончательно не выяснено, в какие сроки происходит перемещение органов и формирование грыжи. Ряд авторов считают, что сквозные дефекты говорят о смещении органов еще в эмбриональном периоде, истинные грыжи возникают значительно позже у плода.

В 1973 г. принята классификация, в которой врожденные диафрагмальные грыжи делятся на три группы.

1. Эмбриональные, или ложные, грыжи, образующиеся в результате прекращения

развития задней части диафрагмы в период до 2-3 мес внутриутробной жизни.

2. Грыжи плода, возникающие вследствие нарушения процессов формирования диафрагмы, при этом образуется истинная грыжа с грыжевым мешком, состоящим из серозных оболочек грудной и брюшной полостей.

3. Релансация диафрагмы, появляющаяся в перинатальном периоде, как результат акушерского паралича диафрагмального нерва.

Травматические диафрагмальные грыжи образуются, по-видимому, в результате резкого повышения внутрибрюшного давления, возникающего при тяжелых закрытых повреждениях грудной клетки, живота и таза и приводящего к разрыву диафрагмы. При падении на область таза вследствие противоудара может произойти разрыв напряженной в этот момент диафрагмы. Определенное влияние на разрыв диафрагмы при тупой травме оказывает степень наполнения полых органов: при ее увеличении создаются более благоприятные условия для передачи гидравлического напряжения. Чаще повреждается левый купол диафрагмы, значительно реже - правый, так как он защищен снизу печенью. Разрыв отмечается как в сухожильной, так и в мышечной части диафрагмы. При сдавлении грудной клетки может наблюдаться отрыв диафрагмы от грудной стенки. Обычно травматические грыжи бывают ложными и очень редко истинными.

Наиболее полную классификацию предложил С.Я.Долецкий (1960).

Эта классификация удобна в практическом отношении, легко запоминается, несложна и отражает существенные признаки наиболее часто встречаемых грыж. Вызывает возражение лишь выделение автором грыж собственно диафрагмы, как будто грыжи эзофагальные, ретростернальные (или переднего отдела диафрагмы), френоперикардимальные не являются грыжами «собственно диафрагмы».

## I. Врожденные диафрагмальные грыжи

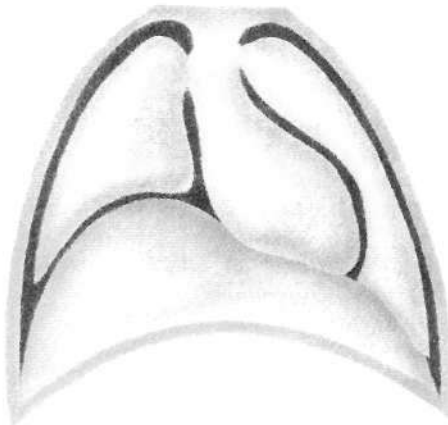
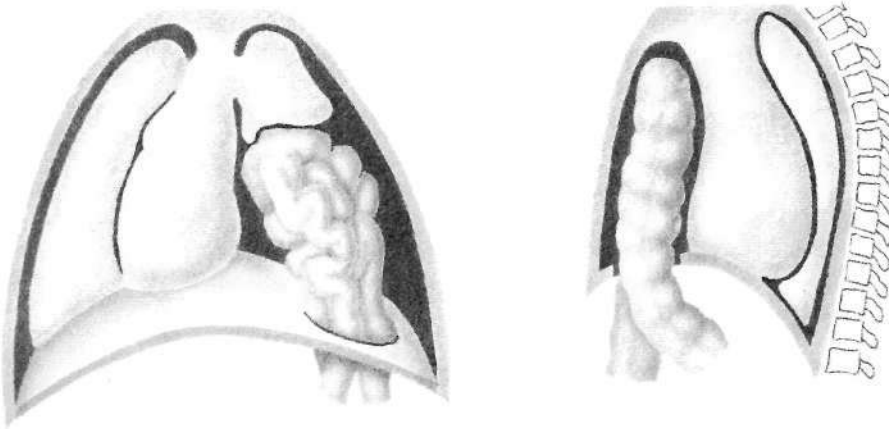
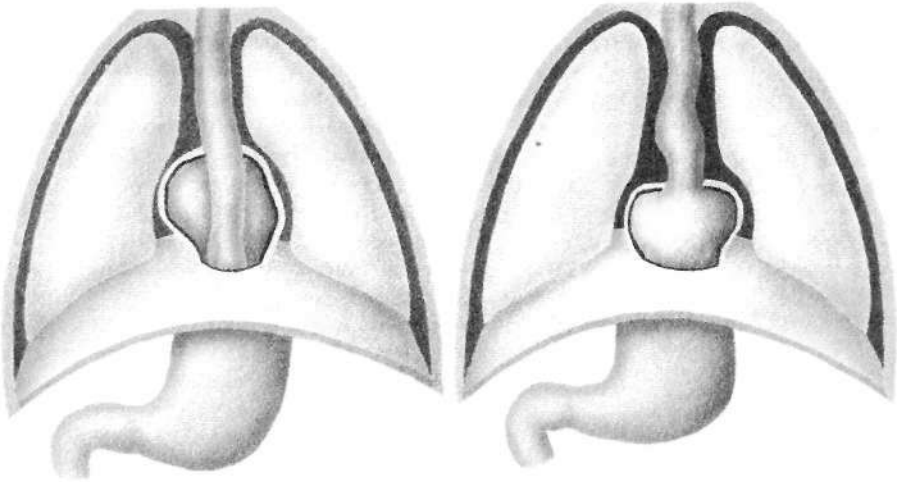
1. Грыжи собственно диафрагмы
  - A. Выпячивание истонченной зоны диафрагмы (истинные грыжи)
    - а) выпячивание ограниченной части купола
    - б) выпячивание значительной части купола
    - в) полное выпячивание одного купола (релансация)
  - Б. Дефекты диафрагмы (ложные грыжи)
    - а) щелевидный задний дефект
    - б) значительный дефект
    - в) отсутствие одного купола (аплазия)
2. Грыжи пищеводного отверстия диафрагмы (истинные грыжи)
  - A. С приподнятым пищеводом
  - Б. Параэзофагальные
3. Грыжи переднего отдела диафрагмы
  - A. Передние грыжи (истинные грыжи)
  - Б. Френоперикардимальные грыжи (ложные грыжи)
  - В. Ретроградные френоперикардимальные грыжи (ложные грыжи)

## II. Приобретенные диафрагмальные грыжи

1. Травматические грыжи
  - A. Разрывы диафрагмы (ложные грыжи)
    - а) острая травматическая грыжа
    - б) хроническая травматическая грыжа
  - Б. Травматические выпячивания диафрагмы (истинные грыжи)
2. Нетравматические диафрагмальные грыжи

Мы придерживаемся классификации С.Я.Долецкого, но изменяем некоторые названия. Так, грыжи собственно диафрагмы мы называем диафрагмально-плевральными грыжами, передне-диа-

Рис. 9. Вмдг диафрагмальных грыж (схема).



фрагмальные - парастеральными (по Б.В.Петровскому и соавт., 1966), выделяя редко встречающиеся грыжи френикоперикардиальной локализации. Даже если парастеральные грыжи внедряются в плевральную полость, это происходит в основном через передний отдел диафрагмы.

Без детализации классификация выглядит следующим образом:

- I. Врожденные диафрагмальные грыжи
  1. Диафрагмально-плевральные грыжи
  2. Грыжи пищевода отверстия
  3. Парастеральные грыжи
  4. Френоперинардиальные грыжи
- II. Приобретенные грыжи
  1. Травматические
  2. Нетравматические (рис. 9)

Диафрагмально-плевральная грыжа может быть истинной и ложной. При истинной грыже всегда существует грыжевой мешок, роль которого выполняет истонченный участок диафрагмы, который в различной степени выпячивается в плевральную полость. Выпячивание может занимать ограниченную часть диафрагмы, быть значительным или полным, когда наблюдается истончение и высокое стояние всего купола диафрагмы (релаксация). Дефект может быть щелевидным пристеночным в пояснично-реберном отделе (щель Бохдалека) и значительным - в этом случае дефект занимает задне-центральный или боковой отделы диафрагмы.

Грыжи пищевода отверстия диафрагмы всегда относятся к истинным и разделяются на две большие группы - параэзофагеальные и эзофагеальные. Для параэзофагеальных грыж характерно смещение брюшных органов вверх рядом с пищеводом. При эзофагеальных грыжах пищеводно-желудочный переход располагается выше уровня диафрагмы, несмотря на это, пищевод имеет нормальную длину, но приподнят, из-за чего он может быть

деформирован, изогнут. Грыжи пищевода отверстия не являются фиксированными. Степень смещения вверх и форма желудка могут меняться в зависимости от положения большого, степени заполнения и состава содержимого желудка (плотная пища, жидкая, газ). Перемещение желудка при грыжах пищевода отверстия может быть частичным или полным.

Различают правосторонние, левосторонние, двусторонние и центральные грыжи пищевода отверстия.

Парастеральные грыжи истинные разделяются на загрудинные и загрудинно-реберные. Эти грыжи проникают из брюшной полости в грудную через истонченный отдел диафрагмы (щель Ларрея). Ряд авторов левостороннюю грыжу называют грыжей Ларрея, правостороннюю - грыжей Морганьи [Rizscher M., 1957].

Френоперинардиальные грыжи являются ложными, дефект располагается в сухожильной части диафрагмы и прилежащем к нему отделе перикарда. Через этот дефект брюшные органы могут непосредственно смещаться в полость перинарда и наоборот - тогда сердце частично вывихивается через дефект в брюшную полость.

Диафрагмальные грыжи у новорожденных встречаются в 0,13-0,45% случаев. Почти в 90% наблюдений перемещение органов брюшной полости в грудную происходит через обширный задний щелевидный дефект, который, как правило, расположен слева. Двусторонние ложные грыжи наблюдаются в 3,5% случаев и несовместимы с жизнью. Другие виды диафрагмальных грыж в периоде новорожденности обнаруживаются довольно редко, в 2-5% наблюдений.

Анализ 143 случаев врожденной диафрагмальной грыжи, проведенный L.Davio (1976), показывает, что почти в 50% из них обнаруживаются сочетанные пороки развития: в 28% - поражения цен-

тральной нервной системы (гидроцефалия и др.), в 20 % - желудочно-кишечного тракта (незавершенный поворот нищечника, атрезии различных отделов пищеварительного канала, грыжи пупочного канатика), в 13 % - сердечно-сосудистой системы (дефекты межпредсердной или межжелудочковой перегородки, тетрада Фалло, дефекты перикарда, эктопия сердца), в 15 % - мочеполовой системы. Высокая частота сочетанных пороков объясняется гетерогенностью этиологии диафрагмальных грыж, возникновение которых зависит от воздействия разнообразных тератогенных факторов. Следует отметить, что гипоплазия легких, открытый артериальный проток и незаращенное овальное окно, которые наблюдаются в большинстве случаев диафрагмальных грыж, не выделяются в группу сочетанных пороков. Эти изменения сердца и легких считаются характерными для врожденной диафрагмальной грыжи.

Наши данные свидетельствуют о том, что наиболее часто у детей встречаются диафрагмально-плевральные грыжи, затем - грыжи пищевода отверстия; парастеральные грыжи встречаются значительно реже.

С введением профилактического рентгенологического исследования здоровых детей выявляется много случаев ограниченных, бессимптомно протекающих выпячиваний диафрагмы (или истинных правосторонних грыж). При ложных диафрагмально-плевральных грыжах чаще отмечались щелевидные дефекты диафрагмы (60 %).

Диафрагмальные грыжи с полным отсутствием диафрагмы встречаются крайне редко и составляют 1/7 всех ложных грыж [Jacson T.M., 1967]. Повидимому, хирургу редко приходится встречаться с данным видом порока, так как обычно такие дети умирают в родильном доме. Тан, по данным М.М.Басс (1955), 6 детей с аплазией диафрагмы родились мертвыми или

жили не более 1 ч. Отсутствие обоих куполов диафрагмы - еще более редкий порок развития - обычно описывается в виде казуистики [Терновский С.Д., 1951; Басе М.М., 1956].

Приобретенные диафрагмальные грыжи у детей встречаются редко и составляют, по нашим данным, около 9 % всех диафрагмальных грыж. Эта группа включает грыжи, связанные с травмой как самой диафрагмы, так и диафрагмального нерва, возникающий при этом паралич диафрагмы в последующем может закончиться или восстановлением ее функции, или развитием релаксации с полной атрофией мышечного слоя диафрагмы.

**Клиническая картина** каждого вида диафрагмальных грыж, имеет свою симптоматиологию, хотя можно выделить два ведущих симптомокомплекса: сердечно-легочные нарушения, отмечаемые при грыжах, сопровождающихся внутригрудным напряжением (диафрагмально-плевральные грыжи), и дисфагические явления, отмечаемые при грыжах пищевода отверстия диафрагмы. Генез сердечно-легочных нарушений, как оказалось, зависит не только от степени компрессии и смещения органов средостения, но и от глубины морфофункциональных изменений в легких и сердечно-сосудистой системе, которые произошли в неонатальном периоде в результате порока развития.

В 1962 г. Butlen, Claireaux, анализируя результаты вскрытия 18 умерших детей с врожденной диафрагмальной грыжей, отмечали выраженное недоразвитие легких и высказали мысль о том, что гипоплазия легких является основной причиной вентиляционных нарушений с последующим развитием гемодинамических сдвигов. Экспериментальные модели диафрагмальной грыжи показали, что возникающая внутриутробно компрессия легких обуславливает задержку их развития. При этом важную роль играет механическое сдавление легкого



и нарушение дыхательных движений плода, которые не обеспечивают перемещения внутрилегочной жидкости и не производят так называемый гидромассаж формирующегося бронхиального дерева. В результате этого к моменту рождения легкие детей с врожденной диафрагмальной грыжей соответствуют 10-14 нед гестационного возраста. Легкое не полностью расправлено, резко уменьшено, масса его снижена до 30 % от нормы. Легочная ткань уплотнена, ригидна, сегменты не определяются или же плохо дифференцируются. Количество генераций бронхов сокращено, начиная с сегментарных, особенно выражен дефицит терминальных отделов, вплоть до полного отсутствия бронхиол. При гистологическом исследовании обнаруживают нерасправленные альвеолярные пространства. Однако ткань ацинусов сформирована правильно: присутствуют все составные элементы альвеолярной стенки.

Таким образом, уменьшение дыхательной поверхности легких может быть связано только с уменьшением общей альвеолярной массы, что обусловлено редукцией конечных отделов респираторных путей. Описываемые гипопластические изменения более выражены в левом легком и меньше - правом, которое в определенной степени способно вентилироваться и осуществлять газообмен.

Выраженные нарушения вентиляции легких лежат в основе развития гемодинамических сдвигов, которые в большинстве случаев определяют клиническую картину у детей с врожденной диафрагмальной грыжей. Murgdock (1971) и Rowe (1971) высказали предположение о существовании веноартериального шунтирования крови в легких и сохранении функционирующих фетальных коммуникаций с массивным праволевым сбросом на уровне артериального протока или же внутрисердечно. При изучении сосудистого русла гипоплази-

рованных легких у новорожденных с диафрагмальной грыжей, погибших в результате длительной гипоксии, и у экспериментальных животных отмечалось уменьшение диаметра всех легочных сосудов и значительное сужение их просвета за счет резкого утолщения мышечной стенки (в артериях крупного и среднего калибра более чем в 3 раза). Элементы гладкой мускулатуры были выявлены даже в артериолах, что соответствует уровню альвеолярных ходов. Обнаруживаемые изменения в сосудах, как правило, соответствовали степени гипоплазии легкого. Во всех случаях оставались незакрытыми артериальный проток и овальное окно, несколько реже отмечалась относительная гипертрофия правого желудочка.

Данные легочной ангиографии и радиоизотопного сканирования легких, проводимых в условиях клиники, свидетельствовали о снижении легочного кровотока и практически полном отсутствии перфузии левого легкого.

Таким образом, анализируя результаты большинства исследований, можно представить цепь патологических сдвигов у детей с врожденной диафрагмальной грыжей следующим образом: нарушение вентиляции гипоплазированных легких обуславливает легочную вазоконстрикцию, приводящую к повышению сосудистого сопротивления и гипертензии малого круга кровообращения, вследствие перегрузки которого сохраняются функционирующие фетальные коммуникации, осуществляющие праволевый сброс крови, выполняющие на данном этапе роль компенсаторного механизма и в определенной степени обеспечивающие разгрузку правых отделов сердца. Однако шунтирование больших объемов десатурированной крови усугубляет уже достаточно выраженные гипоксию и ацидоз. В свою очередь снижение насыщения крови кислородом до 50 мм рт. ст. и pH до 7,13 вызывает сильное увеличение сопротив-

ления легочных сосудов, и, таким образом, замыкается постоянно существующий порочный круг: повышается давление в системе легочной артерии и увеличивается сброс крови.

Нарушение функции пищеварительно-го тракта происходит по разным причинам. При грыжах пищеводного отверстия, особенно эзофагальных с приподнятым пищеводом, создаются все условия для возникновения желудочно-пищеводного рефлюкса. При смещении кардиального отдела пищевода в грудную полость меняется угол Гиса (острый угол впадения пищевода в желудок становится тупым). При изменении угла Гиса сглаживается клапан Губарева. Терминальный отрезок пищевода, играющий роль слабого мышечного сфинктера, по-видимому, перестает функционировать как жом. Помимо указанных факторов, G.Collis (1968) в развитии рефлюкса придает значение мышечным ножкам диафрагмы и разнице давления в брюшной и грудной полостях.

Желудочно-пищеводный рефлюкс приводит к постоянным рвотам, аспирациям, пептическому эзофэгиту с соответствующими симптомами (кровавая рвота, примесь крови в кале, анемизация), нарушению проходимости в нижней трети пищевода вследствие рубцевания слизистой оболочки.

При паразофагеальных и даже при диафрагмально-плевральных грыжах создаются условия не только для перемещения части желудка в грудную полость, но и для перегиба желудка, что может привести к нарушению пассажа, застойным явлениям и рвотам.

Ущемление перемещенных полых органов в грыжевых воротах при ложных диафрагмально-плевральных грыжах может приводить к непроходимости и перитониту вследствие некроза того или иного отдела желудочно-кишечного тракта. Чаще ущемляется грыжа типа Боудалека.

Общие симптомы, как правило, сво-

дятся к отставанию ребенка в физическом развитии, гипотрофии, истощению, анемии, повышенной утомляемости, пониженному аппетиту и т.д.

При характеристике определенных синдромов, отмечаемых у детей при диафрагмальных грыжах, необходимо помнить о возможных сочетанных пороках, усугубляющих тяжесть состояния больного.

### Клиническая картина

При ложных диафрагмально-плевральных грыжах симптоматология в основном обусловлена степенью сдавления органов грудной полости. Эти грыжи чаще, чем истинные, приводят к выраженному компрессионному синдрому. У большинства детей с ложными диафрагмальными грыжами дыхательные расстройства возникают в первые часы после рождения и носят выраженный характер; наиболее часто выявляют цианоз, одышку. Значительно реже отмечают рвоту и явления частичной непроходимости. При осмотре, помимо цианоза, обращает на себя внимание асимметрия грудной клетки с выбуханием на стороне поражения (ложные диафрагмально-плевральные грыжи, в 90-95 % случаев левосторонние). Дыхательные экскурсии этой половины груди резко уменьшены. Живот за счет переместившихся в грудную полость органов часто запавший, ладьевидный. Перитонеально над соответствующей половиной груди определяется тимпанит, при аускультации - резкое ослабление дыхания. Сердечные тоны (при левосторонней грыже) слева почти не определяются, справа громкие, ясные, что указывает на смещение сердца в здоровую сторону (декстропозиция). Иногда это дает повод к ошибочному диагнозу истинной декстрокардии. У новорожденных иногда удается выслушать шум плеска - перистальтические шумы, характерные для диафрагмальной грыжи.

Нередко развивается состояние тяжелой асфиксии, заканчивающейся летально. Приступы цианоза чаще наблюдаются при крике, беспокойстве, кормлении или изменении положения ребенка. Даже перекаладывание с левого бока на правый может привести к усилению сдавления средостения и легких и тем самым к ухудшению состояния. Ухудшение состояния ребенка при кормлении обычно зависит от переполнения желудка и петель кишечника, находящихся в грудной полости, или от заворота желудка, нарастающего метеоризма, перегиба петли кишки, явлений частичной или полной непроходимости желудочно-кишечного тракта. С.Я.Долецкий (1960) подобное состояние весьма образно назвал асфинсическим ущемлением, подчеркнув этим, что на передний план выступают симптомы острой дыхательной недостаточности, тогда как симптомы непроходимости еще не успевают развиться, так как ребенок подвергается операции или погибает раньше от легочно-сердечной недостаточности.

Нередко сразу после рождения у ребенка отмечается выраженный цианоз, кожные покровы и слизистые темно-синего или чугунного цвета, частое дыхание (поверхностное или редкое), крик слабый. Острая дыхательная недостаточность прогрессирует очень быстро. Таких детей доставляют в хирургическую клинику из родильного дома в крайней степени асфиксии или даже в агональном состоянии. При несвоевременном оказании помощи (интубация с искусственной вентиляцией легких) такие дети быстро погибают от гипоксии.

Если такой ребенок не погибает вскоре после рождения, у него остаются или нарастают симптомы нарушения дыхания, одышка при плаче, крике, изменении положения, иногда отмечается упорный кашель; периодически, особенно после кормления, возникает рвота. Дети старше 3 лет постоянно предъяв-

ляют жалобы на одышку, утомление при физической нагрузке, слабость, плохой аппетит, головокружение, в физическом развитии они значительно отстают от своих сверстников. Перкуторные и аускультативные изменения те же, что описаны ранее, но лучше удается прослушать со стороны грудной клетки шум перистальтических волн смещенных петель кишечника.

У небольшого числа больных (до 15 %) брюшные органы не всегда находятся в плевральной полости, а смещаются туда периодически, при этом возникает приступ боли с соответствующей стороны. Иногда развиваются одышка, явления частичной кишечной непроходимости.

При истинной диафрагмально-плевральной грыже выраженность симптомов зависит от величины грыжевого мешка и степени компрессии органов грудной полости. В отличие от ложных грыж этой же локализации значительно реже отмечаются синдром острой дыхательной и сердечно-сосудистой недостаточности и признаки непроходимости и ущемления петель кишечника.

При больших истинных грыжах (значительном выпячивании или полной релаксации диафрагмы) симптомы более чем в половине случаев проявляются у детей в возрасте до 3 лет, а нередко и в период новорожденности (около 10 % всех больных с этим видом грыж). Клинически чаще всего выражены цианоз, одышка. У детей раннего возраста проявления заболевания более яркие. Дети более старшего возраста чаще отмечают боли и неприятные ощущения в области грудной клетки и живота, особенно после еды или физической нагрузки. У них нередко возникает рвота, особенно после приема пищи. С возрастом хотя и имеется некоторая тенденция к уменьшению выраженности таких респираторных нарушений, как одышка, цианоз, но продолжает нарастать отставание в физическом развитии, появляет-

ся деформация грудной клетки, часто отмечаются повторные пневмонии.

При аускультации и перкуссии выявляются некоторое ослабление дыхания и тимпанит на стороне поражения. В ряде случаев при заполнении кишечных петель жидким содержимым перкуторный звук будет изменяться. При левосторонних грыжах перкуторно и пальпаторно не удается определить селезенку. Иногда можно отметить некоторую асимметрию живота.

Более чем в 50 % наблюдений при истинных диафрагмально-плевральных грыжах, особенно при выпячивании ограниченной части купола диафрагмы, симптомы заболевания полностью отсутствуют, что связано со стабильным положением органов, внедрившихся в грыжевой мешок, и отсутствием большого давления на грудные органы. Физикальные и аускультативные данные не позволяют выявить при небольших истинных грыжах каких-либо нарушений. Дети внешне не отличаются от здоровых, хорошо развиваются и не отстают от своих сверстников.

При парастернальных грыжах преобладают симптомы расстройства желудочно-кишечного тракта, поскольку сдавливание легкого, сердца при этом виде грыж обычно небольшое. Периодически возникают боли и неприятные ощущения в эпигастрии, иногда рвота. Одышка, кашель, цианоз бывают очень редко, почти в 50 % случаев данный порок клинически не проявляется. При осмотре отмечается выбухание передненижнего отдела грудины. Методом перкуссии и аускультации можно определить тимпанит, ослабление сердечных тонов, отсутствие абсолютной сердечной тупости. Если грыжевой мешок заполнен сальником или частично отшнурованной печенью, то, естественно, наряду с ослаблением сердечных тонов будет отмечаться укорочение перкуторного звука.

У френикоперикардиальных

грыж ведущими симптомами являются цианоз, одышка, беспокойство, режущая рвота, возникающие в результате смещения в полость перикарда петель кишечника и частичной тампонады сердца. Симптомы заболевания чаще появляются в первые недели и месяцы жизни, с возрастом они не исчезают. Возможны ущемления выпавших в полость перикарда петель кишечника. При осмотре, особенно у детей после 1-2 лет жизни, выявляется выбухание грудной клетки. Возможна асимметрия живота с втяжением в области левого подреберья. При перкуссии определяется исчезновение абсолютной или даже относительной сердечной тупости. Сердечные тоны приглушены.

При ретроградных френикоперикардиальных грыжах, когда наблюдается пролабирование сердца через дефект, на первый план выступают сердечно-сосудистые расстройства. Этот вид диафрагмальной грыжи наиболее часто сопровождается множественными пороками развития (порок сердца, транспозиция крупных сосудов, поликистоз почек и т.д.).

У грыж пищеводного отверстия диафрагмы картина в основном обусловлена желудочно-кишечным рефлюксом, возникающим в результате нарушения функции кардиального отдела пищевода. Беспокойство и рвота являются ведущими симптомами заболевания.

Рвота чаще связана с приемом пищи и, как правило, не поддается консервативному лечению, даже вертикальное положение ребенка после кормления не всегда дает эффект. Уменьшение порции, прием более густой пищи в большинстве случаев лишь урежают, но не приводят к стойкому исчезновению рвоты. В рвотных массах чаще находят желудочное содержимое, нередко с кровью в виде кофейной гущи (более чем в 20 % случаев).

Симптомы заболевания в большиин-

стве случаев появляются рано, почти в половине случаев до 1 года жизни.

Вследствие постоянной упорной рвоты и других расстройств дети очень плохо прибавляют массу тела. В некоторые периоды, особенно в первые месяцы жизни, даже теряют массу тела и истощаются. Дети более старшего возраста физически хуже развиты.

Очень характерными для детей раннего возраста являются рецидивирующие аспирационные пневмонии (в 30 % наблюдений).

Геморрагический синдром в виде кровавой рвоты, мелены (или наличия скрытой крови в кале) и анемии наблюдается почти у 50 % детей. Ведущей причиной анемии является пептический эзофагит, возникающий в результате постоянного забрасывания в пищевод кислого желудочного содержимого. Источником кровотечения являются как эрозии, так и непосредственно слизистая оболочка (путем диапедеза).

На боль жалуются в основном дети старшего возраста, но и они не испытывают той остроты болезненных ощущений, которые постоянно сопровождают

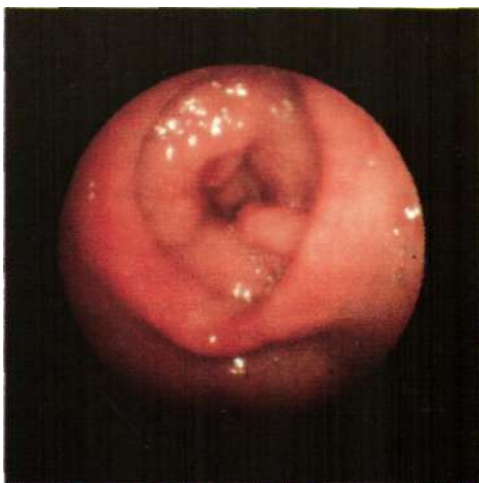заболевание у взрослых. Боли, как правило, возникают после еды, в положении лежа или при наклоне туловища, что связано с затеканием желудочного содержимого в пищевод и агрессивным воздействием на его слизистую оболочку.

При параэзофагеальной грыже, особенно при больших грыжевых воротах, ущемление желудка бывает очень редко, чаще - заворот (неполный рецидивирующий заворот мезентерико-ансиального типа, когда желудок складывается по оси, проведенной поперечно от центра малой кривизны к большой, при этом пилорический отдел смещается вверх и находится вблизи кардии). Ведущие симптомы при завороте желудка - боль, взбухание в эпигастрии, тошнота, рвота.

Характер изменений слизистой оболочки пищевода изучают при фиброгастроскопии. Подозрение на рефлюкс-эзофагит является, по нашему мнению, показанием для проведения фиброгастроскопии в любом возрасте ребенка. Достоверным признаком рефлюкса является постоянное зияние кардии и подтекание содержимого желудка.

Эндоскопическими критериями диагностики эзофагеальной грыжи служат смещение линии пищеводно-желудочного перехода выше эзофагеального кольца диафрагмы и пролабирование характерных продольных складок желудка в пищевод, что особенно хорошо выявляется при выведении фиброскопа из желудка в пищевод и инсuffляции воздуха. У большинства больных с грыжей пищеводного отверстия пептический эзофагит поражает нижнюю треть пищевода на протяжении 5-6 см или ограничивается надкардиальной зоной (рис. 10). Слизистая оболочка в этой области ярко гиперемирована и эрозирована, легко кровоточит. В тяжелых случаях можно видеть эрозивную поверхность, в отдельных местах покрытую фибринозными пленками, ното-

Рис. 10. Эзофагеальная грыжа.



рые легно снимаются, но под ними сразу открывается кровоточащая эрозированная поверхность слизистой оболочки пищевода. Стриктуры, образующиеся на почве эрозивного эзофагита, обычно локализуются несколько выше - на границе средней и нижней трети пищевода.

У детей старшего возраста для выявления рефлюкса можно пользоваться методикой, рекомендуемой Б.В.Петровским и соавт. (1966). Больному натошак вводят в желудок тонкий зонд. После этого его укладывают на спину (без подушки) и через зонд в желудок вливают 100-300 мл воды, интенсивно подкрашенной метиленовым синим. Затем зонд медленно подтягивают до прекращения свободного тока жидкости. Этим способом определяют расстояние от резцов до кардии. После этого устанавливают зонд на 5 см выше и отсасывают содержимое. Появление слизи, подкрашенной метиленовым синим, указывает на желудочно-пищеводный рефлюкс. Через 5-10 мин зонд устанавливают на 5-10 см выше и определяют, насколько рефлюкс распространяется по пищеводу вверх.

Симптомы травматических грыж могут проявиться сразу после травмы, спустя некоторое время, а нередко через длительный срок.

Мы различаем в течении травматической диафрагмальной грыжи два периода: острый и хронический (наблюдаются в соотношении 1:3,5 соответственно). Наиболее часто это заболевание, по нашим данным, отмечают у детей 3-7 лет.

В остром периоде симптомы повреждения диафрагмы часто замаскированы и отодвинуты на второй план, что усложняет диагностику. Повреждение диафрагмы и одномоментное пролабирование в грудную полость брюшных органов обычно сопровождаются затрудненным, хрипящим дыханием, одышкой, выраженным цианозом, рвотой.

Оттенок перкуторного звука зависит от того, какие органы сместились в грудную полость: при пролабировании полых органов возникает тимпанит или коробочный звук; при перемещении печени и селезенки отмечается укорочение звука. Необходимо помнить, что разрыв диафрагмы часто сопровождается довольно интенсивным гемотораксом, в результате чего перкуторный звук над соответствующей половиной грудной клетки укорачивается. Кан правило, выявляется смещение органов средостения и сердца в здоровую сторону, определяется ослабление дыхания на стороне поражения. Болезненность и степень напряжения мышц брюшной стенки зависят от сочетанного повреждения органов грудной и брюшной полостей.

Диагностика повреждения диафрагмы облегчается в случаях, требующих экстренной лапаротомии в связи с травмой внутренних органов. При этом следует помнить, что при операции, предпринятой по поводу травмы живота, помимо осмотра всех органов брюшной полости, должна быть проведена ревизия диафрагмы.

Иногда симптомы разрыва диафрагмы даже в остром периоде могут быть скудными, особенно в тех случаях, когда не наблюдается значительного пролабирования брюшных органов в грудную полость и нет сочетанных повреждений. В этих случаях после травмы дети предъявляют лишь небольшие жалобы: болезненность, затрудненное дыхание. В последующем у ребенка может наступить постепенно ухудшение или улучшение самочувствия, но затем, спустя несколько недель, месяцев, дети начинают предъявлять жалобы, характерные для хронической диафрагмальной грыжи.

Хронический период диафрагмальной грыжи сопровождается жалобами на периодические боли или неприятные ощущения в животе, боку или в груди,

возникающие при беге, быстрой ходьбе, после еды, одышну при физической нагрузке. Нередко, особенно у детей старшего возраста, ведущим симптомом является чувство тяжести в подложечной области, возникающее после приема пищи, в связи с чем они ограничивают себя в еде, при этом рвота приносит облегчение.

При целенаправленном опросе детей или их родителей удается установить причинную связь между травмой и развитием клинических симптомов. Почти все дети с травматическим разрывом диафрагмы отстают в физическом развитии; иногда можно видеть асимметрию грудной клетки (выбухание пораженной стороны), отставание ее при дыхании. Перкуторные и аускультатив-

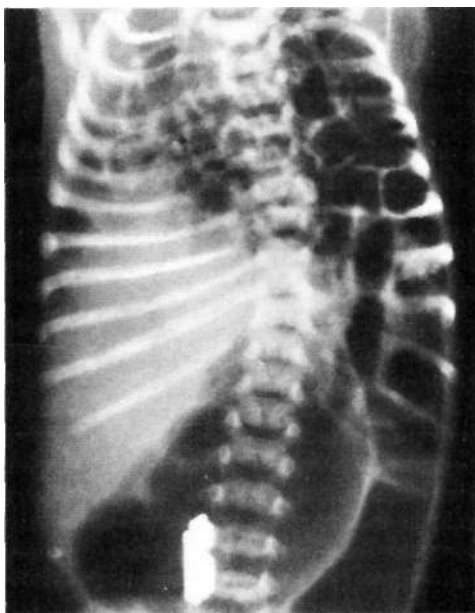
ные данные изменчивы и зависят от положения больного, степени наполнения кишечника и желудка. Нередко прослушиваются шум плеска и перистальтические шумы в грудной полости. Сердечные тоны приглушены, чаще выслушиваются лучше на здоровой стороне. По нашим данным, бессимптомное течение заболевания у детей может наблюдаться нередко (в 15 % наблюдений).

#### Рентгенологическая картина

Для диафрагмально-плевральных ложных грыж характерны кольцевидные просветления на всей половине грудной клетки, преимущественно слева (рис. 11). У детей первых дней жизни, как правило, трудно выявить границу коллабированного легкого на стороне поражения. Кольцевидные тени обычно имеют пятнистый рисунок без четкого контурирования каждой полости, прозрачность этих полостей несколько больше выражена к периферии. Характерна изменчивость положения и форм участков просветления и затемнения. Этот признак удается установить путем сравнения двух рентгенограмм, сделанных через некоторый промежуток времени. При ложных грыжах нан в прямой, так и в боковой проекциях почти всегда можно проследить контуры обоих куполов диафрагмы, располагающихся на обычных уровнях. Подвижность диафрагмы на стороне дефекта резко снижена, а при аплазии купол не дифференцируется.

Смещение органов средостения и сердца зависит от объема пролабировавших в грудную полость органов. У новорожденных и детей первых месяцев жизни смещение бывает столь значительным, что нередко создается впечатление врожденной декстрокардии. Рисунок здорового легкого настолько усилен, что напоминает частично ателектазированное легкое. Нередко

Рис. 11. Ложная диафрагмально-плевральная грыжа слева. Видны кольцевидные тени петель кишечника, смещение органов средостения вправо (медиастинальная грыжа).



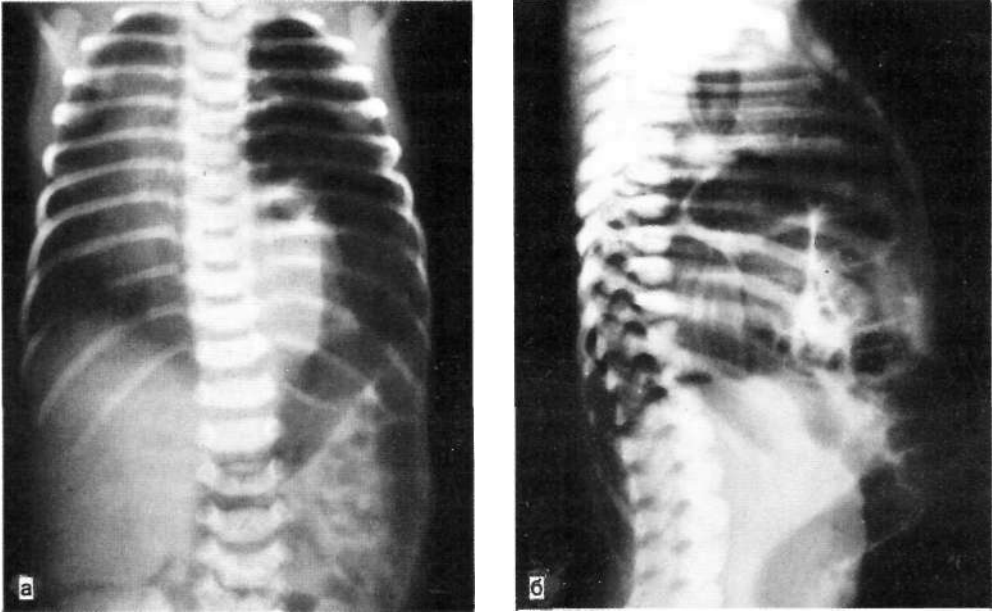


Рис. 12. *Истинная диафрагмальная грыжа. Видны контуры грыжевого мешка, ограничивающие пролабирование органов брюшной полости.*  
*а - прямая проекция; б - боковая.*

можно видеть и медиастинальную грыжу.

Для окончательного заключения прибегают к контрастному исследованию желудочно-кишечного тракта. Исследование целесообразнее начинать с ирригографии.

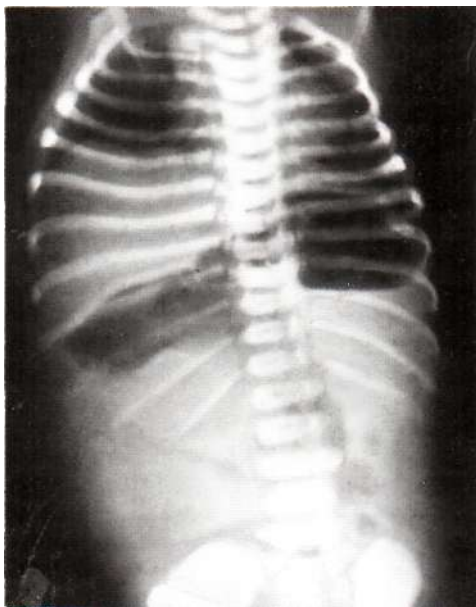
Рентгенологическая картина диафрагмально-плевральных истинных грыж отличается от описанной выше наличием округлой или овальной тени грыжевого мешка с ровным контуром, ограничивающим пролабированные органы брюшной полости. Этот контур, образованный грыжевым мешком, известен как пограничная линия (рис. 12).

Небольшие истинные грыжи почти в два раза чаще встречаются справа, чем слева. Грыжи со значительным мешком

почти всегда наблюдаются слева. Небольшие истинные грыжи сопровождаются выпячиванием ограниченного участка диафрагмы. В зависимости от локализации истончения и выпячивания участка диафрагмы истинные ограниченные грыжи разделяют на передние, задние и центральные. Задние грыжи располагаются обычно в пояснично-реберном углу и нередко примыкают к средостению, центральные - локализируются в области купола диафрагмы.

Истинные грыжи значительных размеров захватывают от 30 до 80 % площади истонченной зоны диафрагмы. Они могут располагаться в центральном переднем и заднем отделах диафрагмы. Грыжевой мешок проецируется на фоне легочного поля и образует пограничную линию овальной или полукруглой формы. При этих грыжах коллапс легкого и смещение сердца на рентгенограммах всегда выражены. Угол между нормальным отделом диафрагмы и мешком в области грыжевых ворот прослеживается плохо, особенно на прямых





**Рис. 13.** Релаксация диафрагмы. Отмечается высокое стояние диафрагмы на всем протяжении на уровне IV ребра.

рентгенограммах, в боковой проекции он выявляется лучше. Обычно угол грыжевых ворот при больших грыжах тупой, но в отличие от релаксации диафрагмы он всегда выражен и может быть определен при ирригографии, которая позволяет судить о размере, форме и расположении грыжевых ворот. Подвижность диафрагмы мало изменена или несколько ограничена. Смещение органов средостения и сердца отсутствует или выражено умеренно.

При правостороннем расположении содержимым грыжевого мешка чаще всего бывает печень, реже - пролабированная между диафрагмой и печенью толстая кишка. В последнем случае тень печени отодвинута книзу. Иногда часть печени входит в грыжевой мешок, она принимает полусферическую форму. В этом случае тень будет плотной, интен-

сивной, сливающейся в нижних отделах с основной тенью печени. Слева содержимым грыжевого мешка чаще всего оказывается дно желудка или тонкая и толстая кишка вместе с селезенкой. В этих случаях на фоне легочного поля ниже пограничной линии определяются крупно- и мелкопятнистые полости. Иногда желудок почти полностью заполняет грыжевое выпячивание и выглядит большой одиночной полостью с уровнем жидкости. В зависимости от степени наполнения желудка и кишки изменяется рентгенологическая картина. Движения грыжевого мешка при дыхании резко ограничены, а иногда носят парадоксальный характер.

Релаксация диафрагмы характеризуется высоким стоянием диафрагмы на всем ее протяжении. На снимках грудобрюшная преграда выявляется в виде тонкой тени правильной дугообразной или полусферической формы. В прямой проекции эта линия распространяется от грудной стенки до средостения; в боковой - от передней до задней грудной стенки. Ни углов, ни искривлений этой линии отметить не удастся. Уровень стояния диафрагмы различен, наиболее часто она поднимается до III-II ребра (рис. 13). Характер движений релаксированной диафрагмы самый разнообразный. Обычно дыхательные экскурсии резко ограничены, но возможны и парадоксальные движения: пораженная часть диафрагмы опускается при выдохе и поднимается во время вдоха, в то время как здоровая половина проделяет обратные движения. Под истонченной диафрагмой располагаются обычно газовый пузырь желудка, петли толстой кишки и селезенка, реже петли тонкой кишки.

Для того чтобы с большей определенностью судить о взаимоотношении органов, пролабированных в грудную полость, необходимо провести исследование желудочно-кишечного тракта с бариевой взвесью.

Парастернальные грыжи диафрагмы определяются грыжевым выпячиванием - тенью полуовальной или нередко грушевидной формы в области загрудинного или загрудинно-реберного пространства (чаще справа). В прямой проекции она проецируется на тень сердца или располагается парамедиастинально. В боковой проекции тень грыжи накладывается на переднее средостение и сливается с тенью сердца. При парамедианном расположении удастся проследить пограничную линию (мешок) в виде полукружности в кардиодиафрагмальном углу. Обычно в грыжевом мешке находятся полые органы, вследствие этого в пределах пограничного мешка на фоне легкого (а иногда и тени сердца) удается выявить крупноячеистые тени. В отдельных случаях можно видеть и типичную гаустрацию толстой кишки. Смещение тонкой кишки наблюдается значительно реже. Иногда пролабирует только салник: тень при этом бывает плотной, без ячеистых просветлений. Как и при других видах грыж, отмечается изменчивость рентгенологической картины.

При всех грыжах, содержимым которых являются плотные органы, показано с дифференциально-диагностической целью наложение пневмоперитонеума. Воздух при этом окружает внедрившийся орган и четко указывает на его принадлежность к брюшным органам.

При френикоперикардальных грыжах определяются ячеистые просветления на фоне сердечной тени. У детей первых часов жизни, когда кишечник еще не заполнился газом, диагностика чрезвычайно затруднена. Помочь распознаванию патологии может исследование желудочно-кишечного тракта с контрастным веществом или пневмоперитонеум, однако состояние ребенка не всегда позволяет провести дополнительные процедуры.

Рентгенологическая картина грыж пищеводного отверстия диа-

фрагмы зависит от их формы. Параэзофагеальная грыжа определяется уже при обзорном исследовании. Эзофагеальная грыжа с приподнятым пищеводом выявляется лишь при смещении фундального отдела желудка вместе с кардией в грудную полость.

При параэзофагеальных грыжах со смещенным дном желудка в грудной полости определяется кистозное образование, чаще с уровнем жидкости. Желудок может располагаться справа или слева от срединной тени; в боковой проекции тень смещенного желудка отходит кзади. Газовый пузырь желудка, находящийся в брюшной полости, уменьшен или отсутствует. Подвижность обоих куполов диафрагмы не нарушена. Тень грыжевого мешка обычно совпадает с тенью пролабированного желудка и повторяет его контуры.

При небольших нефиксированных параэзофагеальных грыжах отмечается изменчивость рентгенологической картины в зависимости от степени перемещения желудка в грудную полость. Малые параэзофагеальные или эзофагеальные грыжи с приподнятым пищеводом, но без внедрения желудка в грыжевой мешок, могут не выявляться при обзорной рентгеноскопии или рентгенографии.

Окончательно судить о форме грыжи, степени смещения желудка и, наконец, о функциональных нарушениях можно только после исследования пищевода и желудка с контрастным веществом.

У новорожденных жидкую бариевую взвесь, разведенную грудным молоком, вливают в катетер, проведенный через нос до средней трети пищевода. У более старших детей бариевую взвесь, разведенную жидким киселем, дают через рот. Эзофагеальные грыжи с приподнятым пищеводом имеют следующие характерные признаки: 1) извитой ход пищевода (вследствие смещения вверх кардиального отдела); 2) тупой угол впадения пищевода в желудок; 3)

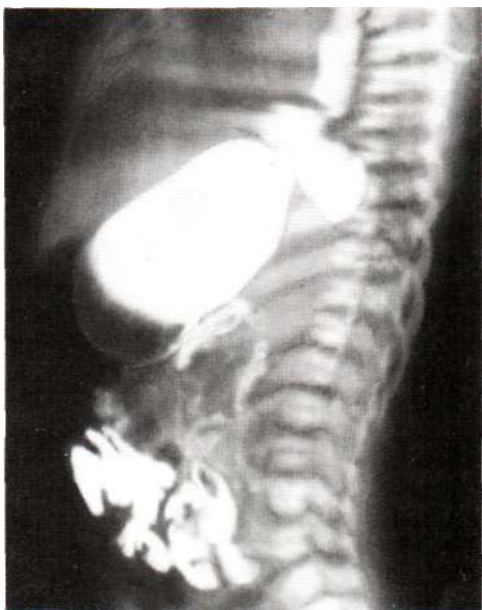

Рис. 14. Грыжа пищеводного отверстия диафрагмы (исследования с бариевой взвесью): извитой пищевод, тупой угол Гиса, расширение пищевода, смещение кардии вверх.

высокое впадение пищевода в желудок; 4) грубые продольные складки слизистой оболочки в наддиафрагмальной части, являющиеся как бы продолжением складок желудка; 5) расширение пищевода в нижней трети (рис. 14).

На несостоятельность функции кардии при эзофагеальной грыже указывает рентгенологически выявленный желудочно-пищеводный рефлюкс. У детей он определяется значительно легче, чем у взрослых. Обследование проводят натощак. После тугого заполнения желудка жидкой бариевой взвесью контролируют полное опорожнение пищевода от контрастного вещества. Ребенка укладывают в положение Тренделенбурга и производят умеренную компрессию эпигастрия. Затекание бариевой взвеси из желудка в пищевод указывает на

рефлюкс. Кроме того, положение Тренделенбурга способствует пролабированию кардиального отдела желудка в грудную полость через эзофагеальные ворота и может помочь в установлении размеров грыжевого мешка.

Травматические диафрагмальные грыжи в хроническом периоде идентичны таковым при врожденных диафрагмально-плевральных грыжах.

При острых травматических грыжах в ряде случаев наслаиваются другие симптомы повреждения внутренних органов: гемоторакс, пневмоторакс, гемопневмоторакс, ателектаз или коллапс легкого. Только после ликвидации указанных осложнений выявляются характерные для грыж симптомы. В сомнительных случаях при подозрении на травматическую грыжу целесообразно провести рентгенологическое исследование с контрастированием желудочно-кишечного тракта.

Диафрагмальные грыжи, особенно у новорожденных, до проведения рентгенологического исследования приходится дифференцировать с очень широким кругом заболеваний, вызывающих респираторные и гемодинамические нарушения, вплоть до порока сердца и декстрокардии.

По данным обзорного рентгенологического исследования, некоторые трудности для диагностики могут представлять опухоли и кисты средостения, поликистоз легкого, абсцессы.

Грыжи пищеводного отверстия диафрагмы, особенно эзофагеальные, трудно отличить от короткого пищевода. Параэзофагеальные грыжи иногда приходится дифференцировать с кистами и абсцессами легкого. Решающее значение при этом имеет контрастное исследование желудочно-кишечного тракта.

#### Лечение

При врожденных диафрагмальных грыжах у детей проводится **хирургическое лечение**. Почти в 20 % случаев

приходится выполнять операции вскоре после рождения по экстренным показаниям, возникающим при ложных диафрагмально-плевральных и больших истинных грыжах. Промедление с операцией может привести к смерти из-за нарастания гипоксии. Срочное оперативное вмешательство необходимо и при френикоперикардиальной грыже. При остальных формах грыж операции выполняются в плановом порядке. Показания к операции весьма относительно при ограниченных истинных грыжах купола диафрагмы (особенно справа).

Специальная предоперационная подготовка во многом определяется степенью респираторных и других функциональных нарушений, а также видом диафрагмальной грыжи. При грыжах, сопровождающихся дыхательными расстройствами, обязательна декомпрессия желудка с помощью катетера, проведенного в желудок, коррекция кислотно-основного и газового состава крови. При выраженной гипоксии ребенка следует интубировать и перевести на ИВЛ, учитывая, что при ложных плевродиафрагмальных грыжах обычно имеется недоразвитие легкого не только на больной стороне, но и на противоположной. В связи с этим ИВЛ проводят под давлением не более 20 см вод.ст., в противном случае может развиваться пневмоторакс. Подготовка к операции в таких случаях должна занимать не более 2-3 ч.

При грыжах пищеводного отверстия диафрагмы подготовка может продолжаться несколько дней с тем, чтобы уменьшить желудочно-пищеводный рефлюкс, регургитацию, ликвидировать пневмонию, анемию.

Сложность хирургического лечения диафрагмально-плевральных грыж определяется многими факторами: экстренностью вмешательства, недоразвитием брюшной полости и легких и, наконец, сочетанными пороками развития других органов. Кроме того, в некото-

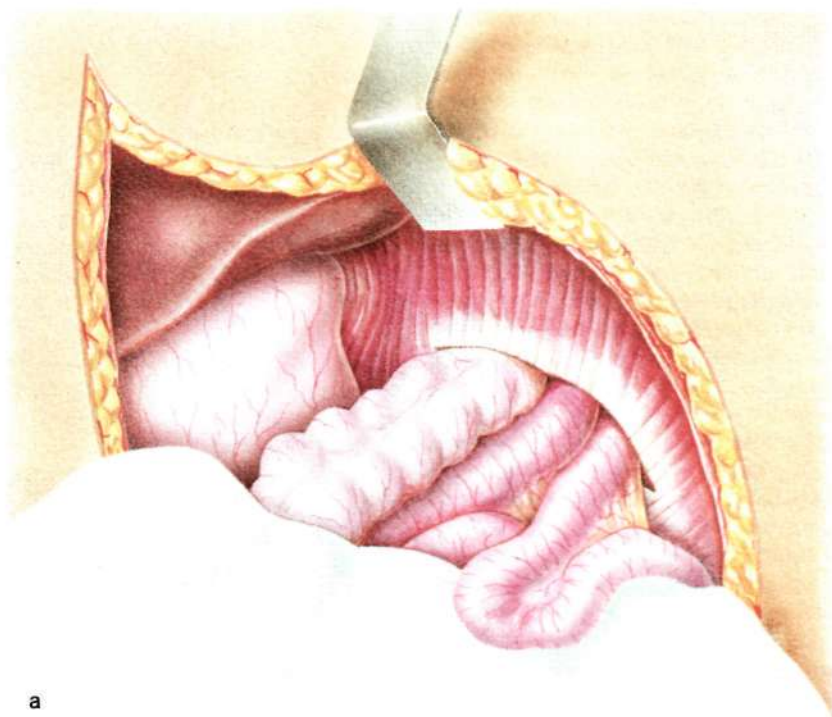
рых случаях при наличии большого дефекта диафрагмы возникает необходимость проведения аллопластики.

Доступ может быть торакальным или абдоминальным. При абдоминальном - легче низвести внедрившиеся органы, правильно расположить их в брюшной полости, устранить незавершенный поворот. Торакальный доступ позволяет осмотреть гипоплазированное легкое и с меньшими техническими трудностями ушить или выполнить пластику диафрагмы.

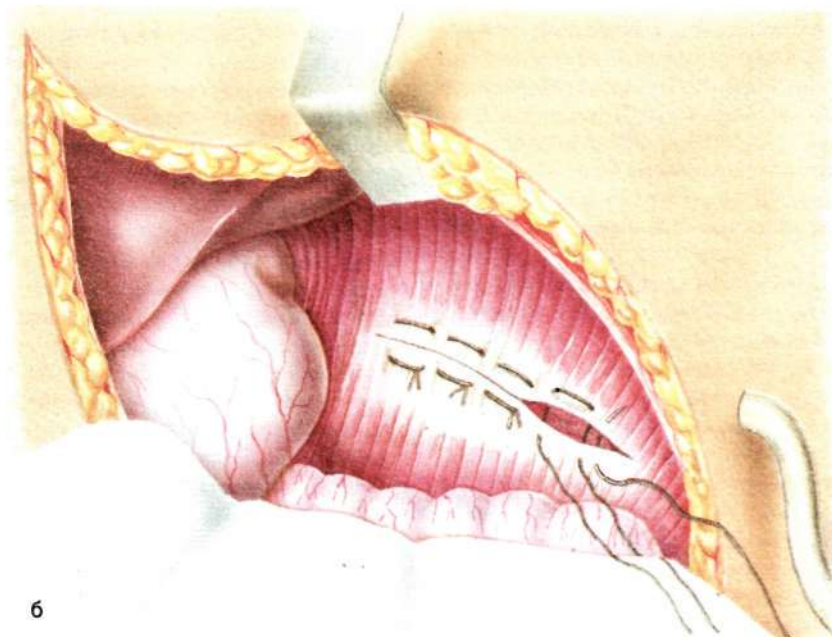
При ложной диафрагмально-плевральной грыже с перемещением большого количества органов из брюшной полости (и недоразвитием ее) в грудную мы предпочитаем абдоминальный доступ.

Кишечник низводят в брюшную полость. Отверстие в диафрагме устраняют путем сшивания краев прочными капроновыми или шелковыми швами. При пристеночном дефекте диафрагму подшивают и ребру. В отдельных случаях закрывают дефект лоскутом из синтетической ткани (рис. 15). Рану брюшной полости послойно зашивают наглухо. Грудную полость лучше дренировать тонкой силиконовой трубкой. Нередко после низведения кишечника под диафрагму обнаруживается несоответствие между вместимостью брюшной полости и объемом кишечника. В этих случаях в целях профилактики послеоперационных осложнений, связанных с повышением внутрибрюшного давления (особенно при послеоперационном парезе кишечника), целесообразно не ушивать апоневроз, а выполнять пластику апоневроза с выкраиванием лоскута из обеих его половин или сшить только кожу.

Для уменьшения внутрибрюшного давления, помимо искусственного образования подкожной вентральной грыжи, рекомендуют проводить зонд в желудок или накладывать декомпрессивную гастростому. J.S.Simpson (1969) сове-



а



б

тует применять для образования вентральной грыжи заплату из синтетической ткани (силастик), которую в виде лент подшивают к краям ножи, апоневроза и брюшины и сшивают по средней линии. Через 2-3 дня синтетическую ткань начинают постепенно натягивать, образуя дубликатуру по средней линии, а через 1-1 1/2 нед после операции трансплантат можно удалить.

При истинных диафрагмально-плевральных грыжах целесообразно выполнять боковую торакотомию в шестом-седьмом межреберье. Перемещенные органы оттесняют в брюшную полость. Для пластики диафрагмы, как правило, используют местные ткани. Даже при значительной аплазии диафрагмы у новорожденных возможно простое ушивание истонченной зоны без рассечения грыжевого мешка. В других случаях его частично иссекают, а дефект ушивают в виде дубликатуры. Швы накладывают на края рассеченного грыжевого мешка и мышечного дефекта противоположной стороны. Если наружный мышечный валик не выражен, сформированную диафрагму подшивают к ребру. При очень больших грыжевых воротах и мешке, образованном только серозными листками без мышечной прослойки, прибегают к аллопластике. Дефект закрывают сеткой из синтетического материала, который подшивают к краям. Не следует стремиться во всех случаях к полному устранению грыжевого выпячивания, особенно при больших грыжах. Это может привести, особенно у новорожденных, к несоответствию объема недоразвитого легкого и плевральной полости, разрыву легкого с образованием пневмоторакса. Кроме того,

создается угроза повышения внутрибрюшного давления. Операцию заканчивают ушиванием грудной стенки с оставлением дренажной трубки.

Операции при парастеральных и френикоперикардиальных грыжах производят путем срединной лапаротомии.

По вскрытии брюшной полости осматривают передние отделы диафрагмы. При парастеральных грыжах в грыжевой мешок, расположенный в переднем отделе средостения, обычно входит петля поперечной ободочной кишки, которую низводят в брюшную полость. Грыжевой мешок можно не иссекать. Диафрагму в области пристеночного дефекта подшивают шелковыми швами к мягким тканям передней грудной стенки. Не следует подшивать задний край грыжевых ворот к апоневрозу передней брюшной стенки: швы хотя и надежны, но приводят к значительному натяжению перикарда.

При френикоперикардиальных грыжах грыжевой мешок отсутствует. Органы брюшной полости перемещены в полость перикарда через дефект в переднем отделе сухожильного центра диафрагмы и перикарда. После низведения содержимого в брюшную полость края дефекта в диафрагме ушивают отдельными шелковыми швами.

Оперативное вмешательство, выполняемое при острой травматической диафрагмальной грыже, никаких особенностей не имеет. Доступ в первую очередь определяется возможным сочетанным повреждением органов брюшной или грудной полости и должен быть широким, свободным. Ушивание разорванной диафрагмы сочетают с тщательной ревизией органов. При выполнении операции в хроническом периоде грыжи нужно учитывать вероятность спаечного процесса.

При лечении грыж пищеводного отверстия диафрагмы находят применение как консервативные, так и оперативные методы.

Рис. 15. Пластика диафрагмы при ложной диафрагмальной грыже.

*а - вид диафрагмальной грыжи со стороны брюшной полости; б - заключительный этап.*

Одни авторы рекомендуют начинать с консервативного лечения и лишь при его неэффективности прибегать к хирургическому вмешательству. Другие применяют консервативное лечение при грыжах, не осложненных язвенным эзофагитом и вторичным стенозом. При выборе метода лечения необходимо учитывать высокую частоту осложненных форм грыж пищеводного отверстия диафрагмы даже у детей. Так, по данным симпозиума, специально посвященного проблемам грыж пищеводного отверстия, среди 1313 детей пептические осложнения отмечены в 55 и стенозы - в 7,7 % случаев [Coquiland S.P., 1972].

Консервативное лечение целесообразно при небольших грыжах, не сопровождающихся признаками эзофагита и сужения. Этот метод включает постоянное возвышенное или вертикальное положение ребенка, особенно после кормления. Кормление производится дробно, малыми порциями через 2-2 Уг ч, назначают ошелачивающие растворы (минеральные воды, магния сульфат, калия бикарбонат), у детей раннего возраста применяют густые смеси. Дают антиспастические и седативные препараты. Если подобное лечение в течение 3-4 мес безуспешно, рекомендуется оперативное вмешательство [Bettex M., 1969].

Показанием к хирургическому лечению служат все формы грыж пищеводного отверстия диафрагмы, протекающие с выраженной клинической картиной и пептическими осложнениями.

При паразофагеальных грыжах операции направлены на низведение кардиального отдела пищевода и желудка под диафрагму в сочетании с ушиванием мышечных ножек пищеводного отверстия. Вмешательства производят как абдоминальным, так и чресплевральным доступом. Ушивание расширенного пищеводного отверстия по Харрингтону производят впереди и слева от

пищевода, по Аллисон - позади пищевода, который смещают кпереди и влево.

После верхнесрединной лапаротомии левую долю печени мобилизуют и отводят вправо. Желудок оттягивают за большую кривизну книзу и вправо, при этом открывается доступ к пищеводному отверстию диафрагмы. Перемещенный в грудную полость кардиальный отдел желудка низводят в брюшную полость. Грыжевой мешок полностью или частично иссекают. Для предупреждения рецидива достаточно произвести циркулярное частичное иссечение мешка в области кардии и пищеводного отверстия диафрагмы. Пищевод перемещают в переднебоковой отдел расширенного пищеводного отверстия диафрагмы. Под контролем зрения и пальца на края пищеводного отверстия диафрагмы позади пищевода накладывают узловые шелковые швы, сближая мышечные ножки. Пищеводное отверстие ушивают так, чтобы между его краем и пищеводом проходил кончик пальца. Накладывая швы в промежутке между пищеводом и аортой, следует быть очень осторожным. Пищевод фиксируют за мышечный слой одним-двумя швами к пищеводному кольцу диафрагмы. Абдоминальный отдел пищевода сшивают со стенкой дна желудка для заострения угла Гиса. С этой целью дно желудка подшивают двумя шелковыми швами к вершине левого купола диафрагмы. Операция заканчивается послойным ушиванием раны брюшной полости.

Указанное оперативное вмешательство не исключает рецидива (до 10%) и не всегда устраняет желудочно-пищеводный рефлюкс (отмечается почти у 25 % оперированных, по данным Н.С.Урчил, D.R.Paulson, 1967), поэтому пластику грыжевых ворот целесообразно сочетать с антирефлюксной операцией. J.Boerema, R.Germs (1955) предложили фиксировать желудок по малой

кривизне к передней брюшной стенке, подшивая при этом дно желудка к диафрагме. Другие авторы предлагают фиксировать желудок к задней брюшной стенке, сочетая операцию с заострением угла Гиса. Эта операция проста, но чревата опасностью рецидива и рефлюкса.

Широкое распространение получила эзофагофундорафия, заключающаяся в сшивании дна желудка с терминальным отделом пищевода [Huslefdt E, 1950]. На этом же принципе основана операция Belsey, выполняемая чреплеврально: после выделения пищевода и подтягивания в рану желудка накладывают ряд швов между пищеводом и желудком, затем между пищеводом и дном желудка, захватывая диафрагму.

Операция, предложенная J.L.Collis (1968), предусматривает изменение угла Гиса с образованием внутреннего клапана, препятствующего рефлюксу: после 230 операций рецидив возник только в 5 % случаев.

Особенно трудно лечить грыжи, осложненные вторичным стенозом пищевода. Среди многочисленных методик наиболее простой является гастростомия с последующим бужированием за нить. Можно прибегнуть к ретроградному расширению сужения через разрез в желудке, дополняя операцию передней гастропексией [Waterstone D.J., 1969].

При значительных Рубцовых сужениях выполняют и более обширные операции - эзофагогастроанастомоз, эзофагогастрэктомию с кишечной вставкой или последующей пластикой пищевода. Подобные операции у детей не получили широкого распространения из-за их нефизиологичности и большой операционной травмы.

Множество методик, предложенных для оперативного лечения грыж пищеводного отверстия диафрагмы, затрудняет выбор наиболее рационального вмешательства.

В последние годы наибольшей популярностью пользуются антирефлюксные вмешательства, базирующиеся на операции по методу Ниссена (1959) (окутывание в виде манжетки дном желудка пищевода в кардиальном отделе). Н.Н.Ианшин (1967) предложил оригинальную операцию клапанной гастропликации, при которой пищевод удлиняют за счет кардиального отдела желудка, сформированного в трубку. Рекомендуются вмешательства очень надежно устраняют рефлюкс; единичные рецидивы связаны в основном с погрешностями в технике. Для сохранения акта рвоты нами предложена модифицированная операция клапанной гастропликации, предусматривающая создание неполной манжетки, окутывающей удлиненную желудочную трубку на две трети. Операции у детей выполняются в основном абдоминальным доступом. По данным M.Rosetti (1965), при абдоминальном доступе летальность не превышает 1,1, а при торакальном - достигает 16,6 %.

При любом вмешательстве по поводу грыж пищеводного отверстия, сопровождающихся желудочно-пищеводным рефлюксом, целесообразно дополнять операцию пилоротомией с пилоропластикой (ее применяют некоторые авторы и как самостоятельный метод лечения небольших грыж). Эта операция целесообразна при фундопликации, которые могут сопровождаться травмой блуждающих нервов с последующим пилороспазмом. Рекомендуются некоторыми авторами ваготомия представляется нам у детей нефизиологичной.

При рубцовом сужении, обусловленном рефлюксом, нет необходимости прибегать к резекции пищевода. Как показал наш опыт, уже одно устранение рефлюкса может привести к обратному развитию стеноза или значительному улучшению проходимости пищевода. При выраженных органических сужениях антирефлюксная операция должна



сочетаться с гастростомией, сужение устраняется бужированием за нить в течение нескольких месяцев. Только при резко выраженном стенозе возникает необходимость в оперативном устранении его путем эзофагоэзофаго-анастомоза в 3/4 или конец в конец. В этих случаях целесообразен торакальный доступ; операция сочетается с фундопликацией по Ниссену.

В послеоперационном периоде, особенно у новорожденных с диафрагмально-плевральными грыжами, чрезвычайно важно наладить дренирование плевральной полости с пассивной или умеренной активной аспирацией в течение 2-3 сут и проводить профилактику пареза желудочно-кишечного тракта путем назначения лекарственных препаратов и декомпрессии желудка.

И наиболее частым послеоперационным осложнением относится легочно-сердечная недостаточность, обусловленная легочной гипертензией, пневмонией, пневмотораксом, ателектазом.

Наибольшая летальность (почти в 50 % наблюдений) отмечается у новорожденных, оперированных по поводу ложных диафрагмально-плевральных грыж. Примечательно, что среди детей, поступивших рано (в первые сутки после рождения), летальность значительно выше, чем у поступивших позже. Это объяснялось более глубокой морфофункциональной неполноценностью легких у этих детей, и поэтому клинические проявления выявились у них рано, сразу после рождения.

Основным методом борьбы с дыхательной недостаточностью является ИВЛ, которая осуществляется в сроки от нескольких дней до 2-3 нед и даже месяца. Многие авторы считают, что ИВЛ следует проводить при любой степени дыхательных расстройств, не дожидаясь грубых нарушений газового состава крови. Предпочтение отдается назотрахеальной интубации. Продолжительность проведения ИВЛ определяет-

ся темпами расправления гипоплазированного легкого, т.е. его способности обеспечивать адекватный газообмен. Проведение ИВЛ в течение длительного времени целесообразно и в плане предупреждения послеоперационных рецидивов диафрагмальных грыж.

С целью купирования легочной гипертензии и уменьшения правого левого сброса десатурированной крови применяют вазодилататоры, оказывающие воздействие на легочные сосуды. С переменным успехом используются морфин, преднизолон, хлорпромазин, брадикинин и ацетилхолин. Однако все эти средства дают побочные эффекты и поэтому успех достигается только в тех случаях, когда сопротивление легочных сосудов выражено незначительно, т.е. при недлительном применении малых доз. Наибольшее распространение получил талазолин [Korones S.B. et al., 1975; Alpert B.S. et al., 1979], который по своему строению относится к симпатомиметическим аминам. По фармакологическому действию этот препарат является адреноблокатором, а также оказывает прямой неадренергический релаксирующий эффект на гладкую мускулатуру сосудов легкого.

По некоторым данным, сочетание продленной ИВЛ с талазолином дает некоторую разгрузку малого круга кровообращения, позволяет добиться адекватной вентиляции и поддержания уровня газообмена, необходимого для жизнедеятельности. Эти меры снижают смертность у новорожденных с диафрагмальной грыжей почти в два раза [Monin P., Vert P., 1978; Alpert B.S. et al., 1979; McIntosch N. et al., 1979].

Неудачные исходы и отсутствие эффекта от ИВЛ и талазолина авторы объясняли глубокими изменениями в легком и наличием веноартериального шунта. Однако попытки перевязки артериального протока заканчивались большей частью летальным исходом из-за правожелудочковой недостаточности.

Первые удаchi спонтанного закрытия открытого артериального протока были достигнуты только при использовании экстракорпорального кровообращения с мембранным оксигенатором (ЭКМО). Общее легочное давление во время ЭКМО снижалось так, что устранялся любой другой потенциальный легочный сосудосуживающий фактор. Поддержка оксигенации мембранным оксигенатором допускала (по времени) расправление контралатерального легкого с увеличением альвеол и улучшением вентиляции. В связи с этим устранялся другой потенциальный легочный сосудосуживающий фактор - альвеолярная гипоксия. Улучшение системной оксигенации, снижение объема кровотока по боталлову протоку и уменьшение легочного сосудистого сопротивления приводили к спонтанному закрытию протока.

#### • Паралич диафрагмы

Паралич диафрагмы характеризуется ее высоким стоянием и отсутствием нормальных дыхательных экскурсий. Эта патология диафрагмы описывается под различными названиями: эвентрация, релаксация, парез и, наконец, паралич [Долецкий С.Я., 1960].

Некоторые авторы рассматривают релаксацию как приобретенную диафрагмальную грыжу. Это неверно, поскольку отсутствуют компоненты грыжи: грыжевой мешок и грыжевые ворота. В отличие от истинной релаксации следует выделять паретичную диафрагму, хотя ее мышечно-сухожильные отделы прикрепляются к грудной стенке на обычном уровне, часть брюшных органов поднимается вслед за паретичной диафрагмой. С течением времени возможна атрофия всех мышечных слоев паретичной диафрагмы и превращение ее в мембрану, состоящую из плеврального и брюшинного листков с тонкой прослойкой соединительной ткани. Экспериментально доказано и клинически под-

тверждено, что пересечение диафрагмального нерва через 1-1<sup>1</sup>/<sub>г</sub> г приводит к полной атрофии мышечно-нервного аппарата диафрагмы и она по морфофункциональным свойствам уже не отличается от врожденной гипоплазированной диафрагмы - релаксации [Петровский Б.В. и др., 1966; Завгородний Л.Г. и др., 1979]. С другой стороны, возможно восстановление функции паретичной диафрагмы, чего никогда не бывает при релаксации.

Параличи диафрагмы у новорожденных, как правило, возникают при родовой травме в результате повреждения диафрагмальных нервов, нередко сопровождающегося повреждением плечевого нервного сплетения с развитием пареза верхних конечностей. По данным Г.Ф. Холкиной, А.Н. Гусевой (1979), у 5,9 % детей с неонатальной травмой выявлялся парез диафрагмы; примечательно, что среди 24 детей с этим диагнозом у 20 из них был анушерский паралич руки (у 12 двусторонний). Во всех случаях при родах оказывались следующие акушерские пособия: вакуум-экстракция за головку, энстранция за тазовый конец, наложение щипцов. У грудных и детей старшего возраста паралич диафрагмы возникал в результате повреждения диафрагмального нерва при выполнении различных операций (чаще всего на сердце, пищеводе), пункций подключичных вен и т.д.

Наиболее тяжело клинически протекает паралич диафрагмы у новорожденных, так как у большинства из них он сочетается с симптомами поражения ЦНС, выраженной дыхательной недостаточностью с одышкой и цианозом. Дыхание нередко аритмичное (с втяжением уступчивых мест грудной клетки), обычно жесткое, ослабленное, могут прослушиваться крепитирующие хрипы в нижних отделах легкого. Грудная клетка асимметрична - некоторое уплощение отмечается на стороне поражения диафрагмы. Границы сердца смещены

в здоровую сторону. При перкуссии справа в нижних отделах за счет печеночной тупости отмечается укорочение звука, при левостороннем парезе звон меняется в зависимости от заполнения желудка. На стороне пареза часто возникают ателектазы, воспалительные процессы в легких. У большинства детей отмечаются симптомы сердечно-сосудистой недостаточности.

Рентгенологически при параличе диафрагмы можно видеть высокое стояние купола, обычно выше нормы на два-три ребра, контур купола имеет четкую полусферическую форму, органы средостения смещены в здоровую сторону. Синусы неглубокие и плохо прослеживаются из-за тесного прилегания релаксированных боковых отделов диафрагмы к грудной стенке; они не раскрываются, так как эта половина диафрагмы не участвует в дыхании. Могут быть парадоксальные движения. Парез диафрагмы значительно чаще бывает справа, в этих случаях контур диафрагмы сливается с тенью печени, при левосторонних парезах контур диафрагмы на фоне газового пузыря желудка очень четко дифференцируется, может определяться и тень смещенной селезенки. Описаны двусторонние парезы диафрагмы. Дифференцировать приходится наиболее часто с истинной диафрагмальной грыжей, когда отмечается гипоплазия всего купола диафрагмы (релаксация), и значительно реже с новообразованием.

В анамнезе важно учитывать наличие родовой травмы, характер родовспоможения. При осмотре следует обращать внимание на сопутствующие параличи конечностей, форму живота: при релаксации он запавший, ладьевидный. При опухолях на стороне поражения грудная стенка может взбухать. При рентгенологическом исследовании релаксацию в отличие от пареза чаще обнаруживают слева, купол выстоит обычно значительно выше, нередко поднимается до купо-

ла плевральной полости и определяется значительно хуже (очень тонкий), часто о контуре диафрагмы можно судить лишь по высоте сместившихся в грудную полость брюшных органов.

При родовой травме в сочетании с парезом диафрагмы лечение должно быть направлено на поддержание сердечно-сосудистой деятельности, адекватной легочной вентиляции, стимуляцию репаративно-восстановительных процессов, улучшение трофики мышц и проводимости импульсов по нервным стволам. Следует проводить массивную витаминотерапию перорально или парентерально, назначать препараты антихолинэстеразного действия (дибазол, прозерин, оксазил). Обязательно надо применять шейный электрофорез с прозерином, алоэ, лидазой, йодидом калия. При параличах Эрба показаны парафиновые аппликации, массаж, ЛФК

При нарушении легочной вентиляции, помимо постоянной оксигенотерапии, периодически проводят дыхание с повышенным сопротивлением на выдохе, что способствует расправлению спавшихся альвеол. При отсутствии эффекта от подобной терапии подключают вспомогательное или искусственное дыхание. Постепенно через 3 нед ребенка переводят на спонтанное дыхание. По мере восстановления функции диафрагмы регрессируют и симптомы дыхательной недостаточности. Восстановление уровня диафрагмы наступает обычно раньше, чем констатируется клиническая компенсация дыхания. Отсутствие эффекта от подобной терапии заставляет прибегать к более радикальным, хирургическим, методам лечения. Дискутируется только срок проведения операции: некоторые авторы при выраженных дыхательных расстройствах вообще считают нецелесообразным проводить консервативную терапию, особенно если стоит вопрос о ИВЛ [Symbas P.N. et al., 1977]. Подобную тактику лечения практикуют и у больных с

ятрогенным повреждением диафрагмального нерва во время оперативных вмешательств. Другие авторы допускают проведение ИВЛ в течение 10 дней, третьи - в срок до 2-3 нед, считая, что за этот период в большинстве случаев наступает хотя бы частичное восстановление функции диафрагмы. По данным Г.Ф. Холкиной, А.Н. Гусевой (1979), при рано начатом лечении восстановление функции парализованной диафрагмы возможно через 1 мес: показаний к оперативному вмешательству ни в одном из 24 наблюдений у них не возникло. Если положительных клинических и рентгенологических сдвигов нет, то следует прибегать к оперативному вмешательству [Ayalon A. et al., 1979].

Нам представляется, что операцию надо проводить не раньше чем через 1-1<sup>1</sup>/<sub>2</sub> нед, когда пройдет острый период родовой травмы и несколько сгладятся неврологические симптомы.

ИВЛ при параличе диафрагмы оказывает двояное воздействие - улучшает оксигенацию и осуществляет своеобразный массаж, лечебную физкультуру пораженного отдела диафрагмы. Вероят-

но, правы те, кто рекомендует более длительные сроки ИВЛ.

Хирургическое лечение заключается в проведении боковой торанотомии и наложении сборивающих швов (капроновых или шелковых) на диафрагму таким образом, чтобы образовались складки, уплощающие расслабленный купол. Швы накладывают в виде дорожек с учетом прохождения сосудов и нервов. Интересно отметить, что во всех случаях оперативного вмешательства, выполненного нами в течение 2-3 нед после рождения ребенка, мышечный слой диафрагмы был сохранен на всем протяжении. Результаты во многом определяются степенью повреждения ЦНС и выраженностью клинических проявлений. При превалировании дыхательных устройств за счет пареза диафрагмы оперативное вмешательство, как правило, дает хороший результат. Описываются отдельные случаи повторных вмешательств, когда для исключения парадоксального дыхания приходилось шить аллопластический материал [Bowen T.E. et al., 1982].

•

•

## Патология желудка

### • Удвоение желудка

Известны публикации о единичных случаях удвоения желудка, диагностированных во время операции или аутопсии [Тимофеев С.А., 1931; Kieswetter W., 1957]. Обобщающий материал представлен С.Я. Долецким, Э.М. Давтяном в 1979 г., которые располагают 50 клиническими наблюдениями.

Удвоение - порок развития пищеварительной трубки - формируется в период органогенеза (4-8-я неделя эмбрионального периода). По мнению J.Z. Bremer (1944), причиной дубликаций является отклонение в стадии вакуолизации первичной кишки, ведущее к нарушению процесса реканализации пищеварительной трубки. Группа вакуолей отшнуровывается от стенки канала, образуя изолированную или сообщающуюся с просветом основной трубки полость. Стенка образования выстлана обычно эпителием, характерным для соответствующего отдела пищеварительного канала.

Другая теория трактует удвоение как нарушение процесса развития нервно-кишечного канала или слипания нейроэктодермального листа с энтодермальным [Grob F., 1957].

Удвоения пищеварительного канала характеризуются следующими признаками: 1) наличие полости, содержащей секрет и выстланной эпителием пищеварительной трубки; 2) локализация образования чаще на брыжеечном или боковом крае канало-либо отдела пищеварительного канала, которое может иметь общую с ним мышечную и серозную оболочку, а также сообщение; 3) общие с основным отделом пищеварительной трубки кровоснабжение и иннервация.

Удвоение может иметь сферическую или удлинённую форму.

Различают дивертикулообразные, тубулярные, мешкообразные, сферические удвоения [Gross R., 1957; Bishop A., Коор С, 1964]. Тубулярные удвоения обычно сообщаются с просветом смежного отдела пищеварительной системы.

**Клиническая картина** во многом зависит от того, сообщается удвоение с просветом основной трубки или нет. Изолированные формы могут вызывать сдавление смежного отдела пищеварительной трубки и проявляются признаками частичной или полной непроходимости, кроме того, они способствуют развитию заворота. Сообщающиеся формы могут длительно быть бессимптомными или проявляться острым или хроническим желудочно-кишечным кровотечением, к которому предрасполагают гетеротопические островки слизистой оболочки желудка в стенке сообщающегося удвоения. Каждая из форм удвоения может быть ограничена одной полостью или выходить за ее пределы (из брюшной в грудную).

Удвоение желудка обычно протенает с признаками непроходимости либо желудочного кровотечения. Симптомы непроходимости зависят от локализации образования. Для удвоения в антральном отделе характерна клиника пилоростеноза. Отмечаются срыгивания, рвота, неприятные ощущения в эпигастриальной области, боли. Указанные симптомы прогрессируют. При кровотечении появляется кровавая рвота, дегтеобразный стул, развивается анемия. При



массивном кровотоке может наступить геморрагический шок.

Иногда при удвоении желудка выявляется опухолевидное образование в верхней половине живота с гладкой поверхностью, четкими границами, подвижное, обычно безболезненное. Такая картина характерна для изолированной формы удвоения. При сообщающейся форме удвоение может быть бессимптомным или проявиться кровотечением.

Одно из самых тяжелых осложнений - перфорация дубликатуры и развитие перитонита. Причиной перфорации может быть изъязвление гетеротопированной слизистой оболочки или перерастяжение стенки изолированного удвоения. Редко наблюдается перфорация в просвет желудка, пенетрация в поджелудочную железу, поперечную ободочную кишку.

При обзорной рентгенографии в случаях сообщающегося удвоения удается определить дополнительную полость с горизонтальным уровнем жидкости рядом с желудком или позади него. При поворотах большого в горизонтальном положении в эту полость может проникнуть контрастная взвесь. Обычно удвоение контурируется по задней или нижней поверхности вдоль большой кривизны. Изолированная дубликация выявляется рентгенологически при больших размерах и представляется однородным затемнением, суживающим просвет основного желудка и смещающим соседние органы, особенно петли тонкой и поперечной ободочной кишки.

Дифференциальный диагноз следует проводить с опухолями желудка и забрюшинными опухолями и гидронефрозом. Урологическое исследование позволяет исключить эти заболевания. Более сложна дифференциальная диагностика с кистами поджелудочной железы: чаще вопрос окончательно решается во время операции.

**Лечение** оперативное. При невозможности изолированно удалить удвоение прибегают к резекции желудка, если позволяют размеры образований. При больших удвоениях возможны два варианта операции: гастростомия и марсупиализация.

При гастростомии О. Swenson (1969) предлагает рассекать перегородку между удвоением и полостью желудка, подходя к ней через удвоение или через здоровую стенку желудка [Schmaub A.K., 1952]. Необходимо создать по возможности широкое соустье. В отдаленные сроки возможны нарушения функции желудка, изъязвления слизистой оболочки в области удвоения и образования дивертикулов желудка.

Марсупиализация из-за возможных осложнений применяется редко.

#### • Пилоростеноз

Пилоростеноз - одна из наиболее частых причин частичной высокой непроходимости у детей первых недель и месяцев жизни.

Клинические признаки этого заболевания описаны уже в начале XVIII века. Многие десятилетия велась дискуссия относительно его природы. Утолщение привратника при пилоростенозе впервые было отмечено М. Hirschprung в 1887 г. Вопросы этиологии и патогенеза этого утолщения длительное время были поводом для разногласий. Часть авторов, объединявших пилоростеноз и пилороспазм, считали утолщение привратника рабочей гипертрофией в результате длительного спастического сокращения мышц привратника.

Работами патологоанатомов и детских хирургов [Скворцов М.А., 1923; Терновский С.Д., Розанова Н.А., 1960, 1955] окончательно установлена врожденная природа заболевания, суть которого заключается в пороке развития целого сегмента желудка, всех его слоев и

структур и выражается большим развитием соединительной ткани, представленной мощными тяжами, пронизывающими всю толщу мышечного слоя. Гладкие мышечные волокна большие, с крупным ядром. Основную часть утолщенного слоя составляют циркулярные волокна. В некоторых случаях выявляется атипизм строения слизистой оболочки привратника - дистопия и образование множественных кистозных полостей в толще мышечного слоя. Нервные узлы мышечного слоя окружены фиброзной тканью, нервные клетки сморщены, глиальные элементы гиперплазированы, пучки нервных волокон в серозной оболочке деформированы.

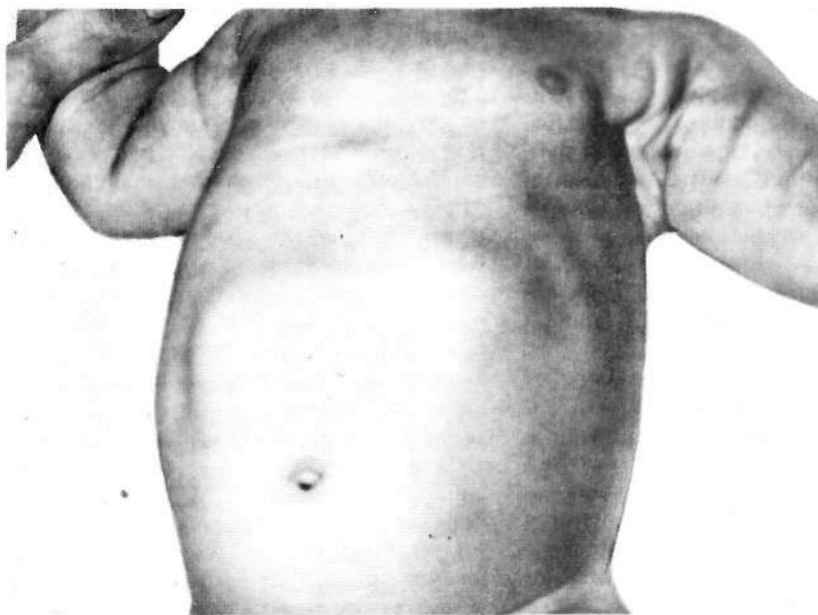
Как известно, пилорическая мускулатура развивается из широкого мезентерического зачатка, в котором (в виде капиллярной щели) расположен пилорический канал. В более поздние стадии происходит уменьшение пилорического

утолщения как в продольном, так и в поперечном направлении. Если регрессивные изменения этого утолщения отсутствуют, развивается пилоростеноз.

В последние годы доказана генетическая природа этого порока развития. Семейно-наследственная предрасположенность выявлена в 6,9 % случаев [Benson CD., 1970]. Пилоростеноз встречается в 4 случаях на 1000 родов, причем у мальчиков в 5 раз чаще, чем у девочек. Относительный риск появления пилоростеноза среди родственников достаточно высок, причем выше у сыновей больных, что свидетельствует о частичной зависимости наследования порока от пола.

Ежегодно в отделении хирургии новорожденных наблюдается около 40 детей с пилоростенозом. Клиническая картина при типичном заболевании довольно характерна. Основным симптомом является рвота фонтаном, появляющаяся

Рис. 16. Пилоростеноз. Симптом „песочных часов“ у новорожденного.



ся с 2-4 нед возраста. Иногда рвоте предшествует срыгивание, постепенно рвота становится более редкой, но обильной, рвотные массы приобретают резкий застойный кислый запах и превышают по объему предыдущее кормление.

Появляются запоры, мочеиспускание становится более редким. Длительная упорная рвота приводит к истощению. В возрасте 2-2<sup>1</sup>/<sub>г</sub> мес масса ребенка может быть ниже, чем при рождении.

Подножный жировой слой уменьшается, кожа становится дряблой, сухой вследствие постоянного обезвоживания. Лицо ребенка с запавшими глазами, с поперечными морщинами, имеет недовольное, „голодное“ выражение. Характерным признаком пилоростеноза является усиленная перистальтика желудка, видимая через истонченную брюшную стенку в виде песочных часов (рис. 16): в эпигастральной области появляются два округлых выпячивания с переменной в центре, которые перемещаются слева направо, постепенно сглаживаясь и исчезая. Можно наблюдать несколько таких волн.

Перистальтика лучше выявляется после кормления. Ее можно спровоцировать легким поглаживанием эпигастрия пальцами. В последние годы в связи с своевременной обращаемостью к врачу и улучшением диагностики тяжелые формы заболевания, истощения встречаются редко.

Уточняют диагноз путем пальпации привратника справа у наружного края прямой мышцы живота. Манипуляцию проводят в спокойном состоянии ребенка. По данным отделения хирургии новорожденных больницы им. И.В.Русакова, привратник удается пальпировать в 90 % случаев. По нашим данным, достоверным этот симптом можно считать лишь в 40 % наблюдений.

Основным дополнительным методом распознавания пилостеноза, особенно в сомнительных случаях, является рентге-

нодиагностика. Исследование начинается натощак. После обзорной рентгеноскопии грудной клетки и брюшной полости ребенку дают 5 % взвесь бария в грудном молоке - в объеме, равном однократному кормлению. Для пилоростеноза характерны следующие рентгенологические симптомы [Фомин Г.В., 1972]: 1) увеличение желудка, в котором натощак содержится жидкость; 2) глубокая сегментирующая перистальтика желудка; 3) замедление первичной эвакуации нонтрастной взвеси из желудка (от 2 до 5 ч); 4) сужение привратника при исследовании в правом носом положении - „симптом клюва“, 5) заметное уменьшение содержания газов в кишечнике и 6) задержка бария в желудке до 24 ч (рис. 17).

Мы выполнили фиброгастроскопию при пилоростенозе более чем у 60 детей.

Исследование проводят натощак, без анестезии. С целью предотвращения спазма пищевода и дифференциальной диагностики пилороспазма за 30-40 мин до исследования внутримышечно вводят 0,1 % раствор сульфата атропина - 0,1 мл. Исследование продолжается не более 10 мин и дает дополнительную информацию о состоянии слизистой оболочки пищевода, желудка (особенно его антрального отдела), функциональном состоянии кардии и пилорического канала.

При эндоскопии у всех больных не выявлялся просвет пилорического канала, привратник не раскрывался при раздувании воздухом и введении атропина. У ряда больных пролабировали складки гипертрофированной слизистой оболочки в просвет антрума, у других отмечалось плавное сужение просвета привратника в виде воронки (рис. 18).

Кроме того, при фиброэзофагогастроскопии мы обнаружили в 67 % случаев проявления рефлюкс-эзофагита и гастрита с преимущественной локализацией в антральной части.



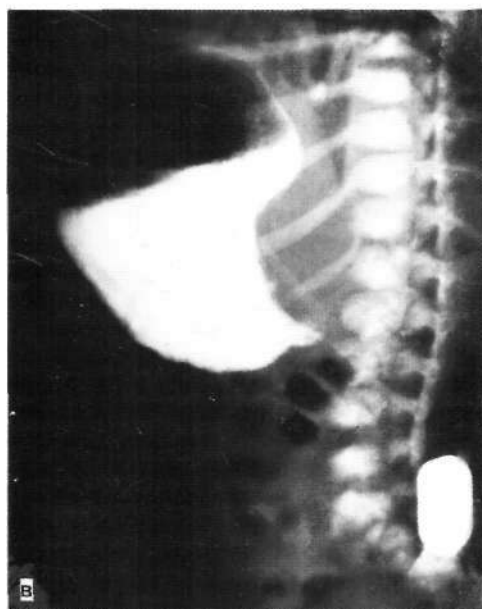
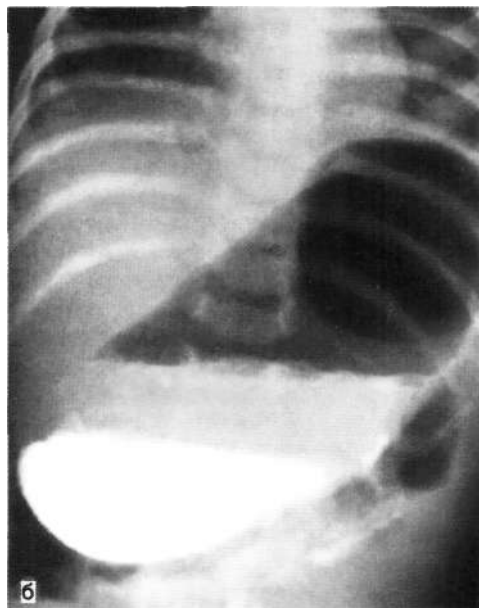
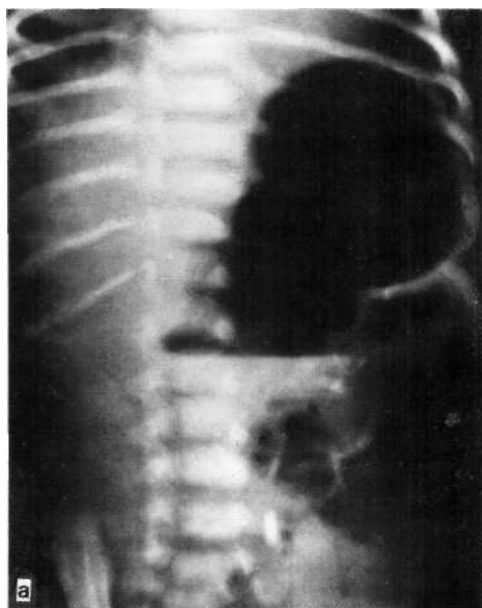


Рис. 17. Пилоростеноз.

*а - обзорная рентгенограмма: большой желудок с уровнем жидкости натощак, скудное газонаполнение кишечника; б - нарушение первичной эвакуации из желудка через 40 мин от начала исследования с бариевой взвесью; в - симптом „кlovera“ в боковом положении.*

При остром и норотном течении заболевания наблюдались легкие формы катарального эзофагита, при подостром и длительном течении выявлялся фибринозный эзофагит.

Отмечена определенная взаимосвязь между состоянием кардии и остротой заболевания. Так, при нормальной функции кардии заболевание протекает более остро, с выраженными нарушениями гомеостаза; рвота бывает реже, но обильная (фонтаном), срыгивания отмечаются редко.

При недостаточности кардии и эзофагите симптомы нарастают более постепенно: отмечаются частые срыгивания, реже рвота фонтаном, нарушения кислотно-основного состояния (НОС) менее

При проведении клинико-эндоскопических параллелей выявлена прямая зависимость между длительностью заболевания и выраженностью эзофагита.

выражены, но послеоперационный период протекает тяжелее из-за медленного восстановления функции желудочно-кишечного тракта.

Выявлена своеобразная взаимосвязь между степенью гипохлоремического алкалоза, остротой течения заболевания и эндоскопическими находками. У  $2/3$  больных отмечалась суб- и декомпенсированная форма алкалоза с показателями рН 7,5 и избытком оснований от 10 до 22. У этих детей отмечено острое течение заболевания с потерей 14-18% массы тела за короткий срок, при эндоскопическом исследовании выявлялся терминальный катаральный эзофагит без нарушения функции кардии.

Нормальные показатели КОС и даже субкомпенсированная форма ацидоза отмечаются при более постепенном нарастании клинических симптомов, наличии фибринозно-эрозивного эзофагита и недостаточности кардии.

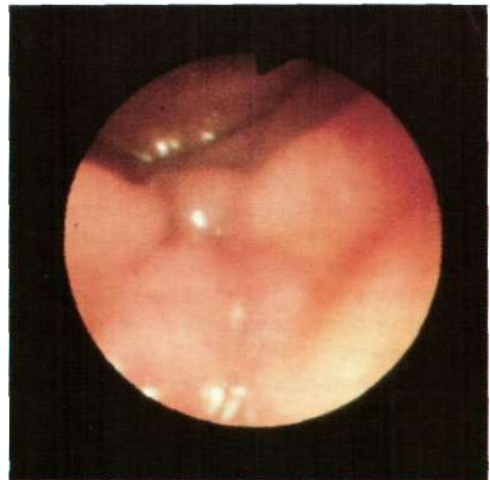
Развитие алкалоза при пилоростенозе объясняется выраженной гиперсекрецией желудочного сока за счет постоянной ее стимуляции застаивающимися в желудке пищевыми массами. Известно, что у детей после приема пищи уровень хлоридов в крови снижается в большей степени, чем у взрослых, а желудочный сок содержит большее количество калия. Поэтому обильная рвота ведет не только к быстрому обезвоживанию, но и к потере с желудочным соком хлоридов и калия, что является причиной алкалоза. В то же время олигурия при обезвоживании вызывает задержку кислых продуктов обмена веществ, компенсирующих в какой-то степени алкалоз. Таким образом, при врожденном пилоростенозе редко наблюдается гастрогенная тетания, описанная при стенозах привратника у взрослых.

Декомпенсированные формы алкалоза проявляются вялостью, адинамией, серой окраской кожи с выраженной мраморностью, тахикардией. Тяжелым осложнением является геморрагический

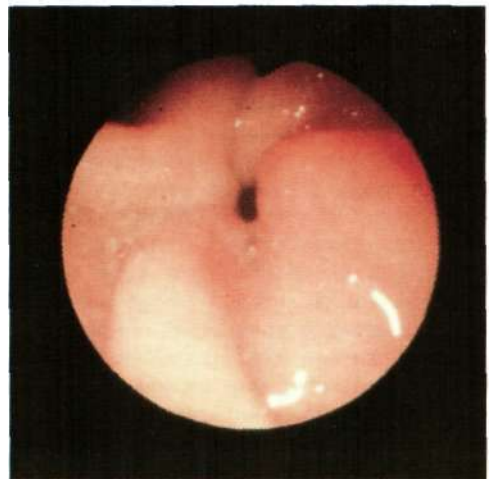
синдром, в той или иной степени выраженный у 17% детей. Он проявляется рвотой кофейной гущей, желудочными кровотечениями как до, так и после

Рис. 18. Пилоростеноз.

*а - отсутствие просвета привратника, грубые складки слизистой оболочки, пролабирующие в просвет антрума; б - воронкообразное углубление на месте привратника, отсутствие просвета.*



6



операции. При эндоскопическом исследовании у этих детей обнаружены явления катарально-геморрагического эзофагита и катарального антрум-гастрита. Очевидно, это наиболее частая причина желудочных кровотечений. По данным D.Pelenn и соавт. (1974), у детей с вторичным рефлюкс-эзофагитом при пилоростенозе кровотечения встречаются в 6 раз чаще.

Мы наблюдали тяжелое желудочно-кишечное кровотечение у нескольких больных, поступивших в состоянии ангидремического и хлоремического шока при алкалозе (рН 7,60, BE +20) и с дефицитом массы тела более 30%. Причиной кровотечения у этих детей, кроме того, было диссеминированное внутрисосудистое свертывание (ДВС) крови. В патогенезе ДВС-синдрома при пилоростенозе играют роль развитие нлеточной дегидратации, изменение концентраций калия, натрия, хлора, резкие сдвиги КОС, уменьшение К-зависимых факторов свертывания в связи с голоданием.

Дифференциальная диагностика при нлассически протекающих формах пилоростеноза не представляет затруднений.

В связи с своевременным поступлением детей в стационар за последние годы ряд симптомов утратил свое значение. В сомнительных случаях ведущим в дифференциальной диагностике становятся рентгенологическое исследование и фиброэзофагогастроскопия.

Нередко приходится проводить дифференциальный диагноз между пилоростенозом и халазией кардии. Последняя чаще отмечается у детей с выраженной энцефалопатией и носит функциональный характер. Гораздо реже халазия связана с врожденным коротким пищеводом или эзофагеальной грыжей. Основными методами (помимо данных анамнеза и клиники) дифференциальной диагностики являются рентгенологический (исследование на рефлюкс) и

эндоскопический (эзофагоскопия, во время которой исключаются непроходимость привратника и выявляется несостоятельность кардии).

**Лечение.** Радикальным методом является операция. С 1912 г. общепринята пилоромиотомия по Фреде - Рамштедту.

Предоперационная подготовка в течение 1-2 сут проводится при выраженных водно-электролитных и метаболических нарушениях. Производится коррекция дегидратации и алкалоза.

Обезболивание местное (0,25% раствор новокаина) и общее, более рекомендуемое в последнее время.

Накануне вечером ставят очистительную клизму, кормление прекращают за 4-6 ч до операции.

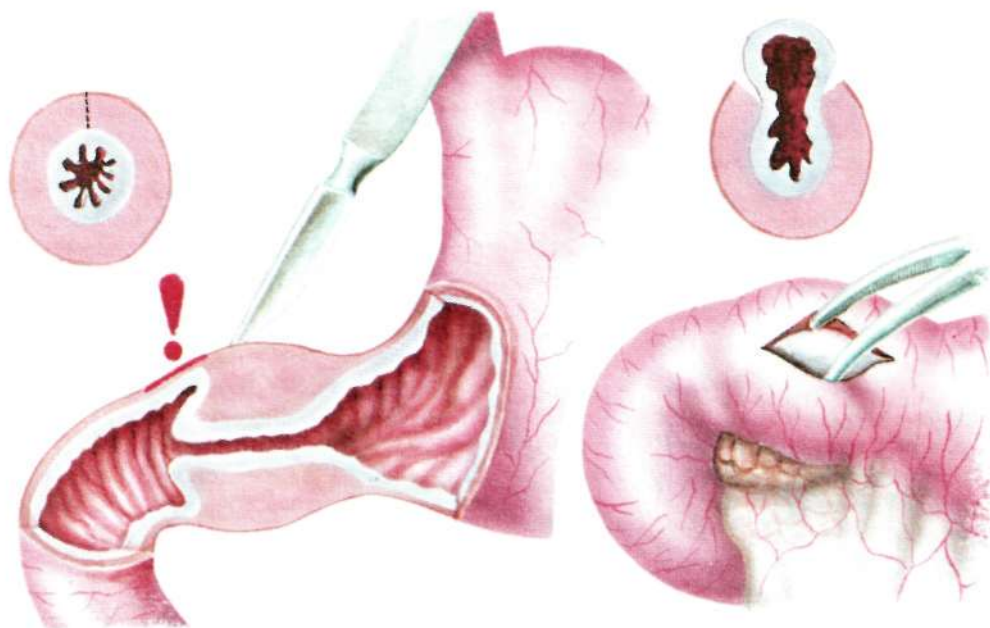Больного укладывают на спину, согревают.

Производят верхнюю лапаротомию, предпочтительнее поперечный доступ. После вскрытия брюшины в рану извлекают с помощью лапчатых пинцетов желудок, имеющий белесоватый цвет, гипертрофированную стенку. В рану выводят шарообразный, плотный, белесоватый привратник. В бессосудистой его зоне проводят продольный разрез, продолжающийся на стенку желудка, тупо разводят края раны. При этом слизистая оболочка привратника должна по всей длине пролабировать в рану (рис. 19). Кровотечение из краев раны останавливают. Проверяют целостность слизистой оболочки и желудок погружают в брюшную полость. Рану брюшной стенки послойно ушивают.

Одним из осложнений операции может быть ранение слизистой оболочки двенадцатиперстной кишки. Повреждение выявляется при сдавливании стенки желудка и перемещении его содержи-

Рис. 19. *Пилоротомия по Фреде - Рамштедту.*

*а - рассечение привратника; б - ушивание дефекта слизистой.*



а



б

мого через привратник. При перфорации в нижнем углу раны появляются пузырьки воздуха, а иногда и содержимое кишки. Обнаруженное отверстие зашивают одним-двумя швами в поперечном направлении. Область перфорационного отверстия закрывают перемещенным серозно-мышечным лоскутом.

В послеоперационном периоде при гладком течении операции кормление ребенка начинают через 4-6 ч: дают 5-10 мл сцеженного грудного молока на каждое кормление с последующим ежедневным прибавлением 10 мл, с интервалом между кормлениями 2 ч. С 5-х суток доза увеличивается до 70 мл, интервал - до 3 ч, ребенок может быть приложен к груди. Полную дозу он получает к 8-9-м суткам после операции, когда снимают швы, и ребенок может быть выписан. В первые 4 сут дефицит жидкости восполняют внутривенными капельными инфузиями, ректальным введением (по 30 мл подогретых 5 % раствора глюкозы и изотонического раствора хлорида натрия в соотношении 1:1).

Если до операции выявлялись эзофагит, гастрит, кормление начинают через 1 сутки после операции, назначают альмагель по  $\frac{1}{3}$  ч.л. (3 раза в день), масло шиповника и облепихи (капли), при выраженной дискинезии пищеварительного тракта - но-шпа, церукал, приподнятое положение груди и головы.

Летальность, связанная с пилоростенозом, по нашим данным, практически равна нулю. Отдаленные результаты хорошие.

### • Заворот желудка

Заворот желудка - это поворот вокруг оси, проведенной продольно или поперечно по отношению к его телу.

Первое описание заворота желудка принадлежит А. Berthi, обнаружившему в 1886 г. данную патологию на ауто-

псии. В начале XX вена лечение заворота у детей сводилось к зондированию желудка, которое нередко заканчивалось летально, и только в 40-х годах появились публикации об успешном оперативном лечении [Kidd H.A., 1948].

Заворот желудка у детей встречается крайне редко, хотя в последние годы стали появляться публикации, основанные на 2-3 наблюдениях и более [Димитров А. и др., 1978; Asch M.J., Sherman N.J., 1977; Idowu J. et al., 1980; Sawaguchi S. et al., 1981]. По данным В.С. Cole, S.J. Dickinson (1971), частота заворота желудка у детей встречается не так уж редко, лишь в 50 раз реже, чем у взрослых. Встречается заворот желудка во всех возрастных группах. А.С. Singleton в 1940 г. предложил достаточно полную классификацию, различающую заворот желудка по виду: 1) органо-ансиальный; 2) мезентерино-ансиальный; 3) комбинированный; по положению: 1) передний; 2) задний; по степени: 1) полный; 2) неполный; и, наконец, по течению: 1) острый; 2) хронический рецидивирующий.

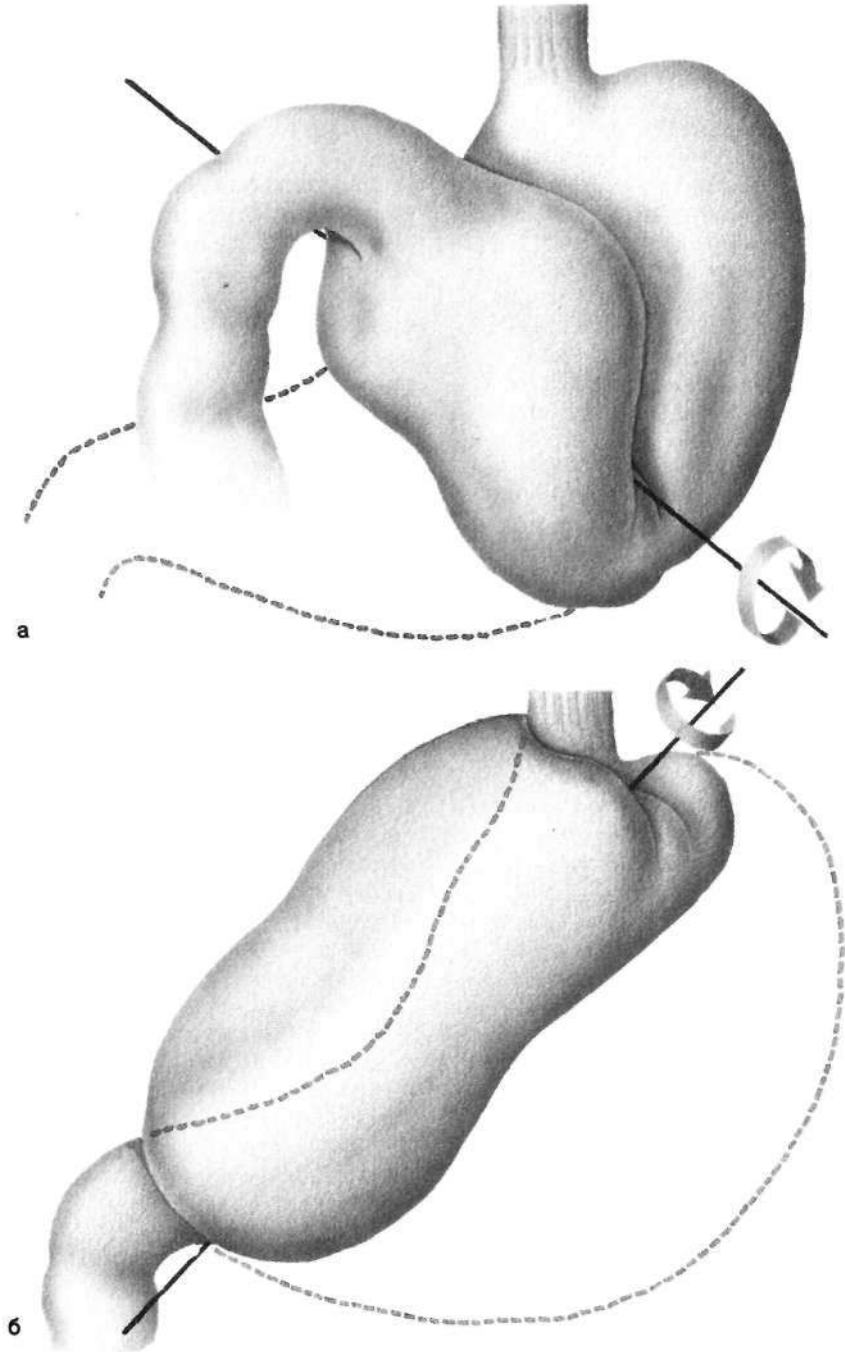
Ряд авторов предлагают отличать заворот по этиологии: идиопатический заворот (когда явная причина не обнаруживается) и заворот при изменении самого желудка, связанной с изменением соседних органов и связочного аппарата.

Органо-аксиальный заворот - поворот желудка вокруг оси, идущей от кардии к пилорическому отделу. Чаще он бывает передним, когда большая кривизна вместе с сальниковой сумкой и поперечной ободочной кишкой идут вверх по направлению диафрагмы, при этом возникает перенут желудка с нарушением проходимости как в кардиальном, так и в пилорическом отделе. Заворот на 180° и более может привести к нару-

Рис. 20. *Заворот желудка.*

*а - органо-аксиальный;*

*б - мезентерино-аксиальный.*



шению кровообращения в стенке желудка со всеми вытекающими из этого последствиями. При мезентерико-аксиальном завороте желудка в среднем отделе перегибается за счет смещения пилорического отдела вверх и вправо по направлению к сердцу, а последняя опускается; возникает перегиб в среднем отделе и желудка как бы состоит из двух полостей. Нарушается естественная моторика и пассаж (рис. 20).

У детей причиной заворота чаще всего бывают диафрагмальные грыжи (релаксация, параэзофагеальная, ложная и истинная диафрагмальные грыжи). При этом желудок перемещается вверх, перерастягивается связочный аппарат и создаются условия для перегиба. По сводной статистике В.С.Сол, С.Д.Дикинсон (1971), из 43 детей с заворотом желудка у 28 был порок развития диафрагмы. С.Савагучи и соавт. (1981) приводят 44 собственных наблюдения идиопатического заворота желудка без патологии диафрагмы.

Острая и рецидивирующая формы заболевания могут наблюдаться как при органо-аксиальном, так и при мезентерико-аксиальном завороте, но все опубликованные наблюдения, сопровождающиеся некрозом стенки кишки, в основном относились к органо-аксиальному завороту. Клинические проявления заболевания во многом обусловлены и возрастом ребенка. В период новорожденное™ течение заболевания более острое, сопровождается беспокойством, рвотой, отказом от приема пищи, вздутием эпигастральной области. Нередко возникают сложности при проведении катетера через кардиальный отдел желудка, иногда он вообще не проходит. Дети старшего возраста сами указывают на боли в эпигастрии, жалуются на тошноту. При вздутии эпигастральной области нередко наблюдаются сердечные нарушения, тахикардия, одышка.

При рецидивирующем заболевании

клиническая картина малохарактерна, даже после небольшого объема съеденной пищи у детей создается ощущение переполнения желудка. Заболевание очень напоминает гастрит или язвенную болезнь.

Рентгенологически органо-аксиальный заворот проявляется резким растяжением желудка. При возможности введения бариевой взвеси можно видеть, что большая кривизна находится выше малой и больше справа, дно желудка опущено, пищевод в нижней трети, наоборот, значительно расширен, эвакуация из желудка нарушена. При мезентерико-аксиальном виде заворота нередко можно видеть два уровня в желудке, пилорический отдел смещен вверх и вправо в сторону сердца, что хорошо определяется при контрастировании желудочно-кишечного тракта.

**Лечение** зависит от остроты заболевания. Когда возникает опасность некроза стенки желудка, показана экстренная операция. При рецидивирующем завороте операция может быть выполнена в плановом порядке. При отсутствии выраженных проявлений можно попробовать консервативное лечение: давать малыши порциями пищу, не вызывающую газообразования, применять лекарственные препараты, улучшающие перистальтику, общую и лечебную гимнастику. При нарастании клинических проявлений возникают показания к хирургическому вмешательству. При пороках развития диафрагмы шансов на самоизлечение заворота желудка почти нет.

Операцию проводят путем верхней срединной лапаротомии, ревизируют желудок после предварительного его опорожнения через зонд, введенный назофарингеально. Заворот желудка направляют, устраняют дефект в диафрагме и выполняют переднюю фиксацию желудка: отдельными узловыми швами по большой кривизне его подшивают или подклеивают медицинским клеем на брюшной стенке.

Выраженный рефлюкс-эзофагит служит показанием для проведения антирефлюксной операции (по Ниссену или Каншину) в сочетании с пилоротомией. При паразофагеальных грыжах, сопровождающихся заворотом желудка, мы, как правило, проводим антирефлюксную операцию, при отсутствии порока развития диафрагмы считаем достаточным фиксацию желудка к передней брюшной стенке, а дна к диафрагме. При некрозе стенки желудка производят резекцию желудка с наложением анастомоза.

### • Острое расширение желудка

Значительное растяжение стенок желудка за счет мышечной атонии у детей описывается как казуистика [Лапин М.Д., 1976; Санчиков Д.М., Яхонтов Б.В., 1980]. Обычно приводят наблюдения, касающиеся крайней степени декомпенсации, когда прибегают к хирургическим методам лечения. Несомненно, что острое расширение желудка встречается значительно чаще и не фиксируется только потому, что настойчивая консервативная терапия довольно быстро восстанавливает моторику желудка, и данное наблюдение относят лишь к тяжелому, чаще послеоперационному, парезу желудка. Клинически разграничить эти состояния чрезвычайно сложно. С нашей точки зрения, к острому расширению желудка можно отнести такое перерастяжение желудка, когда не получается ответной перистальтической реакции на медикаментозную терапию. Острое расширение желудка развивается на фоне другого тяжелого заболевания: поражение центральной и периферической нервной системы, травма, оперативное вмешательство на грудной, брюшной полостях и особенно на позвоночнике. Значительно реже острое расширение желудка наступает в результате декомпенсации при дуоденальной непроходимости.

Парез нервно-мышечного аппарата желудка постепенно вызывает дегенеративные изменения в интрамуральных ганглиях, нервных клетках солнечного сплетения, блуждающего нерва и пограничного ствола симпатических нервов. При этом наблюдается повышенная секреция слизистой оболочки желудка; из-за отсутствия пассажа в желудке скапливается большое количество содержимого (слизь, экзогенная жидкость и газы), что еще больше перерастягивает желудок. Развивающееся высокое внутрибрюшное давление, высокое стояние диафрагмы, болевой фактор, а также нарушения белкового и водно-электролитного обмена могут привести к тяжелым сердечно-сосудистым расстройствам, вплоть до коллапса или шока.

Первоначальные клинические симптомы - мучительное чувство жажды и распирания или неприятного ощущения в эпигастральной области. Характерна обильная рвота без напряжения („полным ртом“), рвотные массы чаще цвета кофейной гущи. Общее состояние очень тяжелое, заострившиеся черты лица, выраженные явления экзикоза. Ребенок беспокоен, нередко занимает вынужденное положение на боку с приведенными ногами. Может отмечаться упорная икота. Изменена конфигурация живота, верхние отделы вздуты, нижние запавшие, слышен шум плеска. Нередко дыхание поверхностное, учащенное, пульс частый. При введении зонда в желудок выходит большое количество газов и содержимого, при этом значительно улучшается состояние больного.

Рентгенологически выявляется огромный газовый пузырь и уровень жидкости в проекции левого поддиафрагмального пространства. При расширении желудка на почве декомпенсации из-за высокой непроходимости можно выделить два уровня - соответственно желудку и двенадцатиперстной кишки. При исследовании с бариевой взвесью



виден огромный желудок, в некоторых случаях занимающий всю брюшную полость, антральный отдел определяется в малом тазу. При повторном исследовании контрастное вещество почти не эвакуируется из желудка, могут определяться лишь отдельные небольшие контрастные пятна, разбросанные по кишечнику.

Для дифференциальной диагностики и исключения высокой механической непроходимости целесообразно исследование с помощью энтероклизмы, когда непосредственно в двенадцатиперстную кишку вводят через зонд бариевую взвесь. При отсутствии механической непроходимости барий очень быстро заполняет все отделы тонкой кишки и поступает в толстую кишку. При эндоскопии можно установить степень гастроптоза, застойных явлений в желудке и двенадцатиперстной кишке, а также исключить органическую природу непроходимости.

Выявляется гипокалиемия, гипохлоремия, гипонатриемия, выраженный алкалоз.

Лечение должно начинаться с консервативных мероприятий. При отсутствии эффекта в течение 1-2 сут показана операция.

Показания к оперативному вмешательству могут быть более срочными, особенно при нарастающем ухудшении состояния.

Консервативное лечение следует начинать с введения зонда в желудок для аспирации содержимого и декомпрессии, при этом желудок следует промыть охлажденной водой, зонд оставить на несколько суток, исключить питание через рот. Промывание желудка охлажденной водой в течение суток можно повторить 2-3 раза. Налаживается парентеральное питание, инфузионная терапия, направленная на коррекцию водно-солевого равновесия и КОС. Для улучшения отхождения желудочного содержимого и уменьшения

натяжения брыжейки некоторые авторы рекомендуют уложить ребенка на живот или в коленно-локтевом положении. Целесообразны различные блокады: вагосимпатическая, паранефральная и, наконец, перидуральная. Восстановить моторику желудка помогают препараты антихолинэстеразного действия. Протиопоказаны препараты атропина и морфина.

При отсутствии эффекта от консервативной терапии или ухудшении состояния показана гастростомия для постоянной декомпрессии желудка. При этом может быть налажено энтеральное питание, для чего через гастростомическую трубку проводят ниппельный катетер до начальных отделов тощей кишки или накладывают двойную гастростому, и через стому в антральном отделе проводят трубку или натетер для кормления, через другую стому осуществляют декомпрессию желудка. Возможно сочетание гастростомии для декомпрессии и подвесной энтеростомии по Мейо для питания. Иногда накладывают микроэнтеростому; в энтеростому вводят ниппельный катетер и формируют туннель на протяжении 2-3 см с помощью серозно-мышечных швов, что позволяет отказаться от наложения энтероэнтероанастомоза, но, к сожалению, нормление может осуществляться лишь очень жидкой пищей. Результаты зависят от состояния большого, обменных и ионных нарушений.

#### • Халазия кардии

Представляет собой недостаточность кардиального отдела желудка, характеризующуюся его зиянием и желудочно-пищеводным рефлюксом.

Халазия как самостоятельное заболевание впервые была описана Neuhauser, Berenber в 1947 г. Одно время ее считали причиной всех желудочно-пищеводных рефлюксов. Однако в 1952 г. I.Capel описал желудочно-пищеводный

рефлюкс, возникший у ребенка на почве врожденной эзофагеальной грыжи. Доказано, что причиной желудочно-пищеводного рефлюкса могут быть: халазия кардии, грыжи пищеводного отверстия диафрагмы, короткий пищевод. Установить истинную частоту заболеваний, вызывающих рефлюкс, у детей чрезвычайно сложно, так как, во-первых, не все дети подвергались операции; во-вторых, далеко не всегда рентгенологические и даже эндоскопические исследования позволяют определить причину заболевания. Наши наблюдения и данные большинства авторов дают основание предполагать, что наиболее частой причиной желудочно-пищеводного рефлюкса является халазия кардии (до 80 % случаев), затем грыжи пищеводного отверстия (около 15 %), реже (примерно 5 %) пороки развития пищевода (короткий пищевод). У детей первых 2 мес жизни халазия встречается значительно чаще, чем у детей старшего возраста.

Патогенез заболевания мало изучен. В норме кардия закрыта, раскрытие наступает рефленторно после акта глотания в момент прохождения пищи. У детей первых дней жизни тонус кардии значительно снижен. Это подтверждено измерениями внутрипищеводного давления у новорожденных и грудных детей. Повышение тонуса кардии регистрируется со 2-й недели жизни, до этого срока отмечаются лишь намени на зоны повышенного давления, отражающие сфинктерную функцию кардиального отдела пищевода. С двухнедельного возраста давление в терминальном отделе пищевода начинает повышаться и достигает уровня, близкого к таковому у взрослых. Недостаточность кардии, выявляемая в более поздние сроки, свидетельствует о нарушении запирательного механизма кардии. Однако четкую границу между физиологической недостаточностью кардии и халазией у новорожденных и де-

тей первых месяцев жизни провести сложно.

По данным J.Voixx Ochoa, J.Canals (1976), недостаточность кардии считается физиологической до 5-7-недельного возраста. L.Blank, W.Pew (1956) рентгенологически обследовали 70 здоровых детей в возрасте 5-7 дней; желудочно-пищеводный рефлюкс был выявлен у 32 (46 %), исследование этих детей через 2 мес с контрастной взвесью патологии не выявило.

К развитию желудочно-пищеводного рефлюкса у новорожденных предрасполагает анатомо-функциональная незрелость этой области. По данным Т.И.Морозовой (1970), пищевод у новорожденных не имеет выраженных сужений и расширений, общее очертание органа на всем протяжении напоминает конус, постепенно расширяющийся книзу. Илетчаточные образования, окружающие пищевод, а также связочный аппарат отличаются у новорожденных рыхлостью и нежностью, вследствие чего пищевод приобретает значительную подвижность.

Н.М.Янов установил, что у детей младшего возраста тонус кардиального сфинктера нередко снижен, а пищевод впадает в желудок под прямым или тупым углом. И моменту рождения процесс опускания и поворота желудка вокруг сагиттальной оси не закончен и продолжается до конца первого полугодия.

Как показали исследования W.Berengberg и соавт. (1950), L.Blank и соавт. (1956), а также наши клинические наблюдения, наиболее частой причиной желудочно-пищеводного рефлюкса у детей раннего грудного возраста является дисфункция вегетативной нервной системы на почве постгипоксического поражения высших центров регуляции ЦНС, дизэнцефальной области, лимбических образований.

Среди наших 38 наблюдений, касающихся детей в возрасте от 1 до 3 мес, с

функциональной халазией кардии, осложненной рефлюкс-эзофагитом, явления постгипоксической энцефалопатии различной степени были выявлены в 100% случаев, причем тяжесть вегетовисцеральных нарушений была пропорциональна степени поражения ЦНС.

Таким образом, в патогенезе желудочно-пищеводного рефлюкс-эзофагита ведущим фактором является гиперфункция парасимпатической нервной системы, проявляющаяся со стороны желудочно-кишечного тракта повышением тонуса пищевода и усилением перистальтики желудка, расслаблением привратника, повышением желудочной секреции, гиперацидностью. Гиперкинезия пищевода и желудка, халазия кардии приводят к частым рвотам и срыгиваниям кислым желудочным содержимым, вызывая пептический рефлюкс-эзофагит. Отек и воспаление кардии усиливают состояние халазии. Перерождение нервных окончаний стенки пищевода кислым желудочным содержимым приводит к еще большему повышению тонуса блуждающего нерва и усилению его влияния на желудочно-кишечный тракт.

Некоторые авторы связывают халазию кардии у детей с неполноценностью нейромышечной регуляции кардии [Neuchauser E.B., Berenberg W., 1947; Thomson J., 1950]. Согласно другой точке зрения [Долецкий С.Я., 1960], халазия кардии может быть обусловлена небольшим неопущением желудка, которое нередко не выявляется рентгенологически; постнатальное опущение желудка приводит к самоизлечению в большинстве случаев.

Общепринятой классификации халазии нет. Нам представляется целесообразным выделить две формы халазии: как самостоятельное заболевание, возникшее на почве неврогенных нарушений, и как симптом органического и функционального поражения желудочно-кишечного тракта (расширение же-

лудка, пилороспазм, пилоростеноз, частичная непроходимость и т.д.). Халазия как самостоятельное заболевание может возникнуть не только в результате родовых гипоксических энцефалопатии, но в связи с вегетовисцеральными нарушениями на почве операционной травмы (операции по поводу атрезии пищевода, ваготомия с пилоропластикой, выполненные по поводу язвы двенадцатиперстной кишки). Некоторые авторы считают, что выявить причину рефлюкса часто невозможно, поэтому рассматривают желудочно-пищеводный рефлюкс как нозологическую форму или как синдром, выделяя рефлюкс идиопатический - с неясной этиологией [Berliazky V. et al., 1982].

**Клиническая картина.** Регургитация, или срыгивания, отмечаются с первых дней жизни и наступают как в момент кормления, так и после него, иногда независимо от приема пищи. В рвотных массах обычно находят створоженное молоко, но может быть и неизмененное, если рвота произошла во время или вскоре после кормления. Чаще регургитация происходит в горизонтальном положении, во время сна.

При отсутствии улучшения наблюдается исхудание, иногда выявляется гипохромная анемия. Вследствие аспирации нередко возникают бронхиты, пневмонии, отиты. Указанные симптомы могут сочетаться, но чаще преобладают нарушения питания или легочные симптомы. Ряд авторов указывает, что у новорожденных причиной апноэ довольно часто является несостоятельность кардиального жома, т.е. халазия, сопровождающаяся рефлюкс-эзофагитом.

Для распознавания заболевания применяют рентгенорадиологические методы исследования, манометрию с рН-метрией и эндоскопию.

Для выявления желудочно-пищеводного рефлюкса основное значение имеет исследование с контрастным веществом. После рентгеноскопии и иссле-

дования перистальтики пищевода желудок заполняют бариевой взвесью в объеме разового кормления и большого укладывают в положение Тренделенбурга, при этом создается некоторая компрессия брюшной стенки. У 50-80% детей с рефлюксом можно наблюдать забрасывание контрастного вещества в пищевод (рис. 21), примерно так же часто обнаруживается рефлюкс и при радиоизотопном исследовании [Jolley S.J. et.al., 1981]. Более объективно можно оценить состояние недостаточности кардии по рН-метрии и в меньшей степени по манометрии. Так, по данным Т.С.Арасу и соавт. (1980 г.), у 28 из 29 детей рефлюкс выявлен рН-метрически спонтанно и у одного ребенка при давлении на живот. При манометрии у детей с рефлюксом давление в области кардии в среднем составляло 18 мм рт.ст.  $\pm 4$ , в контрольной группе 29  $\pm 5$  мм рт.ст., однако разброс показателей давления был большим - от 14 до 50 мм рт.ст. Ряд авторов придают рН-метрии ведущую роль в определении частоты рефлюкса, постоянства и высоты заброса желудочного содержимого в пищевод. Выделяют 3 типа рефлюкса: I тип характеризуется постоянством заброса, при II типе рефлюкс непостоянный и III тип - смешанный рефлюкс - непостоянный, но длительный.

Эндоскопическое исследование позволяет определить состояние слизистой оболочки пищевода и желудка, а также степень зияния кардии. Эндоскопические признаки халазии кардии - зияние кардии; смещение зубчатой линии (линия соединения слизистой оболочки пищевода и желудка); расширение просвета пищевода, сглаженность его складок, снижение тонуса. Отмечается зависимость вида и формы зубчатой линии от возраста ребенка. У новорожденных и детей первых месяцев жизни линия перехода нежной бледно-розовой слизистой оболочки пищевода в ярко окрашенную слизистую оболочку

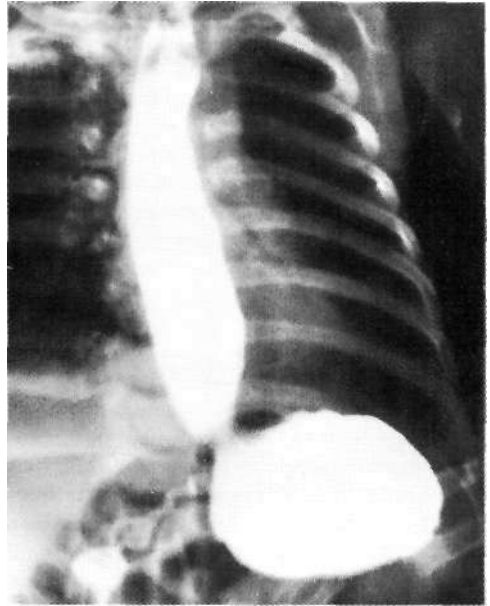


Рис.21. Халазия кардии. Желудочно-пищеводный рефлюкс.

желудка выражена менее четко, контуры ее имеют округлую или плавно изогнутую форму. У детей старше 1 года зубчатая линия начинает хорошо определяться, появляются характерные зубцы различной высоты и ширины. У детей старше 10 лет в зоне соединения слизистая оболочка принимает белесоватый оттенок, что оттеняет четкий рисунок линии. Проявления эзофагита при халазии могут быть различными - от гиперемии с точечными петехиями в нижней трети пищевода до эрозивно-язвенного процесса с фибринозными наложениями, охватывающего весь его дистальный отдел (рис. 22).

Иан правило, отмечается повышенная кровоточивость слизистой оболочки, пептический стеноз при халазии встречается редко, особенно у детей первых месяцев жизни. По данным D.J.Jonson, S.J.Lallev (1981), среди 80 детей с желудочно-пищеводным рефлюксом в возрасте от 6 мес только у

одного ребенка был пептический стеноз (причем авторы не указывают причину рефлюкса), а среди 107 детей более старшего возраста стеноз наблюдался у 12.

Дифференциальная диагностика на основании только клинических данных крайне затруднительна и включает большой круг заболеваний (врожденный короткий пищевод, грыжи пищеводного отверстия диафрагмы, стеноз пищевода, пилоростеноз, пилороспазм, родовая травма и др.). Ее следует проводить с учетом данных клинического, рентгенологического и эзофагоскопического исследования. Наибольшую сложность для диагностики представляют врожденный короткий пищевод и грыжи пищеводного отверстия диафрагмы, для которых характерно выраженное расширение наддиафрагмальной части пищевода при рентгенологическом исследовании.

При умеренном укорочении или небольшой грыже рентгенологическая картина сходна с халазией. Иногда окон-

чательный диагноз можно установить только на операции.

При врожденном коротком пищеводе наиболее важным эндоскопическим признаком является смещение зубчатой линии выше эзофагеального кольца диафрагмы и отсутствие желудочных складок в пищеводе при извлечении эндоскопа и инсуффляции воздуха. Однако эндоскопические данные следует подтверждать результатами биопсии слизистой оболочки дистального отдела пищевода.

Лечение рефлюкс-эзофагита на почве халазии у новорожденных и детей раннего грудного возраста должно начинаться с консервативной терапии и включать следующие компоненты:

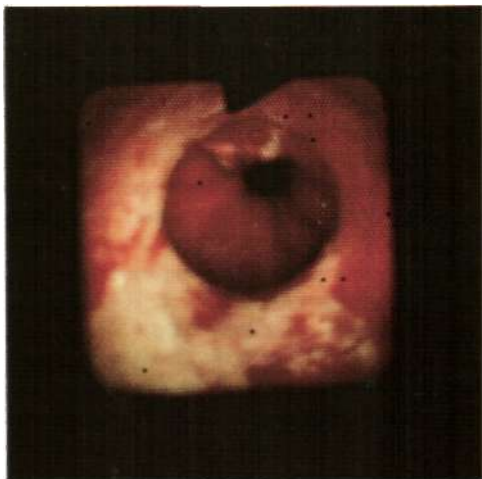
1. Медикаментозную терапию вегетативной дисфункции и неврологических расстройств.
2. Местную противовоспалительную терапию.
3. Меры, направленные на нормализацию вскармливания и лечение гипотрофии.
4. Общую противовоспалительную терапию с целью ликвидации воспалительных явлений в легких.

Для снятия повышенного тонуса парасимпатической нервной системы целесообразно назначать периферические, постганглионарные М-холинолитики (атропин, метацин в возрастной дозировке), сочетая их с димедролом или фенobarбиталом. С целью стимуляции симпатического тонуса показаны глюконат кальция, аскорбиновая кислота, глютаминовая кислота, витамин В<sub>1</sub>.

Местная противовоспалительная терапия должна включать мероприятия, обеспечивающие прекращение рвоты и нейтрализацию желудочного сока. С этой целью ребенку придают возвышенное положение и проводят дробное энтеральное питание, установив минимально удерживаемую дозу.

Большое значение следует придавать созданию положения ребенка, в кото-

Рис. 22. Халазия кардии: фибринозно-язвенный эзофагит, зияние кардии.



ром бы заброс желудочного содержимого в пищевод уменьшился. Ряд авторов на основании рН-метрии пищевода пришли к заключению, что рефлюкс уменьшается при положении на животе и сидя, причем в ряде случаев первое положение предпочтительнее. В наиболее тяжелых случаях с целью создания покоя на несколько дней полностью заменяют энтеральное питание парентеральным.

Хороший эффект получен при капельном кормлении через специальный дуоденальный зонд - полиэтиленовый катетер диаметром 2 мм с дробинкой диаметром 3 мм на нитяной брыжейке длиной 1-1 <sup>1</sup>/<sub>г</sub> см. Зонд вводят через нос в двенадцатиперстную кишку, правильное его положение определяется появлением желчи и рентгенологически. Ввести зонд в двенадцатиперстную кишку можно и с помощью фиброскопа. Дуоденальное кормление позволяет обеспечить адекватное энтеральное питание и предотвратить рвоту.

Внутрь необходимо давать альмагель, а также масло облепихи или шиповника.

Для устранения гипотрофии энтеральным и парентеральным путем вводят пищевые ингредиенты, витамины. Необходимо строго учитывать толерантность ребенка к пище, особенно при гипотрофии II-III степени.

Уже на 2-й неделе можно заметить тенденцию к улучшению состояния. Из 42 новорожденных с халазией у 37 от консервативной терапии получен хороший результат, умерло 3 от тяжелых сочетанных заболеваний. Оперировано двое.

Показанием к операции считают пептический стеноз пищевода, отсутствие эффекта от консервативного лечения или хотя бы тенденции к улучшению состояния ребенка в течение 2-3 нед. Подозрение на короткий пищевод или грыжу пищеводного отверстия и отсутствие эффекта от терапии даже в более короткий период, особенно у детей

старше 6 мес, является показанием к операции.

Ряд авторов основывают показания к операции на рН-метрии пищевода. Так, при рефлюксе I и III типа ставят показания к хирургическому вмешательству более рано, так как успешный результат консервативной терапии при них составляет от 13 до 21 %. При II типе рефлюкса положительный эффект от консервативной терапии достигается более чем в 60 % наблюдений и в этих случаях с операцией не спешат.

В арсенале хирургических методов лечения пороков развития и заболеваний дистального отдела пищевода и кардиального отдела желудка насчитывают десятки методов.

Операции заключаются в создании антирефлюксного механизма кардии путем окутывания пищевода и кардии дном желудка в виде манжетки (операция по Ниссену), заострении угла Гиса [Collis J., 1957], передней и задней фиксации желудка в различных модификациях [Hill S.D., 1977].

Выключение кардии путем ее резекции у детей распространения не получило из-за частых осложнений.

Наиболее надежна антирефлюксная операция по Ниссену. Ее выполняют путем верхнесрединной лапаротомии. Мобилизуют и отводят вправо левую долю печени. Выделяют пищевод в поддиафрагмальном пространстве и кардиальный отдел желудка, под пищевод подводят тесемку-держалку (предварительно в желудок вводят зонд). Мобилизуют и низводят пищевод, затем освобождают фундальный отдел желудка по большой кривизне, им, как манжеткой, окутывают пищевод, края манжетки сшивают узловыми швами. Манжетку фиксируют к пищеводу и диафрагме (рис. 23). Операцию дополняют пилоропластикой по Микуличу. Назогастральный зонд оставляют на 1-2 дня.

Клапанная гастропликация по Каншину (1967) предусматривает создание ан-

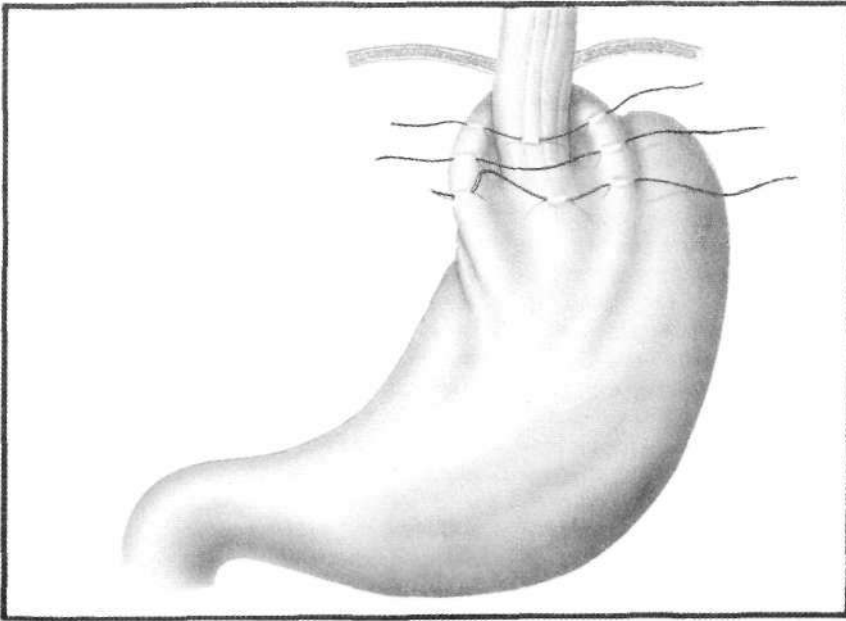


Рис. 23. *Операция по Ниссену (схема).*

тирефлюксного механизма без мобилизации и низведения грудного отдела пищевода (рис. 24).

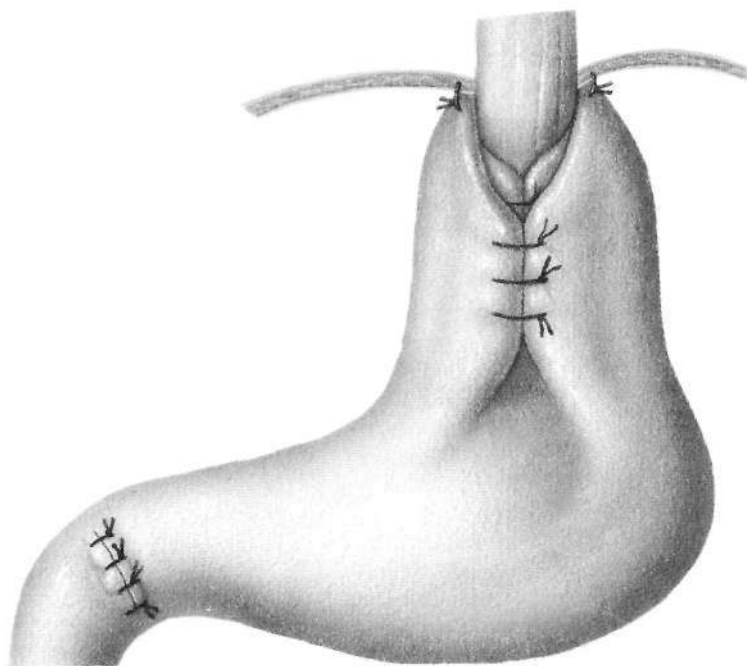
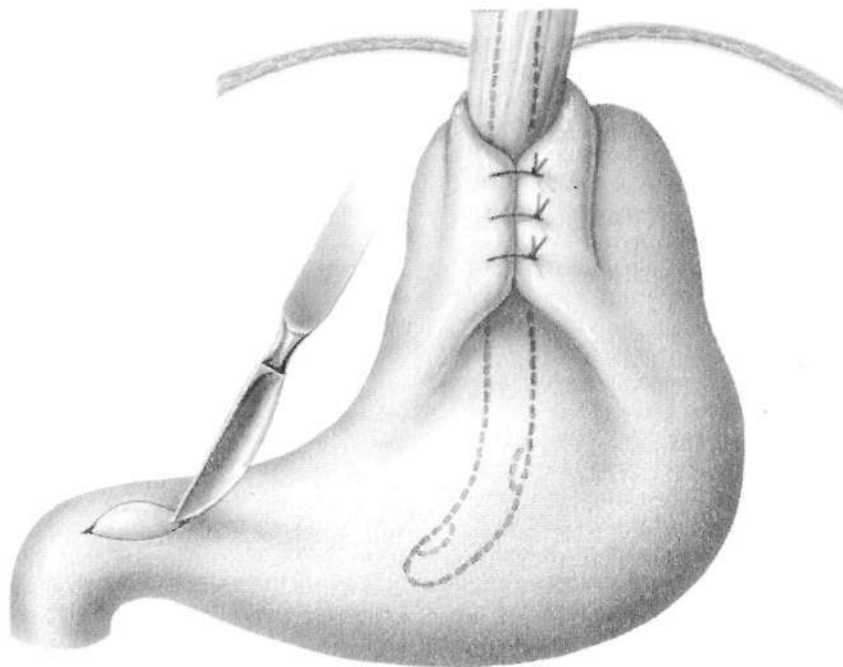
После вскрытия брюшной полости и мобилизации левой доли печени освобождают желудок по малой кривизне (на 3-4 см) и в области дна по большой кривизне на  $\frac{1}{3}$  длины. Кардиальный отдел желудка формируют в трубку путем наложения 2-4 серозно-мышечных швов в поперечном направлении. Эта трубка как бы удлиняет пищевод. Сформированную в виде трубки часть желудка окутывают фундопликационной манжеткой из мобилизованной части дна желудка по тому же принципу, что при операции по Ниссену. Края манжетки сшивают 3-4 серозно-мышечными швами над желудочной трубкой. Фундопликационную манжетку фиксируют двумя отдельными швами к диафрагме. Для улучшения эвакуации из желудка производят пилоропластику по Микуличу.

Недостаток этих операций в том, что, надежно устраняя желудочно-пищеводный рефлюкс, они делают невозможным ант рвоты.

Так, по данным A.F.Scharli, C.Rulova (1981), почти половина оперированных детей периодически страдает вздутием в эпигастральной области за счет скопления воздуха в желудке, у некоторых развиваются невротические симптомы вследствие абдоминального дискомфорта. Поэтому они считают, что простое подшивание фундального отдела к пищеводу (операция по Бесли) с фиксацией по малой кривизне или без нее тоже дает хорошие результаты в плане предупреждения рефлюкса.

При халазии и других пороках развития, сопровождающихся непостоянным желудочно-пищеводным рефлюксом,

Рис. 24. *Клапанная фундопликация по Канишну.*





мы применяем модифицированную операцию напальной гастропластики по Каншину: фундопликационная манжетка не онутывает полностью сформированный в трубку кардиальный отдел желудка, а подшивается к краям желудочной трубки, охватывая ее на  $\frac{2}{3}$  (рис. 25). Завершаем вмешательство пилоропластикой. Операция создает достаточно надежный антирефлюксный механизм и не исключает возможность рвоты при чрезмерном повышении давления в желудке.

При выраженном пептическом стенозе пищевода, затрудняющем кормление ребенка, антирефлюксную операцию обязательно сочетаем с наложением гастростомы, как для кормления, так и для последующего бужирования стеноза по Геккеру (расширение стеноза бужами, проводимыми с помощью нити).

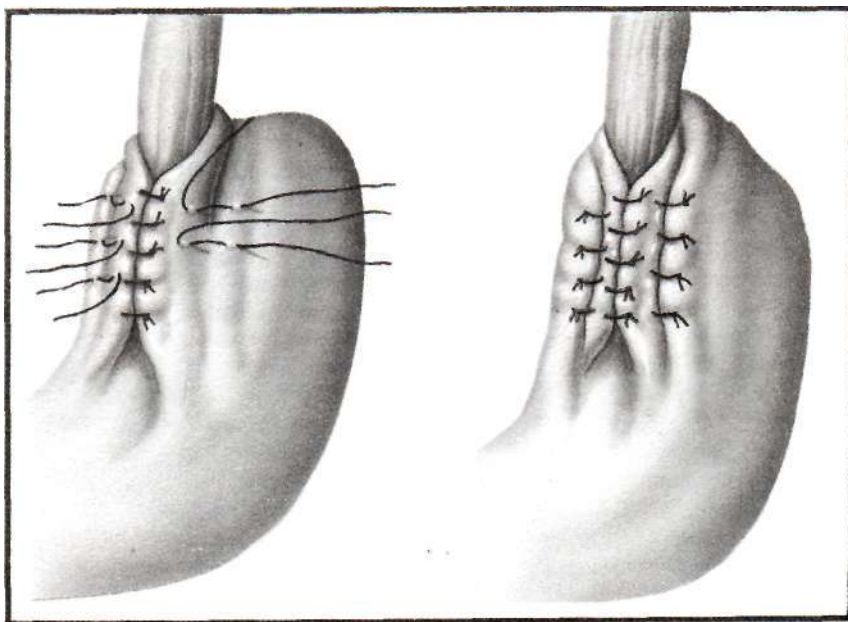
Если пептический стеноз не сопровождается дисфагией, то гастростому

можно не накладывать, так как отсутствие рефлюкса после операции приводит к стиханию воспаления в пищеводе и способствует увеличению его просвета. В послеоперационном периоде наибольшую сложность представляет аспирационная пневмония. Местные осложнения в основном связаны с дефектом техники: при широкой мобилизации желудка с перевязкой левой желудочной артерии могут возникать нарушения микроциркуляции в стенке желудка, которые иногда приводят к перфорации.

- Геморрагический гастрит

Заболевание характеризуется множественными кровоизлияниями, острыми эрозиями или поверхностными язвами на слизистой оболочке желудка. Различают эрозивный и геморрагический гастрит. В период кровотечения не всегда возможно макроскопически отли-

Рис. 25. Модификация операции по Каншину.



чить мелкую эрозию от точечного кровоизлияния, а острую язву от крупной эрозии [Белоусова И.М., 1976; Fock G., 1967]. В связи с этим часто геморрагические гастриты рассматриваются в группе стрессовых язв. Истинную частоту его, особенно у детей, из-за отсутствия единой классификации указать невозможно, но теперь в связи с ранним применением эндоскопии все чаще причиной кровотечения считают геморрагический гастрит.

Объяснить возникновение геморрагии воздействием одного какого-либо фактора не представляется возможным. Наиболее часто геморрагический гастрит развивается в результате системных заболеваний (эндокринных, инфекционных, токсических, септических) или под воздействием локальных факторов (лекарственные средства, сосудистые или алиментарные расстройства), а также механического раздражения (травма). Основное в патогенезе геморрагического гастрита - нарушение обменных процессов, свертывающей системы крови, отмечена повышенная проницаемость стенок капилляров и выход форменных элементов крови из сосудистого русла. Возникновению острых эрозий и язв способствуют усиление переваривающей силы желудочного сока вследствие стресса или гиперкапнии, некробиотические изменения в слизистой оболочке, обусловленные гипоксией, тонсемией или очаговым спазмом сосудов, и местное повреждающее действие лекарственных веществ.

**Клиническая картина нетипична**, у большинства больных кровотечение является первым симптомом заболевания. Иногда дети старшего возраста отмечают появление неопределенных болезненных ощущений в эпигастрии.

В связи с отсутствием характерной клинической симптоматики диагностика геморрагического гастрита на основании клинических проявлений и данных рентгенологического обследования чрезвы-

чайно затруднительна. Единственным достоверным методом диагностики является фиброэндоскопия. Для правильной оценки характера патологического процесса, лежащего в основе острого желудочно-кишечного кровотечения, эндоскопическое исследование следует проводить на высоте кровотечения, так как у детей поверхностные эрозии могут ликвидироваться в течение 1-2 дней после начала лечения. В отличие от взрослых у них геморрагический гастрит чаще всего развивается в исходно здоровом желудке.

Эндоскопическая картина геморрагического гастрита многообразна, имеет ряд характерных признаков. Слизистая оболочка желудка отечна, гиперемирована, сосуды инъецированы. В разных отделах могут встречаться единичные и множественные кровоизлияния в слизистую оболочку и подслизистый слой; эти кровоизлияния могут быть петехиальными или занимать большую площадь, увеличиваться при дотрагивании. Характерным является кровотечение из участков визуально неповрежденной слизистой оболочки, хорошо выявляемых при промывании кровоточащей поверхности через канал фиброскопа (рис. 26). На отдельных участках выявляются точечные эрозии, некоторые, более крупные (до 0,5 см), покрыты нежным серовато-белым налетом фибрина, отдельные эрозии кровоточат. У детей кровотечение чаще обусловлено диапедезом, причем интенсивность такого кровотечения может быть значительной, вплоть до профузных смертельных кровотечений.

**Лечение.** Основным методом - консервативный. Прежде всего проводят комплекс гемостатической терапии и мероприятий, направленных на устранение причины, вызвавшей геморрагический гастрит. Проводят промывание желудка охлажденной водой (до 5-8 °С), 0,5 % раствором нитрата серебра, эpsilon-аминокапроновой кислотой. Прицельное

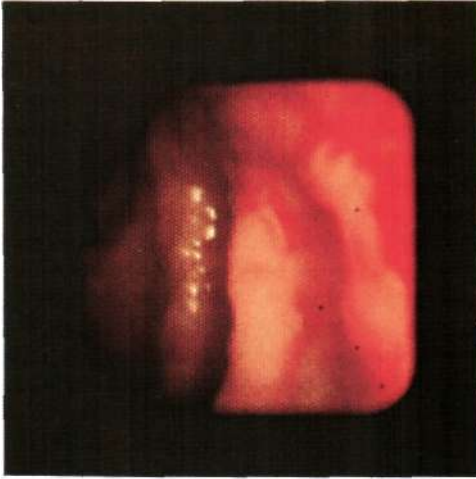


Рис. 26. Геморрагический гастрит: слизистая оболочка отечна, гиперемирована, видны кровоизлияния, точечные эрозии.

орошение источника кровотечения гемостатическими и сосудосуживающими растворами (хлорид кальция, эpsilon-аминокапроновая кислота, фибриноген, мезатон, норадреналин и др.) оказывает эффективное гемостатическое воздействие. Все большее распространение при капиллярных кровотечениях получает методика нанесения на кровоточащий участок пленкообразующих аэрозольных препаратов (лифузол, гастрозоль) и биологического клея (МИ-6, МК-7). Основной недостаток этой методики в том, что нанесенная пленка может довольно быстро отторгнуться (в течение 1-2 сут). При отсутствии эффекта от консервативной терапии прибегают к оперативному вмешательству, причем у взрослых наиболее принята субтотальная или тотальная резекция желудка. Эту калечащую операцию у детей заменяют селективной проксимальной ваготомией с удалением секреторирующей части желудка (резекция антрального отдела или пилоропластика).

### • Синдром Мэллори - Вейса

Синдром Мэллори - Вейса является одной из причин неязвенных кровотечений и характеризуется возникновением спонтанных разрывов слизистой оболочки или более глубоких слоев стенки проксимальной части желудка и зоны пищевода-желудочного перехода.

Впервые подобные повреждения описал Н.Ж.Куинке в 1879 г., но до 1929 г., когда этот синдром детально изучили G.K.Mallory, S.Weiss, он не привлекал внимания исследователей.

У детей синдром Мэллори - Вейса встречается крайне редко, как правило, в подростковом возрасте, описывается в виде отдельных казуистических наблюдений [Молчанова Н.Н., Рокицкий М.Р., 1978].

Наблюдалось возникновение этого синдрома после пароксизма насморка, эпилептического припадка, астматического статуса, тупой травмы эпигастриальной области [Белоусова И.М., 1976].

В патогенезе этого синдрома ведущее значение имеет повышение давления в кардиальном отделе желудка при недостаточном раскрытии кардии. Спастическое замыкание кардиальной зоны в момент резкого повышения внутрижелудочного и внутрибрюшного давления приводит к разрыву слизистой оболочки этой области. Такая ситуация может наступить и при многократной рвоте. Разрывам слизистой оболочки в верхней части желудка способствуют эзофагеальная грыжа, воспалительные заболевания пищевода и желудка. Надрывы слизистой оболочки могут возникать и при других ситуациях, связанных с резким напряжением брюшного пресса и спазмом мускулатуры диафрагмы и глотки.

Характерная клиническая симптоматика отсутствует. Ведущий симптом - рвота „нофельной гущей“, режущая алой кровью. Этому предшествуют, как правило, многократная рвота желудочным

содержимым без патологических примесей или позывы на рвоту. Могут отмечаться слабые боли в эпигастрии. Диагностика синдрома Мэллори - Вейса без эндоскопического исследования при желудочных кровотечениях сводилась к тщательному собиранию анамнеза и не была достоверной. Рентгенологическая диагностика в подавляющем большинстве случаев безуспешна. Решающим методом распознавания синдрома признано эндоскопическое исследование.

Эндоскопическая картина достаточно характерна. В кардиальном и субкардиальном отделе желудка выявляются продольные трещины слизистой оболочки; эти разрывы локализуются между складками. Размеры повреждений различны: длина от 1 до 5 см, ширина от 1 до 4 мм. Встречается один или несколько подобных дефектов. Дно разрывов заполнено сгустками свежей крови, в момент эндоскопии может выявиться незначительное подтекание крови из дефектов слизистой оболочки или довольно интенсивное кровотечение. Характерно повреждение не только слизистой оболочки, но подслизистого и даже мышечного слоя, сопровождающееся профузным кровотечением. При хорошем освещении во время исследования можно установить глубину разрывов, осторожно инсuffлирую воздух. Однако следует помнить, что при интенсивной инсuffляции возникает угроза усиления кровотечения и даже разрыва желудочной стенки.

Метод фиброэндоскопии играет главную роль не только в диагностике, но и в лечении синдрома Мэллори - Вейса. Лечебная тактика определяется интенсивностью кровотечения. Тем не менее во всех случаях следует начинать с проведения консервативной гемостатической терапии в полном объеме. Для гемостаза используется комплекс временной и окончательной остановки кровотечения, выполняемых через эндоскоп. И

временным методам относятся: промывание желудка ледяной водой; инфильтрация слизистой оболочки сосудосуживающими препаратами (адроксон, адреналин с новокаином) с помощью инжектора; локальное орошение слизистой оболочки 96 % спиртом, хлорэтилом, эpsilon-аминокапроновой кислотой. Самостоятельная эффективность данных методов незначительна, но они позволяют на некоторое время остановить кровотечение, с тем чтобы и затем выполнить окончательную остановку кровотечения с помощью диатермической или лазерной коагуляции. При проведении контрольной фиброэндоскопии в процессе лечения уже к 5-7-му дню разрывы слизистой оболочки покрываются фибрином, имеют вид беловато-желтых полос, воспалительные изменения вокруг повреждений не выражены. Сроки заживления глубоких разрывов 10-14 дней. Если поверхностные разрывы заживают бесследно, то после полного заживления глубоких повреждений желудочной стенки остаются плоские продольные беловатые рубцы.

При неэффективности гемостаза комплексом консервативных мер, включающих диатермическую и лазерную коагуляцию через эндоскоп, показано оперативное вмешательство - высокая гастротомия. Вмешательство заключается в тщательной ревизии и ушивании повреждений желудочной стенки. Ушивание разрывов начинают с нижнего угла, используя при этом возможность подтягивания желудка книзу. При артериальном кровотечении производят перевязку левой желудочной артерии.

#### • Ожоги желудка

Ожоги желудка у детей возникают в результате приема едких химических веществ, чаще неорганических и органических кислот, которые, обладая выраженным коагуляционным свойством, образуют при соприкосновении со сли-

зистой оболочкой поверхностную плотную норну. Разрушение тнаний под коркой происходит при длительном воздействии едкого вещества, когда оно задерживается в желудке. Вначале образуется струп, затем кислота проникает в подслизистый слой, вызывает внутрисосудистое свертывание, геморрагии, разрушение эритроцитов. Гемоглобин превращается в гематин, который пропитывает струп и придает ему темно-коричневую окраску. У детей поражение желудка щелочами и другими едкими химическими веществами встречается значительно реже, так как из-за малого количества проглоченного вещества оно не доходит до желудка, а фиксируясь на слизистой оболочке глотки, пищевода, вызывает изменения на этом уровне. До применения в остром периоде ожога пищеварительного тракта фибродуоденостагнострии считалось, что поражение желудка у детей встречается исключительно редко и выявляется лишь при осложненном течении.

Действительная частота сочетанного поражения желудка у детей составляет, по нашим данным, 38 % [Степанов Э.А. и др., 1981]. Изолированный ожог желудка наблюдается значительно реже (в 10 % случаев). Очень редко поражаются двенадцатиперстная кишка и начальные отделы тощей кишки.

Ожог желудка у детей чаще бывает локальным, поверхностным (I-II степени) с ограниченными фибринозными наложениями, мелкоточечными кровоизлияниями, умеренным отеком подслизистого слоя без тотального некроза всей стенки. Процесс заканчивается полным заживлением в течение 2 нед. Поражение чаще всего ограничивается антральным, реже фундальным, отделом желудка. Ожог III степени встречается очень редко (не более 0,1 % наблюдений). В этих случаях определяются более выраженные воспалительные изменения, геморрагии, нек-

розы, эрозии, обширные фибринозные наложения, значительный отек. Через 1<sup>1</sup>/<sub>г</sub>-2 нед некротизированные ткани отторгаются и на их месте образуются язвы различной глубины с гранулирующими поверхностями. Отторжение некротизированных тнаний может сопровождаться кровотечением. Процесс заканчивается пенетрацией язвы, флегмоной стенки желудка, эпителизацией или рубцеванием. Макро- и микроскопические исследования показывают, что длительность острых воспалительных явлений зависит от глубины и обширности поражения. Весь процесс вплоть до полной регенерации слизистой оболочки может заканчиваться в течение 2-6 мес; обычно к этому сроку становятся ясными последствия, вызванные ожогом.

Клинические проявления и течение ожогов зависят от степени поражения самого желудка, пищевода, глотки и гортани. У детей симптомы отравления наблюдаются редко, лишь в тех случаях, когда принято большое количество едкого вещества (чаще органической кислоты). При отравлении очень быстро возникают поражения печени, почек, сопровождающиеся гематурией.

Обычно более выражены локальные изменения. Очень часто на слизистых оболочках губ, мягкого неба, задней стенки глотки выявляются гиперемия, отек, фибринозные наложения. Дети обычно беспокойны, не находят себе места, плачут, в возрасте старше 5-6 лет нередко жалуются на болевые ощущения за грудиной, в эпигастрии, там же определяется болезненность при пальпации. При значительном поражении желудка на 2-3-и сутки возможны признаки локального мышечного напряжения и раздражения брюшины - симптомы перитонита. В клиническом течении заболевания большинство авторов различают три периода: острый - длится до 7-10 дней; мнимого благополучия - продолжительностью 2-3, а

иногда 4-8 нед; исход - выздоровление или возникновение рубцовых деформаций и сужений [Захаров Г.Г., 1957; Кальченко И.И., Хохолья В.П., 1977, и др.]

В остром периоде заболевания на основании клинических признаков дифференцировать уровень и глубину поражения пищеварительного тракта невозможно. Нередко развивается отек подсвязочного пространства и на первый план выступают дыхательные нарушения: одышка, затрудненное дыхание, анроцианоз, нашель. Характерны нарушения глотания, снопление слизи в глотке, саливация, рвота. Одним из признаков поражения желудка, хотя и недостоверным, является примесь в рвотных массах крови в виде „кофейной гущи“.

Тяжелый ожог пищеварительного тракта обычно сопровождается повышением температуры, иногда до 39-40 °С. И концу 1-2-й недели острые явления постепенно стихают, наступает период мнимого благополучия; перечисленные симптомы исчезают, дети начинают глотать не только жидкую, но и твердую пищу. В удовлетворительном состоянии их обычно выписывают домой. У некоторых больных через 2-4 нед возникают признаки стенозирования желудка: вновь нарушается пассаж пищевых масс из желудка, возникает рвота через разные сроки после приема пищи; застойные рвотные массы без примеси желчи. Дети начинают отмазываться от пищи; появляется отрыжка, икота, вздутие в эпигастральной области. Быстро наступает исхудание за счет истинного истощения и обезвоживания. У детей возможны отклонения в цикличности клинических проявлений. Нередко острая стадия непосредственно переходит в стадию стенозирования желудка, особенно при значительных поражениях, когда отек и инфильтрация желудка долго не уменьшаются из-за продолжающегося воспалительного процесса, постепенно по мере стихания воспа-

ления язвенные поверхности замещаются гранулирующей тканью, переходящей в рубцовую.

В остром периоде могут наблюдаться осложнения: кровотечение, флегмона, перфорация желудка на почве некроза с исходом в перитонит.

У взрослых профузное кровотечение и перфорация встречается при ожогах желудка в 2-3 % случаев, у детей подобные осложнения наблюдаются еще реже, не более чем в 0,1 % наблюдений. Обычно они выявляются в первые 2-3 сут после ожога и обусловлены некрозом стенки желудка на всю глубину. Состояние быстро ухудшается, нарастают явления эксикоза и токсикоза; температура повышается. Появляется беспокойство, нередко отмечается кряхтящее дыхание. Живот обычно вздут, болезнен, выявляется симптом Щеткина.

Диагностика ожогов пищевода и желудка основывается на данных фиброгастроуденоскопии, проведенной в первые 2 сут после приема прижигающего яда. При исследовании устанавливают распространенность и локализацию поражения, в значительной степени прогнозируют исход заболевания и определяют методы лечения. Большинство детей с ожогом желудка I-II степени не нуждаются в лечении и выписываются под амбулаторное наблюдение. Принципиально важно периодическое проведение фиброгастроуденоскопии до полного заживления ожоговой поверхности в пищеводе и желудке. Исследования надо проводить не менее чем через 8-14 дней.

Рентгенологические исследования в остром периоде следует проводить только при осложненном течении заболевания. При перфорации можно обнаружить свободный воздух в брюшной полости, затек контрастного вещества; судить же о протяженности поражения не представляется возможным. Особую ценность этот метод приобретает при

развитии постожоговых стенозов. В этот период рентгеноконтрастные исследования выявляют уровень и степень стеноза, деформацию желудка и двенадцатиперстной кишки, чаще всего подобные изменения обнаруживают в дистальном отделе желудка.

Консервативное лечение должно быть комплексным и включать быстрейшее удаление яда из желудка, борьбу с шоком, отравлением, интоксикацией и предупреждение развития стенозирования.

Как уже упоминалось, у детей часто обычных признаков отравления не наблюдается, местные проявления ограничиваются поражением пищевода и в меньшей степени желудка. В этих случаях терапия складывается из мер профилактики рубцового процесса в пищеводе и достижения заживления послеожоговых поверхностей.

Принципиально важно еще до установления локализации ожоговой поверхности промыть желудок и пищевод через зонд большим объемом жидкости (2-5 л и более чистой воды). При отравлении кислотами предлагают промывать желудок 2-3 % раствором натрия гидрокарбоната. При отравлении щелочными растворами лучше использовать обычную воду. У детей можно проводить промывание путем обильного питья и одновременной эвакуации жидкости из желудка зондом, введенным через носовой ход [Пулатов А.З., 1981]. Важным условием терапии является обезболивание (путем введения раствора промедола) и налаживание инфузионной терапии (плазма, реополиглюкин, растворы глюкозы, натрия гидрокарбоната, гемодез). При этом обязательно надо измерять почасовой диурез. При задержке жидкости вводят эуфиллин, лазикс. Обязательно назначают антибиотики, особенно когда подозревается обширная постожоговая поверхность. Применение гормонов является спорным, по-видимому, целесообразно их назначать на несколько

дней только при шоке. Через рот рекомендуется применять растительное масло с антибиотиками, растворы новокаина, альмагель, обильное питье, особенно растворы гидрокарбоната натрия, минеральные щелочные воды, подавляющие желудочную кислотность.

Хирургическое лечение при ожогах желудка выполняют как экстренно, так и в плановом порядке. Экстренно приходится оперировать, когда возникает профузное кровотечение, которое не удается остановить консервативно, или перфорация на почве некроза. Вид оперативного вмешательства определяется обширностью поражения. При локализованных перфорациях и кровоточащих язвах лучше производить иссечение в пределах здоровых тканей с последующим ушиванием стенки желудка [Мурашев И.К., 1953]. К месту ушивания следует подвести тампон и дренажную трубку. При обширных некрозах приходится производить субтотальную резекцию желудка с подшиванием кардиального отдела желудка к коже на передней брюшной стенке. Двенадцатиперстную кишку у луковицы пересекают и ушивают наглухо, накладывают подвесную энтеростому с межкишечным соустьем по методу Мейо-Робсона.

При нарастании стеноза желудка применяют гастростомию с интубацией и реканализацией стенозированного отдела желудка, пилоропластику, еюностомию, гастроэнтеростомию, резекцию желудка.

Существует мнение, что у детей предпочтительна гастроэнтеростомия [Байдилов В.П., Норицын В.Н., 1967; Кальченко И.И., Хохоля В.П., 1977, и др.], кан менее травматичная операция. Мы полагаем, что противопоставлять различные методы оперативного вмешательства не следует. Выбор метода зависит от степени истощения ребенка и сроков, прошедших со времени ожога. Если стенозирование возникает в ранние сроки (в первые 2-3 мес), спешить с ради-

кальной операцией не следует. Во время операции осматривают желудок, двенадцатиперстную нишу и начальные отделы тощей кишки. При здоровой передней стенке желудка можно наложить гастростому по Кадеру с интубацией и проведением силиконовой трубки через двенадцатиперстную кишку в начальные отделы тощей кишки. Желудочную стому выводят через отдельный разрез (прокол) и тщательно подшивают желудок к брюшине. Когда передняя стенка желудка значительно изменена (отечна, инфильтрирована) и существует опасность расхождения швов, целесообразно наложить подвесную энтеростому на расстоянии 25-30 см от связки Трейтца с межкишечным соустьем. Поспешно выполненная радикальная операция в эти сроки может привести к стенозированию или несостоятельности анастомоза. Лишь после стихания острых воспалительных явлений возможно восстановление проходимости.

При сформированном рубце и больших сроках после ожога объем операции зависит от глубины и обширности поражения желудка. При небольшом стенозе привратника операция ограничивается пилоропластикой по Микулочу или Финнею. Если рубцовый процесс распространяется на антральный отдел желудка, радикальной операцией считается резекция желудка по типу Бильрот I. При значительных изменениях не только в стенке желудка, но и в прилежащих тканях (перидуоденит, сращения) показана гастрозентеростомия.

Прогноз при ожогах желудка у детей очень серьезен. Результаты лечения во многом определяются подготовкой больного к операции и выбранной тактикой.

При сочетанных поражениях пищевода и желудка приходится прибегать к многоэтапным оперативным вмешательствам, восстанавливающим пассаж по желудку и двенадцатиперстной кишке и устраняющим стеноз пищевода.

## • Флегмона желудка

Это заболевание представляет собой гнойный воспалительный процесс в стенке желудка с преимущественным поражением подслизистого слоя.

Оно было описано еще Галеном. В России первое сообщение о флегмоне желудка сделано Н.М.Сварициным-Сварицка в 1841 г. [Филатов А.Н., 1960].

Флегмона желудка у детей встречается крайне редко и описывается как казуистика. Из 55 детей с флегмонами пищеварительного тракта только в 2 случаях они локализовались в области желудка, в одном - в области двенадцатиперстной кишки, в 43 - в подвздошной кишке, в 4 - в толстой кишке [Первова Л.И., Федосеева Ю.И., 1959]. По этиопатогенезу флегмоны желудка делятся на первичные (идиопатические), при которых прямой причины возникновения выявить нельзя, и вторичные, когда гнойное воспаление наступает в измененной стенке желудка [Филатов А.Н., 1960].

Флегмоны желудка делят на острые и хронические, у детей встречаются, как правило, острые. Хронические флегмоны наблюдаются у взрослых и являются осложнением гипертрофических или атрофических анацидных гастритов, язв и повреждений желудка, которые чрезвычайно редко встречаются у детей.

По распространенности процесса выделяют очаговую и диффузную формы; у детей чаще наблюдается изолированное поражение. Тан, Л.И.Первова, Ю.И.Федосеева (1959) приводят 2 наблюдения локального процесса в области пилорического отдела желудка.

Наиболее частой причиной флегмоны считают проникновение инфекционного агента в подслизистый слой желудка через поврежденную слизистую оболочку. Это обычно происходит при приеме грубой пищи; важное значение имеет снижение желудочной кислотности. При ахилии возможно развитие гноеродной



флоры, против которой желудочная стенка беззащитна.

Возникновение заболевания связывают в основном с травмой желудка, особенно вирулентным инфекционным агентом, патологическим состоянием слизистой оболочки и нарушением желудочного пищеварения [Пузанова Е, 1940]. Патологоанатомическая картина флегмоны желудка, как и всякого воспалительного процесса, обнаруживает стадийность. В начале заболевания процесс локализуется в подслизистом слое. Постепенно нарастает отечность и инфильтрация всей стенки желудка, отмечается переход воспаления на малый и большой сальник. В этот период подслизистая ткань находится в состоянии резкого отека и гнойного расплавления, возможно образование гнойника и его прорыв, чаще в полость желудка: воспаление брюшины развивается, как правило, контактным путем.

Заболевание начинается с болевых ощущений в эпигастральной области, боль постепенно нарастает, появляется тошнота, рвота. Примесь гноя в рвотных массах является патогномичным признаком флегмоны. Повышается температура и появляются симптомы интоксикации. Воспалительные явления со стороны брюшной полости нарастают. В эпигастральной области определяется резкая болезненность, напряжение, иногда удается пальпировать инфильтрат.

Ввиду редкости заболевания у детей диагностика острой флегмоны желудка особенно трудна. Нужно учитывать ранее перенесенные желудочные заболевания, особенно анацидный гастрит, язвы. Особое значение надо придавать локальной болезненности, напряжению в эпигастральной области и главное - рвоте с примесью гноя. Особая роль в диагностике отводится рентгенологическим и эндоскопическим методам исследования. Даже при обзорной рентгенографии брюшной полости можно

иногда обнаружить воздух в стенке желудка (пневматоз). Эта картина соответствует эмфизематозному гастриту. При рентгенографии с контрастным веществом можно отметить снижение эвакуаторной функции желудка, сглаженность слизистой оболочки желудка.

При диагностической эндоскопии определяются сглаженность, отечность и некоторая гиперемия слизистой оболочки, иногда фибриновые наложения. Биопсия подтверждает воспалительный процесс.

**Лечение** флегмоны желудка в начальных стадиях должно включать массивную антибактериальную и инфузионную терапию, щадящую диету, иногда переходят на парентеральное питание.

При отсутствии тенденции к улучшению состояния и нарастании местных симптомов показана операция. Опубликованы лишь отдельные наблюдения самоизлечения, когда гнойник вскрылся в полость желудка [Blaise J. et al., 1977].

Хирургическая тактика зависит от стадии и распространенности процесса. В стадии инфильтрации и отека показано обкалывание раствором антибиотиков стенки желудка, сальника, введение дренажей, рыхлое подведение тампона для ограничения воспаления. При изолированном гнойнике показано вскрытие и дренирование. В некоторых далеко зашедших случаях целесообразна резекция желудка с наложением гастростомы и проведением зонда в тощую кишку для питания. Результаты во многом зависят от ранней диагностики и интенсивности общесоматической и антибактериальной терапии.

#### • Язвы желудка и двенадцатиперстной кишки

Язва - дефект слизистой оболочки округлой или овальной формы, окруженный гиперемизированным, отечным валом.

Язвы у детей различных возрастов из-

вестны давно. Общепринятой классификации гастродуоденальных язв у детей нет, но обычно их различают: по причине возникновения (первичные, вторичные); по течению (острое, хроническое); по локализации и их числу (желудок и двенадцатиперстная кишка, единичные, множественные); по характеру осложнений (кровотечение, прободение, стенозирование).

Образование первичных язв, как правило, считают спонтанным, поскольку не удается установить первопричину заболевания, нередко они являются и проявлением язвенной болезни. Вторичные, стрессовые, язвы возникают на фоне другого заболевания, сопровождающегося значительными обменными, неврогенными или сосудистыми нарушениями. Острые язвы чаще наблюдаются у детей младшей возрастной группы. Чем старше ребенок, тем чаще встречаются язвы рецидивирующие с хроническим течением и характерными признаками язвенной болезни.

### Стрессовые язвы

Стрессовые, или вторичные, язвы чаще не обусловлены острой желудочной патологией и в процессе образования проходят все стадии геморрагического гастрита.

Основными этиологическими моментами в развитии стрессовых язв являются: 1) острая дыхательная недостаточность с гипоксией и гиперкапнией, 2) острые нарушения циркуляции, 3) послеоперационные септические состояния, 4) состояние после тяжелой травмы, ожога, 5) острая почечная недостаточность, 6) гормональные нарушения.

Стрессовые язвы у детей можно условно разделить на возникающие после обширных операций (коррекция сочетанных пороков сердца, обширные резекции кишечника, пластика пищевода толстой кишкой, вмешательства по поводу сочетанных черепно-мозговых

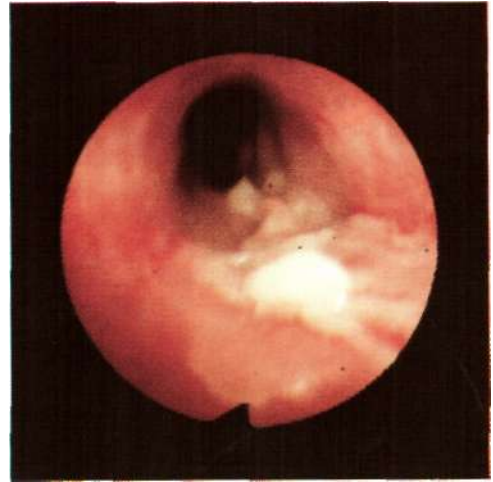


Рис. 27. Стрессовая язва: углубление неправильной формы, дно покрыто фибрином, края неровные, воспаленные.

травм и др.) и развивающиеся на фоне острого медикаментозного отравления или лечения лекарственными препаратами [Исаков Ю.Ф., и др., 1980; Степанов Э.А. и др., 1980].

Довольно часто описывают развитие стрессовых язв как наиболее тяжелое неинфекционное осложнение острой стадии ожоговой болезни; эти язвы называют язвами Нерлинга [Смит И., 1980; Craja A.J. et al., 1974].

В основе острых эрозий и язв, возникающих в послеоперационном периоде, ведущее значение принадлежит гипоксии слизистой оболочки пищеварительного тракта и нарушению микроциркуляции. Гиперсекреция гидрохлористой кислоты провоцирует нарушение целостности ишемической слизистой оболочки и возникает эрозивный процесс. В первые дни развиваются диффузные поверхностные повреждения слизистой оболочки, переходящие в язвенное поражение. Причиной гиперсекреции может быть гипоксическое поражение переднего отдела гипоталамуса.

Кровотечения возникают из поверхностных множественных эрозий слизистой оболочки и более глубоких дефектов - стрессовых язв. Нередко наблюдаются и диапедезные кровотечения. Такие изменения развиваются в первые дни после операции. Наиболее часто стрессовые поражения локализуются в желудке, реже - в желудке и двенадцатиперстной кишке, крайне редко изолированные поражения встречаются в двенадцатиперстной кишке и пищеводе.

Желудочно-кишечные кровотечения, развивающиеся на фоне острого медикаментозного отравления или лечения лекарственными препаратами, возникают из изолированных эрозивно-язвенных поражений желудочно-кишечного тракта. Появление их обусловлено как местным повреждающим действием некоторых лекарственных препаратов, так и опосредованным влиянием лекарственных веществ на организм. Развитие острых язв могут вызвать ацетилсалициловая кислота, стероидные гормоны, резерпин, бутадиион. Под влиянием этих препаратов возникает повышение кислотности и переваривающей силы желудочного сока и уменьшение секреции слизи, являющейся защитным фактором в желудке. Ацетилсалициловая кислота вызывает слушивание поверхностных клеток нормальной слизистой оболочки желудка, что способствует образованию эрозий и язв.

При кровотечениях из пищеварительного тракта следует придавать значение анамнестическим и клиническим данным и экстренной эндоскопии, которая дает наиболее полную объективную информацию о локализации источника кровотечения, характере, глубине и множественности поражения.

Практически у всех больных выявляются признаки поражения слизистой оболочки: ишемия в сочетании с множественными точечными кровоизлияниями, легкая ранимость (при минимальном надавливании эндоскопом

увеличиваются размеры кровоизлияний). Выявляющиеся язвенные дефекты имеют вид углублений неправильной формы, различного размера, дно их может быть прикрыто фибрином или (чаще) свежим сгустком крови, края неровные, воспаленные. В процессе эндоскопии может наблюдаться кровотечение непосредственно из язвы или подтекание крови из-под свежего тромба, прикрывающего язвенный дефект (рис. 27).

**Лечение** должно начинаться с консервативных мероприятий. Это прежде всего борьба с дыхательной недостаточностью, коагулопатией, гиповолемией, проведение коррекции биохимических сдвигов, декомпрессии кишечника, снижение кислотности желудочного сока. Большое значение имеет назначение адренолитиков, нейролептиков, проведение перидуральной и других видов блокад. Следует всегда стремиться провести консервативное лечение в полном объеме, включающее непременно лечебную эндоскопию. Наиболее эффективным эндоскопическим способом гемостаза является диатермо- и лазерная коагуляция.

Диатермокоагуляция позволяет добиться остановки различных по интенсивности желудочных кровотечений, причем оба ее метода - моно- и биоактивная коагуляция - дают надежный гемостатический эффект. Сравнительная оценка этих методов при остановке кровотечения у детей свидетельствует о преимуществе биоактивного метода, обладающего быстрым гемостатическим эффектом и более поверхностным повреждающим действием. При биоактивной коагуляции глубина действия ограничивается подслизистой оболочкой, а при моноактивной - достигает мышечного слоя стенки желудка. Однако метод биоактивной коагуляции менее результативен при остановке кровотечения из глубоких язв, в этом случае предпочтительна моноактивная коагуля-

ция, обеспечивающая более глубокое и обширное действие.

Для проведения эндоскопической коагуляции могут использоваться различные элентрохирургические аппараты: „Электронож ЭН-57“, PSD-2 (Япония), „Бинап-система“ (США) и др. Удобно применить биоактивный зонд, снабженный каналом для прицельного промывания кровотока участка в момент диатермокоагуляции („Бикап-система“). При выполнении диатермокоагуляции зонд подводят к кровотокающему участку и только после прижатия к нему включают ток, продолжительность непрерывной коагуляции при этом составляет не более 2-3 с. После прицельного отмывания при необходимости несколько раз повторяют коагуляцию. При невозможности точного воздействия на кровотокающий сосуд диатермокоагуляцию осуществляют из нескольких точек вокруг кровотокающего участка, что способствует уменьшению интенсивности кровотечения, создавая тем самым благоприятные условия для коагуляции сосуда. Довольно часто кровотокающий участок прикрыт тромбом, удаление которого может усилить кровотечение. В этих случаях гемостаз достигается при коагуляции из нескольких точек вокруг тромба. При остановившемся (до эндоскопического исследования) кровотечении проводят коагуляцию тромбированных сосудов, при этом тромб уплотняется и более надежно фиксируется, уменьшая вероятность рецидива кровотечения.

С большим успехом с целью гемостаза применяют нвантовые генераторы (лазер). Для фотокоагуляции источника кровотечения через фиброскоп используют три вида оптических квантовых генераторов: аргонный лазер, неодимовый ИАГ-лазер и лазер на парах меди. Наиболее часто применяют лазерные коагуляторы отечественного производства: „Эрида“ (аргонный лазер), „Ромашка“ (неодимовый ИАГ-лазер), а так-

же „Медилаз“ (неодимовый лазер, ФРГ), „Spectra Physics“ (аргонный лазер, США). Основное преимущество лазерной коагуляции по сравнению с диатермокоагуляцией - возможность бесконтактного воздействия на источник кровотечения. Лазерную коагуляцию особенно успешно применяют для гемостаза при поверхностных поражениях, множественных острых язвах и эрозиях [Панцырев Ю.М. и др., 1980; Галлингер Ю.И. и др., 1981].

В клинической практике нашла применение методика остановки кровотечения с помощью трансэндоскопической инъекции лекарственных средств. С этой целью обкалывают кровотокающий участок из нескольких точек сосудосуживающими растворами (0,5 мл 0,01 % раствора адреналина, разведенного в 20 мл 0,25 % раствора новокаина) - это особенно благоприятно при острых поверхностных изъязвлениях. При глубоких язвах обкалывают источник кровотечения склерозирующими растворами. С целью профилактики рецидива кровотечения и ускорения эпителизации рекомендуется нанесение на кровотокающий участок методом диатермокоагуляции желеобразных веществ и медицинского клея после остановки кровотечения.

### Язвенная болезнь

Характеризуется образованием длительно не заживающих гастродуоденальных язв.

Язвенная болезнь реже наблюдается у детей раннего возраста. У детей 7-14 лет, по данным Ж.Н.Нетахоты (1974), она встречается в 0,08 % случаев. Чаще болеют мальчики, соотношения с девочками составляют 5:1 (при хронических формах заболевания разница не так выражена). Наиболее часто язвы располагаются в двенадцатиперстной кишке. Соотношение частоты дуоденальных и желудочных язв составляет 10:1, 7:1 или еще ниже [Нетахота Ж.Н., 1974].

**Этиопатогенез.** В основе возникновения язвенной болезни у детей лежат те же причины, что у взрослых: алиментарные фанторы, психоэмоциональное напряжение, перенесенные инфекции и интоксикация с.последующим расстройством нервной трофики, висцеральные факторы (со стороны внутренних органов брюшной полости). Немалую роль играют и наследственно-конституциональные особенности организма.

Основные звенья патогенеза: нарушение корково-подкорковых взаимоотношений с изменением функции гипоталамуса и повышением вследствие этого активности парасимпатической нервной системы, вызывающей усиление секреции желудка, расстройство кровоснабжения и трофики слизистой оболочки желудка на отдельном участке с образованием долго заживающей язвы. Большое значение придают пепсину, который совместно с кислотой не только расщепляет пищевую белок, но и вызывает деструкцию слизистой оболочки. Приводим принятую классификацию.

1. По локализации различают язвенную болезнь желудка и двенадцатиперстной кишки, выделяя при этом чисто дуоденальные, пилорические и комбинированные гастродуоденальные язвы.

2. По характеру желудочной секреции - нормальная, повышенная, пониженная.

3. По фазе процесса - обострение, затяжное течение, ремиссия.

4. По тяжести заболевания - легкая, средняя, тяжелая.

5. По осложнениям - нрвотечение, перфорация, стенозирование.

**Клиническая картина.** Наиболее выраженный и постоянный симптом - боли в животе (98 % наблюдений), чаще боли носят неопределенный характер, особенно в начале заболевания и у детей дошкольного возраста. У более старших детей нередко прослеживается определенная последовательность: го-

лод - боль - пища - облегчение - голод - боль и т.д. Нередко дети отмечают тошноту, рвоту, особенно при усилении болевых ощущений. Может быть изжога, довольно часты запор или неустойчивый стул, значительная потеря массы тела. У большинства детей прослеживается сезонный болевой синдром, обострение чаще наступает осенью и весной.

Диагностика основывается, помимо клинических данных, на рентгенологическом и эндоскопическом исследовании. Показатель кислотности указывает на характер язвенного процесса. При язвенной болезни с рецидивирующим течением обследование следует начинать с рентгеноконтрастного исследования желудка. При этом нередко обнаруживается гиперсекреция, сегментирующая перистальтика, дуоденальный рефлюкс, гипермобильность луковицы, появление спазмов и стазов на протяжении двенадцатиперстной кишки; подозрение на язву этого отдела вызывает также быстрое прохождение контрастной взвеси (симптом шприца), ниша обнаруживается рентгенологически, по данным Ж.Н.Нетаката (1974), в 86 % наблюдений.

В большинстве случаев язвы обнаруживаются на задней стенке луковицы двенадцатиперстной кишки, по ее большой кривизне, нередко отмечается деформация луковицы.

Более точную информацию о состоянии язвы и окружающей слизистой оболочки дает гастродуоденофиброскопия: уточняются локализация, размеры язвы, состояние дна, выраженность воспалительного вала, степень гастрита и дуоденита, которые всегда сопровождают язвенный процесс.

В диагностике язвенной болезни определенную роль играет (рис. 28) исследование желудочного сока, а также моторики желудка. У детей, особенно дошкольного возраста, эти исследования чрезвычайно затруднительны, так как

связаны с необходимостью длительного зондирования. Наибольшее значение приобретает определение базальной кислотности с помощью рН-метрии и после стимуляции препаратами гистамина.

Принято считать, что язвенная болезнь двенадцатиперстной кишки протекает с выраженным повышением кислотности.

Осложнение язвенной болезни. У детей встречается нередко (от 15 до 22%) [Нетяхата Ж.Н., 1974; Волков А.И. и др., 1983]. Наиболее частым осложнением является кровотечение, в большинстве случаев профузное [Куц Н.Л. и др., 1981]. Клинические проявления характерны - кровавая рвота („кофейной гущей“) и дегтеобразный стул. Состояние резко ухудшается, появляются испуг, бледность ногных покровов, признаки коллапса. О продолжающемся кровотечении можно судить по состоянию больного и по характеру рвотных и каловых масс. Сгустки крови в рвотных массах и большая примесь мало измененной крови в стуле указывают на продолжающееся профузное кровотечение, но это весьма относительно. Более объективными критериями являются показатели объема циркулирующей крови, гемоглобина и гематокрита, хотя и они не всегда отражают интенсивность кровотечения, так как больным в этот период проводят гемотрансфузии. Иногда при развитии всех признаков кровотечения рвота и дегтеобразный стул не выявляются в течение 2-3 дней и более, что объясняется значительной вместимостью кишечника. В этих случаях целесообразно воспользоваться диагностической очистительной клизмой.

При неосложненном течении язвенной болезни проводится консервативное лечение: диетотерапия, препараты, понижающие кислотность и обволакивающие слизистую оболочку. В последние годы стал широко практиковаться эндоскопический метод с нанесением

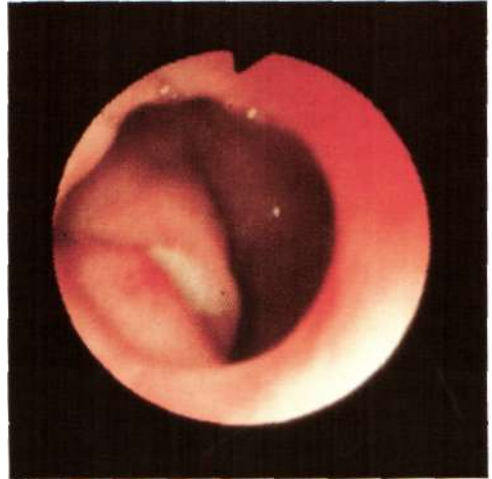

Рис. 28. Язва двенадцатиперстной кишки.

фиксирующей пленки и обкалыванием язвы.

Показания к оперативному лечению неосложненных хронических язв ставят с большой осторожностью, большинство авторов считают, что прибегать к операции следует только при осложненном течении. Появляется все больше сторонников сочетанного лечения, считающих, что при неэффективности консервативной терапии в течение 2-3 лет следует прибегать к операции: ваготомии в сочетании с дренирующими операциями, или резекции антрального отдела, сопровождающейся селективной проксимальной ваготомией.

Иногда кровотечение является первым значительным симптомом заболевания, а до этого боли в животе, отрыжку и другие симптомы обычно связывают с гастродуоденитом или холецистопатией.

В диагностике заболевания, уточнении его локализации, определении интенсивности кровотечения решающее значение имеет гастродуоденоскопия. Перед проведением эндоскопии тщательно промывают желудок холодной водой,

стремясь отмыть все сгустки. При эндоскопии можно видеть и кровоточащий сосуд в области язвы и определить дальнейшую лечебную тактику. Если дно язвы покрыто плотно сидящим сгустком крови и из-под него нет подтекания струйки крови, можно ограничиться консервативным мероприятием, особенно если состояние больного не ухудшается и анемизация не нарастает.

Лечение (консервативное) складывается из общих и местных мероприятий. В комплекс гемостатической терапии входит постельный режим, диета Мейленграхта, введение викасола, витаминов, переливание гемостатических доз крови (лучше свежезаготовленной), плазмы, прямые переливания крови, введение хлорида кальция.

Применение эпсилон-аминокапроновой кислоты должно быть обосновано биохимическими тестами и тромбоэластограммой, подтверждающими фибринолиз. Антифибринолитическими свойствами обладают трасилол, контринал и др.

Широкое распространение у взрослых получил метод локальной гипотермии, заключающийся в охлаждении желудка с помощью введенного в него баллона, через который пропускают охлажденную воду. В детской практике способ этот не получил признания из-за сложности введения баллона в желудок. Обычно желудок промывают посредством зонда охлажденной до 8-10 °С водой. Ряд авторов рекомендуют для местного проведения гемостаза 0,25-0,5 % раствор нитрата серебра, 5 % раствор эпсилон-аминокапроновой кислоты, ингибиторы протеиназы, антифомсила и другие средства [Галеев М.А. и др., 1980].

В последнее время разработан эндovasкулярный метод введения мощных сосудосуживающих веществ (вазопрессина). Предварительно производят селективную ангиографию, констатируют кровотечение и вводят препарат. описа-

на остановка кровотечения с помощью эмболизации кровоточащего сосуда желатиновыми пробками. Эти заслуживающие внимания работы еще не дают право рекомендовать эти методы в практику из-за опасности таких осложнений, как некроз стенки желудка и двенадцатиперстной кишки в результате нарушения кровообращения. В настоящее время предпочтительны эндоскопические методы остановки кровотечения: аппликации пленкообразующими аэрозольными препаратами, криовоздействие, обкалывание источника кровотечения лекарственными препаратами, вызывающими сосудистый спазм; лучший результат дает применение электрокоагуляции с помощью тока высокой частоты с лазерным излучением [Панцырев Ю.М., Галицкий Ю.И., 1980; Скобелкин О.К. и др., 1980].

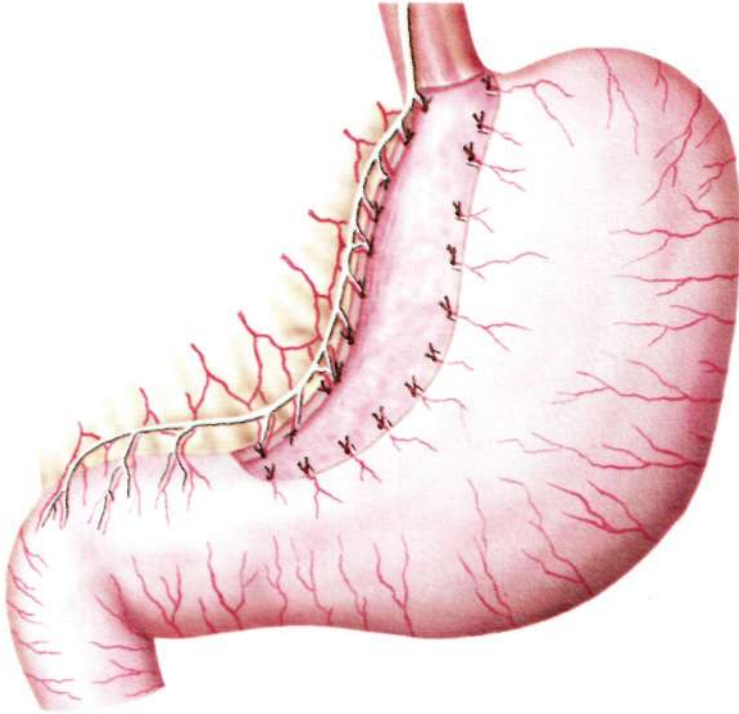
Естественно, что местное лечение проводится в комплексе с гемостатическими мерами и лечением, направленным на поддержание функции органов и систем.

Хирургическое вмешательство показано при отсутствии эффекта от консервативной терапии в течение 6-12 ч. Срок операции зависит в первую очередь от общего состояния и степени анемизации больного. Одни авторы считают, что если кровопотеря составляет больше половины общего объема крови или даже 30 %, то показана операция в течение первых 6 ч после поступления больного в клинику. При повторных геморрагиях консервативное лечение следует рассматривать как подготовку к оперативному вмешательству.

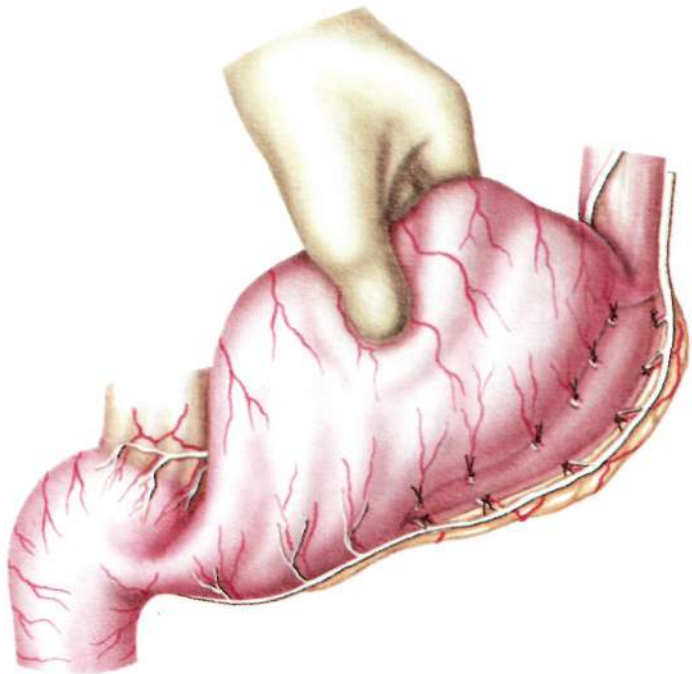
Практикуются три операции при язвенном кровотечении: 1) перевязка сосудов желудка, прошивание язвы, 2) резекция желудка, 3) ваготомия, соче-

Рис. 29. Селективная проксимальная ваготомия.

*а - левого нерва; б - правого (схежа).*



a



б



тайная с дренирующими операциями. У детей хирургическую тактику определяют тяжесть состояния, вид язвы и опыт клинического учреждения в гастроэнтерологических операциях. При отсутствии длительного язвенного анамнеза и небольшом возрасте ребенка можно ограничиться лигированием кровотока сосуда, предпочтительно в сочетании с селективной проксимальной ваготомией и пилоропластикой. При язвах, оперируемых после остановки кровотечения, пилороластику лучше выполнять по Финнею, обязательно сочетая ее с ваготомией (рис. 29). При локализации язвы в желудке допустимы иссечение язвы или экономная резекция желудка. Простое ушивание кровотокающих сосудов без ваготомии и дренирующих операций даже у детей нередко чреваты рецидивом кровотечения. Следует указать, что при дуоденальных язвах надо делать продольный гастротомический разрез в области привратника с продолжением на двенадцатиперстную кишку. Это дает возможность хорошо лигировать сосуд и закончить операцию пилоропластикой по Финнею. Подобные оперативные вмешательства в сочетании с селективной проксимальной ваготомией, по данным большинства авторов, дают хорошие результаты, рецидивы наблюдаются крайне редко.

Прободение у детей при язвенной болезни встречается значительно реже, чем у взрослых, и составляет в среднем от 5 до 15 % всех осложнений [Иущ Н.Л., 1981]; встречается у детей в основном старше 8 лет. Иногда у ребенка до прободения симптомы язвенной болезни бывают настолько минимальны, что на них не обращают внимания. При перфорации ведущий симптом - беспокойство из-за резкой непроходящей „кинжальной” боли в эпигастрии. Даже ребенок точно указывает час возникновения подобных болей. Живот становится ригидным, в дыхании не участвует; малейшее прикосновение вызывает боль; очень

быстро заостряются черты лица, выражение его становится страдальческим. Дыхание частое. Нередко при перкуссии отсутствует печеночная тупость.

Рентгенологически почти всегда выявляется пневмоперитонеум. Перфоративная язва - абсолютное показание к верхнесрединной лапаротомии. Более чем в 75 % перфорация отмечается на передней стенке желудка. Перед операцией в желудок обязательно вставляют зонд, проводят предоперационную подготовку, длительность которой определяется состоянием больного, выраженностью гидроионных нарушений. Обычно проведение в течение 1<sup>1</sup>/<sub>г</sub>-2 ч инфузионной терапии (плазма, кровь, полиглюкин, солевые растворы, глюкоза) достаточно для того, чтобы приступить к операции. Методом выбора у детей является простое ушивание прободной язвы капроновыми или шелковыми швами, для надежности которых подшивают прядь сальника или сальниковую сумку. При длительном язвенном процессе, если не выявлено выраженного загрязнения брюшной полости, особенно при операции, выполняемой в первые 6-8 ч заболевания, некоторые авторы считают возможным сочетать ушивание язвы с ваготомией и пилоропластикой. При этом большое значение придается санации брюшной полости, особенно ее верхнего этажа: используют антисептические растворы, в отдельные разрезы вставляют минроирригаторы для введения в течение 3-4 дней растворов антибиотиков.

Стенозирование привратника встречается очень редко, чаще при длительном язвенном процессе. Сужение развивается или при заживлении язвы суживающим рубцом, или в результате разрастания соединительной ткани при продолжающемся язвенном процессе.

Различают две стадии: компенсированную и декомпенсированную - одна постепенно переходит в другую. Если стеноз развивается в результате зажив-

ления язвы, то постепенное стихание голодных болей и улучшение состояния сменяется появлением вздутия живота, особенно после еды, и схваткообразными болями, которые стихают после рвоты. При сохранении язвы с развитием стеноза, помимо „голодных” болей, присоединяются симптомы расширения желудка, отрыжка, более частые и обильные рвоты, причем кормление не приносит облегчения даже на некоторое время. Рвотные массы без примеси желчи. У детей младшего возраста может развиваться аспирационная пневмония. Стул скудный, дети худеют, постоянно ощущают голод. При осмотре, как правило, можно видеть перистальтику желудка, особенно после приема пищи. Пальпация этой области вызывает боли, при заполненном желудке определяется шум плеска. На обзорной рентгенограмме выявляется большой желудок, заполненный жидкостью. При исследовании с бариевой взвесью определяются выраженная перистальтика желудка, грубые складки и плохая проходимость контрастного вещества через пилорический отдел, луковица двенадцатиперстной кишки изменена и деформирована. Длительность задержки бариевой взвеси в желудке зависит от степени стеноза и компенсаторной возможности желудка.

Эндоскопически можно определить степень рубцовой непроходимости пилорического отдела желудка, его деформацию, локализацию язвы и провести биопсию для исключения малигнизации.

Лечение стеноза - только хирургическое. Заключается оно в устранении обструкции с возможным купированием язвенного процесса. Наиболее часто выполняют пилоропластику по Финнею в сочетании с ваготомией или резекцию антрального отдела желудка по Гофмейстеру - Финстереру. Иногда, если язва небольшая, ее можно иссечь,шить дефент слизистой оболочки и

серозно-мышечного слоя и выполнить дренирующие операции и ваготомию. Подчерниваем, что даже при отсутствии указаний на повышенную кислотность необходимо или проводить ваготомию, или удалять наиболее активную зону желудка. Только подобные операции могут предотвратить возможность рецидива, даже у детей.

### • Инородные тела желудочно-нишечного тракта

Инородные тела пищеварительного тракта у детей встречаются довольно часто, обычно заглатываются при играх, шалостях. Возможно образование инородных тел - безоаров - и в самом желудке: растительных (фитобезоары); волосяных (трихобезоары); жировых (себобезоары); состоящих из смолы (пихсобезоары).

Фитобезоары часто выявляются у детей, проживающих в южных районах страны, где едят много фруктов, содержащих жидкие вещества и клетчатку; склеиваясь, они образуют плотную массу, которая постепенно увеличивается и превращается в округлое опухолевидное образование. Возможно образование фитобезоаров из мелких косточек [Бабашев Б.С. и др., 1980].

Трихобезоары чаще возникают у девочек, имеющих вредную привычку откусывать и заглатывать волосы; постепенно в желудке образуется трудно делимый клубок волос, напоминающий опухоль.

Наиболее приемлема классификация инородных тел желудочно-кишечного тракта, предложенная Г.И.Ивановым и соавт. (1981).

Инородные тела делятся на две группы: металлические и неметаллические. Первая группа делится на три подгруппы: 1) инородные тела с острыми краями, способные вызвать повреждение стенки кишки и внедриться в нее (иглы, бритвы, проволока и др.), 2) инородные тела, способные вызвать про-

лежень в стенке кишки (гайни, крупные пуговицы), 3) инородные тела, неспособные вызвать осложнения.

Другая группа включает: 1) инородные тела, способные вызвать повреждение стенки кишки (кости), 2) безоары различного происхождения, 3) инородные тела, не способные вызвать осложнения.

Авторы также выделяют подгруппу инородных тел, оказывающих местное и общее токсическое влияние (ртуть).

Подобная классификация удобна для прогнозирования прохождения инородных тел по кишечнику. Большинство мелких инородных тел металлического и неметаллического характера не вызывают осложнений и беспрепятственно проходят весь пищеварительный тракт в течение 3-5 дней, и поэтому примерно 90 % детей с подобными инородными телами наблюдаются амбулаторно. Единого мнения о механике продвижения инородных тел по желудочно-кишечному тракту нет. Ряд авто-

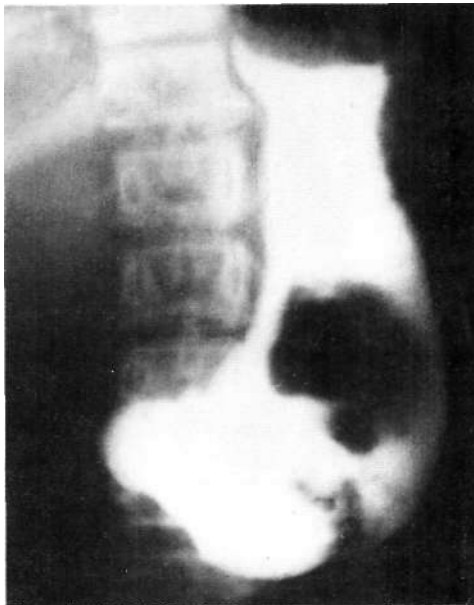
ров считают, что большинство острых инородных тел, длиною не более 8 см, в желудке делают поворот и затем перемещаются по кишечнику тупым концом вперед. Между тем Н.С.Мазченко (1982) экспериментально доказал, что поворота чаще не происходит. На продвижение инородного тела влияют перистальтика, антиперистальтика, местные спазмы кишки. Движение инородного тела зависит и от количества и характера принимаемой пищи. При грубой пище с большим количеством клетчатки перемещение происходит более быстро.

Инородные тела могут застревать в желудке, двенадцатиперстной кишке, у баугиниевой заслонки, в слепой кишке и значительно реже в других отделах желудочно-кишечного тракта. Фиксированное инородное тело может вызывать различные осложнения: внедрение в стенку, перфорацию, миграцию в свободную брюшную полость, кровотечение, пролежень и, наконец, непроходимость. Подобные осложнения встречаются в 2-3 % случаев [Иванов Г.И. и др., 1981] и вызываются или крупными инородными телами, или предметами с острыми, режущими краями.

Клинические симптомы появляются в основном при осложненном течении. При внедрении инородного тела в стенку желудка или кишки появляются болевые ощущения, усиливающиеся при пальпации живота в проекции этой области, возможно напряжение мышц брюшной стенки и другие признаки воспаления. Безоары чаще локализуются в желудке, значительно реже в терминальном отделе тонкой кишки и при достижении больших размеров могут нарушить пассаж по пищеварительному тракту, иногда они определяются пальпаторно в виде опухоли брюшной полости.

В распознавании инородных тел ведущая роль придается анамнезу и рентгенологическому исследованию. При

Рис. 30. Трихобезоар желудка.

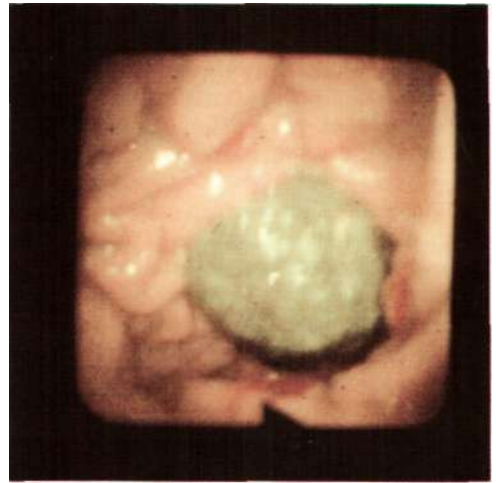


полипозиционном исследовании в случае рентгеноконтрастных инородных тел можно точно установить их характер, локализацию, положение и наблюдать за продвижением. При неконтрастных инородных телах обязательно обследование с бариевой взвесью и пальпацией живота, с раздвиганием складок слизистой оболочки желудка, смещением петель тонкой кишки и т.д. (рис. 30). При отсутствии инородного тела в желудке ведут тщательный контроль за пассажем бариевой взвеси по всему кишечнику. Иногда бариевая взвесь, пройдя весь кишечник, обмазывает инородное тело.

**Лечение** определяется характером, величиной инородного тела и осложнением, которое оно вызвало. При инородных телах, вызывающих осложнения, детей всегда надо госпитализировать. При амбулаторном наблюдении следует разъяснить родителям необходимость соблюдения диеты и контроля за естественным отхождением проглоченных предметов.

Консервативное лечение показано при всех инородных телах, локализующихся в желудке и двенадцатиперстной киш-

Рис. 31. *Безоар желудка при эндоскопии (а), удаленный безоар (б).*



а



ке, исключая раскрытые булавки или инородные тела, которые могут повредить стенку пищевода при извлечении. Удаление инородных тел из желудка и двенадцатиперстной кишки проводят через фиброгастродуоденоскоп с помощью щипцов. При безоарах эндоскопические процедуры можно повторять, при этом их разволокняют щипцами и кусками удаляют; только при невозможности разделения безоара ставят показание к операции (рис. 31). При отсутствии фиброэндоскопической аппаратуры консервативное лечение возможно, если инородное тело находится в желудке и двенадцатиперстной кишке не более 3-5 сут и его размеры не превышают 8-12 см. Назначают диету, предусматривающую включение в рацион обволакивающих веществ (наши, особенно овсяную), продукты с большим количеством клетчатки (черный хлеб, лучше черствый) для усиления перистальтики. Благоприятно действует назначение бариевой взвеси мелкими порциями - 3-4 раза в день. Медикаментозную терапию, слабительные, сифонные клизмы не применяют, так как

очень быстрая перистальтика может способствовать внедрению инородного тела в стенку кишки или желудка.

Показания к операции ставят при потенциально опасных инородных телах первых двух подгрупп, находящихся в желудочно-кишечном тракте, если признаки продвижения отсутствуют 3-5 сут. Срочные оперативные вмешательства проводят при осложнениях. В день операции проводят контрольную рентгенографию; необходимо убедиться в том, что инородное тело не сместилось. Операция сводится к вскрытию просвета желудка или кишки и удалению инородного тела. Разрез лучше делать в поперечном направлении, так как он меньше суживает просвет кишки. Если произошла пенетрация, то после удаления инородного тела на рану накладывают двухрядный шов (П-образный и кисетный). Операцию надо проводить с учетом возможного интраоперационного рентгеновского контроля, так как не исключено перемещение инородного тела и внедрение его в стенку, особенно если это иголка.

## Патология тонкой кишки

### • Удвоение тонкой кишки

На долю удвоения тонкой кишки приходится 57 % всех случаев удвоения.

Локализуется преимущественно в подвздошной кишке. Дубликации тонкой кишки могут давать тяжелые осложнения: непроходимость, перитонит, кровотечения [Баиров Г.А., 1968; Guboldt W., 1968]. Описаны завороты, причиной которых были энтерокистомы, представляющие собой изолированные формы удвоения подвздошной кишки. Мы располагаем наблюдениями над 6 новорожденными, оперированными по поводу кишечной непроходимости, вызванной энтерокистемой, у 3 из них был заворот подвздошной кишки (рис. 32).

Клиническая картина зависит от локализации, вида и формы удвоения, а также от характера выстилки.

Изолированное удвоение проявляется, как правило, вскоре после рождения, при сообщающейся форме - у детей старшего возраста.

Симптомы заболевания обуславливаются прежде всего сдавлением просвета кишечной трубки и нарушением ее кровоснабжения.

Основные признаки - боли в животе, тошнота, рвота, нарушения стула, а также выявление опухолевидного образования в брюшной полости.

В случаях присоединения воспаления заболевание протекает остро, а так как дубликации чаще всего локализируются в подвздошной кишке, то симулирует острый аппендицит.

При изолированной форме и отсутствии воспаления удвоение может проявляться симптомами частичной ки-

шечной непроходимости, которая иногда переходит в полную. В случаях заворота петли кишки, несущей удвоение, развивается странгуляционная непроходимость.

Причиной кровотечения может быть либо сдавление сосудов и нарушение кровообращения в прилежащем отделе кишки (при изолированных формах), либо изъязвление эктопированной слизистой оболочки в полости удвоения. Кровотечение может быть подострым, хроническим, редко острым.

Удвоение может стать причиной инвагинации, которая принимает рецидивирующее течение.

Удвоение иногда осложняется перфорацией в результате перерастяжения стенки содержимым и нарушения кровообращения.

**Диагностика** заболевания сложна. Из анамнестических сведений важны периодические кровотечения из прямой кишки, рецидивирующие боли в животе. Тщательная пальпация живота (во сне, с применением миорелаксантов) может обнаружить опухолевидное образование и заподозрить удвоение. Рентгенодиагностика возможна при развитии непроходимости; выявляется сдавление просвета кишки, расширение приводящего отдела, в острых случаях наличие уровней жидкости.

При больших размерах удвоения выявляется симптом раздвигания кишечных петель.

Дополнительную информацию можно получить при лапароскопии.

Дифференцировать удвоение следует от любых подвижных опухолевидных

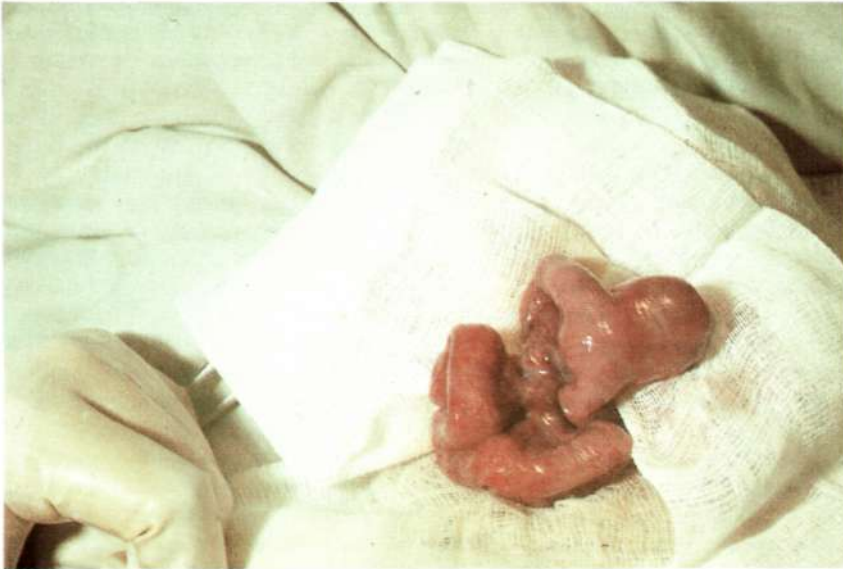

Рис. 32. Удвоение подвздошной кишки (энтерокистома) с заворотом (интраоперационная фотография).

образований брюшной полости, подвижной почки. Наиболее трудно отличить дубликатуру от мезентериальных кист и лимфангиом, даже во время операции.

У мезентериальных кист и лимфангиом тонкая, лишенная мышечных волокон стенка; часто они многокамерны, имеют раздельное кровоснабжение со стенкой кишки.

**Лечение** оперативное, зависит от формы удвоения. При изолированной и сообщающейся форме удвоения, располагающегося по брыжеечному краю, показана экономная резекция петли кишки вместе с удвоением и энтероэнтеростомией конца в конец.

При сообщающейся форме с неширокими основаниями возможна клиновидная резекция кишки. Попытка энуклеации удвоенного отдела может привести к повреждению сосудов, питающих стенку основной кишки, с развитием некроза и перитонита.

#### • Кишечная непроходимость

Кишечная непроходимость - тяжелое заболевание, возникающее вследствие препятствия продвижения химуса (механическая непроходимость) или в результате нейрогуморального нарушения перистальтики (функциональная непроходимость). Механическую непроходимость разделяют на приобретенную и врожденную. Первая может быть обтурационной, страигуляционной и смешанной (инвагинация). Обтурацию обуславливает наличие препятствия внутри кишечной трубки или сдавление просвета кишки извне. Странгуляционная непроходимость сопровождается нарушением магистрального (артериального, венозного, смешанного) кровоснабжения участка кишки. Инвагинация - внедрение одного участка кишки в другой - представляет собой комбинацию обтурационной и страигуляционной непроходимости.

Разделение механической непроходимости на высоную (уровень начальной трети тощей кишки) и низкую обусловлено выраженностью клинических проявлений и различием патогенетических механизмов: при высокой кишечной непроходимости в клинической картине преобладают дегидратация и электролитные нарушения, при низкой - интоксикация. Высокая непроходимость кишечника развивается более остро, быстро приводит к водно-электролитному дисбалансу и гемодинамическим нарушениям. Низкая кишечная непроходимость протекает более медленно, постепенно; выраженная интоксикация и нарушения гомеостаза проявляются на поздних этапах. Отличительным признаком странгуляционной непроходимости (заворот) является прогрессирующее ухудшение состояния ребенка в течение короткого (6-8 ч) срока и быстрое нарастание перитонеальных симптомов.

#### Врожденная кишечная непроходимость

Заболевание обусловлено пороками развития пищеварительного тракта или других органов брюшной полости. При некоторых пороках, формирующихся очень рано, в период органогенеза, непроходимость развивается еще внутриутробно и ребенок рождается с симптомами кишечной непроходимости; они проявляются уже в первые сутки и даже часы жизни. При других пороках развития нарушаются топографоанатомические взаимоотношения органов брюшной полости и возникает либо хроническая непроходимость, либо острая, протекающая по типу странгуляции.

Первый вид непроходимости встречается чаще у детей с сочетанными аномалиями, проявлениями эмбриофетопатий, у недоношенных некоторые сочетанные пороки развития генетически обусловлены и прогностически неблагоприятны.

Другие пороки могут проявляться в любом возрасте, редко имеют генетическое происхождение и при своевременном распознавании и правильной лечебной тактике имеют благоприятный исход.

Классификация врожденной кишечной непроходимости, клинические симптомы и даже методы лечения зависят от пороков развития, ее вызывающих. Поэтому необходимо коротко остановиться на эмбриогенезе этих пороков.

Просвет первичной кишечной трубки зародыша выстлан однослойным эпидермальным эпителием. Параллельно с процессом дифференциации брюшных органов с 5-й недели утробной жизни кишечный эпителий начинает бурно пролиферировать, превращаясь в многослойный, постепенно суживая просвет кишечной трубки вплоть до полной его облитерации - состояние „плотного шнура”. После 45-го дня этот процесс претерпевает обратное развитие путем „вакуолизации”, которая к 60-му дню утробной жизни приводит к полному восстановлению просвета. При патологическом воздействии на них либо причин на зародыш в этот период процесс „вакуолизации” может быть нарушен, в результате чего формируются атрезии и стенозы, чаще они локализуются в тех отделах кишечной трубки, где процессы временной облитерации более выражены (двенадцатиперстная кишка у места впадения общего желчного протока и перехода ее в тощую, подвздошная кишка) [Patten B., 1950; Potter EL, 1953].

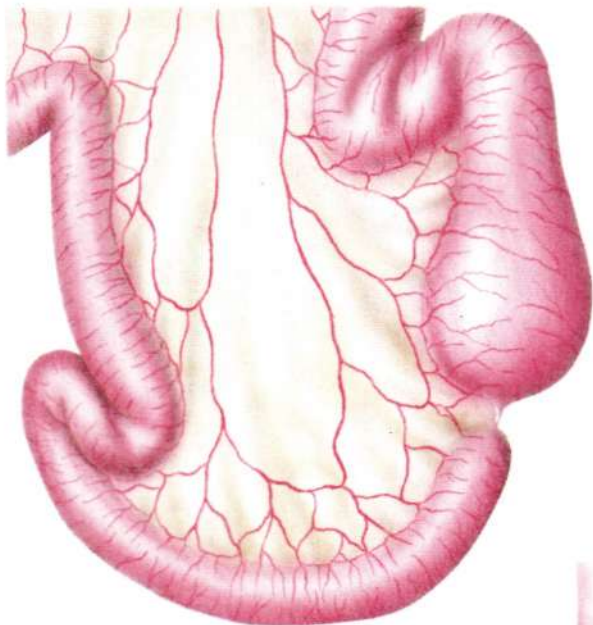
Различают следующие признаки так называемого внутреннего типа врожденной кишечной непроходимости (рис. 33).

1. Два слепо заканчивающихся отдела соединены фиброзным шнуром.

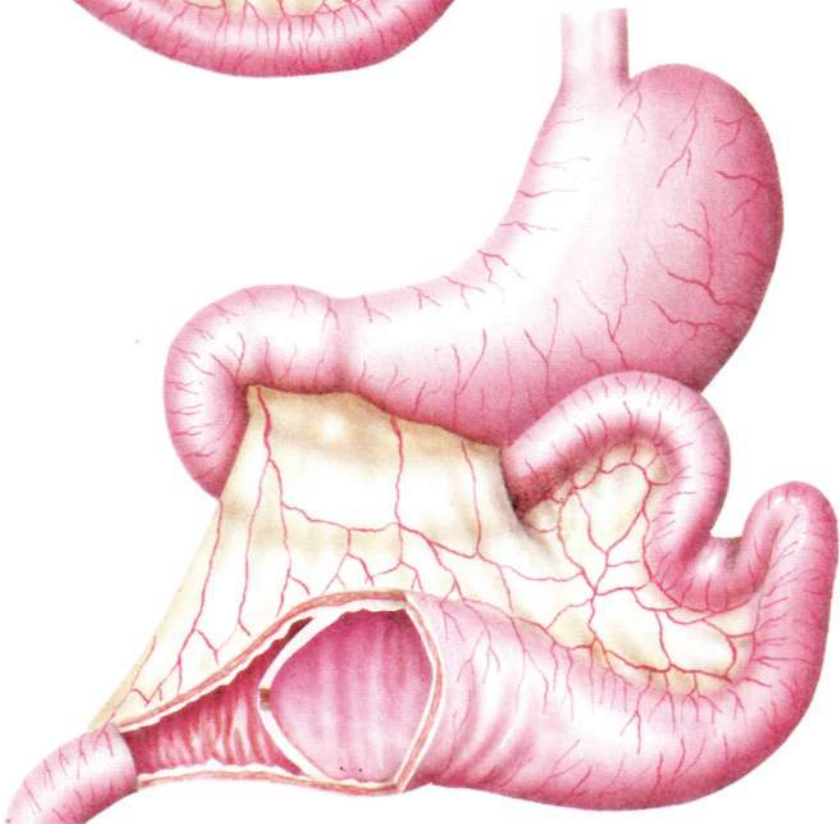
Рис. 33. *Врожденная кишечная непроходимость (внутренний тип):*

*а - атрезия с полным перерывом кишечной трубки; б - мембранозная атрезия и стеноз.*

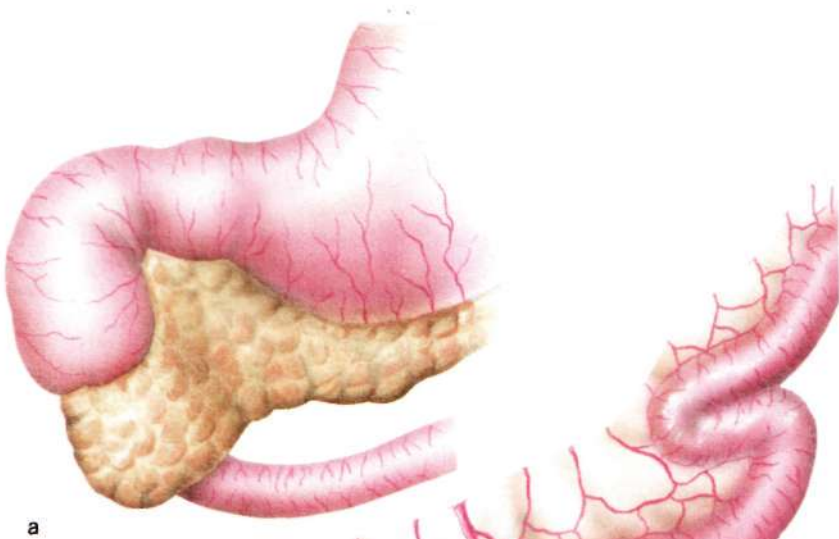




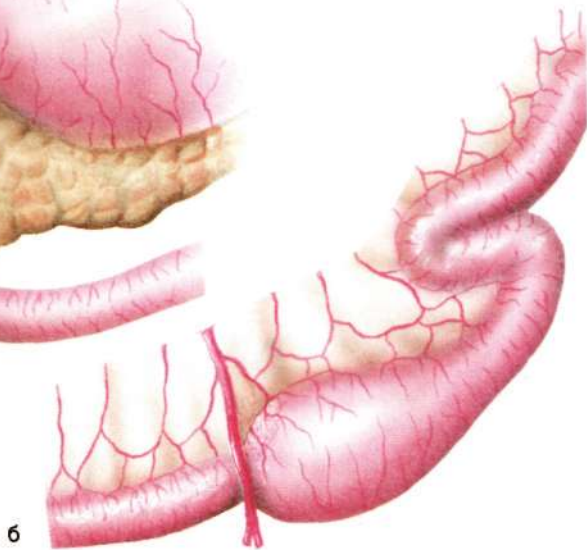
а



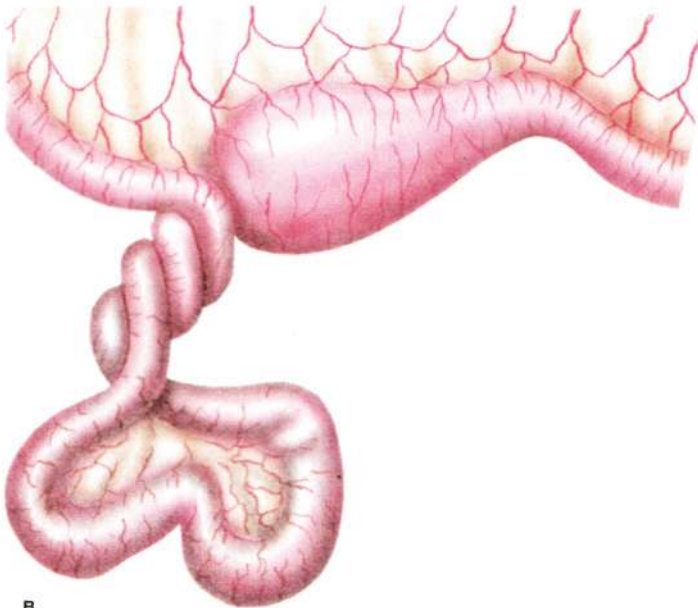
б



а



б



в

Проксимальный конец расширен, стенки его гипертрофированы, в просвете меконий, дистальный конец спаявшийся. Диаметр приводящего отдела в 5-6 раз превышает отводящий. При полном перерыве кишечной трубки слепые концы обычно отстоят далеко друг от друга, в редких случаях может отсутствовать значительный участок кишки вместе с сегментом брыжейки.

2. Непрерывность серозно-мышечного слоя может быть сохранена, однако в просвете ее имеется мембрана, состоящая из двух слоев кишечного эпителия и лежащего между ними подслизистого слоя. Мембрана бывает сплошной (атрезия) или с узким отверстием (стеноз).

Наружный тип врожденной непроходимости может быть обусловлен сдавлением нормально сформированной кишечной трубки (рис. 34).

1. Кольцевидной поджелудочной железой в нисходящей части двенадцатиперстной кишки.

2. Неправильно расположенными сосудами брыжейки, при этом чаще страдает нижний отдел двенадцатиперстной кишки в результате сдавления верхней брыжеечной артерией.

3. Спайками брюшины и слепой кишки при нарушении эмбрионального вращения „средней кишки“.

Весь процесс поворота кишечника делится на три периода. Первый период продолжается от 7 до 10-й недели, второй - от 11 до 16-й недели и третий - от 17-й недели внутриутробной жизни до рождения (рис. 35).

Первый период - поворот петли тонкой кишки, находящейся еще вне брюшной полости, на 90° против часовой стрелки по

отношению к верхней брыжеечной артерии и переход ее из сагиттальной в горизонтальную плоскость. Вследствие этого поворота двенадцатиперстно-тощекишечный изгиб смещается под брыжеечную ножку влево, а терминальный отдел подвздошной, восходящая и слепая кишки - вправо.

Второй период - перемещение кишечника в развивающуюся брюшную полость, где кишечные петли совершают вращение еще на 180° против часовой стрелки. В результате flexura duodenojejunalis остается под верхней брыжеечной артерией, а толстая кишка - впереди двенадцатиперстной кишки, брыжейка тонкой кишки имеет еще эмбриональный вид.

Третий период - опускание слепой кишки в правую подвздошную область и прикрепление брыжейки восходящей ободочной кишки.

Виды врожденной непроходимости, связанные с нарушением процесса вращения, зависят от стадии, на которой он остановился.

Существует несколько анатомических вариантов указанной непроходимости. Необходимо указать, что незавершенный поворот кишечника может не вызывать кишечной непроходимости вообще, например, при отсутствии вращения, когда вся тонкая кишка располагается справа, толстая - слева, не мешая друг другу. Некоторые виды непроходимости (заворот) могут развиваться в любом возрасте или носить рецидивирующий характер. Но чаще кишечная непроходимость при незавершенном повороте проявляется в период новорожденное™: 1) заворотом средней кишки, который возникает при сохранении общей брыжейки и дает картину высокой острой странгуляционной непроходимости; 2) непроходимостью двенадцатиперстной кишки от сдавления неполностью ротированной слепой кишки или тяжами брюшины; 3) сочетанием врожденного заворота с высоким расположением слепой кишки и наличием тяжелой брюшины, сдавливающих двенадцатиперстную кишку (синдром Ледда).

Рис. 34. Врожденная кишечная непроходимость (наружный тип):

*а* - кольцевидная поджелудочная железа; *б* - неправильно расположенный сосуд брыжейки; *в* - нарушение III этапа вращения.

Особый вид патологии представляет собой врожденная мекониальная непроходимость, причиной которой является нистифиброз поджелудочной железы. Нарушение панкреатической функции оказывает влияние на свойства мекония: он становится вязким и плотным [Farber S., 1943; Gross R., 1959, и др.], закупоривает терминальный отдел подвздошной кишки, который перерастягивается в то время, как ее дистальный отдел, слепая и восходящая кишка имеют нормальный диаметр, заполнены твердыми кусочками мекония (в виде четок).

В расширенной части кишки может произойти перфорация (внутриутробно или после рождения) с исходом в перитонит.

Клиническая картина врожденной кишечной непроходимости зависит не столько от анатомического варианта порока, сколько от уровня препятствия [Баиров Г.А., Манкина Н.С., 1977], поэтому признанные классификации врожденной высокой кишечной непроходимости основываются на этом признаке:

Высокая кишечная непроходимость

1. Атрезия и стеноз двенадцатиперстной кишки
2. Сдавление двенадцатиперстной кишки спайками, сосудами, высоко расположенной слепой кишкой, кольцевидной поджелудочной железой
3. Заворот „средней кишки“
4. Синдром Ледда
5. Атрезия тощей нишни

Низкая кишечная непроходимость

1. Атрезия тонкой кишки
2. Заворот вокруг фиксированного Меккелева дивертикула
3. Мекониальная непроходимость
4. Атрезия толстой кишки
5. Сдавление кишки кистой
6. Множественные атрезии

Врожденная кишечная непроходимость бывает полной, частичной, острой, хронической, рецидивирующей.

Клинические проявления врожденной непроходимости многообразны. Наиболее постоянный и ранний симптом - рвота, характеристика которой для диагностики очень важна. Следует обращать внимание на время ее появления, интенсивность проявления, наличие патологических примесей в рвотных массах, связь рвоты с кормлением (рвота „фонтаном“, срыгивание, регургитация), динамику симптома.

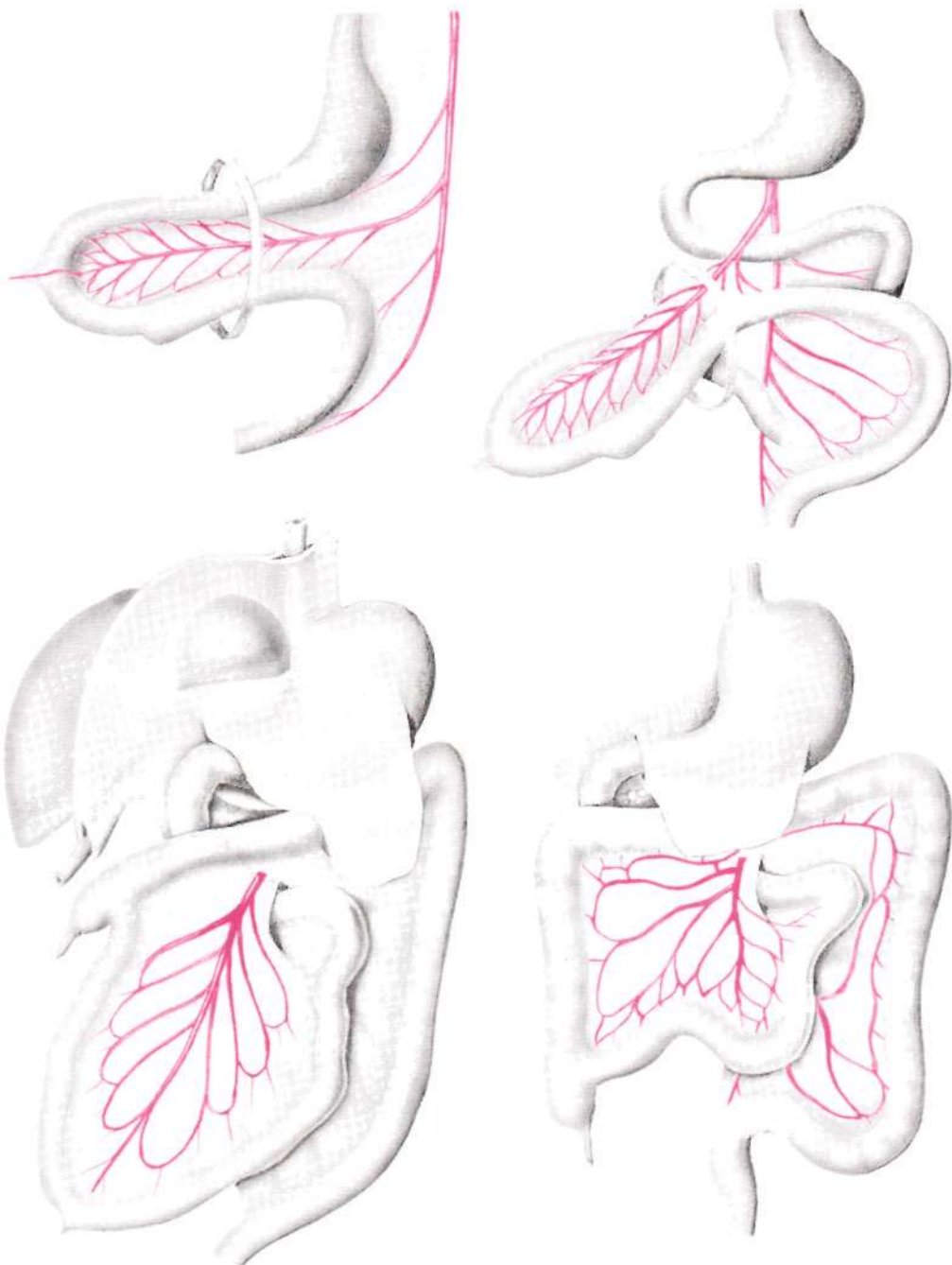
Нормально сформированный меконий при полной кишечной непроходимости не отходит из-за раннего внутриутробного формирования илеуса и невозможности попадания желчи и амниотической жидкости и дистальные отделы кишечника. При стенозах иногда меконий отходит малыми порциями. При заворотах меконий обычно выделяется нормально до 4-5-го дня жизни, затем становится скудным с примесью крови и, наконец, его выделение прекращается.

Для подтверждения полной непроходимости применяют пробу Фарбера (1933), которая основана на выявлении при микроскопическом исследовании мекония ороговевших клеток эпителия с поверхности кожи плода, при окраске мазка генцианвиолетом они хорошо видны в виде темно-синих непостоянной формы образований. Эти клетки могут попасть в пищеварительный тракт плода при заглатывании околоплодной жидкости. Проба Фарбера может быть проведена только в первые 48 ч, после чего эпителиальные клетки полностью выводятся с меконием.

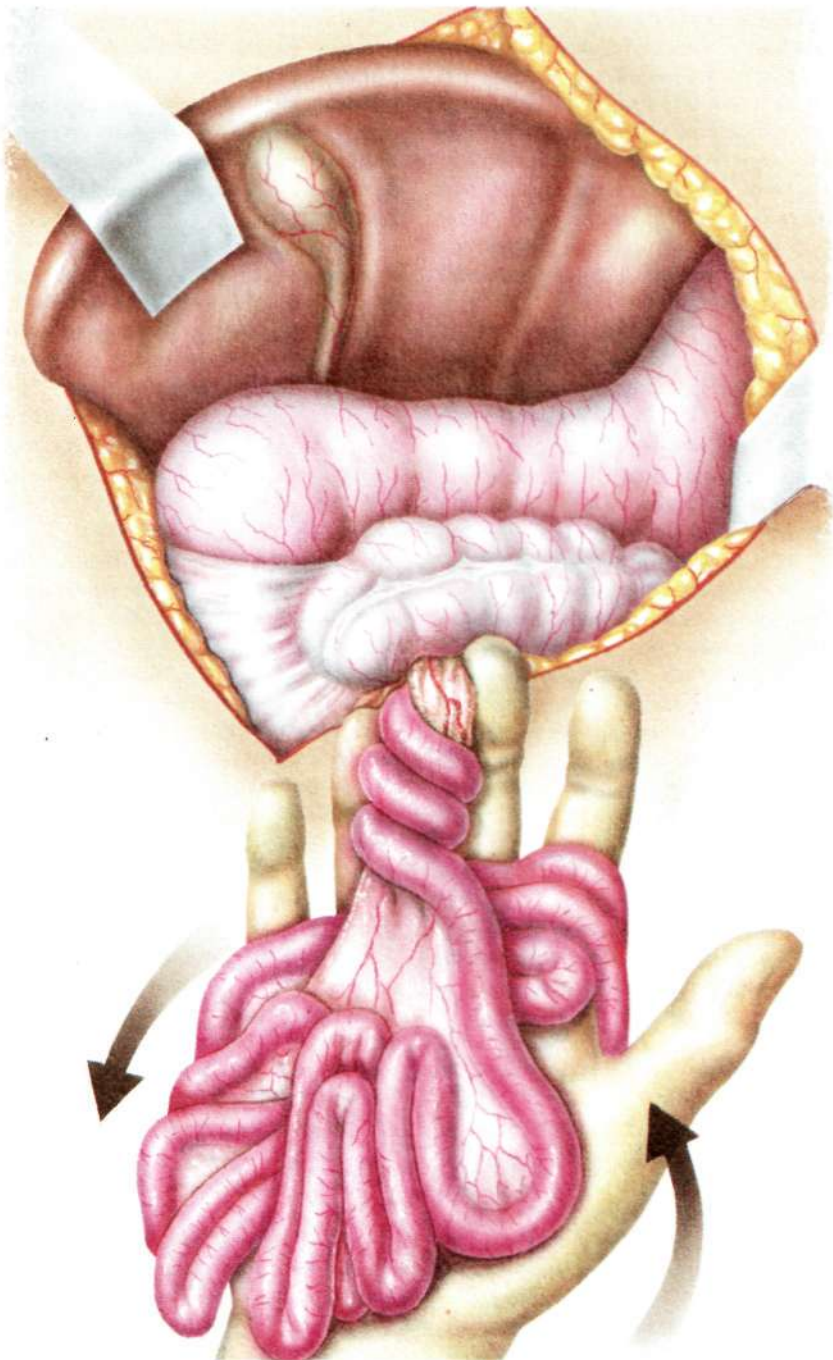
О болях в животе у новорожденных можно судить по поведению: ребенок становится беспокойным, сучит ножками. Приступы беспокойства свидетельствуют о схваткообразных болях, характерных для странгуляционной непрохо-

Рис. 35. *Незавершенный поворот кишечника.*

*а - эмбриогенез порока (схема); б - синдром Ледда.*



a





димости (заворот „средней нишки“, синдром Ледда, заворот подвздошной кишки). Перерастяжение нишечных петель при низкой атрезии также вызывает боли в животе, усиливающиеся при пальпации, при этом ребенок стонет.

Диагностика врожденной нишечной непроходимости основывается на оценке основных симптомов (характера рвоты, кала и болей), а также данных объективного исследования.

При осмотре новорожденного обращают внимание на общее состояние, наличие стигм эмбриофетопатии, степень недоношенности, проявления интоксикации и обезвоживания.

При полной нишечной непроходимости признаки обезвоживания появляются уже со вторых суток жизни: отмечается сухость кожи и слизистых оболочек, западение родничка, олигурия. Нарастание интоксикации и электролитных нарушений выражается вялостью, адинамией, снижением физиологических рефлексов, бледно-серой окраской кожных покровов и их мраморностью. По нашим данным, подобные симптомы отчетливо выявляются при гипотоническом типе дегидратации III степени (потере более 10 % массы тела).

Интоксикация быстрее нарастает при низкой кишечной непроходимости. Это объясняется перерастяжением нишечных петель, нарушением проницаемости тонкой кишки, всасыванием токсинов брюшинными листками. При высокой нишечной непроходимости живот выбухает в эпигастрии за счет растянутого желудка и двенадцатиперстной кишки. После рвоты вздутие уменьшается, нижние отделы живота западают. При низкой непроходимости живот значительно вздут, через брюшную стенку контурируются растянутые петли кишки, видна перистальтика, определяемая и при аускультации. При менониевом илеусе удается пальпировать петли кишки, заполненные вязким меконием, иногда в виде четок.

Основные клинические симптомы разных видов кишечной непроходимости представлены в табл. 1.

Рентгенологическое исследование необходимо для уточнения уровня непроходимости, ее характера, выявления сочетанных аномалий, дифференциальной диагностики.

Начинают с обзорной рентгенографии в переднезадней и боковой проекциях при вертикальном положении ребенка. Следует обращать внимание на: 1) газонаполнение желудка, 2) наличие газа в двенадцатиперстной кишке, 3) уменьшение количества или полное отсутствие газа в петлях тонкой кишки ниже препятствия, 4) наличие уровня жидкости в желудке и двенадцатиперстной кишке [Astly, R, 1956] (рис. 36).

В боковой проекции выявляются расположенные на разной высоте горизонтальные уровни. Указанные признаки характерны для высокой кишечной непроходимости; на почве атрезии горизонтальный уровень гораздо шире, чем при врожденном завороте. Это объясняется расширением двенадцатиперстной кишки во внутриутробном периоде при раннем формировании порока.

При низкой непроходимости определяются множественные неравномерные горизонтальные уровни. При исследовании с контрастным веществом, введенным через прямую кишку, контурируется резко суженная толстая кишка. Это чаще всего указывает на внутриутробное формирование непроходимости. Е.А.Альнимович (1982 г.) доказал, что выявленное рентгенологически положение отдельных сегментов толстой кишки может служить косвенным признаком вида кишечной непроходимости: очень высокое стояние слепой кишки - при синдроме Ледда, очень низкое - при острой форме болезни Гиршпрунга. Величина угла изгиба и высота его расположения тоже помогают определить вид непроходимости: острый и низко лежащий правый изгиб

Таблица 1

**Дифференциально-диагностическая таблица  
различных видов врожденной нишечной непроходимости**

Порок развития	Начало заболевания	Рвота	Стул	Симптомы со стороны живота	Поведение, состояние	Рентгенологические данные	Лечение
Атрезия двенадцатиперстной кишки ниже большого дуоденального сосочка	С 1-х суток жизни	Обильная, зеленого цвета, усиливается после кормления	Отсутствует, обнаруживается слизь в прямой кишке	Вздут эпигастрии, нижняя половина живота западая, живот мягкий, безболезненный	Спокойное, энсикоз и токсикоз появляются со 2-х суток жизни	Наличие двух газовых пузырей и уровней жидкости, затемнение нижней половины брюшной полости	Оперативное: 1. Иссечение перепонки 2. Дуоденоюностомия
Атрезия двенадцатиперстной кишки выше большого дуоденального сосочка	То же	Срыгивание и рвота молоком	Скудный, зеленого цвета слизь	Вздутие эпигастриальной области после рвоты уменьшается, живот мягкий, безболезненный	Спокойное, энсикоз выявляется с 3-х суток жизни	Растянутый желудок, отсутствие газа в петлях нишки	Оперативное: 1. Иссечение перепонки 2. Гастроэнтеростомия
Стеноз двенадцатиперстной нишки	Постепенное в течение первого месяца жизни	Срыгивание, рвота различной интенсивности	Обычный, склонность к запорам	Вздутие в эпигастриальной области	Спокойное, выражена гипотрофия	Мегадуоденум: растянутая двенадцатиперстная кишка с уровнем жидкости, замедленная эвакуация контрастного вещества	Оперативное: 1. Иссечение перепонки 2. Дуоденоюностомия



Продолжение табл. 1.

Порок развития	Начало заболевания	Рвота	Стул	Симптомы со стороны живота	Поведение, состояние	Рентгенологические данные	Лечение
Заворот „средней кишки”	Острое обычно 3-5-й день жизни	Сначала срыгивание, затем рвота с желчью и зеленью	С примесью крови	Живот запавший	Приступы беспокойства. Состояние тяжелое: эксикоз, токсикоз, шок	Дуоденостаз, скудное газонаполнение петель кишечника	Оперативное: экстренное устранение заворота
Синдром Ледда	Подострое с 4-5-х суток жизни	Частая с примесью желчи	Скудный, затем отсутствует	Вздутие эпигастриальной области	Беспокойство, прогрессирующий эксикоз, токсиноз	Дуоденостаз, расширение двенадцатиперстной кишки	Операция по Ледду (расправление заворота, разделение спаек)
Атрезия тонкой кишки	Со 2-х суток жизни	Обильная с примесью желчи и зеленью	Отсутствует	Равномерное вздутие живота, видимая перистальтика петель (симптом Ваая), пальпация болезненна	Спокойное, нарастание токсикоза и эксикоза, вялость	Повышенное газонаполнение петель тонкой кишки, наличие чаш Клойбера (нижняя часть брюшной полости затемнена)	Энтероэнтероанастомоз
Менониевый илеус	Со 2-х суток жизни	Срыгивание, рвота с желчью, затем зеленью	Отсутствует	Вздутие живота, пальпируются заполненные менонием петли тонкой кишки	Беспокойство, стон, токсикоз, эксикоз	В большей части живота определяются чаши Клойбера	Т-образный анастомоз, ферментотерапия

характерен для низкой атрезии, тупой и высоко расположенный - для болезни Гиршпрунга.

С целью дифференциальной диагностики применяется контрастное исследование, которое подчеркивает контуры растянутых петель кишечника выше уровня непроходимости. В качестве контрастного вещества используют барий, йодолипол [Баиров Г.А., 1963], водорастворимые препараты.

Дифференциальный диагноз высокой кишечной непроходимости следует проводить с функциональными видами непроходимости: пилороспазмом, спастической непроходимостью в остром периоде родовой церебральной травмы. При пилороспазме рвота носит непостоянный характер, не содержит примесей, желчи, проходит при назначении спазмолитиков. При родовой травме преобладает неврологическая симптоматика, рентгенологически отмечается равномерное, хотя и сниженное, газонаполнение кишечника, без уровней жидкости. При стихании симптомов нарушения мозгового кровообращения исчезают и признаки непроходимости, хотя следовая реакция в виде дискинезии желудочно-кишечного тракта может держаться долго. Низкая кишечная непроходимость имеет сходство с динамической непроходимостью паретического типа. Последняя, как правило, сопровождается заболеваниями, протекающие с выраженным токсикозом (пневмония, сепсис, флегмона, перитонит и т.д.), развивается постепенно; после рождения, как правило, симптомов непроходимости нет, меноний отходит самостоятельно или после клизмы. Выявляется равномерное вздутие живота, отсутствие перистальтических шумов при аускультации. На рентгенограммах - равномерное, повышенное газонаполнение кишечника (при парезе I-III степени). Лишь в тяжелых случаях, при параличе перистальтики, появляются уровни жидкости.

Дифференциальной диагностике помогает, по мнению Г.А.Баирова, введение через прямую кишку контрастного вещества: при паралитической непроходимости выявляются хорошо развитые прямая и сигмовидная кишки, имеющие нормальный просвет.

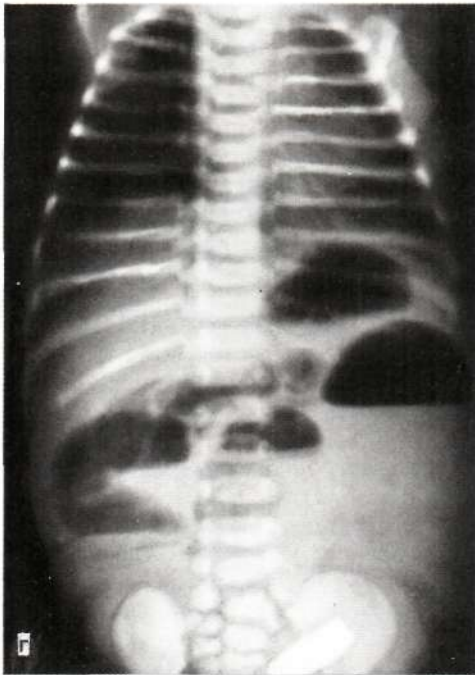
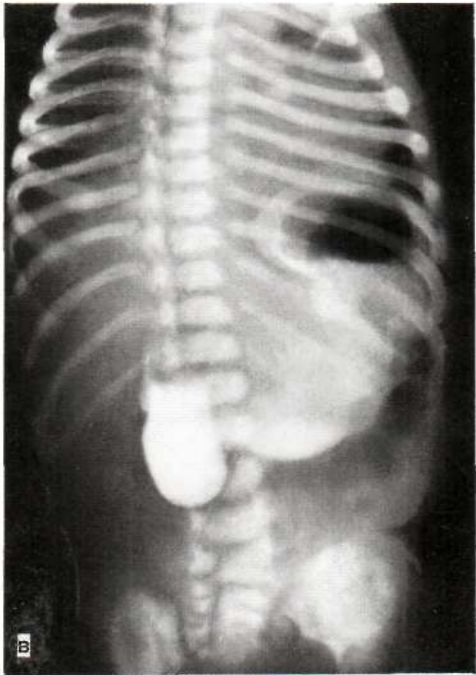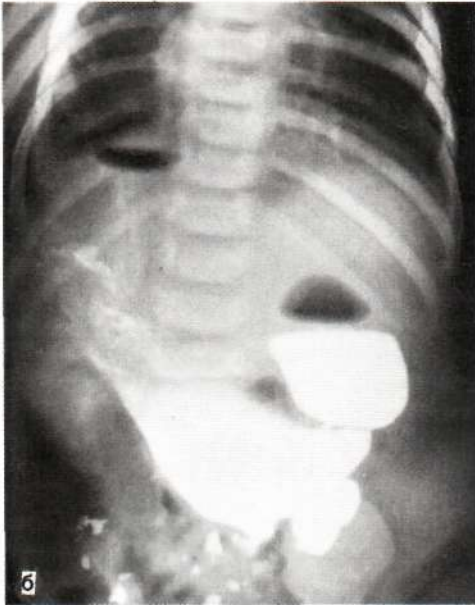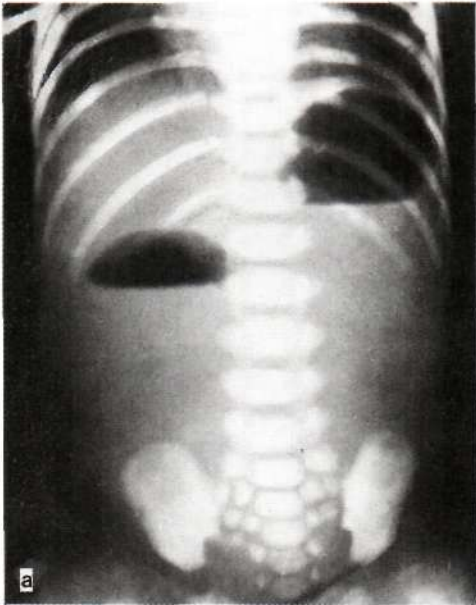Острая форма болезни Гиршпрунга часто симулирует полную низкую механическую кишечную непроходимость. Однако кал в первые дни после рождения ребенка удается получить с помощью клизмы. Применением сифонной клизмы удается разрешить непроходимость при болезни Гиршпрунга.

Лечение оперативное. Подготовка к операции зависит от уровня и вида кишечной непроходимости, состояния больного, водно-электролитных нарушений, наличия сочетанных пороков развития или симптомов родовой травмы.

Показанием к экстренным операциям служат некоторые виды кишечной непроходимости: заворот средней кишки, синдром Ледда. При полной низкой кишечной непроходимости (атрезия, мекониевый илеус) в случае позднего поступления предоперационная подготовка ограничивается 2-4 ч. При высокой кишечной непроходимости обтурационного характера, при всех видах частичной непроходимости (атрезии) длительность предоперационной подготовки зависит в первую очередь от выраженности нарушений гомеостаза и сопутствующих заболеваний.

Если непроходимость диагностирована в первые сутки после рождения, то подготовка к операции включает согревание ребенка, оксигенотерапию, зондирование и промывание желудка. Наши наблюдения показывают, что при отсутствии экстренных показаний операцию следует отложить на 12-24 ч для адаптации ребенка после родов, транспортировки из роддома в стационар.

Предпочтительны парамедианный доступ и поперечная лапаротомия, принятые в нашей клинике. Срединного раз-



реза у новорожденных следует избегать во избежание эвентраций вследствие плохого кровоснабжения белой линии и весьма вероятного послеоперационного пареза кишечника.

При парамедианном доступе разрез кожи проводят над прямой мышцей живота параллельно белой линии. Передний листок влагалища мышцы рассекают, мышцу отодвигают наружу. Задний листок рассекают вместе с брюшной более латерально, чем передний. Несовпадение линий швов ведет к образованию прочного послеоперационного рубца, между слоями которого находится неповрежденная мышца, что предупреждает расхождение швов и эвентрацию.

Уровень поперечной лапаротомии зависит от уровня непроходимости. При верхней лапаротомии прошивают и пересекают пупочную вену, при нижней - пупочные артерии. При закрытии брюшной полости мышцы тщательно сшивают. План ревизии органов брюшной полости диктуется предоперационным диагнозом.

При атрезии или сдавлении двенадцатиперстной кишки последняя является непосредственным продолжением растянутого желудка, привратник не дифференцируется. При одновременном

высоком расположении слепой кишки (под печенью), фиксированной тяжами брюшины, следует думать о незавершенном повороте кишечника.

При обнаружении в центре брюшной полости большого количества спавшихся цианотичных петель тонкой кишки следует заподозрить заворот „средней кишки“. При этом слепая и ободочная кишка на обычном месте не определяются, а корень брыжейки пальпируется в виде плотного тяжа. Дальнейшая ревизия возможна после выведения всех кишечных петель в рану. При этом обнаруживается заворот брыжейки по направлению часовой стрелки на два оборота и более. При позднем поступлении больного жизнеспособность петли кишечника может внушать опасения.

При резком растяжении двенадцатиперстной кишки следует думать об одном из видов атрезий. При мембранозной атрезии непрерывность кишечной трубки сохраняется, отмечается разница диаметров приводящего и отводящего отделов, в просвете можно прощупать перепонку. При полной атрезии после некоторой мобилизации двенадцатиперстной кишки можно обнаружить фиброзный тяж, идущий от слепого участка кишки к спавшемуся.

При низкой непроходимости ревизию следует проводить также после эвентраций растянутых петель кишечника. При выявлении резко растянутого атрезированного участка кишки приступают к поиску аборального ее конца, который иногда затруднен вследствие внутриутробного спаечного процесса и значительного нарушения топографо-анатомических взаимоотношений (рис. 37).

Для меконияльного илеуса характерно наличие колбообразного расширения (чаще подвздошной кишки), наполненного плотными массами при сохранении непрерывности кишечной трубки. Ниже просвет кишки резко сужен, заполнен плотными массами в виде четок; попыт-

Рис. 36. Врожденная кишечная непроходимость ь:

*а - полная высокая дуоденальная непроходимость, видны два уровня жидкости, отсутствие газонаполнения петель тонкой кишки; б - частичная высокая дуоденальная непроходимость, видна расширенная двенадцатиперстная кишка, замедление эвакуации; в - заворот „средней“ кишки, стаз контрастного вещества в двенадцатиперстной кишке, скудное газонаполнение тонкой кишки; г - полная низкая кишечная непроходимость (атрезия тощей кишки); множественные уровни жидкости - чаши Клойбера, отсутствие газонаполнения нижележащих отделов кишечника.*

на продвижения их по кишечнику оказывается безуспешной.

Следует обращать внимание на общую длину кишечника, которая при некоторых пороках развития (чаще при незавершенном повороте и атрезии тонкой кишки) значительно уменьшена (подобную патологию мы обнаружили у  $1/3$  этих больных). Последнее обстоятельство осложняет течение не только ближайшего, но и отдаленного послеоперационного периода.

После установления анатомического характера порока выбирают рациональный способ его устранения. Операция должна быть щадящей и, по возможности, радикальной.

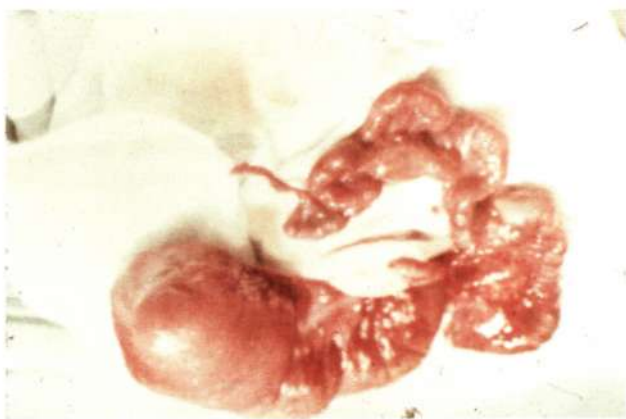При атрезии и внутреннем стенозе двенадцатиперстной кишки производят верхнюю поперечную лапаротомию. В рану выводят расширенный желудок и двенадцатиперстную кишку. Обнаружив место препятствия, на 1 см выше него производят продольную дуоденотомию. Края разреза берут на держалки. Перепонку циркулярно иссекают до перехода слизистой оболочки на стенку кишки. До иссечения необходимо убедиться в местоположении большого дуоденального сосочка (в некото-

рых случаях он открывается в области самой перепонки или у ее основания). Затем накладывают циркулярно кетгутовые узловые швы на слизистую оболочку. Рану на двенадцатиперстной кишке ушивают двухрядным швом (шмиденовский нетгутовый шов, узловые серозные шелковые швы атравматическими иглами). Наш опыт послеоперационного ведения больных после подобных операций свидетельствует о том, что проведение зонда за пределы наложенных швов в тонкую кишку позволяет рано начинать энтеральное питание. Однако с помощью этого зонда невозможно обеспечить декомпрессию двенадцатиперстной кишки и желудка, поэтому приходится периодически промывать желудок через дополнительный зонд.

В послеоперационном периоде продолжают парентеральное питание. Кормление через рот начинают после восстановления пассажа по кишечнику (исчезновение застойного содержимого в желудке, нормализация стула, отсутствие пареза кишечника).

Операции при кольцевидной поджелудочной железе и aberrантном сосуде заключаются в наложении об-

Рис. 37. Атрезия тонкой кишки (интраоперационная фотография).



ходного позадиободочного анастомоза между двенадцатиперстной и тощей кишкой.

После установления причин непроходимости обнажают брыжейку, откидывая поперечную ободочную кишку вверх. Находят начальный отдел тощей кишки, по возможности ближе к *plica duodenojejunalis*. В бессосудистом участке брыжейки поперечной ободочной кишки делают отверстие (2x2 см) и через него подводят стенку двенадцатиперстной кишки, к которой изоперистальтически фиксируют узловыми швами петлю тощей кишки, в просвет последней для расширения предварительно вводят жидкость или воздух.

При фиксированной двенадцатиперстной кишке проводят петлю тощей кишки через отверстие в брыжейке. Затем обе кишки сшивают на протяжении 2-3 см.

Последние 7 лет мы пользуемся однорядным П-образным шелковым швом атравматическими иглами (5-6-0). Однорядный шов рекомендуют O. Swenson (1970), R. Zachary (1971). Задний ряд швов накладывают со стороны слизистой оболочки через все слои узлом, обращенным в просвет кишки. Переднюю губу сшивают также П-образным погружным серозно-мышечным швом (узлом снаружи).

С помощью этого шва удается создать достаточный просвет не только со стороны приводящего отдела (что более важно), но и со стороны отводящего отдела тощей кишки. Проверяют герметичность анастомоза. Приводящую петлю тощей кишки фиксируют швом к передней поверхности двенадцатиперстной кишки. Края брыжейки подшивают вокруг анастомоза. Несостоятельности анастомоза мы не наблюдали.

После операции важно наладить декомпрессию двенадцатиперстной кишки через назальный зонд. Некоторые авторы [Литтман И., 1981] предлагают для этой цели накладывать гастростому.

Последние 5 лет мы не пользуемся этой методикой.

При хорошо выраженной и менее фиксированной нижней горизонтальной ветви двенадцатиперстной кишки можно выполнить дуоденостомию. При этом дистальный отдел ее подтягивают и фиксируют серосерозными швами к проксимальной, расширенной части над препятствием. Техника наложения анастомоза аналогична дуоденоюностомии. Подобную операцию, так же как заднюю гастроэнтеростомию, чаще выполняют у детей старшего возраста. У новорожденных в нашей клинике подобные операции выполняли до 1965 г. и отказались либо из-за травматичности операции, либо из-за плохой функции анастомоза.

При незавершенном повороте кишечника (заворот средней кишки) в рану выводят спавшиеся петли кишки. Заворот расправляют путем осторожного вращения кишечника против часовой стрелки на один, два и даже три оборота. После устранения заворота в корень брыжейки вводят 3-5 мл 0,25 % раствора новокаина. Петли кишечника розовеют, заполняются содержимым. При позднем поступлении (позже суток от начала первых клинических симптомов странгуляции) изменения могут быть необратимыми.

После расправления заворота может возникнуть несколько ситуаций:

1) При расправлении брыжейки оказывается, что она является общей для тонкой и толстой кишки (состояние нонротации); при этом толстая кишка остается слева, тонкая - справа. В расчете на то, что процесс вращения может завершаться и после рождения - через 4-8 мес [Баиров Г.А., 1963; Литтман И., 1981; Альхимович Е.А., 1982], на этих манипуляциях следует остановиться. Некоторые авторы для профилактики повторных заворотов фиксируют слепую кишку слева к сигмовидной кишке не-

снольными узловыми швами. В последние годы мы не прибегаем к этой процедуре, оставляя слепую кишку свободной. Рецидив заворота после 46 операций, выполненных за последние 5 лет, наблюдался лишь один раз.

2. Обнаруживаются широкие плоскостные спайки и тяжи брюшины в области *plica duodenojejunalis* и между петлями тонкой кишки и корнем брыжейки. Осторожное разделение сращений путем гидравлической препаровки, тупым и острым путем освобождает тощую и слепую кишку, в результате чего формируется положение нонротации.

3. Слепая нишка расположена в правом верхнем квадранте живота и фиксирована широкими тяжами к задней брюшной стенке, вызывая тем самым сдавление двенадцатиперстной кишки. Тяжи осторожно отделяют от ее передней поверхности. При этом надо помнить о близком расположении гепатодуоденальной связки. После расправления заворота и рассечения спаек (операция по Ледду) слепая нишка остается в левой половине брюшной полости.

Очень редко встречается врожденная непроходимость, вызванная поворотом кишечника в обратном направлении [Баиров Г.А., 1963].

Операции при атрезии тонкой кишки. Ревизию кишечника проводят тщательно вследствие возможности множественных атрезий, спаечного процесса на почве внутриутробного перитонита, аномалий брыжейки.

Приводящий конец кишки, как правило, значительно расширен, растянут меконием, стенки его гипертрофированы. Разница в диаметре приводящего и отводящего концов тем больше, чем ниже уровень непроходимости. Морфологические исследования приводящего отдела кишки доказывают порочное развитие мышечных и нервных элементов в стенке расширенного отдела на протяжении 10-15 см [Баиров Г.А.,

1963, 1955; Долецкий С.Я., 1976]. Следовательно, для достижения точного сопоставления анастомозируемых концов и хорошей функции анастомоза в последующем производят резекцию расширенного отдела на протяжении 10-12 см. Отводящий конец после отсечения дистального конца промывают через зонд теплым изотоническим раствором хлорида натрия до появления его в слепой кишке. Это позволяет освободить просвет кишки от слизистых пробок.

Для тонкой кишки самым физиологичным является анастомоз конец в конец. Для сопоставления концов нишки при атрезии мы пользуемся методикой клиновидного рассечения противобрыжеечного края отводящего конца по Rehbein. Накладываем однорядный вворачивающий шов (шелк 5-0) атравматическими иглами.

В руководстве под редакцией И.Литмана описан способ выведения обоих атрезированных концов на переднюю брюшную стенку (при тяжелом состоянии больного и невозможности выполнения радикальной операции) с последующим восстановлением непрерывности нишечной трубки путем раздавливания шпоры (метод по Микуличу). Мы не располагаем опытом подобных операций.

В редких случаях, не имея возможности наложить анастомоз конец в конец, выполняют анастомоз бок в бок по обычной методике с той разницей, что у новорожденных накладывают однорядные П-образные швы. Следует строго придерживаться правильной тактики при выполнении этого этапа операции, оставлять минимальные слепые концы (не более 1 Уг см), достигать изоперистальтического положения анастомозируемых петель. Мы наблюдали двух больных в возрасте 5 и 7 лет с синдромом „слепого мешка“: их оперировали в период новорожденности по поводу атрезии тонкой кишки.

При очень низкой атрезии подвздошной кишки (расстояние терминального конца кишки до баугиниевой заслонки не более 5 см) в редких случаях рекомендуется анастомоз конец в бон по обычной методике.

Операция при мекониевом илеусе. Чаще всего такую непроходимость устраняют оперативно. Описаны наблюдения консервативного устранения мекониевого илеуса с помощью назначения раствора гастрографина (в клизмах). Т.Е. Синепсон и соавт. (1968) полагают, что действие гастрографина основано на его высокой осмотической активности, в результате чего жидкость из кровяного русла поступает в просвет кишки и облегчает эвакуацию мекония. Однако этот метод может принести успех лишь при локализации пробок в толстой кишке, что бывает сравнительно редко.

Для устранения мекониевой непроходимости применяют два метода: двойную илеостомию по Микуличу и У-образный анастомоз по Бишопу-Коопу (1957).

Операция по Микуличу. Приводящий и отводящий концы кишки после резекции забитого меконием и растянутого участка подвздошной кишки несколькими серосерозными швами фиксируют друг к другу на расстоянии 4-5 см. Затем производят дополнительный разрез брюшной стенки длиной 3-4 см, через который выводят обе петли и фиксируют их к париетальной брюшине и к ноже. Дистальный отдел кишки, так же как и проксимальный, отмывают от вязкого мекония 1-2% раствором панкреатина, ацетилцистеина или химопсина. Через 7 дней на шпору накладывают специальный раздавливающий зажим. Еще через 1-2 нед стома может быть закрыта экстраперитонеально.

Операция по методу Бишоп - Коопа. После резекции расширенного отдела подвздошной кишки наклады-

вают У-образный анастомоз конец в бон по Ру. Анастомоз формируют двухрядным швом, дистальный его конец выводят наружу. Этим способом удается разгрузить анастомоз и дать возможность в послеоперационном периоде постоянно промывать дистальную часть кишки (энзимами поджелудочной железы, перекисью водорода). После восстановления пассажа и заживления раны выведенный конец кишки закрывают внебрюшинно. С первого дня после операции в желудок вводят панкреатин по 0,5 г 2-3 раза в день.

Прогноз при мекониевом илеусе серьезный вследствие других проявлений муковисцидоза, в частности легочных осложнений.

#### • Спаечная кишечная непроходимость

Это наиболее частый вид нарушения пассажа по кишечнику, встречающийся преимущественно у детей старшего возраста и обусловленный перивисцеральными сращениями. Немаловажную роль в происхождении спаек играют травматическое повреждение брюшинного покрова во время операции, воспалительные процессы в брюшной полости. В зависимости от сроков возникновения спайки могут иметь вид клеенчатых, плоскостных и пленчатых наложений или соединительнотканых тяжей [Федорович Д.П., 1954]. Независимо от вида и количества спаек в брюшной полости тактика хирурга опирается на клиническое течение заболевания, поскольку распространенность спаечного процесса определяется только интраоперационно.

Из 348 наших больных 87,6 % из них ранее оперированы по поводу острого аппендицита, в том числе 11,2% по поводу катаральной формы. После плановых лапаротомий спаечная непроходимость отмечается сравнительно редко [Рой В.П., 1965; Топузов В.С., 1970].



На выбор методов лечения существенно влияют острота заболевания, выраженность пареза кишечника, распространенность спаечного процесса и частота рецидивов. Как и большинство авторов, разделительным сроком между ранней и поздней непроходимостью считаем 4-5 нед после первичной лапаротомии [Баиров Г.А., 1965; Геттманский В.Н., 1974].

Причиной ранней непроходимости нередко могут быть парез кишечника на фоне некупированного воспалительного процесса, инфильтраты, абсцессы, перегибы паретичных петель тонкой кишки с последующим развитием спаек между ними. Наиболее вероятной причиной поздней непроходимости являются сформированные спайки, дефекты в брыжейке.

Естественно, что тактика должна определяться видом непроходимости, но, к сожалению, критериев, отражающих характер изменений в брюшной полости, не так уж много.

При излишне активной тактике нередко во время релапаротомии возникают сомнения в целесообразности вмешательства и создается впечатление, что можно было излечить илеус консервативным путем. Однако в ряде случаев при длительном консервативном лечении приходится во время операции констатировать уже необратимые явления.

Ретроспективно анализируя наши наблюдения, мы пришли к выводу о целесообразности разделения спаечной непроходимости, как ранней, так и поздней, на три формы. Выраженность клинических симптомов в значительной степени определяет диагностическую и лечебную тактику, а также срочность выполнения операции.

Ранняя и поздняя спаечная непроходимость могут иметь подострое, острое и сверхострое течение.

Подострая форма ранней спаечной непроходимости часто наслаивается

на течение „послеоперационной болезни“. Подозревать возникновение непроходимости следует при нарастании или проявлении вновь после „светлого“ промежутка рвоты, вздутия кишечника, усиления перистальтики, умеренной болезненности при пальпации живота наряду с некоторым ухудшением состояния. Рентгенологически выявляются нечеткие горизонтальные уровни в петлях кишечника, неравномерность газонаполнения, задержка контрастного вещества в желудке, замедление пассажа по кишечнику. Отсутствие эффекта от консервативных мероприятий (опорожнение желудка, перидуральная анестезия, медикаментозная стимуляция перистальтики), проводимых на фоне дезинтоксикационной терапии и коррекции нарушений гомеостаза, является наиболее важным признаком механической кишечной непроходимости.

Илинические проявления острой формы непроходимости зависят от длительности заболевания. Ее отличительные признаки - более острое начало, выраженная интенсивность болей в животе, увеличение объема рвотных масс, появление примеси желчи. В поздние сроки выражен эксикоз: черты лица заостряются, язык становится сухим, живот увеличивается, может стать асимметричным, прослушивается усиленная перистальтика кишечника. Рентгенологические симптомы становятся более отчетливыми: при низкой непроходимости выявляются множественные уровни в кишечнике (чаши Клойбера, арки), при высокой - они единичны, но определяется затемнение нижних отделов живота (рис. 38). При контрастном исследовании выявляется неравномерное скопление бариевой взвеси в отдельных петлях тонкой кишки непосредственно вблизи от препятствия.

Сверхострая форма заболевания отмечается при странгуляционной непроходимости, которая протекает очень

бурно. С самого начала боли носят схваткообразный характер, ребенок не находит себе места, у него страдальческое лицо, постоянные позывы на рвоту, рвотные массы необильные, содержат съеденную пищу, слизь. Быстро нарастают явления эксиноза, токсикоза. Живот в ранние сроки не вздут, симметричен, мягкий, но очень болезненный, особенно в проекции странгуляции. Обычно хорошо прослушиваются перистальтические шумы. В поздние сроки ребенок становится адинамичным, усиливаются токсикоз, водно-электролитные нарушения, рвота приобретает застойный характер („каловая” рвота), появляются симптомы перитонита.

**Лечение** в подострой и острой фазе ранней непроходимости начинают с консервативных мер, направленных на восстановление пассажа по кишечнику. Очень важна последовательность проведения консервативных мероприятий: опорожнение желудка (постоянный зонд) с периодическим промыванием (через 2-3 ч), двусторонняя паранефральная, пресакральная (у детей до 5 лет) или ганглионарная блокада (0,1 мл 1 % раствора диколина на год жизни внутримышечно), внутривенная стимуляция кишечника (2 мл 10% раствора хлорида натрия на год, 0,1 мл 0,05% раствор прозерина на год жизни). Через 30-40 мин после стимуляции делают сифонную клизму. Одновременно проводят рентгенологический контроль пассажа бария по кишечнику. Описанные назначения проводят на фоне коррекции нарушений гомеостаза, гемодинамики, периферической микроциркуляции.

При положительной динамике отмечают уменьшение интоксикации, стабилизацию показателей гемодинамики, отхождение стула и газов. Такая ситуация предопределяет дальнейшее консервативное лечение и позволяет увеличить сроки динамического наблюдения до 24-36 ч. Отсутствие положительных

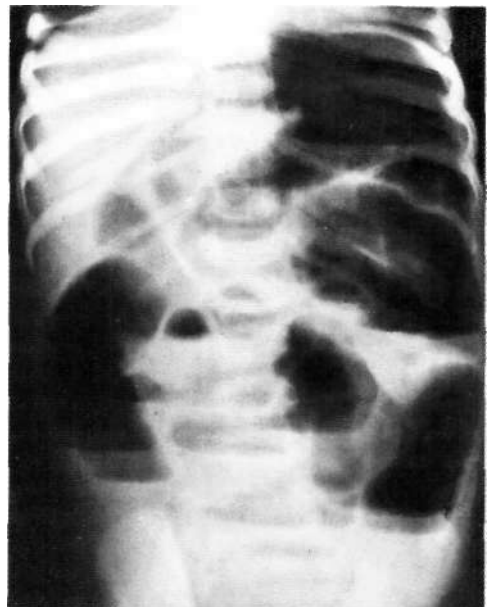
сдвигов или ухудшение состояния больного на фоне проводимой терапии в течение 8-12 ч диктует показания к операции.

При поздней спаечной непроходимости в подострой и острой фазах консервативные мероприятия с параллельным рентгенологическим обследованием проводят в течение 4-6 ч. Если по прошествии этого срока, несмотря на 2-3-кратную медикаментозную стимуляцию, пассаж по кишечнику не восстанавливается, больной подлежит операции.

Указанная тактика в подострой и острой фазах позволяет консервативными мерами купировать раннюю спаечную непроходимость, по нашим данным, у 76,1 %, а позднюю у 72,4% больных.

При ранней и поздней спаечной непроходимости хирургическая тактика

Рис. 38. Спаечная кишечная непроходимость чаши Клойбера, арки.





а

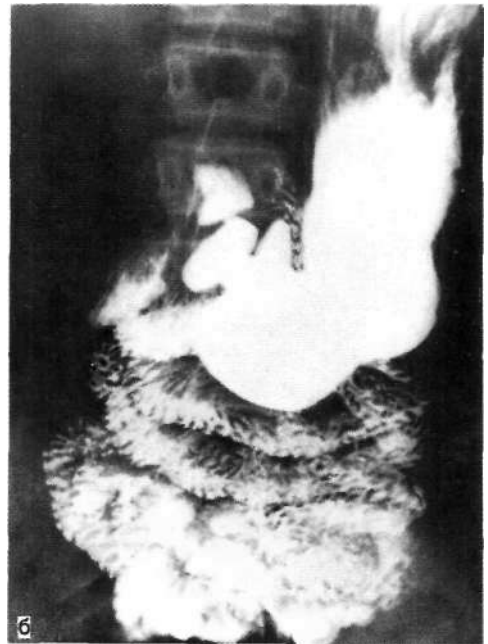


Рис. 39. *Интестинопликация.*  
а - нанесение клея - заключительный этап операции; б - рентгенограмма через 3 года.

определяется операционными находками. Единичные спайки рассекают, при сплошном спаечном процессе проводят полный висцеролиз и интестинопликацию. При параличе кишечника указанные мероприятия дополняют декомпрессивной интубацией, при спаечной непроходимости, обусловленной инфильтратом, накладывают подвешную энтеростому на приводящую петлю - до купирования воспалительного процесса в брюшной полости.

Оперативному лечению подверглись 26,7 % из 348 больных со спаечной кишечной непроходимостью. В подострой фазе непроходимости оперировано 34 больных. Следует подчеркнуть, что 8 больным вмешательство было выполнено в плановом порядке: они поступали в клинику 4-5 раз в год с приступами

спаечной непроходимости, которые купировались консервативными мероприятиями.

Из 50 больных с острой спаечной непроходимостью у 22 при невыраженном спаечном процессе (единичные, шнуровидные спайки, подпаянный сальник) были лишь рассечены спайки. У 21 ребенка выполнены полный висцеролиз и горизонтальная интестинопликация клеем МК.

Мы отказались от наложения швов при интестинопликации во избежание перфорации тонкой стенки кишки. Разделяя мнение L. Metaizan и соавт. (1979 г.), считаем также нецелесообразным проводить частичную интестинопликацию, так как она не исключает возможности рецидива заболевания (рис. 39).

Необходимо отметить, что при острой и подострой фазе ранней и поздней спаечной непроходимости ни в одном случае не была выявлена странгуляция кишечника.

При сверхострой фазе непроходимости

сти операцию следует выполнять после короткой предоперационной подготовки без применения комплекса консервативной стимулирующей терапии, направленной на ликвидацию непроходимости. Возможность подобной терапии допускаем только в сомнительных случаях при раннем (до 6 ч) поступлении больного.

Отдельную группу составляют дети, у которых парез кишечника развивается как сопутствующий синдром, обусловленный основным заболеванием. В этих случаях необходимо проводить весь комплекс антипаретических мероприятий.

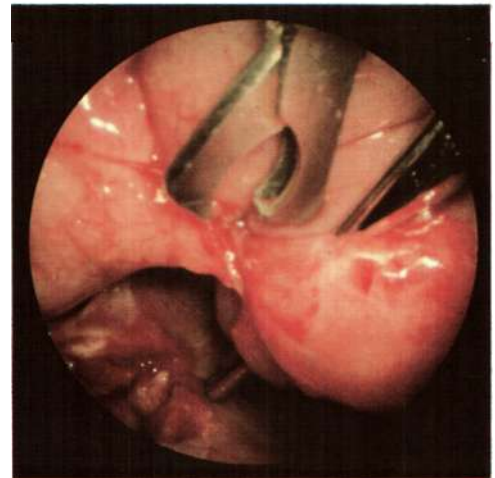
Предоперационная подготовка при сверхостром илеусе должна быть индивидуализирована. Для этого необходимо по возможности точно установить характер патологического процесса в брюшной полости, выявить степень нарушений функции сердечной и дыхательной систем, изменения паренхиматозных органов. Однако получить подробную и точную информацию о процессах, происходящих в организме, за короткий срок перед операцией невозможно. Таким образом, приходится пользоваться ориентировочными данными, опираясь на результаты физического, лабораторного и рентгенологического обследования, которые, однако, должны занимать минимум времени. Решающее значение, конечно, имеет клиническая картина [Дедерер Ю.М., 1971].

Развивающийся парез кишечника способствует усугублению сдвигов гомеостаза, поэтому коррекция основных видов обмена, КОС, водно-электролитного и белкового баланса является важной задачей профилактики динамического илеуса [Симонян К.С., 1968; Махов Н.И., Селезнев Г.Ф., 1970; Дедерер Ю.М., 1971; Ситковский Н.Б., Алмаший Г.Г., 1971; Jost R., Jungst В.К., 1972, и др.].

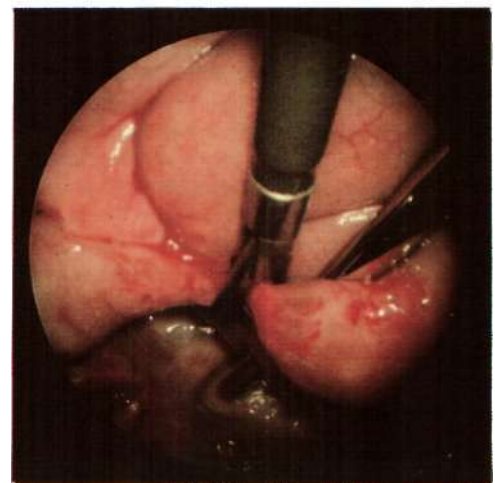
При поздней спаечной непроходимости в острой фазе заболевания, когда комплексная

консервативная терапия не приводит к купированию спаечного илеуса, мы в последние годы (у 31 больного) практикуем щадящее разделение спаек с помощью лапароскопии. После введения лапароскопа и панорамного осмотра, как правило, определяются раздутые петли тонкой кишки над препятствием, которое представляет собой либо шнуровидную спайку, либо припаянный участок сальника, а иногда подпаянную к передней

Рис. 40. Спаечная непроходимость до (а) и после рассечения спайки (б).



а



б

брюшной стенке петлю кишки в виде двуст-волки. Пересечение спаек производим с помощью коагулирующих щипцов, вводимых вместо манипулятора. Если после разделения спаек и их коагуляции непроходимость устраняется, происходит заполнение газом нижележащих спавшихся участков кишки. Другие сращения, не вызывающие нарушения проходимости, лучше не пересекать. У  $\frac{1}{3}$  больных при сплошном спаечном процессе лапароскопическое разделение спаек не представлялось возможным, и они подверглись операции (рис. 40).

Для исследования моторики кишечника в послеоперационном периоде проводится наружная регистрация биоэлектрической активности тонкой кишки. Нормализация перистальтики характеризуется появлением на энтерограмме, регистрируемой аппаратом ЭГС-4 с расширенной полосой частот, редких больших волн с частотой 1-2 в 1 мин [Смирнов А.Н., 1981]. Восстановление перистальтики служит показанием к постепенному проведению энтерального питания.

Состояние плинированных петель кишки после операции объективно оценивается путем энтероклизмы в условиях искусственной гипотонии [Степанов Э.А. и соавт., 1978].

## Инвагинация

Инвагинация составляет до 50 % всех случаев кишечной непроходимости у детей младшего возраста [Рошаль Л.М., 1970]. Наиболее часто (до 80%) инвагинация встречается в возрасте 3-9 мес. Выделяют тонкокишечную, толстокишечную и смешанную (тон нотол сток ишечную, тонкотоикотолстокишечную) инвагинацию (рис. 41). Возможно также наличие у одного больного нескольких инвагинаций или даже ретроградной (внедрение нижележащего отдела нишни в вышележащий) инвагинации [Рошаль Л.М., 1970].

Наиболее частой причиной идиопатической инвагинации у детей грудного

возраста является расстройство координации сокращения циркулярных и продольных мышц кишки. Следует отметить, что у детей раннего возраста движения кишечника хаотичны [Кобакова Е.М., 1968], периодическая деятельность формируется с возрастом. Эти особенности играют важную роль в нарушении пассажа при патологических воздействиях или пищевой нагрузке. Немаловажным фактором является также недостаточная зрелость ферментативного аппарата желудочно-кишечного тракта. Указанные особенности обуславливают частоту возникновения инвагинации в период прикорма. Нарушение ритма кормления, несоблюдение принципа постепенности введения прикорма увеличивают нагрузку на секреторные клетки слизистой оболочки. По мнению Е.М.Кобаковой (1968), Г.Г.Погацкого (1969), большой объем „новой“ пищи нарушает последовательность сокращение - расслабление, поэтому не достигается достаточного градиента давления в просвете находящихся рядом участков кишечника. Таким образом, инвагинация в грудном возрасте возникает в результате дискоординации сокращений циркулярных и продольных мышц стенки кишки. Немаловажна роль сопутствующих или предшествующих заболеваний (респираторная инфекция, энтериты, колиты и др.). Органические причины инвагинации отмечаются не более чем в 2-3 % случаев. Так, у детей старше года инвагинация иногда возникает в результате эмбриональных тяжелей и спаек в брюшной полости, дивертикула Менкеля, недостаточности илеоценальной заслонки, неспецифического мезаденита, кровоизлияния в стенку кишки при абдоминальной форме болезни Шенлейна - Геноха и до.

**Клиническая картина.** Заболевание начинается остро, с внезапного резкого беспокойства, ребенок плачет, сучит ножками, мечется, не находя себе мес-

та. Это беспокойство связано с болью, возникающей в результате натяжения брыжейки внедрившейся кишки. Боли носят характер приступов и связаны с перистальтикой. Со временем продолжительность периода беспокойства удлиняется, а „светлый промежуток” укорачивается. Между приступами ребенок занимает вынужденное положение, пытается уснуть. Одновременно с началом приступа, иногда несколько позже, появляется рвота пищей, съеденной в последнее кормление. Рвота носит рефлекторный характер. Более поздний, но важный признак инвагинации - кровянистые выделения из прямой кишки, которые вначале имеют малиновую окраску. При внедрении кишки с брыжейкой происходит сдавление последней, блокируется венозный отток при сохраненном вначале артериальном притоке. Нагнетание крови приводит к диапедезному пропитыванию стенки кишки (увеличение отека) и выпоту в просвет кишечника. В более поздние сроки при выраженном отечении кишки происходит разрыв мелких сосудов слизистого и подслизистого слоев и в стуле появляются прожилки крови со сгустками. Исследования Л.М.Рошала (1970) показали, что только у 40 % больных кровянистые выделения появляются в первые 4 ч от начала приступа беспокойства, у 70 % - в первую половину суток и у 30 % - во вторую.

Диагноз инвагинации ставится на основании анамнеза, данных осмотра и дополнительных методов обследования. При осмотре обращают внимание на конфигурацию живота. Вначале он правильной формы, затем (к концу первых суток) появляется вздутие, выраженное беспокойство при пальпации, могут возникать симптомы перитонизма. Чрезвычайно важно при пальпации определить инвагинат (мягко-эластическое подвижное образование), который может располагаться в правой подвздошной области (тонко-толстокишечная ин-

вагинация), в правом подреберье (слепо-ободочная инвагинация), в области пупка (тонкокишечная инвагинация). При пальпации инвагината, как правило, у ребенка возникает беспокойство. В этот момент выслушивание живота дает возможность уловить резкое усиление перистальтических шумов.

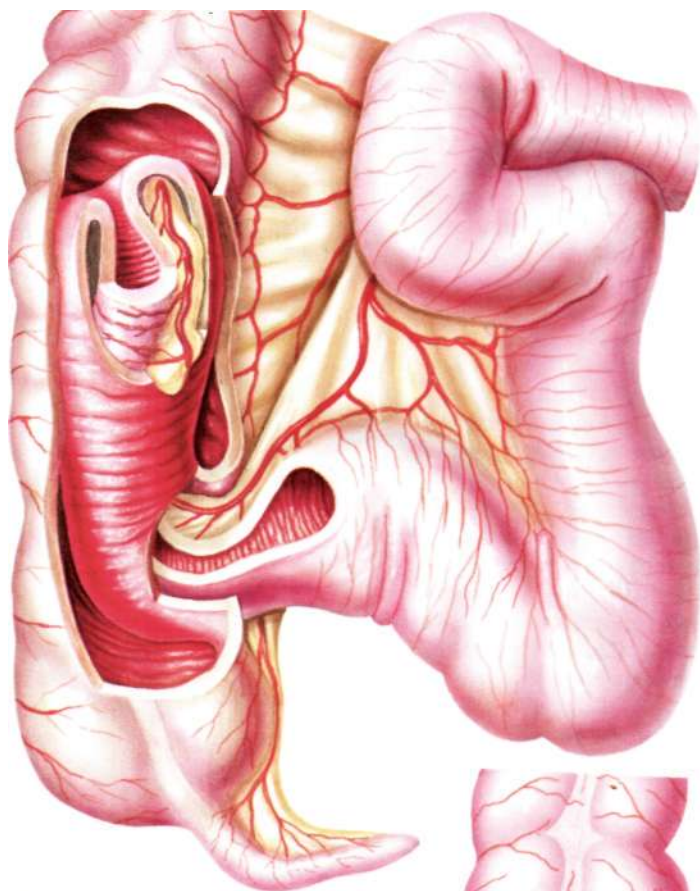
При ректальном обследовании выявляются симптом Обуховской больницы (снижение тонуса анального сфинктера и пустая, раздутая ампула прямой кишки) и следы крови на перчатке. Однако в начале заболевания (до 6 ч) эти симптомы могут отсутствовать.

Рентгенологически при контрастировании толстой кишки воздухом можно выявить тонко-толстокишечную и слепо-ободочную инвагинацию по следующей методике: катетер, соединенный с баллоном Ричардсона, вводят в прямую кишку. Целесообразно использовать катетер с раздувной манжеткой, при помощи которой можно плотно фиксировать его в прямой кишке и предотвратить выхождение нагнетаемого воздуха. Необходимо отметить, что инсuffляцию воздуха надо проводить под манометрическим контролем. Рекомендуется создавать давление до 10,7 кПа. Наличие „серпа” воздуха вокруг головки инвагината полностью подтверждает диагноз тонко-толстокишечной инвагинации (рис. 42).

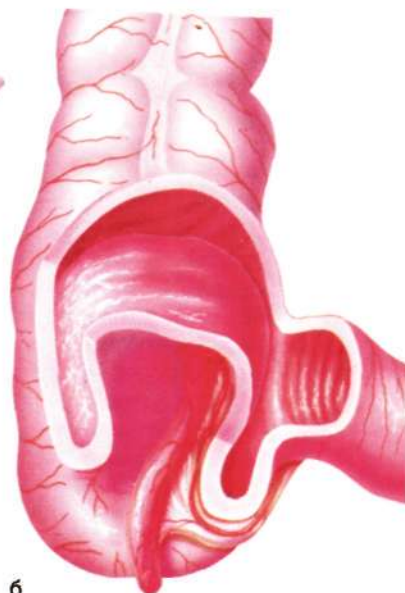
Свободное прохождение воздуха через баугиниеву заслонку и контрастирование терминального отдела подвздошной кишки позволяет исключить тонко-толстокишечную и слепо-ободочную инвагинацию.

При подозрении на тонкокишечную инвагинацию целесообразно провести пальпацию живота после введения релаксантов короткого действия [Пашерстник А.А., Рошаль Л.М., 1961] на фоне вспомогательной вентиляции легких.

Лечение. Существуют консервативный и оперативный способы дезинвагинации. При незначительном и непродол-



а



б



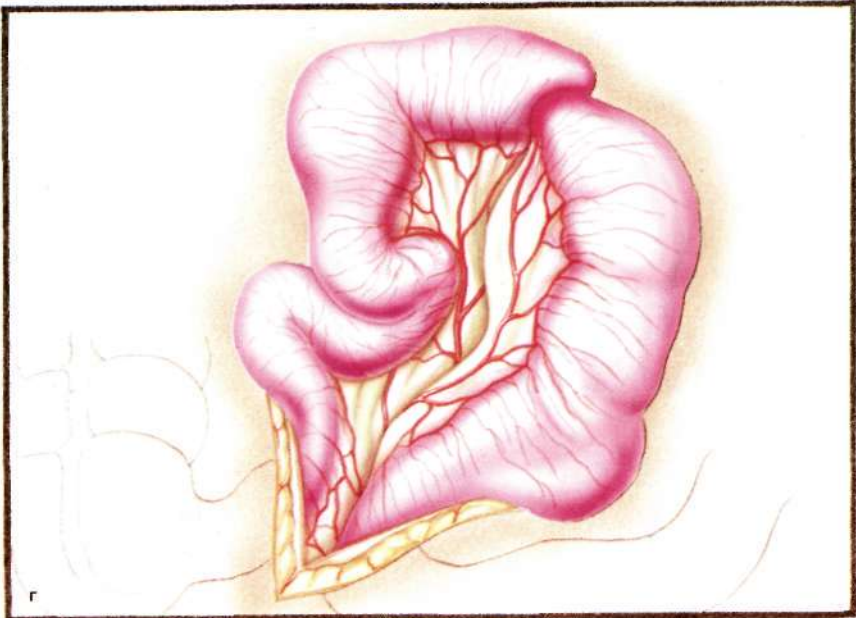
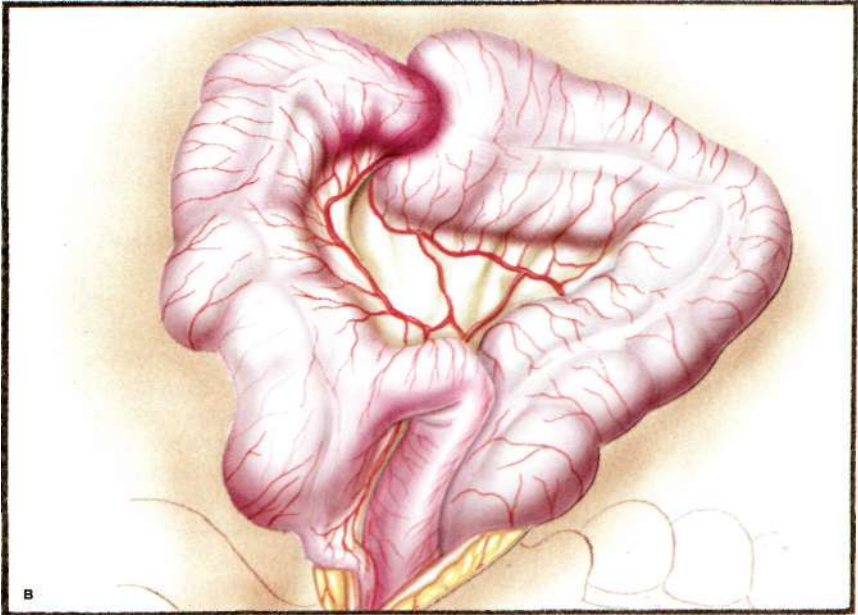


Рис. 41. *Виды инвагинации (схема).*  
а - тонкотолстокишечная; б - слепкишечная; в - тол-  
стотолстокишечная; г - тонкотонкокишечная.



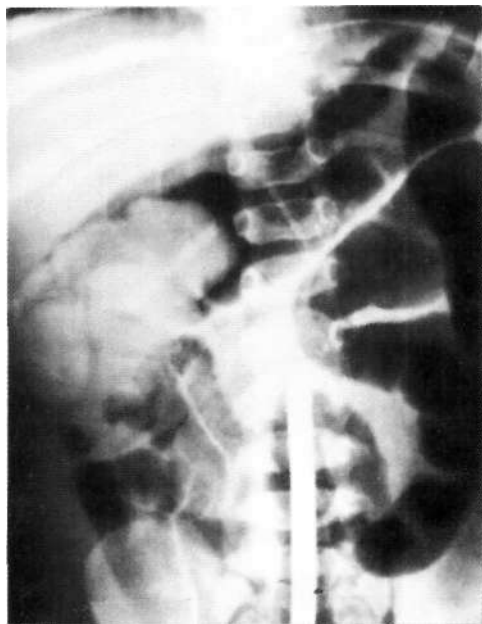


Рис. 42. Симптом „серпа“ при тонко-толстокишечной инвагинации.

жительном ущемлении консервативный способ приводит к быстрому выздоровлению. При значительном ущемлении кишки и позднем поступлении больного консервативная дезинвагинация может привести к оставлению в брюшной полости нежизнеспособного участка кишки. Оперативная дезинвагинация не имеет широких показаний, учитывая редкость изолированных тонко-тонкокишечных инвагинаций и выявление анатомического субстрата (2-3 %), вызывающего инвагинацию. Кроме того, лапаротомии чреваты послеоперационными осложнениями: только спаечная кишечная непроходимость после оперативной дезинвагинации отмечается у 6,6-15,4% больных [Портной В.М., 1964; Горяинов В.Ф., 1978].

При выборе тактики лечения большинство хирургов основными критери-

ями считают время, прошедшее от начала заболевания, и локализацию головки инвагината в толстой кишке [Баиров Г.А., 1973; Исаков Ю.Ф. и др., 1975]. При этих условиях поступление больного в специализированный детский хирургический стационар в первые 12 ч является показанием к консервативной дезинвагинации.

Исследования других авторов [Староверова Г.А., 1982] показывают, что наиболее достоверным признаком степени ущемления внедрившейся кишки является продолжительность выделения кровянистых испражнений. Ориентируясь на этот признак, автор предлагает дифференцированную тактику лечения в зависимости от степени ущемления (продолжительность нарушения кровообращения во внедрившейся кишке): консервативное лечение показано при продолжительности кровянистых выделений из прямой кишки не более 10 ч; в остальных случаях показано оперативное лечение.

Принципиально новые возможности в диагностике и выборе тактики открывает метод лапароскопии, который позволяет под визуальным контролем с помощью манипулятора облегчить консервативное расправление инвагината, оценить состояние кровообращения в ущемленной кишке, определить показания к лапаротомии и резекции нежизнеспособной кишки. А.Ф.Дронов, О.И.Блинников (1984) показали, что с помощью лапароскопии и визуального контроля можно объективно оценить состояние дезинвагинированной кишки и избежать кан необоснованной лапаротомии, так и оставления в брюшной полости некротически измененной кишки. Исследования, выполненные у 16 больных с инвагинацией, поступивших после 24 ч от начала заболевания, позволили в 50 % случаев выполнить консервативную дезинвагинацию и избежать лапаротомии.

В ходе оперативной дезинвагинации

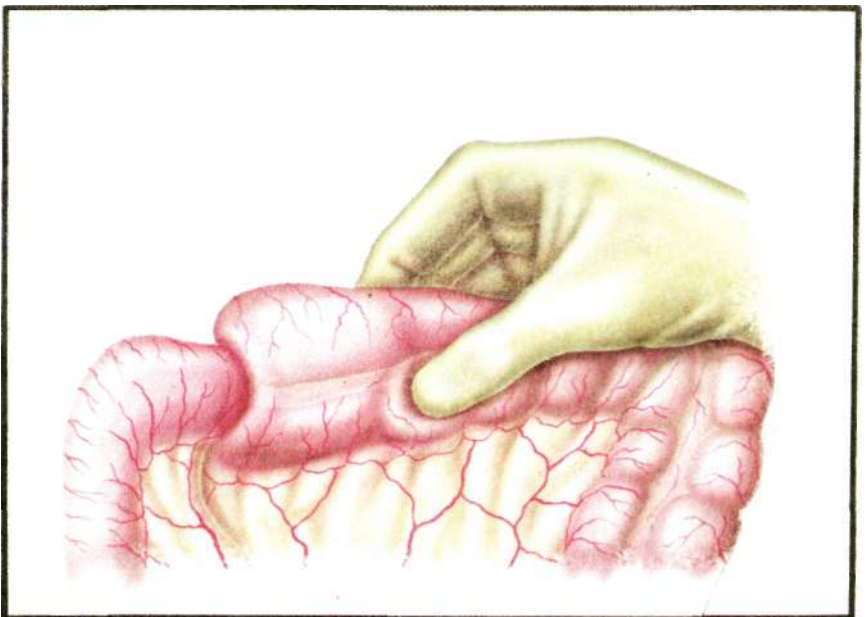
обязательно выполнение следующих приемов: блокада корня брыжейки 0,5 % раствором новокаина, согревание кишки с инвагинатом салфетками, смоченными теплым (не более 40 °С) изотоническим раствором хлорида натрия. Сама дезинвагинация производится методом выдавливания внедрившейся кишки (рис. 43). После дезинвагинации необходимо оценить жизнеспособность кишки. Визуальная оценка циркуляторных расстройств на основании цвета, пульсации пристеночных сосудов, перистальтики субъективна и неточна. Следует отметить, что некротические изменения при ущемлении кишки начинаются со слизистого и подслизистого слоев, поэтому применение объективных методов оценки интрамуральной гемодинамики является залогом предотвращения ошибки при оценке жизнеспособности кишки. Для этих целей применяют методики трансиллюмина-

ции, трансиллюминационной ангиоскопии (ангиографии) [Розенгартен Ю.М., 1968; Сигал М.З., 1974; Константинов В.И., 1982], хромоскопии [Давиденков В.В., 1982], пигментную вазографию [Попов В.И. и др., 1966], электротермометрию [Кузьмина Л.М., 1974]. Однако эти методы либо громоздки, либо малоинформативны.

С 1979 г. в клинике применяют метод прямой электроэнтеромиографии (ЭЭМГ), который позволяет не только оценить функциональное состояние (степень некроза) кишки, но при необходимости и определить границы экономной резекции пораженного участка.

При малейшем подозрении на нарушение кровообращения в стенке кишки, не имея возможности провести ЭЭМГ, позволяющее объективно оценить состояние микроциркуляции, производят резекцию в пределах здоровых тканей. Возможны два варианта: резекцию

Рис. 43. Операция дезинвагинации (схема).



кишки производят после дезинвагинации или, если эта манипуляция невозможна, приходится резецировать конгломерат кишок вместе с инвагинатом. В исключительных случаях при илеоцекальной инвагинации удаление инвагината может быть выполнено через просвет слепой кишки. При этом продольным разрезом стенки толстой кишки вскрывают ее просвет и изнутри, на расстоянии 2-3 см от места внедрения, резецируют инвагинат. Затем слизистые оболочки сшивают кетгуттом по линии разреза, ушивают рану толстой кишки и накладывают серозные швы между толстой нишкой и внедрившейся тонкой кишкой. Резекцию конгломерата кишок вместе с инвагинатом приходится делать в тех случаях, когда при попытках дезинвагинации происходит разрыв или повреждение толстой кишки. В этом случае удаляют, как правило, весь илеоцекальный угол и накладывают илеотрансверзоанастомоз. Если дезинвагинация удается, но остаются сомнения в жизнеспособности кишки, производят резекцию в пределах здоровых тканей на расстоянии не менее 8-10 см от границы некроза в проксимальном отделе и 5-6 см - в дистальном. Анастомоз может быть наложен конец в конец подвздошной кишки, если его линия проходит на 10-15 см выше баугиниевой заслонки. При более низком наложении анастомоза возникает необходимость разгрузки. Для этого через колостому интубируют подвздошную кишку трубкой. Если подвздошную кишку резецируют очень низко, или удаляют илеоцекальный отдел, то накладывают анастомоз конец (тонкой кишки) в бон (толстой кишки), отступив от ушитой культи на 5-6 см. Для предупреждения рефлюкса целесообразно выполнять анастомоз по Витебскому в нашей модификации. В тонкую кишку вставляют трубку длиной не более 6 см, диаметром меньше диаметра кишки. Отступая от края резекции на 2-3 см, кишку пе-

ревязывают на трубке и погружают на 3-4 см в просвет толстой кишки через поперечный разрез, затем накладывают узловое серозно-мышечные швы.

Данная модификация предупреждает рубцовое стенозирование анастомоза, обеспечивает постоянный пассаж химуса по трубке и, кроме того, несколько упрощает технику операции (рис. 57).

При тяжелом состоянии ребенка, некрозе кишки с воспалительным процессом брюшины риск радикальной операции чрезвычайно велик. В таких ситуациях целесообразна двухэтапная операция. Вначале резецируют кишку, saniруют брюшную полость, включая введение антибиотиков и наложение двойной илеостомы. Через 1<sup>1</sup>/<sub>г</sub>-2 нед после улучшения состояния больного может быть наложен анастомоз. Мы в этих случаях используем отсроченный магнитный анастомоз, для чего в приводящий и отводящий концы илеостом вводим магнитные плашки нужной величины, которые в результате компрессии к 5-6-му дню образуют соустье; магниты удаляют за нити. Соустье начинает функционировать, отделяемое из свища становится скудным, а при наложении давящей повязки полностью прекращается. Илеостомы могут быть ушиты вне брюшной полости через 1<sup>1</sup>/<sub>г</sub>-2 мес после ликвидации воспалительных явлений.

#### Функциональная нишечная непроходимость (парез нишечника)

Она, как правило, сопровождается рядом хирургических заболеваний или возникает после тяжелых оперативных вмешательств. Частота парезов в послеоперационном периоде составляет 2,4-75% наблюдений [Селезнев Г.Ф., 1970; СтрашокИ.Ф., 1974].

Согласно нейрогенной теории, парезы и параличи нишечника обусловлены тормозными нервными влияниями на его

гладкую мускулатуру. При этом одни авторы [Беляев А.А., 1961; Иирсе Г.А., Лаптева Г.Г., Уголев А.М., 1967; Гальперин Ю.М., 1971] считают, что раздражение интерорецепторов брюшины и кишечника ведет к возникновению тормозных рефлексов, которые и определяют развитие паралича. Другие авторы видят причину тормозных импульсов в повреждении центрального нервного аппарата токсическими агентами [Вознесенский В.П., 1952; Сельцовский П.А., 1963].

Вследствие пареза и паралича мускулатуры желудка и кишечника задерживается пассаж содержимого и в просвете кишечника скапливается значительное количество жидкости и газов.

Главный источник увеличения объема газов - проглоченный воздух. В.А.Бабаев (1969), Ю.М.Дедерер (1971), К.Andersen, A.Ringsted (1943), изучавшие внутрикишечный газовый состав, считают, что около 68 % его приходится на проглоченный воздух, 22 % - на газ, диффундирующий из крови, и 10 % - образуется в результате жизнедеятельности микроорганизмов. Основные компоненты газовой смеси: азот - 70 %, кислород - 10-12 %, углекислый газ - 6-9 %, сероводород - 1-5 %, другие газы - 0,5-5% [Дедерер Ю.М., 1971].

Скопление газов и жидкости приводит к значительному увеличению внутрикишечного давления. Таким образом, в патогенетическое кольцо вступает еще одно важное звено - перерастяжение стенки кишки и нарушение интрамуральной гемодинамики. Повышение давления до 67 кПа и выше вызывает необратимые изменения микроциркуляции кишечной стенки. Возникают постоянный стаз мелких сосудов, интерстициальные геморрагии и резко выраженная интраваскулярная агглютинация клеток, последняя начинается при повышении внутрикишечного давления до 5,33 кПа. Повышенное давление в просвете кишки уменьшает емкость сосудистого русла стенки кишки (преи-

мущественно слизистой оболочки), повышает сосудистое сопротивление кровотоку и понижает приток [Пулатов А.С., 1969]; развивается венозный застой.

Скопление жидкости и газов в просвете пищеварительного канала вызывает интенсивное раздражение механорецепторов. Этим замыкается порочный круг: угнетение сократительной активности желудочно-кишечного тракта приводит к растяжению кишечных петель жидкостью и газами, что еще более угнетает моторную активность. Нарушение интрамуральной гемодинамики, снижение тонуса сосудистой стенки вызывает раскрытие артериоловенозных анастомозов для компенсации кровотока. Циркуляторная гипоксия приводит к отеку всех слоев кишечной стенки и развитию негистологических изменений, преимущественно в слизистой оболочке.

Повышение внутрикишечного давления отражается на проницаемости кишечной стенки и увеличивает транссудацию жидкости в просвет кишки, обуславливающую значительную потерю жидкости, богатой (до 5 %) белком [Рогацкий Г.Г., 1968]. Кишечная стенка и просвет кишки превращаются в депо крови, выключенное из кровообращения [Хелимский А.М., 1957].

Сгущение крови, возникающее в результате плазмопотери, ведет к дегидратации тканей, азотемии и метаболическим нарушениям, определяющим интоксикацию.

Наконец, нарушение всасывания приводит к дополнительным потерям жидкости, белков, электролитов.

В результате транссудации в просвет кишечника жидкости, богатой белками и солями, изменяется кислотность внутрикишечной среды и создается благоприятная среда для размножения микроорганизмов. Происходят количественные и качественные (антисептика) изменения флоры, причем существует прямая зависимость между клиническими симптомами интоксикации и количе-

ством свободного эндотоксина *E.coli*, определяемого в кишечнике при илеусе. На поздних стадиях илеуса кишечная флора обнаруживается в перитонеальной жидкости, крови воротной вены и высевается из периферической крови [ЗондерН.В., Николаев В.Г., 1970].

Ряд авторов видят причину пареза в развивающейся гипокалиемии [РошальЛ.М. и др., 1971; Frank P., 1966]. Дефицит ионов калия приводит к атонии желудка и кишечника. Однако зависимости между уровнем снижения калия и тяжестью пареза не прослеживается [Махов Н.И., Селезнев Г.Ф., 1973]. Кроме того, нередко наблюдается парез кишечника без существенной гипокалиемии и значительная гипокалиемия без выраженного пареза. Вероятно, здесь имеет место порочный круг: парез вызывает гипокалиемию, которая, снижая сократительную активность мышечной клетки, еще более угнетает перистальтику.

Таким образом, основным в патогенезе функциональной кишечной непроходимости нейрогенного генеза является повышение внутрикишечного давления с последующим нарушением органной гемодинамики, проницаемости кишечной стенки, размножением и активацией флоры в кишечнике и ее выходом в свободную брюшную полость. Наступление токсикоза в этой ситуации связано как с потерей жидкости, белка и солей в просвет кишечника и брюшную полость, так и со значительными расстройствами гемодинамики и нарушением клеточного метаболизма клеток.

Ряд анатомо-физиологических свойств детского организма (слабое развитие мышечных элементов и эластических волокон в подслизистом слое, неполное развитие интрамуральных нервных ганглиев наряду с обильным кровоснабжением слизистой оболочки, недифференцированность и генерализация рефлекторных влияний, несовершенство ферментативной системы, неустановивший-

ся симбиоз с кишечной флорой, склонность к дисбактериозу и др.) обуславливают некоторые особенности в динамике пареза кишечника у детей.

Патогенетические механизмы нарушения перистальтики зависят от основного заболевания [Бурков И.В. и др., 1975; Исаков Ю.Ф. и др., 1976].

Рассмотрим патогенез пареза при механическом илеусе. Раздражение интерорецепторов брюшины в месте возникновения препятствия вызывает кратковременный тормозной рефлекс, который приводит к угнетению перистальтики (I фаза нарушения моторики, I стадия пареза) [Самарин Н.Н., 1952; Гальперин Ю.М., 1975; Lindenschmidt et al., 1969]. Далее возникает фаза гиперперистальтики (II фаза нарушения моторики), в результате которой в приводящей петле вблизи места обтурации скапливается большое количество кишечного содержимого и газов, повышается внутрикишечное давление [Симонян К.С., 1961; Дедерер Ю.М., 1971; Harrower, 1968]. Затем патогенетические механизмы включаются в описанной выше после довательности.

Парез кишечника при перитоните зависит от выраженности воспалительных явлений в брюшной полости. Наши экспериментальные исследования [Бурков И.В. и др., 1973] выявили отличия в развитии пареза при перитоните и механическом илеусе. При перитоните наряду с прочими моментами большую роль играют процессы резорбции и фиксации токсинов в брюшной полости. Это вызывает перераздражение интерорецепторов брюшины и возникновение эфферентной тормозной импульсации, приводящей к угнетению кишечных сокращений (I стадия пареза). При дальнейшем распространении воспалительного процесса с вовлечением всей поверхности брюшины происходит расстройство циркуляции в системе брыжеечных сосудов (токсический прессорный эффект), а в результате по-

вышенной резорбции брюшины - быстрое всасывание токсических веществ и кумуляция их в органах (в кишечнике).

Расстройство брыжеечного кровообращения и прямое действие токсинов приводит к нарушению микроциркуляции в кишечной стенке, возникает циркуляторная гипоксия клеток, которые плохо переносят даже кратковременную гипоксию [Lohnertetal G., 1973].

Снижение транспорта кислорода и питательных веществ обуславливает резкое уменьшение гидролитической активности ферментов кишечного сока [Пулатов А.С., 1968; Шурабаев Б.Н. и др., 1972]. Возникает дискоординация между процессами резорбции и моторно-эвакуаторной функцией кишечника (II стадия пареза). Застой кишечного содержимого и усиление брожения приводят к повышению внутрикишечного давления. Дальнейшее развитие паралича кишечника идентично таковому при механическом илеусе, но протекает на фоне выраженного токсикоза.

Патогенетические особенности возникновения пареза при механическом илеусе и перитоните диктуют необходимость дифференцированного подхода к тактике лечения и его профилактики.

**Лечение.** Основными мерами предотвращения прогрессирования нарушения моторики являются консервативные методы лечения (исключая странгуляцию). Во II стадии пареза чрезвычайно важна коррекция нарушений гомеостаза (устранение дефицита объема циркулирующей крови) и микроциркуляции. При необходимости оперативного вмешательства после ликвидации непроходимости обязательна пункция приводящей петли кишки и эвакуация ее содержимого.

При III стадии пареза на фоне механического илеуса разорвать порочный круг можно путем длительной декомпрессии кишечника, сопровождающейся его санацией и гипотермией.

В начальных стадиях разлитого перитонита и пареза I-II стадии, когда вздутие кишечных петель выражено умеренно, а перистальтика полностью не угнетена, комплекс профилактических мер должен быть основан на тщательном удалении гноя из брюшной полости. Это достигается путем однократного массивного промывания во время операции или диализом, предпринимаемым в послеоперационном периоде. Чрезвычайно важна также рациональная антибактериальная и дезинтоксикационная терапия со стимуляцией перистальтики кишечника на фоне блокады эфферентной патологической импульсации.

При поступлении больных в поздние сроки заболевания с выраженным парезом кишечника (III стадия) патогенетически обосновано, на наш взгляд, применение в комплексе антипаретических мероприятий длительной декомпрессии, санации и локальной гипотермии кишечника для профилактики реинфицирования брюшной полости и вялотекущего перитонита в послеоперационном периоде.

У большинства наших больных наблюдались II стадия пареза (72,4 %) и паралич (27,6 %). 46 % наших пациентов с парезом кишечника составили дети раннего возраста. В этой возрастной группе парез на почве перитонита наблюдался у 55 % больных, на почве инвагинации - у 19 % и после радикальных операций по поводу мегаколон - у 12,3 %. У детей более старшего возраста парез после перитонита констатирован в 45,2 % случаев и на почве спаечной кишечной непроходимости - в 29,8 % наблюдений.

III стадия пареза чаще наблюдается при реоперациях по поводу послеоперационного перитонита (24,3 %) и раннего спаечного илеуса (20 %).

При парезе кишечника следует лечить основные заболевания, проводить коррекцию нарушений гомеостаза и принимать меры для восстановления нару-

шенной перистальтики, профилантины перехода пареза в паралич кишечника. Эти принципы должны соблюдаться на всех этапах лечения, вплоть до разрешения пареза.

Под нупированием пареза мы понимаем не только улучшение перистальтики, сопровождающееся отхождением газов и даже стула, но и уменьшение интоксикации, снижение болевого синдрома, линвидацию напряжения и выраженного вздутия кишечника, участие брюшной стенки в акте дыхания, компенсацию дыхательной и сердечной деятельности, улучшение состояния.

В послеоперационном периоде до ликвидации пареза необходимо полностью исключить энтеральное введение пищи и жидкости для предупреждения заглатывания воздуха. Через тонкий зонд следует проводить отсасывание застойного желудочного содержимого и периодическое промывание 2 % раствором натрия гидрокарбоната.

Инфузионная терапия должна начинаться в ходе предоперационной подготовки и комплексно воздействовать на многие стороны гомеостаза. Предоперационную подготовку целесообразно проводить в течение 2-3 ч. После компенсации основных показателей НОС, внеклеточной жидкости, стабилизации пульса и АД можно приступать к оперативному вмешательству.

Согласно данным Б.В.Антипова (1964), при мощном потоке импульсов из брюшной полости наступает истощение и деструкция нейронов гипоталамуса. Нарушение системы гипоталамус-гипофиз - надпочечники приводит к расстройству мезентериального кровотока и микроциркуляции в кишечной стенке [Гальперин Ю.М., 1975].

Таким образом, терапию стероидами считают важным компонентом лечения пареза кишечника.

Применять гидрокортизон следует из расчета 4-5 мг/кг в течение 4-5 дней с последующим постепенным снижением

дозировки до полной отмены. В послеоперационном периоде гидрокортизон назначают в первой половине дня во избежание угнетения функции коры надпочечников по типу обратной связи [Вельтищев Ю.В., 1967; Мамонтов В.И., 1969]. Важное значение имеет также уменьшение энергетически-динамической недостаточности миокарда вследствие применения глюкозы, инсулина, АТФ, кокарбоксилазы [Пасхин Т.С., 1966; Скулачев А.В., 1970; Laborit N., 1971; Bone G.G., 1972], улучшение дыхания (бронхолитики), поддержание объема циркулирующей крови (ОЦК).

Для удержания в сосудистом русле жидкости в процессе восполнения водно-электролитного дефицита необходимы полиглобулин и среднемоллекулярные соединения, которые длительно циркулируют в крови, обладают высокими реологическими свойствами, способны повышать онкотическое давление, удерживать воду и сорбировать токсины.

Перерыв энтероэнтерального тормозного рефлекса осуществляется двусторонней паранефральной блокадой, ганглиоблокаторами (диколин, димеколин, изобарин), перидуральной анестезией [Баиров Г.А., 1973].

Улучшению перистальтики кишечника способствуют седативные и нейроплегические препараты. Устраняя процессы торможения или угнетая возбуждение, они оказывают регулирующее влияние на ЦНС и опосредованно улучшают перистальтику.

Одним из наиболее распространенных средств стимуляции кишечника при динамическом илеусе является гипертонический раствор хлорида натрия [Вальтер В.Г. и др., 1963, 1965; Березов Е.Ю., Лапин М.Д., 1967, и др.]. Он усиливает перистальтику за счет резкого изменения клеточного потенциала, однако действует непродолжительно; повторное введение может вызвать гипернатриемию и гиперхлоремию [Савчук Б.Д., Нубышкин В.А., 1973].

Патогенетически обосновано применение средств, улучшающих проведение импульса в нервно-мышечном синапсе. Используются вещества, либо предохраняющие ацетилхолин от гидролитического расщепления, либо стимулирующие его синтез, или же действующие аналогично данному медиатору. И первой группе относятся соединения антихолинэстеразного действия: физиостигмин, эзерин, прозерин, простигмин [Вишневский А.А. и др., 1967, 1969; Махов Н.И., Селезнев Г.Ф., 1970]. Ко второй группе - вещества, стимулирующие образование ацетилхолина или действующие подобно ему, например, пантотеновая кислота, участвующая в синтезе ацетилхолина, а также непосредственно повышающая тонус мускулатуры кишечника; ацеклидин, карбохолин, химически и фармакологически близкие к ацетилхолину [Морозов В.Г., 1970]. Карбохолин оказывает более продолжительное действие, так как он не гидролизруется холинэстеразой. У ацеклидина особенно выражена способность повышать тонус мускулатуры кишечника и усиливать его сокращение [Машковский М.Д., 1967].

Интересны публикации о клиническом применении элентростимуляции кишечника при послеоперационных парезах [Бабаев В.А., 1969; Вишневский А.А. и др., 1969-1974; Гальперин Ю.М., 1975; Sperling Let al., 1963].

Действие электрического тона приводит к высвобождению нервно-мышечного аппарата тонкой кишки от центральных нервных влияний путем их блокады на уровне передачи возбуждения с постганглионарных волокон на нервно-мышечный аппарат. Благодаря этому устраняется рефлекторное торможение моторики и высвобождается собственный автоматизм кишечника [Гальперин Ю.М., Рogaцкий Г.Г., 1971]. Именно поэтому электростимуляция малоэффективна при перитоните и поздних стадиях паралитической непроходимости, когда паралич кишечника обусловлен не только центральными тормозными воздействиями, но и появле-

нием гуморальных факторов торможения моторики [Гальперин Ю.М., 1975].

Есть сообщения об обнадеживающих результатах иглорефлексотерапии.

**Оперативное лечение.** Одним из методов борьбы с парезом кишечника является механическая декомпрессия, цель которой - устранение повышенного внутрикишечного давления.

Существует много методов интраоперационной эвакуации кишечного содержимого. Наиболее старым является выдавливание [Греков Н.И., 1914; Склярлов М.Г., Козырев А.А., 1925; Спасокукоцкий СИ., 1928]. Этот метод еще на XXVI Всесоюзном съезде хирургов решено было оставить ввиду его травматичное™.

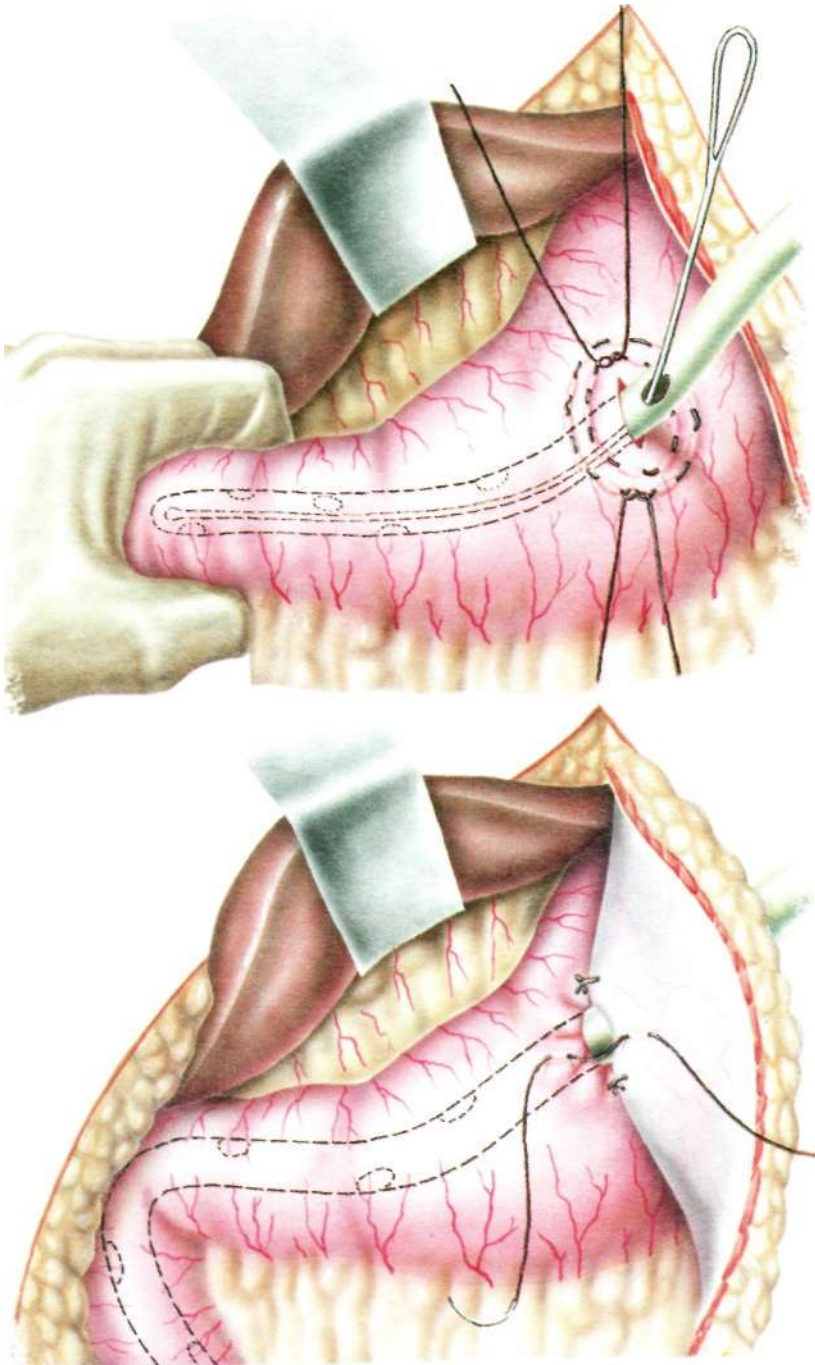
C.Davis, L.Sperling (1969) рекомендуют одновременно опорожнять кишечник пункцией кишки по Ferguson (1965) в участке прикрепления брыжейки к кишечнику.

Когда декомпрессия желудка не дала эффекта, пытались уменьшить парез кишечника путем наложения энтеростомы в той или иной модификации [Спасокукоцкий СИ., 1928; ДамьеН.Г., 1956; Топчибашев М.А., Буртикова Т.А., 1972]. Следует особо отметить, что при выраженном парезе подвешенная энтеростомия обеспечивает опорожнение только близлежащих петель кишечника и поэтому малоэффективна [Арапов Д.А., 1956; Дедерер Ю.М., 1971].

Учитывая серьезные недостатки указанных методов при тяжелых парезах, большую популярность начинает приобретать оперативная интубация кишечника (назогастральная, через гастростому, прямую кишку и цекоаппендикостому).

При носожелудочной интубации трудно провести зонд через привратник [DummarG.M., 1957; HnatnikJ., Richard H., 1959]; кроме того, нередки такие осложнения как синусит, отит, стеноз пищевода и гортани [Sanderson ER., 1971]. Этот метод неприемлем





также при повышенном рвотном рефлексе.

Ретроградная интубация кишечника через ценоаппендиностому [Мамакеев М.М., 1969; Троян В.В., 1981] травматична, поскольку зонд необходимо провести до начального отдела тощей кишки, где скапливается большее количество кишечных соков и газов [Дедерер Ю.М., 1971]; кроме того, при этом способе необходима дополнительная декомпрессия носожелудочным зондом.

П.Н.Напалков, Б.И.Мирошников (1973) рекомендуют проводить тройное дренирование: тощую кишку дренируют или через нос, или через гастростому, подвздошную через цекостому, толстый кишечник через анус.

У детей наиболее результативна при парезе декомпрессия через гастростому [Степанов Э.А., Ирасовская Т.В., 1974] (рис. 44).

Для облегчения проведения зонда через пилорический отдел и двенадцатиперстно-тощекишечный изгиб предложено применение жесткого проводника [Андросов Н.С., 1971; Harris B.N. et al., 1973] или зонда с баллоном.

Длительная декомпрессивная интубация позволяет проводить эффективную, антибактериальную санацию кишечника [Колесников З.С., 1967; Зандер Н.В., Николаев В.Г., 1970; Catania N., 1960].

Важное место в лечении динамического илеуса отводится удалению газов из кишечника. Основными компонентами газовой смеси в кишечнике является азот (около 70 %), содержание кислорода уменьшено вследствие развития микрофлоры [Дедерер Ю.М., 1971]. Таким образом, целесообразно использовать гипербарическую оксигенацию. Применение камер повышенного давления позволяет значительно увеличить

всасывание газа из кишечника [Казанский Д.Д., 1983].

Интубация кишечника через гастростому оказалась эффективной у 46 из 50 больных. Длительная декомпрессия обеспечивает постоянную аспирацию кишечного содержимого, санацию кишечника и его охлаждение. Потери жидкости и электролитов через декомпрессионную трубку легко учитываемы и могут быть своевременно скорректированы.

#### Хроническая дуоденальная непроходимость

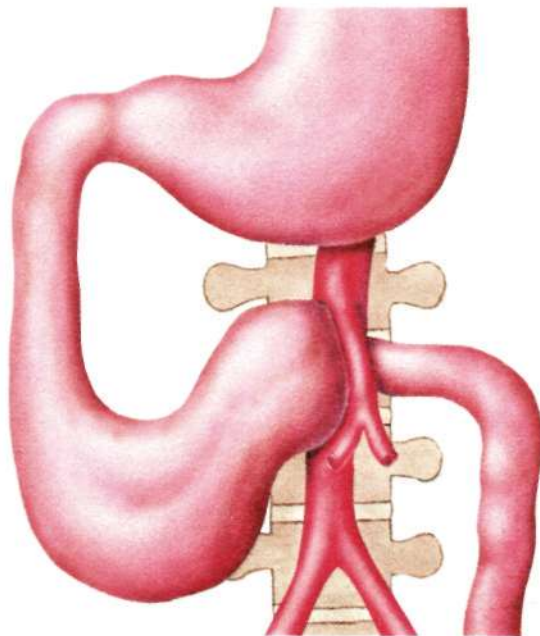
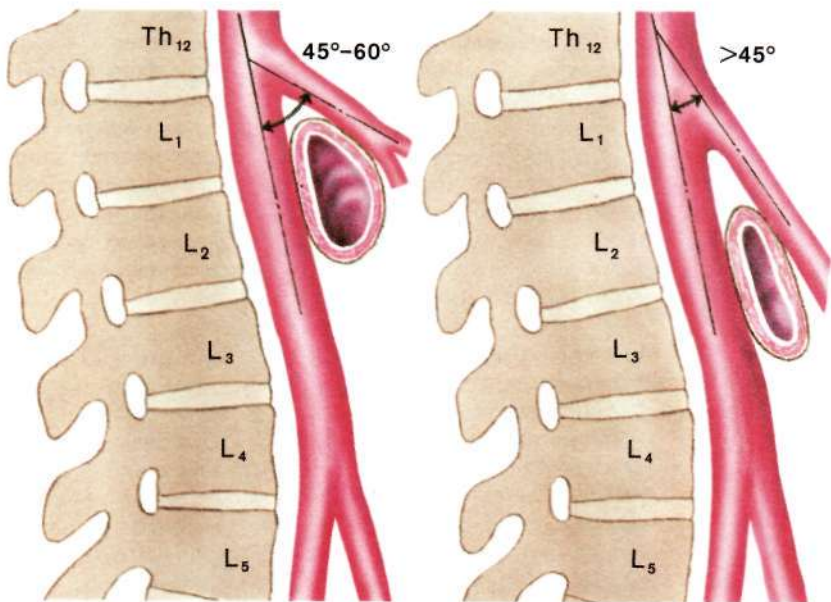
Впервые заболевание у взрослого описано Рокитанским в 1861 г., а клиническое объяснение дано Уилки в 1921 г. Это заболевание известно как синдром Уилки, синдром верхней брыжеечной непроходимости, хроническая артериомезентериальная непроходимость двенадцатиперстной кишки и др.

Хроническая дуоденальная непроходимость - перемежающаяся непроходимость терминального отдела двенадцатиперстной кишки в том месте, где она оказывается зажатой и вилке между аортой (позади) и отходящей от аорты верхней брыжеечной артерией (спереди).

Долгое время считали, что у детей это заболевание не встречается. Однако в 1974 г. G.D.Bunington, E.R.Wayne привели 20 собственных наблюдений. В.В.Иванов и соавт. (1982) при целенаправленном исследовании 246 детей с постоянными жалобами на боли в верхнем квадранте живота у 58,1 % обнаружили патологию гастродуоденальной зоны, причем у 56 детей (22,7 %) она носила органический характер, выражалась в нарушении положения, формы и функции двенадцатиперстной кишки.

Анатомическим субстратом подобного синдрома является образование более острого, чем в норме, угла между аортой и верхней брыжеечной артерией (мень-

Рис. 44. *Интубация через гастростому.*



ше 45-60°) (рис. 45). При этих условиях в случаях более высокой фиксации двенадцатиперстной кишки выше I-III возможно ее сдавление верхней брыжеечной артерией или лимфатическими узлами, соединительнотканными тяжами и сращениями, возникающими в результате периодуоденита или другого воспалительного процесса в этой области. Подобная анатомическая предпосылка у детей первых дней жизни нередко создается в случаях незавершенного поворота (синдром Ледда), а у детей старшего возраста за счет диспропорции роста органов и систем. Дети с подобным синдромом обычно астеники, у них выявляется острый эпигастральный угол. Этот синдром почти в 80 % случаев проявляется у детей старшего возраста (после 7 лет).

**Клиническая картина** очень неопределенна, но отличается длительностью. Наиболее частые симптомы: болевые ощущения в эпигастральной области, тошнота, отрыжка, вздутие в верхнем отделе живота, особенно после еды. Характерный признак - периодическое облегчение при изменении положения тела, особенно в положении на животе. Дети плохо развиваются, отстают от сверстников, масса тела снижена.

На обзорной рентгенографии очень редко удается обнаружить дуоденальный стаз и наличие двух уровней в желудке и двенадцатиперстной кишке. При исследовании с контрастным веществом очень важно одновременное заполнение бариевой взвесью желудка, двенадцатиперстной кишки и начальных петель тонкой кишки, что лучше удается в условиях гипотонии с введением зонда в двенадцатиперстную кишку и заполнением ее бариевой взвесью (энтероклизма). На данную патологию указывают: высокий переход дуоденоеюналь-

ной зоны - выше уровня 1ц замедление пассажа бариевой взвеси по двенадцатиперстной кишке, ее дилатация, плохое контрастирование над уровнем позвоночника („просветление“), антиперистальтика с забрасыванием содержимого в желудок, зияние привратника. Рентгенологические изменения во многом определяются причиной, вызвавшей данный синдром, и компенсаторными возможностями двенадцатиперстной кишки (рис. 46).

О моторно-эвакуаторных способностях кишки позволяет судить поэтажная манометрия, проведенная на разных уровнях двенадцатиперстной кишки, желудка и в начальном отделе тощей кишки. Нормальным считается давление: в желудке - 40-60 мм вод.ст., в двенадцатиперстной - 100-120 мм вод.ст.

К компенсированным стадиям относят дуоденальное давление выше 18,6 кПа и нормальное в желудке. При субкомпенсированных стадиях определяется высокое давление в двенадцатиперстной кишке, желудке и нормальное в тощей кишке. Декомпенсированной стадии соответствует низкое давление во всех отделах двенадцатиперстной кишки, желудка и тощей кишки без признаков повышения давления при водной нагрузке (после введения 100-150 мл изотонического раствора хлорида натрия). Рентгенологически почти всегда находят признаки дуоденита и перидуоденита, выражающихся деформацией нишки, его головки, луковицы, зиянием привратника, появлением продольной исчерченности, изменением рельефа слизистой оболочки, возникновением симптома „крепостной стены“.

Информативным исследованием, особенно в неясных случаях, считают аортографию с одновременным контрастированием двенадцатиперстной кишки. На аортограммах (особенно в боковой проекции) удается определить степень сдавления кишки и угол отхождения

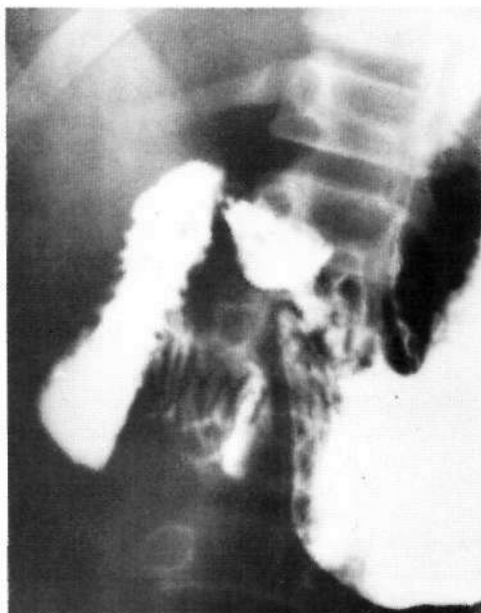Рис. 45. *Хроническая дуоденальная непроходимость (схема).*

верхней брыжеечной артерии от аорты [Мирзаев А.И., 1976].

При фибродуоденогастронии можно выявить стаз, расширение двенадцатиперстной кишки, изменения слизистой оболочки, заброс в желудок, сужение и сглаженность перехода в тощую кишку. Кроме того, можно определить сопутствующий воспалительно-язвенный процесс, который часто встречается при этом синдроме. В ряде случаев язвенного процесса пусковым механизмом можно считать хроническую дуоденальную непроходимость, ухудшающую условия заживления.

Лечение. Показанием к оперативному лечению считают стойкий болевой синдром и явления дисфагии, рентгенологические признаки дуоденальной непрохо-

Рис. 46. *Хроническая дуоденальная непроходимость (исследование с контрастной взвесью). Отмечается стаз в двенадцатиперстной кишке, высокая фиксация дуоденоюнонального перехода.*



димости и выраженное повышение интрадуоденального давления. Абсолютными показаниями к операции являются субкомпенсированная и декомпенсированная стадии заболевания. Во время оперативного вмешательства чрезвычайно важно установить причину, вызвавшую хроническую непроходимость, и степень компенсации.

Некоторые авторы считают радикальным способом операции наложение позадиободочного дуоденоюноанастомоза, который может быть дополнен межкишечным соустьем. Признают целесообразной антрумэктомию по Бильрот II в сочетании с ваготомией и дуоденоэнтероанастомозом с перекрытием приводящей петли [Витебский А.Д., 1977; Нестеренно Ю.А. и др., 1981]. К этой методике стали прибегать из-за затруднений при попытках мобилизации места перехода двенадцатиперстной ниши в тощую и низведении этого отдела.

Другие авторы [Тошаков Р.А. и др., 1980] считают оправданным более щадящую операцию, заключающуюся в мобилизации всего корня брыжейки тонкой, восходящего отдела и части поперечной ободочной кишки вместе с питающей их верхней брыжеечной артерией. Из сосудистой вилки выделяют сдавленную двенадцатиперстную кишку, которую перемещают и укладывают в новое ложе параллельно позвоночному столбу; при этом ни один сосуд не пересекают. При значительной декомпенсации мы считаем целесообразным данную операцию дополнять гастростомой и интубацией верхних отделов тощей кишки. Это дает возможность очень быстро приступить к энтеральному кормлению через зонд, препятствует перемещению двенадцатиперстной кишки и развитию послеоперационной непроходимости. Интубация может быть выполнена и без гастростомы, но это затрудняет проведение послеоперационной декомпрессии дилатированной двенадцатиперстной кишки.

Следует подчеркнуть, что операции должны применяться по строгим показаниям. При сопутствующих дуоденальных язвах целесообразно выполнять резекцию антрального отдела желудка с ваготомией и наложением дуоденоэнтероанастомоза, как предлагают Ю.А.Нестеренко и соавт. (1981). У детей следует применять более щадящие операции, что не исключает резекции с наложением анастомозов в сочетании с ваготомией. По данным Y.D.Bunington, E.R.Wayne, необходимость в наложении дуоденоэнтероанастомоза возникла только у 2 из 16 детей. После операции умер 1 ребенок, из 5 неоперированных детей умерло 4.

#### • Внутренние грыжи

При внутренних грыжах грыжевые ворота и мешок расположены в брюшной полости. Такие грыжи встречаются сравнительно редко и очень трудны для диагностики. Чаще всего они выявляются во время оперативного вмешательства по поводу острой странгуляционной кишечной непроходимости. Известны описания отдельных клинических случаев, а также сборная статистика, на основе которой разработана классификация [Нрамаренко Ю.Ю., 1956; Усов Д.В., 1982].

Среди внутренних грыж различают: надпузырные, грыжи Трейца, онолослепокишечные, межсигмовидные, надчревные, подвздошно-фасциальные, брыжеечно-пристеночные, грыжи Винслоевого отверстия, брыжейки поперечной ободочной кишки, чрезбрыжеечные, брыжейки червеобразного отростка, околопрямокишечные, круглой связки печени, широкой маточной связки, сальниковые, перепончато-сальниковые. Смещенные кишечные петли, покрытые листками брюшины, образующими своеобразный грыжевой мешок, многие авторы относят к истинным грыжам. При перемещении внутренних

органов через отверстие в брыжейке или другие врожденные дефекты возникают свободные грыжи, не покрытые грыжевым мешком - их называют ложными. Среди внутренних грыж чаще наблюдаются чрезбрыжеечные грыжи (27%), затем грыжи Трейца (21%). В мировой литературе описано около 200 случаев ущемления врожденных парацекальных грыж. Патологические карманы в илеоцекальной области образуются в период эмбрионального развития вследствие недостаточной фиксации средней кишечной трубки к задней брюшной стенке. Они могут также возникнуть в результате рубцово-спаечных процессов. У детей внутренние грыжи встречаются в 9,2% всех грыж.

Внутренние грыжи трудно диагностировать не только до, но и во время операции, что нередко бывает причиной осложнений,

Дефекты хирургического пособия - неполное иссечение брюшинного грыжевого листка, оставление дефектов в сальнике, брыжейке.

У всех больных с внутренними грыжами в анамнезе отмечались „беспричинные“ периодические схваткообразные боли в животе, исчезновение болей в ноленно-локтевом положении. При объективном исследовании обнаруживалось несоответствие жалоб минимальной симптоматике. О таком расхождении признаков следует помнить всегда.

Ход оперативного вмешательства зависит от вида грыжи. При грыже Трейца кишечные петли осторожно подтягивают, затем растягивают грыжевое кольцо. Рассекать плотное кольцо недопустимо, так как сверху и слева может быть расположена восходящая ветвь нижней брыжеечной вены, а снизу и сбоку - левая ободочная артерия.

Ущемление в отверстия брыжейки ликвидируют, освобождая петли кишечника. В некоторых случаях приходится рассекать ущемляющее кольцо, ориентируясь на брыжеечные сосуды. Грыже-

вые ворота после извлечения кишечных петель ушивают отдельными капроновыми или шелковыми швами. В связи с запоздалой диагностикой нередко отмечается ненроз ущемленных петель кишечника, приходится их резецировать и накладывать анастомоз.

### • Дивертикул Меккеля

В 1809 г. немецкий анатом J.F. Meckel впервые описал дивертикул тонкой кишки и обнаружил связь между его происхождением и обратным развитием желточного протока, функционирующего в первые недели внутриутробной жизни.

Уже в 1904 г. М.И.Ростовцев собрал в литературе 634 случая заболеваний, связанных с дивертикулом: кишечная непроходимость, грыжи Литтре, дивертикулиты.

Дивертикул Меккеля, по секционным данным, встречается в 2 % случаев. Интраоперационно, в качестве сопутствующей патологии его выявляют в 0,1-0,3 %.

Дивертикул Меккеля представляет собой выпячивание участка на противоположной стороне подвздошной кишки. Описаны случаи расположения дивертикула на брыжеечном крае и даже в толще брыжейки. Расстояние дивертикула от баугиниевой заслонки варьирует в широких пределах - от 10 до 90 см [Куш Н.Л., 1961]; чем меньше ребенок, тем это расстояние меньше. У детей до 6 мес оно составляет 20 см. Длина самого дивертикула также различна: от еле заметного возвышения до 11-15 см, диаметр - от 0,5 до 15 см [Ростовцев М.И., 1907]. Дивертикул иногда напоминает червеобразный отросток с колбовидным утолщением на конце, форма его чаще конусовидная с широким основанием на кишке.

Дивертикул может быть свободным или сохранять связь с желточным протоком - прикрепляться к пупку. Прикрепленный дивертикул чаще служит

причиной кишечной непроходимости. Обычно он широко сообщается с просветом кишки. В тех случаях, когда у входа отмечается складка слизистой оболочки или основание дивертикула значительно уже остальной его части, в дивертикуле может застаиваться кишечное содержимое, застревают инородные тела, паразиты; такие осложнения приводят к развитию дивертикулита.

Стенна дивертикула Меккеля по строению аналогична тонкой кишке, но в его слизистой оболочке встречаются гетеротопические ткани (желудка и поджелудочной железы).

Одни авторы считают, что гетеротопия - результат способности эктодермы первичной кишки превращаться в любые железистые образования [Albrecht E., 1949], другие усматривают в ней нарушение регрессии эмбриональных систем, в частности желточного протока, обладающего пищеварительными функциями.

Связь между гетеротопией тканей желудка, поджелудочной железы в дивертикул и кровотечениями установлена отчетливо. Тан, по данным E.C. Weinstein, в 63 дивертикулах Меккеля, удаленных при кровотечении, дистопированная ткань обнаружена в 79,4 % случаев.

Среди классификаций заболеваний дивертикула Меккеля наиболее приемлема следующая:

- I. Дивертикулит
  1. Хронический
  2. Острый: а) катаральный, б) флегмонозный, в) гангренозный
- II. Непроходимость нищечника
  1. Странгуляция
  2. Инвагинация
  3. Ущемление в грыже
- III. Пептическая язва
- IV. Опухоли
  1. Доброкачественные
  2. Злокачественные

Дивертикул Меккеля может клинически ничем не проявляться и обнаруживаться случайно при лапаротомиях, производимых по поводу различных заболеваний, чаще острого аппендицита.

Острый дивертикулит встречается относительно редко. Причиной воспаления является энтерогенная инфекция, перфорация инородным телом. Многие авторы указывают, что воспаление дивертикула встречается реже, чем червеобразного отростка, вследствие широкого сообщения его с кишкой и отсутствия в стенке дивертикула лимфоидной ткани, а также заслонки Герлаха.

Слабо выраженная мускулатура дивертикула Меккеля и недостаточное кровоснабжение приводят к развитию тяжелого воспалительного процесса в дивертикуле [Борисов А.В., 1961].

Имеется мнение [Бабаян А.Б., Соснина Т.П., 1967], что этот процесс может распространиться по брюшине и в случае воспаления червеобразного отростка.

Дооперационная диагностика дивертикула трудна, чаще всего это заболевание клинически протекает как острый аппендицит. Это объясняется близостью анатомического расположения червеобразного отростка и дивертикула Меккеля.

Дивертикулит характеризуется острым началом, довольно интенсивными болями в животе без четкой локализации, повышением температуры, рвотой. Пальпаторная болезненность может определяться по всему животу, в правой подвздошной области, в нижнем отделе живота, около пупка. Симптомы раздражения брюшины также не имеют четкой локализации. Отмечается учащение пульса и нарастание лейкоцитоза.

По данным литературы, около 50 % больных поступают с картиной перитонита.

Дифференциальная диагностика острого аппендицита и дивертикулита чрезвычайно сложна. Однако практического значения ошибка не имеет: при-

меняемый при остром аппендиците доступ Волковича - Дьяконова удобен и для резекции дивертикула Меккеля.

Опасны ошибки другого рода - когда при отсутствии воспалительных изменений в червеобразном отростке у больных с острым животом просматривают воспаление дивертикула. Во избежание таких случаев необходима ревизия терминальных отделов подвздошной кишки.

При аппендэктомии в анамнезе картина острого живота с локализацией боли вокруг пупка может навести на мысль о воспалении дивертикула Меккеля.

Хроническое воспаление дивертикула встречается крайне редко.

Все виды непроходимости на почве меккелева дивертикула подразделяют на две группы: 1) непроходимость, вызванная дивертикулумом, фиксированным к пупку или другим отделам брюшной полости, 2) непроходимость при свободном дивертикуле.

К первой группе относится странгуляция в результате заворота кишки вокруг фиксированного дивертикула; ко второй - инвагинация или ущемление дивертикула в грыже. В генезе непроходимости играет определенную роль форма дивертикула. Так, короткий, на широком основании дивертикул чаще приводит к инвагинации, узкий и длинный - к странгуляции.

Кишечная непроходимость, как правило, относится к странгуляционному типу: острое начало, схваткообразные боли в животе, рефлекторная рвота, задержка стула, вздутие живота через несколько часов от начала заболевания, усиление перистальтики. При инвагинации выявляется кровь в стуле. Рентгенологическая картина соответствует низкой кишечной непроходимости с локализацией рентгенологических симптомов вокруг пупка; затемнение чаще наблюдается в правой подвздошной области. В некоторых случаях могут сочетаться симптомы воспаления диверти-



кула и непроходимости. При этом к явлениям непроходимости рано присоединяются симптомы раздражения брюшины, очень быстро ухудшается состояние больного, повышается температура, нарастают изменения со стороны крови.

Дивертикул Меккеля как причина инвагинации встречается, как правило, у детей старше года.

Среди осложнений, вызываемых дивертикулом, пептическая язва и кровотечение занимают по частоте второе место после кишечной непроходимости.

Исследованиями С.А. Dragstadt и соавт. (1942) доказано, что слизистая оболочка тонкой кишки очень чувствительна к воздействию желудочного сока. Эктопированная в дивертикул ткань желудка или поджелудочной железы вызывает изъязвление слизистой оболочки, эрозию сосуда и кровотечение. Язвы чаще локализуются в самом дивертикуле, но встречаются и на слизистой оболочке кишки в непосредственной близости к дивертикулу.

В образовании язв имеет значение также плохое кровоснабжение дивертикула, тромбоз одной из ветвей главной артерии.

Кровоточащая пептическая язва дивертикула чаще встречается у детей раннего возраста.

Кровотечение может быть профузным или рецидивирующим. Кровь обычно имеет темно-вишневый цвет, примесь сгустков. При обильном кровотечении в кишечнике каловых масс практически нет (в отличие от дизентерии, когда отмечается примесь крови к каловым массам).

Кровотечение часто возникает среди полного здоровья. Может быстро развиться коллапс. В некоторых случаях присоединяются боли в животе, объясняющиеся раздражением кишечника излившейся кровью.

При обследовании выявляется падение уровня гемоглобина, бледность, тахикардия. Живот чаще правильной

формы, мягкий при пальпации, без симптомов раздражения брюшины.

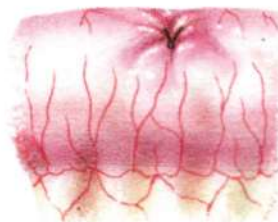
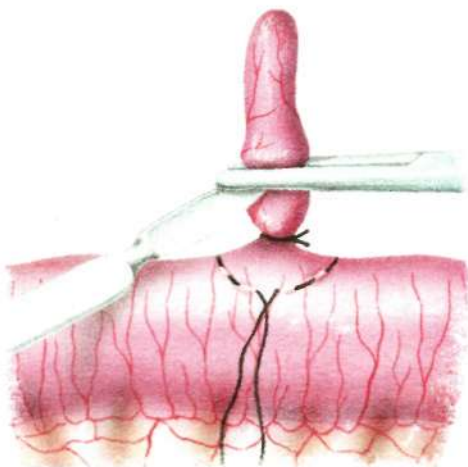
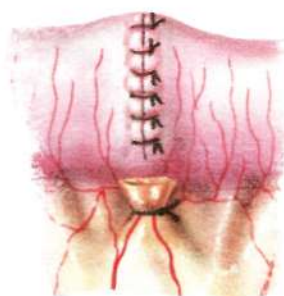
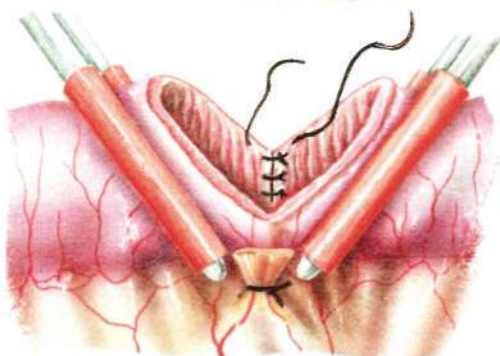
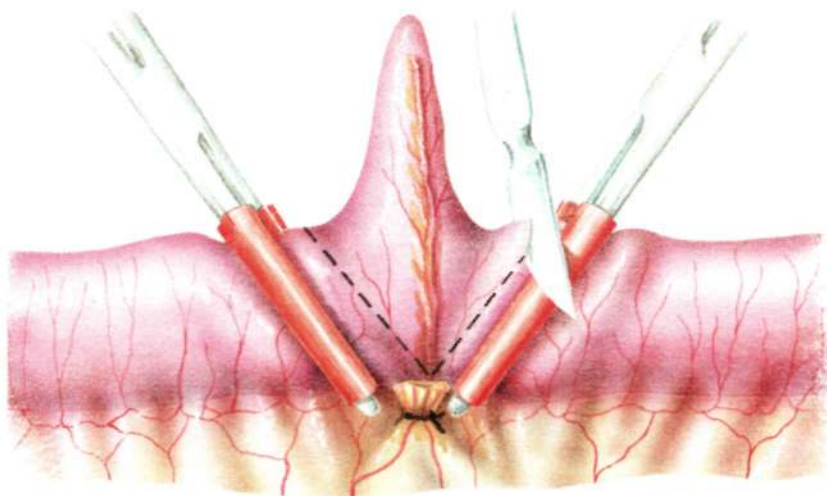
В прямой кишке определяется скопление темной крови, иногда со сгустками.

Дифференциальный диагноз следует проводить с кишечными полипами, при которых кровь обычно алой окраски, выделяется скуднее, определяется в конце дефекации. Для капилляротоксикоза, сопровождающегося кишечными кровотечениями, характерны интенсивные боли в животе и высыпания на коже. Сходную клиническую картину дает кровотечение из тонкой кишки при эктопии в ее слизистую оболочку ткани поджелудочной железы и ангиоматоз. Если состояние ребенка позволяет, можно выполнить радиоизотопное исследование. РФП, введенный в кровь, накапливается в слизистой оболочке желудка и четко указывает локализацию ее эктопии. В связи с большой трудностью дооперационной диагностики во время операции необходима тщательная ревизия тонкой кишки на всем протяжении, если дивертикул Меккеля не обнаружен.

Описана такая редкая патология дивертикула Меккеля как грыжа Литтре: нахождение дивертикула в грыжевом мешке, чаще при правосторонней ущемленной паховой грыже. У детей встречается крайне редко.

Лечение. Все заболевания дивертикула Меккеля лечат оперативным путем - резекцией. Большинство авторов считает [Поплз И., 1948; Земляной А.Г., 1959], что дивертикул Меккеля следует удалять всегда, когда его обнаруживают. Другие подчеркивают, что тяжелый воспалительный процесс в брюшной полости при неизменном первично дивертикуле служит противопоказанием к его удалению. Ряд авторов пола-

**Рис. 47.** Резекция дивертикула Меккеля (схема).



гают, что резекция дивертикула в таких случаях должна быть произведена в более поздние сроки [Uniastowsha L, Wargoski L, 1965].

При пептических язвах и кровотечениях из дивертикула оперативное лечение мы применяем лишь в случаях неэффективности консервативной гемостатической терапии, резекцию дивертикула предпочитаем проводить в „холодном периоде“.

Способ резекции определяется формой дивертикула. При широком его основании целесообразна клиновидная резекция с последующим двухрядным поперечным швом на стенку кишки. При узком основании удаление дивертикула можно провести как аппендэктомию с погружением культи в кисетный шов (рис. 47).

Среди осложнений послеоперационного периода - прогрессирование перитонита, причиной которого был сам дивертикул и несостоятельность швов стенки кишки после его резекции.

### Наружные кишечные свищи

Кишечные свищи при значительной потере химуса очень быстро вызывают у детей дегидратацию и развитие алиментарной дистрофии.

Наружные кишечные свищи являются либо осложнением патологических процессов в брюшной полости, либо возникают после хирургических вмешательств. Чаще всего причиной возникновения свищей служат осложненные формы острого аппендицита. Значительное место среди возникновения кишечных свищей у детей принадлежит далеко зашедшим инвагинациям и спаечной кишечной непроходимости.

Чаще свищи возникают при перфорации стенки кишки на почве воспалительного некробиотического процесса. Образованию кишечных свищей способствуют грубое дренирование брюшной полости, травматические манипуля-

ции, надрывы серозной оболочки при разъединении спаек и дезинвагинации, расхождение швов анастомоза.

Анализ наших наблюдений показывает, что среди основных причин возникновения приобретенных свищей у детей считается оставление на длительный срок марлевых тампонов и дренажных трубок при остром аппендиците (28,9 % наблюдений), эвентрации и десерозирования кишечника (6,5 %), расхождения швов анастомоза (5,6 %), прорыва абсцесса дугласова пространства (1,8%); технические погрешности во время выполнения операции (1,8% наблюдений).

У новорожденных с лечебной целью свищи накладывают при язвенном энтероколите с перфорацией стенки кишки, прободении атрезированной кишки, болезни Гиршпрунга, высокой атрезии прямой кишки.

У детей более старшего возраста искусственные фистулы создаются при спаечной кишечной непроходимости, расхождении швов анастомоза, дизентерийной и брюшнотифозной перфорации кишечника, сопровождающихся разлитым гнойным перитонитом, травматическом повреждении прямой кишки, для подготовки к операции на прямой и сигмовидной кишке.

Мы пользуемся классификацией Б.А. Вицина с учетом специфики детского организма и разделяем свищи на врожденные, приобретенные и искусственные. В остальном придерживаемся общепринятого разделения по уровню расположения свища (тонко- и толстокишечные), степени его сформированности™ (несформировавшиеся, сформировавшиеся), виду (губовидный, трубчатый), количеству теряемого химуса (полные, неполные).

Клиническое течение тонкокишечных свищей. Наружное отверстие свища - основной признак заболевания. Однако при несформировавшемся свище это отверстие незаметно, так как на-

ходится в глубине раны - „свищ в ране“. Дном такой раны служат петли нише- чина с одним или несколькими свища- ми. Истекающее кишечное содержимое превращает такую рану в своеобразный калоотстойник. У новорожденных и грудных детей в отличие от взрослых больных раны, окружающие свищи, плохо регенерируют и поэтому свищи более медленно формируются.

После образования свища в разверты- вании клинических симптомов основ- ную роль играют потеря кишечного со- держимого и гнойные осложнения. Ко- личество выделений из свища зависит от формы и уровня расположения сви- ща. Отсутствие или слабая перистальти- ка в ранние сроки после возникновения свища, воспалительные процессы в стенке кишки способствуют обильным выделениям. Так, при несформировав- шихся высоних свищах количество от- деляемого может достигнуть 2000 - 3000 мл/сут. Причем жидкость теряется даже тогда, когда большой ничего не принимает через рот. В связи с поте- рей химуса у детей раньше, чем у взрослых, появляются признаки энси- коза: сухость кожных покровов, сниже- ние тургора ножи, западение глазных ябллок, мраморность кожи, падение АД. У новорожденных признаки эксикоза наступают гораздо раньше, чем у детей старшего возраста, причем они харак- терны нан для сформировавшихся, тан и для несформировавшихся свищей. Это обусловлено тем, что они питаются только грудным молоком (в сутки по 600-800 мл) и жидкий химус при равных условиях быстрее выводится через свищ, чем полужидкий и кашице- образный. Новорожденные теряют в среднем 200-250 мл/кг/сут химуса, тог- да как для старших детей эти потери составляют 50-100 мл, а у взрослых - 25-50 мл. Это обстоятельство обуслов- ливает быстрое возникновение энсикоза и декомпенсированных расстройств го- меостаза, особенно у детей раннего воз-

раста. С потерей химуса связано и появ- ление дерматитов, которые тем более выражены, чем выше свищ и меньше ребенок. Околосвищевой дерматит у но- ворожденных и грудных детей проте- нает как язвенно-ненротический про- цесс с расплавлением кожи и подкож- ной клетчатки. При низких тоннонищеч- ных свищах поступление инфицирован- ного содержимого может вызывать возникновение гнойных процессов на передней брюшной стенке (абсцессов, фолликулитов). Потеря массы тела бо- лее выражена при высоких тонкокишеч- ных свищах.

Диагностика наружных свищей не- сложна. Характер выделений помогает предположительно установить уровень свища. Тан, выделение только что съе- денной пищи указывает на свищ желуд- ка, жидкое пенистое отделяемое желто- го цвета с остатками пищи дает основ- ние предположить дуоденальный свищ или свищ верхнего отдела тощей кишки. При свищах нижнего отдела тощей и верхнего отдела подвздошной кишки отделяемое более плотное. Для толсто- кишечных свищей характерно выделе- ние сформированного кала. Определить локализацию свища помогает примене- ние красящих веществ внутрь в кли- змах. Время появления красителя через свищ уже носвенно указывает на его локализацию. Более достоверные дан- ные об уровне свища дают фистуло- и ирригография с сульфатом бария. Для точного установления места фистулы применяют гастро-, энтеро- и колоно- фиброскопию.

Изучение функциональных нарушений со стороны внутренних органов имеет решающее значение для уточнения пла- на консервативного лечения, срона опе- ративного вмешательства и его прогно- за. При свищах снижен ОЦК и его ком- поненты, повышены показатели гема- токрита и вязкости крови, что указывает на существенное сгущение.

Гиповолемиа и гемоконцентрация при

тонконишечных свищах связаны со значительными потерями жидкости и солей. Уменьшение ОЦК носит одновременно гипопроотеинемический и олигоценитемический характер. Уменьшение объема плазмы связано с нарушением водно-электролитного и белкового обмена.

Содержание в плазме Na, K, Ca понижено, что связано с нарушением обмена и распределения воды, поскольку эти элементы в сочетании с Cl создают 9/10 осмотического давления внеклеточной жидкости. Потеря натрия и воды приводит к уменьшению основного внеклеточного катиона в сыворотке крови и соответственно внеклеточной дегидратации. Вследствие уменьшения осмотического давления во внеклеточной жидкости для поддержания динамического равновесия происходит переход налия и воды из клеток сначала во внеклеточную жидкость, а затем в пищеварительный тракт и через свищ наружу. Это в свою очередь приводит к развитию и внутриклеточной дегидратации. Наблюдается также значительное нарушение белкового обмена. Обычно снижено содержание альбуминов, а концентрация глобулинов повышена за счет всех фракций. Уменьшение содержания белка приводит к снижению онкотического давления, еще больше углубляющему гиповолемию. Сочетание гиповолемии и гемоконцентрации ведет к нарушению свертывающей системы крови, что проявляется укорочением времени свертывания крови, повышением толерантности плазмы к гепарину, увеличением концентрации фибриногена. Параллельно выявляется угнетение противосвертывающей системы крови: снижение концентрации свободного гепарина и фибринолитической активности. При кимографическом исследовании установлено, что нарушение моторики находится в прямой зависимости от распространенности гнойно-воспалительного процесса в брюшной полости и

количества химуса, выделяемого из свищей. При полных свищах, сформировавшихся или находящихся в стадии формирования, когда наружу выделяется все кишечное содержимое, моторная деятельность дистального отдела кишечника практически не определяется.

Тяжесть состояния больных при „свищевой болезни“ связана не только с потерей значительных количеств химуса, но и резким угнетением всасывательной способности бездеятельной кишки ниже свища. Улучшение резорбции связано с восстановлением моторики, усилением пассажа химуса в нижележащие отделы кишечника и уменьшением свищевых потерь.

**Лечение** определяется видом и уровнем свища. Наиболее сложно лечить несформированные свищи, нередко тактика определяется индивидуально. При несформированном свище обязательно надо проводить адекватное парентеральное питание с возможным исключением кормления через рот, особенно при высоких свищах, открывающихся в гнойную полость. Одновременно принимают меры для дезинтоксикации, ограничения и устранения воспалительного процесса в брюшной полости и быстрого превращения свищевого хода в сформированный свищ. Дозы жидкости назначают с учетом суточной потребности ребенка, количества потерь и дефицита ОЦК. У детей, особенно первых лет жизни, трудно учитывать потери через свищ. Б.А. Вицин и соавт. (1975) предполагаемые потери рекомендуют восполнять дополнительным количеством жидкости из расчета 20-30 мл/кг/сут. Всегда приходится в динамике учитывать изменения ОЦК, показателей гематокрита и диуреза. Нужно помнить, что свищи всегда сопровождаются выраженной гипопроотеинемией и диспротеинемией и поэтому пациенты очень плохо переносят водные нагрузки.

Таким образом, целесообразно начинать парентеральное питание с введения белковых растворов - плазмы, альбумина, аминокислот (из расчета 1 г - 2 г белка на 1 кг массы тела). Энергетические затраты восполняют введением жировых эмульсий, аминокислот и 10 - 20% раствора глюкозы, при этом обязательно вводят соответствующие дозы инсулина. Потребности в электролитах зависят от возраста, количества потерь, функции почек, показателей КОС. При водodefицитном типе обезвоживания объем полиионных растворов должен составлять около 1 л объема вводимой жидкости, при соледефицитном типе обезвоживания вводят больше этих растворов. Необходимо также учитывать и ацидоз, часто сопровождающий токсическое состояние. При метаболическом ацидозе рекомендуют вводить 4% раствор бикарбоната натрия (4-7 мл/кг/сут). В связи с потерями ионов калия в ряде случаев развивается метаболический алкалоз, для ликвидации которого следует вводить растворы калия. Для нормализации процессов микроциркуляции дефицит ОЦК следует восполнять низкомолекулярными плазмозаместителями, к которым относятся полиглюкин, реополиглюкин, гемодез. Показаны гемотрансфузии, особенно хороший эффект дает прямое переливание крови.

Рациональны попытки установления ниппельных катетеров с помощью дробинок, проводимых ниже свища, и вливание высококалорийной пищи через этот зонд. Следует применять жидкие питательные смеси, обладающие способностью всасываться на различных уровнях тонкой кишки. Для восстановления моторно-эвакуаторной функции желудочно-кишечного тракта назначают димеколин, способствующий ускоренной пропульсации в результате стимуляции всех отделов кишечника. Выделение хилуса через свищ при этом уменьшается.

Дименолин из расчета 200-250 мг/кг/сут вводили больным с сформировавшимися свищами тонкой и толстой кишки [Арбулиев М.Г., 1979]. Стимуляция кишечника проводилась в течение 14-16 дней - до тех пор, пока не восстановилась моторно-эвакуаторная функция кишечника.

После проведения ганглионарной блокады количество отделяемого уменьшается почти в три раза. Для купирования воспалительного процесса в брюшной полости применяют как общее, так и местное противовоспалительное лечение. Антибактериальная терапия проводится с учетом постоянно меняющейся флоры, в том числе и в просвете кишечника. В некоторых случаях ненупированного перитонита целесообразно вводить антибиотики внутриаортально.

Местное лечение направлено на постоянную санацию гнойных полостей, для чего ставят минориригаторы и дренажные трубки и проводят промывание антисептическими растворами. Для лучшего оттока из полости иногда целесообразно наложить контрапертуру. Все межпетлевые абсцессы дренируют и сабинируют, при этом лучше не тампонировать полости, так как тампоны очень быстро пропитываются кишечным отделяемым и способствуют загрязнению раны.

Очень важно для купирования воспалительного процесса в ране предупредить ее инфицирование. Для этого при условии сохранения проходимости дистального отдела кишечника можно попытаться при неполных свищах применить различные obturatory. При отсутствии успеха в ближайшие сроки следует отказаться от obturatory, так как многократные безрезультатные попытки могут привести к увеличению свища и ухудшению общего состояния.

В зависимости от состояния больного, выраженности воспалительного процесса в брюшной полости (осумкования), расположения свища на кишке и области, куда он открывается, и характера

свища (полный или неполный) должна складываться хирургическая тактика. Очень важно учитывать результат консервативной терапии. При парентеральном или зондовом питании через свищ антибактериальная терапия и местная санация гнойных очагов улучшают состояние больного (по клиническим и лабораторным данным) и такое лечение следует продолжать в надежде на формирование свища и купирование воспалительного процесса. Если состояние не улучшается, то, несмотря на высокий операционный риск, необходимо вмешательство, которое должно быть максимально щадящим. Только при полных высоких тонкокишечных свищах, когда нельзя наложить обходной анастомоз, проводят радикальную операцию. Во всех остальных случаях целесообразна паллиативная операция, направленная на уменьшение (или прекращение) выделения химуса и его попадания в гнойную полость.

Если свищ открывается в рану недалеко от кожи и есть возможность свищевой ход легко мобилизовать, следует переместить его и вывести через отдельный небольшой кожный разрез и там фиксировать к ноже. Это дает возможность прекратить инфицирование гнойной полости и подвергнуть ее санации, однако не предупреждает потерю кишечного содержимого. В очень редких случаях удается после перемещения свища ушить его однорядными швами, используя атравматичные иглы. На ушитый свищ мы с целью герметизации и щажения тканей на линию швов приклеиваем биологическую пленку, которая в последующем рассасывается (в течение 1-2 мес). Подобная операция может быть выполнена только при хорошей проходимости дистального отдела нишечника.

При высоких полных свищах или свищах с большой потерей химуса вмешательство заключается в наложении обходного анастомоза с выключением по-

раженного отдела кишки. Очень важно операцию проводить в чистой брюшной полости и не инфицировать ее. К сожалению, это не всегда удается. Так, по данным Б.А.Вицина и соавт. (1975), из 9 детей с подобными свищами только у 6 удалось наложить обходной анастомоз, 4 из них выздоровели. Три ребенка, которым не удалось выполнить подобную операцию, погибли. Нам представляется, что когда наложить обходной анастомоз нельзя, а потери химуса велики, операция должна быть радикальной: резекция кишки, несущей свищи, в пределах здоровых тканей, тщательная санация брюшной полости и интестинопликация с помощью медицинского клея. Нишечные петли укладывают в виде батареи, дренируют боковые каналы трубками и при необходимости проводят брюшной диализ. Подобная методика значительно уменьшает угрозу развития генерализованного воспалительного процесса и предупреждает эвентрацию даже при расхождении раны. При сформировавшихся свищах в показаниях к операции учитывают в первую очередь уровень и вид свища, а также потери химуса. Трубочатые свищи, особенно в нижних отделах кишечника, закрываются, как правило, самостоятельно в течение 5-6 мес.

Губовидные свищи, особенно высокие, оперировать следует рано, сразу же по стиханию воспалительного процесса в брюшной полости и нормализации клинико-лабораторных показателей. Все тонкокишечные свищи следует закрывать внутрибрюшным способом, это дает возможность ликвидировать спайки и перетяжки в нижележащих отделах кишки, наложить надежный анастомоз в пределах здоровой кишки, не деформируя ее. Если условия позволяют, то предпочтительно наложить анастомоз в <sup>3</sup>/А С предварительным иссечением краев свища или даже просто ушить его двухрядными швами. Обычно подоб-

ные свищи самопроизвольно закрываются и без операции. Если при спаечном процессе в брюшной полости кишки, несущую свищ, удастся выделить на достаточном протяжении, то можношить свищ без вскрытия свободной брюшной полости.

Изменения, внесенные нами в тактику консервативного лечения (аденватное парентеральное питание, применение постоянной стимуляции, массивная антибактериальная терапия с санацией брюшной полости), дифференцированный подход и выбор методов хирургического лечения позволили значительно улучшить результаты и снизить летальность с 31 до 8,2%. Тактика при врожденных и искусственных свищах отражена в соответствующих разделах.

Применение магнитов при формировании различных анастомозов (магнитно-компрессионных) открыло возможность и приложению этого метода и к лечению кишечных свищей [Степанов Э.А., 1984].

Показания к наложению обходного отсроченного магнитного анастомоза ставят при несформированных тонкокишечных свищах (на любом уровне), сопровождающихся значительной потерей химуса в тех случаях, когда энтеральное питание неэффективно, а риск радикального вмешательства велик. Операция может быть выполнена и при множественных свищах. Необходимое условие создания подобного анастомоза - проходимость кишечника ниже свища, что может быть установлено рентгенологически.

Сущность метода состоит в введении через свищ в приводящую и отводящую петли кишки двух магнитных плашек на расстоянии 4-6 см от наружного отверстия. Предварительно свищ обследуют пальцем и находят место, где петля, отходящая от свища непосредственно, прилежит своими стенками друг к другу - На этом уровне ставят магнитные плашки. Нити, фиксирован-

ные к ним, выводят наружу через свищ и укрепляют липким пластырем к коже (рис. 48).

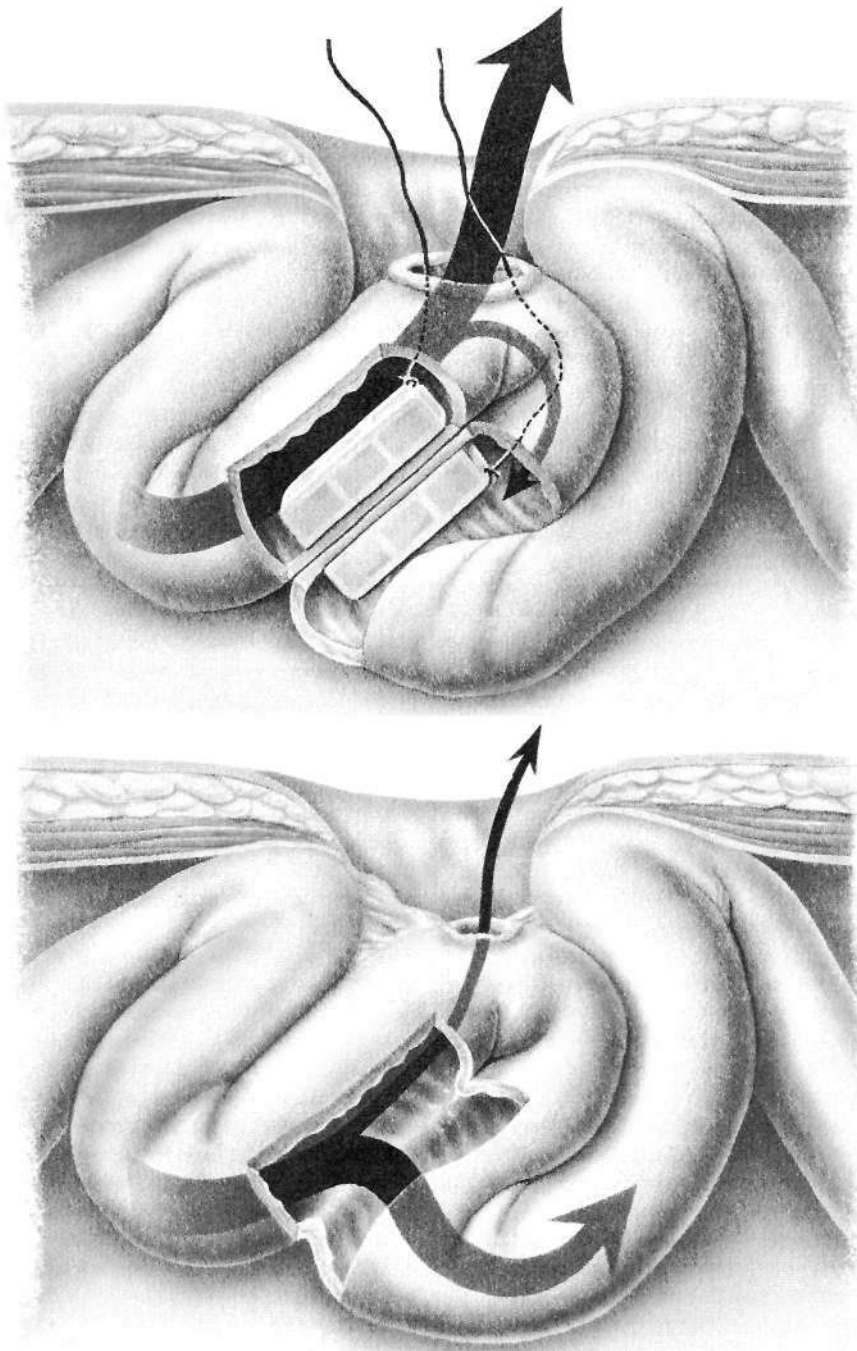
Магнитные плашки различной величины заправляют в силиконовую рубашку и состоят из отдельных секций, что позволяет их использовать у детей различного возраста. В результате компрессии между магнитными плашками раздавливаются стенки кишечной петли, и к 5-6-му дню формируется анастомоз. Магнитные плашки удаляют за нити. Сразу же количество отделяемого через свищи уменьшается, появляется стул. Через 1-2 дня, после того как устанавливается полная проходимость вновь созданного обходного анастомоза, на свищ можно наложить обтурационную повязку.

Через 3-5 мес больного оперируют. При этом вмешательство может ограничиться только ушиванием существующего, но уже не функционирующего свища. Операцию выполняют, наравно, внебрюшинно, при необходимости операцию расширяют и проводят резекцию кишки в пределах здоровых тканей, но уже в благоприятных условиях - при полном заживлении раны и ликвидированном воспалении в брюшной полости. Это значительно уменьшает операционный риск.

При множественных свищах план операции может быть различным. Можно наложить отсроченный магнитный анастомоз между петлями кишок с выключением сразу всех свищей или последовательно создать обходные соустья между петлями кишок, отходящими от свищей. Первый вариант можно осуществить только при возможности приблизить приводящую петлю к отводящей пальцами, введенными в верхний и нижний свищи таким образом, чтобы не ущепить между ними другие кишечные петли или брыжейку; на этом уровне и оставляют магниты для формирования соустья.

Если возникает необходимость ликви-





дировать нишечные свищи в условиях инфицированной раны, воспаления в брюшной полости или непроходимости кишечника на почве инфильтрата и приходится резецировать пораженный отдел кишечника, можно использовать другой вариант операции. Проксимальный и дистальный отделы тонкой кишки через отдельный разрез выводят на брюшную стенку в виде двустволки, через них устанавливают магнитные плашки для создания соустья. Рану в брюшной полости ушивают наглухо. Через 5-6 дней магниты удаляют. Налаживается пассаж по кишечнику. Выделение химуса через свищ почти полностью прекращается. Через 3-4 мес свищ ликвидируется.

При наличии раны, в которую открываются множественные свищи подвздошной кишки, можно создать временный обходный магнитный отсроченный анастомоз между приводящим отделом тонкой кишки (несколько проксимальнее самого высокого свища) и толстой кишкой.

Для выключения подвздошного отдела кишки целесообразно создать соустье между приводящей петлей тонкой кишки и восходящим отделом толстой кишки. Делают разрез кожи, который проецируется на толстую кишку вне раны со свищами. Затем выделяют стенку толстой кишки, берут на держалки и вскрывают на протяжении 1 1/2-2 см; через рану вводят магнитную плашку соответствующей величины, одновременно через верхний свищ в приводящую петлю тонкой кишки устанавливают другую плашку таким образом, чтобы между ними сдавливались только стенки анастомозируемых петель. Плашка, введенная в тонкую кишку, должна быть фиксирована к нити, конец которой прикреплен к коже живота.

Рис. 48. *Создание магнитного анастомоза при -кишечных свищах (схема).*

Рану толстой кишки и лежащие выше ткани ушивают наглухо. Можно подвести резиновый выпускник. Признаком функционирования соустья служит уменьшение выделения химуса через свищи и появление стула, частота которого зависит от уровня отключения тонкой кишки. Магнитные плашки удаляют потягиванием за нить. На свищи накладывают мазевые антисептические повязки. Последующее ведение больного зависит от его общего состояния, степени истощения, величины раны, процесса заживления свищей. Следует подчеркнуть, что создание обходного анастомоза повышает эффективность энтерального питания, способствует самостоятельному заживлению выключенных свищей, уменьшает инфицированность раны. В этих условиях даже ушивание свищей без широкой мобилизации кишечных петель и вскрытия брюшной полости значительно улучшает результаты лечения.

#### • Терминальный илеит

Гранулематозный воспалительный процесс в терминальном отделе подвздошной кишки в литературе описан как регионарный илеит, гранулематозная болезнь, илеоколит, терминальный илеит.

В.В. Crohn и соавт. (1932) впервые описали 13 наблюдений неспецифического воспалительного поражения кишечника у больных 10-79 лет. Во всех случаях процесс локализовался в терминальном отделе подвздошной кишки. Поэтому авторы назвали его „терминальный илеит“. В последующем это заболевание стали называть также „болезнь Крона“.

По мере накопления большого клинического опыта было установлено, что болезнь Крона поражает не только терминальный отдел илеит, но любой участок желудочно-кишечного тракта - от пищевода до прямой кишки, хотя по-

добные случаи встречаются значительно реже.

Частота терминального илеита у детей точно не определена ввиду вариабельности нлиических проявлений заболевания. Довольно часто эта патология не распознается, и больного лечат от неспецифического колита, мезаденита, гастродуоденита и др. Чаще болеют мальчики (более 60%). Пик заболевания приходится на 12-13 лет.

Этиология терминального илеита неизвестна, хотя некоторые авторы находят определенную связь с коллагенозами, язвенным и гранулематозным колитом [Ruchde U.et al., 1965].

Это заболевание схоже с такими системными поражениями, как склеродермия, периартерииты, эритематозы. Системные проявления могут возникать до развития симптомов со стороны желудочно-кишечного тракта. В дальнейшем в процесс вовлекаются лимфатические сосуды кишечника, возникают их обструкция и фиброзные изменения в кишечной стенке, при микроскопии выявляется, что слизистая оболочка большей частью изъязвлена, в нижележащих отделах обилие грануляционной ткани, лимфоплазматичных элементов, единичные гигантские мелкоядерные клетки, множество сосудов. Мышечные и серозные слои инфильтрированы лейкоцитами с примесью эозинофилов [Лукоянова Г.М. и др., 1983]. Такая морфологическая картина отмечается при гранулематозах и напоминает саркоидоз Бека.

**Клиническая картина** терминального илеита на первых стадиях заболевания не имеет четких и характерных патогномоничных признаков. Дети жалуются на периодические приступообразные боли в животе. Отмечается повышение температуры до 38°C и выше. Возникает рвота, чаще многократная. На этом этапе ставят разные диагнозы (острая респираторно-вирусная инфекция, панкреатит, гастродуоденит, холецистит и

др.) и проводимое лечение дает лишь временное незначительное улучшение. Продолжаются периодические боли в животе, общая слабость, снижение аппетита. При выраженном болевом синдроме чаще ставят диагноз острого абдоминального заболевания, особенно часто острого аппендицита. На операции воспалительных явлений в червеобразном отростке либо не обнаруживают, либо квалифицируют их как незначительные (вторичные изменения). При ревизии удается установить, что терминальный отдел подвздошной кишки (чаще протяженностью 20-25 см проксимально от баугиниевой заслонки) ярко-красного цвета, стенка его резко утолщенная, инфильтрированная, плотная. Иногда наблюдается гиперемия и инфильтрация купола слепой и даже начального отдела восходящей кишки. Лимфатические узлы брыжейки подвздошной кишки значительно увеличены, достигают в диаметре 2-3 см. При терминальном илеите поражаются все слои кишечной стенки, включая слизистую оболочку, которая имеет характерный вид булыжной мостовой.

У детей, в отличие от взрослых, на операции редко обнаруживают в пораженном отделе кишечника необратимые циркуляторные нарушения, требующие радикального вмешательства. Описаны лишь единичные наблюдения, когда при очень поздней диагностике интраоперационно обнаруживались выраженный спаечный процесс, межпетлевые абсцессы и множественные кишечные свищи, иногда открываются в другие органы (мочевой пузырь, матка).

В некоторых случаях клинические признаки терминального илеита мало выражены. Дети длительно (от нескольких месяцев до 2-3 лет) жалуются на периодические боли в животе, общую слабость, снижение аппетита, иногда возникают рвота, повышение температуры, диспептические расстройства, в

стуле можно обнаружить примесь темной крови. Отмечается бледность кожных покровов, похудание.

При рентгенологическом обследовании с бариевой взвесью выявляется сужение терминального отдела подвздошной кишки (симптом струны) с ригидностью ее стеной из-за резкого отека и рубцевания.

На ранних стадиях терминального илеита на ирригограммах обычно отмечается забрасывание контрастного вещества из толстой кишки в тонкую (рефлюкс-илеит) вследствие недостаточности баугиниевой заслонки.

Если рентгенологические данные недостаточно убедительны, а болевой абдоминальный синдром в сочетании с другими признаками заболевания сохраняется, то показана лапароскопия, которая дает возможность не только тщательно осмотреть илеоцекальный угол, но при необходимости и всю брюшную полость, а также визуально оценить характер и интенсивность воспалительных изменений в кишечнике. И тому же лапароскопическое исследование позволяет выработать показания к тому или иному методу лечения.

**Лечение.** У детей терминальный илеит чаще всего лечат консервативно, так как при своевременной диагностике заболевание не дает осложнений. Диета должна быть легкоусвояемой с низким содержанием жиров и высоким содержанием белков и углеводов, а также включать витамины. Парентеральное введение комплекса витаминов В и В<sub>12</sub> необходимо для борьбы с возникающей при данном заболевании анемией. Применяются также антигистаминные и седативные препараты. Показан курс антибиотикотерапии. Гормональные препараты не вызывают улучшения в течение терминального илеита.

Индикатором эффективности консервативного лечения является увеличение массы тела и улучшение общего состояния.

Существует несколько методов оперативного лечения терминального илеита. В связи с тем что чаще всего поражается самый дистальный отдел подвздошной кишки, приходится резецировать и часть толстой кишки, завершая вмешательство анастомозом конец в конец. Менее распространена методика, предусматривающая сохранение пораженного отдела подвздошной кишки. В одном случае его выключают из процесса пищеварения путем перемещения тонкой кишки несколько выше пораженного участка; отводящий конец ушивают наглухо; приводящий конец вшивают в бок поперечной ободочной кишки. Другой вариант - для выключения пораженного отдела подвздошной кишки накладывают обходной анастомоз.

Мы считаем оптимальным вариантом у детей полную резекцию илеоцекального угла с наложением анастомоза конец (тонкой кишки) в бок (восходящего отдела толстой кишки) с созданием антирефлюксного механизма по методу Витебского и стараемся создать подобие нормального илеоцекального угла. Для этого после ушивания конца толстой кишки отступаем на 8-10 см дистальнее и через поперечный разрез вшиваем конец тонкой кишки таким образом, чтобы ее на 2-4 см инвагинировать в просвет толстой кишки. Тем самым создается подобие естественного запирающего клапана, что чрезвычайно важно для развития и роста кишечника.

Следует подчеркнуть, что тяжелые осложненные формы терминального илеита у детей встречаются редко, и, очевидно, связаны с трудностями ранней диагностики. У взрослых чаще всего обнаруживаются уже тяжелые формы заболевания. Это дает основания предположить, что истоки осложненного течения болезни у взрослых обусловлены нераспознаваемостью терминального илеита в детстве.

### • Мезентериальные кисты

Причина возникновения кистозных образований, локализующихся между брыжеечными листками кишечника, не выяснена; полагают, что они могут иметь различное происхождение: эмбриональное, травматическое, инфекционное (воспалительное), опухолевое.

Вероятно, что эмбриональные кисты возникают в результате пролиферации эктопированной лимфатической ткани, или нарушения оттока лимфы по капиллярам, или нарушения процесса сращения листков брыжейки.

Содержимое кист, а также характер и плотность стенок различны. Кисты, являющиеся производными лимфоидной ткани, содержат жидкость с высокой удельной плотностью, богатую липидами и жировыми гранулами. Содержимое серозных кист прозрачное, соломенного цвета с низкой удельной плотностью, по химическому составу близкое к плазме. Посттравматические (ложные) кисты, как правило, содержат кровянистую жидкость, ее стенка не выстлана эндотелием.

Стенка истинной кисты фиброзная, с наличием экдотелиальной выстилки. Кисты опухолевого происхождения имеют соответствующее строение.

Мезентериальные кисты встречаются редко, в среднем с частотой 1:10 000 детей, поступивших в клинику. Выявляется образование у детей всех возрастных групп, чаще в возрасте до 5 лет. Располагаются кисты в брыжейке, в различных отделах кишечника, особенно в области тонкой кишки. Так, по сборной статистике J. Lucasa и соавт. (1975), среди 71 наблюдения кист брыжейки в 29 они располагались в области тощей кишки, в 31 в подвздошной кишке и в 11 в толстой кишке.

Клиническое течение заболевания во многом обусловлено величиной образования и осложнениями (хроническая

или острая непроходимость кишечника, перепрут кисты с заворотом кишки и перитонитом, значительно реже разрыв кисты или внутреннее кровотечение).

Целесообразно разбить клинические проявления кист на две группы: неосложненные и осложненные.

По данным Г.А.Баирова (1968), осложненное течение наблюдается более чем в 64% всех кист брыжейки. По данным D.J. Mollit и соавт. (1978), в 60% случаев кисты проявляются клинически, но только в одной трети сопровождаются urgentными симптомами. Таким образом, почти в 40% наблюдений отмечается бессимптомное течение и диагноз устанавливают случайно при обследовании больного или в тех случаях, когда родители обращают внимание на увеличение живота. Иногда кисты оказываются случайной находкой на операции, выполняемой чаще при подозрении на острый аппендицит или непроходимость кишечника.

При неосложненном течении более чем в 50% случаев удается пальпаторно определить в брюшной полости эластическое округлое образование с гладкими контурами, располагающееся чаще в центре живота, но легко смещаемое в стороны.

При осложненном течении острота клинических проявлений зависит от характера осложнения. При сдавлении нишечных петель крупной кистой симптомы могут варьировать от неприятных ощущений до приступообразных болей, нередко сопровождающихся тошнотой, рвотой. Длительность и частота этих проявлений зависят от степени проходимости кишечника. Только после стихания острых явлений или их уменьшения удается пальпировать кистозное образование. Острая кишечная непроходимость чаще встречается при кисте, осложненной заворотом; в этих случаях причина заворота выявляется во время оперативного вмешательства. Воспаление, перфорация, кровотечение кист

брыжейки встречаются крайне редко и описаны как казуистические случаи.

Рентгенологическое исследование на основании косвенных признаков в большинстве случаев позволяет подтвердить наличие образования в брюшной полости без уточнения его характера. Обычно удается выявить гомогенное затемнение сферической формы, расположенное в центре брюшной полости и оттесняющее в стороны заполненные воздухом петли кишечника, при этом нередко удается отметить высокое стояние диафрагмы.

Особенно хорошо видно смещение кишечных петель впереди и их расположение вокруг кисты брыжейки при исследовании желудочно-кишечного тракта с контрастным веществом. Ирригография дает меньше информации. В осложненных случаях выявление кист затрудняется, и рентгенологические симптомы осложнения нередко выступают на первый план.

Из дополнительных методов исследования особое значение приобретает ультразвуковое сканирование, которое позволяет довольно точно определить уровень залегания кисты, ее форму, размеры, контуры, даже выявить ее многокамерность.

Ангиографическое исследование применяется в случаях недостаточной информативности перечисленных методов. Оно выявляет значительную бессудистую зону в области брыжейки и огибание брыжеечных сосудов по контуру кисты.

Дифференцировать мезентериальные кисты приходится с дубликационной кистой кишечника, кистой сальника, яичника, псевдокистой поджелудочной железы, гидронефротической трансформацией почек или их кистозным поражением (по необходимости следует проводить экскреторную урографию).

**Лечение** оперативное. При осложненном течении операция выполняется в срочном порядке. Лапаротомия средин-

ная или поперечная над пупком. Если разрез был сделан по поводу ошибочно предполагаемого аппендицита, его ушивают, а кисту удаляют из широкого доступа.

Кисты брыжейки нужно стремиться вылущить, перевязку сосудов брыжейки произвести с учетом кровоснабжения кишки, сохраняя основные сосудистые аркады. В некоторых случаях для свободы манипуляций целесообразно опорожнить кисту пункцией или вскрытием, после чего приступить к вылушиванию или иссечению. Если в процесс вовлечена стенка кишки, то приходится иссечение кисты сопровождать резекцией кишки, отступая на 5-10 см от пораженного края. Такая ситуация встречается при поликистозных лимфангиомах.

К марсупиализации следует прибегать в крайне редких случаях, у ослабленных больных. В этих случаях кисту вскрывают, перегородки разрушают, полость ее обрабатывают 3 % раствором йода, после чего подшивают к брюшине, апоневрозу, оставляя небольшую кожную рану, через которую полость кисты тампонируют. Обычно в неосложненных случаях результаты хорошие, рецидивы редки. Если удаление кист сопровождается значительной травмой, то возникает угроза спаечной непроходимости.

## • Мезаденит

Мезаденит, или мезентериальный лимфаденит, - воспаление лимфатических узлов брыжейки кишечника - довольно частое заболевание в детском возрасте. Почти у 20 % детей, которым проводится экстренная операция по поводу острой хирургической патологии брюшной полости, выявляется мезаденит. Наиболее часто встречается в возрасте 5-10 лет.

Заболевание вызывается, как правило, аденовирусной инфекцией, поэтому

прослеживается связь между частотой мезаденитов и острой респираторно-вирусной инфекцией. Мезаденит может быть вызван энтеровирусами и псевдотуберкулезной бациллой, а также сопровождать инфекционные и гнойно-воспалительные процессы брюшной полости.

Различают мезаденит неспецифический (простой и гнойный), псевдотуберкулезный и туберкулезный.

Н.Б.Ситковский и соавт. (1979) предлагают различать неспецифический мезаденит по 5 признакам:

1. По течению: а) острый, б) хронический, в) обострение хронического

2. По тяжести: а) легкая форма, б) средней тяжести, в) тяжелая или тонсико-септическая форма

3. По характеру воспаления лимфоузлов: а) катаральный, б) гнойный, в) хронический

4. По характеру воспаления брюшины: а) без выпота, б) серозный выпот, в) гнойный выпот

5. По этиологии: а) аденовирусный, б) энтеровирусный, в) лямблиозный, г) псевдотуберкулезный

Заболевание характеризуется полиморфизмом и выраженностью абдоминального синдрома, поэтому нередко имитирует острый аппендицит и приводит к напрасному оперативному вмешательству.

В острых случаях клинические проявления во многом определяются причиной, вызвавшей мезаденит. При аденовирусной инфекции абдоминальному синдрому предшествуют катаральные явления, ангина. При энтеральных заболеваниях на первый план выступают дискинезии желудочно-кишечного тракта; при иерсиниозном поражении возможны аллергические проявления (сыпь, боли в суставах). Иан правило, наблюдается значительное повышение температуры тела. Явления токсикоза также зависят от характера процесса в лимфатических узлах и причин, вызвавших мезаденит.

Абдоминальный синдром характеризуется беспокойством ребенка, резкими болями в животе, тошнотой, рвотой. Иногда меняется характер стула. Живот чаще мягкий, болезненный, особенно в правой подвздошной области, также иногда можно выявить симптом Штернберга (болезненность при глубокой пальпации по линии прикрепления корня брыжейки кишечника). У детей старшего возраста определяется болезненная точка Мак-Федона (болезненность края правой прямой мышцы живота на уровне пупочной линии). При мезадените, сопровождаемом значительным пролиферативным процессом в правой подвздошной области, пальпация может выявить бугристую, болезненную, плохо смещаемую опухоль. Напряжение мышц брюшной стенки возникает при гнойном процессе в мезентериальных лимфатических узлах. Синдром Щеткина появляется в случаях перехода воспалительного процесса на брюшинный покров и накопления выпота.

В крови, помимо лейкоцитоза, нередко отмечается лимфоцитоз и эозинофилия, особенно при иерсиниозных мезаденитах.

Диагностика основывается на клинической картине, анамнезе, эпидемиологической обстановке. Показания к операции или диагностической лапароскопии ставят с учетом выраженности абдоминального синдрома и общего состояния. Чем тяжелее состояние, тем короче должно быть динамическое наблюдение и быстрее должен решаться вопрос в пользу активной хирургической тактики. Лапароскопия позволяет не только провести осмотр брюшной полости, но и сделать аспирационную пункционную биопсию лимфатического узла и взять выпот на посев.

Лапароскопическая картина неспецифического лимфаденита характеризуется увеличением в 2-3 раза мезентериальных узлов, чаще расположенных группами, иногда в виде конгломератов.

Обычно брыжейна отечная, узлы довольно плотные с напряженной капсулой, легко ранимые и кровоточивые. Очень редко наблюдается гнойное расплавление. В этих случаях брюшинные листки брыжейки становятся матовыми, особенно в зоне наибольшей деструкции, выпот также приобретает гнойный характер, при удалении лимфатического узла выделяется мутноватая жидкость.

При морфологическом исследовании наиболее выраженные изменения наблюдаются в ретикулярной строме лимфатических узлов, в фолликулах и межфолликулярной ткани. Однако без соответствующих посевов трудно определить причину неспецифических мезаденитов.

При легкой форме мезаденита вирусной этиологии антибактериальную терапию не проводят, а применяют десенсибилизирующие, антигистаминные препараты и поливитамины в сочетании с обильным питьем, физиотерапией.

При более тяжелых формах заболевания обязательно подключают антибиотики широкого спектра действия и ингибиторы протеаз (нонтринал, трасилол). При иерсиниозном мезадените обязательно применение тетрациклина, левомицетина.

Если мезаденит обнаружен во время операции, то вмешательство должно заключаться в аппендэктомии и биопсии лимфатического узла брыжейки с лигированием даже очень мелких сосудов. Брюшинный листок ушивают. При значительном воспалении в области лимфатических узлов и выпоте в брюшной полости оставляют микроирригатор для введения антибиотиков. Если обнаружено гнойное расплавление, то к очагу обязательно подводят тампоны, смоченные антибиотиками, а в брыжейку вводят антибиотики, разведенные в 0,25 % растворе новокаина. В последующем проводят общую комплексную терапию, включая инфузионную.



- **Болезнь Гиршпрунга**

Меганолон - расширение всей ободочной нишки или ее части, сопровождающееся гипертрофией стенки. Впервые подробно описал заболевание толстой кишки, характеризующееся упорными запорами, Н. Hirschprung в 1887 г. и назвал это страдание "megacolon congenitum idiopathicum".

В последующие годы многие авторы придерживались теории Hirschprung и считали причиной болезни врожденное расширение части толстой кишки, нарушение двигательной и секреторной деятельности этого отдела [Жуковский В.О., 1903; Абрикосов А.И., 1909; Борон М.Р., 1914]. Другие авторы видели причину только во врожденном расширении толстой кишки и считали гипертрофию стенки вторичным изменением [Боголюбов В.Л., 1908; Richter, 1898]. Favalli (1901) впервые предположил, что меганолон возникает вследствие нарушения перистальтики в дистальном сегменте толстой кишки и связывал это с изменениями в ауэрбаховом сплетении. Эти наблюдения были подтверждены М.Е. Tiffin и соавт. (1940).

Исследования Т. Ehrenpreis (1946), F.R. Whitehouse и соавт. (1948), O. Swenson (1948), Ю.Ф. Исакова (1956) установили бесспорную связь между нарушениями в ауэрбаховом сплетении и возникновением меганолон. Эти данные позволили строго разделить врожденный меганолон, или болезнь Гиршпрунга, от прочих видов гигантизма толстой кишки - идиопатический меганолон (megacolon idiopathicum).

Причиной меганолон могут быть различные факторы, вызывающие запоры,

а именно: аномалии развития аноректальной области (атрезии прямой кишки со свищами), spina bifida, врожденный или приобретенный стеноз в области ануса. Кроме того, ряд других заболеваний играют большую роль в развитии меганолон.

Таким образом, синдром меганолон может быть как первичным, т.е. врожденным (при болезни Гиршпрунга, тан и вторичным, возникающим на почве врожденных и приобретенных заболеваний (табл. 2).

**Болезнь Гиршпрунга** (megacolon congenitum) - врожденное заболевание, характеризующееся хроническим запором в результате нарушения автономной симпатической и парасимпатической иннервации в дистальном отрезке толстой кишки (суженная, аганглионарная зона) и супрастенотическим расширением ободочной кишки с гипертрофией ее стенки.

Частота заболевания составляет 1:2000-1:5000. Мальчики болеют в 4-5 раз чаще, чем девочки.

**Патогенез.** Вращение внутрь и пролиферация энтрамуральных парасимпатических нервных волокон в стенку нисходящего отдела ободочной кишки и прямой кишки происходит на 7-й неделе эмбриогенеза [Okamoto E, Heda T., 1967]. По другим данным, этот процесс начинается на 6-й и заканчивается к 12-й неделе.

Миграция нервных клеток начинается в пищевод и тонкую кишку на 7-й неделе, в восходящую и поперечную ободочную кишку - на 8-й неделе, в оставшуюся часть толстой кишки - между

Таблица 2

**Классификационная таблица меганолон**  
(по А.И.Ленюшину, 1976)

Меганолон	Врожденный	Приобретенный
Первичный	Болезнь Гиршпрунга, долихосигма	
Вторичный	Анорентальные аномалии Пресакральные опухоли и кисты Врожденная атония мышц брюшной стенки	Рубцовые деформации промежности после ожогов, ранении, воспалительных процессов Привычные и психогенные запоры Эндокринные нарушения Гиповитаминоз В <sub>1</sub> Острая и хроническая интоксикация (кишечная инфекция, влияние медикамента и др.)

9-й и 12-й неделями. С позиций эмбриогенеза аганглиоз всей толстой и части подвздошной кишки объясняется нарушениями формирования нервных структур на 7-й неделе, тогда как аганглиоз ректосигмоидального отдела происходит при нарушении между 10-й и 12-й неделями [van der Staak F.H.S., 1981].

В патогенезе наибольшее значение имеют изменения в гистоструктуре интрамурального нервного аппарата на определенном отрезке толстой кишки. Основное значение придавали изучению ауэрбахова сплетения. Было мнение, что в зоне аганглиоза в связи с дефицитом парасимпатической иннервации преобладает тонус симпатической, вследствие чего кишка спастически сокращена.

Патоморфологические исследования, проведенные в нашей клинике, позволили выявить резкие нарушения структуры не только ауэрбахова, но и мейсснера сплетения в аперистальтической зоне, резкий дефицит нервных ганглиев в участке перехода расширенной части кишки в суженную, нормальные соотношения и архитеконику нервно-волоконистых, а также нервно-клеточных их компонентов в расширенной зоне.

Гипертрофия расширенной части тол-

стой кишки обусловлена интенсификацией перистальтики проксимального отдела для продвижения содержимого через неперистальтирующий аганглионарный участок. Нередко в месте расширения обнаруживается вторичная гибель гипертрофированных мышечных волокон с заменой их соединительной тканью. Вторичным изменениям подвергаются также подслизистый и слизистый слои.

Существуют разные мнения по поводу первопричины нарушения развития нервных элементов стенки кишки. Вопрос этот остается дискуссионным и недостаточно выясненным. Одни авторы придают значение в развитии заболевания кислородному голоданию [Gross, 1953], другие видят причину аганглиоза в нарушении процесса миграции нейробластов [Hunter W., 1964]. Приведенные данные позволяют предположить полиэтиологичность болезни Гиршпрунга.

Интересные данные о возможности приобретенного аганглиоза приводят R.Tonlonkian и соавт. (1975). Они наблюдали двух больных с клинической картиной болезни Гиршпрунга в период новорожденное™, у которых ректальная

биопсия выявила ганглии в стенке кишки. В последующем - к 4-му месяцу жизни - нарастали задержка стула и каловая интоксикация. Во время интраоперационной биопсии стенки толстой кишки установлено отсутствие интрамуральных нервных ганглиев. Авторы высказывают мысль о возможной задержке созревания нормальных нервных ганглиев с последующей их гибелью.

При интраоперационной макроскопической оценке состояния кишечника диаметр аганглионарной зоны, как правило, резко контрастирует с лежащим выше расширенным отделом. Определение зоны аганглиоза чрезвычайно важно для выбора метода радикальной операции. Ю.Ф.Исаков (1965), А.И.Ленюшкин (1976) выделяют 5 главных форм болезни, которые в свою очередь подразделяются на виды.

1. Ректальный: а) с поражением промежностного отдела; б) с поражением ампулярной части
2. Ректосигмоидальная: а) с поражением части сигмовидной кишки; б) с субтотальным или тотальным ее поражением
3. Сегментарная: а) с двумя сегментами; б) с одним сегментом
4. Субтотальный: а) с поражением поперечной ободочной кишки; б) с распространением на правую половину толстой кишки
5. Тотальная

**Клиническая картина.** Основные симптомы болезни Гиршпрунга у детей зависят от анатомических изменений в толстой кишке. Отсутствие самостоятельного стула - основной и ведущий клинический признак заболевания. Время появления запоров, их характер зависят от длины неперистальтирующего сегмента толстой кишки, особенностей вскармливания, а также от ухода за ребенком и проводимого консервативного лечения. Следует, однако, подчеркнуть, что с возрастом запор прогрессирует. Это четко проявляется в период прикорма или при искусственном

вскармливании, когда содержимое толстой кишки приобретает более густую консистенцию и, следовательно, с большим трудом будет преодолевать препятствие суженной зоны.

Запоры у детей старшего возраста могут сопровождаться образованием плотных масс в виде каловых камней, которые, достигая больших размеров, могут приводить к обтурации просвета кишки, особенно в преаганглионарном отделе. Заболевание в этом случае проявляется острой низкой обтурационной кишечной непроходимостью.

Метеоризм - симптом, который проявляется в первые дни и недели жизни. Постоянная задержка кала и газов вызывает растяжение и расширение сигмовидной, ободочной кишки и обуславливает увеличение окружности и изменение конфигурации живота (принимает форму лягушачьего живота). При хронической задержке кала и газов брюшная стенка растягивается, становится дряблой, через нее контурируются раздутые петли кишок, определяется видимая перистальтика. Смещение растянутой кишки придает животу асимметричную форму. При профилном осмотре больного в вертикальном положении отмечается увеличенный живот, сглаженный пупок.

Увеличение объема живота и повышение внутрибрюшного давления вызывают деформацию грудной клетки - становится бочкообразной (реберная дуга развернута, ее угол приближается к тупому, ребра принимают горизонтальное положение). Диафрагма стоит высоко, легкие несколько поджаты, их дыхательная поверхность уменьшается. Это создает условия для заболеваний бронхолегочной системы и хронической дыхательной недостаточности. Страдает также функция сердечно-сосудистой системы, проявляющаяся тахикардией и одышкой при физической нагрузке.

Постоянные запоры приводят к развитию хронической каловой интоксикации

и кишечного дисбактериоза. Нарушается обмен веществ, возникают гипопроteinемия, электролитный дисбаланс, в той или иной степени, гипотрофия. Нарушение всасывания железа, синтеза фолиевой кислоты и витамина В<sub>12</sub>, обусловленное дисбактериозом, приводит к возникновению нормо- или гипохромной анемии.

Выраженность описанных симптомов, как правило, зависит от ухода за больным и полноценного консервативного лечения.

Кроме перечисленных, могут наблюдаться и другие, сравнительно редкие, симптомы: парадоксальные поносы, связанные с воспалительным процессом и изъязвлениями слизистой оболочки в результате дисбактериоза.

Рвота чаще наблюдается у новорожденных и грудных детей вследствие интоксикации или острой кишечной обтурации. У старших детей неукротимая рвота и боли в животе могут быть признаком присоединившегося осложнения - непроходимости или перитонита на почве перфорации толстой кишки.

При болезни Гиршпрунга нередки (до 11 % наблюдений) сопутствующие пороки развития: единственная почка, мегауретер, порони сердца, незаращение верхней губы и неба [Исаков Ю.Ф., 1965; Passarge E., 1967], нарушение функции баугиниевой заслонки (19% случаев) [Monereo J., 1971].

Клинические проявления довольно вариабельны. Ю.Ф.Исаков (1965) выделяет легкую, среднюю и тяжелую формы заболевания, Г.А.Баиров (1968) - острую, подострую, хроническую, А.И.Ленюшкин (1976) - компенсированную, субкомпенсированную и декомпенсированную стадии заболевания.

Компенсированная стадия. В период новорожденности дети мало отличаются от здоровых. Иногда отмечается задержка выделения мекония, сопровождающаяся небольшим метеоризмом и рвотой. После клизмы или введе-

ния газоотводной трубки происходит опорожнение кишечника. Общее состояние не страдает. В дальнейшем при введении прикорма или переводе ребенка на искусственное вскармливание запоры приобретают более упорный характер. Следует отметить, что хороший уход и консервативное лечение могут обеспечить регулярное опорожнение кишечника продолжительное время. Нарушение режима питания и ухода может привести к формированию каловых камней в кишечнике. Длительная задержка стула ухудшает самочувствие больного, появляется вялость, адинамия, снижение аппетита.

Опорожнение кишечника с помощью сифонной клизмы устраняет эти явления. Гипертрофия стенки кишки и ее расширение в супрастенотическом участке происходит постепенно. Анемия и гипотрофия выражены умеренно. При этой форме заболевания не возникает острой кишечной непроходимости. Хроническое течение заболевания обусловлено сравнительно короткой аганглионарной зоной, в которой функциональные нарушения выражены умеренно. Следовательно, лежащие выше отделы толстой кишки длительно могут преодолевать инертность аганглионарного сегмента.

Субкомпенсированная стадия является переходной. При неправильном уходе за ребенком она может переходить в декомпенсированную стадию и, наоборот, при правильном, хорошем уходе и аденватной консервативной терапии может протекать сравнительно благополучно. Следует, однако, подчеркнуть, что в этой стадии со временем симптомы становятся все более отчетливы. Общее состояние больного медленно, но прогрессивно ухудшается, запоры становятся более упорными и опорожнение кишечника достигается более частым применением сифонных клизм.

Из-за постоянной задержки стула и

газов появляется метеоризм. Постепенно развиваются признаки хронической каловой интоксикации, что обычно связано с недостаточным уходом и нерегулярным консервативным лечением. В некоторых случаях каловые камни могут вызывать обтурацию на уровне аганглионарного участка и стать причиной острой низкой кишечной непроходимости. Анемия и гипотоосбия оазвиваются постоянно.

При субкомпенсированной стадии отмечаются большая протяженность аганглионарного участка толстой кишки и большие функциональные расстройства, чем при компенсированной стадии.

Декомпенсированная стадия может иметь две разновидности. В более тяжелых случаях с первых дней жизни может возникнуть кишечная непроходимость: задержка мекония и газов, срыгивание, рвота, быстрое нарастание метеоризма. Регулярные клизмы не опорожняют кишечник, газы отходят плохо, быстро нарастает интоксикация, анемия и потеря массы тела. Тургор тканей резко снижен, кожные покровы бледные с сероватым или цианотичным оттенком. БК^вот рсво вд'у<sup>1</sup>. <sup>на</sup> передней брюшной стенке выражена венозная сеть, контурируются перистальтирующие петли раздутой толстой кишки. Вследствие метеоризма и высокого стояния диафрагмы возникает дыхательная и сердечная недостаточность, появляется одышка.

Эта стадия обусловлена длинной аганглионарной зоной с резкими функциональными нарушениями. Расположенная выше этой зоны кишка с первых дней не может преодолеть инертности пораженного участка и быстро расширяется. Постоянный каловый застой способствует воспалению и изъязвлению в слизистой оболочке толстой нишни. Консервативные мероприятия нередко безуспешны.

В некоторых случаях сифонные клизмы купируют острую декомпенсацию.

Таблица 3

Количество жидкости, **необходимое** для сифонной клизмы в зависимости от возраста

Возраст	Общее количество, л	Однократное введение, мл
До 1 мес	до 1	до 100
1 мес - 1 год	1-3	100-200
"i —o 1 ида	"Z-4-	ZUU-250
3-5 лет	3-6	200-350
5-7 лет	4-8	250-500
7-10	5-9	300-600
10-15	6-10	не более 600

Однако опорожнение нишечника редко бывает полным, явления острой непроходимости рецидивируют - возникает хроническая декомпенсация.

**Диагностика.** При сборе анамнеза чрезвычайно важно выяснить время появления запора. Для болезни Гиршпрунга характерно отсутствие самостоятельного стула с периода новорожденного™ или первых недель жизни, запоры становятся более упорными во время введения прикорма или переводе на искусственное вскармливание. Пальцевое ректальное исследование при болезни Гиршпрунга чаще обнаруживает пустую ампулу прямой кишки даже при длительной задержке стула.

В большинстве случаев рентгенологическое обследование имеет решающее значение при постановке диагноза. Оно позволяет определить зону агангиоза, а также степень супрастенотического расширения толстой кишки. Обследование начинают с обзорных рентгенограмм грудной и брюшной полостей, что позволяет выявить изменения в легких, уровень стояния диафрагмы, положение сердца, раздутые и расширенные петли толстой кишки, горизонтальные уровни жидкости в просвете нишечника.

Наиболее важные данные получают при исследовании с рентгеноконтраст-

ными веществами. У новорожденных используют йодолипол или 20 % раствор сергозина [Баиров Г.А., 1968], у более старших детей - водную взвесь сульфата бария на 1 % растворе хлорида натрия или танина. Количество контрастного вещества зависит от возраста ребенка (10-15 мл - новорожденные, 50-100 мл - 6 мес - 1 год, 100-200 мл - 1-3 года, 200-300 мл - 4-7 лет, 300-500 мл и более - детям старшего возраста) и контролируется рентгенографически.

Подготовку к ирригографии проводят путем ежедневных сифонных клизм в течение 3-5 дней. Необходимым условием правильного выполнения сифонной клизмы является введение широкой резиновой трубки выше аганглионарной зоны. Целесообразно проводить трубку в расширенную часть кишки одновременно с введением жидкости: последняя под давлением расширяет аганглионарный ее участок и облегчает прохождение зонда. В сифонных клизмах используют 1 % раствор хлорида натрия комнатной температуры [Исаков Ю.Ф., 1964; Долецкий С.Я., 1972] или 7 % раствор желатина [Swenson O., 1951]. При проведении сифонных клизм нужно обязательно учитывать возраст ребенка, его общее состояние, эффективность предшествующих клизм, а также баланс вводимой и выводимой жидкости (табл. 3). Сифонные клизмы проводят до полного очищения толстой кишки от каловых масс и камней.

После окончания процедуры следует оставить газоотводную трубку на 1-2 ч в расширенном отделе толстой кишки. Перед ее удалением в толстую кишку вводят 30-50 мл подогретого вазелинового масла.

Характерные рентгенологические признаки болезни Гиршпрунга на контрастной ирригограмме - суженная зона в дистальном отделе толстой кишки и расширенная супрастенотическая зона (рис. 49).

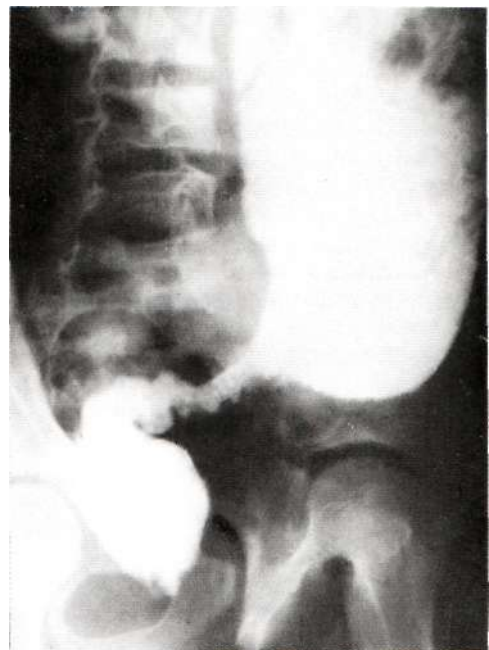Наиболее трудно рентгенологически обнаружить ректальную форму. Для более четкого выявления аганглионарной зоны делают рентгенограмму в косой проекции или при отведении кишки в сторону путем пальпации нижних отделов живота.

Рентосигмоидальная аганглионарная зона всегда выявляется хорошо.

Сегментарная форма выявляется в виде суженного участка. Для отличия от функционального спазма необходимо сделать несколько снимков через определенный интервал времени. Это позволяет определить суженную зону (зоны) на одних и тех же участках толстой кишки.

Субтотальная форма выявляется рано: суженная зона может доходить до се-

Рис. 49. Ирригограмма. Болезнь Гиршпрунга. Видны узкая зона аганглиоза в ректосигмоидальном отделе, супрастенотическое расширение.



редины поперечной ободочной кишки, а иногда - до восходящей.

Рентгенодиагностика тотальной формы представляет лишь академический интерес, поскольку этих пациентов оперируют по экстренным показаниям и диагностируют патологию во время операции.

Трудности диагностики болезни Гиршпрунга у новорожденных обусловлены преобладанием общих симптомов, скудностью клинических данных, а также нетипичными проявлениями заболевания. Динамическое обследование, выявление микросимптомов, углубленное рентгенологическое обследование и вспомогательные методы позволяют рано поставить правильный диагноз.

К раннимстораживающим признакам болезни относится задержка выделения мекониевой пробки [Куц Н.Л., 1970; Ehrenpreis T., 1951; Zachary R., 1957] и периодическое отсутствие стула, сопровождающееся вздутием кишечника и усилением перистальтики. Следует отметить, что появление диареи на фоне периодических запоров-патогномоничные признаки болезни Гиршпрунга.

Отдавая должное роли рентгенологического исследования в диагностике болезни Гиршпрунга, следует отметить некоторые трудности в трактовке рентгенологической картины, особенно у детей младшего возраста. Расширение толстой кишки может быть минимальным и практически мало отличаться от растянутой газом кишки. По данным Т.Еhrenpreis (1957), типичная рентгенологическая картина развивается между 18 сутками и 3<sup>1</sup>/г месяцами с момента рождения.

У детей младшей возрастной группы и больших с дистальными формами аганглиоза рентгенологический метод позволяет поставить правильный диагноз только в 75 % случаев. Кроме того, необходимо подчеркнуть, что данные рентгенологического исследования и

операционные находки длины аганглиозной зоны не всегда совпадают.

Диагностическую ценность представляет рентгенокимография или серийная рентгенография, которые выявляют беспорядочные по ритму и амплитуде волны перистальтики и временную ретенцию бариевой взвеси над зоной аганглиоза.

Для изучения активного опорожнения кишечника применяют рентгеноконтрастные исследования. В.С.ВBrown (1965) ввел методику дефекографии. J.Marzoll и соавт. (1981) подробно описали разные формы нарушения опорожнения аноректума, выявленные с помощью дефекографии.

Суть методики в том, что туго выполняют контрастной взвесью нишку для исключения узкого сегмента в ректосигмоидальном отрезке. Ребенка усаживают на горшок, пропускающий рентгеновские лучи, и при дефекации рентгеноусиливающим экраном выполняют серию быстрых снимков на киноплёнку. Анализ проводят на основании измерения углов выделения контрастного вещества и размеров анального канала, раздельно определяют функцию мышцы, поднимающей задний проход, внутреннего и наружного сфинктеров.

Однако, как отмечают сами авторы, метод может быть использован только у детей старше 2 лет.

Для оценки функционального состояния дистальных отделов толстой кишки при мегаколон используют электромиографию толстой кишки, биопсию ее стенки, рентоанальную манометрию, определение активности ацетилхолинэстеразы в слизистой оболочке.

Объективным методом дооперационной диагностики болезни Гиршпрунга является биопсия стенки толстой кишки, предложенная О.Swenson в 1955 г. Обнаружение нервных ганглиев в подслизистом и мышечном слоях терминального отдела прямой кишки свидетельствует против болезни Гиршпрунга. Следует учесть, что при поверхностной

аспирационной биопсии (с помощью всасывающего аппарата) не всегда можно обнаружить ганглионарные клетки, а при полнослойной биопсии велик риск послеоперационных осложнений. Н.Maier и соавт. (1978) указывают на высокую диагностическую ценность одномоментной двойной аспирационной биопсии (ДАБ), выполняемой с помощью аппаратов, специально сконструированных для новорожденных, грудных и старших детей [Noblett H.R., 1969; Willital G.H., 1970; Nixon H.H., 1971]. Как считают авторы, преимущество заключается во взятии первой биопсии из проксимальной части анального канала и второй-из прямой кишки: это обеспечивает большую вероятность диагностики коротких и суперкоротких сегментов. Установлено, что аспирационную биопсию следует брать у детей до одного года на высоте 20-25 мм; 3-5 лет - 25-30 мм; старше 5 лет - 30-40 мм от слизистокожной линии. Глубина взятия материала около 3 мм.

Рекомендуют выполнять чаще поверхностные биопсии и не делать глубокие и пункционные биопсии, особенно у новорожденных. Несмотря на тщательность выполнения биопсии, авторы наблюдали серьезные осложнения (перфорацию кишки и кровотечение).

Технические трудности при выполнении ректальной биопсии по методу Свенсона побудили к разработке различных модификаций. R.B.Hiatt (1958) предложил биопсию из заднего доступа к прямой кишке (технически труден), M.Bodian (1960) выступил сторонником подслизистой биопсии.

Болезнь Гиршпрунга диагностируют также с помощью ректоанальной манометрии. Удержание кала является результатом сопротивления, создаваемого двумя группами мышц: гладкими мышцами внутреннего сфинктера и поперечноисчерченными мышцами тазового дна и наружного анального сфинктера. Внутренний анальный

сфинктер представляет собой утолщенную порцию стенки прямой кишки. Растяжение стенки прямой кишки служит причиной релаксации внутреннего и наружного сфинктеров (ректоанальный рефлекс).

Релаксация внутреннего сфинктера - реакция на возрастание ректального давления.

У детей релаксацию анального канала регистрируют с помощью манометрии. Этот феномен, присущий анальному внутреннему сфинктеру, назвали ректоанальным тормозным рефлексом. Сохранность этого рефлекса, по данным O.Swenson (1967), H.H.Nixon (1967), свидетельствует против болезни Гиршпрунга. Ректоанальная манометрия у детей впервые была применена M.M.Shuster и соавт. (1963), H.H.Nixon (1964). Некоторые авторы отмечают большие трудности при проведении исследования у новорожденных [Aaronson J.et al., 1972].

P.Mennier (1978) отметил 7,8% ошибок на все 229 исследований, но в neonatalной группе ошибки составили уже 26%. Измерения проводили с помощью открытых катетеров с перфузией 0,9% раствора хлорида натрия с потоком 0,24 мл/мин, растягивали ампулу баллоном, постепенно нагнетая раствор и увеличивая его объем от 5 до 70 мл. Авторы выявили, что достоверность диагноза возрастает с возрастом.

Давление сфинктера может быть зарегистрировано с помощью баллонных катетеров различных конструкций (катетеры, заполняемые жидкостью и перфузируемые; анальные баллончики, заполняемые воздухом и водой). Перед исследованием очищают кишку. Большинство авторов считают, что нет необходимости в проведении обезболивания. После введения катетера в прямую кишку регистрируют ее ответ. Нормальный - слагается из короткоживущих пиковых волн и следующего медленного и однообразного снижения их до исходного уровня. Медленное снижение дав-



ления необходимо для релаксации непроизвольного сфинктера и отсутствует при болезни Гиршпрунга. Повышение давления при болезни Гиршпрунга не зависит от длины аганглионарного сегмента; среднее давление в аноректальном канале бывает выше, чем в норме, однако диагноз не может быть установлен только с помощью манометрии, так как возможны ложноположительные и ложноотрицательные результаты. Ложноположительный результат - отсутствие ректоанального тормозного рефлекса у детей без аганглиоза - может быть объяснен незрелостью ганглионарных клеток [Bughaiglis O.G.et al., 1972] у детей до 5 лет.

Однако А.М.Holschnaider (1976) показал, что после 12-дневного возраста реитотормозной рефлекс выявляется у 100% нормальных новорожденных. Следовательно, ложноположительный результат, указывающий на болезнь Гиршпрунга, не может быть объяснен незрелостью ганглиев.

Другая причина ошибок состоит в том, что некоторые дети имеют ненормальный высокий порог удержания раствора в прямой кишке (более 70 мл). Многие ошибки Р.Mennier и соавт. (1978) связывают с техническими погрешностями измерений.

По данным M.M.Schuster (1963), A.F.Scharli (1971), диагноз болезни Гиршпрунга можно установить по следующим манометрическим признакам:

1. По степени сокращения (mass contractions)
2. По ошибочной рефлекторной релаксации внутреннего сфинктера в ответ на растяжение прямой кишки
3. По ошибочной реакции адаптации
4. По хаотическим пропульсивным волнам в аганглионарном участке
5. По повышенному аноректальному давлению покоя.

А.М.Holachneider и соавт. (1980) параметрами ректальной функции считают периоды пропульсивных волн,

степень сокращения, адаптационную реакцию и ректальную податливость. Для характеристики функции анальных сфинктеров ориентировались на следующие параметры: регулярность аноректальных флюктуационных волн, высоту аноректального давления в покое, релаксацию внутреннего сфинктера.

Объективным методом диагностики является также элентромиография (ЭМГ) прямой кишки. Электрофизиологическая основа данного метода состоит в том, что гладкая мускулатура желудочно-кишечного тракта может отводить два вида электрической активности: 1) медленные ритмические потенциалы мышечной стенки, определяющие тенденцию гладкой мускулатуры к спонтанной деполяризации. Эта базальная активность соответствует мембранному потенциалу, или тону гладкой мускулатуры; 2) пиковые потенциалы, вызывающие перистальтические сокращения.

Аганглионарная мышечная стенка кишки при болезни Гиршпрунга организованной перистальтики не проявляет, поскольку отсутствуют пиковые потенциалы нейромышечной координации.

Перед исследованием прямую кишку очищают клизмой для адекватного контакта электрода со слизистой оболочкой. В обезболивании нет необходимости.

Применяют различные электроды, фиксация которых на слизистой оболочке достигается или за счет присасывающего эффента, или по типу зажима. I.Flogamoni и соавт. (1980) проводили ЭМГ толстой кишки с помощью зонда, на котором были фиксированы 8 кольцевых электродов, позволяющих исследовать все отделы прямой и сигмовидной кишки.

При болезни Гиршпрунга аганглиоз распознается по отсутствию высококачественных потенциалов. Иррегулярные

медленные волны на миограмме аганглионарного сегмента указывают на базисную тоническую активность гладкой мускулатуры с такой же частотой медленных волн, как и у здоровых.

Даже при подтвержденном другими методами диагнозе болезни Гиршпрунга ЭМГ позволяет достоверно определить границы аганглионарного сегмента.

Доказано, что нервные волокна собственной пластинки и мышечного слонслизистой оболочки кишки при болезни Гиршпрунга накапливают ацетилхолинэстеразу (АХЭ).

Повышение активности АХЭ в слизистом и подслизистом слоях четко соответствует зоне аганглиоза [Meier-Ruge W. et al., 1972]. Эти данные основаны на результатах работ F.R.Whitehous (1948), который обратил внимание на то, что при болезни Гиршпрунга между продольными и циркулярными мышечными слоями обнаруживают безмиелиновые нервные стволы и отсутствие нервных клеток.

Для уточнения диагноза болезни Гиршпрунга целесообразно комплексное и быстрое обследование прямой кишки, которое включает электроманометрию сфинктера, ЭМГ, рентгенографическое исследование толстой кишки и аспирационную биопсию слизистого и подслизистого слоев. Применение этих методов помогает ставить диагноз даже у новорожденных.

Однако А.И.Ленюшкин (1976) указывает, что указанные исследования у этой группы детей малоинформативны, поскольку интрамуральный ганглионарный аппарат у новорожденных еще недостаточно зрелый как морфологически, так и функционально.

У детей старшего возраста диагностические трудности встречаются при компенсированных формах болезни с низко расположенным и очень коротким аганглионарным сегментом, а также при высоко расположенной зоне сужения.

Мы исследовали информативность

дополнительных дооперационных методов диагностики болезни Гиршпрунга и определения нижней границы планируемой резекции пораженного сегмента толстой кишки.

Комплексное обследование ребенка с хроническими запорами включало (для диагностики болезни Гиршпрунга) контрастное исследование толстой кишки в прямой, боковой, а при необходимости и косой проекциях; манометрию аноректальной области; для уточнения дистальной границы зоны, аганглиоза применяли ЭМГ прямой кишки на расстоянии 2, 5, 10 см от слизистоножной складки, на этих же участках выполняли биопсию слизистой оболочки для определения активности тканевой АХЭ, записывали реограмму дистального отдела толстой кишки. Необходимо заметить, что опубликовано лишь единственное сообщение о применении реографии для оценки кровообращения стенки прямой кишки у взрослых [Новиков В.М., Иурахчишвили Ю.Р., 1976].

Обследование ребенка с хроническим запором проводилось в следующей последовательности: вначале выполняли ректальную манометрию по методу Ихре (1972). Для регистрации давления в аноректуме использовали латексные баллончики, укрепленные на расстоянии 2 см друг от друга. Давление в анальном канале регистрировали с помощью датчиков на двухканальном приборе "Disa" (Дания). Затем после осмотра слизистой оболочки прямой кишки через ректоскоп вводили катетер-электрод для регистрации реоколонограммы, к которой приступали спустя 10-15 мин после введения катетера-электрода. Это время необходимо для успокоения ребенка, нормализации показателей пульса, АД, а также настройки аппаратуры. Критерием контакта между пластинчатыми свинцовыми электродами и слизистой оболочкой кишки считали появление реографических волн по мере раздувания баллонов воздухом.

Запись реонолонограммы осуществлялась на отечественном 4-канальном реографе марки 4 РГ-1 конструкции ЭПМ АМН СССР. В качестве регистрирующего прибора использовался полиграф „Мингограф-34“ фирмы "Elema-Shonander" (Швеция).

Анализ реографических кривых проводился по разработанной в клинике методике [Неудахин Е.В., 1974; Володин Н.Д., 1980] (рис. 50).

После извлечения катетера-электрода через укороченный тубус ректоскопа в заднюю стенку прямой кишки на расстоянии 10; 5 и 2 см от слизистокожной складки перпендикулярно к стенке кишки вводили тонкие (диаметр - 0,1 мм, длина - 0,5 см) игольчатые электроды. Через 5 мин на „Мингографе-34“ записывали ЭМГ в течение 3-5 мин (рис. 51).

После удаления электродов в этих местах биопсийными щипцами брали кусочки слизистого и подслизистого

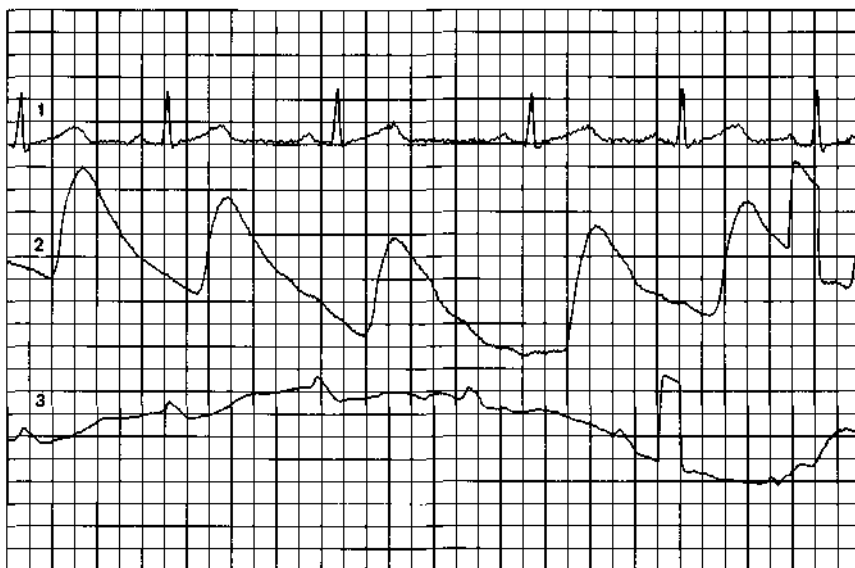слоя для определения активности тканевой АХЭ.

При установленном диагнозе болезни Гиршпрунга производили интраоперационную ЭМГ путем записи биопотенциалов в проксимальном отделе расширенной зоны и таким образом устанавливали границы функционально полноценной кишки, в пределах которой и выполняли резекцию. Из проксимального и дистального участков, а также из зоны аганглиоза удаленной кишки брали материал для гистологического исследования. Активность АХЭ определяли в переходном и расширенном отделах.

Таким образом, комплексное обследование больных с хроническими запорами при неясной клинико-рентгенологической картине помогает достоверно установить или исключить болезнь Гиршпрунга. Аноректальная манометрия позволяет уточнить диагноз, однако не дает возможности определить дистальную границу зоны аганглиоза. ЭМГ

**Рис. 50.** Реоректограмма.

1 - ЭКГ; 2 - норма; 3 - при мегаколон.



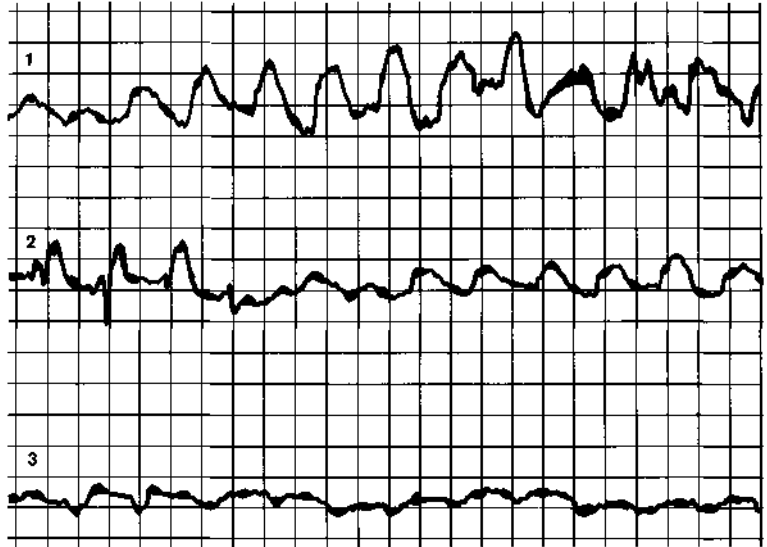


Рис. 51. Электромиограмма нормальной кишки и при болезни Гиршпрунга.

1 - норма; 2 - зона аганглиоза, равная 5 см; 3 - равная 2 см.

и определение активности АХЭ в слизистой оболочке прямой кишки служат важным критерием определения границы дистальной резекции. Одним из параметров функционально полноценной кишки в проксимальном отделе является нормальная амплитуда миоэлектрической активности.

Реоректография может быть использована для оценки функционального состояния кишки как в пре-, так и в послеоперационном периоде.

Лечение. Радикальное лечение болезни Гиршпрунга заключается в резекции суженной аганглионарной зоны и вторично расширенного супрастенотического участка толстой кишки [Swenson O., 1948]. Сроки выполнения радикальной операции зависят от времени установления диагноза и стадии заболевания. Оптимальным сроком для выполнения радикальной операции является возраст в 1-1 1/2 года.

Сокращение этих сроков не оправ-

дано, поскольку новорожденные и дети грудного возраста тяжело переносят травматичные хирургические вмешательства, затруднено послеоперационное выхаживание [Duhamel B., 1967; Swenson O., 1968].

Откладывание операции на более поздние сроки чревато тяжелыми вторичными изменениями - дисбактериозом, дистрофией печени, нарушениями белкового электролитного обмена [Куш Н.Л., 1967; Баиров Г.А., 1968; Ленюшкин А.И., 1976].

Консервативное лечение позволяет довести больного с минимумом осложнений до возраста, когда риск радикальной операции наименьший [Исаков Ю.Ф. и др., 1980].

До сих пор нет единого мнения о целесообразности колостомы.

К ней приходится прибегать в неотложных ситуациях: при осложнении, возникшем после сифонной клизмы (перфорация), острой форме заболева-

ния у новорожденных, обострении хронической декомпенсации, тяжелом состоянии ребенка, отсутствии необходимых условий (в частности опыта у хирурга). В других случаях наложение колостомы нежелательно из-за выключения витаминобразующей и регулирующей водно-солевой обмен функции толстой кишки [Исаков Ю.Ф. и др., 1972].

Большое практическое значение имеет выбор уровня наложения калового свища. O.Swenson (1960), F.Soave (1963) рекомендуют накладывать свищ на левую половину или средний отдел толстой кишки; I.Bowden и соавт. (1957) - на подвздошную, А.Р.Шуринок и соавт. (1963) - на слепую, Ю.Ф.Исаков (1965), Г.А.Баиров (1968), А.И.Ленюшкин (1976) - на восходящий отдел ободочной кишки. Последний вариант колостомы значительно облегчает манипуляции для опорожнения толстой кишки, исключает необходимость удаления более обширной части сигмовидной и ободочной кишки (если колостома наложена на левую половину ободочной кишки). У новорожденных при низкой короткой зоне аганглиоза целесообразно накладывать свищ на восходящую кишку, при значительной протяженности зоны - на конец расширенного супрастенотического участка [Rickham P.P., 1971].

Выбор участка для колостомы обусловлен тем, что при последующей радикальной операции у больных с короткой низкой аганглионарной зоной свищ не будет мешать мобилизации левой половины толстой кишки. При длинной аганглионарной зоне, наоборот, отсутствие калового свища на восходящей кишке дает возможность мобилизовать и низвести кишку на нужную длину [Долецкий С.Я. и др., 1976]. Кишечный свищ накладывают по классической методике „двустволки“. Противоестественный задний проход препятствует поступлению кала в супрастенотический отдел и его задержке.

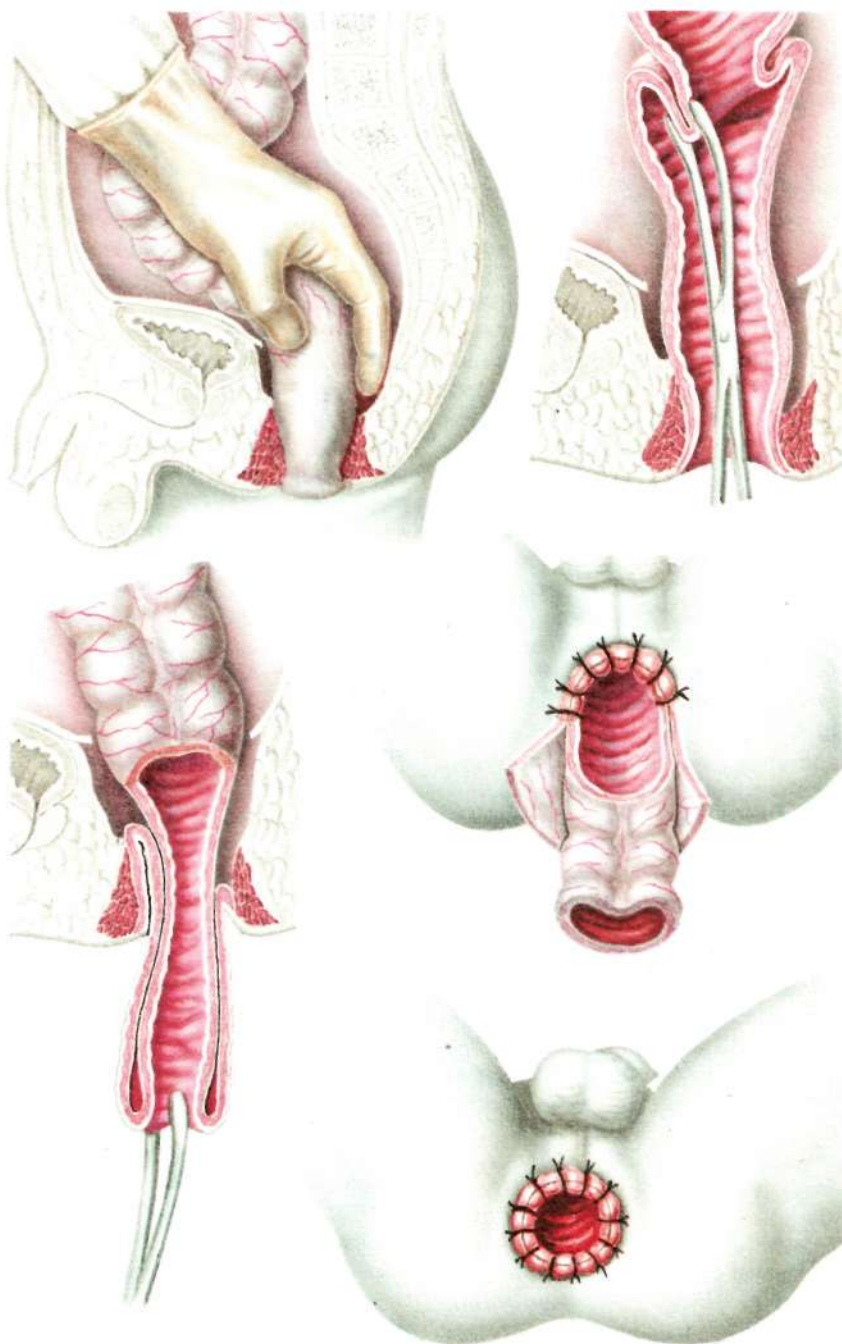
Выбор способа операции обусловлен локализацией аганглионарной зоны, ее протяженностью, соотношением диаметров анастомозируемых участков, изменениями брыжейки и иногда возрастом ребенка.

Наибольшее распространение получили операции по Свенсону-Хиату-Исакову, по Дюамелю-Баирову, по Соаве - Ленюшкину. Судя по данным литературы, операция Rehbein'a также начинает приобретать сторонников.

Операция по Свенсону-Хиату-Исакову. Положение больного на спине с несколько приподнятым тазовым отделом. Срединным разрезом вскрывают брюшную полость. В рану выводят сигмовидную кишку, определяют уровень резекции и мобилизуют кишку путем пересечения брыжейки с оставлением аркад первого порядка, которые составлены анастомозирующими между собой ободочными артериями. После инфильтрации переходной складки 0,25 % раствором новокаина ее рассекают и мобилизуют прямую кишку. Препаровку ведут как можно ближе к кишечной стенке. При выделении прямой кишки ее отсепааровывают сзади до уровня внутреннего сфинктера, спереди - до уровня расположения мочеточников и семявыносящих протонов. Следовательно, мобилизация идет в переднезаднем косом направлении [Исаков Ю.Ф., 1965]. Этот прием позволяет избежать травмы семявыносящих протонов и семенных пузырьков, нарушения иннервации мочевого пузыря. На месте предполагаемой резекции накладывают контрольные швы.

Второй, промежуточный, этап операции начинают с постепенного растягивания ануса. Эту манипуляцию производят круговыми движениями пальцев во избежание разрывов слизистой оболочки.

Рис. 52. Операция по Свенсону Хиату - Исакову (схема).



ни прямой кишки. Затем вводят длинный корнцанг или геморроидальные щипцы, захватывают стенку резецируемой кишки и качательными движениями постепенно выводят ее через заднепроходное отверстие. Вывернутую слизистую оболочку обрабатывают раствором сулемы. Переднюю стенку вывернутой прямой кишки рассекают в поперечном направлении на 2-3 г.м выше анального отверстия. На этом уровне выкраивают из нее три лоскута, обязательно контролируя правильность положения брыжейки эвагинированной кишки. Затем накладывают первый ряд анастомоза: сшивают серозно-мышечный слой низведенного отрезка сигмовидной кишки с мышечным слоем прямой и, отступя 0,5 см от них, поэтапно пересекают стенки кишок и накладывают второй ряд швов через все слои. Образованный анастомоз вправляют в полость малого таза. Со стороны брюшной полости операция заканчивается перитонизацией низведенной кишки и ушиванием раны передней брюшной стенки (рис. 52).

И недостаткам классической методики относят опасность инфицирования полости малого таза путем проникновения флоры через швы, а так же натяжение свободнолежащего анастомоза вследствие перистальтики, что может привести к частичной или полной его несостоятельности [Ленюшкин А.И., 1976].

Предупреждение указанных осложнений достигается ампутацией толстой кишки после ее эвагинации на 10-15 см ниже ануса с оставлением обоих цилиндров за анальным кольцом [Pellerin D., 1962] и фиксацией их к промежности редкими кетгутовыми швами. Через 10 дней выведенную кишку отсекают электроножом ближе к анальному отверстию. Между краями слизистой оболочки накладывают редкие кетгутовые швы и вправляют анастомоз в брюшную полость.

В нашей клинике разработан бесшов-

ный анастомоз, выполняемый с помощью постоянных магнитов [Исаков Ю.Ф., 1982]. Эта методика позволяет исключить второй (промежностный) этап операции. Перед эвагинацией резецируемой кишки в ее просвет вводят магнитное кольцо (размеры его подбирают в зависимости от возраста больного и диаметра анастомозируемой  $V//AUVM\backslash$ , затеял эвагнуцуусгг ttviuwу vi на оба цилиндра надевают кольцевой магнит, проводя его до соприкосновения с первым (рис. 53). Через 6-8 дней между магнитами образуется анастомоз и оба цилиндра эвагинированной кишки вместе с магнитами отторгаются.

Операция по Дюамелю-Баирову. Положение больного на спине. В уретру вводят катетер. Срединным или левым трансректальным разрезом вскрывают брюшную полость. В рану выводят сигмовидную кишку и определяют место резекции, которое должно включать всю зону аганглиоза и участок протяженностью не менее 10-12 см выше места сужения. Производят мобилизацию (путем перевязки сосудов и пересечения брыжейки) проксимальнее резецируемого отдела кишки для свободного низведения ее на промежность вместе с удаляемым участком. Затем в параректальную клетчатку вводят 15-20 мл 0,25 % раствора новокаина, слева от прямой кишки надсекают париетальную брюшину и тупым путем образуют тоннель между прямой кишкой и крестцом до наружного сфинктера. В этот тоннель с целью гемостаза временно вводят тампон. Прямую кишку непосредственно над переходной складкой брюшины пересекают. Дистальную культю ушивают наглухо двумя рядами швов или механическим швом, проксимальный отдел перевязывают и надевают резиновый колпачок (палец от перчатки), который фиксируют прочной лигатурой.

На втором этапе операции растягивают пальцами сфинктер прямой кишки, обрабатывают сулемой и спиртом сли-

зистую оболочку. По нижней полуокружности анального отверстия, отступая на 1 см от наружного края, рассекают стенку прямой кишки через все слои, избегая возможного повреждения сфинктера. Разрез соединяют с просветом ранее сформированного тоннеля. Через образованную рану проводят в брюшную полость корнцанг, захватывают культю мобилизованной сигмовидной кишки и осторожно низводят ее на промежность. Правильное положение брыжейки кишки и степень натяжения ее контролирует ассистент со стороны брюшной полости. Подлежащий удалению участок кишки резецируют на уровне анального отверстия. Заднюю полуокружность низведенной сигмовидной кишки подшивают через все слои кетгутowymi швами по краю раны у анального отверстия. Переднюю поверхность редкими швами сшивают с задней стенкой прямой кишки через все слои. На образовавшуюся шпору накладывают раздавливающий зажим Баирова или пережимают ее по краям мощными зажимами, дистальные концы которых должны соприкоснуться. Через отдельный прокол между копчиком и анальным отверстием вводят в парарентальное пространство тонкий резиновый дренаж.

М.М.Равич (1970) вместо наложения зажима Баирова сшивает стенки кишки механическим швом и иссекает ее избыток.

Одновременно хирурги, манипулирующие в брюшной полости, фиксируют несколькими швами культю прямой кишки к стенке низведенной сигмовидной кишки. Паритетальную брюшину также фиксируют к стенке низведенной кишки, создавая подобие переходной складки брюшины. Брюшную полость ушивают наглухо.

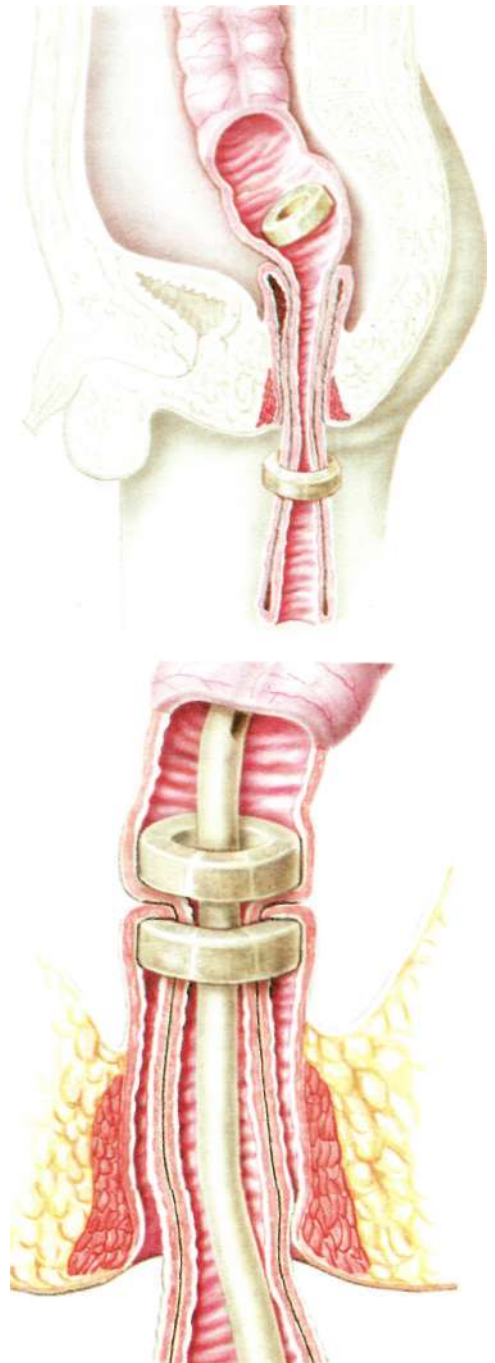


Рис. 53. Операция с применением магнитов (схема).



Зажимы и раздавливающий инструмент Баирова отпадают самостоятельно через 7-10 дней после операции. К этому времени стенки кишки срастаются и образуется новая, несколько большая, чем в норме, ампула прямой кишки (рис. 54).

Операция по Соаве-Ленюшкину. Производят срединную лапаротомию. В рану выводят сигмовидную кишку. Намечают место резекции и соответственно мобилизуют кишку с учетом топографии сосудистых аркад, верхнюю ректальную артерию сохраняют, так как параллельно ей проходят нервные стволы нижнего надчревного и верхнего геморроидального сплетения. После подготовки и мобилизации кишки в 5-6 см от переходной складки брюшины по бессосудистой зоне поперечно осторожно рассекают серозно-мышечный слой кишки. Важно правильно войти в подслизистый слой и не нарушить целостности слизистой оболочки. Ориентиром служит характерный темно-вишневый цвет подслизистого слоя.

Далее начинают осторожно отделять серозно-мышечный слой от слизистой оболочки. По мере отделения ее на серозно-мышечный слой накладывают швы-держалки, которые облегчают препаровку. Демукотомизируют заканчивают в 2-3 см от анального отверстия, чтобы не повредить сфинктер прямой кишки.

На вскрытой кишке начальный этап демукотомизации облегчается. Для этого кишку после мобилизации пересекают полностью, а затем двумя пинцетами осторожно отделяют слизистую оболочку от остальных слоев (подчеркивается необходимость очищения кишечника перед операцией и тщательной санации его полости).

После окончания демукотомизации начинают промежностный этап операции. Растягивают сфинктер заднего прохода, обрабатывают слизистую оболочку прямой кишки раствором сулемы. Через анальное отверстие вводят длинный

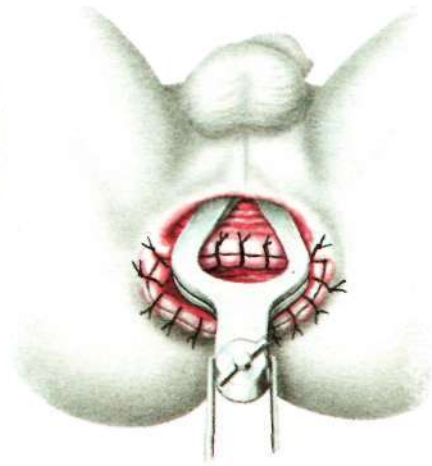
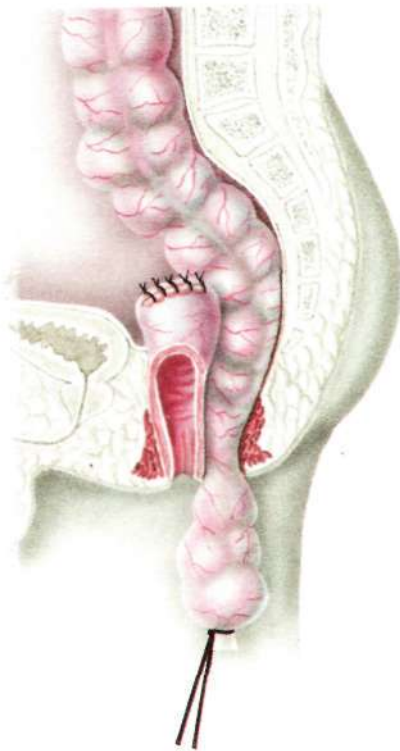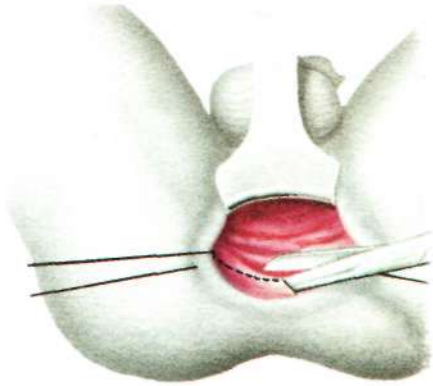
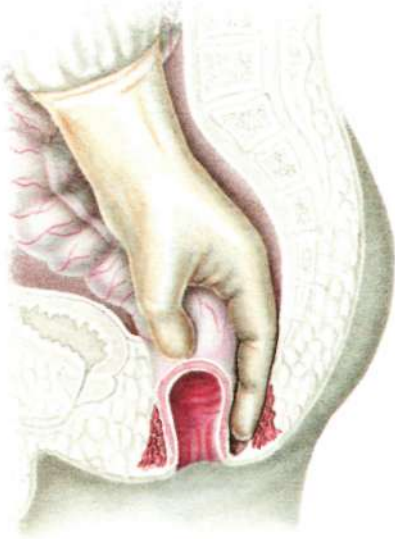корнцанг, которым захватывают стенку мобилизованной кишки, выворачивают ее и низводят через анальное отверстие на промежность. Ассистент при этом фиксирует серозно-мышечный цилиндр за швы-держалки. Вывернутую слизистую оболочку обрабатывают раствором сулемы. В 3 см от места перехода слизистой оболочки в ножу наружный цилиндр низведенной кишки отсекают. Низведенную сигмовидную кишку подтягивают до намеченного уровня. При этом тщательно контролируют положение брыжеечного края и степень натяжения брыжейки. Отсеченный край вывернутой слизистой оболочки прямой кишки несколькими кетгутowymi швами фиксируют к серозной оболочке низведенной сигмовидной кишки. В просвет низведенной кишки вводят толстую трубку, на которой кишку перевязывают марлевой салфеткой для надежного гемостаза.

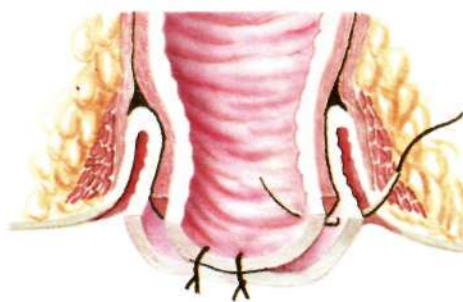
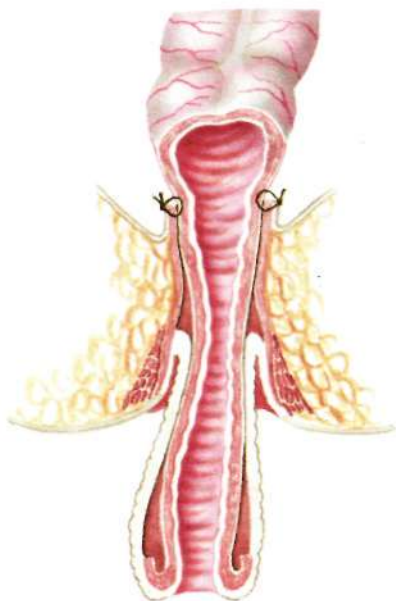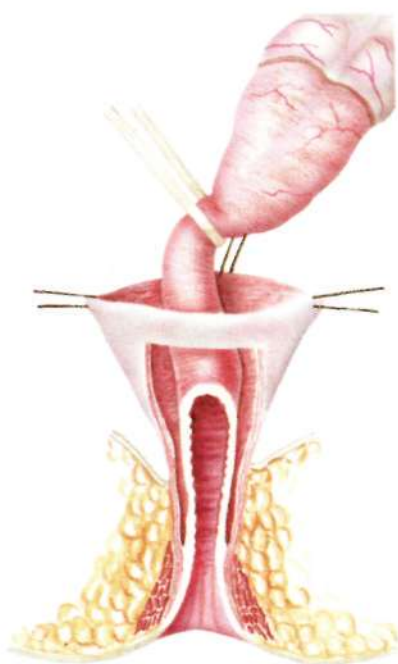
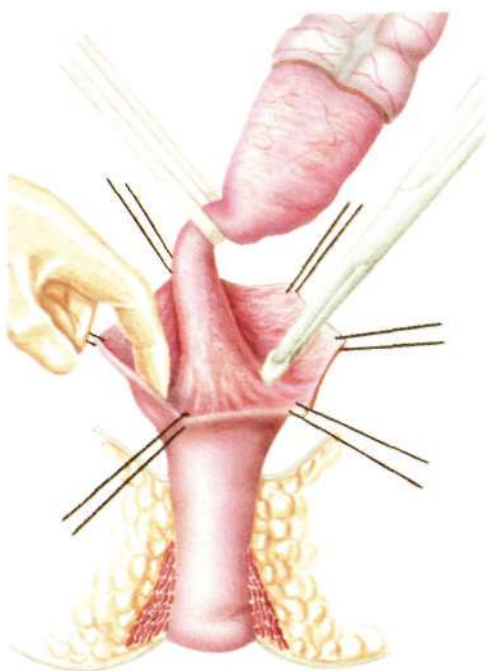
Параллельно ассистенты подшивают в брюшной полости край серозно-мышечного цилиндра к стенке низведенной кишки и послойно ушивают наглухо брюшную рану.

Через 15-20 дней, когда происходит сращение цилиндров, производят второй этап операции. С помощью диатермокоагулятора по краю цилиндра слизистой оболочки кишку отсекают. На края слизистой оболочки прямой и низведенной кишки накладывают редкие кетгутковые швы (рис. 55).

Операция по Ребейну предполагает интраабдоминальную, но экстраперитонеальную резекцию измененной кишки и большей части прямой кишки. Глубоко проникать в полость малого таза и накладывать там шовный анастомоз помогает валик под ягодицами большого и приподнимание дна таза за лигатуры, укрепляемые на специальном

Рис. 54. Операция по Дюамелю (схема).





ретракторе. Однако следует отметить, что внутритазовое наложение шовного анастомоза сопряжено с большими трудностями из-за узости малого таза у детей младшего возраста.

Учитывая положительные и отрицательные моменты разных методов, прежде всего необходимо иметь в виду, что операция по Свенсону часто может быть выполнена при осложнениях, возникающих при выполнении операции по другим методам [Ленюшкин А.И., 1976], поэтому, приступая к радикальной операции, необходимо в совершенстве владеть техникой операции по методу Свенсона.

В каждом случае хирург при выборе метода радикальной операции взвешивает ряд моментов, таких как возраст ребенка, анатомическая форма болезни Гиршпрунга, личный опыт и др. Кроме того, в некоторых ситуациях существуют прямые показания и противопоказания к различным методикам операций.

Операция по Ребейну поназана только при небольшой высоко расположенной внутрибрюшной аганглионарной зоне с хорошим сопоставлением диаметров анастомозируемых участков нишки. Метод противопоказан при значительной разнице диаметров сшиваемых кишечных петель и анальной локализации зоны аганглиоза. В этих случаях даже после отсечения тазовой части прямой кишки затруднено наложение анастомоза. Кроме того, в переднем отделе остается значительная часть аганглионарной зоны и это обуславливает недостаточную радикальность вмешательства.

Оперативный метод по Свенсону наиболее показан при значительном внутрибрюшном участке аганглиоза (исключая анальный). Следует предпочесть этот метод при субтотальной форме аганглиоза и при необходимости

повторной радикальной операции. В этой ситуации выигрышность метода очевидна: при наличии рубцово-измененных тканей он дает возможность избежать стенозирования; следует предпочесть его и при значительных изменениях брыжейки.

Операцию по Соаве-Ленюшкину целесообразно применять при значительной разнице анастомозируемых диаметров нишки и небольших изменениях брыжейки. Без наложения первичного внутритазового анастомоза до периода адаптации диаметров можно избежать развития таких осложнений, как несостоятельность и рубцовая стриктура соустья. Кроме того, при наличии приобретенных свищей между прямой кишкой и мочевыводящими путями метод Соаве-Ленюшкина дает возможность полностью их ликвидировать.

Операцию по методу Дюамеля нельзя применять при внутрибрюшном, а также при наддиафрагмальном расположении аганглионарной зоны. Поскольку определение нижней границы аганглионарной зоны встречает ряд трудностей, существует опасность ушивания культи в патологическом участке, что угрожает ее несостоятельностью.

При анальной форме болезни Гиршпрунга ни один из классических методов не гарантирует успех. В этих случаях рекомендуется пальцевое растяжение сфинктеров (2-3 раза через 10-14 дней), а при неуспехе этой манипуляции рассечение внутреннего сфинктера по задней поверхности - на проекции 6 ч во избежание повреждения уретры.

Подготовка к рассечению сфинктера осуществляется с помощью сифонных клизм.

Операцию выполняют в положении на спине с валиком под тазом и развернутыми нижними конечностями. В прямую кишку вводят ректальные зеркала и марлевые салфетки или тампон, блокирующие возможность поступления

Рис. 55. Операция по Соаве (схема).

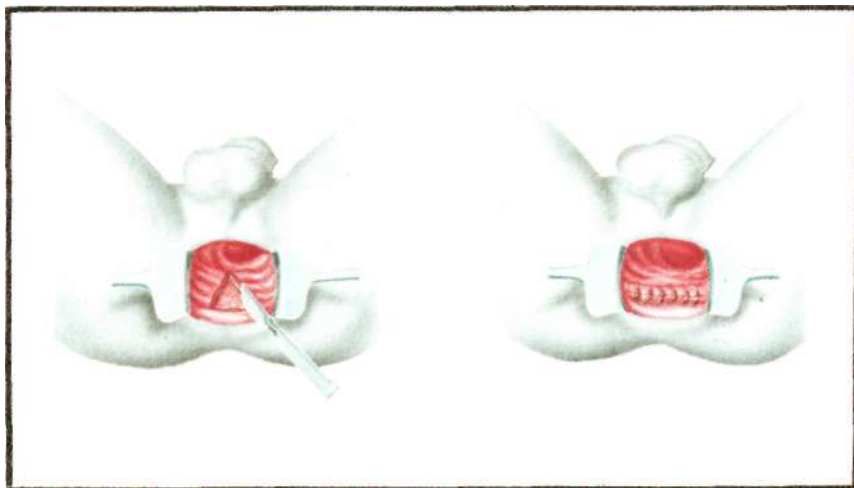


Рис. 56. *Операция рассечения внутреннего сфинктера (схема).*

калового содержимого из вышележащих отделов толстой кишки. Отступая на 1-1 <sup>1</sup>/<sub>г</sub> см от слизистоножной складки на уровне морганиевых валинов, по задней поверхности производят поперечный разрез слизистой оболочки длиной 1 <sup>1</sup>/<sub>г</sub> см и отслаивают ее верх на протяжении 3-5 см (с учетом возраста). Затем на этом уровне мышечную оболочку прямой кишки иссекают в виде треугольника. Края слизистой оболочки сшивают узловыми кетгутовыми швами, прямую кишку на сутки туго выполняют тампоном с вазелином или йодоформной эмульсией (рис. 56).

А.М.Нолшнейдер (1980) проанализировал ближайшие и отдаленные результаты радикальных операций по приведенным выше классическим методам у 439 больных. У <sup>1</sup>/<sub>3</sub> больных были запоры и недержание кала в ближайшем послеоперационном периоде, у 25,4 % - энтероколит и у 9,9 % - энурез вскоре после операции. По данным катамнеза (до 24 лет), запор был у 9,4 %, энтероколит - у 7,3 %, энурез - у 9,7 % больных.

Эти данные согласовываются с результатами, полученными Т.Еhrenpreis (1970), О.Сwenson (1975), F. Soave (1977). Высокий процент энуреза после операции по методу Соаве авторы объясняют недостаточно точной техникой интраабдоминальной мобилизации и попыткой укоротить серозно-мышечный цилиндр, чреватой повреждением сакральных нервов.

Следует подчеркнуть, что изучение результатов проводилось с помощью объективных методик, описанных ранее. Выявлено, что участок аганглионарной зоны при операции по методу Ребейна обуславливает продолжение запоров, а аганглионарная серозно-мышечная манжетка при операции по методу Соаве - возникновение энтероколита и недержание кала; причем после этой операции снижение и нерегулярность импульсивных волн были более выражены. Высокая частота сохраняющихся тонических сокращений после операции по методу Свенсона и Дюамеля вызвана травмой сакральных нервов при претаровке глубоких слоев прямой кишки.

Основной причиной неудач и рецидива запоров Schnauter (1976) считает сохранность внутреннего сфинктера, который обеспечивает спастическое состояние прямой нишни.

Учитывая эти данные, в последнее время считают операцией по методу Ребейна, дополненную рассечением внутреннего сфинктера, наиболее радикальной и физиологичной. Встречаются сообщения о том, что при низкой зоне аганглиоза можно добиться хороших результатов одним лишь рассечением внутреннего сфинктера.

Наша клиника до 1967 г. отдавала предпочтение методу Свенсона в модификации Пти-Хайятта-Исакова, и прооперированы 130 больных. Мы пришли к выводу, что трудности, связанные с наложением анастомоза на разные по диаметру концы кишок, возможность повреждения сосудистых и нервных сплетений таза и связанные с ними осложнения не позволяют считать эту операцию идеальной (в 6 % случаев несостоятельность анастомоза, в 6 % Рубцовым стеноз и т.д.). В связи с этим мы перешли к методике по Соаве.

Мы располагаем опытом 75 операций, выполненных по поводу болезни Гиршпрунга и идиопатической мегаколон у детей в возрасте от 1 <sup>1</sup>/<sub>г</sub> до 10 лет.

Ректосигмоидальная форма болезни Гиршпрунга оказалась наиболее частым видом поражения (56 больных). В этой группе следует выделить случаи с тотальным поражением прямой кишки. Имеется определенная закономерность: чем длиннее аганглионарная зона, тем чаще она поражает прямую кишку (16 больных). Зона умеренной протяженности занимала либо только надампулярный отдел прямой кишки, оставляя непораженной ампулу, либо распространялась и на ампулу.

Ректальная форма аганглиоза наблюдалась у 9 детей, сегментарная - у одного ребенка.

Считаем, что для выбора способа радикальной операции имеет значение как протяженность зоны аганглиоза, так и степень вторичного супрастенотического расширения толстой кишки, ее функциональное состояние. Это относится как и к болезни Гиршпрунга, так и к идиопатической мегаколон. Значительное расширение кишки (10 больных) служит противопоказанием к операции по Свенсону в связи с несоответствием диаметров кишки в области анастомоза. Кроме того, при длинной аганглионарной зоне операция по Соаве в некоторой степени сокращает объем резекции, так как низведенная кишка, даже значительно расширенная, повторяет контур серозно-мышечного цилиндра, а в последующем, сокращаясь, принимает нормальные размеры.

При надампулярной локализации аганглиоза с умеренно выраженным супрастенотическим расширением операция по Свенсону вполне оправдана, тем более что при гладком течении послеоперационный период протекает короче, чем при операции по Соаве.

Рассмотрим осложнения, встречающиеся во время операции, в ближайшем послеоперационном периоде и в отдаленные сроки. В ходе операции основная опасность заключается в ранении слизистой оболочки и повреждении волокон серозно-мышечного цилиндра. Первое осложнение мы наблюдали у 10 больных, причем у 3 из них в послеоперационном периоде развился гнойный процесс в цилиндре, благополучно закончившийся после его дренирования.

Значительные трудности при выделении серозно-мышечного цилиндра возникают, как правило, у детей старшего возраста. Это, по-видимому, связано с Рубцовыми изменениями в подслизистом слое вследствие постоянной травматизации этого отдела каловыми камнями и зондом при сифонных клизмах.

Одно из самых тяжелых осложнений -

ненроз низведенной кишки вследствие нарушения кровоснабжения, обусловленного перекрутом кишки (2 больных) и ущемлением брыжейки или тромбозом сосудов (1 больной). В таких случаях проводят релапаротомию и дополнительную мобилизацию кишки, ее низведение в правильное положение и дренирование полости малого таза. Следует отметить, что перитонит, развивающийся после операций на толстой кишке, протекает на фоне обширной раневой поверхности в брюшной полости, общего тяжелого течения послеоперационного периода, массивной инфузионной и антибактериальной терапии. В этих условиях диагностика начинающегося пельвиоперитонита представляет значительные трудности. Нетипичность течения раннего послеоперационного периода, нарастание пареза кишечника на фоне противопаретических мероприятий позволяет заподозрить это грозное осложнение. Осторожная эндоскопия толстой кишки, находящейся в брюшной полости, помогает установить диагноз.

Рецидив клинических признаков болезни может наступить при неполном удалении аганглионарной зоны и рубцевании анастомоза. Есть сообщения о том, что при недостаточно низкой мобилизации слизистого цилиндра и оставлении зоны аганглиоза в прямой кишке возможен рецидив.

Другая причина - рубцевание, причиной которого могут быть ускользание высоко отсеченной низведенной кишки, дефект слизистой оболочки на уровне анастомоза после второго этапа операции, некроз выведенной кишки. По нашим данным, выраженное рубцевание анастомоза отмечено в 4 и тенденция к рубцеванию - в 8 случаях. Все больные были излечены бужированием. Профилактика рубцевания заключается в оставлении достаточно длинной культи выведенной кишки (не менее 7 см), тщательном выполнении второго этапа

операции со ступенчатым отсечением кишки. Если мобилизация на первом этапе была недостаточна, а низвести и отсечь на нужном уровне при втором этапе чрезвычайно сложно, можно прибегнуть к наложению круговой лигатуры (тесемки) на область соприкосновения слизистой оболочки прямой кишки и низведенной с введением в просвет резиновой плотной трубки диаметром не менее 1-1 <sup>1</sup>/<sub>г</sub> см. Описанные осложнения произошли в первые 2-3 года освоения метода.

Восстановительный период после радикальной операции колеблется в значительных пределах (от 2 мес до 2 лет). Этот период характеризуется восстановлением нормальной сократительной способности толстой кишки, восстановлением или приобретением заново нормального акта дефекации. Клинически этот период может проявиться склонностью к запорам, учащенным стулом (до 4-5 раз в сутки), частичным недержанием кала, отсутствием позывов на акт дефекации. Длительность этого периода и выраженность нарушений зависит как от анатомического варианта заболевания, так и от формирования до операции нормального акта дефекации. Имеет значение и психическое развитие больного, в силу возраста неспособностью еще активно участвовать в воспитании этого сложного физиологического акта. У детей старшего возраста с хронической формой заболевания этот период длится очень недолго, быстро восстанавливается функция кишечника,

Для профилактики стенозирования при склонности к образованию грубого рубца рекомендуют бужирование пальцем сначала ежедневно, затем раз в 3 дня с обязательным контролем через 1 мес после окончания бужирования.

Для нормализации сократительной способности кишки и „воспитания“ акта дефекации применяли электростимуляцию динамическими токами (аппарат

низкочастотной терапии - модель 717) либо синусоидальными модулированными токами (аппарат „Амплимпульс-3”), либо импульсным током с прямоугольной и экспоненциальной формой импульсов (аппарат „Эндотон-1”). Продолжительность процедуры 15-20 мин. Курс состоит из 15-25 процедур. Для выработки нормального рефлекса на акт дефекации одновременно с электростимуляцией в одно и то же время дня в течение 10 дней назначали очистительные клизмы.

Техническая сложность выполнения операции по Соаве, вероятность осложнений и интоксикации в ближайшем послеоперационном периоде (обусловленными низведенной кишкой с недостаточным кровообращением), а также выполняемый под наркозом второй этап операции снижают достоинство этого способа резекции толстой кишки. Таким образом, с 1981 г. мы практикуем резекцию толстой кишки с применением постоянных магнитов [Исаков Ю.Ф. и др., 1981]. Этому предшествовала экспериментальная работа Н.А.Шарипова (1982), доказавшая, что применение постоянных магнитов упрощает технику операции, снижает ее травматичность и формирует анастомоз, имеющий ряд существенных преимуществ, заживающий в условиях минимальной воспалительной реакции, по типу первичного натяжения и в более ранние сроки.

Мы располагаем опытом резекции толстой кишки с применением постоянных магнитов у 15 детей в возрасте от 2<sup>1</sup>/<sub>г</sub> до 7 лет; 13 оперированы по поводу болезни Гиршпрунга и 2 по поводу мегаректума и мегадолихоsigмы. После срединной лапаротомии, мобилизации кишки, подлежащей резекции, подбирали магнитные кольца, соответствующие диаметру нормальной кишки. Одно из колец вводили в просвет кишки и продвигали проксимальнее верхней границы резекции. Анус расширяли пальца-

ми, и кишку, подлежащую удалению, эвагинировали на промежность. Отступив на 3-4 см от анального отверстия, циркулярно пересекали наружный цилиндр (эвагинированная прямая кишка) и накладывали на нее 4 держалки. Низводимую кишку подтягивали до необходимого уровня и отсекали на 2-3 см дистальнее наружного цилиндра. Затем оба цилиндра проводили сквозь магнитное кольцо (нити-держалки при этом облегчают проведение наружного цилиндра) и продвигали кольцо в ампулу прямой кишки, приводя его в соприкосновение с проксимальным магнитным кольцом, находящимся в просвете низведенной кишки. Взаимопритяжение магнитов обеспечивало сдавление перешейка инвагината. В просвет низведенной кишки выше уровня сомкнутых колец вставляли толстую газоотводную трубку с боковыми отверстиями, в которой 2-3 швами фиксировали внутренний цилиндр. К последнему редкими швами подшивали культю прямой кишки. Операцию заканчивали перитонизацией прямой кишки и послойным глухим ушиванием раны передней брюшной стенки.

В послеоперационном периоде вели наблюдение за состоянием выведенной кишки и положением магнитных колец, дренажной функцией газоотводной трубки.

Через несколько часов после операции выполняли обзорные рентгенограммы нижнего этажа брюшной полости в прямой и боковой проекциях, на которых обычно наблюдали диастаз в 1,5-2 см между кольцами. При последующем периодическом рентгенологическом контроле наблюдали все большее сближение колец, полное смыкание происходило, как правило, на 3-4-е сутки после операции.

Культя инвагината после окончания операции и нормализации АД приобретала багровый оттенок, отмечалось небольшое подсаживание застойной крови



из эвагинированной прямой ниши, связанное, по-видимому, с сохранением на некоторое время артериального притока при затрудненном венозном оттоке. Кровотечение было необильным, не вызывало нарушений гемодинамики и прекращалось к концу первых суток. В последующем выведенная кишка подвергалась сухому некрозу и превращалась в мумификат черного цвета.

Дренажную функцию резиновой трубки, находящейся в просвете низведенной ниши, поддерживали регулярным промыванием. В первые 2-3 сут промывали небольшими порциями раствора фурацилина (50-70 мл) 3-4 раза в сутки, затем один раз в сутки добивались тщательного опорожнения, вводя дробно шприцем 2-3 л раствора. На 7-8-е сутки во время промывания наблюдали подтекание промывной жидкости рядом с выведенной нультей, что свидетельствовало о ликвидации перешейка инвагината и появлении сообщения между формирующимся соустьем и магнитными кольцами. В это время производили легкую транцию и вращение трубки, которую на 8-11-е сутки легко извлекали вместе с зафиксированным на ней мумификатом. Вслед за этим из прямой кишки удаляли пальцем магнитные кольца.

Стеноз анастомоза отмечен у двух больных, он был вызван неправильным подбором магнитных колец и недостаточным скелетированием анастомозируемых концов кишки, что привело к раздавливанию между магнитами большого массива интерпонируемых тканей. После безуспешных попыток консервативной ликвидации сужения один ребенок повторно оперирован по методу Дюамеля; наступило выздоровление. Второго больного лечили бужированием и наблюдаем тенденцию к ликвидации стеноза.

Двух больных реоперировали на 3-й сутки по поводу тазового перитонита (у одного больного на почве несостоятель-

ности анастомоза, вызванного большой компрессией стенок кишки, у второго - на почве некроза тканей, интерпонируемых между магнитными кольцами). У обоих больных выполнены операция по Свенсону и дренирование полости малого таза, наступило выздоровление.

Сравнительно небольшой опыт резекции толстой ниши с применением постоянных магнитов не дает права категорично высказываться в пользу данной методики, однако преимущества ее очевидны, особенно при выполнении низкой (до 3-5 см от ануса) резекции толстой кишки.

С болезнью Гиршпрунга по клиническим симптомам очень сходны другие заболевания, сопровождающиеся хроническими запорами. К ним относятся: „идиопатический меганолон“, долихосигма и запоры „функционального“ происхождения.

#### Хронические запоры

**„Идиопатический меганолон“** - термин, обозначающий расширение толстой кишки. При сочетании расширения с удлинением какого-либо отдела толстой кишки, чаще сигмоидальной, употребляют термин „мегадолихонолон“ („мегадолихосигма“). Следует отметить, что у детей нередко отмечается только удлинение кишки (долихоколон) без значительного расширения. Долихосигма может не вызвать нарушений стула. Так, К.А.Морозов и соавт. (1977) обнаружили удлинение сигмовидной кишки у 2,3 % обследованных детей и отметили 4 варианта клинического течения: латентный (отсутствие жалоб, удлинение кишки обнаружено случайно), коликоподобный (приступообразные боли в левой половине живота с иррадиацией в пупок или эпигастрии, вызванные перегибом сигмовидной ниши), с хроническими запорами, хроническим колитом. У 25-40 % детей с хроническими запорами и рецидивирующими болями в

животе выявлена долихосигма [Ленюшкин А.И., 1976; Куш Н.Л. и др., 1978]. И так, удлинение толстой кишки - это не всегда патология. Исследования И.И.Ильина (1971) показали, что в норме возрастные изменения обусловлены более интенсивным ростом в длину у плодов тонкой кишки, а у детей - толстой кишки. Только в возрасте после 20 лет обнаруживается слабо выраженная тенденция к относительно большому удлинению тонкой кишки. Клинические проявления долихосигмы могут быть обусловлены (помимо удлинения кишки) незрелостью интрамуральных ганглиев и другими причинами, первично обуславливающими хронические запоры с последующими вначале функциональными, а затем и морфологическими изменениями в удлиненном отделе толстой кишки.

Для выбора лечения чрезвычайно важно выявить причину хронических запоров у ребенка, которые могут иметь функциональное происхождение (дискинетическое преобладание атонии или спазм, психогенные, условнорефлекторные, эндокринные, обменные, алиментарные, обусловленные погрешностью в диете или врожденной и приобретенной недостаточностью поджелудочной железы), а также органические изменения, различные виды свищевых форм атрезий прямой кишки, врожденные сужения ануса, трещины и хронический воспалительный процесс в толстой кишке.

По клиническому течению хронические запоры разделяют на компенсированные (исчезают после подбора диеты), субкомпенсированные (самостоятельный стул появляется только после назначения слабительных средств и обычных клизм) и декомпенсированные (очищение кишечника достигается с помощью гипертонических или сифонных клизм) [Ленюшкин А.И., 1976].

**Долихосигма.** При этом пороке запоры чаще появляются после 1 года жизни, а иногда позже. Пока ребенок на

грудном вскармливании, запоров нет, так как наловых масс немного и они без особого труда проходят через удлиненную сигмовидную кишку. При прикорме количество кала увеличивается, большой объем каловых масс плотно заполняет дополнительные петли удлиненной толстой кишки и вызывает резкие перегибы, становящиеся механическим препятствием для продвижения фекалий. Нередко запоры сопровождаются болями в животе, а иногда и рвотой.

Диагностика долихосигмы основывается на данных контрастного исследования толстой кишки, ЭМГ и регистрации давления в анорентальном канале.

Дифференциальный диагноз долихосигмы следует проводить с другими заболеваниями, вызывающими хронические запоры.

Причиной вторичного расширения прямой кишки может быть рубцовое сужение анального отверстия после оперативных вмешательств по поводу аномалий развития прямой кишки. У некоторых больных имеется врожденное сужение анального отверстия, которое возникает в эмбриогенезе при неполном разрушении анальной перегородки.

**Хронические запоры алиментарного происхождения** обусловлены нерациональным питанием. Погрешности в питании возникают при злоупотреблении продуктами, содержащими большое количество белков (мясо, яйца, молоко). Пища, богатая белком, приводит к образованию плотных каловых масс. Если эти больные начинают употреблять продукты, богатые углеводами (фрукты, овощи), то запоры исчезают. Избыточный прием жиров приводит к образованию большого количества щелочноземельных мыл, которые, будучи нерастворимыми, вызывают уплотнение наловых масс.

Пища, бедная клетчаткой, сухоядие может быть причиной упорного хронического запора.

Некоторые больные страдают запора-

ми на почве врожденного кистозного панкреатита и дисфункции поджелудочной железы. Исследования дуоденального содержимого показывают значительное уменьшение содержания панкреатических ферментов или их полное отсутствие.

Хронические запоры у детей могут быть проявлением гипертонуса толстой кишки - дискинезии с преобладанием спазма. Спастическая форма дискинезии толстой кишки при хронических запорах встречается значительно чаще, чем атоническая. Дети со спастической формой хронического запора эмоционально неустойчивы, возбудимы.

О.Д.Китайгородская (1956) указывает, что хронические запоры у детей старшего возраста могут быть следствием нарушения акта дефекации как условно-рефлекторного процесса (сознательного подавления позыва во время игр или при наличии трещин слизистой оболочки анального отверстия).

Хронический запор нередко является спутником пилороспазма, болезни Дауна, тяжелой степени рахита, микседемы. Запор в этих случаях обусловлен основным заболеванием и имеет атоническое происхождение.

Дифференциальная диагностика базируется на тщательно собранном анамнезе, полном клиническом обследовании, пальцевом ректальном исследовании, данных колонофиброскопии, контрастной рентгенографии.

**Лечение** больных с хроническими запорами и долихосигмой всегда необходимо начинать с консервативных мер, которые назначают повторными курсами. Комплексное лечение включает: лечебное питание, рациональное применение слабительных средств, витаминотерапию, физиотерапию, лечебную физкультуру, санаторно-курортное лечение.

При явлениях интоксикации и кишечной непроходимости необходима госпитализация.

При спастическом запоре назначают атропин в возрастной дозировке - в

инъекциях, внутрь (на ночь и утром), седативную терапию (7 дней пипольфен, седуксен, димедрол). На этом фоне из рациона исключают пищу, содержащую много клетчатки. Диета должна включать молоко и молочные продукты, яйца, нежирное мясо, белый хлеб, много соков.

Физиотерапия - парафиновые аппликации на переднюю брюшную стенку, электрофорез с атропином, диатермия, УВЧ.

Водные процедуры - теплые ванны, теплый дождевой душ. Если эффект не достигнут, то назначают слабительные средства: картофельный сок, отвар ревеня, крушины, настой александрийского листа, жостер, чернослив, раствор сульфата магния.

При лечении спастических запоров от очистительных клизм следует отказаться, к ним следует прибегать только при симптомах калового завала.

При атоническом запоре, учитывая, что в основе запора лежит пониженная возбудимость ауэрбахова сплетения, терапия должна быть направлена на повышение этой возбудимости. Назначают пищу, содержащую большое количество клетчатки: овощи, фрукты, виноград, хлеб с отрубями, гречневая, перловая и пшеничная каши, салаты из капусты, шпината, свекла. Дают много углеводов: сахарная вода, фруктовые и овощные соки, которые в комплексе с растительной клетчаткой делают каловые массы более мягкими в результате брожения и набухания неперевариваемой клетчатки. Пища, ведущая к увеличению объема каловых масс, нормализует не только перистальтику, но приводит и к исчезновению вторичного копростоза, трещин слизистой оболочки анального кольца. Обычно спустя 4 нед с начала диетотерапии стул нормализуется. Важное значение имеет назначение курса (3 нед) электростимуляции.

Если питанием не удастся отрегулировать стул, необходимо назначение сла-

бительных: отвара крушины, настоя александрийского листа, норня ревеня, жостера. Если эти средства не помогают, применяют вазелиновое масло, которое препятствует всасыванию воды, разжижает каловые массы, смазывает стенку кишки, облегчая прохождение кала. Касторовое масло не рекомендуется, так как оно резко усиливает перистальтику кишечника, вызывая приступ болей в животе, а в дробных дозах может и усиливать запор.

Применение солевых слабительных средств нецелесообразно, поскольку лечебный эффект их незначителен и применение только слабительного без привлечения всего комплекса терапии, как правило, дает временный эффект.

Следует отметить, что витамины группы В в больших дозах стимулируют моторику кишки.

Лечебную гимнастику назначают с 3-летнего возраста, обращая особое внимание на упражнения для повышения тонуса мышц брюшного пресса и усиления перистальтики. Массаж живота по ходу толстой кишки проводят ежедневно.

При выраженном болевом синдроме применяют электрофорез с 3 % раствором новокаина на переднюю брюшную стенку (10-15 сеансов на курс лечения).

При запорах, обусловленных обменными нарушениями, лечение основного заболевания приводит, как правило, к нормализации отхождения каловых масс.

Хирургическое лечение долихосигмы проводят при безуспешности консервативного лечения, прогрессировании запоров и необратимых изменениях в стенке кишки, определяемых электромиографически [Ленюшнин А.И., 1976]. Радикальную операцию выполняют либо по методу Соаве-Ленюшкина, либо делают внутрибрюшную резекцию [Rehbein F., 1959]. Границы резекции измененной сигмовидной кишки определяют интраоперационной ЭМГ.

## • Удвоение толстой кишки

Удвоение толстой кишки по сравнению с дубликатурами другой локализации встречается сравнительно редко. В обзоре иностранной литературы представлено 70 наблюдений [Kraft R.O., 1962], в отечественной - первые наблюдения опубликованы в 40-х годах [Ткаченко И.О., 1938; Габер Н.Н., 1940]. Г.А.Баиров располагает 32 наблюдениями, собранными за 20 лет [Баиров Г.А., Островский Е.А., 1974].

Имеется значительное многообразие форм и видов удвоения толстой кишки. Изолированная форма клинически проявляется лишь при росте кишечной непроходимостью, иногда кровотечением. При пальпации по ходу толстой кишки можно обнаружить онруглое или удлиненное гладкое подвижное образование. Оно может располагаться в малом тазу и определяться при ректальном исследовании.

При сообщающейся форме удвоение может открываться как в основную трубку, так и в мочеполовые органы. Удвоение прямой кишки может открываться самостоятельно наружу двумя или одним анальным отверстием, разделенным перегородкой. При сообщении удвоения с основной трубкой клинические симптомы могут отсутствовать, иногда обнаруживаются случайно во время других оперативных вмешательств или на аутопсии. Сообщающиеся формы протекают по типу свищей этого отдела кишечника (ректовагинальный, ректопузырный, ректоуретральный) и характеризуются хронической инфекцией мочевых путей или выделением кала и газов из влагалища. В наиболее тяжелых случаях отмечается сочетание указанной патологии с удвоением органов мочеполовой системы.

Диагностируют удвоение с помощью рентгенологического и инструментального исследований. Легче выявляется удвоение нисходящей и прямой кишки

с помощью ирригографии, ренторомано- и фиброколоноскопии. При изолированных формах полную информацию может дать лапароскопия. При сообщении добавочной кишки с органами мочеполовой системы демонстративна цветная проба: при введении через прямую кишку метиленового синего краситель выявляется в мочевом пузыре или во влагалище. Возможно также применение двойного контрастирования при рентгенологическом исследовании.

**Лечение.** Все формы удвоения толстой кишки подлежат оперативному лечению. При небольших по протяженности тубулярных и кистозных формах удвоения показана резекция дубликации с участком основной кишки и наложением анастомоза „конец в конец“. Попытка вылушивания энтерокистомы, как правило, невозможна в связи с общим кровоснабжением с основной кишкой.

При трубчатых формах дубликатуры, сообщающихся с влагалищем, мочевым пузырем или уретрой, проводят сложные, часто индивидуализированные операции, иногда многоэтапные. Г.А.Баиров предлагает пересечь и раздельно ушить оба просвета удвоенной кишки, мобилизовать лежащий выше нормальный отдел сигмовидной кишки и низвести ее на промежность по методике Дюамеля. Свищи влагалища рекомендуется закрывать вторым этапом операции в более старшем возрасте.

Тубулярные удвоения прямой кишки ликвидируют по принципам, применяемым при свищевых аномалиях прямой кишки [Ленюшкин А.И., 1976].

#### • Пороки развития илеоцекальной области

В илеоцекальном отделе часто локализуются воспалительные заболевания, новообразования. Врожденные пороки этой локализации связаны с нарушением третьего периода поворота кишеч-

ника, либо с отклонением от естественных процессов обратного развития желточного протока на ранних стадиях внутриутробной жизни, либо обусловлены возникновением воспалительных процессов в период эмбриогенеза.

К врожденным заболеваниям илеоцекальной области следует отнести: дивертикул Мекнеля, недостаточность баугиниевой заслонки, патологическую подвижность слепой кишки (coecum mobile), пленчатые образования и эмбриональные спайки, связку Лейна и мембрану Джексона.

**Недостаточность баугиниевой заслонки.** Она выполняет функцию запирающего аппарата илеоцекального угла: регулирует переход химуса в слепую кишку отдельными порциями и предупреждает перемещение кишечного содержимого из слепой кишки в тонкую.

Внутриутробно формирование баугиниевой заслонки происходит по типу инвагинации тонкой кишки в толстую кишку вследствие неравномерного роста и разной степени растяжения их стенок. К моменту рождения отмечается физиологическая недостаточность баугиниевой заслонки [Дякин В.М., 1960], созревание происходит в последующие годы жизни. В некоторых случаях аномалии развития и незавершенность процессов формирования элементов илеоцекального запирающего аппарата приводят к патологической недостаточности его барьерной функции.

Стойкое ретроградное забрасывание содержимого толстой кишки, отличающегося по химическому составу, физическим свойствам и бактериальному спектру, может привести к выраженным воспалительным изменениям в терминальном отделе подвздошной кишки. При этом довольно характерны и клинические проявления: дети периодически жалуются на выраженные боли в правой подвздошной области. Иногда боли очень неопределенны. Часто наб-

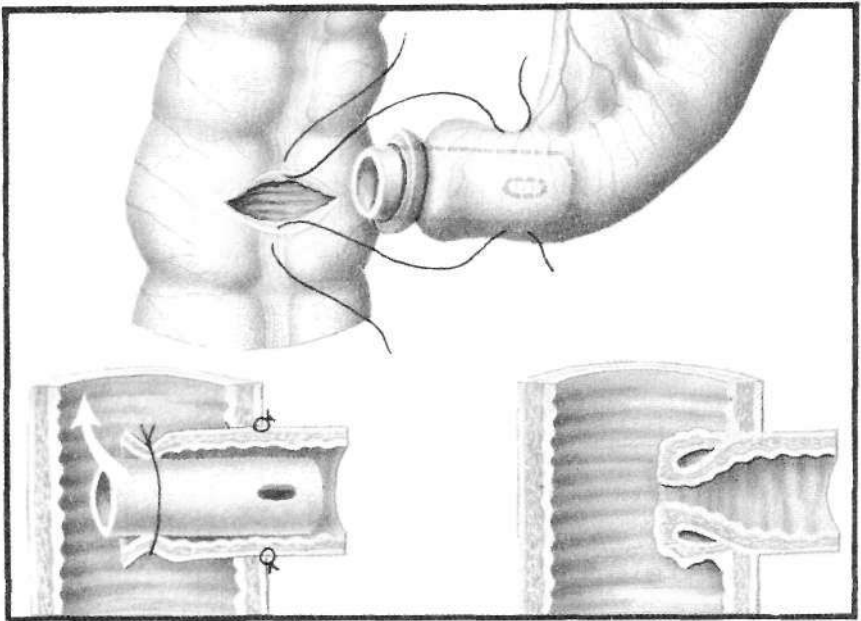


Рис. 57. Операция баугинопластики (схема).

людаются тошнота, рвота, расстройства стула (чередование поносов и запоров). Нередко повышается температура до 37,5-38°C. Можно выявить локальную болезненность в правой подвздошной области и положительный симптом Херца (при надавливании на область слепой кишки газ и кишечное содержимое свободно перемещаются в подвздошную кишу). Достоверно установить недостаточность баугиниевой заслонки позволяет ирригография. При этом контрастное вещество свободно поступает через баугиниевую заслонку в терминальный отдел подвздошной кишки на значительном протяжении при давлении менее 8-10,7 кПа. Этот отдел тонкой кишки расширен, перистальтика его замедлена, что является признаком рефлюксилеита. Губы баугиниевой заслонки утолщены, контуры их неровны, ампула теряет треугольную форму.

При выявлении недостаточности баугиниевой заслонки мы производим бау-

гинопластину по Витебскому. Она заключается во внедрении терминального отдела подвздошной кишки в просвет слепой кишки и создании подобия нормального илеоцекуса. Обычно достаточно наложить 4-6 мышечно-серозных швов, производя вкол и выкол на толстой и тонкой кишках, отступая на 1 1/г-2см в верхней точке и на 1-1 1/г см в нижней точке илеоцекального соединения. Мы располагаем опытом 12 операций; хорошая функция заслонки этим методом доказана рентгенологически.

**Патологическая подвижность слепой кишки (соеcum mobile)** В детском возрасте нередко отмечается чрезмерная подвижность правой половины толстой кишки, которая со временем у многих исчезает благодаря самопроизвольной фиксации этого отдела кишечника.

Слепая кишка в некоторых случаях может иметь свою брыжейку, что

танже обуславливает большую степень ее подвижности. Истинная же соесит mobile у детей встречается чаще всего при общей брыжейке слепой, восходящей и нонечного отдела подвздошной нишни.

Патологическая подвижность слепой нишни проявляется тянущими болями в правой подвздошной области, иногда боли носят схваткообразный характер. Довольно часто н этому присоединяются запоры и интоксикации, связанные с ослаблением тонуса слепой кишки и постоянным натяжением брыжейки при переполнении ее кишечным содержимым. Описаны даже случаи острого заворота слепой кишки.

Для правильности диагноза важное значение имеют рентгенологические данные. При исследовании желудочно-кишечного тракта с барием (рег ос или в клизме) слепая кишка легко перемещается по направлению к средней линии или спускается в малый таз.

При истинной патологической подвижности слепой кишки у детей старшего возраста показано хирургическое лечение. Методом выбора является операция подшивания слепой кишки шелковыми швами к боковой стенке живота.

**Другие врожденные заболевания илеоцекального угла.** Рассматриваемая группа врожденных заболеваний нередко является причиной болевого абдоминального синдрома, симулируя клинику острого аппендицита. Многие хирурги на операции эти изменения расценивают как проявления хронического аппендицита. Однако удаление червеобразного отростка в этой ситуации чаще всего не избавляет ребенка от рецидивирующих болей в животе.

Илеоцекальные пленчатые образования и эмбриональные спайки - это нежные врожденные структуры илеоцекальной области. Они нередко интимно сращены с червеобразным от-

ростком, деформируют его и способствуют застою нишечного содержимого. Более плотные пленчатые образования, перекидывающиеся от терминального отдела подвздошной кишки, носят характер илеоцекальной связки.

Мембрана Джексона представляет собой прозрачную перитонеальную пленку, окутывающую слепую кишку с червеобразным отростком и начальные отделы поперечной ободочной кишки. При воспалительных процессах или грубых манипуляциях в этой области мембрана Джексона становится более грубой и плотной, деформируя слепую кишку.

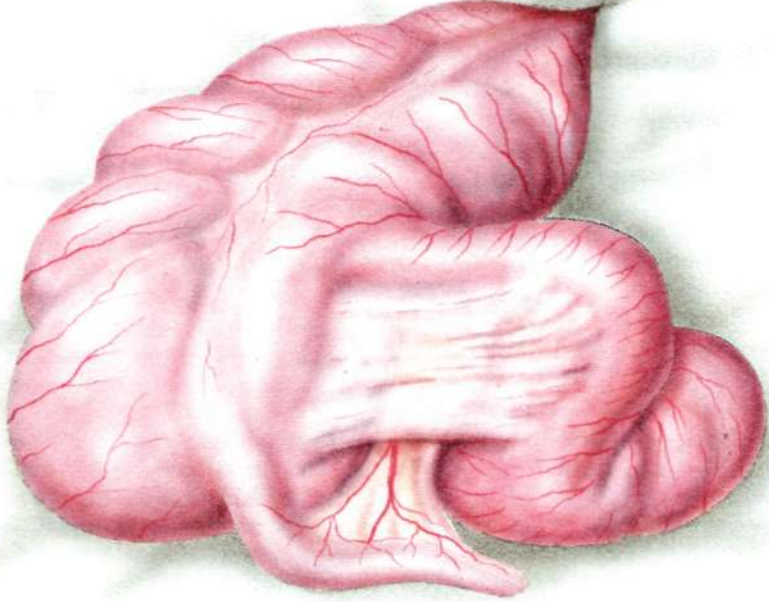
Связка Лейна - это соединительнотканый тяж, идущий от задней стенки подвздошной впадины, который прикрепляется к свободному от брыжейки краю конечного отдела подвздошной кишки (в 5-15 см от баугиниевой заслонки, рис. 58).

Это образование состоит из рыхлой соединительной ткани с многочисленными кровеносными сосудами. При Рубцовых изменениях связка Лейна может подтягивать подвздошную кишку в виде двустволки (перегиб Лейна.)

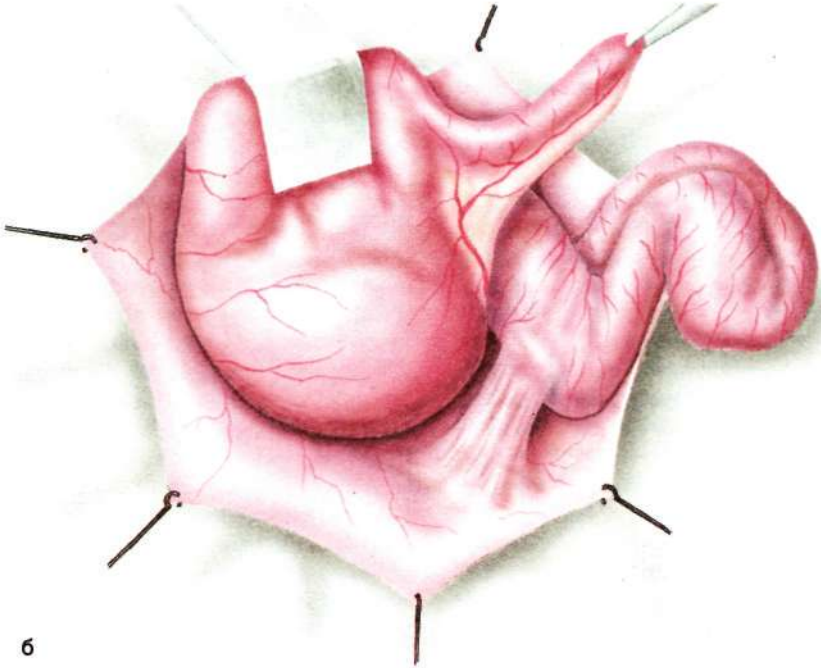
При перечисленных патологических изменениях дети периодически жалуются на неопределенные, перемежающиеся боли в правой подвздошной области, которые усиливаются при ходьбе, беге и физической нагрузке; иногда отмечаются диспептические нарушения. Иногда удается обнаружить болезненность при пальпации в правой подвздошной области без напряжения мышц брюшной стенки. Повышения температуры, изменения со стороны крови и мочи, как правило, не наблюдаются.

При подозрении на врожденную патологию илеоцекального угла необходимо

Рис. 58. Мембрана Джексона (а) и связки Лейна (б) (схема).



а



б



проводить рентгенологическое обследование. Однако самым информативным методом исследования в подобных случаях является лапароскопия.

Если при операции по поводу острого аппендицита воспалительных явлений в червеобразном отростке не обнаруживается или эти изменения сомнительны, необходимо провести ревизию илеоцекального угла. Выявленные пленчатые образования, эмбриональные тяжи, связку Лейна, мембрану Джексона удаляют. Мембрана Джексона довольно легко снимается, но иногда эта манипуляция сопровождается капиллярным кровотечением, что требует тщательного гемостаза.

#### • **Неспецифический язвенный колит**

Впервые это заболевание у детей описал H.F.Heimholz в 1923 г. В связи с тем что это заболевание в детском возрасте встречается реже, чем у взрослых (всего в 10 % случаев), и в более легких формах, публикации в основном посвящены язвенному колиту у взрослых. Фундаментальные исследования в этой области, касающиеся детей, принадлежат Т.Ф.Иогой (1970), И.Ю.Юдину (1972), О.А.Каншиной (1974). Первые успешные операции в стране выполнены Н.Н. Каншиным (1972).

Однако отмечен рост заболеваемости детей неспецифическим язвенным колитом, особенно в возрасте старше 3 лет.

Неспецифический язвенный колит относится к группе неинфекционных воспалительных заболеваний невыясненной этиологии.

Многочисленные, ранее возникшие теории не нашли подтверждения в клинике, но отдельные их положения (в частности инфекционная, алиментарная, ферментативная теории) могли послужить для объяснения пусковых механизмов заболевания. Всеобщее призна-

ние в последние годы получила теория аутоиммуноагрессии, которая подтверждается характером патогистологического субстрата в толстой кишке, изменениями в иммунном статусе больного, а также лечебным эффектом иммунодепрессивных средств.

Патоморфологические изменения при неспецифическом язвенном колите затрагивают лишь слизистую оболочку и подслизистый слой кишки.

Макроскопически отмечается резное набухание и полнокровие слизистой оболочки, а также множественные мелкие, относительно поверхностные изъязвления и глубокие язвы, псевдополипы, представляющие собой грануляционные разрастания.

При микроскопии на ранней стадии заболевания отмечается полиморфно-нуклеарная лейкоцитарная инфильтрация собственной пластинки. Позже формируются абсцессы в криптах, которые, прорываясь, образуют эрозии и язвы. Последние лишь частично поражают подслизистый слой и практически не распространяются на мышечную оболочку. На месте изъязвлений развивается грануляционная ткань, в дальнейшем рубцовая. При длительном течении тяжелого колита кишка может превратиться в плотную рубцовую трубку, почти лишенную слизистой оболочки.

Неспецифический язвенный колит следует подразделять по тяжести течения, фазам болезни и протяженности поражения.

По тяжести заболевания выделяют три формы заболевания: легкую, среднетяжелую и тяжелую, не имеющие тенденции к переходу одной в другую. В основе каждой из этих форм - соответственные патоморфологические и иммунологические изменения. Течение болезни может быть непрерывным или рецидивирующим с периодической сменой фаз обострения и ремиссии.

По протяженности поражения выделяют тотальный или сегментарный

колит, который, как правило, оказывается левосторонним. Прямая кишка при язвенном колите чаще всего оказывается вовлеченной в процесс, но поражение ее редко бывает столь тяжелым и необратимым, как у взрослых.

Клиническая картина заболевания включает гемоколит, анемию, интоксикацию и похудание.

В большинстве случаев первый симптом заболевания - появление крови в каловых массах, наблюдаемое при легкой форме заболевания, а также отхождение кала до 3-4 раз в сутки, умеренные боли в левой половине живота, постепенное развитие анемии, похудание наблюдаются редко. Среднетяжелой форме соответствуют более значительное выделение крови, диарея (отхождение кала до 5-8 раз в сутки), схваткообразные боли в животе, быстро развивающаяся анемия, снижение аппетита, выраженная интоксикация, субфебрилитет, ускорение СОЭ до 25-50 мм/ч, диспротеинемия. Тяжелая форма характеризуется быстрым нарастанием симптомов в течение 2-3 нед, диареей (отхождение кала более 10 раз в сутки), каловыми массами с кровью и гноем, болями в животе, сопровождающимися изнуряющими тенезмами, высокой температурой (до 38-39°C), резким похуданием, анемией, ускорением СОЭ (более 50 мм/ч).

**Диагностика** складывается из тщательно проанализированного анамнеза, лабораторных и специальных исследований. Характерным в начале заболевания считается появление крови в кале, затем учащение отхождения кала без нарушения общего состояния, подъема температуры и признаков интоксикации. Дизентериеподобное начало у детей отмечается редко. Характерно также отсутствие эффекта, а в некоторых случаях даже ухудшение от антибактериальной терапии.

Лабораторные исследования включают анализы крови (с определе-

нием содержания общего белка и его фракций, ферментного спектра), мочи, копрограммы, необходимы бактериологические исследования налета. Следует провести анализы, с тем чтобы выявить дисбактериоз, который отмечается у всех больных с неспецифическим язвенным колитом, особенно при длительном его течении.

Важная роль в диагностике колита принадлежит эндоскопическому и рентгенологическому методам исследования.

Ректороманоскопия - самый распространенный метод исследования, позволяющий выявить патологию почти у 100% больных неспецифическим язвенным колитом. Колонофиброскопия дает возможность выявлять и протяженность поражения.

Наибольшее значение указанные методы имеют в период активного течения болезни, так как во время ремиссий изменения могут подвергаться почти полному обратному развитию.

Прямой зависимости между изменениями слизистой оболочки и длительностью заболевания не существует. Отмечается параллелизм между тяжестью клинических симптомов и эндоскопическими данными.

Для эндоскопической картины характерны следующие признаки: 1) диффузное воспаление всей толстой кишки, включая прямую кишку; 2) симметричность воспаления; 3) язвы всегда окружены воспаленной слизистой оболочкой; 4) непрерывность поражения; 5) отсутствие грубых рубцов и стенозов [Kou Nagasaki M.D., 1982] (рис. 59).

При легкой степени заболевания отмечается гиперемия, отечность, легкая кровоточивость слизистой оболочки. При среднетяжелой форме на фоне воспалительных изменений выявляются также деструктивные процессы в виде поверхностных эрозий или более глубоких язв, отмечается бугристость слизистой оболочки, в просвете кишки обна-

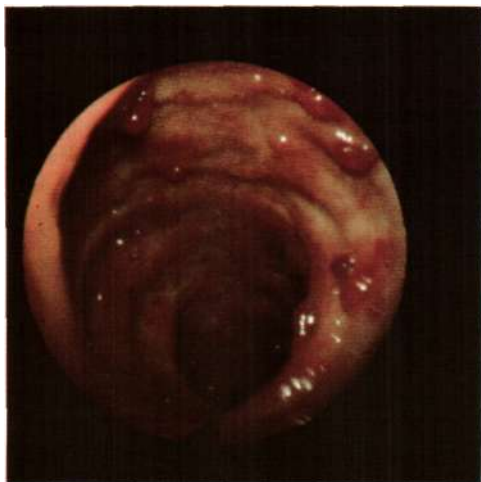


Рис. 59. *Неспецифический язвенный колит. Язвы окружены воспалительным валом, отмечается диффузное, симметричное поражение.*

руживаются кровь, слизь, иногда гной. При тяжелом колите слизистая оболочка воспалена, имеет крупнозернистую структуру, отечна, гиперемирована, легко кровоточит, отмечаются язвы с фибриновым дном, псевдополипы.

При длительном течении болезни с выраженными деструктивными изменениями отмечается атрофия слизистой оболочки, формирование полипов, множественных рубцов, чередующихся с зонами свежих эрозий.

Основными рентгенологическими признаками неспецифического язвенного колита являются пятнистый, мраморный рисунок, исчезновение гаустр, зазубренность контуров, укорочение кишки с выпрямлением ее естественных изгибов [Гинзбург С.А., 1965]. Последний указанный признак, а также выявление псевдополипов в виде множественных дефектов наполнения характерны для длительно существующих колитов.

Для неспецифического язвенного колита, особенно для тяжелых его форм,

характерно развитие осложнений в виде профузных кровотечений, анальных трещин, гнойных парапроктитов, недержания кала и газов. Ряд авторов выявляли эти осложнения довольно часто (в 15-20 % случаев) [Davidson M., 1965].

Перфорации толстокишечных язв у детей встречаются редко. К тяжелым осложнениям относится токсическая дилатация толстой кишки, в основе патогенеза которой лежит токсическое и воспалительное поражение нервных ганглиев кишечной стенки. Клинически это осложнение проявляется нарастающей интоксикацией, высокой температурой, болями в животе. Появляется асимметричное вздутие живота, ослабление перистальтики, задержка стула.

Это осложнение характерно для острого тяжелого неспецифического язвенного колита с тотальным поражением толстой кишки и у детей встречается редко.

Описано много наблюдений малигнизации патологических очагов в слизистой оболочке кишки у взрослых. В детском возрасте рак толстой кишки выявляется редко. Однако отмечено, что чем раньше заболел ребенок колитом, тем больше шансы на развитие опухолевого процесса через 10-20 лет.

Среди осложнений отмечают артриты, гепатит, узловатую эритему, стоматит и другие, часть которых можно объяснить аутоиммунным характером основного страдания.

Лечение в основном консервативное. Лишь при его безуспешности или развитии тяжелых осложнений возникает необходимость в хирургическом вмешательстве.

Н консервативным мерам относятся диетотерапия, медикаментозные средства (стероиды, препараты группы сазопирина, биопрепараты), в тяжелых случаях дезинтоксикационная антианемическая терапия.

В связи с нарушением процессов усвояемости пищи и витаминов, поте-

рей белков и анорексией диета должна предусматривать большое количество полноценных, легкоусвояемых белков (мясо, рыбу, яйца). Учитывая отрицательное влияние на течение процесса молочных продуктов, последние должны быть ограничены. Необходим специальный подбор фруктов, не вызывающих послабления. Обязательно назначение витаминов группы В, аскорбиновой кислоты.

О.А.Каншин (1974) считает гормональную терапию показанной только при отсутствии эффекта от других методов лечения. Удовлетворительные результаты получены от применения иммунодепрессанта азатиоприна.

В связи с появлением салазопирин (1970), являющегося азосоединением салициловой кислоты с сульфопиридином, наступил новый период в лечении данного заболевания. Эффективность препарата объясняется сродством его с соединительной тканью толстой кишки, проникая в которую, он постепенно расщепляется на составные части.

Широкое применение нашли другие препараты этой группы: салазопирин и сульфасалазин. Их назначают детям от 3 до 5 лет по 1-3 г/сут, постепенно снижая дозу, при легком течении курс продолжается до 4 мес и при тяжелом - до 6-8 мес. Детям 6-10 лет дают по 2-4 г/сут, старше 10 лет - по 2-5 г/сут. Дозу снижают при получении первого эффекта сначала на  $\frac{1}{3}$ , затем через 2 нед еще на  $\frac{1}{3}$  от первоначальной дозы.

Отечественные салазопиридазин и салазодиметоксин дают хороший терапевтический эффект в меньшей дозировке: детям до 5 лет назначают 0,5 г в сутки, детям старше - 0,75-1,5 г в сутки; курс продолжается 4-8 мес.

Применяют также такие препараты, как энтеросептол, мексаформ и интестопан, которые в начале лечения быстро ликвидируют кровоточивость слизистой оболочки.

Наибольшим опытом хирургического лечения неспецифического язвенного колита у детей в нашей стране располагает Н.Н.Кашин. Из 300 больных детей к 1980 г. оперированы 32 - в возрасте от 3 до 15 лет.

Учитывая невозможность полного излечения с помощью консервативной терапии (особенно при тяжелых тотальных формах), хроническую интоксикацию, поражение печени, отставание в физическом развитии и необходимость почти в непрерывном приеме лекарств, вопрос о хирургическом лечении этого заболевания в условиях специализированных отделений не может быть снят с повестки дня.

Показания к неотложной операции возникают при таких осложнениях, как перфорация кишечных язв, профузное кровотечение, токсическая дилатация толстой кишки, молниеносное течение заболевания. В связи с относительной редкостью таких осложнений в детском возрасте необходимость в неотложных операциях возникает нечасто, однако специалисты считают, что и в этих ситуациях показана радикальная операция.

Показания к плановому вмешательству такие же, как и у взрослых [Паншин Н.Н., Каншина О.А., 1974, 1980; Ehrenpreis F. et al. 1966; Aylett S.O., 1970]:

1. Тяжелое течение заболевания у детей грудного возраста.

2. Острое течение тяжелого колита, некупируемое консервативной терапией.

3. Тяжелый и среднетяжелый хронический непрерывный неспецифический язвенный колит.

4. Тяжелый, рецидивирующий колит с короткими ремиссиями.

5. Тяжелый и среднетяжелый рецидивирующий длительно существующий тотальный колит.

На основании опыта хирургического лечения у взрослых и детей Н.Н.Каншин считает методом выбора тотальную

колэктомии с наложением илеоректоанастомоза. Такое вмешательство оправдано сравнительно редким тяжелым, необратимым поражением прямой кишки. Отдаленные результаты убедили в возможности обратного развития воспалительного процесса в прямой кишке после радикальной операции у детей.

Такие операции, как илеостомия с отключением толстой кишки, гемиколэктомия, субтотальная колэктомия, тотальная проктоколэктомия с наложением постоянной илеостомы, у детей выполнять нецелесообразно, так как они либо приводят к тяжелым нарушениям всасывания, что далеко не безразлично для растущего организма, либо нерадикальны.

До 1980 г. рекомендовалась одномоментная колэктомия с илеоректальным инвагинационным анастомозом конец в бок, с ушиванием культи прямой кишки без захвата слизистой оболочки.

В 1980 г., проанализировав клинический материал, включающий 21 операцию с тремя осложнениями, Н.Н.Наншин рекомендовал расчленять операцию на два этапа: первый - илеостома для разгрузки будущего анастомоза и второй этап - тотальная колэктомия с илеоректальным анастомозом.

Оперативное вмешательство проводится после тщательно проведенной предоперационной подготовки, направленной на восстановление ОЦК, борьбу с анемией, гипоальбуминемией, тщательное очищение кишечника.

Ближайшие и отдаленные результаты хорошие. Дети после удаления пораженной кишки быстро справляются с интоксикацией, анемией. Отхождение каловых масс первое время остается частым, затем постепенно урежается до 3-5 раз в сутки. Оперированные обязательно должны находиться под диспансерным наблюдением, соблюдать необходимую диету.

## • Колит Крона

В литературе болезнь Крона у детей чаще всего представлена описанием единичных случаев или упоминанием в разделе дифференциальной диагностики неспецифического язвенного колита. Однако по мере накопления опыта появилось представление о клинической картине и особенностях течения этого заболевания у детей.

Болезнь Крона была известна клиницистам как терминальный илеит, протекающий остро и диагностируемый чаще в терминальной фазе при осложнениях.

В последние годы отмечается учащение случаев колита Крона среди детей. Около 60 % детей заболевают в возрасте старше 7 лет, чаще в 10-14 лет. Описана болезнь Крона толстой кишки и у грудных детей. Мальчики болеют в два раза чаще девочек.

Чаще всего в процесс вовлекаются сегменты кишки, каждый из которых отделен нормальными участками. Такой процесс в толстой кишке впервые описан в 1934 г., но длительно болезнь Крона толстой кишки не отличали от неспецифического язвенного колита.

При патоморфологическом исследовании соответственно пораженному сегменту кишки отмечаются гиперемия и утолщения слизистой оболочки с наложениями фибрина и появлением гранулем, увеличение брыжеечных лимфатических узлов и склероз брыжейки, укорочение и ригидность этого сегмента. На слизистой оболочке узкие глубокие продольные язвы с подрывными краями, еще более характерны поперечные щелевидные трещины.

Микроскопически определяется хронический гранулематозный процесс с вовлечением всех слоев стенки кишки, содержащей гистиоциты, плазматические и лимфоидные клетки, отмечаются явления фиброза. Казеозные гранулемы с эпителиоидными и многоядерными гигантскими клетками Лангханса счита-

ются главной морфологической чертой болезни Крона.

Диагноз у 30 % больных устанавливается на операции, выполняемой по поводу острого хирургического заболевания.

Клиническая картина характеризуется частотой и непостоянством симптоматики. Заболевание протекает преимущественно остро, особенно при терминальном илеите.

У детей колит Крона часто начинается с перианальных поражений, опережающих нишечную симптоматику. Встречается у 20-80 % больных при расстройственном процессе и проявляется трещинами, фистулами, абсцессами.

Среди осложнений описаны стриктуры, фистулы, перфорации, кровотечения. Протяженность стриктур не более 2-5 см. Стенозы и спаечный процесс являются чаще всего причиной нишечной непроходимости, описаны инвагинации.

Перфорации встречаются редко, что объясняется значительно выраженным перипроцессом, образованием спаек, отграничением от свободной брюшной полости гнойников. Характерно формирование внутренних свищей (в частности между сигмовидной и подвздошной нишной).

Диагноз колита Крона ставят на основании клинических, эндоскопических и рентгенологических, а также интраоперационных данных.

Ранний рентгенологический симптом поражения толстой кишки - повышенная гаустрация [Rudhe U., KaetsT.B., 1965], в более поздние сроки - сегментарные стенозы.

Эндоскопические признаки колита Крона: 1) прерывистость изменений слизистой оболочки; 2) наличие дискретных язв; 3) вид слизистой оболочки, напоминающий бульжную мостовую. В момент эндоскопического исследования возможно взятие биопсии.

В связи с сегментарностью пораже-

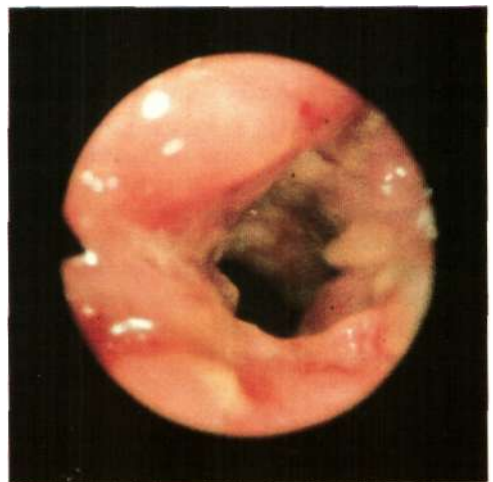
ния при болезни Крона более показана фиброколоноскопия.

Язвы развиваются, как правило, на нормальной слизистой оболочке (дискретные язвы) в отличие от неспецифического язвенного колита.

Ранним признаком считается наличие мелких округлых язв, беспорядочное их расположение. Затем язвы углубляются, формируются полипозные разрастания, вдоль которых появляются продольные трещины. Формируется так называемая бульжная мостовая. Изменения охватывают, как правило, часть онружности кишки, что может приводить к формированию псевдодивертикулов на противоположном, неизменном крае (рис. 60).

Дифференциальная диагностика колита Крона трудна. Необходимо исключить инфекционные колиты (дизентерия, сальмонеллез, иерсениоз, туберкулез). Особенно трудна дифференциация с некротическим язвенным колитом. Приводим табл. 4, составленную в

Рис. 60. *Колит Крона. Прерывистость изменений слизистой оболочки, дискретные язвы, картина бульжной мостовой.*



**Дифференциальная диагностика болезни Крона  
и язвенного колита**

Признак	Болезнь Крона	Язвенный колит
Боль в животе	Часто, интенсивная	Редко, незначительная
Распространение процесса	Справа налево	Слева направо
Поражение тонкой кишки	Часто	Очень редко
Сужение просвета толстой кишки	Отдельными сегментами, иногда вплоть до обструкции	Равномерное, на большом протяжении без обструкции
Распространенность поражения	Сегментарная	Тотальная
Поражение прямой кишки	Редко	Часто
Кишечные кровотечения	Редко	Часто
Кишечная непроходимость	Часто	Не встречается
Наружные и внутренние	Свищи, часто	Редко, прямокишечные и ректовагинальные
Интраабдоминальные инфильтраты и абсцессы	Часто	Не встречаются
Состояние кишечной стенки	Ригидна	Эластична
Характер слизистой оболочки	Вид булыжной мостовой	Зернистость
Характер язв слизистой оболочки	Глубокие продольные и поперечные трещины	Множественные поперечные
Перианальные поражения	Часто	Редко
Гранулемы	Часто	Не встречаются
Глубина поражения	Трансмуральная	До слизистого слоя

1982 г. А.А.Пономаревым на основе обзора литературы.

**Лечение** оперативное. В связи с частотой осложнений показано удаление пораженного отдела кишечника с последующим восстановлением проходимости кишечного транзита. Консервативная терапия, как правило, эффекта не дает.

• **Острый аппендицит**

Воспаление червеобразного отростка - наиболее распространенное хирургическое заболевание в детском возрасте.

Острый аппендицит у детей имеет ряд характерных особенностей, течение его более тяжелое, а диагностика значительно сложнее, чем у взрослых.

Гнойные процессы в правой подвздошной области были известны в глубокой древности. Однако роль червеобразного отростка как первопричины абсцессов брюшной полости и перитонита была установлена лишь в конце 80-х начале 90-х годов XIX вена. Этому способствовало прежде всего растущее число секционных наблюдений, часть которых насалась и детей.

Еще в 1827 г. Melier обнаружил на секции прободение червеобразного отростка у ребенка 4 лет. Смерть ребенка 3 лет от перитонита в результате перфорации червеобразного отростка описал Ф.Е.Мокрицкий в 1875 г.

Американский хирург Fitz (1886) впервые предложил термин „аппендицит” вместо прежнего названия болезни („тифлит”, „перитифлит”) и высказался за раннее оперативное вмешательство. В России первую аппендэктомию у ребенка 3 лет с благоприятным исходом выполнил К.П.Домбровский в 1888 г.

Дети болеют острым аппендицитом во всех возрастных группах, но в грудном возрасте крайне редко. С возрастом заболеваемость постепенно возрастает, достигая пика к 10-12 годам.

Общий уровень заболеваемости детей острым аппендицитом, по данным М.Г.Мавлютовой (1977), составляет 3,2 на 1000 детей.

**Этиология и патогенез.** Острый аппендицит у детей, как и у взрослых, имеет общие закономерности в основных этиологических и патогенетических звеньях. Однако анатомо-физиологические особенности илеоцекальной области и брюшной полости в целом обуславливают существенные отличия в частоте и развитии воспалительного процесса в червеобразном отростке у детей различных возрастных групп.

В развитии воспаления ведущая роль принадлежит собственной микрофлоре отростка или кишечника. Это положение подтверждают наблюдения, свидетельствующие, что у большинства больных не обнаруживаются предшествующих или сопутствующих очагов инфекции в других органах. У небольшой группы детей нельзя исключить возможность гематогенного или лимфогенного инфицирования, так как прослеживается непосредственная связь с такими предшествующими заболеваниями, как фолликулярная ангина, скарлатина, отит и др.

Общеизвестно и влияние нервно-сосу-

дистого фантора: чем моложе ребенок, тем быстрее наступают деструктивно-некротические изменения в стенке червеобразного отростка, что обусловлено незрелостью нервной системы аппендикса и илеоцекальной области. Определенную роль играют и местные иммунологические реакции, связанные с возрастными особенностями фолликулярного лимфатического аппарата. В этом плане видят параллелизм между малым количеством фолликулов в отростке и редкостью острого аппендицита у детей первых лет жизни, особенно у грудных.

Особенности строения червеобразного отростка, характер питания в грудном, ясельном возрасте и у более старших детей также влияют на частоту заболевания в определенных возрастных группах.

Предложено несколько клинико-морфологических классификаций острого аппендицита. В соответствии с этим принципом считаем целесообразным выделение двух основных групп:

1. Деструктивно-гнойные формы воспаления (флегмонозный, гангренозный, гангренозно-перфоративный аппендицит).

2. Недеструктивные формы воспаления. В эту группу включаются катаральные формы, а также хронический аппендицит или обострение хронического аппендицита.

Особую сложность для клинициста и морфолога представляют недеструктивные формы, макроскопическая оценка этих форм воспаления не исключает субъентивизма. К тому же у детей и при микроскопии трудно установить, имеется ли в червеобразном отростке истинное катаральное воспаление или эти изменения вторичны и вызваны острыми респираторно-вирусными заболеваниями, мезаденитом, кишечной инфекцией и т.д.

**Клиническая картина.** Характерно преобладание общих неспецифических



симптомов над местными. Эти особенности наиболее выражены у детей ранней возрастной группы, что обусловлено относительной незрелостью ЦНС.

Основные симптомы, выявляемые из анамнеза: боль в животе, повышение температуры, рвота, нарушение функции кишечника.

При остром аппендиците всегда бывает боль в животе, в основном в правой подвздошной области. В начале заболевания боль обычно наиболее интенсивна, затем несколько уменьшается, но, как правило, совсем не исчезает. Типична для острого аппендицита непрерывность боли, не проходящей даже во сне. Установлено, что дети чаще всего хуже спят в первую ночь заболевания.

В некоторых случаях болевой синдром очень выражен, дети беспокойны, жалуются на резкие боли в животе, иногда принимают вынужденное положение. Обычно вскоре после приступа спонтанной боли в животе отмечается повышение температуры, которая чаще достигает 37,5-38°C. Однако при тяжелых осложненных формах аппендицита (перитонит, периаппендикулярный абсцесс) температура тела может еще больше повышаться (до 39°C и выше).

Иногда температура бывает нормальной на всех стадиях заболевания (почти в 15% случаев), хотя на операции у  $1/3$  этих больных обнаруживаются грубые деструктивные изменения в червеобразном отростке, вплоть до перфорации и развития локального перитонита.

Одним из наиболее постоянных симптомов острого аппендицита у детей является рвота, которая наблюдается почти у  $3/4$  больных и носит рефлекторный характер. В последующие дни заболевания при развитии разлитого гнойного перитонита рвота становится многократной, нередко в рвотных массах имеется примесь желчи.

В начальных стадиях заболевания язык чист, иногда слегка обложен. С

развитием токсикоза и эксикоза язык становится сухим, шероховатым, на нем появляются наложения.

Симптом расхождения пульса и температуры у детей наблюдается редко, при очень поздней диагностике, когда налицо все признаки перитонита (5-7 % случаев).

Довольно часто отмечается задержка налета (в 35 % наблюдений). Жидкий налет, который появляется не ранее чем на вторые сутки от начала заболевания, удается обнаружить почти у 7 % больных.

Такая клиническая картина бывает у большинства больных и, как правило, не представляет особых трудностей при диагностике острого аппендицита.

При атипичной локализации червеобразного отростка (15% больных) значительно меняются клинические проявления заболевания. Появляются дополнительные симптомы, обусловленные вовлечением в воспалительный процесс органов брюшной полости. Так, при низком (тазовом) расположении отростка боли обычно локализуются над лоном или несольно правее, чаще носят схваткообразный характер и иногда сопровождаются тенезмами. В таких случаях возможно появление жидкого кала. При выраженном вторичном проктите каловые массы могут быть в виде плевков слизи и даже с примесью небольшого количества крови. Возможно также частое болезненное мочеиспускание.

Если червеобразный отросток располагается ретроцекально, тем более при значительном подкожном жировом слое, боли в животе выражены умеренно. Это связано с более поздним вовлечением в воспалительный процесс париетальной брюшины передней брюшной стенки.

При медиальной локализации (верхушка отростка находится ближе к средней линии, у корня брыжейки) преобладают такие симптомы, как сильные приступообразные боли в животе, мно-

гократная рвота, жидкий кал, а иногда и вздутие кишечника.

Значительно меняется течение заболевания, развившегося на фоне применения антибиотиков. Клинические признаки острого аппендицита становятся менее выраженными. Важно иметь в виду, что слушывание остроты клинических проявлений у этого контингента больных не всегда свидетельствует о купировании деструктивного и гнойного процесса, у этой группы пациентов часто образуются аппендикулярные абсцессы.

Наиболее тяжело протекает аппендицит в сочетании с соматическими заболеваниями (острое респираторно-вирусное заболевание, пневмония, желудочно-кишечные заболевания) или детскими инфекциями (скарлатина, корь, дизентерия), значительно снижающими защитные силы организма. Эти случаи, как правило, представляют наибольшую диагностическую трудность, и острый аппендицит устанавливается с большим опозданием, нередко уже при развившемся перитоните [Щитинин В.Е., 1973].

**Диагностика.** Распознавание острого аппендицита у детей имеет свои особенности. Трудности обследования и выявления объективных местных признаков особенно относятся к детям ранней возрастной группы.

Из локальных признаков острого аппендицита у детей необходимо ориентироваться на три основных: болезненность, защитное мышечное напряжение, положительный симптом Щеткина-Блюмберга. Остальные симптомы у детей малоспецифичны.

Большое значение имеет и методика исследования живота. Прежде всего важно достичь контакта с ребенком, подождать, когда он успокоится.

Обследование необходимо начинать путем поверхностной нежной пальпации теплыми руками с заведомо интактного участка (левая подвздошная область) и следовать в направлении против часо-

вой стрелки. При переходе на правую половину живота очень важно следить за реакцией ребенка, выражением лица и отвлекать его внимание разговором. Исследование должно быть щадящим, постепенным, обязательно сравнительным и повторным. При остром аппендиците удается выявить усиление болезненности при пальпации в правой подвздошной области (симптом Филатова). В практике этот важный признак называют симптомом локальной болезненности.

Ведущим объективным симптомом является защитное мышечное напряжение в правой подвздошной области. Пассивное мышечное напряжение, указывающее на воспалительный процесс в брюшной полости, более четко выявляется при умеренном одновременном давлении на обе половины живота. На вдохе, когда брюшная стенка расслабляется, разница в напряжении ощутима яснее. При остром аппендиците полного расслабления мышц в правой подвздошной области не наблюдается. При этом у ребенка появляется гримаса боли, возникает беспокойство, негативная реакция на осмотр. Необходимо особо подчеркнуть, что при защитном мышечном напряжении передней брюшной стенки живот у детей почти никогда не бывает доскообразным, отмечается лишь весьма умеренная, иногда едва заметная, но постоянная ригидность.

Важный этап обследования - выявление раздражения брюшины. У детей симптом Щеткина-Блюмберга обнаруживается путем медленного постепенного и глубокого надавливания двумя-тремя пальцами на брюшную стенку с последующим быстрым отведением руки. При этом необходимо следить за поведением ребенка. О положительном симптоме свидетельствует усиление болевой реакции, у детей раннего возраста это проявляется беспокойством, плачем.

Диагностика острого аппендицита у детей старшего возраста при типичной клинической картине заболевания не представляет больших сложностей. Значительные трудности возникают при атипичных локализациях червеобразного отростка. При этом меняется характер течения воспалительного процесса, локализация и интенсивность главных местных симптомов. В этих случаях нередко помогает бимануальное пальцевое ректальное исследование, позволяющее установить наиболее болезненное место, отечность и инфильтрацию тканей.

Изменение количества лейкоцитов при аппендиците у детей, как и у взрослых, не всегда характерно, но в сочетании с другими факторами имеет определенное значение.

Чаще всего (около 65 % детей) отмечается повышение содержания лейкоцитов до  $15-17 \cdot 10^9/\text{л}$  со сдвигом лейкоцитарной формулы влево. Гиперлейкоцитоз ( $20-30 \cdot 10^9/\text{л}$ ) наблюдается у 7 % больных, чаще всего у детей раннего возраста. В остальных случаях количество лейкоцитов бывает в пределах нормы или даже ниже.

Вариабельность и своеобразие течения заболевания зависят не только от реактивности детского организма, но и от возрастных анатомо-топографических особенностей.

Сложность диагностики острого аппендицита в этом возрасте объясняется двумя обстоятельствами: относительной редкостью заболевания и схожестью проявлений острого аппендицита и множества соматических заболеваний, сопровождающихся абдоминальным синдромом. При этих заболеваниях, как и при остром аппендиците, обычно наблюдаются высокая температура, беспокойство, многократная рвота и нередко расстройство отхождения каловых масс. Трудности усугубляются сложностью обследования детей этой возрастной группы и выявления у них

главных объективных признаков острого аппендицита.

В большинстве случаев заболевание начинается остро. Ребенок становится беспокойным, капризным, отказывается от еды. Вначале возникает рвота, чаще многократная. Температура обычно повышается до  $38-39^\circ\text{C}$  и выше. Нередко наблюдается диспептический стул, но возможны и запоры.

В начальных стадиях заболевания такие важные объективные симптомы, как болезненность в правой подвздошной области и пассивное напряжение брюшных мышц, выражены слабо. К тому же дети этого возраста не способны точно локализовать место наибольшей болезненности из-за недостаточного развития корковых процессов и чаще указывают на боли в области пупка.

Возникновение болей связано с вовлечением в воспалительный процесс париетальной брюшины, брыжейки отростка и быстрым развитием мезентериального лимфаденита. Непрерывные боли ведут к нарушению сна, что характерно для заболевания у детей младшего возраста и отмечается более чем у 60 % больных. При исследовании живота нельзя получить правильное представление об интенсивности и локализации боли. Отличить активное напряжение от истинного пассивного иногда невозможно.

В этой ситуации установлению диагноза помогает осмотр ребенка во время естественного или медикаментозного сна [Дронов А.Ф., 1968]. Методика исследования больного в состоянии медикаментозного сна состоит в том, что после очистительной клизмы в прямую кишку вставляют резиновый катетер (примерно на расстояние 15 см), по нему шприцем вводят 3 % раствор хлоралгидрата, догретого до температуры  $36-37^\circ\text{C}$  (до года - 10-15 мл, 1-2 года - 15-20 мл, 2-3 года - 20-25 мл). Через 15-20 мин после введения хлоралгидрата наступает сон.

В этих условиях удается более четко определить пассивное мышечное напряжение передней брюшной стенки, локальную болезненность и даже симптом Щеткина-Блюмберга. Эти симптомы легко выявляются, поскольку исчезает двигательное возбуждение, снимаются психоэмоциональные реакции и активное мышечное напряжение. Предложенный способ, безусловно, расширяет диагностические возможности, однако не исключает субъективизма в оценке выраженности пассивного мышечного напряжения.

В последние годы большое значение придается разработке объективных методов диагностики острого аппендицита. Это обусловлено тем, что традиционные методы исследования дают высокий процент гипо- и гипердиагностических ошибок, особенно в детском возрасте.

Из неинвазивных методов диагностики заслуживает внимания ЭМГ передней брюшной стенки [Исаков Ю.Ф. и др., 1980], которая позволяет дать количественную и качественную оценку симптома мышечного напряжения при различных формах острого аппендицита. Метод позволяет точно регистрировать кардинальный признак острого аппендицита - защитное мышечное напряжение. Диагностические ошибки по данным ЭМГ составляют 5,7 % (рис. 61).

Гипердиагностические ошибки отмечены у 4 % обследованных и приходятся на детей с воспалительными процессами брюшной полости неаппендикулярного генеза. Гиподиагностика деструктивных форм аппендицита по данным ЭМГ отмечается в 1,7 % наблюдений и касается исключительно атипичного расположения червеобразного отростка или эмпиемы отростка без развития перитонита.

Щадящая методика лапароскопии с учетом возрастных особенностей детей, применение педиатрических моделей лапароскопов позволяют принципиаль-

но но-новому подойти к диагностике острого аппендицита.

Использование лапароскопа с оптикой (наружный диаметр световода для старших детей - 4,3 мм, для детей раннего возраста - 2,7 мм) позволяет осуществлять лапароскопию путем пункции брюшной полости.

Применение пункционной лапароскопии при сомнительных данных других методов исследования позволяет практически безошибочно установить или отвергнуть деструктивный процесс в червеобразном отростке. На первом этапе внедрения методики лапароскопии в диагностику острого аппендицита было допущено 1,4% гипердиагностических ошибок. В последующем на 280 лапароскопии диагностических ошибок не было.

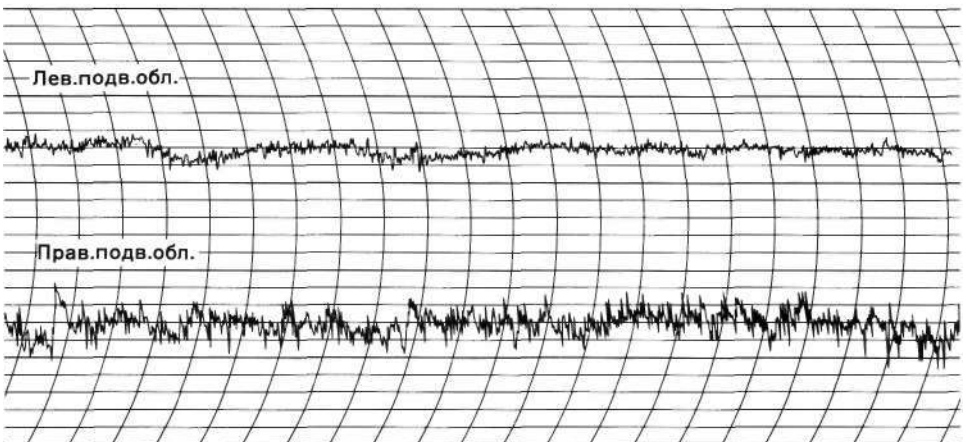
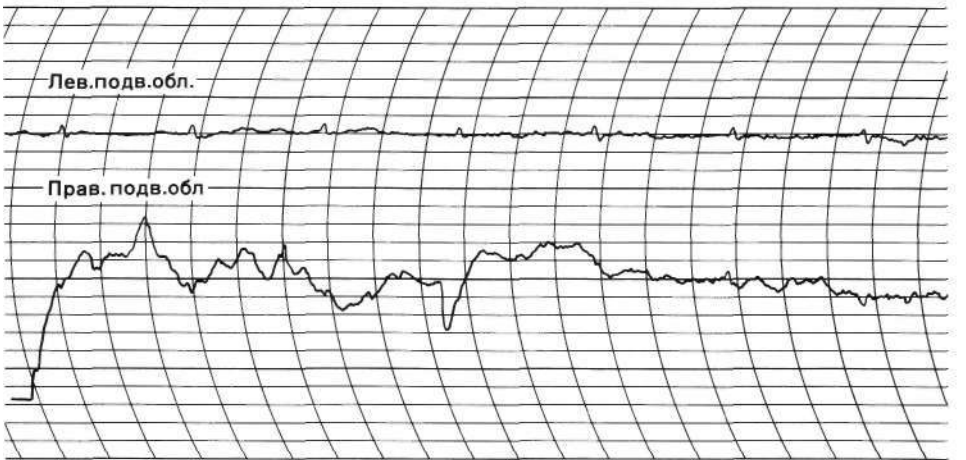
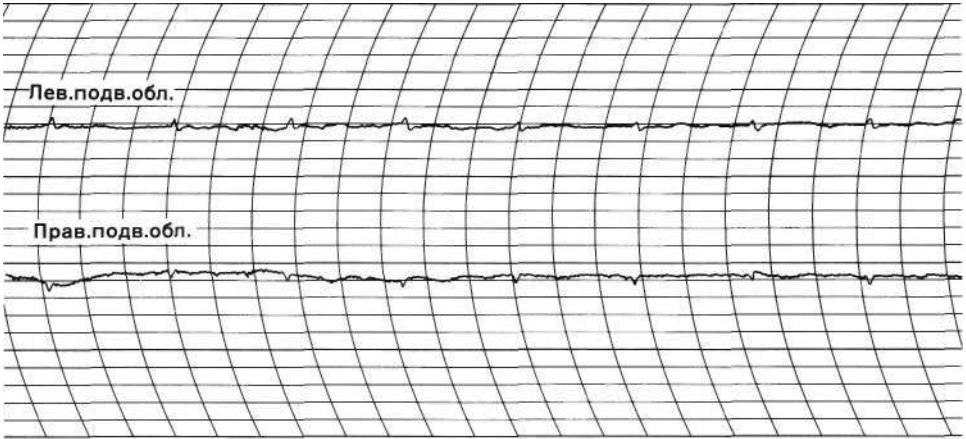
Нормальная эндоскопическая картина илеоцекального угла изучена при проведении лапароскопии у детей с заболеваниями желчевыделительной системы, гениталий (у девочек), закрытой травмой живота и др.

Во всех случаях париетальная и висцеральная брюшина илеоцекальной области была бледно-розового цвета, блестящая. Неизменный червеобразный отросток был бледно-розовым или бледно-голубым, неригидным, легко подвижным при инструментальной пальпации. Пряди большого сальника легко подвижны, свободно снимаются с покрываемых ими органов.

Лапароскопия произведена у 475 детей в возрасте от 7 мес до 14 лет, 410 из них поступили в стационар с подозрением на острый аппендицит, но диагностика была затруднительна и другие методы обследования оказались недостаточно информативными.

На основании лапароскопической картины у 314 (76,5%) детей острый аппендицит был исключен и аппендэктомия не проводилась.

Лапароскопически выявлены признаки деструктивного аппендицита у 96



(23,5 %) детей: у 87 - флегмонозный аппендицит, у 6 - гангренозный и у 3 - аппендикулярный инфильтрат.

Диагностика строилась на выявлении как прямых, так и (при необходимости) косвенных признаков заболевания. Прямые лапароскопические признаки заболевания выявляются при непосредственном осмотре червеобразного отростка. В этом случае удается увидеть гиперемию, отечность, пропальпировать напряжение отростка и выявить его ригидность.

Когда червеобразный отросток доступен полному осмотру, диагностика не вызывает особых трудностей. Тем более, если на нем имеются фибриновые наложения или участки гангрены (рис. 62).

Сложности возникают, когда червеобразный отросток не удается видеть в силу особенностей его расположения или вовлечения в воспалительный процесс прилегающих к нему органов. В этих нередко встречающихся ситуациях нет необходимости добиваться непосредственного осмотра отростка, а следует руководствоваться косвенными признаками заболевания. Наиболее ранним, верным и ведущим признаком аппендицита считают гиперемию париетальной брюшины в области расположения отростка.

Этот признак нами отмечен в 98,9 % случаев. Лучше всего его удается выявить при панорамном осмотре брюшной полости, при котором обнаруживают гиперемию и отечность серозных покровов органов, отграничивающих воспаленный отросток от свободной брюшной полости (петли тонкой кишки, толстая кишка, мочевого пузыря,

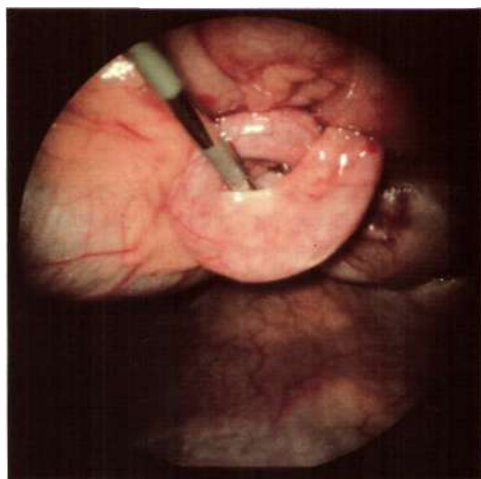


Рис. 62. Флегмонозный аппендицит.

сальник, матка и ее придатки). Наложение фибрина на указанных органах - ценный косвенный признак деструктивного процесса в аппендиксе. Большое значение мы придаем характеру выпота (цвет, консистенция, прозрачность). При деструктивном аппендиците выпот, как правило, мутный или гнойный, располагается чаще всего в правой подвздошной ямке, малом тазу и латеральном канале справа.

Пальпация органов, закрывающих отросток от непосредственного осмотра, выявляет их ригидность и степень фиксации. Нередко удается увидеть ограниченный парез петель тонкой кишки, прилегающих к очагу воспаления.

Сложности, возникающие при решении вопроса о первичных или вторичных изменениях червеобразного отростка (первичный перитонит, аднексит и т.д.), устраняются при подробном изучении анамнеза, а также при тщательном осмотре перед лапароскопией. Сопоставление клинической картины, анамнеза с лапароскопическими находками, а также четкое знание эндоскопической картины первичного заболевания гарантирует от ошибочных заключений. Осо-

Рис. 61. Электромиограмма в норме и при остром аппендиците. Отмечается увеличение высоты и частоты волн.  
а - норма; б - при пальпации; в - при флегмонозном аппендиците.

бое значение в таких ситуациях приобретает инструментальная пальпация червеобразного отростка.

При отсутствии воспалительных явлений в червеобразном отростке или сомнительных изменениях, что довольно часто наблюдаются при острых респираторно-вирусных заболеваниях, мезадените, заболеваниях гениталий у девочек и пр., проводится тщательная щадящая лапароскопическая ревизия органов брюшной полости.

Такая тактика помогает более чем у  $\frac{1}{3}$  детей выявить истинную причину абдоминального синдрома. Чаще всего обнаруживают неспецифический мезаденит, гинекологические заболевания, криптогенный перитонит, болезни желчевывделительной системы и илеоцекального угла.

Таким образом, лапароскопия позволяет надежно дифференцировать острый аппендицит и сходные с ним заболевания в неясных случаях и избежать большого числа ненужных операций, а в ряде случаев отказаться от выжидательной тактики и обоснованно оперировать больных в ранние сроки.

**Дифференциальная диагностика.** Разработанные объективные методы диагностики острого аппендицита (ЭМГ передней брюшной стенки, лапароскопия) впервые позволили убедительно доказать, что неинфекционные формы аппендицита непосредственно не переходят в деструктивные.

В 314 наблюдениях при лапароскопии воспалительные изменения в червеобразном отростке не обнаруживались или были сомнительными и могли расцениваться как „катаральные“; при последующем наблюдении этой группы пациентов не выявилось развития процесса; никто не был оперирован по поводу деструктивного аппендицита.

Данные ЭМГ позволили воздержаться от операции у 449 детей, у которых клиническая картина и ЭМГ позволили предположить „катаральный аппенди-

цит“; ни у одного из этих детей в дальнейшем не наблюдалось развития деструктивных форм аппендицита.

Отрицание возможности непосредственного перехода неинфекционных форм аппендицита в деструктивные делает целесообразным стремление к дооперационной диагностике этих форм.

Объективные методы исследования позволяют установить отсутствие деструктивных изменений в червеобразном отростке и воздержаться от аппендэктомии, ибо мы исходим из того, что она обоснована лишь при деструктивном аппендиците.

Таким образом, диагностика острого аппендицита у детей должна предусматривать своевременное распознавание деструктивных форм воспаления, до развития осложнений (перфорация, перитонит) и максимальное сокращение напрасных аппендэктомий, при которых в червеобразном отростке воспалительных изменений не определяется либо они сомнительны.

Существование катаральной формы аппендицита мы полностью не отрицаем, однако ее частота весьма невелика. У детей особенно трудно установить, развилось ли в червеобразном отростке истинное катаральное воспаление или оно обусловлено вторичными изменениями (при кишечной инфекции, острой респираторно-вирусной инфекции, мезадените и т.д.). Следовательно, вопрос о неинфекционных формах аппендицита имеет не теоретическое, а практическое значение. Анализ наших наблюдений и проведение специальных исследований позволили установить, что у 40,3 % оперированных детей, а в 68,4 % с применением лапароскопии за этой формой скрывались другие заболевания, симулирующие острый аппендицит.

Существенно не только своевременно и правильно диагностировать аппендицит, но и, исключив его, установить истинную причину болевого абдоминального синдрома.

Дифференциальная диагностика острого аппендицита у детей даже старшей возрастной группы имеет принципиальные отличия от таковых у взрослых. Хирургам общего профиля чаще всего приходится проводить дифференциацию острого аппендицита с деструктивными формами холецистита, прободной язвы желудка и двенадцатиперстной кишки, панкреатитом, почечнокаменной болезнью, воспалительными заболеваниями придатков матки и внематочной беременностью [Дехтярь Е.Г., 1965; Колесов В.И., 1972]. Указанные заболевания редко встречаются в детском возрасте.

У детей острый аппендицит (особенно при атипичном расположении червеобразного отростка) имитирует много заболеваний, в основном не требующих оперативного вмешательства. Еще больше заболеваний, как соматических, так и хирургических (с локализацией в брюшной полости и вне ее), маскируются под острый аппендицит.

Важно учитывать, что в зависимости от возраста меняется и спектр заболеваний, с которыми приходится дифференцировать острый аппендицит.

У детей старшей возрастной группы клинику острого аппендицита чаще всего имитировали заболевания желудочно-кишечного тракта, желчевыводительной и мочевыводящей систем, копростаз, острые респираторно-вирусные инфекции, пневмония, заболевания гениталий у девочек, врожденные и приобретенные заболевания илеоцекального угла, детские инфекции, геморрагический васкулит (болезнь Шенлейна-Геноха).

В младшем возрасте (в основном дети до 3 лет) дифференциальная диагностика преимущественно проводится с острыми респираторно-вирусными инфекциями, копростазом, урологическими заболеваниями, пневмонией, желудочно-кишечными заболеваниями, отитом, детскими инфекциями.

Острые респираторно-вирусные инфекции (ОРВИ). Поводом для дифференциации с этой обширной, этиологически неоднородной группой заболеваний, приводившей к ошибочному направлению детей в хирургическую клинику, служил абдоминальный синдром в анамнезе, т.е. триада симптомов, характерных и для острого аппендицита: боль в животе, рвота, повышение температуры. Чаще всего такие диагностические ошибки наблюдаются у детей раннего возраста.

В отличие от острого аппендицита клинические проявления при ОРВИ более острые в самом начале заболевания. Повышается температура, появляется кашель, слизистое отделяемое из носа, гиперемия щек, некоторая одутловатость лица и конъюнктивит; отмечается отечность и гиперемия зева.

Болевой абдоминальный синдром имеет также свои отличительные особенности. При ОРВИ боль в животе появляется несколько позже и локализуется чаще в области пупка. Возникающая иногда боль в правой подвздошной области, как правило, нерезко выражена и непостоянна. Пассивное мышечное напряжение брюшной стенки и симптом раздражения брюшины не выявляются.

Желудочно-кишечные заболевания. Эту очень обширную группу составляют кишечные инфекции, хронические воспалительные заболевания (гастродуоденит, язвенная болезнь, неспецифический колит) и дискинезии желудочно-кишечного тракта.

В отличие от острого аппендицита при кишечных инфекциях из первых признаков заболевания на передний план выступают диспептические расстройства и только потом или одновременно с ними появляются болевые ощущения. Из-за многократной рвоты и частого жидкого кала быстро нарастают явления токсикоза и экзикоза. Несмотря на тяжелое общее состояние, объективные абдоминальные симптомы незначитель-



ны: живот остается мягким, умеренно болезненным, в основном по ходу брыжейки тонкой кишки; защитное мышечное напряжение в правой подвздошной области не определяется.

Для анамнеза при большинстве хронических воспалительных заболеваний характерны жалобы на рецидивирующие боли в животе, чаще всего в правой подвздошной области или эпигастрии.

Данные пальпаторного исследования передней брюшной стенки также минимальны: болезненность в эпигастрии и в области пупка при мягком животе, хотя возможно непостоянное активное напряжение мышц, проходящее при осторожной пальпации на вдохе. Четкой локальной болезненности и пассивного мышечного напряжения в правой подвздошной области не выявляется.

Копростаз - довольно частое явление у детей, особенно в раннем возрасте. Отсутствие кала даже в течение 1-2 сут сопровождается болями в животе, вызывает беспокойство, однако общее состояние остается удовлетворительным. Лишь при длительной задержке стула отмечаются признаки каловой интоксикации.

Повышения температуры и увеличения количества лейкоцитов при нопростазе, как правило, не бывает. При исследовании зачастую можно отметить умеренное вздутие кишечника и разлитую болезненность, преимущественно в левой подвздошной области и по ходу толстой кишки.

В этой ситуации дифференциально-диагностическое значение имеет очистительная клизма. Если после нее боль в правой подвздошной области сохраняется или даже усиливается, диагноз острого аппендицита становится более вероятным - в этих случаях требуется проведение специальных объективных методов исследования.

При копростазе после очистительной клизмы отходят газы и обильный стул;

боли уменьшаются или совсем исчезают; живот становится мягким и безболезненным во всех отделах.

Заболевания мочевыделительной системы. Дифференциальная диагностика данной группы заболеваний с острым аппендицитом в большинстве случаев затруднительна, особенно в ранней возрастной группе.

Причины связаны с неправильной оценкой болевого абдоминального синдрома из-за недостаточно полного предоперационного обследования. Таких детей нередко оперируют по поводу неструктивных изменений в червеобразном отростке, однако боли после аппендэктомии сохраняются [Конов Л.Ф., 1974; Державин В.М. и др., 1975].

При урологических заболеваниях боль в животе - нередко единственный и наиболее ранний симптом латентно текущего заболевания. Абдоминальный синдром у этих больных имеет отличительные особенности. Чаще всего (более чем в 70 % случаев) боли бывают непродолжительными и носят приступообразный характер, иногда они интенсивные и иррадиирующие в паховую область, половые органы.

При дифференциации острого аппендицита и урологических заболеваний важно детально выяснить анамнез жизни, обращая внимание на изменения в анализах мочи (в прошлом), семейный анамнез (наследственные уро- и нефропатии). Необходимо выяснить у родителей, не наблюдался ли ранее ребенок по поводу заболеваний мочевых путей, не отмечались ли эпизоды необъяснимых подъемов температуры. При подозрении на патологию мочевыделительной системы большими диагностическими возможностями обладает двухмерное ультразвуковое сканирование. Этот щадящий и высокоинформативный метод позволяет в течение нескольких минут без специальной подготовки больного точно определить состояние почек и мочеточников, выявить уровень об-

струкции и конкременты. При необходимости целесообразно провести и экскреторную урографию.

**Пневмония.** Нередко абдоминальный синдром наблюдается при пневмонии. Дифференциальную диагностику между пневмонией и острым аппендицитом чаще всего приходится проводить у детей первых лет жизни, потому что пневмония в младшем возрасте протекает очень тяжело, нередко с развитием деструктивно-гнойных изменений и вовлечением плевры. Диагностические ошибки чаще бывают в начальной стадии развития пневмонии, когда симптомы дыхательной недостаточности выражены еще нечетко.

При пневмонии состояние ребенка обычно тяжелое, выражена одышка, цианоз носогубного треугольника, раздувание крыльев носа. При исследовании живота можно отметить, что мышечное напряжение непостоянно и носит активный характер, исчезая на вдохе или при отвлечении внимания ребенка. Чаще всего правильный диагноз удается поставить при динамическом наблюдении.

При малейшем подозрении на пневмонию следует срочно провести рентгенологическое исследование, которое нередко оказывается решающим в уточнении диагноза.

Возможны случаи сочетания острого аппендицита и пневмонии - это наиболее сложная ситуация. Только лапароскопическое исследование окончательно решает вопрос.

**Гинекологические заболевания.** При дифференциальной диагностике заболеваний гениталий и острого аппендицита ошибки чаще относятся к девочкам препубертатного и пубертатного периода (10-14 лет), страдающим предменструальными и овуляторными болями.

Предменструальные боли чаще возникают у астеничных, инфантильных подростков и бывают длительными, схват-

кообразными, иногда сопровождаются рвотой и нарушением пассажа по кишечнику (понос). Овуляторные боли могут быть различной интенсивности, но, как правило, недлительные и связаны с процессом овуляции в яичнике. Как при овуляторных, так и при предменструальных болях живот болезнен в нижних отделах, отмечается активное напряжение мышц передней брюшной стенки. Осторожная и длительная пальпация позволяет убедиться в отсутствии воспалительного процесса в брюшной полости.

Причиной абдоминального синдрома у девочек могут быть также и другие причины: кисты и апоплексии яичника, новообразования, перенуты гидатид, воспалительные заболевания.

Для правильного диагноза важное значение имеет тщательный гинекологический анамнез (первые менструации, их характер, периодичность, цикличность), обязательное проведение ректо-абдоминального исследования; в сомнительных случаях следует шире использовать объективные методы диагностики (двухмерное ультразвуковое сканирование, лапароскопия).

**Детские инфекционные заболевания.** Корь, скарлатина, ветряная оспа, краснуха, а также инфекционный гепатит часто сопровождаются болями в животе. Это обстоятельство нередко приводит к диагностическим ошибкам, когда инфекционное заболевание принимается за острый аппендицит. В некоторых случаях проводят необоснованные оперативные вмешательства.

Для избежания ошибок важно тщательно исследовать ножные пуповы, зев и слизистые оболочки. Необходимо учитывать, что при инфекционных заболеваниях живот при пальпации болезнен ближе к пупку, истинного пассивного мышечного напряжения брюшной стенки, как правило, не бывает.

При неясной диагностике, когда выражен абдоминальный болевой синдром, необходимо динамическое наблюдение

за ребенком в условиях хирургического стационара.

Геморрагический васкулит (болезнь Шенлейна-Геноха). Абдоминальный синдром при геморрагическом васкулите обусловлен возникновением субсерозных кровоизлияний в стенку кишечника и образованием реактивного выпота в брюшной полости.

Характерна мелноточечная геморрагическая сыпь, преимущественно на нижних конечностях и ягодичной области.

Боли в животе при болезни Шенлейна-Геноха, в противоположность острому аппендициту, носят приступообразный характер, не имеют четкой локализации, хотя нередко могут концентрироваться в правой подвздошной области. Несмотря на выраженный болевой синдром, живот при пальпации остается мягким, доступным во всех отделах.

Помогает установлению диагноза выявление в анамнезе случаев кровоизлияний и повышенной кровоточивости.

Необходимо подчеркнуть, что в распознавании острого аппендицита решающим является наличие (или отсутствие) местных объективных симптомов воспаления в червеобразном отростке (локальная болезненность, пассивное мышечное напряжение, раздражение брюшины). Другим важным условием правильной диагностики являются консультации смежных специалистов (педиатра, отоларинголога). Ошибки зависят, с одной стороны, от недостаточной осведомленности о вариантах клинического течения острого аппендицита, с другой - от трудностей распознавания этого заболевания у детей, особенно раннего возраста.

Использование объективных методов исследования в дооперационной диагностике сомнительного по клиническим признакам острого аппендицита позволяет довести до минимума процент гипо- и гипердиагностических ошибок и соответственно резко сократить число неоправданных аппендэктомий. При та-

кой тактике уменьшается вероятность послеоперационных осложнений и улучшается диагностика заболеваний, вызывающих абдоминальный болевой синдром.

**Лечение.** Принцип раннего оперативного вмешательства остается незыблемым. Хирургическая тактика при неосложненных формах острого аппендицита не вызывает дискуссий. Опыт доказал, что у детей вполне обоснована аппендэктомия лигатурным методом. Погружение культи в кисетный шов необходимо при воспалительных изменениях у основания отростка, а также при гангренозно-перфоративном аппендиците, осложненном перитонитом.

Оставление тампонов целесообразно резко ограничить и проводить четко по показаниям, а именно: 1) при кровотечении из ложа отростка в связи с разрушением спаен; 2) при выраженном воспалении купола слепой кишки из-за опасности прорезывания погружных швов или расхождения культи отростка.

**Послеоперационные осложнения.** Наиболее опасны желудочно-кишечное и внутрибрюшное кровотечение, разлитой гнойный перитонит, спаечная кишечная непроходимость, кишечные свищи (особенно тонкокишечные).

Возникновение этих осложнений чаще всего связано с некупированным воспалительным процессом в брюшной полости. При этом немаловажное значение имеют такие факторы, как снижение иммунологической реактивности макроорганизма и высокая вирулентность микроорганизма.

Встречаются осложнения, связанные с дефектами оперативной техники (неправильный выбор метода обработки культи, недостаточный гемостаз, погрешности при выполнении операции), нерациональной антибактериальной терапией и др.

Желудочно-кишечные и внутрибрюшные кровотечения после аппендэктомий наблюдаются редко, но

относятся к самым грозным и опасным для жизни ребенка. Причиной кровотечения из желудочно-кишечного тракта является тоническое поражение капилляров и мелких сосудов. На слизистой оболочке желудка и кишечника образуются эрозии или язвы стрессового характера. Интенсивность желудочно-кишечного кровотечения зависит от калибра кровоточащего сосуда. В этих случаях параллельно с проведением гемостатической и кровозамещающей терапии показана срочная фиброгастродуоденоскопия, которая позволяет не только уточнить источник кровотечения, но и провести гемостаз. При неэффективности эндоскопического гемостаза показана операция.

Внутрибрюшные кровотечения у детей встречаются крайне редко и бывают связаны с недостаточным гемостазом во время операции.

Инфильтраты и абсцессы брюшной полости после аппендэктомии - наиболее частые воспалительные осложнения. Клинически они, как правило, выявляются на 6-9-е сутки после операции. Общее состояние ухудшается постепенно, ребенок периодически жалуется на боли в животе, иногда на учащенное и болезненное мочеиспускание, тенезмы. Отмечается повышение температуры до 38°C и выше, токсикоз. Количество лейкоцитов и СОЭ, как правило, увеличены. При пальпации живота справа или по средней линии в нижних отделах удается уловить легкое напряжение мышц, болезненность и нащупать плотное образование без четких границ. Убедительно выявляет инфильтрат ректальное пальцевое исследование.

При обнаружении инфильтрата назначают антибиотики широкого спектра действия, УВЧ, теплые клизмы. Рассасывание инфильтратов наступает в сроки от 10 до 15 дней, но иногда они нагнаиваются (около 15%), и в этих случаях требуется оперативное вмешательство.

При абсцедировании инфильтрата и возникновении гнойника в брюшной полости состояние больного ухудшается: температурная кривая принимает гектический характер, нарастают явления токсикоза, отмечается вздутие кишечника и расстройство его функции. Дети становятся беспокойными, отказываются от пищи, периодически жалуются на боли в животе, иногда возникает рвота. Чаще всего гнойники локализуются в илеоцекальной области и дугласовом пространстве, значительно реже появляются поддиафрагмальные и межпеченочные абсцессы.

Наибольшая болезненность и выраженное защитное напряжение мышц передней брюшной стенки определяются в области расположения гнойника. Иногда можно отметить некоторое выбухание в этой зоне.

Межпеченочные и поддиафрагмальные абсцессы у детей встречаются редко, но представляют значительные трудности для ранней диагностики ввиду их глубокого расположения.

Межпеченочные абсцессы сложно выявить, так как через брюшную стенку они, как правило, не пальпируются. Заподозрить гнойник можно лишь по месту наибольшей болезненности, локальному мышечному напряжению, а иногда по некоторому выбуханию и отеку передней брюшной стенки. При неуверительных данных целесообразно исследование живота под наркозом с применением миорелаксантов, в некоторых случаях может помочь ультразвуковое исследование.

Вскрытие и дренаж гнойников производится по общехирургическим правилам.

Кишечная непроходимость. В ближайшем послеоперационном периоде может развиваться как динамическая, так и механическая кишечная непроходимость.

Динамическая непроходимость чаще проявляется на 3-4-е сутки после ап-

пендэнтомии и нередко объясняется развитием перитонита, формированием инфильтратов и абсцессов.

Парез желудка и кишечника, наблюдаемые при динамической непроходимости, приводят к нарастанию интоксикации, повторной рвоте, одышке и ухудшению состояния.

При таких симптомах лечение надо начинать с консервативных мероприятий, которые имеют успех при динамической непроходимости. Отсутствие эффекта от консервативной терапии заставляет предположить, что парез кишечника - не самостоятельное осложнение, а проявление перитонита. В таких случаях необходимо прибегнуть к оперативному лечению.

#### Аппендикулярный инфильтрат

Одной из важных особенностей развития острого аппендицита у детей является недостаточная способность к демаркации воспалительного процесса. Это связано со слабыми пластическими свойствами брюшины, недоразвитием сальника. Указанные особенности наиболее выражены у детей раннего возраста. В связи с этим аппендикулярные инфильтраты в детском возрасте наблюдаются значительно реже, чем у взрослых (по нашим данным, только у 2,5 % больных острым аппендицитом). Это осложнение возникает преимущественно у детей старшей возрастной группы (10-14 лет) и связано с поздней диагностикой острого аппендицита. Как правило, дети с аппендикулярным инфильтратом поступают в стационар не ранее чем на 3-5-е сутки от начала заболевания.

В клиническом течении четкую стадию развития аппендикулярного инфильтрата выделить сложно.

У детей, особенно раннего возраста, аппендикулярный инфильтрат, как правило, бывает „горячим“ и склонен к быстрому абсцедированию. При этом

почти всегда отмечаются высокая температура, гиперлейкоцитоз и ускорение СОЭ. При пальпации живота определяется местная мышечная защита и небольшое округлое болезненное образование, обычно в правой подвздошной ямке. Диагноз уточняют при пальцевом исследовании через прямую кишку.

Сложнее обнаружить ретроцекально расположенный инфильтрат. В этих случаях следует прибегнуть к двуручному исследованию, которым пользуются при пальпации правой почки. Иногда, если инфильтрат достигает больших размеров, его неверно трактуют как опухоль брюшной полости или забрюшинного пространства.

Консервативная тактика при аппендикулярных инфильтратах у детей раннего возраста представляет значительную опасность и не должна применяться из-за опасности бурного абсцедирования. В связи с этим у младших детей инфильтраты следует рассматривать с тактической точки зрения как отграниченные абсцессы, требующие оперативного вмешательства.

Аналогичной тактики почти всегда следует придерживаться и у детей старших возрастных групп. При этом необходимо также учитывать степень проявления интоксикации и температурную реакцию. Обычно абсцедирование инфильтрата сопровождается усилением болей в животе, нарастанием раздражения брюшины и значительным повышением температуры, которая носит гектический характер.

Основная цель оперативного вмешательства при абсцедирующих инфильтратах заключается в их вскрытии, аспирации гноя и дренировании полости.

Наиболее часто встречаются два вида локализации аппендикулярных инфильтратов: спаянные с передней брюшной стенкой и расположенные в свободной брюшной полости. Именно этим и определяется выбор доступа к абсцессу. В первом случае разрез производят не-

посредственно над центром абсцедирующего инфильтрата, подпаянного к передней брюшной стенке. В некоторых случаях точно определить место разреза помогает наличие флюктуации.

Во втором случае доступ избирается в зависимости от локализации инфильтрата (чаще всего в правой подвздошной области). В данной ситуации чрезвычайно важно соблюдать все меры предосторожности инфицирования брюшной полости.

При выполнении подобных вмешательств весьма желательно удаление червеобразного отростка. Однако аппендэктомия производится лишь в тех случаях, когда отросток можно легко удалить, не нарушая сращений, ограничивающих зону воспаления. В противном случае следует ограничиться дренированием абсцесса. Аппендэктомию выполняют через 3-4 мес в плановом порядке.

В послеоперационном периоде назначают антибиотики широкого спектра действия, с включением метронидазола, проводят инфузионную терапию, борьбу с парезом кишечника. При тяжелом течении возможно образование межпетлевых абсцессов, инфильтратов брюшной полости и развитие кишечной непроходимости. Важно следить за температурой, чаще прибегать к пальпации живота и пальцевому ректальному исследованию.

**Прогноз.** При ранней диагностике острого аппендицита у детей он, как правило, благоприятный. В последние годы летальность в среднем составляет 0,2-0,3 %. Однако при поздней диагностике заболевания, и особенно в ранней возрастной группе, летальность достигает 3-5 %.

#### Поддиафрагмальный абсцесс

И поддиафрагмальным абсцессам следует относить гнойники, расположенные непосредственно под диафрагмой.

У детей практически всегда наблюдается внутрибрюшное расположение поддиафрагмальных абсцессов, возникающих в результате контактного инфицирования поддиафрагмального пространства. Поддиафрагмальные абсцессы возникают, как правило, при некупированном гнойно-воспалительном процессе в брюшной полости после операций. Может иметь значение неправильное положение больного в постели в послеоперационном периоде.

У детей это встречается чаще всего после аппендэктомий, выполненных по поводу осложненных аппендицитов. В наших наблюдениях, охватывающих 20 000 аппендэктомий, поддиафрагмальные абсцессы сформировались у 8 детей - 0,04 %. Соответственный показатель, по данным С.Л.Либова (1983), составляет 0,015%. Среди других ограниченных перитонитов, осложнивших аппендэктомию, частота поддиафрагмальных абсцессов составляет около 4,8 %.

Среди возбудителей, выделенных из поддиафрагмального гнойника, преобладают *E.coli*, смешанная и анаэробная флора.

Поддиафрагмальные абсцессы после аппендэктомий встречаются несколько чаще справа, после операций на желудке - слева. Дном абсцессов справа является верхняя поверхность печени, слева - печень, желудок, селезенка.

Проявления поддиафрагмального абсцесса не имеют характерных черт. Обычно выражены интоксикация, постоянная лихорадка, слабость, отсутствие аппетита, тошнота, иногда рвота. Нередко появляется кряхтящее дыхание, одышка, учащается пульс. Болезненные ощущения у ребенка очень неопределенные, иногда дети более старшего возраста указывают на боли в подреберье или в эпигастрии, могут выявиться френикус-симптом и болезненные ощущения, особенно при глубоком, форсированном дыхании.

Перкуторные и аускультативные данные при небольшом гнойнике всегда сомнительны. Поколачивание по ходу реберной дуги вызывает неприятные ощущения. Чем больше гнойник, тем больше выражены общие и местные симптомы. Отечность, болезненность и напряжение мышц брюшной стенки в области подреберья определяются в далеко зашедших случаях. Некоторая смазанность симптомов связана обычно с медленным развитием гнойника из-за постоянной антибактериальной терапии. Отсутствие видимых причин, объясняющих ухудшение состояния больного, лихорадка при мягком животе, наличие „легочной“ симптоматики всегда должны настораживать врача в отношении возможности локализации гнойника в поддиафрагмальном пространстве.

Характерными рентгенологическими признаками данного заболевания считаются ограничение подвижности и высокое стояние купола диафрагмы на стороне абсцесса, понижение прозрачности легочного поля, особенно в нижних отделах, включая синус, что объясняется скоплением реактивного выпота в плевральной полости.

При газообразующей анаэробной инфекции, что бывает довольно редко, можно видеть уровень жидкости в полости абсцесса - это значительно облегчает диагностику. В остальных случаях применяется рентгеноконтрастное исследование желудочно-кишечного тракта, ультразвуковое сканирование и, наконец, компьютерная томография. При левостороннем поддиафрагмальном абсцессе контрастированный желудок может несколько менять свое положение, деформироваться за счет сдавления абсцессом. Лабораторные данные неспецифичны, зависят от длительности заболевания и реактивности организма, но закономерными являются высокий лейкоцитоз, сдвиг формулы крови влево, увеличенная СОЭ и другие признаки гнойной интоксикации.

Диагностическая пункция также не утратила значения в распознавании гнойника под диафрагмой, особенно если подозревается процесс справа; показания для проведения пункции слева должны быть сужены из-за опасности инфицирования плевральной полости, а также ранения желудка, селезенки и, наконец, толстой кишки. Место пункции целесообразно наметить под рентгеновским экраном (рис. 63).

**Лечение.** Основным методом является хирургический; чем раньше гнойник дренирован, тем лучше прогноз. Большинство авторов склоняются к широкому дренированию гнойника, отказываясь от пункционного метода лечения, который не обеспечивает быстрой эвакуации гноя, постоянной санации полости и не может купировать в короткие сроки интоксикацию, возникающую вследствие большой резорбтивной способности брюшины верхнего отдела живота.

При оперативном вмешательстве, которое должно проводиться после соответствующей предоперационной подготовки, очень важно не инфицировать брюшную и плевральную полости. Возможны 4 доступа к поддиафрагальному гнойнику, чрезплевральный, внеплевральный, внебрюшинный, чрезбрюшинный. Чрезплевральный подход выполняется в два этапа: первоначально вскрывают плевральную полость и подшивают к каждой ране диафрагму, затем через разрез в диафрагме вскрывают гнойник. Этот метод сейчас почти не практикуется из-за риска инфицирования плевры.

При внеплевральном доступе, предложенном А.В.Мельниковым, разрезом кожи и тканей по ходу XI ребра обнажают и резизируют XI и XII ребра, рассекают внутренний листок надкостницы, отслаивают костную плевру сначала до переходной складки вниз, а потом плевру снимают с диафрагмы сверху. В свободном от плевры участке диафрагмы

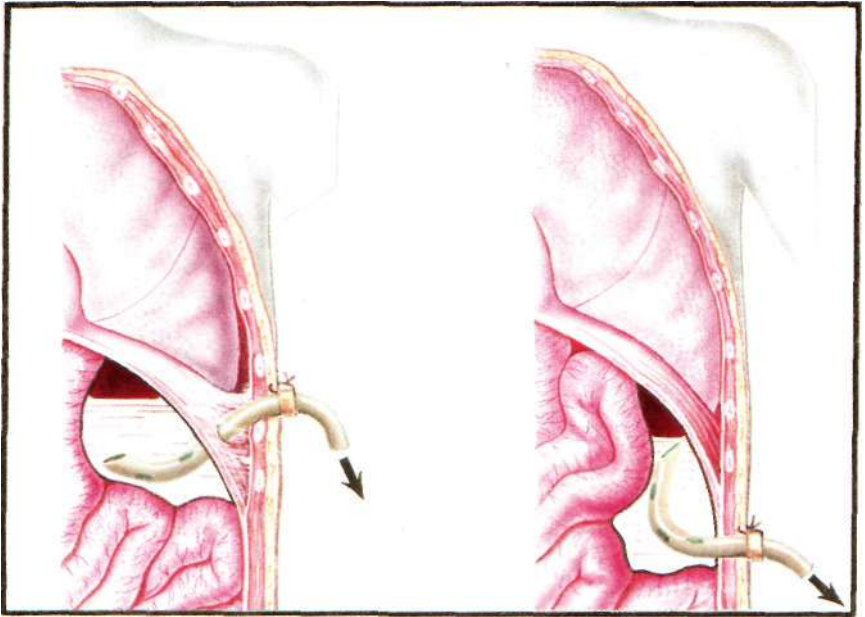


Рис. 63. Дренаживание поддиафрагмального пространства (схема).

надсекают, мышцы расслаивают и вскрывают гнойник.

При внебрюшинном способе разрез проводят чуть ниже реберной дуги и параллельно ей вплоть до поперечной фасции живота, которую вместе с брюшиной отслаивают от нижней поверхности диафрагмы до гнойника.

Широкое распространение получил внутрибрюшной способ, при котором разрез делают несколько ниже реберной дуги, затем вскрывают брюшную полость, очень тщательно ограничивают ее двумя-тремя тампонами, смоченными раствором антисептиков. Придерживаясь строго нижней поверхности диафрагмы, находят гнойник и дренируют его толстой трубкой. Рану зашивают до тампонов, к коже фиксируют дренажную трубку, выведенную через отдельный разрез ближе к пояснице; подобная контрапертура значительно улучшает отток гноя из абсцесса. Такой

способ вскрытия гнойника ограничивает возможности одновременного интраоперационного промывания полости гнойника из-за опасности инфицирования брюшной полости; лучше подобную санацию осуществить через 3-4 дня, когда ход к гнойнику ограничивается развившимся в этой области спаечным процессом.

После широкого вскрытия гнойника и санации всех карманов можно прибегнуть к масляно-бальзамической тампонаде по Вишневскому или к дренированию полости трубной с широким просветом и введению микроирригатора для промывания антисептическими растворами. При этом желательно проводить антивную аспирацию промывной жидкости. Полученный во время операции гной должен быть подвергнут бактериологическому исследованию для выявления характера флоры и чувствительности ее к антибиотикам.



При отсутствии роста микрофлоры или очень скудном ее росте следует заподозрить анаэробную неклостридиальную инфекцию и в комплекс терапии включить соответствующие антибактериальные препараты (метронидазол, эритромицин, амикацин).

В послеоперационном периоде продолжается инфузионная терапия с применением антибиотиков широкого спектра действия. В течение 2-3 дней до появления перистальтики желудка и кишечника проводят парентеральное питание. При выраженной интоксикации и резорбтивной лихорадке с явлениями местного перитонита хорошее действие оказывает внутриаортальное введение антибиотиков. Прогнозировать течение и исход заболевания при поддиафрагмальных абсцессах всегда сложно, особенно при позднем вскрытии гнойника и септическом состоянии.

#### Аппендикулярный перитонит

Перитонит - самое тяжелое осложнение острого аппендицита в детском возрасте. По разным данным, перитонит развивается в 6,2-25,6 % случаев острого аппендицита, причем у детей до 3 лет в 4-5 раз чаще, чем у детей более старшего возраста [Шор Л.М., Томчин Я.Н., 1966; Бурков И.В., 1972, и др.].

Это объясняется поздней диагностикой острого аппендицита в связи со стертостью клинической картины, преобладанием общей симптоматики над местной, недостаточным опытом поликлинических врачей, широким назначением антибиотиков, маскирующих проявления аппендицита, но не предотвращающих прогрессирование воспалительного процесса в брюшной полости.

Несмотря на большую программу фундаментальных экспериментально-клинических исследований по перитониту, летальность при этом заболевании остается достаточно высокой, входя-

щей у детей до 20 % [Баиров Г.А., 1973; Куц Н.Л., 1975; Исаков Ю.Ф., 1980]. В последние годы удалось снизить летальность среди больных, госпитализированных в начальных фазах заболевания, однако при терминальной фазе летальность остается очень высокой.

Большинство исследований касается разных сторон сложных патофизиологических сдвигов, наблюдающихся при разлитом перитоните, и коррекции этих нарушений [Бурков И.В., 1968; Симонян И.С., 1971; Савчук Б.Д., 1979; Арапова А.В., 1980; Агаев Н.А., 1982, и др.].

В дискуссии о классификации перитонита, наибольшие разногласия и трудности возникли при попытке создания единой систематизации по признанам распространенности процесса. Нечеткая терминология дает возможность оперирующим хирургам произвольно определять тяжесть поражения брюшины. Некоторые авторы отождествляют понятие диффузного и разлитого перитонита, другие - общего и разлитого, а термины разлитой, свободной, диффузной, общий перитонит считают синонимами.

Б.Д.Савчук разделяет живот на 9 областей и предлагает считать местным процессом поражение не более двух областей, диффузным - не менее двух и не более пяти, разлитым - более пяти. Описана количественная оценка поражения брюшины путем составления масштабно-координатной схемы.

Предложены классификации, подразделяющие перитонит в зависимости от микрофлоры экссудата, его характера, времени, прошедшего от начала заболевания, состояния защитных сил организма. Наибольшее распространение получил принцип подразделения перитонита по стадийности течения процесса и распространенности поражения брюшины, выраженности пареза кишечника.

Общепринято выделение трех фаз течения перитонита - реактивной, токсической и терминальной, отражающих тяжесть клинических проявлений.

С нашей точки зрения, рациональным следует считать подразделение перитонита на местный и разлитой. Местный перитонит в свою очередь разделяют на отграниченный и неотграниченный. Последний характеризуется воспалительными изменениями в области поражения с возможным затеком экссудата в смежную область по пути естественного распространения (правый боковой канал и полость малого таза при аппендиците). При разлитом перитоните воспалительные изменения брюшины выходят за пределы очага не по пути естественного распространения.

У детей, особенно младшего возраста, широкая лапаротомия применяется редко, поэтому четкое определение распространенности поражения брюшины практически невозможно; разнообразие оценок допускает произвольную трактовку поражения.

Выход воспалительного процесса за пределы правого бокового канала практически следует считать разлитым перитонитом. Надо учитывать, что перитонит - процесс динамический, и не всегда можно предвидеть его течение даже при, казалось бы, рациональной лечебной тактике. Особенно это касается детей младшей возрастной группы.

С клинической точки зрения фазы перитонита характеризуются следующими признаками:

1. Реактивная (первые 24 ч). Выраженные местные проявления: болевой синдром, значительное мышечное напряжение, рвота, беспокойство, тахикардия, повышение температуры, токсический сдвиг в формуле крови.

2. Токсическая (24-72 ч). Преобладание интоксикации: бледность, мраморность кожных покровов, заострившиеся черты лица, вялость, адинамия, тахикардия, гипотония, высокая температура. Картина эндотоксического шока [Кузин М.И., Костюченко Б.М., 1979; Selmier R., 1973]. Местные симптомы становятся менее выраженными, стихают

боли, появляется вздутие кишечника, особенно у детей раннего возраста.

3. Терминальная (свыше 72 ч). Тяжелейшая интоксикация, сопровождающаяся нарушением функции жизненно важных органов (расстройство гемодинамики, дыхания, полный паралич перистальтики), картина септического шока.

В классификации, предложенной С.Я.Долецким (1976), выделяются также три стадии перитонита с учетом давности заболевания, общего состояния, выраженности нарушения гомеостаза, операционных находок (форма аппендицита, изменения брюшины, характер выпота и выраженность пареза кишечника).

Фазность течения перитонита подтверждают изменения центральной гемодинамики [Арапова А.В., 1980; Ерюхин И.А., 1982], микроциркуляции [Потемкина Е.В., 1980], иммунологической реактивности [Ерюхин И.А., 1981].

Патогенез разлитого перитонита - сложная цепь функциональных и морфологических изменений ряда систем и органов.

Анатомо-физиологические особенности детского организма сказываются на течении аппендикулярного перитонита. Чем меньше ребенок, тем быстрее гнойный процесс распространяется на все отделы брюшины. Этому способствуют низкие пластические свойства брюшины, недоразвитие большого сальника. Быстрее нарастают интоксикация и обменные нарушения, многие реакции организма из защитных переходят в патологические [Долецкий С.Я. и др., 1962; Степанов Э.А., Дронов А.Ф., 1974].

Основная роль в патогенезе перитонита принадлежит микробному фактору и состоянию иммунореактивности организма. Характер и тяжесть изменений зависят от выраженности микробной агрессии, распространенности и продолжительности патологического процесса.

В последние годы шире стал обсуж-

даться вопрос о бактериологической идентификации перитонита. Большинство авторов считают перитонит полимикробным заболеванием. *E.coli* принадлежит доминирующая роль в развитии заболевания, однако большое значение имеют и другие микроорганизмы: патогенные кокки, протей, синегнойная палочка, клебсиелла. Появились сообщения о выявлении анаэробной флоры. Это особенно важно, если учесть что обычная антибиотикотерапия неэффективна при анаэробной инфекции.

При перитоните, по данным В.П.Рой, А.И.Тоицкой (1983), из экссудата выделена *E.coli* в 63,2 % случаев, стафилококк - в 31 %, протей и синегнойная палочка - в 5,8 %, бактероиды - в 29,4 % случаев (*B.fragilis melanogenicus*). Примечательно, что анаэробы действуют на синебристые аэробов и чаще встречаются при гангренозных формах аппендицита.

Тяжелое течение перитонита сопровождается бактериемией (в 25-60 % случаев) [Федоров В.Д., 1974; Шкроб О.С., 1976], что не всегда можно отождествлять с септициемией, но в патогенезе интоксикации она может играть большую роль.

Основными факторами патогенеза перитонита считают: 1) патогенность микроорганизма; 2) интоксикацию; 3) гиповолемию; 4) глубокие нарушения обмена веществ.

Парез чревных и блуждающих нервов ведет к депонированию крови в системе чревных сосудов, перераспределению ОЦК и его снижению, паралитической непроходимости, которая ведет к повышению внутрикишечного и внутрибрюшного давления, потере жидкости, белков и электролитов.

Ведущим патогенетическим звеном интоксикации является бактериальное заражение брюшины с последующим проникновением микробов и их токсинов в кровяное русло.

Доказана возможность всасывания воспалительно измененной брюшиной

полипептидов, тканевых протеаз, образующихся при разрушении бактерий, и самих бактерий, а также сверхактивных биогенных аминов - гистамина, серотонина, гепарина, вазоактивных веществ. Эти вещества представляют собой полипептиды с мол. массой 1000-5000 [РейсБ.А., 1983].

При интенсивном гнойном воспалении в кровяное русло попадает не только эндотоксин *E.coli*, но и сами бактерии, при этом особая роль принадлежит их экзотоксину, обладающему нейротропным, некротическим и напильяротоксическим действием. Установлено, что *E.coli*, попадая в кровь, образует с гемоглобином комплекс, обладающий высокими токсическими свойствами [Савчук Б.Д., 1979; Davis G.H., 1967]. Этот комплекс может образоваться и в брюшной полости при наличии крови и, всасываясь в кровь, вызывать интоксикацию.

В генезе интоксикации принимают участие протеолитические ферменты, образующиеся в большом количестве в очаге воспаления из активированных нейтрофильных лейкоцитов. Протеиназы, всасываясь из очага воспаления, активируют плазменные кинины, обладающие способностью вызывать расширение капилляров, увеличивать их проницаемость и экссудацию в брюшную полость. Под действием протеолитических ферментов происходит торможение перистальтики кишечника, усиление тонуса симпатической нервной системы.

Следующим звеном патогенеза, которое является следствием интоксикации, являются глубокие нарушения гомеостаза - расстройства гемодинамики и функции всех жизненно важных органов.

Расстройство гемодинамики объясняется массивной диффузией жидкости из кровяного русла в брюшную полость, секвестрацией ее в просвете кишечника, потерей жидкости с рвотой, перераспределением крови в сосудистом русле и

внутрисосудистой секвестрацией на уровне венозных капилляров.

Изменения микроциркуляторного русла при перитоните носят фазовый характер [Потемкина Е.В., 1980]. В ответ на воздействие патогенных факторов в первые часы заболевания возникает расширение артериол и открытие прекапиллярных сфинктеров, увеличение числа функционирующих капилляров и ускорение кровотока по капиллярному руслу (так называемая реактивная гиперемия).

Через 6 ч от начала заболевания дилатация артериол сменяется их сужением, закрываются пренапиллярные сфинктеры, но полнокровие микроциркуляторного русла остается, так как посткапилляры и вены расширяются, кровоток в них замедляется. Через 12 ч происходит изменение реологических свойств крови: кровоток замедлен, функционируют артериовенозные шунты. Происходит депонирование крови на периферии, повышается гидростатическое давление, что препятствует резорбции жидкости из тканей - развивается отек. Увеличивается проницаемость капилляров для форменных элементов крови, развивается ломкость капилляров, появляются кровоизлияния. Через 48 ч изменения в микроциркуляторном русле становятся необратимыми.

Дальнейшей потере жидкости способствует увеличение испарения кожными покровами, отхождения жидких каловых масс.

Отмечена также фазность нарушений центральной гемодинамики при перитоните [Арапова А.В., 1980].

Для начальной фазы перитонита характерно увеличение минутного объема сердца (МОС) и частоты сердечных сокращений (ЧСС), повышение удельного периферического сопротивления (УПС) и работы сердца на фоне ускоренного кровотока. Во второй фазе отмечается снижение ударного объема и центрального венозного давления (ЦВД), обу-

словленное дефицитом внутрисосудистой и межтканевой жидкости. Относительная стабильность нормального сердечного выброса обеспечивается увеличением в 1<sup>1</sup>/г раза ЧСС, повышением АД (на 20 %) и УПС.

Третья фаза характеризуется угнетением сердечно-сосудистой деятельности со снижением МОС и замедлением кровотока. Истощаются механизмы компенсации гемодинамики, нарастает гипоксия тканей, увеличивается метаболический сдвиг. Потеря жидкости при перитоните сопровождается значительным электролитным дисбалансом. Отмечается задержка натрия на фоне значительных потерь калия с рвотой, мочой в просвет кишечника. Гипокалиемия вызывает паралич гладкой мускулатуры кишечника, усугубляя паралитический илеус, нарушение синтеза АТФ и уменьшение запасов энергии в организме, ухудшение обмена в сердечной мышце.

Нарушение КОС при перитоните возникает вторично в результате значительной интенсификации обмена веществ. В качестве энергетических средств используются эндогенные белки, жиры, что в условиях гипоксии приводит к образованию большого количества недоокисленных продуктов, - развивается метаболический ацидоз. Этому способствует быстрое нарушение почечной функции и выделение щелочных продуктов через кишечник.

При тяжелом течении перитонита отмечаются нарушения белкового обмена. Потери белка происходят с экссудатом, рвотой, диффузией его в просвет кишечника. Развивается диспротеинемия. Отмечается снижение содержания альбуминов, повышается содержание Q<sub>1</sub>- и аг-фракций глобулинов, что объясняется увеличением синтеза специфических антител. Снижение З-фракций служит ранним признаком нарушений протейнообразовательной функции печени.

Таким образом, основными патофизи-

физиологическими процессами при перитоните являются гиповолемия и нарушение центральной и периферической гемодинамики, нарушения водно-электролитного баланса, НОС, нарушение функции жизненно важных органов. При тяжелом перитоните эти нарушения можно рассматривать как перитонеальный шок многокомпонентного патогенеза.

Большинство указанных нарушений отражаются в клинической симптоматике. Однако необходимо отметить, что у детей до 3 лет защитные механизмы быстро переходят в патологические и общие клинические симптомы преобладают над местными.

Основные симптомы перитонита отражают нарушение периферической микроциркуляции - бледность кожи и слизистых оболочек, мраморный рисунок кожи, симптом „бледного пятна“; кожа холодная влажная с серым оттенком.

Отмечается одышка, дыхание поверхностное. В поведении ребенка наступают изменения - появляется вялость, адинамия, заторможенность в некоторых случаях, особенно при гипертермии, бред. Гипертермия - характерный для перитонита симптом - достигает высоких цифр (39-40°C), плохо поддается медикаментозной терапии.

Нарушение гемодинамики выражается в тахикардии, снижении АД и ЦВД на почве гиповолемии.

При осмотре живота у детей старшего возраста обнаруживается выраженное распространенное мышечное напряжение (доснообразный живот). У детей младшего возраста рано развивающийся парез кишечника сравнительно легко преодолевает сопротивление мышц брюшного пресса и живот выглядит вздутым; перистальтические шумы не выслушиваются. Ярко выражено раздражение брюшины. При ректальном исследовании отмечают нависание свода и резкую болезненность.

Для определения тяжести состояния

больного и фазы перитонита обязательно надо выполнить ряд лабораторных и функциональных исследований. Определение показателей гемоглобина, гематокрита, содержания ионов калия и натрия в плазме и эритроцитах отражает степень водно-электролитных нарушений. Подсчет ЧСС, измерение АД и ЦВД, применение интегральной реографии выявляют нарушения центральной и периферической гемодинамики. О выраженности метаболических нарушений можно судить по показателям КОС. Появление алкалоза, связанное, как правило, со значительной гипокалиемией, считается прогностически неблагоприятным [Маневич А.З. и др., 1966].

О реактивности организма можно судить по показателям лейкоцитоза, которые колеблются довольно значительно, но обычно бывают высокими (более  $10 \cdot 10^9/\text{л}$ ). В последние годы придается значение лейкоцитарному индексу интоксикации (ЛИИ) по Нальф-Иа-лифу Я.Ф., отражающему степень интоксикации. Этот показатель вычисляется на основе формулы крови:

$$\text{ЛИИ} = \frac{(C + 2П + 3Ю + 4Ми) (Пл + 1)}{(Мо + Ли) (\text{Э} + 1)}$$

где П - палочкоядерные, Ю - юные, С - сегментоядерные. Ми - миелоциты, Пл - плазматические клетки, Мо - моноциты, Ли - лимфоциты, Э - эозинофилы. По данным А.Т.Пулатова (1981), при перитоните у детей старше 7 лет ЛИИ повышается до  $11,6 \pm 2,7$ , младше 7 лет - до 6 (при норме, равной 1).

Течение разлитого перитонита сопровождается выраженными нарушениями иммунологической реактивности организма. Эти нарушения носят четко выраженный фазовый характер [Ерюхин И.А. и др., 1981; Агаев А.А., 1982].

В реактивной фазе перитонита отмечается напряжение факторов естественной неспецифической реактивности, повышение активности В-лизинов, активности лейкоцитов, лимфоцитов, повы-

шение уровня иммуноглобулинов в сыворотке крови, увеличение абсолютного количества розетнообразующих клеток, снижение относительного количества Т- и В-лимфоцитов. В токсической фазе происходит дальнейшее повышение общего уровня неспецифических показателей, однако отмечается изменение количества функционально активных лейкоцитов, падение уровня сывороточных иммуноглобулинов. В терминальной фазе отмечается полная несостоятельность защитных сил, катастрофическое снижение показателей как специфических, так и неспецифических иммунологических реакций.

Лечение перитонита складывается из трех основных этапов: предоперационной подготовки, оперативного вмешательства и послеоперационного периода.

В задачу предоперационной подготовки входит: уменьшение интоксикации, устранение нарушений общей и периферической гемодинамики (предупреждение процесса централизации кровообращения, улучшение микроциркуляции), сдвиг гидроионного и КОС, лечение или предупреждение гипертермии.

Основной предоперационной подготовкой является борьба с гиповолемией, дегидратацией. Степень дегидратации может быть высчитана по гематокриту [Дрейер К.Л., Цыбульский Э.И., 1982].

Для детей старше 3 лет:

$$V = \frac{Ht \text{ больного} - Ht \text{ в норме}}{100 - Ht \text{ в норме}} \cdot P$$

где P - масса тела.

Для детей до 3 лет:

$$V = \frac{Ht \text{ больного} - Ht \text{ в норме}}{100 - Ht \text{ в норме}} \cdot \frac{P}{3}$$

Основу инфузионной терапии составляют растворы гемодинамического и дезинтоксикационного действия (гемо-

дез, реополиглюкин, полиглюкин, альбумин, раствор Рингера, плазма крови).

Объем и качество инфузионной терапии зависят от фазы перитонита и характера гемодинамических нарушений (по гипо- или гипердинамическому типу).

Обязательно уже в предоперационном периоде внутривенное введение антибиотиков широкого спектра действия. Зондирование и промывание желудка способствуют уменьшению интоксикации, улучшению дыхания, профилактике аспирации.

Для борьбы с гипертермией применяют как физические методы (охлаждение), так и медикаментозные.

Наркоз: интубационный комбинированный.

Операция. Оперативное лечение преследует цель устранения источника перитонита и санации брюшной полости.

У детей доступ зависит от стадии перитонита и возраста. В реактивной стадии, особенно у детей до 3 лет, применяют доступ по Волковичу-Дьяконову [Исаков Ю.Ф. и др., 1980; Дрейер Н.Л. и др., 1982]. Этот доступ при относительно небольшой брюшной полости у детей не препятствует выполнению основной задачи - санации брюшной полости. При перитоните давностью более 3 сут показана срединная лапаротомия.

Последовательные этапы операции: эвакуация экссудата, линвидация источника перитонита, туалет и ушивание брюшной полости.

Экссудат удаляют с помощью электроотсоса. Аппендэктомия выполняется с обязательным погружением культи в кيسетный и z-образный швы. После этого производят туалет брюшной полости промыванием. Основу промывной среды составляют изотонические или слабогипертонические солевые растворы, раствор фурацилина (1:5000), в которые большинство хирургов добавляют антибиотики из расчета 1 г/л (группа аминогликозидов). Общий объем жид-

кости для промывания составляет 2-3 л.

Заключительный этап операции вызывает самые большие разногласия. Окончательный вопрос о том, ушивать брюшную полость наглухо или оставлять дренажи и тампоны, окончательно не разрешен. Сторонниками глухого шва являются Н.В.Булыгина (1966), Г.А.Баиров, Н.Л.Куш (1979). Б.Д.Савчун (1979), W.Seitrat и соавт. (1974) применяли микроирригаторы для введения антибиотиков.

Дренирование брюшной полости с помощью специальных дренажей (из силиконовой резины), полосок из перчаточной резины предлагали в свое время А.Т.Пулатов (1966), И.В.Бурков (1968), Ю.Ф.Исаков, А.И.Ленюшкин (1970). Мы, так же как и другие авторы [Юдин Я.К., 1985], считаем, что при тяжелых случаях распространенного перитонита в терминальной фазе можно не ушивать срединную лапаротомную рану. После тщательной санации брюшной полости дренируют силиконовой трубкой полость малого таза. Кишечник прикрывают полиэтиленовой пленкой с множественными ромбовидными отверстиями размерами до 5 мм, сверху накладывают пропитанные вазелиновым маслом салфетки, над которыми отдельные швами без натяжения сближают ножу с апоневрозом, закрывая лишь края салфетки. Отсутствие компрессии на кишечник и возможность свободного выхода инфицированного экссудата из брюшной полости через рану способствует улучшению микроциркуляции в кишечнике, восстановлению перистальтики и купированию воспалительного процесса. Через 2-3 сут проводят повторную операцию: удаляют салфетки и пленку, рану брюшной стенки ушивают наглухо через все слои восьмиобразными шелковыми швами. Края раны отделяют от спаянного кишечника настолько, чтобы при сшивании не деформировать петли кишок.

Широкое признание получило лечение перитонита методом перитонеального диализа [Симонян К.С., 1964, 1971; Кузин М.И., 1973; Бурков И.В., 1974], который, однако, имеет и существенные недостатки.

Сущность перитонеального диализа заключается не только в механическом очищении и бактериостатическом эффекте, но и в мощном антитоксическом воздействии. Для диализа используют два микроирригатора, введенных перекрестно через правое и левое поддиафрагмальное пространство в боковые каналы. В подвздошные области устанавливают силиконовые дренажи с множеством отверстий, расположенных на дне продольных или спиральных желобков. Основу диализирующего раствора составляют жидкость Петрова или раствор Рингера-Лонка. В нашей клинике применялся так называемый проточный диализ из расчета 100-300 мл/кг/сут с добавлением антибиотиков неомидинового ряда (канамицин) - 75 000 ЕД на каждые 100 мл раствора. Некоторые авторы рекомендуют фракционный диализ.

Диализ прекращают через 2-3 сут по мере уменьшения интоксикации, повышения прозрачности оттекаемой жидкости. Сначала удаляют микроирригаторы, затем через сутки дренажи.

Обратим внимание на недостатки метода. При проведении диализа водно-электролитный баланс оказывается очень динамичным: может развиваться гиперволемиа и снизиться осмолярность плазмы. Нельзя исключить кумуляцию антибиотиков и их нефротоксическое влияние. Кроме того, проточный диализ может значительно нарушать белковый метаболизм, способствовать потере таких незаменимых аминокислот, как лизин, треонин, аланин, лейцин и др.

Перитонеальный диализ не гарантирует и от таких осложнений, как возникновение остаточных гнойников в брюшной

полости, инфильтратов, эвентрации, формирование свищей.

В связи с этим перитонеальный диализ в детской практике применяют только по строгим показаниям - при распространенном перитоните в терминальной фазе.

Во всех остальных случаях операцию надо заканчивать тщательной санацией брюшной полости, введением микроирригаторов для антибактериальной терапии. Успех лечения перитонита во многом решает правильное ведение больного с упором на массивную антибактериальную терапию, коррекцию метаболических нарушений, борьбу с интоксикацией, восстановление моторно-эвакуаторной функции пищеварительного тракта.

Перитонит - в большинстве случаев полимикробное заболевание, из выпота высевает ассоциации микроорганизмов, причем чаще отмечается явное преобладание кишечной флоры, а также протей и псевдомонс.

Анаэробы составляют в среднем 30 % флоры, а в просвете гангренозно измененного отростка в 100% обнаруживается неспорообразующая анаэробная флора [Иузин М.И., 1983; Рой В.П., 1983; Greenal M.J., Barhav A.K., 1979]. Чаще всего выделяют бактериоиды.

За время пребывания больного в стационаре флора может значительно изменяться в сторону преобладания грамотрицательных микроорганизмов. У 50-60 % больных с перитонитом находят бактериемию [Федоров В.Д., 1974; Савчук Б.Д., 1979]. Частота бактериемии и высеваемости из крови *E.coli* возрастает по мере утяжеления перитонита.

Наибольшей активностью в отношении ассоциированной перитонеальной флоры обладают аминогликозиды (канамицин, гентамицин), цефалоспорины, а также полусинтетические пенициллины (ампициллин, карбенциллин), нитрофураны.

Имеются сведения об успешном при-

менении больших доз пенициллина (из расчета 200 000 ЕД/нг/сут и больше). Учитывая роль анаэробной флоры при перитоните, рекомендуют назначение метронидазола, эритромицина и диоксидина.

Необходимо помнить о влиянии антибиотиков на биоценоз организма и развитие дисбактериоза, что в свою очередь может служить причиной аутореинфицирования больного в послеоперационном периоде.

Общепринято внутривенное, внутримышечное и внутривентральное Сочетанное введение антибиотиков.

В последние годы появились публикации о внутриартериальном и даже эндолимфатическом введении антибиотиков при перитоните, поскольку доказано, что при внутримышечном, внутривенном и внутривентральном введении антибиотики быстро покидают лимфу, т.е. ведут себя как кристаллоиды [Панченков Р.Т., 1982].

Терапевтический эффект при введении лекарств в артериальные сосуды обусловлен возникновением положительных нервно-рефлекторных реакций в воспалительном очаге. При этом быстро оказывает анальгезирующее, адrenomитическое и антигистаминное влияние новокаин, а также максимально воздействуют антибиотики. При внутриартериальном введении создается высокий градиент концентрации антибиотика между кровью и воспаленными тканями, ускоряется диффузия препарата в ткани, уменьшается возможность связывания его белками крови. В нашей клинике внутриаортальная инфузия в течение 4-17 дней применена у 6 больных с распространенным гнойным перитонитом в возрасте от 1 года до 7 лет. В состав инфузата входили растворы, улучшающие реологические свойства крови, кровь и препараты для парентерального питания.

Катетеризацию брюшной аорты проводили в ангиографическом кабинете. В



положении больного на спине левую руку отводили в сторону и вверх, разрез кожи по Григоровичу выполняли по передненаружной поверхности большой грудной мышцы и медиальнее на 1 см. Тупо и остро обнажали подмышечную артерию во II дистальном отделе, соответственно субпекторальному треугольнику. По методу Сельдингера катетеризировали подмышечную артерию выше места отхождения подлопаточной артерии. Конец тефлонового катетера (размером 4 „Г“, или 1,32 мм) устанавливали на уровне Thx-XI. соответственно месту отхождения от аорты чревного ствола. Рану подмышечной области ушивали, на дистальный конец фиксированного катетера устанавливали двухходовой краник для соединения с системой.

Постоянную инфузию осуществляли с помощью дозирующего устройства „Инфузамат“, антибактериальные препараты вводили струйно шприцем в терапевтической дозировке 4 раза в сутки. После прекращения вливания катетер удаляли, артерию в месте его проведения прижимали в головке плечевой кости на 15-20 мин с целью гемостаза. Контроль за состоянием кровообращения осуществляли с помощью периферической реовазограммы.

Объем инфузионной терапии складывается из суточной возрастной потребности, рассчитанной по таблице Абердина, дефицита ОЦК и патологических потерь при гипертермии (путем перспирации), пропотевании жидкости в просвет кишечника при парезе. При этом добавляют 10 мл/кг/сут на каждый градус выше 37°C, 10 мл/кг/сут на каждые 10 дыханий больше нормы, 20 мл/кг/сут при парезе II степени, 40 мл/кг/сут при парезе III степени.

Качественный состав вводимых растворов определяется потребностями организма в белках, углеводах, электролитах, необходимостью связывания и выведения токсинов.

Назначают низкомолекулярные плазмозаменители (гемодез 10 мл/кг/сут, реополиглюкин 15 мг/кг/сут, консервированная кровь, плазма или белковые плазмозаменители из расчета 1-2<sup>1</sup>/г г/кг/сут). Остальной объем жидкости восполняют за счет 10% раствора глюкозы с инсулином. Потребность в калии восполняют из расчета 2-3 ммоль/л и дефицита калия во внеклеточной жидкости равен <sup>2</sup>/s массы тела у детей до 1 года, <sup>1</sup>/з - у детей 1-5 лет и <sup>1</sup>/5 - старше 5 лет.

При восстановлении ОЦК показатели гемоглобина поддерживаются на уровне 100 г/л (не ниже), гематокрита - не ниже 30 %, общего белка - 60 г/л, А/Г коэффициент - 1-1,2, содержание калия - 3,5-4,5 ммоль/л.

Энергетические затраты восполняются 10-20% раствором глюкозы, спиртом 96° 6-8 мл на 100 мл 10% глюкозы (1 г глюкозы - 4 мл, 1 г спирта - 7,5 мл).

При затяжном тяжелом течении перитонита и невозможности питания через рот проводят парентеральное питание аминокислотами и жировыми эмульсиями.

Восстановление моторно-эвакуаторной функции желудочно-кишечного тракта - одна из важных задач послеоперационного периода. Функциональная непроходимость осложняет течение перитонита в 80-90 % случаев [Савчук Б.Д., 1972].

В патогенезе пареза кишечника интоксинация и ухудшение регионарного кровотока играют ведущую роль, поэтому лечение предусматривает дезинтоксикационную терапию и меры по улучшению гемодинамики. Для борьбы с парезом желудочно-кишечного тракта применяют декомпрессию (зондирование желудка, интубация кишечника в далеко зашедших стадиях), назначение гипертонических и сифонных клизм, стимуляцию перистальтики 0,05 % раствором прозерина или димекалина (0,1 мл

на год жизни, но не более 1 мл), новокаиновые блокады, перидуральную анестезию. По данным Г.А.Баирова (1963), при аппендикулярном перитоните показана перидуральная анестезия. При катетеризации перидурального пространства кончик катетера должен находиться на уровне Th IV-V (обязательно контролируется рентгенологически); продолжительность анестезии 4-5 сут, интервалы между введениями тримекаина 3 ч. Хороший эффект при борьбе с парезом оказывает сорбитол.

Известны работы о высокой эффективности гипербарической оксигенации при перитоните [Гроховский В.И., 1981; Исаков Ю.Ф. и др., 1981]. Улучшение оксигенации тканей, стимуляция регенеративных процессов, улучшение микроциркуляции, реологических свойств крови и клеточных механизмов иммунитета объясняют терапевтический эффект этого метода.

С детоксикационной целью начали применять гемо- и лимфосорбцию.

Однако большого опыта в детской хирургической практике по применению этих методик пока нет.

Из вторичных осложнений аппендикулярного перитонита следует иметь в виду тяжелые пневмонии, нагноения послеоперационных ран, эвентрации, остаточные инфильтраты, абсцессы брюшной полости, кишечные свищи.

Причиной эвентрации петель кишечника является чаще всего воспалительный процесс в ране, распространяющийся со стороны брюшной полости. Способствуют этому общее тяжелое состояние, анемия, гипопроteinемия, массивное применение антибиотиков, снижающих репаративные процессы, а также парез кишечника.

Чаще указанное осложнение развивается у больных с разлитым перитонитом (8-10%), но иногда отмечается и при местном процессе. Нельзя сбросить со счетов ошибки хирургической техники и особенности заживления раны у детей.

Так, эвентрации при срединной лапаротомии встречаются гораздо чаще, чем при других доступах, особенно у детей раннего возраста и у новорожденных.

Эвентрации часто осложняют прогрессирующий перитонит, вялотекущий и послеоперационный перитониты и поэтому служат косвенным признаком указанных процессов. Летальность при перитонитах, осложнившихся эвентрацией, высокая (20-45 %). Отмечают и высокую частоту повторных эвентраций.

При тщательном наблюдении за раной у больных с перитонитом можно обнаружить признаки, предшествующие эвентрации. Обычно на фоне ухудшения и без того тяжелого состояния больного, нарастания пареза кишечника и нарушения пассажа появляется гиперемия, отечность тканей вокруг шва и подтекание перитонеального экссудата между швами. Вслед за этим или параллельно с этими признаками определяется подкожная эвентрация с расхождением краев апоневроза и мышц. Под кожей пальпируются петли кишечника. Механические факторы (крик, кашель, беспокойство ребенка) способствуют переходу частичной (подножной) эвентрации в полную.

Нередко эвентрация осложняет проведение перитонеального диализа, особенно при нарушениях техники его выполнения и задержке диализирующей жидкости в брюшной полости.

При эвентрации практикуют как немедленную операцию с ушиванием раны, так и отсроченную (особенно у ослабленных больных) с открытым ведением ран брюшной полости.

Мы сторонники немедленного ушивания раны при полной эвентрации и отсроченной операции при подкожной эвентрации у самой тяжелой группы больных. При этом необходимы меры профилактики прогрессирования воспалительного процесса в ране для того, чтобы не наступила полная эвентрация. С этой целью укрепляют послеопера-

ционные швы лейкопластырем, наклеенным с некоторым натяжением в виде черепицы. Вместе с тем необходимо создать условия для оттока гнойного отделяемого. Хороший эффект оказывают физиотерапия (УВЧ, УФО), местные аппликации с интерфероном на мазевой основе, гипербарическая оксигенация. При ушивании раны рекомендуется прошивание ее через все слои. Во время операции тщательно удаляют старые лигатуры. В.Д.Савчук не рекомендует освежать края раны, стремясь максимально сохранить жизнеспособные ткани брюшной стенки. Восьмиобразные швы без захватывания брюшины достаточно прочны. Если имеется гнойная рана, ее надо после ушивания хорошо дренировать, а накладываемые швы должны хотя бы частично проходить через здоровые ткани. Таким образом, вкол иглы производят, значительно отступая от краев раны, и в целях профилактики прорезывания нити закрепляют на резиновых трубках, марлевых шариках или пуговицах. Швы снимают не ранее, чем через 2 нед. И этому времени рана начинает хорошо гранулировать и можно не опасаться повторных эвентраций.

Все манипуляции проводятся на фоне интенсивной терапии, направленной на купирование перитонита, анемии, белкового дисбаланса.

#### Острый аппендицит у новорожденных

До недавнего времени он относился к редким заболеваниям. Так, по данным W.Schaugr и сотр. (1960), было описано всего 24 случая, касающихся главным образом операционных или секционных находок.

Недоразвитие фолликулярного аппарата и нервных элементов в стенке отростка у новорожденных не позволяет объяснить патогенез острого аппендицита исключительно с позиций местного

воспалительного процесса. Гораздо большее значение, с нашей точки зрения, имеет общее нарушение гомеостаза в результате родового стресса, перинатальной гипоксии и инфицирования. Развитие острого некротического процесса в отростке объясняется нарушением микроциркуляции (при указанных состояниях) с распространенным сосудистым спазмом, сменяющимся тяжелым парезом капилляров, а также внутрисосу диетой гемокоагуляцией, тромбозом. Подтверждением этой теории являются морфологические находки. Во всех случаях выявлен некроз стенки червеобразного отростка вследствие тяжелых циркуляторных нарушений, пареза и полнокровия капилляров, кровоизлияний. В сосудах брыжейки также резко расширен просвет сосудов и выражено полнокровие.

Значительное увеличение частоты острого аппендицита у новорожденных за последние годы связано с изменением микрофлоры. Во всех случаях выявлена грамотрицательная флора, которая вызывает выраженное вазопрессорное действие.

Реже причиной аппендицита могут быть инородные тела (пушковые волосы в просвете отростка). Описаны случаи гангренозного аппендицита при синдроме Ледда в результате сдавления основания отростка эмбриональными тяжами и при ущемлении его в паховом кольце. У нас были подобные наблюдения.

**Клиническая картина.** Заболевание преимущественно развивается у недоношенных детей с массой тела от 1 до 2 кг, перенесших внутриутробную гипоксию и инфицирование. Состояние этих детей после рождения было тяжелым: незрелость, нарушения мозгового кровообращения, пневмопатия, пневмония, омфалит. Клинические симптомы острого аппендицита не был четко очерченными и характеризовались токсикозом, вздутием кишечника, рвотой с желчью,

задержкой отхождения нормального по консистенции кала.

При поступлении пациента в первые 12 ч от начала заболевания удавалось выявить местные симптомы: мышечное напряжение, выраженное беспокойство при пальпации правой половины живота; при тенденции процесса к отграничению можно было пальпировать инфильтрат.

Количество лейкоцитов колеблется в больших пределах - 7-18 · 10<sup>9</sup>/л, при глубокой недоношенности отмечается лейкопения.

**Диагностика** острого аппендицита у недоношенных детей из группы риска сложна. Классические симптомы, характерные для детей старшей возрастной группы, у новорожденных выявляются с трудом и крайне непостоянно, кроме того, клиническая картина имеет большее сходство с некротическим энтероколитом.

Однако в первые 12-18 ч заболевания нередко удается поставить правильный диагноз. Позднее в связи с быстрым прогрессированием воспалительного процесса и нарастанием токсикоза выявляются лишь симптомы разлитого перитонита.

При дифференциальной диагностике следует иметь в виду, что для некротического энтероколита характерно прежде всего стадийное течение с постепенным ухудшением состояния и нарастанием клинко-рентгенологических симптомов. При остром аппендиците заболевание развивается остро. Для энтероколита характерен частый, жидкий кал, со слизью, зеленью, прожилками крови, а для острого аппендицита, наоборот, - задержка отхождения нормального стула.

Определенные сведения может дать и рентгенологическое исследование. При остром аппендиците более часто определяется затемнение правой половины живота на фоне паретического вздутия петель кишечника в левой половине жи-

вота, отсутствие утолщения кишечных стенок. При некротическом энтероколите снижено газонаполнение желудочно-кишечного тракта, из-за значительного гидроперитонеума наружные контуры кишечных петель теряют четкость очертаний.

Однако решающим в диагностике является выявление динамики указанных симптомов на протяжении ближайших 4-6 ч на фоне проведения интенсивной терапии. Отсутствие положительных сдвигов в общем состоянии больного и нарастание местных симптомов указывает на острый воспалительный процесс в брюшной полости, требующий хирургической коррекции.

**Лечение.** У новорожденных при операции необходимо стремиться к минимальному объему манипуляций в брюшной полости, сокращению времени операции. В пред- и послеоперационном периоде обязательна тщательная патогенетическая терапия.

В связи с незрелостью, особенно у мальчиков, купол слепой кишки с отростком располагается высоко под печенью и глубоко в латеральном канале, поэтому следует применять правосторонний верхний трансмулярный, транс- или парарентальный доступ длиной 3-4 см.

Аппендэктомию выполняют без наложения раздавливающих зажимов, лигатурным способом. Брюшную полость промывают растворами антисептиков и антибиотиков и ушивают с оставлением дренажа. Хороший результат дает интраабдоминальное введение в послеоперационном периоде 1 % раствора диоксидина 1-1<sup>1</sup>/г мл 2 раза в день.

Результаты лечения во многом определяются сроками оперативного вмешательства. Так, из 15 детей с периаппендикулярным абсцессом и местным перитонитом, поступивших в первые 12-18 ч от начала заболевания, у которых диагноз острого аппендицита поставлен сразу и операция выполнена

после подготовки в течение 2-3 ч, выздоровело 10. Все 14 детей, поступившие на 2-3-и сутки с момента заболевания, умерли. Из 6 детей с ограниченным перитонитом выздоровело 4: двух лечили консервативно, двух - оперативно (абсцессотомия с последующим формированием аппендикулярного свища, который был закрыт оперативным путем через 4 мес).

#### • Криптогенный перитонит

У детей он встречается сравнительно редко - в 2-10% случаев всех видов перитонита [Баиров Г.А., 1963; Долецкий С.Я., 1964].

Криптогенный перитонит известен под различными названиями: первичный, гематогенный, пневмококковый, диплококковый и др.

Однако ни одно из них не является точным, так как не указывает путь инфицирования брюшной полости. Микрофлора перитонеального экссудата тоже разнообразна, возможно ее отсутствие.

Чаще болеют дети в возрасте от 3 до 8 лет, преимущественно девочки. Так, из 127 наблюдений, описанных Н.Л.Нущем (1973), 122 относились к девочкам. Это свидетельствует о связи заболевания с состоянием гениталий. Некоторое снижение заболеваемости у девочек старшего возраста связано с изменением влагалищной среды в излужную сторону, которая неблагоприятна для размножения пневмококка.

Выделяют токсическую, септикопиемическую и локализованную формы течения криптогенного перитонита. За последние годы чаще отмечается более легкое, нередко абортивное, течение заболевания.

Для тяжелых форм заболевания характерно острое начало, бурное прогрессирование в течение 2-5 ч с нарастанием интоксикации. Больные жалуются на боли в животе, чаще неопределенной

локализации, иногда внизу живота или в правой половине. Отмечается высокая температура (до 39 и даже 40°C), гиперлейкоцитоз.

Выявляются метеоризм, болезненность при пальпации во всех отделах, положительный симптом Щеткина-Блюмберга. Перистальтика не выслушивается. При ректальном исследовании отмечается нависание передней стенки прямой кишки.

Перитонеальный экссудат жидкий, нлейкий, мутный, без запаха, без фибрина. Количество выпота зависит от тяжести заболевания. Отмечаются гиперемия петель кишечника, фимбрий труб, иногда субсерозные кровоизлияния. При гистологическом исследовании червеобразного отростка - явления периаппендицита.

Возбудителем криптогенного перитонита в прежние годы признавали диплококк (пневмококк), но отмечали большой процент стерильных посевов. Лишь тщательное бактериологическое исследование с посевом экссудата на различные питательные среды и динамическим наблюдением за ростом микробов в течение 10 дней позволяет выявить у 90 % больных возбудителей гематогенного перитонита [Поляк М.С., Жигулин В.П., 1970]. У половины больных выделенные бактерии относятся к монокультуре, у других к ассоциациям, принадлежащим к видам, вегетирующим в кишечнике: бактерии группы *E.coli*, энтерококки, клостридии, стафилококк. Особенность этих микробов - склонность к анаэробному типу дыхания. У детей 1-4 лет преобладает кокковая флора: стафилококк, энтерококк, пневмококк. Грамотрицательные палочки наряду с кокковой флорой выделяют у детей старше 4 лет. При тяжелых формах перитонита чаще наблюдают пневмококк, бета-гемолитический стрептококк, *E.coli* с гемолитической активностью.

Большинство хирургов склоняются к

оперативному лечению криптогенного перитонита в основном из-за трудностей дифференциальной диагностики с острым аппендицитом. Однако лапароскопия помогает провести дифференциальную диагностику и при криптогенном перитоните, с ее помощью можно ввести в брюшную полость антибиотики.

Целесообразно назначать препараты группы аминогликозидов, левомицетин, ампициллин.

Лапаротомия заканчивается удалением экссудата, аппендэктомией и введением антибиотиков. В послеоперационном периоде продолжают дезинтоксикационную и антибактериальную терапию.

#### • Перитонит у новорожденных

Это грозное осложнение различных заболеваний и пороков развития желудочно-кишечного тракта впервые описано J.F.Siebold (1825), J.K.Simpson (1888). Причиной осложнения были перфорации кишечника при пороках развития. В 1846 г. M.Thore сообщил о перитоните у новорожденного на почве перифлебита пупочной вены.

Почти до 40-х годов нашего столетия диагноз ставили лишь на секции. Основной причиной перитонита считали пороки развития и „спонтанные“ перфорации.

Дальнейшие исследования позволили установить, что в генезе многих „спонтанных“ перфораций лежит ишемия кишечной стенки - заболевание, получившее в мировой литературе название „некротический энтероколит“.

Первое успешное оперативное вмешательство по поводу перитонита новорожденных было выполнено в 1943 г.

Перитонит у новорожденных - заболевание полиэтиологическое. Причинами его могут служить: 1) пороки развития желудочно-кишечного тракта; 2) некротический энтероколит; 3) острый аппендицит; 4) ятрогенные перфо-

рации кишечника; 5) бактериальное инфицирование брюшины контактным, гематогенным, лимфогенным путем при сепсисе.

Чаще всего причиной перитонита служит перфорация стенки желудочно-кишечного тракта; по данным нашей клиники, в 84 % случаев.

Внутриутробные перфорации кишечника (при пороках развития) приводят к асептическому, адгезивному перитониту. Постнатальные - к разлитому фибринозно-гнойному, каловому перитониту. При некротическом энтероколите на фоне интенсивной терапии возможно развитие ограниченного перитонита.

Неперфоративный фибринозно-гнойный перитонит, развивающийся внутриутробно при гематогенном, лимфогенном, трансплацентарном инфицировании и при восходящей инфекции родовых путей, встречается редко. В постнатальном периоде инфицирование брюшины чаще происходит контактным путем при гнойном периаартериите и перифлебите пупочных сосудов, абсцессах печени, гнойных заболеваниях забрюшинного пространства, флегмоне передней брюшной стенки, омфалите.

Наибольшее распространение получила классификация R.Gross (1959). Он предложил выделять первичный перитонит, возникающий в результате бактериального инфицирования брюшины, и вторичный, обусловленный заболеваниями и повреждениями органов брюшной полости.

Наша классификация перитонита у новорожденных предусматривает систематизацию;

I. По этиологическим и патогенетическим признакам

А. Перфоративный перитонит

1. Некротический энтероколит: а) постгипоксический, б) септический
2. Пороки развития желудочно-кишечного тракта: а) сегментарные пороки стенки полого органа, б) пороки развития, вызывающие меха-

ническую непроходимость желудочно-кишечного тракта

3. Острый аппендицит
4. Ятрогенные перфорации желудочно-кишечного тракта

Б. Неперфоративный перитонит

1. Гематогенное, лимфогенное инфицирование брюшины
2. Контактное инфицирование брюшины

II. По времени возникновения

1. Пренатальный
2. Постнатальный

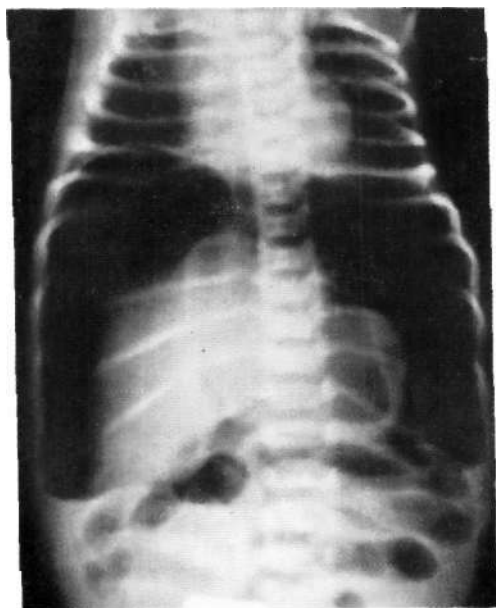
III. По степени распространения процесса в брюшной полости

1. Разлитой перитонит
2. Ограниченный перитонит

IV. По характеру выпота в брюшной полости

1. Фиброадгезивный
2. Фибринозно-гнойный
3. Фибринозно-гнойный, каловый

Рис. 64. *Перфоративный перитонит у новорожденного. Под куполом диафрагмы виден свободный газ, имеется выпот в брюшной полости.*



Клиническая картина перитонита во многом определяется этиологией, однако в разгаре заболевания ему присуща типичная картина.

Для перфоративного перитонита характерно резкое ухудшение состояния, протекающего у новорожденного особенно тяжело, проявляющееся симптомами перитонеального шока: вялость, адинамия, иногда беспокойство. Кожные покровы серовато-бледные, сухие, холодные. Дыхание частое, поверхностное, стонущее; сердечные тоны глухие, тахикардия. Резкое вздутие живота, напряжение, болезненность при пальпации. Перистальтика не прослушивается. Печеночная тупость не определяется. Рвота с примесью желчи и кишечного содержимого. Стул и газы не отходят. При рентгенографии в вертикальном положении определяется свободный воздух под куполом диафрагмы (рис. 64). Малые компенсаторные возможности быстро приводят к тяжелым нарушениям гомеостаза и гибели ребенка через 12-24 ч.

Клинической картине разлитого неперфоративного перитонита свойственно более постепенное нарастание симптомов интоксикации и пареза кишечника с выраженной гипертермической реакцией и изменениями крови. Более выражена реакция передней брюшной стенки: гиперемия, инфильтрация, расширенная венозная сеть, отек наружных половых органов (рис. 65). Наблюдается гепатоспленомегалия. Рентгенологически выявляется гидроперитонеум.

Яркая клиническая картина перитонита в разгаре заболевания, как правило, не вызывает диагностических трудностей. В настоящее время особое внимание уделяется изучению заболеваний, приводящих к перитониту.

Длительное время пороки развития желудочно-кишечного тракта были ведущей причиной перитонита у новорожденных. Успехи хирургической коррекции этих пороков привели к снижению

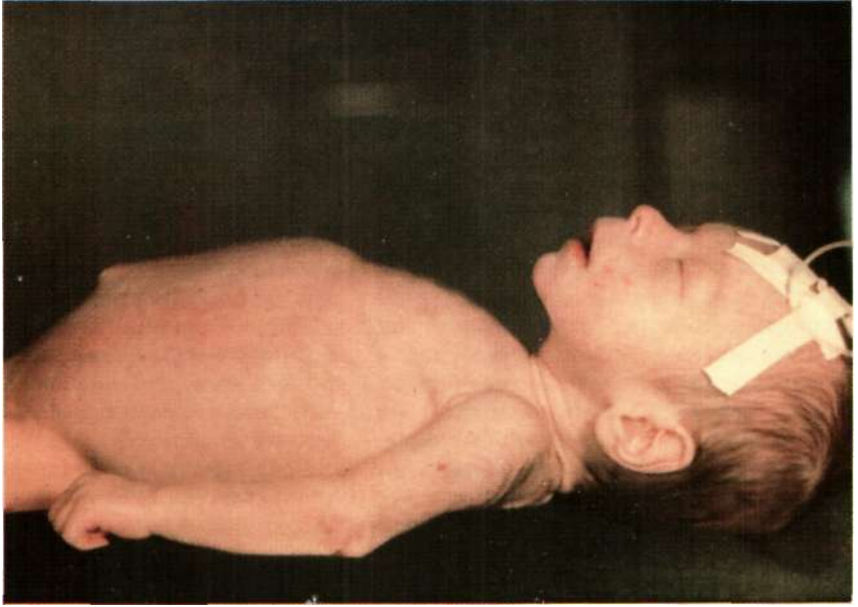

Рис. 65. Перитонит у новорожденного (внешний вид больного).

осложнений, главным образом при пороках, вызывающих механическую непроходимость.

Перфорации желудочно-кишечного тракта могут вызывать:

1. Пороки, обуславливающие механическую непроходимость кишечника
  - а) явления обтурационной непроходимости (атрезии, мекониевый илеус, болезнь ТиршГГру'НТ ~сл)
  - б) явления странгуляции (заворот кишки, ущемленная внутренняя грыжа)
2. Сегментарные пороки стенки желудочно-кишечного тракта (дефект мышечного слоя изолированного участка стенки полого органа, ангиоматоз стенки кишечника)

Пороки, вызывающие механическую непроходимость желудочно-кишечного тракта, в 50 % случаев приводят к внутриутробной перфорации кишечника и адгезивному, абактериальному перитониту. Причиной таких перфораций

является атрезия тонкой кишки, осложненная заворотом приводящей петли, а также мекониевый илеус. К рождению ребенка перфорация, как правило, бывает закрыта, а излившийся меконий нальцифицируется. Выделяют два типа внутриутробного перитонита: 1) фиброадгезивный (значительный спаечный процесс в брюшной полости) и 2) кистозный (формирование кистозной полости с фиброзными стенками в свободной брюшной полости, сообщающейся с просветом кишки через перфорационное отверстие).

Постнатальные перфорации желудочно-кишечного тракта при пороках развития всегда сопровождаются разлитым фибринозно-гнойным, наловым перитонитом.

Сегментарные пороки стенки желудочно-кишечного тракта чаще локализуются в стенке толстой кишки и желудка, бывают, как правило, единичными,



занимают небольшой участок (0,5-1,5 см).

**Диагноз** внутриутробного адгезивного перитонита до операции поставить трудно. Заподозрить его помогают такие признаки, как умеренная болезненность и напряжение живота на фоне атрезии тонкой кишки и выявляемые рентгенологически кальцификаты в свободной брюшной полости. При кистозном перитоните рентгенологически определяется кистозная полость, прилежащая к передней брюшной стенке; стенки кисты утолщены, кальцифицированы, определяется большой уровень жидкости.

Сегментарные пороки развития желудочно-кишечного тракта в первые дни жизни детей не дают симптомов - предвестников катастрофы. Перфорация всегда развивается остро, среди полного благополучия на 3-6-е сутки жизни и проявляется клиникой перитонеального шока. Илинически и рентгенологически у этой группы больных отмечается большое количество свободного воздуха в брюшной полости, что приводит к серьезным нарушениям дыхания и сердечной деятельности.

Лечение перитонита у новорожденных хирургическое. Требуется обязательное проведение предоперационной подготовки в течение 2-3 ч. При значительном пневмоперитонеуме целесообразно начать подготовку с пункции брюшной полости для уменьшения внутрибрюшного давления [Mustard W.F., 1969].

В качестве доступа целесообразно использовать трансректальный или попе-речный разрезы.

При внутриутробном адгезивном перитоните необходимо разделить спайки, резецировать атрезированный отдел кишки с последующим наложением анастомоза конец в конец или бок в бок. Для анастомоза мы применяем однорядный П-образный шелковый серозно-мышечный шов.

При сегментарных пороках толстой кишки операцией выбора является

выведение зоны перфорации на брюшную стенку в виде колостомы. Перфорационное отверстие желудка ушивают двухрядными швами. Брюшную полость промывают растворами антисептиков и антибиотиков и ушивают наглухо.

Закрытие колостомы выполняют через 3-4 мес.

Некротический энтероколит является одной из частых причин перфораций и перитонита, развивается в результате нарушения кровообращения в стенке желудочно-кишечного тракта с исходом в геморрагический или септический инфаркт.

Среди детей в период адаптации некротический энтероколит развивается в 0,25 % случаев, а у детей, требующих интенсивной терапии в неонатальном периоде, в 4 % наблюдений [Vergote M. et al., 1980]. В этом возрасте некротический энтероколит возникает в результате перенесенной перинатальной гипоксии и асфиксии или проведения инфузионной терапии и заменных переливаний крови через пупочную вену.

По нлинико-экспериментальным данным R. Toulon Kian и соавт. (1967, 1971, 1972), J. Lloyd (1969), при гипоксии и родовом стрессе происходит централизация кровообращения со спазмом вплоть до полного прекращения кровотока в сосудах периферии (почек и мезентериальных); в условиях затянувшейся гипоксии сосудистый спазм переходит в парез, сопровождающийся стазами и кровоизлияниями, ведущими к прогрессирующему некрозу кишечной стенки. Более частому поражению у новорожденных и особенно у недоношенных детей способствует низкая резистентность капилляров к гипоксии.

При проведении заменных переливаний крови или инфузии через пупочную вену может развиваться стойкий спазм порталных сосудов, приводящий к нарушениям мезентериального кровообращения и некротическому энтероко-

литу [Bell M.J., et al., 1973; Bounilon A. et al., 1974].

Ненроз и гангрена стенки желудочно-кишечного тракта развивается чаще и преобладает над язвенно-воспалительным процессом.

Преимущественно поражается дистальный отдел подвздошной кишки и правая половина толстой; процесс начинается со слизистой оболочки, прогрессирует до серозного покрова и, по данным J. Clopp и соавт. (1973), осложняется перфорацией в 43 - 56 % случаев.

Раннее грамотрицательное инфицирование с развитием первичного дисбактериоза кишечника также может быть причиной некротического энтероколита. Чрезмерное раздражение антигенами из кишечника приводит к вторичному блоку иммунной системы и перестройке на аутоиммунные реакции. Перекрестная реакция между антигеном ободочной кишки безмикробных животных и антигеном E.coli, выявленная работами T.V.Tomasi (1968), также способствует аутоиммунным реакциям. Разрешающим фактором служит реинфекция, возможна и аутореинфекция.

Морфологические изменения в стенке кишки у новорожденных с некротическим энтероколитом при грамотрицательном инфицировании (эндоваскулит, тромбоз мелких капилляров, кровоизлияния и некроз стенки кишки) аналогичны таковым при экспериментальной реакции Шварцмана [Waldhausen J., 1963; Nerman R.E., 1965].

Аутоиммунную природу подтверждает и волнообразное течение заболевания с обострениями и перфорациями кишечника на фоне вирусной и бактериальной реинфекции.

Нерациональное использование антибиотиков также способствует развитию энтероколита. Наряду с непосредственным повреждающим влиянием некоторых антибиотиков на слизистую оболочку кишечника существенное значе-

ние имеет подавление колонизационной резистентности сапрофитной флоры с развитием тяжелого дисбактериоза, а также формирование у патогенной флоры полирезистентности.

Язвенный энтероколит, по данным Ю.Г.Алексеевских и соавт. (1973), Е.С.Новиковой (1981), примерно в 30 % случаев осложняет течение стафилококкового сепсиса (пупочного, легочного, кожного), главным образом у недоношенных детей.

При стафилококковой инфекции под действием токсинов развиваются резкие сосудистые расстройства; спазм, сменяющийся парезом капилляров. Кровоизлияния, нарушения проницаемости кишечной стенки приводят к трофическим изменениям в эпителиальном слое и его некрозу.

Нарушения кровообращения и трофики при болезни Гиршпрунга у новорожденных также часто приводят к развитию энтероколита [Lippeus R.J., 1973].

Декомпенсация врожденного порока сердца у новорожденных также осложняется некротическим энтероколитом [Bell M.J. et al., 1973; Kitterman J.A., 1975].

Таким образом, несмотря на разнообразие этиологических факторов, в основе патогенеза некротического энтероколита лежат сосудистые расстройства, приводящие к ненрозу стенки желудочно-кишечного тракта.

Энтероколит чаще вызывает сочетание нескольких этиологических факторов (гипоксии и инфицирования). Нередко в ходе заболевания и лечения антибиотиками происходит смена стафилококковой инфекции на грамотрицательную флору, что может усугубить воспалительный процесс.

**Клиническая картина.** Наиболее тяжелая форма некротического энтероколита - острый инфаркт кишечника, как правило, развивающийся после тяжелой асфиксии в родах или введения в сосуды пуповины лекарственных

растворов. По нашим данным, острый инфаркт кишечника был у 15% детей с энтероколитом. Состояние их после рождения очень тяжелое. На фоне нарушения мозгового кровообращения I-III степени, тяжелых дыхательных и сердечно-сосудистых расстройств в 1-2-е сутки жизни отмечается резкое вздутие, напряжение и болезненность живота; перистальтика вялая; кал и газы не отходят. На обзорной рентгенограмме брюшной полости резкое снижение газонаполнения желудочно-кишечного транта; пневматоз кишечной стенки не характерен.

Обширный инфаркт в стенке кишки, как правило, приводит к перфоративному перитониту.

Менее тяжелые патологические изменения в кишечнике отмечаются у детей, перенесших хроническую внутриутроб-

ную гипоксию. Течение некротического энтероколита у этих больных имеет определенную стадийность.

Первую стадию можно расценивать как продромальную. Состояние детей группы риска, перенесших внутриутробную гипоксию и инфицирование, тяжелое - за счет неврологических расстройств, нарушений дыхания и сердечно-сосудистой деятельности. 63 % таких наблюдений касается недоношенных детей I-III степени.

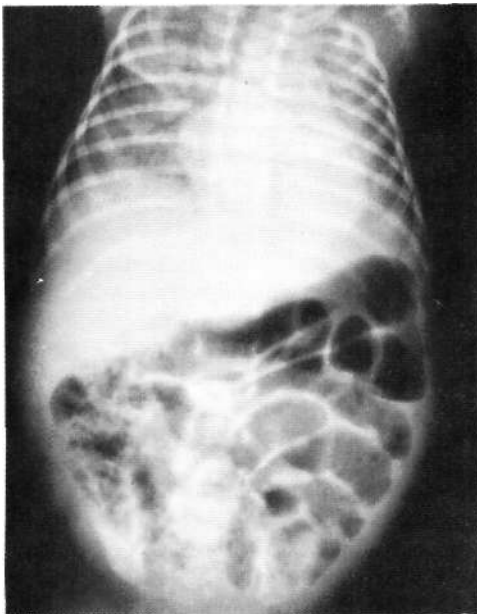
Вторая стадия характеризуется уже специфическими клиническими проявлениями некротического энтероколита. У новорожденных на 6-9-е сутки появляются симптомы дистонии и дискинезии желудочно-кишечного транта. Ребенок плохо сосет, часто срыгивает молоком, нередко с примесью желчи, быстро прогрессирует похудание, появляется вздутие живота и болезненность, чаще в правой половине. Отхождение каловых масс частое, скудное, со слизью.

Стафилококковый дисбактериоз сопровождается частым, жидким, пенистым калом со слизью в виде болотной тины. Для грамотрицательного дисбактериоза характерно частое скудное отхождение кала бледно-желтого цвета со слизью и большим водяным пятном.

Быстро нарастающая дегидратация значительно ухудшает микроциркуляцию в желудочно-кишечном тракте, способствуя прогрессированию энтероколита.

**Диагностика** некротического энтероколита сложна, существенное значение имеет рентгенография брюшной полости. Для энтероколита в этой стадии характерны неравномерность газонаполнения различных отделов желудочно-кишечного тракта, парез желудка. Участки паретических кишечных петель чередуются со спазмированными - затемненными. Отмечается утолщение тени кишечной стенки за счет отека, воспаления и выпота между кишечны-

Рис. 66. Некротический энтероколит II-III стадии. Видны выпрямленные контуры кишечных петель, пневматоз.



ми петлями. Ригидность кишечных стенок приводит к выпрямленности контуров кишечных петель. Появляется субмукозный кистозный пневматоз кишечных стенок, указывающий на зону максимального поражения (рис. 66).

Третья стадия - предперфорация; характеризуется выраженным парезом кишечника. Продолжительность ее не более 12-24 ч. Проявляется прогрессирующим ухудшением состояния, нарастанием токсикоза и эксикоза, упорной рвотой желчью, резким вздутием, напряжением и болезненностью живота. Перистальтика кишечника вялая; нал и газы не отходят; анус спастически сомкнут. Отмечается легкая ранимость слизистой оболочки прямой кишки. Присоединяется геморрагический кишечный синдром; выделение алой крови из прямой кишки и рвота „кофейной” гущей.

Рентгенологически отмечается усиление интенсивности перечисленных симптомов. За счет гидроперитонеума нарастает степень затемнения брюшной полости, наружные контуры кишечных петель теряют четность очертаний. В зоне максимального поражения кишечника отмечается локальное затемнение. На фоне усиления пневматоза нишечной стенки иногда появляется газ в портальной системе печени.

Четвертая стадия перфоративного перитонита характеризуется развитием

особенность перфоративного перитонита при некротическом энтероколите в значительной площади поражения кишечника и выраженности спаечно-воспалительного процесса; пневмоперитонеум умеренный.

Более благоприятной формой перитонеальных осложнений некротического энтероколита у новорожденных является ограниченный перитонит, наблюдающийся в 1/3 случаев. На фоне симптомов энтероколита в брюшной полости, чаще в правой подвздошной

области, появляется плотный инфильтрат с четкими контурами, умеренно болезненный. При вскрытии просвета кишки и абсцедировании инфильтрата последний увеличивается, нарастает беспокойство ребенка, особенно при пальпации живота. Выявляется напряжение мышц брюшной стенки, ухудшается общее состояние. Нередко эти признаки уловить бывает сложно, так как они появляются на фоне тяжелого состояния, как правило, септического.

При стафилококковом сепсисе энтероколита, как правило, является одним из септикотоксических очагов. Особенности течения стафилококкового энтероколита состоит в остроте процесса, тяжести токсикоза, преобладании симптомов пареза кишечника, нарушении гомеостаза с тенденцией к алкалозу и гипокалиемии.

Для энтероколита, вызванного грамотрицательной флорой, характерны волнообразное течение, склонность к хронизации, быстро нарастающая дегидратация и ферментативная недостаточность, метаболический ацидоз и склонность к внутрисосудистой гиперкоагуляции.

Лечение некротического энтероколита в первой стадии, как правило, посиндромное. От его результатов зависит и течение процесса.

При второй и третьей стадии интенсивная терапия должна включать:

- деномпрессию желудочно-кишечного тракта (при второй стадии - водно-чайная разгрузка на 6-12 ч, при третьей - полное исключение приема жидкости через рот на 12-24 ч с постоянной аспирацией застойного содержимого). При восстановлении пассажа по кишечнику ребенка начинают поить раствором Рингера по 5-10 мл через 2 ч, а в последующие сутки - дробно кормить сцеженным грудным молоком, постепенно увеличивая объем кормления;

- инфузионную терапию, направленную на восстановление микроциркуляции в желудочно-кишечном тракте и ликвидацию нарушений гомеостаза (объем инфузионной тера-

пии определяется суточной потребностью и степенью дегидратации). Необходимо назначать препараты, улучшающие реологические свойства крови: реополиглюкин, курантил, номпламин, гепарин; для лечения параза кишечника внутривенно вводят раствор калия из расчета 2-6 ммоль/л/сут;

- антибиотикотерапию с учетом чувствительности микробной флоры и колонизационной резистентности сапрофитной флоры. Мы отдаем предпочтение группе цефалоспоринов, оксациллину, бактриму, гентамицину;
- селентивную, а в наиболее тяжелых случаях полную денонтаминацию кишечника в условиях гнотобиологического изолятора.

Селективную денонтаминацию начинаю с момента энтерального кормления путем введения: гентамицина (10 мг/кг/сут), канамицина, мономицина (50 мг/кг/сут), невиврамона (0,1 мг/кг/сут), сроком на 7-10 дней с последующим назначением бифидум-бактерина по 2<sup>1</sup>/г-5 доз 3-4 раза в день сроком на 2-4 нед, контролируя по анализам дисбактериоз;

- стимулирующую терапию, наряду с заместительной (антистафилококковые препараты, антиколиплазма) необходимо назначать и препараты, купирующие иммунный блок (левамизол, тимазин, продигозан);

- десенсибилизирующую терапию: витамины и ферментные препараты по общим принципам.

Ограниченный перитонит в стадии инфильтрации также подлежит консервативному лечению, которое в 38 % случаев приводит к прекращению воспалительного процесса.

Оперативное лечение некротического энтероколита показано в стадии разлитого перфоративного перитонита, при остром инфаркте кишечника, при неэффективности консервативной терапии, предперфорации в течение 6-12 ч и нарастании интенсивности клинико-рентгенологических симптомов;

- при абсцедировании инфильтрата брюшной полости.

Чаще применяется трансректальный доступ. При разлитом перитоните операция выбора - резекция некротизированного отдела кишки с выведением двойной кишечной стомы. После одномоментного промывания растворами антисептиков и антибиотиков брюшную по-

лость ушивают с оставлением катетера для введения антисептиков (диоксидин).

При тотальном поражении толстой кишки рекомендуем ее выключение путем наложения противоестественного заднего прохода на подвздошную кишку.

При абсцедировании инфильтрата брюшной полости выполняют абсцессотомию. Через небольшой разрез передней брюшной стенки дренируют полость абсцесса максимально щадяще, не нарушая ограничительного процесса. Как правило, формируется низкий кишечный свищ, особенностью которого у новорожденных является склонность к самостоятельному закрытию при купировании основного заболевания.

Реконструктивные операции по восстановлению пассажа по толстой кишке проводятся через 3-4 мес.

**Ятрогенные перфорации** желудочно-кишечного тракта возникают при нарушении техники зондирования, инструментальных методов обследования, выполнения очистительных клизм [Mustard W.T. et al., 1969; Nagaraj U., 1979].

Механическая травма - основная причина ятрогенной перфорации стенки полого органа, главным образом прямой кишки, ректосигмоидальной зоны. Мы имеем 4 подобных наблюдения.

Во всех случаях перфорация прямой кишки проникала в брюшную полость, локализовалась по передней стенке в зоне переходной складки брюшины и сопровождалась разлитым геморагически-гнойным каловым перитонитом.

Резкое ухудшение состояния ребенка, сопровождающееся симптомами перитонеального шока, обычно наступает сразу после проведения манипуляции; очень быстро развивается типичная клиника разлитого перитонита.

Операцией выбора при перфорации прямой кишки является ушивание перфорационного отверстия с наложением сигмостомы. Санация брюшной полости проводится по общим правилам.

**Неперфоративный, или септический перитонит** развивается при внутриутробном или постнатальном инфицировании. На его долю, по данным клиники, приходится 16 % всех случаев перитонитов у новорожденных.

При внутриутробном инфицировании чаще гематогенным и лимфогенным путем возникает тяжелый септический процесс (с серозно-гнойным перитонитом, плевритом, перикардитом и менингитом), вызванный как грамположительной, так и грамотрицательной флорой.

В постнатальном периоде перитонит возникает при контактном переходе гнойной инфекции с пупочных сосудов или забрюшинного пространства [Ворохов Л.А., 1956; Гращенко М.Д., 1962; Долецкий С.Я., 1965].

Неперфоративный постнатальный перитонит примерно в 50 % наблюдений носит ограниченный характер.

У новорожденных при внутриутробном инфицировании симптомы перитонита проявляются в первые сутки жизни тяжелым токсикозом, рвотой желчью, вздутием и болезненностью живота, задержкой выхода кала. Брюшная стенка утолщена, напряжена, лоснится, появляется гиперемия.

Рентгенологически выявляется значительный гидроперитонеум, затемняющий брюшную полость и создающий впечатление нечеткости контуров кишечных петель. Затемнение верхнего этажа брюшной полости обусловлено гепатоспленомегалией.

Клиническая картина постнатального перитонита развивается исподволь на фоне очага гнойной инфекции. Постепенно ухудшается состояние и нарастает токсикоз, появляются симптомы пареза желудочно-кишечного тракта, нарастает напряжение мышц брюшной стенки и выявляется отечность, которая распространяется и на наружные половые органы. При ограниченном перитоните инфильтрат брюшной полости переходит

на переднюю брюшную стенку, чаще в зоне воспаления пупочных сосудов.

Рентгенологически отмечается гидроперитонеум, парез кишечника, причем кишечные стенки не утолщены. Выявляется утолщение передней брюшной стенки, инфильтрат выделяется как затемнение, оттесняющее кишечные петли.

Лечебная тактика при неперфоративном перитоните складывается вначале из консервативной антибактериальной и инфузионной терапии в надежде на купирование первичного очага и начинающегося перитонита. При отсутствии эффекта в течение 6-12 ч и нарастании клинико-рентгенологических симптомов выполняют оперативное вмешательство.

Применяют одномоментное промывание брюшной полости растворами антисептиков и антибиотиков с обязательным дренированием очага гнойной инфекции.

Н.С.Токаренко (1981) предложил проведение лапароцентеза с катетеризацией брюшной полости и фракционным промыванием растворами антибиотиков.

При ограниченном перитоните на стадии абсцедирования показаны абсцессотомия и дренирование полости абсцесса.

Лечение перитонита у новорожденных, особенно разлитого, представляет значительные трудности, летальность остается высокой, поэтому основные силы должны быть направлены на профилактику перитонита.

#### • Хилоперитонеум

Выделение хилезной жидкости в брюшную полость - редкое малоизученное заболевание.

Многие вопросы этой проблемы освещены в одной из первых работ R.Tapper, J.Vasco (1967). Авторы анализируют 140 опубликованных наблюдений, в том

числе насающихся детей. Более 55 % наблюдений затемнений у детей относятся к детям первых месяцев жизни и грудным.

Причиной накопления хилезной жидкости в брюшной полости могут быть: 1) пороки развития лимфатических протонов (врожденные стенозы с последующим разрывом, врожденные свищи, кистозные перерождения протонов и т.д. Почти у  $1/3$  причина скопления хилезной жидкости в брюшной полости была не выявлена; 2) опухоли забрюшинного пространства и брюшной стенки, вызывающие сдавление лимфатических протонов и их разрывы (наиболее часто вызывает лимфорею лимфангиома); 3) травма закрытая и открытая, в том числе операционная и реанимационная; 4) воспалительные процессы, приводящие к эрозии стенок лимфатических сосудов.

Хилоперитонеум встречается чаще всего в грудном возрасте и, по-видимому, обусловлен пороком развития лимфатической системы брюшной полости, второе по частоте место занимают опухольные процессы. Нередко хилоперитонеум сочетается с хилотораксом.

Клинически хилоперитонеум проявляется постепенным равномерным увеличением живота, иногда до очень больших размеров. При этом мышцы брюшной стенки перерастягиваются и живот как бы расплывается, становится „лягушачьим“. Состояние ребенка ухудшается постепенно, он плохо поправляется, становится менее активным, капризничает. При осмотре обращает на себя внимание увеличенный живот и выраженная венозная сеть передней брюшной стенки. Лимфангиома брюшной стенки определяется в виде тестоватой мягкой опухоли, из которой при длительном прижатии удается выдавить жидкость в другие отделы, накопление происходит очень быстро. Тяжесть состояния, нарушение дыхания, гемодинамики и пассажа по кишечнику во мно-

гом определяются величиной, распространенностью опухоли и быстротой количества накопления содержимого в брюшной полости. При запущенных формах заболевания наблюдается анемия, гипопропротеинемия. Декомпенсация наступает довольно редко. Иногда хилоперитонеум обнаруживается врачами случайно.

Так, в одном из наблюдений хилезная жидкость была выявлена только при грыжесечении, выполненном по месту жительства. Ретроспективно обратили внимание на увеличенный живот.

При перкуссии живота выявляется укорочение звука и перемещение жидкости при изменении положения тела. При поколачивании выявляется дрожание. Диагноз становится несомненным, если при пункции брюшной полости сразу под давлением выделяется большое количество характерной опалесцирующей жидкости, напоминающей разбавленное молоко; при исследовании в ней определяется большое количество нейтрального жира (в пределах 6 %) и белка (до 5-6 %).

При обзорной рентгенограмме можно отметить лишь наличие жидкости в свободной брюшной полости.

Лимфография - достаточно сложное исследование у детей, ее следует применять для выявления локализации экстравазата при решении вопроса об операции. Лимфографию проводят в рентгенооперационной путем введения сверхжидкого масляного препарата в периферические лимфатические сосуды. Предварительно при пункции брюшной полости аспирируют по возможности максимум хилезной жидкости.

С нашей точки зрения, более информативным исследованием следует признать лапароскопию с предварительной аспирацией жидкости и введением воздуха в брюшную полость. Чтобы обнаружить место поражения лимфатических сосудов, можно предварительно (за 2-3 ч) ребенка накормить молочны-

ми и жировыми смесями, что значительно усилит лимфорею.

Лечение начинают с консервативных методов. Переводят больного на парентеральное питание в течение 1<sup>1</sup>/<sub>г</sub>-2 нед и более. Через рот можно давать только воду. Накопление жидкости контролируют периодическими пункциями брюшной полости. Обычно перевод на парентеральное питание быстро приводит к запустеванию лимфатических протоков, мелкие эрозированные сосуды начинают рубцеваться и лимфорея пренращается. Из препаратов для энтерального кормления применяют триглицериды (жировая эмульсия), поступающие из кишечника в кровь, минуя лимфатическую систему; при этом можно комбинировать энтеральное питание с парентеральным.

Хирургическое вмешательство при хилоперитонеуме должно применяться только в тех случаях, когда есть надежда найти и устранить дефект развития лимфатических сосудов, удалить лимфангиому или прошить участки, подозрительные на лимфорею. Прямым показанием к операции считают опухоли, вызывающие сдавление и разрушение лимфатических протоков, они встречаются как казуистика.

Такие паллиативные операции, как отведение хилезной жидкости с помощью сальника, вшитого в забрюшинное пространство, не всегда приносят успех. Однако если при операции не удается обнаружить дефект в лимфатической системе, то можно выполнить такую операцию. Могут быть проведены и другие виды шунтирования с использованием одностороннего вентиля Холтера (применяющегося нейрохирургами для дренирования гидроцефалии), с помощью которого осуществляется сброс хилезной жидкости непосредственно из брюшной полости в венозную систему. Летальность, по данным J.Vasco, R.Tarper (1967), при консервативном и оперативном лечении достигает 25 %.

## • Заболевания сальника

**Кисты сальника** - скопление серозной жидкости между его листами-чаще всего возникают в результате закупорки лимфатических путей. Кисты тонкостенны, имеют дольчатое строение, разную величину, иногда достигают громадных размеров. Содержимое серозная бледно-желтая жидкость. Кисты с грубой плотной стенкой и несерозным содержимым в основном имеют опухолевое происхождение (дермоидная киста).

Кисты сальника встречаются у детей не очень редко, но описываются в виде отдельных наблюдений [Девайнин Е.В., Полежаева О.Н., 1972; Маценко П.А., Црусов В.А., 1973; Касаев А.А., 1974; Седренко С.Г., Дмитранова Л.Г., 1979, и др.].

Клинические проявления зависят от величины кисты. Большие кисты могут вызывать неприятные или даже болевые ощущения, дисфагию, частичную кишечную непроходимость, но нередко протекают без жалоб, и тогда первый симптом - постепенное равномерное увеличение окружности живота. При перкуссии определяется тупость и симптом дрожания, впервые отмеченные С.Д.Терновским и описанные А.А.Бериладским (1959): при поколачивании пальцем по брюшной стенке (нан для определения выблнения свободной жидкости) выявляются затухающие колебания, распространяющиеся как по горизонтали, так и по вертикали с одинаковой силой. Этот симптом особенно хорошо выявляется в положении больного стоя, так как ниста провисает и при простукивании колеблется за счет перемещения жидкости. Малые кисты выявляются случайно на операции, но значительно чаще вызывают перекрут сальника. В этих случаях дети поступают с резкими болями в животе и подвергаются экстренной операции с предположительным диагнозом: аппендицит.



Большинство операций производят по поводу осложнений кист: перемрут, нагноение, сращение с внутренними органами и их сдавление, кровоизлияние в кисту и, наконец (при больших кистах), разрывы. В таких случаях клинические проявления зависят от осложнения и имеют острое течение. При больших кистах уже при обзорной рентгенографии и в боковой проекции выявляется смещение кишечных петель кзади и в сторону от средней линии, особенно хорошо это видно при контрастировании кишечника бариевой взвесью.

При выявлении кисты операция показана в любом возрасте. Производят срединную лапаротомию и резецируют сальник вместе с кистой. Нередко киста имеет тонкую ножку и после перевязки и пересечения легко может быть удалена. При необходимости разделения спаек проводят тщательный гемостаз. После удаления громадных кист, сразу после операции, следует положить компрессионную повязку на живот. В противном случае резкое изменение внутрибрюшного давления после удаления кисты может сказаться на гемодинамике и дыхании.

**Заворот** сальника сопровождается нарушением кровотока соответствующего участка с развитием асептического воспаления и деструктивного процесса. Описаны лишь отдельные наблюдения [Акжигитов Г.Н., Копи И.Л., 1979; Седренов С.П., Дмитранова Л.Г., 1979, и др.]. Редкость заболевания у детей объясняют малым поперечником сальника, малой выраженностью жировых включений или их полным отсутствием. Предрасполагают к завороту кисты и опухоли сальника, его большая величина, спайки с образованием другой точки фиксации, воспалительные процессы.

В генезе клинических проявлений играет роль не только сам заворот, но и некроз сальника, и вовлечение в воспалительный процесс брюшинного покрова.

Обычно дети поступают на 2-3-и сутки от начала заболевания, так как боли усиливаются постепенно по мере развития нарушений кровообращения в сальнике. Может быть и острое начало с интенсивно нарастающими болями по средней линии живота, затем боль становится постоянной, разлитой. Рвота и тошнота наблюдаются довольно часто.

В начале заболевания живот не вздут, мягкий, резко болезненный и напряженный в проекции перекрута, чаще на уровне пупка справа. В этой же области иногда можно определить некоторое выбухание и пропальпировать резко болезненное плотное подвижное опухолевидное образование. Иногда выявляется напряжение мышц и положительный симптом Щеткина, может быть изменена конфигурация живота. Затем присоединяются общие явления: повышение температуры тела, нарастающая интоксикация и энсикоз, адинамия.

Лечение только оперативное - резекция пораженного отдела сальника в пределах здоровых тканей. Обычно участок заворота выглядит как опухолевидное образование синюшно-багрового цвета, отечное, инфильтрированное. В брюшной полости, как правило, геморрагический выпот. Если операция начата из аппендикулярного доступа вследствие ошибочного диагноза, то лучше эту рану ушить и сделать срединную лапаротомию, которая даст возможность с меньшей травмой провести резекцию сальника. При инфицировании брюшной полости целесообразно поставить микроирригатор на 2-3 дня для введения антибиотиков.

**Оментит** - изолированный воспалительный процесс в большом сальнике.

В зависимости от причин возникновения различают первичный и вторичный оментит. Первичный оментит встречается крайне редко, описывается как казуистика и является результатом гематогенного заноса инфекции. Вторичный - развивается при контактном или гема-

тогенном заносе инфекции, нередко при внедрении инородных тел (лигатура, нити или кусочек марли). У детей оментит наблюдается чаще всего после оперативных вмешательств по поводу деструктивного аппендицита, особенно, если приходится резецировать сальник из-за вовлечения его в воспалительный процесс [Белоблоцкий ВТ. и др., 1978].

Чаще это бывает у детей дошкольного и школьного возраста, когда сальник достигает размеров, позволяющих ему участвовать в ограничительном процессе при воспалении в брюшной полости. Дефекты, допускаемые во время обработки сальника, способствуют развитию в нем воспаления. Среди этих дефектов - оставление под лигатурой массивной культи резецированного сальника или проведение резекции не в пределах здоровых тканей.

Вторичный оментит обычно проявляется через 1<sup>1</sup>/<sub>2</sub>-2 нед после аппендэктомии, когда, казалось бы, наступает выздоровление и ребенка выписывают домой, иногда он вновь поступает через несколько дней после выписки. Состояние ребенка ухудшается, появляются боли в животе, нарастают признаки интоксикации, повышается температура тела. Уже в ранние сроки удается определить напряжение мышц брюшной стенки и резкую болезненность на ограниченном участке или болезненное опухолевидное образование, обычно неподвижное или малоподвижное, чаще в среднем отделе живота. Отмечается гиперлейкоцитоз, увеличение СОЭ, сдвиг формулы крови влево.

Оментит может проходить различные фазы воспаления от инфильтрата до абсцедирования, вовлекая в процесс не только сальник, но и прилежащие органы с развитием вторичного перитонита. Клиническое течение во многом определяется зоной воспаления. Посевы из гнойников чаще дают рост кишечной флоры, не исключена и анаэробная инфекция. В диагностике может помочь

ультразвуковое сканирование и томография, к подобным исследованиям следует прибегать в неясных случаях.

Лечение может быть консервативным и оперативным - все зависит от стадии процесса. При инфильтрате (без признаков интоксикации и генерализации процесса) возможно консервативное лечение: усиление антибактериальной терапии (смена антибиотиков, подключение препаратов, влияющих на анаэробную флору); местно назначают рассасывающие процедуры (тепло, УВЧ); возобновляют инфузии. Строго следят за флорой кишечника, при дисбактериозе проводят соответствующую терапию. Консервативное лечение, особенно начатое в ранние сроки, более чем у 1/3 больных может оказаться успешным. При отсутствии эффекта в течение 2-3 дней или ухудшении состояния с нарастанием таких симптомов, как боль, рвота, увеличение инфильтрата, или появлением перитонеальных симптомов следует прибегать к оперативному вмешательству.

Операция должна сопровождаться инфузионной защитой, желательна предоперационная подготовка. Релапаротомию выполняют в зоне инфильтрата, но разрез должен быть значительно шире, чем предыдущий, с тем чтобы вскрыть свободную брюшную полость ниже или выше инфильтрата, затем осторожно со стороны брюшины его осмотреть, ограничить салфетками и после этого попытаться его выделить. Если это удастся, то производят резекцию сальника в пределах здоровой части, пересекая и перевязывая его небольшими прядями, оставляя по возможности небольшие культы. Вмешательство заканчивают введением в брюшную полость растворов антибиотиков, можно с оставлением микроиригатора для послеоперационной санации. Иногда приходится рыхло подводить на 3-5 дней тампон к ложу резецированного сальника, особенно если остаются инфицированные участки сальника при вовлечении в

воспалительный процесс стенки ободочной кишки.

При абсцедировании инфильтрата и невозможности его удаления из-за обширного воспаления после отграничения свободной брюшной полости гнойник вскрывают и дренируют. Тампоны подводят для отграничения зоны воспаления, дренажную трубку ставят в центр гнойника. В целях предупреждения инфицирования свободной брюшной полости гнойную рану надо изолировать от ушной брюшной раны. Если предполагается обширный воспалительный процесс с абсцедированием, то разрез следует делать над абсцессом, вскрыть его и хорошо дренировать без ревизии свободной брюшной полости. В послеоперационном периоде продолжают массивную антибактериальную терапию с учетом флоры, инфузии жидкостей с целью детоксикации, санацию очага.

#### **• Абдоминальная форма псевдотуберкулеза**

Псевдотуберкулез - острое инфекционное заболевание, вызываемое *Yersinia pseudotuberculosis*.

Существуют эндемические регионы страны (Приморский край). Возможны спорадические случаи.

Иерсиния может быть причиной воспаления в червеобразном отростке, стенке кишки (терминальный илеит, тифлит), мезентериальных лимфатических узлах и даже поджелудочной железе (редко). Наблюдаются все формы воспаления - от катарального до гнойного. По данным Ф.Ф.Антоненко (1979), в 56,6 % наблюдений при абдоминальной форме иерсиниоза развиваются такие осложнения, как перфорация и эмпиема червеобразного отростка, перитонит, гнойный лимфаденит, спаечный процесс, паралитическая непроходимость, острая водянка желчного пузыря.

Заболевание начинается остро и носит характер токсико-инфекции. Повышается температура тела, появляются головная боль, мышечные и суставные боли. Одновременно дети жалуются на боли в правой подвздошной области; может быть рвота, тошнота, нередко жидкий кал. Почти у <sup>3</sup>/<sub>4</sub> больных определяется скарлатиноподобная сыпь на симметричных участках груди, живота, в паховых складках. Сыпь держится около суток, исчезновение ее, как правило, совпадает с некоторым улучшением состояния, обычно через неделю - полторы наступает мнимое благополучие, затем более чем у половины больных появляются абдоминальные симптомы. В этот период они поступают с типичной картиной острого аппендицита: локальная боль и напряжение мышц в правой подвздошной области. - В анализе крови можно отметить лишь увеличение числа лейкоцитов со сдвигом формулы крови влево.

Бактериологическое подтверждение заболевания возможно путем посева на специальные среды материала из червеобразного отростка, лимфатических узлов, выпота, но результат можно получить не ранее чем через 4-5 нед.

Использование плотной среды Г.Л.Серова (1968) с отсевом на скошенный агар и среды И.И.Любарова (1958) дает возможность получить предварительный результат уже на 2-3-и сутки.

Для определения антител в сыворотке крови может быть проведена реакция агглютинации (РА) с антигенами культуры псевдотуберкулезного микроба 5 серотипов. Положительной реакцией считалась 1:200 по методике Mollaret (1962).

Показания к оперативному вмешательству ставят при начальных признаках деструктивного процесса в органе: пассивное напряжение мышц брюшной стенки, резкая болезненность при понолачивании, появление симптома Щеткина.

По данным Ф.Ф.Антоненно (1979), среди 34 детей с иерсиниозом червеобразного отростка у 23 было простое воспаление отростка, у 8 - флегмонозное, у 2 - гангренозное и у 1 - эмпиема отростка.

При поражении стенки кишки отмечались все признаки воспаления: отечность, ригидность, синюшность, местами с кровоизлияниями, иногда фибринозные наложения.

При иерсиниозном лимфадените илеоцекальной области узлы, как правило, плотные, сочные на разрезе, напоминают пчелиные соты, нередко сливаются в единый конгломерат и напоминают опухоль, возможно абсцедирование отдельных лимфатических узлов.

Обязательно проводят аппендэктомию, при мезадените берут узел на исследование, заканчивают вмешатель-

ство введением микроирригатора и вливанием раствора антибиотиков в брюшную полость. Учитывая высокую чувствительность возбудителя к левомицетину, тетрациклину и стрептомицину, целесообразно их вводить в ранние сроки, как внутримышечно, так и интраабдоминально.

Абсцедирующие лимфоузлы лучше удалить, проведя тщательный гемостаз, затем к ложу рыхло подвести тампон, вставить микроирригатор. В послеоперационном периоде применяют антибиотики, гормоны, физиотерапевтическое лечение. При выраженной интоксикации обязательно проводят инфузионную терапию. Обычно состояние больных улучшается и через 2-3 нед лечение постепенно отменяют.

Средняя длительность пребывания в стационаре составляет 20 сут.

## Ж Патология поджелудочной железы

### • Пороки развития

Считают, что „кольцевидная” поджелудочная железа (annular pancreas) встречается в 3 % всех аномалий пищеварительного тракта [Боровой Е.М., 1971; Баиров Г.А., 1978; Danto G., Vucovincky, 1971]; по нашим данным, реже - менее чем в 0,5 % наблюдений. Формируется указанный порок на 4-6-й неделе внутриутробной жизни и обусловлен нарушением слияния вентральной и дорсальной закладок органа, возможно, нарушением обратного развития его вентральной закладки.

По данным Г.А.Баирова, можно выделить несколько форм кольцевидной поджелудочной железы.

Чаще всего кольцо головки поджелудочной железы охватывает нисходящий отдел двенадцатиперстной кишки и полностью или частично перекрывает ее просвет. В некоторых случаях кольцо не бывает сомкнутым, а прерывается соединительнотканными тяжами, суживающими дуоденальный просвет.

Клинически этот порок развития протекает как врожденная дуоденальная непроходимость, частичная или полная, в зависимости от формы порока. Чаще всего проявляется в период новорожденное™. У детей старшего возраста кольцевидная поджелудочная железа проявляется как хроническая дуоденальная непроходимость.

Диагноз можно лишь заподозрить при частичной непроходимости. Подтверждение получают при эндоскопическом исследовании: просвет двенадцатиперстной кишки резко сужен, слизистая оболочка гиперемирована, иногда определяются эрозии.

Лечение оперативное.

Доступ у новорожденных - правосторонний парамедианный или верхний поперечный, у детей старшего возраста - верхнесрединный. Двенадцатиперстная кишка при сдавлении обычно расширена, ткань железы в виде полоски шириной 0,5-1 см и более охватывает кишку. У детей старшего возраста отмечается значительное расширение кишки, гипертрофия стенки. Для ревизии области препятствия и решения вопроса о способе восстановления пассажа необходима мобилизация двенадцатиперстной кишки по Кохеру.

У новорожденных чаще накладывают позадиободочный изоперистальтический дуоденоюноанастомоз; у детей более старшего возраста - дуоденодуоденоанастомоз или гастродуоденоанастомоз (рис. 67).

Рассечение кольца поджелудочной железы сопряжено с опасностью повреждения дополнительных панкреатических протоков и массивного кровотечения.

**Аберрантная поджелудочная железа.** Гетеротопическая ткань железы чаще всего наблюдается в стенке различных отделов желудочно-кишечного тракта (на протяжении тощей кишки и в дивертикуле Меккеля).

Добавочная pancreas представляет собой дольчатое уплотнение овальной, округлой или неправильной формы, диаметром 2-3 см. Располагается обычно в противобрыжечном крае тощей кишки. При морфологическом исследовании выявляются железистые элементы, выводные протоки, реже островки Лангерганса. В некоторых случаях определяется связь протоков

аберрантной железы с поверхностью слизистой оболочки желудочно-кишечного тракта.

Аберрантная поджелудочная железа может служить причиной острых воспалительных процессов в брюшной полости, кровотечений и тонкокишечной инвагинации. Источником кровотечения является изъязвленная слизистая оболочка тощей кишки или дивертикула Меккеля в результате воздействия панкреатических соков. Кровотечение может быть массивным и служить показанием к неотложному оперативному вмешательству, так же как и тонкокишечная инвагинация. При обнаружении гетеротопированной ткани поджелудочной железы показана клиновидная резекция стенки кишки вместе с железой и последующим поперечным ушиванием кишки двухрядным швом, при локализации ткани железы в дивертикуле Меккеля.

### • Кисты

Кисты поджелудочной железы у детей встречаются очень редко, описаны отдельные наблюдения. Только за многие годы некоторым авторам удалось провести анализ историй болезни нескольких больных [Баиров Г.А., 1978; Narkangi et al., 1981].

Наиболее приемлема следующая классификация.

Кисты поджелудочной железы:

#### А. Ложные

1. Воспалительного генеза: а) острые, б) хронические
2. Посттравматические
3. Паразитарные
4. Новообразования

#### Б. Истинные

1. Врожденные: а) простые, б) поликистоз, в) дермоидные, г) фиброзно-кистозные
2. Приобретенные: а) ретенционные, б) паразитарные, в) опухолевые

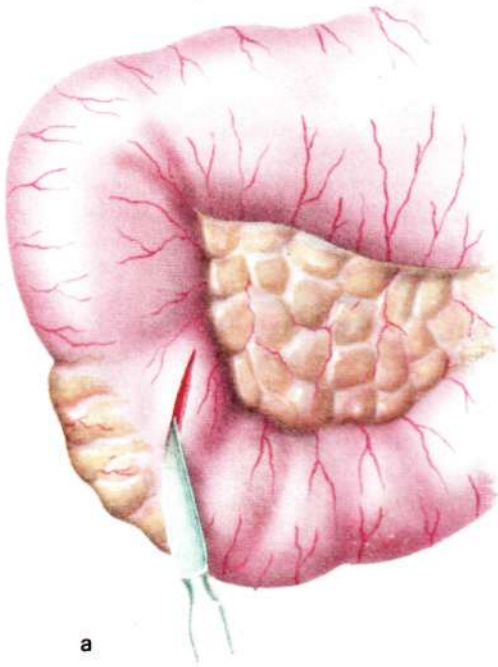
Псевдокисты имеют плотную фиброзную капсулу без эпителиальной выстилки, могут быть заполнены секретом поджелудочной железы. Истинная киста имеет эпителиальную выстилку.

Существенно выяснить, сообщается ли киста с протоками или полностью от них отшнурована. Возможно возникновение полости кисты на значительном удалении от железы.

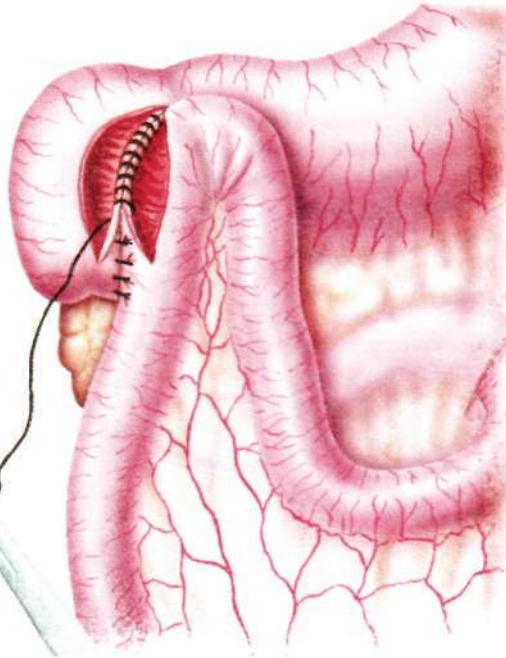
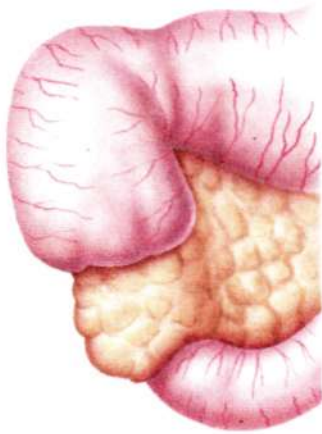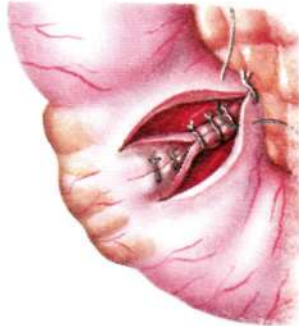
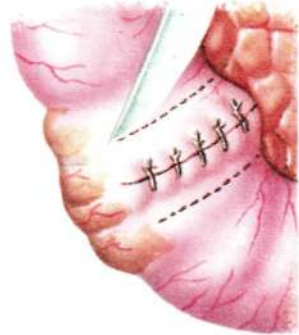
Псевдокиста возникает при повреждении паренхимы железы. В результате травмы или воспалительного процесса происходит ферментативный аутолиз железистой ткани, возникает грануляционный вал, ограничивающий зону воспаления, который замещается фиброзной тканью с последующим формированием кисты. У детей врожденные кисты (исключая истотофиброз поджелудочной железы) встречаются редко.

Как правило, псевдокисты обусловлены очень типичной травмой: прямой удар в эпигастральную область, нередко рулем при падении ребенка с велосипеда. Почти закономерно после выраженных болезненных ощущений наступает светлый промежуток в течение нескольких недель или даже месяцев. Затем у ребенка развивается абдоминальный синдром: болевые ощущения постепенно нарастают, появляется тошнота, иногда рвота, ухудшается аппетит, живот начинает увеличиваться за счет формирования кисты или накопления асцитической жидкости. В большинстве случаев через брюшную стенку удается пальпировать располагающееся в верхнем этаже живота кистозное образование в виде гладкостенной опухоли, безболезненное, упругое, плотноэластическое.

По данным D.G.Conney и соавт. (1975), боли в животе наблюдаются у 68 % больных, рвота - у 52 %, образование удается определить у 64 %. Уровень амилазы крови повышается у 80 % пациентов. В моче уровень амилазы повышается реже.



a



б

Подъем уровня амилазы чаще бывает при острых псевдокистах, возникающих на фоне стихающих воспалительных явлений.

Клиническое течение заболевания становится более ярким при возникновении осложнений: нагноения или острой кишечной непроходимости, прорыва кисты в кишку. В отличие от взрослых у детей кровотечение из кист поджелудочной железы практически не встречается.

Врожденные кисты в детском возрасте клинически проявляются лишь по достижении больших размеров, когда сдавливают прилежащие органы или определяются пальпаторно.

Ультразвуковое сканирование является скрининг-тестом, по которому можно судить о наличии объемного образования в области поджелудочной железы и его анатомо-топографических взаимоотношениях с такими прилежащими органами, как почка, селезенка. С помощью УЗ-сканирования определяют величину поджелудочной железы, причем чаще всего обнаруживается гипертрофия паренхимы с расширением протока [O'Neill I.A., 1982] (рис. 68).

Рентгенодиагностика основана на выявлении объемного образования, о котором можно судить по смещению желудка кпереди, кверху кнутри или кнаружи, поперечная ободочная кишка смещается книзу. Подобные изменения хорошо выявляются при исследовании желудочно-кишечного тракта с бариевой взвесью: обнаруживается деформация желудка, при кисте в области головки железы двенадцатиперстная кишка смещается кнаружи, увеличивается ее разворот. При расположении кисты в области тела и хвоста железы характерны ирригограммы: выявляется оттесне-

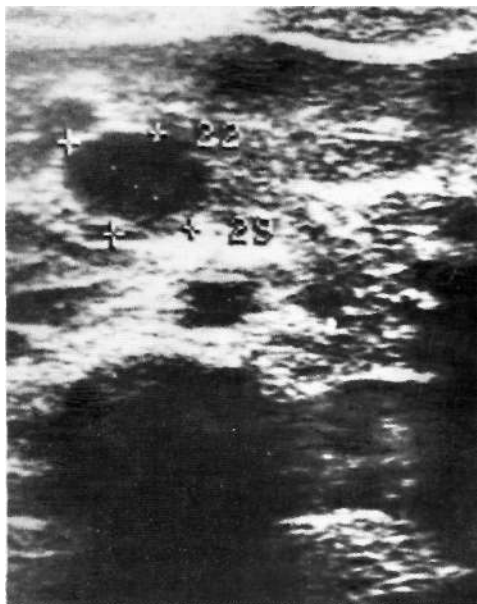

Рис. 68. Эхограмма. Киста поджелудочной железы.

ние поперечной ободочной кишки кпереди, вправо и выше, особенно ее селезеночного изгиба.

Урографическое исследование имеет значение для выяснения топике образования; иногда его выполняют в сочетании с диагностическим пневмоперитонеумом.

О наличии кист поджелудочной железы и их расположении можно судить по селективной ангиографии, радиоизотопному исследованию поджелудочной железы, при котором на высоте накопления РФП можно судить о состоянии паренхимы органа. Однако эти методы из-за сложности выполнения и пока еще малой информативности не получили широкого распространения.

Наибольшую диагностическую ценность имеет ретроградная холангиопанкреатография, позволяющая не только определить состояние желчных путей

Рис. 67. Операция при кольцевидной поджелудочной железе.

*а - дуоденодуоденостомия; б - дуоденоеюностомия.*



и вирсунгова протока, но и выявить внутренние свищи, установить объем поражения. По срокам заболевания, тяжести состояния больного, остроте клинических проявлений и уровню амилазы судят о стадии воспалительного процесса, различая острую и хроническую форму заболевания.

Дифференцировать неосложненные кисты поджелудочной железы приходится с опухолями и кистами селезенки, других органов брюшной полости и забрюшинного пространства. Указанные выше специальные методы исследования достаточно быстро позволяют уточнить диагноз.

**Лечение.** В острой стадии заболевания, когда имеются признаки вовлечения в патологический процесс железы, а кистозное образование четко не выявляется, показано консервативное лечение. При сформировавшихся кистах показано хирургическое лечение. Выбор операции во многом определяется сформированностью капсулы, локализацией кисты и наличием внутреннего свища. Срочность операции зависит от клинических проявлений.

Оперативное вмешательство заключается в марсупиализации или иссечении кисты с резекцией паренхимы железы и, наконец, в наложении внутреннего дренажа.

При больших, плохо сформированных кистах с рыхлой капсулой, признаками воспаления или нагноения, следует проводить марсупиализацию с частичным иссечением оболочек и их подшиванием к брюшной стенке. Края оставшейся кисты подшивают к брюшине вместе с апоневрозом. В полость вводят толстую дренажную трубку, лучше двухпросветную, для промывания антисептическими и прижигающими растворами.

Некоторые хирурги предлагают вводить в нисту, помимо трубки, 2-3 тампона до дна полости. Тампоны подтягивают начиная с 8-10-го дня и извле-

кают к концу 3-й недели. Обычно свищи закрываются в течение 1-2 мес; возможны рецидивы.

Дренирование показано при небольших кистах, сообщающихся с брюшной полостью, а также при рецидивах. Главным условием выполнения операции является хорошо сформированная плотная капсула. Предварительно вскрывают петлю тощей кишки, пересекают и анастомозируют с кистой, восстанавливая проходимость кишечника по Ру. Анастомоз кисты с изолированной кишкой лучше выполнять бок в бок двухрядным швом.

Если киста не сообщается с протоками поджелудочной железы, легко выделяется, ее можно удалить или вылущить, но обязательно к ложу следует подвести тампон или дренажную трубку. На 8-10-й день удаляют тампон, а затем при отсутствии отделяемого и трубку. Дренаж и тампон лучше выводить через сальник в поясничную область, сзади нисходящего отдела толстой кишки. По данным G.A.Conpland (1970), у 8 из 14 детей наружное дренирование привело к выздоровлению, у 2 из них был наложен внутренний дренаж, у одного произведена резекция поджелудочной железы, 3 детей излечены консервативно (с применением лучевой терапии у 2 больных).

#### • Острый панкреатит

У детей острый панкреатит встречается редко и описывается в виде отдельных наблюдений. В последние годы появились публикации, основанные на более значительном материале [БаировГ.А., 1978].

Выделяют три группы причин острого панкреатита: механические, нейрогуморальные, токсико-аллергические.

К первой группе следует отнести дуоденально-панкреатический рефлюкс, внутрипротоковую гипертензию, травму, в том числе операционную, спазм, ди-

скинезию двенадцатиперстной нишни. Но второй группе относятся все стрессовые ситуации и нейрогуморальные влияния. В третью группу включаются инфекционные заболевания (корь, паротит, дизентерия), протекающие на фоне конституционной аллергии [Зернов Н.Г., 1973].

Основным механизмом развития панкреатита считается аутолиз тканей поджелудочной железы в результате выброса в кровь большого количества неактивированного трипсина. Местные изменения в паренхиме железы обычно начинаются с повышения сосудистой проницаемости и нарастания отека. Это приводит к нарушению оттока секрета в двенадцатиперстную кишку и еще большому повышению концентрации ферментов, появляются кровоизлияния. В интерстициальное пространство выделяется фосфолипаза, что значительно усиливает жировой некроз.

В самопереваривании поджелудочной железы придают значение и другим протеолитическим ферментам: эластазе, которая разрушает стенки кровеносных сосудов, способствует возникновению кровоизлияний, протеазам лейкоцитов.

Большое значение в развитии неспецифических общих симптомов имеют изменения в наллинреин-кининовой системе поджелудочной железы. Активация калликреина, возникающая под воздействием трипсина, нарушает состояние свертывающей и противосвертывающей системы, усиливает парез прекапилляров и повышает проницаемость сосудов [Савельев В.С., Буянов В.М., Огнев Ю.В., 1983].

Возникают волевические расстройства, связанные с потерей воды, электролитов и белка (в первую очередь альбумина) в интерстициальное пространство и просвет паретичной кишки. Затем наступает падение объема циркулирующей плазмы, сгущение крови, гиперкоагуляция, агрегация эритроцитов, что значительно ухудшает микроцирку-

ляцию. Нарастает кислородное голодание тканей. Нарушается водно-электролитный и кислотно-основной баланс, причем чем меньше ребенок, тем быстрее наступают подобные изменения.

С современных позиций наиболее удачной является клинко-морфологическая классификация острого панкреатита В.С.Савельева, В.М.Буянова, Ю.В.Огнева (1983).

- I. Клинко-анатомические формы
  1. Отечный панкреатит (абортивный панкреонекроз)
  2. Жировой панкреонекроз
  3. Геморрагический панкреонекроз
- II. Распространенность
  1. Локальный, субтотальный, тотальный
- III. Течение
  1. Абортивное, прогрессирующее
- IV. Периоды болезни
  1. Период гемодинамических нарушений и панкреатогенного шока
  2. Период функциональной недостаточности паренхиматозных органов
  3. Период дегенеративных гнойных осложнений

Отечная форма патобиохимически характеризуется постепенным возрастанием активности ферментов поджелудочной железы и наллинреин-кининовой системы в течение недели, затем наступает их нормализация. При жировом панкреонекрозе высокая активность всех ферментов отмечается уже в первые сутки. Затем наблюдается динамика волнообразного снижения активности в продолжение двух недель. Особенностью является низкая активность липазы в перитонеальном выпоте, хотя в лимфе активность липазы и трипсина значительно выше.

Отличительной особенностью геморрагического панкреонекроза является относительно низкая активность ферментов (трипсина и липазы) в лимфе и высокая - в перитонеальном выпоте.

Подобные изменения объясняют различной локализацией панкреонекроза. При отечной форме некроз имеет очаговый характер, при жировой - развивается в органной и лимфатической системе без поражения межлочечной ткани, при геморрагической - основные некротические процессы происходят в интерстициальном пространстве, при этом наступают глубокие морфологические и функциональные изменения железистого аппарата поджелудочной железы.

**Клиническая картина** в начальных стадиях заболевания независимо от формы панкреатита проявляется болью в животе, многократной рвотой дуоденальным содержимым, вздутием живота. При жировой и геморрагической форме панкреатита симптомы более выражены и заболевание протекает значительно острее. Боли вначале носят разлитой характер, затем локализуются в эпигастральной области, дети нередко принимают вынужденное положение. Боли иногда иррадиируют в лопатки, носят опоясывающий характер. Многократная рвота с примесью желчи, обильное слюнотечение, постоянная тошнота - также постоянные симптомы заболевания. Ребенок отказывается от еды и питья, так как каждый глоток вызывает повторную рвоту. Температура чаще субфебрильная, но может быть и высокой, особенно в последующие дни заболевания. Живот вздут, мягкий, болезненный, особенно в эпигастральной области, защитное напряжение мышц брюшной стенки бывает лишь активным и выявляется при глубокой пальпации эпигастрия. У детей более старшего возраста иногда можно определить симптом Нерте (болезненная резистентность поперечной полосы, расположенной выше пупка на 4-6 см). Очень быстро развиваются эксикоз, токсикоз, особенно если панкреатит носит характер жирового или геморрагического некроза. При этом боли и рвота настолько измучают ребенка, что насту-

пает адинамия. Температура тела повышается до высоких цифр. Ножные pokrovy становятся бледными с цианотическим оттенком, черты лица заостряются. Пульс частый, слабого наполнения. Нарастают явления пареза кишечника и болевые ощущения, появляются симптомы раздражения брюшины, кожная гиперестезия, определяется активное напряжение мышц брюшной стенки. Нередко панкреонекроз осложняется плевропневмонией, плевральный выпот может носить геморрагический характер. Частые возникновение подобных осложнений связывают с рассеянной внутрисосудистой коагуляцией, уменьшением активных свойств сурфактанта и ограничением подвижности диафрагмы.

При очень тяжелом течении острого панкреатита возможны дегенеративные осложнения: парапанкреатический инфильтрат, забрюшинная флегмона, некротический оментит, абсцессы паренхимы железы. У детей подобные осложнения наблюдаются чрезвычайно редко, но значительно отягощают основное заболевание.

Определяется значительный лейкоцитоз, резко нарастает концентрация амилазы в крови и моче. Иногда бывает несоответствие между тяжестью процесса и содержанием амилазы. Резкое падение активности амилазы в некоторых случаях является неблагоприятным признаком.

По данным В.С.Савельева и соавт. (1983), ферментограммы крови, проводимые в динамике с третьих суток заболевания, могут указывать на характер процесса в поджелудочной железе.

Для отечного панкреатита характерным является умеренное повышение активности амилазы и стойкое нарушение равновесия систем трипсин - ингибитор на фоне нестабильного повышения активности липазы. Синдром нарушения целостности панкреоцитов, характеризующихся появлением тканевых фер-

ментов, при этой форме заболевания наблюдается эпизодически.

Ферментограмма при жировом панкреонекрозе отличается стабильно высокой активностью амилазы, липазы, общей эстеразной активностью кининообразующих ферментов (синдром панкреостаза) и нарастанием активности эластазы, аминотрансферазы (синдром нарушения целостности панкреоцитов).

Геморрагическая форма проявляется на 3-й сутки высокой активностью всех ферментов, в особенности трипсина, с последующим резким снижением количества активных ферментов до уровня, ниже нормального (синдром панкреонекроза) на фоне высокой активности тканевых ферментов (эластазы, аминотрансферазы), что указывает на нарушение целостности панкреоцитов.

Для суждения о течении заболевания и определения объема инфузионной терапии необходимы постоянный контроль за содержанием общего белка, билирубина, мочевины и креатинина в крови, исследования активности аминотрансфераз и щелочной фосфатазы, НОС и концентрации электролитов в крови и моче.

При неясной клинической картине или с целью установления формы панкреонекроза лапароскопическое исследование - наиболее информативный метод. При отечной форме нет прямых лапароскопических признаков, но, как правило, отмечают: отечность малого сальника, умеренная гиперемия висцеральной брюшины верхних отделов брюшной полости, увеличение желчного пузыря, серозный выпот в умеренном количестве. Достоверный признак жирового панкреонекроза - очаги жирового некроза в виде пятен - небольших округлых очажков (стеатонекроз) белесовато-желтого цвета диаметром 0,1-0,5 см, расположенных в сальнике и на париетальной и висцеральной брюшине. При геморрагическом панкреонекрозе характерный признак - ге-

моррагический выпот и геморрагическая имбибиция сальника или забрюшинного пространства; при этом могут быть и явления стеатонекроза. На поражение поджелудочной железы указывает резкое повышение активности амилазы в экссудате.

При ангиографии сосудов поджелудочной железы во время острого панкреатита можно видеть оттеснение, удлинение и выпрямление артерий, нечеткость, стертость и размытость их контуров, а иногда выход контрастного вещества за их пределы. Определяется некая задержка контрастного вещества в артериях и позднее наступление венозной фазы.

Ангиографические признаки панкреонекроза выражены резко: ослабление артериального рисунка вплоть до полной аваскуляризации зоны железы на фоне усиленного артериального рисунка соседних органов.

**Лечение** большинства детей с начальной формой острого панкреатита (отечная форма) проводится в педиатрических отделениях. Консервативная терапия, как правило, приводит к выздоровлению, только наиболее тяжелобольных переводят в хирургические отделения, нередко диагноз распознается во время оперативного вмешательства. Особенно важна в этих случаях последовательность лечебных мер, она зависит от выявленной формы заболевания.

Лечебные мероприятия основываются на следующих принципах: 1) для обеспечения покоя поджелудочной железы исключают энтеральное питание в течение 3-4 дней, затем переводят на полуголодную диету (5-7 дней), богатую углеводами; 2) детоксикация с возможным применением гемодилюции в сочетании с форсированным диурезом; 3) внутрисосудистая антиферментная терапия (ингибиторы протеаз, плазма, гемодез), перфузия брюшной полости, дренирование грудного протока; 4)

лечение диссеминированного внутрисосудистого свертывания (гепаринотерапия в сочетании с реополиглюкином); 5) синдромная терапия по поводу пареза желудочно-кишечного тракта, легочной, печеночно-почечной недостаточности, корригирующая и замещающая инфузионная терапия; 6) антибактериальная и иммунная терапия; 7) хирургические методы.

При установлении диагноза острого панкреатита назначают внутривенную инфузионную терапию, пунктируют перидуральное пространство для проведения продленной блокады чревных нервов. При этом конец микроирригатора должен находиться на уровне Th<sub>4</sub>-Th<sub>5</sub> (контроль клинически и рентгенологически с контрастным раствором, введенным в ирригатор).

Подобные меры в значительной степени снимают болевой синдром, способствуют нормализации перистальтики желудочно-кишечного тракта и купированию воспалительного процесса в поджелудочной железе.

Общий объем жидкости при проведении инфузионной терапии должен соответствовать суммарному количеству, необходимому для коррекции гемоконцентрации, дезинтоксикации, обеспечения физиологической потребности, выполнения экстраренальных патологических потерь.

Среди инфузионных растворов должны присутствовать: 1) низкомолекулярные плазмозаменители (гемодез, реополиглюкин из расчета 10-20 мг/кг/сут); 2) белковые препараты (10 % раствор альбумина, плазма 1-2 г/сут); 3) 10% раствор глюкозы в количестве, соответствующем разнице между необходимым объемом жидкости и объемом белковых препаратов и плазмозаменителей. К раствору глюкозы добавляют инсулин, препараты калия, кальция.

Несмотря на разные, прямо противоположные, мнения в отношении приме-

нения ингибиторов протеаз, их включают в лечебный комплекс. При этом используют трасилол, контрикал, тзалол, гордокс, пантриптин, инипрол и др. Ряд авторов считают, что дозы в тяжелых случаях заболевания должны превышать расчетные в 1<sup>1</sup>/г-2 раза, вводить их лучше фракционно с интервалами в 3-4 ч [Савельев В.С. и др., 1983].

Н.Б.Ситковский и соавт. (1977) рекомендуют детям трасилол вводить медленно в дозе 15 000-30 000 ЕД, затем повторно капельно в тех же дозах в 100 мл 10% раствора глюкозы в течение часа, через 8 ч все повторить, и так на протяжении 3-5 сут. Трасилол инактивирует калликреин и в меньшей степени трипсин. Ионтрикал в отличие от трасилола оказывает инантивирующее действие на более широкий круг ферментов (трипсин, химотрипсин, плазмин, калликреин). Разовая доза для детей 5000-10 000 ЕД (суточная - до 40 000 ЕД), вводить внутривенно медленно в течение 3-4 ч.

Синтетические ингибиторы (1 % раствор амбена, 5 % раствор аминапроновой кислоты) рекомендуют включать в комплекс, используя при этом их половинные дозировки. Более эффективным, по данным В.С.Савельева и соавт. (1983), считается внутриартериальная регионарная инфузионная терапия. Обычную инфузионную терапию, направленную на улучшение микроциркуляции, купирование внутрисосудистого свертывания, проводят по общепринятым канонам.

В арсенале консервативной терапии может быть использована локальная внутрижелудочная гипотермия путем диализа желудка в течение 1<sup>1</sup>/г-2 ч охлажденной жидкостью. За весь сеанс расходуется от 6 до 12 л воды.

К хирургическому лечению прибегают при отсутствии эффекта от консервативной терапии, когда назревает деструктивная форма заболевания или нога

диагноз панкреатита установлен во время лапаротомии.

Общепринято обнавливание железы из 4-5 точек 50-700 мл 0,25 % раствора новокаина с трасилолом (или контрикалом) и антибиотиками. В сальниковую сумку вводят тонкую полиэтиленовую трубку для введения антибиотиков и трасилола. Практика рассечения капсулы с подведением дренажа и тампонов подвергается критике, так как при этом увеличивается возможность инфицирования, а отек железы не снимается из-за дольчатости ее строения.

Мы предпочитаем закрытое дренирование брюшной полости, а именно малого таза, с микроиригаторами в боковых каналах. Это дает возможность проводить диализ, вымывать панкреатогенный экссудат и способствует детонсикации.

При панкреонекрозе может быть также выполнена оментопанкреатопексия: через отверстие в малом сальнике проводят прядь большого сальника и отдельными швами фиксируют его у верхнего и нижнего края поджелудочной железы. Операцию дополняет дренирование брюшной полости.

Для предупреждения воспалительного процесса в забрюшинном пространстве некоторые авторы рекомендуют абдоминализацию поджелудочной железы (Козлов В.А., 1977]: тело и хвост выделяют из забрюшинного пространства, под железу подводят дренаж, который выводят на область поясницы через отдельный разрез.

Выполнение секвестрэктомии у детей не описано, хотя она и может быть проведена при соответствующих показаниях.

Послеоперационное лечение включает продолжение общей инфузионной терапии с введением антибиотиков и ингибиторов протеаз в течение 10-12 дней, диализ брюшной полости в течение 3-4 дней и мероприятия, направленные на ликвидацию осложнений.

## • Хронический панкреатит

Хронический панкреатит как нозологическая форма в педиатрии признан очень давно, однако хирургическое лечение у детей проводится чрезвычайно редко и описывается в виде казуистических наблюдений.

Хронический панкреатит наиболее часто является следствием острого панкреатита или различных инфекционных и септических заболеваний (скарлатина, дифтерия, паротит, гепатит, волчанка, трахома). Игруют роль и механические факторы: закупорка вирсунгова протока, врожденный стеноз, отек ампулы большого дуоденального сосочка или травма внутреннего панкреатического свища, псевдокисты (Гудзенко Ж.П., 1980].

Хронизация интерстициального воспалительного процесса в поджелудочной железе развивается не ранее 2 мес от начала острого воспалительного заболевания.

Морфологические изменения характеризуются воспалительным процессом с последующим разрастанием соединительной ткани, способствующей развитию фиброза и атрофии железы: железа становится плотной и уменьшается.

В период обострения в отдельных участках железы могут быть кровоизлияния, некроз и гнойное расплавление ткани. При большой давности заболевания иногда выявляется кальциноз. Псевдокиста и внутренний панкреатический свищ возникают, как правило, после травмы. При свище псевдокисты обычно небольшие - из-за разрыва или неполного формирования капсулы.

Клиническая картина разнообразна и во многом обусловлена причиной заболевания. Наиболее часто наблюдаются периодические резкие болевые ощущения в эпигастральной области, нередко сопровождающиеся рвотой. Обычно возникают и общие симптомы: слабость, потеря аппетита, уменьшение

массы тела, повышение температуры. Иногда появляется отвращение к жирной пище. Длительность болевых ощущений может ограничиться 2-3 днями либо продолжаться более 7-10 дней. Усиление боли, наоборот, отмечается после приема свежих фруктов, овощных супов, сладостей, молочных, т.е. веществ с сильным соногонным действием. На высоте приступа может определяться мышечная защита в верхней половине передней брюшной стенки. Нередко наблюдается частый жидкий стул или чередование поносов с запорами, метеоризм. При копрологическом исследовании выявляется увеличение содержания жирных кислот и внеклеточного крахмала, большое количество измененных мышечных волокон.

При нарушении проходимости на уровне большого дуоденального сосочка преобладают симптомы рецидивирующей механической желтухи [O'Neill J.A. et al., 1982]. При внутренних панкреатических свищах развивается асцит, возникают одышка, отеки ног.

В диагностике следует особое значение придавать радиоизотопному и ультразвуковому сканированию поджелудочной железы, при которых можно выявить гипотрофию или гипертрофию железистой ткани, определить кистозное изменение, а также отдельные кисты. Кроме того, можно судить о состоянии протока и желчных путей, особенно в случае блока и расширения. Однако отсутствие подобных изменений не исключает патологию поджелудочной железы и поэтому показано проведение ретроградной холецистопанкреатографии [Blustein P.K., 1981]. Исследование позволяет определить уровень блока протоков, степень их расширения, размеры кисты, локализацию и внутренний свищ.

Обычно при хроническом панкреатите, особенно в период обострения, активность амилазы крови резко повы-

шается, однако необходимо помнить, что только неоднократное определение активности амилазы в течение 1-2 сут может объективно отражать патологический процесс в железе. Отмечается и повышение уровня диастазы в моче.

**Лечение.** Большинство детей с начальной формой заболевания поступают в соматические отделения, им проводится консервативное лечение, предусматривающее: 1) борьбу с болевым синдромом, 2) угнетение и прекращение активации циркулирующих ферментов, 3) создание функционального покоя поджелудочной железе, 4) борьбу с интоксикацией и вторичной инфекцией, 5) ликвидацию водно-электролитного дисбаланса.

Для борьбы с болевым синдромом целесообразно проводить одно- или двусторонние окологречечные новокаиновые блокады, продленную перидуральную анестезию. Прекращают кормление через рот на 2-3 дня, затем налаживают инфузии с целью ликвидации эксикоза, обеспечения парентерального питания и дезинтоксикации. Через 5-6 дней назначают полуголодную диету, богатую углеводами, затем полноценную диету, богатую белками (100-120 г в день), витаминами, но с ограничением жиров. Для уменьшения стимулирующего влияния гидрохлористой кислоты желудка на панкреатическую секрецию дают щелочное питье. Для уменьшения панкреатической секреции применяют антихолинергические препараты (атропин, платифиллин, метацин), ганглиоблокаторы (кватерон, бензогексоний, изоприн), ингибиторы карбоангидразы (дамонс, фопурин).

Первые 3-5 дней целесообразно применение атропина с платифиллином в инъекциях подкожно. Затем эти препараты дают внутрь. Бензогексоний назначают по 0,05-0,1 г 3 раза в день. Проводят интенсивную инфузионную терапию (растворы глюкозы с инсулином, раствор Рингера с витаминами.

плазма и различные белковые гидролизаты).

Патогенетической терапией считается назначение одного из антиферментных препаратов (трасилол, контринал, гордоне и др.),

Трасилол назначают в дозах от 2 500-5 000 ЕД в зависимости от состояния, вводят внутривенно капельно в 500-600 мл изотонического раствора хлорида натрия, затем с 5-6-го дня дозу увеличивают вдвое. Курс лечения составляет 50 000-100 000 ЕД. Пентонсил назначают по 0,02-0,05 г 3 раза в день в течение 7-10 дней, аминапроновую кислоту по 2-3 г в сутки в течение 10-12 дней, метилурацил 0,25-0,5 г 2 раза в день после еды на протяжении 3-4 нед.

При осложненных формах заболевания, неэффективности консервативной терапии приходится прибегать к оперативному вмешательству.

Большинство авторов выделяют 3 основных показания к оперативному лечению:

1. Упорный болевой синдром, резистентный к консервативному лечению, с прогрессирующей потерей массы тела.

2. Псевдониста и свищи поджелудочной железы.

3. Локальные осложнения (непроходимость общего желчного протока, дуоденальный стеноз).

Основной метод - внутреннее дренирование протоковой системы. Наружный дренаж кисты применяют только, если не обнаруживается связь полости псевдокисты с панкреатическими протоками или при нагноении кисты.

Однако оперативное дренирование при хроническом панкреатите дает высокий процент рецидивов. Субтотальную резекцию поджелудочной железы производят лишь при генерализованном поражении паренхимы и диффузном изменении протока; летальность при этом составляет свыше 20 %.

Наиболее часто практикуется дистальная резекция хвоста или тела железы.

Однако ни консервативное, ни хирургическое лечение хронического панкреатита у детей не дает полного излечения, не всегда удается добиться прекращения воспалительного процесса, ликвидировать болевой синдром и предупредить рецидивы.



## У Патология печени и желчных путей

### • Пороки развития желчевыводящих путей

Пороки развития желчных протоков составляют 6-8 % всех пороков [Kieswett Er.W., 1956]. Анатомические их варианты многообразны, но не все пороны имеют клиническое значение или подлежат хирургической коррекции. Некоторые пороки представляют собой вариант развития и могут быть случайной находкой во время операций, выполняемых по поводу других, чаще острых, абдоминальных заболеваний, поэтому знание подобных аномалий необходимо хирургу.

По мере накопления опыта появились классификации указанных аномалий, несколько изменились взгляды на их эмбриогенез, возможность и необходимость хирургической коррекции [Филлиппин М.А., 1966; Баиров Г.А. и др., 1970, 1977; Акопян В.Г., 1982].

Для понимания механизма развития указанных пороков приведем краткие сведения об эмбриогенезе желчных ходов.

Печень закладывается на 3-й неделе эмбриональной жизни из печеночного дивертикула первичной кишки. Из центральной части дивертикула образуются печеночная паренхима, желчные канальцы, внутриорганные желчные протоки, печеночные и общий печеночный ходы, из каудальной - формируются желчный пузырь и пузырный проток.

Из общего отдела печеночного дивертикула формируется общий желчный проток.

До 5-й недели эмбрионального развития желчные ходы проходят солидную стадию развития, затем на протяжении последующих 7 нед происходит процесс

вакуолизации, постепенного восстановления просвета желчного, печеночных и пузырного протоков. Последним восстанавливается просвет пузыря. Параллельно с этим процессом происходит слияние внутри- и внепеченочных желчных протоков.

В этот период тератогенные влияния на эмбрион и нарушение стадии реканализации билиарной системы могут приводить к атрезии наружных желчных ходов, удвоению их, формированию кист. При повреждении на более ранних стадиях развития возможны аномалии впадения печеночных протоков, добавочные печеночные протоки и другие аномалии.

#### Аномалии желчного пузыря и желчных протоков

Внутрипеченочный желчный пузырь - относительно частая находка - до 8 % аутопсий, по данным D.Goor, P.Ebert (1972). Переходные варианты этой аномалии (т.е. углубление в печеночную паренхиму на  $2/3$ - $3/4$  окружности) наблюдаются у 11 % детей (рис. 69) [Баиров Г.А. и др., 1970].

Расположение желчного пузыря в ткани печени само по себе не дает клинических проявлений, но усиливает склонность к холелитиазу. Клиническая картина воспаления такого желчного пузыря имеет ряд особенностей, характеризующаясь преобладанием „печеночной“ симптоматики. Непосредственный контакт с тканью печени по всей поверхности пузыря вызывает при остром холецистите распространенное вовлечение

в процесс печеночных клеток. Наблюдают быстрое увеличение печени, на­растание желтухи, ферментемии. При деструктивных формах холецистита симптоматика схожа с таковой при абсцессах печени.

Методом выбора лечения заболеван­ний внутрипеченочного желчного пузыря в условиях неотложной хирургии является холецистостомия; холецист­эктомия может осложниться сильным кровотечением. В зависимости от глу­бины расположения пузыря возможны попытки его удаления посредством атипичной клиновидной резекции печени.

Подвижный („блуждающий“, „висячий“) желчный пузырь пред­ставляет собой противоположность внутрипеченочному желчному пузырю. Пузырь со всех сторон покрыт брюши­ной, не имеет ложа и соединен с пе­ченью дубликатурой серозной оболочки, которая при наличии между листками основных питающих сосудов является по существу брыжейкой желчного пузыря, а при обычном расположении и ветвлении пузырной артерии и вены скорее может быть названа подвеши­вающей связкой.

Отсутствие фиксации предрасполагает к завороту и перегибам; описано более 100 случаев заворота подвижного желчного пузыря.

При подозрении на такую аномалию полезную информацию может дать сравнение холецистограмм, выполнен­ных в вертикальном положении и в положении лежа на спине.

#### Аномалии пузырного протока

Изменения уровня впадения пузырного протока встречаются в 17-20 % наблюдений.

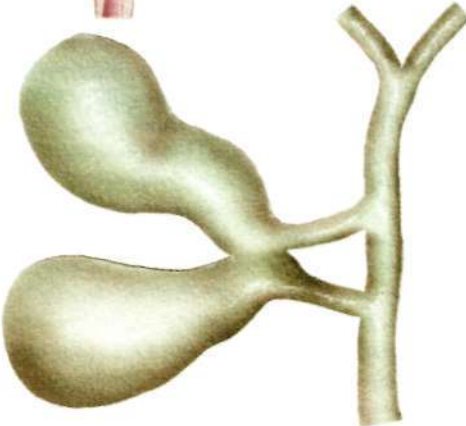

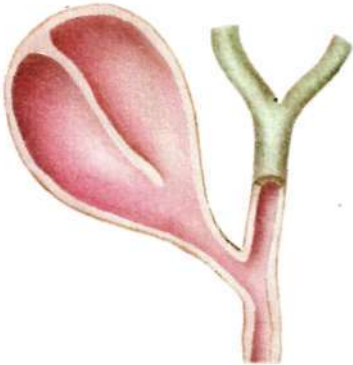
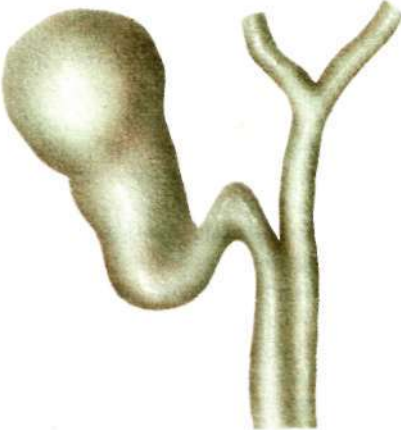
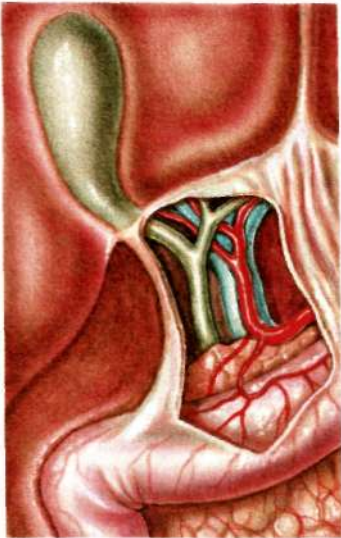
Атипичное впадение пузырного прото­ка не дает самостоятельных клини­ческих проявлений, но, судя по частоте обнаружения подобной аномалии во время операций по поводу холецистита,

предрасполагает к нарушению пассажа желчи и развитию воспаления. Доопера­ционный диагноз при достаточном кон­трастировании желчных протоков во время холецистографии не вызывает трудностей.

Знание вариантов впадения пузырно­го протона имеет важное значение при выполнении холецистэктомии. В случаях низкого впадения пузырного протока в общий желчный проток оба протона мо­гут идти раздельно или на большом протяжении иметь единый футляр. Выделение и обработка культи пузырно­го протока зависят от расположения слоев стенки. Если имеются раздельные мышечные слои, соединенные рыхлой соединительной тканью, то пузырный проток рекомендуется отделить от об­щего желчного протона до места впаде­ния. При едином мышечном слое разделение допустимо лишь до тех пор, пока у обоих протоков определяется отдельный мышечный футляр. Упорные попытки разделения способны привести к разволоннению стенки общего желч­ного протока, оголению его слизистой оболочки на большом протяжении, раз­рыву, некрозу с перфорацией и разви­тием желчного перитонита. При благо­получном непосредственном исходе операции в последующем формируется рубцовая стриктура протона.

Отсутствие пузырного протока - редкая аномалия, при которой желчный пузырь переходит в общий желчный проток широким отверстием шеечного отдела.

Полное отсутствие протона существен­но усложняет холецистэктомию. Завя­зывание лигатуры в области широкого пузырно-протокового соустья может привести к опасной деформации обще­го желчного протона. Поэтому после пе­ревязки пузырной артерии пузырь выделяют из ложа и тщательно мобили­зуют в шеечном отделе. Большую часть пузыря резецируют, оставляя часть стенки в месте соединения с общим



желчным протоком для бокового ушивания или наложения заплата. Соустье осматривают, оценивая величину дефекта стенки общего желчного протона, и выбирают способ закрытия. При дефекте, занимающем более половины окружности общего желчного протона, ушивание надо выполнять на дренажной трубке, введенной в просвет протока через специальный разрез в супрадуоденальном отделе. Оставленную часть стенки желчного пузыря срезают в необходимых пределах и сшивают отдельными узловыми кетгутowymi швами на атравматической игле. Для закрытия дефекта из стенки пузыря по одной из сторон дефекта может быть выкроена полулунная заплата. При проходимости большого сосочка двенадцатиперстной кишки, отсутствии проявлений холангита и распространении воспалительных изменений на стенку общего желчного протока допустимо наложение глухого шва. В остальных случаях пластика дефекта должна быть завершена наружным дренированием протона; предпочтителен дренаж по Вишневному.

Гипоплазия и фиброз пузырного протока играют важную роль в генезе холецистита у детей. Пузырный проток представляет собой тонкую плотную извитую трубку, изгибы часто фиксированы соединительнотканнми тяжами. Просвет равномерно сужен на всем протяжении. Слизистая оболочка протока атрофична, остальные слои не дифференцируются и выглядят гомогенной фиброзной муфтой.

Гипоплазия и фиброз протока служат причиной нарушений эвакуации желчи из пузыря и его хронического воспаления.

Добавочный (удвоенный) желчный пузырь. Терминами „доба-

вочный”, удвоенный желчный пузырь объединяют различные по происхождению и клинической значимости аномалии. Общее для них - изменение формы желчного пузыря в виде добавочных камер. По этому признаку вместе рассматривают истинное удвоение (наличие двух органов), внутренние перегородки (разделяющие полость желчного пузыря на несколько сообщающихся камер) и дивертикулы (ограниченные боковые мешновидные выпячивания стенки).

Частота удвоений желчного пузыря составляет 1:4000 [Boyden E, 1926]. Простейшая форма удвоения представляет собой полость желчного пузыря, разделенную продольной перегородкой до шеечного отдела. Во многих случаях перегородка продолжается в шейку и пузырный протон.

Различают разделенный, двудольчатый желчный пузырь с общей шейкой для двух отдельных камер. Дренирование может осуществляться через единственный или двойной пузырный протон. Описано слияние отдельных пузырных протонов перед впадением в общий желчный протон. Для этих форм удвоения необязательно наличие двух пузырных артерий.

Тан называемый дуктулярный пузырь представляет собой вариант истинного удвоения желчного пузыря: одновременно существуют два полностью сформированных органа, питающиеся двумя пузырными артериями. Пузырные протоки самостоятельно открываются в общий желчный проток или печеночные протоки. Известен случай дренирования добавочного желчного пузыря в печеночную ткань.

Диагноз удвоенного пузыря может быть поставлен с помощью рентгенологического или радиологического обследования. При обнаружении двух теней в зоне желчного пузыря предположение об удвоении обосновано лишь при четком контрастировании неизмененных печеночных, общего желчного и пузыр-

Рис. 69. Пороки развития желчного пузыря (схема).

ного протоков. В противном случае необходимо исключить кистозное поражение желчных путей. Отсутствие тени добавочного желчного пузыря не опровергает диагноза, так как может быть обусловлено „выключением“ органа. В подобных наблюдениях диагноз уточняется только на операции. Абсолютным методом дооперационной диагностики может стать лапароскопия.

Выбор метода лечения при остром воспалении не вызывает трудностей.

Внутрипузырные перегородки локализируются в разных отделах желчного пузыря и отходят от стенки во всевозможных направлениях. Чаще встречаются поперечные перегородки в области дна и тела.

Циркулярные мембраны разделяют полость пузыря на две камеры, сообщающиеся через отверстие в центре мембраны.

Степень воспалительных изменений стенки пузыря выше мембраны находится в прямой зависимости от диаметра отверстия в мембране. 17 наших наблюдений показывали, что при диаметре отверстия меньше 0,5 см наблюдаются язвенно-некротические процессы и образование дивертикулов.

Продольные перегородки начинаются от дна желчного пузыря. Снаружи, над основанием перегородки, может быть углубление. Продольные мембраны бывают различной протяженности и, как правило, не имеют отверстий. Так как сокращение пузыря осуществляется в основном в поперечном направлении за счет циркулярных мышц, продольные перегородки протяженностью до половины и даже  $\frac{2}{3}$  длины пузыря могут не вызывать серьезных нарушений эвакуации желчи. Если перегородка достигает шейечного отдела и распространяется в пузырьный проток, формируется двудольчатый желчный пузырь.

Происхождение внутрипузырных перегородок объясняют нарушениями

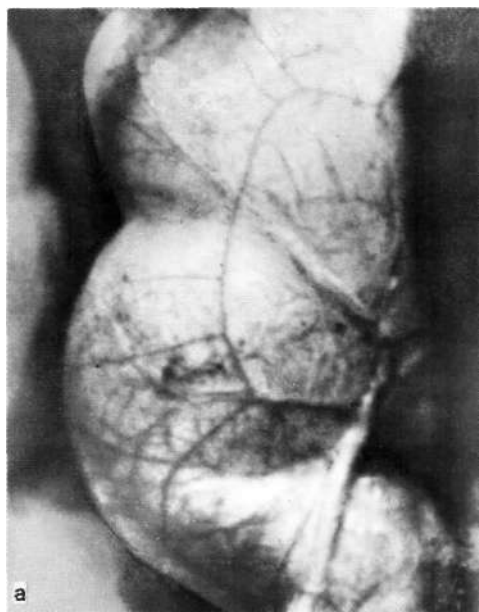
восстановления просвета желчного пузыря в процессе разрешения солидной стадии, продолжавшейся до 12-й недели эмбрионального развития.

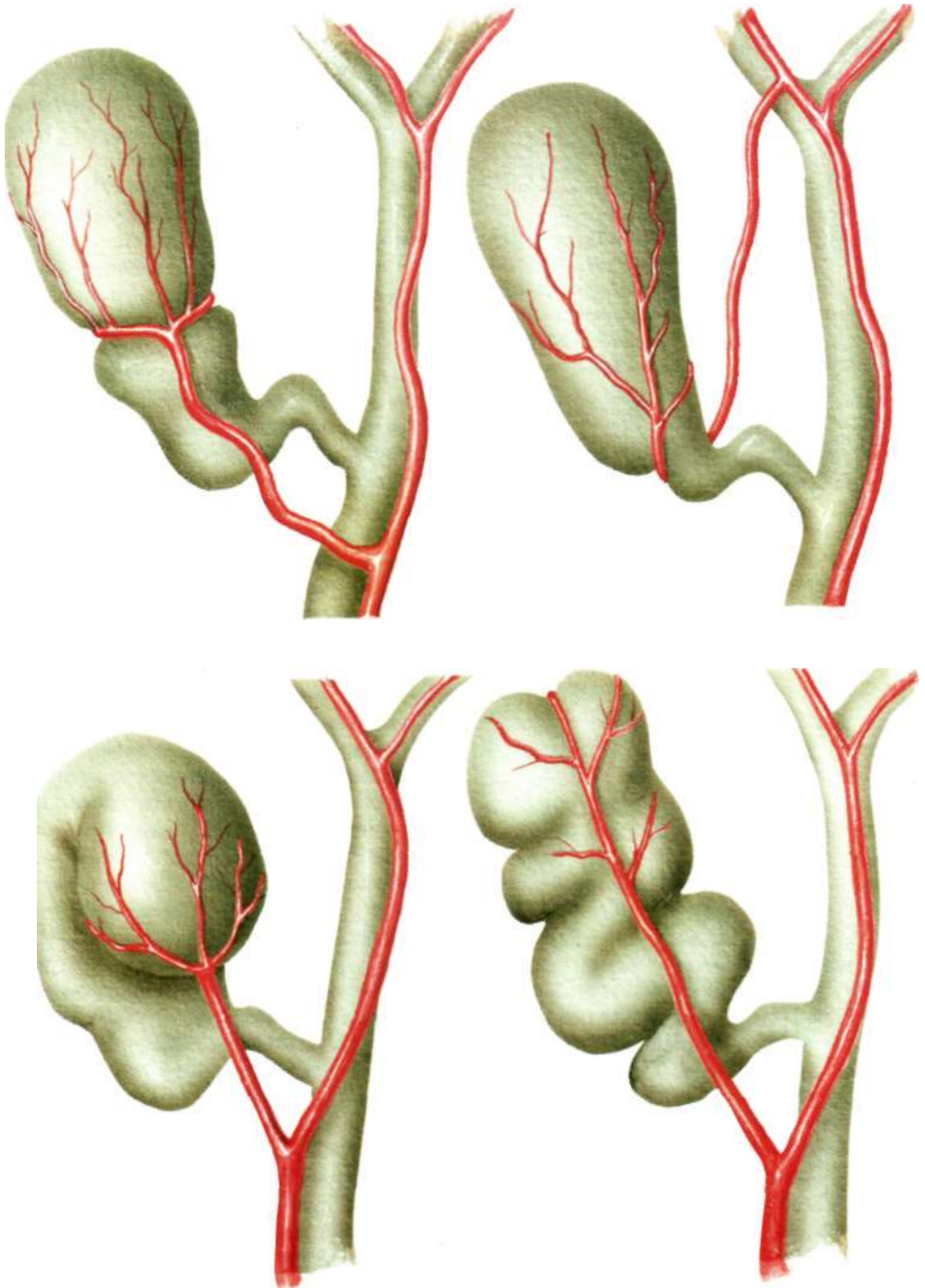
Клинические проявления врожденных внутрипузырных перегородок определяются симптомами хронического или острого воспаления желчного пузыря.

Основное место в диагностике принадлежит рентгеноконтрастным методам исследования. Разделение пузыря поперечными мембранами на несколько камер проявляется на снимках наличием добавочных, более контрастных овоидных теней на фоне основной тени желчного пузыря. Мембраны обуславливают фрагментацию тени пузыря за счет узких выемок, вторгающихся в тень пузыря по поперечнику на разную глубину. При циркулярных мембранах симметричные выемки видны с обеих

Рис. 70. Аномалии пузырьной артерии.

*а - вид на операции; б - схема.*





сторон контура, при полулунных - выемка определяется с одной стороны.

Деформацию желчного пузыря обуславливают врожденные перегибы и перетяжки.

Деформации желчного пузыря находят почти с одинаковой частотой у здоровых детей (20 %) и детей с заболеваниями желчевыводящей системы (17,2%) [ТагерИ.Л., Филиппкин М.А., 1974]. Это свидетельствует о высоких возможностях компенсации функций желчного пузыря при подобных аномалиях. Оценивая клиническое значение перегибов и перетяжек, можно заключить, что они не определяют фатальной неизбежности заболевания желчного пузыря, но предрасполагают к ним. Вероятность возникновения болезни зависит от формы и степени отклонений от нормы.

Обнаружение врожденных деформаций и изменений функций желчного пузыря при клинической картине хронического холецистита служит показанием к холецистэктомии.

Дивертикулы - крайне редкая аномалия. По данным И.Л.Тагера, М.А.Филиппкина (1974), на 600 исследований желчевыводящей системы у детей дивертикул выявлен только в двух наблюдениях.

Дивертикулы представляют собой единичные или множественные мешковидные выпячивания стенки желчного пузыря, чаще в области дна. В основе их возникновения может лежать врожденный дефект структуры стенки - локальное отсутствие эластического каркаса. Само же выпячивание, вероятно, является приобретенным образованием, развивающимся в условиях активной деятельности пузыря.

К дивертикулам причисляют также так называемый нарман Гартмана - мешковидное выпячивание в области воронки желчного пузыря. Допускают, что это вариант нормы, однако он может быть и следствием затруднения

опорожнения желчного пузыря, поскольку часто наблюдается при наличии острого угла между воронкой и шеечным отделом. Такая форма пузыря сифона располагает к воспалению и литиазу.

Дивертикулы диагностируют с помощью рентгеноконтрастных методов исследования. Они проявляются добавочной тенью овоидной или иной формы на фоне основной тени желчного пузыря, которую очень трудно дифференцировать с изменениями, наблюдающимися при перегородках и деформациях. Как отмечает М.А.Филиппкин (1966), интрамуральные дивертикулы, практически лишенные мышечного слоя, становятся более отчетливыми на холеграммах в момент сокращения желчного пузыря. Врожденные дивертикулы сокращаются активно, но медленнее, чем основная часть желчного пузыря, имеющая более мощную мышечную оболочку.

Клинически дивертикулы проявляют себя лишь при воспалении, которое в их полости при хроническом холецистите бывает, как правило, более значительным, чем в остальных отделах пузыря. Полагают, что дивертикулит может быть пусковой причиной холецистита. Обнаружение дивертикула на фоне симптоматики хронического холецистита является показанием к холецистэктомии.

Аномалии пузырной артерии. Особенности прикрепления и ветвления позволили выделить два самостоятельных вида аномалии.

Первый из них мы назвали „нольцевидная пузырная артерия”. Разделившись на две ветви, артерия плотным кольцом охватывает желчный пузырь в области тела, в месте ветвления наблюдаются фиброзные изменения и циркулярное сужение, придающие пузырю форму песочных часов.

Другой вид аномалии - „короткая пузырная артерия”: везде выглядит

прямым натянутым стволом, что создает условия для нарушения опорожнения желчного пузыря и развития хронического воспаления (рис. 70).

### Атрезия желчных протоков

Данная атрезия считалась сравнительно редкой аномалией развития с плохим прогнозом. Первые клинические описания (52 случаев) этого заболевания принадлежат J.Tompson (1892). И 1916 г. J.Holms сообщает о 116 наблюдениях, причем 16% из них считает возможным излечить оперативным путем.

Детальное изучение желтух раннего детского возраста позволило выделить из этой группы заболеваний атрезию желчных протоков как самостоятельную патологию, единственным методом лечения которой является операция.

Большая часть больных (более 80 %) с этим пороком развития считалась по разным соображениям неизлечимой (так называемые неоперабельные формы). Разрабатывалась теоретическая и техническая возможность пересадки печени при этих формах атрезии, описано 17 случаев успешной гетеротопической пересадки печени у детей. Последующими работами японских хирургов M.Kasai (1959), K.Kimura (1979) доказана возможность полной или частичной коррекции „неоперабельных” вариантов атрезии внепеченочных желчных протоков. По существующей классификации различают три основных вида атрезии желчных протоков: 1) атрезию внепеченочных желчных ходов; 2) атрезию внутрипеченочных желчных ходов; 3) тотальную атрезию желчевыводящей системы.

В каждом виде атрезии Г.А.Баиров (1968) выделяет несколько типов в зависимости от уровня атрезии и сочетания атрезии с наличием желчного пузыря и пузырного протока.

M.Kasai (1974) создал классификацию на основе возможности хирургической

коррекции порока и подразделил их на два основных вида атрезии: корригируемый и некорригируемый, каждый из которых подразделяется на несколько подтипов (рис. 71).

#### 1. Корригируемый тип

- а) Атрезия общего желчного протока. В случае непроходимости его дистального отдела проксимальные отделы билиарной системы расширены; желчный пузырь сохранен.
- б) Атрезия общего печеночного протока; общий желчный проток непроходим или отсутствует.

Стенки проксимальных печеночных протоков фиброзно изменены, имеют точечный просвет. В воротах печени часто обнаруживается нистозное образование с плотными фиброзными стенками, заполненное густой желчью. Дистальные отделы желчных путей могут иметь различные варианты аномального развития вплоть до полного их отсутствия.

#### 2. Некорригируемый тип

Характеризуется полным отсутствием протоков в воротах печени. Они либо полностью заменены фиброзной тканью, либо печеночные протоки имеют капиллярный просвет, либо в воротах печени отсутствуют и протоки, и фиброзная ткань.

В фиброзной массе на месте печеночных протоков имеются мелкие просветы желчных ходов, выстланные эпителием и связанные с внутрипеченочными протоками. На этих данных основаны методы хирургической коррекции этого типа атрезии, предложенные автором.

3. Истинная внутрипеченочная атрезия желчных ходов встречается крайне редко. Нарушение закладки внутрипеченочных ходов мы обнаруживали лишь в одном случае на 32 исследования.

Происхождение атрезии, особенно наружных желчных ходов, связывалось исключительно с нарушением обратного развития солидной стадии в эмбриогенезе билиарной системы. S.Okamoto (1978) предложил теорию локальной ишемии, связанную с пороками развития артериальной системы этой области.



Высказывались и ранее мысли об идентичности внутриутробного гепатита и атрезии желчных ходов [Тер-Григорова Е.Н., 1967], однако связь между этими двумя процессами рассматривалась в зависимости от сроков поражения печеночной ткани (до или после формирования билиарной системы в эмбриогенезе). Изучение морфологической картины на основе пункционной биопсии печени и аутопсийного материала, выявление цирротических изменений в печени, не всегда зависящие от возраста новорожденного, и прогрессирование этих изменений даже после устранения непроходимости желчных ходов дали возможность высказать новые взгляды на этиологию билиарной атрезии. Исследованиями В.Landing (1974) все возможные виды атрезии, кисты общего желчного протока и врожденный гепатит объединены в одно понятие - обструктивная холангиопатия новорожденных, основным субстратом которого является воспаление на всем протяжении желчевыделительной системы: от гепатоцита до общего желчного протока.

J.Naas (1978) обнаружил дегенерацию гепатоцитов с образованием гигантских клеток, альтерацию с последующей пролиферацией и фиброзированием билиарной системы. По данным Н.Psacharopoulos (1980), при билиарной атрезии гигантские клетки обнаруживаются в 25 % случаев, отек и воспаление - в 79 % наблюдений.

В зависимости от уровня поражения (гепатоцит или протоковая система) можно, видимо, говорить о превалировании гепатита или непроходимости желчных ходов. Высказывается мнение о постнатальном формировании атрезии вследствие нарушения кровообращения в этой области [Акопян В.Г., 1982; Mowat A.P., 1981].

Указанная точка зрения представляет не только научный, но и большой практический интерес. Прогноз заболевания

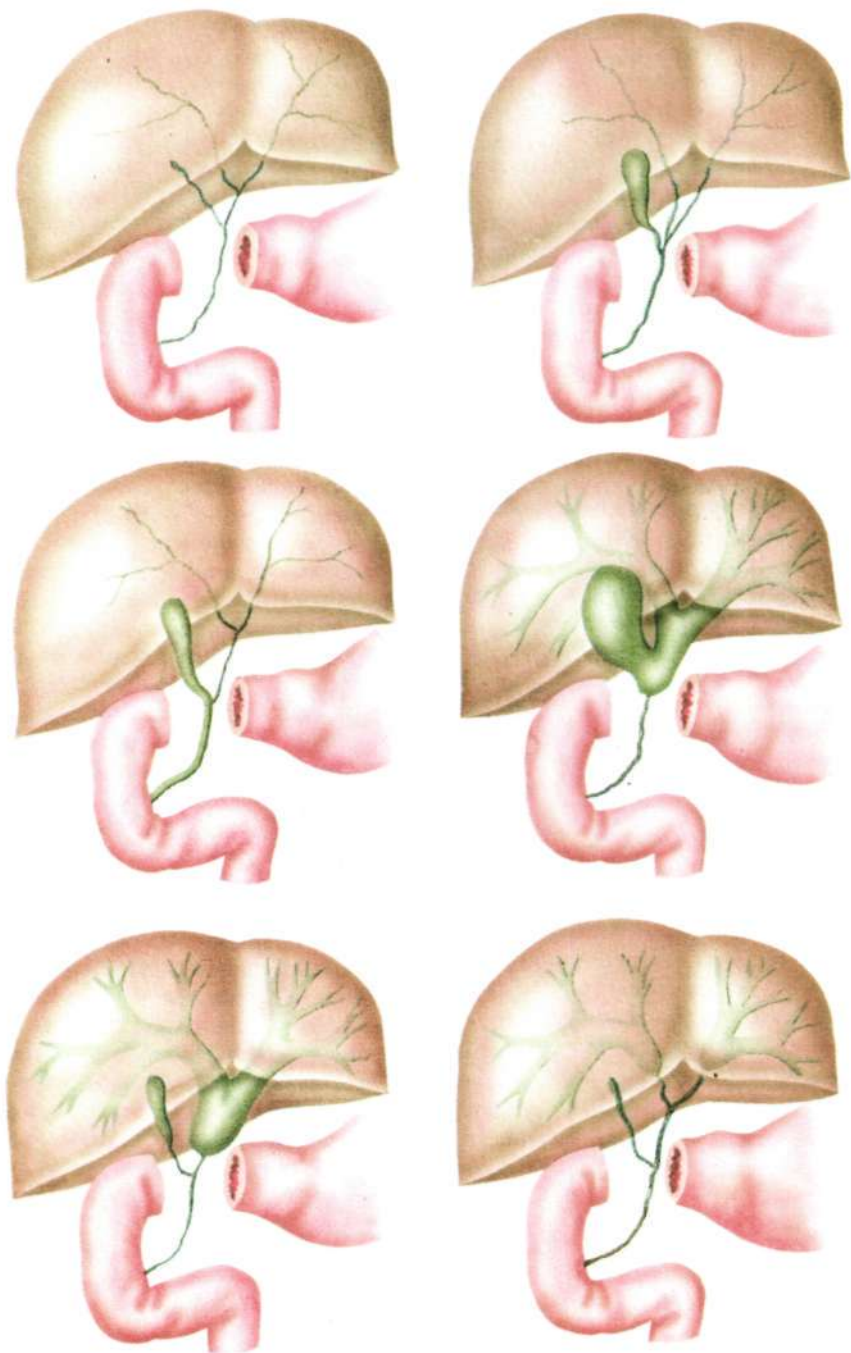
и результат хирургического лечения зависят от выраженности цирротических изменений к моменту операции и прогрессирования их в послеоперационном периоде. Речь может идти и о лечебных мероприятиях, направленных на борьбу с прогрессированием этих процессов.

**Клиническая картина.** Основным симптомом атрезии желчных протоков является желтуха, которая появляется, как правило, вскоре после рождения и рассматривается часто как физиологическая. Однако, в отличие от последней, желтуха прогрессирует, отмечается ахоличный кал и темная моча. Иногда каловые массы могут приобретать светло-лимонную окраску, что объясняется жизнедеятельностью кишечной флоры.

Печень постепенно увеличивается, становится плотной вследствие развития цирроза. Параллельно развивается спленомегалия. Со временем развивается синдром портальной гипертензии. Нарастает асцит, появляется сеть расширенных вен на передней брюшной стенке. Значительно увеличивается живот. За счет нарушения кишечного всасывания появляется метеоризм, нарастает гипотрофия. Больные страдают от кожного зуда. С 4-5-месячного возраста появляются признаки печеночной недостаточности, которая и приводит детей к гибели на 8-10-м месяце жизни. В терминальной фазе заболевания возможны кровотечения из варикозно расширенных вен пищевода.

**Диагностика** атрезии желчных ходов затруднена из-за отсутствия каких-либо специфических симптомов; основной же - желтуха - встречается в период новорожденности довольно часто: физиологическая желтуха, гемолитическая болезнь новорожденных, септическая желтуха, внутриутробные инфекции (токсоплазмоз, цитомегалия, сифилис).

Рис.71. *Атрезия желчных ходов (схема).*



Сложность состоит еще и в том, что диагноз должен быть поставлен как можно раньше. Результат оперативного лечения зависит от возраста оперируемого - максимум до 11 нед. Таким образом, времени для наблюдений за течением заболевания и проведения методов исследования мало.

Биохимические исследования выявляют нарушения билирубинового обмена: нарастает неконцентрация прямого (связанного) билирубина, стеркобилин в кале и уробилин в моче отсутствуют, в моче обнаруживают желчные пигменты. По мере развития печеночной недостаточности может нарастать и неконцентрация непрямого (свободного) билирубина.

Гипопротеинемия развивается после 4 мес жизни, отмечается диспротеинемия (снижение уровня альбуминов), снижение протромбинового индекса, изменение осадочных проб (тимоловая - повышенные показатели, сулемовая - сниженные).

Нарастает неконцентрация холестерина. Показатели активности аминотрансфераз долгое время остаются мало измененными. Их увеличение, особенно фракции АЛТ, может указывать на продолжающееся течение фетального гепатита. Уровень щелочной фосфатазы значительно повышен. Органоспецифические ферменты (сорбитолдегидрогеназа, урониназа, лантатдегидрогеназа, особенно ее V фракция) могут появляться лишь в терминальной фазе заболевания и не характерны для атрезии.

Как показывает коллективный опыт хирургов, ценность указанных лабораторных методов для ранней диагностики атрезии невысока. Тест [Psacharopoulos H.T., Mowatt A.P., 1980] эскреции <sup>131</sup>I (rose bengal) с калом дает ориентир для диагноза. После введения препарата кал собирается в течение 72 ч. При эскреции меньше 10% диагноз обструкции желчных ходов становится практически несомненным.

Рентгенологический метод не дает никакой информации. Радиоизотопные методы позволяют судить о степени развития цирроза и нарушения портального кровотока. При ультразвуковом сканировании можно также обнаружить разную степень уплотнения печеночной паренхимы, связанную с цирротическим процессом. Этот метод точен при кистах общего желчного протока.

Гораздо более информативны инструментальные методы исследования и среди них - пункционная биопсия печени и лапароскопия. Идеально совмещать эти два метода. При обнаружении сохраненного желчного пузыря можно под контролем лапароскопа его пунктировать и провести холецистохолангиографию [Анопин В.Г., 1982].

При обнаружении рудиментарного желчного пузыря или его отсутствии показана лапаротомия.

Некоторые авторы предлагают инструментальные методы применять до лабораторных или параллельно с ними [Rickham P., Hirsig J., 1979]. При отсутствии такой возможности оправдана диагностическая лапаротомия.

При морфологическом исследовании биоптата обнаруживается разнообразная картина в зависимости от уровня атрезии и времени воздействия повреждающего фактора. При атрезии наружных желчных протоков структура печеночной долики, как правило, не нарушена, отмечается расширение портальных, дольковых и более мелких протоков, пролиферация холангиол, дегенерация гепатоцитов, наличие желчных инфарктов. Биопсия помогает дифференцировать процесс от фетального гепатита, развивающегося при инфицировании плода вирусами гепатита А или В. При тяжелых формах гепатита отмечается нарушение долькового строения печени, дегенерация гепатоцитов с образованием гигантских клеток, но в отличие от атрезии желчные ходы не расширены, часто не выделяются

вовсе. Редно, при так называемой холестатической форме гепатита, обнаруживаются расширенные желчные капилляры, содержащие желчные тромбы.

При дифференциальной диагностике с физиологической желтухой следует помнить, что последняя редко бывает интенсивной и исчезает в течение первых 2-3 нед, кал и моча имеют нормальную окраску. При затянувшейся и нарастающей желтухе следует заподозрить атрезию желчных путей.

При гемолитической желтухе имеются и другие характерные симптомы, в частности - анемия, наличие непрямого (связанного) билирубина в крови, кал и моча интенсивно прокрашены, а также данные, подтверждающие конфликт между матерью и плодом по Rh-фактору или групповую несовместимость по системе ABO. Необходимо отметить, что при гемолитической болезни может возникать синдром сгущения желчи, сопровождающийся механической желтухой, чаще всего она разрешается самостоятельно. Ускорению этого процесса способствует назначение раствора сульфата магния (10% по 5 мл 2-3 дня). Мы имеем положительный опыт освобождения желчных путей от желчных пробок путем введения магнезии непосредственно в двенадцатиперстную кишку путем дуоденального зондирования, проведения специального тонкого (1 1/г-2 мм в диаметре) МЯГКОГО зонда с дробинкой, фиксированной на расстоянии 2 см от конца зонда шелковой нитью. Перистальтика продвигает дробинку в двенадцатиперстную кишку, увлекая за собой зонд.

Подозрения на токсоплазмоз, цитомегалию, сифилис отвергают на основании серологических проб и других клинических симптомов, характерных для этих инфекций.

**Лечение** большой желтухой, сопровождающей атрезию желчных путей, возможно лишь оперативным путем.

Паллиативные методы (дренирование лимфатического кровотока с изоляцией от кровеносной системы путем соустья с пищеводом или дном полости рта), позволяющие лишь уменьшить билирубиновую интоксикацию, представляют лишь исторический интерес. Мы выполняли подобные операции у 5 больных и удовлетворения от них не получили: фистулы функционируют очень короткий срок, цирроз печени продолжает прогрессировать.

Операцией выбора считается наложение билиодигестивного анастомоза; его вид зависит от уровня атрезии.

Доступ может быть различным, но мы считаем, что для манипуляций в области ворот печени наиболее удобен дугообразный разрез по Рио-Бранко.

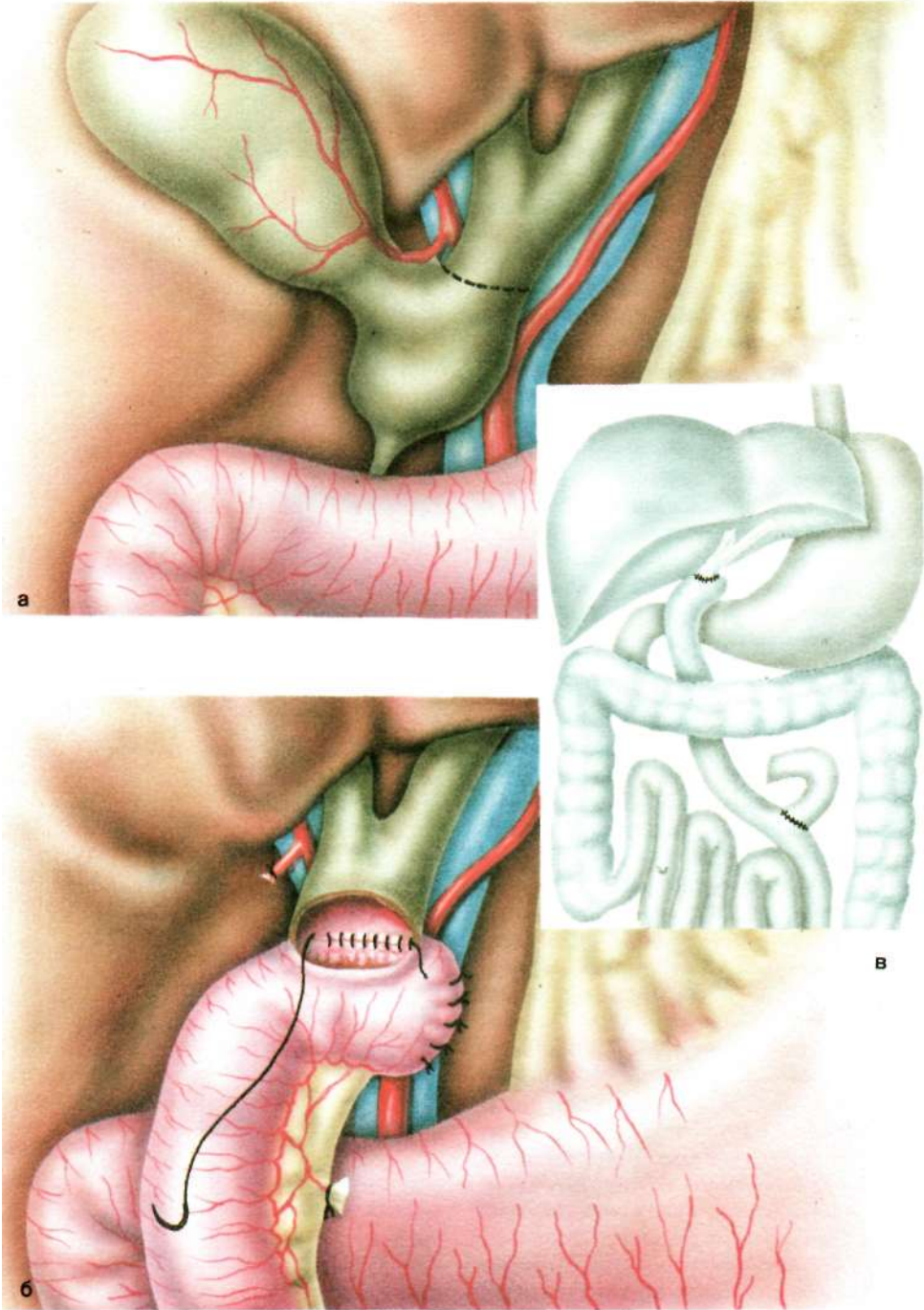
По вскрытии брюшной полости край правой доли печени приподнимают кверху. Ревизию начинают с желчного пузыря. При отсутствии желчного пузыря вероятность атрезии подтверждается. Возникают показания к ревизии наружных желчных ходов.

Если желчный пузырь сформирован правильно, то его пунктируют. При получении желчи проверяют проходимость протоковой системы путем введения 0,25 % новокаина или метиленового синего. При условии, что 10-12 мл указанных растворов вливаются свободно, без напряжения, желчные ходы проходимы, атрезии нет; видимо, имеет место гепатит.

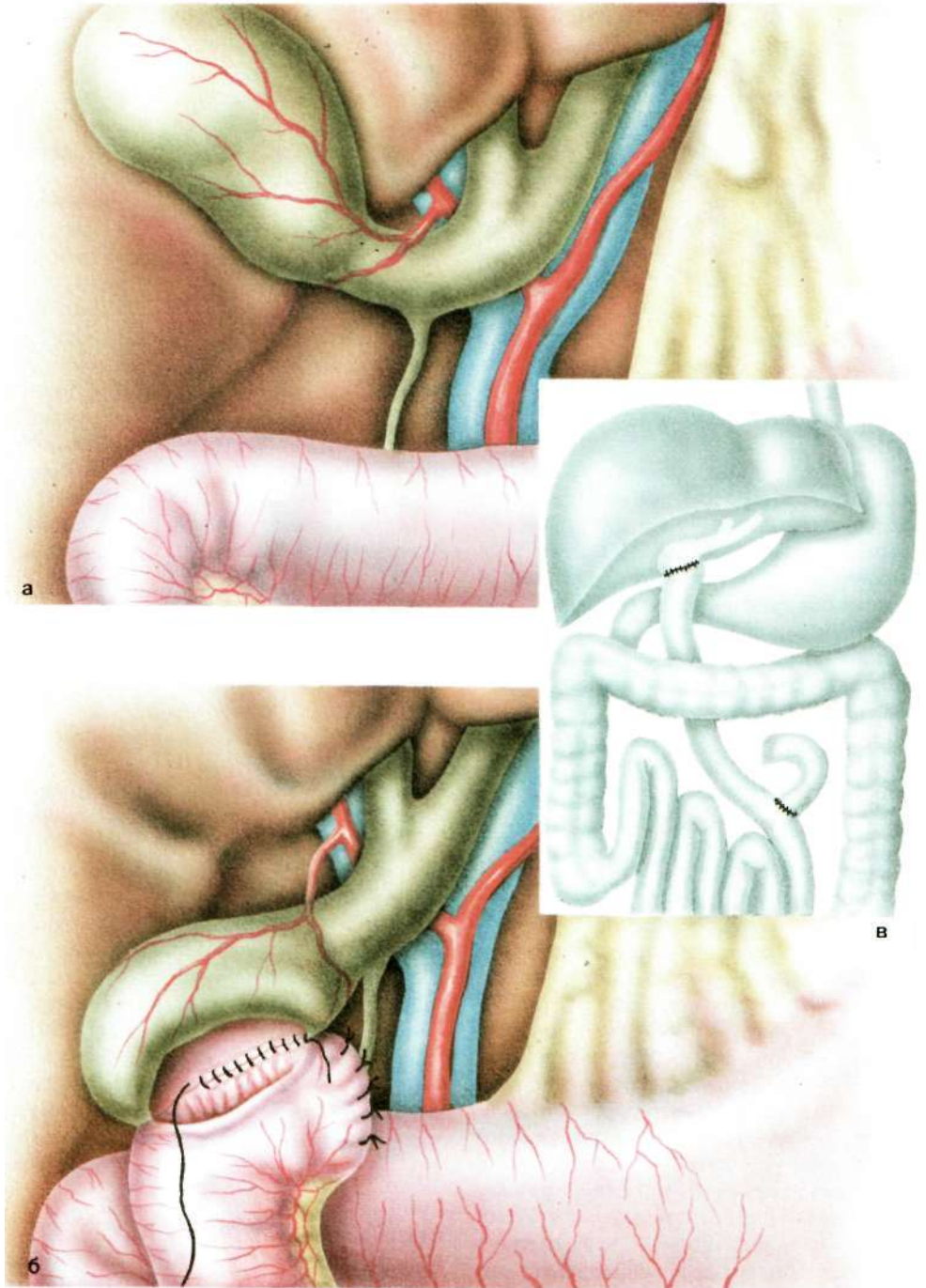
В.Г.Анопян (1981) в этих случаях рекомендует заканчивать операцию периаптериальной неврезкотомией и биоп-

### Рис. 72. Операция при атрезии желчных путей.

*1 - холедоходуоденоанастомоз; а - рассечение стенки холедоха; б - наложение швов на заднюю стенку анастомоза; в - завершение операции; II - холецистодуоденоанастомоз; а - вид порока; б - наложение швов на заднюю стенку; в - завершение операции.*







сией печени. Следует заметить, что невэрнонию можно производить лишь, имея представления о характере перестройки гемодинамики печени, хотя бы по показаниям реогепагографии.

При сохраненном желчном пузыре, но отсутствии в нем желчи показана холангиография. Облитерация пузырного протока или обнаружение нитевидных протоков является показанием к ревизии ворот печени.

При корригируемых видах атрезии показан один из видов билиодигестивного анастомоза (рис. 72).

1. При атрезии общего желчного протока:

а) Соустье общего желчного протока с двенадцатиперстной кишкой. Двенадцатиперстную кишку подтягивают кпереди, несколько мобилизируют расширенную часть желчного протока и подшивают серосерозными шелковыми швами к кишке. Всрывают просвет протока на протяжении 2-3 см. Формируют заднюю губу анастомоза атравматическими иглами, кетгутом (узловым или непрерывным швом), затем - переднюю губу, после чего накладывают второй ряд серосерозных швов. В.Г.Акопян рекомендует оставлять так называемый потерянный дренаж в просвете анастомоза.

б) Соустье желчного пузыря с двенадцатиперстной кишкой формируется при условии хорошей проходимости пузырного протока и таких топографоанатомических взаимоотношений этой области, при которых анастомоз может быть сформирован без натяжения и без необходимости широкой мобилизации двенадцатиперстной кишки. Надо помнить, что стенка желчного пузыря чрезвычайно чувствительна к нарушению кровообращения, поэтому во избежание несостоятельности анастомоза следует щадить все веточки а. cystica. Анастомоз накладывают по методике, описанной выше.

2. При атрезии желчного пузыря, терминального отдела общего печеночного протока показано соустье печеночного протока с двенадцатиперстной кишкой. После тщательной препаровки печеночных протоков в проксимальном направлении двенадцатиперстную кишку подтягивают кпереди и вправо. Накладывают первый ряд серосерозных швов. В последующем формируют анастомоз по обычной методике.

Во всех случаях к области анастомоза подводят страховочный дренаж и производят декомпрессию двенадцатиперстной кишки назальным зондом. Предпочтительным считается анастомозирование наружных желчных ходов с петлей тощей кишки по типу У-образного анастомоза по методике Ру, препятствующей рефлюксу дуоденального содержимого в желчные ходы и предупреждающей в значительной степени развитие холангита.

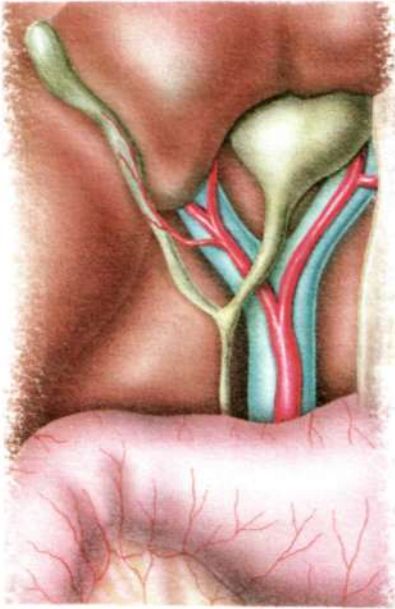При некорригируемых видах атрезии возможны два вида оперативных вмешательств:

1. Соустье внутрпеченочных желчных протоков с желудочно-кишечным трактом по Баирову (1975).

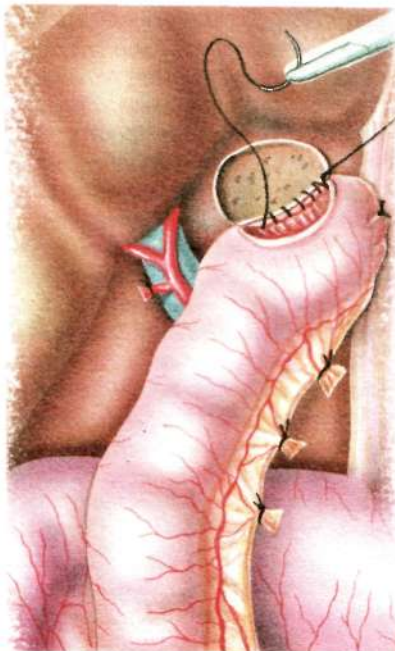
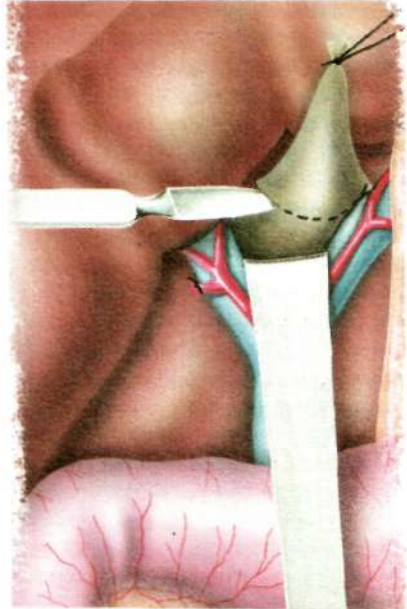
Левую долю печени анастомозируют с антральным отделом желудка, правую - с двенадцатиперстной кишкой. Для формирования гепатогастроанастомоза переднюю стенку препилорического отдела желудка подшивают к нижней поверхности средней части левой доли печени. В центре ее троакарком создают добавочный ход на глубину 2-3 см паренхимы печени, через который вводят дренаж длиной до 3 см. Просвет желудка вскрывают соответственно длине раны печени, отступя от линии первого ряда швов на 1 см. Стенку желудка подшивают к ткани печени циркулярно

Рис. 73. Операции по Касаи.

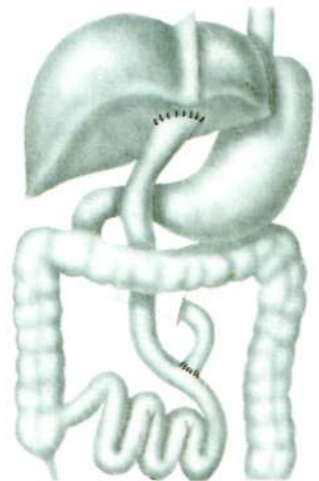
а - выделение фиброзной пластинки; б - соустье с петлей тощей кишки по Ру (схема).



a



б





узловыми нетуговыми швами. Спереди накладывают второй ряд узловых шелковых швов. Гепатодуодено- или гепатоеюностомию производят при сохранившемся желчном пузыре, стенни и ложе которого используют для создания анастомоза. Г.А.Баиров располагает наибольшим клиническим опытом: 18 детей оперировано по поводу внутрипеченочной формы атрезии, удовлетворительный результат получен у 6. Мы не получили обнадеживающих результатов, хотя до 1970 г. применяли методику гепатогастростомии. Возможно, это связано с поздними сроками оперативного вмешательства и выраженными цирротическими изменениями печени.

2. Портоэнтеростомия по Касаи. Операция заключается в создании анастомоза между фиброзной тканью в воротах печени, куда открываются мелкие множественные желчные протоки, и тонкой кишкой. Эта операция при некорректируемых формах атрезии получила широкое распространение. За годы, прошедшие после первого ее применения, метод претерпел некоторые уточнения и изменения. Не все однозначно отзываются о ее эффективности. Тан, по данным Н.Т.Psacharopoulos и соавт. (1980), из 32 больных с ненормируемым пороком операция по Касаи дала положительный результат у 13 больных. По данным А.Р.Mowat (1981), у 50% выживших обнаружены фиброз печени и портальная гипертензия, а также синдром вторичного нарушенного кишечного всасывания. И все же пока эта операция - единственная возможность помочь больным с этим тяжелым пороком развития.

**Ход операции.** После ревизии ворот печени и выделения наружных желчных ходов производят их иссечение, начиная с пересечения общего желчного протока (вернее тяжа, который располагается на его месте). Мобилизуют рудимент желчного пузыря, пузырный проток и используют их в качестве проводника к

воротам печени. Тщательно выделяют эти тяжи от прилежащих сосудов. Препаровку продолжают до обнаружения значительной массы фиброзной ткани в воротах печени, стараясь не повредить ткань печени. Затем фиброзную ткань срезают скальпелем, толщина удаляемой пластинки составляет не более 2-3 мм, образуется площадка диаметром около 1 см. Затем формируют У-образную энтеростому по Ру. Отступая от ушитого конца кишки на 1-1 1/2 см, производят продольный разрез длиной 1-1 1/2 см. Стенку кишки сшивают по окружности через все слои с фиброзной тканью непрерывным нетуговым швом. Спереди накладывают второй ряд узловых серосерозных швов (рис. 73).

Позже с целью профилактики развития холангита М.Kasai предложил вывести дренирующую кишку (временно) на переднюю брюшную стенку с целью декомпрессии и санации. Занятие свищей производится через 6 мес после операции. Появились и разнообразные модификации этого метода.

По данным литературы, даже при корректируемых типах атрезии летальность после операции достигает 68-70% [Carcasoune M., Bensoussan A., 1977]. При ненормируемых типах атрезии, по данным японских хирургов, являющихся пионерами описанных выше операций, не менее 3 лет после операции переживает 10% больных. Эти дети, как правило, даже после успешно выполненной операции нуждаются в постоянной консервативной корректирующей терапии. Тем не менее прослеживается четкая зависимость между сроками проведения операции (до 2 мес) и ее результатами. Тан, по данным А.В.Mowat (1981), 5 лет после операции переживает 36% детей, оперированных до 2-месячного возраста, 15% - оперированных между 90 и 110 днями, и никто из оперированных позже.

Есть надежда, что трансплантация печени при атрезии желчных ходов улучшит положение этого тяжелого контингента больных.

#### Киста общего желчного протока

Это наиболее частый вариант кистозного расширения желчевыводящей системы. Описаны дивертикулы наружных желчных ходов, кистозные расширения внутripеченочных протонов (болезнь Кароли) и смешанные формы. По данным D.Flamigan, к 1975 г. описано более 1000 наблюдений; более 200 отражены в отечественной литературе. Более половины случаев касается детей преимущественно старшего возраста.

По одной теории кисты представляют собой порок развития, формирующийся в период обратного развития солидной стадии эмбриогенеза. Стенозы, атрезии или клапаны, формирующиеся в этот период, создают препятствие для отгона желчи и способствуют вторичному расширению общего желчного протока. По другой теории причина порока в порочной закладке всех слоев стенки общего желчного протока: истончение или отсутствие мышечной стенки, изменение соединительнотканной структуры, отсутствие или метаплазия выстилки. Неравномерному, мешковидному расширению стенки способствует повышение давления в протоках, связанное либо с врожденным препятствием тону желчи, либо с воспалительными явлениями, часто сопровождающими эту аномалию. Подтверждением этому служит рецидивирующее течение заболевания.

По мнению Б.В.Петровского (1980), F.Glenn, С.С.Шены (1972), для формирования кист достаточно обычных перепадов давления в протоковой системе, связанных с этапами пищеварения.

Киста, нан правило, содержит темную желчь, мелкие конкременты.

**Клиническая картина** довольно ти-

пична, но вследствие редкости заболевания диагностика запаздывает. Лишь при полной или почти полной непроходимости терминальных отделов желчного протока симптомы появляются рано, даже в период новорожденности (два наших наблюдения). Обычно же первые проявления заболевания возникают в любом возрасте.

Классическая триада симптомов включает боли в животе, перемежающуюся желтуху, опухолевидное образование в правом верхнем квадранте живота. Боли непостоянны, при обострении могут быть приступообразными. В период ремиссии дети старшего возраста жалуются на чувство тяжести в эпигастриальной области, тошноту. Желтуха обычно носит перемежающийся характер. Параллельно с ее нарастанием усиливаются боли в животе, появляется температурная реакция, объясняющаяся развитием холангита. В этот период кал становится обесцвеченным, моча темной. Промежутки между обострениями могут быть довольно большими (несколько лет). В некоторых случаях возникший приступ протенает как острый живот и не купируется консервативными мероприятиями. Пальпируемое в животе эластическое образование без четких контуров может варьировать в размерах, увеличиваясь в период ухудшения.

**Диагностика.** Основным является рентгенологический метод. На обзорной рентгенограмме можно обнаружить кисту с ровными контурами, располагающуюся по нижнему краю печени и оттесняющую ободочную кишку книзу. При небольших кистах обзорная рентгенограмма не дает убедительной информации.

При исследовании с барием можно выявить смещение двенадцатиперстной кишки влево, вниз нпреди, иногда расширение ее подковы. Это вызвано близким расположением кисты. Холеграфия (внутривенная или пероральная)

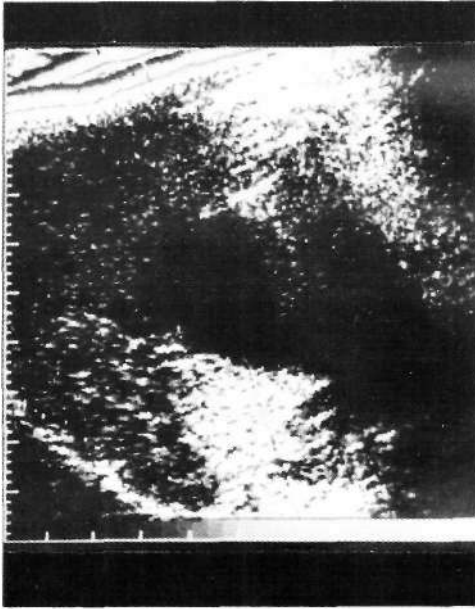


Рис. 74. Эхограмма. Киста общего желчного протока.

не всегда информативна, при больших нистах вследствие незначительной концентрации контрастного вещества контуры желчных ходов становятся нечеткими. При выраженной желтухе вследствие нарушения экскреции желчи холеграфия невозможна. Ретроградная холангиография с помощью эндоскопа дает более точные данные.

В нашей клинике широко применяют радиоизотопные методы исследования и ультразвуковое сканирование (рис. 74).

При исследовании с технецием определяется накопление изотопа в расширенном протоке. При ультразвуковом сканировании хорошо выявляется ниста, удается установить ее размеры и взаимоотношения с соседними органами.

Информативным методом исследования является лапароскопия. Лабораторные данные имеют вспомогательное

значение. При дуоденальном зондировании и введении через зонд раствора сульфата магния можно получить (при сохранившейся проходимости терминального отдела желчного протока) большое количество темной желчи, «опухоль» при этом уменьшается.

Дифференциация между желтухами другой этиологии обычно затруднена, так как при нарушении экскреции желчи применение холеграфии невозможно. Чаще всего приходится дифференцировать с инфекционным гепатитом. Выраженная ферментемия, более тяжелое состояние больного, явления интоксикации более свойственны гепатиту. Наличие опухоли в брюшной полости, высокое содержание прямого билирубина и рентгенологические признаки смещения двенадцатиперстной кишки указывают на кисту общего желчного протока.

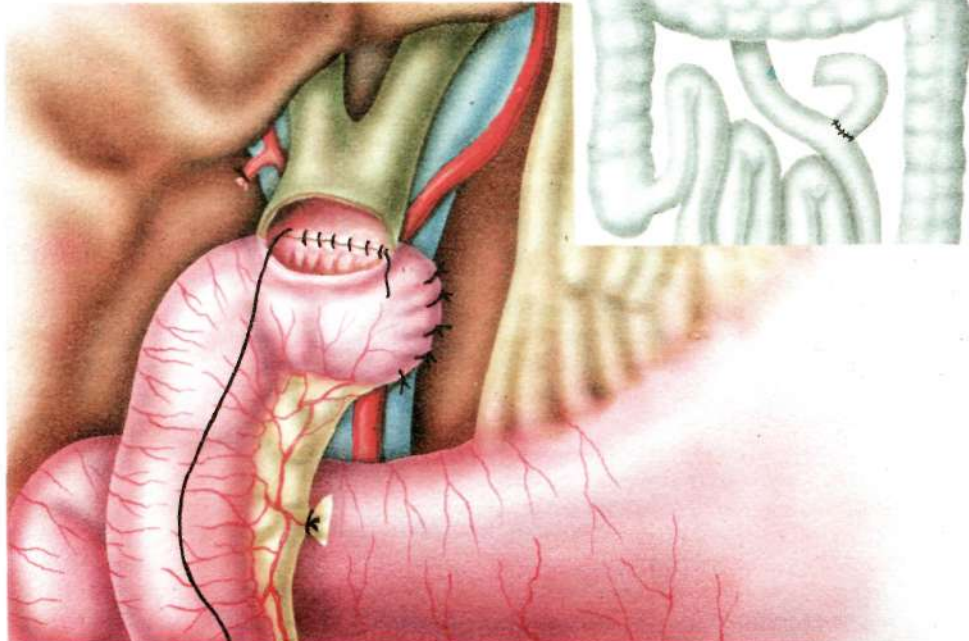
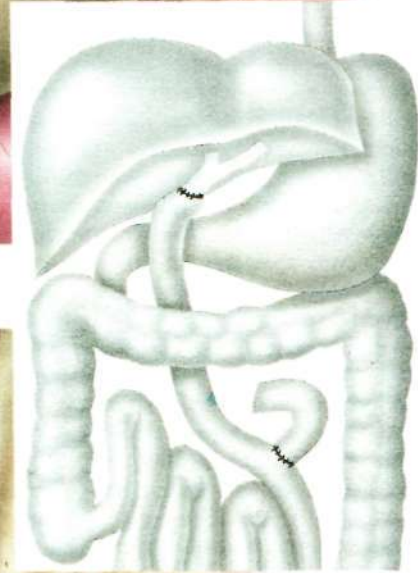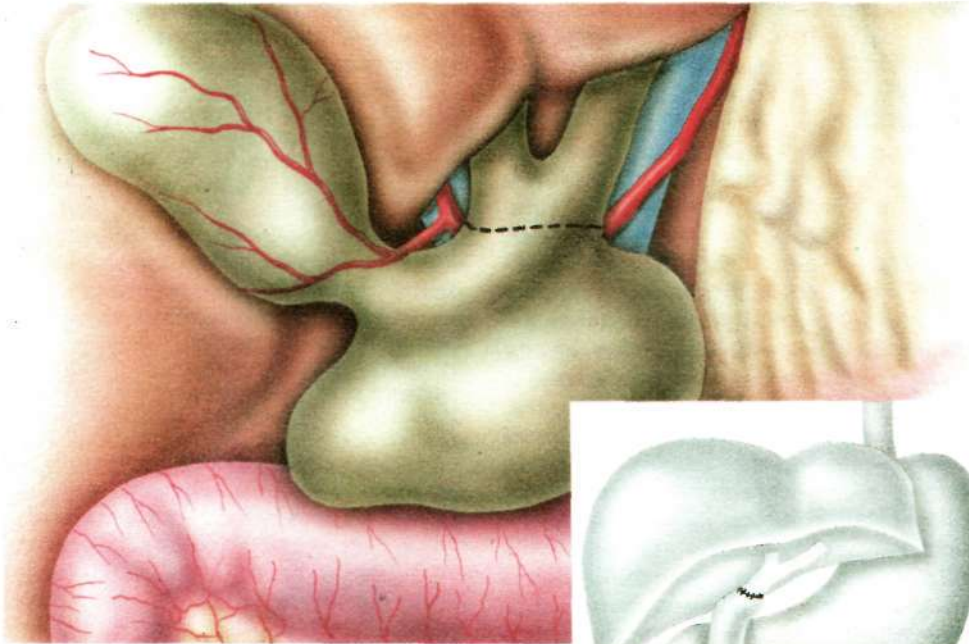
При безжелтушном течении кисты или в период ремиссии наличие опухоли заставляет исключить кисты печени, опухоль Вильмса, забрюшинные опухоли, кисты брыжейки, сальника, энтеронистомы. Дополнительные методы исследования (в частности урография, лапароскопия и др.) чаще всего помогают установить диагноз.

**Лечение** оперативное, направленное на создание хорошего оттока желчи в кишечник. Практикуют два вида операций: 1) внутреннее дренирование нисты путем создания анастомоза либо с двенадцатиперстной, либо с тонкой кишкой; 2) полное иссечение нисты с формированием билиодигестивного анастомоза.

Наружное дренирование кисты выполняют крайне редко при тяжелом состоянии больного и невозможности проведения радикальной операции.

Цистодуоденостомию выполняют чаще у детей младшего возраста, хотя и у

Рис. 75. Операции при кисте общего желчного протока (схема).



старших детей, по нашим наблюдениям, она приводит к полному излечению.

Доступом Рис—Бранно или Федорова кисту пунтируют или вскрывают, с помощью отсоса удаляют содержимое. Затем формируют двухрядный анастомоз шириной не менее 2-3 см с учетом того, что все билиодигестивные анастомозы стенозируются на  $\frac{1}{3}$  просвета. Внутренний шов накладывают узловыми кетгутowymi швами атравматическими иглами. Наружную линию серосерозных швов накладывают капроном или шелком. К месту анастомоза подводят дренаж. Обязательным является дуоденальная декомпрессия назальным зондом в течение 3 сут. На это время исключается энтеральное кормление.

Одним из недостатков указанного метода является возможность заброса дуоденального содержимого в желчные пути и развитие холангита. Предполагаем, что для развития этого осложнения имеет значение слишком широкое соустье, создаваемое во время операции. Поскольку не у всех больных развивается холангит, вероятно, в развитии рефлюкса повинно патологическое состояние двенадцатиперстной кишки, дискинезия желчных ходов.

С целью профилактики холангита выполняют цистоеюностомию с У-образно выключенной петлей тонкой кишки по Ру. Анастомоз между кистой и петлей тонкой кишки накладывают по типу конец в бок или бок в бок. Некоторые хирурги прибегают к созданию подвесной энтеростомы [Акопян В.Г., 1982] для разгрузки отводящей петли (рис. 75).

Радикальная операция - полное иссечение кист - не нашла пона большого числа сторонников, особенно среди детских хирургов, вследствие ее травматичности и высокого риска повреждения воротной вены и печеночной артерии. Ее пропагандируют японские хирурги [Saito S., Ichida M., 1974; Lilly J.,

1978]. Некоторые авторы категорически против этой операции [Литтман И., 1981].

Перед основным этапом операции проводят интраоперационную холангиографию, определяют размеры кисты, состояние печеночных протонов и взаимоотношение кисты с панкреатическими протоками. Выделение кисты начинают с передней стенки. Киста, как правило, имеет плотные стенки, в состав которых входит соединительнотканная сетевидная оболочка, сравнительно легко отделяемая от стенки. Выделение собственно кисты от задней части ее сетевидной оболочки - наиболее ответственный этап операции из-за опасности повреждения интимно прилежащих к ней воротной вены и печеночной артерии. Выделенную кисту иссекают до общего печеночного протока, который позадиободно анастомозируют с петлей тощей кишки (формируют У-образный анастомоз): конец печеночного протока вшивают в бок нишни. Дистальный отдел кисты, пузырный проток и желчный пузырь тщательно мобилизуют и удаляют.

Результаты чаще всего благоприятны. Операция, выполненная до развития цирроза печени и панкреатита, приводит к излечению. Однако при внутреннем дренировании существует опасность злоназначенного перерождения кисты, стенозирования анастомоза и развития восходящего холангита. Эти осложнения требуют сложных повторных вмешательств. Мы располагаем наблюдением над одним больным, которому после двух предшествующих операций внутреннего дренирования кисты, выполненных в другой клинике, мы вынуждены были наложить анастомоз общего печеночного протока с петлей тощей кишки, ближайший результат оказался хорошим.

#### • Абсцессы печени

Абсцессы печени делятся на бактериальные и паразитарные. Последние в нашей стране встречаются редко, пре-

имущественно в республиках Средней Азии. Описаны единичные случаи амёбных и аскаридозных абсцессов, преимущественно у взрослых [Лидский А.Г., 1963; Бушмилов В.А., Фоминых Г.Я., 1968; Петровский Б.В., 1972]. В детской хирургической практике чаще встречаются абсцессы бактериальной природы. Они могут быть первичными в результате метастазирования инфекции из гнойных очагов в брюшной полости (деструктивные формы аппендицита, перитонит другой этиологии, кишечные инфекции); инфекция распространяется по системе воротной вены, вовлекая в процесс стенку самой вены и ее разветвлений (пилефлебит). У новорожденных инфекция попадает через пупочную вену непосредственно в сосуды печени при омфалитах. Метастатические абсцессы бывают множественными.

Гематогенные абсцессы печени при тяжелых формах септикопиемии встречаются значительно реже. В этих случаях инфекция проникает в ткань печени по печеночной артерии при множественном остеомиелите, абсцедирующей пневмонии, эндокардите. Вторичные абсцессы могут развиваться при нагноении гематом (после травмы) и кист печени. В этих случаях абсцессы чаще бывают одиночными и крупными.

При сравнительно длительном существовании абсцесса образуется пиогенная соединительнотканная капсула с грануляциями изнутри. Полость абсцесса содержит густой гной с секвестрами печеночной ткани. При поверхностном абсцессе в процесс вовлекается париетальная и висцеральная брюшина соседних органов, иногда образуются плотные сращения. Гнойник может прорываться в поддиафрагмальное пространство, свободную брюшную полость, плевральную полость, перикард.

**Клиническая картина.** Абсцессы печени обычно развиваются на фоне тяжелых гнойно-септических заболеваний и являются их осложнением. В

связи с этим первые симптомы обнаруживаются только при уже сформированных гнойниках и появлении местных симптомов - тогда диагноз становится очевидным.

При абсцессах печени общее состояние больного тяжелое; выраженная интоксикация: кожа бледная, сухая, желтушного оттенка. Характерны диспептические расстройства. Гентическая температура сопровождается потрясающими ознобами. Снижению температуры сопутствуют проливные поты.

Среди местных симптомов - ноющие боли в области печени, часто с иррадиацией в правое плечо, поясничную область, усиливающиеся при движении.

Печень увеличивается, иногда неравномерно, в зависимости от локализации абсцесса. Чаще наблюдается абсцесс правой доли и отмечается деформация правой половины грудной клетки, выбухание девятого-десятого межреберий. При поверхностном абсцессе в V сегменте возможно выбухание эпигастрия. При пальпации печень болезненна, могут выявляться симптомы раздражения брюшины в правом верхнем квадранте живота. Надавливание на пупок вызывает резкую болезненность из-за натяжения круглой связки и капсулы печени.

При абсцессе на диафрагмальной поверхности может быть ослабление дыхания справа, реактивный плевральный выпот.

Асцит появляется в случае развития пилефлебита и тромбоза воротной вены. При этом быстро начинает увеличиваться селезенка.

Желтуха в начальных стадиях заболевания носит септический характер и редко бывает интенсивной. При больших гнойниках или абсцессах интенсивная желтуха обусловлена механическим фактором - сдавлением.

У новорожденных детей абсцессы печени чаще бывают множественными.

Начало заболевания подострое, в последующем бурно прогрессирующее. В

анамнезе - омфалит или инфицирование в родах. В клинической картине преобладает интоксикация, температурная реакция и быстрое, прогрессирующее увеличение печени. В первые 2-4 дня других очагов гнойной инфекции не выявляется. Живот увеличен, рано появляется расширенная венозная сеть на передней брюшной стенке над печенью. Печень „застойной” консистенции, с закругленным краем пальпируется ниже пупка. Пальпация вызывает беспокойство. Мы наблюдали 5 новорожденных с абсцессами печени.

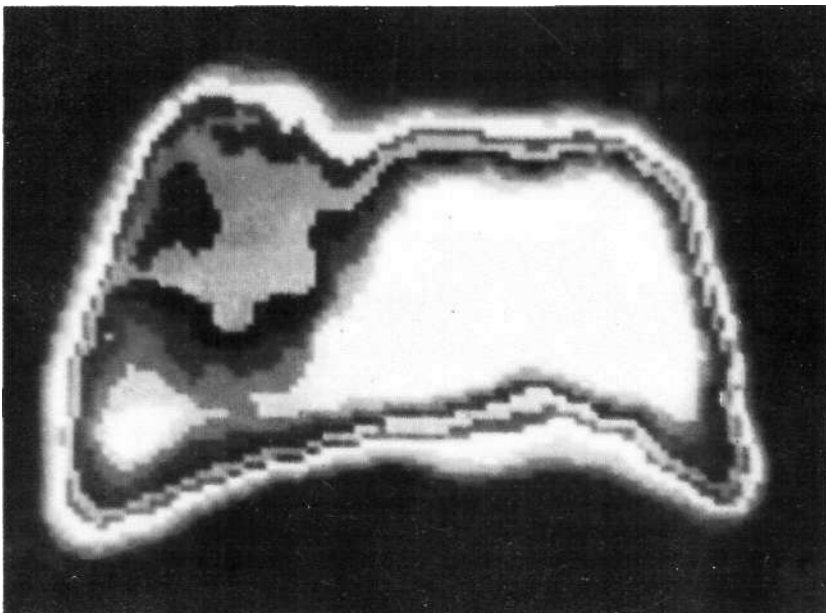
**Диагноз** абсцесса печени, особенно если он является осложнением основного заболевания, поставить трудно. Подозрение должны вызвать следующие симптомы, отсутствовавшие ранее: гектическая лихорадка, потрясающие ознобы, проливные поты, боли в области печени, гепатомегалия.

Выявляется высокий лейкоцитоз с резким сдвигом влево, нарастание СОЭ, повышение уровня трансаминаз, содержание билирубина может повышаться незначительно.

Рентгенологически выявляется высокое стояние купола диафрагмы (чаще справа), ограничение его подвижности при локализации абсцесса в задневерхних отделах.

Выявить локализацию абсцесса можно при помощи радиоизотопных методов ангиографии и ультразвукового сканирования. Последний метод дает возможность определить абсцессы диаметром более 1 1/2 см, мелкие множественные абсцессы не выявляются. У 5 наблюдавшихся нами новорожденных с множественными абсцессами ультразвуковое сканирование не выявило патологии, в то время как радиоизотопное исследование помогло обнаружить „не-

**Рис. 76.** Радиоизотопное исследование. Абсцесс печени. „Немая зона” соответствует скоплению множественных абсцессов.



мые зоны и нарушения гемодинамики в том или ином участке печени или тотальное ее нарушение при тромбозах разветвлений воротной вены (рис. 76).

Наиболее четкую картину удается получить при прямой трансумбиликальной портогепатографии. При больших абсцессах выявляется дефект в сосудистой системе, при множественных абсцессах - картина, напоминающая мешотчатые бронхоэктазы: контрастный раствор попадает в расширенные вены 3-4-го порядков, трансформировавшиеся в мелкие абсцессы, определяется практически полное нарушение оттока (или резко замедленное) по печеночным венам (рис. 77).

Спленопортографию и артериографию выполняют редко вследствие тяжелого состояния больного.

**Лечение.** Одиночные абсцессы подлежат вскрытию. Доступ зависит от их расположения. При локализации абсцесса в передних сегментах печени лучшим является доступ по Федорову. Послойное рассечение тканей брюшной стенки производят очень осторожно (особенно брюшины) во избежание повреждения спянных с печенью органов. Место предполагаемого гнойника ограничивают салфетками. Вскрытие абсцесса производят после пункции, эвакуации гноя и промывания полости раствором антисептиков. Затем по игле тупо или остро вскрывают гнойник; стенки его, располагающиеся вне ткани печени, иссекают. Производят ревизию полости пальцем с целью выявления добавочных полостей и разрушения между ними перегородок. В полости абсцесса оставляют тампон и дренажную трубку, которые выводят на брюшную стенку через отдельный разрез. Под- или наддиафрагмальное пространство также дренируют.

Абсцесс, локализующийся на боковой поверхности и в куполе правой доли, вскрывают трансплевральным доступом. Плевру рассекают по межреберью.

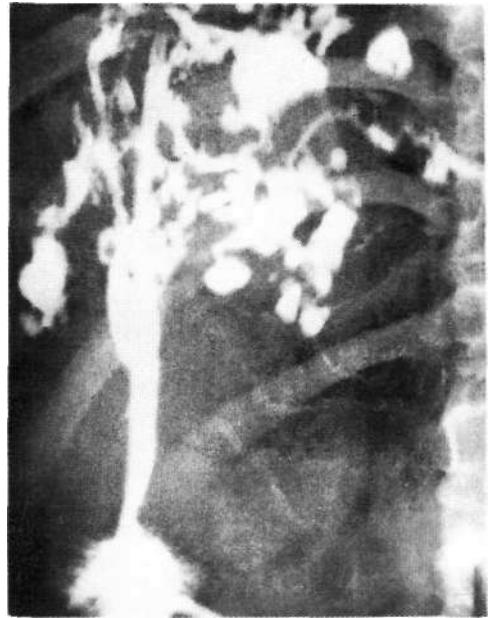

Рис. 77. Абсцесс печени у новорожденного. Трансумбиликальная портогепатограмма.

всрывают диафрагму и сшивают с плеврой. Иногда прибегают к резекции одного-двух ребер. Далее вскрывают и дренируют гнойник.

Для доступа к задненижнему краю печени применяют внебрюшной доступ через ложе XII ребра, которое резецируют.

Множественные абсцессы печени не подлежат оперативному лечению (исключение составляет прорыв абсцессов в свободную брюшную полость). Методом выбора большинство специалистов считают регионарную перфузию лекарственных веществ непосредственно в ткань печени путем катетеризации сосудов портальной системы или аорты. Необходимо отметить, что при лечении одиночных абсцессов хирургические методы также сочетают с регионарной инфузией.

Наиболее доступным для катетериза-



ции и кратчайшим путем в портальную систему является пупочная вена. При неудавшейся попытке канюлирования пупочной вены (отмечается по Г.А.Баирову в 18 % случаев) или пересечении ее при предшествующих операциях могут быть использованы правая желудочно-сальниковая вена или вены брыжейки тонкой кишки [Акопян В.Г., 1980], но для этого необходимо вскрыть брюшную полость. Кроме того, возникают трудности фиксации катетеров и существует опасность кровотечения в брюшную полость после их удаления.

Все большее распространение получает внутриартериальное введение антибиотиков. При абсцессах печени катетеризацию аорты можно осуществить по общепринятой методике (анте- или ретроградно), через желудочно-сальниковую артерию и путем ренализации пупочных артерий [Тихонов Ю.А., Акопян В.Г., 1966].

У новорожденных наиболее рациональным и безопасным является катетеризация пупочной вены.

Антибактериальную и инфузионную терапию осуществляют по общим принципам лечения тяжелой гнойной инфекции. В связи с тромбозом портальной системы обязательно вводят гепарин (из расчета 200-400 ЕД/кг).

Летальность высокая: от 25 до 50 % при одиночных абсцессах и до 95 % - при множественных. Регионарная перфузия антибиотиков и улучшение диагностики позволяют рассчитывать на лучшие результаты. Так, по данным В.Г.Акопяна (1981), из 10 детей выжило 7, причем у 3 из них были множественные абсцессы.

#### • Острый холецистит

Острое воспаление желчного пузыря относят к числу редких заболеваний детского возраста. По данным А.В.Смирнова, М.Г.Шрайбера (1958), в 1948 г. было опубликовано 475 наблю-

дений острого холецистита, потребовавшего оперативного лечения. За 28 лет (1950-1978) отечественные хирурги сообщили о 57 случаях деструктивного холецистита [Григорович И.Н., Михалнина А.Т., 1978]. Наиболее популярна классификация острого первичного воспаления желчного пузыря по характеру патологических изменений: катаральная, флегмозная и деструктивная формы.

Решающим этиологическим фактором является инфекция, которая может проникать в желчный пузырь гематогенно, лимфогенно и восходящим энтерогенным путем через отверстие в большом дуоденальном сосочке. Чаще в пузыре обнаруживают *E.coli*, стафило- и стрептококки. При брюшнотифозных холециститах из желчи высеивают брюшнотифозную палочку. Энтерогенный вариант инфицирования весьма важен в генезе холецистита у детей, особенно первых лет жизни. Этому способствует незрелость и несовершенство пищеварительного аппарата, проявляющиеся в повышенной склонности к дисбиотическим нарушениям, которые, как известно, сопровождаются практически любое заболевание раннего возраста. Однако попадание микробов в желчный пузырь отнюдь не означает неизбежности развития воспалительного процесса. Важнейшим условием для расцвета инфекции является застой желчи в желчном пузыре. Нарушения опорожнения пузыря у 65 % больных обусловлены аномалиями развития.

В хирургии детского возраста имеет место противоположное, чем у взрослых, соотношение частоты каменных и бескаменных форм холецистита; калькулезный холецистит представляет большую редкость.

Патологоанатомические исследования позволяют различать катаральное, флегмозное воспаление и гангрену желчного пузыря. Нередко признаки разных видов поражения обнаруживаются в одном желчном пузыре. Поэтому упомина-

нутые изменения расценивают на стадии единого процесса.

Воспалительный процесс может последовательно пройти все стадии либо остановиться на одной из них. Характер воспаления, его динамика, быстрота развития деструктивных изменений зависят от множества конкретных условий (вирулентность инфекции, причины стаза желчи, общее состояние больного, сопутствующие заболевания и т.п.). Гангрена наступает обычно на 3-5-е сутки от начала заболевания.

Исходом катаральной формы острого холецистита может быть водянка желчного пузыря. У детей в отличие от взрослых самой частой причиной ее образования являются не камни, а рубцовая непроходимость пузырного протока или шеечного отдела пузыря. Непроходимость развивается, как правило, на фоне аномалий развития (гипоплазия, врожденный фиброз протока, аномальное строение нлапанов Гейстера и т.п.). Желчный пузырь значительно увеличивается, принимает характерную грушевидную форму, обычно сращен рыхлыми спайками с соседними органами, плотно заполнен светлой прозрачной стерильной жидкостью - так называемой белой желчью, образование которой связано с извращением функции слизистой оболочки, всасывающей желчные пигменты. Водянка может существовать месяцами и даже годами без каких-либо болезненных ощущений. Вследствие вторичного инфицирования возможно нагноение водянки с типичными проявлениями гнойного холецистита. Разрыв желчного пузыря описан только в связи с травмой живота.

Особого внимания заслуживает одно из тяжелейших осложнений острого холецистита - перфорация, являющаяся финалом развития деструктивных форм (гангренозной, реже флегмонозно-язвенной).

Любое воспаление желчного пузыря сопряжено с участием в процессе желч-

ных протоков. Эта известная взаимосвязь точно сформулирована Л.В.Авдеем (1963), считавшим, что холецистит следует рассматривать как воспалительный процесс во внепеченочных желчных путях с преимущественным поражением желчного пузыря. Патоморфологические изменения в желчных протоках обычно схожи с таковыми в желчном пузыре. Острое воспаление желчного пузыря и протоков сопровождается изменением печени. Наибольшие изменения в виде массивной воспалительной инфильтрации наблюдают в прилежащей к пузырю паренхиме. Развитие холангита приводит к возникновению очагового или диффузного реантивного гепатита.

**Клиническая картина.** Острый холецистит у детей обычно начинается внезапно сильными болями, без каких-либо предшествующих симптомов. Не имен вначале четной локализации, боли постепенно концентрируются в правом подреберье, эпигастрии. Происхождение болевых синдрома связывают со спастическими сокращениями и растяжением стенки пузыря. Боли могут быть кратковременными или длиться в течение нескольких часов, часто нося приступообразный характер. Интенсивность их различна.

При типичной печеночной колике боли становятся жестокими, что объясняют препятствием оттоку желчи вследствие продвижения через протоки слизистого сгустка или (редко) камня. Больные беспокойны, мечутся в постели, принимают причудливые вынужденные положения. Найдя положение, в котором боль становится чуть меньше, остаются в нем без движения, боясь пошевелиться. Лицо бледное, покрыто липким потом, выражает страх и страдание. Губы и слизистая оболочка рта сухие, язык обложен. Дыхание частое, прерывистое, пульс учащен. Приступ обычно сопровождается тошнотой и многократной рвотой, не приносящей

облегчения, вздутием кишечника и задержкой стула. У маленьких детей, напротив, чаще наблюдаются диспептические явления. Колика обрывается так же внезапно, как и началась, но напряжение брюшной стенки и болезненность в правом подреберье при пальпации остаются.

Важно отметить, что у детей не наблюдается типичной для взрослых иррадиации болей в правую надключичную область и правую лопатку.

Температура при остром холецистите не имеет определенного характера. У большей части больных во время приступа болей она повышается до 38–39 °С. При тяжелом гнойном воспалении наблюдаются более высокие подъемы температуры, сопровождающиеся ознобом. Однако у 1/3 больных даже при значительных воспалительных изменениях в пузыре температура остается нормальной.

Желтуха при остром холецистите возникает примерно в половине наблюдений, чаще всего на почве сдавливания общего желчного протока вследствие распространения воспалительного инфильтрата в ткани печеночно-дуоденальной связки или поражений печени. Печень у большинства больных увеличена, болезненна.

Диагностика острого холецистита у детей, особенно младшего возраста, представляет большие трудности. В большинстве наблюдений правильный диагноз устанавливается только во время операции, производимой по поводу острого аппендицита. Сложности диагностики, как и при других острых заболеваниях органов брюшной полости, усугубляются неумением детей определить и указать место наибольшей болезненности. Попытки врача решить эту задачу существенно затрудняются беспокойством при осмотре, активным напряжением мышц брюшной стенки в результате страха перед возможным усилением боли или из-за плача. В таких

случаях помогают повторные осмотры при отвлечении внимания ребенка или во время сна. Диагностика базируется на анамнезе, определении болезненности и напряжения мышц передней брюшной стенки в правом подреберье и ряде других специальных симптомов.

Наибольшую диагностическую ценность среди них представляют: симптом Захарьина (боль при поколачивании или надавливании на область проекции желчного пузыря); симптом Мерфи (резкая боль, появляющаяся во время глубокого вдоха, при этом рука врача лежит плашмя на области желчного пузыря, слегка придавливая ее, а концы пальцев располагаются ниже реберной дуги; ребенка просят сделать глубокий вдох, во время которого воспаленный желчный пузырь смещается вниз и касается кончиков пальцев и в этот момент возникает резкая боль, заставляющая прервать дыхание); симптом Орнера (боль, возникающая при постукивании по краю правой реберной дуги, в зоне расположения желчного пузыря).

В периферической крови обнаруживаются увеличение количества лейкоцитов, нейтрофилез, повышение СОЭ. При катаральных формах лейкоцитоз обычно бывает в пределах 10–12·10<sup>9</sup>/л, при флегмонозных - 15–20·10<sup>9</sup>/л. СОЭ повышается до 30–60 мм/ч, нередко оставаясь на таком уровне долгое время после стихания острого приступа.

Дифференциальную диагностику приходится проводить с острым аппендицитом, инвагинацией, острым панкреатитом, пиелонефритом, глистной инвазией. Наибольшие трудности представляет исключение острого аппендицита, поскольку всегда можно допустить подпеченочное расположение червеобразного отростка. В таких случаях помогают повторные осмотры в процессе динамического наблюдения. Иногда по мере стихания острого приступа боли имеют тенденцию к более четкой локализации. Важным ориенти-

ром служит также увеличение и болезненность печени. При сомнениях хирурги принимают, как правило, единственно правильное решение, смысл которого точно сформулирован С.П.Федоровым: „При невозможности решить, с каким заболеванием имеешь дело, лучше остановиться на более опасном аппендиците и немедленно оперировать”. Если во время аппендэктомии хирург не находит ожидаемых изменений в отростке, необходимо вспомнить о возможности острого холецистита и наряду с обязательной в таких случаях ревизией кишечника, органов малого таза произвести ревизию желчного пузыря. Незаменимым диагностическим приемом считается лапароскопия.

**Лечение.** Выбор терапии зависит от формы острого воспаления.

Если диагноз установлен до операции и нет выраженных перитонеальных симптомов, показано незамедлительное назначение комплексного консервативного лечения, включающего покой, антибиотики, спазмолитические и анальгезирующие препараты, внутривенные вливания с целью дезинтоксикации и коррекции нарушений гомеостаза, антиферментные препараты (контрикал, гордоне и т.п.). При стихании клинических явлений в результате консервативного лечения операция не показана. Отсутствие улучшения или явное ухудшение клинической картины на фоне лечения является показанием к хирургическому лечению. Операция абсолютно показана при подозрении на флегмону, гангрену и перфорацию пузыря. В таких случаях показано экстренное вмешательство.

Выбор метода хирургического лечения определяется формой воспаления. Если хирург обнаруживает увеличенный, напряженный пузырь без деструктивных изменений, то он должен его сохранить. При флегмоне пузыря принципиально показана холецистэктомия. Однако при начальных признаках флегмонозного воспаления попытка сохранения

пузыря допустима. Такие наблюдения с благополучным исходом описаны В.П.Вознесенским (1944), Л.В.Авдеем (1963) и др. Мы достигли излечения с сохранением пузыря у 2 больных, подвергшихся холецистостомии. Обеспечение свободного оттока желчи из пузыря является обоснованной и важной манипуляцией, ликвидирующей одно из основных звеньев патогенеза острого воспаления.

Гангрена, распространенные или очаговые деструктивные изменения, перфорация, эмпиема, водянка пузыря служат показанием к холецистэктомии. При обширных инфильтратах, а также в запущенных случаях, когда радикальная операция сопряжена со значительным риском, обусловленным сложными анатомическими условиями или крайней тяжестью состояния больного, лучшим выходом следует считать холецистостомию.

Холецистэктомию всегда, когда это возможно, нужно стремиться выполнять от шейки. Однако, если решиться на удаление пузыря от шейки в условиях инфильтрата, массивных спаек и рубцов, можно встретить значительные технические трудности, чреватые непоправимыми осложнениями. В подобных ситуациях следует выполнять холецистэктомию от дна, которая хотя и не создает условий для ревизии, но зато более проста в исполнении и связана с меньшим риском повреждения элементов печеночно-дуоденальной связки.

Показания к дополнительной холедохотомии у детей из-за преобладания бескаменных форм холецистита возникают чрезвычайно редко.

Дополнением к хирургическому лечению гнойно-деструктивных форм острого холецистита является внутривенная инфузия лекарственных веществ. Этот метод позволяет быстрее восстановить функции печени, купировать инфекцию и значительно сократить число осложнений.

Операция при остром холецистите должна быть завершена дренированием брюшной полости и введением тампонов.

Послеоперационный период проводят в соответствии с общими принципами лечения гнойно-воспалительных абдоминальных заболеваний. Самое частое осложнение - образование подпеченочных гнойников, что, как правило, связано с неадекватным дренированием.

Результаты лечения острого холецистита в целом могут быть оценены как относительно удовлетворительные. По данным А.Т.Михалкиной (1978), из 57 детей с деструктивным холециститом выздоровели 53, умерли 4. Смертельные исходы связаны с поздней госпитализацией и несвоевременным оперативным лечением.

#### • Хронический холецистит

Различают калькулезную и бескаменную формы хронического воспаления желчного пузыря. В детском возрасте преобладает бескаменная форма.

Термины „хронический бескаменный холецистит“ и „бескаменные холецистопатии“ объединяют, кроме хронического воспаления, ряд патологических состояний, следствием которых является нарушение сократительной и дренажной функций пузыря.

Большая часть больных хроническим воспалением желчного пузыря успешно излечиваются терапевтическими методами. Лишь 2 % этих пациентов, в основе заболевания которых лежат аномалии развития или приобретенные органические изменения желчного пузыря, нуждаются в хирургическом лечении.

Основная роль в возникновении хронического воспаления принадлежит нарушению эвакуации желчи из желчного пузыря. Причины затруднения оттока ее многообразны, однако их можно разделить на врожденные и приобретенные. К первым относятся аномалии развития

желчного пузыря и пузырной артерии, рассмотренные нами ранее. Среди приобретенных изменений рубцовые деформации на почве перенесенного острого воспаления. Патоморфологическая картина при бескаменном холецистите характеризуется воспалительной (круглоклеточной) инфильтрацией, язвенно-некротическими изменениями; дистрофией и фиброзом элементов пузырной стенки; пролиферативными процессами. У большинства больных процесс локализуется преимущественно в шеечном отделе пузыря и пузырном протоке.

Нельзя оставить без внимания частоту сочетания хронического холецистита с гастритом, дуоденитом, панкреатитом. Одновременное или последовательное поражение органов билиопанкреатодуоденальной зоны объясняют их топографоанатомической близостью, общностью иннервации, крово- и лимфообращения.

Клиническая картина. Основным проявлением хронического холецистита обычно являются интенсивные приступообразные боли в правом верхнем отделе живота (желчная колика), возникающие внезапно среди „полного здоровья“. Частота болей различна, продолжительность их варьирует от 10-20 мин до нескольких часов. По мере развития болезни характер болей может изменяться, они становятся постоянными, тупыми, ноющими.

Происхождение болей связывают с нарушением оттока желчи из желчного пузыря и спазматическим сокращением его стенок. Причиной временного острого нарушения желчеоттока чаще всего, как полагают, являются слизистые пробки, спазм сфинктера Люттенса, сопутствующий органическим поражениям шеечно-протоновой зоны.

Характерную для взрослых иррадиацию болей в правую лопатку, ключицу, правое плечо наблюдают редко, преимущественно у детей старшего воз-

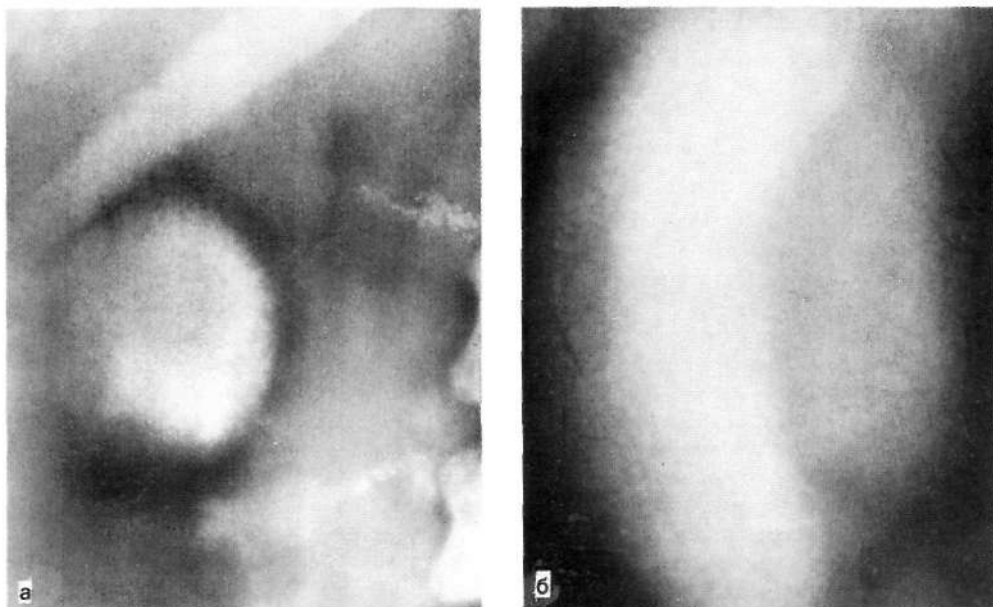


Рис. 78. Холецистограмма. Хронический холецистит.

*а - шаровидная форма пузыря „яблоко на ветке”, б - поражение шейки пузыря „палец перчатки”.*

раста. Лишь иногда возникновение болей может быть связано с конкретными провоцирующими моментами (прием пищи, физическая нагрузка, переохлаждение и т.п.). Обычно боли возникают без видимых причин, в любое время суток), редко сопровождаются тошнотой или рвотой.

При сопутствующих заболеваниях желудка, двенадцатиперстной кишки, поджелудочной железы упомянутый хронический холецистит дополняется симптомами, характерными для этих заболеваний. Течение хронического холецистита может осложняться развитием острого воспаления желчного пузыря с соответствующей симптоматикой.

**Диагностика.** Ведущая роль в определении хронического холецистита принадлежит рентгенологическим и радиоизотопным методам исследования.

Достаточная информация о форме и сократительной функции желчного пузыря может быть получена при пероральной холецистографии. Внутривенная холецистохолангиография позволяет также судить о концентрационной функции пузыря, состоянии желчных протоков и поэтому является методом выбора. При поражении анатомического сифона желчный пузырь приобретает овоидную или шаровидную форму (симптом „яблоко на ветке”).

Иногда на тень пузыря наслаивается дополнительная овоидная тень фрагментарно расширенной воронки желчного пузыря. Этот симптом называется „палец перчатки” (рис. 78); он характерен для поражения шейки желчного пузыря. Нередко отчетливо контрастируется S-образно изогнутый деформированный воронко-шеечный отдел с сужениями в изгибах. Такие изменения формы желчного пузыря характерны для компенсированной стадии болезни с нормальным или повышенным тонусом мышечного слоя.

При врожденных аномалиях желчного пузыря могут быть дополнительные изменения формы.

Ценным приемом диагностики может быть повторное (не только через 12, но и через 24 и 36 ч) выполнение снимков после перорального приема контрастного вещества. При хроническом воспалении желчный пузырь остается контрастированным на протяжении всего исследования. По утверждению авторов, изучивших достоверность этого теста на нескольких группах больных, длительная задержка контрастированной желчи в желчном пузыре является единственным постоянным рентгенологическим симптомом хронического бескаменного холецистита. Собственный опыт дает основание полностью поддержать такую оценку и подчеркнуть особую значимость этой простой методики в трудных для диагностики случаях, когда другие признаки заболевания спорны.

Учитывая частоту сочетания пораженных органов брюшной полости, диагностический комплекс при хроническом холецистите обязательно должен включать рентгенологическое исследование желудочно-кишечного тракта с барием, эзофагогастродуоденоскопию, исследование желудочной секреции.

Лечение. Хронический холецистит, при котором обнаружены рентгенологические признаки органического поражения желчного пузыря, подлежит хирургическому лечению. Показания к операции определяют следующие факторы: 1) типичная клиническая картина заболевания со стойким болевым синдромом; 2) кратковременность ремиссии или полное отсутствие эффекта после консервативного лечения; 3) рентгенологические признаки аномалий или приобретенных органических изменений различных отделов желчного пузыря. Полагаем, что в тех случаях, когда диагноз хронического холецистита с признаками органического поражения желч-

ного пузыря не вызывает сомнения, не следует продолжать консервативное лечение для получения дополнительного подтверждения его явной неэффективности.

Иногда хирургическая тактика может быть окончательно определена только во время операции на основании операционных находок. Сомнения в необходимости удаления желчного пузыря или реконструктивной операции на его выходных отделах при бескаменном холецистите могут быть решены с помощью операционной холецистоманометрии и дебитометрии, дающих представление о степени затруднения оттока в выходных отделах пузыря и позволяющих диагностировать блокаду в области шейки и пузырного протока. Манометрию и дебитометрию выполняют с помощью аппарата Вальдмана [Виноградов В.В. и др., 1978]. Основным признаком сифонопатии является повышение давления прохождения. Давление свыше 1,96 кПа оценивают как высокое и свидетельствующее о значительном нарушении оттока желчи из пузыря. В наших наблюдениях давление прохождения варьировало от 250 до 400 мм вод.ст.; дебит жидкости при давлении 300 мм вод. ст. - от 0 до 12 мл/мин (нормальный показатель 22-25 мл/мин).

Операцией выбора является холецистэктомия. Сопутствующие заболевания органов панкреатодуоденальной зоны не служат противопоказанием к хирургическому лечению. Суждения о необходимости ограничить показания к операции при сопутствующем панкреатите или дуодените, по нашему мнению, необоснованны.

Хронический калькулезный холецистит. Единодушно признается главенствующее значение трех факторов, каждый из которых сам по себе, но чаще в сочетании с другими, является наиболее вероятной причиной камнеобразования: 1) застой желчи; 2) воспали-

ние; 3) изменения химического состава желчи вследствие нарушений обмена.

Наблюдения показывают, что в возникновении первых двух факторов важную роль играют аномалии развития наружных желчных протоков, особенно пузырного протока. Различные аномалии (гипоплазия, фиброз пузырного протока, добавочные желчные протоки и т.п.) были обнаружены у 10 из 16 наших пациентов.

В ряду причин, способствующих камнеобразованию, называют гемолитические анемии, протекающие с усиленным разрушением красных элементов крови и значительным повышением содержания желчных пигментов. Отмечают частую связь заболевания с перенесенным вирусным гепатитом, муковисцидозом.

Желчные камни разделяют по составу на три основные группы: 1) холестериновые, состоящие преимущественно из кристаллов холестерина; эти желтоватые камни, как правило, одиночные, могут достигать больших размеров; 2) пигментные, состоящие преимущественно из билирубина, с незначительным включением солей кальция и холестерина; они обычно многочисленны, темного или даже черного цвета; 3) смешанные, имеющие в своем составе холестерин, билирубин, соли кальция; форма, размеры и окраска их разнообразны.

Холестериновые и пигментные камни называют также камнями метаболического происхождения. У детей обнаруживают преимущественно эти два вида камней, причем пигментные камни чаще встречаются у детей младших возрастных групп, холестериновые - у детей старше 12-13 лет.

При хроническом калькулезном холецистите возможны несколько вариантов эволюции патологического процесса. Прежде всего очередное обострение хронического воспаления может привести к развитию острого холецистита в

любой его форме. Необходимо заметить, что у детей практически не наблюдаются такие осложнения, как пролежни в стенке пузыря или его протока, внутренние желчные свищи. Большая часть осложнений связана с выходом камней из желчного пузыря. Движение камня может завершиться закупоркой пузырного протока, образованием водянки или эмпиемы желчного пузыря. Обтурация общего желчного протока обуславливает механическую желтуху и холангит. Если камень застревает в ампуле, то одновременно развивается панкреатит.

Неосложненный хронический калькулезный холецистит проявляется у детей в двух клинических вариантах. Первый из них характеризуется отсутствием сильных болевых приступов, жалобами на чувство дискомфорта, тяжести, тупые, ноющие боли в верхних отделах живота, нередко без четкой локализации. Отличительной чертой второго варианта является периодически повторяющаяся желчная колика.

Основным методом распознавания камней служит рентгенологическое исследование. Холестериновые и пигментные камни пропускают рентгеновские лучи, поэтому для их выявления необходима оральная или внутривенная холецистография. Конкременты выявляются в виде округлых или полигональных одиночных и множественных дефектов наполнения желчного пузыря.

Лечение. При хроническом воспалении желчного пузыря показана холецистэктомия. J.Forschall, P.Rickham, (1955), R.Haff, D.Alagille, M.Odievre (1978) и другие, основываясь на опыте лечения 7 больных и аналогичных сообщениях, считают, что у детей младшей возрастной группы при камнях в желчном пузыре и отсутствии каких-либо других его изменений показана холецистолитотомия. Эти авторы на протяжении 13 лет наблюдения не обнаружили ни одного случая рецидива кам-



необразования. Результаты хирургического лечения хронического калькулезного холецистита у детей хорошие, рецидивы чрезвычайно редки.

### • Портальная гипертензия

Портальная гипертензия - симптомокомплекс, обусловленный нарушением кровообращения и повышением давления в системе воротной вены. Ее причиной у детей чаще всего бывают врожденные и приобретенные диффузные заболевания печени (хронический гепатит, цирроз, фибронистоз печени и др.), аномалии развития и тромбоз магистральных сосудов портальной системы или печеночных вен. Портальная гипертензия может быть в равной степени следствием активно текущих и завершившихся патологических процессов, явлением временным или стойким, необратимым.

В хирургии портальной гипертензии можно выделить проблему лечения сформировавшегося синдрома и профилактическое направление, в русле которого решаются вопросы лечения заболеваний, предшествующих или являющихся непосредственной причиной портальной гипертензии; именно в этом плане прежде всего изучаются патогенез хронического гепатита и возможности его лечения.

#### Хронический гепатит

Чаще всего формируется в течение первого года после перенесенного острого гепатита. При этом особенно велика роль безжелтушных вариантов острого гепатита, удельный вес которых у детей младшего возраста достигает 90 %.

Причины, способствующие переходу острого вирусного гепатита в хроническое заболевание, пока не установлены. Наиболее распространены четыре гипотезы патогенеза хронического гепатита:

1) вирусная; 2) иммунопатологическая; 3) вирусоиммуногенетическая; 4) циркуляторная.

Вирусная гипотеза основана на клинических и клинко-эпидемиологических наблюдениях, свидетельствующих о длительной вирусемии у переболевших острым гепатитом и возможности заражения от больных хроническим гепатитом в период обострения. Развитие хронического процесса связывают с цитопатическими свойствами вируса, остающегося в организме.

Вирусоиммуногенетическая концепция А.Ф.Блюгера, Х.М.Векслера (1973) предполагает, что хронический гепатит есть следствие внедрения в гепатоциты вируса с малой чужеродностью, вызывающего постепенную сенсибилизацию и мобилизацию достаточного числа клонов лимфоцитов и макрофагов, способных элиминировать вирус из организма.

Циркуляторная гипотеза объясняет переход острого гепатита в хронический стойкими нарушениями печеночного кровообращения и органной гипоксией.

Подводя итог краткому обсуждению концепций патогенеза хронического гепатита, можно заключить, что ни одна из них не может претендовать на исчерпывающее объяснение механизма развития болезни. Вряд ли его можно свести к особенностям вируса-возбудителя и продолжительности его персистенции. Далеко не всегда механизм воспаления может быть объяснен только иммунопатологическими процессами, развивающимися на фоне инфекции. Более того, существуют обоснованные предположения, что циркулирующие антитела не играют патогенетической роли в прогрессировании страдания, а являются антителами - свидетелями повреждения печени. В равной степени ошибочно считать единственной причиной формирования хронического гепатита нарушения кровообращения

печени. Логично предполагать взаимодействие и взаимосвязь упомянутых факторов. Акцентируя внимание на циркуляторной гипотезе, мы преследуем лишь одну цель - показать, что в сложном механизме патогенеза есть важное звено, доступное хирургическому воздействию. Мы расцениваем патологическую иннервацию, определяющую расстройство кровообращения, как неспецифическое базисное звено патогенеза, на фоне которого получают возможность развития другие гепатотропные факторы.

Однако отчетливых изменений архитектоники сосудов печени и портальной системы, признаков патологического коллатерального кровотока при хроническом гепатите (за исключением переходных стадий - активный гепатит с выраженными явлениями фиброза или началом перестройки структуры печени по цирротическому типу) не наблюдается.

В клинической картине заболевания преобладают неврологическое и диспептическое нарушения. Чаще всего родители обращают внимание на вялость, быструю утомляемость, раздражительность, плаксивость, ослабление памяти и внимания, повышенную потливость, т.е. на признаки нарушения функций центрального и вегетативного отделов нервной системы. Как правило, отмечается снижение аппетита, реже - дисфункция кишечника, метеоризм. Иногда возникают боли в правом подреберье, которые связывают с дискинетическими нарушениями желчевыводящей системы. Больные могут жаловаться на чувство полноты, тяжести, давления в правом подреберье и эпигастрии и другие неприятные ощущения, укладываемые в рамки „дискомфорта“.

Хронический персистирующий гепатит характеризуется благоприятным монотонным, без признаков прогрессирования течением на протяжении многих лет. Больные чаще всего не предъ-

являют жалоб и сохраняют удовлетворительное самочувствие. Заболевание отличается скудностью и малой выраженностью симптомов.

Хронический активный гепатит в большинстве наблюдений проявляется разнообразной и достаточно отчетливой симптоматикой, характеризующей периоды обострения и ремиссий. Особенностью этой формы заболевания является „злокачественность“ течения, обусловленная высокой активностью патологического процесса.

Симптоматика преимущественно обусловлена цитолизом, серьезными нарушениями функций печени и признаками хронической печеночной недостаточности. Постоянным признаком обострения является увеличение печени и селезенки. Почти у половины больных развивается желтуха. В фазе обострения возможны значительные нарушения водно-минерального обмена, которые наряду с портальным застоном обуславливают развитие асцита, отеков и в отдельных наблюдениях даже анасарки.

Диагностика. В силу неспецифичности клинических проявлений хронического гепатита диагностика основывается на результатах лабораторных и специальных инструментальных методов исследования.

Наибольшую практическую значимость для решения вопроса об активности процесса представляет определение активности сывороточных ферментов (АЛТ, АСТ, ЩФ, Ф-1-ФА) и содержания белковых фракций. При хроническом персистирующем гепатите повышение активности сывороточных аминотрансфераз и гамма-глобулинов обычно незначительное. Для активных гепатитов характерны высокая активность АЛТ, появление в крови Ф-1-ФА, гипергаммаглобулинемия.

Решающее значение в диагностике принадлежит гистологическому исследованию печени.

Радиоизотопные исследования играют вспомогательную роль, констатируя диффузное поражение печени и его глубину. Их значение возрастает при необходимости дифференцирования хронического активного гепатита и цирроза печени. Аналогичным образом могут быть оценены возможности ангиографии. Ангиографические методы не позволяют установить диагноз хронического гепатита и его формы, но необходимы в сложных случаях, когда возникают трудности в разграничении хронического активного гепатита и цирроза.

Лечение. Возможность успешного воздействия на течение хронического гепатита хирургическими методами не означает, что отношение к лечению этого заболевания претерпело принципиальные изменения. Хронический гепатит был и остается в сфере деятельности педиатров. Вопрос о хирургическом лечении правомерен лишь при безуспешной терапии активной формы гепатита, потенциально опасной в отношении развития цирроза. Операцией выбора, способной прервать активность патологического процесса, является периаартериальная неврантомия общей печеночной артерии. Суждения об оптимальных сроках ее выполнения различны. Однако анализ результатов, полученных у взрослых больных, и собственный опыт 50 операций дают право считать, что операция показана при отсутствии эффекта от упорной терапии (включая гормоны), проводимой в течение 2-6 мес от момента установления диагноза. Решение в каждом случае следует принимать с учетом тяжести заболевания, динамики клинико-лабораторных показателей и результатов гистологического исследования. Спленэктомия показана только при стойких проявлениях гиперспленизма. Техника, механизм действия и результаты хирургического лечения рассмотрены ниже.

## Цирроз

Это клинко-анатомическое понятие, применяемое к хроническим диффузным поражениям печени, отличительной чертой которых являются нарушение долькового строения в результате фиброза и образование узлов регенерации, функциональная недостаточность печени и вовлечение в процесс ряда органов и систем.

Цирроз - конечная стадия хронического гепатита. Однако это не означает, что цирроз статическое явление, финал хронического воспаления. Цирротическая трансформация часто знаменует лишь новый этап в течении хронического активного заболевания печени. Несмотря на типичные проявления цирроза, клинические, функциональные и морфологические признаки предшествовавшего (текущего) хронического гепатита могут сохраняться, составляя долгое время основу заболевания и определяя направление лечебных мер.

Наиболее приемлема для практической деятельности классификация, рекомендованная симпозиумом АМН СССР (1964). Она представляет собой развитие принципов гаванской классификации и нашла широкое распространение в нашей стране. Разделение циррозов предусмотрено по нескольким принципам:

- По морфологическому
  - Портальный (септальный)
  - Постнекротический
  - Билиарный - с внепеченочной обструкцией; без нее
- По этиологическому
  - Достоверны вирусный гепатит Боткина; нарушения питания; поражения желчных путей; циркуляторные нарушения - застойная печень, врожденный сифилис, интоксикация
- По клинико-функциональному
  - Течение и фазы
  - Прогрессирующее (фаза антивная, неактивная)

Регрессирующее  
 Стадия заболевания:  
 Начальная  
 Сформировавшегося цирроза; дистрофическая (далеко зашедшая)  
 Функциональное состояние печени: легкой, средней, тяжелой степени  
 Состояние портального кровотока

#### Характер блока

Внутрипеченочный  
 Смешанный  
 Тип портальной гипертензии  
 Тотальный  
 Тотальный с преобладанием нищечно-мезентериального типа  
 Тотальный с преобладанием гастрального типа  
 Портальный блон  
 Компенсированный  
 Декомпенсированный  
 Гиперспленизм (есть или нет)

**Этиология и патогенез.** Среди этиологических факторов цирроза печени у детей главный - вирусный гепатит. Цирроз может развиваться непосредственно вслед за острой фазой заболевания либо сформироваться через стадию хронического гепатита. С безжелтушными формами гепатита связывают происхождение значительного числа так называемых криптогенных циррозов.

Цирротическую трансформацию определяет развитие ряда процессов: некроза и узловой регенерации гепатоцитов. Их результатом является псевдодольковое строение печени. Псевдодольки представляют собой участки паренхимы, в которых нарушены нормальные пространственные взаимоотношения портальных сосудов и центральной вены: в их центре не обнаруживают центральных вен, отсутствует регулярное расположение портальных триад по периферии. Механизм перестройки при различных типах цирроза имеет некоторые отличия.

В основе постнекротического цирроза лежит массивный некроз паренхимы.

Сформировавшийся билиарный цирроз сходен по основным признакам с

портальным, но отличается меньшей интенсивностью процессов регенерации.

Смешанный цирроз соединяет в себе основные признаки постнекротического и портального.

Важнейшим звеном патогенеза цирроза являются нарушения кровообращения в печени и портальной системе. Эти процессы взаимосвязаны не только в силу анатомической целостности портальной системы, но и с позиций биологической целесообразности происходящих изменений. Анализ данных литературы и собственных исследований позволяет утверждать, что расстройства гемодинамики печени возникают вследствие вовлечения в патологический процесс всех элементов кровообращения.

Важная роль в снижении кровообращения печени на начальных этапах формирования цирроза, как и при хроническом гепатите, принадлежит спазму внутриорганным сосудистого русла, вызванному поражением вегетативных нервных образований. Эффект периартериальной неврэктомии общей печеночной артерии показывает, что в спастическом состоянии находятся не только артериальные сосуды, но и венозные и, что особенно важно, сохранившаяся сеть синусоидов. По мере цирротической перестройки нервно-рефлекторный фактор уступает определяющее место органическим изменениям в печени, хотя действие его **не** прекращается и далее, вплоть до стадии сформировавшегося цирроза.

В процессе эволюции цирроза происходит разрушение части синусоидов, сближение портальных триад и центральных вен. Развиваются тяжелые нарушения микроциркуляции, ишемические расстройства и как следствие возникают дистрофические и некробиотические изменения гепатоцитов, активация фиброгенеза, новые очаги узловой регенерации.

Нарушения микроциркуляции в пече-

ни сопровождаются изменениями состава приносимой крови и тканевого дыхания, которые можно расценивать как естественные механизмы компенсации органной гипоксии. Наступает артериализация портального кровотока, органное сгущение крови и развитие полицитемии с последующим возникновением феномена секвестрации крови [Акопян В.Г., Шведова Л.П., 1976; Шведова Л.П., 1977]. При циррозе различают три стадии развития процесса [Пацциора М.Д., Ершов Ю.А., 1973, 1974]. В стадии компенсации происходит спазм печеночной артерии, перераспределение крови в чревном стволе в направлении селезенки, чем преодолевается возросшее внутрипеченочное сопротивление и сохраняется объем портального кровотока.

По мере прогрессирования цирроза механизмы компенсации в форме шунтирования оказываются несостоятельными и раскрываются внутрипеченочные портокавальные анастомозы.

Повышение давления в портальной системе в стадии субкомпенсации становится уже патологическим фактором. Перераспределение крови в чревном стволе с направлением ее большей части в сторону селезенки начинает играть отрицательную роль, постольку именно эта зона дренируется в основном через гастроэзофагеальные коллатерали, наиболее опасные в отношении кровотечения.

Дальнейшее прогрессирование процесса в печени, нарастающая печеночноклеточная недостаточность, мощный сброс крови по портокавальным анастомозам в правое предсердие создают предпосылку для вовлечения в процесс сердца.

В патогенезе асцита основная роль принадлежит печеночноклеточной недостаточности, проявляющейся уменьшением синтеза альбуминов и снижением уровня альдостерона, а также портальной гипертензией. Снижение онко-

тического давления крови и усиление реабсорбции натрия в дистальных канальцах почек приводит к накоплению его во внеклеточной жидкости, в том числе в брюшной полости. Важное значение в происхождении асцита придают усиленному лимфообразованию, которому способствует повышение давления в полых венах.

**Клиническая картина.** Проявления цирроза печени зависят от степени печеночноклеточной недостаточности, активности процесса и стадии портальной гипертензии. Следует подчеркнуть, что в целом цирроз печени у детей протекает более благоприятно, чем у взрослых. Компенсация функций печени благодаря высоким резервам бывает более продолжительной; суб- и декомпенсация портокавального кровообращения наблюдаются не более чем у 1/3 больных, кровотечения из варикозно расширенных вен желудка и пищевода возникают у 4-10 % больных.

В клинической картине цирроза преобладают симптомы, связанные с функциональной недостаточностью печени: слабость, утомляемость, головные боли, нарушение сна, диспептические расстройства, метеоризм. Характерны изменения кожи: сухость, появление сосудистых „паучков” и „звездочек” на лице, шее, туловище и конечностях, эритема ладоней и др. У 1/3 больных можно наблюдать пальцы в виде барабанных палочек, белые „эмалевые” ногти. Типичны проявления геморрагического диатеза, обусловленного нарушением синтеза факторов свертывания крови, тромбоцитопенией и повышенной ломкостью сосудов. Раньше всего появляются носовые кровотечения.

Одним из постоянных симптомов цирроза печени у детей являются гепатомегалия и значительное уплотнение печени. Эти изменения наблюдаются, по нашим данным, у 92 % больных; практически всегда выявляется увеличение селезенки.

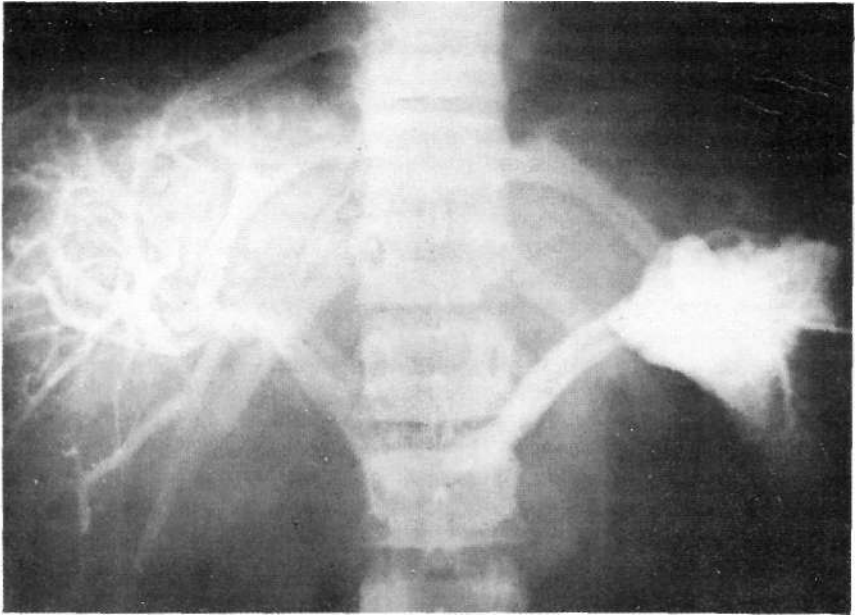


Рис. 79. Спленопортграмма. Цирроз печени, портальная гипертензия: отмечается извитость селезеночной вены, уменьшение портальной ветви угла, обеднение сосудистого рисунка печени.

Опасными осложнениями цирроза, возникающими, как правило, в поздних стадиях заболевания, являются гепатоцеребральная недостаточность и кровотечения из варикозно расширенных вен желудка и пищевода. Иленика этих осложнений рассмотрена в специальных разделах.

**Диагностика.** В ее задачи для правильного выбора метода лечения, помимо распознавания и дифференцирования заболевания, входит определение: 1) степени компенсации функций печени, 2) активности процесса, 3) стадии изменений воротно-печеночного кровообращения, 4) синдрома гиперспленизма. Для этого применяют комплекс клинико-биохимических, морфологических, радиорентгенологических методов исследования.

Решающую роль играют морфологические методы исследования (лапароскопия, пункционная биопсия печени). Микроскопическое изучение ткани печени позволяет установить тип, стадию заболевания, выраженность мезенхимально-нелеточной инфильтрации, признаки дистрофических и некробиотических процессов.

Степень компенсации функций печени оценивают по совокупности клинико-биохимических данных.

Об активности процесса, помимо результатов микроскопического исследования, наиболее точно свидетельствуют повышение уровня глобулинов и активности аминотрансфераз.

Исследование периферической крови указывает на наличие и степень гиперспленизма.

Состояние печеночного и портального кровообращения оценивают с помощью радиоизотопных методов, реогепаатографии, портоманометрии, рентгенологических и эндоскопических методов. Среди методов рентгеноконтрастного исследования портальной системы наиболее полную информацию дает спленопортография. Спленопортальное русло при циррозе печени проходимо и расширено. Характерны извитость селезеночной вены, уменьшение портовертебрального угла, обеднение и деформация внутрипеченочного сосудистого рисунка (рис. 79).

Полагают, что спленопортография выявляет лишь функционирующую часть портального русла, а снижение или отсутствие контрастирования является рентгенологическим симптомом внутриорганного сброса крови по портопеченочным анастомозам [Магницкий Г.С., 1969; Акопян В.Г., 1970; Ершов Ю.А., 1976].

Лечение. Проблема хирургии цирроза печени в педиатрической практике имеет иной аспект, чем у взрослых. В силу особенностей течения цирроза у детей коррекция проявлений портальной гипертензии показана лишь небольшой группе больных, как правило, старшего возраста. Чаще всего предметом лечения является активный процесс в стадии компенсации портальной гипертензии. Таким образом, основная задача лечения заключается в прерывании активности цирроза, стимулировании процесса регенерации, ликвидации гиперспленизма, т.е. по существу в профилактике дальнейшего развития основного заболевания и его следствия - синдрома портальной гипертензии.

Периартериальная невэрктомия общей печеночной артерии выполнена более чем у 60 детей с циррозом печени. Этот опыт позволяет рекомендовать данный метод более широко. Основным показанием к подобному вмешательству служит активность процесса и без-

успешность консервативной иммунодепрессивной терапии. При необходимости (гиперспленизм, варикозное расширение вен желудка и пищевода) эту операцию сочетают со спленэктомией, деваскуляризацией желудка, сосудистыми анастомозами. Противопоказанием считают асцит, декомпенсированную стадию заболевания.

Отношение детских хирургов к спленэктомии достаточно определилось. Удаление селезенки, учитывая ее важную роль во многих видах обмена, гемопозе, компенсации портального кровообращения, оправдано лишь при стойком и значительном гиперспленизме.

Иммунологические аспекты спленэктомии, по нашему мнению, еще недостаточно уточнены и могут служить показанием к операции только при доказанной аутоиммунной природе заболевания.

При варикозном расширении вен желудка и пищевода у детей прибегают преимущественно к трем видам операции.

В случаях незначительного расширения вен выполняют наружную деваскуляризацию желудка, включая перевязку левой желудочной артерии и коронарной вены. Обычно эту операцию выполняют одновременно со спленэктомией.

Значительное и протяженное расширение гастроэзофагеальных вен и кровотечения в анамнезе являются показанием к шунтирующим сосудистым операциям. Операцией выбора считают спленоренальный анастомоз, обеспечивающий ограниченный сброс крови из портальной системы. Эту операцию с целью коррекции возможных нарушений кровообращения печени целесообразно дополнять периартериальной невэрктомией общей печеночной артерии. Прямой портокавальный и мезентерико-кавальный анастомозы из-за высокого риска послеоперационной

печеночной недостаточности и летальности у детей практически не изменяют.

При невозможности выполнить шунтирующую операцию прибегают к наружной деваскуляризации желудка, гастротомии с прошиванием варикозно расширенных вен кардиального отдела желудка и абдоминального отрезка пищевода.

Наиболее сложно решить вопрос о характере и объеме лечебных мер при циррозе, сопровождающемся стойким асцитом. На основании данных литературы и собственного опыта полагаем, что наиболее показана в такой ситуации гепатопневмопексис [Гульман М.И., 1979] и предложенная нами операция торакализации денаспулированной печени.

Для быстрой ликвидации асцита, не поддающегося терапевтическому лечению, и подготовки больных к операции можно использовать наружное дренирование грудного протона с принудительным возвратом лимфы в венозное русло [Акопян В.Г., Кондаков ВТ., 1979]. Лимфовенозные анастомозы в большинстве наблюдений оказываются безрезультатными из-за низкого давления в грудном протоке [Лебезов В.М., 1979]. Эти операции не нашли применения у детей.

#### Внепеченочная форма портальной гипертензии

Причины нарушения проходимости сосудов портальной системы многообразны: пороки развития, постнатальная облитерация вследствие флебита и тромбоза, сдавление извне опухолями, кистами, рубцами и т.п. По данным J.Auvert (1959), аномалии развития являются причиной портальной гипертензии у детей в 80 % наблюдений.

Препятствие току портальной крови наиболее часто локализуется в области ствола воротной вены. Изолированная

блокада селезеночной вены представляет чрезвычайную редкость.

Изменения портопеченочного кровообращения при внепеченочной форме портальной гипертензии характеризуются прежде всего высоким уровнем портального давления ниже места блокады и нормальными его показателями в сосудах печени. Уже на ранних стадиях заболевания раскрывается широкая сеть коллатеральных сосудов. Основным путем портонавального сброса крови являются гастроэзофагеальные вены. Наряду с портокавальными анастомозами развивается система портопортальных анастомозов, обеспечивающая поступление в печень части портальной крови в обход окклюзированного участка воротной вены. В воротах печени многочисленные извитые варикозные портопортальные анастомозы образуют кавернозный конгломерат, называемый кавернозной трансформацией воротной вены.

Портальная гипертензия при внепеченочной блокаде, по современным представлениям, не просто повышение давления вследствие механического препятствия - это сложная компенсаторная реакция, способствующая продвижению крови по портокавальным и портопортальным анастомозам, причем количество крови, поступающей в печень через портопортальные анастомозы, является важнейшим регулирующим фактором.

Кровотечения при внепеченочной форме портальной гипертензии у детей, по нашим данным, возникают исключительно из варикозно расширенных вен кардиального отдела желудка и наблюдаются у 85 % больных. Вероятно, причиной столь частого возникновения кровотечений является меньший запас возможностей компенсации повышенного давления. В отличие от постепенного нарастания блокады при циррозе, когда приспособительные механизмы включаются постепенно, последователь-



но и рационально, наличие сформированного механического препятствия при внепеченочной блокаде приводит к относительно быстрой мобилизации всех путей компенсации, их максимально функциональному напряжению и более раннему истощению.

**Клиническая картина.** Основные признаки внепеченочной формы портальной гипертензии у детей: спленомегалия (с гиперспленизмом или без него), варикозное расширение вен пищевода и кардиального отдела желудка и кровотечения из них. Общее состояние до кровотечения и в периоды между кровотечениями, как правило, остается удовлетворительным. У большинства больных наблюдают увеличение живота, которое объясняют слабостью мышц брюшной стенки, метеоризмом, уве-

личением селезеней. Характерно усиление рисунка вен передней брюшной и грудной стенок. Типичны жалобы на чувство тяжести в левой половине живота, снижение аппетита, неустойчивый стул, носовые кровотечения, появление „синяков” на туловище и конечностях.

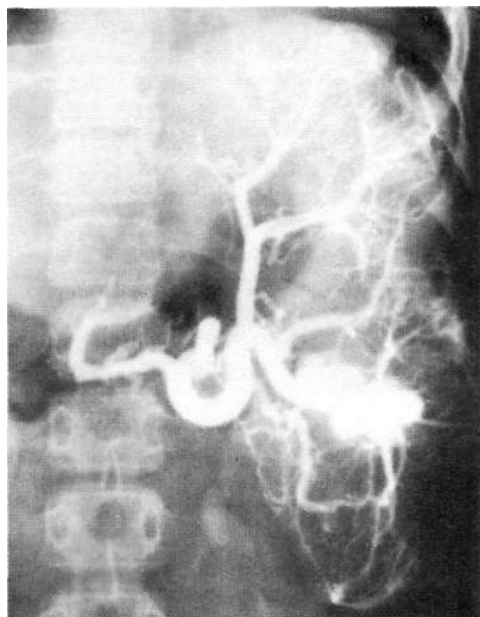
Печень бывает увеличенной в основном у детей младшей возрастной группы, у которых в анамнезе перенесенный пупочный сепсис. Вероятно, гепатомегалия является следствием гепатита, развивающегося при пилефлебите. Селезенка обычно увеличена значительно, малоподвижна, безболезненна. Асцит развивается редко, после массивных кровотечений, и довольно быстро ликвидируется после устранения гипопроteinемии и анемии.

Заболевание может протекать практически бессимптомно. Первым признаком нередко бывает увеличение селезенки, случайно обнаруженное при осмотре, или внезапно развившееся кровотечение из варикозных вен желудка.

При другом варианте течения время от времени наблюдают довольно продолжительные (до 10-15 дней) периоды „необъяснимой” лихорадки, сопровождающейся болями в животе, увеличением печени и селезенки. Их происхождение связывают с обострением хронического пилефлебита, тромбозом вен портальной системы, развитием инфарктов селезенки и периспленитом.

**Диагностика.** Основными методами распознавания внепеченочной формы портальной гипертензии являются рентгеноконтрастные исследования - спленопортография, мезентеринопортография. Выполняя последовательно сначала первое, а затем при необходимости второе исследование, определяют уровень блокады: селезеночная вена, основной ствол воротной вены, полное отсутствие нормальных образований

Рис. 80. *Внепеченочная форма портальной гипертензии. Отмечается извитость селезеночной вены, блокада кровотока по воротной вене коллатерали.*



портальной системы (следствие тромбоза или порока развития), двойная блокада (тромбоз селезеночной вены и блокада в основном стволе) и т.д. По ангиограммам устанавливают пути коллатерального портокавального сброса крови (рис. 80). Манометрия, производимая перед контрастным исследованием, показывает уровень гипертензии. Радиоизотопные методы с введением нсена в прямую кишку могут выявить полный портальный блок, если РФП полностью выводится легкими.

Варикозное расширение вен пищевода и желудка диагностируют с помощью рентгенологического исследования рельефа слизистой оболочки с бариевой взвесью и при необходимости (сомнениях) эндоскопическими методами (рис. 81). Изменения геморроидальных вен выявляют при ректороманоскопии.

Изучение периферической крови позволяет установить гиперспленизм. Биохимическое исследование крови, как правило, не обнаруживает существенных патологических изменений. Лишь при значительных вторичных изменениях печени могут иметь место умеренная гипо- и диспротеинемия.

**Лечение.** Показания к хирургическому лечению определяются интенсивностью триады клинических признаков: варикозным расширением вен, частотой и массивностью кровотечений из них, проявлениями гиперспленизма.

Основным и абсолютным показанием к хирургическому лечению являются варикозное расширение гастроэзофагеальных вен и кровотечения из них. Ставить показания к операции при варикозном расширении вен пищевода и желудка при отсутствии кровотечений столь же логично, сколько логично оперативное лечение любого другого хирургического заболевания до развития тяжелых осложнений.

Абсолютным противопоказанием к операции считают комбинацию некор-

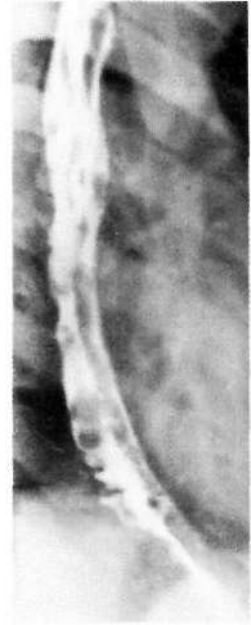

Рис. 81. *Пищевод с бариевой взвесью при портальной гипертензии. Дефекты заполнения соответствуют варикозно-расширенным венам.*

ригируемых пороков развития. Относительными противопоказаниями служат сопутствующие заболевания и постгеморрагический синдром. Хирургическое лечение может быть предпринято после соответствующей терапии.

Выбор метода оперативного лечения в каждом случае определяет рентгенологическое исследование портальной системы (уровень блокады, наличие сосудов, пригодных для анастомозирования, их диаметр и т.п.), а также тяжесть гиперспленизма.

Единственным радикальным способом снижения портального давления и предупреждения кровотечений, а потому методом выбора, являются сосудистые анастомозы. Предпочтение отдают спленоренальному и кавомезентериальному анастомозам.

Однако выполнение шунтирующих операций в детском возрасте - довольно сложное дело.

Наложение сосудистых анастомозов у детей сопряжено с рядом дополнительных трудностей: малый диаметр или полное отсутствие нормальных анатомических образований портальной системы, пригодных для анастомозирования, хронический пилефлебит. Названные причины могут исключить техническую возможность выполнения операции или обресть ее на неудачу. Именно поэтому в педиатрической практике чрезвычайно велик удельный вес паллиативных вмешательств. Собственный опыт 200 операций дает нам основание сформулировать показания и критерии выбора метода.

Только при выраженных и стойких явлениях гиперспленизма показана спленэнтомия. Она может быть операцией выбора при изолированном тромбозе селезеночной вены. При спленомегалии с умеренными или транзиторными проявлениями гиперспленизма целесообразны попытки сохранения селезенки путем перевязки селезеночной артерии, перемещения декапсулированной селезенки в забрюшинное пространство.

Коллатеральный сброс по гастроэзофагеальному пути, значительное варикозное изменение вен кардиального отдела желудка и пищевода являются поводом к операции „разобщения”. Наиболее действенным вмешательством является гастротомия с прошиванием варикозно расширенных вен со стороны слизистой оболочни.

Сброс по коронарной и коротким венам желудка является показанием к их тщательной, изолированной перевязке на протяжении.

Если гастротомия выполняется в комбинации со спленэнтомией или перевязкой селезеночной артерии, то ее необходимо дополнить лигированием левой желудочной артерии.

У детей младшей возрастной группы при умеренных вторичных изменениях печени операции „разобщения” патогенетически целесообразно дополнять гастротомии или колелогепатопексией (в зависимости от типа сброса).

При рецидивах кровотечения и необходимости повторных операций, по нашему мнению, более безопасна и эффективна повторная гастротомия.

Смешанная форма блокады портального кровообращения возникает вследствие тромбоза сосудов портальной системы при циррозе печени либо на почве вторичных фиброзных и цирротических изменений печени, в результате аномалий и изолированного тромбоза воротной вены. Протяженный тромбоз сосудов портальной системы у детей с циррозом печени встречается чрезвычайно редко.

При выборе метода хирургического лечения тщательно оценивают вид и тяжесть морфофункциональных нарушений печени, активность патологического процесса.

Лечение хронического гепатита и цирроза предусматривает рациональное сочетание терапевтических и хирургических методов. Обязательным фоном, на котором проводят лечение больных хроническим агрессивным гепатитом, и одним из условий, способствующих эффективности лечения, является комплекс мероприятий.

Постельный режим обеспечивает минимум энерготрат и оптимальное кровообращение в печени; он должен быть тем строже, чем более выражены явления печеночной недостаточности.

Диета механически и химически щадящая, с ограничением острых, экстрактивных и раздражающих веществ; все блюда в отварной или паровой обработке. При выраженной печеночной недостаточности, особенно при циррозе печени с синдромом портальной гипертензии и развитым коллатеральным кровообращением, необходимо огра-

ничение и даже временное исключение из рациона животного белка (мяса, рыбы) в целях уменьшения аутоинтоксикации из кишечника и профилактики шунтовой комы. Добавление к рациону изюма, кураги и их отваров, печеного картофеля обеспечивает доставку солей калия, так как при хронических заболеваниях печени выражен его дефицит.

Желчегонная терапия показана даже при отсутствии явных симптомов поражения желчевыводящих путей. Применяют желчегонные препараты преимущественно растительного происхождения (кукурузные рыльца, холосас), обеспечивающие дренаж желчевыводящих путей, улучшение оттока желчи и условий работы печеночной клетки. Этой же цели служат спазмолитические препараты (но-шпа, платифиллин), применяемые, так же как и желчегонные, двухнедельными циклами с таким же перерывом.

Щелочные минеральные воды (боржоми, смирновская, славяновская, эссентуки № 4 и 17 и др.) способствуют снятию спазмов и нормализации функции желудочно-кишечного тракта. Назначаются в теплом виде по  $1/1-1/3-1/г$  стакана перед едой, а также в виде дробажей 2-3 раза в неделю.

Витамины группы В парентерально ( $B_v$ ,  $B_6$ ) и  $per os$  ( $B_{15}$ ) особенно показаны детям с циррозом печени, у которых обычно имеется эндогенный полигиповитаминоз. При длительной ахолии происходит нарушение всасывания жирорастворимых витаминов, в связи с чем показано применение витаминов А, Е, И.

Иммунодепрессивная терапия - основа лечения активных циррозов печени и хронических агрессивных гепатитов.

С этой целью чаще всего применяют преднизолон, который наряду с сильным противоаллергическим действием (как и триамцинолон, денсаметазон) обладает выраженным противовоспалительным эффектом.

Показанием к гормонотерапии является выраженная активность процесса и печеночноклеточная недостаточность (значительная интоксикация, желтушность, высокая активность индикаторных ферментов, грубая диспротеинемия, сниженные показатели протромбинового индекса).

При хроническом гепатите применяют относительно небольшие начальные дозы преднизолона (0,5-1 мг/кг/сут), поскольку инактивация глюкокортикоидов при заболеваниях печени замедляется и увеличивается опасность возникновения побочных эффектов.

Ориентировочная начальная доза ~~не~~ всегда оказывается достаточной. Под контролем клинико-биохимических показателей ее можно повысить до оптимальной, при которой четко улучшается самочувствие, уменьшается желтуха, снижается билирубинемия, активность трансаминаз и диспротеинемия, повышается протромбиновый индекс. Эту дозу ребенок получает вплоть до наступления клинико-биохимической ремиссии (иногда 2-3 мес).

Минимально купирующая доза - та, ниже которой закономерно следует обострение процесса. Таной критической является доза, составляющая  $Уг$  начальной. Снижение доз преднизолона производят вначале не чаще чем один раз в 7-10 дней, а в последующем еще медленнее под обязательным биохимическим контролем перед каждым очередным снижением. Главным критерием при этом является уровень активности трансаминаз.

По достижении минимально купирующей дозы начинается самый трудный этап - поиски поддерживающей дозы с последующей отменой гормонов. Величина поддерживающей дозы также индивидуальна - от 5 до 15 мг в зависимости от возраста ребенка и особенностей лечения заболевания.

Делагил позволяет достигнуть ремиссии раньше и меньшими дозами по

сравнению с преднизолоном, при этом также меньше риск возникновения синдрома отмены [Подымова С.Д., 1975].

Тренировать собственные надпочечники, смягчать „синдром отмены“, можно переходом на импульсный прием преднизолона, когда снижение дозы достигается не уменьшением ее в течение суток, а введением той же дозы, но через день. Этот метод особенно показан у детей с выраженной „стероидной зависимостью“.

При хроническом агрессивном гепатите и активном суб- и декомпенсированном циррозе печени со значительной гепатоцеллюлярной недостаточностью показана инфузионная дезинтоксикационная терапия: внутривенное введение глюконо-солевых растворов и белковых препаратов (оптимально альбумин).

Гемотрансфузии проводят при сопутствующей анемизации (в результате гемолиза или гиперспленизма).

Антиферментные препараты типа контрикала, гордокса в больших дозах (до 40 000-60 000 ЕД/сут контринала и 400 000-600 000 ЕД гордокса внутривенно капельно) необходимы из-за угрозы развития гепатоцеребральной недостаточности в результате массивных некрозов в узлах регенерации.

Отечно-асцитический синдром требует специального лечения. Прежде всего строго соблюдают водный режим: ограничивают вводимую жидкость уровнем диуреза, причем должна учитываться вся потребляемая жидкость (фрукты, супы, вода, используемая для записывания лекарств, и пр.).

При выраженных отеках и асците временно назначают бессолевую диету, и которой по мере клинического улучшения и под контролем уровня натрия в крови добавляют 1-2 г соли в сутки с последующим переходом на обычный „печеночный“ стол. Определенное значение имеет борьба с гипонатриемией (введение плазмы, альбумина), но ре-

шающим является назначение мочегонных средств. Оптимально сочетание антагонистов альдостерона (спиронолактон) с салуретиками (лазикс, фуросемид). Антагонисты альдостерона, например верошпирон, дают длительно в дозах от 1 до 4 таблеток 3 раза в день в зависимости от возраста и выраженности отечно-асцитического синдрома. На этом фоне 2-3 раза в неделю (при необходимости ежедневно) назначают лазикс. Эта комбинация оправдана патогенетически и позволяет сохранять элентролитное равновесие при длительном применении мочегонных средств.

**Хирургические методы лечения.** Все многообразие оперативных вмешательств МД.Пациора (1974) считает возможным разделить на 5 групп:

1. На отведение асцитической жидкости из брюшной полости (дренирование брюшной полости, анастомоз с большой подкожной веной бедра и др.).

2. На создание новых путей оттока крови из портальной системы (оментопексия, органопексия, портокавальные анастомозы).

3. На уменьшение притока крови в портальную систему (спленэктомия, перевязка артерий).

4. На прекращение связи вен желудка и пищевода с венами портальной системы (перевязка вен желудка и пищевода, операция по Таннеру, резекция проксимального отдела желудка и пищевода и др., называемые также операциями „разобщения“).

5. На усиление регенерации печени и внутривисцерального артериального кровообращения (резекция печени, периаортальная неврезектомия общей печеночной артерии, артериопортальные анастомозы).

Оментопексия патогенетически обоснована при внепеченочной блокаде в условиях сохранной печени, теоретически рассчитанная на образование портокавальных анастомозов за счет градиента давления на разные стороны от

места блокады. Однако достаточно широкую сеть анастомозов у детей выявить не удастся. Причиной этого считают недостаточное развитие, относительно слабую васкуляризацию сальника и значительные рубцовые изменения в зоне фиксации его к капсуле печени.

Учитывая это, большинство хирургов считают нецелесообразным применение оментопенсии в качестве самостоятельного вмешательства, но выполняют ее в сочетании с такими паллиативными операциями, как спленэктомия, перевязка ветвей чревной артерии, деваскуляризация желудка и др. Правда, анализируя литературу, нетрудно заметить, что результаты этих комбинированных операций, нан правило, обусловлены теми вмешательствами, которые выполняют в сочетании с оментопексией.

Гепатопневмопексия - иссечение части правого купола диафрагмы с подшиванием нижней поверхности правого легкого к печени. М.И.Гульман, Ю.А.Ершов (1977) разработали модификацию, позволяющую значительно увеличить площадь печеночно-легочного сращения за счет перемещения в плевральную полость более  $\frac{3}{4}$  массы правой доли печени. После гепатопневмопексии формируется сеть печеночно-легочных анастомозов, обеспечивающая достаточный отток крови и лимфы из печени. Портальное давление снижается на 100-150 мм вод.ст., исчезает асцит [Гульман М.И., 1979]. Важно отметить, что операция не приводит к заметному уменьшению объема плевральной полости и нарушениям внешнего дыхания. Гепатопневмопексия может быть рекомендована как один из немногих методов хирургического лечения декомпенсированного цирроза печени, осложненного асцитом и гастроэзофагеальными кровотечениями, а также синдрома Бадда-Ииари.

Перемещение денапсулированной селезенки в забрюшинное

пространство, по мнению М.Д.Пацiorы (1974), может быть применено в случаях, когда другие вмешательства (сосудистые) невыполнимы, а спленэктомия противопоказана. Клинические результаты свидетельствуют о возможности развития функционирующей сети межсистемных коллатералей.

Гастро- и кологепатопексия, разработанные и впервые примененные нами, преследуют цель создать анатомические условия для развития анастомозов внутripеченочных разветвлений воротной вены с венами желудка и толстой кишки, располагающимися проксимальнее места блокады портального кровотока.

Гастрогепатопексия - подшивание к денапсулированной левой доле печени серозно-мышечного лоскута малой кривизны или передней стенки желудка, а кологепатопексия - подшивание к денапсулированной правой доле печени демукозированного сегмента поперечной ободочной кишки на сосудистой ножке. Показанием к ним служит внепеченочная форма портальной гипертензии с блокадой в области ствола воротной вены. Обе операции могут быть выполнены одновременно.

Оценивая результаты искусственных портопортальных анастомозов, следует заметить, что с позиций патогенеза внепеченочной формы портальной гипертензии они более других обоснованны и целесообразны в детском возрасте.

Портонавальные анастомозы. Отношение к операциям портокавального шунтирования базируется на большом клиническом опыте.

Устранение портальной гипертензии - не единственное следствие портокавальных анастомозов. Искусственное отведение крови из портального русла, одномоментно разрушающее сложные механизмы компенсации, приводит к изменениям гемодинамики и функции печени и нарушениям деятельности высших отделов ЦНС.

По данным Б.В.Петровского, М.Д.Паццоры (1968), послеоперационная энцефалопатия при этом варианте шунта встречается в 25-50 %, а летальность (в основном от печеночной комы) достигает 18-33%. В связи с этим большинство хирургов отдают предпочтение спленоренальному анастомозу, обеспечивающему более умеренный сброс с сохранением значительной части очень важного для печени мезентериального потока.

Единственным реальным решением следует признать предложение комбинировать шунты с периаартериальной неврэктомией общей печеночной артерии. Первый опыт применения спленоренального анастомоза у детей в комбинации с неврэктомией [Акопян В.Г., 1970] показал возможность полной коррекции гемодинамики печени.

При внепеченочной форме портальной гипертензии портокавальные шунты у детей не приводят к столь опасным последствиям. Несмотря на ухудшение кровообращения печени [Акопян В.Г., 1970; Шамсиев А.Ф., 1977], тотальный кровоток сохраняется на достаточно высоком уровне за счет увеличения потока по печеночной артерии. Нежелательные последствия такой компенсации можно оценивать лишь с точки зрения долгосрочного прогноза возможных вторичных изменений печени.

Техника выполнения портокавальных анастомозов у детей не отличается от классических методик. По мнению большинства хирургов, надежда на функционирование шунта обоснована при диаметре сшиваемых сосудов не менее 7-8 мм, т.е. в основном у детей старше 10 лет. Важным условием для портокавального сброса является градиент давления в портальной и наважной системах не менее 130 мм вод.ст.

Основной причиной тромбирования шунтов в детском возрасте принято считать малый диаметр сосудов. Исходя из этого, логично полагать, что

при всех прочих равных условиях (техника сосудистого шва, микрохирургические методы и шовный материал и т.п.) кавомезентериальные анастомозы (как правило, большого диаметра) должны давать лучшие результаты, чем спленоренальные. Однако данные литературы приводят к иному заключению. Рецидивы кровотечений в ближайшие и отдаленные сроки после создания спленоренального анастомоза наблюдаются у 25-60 % детей, после кавомезентериального шунтирования - у 29-50 %. Разница, на наш взгляд, несущественная. Практически одинаковую малую результативность обеих операций объясняют наличием хронических неуправляемых патологических процессов в сосудах портальной системы, в ряду которых особое значение придается венозному флебиту.

Уменьшения притока крови в портальную систему можно достичь спленэктомией - самым распространенным в хирургии портальной гипертензии вмешательством. В лечебном действии этой операции усматривают 3 аспекта: гемический, гемодинамический и иммунологический.

Пересмотрено первоначальное представление о возможности существенного сокращения притока крови в портальную систему и снижения портального давления в результате спленэктомии. Опыт показывает, что спленэктомия приводит к падению портального давления в среднем на 40-100 мм вод.ст. и не избавляет больных от рецидивов кровотечений. Более того, в процессе спленэктомии разрушается обширная сеть коллатеральных сосудов, что способствует затруднению оттока по естественным путям и развитию тромбоза сосудов портальной системы. В результате этого спленэктомию как самостоятельный способ лечения портальной гипертензии считают целесообразной только при изолированном тромбозе селезеночной вены.

Основным показанием к удалению селезенки служит гиперспленизм.

Обсуждая иммунологические показания к спленэктомии [Павлюн В.Д., 1973; Левин Г.С., 1977; Lazar G. et. al., 1973], полагают, что, удаляя орган, в котором вырабатываются агрессивные аутоантигены к тканям печени, селезенки, элементам периферической крови и т.д., прерывают аутоиммунный механизм прогрессирования хронических заболеваний печени.

Операция „разобщения“ усматривает прерывание естественных сообщений между сосудами портальной и наважной систем в наиболее опасной гастроэзофагеальной зоне. Большая часть таких операций предложена для остановки кровотечений из варикозно расширенных вен, но затем их стали применять и в плановом порядке.

По мере накопления опыта и оценки результатов стала очевидной недостаточная действенность операции по Таннеру для предупреждения кровотечений. По данным А.Ф.Шамсиева (1979), обобщившего самый большой опыт применения этой операции у детей, накопленный в НИИ педиатрии АМН СССР, плохой результат в отдаленные сроки констатирован у 24 из 41 больного. Столь же скромные результаты получили мы.

Гастротомия с прошиванием варикозно расширенных вен желудка и пищевода со стороны слизистой оболочки, впервые выполненная М.Д.Пациорой в 1958 г., заслуживает особого внимания. Операция приобретает все большее число сторонников, считающих ее самой рациональной на высоте кровотечений. Малая травматичность, высокие результаты, возможность повторного выполнения дали основание для применения ее в плановом порядке. По мнению А.Г.Шерцингера (1974), К.Н.Цацаниди, А.К.Ерамишанцева (1975), М.Д.Пациоры, А.К.Ерамишанцева (1977), гастротомию с лигиро-

ванием вен можно применять при невыполнимости сосудистых анастомозов у взрослых больных.

Результаты гастротомии с прошиванием вен желудка и пищевода, выполненной в качестве самостоятельного вмешательства и в комбинации со спленэктомией, перевязкой венечной вены желудка и левой желудочной артерией, дают основание утверждать, что эта операция является одной из наиболее результативных при портальной гипертензии. Мы наблюдаем 100 больных (более половины из них 7-14 лет) с внепеченочной формой портальной гипертензии, перенесших до операции одно или несколько кровотечений. Варикозное расширение вен в пищеводе и желудке сохраняется у 27 % детей. Рецидив кровотечения возник только у 9 % оперированных.

Следует подчеркнуть, что эта операция выполнима в любом возрасте, может быть предпринята повторно и сохраняет возможность радикального вмешательства в будущем.

Эндоваскулярные способы операций „разобщения“ (склерозирование и эмболизация варикозно расширенных вен желудка и пищевода). Введение в расширенные вены пищевода склерозирующих растворов предложено более 40 лет назад, однако из-за весьма скромных результатов не получило широкого распространения. Успехи химии и эндоскопической техники возродили интерес к этой идее.

Зарубежные хирурги широко практикуют остановку кровотечений и превентивное лечение введением в варикозно расширенные вены жидких препаратов, способствующих тромбообразованию (тромбовар, варикоцид и т.п.), и эмболизирующих веществ, представляющих собой либо изначально плотные, либо полимеризующиеся после введения соединения (синтетические гели, препараты желатина, тромбина, цианакрилаты).



Чаще проводят пункции через эндоскоп. Отдельные авторы имеют опыт сотен наблюдений, в том числе и у детей [Johnston P.W., Rodgers H.W., 1973; DenckH., 1977]. Кровотечение, как они утверждают, удается остановить у большинства больных. Препараты можно вводить и путем чреспеченочной катетеризации коронарной вены желудка. Сообщений о применении склерозирующих препаратов у детей в нашей стране пока нет, а метод эмболизации у детей еще вообще не применяли.

В совместном исследовании с В.Т.Кондраковым и В.В.Щербачевым нами у животных с вызванной портальной гипертензией, а затем и в клинике были изучены возможность и эффективность эмболизации варикозно расширенных вен желудка и пищевода с помощью вспенивающейся композиции для заполнения полостей в организме. Применение вспенивающего компонента и антивирующих добавок находит применение в гнойной и торакальной хирургии, офтальмологии.

Эмболизация выполнена нами у 10 больных: у 9 из них - внепеченочная форма портальной гипертензии на почве тромбоза воротной вены, у одного - сформированный цирроз печени, у трех больных операция выполнена на высоте кровотечения.

Изучение отдаленных результатов свидетельствует о полной облитерации эмболизированных вен. Простота техники, минимальная травматичность и бескровность выгодно отличают этот способ от других операций „разобщения“. Первый опыт позволяет нам высказать убеждение в его перспективности и целесообразности внедрения в практику.

Усиления регенерации и внутрипеченочного артериального кровообращения достигают путем резекции печени, периаортальной невректomieи общей печеночной артерии, созданием артериопортальных анастомозов.

Торанализация декапсулированной печени предложена и впервые выполнена нами в 1968 г. для лечения цирроза печени, осложненного упорным асцитом. Вмешательство направлено на улучшение органного кровообращения. Оно основано на известной концепции, связывающей происхождение асцита с нарушениями функций печени и постсинуоидальной блокадой кровотока. В возникновении блокады, как мы полагаем, немалую роль, помимо органических изменений эфферентных сосудов печени, играет повышение внутриорганного давления, приводящее прежде всего к нарушению кровотока в более податливой системе отводящих сосудов. Внутриорганная гипертензия обусловлена повышенным лимфообразованием на фоне относительной недостаточности лимфоотводящей системы, интерстициальным отеком и внешним давлением, обусловленным измененной капсулой печени, сковывающей ее в виде фиброзного чехла, интимно сращенного с внутриорганными соединительнотканными перегородками.

Для устранения перечисленных факторов операция предусматривает [Акопян ВТ., 1970] резекцию правого купола диафрагмы, перемещение печени на границу грудной и брюшной полостей для усиления кровообращения из-за брюшноплевральной разницы в давлении. Верхнепереднюю поверхность печени, перемещаемую в плевральную полость, денанпулируют. Таким образом, идея операции принципиально отличается от гепатопневмопексии, рассчитанной на длительное формирование межсистемных сосудистых анастомозов, которые неизбежно дополняются со временем печеночно-легочными сращениями.

Эффект торакализации декапсулированной печени проявляется через 10-15 дней после операции в виде усиления кровообращения печени, улучшения функциональных показателей и исчез-

новения асцита. Экспериментальное изучение операции [Гонджилашвили Г.В., 1979] показало существенное улучшение микроциркуляции печени, уменьшение дистрофических изменений гепатоцитов и стенок синусоидов, увеличение количества гликогена, рибосом и митохондрий в цитоплазме гепатоцитов. В большинстве экспериментов констатируется уменьшение или исчезновение признаков активности цирроза.

Эти результаты дают нам основание считать целесообразным применение торакализации декапсулированной печени при циррозе, осложненном упорным асцитом.

**Кровотечения из варикозно-расширенных вен** - наиболее опасное проявление портальной гипертензии. Диагностика и хирургическая тактика при остро возникшем кровотечении - актуальная проблема ургентной хирургии. Мы сочли целесообразным рассмотреть ее отдельно, несмотря на то что она входит в общую проблему хирургического лечения.

Причиной разрыва варикозных вен и возникновения кровотечений считают: 1) гипертонический криз в портальной системе; 2) изменения слизистой оболочки желудка и пищевода вследствие нарушений кровообращения, проявляющиеся в виде эрозий и язв (важную роль в образовании последних играет кислотно-пептический фактор); 3) нарушения свертывающей системы крови. Чаще всего возникновение кровотечения является результатом сочетанного действия указанных факторов.

В педиатрической практике кровотечения преимущественно наблюдают при внепеченочной форме портальной гипертензии.

**Клиническая картина.** Состояние ребенка ухудшается, как правило, за 1-2 дня до явных признаков кровотечения. Появляются слабость, недомогание, нередко боли в эпигастральной области, тошнота, иногда жидкий стул. Повы-

шается температура тела до 39-40 °С. Эта своеобразная продрома заболевания обычно расценивается педиатрами как острое респираторное заболевание или грипп.

Далее наступает резкое ухудшение: усиливается слабость, становится заметной бледность кожи и слизистых оболочек, появляются жажда, сухость во рту. У больных циррозом (реже при внепеченочной форме портальной гипертензии) появляется иктеричность склер. Нарастает тахикардия, снижаются наполнение и напряжение пульса, падает АД. Постепенно развертывается клиническая картина геморрагического шока.

Абсолютным симптомом кровотечения является появляющаяся вскоре рвота алой кровью или „кофейной гущей”. Первое отнюдь не означает, что источник кровотечения локализуется в пищеводе. Чаще она свидетельствует о массивности кровотечения из вен кардиального отдела. Рвотный рефлекс вызывается быстрым наполнением желудка. Поэтому в рвотных массах содержится неизменная кровь.

Через несколько часов после начала кровотечения появляется дегтеобразный стул. При профузных кровотечениях стул в виде малинового желе может появиться в течение ближайших 30-40 мин. Это зависит от выраженности рвотного рефлекса и скорости поступления крови в кишечник.

У больных циррозом через несколько часов от начала кровотечения могут появиться признаки печеночной недостаточности.

**Диагностика** кровотечений из варикозно расширенных вен при описанной картине относительно проста. Однако при первичных кровотечениях, возникших на фоне „полного здоровья”, диагноз может быть затруднен. Хирург не всегда имеет возможность опереться на данные анамнеза (маленький ребенок, недостаточно ориентированные родители, отсутствие анамнеза). Реша-

ющее значение приобретает оценка косвенных симптомов портальной гипертензии: расширенная венозная сеть на передней грудной и брюшной стенках, увеличение селезенки. Несмотря на то что в ближайшие часы после начала кровотечения селезенка обычно сокращается, она практически всегда доступна пальпации.

Внимательное изучение клинических проявлений, характера каловых и рвотных масс позволяет с достаточной уверенностью отвергнуть такие заболевания, как инвагинация, дивертикул Меккеля, язвенная болезнь.

В неясных случаях прибегают к эзофагогастроскопии. При отсутствии возможностей эндоскопической диагностики целесообразно исследовать пищевод с бариевой взвесью. Рентгеноконтрастные методы (спленопортография, мезентерикопортография и т.п.) нежелательны из-за опасности усилить кровотечение. Для ответа на вопрос об источнике кровотечения (вены желудка или лежащие ниже отделы желудочно-кишечного тракта) может быть использован простой прием - введение в желудок тонкого зонда с последующим промыванием, эвакуацией и осмотром содержимого.

**Лечение.** Выбор метода лечения определяется продолжительностью и интенсивностью кровотечения, количеством предшествовавших эпизодов кровотечений, общим состоянием, характером основного и сопутствующего заболеваний. В любом случае вначале должны быть предприняты энергичные попытки консервативной терапии. В зависимости от условий она может быть направлена на временную или окончательную остановку кровотечения либо использоваться как мера интенсивной предоперационной подготовки.

Режим строгий постельный. С целью уменьшения перистальтики и секреторной деятельности желудка исключают питание через рот.

Основное место в лечении занимает инфузионная терапия. Ее задачи: коррекция гиповолемии, предупреждение патологического фибринолиза, парентеральное питание. Решая первую задачу, руководствуются принципом объемного возмещения кровопотери посредством переливания крови и кровезаменителей. Строгое соблюдение упомянутого принципа особо важно при лечении кровотечений у больных циррозом печени. Резервные возможности сердечно-сосудистой системы у них снижены изначально и срыв механизмов компенсации органной и центральной гемодинамики при геморрагическом шоке происходит значительно быстрее. Об адекватности инфузионной терапии судят по стабильности артериального и центрального венозного давления, частоте пульса, показателям гемоглобина и гематокрита, диурезу. Особое внимание уделяют профилактике патологического фибринолиза. Инфузия ингибиторов фибринолиза (альфа-аминокапроновая кислота, трасилол и др.) и препаратов крови (фибриноген, нативная плазма) показана на первых же этапах лечения.

Тщательная регулярная санация носоглотки и трахеобронхиального дерева предупреждает развитие аспирационной пневмонии, часто возникающей у детей младшего возраста.

Для профилактики эндогенной интоксикации каждые 4 ч выполняют сифонную клизму 1 % раствором хлорида натрия, добавляя антибиотики широкого спектра действия (неомицин, канамицин и др.) в количестве до 1 000 000 ЕД. Эта процедура предусматривает очищение толстой кишки и подавление жизнедеятельности ее микрофлоры.

Зонд-обтуратор Блекмора у детей применяют редко. По мнению большинства хирургов, его эффективность в детском возрасте минимальна [Пугачев А.Г. и др., 1971, 1979; Gliedman M., 1965; Inberg M. et al., 1974]. Наш опыт дает основание присоединиться к такой

оценке. Одной из причин неэффективности зонда Бленмора, на которую мы полагаем, является характерная для детей особенность - преимущественная локализация источника кровотечения в кардиальном отделе желудка. Для действенного сдавливания кровоточащей вены необходимо интенсивное подтягивание желудочного баллона. Продолжительная фиксация зонда в положении натяжения, обеспечивающем обтурацию, практически невозможна. Кроме того, эта манипуляция вызывает у детей мучительный и опасный в условиях кровотечения рвотный рефлекс, справиться с которым удается не всегда. Длительное пребывание зонда вызывает гиперсаливацию, мешает откашливанию мокроты и способствует развитию пневмонии. Мы используем зонд Блекмора лишь в редких случаях с целью уменьшения кровопотери при транспортировке больного в операционную и подготовке к операции.

Если после консервативных мер кровотечение остановилось, кормление через рот начинают не ранее чем через 48-72 ч. Назначают щадящую диету, включающую фруктово-ягодное желе, 5 % манную кашу, нрупяные отвары, протертый жидкий творог, сырые яйца и т.д. Через 3-4 дня диету постепенно расширяют.

При неэффективности консервативных мероприятий показано хирургическое лечение.

Операцию выполняют через 6-8 ч наблюдения, если кровотечение продолжается и за это время не удается добиться стабилизации гемодинамики. Если ее нарушения, свидетельствующие

о возобновлении кровотечения, чередуются с периодами стабилизации протяженностью 4-5 ч и более, консервативную терапию целесообразно продолжать 2 сут.

Операцией выбора считают гастротомию с прошиванием кровоточащих вен. Прошив и перевязав кровоточащий сосуд, мы, как правило, производим обработку всех видимых вен кардиального отдела желудка и абдоминального отрезка пищевода. При быстрой остановке кровотечения и скорректированных и стабильных основных параметрах гемостаза во время операции мы дополняем операцию перевязкой коронарной вены желудка и левой желудочной артерии. Лишь в отдельных случаях, при тяжелых проявлениях гиперспленизма, операция может быть дополнена перевязкой селезеночной артерии или спленэктомией.

При легких кровотечениях эффект от консервативных мероприятий достигается у большинства больных, при значительных - у 66,6% [Пугачев А.Г. и др., 1979].

Из 40 наших больных, оперированных на высоте кровотечения, 8 человек погибли от различных осложнений. Во всех случаях операция была выполнена на 4-5-е сутки кровотечения. Подчеркиваем, что летальность находится в прямой зависимости от сроков выполнения операции. По мнению большинства хирургов, при неэффективности консервативного лечения операцию необходимо предпринимать не позднее чем через 2 сут от момента возникновения кровотечения.

- **Аномалии развития**

Врожденное отсутствие встречается редко и чаще всего вместе с другими тяжелыми пороками развития, может сочетаться с частичным или полным обратным положением органов.

Недоразвитие селезений (гипоплазия, или минроспленения) встречается также редко: анатомически орган сформирован правильно, имеет обычное строение, но уменьшен.

Добавочные селезений - наиболее частый и важный с практической точки зрения вид аномалии - встречаются приблизительно в 20 % всех посмертных вскрытий, чаще у детей раннего возраста и новорожденных. Строение добавочных селезенки подобно основному органу; они могут быть одиночными и множественными, локализируются чаще в области ворот селезений (54,2 %), в ее связках, по ходу сосудистой ножки, в сальнике, имеют величину от просыночного зерна до нормальной селезенки, особенно в патологических ситуациях, когда добавочные селезений берут на себя функцию удаленного органа

Иногда добавочные селезений имеют самостоятельную брыжейку с отдельным сосудом, в этих случаях возможны завороты, протенющие с илинической картиной острого живота.

Помнить о наличии добавочных селезенки необходимо в связи с возможными рецидивами заболеваний крови после произведенной спленэктомии.

- **Кисты**

Нистозные образования селезенки подразделяются на непаразитарные и паразитарные. Чаще описывают отдель-

ные наблюдения, реже публикуют сводные статистики.

Непаразитарные кисты в свою очередь подразделяются на истинные и ложные, Стения истинной кисты, которая чаще имеет врожденное происхождение, состоит из соединительной ткани, выстланной эндотелием или эпителием, в полости содержится серозная жидкость. Редко встречаются дермоидные кисты.

Чаще встречаются приобретенные кисты, не имеющие внутренней выстилки (псевдокисты), они развиваются после травмы (в 50 %) или каких-либо инфекций (сыпной и брюшной тифы, малярия, туберкулез). Псевдокисты при травме образуются в результате аутолитических процессов, происходящих в гематоме, и образования фибриновой капсулы, преобразующейся с течением времени в фиброзную. По характеру содержимого кисты подразделяют на серозные, геморрагические и серозно-геморрагические. Они могут располагаться внутри селезений или субкапсулярно. Величина кист различна - от мелких множественных до единичных огромных, содержащих до 1 л жидкости и более.

**Клиническая картина** непаразитарных кист зависит в основном от их размера и проявляется чувством тяжести, небольшими болями в левом подреберье. При больших кистах могут развиваться явления кишечной непроходимости, редко другие симптомы.

При осмотре больного обращает на себя внимание асимметрия живота, выпухание в левом подреберье, где при

пальпации определяется увеличенная, эластичная безболезненная селезенка. При интимном предлежании кисты и передней брюшной стенке может определяться флюктуация.

**Диагноз** непаразитарной кисты достаточно сложен. Приходится проводить дифференциацию с опухолями селезенки, почки, забрюшинными опухолями, различными спленопатиями и т.д. Таким образом, в план обследования должны быть включены рентгенографические методы исследования желудочно-кишечного тракта (для выявления деформации и смещения желудка, селезеночного изгиба ободочной кишки), инфузионная урография. Наибольшую информацию дают ультразвуковое сканирование и лапароскопия.

**Лечение** хирургическое. Большинство авторов считают показанной спленэктомию, мотивируя невозможность энуклеации кисты без массивной кровопотери и риском оставления нист при их множественности. Однако, у детей особенно, следует стремиться к органосохраняющей операции - ушиванию кисты или сегментарой резекции селезенки. При кистах, грубо сращенных с окружающими органами и тканями, можно вскрыть кисту и тампонировать ее сальником, который в последующем осуществляет дренирование скапливающейся жидкости в полости кисты.

Среди паразитарных кист чаще встречаются эхинококковые. При этом селезенка поражается очень редко (лишь в 2-5 % случаев по сравнению с 70-80 % поражения печени). Селезенка поражается кистозной формой эхинококкоза. У детей описаны единичные случаи поражения селезенки. В связи с медленным ростом эхинококковых кист диагноз ставят чаще уже у взрослых больных. Клиническая картина сходна с непаразитарными кистами: тупые боли в левом подреберье, симптомы сдавления соседних органов. Диагностике помогают серологические реакции (Нацциони, ла-

тексная проба), обнаружение в крови стойкой эозинофилии.

Эхинококкоз может осложниться нагноением, разрывом, сдавлением кисты; разрыв ее чреват обсеменением всей брюшной полости.

Наиболее радикальным методом лечения является спленэктомия. При невозможности удаления селезенки допустимо ограничиться вскрытием кисты, удалением хитиновой оболочки с обработкой полости кисты 10 % раствором формалина, иссечением ее стенок и наложением швов.

### • Абсцессы

Они чаще возникают гематогенным путем при септикопиемических процессах, некоторых инфекциях (малярия, дизентерия, тифы), переходе гнойного процесса с соседних органов, при перитоните, после травмы. Абсцессы селезенки часто сочетаются с метастатическими абсцессами в других органах (печени, почках, легких); могут быть мелкими множественными и единичными крупными. Гной нровянистый, шоколадного цвета. В посевах содержимого абсцесса обнаруживается патогенная флора: стафилококк, E.coli.

**Клиническая картина** абсцесса селезенки разнообразна, зависит от фона, на котором он появился, и от локализации в толще селезенки. При абсцессе в нижнем полюсе пальпируется увеличенная, болезненная селезенка, положительные симптомы раздражения брюшины. При расположении абсцесса в верхнем полюсе селезенки выражены явления со стороны плевры: выпот, ограничение подвижности левого купола диафрагмы, ослабление дыхания в нижних отделах левого легкого. Общее состояние больного нарушено: высокая лихорадка, воспалительные изменения со стороны формулы крови, интоксикация. В некоторых случаях на фоне массивной антибактериальной терапии абсцесс селезен-

ки протенает вяло, подостро. Осложнения могут быть связаны с прорывом абсцесса в свободную брюшную полость, прилежащие органы (желудок, толстую кишку).

**Диагноз** поставить трудно. Помочь (исключая абсцессы другой локализации) может ультразвуковое сканирование, проведенное параллельно с тщательным анализом всех описанных симптомов.

**Лечение.** Наиболее рациональным методом считают вскрытие гнойника с последующим его дренированием. При локализации абсцесса в нижнем полюсе селезенки разрез брюшной стенки производится ниже реберной дуги над местом флюктуации (если она определяется). Селезенка оказывается подпаянной к брюшине в этом месте и инфицирования брюшной полости, как правило, не происходит. При локализации абсцесса в верхнем полюсе более оправдан трансторакальный доступ через девятое-десятое межреберье с резекцией ребер и изоляцией плевры путем сшивания ее с диафрагмой. Предварительно в этих случаях можно произвести пункцию поддиафрагмального пространства и вскрыть гнойник по игле. Спленэктомия показана в тех случаях, когда селезенка свободна от сращений и имеются множественные абсцессы или расплавление паренхимы.

Естественно, что операция проводится на фоне интенсивной антибактериальной, инфузионной и иммунной терапии. В этом же очерке мы рассматриваем заболевание, в патогенезе которых играет роль селезенка и спленэктомия входит в комплексное лечение.

#### • Тромбоцитопеническая пурпура

Хотя со времени первого описания этого заболевания P.G.Werlhof (1735) прошло более двух столетий, этиология его остается неизвестной.

Биохимические, цитохимические и иммунологические исследования обнаружили, что в патогенезе тромбоцитопении ведущее значение имеют: 1) антитромбоцитарные антитела; 2) дефект выработки тромбопоэтинов; 3) нарушения в мембране тромбоцитов; 4) дефицит ферментов.

В тромбоцитах снижено содержание гликогена, ЛДГ, глюкозо-6-фосфатдегидрогеназы, повышена активность кислой фосфатазы [Мазурин А.В., Островская Л.В., 1979].

Продолжительность жизни тромбоцитов укорочена до 1-3 дней вместо 7-10. В происхождении заболевания придается значение гормональным факторам, воздействию инфекционных и лекарственных агентов, генетическим факторам. У новорожденных тромбоцитопения может быть связана с трансплацентарной передачей детям антител матери к тромбоцитам плода.

Роль селезенки при этом заболевании сводится к тормозящему влиянию на костномозговое кроветворение и образованию антитромбоцитарных антител, разрушению тромбоцитов. Об усилении иммунных процессов свидетельствует выраженная гиперплазия лимфоидной ткани селезенки.

В происхождении кровоточивости играет роль нарушение образования тромбопластина, уменьшение использования протромбина и фибриногена, что замедляет образование кровяного сгустка. Имеют значение также нарушения сосудистых и плазменных компонентов системы гемостаза.

Существуют острая и хроническая, иммунная и неиммунная формы тромбоцитопенической пурпуры. В детском возрасте чаще встречается хроническая форма. Иммунные формы чаще встречаются после 20 лет (82 %) и чаще при острой форме заболевания. В анамнезе у больных с иммунными формами есть указание на инфекционные, лекарственные и другие провоцирующие факторы.

Ведущим в клинике является геморрагический синдром, который проявляется кровоизлияниями в кожу, слизистую оболочку полости рта, в внутренние органы. Тяжесть состояния зависит от интенсивности кровотечения из слизистой оболочки матки, носа, десен, кровоизлияний в жизненно-важные органы.

Кровоизлияния в кожу появляются часто спонтанно в виде петехиальной сыпи и экхимозов на верхних и нижних конечностях, туловище. При острой форме заболевания могут возникать кровоизлияния в сетчатку глаза, в мозг. Геморрагии приводят к резко выраженной анемии. Диагноз ставят на основании тромбоцитопении (вплоть до полного отсутствия тромбоцитов), удлинения времени кровотечения (до 10 мин), положительного симптома жгута. При исследовании пунктата костного мозга обнаруживается задержка созревания меганариоцитов на ранних стадиях и образование их дегенеративных форм. Обнаружение специфических антител не всегда возможно вследствие резкого снижения количества тромбоцитов в крови.

Консервативное лечение направлено на остановку кровоточивости во время криза, в стадии ремиссии - на предупреждение рецидива. В комплекс терапии входят трансфузия крови и ее препаратов, кортикостероиды, симптоматические средства.

Показания к спленэктомии ставят при безуспешности консервативной терапии при острой, а также хронической форме заболевания в стадии ремиссии, когда в анамнезе имеют место частые и выраженные геморрагии. Во время операции обязательно удалять добавочные селезенки. Спленэктомия при острой форме заболевания часто сопровождается повышенной кровоточивостью и значительной кровопотерей, что требует переливания свежезаготовленной крови и других гемостатических препаратов. Следует обязательно учитывать предшествующую гормональную терапию.

## • Гемолитические анемии

В процессе усиления распада эритроцитов при различных формах гемолитических анемий участвуют органы ретикулоэндотелиальной системы и особенно селезенка. Гемолитические анемии бывают наследственными и приобретенными. Первые встречаются в детском возрасте чаще.

Наследственная микросфероцитарная гемолитическая анемия (болезнь Минковского-Шоффера). Основная причина преждевременного разрушения эритроцитов при этом заболевании заключается в их неполноценности, которая обусловлена повышенной проницаемостью мембран. Это приводит к избыточному поступлению ионов натрия и воды внутрь клетки и ее лизису. При этом заболевании изменяется форма эритроцитов (сфероцитоз). Эритроциты вследствие своей формы, недостаточной эластичности и легкой ранимости мембраны задерживаются в устьях венозных синусов селезенки и там разрушаются. Болезнь часто наблюдается у нескольких членов семьи.

Гемолитическая анемия характеризуется триадой симптомов: анемия, желтуха, увеличение селезенки. Заболевание сопровождается слабостью, головокружением, болями в печени и селезенке. С течением времени в связи с повышением желчеобразования может развиваться желчнокаменная болезнь.

Заболевание может сопровождаться патологическими синдромами (башенный череп, седловидный нос, готическая форма неба, врожденные пороки сердца), что свидетельствует о генетической его природе. Отмечаются снижение уровня гемоглобина (до 70-80 г/л, а во время криза до 30-50 г/л), числа эритроцитов, наличие микросфероцитоза, резкое понижение осмотической резистентности эритроцитов, ретикулоцитов до 30-50 %, гипербилирубинемия. Резко снижается продолжитель-



ность жизни эритроцитов. В пунктате костного мозга обнаруживается раздражение эритроцитарного ростка.

Наследственная овалоцитарная гемолитическая анемия по течению очень сходна с микросфероцитарной, но встречается реже и протекает мягче. Осмотическая резистентность не изменена, отмечена анемия, гипербилирубинемия, нарушение формы эритроцитов.

Наследственная ферментодefицитная гемолитическая анемия отличается сохранением нормальной формы и диаметра эритроцитов, малым изменением осмотической резистентности. Повышенный гемолиз эритроцитов происходит в результате дефицита активности интраэритроцитарных ферментов: глюкозо-6-фосфатдегидрогеназы, ацетилхолинэстеразы, пируваткиназы и др. Разрушение эритроцитов происходит в селезенке, иногда в печени. При этом появляются „печеночные“ симптомы (увеличение печени, желчно-каменная болезнь, гипербилирубинемия, снижение уровня протромбина и т.д.).

Спленэктомия является единственным радикальным методом лечения первых двух форм врожденной гемолитической анемии. Эффект операции при ферментодefицитной гемолитической анемии зависит от места преимущественного распада эритроцитов. Если это происходит в печени, успех спленэктомии, как правило, незначительный. Определение до операции места распада эритроцитов позволяет обоснованнее ставить показания к спленэктомии.

Приобретенная гемолитическая анемия в детском возрасте встречается реже, чем у взрослых, однако за последние годы несолько участились случаи этой формы анемии. Развитие приобретенной гемолитической анемии связано с измененными иммунологическими реакциями и образованием антиэритроцитарных антител, разрушающих эритроциты и вызывающих гемолиз [Идельсон Л.И. и др., 1975].

Выявлению антител способствует проба Иумбса. Прямая проба Иумбса позволяет выявить неполные антиэритроцитарные антитела, фиксированные на эритроцитах. Непрямая проба Иумбса выявляет антитела в плазме больных.

Клиническое течение аутоиммунной гемолитической анемии более острое и тяжелое, характеризуется более выраженной картиной гемолитического криза: появляется резкая слабость, желтуха, лихорадка. В отличие от наследственных форм анемии более выражена, а желтуха - незначительно. Осмотическая резистентность эритроцитов изменена незначительно, размер их обычен, ретикулоцитоз резко выражен.

В диагностике решающим является подтверждение иммунного характера заболевания с помощью пробы Иумбса. Лечение в основном хирургическое [Гаврилов О.К., Дроздов Д.М., 1981], однако в случаях тяжелых кризов спленэктомии должна предшествовать гормональная и инфузионная терапия (переливание аглобулярных растворов).

Необходимо помнить, что переливание крови больным с аутоиммунной формой анемии проводят осторожно во избежание усиления гемолиза. При других заболеваниях крови показания к спленэктомии являются весьма относительными. Появились сообщения ( правда, довольно разноречивые) об эффективности спленэктомии при некоторых формах хронического лейкоза, лимфогранулематоза и даже гипопластической анемии.

Показания к спленэктомии при хроническом лейкозе могут возникнуть, когда консервативная терапия неэффективна и заболевание бурно прогрессирует. При гигантском увеличении селезенки, ее разрывах, перекрутах спленэктомия оправдана, так же как и при развитии гемолитических и геморрагических осложнений, не купирующихся другими мероприятиями.

При лимфогранулематозе спленэкто-

мия показана при изолированном поражении селезенки (что встречается редко), развитии гиперспленизма (тромбоцитопении, сопровождающейся геморрагиями), аутоиммунной гемолитической анемии. Следует заметить, что спленомегалия при лимфогранулематозе далеко не всегда свидетельствует о вовлечении селезенки в патологический процесс и не может быть показанием к ее удалению без предварительного биопсийного исследования.

Все большее число сторонников находит спленэктомия при различных формах гипопластических анемий (острой и подострой апластической, подострой и хронической гипопластической, пуэрперальной гипопластической анемии). Основанием служит участие селезенки в отрицательных иммунологических реакциях, тормозящем влиянии на кроветворение и повышенном распаде эритроцитов. После спленэктомии процент ремиссии выше, чем при консервативной терапии, продолжительность жизни больных в 2-3 раза дольше, более полно и стабильно восстанавливается эритропоз, лейкопоз и тромбоцитопоз [Торубарова Д.А. и др., 1975]. Необходимо отметить, что сама операция у больных с гипопластической анемией представляет достаточно большой риск и диктует необходимость продуманного предоперационного, интраоперационного и послеоперационного обеспечения.

#### • Болезнь Гоше

Она рассматривается как результат нарушения белкового и липидного обмена, которое сопровождается накоплением керазина в клетках ретикулоэндотелиального аппарата. Типично обнаружение специфических клеток: крупных

округлых, овальных с гомогенной, пенистой протоплазмой и центрально или эксцентрически расположенным удлинённым ядром („птичий глаз“). Болезнь Гоше - единственное заболевание, при котором спленэктомия может быть включена в комплекс терапии. Характерным симптомом болезни Гоше является увеличение селезенки, изменение ее структуры, развитие в ней инфарктов с последующим рубцеванием и скоплением клеток Гоше.

Этиология неясна. Заболевание относится к наследственным заболеваниям с аутосомно-доминантным и аутосомно-рецессивным типом наследования. Характерны общая слабость, анемия, геморрагические проявления, отставание в физическом развитии.

Встречается так называемая костная форма, сопровождающаяся болями в конечностях, костях. При этом рентгенологически могут отмечаться асептические некрозы, истончение кортикального слоя, вздутие кости (синдром „бутылки“). Отмечается анемия, тромбоцитопения, значительная холестеринемия, увеличение общего количества липидов. При острой форме заболевания прогноз неблагоприятен уже в раннем возрасте. При хронической (ювенильной) форме больные могут доживать до 20 лет. Специфического лечения нет. Спленэктомия не столько патогенетический, сколько симптоматический метод лечения. Снимается тормозящее влияние селезенки на кроветворение, уменьшается геморрагический синдром, удлиняется жизнь больных. В.В.Гаврюшов (1969) описал 11 случаев спленэктомии при болезни Гоше с улучшением состояния у 4 больных на ближайшие 5 лет.

К настоящему времени в отечественной литературе опубликовано 23 наблюдения спленэктомии при болезни Гоше.

## Заболевания гениталий у девочек

Гинекологические заболевания встречаются у девочек всех возрастных групп, хотя частота их неодинакова: единичные случаи - в раннем возрасте, несколько больше - у дошкольниц и младших школьниц и основная масса - в препубертатном и пубертатном периоде (10-14 лет). Такое неравномерное распределение частоты гинекологических заболеваний объясняется тем, что с наступлением половой зрелости не только возникают функциональные расстройства, но и выявляется целый ряд органических заболеваний и пороков развития, ранее не дававших о себе знать.

И функциональные, и органические заболевания гениталий сопровождаются выраженным абдоминальным болевым синдромом. Такие дети, как правило, направляются в хирургические стационары с подозрением на острый живот.

Именно в этой возрастной группе девочек, оперированных по поводу так называемых неструктивных форм аппендицита, в 2-3 раза больше, чем мальчиков. После такой аппендэктомии истинная причина абдоминального синдрома остается невыясненной, а она, как правило, заключается в гинекологическом заболевании.

Широкое применение в ургентной диагностике таких щадящих высокоинформативных методов исследования, как двухмерное ультразвуковое сканирование и лапароскопия, позволило качественно улучшить раннюю диагностику гинекологических заболеваний, а также опровергнуть бытовавшее мнение о том, что в детском возрасте некоторые

заболевания не встречаются. Удалось обнаружить воспалительные заболевания гениталий в ранних стадиях, что было невозможно при традиционных методах диагностики. Это позволило объяснить хронические воспалительные процессы в придатках у молодых женщин, истоки которых, безусловно, уходят в детство. Во многих случаях эндоскопически удается подтвердить целый ряд функциональных расстройств (овуляторный, предменструальный и менструальный синдромы и др.).

### • Пороки развития

Среди многообразных пороков развития половых органов у девочек наиболее распространены аномалии матки и влагалища. В препубертатный и пубертатный периоды эти пороки чаще всего сопровождаются болевым абдоминальным синдромом.

Значительно реже среди этих пороков встречаются аномалии яичников и маточных труб.

Пороки развития матки. Этот орган образуется из половых протоков. На 4-6-й неделе внутриутробного периода на наружной стороне первичной почки (парамезонефрально) закладываются так называемые мюллеровы протоки, идущие к урогенитальному синусу. С 9-й по 18-ю неделю происходит слияние центральных и нижних отделов половых протоков и их канализация. При этом формируются матка, шейка и верхняя треть влагалища; из несслившихся верхних третей образуются яйцеводы (маточные трубы).



Многочисленные формы пороков развития являются следствием нарушения слияния и канализации половых протоков. Патогенез этой патологии изучен недостаточно, возможно, определенную роль играют генетические факторы.

Частота пороков развития матки составляет 0,32 %, по данным Н.Н.Федоровой (1967), по данным Е.М.Демидовой (1974), пороки развития внутренних половых органов девочек и девушек встречаются в 3,8 % случаев.

Существует много классификаций пороков развития матки. Наиболее простой и удобной для клинической практики считают классификацию, в которой выделяют: 1) пороки с полной задержкой оттока менструальной крови и 2) с неполной односторонней задержкой оттока. Естественно, что до начала менструаций клинических проявлений пороки развития матки не вызывают.

К порокам развития первой группы относится полная или частичная аплазия влагалища. Считаем необходимым обратить внимание хирургов на данную патологию, ибо девочки с таким пороком могут попасть в хирургическое отделение по поводу сильных болей внизу живота, возникающих при задержке отгона менструальной крови.

К порокам второй группы относятся атрезия рога матки, удвоение тела матки и влагалища с недоразвитием его или аплазией. Основные симптомы - болезненные менструации (альгодисменорея), нарастание боли с каждой менструацией, при усилении болей появляется опухолевидное тугоэластичное образование внизу живота, расположенное асимметрично над лоном.

**Диагностика** затрудняется менструальными выделениями, а также и тем, что о пороках матки нередко забывают.

Решающее значение для правильного диагноза имеет типичный анамнез: схваткообразные боли внизу живота, усиливающиеся с каждой следующей менструацией.

При рентоабдоминальном исследовании определяется опухолевидное болезненное образование. Если его диаметр более 10 см, тело нормально функционирующей матки, имеющей в пубертатном возрасте относительно небольшие размеры (около 5 см), определить не удается.

К вспомогательным методам исследования относят выделительную урографию. По данным Е.М. Демидовой (1974), на стороне порока развития матки очень часто (в 47 % случаев) выявляются аномалии мочевыделительной системы. При этом исследовании диагностируется дистопированная почка, с которой проводится дифференциальный диагноз.

При наличии детских гинекологических зеркал с осветительной системой или с помощью любого эндоскопа с волоконной оптикой производят влагалищное исследование.

**Лечение.** Добавочный рог матки удаляют, при этом следует избегать повреждения стенки нормально функционирующей матки.

При пороках с удвоением матки и аплазией второго недоразвитого влагалища вмешательство следует ограничить образованием отверстия в этом влагалище. Эта несложная манипуляция достаточна для удаления скопившейся крови. Во избежание сужения (рубцевания) образованного отверстия дренируют его мазевыми тампонами. Подчеркиваем, что в детских хирургических отделениях пороки развития матки диагностируются нередко во время лапаротомии и ставят хирурга, незнакомого с подобной патологией, в затруднительное положение. Страдает и больная, обычно подвергающаяся неоправданно радикальной операции. Поэтому при подозрении на порок развития матки девочек следует переводить в специализированные гинекологические стационары, где гораздо больше шансов сохранить менструальную и генеративную функцию.

Пороки развития влагалища. При утрате зародышем проксимальных отделов парамезонефральных ходов возникает первичная полная атрезия влагалища, которая встречается сравнительно редко. В этих случаях могут также отсутствовать матка и придатки. В связи с тем, что нижняя треть влагалища формируется из уrogenитального синуса, а не из парамезонефральных ходов, то даже при агенезии влагалища сохраняется небольшое углубление 2-3 см между большими срамными губами.

Возможно частичное отсутствие влагалища (аплазия влагалища), возникающее вследствие прекращения канализации формирующейся влагалищной трубки. Частичная атрезия влагалища может быть на разных уровнях, начиная от наружного отверстия цервикального канала (*atresia cervicalis*). Чем выше атрезированный участок влагалища, тем труднее диагноз, чаще диагностические ошибки. Клинические проявления этой патологии выявляются сразу же после начала менструальной функции. Обычно возникают приступообразные боли в животе, рвота, нарушение функции мочеиспускания, запоры. При рентгеноабдоминальном исследовании в малом тазу удается выявить плотно-эластическое болезненное образование, которое чаще расценивают как перекрут кисты яичника, аппендикулярный инфильтрат, опухоль брюшной полости.

Тщательное изучение анамнеза (отсутствие менструаций, периодичность болей), детальный осмотр влагалища (обнаружение слепого мешка, отсутствие шейки матки), а иногда и пункция свода помогают уточнить диагноз [Богоров И.И., 1966; Кобозева Н.В., 1981]. Эти манипуляции лучше выполнять под наркозом, так как они требуют особой осторожности. Помогает распознавать гематометрий двухмерное ультразвуковое сканирование: удается установить резко увеличенную матку, заполненную однородной жидкостью.

Лечение этого порока относится к сложным вмешательствам, требующим большого опыта. Разработаны одномоментные методы опорожнения матки и пластики влагалища из тазовой брюшины [Курвянова А.Г., 1980]. Сложность состоит не только в выполнении самой операции, но и в специфическом послеоперационном уходе, от которого зависит исход реконструктивной операции. К сожалению, в арсенале хирурга единственный метод лечения этого порока - ампутация матки - со всеми вытекающими для женского организма последствиями. Поэтому обнаружив аплазию влагалища (полную или частичную) при функционирующей матке, больную следует передать в специализированное гинекологическое отделение. В конечном счете девочки туда и попадают, но, к сожалению, после повторных неудачных вмешательств, затрудняющих проведение пластической операции.

Пороки развития яичников и маточных труб. Относительно часто встречается отсутствие одного яичника (моноовария), преимущественно при однорогой матке. Значительно реже наблюдается добавочный (третий) яичник, имеющий собственную связку. Этот яичник, как правило, функционально неполноценен. При выполнении оперативных вмешательств необходимо учитывать, что неполноценный яичник может быть аномально расположен, например в паховом канале. Следует знать, что добавочный нефункционирующий яичник имеет тенденцию к малигнизации, поэтому его необходимо удалять.

Самая распространенная форма врожденной атрезии гениталий - гименальная. До наступления периода полового созревания этот вид непроходимости влагалища себя не проявляет. Скопление менструальной крови в полости влагалища возникает из-за врожденного отсутствия отверстия в девственной плеве. Причиной абдоминального синдрома является гемато-

кольпос. Заболевание начинается постепенно с приступообразных болей внизу живота, слабости, недомогания, головных болей, нарушения сна, нередко сопровождается субфебрильной температурой, тошнотой, рвотой. Боли приобретают циклический характер, возобновляясь ежемесячно. Из анамнеза выясняется полное отсутствие менструаций при достаточном развитии вторичных половых признаков. При осмотре обнаруживается полное заращение девственной плевы, которая куполообразно выбухает наружу. Через нее просвечивает темная кровь и определяется флюктуация. При пальпации внизу живота выявляется опухолевидное образование, которое более четко определяется при бимануальном ректо-абдоминальном обследовании.

Гематокольпос требует оперативного лечения - крестообразного рассечения плевы. При этом изливается большое количество вязкой дегтеобразной массы темно-вишневого цвета. После освобождения влагалища от содержимого иссекают лоскуты девственной плевы для профилактики вторичного стеноза.

Возможна резкая гипоплазия яичников, представляющая собой различные виды дисгенезий. При этом паренхима яичников прантически отсутствует, имеется лишь разрастание соединительной ткани (синдром Шерешевского-Тернера).

Недоразвитие или отсутствие одной маточной трубы почти всегда сопутствует порокам развития матки. Крайне редко наблюдаются такие пороки маточных труб, как атрезии либо удвоение.

#### • Альгодисменорея

Чаще всего болезненные менструации имеют функциональный характер, наблюдаются у девочек с регулярным менструальным циклом. Боли появляются за 1-2 дня до начала месячных, носят схваткообразный характер, ирра-

дируют по внутренней поверхности бедер и в лобок, сопровождаются тошнотой, иногда рвотой, холодным потом, бледностью, снижением АД, жидким калом. Эта симптоматика связана с нарушением функции вегетативной нервной системы, неустойчивость которой характерна для пубертатного периода. Установлено, что основной причиной болезненной менструации является нарушение синтеза простагландинов - тканевых гормонов, обладающих широким спектром действия, в том числе усиливающим тонус гладкой мускулатуры матки. Повышение уровня простагландинов в эндометрии перед менструацией вызывает спастические сокращения, ишемию матки, воспринимаемые как схваткообразные боли [Gosset C, 1980]. Описанная картина может быть ошибочно принята за хирургическое заболевание брюшной полости и привести больную на операционный стол.

Установлению диагноза помогает правильно собранный анамнез: совпадение болей с месячными, отсутствие симптомов раздражения брюшины и отсутствие изменений со стороны крови - СОЭ, лейкоцитоз, гемоглобин в пределах нормы.

Лечение альгодисменореи консервативное, применяют препараты, подавляющие синтез простагландина: индометацин, бутадиион, ацетилсалициловая кислота (препараты перечислены в порядке активности), а также антиспастические, сосудорасширяющие и анальгетические средства.

#### • Воспалительные заболевания

В литературе приводятся лишь единичные случаи воспалительных заболеваний внутренних половых органов у девочек.

Внедрение лапароскопии в ургентной хирургии детского возраста позволило

более детально изучить острую воспалительную патологию органов малого таза у девочек. В нашей клинике лапароскопия выполнена у 540 девочек с острыми болями в животе (в возрасте до 7 лет - 110, 7-9 лет - 123 и 10-14 лет - 307). У 19 (3,5%) из обследованных установлен первичный процесс - острый сальпингит, у 46 (8,5 %) - криптогенный пельвиоперитонит, у 49 (9 %) воспалительный процесс придатков матки был вторичным, обусловленным тазовым перитонитом аппендикулярного генеза.

Острое неспецифическое воспаление придатков матки обнаружено у наших больных исключительно благодаря эндоскопическому диагнозу. В клинической картине заболевания не было специфических признаков, позволяющих заподозрить эту патологию, за исключением болезненности придатков при ректальном исследовании. Постоянный симптом - болезненность в нижней части живота, больше справа, иногда неотчетливые признаки раздражения брюшины. Менее постоянны субфебрильная температура и лейкоцитоз. В анамнезе иногда удавалось установить

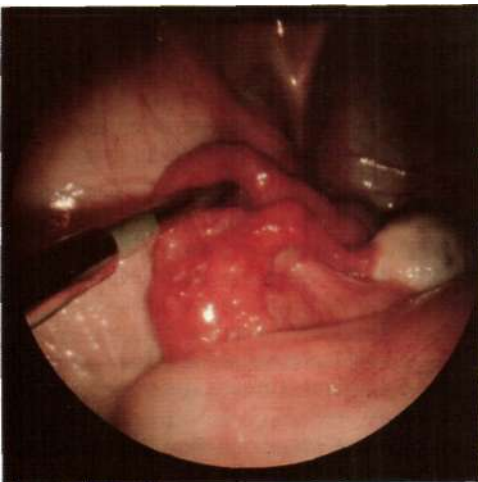
фактор переохлаждения или острой респираторно-вирусной инфекции, перенесенной накануне. У части девочек аналогичные приступы болей были ранее. Возраст больных - 7-14 лет. У 13 детей было правостороннее поражение придатков, у остальных - двустороннее. Изолированного поражения придатков слева мы не наблюдали.

Эндоскопический диагноз острого сальпингита основывался на таких признаках, как выраженная гиперемия и отечность маточной трубы, отечность, полнокровие сосудов mesosalpinx (рис. 82). При двустороннем процессе наблюдался серозит матки. Отмечалась в ряде случаев реакция париетальной брюшины малого таза в виде гиперемии и полнокровия сосудов. Лишь у 4 больных мы наблюдали реакцию яичников, которая выражалась в их отечности. Они приобретали шаровидную форму и тусклый цвет. У остальных больных яичники были интактны. В полости малого таза обнаруживалось небольшое количество желтоватого выпота, иногда с геморрагическим оттенком. При детальной ревизии червеобразного отростка, кишечника, других органов брюшной полости патологии не было обнаружено.

У 5 девочек воспалительные изменения маточных труб были обнаружены в момент менструации. При этом наблюдался рефлюкс маточной крови в полость малого таза. Однако, если обычно реакция труб на рефлюкс крови отсутствует или проявляется в виде небольшого отека и полнокровия сосудов серозной оболочки, то в указанных случаях явная гиперемия и выраженная отечность маточных труб свидетельствовала о воспалительном процессе.

Приведенные наблюдения демонстрируют необычность воспаления придатков у девочек. В отличие от взрослых женщин у них, как правило, наблюдается изолированное поражение труб - сальпингит. Оофорит встречается редко и не выражен. Даже при яркой воспали-

Рис. 82. Острый сальпингит у девочки 13 лет.



тельной реанции труб мы не наблюдали таной патологии, как пиосальпинкс, гнойный выпот в малом тазу.

В послеоперационном периоде всем больным проводился курс антибактериальной терапии, и через 5-6 дней их переводили в гинекологический стационар для противовоспалительной реабилитационной терапии.

Лапароскопия позволила нам наблюдать состояние внутренних половых органов и при различных формах аппендицита, причем не только в острой стадии, но и в отдаленные сроки после операции. Практически всегда наблюдалась реакция со стороны матки и придатков на воспаление червеобразного отростка в виде серозита, выраженность которого зависела от количества и качества выпота в малом тазу. При деструктивных формах аппендицита, большой длительности заболевания отмечалась особенно острая воспалительная реакция внутренних половых органов. В полости малого таза определялся мутный гнойный выпот, резкая гиперемия матки, маточных труб и париетальной брюшины. Яичники отечны, округлой формы, тусклого цвета. Особенно выражена отечность маточных труб - они утолщены и гиперемированы на всем протяжении. Указанная эндоскопическая картина расценивалась нами как острый двусторонний сальпингоофорит вторичной природы, обусловленный местным перитонитом.

Мы наблюдали аналогичную реакцию внутренних гениталий у части больных с флегмонозным аппендицитом, у которых во время операции изменения в брюшной полости не были расценены как местный тазовый перитонит. Особенно часто такие случаи касались тазового расположения червеобразного отростка.

Лапароскопия подтвердила диагноз аппендицита у 116 из 540 девочек, из которых у 49 был обнаружен вторичный сальпингоофорит. Следует учесть,

что истинное число таких больных значительно выше, так как лапароскопии проводились только при неясной клинической картине.

В группу риска по бесплодию следует относить также больных, перенесших в послеоперационном периоде такие осложнения, как инфильтрат тазовой области, абсцесс дугласова пространства.

В отдаленные сроки, через несколько лет, проводя лапароскопию по поводу подозрения на спаечную кишечную непроходимость, мы отмечали спаечный процесс не только в области послеоперационного рубца, но и в области малого таза. В анамнезе этих девочек был деструктивный аппендицит, тазовый перитонит. У ряда больных спаечный процесс был настолько выражен, что яичники и фимбриальные концы труб были практически замурованы.

#### • Апоплексия яичника

Это нарушение характеризуется внезапно возникшим кровоизлиянием в яичнике с нарушением целостности его тнани и кровотечением в брюшную полость. Это, как правило, происходит в овулирующем яичнике, хотя опубликованы единичные наблюдения апоплексии яичника и в более раннем возрасте.

Чаще всего разрыв яичника возникает в области желтого тела или его кисты, реже происходит разрыв паренхимы. Длина разрыва составляет от 0,5 до 1,5-2 см. Иногда повреждение ткани яичника едва заметно, но сопровождается массивным кровотечением.

Патогенез кровоизлияния в яичники зависит от степени морфологической зрелости и функциональной активности нейровегетативной и эндокринной систем. В период овуляции или стадии васкуляризации и расцвета желтого тела происходит физиологическое повышение уровня гормонов яичников, что вызывает гиперемию, вазодилатацию и повышение проницаемости сосудистой



стенки. У большинства больных, оперированных по поводу апоплексии яичников, выявляются мелкокистозые изменения, кисты яичников, хроническое воспаление придатков. Провоцирующим моментом при апоплексии яичников может стать травма, физическое напряжение, но апоплексия часто возникает и в состоянии полного покоя.

Заболевание начинается остро с появления внезапных, иногда очень сильных, схваткообразных болей внизу живота, сопровождающихся тошнотой и рвотой, головокружением и слабостью.

Температура тела при апоплексии яичника нормальная, реже субфебрильная.

При ректальном исследовании отмечается характерная болезненность при смещении матки, в области правого свода. Матка обычных размеров или несколько увеличена, тестоватой консистенции. При небольшой гематоме можно пропальпировать болезненный шаровидный яичник. При более выраженном кровоизлиянии прощупывается образование, похожее на кисту яичника. При значительном кровоизлиянии в брюшную полость и раздражении брюшины пальпация матки и придатков затруднена.

Правильному диагнозу помогает тщательно собранный анамнез. Апоплексия яичника наступает внезапно, среди полного благополучия и чаще в конце менструального цикла (в период овуляции) и в стадии васкуляризации желтого тела).

**Клиническая картина** заболевания зависит также от степени кровотечения. Чаще всего в брюшную полость изливается от 25 до 150 мл крови и это не сопровождается гемодинамическими нарушениями. Крайне редко отмечается значительная кровопотеря (до 500-800 мл), что вызывает снижение АД, учащение пульса, падение гемоглобина.

Несмотря на особенности клинического проявления апоплексии яичника, дифференциальная диагностика этого заболевания с острым аппендицитом бывает затруднительной. Часто хирург, даже подозревая апоплексию яичника, идет на аппендэктомию, так как не может исключить острый аппендицит. На операции выявляется кровь в малом тазу; червеобразный отросток не изменен или отмечаются вторичные изменения (отечность, незначительная гиперемия). При ревизии органов малого таза обнаруживается апоплексия яичника (обычно правого).

**Лечение.** Оперативное лечение апоплексии яичника показано лишь при значительном кровотечении. Оно сводится к наложению швов на разрыв, аспирации крови из брюшной полости. Удаление пораженного яичника является грубой врачебной ошибкой.

С большой осторожностью следует рассматривать вопрос о попутной аппендэктомии. В данной ситуации удаление неизмененного червеобразного отростка нецелесообразно по следующим причинам. Во-первых, это лишняя операция, чреватая осложнениями; во-вторых, даже скудное скопление крови в малом тазу резко увеличивает опасность инфицирования. Если повреждение ткани яичника небольшое и кровотечение самопроизвольно остановилось, то следует применять консервативную терапию: назначение гемостатических препаратов, обеспечение покоя, холод на нижний отдел живота. Необходимо динамическое наблюдение за состоянием ребенка.

К сожалению, из-за упомянутых выше диагностических трудностей в большинстве случаев вне зависимости от выраженности апоплексии проводится оперативное лечение.

## ГЛАВА

### Повреждения

Частота повреждений органов брюшной полости колеблется довольно широко, составляя от общего числа травматологических больных 1 % [Губов Ю.П. и др., 1971]; 2-3% [Дамье Н.Г., 1960]; до 20,2 % [Шлепов А.В. и др., 1971].

Абдоминальная травма чаще встречается в возрасте от 5-6 до 12-13 лет, причем страдают чаще мальчики [Завьялов П.В., Малюга В.В., Харинов Н.И., 1971; Ситковский Н.Б. и др., 1979]. Наибольшее количество травм приходится на весенние и осенние месяцы.

Наиболее частые причины травмы: недостаточное знание и несоблюдение правил уличного движения, неорганизованный досуг детей, шалости, недостатки в организации занятий спортом и трудовых процессов. Выделяют следующие виды детского травматизма: бытовой (55,7 %), транспортный (33,3 %), спортивный (7,8 %), прочий (3,2 %) [Пугачев А.Г., Финкельсон Е.И., 1981].

Повреждения внутренних органов брюшной полости могут быть при непосредственном, нередко внезапном ударе движущимся предметом по животу или спине, ударе животом или спиной по неподвижному твердому предмету, сдавливании живота, резком инерционном смещении органов при падении с высоты. Степень повреждения органа зависит от механизма травмы. Резкий прямой удар по животу или спине может привести к ушибу и разрыву малозащищенного органа, расположенного в точке приложения травмирующей силы. Медленное, но сильное сдавливание живота вызывает разможнение, раздавли-

вание, разрыв даже надежно защищенных и глубоко расположенных органов. Резкое инерционное смещение органов при падении с большой высоты вызывает чаще всего отрыв фиксированной части органа или, реже, всего органа. Наряду с физической разрушающей силой следует учитывать ряд предрасполагающих факторов: напряжение мышц передней брюшной стенки в момент травмы, степень наполнения полых органов, набухание селезенки, поджелудочной железы, печени в период физиологической активности и т.д. [Завьялов П.В. и др., 1971; Баиров Г.А., Иуш Н.Л., 1975; Ситковский Н.Б. и др., 1979; Пугачев А.Г., Финкельсон Е.И., 1981].

Повреждения органов живота принято разделять на закрытые и открытые. Закрытые повреждения характеризуются целостностью кожных покровов. У детей, особенно в мирное время, преобладают закрытые повреждения. Открытые подразделяют на две основные группы: непроникающие и проникающие. При непроникающих ранениях живота в большинстве случаев повреждается брюшная стенка, однако вполне возможны и повреждения органов. Открытые повреждения, или ранения, живота бывают колото-резаные (ножевые) и огнестрельные. Колото-резаные ранения - это чаще одиночные повреждения, они протекают несколько легче огнестрельных и закрытых повреждений органов живота, однако возможны и тяжелые повреждения (ранения аорты, поджелудочной железы).

Повреждение одного органа брюшной

полости нан при отнрытой, так и при закрытой травме живота принято называть изолированным, или локальным, повреждение двух и более органов брюшной полости - множественным. Одновременное повреждение органов брюшной полости и других частей тела относят к сочетанной травме.

Среди повреждений органов брюшной полости могут быть ушибы с субсерозными и поднапульными гематомами, подкапсульные и внутриорганные разрывы с образованием гематом, нарушении паренхимы органа с одновременным разрывом капсулы, отрыв и разможнение части или всего органа, сопровождающееся выраженным кровотечением в брюшную полость; дефекты стенки кишки или желудка, не проникающие и проникающие в просвет органа, иногда с полным разрывом по всей окружности.

Нестереотипность и разнообразие клинических проявлений повреждений органов брюшной полости обусловлены механизмом травмы, характером повреждения, возрастом больного и анатомо-физиологическими особенностями. Этим определяются нередко трудности диагностики, особенно при сочетанных повреждениях, когда на фоне шока и доминирования травмы опорно-двигательного аппарата или других органов симптомы абдоминального повреждения выражены слабо. Изолированное повреждение органов брюшной полости характеризуется рядом типичных признаков, что нередко помогает правильной топической диагностике, проведению предоперационной подготовки и анестезиологического пособия, выбору рационального оперативного доступа и объема оперативного вмешательства. Однако ошибка в топическом диагнозе не является опасной, важно поставить диагноз кровотечения в брюшную полость и своевременно провести оперативное вмешательство [Блинов Н.И., 1965, 1970].

## • Повреждения передней брюшной стенки

При осмотре больного с закрытой травмой живота практически всегда приходится решать вопрос, имеет место ушиб брюшной стенки или повреждение абдоминальных органов.

Закрытые повреждения передней брюшной стенки наблюдаются редко и в основном у детей старшего возраста начиная с 10 - 11 лет.

Травма возникает в результате прямого ушиба, сдавления при защитном мышечном напряжении брюшной стенки, при резком внезапном сокращении или насильственном перерастяжении мышц во время спортивных упражнений.

Среди занрытых повреждений передней брюшной стени - отслойка подножной клетчатки, разрывы апоневроза, мышц, брюшины, крупных сосудов с одновременным повреждением нервных сплетений, иннервирующих брюшную стенну, что и определяет клиническую картину.

Отслойка подкожной клетчатки наблюдается у детей очень редко и возникает при приложении травмирующей силы в косом направлении или по касательной к плоскости брюшной стенки со смещением кожи, подножной клетчатки и поверхностной фасции с разрывом поверхностных надчревных сосудов. При этом обычно образуются подножные гематомы, иногда обширные, медленно рассасывающиеся и склонные н превращению в серозные нисты. Отслойка подкожной клетчатки сопровождается осаднением кожных покровов; определяется локальная болезненность, но живот участвует в акте дыхания, мягкий, над гематомой может выявляться флюктуация.

Полный разрыв прямой мышцы живота наблюдается также редко и чаще всего происходит в патологически измененных тканях. Это тяжелое повреждение мышц сопровождается кровоиз-

лиянием по передней и задней ее поверхности с образованием иногда обширной гематомы в подкожной и предбрюшинной клетчатке в результате разрыва сосудов; возможно и повреждение нервных стволов. Кровоизлияния верхней и нижней надчревных артерий могут стать угрожающими для жизни [Бочаров А.А., 1967]: может учащаться пульс и дыхание, возникать рвота, отмечаться слабое участие в акте дыхания передней брюшной стенки.

При разрыве прямой мышцы живота, как правило, появляются жалобы на боли в животе. Над местом разрыва мышцы наблюдается синюшная окраска кожных покровов. Пальпация живота болезненна, иногда появляется защитное напряжение брюшных мышц, которое может быть выраженным, но ограниченным областью повреждения. При поверхностной пальпации болезненность и защитное напряжение усиливаются. При глубокой пальпации болезненность несколько уменьшается в отличие от повреждения внутренних органов. В данной ситуации напряжение мышц не сопровождается симптомом Щеткина-Блюмберга. Боль в брюшной стенке усиливается при кашле, движениях, активном напряжении мышц. Для уменьшения боли ребенок расслабляет поврежденную мышцу, принимает нередко вынужденное положение с ограничением дыхательных движений, приводит согнутые ноги к животу. С целью дифференциации боли, связанной с повреждением брюшной стенки, от боли при повреждении внутренних органов следует попросить больного самостоятельно приподнять в постели выпрямленные ноги или, взяв его за кисти, приподнять голову и верхний отдел туловища, т.е. вызвать активное напряжение брюшных мышц. При повреждениях брюшной стенки боль резко усиливается. Этот прием помогает дифференциации гематомы, образовавшейся в толще брюшной стенки, от инфильтрата,

расположенного в брюшной полости. Внутривнутрибрюшное образование в данном случае при пальпации не определяется под активно напряженной брюшной стенкой, в то время как внутривнутрибрюшное четко контурируется и прощупывается в толще брюшной стенки.

Крайне редко у детей могут наблюдаться травматические грыжи в результате разрыва апоневроза и боковых мышц брюшной стенки. При этом в области повреждения наряду с синюшным окрашиванием кожи, осаднениями определяется „выпячивание“: мягкоэластическое, болезненное, без флюктуации, при этом выявляются резко болезненные контуры дефекта в мышцах, которые активно напряжены и болезненны. Травматическая грыжа может сформироваться через некоторое время.

Гематомы, образовавшиеся в передней брюшной стенке, обычно рассасываются в течение 2-3 нед. На месте разрыва мышцы и апоневроза постепенно формируется рубцовая ткань, функция мышцы полностью восстанавливается. Очень редко при организации гематомы формируется серозная киста, еще реже гематомы оссифицируются, а при инфицировании нагнаиваются.

Лечение. При закрытых повреждениях передней брюшной стенки рекомендуется постельный режим, поной, холод на область травмы (пузырь со льдом), а через 3-4 дня тепловые процедуры. При тяжелых повреждениях назначают обезболивающие (1 % растворы по 0,1 мл) промедола, пантопона в возрастной дозировке. Необходимо динамическое наблюдение хирурга.

Вскрывать гематомы не следует. Обширные гематомы, особенно при отслойке подкожной клетчатки, можно эвакуировать пункциями через 1-3 дня после травмы. Если не удается устранить гематому пункциями, то приходится делать разрез. Нагноившаяся гематома подлежит вскрытию.

При травматической грыже брюшной

стенки, если нет признанов кишечной непроходимости, от экстренного вмешательства следует воздержаться и выполнить операцию в плановом порядке.

Если почасовое динамическое наблюдение не позволяет исключить повреждение органов брюшной полости, рекомендуется выполнить лапароцентез с методикой шарящего катетера или лапароскопию.

### • Повреждения селезенки

У детей они наблюдаются часто. По данным различных публикаций, они составляют 50% [Баиров Г.А., 1976], 46,9% [Пугачев А.Г., Финкельсон Е.И., 1981], 39,5% [Мионов С.П., 1971], 33,3% [Rohner A., 1977], 36% [Kimdorfer D., Filler D., Schwemmler K., Feustel H., 1979] всех повреждений органов брюшной полости.

Морфофункциональные особенности селезенки способствуют легкой ранимости ее даже при незначительном воздействии (падение с небольшой высоты, прямой удар). Этим объясняется высокая частота изолированных повреждений. Повреждения селезенки могут сопровождаться разрывами печени, почки, кишечника - это нередко обнаруживается при операции. У детей благодаря эластичности реберной дуги (что имеет важное значение в момент травмы) переломы ребер при повреждении селезенки практически не встречаются.

Для облегчения диагностики, выбора рациональной хирургической тактики удобно закрытые повреждения селезенки разделить следующим образом [Баиров Г.А., Куцн.Л., 1975; Баиров Г.А., 1976; Пугачев А.Г., Финкельсон Е.И., 1981]:

1. Изолированные повреждения:
  - а) одномоментные (с выраженной картиной внутрибрюшного кровотечения);
  - б) двухмоментные разрывы.
2. Множественные повреждения.
3. Сочетанные повреждения.

По патологоанатомическим критериям могут наблюдаться следующие виды повреждений:

1. Ушиб селезенки без повреждения капсулы, без подкапсульной гематомы и с образованием подкапсульной гематомы.
2. Поверхностные надрывы капсулы.
3. Разрывы капсулы и паренхимы единичные и множественные, поверхностные и глубокие.
4. Размозжение селезенки, отрыв части селезенки или всего органа от сосудистой ножки.

**Клиническая картина.** Закрытые изолированные повреждения селезенки могут протекать с типичной картиной разрыва паренхиматозного органа и внутрибрюшного кровотечения или со слабо выраженными, стертыми, неявными симптомами (подкапсульные и внутриорганные разрывы). Следует заметить, что часть признаков - общие для повреждения других паренхиматозных органов брюшной полости и только небольшое количество симптомов специфичны для закрытых повреждений селезенки, так как определяющим клиническим фактором является интенсивность внутрибрюшного кровотечения. Известно, что селезенка чаще всего повреждается при воздействии травмирующей силы на эпигастральную область, реберную дугу и нижние ребра, поясничную область - все слева. Это происходит как при прямом ударе движущимся предметом или о неподвижный предмет при падении с высоты, так и по касательной или при сдавлении живота и нижних отделов грудной клетки слева.

При изолированном одномоментном повреждении селезенки состояние ребенка при поступлении в стационар чаще всего оценивается как удовлетворительное, реже средней тяжести. Были случаи, когда ребенок после травмы самостоятельно приходил домой и лишь через несколько часов возникла брюшная катастрофа.

Кратковременная потеря сознания сразу после травмы по типу обморока наблюдается у детей нечасто, причем в основном у старших. И моменту госпитализации сознание обычно восстанавливается, и только в крайне редких случаях изолированных повреждений селезенки на фоне шока оно может быть спутанным или даже полностью отсутствовать.

Боли в животе - один из самых постоянных признаков. Боли носят постоянный, ноющий характер, интенсивность их различна. Дети старшего возраста могут отметить чувство распирания, ощущение полноты слева в эпигастрии и подреберье. В первые часы после травмы боль сосредоточена здесь же - непосредственно над местом повреждения. Дети младшего возраста не локализируют боль и жалуются на разлитые боли, но чаще всего в области пупка, даже в ближайшие сроки после травмы. У детей среднего и старшего возраста боли приобретают разлитой характер через некоторое время после травмы, что связано с распространением излившейся крови по брюшной полости. Однако интенсивность боли в области селезенки остается более выраженной, причем отмечается иногда ее усиление при глубоком вдохе и движении. Боль может иррадиировать в левое надплечье, лопатку и плечо в результате раздражения брюшинного покрова диафрагмы и окончаний диафрагмального нерва. У ряда больных отмечается положительный френеникус-симптом.

Отмечается бледность кожных покровов и видимых слизистых оболочек, некоторая сухость и обложенность языка, похолодание конечностей, иногда холодный пот.

Нередко наблюдается тахипное и уменьшение глубины дыхательных экскурсий. В легких слева (чаще в задненижних отделах) иногда отмечается ослабление дыхания. АД, несмотря на внутрибрюшное кровотечение, может

оставаться стабильным. Падение АД - плохой прогностический признак. У всех детей наблюдается частый и малого наполнения пульс. Увеличение его частоты, несмотря на комплекс противошоковых мероприятий, указывает на продолжающееся кровотечение.

Поведение ребенка в момент осмотра не всегда адекватно тяжести травмы. Одни дети возбуждены, негативны и сопротивляются осмотру, другие угнетены и безучастны. У большинства детей наблюдается стремление к вынужденному положению в постели: лежа на левом боку с поджатыми к животу согнутыми коленями. Изменение положения ребенка в момент осмотра проявляется усилением боли, что заставляет его немедленно принимать прежнюю позу - симптом „ванька-встанька” (Б.С.Розанов). Иногда этот признак не столь выражен у детей младшего возраста и для его выявления требуются деликатная нежная настойчивость и внимание хирурга.

При осмотре живота следует обратить внимание на кровоподтеки, ссадины слева в эпигастральной области, нижних отделах грудной стенки и поясничной области. Иногда наблюдаются слабые дыхательные энснурсии передней брюшной стенки или отставание в дыхании левой половины живота. У детей младшего возраста иногда наблюдается умеренное вздутие живота.

При пальпации живота в первые часы после травмы отмечается болезненность слева в эпигастральной области и левом подреберье. Болевые ощущения в брюшной полости по проекции селезенки выявляются также надавливанием на реберную дугу и легким смещением ее в сагиттальной плоскости. В последующем пальпаторная болезненность может определяться по ходу левого латерального канала и в нижних отделах живота. Болезненность при изолированном повреждении селезенки сочетается с умеренной пассивной ригид-

ностью мышц в левой эпигастральной области. При распространении крови по брюшной полости умеренное пассивное напряжение мышц может стать разлитым. В некоторых случаях, независимо от возраста ребенка, наблюдается несоответствие резкой болезненности в животе и незначительного напряжения мышц (симптом Куленкампа). При этом чем глубже пальпация, тем отчетливее локальная болезненность и уменьшение выраженности защитного напряжения. Для определения локальной болезненности и степени резистентности мышц брюшной стенки может помочь диагностический прием Вейнерта: 4 пальцами по ходу реберных дуг справа и слева охватывают верхние поясничные отделы, а I пальцами выполняют нежную глубокую сравнительную пальпацию передней брюшной стенки (область подреберий). При травме селезенки справа ткани безболезненны и податливы, слева отмечается резистентная болезненность, иногда уплотнение [Глянц Р.М., Рожинский М.М., 1973; Баиров Г.А., Куц Н.Л., 1975].

Симптом Щеткина-Блюмберга, отражающий раздражение брюшины излившейся кровью, слабо выражен даже у детей старшего возраста; у детей младшего возраста он чаще всего сомнителен. При подкапсульных внутриорганных разрывах и незначительном кровотечении в брюшную полость симптом Щеткина-Блюмберга отрицательный.

Перкуссия живота позволяет определить локальную болезненность и ее границы, но главное - установить наличие излившейся в брюшную полость крови уже в первые часы после травмы. Укорочение перкуторного звука наблюдается в левой эпигастральной области, по ходу левого латерального канала, а при нарастающем кровотечении и в левой подвздошной области. В первые часы после травмы при разрыве селезенки кровь свертывается и образуются сгустки, чем объясняется отсутствие

притупления в других отлогах местах живота, даже при изменении положения тела. Скопление в брюшной полости крови в виде сгустков в количестве 400-450 мл проявляется укорочением перкуторного звука.

При ректальном исследовании пальцем скопление в полости малого таза крови можно определить по болезненности и нависанию переднего свода.

Уже в первые часы после повреждения селезенки наблюдается повышение количества лейкоцитов до  $18-20 \cdot 10^9/\text{л}$  с нейтрофильным сдвигом формулы влево и умеренной лимфопенией. Г.А.Баиров, Н.Л.Нуц (1975), Г.А.Баиров (1976) отмечают особенно высокий лейкоцитоз в первые 6 ч после травмы, причем в дальнейшем наблюдается снижение количества лейкоцитов с приближением к норме к концу первых суток, даже если пострадавший не оперирован.

Показатели гемоглобина и эритроцитов снижаются незначительно, у большинства больных остаются в пределах возрастной нормы. Небольшие изменения в картине красной крови Р.М.Гланц, М.М.Рожинский (1973), Г.А.Баиров, Н.Л.Нуц (1975) объясняют тем, что при разрыве селезенки в брюшную полость изливается кровь, депонированная селезенкой и не участвовавшая в общем кровотоке. Кроме того, в момент повреждения происходит сокращение трабекул паренхимы селезенки, кровоточащие сосуды пережимаются и тромбируются с временной остановкой или уменьшением кровотечения. Ускорение СОЭ наблюдается к концу первых суток после травмы. Следует заметить, что только динамическое наблюдение через каждые 40-45 мин за показателями крови может помочь в расшифровке диагноза повреждения паренхиматозного органа и внутрибрюшного кровотечения. Рентгенологическое обследование выполняется при положении больного на спине в дорсовентральном на-

правлении рентгеновских лучей. Основные признаки закрытых повреждений: более высокое расположение левого купола диафрагмы, ограничение его подвижности и неполное развертывание реберно-диафрагмального синуса слева; гомогенное затемнение в левой поддиафрагмальной области по проекции селезенки (за счет скопления кровяных сгустков); затемнение может проследиваться по левому латеральному каналу до подвздошной области; смещение газового пузыря желудка происходит чаще медиально и несколько вниз.

LH.Griffin, A.F.Ganison, M.C.Jhnen (1978) в случаях затруднений в диагностике повреждений селезенки, особенно при небольших разрывах с быстрым прекращением кровотечения, рекомендуют радиоизотопное сканирование после внутривенного введения  $^{99m}\text{Tc}$ , фиксированного на коллоидной среде. Выявление дефекта на сканограммах селезенки указывает на разрыв ее. Авторы получили ложноотрицательные результаты в 2 %, а ложноположительные в 8 % наблюдений и сделали вывод о достаточно объективной ценности метода.

Двухмоментные изолированные повреждения селезенки наблюдаются чрезвычайно редко при внутриорганном разрыве без повреждения капсулы с образованием постепенно нарастающей поднапьюльной гематомы или при временном прекращении кровотечения в результате сокращения трабекул с пережатием сосудов, тромбированием и образованием тампонирующих рану сгустков (первая фаза). Через некоторое время (латентная фаза) - от нескольких часов, суток и даже месяцев [Ивашко Л.И., 1964; Баиров Г.А., Куш Н.Л., 1975] - может произойти самопроизвольно или в результате незначительного повышения внутрибрюшного давления (кашель, смех, дефекация), неловкого движения, легкого насилия разрыв капсулы при чрезмерном ее перерастяже-

нии гематомой, отторжение тромба и кровяных сгустков с возникновением обильного быстро нарастающего кровотечения (вторая фаза). A. Garginlo, G.Simonetti (1979) для диагностики подкапсульных разрывов применяли селективную ангиографию селезеночной артерии, при которой выявляли поступление контрастного вещества за пределы сосудов в паренхиме селезенки. При повторной процедуре через 10-14 дней отмечали полное восстановление нормальной ангиографической картины, констатируя факт самостоятельного заживления подкапсульных надрывов паренхимы селезенки. Вместе с тем они указывали на возможность образования геморрагической псевдокисты селезенки.

Чаще повреждения селезенки сочетаются с повреждениями печени, поджелудочной железы, левой почки, реже с повреждениями различных отделов желудочно-кишечного тракта. Ребенок поступает в стационар в тяжелом или крайне тяжелом состоянии, с выраженной картиной посттравматической катастрофы и явлениями внутриабдоминального кровотечения.

В связи с особенностями клинических проявлений и диагностики необходимо особо остановиться на одновременном повреждении селезенки и почки. Подобные сочетания у детей нередки. Ребенок поступает в стационар в состоянии шока, жалуется на боли не только в левой половине живота или эпигастральной области, но и в левой поясничной области. Иногда наблюдается рвота. Живот несколько вздут, умеренно напряжен и болезнен в левой эпигастральной области. Симптом Щетнина-Блюмберга чаще сомнительный. Симптомы Куленнампфа, Вейнерта положительные. В левой поясничной области наблюдается выбухание, боль, пастозность с отсутствием пальпаторной четкости вертеброкостального угла, кроме того, иногда обнаруживают осаднения и крово-



подтеки. Четко выражен симптом Пастерначного. Характерны макрогематурия, микрогематурия. При поступлении больного с повреждением органов брюшной полости надо взять за правило исследование мочи.

При подозрении на повреждение почки одновременно с травмой селезенки следует выполнить экскреторную урографию, если состояние больного позволяет, то сразу же при поступлении или после нормализации АД в случае шока. В серии экскреторных урограмм можно определить на фоне гомогенного затемнения области левого подреберья некоторое смещение вверх купола диафрагмы и медиально газового пузыря желудка, деформацию чашечно-лоханочной системы слева, снижение контрастности собирательной системы поврежденной почки, затек контрастного вещества в паренхиму с образованием подкапсульной гематомы, нечеткий контур *m.psoas major* с функциональным сколиозом и выраженное смещение мочеоточника [Ерохин А.П., Иузничихин Е.П., Остапко М.С., 1976].

Особая трудность диагностики повреждений органов брюшной полости, в частности селезенки, возникает при сочетанной травме. Это обусловлено тем, что одно из повреждений (чаще неабдоминальное) с более выраженными признаками, доминирует и маскирует хорошо знакомые симптомы изолированной травмы другого. Иногда наблюдается псевдоперитонеальный синдром, особенно при травме пограничных с животом областей. В данной ситуации традиционные диагностические критерии абдоминальной травмы не всегда информативны.

Большинство пострадавших с сочетанной травмой поступают в тяжелом состоянии, с нарушением сознания, явлениями шока.

При одном из наиболее частых видов сочетанной травмы у детей, одновременном повреждении головного мозга

и органов брюшной полости, когда шок протекает на фоне различных форм нарушения сознания, диагноз повреждения селезенки затруднен.

Время проведения противошоковой терапии используется для выполнения дополнительных методов исследования: эхоэнцефалографии, электроэнцефалографии; каждые 40-50 мин исследование крови (гемоглобин, количество эритроцитов, лейкоцитов, показатель гематокрита,  $pO_2$  и  $pCO_2$ , КОС); рентгенография черепа, конечностей, грудной и брюшной полости - по показаниям (на месте, в реанимационном отделении); консультации невропатолога, окулиста. За этот период решаются не только диагностические, но и тактические вопросы.

Если в течение 2-3 ч терапия не дает эффекта, характер черепно-мозговой травмы не может объяснить тяжести состояния больного, а симптоматика абдоминальной травмы остается сомнительной, то прежде всего необходимо думать о травме органов брюшной полости. В этом случае для уточнения диагноза необходимо выполнить лапароцентез с методикой „шарящего катетера“.

Трудности диагностики возникают при переломах нижних ребер, проксимальных отделов бедренных костей, нижнегрудного и поясничного отделов позвоночника, костей таза с формированием забрюшинной гематомы. На фоне указанных переломов нередко развивается ложная картина острого живота или псевдоперитонеальный синдром, даже при отсутствии внутрибрюшных повреждений. Это объясняется общностью иннервации грудной клетки и брюшной стенки ветвями нижних межреберных и диафрагмальных нервов, иннервацией брюшной стенки ветвями подвздошно-подчревного и подвздошно-пахового нервов из поясничного сплетения, внутренних органов обеих полостей за счет блуждающего нерва. При отсутствии

повреждений органов брюшной полости проведение в комплексе противошоковой терапии новокаиновой блокады по Вишневскому, внутритазовой анестезии по Школьникову-Селиванову дает анальгетический эффект, приводит к улучшению общего состояния, исчезновению ложных симптомов острого живота. И наоборот, при повреждении селезенки или других органов брюшной полости симптомы острого живота остаются, становятся ярче и отчетливее локальные симптомы.

В сложных ситуациях следует прибегнуть к лапароцентезу с применением шарящего катетера идентично методике, рекомендуемой В.Е.Закурдаевым (1976) для взрослых больных. Лапароцентез у детей, особенно при сочетанной травме, лучше выполнять под общим обезболиванием, так как это снимает болевые импульсы, исходящие из других очагов повреждений, как бы дополняя комплекс противошоковой терапии, асептика соблюдается как при операции. Положение больного - лежа на спине. Через ткани пупка проводят 8-образную шелковую лигатуру-держалку или ткани пупка захватывают цапкой. По средней линии живота, на 2-3 см ниже пупка (бессосудистая зона), производят разрез кожи длиной от 0,5 до 1 см. За держалку максимально поднимают переднюю брюшную стенку и через разрез кожи под углом 45° к фронтальной плоскости тела вращательными движениями троакара прокалывают брюшную стенку до ощущения провала. Стиллет троакара извлекают, в этот момент иногда по тубусу из брюшной полости изливается кровь или экссудат - в таких случаях процедура закончена, приступают к лапаротомии. Если кровь не появилась, то по тубусу троакара в брюшную полость вводится уретральный катетер (лучше прозрачный полиэтиленовый для визуального контроля). Скопления крови или другого жидкого содержимого выявляются при

первой же попытке аспирации шприцем. Небольшое количество крови, разлитое по боковым отделам живота, подреберий, в полости малого таза, обнаруживается не сразу. Поэтому, меняя направление тубуса троакара, катетер вводят в левое подреберье, левый латеральный канал, полость малого таза, правый латеральный канал и правое подреберье с одновременной аспирацией шприцем, иногда меняя положение тела больного. Обнаружение крови или другого содержимого служит показанием для экстренной лапаротомии. Если при малом количестве (60-80 мл) содержимого аспирация не удалась и на стенке катетера остались только следы крови, то в брюшную полость вводят 100-300 мл 0,85% раствора хлорида натрия с последующей аспирацией и исследованием аспириата (гемоглобин, эритроциты, лейкоциты, диастаза). Появление в шприце явной примеси крови или кишечного содержимого свидетельствует о повреждении внутренних органов. Небольшое окрашивание диализата кровью может наблюдаться при диапедезном кровотечении в брюшную полость из забрюшинной гематомы, если исследование выполняется через 6-8 ч после травмы. По окончании исследования на рану накладывают один шелковый шов.

Если клиническая картина закрытой травмы живота выражена, а пункция брюшной полости оказалась „сухой“, т.е. крови и патологической жидкости не обнаружено, лапароцентез рекомендуется закончить оставлением в брюшной полости катетера (на 12-24 ч), фиксированного к коже и наращенного стерильной резиновой трубкой, свободный конец которой опускают во флакон, привязанный сбоку к кровати [Закурдаев В.Е., 1976; Лебедев В.В., Охотский В.П., Каншин Н.Н., 1980; Bidullsku A., Botesen M., Papa S., Popovici C, 1974].

Иногда кровь начинает выделяться по

катетеру через несколько часов после лапароцентеза (двухмоментный разрыв поднапсальной гематомы селезенки, отторжение сгустков раны селезенки, усиление кровотечения при нормализации АД и т.д.). При подозрении на разрыв диафрагмы В.В.Лебедев, В.П.Охотский, Н.Н.Каншин (1980) рекомендуют ввести по катетеру небольшое количество воздуха и сделать рентгенограмму грудной клетки, приподняв головной конец кровати. Выявление пневмоторакса, не обнаруженного ранее, подтверждает разрыв диафрагмы.

Единственным противопоказанием для лапароцентеза является спаечный процесс в брюшной полости.

Простота исполнения и диагностическая надежность лапароцентеза с методикой «шарящего катетера» способствовали широкому его распространению при абдоминальной травме [Беркутов А.Н., Цыбулян Г.Н., Занурдаев В.Е., 1971; Кузнечихин Е.П., Андронов С.В., Шеин В.Н., 1979; Doubvick D., Cazalaaj., 1972].

Лапароскопия дает возможность визуального осмотра органов брюшной полости, особенно если кровотечение неинтенсивное. На диагностическую значимость лапароскопии при закрытой абдоминальной травме указывают многие хирурги [Калнберз В.К., ФрейдусБ.А., 1968; Баиров Г.А., 1975; Куш Н.Л., Тимченко А.Д., Гречаный В.П., 1976; Ставинский Р.А., Боташану В.В., 1979; Финнельсон Е.И., Гранников О.Д., 1979; Karamehmedovic O., Dangel P., Hirsig J., Rickham P., 1977].

Введение лапароскопа в верхней точке Калька облегчает осмотр органов верхнего этажа брюшной полости, особенно селезенки.

Первый и наиболее важный признак травматического повреждения паренхиматозных органов - свободная кровь в брюшной полости. При большом количестве крови, когда она скапливается в малом тазу и обоих латеральных ка-

налах, можно быть уверенным в серьезном повреждении, что дает основания для лапаротомии. Пока проводится подготовка к операции, эндоскопист уточняет локализацию повреждения, это важно для выбора доступа. Предварительно производят аспирацию крови. Наиболее удобно это делать в области малого таза и в области печеночного изгиба, где легко найти участки, в которых кишечник и сальник не будут подтягиваться к аспиратору. Затем следует детальная ревизия печени и селезенки. Печень осматривают в обычном положении больного (на спине): хорошо видна передняя часть диафрагмальной поверхности правой и левой долей печени, с помощью манипулятора удается осмотреть нижнюю поверхность печени, ворота. Для полноценного осмотра селезенки необходимо повернуть больного на правый бок, при этом видны диафрагмальная поверхность селезенки, ее верхний край, передний отдел.

Травматические повреждения паренхиматозных органов варьируют от небольших линейных надрывов, подкапсульных гематом до обширных размозжений. При эндоскопии в области разрыва органа чаще всего обнаруживают сгустки крови, которые прикрывают повреждение. Это достоверный признак, позволяющий локализовать источник кровотечения. Нет необходимости снимать сгустки манипулятором, пытаться определить направление, количество разрывов - все это будет сделано на операции.

Если в брюшной полости имеется большое количество крови, которое после аспирации не нарастает, а при ревизии выявляются небольшие линейные поверхностные надрывы органа без признаков кровотечения, то возможно консервативное лечение. Иногда целесообразно оставить страховочный катетер, который можно подвести непосредственно к поврежденному органу или к полости малого таза.

Нередко при ревизии печени и селезенки можно увидеть подкапсульные гематомы. Множественные мелкие подкапсульные гематомы неопасны и не требуют оперативного лечения. При крупных одиночных подкапсульных гематомах обычно сильно выражен болевой синдром и существует опасность спонтанного разрыва. Такие гематомы пунктируют под визуальным контролем. Продолжение кровотечения из места пункции обычно не наблюдается. Целесообразно все же в таких случаях оставить в брюшной полости страховочный катетер, который можно также использовать для наложения пневмоперитонеума при необходимости в повторной лапароскопии.

Определенные сложности возникают при обнаружении забрюшинных гематом в области латеральных каналов. В этих ситуациях эндоскопист не может точно ответить, имеется ли повреждение почки. С большей степенью вероятности об этом можно говорить лишь при больших, напряженных гематомах, полностью занимающих весь латеральный канал.

**Лечение.** Консервативные мероприятия при травме селезенки должны основываться на настороженном наблюдении, выявлении четкой регрессии симптомов повреждения селезенки, исключении интраабдоминального кровотечения. В сомнительных случаях прибегают к лапароцентезу с методом „шарящего катетера“ и еще к более достоверной лапароскопии. Консервативная терапия включает строгий постельный режим в течение 8-12 дней, холод на левую эпигастральную область, гемостатическую терапию (внутримышечное введение 1 % раствора викасола, внутривенное введение 10 % раствора хлорида кальция, пероральное назначение глюконата кальция в таблетках или внутривенное введение 10 % раствора, пероральное введение 3 % раствора гемофибрина - все в возрастной дозировке). После

выписки необходимо диспансерное наблюдение хирурга в течение 3-5 мес.

Диагноз повреждения селезенки с кровотечением в брюшную полость, бесспорно, служит показанием для срочного оперативного вмешательства. При изолированном повреждении селезенки предоперационная подготовка должна быть кратковременной, ее проводят одновременно с подготовкой персонала к операции.

Адекватность противошоковой терапии контролируют по гемодинамическим показателям (АД, частота пульса, центральное венозное давление, анализ крови, почасовой диурез с определением удельной плотности мочи).

Быстронарастающая интранранияльная гематома, профузное кровотечение в плевральную полость с массивным повреждением легочной ткани или разрыв бронха, кровотечение при повреждении крупных или магистральных сосудов (угрожающем гангреной конечности) требуют выполнения одномоментных операций.

Оперативные доступы. При ясном топическом диагнозе изолированного повреждения селезенки наиболее распространен левосторонний косой подреберный разрез по Шпренгелю.

При сомнении или затруднении в топическом диагнозе при яркой картине продолжающегося внутриабдоминального кровотечения показана верхнесрединная лапаротомия. Из этого доступа удается определить характер повреждения и источник кровотечения. Для удобства манипуляций на селезенке верхнесрединную лапаротомию дополняют поперечным разрезом влево.

После вскрытия брюшной полости незначительное количество крови удаляют электроотсосом, уточняют источник кровотечения.

Разрыв паренхимы селезенки, проходящий через ворота, а также множественные глубокие разрывы селезенки или ее размозжение, безусловно,

служат показанием для спленэктомии. Хирург, вводя пальцы левой руки в левое поддиафрагмальное пространство, захватывает и частично выводит селезенку в рану. Выделяют сосудистую ножку, перевязывают тремя лигатурами и пересекают сначала селезеночную артерию, затем вену. Однако раздельная перевязка элементов ножки не всегда возможна. Часто с целью остановки кровотечения приходится захватывать и пережимать всю сосудистую ножку кровоостанавливающим зажимом с последующим лигированием и пересечением ее. В этот момент необходимо проявить осторожность, чтобы не захватить зажимом и не повредить ткани хвоста поджелудочной железы. Затем между зажимами рассекают диафрагмально-селезеночную и желудочно-селезеночную связки. Селезенку удаляют. После этого еще раз необходимо убедиться, что хвост поджелудочной железы не поврежден.

Отдельные надрывы капсулы или трещины селезенки ушивают отдельными капроновыми или кетгутовыми швами атравматической иглой с последующим прикрытием линии швов сальником. Для перитонизации и укрепления шва раны селезенки Б.Е.Стрельников (1976) использовал не только сальник, но и свободный лоскут париетальной брюшины, который брал с места вскрытия брюшной полости. При отрыве участка верхнего или нижнего полюса селезенки следует пережать пальцами селезеночную ножку, отсечь ножницами травмированный фрагмент и образовавшийся дефект ушить П-образными кетгутовыми швами с последующим прикрытием сальником на ножке. Болгарские детские хирурги [Иванчев Ив. и др., 1979] располагают положительным опытом применения (при органосохраняющих операциях на поврежденной селезенке) клея из цианакрилата, а в последние годы специального клея „Каноконлит-Б" (НРБ). При поверхностных

разрывах и трещинах селезенки с повреждением капсулы раневую поверхность авторы заливают нлеем и прикрывают сальником, при удалении разможенного участка, после остановки кровотечения перевязкой сегментарных сосудов раневую поверхность покрывают тонким слоем клея, а затем лоскутом большого сальника на ножке. Сторонники органосохраняющих операций при повреждении селезенки у детей М.Slim, М.Najjar, Н.Mishalany (1979), Ю.Ф.Исаков и соавт. (1983) отметили, что удаление селезенки приводит к снижению сопротивляемости организма инфекции и септическим осложнениям. При спленографии или парциальной спленэктомии они рекомендуют дренировать брюшную полость в течение 48 ч - 7 сут в зависимости от состояния больного.

При отрыве селезенки необходимо найти и перевязать двумя шелковыми лигатурами сосуды ножки, а затем мобилизовать селезенку путем ревизии и рассечения между зажимами диафрагмально-селезеночной и желудочно-селезеночной связок.

Операция должна заканчиваться повторной ревизией брюшной полости с целью выявления скрытых повреждений других органов и тщательности гемостаза, так как возможно возобновление кровотечения после нормализации гемодинамики и восполнения кровопотери. При одновременном повреждении паренхиматозных и полых органов операцию вначале выполняют на селезенке, печени, почке, а затем на желудочно-кишечном тракте.

После спленэктомии по поводу изолированного повреждения селезенки послеоперационный период протекает большей частью благополучно. Назначают антибиотики, обезболивающие, сердечные средства, оксигенотерапию. В связи с дефицитом ОЦК, нередко развивающейся анемией рекомендуются 2-4-кратные переливания крови и эрит-

роцитной массы. Внутривенно вводят 20-40 % растворы глюкозы с инсулином, витамины В<sub>1</sub>, В<sub>6</sub>, С, К и РР, В<sub>12</sub>. После спленэктомии иногда возрастает количество тромбоцитов, особенно к концу первой недели после операции [Баиров Г.А., Куц Н.Л., 1975], в этих случаях назначают антикоагулянты в минимальных дозах в течение 3-4 дней. В первые двое суток парентеральное питание. С восстановлением перистальтики на 2-3-и сутки назначают щадящую диету. С 4-5-го дня переводят на общий пищевой режим. Швы снимают на 9-10-й день, выписывают на 16-18-й день.

При сочетанной абдоминальной травме послеоперационный период протекает более тяжело. В комплекс лечения входит не только более длительная инфузионная терапия, но и дополнительные хирургические процедуры и манипуляции (репозиции, скелетное вытяжение, люмбальная пункция и т.д.) и целый ряд дополнительных медикаментозных назначений.

Изучая отдаленные результаты оперативного лечения с повреждениями селезенки, Г.А.Баиров, Н.Л.Куц (1975), А.В.Габай, В.В.Гаврюшов (1969), С.П.Миронов (1971) не обнаружили каких-либо отклонений в развитии детей.

Однако учитывая то, что селезенка является не только резервуаром крови, но несет гемопоэтическую и защитную функции, является местом образования иммунных тел, участвует в обмене веществ, регулирует деятельность костного мозга и т.д., следует по возможности выполнять органосохраняющие операции при повреждениях селезенки, особенно у детей раннего возраста [Исаков Ю.Ф. и др., 1983; Смирнов А.Н. и др., 1983]. Правильно высказывание Б.Е.Стрельникова (1976): „После спленэктомии при разрыве нормальной селезенки хирург не всегда может быть уверен в будущей полноценности организма”.

## • Повреждения печени

Частота повреждений печени у детей составляет 5 - 24,4 % всех закрытых травм органов брюшной полости [Владыкин СЕ., и др., 1971; Гридина Г.И. и др., 1971; Завьялов П.В., Малюга В.В., Харитонов Н.И., 1971; Пугачев А.Г., Финкельсон Е.И., 1981]. Среди пострадавших наиболее часто встречаются дети 6 - 12 лет. -

Очень редко наблюдаются „спонтанные” разрывы патологически измененной печени (гемангиома, эхинококк, злокачественные опухоли и т.д.) при минимальном травматическом воздействии и у новорожденных при родовспоможении [Баиров Г.А., Куц Н.Л., 1975; Пугачев А.Г., Финкельсон Е.И., 1981].

Повреждения печени полиморфны: от подкапсульных гематом, надрывов капсулы и поверхностных трещин до глубоких разрывов - одиночных и множественных, линейной и звездчатой формы, с ровными и разможженными краями центральных разрывов. Наиболее часто повреждаются нупол правой доли, передние отделы правой и левой долей. Несколько реже страдает нижняя поверхность правой доли. Однано при повреждении нижней поверхности печени кровотечения особенно тяжелые, так как в этой области расположены основные тонкостенные ветви стволов портальной системы [Баиров Г.А., Шапкина А.П., 1970; Браташ Б.М., 1976].

Повреждения желчного пузыря и наружных желчных протоков встречаются у детей крайне редко. Мы наблюдали только один случай разрыва желчного пузыря с краевым разрывом правой доли печени.

Вариабельность повреждений печени породила множество классификаций, из которых наиболее приемлема для практики предложенная Г.А.Баировым и соавт. (1976).

Все закрытые повреждения печени разделены на три группы:

- 1) повреждения паренхимы печени без разрыва капсулы (поднапсульные гематомы);
- 2) разрывы печени с повреждением капсулы;
- 3) центральные разрывы печени.

В зависимости от глубины и протяженности повреждений различают: поверхностные ссадины и трещины, трещины протяженностью до половины толщины органа, размозжение и секвестрация отдельных сегментов и долей.

Клиническая картина. Выраженность клинических проявлений определяется многообразием форм повреждений печени, величиной кровопотери. Повреждения печени сопровождаются болью, кровотечением, приводящими к развитию шока (бледность кожных покровов и видимых слизистых оболочек, появление холодного пота, судорожное подергивание мышц, учащение и затруднение дыхания, тахикардия с частым малым пульсом, падение АД, нарушение сознания вплоть до его потери). А.Г.Пугачев, Е.И.Финельсон (1981) наблюдали шок при изолированных повреждениях печени у 24,4 % детей, при множественных повреждениях органов брюшной полости - у 74,6 %, при сочетанных - у 77,7 %. Массивное кровотечение, сопровождающее значительные повреждения печени, трудно поддается компенсации, состояние ребенка прогрессивно ухудшается. Однако переливание крови, плазмы, кровезамещающих жидкостей лишь кратковременно восстанавливает ОЦК и улучшает состояние. Промедление с оперативным вмешательством и остановкой кровотечения вновь приводит к декомпенсации гемодинамики.

Чем меньше ребенок, тем скоротечнее и внезапнее появляется декомпенсация гемодинамики. Артериальная гипотония на фоне шока у детей, особенно младшего возраста, является неблагоприятным прогностическим признаком [Цибулькин Э.Н., 1976].

При менее массивной кровопотере (ссадины, поверхностные трещины, неглубокие и небольшие разрывы-повреж-

дения I-II степени) организм ребенка может сравнительно быстро компенсировать ОЦИ и скорость кровотока за счет тахикардии, сокращения периферических артерий и вен, мобилизации крови из депо и поступления тканевой жидкости в кровяное русло. Пострадавший постепенно выходит из коллаптоидного состояния, улучшаются гемодинамические показатели.

При поднапсульных гематомах и центральных разрывах печени иногда наблюдается двухфазное клиническое течение. В момент травмы и сразу после нее ребенок отмечает сильные боли в животе с последующим полным или почти полным временным их исчезновением. Относительно „хорошее“ состояние ребенка может продолжаться от нескольких часов до 2-3 сут. Затем внезапно при полном покое или малейшем физическом напряжении вновь возникают боли в животе, сопровождающиеся обмороком, головокружением, общей слабостью, развивается картина внутрибрюшного кровотечения или гемобилии (кровотечение в желчные пути из центральной гематомы со рвотой кофейной гущей и дегтеобразным стулом). Подобные проявления вторичных кровотечений при разрывах капсулы, поднапсульных гематомах и центральных разрывах наблюдаются у детей крайне редко, но о них необходимо помнить.

При изолированных повреждениях печени ребенок чаще всего жалуется на боли в правом подреберье или правой половине живота, усиливающиеся при дыхании, особенно при вдохе, и при движении. Значительно реже беспокоят боли по всему животу, они носят разлитой характер - это более характерно для детей младшего возраста. Интенсивность боли зависит не только от степени повреждения печени, но и от объема кровотечения в брюшную полость. Боли почти всегда постоянные. Иногда с течением времени усиливаются, что объясняется раздражением брюшины при

продолжающемся кровотечении. При изолированном повреждении купола печени боли сосредотачиваются в нижних отделах правой половины грудной клетки, при повреждении дорсальной поверхности печени или отрыве ее венозной связки боли иррадиируют в поясничную область, при повреждении нижней поверхности они локализируются ближе к пупку [Баиров Г.А., Шапкина А.П., 1970; Баиров Г.А., Куц Н.Л., 1975].

Изливающаяся кровь с примесью желчи скапливается в поддиафрагмальном пространстве, стекает по правому латеральному каналу в полость малого таза, вызывает раздражение брюшины и появление болей по ходу правого латерального канала, в правой подвздошной области, над лоном, иррадиацию болей в правое плечо, правую лопатку (френикус-симптом справа), поясничную область, очень редко в правую нижнюю конечность.

Сразу же после травмы нередко возникает рвота - рефлекторная реакция на чрезмерное раздражение периферических нервных окончаний. Ей чаще всего предшествует тошнота с последующими мучительными рвотными позывами. Повторные рвоты свидетельствуют о значительном повреждении печени и продолжающемся кровотечении в брюшную полость. Рвота „кофейной гущей“, возникающая через несколько часов или суток после травмы, является признаком гемобилии, продолжающегося кровотечения при центральных разрывах печени и прорыве центральной гематомы в желчные ходы.

При изолированных значительных повреждениях печени с выраженным кровотечением при сохраненном сознании ребенок чаще всего принимает вынужденное положение в постели: на правом боку с поджатыми к животу ногами, согнутыми в тазобедренных и коленных суставах. Наблюдается симптом „вань-

ка-встанька“. При подкапсульных гематомах, неглубоких разрывах паренхимы с надрывами капсулы печени ребенок редко принимает вынужденное типичное положение.

Легкая иктеричность склер, неба и кожи выявляются через несколько суток, в основном при центральных гематомах печени и гемобилии. Г.А.Баиров и А.П.Шапкина (1970) связывают появление желтухи с посттравматическим гепатитом, всасыванием желчи из брюшной полости при желчном перитоните, а также с закупоркой желчных путей сгустками крови.

На локальное повреждение печени могут указывать ссадины кожи и кровоподтеки в правой верхней половине живота, нижних отделах грудной стенки справа, особенно в области правой реберной дуги. При повреждении печени и кровотечении в брюшную полость одним из наиболее постоянных симптомов является локальное мышечное напряжение. Степень выраженности напряжения мышц живота более заметна при разрывах отделов печени, расположенных ближе к передней брюшной стенке, менее - при разрывах купола или задней поверхности печени. При подкапсульных гематомах и центральных разрывах наблюдается локальное защитное напряжение мышц правого подреберья, которое через несколько часов после травмы ослабевает или исчезает. Достоверным признаком повреждения печени, в чем мы неоднократно убедились, является резкая боль в эпигастральной области и правом подреберье (проекция печени), возникающая при глубоком надавливании на пупок - это результат натяжения круглой связки печени (симптом пупка) [Баиров Г.А., Шапкина А.П., 1970].

При глубокой пальпации всегда определяется локальная болезненность в эпигастральной области с большей выраженностью в правом подреберье. Симптомы Щеткина-Блюмберга и Иу-



ленкампа положительны. Притупление перкуторного звука изменяется или совсем исчезает при перемещении ребенка на левый бок.

Вздутие живота, ослабление перистальтических шумов до полного их исчезновения при травме печени развивается постепенно, через несколько часов.

Ректальное исследование пальцем при скоплении крови в полости малого таза определяет болезненность и нависание переднего свода.

Содержание гемоглобина и количества эритроцитов в первые 1-1<sup>1</sup>/г ч после травмы, так же как и величина гематокрита, не могут служить для оценки кровопотери, так как у большинства детей они остаются в пределах возрастной нормы. Только исследование в динамике, каждые 30-40 мин, позволяет обнаружить уменьшение содержания гемоглобина и количества эритроцитов. При повреждениях печени рентгенологически определяют высокое расположение правого купола диафрагмы с ограничением дыхательных экскурсий. Скопление большого количества крови в брюшной полости определяют по затемнению правого латерального канала с некоторым смещением слепой, восходящей и тонкой кишки к средней линии, гомогенному затемнению полости малого таза.

Топическая диагностика повреждений печени при множественной и сочетанной абдоминальной травме крайне затруднена. Ребенок поступает в состоянии шока, иногда симптомы раздражения брюшины преобладают над признаками внутрибрюшного кровотечения. Кожные покровы бледны, отмечается резкая слабость, вялость, безучастное отношение к окружающему, рвота. Ребенок чаще жалуется на резкую разлитую боль в животе. При пальпации определяется напряжение мышц передней брюшной стенки, положительный симптом Щеткина-Блюм-

берга при перкуссии - укорочение звука в отлогих местах за счет скопления крови, кишечного содержимого или реактивного выпота.

Как уже указывалось, при повреждении органов, расположенных в пограничных областях с брюшной полостью, возникает ложная картина травм органов живота.

Повреждение почки нередко симулирует повреждение печени, при этом также наблюдается рефлекторное напряжение мышц передней брюшной стенки в верхнем отделе справа, но для повреждения правой почки характерны кровоподтеки, ссадины кожи в правой поясничной области, а также выбухание, обусловленное паранефральной гематомой. Резко положительным симптомом Пастернацкого. Живот мягкий, симптом Щеткина-Блюмберга отрицательный, отсутствует притупление перкуторного звука в отлогих местах живота, наблюдается макрогематурия. Для уточнения диагноза необходимо обследование почеч (эхография, радиоизотопное исследование, экскреторная урография).

Переломы нижних ребер справа, сочетающиеся с ушибом или повреждением легкого с гемопневмоторансом, проявляются болями в правой половине грудной клетки и живота, затрудненным, резко болезненным поверхностным дыханием, напряжением мышц правого подреберья, явлениями шока и коллапса, что затрудняет дифференциальную диагностику с травмой печени. Однако, появление локальной болезненности, иногда с крепитацией, в области ребер при пальпации и сдавлении грудной клетки в переднезаднем и боновом направлениях указывает на перелом ребер. Ослабление дыхания, особенно в нижних отделах правого легкого, коробочный перкуторный звук или притупление при перкуссии указывают на пневмогидроторакс. Рентгенографическое исследование подтверждает перелом ребер и пневмогидроторакс. Ва-

госимпатическая шейная блокада по Вишневному справа, спиртоновокаиновая блокада перелома ребер или паравертебральная блокада снимают боль, увеличивают глубину дыхания, при этом исчезает гиперестезия кожи и напряжение мышц передней брюшной стенки. В случае одновременного повреждения грудной стенки и печени новокаиновые блокады способствуют улучшению дыхания, уменьшая боль, но не снимают напряжение мышц правого подреберья, выраженную болезненность при глубокой пальпации. Остаются положительными симптомы Нуленкампа и Щеткина-Блюмберга. В затруднительных случаях проводят лапароскопию, которая разрешает сомнения.

При повреждении полых органов появляются сильные боли в животе, многократная рвота, возникает картина перитонита. При осмотре ребенка определяется резкое напряжение мышц передней брюшной стенки (нередко, особенно у детей старшего возраста, доскообразный живот), разлитая болезненность с выраженной локализацией боли в первые часы после травмы в области повреждения, положительный симптом Щеткина-Блюмберга. Иногда отсутствует печеночная тупость. Рентгенологическое исследование определяет свободный газ в брюшной полости, что дополнительно убеждает в разрыве полого органа и позволяет исключить повреждение печени.

**Лечение.** Диагноз разрыва печени с кровотечением в брюшную полость служит показанием для срочного оперативного вмешательства. Шок и коллапс не могут служить противопоказанием. Наряду с противошоковой терапией и на ее фоне оперативное вмешательство следует рассматривать как средство борьбы с острыми нарушениями гемодинамики и кровопотерей.

Ясный топический диагноз повреждения печени позволяет использовать традиционные, классические доступы по

Федорову-Нохеру, Рио-Бранно. Несколько реже применяют правостороннюю верхнюю поперечную лапаротомию, которую можно продлить поперечно влево (верхняя поперечная тотальная лапаротомия) при обнаружении поврежденной левой доли печени, селезенки, желудка. При сомнении в топическом диагнозе повреждения печени или предположении о множественных повреждениях органов брюшной полости наряду с травмой печени лучше выполнить универсальную верхнесрединную лапаротомию. При затруднении манипуляций на печени, особенно на ее правой доле и диафрагмальной поверхности, нередко срединную лапаротомию дополняют поперечным разрезом вправо, но лучше срединную лапаротомию перевести в разрез типа Рио-Бранко - Иалиновской: от нижнего угла лапаротомной раны разрез продолжают вправо косо и вверх параллельно ходу межреберных и поясничных нервов, с выходом к реберной дуге на вершину IX ребра. При вскрытии брюшной полости кровь быстро удаляют элентротсосом. Затем тщательно и последовательно обследуют все отделы печени с целью исключения множественных повреждений. При лапаротомии осмотру доступны передний край и нижняя поверхность печени. Выпуклая диафрагмальная и дорсальная поверхности скрыты от осмотра, их обследуют осторожным введением пальцев между реберной частью стенки живота и печенью, постепенно продвигая их сверху и сзади для ощупывания всего органа. Локализация, степень повреждения печени и интенсивность кровотечения определяют тактику хирурга. В основе оперативного вмешательства при повреждении печени лежит остановка кровотечения и удаление нежизнеспособных тканей.

Если рана небольшая и неглубокая с ровными гладкими краями, то ограничиваются удалением кровяных сгустков и наложением отдельных узловых или

лучше П-образных кетгутовых швов с помощью большой изогнутой колющей атравматической иглы. Шов начинают, вкалывая иглу отступя от края раны с одной стороны на  $1 \frac{1}{2}$  /г см, проводят под дном раны, вынальвают на другой стороне на расстоянии  $1 \frac{1}{2}$  /г см от края. После проведения всех швов ассистент осторожно сближает пальцами края раны, а хирург поочередно затягивает и завязывает швы до соприкосновения поверхностей, чтобы избежать прорезывания. Нровотечение после наложения швов останавливается.

При более глубоких ранах с разможенными краями и выраженным кровотечением необходимо иссечь нежизнеспособные тнани. Кровоточащие сосуды и открытые внутрпеченочные желчные протоки лигируют кетгутом. Для остановки паренхиматозного кровотечения в просвет раны вводят гемостатическую губку или биологический антисептический тампон (БАТ), фибринную пленку [Боровков А.А., 1967]. При продолжающемся кровотечении следует прибегнуть к тампонаде сальником на ножке, который выкраивают из расположенного ближе к ране печени бокового отдела большого сальника. Первый кетгутовый шов накладывают на дно раны, захватывая мобилизованный участок большого сальника, так чтобы при завязывании узла сальник втягивался в рану [Браташ Б.М., 1976]. Затем ушивают рану печени отдельными узловыми нетгутовыми швами с прошиванием биологического тампона. И ране печени подводят дренажную резиновую трубку для эвакуации желчи и крови. Дренаж выводят через отдельный прокол брюшной стенни под нраем реберной дуги по среднеаксиллярной линии. Если возникает опасность прорезывания швов на ране печени, необходимо на края раны наложить защитные полоски или из свернутого в виде жгута кусочка сальника, или еще надежнее из синтетического материала (тефлона, лавсана,

капрона) и через них ушить разрыв. После выполнения тщательного гемостаза путем простого лигирования или обкалывающего обвивного кетгутового шва В.В.Лебедев, В.П.Охотский, Н.Н.Паншин (1980) рекомендуют укрыть рану печени большим сальником, фиксировав его к краям раны слабо натянутыми швами, и подвести перфорированную силиконовую трубку.

При массивном кровотечении в рану печени следует ввести марлевый тампон, смоченный горячим изотоническим раствором хлорида натрия, на 5 - 10 мин. Если кровотечение после удаления его возобновилось, необходимо немедленно прибегнуть к пальцевому пережатию печеночно-двенадцатиперстной связки. Для этого II палец левой руки вводят в винсловое отверстие, между II и I пальцами сдавливают печеночно-дуоденальную связку. Кровотечение резко уменьшается. Срок выключения печени из нровообращения не должен превышать 10 мин, так кан на фоне нровопотери это может привести к необратимым дегенеративным изменениям паренхимы [Бочаров А.А., 1967; БаировГ.А., КушН.Л., 1975].

При разрыве диафрагмальной поверхности печени, особенно заднедиафрагмальной, когда наложение швов очень затруднено, рационально выполнить гепатопексию по Хиари-Алферову-Нинолаеву. После удаления из раны детрита в нее вводят гемостатическую губку или БАТ. Печень осторожно смещают в глубину поддиафрагмального пространства. Свободный передний край печени подшивают к диафрагме, последняя, плотно прилегая к раневой поверхности, как бы тампонирует рану. Для оттока крови и желчи в образовавшееся между диафрагмой и печенью щелевидное пространство подводят перфорированную силиконовую трубку, которую выводят через отдельный прокол брюшной стенки в правом подреберье по ансиллярной линии. Если разрыв рас-

положен на задненижнем отделе печени, то возможно непосредственно в ране или некотором отдалении от нее наложить обкалывающие швы, блокирующие крупные сосуды, но целесообразнее выполнить гепатопексию по В.С.Шапнину (1967): печень осторожно смещают под диафрагму, к заднему краю и нижней поверхности подшивают отдельными швами дорсальный листок париетальной брюшины и частично диафрагму, отграничивающие от брюшной полости раневую поверхность; к последней подводят силиконовую трубку. При размозжении краевых участков печени допустима краевая резекция. С этой целью швами по Кузнецову-Пенскому или Жордано прошивают край печени, отступя 1 - 1<sup>1</sup>/гсм от раны, а поврежденные участки иссекают. К раневой поверхности подшивают сальник на ножне.

При повреждении диафрагмальной или висцеральной поверхности печени (чаще диафрагмальной поверхности правой доли в поперечном направлении) возможна клиновидная резекция: вокруг раны накладывают гемостатические кетгутые швы, отступя от края 1 - 1<sup>1</sup>/гсм, размозженные ткани иссекают клиновидно, что позволяет сблизить швами края раны (гепатизация). Если иссечен большой участок у основания и гепатизация невозможна, то раневую поверхность покрывают сальником на ножке. Однако при выполнении атипичных резекций, особенно клиновидной, существует опасность повреждения сосудов остающейся части печени с последующим ее некрозом и секвестрацией (рис. 83).

При повреждении с размозжением на любом уровне левой классической доли печени возможны резекции, так как расположение сосудов и протоков этой доли таково, что остающаяся часть печени не лишается кровоснабжения [Баиров Г.А., ИушН.Л., 1975]. И типичной анатомической лобэктомии и сег-

ментэктомии при повреждениях печени, по-видимому, следует относиться сдержанно, чтобы не расширять границы операции и не удлинять ее. Тем более что существует возможность регенерации печени с восстановлением функции при удалении только нежизнеспособных тканей или экономной атипичной резекции. Н.Stone, J.Ansley (1977), анализируя результаты резекции печени у детей при повреждении ее с сильным кровотечением, отметили, что быстрой остановки кровотечения добиться не удавалось, длительное время, необходимое для выполнения лобэктомии, неблагоприятно отражалось на послеоперационном периоде - наблюдались выраженные симптомы печеночной недостаточности. N.Pachter, F.Spencer (1979) отмечают высокую летальность при анатомических резекциях (50 %) и перевязке печеночной артерии при повреждениях печени.

Существенную помощь в определении объема операции, особенно при обширных повреждениях печени и локализации раны на нижней поверхности органа по проекции крупных сосудов, оказывает чреспузырная холангиография, чреспупочная портография [Баиров Г.А., Шапкина А.П., 1970; Исаков Ю.Ф., Лопухин Ю.М. и др., 1977] и сегментарная ангиография [Лебедев В.В., Охотский В.П., Каншин Н.Н., 1980].

М.В.Громов и соавт. (1975) рекомендуют во время операции дренировать пупочную вену тонким хлорвиниловым дренажем с целью проведения после операции длительной инфузионной терапии, что способствует, по данным авторов, нормализации портального кровообращения и функции печени. Однако исследованиями Т.М.Лариной (1980) выявлены изменения в печени, связанные с инфузионной терапией путем катетеризации пупочной вены у новорожденных: гемолиз эритроцитов и образование гиалиновых тромбов в мик-

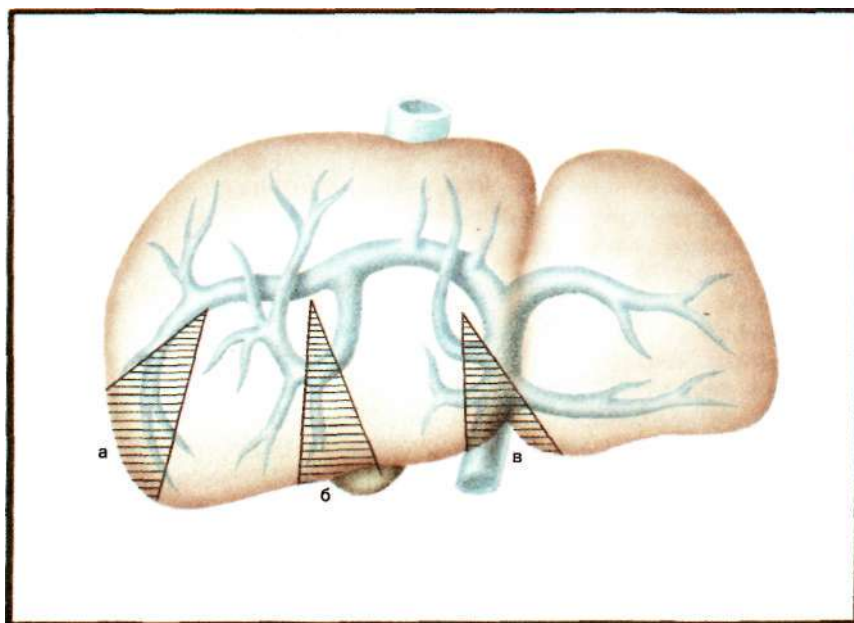


Рис. 83. Опасные зоны при атипичных резекциях печени (заштрихованы).

*а*-при клиновидной резекции правого угла печени возможно повреждение места деления правой латеральной ветви на ветви VI и VII сегментов; *б* - при клиновидной резекции области ямки желчного пузыря опасно повреждение сосудисто-секреторной ножки правой парамедианной доли печени; *в* - клиновидная резекция в области борозитси круглой связки опасна повреждением сосудисто-секреторных ветвей левой парамедианной и латеральной долей.

роциркуляторном русле печени, гидрорпическая дистрофия гепатоцитов, распространение возникающего тромбоза на внутрпеченочные ветви пупочной вены и на систему воротной вены, что в последующие годы может привести и развитию портальной гипертензии.

Операцию при повреждении печени зананчивают тщательным освобождением брюшной полости от крови, проверкой на гемостаз, подведением к ране печени дренажной трубки (лучше из силиконовой резины) для оттока скапливающейся крови и желчи, и в исключительно редких случаях подведением марлевого тампона для отграниче-

ния раны от свободной брюшной полости или при сомнении в надежности гемостаза.

Закрытые повреждения желчного пузыря наблюдаются очень редко. При незначительном повреждении рекомендуют ушивание стенки желчного пузыря с наложением холецистостомы. Рану в области дна пузыря можно использовать для этой цели. При значительном повреждении пузыря показана холецистэктомия с дренированием брюшной полости.

Послеоперационный период протекает тяжело. Не только в первые сутки и во время операции, но и в последующие

дни необходимы возмещение кровопотери, тщательный лабораторный контроль красной крови в связи с анемией, развивающейся в течение первых 4-7 дней. Поэтому рекомендуется переливать свежеситратную кровь, лучше прямым путем в небольших дозах до нормализации показателей крови. В течение 3-6 дней проводят парентеральное питание, регидратацию и лечение, способствующее регенерации и восстановлению функции печени. В первые дни после операции рекомендуют сердечно-сосудистые и обезболивающие средства, кислородотерапию. В течение 7-10 дней вводят антибиотики широкого спектра действия, за исключением препаратов тетрациклинового ряда в связи с их токсическим влиянием на гепатоциты.

Целесообразно назначение витаминов группы В, С, РР.

Кормление через рот и питье воды исключают в течение первых суток. Через сутки при отсутствии тошноты и рвоты разрешают небольшими глотками пить воду или теплый чай. С 3-го дня в зависимости от состояния больного назначается печеночный стол (нежирные сорта мяса и рыба, нежирный творог детям до 3 лет - до 100 г, более старшим - до 200 г ежедневно, яйца, сливочное масло, сметана, сливки, достаточное количество углеводов: сахар, белый хлеб, манная, овсяная и рисовая каши, картофель, фрукты, компоты, кисели).

Для предотвращения дегенеративных изменений печеночных клеток, когда разрешено кормление, назначают метионин в течение 10-14 дней (за 30 мин до еды с киселем, сиропом или вареньем в возрастной дозировке). При появлении печеночно-почечного синдрома с признаками интоксикации (нарушение сознания, тошнота, рвота, олигурия, желтушное окрашивание склер, слизистых оболочек и ножи, увеличение содержания белка в моче и гематурия)

лечение дополняют гормонами (преднизолон 3 мг/кг/сут в течение 3-5 дней).

Марлевый тампон шевелят и подтягивают на 5-6-й, удаляют на 8-10-й день. Резиновый дренаж удаляют после полного прекращения поступления отделяемого, что чаще всего совпадает с 3-10-м днем после операции. Дренаж из холецистостомы извлекают на 12-14-й день, швы снимают на 8-10-й день после операции.

Смертность при повреждениях печени имеет тенденцию к снижению: с 50-65% [Ивашко Л.М., 1964], 23% [Баиров Г.А., Шапкина А.П., Гуляева Т.И., 1971] до 6,5 - 11% [Пугачев А.Г., Финкельсон Е.И., 1981; Stone H., Ansley J., 1977].

#### • Повреждения поджелудочной железы

При закрытой травме живота изолированные повреждения поджелудочной железы, защищенной подлежащими органами брюшной полости, встречаются у детей крайне редко [Баиров А.Г., 1978; Пугачев А.Г., Финкельсон Е.И., 1981], составляя, по K.Schwemmler, J.Hunger (1977), A.Allaway, P.Raine (1979), 15% всех видов абдоминальных повреждений.

Открытые повреждения поджелудочной железы - казуистика, но множественные и сочетанные абдоминальные травмы нередко сопровождаются повреждением ее.

Закрытые являются следствием прямого форсированного удара в эпигастрии или значительного и длительного сдавления верхней половины живота (падение с высоты, автомобильная катастрофа, удар кулаком во время спортивных игр и т.д.). Наиболее типичный механизм травмы у детей - падение с велосипеда, удар эпигастриальной областью живота о руль велосипеда (при этом происходит быстрое и интенсивное локальное сдавление железы между руля и L<sub>1</sub> — L<sub>2</sub>).

В практике для определения тактики оперативного вмешательства наиболее приемлема классификация А.Г.Баирова (1978), в которой выделены следующие формы повреждений поджелудочной железы: ушиб и отек, подкапсульная гематома, поверхностный разрыв с нарушением целостности капсулы, глубокий разрыв без повреждения вирсунгова протока, разможжение и отрыв участка железы: при этом различают повреждения хвоста, тела и головки железы. Кроме того, как и при других абдоминальных повреждениях, эта классификация включает изолированные, множественные и сочетанные повреждения.

Нарушение целостности паренхимы железы приводит к жировым некрозам, может сопровождаться тромбозом сосудов, иногда прогрессирующим в тромбозы портальной системы с развитием обширных некрозов ткани органа [Бочаров А.А., 1967; Баиров Г.А., Куш Н.Л., 1975]. При присоединении инфекции могут возникать тяжелые формы панкреатита. Нередко после повреждения поджелудочной железы развиваются травматические псевдокисты.

**Клиническая картина.** При изолированном повреждении поджелудочной железы общее состояние ребенка при поступлении чаще всего тяжелое. Ребенок вял, заторможен, бледен. Сразу после травмы возникают сильные боли в эпигастрии, развиваются коллапс и шок. Появление резких болей обусловлено раздражением и повреждением нервных узлов и ветвей солнечного сплетения [Бочаров А.А., 1967; Исakov Ю.Ф. и др., 1977].

Боли локализуются в основном в эпигастриальной области по средней линии, могут иррадиировать в зависимости от локализации повреждения в спину, левое или правое подреберье, левый реберно-позвоночный угол. При значительном повреждении органа боли носят опоясывающий характер и распространяются по всему животу. Боли

сопровождаются рвотой. При развитии посттравматического панкреатита рвота становится неукротимой, мучительной. Рвота „кофейной” гущей в первые часы после травмы настораживает в отношении одновременного повреждения (наряду с поджелудочной железой) двенадцатиперстной кишки и желудка.

АД в большинстве случаев остается в пределах возрастной нормы. Пульс слабый, частый. Отмечается некоторое вздутие живота, более заметное в верхней половине, обусловленное постепенно развивающимся парезом кишечника вследствие поступления в брюшную полость крови и панкреатического сока. На коже в эпигастриальной области можно заметить кровоподтек, ссадины. Живот отстает или слабо участвует в дыхании. Отмечается умеренное напряжение мышц передней брюшной стенки, особенно в эпигастрии. Симптом Щеткина-Блюмберга слабо положительный. Глубокая пальпация выявляет болезненность над пупком по средней линии или несколько слева. Динамическое наблюдение в течение 4-6 ч выявляет обострение симптомов: более выражено напряжение мышц передней брюшной стенки, симптом Щеткина-Блюмберга становится положительным не только при пальпации, но и при перкуссии выявляется боль в эпигастрии (в проекции поджелудочной железы), отчетливее болезненность при пальпации левого реберно-позвоночного угла (симптом Мэйо-Робсона). Иногда могут выявиться признаки внутрибрюшного кровотечения.

На двухмоментное течение повреждения поджелудочной железы указывают Л.М.Ивашко (1964), И.Г.Климнюн (1966), А.Г.Баиров (1978). В первые часы после травмы ребенок жалуется на умеренные боли в эпигастрии, тошноту, иногда бывает однократная рвота. Удовлетворительное общее состояние ребенка заставляет думать об ушибе передней брюшной стенки и рефлектор-

ной рвоте. Однако через несколько часов наступает резкое ухудшение; появляются резкие боли в животе с иррадиацией в поясничную область, левое и правое подреберье, левое надплечье и плечо, многократная мучительная рвота.

При изолированном повреждении поджелудочной железы лабораторные исследования крови выявляют лейкоцитоз (до  $15-18 \cdot 10^9/\text{л}$ ) со сдвигом лейкоцитарной формулы влево, анализы красной крови не обнаруживают изменений. Большое значение имеет исследование активности амилазы в крови и моче. Травма поджелудочной железы сопровождается постепенным (в течение нескольких часов после травмы) увеличением активности амилазы. В практике экстренной хирургии более широкое распространение получило определение активности альфа-амилазы (диастазы) мочи по методу Вольгемута, как более простого и удобного. Увеличение ее в моче зависит от степени повреждения поджелудочной железы и проявлений посттравматического панкреатита. Активность амилазы мочи может быть умеренна (128-512 ЕД) и даже значительно повышена (1024 ЕД и выше). Г.А.Баиров, Н.Л.Куц (1975) наблюдали в первый час после травмы понижение активности амилазы до 2-4 ЕД, связывая это со спазмом сосудов железы. Однако чем больше проходит времени с момента травмы, тем чаще отмечается повышение активности фермента [Jones R.C., 1978]. Повреждение поджелудочной железы сопровождается повышением содержания сахара в крови (инсулярная гипергликемия), что имеет не только диагностическое, но и прогностическое значение. Нарастание гипергликемии и глюкозурии свидетельствует о нарушении инкреторной функции поджелудочной железы.

Рентгенологическое исследование не выявляет характерных признаков повреждения поджелудочной железы.

При множественной и сочетанной

травме повреждение поджелудочной железы затушевывается чаще всего более яркими проявлениями повреждений других органов (селезенка, печень, почка), особенно протекающих на фоне интраабдоминального кровотечения. Перитонеальную жидкость или полученный из брюшной полости (при выполнении лапароцентеза) диализат рекомендуется исследовать не только на содержание эритроцитов, лейкоцитов, белка, но и на панкреатические ферменты. Повышение активности амилазы указывает на повреждение поджелудочной железы. По данным В.Е.Закурдаева (1976), при повреждении поджелудочной железы активности амилазы абдоминального экссудата повышается уже в первые 2-3 ч с момента травмы, а иногда и гораздо раньше, чем в крови. А.Г.Баиров (1978) предлагает простой и быстрый способ определения повышенной активности амилазы в диализате и в содержимом брюшной полости; несколько капель исследуемой жидкости наносят на слой желатина рентгеновской пленки, появление просветления на пленке через 5-10 мин указывает на повышенную ферментную активность.

Лечение. При клинической картине ушиба (без повреждения брюшинного покрова поджелудочной железы) и умеренном повышении активности амилазы в моче и сыворотке крови возможно консервативное лечение. Назначают строгий постельный режим, полное воздержание на 2-3 дня от перорального приема пищи. При тошноте и позывах на рвоту промывают желудок и налаживают постоянную аспирацию желудочного содержимого через тонкий зонд. На эпигастральную область укладывают холод. Проводят инфузионную терапию с элементами парентерального питания. При болях в животе рекомендуется паранефральная новокаиновая блокада, а для снятия спазма сфинктера Одди и повышенного давления в протоках поджелудочной железы - инъекции 0,05



мл 0,1 % раствора атропина 2 раза в день в возрастной дозировке. С лечебной и профилактической целью (предупреждение посттравматического панкреатита) назначают ингибиторы протеолитических ферментов: контрикал (трасилол, тзалол) от 5000 до 15 000 ЕД внутривенно капельно на изотоническом растворе хлорида натрия или 5 % растворе глюкозы; пантриптин, гордокс. С 3-4-го дня назначают легкую молочно-растительную диету с большим содержанием белков, ограничением углеводов и жиров, с 5-го дня рекомендуется постепенное расширение диеты.

Необходим постоянный контроль за динамикой активности амилазы в крови и моче. Улучшение общего состояния, исчезновение симптомов со стороны живота и снижение активности амилазы указывает на купирование процесса.

При яркой клинической картине повреждения поджелудочной железы или отсутствии эффекта от консервативной терапии показано срочное оперативное вмешательство.

Оперативное лечение. Верхняя срединная лапаротомия является наиболее рациональным доступом. Кровь из брюшной полости удаляют электроотсосом. Косвенными признаками повреждения поджелудочной железы являются кровоизлияния в области желудочно-ободочной связки, корня брыжейки поперечной ободочной кишки, забрюшинная гематома, отечность брыжейки тонкой и толстой кишки. „Стеариновые“ бляшки (очаги жирового некроза) на большом сальнике, брыжейке тонкой и толстой кишки - патогномичный признак травмы поджелудочной железы, особенно осложнившейся посттравматическим панкреатитом. Тупым путем в бессосудистой зоне разделяют желудочно-ободочную связку, из полости сальниковой сумки удаляют сгустки крови и обнажают переднюю поверхность pancreas. Дальнейшая тактика определяется степенью повреждения.

При ушибе поджелудочной железы с кровоизлияниями и отеком инфильтрируют парапанкреатическую область 15-20 мл 0,25 % раствора новокаина с антибиотиками и подводят ниппельный дренаж для введения в послеоперационном периоде антиферментных препаратов и антибиотиков.

При надрыве железы тщательно останавливают кровотечение, в окружающие ткани вводят 0,25 % раствор новокаина с антибиотиками. Поврежденную капсулу железы ушивают отдельными узловыми тонкими капроновыми швами, перитонизируют сальником и подводят тонкую полихлорвиниловую трубочку через отдельный прокол брюшной стенки. Несмотря на распространенное в практике ушивание раны, В.В.Лебедев, В.П.Охотский, Н.Н.Каншин (1980) в данной ситуации рекомендуют ограничиваться подведением к зоне повреждения дренажной трубки, фиксированной кетгуттовым швом к окружающим тканям.

При глубоких разрывах железы, без повреждения вирсунгова протока острожно и экономно отсекают ножницами размозженные ткани, останавливают кровотечение.

При полном поперечном разрыве тела железы, глубоком разрыве с повреждением вирсунгова протока и размозжением хвостовой части производят резекцию дистального отдела железы от уровня разрыва. Панкреатический проток изолированно перевязывают, культю железы тщательно ушивают П-образными капроновыми швами и перитонизируют сальником. Для предупреждения некротического процесса и перитонита, а также истечения панкреатического секрета в брюшную полость к культе железы подводят марлевый тампон с резиновой трубкой или сигарный дренаж с микроирригатором [Занурдаев В.Е., 1976]. В.В.Лебедев и соавт. (1980) рекомендуют использовать только дренажную резиновую трубку, по но-

торой в послеоперационном периоде осуществляют аспирацию со слабой степенью разряжения.

При крайне редких у детей разрывах паренхимы и вирсунгова протока в проксимальном отделе поджелудочной железы на границе с головкой, когда практически невозможно одномоментное сшивание протока, Г.А.Баиров (1973) рекомендует, операцию, предложенную в 1964 г. M.Sulamaa, G.Viitanen: вскрывают двенадцатиперстную кишку, расширяют сфинктер Одди, интубируют полиэтиленовой трубкой панкреатический проток через проксимальный отдел в направлении к хвостовой части и над дренажем сшивают железу; другой конец полиэтиленовой трубки выводят наружу через начальный отдел тощей нишки, для этого на расстоянии 15-20 см от *plica duodenojejunalis* вскрывают кишку, в отверстие подтягивают дренаж и фиксируют его кисетным швом; через прокол передней брюшной стенки дренаж выводят, вокруг дренажа кишку подшивают к брюшине 3-4 швами.

При обширном и тотальном размозжении поджелудочной железы, учитывая тяжелое состояние больного, после проведения тщательного гемостаза, ограничиваются тампонадой с подведением микроирригатора. Послеоперационный период протекает тяжело.

Г.А.Баиров (1973) считает необходимым применение перидуральной анестезии в течение 4-6 дней для обезболивания, улучшения кровообращения в поджелудочной железе и предупреждения пареза кишечника. Аналгетический эффект оказывает внутривенное введение 8-15 мл (в зависимости от возраста) 0,25 % раствора новокаина.

Если состояние ребенка улучшилось, не возникает тошнота, восстановилась перистальтика, нормализовались показатели активности амилазы в крови и моче, то с 4-5-го дня назначают легкую молочно-растительную диету с ограни-

чением жиров и углеводов и повышенным содержанием белка.

Тампон подтягивают с 4-5-х суток, удаляют на 8-9-е сутки, образовавшийся свищ обычно закрывается самостоятельно. Швы снимают на 10-12-е сутки.

Осложнения послеоперационного периода редки. К ним относится длительно не заживающий панкреатический свищ, перипанкреатический инфильтрат.

Дети, перенесшие травму поджелудочной железы, подлежат диспансерному наблюдению, так как в поздние сроки возможно возникновение диабета, хронического панкреатита, посттравматической кисты.

#### • Повреждения желудка и кишечника

Закрытые повреждения желудочно-кишечного тракта у детей составляют 9-19,8% [Томчин Я.Н. и др., 1971; Пугачев А.Г., Финкельсон Е.И., 1981] всех абдоминальных повреждений. Открытые проникающие повреждения полых органов у детей чрезвычайно редки.

Травма полых органов возникает в результате сдавления, прямого резкого удара или противоудара, не исключается роль предрасполагающих к разрыву моментов, таких, как наполнение и повышение давления внутри полого органа, возможность образования замкнутого пространства, расслабление мышц передней брюшной стенки. Г.А.Баиров, Н.Л.Нуц (1975) указывают на перпендикулярное к ностной основе (позвоночнику, ребрам, подвздошным костям) направление силы удара, в результате чего полый орган (желудок, кишка) оказываются сдавленными между костной основой и травмирующим предметом. По данным А.Г.Пугачева, Е.И.Финнельсона (1981), разрывы желудка, двенадцатиперстной, толстой и тонкой кишки у детей чаще всего происходят в результате раздавливания или гидродинамиче-

ского воздействия содержимого кишки и желудка на их стенки.

Закрытые повреждения желудка. Наблюдаются ушибы стенки с образованием субсерозной или подслизистой гематомы, надрывы серозной и слизистой оболочек с повреждением сосудов или разрывы серозной и мышечной оболочек с сохранением слизистой оболочки (т.е. неполные разрывы) и полные разрывы стенки желудка (проникающие повреждения) с выходом содержимого в брюшную полость. Более всего подвержена разрывам передняя стенка желудка, реже - задняя, очень редко наблюдается одновременное повреждение передней и задней стенки [Ивашко Л.М., 1964].

Закрытые повреждения желудка у детей встречаются крайне редко. В мировой литературе опубликовано 46 случаев изолированного разрыва желудка у детей, А.Г.Пугачев, Е.И.Финкельсон (1981) среди 386 случаев абдоминальной травмы наблюдали 5 детей с повреждениями желудка (1,3%).

Изолированные полные разрывы желудка протекают как острая катастрофа в брюшной полости. Излившееся в брюшную полость содержимое желудка вызывает раздражение брюшины, что проявляется резкими болями, преимущественно в эпигастральной области, часты позывы на рвоту, рвотные массы скудные, содержат примесь крови. Живот не участвует в дыхании. При пальпации и перкуссии живота отмечают боли и резистентность мышц эпигастрия. Нередко из-за посттравматического пневмоперитонеума исчезают или сужаются границы печеночной тупости. Симптом Щеткина-Блюмберга резко положительный. Быстро развивается перитонит, нарастает интоксикация. Симптомы внутрибрюшного кровотечения, обусловленные нарушением целостности сосудов стенки желудка, завуалированы яркой картиной острого живота. Такая клиническая картина диктует показания

с срочному оперативному вмешательству.

Неполные (непроникающие) повреждения желудка проявляются разнообразно, нередко сочетаясь с повреждениями селезенки, печени, поджелудочной железы и передней брюшной стенки. Надрывы слизистой оболочки желудка могут сопровождаться умеренной болезненностью в эпигастрии, постепенно исчезающей в течение первых суток. Кровотечение из надрывов слизистой оболочки желудка, как правило, скудное, поэтому не сопровождается кровавой рвотой.

Изолированные ушибы желудка с обширными субсерозными гематомами или надрывы серозно-мышечной оболочки сопровождаются тяжелым общим состоянием больного уже в первые часы после травмы. Иногда развивается шок. Противошоковая терапия, однако, быстро улучшает состояние больного. При динамическом наблюдении могут выявиться признаки внутрибрюшного кровотечения. Сомнительную клиническую картину можно разрешать с помощью лапароцентеза с шарящим катетером, а лучше путем лапароскопии.

При подозрении на повреждение желудка необходимо рентгенологическое исследование. В детской практике чаще всего применяется рентгенография брюшной полости. На обзорной рентгенограмме, выполненной в вертикальном положении (если позволяет состояние больного), чаще всего между печенью и диафрагмой в виде полумесяца определяется скопление газа, попавшего в брюшную полость при проникающем разрыве желудка. При тяжелом состоянии больного рентгенографическое исследование производится в латеропозиции при положении ребенка лежа на спине, при этом свободный газ определяется под передней брюшной стенкой над печенью и кишечником. Рентгенологическое подтверждение наличия

свободного газа в брюшной полости служит доказательством повреждения полого органа и показанием к оперативному вмешательству. Однако отсутствие газа в брюшной полости не исключает повреждения желудка, в таком случае следует ориентироваться на клиническую картину.

При ясном диагнозе полного (проникающего) разрыва желудка показана срочная лапаротомия. Противошоковая терапия, подготовка к операции должны проводиться одновременно с подготовкой операционной бригады. Операцию выполняют под эндотрахеальным наркозом с применением миорелаксантов. Лучший доступ - верхнесрединная лапаротомия. Из брюшной полости удаляют кровь и желудочное содержимое электроотсосом. Обнаружение повреждения передней стенки желудка не должно останавливать хирурга от тщательной ревизии задней стенки.

Размозженные края раны стенки желудка или избыток слизистой оболочки иссекают, проводят гемостаз. Рану ушивают двухрядным швом, лучше в поперечном направлении для предупреждения сужения и деформации желудка. Облегчают наложение швов, особенно при большом повреждении, шелковые нити-держалки, предварительно наложенные на углы раны. Для первого нижнего ряда сквозных вворачивающих узловых или непрерывных швов используют кетгут. Второй ряд - серозно-мышечные или серо-серозные узловые шелковые швы. Брюшную полость зашивают наглухо после одномоментного введения антибиотиков.

Надрывы серозно-мышечной оболочки следует ушивать двухрядным швом, надрывы серозной оболочки - однорядными узловыми шелковыми швами. При обширных субсерозных гематомах к месту повреждения подводят марлевый тампон [Ивашко Л.М., 1964].

После операции в течение 3-6 сут проводят парентеральное питание. Пол-

ностью исключают прием пищи и воды через рот в течение 4-5 дней, затем начинают кормить дробными порциями жидкой пищи, постепенно расширяя диету. Общий стол ребенок получает через 3-3 1/2 нед. Назначают антибиотики широкого спектра действия и обезболивающие средства. Перед выпиской проводят гастроскопию. В течение 1 1/2 - 2 лет ребенок должен находиться на диспансерном наблюдении.

Закрытые повреждения кишечника. Повреждения кишечника при закрытой травме живота у детей заметно уступают по частоте повреждениям селезенки, печени и составляют не более 20,8 % всех повреждений органов брюшной полости, требующих оперативного вмешательства [Ульрих Э.В., Гумеров А.А., 1976].

Все разнообразие повреждений кишечника нашло наиболее полное отражение в классификации Е.С.Неримовой (1963):

- I. Разделение повреждений соответственно их характеру
  1. Повреждения нишечной стенки, не проникающие в ее просвет
    - а) разрыв серозной оболочки
    - б) разрыв серозной и мышечной оболочек
    - в) разрыв слизистой оболочки
    - г) гематомы стенки кишки
  2. Повреждения кишечной стенки, проникающие в ее просвет
    - а) полные (циркулярные) - по всей окружности
    - б) неполные, занимающие часть окружности
- II. Разделение повреждений по форме нишечной раны
  - а) округлой формы
  - б) линейной формы (поперечные или продольные)
  - в) неправильной формы
- III. Разделение повреждений по числу ран на кишке
  - а) одиночные
  - б) множественные

IV. Разделение повреждений по локализации разрывов

- а) двенадцатиперстная кишка
- б) тощая кишка
- в) подвздошная кишка
- г) толстая кишка
- д) брыжейна

V. Разделение повреждений по отношению к другим органам

- а) изолированные
- б) множественные. В этот раздел следует добавить сочетанные повреждения

Повреждения кишечника сопровождаются характерной клинической картиной. Коллапс и нередко шок, рвота, локальная боль и быстро прогрессирующие симптомы местного перитонита наиболее характерны для проникающих изолированных повреждений кишечника. Симптоматика непроникающих изолированных и незначительных проникающих прикрытых повреждений кишки достаточно скудна. В подобных случаях клиническая картина развивается постепенно по типу воспалительного процесса, растянутого во времени, с поздним появлением рвоты и перитонеальных симптомов.

Повреждения двенадцатиперстной кишки, особенно изолированные, наблюдаются у детей крайне редко, составляя 1,3-1,6 % всех повреждений органов брюшной полости [Пугачев А.Г., Финнельсон Е.И., 1981; Rohner A., 1977]. Наиболее подвержена травмам - от ушиба с интрамуральными гематомами, надрывов стенки и до циркулярного полного разрыва - нижняя горизонтальная часть duodenum, фиксированная и непосредственно прилегающая к телу LII-II-

При проникающих разрывах двенадцатиперстной кишки в брюшную полость изливается содержимое кишки и бурно развивается картина брюшной катастрофы [Pokora S., 1978; Husslein P., Meisner K., 1979]. Такие повреждения сопровождаются тяжелым состоя-

нием больного, явлениями шока и коллапса. Ребенок жалуется на резкие боли в верхнем отделе живота, наблюдается рвота, выраженная бледность кожных покровов, сухой язык, пульс частый, слабый. Л.М.Ивашко (1964), ссылаясь на ряд наблюдений, считает типичным признаком повреждения двенадцатиперстной кишки замедление пульса, обусловленное раздражением блуждающего нерва. АД снижено, ребенок вял, адинамичен.

Иногда наблюдаются осаднения нижних покровов, кровоподтеки в эпигастриальной области. Передняя брюшная стенка не участвует в дыхании. Наблюдается пассивное напряжение мышц и резкая болезненность эпигастриальной области. При пернуссии более выражена болезненность над проекцией двенадцатиперстной кишки, иногда можно определить сокращение границ печеночной тупости. Симптомы раздражения брюшины более выражены в верхних отделах живота. Диагноз проникающего повреждения двенадцатиперстной кишки диктует необходимость срочной лапаротомии на фоне противошоковой терапии.

Диагноз повреждения забрюшинной части двенадцатиперстной кишки без разрыва париетальной брюшины нередко затруднен, клинические явления в течение нескольких часов вызывают сомнения в необходимости срочного оперативного вмешательства. В первые часы после травмы локальные явления со стороны живота незначительны, ребенок жалуется только на умеренные боли в эпигастриальной области [Овчинников И.И., Разумова Л.И., 1968; Байров Г.А., Куш Н.Л., 1975; Vayre P., Gost J., Huren J., 1978]. Через 6-12 ч боли в верхней половине живота постепенно нарастают, приобретают резкий характер, с более выраженной локализацией в проекции двенадцатиперстной кишки - несколько выше и правее пупка, что связано с развитием

забрюшинной флегмоны. Больной становится беспокойным, стонет. Появляются рвота, явления интоксикации. Пульс частый, слабого наполнения. Температура тела повышается до 37,5-37,8°C. В эпигастральной области появляется мышечное напряжение и резкая болезненность при пальпации, иногда определяющаяся в поясничной области справа. При нарастании забрюшинной гематомы через 3-5 ч после травмы можно выявить притупление в правом латеральном канале [Шамис А.Я., Гумеров А.А., Петкевич Г.В., 1976]. Симптом Щеткина-Блюмберга положительный. Редко наблюдается исчезновение или уменьшение границ печеночной тупости.

K.Maull, H.Fallahzadeh, E.Mays (1978), указывая на возможность развития обтурирующей интрамуральной гематомы двенадцатиперстной кишки, по клиническим признакам выделяют две группы. Больные первой группы - с обширными обтурирующими интрамуральными гематомами - поступают в стационар сразу после травмы с симптомами повреждения двенадцатиперстной кишки и явлениями высокой кишечной непроходимости; этих больных обычно оперируют по срочным показаниям. Вторую группу составляют больные с изолированной дуоденальной гематомой, обычно они обращаются через несколько часов или дней после травмы с жалобами на боли в эпигастрии и рвоту, в этих случаях показаны рентгенологическое исследование с сульфатом бария [Hughes C, Conn J., Shermann J., 1977], лапароскопия.

Наиболее часто наблюдается одновременное повреждение двенадцатиперстной кишки и поджелудочной железы [Lucas C, 1977].

Повреждения тощей и подвздошной кишки, т.е. мезентериальной части тонкой кишки, у детей наблюдаются в 15,3 - 20,4% всех абдоминальных повреждений [Томчинян и др.,

1971; Пугачев А.Г., Финкельсон Е.И., 1981]. Преимущественно травмируются более фиксированные участки кишки, т.е. проксимальный отдел тощей и дистальный отдел подвздошной, чаще подвержен повреждению свободный край кишки [Ивашко Л.М., 1964; Бочаров А.А., 1967; Shuek J., Lowe R., 1978].

Клиническая картина изолированных повреждений тощей и подвздошной кишки определяется разрывом стенки. При циркулярных или занимающих часть онружности разрывах, проникающих в просвет кишки, когда содержимое свободно и быстро изливается в брюшную полость, возникают шок, коллапс, симптомокомплекс остро развивающегося перитонита и редко - признаки внутрибрюшного кровотечения.

Общее состояние очень тяжелое. Ножные покровы бледны. Ребенок вял, адинамичен, жалуется на резкую постоянную боль в животе, нередко стонет или даже кричит. Сразу же после травмы наблюдается тошнота, однократная рвота, несколько реже многократная. Пульс частый, слабого наполнения и напряжения, АД снижено. На коже передней брюшной стенки иногда можно обнаружить ссадины и кровоподтеки. Живот запавший, не участвует в акте дыхания. Определяется напряжение мышц передней брюшной стенки во всех отделах, болезненность. В первые 1 - 1 1/2 ч еще возможно определить локализацию боли по проекции поврежденной кишки, но в последующем выявляется выраженная разлитая болезненность во всех отделах живота - признак развивающегося перитонита. Перкуссия живота болезненна, иногда определяется тимпанит с уменьшением или исчезновением границ печеночной тупости, очень редко притупление в отлогих местах живота. Аускультация живота выявляет редкие вялые перистальтические шумы, а иногда и полное их отсутствие в результате пареза кишечника. Симптом Щеткина-Блюмберга по-

ложительный, вначале он может выявляться на ограниченном участке, распространяясь затем по всему животу и прежде всего на нижние отделы. Через прямую кишку пальцем определяется болезненность переднебоковых отделов и нависание передней стенки из-за скопления кишечного содержимого, крови, воспалительного выпота в дугласовом пространстве.

Скудна симптоматика изолированных повреждений стенки кишки, не проникающих в ее просвет (разрывы серозной, серозной и мышечной оболочек, слизистой оболочки, внутрстеночные гематомы) или проникающих, но прикрытых повреждений. Клиническая картина развивается постепенно в течение 12-24 и даже 48 ч, нередко по типу воспалительного процесса. Только динамическое наблюдение с привлечением дополнительных методов исследования, в частности лапароскопии, позволяет своевременно выявить повреждение и выполнить оперативное вмешательство.

Отрыв участка тонкой кишки от брыжейки проявляется первоначально внутрибрюшным кровотечением, иногда шоком и коллапсом. Живот мягкий, у детей младшего возраста несколько вздут, разлитая умеренная болезненность более выражена по проекции повреждения брыжейки. Симптомы раздражения брюшины отсутствуют, иногда положителен симптом Куленнампфа, определяется притупление в отлогих местах живота (чаще у детей старшего возраста). При небоильном кровотечении в брюшную полость своевременный диагноз отрыва тонкой кишки от брыжейки затруднен. В течение 1-2 сут развивается перитонит в результате гангрены тонкой кишки, лишенной кровоснабжения. Лапароскопия позволяет убедиться в том, что чаще возникают ушибы, надрывы и гематомы брыжейки тонкой кишки, причем последние иногда обширные, создающие угрозу кровоснабжения кишки.

Повреждения толстой кишки наблюдаются редко и составляют около 4,5 % повреждений органов брюшной полости.

Они идентичны повреждениям тонкой кишки, чаще всего возникают надрывы серозного и мышечного слоев, а проникающие разрывы встречаются редко [Ивашко Л.М., 1964].

Своеобразны и обособлены по механизму травмы и клиническому течению повреждения прямой кишки. Своевременный диагноз и хирургическое пособие нередко запаздывают, что можно связать с редкостью подобного повреждения у детей.

Механизм повреждения обуславливает характер и форму травмы: от поверхностной раны слизистой оболочки до тяжелого проникающего ранения, нередко с одновременным поражением соседних органов. Повреждения прямой кишки могут быть нанесены разбитой стеклянной трубкой при взятии кала на анализ, разбившимся термометром при измерении температуры в прямой кишке, неосторожным введением твердого клизменного наконечника, ректоскопом. Несколько чаще происходят повреждения при падении на острые предметы: палки, сучья, части забора, кол; в подобных случаях одновременно травмируется мочевого пузырь, подвздошная кишка, брыжейка тонкой кишки и т.д. Возможны ранения прямой кишки при переломах костей таза, обширных скальпированных ранах промежности и нижних конечностей при автомобильной, трамвайной катастрофе, падении с большой высоты [Бас М.М., Ситковский Н.Б., 1968; Овчаренко В.В., 1975; Qureshi M., 1977].

Различают повреждения внебрюшинной части и брюшинного отдела прямой кишки. При внутрибрюшинном повреждении развивается перитонит, при внебрюшинном - флегмона параректальной тазовой клетчатки, осложняющаяся сепсисом.

При непроникающем в брюшную полость ранении внебрюшинной части прямой кишки из заднего прохода выделяется алая кровь, иногда возможен самостоятельный стул с примесью крови. Через раны в области промежности или ягодиц отходит кал с примесью крови и даже газы. В случае одновременного повреждения мочевого пузыря или мочеиспускательного канала в рану выделяется и моча. При попадании мочи, наля в параректальную и паравезикальную клетчатку постепенно развивается флегмона; усиливаются боли внизу живота, затруднен или невозможен акт мочеиспускания, повышается температура тела. Если при исследовании прямой кишки трудно определить местоположение и размеры раны, необходим дополнительный осмотр с введением ректальных зеркал. С целью уточнения повреждения мочевого пузыря и уретры следует выполнить ретроградную уретроцистографию.

При изолированном повреждении брюшного отдела прямой кишки, проникающем в брюшную полость, клиническая картина развивается по типу постепенно нарастающего воспалительного процесса. При сочетанном проникающем в брюшную полость ранении брюшинного отдела прямой кишки вначале наиболее выражены симптомы шока, кровотечения, повреждения других локализаций (переломы костей таза, черепная травма и т.д.). Однако анализ механизма травмы, характера перелома костей таза и наружных ран в сочетании с кровотечением из заднего прохода позволяет заподозрить повреждение прямой кишки, тем более что на фоне успешной противошоковой терапии становятся более отчетливыми симптомы брюшной катастрофы.

**Дополнительные методы исследования при повреждениях кишечного тракта.** В первые часы после повреждения кишечного тракта клинический анализ крови выявляет умеренный лейко-

цитоз. При разрыве брыжейки и выраженном кровотечении наблюдается незначительное падение гемоглобина и гематокрита. С развитием перитонита при повреждении, проникающем в просвет кишки, лейкоцитоз нарастает значительно -  $25 \cdot 10^9/\text{л}$  со сдвигом нейтрофильной формулы влево.

Бесспорное значение для уточнения диагноза закрытого повреждения кишки имеет обзорная рентгеноскопия и рентгенография брюшной полости. Выявление свободного газа в брюшной полости достоверно свидетельствует о повреждении желудочно-кишечного тракта и служит абсолютным показанием для оперативного вмешательства. При тяжелом состоянии больного обзорную рентгенографию следует проводить в положении на спине в переднезадней проекции и латеропозиции. В латеропозиции свободный газ можно определить под передней брюшной стенкой над кишечником и печенью. Отсутствие свободного газа в брюшной полости не исключает повреждения кишечного тракта [Баиров Г.А., Куш Н.Л., 1975; Пугачев А.Г., Финкельсон Е.И., 1981]. В связи с трудностями распознавания повреждений двенадцатиперстной кишки рентгенологическое исследование имеет особое значение. Для забрюшинного разрыва двенадцатиперстной кишки характерна забрюшинная эмфизема - просветления в области правой поясничной мышцы, вокруг правой почки, небольшие пятна (пузырьки воздуха) под тенью печени, ближе к средней линии. Смазанность и нечеткость контуров подвздошно-поясничной мышцы нередко является косвенным признаком разрыва забрюшинной части двенадцатиперстной кишки и поступления ее содержимого в забрюшинное пространство; в этих случаях рекомендуется рентгеноскопия желудочно-кишечного тракта с водорастворимым контрастным веществом [Шамис А.Я. и др., 1976]. Для повреждения двенадца-



типической ниши типично замедление прохождения контрастного вещества, стойкий спазм стенки кишки в области гематомы, уменьшение ее просвета. Возможно выделение контрастного вещества за пределы контуров двенадцатиперстной кишки в случае проникающего разрыва [Lucas C, 1977].

При неясной картине закрытой травмы живота следует произвести лапароцентез, применяя методику шарящего катетера. При проникающем повреждении полого органа диализат обычно мутный темно-коричневый, зеленовато-серый. А. Н. Беркутов, И.И.Дерябин, В.Е.Закурдаев (1976), применяя лапароцентез с шарящим катетером и лаваж брюшной полости 0,9 % раствором хлорида натрия (от 500 до 800 мл), не наблюдали отрицательных последствий и считают преувеличенными опасения относительно введения в брюшную полость диализирующего раствора при повреждении полого органа. Однако лапароцентез не дает информации о забрюшинном разрыве двенадцатиперстной кишки, обширных интрамуральных гематомах кишки и брыжейки, разрывах кишечной стенки, не проникающих в просвет. Наблюдения, основанные на клинических симптомах, иногда приводят к диагностическим ошибкам. Неадекватность клинической картины и отрицательные данные лапароцентеза вызывают необходимость выполнить лапаротомию или предварительно лапароскопию.

Лапароскопия при тупой травме живота позволяет определить локализацию и характер повреждения, получить информацию, исключающую диагностическую лапаротомию или убеждающую в необходимости безотлагательной операции. Эндоскопическая диагностика посттравматических гематом стенки кишки, брыжейки, проникающих и непроникающих разрывов стенки кишки относительно проста, но при небольших, особенно прикрытых, проникающих

разрывах возникает необходимость ориентации на такие косвенные признаки, как геморрагическое окрашивание, иногда с желтоватым оттенком (из-за примеси кишечного содержимого), серозный выпот, локальный парез петель кишки, приближенных к месту повреждения.

Лечение. Проникающее повреждение кишечной стенки служит показанием для срочной лапаротомии.

Срединная лапаротомия - оптимальный доступ для выполнения ревизии и операций на кишечном тракте. При вскрытии брюшной полости в случае проникающего повреждения стенки кишки выделяется газ, кровянистая жидкость с примесью кишечного содержимого. Экссудат удаляют электроотсосом. В основание брыжейки поперечной ободочной кишки, в корень брыжейки тонкой кишки, в основание брыжейки сигмовидной ниши необходимо ввести от 10 до 20 мл 0,25% раствора новокаина и выполнить последовательную ревизию желудочно-кишечного тракта, чтобы определить объем и характер оперативного вмешательства. Не следует приступать к операции на органе, не оценив характер всех абдоминальных повреждений. Выполнение операции по ходу обнаружения повреждения в момент ревизии приводит к ошибкам. Только при большом количестве крови надо сразу приступить к ревизии паренхиматозных органов, в остальных случаях обследование следует начинать с желудка и кишечника. В поддиафрагмальное пространство, латеральные каналы, полость малого таза вводят марлевые тампоны на время проведения операции с целью предупреждения загрязнения при манипуляциях и более полного осушения брюшной полости [Бочаров А.А., 1967]. Забрюшинная гематома с желтовато-зеленым и серым оттенком в области (или вокруг) двенадцатиперстной кишки, эмфизема забрюшинной клетчатки - патогномоничные

признаки повреждения забрюшинной части двенадцатиперстной кишки - обязывают провести более тщательную ревизию этой области. Ее продолжают далее от связки Трейтца, последовательно извлекая, осматривая и погружая в брюшную полость участок за участком петли тонкой кишки. Обнаруженное проникающее повреждение стенки кишки закрывают влажной марлевой салфеткой, которую ассистент прочно удерживает вместе с поврежденной петлей кишки, исключая вытекание кишечного содержимого. Более грубая манипуляция - наложение кишечного жома на марлевую салфетку, закрывающую дефект кишки. Петлю кишки временно оставляют на брюшной стенке и продолжают осмотр. Каждый измененный участок кишки требует пристального внимания. Субсерозную гематому необходимо вскрыть, чтобы убедиться в целостности мышечной и слизистой оболочек. Кровяной сгусток на стенке кишечника следует удалить (он может прикрывать раневое отверстие) и, несколько сдавив кишку выше и ниже предполагаемого повреждения, убедиться в герметичности кишечной стенки. При поперечном разрыве брыжейки кровоточащие сосуды лигируют, оценивают жизнеспособность кишки и уровень необходимой резекции. Грязно-серая гематома забрюшинного пространства в боковых отделах живота с пузырьками газа указывает на возможный разрыв восходящего или нисходящего отделов толстой кишки. Ревизия заканчивается осмотром прямой кишки и мочевого пузыря.

Небольшую рану верхней горизонтальной ветви двенадцатиперстной кишки, расположенной интраперитонеально, после экономной иссечения ушибленных, размозженных краев ушивают двухрядным швом. При полном циркулярном разрыве накладывают анастомоз конец в конец. Брюшную полость зашивают наглухо с хлорвиниловым

микроиригатором для введения антибиотиков.

S.Pokora (1978) описал успешное лечение полного отрыва двенадцатиперстной кишки от привратника у ребенка 6 лет, который упал с начелей и ударился животом о кол. Автор выполнил анастомоз двенадцатиперстной кишки с желудком, дренировал кишку зондом, введенным через нос; через 10 лет отмечалось незначительное сужение препилорической части желудка.

С целью мобилизации и осмотра забрюшинных отделов двенадцатиперстной кишки рассекают париетальный листок брюшины на 1 - 1 1/2 см правее параллельно нисходящей части двенадцатиперстной кишки. Последнюю тупо мобилизуют и вместе с головкой поджелудочной железы отводят влево, в результате чего двенадцатиперстная кишка становится доступной осмотру. Разрыв стенки ушивают двухрядным швом. Для предупреждения развития флегмоны забрюшинную клетчатку осушают, инфильтрируют антибиотиками и дренируют через надрез брюшины сбоку от кишки трубкой из силиконовой резины, свободный конец которой выводят через прокол в правой поясничной области. Брюшину над кишкой ушивают, по возможности перитонизируя линию швов. В двенадцатиперстную кишку через нос вводят зонд для декомпрессии.

В случае затруднений, возникших при наложении швов, некоторого натяжения стенки кишки, неуверенности в надежности швов при значительном повреждении двенадцатиперстной кишки В.В.Лебедев и соавт. (1980) рекомендуют такой прием. Наряду с дренированием забрюшинной клетчатки постоянной активной аспирацией, декомпрессией двенадцатиперстной кишки мягкой силиконовой трубкой, проведенной через микрогастростому, следует пересечь начальный отдел тощей кишки и, отступя 50-60 см, наложить У-образ-

ный анастомоз по Ру, а свободный конец пересеченной кишки вывести в левом подреберье в виде концевой стомы. Предложенный метод оперативного вмешательства предупреждает развитие забрюшинной флегмоны, создает благоприятные условия для заживления раны кишки, позволяет наладить полноценное энтеральное питание через еюностому с одновременным введением в нее химуса, аспирируемого из двенадцатиперстной кишки. При большом дефекте дуоденальной стенки, который трудно ушить обычным путем, следует дефект кишки анастомозировать с петлей той же кишки.

В случае обширного разрыва с разрывом стенок двенадцатиперстной кишки, что у детей встречается чрезвычайно редко, А.А.Бочаров (1967), Lucas С. (1977) предпочитают ушить оба конца поврежденной кишки наглухо с наложением заднего гастроэнтероанастомоза и брауновского анастомоза.

Обнаруженную при ревизии большую обтурирующую интрамуральную гематому двенадцатиперстной кишки удаляют из небольшого разреза серозной и мышечной оболочек с последующим ушиванием раны и дренированием забрюшинной клетчатки. В течение 3-5 дней проводят назогастральную декомпрессию желудка и двенадцатиперстной кишки через зонд. При установлении клинического диагноза интрамуральной гематомы и отсутствии других показаний для операции (1978) рекомендуется проводить интенсивную консервативную терапию и назогастральную декомпрессию через зонд в течение 4-7 дней с последующим длительным диспансерным наблюдением.

Небольшие внутривентрикулярные гематомы тонкой и толстой кишки следует погружать в просвет кишки узловыми серо-серозными или серозно-мышечными шелковыми швами. При разрывах, занимающих часть окружности кишки, иссекают ушибленные края раны и из-

лишне выступающую из раны вывороченную слизистую оболочку. На рану кишки накладывают двухрядный шов в поперечном направлении.

Рана тонкой кишки, распространяющаяся на брыжеечный край с нарушением кровообращения поврежденного участка кишки, а также множественные близко расположенные раны, ушибы кишки с обширными кровоизлияниями в стенку, вызывающими сомнения в жизнеспособности кишки, и отрывы кишки от брыжейки являются показаниями к резекции поврежденной кишки в пределах здоровых тканей с наложением анастомоза конец в конец.

При проникающих разрывах толстой кишки тактику определяет выраженность воспалительной реакции брюшины. Если операцию выполняют в первые 6 ч после травмы, то ушибленные и разрывные края раны толстой кишки тщательно иссекают и ушивают двух-, трехрядным швом в поперечном направлении. При повреждении забрюшинной части восходящей или нисходящей кишки ее смещают медиально, рассекают брюшину на всем протяжении вдоль кишки, отступая от ее латерального края на 2-3 см. Затем кишку тупо отделяют от задней брюшной стенки и легко смещают кнутри, она становится подвижной и доступной осмотру. После ушивания дефекта кишки или наложения анастомоза в забрюшинное пространство следует ввести силиконовую трубку через отдельный разрез в поясничной области. Забрюшинную клетчатку и поврежденную кишку отграничивают от брюшной полости, тщательно ушивая листок брюшины латерального канала.

При больших ранах кишки с загрязнением брюшной полости каловыми массами, при нескольких ранах на коротком участке кишки, особенно когда операцию выполняют через 6-8 ч и более, при развивающемся перитоните разрушенный участок кишки следует вывести

на брюшную стенку через отдельный разрез в виде противоестественного заднего прохода. В брюшную полость через отдельный прокол вводят микро-ирригатор для антибиотикотерапии в послеоперационном периоде.

Ранения внутрибрюшинного отдела прямой кишки диагностируют в момент лапаротомии и ушивают двух-, трехрядным швом в поперечном направлении. На сигмовидную кишку накладывают противоестественный задний проход. Рану прямой кишки отграничивают от брюшной полости марлевым тампоном, полость малого таза дренируют силиконовой трубкой с боковыми отверстиями.

Возможно одновременное повреждение внебрюшинного и внутрибрюшинного отделов прямой кишки при падении промежностью на острый предмет (кол, лыжную палку и т.д.). При лапаротомии и обследовании малого таза обнаружение забрюшинной гематомы, расположенной вокруг прямой кишки, свидетельствует о повреждении ее внебрюшинного отдела. Это требует после завершения лапаротомии ревизии через промежностный доступ: делают поперечный разрез кожи, подкожной клетчатки посредине между анальным отверстием и копчиком. Заднебоновые поверхности прямой кишки тупо отслаивают от передней поверхности копчика и крестца. При высоком расположении повреждения резецируют копчик, рассекают фасцию и *m.levator ani* и получают возможность ревизии практически всего внебрюшинного отдела прямой кишки. Гематому и кишечное содержимое удаляют, останавливают кровотечение. Рану прямой кишки зашивают трехрядным швом. По ходу раневого канала иссекают размозженные тнани. Парарентальную клетчатку инфильтрируют раствором антибиотиков. В полость раны вводят тампон с мазью Вишневского. Операцию заканчивают пальцевой дилатацией заднего прохода

с целью временного пареза сфинктера. В прямую кишку вводят газоотводную трубку. Подобную операцию выполняют и при изолированном ранении внебрюшинного отдела прямой кишки, обязательно создают противоестественный задний проход из сигмовидной кишки. При одновременном ранении мочевого пузыря рану его ушивают двухрядным швом, накладывают эпицистостому и дренируют паравезикальную клетчатку.

В послеоперационном периоде в зависимости от состояния больного, характера повреждения и выполненного вмешательства в течение 2-3 дней необходимо проводить парентеральное питание. Для профилактики и лечения перитонита применяют антибиотики, которые вводят внутримышечно, внутривенно и в брюшную полость, если оставлен минроирригатор (3-5 дней).

Летальность при закрытых повреждениях желудочно-кишечного тракта составляет около 11,6%, при повреждениях двенадцатиперстной кишки - 54 % [ШамисА.Я., ГумеровА.А., Петкевич Г.В., 1976], при повреждениях толстой кишки - 40% [Kimdorler G., Filler D., Schwemmler K., Feustell H., 1979].

#### • Травма органов брюшной полости у новорожденных

В генезе повреждений лежит нарушение механизма родов: роды крупным плодом; у недоношенных детей; при применении родоразрешающих пособий.

Чаще встречаются повреждения печени и селезенки, надпочечников.

Клинические наблюдения, операции и вскрытия показывают, что при родовой травме чаще всего происходят незначительные подкапсульные разрывы печени или селезенки. Анатомо-физиологические особенности новорожденного (относительно большой размер паренхиматозных органов, некоторая незрелость соединительнотканной стромы и нежная напсула, значительная податли-

вость грудной клетки) способствуют указанному виду повреждений. Низкие коагуляционные свойства крови благоприятствуют образованию больших подкапсульных гематом с последующим их разрывом и кровотечением в свободную брюшную полость.

**Клиническая картина** обусловлена внутренним кровотечением, шоком, коллапсом и перитонеальными симптомами, нередко двухфазное течение. В первые часы и сутки жизни клиническую картину определяют симптомы родового стресса, нарушение мозгового кровообращения, иногда анемия. В связи с разрывом подкапсульной гематомы и нарастающим кровотечением в брюшную полость состояние ребенка резко ухудшается на 2-3-й день жизни. Появляется бледность, иктеричность кожных покровов, ребенок начинает стонать, плохо удерживает тепло; живот увеличивается, становится болезненным, ткани брюшной стенки пастозными. Появляется резкая болезненность при надавливании на область пупка, вызванная перерастяжением травмированной капсулы печени. У мальчиков отмечается синюшность и отек мошонки, выявляются симптомы раздражения брюшины. В области боковых каналов живота отмечается притупление.

**Диагностика** основана на данных клинического, рентгенологического, лабораторного и инструментального обследования. На обзорных рентгенограммах в прямой проекции выявляется симптом „взвешивания“ кишечных петель, затемнение нижних отделов брюшной полости, увеличение печени, нечеткость ее границы. На рентгенограммах в латеропозиции петли кишечника могут быть оттеснены к передней брюшной стенке.

Отмечается падение гемоглобина, гематокрита, количества эритроцитов, **ОЦИ, ЦВД.**

В диагностике подкапсульной гематомы может помочь ультразвуковое исследование, выявляющее полость на поверхности печени с неоднородным содержанием, может быть обнаружена кровь и в свободной брюшной полости. Ультразвуковое исследование позволяет в трудных случаях провести дифференциацию с забрюшинной гематомой.

При подозрении на кровотечение в брюшную полость показан диагностический лапароцентез. Его можно проводить с помощью специальных троакаров диаметром 0,2-0,3 см или системой Сельдингера, предназначенной для катетеризации крупных сосудов. Обнаружение крови в свободной брюшной полости служит показанием для лапаротомии. Повреждение селезенки у новорожденных обычно бывает значительным, чаще всего приходится прибегать к спленэктомии. Попытки проведения органосохраняющих операций безуспешны еще и потому, что соединительнотканная строма и капсула развиты плохо, швы прорезаются.

**Лечение.** При разрывах печени применяют швы Иузнецова-Пенского, тампонаду сальником, гемостатическую губку, пленку.

В послеоперационном периоде продолжают гемостатическую терапию, гемотрансфузии. Следует помнить, что дети после спленэктомии чрезвычайно чувствительны к инфекции. Мы наблюдали развитие тяжелого кандидозного сепсиса у новорожденного после спленэктомии, произведенной по поводу травматического разрыва селезенки в родах.

## Опухоли

Опухоли брюшной полости по сравнению с другими хирургическими заболеваниями встречаются у детей относительно редко. Среди детей, оперируемых по поводу разных заболеваний брюшной полости, опухолевая патология встречается не более чем в 1 % [Рокицкий М.Р., и др., 1981]. Однако среди злокачественных заболеваний детского возраста (исключая опухоли ЦНС и лейкозы) новообразования органов брюшной полости составляют 17 %, а среди всех абдоминальных новообразований - 32,3% [Дурнов Л.А., 1982]. Опухоли брюшной полости у детей в отличие от взрослых встречаются вдвое реже, чем забрюшинные. У взрослых большая частота новообразований органов брюшной полости обусловлена высокой заболеваемостью раком желудочно-кишечного тракта, у детей же злокачественные эпителиальные опухоли желудка и толстого кишечника встречаются исключительно редко.

Особенностью детского возраста является также своеобразие локализаций наиболее часто встречающихся абдоминальных опухолей. По данным детского онкологического отделения ВОНЦ АМН СССР, среди этих новообразований преобладают опухоли кишечника и брыжейки (60,3 %), яичников (18,5%), печени (18%), опухоли желудка встречается в 3,2 % наблюдений. В 80 % случаев абдоминальные опухоли у детей носят злокачественный характер. Опухолевые заболевания поражают все возрастные группы детства - от периода новорожденности до 15 лет. Однако новообразования брюшной полости чаще

выявляются у детей старше 5 лет, в то время, как забрюшинные опухоли диагностируют преимущественно в возрасте до 5 лет.

Несмотря на различие симптоматики новообразований в зависимости от локализации, степени зрелости, распространенности, можно выделить 4 основные группы клинических признаков [Лебедев В.И., 1968; БухныА.Ф., 1972; Дурнов Л.А. и др., 1972].

Первая группа объединяет местные признаки, возникающие в результате сдавления или разрушения опухолью смежных органов и тканей брюшной полости и забрюшинного пространства (боли в животе, увеличение живота, расширение венозных сосудов брюшной стенки, асцит и др.). Эти признаки зависят в основном от локализации первичной опухоли, ее величины и метастазов в брюшную полость и забрюшинное пространство.

Вторая группа включает симптомы общего характера, связанные со злокачественным процессом (вялость, слабость, похудание, анемия, повышение температуры и др.).

Третья группа объединяет проявления гормональной активности некоторых новообразований (повышение АД при нефробластомах, натехоламинная интоксикация при нейробластомах и феохромоцитоммах, преждевременное появление вторичных половых признаков при гормонально-антивных опухолях коры надпочечников и яичников).

Четвертая группа - симптомы метастазирования определяются при запущенных заболеваниях, но иногда могут

быть первыми выявляемыми признаками болезни. Неправильная интерпретация клинических проявлений метастазов вне связи с первичной опухолью приводит к ошибочной диагностике и неадекватному лечению.

В большинстве случаев приходится сталкиваться с разнообразным сочетанием симптомов. Разделение симптомов на группы вызвано необходимостью подчеокнуть основные, наиболее типичные проявления заболевания, зависящие от локализации, степени зрелости, вида и гормональной активности новообразования.

При отсутствии показаний к экстренному оперативному вмешательству и обнаружении в животе опухоли мы считаем необходимым детально обследовать ребенка, чтобы уточнить вид и локализацию новообразования. При этом целесообразно придерживаться этапного обследования, схема которого разработана в детском онкологическом отделении ВОНЦ АМН СССР.

1. Сбор необходимой информации о состоянии ребенка (общие и биохимические анализы крови и мочи, измерение частоты пульса и суточной кривой АД, рентгенография грудной клетки, коагулограмма, ЭИГ, определение группы крови и резус-фактора). Полученные данные имеют важное значение для определения показаний и противопоказаний к проведению специальных рентгенологических исследований и планируемой операции. Перечисленные исследования проводятся в течение 2-3 дней.

2. Одномоментное проведение ряда инструментальных методов диагностики: костномозговая пункция или трепанобиопсия, чрескожная пункция опухоли.

3. Дальнейшая задача - уточнение локализации и распространенности первичной опухоли. Для ее решения применяют рентгенологические, радиоизотопные и другие методы исследования,

объем и последовательность которых зависят от данных клинического, а также других видов обследования, возраста, состояния больного; этот этап обследования нередко приходится индивидуализировать.

При неосложненных опухолях, когда первым признаком заболевания, послужившим причиной обращения к врачу, является пальпируемая опухоль в животе, обычно диагноз ставят поавильно и своевременно. Однако более чем в 70 % случаев больные с новообразованиями брюшной полости госпитализируются с подозрением на острое хирургическое заболевание или другие неопухолевые процессы.

Практически важно не только исключить острое хирургическое заболевание, но и уточнить причины болей в животе. При новообразованиях брюшной полости уже при первичном поступлении больного по поводу болей в животе методически правильно проведенная пальпация живота в большинстве случаев обнаруживает опухолевидное образование, что является отправной точкой для дальнейшего целенаправленного обследования.

Если при клиническом обследовании опухоль не обнаружена, то боли в животе при отсутствии других проявлений острого живота расценивают обычно как аппендикулярные. Следует учитывать, что боли при опухолевых процессах в брюшной полости и забрюшинном пространстве носят чаще волнообразный характер: во время усиления болей в животе больной становится беспокойным, мечется в постели, отказывается от еды. При остром аппендиците дети стараются лежать спокойно и только при пальпации болезненной области активно реагируют двигательным беспокойством, напряжением мышц брюшной стенки.

Определенное значение имеют повторные анализы крови: при воспалительном процессе в брюшной полости

нарастает лейкоцитоз и сдвиг в формуле, что редко наблюдается при новообразованиях. Свойственная злокачественным опухолям ускоренная СОЭ отмечается только при осложненном аппендиците.

Из-за недооценки данных анамнеза, результатов осмотра ребенка и склонности к гипердиагностике острого хирургического заболевания у 20 % больных с абдоминальными новообразованиями производят необоснованную экстренную операцию.

Из всех методов, имеющихся в распоряжении хирурга в экстренных ситуациях, при неясной клинической картине наиболее информативна лапароскопия.

При абдоминальных опухолях возникает обтурационная непроходимость на почве сдавления просвета кишки опухолью или возникновения инвагинации.

Клинически при опухолях брюшной полости развивается либо рецидивирующая, либо острая кишечная непроходимость. Установление уровня непроходимости и ее этиологии основано на данных рентгенологического исследования желудочно-кишечного тракта с контрастным веществом. При необходимости используют дополнительные методики: ирригографию, урографию, релаксационную дуоденографию, пневморетроперитонеум, илеокавографию.

Новообразования стенки кишки рентгенологически проявляются нарушением рельефа слизистой оболочки: сглаженность складок, ригидность, дефект наполнения с неровным контуром. Нередко определяется резкое сужение просвета кишки с супрастенотическим расширением. Аналогичная картина наблюдается, когда стенка кишки поражена вторично опухолью, исходящей из лимфатических узлов брыжейки. Рентгенологическая симптоматика кишечной непроходимости, вызванной забрюшинными опухолями (тератобластомы, нейробластомы, нефробластомы), сводится к дислокации кишки кпереди и в здоро-

вую сторону, при этом рельеф слизистой оболочки не изменен, а просвет кишки сужен на большом протяжении.

При дифференциальной диагностике пальпируемой в животе опухоли выясняют:

1. Локализацию опухоли в брюшной полости или забрюшинном пространстве - уточняют с помощью экскреторной урографии, пневморетроперитонеума, контрастного исследования аорты и нижней полой вены, эхографии.

2. Отношение забрюшинной опухоли к почке, надпочечнику определяют проведением указанных рентгенологических исследований.

3. Локализацию и органную принадлежность внутрибрюшной опухоли уточняют с помощью пневмоперитонеума, селективной артериографии отдельных органов, контрастного исследования желудочно-кишечного тракта.

Дифференциальная диагностика острого живота, возникшего как осложнение выявленной злокачественной опухоли, заключается в уточнении локализации и вида новообразования, если это не сделано в „холодный” период обследования. Ситуация при возникновении острого живота в большинстве случаев сложная, не позволяющая прибегать к таким диагностическим методам, как контрастное исследование сосудов, ретропневмоперитонеум, пневмоперитонеум. В подобных случаях, если позволяет время и состояние ребенка, важную информацию может дать экстренная экскреторная урография.

В детском онкологическом отделении ВОНЦ АМН СССР был проведен анализ причин неоправданных экстренных операций у больных с новообразованиями живота, которых до поступления в онкологическое отделение лечили в хирургических клиниках.

Из 82 экстренно оперированных детей с подозрением на хирургическое заболевание опухолевидное образование было обнаружено перед операцией



только у 32 (39 %), но опухоль была расценена как проявление воспалительного заболевания, что обусловлено отсутствием онкологической настороженности. Анализ историй болезни показал, что практически у всех экстренно оперированных детей величина опухоли позволяла обнаружить ее при методически правильной пальпации живота, включая обследование под наркозом.

Основой для интраоперационного обнаружения опухоли является обязательная ревизия брюшной полости, полости малого таза и забрюшинного пространства при неизменном или малоизменном червеобразном отростке.

В таких случаях необходимо также исследовать пальцем забрюшинное пространство справа, в области почки и околопозвоночного пространства, а также полость малого таза, область печени, т.е. зоны наиболее частой локализации новообразований у детей. Подобную ревизию правой половины живота производят из обычного, иногда несколько расширенного аппендэктомного разреза. Левую половину живота тщательно пальпируют через брюшную стенку.

При обнаружении опухоли или малейшем подозрении на опухоль показана детальная ревизия брюшной полости и забрюшинного пространства через срединный лапаротомный доступ, который увеличивает шансы на радикальное удаление новообразования в связи с более достоверной оценкой операбельности.

Обнаружение любой опухоли брюшной полости и забрюшинного пространства служит показанием к детальной ревизии лимфоузлов - парааортальных, паракавадных, полости малого таза, большого сальника, брыжейки тонкого и толстого кишечника. При опухолях яичника необходимо тщательно обследовать второй яичник - установить его размеры, консистенцию, наличие нист - для исключения симметричного опухолевого процесса, следует осмотреть

также сальник. Частота метастазирования большинства злокачественных опухолей у детей в печень обуславливает обязательную ее ревизию.

Подозрительные на метастатическое поражение лимфатические узлы подлежат морфологическому исследованию. Для этого удаляют наиболее плотные и крупные лимфоузлы, а если это опасно, то производят аспирационную биопсию иглой. Подобное правило применимо к любому метастатическому очагу любого органа. Морфологическая верификация процесса в лимфоузлах, подозрительных на метастатические, исключительно важна, так как при визуальной ревизии во многих случаях допускают ошибки. Связано это с присущей детскому возрасту реакцией лимфоидного аппарата, в том числе лимфоузлов брыжейки и забрюшинного пространства, на любой воспалительный и инфекционный процесс, который часто сопутствует новообразованию.

Вопрос об операбельности опухоли в условиях экстренного оперативного вмешательства исключительно сложен. Его надо решать в зависимости от ряда объективных (состояние больного, распространенность опухолевого процесса, возможность проведения адекватной анестезии, инфузионной терапии и др.), а также субъективных факторов (квалификация хирурга). Нельзя преувеличивать возможности радикального оперативного вмешательства и недооценивать риск при отсутствии необходимых условий. Пробная операция должна заканчиваться биопсией опухоли или метастатического очага. Грубейшей ошибкой является нарушение целостности опухоли, ее дренирование или тампонирование. Вопрос об операбельности опухоли в прямом смысле слова непосредственно связан с результатами интраоперационной ревизии области первичной опухоли и возможных метастазов. Однако этот вопрос надо решать не только в плане выполнения хирургического

вмешательства, но учитывать и онкологические аспекты. Необходимо помнить о возможностях предоперационной специальной терапии (химио- и лучевой), которая облегчает хирургическое вмешательство, способствуя уменьшению новообразования, и создает предпосылки к абластике.

### • Опухоли брюшной стенки

В большинстве случаев как доброкачественные, так и злокачественные новообразования происходят из соединительной ткани. Опухоли первично могут поражать любой слой брюшной стенки. В коже и подкожной жировой клетчатке чаще возникают доброкачественные новообразования. Соединительнотканые новообразования, локализирующиеся главным образом в мышечно-апоневротическом слое брюшной стенки, бывают чаще злокачественными. Степень злокачественности мышечно-апоневротических опухолей значительно варьирует, что отражается на клиническом течении. И наиболее доброкачественным среди этих опухолей относятся десмоиды, промежуточными можно считать фибросаркомы, а наиболее злокачественным течением и плохим прогнозом отличаются ангиогенные саркомы и рабдомиобластомы.

У большинства детей с опухолями передней брюшной стенки находят доброкачественные новообразования типа гемангиомы, липомы, лимфангиомы.

Среди злокачественных опухолей преобладают ангиогенные саркомы.

**Диагностика** опухолей брюшной стенки в значительной степени основывается на анамнезе и тщательно проведенном объективном обследовании.

При расспросе больного и его родителей уточняют характер жалоб, время и обстоятельства, при которых обнаружилось уплотнение в брюшной стенке, а также динамику изменения его размеров. Целесообразно осведомиться о

предшествовавших травмах. Чрезвычайно ценны сведения об изменении общего состояния, похудании, потере аппетита, диспептических расстройствах, увеличении объема живота.

Помимо осмотра кожи живота (выявление свищей или послеоперационных рубцов), обращают внимание на его форму и размеры, наличие выпячиваний или асимметрию контуров, видимую кишечную перистальтику.

Пальпацию производят как в горизонтальном, так и вертикальном положении больного. Ощупывание новообразования должно быть нежным и скользящим. При грубой пальпации ребенок напрягает мышцы живота и мешает исследованию.

В момент осмотра и ощупывания прежде всего следует попытаться установить, где расположена опухоль - в толще брюшной стенки, в брюшной полости или забрюшинно. Опухоли кожи и подкожного жирового слоя, не связанные с апоневрозом, при активном сокращении стенки живота хорошо прощупываются и полностью сохраняют подвижность. При расслабленной брюшной стенке опухоль в мышечно-апоневротическом слое удастся частично или полностью охватить пальцами, а иногда и приподнять вместе с брюшной стенкой. Новообразования мышечно-апоневротического слоя при напряжении брюшного пресса продолжают прощупываться, но менее отчетливо, смещаемость их исчезает, тогда как опухоли, расположенные в брюшной полости и забрюшинно, при напряженных мышцах пропальпировать не удастся. Ценным симптомом является выяснение направления перемещения опухоли во время дыхания. При положении больного на спине опухоли брюшной полости смещаются в направлении вдоль тела, в то время как новообразования брюшной стенки поднимаются вверх (от позвоночника) при вдохе и опускаются вниз (к позвоночнику) при выдохе; за-

брюшинные опухоли во время дыхания практически не смещаются. Это можно выявить визуально и ощутить рукой.

Установив принадлежность опухоли к брюшной стенке, уточняют ее форму, размеры, консистенцию, характер поверхности и четкость границ. Определяют отношение опухоли к окружающим тканям, наличие или отсутствие болезненности при пальпации, изменение величины при перемене положения, а также при покашливании или натуживании. Этот прием позволяет провести дифференциальный диагноз с неполностью вправимыми грыжами, которые при натуживании и вертикальном положении больного могут увеличиваться.

Если опухоль расположена в нижних отделах живота, необходимо произвести ректальное исследование для выяснения отношения новообразования к стенкам таза.

Рентгенологическое исследование при опухолях брюшной стенки обычно дает лишь дополнительную информацию и не является решающим диагностическим методом. При подозрении на опухоль мягких тканей исследование начинают с обзорных рентгенограмм, позволяющих выявить структуру костей и установить взаимосвязь изменений в мягких тканях и рядом расположенной кости. Затем делают рентгенограммы мягких тканей в различных проекциях при специальных укладках с выведением опухолевого узла на контур при максимальном приближении его к касете. Исследование производится при низком напряжении (30-40 кВ) и силе тока не более 50 мА/с с использованием усиливающих экранов, но без применения отсеивающей решетки. На таких „мягкотканых” рентгенограммах удается выявить признаки некоторых новообразований.

Перечисленные методы обследования чаще всего позволяют установить только наличие опухоли брюшной стенки и

возможную связь ее с близлежащими костями и внутренними органами. Выяснить морфологическую природу мягкотканного образования и характер патологического процесса без микроскопического исследования не представляется возможным.

Пункционная биопсия позволяет исключить неопухолевые заболевания (воспалительный инфильтрат, абсцесс, кисту, гематому) и дает первое ориентировочное подтверждение злокачественной природы опухоли. Проясняя диагноз, она помогает выработке рационального плана лечения. Так, при низкодифференцированной, анапластического характера опухоли следует до оперативного вмешательства испытать химио- или лучевую терапию, нередко дающую благоприятные результаты.

Техника пункционной (аспирационной) биопсии чрезвычайно проста. Важно только пользоваться сухим шприцем с хорошо притертым поршнем. Если при пальпации новообразования определяются участки размягчения, то необходимо избрать для пункции периферические неизмененные участки опухоли. Проведенная с помощью тонкой иглы пункция опухоли совершенно безопасна [Красовская В.П., 1981]. Следует помнить только о том, что правильная интерпретация клеточного состава пунктата требует большого опыта.

Для диагностики липом, липосарком и плотных опухолей (десмоид и фибросаркома) пункционная биопсия непригодна. С целью повышения результативности пункционной биопсии рекомендуют специальные иглы различных конструкций, позволяющие получить маленькие кусочки опухолевой ткани для гистологического исследования, что приближает эту методику к инцизионной биопсии, которая как заключительный метод диагностики опухолей брюшной стенки у детей применяется только при изъязвленных или крупных новообразованиях. Целесообразность ради-

кального удаления их неясна из-за неизвестного характера патологического процесса. Иссекая кусочек опухоли для исследования, следует тщательно соблюдать меры асептики и антиасептики, чтобы не допустить имплантации опухолевых элементов в операционном поле. Лучшим антибластическим средством является 70° спирт [Петров Н.Н., Кроткина Н.А., 1929]. Может также быть применена поверхностная элентрокоагуляция.

Опухоли брюшной стенки необходимо дифференцировать от кровоизлияний и организовавшихся гематом, воспалительных „опухолей”, инфекционных гранулем, грыж брюшной стенки, опухолей других локализаций (костей, органов брюшной полости, малого таза и забрюшинного пространства).

Отличить опухоль от кровоизлияния или организовавшейся гематомы помогает упоминание о недавней травме, указание на острую боль, предшествовавшую появлению опухоли, отсутствие тенденции к увеличению или даже уменьшению уплотнения, мягкоэластическая консистенция. Иногда диагноз организовавшейся гематомы становится ясным только после ее удаления и рассечения. Большие трудности для дифференциальной диагностики представляют воспалительные „опухоли” на месте бывшей раны, операции или вокруг инородных тел, внедрившихся в толщу брюшной стенки из просвета кишки. Установлению истинной природы заболевания помогают указания на вторичное заживление раны, а также изменение размеров „опухоли” - ее периодическое увеличение и уменьшение (симптом „гармошки”). Трудности распознавания возрастают, когда воспалительная „опухоль” возникает через несколько лет после благополучного заживления раны. Рост этого новообразования может быть довольно интенсивным. За 2-3 мес псевдоопухоль может достигнуть более 10 см в диаметре. Обычно

процесс начинается в мышечно-апоневротическом слое брюшной стенки. Ножа и подкожная жировая клетчатка не поражается, но в брюшине возникают вторичные реактивные изменения и нередко образуются массивные спайки между внутренними органами и брюшной стенкой. Макроскопически в таких случаях констатируют прорастание „опухоли” в подлежащие органы.

Общее состояние ребенка обычно изменяется незначительно. Отмечается ежедневный субфебрилитет. Боли беспокоят в основном при физической нагрузке. В периферической крови выявляется умеренный лейкоцитоз, эозинофилия и ускорение СОЭ. При пальпации воспалительная „опухоль” ощущается как плотное, незначительно болезненное, неподвижное образование с гладкой поверхностью, без четких границ. Иногда удается обнаружить участки выраженной локальной болезненности и размягчения. Антибактериальная терапия и покой обычно приводят к уменьшению воспалительной „опухоли”, однако полностью она не исчезает.

На разрезе воспалительная „опухоль” представляется гомогенной плотной соединительной тканью, очень похожей внешне на десмоидную опухоль. В центральной части воспалительной „опухоли” обычно удается обнаружить одну или несколько мелких полостей, содержащих гной или грануляционную ткань, здесь же можно обнаружить инородное тело (шелковую лигатуру, мелкую рыбью кость, кусочек дерева или металла). Убедиться в диагнозе воспалительной „опухоли” можно только на основании гистологического исследования.

Антиномикоз брюшной стенки обычно развивается вторично, вследствие распространения процесса чаще со слепой кишки или червеобразного отростка. Однако у детей симптомы поражения брюшных органов бывают выражены столь слабо, что остаются незамеченными, и изменения брюшной стенки

служат первым указанием на заболевание. В подвздошной области, реже оно-ло пупка, прощупывается плотный или плотноэластический инфильтрат, без четких границ, покрытый неизменной кожей. Со временем инфильтрат становится мягче, появляются участки зыбления, флюктуация, покраснение и истончение кожи с образованием свищей. Указание на боли в животе, неустойчивый стул, ухудшение общего состояния, иногда рвота и небольшие вечерние подъемы температуры тела, отсутствие четких границ и болезненности инфильтрата - все это позволяет высказать предположение об актиномикозе брюшной стенки. Обнаружение в отделяемом свища друз подтверждает диагноз.

Туберкулезное поражение брюшной стенки возникает вторично, вследствие распространения процесса с костного скелета, чаще с ребер и позвонков. Клинические признаки неопределенны. Отмечаются непостоянные боли различной интенсивности. Местно имеется уплотнение величиной от 1 до 10 см в поперечнике, большей частью с гладкой поверхностью, не смещаемое по отношению к близлежащей кости. При рентгенологическом исследовании изменения в костях могут быть не распознаны, так как в губчатых костях (ребра, позвонки, кости таза) они имеют вид мелких очагов деструкции без выраженной периостальной реакции. Предположение о туберкулезном поражении обычно возникает во время операции, когда обнаруживается интимная связь мягкотканной опухоли брюшной стенки с близлежащими костными структурами. Окончательный диагноз устанавливается после морфологического исследования.

При злокачественных опухолях костей отличить мягкотканый компонент от первичных опухолей брюшной стенки удается на основании обзорных рентгенограмм. По сравнению с туберкулезным поражением костей при остеосаркомах вторичное поражение мягких тка-

ней возникает одновременно с выраженной деструкцией и бурной периостальной реакцией в близлежащей кости. У детей ребра, позвоночник и тазовые кости чаще всего поражаются саркомой Юинга. При цитологическом исследовании пунктата опухоли можно подтвердить диагноз.

Опухолевый узел в подкожной жировой клетчатке может быть проявлением метастазирования злокачественных опухолей скрытой локализации. Так, у детей раннего возраста нейробластомы (забрюшинного пространства, надпочечников, средостения, пресакральной области) нередко первично метастазируют в подножную жировую клетчатку даже при небольшой первичной опухоли. Иногда у детей за опухоль брюшной стенки принимается конгломерат увеличенных подвздошных лимфатических узлов, пораженных либо первично системными заболеваниями (лимфогранулематоз, лимфо- и ретикулосаркомы, гистиоцитоз-Х), либо вторично метастазами солидных опухолей (саркомы конечностей, яичка, опухоли малого таза, нейробластомы и др.).

При десмоидных опухолях клинические проявления зависят от локализации и величины опухоли. Наиболее часто десмоиды возникают в нижних отделах брюшной стенки, реже в гипо- или мезогастрии и исходят главным образом из прямых и косых мышц живота. Растут десмоиды обычно медленно, иногда долго не увеличиваются. Иногда наблюдается бурный рост опухоли, необычный для десмоидов, что вызывает затруднения в клинической диагностике.

На ранних стадиях развития, когда опухоль мала, она ничем не проявляется и обычно случайно обнаруживается самим больным, родителями либо врачом, осматривающим больного по другому поводу. Крайне редко при небольших опухолях первым симптомом бывают боли при движениях или физическом напряжении. Чувство давления,

тяжести, тянущие боли в животе появляются, когда опухоль достигает значительных размеров (больше 5 см в диаметре).

При пальпации определяется плотная, безболезненная опухоль с гладкой поверхностью и четкими границами. В действительности десмоидам присущ инфильтрирующий рост и врастание в окружающие ткани. Если опухоль невелика и имеет удлиненную форму, то продольно она всегда располагается по ходу волокон пораженной мышцы. Смещаемость опухоли по отношению к окружающим тканям, как правило, ограничена только в поперечном направлении к оси пораженной мышцы. При напряжении мышц брюшного пресса опухоль становится неподвижной, но продолжает прощупываться, не изменяясь по форме и размерам. Когда десмоиды располагаются вблизи ребер или подвздошных костей, тяжи опухолевой ткани врастают в надкостницу и становятся неподвижными. В кожу и подкожную клетчатку десмоидные новообразования не прорастают, поэтому кожа над опухолью обычно хорошо берется в складку. Когда опухоль быстро растет и достигает значительных размеров, отмечается обильный венозный рисунок в коже над опухолью. Крупные десмоиды в силу своей величины, а также вследствие прорастания в подлежащие ткани и органы брюшной полости и малого таза могут вызвать ряд тягостных и даже опасных для жизни симптомов, обусловленных обтурацией кишечника, сдавлением органов малого таза, нарушением лимфо- и кровообращения.

Лечение десмоидных опухолей хирургическое. При локализации опухоли в прямой мышце живота ее удаляют вместе с кожей, подножной клетчаткой, всей прямой мышцей и прилежащим участком брюшины с последующим пластическим закрытием дефекта передней брюшной стенки.

Саркомы брюшной стенки на ранних стадиях протекают бессимптомно и проявляются лишь уплотнением в толще мягких тканей, которое обнаруживается случайно. Независимо от гистологического строения эти опухоли определяются при пальпации в виде округлых или овальных плотноэластичных образований с гладкой поверхностью и чаще всего с четкими границами. Такие клинические признаки дают повод считать, что опухоль растет в капсуле, однако на самом деле злокачественные опухоли мягких тканей истинной капсулы не имеют, а только весьма условно ограничиваются от здоровых тканей псевдокапсулой из оттесненных мышечных и сухожильных волокон. Большинству сарком присущ быстрый рост, но иногда можно наблюдать временные остановки роста на несколько месяцев, вслед за которыми наступает бурное прогрессирование. По мере роста опухоль распространяется не только в толще того слоя, в котором она возникла, но и прорастает в подкожную клетчатку, кожу, а также в брюшину и внутренние органы.

Кожа истончается, приобретает багрово-синюшный цвет, а иногда изъязвляется с образованием грибовидных разрастаний. Чаще всего изменения кожи и подкожной клетчатки отмечаются при ангиогенных саркомах и рабдомиомах. Поверхность сарком в это время нередко бугристая, границы не вполне отчетливы, консистенция опухоли неоднородная, с участками размягчения. Чаще всего пальпация опухоли болезненна. Саркомы мягких тканей, расположенные рядом с ребрами, позвоночником или подвздошными костями, могут прорастать через надкостницу в ность. Помимо выраженного инфильтративного роста, все саркомы мягких тканей у детей склонны к раннему метастазированию как в регионарные лимфатические узлы, так и гематогенно в легкие и кости.

В начальных стадиях заболевания общее состояние ребенка не страдает. Однако при быстром росте опухоли, особенно при прорастании в близлежащие кости или внутренние органы, а также при метастазировании, состояние больных значительно ухудшается. Дети становятся вялыми, капризными, худеют, появляются симптомы интоксикации, может повышаться температура тела.

Лечение злокачественных опухолей мягких тканей передней брюшной стенки должно быть комплексным, с включением лучевого, лекарственного и хирургического компонентов. Если опухоль имеет явно злокачественную природу или диагноз подтвержден морфологически, целесообразно начать с полихимиотерапии препаратами широкого спектра действия (винкристин, циклофосфан, адриамицин). Предоперационная химиотерапия позволяет установить чувствительность опухоли к противоопухолевым лекарственным веществам, что необходимо для проведения адекватной послеоперационной терапии, а также уменьшить опухоль. Химиотерапию проводят 3-4-недельным курсом, стандартными дозами препаратов. После окончания химиотерапии по возможности проводят радикальное удаление новообразования. Такие операции предусматривают широкое иссечение опухоли в пределах здоровых тканей („не видя ее“, по выражению Н.Н.Петрова). В препарат включают участок тканей, через который осуществлялась пункционная или инцизионная биопсия опухоли. Если операцию проводят по поводу рецидива опухоли, то в препарат включают и послеоперационный рубец. Объем вмешательства в каждом случае индивидуален, однако во всех ситуациях необходимо соблюдать основной принцип - удалять опухоль в едином мышечно-фасциальном футляре. После операции независимо от ее объема больные должны получать лучевую терапию и продолжительно (не менее

года) полихимиотерапию с учетом гистологического варианта опухоли и ее чувствительности к лекарственным препаратам, установленной в предоперационном периоде.

### • Опухоли желудка и кишечника

Злокачественные лимфомы. Среди злокачественных опухолей детского возраста наиболее часто встречаются гемобласты, исходящие из кроветворной ткани. Являясь системными заболеваниями, некоторые из них в начальных стадиях напоминают солидные опухоли, так как проявляются лишь в виде отдельных очаговых разрастаний кроветворной ткани без выраженных изменений гемограмм и миелограмм. Важное место среди них занимают самые тяжелые заболевания детского возраста - ретикуло- и лимфосаркомы.

Это злокачественные опухолевые процессы, в основе которых лежит бурная пролиферация опухолевых клеток лимфоидного или ретикулярно-гистиоцитарного типа.

Этиология этих заболеваний до сих пор окончательно не выяснена. Недостаточно разработана и гистологическая классификация. В 1976 г. предложена новая интерпретация номенклатуры нелимфогранулематозных лимфом, ставшая основой классификации, рекомендованной ВОЗ для практического применения. Для детского возраста характерны следующие гистологические варианты заболевания:

1. Низкодифференцированная лимфоцитарная лимфома, или лимфобластический вариант лимфосаркомы.
2. Пролимфоцитарно-лимфобластический вариант.
3. Смешанноклеточный вариант.
4. Истинная ретикулосаркома, или гистиоцитарная лимфома.
5. Недифференцированный вариант, или неклассифицированная лимфома.

Среди опухолевой патологии желудочно-кишечного тракта у детей злокачественные лимфомы по частоте встречаемости занимают первое место. Наиболее часто заболевают дети 7-14 лет, причем среди всех возрастных групп соотношение мальчиков и девочек составляет 5:1, а в группе старше 12 лет это соотношение такое же, как и у взрослых больных, - 2:1. До 3 лет случаи заболевания нелимфогранулематозными лимфомами казуистичны, а у детей до года совсем не встречаются.

Злокачественные нелимфогранулематозные лимфомы могут поражать желудочно-кишечный тракт на любом уровне - от глотки до прямой кишки. Поражение лимфосаркомами желудочно-кишечного тракта бывает первичным (60 %) и метастатическим (40 %). В случаях метастатического поражения первичный очаг обычно располагается в лимфатических узлах брыжейки или шеи.

При первичном поражении лимфатической системы брюшной полости патологический процесс чаще соответствует лимфобластическому, реже недифференцированно-клеточному вариантам. При локальном изолированном поражении кишечника и желудка обычно выявляются гистиоцитарный и смешанно-клеточный варианты заболевания.

Различают 4 стадии заболевания:

I стадия - локализованная, с поражением лимфатических узлов только одной области или локальным поражением одного органа.

II стадия - локально-регионарная, с поражением лимфатических узлов нескольких областей по одну сторону диафрагмы или поражением одной группы лимфоузлов с распространением процесса на один из смежных органов.

III стадия - генерализованная, с поражением либо без тазового лимфатических узлов нескольких областей и одного из смежных органов.

IV стадия - диссеминированная, с поражением костного мозга, печени, ностей, кожи и других органов.

При первичном поражении желудка или кишечника процесс долго ограничивается определенным участком, проявляя тенденцию скорее к постепенному распространению путем инвазии, чем к прогрессирующей генерализации. При первичном поражении лимфатических узлов брюшной полости и забрюшинного пространства часто наблюдается более быстрое течение заболевания. Особенности клинического течения в большей степени обусловлены не локализацией первичного очага, а гистоморфологическим вариантом лимфомы. Наиболее часто у детей встречается лимфобластическая или низкодифференцированная лимфосаркома. При этом варианте заболевания выраженная клиническая картина развертывается в срок от 4 до 7 мес. Чаще всего первично поражаются лимфатические узлы шеи и средостения, а также лимфоузлы брюшной полости с дальнейшим распространением на близлежащие органы. При распространенном поражении абдоминальной лимфатической системы нередко наблюдается раннее развитие резистентности опухолевого процесса к лекарственному и лучевому противоопухолевому лечению и дальнейшая генерализация процесса. При этом варианте один из самых неблагоприятных исходов - лейкемическая трансформация с развитием типичного острого лейкоза.

Несколько медленнее развивается заболевание при смешанно-клеточном варианте. От первых симптомов до выраженной клинической картины проходит обычно 6-8 мес. Опухолевая интоксикация выражена меньше, температурной реакции чаще не бывает. Первичный очаг во многих случаях локализуется в брюшной полости, реже поражаются периферические лимфатические узлы и совершенно нехарактерно поражение лимфатических узлов средостения в начале заболевания. Генерализованное течение при этом варианте также дли-



тельное, что позволяет подбирать адекватное противоопухолевое лечение.

При недифференцированно-нлеточном варианте заболевание протенает остро. Ребенок обычно поступает в специализированное отделение при генерализации или диссеминации процесса. Об относительно первичной локализации патологического процесса можно говорить только на основании преобладающего поражения, чаще это брюшная полость. Несмотря на лечение, заболевание неуклонно прогрессирует.

Клиническая симптоматика начальных стадий лимфосарком пищеварительного тракта неспецифична и имеет значительное сходство с признаками различных опухолевых и неопухолевых заболеваний этих органов. Нередко в начальных стадиях заболевания вообще отсутствуют жалобы, относящиеся к желудочно-кишечному тракту. Характерны бледность, усталость, слабость, частые боли в животе, дискинетические явления, увеличение живота, исхудание (вплоть до развития кахексии), пальпируемая опухоль. Эти симптомы обычно проявляются при распространенном опухолевом процессе - при II, чаще III стадии. В периферической крови долго не выявляются какие-либо отклонения. При диссеминации процесса состояние лейкемизации характеризуется появлением в костном мозге на фоне сохранного миелопоэза единичных бластных клеток, которые затем в течение 2-3 нед полностью вытесняют нормальное кроветворение.

Больные со злокачественными лимфомами III-IV стадий не подлежат хирургическому лечению, а нуждаются в проведении комплексной химиолучевой терапии в условиях специализированных онкогематологических отделений. Однако почти всех детей с лимфоретикулосаркомами брюшной полости первично госпитализируют в хирургические стационары. Боли в животе, которые всегда отмечаются при злокачественных

лимфомах брюшной полости и забрюшинного пространства, дают повод подозревать хирургическую патологию. Детальный сбор анамнеза, тщательная оценка каждого симптома, внимательная пальпация брюшной полости позволяют вовремя воздержаться от хирургического вмешательства и заподозрить опухоль. При отсутствии симптомов острого живота необходимы дополнительные рентгенологические, инструментальные и лабораторные исследования для уточнения варианта опухоли и степени распространенности процесса. Обязательны экскреторная урография, контрастное рентгенологическое исследование желудочно-кишечного тракта, пальпация брюшной полости под наркозом с применением миорелаксантов и одновременное проведение пункции опухоли для цитологической диагностики и пункции костного мозга для изучения миелограммы. В специализированных онкологических клиниках для диагностики распространения процесса используют радиоизотопные исследования, в частности скинтиграфию с туморотропным РФП. Способность препарата избирательно накапливаться в тканях лимфоретикулосаркомы позволяет осуществлять визуальную диагностику опухолевых узлов. Данный метод проще и информативнее контрастной лимфографии, он позволяет уточнить не только распространенность процесса, но и осуществлять контроль за лечением.

Тщательное обследование в большинстве случаев указывает на распространение процесса по обе стороны от диафрагмы и только у 20 % детей лимфомы локализируются в желудочно-кишечном тракте, обычно в терминальном отделе подвздошной кишки, слепой кишке или восходящем отделе толстой кишки. Во время лапаротомии только у 1/3 больных процесс оказывается локализованным.

При изолированном поражении кишечника или желудка саркоматозный

процесс имеет склонность к медленному распространению. При этом с успехом применяют расширенную резекцию пораженного отдела кишечника или желудка с последующим проведением лучевого лечения и противоопухолевой полихимиотерапии. При поражении илеоцекального угла кишечника заболевание выявляется на ранних стадиях в связи с выраженным болевым синдромом, симулирующим аппендицит. При подобной локализации первичного поражения лимфобластного или пролимфоцитарного гистологического типа заболевание быстро распространяется по лимфатической системе. Но в силу раннего выявления опухолевого процесса (ребенок попадает в хирургическое отделение с диагнозом „острый живот“) у большинства больных возможно радикальное удаление опухоли. Операция заключается в расширенной резекции илеоцекального угла путем правосторонней гемиколектомии с удалением не менее 20 см подвздошной кишки и регионарных лимфатических узлов. После операции проводят химиолучевую терапию. Только оперативное лечение - резекция кишки с лимфатическими узлами - позволяет излечить не более 10% больных. Добавление к оперативному лечению облучения в сочетании с системной противоопухолевой полихимиотерапией дает возможность излечить около 80% детей.

При III и IV стадиях заболевания с целью консолидации ремиссии назначают циклофосфан, винкристин, преднизолон или те же препараты в сочетании с противоопухолевыми антибиотиками (рубомидин, карминоидин, адриамицин). Подобную химиотерапию проводят и после радикальных операций. Больной должен получить не меньше 5-6 курсов лекарственного лечения с интервалами в 3 нед.

Рак желудочно-кишечного тракта у детей встречается крайне редко. По данным детского отделения ВОНЦ

АМН СССР, за 10 лет среди 197 детей со злокачественными новообразованиями желудочно-кишечного тракта только у 6 был диагностирован рак: желудка (3), тонкого (1) и толстого (2) кишечника [Дурнов Л.А. и др., 1977]. По данным литературы, чаще встречается рак толстой кишки [Ремвег О.П., 1970], он выявляется преимущественно у детей старше 10 лет, однако описаны наблюдения рака кишечника у детей до одного года.

Нельзя исключить роль наследственных факторов в этиологии рака желудочно-кишечного тракта у детей. Имеются сообщения о ряде поколений семьи, страдавших раком толстого кишечника и желудка. Вероятно, какой-то семейный фактор провоцирует развитие рака кишечника среди членов этих семей. Это могут быть как негенетические (вирусы, канцерогены, особенности семейного питания и др.), так и генетические факторы или же их комбинация. И наследственным предраковым заболеваниям данной локализации относятся первичные полипозы (ювенильный полипоз, синдром Гарднера, синдром Пейтца-Егерса) и язвенный колит.

По особенностям роста и внешнего вида различают раки энзофитные, блюдцеобразные и эндофитные. При микроскопии чаще обнаруживают аденокарциному. У детей возникают опухоли из так называемых пролиферационных центров роста - мест, где сохраняются самые незрелые и более способные к размножению клетки: периваскулярная ткань, крипты слизистых оболочек и т.п.

Клиническая картина эпителиальных злокачественных опухолей желудочно-кишечного тракта у детей и их особенности изучены недостаточно, это затрудняет своевременную диагностику и рациональное лечение. Кроме того, даже при симптомах, указывающих на рак желудка или кишечника, редко их

правильно трактуют. Одной из особенностей рака желудочно-кишечного тракта у лиц молодого возраста является несоответствие короткого анамнеза и обширности поражения. Это можно объяснить не столько бессимптомностью заболевания, сколько быстрым распространением процесса. При раке желудка и кишечника ребенка обычно госпитализируют уже при выраженных клинических проявлениях. В зависимости от локализации опухоли и индивидуальных особенностей больного преобладает один из 4 синдромов: гастрический, диспептический, перитонеальный и токсико-аллергический. Первый синдром характерен для опухолей желудка и верхнего отдела кишечника. При раке желудка появляются боли в эпигастральной области, тошнота, рвота „кофейной гущей“, похудание и анемизация, отмечается также снижение АД, ускорение СОЭ.

При раке толстой кишки преобладает неспецифический опухолевый симптомокомплекс: слабость, сонливость, похудание, анорексия. Периодически отмечаются жидкий многократный стул и схваткообразные боли в животе. Эти симптомы обусловлены чаще всего острым мезаденитом либо аппендицитом; известно нередкое развитие аппендицита на фоне рака толстой кишки и вряд ли это случайно: опухоль в толстой кишке приводит к нарушению перистальтики и задержке кишечного содержимого в слепой кишке, что вызывает раздражение слизистой оболочки червеобразного отростка и его воспаление. Почти половина детей, страдающих раком толстой кишки, поступали в онкологические отделения через 4-6 мес после аппендэктомии, при которой удаляли катарально измененные отростки. При раке кишечника часто отмечается скрытое кишечное кровотечение и анемизация. В большинстве же случаев первым симптомом заболевания, заставляющим обратиться к врачу, служит

обнаружение опухоли в животе, которая обычно достигает к этому времени больших размеров.

Раковые опухоли при пальпации определяются в виде плотных безболезненных образований. В зависимости от локализации опухоль может быть подвижной или неподвижной. Обследование детей с пальпируемой через переднюю брюшную стенку опухолью необходимо начинать с экскреторной урографии для исключения забрюшинного новообразования, после чего показано рентгенологическое исследование желудочно-кишечного тракта, а иногда проведение эзофагогастроскопии и лапароскопии. Для установления характера опухолевого процесса необходимо цитологическое исследование пунктата или отпечатков с опухоли. Распространенность процесса позволяют уточнить контрастная лимфография и дополнительные рентгенологические исследования органов грудной полости и скелета.

При отсутствии отдаленных метастазов **лечение** злокачественных эпителиальных новообразований желудочно-кишечного тракта у детей необходимо начинать с операции - обширной резекции пораженного органа с удалением регионарных лимфатических узлов. Следует помнить, что воспалительная реакция вокруг опухоли нередко ведет к фиксации ее и мнимой иноперабельности. Даже при рецидивах, но при отсутствии метастазов, следует попытаться выполнить широкую резекцию. После операции проводят противоопухолевую химиотерапию - несколько курсов 5-фторурацила. При своевременном выявлении рака желудочно-кишечного тракта у детей можно добиться хороших результатов лечения.

Карциноиды. В 1888 г. Любарш описал под названием „маленькие нарциномы“ особый вид опухоли, обладающей инфильтративным ростом, но редко метастазирующей; клетки этих опухолей не похожи на клетки рака

кишечника. В 1907 г. Оберндорфер предложил назвать эти опухоли карциноидами. Позднее было показано, что нарциноиды исходят из аргентаффинных клеточек слизистой оболочки тонкой кишки, еще позднее обнаружили нарциноиды вне слизистой оболочки. Гистологические и гистохимические характеристики нарциноидов хорошо изучены. Чаще встречаются типичные нарциноиды в червеобразном отростке и тонкой кишке. Это плотная, обычно одиночная опухоль, очень редко множественная, размером не более 2 см, располагается в подслизистом слое, на разрезе желтоватого цвета.

В червеобразном отростке нарциноид располагается в области верхушки или средней части. Микроскопически нарциноиды представлены скоплением небольших клеточек с богатыми хроматином ядрами, мелкозернистой цитоплазмой. Клетки образуют различные структуры; располагаясь в основном в подслизистом слое, они могут инфильтрировать другие слои стенки. Клетки нарциноидов могут вырабатывать и накапливать серотонин, с чем связано развитие нарциноидного синдрома, типичная картина которого (покраснение верхней половины тела, диарея и сердечная недостаточность по правожелудочковому типу) наблюдается у детей редко. Практически всегда у детей нарциноиды кишечника и червеобразного отростка являются случайными находками на операциях, предпринимаемых по поводу острого аппендицита. Даже при подорожении на нарциноид рентгенологическое обследование часто не позволяет поставить диагноз. Информацию можно получить лишь при ангиографическом исследовании, которое выявляет звездчатое расположение сосудов кишки, стенозы мезентериальных артерий, скудное скопление контрастного вещества в опухоли и отсутствие контрастирования вен в артериальной фазе.

Течение нарциноидов трудно предсказать. Аппендикулярные нарциноиды

протекают обычно доброкачественно, хотя иногда метастазируют. Нарциноиды кишки дают метастазы в 50-70 % случаев, в основном в лимфатические узлы и печень, изредка в кости и легкие. Эти метастазы отличаются от первичной опухоли большими размерами и повышенной секрецией серотонина. Кроме того, даже при нерадикальном хирургическом лечении описаны случаи самопроизвольной регрессии метастазов. **Лечение** локализованных нарциноидов состоит в радикальном их удалении. К лучевой терапии нарциноиды и их метастазы резистентны. Из противоопухолевых химиопрепаратов наиболее действенным оказался 5-фторурацил.

Полипы кишечника - доброкачественные опухоли из эпителия слизистой оболочки кишечника. Полипобразование в кишечнике является морфологическим выражением адаптации слизистой оболочки на внедрение инфекционного агента и изменение физико-химических свойств кишечного содержимого. При наследственных полипозах полипобразование - генетически детерминированный процесс. Наиболее часто полипы выявляются у детей 3-8 лет, они могут локализоваться в любом отделе пищеварительной трубки, но преимущественно в прямой кишке. Обычно наблюдаются одиночные полипы. Диаметр их колеблется от нескольких миллиметров до 2 см. Реже встречаются более крупные полипы. Часто полипы располагаются на ножке, имеют гладкую поверхность и макроскопически представляют собой как бы дублинатуру слизистой. Могут встречаться полипы с широким основанием и бугристой поверхностью. При микроскопии на слизистой оболочке, покрывающей полип, всегда видны участки изъязвления. Сам полип состоит из слабо развитой соединительнотканной стромы и большого количества полиморфных желез, выстланных эпителием. Клетки желез,

образующие полип, сохраняют способность к слизообразованию. По данным В.А. Моисеева (1981), в 32% при микроскопическом исследовании полипов выявляется выраженная пролиферация эпителия. Проллиферативная активность эпителия в железистых полипах заставляет считать их предраковым заболеванием. Известны немногочисленные сообщения о малигнизации полипов у детей [Гинзбург И.С. и др., 1961] и об обнаружении в детских полипах внутриэпителиального рака - рака *in situ*.

Одиночные полипы чаще располагаются в нижнем отделе прямой кишки. При полипозе количество полипов уменьшается по направлению к проксимальному отделу толстой кишки.

В начале развития полипы кишечника **клинически** не проявляются. Кровотечение бывает первым, самым ранним и достоверным симптомом как при одиночных полипах, так при полипозе кишечника: обычно это прожилки алой крови или примеси крови в последних порциях кала. Иногда происходит отрыв полипа, что сопровождается сильным кровотечением.

Второй симптом - боль - чаще отмечается у детей старше 5 лет, она вызвана перекрутом ножки полипа. Частота этого симптома также зависит от количества полипов: при полипозах болевой симптом отмечается значительно чаще, чем при одиночных полипах.

Третий симптом - выделение слизи - отмечается реже, чем перечисленные, но встречается у больных всех возрастных групп. Прочие симптомы - запоры, понос, тенезмы, ложные позывы и другие - непостоянны, встречаются в основном в младшей возрастной группе. Изменения общего состояния при одиночных полипах кишечника обычно не отмечаются. При множественном, локализованном и диффузном полипозе отмечается отставание в физическом развитии. При длительности заболевания свыше года с постоянными, даже

незначительными кровотечениями отмечается выраженная анемия. В отдельных случаях количество эритроцитов может снижаться до  $1,5 \cdot 10^{12}/л$ .

**Трудности диагностики** полипов кишечника у детей обусловлены возрастными особенностями организма.

Осмотр осуществляют по общепринятому в педиатрии методу с обязательными исследованиями крови, мочи и кала на яйца гельминтов. С помощью пальцевой ревизии обнаруживается около 80% полипов прямой кишки. Преимущество этого метода - доступность каждому врачу, недостаток - ограниченная возможность выявления высоко лежащих полипов. Эндоскопическая техника существенно дополняет пальцевой метод обследования.

Эндоскопическая картина полипов характеризуется округлым или овальным опухолевидным образованием, выступающим над поверхностью слизистой оболочки, с гладкой поверхностью, ровными контурами. Цвет слизистой оболочки над полипом либо не отличается от нормальной слизистой оболочки, либо он сочнее и ярче. В большинстве случаев поверхность полипа изъязвлена и покрыта фибринозным или некротическим налетом. Полипы необходимо дифференцировать с доброкачественными подслизистыми новообразованиями (лейомиомы, фибромы и пр.) и злокачественными лимфомами. В отличие от полипов подслизистые образования чаще крупные, располагаются на широком основании и имеют плоскую верхушку. Один из главных отличительных признаков подслизистых новообразований - подвижность слизистой оболочки над опухолью, которую определяют с помощью биопсийных щипцов. Кроме того, слизистая оболочка в месте перехода на подслизистое образование у его основания образует характерную складку. Однако бывают случаи, когда подслизистые неэпителиальные доброкачест-

венные опухоли изъязвляются и являются источниками кишечных кровотечений. В таких случаях дифференциальная диагностика при эндоскопии очень трудна и вопрос о характере опухоли решается только после морфологического исследования.

Для выявления множественных и высоко расположенных полипов необходимо производить рентгенологическое исследование толстой кишки. В качестве контрастного вещества используют водный раствор сульфата бария с танином. Раствор готовят в день исследования: к 1000 мл взвеси сульфата бария добавляют 2-3 г танина. С помощью специального аппарата либо вручную шприцем в просвет толстой кишки под небольшим давлением вводят бариевую взвесь. Полипы при рентгеноскопии и на рентгенограммах определяются в виде округлых просветлений.

При полипозе отмечается более выраженная симптоматика: ухудшение общего состояния, периодические боли в животе, более выраженные кровотечения и анемизация.

Различают истинный диффузный полипоз наследственного характера и вторичный, возникающий как следствие язвенного энтероколита.

Среди истинных полипозов выделяют три основные разновидности: 1) ювенильный полипоз, 2) синдром Гарднера, 3) синдром Пейтца-Егерса. По данным многочисленных наблюдений, в происхождении этих групп полипоза важную роль играют наследственные факторы. Считается, что заболевания наследуются аутосомно-доминантно и вызываются мутацией одного гена (различного при разных заболеваниях) с экто- и энтодермальным тропизмом. Его различная активация объясняет появление только отдельного полипа, или только энтодермальных отклонений, либо всей совокупности признаков, присущих данному заболеванию.

Ювенильный полипоз проявляется начиная с 6-летнего возраста в отличие от аденоматозного, вторичного полипоза, чаще обнаруживаемого после 30 лет. Как правило, ювенильному полипозу соответствуют врожденные аномалии других органов: пороки сердца, незавершенный поворот кишечника, стеноз трахеи.

Синдром Гарднера включает триаду признаков: опухоли мягких тканей (чаще доброкачественные опухоли кожи - фибромы, аденомы Прингля и др.), костей (остеома черепа, нижней челюсти, эпидермоидные кисты) и аденоматозный полипоз толстого кишечника. Кожные и костные изменения появляются раньше полипов. Их выявление должно служить показанием к обследованию кишечника.

Для синдрома Пейтца-Егерса характерны: наследственность (аутосомно-доминантная), полипоз желудочно-кишечного тракта, пигментные высыпания на коже лица и слизистых оболочках. Родинки (лентиго) обычно появляются при рождении или в первые месяцы жизни, редко - у взрослых. Они располагаются вокруг естественных отверстий, на пальцах рук и ног, в подколенной области. На лице отмечается интенсивная окраска губ, носа, скул и слизистой оболочки щек (более интенсивная пигментация около рта); лицо как бы забрызгано множеством пятен меланина. Реже пятна локализуются на ноньонктиве век, на шее, ушах, около пупка и в анальной области. Со временем пигментация проявляет тенденцию к обесцвечиванию или даже полному исчезновению в возрасте половой зрелости. Так как врожденные полипозы кишечника относят к облигатным предракам, то за такими больными необходимо вести тщательное наблюдение и при возможности проводить радикальное лечение как можно раньше. Большое значение для выяснения распространенности и характера процесса имеют та-

кие методы диагностики, как рентороманоскопия с биопсией подозрительных на малигнизацию полипов, фиброколоноскопия и контрастное рентгенологическое исследование кишечника. Однако следует помнить, что малые полипы неразличимы при рентгенологическом обследовании. В таких случаях только на операции удастся установить степень поражения кишечника.

Рассчитывать на обратное развитие полипов кишечника у детей при консервативном лечении не приходится. Медикаментозное излечение полипов считается невозможным и нереальным. Среди детских хирургов общепринято **лечить** полипы только хирургическим способом.

Данные об аденокарциномах, развивающихся из полипов толстой кишки у детей, вызывают онкологическую настроенность и высокую хирургическую активность. Оперативное удаление одиночных полипов с предварительной перевязкой и/или прошиванием основания полипа лигатурой можно производить амбулаторно. При невозможности выполнить операцию амбулаторно ребенка госпитализируют на 2-3 дня. Операцию производят под общим обезболиванием. После очистительной клизмы пальцем, введенным в прямую кишку, легко удается вывести полип наружу и наложить или прошить шелковой лигатурой его ножку, захватив предварительно ее мягким зажимом. После наложения лигатуры ножку полипа пересекают, на этом операцию заканчивают. При высоко расположенных полипах, которые проявляются повторными кровотечениями, приходится удалять полипы лапаротомным доступом. После вскрытия брюшной полости нижнесрединным разрезом пальпаторно ревизуют толстый кишечник. Обнаружив полип, его фиксируют между большим и указательным пальцами левой руки и вскрывают над ним просвет кишки. Полип вывихивают через рану кишки на-

ружу, ножку прошивают, перевязывают и полип отсекают. Стенку кишки зашивают в поперечном направлении двухрядным швом. При больших полипах (опухолеподобных) производят резекцию пораженной кишки с анастомозом конец в конец.

### • Опухоли печени

Опухоли печени составляют около 3 % всех злокачественных новообразований детского возраста [Дурнов Л.А., 1980]. Еще чаще встречаются вторичные, метастатические поражения печени. Первичные опухоли печени выявляются преимущественно у детей до 5 лет.

Возникновение злокачественных опухолей печени у детей в отличие от взрослых не является следствием цирроза печени. Другие факторы возникновения новообразований печени у взрослых могут иметь определенное значение и у детей. Сюда относятся предшествующие инфекционные заболевания, попадание в организм с пищей афлотонсинов, гербицидов, пестицидов и других ядохимикатов, глистные инвазии. В экспериментах установлена связь между развитием злокачественных опухолей печени у потомства подопытных животных и введением с пищей во время беременности нанцерогенных нитрозо- и аминоказосоединений (трансплацентарный бластомогенез).

Опухоли печени у детей сравнительно редки. По данным детского онкологического отделения ВОИЦ АМН СССР (см. классификацию), среди первичных новообразований печени преимущественно встречаются злокачественные эпителиальные опухоли (гепатобластомы и гепатонарциномы) и доброкачественные опухоли мезенхимального происхождения.

Гепатобластома - групповое понятие, к которому относят два основных варианта первичных злокачественных опухолей, встречающихся только в дет-

### Классификация опухолей печени у новорожденных и детей

#### Доброкачественные:

- Неопухолевые эпителиальные поражения
  - Солитарная узловатая гиперплазия
  - Множественная узловатая гиперплазия
  - Дополнительная доля

#### Эпителиальные опухоли

- Опухоль из остатков надпочечника
- Аденома из печеночных клеток
- Аденома из желчных протоков, кисты (непаразитарные)

#### Мезенхимальные опухоли

- Мезенхимальная гамартома
- Кавернозная ангиома
- Гемангиоэндотелиома новорожденных

#### Тератомы

#### Злокачественные:

##### Эпителиальные опухоли

- Гепатобластома
  1. Эпителиальный тип
  2. Смешанный тип
- Гепатоцеллюлярный рак

##### Мезодермальные опухоли

- Мезенхимома
- Саркома

##### Метастатические опухоли

сном возрасте. Чаще наблюдается эпителиальный тип опухоли, состоящий преимущественно из эпителиальных клеток различной степени зрелости, и смешанный эпителиально-мезенхимальный тип, или смешанная гепатобластома. В опухолях эпителиального типа могут присутствовать три вида эпителиальных клеток различной зрелости: а) апластические, б) эмбриональные, в) фетальные. При смешанном типе (эпителиально-мезенхимальном) наряду с эпителиальным компонентом большую часть опухоли составляют мезенхима различной степени зрелости и ее производные: остеонидная, хрящевая, сосудистая ткань, гладкая и поперечно-исчерченная мышечная ткань и др.

Манроскопически гепатобластома обнаруживается в виде одиночного узла, обычно расположенного в правой доле печени. Реже опухоль представлена множественными узлами диаметром от 1-2 до 15 см и более. Часть узлов имеет плотную консистенцию, часть — мягкую. Примерно в  $\frac{1}{3}$  случаев на эпителиальные, так и смешанные гепатобластомы обнаруживаются признаки инвазивного роста. Часть этих опухолей метастазирует в лимфатические узлы брюшной полости, легкие, ноздри и мозг. Описаны случаи внутриутробного метастазирования гепатобластом [Шабанов М.А. и др., 1981]. Метастазирование может происходить одновременно за счет эпителиального и мезенхимальных компонентов первичной опухоли.

Гепатонарцинома (гепатоцеллюлярный рак) у детей мало чем отличается от аналогичной патологии у взрослых. Эта опухоль преимущественно выявляется у детей старше 4 лет и крайне редко у новорожденных. Манроскопически опухоль состоит из анаплазированных клеток печеночной паренхимы, образующих уродливые структуры. Макроскопическая картина определяется типом роста опухоли: узловатым, массивным или диффузным. В зависимости от типа роста, наличия некрозов, кровоизлияний и пропитывания желчью гепатоцеллюлярный рак может выглядеть весьма пестро. Консистенция опухоли чаще мягкая, так как печеночные клетки не стимулируют значительного коллагенообразования. Поверхность разреза опухоли обычно коричневатого цвета, иногда с зеленоватым оттенком за счет пропитывания желчью. Нередко гепатокарциномы возникают мультицентрично.

Доброкачественные мезенхимальные опухоли печени относятся к врожденным заболеваниям, но из-за медленного роста могут проявляться иногда только у детей старшего возраста. Наибольшее количество публика-



ций касается именно этой группы опухолей.

Кавернозная гемангиома макроскопически чаще представлена одиночным узлом, но иногда может быть множественной. Большинство гемангиом располагается в толще печени, но некоторые опухоли в процессе роста достают капсулы, растягивают ее и достигают больших размеров. Узлы кавернозной ангиомы имеют красновато-пурпурный цвет и мягкую консистенцию, со временем в них развиваются дегенеративные процессы с последующим фиброзом и даже обызвествлением. Микроскопически кавернозная гемангиома печени ничем не отличается от своих аналогов иной локализации.

Гемангиоэндотелиому новорожденных в гистологических классификациях относят к доброкачественным новообразованиям на основании микроскопической картины. Однако эта опухоль клинически может протекать очень злокачественно, так как нередко дает рецидивы и отдаленные метастазы. Примерно в  $1/3$  случаев гемангиоэндотелиома имеет распространенный характер с одновременным поражением кожи, легних, лимфатических узлов и костей. Смерть может наступить в течение нескольких месяцев от тяжелой сердечной недостаточности, кровотечения в брюшную полость при разрыве сосуда, печеночной недостаточности (при массивном поражении органа) и метастазов. Макроскопически опухоль представлена одиночным или множественными мягкими узлами с нечетко отграниченным краем. Микроскопически новообразование состоит из многочисленных, сообщающихся между собой каналов, выстланных эндотелиальными клетками.

Мезенхимальная гамартома солитарное образование, иногда достигающее значительных размеров. Обычно гамартома имеет плотную консистенцию, но иногда в опухоли обра-

зуются кистозные полости за счет дегенерации соединительной ткани или растяжения желчных протоков. Основным компонентом опухоли является рыхлая соединительная ткань, в которой расположены причудливо ветвящиеся многочисленные желчные протоки и комплексы беспорядочно расположенных печеночных клеток.

Клиническая картина опухолей печени у детей чрезвычайно разнообразна. Как правило, развитие болезни идет постепенно. Только в редких случаях наблюдается острое течение. Практически всегда выявляется ряд общих признаков: изменение поведения ребенка, бледность кожных покровов, похудание, снижение аппетита, боли в животе, тошнота, анемия, ускорение СОЭ и др. Поводом обращения к врачу служит увеличение живота и обнаружение опухоли в брюшной полости. При пальпации область печени обычно безболезненная, печень чаще всего равномерно увеличена, поверхность ее бугристая, иногда отчетливо определяется опухолевый узел, смещающийся вместе с печенью при дыхании. В далеко зашедших случаях определяется подкожная сосудистая сеть в верхней половине живота и нижней половине грудной стенки. Сдавление печеночных и портальных вен опухолевыми узлами приводит к развитию асцита. При прорастании или сдавлении крупных внутрипеченочных протоков может наблюдаться желтуха, но чаще ее не бывает, так как даже при значительном поражении паренхимы печени остаточная ткань обладает большими компенсаторными возможностями. Поэтому и функциональная недостаточность печени возникает поздно, в терминальных стадиях болезни. Почти у каждого третьего больного отмечается спленомегалия.

Решающим и часто окончательным методом дооперационной диагностики опухолей печени у детей является рентгенодиагностика. Ведущим методом

признана ангиография, которая позволяет проводить и дифференциальный диагноз и определять план оперативного лечения. Сканирование печени выявляет очаговые дефекты накопления изотопа, но не дает возможности судить о характере процесса, а кроме того, позволяет выявить узлы диаметром не меньше 2 см.

Большое значение для диагностики опухолей печени и других органов брюшной полости имеет метод компьютерной томографии. Получаемая при этом информация обрабатывается на ЭВМ и выдается в виде отдельных поперечных топографоанатомических срезов, имитирующих так называемый пироковский срез. Расстояние между срезами можно доводить до 4 мм. При исследовании печени обычно производится 10-15 таких срезов. На компьютерной томограмме печени отражены ее форма, величина, взаимоотношение с другими органами, структура и плотность паренхимы. Одновременно с изображением печени на разных уровнях выявляются также поджелудочная железа, желчный пузырь и его протоки, селезенка, почки, крупные сосуды и лимфатические узлы. Первичные опухоли печени или метастазы на компьютерно-томографических срезах представлены в виде очагов иной, чем печеночная ткань, плотности, различной формы с четкими контурами. Минимальный диаметр выявляемых патологических образований - 0,5 см. Наряду с опухолями печени хорошо дифференцируются кистозные образования, кальцификаты, изменения, вызывающие увеличение или сморщивание паренхимы. Компьютерная томография позволяет выявить изменения в печени, обусловленные внепеченочными образованиями, что важно для дифференциального диагноза при забрюшинных и внутрибрюшинных опухолях.

В ряде случаев для выявления патологических образований, имеющих одина-

ковую плотность с паренхимой печени (гемангиомы), прибегают к усилению поглощения опухолью рентгеновских лучей путем введения йодсодержащих контрастных веществ. Лучевая нагрузка при компьютерной томографии не превышает дозу, получаемую при обычных рентгенологических исследованиях органов брюшной полости.

В целях диагностики и дифференциальной диагностики (при циррозах печени и метастатическом ее поражении) показано проведение лапароскопии с пункционной биопсией патологических очагов.

В практике онкологических клиник широко используется лабораторный тест, который значительно облегчил дифференциальную диагностику. Это иммунологический метод обнаружения в сыворотке эмбриоспецифического белка - альфа-фетопротеина (реакция Абелева - Татаринова). При гепатобластоме примерно в 90 % случаев обнаруживается высокий уровень альфа-фетопротеина в сыворотке крови, реакция специфична также при гепатоцеллюлярном раке и герминогенных тератобластомах. При других опухолях не наблюдается повышения уровня этого белка в крови, который в норме у детей и взрослых отсутствует. Динамика содержания альфа-фетопротеина при хирургическом лечении указанных опухолей является объективным методом оценки радикальности операции: после полного удаления опухоли альфа-фетопротеин исчезает из крови через 2 нед и вновь появляется при возникновении рецидива и метастазов, которые клинически и рентгенологически могут еще и не определяться.

При тотальном поражении печени или метастазах опухоли в другие органы, а также при мультицентрическом поражении печени от операции следует отказаться. При ограниченном поражении печени необходимо выполнять широкую резекцию в пределах здоровых тка-

ней: даже при небольших опухолях в левой доле печени нужно выполнить лобэктомию. Вылущивание опухоли из печени бессмысленно. Опыт показывает, что дети хорошо переносят обширные резекции печени - до 75 % всей массы печени.

Лучевая терапия оказывает лечебное действие при гемангиомах, в некоторых случаях может привести к излечению. При злокачественных опухолях лучевая терапия - паллиатив, позволяющий продлить жизнь и в ряде случаев облегчить страдания.

Для лекарственного лечения злокачественных первичных опухолей печени применяют различные противоопухолевые препараты и их комбинации. Препараты вводят внутривенно, а также непосредственно в печень через печеночную артерию и пупочную вену. Это дает лишь временное улучшение состояния больного и в ряде случаев частичную регрессию опухоли.

### • Опухоли поджелудочной железы

У детей первичное поражение поджелудочной железы опухолями встречается крайне редко. Даже в работах, обобщающих многолетний опыт крупных детских хирургических и онкологических клиник, приводятся лишь единичные случаи опухолей поджелудочной железы у детей [Дурнов Л.А., 1972; Баиров Г.А., 1978]. На основании немногочисленных публикаций создается впечатление, что у детей частота доброкачественных и злокачественных опухолей одинакова. Доброкачественные представлены в основном кистоаденомами (опухоли эпителиального происхождения), соединительнотканными новообразованиями (липомы и фибромы) и тератомами. Крайне редко возникают доброкачественные опухоли из островков Лангерганса (инсуломы, язвообразующие аденомы). Из злокачественных

опухолей чаще всего встречается рак, реже нарциноиды и саркомы.

Доброкачественные новообразования поджелудочной железы обнаруживаются преимущественно у детей до 3-5 лет, злокачественные - у детей старше 10 лет.

**Клиническая картина.** Общее состояние детей с доброкачественными новообразованиями поджелудочной железы длительно может оставаться нормальным. Только при больших опухолях нарушается эвакуаторная функция желудка, дети начинают худеть. При злокачественных новообразованиях всегда отмечается более или менее выраженный опухолевый симптомокомплекс: похудание, адинамия, бледность кожных покровов, интоксикация.

Начало заболевания при доброкачественных опухолях и кистах довольно скудно симптомами. Первые признаки обычно проявляются при сдавлении опухолью желудка и ободочной кишки. Ребенок начинает жаловаться на неопределенные боли в животе, появляющиеся после приема пищи, тошноту, реже рвоту. Иногда отмечаются запоры, задержка газов, у ребенка снижается аппетит. Длительное время диагноз остается неясным. Основным симптомом, позволяющим заподозрить опухоль, является пальпируемое в эпигастрии образование.

Злокачественные опухоли проявляют себя более выраженной симптоматикой. Боли - один из самых ранних признаков, они могут быть слабыми, умеренными и сильными, но длительными, тупыми в верхнем отделе живота с иррадиацией в поясницу. Иногда боль начинается в поясничной области и распространяется кпереди. Облегчение приносит сгибание позвоночника. Похудание может предшествовать всем другим симптомам и быстро прогрессировать. Вслед за болью и похуданием обычно возникает желтуха, сначала едва заметная, затем стойкая и на-

растающая. Помимо перечисленных симптомов, довольно рано отмечается потеря аппетита, тошнота и рвота. При прорастании опухоли в двенадцатиперстную кишку и желудок в рвотных массах может быть примесь крови. Иногда запоры чередуются с поносами. Вслед за появлением желтухи кал обесцвечивается, а моча приобретает цвет пива. При пальпации живота удается выявить лишь болезненность и ригидность мышц в подложечной области или правом подреберье. Отчетливо пальпируемая опухоль - признак неоперабельности злокачественных новообразований поджелудочной железы у детей.

**Диагностика.** Данные клинического обследования и лабораторные исследования малоинформативны для установления опухоли поджелудочной железы. Решающее значение в постановке диагноза принадлежит рентгенологическим методам исследования, главным образом компьютерной томографии, позволяющей точно установить локализацию опухолевидного образования, связь опухоли с близлежащими органами и тканями, а также ее структуру (кистозная, солидная, смешанная). С помощью традиционных рентгенологических методов удается выявить только косвенные признаки опухолевого процесса в области поджелудочной железы. Так, по данным обзорной рентгенографии брюшной полости можно предположить поражение поджелудочной железы при обнаружении дополнительной тени высокой интенсивности в области железы. Исследование желудочно-кишечного тракта с контрастным веществом дает возможность выявить деформации соседних органов в результате давления на них опухоли поджелудочной железы. Селективная ангиография (целиакография) может обнаружить смещение артериальных сосудов и возникновение на фоне поджелудочной железы либо избыточной патологической

васкуляризации, либо васкулярного дефекта.

Дифференциальный диагноз проводят с новообразованиями, исходящими из других органов брюшной полости и забрюшинного пространства.

Опухоли печени в отличие от опухолей поджелудочной железы преимущественно отчетливо пальпируются либо справа, либо слева в подреберье. Желтуха при опухолях печени у детей появляется редко и поздно. При гепатобластоме и эмбриональном раке печени - наиболее частых новообразованиях печени у детей - в сыворотке крови определяется высокий титр альфа-фетопротеина (положительная реакция Абелева-Татарнинова). Рентгенологические и радиоизотопные исследования помогают уточнить диагноз.

Опухоли и кисты сальника, брыжейки и кишечника удается иногда отличить от новообразований поджелудочной железы при пальпации. Обычно эти опухоли располагаются в среднем этаже брюшной полости и смещаемы. Наиболее информативны данные лапароскопии либо лапаротомии. Забрюшинные опухоли (нефробластомы и нейробластомы) чаще всего пальпируются в боковых отделах живота и имеют характерные признаки на урограммах и ангиограммах. При этих опухолях, как и при лимфогенной саркоме брюшной полости, поджелудочная железа может быть вовлечена вторично в результате прорастания указанных новообразований.

**Лечение** опухолей поджелудочной железы возможно только хирургическим путем. Доброкачественные опухоли обычно четко отграничены от ткани железы выраженной капсулой. Операции по поводу доброкачественных новообразований чаще всего ограничиваются вылушиванием опухоли, но в ряде случаев приходится резецировать часть поджелудочной железы. Дети со злокачественными опухолями

практически всегда поступают в хирургические отделения в неоперабельном состоянии, вмешательство ограничивается биопсией опухоли. Консервативное лечение злокачественных новообразований поджелудочной железы позволяет лишь на короткое время приостановить рост опухоли. Тем не менее, особенно при саркомах, необходимо всегда проводить противоопухолевую химиотерапию и облучение, так как в ряде случаев удается достичь выраженного положительного результата.

- Опухоли селезенки

У детей первичное изолированное поражение селезенки доброкачественными и злокачественными новообразованиями встречается крайне редко. Описаны единичные наблюдения, касающиеся первичных опухолей селезенки у взрослых. Можно предположить, что и у детей могут возникать гемангиомы, лимфангиомы, тератомы, а также ангиосарномы, фибросаркомы и лимфосарномы. Обычно же в педиатрической практике наблюдают вторичное поражение селезенки при системных заболеваниях (лейкоз, лимфогранулематоз, лимфосарнома) и при врастании в нее опухолей из близлежащих органов и тканей (нефробластомы, нейробластомы, саркомы нишечнина).

Доброкачественные опухоли селезенки растут медленно и не достигают больших размеров. Общее состояние больных не изменяется. В дифференциально-диагностическом отношении необходимо помнить о возможности развития в селезенке множественных и одиночных гладкостенных кист с геморрагическим содержимым. Кисты селезенки, медленно увеличиваясь, могут достигать гигантских размеров, что приводит иногда к диагностическим трудностям. Лечение доброкачественных новообразований - хирургическое, проводят спленэктомию.

- Опухоли яичников

Различают нистозные (кистомы) и плотные (солидные) опухоли яичников; могут образовываться и истинные неопухолевые ретенционные кисты, которые по внешнему виду нельзя отличить от кистом (табл. 5). Правда, в детском возрасте ретенционные кисты возникают крайне редко, поэтому у девочек любое новообразование в яичниках следует первоначально расценивать как опухоль.

О частоте указанных новообразований можно судить лишь приблизительно, главным образом по данным детских онкологических отделений. По статистике детской клиники ВОИЦ АМН СССР, девочки с опухолями яичников составляют в среднем 2 % детей, страдающих злокачественными заболеваниями. Среди детей с опухолями брюшной полости, включая системные злокачественные процессы типа лимфо- и ретикулосарком, девочки с опухолями яичников составляют 18% (из них до 35 % злокачественных).

У девочек до 2 лет опухоли яичников выявляются крайне редко, наиболее часто они обнаруживаются в возрасте старше 10 лет. Чаще поражается правый яичник (55%). В 10% случаев встречается двустороннее поражение яичников.

В детском возрасте преимущественно встречаются доброкачественные опухоли яичников, а именно нистозные эпителиальные новообразования. Принято считать, что эти опухоли происходят из поверхностного (целомического) эпителия (мезотелия), покрывающего яичник, и из подлежащей овариальной стромы (ВОЗ, 1977). У девочек встречаются оба основных типа кистозных опухолей (нистом) яичников - муцинозные и серозные кисты. Серозные кисты наблюдаются чаще муцинозных. Каждый из указанных вариантов кистом имеет злокачественный

Таблица 5

## Опухоловидные образования и опухоли яичников у девочек

Характер образования	Происхождение	Наименование	Течение	
			доброкачественное	злокачественное
Ретенционная киста	Фолликул	Киста фолликулярная	+	
	Надъяичниковый придаток	Киста параовариальная	+	
Опухоль	Герминативные клетки	Зрелая тератома	+	+
		Дисгерминома		
	Строма и мезенхима половых тяжей	Незрелая тератома		+
		Тератобластома		++
Хорионкарцинома	Хорионкарцинома		+++	
	Гранулезоклеточная опухоль		+	
	Тена-клеточная опухоль		+	
Кистома	Целомический эпителий	Арренобластома		+
		Кистома серозная	+	+
		Кистома муцинозная	+	

аналог. Пограничные и злокачественные формы серозных и муцинозных кистом имеют четко выраженное папиллярное строение, но наиболее злокачественный тип эпителиальных опухолей яичников - карцинома - по своей структуре является преимущественно солидной опухолью. Вообще же эпителиальные злокачественные новообразования яичников больше свойственны взрослым больным. По литературным данным, различные гистологические варианты злокачественных опухолей яичников у девочек распределяются по частоте в следующем порядке: герминогенные опухоли - 63,3 %, опухоли стромы полового тяжа - 24,7 %, эпителиальные опухоли - 4,5 %, прочие - 7,5 % [Fahalns P., 1978]. Крайне редко у детей происходит озлокачествление кистом.

Герминогенные опухоли происходят из полипотентных эмбриональных герминогенных клеток, они могут иметь разнообразную гистологическую структуру и различные варианты прогрессии опухолей - от доброкачественных до

высокозлокачественных вариантов. В герминогенных опухолях обнаруживают производные одного, либо всех трех зародышевых листков (энтодермы, энтодермы и мезодермы). В международной классификации опухолей яичников (ВОЗ, 1977) в группу герминогенных опухолей включены различные варианты тератом, дисгерминомы, эмбриональные карциномы, опухоли эндодермального синуса и хорионэпителиомы. При перечисленных новообразованиях иммунологическое исследование сыворотки крови выявляет альфа-фетопротеин. Наивысшие титры реакции Абелева-Татарина отмечаются при тератобластомах, эмбриональных карциномах и опухолях эндодермального синуса (мезонефромах).

Опухоли стромы полового тяжа состоят в основном из двух типов клеток - элементов полового тяжа (гранулезные клетки и клетки Сертоли) и стромальных элементов (тена-клетки и клетки Лейдига). При опухолях этой группы отмечаются те или иные гормональные

отклонения. Гранулезонлеточные опухоли обычно бывают эстрогенными, но могут быть неактивными или, редко, андрогенными. Они протекают злокачественно, но иногда при низкой степени злокачественности отмечается длительное течение заболевания с поздним метастазированием. Среди гранулезостромальных опухолей значительно выделяются по клиническим проявлениям и прогнозу опухоли типа теком, представляющие собой стромальные опухоли из тена-клеток с насыщенной липидами цитоплазмой. Текомы необходимо дифференцировать от диффузных гранулезоклеточных опухолей. Для этой опухоли характерна избыточная продукция эстрогенов, и, кроме того, теномам свойственно доброкачественное течение. У девочек встречаются и абсолютно противоположные по своим проявлениям опухоли из этой же группы новообразований, а именно андробластомы, они клинически проявляются вирилизующими признаками, хотя иногда могут быть эндокринологически неактивными. Гистологически андробластомы представлены преимущественно клетками Сертоли-Лейдига различной степени зрелости; в некоторых случаях обнаруживаются индифферентные гонадные клетки эмбрионального типа. Высокодифференцированные формы этих новообразований являются почти всегда доброкачественными, менее зрелые формы склонны к злокачественному течению.

У девочек младшей возрастной группы могут встречаться опухоли, имеющие строение гонадобластом. Эти опухоли состоят из двух основных типов клеток: больших зародышевых клеток, похожих на клетки дисгерминомы и семиномы, и маленьких, напоминающих клетки незрелой гранулезы и клетки Сертоли; кроме того, строма опухоли может содержать клетки, напоминающие лютеиновые и клетки Лейдига. Гонадобластомы возникают почти ис-

ключительно у больных с дисгенетическими яичниками, большинство из которых являются хроматиноотрицательными и имеют Y-хромосомы.

Клиническая картина. Яичник свободно располагается в малом тазу и первоначальное его увеличение не вызывает заметных ощущений. Однако незначительные неприятные ощущения, ноющие боли или легкое чувство тяжести, связанные с расприанием органа, растущей опухолью, должны быть обязательно, но на них не обращают внимания. Выраженные боли и увеличение живота появляются значительно позднее, по мере роста опухоли. Симптомы (преимущественно боли), заставляющие больного обратиться к врачу, появляются, когда нарушается кровообращение в опухоли вследствие перекручивания ножки кисты, происходит резкое перерастяжение капсулы опухоли из-за кровоизлияния или яичник фиксируется к соседним органам (в результате сосудистых поражений, прорастания опухолью капсулы или присоединившейся инфекции).

Перекручивание ножки кисты наблюдается у девочек чаще, чем у взрослых женщин. Это объясняется прежде всего некоторыми топографоанатомическими особенностями детского возраста (малые размеры матки, относительно высокое расположение яичников, менее благоприятные соотношения между опухолью и мочевым пузырем при его наполнении и опорожнении). Перекручивание ножки опухоли у девочек могут спровоцировать запоры, переполнение мочевого пузыря, подъем тяжестей, прыжки, резкие повороты тела и т.п. При небольших опухолях и неполном перенруте ножки боли могут самостоятельно пройти, но через некоторое время возобновиться.

При остром перекруте ножки кисты наблюдаются обычно симптомы острого живота: сильные приступообразные или постоянные боли внизу живота,

вздутие нишечнина, тошнота, рвота, задержка газов и кала или понос, учащенное или затрудненное мочеиспускание, напряжение мышц нижнего отдела передней брюшной стенки, раздражение брюшины, учащенный пульс, иногда небольшое повышение температуры тела.

К острым осложнениям кисты относится также разрыв ее стенки, что наблюдается в 10% всех случаев [Бухны А.Ф. и др., 1981]. В таких ситуациях развивается картина острого живота.

Сращение опухолей яичника с кишечником может послужить причиной хронической или острой кишечной непроходимости. При остром перекруте ножки кисты, сращенной с кишечником, угроза и опасность заворота кишки, закручивающейся вместе с кистой, особенно велики.

Помимо описанных проявлений, у девочек с опухолями яичников могут отмечаться эндокринные нарушения. В препубертатном возрасте наиболее частыми симптомами являются признаки преждевременного полового созревания, у менструирующих девушек - различные формы расстройства месячных: беспорядочные маточные кровотечения или аменорея.

**Диагностика.** Распознавание опухолей яичников базируется в основном на данных объективного исследования. Во время осмотра необходимо оценить общее состояние девочки, степень развития подкожной жировой клетчатки, выраженность вторичных половых признаков и соответствие их возрасту и физическому развитию. При пальпации и перкуссии живота обычно удается выявить в нижнем этаже брюшной полости округлое образование с гладкой поверхностью. Нередко опухоли яичников располагаются в полости малого таза и тогда при ощупывании передней брюшной стенки удается определить лишь верхний полюс опухоли. При по-

дозрении на опухолевое образование внизу живота необходимо произвести ректоабдоминальное (бимануальное) исследование, которое при малейших затруднениях необходимо делать под наркозом. Не следует забывать о предварительном опорожнении мочевого пузыря (самостоятельно или через катетер), так как переполненный пузырь может быть принят за нисту. Исследование должно быть бережным и неторопливым, так как за это время следует получить ответы на следующие необходимые в диагностическом и дифференциально-диагностическом отношениях вопросы:

1) имеется ли какое-либо образование в полости таза;

2) если имеется, то где оно располагается по отношению к прямой кишке, из каких органов может исходить (забрюшинное пространство, лимфатические узлы таза, кости таза, мочевой пузырь, матка, яичники, кишечник или сальник);

3) какова величина опухоли и ее консистенция;

4) какова поверхность опухоли, смещаемость, имеется ли болезненность при пальпации и смещении;

5) операбельна ли опухоль, нет ли иных образований в брюшной полости и полости таза (метастазов по брюшине, в сальник, в лимфатические узлы);

б) имеется ли асцит.

В типичных случаях опухоль яичника - подвижное образование, круглой или яйцевидной формы, эластической или плотной консистенции, расположенное в малом тазу или несколько выше (в зависимости от возраста девочки), соответственно придаткам матки.

При больших новообразованиях, занимающих всю полость малого таза и не смещающихся при бимануальной пальпации, трудно отдифференцировать опухоли яичника от другой опухолевой патологии органов таза. В таких случаях необходимо произвести обзорную рент-



генографию брюшной полости, урографию, цистографию, ирригографию, а также лапароскопию. Данные комплексного обследования иногда дают возможность до операции уточнить локализацию опухолевого процесса, выявить метастазы.

Целесообразно определить реакцию Абелева-Татарина. При тератобластоме, мезонефроме и хорионэпителиоме она бывает положительной. Эта реакция имеет не только большое диагностическое значение, но и позволяет следить за динамикой процесса в ходе лечения. После радикального удаления указанных новообразований реакция становится отрицательной. При рецидивах и метастазах реакция вновь становится положительной еще до проявлений неблагоприятия.

**Дифференциальная диагностика** при осложненных опухолях яичников (перекручивание ножки опухоли, кровоизлияния в опухоли, разрыв стенки кисты, сращение с соседними органами, инфицирование опухоли) необходима с такими заболеваниями, как острый аппендицит, перитонит, острая кишечная непроходимость, дивертикул, имеющими сходные клинические симптомы. Для дифференциации с этими заболеваниями достаточно произвести обзорную рентгенографию брюшной стенки и ректальное исследование.

При распознавании опухоли яичника необходимо также исключить опущенную в малый таз блуждающую почку, мезентериальную или энтерогенную кисту, копростаз, воспалительные изменения червеобразного отростка и придатков матки, беременность. В большинстве случаев тщательно собранный анамнез и правильная интерпретация данных объективного обследования (биомануальная пальпация!) и рентгеноло-

гических исследований (обзорная рентгенография брюшной полости, экскреторная урография, ирригография и цистография) позволяют отличить опухоль яичника от перечисленных заболеваний, а также от опухолей мочевого пузыря, забрюшинного пространства, лимфатических узлов и костей таза.

Лечение опухолей яичников у детей отличается от лечения взрослых женщин прежде всего щадящим характером оперативных вмешательств. Даже при явно злокачественных новообразованиях яичника удаляют придатки с одной стороны, в то время как у женщин необходимо провести надвлагалищную ампутацию матки с придатками. Избыточный радикализм операций у детей не улучшает отдаленные результаты. Другая особенность в том, что при злокачественных новообразованиях яичников в отличие от рака других локализаций допустимы нерадикальные операции. Диссеминация опухоли по брюшине и даже метастазы в печени не должны побуждать к отказу от удаления первичной опухоли, улучшающего условия для проведения лучевого лечения и химиотерапии. Резекция сальника при злокачественных опухолях яичника обязательна даже при отсутствии видимых метастазов. Удаление его предупреждает появление в нем метастазов, что наблюдается очень часто, а кроме того, значительно медленнее накапливается асцитическая жидкость.

После операции по поводу злокачественных новообразований яичников показано облучение всей брюшной полости с более высокими дозами на малый таз и парааортальные лимфатические узлы. Одновременно с облучением и после его окончания следует провести курсы противоопухолевой полихимиотерапии.

## СПИСОК ЛИТЕРАТУРЫ

- Антигитов Г.Н., Нопин И.Л.* Заворот большого сальника у детей. - Вестн. хир., 1979, № 11, с. 124-127.
- Анолян В.Г.* Хирургическая гепатология детского возраста. - М.: Медицина, 1982. - 384 с.
- Альхимович Е.А.* Индивидуальные различия формы, размеров и положения толстой кишки новорожденных. - Тр. Ленингр. педиатр, мед. ин-та, 1970, т. 56, с. 59-65.
- Арбулиев Н.Г.* Резорбтивная функция кишечника при наружных кишечных свищах. - Клин, хир., 1979, № 2, с. 7-10.
- Бабашев Б. С, Назиров Р. А., Халилов Д.Ш.* Н казуистике безоаров желудочно-кишечного транта у детей. - Азербайдж. мед. журн., 1980, № 5, с. 65-69.
- Баиров Г.А.* Хирургия поджелудочной железы у детей. - Л.: Медицина, 1978. - 168 с.
- Баиров Г.А.* Неотложная хирургия детей. - Л.: Медицина, 1973. - 471 с.
- Баиров Г.А., Куш Н.Л.* Повреждения органов брюшной полости и забрюшинного пространства у детей. - Киев: Здоров'я, 1975. - 144 с.
- Баиров Г.А., Пугачев А.Г., Шапнина А.П.* Хирургия печени и желчных протоков у детей. - Л.: Медицина, 1970. - 278 с.
- Басе М.М., Ситновский Н.Б.* Заболевания и повреждения прямой кишки у детей. - М.: Медицина, 1968. - 124 с.
- Бернутов А.Н., Цыбулян Г.Н., Занурдаев В.Е.* Лапароцентез в диагностике повреждений органов брюшной полости. - Хирургия, 1971, № 1, с. 20.
- Биезинь А.П.* Диагностика хирургических заболеваний органов грудной и брюшной полости у детей. - М.: Медицина, 1971. - 296 с.
- Богоров И.И.* Гинекология детского возраста. - Л.: Медицина, 1966. - 298 с.
- Бочаров А.А.* Повреждения живота. - М.: Медицина, 1967. - 164 с.
- Васильев Ю.В., Лунашева Т.В.* К вопросу об эндоскопической диагностике заболеваний желудка и двенадцатиперстной кишки у детей старшего возраста. - В кн.: Актуальные вопросы детской гастроэнтерологии: Труды Горьк. науч.-исслед. педиатр. ин-та. М., 1972, вып. 9, с. 69.
- Вербенно А.А.* Апоплексия яичника. - М.: Медицина, 1970. - 80 с.
- Вицин Г.А., Коломейцев П.И., Шапиро Г.Д.* Лечение наружных несформировавшихся кишечных свищей у детей. - Хирургия, 1975, № 5, с. 122-125.
- Волнов А.И., Заномерный А. Г., Игнатов Ю.П.* Об ошибках диагностики язвенной болезни у детей. - Педиатрия, 1983, № 2, с. 53-55.
- Гальперин Ю.М.* Парезы, параличи и функциональная непроходимость кишечника. - М.: Медицина, 1975. - 219 с.
- Ганмулевич Т.Ф., Киселева О.И.* Патология илеоцекального угла у детей. - В кн.: Успехи детской хирургии. Рига, 1968, с. 179-184.
- Генералов А.И., Романов Г.А., Щербина В.И.* и др. Фиброгастростенопия при врожденном пилоростенозе у детей. - Вопр. охр. мат., 1981, № 3, с. 17-19.
- Глянц Р.М., Рошинский М.М.* Сберегательная хирургия поврежденных селезенки. - М.: Медицина, 1973.
- Горбунов С.С., Корчан М.В., Оберемченко А.И.* Трудности дооперационной диагностики острого аппендицита и апоплексии **ничи**на. - **Клин, хир., 1977, № 1, с. 9-12.**

- Григович И.Н., Михалнина А.Г. Деструктивный холецистит у детей. - Хирургия, 1978, № 1, с. 89-92.
- Гудзенно >Н.П. Панкреатит у детей. - М.: Медицина, 1980. - 240 с.
- Гульман М.И., Ершов Ю. А. Хирургическое лечение цирроза печени, осложненного асцитом. - Хирургия, 1977, № 9, с. 14-20.
- Губов М.П., Ненилина О.М., Нулинов Г.И., Бушенев М.И. Клиника и диагностика закрытой травмы живота у детей. - В кн.: Травматизм у детей. Саратов, 1971, с. 114-115.
- Дедерер Ю.М. Патогенез и лечение острой непроходимости кишечника. - М.: Медицина, 1971. - 272 с.
- Дершавин В.М., Босин В.Ю., Машина Т.П., Ионин Л.Ф. Значение рентгеноурологического исследования детей при болевом абдоминальном синдроме. - Педиатрия, 1978, № 4, с. 3-11.
- Долецкий С.Я. Диафрагмальные грыжи у детей. - М.: Медицина, 1960. - 168 с.
- Долецкий С.Я., Онулов А.Б. Паховые грыжи у детей. - Хирургия, 1978, № 10, с. 55.
- Долецкий С.Я., Давтян Э.М. Удвоение пищеварительной трубки у детей. - Ереван: Айастан, 1979. - 240 с.
- Долецкий С.Я., Ленюшин А.И. Гнойно-воспалительные заболевания новорожденных. - М., 1965 - 179 с.
- Долецкий С.Я., Суринова О.А. Колоноскопия в диагностике заболеваний толстой кишки у детей. - Хирургия, 1980, № 7, с. 7-11.
- Долецкий С.Я., Анопян В.Г., Гаврюшов В.В. Хирургия новорожденных. - М.: Медицина, 1979.
- Долецкий С.Я., Овчиннинов А.А., Мулина Ц.И. Хилоторакс и хилоперитонеум у детей. - Хирургия, 1970, № 6, с. 88-94.
- Доценно А.П., Шнира В.Н. Апоплексия яичника под маской острого аппендицита. - Клинич. хир., 1983, № 4, с. 70.
- Дрейер И.Л., Баиров В.Г., Цыбульнин Э.И. и др. Лечение аппендикулярного перитонита у детей. - Вестн. хир., 1982, № 5, с. 78-82.
- Еряхин И.А., Белый В.Я. Клиническая классификация перитонита. - Хирургия, 1982, № 8, с. 110-112.
- Зубиницкий Ю.И., Белый В.Я., Хоневич М.Д. Состояние иммунологической реактивности организма при разлитом перитоните. - Вестн. хир., 1982, № 5, с. 11-15.
- Завгородний Л.Г., Нимбаровская Е.М., Евсеева Л.И. и др. Некоторые вопросы этиологии релаксации диафрагмы. (Экспериментальные исследования). - Клинич. хир., 1979, № 10, с. 71.
- Занурдаев В.Е. Диагностика и лечение закрытых повреждений живота при множественной травме. - Л.: Медицина, 1976. - 151 с.
- Исанов Ю.Ф. Мегаколон у детей. - М.: Медицина, 1965. - 222 с.
- Исанов Ю.Ф., Степанов Э.А., Дронов А.Ф. Острый аппендицит в детском возрасте. - М.: Медицина, 1980. - 192 с.
- Исанов Ю.Ф., Степанов Э.А., Герасьнин В.И., Мостовая С.С. Фиброэндоскопия при хирургических заболеваниях верхних отделов желудочно-кишечного тракта у детей. - Хирургия, 1980, № 4, с. 42-47.
- Исанов Ю.Ф., Степанов Э.А., Нузничихин Е.Л., Дронов А.Ф. Диагностика закрытых повреждений органов брюшной полости у детей. - Клинич. хир., 1983, № 6, с. 1-4.
- Исанов Ю.Ф., Лопухин Ю.М., Степанов Э.А. и др. Оперативная хирургия с топографической анатомией детского возраста. - М.: Медицина, 1977. - 622 с.
- Исанов Ю.Ф., Степанов Э.А. Герасьнин В.И. и др. Резекция толстой кишки с применением постоянных магнитов. - Хирургия, 1982, № 6, с. 102-104.
- Иванов Г.И., Морозов Э.Ф., Иванов А.Г. Инородные тела желудочно-кишечного тракта у детей. - Педиатрия, 1981, № 6, с. 43.
- Наллберз В.Н., Фрейдус Б.А. Лапароскопия при закрытой травме живота и органов брюшной полости. - Вестн. хир., 1968, № 10, с. 33-38.
- Иальченко И.И., Хохоль В.П. Химические ожоги желудка. - Киев: Здоров'я, 1977. - 136 с.
- Ианшина О.А., Ианшин Н.Н. Неспецифический язвенный колит у детей. - М.: Медицина, 1974. 144 с.
- Ианшин Н.Н., Ианшина О.А. Хирургическое лечение неспецифического язвенного колита у детей. - Вестн. хир., 1980, № 12, с. 97.
- Иасаева А.А. Кисты брыжейки и сальника у детей. - Тр. Ленингр. педиатр. мед. института, 1974, т. 63, с. 108-112.
- Иарашуров Е.С., Островский А.Г., Мартынов С.Г., Лузгина Е.В. Методика исследования хирургического больного. - Петрозаводск: Изд. Петрозавод. ун-та, 1981. - 108 с.

- Иобзева Н.В., Кузнецова М.Н., Гурнин Ю.А.* Гинекология детей и подростков. - Л.: Медицина. 1981. - 279 с.
- Иолесов В.И.* Клиника и лечение острого аппендицита. - Л.: Медицина, 1972. - 343 с.
- Нрамаренно Ю.Ю.* Внутренние брюшные грыжи и кишечная непроходимость. - М.: Медгиз, 1956. - 254 с.
- Нрасовская Т.В., Иобзева Т.Н., Романова Л.А., Мостовая С.С.* Клиника-эндоскопические параллели при пилоростенозе у детей. - Вопр. охр. мат., 1981, № 3, с. 13.
- Иузин М.И., Иостюченон Б.М.* Септический шок. - М., 1979.
- Иузнечихин Е.П., Андронов С.В., Шеин В.Н.* Особенности абдоминальной травмы, сочетанной с повреждениями опорно-двигательного аппарата у детей. - Клини. хир., 1979, № 6, с. 15-17.
- Нуц Н.Л., Нононученно В.П., Момотов А.Г.* Первичный перитонит у детей. - Вестн. хир., 1973, № 1, с. 127.
- Лебедев В.В., Охотский В.П., Ианшин Н.Н.* Неотложная помощь при сочетанных травматических повреждениях. - М.: Медицина, 1980. - 184 с.
- Ленюшнина И.* Проктология детского возраста. - М.: Медицина, 1976. - 399 с.
- Луноянова Г.М., Парамонов А.А., Анифьев Л.А.* Болезнь Крона у ребенка 10 лет. - Вестн. хир., 1983, № 6, с. 91-92.
- Мазенно Н.С.* Механизм движения инородных тел в желудочно-кишечном тракте. - Хирургия, 1982, № 10, с. 31-33.
- Мазурин А.В., Барчунов В.Н., Запруднов А.М., Барчунова Н.Н.* Эндоскопические исследования при некоторых гастроэнтерологических заболеваниях у детей. - Педиатрия, 1975, № 3, с. 6-12.
- Маташин И.М.* Симптомы и синдромы в хирургии. - Киев: Здоров'я, 1975. - 192 с.
- Мостовая С.С.* Диагностическая ценность фиброэндоскопии при хирургических заболеваниях верхних отделов желудочно-кишечного тракта у новорожденных. - Вестн. хир., 1980, № 2, с. 118-122.
- Мурашов И.И.* Перфорация желудка у ребенка после отравления серной кислотой. - Хирургия, 1953, № 3, с. 70.
- Нетахата Ж.Н.* Язвенная болезнь у детей и подростков. - Киев: Здоров'я, 1974. - 36 с.
- Новинов В.М., Иурахтишвили Ю.Р.* Возрастные показатели реорентографии здоровых людей. - Вестн. хир., 1978, № 12, с. 50.
- Овчиннинов И.И., Разумова Л.И.* Подкожный разрыв двенадцатиперстной кишки у ребенка. - Вестник хир., 1968, № 6, с. 119.
- Основы гепатологии/Под ред. А.Ф.Блюгер.* - Рига: Звайгзне, 1975. - 470 с.
- Пациора М.Д., Ершов Ю.А.* Тотальная артериализация печени при цирротическом поражении ее путем сочетанного применения артериовенозного анастомоза. - Хирургия, 1969, № 9, с. 154-161.
- Перова Л.И., Федосеева Ю.И.* Флегмона желудочно-кишечного тракта у детей. - Вестн. хир., 1959, № 8, с. 49-51.
- Петровский Б.В., Ианшин Н.Н.* Хирургическое лечение грыж пищеводного отверстия диафрагмы. - Хирургия, 1962, № 11, с. 3-14.
- Петровский Б.В., Ианшин Н.Н., Нинолаев Н.О.* Хирургия диафрагм. - Л.: Медицина, 1966. - 336 с.
- Полян М.С., Жигулин В.П.* О лечении гематогенного перитонита у детей. - Вестн. хир., 1970, № 12, с. 70.
- Пономарев А.А.* Клиника и диагностика болезни Крона у детей. (Обзор литературы). - Вопр. охр. мат., 1982, № 3, с. 38-44.
- Пугачев А.Г., Финнелсон Е.И.* Закрытые повреждения органов брюшной полости у детей. - М.: Медицина, 1981.
- Пулатов А.Т., Хамидтанов Э.Х., Иадушина Н.Р., Аминов А.А.* Интенсивная терапия и хирургическая тактика при терминальной фазе аппендикулярного перитонита у детей. - Вест. хир., 1981, № 1, с. 108-112.
- Потемнина Е.В.* Нарушения микроциркуляции при экспериментальном перитоните. - Хирургия, 1980, № 9, с. 46-49.
- Рейс Б.А.* Исследование токсина при перитоните. - Хирургия, 1983, № 6, с. 77-80.
- Рой В.П.* Анаэробные бактерии в происхождении перитонита при остром аппендиците. - Клини. хир., 1983, № 4, с. 42-45.
- Розанова Н.А.* Врожденный пилоростеноз у грудных детей и его оперативное лечение. - М.: Медгиз, 1960. - 132 с.
- Рошаль М.Е.* О надежности однорядного гофрирующего шва при операциях паховой грыжи у детей. - Вестн. хир., 1979, № 9, с. 109-110.
- Савчун Б.Д.* Гнойный перитонит. - М.: Медицина, 1979. - 191 с.
- Седренон С.Г., Дмитриева Л.Г.* Патология большого сальника у детей. - Здравств.

- опр. Белоруссии, 1979, № 12, с. 33-35.
- Степанов Э.А., Мостовая С.С., Криворан СМ.** Диагностическая и лечебная фиброэндоскопия при острых желудочно-кишечных кровотечениях у детей. - В кн.: Материалы I Всесоюзного симпозиума по гастроинтестинальной эндоскопии. Рига, 1980, с. 180-182.
- Степанов Э.А., Ирасовская Т.В., Ашурбенов ВТ.** Интубация желудка и тонкой кишки через гастростому как мера борьбы с динамической непроходимостью. - Вестн. хир., 1974, № 7, с. 84-88.
- Стрельников Б.Е.** Органосохраняющие операции при повреждениях селезенки. - Вестн. хир., 1976, № 11, с. 80-81.
- Тагер И.Л., Филиппин М.А.** Рентгенодиагностика заболеваний органов пищеварения у детей. - М.: Медицина, 1974. - 287 с.
- ТерТригорова Е.Н.** Цирроз печени у детей. - В кн.: Цирроз печени и портальная гипертензия. Л.: Медицина, 1968, с. 10-14.
- Ульрих Э.В., Гумеров А.А.** Релапаротомия при травме органов брюшной полости у детей. - Вестн. хир., 1976, № 1, с. 84-87.
- Федоров В.Д.** Лечение перитонита. - М.: Медицина, 1974. - 224 с.
- Финнельсон Е.И., Граннинов О.Д.** Лапароскопия при закрытой травме органов брюшной полости и забрюшинного пространства у детей. - В кн.: Острые хирургические заболевания органов брюшной полости. Кишинев, 1979, с. 199.
- Хирургия пороков развития у детей/Под ред. Г.А. Баирова.** - Л.: Медицина, 1968. - 688 с.
- Холнина Г.Ф., Гусева АН.** Диагностика травматического разрыва диафрагмы у новорожденных детей. - Вopr. охр. мат., 1979, № 6, с. 22-24.
- Шамис А.Я., Гумеров А.А., Петневич Г.В.** Подкожные повреждения двенадцатиперстной кишки у детей. - Вестн. хир., 1976, № 8, с. 60-63.
- Шапнин В.С.** Резекция печени. - М.: Медицина, 1967. - 142 с.
- Шнробо С., Нузин М.И., Соронина Н.Н., Добровольский В.М.** Бактериальный шон. - Хирургия, 1976, № 6, с. 52-58.
- Цыбульнин Э.Н.** Интенсивная терапия при тяжелой механической травме у детей. - В кн.: Травматология детского возраста/Под ред. Г.А. Баирова. Л.: 1976, с. 18-41.
- Aaronson J., Nixon H.H.** A clinical evaluation of anorectal pressure studies in the diagnosis of Hirschsprung's disease. - Gut, 1972, vol. 13, p. 138-146.
- Agerty H.A.** A case of perforation of the ileum in a newborn infant with operation and recovery. - J. Pediat., 1943, vol. 22, p. 233-238.
- Alagille D., Odievre M.** Maladies du foie et des voies biliaires chez l'enfant. - Paris, 1978.
- Astley R.** Radiology of the alimentary tract in infancy. - London: Arnold, 1956. - 287 p.
- Ament M.E., Christie D.U.** Upper gastrointestinal endoscopy in pediatric patients. - Gastroenterology, 1977, vol. 72, № 6, p. 1244-1248.
- Baron D., Rodineau P., Lajartee A.J. et al.** Les hemorrhagies digestives en reanimation. - Anest. Analg. Reanim., 1974, vol. 31, № 3, p. 361-377.
- Bell M.J., Kosloske A.M., Benton C., Martin L.W.** Neonatal necrotizing enterocolitis. - J. pediat. Surg., 1973, vol. 5, № 8, p. 601-605.
- Beul S.M.** Duodenal ulcer in childhood. - Lei. Med. Sour., 1975, vol. 148, № 3, p. 240-243.
- Bishop H.C., Koop C.E.** Surgical management of duplications of the alimentary tract. - Amer. Surg., 1964, vol. 107, № 3, p. 434-442.
- Bodian M. et al.** A family study of Hirschsprung's disease. - Ann. Hum. Genet., 1963, vol. 26, p. 261-277.
- Bodian M.** - Recent advances in clinical pathology Ed. S.C. Dyke. Ser. 3. - London: Churchill, 1960.
- Bourrillon A., Beauvils F., Lejeune C., Van Kote G.** Les enterocolites ulcero-necrosantes du premature. - Rev. pediat., 1974, vol. 10, № 6, p. 357-368.
- Bremer J.L.** Diverticula and duplications of the intestinal tract. - Arch. Path., 1944, vol. 38, № 3, p. 132.
- Brown B.S.** Defecography and anorectal studies in children inclusions cinefluorographie observations. - J. Conrad. Ass. Radiol., 1965, vol. 16, p. 66.
- Bughaglis A.G. et al.** Functional obstruction of the intestine due to neurological immaturity. - Progr. pediat. Surg., 1972, vol. 3, p. 37.
- Burhenne H.J.** Intestinal evacuation study: A new roentgenologie technique. - Radiol. clin., 1964, vol. 33, p. 79-84.
- Catchpole B.N.** The treatment of paralytic ileus. - Brit. J. Surg., 1966, vol. 53, № 10, p. 859.
- Cole B.C., Diskinson S.J.** Acute volvulus of the

- stomach in infants and children. - Surgery, 1971, vol. 70, p. 707.
- Collis J.L.* An appraisal of the methods for treating hiatus hernia and its complications. - Ann. roy. Coll. Surg. Engl., 1970, vol. 6, p. 338-349.
- Colombani P.M., Cunningham D.* Perinatal aspects of omphalocele and gastroschisis. - Amer. J. Dis. Child., 1977, vol. 131, № 12, p. 1386-1388.
- Cooney D.R., Grosfeld J.L.* Operative management of pancreatic pseudocysts in infants and children: A review of 75 cases. - Ann. Surg., 1975, vol. 182, p. 590.
- Coupland G.* Pancreatic as cites in childhood. - J. pediat. Surg., 1970, vol. 5, p. 570.
- Covington A.M.* Pseudocyst of the pancreas in childhood. - Ann. Surg., 1959, vol. 25, p. 965-966.
- Czaja A.J., Mc Alhany J.C., Pruitt B.A.* Acute gastroduodenal disease after thermal injury: An endoscopic evaluation of incidence and natural history. - New Engl. J. Med., 1974, vol. 291, p. 925.
- Davidson M., Bloom A.A., Rygler M.M.* Chronical ulcerative colitis of childhood. An evaluative review. - J. Pediat., 1965, vol. 67, № 3, p. 471.
- Dohn K., Povlsen O.* Enterocystomas. Report of six cases. - Acta chir. Scand., 1951, vol. 102, № 1, p. 21.
- Ehrenpreis T.* Pseudo-Hirschsprung's disease. - Arch. Dis. Child., 1965, vol. 40, p. 177.
- Elema J.D.* et al. Intensity and proximal extension of acetylcholinesterase activity in the mucosa of the rectosigmoid in Hirschsprung's disease. - J. pediat. Surg., 1973, vol. 8, p. 361.
- Haff R.C., Andrassy R.J., Le Grand D.R., Rather J.A.* Gallbladder disease in the Young Male. - Amer. J. Surg., 1976, vol. 131, № 2, p. 232.
- Hermann R.E.* Perforation of the colon from necrotizing colitis in the newborn: Report of a survival and a new etiologic concept. - Surgery, 1965, vol. 58, № 2, p. 436-441.
- Hiatt R.B.* A further description of the patologic physiology of congenital megacolon and the results of surgical treatment. - Pediatrics, 1958, vol. 21, p. 825.
- Holschneider A.M.* Clinical and Electromanometrical Investigations of Postoperative Continence in Hirschsprung's Disease. - Z. Kinderchir., 1980, Bd 29, № 1, S. 39.
- Holschneider A.M., Kellner E., Streibl P., Sip-pell W.G.* The development of anorectal continence and its significance in the diagnosis of Hirschsprung's disease. - J. pediat. Surg., 1976, vol. 11, № 2, p. 151-156.
- Huntley C.C.* et al. Histochemical diagnosis of Hirschsprung's disease. - Pediatrics, 1982, vol. 69, № 6, p. 755-761.
- Farber S.* Conclude! - New Engl. J. Med., 1943, vol. 229, p. 682-687.
- Fekete C.N., Ricour C., Duhamel J.F.* et al. Enterocutaneous fistulas of the Small Bowel in Children (25 cases). - J. pediat. surg., 1978, vol. 13, № 1, p. 1-4.
- Firor H.V., Myers U.A.P.* - Surgery, 1964, vol. 56, p. 581.
- Fock G.* Gastritis haemorrhagica. - Ann. Chir. Gynaec. Fenn., 1967, vol. 56, p. 202-205.
- Fohnston T.H.* Congenital deficiency of the abdominal musculature: the "Prune-Belly" syndrome. - Neonat. Surg., 1967, pt. 46, p. 581-584.
- Gautier M., Moitier G., Odievre M.* "Uncorrectable" extrahepatic biliary atresia: relationship between intrahepatic bile duct pattern and surgery. - J. Pediat. Surg., 1980, vol. 15, № 2, p. 129-132.
- Goor D., Ebert P.* Anomalies of the biliary tree. - Arch. Surg., 1972, vol. 104, p. 302-309.
- Grosfeld J.I.* Acute peptic ulcer in infancy and childhood. - Amer. Surg., 1978, vol. 44, № 1, p. 13-19.
- Gross R.E.* The surgery of infancy and childhood. - Philadelphia-London: Saunders, 1958. - 1000 p.
- Idowu J., Aitken D.R., Georgescu K.E.* Gastric volvulus in the Newborn. - Arch. Surg., 1980, vol. 115, № 9, p. 1046-1049.
- Ikeda K.* New techniques in surgical treatment of Hirschsprung's disease. - Surgery, 1967, vol. 61, p. 503.
- von Issendorff W.-D.* Die Electromanometrie des Enddarms bei der Untersuchung der chronischen Obstipation unter besonderer Berücksichtigung der Diagnostik des Morbus Hirschsprung. - Z. Kinderchir., 1979, Bd 26, № 1, S. 27-37.
- Jonston P.W., Snyder W.H.* Vagotomy and pyloroplasty in infancy and childhood. - J. pediat. Surg., 1968, vol. 3, № 2, p. 238-245.
- Kadowaki H., Kitano F.* Full-Thickness rectal punch biopsy for the diagnosis of Hirschsprung's disease. - J. pediat. Surg., 1979, vol. 14, № 2, p. 165-168.

- Kasai M., Suzuki S.* A new operation for "non-correctable" biliary atresia hepatic portoenterostomy. - *Shuzutsu*, 1959, vol. 13, p. 733-744.
- Kidd H.A.* Two cases of volvulus of the stomach in a diaphragmatic hernia. - *Brit. J. Surg.*, 1948, vol. 36, № 1, p. 58-60.
- Kimura K., Tsugawa Ch., Kubo N.* Technical aspects of hepatic portal dissection in biliary atresia. - *J. pediat. Surg.*, 1979, vol. 14, № 1, p. 27-32.
- Klippel Ch.H.* A new theory of biliary atresia. - *J. pediat. Surg.*, 1972, vol. 7, № 6, p. 651-654.
- Kou Nagasako M.D.* Differential diagnosis of colorectal diseases. - *Tokyo-New York-Igaku-Shoin*, 1982.-315 p.
- Landing B.H.* Considerations of the pathogenesis of neonatal hepatitis, biliary atresia and choledochal cyst - the concept of infantile obstructive cholangiopathy. - In: *Prog. in pediat. Surg.* Munchen-Berlin-Wein, 1974, vol. 6.
- Lilly J.R.* Total excision of choledochal cyst. - *Surg. Gynec. Obstet.*, 1978, vol. 146, p. 254-256.
- Lippens R.J.J., van Putten W.J.* - *Maandschr. Kindergenesk.*, 1973, Bd 41, № 7-8, S. 239-246.
- Lloyd J.R.* The etiology of gastrointestinal perforations in the newborn. - *J. Pediat. Surg.*, 1969, v. 4, № 1, p. 77-84.
- Marzoll J., Baudish E., Neumann R.* et al. Der Beitrag der Defakographie in der Megakolondiagnostik. - *Zbl. Chir.*, 1981, Bd 106, № 9, S. 595-602.
- Meier H., Wil/tal G.H., Krebs C.* Technik der rektalen Doppelsugbiopsie. - *Z. Kinderchir.*, 1978, Bd 24, № 4, S. 371-378.
- Meunier P., Marechal J.M., Mollard P.* Accuracy of the manometric diagnosis of Hirschsprung's disease. - *J. pediat. Surg.*, 1978, vol. 13, № 3, p. 411-415.
- Milliken J.P.*, Duodenal ulceration in children. - *Gut*, 1965, vol. 6, № 1, p. 25-29.
- Monereo J.* Participation de l'intestin grele dans la maladie de hirschsprung neocaecoplicature et sphincterotomie. - *Minerva Chir.*, 1971, vol. 26, № 6, p. 291.
- Moore T.C.* Gastroocclusis and omphalocele - clinical differences. - *Surgery*, 1977, vol. 82, p. 561-568.
- Moricawa Y.* Manometry and Histochemistry in the diagnosis of Hirschsprung's disease. - *Pediat. J.*, 1979, vol. 63, p. 865-871.
- Motovie A.* Perforated peptic ulcer in infants and young children: description. - *J. cases din. pediat. (Philad.)*, 1976, 15, № 11, p. 1067-1069.
- Mustard W.T., Ravitch M.M., Snyder Jr. W.H.* et al. - *Pediat Surg.*, 1969, vol. 2, p. 937.
- Mustard W.P., Ravitch M.M., Snyder W.H.* et al. *Pediatric surgery*. - Chicago, 1969.
- Mowat A.* Liver disease in infancy childhood. - *Medicine*, 1972, vol. 74, № 8, p. 582-590.
- Nagaraj H.S., Mullen P., Groff D.B.* et al. - *Surgery*, 1979, vol. 86, № 4, p. 583-589.
- Nixon H.H.* What is pseudo-Hirschsprung's disease. - *Arch. Dis. child.*, 1966, vol. 41, p. 147-149.
- Noblett H.R.* A rectal suction biopsy tube for use in the diagnosis of Hirschsprung's disease. - *J. pediat. Surg.*, 1969, vol. 4, № 4, p. 406.
- Nord K.S.* Peptic ulcer in children. - *Amer. J. Gastroent.*, 1980, vol. 73, № 1, p. 75-80.
- O'Neill J.A., Greene J.H., Grishan F.K.* Surgical implications of chronic pancreatitis. - *J. pediat. Surg.*, 1982, vol. 17, № 6, p. 920-927.
- Pagou R.A., Smith D.W., Shepherd T.H.* Urethral obstruction malformation complex: a cause of abdominal muscle deficiency and the "Prune-Belly". - *Paediatrics*, 1979, vol. 6.
- Passarge E.* The genetics of G Hirschsprung's disease. Evidence for heterogeneous etiology and a study of sixty-three families. - *New Engl. J. Med.*, 1967, vol. 276, p. 138.
- Patten B.M.* Human embryology. - London, 1950.- 776 p.
- Pellerin D., Bertin P., Tovar J.* Reflux gastro-oesophagien et stenose hypertrophique du pylore. - *Ann. Chir. infant*, 1974, vol. 15, № 1, p. 7-14.
- Pluyforsh M.* The indications for simple closure of perforated duodenal ulcers. - *Brit. J. Surg.*, 1978, vol. 65, № 10, p. 697-701.
- Proctor O.S.* Chronic peptic ulcer in children. - *Surg. Gynec. Obstet.*, 1925, vol. 4, № 1, p. 65.
- Randolph F.G.* Total surgical reconstruction for patients with abdominal muscular deficiency ("Prune-Belly") syndrome. - *J. Pediat. Surg.*, 1977, vol. 12, № 6, p. 1033-1043.
- Raftensperger J.C., Coudon S.B.* Complications of gastric and duodenal ulcers in infancy and childhood. - *Surg. Gynec. Obstet.* 1966, vol. 123, № 6, p. 1269-1274.
- Rapaport S.I., Tatber D., Cocur-Barron N., Hiort P.P.* - *New Engl. J. Med.*, 1964, vol. 271, p. 80.

- Rudhe U., Kaets TB.* Granulomatous colitis in children. - *Radiology*, 1965, vol. 84, № 1, p. 24-32.
- Saito S., Ichida M.* Congenital choledochal cyst (cystic dilatation of the common bile duct). - In: *Progr. pediat. Surg. Munchen-Berlin-Wien*, 1974, vol. 6, p. 63-90.
- Sanderson E.* Decompression of the small intestine by retrograde intubation. - *Surg. Gynec. Obstet.*, 1971, vol. 132, p. 1073.
- Sauer H.* Ileus prophylaxe bei Laparotomien wegen Ileus und Peritonitis im Kindesalt. - *Chirurg*, 1971, Bd 42, № 1, S. 32.
- Sawaguchi S., Ohkawa H.* Idiopathic gastric volvulus in infancy and childhood. - *Z. Kinderchir.*, 1981, Bd 32, № 3, S. 218-223.
- Schaupp W., Glausen EG.* Appendicitis during the first month of life. - *Surgery*, 1960, vol. 48, p. 805.
- Schneider KM.* The surgical treatment of ulcerative colitis in childhood. A study of 38 cases. - *J. pediat. Surg.*, 1968, vol. 3, № 1, p. 12-18.
- Shandling B.* Punch biopsy of the rectum for the diagnosis Hirschsprung's disease. - *J. pediat. Surg.*, 1968, vol. 3, p. 386.
- Scnraub A.K.* Die Kongenitalen Magenzysten. - *Zbl. chir.*, 1952, vol. 77, № 3, p. 92.
- Sherman N.J.* Gastric volvulus in children. Report of two cases. - *J. pediat. Surg.*, 1977, vol. 12, № 6, p. 1059-1062.
- Shuster M.M.* Simultaneous manometric recording of internal and external and sphincter reflex. - *Bull. Johns Hopkins Hosp.*, 1965, vol. 116, p. 70-76.
- Shuster S.Ft.* A new method for the staged repair of large omphaloceles. - *Surg. Gynec. Obstet.*, 1967, vol. 125, p. 837-850.
- Siebold J.F.* Geburtschilfe, Francuzimmer und Kinder Krankheiten, Heft. - Leipzig, 1825, Bd 3-4.
- Simpson J. V.* Notices of cases peritonitis in factus in utero. - *Edinburg MFSJ*, 1838, vol. 2, p. 390.
- Singleton A.C.* Chronic Gastric volvulus. *Radio-logy*, 1940, vol. 34, p. 53-61.
- van der Staak F.H.S.* Reliability of the Acetylcholinesterase (ACE) reaction in rectal mucosal biopsies for the diagnosis of Hirschsprung's disease. - *Z. Kinderchir.*, 1981, Bd 34, № 1, p. 36.
- Swenson O.* New concept of etiology, diagnosis and treatment of congenital megacolon. - *Pediatrics*, 1949, vol. 4, p. 201.
- Swenson O.* Congenital megacolon. - *Pediat. Clin. N. Amer.*, 1967, vol. 14, p. 187.
- Swenson O.* Duplication's of the intestine. - In: *Pediat. Surg. 3 Ed. New York*, 1969, vol. 1, p. 686.
- Symbas P.N., Hatcher C.R., Waldo W.* Diaphragmatic eventration in infancy and childhood. - *Ann Surg.*, 1977, vol. 24, № 2, p. 113-119.
- Taylor J. et al.* Myoelectrical activity in the rectosigmoid in man. - In: *IV<sup>th</sup> Intern. Symp. on gastrointestinal motility*/Ed. E.E.Daniel, Mitchell, Press Vancouver, 1973.
- Thore A.M.* Archives cendralus de medicine. - Paris: Masson, 1846.
- Tomasit B.* - *New Engl. J. Med.*, 1968, vol. 297, p. 1327.
- Touloukian R.J., Duncan R.* Acquired aganglionic megacolon in a premature infant: Report of a case. - *Pediatrics*, 1975, vol. 56, p. 459-462.
- Touloukian R.J., Posche J.W., Spenser R.P.* - *J. pediat. Surg.*, 1972, vol. 7, p. 194-205.
- Touloukian R.J., Berdon W.E., Amoury R.A., Santulli T.V.* - *J. Pediat. Surg.*, 1967, vol. 2, p. 389.
- Tudor R.B.* Peptic ulcerations in childhood. - *Pediat. din. N. Amer.*, 1967, vol. 14, № 1, p. 109-139.
- Ulin A., Nosal J., Martin W.* Cholecystitis in childhood, associated obstructive jaundice. - *Surgery*, 1952, vol. 31, p. 312-326.
- Vasko J., Tapper R.* The surgical significance of chylous ascites. - *Arch. Surg.*, 1967, vol. 95, p. 355.
- Verghote M., Bachy A., Lerard P., Lillerot J.* - *Lonvain Med.*, 1980, vol. 99, № 2, p. 95-102.
- Welch K.J.* Синдром недостаточности брюшной мускулатуры. - *Pediat. Surg.*, 1969, vol. 2, p. 1191-1203.
- Willital G.H. et al.* Personliche Mitteilung und Erfahrungsaustansch uber Sangbiopsien am Hospital for Sick Children 1970-1971. - London, 1973.



*Руководство*

Юрий Федорович Исаков  
Эдуард Александрович Степанов  
Татьяна Васильевна Нрасовская

**АБДОМИНАЛЬНАЯ ХИРУРГИЯ У ДЕТЕЙ**

Зав.редакцией **Ю.В.Махотин**  
Редактор **Е.Г.Дехтярь**  
Редактор издательства **В.И.Громозденнов**  
Оформление художника **Е.Л.Гольдина**  
Художественный редактор **С.М.Лымина**  
Технический редактор **Л.А.Зубова**  
Корректор **С.Р.Даничева**

ИБ № 3095

Сдано в набор 13.05.87. Подписано н печати 29.12.87.  
Формат бумаги 70 x 100/16. Бумага мелованная.  
Гарнитура гельветина. Печать офсетная.  
Усл.печ.л. 33,80. Усл.кр.-отт. 135,20. Уч.-изд.л. 35,21.  
Тираж 25000 экз. Заназ 00804. Цена 5 р. 30 к.

Ордена Трудового Красного Знамени издательство „Медицина”.  
101000, Моснва, Петроверигский пер., 6/8.

Типография А/0 Санан Тие, Тампере, Финляндия