

**ЭЛЕКТРОННАЯ БИБЛИОТЕКА ПО
ХИРУРГИИ**

SURGERYLIB.RU

А. Н. БАКУЛЕВ
Р. С. КОЛЕСНИКОВА

ХИРУРГИЧЕСКОЕ
ЛЕЧЕНИЕ ГНОЙНЫХ
ЗАБОЛЕВАНИЙ
ЛЕГКИХ

М. МЕДИЦИНСКАЯ АКАДЕМИЯ
1951

СВЕТЛОЙ ПАМЯТИ
нашего учителя
С. И. СПАСОКУКОЦКОГО

)



Академик СЕРГЕЙ ИВАНОВИЧ ЧАКОНСКОИДИШ.



ВВЕДЕНИЕ

Современный этап легочной хирургии знаменуется большими успехами как в теоретическом изучении проблемы, так и в разработке и освоении радикальных легочных операций. В нашей стране радикальная легочная хирургия уже перестала быть достоянием только крупных клиник и нашла широкое применение в большом количестве лечебных учреждений. Несмотря на то что вопросу хирургического лечения пспецифических нагноений легких посвящено большое количество работ как советских, так и зарубежных авторов, в частности ряд монографий (Л. И. Бакулев и А. В. Герасимова, П. А. Куприянов, Ф. Г. Углов, П. М. Амосов, В. И. Стручков, Д. Ф. Скрипниченко и др.), его нельзя считать достаточно разрешенным. Не решен еще вопрос о патогенезе нагноительных заболеваний легких, недостаточно четко выяснены показания и противопоказания к различным видам операций при различных формах нагноительных процессов.

Клиника имени С. П. Спасокукоцкого располагает большим опытом в лечении гнойных заболеваний легких. За последние 40 лет в клинике лечилось 985 больных по поводу неспецифических нагноений легких, 509 из них были оперированы.

Как известно, С. П. Спасокукоцкий является основоположником легочной хирургии в нашей стране. Под его руководством в клинике начата разработка вопросов патологии легочных нагноений, а также методов хирургического лечения этих заболеваний. Путь, пройденный клиникой от коллапсотерапии до современных радикальных операций па легких, — это длинный и трудный путь исканий, порой мучительных разочарований и в то же время путь больших успехов.

Современная легочная хирургия в пашен стране далеко ушла вперед от тех первых попыток радикального лечения легочных заболеваний, которые делались в клинике около 40 лет назад. Однако именно эти попытки, может быть, не всегда удачные, сыграли большую историческую роль в развитии отечественной хирургии, послужили базой для дальнейших исследований в этой области. Именно поэтому изложение опыта клиники имени С. И. Спасокукоцкого и в настоящее время представляет большой научный интерес и может принести большую практическую пользу врачам, работающим в области легочной хирургии.





Глава первая

ИСТОРИЯ РАЗВИТИЯ УЧЕНИЯ О ХИРУРГИЧЕСКОМ ЛЕЧЕНИИ ГНОЙНЫХ ЗАБОЛЕВАНИЙ ЛЕГКИХ

История развития хирургии нагноительных процессов легких' может быть разделена на четыре крупных этапа.

Первый этап включает весь доантисептический период. Он характеризуется эпизодическими и потому малоэффективными попытками большого числа хирургов добиться излечения гнойников легких оперативным путем. Эти попытки были в большинстве случаев обречены на неудачу, они носили эмпирический характер и не опирались на научение патологии заболевания. Оперативная техника того времени была далеко не совершенна.

Второй этап включает период с 50-х годов XIX столетия и до конца этого столетия, т.е. с момента внедрения антисептики. Он знаменуется значительным распространением операции при гнойных заболеваниях легких, по объем этих операции ограничивался в основном пневмотомией. Теоретическая база, так же как и оперативная техника того времени были еще недостаточны для внедрения в практику более радикальных операций. Экспериментальное их изучение только начиналось.

Третий этап охватывает период с конца прошлого и до 40-х годов текущего столетия. Он знаменуется широким развертыванием экспериментальных работ по изучению физиологии и патологии легких и по разработке техники радикальных операций на легких. Одновременно происходит внедрение этих операции в клинику со все возрастающим успехом. В нашей стране легочные операции стали широко применяться в практике главным образом после Великой Октябрьской социалистической революции.

Четвертый этап — современный этап, начинающийся с 40-х годов текущего столетия. Он характеризуется развитием радикально!! хирургии как в Советском Союзе, так и за рубежом. Наряду с теоретическим научением проблемы все более широкие круги хирургов овладевают техникой радикальных операций на легких. Непрерывно улучшаются и результаты этих операций.

Разумеется, деление на этапы истории развития легочной хирургии носит несколько условный характер, так как переход от одного этапа к другому не может быть с точностью установлен. Он происходит не сразу и обычно один период как бы наслаивается на другой.

Первый этап в развитии хирургического лечения неспецифических нагноений легких

Еще Гиппократ в своих «Афоризмах» и в сочинении «De morbis» указывал, что воспаление легких, не разрешившееся в течение 15—22 дней, непременно должно закончиться нагноением и образованием абсцесса. Последний может вскрыться через дыхательные пути; если этого не случится, Гиппократ советовал вывести гной наружу, вскрыв грудную клетку разрезом или прожиганием, и в отверстие вставить оловянную трубочку, чтобы оно не закрывалось в ближайшее время. Честь производства первой пневмотомии приписывается Гиппократу.

В течение последующих лет, до XVI столетия, в литературе нет указаний на хирургическое лечение легочных нагноений, но мысль о том, что опорожнение гнойника легкого наружу может дать излечение, возникала у многих врачей. Шенк (Sehenk) в 1584 г. способствовал выведению через грудную стенку наружу абсцесса легкого, применяя пластырь припарки. В 1664 г. Виллис (Willis) сообщил о вскрытии гнойного скопления в легком. В 1070 г. Блайни (Bligni) описал излечение «чахотки легких» сабельным проколом грудной стенки. Багллви (Baglivi) впервые произвел вскрытие распознанного абсцесса легкого в 1696 г.

В последующие годы в литературе не было указаний на хирургическое лечение легочных нагноений, и только в 1763 г. Бэрри (Barry) описал случаи вскрытия ножом каверны, при которых он достигал хороших результатов. Шарп (Sharpe) в те же годы рекомендовал вскрывать каверну, и если гной при этом будет выделяться в изобилии, вставлять в разрез корпию. В 1753 г. Путо (Routeau) вскрыл абсцесс легкого. Результатом этой операции было выздоровление больного.

После этих работ операции по поводу гнойных заболеваний легких производились чрезвычайно редко. Отсутствие методов обезболивания, методов асептического проведения операций, антисептических средств при хирургических вмешательствах на легких значительно осложняло течение и исход операции и поэтому в хирургии легочных нагноений еще долгое время царил застой.

Второй этап в развитии хирургического лечения неспецифических нагноений легких

Разработка учения об антисептике и практическое освоение ее ознаменовали собой крупный переворот во всех областях хирургии. С этого периода легочная хирургия начала развиваться более активно. Большое число хирургов как в России, так и за границей сообщали о произведенных ими операциях пневмотомии. Количество этих операций постепенно увеличивалось, одновременно стали улучшаться результаты операций. Но на этом этапе хирургии пока шли ощупью, пытаясь лишь

технически совершенствовать операцию пневмотомии. Общепринятой являлась операция без вскрытия свободной плевральной полости, поэтому при несспавшейся плевре был разработан двухэтапный метод операции.

В 1873 г. Мозлер (Mosler) и Гютер (Hiiter), пользуясь антисептическим методом, успешно вскрыли бронхоэктатическую каверну в нижней доле правого легкого у больного 59 лет. В 1884 г. Белл (Bull) доложил на Международном конгрессе хирургов в Копенгагене о 32 случаях нарывов легких, излеченных операцией. В 1887 г. Р. Парк (R. Park) собрал 84 наблюдения хирургического вмешательства при омертвлении и бугорчатке легкого.

В это же время освоение этих операций шло и в России. Первая операция пневмотомии была произведена М. П. Коробкиным в 1883 г. И. Л. Казанли (1885) описал операцию по поводу абсцесса легкого, произведенную в Одессе Духновским в 1883 г. Операция была произведена под хлороформным наркозом. На месте пробного прокола поднадкостнично резецировано ребро на протяжении 5 см. При разрезе уплотненной плевры установлено, что оба листка ее сращены между собой. Хирург проник ножом в ткань легкого и вскрыл гнойник величиной с куриное яйцо; гной оказался тождественным с откашливаемой мокротой. Полость абсцесса была промыта 2% раствором хлористого цинка и дренирована. Больной пролежал в больнице 44 дня, кашель у него прекратился, температура не повышалась. Он выписан из больницы в хорошем состоянии.

Ф. М. Опеиховский в 1888 г. описал операцию пневмотомии, выполненную Кохом в 1886 г. в Дерите по поводу абсцесса легкого. Через 79 дней больной был выписан в хорошем состоянии. В 1889 г. Н. Г. Фрейберг описал операцию, произведенную доктором К. К. Рейером 4 августа 1889 г. по поводу поверхностного очага гангрены легкого. Операцию предполагалось выполнить в два этапа, так как не было уверенности в сращении плевральных листков. Но на 5-й день после первой операции абсцесс прорвался. Отверстие было расширено термокаутером, вскрытая полость дренирована. Вначале эффект был блестящий, состояние больного улучшилось, значительно уменьшилось количество мокроты, но через 6 дней появились признаки сепсиса и 20 августа, через 10 дней после первой операции, больной скончался.

В 1892 г. О. Гагенторн описал произведенную им 1 апреля 1891 г. пневмотомию при легочном нарыве. Результатом операции было улучшение общего состояния. Остались явления хронического бронхита.

В 1894 г. И. Воскресенский в статье «К лечению легочного гнояника. Два случая пневмотомии» описал 2 истории болезни больных, которым по поводу абсцесса легкого была произведена пневмотомия. В том же году Р. Р. Вреден сообщил об излечении абсцесса легкого оперативным путем. Больному была произведена операция по поводу эмпиемы, после которой оставался узкий бронхиальный свищ; по-видимому, эмпиема была следствием абсцесса легкого. Состояние больного после первой операции не улучшилось и 28 марта 1894 г. иод хлороформным наркозом была произведена вторая операция: рассечен свищ, плевральные листки оказались спаянными, свищ шел в легкое. В легком была вскрыта и затампирована полость величиной с грецкий орех. Через 2 месяца больной выздоровел.

В. Я. Северин 28 мая 1894 г. произвел операцию вскрытия гнойника в легком на 17-й день от начала заболевания. Результатом операции было выздоровление. В 1894 г. М. Б. Фабрикант собрал в русской и зарубежной литературе данные о 36 пневмотомиях, произведенных по поводу абсцессов легких, в результате которых умерло 7 больных (19,4%). 20 больных были оперированы по поводу гангрены легких, из них умерло 10 человек (38,5%). В русской литературе М. Б. Фабрикант собрал 5 пневмотомии, случай автора был шестой. При этой операции им была вскрыта полость очень небольших размеров, основная же полость абсцесса вскрылась самостоятельно.

К концу XIX столетия легочная хирургия достигла значительных успехов. Это было констатировано в докладе Тюфье (Tuffier) в 1897 г. на XII Международном съезде врачей в Москве. Докладчик собрал 305 наблюдений за больными, оперированными по поводу нагноения легкого с 29% летальных исходов. В это же время большое количество сообщений о производстве пневмотомии при гнойниках легких продолжало поступать и от русских авторов (И. В. Кудинцев, 1895; Г. Г. Сокольский, 1891; П. М. Волкович, 1897; Н. П. Алексеев, 1898; В. Зеренин, 1899; И. В. Яблочков, 1899; А. А. Бобров, 1899; Д. С. Померанцев, 1899, и др.).

Неудовлетворительные результаты пневмотомии при некоторых формах гнойных процессов легких направляли мысль хирургов на поиски новых путей оперативного лечения этих заболеваний. Естественно, появлялись предложения производить более радикальные операции в виде иссечения части доли легкого или всего легкого, там, где по характеру патологического процесса нельзя было рассчитывать на излечение путем простого вскрытия гнойника. В первое время это были лишь робкие попытки, носящие случайный характер. В течение долгого времени хирурги, даже самые смелые из них, боялись этих операций, сложных как по своей технике, так и по количеству осложнений как во время производства операций, так и в послеоперационном периоде.

Первое, что разрешали себе хирурги, — это резецировать легкое при легочных грыжах, опухолях, прорастающих грудную стенку. К таким вмешательствам относится операция Роландуса¹ (Rolandus), который в 1492 г. резецировал часть легкого, выпавшего в рапу. В последующие годы операция удаления доли — резекция легкого — производилась в большинстве случаев по поводу опухолей грудной стенки, перешедших на легкое, и иногда по поводу туберкулезного его поражения [Кронлейп (Kronlein, 1884); Блок (Block, 1881); Лоусон (Lowson, 1893) и др.].

Впервые удаление доли легкого по поводу бронхоэктазии произвел в 1891 г. Бионди (Biondi). Он удалил нижнюю долю легкого у 26-летнего больного. Во время операции была вскрыта бронхоэктатическая каверна, содержимое которой излилось в плевральную полость. В дальнейшем больной погиб от сепсиса.

Вторая операция резекции участка легкого по поводу хронического нагноения была произведена русским хирургом проф. П. И. Дьяконовым 8 января 1898 г. Больному в 1895 г. по поводу эмпиемы правой

плевральной полости была произведена резекция VI ребра, некрыта плевральная полость. Оставался бронхиальный свищ. 26 июня 1897 г. произведена резекция ребра и выскабливание свищевого хода. Свищ не зажил и продолжал беспокоить больного. 8 января 1898 г. проф. Л. И. Дьяконов произвел больному под хлороформным наркозом резекцию V, VI и VII ребер на протяжении 10 см. По ходу свища была вскрыта бронхоэктатическая полость, иссечен свищ и бронхоэктатическая каверна вместе с подлежащей легочной паренхимой. Рана была тампонирована, наложены швы. Больной умер через 10 дней после операции (Д. С. Померанцев).

В 1899 г. Ф. Краузе (Krause) произвел резекцию легкого по поводу бронхиального свища. Исходом операции было полное выздоровление.

Описанный период в развитии легочной хирургии закончился к концу XIX столетия. К этому времени операции пневмотомии получили довольно широкое распространение при неспецифических легочных нагноениях в виде одиночных абсцессов, несколько реже они применялись при множественных абсцессах, в особенности при бронхоэктазиях. В отдельных случаях ее применяли при гангрене, причем авторы отмечали летальность не менее чем в 50%. Результаты пневмотомии были чрезвычайно различны по данным различных хирургов. Процент летальных исходов оставался высоким (до 40). К этому же времени, как указано выше, начали делаться первые робкие попытки операции резекции легкого. Вольные переносили эту операцию также тяжело и смертность при ней была также высока.

Мысль хирургов шла по линии выяснения причин такой высокой смертности. Среди этих причин отмечались трудности установления диагноза и локализации гнояника без рентгенографии, недостаточное освоение техники общего и местного обезболивания и неумение бороться с шоком. Несомненно, имело значение и позднее направление больных к хирургу. Все эти вопросы не могли быть решены без тщательного изучения физиологии органов дыхания и патологической физиологии при нарушении функции этих органов. Поэтому новый этап развития легочной хирургии начался на грани XIX и XX столетий, с ряда экспериментальных работ, которые поставили дальнейшую разработку этих вопросов на твердую научную почву.

Третий этап в развитии хирургического лечения неспецифических нагноений легких

Третий этап в развитии легочной хирургии, как было указано выше, знаменуется теоретической разработкой вопросов легочной хирургии, дальнейшим распространением операции пневмотомии и постепенным овладением техникой радикальных легочных операций.

В 1902 г. на съезде немецких естествоиспытателей и врачей в Гамбурге известный немецкий хирург Гарре (Garre) сообщил о 400 пневмотомиях, собранных им в литературе, с 25% смертности. К 1903 г. А. Б. Голицин собрал 40 случаев хирургического лечения легочных заболеваний, опубликованных в русской литературе. В последующие годы в отечественной литературе появился ряд работ, в которых подробно рассматривались показания к хирургическому лечению легочных

нагноений, методика и техника проведения этих операции (А. А. Кисель, 1902; Г. (I). Цейдлер, 1904; Г. Е. Темкина, 1905 ; В. И. Воронков, 1905 ; И. К. Спичарный, 1905). В 1907 г. вышла диссертация Л. Л. Опокина «Пневмотомия в России». Ее можно считать лучшим для того времени трудом по этому вопросу. Автор приводит наблюдения, охватывающие 142 операции пневмотомии, произведенные в России. Он тщательно анализирует эти операции, анестезию при них, показания, методику и технику операции.

Пневмотомии посвящены также работы А. Я. Каплана (1912), А. Д. Пронина (1924), доклады и выступления на XVI съезде хирургов в 1924 г. (М. П. Кончаловский, П. И. Греков, Г. Ф. Потрагаевский, А. А. Опокин, В. А. Шаак), на XVII съезде хирургов (В. А. Оппель), работы М. Н. Тавровского (1930), Л. Н. Бурденко" (1930), В. В. Лаврова (1930), работы С. И. Спасокукоцкого (С. И. Спасокукоцкий, 1926, 1938; С. И. Спасокукоцкий и И. П. Михалевский, 1932; С. И. Спасокукоцкий и С. Г. Гайкуип, 1934; В. А. Жмур, 1935) и многие другие. В этот период каждый автор уже имел опыт производства пневмотомии, охватывающий большое число случаев. Одновременно разрабатывались и уточнялись показания к этой операции. Пневмотомия в общем арсенале хирургических методов в это время занимала основное место и продолжала при определенных показаниях сохранять! самостоятельное значение, несмотря на теоретическую разработку и практическое освоение радикальных легочных операций.

Постепенно трудами крупнейших хирургов теоретически и практически была подготовлена победа радикальных операций на легких. Теоретические основы для этой победы были заключены в крупных экспериментальных трудах, вышедших в конце XIX и начале XX столетия, к ним относятся работы Глюка (Clock, 1881), Шмидта (Schmidt, 1881), Блока (1881), Бионди (Biondi, 1882—1884).

Экспериментальными работами Глюка в 1881 г. была доказана допустимость всевозможных операций на легком. Он успешно удалил все легкое у кролика. Рана зажила на 10-й день. Кролик прожил после операции около 1 года. На ряде животных автор произвел перевязку корня легкого. У 2 животных при этом наступила молниеносная смерть, которую Глюк объяснил тем, что лигатура была наложена слишком быстро и слишком близко к сердцу. В ряде случаев он наблюдал явления отека оставшегося легкого, который трактовал как результат рефлекторной коллатеральной гиперемии. Он уже тогда подчеркивал возможность паралича сердца вследствие прямого раздражения. Среди других моментов Глюк останавливался на вопросе выбора метода анестезии, образовании тромбов, вторичных кровотечениях, на плевритических выпотах на здоровой стороне, перикардитах. Интересовал его и вопрос о замещении пустоты на стороне операции; он рекомендовал резекцию III—V ребер для ее ликвидации и ортопедическое лечение нападений грудной клетки.

В 1907 г. на XXXVI конгрессе немецких хирургов Глюк в своем докладе сообщил, что его работа доказала возможность удаления части и всего легкого после лигирования легочного корня и что в эксперименте на животных эти операции обеспечивают оперированным длительное благополучие.

Ф. Киевский и 1908 г. опубликовал монографию «К учению о резекции легких». В этой работе автор после подробного исторического обзора развития операции резекции легкого как в эксперименте, так и с лечебной целью сообщил о собранных им в литературе 48 случаях частичной резекции легкого. Из этих больных 15 умерли, у 3 послеоперационное течение осложнилось свищом, а в одном случае исход был неизвестен. Из 48 больных 4 были оперированы по поводу бронхоэктазии, из них 2 умерли; один больной был оперирован по поводу бронхиального свища и выздоровел. Автором было произведено 120 опытов на 119 животных. Из 120 операций в 51 случае была произведена полная пневмоэктомия, в 58 — удалена одна доля, в 11 — произведено удаление двух долей. Легче всего животные переносили операцию удаления одной доли, несколько тяжелее — двух долей, наибольшее число случаев смерти отмечалось после удаления всего легкого.

На основании своих исследований Ф. Киевский считал, что «полное удаление одного правого или левого легкого хотя и может иметь благоприятный исход, однако в большинстве случаев оно вызывает в другом легком изменения, ограничивающие газообмен и уменьшающие окисление крови». В то же время, по его мнению, «удаление небольшой части легкого не обуславливает резких изменений в организме, потеря легочной ткани невелика, уменьшение малого круга кровообращения незначительно и, если после операции не развивается острая легочная эмфизема, то изменения в оставшемся легком не влияют на укорочение жизни животного».

Работа Ф. Киевского чрезвычайно интересна в том отношении, что, оперируя на животных, он теоретически обосновал операцию резекции легких, дал ряд указаний по технике производства операции, которые приобрели большое практическое значение. Удаление всего легкого или его доли он производил, либо накладывая па корень шелковую лигатуру, либо путем разделения корня на пряди и раздельной перевязки их, либо вырезая из доли клин, а затем обшивая рану легкого шелком или кетгуттом, или прижигая ее поверхность пакелепом. Перевязку корня легкого, по его мнению, следовало производить очень тщательно, так как через бронхи при плохо завязанной лигатуре воздух может проникать в полость плевры.

В этой работе широко затронут вопрос о радикальной легочной хирургии и уже наметились некоторые особенности не только в технике производства пневмоэктомии, билобэктомии и лобэктомии, но и в реакции организма на эти операции. Ф. Киевским, так же как и Глюком, отмечена особая тяжесть реакции организма на полное удаление одного легкого: отмечался большой процент летальных исходов, развивалась гипертрофия правого желудочка сердца и увеличение остающегося легкого, что заставляло опасаться развития прогрессирующей эмфиземы.

Итоги экспериментальных работ обстоятельно подведены в монографии Крэффорда (Crafford, 1988), где анализируется 375 экспериментальных операций пневмоэктомии на крупных животных. Автор придает большое значение соблюдению правил асептики при операциях на животных и правильному закрытию бронхиальной культи. При

анализе он не останавливается на рефлекторных нарушениях кровообращения, которые могут вести к летальным исходам.

Несмотря на такую, казалось бы, тщательную экспериментальную разработку операции удаления доли легкого и резекции легкого, эти операции в первую четверть XX столетия применялись с целью лечения больных чрезвычайно редко. Все попытки хирургов перенести их от эксперимента в клинику были безуспешны, так как больные часто умирали вследствие самых разнообразных причин: либо от шока, сердечной слабости, отека легкого, пневмонии, септического состояния, либо вследствие вторичного кровотечения из культи при ее некрозе или при соскальзывании лигатуры. Сравнительно благоприятный исход был у тех хирургов, которые избегали при операции вскрывать свободную плевральную полость.

Эти операции, которые были названы авторами резекцией доли легкого или удалением доли легкого, можно скорее назвать выжиганием пораженной доли легкого, но никак не резекцией в нашем современном понимании. Стараться сделать операцию так, чтобы избежать открытого пневмоторакса, предварительно создав спайки в плевральной полости, чтобы туда не попали воздух, инфекция, — вот в каком направлении шла мысль хирурга. Практический опыт подтверждал, что исход лучше после операций, произведенных при запаянной плевральной полости.

С каждым годом все больше нарастала необходимость в радикальных операциях при хронических нагноительных процессах в легких, так как паллиативные операции не давали прочного положительного эффекта. Они лишь временно облегчали состояние больных и только изредка приводили к полному выздоровлению.

Причины неудач, которые определялись на основании выводов из экспериментальных работ и выявились при попытках выполнения радикальных операций на легких в клинике, сводились к опасности следующего: 1) открытого пневмоторакса; 2) плевро-пульмонального шока; 3) инфекции; 4) кровотечения при обработке корня легкого.

В последующие годы мысль хирургов настойчиво работала над преодолением этих грозных осложнений. Как было указано выше, прежде всего хирурги пытались избежать вскрытия плевральной полости. Смертельным казался пневмоторакс, вызывавший, по мнению хирургов, плевро-пульмональный шок. В связи с этим Делаженьер (Delageniere, 1901) рекомендует во время операции медленно вскрывать плевральную полость для постепенного введения воздуха, Доллингер (Bollinger, 1902) предлагает накладывать пневмоторакс за 24 часа до операции.

В 1904 г. Зауэрбрух (Sauerbruch) предложил во избежание опасности, связанной с пневмотораксом, применять при операции камеру с пониженным давлением. Брауэр (Brauer) для этой же цели ввел камеру с повышенным давлением. Позднее французской школой во главе с Дювалем (Dival) было доказано, что опасность одностороннего пневмоторакса преувеличена. Эти выводы отстаивал И. И. Греков на XVI съезде российских хирургов в 1924 г.

Так постепенно хирургическая мысль подошла к современным взглядам на открытый пневмоторакс, и хирурги начали смелее оперировать в открытой грудной полости.

Надо полагать, что не менее грозным осложнением являлась инфекция свободной плевральной полости, которая вынуждала хирургов изолировать поле операции путем образования спаек плевры, искусственно вызываемых различными способами. Эта опасность в значительной степени была преодолена только и последние годы в связи с усовершенствованием техники радикальных операций и успешным применением антибиотиков с профилактической и лечебной целью. Несмотря на то что Ф. Киевским уже была разработана наиболее совершенная методика раздельной обработки элементов корня легкого, что предупреждало как образования бронхиальных свищей с неизбежным инфицированием плевральной полости, так и опасность кровотечения из крупных сосудов, понадобилось много лет поисков и различных попыток хирургов, пока эта методика восторжествовала, обеспечив в настоящее время наилучшие исходы при радикальных операциях.

Огромное значение в успешном развитии легочной хирургии имела разработка современных методов обезболивания. В частности в нашей стране широкое применение получили методы обезболивания по Л. В. Вишневному в сочетании с предложенной им ваго-симпатической блокадой. В полной мере эти мероприятия осуществлены уже на современном этапе, но постепенная разработка их проходила в продолжение всего третьего периода развития легочной хирургии.

В 1912 г. И. А. Герцен удалил всю нижнюю долю правого легкого. Культя доли была обработана по Тигелю (Tiegel, 1905). Послеоперационное течение осложнилось бронхиальным свищем, который был излечен прижиганием пакеленом. Об этой операции П. И. Греков сообщил в 1924 г. Больная в это время была жива, хорошо себя чувствовала.

До 1917 г. радикальные операции при хронических пагноительных процессах в легких были единичны. Их можно было расценивать как казуистические, редкие случаи удачи. И только с 1917 г. эти операции начинают занимать определенное место в хирургии легочных нагноений, производятся по определенным показаниям.

В 1914 г. Лилиенталь (Lilienthal, 1922) удалил долю легкого по поводу нагноительного процесса. В 1917 г. Робинзон (Robinson) сообщил о 7 лобэктомиях. Методика его операций была двухэтапной. В первый этап производилась резекция ребер и тампонада раны для образования сращений. Во второй этап вскрывалась париетальная плевра, выделялась доля, которая отсекалась после наложения зажима на ее корень. Видимые сосуды перевязывались отдельно, а на культю накладывалась лигатура. Рана заживала вторичным натяжением. Несмотря на двухэтапную методику операции, смертность, по данным автора, была большой — из 7 больных умерло 3.

В 1922 г. Лилиенталь опубликовал результаты 24 сделанных им операций удаления доли легкого с 54% летальности. Такой большой процент летальности заставлял хирургов задумываться над методикой оперирования и совершенствовать технику хирургического вмешательства.

В 1927 г. Грэхем (Graham) предложил при нагноительных процессах в легком и при бронхоэктазиях операцию выжигания доли легкого, производимую в несколько моментов.

Метод, предложенный Грэхемом, заключается в следующем. 15 первый момент производят подпадокостничную резекцию 2—3 ребер на протяжении 10—12 см над пораженной долей легкого. Вскрывают плевральную полость, пространство между пристеночной плеврой и легкими тампонируют для образования сращений. Через 10 дней тампоны удаляют и термокаутером выжигают пораженный участок легкого. Грэхем считает, что выжигание это может быть произведено в несколько этапов, причем протяженность выжигания определяется распространенностью процесса. Рана заживает путем выполнения грануляциями. Автор опубликовал в 1925 г. данные о 20 подобных операциях с 20% летальности. Судя по этим данным, можно было действительно думать, что многомоментное выжигание доли дает меньшую смертность, чем одномоментное ее удаление. Правда, в 30% случаев послеоперационное течение осложнилось бронхиальным свищом и полное выздоровление пасту пило только в 20% случаев.

В 1924 г. Зауэрбрух сообщил о двухмоментном удалении доли легкого. В первый момент после выделения всей удаленной доли из сращений он рекомендовал тампонировать полость плевры вокруг нее. Ко второй этап доля отжигалась термокаутером. Рана заживала грануляционным путем. Иногда автор производил операцию в один этап. Из оперированных им 58 больных 4 умерли и 27 выздоровели. По сравнению с данными других авторов цифры Зауэрбруха исключительно благоприятны.

До 1922 г., кроме указанной выше операции, произведенной П. А. Герценом, русские хирурги не делали попыток производить операции полного удаления доли легкого. Высокая смертность, тяжелые осложнения, малый процент выздоровлений, а главное тяжелое состояние больных, которые обращались за хирургической помощью, — все это заставило воздерживаться от радикальных операций.

В 1923 г. А. М. Григорьев произвел операцию у 2 больных, которую он назвал пневмоэктомией. После резекции ребер ножом послонно иссекали париетальную плевру с межреберными мышцами и прилежащую к пей ткань легкого. Кожу заворачивали в зияющую рапу. У одного больного полость зажила через полгода, у другого она не закрылась и через год, как считает автор, вследствие недостаточной резекции ребер.

С 1923 г. появляются работы С. И. Спасокукоцкого, посвященные вопросам лечения нагноений легких и плевры. Тщательно изучая легочные нагноения, он пришел к выводу о необходимости удаления пораженного участка легочной ткани при этих страданиях. Он склонился к тому мнению, что многоэтапные операции удаления доли дают меньше осложнений, чем одноэтапное ее удаление. В 1924 г. С. И. Спасокукоцкий произвел многоэтапным путем удаление доли легкого мальчику 16 лет по поводу абсцедирующей бронхоэктазии нижней доли правого легкого. До 1941 г. в его клинике было произведено всего 16 лобэктомий при нагноительных процессах в легких.

В 1928 г. Лилленталь сообщил, что при хирургическом лечении больных с гнойными заболеваниями легких всеми видами операций, кроме лобэктомий (изучены были исходы 105 оперированных больных), летальность составляла 44,7%. Эти операции иногда временно улучшают

состояние больных, но не ведут к выздоровлению. Автор еще раз подчеркивал необходимость операции удаления доли легкого только по специальным показаниям.

Многоэтапная методика оперирования не давала того положительного эффекта, которого можно было ожидать при полном удалении пораженного участка легкого, т. е. полном удалении очага инфекции из организма. Попятно стремление хирургов в то время к оперированию в свободной плевральной полости и к полному удалению пораженной доли.

В 1929—1930 гг. появились работы Вруна (Brunn, 1929), Шенстона и Джейнса (Shenstonc, Janes, 1932), посвященные изложению новой техники удаления долей легкого у человека при помощи турникета, накладываемого на ножку доли.

Операция удаления доли с турникетом освоена в Советском Союзе Б. Э. Линбергом, который предложил турникет новой конструкции и подробно описал технику этой операции. 23 сентября 1935 г. В. Э. Линберг демонстрировал на заседании Московского хирургического общества 2 больных, которым были произведены лобэктомии этим методом.

10 февраля 1936 г. Н. Н. Бурденко произвел двухмоментную лобэктомию больному, страдавшему бронхоэктазией нижней доли правого легкого.

В 193С г. Сержспт (Sergent), выступая на XLV съезде Французского хирургического общества, указал, что при абсцессе легкого, как правило, не приходится прибегать к лобэктомии, а тем более к тотальной пневмоэктомии, если не упущено время для сегментарной резекции легкого и даже простой пневмотомии. Он считал, что хронические гнилостные бронхоэктазии являются показанием для удаления доли, но предварительно другие доли следует проверить на наличие в них бронхоэктазов путем липоидального заполнения бронхиального дерева контрастным веществом. Киндеберг и Монод (Kindeberg, Monod) на этом же съезде указали, что главным показанием к лобэктомии является расширение бронхов, а Эдварде (Edwards) сообщил о 113 лобэктомиях по поводу бронхоэктазии с 16 смертельными исходами. Автор указывал, что он оперирует всегда одномоментно, независимо от состояния плевральной полости.

В 1937 г. в журнале «Хирургия» была помещена статья Н. «). Линберга «Лобэктомия при бронхоэктазиях». Автор, подробно остановившись на подготовке больных к операции и технике операции, рекомендовал предварительную френикотомию и наложение пневмоторакса.

К 40-м годам XX века во многих как зарубежных, так и советских клиниках производились операции удаления доли легкого и многие хирурги располагали большим числом операций, позволяющим делать определенные выводы в смысле уточнения показаний к ним.

Таким образом, к 40-м годам текущего столетия операция лобэктомии стала применяться большим числом хирургов. Успех этих операций определялся постепенным преодолением указанных выше трудностей и усовершенствованием оперативной техники. Это же наметило нарастающий успех новой, еще более радикальной операции — пневмоэктомии.

Мак-Ивен (Mac-Even, 1897) в 1895 г. удалил секвестрированное легкое у больного туберкулезом после перевязки корня легкого. Такую же операцию произвел Зауэрбрух в 1923 г.

Попытки ряда хирургов произвести пневмоэктомию с применением турникета кончались неудачей (Кюммель, 1911; Лилиенталь, 1919 и 1920). Ниссен (Nissen) в 1931 г. сообщил об успешном удалении легкого по поводу бронхоэктазии в два этапа с применением турникета, Мезон (Mason) в 1935 г. — о 2 случаях пневмоэктомии при бронхоэктазии в два этапа. Роберте (Roberts) в том же году удалил легкое по поводу бронхоэктазии в один этап.

В последующие годы работы хирургов были направлены на усовершенствование оперативной методики, в частности разрабатывался метод раздельной перевязки элементов корня легкого.

Четвертый этап в развитии хирургического лечения неспецифических нагноений легкого

Четвертый, современный этап в развитии легочной хирургии, который начался в 40-х годах XX столетия, знаменует собой бурный рост радикальной легочной хирургии как в Советском Союзе, так и за рубежом.

Улучшение результатов и большое распространение этих операций можно увязать с дальнейшим усовершенствованием техники операций. Этому способствовало появление большого количества анатомических работ, уточнявших анатомию корня легкого и ножки доли. Точные знания внутрилегочной анатомии навели хирургов на мысль об изолированной обработке элементов ножки доли. Успешное развитие радикальных операций как лобэктомий, так и пневмоэктомии было обусловлено, помимо тщательного изучения анатомии легкого и введения в практику изолированной обработки элементов корня легкого, также совершенствованием методов обезболивания и широким применением антибиотиков, которые значительно уменьшили грозную опасность плеврального и медиастинального нагноения.

А. В. Герасимова к 1951 г. собрала из иностранной литературы 1185 случаев пневмоэктомии, в том числе 395 по поводу нагноений. Летальность в этой группе больных составляла 22,2%, кроме того, в 10,4% была отмечена летальность в отдаленные сроки.

По окончании Великой Отечественной войны в СССР появилось большое количество работ, посвященных радикальным операциям на легких. Эти операции начали широко производиться в клиниках А. Н. Бакулева, А. А. Вишневого, П. А. Куприянова, Б. Э. Линберга, В. В. Франкенберга, Н. Н. Петрова и др.

1 июня 1945 г. А. Н. Бакулев произвел первую в СССР пневмоэктомию по поводу бронхоэктазии. В июне 1946 г. В. Н. Шамов выполнил пневмоэктомию с хорошим исходом. 21 августа 1946 г. А. В. Герасимова произвела пневмоэктомию по тому же поводу с хорошим исходом. Подобные же операции по поводу нагноительных процессов в легких с благоприятным исходом произвели П. А. Куприянов 31 января 1947 г. и в том же году — Ф. Г. Углов, Б. Э. Линберг и А. А. Вишневский.

После этих первых операций быстро последовали многочисленные операции, проводившиеся как этими хирургами, так и большим числом хирургов других клиник и хирургических отделений и различных городах Советского Союза.

В 1940 г. с целью облегчения техники операции пневмоэктомии и расширения технической возможности ее в запущенных случаях Эллисон (Allison) предложил вскрывать перикард. Независимо от него методика вскрытия перикарда для перевязки сосудов при пневмоэктомии была разработана А. В. Герасимовой и успешно применялась в клинике имени С. И. Спасокукоцкого, руководимой А. Н. Бакулевым с 1946 г.

Особенно большой толчок к изучению радикальных операций на легком дала проходившая в 1947 г. 1-я Всесоюзная конференция по грудной хирургии. Эта конференция явилась итогом большой творческой работы ряда советских анатомов и хирургов. Большое количество докладов было посвящено хирургической анатомии легких, столь необходимой для улучшения техники оперативного вмешательства (М. Ф. Иваницкий, А. В. Герасимова, Б. В. Огнев, Г. А. Рихтер, В. К. Цвирко, В. П. Бодулин, Д. П. Федорович). В докладе А. В. Герасимовой, посвященном лечению хронических нетуберкулезных нагноений легкого, был приведен материал клиники имени С. И. Спасокукоцкого. На основании тщательного изучения лечения нетуберкулезных нагноений А. В. Герасимова пришла к выводу, что при первичных и вторичных хронических нагноениях легкого идеальным методом лечения следует считать резекцию легкого.

Состоявшаяся в 1949 г. 2-я Всесоюзная конференция по грудной хирургии подытожила работу хирургов в области грудной хирургии за прошедшие 2 года. Все больше стало производиться радикальных операций на легких, все более четко устанавливались показания к ним.

Таким образом, технически и анатомически вопрос удаления доли легкого и целого легкого был уже разрешен. На очередь встал вопрос об анестезии. Большое количество докладов на этой конференции было посвящено обезболиванию-наркозу и местной анестезии при внутригрудных операциях.

Большую роль в развитии радикальной легочной хирургии в Советском Союзе и в распространении уже полученного значительного опыта в этом разделе хирургии сыграла вышедшая в 1949 г. книга А. Н. Бакулева и А. В. Герасимовой «Пневмоэктомии и лобэктомия». Эта книга, снабженная демонстративными рисунками, ясно указывающая анатомо-хирургические особенности операций удаления доли легкого и всего легкого, явилась наглядным пособием для хирургов периферии, заинтересованных в освоении радикальных операций при хронических нагноительных процессах легкого.

В последующие годы появился ряд работ советских хирургов, посвященных вопросам радикальной легочной хирургии при нагноительных процессах (Ф. Г. Углов, Б. К. Осипов, Б. Э. Линберг, А. Т. Лидский, Б. С. Франкенберг, Р. С. Свидлер и др.).

К 3-й Всесоюзной конференции по грудной хирургии (декабрь 1951 г.) хирурги пришли вооруженные большим опытом радикальных операций на легких. Наиболее отрадным на этой конференции явилось то, что о результатах этих операций сообщали не только руководители круп-

нейших клиник Москвы и Ленинграда, много лет занимавшиеся легочной хирургией, но и отдельные хирурги, которым в недавнем прошлом радикальная легочная хирургия была совершенно недоступна. Это могло быть осуществлено только в нашей стране, где опыт радикального оперирования не может оставаться уделом отдельных высококвалифицированных клиник, где он передается всем хирургам, интересующимся легочной хирургией. С этой точки зрения очень интересны доклады А. Л. Шалимова «Резекция легочных нагноений по материалам Орловской областной больницы», П. М. Кокорина «Опыт большой внутригрудной хирургии во Владимирской области». Н. М. Амосов в 1952 г. сообщил о 49 радикальных операциях по поводу гнойных заболеваний легких (умерло 4 больных). Хороший результат операций и небольшой процент смертности говорит о том, что хирурги периферии владеют техникой радикального оперирования на легких.

Успешное развитие радикальной легочной хирургии не исключило пневмотомию из арсенала эффективных оперативных методов. До последних дней как в СССР, так и за рубежом продолжают выходить работы, показывающие, что эти операции применяются довольно широко. Продолжается обсуждение вопроса о показаниях к пневмотомии. Этой операции посвящен ряд диссертаций и работ советских авторов (Ф. Ю. Розе, 1940; В. Л. Чуканов, 1942; В. С. Скляник, 1946; В. П. Селиванов, 1947; Л. С. Беккерман, 1947; П. А. Куприянов и Л. С. Беккерман, 1947 и 1948; А. В. Вельский, 1948; А. Г. Кисель, 1948; Н. Д. Архангельский, 1952, и др.). Но если раньше пневмотомию при нагноительных процессах в легких иногда называли радикальной операцией, то в настоящее время по сравнению с операциями, при которых очаг нагноения полностью удаляется в пределах здоровых тканей, пневмотомия считается операцией паллиативной. Несмотря на то что показания к пневмотомии суживаются, значение ее в легочной хирургии остается большим. Она дает возможность в ряде случаев маленьким, осторожным вмешательством излечить тяжело больного, которому трудно перенести всякую радикальную операцию. Кроме того, надо иметь в виду, что, несмотря на систематическое совершенствование техники производства радикальных легочных операций при тяжелом поражении легкого и плевры, они не всегда могут быть выполнены. Эти мысли оправдывают довольно большое количество вышедших за последние годы работ, посвященных пневмотомии.

Что же касается радикальных операций на легких, то, как можно судить по данным литературы последних лет, первоначальное предпочтение операции пневмоэктомии при нагноениях легких сменяется более сдержанным отношением к ней. Соответственно увеличивается роль лобэктомии и сегментэктомии. Это находит свое объяснение в том, что по мере освоения методов хирургического лечения нагноений легкого показания к ним начинают ставить раньше и потому потребность в удалении всего легкого уменьшается. Кроме того, операция пневмоэктомии при далеко зашедших процессах в легком до сих пор дает довольно высокий процент смертности и является операцией, приводящей до некоторой степени к инвалидности.

Новые крупные успехи в борьбе с легочными нагноениями были продемонстрированы на XXVI съезде хирургов СССР (1955). Съезд

заслушал ряд докладов, свидетельствующих о дальнейшем распространении радикальных легочных операций в клиниках и больницах страны и усовершенствовании техники этих операций. Б. Э. Линберг на 246 радикальных операций при нагноениях легких отметил 10% летальности. Наряду с этим доклады и выступления на съезде показали, что теоретические исследования советских хирургов не ограничиваются только усовершенствованием техники. Поставлены на очередь и решаются вопросы изучения всей патологии заболевания, компенсации функций после операций (П. К. Анохин, Д. Ф. Скрипниченко и др.), причин осложнений после радикальных операций (С. А. Колесников); разрабатываются вопросы предоперационной подготовки и послеоперационного лечения (проф. М. С. Григорьев и доцент И. А. Трухалев), а также показания к хирургическому лечению легочных нагноений (В. А. Сардыко и Г. Э. Хаспеков).

В последние годы появилось значительное количество монографий, широко освещающих вопросы хирургического лечения нагноительных заболеваний легких (П. А. Куприянов, Н. М. Амосов, В. И. Стручков). Улучшается оперативная техника, совершенствуется обезболивание. Все это ведет к значительному снижению послеоперационной летальности. Так, В. И. Стручков сообщает, что на 267 больных с хроническими легочными нагноениями, которым были произведены радикальные операции, за период с 1952 по 1957 г. умерло 9 больных, т.е. 3,4%.





Глава вторая

ОПЫТ КЛИНИКИ ИМЕНИ С. И. СПАСОКУКОЦКОГО В ЛЕЧЕНИИ ГНОЙНЫХ ЗАБОЛЕВАНИЙ ЛЕГКИХ

С. И. Спасокукоцкий и его ученики много лет посвятили изучению методов хирургического лечения гнойных заболеваний легких и плевры. С 20-х годов текущего столетия С. И. Спасокукоцкий начал изучать и практически осваивать этот раздел хирургии. Несмотря на то что отечественными хирургами к этому времени был накоплен уже достаточный опыт и освоена операция пневмотомии и операции экономной резекции части доли или удаления целой доли показали в ряде случаев свою эффективность, все же результаты хирургического лечения нагноений легких нельзя было считать хорошими. Результаты пневмотомии в общем не радовали хирургов. В 1926 г. С. И. Спасокукоцкий писал по этому поводу: «Вскрытие и дренаж легкого — далеко не идеальная операция». В другом месте (1927) он указывал: «Пневмотомия сопряжена с опасностью смертельного кровотечения и даже невыполнима, когда очаг нагноения расположен вблизи средостения... Высокая смертность в связи с грозной опасностью пиопневмоторакса, кровотечения, длительно сохраняющиеся бронхиальные свищи — вот те обстоятельства, которые внушают недоверие к активному хирургическому вмешательству.

В течение первого периода хирургического лечения плевро-легочных нагноений в клинике С. И. Спасокукоцкого, в связи с неудовлетворенностью результатами пневмотомии, пытались найти иное решение проблемы, идя по пути использования еще более осторожных операций. Эти попытки С. И. Спасокукоцкий обосновывал следующими соображениями: «У всех больных обнаруживается большее или меньшее западение больной половины грудной клетки, следовательно, и лечение должно идти через дальнейшее спадение грудной клетки». Отсюда возникло его предложение использовать методы коллапотерапии. В то же время С. И. Спасокукоцкий не отказывался полностью от пневмотомии. Он сохранял ее для случаев крупных, одиночных периферических абсцессов, где она давала наилучший эффект.

Больным по поводу нагноительных процессов в легочной ткани производились операции — фреикотомия, торакопластика, — накла-

дывался пневмоторакс. Наблюдения постепенно накапливались, и в 1927 г. в печати появилась работа С. И. Спасокукоцкого и И. И. Михалевского «Консервативная хирургия в терапии гнойных легочных заболеваний», в которой авторы пришли к выводу, что пневмотомия показана только в случаях солитарных гнойников. При множественных же гнойниках они считали, что целесообразнее производить консервативные хирургические операции — пневмоторакс, френикотомию, торакопластику.

К 1930 г. клиника приобрела большой опыт в лечении нагноений легкого и располагала 43 наблюдениями, результаты которых были опубликованы в виде статьи С. И. Спасокукоцким и И. И. Михалевским в 1932 г. Пневмотомия была сделана 21 больному, из них умерло 8. Консервативными методами было лечено 22 больных, причем умерло 0.

В этой первой серии наблюдений клиника подвела итог консервативным методам хирургического лечения легочных нагноений. Авторы пришли к заключению, что надежды, возлагавшиеся на методы консервативной хирургии, не оправдались, хотя полностью от этих методов отказываться не следует.

Вторая серия наблюдений клиники занимает период с августа 1930 г. по август 1932 г. и касается 99 больных с абсцессами легких. Пневмотомия была произведена в 31 случае, умерло 5 оперированных больных. Наблюдая больных этой серии, авторы (С. И. Спасокукоцкий и С. Г. Гайкуни) вновь пришли к выводу, что пневмотомия заслуживает большего внимания, чем все виды коллапсотерапии.

Третья серия наблюдений (В. А. Жмур) касается 74 больных с абсцессами легкого, 4 больных — с бронхоэктазиями и 34 — с нагноениями легкого, осложнившимися плевритом. Эти больные наблюдались в клинике в течение 13 месяцев — с сентября 1932 г. по декабрь 1933 г. Из них 34 больным была сделана пневмотомия. И в этой серии вновь была подтверждена мысль о преимуществе операции пневмотомии при лечении нагноений легкого.

Следующая, четвертая серия наблюдений клиники (Д. Л. Цирлина) касалась 58 больных (январь—декабрь 1934 г.). Из этих больных было оперировано 30 человек. Пневмотомия произведена 22 больным, выживание пораженной доли легкого — одному больному. При анализе этой серии наблюдений у автора сложилось впечатление, что методом выбора при хирургическом лечении нагноений легкого является пневмотомия.

В 1935 г. С. И. Спасокукоцкий, выступая на XXIII Всесоюзном съезде хирургов, указал на пневмотомию как на основной метод вмешательства при легочных нагноениях. Но наряду с этим он отмечал неэффективность пневмотомии при ряде нагноений легких и считал более показанной для них лобэктомию.

С 1935 по 1944 г. в факультетской хирургической клинике II Московского медицинского института, руководимой С. И. Спасокукоцким, по поводу хронического нагноения легкого было сделано 115 пневмотомии 100 больным. По годам оперированные больные распределялись следующим образом: в 1935 г. — 19 больных, в 1936 г. — 15, в 1937 г. — 12, в 1938 г. — 11, в 1939 г. — 14, в 1940 г. — 24, в 1941 г. — 8, в 1943 г. — 2, в 1944 г. — 1 больной.

Из оперированных больных женщин было 18, мужчин — 88. По поводу одиночных абсцессов легкого было оперировано 25 больных, гангрены легкого — 7, множественных абсцессов без бронхоэктазов — 03, множественных абсцессов с бронхоэктазами — 11 больных. Правое легкое было поражено у 65 больных, левое — у 41. Все операции производились под местной анестезией 0,5% раствором новокаина. Одновременно пневмотомия была выполнена 80 больным, в два этапа — 20. Пневмотомия делалась повторно 9 больным.

Из 106 оперированных больных умерло 35 (33%). Столь большое число смертельных исходов заставляет нас несколько подробнее остановиться на их анализе и, поскольку это возможно в настоящее время, попытаться объяснить причину смерти 35 больных.

При изучении наблюдений тех лет мы убедились, что исход операций в ряде случаев был тесно связан с формой заболевания. Из 25 больных, оперированных по поводу одиночных абсцессов легкого, после операции умер только один. Смерть эта, наступившая на операционном столе от остановки сердца, по-видимому, явилась результатом дегенеративных изменений сердца, обнаруженных затем на секции. Из 11 оперированных больных, у которых было хроническое нагноение легкого с бронхоэктазами, умерло 7. Из них 4 погибли в первые сутки после операции — один от отека легких, 2 от эмболии и один вследствие тяжелой интоксикации. Один больной умер от эмболии на 7-е сутки после операции, 2 больных умерли в течение первых месяцев при явлениях нарастающей интоксикации. Следует отметить, что диагноз бронхоэктазии чаще ставился на секции, так как бронхография перед операциями в большинстве случаев не делалась, а рентгенологически бронхоэктазы часто не выявлялись. Из 63 оперированных больных с множественными абсцессами легкого без бронхоэктазов умерло 24. Из них 6 умерли в первые часы после операции; на секции у 3 была обнаружена воздушная эмболия, у 2 — отек легких, у одного — тяжелые изменения всех органов в связи с интоксикацией. Остальные больные умерли в сроки от 1 до 3 месяцев. Из 7 оперированных по поводу гангрены легкого умерли 4 (в сроки от 1 до 13 дней). На секции у всех больных оказалось тяжелое гангренозное расплавление легочной ткани с резко выраженной общей интоксикацией и дегенерацией внутренних органов.

Изучение протоколов патологоанатомических вскрытий больных, погибших в течение первых суток и в первые дни после операции при различных формах заболевания, говорит о такой форме заболевания и тяжести поражения легкого, при которой операция пневмотомии не могла быть эффективной. Поражение чаще оказывалось множественным, резко был выражен пневмосклероз, а во время операции в большинстве случаев вскрывалась только одна, и к тому же иногда не самая большая полость.

Малая эффективность операции пневмотомии при хронических нагноительных процессах легкого, в особенности при наличии множественных абсцессов, привела к необходимости производить более радикальные операции — выхищение и удаление пораженной доли легкого.

В 1924 г. С. И. Спасокукоцкий произвел операцию удаления нижней доли правого легкого по поводу хронического нагноения легкого с

бронхоэктазами 16-летнему мальчику. Операция складывалась из трех этапов: 1) 3/III 1924 г. была произведена правосторонняя френикотомия; состояние мальчика в первые дни несколько улучшилось, но затем наступило ухудшение, увеличилось количество мокроты; 2) 24/III 1924 г. произведена резекция IX ребра и торакотомия; обнаружено поражение нижней доли правого легкого; 3) 18/IV под общим обезболиванием удалена нижняя доля правого легкого. В 6 часов вечера 18 апреля больной скончался при явлениях сердечной слабости.

С 1927 по 1945 г. в факультетской хирургической клинике имени С. И. Спасокукоцкого удаление доли по поводу нагноений легкого было произведено 16 больным. По годам эти операции распределялись следующим образом: в 1927 г. — 1, в 1934 г. — 1, в 1937 г. — 2, в 1938 г. — 3, в 1939 г. — 4, в 1940 г. — 3, в 1941 г. — 2.

Мужчин было 13, женщин — 3. Шесть больных страдали хроническими множественными абсцессами с бронхоэктазами, 6 — с множественными абсцессами без бронхоэктазов, 4 — с актиномикозом легкого.

Удаление нижней правой доли произведено 10 больным, верхней правой доли — одному, нижней левой доли — 5 больным. У 10 больных операция удаления доли легкого была произведена одномоментно, у 3 был сделан только первый этап операции, 3 больным производилось многоэтапное выжигание пораженной доли легкого.

В 1927 г. операция эта была произведена под эфирным наркозом, в последующие годы применялась местная анестезия (паравертебральная и инфильтрационная) 0,5% раствором новокаина. Дважды местная анестезия комбинировалась с внутривенным введением эвипана.

В первые годы операции делали по типу Грэхема — производили выжигания, иногда многократные, пораженного участка легкого. По этому методу оперированы больные в 1927 и 1934 гг. Остальным 14 больным доля легкого удалялась либо путем наложения зажима С. И. Спасокукоцкого на ножку доли с последующим прошиванием культи кетгутовым швом (8 больных), либо путем наложения на нее циркулярной лигатуры (6 больных). В этой первой серии радикальных операций на легких из 16 оперированных больных с улучшением было выписано 4, из них 2 полностью выздоровели. В 1-е сутки умерло 4 больных: 2 от кровотечения, один от отека легкого и один при явлениях резко выраженной интоксикации. В сроки до 1 месяца умерло 5 больных: 2 от пневмонии второго легкого, 3 при явлениях интоксикации. В начале 2-го месяца 2 больных умерли при явлениях интоксикации (ихорозный плеврит, гангрена культи), одна больная хорошо поправлялась, но умерла через 3 месяца от пневмонии второго легкого.

Из 4 больных, которые были выписаны из клиники со значительным улучшением состояния, 2 были оперированы в 1939 г., один — в 1940 г. и одна — в 1941 г. Приведем историю болезни последней больной.

Больная С. страдала хроническими множественными абсцессами нижней доли левого легкого с бронхоэктазами. Предварительно ей был наложен левосторонний пневмоторакс и произведен френикоэкзероз.

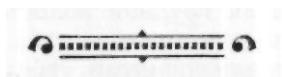
Операция 31/III 1941 г. (В. И. Казанский и С. И. Спасокукоцкий). Паравертебральная анестезия 0,5% раствором новокаина. Разрезом в шестом межреберном промежутке от средней подмышечной до паравертебральной линии были рассечены кожа и подкожная клетчатка, широкая мышца спины и межреберные мышцы. Надсечены у реберного угла V и VI ребра. Вскрыта плевральная полость. Верхняя

доля имела только несколько одиночных спаек, нижняя была плотно спаяна с верхней и диафрагмой. Произведена анестезия ворот легкого 2% раствором новокаина. Спайки разделены тупо. Кровотечение было умеренным. Верхняя доля и средостение тщательно отгорожены от места операции большими тампонами. Ножка нижней доли была пережата зажимом С. И. Спасокукоцкого и после тщательного отграничения от общей плевральной полости нижняя доля отсечена. Бронхи и крупные сосуды изолированно перевязаны шелковыми лигатурами, затем культя до снятия зажима обшита непрерывным шелковым швом, дважды обвивающим ее. Зажим снят. Рана тщательно осушена от крови, тампоны из плевральной полости удалены. Через небольшой дополнительный межреберный разрез в нижний отдел плевральной полости был введен вентильный дренаж, конец которого подведен к культя легкого. Рана грудной стенки послойно наглухо зашита.

Больная перенесла операцию хорошо. Тотчас после операции на операционном столе ей была произведена трансфузия крови (400 мл). В дальнейшем состояние больной значительно улучшилось и 22/VI она была выписана из больницы в удовлетворительном состоянии.

При анализе клинического и патологоанатомического материала тех лет, касающегося как паллиативных, так и радикальных операций, становится ясно, что большая смертность при этих операциях объясняется главным образом тем, что больные поступали в хирургическую клинику в тяжелом состоянии со значительной степенью интоксикации, ослаблением сердечной деятельности. Кроме того, в те годы еще недостаточно была разработана техника местной анестезии, а эфирный наркоз, проводившийся обычным способом, без обеспечения отсасывания гнойного содержимого бронхов и доставки кислорода, несомненно, ухудшал состояние этих больных. Не было также достаточного опыта в борьбе с шоком в послеоперационном периоде. Требовалось глубокое теоретическое изучение этого вопроса и практическое освоение новых оперативных приемов, предоперационной подготовки и послеоперационного ухода за больными.

Великая Отечественная война на некоторый период задержала развитие легочной хирургии. Коллектив клиники имени С. И. Спасокукоцкого вновь приступил к разработке ряда актуальнейших вопросов легочной хирургии лишь по окончании войны, с 1945 г. При дальнейшем изложении мы в основном подводим итоги работы последних 15 лет клиники имени С. И. Спасокукоцкого, посвященных освоению разнообразных легочных операций при нагноительных процессах в легком.





Глава третья
**АНАТОМИЯ И ФИЗИОЛОГИЯ
ОРГАНОВ ДЫХАНИЯ**

Грудная клетка, освобожденная от мышц плечевого пояса, представляется в виде усеченного конуса с основанием книзу. Основой этого конуса является костный скелет грудной клетки, состоящий из позвоночника и грудины, которые соединены между собой ребрами. Верхняя аппертура грудной клетки образуется I грудным позвонком, парой I ребер и верхним краем рукоятки грудины. Нижняя аппертура грудной клетки образуется телом XII грудного позвонка, нижним краем XII ребер, концами XI ребер, реберной дугой и мечевидным отростком грудины. Верхняя аппертура закрыта куполом легких, выходящих частично в шейное пространство, нижняя — диафрагмой.

Скелет грудной клетки покрыт несколькими слоями мышц, которые вместе с мышцами плечевого пояса придают грудной клетке слегка коническую форму, но уже с основанием вверх и несколько суживающуюся книзу.

Для хирургических целей, связанных со вскрытием грудной полости в различных частях, для производства операций на легких и плевре важно правильно ориентироваться во всех анатомических образованиях. Различные способы вскрытия грудной полости должны не только обеспечить наилучший доступ для производства операции, но и быть по возможности наименее травматичными, т.е. повреждать наименьшее количество мышц, фасций, сосудов и нервов грудной стенки. Помимо этого, хирург должен предусмотреть условия для наилучшего заживления тканей и возможность использования кожных или мышечных лоскутов для последующей пластики. Поэтому он должен точно знать пути проникновения в мышцы кровеносных сосудов и нервов и сохранить эти части мышцы неповрежденными.

Костный скелет грудной клетки образуется грудным отделом позвоночника, грудиной и 12 парами ребер (рис. 1). Расположение ребер, а также особый характер их соединения с позвонками и грудиной дает возможность менять объем грудной полости при дыхательных движениях.

Груди́на состоит из трех частей: рукоятки, тела и мечевидного отростка. Грудной отдел позвоночника состоит из 12 грудных позвонков, связанных в одно целое системой соединений и связок. На боковых поверхностях тел грудных позвонков, от II до IX, располагаются по две суставных фасетки (сустав между телом позвонка и головкой ребра), X, XI, XII позвонки имеют по одной фасетке.

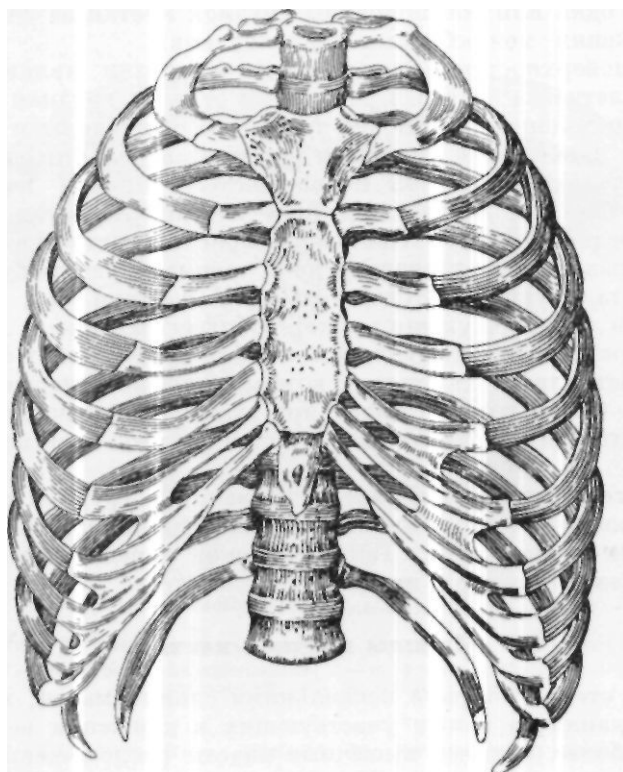


Рис. 1. Грудная клетка спереди (по В. П. Воробьеву).

В каждом ребре различают тело, грудинный, или передний, и позвоночный, или задний, край. Задний конец имеет головку с суставной площадкой, которой ребро соединяется с суставными фасетками тел позвонков. Между бугорком и головкой располагается шейка ребра. Задний конец и тело ребра образуют тупой угол. Ребро имеет выпуклую наружную и вогнутую внутреннюю поверхность и два края — верхний и нижний. С внутренней стороны ребра, у нижнего края, располагается реберный желобок, наиболее выраженный с III по X ребро. В задней части этих желобков располагаются межреберные сосуды и нерв. Каждое ребро сочленяется с соответствующими позвонками, образуя ограниченно подвижное сочленение. Спереди 7 пар верхних ребер соединяются с грудиной при помощи хрящей, обеспечивающих некоторую подвижность

ребер. Хрящи VIII—X ребер соединяются между собой и с хрящами VII ребер. Передние концы последних 2 ребер (XI и XII) остаются свободными. Ребра, направляясь кпереди, опускаются книзу, так что передние их концы расположены значительно ниже задних. Межреберные промежутки неодинаковой ширины, сзади они несколько уже. В результате воспалительного процесса в легких, приводящего к склерозу легочной ткани, а также после удаления легкого или его доли уменьшается одна или обе половины грудной клетки за счет сближения ребер и сужения межреберных промежутков.

Самым поверхностным слоем грудной клетки являются кожа и подкожная клетчатка. Кожа в различных отделах грудной клетки имеет неодинаковую толщину, наиболее тонка она у грудины и в подмышечной области, наибольшей толщины достигает в области спины, у лопаток, она обладает различной подвижностью, причем кожа наиболее подвижна в боковых отделах грудной клетки, наименее — спереди и сзади по средней линии. Подкожножировая клетчатка неодинаково выражена в различных отделах грудной стенки. Развитие ее зависит от пола, возраста и упитанности человека. У женщин она, как правило, более развита, чем у мужчин, у детей более рыхлая.

Поверхностная фасция грудной стенки представляет собой тонкую соединительнотканную пластинку, которая наиболее выражена на спине и у лопаток. Она отчетливо видна при заднебоковом доступе к органам грудной клетки и ее почти не удастся видеть при переднебоковом подходе.

При рассечении кожи во время операций в грудной полости избираются по возможности наименее травмирующие разрезы с учетом и косметических соображений. Так, у женщин передние разрезы предпочтительнее делать, огибая молочную железу.

Мышцы грудной клетки

Грудная стенка покрыта несколькими слоями мышц, выполняющих функцию дыхания, а также участвующих в движении верхних конечностей. Наиболее мощные мышечные пласты расположены на передней и задней поверхностях грудной стенки.

Спереди (рис. 2) наиболее поверхностно расположена большая грудная мышца (*m. pectoralis major*), по форме напоминающая треугольник, волокна которого веерообразно расходятся от места прикрепления к плечевой кости по направлению к груди, ключице и верхнему отделу живота. В соответствии с этим мышца имеет три части: ключичную, грудино-реберную и брюшную. Вследствие веерообразного расположения волокон мышца неодинаково повреждается при разрезах на разном уровне грудной клетки. Так, при разрезах в верхней части грудной клетки, где волокна мышцы идут почти параллельно ребрам, возможно тупое расслоение мышцы по ходу ребра; в нижней же части, при разрезах по ходу ребер, волокна мышцы должны пересекаться.

Большая грудная мышца иннервируется передним грудным нервом, выходящим из плечевого сплетения. Нерв вступает в мышцу под ключицей, в углу между ключицей и I ребром. Основная артерия, питающая мышцу (*a. thoracoacromialis*), также проникает в нее сверху, проходя

между ключицей и I ребром. Таким образом, в верхнем отделе мышцы имеется как бы ее сосудисто-нервная ножка, обеспечивающая питание и иннервацию мышцы. Эти анатомические соотношения необходимо учитывать, используя большую грудную мышцу для пластических целей, в частности при пластике бронхиальных свищей.

Малая грудная мышца (*m. pectoralis minor*) расположена позади большой грудной и отделяется от нее глубокой фасцией груди. Она

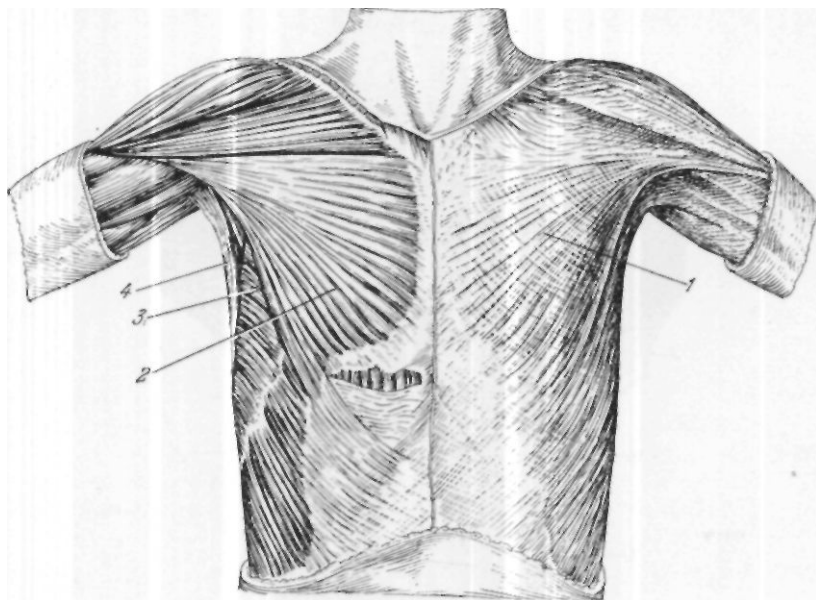


Рис. 2. Мышцы груди спереди (по В. П. Воробьеву).
1—fascia pectoralis superficialis; 2 — *m. pectoralis major*; 3—*m. serratus anterior*; 4 — *m. latissimus dorsi*.

имеет форму треугольника, основание которого прилежит ко II—V ребрам, а вершина — к клювовидному отростку лопатки. Эта мышца в нижней своей части попадает в разрез при переднебоковом подходе.

Боковую поверхность грудной клетки занимает передняя зубчатая мышца (*m. serratus anterior*), которая начинается от наружной поверхности тел 8 верхних ребер и прикрепляется к позвоночному краю лопатки; мышца эта при переднебоковом подходе чаще расслаивается, реже пересекается. Подключичная мышца (*m. subclavius*), расположенная между I ребром и ключицей, как правило, при подходе к органам грудной полости не повреждается. Мышцы задней поверхности грудной клетки делятся на поверхностные и глубокие.

Наиболее поверхностно (рис. 3) расположена трапециевидная мышца (*m. trapezius*). Она имеет форму треугольника, основание которого расположено в области остистых отростков шейных и грудных позвонков, а вершина — у верхнего угла лопатки. При заднебоковом подходе к органам грудной клетки мышца повреждается на значительном протяжении. Иннервируется трапециевидная мышца п. *accessorius*,

который разветвляется на глубокой, обращенной к грудной клетке, поверхности мышцы и входит в мышцу в верхнем ее отделе.

Широкая мышца спины (*m. latissimus dorsi*) начинается от 3 последних ребер, остистых отростков нижних грудных и всех поясничных

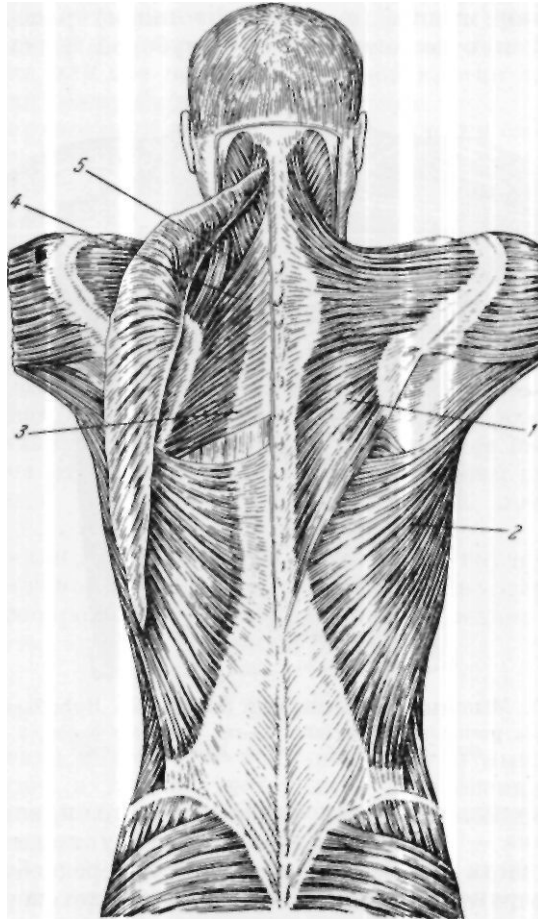


Рис. 3. Поверхностные мышцы спины. Первый и второй слои (по В. П. Воробьеву).

1—*m. trapezius*; 2—*t. latissimus dorsi*; 3—*t. rhomboideus major*; 4—*rhomboideus minor*; 5—*t. levator scapulae*.

позвонков, а также от *crista iliaca* и прикрепляется к гребешку малого бугорка плечевой кости. Эта мышца иннервируется п. *subscapularis* из плечевого сплетения и входит в мышцу в верхнем ее отделе. Кровоснабжение этой мышцы осуществляется а. *thoracodorsalis*, которая также входит в мышцу в верхнелатеральном ее отделе. При заднебоковом подходе широкая мышца спины повреждается главным образом в верхнелатеральном отделе. Следует помнить о том, что поврежде-

дение это должно быть, по возможности, минимальным, так как в этом отделе проходит ее сосудисто-нервный пучок, а мышца эта также часто используется для пластики бронхиальных свищей.

Под этими мышцами располагается большая ромбовидная мышца (*m. rhomboideus major*), малая ромбовидная мышца (*t. rhomboideus*

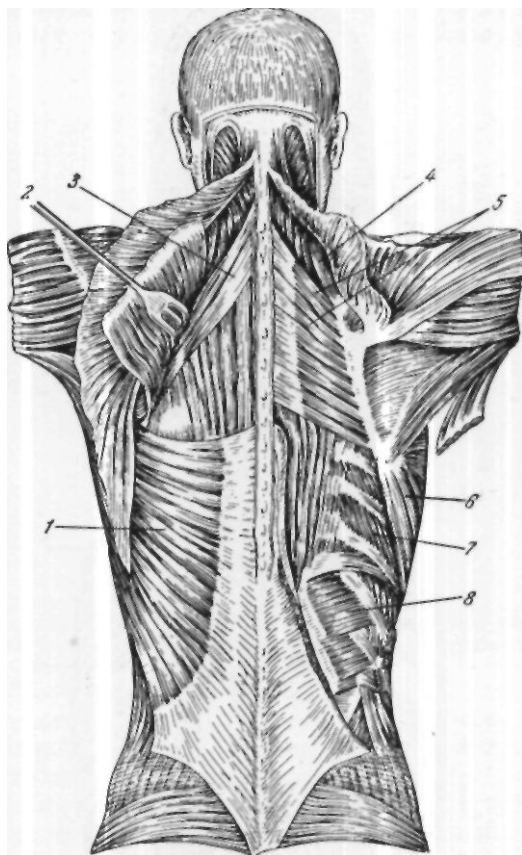


Рис. 4. Поверхностные мышцы спины. Второй и третий слой (по В. П. Воробьеву).

1 — *m. latissimus dorsi*; 2 — тт. *trapezius et rhomboideus* (оттянуты); 3 — *t. serratus posterior superior*; 4 — *t. levator scapulae*; 5 — *mm. rhomboideus minor et major*; 6 — *m. serratus anterior*; 7 — *mm. intercostales externi*; 8 — *m. serratus posterior inferior*.

minor), мышца, поднимающая лопатку (*m. levator scapulae*), и верхняя и нижняя задние зубчатые мышцы (*mm. serratus posterior, superior et inferior*) (рис.4). Большая ромбовидная мышца расположена в межлопаточной области. Начинается она от остистых отростков первых четырех грудных позвонков и прикрепляется к позвоночному краю лопатки.

Малая ромбовидная мышца расположена над верхним краем большой ромбовидной мышцы. Мышца, поднимающая лопатку, начинается от

поперечных отростков 4 верхних шейных позвонков и прикрепляется к верхневнутреннему углу и верхнему краю лопатки. Верхняя задняя зубчатая мышца начинается от нижней части lig. nuche, остистого отростка VII шейного позвонка и 2 верхних грудных позвонков и закан-

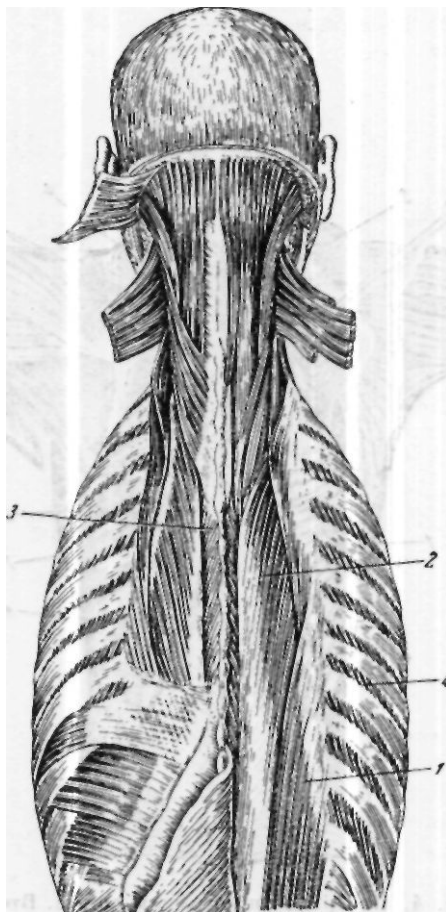


Рис. 5. Глубокие мышцы спины
(по В. П. Воробьеву).

1 — ш. iliocostalis lumborum; 2 — m. longissimus dorsi; 3 — m. spinalis dorsi; 4 — mm. intercostales externi.

чивается 4 зубцами у углов II—V ребер. Нижняя задняя зубчатая мышца берет начало от остистых отростков 2—3 нижних грудных и 2 верхних поясничных позвонков и 4 зубцами прикрепляется к нижним краям IX, X, XI и XII ребер.

Вторая группа мышц — глубокие мышцы спины (рис. 5). Они располагаются в костно-фиброзном канале, образованном поверхно-

стным листком пояснично-спинной фасции, задней поверхностью ребер и глубоким листком пояснично-спинной фасции.

Крестцово-остистая мышца (*m. sacrospinalis*) представляет собой длинный мышечный слой, который тянется от задней поверхности крестца и до основания черепа. Она начинается от задней поверхности крестца, *spina iliaca posterior superior*, заднего отдела *crista iliaca* и остистых отростков поясничных позвонков. Эта мышца, дойдя до верхних поясничных позвонков, делится на латеральную часть т.

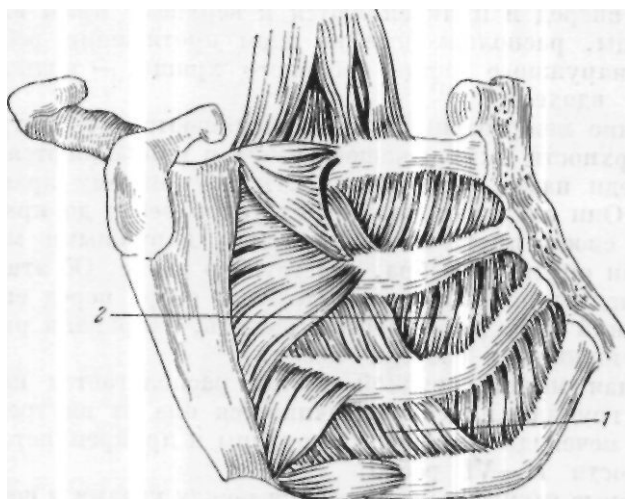


Рис. 6. Наружные и внутренние межреберные мышцы.
1 — *mm. intercostales externi*; 2 — *mm. intercostales interni*.

ileocostalis и медиальную часть *m. longissimus dorsi*. Первая тянется вдоль всего позвоночного столба, вторая — от задней поверхности крестца до основания затылочной кости.

Остистая мышца (*m. spinalis*) тянется от II поясничного до II шейного позвонка и располагается кнутри от *m. longissimus dorsi*. Начинается она от остистых отростков верхних поясничных и нижних грудных позвонков и прикрепляется к остистым отросткам от VIII до II грудного позвонка.

Поперечноостистая мышца- (*m. transversospinal*) объединяет 3 группы мышечных пучков — полуостистую (*m. semispinalis*) и многораздельную (т. *multifidus*) и вращающие мышцы (т.т. *rotatores*). Мышечные пучки этих мышц направляются от поперечных отростков в нижележащих позвонках косо вверх и внутрь к остистым.

Мышцы, поднимающие ребра, состоят из 3—4 более поверхностно лежащих длинных мышц (*mm. levatores costarum longi*), которые начинаются от поперечных отростков VI 1-X грудных позвонков и, спускаясь косо вниз и кнаружи, прикрепляются к 3 или 4 нижним ребрам, перебрасываясь при этом через одно ребро, и из 12 более коротких пучков (*mm. levatores costarum breves*), которые начинаются от ноие-

речных отростков VII шейного позвонка и 11 грудных позвонков, идут косо вниз и кнаружи и прикрепляются к углам нижележащих ребер.

Отдельно следует рассматривать собственные мышцы груди, к которым относятся наружные межреберные (*m. intercostales externi*) и внутренние межреберные мышцы (*m. intercostales interni*) (рис. 6), поперечная мышца грудной стенки (*m. transversus thoracis*) и подреберные мышцы (т.г. *subcostales*). Наружные межреберные мышцы начинаются от нижнего края вышележащего ребра, направляются косо вниз и вперед и прикрепляются к верхнему краю нижележащего ребра. Мышцы, расположенные на всем протяжении ребра — от его бугорка до наружного конца реберного хряща, — поднимают ребро, участвуя во вдохе.

Внутренние межреберные мышцы начинаются от внутреннего края нижней поверхности вышележащего ребра и направляются косо сверху вниз и спереди назад, прикрепляясь к внутреннему краю нижележащего ребра. Они занимают участок от углов ребер до края грудины и на большем своем протяжении прикрыты наружными межреберными мышцами; они опускают ребра, участвуя во вдохе. Об этих двух группах мышц следует помнить при выделении ребра перед его резекцией, так как верхний край ребра легче выделить, направляя распатор сзади наперед, а нижний — спереди назад.

Поперечная мышца грудной клетки располагается на внутренней поверхности грудины и ребер. Начинается она от внутренней поверхности тела и мечевидного отростка грудины и прикрепляется к внутренней поверхности II—VI ребер.

Подреберные мышцы располагаются между углами и шейками ребер, начинаются от внутренней поверхности углов каждого ребра, идут косо вниз и кзади, проходя мимо нижележащего ребра и прикрепляясь к внутренней поверхности шейки следующего.

Знание мышечных групп, располагающихся на передней и задней поверхности грудной стенки, а также группы так называемых собственных мышц груди, их начала и места прикрепления, их функции необходимо для правильного выбора оперативного доступа как при радикальных операциях, так и при операции пневмотомии и мышечной пластики бронхиальных свищей, которые до настоящего времени не потеряли своего значения.

Артерии и вены грудной клетки

Внутренняя грудная артерия отходит от подключичной артерии и располагается на реберных хрящах и внутренних межреберных мышцах в 1,5—2 см от края грудины. От внутренней грудной артерии идут ветви в подкожную клетчатку и кожу, к вилочковой железе, перикарду, диафрагме, переднему средостению и в каждом межреберном промежутке отходит по две межреберных артерии, анастомозирующих с задними межреберными артериями. На уровне VI—VII реберных хрящей внутренняя грудная артерия делится на диафрагмальную и верхнюю надчревную артерии.

Передние межреберные артерии отходят от внутренней грудной артерии в виде двух неточек, одна из которых идет по верхнему краю, а другая — по нижнему краю ребра. Задние межреберные артерии начинаются от ствола подключичной артерии (для верхних двух — четырех межреберных промежутков), остальные межреберные артерии отходят от ствола аорты. В промежутке от поперечного отростка позвонка и до реберного угла межреберная артерия располагается под нижним краем соответствующего ребра, вена — выше, а нерв — несколько ниже и часто виден на этом участке межреберного промежутка. На уровне реберных углов межреберные артерии входят в реберную борозду и на уровне передней подмышечной линии делятся на две ветви, анастомозируя с передними межреберными артериями.

О расположении межреберных артерий следует помнить не только при поднадкостничной резекции ребер, но и во время пункции плевральной полости, вводя иглу только по верхнему краю нижележащего ребра.

В каждом межреберном промежутке проходит межреберная вена, которая располагается выше межреберной артерии. Межреберные вены имеют два пути оттока — через непарную и полунепарную вены и через внутреннюю грудную вену, которая проходит рядом с одноименной артерией.

Иннервация межреберных мышц осуществляется межреберными нервами, которые являются передними ветвями смешанных грудных нервов. Как было указано выше, от головки ребра до реберного угла нервы располагаются по середине межреберного промежутка. Далее нерв подходит к нижнему краю вышележащего ребра, а иногда, в середине длины межреберного промежутка, приближается к верхнему краю нижележащего ребра. Он иннервирует межреберные мышцы, поперечную мышцу груди и задние зубчатые мышцы.

Диафрагма

Нижняя аппертура грудной клетки закрыта диафрагмой. Это — широкая мышца, образующая нижнюю стенку грудной полости и отделяющая грудную полость от брюшной. Диафрагма представляет собой особую мышцу, которая находится все время в движении и является основной дыхательной мышцей. Начинается она спереди от грудины, с боков от грудной аппертуры (отверстия, образованного телом XII грудного позвонка, нижним краем XII ребер, концами XI ребер, реберной дугой и мечевидным отростком грудины) и сзади от поясничных позвонков. Диафрагма имеет три отверстия, через которые проходит ряд важнейших образований: аорта и грудной лимфатический проток, пищевод и блуждающие нервы, нижняя полая вена. Двигательным нервом диафрагмы является правый и левый п. phrenicus, каждый из которых снабжает соответствующую ее половину.

Изучение функции диафрагмы и высоты ее стояния необходимо в каждом отдельном случае как при решении вопроса о характере и локализации патологического процесса в легком, степени заинтересованности диафрагмального нерва, так и для решения вопроса об уровне подхода к нижнему отделу легкого при различных видах операций.

Грудная полость

Грудная стенка изнутри выстлана грудной фасцией. В грудной клетке находятся три не сообщающихся друг с другом полости: две полости плевры и одна полость перикарда. Кроме того, отдельно выделяют комплекс органов, расположенных между средостенными листками париетальных плевр — средостение (А. Н. Максименков). Средостение делится на переднее и заднее, причем переднее включает в себя зобную железу, верхнюю полую вену, восходящую часть и дугу аорты, легочную артерию, легочные вены, трахею и бронхи, грудобрюшной нерв, перикард, сердце. В заднем средостении находятся пищевод, грудной проток, часть дуги и нисходящий отдел аорты, непарная и непарная вены, блуждающий нерв и пограничный симпатический ствол.

Плевра представляет собой серозную оболочку, которая выстилает внутреннюю поверхность грудной клетки, органы средостения (париетальная плевра) и легкие (висцеральная плевра). В париетальной плевре различают реберную, диафрагмальную и медиастинальную части. Следует помнить, что париетальная плевра на различных участках в различной степени фиксирована к окружающим тканям. Так, прочность фиксации реберной плевры возрастает по направлению сверху вниз и сзади наперед. Листки медиастинальной плевры наиболее плотно связаны с перикардом как справа, так и слева, плотно прилегают к аорте и пищеводу и прочно сращены в области легочной связки. Диафрагмальная плевра на всем своем протяжении плотно сращена с внутригрудной фасцией.

Все эти моменты необходимо учитывать, особенно при экстраплевральном удалении легкого, когда листки висцеральной и париетальной плевры сращены между собой и внутриплевральное вмешательство невозможно. Медиастинальная плевра в области ворот легких переходит в висцеральную. В этой области имеется выраженный слой клетчатки и плевра неплотно прилегает к окружающим тканям, легко отслаивается. Об этом следует помнить при выделении элементов корня легкого.

Висцеральная плевра выстилает каждое легкое, его борозды и образует перегородки, разделяющие дольки легкого. Между париетальными и висцеральными листками плевры находится замкнутое пространство — плевральная полость. Благодаря наличию двух противоположно действующих сил — инспираторного растяжения грудной клетки и эластической тяги легочной ткани — в плевральной полости создается отрицательное давление.

Плевральная полость имеет три синуса: реберно-диафрагмальный, реберно-медиастинальный и диафрагмально-медиастинальный. Синусы служат добавочными пространствами плевральной полости, так как легкие, расправляясь во время вдоха, частично или полностью их заполняют.

Передние границы париетальной плевры неодинаковы справа и слева (рис. 7, 8, 9, 10). Справа передняя граница начинается в промежутке между головками грудино-ключично-сосковой мышцы, пересекает грудино-ключичное сочленение, направляется вниз и медиально через

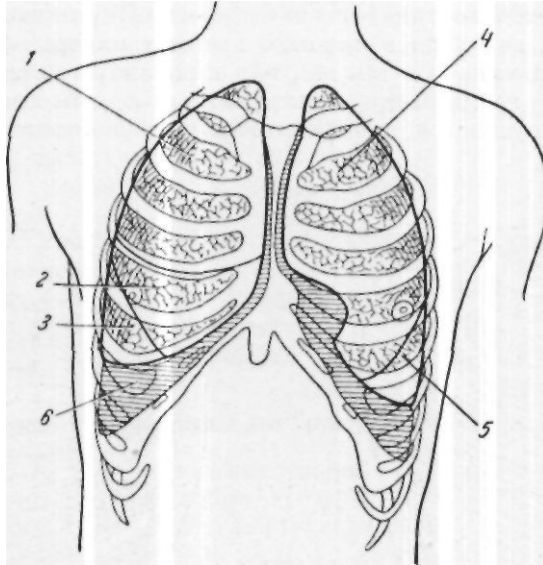


Рис. 7. Границы легких и плевры спереди (по Г. К. Корннгу).

1 — lobus superior pulmonis; 2 — lobus medius pulmonis; 3 — lobus inferior pulmonis; 4 — lobus superior pulmonis; 5 — lobus inferior pulmonis; 6 — sinus phrenicocostalis.

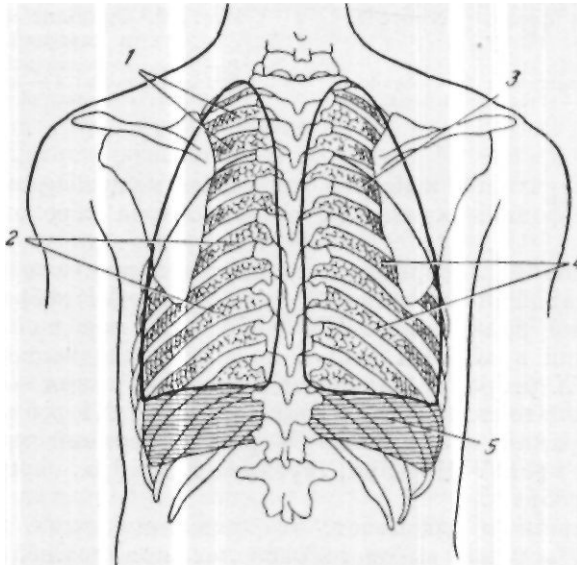


Рис. 8. Границы легких и плевры сзади.

1 — lobus superior pulmonis; 2 — lobus inferior pulmonis; 3 — lobus superior pulmonis; 4 — lobus inferior pulmonis; 5 — sinus phrenicocostalis.

рукоятку грудины, переходя на теле грудины несколько влево на уровне II ребра, спускается вертикально вниз до места прикрепления VI ребра к грудной кости, переходя в нижнюю границу плевры. Слева передняя граница плевры начинается так же, как и справа, а затем направляется по левому краю грудины до прикрепления к ней хряща IV ребра. Затем граница опускается вниз и латерально (соответственно положе-

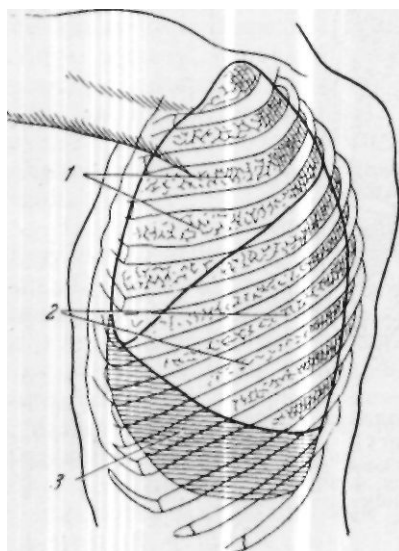


Рис. 9. Границы левого легкого и плевры сбоку,

1—lobus superior pulmonis; 2—lobus inferior pulmonis; 3—sinus phrenicocostalis.

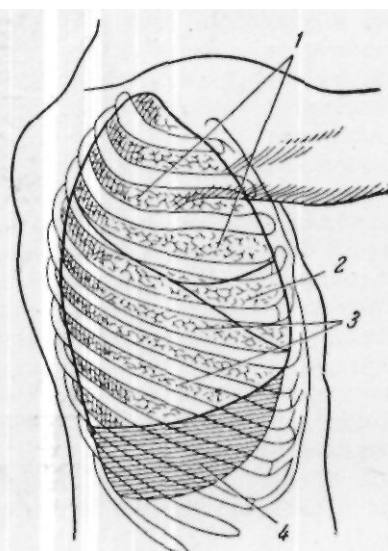


Рис. 10. Границы правого легкого и плевры сбоку.

1—lobus superior pulmonis; 2—lobus medius pulmonis; 3—lobus inferior pulmonis; 4—sinus phrenicocostalis.

нию сердца), переходит наискось четвертый межреберный промежуток и доходит до середины хряща VI ребра, откуда переходит в нижнюю границу.

Нижняя граница плевры представляется в следующем виде: справа по парастеральной линии — нижний край хряща VI ребра, по сосковой линии — нижний край хряща VII ребра, по передней подмышечной линии — верхний край VIII ребра, по средней подмышечной линии — верхний край IX ребра, по задней подмышечной линии — верхний край X ребра, по лопаточной линии — нижний край XI ребра. Слева соответственно: верхний край хряща V ребра, верхний край хряща VI ребра, верхний край VIII ребра, середина IX ребра, середина X ребра, середина XI ребра.

А. В. Мельников указывает, что описанные выше границы представляют собой вариант высокого расположения нижней границы плевры. При низком ее расположении граница на всем протяжении спускается на ширину $1/2$ — 1 ребра.

По Л. Г. Виттельсу, легочная плевра состоит из 6 слоев.

1. Мезотелий, выстилающий плевру и создающий гладкость внутренней поверхности ее. В париетальной плевре под этим слоем располагаются лимфатические сосуды.

2. Пограничная мембрана.

3. Поверхностный слой волокнистого коллагена.

4. Поверхностная эластическая сеть.

5. Глубокая эластическая сеть.

6. Глубокий коллагеновый решетчатый слой — самый мощный слой плевры.

Что касается кровеносных и лимфатических сосудов плевры, то в висцеральной плевре более выражены кровеносные сосуды, чем лимфатические, а в париетальной — лимфатические. Этим, по-видимому, и объясняется тот факт, что выведение, трансудация, осуществляется висцеральной плеврой, париетальная же плевра выполняет функцию всасывания.

Краткие сведения по анатомии легкого

Несмотря на то что вопросами строения легких начали заниматься чрезвычайно давно, до настоящего времени нет твердой схемы деления легкого. До конца XIX века существовала долевая анатомия, предложенная еще Гиппократом в 400 г. до н. э., который указывал, что легкие имеют пять выдающихся концов. Только к концу XIX века развитие медицины, и в частности хирургии, побудило ученых к более тщательному изучению анатомии. Наиболее интересной в то время была работа Эби, появившаяся в 1880 г. При разработке своей схемы деления легкого на доли Эби исходил из строения бронхиального дерева и из деления легкого выраженными междолевыми бороздами. Он считал, что легкие по своему строению асимметричны, что верхняя доля имеется только справа, а слева она не существует. Согласно его схеме, средняя правая доля соответствует верхней левой доле, нижние доли обоих легких соответствуют друг другу. Асимметрию легких Эби доказывал характером ветвления бронхиального дерева. Рассматривая легкие различных групп млекопитающих, он пришел к выводу, что из основного бронха первичные бронхи расходятся под различными углами — одни эпартериально, другие гипартериально. У человека он нашел наличие эпартериального бронха только справа, слева он отсутствовал. Из того, что эпартериальный бронх соответствует верхней доле правого легкого, а слева его нет, автор сделал вывод, что верхняя доля развилась только справа. В последующие годы большинство авторов пришли к выводу о симметрии обоих легких.

В 1933—1934 гг. Б. Э. Линберг и Нельсон предложили схему четырех долевого строения легких, соответственно ветвлению вторичных бронхов. На основании бронхографических и клинических исследований они доказали, что внутренние структурные соотношения бронхов с обеих сторон симметричны. Каждое легкое можно разделить на четыре доли: верхнюю, среднюю (вентральную), дорсальную и нижнюю. Дорсальной долей была названа верхняя часть нижней доли. Эта часть легкого снабжается дорсальным бронхом, причем слева он начинается от задней поверхности левого нижнего бронха в его начале. Правый дорсальный бронх выходит почти напротив среднедолевого бронха.

В 1947 г. Б. Э. Линберг уточнил свою схему деления легкого, разделив каждое легкое на две доли — верхнюю и нижнюю и каждую из этих долей на две зоны. Исходя из этого двухдолевого четырехзонального строения легких, он предлагает следующие места для пневмотомии при различной локализации нагноительного процесса: в случае расположе-

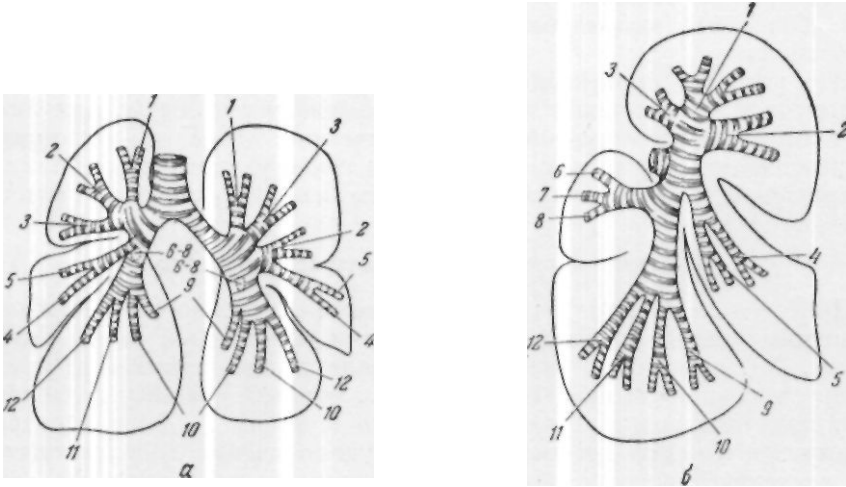
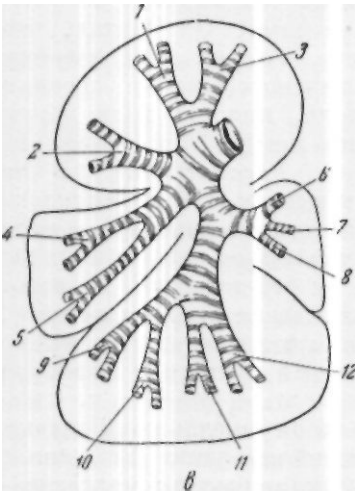


Рис. 11. Схема сегментарного деления бронхиального дерева и легкого, принятая в клинике имени С. И. Спасокукоцкого.

a — вид бронхиального дерева обоих легких спереди; ветвей задней доли не видно; *б* — вид бронхиального дерева правого легкого сбоку; *в* — вид бронхиального дерева левого легкого сбоку.



Доля	Сегмент
Верхняя	1 — апикальный
	2 — переднелатеральный
	3 — заднелатеральный
Средняя	4 — переднемедиальный
	5 — переднелатеральный
Задняя	6 — верхний
	7 — нижнелатеральный
	8 — нижнемедиальный
Нижняя	9 — переднемедиальный
	10 — переднелатеральный
	11 — заднемедиальный
	12 — заднелатеральный

ния абсцесса легких в нижней зоне место хирургического вмешательства — VIII ребро по задней подмышечной линии, при локализации процесса в задней зоне — VI ребро по наружной лопаточной линии, при абсцессе верхней зоны — III—IV ребра в подмышечной впадине; при абсцессе передней зоны наилучшее место хирургического вмешательства — IV ребро по среднеключичной линии.

В 1949 г. А. Н. Бакулевым и А. В. Герасимовой была предложена следующая схема деления правого и левого легких (рис. 11, а, б, в)

В настоящее время общепринятой является схема деления, утвержденная на VI Интернациональном конгрессе анатомов в 1955 г. в Париже. Согласно этой схеме, правое легкое делится на 3 доли и 11 сегментов, левое — на 2 доли и 10 сегментов.

Pulmo dexter

Lobus superior	segmentum apicale segmentum posterius segmentum anterius
Lobus medius	segmentum laterale segmentum mediale
Lobus inferior	segmentum apicale (superius) segmentum subapicale (sub- superius) segmentum basale mediale (cardiacum) segmentum basale anterius segmentum basale laterale segmentum basale posterius

Pulmo sinister

Lobus superior	segmentum apicoposterius segmentum anterius segmentum lingulare superius segmentum lingulare inferius
Lobus inferior	segmentum apicale (superius) segmentum subapicale (sub- superius) segmentum basale mediale (cardiacum) segmentum basale anterius segmentum basale laterale segmentum basale posterius

**Топографо-анатомические соотношения сосудов
и бронхов корня легкого и его долей**

Место бифуркации трахеи соответствует уровню IV—V грудных позвонков при широкой грудной клетке и IV грудного позвонка при узкой (по А. С. Вишневному).

Правый и левый бронхи расходятся под углом, который у взрослых колеблется от 56 до 90°, причем левый бронх отходит под углом 36—76°, а правый — под углом 15—35° (В. К. Цвирко). Основной ствол легочной артерии имеет длину 3—5 см и расположен в полости перикарда. Тотчас по выходе из перикарда, под дугой аорты, легочная артерия делится на правую и левую ветви. Следует указать, что стволы правой и левой легочных артерий начинают делиться на долевые ветви еще до проникновения в легочную ткань. Каждая артериальная ветвь,

так же как и бронх, относится к определенному участку легочной ткани, но полного соответствия территориального распространения бронхов и артерий нет. Это необходимо учитывать при удалении доли или сегмента легкого.

Правое легкое

Правый бронх практически является продолжением трахеи, он короток, длина его равна 3—3,5 см. Правая ветвь легочной артерии проходит под дугой аорты, под верхней полой веной и ложится на переднюю поверхность правого главного бронха.

Изучая на трупах анатомию корня легкого, В. М. Сергеев более чем в 100 случаях обнаружил полное соприкосновение и сращение задней стенки конечного отдела верхней полой вены с передней стенкой правой легочной артерии. При тщательном исследовании этого сращения им выделена парусовидная фиброзная связка длиной около 2 мм, представляющая собой отроги фиброзного слоя сердечной сорочки, направляющиеся веерообразно от заднемедиальной стенки верхней полой вены к передней полуокружности легочной артерии. Здесь она расщепляется на два листка, обволакивающих как верхнюю, так и нижнюю поверхность правой легочной артерии.

У наружного края верхней полой вены правая легочная артерия делится на две ветви. Длина всего ствола правой легочной артерии (от разветвления общей легочной артерии на две ветви до разветвления правой легочной артерии на долевые ветви) колеблется от 4 до 5 см. Средняя длина ее в промежутке от наружного края верхней полой вены до разветвления артерии на долевые ветви, т.е. участка, наиболее подходящего для ее перевязки, равна, по Р. В. Резниковой, 1,1 см. Верхняя ветвь направляется кнаружи и кверху, располагаясь впереди и несколько медиальнее верхнедолевого бронха, выше и позади ветвей верхней легочной вены. Эта артерия наиболее доступна при переднебоковом подходе к корню легкого. Она очень скоро делится на 2—3 ветви, снабжая три сегмента верхней доли. Нижняя ветвь правой легочной артерии служит как бы продолжением основного ствола. Длина ее 2,5—3 см. От нисходящего отдела правой легочной артерии отходит веточка к заднему сегменту верхней доли, а затем две или три ветви к средней доле. Несколько ниже, а иногда и на этом же уровне отходит ветвь к верхнему отделу нижней доли (задней доли по классификации А. Н. Бакулева и А. В. Герасимовой). Это затрудняет удаление нижней доли при необходимости сохранить среднюю долю. Продолжение нижней ветви правой легочной артерии после отхождения сосудов к средней и верхнему отделу нижней доли снабжает базальный отдел нижней доли. Нижнедолевые артериальные сосуды наиболее доступны со стороны междолевой щели. Верхняя легочная вена представляет собой широкий ствол и сливается из 2—3 ветвей, идущих от верхней доли и соответствующих ветвям сегментарных артерий верхней доли и двух ветвей, идущих от средней доли. Верхняя легочная вена лежит на уровне III реберного хряща, справа несколько кзади и выше нее лежит верхняя ветвь легочной артерии. В среднем отделе корня легкого спереди расположена верхняя легочная вена, затем нисходящий ствол легочной артерии и нисходящий ствол бронха.

Нижняя легочная вена более узка. Она образуется из сосудов нижней доли — сегментарных вен. Расположена нижняя легочная вена на уровне IV реберного хряща, медиально, несколько кзади и книзу от нижнедолевого бронха и является самым задним элементом ворот легкого в нижнем отделе. Нижнедолевой бронх на своем пути к нижней доле располагается в верхней части латеральнее и кзади от верхней легочной вены, медиальнее и кзади от нижнедолевой артерии и латеральнее, несколько выше и кпереди от нижней легочной вены.

Левое легкое

Левый главный бронх отходит от трахеи под углом (36—76°), он почти вдвое длиннее правого главного бронха (около 5 см). Левая легочная артерия идет вдоль левой нижней стенки аорты и вместе с ней огибает сверху главный бронх левого легкого. Таким образом, выше всего в корне левого легкого расположена левая легочная артерия. Длина ствола левой легочной артерии от места деления общей легочной артерии до разветвления ее на долевые ветви равна 3—3,5 см; длина участка, наиболее доступного для выделения и наложения лигатуры, в среднем 1,7 см (Р. В. Резникова). Тут же от нее отходит верхняя ветвь, идущая к медиальной поверхности верхней доли, которая располагается в верхнем полюсе ворот легкого. Основной ствол легочной артерии спускается позади верхнедолевого бронха и кпереди от бронха, идущего к верхнему отделу нижней доли, и входит в главную косую междолевую щель, располагаясь на задненаружной поверхности нижнедолевого бронха. В междолевой щели отходят ветви от медиальной стенки артерии к верхней доле и язычку, причем некоторые из ветвей, идущих к язычку, отходят ниже верхних ветвей к нижней доле. Ветви левой легочной артерии часто еще до вступления в долю ветвятся на сегментарные артерии, которые более или менее постоянны и аналогичны по расположению и наименованию сегментарным бронхам.

Верхняя легочная вена собирает кровь из левой верхней доли и язычка. В нее иногда впадают веточки из верхнего отдела нижней доли. Нижняя легочная вена возникает из сосудов нижней доли — сегментарных вен.

Бронхиальные артерии

Бронхиальные артерии чаще всего отходят от грудной аорты, правой стороны они иногда берут начало из 3-й и 4-й межреберных артерий. Они проходят по задней стенке главного бронха и, разветвляясь вдоль долевых его ветвей, образуют перибронхиальную артериальную сеть, от которой отходят ветви, образующие подслизистую сеть.

Нервы легких

В иннервации легкого участвуют блуждающие, симпатические, спинальные нервы и веточки диафрагмальных нервов.

Блуждающий нерв дает передние легочные ветви, располагающиеся на передней поверхности корня легкого и главного бронха, и задние, располагающиеся на задней поверхности бронха и нижней легочной

вены. При местной анестезии следует учитывать, что ствол блуждающего нерва справа в грудной полости виден у подключичной артерии и ниже, а слева — на передней поверхности грудной аорты.

Пограничный симпатический ствол расположен паравертебрально, узлы его лежат на головках ребер и просвечивают сквозь париетальную плевру на всем протяжении. Симпатические нервы к легкому отходят от 1—6-го грудного узла и 2—3-го шейного узла пограничного симпати-

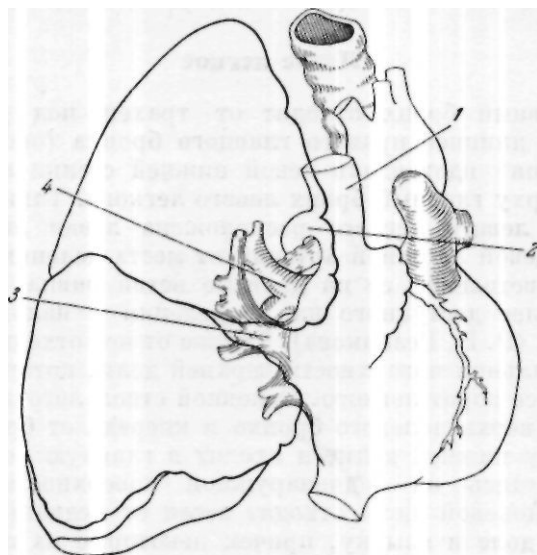


Рис. 12. Корень правого легкого спереди.
1 — верхняя полая вена; 2 — непарная вена; 3 — верхняя легочная вена; 4 — правая легочная артерия.

ческого ствола. Из 2—3-го шейного и 1-го грудного узла образуются передние симпатические нервы легких, из 4—6-го грудного узла — задние веточки.

Веточки блуждающего нерва и симпатического ствола переплетаются друг с другом и образуют переднее и заднее легочные сплетения. В иннервации легкого также участвует диафрагмальный нерв, который, проходя по передней поверхности перикарда, дает веточки к корню и передней поверхности легкого, и спинальные нервы от 2-го до 7-го грудного сегмента. Особенности иннервации легких следует учитывать при местной анестезии, при которой необходима как шейная ваго-симпатическая блокада больной стороны, так и анестезия пограничного симпатического ствола в грудном отделе, периаортального сплетения, блуждающего и диафрагмальных нервов и спинальных нервов во втором - седьмом межреберном промежутках.

На основании всего изложенного топографию корня легкого и его долей мы можем себе представить следующим образом. Корни легких проецируются на уровне V—VII грудных позвонков и III—V ребер спереди. В латеральной своей части корни легких прикрыты плеврой,

в медиальной — перикардом. При вскрытии правой плевральной полости спереди (передний подход; рис. 12) мы видим, что к корню легкого прилежит верхняя полая вена. Выше корня на 1—2 см расположена непарная вена. Непосредственно у корня легкого располагается диафрагмальный нерв, который в сопровождении артерии и вены проходит в вертикальном направлении. Наиболее поверхностно под плеврой расположена верхняя легочная вена, которая направляется косо снизу

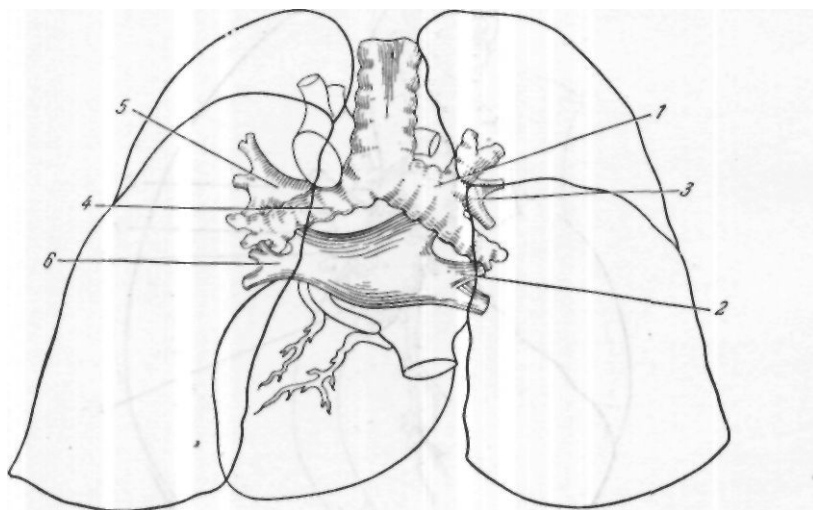


Рис. 13. Корень правого и левого легкого сзади.

1 — главный бронх правого легкого; 2 — нижняя легочная вена правого легкого; 3 — правая легочная артерия; 4 — главный бронх левого легкого; 5 — левая легочная артерия; 6 — нижняя легочная вена левого легкого.

вверх. Кзади от нее и несколько выше — легочная артерия, идущая почти горизонтально. Позади и несколько выше артерии — главный бронх с отходящим от него верхнедолевым бронхом. Наиболее низкое положение в корне легкого занимает нижняя легочная вена, которая лежит позади верхней легочной вены, под главным бронхом, чаще в одной с ним плоскости.

При вскрытии правой плевральной полости сзади (задний подход; рис. 13) над корнем легкого видна непарная вена, которая идет снизу вверх и впадает на задней стенке в верхнюю полую вену. Под плевральным листком находится бронх, на его задней поверхности, между ним и непарной веной определяются веточки правого блуждающего нерва. Книзу от бронха располагается нижняя легочная вена. За бронхом — артерия, а за ней — верхняя легочная вена.

Что касается соотношения элементов в воротах правого легкого, то верхнюю полукружность занимает верхнедолевая ветвь легочной артерии, позади нее расположен верхнедолевой бронх, передний отдел занимает верхняя легочная вена, прикрывающая собой легочную артерию. В нижнем отделе ворот находится нижняя легочная вена, отделен-

ная от верхней переднедолевой бронхом. Центральная часть корня легкого занята основным стволом легочной артерии. Позади сосудов, сверху и до середины корня расположен бронх с бронхиальными сосудами.

Слева в верхнем отделе ворот легкого лежит легочная артерия и ее верхняя ветвь. Под ней и несколько кзади расположен верхнедолевой

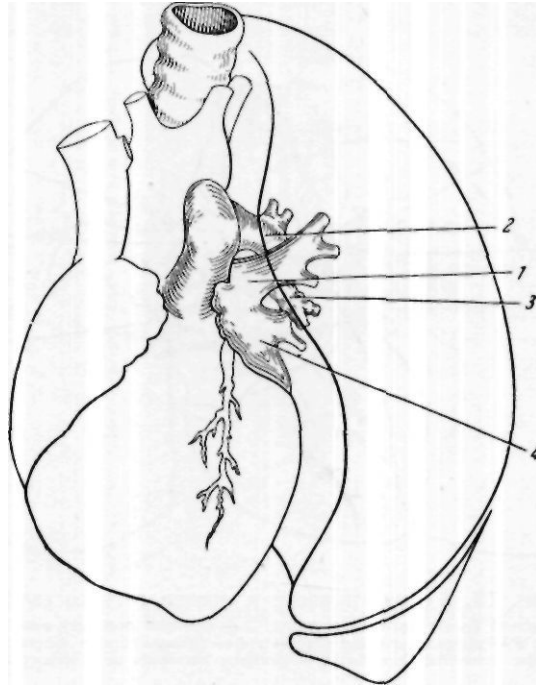


Рис. 14. Корень левого легкого спереди.
1 — верхняя легочная вена; 2 — левая легочная артерия;
3 — бронх левого легкого; 4 — нижняя легочная вена.

бронх. Передний отдел занимает верхняя легочная вена, нижний отдел — нижняя легочная вена. Центральный отдел занимает бронх.

При вскрытии левой плевральной полости спереди (рис. 14) лежит верхняя легочная вена, выше и кзади — легочная артерия, позади нее бронх и под ним нижняя легочная вена. При заднем подходе (см. рис. 13) следует учитывать, что к начальному отделу главного бронха прилежит пищевод, кзади и латеральнее расположена нисходящая аорта. Дуга ее сверху огибает корень легкого. После рассечения плевры виден ствол бронха, по задней поверхности которого проходит левый блуждающий нерв. Несколько выше бронха, кпереди, расположена легочная артерия. Ниже — нижняя легочная вена. Кпереди от этих элементов корня легкого расположена верхняя легочная вена.

При производстве лобэктомии хирург встречается с определенными анатомическими особенностями, которые до некоторой степени определяют выбор разреза и место подхода к сосудистому пучку доли.

Правая верхняя доля

Корень правой верхней доли (рис. 15) обычно состоит из одного бронха, двух артериальных и двух венозных сосудов, но довольно часто ножка доли составляется из двух бронхов (раннее разделение долевого бронха), 3 артериальных ветвей и до 5 венозных. Наиболее верхним и передним из элементов верхней правой доли является ствол

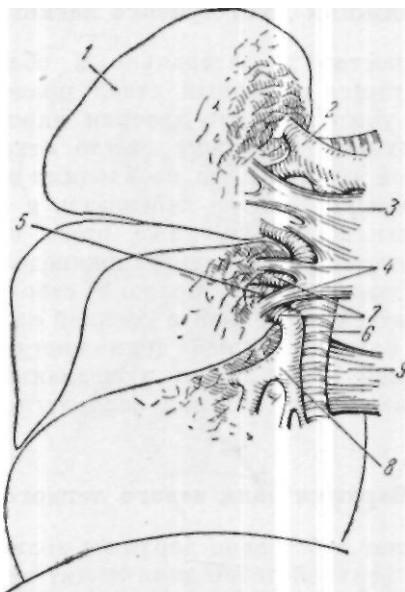


Рис. 15. Схема взаимоотношений артерий, вен и бронхов верхней, средней и нижней долей правого легкого.

1 — верхняя доля; 2 — верхнедолевая артерия; 3 — верхнедолевые вены; 4 — среднедолевые вены; 5 — среднедолевой бронх; 6 — нижнедолевой бронх; 7 — среднедолевые артерии; 8 — нижнедолевая артерия; 9 — нижняя легочная вена.

верхней легочной артерии. Он лежит впереди и несколько книзу от верхнего края верхнедолевого бронха. Нижний край бронха прикрыт верхними ветвями верхней легочной вены. Следует учитывать, что, кроме этих сосудов, к верхней правой доле могут идти добавочные артериальные ветви от нисходящего отдела правой легочной артерии. Эти ветви имеют ретроградное направление. Имеются также добавочные короткие сосуды, которые при удалении этой доли должны быть перевязаны в междолевой щели.

Правая средняя доля

Корень правой средней доли (см. рис. 15) обычно состоит из одного бронха, одной артерии и одной вены. Но эти соотношения непостоянны, изредка здесь бывают два бронха, чаще три артерии и две вены. Соотношения элементов корня доли следующие. Передний отдел ножки доли

занимают ветви верхней легочной вены. Артерии средней доли лежат в междолевой щели между средней и нижней долей и отходят от нисходящего ствола правой легочной артерии, несколько выше ветвей к нижней доле. Но бывают случаи, когда артерия к средней доле отходит ниже, чем сосуд к верхнему отделу нижней доли. Между артерией и веной располагается среднедолевой бронх.

Нижняя доля правого легкого

Наиболее поверхностно и латерально в области корня нижней правой доли располагается конечный ствол правой легочной артерии (см. рис. 15). Следует учитывать, что артерия нижней доли, а особенно ветвь, идущая к верхнему ее отделу, часто отходит от нисходящего ствола правой легочной артерии. Это необходимо знать для того, чтобы во время удаления нижней доли не перевязать и среднедолевой ствол, который часто отходит несколько ниже этого сосуда. Медиально и несколько кзади от артерии располагается нижнедолевой бронх, который представляет собой продолжение правого стволового бронха после отхождения от него ветвей к верхней и средней долям.

Бронх верхнего отдела нижней доли иногда отходит несколько выше бронха к средней доле. Кзади и медиально от ствола бронха лежит нижняя легочная вена, которая располагается в верхнем отделе легочной связки.

Верхняя доля левого легкого

Эта доля объединяет собственно верхнюю долю и язычок. Наиболее поверхностно в корне верхней левой доли лежит верхняя легочная вена. Артерии к верхней доле левого легкого отходят от общего ствола левой легочной артерии в виде коротких стволов на всем пути ее следования по междолевой щели (рис. 16). Первая ветвь к верхней доле отходит от верхней легочной артерии при перегибе ее через левый бронх, бронх верхней доли — от верхнелатеральной поверхности стволового бронха. Он очень короток и тотчас разделяется на 3—4 ствола, которые идут к сегментам верхней доли и один ствол к сегментам язычка.

Нижняя доля левого легкого

Наиболее поверхностно и латерально в корне нижней доли левого легкого располагаются ветви легочной артерии для заднего и базального отделов нижней доли. Медиально и слегка кзади от артерии лежит бронх нижней доли, который является продолжением основного ствола левого бронха после отхождения ветвей к верхней доле и язычку. Нижняя легочная вена слева несколько длиннее, чем справа, и иногда от нее отходит ветвь к верхней легочной вене. Она располагается в верхнем отделе легочной связки, ниже и кзади от бронха (см. рис. 16).

Таковы основные топографо-анатомические соотношения элементов корня легкого и корня каждой доли.

Физиология и патофизиология дыхания

В физиологии различают внешнее и внутреннее дыхание и, кроме того, дыхательную и транспортную функцию крови. Внешнее дыхание включает в себя все процессы, обеспечивающие обмен газов между наружным воздухом и кровью легочных капилляров. Внутреннее дыхание обеспечивает обмен кислорода и углекислоты между кровью и клетками организма.

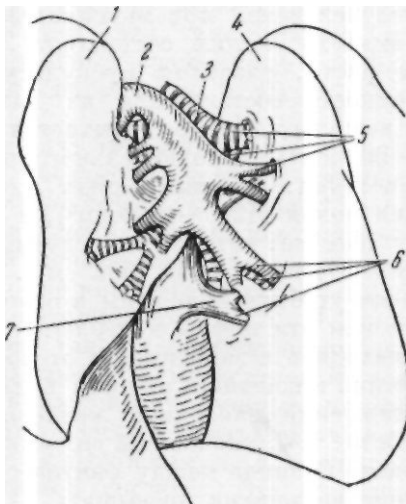


Рис. 16. Схема взаимоотношений легочной артерии, нижней легочной вены и бронха в междолевой щели левого легкого.

1 — верхняя доля; 2 — нисходящая ветвь легочной артерии; 3 — главный бронх; 4 — нижняя доля; 5 — артерия, вена и бронх к дорсальному подразделению нижней доли; 6 — артерия, вена и бронх к базальному подразделению нижней доли; 7 — ствол нижней легочной вены.

Функция внешнего дыхания обеспечивается строением грудной клетки, деятельностью дыхательных мышц, состоянием легочной ткани и деятельностью нервно-рефлекторного аппарата.

Легочное дыхание основано на изменениях объема легких, что обусловливается дыхательными движениями грудной клетки. При вдохе объем легких увеличивается, давление заключенного в них воздуха становится ниже атмосферного и воздух засасывается в легкие. При выдохе объем легких уменьшается, давление воздуха в них становится выше атмосферного и воздух вытесняется в окружающую среду.

Как известно, легкие состоят из множества легочных пузырьков — альвеол, пронизанных большим количеством капилляров легочной артерии. Обмен газов между кровью и воздухом происходит только в альвеолах. Следует указать, что при обычном дыхании различные участки легкого вентилируются неодинаково; более всего растягиваются нижние $\frac{2}{3}$ легкого. При спокойном дыхании часть альвеол находится в спав-

шемся состоянии. Они раскрываются только при усиленном дыхании. Этим и объясняются большие компенсаторные возможности легких, обеспечивающих нормальный газообмен в случае поражения их болезненным процессом или удаления при операции значительной части легочной ткани.

Для оценки функционального состояния аппарата внешнего дыхания существует ряд показателей, которые в той или иной мере позволяют объективно судить о дыхательной функции легких.

Жизненная емкость легких — объем воздуха, который вдыхается и выдыхается человеком при максимальном вдохе и выдохе. В норме жизненная емкость легких составляет 2800—4200 см³. Эти колебания зависят от роста, развития мускулатуры и ряда других причин. Жизненная емкость составляется из дыхательного воздуха, т.е. того количества воздуха, которое вдыхается или выдыхается в условиях покоя (300—600 см³), дополнительного воздуха, т.е. максимального количества воздуха, который может вдохнуть исследуемый после вдоха в состоянии покоя (1200—1600 см³), и резервного воздуха, т.е. максимального количества, которое исследуемый может выдохнуть после выдоха в состоянии покоя (730—1600 см³). Абсолютные цифры жизненной емкости не могут быть положены в основу оценки факторов внешнего дыхания, так как эти цифры колеблются у различных людей в широких пределах, находясь в зависимости от роста, веса и возраста больного. Для определения жизненной емкости пользуются показателем в виде процентного отношения найденной жизненной емкости к «должной» жизненной емкости, т.е. жизненной емкости у исследуемого при условии полного здоровья. Разница между фактической и должной жизненной емкостью в норме не должна превышать ± 15%.

Минутный объем вентиляции определяется количеством воздуха, которое вентилируется легкими в течение минуты. В норме у взрослых минутный объем вентиляции колеблется от 4 до 8 л. Исследование его дает представление о состоянии легочного газообмена, о потребности организма в кислороде, а также в известной мере о степени нарушения условий диффузии кислорода из альвеол в кровь легочных капилляров.

Дыхательный эквивалент представляет собой отношение фактического объема вентиляции у данного лица к должному для него. Он позволяет сравнивать величины минутного объема вентиляции у людей разного роста, веса, пола и возраста.

По данным Книшшнга (Knipping, 1932), дыхательный эквивалент колеблется от 1,8 до 3, а в среднем равен 2,4.

Коэффициент использования кислорода показывает, какое количество кислорода поглощается в легких из вентилируемого воздуха. Его величина зависит от эффективности процесса поглощения кислорода из альвеолярного воздуха кровью легочных капилляров. Вычисляется он по формуле:

$$\text{Коэффициент использования кислорода} = \frac{\text{Фактическое поглощение кислорода в см}^3}{\text{Минутный объем вентиляции в л}}$$

Нормальные цифры коэффициента использования кислорода равны 34—45.

Основной обмен — величина обмена, который происходит в единицу времени в организме человека, не принимавшего пищи в течение 14—16 часов перед исследованием и находящегося в состоянии полного покоя при возможно расслабленной мускулатуре. Нормальными считаются колебания основного обмена от + 13 до — 14.

При гнойных заболеваниях легких патологический процесс часто значительно уменьшает их дыхательную поверхность. Это происходит в результате распада легочной ткани и воспаления ее, иногда охватывающих значительные участки легких, ателектаза, явлений фиброза, эмфиземы и т. д. Кроме того, уменьшается дыхательная экскурсия легких за счет плевральных сращений и атрофии дыхательной мускулатуры. Одновременно нарушается и регулирующая роль центральной нервной системы.

Согласно данным ряда авторов (В. И. Бураковский, 1952; Ю. М. Репин, 1953, и др.), показатели функции внешнего дыхания не всегда соответствуют протяженности и характеру патологического процесса, так как организм обладает большими компенсаторными возможностями, которые, особенно в первый период заболевания, скрадывают имеющиеся нарушения. То же показывают исследования, проведенные в клинике имени С. И. Спасокукоцкого Р. А. Мейтиной и С. В. Рынейским (1953). Но чем дольше тянется процесс и чем он тяжелее, тем в большей степени исчерпываются компенсаторные возможности организма, тем ярче выявляются нарушения функции внешнего дыхания. Заболевание из стадии только легочной недостаточности переходит в стадию легочно-сердечной недостаточности, т. е. возникают нарушения со стороны сердечно-сосудистой системы. Эти нарушения являются результатом ряда причин, в том числе длительной гипоксии, интоксикации и затруднения кровообращения в малом круге.

А. И. Гефтер (1949) различает 4 стадии в развитии легочно-сердечной недостаточности при заболевании легких.

1. Латентная функциональная патология легких.
2. Стадия легочной недостаточности.
3. Легочная недостаточность с латентной патологией кровообращения.
4. Кардио-пульмональная недостаточность.

Различные стадии этих нарушений автор подтверждает данными электрокардиографии и исследованием газов крови.

Р. А. Шахназарян (1953) отмечает, что в тех случаях, когда при пневмосклерозах болезнь ограничивается только выраженной легочной недостаточностью, жизненная емкость легких уменьшалась до 2000 см³. Легочная вентиляция несколько превышала среднюю норму в связи с компенсаторным учащением числа дыханий. В стадии сердечно-легочной недостаточности жизненная емкость уменьшалась почти на половину, уменьшалась также легочная вентиляция. При этом повышалось венозное давление и замедлялась скорость кровотока.

Д. С. Бурингольц (1947) указывает, что при наличии длительного легочного процесса, особенно пневмосклероза, развивается сердечная недостаточность. Она является следствием повышения давления в малом круге кровообращения и перегрузки правого желудочка сердца. Если одновременно расширяется и левый желудочек, то это связано с инток-

сикацией. Развивающаяся в связи с интоксикацией дистрофия миокарда выражается в замедлении скорости кровотока. Соответственно с развитием сердечной недостаточности повышается и венорное давление. Нарастание гипоксии отражается также довольно резко на центральной нервной системе.

По данным А. З. Колчинской (1952), при подъеме на высоту в первую очередь страдают процессы торможения — ослабляется активное внутреннее торможение, растормаживаются более простые механизмы, а затем усиливается внешнее торможение. Таким образом, при гипоксии отмечается ослабление процессов внутреннего торможения, а затем наступает постепенное ослабление возбудительного процесса. Н. Н. Сиротинин (1949) отметил изменения в психике людей при подъеме на большие высоты, т. е. в результате развивающейся гипоксии.

Наиболее важным и ценным методом исследования функции внешнего дыхания является изучение газового состава артериальной крови, так как известно, что основная задача внешнего дыхания состоит в поддержании на должном уровне газового состава артериальной крови путем насыщения кислородом притекающей к легким крови и удалении из нее углекислоты.

Как известно, газовый состав крови отражает функцию и состояние различных органов и систем. В норме газообмен сохраняет определенный и постоянный уровень, определяющийся потребностями организма. Так, содержание кислорода в артериальной крови здоровых людей колеблется от 15,8 до 21,3 об.%, в венозной — от 9,2 до 13,4 об.%. Артерио-венозное различие по кислороду — от 4,4 до 8,1 об.%.

Содержание углекислоты в артериальной крови здоровых людей колеблется в пределах 36,2—43 об.%, в венозной — от 39,9 до 52,5 об.%. Венозно-артериальное различие по углекислоте — от 3,7 до 10,1 об.%. Кислородная емкость — от 17,5 до 21,6 об.%. Насыщение кислородом артериальной крови — 90—100%, венозной — 44—67%.

Ряд патологических процессов как в легких, так и в других органах и системах может приводить к нарушению газообмена. При этом в первую очередь отмечается наступающее кислородное голодание — гипоксия. Различают четыре типа кислородного голодания.

1. Гипоксическая гипоксия, зависящая от нарушения внешнего дыхания, возникающего при различных патологических процессах в легких и в других органах и системах, обеспечивающих функции внешнего дыхания. Гипоксическая гипоксия характеризуется низким содержанием кислорода как в артериальной, так нередко и в венозной крови.

2. Гемическая гипоксия, зависящая от нарушения транспортной функции крови, в результате уменьшения количества гемоглобина или уменьшения его активности. При гемической гипоксии отмечается уменьшение количества кислорода в артериальной крови и низкое насыщение им венозной крови.

3. Циркуляторная гипоксия, зависящая от гемодинамических нарушений сосудистой системы, в частности от скорости кровотока и кровяного давления. При ней возрастает артерио-венозное различие по кислороду и венозно-артериальное различие по углекислоте. Эти изменения объясняются замедлением движения крови в капиллярах и вследствие этого большим использованием кислорода.

4. Тканевая гипоксия, возникающая при низком использовании кислорода тканями в результате понижения окислительных процессов, вызванного, в частности, интоксикацией организма. Она характеризуется уменьшением артерио-венозного различия по кислороду и венозно-артериального различия по углекислоте.


У больных с нагноительными процессами в легких возможно отметить одновременно наличие патологических нарушений в ряде систем и органов, отражающихся на газовой картине крови.

Воспалительный и деструктивный процессы в легких, поражающие легочную ткань и бронхи, помимо уменьшения дыхательной поверхности легких, нарушают диффузионную функцию альвеолярных мембран, ухудшают условия обмена газов между кровью и внешней средой. Ограничение подвижности грудной клетки и диафрагмы также уменьшает газообмен. Наконец, склероз легочной ткани, ограничение эластических свойств легкого значительно ухудшают условия вентиляции. Таким образом, налицо сумма причин, способных вызвать гипоксическую гипоксию.

Длительное хроническое гнойное заболевание, вызывающее интоксикацию всего организма, естественно, приводит к нарушению гемопoэтической функции организма, вызывая резкие дегенеративные изменения картины крови. Обычно при этом наблюдается гипохромная анемия. Таким образом, налицо условия, вызывающие гемическую гипоксию.

При длительном нагноении легких, особенно при наличии явлений пневмосклероза, создаются условия для значительных нарушений, сердечно-сосудистой системы. Эти нарушения усугубляются наличием глубокой интоксикации, оказывающей серьезнейшее воздействие на мышцу и нервный аппарат сердца и тонус сосудов. Таким образом, налицо условия, способные вызвать циркуляторную гипоксию.

Наконец, длительная интоксикация, которая сопровождает хронический нагноительный процесс в легком, не может не вызвать глубокие изменения во внутритканевом обмене, обуславливающие снижение окислительных процессов. Эти изменения подтверждаются также биохимическими исследованиями крови. Таким образом, и тканевая гипоксия является естественной для этой группы больных.





Глава четвертая

ЭТИОЛОГИЯ И ПАТОГЕНЕЗ ГНОЙНЫХ ЗАБОЛЕВАНИЙ ЛЕГКИХ

Несмотря на большое число работ, посвященных нагноительным процессам в легких, вышедших в последние годы, до сих пор не достигнуто единство взглядов на этиологию и патогенез этого заболевания. Большая разноречивость взглядов отражается в большом количестве различных классификаций, часто существенно отличающихся одна от другой. В связи с этим указанная проблема продолжает оставаться актуальной и требует дальнейшего освещения на основе нового клинического опыта.

С. И. Спасокукоцкий на основании изучения течения заболевания у большого числа больных с гнойными процессами в легких, указав основные пути возникновения легочных нагноений, распределил нагноения легких по патогенезу на следующие группы:

1. Эмболические.
2. Обтурационные.
3. Аспирационные.
4. Постпневмонические.
5. Паразитарные.
6. Травматические.

Едва ли такое деление по этиологическому и патогенетическому признакам можно назвать классификацией, оно скорее является одним из элементов классификации. Да и сам С. И. Спасокукоцкий не рассматривал эту схему как классификацию. Он указывал, что это деление еще не предопределяет ни клинической картины, ни тяжести поражения. В клинике имени С. И. Спасокукоцкого и в настоящее время придерживаются изложенной выше патогенетической классификации, добавив еще седьмую группу нагноений, возникающих при врожденной бронхоэктазии и кистозно измененном легком.

В течение 1945—1959 гг. в нашей клинике было оперировано 286 больных с нагноениями легких. Согласно изложенной выше и принятой в клинике схеме, они распределяются следующим образом: постпневмонические нагноения были у 255 больных, травматические — у 14,

обту рационные — у 4, эмболические — у 4, аспирационные — у 5, возникшие на фоне врожденной бронхоэктазии и кистозно измененном легком — у 4. Паразитарные нагноения не наблюдались.

Как видно из этих данных, подавляющее большинство нагноений являются результатом острого воспалительного заболевания легких. К этому следует добавить, что развитие нагноения легкого, возникшего и другими путями, во всех случаях проходит через стадию острого или хронического воспалительного процесса.

С. И. Спасокукоцкий внес объединяющий принцип в объяснение различных нагноительных заболеваний легких, которые в прошлом рассматривались как самостоятельные заболевания. Он доказал, что острый абсцесс легкого, множественные острые абсцессы легкого и гангрена легкого являются лишь различными формами одного и того же острого гнойного заболевания и зависят только от формы реакции организма. В соответствии с этим он предложил для всех этих процессов объединяющее название — гнойные заболевания легких. Наряду с этим хронический абсцесс легкого и бронхоэктазия являются, по его мнению, различными формами хронического гнойного процесса, возникающего при определенных условиях из острого заболевания, и также различаются между собой по форме реакции организма.

Таким образом, данное им определение легочного нагноения как определенной формы единого нагноительного процесса в легких является прогрессивным и открывает широкие перспективы при изучении патогенеза этого заболевания.

Современные взгляды на сущность воспалительного процесса переносят центр тяжести с микроорганизма на макроорганизм с учетом всех его особенностей, ставя в основу состояние нервных регуляций, что в конечном счете определяется как реактивность организма. В зависимости от общего состояния организма, от его реактивности воспалительный процесс в легких в одном случае заканчивается восстановлением функции и гистологической структуры, в другом — приводит к образованию ограниченного гноиника, в третьем — к гангрене.

Причиной нагноений легких чаще всего является острая пневмония (в большинстве случаев гриппозная). И. В. Давыдовский указывает, что трудно себе представить возникновение абсцесса легкого без предшествующей пневмонии.

На частоту предшествующей гриппозной пневмонии у больных с легочными нагноениями указывает Б. Э. Линберг (67,6%), М. П. Кончаловский (53,3%), В. А. Сардыко (91,2%). С. И. Спасокукоцкий указывал, что в 76% случаев причиной абсцесса легкого является острая пневмония.

Большинство авторов в настоящее время отрицает значение конкретной бактериальной флоры в развитии гангрены и абсцесса легкого. И при той, и при другой форме заболевания она бывает поливалентна и напоминает флору полости рта. Не являясь причиной возникновения гнойного заболевания легкого, она присоединяется вторично, но, присоединившись к процессу, она утяжеляет состояние больного и в дальнейшем течении заболевания играет очень большую роль.

Ведущим в патогенезе нагноительного процесса являются общие нарушения организма — изменение его реактивности на почве нару-

шения нервных регуляций, что, в частности, выражается в местном нарушении нервной трофики. Нарушения такого характера в большинстве случаев подготавливаются рядом ослабляющих факторов: предшествующим переохлаждением, простудными заболеваниями, истощением и др.

И. В. Давыдовский указывает, что нагноение — это процесс расплавления легочной ткани, который приводит к образованию абсцесса — полости, окруженной грануляционной тканью. По его мнению, нагноение — процесс образования абсцесса, а абсцесс — финал нагноения.

С. И. Спасокукоцкий указывает, что возникновению абсцесса предшествует некроз легочной ткани, который возникает в результате нарушения питания в центре имеющегося инфильтрата. Присоединяющаяся инфекция вызывает расплавление некротического участка тканей и одновременно воспалительную реакцию вокруг очага некроза. В результате образуется полость с грануляционной капсулой, содержащая гнойно расплавленную легочную ткань. Того же взгляда в возникновении острых абсцессов придерживается А.И.Абрикосов и В.Т.Талалаев. Однако не всегда процесс бывает ограниченным. В ряде случаев, в зависимости от реактивности организма, обычно у ослабленных больных, не происходит отграничения процесса, он распространяется на значительном протяжении, не имеет грануляционного вала, постепенно переходя на здоровую легочную ткань. В этом случае процесс протекает с гнилостным распадом омертвевшей ткани, с резко выраженной интоксикацией. Так развивается гангрена.

Как было указано выше, С. И. Спасокукоцкий считал абсцесс и гангрену различными формами острого нагноительного процесса. Различие их определяется различной формой реактивности организма. К этому мнению присоединяются В. Т. Талалаев, Л. К. Богуш, В. Д. Вышегородцева и др.

Мы считаем необоснованными попытки ряда авторов разделить эти процессы на качественно различные. В клинической практике часто невозможно провести границу между абсцессом и гангреной легких. Нередко наблюдается острый абсцесс, протекающий очень бурно и переходящий в гангрену, или гангрена, которая под влиянием лечения принимает характер ограниченного абсцесса. Иногда приходится наблюдать и хронический абсцесс, который при одном из очередных обострений переходит в гангрену.

Больной П., 51 года, заболел 16/III 1946 г.: появилась боль в правой половине грудной клетки, температура повысилась до 39°, начался кашель. С 22/III при кашле выделялось большое количество гнойной мокроты (по 500 мл в сутки). В клинике был установлен диагноз острого абсцесса верхней доли правого легкого.

17/VI была произведена пневмотомия со вскрытием абсцесса размером 5x5x5 см. 24/VI больной умер.

При патологоанатомическом исследовании (24/VI 1945 г.) обнаружены множественные абсцессы, гангрена и сливная бронхопневмония верхней доли правого легкого; паренхиматозная дегенерация внутренних органов.

В этом случае гангрена развилась на фоне имевшихся ранее множественных острых абсцессов легкого.

Больной Ю., 34 лет, поступил в клинику 16/XI 1947 г. В декабре 1944 г. было ранение правого легкого. 20/X 1947 г. повысилась температура, начался кашель с отделением гнойной мокроты (до 500 мл в сутки). В клинике был диагностирован острый абсцесс верхней доли правого легкого.

18/XI произведена пневмотомия со вскрытием полости абсцесса размером 15x8 см. 30/XI больной умер.

При патологоанатомическом исследовании (1/XII 1947 г.) обнаружен абсцесс верхней доли правого легкого с исходом в гангрену.

Таков путь развития острого нагноения легких. Значительно более сложным представляется путь развития хронического нагноения легких. С И. Спасокукоцкий описал этот путь как постепенный переход острого нагноения в хроническое, обосновав одновременно патогенез позднейших осложнений, как пневмосклероз, бронхоэктазы и образование множественных гнойников. Опыт клиники в позднейший период работы (С. А. Колесников) показал, что это описание соответствует лишь одному пути возникновения хронических нагноений легких, но оно не объясняет образования большого количества хронических нагноений, которые развиваются по другому, более сложному пути.

Проследим схематически основные пути развития хронического нагноительного процесса легких. В ряде случаев острый абсцесс легкого не заканчивается выздоровлением, не наступает своевременного дренирования, его течение затягивается, возникают деструктивные изменения легочной ткани. Капсула абсцесса утолщается и в ней образуется плотная соединительная ткань. Она делается ригидной, неподатливой, уплотняется также легочная ткань вокруг очага. Абсцесс переходит в хроническую форму. Воспалительный процесс поддерживается наличием неспадающейся полости и склеротическими изменениями легочной ткани вокруг гнойника. Вокруг первичного очага происходит гнойная инфильтрация легочной ткани. В окружности часто возникают вторичные гнойники. Гнойный процесс распространяется, захватывая все новые участки пораженного легкого. В процесс втягиваются все элементы легкого. Вскрываясь в бронх, гнойник вызывает значительные изменения его стенок. Поражаются все слои стенок бронха. Развивается бронхит, возникает перибронхит и дальнейшее распространение процесса продолжается уже по бронхам. В процесс втягиваются все периферические разветвления бронха, в который вскрылся абсцесс. Перерождаются стенки бронхов, они теряют свою эластичность, развивается язвенный воспалительный процесс на их стенках. Все это приводит к закупорке бронхов, образованию очаговых ателектазов и бронхоэктазов.

При патологоанатомическом исследовании наряду с первичной полостью, сообщающейся с бронхом, обнаруживаются вторичные бронхоэктазы, расположенные более периферично. В целом же в этой стадии развития могут быть обнаружены самые разнообразные изменения легочной ткани: наряду с наличием гнойных полостей имеются явления резко выраженного склероза, деформация бронхов и нередко бронхоэктазы. При этой форме поражение обычно занимает ограниченный участок легочной ткани, изменения группируются вокруг основного очага, каковым является первичный хронический абсцесс.

В результате длительного течения процесса создается комплекс условий, когда абсцесс не заживает и с каждым днем возможность

для его заживления уменьшается. Основными из этих условий являются нарушение нервных регуляций и расстройство трофики, извращающие правильные реакции организма. Усиливается склероз ткани вокруг очага, нарушается кровоснабжение вследствие местного развития облитерирующего эндартериита, нарушается иннервация вследствие повреждения нервных окончаний и проводников. К этому добавляется непрекращающийся воспалительный процесс, развитию которого способствуют все перечисленные нарушения и который в свою очередь является причиной дальнейшего развития и распространения этих нарушений. Создается своего рода порочный круг.

Как указано выше, при этой форме заболевания длительное существование абсцесса приводит к образованию пневмосклероза, ателектазов и бронхоэктазов. Но при наличии всех этих осложнений основным процессом является нагноение. Оно полностью определяет клиническую картину, выражающуюся в высокой температуре, интоксикации, поражении паренхиматозных органов, выделении большого или меньшего количества гнойной мокроты и т.д. Поэтому независимо от наличия пневмосклероза и бронхоэктазов процесс может быть определен только как хроническое нагноение в виде одиночного или множественных абсцессов легкого.

Различные виды хронического нагноения иллюстрируются следующими примерами.

Больной Б., 21 года, болен с июня 1946 г. Перенес пневмонию, осложнившуюся абсцессом правого легкого. После выписки из больницы продолжался кашель с выделением мокроты, периодически повышалась температура. 30/VII 1947 г. поступил в клинику. Клинический диагноз: хроническое нагноение нижней доли правого легкого с множественными абсцессами.

15/VIII произведена операция: удаление нижней доли правого легкого. В удаленной доле обнаружены 3 абсцесса величиной с грецкий орех с крошковидным гнойным содержимым, а также множество мелких абсцессов.

При гистологическом исследовании установлена картина резкого пневмосклероза со склерозом сосудов вплоть до полной облитерации просвета. На фоне пневмосклероза обнаружены участки, состоящие, по-видимому, из разросшихся гладких мышечных волокон (мускульный цирроз) и обильное развитие лимфоидной ткани. В альвеолах, кое-где сохранивших просвет, имеется белая жидкость. В различных участках препарата обнаруживаются редкие очаги гнойного расплавления и кровоизлияния различной давности (проф. Я. Л. Рапопорт).

У этого больного имело место хроническое нагноение легкого, которое развилось после острого абсцесса и привело к образованию множественных абсцессов.

Больной Ш., 23 лет. Заболел 2/1 1949 г. В первые же дни был диагностирован абсцесс правого легкого. После выписки из больницы периодически наступали обострения заболевания. Поступил в клинику 15/IX. Клинический диагноз: хроническое нагноение левого легкого с множественными абсцессами.

14/X произведена операция — удаление левого легкого.

Патологоанатомическое исследование удаленного легкого: ярко выраженная картина пневмосклероза. Мелкие абсцессы, местами явления ателектаза.

В отличие от ранее приведенного примера, здесь обращает на себя внимание наличие, помимо явлений пневмосклероза, и явлений ателектаза. У следующего больного мы видим дальнейшую стадию развития процесса — возникновение новых осложнений в виде бронхоэктазов.

У больного Ц., 32 лет, после перенесенного гриппа был обнаружен абсцесс левого легкого. Он отхаркивал более 1 л гнойной зловонной мокроты. Дважды лежал в больницах по поводу обострений заболевания. Отмечалось повторное кровохарканье. В клинику поступил 11/XI 1945 г. Клинический диагноз: хроническое нагноение левого легкого с абсцессом верхней доли.

27/XI —пневмотомия, вскрыт абсцесс верхней доли левого легкого. 7/XII наступила смерть после профузного легочного кровотечения.

Патологоанатомическое исследование: резкий склероз ткани легкого и плевральных листков с образованием бронхоэктазов главным образом в нижней доле; очаги гнойного расплавления и ксантоматоза левого легкого; острая эмфизема правого легкого; дегенерация внутренних органов; гиперплазия селезенки; анемия органов.

Закономерным в этих примерах является различная длительность процесса. Чем она больше, тем большее количество осложнений присоединяется к процессу и в случаях наибольшей длительности мы находим наряду с гнойниками резко выраженный пневмосклероз и бронхоэктазы. Это является доказательством того, что при этой форме развития нагноения бронхоэктазы не предшествуют абсцессу, а являются его позднейшим осложнением.

Таким образом, наш клинический опыт показывает, что при длительном существовании хронического нагноения легкого возникновение пневмосклероза и бронхоэктазов является естественным следствием основного процесса.

П. А. Куприянов и Л. С. Беккерман (1947) сообщают, что ими обследованы больные, лечившиеся по поводу острого абсцесса легких через 3—4 года после клинического выздоровления. У ряда этих больных при бронхографии были найдены обширные изменения в легких в виде мешотчатых и цилиндрических бронхоэктазов. Это сообщение не только признает возможность образования бронхоэктазов при абсцессах легких, но и подтверждает высказанный выше взгляд о том, что бронхоэктазия присоединяется к хроническому нагноению как позднейшее осложнение.

При анализе нашего клинического материала описанный путь развития нагноения легких в результате перехода острого абсцесса в хронический наблюдался в 156 случаях из 286, т.е. в 54,5%.

Второй путь развития легочных нагноений, по данным С. А. Колесникова, сложнее и значительно длительнее. Начало его часто относится к детскому возрасту и связывается с перенесенной крупозной, гриппозной или коклюшной пневмонией. В дальнейшем остается кашель, периодические бывают обострения заболевания, которые диагностируются как бронхопневмонии. С течением времени обострения наступают все чаще, все короче становятся светлые промежутки, увеличивается количество мокроты, усиливается кашель, появляются признаки легочно-сердечной недостаточности, интоксикации.

По данным И. В. Давыдовского, А. Я. Цигельника, А. Т. Хазанова, затянувшаяся острая пневмония приводит к склерозированию легочной ткани, что является основным фактором, способствующим частым рецидивам воспалительного процесса. Развивающийся воспалительный процесс захватывает все элементы легочной ткани — и альвеолы, и интерстициальную ткань, и бронхи. С момента перехода процесса на бронхи хроническое воспаление их является ведущим в дальнейшем развитии заболевания. Поражение бронхов вызывает сложные анатомические и

физиологические нарушения. Воспаление не ограничивается слизистой бронхов, захватывает вскоре всю стенку их и переходит на перибронхиальную ткань. Отсюда процесс может распространиться по лимфатическим щелям и интерстициальной ткани. Стенки бронхов склерозируются, теряют эластическую ткань, бронхи теряют способность самоочищения, т.е. нарушается их дренажная функция. Это содействует дальнейшему развитию процесса. Бронхи заполняются слизью, которая теперь плохо удаляется или совсем не удаляется. В связи с этим поступает и уже не удаляется микробная флора верхних воздухоносных путей. Это также усложняет процесс, усиливая воспаление бронхов. В результате воспаления возникает пролиферация эпителия бронхов и сужение их просвета, что при наличии скопившейся слизи вызывает непроходимость бронхов. Процесс усложняется возникновением ателектазов, часто в виде мелких, а иногда и более распространенных очагов. В условиях ателектазов облегчается развитие воспаления и обычно в районах ателектазов происходит усиленное склерозирование легочной ткани. Описанные изменения стенок бронхов создают все условия для их расширения. Под влиянием повышенного давления в бронхах, особенно в связи с кашлем, сопутствующим длительному бронхиту, происходит расширение стенок бронхов — образуются бронхоэктазы.

Б. Э. Линберг выделяет как одну из главных причин в развитии бронхоэктазов нарушение регулирующей функции центральной нервной системы с одновременным нарушением местной трофики. Он отметил также грубые анатомические нарушения нервных стволов, вызванные длительным воспалительным процессом.

Нервные нарушения являются важнейшим фактором в патогенезе всего описанного выше патологического процесса с момента его возникновения и в период, предшествовавший возникновению бронхоэктазов, и в дальнейшем развитии при возникновении новых осложнений.

Как видно из изложенного, развитие бронхоэктазов является лишь этапом в развитии хронического воспалительного процесса в легких. Не с этого этапа начинается заболевание и не им оно заканчивается. Развитие процесса продолжается дальше, а возникновение бронхоэктазов, естественно, существенным образом отражается на дальнейшем развитии процесса, усложняя его и ускоряя темпы. В легочной ткани постепенно возникают более грубые изменения, нарушающие дыхательную функцию легкого. Нарастает склероз, увеличивается количество бронхоэктазов, иногда давая картину сплошного «сотового» легкого. Продолжает нарастать и воспалительный процесс.

Инфекция распространяется по лимфатическим щелям и приводит к образованию воспалительных инфильтратов, иногда захватывающих значительные участки легочной ткани. Некротические изменения в центре этих инфильтратов приводят к образованию множественных гнойников, при этом на разрезе легочной ткани видна картина гнойной инфильтрации с отдельными очагами некроза.

«Лимфангоиты, бронхогенное метастазирование инфекции, возникая время от времени, создают в конечном счете целую серию рецидивов, неизменно заканчивающуюся новым склерозом, абсцессами, бронхоэктазами, нередко новыми экссудативными процессами в плевральных полостях. Эмфизема, метапластические (обширные) процессы в эпи-

телии бронхов, гипертрофия правого сердца дополняет картину» (И. В. Давыдовский).

Таким образом, воспалительный процесс переходит в дальнейшую стадию, более тяжелую и клинически, и патологоанатомически — стадию нагноения. С момента возникновения нагноения картина резко меняется. В ней преобладают явления интоксикации. Состояние больного тяжелое, температура повышена. Количество мокроты доходит до 1—1,5 л в сутки; она гнойная, неприятного запаха. Иногда в мокроте отмечается примесь крови, нередко значительные кровотечения.

При исследованиях сердечно-сосудистой системы наряду с изменениями, вызванными интоксикацией, выявляются изменения, свидетельствующие о легочно-сердечной недостаточности: гипертрофия правого желудочка сердца, изменения электрокардиограммы по правому типу, замедление скорости кровотока в малом круге кровообращения, повышение венозного давления. Исследования жизненной емкости легких и внешнего дыхания говорят о значительной потере дыхательной поверхности легких, исследование газов крови — о наличии гипоксии, развивающейся преимущественно по типу гипоксической и циркуляторной.

Как же может быть охарактеризован этот процесс? Он возникает и развивается как воспалительный процесс, причем очень скоро принимает характер хронического воспалительного процесса, длящегося годами. Финалом его является либо резко выраженный склероз, сопровождающийся эмфиземой и бронхоэктазами, приводящий к смерти больного от легочно-сердечной недостаточности, либо нагноение, исходом которого является смерть больного от интоксикации.

Наиболее правильной характеристикой всего процесса нам представляется характеристика, предложенная А. Т. Хазановым, определяющим заболевание как хроническую неспецифическую пневмонию. Это — исчерпывающее определение, выражающее все описанные изменения во всех стадиях.

Мы включили в описание не все формы хронического воспаления, а лишь те из них, которые осложнились нагноением. Таким образом, мы описываем только одну форму хронических воспалительных заболеваний, при которой нагноение является фактором, определяющим клиническую картину, болезни. При нагноениях легких, развившихся по этому пути, в пораженном легком можно найти и склероз, и ателектазы, и бронхоэктазы, но все это лишь раскрывает путь патогенеза нагноения, а не меняет определение самого характера процесса как нагноительного.

Таков второй путь развития неспецифического нагноения легких. Этот путь хорошо обоснован патологоанатомическими исследованиями И. К. Есиповой. Иллюстрацией развития заболевания по второму пути могут служить следующие истории болезни.

Больной Д., болен 6 лет. С 1942 г. начался небольшой кашель. В 1944 г. присоединилось выделение мокроты, одышка. Периодически возникали обострения заболевания с повышением температуры, усилением кашля, увеличением количества мокроты. Поступил в клинику 13/X 1948 г. Клинический диагноз: хроническое нагноение верхней доли правого легкого с множественными абсцессами и бронхоэктазами.

23/X произведена операция пневмотомии со вскрытием одной крупной гнойной полости и нескольких мелких полостей. 15/XII наступила смерть.

Патологоанатомическое исследование: множественные абсцессы правого легкого с пневмосклерозом и бронхоэктазами; гипертрофия правого желудочка сердца; паренхиматозное перерождение внутренних органов; гиперплазия селезенки.

Больная С, 38 лет, больна 18 лет. Заболевание началось после пневмонии, перенесенной в 1930 г. С тех пор осталась одышка, кашель. Периодически наступали обострения заболевания с повышением температуры и выделением мокроты до 300 мл в сутки. В клинику поступила 28/IV 1948 г. Клинический диагноз: хроническое нагноение левого легкого с бронхоэктазами.

22/V произведена пневмотомия, вскрыта ветвистая гнойная полость. 24/VI больная умерла.

Патологоанатомическое исследование: хроническое нагноение левого легкого множественные абсцессы, пневмосклероз, бронхоэктазы; правосторонняя эмпиема; абсцедирующая пневмония нижней доли правого легкого.

Таким образом, для первого пути развития легочных нагноений характерным является острое развитие процесса, сравнительно короткий срок заболевания (1—2 года), тяжесть течения, преобладание в клинической картине явлений тяжелой интоксикации. Характерным патологоанатомическим признаком является ограниченность поражения, часто охватывающего один бронхолегочный сегмент или одну долю. При этом отмечаются грубые склеротические изменения в пораненной части легкого, наличие одного или нескольких гнойников, обычно сообщающихся с бронхом (бронхоэктатические каверны по И. К. Есиповой), нередко вторичные бронхоэктазы.

Для второго пути развития легочных нагноений характерно длительное развитие процесса, наличие в отдаленном анамнезе воспаления легких, повторных вспышек «пневмоний» или бронхитов, возникновение бронхоэктазий и как заключительный этап возникновение хронического нагноения легких, часто протекающего на фоне легочно-сердечной недостаточности. Патологоанатомически эта форма характеризуется распространенностью процесса, охватывающего все легкое, иногда двусторонним распространением, частым наличием бронхоэктазов, гипертрофией правого желудочка сердца.

При анализе каждого случая заболевания весьма целесообразно учитывать основные пути развития неспецифических легочных нагноений. Такой анализ имеет большое практическое значение, определяя тактику хирурга при выработке показаний к операции и установлении объема предполагаемого вмешательства.

При первой форме показания к операции ставятся шире, а операция может быть ограничена либо резекцией части доли, либо удалением одной доли. При второй форме показания к операции более ограничены, противопоказанием является двустороннее распространение процесса и явления легочно-сердечной недостаточности. В то же время объем операции при этой форме должен быть шире, она редко ограничивается удалением одной доли, чаще требуется удаление всего легкого.

Следует отметить, что далеко не во всех случаях возможно определить, по какому пути развивался нагноительный процесс. При нагноении, развивающемся по второму пути, после хронической неспецифической пневмонии, имеется более длительный анамнез. В дальнейшем отмечаются неоднократные вспышки легочного процесса. Однако и при хроническом нагноении, развившемся по первому пути, после острых

абсцессов, также нередко отмечается длительное течение с периодами продолжительных ремиссий. К тому же не всегда возможно с определенностью выяснить начало хронического заболевания; больные обычно фиксируют внимание лишь на обострении. А. Я. Цигельник только в 13% мог отметить момент начала заболевания.

Клиническая картина в период выявившегося нагноения не всегда дает достаточно данных для разграничения этих двух форм процесса. Явления легочного нагноения характеризуются в основном интоксикацией. Легочно-сердечная недостаточность чаще сопровождает хроническую пневмонию, хотя она может наблюдаться и при длительном течении хронического нагноения, развившегося из острого нагноения. Наконец, и патологоанатомическое исследование не всегда дает возможность уточнить генез процесса. Стереотипность реакций легочной ткани в далеко зашедших случаях приводит к стиранию указанных выше различий и тогда анализ развития процесса крайне затрудняется, а часто становится вообще невозможным.

Независимо от того, по какому пути шло развитие нагноительного процесса в легких, при длительно существующем нагноении одновременно наблюдается картина, отражающая ряд звеньев в развитии воспалительного процесса. При этом можно отметить и явления пневмосклероза, и хронического бронхита, и ателектаза, и бронхоэктазы, и гнойники. Подобная картина иллюстрируется гистологическим исследованием препарата удаленного легкого у описанного ниже больного.

Сольной Д., 38 лет, заболел в марте 1946 г., появилось общее недомогание, кашель, повысилась температура, к маю 1946 г. состояние ухудшилось, увеличилось количество мокроты, температура повысилась до 39°. В клинику поступил 10/IX 1946 г. Клинический диагноз: хроническое нагноение верхней доли правого легкого.

4/X произведена операция — удаление верхней доли правого легкого.

Исследование удаленной доли: легкое на разрезе серого цвета, с большим количеством антракотических пятен и белесоватыми тяжами соединительной ткани. При гистологическом исследовании обнаружена общая картина хронической пневмонии с карнификацией, пневмосклерозом, участками мелкого абсцедирования и ателектазами легочной ткани. В отдельных участках легкого микроскопическая картина имеет следующие вариации: стенки крупных бронхов обильно и резко инфильтрированы круглыми клетками, слизистая оболочка бронхов резко набухшая, образует полипозные выпячивания в просвет с обильной инфильтрацией подслизистого слоя. Слизистые железы расширены с обильной гиперсекрецией. В просвете бронхов гнойно-некротические массы. Кровеносные сосуды в стенках бронхов с явлениями облитерирующего эндартериита. Перибронхиальная легочная ткань в состоянии ателектаза — альвеолы спавшиеся, выстланные кубическим эпителием, содержат в просвете много десквамированных клеток. В верхней части доли, макроскопически наиболее уплотненной, особенно резко выражена картина карнификации и пневмосклероза с зарастанием просвета альвеол фиброзной тканью, в которой включены многочисленные разнообразные клеточные элементы. Кое-где имеются подвергшиеся организации участки эксудата.

Межуточная ткань образует широкие прослойки, состоящие из фиброзной, местами гиалинизированной и местами богатой ядрами ткани. Кровеносные сосуды с резко утолщенными, местами гиалинизированными стенками, с явлениями выраженного эндо- и панартериита, с обильным пронизыванием сосудистой стенки гистио-лейкоцитарными инфильтратами. В отдельных участках обнаруживается развитие небольших абсцессов, содержащих гнойно-некротические и кровянистые массы с обильным и мощным развитием фиброзно-волокнистой ткани по периферии. Среди фиброзной ткани как внутри альвеол, так и в прослойках отмечается гнездное обильное отложение угольного пигмента и скопление пылевых клеток.

В данном случае имеет место типичная картина неспецифической хронической пневмонии с выраженным пневмосклерозом, карнификацией, эндартериитом и ателектазами. Поражение бронхов и наличие ателектазов говорят о стадии, предшествовавшей образованию бронхоэктазов. Однако нагноение в виде образования множественных мелких абсцессов наступило раньше, чем образовались бронхоэктазы.

Какое же из этих проявлений воспалительного процесса является определяющим, дающим окраску и название всему процессу? Существует большое число названий этого процесса. Среди них известны такие определения, как хроническая пневмония, пневмонит, пневмосклероз, карнификация легкого, облитерирующая пневмония, бронхоэктазия и ряд других. Как видно из этих названий, автор каждого из них брал за основу всего процесса лишь отдельные его проявления, считая именно их ведущими. Расхождения в мнениях патологоанатомов вызывают значительные расхождения и во взглядах клиницистов. При этом если расхождения патологоанатомов выражаются только в различных наименованиях по существу одного и того же процесса, то среди клиницистов это привело к выделению ряда самостоятельных нозологических форм из одного заболевания. Так, В. А. Чуканов определяет весь процесс термином «пневмосклероз», объединяя под этим названием весь комплекс описанных изменений. А. Я. Цигельник в основе патологии видит бронхоэктазию, имея в виду позднейшую стадию процесса, уже осложненного нагноением. А. Т. Хазанов объединяет этот же комплекс патологических нарушений под термином «хроническая неспецифическая пневмония». И. В. Давыдовский назвал это заболевание неспецифической легочной чахоткой, считая определяющим в этом процессе нагноительный процесс.

С. И. Спасокукоцкий объединяет все неспецифические гнойные заболевания общей патогенетической связью по схеме: пневмония, острый абсцесс, хронический абсцесс, считая пневмосклероз и бронхоэктазы позднейшими осложнениями хронического абсцесса. Б. Э. Линберг сохраняет эту схему лишь для небольшой части гнойных заболеваний легких, большую же часть он описывает как бронхоэктатическую болезнь.

П. А. Куприянов и А. П. Колесов описывают как отдельные нозологические формы абсцессы, пневмосклероз и бронхоэктазы, деля последние на две группы: ателектатические и без ателектазов.

Такое деление патогенетически единого процесса не всегда содействует выявлению патогенеза заболевания и затрудняет выработку хирургической тактики при лечении этих больных. Трудно правильно оценить генез описанной выше патологоанатомической картины, если рассматривать ее изолированно, как законченный процесс. Ввиду стереотипности реакции легочной ткани, отвечающей одинаковыми изменениями на различные по характеру воздействия, различные процессы могут приводить к одинаковым патологоанатомическим нарушениям и это может служить причиной различного понимания всего процесса при рассмотрении только конечного результата.

На различных этапах развития воспалительного процесса мы можем видеть последовательное нарастание описанных изменений. Каждое из них, возникнув, само уже начинает оказывать влияние на дальнейшее

развитие процесса в том или ином виде, определяя дальнейшие изменения. В определенной стадии развития процесса к нему присоединяется нагноение, и с этого момента именно нагноение является основным фактором, определяющим весь процесс.

Нагноение резко меняет дальнейшее течение процесса. Прежде всего изменяется клиническая картина заболевания, которая в основном уже представляется как нагноительный процесс со всеми его признаками, характеризующими общее тяжелое состояние больного и утяжеление местного процесса. Вместе с тем резко меняются темпы и характер дальнейших патологоанатомических изменений.

Таким образом, именно «нагноение» должно стать тем термином, который определяет описываемое заболевание. Это — объединяющий термин, включающий в процесс расплавление и возможное наличие уже сформировавшихся абсцессов. В одном случае при этом могут иметь место сформировавшиеся одиночный или множественные абсцессы, в другом — распространенная гнойная инфильтрация ткани с мелкими очагами распада и образованием абсцессов, а иногда сочетание старого абсцесса с картиной образования новых.

Пневмосклероз является обычной реакцией легочной ткани на воспалительный процесс. Он всегда сопутствует хроническому нагноению легких, но не он определяет характер процесса и поэтому, естественно, он не может быть признан за основу процесса.

Бронхоэктазы, как было изложено выше, также являются одним из осложнений воспалительного процесса. Они могут либо предшествовать нагноению, либо быть его позднейшим осложнением. Но ни в том, ни в другом случае они не являются основой процесса, который все же характеризуется как нагноение. В этом отношении прав Брауэр, который говорит, что если нагноение легкого называть «бронхоэктазией», это равносильно тому, что кавернозный туберкулезный процесс считать «кавернией».

Став на путь выделения отдельной нозологической формы — бронхоэктатической болезни, Б. Э. Линберг практически почти полностью свел в эту группу все легочные нагноения. По его данным (1949), из 86 умерших больных только у 8 установлен абсцесс легкого, а у всех остальных он расценивает процесс как нагноившуюся бронхоэктазию. А. П. Антипова также при анализе 62 случаев нагноений установила, что у 58 больных имела место бронхоэктазия и только у 4 больных был абсцесс легкого. С другой стороны, по данным П. А. Куприянова, бронхоэктатическая болезнь отмечена лишь в 170 случаях, а абсцесс легкого — в 315. По данным А. Т. Хазанова, бронхоэктатическая болезнь отмечена в 61,9%, а абсцессы легкого — в 38,1%.

По нашим материалам, хронические нагноения, осложненные бронхоэктазами, встретились в 199 случаях хронического нагноения легких, а без бронхоэктазов — в 65 случаях. При этом следует учитывать, что значительное число бронхоэктазов не предшествовало нагноению, а явилось его позднейшим осложнением.

Данные, приведенные в табл. 1, свидетельствуют о том, что наличие бронхоэктазов связано с наибольшей длительностью заболевания.

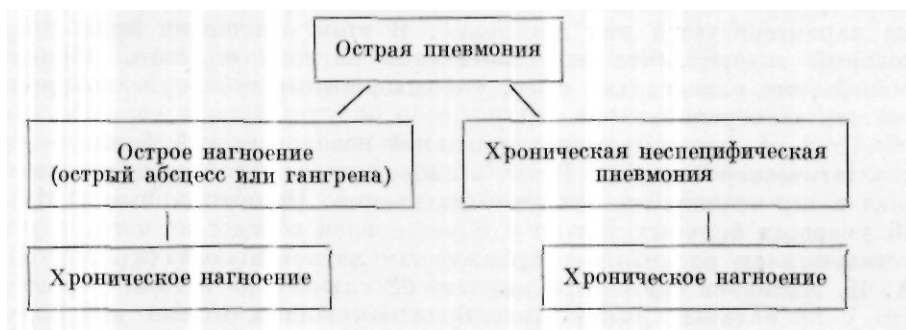
Таблица 1

Длительность нагноения легких при различных формах заболевания

Длительность заболевания	Общее число больных	Число больных с острым нагноением	Число больных с хроническим нагноением		
			одиночный абсцесс	множеств. абсцессы без бронхоэктаз.	множеств. абсцессы с бронхоэктазами
До 3 месяцев	22	22			
3—6 месяцев	21		11	10	
6 месяцев — 1 год	71		2	30	39
	61			9	52
2—10 лет	61			3	58
Более 10 лет	50				50
Всего	286	22	13	52	199

Как видно из табл. 1, длительность заболевания при острых нагноениях не превышала 3 месяцев, при одиночном хроническом абсцессе основная масса больных имела длительность заболевания от 3 до 6 месяцев, при множественных абсцессах без бронхоэктазов — от 6 месяцев до 2 лет и при множественных абсцессах с бронхоэктазами — от 1 года до 10 лет.

Таким образом, патогенез развития нагноений легких, возникших после пневмоний, может быть представлен в виде следующей схемы (С. А. Колесников):



Изложенное выше понимание патогенеза нагноительных заболеваний легких легло в основу применяемой нами классификации этих заболеваний. К настоящему времени предложено большое количество классификаций неспецифических легочных нагноений (Б. Э. Линберг, П. А. Куприянов, А. Я. Губергриц, Л. С. Беккерман, А. И. Миронов, В. И. Стручков и др.)-

Наша классификация существенно отличается от классификаций ряда других авторов тем, что она основывается на признании патогенетического единства нагноительных заболеваний легких независимо от различных форм их клинических проявлений, а также особенностей патологоанатомических нарушений. Эти нарушения часто имеют своеобразную картину, влияя на течение самого нагноительного процесса,

однако они не меняют сущности процесса как нагноительного и в большинстве случаев являются лишь его осложнениями на отдельных фазах его развития.

В классификациях некоторых авторов отдельные фазы развития процесса, а также патологоанатомические особенности его часто представляются как самостоятельные нозологические формы. Так, в классификации, предложенной Б. Э. Линбергом, обособленно рассматриваются бронхоэктазии. Л. С. Беккерман также выделяет бронхоэктазию в отдельную группу заболеваний. В. И. Стручков выделяет первичные бронхоэктазы (врожденные и приобретенные), хронические неспецифические интерстициальные пневмонии, хронические абсцессы легких, нагноившиеся кисты легких (врожденные и паразитарные) и микотические нагноения.

С нашей точки зрения, классификация должна не только отражать этиологию и патогенез нагноительного процесса легких, но и определять форму и степень распространения самого нагноительного процесса и тяжесть общего состояния больного. Естественно, таким образом, ожидать, что наиболее рациональная классификация должна не только объяснить сущность патологического процесса, но и облегчить практическому хирургу выбор наилучшей тактики в лечении этих заболеваний.

Мы придерживаемся изложенной выше классификации С И . Спасокукоцкого, дополнив ее данными, отражающими тяжесть течения заболевания и его воздействия на организм в целом. По патогенетическому признаку гнойные заболевания легких мы делим на следующие формы:

1. Эмболические.
2. Обтурационные.
3. Аспирационные
4. Постпневмонические.
5. Паразитарные.
6. Травматические.
7. Возникающие на фоне врожденной бронхоэктазии и кистозно измененного легкого.

По клинике и патологоанатомическим признакам нагноения легких различаются следующим образом:

1. Острые нагноения легких

1. Одиночный абсцесс легкого.
2. Множественные абсцессы легкого.
3. Гангрена легкого.

II. Хронические нагноения легких

1. Одиночный абсцесс легкого.
2. Множественные абсцессы легкого: а) без бронхоэктазов; б) с бронхоэктазами.

Острые нагноения легкого включают заболевания, имеющие длительность течения не более 10—12 недель, после чего процесс переходит

в хроническую форму. Если тяжесть течения острого нагноения легких полностью определяется указанным выше делением на одиночный абсцесс, множественные абсцессы и гангрену легкого, то для определения тяжести течения и общего состояния организма при хронических нагноениях необходимо учитывать как распространенность процесса, так и степень интоксикации (обострение заболевания) и поражение сердечно-сосудистой системы.

По распространенности процесса мы выделяем три группы заболеваний:

- 1) с поражением не более одной доли;
- 2) с поражением более одной доли и до целого легкого;
- 3) с поражением более одного легкого.

Распространенность процесса необходимо учитывать, так как с протяженностью поражения связаны тяжесть заболевания, недостаточность внешнего дыхания и легочно-сердечная недостаточность. Кроме того, протяженность процесса диктует объем операции.

По тяжести течения заболевания в нашей клинике принято деление на три степени.

Первая степень характеризуется общим хорошим состоянием и почти полным отсутствием жалоб при наличии нерезко выраженных патологоанатомических изменений. Со стороны сердечно-сосудистой системы и других органов патологических изменений не отмечается.

Вторая степень характеризуется выраженными клиническими проявлениями болезни. Общее состояние больного остается удовлетворительным. При этом отмечается нормальная или субфебрильная температура, умеренное отделение гнойной мокроты, часто наличие изменений пальцев в виде «барабанных палочек», незначительные нарушения функции печени, не всегда и нерезко выраженные нарушения функции почек. В то же время сохраняются нормальные гемодинамические показатели и нормальные показатели внешнего дыхания. Электрокардиографически значительных нарушений не определяется.

Третья степень соответствует общему тяжелому состоянию больного при резко выраженных изменениях в легком. При этом отмечаются явления выраженной интоксикации, высокая температура, часто гектического типа, отделение большого количества зловонной мокроты, нарушения функции печени, нарушения функции почек, значительные гемодинамические сдвиги, нарушения газообмена и выраженные патологические изменения электрокардиографических данных.

Необходимо подчеркнуть, что изложенная клиническая характеристика тяжести процесса далеко не всегда соответствует его патологоанатомической характеристике. Как известно, хроническое нагноение легких протекает с периодами обострений и ремиссий. При наличии обострения тяжесть состояния может быть отнесена к третьей степени, в дальнейшем же при улучшении состояния больного оценка эта может измениться и тяжесть его состояния будет определяться по второй степени.

Разумеется, в случаях тяжелых патологоанатомических нарушений, резко отражающихся на функции органов и носящих необратимый характер, клиническая оценка будет полностью соответствовать патологоанатомической характеристике.

В целом наша классификация может быть представлена в следующем виде (с указанием числа оперированных больных за последние 15 лет):

По патогенезу:

1. Постпневмонические (255 больных).
2. Травматические (14 больных).
3. Аспирационные (5 больных).
4. Обтурационные (4 больных).
5. Эмболические (4 больных).
6. Паразитарные.
7. Возникшие при врожденной бронхоэктазии и кистозно измененном легком (4 больных).

По клинико-анатомической характеристике процесса:

/. Острые нагноения легких

1. Одиночный абсцесс легкого (11 больных).
2. Множественные абсцессы легкого (1 больной).
3. Гангрена легкого (10 больных).

//. Хронические нагноения легких


1. Одиночный абсцесс легкого (13 больных).
2. Множественные абсцессы легкого:
 - а) без бронхоэктазов (52 больных);
 - б) с бронхоэктазами (199 больных).

По распространенности процесса:

1. С поражением не более одной доли (79 больных).
2. С поражением более одной доли и до целого легкого (204 больных).
3. С поражением более одного легкого (3 больных).

По тяжести процесса

1. Первая степень.
2. Вторая степень (75 больных).
3. Третья степень (189 больных).





Глава пятая

КЛИНИКА И ХИРУРГИЧЕСКОЕ ЛЕЧЕНИЕ ОСТРЫХ НАГНОЕНИЙ ЛЕГКИХ

После работ С. И. Спасокукоцкого считается установленным, что деление острых воспалительных процессов легких на абсцессы и гангрены уже устарело. Еще в 1932 г. С. И. Спасокукоцкий писал: «Формы гнояника и гангрены надо объединить в одну, которая на двух своих полюсах представляет две картины: 1) первичной объемистой гангрены, ведущей к смерти, и 2) вторичного объемистого гнояника; между ними размещаются переходные формы. В начальном периоде процесс нужно рассматривать как наиболее резкую степень воспаления с исходом в омертвление ткани, во втором же периоде — как расплавление ткани, протекающее при разнообразной и смешанной инфекции и при различной степени сопротивления окружающих очаг тканей».

Таким образом, по мнению С. И. Спасокукоцкого, один и тот же воспалительный процесс может вылиться в ту или иную форму в зависимости от реактивности организма. При гангрене не обнаруживается демаркационной зоны вокруг очага и соответственно с этим резко выражена септическая интоксикация, а при абсцессе демаркационная зона имеется и интоксикация носит менее выраженный характер. Каковы же признаки, позволяющие дифференцировать эти две формы нагноений?

С. И. Спасокукоцкий говорит, что наиболее ценной для диагностики является клиническая картина, но и он отмечает, что в клинической практике далеко не всегда по яркости клинических проявлений можно отличить эти процессы.

Заболевание в большинстве случаев развивается как осложнение затянувшейся пневмонии. При возникновении абсцесса другой этиологии — обтурационного, аспирационного или травматического характера — заболеванию предшествует один из перечисленных факторов. Абсцесс или гангрена легкого характеризуется острым началом. Резко повышается температура, возникает недомогание, боли в соответствующей половине грудной клетки и кашель. При гангрене обычно сразу же отмечается тяжелое септическое состояние больного. Через несколько дней при кашле начинает выделяться мокрота, вначале обычно со слад-

коватым запахом, с примесью крови и гноя, а затем с большим количеством гноя часто со зловонным запахом, особенно при гангрене, когда резкий гнилостный запах становится непереносимым для окружающих. Начало выделения мокроты свидетельствует о прорыве абсцесса в бронх. С этого момента диагноз абсцесса легкого становится несомненным.

Количество мокроты бывает особенно велико в момент прорыва, но и в дальнейшем, при затянувшемся заболевании оно достигает 200—500 мл в сутки. С момента вскрытия абсцесса в бронх температура несколько снижается и дальнейшие колебания зависят как от опорожняемости абсцесса, так и от общей реакции организма. Общая реакция организма характеризуется наличием острого воспалительного процесса. Анализ крови выявляет значительный лейкоцитоз, достигающий до 20 000, сдвиг лейкоцитарной формулы влево, значительное ускорение РОЭ. При затянувшемся течении заболевания начинается анемизация больного — гемоглобин снижается до 50% и ниже, в крови появляются дегенеративные элементы. Мокрота больных абсцессами легких довольно характерна. Она состоит из двух слоев: нижний слой более густой, однородный, серовато-желтого или коричневатого цвета, верхний — более прозрачный, желтоватого цвета. Обычно мокрота имеет неприятный, гнилостный запах. При исследовании в ней обнаруживаются эластические волокна, большое количество лейкоцитов.

Общее состояние больного при затянувшемся заболевании остается тяжелым. Перкуторные и аускультативные данные зависят от глубины расположения абсцесса и степени дренирования его. При глубоком расположении абсцесса выявляется чрезвычайно мало физикальных данных — лишь некоторое приглушение перкуторного звука и несколько ослабленное дыхание. При периферическом расположении абсцесса определяется участок притупления перкуторного звука, соответствующий размерам абсцесса с небольшой зоной тимпанита. Аускультативно дыхание чаще ослабленное, иногда жесткое или бронхиальное, иногда с амфорическим оттенком.

Прослушиваются сухие и влажные хрипы. Гемодинамические показатели характерны для больных с острым воспалительным процессом. Пульс частый, до 110 ударов в минуту, число дыханий 20 — 30 в минуту. Артериальное давление, как правило, снижено, венозное давление нормальное. Проба с задержкой дыхания как на вдохе, так и на выдохе снижена. Электрокардиограмма обычно не изменена.

У большинства больных выражены явления токсического нефрита — в моче белок, эритроциты и лейкоциты.

Рентгеновская картина зависит от стадии, в которой находится нагноительный процесс в легком. Если еще не наступил прорыв и опорожнение гнойника, то при рентгеновском просвечивании виден участок затемнения легочной ткани неправильно округлой формы, обычно расцениваемый как пневмонический очаг. После опорожнения гнойника через бронх и выделения значительного количества гнойной мокроты рентгенологически определяется округлая полость с небольшой зоной перифокальной инфильтрации, как правило, с уровнем жидкости.

Многоосевое рентгенологическое исследование позволяет локализовать процесс. Оно дает возможность не только выяснить отношение

полости абсцесса к определенной доле легкого, но и установить, к какой части грудной стенки абсцесс наиболее близко прилежит.

Бронхографическое исследование при остром абсцессе далеко не всегда может оказать помощь в диагностике заболевания. Оно само по себе является довольно тяжелым обследованием, часто непереносимым для тяжелобольных. К тому же на эффективность бронхографии можно рассчитывать только после прорыва и опорожнения абсцесса, т. е. в случаях, когда достаточно одной рентгенографии. В связи с этим бронхографический метод обследования у больных острым абсцессом и особенно гангреной легкого может иметь весьма ограниченное применение.

Общее состояние больного острым абсцессом после прорыва абсцесса в бронх зависит от характера течения заболевания. В случаях благоприятного разрешения процесса температура постепенно снижается, отделение мокроты уменьшается, а затем и прекращается, картина крови нормализуется. В случаях затянувшегося течения, когда продолжается воспалительный процесс в легком или возникают новые очаги воспаления и абсцедирования, температура продолжает оставаться высокой, ухудшается картина крови, нарастают септические явления, анемизация и возникают также признаки сердечной недостаточности, свойственные длительному септическому процессу.

За последние 15 лет мы наблюдали 12 больных, страдающих острыми абсцессами легких. У 10 из них были одиночные острые абсцессы и у 2 — множественные. Среди них было 10 мужчин и 2 женщины. В большинстве случаев этой формой заболевания страдали люди молодого возраста: в возрасте до 20 лет было 4 больных, от 21 года до 30 лет — 2, от 31 года до 40 лет — 4 и старше 50 лет — 2 больных. У всех больных абсцессы возникали после пневмонии. Поражение чаще локализовалось в нижних долях легких (у 8 из 12 больных). Приведенная ниже история болезни наиболее типична для больных острым абсцессом легкого.

Больная С-ва, 53 лет, поступила в факультетскую хирургическую клинику II Московского медицинского института 30/V 1949 г. с жалобами на общую слабость, боли в левой половине грудной клетки, кашель с гнойной мокротой до 600 мл в сутки. Заболела 19/V 1949 г., когда внезапно повысилась температура до 39°, появился озноб, сухой кашель. На 4-й день заболевания сразу откашляла большое количество мокроты гнойного характера, которая вначале имела ржавый цвет, а затем стала зеленого цвета. Температура в последующие дни продолжала оставаться высокой и больная была госпитализирована.

Общее состояние ее при поступлении средней тяжести. Отмечается деформация грудной клетки вследствие кифосколиоза от перенесенного в 10-летнем возрасте туберкулеза позвоночника. Частота дыхания 20 в минуту. В области грудной клетки справа перкуторный звук ясный легочный, дыхание везикулярное. Слева, по лопаточной и задней подмышечной линии, ниже угла лопатки перкуторный звук укорочен. Дыхание в этой области ослаблено, прослушиваются влажные хрипы.

Границы сердца в пределах нормы. Тоны слегка приглушены. Пульс 90 ударов в минуту, удовлетворительного наполнения, ритмичен. Артериальное давление 100/80 мм ртутного столба, венозное — 125 мм водяного столба. Проба с задержкой дыхания на вдохе — 30 секунд. Скорость кровотока в большом круге кровообращения — 9 секунд.

Со стороны органов пищеварения и нервной системы патологии обнаружено не было.

Рентгеноскопия (2/VI): слева сзади в нижней доле легкого располагается большая полость с горизонтальным уровнем жидкости, занимающая почти всю долю; правое легочное поле прозрачно; сердце расположено неправильно из-за кифосколиоза.

Анализ крови (31/V): НБ50%, эр. 4210000, цветной показатель 0,7, л. 13000, п. 10%, с. 72%, лимф. 16%, мои. 2%; РОЭ 61 мм в час; токсическая зернистость нейтрофилов. Анализ мочи (31/V): обнаружены следы белка; удельный вес 1010; лейкоцитов до 10 в поле зрения, эритроциты свежие 0—3 в поле зрения; много слизи. Мокрота зеленоватого цвета, гнойная, тягучая, лейкоциты покрывают все поле зрения, имеются эластические волокна.

4/VI больная переведена в хирургическую клинику с диагнозом абсцесса легкого для операции. С целью предоперационной подготовки ей было перелито 150 мл эритроцитарной массы.

7/VI произведена пневмотомия. Состояние больной после операции улучшилось, кашель перестал ее беспокоить, отделялись единичные плевки мокроты.

5/VIII больная была выписана в хорошем состоянии.

Ярким примером того, как абсцесс легкого может развиваться на фоне бронхопневмонии, служит следующая история болезни:

Больной Г-в, 14 лет, поступил в факультетскую хирургическую клинику 27/IV 1950 г. по поводу внутрибрюшного разрыва мочевого пузыря. Экстренно был оперирован: произведено ушивание мочевого пузыря.

На 3-й день после операции температура повысилась до 39°. Появилось приглушение перкуторного звука под левой лопаткой и справа в верхних отделах. Дыхание и слева, и справа несколько ослаблено.

Рентгеноскопия (4/V): справа соответственно верхней доле и в прикорневой зоне определяется средней интенсивности затемнение с неравномерной структурой, состоящее как бы из сливных очаговых теней, характерное для воспалительной инфильтрации. Аналогичные изменения определяются слева в прикорневой зоне и над диафрагмой. Расширенные, нечеткие корни легких. Купол диафрагмы справа отстает при дыхании. Сердце и сосуды без особенностей.

На основании клинико-рентгенологического исследования установлен диагноз двусторонней бронхопневмонии в верхней и средней долях справа и в нижней левой доле.

Больной получал лечение пенициллином и сульфаниламидами, состояние его несколько улучшилось, но к 10/V оно вновь ухудшилось, усилились боли в правой половине грудной клетки, температура поднялась до 39,4°, усилился кашель.

При рентгеноскопии 10/V справа в прикорневой зоне было отмечено кольцевидное просветление размером 3x3 см; 17/V рентгенологически определялось однородное интенсивное затемнение верхней доли правого легкого, на фоне которого видна была полость в диаметре 7 см, с горизонтальным уровнем жидкости (рис. 17). Установлен диагноз: острый одиночный абсцесс верхней доли правого легкого.

20/V произведен первый этап пневмотомии, так как не было спаения плевральных листков. Через 6 дней абсцесс вскрылся самостоятельно в рану. Через 3 недели наступило выздоровление.

При множественных абсцессах общее состояние больных обычно тягсее, чем при одиночных. Значительно выражены явления интоксикации. Имеются симптомы, указывающие на легочно-сердечную недостаточность — одышка, тахикардия. В области пораженного отдела легкого отмечается приглушение перкуторного звука различной интенсивности в зависимости от степени инфильтрации легочной ткани. Дыхание ослаблено. Прослушиваются сухие и единичные влажные хрипы. Рентгенологически определяется диффузное затемнение легочной ткани, на фоне которого видны полости различных размеров с уровнем или без уровня жидкости. Мокрота имеет тот же характер, что и при одиночных абсцессах легких, только количество ее обычно меньше.

Примером подобной формы заболевания может служить следующее наблюдение:

Больной Л-ч, 52 лет, поступил в факультетскую хирургическую клинику 19/IV 1949 г. с жалобами на общее недомогание, кашель с гнойной мокротой до

100 мл в сутки, с температурой 38°. Болен с 4/III 1949 г., когда повысилась температура, появился кашель с небольшим количеством мокроты. Был установлен диагноз правосторонней пневмонии. Через несколько дней кашель усилился, появилась гнойная мокрота до 150 мл в сутки.

Общее состояние больного при поступлении средней тяжести. Кожные покровы бледные. В области правой половины грудной клетки, спереди, определялось приглушение перкуторного звука с участками тимпанита, прослушивалось амфорическое дыхание. Частота дыхания 18—20 в минуту. Границы сердца не изменены, тоны приглушены. Пульс 90 ударов в минуту, удовлетворительного наполнения, ритмичный. Артериальное давление 120/100 мм. Жизненная емкость легких — 2400 см³.

При рентгенологическом исследовании легких справа, от I до IV ребра определялось неомогенное, средней плотности затемнение диффузного характера, на фоне которого были видны несколько мелких полостей.

Анализ крови (3/V): НБ 50%, эр. 3480000, л. 15400; РОЭ 40 мм в час. Анализ мокроты: мокрота серая, гнойно-слизистая, тягучая; при микроскопическом исследовании ее обнаружен в небольшом количестве плоский эпителий, эластические волокна; лейкоциты почти сплошь покрывают поле зрения, эритроцитов 5—10 в поле зрения. Анализ мочи: удельный вес 1020, белка 0,033/100 лейкоцитов 1—5 в поле зрения, эпителий полиморфный в небольшом количестве, оксалаты в небольшом количестве.

С диагнозом острых множественных абсцессов верхней доли правого легкого больной был назначен на операцию. В качестве предоперационной подготовки ему было перелито 225 мл одноименной группы крови, в бронхи правого легкого однократно был введен пенициллин.

13/V произведена операция — расширенная пневмотомия. Состояние больного после операции значительно улучшилось и 5/VI он был выписан из клиники.

Возникновение и течение заболевания при гангрене легкого в общем напоминают изложенную выше клиническую картину острого абсцесса. Особенности при этой форме воспаления определяются своеобразием патологоанатомических нарушений и патогенеза заболевания. Как правило, гангрена развивается у ослабленных, истощенных больных, чаще в пожилом возрасте. Так, из 12 больных, оперированных в клинике по поводу гангрены легкого за последние 15 лет, в возрасте до 40 лет было только 3 человека. У пожилых больных вследствие сниженной реактивности организма заболевание характеризуется возникновением обширной зоны омертвения легочной ткани без защитной демаркационной полосы. При этом преобладают явления гнилостного распада. В соответствии с местными нарушениями заболевание сразу же принимает тяжелый септический характер с явлениями резкой интоксикации.

Чаще гангрена легкого возникает как осложнение пневмонии (у 11 наших больных), иногда вследствие других причин. Так, у одной из наблюдавшихся нами больных гангрена легкого развилась как следствие травмы пищевода при бужировании. Заболевание обычно начинается остро: повышается температура, появляются боли в соответствующей половине грудной клетки, кашель вначале с небольшим, а затем со все нарастающим количеством зловонной мокроты. Больной худеет, слабеет, очень быстро нарастает интоксикация. Общее состояние таких больных тяжелое. При обследовании органов дыхания в области поражения определяется приглушение перкуторного звука, интенсивность которого зависит от степени инфильтрации легочной ткани. Дыхание жесткое, иногда бронхиальное. Прослушивается большое количество сухих и влажных хрипов. Голосовое дрожание усилено. Рентгенологически определяется неомогенная инфильтрация легочной ткани боль-

шей или меньшей интенсивности, в большинстве случаев сливающаяся с корнем легкого. На фоне затемнения часто видны мелкие участки просветлений. Количество мокроты обычно колеблется от 200 до 600 мл, она зловонная, с большим количеством лейкоцитов, с наличием эритроцитов, в ней часто находят эластические волокна и кусочки легочной ткани.

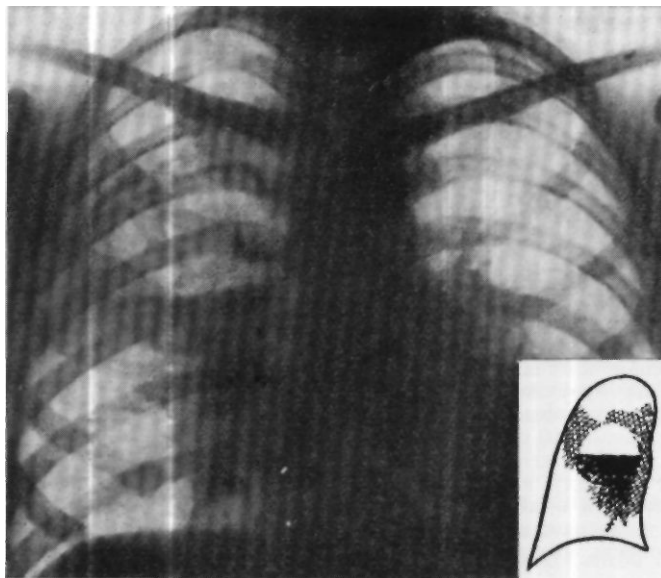


Рис. 17. Рентгенограмма больного Г-ва. Верхняя доля правого легкого однородно интенсивно затемнена. На фоне затемнения видна полость диаметром 7 см с горизонтальным уровнем жидкости.

У этой группы больных значительно выражены явления легочно-сердечной недостаточности: резкая одышка, частый пульс. Кровь изменена: снижено содержание гемоглобина и эритроцитов, ускорена РОЭ, значительный лейкоцитоз, сдвиг влево лейкоцитарной формулы. Выражены явления токсического нефрита. Примером может служить следующее наблюдение:

Больной Р-й, 49 лет, поступил в терапевтическую клинику 30/IV 1948 г. с жалобами на кашель с мокротой до 300 мл в сутки, общую слабость, поты, ознобы, одышку, температуру до 39°. Заболел 7/IV 1948 г., когда появились боли в правой половине грудной клетки, кашель с небольшим количеством мокроты, температура повысилась до 38,5°. Было предположено наличие бронхопневмонии и проведена сульфидинотерапия, но состояние больного не улучшалось, температура по вечерам повышалась до 39°, беспокоили сильные ознобы, поты, общая слабость. Кашель усилился, и к 15/IV количество мокроты дошло до 500 мл в сутки, она стала зловонной.

Общее состояние больного при поступлении было тяжелое, питание пониженное. Кожные покровы бледные, с желтоватым оттенком. Значительно выражен цианоз губ. Грудная клетка деформирована— кифоз. В области правой половины

грудной клетки, спереди в верхнем отделе, до III ребра определялось притупление перкуторного звука. В области притупления дыхание было жесткое, с большим количеством влажных хрипов. Частота дыхания 22 в минуту. Границы сердца в пределах нормы. Тоны приглушены. Пульс 110 ударов в минуту, удовлетворительного наполнения, ритмичный. Артериальное давление ИО/тО мм ртутного столба, венозное — 70 мм водяного столба. При обследовании органов брюшной полости обнаружено увеличение печени, она выступала на 4 см ниже реберной дуги, была несколько болезненна при пальпации.

Рентгенологически (3/V) в верхней трети правого легочного поля отмечено неомогенное, достаточной плотности затемнение с намечающимся просветлением в центре. Корни легких уплотнены, диафрагма с обеих сторон удовлетворительно подвижна. Сердце обычной формы и величины, пульсация спокойная.

Так как терапевтическое лечение — пенициллинотерапия и введение новарсенола — не давало положительного эффекта, больной 21/V был переведен в хирургическую клинику.

Анализ крови (22/V): БЬ 59%, эр. 3 530 000, цветной показатель 0,84, л. 13 2С0, п. 12%, с. 77%, лимф. 6%, мон. 5%; РОЭ 60 мм в час. Анализ мокроты (24/V): консистенция полужидкая, характер гнойно-слизистый, запах гнилостный. Лейкоциты в большом количестве, эпителий плоский в незначительном количестве. Анализ мочи (22/V): удельный вес 1020, следы белка, 1—3 лейкоцита в препарате, измененные эритроциты 0—1 в препарате, большое количество слизи. Диагноз: гангрена верхней доли правого легкого.

Операция 25/V — пневмотомия. Под местной анестезией 0,5% раствором новокаина разрезом в правой подмышечной впадине по ходу IV ребра рассечена кожа, подкожная клетчатка. Обнажены III и IV ребра. Они поднадкостнично резецированы на протяжении 10 см. На уровне III ребра плевра утолщена, на уровне IV ребра рубцовые изменения в заднем отделе раны; II ребро резецировано также на протяжении 10 см, под ним плевра резко утолщена. Произведена пункция в место наиболее выраженных изменений плевры — на глубине 3 см получен гной. Электроножом по ходу иглы произведено прожигание плевры и легочной ткани. Обнаружена полость в легочной ткани 3x5x5 см с неровными стенками, наполненная гноем и легочными секвестрами. В нее открываются несколько отверстий бронхов. В полость введен тампон с мазью Вишневского, рана по краям сужена швами.

В послеоперационном периоде общее состояние больного продолжало оставаться тяжелым. Нарастали явления общей интоксикации, прогрессировала сердечная слабость, и на 8-й день после операции при явлениях падения сердечной деятельности больной скончался.

На секции была обнаружена гангрена верхней доли правого легкого, спайки правой плевральной полости, правосторонний серозно-фибринозный плеврит, гиперплазия красной пульпы селезенки, паренхиматозная дегенерация мышцы сердца, печени и почек; общее истощение и малокровие.

Консервативное лечение острых гнойных заболеваний легких идет по двум путям. Первый путь — это воздействие на очаг при помощи различных лекарственных средств, второй — воздействие на весь организм с целью улучшения его общего состояния и повышения сопротивляемости.

Было предложено множество методов лечения острых нагноений легких. Одни из этих методов применяются и в настоящее время, другие имеют историческое значение. До сих пор придается большое значение дренажу положением, так называемому постуральному дренажу. Больной под руководством врача выбирает наилучшее положение, при котором легче откашливается скопившаяся гнойная мокрота; в последующем он принимает это положение несколько раз в течение дня, добиваясь наибольшего отхаркивания мокроты. Этот прием часто значительно улучшает состояние больного, приводит к уменьшению кашля, улучшает сон и благотворно отражается на его самочувствии.

Большое значение придается и переливанию крови, которое проводится повторно по 150—225 мл с интервалом 1—1^х/₂ недели, вливанием в вену 40% раствора глюкозы ежедневно в течение 10—12 дней, введению в организм витаминов. Внутривенное введение 33% раствора спирта, широко применявшееся ранее в качестве стимулирующей терапии, в настоящее время почти оставлено.

В случаях с тяжелым течением заболевания и дурным запахом мокроты часто применяется новарсенол или миарсенол. Больному проводят 6—8 внутривенных вливаний с 4—5-дневным интервалом. В первый раз вводят 0,3 мл новарсенола с тем, чтобы в случае хорошей переносимости при последующих вливаниях увеличить дозу до 0,45—0,6 мл.

Действительный переворот в лечении острых гнойных заболеваний легких произошел с момента применения сульфаниламидных препаратов и антибиотиков. Сульфаниламидные препараты уже при существующем нагноительном процессе в легких существенного влияния на течение заболевания не оказывают, но, будучи назначены в ранние сроки заболевания пневмонией, они в какой-то степени предотвращают развитие постпневмонических абсцессов и гангрены.

Антибиотики при заболевании пневмонией обычно назначаются внутримышечно, но при развитии нагноительного процесса в легком ряд авторов отмечают, что внутримышечное введение антибиотиков не дает такого эффекта, который может быть достигнут непосредственным воздействием на очаг. В этом случае пенициллин дольше задерживается в организме и дает более длительный эффект, сохраняя высокую концентрацию в самом воспалительном очаге. В связи с этим предложен ряд способов интратрахеального введения пенициллина либо при помощи катетера, вводимого в трахею, либо бронхоскопическим методом с предварительным отсасыванием гноя, либо, как это делается в клинике Б. Э. Линберга, путем пункции трахеи. Ф. Г. Углов вводит пенициллин со стрептомицином непосредственно в гнойный очаг путем пункции длинной иглой через грудную стенку.

В клинике имени С. И. Спасокукоцкого с 1949 г. начал применяться способ введения пенициллина путем ингаляции его аэрозоля в водном растворе или в растворе 0,25% новокаина. Аэрозоль пенициллина представляет собой мелкодисперсную взвесь, получающуюся при помощи установки, сконструированной И. И. Елкиным и С. И. Эдельштейном. При вдыхании этой взвеси она проникает в глубокие отделы легких до терминальных бронхов и альвеол. Одновременно мы подключали к аппарату кислород из баллона в количестве 2—3 л в минуту. Вдыхание этой смеси не только не было тягостным для больных, но и уменьшало имеющиеся у них явления гипоксии. В результате этого лечения улучшалось самочувствие больных, появлялся аппетит, снижалась температура. Уменьшалось также количество мокроты и менялся ее характер — из гнойной она становилась слизистой. Больные прибавляли в весе, улучшалась картина периферической крови.

Острые нагноения легкого при неблагоприятном течении, а также при неправильном лечении могут давать ряд тяжелых осложнений. Наиболее серьезными из них являются легочные кровотечения, прорыв

абсцесса в плевральную полость и образование пиопневмоторакса, переход острого нагноения в хронический процесс.

И при абсцессе легкого, и при гангрене очень часто в мокроте больных определяются прожилки крови, так как некротический процесс, разрушая легочную ткань, разрушает стенки мелких, а иногда и крупных кровеносных сосудов. В последнем случае может быть обильное кровотечение, чаще оно возникает при гангрене. При появлении легочного кровотечения показан полный покой, что создается постельным режимом. Больному тотчас же вводят морфин, чтобы успокоить кашель. Показано переливание малых доз крови (100—150 мл) капельным методом, которые действуют как кровоостанавливающее средство, введение в вену 100 мл 10% раствора хлористого кальция. В последние годы при легочных кровотечениях проводятся радикальные операции — перевязка сосудов корня легкого и даже пневмоэктомия. Следует указать, что перевязка сосудов корня легкого при легочном кровотечении на нашем опыте не дала положительного результата: несмотря на то что были перевязаны и артерии, и обе вены, больной все же погиб от кровотечения, по-видимому, из системы бронхиальной артерии.

Следующее осложнение — пиопневмоторакс — возникает при прорыве абсцесса легкого в полость плевры. В этом случае в полость изливается гной и попадает воздух. Обычно прорыв абсцесса в плевральную полость сопровождается картиной шока: у больного возникает резкая боль в соответствующей половине грудной клетки, он становится цианотичным, покрывается холодным липким потом. Появляется резкая одышка, тахикардия. Прекращается выделение мокроты. Рентгенологически определяется характерная картина пиопневмоторакса — уровень жидкости в плевральной полости с газовым пузырем над ним. Причиной тяжелого состояния больного при осложнении нагноения легкого пиопневмотораксом, кроме плеврального шока, служит острая дополнительная интоксикация, так как резко возрастает всасывающая поверхность при излиянии гноя в плевральную полость. К этому присоединяется смещение средостения и диафрагмы, возникающие при быстром попадании воздуха в плевральную полость.

Учитывая изложенное, лечение пиопневмоторакса должно быть направлено на борьбу с шоком, что достигается введением обезболивающих и сердечных средств, а также отсасывания гноя из плевральной полости. Оно проводится либо путем пункций с введением антибиотиков, либо наложением вентильного дренажа с последующим промыванием плевральной полости растворами антибиотиков.

Принимая во внимание то, что больные острым нагноением легкого, как правило, получали лечение антибиотиками, необходимо установить, насколько устойчива флора из плевральной полости к различным видам антибиотиков. Это необходимо выяснить для того, чтобы введение антибиотиков в плевральную полость было действительно эффективным.

Одним из наиболее частых осложнений острого нагноения легких является переход острого воспалительного процесса в хронический — возникновение хронического нагноения легких. Это осложнение возникает при длительном неэффективном консервативном лечении острого

воспаления легких и приводит не только к значительному поражению легочной ткани, но и к общим нарушениям в организме, требующим уже более радикальных и травматических методов хирургического лечения.

Обращает на себя внимание то обстоятельство, что с каждым годом число больных, поступающих в клинику по поводу острых абсцессов и гангрены легких, уменьшается. В последние годы эти больные представляют значительную редкость. В то же время не только не уменьшается, но даже увеличивается число больных с хроническими нагноениями легких. По данным С. И. Спасокукоцкого, за период с 1926 по 1936 г. больные с острыми нагноительными процессами в легких составляли 59% общего числа больных с нагноениями легких, а в последующие 9 лет, с 1936 по 1944 г. — уже 25%. За последние же 15 лет больных с острыми нагноениями легких было всего 8% из общего числа больных, поступивших в клинику по поводу нагноений легких.

Эта закономерность, несомненно, отражает большие изменения, происшедшие в лечении больных с воспалительными заболеваниями легких и легочными нагноениями, в связи с широким применением сульфаниламидных препаратов и антибиотиков. Антибиотики являются мощным средством при консервативном лечении воспалительных заболеваний легких, но нельзя не учитывать отрицательную сторону их применения (образование устойчивых к антибиотикам форм микроорганизмов, осложнения со стороны желудочно-кишечного тракта, развитие кандидамикозов), которая все более выявляется по мере того, как накапливаются соответствующие наблюдения.

Под воздействием антибиотиков быстро уменьшается интоксикация, стихают видимые признаки воспаления, но это не говорит еще об излечении заболевания. Процесс часто только меняет свою форму, он протекает более вяло, дает более смазанную клиническую картину и переходит в хроническую форму. Этим только и можно объяснить резко возросший удельный вес хронических легочных нагноений по отношению к острым.

В настоящее время между терапевтами и хирургами достигнуто полное согласие по вопросам оптимальных сроков хирургического лечения нагноений легких. Считается установленным, что острые абсцессы подлежат терапевтическому лечению, и только отсутствие успеха консервативного лечения в течение 6—12 недель или резкое ухудшение состояния больного дает основание к передаче его в руки хирурга. Этот срок с небольшими колебаниями признан всеми хирургами и терапевтами. Так, Зауэрбрух определяет срок выжидания в 5 недель, Барде — в 6—8 недель, С. И. Спасокукоцкий — в 6—8 недель, В. А. Шаак — в 5—6 недель, Б. Э. Линберг — в 6—8 недель, Хедблом (Hedblom) — в 8—12 недель. Такая твердо установившаяся практика выжидания в хирургическом лечении острых абсцессов основывается на том общепризнанном мнении, что большая часть острых нагноений легких после самостоятельного вскрытия гнойников в бронх благополучно заканчивается при консервативном лечении или даже совсем без лечения. По мнению большинства авторов, консервативное лечение дает успех в 50—75%. Некоторые авторы (Хедблом, Лилиенталь, Грэхем и др.) считают, что около 40—50% больных с острыми абсцессами

легких выздоравливают без всякого лечения. Длительные клинические наблюдения заставляют, однако, сомневаться в правильности такого утверждения.

Трудно обосновать выжидательную тактику при остром нагноении легких. Она в корне противоречит общепринятым принципам современной гнойной хирургии и практически ничего, кроме вреда, больным не приносит. Если при гнойниках любой другой локализации обязательным требованием является раннее вскрытие, то почему при гнойниках легкого можно отложить операцию? Если гнойники любой другой локализации тают в себе опасность общей интоксикации и даже сепсиса, если местно гнойник всегда угрожает дальнейшим распространением, прорывом в окружающие ткани и нарушением функции органа, то тем более опасны эти осложнения при гнойниках легких вследствие особенностей анатомического строения и физиологии легочной ткани. При гнойниках легкого общая реакция организма бывает рано и резко выражена, у больных отмечается тяжелая интоксикация, быстро истощающая их и часто ведущая к смерти. Длительное существование и особенно распространение гнойного процесса приводит к гибели значительные участки легочной ткани и нарушает функцию легкого. Даже вскрывшийся и излечившийся гнойник оставляет после себя более или менее грубый рубец и склероз легочной ткани. Этот рубец тем грубее, чем дольше существовал гнойник. Склероз легочной ткани сам по себе не остается безразличным и часто является очагом для дальнейших патологических нарушений в виде длительного вялого воспалительного процесса, который в свою очередь приводит к образованию новых очагов склероза, деформации бронхов и рецидивам нагноительного процесса.

В ряде случаев благоприятно расположенный гнойник может самостоятельно вскрыться в бронх в ранние сроки, после чего возможно наступление выздоровления. Однако весьма сомнительно, что это имеет место так часто, как об этом говорят приведенные выше цифры. Скорее можно думать о том, что под влиянием лечения, особенно антибиотиками, наступает лишь кажущееся выздоровление, снижается температура, уменьшаются интоксикация и количество выделяемой мокроты, но продолжается и часто распространяется воспалительный процесс, который не проявляется более или менее длительное время. Больной выписывается из больницы, приступает к работе и чувствует себя здоровым. Временами наступающие обострения процесса рассматриваются врачом и больным как случайные простудные заболевания, они быстро купируются пенициллинотерапией и может пройти продолжительное время, прежде чем выявится грозное для больного заболевание с тяжелой клинической картиной и грубыми патологоанатомическими нарушениями в легких. Большинство больных, поступающих в клинику с хроническими нагноениями легких, имеют именно такой весьма поучительный анамнез.

Можно ли поэтому доверять приведенным выше цифрам самостоятельного заживления легочных гнойников?

Переход острого абсцесса в хронический резко меняет прогноз заболевания. Запущенный хронический процесс с частыми тяжелыми обострениями истощает больного, длительная тяжелая интоксикация

приводит к поражению сердечно-сосудистой системы и перерождению паренхиматозных органов. Такие больные часто оказываются неоперабельными по тяжести заболевания из-за поражения других органов или из-за большой распространенности процесса. Но и в тех случаях, когда операция еще возможна, она уже не может ограничиться простой пневмотомией: как правило, при хроническом нагноении необходима радикальная операция — лобэктомия или даже пневмоэктомия.

К этому следует добавить, что и, помимо возможности перехода острого процесса в хронический, консервативная тактика несет с собой ряд других, не менее грозных осложнений. К таким осложнениям, как было указано выше, относится распространение процесса с образованием множественных гнойников, переход абсцесса в гангрену, прорыв его в плевральную полость с образованием эмпиемы, кровотечения, гнойные метастазы в другие органы, чаще всего в головной мозг.

При рассмотрении нашего материала, касающегося острых легочных нагноений, обращает на себя внимание тот факт, что возникновение осложнений, как и исход лечения этого заболевания, непосредственно связано с длительностью консервативного дооперационного лечения.

В нашей клинике за последние 15 лет оперировано всего 22 больных с острыми нагноениями легких. При этом все они оперированы далеко не в оптимальные сроки, которые признаны и хирургами, и терапевтами. Так, в срок до 1 месяца от начала заболевания оперировано всего 5 больных, до 2 месяцев — 4, до 3 месяцев — 13. В соответствии с длительностью сроков предоперационного консервативного лечения из 22 больных только у 11 были простые одиночные абсцессы, у 1 были множественные абсцессы и у 10 — гангрена. Образование множественных абсцессов легкого является частым осложнением своевременно не оперированного одиночного абсцесса. Так, у наших больных с множественными абсцессами срок заболевания до операции был 52—76 дней. Приведем выписку из типичной для таких больных истории болезни.

Больная Ч-ва С. П., 33 лет, жалуется на слабость, похудание, отсутствие аппетита, кашель с большим количеством гнойной зловонной мокроты. 29/VIII 1947 г. у нее после охлаждения повысилась температура до 39°, появились боли в правом боку, сильный кашель. Через несколько дней началось отделение мокроты с неприятным запахом во все возрастающем количестве. 11/IX, т.е. через 13 дней после начала заболевания, больная была госпитализирована в терапевтическое отделение больницы, где был диагностирован острый абсцесс легкого и до конца октября проводилось консервативное лечение. Применялась пенициллинотерапия, внутривенные вливания спирта и переливание крови. В связи с ухудшением состояния 31/X, т.е. через 2 месяца после начала заболевания, больную перевели в нашу клинику в тяжелом состоянии.

В клинике диагностированы множественные абсцессы верхней доли правого легкого и 15/XI произведена пневмотомия. Через 7 дней после пневмотомии больная умерла.

Патологоанатомическое исследование установило множественные абсцессы правого легкого, общее истощение, паренхиматозное перерождение внутренних органов.

Что касается [больных с гангреной легкого, то у меньшей части из них с коротким сроком заболевания гангрена развилась несомненно

с самого начала заболевания. Такое течение отмечалось в 3 случаях. У остальных 9 больных длительность заболевания была от 2 до 3 месяцев, т.е. можно предположить, что гангрена являлась лишь позднейшим осложнением абсцесса легкого.

Больной П-в Ф. А., 51 года, заболел 16/III 1946 г.: возникли боли в правом боку, температура повысилась до 39°, начался кашель. С 22/III появилась зловонная мокрота. 25/IV больной поступил в терапевтическую клинику в тяжелом состоянии с высокой температурой, сильным кашлем, выделением зловонной мокроты до 500 мл. Рентгенологически 26/IV обнаружена большая полость с уровнем жидкости в верхней доле правого легкого. В терапевтической клинике больному проводилось консервативное лечение (сульфаниламиды, внутривенное введение спирта) и только 4/VI (!) в связи с ухудшением состояния он был переведен в нашу клинику.

17/VI больному была произведена пневмотомия, но через 7 дней он умер при явлениях нарастающей интоксикации.

При патологоанатомическом исследовании обнаружены множественные абсцессы, гангрена, сливная бронхопневмония верхней доли правого легкого, паренхиматозная дегенерация внутренних органов, общее истощение.

Из 10 больных с гангреной легкого вследствие крайней тяжести состояния умерло 9.

При острых абсцессах исходы лечения находятся в прямой зависимости от сроков операции. Все 3 больных, оперированных в нашей клинике в срок до 1 месяца от момента заболевания, выздоровели. Из 3 больных, оперированных в срок от 1 до 2 месяцев после начала заболевания, выздоровели 2 и один был выписан с улучшением. У всех больных, оперированных в срок от 2 до 3 месяцев от начала заболевания, наступило улучшение.

Литературные данные об исходах при пневмотомии по поводу нагноительных процессов говорят о довольно высокой летальности. По данным сборных статистик отечественных и иностранных авторов, она колеблется от 12 до 34% [Тюфье, Гарре (Garre), Хедблом (Hedblom), Санти, Берард и Сурниа (Santy, Berard et Sournia), И. И. Греков, В. А. Шаак, Б. Э. Линберг, П. А. Куприянов и др.]

Данные большого числа авторов с очевидностью убеждают, что чем раньше произведена операция, тем правильнее установлены показания к ней, тем лучше исходы. Так, Грэхем снизил летальность при пневмотомии с 24 до 8% после того, как начал рано оперировать. Б. Э. Линберг при операциях по поводу так называемых простых абсцессов, т.е. в ранние сроки, на 24 операции не имел ни одной смерти, при осложненных же абсцессах и гангрене летальность у него достигала 33,9%. Значение этих данных особенно важно, если учесть, что, по сообщению Б. Э. Линберга, только 15% больных с легочными нагноениями поступили в клинику в срок до 2 месяцев, остальные же поступили в сроки от 2 до 6 месяцев.

П. А. Куприянов и Л. С. Беккерман сообщают, что на 82 случая пневмотомии летальность достигала 32,9%. В то же время летальность среди оперированных в срок до 2 месяцев от начала заболевания составляла всего 7,1%. Эти же авторы приводят интересные данные, касающиеся отдаленных результатов после консервативного лечения легочных нагноений. Если непосредственное выздоровление при выписке из клиники было отмечено в 64,4%, то при проверке через 3—4 года процент этот снизился до 29. Это сообщение является лишним доказательством

сомнительности чрезмерно оптимистической оценки результатов консервативного лечения.

Приведенные выше данные, с нашей точки зрения, дают основание утверждать, что общепринятая тактика лечения острых абсцессов легких и признанные оптимальные сроки для хирургического вмешательства при этом заболевании теоретически не обоснованы, практически часто приводят к тяжелым осложнениям и нередко служат причиной смерти или инвалидности больного. Наступило время для коренного пересмотра этой тактики. Мы считаем, что некоторая сдержанность хирургов, предпочитающих откладывать операцию пневмотомии у больных с острыми абсцессами до того времени, когда эта операция производится уже фактически по жизненным показаниям, объясняется тем, что они опасаются развития тяжелых осложнений при операциях в грудной полости и на легком. Эти опасения долгое время сдерживали активность хирургов в области грудной хирургии, но, как показывает современная практика радикальной легочной хирургии, они оказались в значительной мере преувеличенными и при соответствующей оперативной технике, правильном обезболивании, применении антибиотиков, почти полностью преодолены.

При остром абсцессе легкого операция должна быть произведена тотчас, как диагностирован острый абсцесс. Вскрытие и дренирование абсцесса в этот период приводят к тому, что полость спадается буквально в несколько дней, дефект легочной ткани заполняется за счет расширения окружающей еще эластичной легочной ткани и скоро заживает нежным рубцом. Показательна в этом отношении приводимая ниже история болезни.

Больному А-в, 50 лет, с 20/XII 1955 г. была произведена резекция желудка по поводу язвы пилорического отдела. 4/1 1956 г. произведена повторная операция — наложение переднего гастроэнтероанастомоза в связи с непроходимостью анастомоза, наложенного при первой операции. В послеоперационном периоде больной перенес правостороннюю нижнедолевую пневмонию, осложнившуюся образованием абсцесса нижней доли правого легкого. Абсцесс был установлен клинически и рентгенологически 25/1 (рис. 18). Больной находился в тяжелом состоянии, был резко истощен и ослаблен, температура доходила до 38,5°, ежедневно выделялось до 250 мл гнойной мокроты.

16/II, т.е. через 3 недели после начала заболевания, произведена одномоментная пневмотомия (плевральные листки были спаяны). Вскрыта полость размером 6х6х4 см, в нее введен вентильный дренаж, закрепленный кисетным швом, наложенным на плевру и межреберные мышцы. Состояние больного после операции начало быстро улучшаться. Через 8 дней после операции бронхиальный свищ закрылся и дренаж был удален. Через месяц после операции наступило выздоровление, больной был выписан.

На рентгенограмме при выписке никаких признаков полости не определяется, нет также очаговых и инфильтративных изменений (рис. 19).

В случаях начинающейся гангрены с наличием инфильтрата в легком мы считаем целесообразным произвести вскрытие и дренирование распадающегося участка легочной ткани еще до образования полости.

Больной К-в, 20 лет, поступил с жалобами на резкую слабость, боли в правой половине грудной клетки, кашель с небольшим количеством гнойной зловонной мокроты, высокую температуру (38,4°). Заболел остро 10/XII 1956 г.: появились боли в груди, сразу же повысилась температура. К врачу не обращался до 2/1 1957 г. Госпитализирован в хирургическую клинику 5/1 1957 г.

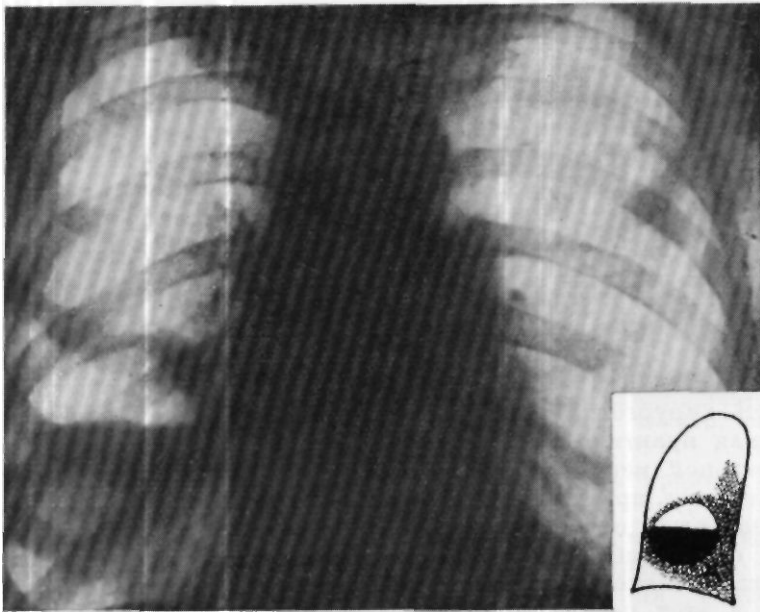


Рис. 18. Рентгенограмма больного А-ва (до операции). Справа от IV до VII ребра (но передним отделам) видна тень инфильтрации легочной ткани. На фоне этой тени определяется овальная полость больших размеров, содержащая жидкость с горизонтальным уровнем на V ребре и просветлением над ним.

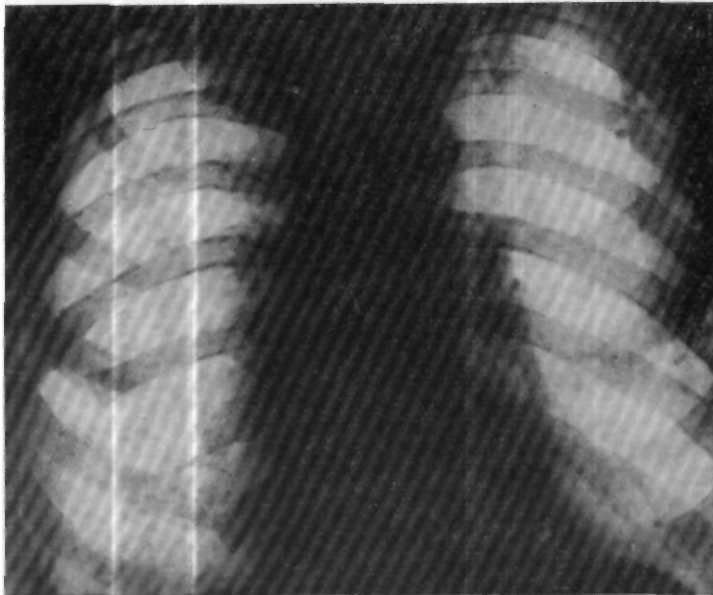


Рис. 19. Рентгенограмма больного А-ва (после операции). Очаговых и инфильтративных изменений в правом легком не выявляется. Полости распада не видно.

При поступлении состояние больного тяжелое, он резко истощен, ослаблен, адинамичен. При перкуссии справа у нижнего угла лопатки определяется участок укорочения перкуторного звука с неясными границами. Там же несколько ослаблено дыхание и усилено голосовое дрожание.

Рентгенологически: справа от II до IV ребра (счет спереди) по всей ширине легочного поля, медиально примыкая к корню, определяется затемнение средней интенсивности с выпуклым, четким нижним контуром, медиально примыкающее к корню. Верхний контур нечеткий. На фоне описанной тени видно множество мелких просветлений различной формы без уровней жидкости.

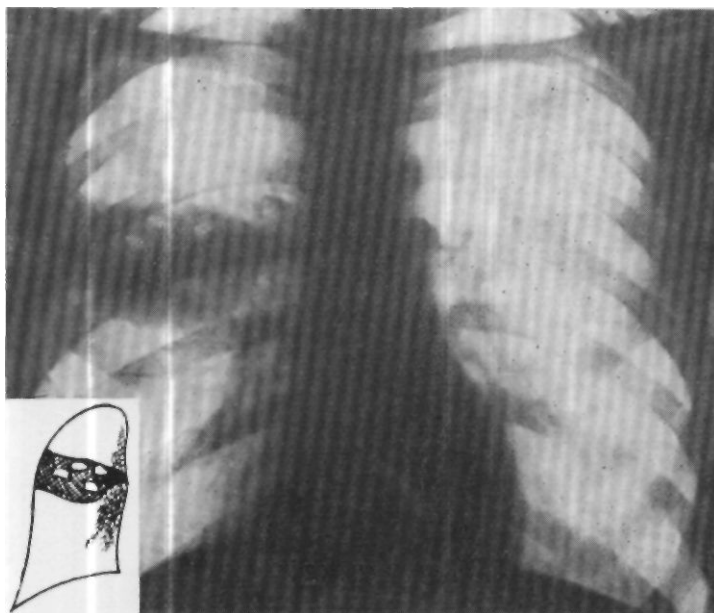


Рис. 20. Рентгенограмма больного К-ва (до операции). Справа от II до IV ребра (счет спереди) по всей ширине легочного поля определяется затемнение средней интенсивности с выпуклым, четким нижним контуром, медиально примыкающее к корню. Верхний контур нечеткий. На фоне описанной тени видно множество мелких просветлений различной формы без уровней жидкости.

На фоне этой тени видно множество мелких просветлений различной формы, без уровней жидкости (рис. 20).

Анализ крови от 10/1: НЬ 78%, эр. 4 450 000, цветной показатель 0,88, л. 18 600, ю. 2%, п. 10%, с. 73%, мон. 4%, токсическая зернистость нейтрофилов; РОЭ 66 мм в час.

В связи с тяжелым состоянием больного решено срочно оперировать его с диагнозом остро го нагноения легкого (гангрена).

10/1 операция — пневмотомия с резекцией V, VI, VII ребер и нижнего угла лопатки. При рассечении надкостницы VII ребра вскрылась свободная плевральная полость. При исследовании пальцем обнаружено, что выше и кзади имеется участок спаяния легкого с париетальной плеврой. Плевральная полость зашита наглухо. Резецирован угол лопатки. По ходу V ребра надсечена надкостница и освобожден участок париетальной плевры, спаянный с легким. Пункцией на глубине 3—4 см получен зловонный газ, гной не обнаружен. Начато прожигание легкого по ходу иглы. При этом легкое отошло от париетальной плевры и вскрылась свободная плевральная полость. Произведено подшивание легкого к париетальной плевре с захватыванием межреберных мышц на участке диаметром в 5 см. При прожигании

легкого на глубине 3 см получено незначительное количество зловонного гноя (1—2 мл). Полости не обнаружено, но при исследовании пальцем легочная ткань расплывается (гангрена). К распадающейся ткани подведен толстый резиновый вентильный дренаж. Рана ушита. Посредством пункции из плевральной полости удален воздух.

В послеоперационном периоде через дренаж ежедневно вводилось по 300000 ЕД пенициллина, вкус которого больной сразу же ощущал во рту. Через 2 дня после

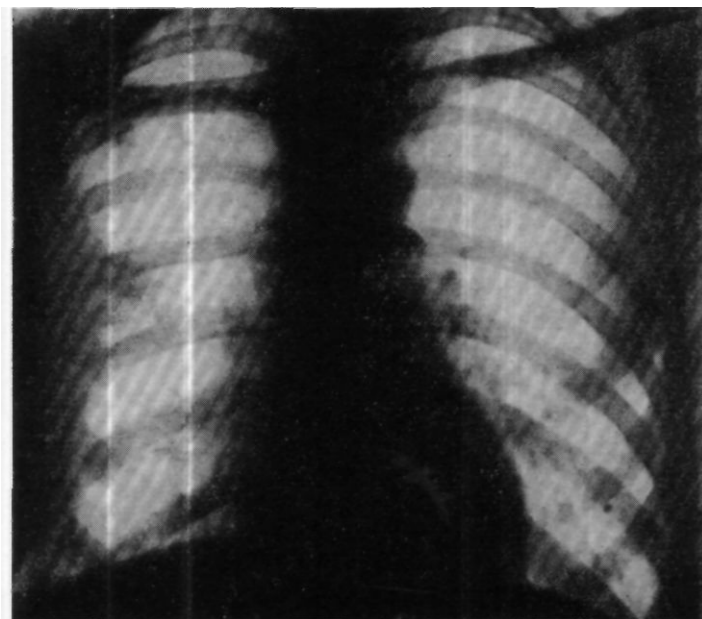


Рис. 21. Рентгенограмма больного К-ва (после операции). Правая половина грудной клетки деформирована за счет резекции V—VII ребер. Легочное поле справа малоинтенсивно затемнено, в основном за счет плевральных наложений и цирротических изменений в легочной ткани. Полостей распада нет.

операции состояние больного улучшилось, кашель уменьшился, исчез злевоинный запах, а спустя несколько дней прекратилось отделение мокроты. Через дренаж ежедневно отходило до 10—20 мл гноя. К концу недели температура снизилась до субфебрильных цифр. С 5-го дня больной начал ходить. Состояние его быстро улучшилось. К концу месяца наступило выздоровление. Рана зажила. Выписан 7/II.

На рентгенограмме при выписке отмечено: правая половина грудной клетки деформирована за счет резекции V—VII ребер, в легочном поле справа малоинтенсивное затемнение в основном за счет плевральных наложений и цирротических изменений в легочной ткани; полостей распада нет (рис. 21).

Возникает вопрос: насколько уместен подобный радикализм в тех случаях, когда абсцесс легкого рано вскрывается и опорожняется через бронх? Приведенные выше данные показывают, что вскрытие абсцесса и длительное отхождение гноя через бронх не являются гарантией заживления абсцесса. Такие абсцессы все же, по-видимому, недоста-

точно дренируются, существуют длительное время и рано или поздно приводят к описанным осложнениям. При хорошем дренировании абсцесса, как видно из приведенных историй болезни, его полость спадается в течение нескольких дней. Только в случае прикорневого расположения абсцесса, рано вскрывшегося в крупный бронх, возможно консервативное лечение с периодическим отсасыванием содержимого абсцесса при помощи бронхоскопа.

В тех же случаях, когда абсцесс еще не вскрылся в бронх, его рентгенологическая диагностика значительно затруднена. Поэтому возникает необходимость при наличии соответствующей клинической картины шире применять диагностическую пункцию, за которой при обнаружении гнойника должна следовать операция.

Все сказанное выдвигает необходимость коренного пересмотра врачебной тактики при лечении абсцессов легких. Нужно отказаться от деления их на «терапевтические» и «хирургические». Всех больных с того момента, как у них диагностирован абсцесс легких, нужно передавать хирургам и оперировать в соответствии с изложенными выше установками.

В этой же связи необходимо решить вопросы оперативной техники. Боязнь открытого пневмоторакса и инфекции плевральной полости издавна вынуждала хирургов разрабатывать такие способы пневмотомии, при которых было бы возможно избежать вскрытия свободной плевральной полости. В настоящее время эта боязнь как будто уже оставила хирургов, однако методы операции не изменились.

При запаянных плевральных листках операция пневмотомии производится одномоментно, при свободных — в два момента с промежутками в 7—10 дней, причем в этот промежуток тем или иным способом добиваются сращения плевральных листков в зоне предстоящего вскрытия гнойника.

Предложено много способов для того, чтобы искусственно вызвать спаяние плевральных листков. Кениг и Квинке (Konig и Quincke) в конце первого этапа операции накладывали на обнаженную плевру пасту из хлористого цинка. Нейберг и Краузе (Neuberg и Krause) предложили тампонировать рану тампонами с йодоформной марлей. Ряд авторов предложили вызывать спаяние плевральных листков, всprыскивая в плевральную полость различные раздражающие средства, в частности К.М.Сапежко предложил всprыскивать раствор формалина. Чаще всего в настоящее время применяется тампонада раны при первом этапе операции йодоформной или просто асептической марлей. Следует отметить, что все эти способы далеко не всегда приводят к сращению плевральных листков.

Еще в прошлом столетии многих хирургов не удовлетворяла такая задержка операции. Как справедливо отмечал А. А. Опокин, при таком искусственном затягивании сроков операции хирург часто забывает, что больной истощается, теряет силы и операция нередко оказывается уже запоздалой. В связи с этими соображениями были предложены методы одномоментной пневмотомии, которые должны были устранить опасность открытого пневмоторакса или уменьшить ее. Пеан (Pean), а затем Ру (Roux) при отсутствии спаяния плевральных листков предложили сшивать оба плевральных листка в зоне предстоящей пнев-

иотомии. Кеню (Quenu) и Лонгэ (Longuet) подшивали легкое к межреберным мышцам. В России горячим сторонником операции пневмопексии был Г. Ф. Цейдлер. За пневмопексию высказывался также И. И. Греков.

К сожалению, все эти способы одномоментных операций, несмотря на их обоснованность, до настоящего времени не получили широкого применения.

В нашей клинике до последнего времени при несросшихся плевральных листках также применялись двухэтапные операции с промежутком в 7—10 дней. В конце первого этапа операции после обнажения париетальной плевры рану тампонируют асептической марлей. Через 7—10 дней вскрывают гнойник. Нужно отметить, что в связи с поздним поступлением больных мы применили двухмоментную операцию только в 4 случаях; в остальных 20 случаях операция была произведена в один момент, в том числе 2 больным при отсутствии спаяния плевральных листков.

Ставя вопрос о более ранних операциях, мы полагаем, что при этом в большинстве случаев хирург встретится со свободной плевральной полостью без сращения плевральных листков. В этих условиях нецелесообразно растягивать операцию на два этапа, т.е. фактически откладывать ее на 7—10 дней. В последнее время мы перешли на одномоментную операцию и при свободной плевральной полости.

Техника этой операции проста. Выполняется она под местной анестезией по методу А. В. Вишневого. Над гнойным очагом после определения места его нахождения перкуссией и рентгенологическим исследованием производят кожный разрез длиной 10—15 см. Поднадкостнично резецируют 2—3 ребра на протяжении 10—12 см. Разрезают заднюю надкостницу ребра, расположенного над гнойником. При этом на глаз и ощупыванием устанавливают, имеется ли спаяние плевральных листков. При наличии их спаяния обнажают париетальную плевру на участке 5—7 см в пределах спаявшихся плевральных листков с отодвиганием или иссечением участков межреберных мышц. В центре участка производят пункцию толстой иглой и, обнаружив абсцесс, вскрывают его электрокаутером по ходу иглы, затем пальцем осторожно обследуют полость.

В дальнейшем можно применить два различных метода: либо истонченную переднюю стенку абсцесса полностью удаляют при помощи термокаутера, так, что полость абсцесса остается открытой в виде чаши с пологими краями, либо в передней стенке абсцесса прожигают отверстие, достаточное только для ревизии полости абсцесса пальцем и удаления свободных секвестров. В первом случае заживление полости гнойника происходит под тампоном с мазью Вишневого, во втором — в полость абсцесса вводят резиновый дренаж, к которому присоединяют вентиляльный клапан.

В последнее время мы отказались от тампонады вскрытой полости гнойника и перешли на дренирование полости одиночных абсцессов при помощи вентиляльного резинового дренажа по способу, широко применяемому Б. Э. Линбергом. Наши наблюдения полностью подтверждают мнение Б. Э. Линберга о преимуществе этого способа дренирования полости. При дренаже ускоряется спадение полости и зажив-

ление происходит более нежным рубцом. Бронхиальный свищ закрывается в более короткий срок и пребывание больного в больнице в послеоперационном периоде значительно сокращается. По нашим данным, если средний срок пребывания больных после операции в клинике в прошлом составлял 72 дня, то в последнее время он снизился до 36 дней.

При отсутствии спаения плевральных листков париетальную плевру вскрывают вместе с задней надкостницей ребра над местом предпола-

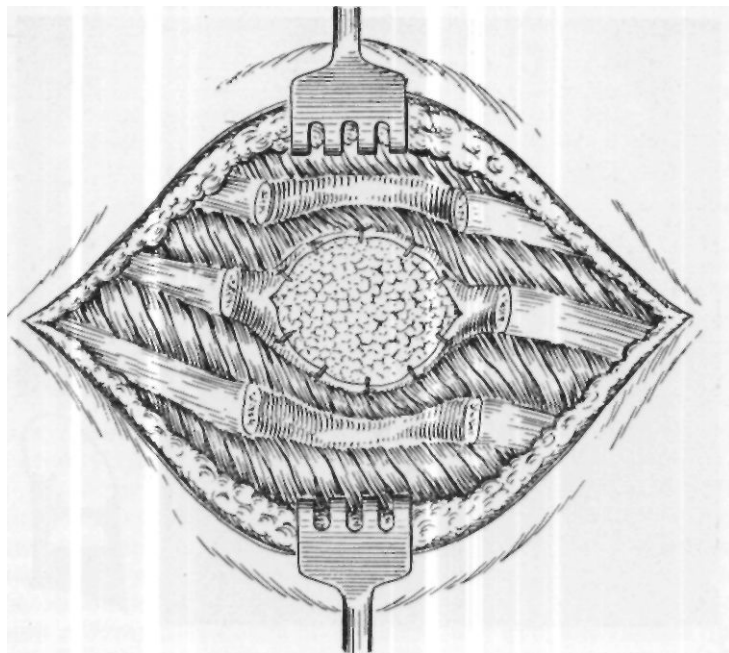


Рис. 22. Подшивание легкого к париетальной плевре и межреберным мышцам.

гаемого нахождения гнойника. Осмотром и ощупыванием легкого определяют место нахождения инфильтрата и затем кетгутowymi швами легкое по краю инфильтрата подшивают к межреберным мышцам с захватыванием париетальной плевры и надкостницы ребер (рис. 22).

Применение этой техники операции показало безопасность вскрытия плевральной полости при абсцессе легкого и вместе с тем дало возможность обследовать легкие глазом и выбрать для вскрытия участок легкого, наиболее близкий к гнойнику. Наряду с этим мы убедились, что пневмопексия, при которой легкое подшивается не только к париетальной плевре, но одновременно к надкостнице ребра и соседним межреберным мышцам, технически проста и надежно изолирует участок легкого, подлежащий вскрытию, от свободной плевральной полости. По сравнению с предложенным Ру способом сшивания только листков плевры этот способ имеет то преимущество, что при нем не происходит

разрыва плевры в месте натяжения швов, и легкое с герметичной плотностью прижимается к грудной стенке.

Ниже мы приводим выписку из истории болезни, иллюстрирующую методику пневмотомии, принятую в клинике имени С. И. Спасокукоцкого в настоящее время.

Больной Б-в, 31 года, переведен из урологической клиники, где 10/XI 1957 г. ему была произведена операция пластики мочеиспускательного канала. На 10-й день после операции у больного повысилась температура и выявились признаки

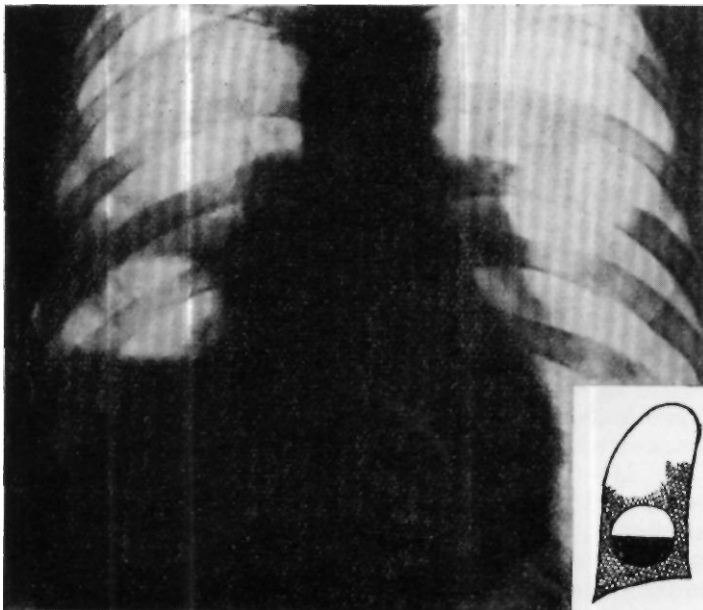


Рис. 23. Рентгенограмма больного Б-ва. Справа от третьего межреберья и до диафрагмы определяется полость диаметром 12 см с горизонтальным уровнем жидкости.

правосторонней нижнедолевой пневмонии. Лечение антибиотиками и сульфаниламидами эффекта не дало и через 10 дней было заподозрено образование абсцесса легкого. Через 3 дня 11/XII было подтверждено рентгенологически, что справа от третьего межреберья (счет спереди) до диафрагмы определяется полость с горизонтальным уровнем жидкости размером 12 см в диаметре. Диафрагма справа не определяется. Заключение: острый абсцесс правого легкого (рис. 23).

12/XII больной был переведен в хирургическую клинику. Состояние его тяжелое. Жалобы на слабость, отсутствие аппетита, боль в правой половине грудной клетки, непрерывный мучительный кашель с отделением большого количества (350—400 мл) гнойной мокроты с гнилостным запахом. Объективно больной истощен, резкое ослабление, не может сидеть, положение вынужденное на правом боку. Кожа и видимые слизистые бледные, температура до 39,2°.


Анализ крови (12/XI): НЬ 58%, эр. 3340000, л. 10 500, э. 2%, п. 8%, с. 72%, лимф. 14%, мои. 4%; РОЭ 62 мм в час.

Правая половина грудной клетки отстает при дыхании. При перкуссии отмечается обширная зона притупления сзади от VI ребра до диафрагмы и от позвоночника до средней подмышечной линии, в этой зоне дыхание ослаблено, прослушиваются также крупно- и мелкопузырчатые хрипы.

14/ХІІ, через 2 дня после поступления в клинику и через 0 дней после образования абсцесса, произведена пневмотомия. Разрез по ходу VIII ребра справа от паравертебральной до средней подмышечной линии с поднадкостничной резекцией VII и VIII ребер. Разрез надкостницы по ходу VII ребра в месте предполагаемого спаяния плевральных листков. При отслойке надкостницы вскрылась свободная плевральная полость. Предлежит инфильтрированный участок нижней доли легкого. Произведено подшивание кетгутowymi швами легкого к париетальной плевре и межреберным мышцам таким образом, что образовалась площадка на поверхности легкого, полностью изолированная от свободной плевральной полости диаметром до 5 см. Пункцией легкого на глубине 2—3 см обнаружена полость. Электрокаутером по игле выжжено отверстие диаметром 2 см. При исследовании пальцем определяется полость неправильно округлой формы размером 10x12 см. В полость открывается крупный бронх, в нее введен резиновый вентильный дренаж, вокруг которого стянуты края раны, 8-образныс швы на мышцы и кожу.

Послеоперационное течение гладкое. На 9-й день температура снизилась до нормы. На следующий же день после операции резко уменьшился кашель, быстро стали проходить явления интоксикации, улучшился аппетит. Полость стала сокращаться. Она хорошо дренировалась, уровень жидкости в ней ни разу не определялся. К 30/І 1957 г. состояние больного вполне удовлетворительное, кашля и мокроты нет, температура нормальная, картина крови без патологических изменений. 8/ІІ он выписан в хорошем состоянии.

Помимо описанной техники пневмотомии, которую мы с успехом применяем при одиночных острых абсцессах, а также при одиночных хронических абсцессах, когда они расположены в периферических отделах легкого, при наличии особых показаний может применяться так называемая расширенная пневмотомия. Эта модификация операции заключается в том, что одновременно вскрывают несколько рядом расположенных гнойников. При этом термокаутером разрушают не только переднюю стенку этих гнойников, но и перегородки между ними. Широко открытую полость тампонируют тампонами с мазью Вишневского. Расширенная пневмотомия является более серьезной операцией, чем простая пневмотомия, выполнение ее связано с большими техническими трудностями, а также несет дополнительные опасности: кровотечение, воздушную эмболию и др. К тому же эта операция не может считаться радикальной и оставляет после себя длительно существующие бронхиальные свищи. В связи с этим у больных с множественными абсцессами легких, так же как и при гангрене легкого, следует считать более показанной радикальную операцию с удалением всей пораженной части легкого или всего легкого. Правда, и при этой операции в связи с тяжелым состоянием больных летальность остается весьма высокой, однако попытку произвести такую операцию, дающую единственную надежду спасти больного, следует предпринять во всех случаях, за исключением тех, когда состояние больного особенно тяжелое.





Глава шестая

КЛИНИКА ХРОНИЧЕСКИХ НАГНОЕНИЙ ЛЕГКИХ

Наиболее тяжелым осложнением гнояного процесса в легком является переход острого нагноения в хроническое состояние. Выше было описано своеобразие патологоанатомических изменений при развитии хронического нагноения легкого по двум путям. В первом случае, как это было показано еще С И . Спасокукоцким, одиночный или множественный острый абсцесс легкого вследствие длительного течения и возникновения склероза легочной ткани переходит в хроническое нагноение в виде одиночных или множественных абсцессов, к которым затем, при переходе воспаления на бронхиальное дерево, присоединяются бронхоэктазы. При возникновении хронического нагноения легких по второму пути оно является результатом длительного хронического воспаления легких с поражением бронхиального дерева и заканчивается также образованием полостей распада и бронхоэктазов.

Патологоанатомическая картина, так же как и клиника заболевания, в начальной стадии заболевания при различных путях имеет большие различия. По мере дальнейшего развития заболевания и ухудшения состояния больного эти различия в значительной степени сглаживаются и в картине заболевания начинает преобладать распространенное гнойное поражение легких с явлениями резкой интоксикации. Характерным для хронического нагноения легких является цикличность заболевания с периодическими обострениями и ремиссиями, которые длительно истощают больного и приводят в конце концов к гибели его в период одного из обострений. Анамнез больных с хроническим нагноением легких довольно характерен, но он всегда бывает более ярким и отчетливым при развитии заболевания по первому пути. В этом случае почти всегда удается выявить этиологию заболевания, будь то воспалительный процесс, травма, обтурация бронха, паразитарные заболевания или какая-либо другая причина. В подавляющем большинстве случаев больные точно определяют начало заболевания. Они отмечают, что болезнь начинается остро. Врачи диагностируют воспаление легких, которое затягивается и при этом отмечаются повторные вспышки температуры. Состояние больных резко ухудшается, многие отмечают внезапное отде-

ление большого количества гнойной мокроты, после чего у них диагностируется абсцесс легкого. Как правило, под воздействием настойчивой терапии антибиотиками, заболевание довольно быстро заканчивается и больные выписываются в удовлетворительном состоянии. В более редких случаях консервативная терапия длительное время не дает эффекта. У больных несколько стихают острые явления, но остается субфебрильная температура, продолжается кашель с выделением гнойной мокроты, нарастает истощение и в конце концов их переводят для лечения в хирургическое отделение.

Из числа тех больных, которые выписываются из терапевтических отделений с выздоровлением, у некоторых в ближайшем периоде (через 3—6 месяцев после выписки) вновь возникает воспалительный процесс в легких, приводящий к повышению температуры и отделению большого количества гнойной мокроты. Это свидетельствует о том, что кажущееся выздоровление на самом деле было лишь временным стиханием процесса. Под прикрытием кажущегося благополучия воспалительный процесс в легких продолжался, переходя в хроническое нагноение. Примером может служить следующий анамнез:

Больная А., 34 лет, поступила в факультетскую хирургическую клинику 11 Московского медицинского института 3/IV 1950 г. с жалобами на боли в правой половине грудной клетки, кашель с гнойной мокротой до 300 мл в сутки, общую слабость. Заболела в начале января 1949 г., когда появились боли в правой половине грудной клетки, температура повысилась до 40°, через несколько дней появился кашель с мокротой. Количество мокроты доходило до 200 мл, она была гнойной, зловонной. Был установлен диагноз абсцедирующей пневмонии. Больная получила лечение пенициллином (было введено 24 000 000 ЕД), после чего состояние ее улучшилось, температура пришла к нормальным цифрам, уменьшился кашель, количество мокроты дошло до 20 мл. Больная была выписана из больницы, в течение 5 месяцев чувствовала себя удовлетворительно, а в октябре 1949 г. у нее вновь появились боли в правой половине грудной клетки, усилился кашель, количество мокроты увеличилось до 300 мл. Она была госпитализирована в терапевтическое отделение. Повторно был проведен курс пенициллинотерапии (введено 12 000 000 ЕД пенициллина). Состояние больной не улучшилось, оставались боли в правом боку, кашель с гнойной мокротой, появились боли в суставах и с диагнозом хронического нагноения нижней доли правого легкого она была переведена в хирургическое отделение.

Анамнез больных, у которых заболевание развивается по второму пути, менее четко выражен. Эти больные отмечают в отдаленном прошлом, иногда даже в детском возрасте частые легочные заболевания в виде пневмонии или бронхита. Перенесенное когда-то в прошлом воспаление легких приводит к тому, что легкие этих больных становятся более ранимым органом. Такие больные часто обращаются к врачу по поводу гриппа, острого или хронического бронхита, бронхопневмонии и т. д. Заболевание у них протекает циклически, временами нерезко повышается температура, возникает кашель с отделением слизистой или гнойной мокроты.

В дальнейшем, по мере развития заболевания, обострения учащаются и носят более острый характер. Резко повышается температура, наступают явления интоксикации, больной истощается, усиливается кашель с выделением большого количества гнойной мокроты, иногда с примесью крови. Если до этого патологоанатомически процесс можно было характеризовать как хроническую пневмонию и хрониче-

ский бронхит, то с этого момента возникает уже нагноение легких, как правило, с образованием бронхоэктазов. Ниже приводится пример развития заболевания по второму пути.

Вольная П-и В. С., 22 лет, поступила в факультетскую хирургическую клинику II Московского медицинского института 19/III 1952 г. с жалобами на общее недомогание, кашель с мокротой до 150 мл в сутки, одышку при быстрой ходьбе.

В 3-летнем возрасте перенесла воспаление легких. С этого времени большую беспокойил сухой кашель. Иногда повышалась температура, при этом кашель усиливался. В 15-летнем возрасте было обострение заболевания с повышением температуры до 38°, усилением кашля и появлением слизисто-гнойной мокроты до 150 мл в сутки. В течение последующих лет постепенно увеличивалось количество мокроты, изменился ее характер, она стала гнойной. Состояние больной ухудшалось, появилась общая слабость, одышка, количество мокроты доходило до 300 мл в сутки. В 1950 г. больная была госпитализирована в терапевтическое отделение, где ей проводилось консервативное лечение. Состояние ее несколько улучшилось, но в 1952 г. вновь наступило обострение заболевания, и с указанными выше жалобами она поступила в хирургическую клинику, где после клинического обследования был установлен диагноз хронического нагноения правого легкого с бронхоэктазамн.

В дальнейшем у больных с развитием заболевания по различным путям сглаживаются различия в клиническом течении болезни и при обследовании разницу в состоянии этих больных удастся выявить далеко не всегда. Эти различия обычно не обнаруживаются при простом клиническом обследовании, на них указывают только особенности данных внешнего дыхания и газов крови, электрокардиографического исследования, рентгенологического исследования, свидетельствующие о большой распространенности процесса в легких при втором пути заболевания, хотя и с меньшей деструкцией легочной ткани, чем это бывает при развитии заболевания по первому пути. В то же время признаки перегрузки правого сердца и соответственные циркуляторные нарушения сердечно-сосудистой системы также говорят о развитии заболевания по второму пути.

Общее состояние больного с хроническим нагноением легких зависит как от длительности заболевания, так и от стадии, в которой он поступает в клинику, т. е. поступил ли этот больной в состоянии ремиссии или обострения процесса. Как правило, больные истощены, ослаблены, с бледной окраской кожи и слизистых. У многих больных при длительном течении заболевания характерным признаком является утолщение ногтевых фаланг пальцев в виде «барабанных палочек» и изменение ногтей в виде «часовых стекол». Этот признак является показателем сердечной недостаточности и обычно выявляется при значительном поражении легких с бронхоэктазамн, когда уже возникают нарушения сердечно-сосудистой системы.

При внешнем осмотре больных почти всегда отмечается некоторая деформация грудной клетки с уменьшением объема ее на стороне пораженного легкого. Межреберные промежутки на этой стороне суживаются, ребра сближаются. Придыхании отмечается отставание движения грудной стенки, а иногда и полное отсутствие его на стороне, соответствующей больному легкому.

При обследовании наиболее резкие нарушения выявляются со стороны органов дыхания, но всегда также выявляются более или менее резкие нарушения функции сердечно-сосудистой системы и других органов.

У больных отмечается почти постоянный мучительный кашель с отделением большого количества гнойной мокроты с неприятным запахом. Иногда количество мокроты очень велико — до 1 л в сутки. Мокрота трехслойная, желтовато-серого цвета, часто с примесью крови, верхний слой ее пенистый, с тяжами, которые свешиваются в средний слой. Средний слой представляет собой серозную мутную жидкость, под ним располагается нижний слой, состоящий из гноя, иногда с дитриховскими пробками. Эластические волокна в мокроте больных с хроническим нагноением легких встречаются редко, если встречаются, то это всегда говорит о деструктивном характере процесса в легких. При микроскопическом исследовании обнаруживается большое количество лейкоцитов, иногда кристаллы жирных кислот и гематоидина. Бактериальная флора разнообразна, часто определяются друзы и мицелий грибка типа *Actinomyces*.

Характер мокроты и ее количество соответствуют общему состоянию больных. У тех больных, заболевание которых мы по тяжести относили к первой степени, было 30—50 мл мокроты слизисто-гнойного характера с незначительным количеством лейкоцитов. При нарастании тяжести процесса она становилась гнойной, зловонной, количество ее увеличивалось.

При обследовании больных удается выяснить, что кашель резко усиливается в положении на боку. Это служит признаком затекания мокроты в здоровое легкое и соответственно указывает на сторону поражения. Больные часто выбирают то положение в постели, в котором легче и лучше отходит мокрота — создают себе так называемый постуральный дренаж.

Перкуссия и аускультация дают очень много для суждения о наличии нагноительного процесса в легком и его локализации. С. И. Спасокуцкий, придавая большое значение рентгенологическому методу обследования этих больных, в ряде случаев отводил перкуссии первенствующее значение. Одинаково тщательно обследуют как предполагаемое больное, так и здоровое легкое. При перкуссии на стороне поражения обычно определяют более или менее интенсивное притупление перкуторного звука. Более интенсивно оно при развитии заболевания по первому пути, менее интенсивно — при втором пути развития процесса. Следует указать, что при обострении процесса и нарастании тяжести состояния больного независимо от пути развития интенсивность притупления возрастает.

Аускультативно в области притупления дыхание обычно ослаблено, РО время обострения иногда бронхиальное. Прослушиваются сухие и влажные хрипы. Голосовое дрожание чаще усилено.

Рентгенологическое исследование

Рентгенологическому методу обследования при нагноительных заболеваниях легких принадлежит исключительно большая роль. Этот метод исследования всегда представляет возможность судить о наличии поражения легочной ткани и его распространенности, а также о характере патологического процесса.

Рентгенологически классическая картина одиночного хронического абсцесса легкого представляется в виде более или менее крупного очага затемнения легочной ткани, свидетельствующего о наличии инфильтрата. На фоне этого затемнения определяется округлый очаг просветления, окруженный обычно кольцевидной, более интенсивной, чем окружающий фон, тенью. В полости виден уровень жидкости.

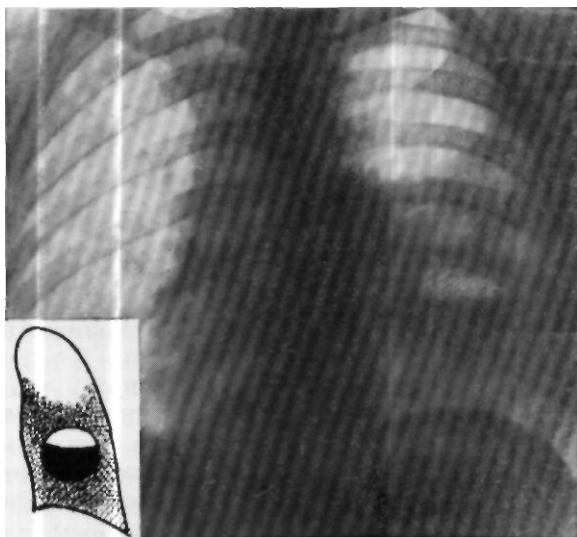


Рис. 24. Рентгенограмма больной 3. Слева от III до VII ребра (по передним отделам) видна тень инфильтрации легочной ткани без ясных очертаний. На фоне этой тени от IV до VI ребра определяется овальная полость больших размеров, содержащая жидкость с горизонтальным уровнем на V ребре и просветлением над ним. Тень корня левого легкого увеличена, неясно очерчена.

Подобную рентгеновскую картину мы наблюдали у больной 3., 23 лет, поступившей в факультетскую хирургическую клинику 15/III 1050 г. с жалобами на боли в левой половине грудной клетки, кашель с гнойной мокротой до 250 мл в сутки. В октябре 1949 г. у нее повысилась температура, появились сильные боли в левой половине грудной клетки. Через несколько дней появился кашель с мокротой без запаха. Была проведена пеницилинотерапия (1200 000 ЕД), самочувствие несколько улучшилось, но кашель продолжал беспокоить, количество мокроты дошло до 300 мл, в ней была примесь крови.

Общее состояние больной при поступлении удовлетворительное. При обследовании органов грудной клетки слева, сзади, под левой лопаткой определяется укорочение перкуторного звука. Дыхание жесткое, единичные сухие и влажные хрипы. Частота дыхания 18 в минуту. Жизненная емкость легкость 2800 см³. Границы сердца нормальные, тоны ясные.

Рентгенологическое исследование (10/IV): слева от III до VII ребра (по передним отделам) видна тень инфильтрации легочной ткани без ясных очертаний тканей, на фоне этой тени от IV до VI ребра определяется овальная полость больших размеров, содержащая жидкость с горизонтальным уровнем на V ребре и просветлением над ним; тень корня левого легкого увеличена, неясно очерчена (см. рис 24). При латерографии видна полость легочной ткани с горизонтальным уровнем жидкости (см. рис. 25).

Установлен диагноз хронического одиночного абсцесса — нижней доли левого легкого. 28/IV операция — удаление нижней доли левого легкого. В результате наступило выздоровление.

При хроническом нагноении легкого в начальных стадиях развития процесса, главным образом при развитии заболевания по первому пути, определяется участок затемнения легочной ткани, на фоне которого видны множественные полости распада с горизонтальными уровнями жидкости.

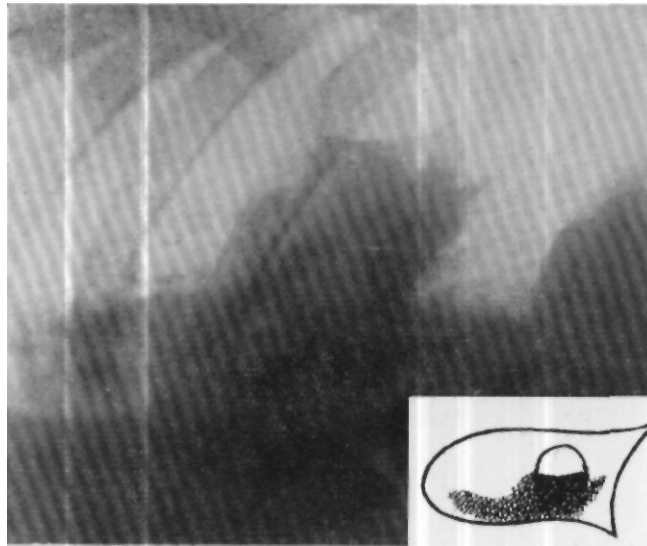


Рис. 25. Латерография больной 3. Слева определяется полость в легочной ткани с горизонтальным уровнем жидкости.

Такая рентгенологическая картина наблюдалась у больного X-ва, 45 лет. Он поступил в факультетскую хирургическую клинику II Московского медицинского института 2/V 1954 г. с жалобами на общую слабость, повышенную температуру, кашель с мокротой до 250 мл в сутки. Заболел 17/XI 1953 г.: почувствовал ноющие боли в правой половине грудной клетки, на следующий день температура повысилась до 38°, появился кашель, насморк, начала отделяться гнойная мокрота. Клинически и рентгенологически было установлено воспаление верхней доли правого легкого, проведена сульфидино- и пенициллинотерапия. Состояние больного несколько улучшилось, а затем вновь наступило обострение.

Общее состояние больной при поступлении тяжелое. Он бледен, истощен. При обследовании органов дыхания справа, спереди, сверху и до III ребра определяется притупление перкуторного звука. Книзу от III ребра перкуторно звук легочный с коробочным оттенком. Дыхание в месте притупления жесткое, с сухими и влажными хрипами. Сзади справа притупление перкуторного звука определяется по всей поверхности грудной стенки, дыхание жесткое. Прослушиваются сухие и влажные хрипы. Слева перкуторно звук ясный легочный, дыхание везикулярное. Жизненная емкость легких 2800 см³. Частота дыхания 20 в минуту. Границы сердца в пределах нормы. Тоны слегка приглушены.

Рентгенологическое исследование (9/IV): справа, соответственно верхней доле правого легкого, определяется затемнение средней интенсивности с множеством полостей распада, с горизонтальными уровнями жидкости (рис. 20); диафрагма удовлетворительно подвижна, синусы свободны; сердце в поперечнике не увеличено, полости его не изменены; пульсация возбужденная, средней глубины.

Диагноз: хроническое нагноение верхней доли правого легкого с множественными абсцессами.

7/V 1954 г. произведена операция пневмотомии, которая подтвердила рентгенологические данные — было вскрыто 5 абсцессов, сообщающихся между собой. В результате наступило выздоровление.

При далеко зашедшем хроническом инфекционном процессе в легком с явлениями пневмосклероза, при длительном течении заболевания наблюдается характерная рентгеновская картина. Легочное поле па

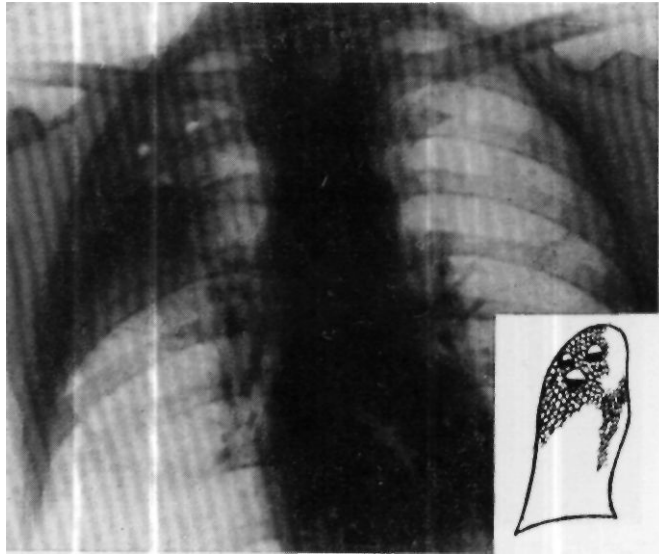


Рис. 2<>. Рентгенограмма больного X-ва. Справа, соответственно верхней доле правого легкого, определяется затемнение средней интенсивности с множеством полостей распада, с горизонтальными уровнями жидкости.

стороне поражения интенсивно затемнено, сужено. Сердечно-сосудистая тень и трахея перетянуты в сторону поражения. На фоне затемнения часто определяется неровная, крупноочаговая структура.

Подобную рентгеновскую картину мы наблюдали у больного С-ва, 27 лет, поступившего в клинику 2 / VIII 1950 г. Болен в течение 4 лет. Заболевание началось с воспаления легких, осложнившегося нагноением левого легкого.

Общее состояние больного тяжелое, он бледен, истощен. Резкая общая слабость — самостоятельно передвигаться не может. Ногтевые фаланги в виде «бараньих палочек». Грудная клетка слева несколько западает. Определяется значительное притупление перкуторного звука по всей левой половине грудной клетки. В области притупления дыхание ослабленное, прослушиваются в значительном количестве сухие и влажные хрипы. Справа при перкуссии звук ясный, легочный, дыхание везикулярное. Частота дыхания 24 в минуту. Жизненная емкость легких 2800 см³. Левая граница сердца сливается с притуплением в легком, правая — расположена на правом краю грудины. Топы сердца приглушены.

Рентгенологическое исследование (24/VIII): левое легочное поле сужено; сердечно-сосудистая тень и трахея перетянуты в левую сторону; по всему легочному полю определяется интенсивное затемнение с неровной крупноочаговой структурой; справа отмечается усиленный сосудисто-бронхиальный рисунок, очаговых и воспалительных изменений справа не найдено, левый купол диафрагмы подтянут вверх

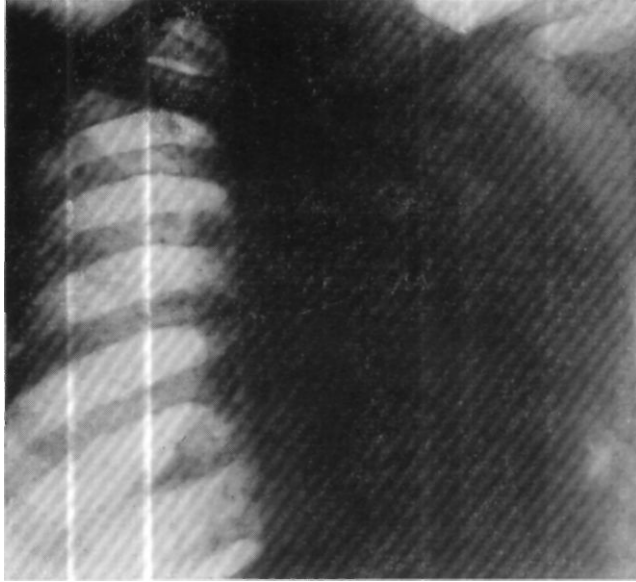


Рис. 27. Рентгенограмма больного С-ва. Левое легочное поле сужено. Сердечно-сосудистая тень и трахея пере-тянуты в левую сторону. По всему легочному полю определяется интенсивное затемнение с неровной, круп-ночечистой структурой. Справа отмечается усиленный сосудисто-бронхиальный рисунок. Очаговых и воспа-лительных изменений справа не найдено. Левый купол диафрагмы подтянут вверх.

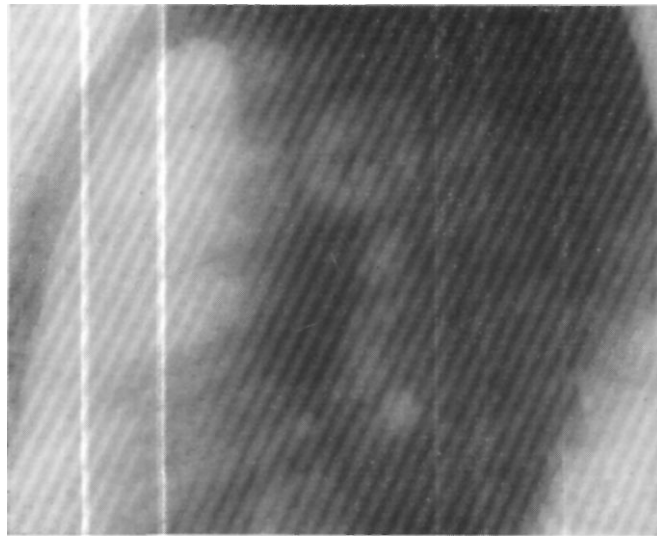


Рис. 28. Рентгенограмма больного С ва в леном боковом положении. Соответственно границам нижней доли на фоне густой тени видны круглые просветления.

(рис. 27). На рентгенограммах в левом боковом положении, соответственно границам нижней доли, на фоне густой тени видны округлые просветления (рис. 28).

Диагноз: хроническое нагноение левого легкого с множественными абсцессами и бронхоэктазами. 14/IX произведена операция пневмотомии. Обнаружены 4 бронхоэктатические полости, которые были вскрыты и тампонированы. В результате наступило улучшение состояния больного.

Хронический нагноительный процесс в легком не всегда бывает столь ярко выражен рентгенологически. Часто мы видим лишь незначительное понижение прозрачности легочной ткани с крупнотяжистым или ячеистым рисунком. Обычно протяженность поражения при подобной рентгеновской картине определить не удастся. При этой форме заболевания значительно более яркую картину дает бронхография, которая является одним из важнейших методов исследования хронических нагноений легких в современной клинике.

Бронхография

Метод бронхографии завоевал в последние годы одно из первых мест в диагностике ряда заболеваний легких. На большую его ценность при диагностике нагноительных заболеваний легких обратил внимание в 1938 г. С. И. Спасокукоцкий. Б. И. Брюм и К. П. Романкевич (1951) считают, что бронхография устанавливает диагноз, помогает дифференциальному диагнозу, определяет функцию бронхов как на стороне поражения, так и на другой стороне, позволяет судить о форме поражения, определяет место и протяженность поражения. Б. А. Цибульский (1952) пишет, что бронхография способствует лучшему установлению локализации процесса, дает возможность изучить состояние бронхиального дерева в пораженном участке и вокруг него, позволяет дифференцировать нагноительный процесс и рак легкого. Кроме того, контрастное исследование при нагноительном процессе в легком выявляет более точно большие размеры поражения, чем это определяется на обычных рентгенограммах.

Мы также считаем, что в каждом случае нагноения легкого, когда ставится вопрос о радикальной операции, должно быть произведено исследование бронхиального дерева как пораженной доли легкого, так и соседних участков, и даже здоровой стороны. Особенно не следует забывать об этом при хроническом нагноении легкого, развивающемся по второму пути. Такое тщательное исследование бронхиального дерева необходимо потому, что нагноительный процесс в легком может быть распространенным и двусторонним и на обычной рентгенограмме, особенно в период ремиссии, не может быть установлена его настоящая протяженность. У таких больных удаление доли легкого не приводит к излечению; неточность диагностики вызывает необходимость повторных, обычно тяжелопротекающих операций.

В клинике имени С. И. Спасокукоцкого бронхографический метод исследований широко применяется с 1945 г. Вначале методика исследования отличалась от принятой в настоящее время тем, что йодолипол вводили шприцем через нос с соответствующей стороны, причем для заполнения той или иной доли легкого больному придавали различные положения. Этот метод введения контрастного вещества давал хорошие результаты главным образом при заполнении нижних долей, заполнение же бронхов верхних долей не всегда удавалось.

С 1946 г. в клинике был принят трансназальный катетеризационный метод, предложенный Б. И. Брюмом (1944—1948). Метод заключается в следующем. Натощак, за час до бронхографии, больной принимает 0,1 г люминала, за полчаса до исследования ему под кожу вводят 1 мл 2% раствора пантопона. Для уменьшения секреции бронхиального дерева мы добавляли 1 мл 0,1% раствора атропина. Затем 2—3 раза смазывают заднюю стенку глотки и гортани, надгортанника и корня языка 5% раствором кокаина или 3% раствором дикаина. Спустя 3—5 минут через нос с соответствующей стороны в трахею вводят катетер, через который вливают 5 мл 5% раствора новокаина. Катетер проводят в бронх исследуемого легкого и вновь вводят такое же количество новокаина.

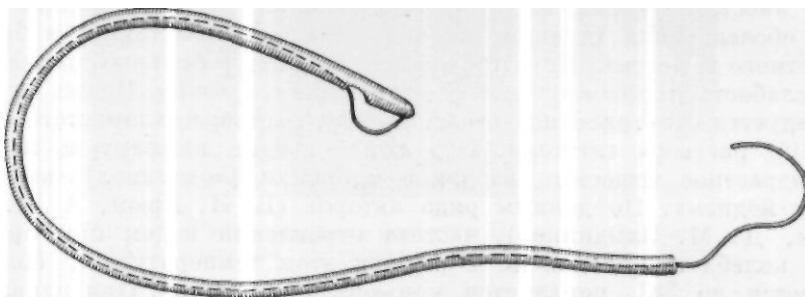


Рис. 29. Управляемый катетер.

В последние годы мы часто пользуемся анестезией закапыванием, которая проводится следующим образом. Больной находится в положении сидя с несколько запрокинутой головой и высунутым языком, который придерживают салфеткой. Анестезирующее вещество в количестве 3—4 мл вводят в нижний носовой ход шприцем типа «Рекорд» или пипеткой. Закапывание производят в момент вдоха. После этого через нижний носовой ход вводят катетер и, если анестезия недостаточная, добавляют 2—3 мл 5% раствора новокаина.

Анестезию закапыванием рекомендует и Д. М. Злыдников. Дальнейшая методика обследования бронхиального дерева зависит от того, какая доля должна быть обследована. Бронхи верхней доли наливают в положении с несколько опущенным головным концом стола, на котором лежит больной, средней доли — в горизонтальном положении больного или с несколько приподнятой грудной клеткой, нижней доли — в положении полусидя.

В последние годы мы применяли при бронхографическом исследовании управляемый катетер, схема которого представлена на рис. 29. К концу обычного катетера или отрезка дуоденального зонда привязывают крепкую нить (шелковую, капроновую) таким образом, что при потягивании этой нити конец катетера сгибается под небольшим углом, что позволяет довольно точно вводить его в долевые бронхи. Этим методом мы с успехом пользуемся в течение последних 6 лет.

В качестве контрастного вещества применяется йодолипол. Многие авторы рекомендуют к йодолиполу добавлять антибиотики или сульфа-

ниламида. Йодолипол в смеси с пенициллином рекомендуют Ф. Г. Углов, В. Я. Шлапоберский. Ряд авторов применяют смесь йодолипола с сульфаниламидами (Л. С. Розенттраух, И. Д. Кузнецов, Г. Н. Малиновская).

В клинике имени С. И. Спасокукоцкого с 1956 г. применяется смесь йодолипола с норсульфазолом. Полученную сливкообразную массу вводят шприцем через катетер в бронхи исследуемого легкого. Эта масса обладает большей вязкостью, дает возможность лучше обследовать бронхиальное дерево и не попадает в альвеолы. Кроме того, она обладает и профилактическим противовоспалительным действием, предотвращая обострение воспалительного процесса в легких.

Осложнения, возникающие после бронхографии, могут зависеть как от анестезирующих веществ, применяемых при проведении этого метода обследования (дикаин, кокаин), так и от вводимого в бронхи контрастного вещества. При отравлении дикаином у больных появляется общая слабость, головокружение, сердцебиения, одышка. В этих случаях рекомендуется внутривенное введение 10% раствора хлористого кальция, 40% раствора глюкозы. Под кожу вводят камфару и кофеин.

Контрастное вещество, вводимое в бронхи (йодолипол), вызывает явления йодизма. По данным ряда авторов (Б. И. Брюм, А. Я. Цн-гельник, Д. М. Злыднпков), частота отравлений йодом при бронхографии колеблется от 0,5 до 2%. При этом температура у больных повышается до 38°, появляется конъюнктивит, ринит. При появлении признаков отравления йодом больному необходимо промыть желудок. Внутривенно рекомендуется введение 40% раствора глюкозы и 10% раствора хлористого кальция. Назначают полоскание 2% раствором соды.

Наиболее ценные данные, как было указано выше, выявляются бронхографией при хроническом нагноении легкого с бронхоэктазами. Иногда на обычной рентгенограмме изменения в легком незначительные, представляются в виде грубосоединительнотканного, ячеистого рисунка. У таких больных при обычном рентгенологическом исследовании невозможно выявить протяженность и характер поражения. Бронхографическое исследование в этих случаях необходимо. Оно позволяет уточнить диагноз, распространенность и локализацию поражения.

Больной П-в, 25 лет, поступил в факультетскую хирургическую клинику II Московского медицинского института 16/VIII 1949 г. с жалобами па общую слабость, кашель с гнойной мокротой до 100 мл. Болей с мая 1948 г., когда внезапно появились сильные боли в левой половине грудной клетки, температура повысилась до 37,6°, появился кашель с мокротой, количество которой постепенно увеличивалось и дошло до 300 мл. В мокроте временами появлялась примесь крови. Больной госпитализирован, установлен диагноз абсцесса легкого. Проведено консервативное лечение: сульфидино- и пенициллинотерапия. Состояние больного несколько улучшилось, но затем наступило обострение заболевания. С тех пор заболевание прогрессировало, временами наступали обострения, терапевтическое лечение не давало улучшения.

Общее состояние больного при поступлении удовлетворительное. Ногтевые фаланги пальцев изменены в виде «баранных палочек». В левой половине грудной клетки, сзади отмечается притупление перкуторного звука от IX ребра и ниже (по лопаточной линии). Дыхание в этой области ослабленное, прослушиваются сухие и большое количество влажных хрипов. Частота дыхания 16 в минуту. Границы сердца в пределах нормы, тоны чистые.

Рентгенологическое исследование (19/VIII): определяется лишь грубая чешуйчатая картина на всем протяжении левого легкого; признаков инфильтрации легочной ткани не видно (рис. 30).

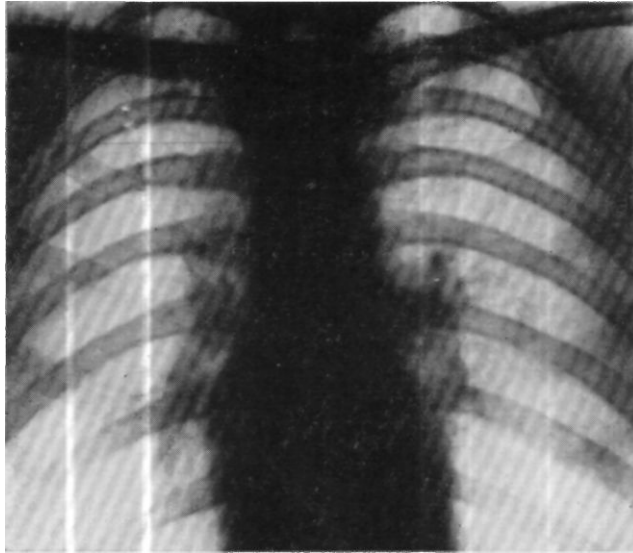


Рис. 30. Рентгенограмма больного П-ва. Определяется грубый ячеистый рисунок на всем протяжении левого легкого.

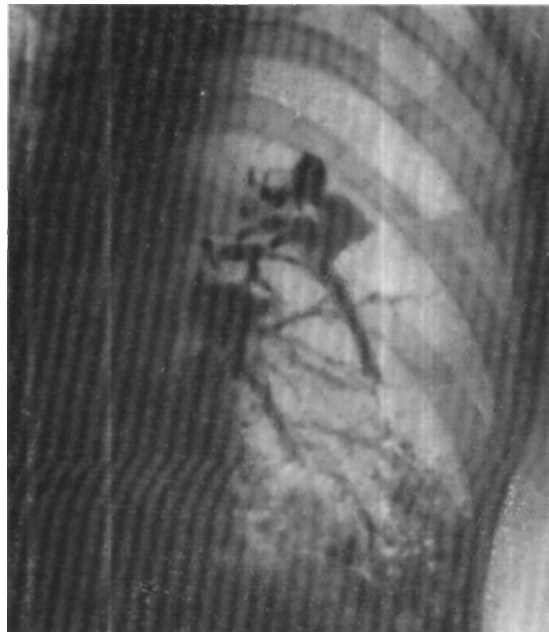


Рис. 31. Бронхограмма больного П-ва. Имеется большое количество бронхоэктазов, преимущественно цилиндрических, как в верхней, так и главным образом и нижней доле левого легкого.

На бронхограмме (12/IX) видны крупные мешчатые бронхоэктазы, расположенные в верхнем отделе нижней доли левого легкого (рис. 31).

14/IX операция — удаление нижней доли левого легкого. Результатом лечения явилось выздоровление.

Таким образом, у больного, заболевание которого развивалось по первому пути, при очень скудных данных обычной рентгенограммы бронхографически было выявлено обширное поражение бронхиального дерева в виде мешчатых бронхоэктазов.

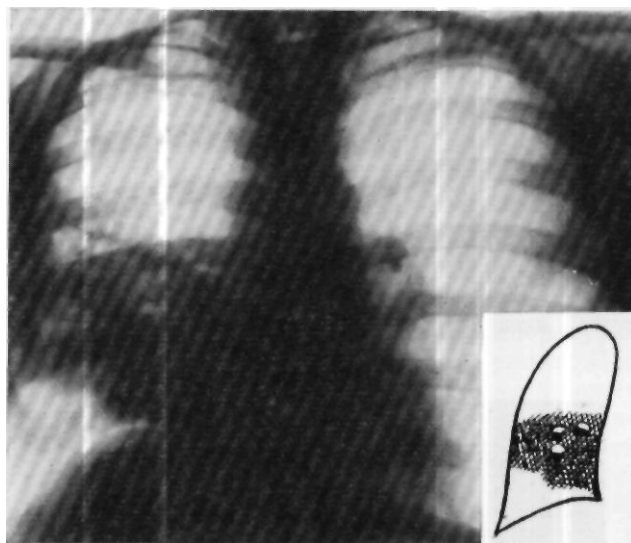


Рис. 32. Рентгенограмма больного Р-го. Справа от V до VIII ребра (по задним отделам) во всю ширину легочного поля видна интенсивная тень инфильтрации легочной ткани, сливающаяся с тенью сердца. На фоне тени инфильтрации в шестом межреберье видны участки просветления -полости. Правый купол диафрагмы в медиальном отделе смещен вверх.

У больного Р-го, 20 лет, рентгеновская картина не менее интересна. Он поступил в факультетскую хирургическую клинику II Московского медицинского института 28/IV 1949 г. с жалобами на общее недомогание, боли в правой половине грудной клетки, кашель с гнойной мокротой до 400 мл. Больным себя считает с февраля 1947 г., когда повысилась температура, появился кашель с гнойной мокротой, количество которой доходило до 200 мл в сутки. Больной был госпитализирован, установлен диагноз абсцесса правого легкого и проведено лечение сульфаниламидами и пенициллином. Состояние его несколько улучшилось, но затем наступило обострение заболевания и дальнейшее консервативное лечение не давало успеха. В октябре 1948 г. в Рязани ему была сделана операция резекции ребра, но абсcess вскрыть не удалось. Послеоперационный период осложнился газовой флегмоной грудной стенки.

Общее состояние больного при поступлении удовлетворительное. При обследовании грудной клетки справа под лопаткой определяется притупление перкуторного звука, дыхание ослабленное, прослушивается большое количество сухих

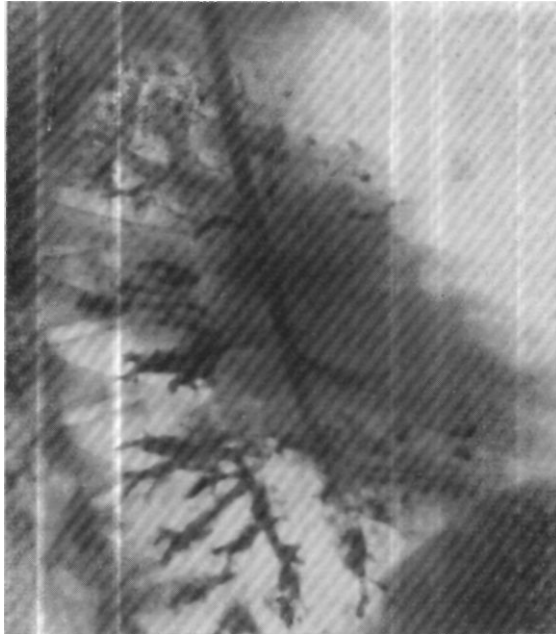
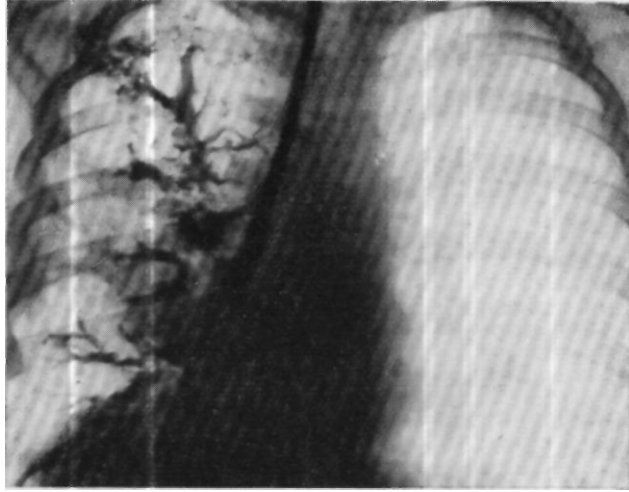


Рис. 33. Бронхограммы больного Р-го. Имеется большое количество бронхоэктазов преимущественно цилиндрических, как в верхней, так и, главным образом, в нижней доле правого легкого.

и влажных хрипов. Частота дыхания 20 в минуту. Границы сердца в пределах нормы, тоны ясные.

Рентгенологическое исследование (30/IV): справа от V до VIII ребра (но задним отделам) во всю ширину легочного поля видна интенсивная тень инфильтрации легочной ткани, слипающаяся с тенью сердца; на фоне тени инфильтрации, в шестом межреберье видны участки просветления --полости; правый купол диафрагмы в медиальном отделе смещен вверх (рис. 32).

На бронхограмме — большое количество бронхоэктазов, преимущественно цилиндрических, в верхней и главным образом нижней доле правого легкого (рис. 33).

Диагноз: хроническое нагноение правого легкого с множественными абсцессами и бронхоэктазами. Заболевание развивалось по первому пути.

25/V произведена операция — удаление правого легкого. На разрезе удаленного легкого видны мешковидно расширенные бронхи. При гистологическом исследовании стенки бронхоэктаза отмечается метаплазия эпителия в многослойный плоский. В нерибронхальной ткани явления гнойно-гранулирующего воспаления с развитием соединительной ткани вокруг.

В этом случае макроскопическое и микроскопическое исследование полностью подтвердили как рентгенологическую картину, так и клинический диагноз.

Однако бронхография служит цепным диагностическим средством не только при бронхоэктазах. По данным П. Л. Куприянова (1952), хронические абсцессы легкого, расположенные среди индурированной легочной ткани, дают достаточно отчетливую бронхографическую картину. При этом возникают бронхоэктазии и контрастное вещество через расширенные бронхи легко попадает в полость абсцесса. Труднее распознаются абсцессы, расположенные в малоизмененной легочной ткани, сохранившей свою эластичность. При этом контрастное вещество обычно не проникает в зону инфильтрации легочной ткани и на участке, занятом абсцессом, отсутствует бронхиальный рисунок.

Подобная рентгеновская картина наблюдалась у больного И., 32 лет. Он поступил в факультетскую хирургическую клинику II Московского медицинского института 15/VIII 1951 г. с жалобами на боли в правой половине грудной клетки, кашель с гнойной мокротой до 200 мл в сутки, общее недомогание. Болен с конца марта 1951 г., когда появилось недомогание, кашель с мокротой, количество которой доходило до 300 мл в сутки. После сульфидино- и пенициллинотерапии состояние его несколько улучшилось, а затем вновь ухудшилось, и с тех пор часто наступали обострения заболевания.

Общее состояние больного при поступлении удовлетворительное. Кожа и видимые слизистые нормальной окраски. При обследовании органов дыхания справа под лопаткой определено притупление перкуторного звука, дыхание ослаблено, значительное количество сухих хрипов и единичные влажные. Границы сердца в пределах нормы, тоны чистые. Пульс 90 ударов в минуту, удовлетворительного наполнения, ритмичен.

Рентгенологическое исследование (17/VIII): справа в нижнем легочном поле определяется полость значительных размеров с горизонтальным уровнем жидкости. При боковом исследовании она отходит кзади, располагаясь в нижней доле правого легкого, вокруг полости легочная ткань инфильтрирована (рис. 34).

При бронхографии (29/VIII) контрастным веществом заполнились неизмененные бронхи верхней и средней долей правого легкого. Вентральные бронхи нижней доли также не изменены, в дорсальные бронхи нижней доли контрастное вещество не прошло (рис. 35).

Больному была сделана пневмотомия. В результате наступило выздоровление.

Следует иметь в виду, что иногда бронхография не в состоянии показать имеющиеся изменения бронхов вследствие случайных причин. Мы наблюдали .тяжелое поражение легкого с крупными бронхоэкта-

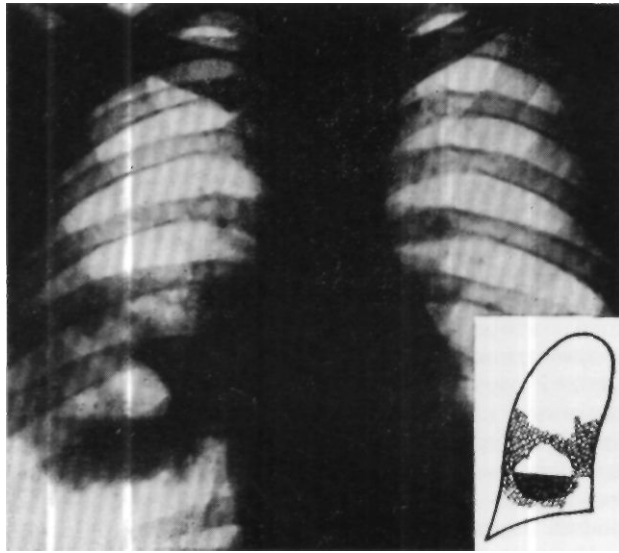


Рис. 34. Рентгенограмма больного И. Справа, в нижнем легочном поле определяется полость значительных размеров с горизонтальным уровнем жидкости. Вокруг полости легочная ткань инфильтрирована.

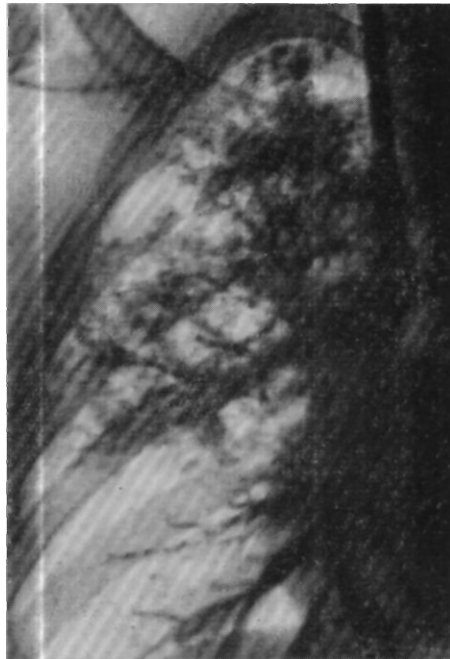

Рис. 35. Бронхограмма больного И. Контрастным веществом заполнились неизменные bronхи верхней и средней доли правого легкого. Вентральные bronхи нижней доли также не изменены. В дорсальные bronхи нижней доли контрастное вещество не прошло.

зами, которых нам до операции не удавалось выявить, так как они были заполнены большим количеством замазкоподобной массы.

Бронхография дает возможность выявлять нарушение дренажной функции бронхов. Эти нарушения возникают в пораженных хроническим воспалительным процессом бронхах и выражаются в расстройстве нормальной перистальтической деятельности мускулатуры бронхов. Эвакуация контрастного вещества из бронхиального дерева в норме заканчивается в течение 24 часов, дальнейшая задержка его говорит о нарушении нормальной дренажной функции бронхов.

Противопоказания к бронхографии следует разделить на две группы, одна из которых зависит от состояния больного, связанного с поражением легкого, вторая — от поражения других органов и систем. К первой группе относится обострение легочного процесса, сопровождающееся высокой температурой, выделением обильного количества мокроты и легочные кровотечения. Ко второй группе следует отнести идиосинкразию к йоду, базедову болезнь, психические заболевания, болезни сердца с явлениями сердечной недостаточности первой и второй степени, заболевания почек с явлениями почечной недостаточности.

Бронхография показала себя как абсолютно надежный диагностический метод. На нашем материале только у 2 больных она не подтвердила имевшееся поражение бронхов.

Наряду с бронхографией необходимо производить бронхоскопическое исследование. Мы придаем ему большое значение, так как нагноение легкого иногда осложняет бронхогенный рак, и в запущенных случаях трудно бывает выяснить истинный характер заболевания.

*

Исследование гемодинамики

Для оценки общего состояния больного с хроническим нагноением легких исключительно большое значение имеет правильная оценка состояния его сердечно-сосудистой системы. Большим количеством работ доказана непосредственная связь расстройств органов дыхания с соответствующими расстройствами сердечно-сосудистой системы. Эти расстройства определяются поражением легочной ткани, длительной гипоксемией и явлениями тяжелой интоксикации. А. И. Гефтер, А. П. Матусова и С. Н. Соринсон (1952) отмечают, что чем больше артериальная гипоксемия, тем больше нарушения со стороны сердца и сосудов периферии (падение венозного давления, замедление кровотока), тем больше бывает выражена недостаточность кровообращения, в патогенезе которой существенную роль играют функциональные изменения центральной нервной системы, вызванные кислородной недостаточностью.

Для хирурга правильная оценка состояния сердечно-сосудистой системы является необходимым мероприятием при решении вопроса о возможности оперативного вмешательства и о допустимом его объеме. Без необходимых исследований, характеризующих состояние сердечно-сосудистой системы, нельзя решать вопрос о назначении больного на операцию. Мы проводили комплексные исследования, включающие подсчет частоты и качества пульса, частоты дыхания, проведение дыхательных проб, измерение артериального и венозного давления, определение скорости кровотока в большом и малом кругах кровообращения.

У больных с нагноением легких отмечается значительная лабильность пульса, который учащается даже при небольших функциональных нагрузках, причем тахикардия закономерно возникает у наиболее тяжелобольных. Частота дыхания также увеличивается у более тяжелобольных, соответственно степени поражения легкого и недостаточности сердечно-сосудистой системы.

Артериальное давление является важным показателем, свидетельствующим о состоянии сердечно-сосудистой системы. У наиболее тяжелобольных отмечалось снижение артериального давления. По-видимому, глубокая интоксикация, в которой находятся эти больные, вызывает нарушения тонуса мышцы сердца и сосудов, приводящие к изменениям артериального давления.

Еще большее значение имеет исследование венозного давления. Наши наблюдения показывают, что повышение его чаще возникает у больных с большой зоной поражения легкого при длительном существовании процесса. У этих больных наряду с деструктивными нарушениями легочной ткани имеются выраженные явления пневмосклероза. Это создает препятствия продвижению крови в малом круге кровообращения и приводит к ослаблению правого сердца и повышению венозного давления. Одновременно длительная интоксикация создает условия, ослабляющие работу левого сердца, и понижает тонус венозной системы, что приводит к понижению венозного давления у больных, у которых наиболее выражены явления интоксикации. Г. М. Чижов (1953) указывает, что при интоксикации сосудистая стенка теряет способность активно отвечать на раздражения, наступает гипотония и сердечно-сосудистая недостаточность. «

По данным В. А. Вальдмена (1947), снижение венозного давления при недостаточности кровообращения, с одной стороны, можно объяснить ослаблением работы левого сердца и уменьшением количества циркулирующей крови, а с другой — оно указывает на расстройство периферического кровообращения — понижение тонуса венозной системы.

Таким образом, любые изменения венозного давления, будь то повышение или понижение его за пределы нормальных цифр, характеризуют определенное состояние процесса в легких и нарушение деятельности сердечно-сосудистой системы. Конкретный анализ каждого случая дает возможность оценить характер этих нарушений. Данные электрокардиографии обычно подтверждают этот анализ. Необходимо при этом отметить, что венозное давление может быть повышено при нормальном состоянии сердца и малого круга кровообращения. Так, поражение верхней доли правого легкого и сдавление верхней полой вены прикорневым инфильтратом или плотными рубцами может вызвать значительное повышение венозного давления.

В этом смысле интересно одно наше наблюдение. У больного до операции венозное давление было выше 200 мм водяного столба, однако его общее состояние и состояние сердца не внушали опасений и он был назначен на операцию удаления правой верхней доли. По вскрытии грудной полости и разделении сращений было измерено венозное давление. Оно оказалось равным 90 мм водяного столба и в дальнейшем не повысилось ни во время операции, ни в послеоперационном периоде. Больной хорошо перенес операцию и в настоящее время здоров.

Измерение скорости кровотока в большом круге кровообращения производили путем введения внутривенно 5 мл 10% раствора хлористого кальция. Скорость кровотока измерялась временем, прошедшим от момента введения раствора до момента появления чувства жжения на языке. В малом круге кровообращения она измерялась временем, прошедшим от момента введения в вену локтевого сгиба 0,2 мл эфира до момента появления запаха эфира — выделения его из легких.

У здоровых людей скорость кровотока в большом круге кровообращения колеблется от 12 до 18 секунд, в малом — от 9 до 12 секунд.

По данным Г. Ф. Ланга (1940), замедление скорости тока крови идет параллельно степени сердечной недостаточности. Скорость кровообращения зависит от функционального состояния миокарда, вязкости крови, состояния всего аппарата кровообращения и от потребности тканей в кислороде. Р. Л. Гольцберг и В. А. Юрпалова (1950) на основании исследования скорости кровотока у 19 больных с нагноительными процессами в легких пришли к выводу, что на высоте заболевания в половине случаев имеются явления замедления скорости кровотока. Л. С. Краснопевцева (1949) указывает, что у больных с абсцессами легких и пневмосклерозом, у которых была замедлена скорость кровотока отмечались признаки сердечной недостаточности; все они имели повышенное венозное давление. На основании этих данных автор приходит к выводу, что при переходе дыхательной недостаточности в сердечную скорость кровотока значительно замедляется, повышается венозное давление.

Наши наблюдения подтверждают приведенные высказывания. У больных с явлениями дыхательной недостаточности на фоне хронического нагноения легких и при явлениях выраженной интоксикации скорость кровотока и в большом, и в малом круге кровообращения была замедлена. У большинства этих больных отмечалось также повышение венозного давления.

Простыми, но очень важными исследованиями функциональной способности мышцы сердца являются дыхательные пробы:

1) проба с задержкой дыхания на вдохе (проба Штанге): больной делает глубокий вдох и задерживает дыхание, закрыв при этом нос и рот; если больной может задержать дыхание в течение промежутка времени не менее 30 секунд, проба считается удовлетворительной;

2) проба с задержкой дыхания на выдохе (проба Сабразе): больной делает глубокий выдох и также задерживает дыхание: эта проба считается удовлетворительной при задержке дыхания не менее 20 секунд.

Мы широко пользуемся этими пробами и много раз убеждались в том, что они в общем правильно отражают функциональную способность мышцы сердца и закономерно координируются с другими методами функциональной диагностики.

Наибольшие нарушения этих показателей отмечаются у больных при хроническом нагноении с заболеванием третьей степени. Они были тем резче выражены, чем в более тяжелом состоянии находился больной. Другие методы исследования во всех случаях подтверждали тяжесть состояния этих больных.

Этим пробам мы придаем особо большое значение при решении вопроса о допустимости производства пневмоэктомии. Необходимо отметить только, что их надо производить повторно, для того чтобы исклю-

чить случайные моменты и, в частности, трудность задержки дыхания у больных с раздражением бронхов. Следует указать, что гемодинамические показатели в своей совокупности — частота дыхания и пульса, артериальное и венозное давление, скорость кровотока в большом и малом кругах кровообращения, проба с задержкой дыхания на вдохе и на выдохе — часто позволяют судить о тяжести состояния больного с хроническим нагноением легких.

Электрокардиографическое исследование

При обследовании больных с хроническими нагноениями легких и оценке состояния их сердечно-сосудистой системы большое значение имеет анализ электрокардиографических изменений. Вопросам изменений электрокардиограммы у этих больных посвящено небольшое количество работ. Мы обнаружили такие указания у Л. А. Лещинского (1950), А. И. Гефтер, А. П. Матусовой и С. Н. Соринсон (1952), А. В. Соболевой (1957), П. М. Злочевского (1957). Отрывочные указания на изменения электрокардиограмм у больных с хроническими нагноениями легких имеются у Л. И. Фогельсона (1957) и Г. Я. Дехтяря (1955).

Наши исследования (Г. Г. Гельптейн и Р. С. Колесникова) показали, что у тех больных, у которых развитие заболевания протекало по первому пути, электрокардиографические изменения сводились главным образом к деформации и увеличению зубцов *P*, смещению электрической оси сердца главным образом влево, и лишь у небольшого числа вправо, к появлению отрицательных зубцов *T* и увеличению систолического показателя.

Как было указано выше, для первого пути развития заболевания характерно преобладание в клинической картине явлений интоксикации. Нам представляется, что это находит свое отражение в электрокардиографических изменениях, возникающих у данной группы больных. Обусловленная хроническим нагноительным процессом в легких длительная, постепенно нарастающая интоксикация неминуемо вызывает значительные изменения миокарда, в первую очередь левого желудочка сердца, требующего для своей нормальной функции больших энергетических затрат. Обусловленные интоксикацией нарушения обмена в сердечной мышце часто приводят к снижению электрического потенциала наиболее страдающего левого желудочка и проявляются на электрокардиограмме той или иной степенью смещения электрической оси сердца влево. Естественно, что левый тип отклонения оси сердца более выражен у наиболее тяжелобольных. Ниже приводим историю болезни больного С, общее состояние которого было удовлетворительным, но уже имелись изменения на электрокардиограмме.

Больной С, 18 лет, поступил в легочное отделение Института грудной хирургии АМН СССР 3/X 1956 г. с жалобами на кашель с гнойной мокротой и прожилками крови, общую слабость. Болен с ноября 1955 г., когда появился кашель, боли в правой половине грудной клетки, высокая температура. В феврале во время кашля внезапно отошло большое количество мокроты, температура снизилась. Был установлен диагноз абсцесса правого легкого. Больного лечили интратрахеальным введением пенициллина, состояние его улучшилось, но периодически отмечались обострения заболевания.

При поступлении общее состояние больного удовлетворительное. Справа спереди, в области II—IV ребер перкуторный звук укорочен, дыхание ослаблено, прослушиваются сухие и влажные хрипы. Дыхание 16 в минуту. Тоны сердца слегка приглушены. Пульс ритмичный, 82 удара в минуту. Артериальное давление 105/70 мм ртутного столба, венозное — 120 мм водяного столба. Проба с задержкой дыхания на вдохе — 40 секунд, на выдохе — 25 секунд. Жизненная емкость легких 3300 см³. При рентгенографии соответственно средней и верхней доле правого легкого видно неомогенное, средней интенсивности затемнение легочной ткани с нечеткими контурами. На флюорограмме определяются изменения бронхов верхней и нижней долей в виде мешчатых и цилиндрических расширений.

Электрокардиограммы от 4/X 1956 г.: интервал $P-Q$ 0,16 секунды, комплекс QRS 0,08 секунды, $QRST$ 0,32 секунды, ритм правильный, 100 в минуту, систолический показатель 53% (норма 43%); зубцы P_1, P_2 положительные, зубец P отрицательный, глубокий, интервалы $S-T_1, S-T_2$ незначительно смещены вниз, зубцы T_1, T_2 с выраженной отрицательной фазой. Заключение: левый тип электрокардиограммы; синусовая тахикардия, увеличение систолического показателя.

Диагноз: хроническое нагноение правого легкого с множественными абсцессами и бронхоэктазами. Заболевание развивалось по первому пути. Степень по тяжести вторая.

30/X произведена операция — удаление правого легкого. Послеоперационное течение без осложнений.

В более позднем периоде у этих больных могут присоединяться грубые склеротические изменения в легком, вызывающие нарушения гемодинамики в малом круге кровообращения и нарушения функции правого сердца.

В сравнительно легких случаях при ограниченном очаге поражения и меньшей длительности заболевания, нарушения гемодинамики отражаются на функции более слабого миокарда предсердий, вызывая на электрокардиограмме изменения зубцов P и нарушение внутрисердечной проводимости. В более тяжелых случаях, при развитии так называемых бронхоэктатических каверн и далеко зашедшем склеротическом процессе в легких, развивается картина легочного сердца, проявляющаяся на электрокардиограмме в виде отклонения электрической оси сердца вправо. Мы считаем, что именно этим и следует объяснить появление у некоторых больных с хроническим нагноительным процессом, у которых он развивался по первому пути, необычное для этого пути отклонение электрической оси сердца вправо со снижением вольтажа комплекса QRS и появлением глубокого зубца Q . Правда, эти изменения не бывают так четко выражены, как у больных с развитием заболевания по второму пути. Выявление недостаточности правого желудочка на фоне имевшейся ранее левограммы дает более стертую электрокардиографическую картину. Примером может служить следующая история болезни.

Больной П., 50 лет, поступил в легочное хирургическое отделение Института грудной хирургии АМН СССР 23/IV 1957 г. с жалобами на кашель с гнойной мокротой до 400 мл в сутки, боли под правой лопаткой, одышку. Заболел 3/II 1956 г., когда внезапно повысилась температура, появился кашель, боли в правой половине грудной клетки. Через несколько дней отошло большое количество мокроты. Лечился пенициллином и сульфаниламидами, состояние несколько улучшилось, но периодически бывали обострения заболевания, во время которых количество мокроты доходило до 1 л. Общее состояние при поступлении было удовлетворительным. Пальцы изменены в виде «барабанных палочек». Число дыханий — 20 в минуту. Проба с задержкой дыхания на вдохе — 20 секунд, на выдохе 15 секунд. Справа под лопаткой притупление перкуторного звука, дыхание ослаблено. Пульс 86 ударов в минуту, удовлетворительного наполнения, ритмичный. Артериальное

давление 140/80 мм ртутного столба, венозное — 130 мм водяного столба. Определяется акцент второго тона на легочной артерии. Рентгенологически справа от IV до VI ребра неомогенное, средней интенсивности затемнение в легочной ткани <; нечеткими контурами. Талия сердца сглажена. Выбухает *conus pulmonalis*. Лейкоцитоз 1300; РОЭ 27 мм в час. В анализе мочи следы белка.

Электрокардиограмма от 25/IV: интервал $P-Q = 0,14$ секунды, комплекс $QRS = 0,08$ секунды, $QRST = 0,36$ секунды; ритм правильный, 85 в минуту; систолический показатель 51% (норма 43%); зубцы P положительные, вольтаж комплекса QRS снижен; зубцы T положительные. Заключение: правый тип электрокардиограммы; увеличение систолического показателя.

Диагноз: хроническое нагноение левого легкого с множественными абсцессами и бронхоэктазами. Заболевание развивалось по первому пути. Степень по тяжести третья.

11/VI произведена операция — удаление нижней и части верхней доли левого легкого. Послеоперационный период протекал без осложнений. В удаленной части легкого обнаружено хроническое нагноение с развитием двух неспецифических каверн и зоной склероза вокруг.

Отмеченное у ряда больных появление отрицательных или низких зубцов T с преобладающей отрицательной фазой, по-видимому, было обусловлено присоединяющейся гипоксией миокарда. Главными причинами последней, надо полагать, были стойкие нарушения внешнего дыхания и развивающиеся изменения гемодинамики в малом круге. Ослабление функции миокарда у больных этой группы вследствие уменьшения систолического объема приводит к развитию синусовой тахикардии и увеличению систолического показателя.

В отличие от больных первой группы, при втором пути развития заболевания отмечалось значительно более частое отклонение электрической оси сердца вправо. Такое большое число больных с признаками преимущественного поражения правого сердца находит свое прямое объяснение в более значительном распространении процесса, иногда захватывающего даже оба легких. Нарушение гемодинамики способствует развитию распространенных бронхоэктазов и склеротических изменений в паренхиме легких. Примером может служить следующая история болезни.

Больной К., 18 лет, поступил в легочное отделение Института грудной хирургии АМН СССР 7/XII 1957 г. с жалобами на боли в левой половине грудной клетки, кашель с гнойной мокротой до 200 мл в сутки. В детстве перенес воспаление легких. В последующие годы постоянно беспокоил кашель, временами повышалась температура, появлялась мокрота. В 1954 г. повысилась температура, появился кашель с мокротой. Выл установлен диагноз левосторонней пневмонии. Вольной лечился пенициллином. В 1956 г. у него вновь было обострение заболевания и с тех пор остаются боли в левой половине грудной клетки, кашель с мокротой, отмечается кровохарканье. При поступлении общее состояние больного удовлетворительное. Слева сзади, ниже угла лопатки определяется притупление перкуторного звука, дыхание ослабленное, прослушиваются сухие и влажные хрипы. Число дыханий 18 в минуту. Проба с задержкой дыхания на вдохе 30 секунд, на выдохе 28 секунд. Тоны сердца приглушены. Пульс 72 удара в минуту, удовлетворительного наполнения. Артериальное давление 130/70 мм ртутного столба, венозное — 115 мм водяного столба. Скорость кровотока в большом круге 12 секунд. Жизненная емкость легких — 3300 см³.

На левосторонней бронхограмме мешчатое и цилиндрическое расширение всех бронхов левого легкого.

Электрокардиограмма от 9/XI 1957 г.: интервал $P-Q = 14$ секунд, комплекс $QRS = 0,07$ секунды, $QRST = 0,35$ секунды, ритм правильный, 85 в минуту; систолический показатель 50% (норма 43%); вольтаж комплекса QRS снижен, зубец S_1 выражен, зубцы T_1, T_2 положительные, T_3 низкий, двухфазный, с первой

отрицательной фазой. Заключение: правый тип электрокардиограммы; увеличение систолического показателя.

Диагноз: хроническое нагноение левого легкого с бронхоэктазами. Заболевание развивалось по второму пути. Степень по тяжести вторая.

7/1 1958 г. произведена операция — удаление левого легкого. Послеоперационное течение без осложнений. В удаленном легком обнаружено полипозное воспаление слизистой оболочки крупных бронхов с перибронхиальным и периваскулярным фиброзом и множественными бронхоэктазами.

При развитии заболевания по второму пути электрокардиографические изменения не всегда выражаются в развитии симптомов легочного сердца. При ухудшении состояния у больных этой группы на передний план могут выступать изменения, обусловленные не столько нарушением гемодинамики в малом круге кровообращения, сколько возникновением тяжелой интоксикации, обусловленной бурным развитием нагноительного процесса. У этой группы больных возникают отклонения электрической оси сердца влево. Подобный случай иллюстрирует приведенная ниже история болезни.

Больная К., 35 лет, поступила в легочное хирургическое отделение 22/11 1950 г. с жалобами на общую слабость, кашель с гнойной мокротой до 300 мл в сутки. В 1943 г. больная перенесла воспаление левого легкого. В последующие годы у нее оставался кашель с небольшим количеством мокроты. В конце августа 1949 г. повысилась температура, появилось большое количество мокроты.

Общее состояние больной при поступлении тяжелое. Притупление перкуторного звука сверху спереди до IV ребра и сзади до VI ребра. Дыхание в области притупления ослаблено. Систолический шум на легочной артерии и акцент второго тона. Артериальное давление 95/50 мм ртутного столба, венозное — 140 мм водяного столба. Скорость кровотока в большом круге 7 секунд. Проба с задержкой дыхания на вдохе 12 секунд, на выдохе 8 секунд. Лейкоцитоз 12 000; РОЭ 42 мм в час. В анализе мочи следы белка.

Электрокардиограмма (6/V): интервал P — (? = 16 секунд, комплекс QRS = 0,07 секунды, $Q_{iST}=Q_{,4}$ секунды; ритм правильный, 75 в минуту; в III отведении на вдохе зафиксированы экстрасистолы с неизменным желудочковым комплексом и укороченной компенсаторной паузой, зубцы $-P$ и $-P'$ умеренно выражены, P_3 сглажен, вольтаж комплекса QRS снижен, зубцы T_1 и T_2 снижены, T_3 с первой отрицательной фазой. Заключение: левый тип электрокардиограммы; предсердная экстрасистолия.

Диагноз: хроническое нагноение левого легкого с множественными абсцессами и бронхоэктазами. Заболевание развивалось по второму пути. Степень по тяжести заболевания третья.

23/III произведена операция — резекция II, III и IV ребер, пневмотомия. Радикальное хирургическое вмешательство было невыполнимо из-за тяжести состояния больной. Общее состояние ее в послеоперационный период было крайне тяжелым, нарастали явления интоксикации, присоединялась правосторонняя пневмония и 24/III она умерла.

Патологоанатомический диагноз: резкий пиевмосклероз и бронхоэктатические каверны верхней и нижней долей левого легкого; многоочаговая правосторонняя бронхопневмония; гипертрофия правого желудочка сердца; перерождение паренхиматозных органов.

Таким образом, несмотря на то что клиническая и патологоанатомическая картина подтверждают развитие заболевания по второму пути, обострение процесса привело к возникновению не характерных для этой группы электрокардиографических изменений. При развитии заболевания и по первому, и по второму пути вследствие ослабления функции сердечной мышцы и постепенно нарастающей гипоксии миокарда на электрокардиограмме могут наблюдаться изменения зубцов P и T , синусовая тахикардия и увеличение систолического показателя.

Приведенные клинико-электрокардиографические сопоставления показывают, что при первом пути развития заболевания на передний план выступают признаки интоксикации, проявляющиеся на электрокардиограмме левым типом отклонения электрической оси сердца, а при втором пути развития заболевания — явления нарушения гемодинамики в малом круге кровообращения с последующим развитием симптомов легочного сердца. Следует, однако, отметить, что в ряде случаев, при далеко зашедших стадиях болезни, независимо от пути развития, морфологический субстрат и клиническая картина заболевания могут становиться столь сходными, что неминуемо нивелируются и электрокардиографические изменения. В этих случаях их характер зависит не от пути развития заболевания, а от степени преобладания в клинической картине явлений интоксикации или нарушения гемодинамики.

Из сказанного ясно, что у больных с хроническими нагноительными процессами в легких возникают электрокардиографические изменения, по характеру которых можно судить о степени поражения сердечной мышцы. При этом в случае развития заболевания по первому пути чаще возникают отклонения электрической оси сердца влево, а при развитии по второму пути — вправо. В далеко зашедшей стадии заболевания электрокардиографические изменения находятся в прямой зависимости от степени преобладания интоксикации или нарушения гемодинамики в малом круге кровообращения. Ослабление функции сердечной мышцы и постепенно нарастающая гипоксия миокарда у этих больных вызывают изменения зубцов *P* и *T*, синусовую тахикардию и увеличение систолического показателя.

Исследование внешнего дыхания

В клинике имени С. И. Спасокукоцкого, начиная с 1950 г., проводилось исследование внешнего дыхания и газов крови у больных с гнойными заболеваниями легких (Р. С. Колесникова и Р. А. Мейтина). Эти исследования представляют значительный теоретический интерес и имеют большое практическое значение. Они содействуют выяснению характера легочного процесса и вместе с тем отражают степень общих расстройств в организме больного. Теснейшая связь системы дыхания со всеми органами и системами организма, участие ее во всех интимных процессах обмена определяют важность исследования дыхательных функций организма.

Для оценки функционального состояния аппарата внешнего дыхания существует ряд методов, данные которых в той или иной мере позволяют объективно судить о дыхательной функции легких. Мы изучали следующие показатели газообмена: жизненную емкость легких, минутный объем легочной вентиляции, дыхательный эквивалент, коэффициент использования кислорода и основной обмен. Важным методом исследования функции внешнего дыхания является также изучение газового состава артериальной и венозной крови, так как известно, что основная задача внешнего дыхания состоит в поддержании на должном уровне газового состава крови путем насыщения кислородом приходящей к легким крови и удаления из нее углекислоты.

Определение жизненной емкости производили натошак, при помощи спирометра Гутчинсона, в положении больного стоя. Вычисляли должную жизненную емкость, а также процентное отношение фактической жизненной емкости к должной (по Антони-Дембо).

Газообмен изучали утром, натошак в условиях основного обмена, по методу Дуглаеа-Холдена. Определяли минутный объем легочной вентиляции, процентное поглощение кислорода и выделение углекислоты. Вычисляли потребление кислорода и выделение углекислоты в кубических сантиметрах в минуту, дыхательный эквивалент по Книппингу, представляющий отношение минутного объема легочной вентиляции к должному потреблению кислорода, коэффициент использования кислорода по Гербсту, являющийся отношением потребления кислорода к минутному объему легочной вентиляции, и основной обмен.

Исследование газов артериальной и венозной крови производилось на манометрическом аппарате Ван-Слайка. Определяли содержание кислорода и углекислоты в артериальной и венозной крови, а также кислородную емкость венозной крови.

Как было указано выше, различают четыре типа кислородного голодания: гипоксемическую, или дыхательную, гипоксию, гемическую, или анемическую, гипоксию, циркуляторную гипоксию и тканевую, или гистотоксическую, гипоксию.

Оценивая данные исследования газов крови у наших больных, мы видим конкретные доказательства различных нарушений, одновременное существование различных типов гипоксии. Мы не в праве оценивать эти нарушения как характерные только для локальных нарушений в дыхательном аппарате. Они отражают общие нарушения во всем организме и позволяют дать оценку его общего состояния. Поэтому и значимость этих методов исследования должна оцениваться в общем комплексе исследований как клинических, так и лабораторных. При сопоставлении данных изучения газового состава крови с данными других методов исследования мы почти всюду отмечаем полное соответствие. Однако, как показывают наши данные, совпадающие также с данными вышедшей из нашей клиники работы Р. А. Мейтиной и С. В. Рынейского (1953), нарушения газообмена и газов крови наступали только у наиболее тяжелобольных в поздней стадии заболевания.

При исследовании внешнего дыхания и газов крови у больных с хроническими нагноениями легких мы отметили зависимость данных исследования от тяжести состояния больных. Так, у больных, у которых в соответствии с тяжестью состояния заболевание отнесено ко второй степени, не отмечается особенно заметных сдвигов показателей внешнего дыхания, за исключением снижения жизненной емкости легких, некоторых изменений артерио-венозного различия по кислороду в сторону увеличения этого различия и незначительного снижения насыщения артериальной крови кислородом. Примером может служить следующая история болезни.

Больной Х., 37 лет, поступил в хирургическую клинику 6/ХП 1951 г. с жалобами на боли в правой половине грудной клетки, кашель с мокротой до 200 мл в сутки. Болен в течение 2 лет, заболевание началось с болей в правой половине грудной клетки, повышения температуры и появлении кашля со значительным количеством мокроты.

Общее состояние при поступлении удовлетворительное. Под лопаткой справа притупление перкуторного звука, дыхание ослабленное. При рентгеноскопии ячеистый рисунок в нижнем отделе правого легкого. Бронхографически мешчатые и цилиндрические бронхоэктазы нижней доли правого легкого. Границы сердца нормальные, тоны чистые. Пульс 80 ударов в минуту, ритмичный, удовлетворительного наполнения. Артериальное давление 110/70 мм ртутного столба, венозное — 190 мм водяного столба. Скорость кровотока в большом круге кровообращения 17 секунд. Проба с задержкой дыхания на входе 46 секунд, на выходе 30 секунд.

Анализ крови: Пб 68%, эр. 4100 000, цветной показатель 0,93, л. 9600, >: 1%, п. 2%, с. 66%, лимф. 25%, мои. 6%; РОЭ 11 мм в час.

У больного установлено хроническое нагноение нижней доли правого легкого с бронхоэктазами. Заболевание развивалось по первому пути. Степень по тяжести вторая. Данные внешнего дыхания и газов крови: жизненная емкость легких — 2800 см³ (80% к должной); минутный объем вентиляции — 5,4 л; дыхательный эквивалент — 2,6; коэффициент использования кислорода — 38; содержание кислорода в артериальной крови — 16,5 об. %, в венозной — 7,6 об. %, артерио-венозное различие по кислороду — 8,9 об. %; содержание углекислоты в артериальной крови — 43 об. %, в венозной — 50,4 об. %; венозно-артериальное различие по углекислоте — 7,4 об. %; кислородная емкость крови — 17,2 об. %, насыщение кислородом артериальной крови — 95%, венозной — 44%.

Больному была удалена нижняя доля правого легкого. Он выздоровел.

Другая картина наблюдается у более тяжелобольных (третья степень по тяжести). У этих больных заметно снижена жизненная емкость легких и определяется более резкий сдвиг газового состава крови, свидетельствующий о выраженной гипоксии. Так, у больных этой группы нарушение артерио-венозного различия чаще выражается уменьшением отого различия.

Более резко выражено снижение насыщения кислородом артериальной и повышение насыщения кислородом венозной крови.

Больная К., 30 лет, поступила в клинику по поводу хронического нагноения левого легкого с бронхоэктазами. Больна с 7-летнего возраста, когда перенесла воспаление легких. С тех пор периодически усиливался кашель, повышалась температура, увеличивалось количество мокроты. Последнее обострение началось за месяц до поступления в клинику.

Больная жалуется на боли в левой половине грудной клетки, общую слабость, кашель с гнойной мокротой до 500 мл в сутки. Общее состояние тяжелое, упитанность понижена. Кожа и слизистые бледные. Ногтевые фаланги пальцев рук утолщены в виде «барабанных палочек». Клинически, рентгенологически и бронхографически установлено наличие множественных хронических абсцессов с бронхоэктазами в левом легком. Температура до 38°. Частота дыхания 28 в минуту. Пульс 100 в минуту, удовлетворительного наполнения, ритмичный. Систолический шум на верхушке сердца. Артериальное давление 90/50 мм ртутного столба, венозное — 80 мм водяного столба. Проба с задержкой дыхания на входе 12 секунд.

Анализ крови: Пб 49%, эр. 3 700 000, цветной показатель 0,66, л. 7600, п. 12%, с. 57%, лимф. 28%, мои. 3%; РОЭ 49 мм в час. В моче 0,33% белка, 30—50 лейкоцитов в поле зрения, 2—3 эритроцита в поле зрения.

Заболевание развивалось по второму пути, степень по тяжести третья.

Данные внешнего дыхания и газов крови: жизненная емкость легких 1800 см³; фактическая жизненная емкость 63% к должной, минутный объем вентиляции 4,5 л/мин; дыхательный эквивалент 1,9. Коэффициент использования кислорода 44; основной обмен +7; содержание кислорода в артериальной крови 10,4 об. %, и венозной — 7 об. %, артерио-венозное различие по кислороду — 2,4 об. %, содержание углекислоты в артериальной крови — 49,4 об. %, в венозной — 51,5 об. %, венозно-артериальное различие по углекислоте — 2,1 об. %, кислородная емкость крови — 11,2 об. %, насыщение кислородом артериальной крови — 92%, венозной

— 11,2 об. %

В данном случае, несмотря на значительное поражение легочной ткани и снижение жизненной емкости легких, насыщение кислородом

артериальной крови почти достигает нормы. Это, по-видимому, является результатом компенсаторного учащения дыхания и тахикардии. В то же время отмечается резкое снижение содержания кислорода в артериальной крови и уменьшение артерио-венозного различия по кислороду, свидетельствующие о гипоксии, выраженной по типу тканевой и отчасти гемической, что является результатом глубокой интоксикации.

Анализ приведенных данных показывает, что среди причин гипоксии у больных, состояние которых является удовлетворительным и явления интоксикации выражены незначительно, на первом месте стоит гипоксическая гипоксия. У более тяжелобольных на первый план выступает тканевая гипоксия, затем гипоксемическая и гемическая. Таким образом, можно себе представить, что по мере утяжеления нагноительного процесса в легких в первую очередь выявляется гипоксическая гипоксия. В дальнейшем, по мере углубления интоксикации организма, присоединяется циркуляторная, гемическая и тканевая гипоксия. Последняя в наиболее тяжелых случаях является преобладающей.

В развитии гипоксии нарушения, вызванные легочной недостаточностью, играют наименьшую роль. По данным исследования газов крови, гипоксия у больных с нагноительным процессом в легких возникает в наиболее тяжелых случаях при нарушении деятельности сердечно-сосудистой системы и при глубокой интоксикации. В этой стадии заболевания протяженность поражения легочной ткани с точки зрения оценки причин гипоксии отходит на задний план, местный процесс по распространенности может не увеличиваться, а гипоксия тем не менее нарастает. Это подтверждается также тем, что после удаления целого легкого больные часто страдают меньше, чем при поражении нагноительным процессом только одной доли легкого.

Таким образом, мы видим, что изучение внешнего дыхания и газов крови у больных с нагноительными процессами легких дает возможность судить о тяжести состояния этих больных и степени интоксикации. В тех случаях, когда показатели внешнего дыхания и газов крови, наряду с другими данными клинического обследования указывали на значительную тяжесть состояния больного, операция протекала значительно тяжелее и исход после нее был хуже.

Изменение показателей внешнего дыхания (резкое снижение жизненной емкости легких до 60—70%) и газов крови (снижение или повышение артерио-венозного различия по кислороду и снижение насыщения артериальной крови кислородом ниже 85%), наряду с данными общеклинического обследования, является одним из важных критериев при решении вопроса о показаниях к радикальной операции. Но хирург перед операцией удаления легкого или его части должен иметь представление о функции внешнего дыхания не только в целом, но и каждого легкого. Это исследование позволяет провести метод бронхоспирометрии. Описание бронхоспирометрического исследования больных с поражениями легких было впервые дано Бьеркманом (Byorkmans) в 1934 г.

Бронхоспирометрию в настоящее время производят либо эластическим катетером с обтуратором, который вставляют в бронх под контролем рентгеновского экрана, либо при помощи бронхоскопии. Последний метод позволяет проводить исследование под контролем

глаза и исключает ошибочные выводы, которые могут быть сделаны, если введенная трубка закрывается комком слизи.

Бронхоскоп, применяемый для бронхоспирометрии, состоит из двух стволов, каждый из которых представляет собой самостоятельный бронхоскоп. Один из стволов длиннее другого на 7—10 см. Во время исследования длинный ствол бронхоскопа вводят в левый бронх на глубину 5—6 см. При этом дистальное отверстие короткого ствола открывается в трахею. Надувают манжетки, расположенные вокруг бронхоскопа, так, что они герметично закрывают просвет между бронхоскопом и стенкой трахеи и бронха. После этого воздух из каждого легкого изолированно поступает в соответствующий ствол бронхоскопа и соответственно по трубочкам-отводам в спирометрические системы. Схематическое положение бронхоскопа в трахеобронхиальном дереве можно видеть на рис. 36.

В настоящее время существуют аппараты— бронхоспирографы как отечественного, так и зарубежного производства, которые регистрируют частоту и глубину дыхания, потребление кислорода, легочную вентиляцию и жизненную емкость каждого легкого.

Метод бронхоспирометрии позволяет выяснить нарушения внешнего дыхания как в легком, не пораженном гнойным процессом, так и на пораженной стороне. Согласно этим исследованиям, показатели внешнего дыхания, полученные обычным методом, могут быть почти нормальными, и только пользуясь бронхоспирометрией, можно выявить глубокие нарушения функции внешнего дыхания в больном легком. Это происходит вследствие больших компенсаторных возможностей со стороны здорового легкого.

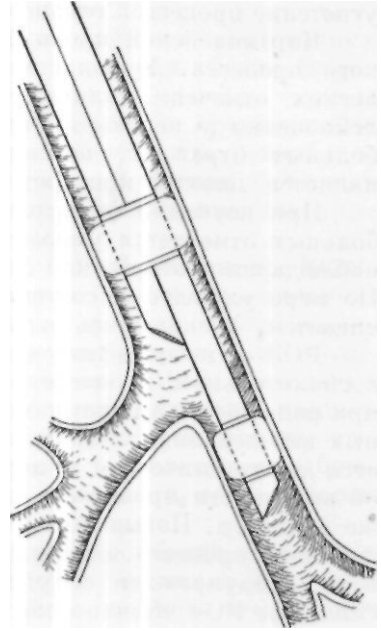


Рис. 36. Положение бронхоскопа в трахеобронхиальном дереве во время исследования. Резиновые манжетки раздуваются при помощи баллона Ричардсона. При таком положении бронхоскопа и при раздутых манжетках дыхательный воздух каждого легкого будет поступать через соответствующий ствол бронхоскопа (по В. И. Бураковскому).

Исследование морфологического состава крови

Морфологический состав крови при гнойных заболеваниях легких в целом отражает наличие воспалительного процесса, однако детальный анализ гемограмм дает возможность отметить некоторые особенности картины крови, соответствующие различным формам заболеваний, степени тяжести состояния больного и в ряде случаев имеющие даже прогностическое значение.

Характерной особенностью крови у больных, страдающих нагноительными процессами в легких, является анемия, выражающаяся как

и уменьшении количества эритроцитом, так и в снижении содержания гемоглобина.

Наиболее выраженные нарушения в составе красной крови мы наблюдали у больных с хроническим нагноением легких, состояние которых мы относили к третьей степени тяжести. Анемия при хронических нагноениях легких в ряде случаев является результатом повторных легочных кровотечений, но в большинстве случаев она отражает угнетение процессов гемопоэза и эритропоэза в результате интоксикации.

Картина белой крови более тонко отражает характер воспалительного процесса. У большинства больных с хроническими нагноениями легких отмечено наличие лейкоцитоза. Обращает на себя внимание лейкопения у некоторых наиболее тяжелых больных. Лейкопения у этих больных отражает, по-видимому, тяжелое ареактивное состояние и является плохим прогностическим признаком.

При изучении формулы белой крови у большинства обследованных больных отмечается умеренный сдвиг влево. В более тяжелых случаях наблюдался более резкий сдвиг формулы, лимфопения и анэозинофилия. По мере улучшения состояния больного количество лимфоцитов увеличивается, возвращаясь к норме, появляются эозинофилы.

РОЭ — неспецифическая реакция, свидетельствующая об активном воспалительном процессе в организме. Как известно, она ускоряется при ряде воспалительных заболеваний, в том числе и при гнойных легочных заболеваниях. Таким образом, РОЭ для этих заболеваний не является диагностической реакцией, однако она дает возможность судить об активности процесса в разных стадиях заболевания у одного и того же больного. Повышение РОЭ даже при внешне благоприятном течении гнойного процесса и снижении температур! всегда должно настораживать, предупреждая об угрозе нового осложнения. С другой стороны, снижение РОЭ обычно совпадает с действительным улучшением состояния больного.

Биохимические исследования

Биохимические исследования крови в современной клинике являются исключительно ценным средством для характеристики общего состояния больного и диагностики ряда заболеваний. Естественно, что при нагноительных процессах в легких, которые всегда связаны с резкими общими изменениями в организме, а также с нарушениями органов и систем, имеют место значительные сдвиги биохимической картины крови. Они тем больше, чем дальше зашел патологический процесс, чем резче явления общей интоксикации. Из большого числа биохимических исследований мы придаем значение лишь нескольким, довольно четко свидетельствующим о наличии общих нарушений в организме и соответствующим тяжести состояния больного: исследованию содержания общего белка и белковых фракции в сыворотке крови, реакции Таката-Ара, исследованию количества сахара в крови, пробе Квика — Пытеля.

Следует сразу же указать, что из всех применявшихся нами биохимических исследований наибольшее значение имели исследования общего белка и его фракций в сыворотке крови и проба Квика — Пытеля.

Нарушение белка и его фракций в сыворотке крови при самых разнообразных патологических состояниях организма описано многими авторами. Однако вопрос о количественном изменении белка и белковых фракций у больных с хроническими нагноениями легких до сих пор остается малоизученным. Г. И. Бурчинский (1948) и Б. Ц. Боревская (1950) указывают, что общий белок сыворотки крови у больных с пагноительными процессами в легких может быть нормальным или несколько сниженным.

Д. И. Кример (1947) нашел, что при гнойных заболеваниях легких и плевры отмечается гипопроотеинемия, которая более выражена при хроническом течении заболевания.

О. В. Коркушко (1957), обследуя 30 больных с хроническими пагноительными процессами в легких, также отметил, что у наиболее тяжелобольных имеется гипопроотеинемия. При определении белковых фракций он отметил понижение альбуминовой и повышение глобулиновой фракции.

Ряд авторов (З. И. Сосновик, 1937; М. И. Дунаевский, 1939), исследовавших общий белок и белковые фракции больных пневмонией, указывают на гипопроотеинемия при тяжелых формах заболевания. У всех больных они обнаружили уменьшение альбуминовой и увеличение глобулиновой фракции. Н. П. Панченко (1958), обследуя 50 больных с хроническими пагноительными процессами в легких, пришла к выводу, что динамика белковых фракций находится в тесной зависимости от состояния больного. При обострении заболевания наблюдается гипопроотеинемия и увеличение α_1 - и особенно α_2 -глобулиновой фракций.

С 1940 г. мы производили исследование общего белка сыворотки крови у больных с хроническими нагноениями легких. При этом у преобладающего большинства больных было найдено нормальное его содержание, у больных с тяжелым течением пагноительного процесса установлена гипопроотеинемия, а в ряде случаев — гиперпротеинемия.

Наряду с определением общего белка сыворотки крови у больных с хроническими нагноениями исследуют отдельные белковые фракции методом электрофореза на бумаге. В основе метода электрофореза лежит свойство отрицательно заряженных коллоидных частиц белка при помещении их в электрическое поле мигрировать к аноду с различной скоростью. Скорость движения белковых молекул зависит в основном от поличины молекулы белка и ее электрического заряда. Наиболее подвижными из белков сыворотки крови являются альбумины; они имеют маленький размер молекулы и большой отрицательный заряд. Наименее подвижны γ -глобулины. Электрофорез мы производим в стеклянной камере с вертикально висящими полосками бумаги [Флин и Майо (Flynn, de Mayo), 1951].

Нашими исследованиями установлено, что у больных, тяжесть заболевания которых была отнесена ко второй степени, количество общего белка сыворотки крови было нормальным. Что касается белковых фракций, то их соотношение было несколько нарушено в сторону повышения содержания глобулинов и некоторого снижения альбуминов. Иллюстрацией может служить следующая история болезни:

Больной К-ва, 23 лет, поступил в легочное отделение Института грудной хирургии АМН СССР 28/1 1958 г. с жалобами на общее недомогание, кашель с гнойной мокротой. Болен с 10 лет. Общее состояние больного удовлетворительное. Кожа и видимые слизистые нормальной окраски. Пальцы рук изменены в виде «барабанных палочек». При перкуссии грудной клетки звук ясный, легочный, дыхание везикулярное с обеих сторон, в нижних отделах единичные сухие хрипы. Частота дыхания 18 в минуту. Проба с задержкой дыхания на вдохе 55 секунд, на выдохе 35 секунд. Границы сердца нормальные, тоны ясные, шумов нет. Пульс

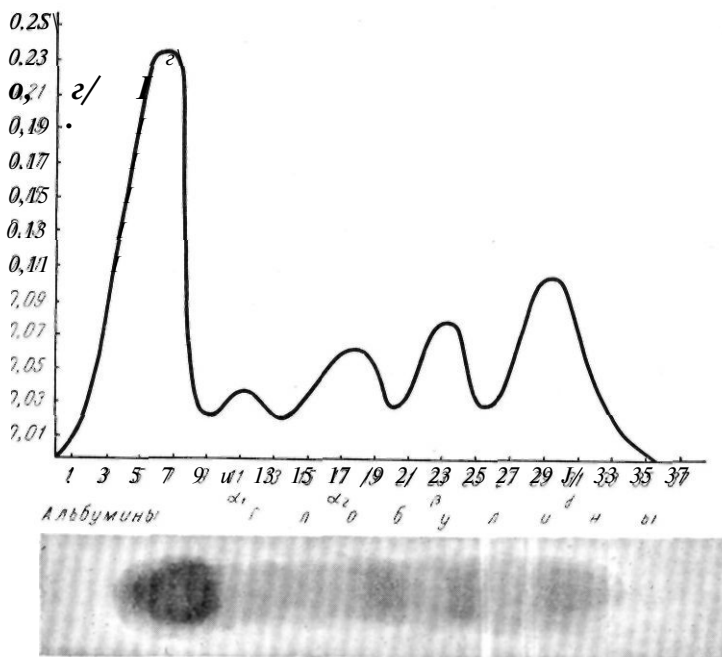


Рис. 37. Количественная характеристика отдельных белковых фракций у больного К-ва. Внизу — электрофореграмма.

80 ударов в минуту, удовлетворительного наполнения, ритмичный. Артериальное давление 125/75 мм ртутного столба, венозное — 95 мм водяного столба. Скорость кровообращения в большом круге 15 секунд.

При рентгенологическом исследовании: справа груботяжистый легочный рисунок в среднем и нижнем легочных полях. Бронхография — цилиндрические и мешчатые бронхоэктазы нижних долей обоих легких.

Анализ крови: НЬ 100%, эр. 5 240 000, л. 6000, э. 3%, мои. 5%, п. 1%, с. 59%, лимф. 32%*; РОЭ 5 мм в час. Сахар 120 мг%, билирубин 0,3 мг%, реакция непрямая. Мочевина 58,8 мг%. Реакция Таката-Ара отрицательная. Общий белок сыворотки крови 9,35%. Белковые фракции: альбуминов 47,86%, α_1 -глобулина 6,16%, α_2 -глобулина 11,84%, β -глобулина 14,21%, γ -глобулина 20,00%.

На основании данных объективного обследования поставлен диагноз хронического нагноения нижних долей обоих легких с множественными абсцессами и бронхоэктазами.

Заболевание развивалось по второму пути. Степень по тяжести вторая, явления интоксикации были мало выражены. При исследовании общего белка и белковых фракций у этого больного было выявлено незначительное повышение общего белка сыворотки крови, некоторое снижение содержания альбуминов и некоторое повышение всех глобулиновых фракций (рис. 37).

У более тяжелобольных, у которых имелись выраженные клинические проявления болезни — обострение нагноительного процесса в легких, высокая температура, кашель с обильным количеством мокроты, нарушения со стороны сердечно-сосудистой системы (третья степень по тяжести), белковые фракции крови были значительно нарушены. У $\frac{1}{3}$ больных была выражена гипопроотеинемия. Со стороны белковых фракций наблюдалась гипоальбуминемия, сочетавшаяся с гиперглобулинемией, причем значительно увеличены были a_2 - и у "Глобулины. Примером может служить следующая история болезни.

Больной Б-ва, 11 лет, поступил в легочное отделение Института грудной хирургии АМН СССР 13/1 1958 г. с жалобами на общую слабость, боли в левой половине грудной клетки, кашель с гнойной мокротой.

Болен с октября 1956 г. Общее состояние средней тяжести. Кожа и видимые слизистые бледные. Пальцы изменены в виде «барабанных палочек». При обследовании органов дыхания отмечается укорочение перкуторного звука слева спереди под ключицей и слева под лопаткой. Дыхание в этой области ослаблено. Правая и верхняя границы сердца нормальные. Левая расположена на 1 см снаружи от левой среднеключичной линии. Тоны сердца чистые. Проба с задержкой дыхания на вдохе — 18 секунд, на выдохе — 15 секунд. Пульс 96 ударов в минуту, удовлетворительного наполнения, ритмичный. Артериальное давление 105/55 мм ртутного столба, венозное — 110 мм водяного столба. Скорость кровотока в большом круге кровообращения 8 секунд. Рентгенологически от II ребра до диафрагмы слева определяется гомогенное интенсивное затемнение, сливающееся внизу с диафрагмой, медиально со срединной тенью. Выше затемнения виден пятнистый легочный рисунок. Правое легочное поле прозрачно.

Анализ крови: НЬ 57%, эр. 3 900 000, л. 28 000, и. 4%, с. 62%, лимф. 24%, мои. 10%; РОЭ 65 мм в час. Сахар крови 92 мг%, билирубин крови 0,17 мг%, реакция непрямая. Мочевина крови 19,6 мг%, реакция Таката-Ара положительная. Проба Квика—Пытеля 54%. Общий белок сыворотки крови 10,41%. Белковые фракции: альбумины 29,58%, α -глобулина 9,16%, a_2 -глобулина 17,63%, β -глобулина 12,3%, γ -глобулина 31,12%.

Установлен диагноз хронического нагноения левого легкого с множественными абсцессами и бронхоэктазами.

Заболевание развивалось по первому пути. Степень по тяжести третья — интоксикация резко выражена. Белковый состав сыворотки крови значительно изменен: повышено количество общего белка, резко снижено содержание альбуминов, значительно повышено содержание a_2 - и γ -глобулинов (рис. 38).

Из представленных данных видно, что для больных, состояние которых удовлетворительное и явления интоксикации выражены нерезко, характерным является снижение содержания альбуминовой фракции и некоторое повышение фракции глобулинов, главным образом γ - и α_2 -глобулинов.

Несколько иная картина наблюдается в группе более тяжелобольных. Для этой группы характерна выраженная гипоальбуминемия, причем она тем резче выражена, чем тяжелее состояние больного. Наряду с этим наблюдалось заметное повышение α_2 - и γ -глобулиновой фракций. Эти нарушения со стороны белковых фракций крови носят закономерный характер в основном у больных с тяжелым, обширным нагноительным процессом в легких.

Как указывает Фишер (Fischer, 1957), Вурман и Влндерлих (Wuhrman, Wunderlich, 1952) и др., повышение a_2 -глобулиновой фракции наблюдается в тех случаях, когда имеются острые воспалительные или деструктивные изменения в организме. Вполне возможно, что эти

нарушения лежат в основе повышения α_2 -глобулиновой фракции и у больных с нагноительными процессами в легких в стадии обострения.

Повышение γ -глобулиновой фракции у этих больных, возможно, указывает на повышение реактивных сил организма. Такое предположение возникает у нас в связи с имеющимися в литературе указаниями на то, что γ -глобулины более чем какая-либо другая фракция, связаны! с иммунными телами и что иммунная сыворотка, как правило, содержит больше глобулинов, чем нормальная [Канн, Браун, Кирквуд

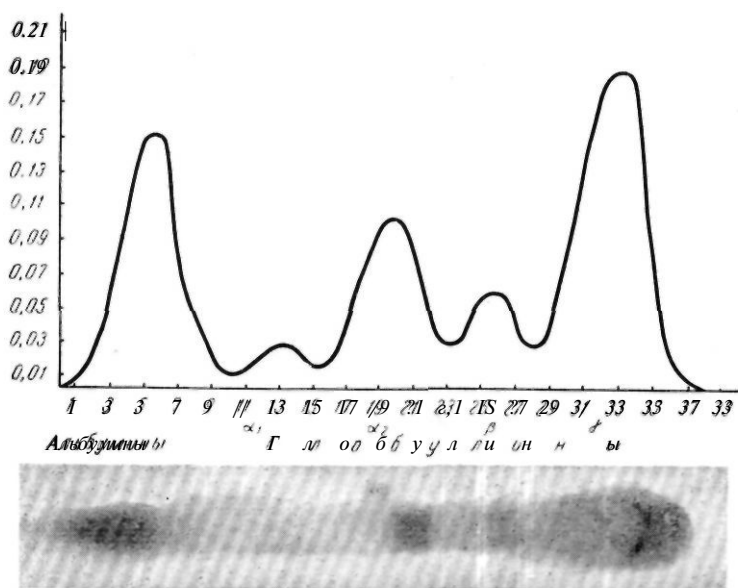


Рис. 38. Количественная характеристика отдельных белковых фракций у больного Б-в.а. Внизу — электрофореграмма.

(Cann, Brown, Kirkwood, 1950); В. И. Ойвин и др., 1951]. На то, что глобулины являются носителями антител и что снижение содержания их ведет к снижению резистентности организма, указывают А. П. Дорон и Р. Л. Розкина (1953). Эндерс (Enders, 1944), не отрицая значения γ -глобулиновой фракции как носителя антител, в то же время считает, что антитела обычно (но не исключительно) связаны с γ -глобулиновой фракцией.

Исследования белка и белковых фракций крови у больных с хроническими нагноительными процессами в легких показали различную степень их нарушения и зависимости от тяжести состояния и степени интоксикации организма. Наиболее выраженные изменения наблюдались у больных, общее состояние которых было тяжелым и у которых отмечались резко выраженные изменения в легких. В этих случаях значительная гипоальбуминемия сочеталась с гиперглобулинемией (особенно повышалось содержание α_2 - и γ -глобулиновой фракции). Хотя эти нарушения носят закономерный характер, тем не менее мы считаем, что этот сдвиг не отражает специфического характера заболевания,

так как он имеет место при всех воспалительных и нагноительных процессах легких. Учет величины этого сдвига может иметь практическое значение, отражая тяжесть заболевания.

Как было указано выше, в клинике имени С. И. Спасокукоцкого больным с нагноительными процессами в легких производились исследования реакции Таката-Ара и сахара крови. Следует отметить, что исследования сахара крови не выявили каких-либо закономерностей у этих больных, и мы не рекомендуем их делать без каких-либо специальных показаний. Что же касается реакции Таката-Ара (фуксину-сулемовой пробы), то ряд авторов связывают положительный ее характер с понижением содержания альбуминов в крови и увеличением глобулинов. По нашим данным, тяжесть процесса совпадает с более частой положительной реакцией Таката-Ара.

Антитоксическая функция печени определяется при помощи пробы Квика — Пытеля. Квик (Quick) предложил эту пробу в 1933 г. Она основана на синтезе печеночными клетками из бензойной и аминокислотной кислот гиппуровой кислоты, которая выделяется почками и может быть определена в моче. Он исходил из того, что после перорального введения бензойнокислого натрия у здоровых людей в моче появляется одно и то же количество гиппуровой кислоты, что говорит о функциональной полноценности печени. А. Я. Пытель, на основании изучения этой пробы в клинических условиях, пришел к заключению, что эта методика имеет большую практическую ценность. И. Г. Руфашш и Е. А. Степанян, проводя эту пробу у хирургических больных, страдавших сепсисом и местными гнойными процессами, установили, что проба выявляет нарушения функции печени даже в тех случаях, когда клиника не дает никаких указаний на ее расстройство.

Методика проведения пробы Квика — Пытеля следующая. Больному дают 4 г бензойнокислого натрия, а затем в течение 4 часов собирают мочу, в которой определяют количество гиппуровой кислоты. За нормальное количество выделенной гиппуровой кислоты принимают 2,8—3 г, которое выражается в 93—100%. При этих цифрах антитоксическая функция печени оценивалась как нормальная. При 70—92% антитоксическая функция печени считается умеренно нарушенной, при 50—69% —значительно нарушенной и ниже 49% —резко сниженной.

Исследованию антитоксической функции печени у больных с хроническими нагноениями легких посвящено малое количество работ (А. Д. Барышникова, В. М. Митюхина). Как и авторы этих работ, мы в своей работе убедились, что у большинства обследованных больных с хроническим нагноительным процессом легких антитоксическая функция печени была снижена, причем чем тяжелее было состояние больных, тем более было выражено это снижение. Можно сказать, что проба Квика — Пытеля отражает степень тяжести, степень интоксикации больного и мы считаем ее показанной при обследовании больных с нагноениями легких.

Исследование функции почек

Исследование функции почек у больных с хроническими нагноениями легких имеет чрезвычайно важное значение. Гнойный процесс в легких вызывает вначале явления токсического нефрита, а затем, при

переходе в хроническое состояние и при нарастающей интоксикации может привести к амилоидно-липоидному нефрозу.

При амилоидно-липоидном нефрозе резко выражена альбуминурия. Часто обнаруживаются гиалиновые цилиндры, незначительное количество лейкоцитов и единичные эритроциты. Удельный вес мочи невысок (1020—1015). В крови отмечается гиперхолестеринемия, гипопроteinемия, несколько увеличено количество мочевины. Отеки резко выражены, чаще локализируются на нижней трети голени и стопах.

При обследовании больных с хроническим нагноением легких у тех больных, состояние которых относилось ко второй степени тяжести, альбуминурия встречалась чрезвычайно редко и была незначительна. У тех же больных, тяжесть заболевания которых относилась к третьей степени, в моче часто обнаруживался белок, количество его доходило до 5—6%, определялись гиалиновые цилиндры, лейкоциты, эритроциты. Мочевина крови у этих больных несколько повышена. Иногда наблюдаются нерезко выраженные отеки стоп и голеней. В настоящее время считается, что амилоидно-липоидный нефроз является обратимым процессом. Следует указать, что обратим он только в самой начальной своей стадии. В этих случаях хирургическое лечение — вскрытие или удаление очага нагноения — может привести к восстановлению функционального состояния почек.

В тех случаях, когда имеются четкие клинические проявления болезни, прогноз следует считать плохим — больные погибают от почечной недостаточности.

Из сказанного ясно, что при оценке общего состояния больного следует исходить из всего комплекса данных обследования. Все изложенные методы дополняют друг друга. Практически для установления диагноза иногда достаточно лишь части этих исследований. Чаще диагноз ставится уже после рентгеноскопии или бронхографии. Решение же вопроса об объеме переносимости хирургического вмешательства возможно только при оценке всех данных, характеризующих общее состояние больного. Но и здесь недопустима формальная схема; необходимо учитывать индивидуально состояние каждого больного и, в частности, — состояние его нервной системы.

Наши наблюдения показывают, что использование всех изложенных методов обследования значительно вооружило клиницистов. Эти исследования совершенно необходимы в современной клинике; применение их позволяет получить достаточно данных для оценки состояния больного, которая производится в общем комплексе, с учетом возраста больного, состояния его нервной системы и при обязательном индивидуальном подходе к каждому больному. Точная диагностика заболевания, определения формы и степени по тяжести заболевания в соответствии с принятой нами классификацией производились на основе оценки данных всестороннего обследования больных методами, изложенными в настоящей главе. Такое обследование облегчало решение основной задачи выработки показаний и противопоказаний к различным видам хирургических вмешательств.

Проведенное в клинике обследование больных с различными формами нагноений легких выявило следующие:

1. Данные физикального рентгенологического и бронхографического обследования больных, анализа мокроты в целом соответствуют картине этого заболевания, описанной ранее С. И. Спасокукоцким и другими авторами.

2. Гемодинамические сдвиги выражены умеренно у больных, состояние которых расценивается как удовлетворительное (вторая степень по тяжести) и более резко — у тяжелобольных. У последних отмечается учащение пульса и дыхания, снижение показателей проб с задержкой дыхания, снижение артериального давления, снижение или повышение венозного давления, замедление, а иногда и ускорение кровотока.

3. Электрокардиографически, по мере нарастания тяжести заболевания, выявляется преимущественное поражение миокарда левого желудочка, а при наличии большой зоны поражения и нарушения вследствие этого гемодинамики в малом круге кровообращения — изменения миокарда правого желудочка. Как первому, так и второму типу электрокардиографических изменений сопутствует появление синусовой тахикардии и увеличение систолического показателя, свидетельствующих о функциональной неполноценности миокарда.

4. Показатели внешнего дыхания и газов крови свидетельствуют о малом нарушении функции внешнего дыхания, несмотря на то что у тяжелобольных заметно снижена жизненная емкость легких. С другой стороны, исследование газообмена указывает на наличие гипоксии, тем более выраженной, чем тяжелее состояние больного. Анализ этих данных показывает, что гипоксия вначале развивается по типу гипоксической, к которой затем присоединяется тканевая и гемическая. У тяжелобольных преобладающей является тканевая гипоксия, что говорит о решающей роли интоксикации в развитии гипоксии.

5. Морфологическая картина крови показывает нарастание анемии гипохромного типа, выраженный лейкоцитоз со сдвигом влево формулы белой крови и ускорение РОЭ у более тяжелобольных.

6. Биохимические исследования крови указывают на гипопропротеинемию у наиболее тяжелобольных. При исследовании белковых фракций отмечается повышение содержания глобулинов за счет снижения альбуминов. Этот сдвиг тем резче выражен, чем тяжелее состояние больного. У большинства тяжелобольных отмечается положительная реакция Таката-Ара. Антитоксическая функция печени мало изменена у больных с меньшей тяжестью заболевания (вторая степень) и значительно снижена у более тяжелобольных (третья степень).

7. У большинства тяжелобольных отмечена умеренная альбуминурия.

Таким образом, методика обследования больных, страдающих нагноением легкого, представляет собой довольно сложный комплекс диагностических мероприятий. Для того чтобы установить показания и противопоказания к тому или иному виду хирургического вмешательства, необходимо выявить характер местного поражения, его протяженность, точную локализацию процесса, форму и интенсивность поражения легких, а также общие нарушения организма: степень интоксикации, степень респираторной и кардиоваскулярной недостаточности, нарушения других органов и систем, особенно состояние нервной системы больного. Обследование должно быть всегда тщательным и всесторонним, так как

только при анализе всей суммы полученных данных возможно обоснованное "решение о показаниях и противопоказаниях к операции.

В первую очередь необходимо решить вопрос о том, возможно ли вообще произвести хирургическое вмешательство данному больному, т.е. правильно учесть всю сумму противопоказаний. При выборе метода хирургического вмешательства выявление противопоказаний часто имеет большее значение, чем установление показаний, которые обычно ставятся шире, чем допускает состояние больного.

В работах, посвященных хирургическому лечению нагноений легких, нам не удалось найти отдельное описание схемы обследования больных с нагноениями легких в хирургической клинике, но все хирурги, занимающиеся этим разделом хирургии, придают тщательному обследованию больного большое значение.

П. А. Куприянов указывает: «Хирурги обязаны изучать и знать легочную патологию не в меньшей степени, чем специалисты по внутренним болезням».

Обследование больного с нагноением легких, как было изложено выше, включает обследование самого очага заболевания и тщательное изучение общего состояния больного.

Разработанная нами и принятая в клинике схема обследования представляется в следующем виде:

А. Анамнез заболевания и жизни больного.

Б. Данные объективного обследования.

1. Осмотр и физикальное исследование больного по органам.

2. Рентгеноскопия и рентгенография легких, бронхография и бронхоскопия.

3. Исследование гемодинамики: частота пульса, частота дыхания, артериальное и венозное давление, скорость кровотока в большом и малом кругах кровообращения, пробы с задержкой дыхания (Штанге и Сабразе).

4. Электрокардиография.

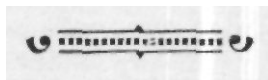
5. Исследование внешнего дыхания и газов крови, бронхоспирометрия.

6. Исследование морфологического состава крови.

7. Биохимические исследования (содержание общего белка и белковых фракций в сыворотке крови, количество сахара крови, реакция Таката-Ара, проба Квика — Пытеля).

8. Исследование мокроты.

9. Исследование состояния почек.





Глава седьмая

ПОКАЗАНИЯ И ПРОТИВОПОКАЗАНИЯ К ОПЕРАЦИЯМ ПРИ ХРОНИЧЕСКИХ НАГНОЕНИЯХ ЛЕГКИХ

По вопросу о показаниях к различным операциям при нагноительных заболеваниях легких в настоящее время мнения большинства авторов как отечественных, так и зарубежных в основном совпадают. Эти показания определялись в течение многих лет после начала развития легочной хирургии и наибольшее уточнение получили в годы расцвета радикальных операций на легких.

При выработке показаний к операциям хирургов интересуют следующие вопросы: 1) при какой форме заболевания показано хирургическое вмешательство; 2) в какие сроки после начала заболевания показана операция; 3) какие виды вмешательств показаны при различных формах заболевания и при различном характере местных нарушений; 4) в какой степени общее состояние больного отражается на выборе метода лечения; 5) какие общие и местные нарушения являются противопоказаниями к хирургическому вмешательству.

В годы, когда пневмотомия являлась почти единственной операцией, производившейся при заболеваниях легких, хирурги, естественно, не имели еще возможности определить характер операции в зависимости от формы заболевания. Тогда вопрос ставился просто: если имеется гнойник, необходимо его вскрыть и дренировать. Эта задача должна была решаться при помощи сравнительно простой операции — пневмотомии. Однако эта простая операция во многом не оправдала возлагавшихся на нее надежд. Наряду с успешными результатами она давала очень большую летальность и во многих случаях оказывалась неэффективной. Неудачи постигали самых крупных хирургов. Накопленный опыт по применению пневмотомии показывает, что эта операция может быть эффективной далеко не при всех формах гнойных заболеваний легких и что успех операции во многом зависит от формы заболевания, его длительности и общего состояния больного.

Эти мысли довольно четко сформулировал И. И. Греков на XVI съезде российских хирургов (1924): «Технически операция в общем проста, опасность операции сильно преувеличена, благоприятные исходы

операции менее зависят от искусства оператора, чем от запущенного случаев, неправильности их выбора и от запоздалого вмешательства у неизлечимых больных». К этим правильным выводам хирурги пришли в результате длительного опыта, пережив много неудач и разочарований.

Еще в 1894 г. М. Б. Фабрикант в своей работе наметил формы заболеланий, при которых показана пневмотомия, и правильно ставит вопрос о сроках операции. Он считает, что пневмотомия показана при эхинококке, абсцессе и гангрене легкого. Вместе с тем исход бывает тем благоприятнее, чем раньше производится операция. По мнению Реклю (Rechis, 1895), операция пневмотомии показана при эхинококке, абсцессе и гангрене легкого. При бронхоэктазии эта операция, по его мнению, является паллиативной. Он также настаивает на своевременности производства легочных операций. В. П. Зеренин в 1899 г. уже пришел к выводу, что при бронхоэктазиях следует иссекать всю долю легкого. К такому же заключению пришли Д. С. Померанцев (1899), Н. В. Яблочков (1899), К. Сапежко (1899), И. А. Щеголей (1902) и др. Эти авторы считают, что при бронхоэктазии пневмотомия может дать положительный эффект только в наиболее благоприятных случаях, в частности при больших менгетчатых бронхоэктазах. Они указывают, что при абсцессе легкого операция дает тем лучший эффект, чем раньше она произведена.

По мнению А. А. Опокина (1907), пневмотомия должна быть произведена сразу же, как только диагностирован абсцесс. Вовремя сделанная операция — лучшая гарантия успеха. Он считает, что при бронхоэктазии пневмотомия дает малоудовлетворительные результаты, в этих случаях показана резекция.

В последующих работах большинство авторов в общем присоединяются к высказанным взглядам. И. И. Греков (1925) писал, что пневмотомия показана при одиночном сформировавшемся гнойнике легкого, а также при наличии нескольких полостей при условии близкого их расположения одна к другой. Тех же взглядов придерживались 10. И. Зак и М. И. Ойфебах (1930).

Н. Н. Бурденко в 1930 г. в статье, помещенной в Большой Медицинской Энциклопедии, касаясь вопросов хирургического лечения гнойных процессов в легких, указывал, что успех хирургического вмешательства, кроме сроков, зависит от формы гнойника, от легкости доступа к нему. В этой же работе он отметил, что при бронхоэктазии показано вскрытие изолированных одиночных полостей, но самое радикальное в этих случаях — удаление пораженной доли. В. В. Лавров и В. Я. Фридкин (1938) пришли к выводу, что показания к пневмотомии должны быть расширены в случаях диффузных поражений с мало-выраженными деструктивными изменениями. П. Д. Архангельский (1952) считает пневмотомию методом выбора, за исключением случаев бронхоэктазии и множественных абсцессов, при которых показана более радикальная операция.

С другой стороны, ряд авторов значительно суживают показания к пневмотомии, ограничивая их случаями острых нагноений или поверхностной локализацией. А. И. Миронов (1938—1940) считает пневмотомию показанной только в первые 3 месяца заболевания. И. М. Поновян (1940) показанием к операции считает периферическое расположение

гнояника. Ф. Г. Углов (1950) ограничивает применение пневмотомии острым нагноением.

В 1947 г. П. А. Куприянов и Л. С. Беккерман опубликовали данные наблюдений над 325 больными с абсцессами и гангреной легких. Из них 221 лечился терапевтическими методами и 104 были оперированы. На основании изучения этого материала авторы пришли к заключению, что «пневмотомия не является устарелым методом лечения, она показана при ранних гнойных и ограниченных гангренозных процессах, не сопровождающихся значительными изменениями легочной ткани. В случаях же, когда у больных имеются обширные гангрены, застарелые и множественные абсцессы и абсцедирующие бронхоэктазии, могут принести пользу только обширные оперативные вмешательства — резекция легкого, лобэктомия, пневмоэктомия». Авторы указывают, что у больных, которые находятся в тяжелом состоянии интоксикации, может дать надежду на успех широкая пневмотомия.

Большинство современных зарубежных авторов очень сдержанно относятся к пневмотомии, а некоторые высказываются против нее, в пользу более радикальных операций [Метей (Mathey, 1950), Бианкибана, 1950, и др.].

Что касается сроков производства операции, то в этом уже с давних пор в мнении всех авторов существует полное единство. Операцию рекомендуют делать как можно раньше, после того как выясняется, что терапевтическое лечение оказывается неэффективным. Одни авторы при этом подчеркивают опасность утяжеления общего состояния больного, а другие основную опасность видят в росте местного деструктивного процесса и в склерозировании легочной ткани, что делает операцию пневмотомии уже не показанной. С. И. Спасокукоцкий (1931) предлагал производить эту операцию в срок от 6 до 8 недель от начала заболевания, Б. Э. Линборг (1938) — от 4 до 8 недель. Борде (Bordet, 1932), суммировав мнение французских хирургов, установил срок от 6 до 8 недель, Гэдблом (Hedblom, 1933) — от 8 до 12 недель. Ф. Г. Углов (1950) предлагает оперировать в сроки от 8 до 10 недель от начала заболевания, П. А. Куприянов (1947) — от 8 до 12 недель. С. И. Спасокукоцкий считал, что указанный им срок от 6 до 8 недель является предельным и нужно стараться его сократить. Б. Э. Линберг (1938) подчеркивал, что острые абсцессы, не поддающиеся терапевтическому лечению, должны оперироваться раньше указанного срока.

Таким образом, в настоящее время применение пневмотомии ограничено острыми абсцессами и гангреной. Отдельные авторы несколько расширяют показания к ней, применяя ее при некоторых формах хронических нагноений, а также как паллиативную операцию при обширных деструктивных процессах, сопровождающихся общим тяжелым состоянием больного. Что же касается других форм нагноительных заболеваний легких, то малая эффективность пневмотомии при этих заболеваниях отмечена еще в конце прошлого столетия. Уже тогда возникли предложения производить в таких случаях радикальные операции* в виде резекции части доли или удаления всей доли — операции, полностью удаляющие болезненный очаг. Однако на практике эти операции еще много лет не получали распространения, так как отдельные хирурги отмечали очень высокую смертность. Зауэрбрух на XXIII швей-

царском съезде хирургов в Локарно (1936), указывая на лобэктомию как на операцию выбора при бронхоэктазии, отметил, что эта операция заманчива, но трудна. Бруннер (Brunner) в своем докладе на том же съезде считал пневмотомию показанной при абсцессе и гангрене легкого, а при бронхоэктазии, но его мнению, показана пневмоэктомия. Но, признавая теоретически несомненную обоснованность и преимущество лобэктомии при бронхоэктазиях, многие авторы в связи с неблагоприятными результатами этой операции пытались пойти по пути внедрения технически более простых операций. И. И. Греков (1925) предлагал при диффузно распространенных формах нагноений производить торакопластику, экстраплевральную пломбировку или френикоэкзерез. А. Д. Прокин (1924) при бронхоэктазиях считал показанными следующие операции: френикоэкзерез, торакопластику, интраплевральную тампонаду большой доли, резекцию доли. А. Т. Лидский в 1937 г. одним из наиболее ценных методов при хронических абсцессах считал экстраилевральную пломбировку.

Только в 30-х годах XX века в связи с усовершенствованием техники резекции и удаления доли легкого, а затем и целого легкого эти операции стали методом выбора при хронических нагноениях легкого. Сергент (Sergent) на XLV съезде Французского хирургического общества в 1936 г. отметил, что при абсцессах легкого, если не упущено время, достаточно пневмотомии или частичной резекции. Бронхоэктазии, по его мнению, требует лобэктомии или пневмоэктомии. Б. Э. Линберг (1937), отмечая, что пневмотомия при бронхоэктазиях не давала успеха, считает наиболее эффективной операцией при этих заболеваниях лобэктомию. В 1939 г. он указал, что при гангрене легкого лобэктомия дает выздоровление только в единичных случаях, и считал ее показанной при хронических абсцессах в нижних долях с развившимися вторичными бронхоэктазиями и при множественных абсцессах.

В 1938 г. С. И. Спасокукоцкий указал, что «пневмотомия успешна в тех случаях, когда воспалительный процесс свеж, нет стойких бронхоэктазов и тяжелых фиброзных изменений, превращающих легкое, по определению Грекова, в неспадающую ткань, напоминающую пчелиные соты...; неудовлетворительные результаты пневмотомии при запущенных и хронических нагноениях легкого поставили на очередь вопрос о введении в практику более радикальной операции—пневмоэктомии, которая в настоящее время осторожно, но уверенно прокладывает себе путь и с успехом применяется при нагноениях легкого».

Дальнейшее развитие легочной хирургии и изучение результатов операций подтвердили, что пневмотомия при хроническом нагноении легкого не дает достаточно положительного эффекта. Результаты лобэктомии были значительно лучше. В этом отношении интересна работа Линдскога (Lindskog, 1944). По его данным, пневмотомия, произведенная 23 больным с хроническим нагноительным процессом в легких, дала 20% излечения и 28% летальности. При резекции легких при этом заболевании, сделанной 24 больным, летальность составила 12,5%, полное излечение достигнуто в 50% случаев. А. В. Герасимова (1951) пишет, что при хронических нагноениях пневмотомия редко помогает. При хроническом нагноении основным методом лечения она считает лобэктомию, билобэктомию или пневмоэктомию. Эти операции, по ее мнению,

показаны при множественных абсцессах, осложненных легочным кровотечением. Большинство зарубежных авторов, как указано выше, являются сторонниками радикальных методов операции при легочных нагноениях, все более суживая область применения пневмотомии.

Таким образом, в настоящее время твердо установленными показаниями к радикальным операциям при нагноительных процессах легких могут считаться все случаи хронических нагноений, включающие хронические абсцессы как единичные, так и множественные, и хронические нагноения, осложненные бронхоэктазией. Отдельные авторы, кроме того, считают ограниченно показанной эту операцию при распространенной гангрене легкого.

По мере распространения радикальных операций на легких, на основе анализа причин осложнений и летальных исходов после этих операций, в хирургической литературе уточняются и противопоказания к ним. Эти противопоказания определяются в зависимости как от распространенности местного процесса, так и от общего состояния больного, его возраста, состояния различных органов и систем.

Бойс (Bouse, 1950) считает возможной радикальную операцию при бронхоэктазии только тогда, когда процесс локализован: 1) в одной доле легкого; 2) в средней и нижней долях правого легкого; 3) в нижней доле и в *lingula* слева; 4) во всех долях одного легкого; 5) в двух долях правого легкого и в одной доле левого легкого одновременно; 6) в одной доле в каждом легком.

Б. Э. Линберг (1950), отмечая, что общее тяжелое состояние больного является противопоказанием для производства радикальных операций, в качестве критерия при определении состояния больного берет данные исследования основного обмена, белка и газов крови. Он считает операцию противопоказанной при основном обмене меньше 20%, содержании белка крови меньше 6%, при пробе Квика за 2 часа — 50%, за 4 часа — 75%, гипоксемии ниже 80% и гемоглобине ниже 40-50%.

В. И. Стручков (1958) указывает, что при хронических нагноительных процессах в легких радикальное хирургическое вмешательство не показано при двустороннем поражении, когда с одной стороны поражено все легкое или большая его часть, а с другой — хотя бы одна доля, при резком нарушении сердечной деятельности с явлениями декомпенсации, тяжелом амилоидозе паренхиматозных органов.

В целом, по данным большинства авторов, в зависимости от указанных выше причин, противопоказания к радикальным операциям распространяются на 30—50% всех больных с хроническими нагноениями легких.

Опыт нашей клиники по лечению хронических нагноений легких дает возможность обосновать тактику хирурга при выработке показаний и противопоказаний к различным операциям на легких. Установление показаний и противопоказаний к различным операциям при хронических нагноениях легких является завершающим этапом после проведения тщательного клинического обследования. Как было показано выше, обследование этих больных в настоящее время включает сложный комплекс различных клинических и лабораторных методов. Наши исследования показали, что для правильной оценки состояния больных с ле-

точными нагноениями необходимо учитывать все данные обследования в их комплексе.

При выборе того или иного метода лечения хронических нагноений легких, естественно, следует учитывать как общее состояние больного, степень его интоксикации, так и характер и распространенность поражения легкого. Наряду с этим при решении вопроса о хирургическом лечении необходимо учитывать состояние сердечно-сосудистой системы и других органов.

Методы лечения при нагноениях легких делятся на консервативные и оперативные. Консервативные методы лечения нагноений легких описаны выше, в главе, касающейся лечения острых нагноений легкого. В отношении лечения хронических нагноительных процессов легких следует признать твердо установленным тот факт, что консервативная терапия не имеет самостоятельного значения. Она широко применяется для укрепления общего состояния больного и санации бронхиального дерева, т. е. является важнейшим элементом предоперационной подготовки и послеоперационного лечения больного.

Как было изложено выше, через всю историю развития легочной хирургии красной нитью проходит требование хирургов передавать им больных с абсцессами легких как можно раньше, в остром периоде, когда местно еще не выражены явления склероза и когда общее состояние больного допускает сложное хирургическое вмешательство. Это было признано и терапевтами. Выполнение этого требования должно было привести к тому, что к хирургам все меньше поступало бы больных с распространенными деструктивными процессами в легких и все меньше было бы отказов от операции в связи с тяжелым состоянием больного. Однако на деле мы стоим сейчас перед иным, совершенно парадоксальным явлением. В период наибольшего расцвета легочной хирургии выявляется как раз обратная тенденция: с каждым годом в хирургическую клинику все меньше поступает больных с острыми нагноительными процессами в легких и в то же время не уменьшается число больных с хроническими нагноениями и к тому же настолько запущенными, что радикальная операция иногда становится невозможной.

Хирурги овладели техникой радикальных операций, дающих возможность путем удаления доли и целого легкого излечить порой самый тяжелый процесс. В то же время в самых запущенных случаях часто блестяще выполненные радикальные операции дают высокую летальность или значительное число осложнений.

В последние годы крупные изменения произошли в лечении больных с нагноительными процессами легких в начальном периоде заболевания — в стадии консервативного лечения у терапевтов. Широкое применение антибиотиков привело к тому, что картина острого нагноительного процесса стала более смазанной, процесс протекает в более легкой форме. Часто больные выписываются из терапевтической клиники с недолеченным нагноительным процессом. Врач и больной успокаиваются, проходят месяцы, и только новая вспышка обнаруживает, что процесс продолжал развиваться и перешел в запущенную хроническую форму. Все больные, поступившие к нам с хроническим нагноительным процессом в легких, в прошлом получили несколько курсов лечения пенициллином в стационаре, каждый раз с более или менее выраженным улучшением.

Все сказанное ставит перед врачами как хирургами, так и терапевтами важную задачу: по-новому пересмотреть свою тактику в лечении больных с нагноительными процессами в легких. Нужно помнить, что ни в какой степени не меняется старая установка, требующая срочной передачи этих больных хирургам, если терапевтическое лечение не дает эффекта. Но в новых условиях, в эру антибиотиков при оценке состояния больных перед врачами ставятся более высокие требования. Следует менее доверчиво относиться к кажущемуся благополучию таких больных, более тщательно проводить обследование. Мы считаем необходимым у больных с нагноительными процессами легкого в период консервативного лечения, несмотря на снижение температуры и уменьшение количества мокроты, повторно производить рентгенологическое исследование и тщательно следить за морфологическим и биохимическим состоянием крови. Малейшие нарушения этих показателей, говорящие о развитии деструктивного процесса, должны быть сигналом, требующим передачи таких больных хирургу. Всякий больной с нагноением легкого, как только установлен диагноз, должен передаваться хирургу. Нужно объединить в одних руках лечение этих больных. Только тогда можно быть уверенным, что больным с этими тяжелыми заболеваниями будет оказана своевременная хирургическая помощь.

Таким образом, результат хирургического лечения нагноительных заболеваний легких зависит от состояния больного, обусловленного тяжестью заболевания. Все авторы отмечают, что исход хирургического лечения тем хуже, чем более запущено заболевание. Б. Э. Линберг указывает, что наилучший результат дают операции при бронхоэктазиях во второй стадии и значительно худший — в третьей стадии. Больных в первой стадии заболевания обычно не оперируют.

Несмотря на то что у тяжелобольных (в третьей степени по тяжести, согласно нашей классификации) исход хирургического вмешательства наихудший, опыт нашей клиники показывает, что это обстоятельство не должно являться поводом для отказа от операции. Для такого больного, у которого терапевтические методы лечения не дают эффекта, операция является единственной надеждой на спасение. Общим правилом должно быть положение, по которому хирургическому лечению должны подлежать все формы хронических нагноений легких независимо от тяжести заболевания.

Основным методом лечения хронических нагноений легких является хирургическое лечение. В литературе описано большое число хирургических методов лечения хронических нагноений легких. Многие из этих методов, в частности такие, как френикоалкоголизация, френикоэкзрез, торакопластика, в настоящее время имеют только исторический интерес. Применяемые методы хирургического лечения хронических нагноений легких могут быть разделены на две группы: паллиативные и радикальные.

К паллиативным методам лечения следует отнести перевязку сосудов легкого и пневмотомию как в обычном ее виде, так и в расширенной модификации. К радикальным операциям относятся операции, при которых полностью удаляется пораженная часть легкого. В соответствии с размером удаляемой части легкого применяются следующие виды резекции легкого:

- 1) клиновидная резекция;
- 2) удаление одного или нескольких сегментов;
- 3) удаление одной или двух долей;
- 4) удаление целого легкого;
- 5) удаление сегментов или долей обеих легких;
- 6) комбинированные операции — удаление доли с одним или несколькими сегментами другой доли.

Определяя показания к операции у больных хроническими нагноениями легких, хирург должен в каждом отдельном случае решить не только общий вопрос о показаниях или противопоказаниях к радикальной операции, но также избрать наиболее радикальный метод вмешательства с максимальным щажением здоровой легочной ткани. Ставя в основу при выборе метода хирургического лечения при хронических нагноительных процессах легких радикальные методы операций, необходимо правильно оценить и роль пневмотомии, особенно расширенной пневмотомии, которая имеет большое значение в тех случаях, в которых по характеру процесса или по общему состоянию больного радикальная операция или технически невозможна, или непереносима для больного. Эти два типа операций нельзя противопоставлять друг другу, каждая из них имеет свой круг показаний и вместе с тем существует область, где они сочетаются друг с другом.

Радикальные операции — сегментэктомия, лобэктомия, билобэктомия и пневмоэктомия — показаны как основные операции при хронических нагноениях легких. Пневмотомия может быть рекомендована как дополнительная или паллиативная операция при всех формах хронических нагноений легких, когда радикальное вмешательство по каким-либо причинам невозможно.

Показания к различным операциям на легких ставятся в зависимости как от формы заболевания, так и от протяженности процесса и от тяжести общего состояния больного. При поражении одного сегмента доли легкого бесспорно показана сегментэктомия, но, к сожалению, нам очень редко приходилось наблюдать в хирургической клинике столь ограниченный гнойный процесс. В. И. Стручков указывает, что в настоящее время сегментарная резекция составляет 2—3% всех радикальных операций и послеоперационный период у этих больных протекает тяжело. В начале своей работы мы дважды при кажущемся ограниченном процессе произвели клиновидную резекцию и получили осложнения в послеоперационном периоде. Приводим историю болезни одного из этих больных.

Больной С-в, 22 лет, поступил в факультетскую хирургическую клинику II Московского медицинского института 12/II 1951 г. с жалобами на боли в правой половине грудной клетки, кашель с мокротой до 100 мл в сутки, периодические кровохарканья. В 10-летнем возрасте перенес воспаление легких. С тех пор оставался небольшой кашель. В январе 1947 г. было обострение заболевания, по поводу которого больной находился в больнице в течение 2 месяцев. С этого времени оставался кашель с мокротой, количество которой доходило до 100 мл. В январе 1950 г. было кровохарканье, по поводу которого больной находился в больнице в течение месяца. Самочувствие его улучшилось, но в январе 1951 г. вновь было кровохарканье, выделилось до 150 мл мокроты с кровью.

Общее состояние больного при поступлении удовлетворительное. В области грудной клетки, справа, по средней подмышечной линии отмечается приглушение перкуторного звука от IV ребра и книзу. Дыхание в этой области ослаблено, про-

слушиваются сухие хрипы. Сзади справа перкуторный звук ясный, легочный, дыхание везикулярное. Частота дыхания 18 в минуту. Границы сердца в пределах нормы, тоны ясные, чистые. Пульс 82 удара в минуту, удовлетворительного наполнения, ритмичный. Артериальное давление 120/85 мм ртутного столба, венозное — 80 мм водяного столба. Скорость кровотока в большом круге кровообращения 12 секунд. Проба с задержкой дыхания на вдохе 50 секунд.

Со стороны органов пищеварения, мочеполовой и нервной системы патологических изменений не обнаружено.

Рентгенологически (14/II): справа, латерально на уровне второго межреберья определяется округлая полость с фестончатыми очертаниями размером 4x5 см без горизонтального уровня жидкости и без выраженной воспалительной инфильтрации вокруг. На остальном протяжении легочная ткань прозрачна, корни уплотнены, диафрагма хорошо подвижна, синусы свободны. На бронхограмме 22/II определяется выполненная контрастом полость (описанная выше) и неизмененные бронхи правого легкого (рис. 39, 40).

Анализ крови (13/Н): НЬ 88%, эр. 5 340 000, цветной показатель 0,88, л. 6400, э.1%, п. 6%, с. 51%, лимф. 33%, мои. 9%; РОЭ 3 мм в час. Анализ мокроты (13/Н): желтоватая, тягучая, гнойно-слизистая. Лейкоциты сплошь покрывают поле зрения. Эритроциты свежие и измененные 10—15 в поле зрения. Эпителий плоский и альвеолярный в незначительном количестве. При посеве мокроты от 21/II обнаружен рост зеленошагкого стрептококка и катарального микрококка. Реакция Вассермана (13/II) отрицательная. Реакция Манту слабо положительная. Анализ мочи (13/Н): удельный вес 1023, лейкоцитов 3—4 в поле зрения, плоский эпителий в небольшом количестве.

Диагноз: хроническое нагноение верхней доли правого легкого с бронхоэктазами. Степень по тяжести вторая.

Операция (3/III) — под местной инфильтрационной анестезией 0,25% раствором новокаина с предварительной правосторонней ваго-симпатической блокадой произведена частичная резекция верхней доли. Переднебоковым разрезом по четвертому межреберью вскрыта грудная полость. При ревизии легкого отмечено, что междолевая щель между верхней и средней долями запаена, имеется большое количество плотных и рыхлых спаек в латеральном отделе верхней доли. Большим количеством спаек верхняя доля припаяна к задней грудной стенке. Они частью рассечены, частью разделены тупо. В латерально-переднем отделе легочная ткань верхней доли изменена, она более темного цвета. При пальпации этот участок уплотнен. На остальном протяжении легочная ткань не изменена. Произведена резекция измененного участка легкого. Наложены зажимы и участок доли клиновидно иссечен. Бронхи ушиты шелковыми лигатурами. Непрерывным шелковым, а затем кетгуттовым швом обшиты края легкого. Крайние швы связаны таким образом, что сближены края резецированного легкого и затем наложено по три серо-серозных шва с обеих сторон. Плевральная полость осушена, в нее введено 200 000 ЕД пенициллина. Послойно грудная стенка зашита.

При гистологическом исследовании удаленной части легкого обнаружено хроническое нагноение легкого с пневмосклерозом и бронхоэктазами. Имеется много склеротических сосудов.

Послеоперационное течение осложнилось эмпиемой и бронхиальным свищом. Больному была произведена пластика бронхиального свища. В результате наступило выздоровление.

Принципиально резекция легких вне пределов анатомических единиц едва ли может быть оправдана. При клиновидной резекции, даже в пределах здоровой легочной ткани, в послеоперационном периоде, естественно, возникает реактивное воспаление легочной ткани, которому содействует нередко возникающая имбибиция кровью этого участка легкого. Все это создает условия для возникновения очаговой пневмонии, а при наличии инфекции нередко ведет к расхождению швов и возникновению эмпиемы и бронхиальных свищей. В связи с этим мы считаем, что клиновидная резекция легких не может быть рекомендована даже при ограниченном поражении. В этих случаях показана резекция в пределах анатомических границ сегментов. При локализации

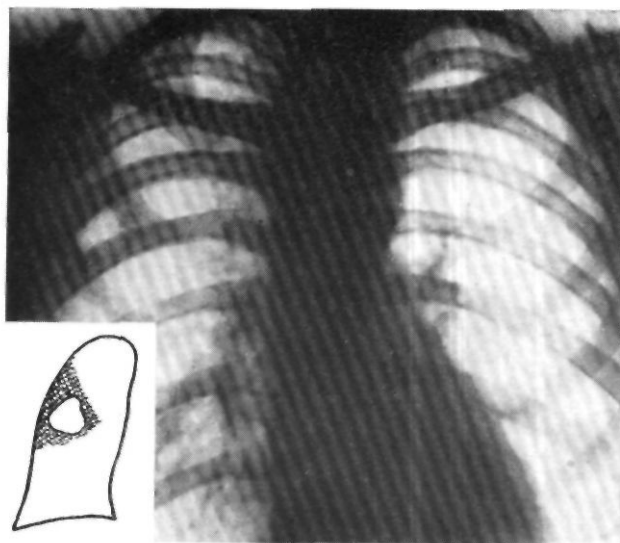


Рис. 39. Рентгенограмма больного С-ва. Справа, латерально, на уровне второго межреберья, определяется округлая полость с фестончатыми очертаниями размером 4 х 5 см без горизонтального уровня жидкости и без выраженной воспалительной инфильтрации вокруг.

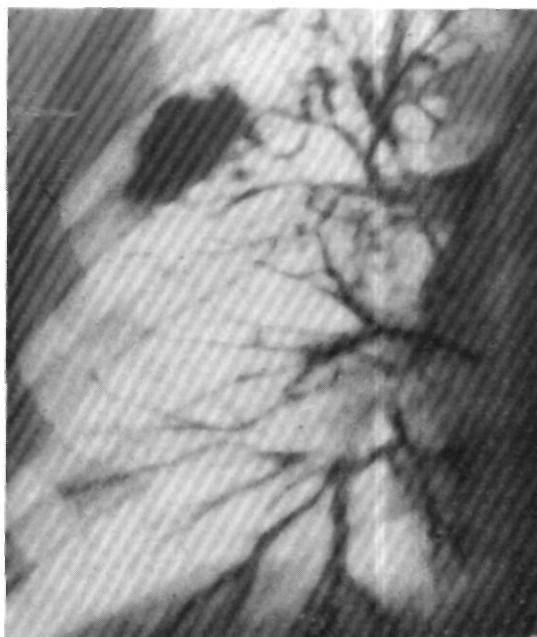

Рис. 40. Г>ронхограмма больного С-ва. Определяется выполненная контрастным веществом полость (описанная выше) и неизменные бронхи правого легкого.

процесса в пределах доли показана лобэктомия, при большем распространении процесса — билобэктомия или пневмоэктомия.

Согласно нашим наблюдениям, больные с хроническими нагноениями легких, общее состояние которых может быть оценено как удовлетворительное (вторая степень по тяжести, согласно нашей классификации), хорошо переносят радикальные операции. Тем более это относится к больным в состоянии первой степени тяжести, но они в хирургическую клинику, как правило, не поступают.

За последние 15 лет в клинике оперировано 75 больных, состояние которых было удовлетворительным и которые по тяжести были отнесены ко второй степени.

Распределение по методам операции и исходам хирургических вмешательств показано в табл. 2.

Таблица 2

Исходы хирургического лечения больных хроническим нагноением легких при второй степени тяжести заболевания

Операция	За 1945—1951 гг.		За 1952—1959 гг.	
	всего операций	умерло	всего операций	умерло
	19	1	11	—
	8	2		—
	21			
Перевязка сосудов	1		10	
Перевязка корня легкого	4			
	2			
Итого	50	3	25⁴	—

Из 75 оперированных больных умерло 3; смерть их не зависела от тяжести состояния, а явилась следствием дефектов оперативной техники и обезболивания. Эти дефекты относятся к периоду освоения хирургии легких в нашей стране.

Раздел легочной хирургии, относящийся к лечению больных с хроническими нагноениями легких, которые по общему состоянию относятся к третьей степени тяжести заболевания, является наиболее сложным и вместе с тем наиболее важным. Можно сказать, что по существу здесь сосредоточены все основные трудности хирургии гнойных заболеваний легких. Эти больные наиболее многочисленны; они поступают в клинику в наиболее тяжелом состоянии, обследование их представляется наиболее сложной задачей, требующей широкого применения современных методов изучения физиологических функций организма. Наконец, исходы лечения этих больных далеко не всегда благоприятны. Именно для этой группы больных особенно важно точно определить показания и противопоказания к операции.

Тяжесть состояния этих больных зависит от дальнейшего развития и утяжеления нагноительного процесса. Прежде всего распространяется местный процесс. Увеличивается зона гнойного расплавления и склерози-

рования легочной ткани, уменьшается дыхательная поверхность легких, хотя это еще мало сказывается на функции внешнего дыхания благодаря значительным резервам и включению адаптационных механизмов. Вследствие значительного склерозирования легочной ткани и затруднения кровотока в малом круге процесс из стадии легочной недостаточности переходит в стадию легочно-сердечной недостаточности. Одновременно начинает сказываться длительная и подчас тяжелая интоксикация. Нарастают нарушения нервно-мышечного аппарата сердца и дегенерация паренхиматозных органов.

Значительно выражены гемодинамические сдвиги: отмечается частый пульс, пониженное артериальное давление, повышенное или пониженное венозное давление, замедленная скорость кровотока в большом и малом кругах кровообращения, значительная одышка, низкие цифры пробы с задержкой дыхания. Все это указывает на значительную степень легочно-сердечной недостаточности. Подтверждением этому служат и электрокардиографические показатели, указывающие на функциональную неполноценность миокарда в виде появления синусовой тахикардии, увеличения длительности систолы и соответствующего увеличения систолического показателя. У многих больных выражена правосторонняя блокада. Во всех тяжелых случаях имеет место гипоксия, но несмотря на значительный деструктивный процесс в легких, она является больше результатом интоксикации. В третьей степени нагноительного процесса на первом месте стоит тканевая гипоксия, затем гипоксическая и гемическая.

Внешний вид больных указывает на общую интоксикацию: вялость, бледность кожных покровов, некоторая пастозность, липкий пот. Пальцы изменены в виде «баранных палочек». Наблюдается мучительный постоянный кашель с гнойной, гнилостной мокротой в значительном количестве. При перкуссии в области поражения отмечается притупление перкуторного звука с ослабленным, иногда бронхиальным дыханием и большое количество влажных хрипов.

Рентгенологически пораженная доля затемнена и на фоне затемнения видны очаги просветлений. При хроническом нагноении с бронхоэктазами контрастное исследование бронхиального дерева может не дать положительного результата, так как большое количество мокроты закупоривает бронхи. Содержание гемоглобина, количество эритроцитов понижены, отмечается высокий лейкоцитоз, высокая РОЭ. Значительно выражен сдвиг влево формулы белой крови. У большинства больных в моче обнаруживается белок. Страдает функция печени.

За период с 1945 по 1959 г. в клинике имени С. И. Спасокукоцкого было оперировано 189 больных, состояние которых можно отнести к третьей степени по тяжести заболевания. Распределение их по методам и исходам операций показано в табл. 3.

Значительная летальность в этой группе больных, помимо того, что большинство случаев смерти относится к начальному периоду развития легочной хирургии в нашей стране (48 из 56 умерших больных были оперированы в 1945—1951 гг.), может быть отчасти объяснена тем, что мы очень редко отказывали в оперативном пособии больным с нагноительным процессом легких, в том числе и больным, которым из-за безнадежности их состояния было отказано в других лечебных учреж-

Таблица 3

Исходы хирургического лечения больных хроническими нагноениями легких при третьей степени тяжести заболевания

Операция	За 1945—1951 гг.		За 1952—1959 гг.	
	всего операций	умерло	всего операций	умерло
	12 ¹	3	6	
	9	7	3	
	20	12	63	8
Перевязка сосудов.....	24	5		
Перевязка корня легкого	46 ²	21	10	
Итого	107	48	82	8

¹ Из них 4 больным производились повторные операции удаления оставшейся части легкого.

² Из них одному в последующем была произведена пневмоэктомия.

денях. Даже двустороннее поражение не служило противопоказанием к операции, и только заболевания сердца с явлениями декомпенсации заставляли иногда воздерживаться от нее.

Наличие хронического нагноительного процесса у этих больных требует радикального хирургического вмешательства чаще всего в виде пневмоэктомии, так как тяжесть общего состояния обычно сочетается со значительной протяженностью процесса. Вместе с тем возникает ряд противопоказаний, зависящих от общей интоксикации больных, дегенеративного поражения паренхиматозных органов и расстройства органов сердечно-сосудистой системы. При наличии противопоказаний к радикальным операциям и невозможности вывести больного из тяжелого состояния методами консервативной терапии, его все же не следует оставлять без хирургической помощи. В этих случаях может быть применена простая или расширенная пневмотомия как паллиативная операция, часто выводящая больного из тяжелого состояния и в дальнейшем дающая возможность произвести радикальное вмешательство. Это может иллюстрировать следующий пример.

Больной Ш-в, 24 лет, поступил в факультетскую хирургическую клинику II Московского медицинского института 3/ХП 1951 г. с жалобами на одышку, боли в правой половине грудной клетки, кашель с гнойной мокротой, количество которой доходило до 1 л в сутки.

Болен с 27/1 1951 г., когда появилось общее недомогание, головная боль и боли в правой половине грудной клетки, температура повысилась до 39,2°. 1/П появился кашель с гнойной мокротой, в которой была примесь крови. Больного госпитализировали, был установлен диагноз абсцесса правого легкого. В течение последующего времени состояние его то улучшалось, то ухудшалось. Оставался кашель с гнойной мокротой, количество которой колебалось от 300 мл до 1 л, часто повторялись кровохарканья. Сульфаниламид- и пенициллинотерапия не давали положительного эффекта.

Общее состояние больного при поступлении тяжелое. Кожные покровы имеют желтоватый оттенок, лицо одутловатое, губы и видимые слизистые слегка цианотичные, ногтевые фаланги изменены в виде «барабанных палочек». При осмотре грудной клетки определяется отставание правой половины при дыхании. Паль-

пация грудной клетки справа болезненна. Значительное укорочение перкуторного звука на всей поверхности правой половины грудной клетки как спереди, так и сзади. Дыхание ослабленное, жесткое, с большим количеством разнокалиберных сухих и влажных хрипов. Число дыханий 40 в минуту.

Правую границу сердца определить не удается из-за притуплений в правой половине грудной клетки. Левая и верхняя границы нормальные. Тоны сердца приглушены. Пульс 60 ударов в минуту, удовлетворительного наполнения, рит-

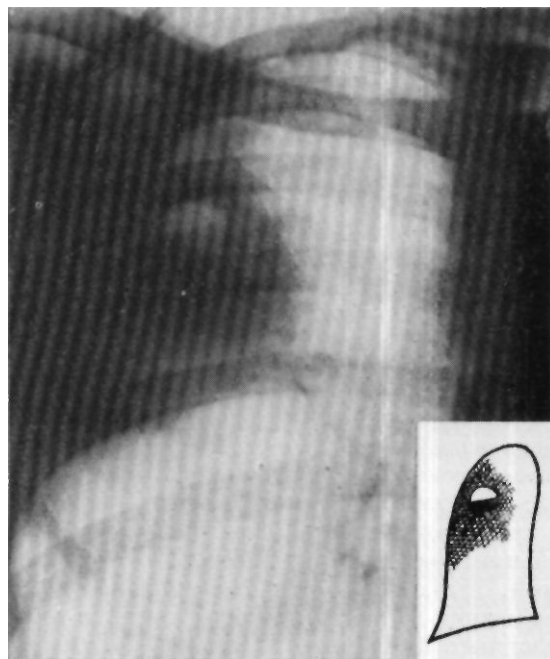


Рис. 41. Рентгенограмма больного Ш-ва. Справа, соответственно верхней доле, определяется интенсивное неомогенное затемнение с четкой нижней границей. На фоне затемнения видна полость с горизонтальным уровнем жидкости.

мичный. Артериальное давление 115/70 мм ртутного столба; проба с задержкой дыхания на вдохе — 18 секунд, на выдохе — 13 секунд.

Со стороны органов пищеварения и нервной системы патологических изменений не определяется.

Рентгенологически (7/ХП): справа, соответственно заднему сегменту верхней доли, определяется интенсивное, неомогенное затемнение легочной ткани с четкой нижней границей. На фоне затемнения видны округлые просветления различной величины с горизонтальными уровнями жидкости. На остальном протяжении легочная ткань прозрачная (рис. 41).

Анализ крови (4/ХП): НЬ 61%, эр. 4 060 000, цветной показатель 0,76, л. 9000, э. 5%, п. 4%, с. 73%, лимф. 16%, мои. 2%; РОЭ 59 мм в час. Анализ мокроты: тягучая, желтоватая, лейкоциты покрывают почти все поле зрения; эритроциты свежие и измененные 0—5 в поле зрения; эпителий плоский, в небольшом количестве. Анализ мочи (4/ХП): удельный вес 1022, реакция кислая, белка 0,033%.

Установлен диагноз хронического нагноения правого легкого с множественными абсцессами и бронхоэктазами, с преимущественным поражением верхней

доли. Ввиду тяжести состояния и резко выраженных явлений интоксикации решено от более детального обследования отказаться и сделать наиболее легко переносимую операцию — пневмотомию.

Операция (8/ХП) — пневмотомия. Анестезия местная 0,5% раствором новокаина. Разрезом справа в подмышечной впадине обнажено III и IV ребра. Они подиакостнично резецированы на протяжении 8 см. Так как обнаружено, что нет сращений плевральных листков, решено операцию вскрытия гнойника в легком отложить на второй этап. В рану введены марлевые тампоны. На 7-й день после операции тампоны обильно промокли гноем, прорвалась полость в легком. Состояние больного заметно улучшилось, количество мокроты сократилось до 250 мл в сутки. Венозное давление 90 мм водяного столба, артериальное — было 120/80 мм ртутного столба. Скорость кровотока в большом круге кровообращения 12 секунд, в малом круге — 6 секунд. Проба с задержкой дыхания на вдохе 05 секунд, на выдохе 40 секунд.

Электрокардиограмма: зубцы P_1 , P_2 , P_3 умеренно выражены, интервал $P-Q = 0,18$ секунды, вольтаж комплексов QIS_1 , QRS_2 и QBS_3 достаточный, интервалы $S - 7\lambda$, $S - T_2$, $S - T_3$ изоэлектрические, зубцы T_1 , T_2 , T_3 умеренно выражены. Ритм 85 в минуту. Систолический показатель 50% (норма 43%).

Внешнее дыхание и газы крови: жизненная емкость легких 2600 см³, фактическая жизненная емкость в процентах к «должной» 78, минутный объем вентиляции 7,1 л; коэффициент использования кислорода 31. Основной обмен +14; содержание кислорода в артериальной крови 15 об.%, содержание кислорода в венозной крови 7,4 об.%, артерио-венозная разница по кислороду 7,6 об.%, содержание углекислоты в артериальной крови 39,8 об.%, содержание углекислоты в венозной крови 44,4 об.%, венозно-артериальная разница по углекислоте 4,6 об.%.

Состояние больного после первой операции значительно улучшилось; все показатели обследования стали настолько хорошими, что ему могла быть предложена радикальная операция.

Операция (6/III 1952 г.) — удаление правого легкого. Анестезия местная 0,25% раствором новокаина с предварительной правосторонней шейной ваго-симпатической блокадой и с переходом в последующем на эфирно-кислородный наркоз. Переднебоковым разрезом по третьему межреберью справа вскрыта плевральная полость. Обнаружена плотная, синюшного цвета верхняя доля. Нижняя доля оказалась здоровой. Выделены сосуды верхней доли, они перевязаны с прошиванием их.

При ревизии плевральной полости обнаружено, что нижняя доля по задней своей поверхности плотна. Удалено все легкое методом индивидуальной обработки элементов его корня. Культи бронха после зашивания ее плевризирована. В плевральную полость введен пенициллин и она зашита наглухо. За время операции больному произведено переливание 1700 мл крови.

При осмотре удаленное легкое плотное, особенно верхняя доля. На разрезе имеется несколько полостей, выполненных серыми гнилостными массами. При гистологическом исследовании обнаружены множественные бронхоэктазы с явлениями гнойно-гранулирующего воспаления в стенке бронхов, метаплазией эпителия в многослойный плоский. Вокруг бронхов отмечается развитие соединительной ткани, пронизанной обильными гистоцитарными инфильтратами.

Заключение: хроническое нагноение легкого.

Послеоперационное течение без осложнений. Через день больному производили пункцию плевральной полости — отсасывали жидкость и вводили пенициллин. На 10-й день ему разрешено было ходить. На 12-й день были сняты швы. Рана зажила первичным натяжением. 14/IV больной выписан в хорошем состоянии.

Исходя из изложенных выше показаний, мы резко суживаем противопоказания к хирургическому лечению нагноений легких. В этом плане чаще приходится говорить лишь о противопоказаниях к радикальным операциям. При наличии таких противопоказаний в большинстве случаев, в арсенале хирургических методов лечения еще остается паллиативная операция — пневмотомия, которая может применяться в различных модификациях.

Противопоказаниями к радикальным операциям можно считать следующие:

1) двустороннее поражение легких нагноительным процессом, когда на одной стороне поражено более одной доли; противопоказанием к радикальной операции является также поражение нагноительным процессом целого легкого при неполноценности второго легкого в результате другого заболевания: поликистозного поражения, туберкулеза, эмфиземы или нарушений после ранее произведенной операции;


2) заболевания сердечно-сосудистой системы с явлениями декомпенсации; органические поражения с выраженными нарушениями функции других органов и систем;


3) тяжелая интоксикация, сопровождающаяся различными степенями дегенеративных изменений паренхиматозных органов.

Эти противопоказания носят относительный характер и могут быть временными. Иногда консервативное лечение в периоде предоперационной подготовки может вывести больного из состояния тяжелой интоксикации и сделать возможной радикальную операцию. В ряде случаев такого же результата можно добиться производством пневмотомии в сочетании с консервативным лечением. Противопоказания этого характера, как указано выше, определяются на основании данных тщательного клинического обследования.

Преклонный возраст больного может являться только относительным противопоказанием, а именно как дополнительный решающий фактор, заставляющий отказываться от радикальной операции при остальных неблагоприятных показателях.

Противопоказанием к производству пневмотомии может быть только крайне тяжелое состояние больного с резко выраженной интоксикацией или поражением сердечно-сосудистой системы и других систем с выраженной декомпенсацией, когда любая операция вообще становится невозможной.





Глава восьмая

ПОДГОТОВКА БОЛЬНЫХ К ОПЕРАЦИЯМ ПРИ ХРОНИЧЕСКИХ НАГНОЕНИЯХ ЛЕГКИХ

Как указано выше, при решении вопроса о выборе метода хирургического лечения нагноений легких огромное значение имеет не только точное выявление объема местных поражений в легких, но и определение характера течения процесса и правильная оценка общего состояния больного. Выяснение характера и распространенности местного процесса дает возможность решить вопрос о виде и размерах операции, устанавливать показания к ней; при оценке общего состояния больного выявляют противопоказания, определяют допустимый объем вмешательства.

Деление больных, в зависимости от степени тяжести заболевания, облегчает решение вопроса о выборе метода хирургического вмешательства. Анализ наших наблюдений показывает, что нередко мы вынуждены были ограничиваться паллиативным вмешательством там, где по характеру процесса радикальная операция, если бы она была возможна, могла бы стать действительно излечивающей. Естественно, возникает вопрос о возможности улучшения общего состояния больного и местных изменений в легком консервативным лечением в предоперационном периоде.

Наш опыт, так же как и опыт других авторов, показывает, что такое улучшение состояния больного возможно, и правильным проведением предоперационной подготовки часто удается перевести больных из неоперабельного состояния в операбельное. Мы имели возможность после такой предоперационной подготовки не раз оценить состояние больного как более легкое по степени тяжести. В последующем этим больным с успехом производили радикальные операции.

Основной задачей предоперационного лечения является улучшение общего состояния больного и возможное оздоровление местного очага. В соответствии с этим перед хирургом возникают следующие конкретные задачи:

- 1) воздействие на местный очаг в целях ослабления активности воспалительного процесса;
- 2) борьба с общей интоксикацией организма;

3) повышение общего тонуса и укрепление сердечно-сосудистой системы;

4) нормализация регулирующих функций центральной нервной системы.

Разумеется, невозможно проводить лечение местного очага изолированно. Он служит проявлением общей реакции организма и всегда соответствует общей тяжести заболевания, в связи с чем воздействие на очаг возможно лишь путем воздействия на весь организм. Однако при подготовке к операции возникают некоторые задачи, которые решаются только воздействием на местный очаг. Важнейшей из этих задач является санация бронхиального дерева, что достигается наряду с общим лечением антибиотиками обеспечением дренирования гнойных полостей. Дренаж гнойников, освобождая бронхиальное дерево от скоплений гноя, при соответствующем общем лечении уменьшает общую интоксикацию организма и вместе с тем уменьшает послеоперационные осложнения в виде нагноения культи удаленного легкого или доли, гнойного плеврита, медиастинита и образования бронхиальных свищей.

В нашей клинике большое значение придается дренажу положением. Больной под руководством врача выбирает наилучшее положение, при котором легче выделяется скопившаяся гнойная мокрота, и в последующем принимает это положение несколько раз в течение дня, добиваясь наибольшего отхаркивания мокроты. Этот прием часто значительно улучшает сон больного и благотворно отражается на его самочувствии.

Для борьбы с общей интоксикацией организма и оздоровления очага нагноения все современные авторы придают большое значение лечению антибиотиками. Антибиотики, в частности пенициллин, можно вводить внутримышечно, интратрахеально, интробронхиально и интрителегочно.

Прежде чем перейти к описанию каждого из этих методов, следует указать, что в настоящее время определилось более сдержанное отношение к применению пенициллина в связи с тем, что у больных все чаще обнаруживается пенициллиноустойчивая флора. В этих случаях необходимо воспользоваться другим видом антибиотиков, по отношению к которым у данного больного еще не образовалось устойчивости флоры.

Внутримышечное введение пеницилина обычно проводится тем больным, которые поступают в хирургическую клинику с явлениями обострения процесса. Таким больным назначают по 200 000 ЕД пеницилина через 4 часа.

Интритрахеально пенициллин вводят несколькими методами. Один из них, предложенный и разработанный Е. Г. Гуровой, заключается в том, что антибиотики вводят путем прокола трахеи. Больной лежит на стороне поражения с запрокинутой кзади головой. По передней поверхности шеи на 2—2,5 см ниже перстневидного хряща в один из межхрящевых промежутков вводят иглу, надетую на шприц. В трахею вливают 5—7 мл 5% раствора новокаина, а затем 5—10 мл физиологического раствора с растворенным в нем пенициллином (50 000—100 000 ЕД).

Этот метод не получил широкого распространения вследствие некоторой сложности и возможных осложнений (повреждение хряща, отслойка слизистой оболочки трахеи, прокола задней стенки трахеи). Значительно более прост метод введения раствора пенициллина в трахею через нижненокосовый ход после анестезии 1% раствором новокаина.

Внутритрахеальным методом невозможно подвести раствор пенициллина к очагу поражения, поэтому чаще применяется методика введения его внутробронхиально.

Значительное распространение получил бронхоскопический метод, посредством которого из бронхов пораженного легкого отсасывают гнойное содержимое, а затем вводят раствор пенициллина. Бронхоскопию проводят с интервалом в 4—7 дней, всего 15—20 бронхоскопий на курс лечения. Однако этот метод требует особых навыков и доступен не каждому хирургу, поэтому наиболее распространено введение раствора пенициллина в бронхи больного легкого через резиновый катетер. Последним методом мы часто пользовались в клинике и отмечали при этом положительные результаты.

Производится эта манипуляция следующим образом. Больной усаживается на стул с несколько запрокинутой кзади головой и высунутым языком. Шприцем через носовой ход вводят постепенно, в момент вдоха — 1—1,5 мл 1% раствора дикаина. Через нижний носовой ход в трахею проводят катетер, больного укладывают в положение, которое необходимо для того, чтобы вводимая жидкость попала в бронхи пораженного отдела легкого (на больную сторону с несколько опущенным ножным концом при поражении нижней доли и с несколько опущенным головным концом при поражении верхней доли). Через катетер вводят 0,5—1 мл дикаина или 4—5 мл 5% раствора новокаина, а затем 50 000—100 000 ЕД пенициллина, 5—10 мл физиологического раствора.

В клинике имени С. И. Спасокукоцкого в качестве предоперационной подготовки широко применяется введение в дыхательные пути < аэрозоля пенициллина по описанной выше методике.

Ф. Г. Углов в 1947 г. предложил вводить раствор пенициллина внутрilegeчно в полость гнойника. Он предлагает подобным образом готовить больных к операции и отмечает при этом положительные результаты. Основной опасностью при проведении этой манипуляции может быть воздушная эмболия, но при правильном проведении пункции легкого Ф. Г. Углов и В. И. Стручков, который также пользовался этой методикой, подобных случаев не наблюдали.

Пункцию производят следующим образом. При рентгеноскопии на грудной стенке отмечают место расположения абсцесса. В этой области производят анестезию кожи, подкожной клетчатки и межреберий. Иглой, надетой на шприц с раствором пенициллина, прокалывают грудную стенку до плевры, а затем, осторожно продвигая иглу вперед, стараются вводить раствор пенициллина перед продвижением иглы. При попадании иглы в полость гнойника (поршень начинает двигаться без сопротивления) вводят в нее раствор пенициллина, оставив в шприце 1 мл антибиотика; это количество вводят в ткани, постепенно извлекая иглу.

Для борьбы с общей интоксикацией и повышения тонуса в периоде предоперационной подготовки обязательны повторные переливания крови по 150—225 мл. Переливание крови улучшает самочувствие больных, гематологические и биохимические показатели, белковый состав крови, способствует отграничению очага нагноения и способствует более гладкому течению послеоперационного периода. Большое значение имеет правильное и полноценное питание больного пищей, содержащей доста-

точное количество белка, и особенно предоперационное лечение витаминами.

При наличии нарушений со стороны сердца с явно выраженной тахикардией больному внутривенно вводят 40% раствор глюкозы по 20—40 мл с 0,25 мл 0,05% раствора строфантина.

Пневмоторакс, который в прошлые годы широко применялся в качестве предоперационной подготовки перед радикальными операциями на легких по поводу нагноительных процессов, в последние годы полностью оставлен. Следует указать, что введение воздуха в плевральную полость имеет свои как положительные, так и отрицательные стороны. К положительным относится то, что введенный воздух, поджимая легкое, способствует иногда выбрасыванию содержимого гнойных полостей, дает возможность определить количество и протяженность спаек. Кроме того, больной получает перед операцией возможность приспособиться к дыханию с уменьшенной легочной поверхностью. Состояние его после введения воздуха позволяет судить о скрытой респираторной и кардиоваскулярной недостаточности. Отрицательной стороной пневмоторакса при хроническом нагноении легкого является то, что введение воздуха в плевральную полость может вызвать гнойный плеврит, особенно при периферически расположенных гнойниках легкого. Наложение пневмоторакса не всегда возможно вследствие спаяния плевральных листков.

Никогда не следует забывать о центральной нервной системе больного и о влиянии ее состояния на ход операции и послеоперационного периода. Результат операции тем лучше, чем более спокоен больной, чем больше он верит в благоприятный исход операции. С первого же дня поступления больного в клинику при повышенной возбудимости ему следует назначить бехтеревскую микстуру, внутривенно вводить раствор бромистого натрия (10 мл 10% раствора), а также раствор новокаина (до 10 мл 0,5% раствора).

Операция по поводу нагноения легкого в большинстве случаев производится под местной анестезией. Поэтому в предварительной беседе с больным врач разъясняет ему, как он должен вести себя перед операцией, во время операции и в послеоперационном периоде. Ночь перед операцией больной должен спать спокойно. Для этого ему назначают люминал (0,1 г) или, если это не помогает, под кожу вводят 1 мл 1% раствора морфина. Примером эффективности предоперационной подготовки могут служить следующие больные.

Больной Б-в, 47 лет, поступил в факультетскую хирургическую клинику II Московского медицинского института 24/XI 1951 г. в тяжелом состоянии, с жалобами на боль в левой половине грудной клетки, кашель с гнойной мокротой до 400 мл, общую слабость. Клинико-рентгенологическим исследованием было установлено наличие множественных хронических абсцессов левого легкого без бронхоэктазов. Больной был отнесен к третьей степени по тяжести заболевания. С момента поступления и в течение месяца больному проводилась ингаляция аэрозоля пенициллина и дважды переливалась кровь. После проведенного лечения содержание гемоглобина повысилось на 10%, увеличилось количество эритроцитов на 700 000, повысилось содержание кислорода в артериальной крови с 12,8 до 15,3 об.%, значительно улучшилось общее состояние больного. Это дало возможность 27/XII 1951 г. успешно произвести радикальную операцию — удаление левого легкого.

Больная Я-ч, 20 лет, поступила в факультетскую хирургическую клинику II Московского медицинского института 3/II 1950 г. с жалобами на общую слабость,

кашель с гнойной мокротой до 500 мл в сутки. Общее состояние больной при поступлении тяжелое. Кожа бледная, влажная. Тургор ее понижен. Клинико-рентгенологическим исследованием установлено наличие хронических множественных абсцессов нижней доли правого легкого с бронхоэктазами и выраженным пневмосклерозом. Больная отнесена к третьей степени по тяжести заболевания. С 10/II она ежедневно получала 10% раствор хлористого кальция по 1 столовой ложке 3 раза в день, внутривенно вводился 40% раствор глюкозы по 20 мл с двумя каплями строфанта. С 11/II больная ежедневно получала ингаляции аэрозоля пенициллина, с 23/II ей вводили пенициллин внутримышечно по 200 000 ЕД за сутки. В результате проведенной предоперационной подготовки общее состояние больной значительно улучшилось, уменьшилось количество мокроты (с 500 до 300 мл). Содержание гемоглобина возросло на 11%, цветной показатель с 0,71 возрос до 0,82. Больная прибавила в весе 3 кг. Улучшение состояния больной дало возможность 2/III произвести операцию расширенной пневмотомии с выжиганием пораженного отдела легкого, которая в последующем привела к выздоровлению.

Такова методика подготовки больных к операции на легких, если только предполагаемое вмешательство не является экстренным. Срок подготовки строго индивидуален для каждого больного и зависит от тяжести состояния, степени интоксикации организма. Динамическое наблюдение над больным, повторное исследование крови, мокроты, мочи, артериального давления, газов крови, жизненной емкости дают возможность судить о том, насколько он подготовлен к операции.

Такая подготовка неоднократно давала нам возможность уверенно назначать на операцию больных, которых при поступлении из-за тяжести общего состояния мы считали неоперабельными. Вместе с тем нужно помнить, что не всегда возможно оттягивать срок операции, затрачивая длительное время на предоперационную подготовку больного. Иногда при тяжелом состоянии больного и быстро нарастающей интоксикации приходится ускорять срок операции, отказываясь от длительной предоперационной подготовки. Хирургическое вмешательство в этих случаях часто ограничивается пневмотомией. Эта паллиативная операция сама является как бы подготовкой к последующему радикальному вмешательству.

Глава девятая

МЕТОДЫ РАДИКАЛЬНЫХ ОПЕРАЦИЙ ПРИ ХРОНИЧЕСКИХ НАГНОЕНИЯХ ЛЕГКИХ

При хронических гнойных заболеваниях легких, как правило, показаны радикальные операции.

Большинство хирургов, оперирующих на легких, предпочитают производить эти операции под общим обезболиванием в виде интубационного наркоза с применением релаксантов и управляемого дыхания. Применение местной анестезии при операциях на легких все более суживается. Тем не менее хирурги, хорошо владеющие техникой местной анестезии, получают не худшие результаты, чем хирурги, оперирующие под наркозом.

Применение местного обезболивания, несомненно, и в дальнейшем будет сохранять свое значение либо как самостоятельное обезболивание, либо как подсобное — в виде анестезии рефлексогенных зон при операциях иод наркозом. Наряду с этим при отсутствии специально подготовленных наркотизаторов и современной наркозной аппаратуры местное обезболивание для многих хирургов будет служить единственным методом. В связи с этим мы, описывая обезболивание при операциях на легких, помимо изложения техники наркоза, подробно описываем и технику местной анестезии. Поскольку местная анестезия неотделима от операции, описание ее будет приведено по ходу описания техники операции.

Интубационный наркоз

При операциях на легких, проводимых под наркозом, следует отдать предпочтение интубационному методу. У больных с нагноительным процессом в легких в той или иной степени выражены явления гипоксии, поэтому у них необходимо применять управляемое дыхание с введением смесей, богатых кислородом. Кроме того, интубационный наркоз дает возможность проводить постоянное отсасывание слизи и гноя из верхних дыхательных путей. Этот вид наркоза позволяет при удалении сегментов или долей легкого раздувать оставшуюся его часть пород зашиванием грудной стенки.

Больные с гнойным заболеванием легких обычно выделяют значительное количество гнойной мокроты. Для того чтобы гной из больного легкого не затекал в здоровое, главным образом при операции пневмоэктомии, пользуются эндобронхиальным методом интубационного наркоза.

Преимущество этого вида интубационного наркоза у больных с нагноениями легких подтверждается тем, что ни дренажное положение больного перед операцией, ни положение его во время операции с опущенным головным концом, ни отсасывание гнойного содержимого из трахеи не устраняют полностью опасности попадания гнойной мокроты в здоровое легкое, что может привести к пневмонии в послеоперационном периоде, а иногда и к асфиксии на операционном столе.

Для того чтобы не было этих крайне тяжелых для больного осложнений, существуют два метода интубационного наркоза — эндотрахеальный наркоз с блокадой главного бронха больной стороны и эндобронхиальный наркоз, когда трубку с раздувной манжеткой вводят в главный бронх здорового легкого. Блокаду главного бронха больной стороны проводят путем введения в этот бронх марлевого тампона или блокатора с раздувной манжеткой. И то, и другое производят при помощи бронхоскопа под местной анестезией или под наркозом. П. А. Куприянов использует для тампонады главного или долевого бронха смоченный в растворе пенициллина марлевый тампон длиной 30—40 см, который через специальный бронхоскоп, имеющий на боковой стороне прорезь, стальной спицей (так называемым тампонатором) вводят в бронх больного легкого, плотно тампонируя его. Бронхоскоп удаляют, оставляя тампонатор на месте, и по нему, как по проводнику, вводят эндотрахеальную трубку с раздувной манжеткой. Метод этот можно считать хорошим, но все же довольно часто блокаторы смещаются. Особенно часто смещение их может наступить при перемене положения больного, когда хирургическое вмешательство проводится заднебоковым доступом. Поэтому, несмотря на методы, при помощи которых проверяют эффективность блокады бронха больного легкого (отставание экскурсии грудной клетки на заблокированной стороне, отсутствие дыхательных шумов, рентгеноскопическое или рентгенографическое исследование), необходимо создать на операционном столе дренажное положение больного и обеспечить постоянное отсасывание из трахеи во время операции и после нее.

Интубация бронха может быть произведена как при помощи бронхоскопа, так и «слепым» путем. Е. Н. Мешалкин использует для визуального проведения трубки в бронх прямой бронхоскоп типа Джексона с осветителем. На бронхоскоп надевают интубационную трубку с муфтами. Бронхоскоп с трубкой вводят в ствол бронха, муфту раздувают и бронхоскоп удаляют. Слепой метод эндобронхиальной интубации несколько сложнее. Это связано с анатомическими особенностями трахеи и бронхов.

Правый бронх является как бы продолжением трахеи и отверстие его занимает $\frac{2}{3}$ дистального отдела трахеи, он значительно короче левого. Левый бронх отходит от трахеи под углом (в среднем 45°), отверстие его занимает $\frac{1}{3}$ дистального отдела трахеи, он в два раза длиннее правого главного бронха. Поэтому так называемая слепая интубация этих бронхов имеет существенные различия.

Провести трубку в левый главный бронх несколько труднее, чем в правый, а при интубации правого главного бронха необходимо помнить о том, что бронх к верхней доле правого легкого отходит почти тотчас после места бифуркации трахеи и глубокое введение трубки в правый главный бронх может вызвать ателектаз верхней доли. Поэтому при эндобронхиальном наркозе необходимо тщательное наблюдение за вентилируемым легким и аускультативное исследование всех отделов легкого. Для эндобронхиального наркоза рядом авторов предложены различные виды трубок [Карленс (Carlens), Макинтош (Macintosh) и др.], но при отсутствии специальной трубки можно пользоваться длинной эндотрахеальной трубкой с двумя манжетками на конце.

Перед проведением наркоза наркотизатор обязан познакомиться с больным, выяснить степень тяжести его заболевания, состояние нервной системы, степень поражения отдельных органов и систем. Для дозировки медикаментов, применяемых при современном наркозе, необходимо знать рост и вес больного. Серьезное внимание следует уделить состоянию печени и почек. У больных со значительными изменениями печени следует исключить или значительно уменьшить количество вводимых барбитуратов, в частности пентотал можно применять в небольших количествах и только для вводного наркоза. Поражение почек в виде хронического нефрита, а тем более подозрение на амилоидоз полностью исключает применение таких барбитуратов длительного действия, как люминал и амитал, или во всяком случае заставляет снизить дозировку этих препаратов.

У больных с хроническим нагноением легких, особенно в третьей степени тяжести заболевания, часто выражена гипотония. Применение у них сильнодействующих снотворных противопоказано. Обычно в качестве подготовки к интубационному наркозу, если нет специальных противопоказаний, больному назначают на ночь 0,1 — 0,3 г амитала или 0,1—0,2 г люминала. Можно назначить 0,1—0,2 г нембутала. За 40 минут — 1 час до операции больному вводят 1 мл 2% раствора промедола и 1 мл 0,1% раствора атропина. У больных с пониженным артериальным давлением] количество промедола должно быть снижено до 0,75—0,5 мл.

Ингаляционный наркоз, проводимый интубационным методом, следует разделить на три этапа — интубация, насыщение и поддержание наркоза. Для проведения интубации необходимо полное расслабление жевательных мышц, мышц глотки и гортани, что достигается введением релаксанта кратного действия — дитилина.

Больного укладывают на операционном столе в положении на спине. В качестве вводного наркоза внутривенно вводят 2,5% раствор пентотала или тиопентала таким образом, чтобы больной получил не более 1 мл этого раствора в течение 10—15 секунд. Как только сознание больного выключается и наступает поверхностный наркоз, введение раствора пентотала прекращают. Всего взрослому больному вводят в среднем 15—18 мл 2,5% пентотала. Через эту же иглу в вену вводят 60—80 мг дитилина. Появляются фибриллярные подергивания отдельных групп мышц, а затем расслабление мускулатуры. Как только введен дитилин, на лицо больного накладывают маску и проводят искусственное дыхание — насыщение кислородом. После прекращения собствен-

ного дыхания больного производят интубацию. После проведения трубки эндотрахеально или эндобронхиально и раздувания маткетов короткое время (4—6 вдохов) дают кислород, а затем по полузакрытой системе вводят смесь эфира с кислородом. При проведении наркоза аппаратом Макинтоша, который наиболее удобен для управляемого дыхания, больному дают воздушно-кислородную смесь с 3—6% эфира.

Необходимо учесть, что действие небольшого количества введенного в вену пентотала очень быстро прекращается и, для того чтобы начать операцию, необходимо довести наркоз эфиром до первого уровня третьей стадии. На это обычно требуется 10—12 минут.

При операциях в грудной полости, в частности при операциях по поводу нагноений легких, современный наркоз обеспечивает управляемое дыхание. Активное дыхание больного при этом выключается при помощи внутривенного введения мышечных релаксантов короткого или длительного действия. Можно дробно вводить дитилин по 40—60 мг. Этот препарат, как было указано выше, является мышечным релаксантом короткого действия. Для выключения дыхания применяют и мышечные релаксанты длительного действия — диплацин, парамион, D-губокурарин и др. Общая доза дитилина на протяжении всего хирургического вмешательства не должна превышать 300—400 мг. Для проведения интубации его вводят в количестве 100—150 мг (1,5—2 мг на 1 кг веса больного) в смеси с 0,3—0,6 пентотал-натрия в 2,5% растворе. Смесь вводят медленно (2—3 минуты). После этого наступает расслабление мышц, которое держится около 1 часа. Если операция занимает больше времени, то дополнительно вводят 50% начальной дозы.

После окончания операции экстубацию можно делать только в том случае, если полностью восстановилось самостоятельное дыхание.

Современный ингаляционный наркоз, проводимый на первом уровне третьей стадии, обеспечивает возможность проведения самых сложных и травматичных операций в грудной полости. Послеоперационный шок становится довольно редким явлением, однако он все же имеет место после наиболее травматичных операций. Возможно, что возникновение шока в этих случаях следует связать с резким раздражением поврежденных окончаний нервов, которое продолжается после операции и выявляется сразу же после выхода больного из наркотического сна. В связи с этим некоторые хирурги во время операции или при ее окончании вводят раствор новокаина в корень легкого и в область так называемых рефлексогенных зон грудной полости. Введение растворов в корень легкого облегчает выделение его элементов. Вместе с тем раствор новокаина, остающийся в поврежденных тканях благодаря своему последовому действию, несомненно смягчает болевую реакцию, наступающую после того, как больной проснется. Еще в большей степени и на более длительный срок можно устранить или смягчить боли после операции, вводя в межреберья выше и ниже операционной раны раствор новокаина со спиртом.

Операцию удаления легкого или части его можно производить как под местным обезболиванием, так и под наркозом. В последние годы все большее число хирургов начинают отдавать предпочтение наркозу при легочных операциях. Однако многие хирурги продолжают довольно широко применять и местное обезбоживание, которое в опыт-

ных руках дает не худшие результаты, чем применение современного наркоза. Местное обезболивание хорошо описано в работах Б. К. Осипова, В. И. Стручкова. Все авторы, разрабатывавшие современное местное обезболивание при операциях на легких, в основу анестезии кладут принцип ползучего инфильтрата Л. В. Вишневого. Однако при внутригрудных операциях новокаиновый инфильтрат, располагающийся в фасциальных пространствах под плеврой, не только оmyвает окончания чувствительных нервов, но обеспечивает также анестезию крупных нервных стволов, в том числе пограничного симпатического ствола и блуждающего нерва. Таким образом, при этой методике анестезии, исходя из принципа ползучего инфильтрата, хирург получает возможность сочетать обычную инфильтрационную анестезию с проводниковой анестезией. Операция по поводу хронического нагноения легких нередко весьма травматична, особенно когда имеются плотные плевральные сращения, разделить которые очень трудно, и грубый воспалительный инфильтрат в области корня легкого. Анестезия при таких грубых анатомических нарушениях должна быть проведена с большой тщательностью и систематично, с тем чтобы обеспечить полное обезболивание.

Местное обезболивание при любой крупной операции не может рассматриваться отдельно от самой операции. Как известно, хирург при этом манипулирует поочередно шприцем и ножом. Проведение анестезии становится, таким образом, элементом самой операции. В связи с этим мы считаем наиболее целесообразным изложить технику местного обезболивания одновременно с техникой операции.

Существуют три основных доступа при проведении радикальных операций на легких — переднебоковой (рис. 42, *a*), заднебоковой (рис. 42, *б*) и боковой (рис. 42, *в*). Кроме того, Ф. Г. Углов предложил переднебоковой волнообразный доступ (рис. 42, *г*). В последние годы ряд хирургов (Ковач, Керени, Д. П. Чухриенко) предложили продольный боковой доступ (рис. 42, *д*).

При переднебоковой доступе больной находится в положении на спине. Линия разреза начинается парастернально на уровне хряща III ребра, продолжается по четвертому или третьему межреберью книзу и доходит до задней подмышечной линии.

При заднебоковом доступе больной находится в положении на животе. Разрез начинается на уровне внутреннего угла лопатки по паравертебральной линии, проходит параллельно позвоночнику, огибает нижний угол лопатки и доходит до средней подмышечной линии по ходу VII ребра.

Боковой разрез делает необходимым положение больного на здоровом боку. Он может быть двух видов. В первом случае кожный разрез проходит по четвертому межреберью от лопаточной до среднеключичной линии, во втором — кожный разрез идет в вертикальном направлении, по средней подмышечной линии, длина его 10—15 см, центр проходит по тому межреберью, по ходу которого будет вскрыта грудная полость.

Переднебоковой волнообразный разрез (Ф. Г. Углов) начинается на уровне II ребра по парастернальной линии, направляется вниз и кнаружи, огибает молочную железу у женщин и большую грудную мышцу у мужчин и затем поднимается вверх и кнаружи до третьего

межреберья. Затем на уровне третьего межреберья линия разреза овально закругляется, спускается книзу и кзади по наружному краю лопатки до ее нижнего угла.

У каждого хирурга есть свой излюбленный подход при производстве радикальных операций на легких. Действительно, любую резекцию легких, начиная от удаления сегмента и кончая удалением всего лег-

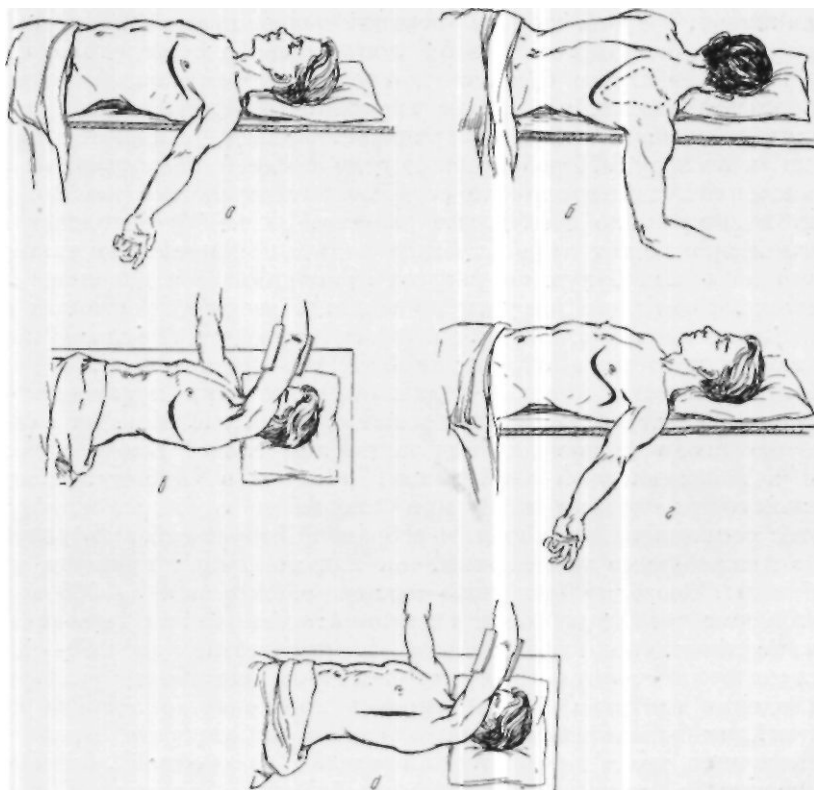


Рис. 42. Различные разрезы грудной стенки.

a — переднебоковой; *b* — заднебоковой; *я* — боковой; *z* — переднебоковой волнообразный; *d* — продольный боковой.

кого, возможно провести любым из описанных подходов, однако в зависимости от характера операции некоторые подходы представляют большее удобство. Так, при операции под местной анестезией предпочтительнее заднебоковой доступ, так как при нем значительно более доступны так называемые рефлексогенные зоны, подлежащие новокаиновой инфильтрации. Удаление верхних долей легче производить из переднего доступа, нижних — из заднего. При выборе доступа следует учитывать локализацию воспалительного процесса по отношению к грудной стенке. Естественно, что вскрытие грудной полости предпочтительнее производить ближе к зоне расположения процесса, что делает более доступным выделение измененного легкого.

Удаление легкого под местной анестезией :шднебоковым доступом. Для местной анестезии применяют 0,25% раствор новокаина в рингеровской жидкости с добавлением адреналина из расчета 1 мл 0,1% раствора в течение всей операции. Всего на операцию затрачивается 2500 мл 0,25% раствора новокаина.

Вначале производят шейную ваго-симпатическую блокаду по А.А.Вишневскому на стороне предстоящей операции. Больного укладывают на живот, руку на стороне операции подвешивают в согнутом состоянии марлевым бинтом с тем, чтобы лопатка свободно отходила кпереди. Йодом намечают линию будущего разреза, которая начинается по паравerteбральной линии, на уровне внутреннего угла лопатки, проходит параллельно позвоночнику, поворачивает вперед, огибая нижний угол лопатки, и по ходу VII ребра доходит до средней подмышечной линии. По намеченной линии вначале создают внутрикожный желвак в виде лимонной корочки по всей длине разреза. Затем более толстой и длинной иглой производят инфильтрацию подкожной клетчатки таким образом, что по линии будущего разреза приподнимается довольно массивный валик. Некоторые хирурги до кожного разреза производят анестезию и мышечных слоев. Мы предпочитаем проводить анестезию послойно в точном соответствии с методикой А. В. Вишневского.

После анестезии кожи и подкожной клетчатки производят разрез этих слоев и гемостаз. Обнажают мышцы, покрытые мышечной фасцией. Анестезию мышц производят под контролем глаза. Вначале новокаин вводят в поверхностный слой мышц, а затем в глубину. Контролем правильного положения иглы при анестезии глубоких слоев мышц является соприкосновение иглы с ребрами. Следует избегать углубления иглы в межреберные промежутки, так как это может привести к ранению плевры. Всего на анестезию мышцы расходуется до 500 мл новокаина. Кроме того, при помощи длинной иглы раствор новокаина вводят в подлопаточное пространство в количестве до 150—200 мл. В подлопаточное пространство иглу вводят из наружного угла разреза. При введении раствора в подлопаточное пространство лопатка приподнимается, как бы всплывая на новокаиновом инфильтрате. После анестезии мышечных слоев рассекают в пределах намеченной линии разреза трапециевидную мышцу, большую ромбовидную мышцу и широкую мышцу спины. На небольшом протяжении рассекают также переднюю зубчатую мышцу. После этого лопатку специальным крючком отводят кпереди, при этом широко открывается подлопаточное пространство и обнажаются ребра и межреберные промежутки. Затем производят анестезию длинных мышц спины вдоль позвоночника и межреберных мышц.

Исключительно большое значение имеет тщательная анестезия межреберных мышц, при этом обеспечивается также обезболивание плевры, что особенно важно при разделении плевральных сращений в случае экстраплеврального выделения легкого. В связи с этим необходимо стремиться к анестезии как можно большего количества межреберий. Практически это достижимо от I до IX ребра. Анестезию межреберий производят при помощи длинной иглы со слегка согнутым концом. Иглу вводят в толщу межреберных мышц, при нагнетании раствора из нескольких точек по длине ребер межреберные мышцы

выпячиваются в виде напряженного валика. В верхней части грудной клетки, в пространстве над I ребром и в верхних межреберьях, которые не видны, раствор новокаина нагнетают под контролем руки, введенной под лопатку. Как только межреберные промежутки становятся видимыми, анестезию продолжают под контролем зрения.

В дальнейшем производят продольное расслоение длинных мышц спины над головками V, VI и VII ребер, причем отходящую кнаружи часть мышц поперечно пересекают над шейками этих ребер. После этого к шейке V, VI и VII ребер с внутренней поверхности при сохранении соприкосновения иглы с ребром вводят раствор новокаина и по 5 мл спирта. Этим достигается длительная анестезия межреберных нервов, которая уменьшает болевые ощущения в первые дни после операции и облегчает дыхание больных. Иногда, в момент введения спирта к шейкам ребер отмечается кратковременное снижение артериального давления. В дальнейшем по ходу операции производят поднадкостничную резекцию VI ребра от головки до средней подмышечной линии, а также шеек V и VII ребер на протяжении 2 см. Задний листок надкостницы и плевру вскрывают вначале небольшим разрезом, ближе к позвоночнику. В случае, если плевральная полость свободна, поступление воздуха сразу же вызывает рефлекторный кашель, причем этот кашель усиливается при всякой попытке отодвинуть выпячивающееся легкое. Поэтому, прежде чем предпринять какие-либо манипуляции внутри плевральной полости или расширить рану, необходимо произвести анестезию симпатического пограничного ствола. Это легко достигается той же изогнутой иглой, при помощи которой вводят новокаин под плевру по боковой поверхности позвоночника вверх и вниз от разреза. Только после этого можно продлить разрез плевры до конца и при помощи расширителя расширить рану. Ее расширяют поэтапно, причем с каждым этапом все более широко производят внутригрудную анестезию. Эту анестезию проводят последовательно, в определенной системе, причем до окончания анестезии не допускаются какие-либо манипуляции на легком. Заканчивают анестезию пограничного симпатического ствола путем продвижения новокаинового инфильтрата вверх и вниз на всем доступном пространстве.

Таков ход хирургического вмешательства и местного обезболивания при заднебоковом доступе в независимости от стороны поражения.

При левосторонней торакотомии после вскрытия плевральной полости и расширения раны в верхней части операционного поля видна аорта. Раствор новокаина вводят вдоль дуги и нисходящей части аорты с обеих ее сторон. При этом инфильтрируют пространство под переходной складкой плевры и корень легкого. Продолжая инфильтрат книзу, анестезируют легочную связку. Справа раствор новокаина вводят как в заднее, так и в переднее средостение, отдельно подводят к корню легкого под *v. azigos* и затем вводят под переходную складку и в толщу легочной связки. Последним этапом анестезии является инфильтрация клетчатки вокруг диафрагмального нерва. К этому времени основная анестезия бывает уже закончена, поэтому легкое может быть отодвинуто кзади и становится доступным нижний отдел перикарда; на нем хорошо виден диафрагмальный нерв, в область прохождения которого вводят раствор новокаина. На этом заканчивается анестезия. Она полностью

обеспечивает возможность производства любой операции на легких, в том числе и разделение сращений, а также экстраплевральное выделение легкого. В дальнейшем следует только добавить небольшое количество раствора новокаина в клетчатку, тесно облегающую адвентиций сосудов корня легкого при перевязке сосудов.

По окончании операции удаления легкого или его долей, перед зашиванием раны грудной полости рекомендуется повторно инфильтрировать раствором новокаина переднее и заднее средостения, а также область прохождения пограничного симпатического ствола. Межреберные промежутки при этом анестезируют только в межреберьях, прилежащих к ране, путем инъекции раствора изнутри, через прокол плевры. Дополнительную анестезию поверхностных слоев раны при ее зашивании производят только в случае возникновения болей.

После окончания анестезии в случаях отсутствия плевральных сращений производятся манипуляции на самом корне легкого с целью выделения и пересечения бронха и всех кровеносных сосудов. Для этого медиастинальную плевру рассекают продольным разрезом по переходной складке, над корнем легкого. Тупфером отодвигают к средней линии клетчатку над корнем легкого. При этом отодвигают блуждающий нерв и натягивают его веточки, идущие к главному бронху. Они пересекаются у стенки бронха и уходят в средостение вместе со стволом блуждающего нерва. Некоторые хирурги перевязывают эти веточки тонкими шелковыми лигатурами.

При выделении элементов корня левого легкого заднебоковым доступом в верхнем отделе корня, в углу, который образуется изгибом блуждающего нерва, проходит левая легочная артерия, под ней располагается главный бронх, а в нижнем отделе корня лежит нижняя легочная вена (рис. 43). Левую легочную артерию перевязывают в первую очередь. Ее выделяют зажимом Федорова и подводят под нее шелковую лигатуру. Обычно сосуды корня легкого перевязывают тремя лигатурами—на центральный конец накладывают две лигатуры, одну из них с прошиванием. При перевязке сосудов пользуются шелком. Так как ствол левой легочной артерии обычно короток (в среднем 1,7 см), то часто лигатуры с прошиванием стенки сосуда приходится накладывать на долевые ветви.

Дальнейшие манипуляции на корне легкого диктуются характером патологического процесса в легком. Если имеется обильное отделяемое в бронхах и велика опасность затекания гнойной мокроты в здоровое легкое, в первую очередь обрабатывают бронх. Если же этой опасности нет, перевязывают нижнюю легочную вену (центральный конец ее — двумя лигатурами, одна из которых с прошиванием).

Следующим этапом операции является хирургическая обработка бронха. Большинство хирургов считают, что бронх нельзя обнажать, отделяя от перибронхиальной ткани, так как в ней проходят питающие обоих артерий, и скелетирование его в дальнейшем может привести к некрозу его культи. Бронхиальные артерии следует перевязывать снаружи от места отсечения бронха, который пересекают возможно ближе к месту бифуркации трахеи. Слева это не всегда возможно, так как левое предсердие и аорта, расположенные над бронхом, затрудняют высокое выделение бронха, так что после его отсечения часто остается

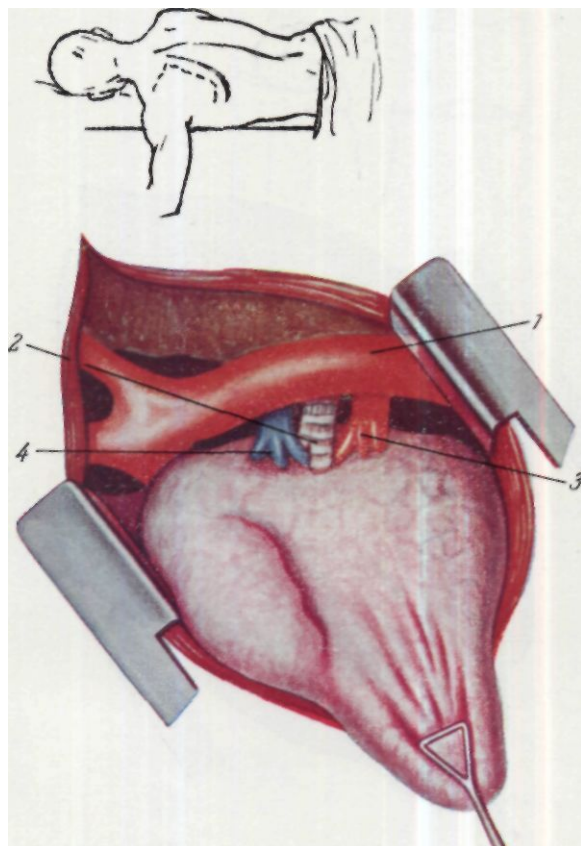


Рис. 43. Корень левого легкого при заднебоковом доступе.
1 — аорта; 2 — бронх; 3 — нижняя легочная вена; 4 — легочная артерия.

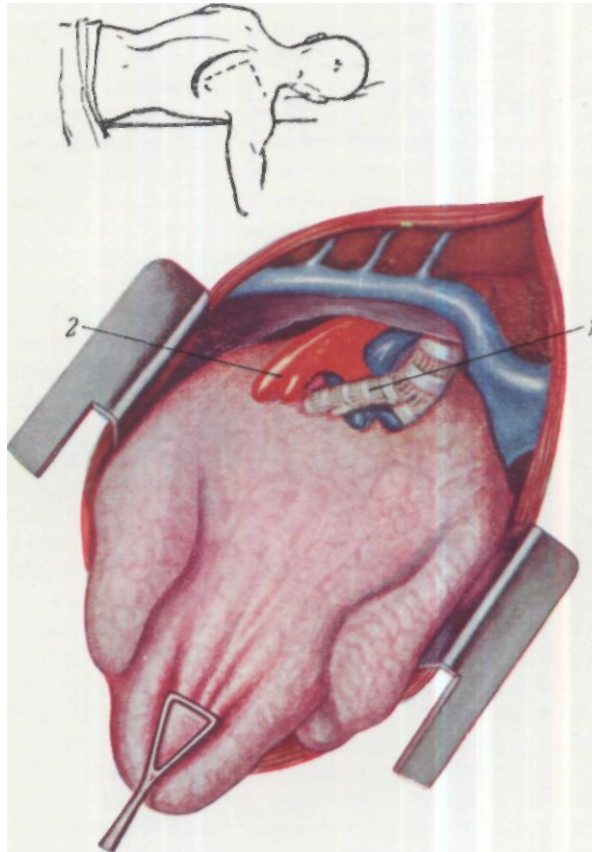


Рис. 54. Корень правого легкого при заднебоковом доступе.
/ — бронх; 2 — нижняя легочная вена.

культи длиной в 1—2 см. Стенку бронха не следует травмировать зажимами, отсекают лучше острым скальпелем.

Методам обработки бронха посвящено большое количество работ как отечественных, так и зарубежных авторов. Тигель (Tiegel) в 1907 г. предложил накладывать на бронх две циркулярные лигатуры, из кото-

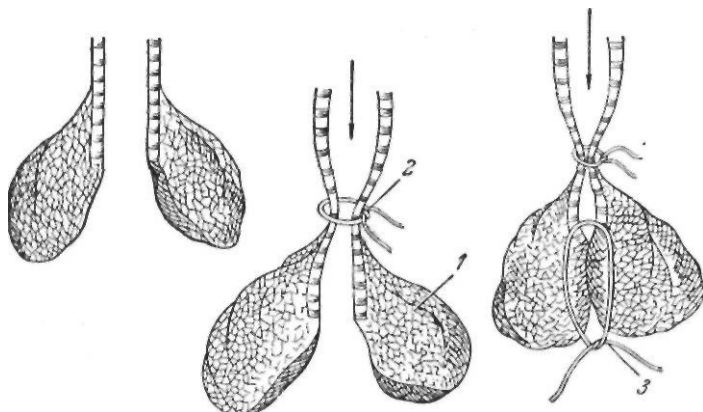


Рис. 44. Обработка культи бронха по методу Тигеля.

1 — остатки легочной ткани; 2 — циркулярная лигатура, не закрывающая полностью просвета бронха; 3 — периферическая лигатура, полностью закрывающая просвет бронха.

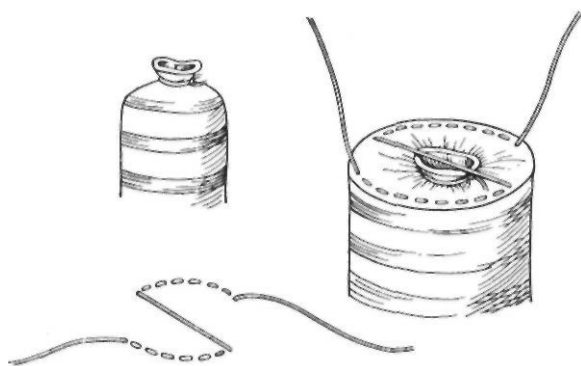


Рис. 45. Обработка культи бронха по методу Файермана.

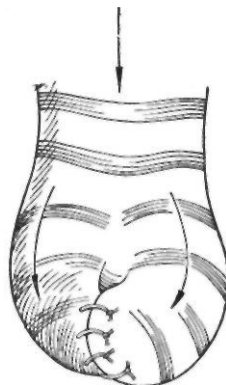


Рис. 46. Закрытие просвета культи бронха по методу Мельникова.

рых первая туго закрывает периферический отрезок перерезанного конца бронха, а вторая кладется центральнее первой и не затягивается сильно, чтобы не вызвать некроза перевязанного конца бронха. Автор считал, что центральная лигатура ослабляет внутрибронхиальный кашлевой толчок (рис. 44). И. М. Файерман в 1924 г. предложил инвагинировать перевязанный циркулярной лигатурой конец пересеченного бронха в просвет бронха (рис. 45). А. В. Мельников в 1924 г. предложил внедрять конец бронха с более узким просветом в соседнюю ветвь,

имеющую более широкий просвет (рис. 46) Он считал, что этот метод устраняет удар воздушной струи в зашитый конец бронха. Все эти способы не получили широкого распространения.

Наиболее простой метод был предложен Суитом (Sweet) в 1945 г. Автор накладывает фиксирующие швы на центральный конец пересеченного бронха, а затем узловые швы—на конец бронха с последующей плевризацией культи (рис. 47).

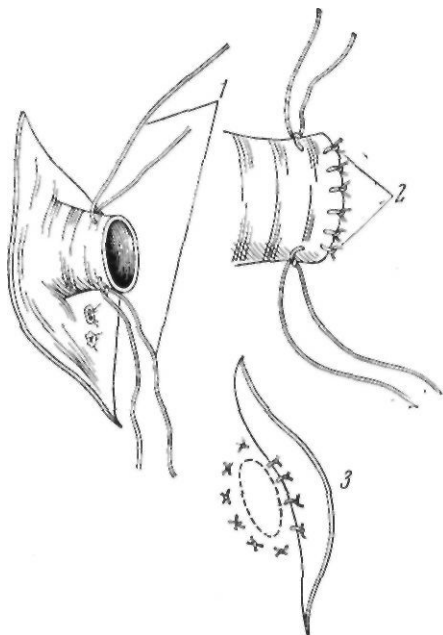


Рис. 47. Обработка культи бронха по методу Суита.

1—фиксирующие швы на центральный конец пересеченного бронха; 2—одиночные узловые швы на конец бронха; 3—плевризация культи бронха.

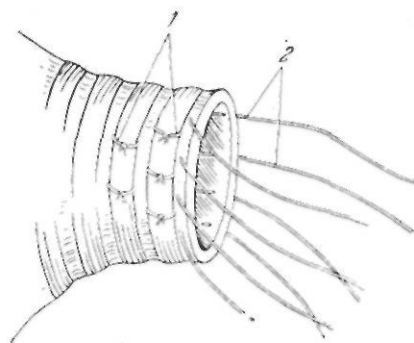


Рис. 48. Обработка культи бронха по методу А. В. Герасимовой.

1—П-образные буферные швы; 2—узловые швы по линии сечения бронха

Райенхоф (Reinhoff) в 1942 г. предложил закрывать просвет бронха П-образным матрацным буферным швом за хрящевые кольца бронха. В нашей клинике применялась эта модификация, разработанная и дополненная А. В. Герасимовой (рис. 48).

Для того чтобы надежно закрыть просвет, накладывают один или два ряда так называемых буферных П-образных швов, сближающих заднюю и переднюю стенки бронха. Конец культи ушивают узловыми шелковыми швами, но следует помнить о том, что швы не должны быть чрезмерно затянуты, так как это может вызвать некроз стенки бронха. Для наложения швов используют шелк. Культю бронха обязательно прикрывают плевральным листком, который подшивают к бронху.

В последние годы мы значительно упростили методику ушивания культи бронха и производим ее следующим образом. Конец пересеченного бронха ушиваем узловыми шелковыми швами. Центральное этих

швов накладываем матрацные швы, в косом направлении к оси бронха, и создаем сближение стенок бронха (рис.49). Затем производим плевризацию культы бронха.

В. И. Стручков применяет следующую методику обработки культы бронха (рис. 50). Поперечно к оси бронха, после подведения под него зажима, сверху и снизу накладывают по одному шелковому шву с захватыванием с каждой стороны по $\frac{1}{3}$ просвета бронха. Швы завязы-

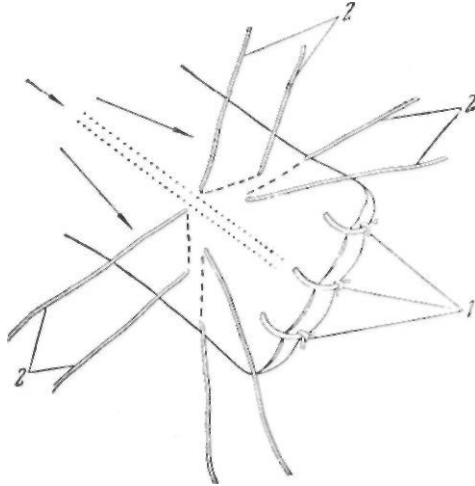


Рис. 49. Обработка культы бронха, принятая в клинике имени С.И. Спасокукоцкого.

1 — одиночные узловые швы на конец бронха;
2 — матрацны с швы, проводимые косо по отношению к оси бронха.

вают и, таким образом, просвет бронха суживается на 0,75 см. Бронхиальная артерия остается неповрежденной. На удаляемый участок бронха накладывают зажим, затем бронх пересекают на 0,75 см периферичнее наложенных поперечных швов. На весь просвет культы бронха накладывают узловые шелковые швы, которые затягивают после того, как просвет бронха засыпают смесью пенициллина и стрептомицина. Сверху ушитый бронх также засыпают смесью пенициллина и стрептомицина и прикрывают медиастинальной плеврой или перикардом.

В последние годы в литературе появились сообщения о простом и эффективном методе обработки культы бронха—методе инверзии. В 1957 г. Метр (Metz) и Пигамоль (Pigamol) сообщили о 662 опеоациях на легких с обработкой культы бронха методом инверзии. Ни у одного из больных в послеоперационном периоде не возникло бронхиального свища. Положительную оценку методу инверзии дает и Ю. М. Герусов, который в 1960 г. сообщил о 83 операциях на легких без единого бронхиального свища.

Способ этот заключается в следующем. После выделения бронха на уходящую его часть накладывают зажим и рассекают его острым скальпелем. Культю его оставляют открытой, производят ее туалет и

бронх продольно рассекают с двух сторон на протяжении 1—0,5 см. Края бронха инвагинируют внутрь. Двумя—четырьмя узловыми шелковыми швами, наложенными иерибронхиально, сближают наружные поверхности бронха. Метод проверен автором в эксперименте и установлено, что регенерация наступает в течение 1-й недели.

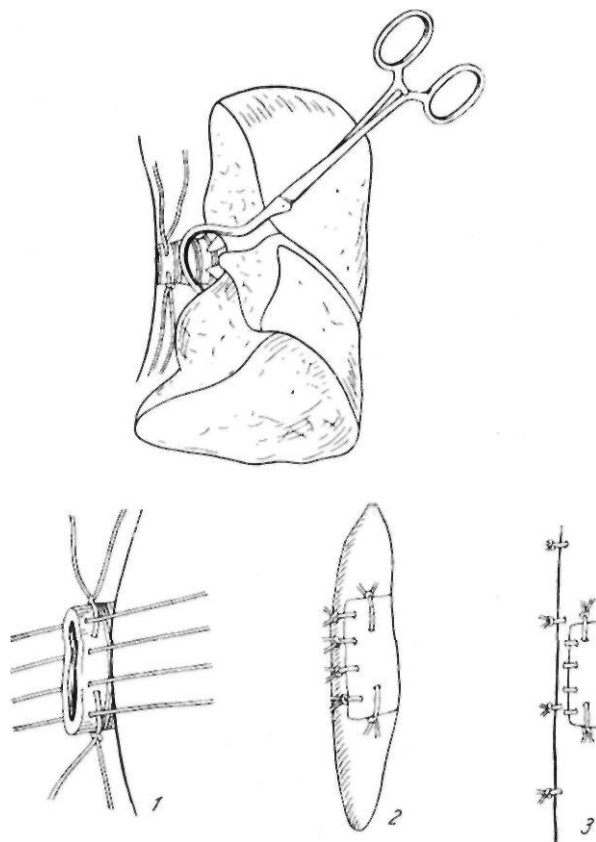


Рис. 50. Обработка культи бронха, принятая в клинике, руководимой В. И. Стручковым.

1 — зашивание культи; 2 и 3 — плевризация культи.

В настоящее время радикальные операции на легких значительно облегчаются применением аппарата для ушивания культи бронха — УКБ-25 (рис. 51). При помощи этого аппарата культи бронха прошиваются танталовыми скрепками, которые располагаются в продольном по отношению к оси бронха положении (рис. 52). Это расположение скрепок обеспечивает герметичность шва и не нарушает питания культи бронха.

Прошивание бронха при помощи аппарата УКБ-25 производят следующим образом. После выделения бронха аппарат подводят так, что плоскости матрицы и магазина плотно охватывают бронх возможно

ближе к линии бифуркации его и затем, вращая гайку направо, сжимают стенки бронха. После этого освобождают предохранитель и прошивают бронх. Скальпелем отсекают бронх по уровню аппарата. Гайку поворачивают налево и аппарат снимают. Линию шва бронха осматривают и если обнаруживается просачивание воздуха, накладывают

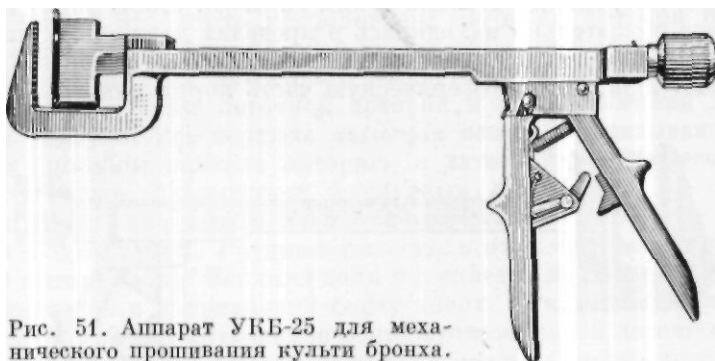


Рис. 51. Аппарат УКБ-25 для механического прошивания культи бронха.

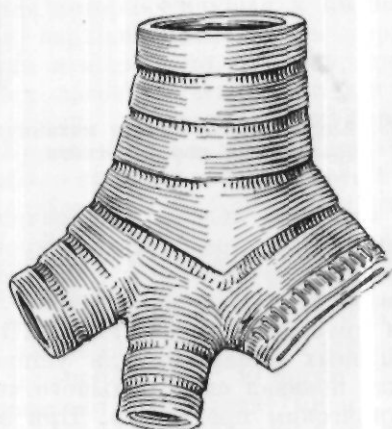


Рис. 52. Расположение скрепок на культи бронха после прошивания аппаратом УКБ-25.

либо добавочную скрепку одиоскрепочным аппаратом, либо шелковый шов. Затем производят плевризацию культи. После рассечения бронха левого легкого под ним видна верхняя легочная вена, которую, так же как и остальные сосуды, перевязывают тремя лигатурами (средняя с прошиванием); две из этих лигатур остаются на центральном конце вены после удаления легкого.

Научно-исследовательским институтом хирургической аппаратуры и инструментария разработан и предложен аппарат для ушивания корня легкого — УКЛ-60 (рис. 53). Этот аппарат предназначен для одномо-

ментного механического ушивания всего корня легкого, сосудов и бронхов. При помощи его на корень легкого накладывают линейный двухстрочечный шов танталовыми скобками.

Аппарат подводят под корень легкого снизу вверх (элементы корня легкого не выделяются) по возможности ближе к бифуркации трахеи. Корень легкого, при вращении гайки аппарата вправо, сжимают между плоскостями матрицы и магазина таким образом, чтобы риска на скобочном корпусе обязательно находилась в пределах двух рисок на упорном корпусе. Предохранитель освобождают, и сжатием рукояток до упора накладывают шов. На периферическую часть корня накладывают зажим

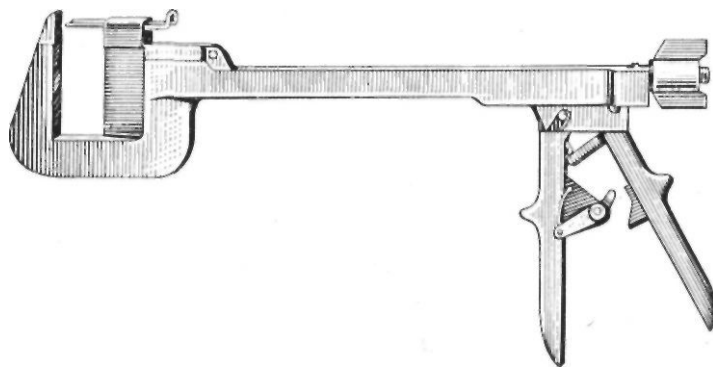


Рис. 53. Аппарат УКЛ-60 для механического прошивания корня легкого.

и по краю аппарата отсекают легкое. Поворачивают гайку аппарата влево, аппарат удаляют. При просачивании крови или воздуха следует накладывать дополнительный шов. Мы пользуемся аппаратом УКЛ-60, но накладываем его не на весь корень легкого, а только на сосуды. Бронх же мы прошиваем аппаратом УКБ.

Применение скрепочных аппаратов для ушивания культи бронха и легочных сосудов, как показал опыт большого числа хирургов, является несомненным техническим прогрессом. При этом способе техника операции значительно упрощается, становится доступной широкому кругу хирургов. Наиболее ответственный момент операции, связанный с выделением каждого отдельного сосуда и его перевязкой, что является трудным и даже опасным при наличии рубцовых сращений, с применением аппарата, одновременно прошивающего все три сосуда, становится простым и безопасным. Упрощается и обработка культи бронха. Операция удаления легкого с использованием скрепочных аппаратов в настоящее время требует значительно меньшего времени, чем при ручной обработке культи бронха и сосудов, что также, несомненно, является ее крупным преимуществом. Наконец, следует отметить, что обработка элементов корня легкого при помощи скрепочных аппаратов обеспечивает надежность закрытия культи бронха и легочных сосудов. Количество бронхиальных свищей, развивающихся после операции, значительно уменьшилось после того, как стали применять скрепочные аппараты.

Удаление правого легкого заднебоковым доступом несколько отличается от левосторонней пневмоэктомии (рис. 54). Наиболее поверхностным образованием является правый главный бронх. Книзу от него лежит нижняя легочная вена. Она отчетливо видна после рассечения легочной связки и тупого разделения ее до вены. Вену перевязывают обычным способом и затем переходят к выделению бронха, которое следует производить крайне осторожно, пальцем или зажимом Бильрота, так как спереди от бронха расположены легочная артерия и верхняя легочная вена, часто интимно спаянные с его передней стенкой. Бронх обрабатывают одним из описанных выше методов; после его пересечения видна правая ветвь легочной артерии и расположенная несколько спереди и книзу от нее верхняя легочная вена. Перевязывают описанным выше способом вначале артерию, а затем вену и пересекают их, после чего легкое оказывается удаленным.

Удаление верхней доли левого легкого из заднебокового доступа. Грудная полость в этом случае вскрывается с резекцией пятого ребра. Верхняя доля выделяется из спаек и междолевая щель вскрывается в направлении снизу вверх. Так как артерии к верхней доле левого легкого отходят от общего ствола левой легочной артерии в виде коротких стволов на всем пути ее следования по междолевой щели, то они перевязываются постепенно, по мере их выделения (см. рис. 16). Вначале перевязывается артерия, идущая к *lingula*, а затем остальные сегментарные артерии верхней доли. Затем верхняя доля отводится несколько книзу, кзади и медиально, и на передней поверхности ворот легкого видна верхняя легочная вена. Две лигатуры накладываются на центральный ее конец, перевязываются периферические ветви и вены пересекаются. Бронх верхней доли обнажается либо со стороны междолевой щели, либо со стороны ворот легкого и обрабатывается одним из вышеописанных способов. Культия бронха прикрывается нижней долей.

Удаление нижней доли левого легкого. Вскрытие грудной клетки производят с резекцией VII или VIII ребер. Обнажают верхний отрезок междолевой щели, выделяют и перевязывают артериальные ветви, идущие к нижней доле. Затем нижнюю долю отводят кверху и медиально, надсекают и тупо расслаивают легочную связку и выделяют нижнюю легочную вену, которую перевязывают обычным способом. Вену пересекают, выделяют бронх, который пересекают возможно ближе к верхнедолевому бронху (см. рис. 16).

Удаление верхней доли правого легкого. Грудную полость вскрывают с резекцией V ребра. Пальцем нащупывают верхнедолевой бронх и над ним рассекают плевру. Бронх выделяют и обрабатывают одним из описанных выше способов. При выделении его следует учитывать довольно часто встречающееся раннее разделение долевого бронха, так что возникает необходимость пересекать и обрабатывать оба этих ствола. После пересечения бронхов видны расположенные спереди ветви легочной артерии и верхней легочной вены. Перевязывают ветвь легочной артерии, идущую к верхней доле (часто уже в корне легкого она делится на две сегментарные ветви, каждую из которых следует перевязывать отдельно). Кроме этой ветви, к верхней доле идут еще 2—3 артерии, которые также нужно выделить и перевязать. При перевязке верхней легочной вены следует помнить, что передняя ее

ветвь собирает кровь из средней доли и поэтому всю ее перевязывать нельзя. При перевязке венозных ветвей необходимо тщательно исследовать их топографию, чтобы не перевязать среднедолевые ветви (рис. 55).

После обработки и пересечения всех элементов ножки доли она остается связанной с корнем легкого клетчаткой, в которой часто проходят мелкие артериальные и венозные сосуды. На клетчатку накладывают зажим и долю удаляют.

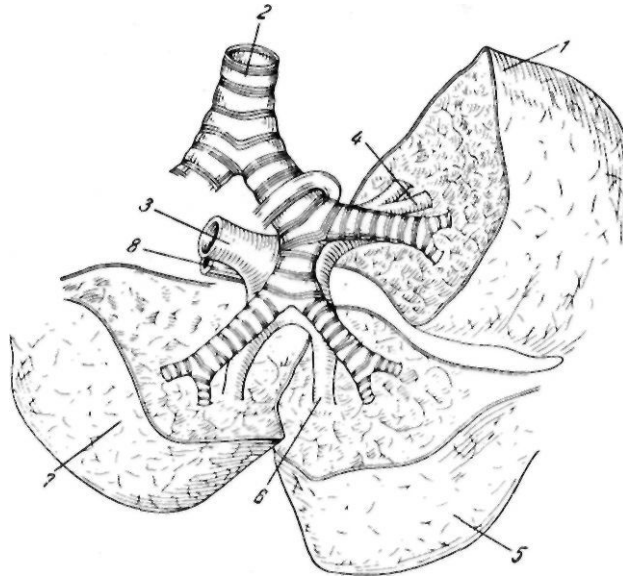


Рис. 55. Взаимоотношение сосудов и бронхов правого легкого по разделении междолевых щелей. Вид сзади (по В. И. Стручкову).

1 — верхняя доля; 2 — трахея; 3 — легочная артерия;
4 — ветвь легочной артерии к верхней доле; 5 — средняя доля;
6 — ветвь легочной артерии к средней доле; 7 — нижняя доля;
8 — верхняя легочная вена.

Удаление средней доли правого легкого. Грудную полость вскрывают с резекцией VI ребра. Среднюю долю оттягивают книзу и медиально. В междолевой щели проходят две ветви легочной артерии, идущие к средней доле, которые перевязывают и пересекают. Следует помнить, что иногда артерия к средней доле отходит ниже, чем артерия к нижней доле, поэтому при перевязке артериальных ветвей необходимо тщательно проследить их ход. После перевязки и рассечения артериальных ветвей из междолевой щели находят бронх, который пересекают.

Ушивать его следует осторожно, так как при грубом ушивании легко сузить нижнедолевой бронх.

При перевязке вены средней доли необходимо помнить о том, что, кроме ствола, впадающего в верхнюю легочную вену, иногда встречается венозная веточка, которая впадает в нижнюю легочную вену. Поэтому после обработки бронха, артерии и вен средней доли следует наложить зажим на мягкие ткани, связывающие ее с корнем легкого, и только после этого отсечь долю (см. рис. 55).

Удаление нижней доли правого легкого. Грудную полость вскрывают с резекцией VII ребра. Нижнюю долю отводят книзу и медиально и выделение элементов ножки нижней доли начинают в междолевой щели. Тупым или острым путем вскрывают щель на месте встречи косой и добавочной междолевой борозд. В глубине междолевой щели проходит основной ствол правой легочной артерии, который отдает ветви к долям легкого. Перевязывают с прошиванием артериальные сосуды нижней доли. Затем, оттягивая нижнюю долю вверх и латерально, надсекают, тупо расслаивают нижнюю легочную связку и выделяют нижнюю легочную вену. Ствол ее очень короток, но все же на центральный конец удается наложить две лигатуры, а третью лигатуру накладывают уже на сегментарные ветви. Затем нижнюю долю оттягивают вниз и медиально, разделяют междолевую щель до нижнедолевого бронха и обрабатывают его одним из описанных выше способов. Долю удаляют (см. рис. 55).

Удаление верхней и средней долей правого легкого. Грудную полость вскрывают с резекцией V или VI ребра. Из междолевой щели перевязывают артерии средней и часть артерий, идущих к верхней доле. Затем из междолевой щели обрабатывают бронх верхней доли и после его рассечения — артериальный ствол, идущий к верхней доле. После ее рассечения становится видна верхняя легочная вена, которую перевязывают и рассекают. Выделяют и рассекают среднедолевой бронх (см. рис. 55).

Удаление средней и нижней долей правого легкого. Грудную полость вскрывают с резекцией VI ребра. В междолевой щели обнажают артериальный ствол и перевязывают артерии, идущие к средней доле. Перевязывают ствол легочной артерии ниже места отхождения ветви к верхней доле. После пересечения артериальных сосудов выделяют бронх нижней доли выше места отхождения среднедолевого бронха. Его обрабатывают одним из указанных выше способов и только после его пересечения становится возможной перевязка венозных ветвей, идущих от средней доли к верхней легочной вене. После надсечения и тупого разделения легочной связки выделяют и перевязывают нижнюю легочную вену. Обе доли удаляют. Обязательна плевризация культи (см. рис. 55).

Удаление легкого под местной анестезией переднебоковым доступом. При переднебоковом доступе больной находится в положении на спине. Это положение хорошо переносится больным, не затрудняется дыхание здорового легкого, больной свободно откашливает мокроту.

Производят шейную ваго-симпатическую блокаду по А. В. Вишневскому со стороны пораженного легкого. Линия разреза намечается парастернально, на уровне III ребра, опускается по четвертому межреберью книзу, огибая грудную железу у женщин, и доходит до задней

подмышечной линии. По линии разреза вводят 0,25% раствор новокаина внутрикожно до образования желвака, а затем — раствор новокаина в подкожную клетчатку. После этого анестезируют мышцы. Иглу из нескольких точек по линии разреза вводят в глубину, пока конец ее не коснется ребра, и из каждой точки вводят по 20 мл 0,25% раствора новокаина. В латеральном отделе разреза, несколько снаружи под мышцы спины вводят 100—120 мл 0,25% раствора новокаина.

При переднебоковом разрезе линия рассечения кожи не всегда совпадает с линией рассечения мышц. Особенно часто это бывает у женщин, когда приходится огибать грудную железу и затем отслаивать ее кверху. Поэтому производят анестезию мышечных слоев в области предполагаемого их рассечения. Осуществляется это следующим образом. Длинную иглу направляют от линии предстоящего кожного разреза кверху, нащупывают ребро, по ходу которого предполагается вскрытие грудной клетки, и в эту область из 4—5 уколов вводят 100—120 мл 0,25% раствора новокаина. На анестезию кожи, подкожной клетчатки и мышц обычно требуется не меньше 500 мл 0,25% раствора новокаина. Рассекают кожу, подкожную клетчатку, поверхностную и собственную фасцию груди. Разрезают нижнюю часть большой грудной мышцы, раздвигают волокна зубчатой мышцы. Широкую мышцу спины не рассекают, ее оттягивают кзади. Обнажают ребро и межреберные мышцы.

Вскрытие плевральной полости обычно производят в четвертом межреберье, без резекции ребра. Перед вскрытием анестезируют четвертое и два соседних межреберья, 0,25% раствором новокаина инфильтрируют межреберные мышцы — в каждое межреберье вводят по 40—50 мл раствора. Тугая инфильтрация межреберий вызывает анестезию париетальной плевры. Затем по ходу четвертого межреберья рассекают межреберные мышцы и вскрывают париетальную плевру. После этого надсекают один или два реберных хряща выше линии разреза (обычно четвертый и третий) и один хрящ ниже линии разреза (пятый).

Следующим этапом операции является расширение раны при помощи ранорасширителя. Это — один из наиболее травматичных этапов операции, который часто приводит к падению артериального давления. Поэтому перед расширением раны анестезируют париетальную плевру. Для этого пользуются длинной иглой, согнутой на конце под углом 45°. Рану расширяют. Если в плевральной полости имеются сращения, в спайки вводят раствор новокаина, их разделяют острым или тупым путем. Перед тем как производить какие-либо манипуляции на легком, включая и ревизию легкого для выяснения характера и протяженности процесса, необходимо провести тщательную внутригрудную анестезию основных рефлексогенных зон стволов блуждающего и симпатического нервов.

Так как для введения раствора новокаина к блуждающему нерву и пограничному симпатическому стволу из переднебокового подхода необходимо отодвинуть легкое медиально и книзу, а это тяжело переносится больным и сразу же вызывает кашель, рекомендуется начинать внутригрудную анестезию с обезболивания корня легкого. При помощи длин-

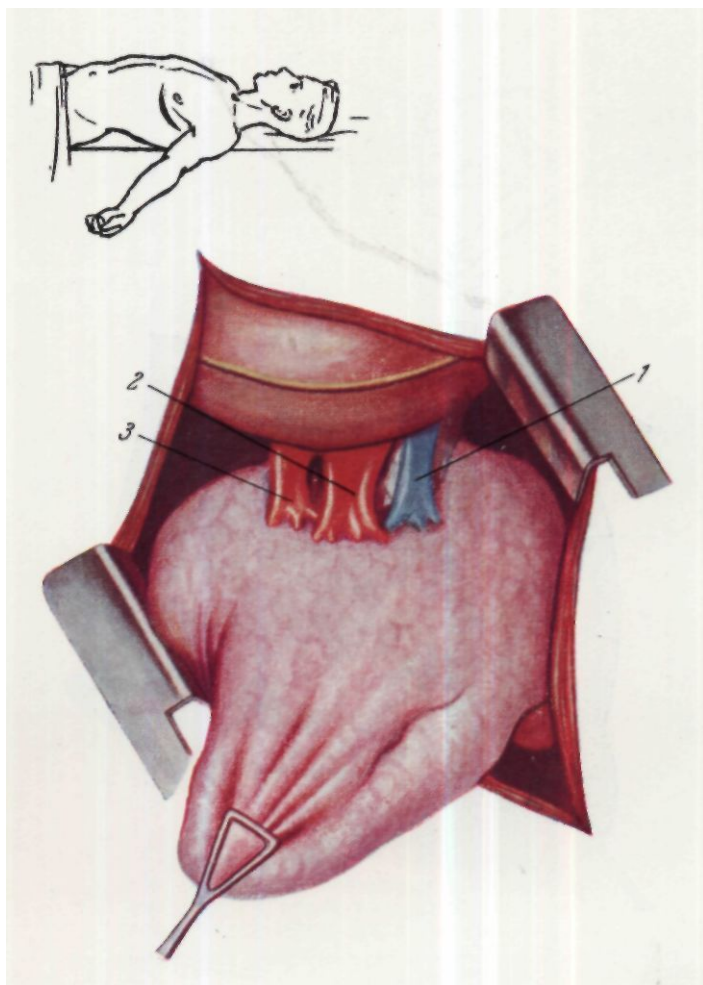


Рис. 56. Корень левого легкого при передне-боковом доступе.
1—легочная артерия; 2—верхняя легочная пена; 3—нижняя легочная вена.

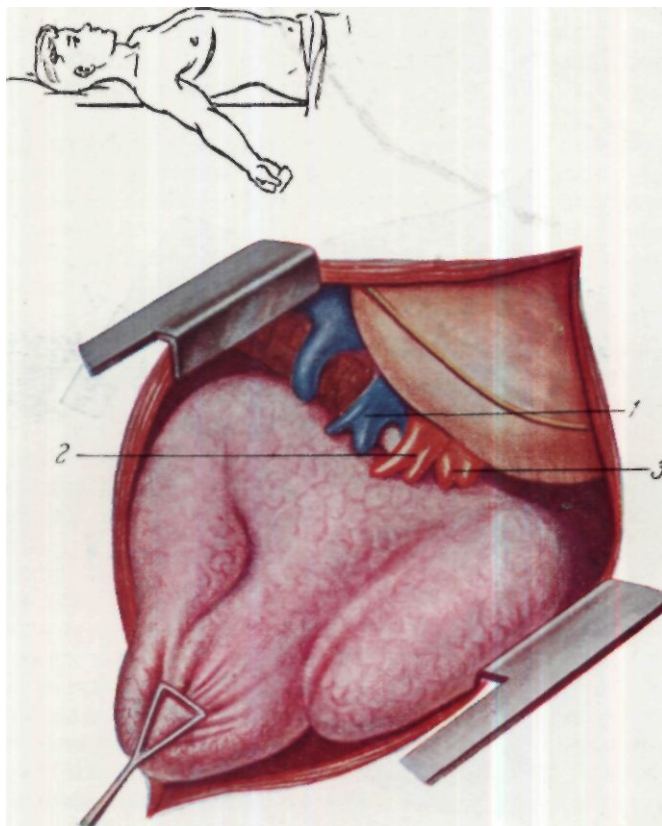


Рис. 57. Корень правого легкого при передиебоковом доступе.

1—легочная артерия; 2—верхняя легочная вена; 3—нижняя легочная вена.

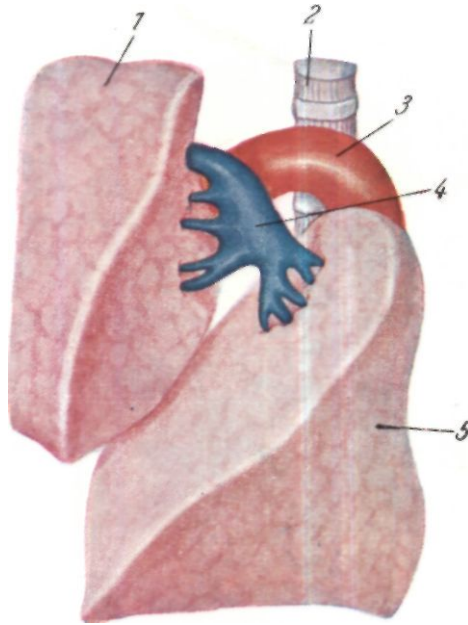


Рис 58. Схема расположения левой легочной артерии после разъединения главной косой междолевой щели левого легкого. 1 — верхняя доля; 2 — трахея; 3 — аорта; 4 — левая легочная артерия; 5 — нижняя доля.

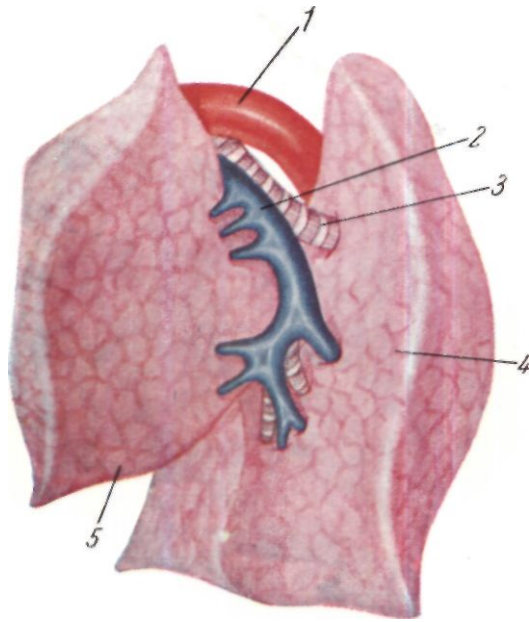


Рис. 59. Схема взаимоотношения ветвей легочной артерии с бронхами в левой междолевой щелп.
1 — аорта; 2 — левая легочная артерия; 3 — бронх дорсального отдела нижней доли; 4 — нижняя доля; 5 — верхняя доля.

ной иглы с согнутым концом 0,25% раствор новокаина вводят под плевру по передней поверхности корня легкого в количестве 30—40 мл, затем вводят раствор новокаина в клетчатку по ходу диафрагмального нерва. После этого отодвигают книзу верхнюю долю легкого и в клетчатку средостения вводят 80—100 мл раствора новокаина. Слева раствор новокаина вводят по верхнему и нижнему контуру дуги аорты, справа — под медиастинальную плевру. Этим достигается анестезия блуждающего нерва. Пограничный симпатический ствол просвечивает сквозь париетальную плевру. Рядом с ним той же длинной иглой с согнутым концом прокалывают париетальную плевру и раствор новокаина вводят по ходу пограничного симпатического ствола. После удаления легкого или его части перед зашиванием грудной стенки анестезируют переднее и заднее средостение, пограничный симпатический ствол и прилежащие к месту разреза межреберные промежутки.

Удаление левого легкого. Надсекают и тупо отслаивают медиастинальную плевру над корнем легкого. Самым верхним образованием корня левого легкого является легочная артерия (см. рис. 56). Она входит в плевральную полость непосредственно под дугой аорты. Ствол ее от места впадения в плевральную полость до места деления на долевые ветви очень короток, что затрудняет ее перевязку и выделение. Ф. Г. Углов советует выделять ствол левой легочной артерии под дугой аорты. После ее выделения накладывают три лигатуры (средняя с прошиванием), две из которых после удаления легкого остаются на центральном конце артерии. Затем выделяют верхнюю легочную вену. Отсепаровка ее должна быть крайне осторожна, так как стенка вены очень тонкая. Перевязывают вену так же, как и артерию, тремя лигатурами, две из которых после пересечения вены остаются на центральном ее конце. После этого надсекают, а затем тупо разделяют легочную связку, выделяют нижнюю легочную вену и перевязывают, как и предыдущую. После пересечения сосудов корня легкого под ними становится виден бронх. Его выделяют и обрабатывают по одному из описанных выше способов.

Удаление правого легкого несколько отличается от левосторонней пневмоэктомии. Правая легочная артерия выходит в плевральную полость под *v. azigos* (см. рис. 57). Для выделения ствола правой легочной артерии надсекают медиастинальную плевру ниже *v. azigos*. Выделение правой легочной артерии сопряжено с некоторыми трудностями, так как этот сосуд интимно связан с верхней полой веной парусовидной фиброзной связкой. Кроме того, довольно часто верхняя легочная вена справа на значительном протяжении прикрывает легочную артерию, что также затрудняет выделение последней. Артерию перевязывают указанным выше методом. Дальнейшее выделение и обработка элементов корня легкого такие же, как и при левосторонней пневмоэктомии.

Удаление верхней доли левого легкого. Грудную полость вскрывают по третьему межреберью с пересечением III и IV хрящей у грудины. В первую очередь выделяют верхнюю легочную вену, так как она лежит наиболее поверхностно и сравнительно легко достижима. После ее перевязки и пересечения верхнюю долю оттягивают вверх и спереди и по ходу междолевой щели выделяют и перевязывают

ветви легочной артерии, идущие к верхней доле. После пересечения сосудов выделяют ствол верхнедолевого бронха. Он короток, поэтому ушивание культи следует делать очень осторожно, чтобы не сузить бронх, идущий к нижней доле (см. рис. 58,59).

Удаление нижней доли левого легкого. Грудную полость вскрывают по четвертому межреберью, у грудины пересекают хрящи IV и V ребер. Сосуды доли перевязывают из междолевой щели. Артериальные ветви, идущие к нижней доле, выделяют, перевязывают и пересекают. Надсекают и тупо разделяют легочную связку и в толще ее, в самом верхнем отделе выделяют нижнюю легочную вену, которую перевязывают и пересекают. Бронх нижней левой доли является продолжением основного ствола левого бронха после отхождения куста бронхиальных ветвей к верхней доле. Несколько ниже этого места он может быть выделен из междолевой щели и обработан (см. рис. 58, 59).

Удаление верхней доли правого легкого. Грудную полость вскрывают по третьему межреберью. В первую очередь перевязывают верхнюю легочную артерию, которая лежит впереди от бронха и является самым верхним и передним сосудом, направляющимся от средостения к легкому. Нижний ее край вместе с ее ветвью, направляющейся к нижним двум долям, слегка прикрыт снизу и спереди верхней легочной веной. Последняя перевязывается довольно легко. Верхнюю легочную вену перевязывают не всю, а только две ее ветви. Она располагается соответственно III ребру, а верхняя легочная артерия—соответственно II ребру спереди. После перевязки этих сосудов остается обработать бронх, который очень короток и отходит от общего бронха правого легкого очень близко у бифуркации трахеи. При обработке бронха верхней доли имеется опасность сужения бронха, идущего к нижним двум долям правого легкого (см. рис. 60, 61, 62).

Удаление средней доли правого легкого. Грудную полость вскрывают по четвертому межреберью с надсечением III, IV и V хрящей ребер. Среднюю долю оттягивают кнаружи, после чего под серозной оболочкой у ворот легкого определяется верхняя легочная вена. Две ее нижние ветви относятся к средней доле — их перевязывают и пересекают. Среднюю долю оттягивают медиально и вверх; в щели между средней и нижней долями находятся артерии средней доли — чаще два ствола, которые отходят от правой легочной артерии несколько выше всех ветвей к нижней доле. Между артериями и венами располагается ствол бронха, который идет к средней доле от переднемедиальной поверхности нисходящего ствола бронха. Последний обрабатывают одним из описанных выше методов. Культю плевризуют сшиванием верхней и нижней долей в прикорневой зоне (см. рис. 60, 62, 63).

Удаление нижней доли правого легкого. Грудную полость вскрывают в четвертом межреберье с пересечением IV и V реберных хрящей у грудины. Грудную полость можно вскрывать и в пятом межреберье. Среднюю долю оттягивают кверху и медиально, а нижнюю долю — кнаружи, при этом становится хорошо видна междолевая щель. У края нижней доли надсекают плевру и в первую очередь выделяют конечный ствол правой легочной артерии тотчас ниже места отхождения от нее артерий к средней доле. Артерию перевязывают и

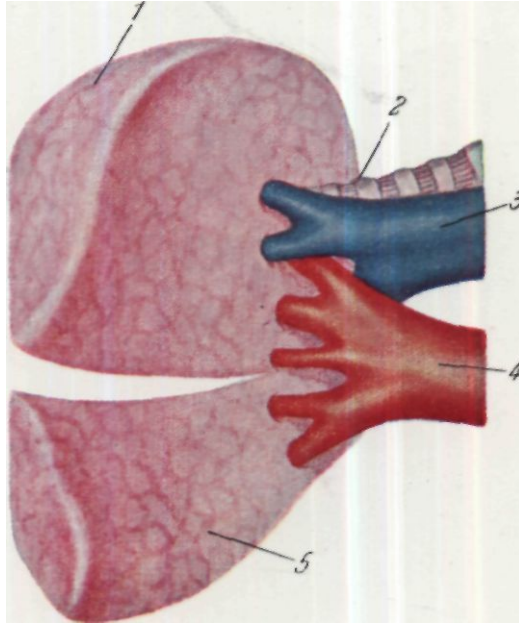


Рис. 60. Схема отношения ветвей средней доли к ветвям верхней доли правого легкого (вид спереди).
1 — верхняя доля; 2 — бронх к верхней доле; 3 — правая легочная артерия; 4 — верхняя легочная вена; 5 — средняя доля.

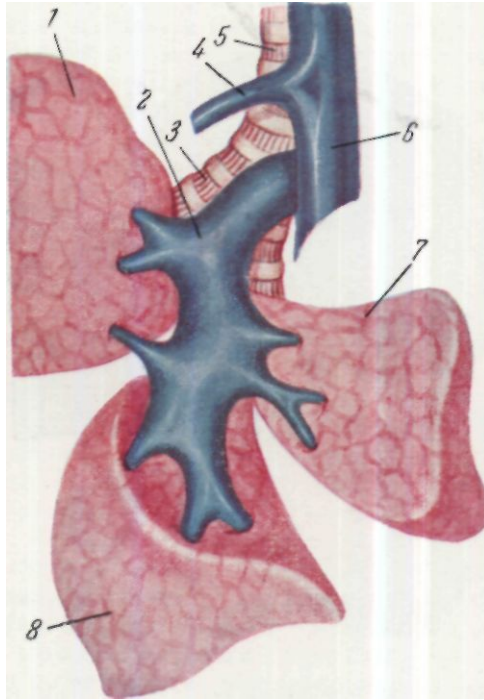


Рис. 61. Схема долевого распределения ветвей правой легочной артерии (по разделению междолевой щели и отведении средней доли кнутри).

1 — верхняя доля; 2 — легочная артерия к верхней доле; 3 — бронх к верхней доле; 4 — непарная вена; 5 — трахея; 6 — верхняя полая вена; 7 — средняя доля; 8 — нижняя доля.

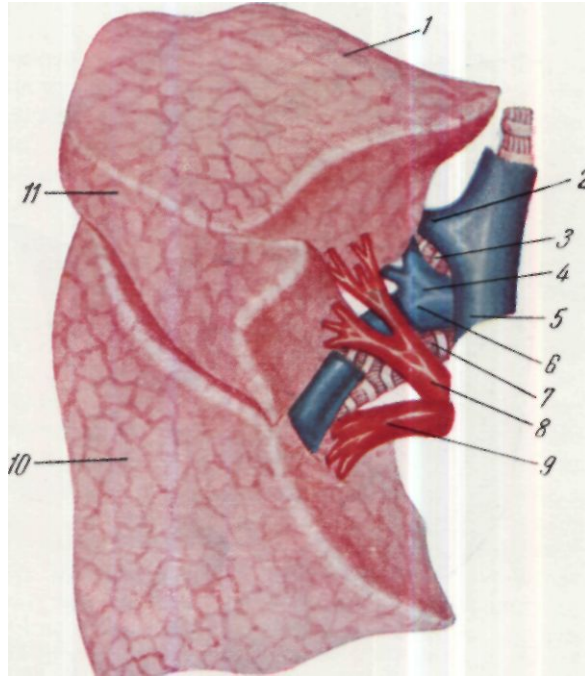


Рис. 62. Схема анатомических условий при операциях на верхней доле правого легкого.

1 — верхняя доля; 2 — непарная вена; 3 — бронх верхней доли; 4 — петвь легочной артерии к верхней доле; 5 — верхняя полая вена; 6 — нисходящий ствол легочной артерии; 7 — бронх к нижней доле; 8 — верхняя легочная вена; 9 — нижняя легочная вена; 10 — нижняя доля; 11 — средняя доля.

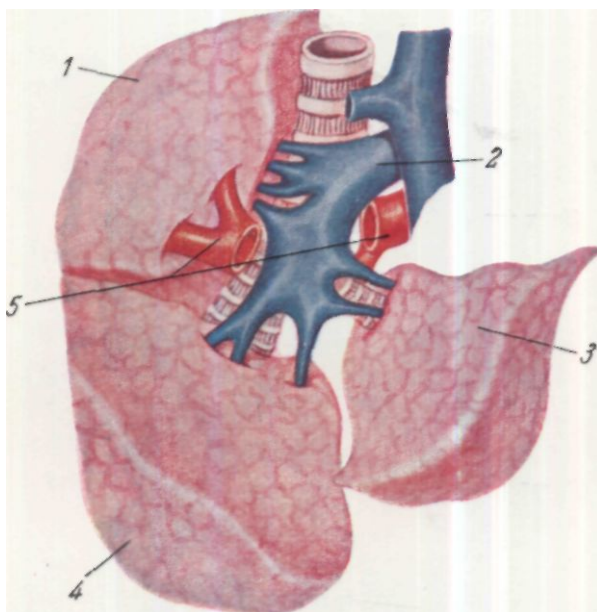


Рис. 63. Взаимоотношение сосудов и бронхов правого легкого по разделении междолевых щелей и рассечении верхней легочной вены верхнем доли.

1 — верхняя доля; 2 — правая легочная артерия; 3 — средняя доля; 4 — нижняя доля; 5 — пересеченная ветвь верхней легочной вены, несущая кровь от верхней доли.

пересекают. Нижнюю долю отводят кверху, надсекают и тупо расслаивают легочную связку, выделяют в верхнем ее отделе нижнюю легочную вену. Ее перевязывают обычным методом и пересекают. Затем бронх выделяют и обрабатывают одним из описанных выше методов (см. рис. 15, 61, 62, 63).

Сегментарная резекция легкого. Еще в первые годы широкого развития радикальной хирургии легких в Советском Союзе А. Н. Бакулев указывал на то, что следует больше внимания уделить вопросам экономных резекций легкого, разработать технику щадящих операций типа сегментарных резекций. Произведенная по правильным показаниям, эта операция вносит наименьшие анатомические и функциональные расстройства в организм. К сожалению, при нагноительном процессе легкого поражение, ограниченное только сегментом, встречается чрезвычайно редко, возможны комбинированные резекции, когда удаляется пораженная доля и пораженный сегмент или два сегмента другой доли. Н. И. Герасименко предлагает удалять долю в сочетании с удалением сегмента или удалять сегменты различных долей в одном блоке, в пределах их анатомических границ с индивидуальной обработкой бронхососудистых элементов.

В зависимости от того, какой из сегментов предполагается удалить, выбирают подход к легкому — переднебоковой или заднебоковой. После вскрытия плевральной полости и обследования легкого, когда выяснена протяженность его поражения и становится ясной необходимость сегментэктомии или как самостоятельной операции, или как комбинированного вмешательства, приступают к техническому выполнению этой операции.

В том случае, если поражение ограничено сегментом, вскрывают переходную складку плевры в области, соответствующей расположению бронхососудистого пучка удаляемого сегмента. Тупфером сдвигают легочную ткань по направлению к периферии, переходную складку плевры к средостению и обнажают сосуды сегмента. Их осторожно выделяют и лигируют обычным методом (тремя лигатурами). Сосуды пересекают и выделяют бронх. На него накладывают зажим и определяют границы сегмента. Для этой цели существуют несколько методов. Если больного оперируют под наркозом, легкое раздувается, а так как на сегментарном бронхе лежит зажим, то сегмент остается в спавшемся состоянии. Этого же эффекта достигают, если больного, оперируемого под местной анестезией, просят покашлять. Предложен еще один способ для выяснения границ сегмента — окрашивание его. Несколько капель метиленовой синьки смешивают с 15 мл перекиси водорода и эту смесь вводят в дистальный конец бронха. Вследствие выделения свободного кислорода сегмент раздувается и в то же время окрашивается на всем протяжении.

После выяснения границ сегмента обрабатывают бронх. Его или перевязывают, если просвет его невелик, или прошивают одним из описанных выше способов. Затем тупым путем удаляют пораженный сегмент в направлении от корня к периферии. Хирург потягивает за нити перевязанных элементов ножки сегмента и тупфером или пальцем тупо отделяет сегмент от окружающей ткани легкого. В этой области иногда встречаются сосудистые веточки, как правило, венозные, которые необ-

ходимо пересечь и лигировать. Раневую поверхность легочной ткани, остающуюся после удаления сегмента, либо плевризируют, либо оставляют открытой, но все мелкие кровотокающие веточки сосудов на ней должны быть тщательно перевязаны.

При лобэктомии, а также при сегментэктомии грудную полость зашивают наглухо, но в плевральную полость необходимо ввести резиновый дренаж на первые 2 суток для отсасывания оставшегося воздуха, а также остатков крови и скапливающейся в первые дни после операции жидкости. Конец дренажа соединяют с постоянно действующим водоструйным насосом, что создает в плевральной полости постоянный вакуум и содействует расправлению оставшейся части легкого. Обычно через сутки почти полностью прекращается отхождение жидкости по дренажу. При удалении всего легкого дренаж, как правило, не вводят. Накапливающуюся в плевральной полости жидкость периодически удаляют при помощи пункций. Только в случае значительного инфицирования плевральной полости прорвавшимся абсцессом можно рекомендовать оставление дренажа и после пневмоэктомии.

Переднебоковой доступ имеет как достоинства, так и недостатки. При этом разрезе повреждается сравнительно мало мышечных групп грудной стенки, нет необходимости прибегать к резекции ребер. Он дает возможность свободно подойти к воротам легкого и начать операцию с перевязки легочной артерии, а затем и стволов легочных вен. Однако при этом подходе к корню легкого несколько затрудняется обработка бронха вследствие его глубокого расположения. Кроме того, при проведении операции под местной анестезией не удастся выполнить столь тщательную анестезию пограничного симпатического ствола, блуждающего нерва и межреберных нервов, как это может быть проведено при заднебоковом доступе.

Переднебоковой разрез не дает достаточной свободы действий в костно-диафрагмальном и медиастино-диафрагмальном синусе. При этом подходе затрудняется пересечение легочной связки.

В литературе появились указания на применение бокового доступа при операциях на легких. Этим доступом пользовались в первые годы развития хирургии легких, но он довольно быстро был оставлен, так как давал мало преимуществ по сравнению с переднебоковым и заднебоковым, но имел значительное количество недостатков: значительную глубину раны, уменьшение дыхательной экскурсии здорового легкого (так как больной лежит на здоровой стороне), затекание гнойной мокроты в здоровое легкое. Все эти недостатки относятся к тому времени, когда хирургическое вмешательство проводилось под местной анестезией и техника интубационного наркоза была несовершенна. В последние годы ряд авторов вернулись к боковому доступу, но в несколько иной модификации, чем прежде (Ковач, Керени, Д. П. Чухриенко).

Больного укладывают на здоровый бок и слегка поворачивают в сторону хирурга, который стоит со стороны спины больного. Руку больной стороны отводят вверх и вперед. Разрез проводят по ходу средней подмышечной линии в вертикальном направлении. Длина разреза 10—15 см, середина его находится на уровне того межреберья, по ходу которого предполагается вскрытие плевральной полости (третье, четвертое или пятое межреберье в зависимости от вида хирургического вмешательства).

ства). Рассекают кожу, подкожную клетчатку и на уровне межреберья, по ходу которого предполагают вскрыть плевральную полость — переднюю зубчатую мышцу. Ребра не пересекают и не резецируют. Межреберье рассекают на длину, необходимую для проведения хирургического вмешательства. Рану расширяют двумя грудными расширителями, один из которых вставляют по ходу межреберья, а второй — в перпендикулярном направлении отводит мягкие ткани. Таким образом обеспечивается широкий доступ к корню легкого или его доле.

Д. П. Чухриенко в 1960 г. сообщил о 130 операциях на легких, выполненных подобным доступом. К числу преимуществ при этом методе подхода к легкому он относит техническую простоту и малую травматичность — мышцы и ребра не пересекаются, межреберные сосуды и нервный пучок не повреждаются. В связи с тем что не пересекаются мышцы грудной стенки, значительно уменьшается кровопотеря, которая составляет всего 35—50 мл, хирургическое вмешательство занимает меньше времени. Тот же автор, однако, отмечает, что при боковом доступе необходим одноплеуточный наркоз, так как при другом методе анестезии мокрота может затекать в здоровое легкое.

Выше мы описали различные способы резекции легких в условиях, когда анатомические взаимоотношения органов плевральной полости не нарушены и когда хирург не встречает никаких осложняющих факторов. Практически при нагноительных процессах легких такие условия почти никогда не встречаются. Длительный нагноительный процесс обычно вызывает более или менее резко выраженную реакцию со стороны окружающих тканей, и прежде всего образование сращений между висцеральной и париетальной плеврой. В более простых случаях, при ограниченном процессе или при малой его длительности, сращения имеют ограниченный характер. Они представляются в виде либо плотных отдельных тяжей, либо рыхлых, легко разделяющихся спаяний. При большей распространенности процесса сращения могут занимать всю плевральную полость. И в этом случае они либо могут быть рыхлыми, когда их разделение возможно тупым путем, без повреждения легочной ткани, либо образовывать плотные рубцовые спаяния, когда отделение легкого от париетальной плевры становится невозможным без повреждения ткани легкого. Особенно трудной становится задача выделения легкого в случае, когда больной перенес гнойный плеврит или был подвергнут операции пневмотомии. При этом плевральные листки резко утолщаются и образуют сплошное мозолистое образование, когда невозможно не только произвести их разделение, но и вообще проникнуть в плевральную полость.

Все эти осложняющие обстоятельства значительно затрудняют операцию, делая ее иногда крайне тяжелой и опасной. Разделение сращений в том случае, когда это удастся сделать внутри плевральной полости, является наиболее травматичной частью операции, так как при этом обычно грубо повреждаются нервные окончания на больной поверхности.

При операциях, связанных с разделением плевральных сращений на большом протяжении, независимо от метода обезболивания, в момент разделения сращений обычно отмечается значительное падение артериального давления, даже и при небольшой кровопотере, что

свидетельствует о возникновении шока. В этом случае хирург вынужден применить необходимые мероприятия по борьбе с шоком и в первую очередь произвести переливание крови.

При попытке разделить плотные спаяния между висцеральной и париетальной плеврой возможно повреждение легочной ткани, что обычно приводит к значительному кровотечению, а иногда вследствие разрыва крупных венозных стволов вызывает воздушную эмболию. Такие плотные спаяния чаще бывают при близком расположении гноя к поверхности легкого. В этом случае возможен разрыв стенки с инфицированием операционного поля, что в значительной степени осложняет как операцию, так и послеоперационное течение.

Как правило, в плевральные сращения прорастают сосуды, поэтому их рассечение и тупое разделение всегда вызывают кровотечение, которое бывает иногда весьма значительным. Кровотечение можно уменьшить, тампонируя плевральную полость горячими марлевыми салфетками. В этот период необходимо производить переливание крови с тем, чтобы полностью компенсировать кровопотерю. Наиболее сложной задачей для хирурга при наличии распространенных плевральных сращений, особенно когда имеется плотное спаяние легкого с грудной стенкой, является выделение легкого. В тех случаях, когда сращения имеют рыхлый характер и париетальная плевра отделена от висцеральной, рекомендуется при вскрытии плевральной полости рассечь париетальную плевру на небольшом протяжении и тупым путем, лучше пальцем, или применяя влажный марлевый тупфер, отслоить легкое от париетальной плевры на ближайшем расстоянии от разреза плевры. По мере того как легкое по линии разреза будет отделено от плевры, разрез ее соответственно удлиняют до намеченных пределов. Затем таким путем отделяют легкое от париетальной плевры сверху и снизу от разреза, причем по мере удаления от разреза рану расширяют при помощи крючков или ранорасширителя, в результате чего становятся доступными отдаленные части легкого, — его верхушка и диафрагмальная поверхность. При таком тупом разделении сращений пальцем или тупфером довольно легко разъединяются рыхлые сращения. Встречающиеся при этом более плотные сращения и тяжи пересекают ножницами по возможности ближе к париетальной плевре с тем, чтобы не повредить легкое.

Необходимо соблюдать осторожность при разделении сращений, так как грубые манипуляции легко приводят к разрыву ткани легкого. Это сразу же обнаруживается по просачиванию пузырьков воздуха. При таком осложнении лучше немедленно зашить разрыв тонким шелком на кишечной или атравматической игле.

Значительно сложнее проходит выделение легкого в случаях, когда плевральная полость частично или полностью облитерирована в связи с плотными сращениями висцеральной и париетальной плевры. При этом отделить легкое от париетальной плевры часто невозможно. Рассекая париетальную плевру по линии разреза, хирург обнаруживает резкое утолщение плевры, которая в виде мозолистого образования слита с уплотненной тканью легкого. Углубляя разрез, хирург неизбежно проникает в вещество легкого. В этом случае приходится прибегать к отделению легкого от грудной стенки вместе с припаянной к нему париетальной плеврой.

Техника такого экстраплеврального выделения легкого не является сложной и чрезмерно травматичной. После рассечения межреберных мышц в слое, соответствующем fascia endothoracica, тупым путем на небольшом пространстве легкое вместе с париетальной плеврой отделяют от грудной стенки. Как только образуется небольшой канал, тотчас же пальцем расширяют его во все стороны и начинают отделение легкого тупым путем в той же последовательности, как это производится при внутриплевральном выделении легкого и наличии рыхлых сращений.

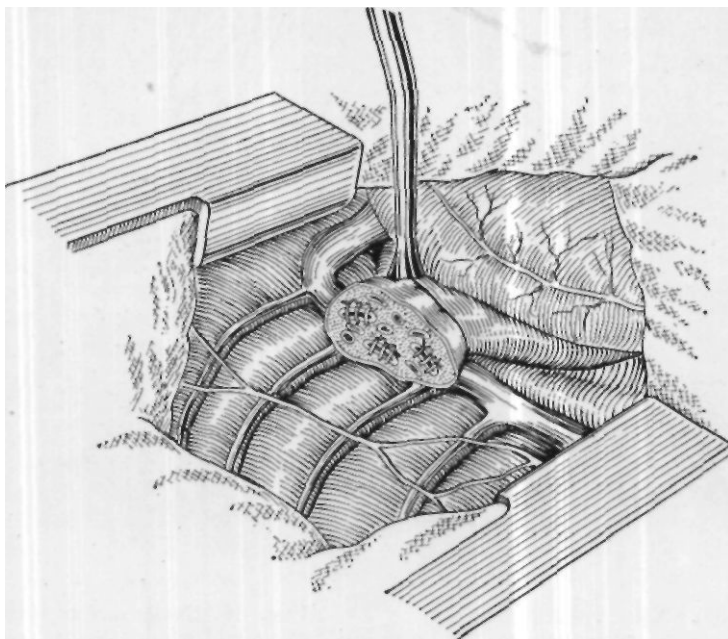


Рис. 64. Удаление легкого с турникетом. Легкое отсечено.

Обычно экстраплевральное выделение легкого не вызывает большого кровотечения. При таком последовательном отделении легкого вместе с париетальной плеврой от грудной стенки хирург иногда встречается с участками, где определяется свободная плевральная полость. В этом случае париетальную плевру вскрывают и дальнейшее выделение легкого производят уже внутриплеврально. При встрече с новым участком полного спаяния плевральных листков париетальную плевру надсекают на границе этого спаяния и на участке спаяния отделение легкого производят вновь вместе с париетальной плеврой. Таким образом, после полного выделения легкого остаются как бы заплатки из париетальной плевры на всех тех частях, где было плотное спаяние. Иногда после перенесенного больным гнойного плеврита или при повторных операциях приходится выделять легкое целиком, со всем плевральным мешком. Во всех случаях такого осложненного выделения легкого необходимо стремиться к проникновению в свободную плевральную полость в области корня легкого. В большинстве случаев это удается, так как в этой

области сравнительно > редко встречается полное сращивание париетальной плевры с легким, а тем более с его сосудами.

Проникнув в свободную плевральную полость в области корня легкого и разделив имеющиеся здесь внутривнутриплевральные сращения, хирург производит обычную обработку элементов корня легкого, пересекает их и удаляет легкое. В тех, к счастью, более редких случаях, когда сращивание легкого с париетальной плеврой и плотные сращения

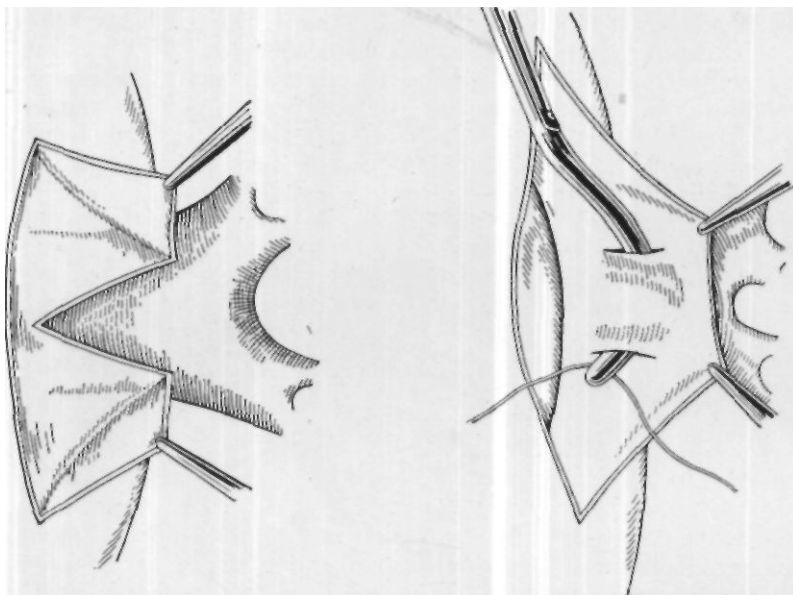


Рис. 65. Схема трансперикардальной перевязки легочных вен.

Рис. 66. Схема интраперикардальной перевязки легочных вен.

продолжаются на корень легкого и он становится недоступным, можно выделять элементы корня легкого при заднем доступе, проникая в средостение и сдвигая клетчатку средостения к средней линии. При переднем доступе в таких случаях перевязку сосудов корня легкого можно производить трансперикардиально, после вскрытия перикарда.

Выделение легкого, как было сказано выше, нередко является наиболее травматичным моментом операции, связано с большим кровотоком, а также с опасностью воздушной эмболии. Поэтому, если хирургу удастся легко проникнуть в плевральную полость в области корня легкого и корень легкого сравнительно легко доступен для обработки и пересечения, рекомендуется вначале закончить эту часть операции, пересечь корень легкого, а затем отделить легкое от грудной стенки. В тех случаях, когда технически легче и безопаснее произвести вначале выделение самого легкого, естественно, пересечение корня легкого должно производиться обычным путем, в конце операции.

Иногда наибольшие трудности при удалении легкого представляют выделение корня легкого и обработка его элементов. Особенности труд-

ности возникают, когда на корень легкого распространяется воспалительный инфильтрат или даже гнойник. В прошлом хирурги были вынуждены при таком распространении нагноительного процесса отказываться от индивидуальной обработки элементов корня легкого и, предварительно наложив на корень легкого турникет, отсекали легкое у корня, оставляя на сосудах и бронхе часть легочной ткани (рис. 64). Сосуды прошивали и перевязывали, бронхи также ушивали. Этот прием облегчал производство операции в осложненных случаях, однако почти всегда послеоперационный период у этих больных протекал крайне тяжело, с образованием бронхиальных свищей, эмпиемы плевральной полости. Пневмоэктомия, проведенная при помощи турникета, давала высокую летальность. Так, в нашей клинике в начальный период разработки и проведения радикальных операций на легких* на 38 пневмоэктомий, проведенных при помощи турникета, было 36 бронхиальных свищей с эмпиемой плевральной полости.

В настоящее время в связи с разработкой более совершенной техники радикальных операций на легких, хирурги полностью отказались от операций с использованием турникета. При распространении воспалительного инфильтрата на область корня легкого индивидуальная обработка его элементов может быть произведена (как указано выше) путем выделения сосудов в самом средостении при заднем подходе, или перевязки их внутривнутриперикардиально.

Внутриперикардиальная перевязка сосудов подробно описана в монографии А. Н. Бакулева и А. В. Герасимовой. Производят Т-образный разрез перикарда, разрез боковой стенки проводят вдоль диафрагмального нерва, а заднюю стенку перикарда рассекают вдоль поперечно идущих легочных вен (рис. 65). Иногда перикард над стенкой вен рассекают двумя поперечными разрезами и тупо, вслепую изогнутым инструментом выделяют вену (рис. 66). В этом случае сосуд перевязывается более надежно, так как оставшийся на вене перикард не дает лигатуре соскользнуть. После перевязки сосудов перикард зашивают редкими швами.





Глава десятая

ПОСЛЕОПЕРАЦИОННЫЙ ПЕРИОД И ОСЛОЖНЕНИЯ

Частичное или полное удаление легкого, даже при высокой хирургической технике и совершенном обезболивании, является одной из наиболее травматичных операций. При этом нарушаются функции органов дыхания и условия гемодинамики, в значительной степени травмируется нервная система больного в разных ее отделах. Раздражение так называемых шокогенных зон и непосредственные травматичные манипуляции на блуждающем нерве и пограничном симпатическом стволе могут в послеоперационном периоде вызвать не только явления шока, но и нарушение функции ряда органов, в первую очередь органов дыхания и кровообращения. В связи с этим больные в первые часы и дни после операции должны рассматриваться как больные, находящиеся в тяжелом состоянии, требующие бдительного наблюдения и тщательного лечения.

Целью послеоперационного лечения является борьба с последствиями послеоперационной травмы, поддержание деятельности сердечно-сосудистой системы и предупреждение осложнений.

В случае возникновения осложнений нужно немедленно принимать меры по их своевременному устранению. Доказано, что тяжелые осложнения со стороны сердечно-сосудистой системы может вызвать недостаточно осторожная переноска больного из операционной в палату. Поэтому уже с момента снятия больного с операционного стола должен быть обеспечен тот щадящий режим, о котором мы упомянули выше.

Желательно больного в операционной, сразу же со стола укладывать в ту кровать, в которой он будет находиться в послеоперационной палате. Послеоперационная палата должна быть оснащена кислородной установкой и отсасывающим аппаратом с приспособлением, дающим возможность создавать нужное отрицательное давление в плевральной полости. В этой палате больной находится первые 3 дня, т. е. до того периода, пока ему не перестанут угрожать осложнения, возникающие в ближайшем послеоперационном периоде. В связи с этим больному в послеоперационной палате должно быть обеспечено постоянное наблюдение врача и сестры. В нашей клинике послеоперационная

палата обеспечена специальным постом сестры и обслуживается специально выделенным врачом.

Оборудование послеоперационной палаты должно обеспечивать возможность проведения экстренных хирургических мероприятий в случае возникновения осложнений. В специальном биксе находится набор стерильных инструментов и материалов для налаживания и проведения внутриартериального нагнетания крови. Дежурная кровь для этого должна храниться в холодильнике в послеоперационной палате или вблизи от нее. Кроме того, во втором биксе находится набор инструментария для срочной торакотомии, который используют в случае внезапного кровотечения или остановки сердца. Помимо указанных инструментов, в послеоперационной палате находятся инструменты для интубации больного, а также аппарат для проведения искусственного дыхания.

Больного укладывают на кровать еще в операционной. Желательно использование так называемых функциональных кроватей, дающих возможность придавать больному различные положения. В первые часы после операции больной находится в горизонтальном положении, затем, как только его артериальное давление делается устойчивым, верхняя часть туловища больного может быть приподнята. Под колени желательно положить валик в случае, если кровать специально не приспособлена. Сразу же больному через катетер, введенный в носовой ход, дается увлажненный кислород. В палату его доставляют с налаженной системой для внутривенного вливания, которая остается до следующего утра. Через эту систему больному в случае необходимости вводят раствор глюкозы, кровь и все необходимые медикаменты, требующие внутривенного введения.

Как только больной доставлен в палату и полностью пришел в сознание, он получает инъекцию 1% раствора морфина в количестве 1 мл. В дальнейшем эти инъекции повторяют, в первые сутки в среднем через 4—6 часов, особенно при жалобах больного на сильные боли. Введению обезболивающих средств мы придаем большое значение, считая, что они в значительной мере предупреждают развитие послеоперационного шока и вместе с тем в указанной дозировке не препятствуют откашливанию мокроты. Мы имели возможность сравнить состояние больных, получающих и не получающих обезболивающие средства в первые сутки после операции, и убедились, что в первом случае больные ведут себя значительно спокойнее, как правило, периодически засыпают и не изнуряются от боли и бессонницы.

Для борьбы с падением артериального давления, которое, как правило, наступает почти у всех больных в первые часы после операции и особенно резко бывает выражено у больных с сердечно-сосудистой недостаточностью или после особо травматичных операций, необходимо переливание крови, капельным методом в первые сутки после операции. Необходимо отметить, что радикальные операции на легких сопровождаются значительной кровопотерей. Е. Н. Чачин указывает, что в среднем кровопотеря у таких больных во время операции составляет 1050 мл. Больному нужно возместить хотя бы 70% потерянной крови, поэтому переливание крови производят не только во время операции, но и в послеоперационном периоде. Обычно достаточно бывает 200—250 мл крови для того, чтобы стабилизировать артериальное давление на

удовлетворительных цифрах. В случае же, если оно продолжает оставаться на низких цифрах или еще больше снижается, переливание крови надо повторять.

Угрожающее падение артериального давления (максимальное ниже 80 мм ртутного столба) в первые часы после операции может свидетельствовать либо о возникшем внутреннем кровотечении, либо о развитии травматического шока, либо о внезапно развившейся сердечно-сосудистой недостаточности. В каждом отдельном случае врач должен выяснить причину гипотонии и принять необходимые мероприятия с учетом этнологии этого осложнения. При помощи перкуссии, а также пункции плевральной полости легко установить возникшее кровотечение. В 13 случаях угрожающего характера его приходится принимать срочные меры, включая торакотомию. При небольшом кровотечении достаточно бывает применения обычных средств — хлористого кальция, желатины и внутривенного переливания крови. Падение артериального давления, вызванное шоком или остро развившейся сердечно-сосудистой недостаточностью, практически бывает трудно дифференцировать, поэтому мероприятия при этих осложнениях проводятся комплексно, с учетом обеих этих причин.

Всем больным после операции, независимо от возникающих осложнений, в первые 3 суток назначают 20% раствор 01. camphorae — 3 мл через каждые 6 часов. В случае возникновения сердечной слабости мы применяем внутривенное введение 0,25 мл 0,05% строфантина в растворе глюкозы. Одновременно, чтобы повысить артериальное давление, внутривенно вводят 0,2 мл 1% раствора адреналина через каждые 2—4 часа. Более стойкое действие оказывает раствор норадреналина (1 мг), который вводят вместе с раствором глюкозы или физиологическим раствором внутривенно через капельницу. Наибольшее значение среди этих мероприятий мы придаем переливанию крови.

В особо тяжелых случаях при резком падении артериального давления или когда оно вообще перестает определяться приходится прибегать к внутриартериальному нагнетанию крови. Оно должно производиться путем пункции лучевой артерии после ее выделения, лучше дробными дозами, по 100 мл, до восстановления удовлетворительного артериального давления, после чего переливание крови производят внутривенно.

При внезапной остановке сердца необходимо срочно произвести торакотомию и немедленно начать массаж сердца, сочетая его с внутриартериальным переливанием крови и искусственным дыханием через интубационную трубку. Одновременно принимают все необходимые меры для восстановления деятельности сердца: повторное введение в полость левого желудочка 0,1% раствора атропина по 1 мл, 0,1% раствора адреналина по 0,5—1 мл и 10% раствора хлористого кальция по 10 мл. Следует помнить, что массаж сердца может быть эффективным мероприятием только в случае, если от момента остановки сердца до массажа прошло не более 5 минут. Позже этого срока наступают необратимые нарушения коры головного мозга, и больной гибнет, даже если временно удалось восстановить сердечную деятельность.

Мы перечислили наиболее грозные осложнения, наступающие в первые часы после операции. К счастью, эти осложнения в последние

годы возникают сравнительно редко в связи с усовершенствованием оперативной техники и современного обезболивания. В подавляющем большинстве случаев подобные осложнения могут быть предупреждены правильным ведением послеоперационного периода и систематическим применением перечисленных выше средств по предупреждению шока и сердечно-сосудистой слабости.

Следующим возможным послеоперационным осложнением, которое также в последние годы встречается все более редко, является отек легкого. Как убедительно показали Г. С. Тонких, Кан (Сап) с авторами и др., отек легкого в ближайшем послеоперационном периоде, по-видимому, является результатом травмы блуждающего нерва. И действительно, эти осложнения уменьшались по мере того, как совершенствовалась техника операции и улучшалось обезбоживание. В этом плане при проведении операций под местным обезболиванием мы придаем большое значение обильной инфильтрации раствором новокаина как клетчатки средостения, так и места прохождения блуждающего нерва и пограничного ствола.

При возникновении отека легкого решающее значение имеет своевременное проведение лечебных мероприятий до того, как он полностью разовьется. Эти мероприятия, таким образом, также должны быть экстренными. При появлении разлитых сухих хрипов в оставшемся легком сразу же производят весь комплекс противоотечных мероприятий. Мы рекомендуем произвести шейную ваго-симпатическую блокаду на стороне операции, ввести внутривенно раствор глюкозы со строфантином в указанной выше дозировке, 10 мл 10% раствора хлористого кальция. Под кожу нужно ввести 1 мл меркузала и 1 мл 0,1% раствора атропина. При нарастании явлений отека, когда из трахеи начинает выделяться пенящая мокрота, необходимо отсасывать ее при помощи тонкого катетера.

Крайним средством при нарастании отека является кровопускание в количестве 300—400 мл. Уменьшению поступления крови в легкое может содействовать также наложение венозных жгутов на конечности. При проведении всех этих мероприятий крайне важно обеспечить достаточное снабжение больного кислородом как во вдыхаемом воздухе, так и применяя подкожное его введение. Как правило, все перечисленные мероприятия, если они проведены своевременно, дают хороший эффект. При повторном возникновении отека необходимо вновь провести весь комплекс этих мероприятий.

Для профилактики легочных осложнений, которые легко могут возникнуть в послеоперационном периоде как следствие операционной травмы, а также вследствие ухудшения вентиляции легких из-за ограниченности дыхательных движений, необходимо добиваться своевременного удаления слизи из бронхиального дерева. Для этого со 2-го дня после операции следует начать дыхательную гимнастику и просить больного чаще откашливать мокроту.

Начиная с 2-го дня после операции, возможность острых осложнений в значительной мере уменьшается, однако больной должен оставаться под постоянным наблюдением врача. Необходимо продолжать проведение мероприятий по предотвращению более поздних осложнений. Эти мероприятия в первую очередь должны быть направлены на поддержание сердечно-сосудистой деятельности (для чего камфарное масло

вводят больному до конца 1-й недели); предупреждение развития инфекции путем проведения лечения антибиотиками в течение 1-й недели; предупреждение легочных осложнений, а при их возникновении своевременное лечение сульфаниламидными препаратами и антибиотиками; борьба с парезом кишечника путем назначения прозерина (0,05% 1—2 мл) и клизм и другие мероприятия, проводимые в зависимости от состояния больного. В том случае, если во время операции в плевральную полость был введен дренаж, он остается в ней в течение первых 2 суток с постоянным отсасыванием воздуха и выпота из плевральной полости при помощи специального отсасывающего аппарата или водоструйного насоса. Под воздействием такого постоянного отсасывания воздуха и жидкости из плевральной полости оставшаяся часть легкого расправляется. Через 2 дня дренаж удаляют, а отверстие, через которое он был введен, герметично закрывают шелковыми швами.

В тех случаях, когда дренаж не вводился, т. е. после удаления всего легкого, не следует спешить с удалением жидкости из плевральной полости. Оставшаяся жидкость препятствует быстрому смещению средостения в сторону операции и к тому же выпадающий фибрин является пластическим материалом, постепенно заполняющим остаточную полость с меньшей деформацией грудной стенки. Однако необходимо следить за тем, чтобы жидкость в плевральной полости не скапливалась в чрезмерном количестве и не вызывала смещения средостения в здоровую сторону, а также не просачивалась между швами грудной стенки.

Учитывая изложенное, необходимо путем пункции один раз в 5 дней удалять излишек жидкости из плевральной полости с тем, чтобы уровень ее не превышал уровня III—IV ребра. При каждой пункции удаляемая жидкость должна подвергаться бактериологическому контролю. В случае обнаружения инфекции следует полностью удалять жидкость из плевральной полости путем ежедневных пункций с одновременным введением в полость пенициллина, стрептомицина или других антибиотиков, в зависимости от устойчивости флоры. При стерильном состоянии плевральной полости многие авторы с целью профилактики инфекции рекомендуют регулярно вводить антибиотики путем пункции грудной стенки.

При гладком течении послеоперационного периода больному разрешается садиться в кровати, начиная со 2-го дня, и вставать на 6—8-й день после операции. При отсутствии осложнений в дальнейшем его выписывают на 25—30-й день.

Из более поздних осложнений, которые до последнего времени встречаются довольно часто, следует иметь в виду возможность нагноения раны, инфицирование плевральной полости с образованием эмпиемы и возникновение бронхиального свища также с образованием эмпиемы.

Нет необходимости специально останавливаться на мероприятиях по предупреждению и лечению нагноений раны, так как лечение этого осложнения проводится по общим правилам, принятым в хирургии.

При инфицировании плевральной полости основным средством для предупреждения эмпиемы является настойчивое лечение антибиотиками, вводимыми как в плевральную полость, так и внутримышечно. При таком лечении нам в большинстве случаев удавалось предупредить образование эмпиемы. В случае же развития эмпиемы плевральной

полости лечение ее проводится по общепринятым правилам, т. е. путем резекции ребра с введением вентильного дренажа. В последующем перед хирургом возникает задача ликвидации остаточной полости. С этой целью обычно производят торакопластику. Иногда, в зависимости от характера эмпиемы и состояния плевральной полости, приходится производить широкое ее вскрытие с тампонадой по А. В. Вишневному. В этом случае лечение также завершается торакопластикой.

Бронхиальный свищ обычно возникает на 9—12-й день после операции вследствие прорезывания швов или скрепок, наложенных на культю бронха во время операции. В известной степени возможность образования бронхиального свища зависит от неправильной обработки культи бронха с нарушением ее питания. Бронхиальный свищ может также образоваться от прорезывания швов или скрепок при воспалительной инфильтрации культи бронха, возникающей вследствие эмпиемы плевральной полости.

Распознавание бронхиального свища, особенно когда он имеет значительные размеры, обычно не представляет трудностей. При этом у больного возникает кашель с мокротой и с примесью кровянистой жидкости. Иногда через свищ сразу же выделяется большое количество находящейся в плевральной полости жидкости. Если больному со свищем ввести в плевральную полость антибиотик, он ощущает во рту его вкус. При аускультации иногда слышен дующий шум во время дыхания.

В случае образования свища небольшого размера, открывающегося в небольшую осумкованную полость, возможно успешное консервативное его лечение. Если же свищ имеет большой размер и открывается в свободную плевральную полость, возникновение его сопровождается образованием эмпиемы. Лечение в таком случае становится трудным и продолжается длительное время. Плевральную полость следует дренировать и проводить консервативное лечение, добиваясь максимального спадения остаточной полости. Иногда происходит самостоятельное закрытие бронхиального свища. Если он не закрывается в течение 6 месяцев и дольше, необходимо произвести его закрытие хирургическим путем (мышечная пластика с одновременной торакопластикой).

Естественно, что такие тяжелые и длительно протекающие осложнения, как эмпиема и бронхиальные свищи, в значительной степени ухудшают отдаленные результаты операции. Помимо того, что при этом возникает тяжелая деформация грудной стенки, длительная интоксикация сама по себе может вызвать отдаленные осложнения до образования амилоидоза.

В первый период развития радикальной легочной хирургии в нашей стране мы при лечении хронических нагноений легких, так же как и другие авторы, отмечали большое число осложнений и высокую летальность. Потребовалось длительное настойчивое изучение причин этих осложнений и разработка мероприятий по их предупреждению и устранению.

По мере изучения патологической физиологии при хронических нагноениях легких, совершенствования хирургической техники и методов обезболивания, а также разработки методов послеоперационного лечения больных, уменьшалось число осложнений и улучшались

исходы. Достаточно указать, что применение метода удаления легкого при помощи турникета во всех случаях сопровождалось возникновением эмпиемы в послеоперационном периоде и частым образованием бронхиальных свищей. Попытки добиться выделения легкого внутриплеврально, когда из-за наличия плотного спаяния это было физически невозможно, приводили к таким операционным осложнениям, как разрыв легкого, воздушная эмболия, тяжелейшее кровотечение и шок. Все эти осложнения стали редкими, как только мы начали применять экстраплевральное выделение легкого. Большая травматичность операций приводила к тому, что у большинства больных послеоперационный период протекал крайне тяжело, часто сопровождаясь тяжелым шоком, сердечно-сосудистой недостаточностью и отеком легкого.

Наш путь в разработке радикальной легочной хирургии так же как, по-видимому, путь других хирургов, начинавших разработку этой новой области хирургии, был труден и сопровождался вначале большим числом неудач и разочарований. Однако и у нас первый период исканий и порой неудачных попыток затем сменился периодом успешного осуществления задач в деле развития радикальной легочной хирургии.

Так, если разбить всю историю развития радикальной легочной хирургии в нашей клинике на два равных периода, то в первый период, относящийся к 1945—1951 гг. летальность больных после радикальных операций составила 29,5%, а за последние же 8 лет она снизилась до 7,1%. Такое же соотношение можно отметить и по данным других авторов.

П. А. Куприянов в 1952 г. сообщил о летальности после пневмоэктомии в 25,3% случаев, а после лобэктомии — в 24,6%. По данным П. А. Куприянова, относящимся к 1955 г., общая летальность после операций по поводу хронических нагноений легких, произведенных в период с 1945 по 1955 г., составила 16,4%, а за 1955 г. она снизилась до 4%. Ф. Г. Углов в 1954 г. привел цифру летальности при пневмоэктомии, равную 7,5%, а при лобэктомии — 6%. По данным В. И. Стручкова, за период с 1952 по 1957 г. радикальные операции по поводу нагноений легких были произведены 267 больным, из них умерло 9 (3,4%). А. В. Герасимова в сборной статистике зарубежных хирургов на 1951 г. сообщила о летальности после пневмоэктомии при нагноении легкого на 395 операций в 22,2%. Лоренц (Lorenz, 1951) на 72 радикальные операции получил 12% летальности. Роземонд (Rosemond, 1951) с 1934 по 1940 г. на 38 операций получил 29% летальности, а с 1941 по 1948 г. на 150 операций — 3,3% летальности. Ирленд и Свиннен (Eerland and Swinnen, 1952) на 139 радикальных операций отметили летальность в 10,7%. Санти и Берар (Santy and Berard, 1952) на 146 операций лобэктомии указали цифру летальности, равную 1,3%, после пневмоэктомии — 22%.

При гладком послеоперационном течении после радикальных операций внешне деформация грудной стенки мало выражена. Однако при этом все же происходит изменение анатомических взаимоотношений органов грудной и даже брюшной полости. Эти изменения протекают в период так называемой адаптации организма, которая продолжается до одного года после операции.


При послеоперационной перестройке взаимоотношений органов отмечается компенсаторное расширение оставшегося легкого или, при удалении доли — оставшихся долей легкого. В последнем случае свободное пространство в плевральной полости обычно заполняется расширившейся оставшейся частью легкого, а также поднятием диафрагмы. При удалении всего легкого изменения выражены более резко. При этом плевральная полость на стороне удаленного легкого заполняется за счет поднятия диафрагмы, западения грудной стенки, смещения средостения и образования фиброторакса. Иногда отмечается искривление позвоночника в эту же сторону. Оставшееся легкое также значительно расширяется и границы его смещаются в сторону остаточной полости.

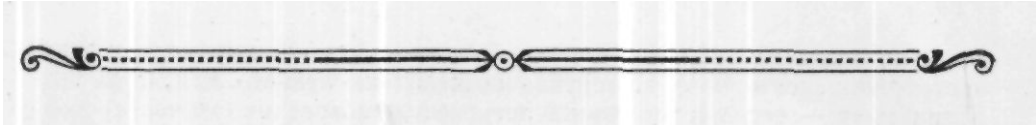
В. С. Савельев указывает, что увеличение объема оставшегося легкого не является признаком эмфиземы и обусловлено, по-видимому, включением в газообмен альвеол и капиллярного русла, находившихся до операции в состоянии физиологического ателектаза.

В связи с поднятием диафрагмы изменяется также положение желудка, однако, несмотря на рубцовое смещение пищевода и подтягивание желудка вверх, нарушения функции пищеварения не отмечается. Если же она иногда и возникает, то прекращается в течение ближайших 3—6 месяцев.

По данным Н. С. Смольяниновой, после операции удаления легкого или части его, преимущественно после операций в левой половине грудной клетки, отмечается ускорение эвакуаторной функции желудка. Удаление доли легкого вследствие хорошей компенсации, как правило, не отражается на работоспособности больного после выздоровления. После удаления целого легкого работоспособность в отдаленном периоде также восстанавливается, однако у более пожилых людей она в большей или меньшей степени ограничена; у них возможны осложнения, вызванные такой травмирующей операцией, как удаление легкого.

Операция удаления доли легкого или целого легкого, как было сказано выше, является основным и единственным методом радикального лечения тяжелых деструктивных гнойных поражений легкого. Эти операции в настоящее время широко применяются большим числом хирургов как в Советском Союзе, так и за рубежом. У нас эти операции производятся не только в клиниках и крупных лечебных учреждениях, но и в районных больницах. В последние годы резко снизилась летальность при них, уменьшилось число послеоперационных осложнений и в связи с этим улучшились результаты в отдаленном послеоперационном периоде.





Глава *одиннадцатая*

**ОТДАЛЕННЫЕ РЕЗУЛЬТАТЫ ПОСЛЕ ОПЕРАЦИЙ
ПО ПОВОДУ НАГНОЕНИЙ ЛЕГКИХ**

Представленный нами анализ отдаленных результатов операций на легких по поводу нагноительных процессов касается больных, оперированных в клинике за период с 1946 по 1958 г. Необходимо сразу же оговориться, что эти наблюдения относятся к периоду, когда в нашей стране только начали производиться первые радикальные операции на легких, когда не была еще полностью отработана современная техника операций. Это, естественно, отразилось на ближайших исходах и отдаленных результатах.

Отдаленные результаты были изучены у 120 больных в сроки от 1 года до 12 лет, причем у большей части (89) больных в сроки от 3 до 12 лет (табл. 4).

Таблица 4
Сроки повторного обследования больных после операций по поводу нагноения легких

Характер операции	Число обследованных	Из них в сроки			
		до 3 лет	3—6 лет	6—9 лет	9—12 лет
Пневмотомия при остром на-	10		2	3	5
Пневмотомия при хрониче-	18	2	2	5	9
Клиновидная резекция	3		1	1	1
	23	6	2	2	8
Пнсвмоэктомия	5	1	7	1	3
	61	22	7	12	12
Всего	120	31	27	24	38

Часть больных обследована амбулаторно (34 человека), остальным 86 больным проведено полное клиническое обследование, включая изучение гемодинамики, электрокардиографических изменений, внешнего

дыхания газов крови. На основании субъективных данных и клинического обследования результаты операций оценивались по следующим группам: выздоровление, улучшение, без перемен, ухудшение. Особо была выделена группа больных, умерших в различные сроки после выписки из клиники.

В группу выздоровевших отнесены больные, полностью восстановившие свою трудоспособность и не предъявляющие никаких жалоб, связанных с заболеванием легких. В эту группу вошли как полностью выздоровевшие в случае, если операции ограничились пневмотомией или экономной резекцией, так и практически здоровые люди, хотя и имеющие анатомические и функциональные нарушения после произведенных радикальных операций. В последнюю группу мы включили и тех лиц, которые, хотя и чувствуют себя выздоровевшими и несут полную рабочую нагрузку, но имеют некоторые отклонения гемодинамических показателей, данных исследования внешнего дыхания и газов крови, а также электрокардиографические изменения, свидетельствующие о той или иной степени сердечно-легочной недостаточности.

К группе с улучшением нами отнесены больные, общее состояние которых является удовлетворительным, хотя и остается небольшой кашель с выделением небольшого количества мокроты. Почти все они работают, но изредка у них отмечаются незначительные повышения температуры, увеличение количества отделяемой мокроты, что свидетельствует о продолжающемся процессе, который носит характер хронического бронхита в зоне, прилежащей к месту бывшего пагноительного процесса. Сюда же относятся с остаточными явлениями послеоперационных осложнений — бронхиальными свищами, эмпиемами.

В табл. 5 представлены результаты операций по основным типам операций.

Таблица 5

Отдаленные результаты операций по поводу нагноений легких

Характер операции		Общее число больных	Результаты операций				смерть
			выздоровление	улучшение	без перемен	Ухудшение	
Пневмотомия при остром	иа-	10	10				
Пневмотомии при хроническом		18	5	4	4	3	2
		3	3				
		23	15		7		1
		5	3	1			1
		61	56	5			
		120	92	10	11	3	4
	%	100	76,6	8,3	9,1	2,5	3,3

Пневмотомия. После операции пневмотомии отдаленные результаты были изучены у 28 больных, из них 10 были оперированы по поводу острых и 18 — по поводу хронических нагноений легких.

После пневмотомии по поводу острых абсцессов больные были обследованы в сроки от 3 до 12 лет после операции. До операции все они находились в тяжелом состоянии, выделяли большое количество мокроты (до 500 мл). Возраст их в момент операции от 18 до 50 лет. Пяти больным, оперированным до 1956 г., операции производились двухмоментно, двум — одномоментно, так как плевральные листки были спаяны. С 1948 г. применялся разработанный А. Н. Бакулевым и позднее С. А. Колесниковым метод одномоментной ранней пневмотомии, по которому и были оперированы последние больные. У всех 10 больных отмечены хорошие результаты. Все они являются практически здоровыми и занимаются тем же трудом, что и до операции. После операции никто из них не страдал заболеванием легких. При повторном обследовании они не предъявляли жалоб на боли и кашель, выделение мокроты. При рентгенологическом исследовании отмечалась лишь деформация ребер и плевральные шварты в месте операции. При исследовании внешнего дыхания и гемодинамики патологии обнаружено не было.

Таким образом, наш хотя и небольшой опыт дает возможность подтвердить, что при острых нагноениях легких пневмотомия является операцией выбора. Опыт раннего хирургического лечения острых абсцессов позволяет поставить вопрос о целесообразности ранней одномоментной пневмотомии.

Пневмотомия по поводу хронического нагноения легких была произведена 18 больным, в том числе 2 больным с одиночными абсцессами и 16 — с множественными абсцессами и бронхоэктазами. Двое больных с одиночными абсцессами (длительность заболевания до операции у них была 4 и 5 месяцев) полностью выздоровели; они работают на прежней работе, не предъявляют никаких жалоб. Из 16 больных с множественными абсцессами и бронхоэктазами выздоровление наступило только у 3, улучшение состояния отмечено у 4, состояние не изменилось у 4, ухудшение наступило у 2 и 2 больных умерли (через 6 месяцев и 3 года после выписки из больницы). Следует отметить, что все больные этой группы после операции были выписаны в удовлетворительном состоянии, у всех наступила дезинтоксикация и нормализовалась температура. Однако у большинства из них эффект операции не был длительным, и вновь наступало обострение заболевания.

Оценивая результаты пневмотомии при хронических нагноениях легких в отдаленном периоде сроком до 10 лет, следует отметить, что при этой форме заболевания подобная операция дает малоудовлетворительные и ненадежные результаты. Судя по нашим данным, операция может применяться лишь на одиночных абсцессах, расположенных периферически. В случае распространенного процесса пневмотомия не приводит к излечению.

Клиновидная резекция. В отдаленные сроки (3—10 лет) после клиновидной резекции по поводу нагноения легкого было обследовано 3 больных, в том числе одна больная, оперированная по поводу острого нагноения, и 2 — по поводу хронического. Все больные во время повторного обследования были практически здоровы, у них не было ни болей, ни кашля, ни мокроты. Исследование гемодинамики, а также внешнего дыхания не выявило никаких патологических изменений. Послеопера-

ционный период у этих больных протекал более тяжело, чем после операции сегментэктомии или лобэктомии, т. е. операций, производимых в пределах анатомической единицы. Так, у одной больной послеоперационный период осложнился распространенным воспалением легочной ткани вокруг зоны операции, у одного больного образовался бронхиальный свищ и эмпиема, потребовавшие повторной операции.

Мы полагаем, что операции клиновидной резекции при нагноительных заболеваниях легких анатомически не обоснованы и должны быть заменены сегментарными резекциями.

Лобэктомия. После лобэктомии отдаленные результаты были прослежены у 23 больных. У всех этих больных имелось хроническое нагноение легкого. Выздоровление наступило у 15 больных, у 7 состояние не изменилось и один больной умер через 3 года после операции от туберкулеза легких. У больных, состояние которых не изменилось, в послеоперационном периоде выявлено распространение нагноительного процесса на соседнюю долю, причем 3 из них были с успехом оперированы повторно. Отсутствие положительного эффекта операции у всех 7 больных следует объяснить недостаточным обследованием их, в результате чего неправильно была оценена распространенность нагноительного процесса.

Таким образом, операция лобэктомии, произведенная по правильным показаниям, дает хорошие результаты. Однако значительное число больных с неудовлетворительным результатом после этой операции ставит вопрос о важности тщательной диагностики распространенности процесса. При поражении хотя бы части соседней доли операция лобэктомии недостаточна и необходимо удаление всей пораженной части легкого.

Билобэктомия. У 5 больных были прослежены отдаленные результаты после операции билобэктомии по поводу хронического нагноения легких. У 3 из них наступило выздоровление, у одного — улучшение и один умер через год после выписки из больницы в связи с осложнением, возникшим после операции (бронхиальный свищ, эмпиема).

Из 3 выздоровевших больных у одного больного, 45 лет, при повторном обследовании выявлены признаки сердечно-легочной недостаточности. У больного, у которого наблюдалось только улучшение состояния, не была выяснена подлинная распространенность нагноительного процесса.

Пневмоэктомия. После пневмоэктомии, произведенной по поводу хронического нагноения легкого, отдаленные результаты прослежены у 61 больного. У 56 из них наступило выздоровление и почти все они выполняют обычную работу, как здоровые люди. У 5 больных отмечено улучшение состояния. Недостаточный эффект операции у них можно объяснить тем, что даже к моменту повторного обследования не были ликвидированы послеоперационные осложнения (бронхиальные свищи, эмпиемы).

Из числа выздоровевших выделена группа в 13 человек, у которых в послеоперационном периоде наступили расстройства особого характера, имеющиеся результатом операции и свидетельствующие о наличии различной степени сердечно-легочной недостаточности. У всех этих больных трудоспособность в большей или меньшей степени снижена. При клиническом обследовании у них отмечено учащение дыхания (20—24 в минуту), пульса (84—100 ударов в минуту), снижены пока-

затели пробы с задержкой дыхания, повышено венозное давление. Почти у всех определяется акцент второго тона на легочной артерии. Отмечаются также электрокардиографические нарушения: деформация и изменение зубца *P*, изоэлектрическая ось у большинства смещена вправо, у ряда больных отмечается низкий зубец *T* с преобладающей отрицательной фазой, что указывает на гипоксию миокарда. Все это говорит о том, что недостаточная успешность операции, несмотря на формальное выздоровление от нагноительного процесса, у этой группы больных, в отличие от всех предшествовавших групп с другими операциями, объясняется не рецидивом нагноительного процесса, а необратимыми нарушениями, наступившими в сердечно-сосудистой системе в результате тяжести и длительности процесса в легких.

Возникает вопрос: насколько явления сердечно-легочной недостаточности выявляются у остальной части больных, выздоровевших после пневмоэктомии? Данные обследования показывают, что у этих больных, несмотря на их общее хорошее состояние, все же отмечаются некоторые нарушения гемодинамики и показателей функционального состояния сердечно-сосудистой системы, свидетельствующие о развитии патологического процесса в сердечно-сосудистой системе уже в послеоперационном периоде.


Пневмоэктомия является операцией, значительно нарушающей функцию органов дыхания и кровообращения, вызывающей как механические нарушения ряда органов вследствие смещения и спаечного процесса, так и нарушения гемодинамики. Надо полагать, что особенно большое значение в нарушении гемодинамики приобретают изменения в малом круге кровообращения. В ответ на изменения, вызванные операцией, организм использует адаптационные механизмы, которые приводят к смягчению нарушений и нормализации гемодинамики. Однако в ряде случаев эта перестройка сама по себе может привести к новым нарушениям. Так, можно себе представить, что после удаления целого легкого организм компенсирует недостающую дыхательную поверхность усиленной циркуляцией крови в оставшемся легком, что приводит к расширению и большему заполнению легочных сосудов. Эти новые условия, необычные для сосудов легкого, могут привести к склерозу сосудов, возникновению гипертензии в малом круге кровообращения и в конце концов к перегрузке правого сердца, что подтверждается повторным обследованием больных после удаления легкого.

Таблица 6
**Сердечно-легочная недостаточность
после пневмоэктомии**

Возраст, годы	Число обследованных	Из них с сердечно-легочной недостаточностью
До 20	2	
21—30	28	1
31—40	20	5
41—50	8	5
51—60	3	2
Всего...	61	13

Мы дважды обследовали 12 больных после операции пневмоэктомии в сроки от 2 до 11 лет. Полученные данные позволяют предположить, что у больных с течением времени появляются вначале легкие, а затем все более выраженные признаки сердечно-легочной недостаточности. Явления сердечно-легочной недостаточности выявляются относительно чаще в более пожилом возрасте и нарастают с возрастом больных (табл. 6).

Таким образом, на основании изучения отдаленных результатов после операций на легких у больных, страдавших нагноительными процессами, мы пришли к выводу, что такие операции, как пневмотомия, экономная резекция и лобэктомия, при правильных показаниях и правильной оценке распространенности процесса в большинстве случаев приводят к полному выздоровлению. Операция пневмоэктомии при одностороннем поражении полностью излечивает от нагноительного заболевания, однако эта операция, вызывая анатомические и патофизиологические нарушения органов грудной клетки и особенно сердечно-сосудистой системы, в последующем часто становится причиной нарушений, вызывающих сердечно-легочную недостаточность, которая постепенно нарастает с увеличением срока после операции и возраста.



ЛИТЕРАТУРА

- Абрикосов А. И. Частная патологическая анатомия. Органы дыхания, 1947, в. 3, стр. 235—310.
- Алексеев Н. Н. Легочный гнойник после гриппа. Операция. Выздоровление. Детская медицина, 1898, № 6, стр. 405—406.
- Алешина Ф. И. Лечение легочных нагноений промыванием гнойных полостей сульфатазол-натрием с последующим введением в них пенициллина. Вестник хирургии, 1955, № 2.
- Алиева Т. А. О тактике хирурга при лечении больных гнойными заболеваниями легких. Хирургия, 1956, № 6.
- Амосов Н. М. Операции пневмоэктоми и лобэктомии в лечении нагноительных заболеваний легких, легочного туберкулеза и рака легкого. В кн.: Сборник научных работ хирургов Брянской области, 1952, стр. 8—27.
- Амосов Н. М. Хирургическое лечение гнойных заболеваний легких по материалам Брянской областной больницы. Вопросы грудной хирургии, 1955, т. 5.
- Амосов Н. М. Анализ результатов 450 резекций легкого. Вопросы грудной хирургии, 1955, т. 5.
- Аничков М. Н. Лечение гипоксемических состояний (некоторых форм нарушения дыхательной функции после операции удаления легкого). Вестник хирургии, 1953, т. 73, № 6.
- Аничков М. Н., Бураковский В. И., Бакинис В. П., Мишура В. И., Орел С. Г., Шамарина Т. Н. Состояние функции дыхания и сердечной деятельности при гнойных заболеваниях легких. В кн.: Гнойные заболевания плевры и легких. Под ред. И. А. Куприянова. Медгиз, 1955, стр. 30.
- Антелива П. В. Хирургическое лечение заболеваний органов грудной полости. Тбилиси, 1958.
- Антипова А. П. Клинико-анатомическая и патогенетическая классификация бронхоэктатической болезни. Хирургия, 1958, № 3.
- Асеев Л. В. О причинах летальных исходов после операции на легких. Вестник хирургии, 1957, № 9.
- Астахова В. И., Шестакова Н. М. Гистоистологические изменения в легких при раздражении и пересечении верхнегрудных симпатических узлов. Сборник научных работ по вопросам легочной патологии Томского медицинского института. Томск, 1954.
- Астафьева В. И. Воздушная эмболия при операциях на легких. Сборник научных работ по вопросам легочной патологии Томского медицинского института. Томск, 1954.
- Архангельский Н. Д. Пневмотомия как метод лечения нагноительных процессов в легких и отдаленные результаты при ней. Дисс. М., 1952.
- Бавина М. В. Электрофоретическое исследование белковых фракций сыворотки крови при лечении кардиальной формы ревматизма. Терапевтический архив, 1956, т. 28, № 3, 72.
- Бакулев А. Н. О лечении легочных нагноений. Хирургия, 1947, № 7.
- Бакулев А. Н. Демонстрация 4 больных после произведенной им пневмоэктоми. Протокол заседания Московского хирургического общества от 23/IV 1948 г. Хирургия, 1948, № 10.

- Бакулев А. Н. Демонстрация больных после удаления легкого. Протокол заседания Московского терапевтического общества от 28/IV 1948 г. Терапевтический архив, 1948, № 5.
- Бакулев А. Н. Профилактика и лечение бронхиальных свищей. Сборник научных работ Лечсанупра Кремля. М., 1948.
- Бакулев А. Н., Герасимова А. В. Пневмоэктомия и лобэктомия. М., 1949.
- Бакулев А. Н. Переливание крови в грудной хирургии. Советская медицина, 1951, № 2.
- Бакулев А. Н. Некоторые вопросы патогенеза и лечения гнойных неспецифических заболеваний легких. Вопросы грудной хирургии, 1952, т. 4.
- Бакулев А. Н., Герасимова А. В. Операции на плевре и легком. Клинические очерки оперативной хирургии, 1954.
- Барон М. А. Анатомо-физиологические данные о плевре. Вопросы грудной хирургии, 1949, т. 4.
- Бакулев А. Н., Колесников С. А. Лечение острых абсцессов легких. Хирургия, 1957, № 5.
- Бакулев А. Н. Развитие хирургии легких в СССР. Хирургия, 1957, № 10.
- Бакшис В. П. Состояние кровообращения у больных с гнойными заболеваниями легких и некоторые противопоказания к оперативному лечению со стороны сердечно-сосудистой системы. Вестник хирургии, 1955, № 9.
- Бакшис В. П. Состояние кровообращения в послеоперационном периоде у больных после радикальной операции на легких. Хирургия, 1955, № 12.
- Барышникова А. Д. Клиническая оценка функционального исследования печени у больных с хроническими пагноительными процессами и раком легкого. Вестник хирургии, 1959, № 1.
- Бсккерман Л. С. Лечение абсцессов и гангрены легких. Дисс. докт. Л., 1946—1947.
- Беккерман Л. С., Неймарк И. И. Оперативное лечение абсцессов и гангрены легких. Клиническая медицина, 1948, т. 26, № 2.
- Бетанслге А. М. Клиническое значение добавочных сосудов легкого. Хирургия, 1958, № 3.
- Березовский П. П. Заживление культи бронха методом закупорки мышечным лоскутом на ножке. Хирургия, 1958, № 3.
- Бобров А. А. Хирургическая помощь при некоторых формах воспалений легкого. Хирургия, 1899, т. V.
- Богданович С. И. Хирургическая анатомия корня легкого и прикорневой зоны. Хирургия, 1951, № 11.
- Бодулин В. П. Новые клинко-анатомические данные о строении легких человека. Юбилейный сборник хирургических работ, посвященный Шиловцеву, 1949.
- Бодулин В. П. Скелетотопия легких в свете их четырехлобового строения. Вопросы грудной хирургии, 1949, т. 3.
- Боревская Б. Д. К вопросу об изменении функции печени при абсцессе легких. В кн.: Абсцесс легкого. М., 1952.
- Брюм Б. И. Серийная бронхография и ее диагностическая ценность. Проблемы туберкулеза, 1944, № 5.
- Брюм Б. И. Бронхография (рентгенологические наблюдения над броихоэктазиями и бронхиальным раком). Дисс. докт. М., 1948.
- Брюм Б. И., Романченкова К. П. Клиническое значение бронхографии при пагноительных процессах в легких. Вестник рентгенологии и радиологии, 1951, № 2.
- Бураковский В. И. Материалы по изучению внешнего дыхания при некоторых гнойных заболеваниях легких. Дисс. канд. Л., 1952.
- Бураковский В. И. Бронхоспирометрия в хирургии гнойных заболеваний легких. М., 1955.
- Бурденко Н. Н. Хирургическое лечение болезней легких. Большая медицинская энциклопедия, т. 15, 1930.
- Бурденко Н. Н. Хирургическое лечение болезней легких. Собрание сочинений, т. I, М., 1951.
- Бурчинский Г. И. Реакция оседания эритроцитов, ее сущность и значение в клинике внутренних болезней. Киев, 1948.
- Бурингольц Д. С. Некоторые исследования функции сердечно-сосудистой системы при хронических неспецифических легочных заболеваниях. Дис. канд. Л., 1947.
- Бусалов А. А. К вопросу об абсцессе легкого. Хирургия, 1954, № 1.
- Вальдман В. А. Венозное давление и венозный тонус. М.—Л., 1947.

- Вартанян В. Е. Профилактика бронхиального свища и эмпиемы плевры после резекции легкого. Хирургия, 1959, № 1.
- Васильев В. С. Динамика изменений газового состава альвеолярного воздуха при хронических нагноительных процессах в легких до и после радикальных операций. Вестник хирургии, 1960, № 4.
- Вишневский А. А. Удаление долей из целого легкого. Доклад в Московском хирургическом обществе 27/VI 1947 г. Хирургия, 1948, № 4.
- Вишневский А. А. О методике пневмоэктомии и путях развития процессов компенсации после этих операций. Хирургия, 1954, № 8.
- Вишневский А. В. Местное обезболивание в хирургии. М., 1949.
- Волкович Н. М. Два случая омертвления легкого, леченные оперативно. Летопись русской хирургии, 1897, т. II, кн. 6.
- Воронков В. И. К казуистике легочных операций при бронхоэктазии. Русский врач, 1905, № 20.
- Воропаев М. М., Алимов Г. В., Мазаев П. Н. Избирательная ангиопневмография при некоторых хирургических заболеваниях легких. Экспериментальная хирургия, 1959, № 3.
- Воскресенский В. К лечению легочного гнояника. 2 случая пневмотомии. Военно-медицинский журнал, 1894, т. 181.
- Вреден Р. Р. Случай оперативного лечения нарыва легкого. Хирургический вестник, август — сентябрь, 1894.
- Гагенторн О. Э. Случай пневмотомии при легочном нарыве. Медицинская газета, 1892, № 4.
- Гайдук П. X. О методике обработки культи бронха при удалении легкого или его доли. Вестник хирургии, 1957, № 9.
- Гельштейн Г. Г., Колесникова Р. С. Изменения электрокардиограммы у больных хроническим нагноением легких. Грудная хирургия, 1959, № 6.
- Герасимова А. В. О лечении хронических нетуберкулезных нагноений легких. Выступление на 1-й конференции по грудной хирургии, 1949, т. 3.
- Герасимова А. В. Об обработке культи бронха при операциях удаления части или всего легкого. Хирургия, 1948, № 2.
- Герасимова А. В. Вскрытие перикарда для индивидуальной обработки сосудов и бронха при операции удаления легкого. Хирургия, 1948, № 9.
- Герасимова А. В. Отек легкого и явления острой сердечно-сосудистой недостаточности после операции пневмоэктомии. Хирургия, 1951, № 6.
- Герасимова А. В. Пневмоэктомия. Дисс. докт. М., 1951.
- Герасимова А. В. К вопросу о радикальных операциях на легких. Хирургия, 1954, № 1.
- Герасименко Н. И. О предупреждении образования остаточных полостей и их лечение у больных после частичных резекций легкого. Хирургия, 1957, 1.
- Герасименко Н. И. Экономные резекции легких при нагноительных процессах. Доклад на 3-й сессии Института грудной хирургии АМН СССР. М., 1960.
- Герцен П. А. Резекция нижней доли правого легкого с отдаленными результатами в 12 лет. Труды XVI съезда Российских хирургов. М., 1925.
- Герусов И. М. Об одном простом и эффективном методе обработки культи бронха. Труды 3-й сессии Института грудной хирургии АМН СССР. М., 1960.
- Гейфтер А. И. Раннее распознавание кардиопульмональной недостаточности при эмфиземе легких и пневмосклероз. Клиническая медицина, 1949, т. 27, № 3.
- Гейфтер А. И., Матусова А. П., Сориисон С. Н. Роль кислородного голодания в патогенезе недостаточности кровообращения при хронических заболеваниях легких. В кн.: Кислородная терапия и кислородная недостаточность. Киев, 1952.
- Голицин А. В. К хирургическому лечению легочных заболеваний. Работы госпитальной хирургической клиники П. И. Дьяконова, 1903, т. 3.
- Голубева Е. Л. Своеобразие дыхательного центра после удаления целого легкого. Хирургия, 1954, № 10.
- Гольцберг Р. Л., Юрпавлова В. А. Некоторые гемодинамические сдвиги при абсцессах легкого. В кн.: Абсцесс легкого. Ижевск, 1950.
- Гончаров П. П. Об изменениях в остающемся легком после частичного или тотального удаления другого. Вестник хирургии, 1950, 70, 3.
- Греков И. И. К хирургии абсцессов и гангрены легких. Труды XVI съезда российских хирургов. М., 1925.

- Греков И. И. О лечении легочных нагноений. Избранные труды. Под ред. П. А. Куприянова. М., 1952.
- Григорьев А. М. К хирургии абсцессов, гангрены и бронхоэктазии легкого. В кн.: Первый съезд хирургов Северного Кавказа. Ростов-на-Дону, 1926.
- Григорьев М. С. О некоторых осложнениях при радикальных операциях по поводу гнойных заболеваний легких. Труды VIII съезда хирургов УССР. Киев, 1954.
- Григорьев М. С. Абсцессы и гангрена легкого. Гнойные заболевания плевры и лечение. Под ред. П. А. Куприянова. М., 1955.
- Григорьев М. С., Трухалев И. А. Предоперационная подготовка и послеоперационный уход за больными с хроническими нагноительными процессами легких. Труды XXVI съезда хирургов СССР. М., 1955.
- Григорян А. В., Рыжков Е. В., Сахаров В. А., Жданов В. С., Чумаков А. А. Изменения в культуре бронха и плевральной полости после пневмоэктомии и лобэктомии. Грудная хирургия, 1959, № 3.
- Губергриц А. Я. Аппарат кровообращения при абсцессе легких. Клиническая медицина, 1950, № 10.
- Губергриц А. Я. К проблеме абсцессов легких. В кн.: Абсцесс легкого. Ижевск, 1950.
- Губанов А. Г. О межсегментарных соединительнотканых границах легких. Хирургия, 1957, № 8.
- Гурова Е. Г. Иитратрахеальная пенициллинотерапия при легочных нагноениях. Клиническая медицина, 1950, № 2.
- Давыдовский И. В. Патологическая анатомия и патогенез важнейших заболеваний человека. Т. II, М., 1938.
- Дахнова А. Я. Методы впултрибронхиального лечения нагноительных заболеваний легких. Сборник научных работ по вопросам легочной патологии Томского медицинского института. Томск, 1954.
- Двали Л. Г. Клиническое течение и осложнения после радикальных операций на легких. Врачебное дело, 1957, № 5.
- Дембо А. Г. Недостаточность функции внешнего дыхания. М., 1957.
- Дехтярь Г. Я. Электрокардиография. М., 1955.
- Димов С. Г. О нарушении функции почек при абсцессах легких. В кн.: Абсцесс легкого. Ижевск, 1950.
- Долгопол М. Б. Нагноительные процессы в легких (абсцессы, гангрены) и их лечение. Военно-медицинский журнал, 1949, № 11.
- Долгопол М. Б. Нагноительные процессы в легких (абсцессы, гангрены) и их лечение. Военно-медицинский журнал, 1950, № 4.
- Дорон А. П., Розкина Р. Л. Белковый состав сыворотки крови у детей, больных пневмонией. Вопросы педиатрии, охраны материнства и детства, 1953, т. 21, № 1.
- Дубейковская Е. Г. Хирургическое лечение хронических гнойных заболеваний легких у детей. Хирургия, 1956, № 10.
- Дунаевский М. И. Изучение азотистого состава сыворотки крови при крупозной пневмонии. Врачебное дело, 1939, № 5.
- Дымович Н. А. Значение барабанных пальцев- в клинике легочных нагноений. Дисс. М., 1944.
- Дынник И. Б. Состояние органов грудной полости после резекции легких. Дисс. Горький, 1958.
- Елова М. Я., Лейзеровская З. Г. К вопросу о применении пеницилина при легочных нагноениях. Терапевтический архив, 1949, т. XXI, в. 4.
- Евстигнеева Т. П. Изменения дыхательной функции оставшегося легкого после операции пневмоэктомии и лобэктомии в рентгеновском освещении. Вестник рентгенологии и радиологии, 1957, № 3.
- Ермолаев В. Р. Изменение белкового состава у некоторых хирургических больных и парентеральное белковое питание их. Вестник хирургии, 1956, № 77, 6.
- Ермолаев В. Р. Тромбозы и эмболии легочной артерии после операции на легких. Вестник хирургии, 1957, № 9.
- Ермолаев В. Р., Шаталова Н. А. Хронический ателектаз средней и язычковой долей легкого различной этиологии. Вестник хирургии, 1959, № 1.
- Есипова И. К. Патологическая анатомия, патогенез и классификация хронических неспецифических легочных процессов. Дисс. докт. М., 1952, т. 1—2.

- Жарова В. В. Роль переливания крови в предоперационной подготовке больных с хроническими легочными нагноениями. Хирургия, 1957, № 4.
- Жмур В. А. Френикотомия при нагноительных процессах в легких. Новый хирургический архив, 1934, т. 32, № 3—4.
- Жмур В. А. Третья серия нагноений легкого. Новый хирургический архив, 1935, т. 35, № 1.
- Зак Ю. И., Ойфебах М. И. К хирургическому лечению абсцессов легких. Казанский медицинский журнал, 1930, № 9.
- Зеренин В. П. К вопросу о хирургическом лечении бронхоэктазии. Хирургия, 1899, т. VI, октябрь.
- Залкинд Б. А. К вопросу о диагностике скрытых нагноительных процессов. Бюллетень Днепропетровского медицинского института, 1940, № 4.
- Злочевский П. М. Электрокардиограммы в грудных и однополюсных отведениях при легочном сердце. Клиническая медицина, 1957, т. 35, № 6.
- Злыдников Д. М. Бронхография. М., 1959.
- Зубчук Н. В., Астраханцев Ф. А. Сравнительное значение поперечной томографии в диагностике рака легкого. Хирургия, 1960, № 1.
- Иваницкий М. Ф. Сегментарная анатомия легких. Вопросы грудной хирургии, 1949, т. 3.
- Казанли Л. А. Случай абсцесса в нижней доле легкого после огнестрельного ранения. Хирургический вестник, 1885, март.
- Каплан А. Д. Гнойники легкого и их лечения. М., 1912.
- Кевеш Е. Л. Отдаленные изменения органов грудной клетки после операции удаления легкого. Хирургия, 1953, № 10.
- Кевеш Е. Л., Либов С. Л. Хронический ателектаз средней доли правого легкого воспалительной природы. Вестник хирургии, 1955, № 9.
- Киевский Ф. Р. К учению о резекции легких. М., 1956.
- Киселев А. Г. О сроках хирургического лечения абсцессов легких. Врачебное дело, 1948, № 8.
- Кисель А. А. Случай бронхоэктазии и гнойного плеврита, прорвавшегося через бронх у девочки 6 лет. Разрез легкого, смерть. Вскрытие. Детская медицина, 1903, № 1.
- Клейнер Г. М. Ближайшие и отдаленные результаты различных методов консервативной терапии абсцессов легких. Сборник научных трудов Витебского государственного медицинского института, 1950.
- Кокорин П. М. Опыт большой внутригрудной хирургии во Владимирской области. 3-я конференция по грудной хирургии. М., 1951.
- Колесников С. А. Осложнения при радикальных операциях на легких, их предупреждение и лечение. Труды XXVI съезда хирургов. М., 1956.
- Колесников С. А. К вопросу о патогенезе и классификации нагноений легких. Клиническая медицина, 1957, № 4.
- Колесников И. С., Соколов С. Н. Профилактика эмпиемы плевры после частичных резекций легкого. Грудная хирургия, 1959, № 2.
- Колесникова Р. С. Показания к операции на легких при неспецифических нагноительных процессах. Дисс. канд. М., 1955.
- Колесникова Р. С., Родыгина Г. В., Эдельштейн С. И. Применение аэрозолей пенициллина при хронических нагноениях легкого. Хирургия, 1956, № 8.
- Колесникова Р. С., Мейтина Р. А. Исследование внешнего дыхания и газов крови у больных с хроническими нагноениями легких. Новый хирургический архив, 1959, № 1.
- Колесникова Р. С. Исследование белковых фракций у больных хроническими нагноениями легких. Грудная хирургия, 1960, № 1.
- Колесникова Р. С. Отдаленные результаты после операций по поводу нагноений легких. Доложено на 3-й сессии Института грудной хирургии АМН СССР, 1960.
- Колесов А. П. Хирургическое лечение двусторонних бронхоэктазии. Вестник хирургии, 1958, № 6.
- Колобова Г. А. Значение исследования основного обмена при определении показаний к радикальным операциям при бронхоэктатической болезни. Вопросы грудной хирургии, 1952, т. 4.
- Колчинская А. З. О влиянии недостатка кислорода на высшую нервную деятельность человека. В кн.: Кислородная терапия и кислородная недостаточность, 1952.

- Кончаловский М. П. О легочных нагноениях и о показаниях к их хирургическому лечению. Русская клиника, 1924, № 2.
- Корнушко О. В. Изменение белковых фракций сыворотки крови у больных при хроническо-воспалительных процессах в легких. Врачебное дело, 1957, № 9.
- Коробкин И. П. К казуистике легочных абсцессов. Хирургический вестник, 1885, март.
- Косуха М. А., Кирсанов И. В. Значение бронхографии при хронических воспалительных процессах в легких и бронхах. Военно-медицинский журнал, 1955, № 2.
- Краснопевцева Л. С. Гемодинамические сдвиги при сердечно-легочной недостаточности. В кн.: Вопросы сердечно-сосудистой и почечной патологии. Иваново, 1949.
- Кример Д. И. Белки и содержание воды в сыворотке крови у больных с заболеваниями грудной клетки (эмпиемы плевры, абсцессы легкого). Госпитальное дело, 1947, № 3.
- Крыстинов Г. Д. Современное лечение хронических плевральных эмпием. Хирургия, 1960, № 1.
- Кудинцев И. В. К казуистике и технике вскрытия легочных нарывов. Врач, 1895, № 28.
- Куприянов П. А. Демонстрация больного после клиновидной резекции нижней доли левого легкого и больного после лобэктомии нижней доли правого легкого, произведенных по поводу бронхоэктазий. Вестник хирургии, 1946, № 2.
- Куприянов П. А., Бекерман Л. С. О результатах лечения абсцессов и гангрены легких. Хирургия, 1947, № 10.
- Куприянов П. А. Хирургическое лечение нагноительных процессов легкого. Клиническая медицина, 1948, т. 26, № 5.
- Куприянов П. А. Хирургическое лечение бронхоэктатической болезни. 3-я конференция по грудной хирургии. М., 1950.
- Куприянов П. А. О радикальном хирургическом лечении нагноительных процессов легких. Хирургия, 1952, № 1.
- Куприянов П. А., Колесов А. П. Некоторые вопросы хирургии легких. Вестник хирургии, 1957, № 9.
- Куракин С. В., Пигалов И. А. К патогенезу и терапии гангрены легких. В сб. Нервная трофика в теории и практике медицины. Изд. ВИЭМ. М., 1934.
- Кап Г. С. Нервная система и острый отек легкого. Вестник хирургии, 1953, № 3, т. 73.
- Лавров В. В. Гнойные заболевания легкого. Вестник хирургии, 1936, т. 43.
- Лавров В. В., Фридкин В. Я. Отдаленные результаты хирургического лечения гнойных заболеваний легких. Вестник хирургии, 1938, 56, 5.
- Ланг Г. Ф. Учебник внутренних болезней. Т. 1, ч. 1-я. Болезни системы кровообращения. М., 1940.
- Лаврова Г. Ф. Некоторые вопросы хирургической анатомии корня легкого. Вопросы клинической хирургии. М., 1955.
- Ларина Л. Ф. (Ходкевич). Бронхография при хронических нагноительных процессах легких. Сборник научных работ по вопросам легочной патологии Томского медицинского института. Томск, 1954.
- Леваптовский М. И. Повреждения центральной нервной системы и отек легких. Клиническая медицина, 1939, т. 17, № 9, 10.
- Левин М. И. Пятидесятилетие лобэктомии. Врачебное дело, 1949, 2.
- Лернер И. О. Материалы к хирургической анатомии легких. Дисс. канд. Кишинев, 1947.
- Лернер И. О. Зональная и сегментарная резекция легких. Сборник трудов госпитальной хирургии клиники Кишиневского медицинского института. Кишинев, 1950.
- Лещинский Л. А. Электрокардиографические наблюдения при абсцессах легких. Терапевтический сборник, посвященный столетию со дня рождения В. П. Образцова. Ижевск, 1950.
- Либов С. Л., Левин З. И. Хирургическое лечение хронических двусторонних заболеваний легких. Хирургия, 1959, № 1.
- Лидский А. Т. К хирургическому лечению абсцессов легкого. Труды научно-исследовательских институтов Свердловского областного отдела здравоохранения. Сб. 8. Свердловск, 1937.

- Лидский А. Т., Шеломова Т. Н., Шулутко Ш. Л. Некоторые вопросы хирургии легких. Вестник хирургии, 1957, № 9.
- Либерг Б. Э. Демонстрация 2 больных на заседании Московского хирургического общества 23/IX 1935 г. Хирургия, 1935.
- Линберг Б. Э. Лобэктомия при бронхоэктазиях. Хирургия, 1937, № 1.
- Линберг Б. Э. Хирургическое лечение легочных нагноений. Хирургия, 1938, № 4.
- Линберг Б. Э. Терапевтические и хирургические формы абсцессов легких. Клиническая медицина, 1938, № 10.
- Линберг Б. Э. Нетуберкулезные легочные нагноения и их хирургическое лечение. В кн.: Проблемы теории и практики медицины, 1939.
- Линберг Б. Э. Клиника абсцессов легких и их хирургическое лечение. В кн.: Пневмонии и абсцессы легких, 1939.
- Линберг Б. Э. Развитие грудной хирургии в СССР. К 30-летию Великой Октябрьской социалистической революции. Хирургия, 1947, № 11.
- Линберг Б. Э. Третья серия радикальных операций при бронхоэктатической болезни. Хирургия, 1950, № 8.
- Линберг Б. Э. Роль невrogenного фактора в патогенезе и клинике бронхоэктатической болезни. Советская медицина, 1951, № 2.
- Линберг Б. Э. Показания к радикальным операциям на легких при нагноившейся бронхоэктазии. Врачебное дело, 1952, № 8.
- Линберг Б. Э. Хирургическое лечение хронических легочных нагноений. Медицинский работник от 17/XII 1954 г.
- Линберг Б. Э. Обезболивание при радикальных операциях по поводу заболеваний легких. В кн.: Обезболивание в хирургии. М., 1954.
- Лукомский Г. И., Михельсон В. А. Массивные послеоперационные ателектазы легких. Хирургия, 1960, № 1.
- Лушников Е. С. Послеоперационный период у больных, перенесших радикальные операции на легких под местной анестезией. Хирургия, 1957, № 8.
- Лушников Е. С. О механическом танталовом шве бронха и трахеи. Грудная хирургия, 1959, № 2.
- Максименко А. И. (под ред.). Хирургическая анатомия груди. М., 1955.
- Маркова М. А. Белковые сдвиги в сыворотке крови при нагноительных процессах. Дисс. Днепропетровск, 1952.
- Мартынцева А. Н. Динамика изменений венозного давления при операциях на легких. Вестник хирургии, 1958, № 3.
- Мартынчев А. Н. Изменения венозного давления у больных после операции на легких. Вестник хирургии, 1960, № 4.
- Мастрюков В. А., Червинский А. А. Внешнее дыхание у больных с нагноительными процессами и опухолями легких. Вестник хирургии, 1957, № 9.
- Международная анатомическая номенклатура. Медгиз. М., 1958.
- Мейтина Р. А., Рыицкий С. В. Исследование газообмена и газов крови у больных с заболеваниями легких в предоперационном периоде. Бюллетень экспериментальной биологии и медицины, 1953, № 1.
- Миронов А. И. Оперативное лечение легочных нагноений. В кн.: Труды Астраханского медицинского института. Астрахань, 1938.
- Миронов А. И. Абсцессы легкого. Ростов-на-Дону, 1940.
- Мировский Е. Случай омертвления легкого, леченный оперативно. Хирургия, 1904, т. XV.
- Молчанов Л. Н. Топография сосудов и бронхов в сегментах легких. Хирургия, 1958, № 1.
- Мурсалова Р. А. Внутритрахеальное и внутрилегочное применение пенициллина в хирургическом лечении хронических нагноений легких. Вестник хирургии, 1955, № 6.
- Муромский Ю. А. Причины образования бронхиальных свищей после радикальных операций по поводу хронических нагноительных процессов в легких. Хирургия, 1957, № 6.
- Муромский Ю. А. Торакопластика при бронхиальных свищах после резекции легких. Хирургия, 1957, № 12.
- Муромский Ю. А. Бронхиальные свищи после резекции легких и их клиническое течение. Вестник хирургии, 1959, № 1.
- Надь Денеж. Хирургическая анатомия грудной клетки. Изд. АН Венгрии, Будапешт, 1959.

- Огнев Б. В. Новые данные по кровоснабжению легкого и плевры. Вопросы грудной хирургии, 1949, т. 3.
- Опенховский Ф. М. Легочный нарыв, омертвение, пневмотомия. Врач, 1888, № 38.
- Опокин А. А. Пневмотомия в России. Дисс. Казань, 1907.
- Опокин А. А. Патология, клиника и лечение абсцессов и гангрены легких. Труды XVI съезда Российских хирургов. М., 1925.
- Оппель В. А. Прения по докладу С. И. Спасокукоцкого: «Хирургическое лечение гнойных поражений легких» на XVII съезде Российских хирургов. Л., 1925.
- Орел С. Г. О клинике отдаленного периода после пневмоэктомии. Вестник хирургии, 1957, № 9.
- Осипов Б. К. Очерки по хирургии органов грудной полости, 1949.
- Осипов Б. К. Опыт радикального хирургического лечения бронхоэктатической болезни. Клиническая медицина, 1950, т. 28.
- Осипов Б. К. Отдаленные результаты после пневмоэктомии и лобэктомии. Врачебное дело, 1951, № 8.
- Осипов Б. К. Клиника и хирургическое лечение нагноившихся кист легкого. Хирургия, 1956, № 7.
- Панченко К. П. О значении белковых фракций сыворотки крови как показателей течения воспалительного процесса при хронических нагноениях легких. Советская медицина, 1958, 10.
- Парфенов А. П. Электрокардиографические изменения во время операции на легких. Хирургия, 1958, № 3.
- Петрашевская Г. Ф. Гнойные заболевания легкого по материалам Обуховской больницы. Труды XVI съезда Российских хирургов. М., 1925.
- Поликарпов С. Н. Топография корня легких и оперативные доступы к нему. Дисс. Л., 1953.
- Померанцев Д. С. Хирургическое лечение легочных заболеваний. Хирургия, 1899, т. X, № 28.
- Поповян И. М. К хирургическому лечению абсцесса легкого. Советская медицина, 1940, № 11.
- Потапов И. И., Савельев В. С. О состоянии культи бронха после пневмоэктомии. Хирургия, 1955, № 12.
- Ирокин А. Д. К вопросу о гноиниках легких. Русская клиника, 1924, № 2.
- Прокин А. Д. Достижения хирургии болезней легких. Клиническая медицина, 1924, т. 18, № 9.
- Пуглесева В. П. Профилактика и лечение плевро-легочных осложнений после операции на легких. Вестник хирургии, 1957, № 2.
- Пытель А. Я. Функциональная проба печени Квика в клинике хирургических заболеваний. Клиническая медицина, 1945, т. 23, № 4—5.
- Рабинович Я. С., Дрязнина С. К. Отдаленные результаты консервативного лечения нагноительных процессов в легких. Клиническая медицина, 1957, т. 82, № 4.
- Резникова Р. В. перевязка крупных легочных сосудов при хронических нагноениях и злокачественных новообразованиях. Дисс. М., 1952.
- Репин Ю. М. Изменения внешнего дыхания и газового состава крови после внутригрудных операций. Дисс. Л., 1953.
- Репкин Б. И. Нервы крупных артерий и вен легких. Вопросы грудной хирургии, 1952, т. 4.
- Рихтер Г. А. Клиническая анатомия легких и плевры. Вопросы грудной хирургии, 1949, № 3.
- Розе Ф. Ю. К хирургической клинике легочных абсцессов. Врачебное дело, 1940, № 11—12.
- Рябов М. Ф. Клинические и экспериментальные наблюдения над белковыми фракциями кровяной сыворотки. Русская клиника, 1925, т. 17, № 6.
- Савельев В. С. Внешнее дыхание и сердечная деятельность после пневмоэктомии. Дисс. М., 1954.
- Савельев В. С. Изменение сердечной деятельности после пневмоэктомии по данным кардиогемодинамографии. Хирургия, 1954, № 12.
- Савченко Е. Д. Морфологические изменения в оставшемся легком при пневмоэктомии. Хирургия, 1954, № 12.
- Садофьев А. И. Отдаленные результаты лобэктомии. Хирургия, 1957, № 1.

- Сапежко К. М. К хирургии легких в связи с диагностикой плевральных срощений. *Летопись русской хирургии, 1899, кн. 1.*
- Сардыко В. А. Легочные нагноения и методы их лечения. М., 1952.
- Сардыко В. А. Отдаленные результаты лечения абсцессов легких пневмотомией. *Вопросы грудной хирургии, 1955, т. 5.*
- Сардыко В. А. Изменения в оставшемся легком и плевральной полости после лоб- и билобэктомий по поводу хронических нагноений. Доклад на 3-й сессии Института грудной хирургии АМН СССР. М., 1960.
- Сахаров В. Н. Результаты перевязки легочных сосудов при хронических нагноениях и раке легкого. *Вестник хирургии, 1959, № 1.*
- Северин В. Я. Метапневмонические абсцессы легких. К казуистике хирургических вмешательств при них. *Больничная газета Боткина, 1896, № 14.*
- Селиванов В. П. Хирургическое лечение абсцессов легкого. В кн.: 2-й сборник трудов Хабаровского окружного госпиталя. Хабаровск, 1947.
- Сергеев В. М. Хирургическая анатомия сосудов корня легкого. *Медгиз. М., 1956.*
- Серова Е. В. О сосудистых зонах и сегментах легкого. *Вопросы грудной хирургии, 1952, т. 4.*
- Сироткин Н. И. Гипоксия и ее значение в патологии. В кн.: *Гипоксия, 1949.*
- Скрипниченко Д. Ф. Дыхание и газообмен при бронхоэктатической болезни до и после оперативного лечения. *Вестник хирургии, 1955, № 9.*
- Скляпик В. С. Сравнительная оценка терапевтического и хирургического лечения нагноительных процессов в легких. *Одесса. Дисс. канд., 1946.*
- Смейлис А. И. Осложнения при операциях на легких. *Хирургия, 1957, № 4.*
- Смольянинова Н. С. Рентгенологическая картина изменений желудочно-кишечного тракта после удаления легкого или части его. *Дисс. канд. М., 1959.*
- Соболева А. В. Изменения электрокардиограммы в отдаленные сроки после удаления легкого или его части. *Клиническая медицина, 1957, № 6.*
- Сокольский Г. Г. Случай омертвения легкого, излеченный оперативным путем. *Врач, 1896, № 8.*
- Сосновик З. И. Наблюдение над белковыми фракциями крови при пневмотомиях. *Архив патологической анатомии и патологической физиологии, 1937, № 3, 4.*
- Спасокукоцкий С. И. Роль хирургии в терапии гнойных легочных заболеваний. *Торакопластика. Новый хирургический архив, 1925, № 28, т. VII, кн. 4.*
- Спасокукоцкий С. И. Хирургическое лечение гнойных поражений легкого. *Труды XVII съезда хирургов. М., 1926.*
- Спасокукоцкий С. И., Михалевский И. И. Консервативная хирургия в терапии гнойных легочных заболеваний. *Вестник современной медицины, 1926, № 11.*
- Спасокукоцкий С. И. О легочных нагноениях. *Клиническая медицина, 1931, т. 24, № 9.*
- Спасокукоцкий С. И. и Михалевский И. И. Нагноения легкого. Опыт консервативного хирургического лечения. *Новый хирургический архив, 1932, т. 27, кн. 105.*
- Спасокукоцкий С. И., Гайкуни С. Г. Нагноение легкого. Вторая серия наблюдений. Опыт радикального лечения. *Новый хирургический архив, 1934, т. 32, кн. 127—128.*
- Спасокукоцкий С. И. Актиномикоз легких. *Труды С. И. Спасокукоцкого. Т. I. М., 1948.*
- Спасокукоцкий С. И. Патогенез абсцесса и гангрены легких. *Труды XXIII Всесоюзного съезда хирургов. М., 1938.*
- Спасокукоцкий С. И. Заключительное слово. *Труды XXIII Всесоюзного съезда хирургов. М., 1938.*
- Спасокукоцкий С. И. Хирургия гнойных заболеваний легких и плевры. М., 1938.
- Спижарный И. К. К вопросу о хирургии легких. *Врачебная газета, 1905, № 18.*
- Стручков В. И., Скрипниченко Д. Ф. К вопросу о компенсаторных процессах во время и после операций на легких. *Хирургия, 1954, № 12.*
- Стручков В. И. Местное обезболивание при радикальных операциях на легких. *Советская медицина, 1955, № 7.*
- Стручков В. И. Показания и противопоказания к радикальному хирургическому лечению больных с хроническими нагноительными процессами в легких. *Хирургия, 1956, № 5.*

- Стручков В. И., Скрипниченко Д. Ф. О судьбе плевральной полости после радикальных операций на легких. Хирургия, 1957, № 7.
- Стручков В. И. Некоторые успехи и задачи хирургии легких. Хирургия, 1957, № 1.
- Стручков В. И. Хирургия хронических гнойных заболеваний легких. М., 1958.
- Стручков В. И. Некоторые вопросы течения и классификации хронических нагноений легких. Хирургия, 1958, № 3.
- Стручков В. И. Основные вопросы хирургического лечения нагноений легких. Грудная хирургия, 1959, № 1.
- Стручков В. И. Гнойные осложнения острых пневмоний. Хирургия, 1960, № 1.
- Стручков В. И. Отдаленные результаты радикального хирургического лечения хронических нагноений легких. Доклад на 3-й сессии Института грудной хирургии АМН СССР. М., 1960.
- Суслов К. И. К анатомии бронхиальных артерий у человека. Дисс. СПб, 1895.
- Тавровский М. Н. К вопросу о лечении гнойников легкого. Новый хирургический архив, 1930, т. 20, № 4.
- Темкина Г. Е. Гангрена легкого, излеченная оперативным путем. Врачебная газета, 1905, № 25—27.
- Терехова А. А. Морфологический состав крови при абсцессе легких. В кн.: Абсцесс легкого, 1950.
- Тушинский М. Д. Терапевтическое лечение гангрены легких. Вестник хирургии, 1937, т. 49, кн. 131.
- Углов Ф. Г. Ближайшие и отдаленные результаты резекции легкого при бронхоэктазии. Врачебное дело, 1948, И.
- Углов Ф. Г. Тотальные и частичные резекции легкого при бронхоэктазиях. Клиническая медицина, 1949, т. 27, № 1.
- Углов Ф. Г. Резекция легких. Л., 1949.
- Углов Ф. Г. Хирургия легких. Клиническая медицина, 1950, т. 28, № 7.
- Углов Ф. Г. Хирургическое лечение хронических гнойных заболеваний легкого по материалам 1-й хирургической клиники ГИДУВ за 3 года. Хирургия, 1950, № 8.
- Углов Ф. Г. Резекция легких и перевязка легочной артерии при хронических легочных нагноениях. Советская медицина, 1951, № 2.
- Углов Ф. Г. Вопросы легочной хирургии в СССР. Хирургия, 1952, № 9.
- Углов Ф. Г. Предоперационная подготовка больных с тяжелыми формами легочных нагноений. Вестник хирургии, 1955, № 6.
- Фабрикант М. Б. О хирургическом вмешательстве при легочных заболеваниях. Хирургический вестник. Под ред. Вельяминова, 1894, октябрь — ноябрь.
- Фабрикант М. Б. Множественные абсцессы легкого. Врачебное дело, 1925, № 8.
- Файерман И. М. К вопросу о закрытии бронхиальной культи после ампутации легкого. Врачебное дело, 1924, № 24—26.
- Федорович Д. П. Топография корня легких. Вопросы грудной хирургии, 1949, т. 3.
- Федорович Д. П. Топография корня легких. Вопросы грудной хирургии, 1949, т. 3.
- Фогельсон Л. И. Клиническая электрокардиография. М., 1957.
- Франкенбург Б. Г., Свидлер Р. С. Радикальное хирургическое лечение нагноительных процессов легкого. Военно-медицинский журнал, 1950, № 1.
- Фрейберг Н. Г. Случай оперативного лечения легочного абсцесса. Медицина, 1889, № 50.
- Хазанов А. Т. Патологическая анатомия и патогенез хронической неспецифической пневмонии. Л., 1947.
- Хвиливицкая М. И., Богомазова В. П. О компенсаторных приспособлениях и трудоспособности после удаления легкого. Советская медицина, 1955, № 11.
- Цвирко В. К. О долевого топографии легких. Вопросы грудной хирургии, 1949, т. 3.
- Цвирко В. К. К вопросу о вариантной анатомии ворот и элементов корня легкого. Труды Благовещенского государственного медицинского института. Т. I, Благовещенск, 1955.

- Цвирко В. К. Значение топографии бронхососудистых элементов отдельных долей и зон легкого для клиники и оперативной техники. Труды Благовещенского государственного медицинского института. Благовещенск, 1955, т. I.
- Цейдлер Г. Ф. Об оперативных вмешательствах при легочных нагноениях. Врачебная газета, 1904, № И.
- Цирлина Д. Л. Нагноения легкого. Четвертая серия. Новый хирургический архив, 1935, т. 35, 1.
- Цибульский Б. А. Функция бронхиального дерева при нагноительных процессах и опухолях легкого. Клиническая медицина, 1939, т. 17, № 2—3.
- Цибульский Б. А. Трансназальная бронхография и ее значение в рентгенодиагностике неспецифических заболеваний легких. Дисс. докт. М., 1948.
- Цибульский Б. А. Бронхография при нагноительных процессах в легких. В кц.: Вопросы рентгенологии. М., 1952.
- Цигельник А. Я. Бронхоэктатическая болезнь. Л., 1948.
- Цумаи В. Г. О симптоме обеднения рисунка сосудов на ангиопульмограммах при первичном раке и хронических неспецифических воспалительных процессах в легких. Хирургия, 1960, Л» 3.
- Чачин Е. Н. Кровопотеря, переливание крови и послеоперационная анемизация при резекции легких. Дисс. канд. Горький, 1958.
- Чижов Г. М. Венозное давление при гнойных заболеваниях легких. В кн.: Московский областной научно-исследовательский институт имени Владимирского. Научная сессия 18—20/V 1953 г. М., 1953.
- Чуканов В. А. Этапы и пути развития лечения болезней легких в СССР за 25 лет. Клиническая медицина, 1942, т. 20, № 11—12.
- Чухриеико Д. П. К оценке оперативных доступов при операции резекции легкого. Доклад на 3-й сессии Института грудной хирургии АМН СССР. М., 1960.
- Шаак В. А. Выступление в прениях на XVI съезде Российских хирургов. Труды XVI съезда Российских хирургов. М., 1925.
- Шаак В. А. Хирургическое лечение абсцесса и гангрены легких. Советская врачебная газета, 1933, № 13—14.
- Шалек Я. Н., Жагоурек Вацлав, Прашил Карел. Хроническая индуративная пневмония, симулирующая рак легких. Хирургия, 1956, № 4.
- Шалимов А. А. Резекция легочных нагноений по материалам Орловской областной больницы. 3-я конференция по грудной хирургии. Орел, 1953.
- Шалыткин Н. Л. Лобэктомия и частичная резекция двух долей легкого при обширных огнестрельных ранениях. Хирургия, 1958, № И.
- Шамов В. Н. Случай пневмоэктомии при бронхоэктазии. Доклад на заседании хирургического общества имени Н. И. Пирогова 31/III 1948 г. Вестник хирургии, 1948, № 5.
- Шапкин В. С. О кровотечениях при операциях на легких. Хирургия, 1957, № И.
- Шахназарян Р. А. Гемодинамические сдвиги при пневмосклерозах. Труды Ереванского медицинского института. Ереван, 1953.
- Шеломова Т. П. Отдаленные результаты лобэктомии при хроническом легочном нагноении. Вопросы грудной хирургии, 1955, т. V.
- Шехтер И. А., Зубчук А. В. Клинико-рентгенологическое изучение функционального состояния оставшегося легкого после пневмоэктомии. Хирургия, 1954, № 12.
- Шершевский Б. С. Газы крови при основных формах неспецифических заболеваний и ранений органов дыхания. Дисс. Л., 1948.
- Шмерельсон Т. Б. Предоперационная подготовка больных с тяжелыми формами хронических гнойных заболеваний легких. Дисс. канд. Горький, 1958.
- Шеголев Н. А. Повреждения и хирургические болезни грудной клетки, окололегочного мешка и легких. СПб, 1902.
- Яблочков Н. В. Два случая из легочной хирургии в детской практике. Детская медицина, 1899, № 4, 5.
- Яковлев Н. А. Некоторые топографо-анатомические дополнения к обоснованию заднебокового доступа к корню легкого. Хирургия, 1960, № 1.
- Якуничев Н. И. Электрохирургические операции на легких. Хирургия, 1957, № 4.
- Ясакова О. И. Гемодинамика при хронических нетуберкулезных заболеваниях легких. Дисс, 1946.

- Alexander J. Rules of Medicine and Surgery in the Management of Bronchiectasis. *Ann. Int. Med.*, 1944, 21, 568—579.
- Allison P. R. Intrapericardial Approach to the Lung Root in the Treatment of Bronchial Carcinoma by Dissection Pneumonectomy. *J. Thor. Surg.*, 1946, 15, 99—117.
- Bakey de M., Ochsner A. Surgical Treatment of Bronchiectasis. *Dis. Chest*, 1913, 9, 63—78.
- Biondi. *Contributio alia chirurgia pulmonare*. *Clin. chir.*, 1895, 10.
- Biancabana L. Orientations in the Treatment of Primary Suppurations of the Lung. *Boll. mem. soc. Piemont chir.*, 1950, 20/1—8, 96—103.
- Birath C. The Function of Lungs after the Pneumonectomy or Lobectomy. *J. Thor. Surg.*, 1947, 16, 5, 492—511.
- Blades B., Kent. Individ. Ligation Technique for Lower Lobe Lobectomy. *J. Thor. Surg.*, 1940, 10, 84—101.
- Blades B., Kent. The Surgical Anatomy of the Pulmonary Lobes. *J. Thor. Surg.*, 1942, 12, 11—30.
- Bligny. Historisches tiber die chirurgische Behandlung der Lungencavernen. *Berl. klin. Wschr.*, 1874, 16, 194—196.
- Block. Experimentelles zur Lungenresection. *Dtsch. Med. Wschr.*, 1881, 634—636.
- Bordet. Le traitement medico-chirurg. des abces du poumon. *Arch. Med. Chir. Appar. Respir.*, 1932, 7.
- Boyce F. Principles and Practices in Lobectomy (Including Segmental Resection) and Total Pneumonectomy for Bronchiectasis and Chronic Lungabscess. *Dis. Chest.*, 1950, 17/2, 206—224.
- Bradshaw H., O'Neill J. The Surgical Treatment of Bronchiectasis. *Surg. Gyn. a. Obst.*, 1943, 77, 315—318.
- Brauer. Die Aushaltung der Pneumothoraxfolgen mit Hilfe des Uberdruckverfahrens. *Mitteilungen aus den Grenzgebieten der Med. u. Chir.*, 1904, Bd. 14, Heft 3, 483—500.
- Brock R. C. *Lung Abscess*. London, 1952.
- Brunn H. B. Surgical Principles Underlying the One-stage Lobectomy. *Arch. Surg.*, 1929, 18, 2, 490—515.
- Bruner. Хирургия легких. Краткий отчет о XXIII Швейцарском съезде хирургов в Локарно 23—24/V 1936 г. *Вестник хирургии*, 1937, т. 49, кн. 131.
- Bull. Ueber operative Eroffnungen von Lungenhohlen. *Berl. Klin. Wschr.*, 1884, 42, 672—675.
- Cann J., Brown R., Kirkwood J. Fractionation of Human Immune y-Globulin. *J. Biol. Chem.*, 1950, v. 185, p. 663.
- Carlens E. *J. Thor Surg.*, 1949, 10, p. 544.
- Cournand A., Berry F. The Effect of Pneumonectomy upon Cardiopulmonary Function in Adult Patients. *Ann. Surg.*, 1942, 116, 4.
- Crafford. On the Technique of Pneumonectomy in Man. *Acta scand.*, 1938, 81, 54.
- Cranshan, Fatte L., Dert. Suppurative Disease of the Lung. *S. Afr., Med. J.*, 1950, 24/37, 779—786.
- Daumet Ph., Olivier. Les resections pulmonaires partielles bilaterales en un temps. *Press. Med.*, 1956, 64, 2, 30—31.
- Delageniere. Pneumothorax surgical. *Rev. de chir.*, 1901, 2, 553.
- Dollinger. Der artifizielle Pneumothorax als vorbereitende Operation zur Extirpation durchgreifender Brustwandtumoren oder Lungentumoren. *Zbl. f. Chir.*, 1902, 3, 82.
- Duval. De la chirurgie intra-thoracique unilaterale en plevre libre. *Pres. Med.*, 1922, 38, 409—413.
- Edwards. Лобэктомия и пневмоэктомия. XLIV съезд Французского хирургического общества 1936 г. *Вестник хирургии*, 1937, т. 49, кн. 131.
- Eerland L. D., Swinnen R. R. Uitkomsten den lungresectie wegens bronchiectasie (the results of pulmonary resection in bronchiectasis). *Med. Tijdschr. Geneeschr.*, 1952, 96/19, 1145—1149.
- Fisher R. Die Electrophorese der Bluteiweisskorper. *Zbl. Chir.*, 1957, Bd. 82, S. 590.
- Garre. Die chirurgische Behandlung der Lungenkrankheiten. *Mitteil. aus den Grenzgeb. der Med. und Chir.*, 1902, 9, 3, 322—338.
- Ginsberg R. L., Cooley J. C., Olsen A. M., Kirklín J. W. An Analysis of Unfavorable Results in the Surgical Treatment of Bronchiectasis. *J. Thor. Surg.*, 30, 3, 1955, p. 331—334.
- Gluck. Experimenteller Beitrag zur Frage der Lungenextirpation. *Berl. Klin. Wschr.*, 1881, 41, 645—648.

- G i s k. Die Entwicklung der Lungenchirurgie. Der 36. Congress der deutschen Chirurgen. Arch. f. Klin. Chir., 1907, 83, 581—601.
- G r a h a m E. A. Cautery, Pneumectomy for Chronic Suppuration of Lung. Arch. Surg., 1925, 10, 392—418.
- G r o s s D. The Correlations Between Vital Capacity and the P Wave of the Electrocardiogram. Acta med. Scand., 1956, 156, 2.
- H e d b l o m C. A. Patogenesis, Diagnosis and Treatment of Bronchiectasis. Surg., Gyn. a. Obst., 1931, 52, 406—417.
- H e i d e n h e i n. Lungensektionen wegen ausgedehnten eiternden Bronchiectasien. Zbl. f. Chir., 1901, 65.
- J e n n y R. Nachbehandlung nach Lungenresektionen. Klin. Med., 1949, 4, 8, 290—301.
- K i n d e b e r g L., M o n o d R. Les abces du poumon. Paris, 1932.
- K n i p p i n g H. Ueber die Dyspnoe. Beitr. z. Klin. d. Tuberc., 1932, 1—56.
- K r a u s e F. Gangran des rechten Unterlappens. Munch. med. Wschr., 1899, 10, 333.
- K r e n l e i n. Ueber Lungenchirurgie. Berl. klin. Wschr., 1884, 9, 129—132.
- K u m m e l L. Totalresection einer Lunge wegen Karzinom. Zbl. f. Klin. Chir., 1911, 38, 427—428.
- K y r l e P. Zustand nach Pneumonektomie. Wien. Klin. Wschr., 1957, 29, 520.
- L e s i u s. Die Lungenresektionen. Stuttgart, 1953.
- L e w i s J. Bilateral Lobectomy for Bronchiectasis. Brit. J. Surg., 1936, 24, 362—367.
- L i l i e n t h a l H. Resection of the Lung for Suppurative Infections. Ann. Surg., 1922, 75, 257.
- L i l i e n t h a l H. Non Tuberculous Pulmonary Suppurations. A Comparison of Operations and Their Results. Arch. Surg., 1928, 16, 206—214.
- L i n d s k o g G. E. Surgical Treatment of Chronic Lung Abscess. Surgery, 1944, 15, 783—788.
- L o r e n z T. N. Bronchiectasis, a Study of 220 Proved Cases. Am. J. Med., 1951, 22, 1/5, 522—530.
- L o w s o n. A Case of Pneumonectomy. Brit. Med. J., 1893, 1.
- M a c - E w e n. The Surgery of Lungs and Plevre. Comptes rendus du 12 Congr. intern. de med., Moscou, 1897.
- M a c i n t o s h R. R. Death under Anesthesia. Brit. J. Anesth., 1949, 5, 21, p. 109.
- M a s o n G. A. A Preliminary Report on Two Cases in which an Entire Lung Has Been Successfully Removed. Brit. Med. J., 1935, 1, 299—300.
- M a s t e r A. M. Heart Failure: its Treatment with Special Reference to Chronic Lung Disease. Dis. Chest., 1956, 30, 5.
- M a t h e y J. Traitement chirurgical des suppurations pulmonaires. J. Franc. de med. et chir. thor., 1950, 4, 328—344.
- M e y e r W. Thoracic Surgery in America. Arch. Surg., 1928, 16, 360—365.
- M i c h e l D., S c h u l z F. II., H a r t l e b O. Der Einfluss der Lungen auf die Eiweisszusammensetzung des Blutes. I Mitteilung. Arztl. Wschr., 1957, 14.
- M o s l e r F. Zur lokalen Behandlung der Lungenkavernen. Berliner klin. Wschr., 1873, 43, 509—511.
- N i s s e n R. Extirpation des ganzen Lungenflügels. Zbl. f. Chir., 1931, 58, 3003—3006.
- O v e r h o l l. Pneumonectomy for Malignant and Suppurative Disease of the Lung. J. Thor. Surg., 1939—1940, 9, 1, 17—61.
- P i c o n e. Estesa resezione costale. Pneumonectomia. Rif. Med., 1901, Dicembre.
- Q u i n c k e. Zur operativen Behandlung der Lungenabscesse. Berl. klin. Wschr., 1888, 349—353.
- R e c l u s. Хирургия легкого. Больничная газета Боткина, 1895, № 51—52.
- R i e n h o f f W. F. The Present Status of Surgical Treatment of Primary Carcinome of the Lung. J. Am. Med. Assoc., 1944, 126, 18.
- R o b e r t s J. Total Pneumonectomy for Bronchiectasis. Proceedings of Royal Societ. Med., 1935—1936, 29, 220—221.
- R o b i n s o n S. The Surgery of Bronchiectasis. London, 1917.
- R o s e m o n d C. P. Surgical Treatment of Bronchiectasis. J. Postgrad. Med., 1950, 8/4, 271—280.
- R o s e m o n d G. C. Philadelphia. Bronchiectasis. Rehabilitation with Surgical Treatment. Penn. Med. J., 1951, 54/2, 134—135.
- S a n t y P., B e r a r d M. Le traitement chirurgical des bronchiectasies. J. Franc. med. chir. thorac., 1952, 6/6, 606—611.

- Santy P., Berard M., Sournia J. G. Indications actuelles du traitement chirurgical des suppurations pulmonaires. Press. Med., 1953, 21 Nov., 1531—1533.
- Sauerbruch F. Zur Pathologie des offenen Pneumothorax und die Grundlagen meines Verfahrens zu seiner Ausschaltung. Mitt. a. d. Grenzgeb. d. Med. u. Ghir., 1904, Bd. 13, 399—480.
- Sauerbruch F. Ghirurgie der Brustorgane in den letzten 20 Jahren. Zrd. f. Ghir., 1924, Bd. 27, 95.
- Sauerbruch F. Die chirurgische Behandlung der Bronchiectasien. Wien. Klin. Wschr., 1927, 543.
- Sauerbruch F. Выступление на XXIII Швейцарском съезде хирургов в Локарио 23—24/V 1936 г. Вестник хирургии, 1937, т. 49, кн. 131.
- Sauerbruch F. Grundsatzliche Bemerkungen zur Lungenlappen-Extirpation. Dtsch. Ztschr. f. Chir., 1936, Bd. 247.
- Schenk. B. кн.: Koch. Historisch es ueber die chirurgische Behandlung der Lungencavernen. Berl. Klin. Wschr., 1874, 16, 194—196.
- Schmidt. Experimentelles tiber partielle Lungenresection. Berlin. Klin. Wschr., 1881, 51.
- Sergent. Доклад на XLV съезде французского хирургического общества 1936 г. Вестник хирургии, 1937, т. 49, кн. 131, стр. 130.
- Shentone N. S., Janes K. Experiences in Pulmonary Lobectomy for Bronchoectasis. Ganad. Med. Ass. J., 1932, 27, 138—145.
- Sweet R. H. Thoracic Surgery. Philadelphia — London, 1954.
- Tiegel M. Zur Technik der Lungennaht. Munch. med. Wschr., 1905, 46, 2209—2211.
- Tiegel M. Experimentelle Untersuchungen iiber Lungen- und Pleurachirurgie. Mitt. aus den Grenzgeb., 1907, 799—862.
- Tuffier. Ghirurgie du poumon. Comptes rendus du 12 Congres intern, de med. Moscou, 1897.
- Childs A. W., Nelson R. E. A Technique of Segmental Resection of the Lung. J. Thorac. Surg., 1955, 30, 3.
- Wisoff C. P., Felson B. Bronchography with Oily Dionosil. J. Thorac. Surg., 1955, 29, 4.
- Whurmann F., Wunderly C. Die Bluteiweisskorper des Menschen. Basel, 1952.

ОГЛАВЛЕНИЕ

Введение.....	7
Глава первая. <i>История развития учения о хирургическом лечении гнойных заболеваний легких.</i>	8
Глава вторая. <i>Опыт клиники имени С. И. Спасокукоцкого в лечении гнойных заболеваний легких.</i>	23
Глава третья. <i>Анатомия и физиология органов дыхания.</i>	28
Глава четвертая. <i>Этиология и патогенез гнойных заболеваний легких....</i>	56
Глава пятая. <i>Клиника и хирургическое лечение острых нагноений легких</i>	72
Глава шестая. <i>Клиника хронических нагноений легких</i>	94
Глава седьмая. <i>Показания и противопоказания к операциям при хронических нагноениях легких.</i>	131
Глава восьмая. <i>Подготовка больных к операциям при хронических нагноениях легких.</i>	147
Глава девятая. <i>Методы радикальных операций при хронических нагноениях легких.</i>	152
Глава десятая. <i>Послеоперационный период и осложнения.</i>	180
Глава одиннадцатая. <i>Отдаленные результаты после операций по поводу нагноений легких.</i>	288
Литература.....	194

БАКУЛЕВ АЛЕКСАНДР НИКОЛАЕВИЧ,
КОЛЕСНИКОВА РОЗА САМОЙЛОВНА
Хирургическое печение гнойных заболеваний легких

*

Редактор С. А. Ровное

Техн. редактор З. А. Романова

Корректор Л. Ф. Нарсева

Переплет художника Л. С. Эрмана

Сдано в набор 24/11 1861 г. Подписано к печати 8/IX1961 г. Формат бумаги 70x100 (1/16), 13,0 печ. л. + 0,62 печ. л. вкл (условных 18,67 л). 16,05 уч.-изд. л. Тираж. 10 000 экз. т-10440. М Н-75.

Медгиз, Москва, Петроверигский пер., 7/к

Заказ 00350

Полиграфическое предприятие № 4
Каля Шербан Водэ, 133, Бухарест

Цена 1р. 09к.