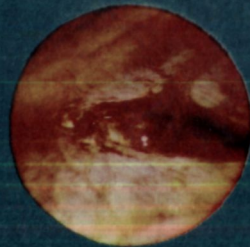
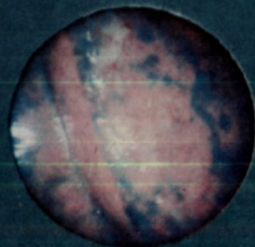
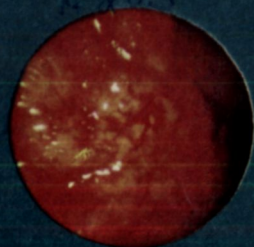


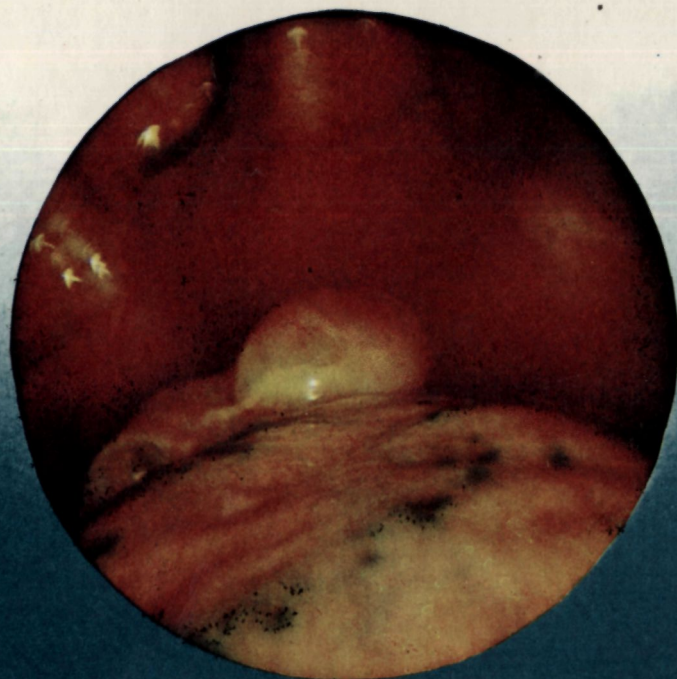
617.54
А.203



О.М. АВИЛОВА, В.Г. ГЕТЬМАН, А.В. МАКАРОВ

ТОРАКОСКОПИЯ

В неотложной грудной
хирургии



- I. СОВРЕМЕННАЯ ДИАГНОСТИКА НЕКОТОРЫХ НЕОТЛОЖНЫХ СОСТОЯНИИ В ГРУДНОЙ ХИРУРГИИ
- II. ТОРАКОСКОПИЯ ПРИ НЕОТЛОЖНЫХ СОСТОЯНИЯХ В ГРУДНОЙ ХИРУРГИИ
- III. ОБЩИЕ ВОПРОСЫ СОВРЕМЕННОЙ ТОРАКОСКОПИИ
- IV. ПРИЖИЗНЕННЫЕ МОРФОЛОГИЧЕСКИЕ ИЗМЕНЕНИЯ ОРГАНОВ ГРУДНОЙ ПОЛОСТИ У БОЛЬНЫХ СО СПОНТАННЫМ ПНЕВМОТОРАКСОМ ПО ДАННЫМ ЭКСТРЕННОЙ КОМБИНИРОВАННОЙ ТОРАКОСКОПИИ
- V. ВНУТРИГРУДНЫЕ ПОСТТРАВМАТИЧЕСКИЕ ИЗМЕНЕНИЯ ПРИ ЗАКРЫТЫХ ПОВРЕЖДЕНИЯХ ГРУДИ ПО ДАННЫМ ЭКСТРЕННОЙ КОМБИНИРОВАННОЙ ТОРАКОСКОПИИ
- VI. ПРОНИКАЮЩИЕ КОЛОТОЛО[^]ЕЗАННЫЕ РАНЕНИЯ ОРГАНОВ ГРУДНОЙ ПОЛОСТИ ПО ДАННЫМ ЭКСТРЕННОЙ КОМБИНИРОВАННОЙ ТОРАКОСКОПИИ
- VII. ТОРАКОСКОПИЯ ПРИ ЯТРОГЕННОМ ПНЕВМОТОРАКСЕ
- VIII. ОШИБКИ И ОСЛОЖНЕНИЯ ПРИ ЭКСТРЕННОЙ КОМБИНИРОВАННОЙ ТОРАКОСКОПИИ

ТОРАКОСКОПИЯ в неотложной грудной хирургии

УДК 617.541—089

Торакоскопия в неотложной грудной хирургии / Авилова О. М., Гетман В. Г., Макаров А. В.— К.: Здоров'я, 1986.— 128 с.

Книга посвящена актуальной проблеме клинической медицины — использованию торакоскопии в неотложной грудной хирургии с целью повышения эффективности распознавания и лечения заболеваний и повреждений органов грудной полости. Даны рекомендации по организации исследования в условиях оказания неотложной помощи, определены показания и противопоказания к применению торакоскопии при острых заболеваниях и повреждениях органов грудной полости, представлены разработанные новые методы комбинированной и лечебной торакоскопии. Описаны эндоскопические проявления поражений внутренних органов при спонтанном и ятрогенном пневмотораксе, а также морфологические изменения, развивающиеся вследствие закрытой травмы и проникающих ранений груди.

Для торакальных хирургов, хирургов, травматологов, пульмологов и эндоскопистов.

Ил. 108. Библиогр.: с. 124—126.

Рецензенты чл.-кор. АМН СССР, проф. Е. А. ВАГНЕР,
докт. мед. наук Ю. Н. ЛЕВАШОВ

Среди неотложных состояний в грудной хирургии спонтанный пневмоторакс, закрытые травмы и проникающие ранения груди составляют большой удельный вес (Ф. Г. Углов и соавт., 1969; Б. А. Королев и соавт., 1971; В. Д. Братусь и соавт., 1976; Е. А. Вагнер, 1976; А. П. Кузьмичев и соавт., 1977; В. И. Стручков и соавт., 1980; F. Gall и соавт., 1971; R. Cohn, 1972; J. Dumon и соавт., 1972; D. Mullen и соавт., 1972; L. Bergmann и соавт., 1973; A. Suzuki, 1976; A. Dougal и соавт., 1977; H. Streicher и соавт., 1978; V. Piechowski, 1979). Отмечено также увеличение частоты ятрогенного пневмоторакса, возникающего при врачебных манипуляциях — интратрахеальном введении лекарств, микротрахеостомии, катетеризации подключичной вены, плевральной пункции, иглотерапии, искусственной вентиляции легких и др. (М. Г. Фигнер и соавт., 1970; Т. Н. Чимбаев и соавт., 1973; M. Tannieres и соавт., 1976; J. Snell, 1977).

Особенностями неотложных состояний в грудной хирургии являются поражение жизненно важных органов и систем организма, быстрота развития тяжелых функциональных расстройств и осложнений. Они обусловлены прежде всего морфологическими изменениями органов грудной полости, выявление которых нередко затруднено. Использование распространенных методов диагностики не всегда позволяет выявить характер, локализацию и объем внутригрудных поражений и избежать ошибок. Незнание морфологии поражений при заболеваниях и травмах делает хирургическую тактику необоснованной и ведет либо к избыточному радикализму, либо к излишнему консерватизму, имеющим опасные последствия для больного.

В связи с этим возникает необходимость в разработке и внедрении в грудную хирургию более совершенных диагностических экспресс-методов. К ним относится торакоскопия, значение которой до сих пор недооценивалось. Использование торакоскопии как планового исследования при диагностике воспалительных, опухолевых заболеваний плевры и легких свидетельствует о высокой информативности и достоверности полученных результатов (Л. К. Богуш и соавт., 1977; Г. И. Лукомский и соавт., 1977; H. Hatch и соавт., 1966; V. Massei, 1967; H. Brandt и соавт., 1971; P. De Camp и соавт., 1973; P. Szule, 1973; G. Bjornson и соавт., 1974). Вопрос о целесообразности применения торакоскопии в неотложной грудной хирургии остается дискуссионным. Не изучена организация исследования в условиях оказания неотложной специализированной помощи, остается спорным вопрос о показаниях и противопоказаниях к торакоскопии при острых заболеваниях органов грудной полости и повреждениях груди, не определены их морфологические эндоскопические

признаки с учетом времени и вида поражения, недостаточно разработаны методики комбинированной и лечебной торакоскопии.

Все это побудило нас детально заняться изучением возможностей торакоскопии при спонтанном и ятрогенном пневмотораксе, закрытых травмах и проникающих ранениях груди, применив ее в условиях оказания круглосуточной экстренной специализированной помощи.

Кафедра пульмонологии Киевского государственного института усовершенствования врачей МЗ СССР располагает опытом торакоскопических исследований, произведенных за период с 1976 по 1985 г. у 912 больных, причем у 831 — при оказании неотложной помощи по поводу острых хирургических заболеваний и повреждений органов грудной полости: у 470 — со спонтанным пневмотораксом, у 11 — с ятрогенным, у 234 — с закрытыми травмами и у 116 — с проникающими ранениями грудной клетки. Накопленный опыт позволил изучить вопросы организации исследования в условиях оказания неотложной специализированной помощи, оценить информативные и лечебные возможности экстренной комбинированной торакоскопии, определить показания и противопоказания к использованию метода при спонтанном и ятрогенном пневмотораксе, закрытых повреждениях и проникающих колото-резаных ранениях груди, объяснить причины ошибок, неудач и осложнений при торакоскопии и наметить пути их предотвращения.

Критические замечания в адрес книги будут приняты авторами с благодарностью.



СОВРЕМЕННАЯ ДИАГНОСТИКА НЕКОТОРЫХ НЕОТЛОЖНЫХ СОСТОЯНИЙ В ГРУДНОЙ ХИРУРГИИ

Диагностика неотложных состояний является одной из наиболее сложных и ответственных задач практического врача. В ургентной грудной хирургии очень часто возникают ситуации, когда судьба больного решается в течение нескольких минут и диагностическая или лечебно-тактическая ошибка может привести к катастрофе. В связи с этим важное значение имеет фактор времени, определяющий быстроту постановки правильного диагноза и делающий небоснованным тактически длительное «вооруженное» наблюдение. Патологические расстройства и их исходы при неотложных состояниях в грудной хирургии предопределены морфологическими изменениями органов грудной полости, экспресс-диагностика которых представляет значительные трудности.

ОСОБЕННОСТИ И МЕТОДЫ ДИАГНОСТИКИ ЗАКРЫТЫХ ПОВРЕЖДЕНИЙ ГРУДИ

Диагностические и тактические трудности постоянно встречаются при лечении пострадавших с закрытыми травмами груди. Частота ошибок при диагностике и лечении этих повреждений составляет 60—70 % (Э. И. Кальмбах, 1972; В. А. Заикин, 1972; К. А. Цыбырнэ и соавт., 1974; В. А. Брунс, 1977). Еще большие затруднения испытывают хирурги при оказании помощи пациентам с двусторонними комбинированными и сочетанными повреждениями груди, обусловленными падением с высоты и автодорожными происшествиями (В. И. Никифоров, 1971; М. И. Брякин и соавт., 1973; А. Ф. Греджев и соавт., 1975; Т. А. Ревенко и соавт., 1980; J. Sturm и соавт., 1975). Несвоевременная и неудовлетворительная диагностика этих видов травм часто приводит к смертельным исходам. Так, анализируя случаи смерти при закрытой тяжелой травме груди, Е. А. Вагнер (1976) установил, что в условиях стационара внутригрудные повреждения были распознаны лишь у 16,3 % больных, в том числе повреждения легкого — у 26 %, органов средостения — у 12 %, грудобрюшные — у 13 %. Особенно затрудняет постановку диагноза частое сочетание травм груди с черепно-мозговой травмой (В. В. Лебедев и соавт., 1980), повреждениями конечностей (Т. А. Ревенко и соавт., 1980) и органов брюшной полости (В. Е. Закурдаев, 1976).

Клиническая диагностика осложненных, комбинированных, сочетанных и двусторонних травм груди затруднена в связи с тяжелым состоянием пострадавших, наслоением и схожестью симптомов, изменениями нервно-психического состояния (возбуждение, отсутствие сознания), нередко сопутствующим алкогольным опьянением (Б. Д. Комаров и соавт., 1979; В. В. Лебедев и соавт., 1980).

Основным методом диагностики травматических повреждений груди является рентгенологическое исследование (Б. Д. Комаров и соавт., 1979; Е. А. Вагнер, 1981). Однако только по данным обзорных рентгенограмм трудно дифференцировать все изменения плевры, паренхимы легкого, бронхов и сосудов. Удельный вес прямых рентгенологических признаков повреждения легких в острой стадии травмы недостаточно высок — 25—30 % (Е. А. Вагнер, 1969; А. П. Кузьмичев и соавт., 1975; Е. Ahreg, 1964; Н. Schmoller, 1973). Особенно сложным является распознавание объема поражений поверхностной зоны легкого, контузионных повреждений его паренхимы с нарушением целостности висцеральной плевры и без него (Е. А. Вагнер и соавт., 1975). Кровоизлияния и разрывы легких при рентгенологическом исследовании были обнаружены А. П. Кузьмичевым и соавторами (1975) у 26 % пострадавших, а ушиб легкого — только у 3 %.

Еще менее скудной рентгенологической семиотикой в острый период травм груди отличаются повреждения средостения и диафрагмы (Н. Muller-Wiefel, 1971; С. Симеонов и соавт., 1972; Н.-J. Schroder и соавт., 1972). Опыт НИИ скорой помощи им. Н. В. Склифосовского (М. К. Щербатенко и соавт., 1975) свидетельствует о том, что повреждения диафрагмы при тяжелой закрытой травме встречаются чаще, чем выявляются при рентгенологическом исследовании непосредственно после травмы (12—14 % случаев). Разрывы диафрагмы нередко обнаруживаются лишь на 4—5-й день после травмы (В. И. Стручков и соавт., 1980). О несовершенстве рентгенологических методов и поздней диагностике этих повреждений свидетельствуют также частые случаи выявления травматических диафрагмальных грыж у лиц, перенесших в прошлом тяжелые травмы груди и живота.

М. А. Сапожникова (1976) отмечает, что прижизненные морфологические изменения органов грудной полости, наступившие в результате закрытой травмы, остаются малоизученными, поскольку правильно оценить их с помощью имеющихся методов исследования не всегда возможно. Это приводит к различной трактовке как морфологической, так и рентгенологической картины, причем изменения в легких и в других органах грудной полости зачастую неправильно интерпретируются (А. П. Кузьмичев и соавт., 1975).

Применение специальных рентгенорадиологических методов (томографии, ангиопульмонографии, радионуклидного сканирования легких) ограничено ввиду их малодоступности и сложности использования при оказании неотложной помощи. А. П. Кузьмичев и соавторы (1980) указывают, что томографию, радионуклидное сканирование или сцинтиграфию применяют на втором этапе рентгенорадиологического обследования, при динамическом наблюдении пострада-

давших через каждые 1—3 дня. По мнению Б. Д. Комарова и соавторов (1979), эти методы диагностики следует использовать лишь в отдаленные сроки после травмы по ограниченным показаниям.

Важным диагностическим приемом при травмах груди является пункция плевральной полости, перикарда, средостения. Она имеет дифференциально-диагностическое и лечебное значение (Е. А. Вагнер, 1969, 1975; Б. Д. Комаров и соавт., 1979). Однако пункция позволяет лишь установить наличие и характер содержимого полостей, произвести его забор для лабораторного и бактериологического исследований. Определенные трудности возникают во время плевральной пункции при свернувшейся гемотораксе (Б. Д. Комаров и соавт., 1979). Манометрия плевральной полости при повреждениях груди помогает определить вид пневмоторакса и лишь косвенно оценить величину повреждения воздухоносных органов.

Несмотря на простоту использования ультразвуковой эхолокации при обследовании больных с травмами груди (Э. Я. Дубров и соавт., 1979), ее нельзя назвать достоверным и информативным диагностическим приемом, поскольку метод не позволяет полностью определить характер и объем посттравматических морфологических изменений и осложнений и требует проведения дополнительных исследований. Средняя диагностическая ошибка при использовании ультразвуковой эхолокации составляет 6,3 % (Д. И. Цурупа и соавт., 1972).

Как диагностический метод при тяжелых закрытых травмах груди применяют торакотомию. К ней прибегают при прогрессирующем ухудшении состояния пострадавшего несмотря на проводимую реанимацию, а также во всех неясных в диагностическом отношении случаях, при подозрении на повреждение органов средостения, легкого или диафрагмы (Е. А. Вагнер, 1981). Следует отметить, что торакотомия является крайне травматичным и опасным методом диагностики.

Таким образом, частота диагностических и обусловленных ими лечебно-тактических ошибок при закрытых травмах груди связана с недостаточными знаниями прижизненной морфологии повреждений и ограниченными возможностями применяемых методов обследования.

ОСОБЕННОСТИ И МЕТОДЫ ДИАГНОСТИКИ ПРОНИКАЮЩИХ РАНЕНИЙ ГРУДИ

Проникающие ранения груди относят к тяжелым и распространенным повреждениям, диагностика и лечение которых представляет одну из сложных проблем хирургии (Н. В. Хорошко, 1966; Б. А. Вичин и соавт., 1970; Я. М. Балич, 1973; Е. А. Вагнер, 1975; И. Г. Гурбаналиев и соавт., 1976; М. Ф. Карпов и соавт., 1979; Z. Sery и соавт., 1975). Постоянно дискутируется вопрос об определении четких показаний и противопоказаний и конкретных сроках для неотложного оперативного вмешательства (М. М. Лунин, 1971; В. А. Емельянов и соавт., 1973; Е. А. Вагнер, 1975, 1981; Г. Н. Цыбуляк и соавт., 1977; W. Wolf, 1975). Решение этого вопроса зависит от своевре-

менного выявления характера анатомических повреждений с помощью общеклинических, лабораторных, рентгенологических и инструментальных (пункция, манометрия плевральной полости) методов исследования. Однако при использовании названных методов ошибки в морфологической диагностике ранений груди составляют 16,1—56,4 % (В. Д. Фирсов и соавт., 1971; В. А. Кузнецова, 1973; А. Б. Райз и соавт., 1973; П. И. Поляков и соавт., 1974; М. Ф. Карпов и соавт., 1979). При этом наибольшие диагностические и тактические трудности хирурги испытывают в случае комбинированных, сочетанных и двусторонних проникающих ранений (В. А. Емельянов и соавт., 1973; Э. Л. Блинцовский, 1974).

Сложность определения анатомических нарушений при проникающих ранениях груди является причиной диагностических и лечебно-тактических ошибок, которые составляют, по данным различных авторов, от 19,6 до 36,4 % (Л. М. Ким, 1969; М. П. Ростовская и соавт., 1970; В. Д. Фирсов и соавт., 1971; М. Ф. Карпов и соавт., 1979). Нередко они определяют исход ранения. Так, по данным Е. А. Вагнера (1976), при проникающих ранениях груди с летальным исходом топическая диагностика была достоверной лишь в 6,7 % случаев. Значительные затруднения возникают при определении размеров, глубины и локализации ран легкого, диафрагмы, средостения, перикарда и сердца, не проникающих в полость сердца.

При проникающих ранениях груди наиболее часто повреждаются плевра и легкие (Е. А. Вагнер, 1975). Правильно определить зону ранения легкого, используя клинические и рентгенологические методы исследования, крайне сложно, поскольку общее тяжелое состояние, шок, дыхательная недостаточность, малый и средний гемопневмоторакс, кровохарканье, кровоизлияние в паренхиму легкого, ателектаз, подкожная эмфизема встречаются довольно часто как при ранении «безопасной», так и «угрожаемой», «опасной», зоны легкого и даже при изолированном ранении плевры (Л. П. Бабинцев, 1970). Отмечено также, что при поражении «опасной» зоны симптомы повреждения внутренних органов нередко отсутствуют (Т. Е. Гнилорыбов и соавт., 1968; М. А. Мазурук и соавт., 1970; С. И. Бабичев и соавт., 1974; М. Х. Ходжибаев и соавт., 1975). Наибольшие диагностические трудности отмечаются при внутрилегочных гематомах, ателектазах, которые часто не распознаются из-за одновременного наличия гемоторакса (Б. Н. Эсперов и соавт., 1968; Л. Н. Бабинцев, 1970).

По мнению Ю. Ю. Джанелидзе (1953), С. В. Лобачева (1955), Ю. С. Гилевича и соавторов (1968), Е. А. Вагнера (1971), С. И. Бабичева и соавторов (1974), несовершенство методов диагностики приводит к диагностическим ошибкам при ранениях сердца, которые встречаются в 7—39,3 % случаев.

Частота дооперационных диагностических ошибок при торако-абдоминальных ранениях остается высокой (50—60 %), и за последние 35 лет не отмечается заметной тенденции к ее снижению (А. Ю. Созон-Ярошевич, 1945; О. Г. Чиковани, 1967; Д. А. Арапов и соавт., 1970; Е. А. Вагнер, 1975; Н. Ф. Митряков и соавт., 1976; Р. М. Нурмухаметов и соавт., 1977).

Применяемые в настоящее время методы диагностики внутриплеврального кровотечения (общеклиническое исследование, анализы крови и специальные методики определения кровопотери, рентгенологическое исследование) недостаточно точны и не позволяют достоверно определить величину кровопотери. Минимальное количество крови в плевральной полости, которое выявляется при рентгенологическом исследовании в вертикальном положении больного, составляет 200—400 мл.

В горизонтальном положении больного кровь удается выявить, если объем ее значительно больше (В. А. Врублевский, 1968; В. Д. Фирсов и соавт., 1971). Еще большие трудности возникают при диагностике малого свернувшегося гемоторакса в связи с чрезвычайно вариабельной рентгенологической картиной (И. А. Киселева и соавт., 1977).

Нет единой точки зрения о допустимых сроках наблюдения и интенсивности кровотечения, при которых возможна консервативная тактика. Так, по данным I. Keshischian (1965), торакотомия показана при поступлении крови по дренажам из плевральной полости со скоростью 100 мл/ч, по данным М. М. Лунина (1971) — 200 мл/ч, Г. Н. Цыбуляка и соавторов (1972) полагают, что в условиях неустойчивой компенсации гемодинамики торакотомия показана при средней скорости продолжающегося кровотечения около 300 мл/ч, М. И. Забузов (1973) — при возрастании скорости кровопотери от 10 до 40 капель в 1 мин. По данным К. Кремер и соавторов (1971), к торакотомии следует прибегать при поступлении из плевральной полости 1000 мл крови за первые 24 ч. Не менее трудны диагностика и лечение малого и среднего гемоторакса, поскольку несвоевременно выявленный и нелеченый гемоторакс, в том числе свернувшийся, в три раза чаще вызывает инфекционные и пневмосклеротические осложнения (Е. А. Камышлейцев, 1970; И. А. Сичкарук, 1971; С. П. Ходкевич и соавт., 1975; И. А. Киселева и соавт., 1977; Е. А. Вагнер и соавт., 1977; М. Сүлинер и соавт., 1959). В то же время интенсивность, характер и объем внутриплевральной кровопотери могут быть определены при раннем выявлении морфологических повреждений органов грудной полости.

В настоящее время дифференцированный подход к лечению пострадавших с проникающими ранениями груди поддерживается абсолютным большинством хирургов, занимающихся этой проблемой. Однако не существует единого мнения в определении показаний к применяемым способам лечения, в том числе и к торакотомии, о чем свидетельствует их частота, составляющая, по данным разных авторов, от 7 до 56,2 % (М-Р. И. Шахшаев, 1968; В. И. Стручков и соавт., 1968; М. И. Брякин и соавт., 1973; И. М. Купин, 1973; А. И. Салихов, 1977; Н. Г. Гатаулин и соавт., 1977).

Расширить показания к операциям многих хирургов побуждает стремление избежать ошибок, что неминуемо приводит к росту диагностических торакотомий. Ниже приведена частота диагностических торакотомий, выполненных у пострадавших с проникающими ранениями груди.

<i>Автор и год опубликования работы</i>	<i>Частота торако- томий, %</i>	<i>Автор и год опубликования работы</i>	<i>Частота торако- томий, %</i>	
Хорошко Н. В.	1957	9,3	Фирсов В. Д.	
Шахшаев М-Р. И.	1968	15,5	и соавторы	1971
Мгалоблишвили И. С.	1968	31,7	Богулов Г. К.	3,8
Гнилорыбов Т. В.	1968	7,7	и соавторы	1972
Эсперов Б. Н.			Мебуке М. Г.	56
и соавторы	1968	28,5	Александров П. В.	1973
Мазурук М. А.			и соавторы	1974
и соавторы	1970	3,5	Солтанов Б. С.	7,8
Коновалова В. А.	1970	8	Огнев А. А.	1974
Митряков Н. Ф.			Гатаулин Н. Г.	27,6
и соавторы	1970	18,8	и соавторы	1977
Бабинцев Л. Н.	1970	48	Карпов М.Ф.	15,7
Лунин М. И.	1971	10,2	и соавторы	1979
Кузьмин К. П.	1971	1,5	Вагнер Е. А.	1981
				4,4

Е. А. Вагнер (1981) считает, что при значительных диагностических затруднениях лучше сделать «напрасную» торакотомию, чем упустить время для оперативного вмешательства. По его мнению, для уменьшения числа случаев неоправданных торакотомий большое значение имеют опыт хирурга и возможность использования специальных методов исследования, в частности рентгенологического. Однако даже после применения рентгенологического исследования торакотомию часто производят в связи с «обоснованным подозрением» на ранение внутренних органов, которое нередко не выявляется (М. И. Гульман и соавт., 1971; В. И. Булынин и соавт., 1973; С. И. Бабичев и соавт., 1974; Е. А. Вагнер, 1975, 1981; М. Г. Шанидзе, 1975; А. П. Кузьмичев и соавт., 1977). Так, при 70 торакотомиях, выполненных В. А. Емельяновым и соавторами (1973), повреждения органов грудной полости не выявлены в 47 случаях.

Малообоснованными также следует считать торакотомий при поверхностных повреждениях легкого, поскольку у большинства пострадавших герметичность и гемостаз восстанавливаются самостоятельно (Г. К. Богулов и соавт., 1972; В. Р. Ермолаев и соавт., 1975).

После торакотомий у 8,2—79,3 % больных отмечаются тяжелые осложнения, преимущественно инфекционного характера: нагноение операционной раны, плеврит, эмпиема, пневмония (В. И. Стручков и соавт., 1968; Р. П. Аскерханов и соавт., 1972; П. И. Поляков и соавт., 1974; С. Н. Джанбаев, 1975; М. Г. Шанидзе, 1975; П. В. Александров, 1977; Е. А. Вагнер, 1981). Кроме того, у лиц пожилого и старческого возраста с сопутствующими заболеваниями и сочетанными повреждениями торакотомия сама по себе может вызвать некорректируемые нарушения гемодинамики (В. Н. Климов и соавт., 1977). В то же время консерватизм также часто приводит к диагностическим ошибкам, заканчивающимся осложнениями и смертью (Е. А. Вагнер, 1975, 1981).

Таким образом, данные литературы свидетельствуют о том, что при проникающих ранениях груди морфологические повреждения внутренних органов обуславливают как тяжесть состояния пострадавшего, так и вид хирургической помощи. Клинические и рентгенологические методы исследования, диагностические пункции, исполь-

зуемые в практике ургентной хирургии, не всегда позволяют определить особенности анатомических повреждений и развившихся посттравматических осложнений, что приводит к диагностическим и тактическим ошибкам и заставляет хирургов в качестве диагностического приема использовать торакотомию, которая может вызывать тяжелые осложнения, ухудшающие результаты лечения. Применение консервативных методов также должно быть обосновано.

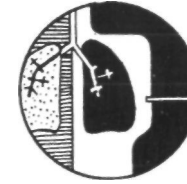
ОСОБЕННОСТИ И МЕТОДЫ ДИАГНОСТИКИ СПОНТАННОГО ПНЕВМОТОРАКСА

Изучая функциональное состояние важнейших систем организма при спонтанном пневмотораксе, Г. С. Натрошвили (1976), М. Н. Дубова и соавторы (1977), С. И. Бабичев и соавторы (1978), В. И. Стручков и соавторы (1982) доказали, что попадание воздуха в плевральную полость сопровождается не только изменением биомеханики легких и положения органов грудной полости, но и функциональными нарушениями ряда систем организма, которые быстро развиваются, сопровождаются неустойчивой компенсацией и легко переходят в декомпенсацию, ведущую к гибели больного. Однако мнение о том, что спонтанный пневмоторакс является состоянием, угрожающим здоровью и жизни больного, требующим ургентной хирургической помощи, к настоящему времени полностью не признано. Удовлетворительное состояние больных при спонтанном пневмотораксе далеко не всегда является объективным отражением нормального функционирования систем организма (В. А. Аркатов и соавт., 1976; М.Н. Дубова и соавт., 1977). Острая дыхательная и сердечно-сосудистая недостаточность на фоне выраженных рефлекторных расстройств и истощения компенсаторных механизмов, а также пневмоторакс напряженный, двусторонний, осложненный внутриплевральным кровотечением, пневмонией, плевритом, эмпиемой и у лиц, страдающих сопутствующими поражениями легких, сердца, в 2—13,1 % случаев приводят к смертельным исходам, которые наиболее часто связаны с неудовлетворительной диагностикой заболевания (Г. Д. Константинова, 1967; Э. Т. Карапетян и соавт., 1974; О. М. Иванюта и соавт., 1980, и др.).

При несвоевременной диагностике на почве коллапса легкого происходят изменения в легком и в плевре, которые проявляются ранней и интенсивно прогрессирующей инъекцией сосудов, клеточной инфильтрацией, утолщением межальвеолярных перегородок, потерей эластичности, экссудацией в плевральную полость. Кроме того, у 12—50 % больных развиваются инфекционные осложнения и хронический пневмоторакс (Н. Ф. Митряков и соавт., 1976; И. Г. Гурбанаев и соавт., 1977).

До настоящего времени неотложная и этиологическая диагностика спонтанного пневмоторакса разработана недостаточно, что подтверждается частотой диагностических ошибок и невыясненных причин болезни, составляющей от 14,2 до 100 % (В. Л. Кешелава, 1971; Л. С. Клочкова и соавт., 1975; Д. И. Гуля и соавт., 1978, и др.).

Выявление этиологии спонтанного пневмоторакса затруднено в



связи с отсутствием четких клинических признаков, помогающих распознать причину болезни (А. Ф. Орлова, 1970; А. В. Макаров и соавт., 1977; Н. М. Рзаев и соавт., 1979). Возможности современных рентгенологических методов исследования в определении этиологии спонтанного пневмоторакса неодинаковы. Изучение результатов многопроекционной рентгеноскопии и рентгенографии показало, что причину пневмоторакса при коллапсе легкого можно заподозрить у 0,9—27 % пациентов (Д. П. Чухриенко и соавт., 1973; В. А. Смольяков и соавт., 1976; А. Н. Лаптев, 1977; Ю. К. Шаров и соавт., 1980). Так же редко выявляется поражение легкого после его расправления (В. Л. Маневич и соавт., 1964). Согласно данным И. И. Тошинского и соавторов (1971), А. Мейера и соавторов (1964), при отсутствии изменений на обычных рентгенограммах вероятность их выявления при томографии невелика, и применение ее во всех случаях нецелесообразно. Использование бронхо- и ангиографии позволяет уточнить состояние бронхиального дерева и сосудов легких, способствуя дифференциальной диагностике гигантских кист и частичного пневмоторакса. Следует также принять во внимание тот факт, что при бронхографии буллы не заполняются контрастным веществом (В. И. Стручков и соавт., 1973). Большое диагностическое значение имеют двухконтрастная плеврография и комплексное рентгенологическое исследование, однако многократное рентгенологическое исследование увеличивает лучевую нагрузку.

Плевральная пункция и манометрия плевральной полости помогают определить вид пневмоторакса, его осложнения, величину патологического сообщения бронхов с плевральной полостью, но не позволяют установить причину заболевания.

Считая торакотомию безопасным вмешательством, В. 10. Клинецевич (1971), М. А. Гинзбург (1972), Г. С. Натрошвили (1975), I. Wagonofski и соавторы (1957) применяют ее для выяснения причины спонтанного пневмоторакса, одновременно проводя и лечение.

Отсутствие надежных методов неотложной диагностики этиологии болезни порождает множество способов лечения, удлиняет сроки лечения, способствует росту осложнений. Кроме того, методы лечения, применяемые без выявления причины пневмоторакса, неэффективны, что подтверждается частыми, нередко многократными рецидивами, которые встречаются в 10—50 % случаев (Ф. Г. Углов и соавт., 1969; Б. И. Медведовский, 1970; М. И. Мясникова, 1975; М. Paneth, 1972). Одновременно с рецидивом возможно развитие напряженного, двустороннего пневмоторакса, а также гемопневмоторакса. Доказано также, что ограниченная буллезная эмфизема, являющаяся частой причиной спонтанного пневмоторакса, может прогрессировать (М. Н. Мясникова, 1975; N. Delarue, 1965). Таким образом, остановить развитие патологического процесса, обусловленного возникновением пневмоторакса, предупредить ранние и поздние осложнения заболевания, избрать наиболее рациональную тактику лечения и улучшить его результаты можно, только опираясь на раннюю, экстренную диагностику как самого пневмоторакса, так и вызвавшей его причины. Основной тактической ошибкой следует считать назначение лечения без выявления причины болезни.

ТОРАКОСКОПИЯ ПРИ НЕОТЛОЖНЫХ СОСТОЯНИЯХ В ГРУДНОЙ ХИРУРГИИ

Осмотр плевральной полости с помощью эндоскопа был впервые выполнен в эксперименте G. Kelling, который в 1901 г. сообщил о своих опытах на съезде врачей в Гамбурге. В клинике торакоскопия впервые была произведена Н. Jacobaeus в 1910 г. с помощью сконструированного им торакоскопа. В основу метода были положены четыре принципа, сформулированные автором: безопасность, безболезненность, прозрачность среды в полости во время осмотра и малые размеры инструментов. Под контролем торакоскопа в 1913 г. Н. Jacobaeus осуществил с помощью гальванокаутера первую торакокаустическую — пережигание плевральных сращений. В 1926 г. Н. Jacobaeus при торакоскопии впервые выполнил прицельную биопсию плевры (цит. по Л. К. Богушу и соавт., 1977), что повышало информативность метода и расширяло показания к его использованию.

Дальнейшее развитие торакоскопии шло по пути усовершенствования торакоскопов, систематизации и детализации торакоскопических картин, улучшения их документирования, расширения диагностических и лечебных возможностей метода при заболеваниях органов грудной полости (J. Singer, 1924; W. Unverricht, 1925; F. Cova, 1928).

Вначале торакоскопию и торакокаустическую широко использовали при лечении туберкулеза легких (Н. Д. Есипов, 1933; Н. Г. Стойко, 1933; Л. К. Богуш, 1944; А. Н. Розанов, 1949; W. Unverricht, 1925; K. Diehl и соавт., 1929; S. Dujmusic, 1953). Одновременно были выявлены большие диагностические возможности торакоскопии (Е. Я. Столкин, 1912; Н. Г. Стойко, 1938; F. Cova, 1928). Так, А. Н. Розанов (1949) писал, что применяя торакоскопию, можно наблюдать функцию таких важных органов, как легкое, плевра, сердце, диафрагма, в их физиологическом и патологическом состоянии и изучать взаимное расположение органов грудной полости, сосудов и нервных стволов.

Торакоскопия имеет широкие научно-исследовательские перспективы: она может иметь большое практическое значение в хирургии грудной клетки вообще, особенно же в военно-полевой хирургии. В дальнейшем показания к этому виду исследования были расширены.

В большинстве случаев хирурги используют торакоскопию при плановых исследованиях, называя основными показаниями к ней туберкулез легких и плевры, плевриты неясной этиологии, опухоли и кисты плевры, легкого, средостения, спонтанный и травматический пневмоторакс, нагноительные заболевания легких и плевры, пороки развития легкого, сердца, сосудов, аневризму аорты, диафрагмальную грыжу, инородные тела плевральной полости и поверхностной части легкого, и указывают на высокие информативные возможности метода (Г. Б. Катковский, 1968; Б. М. Жук, 1968; В. Г. Гельдт, 1973; С. И. Бабичев и соавт., 1976; В. А. Смоляр и соавт., 1976; Л. К. Богуш и соавт., 1977; А. А. Вишневецкий и соавт., 1978; Г. И. Лукомский и соавт., 1982; A. Sattler, 1965; J. Swierenga и соавт., 1974; L. Vadigan и соавт., 1977). Так, Б. М. Жук (1968), изучавший возможности торакоскопии при диагностике заболеваний органов грудной полости, доказал, что она способствовала установлению правильного диагноза у 84 % больных. Разрешающие возможности торакоскопии в диагностике плеврального выпота составляют от 54 до 70 % (Л. К. Богуш и соавт., 1977), медиастинальных опухолей — 85 % (В. Ferlinz, 1974), легочных диссеминированных процессов с вовлечением плевры — 80—93 % (В. Ferlinz, 1974; G. Bjornson и соавт., 1974), причины спонтанного пневмоторакса — от 70 до 98,1 % (Г. Б. Катковский, 1968; Т. В. Иванова, 1977; J. Swierenga и соавт., 1974).

ПРИМЕНЕНИЕ ТОРАКОСКОПИИ ПРИ СПОНТАННОМ ПНЕВМОТОРАКСЕ

Из всех неотложных состояний в грудной хирургии торакоскопию наиболее часто применяли при спонтанном пневмотораксе. Впервые при этом заболевании ее выполнил И. Jacobaeus (Е. Я. Столкин, 1912). В последующих немногочисленных публикациях авторы положительно оценивали торакоскопию не только как диагностический, но и как лечебный метод (В. Kipfer, 1923; В. Pardal и соавт., 1934; В. Brock, 1948; L. Neuner, 1953; E. Gaensler, 1956; V. Gad, 1959).

Большой опыт по использованию торакоскопии при спонтанном пневмотораксе накоплен П. Д. Чудновским (1967), Г. Б. Катковским (1968), Б. М. Жуком (1968), В. С. Савельевым и соавторами (1969), Д. П. Чухриенко и соавторами (1973), А. Sattler (1937, 1965), Н. Schott и соавторами (1972), J. Swierenga и соавторами (1974). Однако несмотря на имеющийся положительный опыт, разработке методов лечения спонтанного пневмоторакса с использованием торакоскопии уделяется незаслуженно мало внимания (Д. П. Чухриенко и соавт., 1973). Нередко торакоскопию при спонтанном пневмотораксе называют малоинформативным, трудоемким исследованием (Н. А. Шаталова, 1977; Ф. Х. Кутушев, 1977; С. А. Гаджиев, 1977; W. Gobbel и соавт., 1963). При этом большинство исследователей, занимающихся проблемой спонтанного пневмоторакса, вообще не используют торакоскопию для определения этиологии заболевания и не высказывают своего отношения к методу (Ю. А. Нестеренко и соавт., 1974; Ю. Д. Яцожинский и соавт., 1974; Ю. П. Даниловский и соавт., 1976; Г. С. Натрошвили, 1976; G. Kaik и соавт., 1971;

I. Pector и соавт., 1971, и др.). На необходимость, простоту и безопасность метода указывают В. С. Савельев и соавторы (1909), Д. П. Чухриенко и соавторы (1973), A. Sattler (1965), M. Jon (1971), I. Brandt и соавторы (1971) и др.

Показания и противопоказания к торакоскопии при спонтанном пневмотораксе окончательно не установлены. Так, Б. М. Жук (1968) применял торакоскопию при спонтанном пневмотораксе с коллапсом легкого только на одну треть объема и более, хроническом и рецидивирующем пневмотораксе.

В. Г. Гельдт (1973) считает, что торакоскопия является единственным методом, позволяющим выяснить причину спонтанного пневмоторакса. О. В. Александров (1975), А. Н. Лаптев (1977) используют торакоскопию только при хроническом, рецидивирующем и длительно нерассасывающемся пневмотораксе, когда неясна его причина и необходимо уточнить состояние легкого. Другие авторы, сравнивая данные торакоскопии при первичном и рецидивирующем спонтанном пневмотораксе, пришли к заключению, что показания к исследованию должны быть максимально расширены, поскольку в основе возникновения рецидивов лежат этиологические факторы, обуславливающие первичное проявление болезни (Г. Б. Катковский, 1968; В. А. Бондаренко, 1974; В. А. Смоляр и соавт., 1976; Т. В. Иванова, 1977).

Г. Б. Катковский (1968) выполняет торакоскопию у всех больных со спонтанным пневмотораксом, включая напряженный, а также с быстрым рассасыванием первичного пневмоторакса, причину которого при клинко-рентгенологическом исследовании установить не удалось. Если состояние больного не требует проведения экстренных мероприятий, автор производит торакоскопию в поздние сроки, не рекомендуя при этом откладывать удаление воздуха из плевральной полости до выполнения исследования. В первые сутки после поступления в клинику торакоскопия была выполнена всего лишь у 7 из 108 пациентов. При такой тактике требуются повторные пункции плевральной полости, наложение искусственного пневмоторакса перед исследованием. При этом увеличивается вероятность и опасность развития осложнений (инфекционных, связанных с наложением пневмоторакса), снижается частота выявления причины заболевания, удлиняются сроки пребывания больных в стационаре.

Возможно более раннее использование торакоскопии при любой форме спонтанного пневмоторакса рекомендуют В. С. Савельев и соавторы (1969). Они считают, что этот метод исследования наиболее информативен в течение первых двух суток после госпитализации. Такого же мнения придерживаются М. И. Бурмистров и соавторы (1975), В. А. Смоляр и соавторы (1976), которые применяют торакоскопию сразу после поступления больного в стационар или в ближайшие сутки.

Как правило, большинство исследователей считают противопоказанным применение торакоскопии при наличии узкой прослойки воздуха, коллапсе легкого менее 20 % и даже менее одной трети объема (Г. Д. Константинова, 1967; В. А. Аркатов и соавт., 1975; В. А. Смоляр и соавт., 1976, Т. В. Иванова, 1977), и только при

рецидивирующем течении болезни В. С. Савельев и соавторы (1969) рекомендуют ее проведение при любом исходном количестве газа в плевральной полости и в случае необходимости даже вводят его допустимо в исследовании.

Нередко торакоскопию используют только в том случае, если при лечении спонтанного пневмоторакса возникает необходимость в дренировании плевральной полости, как правило, при поздней госпитализации, или предлагают выполнять ее после полного клинического исследования, длящегося 2—3 дня, на фоне консервативного лечения (В. А. Аркатов и соавт., 1975; А. Н. Лаптев, 1977; Л. Д. Зенина и соавт., 1980).

Изучение данных торакоскопии показало, что основными причинами спонтанного пневмоторакса являются буллезная болезнь, кисты и разрывы легкого, обусловленные плевральными сращениями. Г. Б. Катковский (1968), Д. П. Чухрненко и соавторы (1973), В. А. Смоляр и соавторы (1975, 1976) описали эндоскопические проявления морфологических изменений, вызывающих спонтанный пневмоторакс, и попытались их систематизировать.

Опыт применения торакоскопии как метода экстренной этиологической диагностики при спонтанном пневмотораксе в условиях неотложной специализированной помощи очень небольшой.

На возможность использования торакоскопии при спонтанном пневмотораксе с лечебной целью указывают Д. П. Чухрненко и соавторы (1973), В. А. Смоляр и соавторы (1976), А. Sattler (1965), V. Takeno (1978). Авторы выполняли диатермокоагуляцию булл, спаек, мелких бронхолегочных свищей и кровоточащих сосудов, разрушали иглой Богуша мелкие субплевральные кисты и создавали локальный химический плевродез. Однако сведения о лечебной торакокопии противоречивы, что не позволяет сделать определенных выводов о целесообразности ее использования, хотя вопросы малой эндоскопической хирургии спонтанного пневмоторакса актуальны, особенно у лиц с ограниченными мелкими буллезными поражениями, а также у тех, кому противопоказана торакотомия.

ПРИМЕНЕНИЕ ТОРАКОСКОПИИ ПРИ ЗАКРЫТЫХ ПОВРЕЖДЕНИЯХ ГРУДИ

Данные литературы о применении торакоскопии при закрытой травме груди, как правило, немногочисленны и касаются изучения причин травматического пневмоторакса (В. А. Бондаренко и соавт., 1968; Б. О. Мильков, 1975; С. М. Кутепов, 1977; Е. А. Вагнер, 1981; F. Cova, 1928; А. Sattler, 1959). Несмотря на ограниченное использование торакоскопии при закрытых повреждениях груди, отмечена высокая информативность торакоскопической диагностики по сравнению с рентгенологическим исследованием (О. М. Авилова и соавт., 1981), особенно при определении характера и локализации посттравматических изменений внутренних органов, а также при выборе рациональной лечебной тактики (С. И. Бабичев и соавт., 1976; О. М. Авилова и соавт., 1980).

К торакокопии при закрытой травме груди как методу неотлож-

ной топической диагностики стали чаще прибегать лишь в последнее время (Е. А. Вагнер, 1976). Используя торакоскопию у больных с травматическим пневмотораксом, В. М. Субботин (1973), П. Я. Сайдаков (1977) определяют размеры и локализацию ран легкого. При этом отмечено, что чаще раны легкого локализируются в местах, соответствующих расположению отломков ребер, перфорировавших париетальную плевру. По данным С. М. Кутепова (1977), применение торакоскопии при диагностике тяжелой травмы грудной клетки у 20 больных с повреждениями легких в первые часы после поступления их в стационар способствовало выбору рациональной лечебной тактики.

Проведенное Б. О. Мильковым (1975) эндоскопическое исследование у 22 больных с гемо- и пневмотораксом показало большую ценность его для выявления характера и интенсивности кровотечения, повреждения легких и выбора тактики лечения. Торакоскопия, по мнению автора, является необходимым методом исследования у этой категории пострадавших. Поддерживая мнение о необходимости использования метода при закрытой травме груди, Н. М. Желваков (1976) не считает его ведущим в решении вопроса о выборе тактики.

Основным показанием к проведению торакоскопии В. А. Бондаренко и соавторы (1968), Б. М. Жук (1968), В. М. Субботин (1973), П. Я. Сандаков (1977) считают закрытые повреждения легких, сопровождающиеся гемопневмотораксом, с коллапсом легкого более чем на одну треть. А. П. Кузьмичев и соавторы (1977), Б. Д. Комаров и соавторы (1979) применяют торакоскопию не только при травматическом пневмотораксе, но и при длительно некупирующемся гемотораксе, а также для определения характера повреждения сосудов, диафрагмы, перикарда, когда другие, более простые методы диагностики не эффективны.

По мнению Е. А. Вагнера (1975, 1976), А. П. Кузьмичева и соавторов (1975), применение торакоскопии будет способствовать изучению прижизненных морфологических изменений органов груди при травмах, а также возрастанию возможности верифицировать повреждения их в ранние сроки после травмы. При этом торакоскопия как метод инструментальной диагностики закрытых повреждений груди требует дальнейшего изучения.

ПРИМЕНЕНИЕ ТОРАКОСКОПИИ ПРИ ОТКРЫТЫХ ПОВРЕЖДЕНИЯХ ГРУДИ

Одним из первых применил торакоскопию при проникающих ранениях груди Ф. В. Шебанов (1944). Несмотря на широкие диагностические возможности метода, до 40-х годов у больных с проникающими повреждениями его не применяли (J. Вгапсо, 1946).

Торакоскопию при огнестрельных ранениях груди использовали в период Великой Отечественной войны (Ф. В. Шебанов, 1944; Ф. А. Эфендиев, 1945; Б. Е. Панкратьев, 1949; Г. И. Пинчук, 1949; И. С. Колесников, 1949). Чаще ее применяли в отдаленный период ранений, что помогало определить при травматической эмпиеме

состояние плевральных покровов, наличие инородных тел в плевральной полости, периферической зоне легкого.

Однако накопленный положительный опыт использования торакоскопии при проникающих ранениях грудной клетки не способствовал широкому ее применению в последующем, что объяснялось несовершенством торакоскопов, отсутствием опыта торакоскопии в условиях мирного времени, разработанных показаний и противопоказаний, а также трудностями применения этого метода исследования в неспециализированных учреждениях.

Считая торакоскопию мало изученным методом исследования при проникающих ранениях груди, П. В. Александров (1975, 1976, 1977) выполнил серию экспериментальных работ. С помощью аспиратора-манипулятора, торакоскопического наконечника к безыгольному инъектору, межреберного блокатора, диатермокоагулятора и распылителя клея во время исследования удавалось сравнительно легко выполнить санацию плевральной полости, добиться остановки кровотечения из мелких сосудов, герметизации альвеол, бронхиол и субсегментарных бронхов диаметром до 1,5 мм, склеить рану легкого, удалить из поверхностной зоны легкого и полости плевры инородные тела. Выполнение торакоскопии при этом не сопровождалось выраженным нарушением гемодинамики и внешнего дыхания. Полученные данные свидетельствовали о большой эффективности торакоскопии в диагностике и лечении колото-резаных ранений груди и необходимости широкого применения метода в клинической практике.

Несмотря на редкость применения торакоскопии в клинике, большинство исследователей называют ее ценным методом, способствующим выявлению повреждений груди и неотягощающим состояния больных (Б. М. Жук, 1968; В. Н. Климов и соавт., 1977; А. Jackson и соавт., 1976). Однако применяя торакоскопию, авторы гораздо чаще преследовали диагностические цели и не использовали лечебные возможности метода. По данным В. Н. Климова и соавторов (1977), торакокопия помогает уточнить до операции характер и объем повреждений внутренних органов, выбрать оптимальный доступ, а также способствует устранению напряженного пневмоторакса, геморрагического шока. Из 23 больных, подвергнутых торакокопии, среди которых у большинства был напряженный гемопневмоторакс, необходимость в торакотомии возникла лишь у 3. Авторы считают, что применение торакоскопии как диагностического метода при ранениях груди будет способствовать улучшению качества диагностики и выбору оптимальной лечебной тактики. Согласно исследованиям В. П. Сидорова и соавторов (1981), благодаря применению торакоскопии дооперационное обследование больных с проникающими ранениями груди сократилось с 5,2 до 1 ч и в 1,6 раза уменьшилось число легочно-плевральных осложнений. Сократилось количество травматичных доступов при торако-абдоминальных ранениях.

Весьма эффективной оказалась торакокопия при диагностике торако-абдоминальных ранений (С. М. Кутепов, 1977; В. Н. Климов и соавт., 1977; В. П. Сидоров и соавт., 1981; А. Jackson и соавт., 1976). По мнению А. Jackson и соавторов (1976), ранняя торакоско-

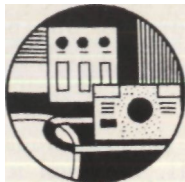пия позволяет окончательно выявить или исключить травму диафрагмы. Применив метод у 11 больных с ранениями нижних отделов левой половины груди, у которых при рентгенологическом исследовании не было обнаружено изменений, он выявил у 2 больных ранения диафрагмы. При этом благодаря торакокопии применена менее травматичная операция. Из 58 больных с проникающими повреждениями грудной клетки, у которых торако-абдоминальные ранения не подозревались, у 2 В. П. Сидоров и соавторы (1981) выявили сквозные ранения диафрагмы при торакокопии.

В. В. Лебедев и соавторы (1980) считают, что торакокопия является информативным методом диагностики при ранениях сердца и перикарда. Об успешной ранней торакоскопической диагностике гемоторакса, в том числе свернувшегося, при проникающих ранениях груди сообщают L. Radigan и соавторы (1977).

Показания к торакокопии при проникающих ранениях груди, по данным различных авторов, неодинаковы. Одни авторы считают целесообразным применение торакоскопии при полном коллапсе легкого и нарастании гемоторакса (Р. П. Аскерханов и соавт., 1973). Другие используют ее в случае ранений, осложненных частичным гемопневмотораксом при коллапсе легкого более чем на одну треть его объема (В. А. Бондаренко и соавт., 1968; С. И. Бабичев и соавт., 1972; В. Н. Климов и соавт., 1977; А. Jackson и соавт., 1976). Третьи применяют торакоскопию не только при ранениях, осложненных малым и средним гемопневмотораксом, но и при подозрении на повреждение легкого, сердца, крупных сосудов, диафрагмы (А. А. Огнев, 1977; С. М. Кутепов, 1977; Е. А. Вагнер, 1981), а также в тех случаях, когда при первичной хирургической обработке раны груди установлен проникающий характер ранения (С. М. Кутепов, 1977).

Таким образом, данные литературы свидетельствуют о том, что торакокопия является не только информативным, но простым и безопасным методом исследования (Г. Б. Катковский, 1968; В. И. Стручков и соавт., 1976). При этом торакоскопию относят к числу эффективных, но не получивших до настоящего времени распространения методов диагностики, несмотря на то что ее информативность в современных условиях ограничивает показания ко многим специальным методам исследования (В. И. Стручков и соавт., 1976). Следует также отметить, что торакокопия может конкурировать не только с другими специальными методами диагностики, но и с диагностической торакотомией (Б. М. Жук, 1968).

Применение торакоскопии в неотложной грудной хирургии ограничено также из-за несовершенства и отсутствия аппаратуры, мало изученных возможностей метода в данных условиях. Кроме того, ряд авторов считают, что торакокопия является дополнительным, вспомогательным методом диагностики (Е. А. Вагнер и соавт., 1972; В. Г. Гельдт, 1973; Г. И. Лукомский и соавт., 1973; В. М. Субботин, 1973; С. А. Гаджиев, 1977).



ОБЩИЕ ВОПРОСЫ СОВРЕМЕННОЙ ТОРАКОСКОПИИ

Первая в СССР торакоскопия была произведена А. И. Герценом в 1925 г. у больного с хронической эмпиемой. В 1937 г. в СССР налажен массовый выпуск отечественных торакоскопов с боковой оптикой и полем зрения 60°. Развитие эндоскопической техники, усовершенствование инструментов, эндософотоаппаратуры открыло новые возможности торакоскопии, расширило границы ее использования. Г. И. Лукомский и соавторы (1977) считают, что в настоящее время методика и техника торакоскопии достигли нового уровня, а сам метод переживает второе рождение. По их мнению, торакоскопия при ее современном техническом оснащении должна быть ряд/швым исследованием в пульмонологических учреждениях.

ИНСТРУМЕНТЫ, ПРИБОРЫ И АППАРАТУРА

Торакоскопию осуществляют с помощью эндоскопических приборов — торакоскопов. Отечественное промышленное объединение «Красногвардеец» выпускает модель торакоскопа 226-ТУ. Она предназначена для осмотра плевральной полости с помощью оптик бокового и прямого обозрения с углами наблюдения, равными 90 и 180°, и пережигания каутером спаек под контролем зрения.

Создание и внедрение в медицинскую практику волоконных световодов и оптики позволило значительно увеличить интенсивность светового потока и решить проблему освещенности поля зрения. Эндоскопы со стекловолоконной оптикой дали возможность увеличить освещенность на 1400 % (F. Wallace, 1963). Преимуществами торакоскопов со стекловолоконными световодами также являются холодная оптика и возможность применения импульсного света при фотографировании от кварцевой лампы, что позволяет получить качественные цветные фотографии.

В СССР получил распространение торакоскоп 435-1111 (рис. 1), изготовленный Берлинской фабрикой медицинской аппаратуры (ГДР). В нем источник света расположен не на дистальном конце, а в корпусе изолированного осветителя. От галогеновой лампы свет передается в эндоскоп по гибкому волоконному световоду. Основными узлами торакоскопа являются: оптики, троакары, эксцизионные щипцы, инъекционная игла, коагуляционный зонд, стержень-носи-




Рис. 1. Торакоскоп 435-1111 (ГДР)



Рис. 2. Торакоскопические инструменты: инъекционная игла, биопсийные щипцы, коагуляционный зонд

тель, световоды, держалка для тампонов, воздушная канюля. Работу торакоскопа обеспечивают проектор света, импульсная лампа для фотографирования, фотокамера «Практика-эндоскопия», подогреватель оптик, аппарат для диатермокоагуляции.

Две диагностические оптики диаметром 8 мм с углами зрения 135 и 180° обеспечивают исследование органов грудной полости, а также эндософотографирование. Для внутригрудных манипуляций и операций оптику диаметром 4 мм (угол обзора 180°) комбинируют простым соединением с биопсийными щипцами, коагуляционным зондом, иглой для пункции и отсасывания содержимого из плевральной полости (рис. 2). Торакоскоп комплектуется также троакарной трубкой диаметром 12 мм для диагностики и операций под наркозом.

Торакоскопия может быть выполнена с помощью бронхофиброскопа — модель BF-5B фирмы «Олимпас» (Г. И. Лукомский и соавт., 1982; F. Ben-Isaac и соавт., 1973, 1975; A. Senno и соавт., 1974; E. Gwin и соавт., 1975). Длинный гибкий эндоскоп позволяет обследовать плевральную полость во всех секторах обзора, выполнить прицельную биопсию тканей, что увеличивает диагностическую точность метода до 100 % (A. Senno и соавт., 1974). Однако из-за отсутствия эффективных способов срочной стерилизации бронхофиброскопов, большой стоимости инструментов использование этих приборов для ургентной торакоскопии ограничено.

Для обследования плевральной полости применяют также лапароскоп (ЛВС-1 завода «Красногвардеец»; 427.01, 427.03 Берлинской фабрики медицинских приборов и др.), цистоскоп, оптики фотобронхоскопа. Использование этих аппаратов для торакоскопии позволило дать сравнительную оценку их диагностической ценности. Эндоскопы, заменяющие торакоскоп, имеют существенные недостатки, обусловленные непригодностью конструкции, крупногабаритностью, отсутствием инструментов для биопсии, диатермокоагуляции. Это снижает информативность и эффективность исследования.




Рис. 3. Игла для наложения пневмоторакса

Рис. 4. Торакоскопический троакар

Для наложения искусственного пневмоторакса пользуются иглой со щупом, позволяющим обследовать плевральную полость при пункции (рис. 3).

Троакары применяют для прокола грудной стенки (рис. 4). Они состоят из металлической канюли (гильзы) и стилета. На втулке троакара имеется затворный кран для инсуффляции газа в плевральную полость. Троакар также снабжен резиновым уплотнительным кольцом и заглушкой, которые предназначены для герметизации плевральной полости. Стиллет может иметь колюще-режущее трехгранное и колющее конусовидное острие (рис. 5). При использовании стилета с конусовидным колющим острием вероятность повреждения сосудов и нерва межреберья значительно меньше, чем в случае применения трехгранного троакара с режущим острием.

Для введения торакоскопических инструментов (игл, щипцов для биопсии, манипуляторов, зондов, плевральных ирригаторов, дренажей) нами предложен набор микротроакаров с конусовидным острием, внутренний диаметр которых равен 4, 5 и 6 мм (рис. 6). Длина троакаров составляет 130 мм. С помощью микротроакаров можно вводить в плевральную полость инструменты в оптимальной для внутригрудных манипуляций точке. Травма грудной стенки при этом минимальная.

Жесткие эндоскопы по сравнению с гибкими фиброскопами ограниченно управляемы в грудной полости. Вследствие этого при исследовании жесткими торакоскопами остаются «слепые» зоны, то есть поверхности, которые нельзя осмотреть даже оптической трубкой с определенным углом наблюдения. Современный торакоскоп 435-1111 не лишен этих недостатков. С целью улучшения осмотра поверхностей органов грудной полости и для выполнения внутригрудных манипуляций С. Я. Долецкий и соавторы (1973), П. В. Александров (1975) предложили использовать торакоскопические инструменты: зонд-манипулятор и манипулятор-аспиратор. Эти инструменты обладают существенным недостатком — малой площадью рабочей части, вследствие чего нельзя добиться достаточного смещения отдельных частей легкого, диафрагмы, перикардиальной клетчатки для полноценного осмотра плевры и органов грудной полости. Введение в грудную полость манипуляторов с большей

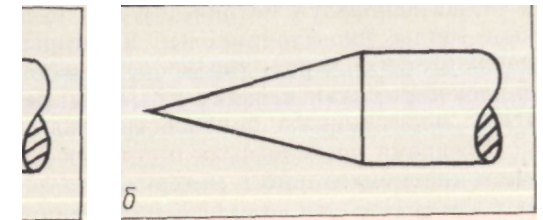


Рис. 5. Виды стилетов:
а — трехгранный; б — конусовидный

рабочей поверхностью связано с дополнительной травматизацией тканей грудной стенки. В связи с этим нами предложен торакоскопический щуп-манипулятор оригинальной конструкции (рис. 7), который вводят в плевральную полость через канюлю микротроакара.

Применение раздвигающихся пластин в рабочей части манипулятора позволило увеличить ее поверхность в 3,5 раза по сравнению с исходной и избавиться от недостатков, присущих предшествующим конструкциям. Щуп-манипулятор позволяет улучшить осмотр органов грудной полости, частично сместить сегмент, долю легкого, клетчатку перикарда, сгусток крови, измерить величину наблюдаемого объекта, выполнить разведение краев, зондирование, ревизию ран, временно остановить кровотечение из мелких сосудов.

При проведении торакоскопии не всегда удается эвакуировать для исследования содержимое плевральной полости с помощью жесткого инструмента, входящего в комплект торакоскопа. Для устранения этого недостатка нами предложены полихлорвиниловые зонды, позволяющие достичь любой точки плевральной полости.

Одним из важных моментов торакоскопии является определение истинных размеров патологических изменений органов грудной полости. Затруднения при этом связаны со свойством оптик увеличивать или уменьшать изображение исследуемого объекта в зависимости от расстояния между ними. Размеры патологических изменений можно определить путем сравнения масштаба рабочей части щупа-манипулятора, контролируемой ОПТИКОЙ, И самого объекта,

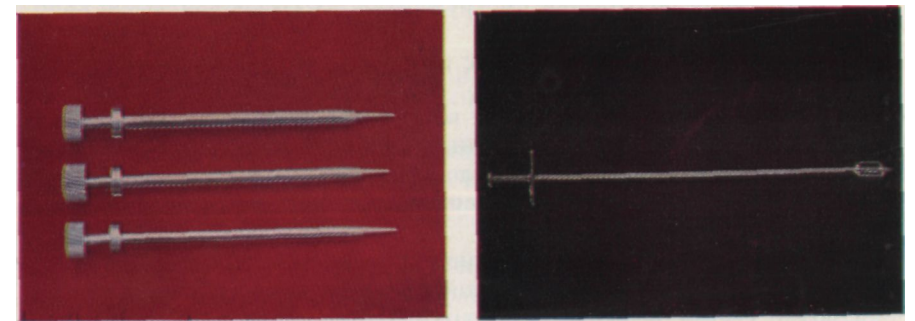


Рис. 6. Микротроакары

Рис. 7. Торакоскопический щуп-манипулятор

а также используя метрическую разметку манипулятора и масштабные зонды (мочеточниковые катетеры). Для измерения объектов, наблюдаемых через торакоскоп, используют также специальную эндоскопическую насадку НЭИ-01, разработанную во Всесоюзном ПИИ медицинского приборостроения (М. Е. Немировский, 1979).

Во время исследования применяют распространенный хирургический инструментарий и материал.

Инструментальное и материальное обеспечение торакоскопии

Оптика диагностическая (135° и 180°)	2	Дренаж полихлорвиниловый, резиновый	4
Оптика, комбинирующаяся с инструментами	1	Шовный материал	2
Троакары с резиновой муфтой и заглушкой	1	Халат	2
Биопсийные щипцы	1	Простынь	2
Торакоскопическая инъекционная игла	1	Пеленка	3
Зонд для диатермокоагуляции	1	Перчатки	2
Стержень-носитель	1	Чехол полотняный для световодов, электрошнура к аппарату для диатермии	2
Держатель для тампонов	1	Марлевые салфетки, шарики	2
Торакоскопический щуп-манипулятор	1	Передвижной операционный столик	2
Микротроакары	3	Блоки торакоскопа (осветитель. лампы-вспышки)	2
Игла с мандреном для наложения пневмоторакса	1	Фотоаппарат	!
Полихлорвиниловый зонд (простой, масштабный)	3	Импульсная фотолампа	1
Скальпель	2	Электроотсос	1
Ножницы	1	Аппарат для диатермокоагуляции	1
Шприц	2	Подогреватель оптических систем	1
Иглы к шприцам (инъекционные, пункционные)	4	Аппарат для наложения пневмоторакса и расправления легкого (водный манометр)	1
Зажим кровоостанавливающий	4	Набор для реинфузии крови	
Корнцанг	2	Пробирки со средой для бактериологических исследований	
Пинцет (анатомический, хирургический)	2	Пробирки со средой для биопсированных тканей	
Иглодержатель	1	Стекла для мазков	
Игла хирургическая	2		
Цапки бельевые	4		

Информативность исследования в значительной мере зависит от предварительной подготовки инструментов и материалов.

СТЕРИЛИЗАЦИЯ ОПТИЧЕСКИХ ПРИБОРОВ И ИНСТРУМЕНТОВ

Стерилизация торакоскопов — вопрос сложный, так как наряду с соблюдением требований асептики необходимо стремиться сохранить от повреждения дорогие и сложные приборы. При выполнении экстренной торакоскопии требуется срочная надежная стерилизация прибора, нередко многократная.

Для стерилизации торакоскопов применяют пары формалина, окись этилена, раствор надуксусной кислоты, этиловый спирт, оксид азота. С целью обеззараживания эндоскопических приборов применяют также растворы диоксида и роккала (А. С. Ермолов и соавт., 1971; В. Н. Сотников, 1972). Стерильность инструментов

достигается через 4 мин после пребывания их в 1 % растворе роккала или 0,3 % растворе диоксида (В. И. Сотников, 1972). В последние годы используют метод обработки эндоскопов смесью 40 % раствора формалина с сухим хлораминном (1:1) и стерилизацию ионизирующим излучением (Р. Х. Васильев, 1976; Е. Gwin и соавт., 1975). Фибробронхоскопы, применяемые для торакоскопии, стерилизуют окисью этилена (Г. И. Лукомский и соавт., 1982). Инструмент дегазируют в течение 24 ч в вентиляционной камере или в течение 3 сут в обычном помещении. Возможна также механическая очистка фибробронхоскопа с последующей обработкой тубуса и биопсийного канала 0,5 % раствором хлоргексидина или 0,2 % раствором диоксида в течение 30 мин.

Мы стерилизуем оптику, конец световода, присоединяющийся к телескопу, и зонд для диатермокоагуляции 96 % раствором этилового спирта по следующей методике. Эндоскопические приборы после употребления промываем 2 % раствором фенола и проточной водой с мылом. Особенно тщательно очищаем объектив и защитные стекла воронки. После этого инструмент вытираем насухо. Перед употреблением торакоскоп до присоединительной головки погружаем в сосуд с 96 % раствором этилового спирта или протираем его марлевыми салфетками, смоченными спиртом, в течение 5 мин. При необходимости повторного использования прибора стерилизацию его выполняем аналогичным образом. Правильность стерилизации постоянно контролировали бактериологическими исследованиями, которые производили непосредственно после обработки эндоскопа, а также в конце исследования. При таком способе стерилизации мы не отмечали порчи инструментов и не наблюдали ни одного случая инфекционных осложнений. По этой же методике стерилизовали не только оптику, но и колющие, режущие инструменты, входящие в набор эндоскопа.

Фотоаппарат, импульсную лампу стерилизовали: перед исследованием ультрафиолетовыми лучами бактерицидной лампы (ОКН-11) с разных точек на расстоянии 50 см в течение 15 мин и помещали в стерильные полотняные чехлы, которые также надевали на световоды и электрокабель коагуляционного зонда.

Другой используемый при торакоскопии инструментарий и материал обеззараживали по общепринятым методикам.

ПОМЕЩЕНИЕ ДЛЯ ПРОВЕДЕНИЯ ТОРАКОСКОПИИ И ЕГО ОБОРУДОВАНИЕ

Ургентную торакоскопию выполняют в специально оборудованном эндоскопическом кабинете с режимом операционной. Однако при необходимости ее можно проводить в операционной, перевязочной и реанимационной.

Торакоскопический кабинет желательно размещать рядом с операционной или в системе операционного блока, так как нередко после окончания исследования больному производят оперативное вмешательство. Полная площадь кабинета должна составлять не менее 18—25 м² (Н. Sachs, 1964). Кабинет должен быть затемнен.

Его оборудование включает операционный стол, наркозный аппарат, анестезиологический столик, баллоны с кислородом и записью азота, набор инструментов, приборы и аппаратуру для проведения комбинированной и лечебной торакоскопии, подогреватель оптических систем, торакоскопический столик, аппарат для наложения пневмоторакса, фотоаппаратуру для выполнения эндофотограмм, диатермокоагулятор, стерильный операционный материал, наборы для веносекции или катетеризации подключичной вены, реинфузии крови, вакуумный отсос, стерилизатор для эндоскопических приборов.

Операционная сестра, имеющая навыки работы с эндоскопической аппаратурой, следит за тем, чтобы торакоскопический кабинет находился в состоянии постоянной готовности. Торакоскопию лучше выполнять в следующем составе: хирург, ассистент, операционная сестра, санитар. При проведении исследования под наркозом необходимо также участие анестезиолога и анестезиста. Торакоскопию должен проводить хирург, в совершенстве владеющий навыками эндоскописта, а также техникой оперативного вмешательства на органах грудной полости.

ПОКАЗАНИЯ И ПРОТИВОПОКАЗАНИЯ К ПРОВЕДЕНИЮ ТОРАКОСКОПИИ

Правильно установленные показания и противопоказания к торакокопии позволяют повысить эффективность метода. Чем точнее они определены, тем заметнее роль торакокопии при постановке диагноза и меньше опасности, связанные с проведением исследования. Б. М. Жук (1968) доказал, что но информативности торакокопия занимает промежуточное положение между клинико-лабораторными, рентгенологическими методами исследования и диагностической торакотомией. Эффективность торакокопии способствует расширению показаний к ней.

В большинстве случаев хирурги рекомендуют проводить плановое торакоскопическое исследование при туберкулезе легких и плевры, опухолях и кистах легкого, плевры, средостения, нагноительных заболеваниях плевры, пороках развития легкого, поражении аорты, диафрагмы а льных грыжах, плевритах, спонтанном и травматическом гемопневмотораксе, инородных телах плевральной полости, а также поверхностной части легкого (Н. М. Амосов, 1958; М. И. Перельман, 1962; П. В. Александров, 1976; Л. К. Богуш и соавт., 1977; Л. К. Богуш, 1979; Г. И. Лукомский и соавт., 1982).

В. Г. Гельдт (1973) разделил показания к исследованию на прямые и косвенные. Торакокопия является единственным методом, позволяющим выяснить причину спонтанного пневмоторакса и оценить участок поврежденной висцеральной плевры при деструктивных процессах, источник пневмо- и гемоторакса при закрытой травме груди и определить объем повреждений легкого, обнаружить опухоль плевры или поверхностно расположенную опухоль легкого. Показания к торакокопии носят косвенный характер в тех случаях, когда другие методы диагностики более доступны и менее травматичны

для больного. При этом цель торакокопии состоит в том, чтобы подтвердить, уточнить, дополнить диагноз, выявить стадию заболевания, определить показания к органосохраняющим операциям.

Противопоказаниями к торакокопии являются: общее тяжелое состояние больного, активная форма туберкулеза других органов, двустороннее поражение легких, сопровождающееся выраженной дыхательной недостаточностью, функциональная неполноценность легкого и диафрагмы на противоположной стороне, заболевания сердечно-сосудистой системы в стадии декомпенсации, нарушения системы свертывания крови, расстройства психики, инфекционные заболевания, гнойные поражения кожи, менструация (Г. И. Лукомский и соавт., 1967; Л. К. Богуш и соавт., 1977, и др.).

Данные литературы свидетельствуют о различиях в определении показаний и противопоказаний к применению торакокопии у больных с неотложными заболеваниями и повреждениями груди и недостаточно полной их обоснованности. Так, показания к торакокопии и сроки ее выполнения у больных со спонтанным пневмотораксом определяют в зависимости от вида пневмоторакса (первичный, рецидивирующий, хронический), степени коллапса легкого, неэффективности лечения, необходимости дренирования плевральной полости (Г. Б. Катковский, 1968; Г. Г. Горюнов и соавт., 1974; В. А. Смоляр и соавт., 1976; А. Н. Лаптев, 1977; Л. Д. Зенина и соавт., 1980).

Опыт специализированной помощи больным со спонтанным пневмотораксом и использования у 470 из них торакокопии дает основание считать неотложное исследование необходимым при первичном, рецидивирующем, остром, хроническом, частичном, тотальном, одно- и двустороннем, осложненном и неосложненном пневмотораксе. Это положение обосновывается следующими обстоятельствами: необходимостью неотложной помощи из-за постоянной опасности возникновения тяжелых осложнений и непосредственной угрозы жизни больного; зависимостью выбора метода лечения от причины заболевания; несвоевременной госпитализацией пациентов из-за диагностических, лечебно-тактических ошибок и поздней обращаемости больных; более высокой информативностью исследования при его выполнении в ранние сроки от начала заболевания; лечебными возможностями метода; сокращением сроков диагностики и лечения; потребностью в интенсивном обороте койки.

Сравнение данных клинико-рентгенологического и эндоскопического исследований у больных со спонтанным пневмотораксом указывает на отсутствие определенной зависимости между величиной коллапса легкого и выраженностью его морфологических изменений. Нередко при частичном пневмотораксе поражение легкого более выражено, чем при тотальном пневмотораксе. При этом частичный и тотальный пневмоторакс был обусловлен изменениями, которые у 93,5 % больных не определялись при рентгенологическом исследовании. Таким образом, полученные данные свидетельствуют о том, что у больных со спонтанным пневмотораксом торакоскопию следует применять независимо от величины коллапса легкого.

Противопоказаниями к торакокопии у больных со спонтанным пневмотораксом следует считать нарушения функции дыхания

III степени по обструктивному, рестриктивному и смешанному типам, а также нарушения деятельности сердечно-сосудистой системы (коллапс, пароксизмальная тахикардия, мерцательная аритмия, острая и хроническая коронарная недостаточность III степени).

Данные литературы о применении торакоскопии у больных с закрытыми травмами и проникающими ранениями груди свидетельствуют о различном отношении хирургов к использованию метода. Нередко показания к исследованию необоснованно ограничены. Сужение показаний объясняется тем, что некоторые хирурги считают торакоскопию сложным и дополнительным методом диагностики. Однако при сравнении информативности рентгенологических методов исследований и торакоскопии оказалось, что они не только взаимодополняемы. Установлена необходимость более широкого использования плевроскопии как метода экспресс-диагностики патоморфологических посттравматических изменений органов грудной полости. Результативность торакоскопии при травмах груди обусловлена возможностью выявления ограниченных анатомических повреждений внутренних органов, недоступных определению рентгенологическими методами.

Изучение результатов использования торакоскопии при закрытых и открытых повреждениях груди указало на необходимость раннего применения исследования, так как это способствует более полной диагностике последствий травм и повышению эффективности метода. Ввиду информативности торакоскопии ограничивается использование и повторное применение других методов исследования, а следовательно, сокращается время для установления диагноза, что позволяет рано применить рациональные методы лечения и исключить диагностические торакотомии.

Опыт торакоскопии у 350 больных с травмами грудной клетки позволил определить показания к исследованию при закрытых и открытых повреждениях груди. Показаниями к торакоскопии в острый период закрытых травм груди являются: 1) частичный пневмоторакс; 2) тотальный пневмоторакс; 3) малый и средний гемоторакс; 4) малый и средний гемопневмоторакс; 5) подозрение на повреждение органов средостения; 6) подозрение на повреждение диафрагмы; 7) сомнительные показания к торакотомии.

При проникающих ранениях груди показаниями к экстренной торакоскопии являются: 1) частичный пневмоторакс; 2) тотальный пневмоторакс; 3) малый и средний гемоторакс; 4) малый и средний гемопневмоторакс; 5) подозрение на ранение органов средостения; 6) подозрение на ранение перикарда; 7) подозрение на ранение диафрагмы.

Противопоказаниями к торакоскопии являются: шок, тотальный гемоторакс, гемоперикард, ранение сердца, нарушения функции дыхания III степени по обструктивному, рестриктивному и смешанному типам и деятельности сердечно-сосудистой системы (коллапс, мерцательная аритмия, пароксизмальная тахикардия, острая и хроническая коронарная недостаточность III степени). При сочетанных ранениях органов грудной и брюшной полостей противопоказаниями являются также внутрибрюшное кровотечение и перитонит.

Основными этапами подготовки пациента к экстренной торакоскопии являются выяснение анамнеза заболевания или травмы, устранение нарушенных функций органов и систем, психологическое воздействие, премедикация.

Применению неотложной торакоскопии у больных со спонтанным и ятрогенным пневмотораксом, закрытыми и проникающими повреждениями груди предшествуют клинико-лабораторные, рентгенологические, функциональные и инструментальные (пункция, манометрия плевральной полости) методы исследования. Тщательно собранный анамнез, внешний осмотр, пальпация, перкуссия и аускультация являются обязательными компонентами клинического обследования. При лабораторном обследовании выполняют общий анализ крови с определением времени свертывания крови, группы крови, резус-принадлежности, общий анализ мочи. Обязательное рентгенологическое исследование включает многопроекционную рентгеноскопию и рентгенографию органов грудной полости. Объем других применяемых рентгенологических методов зависит от тяжести состояния больного и переносимости им исследования. Электрокардиографию выполняют в стандартных и грудных отведениях. Нарушения функции дыхания оценивают по клиническим признакам и данным спирографии.

На основании проведенных до торакоскопии исследований необходимо выявить нарушения основных систем организма (дыхательной, сердечно-сосудистой), обуславливающих степень тяжести состояния пациентов. При этом важно прогностически оценить характер компенсаторно-приспособительных реакций организма, которые могут быть устойчивыми и неустойчивыми. Последние часто приводят к декомпенсации, при которой применение торакоскопии опасно.

Декомпенсированное состояние у больных со спонтанным и ятрогенным пневмотораксом наблюдается при нарушениях функции дыхания III степени по рестриктивному, обструктивному и смешанному типам в результате тотального правостороннего, напряженного и двустороннего пневмоторакса, тяжелых сопутствующих заболеваний (распространенной эмфиземы легких, диффузного пневмосклероза, бронхита со спастическим компонентом), а также гемопневмоторакса и нарушений сердечного ритма.

Недостаточная компенсация функций систем организма выявляется при сочетанных и двусторонних травмах, шоке, множественных и фрагментарных переломах ребер, напряженном и двустороннем гемопневмотораксе, напряженном пневмомедиастинуме, а также при гемоиневмотораксе у лиц с наличием сопутствующих заболеваний (эмфиземы легких, диффузного пневмосклероза, хронического бронхита, хронической коронарной недостаточности II—III степени, постинфарктного кардиосклероза, аритмии).

При декомпенсированном состоянии параллельно с обследованием проводят коррекцию нарушенных функций организма в целях устранения дыхательной недостаточности, боли, шока, напряженного и двустороннего пневмоторакса, гемоторакса, напряженного пневмо-

медиастинума, нормализации гемодинамики. Назначают обезболивающие, противошоковые, сердечные средства, оксигенотерапию, плевральные пункции, дренирование плевральной полости и средостения. При двустороннем гемопневмотораксе до выполнения торакоскопии необходимо добиться полноценного функционирования одного легкого, что достигается дренированием плевральной полости, устранением пневмоторакса и обеспечением оптимальной вентиляции. После устранения нарушений функций дыхания и гемодинамики выполняют торакоскопию. У больных с компенсированными нарушениями функции дыхания и сердечно-сосудистой системы торакоскопию осуществляют непосредственно после завершения комплексного обследования пациентов.

Премедикацию выполняют за 10—15 мин до исследования. Вводят 1 мл 2 % раствора промедола, 1 мл 2 % раствора супрастина и 0,1 % раствор атропина сульфата с учетом частоты пульса. Лицам с алкогольным опьянением при психомоторном возбуждении назначают седуксен.

АНЕСТЕЗИОЛОГИЧЕСКОЕ ОБЕСПЕЧЕНИЕ ТОРАКОСКОПИИ

При urgentной торакокопии, применяемой по поводу неотложных состояний в грудной хирургии, основной задачей анестезиологического обеспечения является устранение боли и расстройств функций организма, связанных с заболеванием, повреждением органов грудной полости, горакоцентезом, а также с дополнительным введением газа в плевральную полость при малом частичном пневмотораксе или его отсутствии. Торакоскопию выполняют как под местной анестезией, так и под наркозом. Некоторые хирурги применяют местную анестезию только в тех случаях, когда общее состояние больного позволяет без малейшего риска выполнить это исследование (Д. П. Чухриенко и соавт., 1973). Считая, что торакоскопия неизбежно приводит к нарушению дыхания, А. А. Бунятян (1982) рекомендует применять эндотрахеальный наркоз с управляемым дыханием и отмечает, что местная анестезия возможна лишь при вынуждающих обстоятельствах. Однако наш опыт торакоскопических исследований более чем у 800 больных с неотложными заболеваниями и повреждениями груди свидетельствует о том, что основным видом обезболивания для экстренной комбинированной торакоскопии является местная инфильтрационная новокаиновая анестезия, которая использована у 95 % больных. Ее применяют у больных со спонтанным и ятрогенным пневмотораксом, закрытыми травмами и проникающими ранениями груди при отсутствии тяжелых нарушений функции сердечно-сосудистой и дыхательной систем при достаточном коллапсе легкого, не требующем дополнительной (свыше 2000 мл) инсуффляции газа в плевральную полость.

Методика. Вначале обезболивают кожу 0,25—0,5 % раствором новокаина, затем мягкие ткани послойно до реберной плевры. Для анестезии межреберного нерва рекомендуется ввести в область его расположения 2—3 мл 1 % раствора новокаина (Г. И. Лукомский и соавт., 1967). Путем медленного введения анестетика осуществляют

анестезию надплеврального пространства, используя при этом от 5—10 до 40—60 мл 0,5 % раствора новокаина (А. Н. Розанов, 1949; В. С. Савельев и соавт., 1969). Эта методика обеспечивает полное обезболивание при исследовании до 1 ч.

С целью повышения эффективности обезболивания, устранения боли от давления на близлежащие ребра и отделы реберной плевры, возникающей при боковых смещениях жесткого эндоскопа, мы вводим новокаин в смежные межреберья. Г. И. Лукомский и соавторы (1982) предлагают местную инфильтрационную анестезию дополнять проводниковой новокаиновой блокадой межреберных нервов. При травмах груди анестезию дополняют загрудинной, шейной вагосимпатической, а также проводниковой паравертебральной новокаиновой блокадой. Для введения торакоскопических инструментов через дополнительный прокол грудной стенки послойную инфильтрационную новокаиновую анестезию осуществляют аналогично описанной методике.

Однако при тяжелых травмах, а также при необходимости однократного введения в плевральную полость до 2000 мл воздуха с целью полноценного ее осмотра (что неизбежно приводит к нарушению дыхания) местная анестезия не в полной мере обеспечивает обезболивающий эффект и безопасность исследования, особенно у лиц с лабильной психикой и у детей. В ряде случаев имеет место непереносимость местных анестетиков. В связи с этим применяют общее обезболивание, которое позволяет управлять различными функциями организма, способствует лучшей адаптации к неблагоприятным условиям, обеспечивает безопасность исследования и создает оптимальные условия для его проведения.

Торакоскопию проводят под ингаляционным наркозом с вентиляцией одного легкого (Б. М. Жук, 1968; П. Науйокайтис, 1975; К. Borchert и соавт., 1974). При ингаляционном наркозе последовательно выполняют раздельную интубацию, наложение искусственного пневмоторакса, торакоцентез, торакоскопию. При пневмотораксе интубации и искусственной вентиляции предшествует дренирование плевральной полости. Торакоскопия в условиях ингаляционного наркоза не вызывает заметных сдвигов со стороны гемодинамических показателей, а также гипоксии, гиперкапнии, ацидоза (Б. М. Жук, 1968; К. Borchert и соавт., 1974). Эндотрахеальный наркоз способствует также устранению ателектазов, санации трахеи и бронхов.

Для исследования используют и внутривенный гексеналовый наркоз (Б. М. Жук, 1968; Д. П. Чухриенко и соавт., 1973). Однако барбитураты оказывают прямое депрессорное влияние на дыхательный центр, поэтому использование гексенала и тиопентал-натрия для обезболивания в этом случае нерационально.

Для проведения торакоскопии мы применяли кетамновый (кеталаровый) неингаляционный наркоз. Преимуществами метода являются его простота, быстрое введение в наркоз, отсутствие депрессии дыхания, легкое стимулирующее воздействие на сердечно-сосудистую систему (А. А. Бунятян, 1982). Противопоказаниями к использованию кетамина являются исходное психомоторное возбуждение, эпилепсия, почечная гипертензия, гипертоническая болезнь,

Техника наркоза. Кетамин вводят внутривенно из расчета в среднем 2 мг/кг. Введение в наркоз продолжается 15—30 с. Максимум действия кетамина наступает на 3—4-й минуте. Продолжительность действия разовой дозы 5—10 мин. В течение всей манипуляции больной дышит кислородом.

Осложнений при проведении кетаминового наркоза мы не наблюдали. Однако они возможны и в основном связаны с неправильным выбором премедикации. К осложнениям относятся резкая тахикардия, гипертензия, резкое психоomotorное возбуждение. Для их профилактики применяют премедикацию дроперидолом и седуксеном и сочетания их с другими наркотическими агентами. В случае длительного наркоза кетамин необходимо сочетать его с другими компонентами общего обезболивания.

МЕТОДИКА ТОРАКОСКОПИИ

Методика проведения исследования жесткими торакоскопами и фибробронхоскопами наряду с общими принципами имеет некоторые различия. Техника фиброторакоскопии подробно описана Г. И. Лукомским и соавторами (1982), А. Senno и соавторами (1974), E. Gwin и соавторами (1975). Относительно выбора торакоскопа существуют самые разноречивые мнения (А. Bloomberg, 1978). Г. И. Лукомский и соавторы (1982) отмечают следующие безусловные преимущества ригидной торакоскопии по сравнению с фиброторакоскопией: большее поле зрения, надежность стерилизации и, наконец, больший объем биоптата, взятого для исследования. Однако выбор инструмента зависит от опыта исследователя, цели исследования, а также анатомических особенностей плевральной полости.

Обязательными условиями для выполнения торакоскопии являются: а) наличие пневмоторакса, при котором можно безопасно ввести инструменты в плевральную полость и манипулировать ими; б) давление в плевральной полости должно равняться атмосферному или быть небольшим отрицательным (от -1 до -2 см вод. ст.), так как внезапное поступление воздуха в плевральную полость может вызвать резкое смещение органов средостения и привести к шоку; в) второе легкое должно быть в состоянии временно взята на себя дыхательную функцию обоих легких; спирометрия должна составлять более 1000 см³, а дыхательная пауза — больше 15 с (Г. И. Лукомский и соавт., 1967; Г. Б. Катковский, 1968).

Б. М. Жук (1968) указывает, что эндоскопическому осмотру доступны все отделы легкого, париетальная плевра и перикард только при коллапсе легкого на половину и более его объема. Г. Д. Константинова (1967), Г. Б. Катковский (1968) считают, что для полноценного осмотра плевральной полости достаточно спадения легкого до 20 % его объема. Авторы отмечают важность сохранения полной герметичности полости и стабильного давления в ней.

Узловыми моментами методики являются: пункция и манометрия плевральной полости, наложение пневмоторакса, оптимального для осмотра органов грудной полости, выбор места введения оптики,

торакоцентез, введение торакоскопа, осмотр плевральной полости и органов грудной клетки, выполнение комбинированных исследований и лечебных процедур.

Пункция плевральной полости, выполняемая до торакоскопии у больных со спонтанным и ятрогенным пневмотораксом, закрытыми травмами и проникающими ранениями груди, имеет диагностическую и лечебную функции. Она помогает определить наличие и характер содержимого плевральной полости, позволяет начать декомпрессию при напряженном гемопневмотораксе. Пункцию производят в V или VI межреберье по средней подмышечной линии в положении больного на здоровом боку с отведенной за голову рукой. Если необходимо предварительно выполнить декомпрессию и удалить жидкость из плевральной полости, пункцию производят в VI, VII и VIII межреберье между средней и задней подмышечными линиями в положении больного сидя. Если больной не может сидеть, место для пункции выбирают ближе к задней подмышечной линии.

После определения места пункции и соответствующей обработки кожи обезболивают все слои грудной стенки 0,25 % или 0,5 % раствором новокаина. Анестезию выполняют тонкой иглой. Иглу вводят в плевральную полость строго по верхнему краю нижележащего ребра, что предупреждает повреждение межреберных сосудов и нерва. При плевральной пункции обязательным является наличие небольшого количества раствора (до 3 мл) в шприце для профилактики эмболии сосудов головного мозга. Свободное движение поршня при подтягивании на себя и появление крупных пузырьков воздуха указывают на пневмоторакс, а быстрое свободное наполнение шприца экссудатом, кровью — на плеврит и гемоторакс. Появление мелких пузырьков воздуха с примесью крови свидетельствует о том, что конец иглы находится в легком. В таких случаях введение небольшого количества раствора вызывает приступ кашля и больные ощущают привкус лекарства во рту.

Одновременно при пункции через иглу с помощью мандрена исследуют подлежащее пространство, а также накладывают искусственный пневмоторакс. Чаще такая необходимость возникает при частичном пневмотораксе, малом гемотораксе, когда коллапс легкого менее одной трети его объема, а также при показаниях к торакоскопии у больных без патологического пневмоторакса.

При малом и среднем гемотораксе искусственный пневмоторакс накладывают после предварительной эвакуации крови из плевральной полости. Аспирированную кровь замещают равным количеством воздуха. Опорожнение плевральной полости от крови или экссудата избавляет от резкого смещения средостения при поворачивании больного на здоровый бок перед введением торакоскопа. Дополнительно газ вводят после рентгенологического контроля величины искусственного пневмоторакса и при необходимости в процессе эндоскопического исследования.

При пункции плевральной полости одновременно выполняют ее манометрию. Она помогает выявить характер пневмоторакса, наличие сообщения воздухоносных путей с плевральной полостью и косвенно определить его величину.

Положение больного. Для выполнения торакоскопии при неотложных состояниях в грудной хирургии могут быть использованы различные укладки больного на операционном столе в зависимости от его состояния, характера повреждения, локализации патологического очага и пневмоторакса. Чаще исследование выполняют в положении больного на здоровом боку, на валике, расположенном посередине грудной клетки, что обеспечивает максимальное разведение ребер на стороне исследования. Руку на стороне операции отводят вперед и вверх, фиксируя ее на подставке для верхней конечности. Для торакоскопии при спонтанном пневмотораксе обычно используют положение на боку, в то время как при травмах оно может быть на боку, полубоковым, на спине и животе. Изменение положения туловища на операционном столе вызывает перемещение легкого, что позволяет осмотреть большую поверхность плевральной полости и значительно повысить информативность торакоскопии.

Место введения троакара. Прокол грудной стенки троакаром для введения торакоскопа предлагают производить в различных точках. Типичными местами для торакоцентеза называют справа — III или IV межреберье по задней подмышечной линии, слева — II или III межреберье по передней подмышечной линии (Л. К. Богуш и соавт., 1960; А. С. Сидоренко, 1978). Наиболее удобной точкой для «тотального» осмотра плевральной полости Г. И. Луконский и соавторы ('982) считают IV межреберье, несколько впереди от средней подмышечной линии. Иногда место введения торакоскопа определяют в зависимости от предполагаемой локализации патологических изменений (Б. М. Жук, 1968; П. В. Александров, 1976).

У больных со спонтанным пневмотораксом торакоскоп вводят в III, IV или V межреберье по одной из подмышечных линий (В. С. Савельев и соавт., 1969; Д. П. Чухриенко и соавт., 1973; В. А. Смоляр и соавт., 1976). Наиболее рациональным и технически простым доступом для полного осмотра плевральной полости торакоскопом у больных со спонтанным пневмотораксом Г. Б. Катковский (1968) считает IV межреберье справа и слева по средней подмышечной линии; при этом исключается опасность повреждения межреберной артерии.

При закрытых травмах и проникающих ранениях груди торакоцентез выполняют в IV или VI межреберье по передней или средней подмышечной линии (С. И. Бабичев и соавт., 1976; С. М. Кутепов, 1977; Е. А. Вагнер, 1981). В ряде случаев при проникающих ранениях груди торакоскоп вводят через рану после ее предварительной хирургической обработки (Р. П. Аскерханов и соавт., 1973; С. М. Кутепов, 1977).

Наш опыт свидетельствует о том, что выбор места введения торакоскопа должен быть индивидуальным в зависимости от формы и локализации пневмоторакса. При тотальном пневмотораксе торакоскоп вводят в IV или V межреберье по средней подмышечной линии, причем, если грудная клетка короткая, его желательно вводить в IV межреберье, а если длинная — в V. Место торакоцентеза при закрытых травмах груди должно находиться вблизи основной зоны

повреждения (на расстоянии одного — двух межреберий), но не проходить через нее. При проникающих ранениях груди торакоскоп вводят путем торакоцентеза, поскольку хирургическая обработка ран не всегда достигает своей цели, а внесение инфекции в плевральную полость с гильзой троакара, введенной через рану, чревато тяжелыми гнойными осложнениями. Кроме того, при проведении торакоскопии через рану теряется информация о характере раны, наличии кровотечения, и возможно удаление тромбов из сосудов, что приводит к рецидивирующему кровотечению. При проекции раны на область диафрагмы и перикарда выполняемая по этой методике торакоскопия малоинформативна. Когда из-за тяжести состояния пострадавшего торакоскопию проводят в положении больного на спине, оптику следует вводить по средней подмышечной линии. Выбор межреберья должен быть индивидуальным, в зависимости от локализации повреждения, чтобы был обеспечен оптимальный обзор основной зоны поражения грудной стенки и прилежащих к ней органов.

У больных с сочетанной закрытой травмой груди и живота, торакоабдоминальными ранениями нередко наряду с реанимацией необходимо первоочередное применение лапаротомии. Ее выполняют в связи с частыми повреждениями паренхиматозных органов брюшной полости и кровотечением. Одновременно могут быть затруднения в выявлении характера и объема внутригрудных посттравматических изменений, а также в определении показаний к торакотомии. Строгое обоснование торакотомии позволяет избежать одномоментных травматичных операций на органах брюшной и грудной полости, а следовательно, улучшить результаты лечения.

В этих случаях при лапаротомии мы осматриваем органы грудной полости торакоскопом, введенным через диафрагму после прокола ее троакаром. Поскольку при сочетанной травме груди и живота, торакоабдоминальных ранениях преимущественно поражаются нижние отделы грудной клетки, рационально вводить торакоскоп вблизи основной зоны повреждения. При разрывах и ранениях переднебоковых отделов грудо-брюшной мышцы оптическую систему вводят в плевральную полость через имеющийся дефект. Преимуществом этого способа введения эндоскопа является также сокращение срока выполнения торакоскопии. Потеря времени при торакоцентезе у этих больных обусловлена обнажением грудной стенки, изменением положения пациента на операционном столе, обработкой операционного поля. Кроме того, торакоскопию через диафрагму при лапаротомии осуществляет оперирующий хирург, который непосредственно получает необходимую ему информацию, поэтому не требуется дополнительного участия специально подготовленного хирурга. Противопоказанием к введению торакоскопа через диафрагму является перитонит.

МЕТОДИКА ВВЕДЕНИЯ ТРОАКАРА В ПЛЕВРАЛЬНУЮ ПОЛОСТЬ

Операционное поле (всю половину грудной клетки) обрабатывают по общепринятым методикам и защищают стерильным бельем. При анестезии грудной стенки наличие газа в плевральной полости контролируется свободным поступлением воздуха в шприц. Предлежащее в месте введения троакара пространство ощупывают иглой с мандреном, и при отсутствии препятствий вводят троакар. Одновременно при пункции плевральной полости составляют представление о направлении введения стилета.

Длина разреза кожи должна быть несколько больше поперечника инструмента. Его ведут по ходу межреберья и выполняют гемостаз. Если кожный разрез имеет малые размеры, при введении троакара ощущается сильное сопротивление, после преодоления которого стилет резко входит в плевральную полость на неопределенную глубину. Введение троакара в плевральную полость резким толчком недопустимо, поскольку при этом можно стилетом ранить внутренние органы и тем самым вызвать тяжелые осложнения. Иногда сопротивление оказывают недостаточно расслабленные мышцы грудной стенки или ребро, в которое упирается стилет. С целью безопасного введения троакара раздвигают кровеостанавливающим зажимом подкожную фасцию и мышцы до межреберных мышц в пределах кожной раны.

А. Н. Розанов (1949) предлагает вводить троакар двумя способами, как изображено на рис. 8, а, б. Мы применяли второй способ, как более удобный и безопасный. Стиллет вводят по верхнему краю нижележащего ребра, перпендикулярно к грудной клетке с целью формирования канала по кратчайшему пути через грудную стенку.

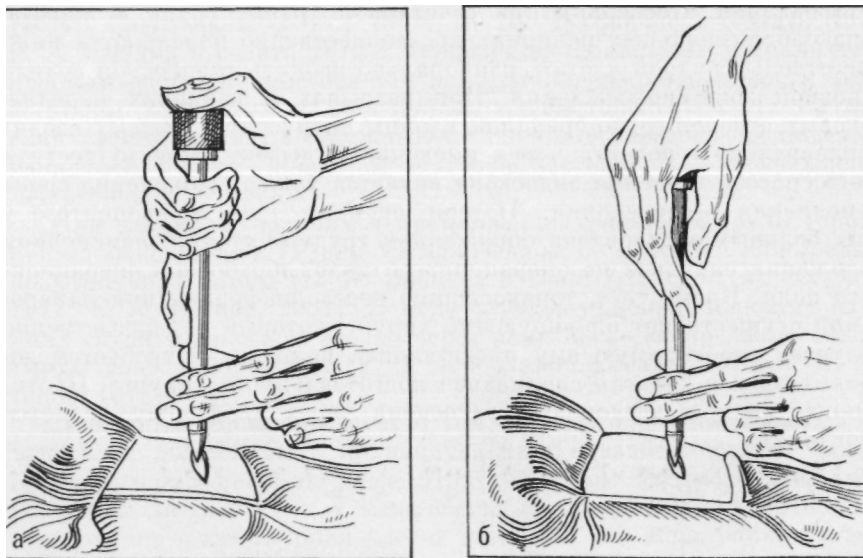
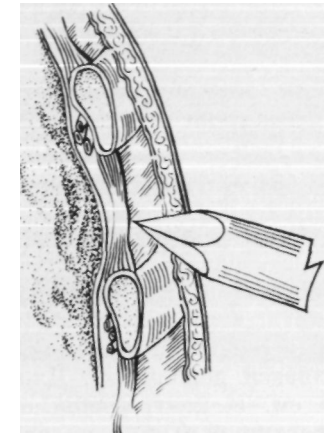


Рис. 8. Способы введения троакара по А. Н. Розанову

Вертикальным положением троакара по отношению к IV—V межреберью по средней подмышечной линии будет положение с несколько наклоненной к голове большого ручкой стилета. При отклонении стилета от такого положения его конец не проникает в плевральную полость, а скользит над плеврой в слое легко отслаиваемой внутригрудной фасции, что сопровождается интенсивной болью, а иногда и кровотечением.



При использовании стилета с трехгранным острием правильное исходное положение инструмента по отношению к сосудам межреберья предупреждает их повреждение во время прокола грудной стенки (рис. 9). Особенно осторожно необходимо вводить стилет при малом частичном пневмотораксе. Торакоцентез выполняют не на вдохе, а в начале выдоха, когда спавшееся легкое движется не по направлению к острию стилета, а от




Рис. 9. Исходное положение стилета с трехгранным острием при торакоцентезе:

а — правильное; б — неправильное

После того как инструмент определенное сопротивление тканей и вошел в плевральную полость (ощущение провала), стилет извлекают из канюли и осматривают острие. Следы крови на нем указывают на возможное повреждение легкого или другого органа. Если после изъятия стилета слышится звук входящего и выходящего через канюлю воздуха, значит, гильза находится в плевральной полости и можно вводить торакоскоп; если такой звук отсутствует, то конец канюли находится в тканях грудной стенки или же упирается в легкое, сращение, диафрагму, сгусток крови или фибрина. Для определения места расположения конца канюли в нее вводят прямую оптику, несколько извлекают канюлю и осматривают предлежащее пространство. При расположении канюли в тканях грудной стенки снова вводят в гильзу стилет и продвигают троакар дальше. После изъятия стилета гильзу троакара до введения оптики закрывают заглушкой с целью герметизации плевральной полости. Рану вокруг гильзы защищают стерильной марлевой салфеткой.

Торакоцентез трудновыполним у лиц с избыточным отложением жировой клетчатки и с развитыми мышцами груди. При возникновении затруднений во время введения стилета следует прекратить торакоцентез, выполнить через рану повторно плевральную пункцию и наметить направление введения троакара. У лиц с толстой грудной стенкой применяют троакар с длинной канюлей.

Методика введения троакара в плевральную полость через диафрагму при лапаротомии у больных с сочетанной травмой груди и живота или торакоабдоминальными ранениями. Торакоскопию во время лапаротомии выполняют после устранения повреждений органов брюшной полости. Перед исследованием больного переводят на искусственную вентиляцию одного легкого. При трансдиафрагмальной пункции плевральной полости накладывают пневмоторакс. В случае дренирования плевральной полости до лапаротомии воздух вводят через дренаж. С обеих сторон троакар вводят в плевральную полость через диафрагму по передней подмышечной линии на расстоянии 4—5 см от места прикрепления мышцы к грудной стенке. Для улучшения доступа справа частично пересекают серповидную связку печени. Параллельно ходу ветвей диафрагмального нерва мышцу прошивают П-образным швом, который одновременно является держалкой. Длина и ширина шва должны составлять до 1,5 см. В центральной его части скальпелем рассекают брюшину и частично мышцу на протяжении до 1 см. Швом-держалкой оттягивают диафрагму вниз для предупреждения повреждения легкого стилетом троакара и без излишнего усилия через предварительный разрез внутри шва прокалывают мышцу. Для герметизации плевральной полости шов вокруг гильзы троакара предварительно затягивают. Стиллет извлекают и через канюлю вводят оптику, с помощью которой обследуют органы грудной полости. При сквозных ранах и разрывах переднебоковых отделов диафрагмы длиной до 2 см П-образный шов накладывают вокруг дефекта. Троакар вводят через имеющееся повреждение мышцы. В этом случае шов позволяет герметизировать плевральную полость. Торакоскопия завершается дренированием плевральной полости через канюлю троакара, эвакуацией воздуха, крови.

После удаления дренажа П-образным швом восстанавливают целостность диафрагмы.

ВВЕДЕНИЕ ТОРАКОСКОПА

Оптику вводят в грудную полость только в стерильном виде. Предварительно ее согревают с помощью подогревателя (рис. 10) или в сосуде со стерильной, подогретой до 50 °С водой.

Введение торакоскопа через канюлю троакара контролируют визуально через прямую оптику. Затруднения при введении оптики возникают из-за самопроизвольного извлечения канюли у лиц с толстой грудной стенкой, близкого расположения плевральных сращений, ограниченного коллапса легкого. Если видны мягкие ткани грудной стенки или перфорированная плевра, оптику заменяют стилетом, после чего гильзу троакара продвигают до полного введения в плевральную полость. В случае близкого расположения плевральных сращений, затрудняющих продвижение инструмента, торакоскоп извлекают и выполняют торакоцентез в свободном участке полости. Ограниченное спадение легкого чаще наблюдается при адгезивном

плеврите. При неэффективном обезболивании у больного возникает напряжение мышц груди, вследствие чего резко повышается давление в плевральной полости и происходит изгнание воздуха через уплотнительную муфту гильзы троакара. В результате легкое расправляется и тем самым препятствует введению оптики.

Прямая оптика сменяется боковой, позволяющей обследовать отделы плевральной полости, невидимые при предшествующем исследовании. При этом оценивают степень коллапса легкого, наличие или отсутствие сращений, а также




Рис. 1а Подогреватель оптических систем

возможность продвижения торакоскопа в полости. При осмотре поле зрения торакоскопа иногда становится мутным или красным. Мутное поле зрения торакоскопа наблюдается при оседании влаги на недостаточно согретом инструменте или в случае загрязнения оптики. Улучшения видимости добиваются дополнительным нагреванием оптической системы, а также промыванием и очищением ее в стерильной воде. Остатки воды на инструменте удаляют стерильной марлевой салфеткой. При загрязнении оптической системы кровью поле зрения торакоскопа становится красным. Обычно кровь из раны грудной стенки скапливается на внутренней поверхности дистального конца гильзы троакара. Ее удаляют с помощью марлевых шариков-тампонов, которые фиксируют в специальной держалке, а оптическую систему промывают теплой стерильной водой и протирают салфеткой. Осмотр и манипуляции производят при умеренном рассеянном освещении, так как поле зрения торакоскопа в этих условиях становится более контрастным. Все другие этапы исследования осуществляют при обычном освещении операционного поля.

ТОПОГРАФИЧЕСКАЯ АНАТОМИЯ ОРГАНОВ ГРУДНОЙ ПОЛОСТИ ПРИ ТОРАКОСКОПИИ

Использование торакоскопии при неотложных состояниях в грудной хирургии требует детального представления об анатомических образованиях груди и их изменениях в эндоскопическом изображении. В связи с этим целесообразно разделить видимые внутренние поверхности грудной стенки и органов грудной полости на секторы обзора. Мы выделяем купол плевры, реберно-грудинную, реберную, реберно-позвоночную поверхности, а также поверхности верхнего, нижнего, переднего и заднего средостения, легкого (по сегментам), диафрагмы. С помощью эндофотографии нами получено более точное по сравнению с описанным на схемах и рисунках изображение эндоскопической картины плевральных полостей и органов грудной

полости по названным секторам. Знание нормальной торакоскопической картины и ее топографии подготавливает исследователя к более острому восприятию многочисленных и разнообразных поражений органов грудной полости. Неизменная висцеральная и париетальная плевра тонка, прозрачна и позволяет рассмотреть расположенные под нею анатомические образования в секторах обзора.

Верхнюю часть плевральной полости, ограниченную снизу линией I ребра, называют куполом плевры (рис. 11). У грудино-ключичного сочленения ориентиром служит внутренняя поверхность конца ключицы, которая при торакокопии имеет вид заметно выступающего в плевральную полость костного бугра. При воспаленной и уплотненной плевре этот бугор является почти единственным ориентиром, по которому можно определить границы купола плевры.

В куполе необходимо различать подключичные артерию и вену. Правая подключичная артерия расположена ближе к передней поверхности грудной стенки и на своем пути делает меньшую дугу по направлению к передней лестничной щели, чем левая. Справа в куполе виден сосудистый валик, состоящий из подключичных вены и артерии. Подключичная артерия видна частично кверху и кнаружи от одноименной вены, впадающей в безымянную вену. Правая подключичная артерия не совсем отчетливо видна перед переходом через I ребро. Правая подключичная вена вблизи грудино-ключичного сочленения видна не всегда. Левая подключичная артерия отчетливо видна на всем протяжении. Она имеет вид изогнутого валика, отчетливо пульсирующего и идущего по куполу плевры по направлению от дуги аорты к передней лестничной щели. Левая подключичная вена не всегда отчетливо видна и так же, как и правая одноименная вена, располагается над внутренним краем I ребра, где она проходит в подключичное пространство.

Реберную часть париетальной плевры мы делим на реберно-грудинную, реберную и реберно-позвоночную поверхности. К реберно-

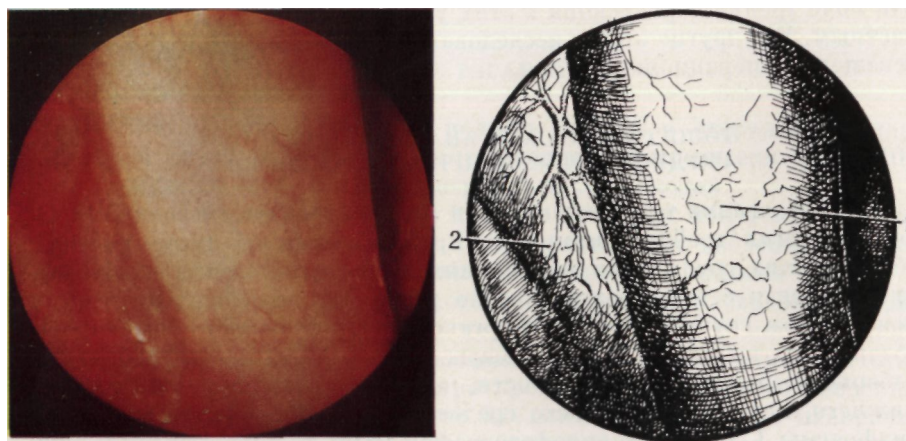


Рис. И. Купол плевры слева.
Эндифото и схема: 1 — подключичная артерия; 2 — париетальная плевра

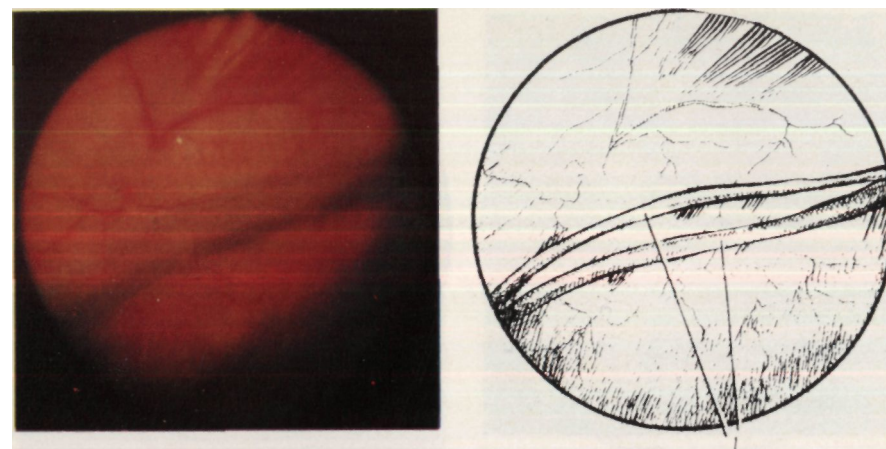


Рис. 12. Реберно-грудинная поверхность плевры.
Эндифото и схема: 1 — внутригрудные артерия и вена

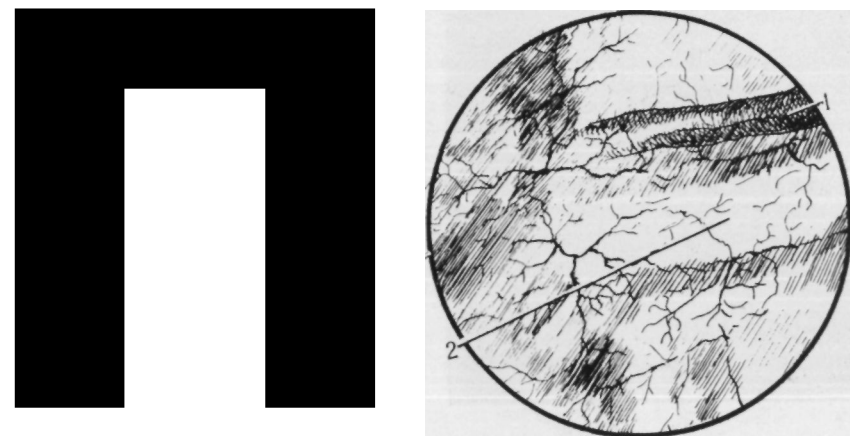


Рис. 13. Реберная поверхность плевры.
Эндифото и схема: 1 — межреберные сосуды; 2 — надкостница ребра

грудинной поверхности (рис. 12) справа и слева относятся часть реберной плевры, покрывающая грудину, и реберные хрящи, прикрепляющиеся к ней. При осмотре поверхности видны внутригрудные вена и артерия, идущие от внутреннего края грудино-ключичного сочленения до верхнего края IV реберного хряща. Слева они менее заметны, так как прикрываются сердцем.

Часть реберной плевры, справа и слева покрывающая поверхность ребер от их шеек до хрящей, относится к реберной поверхности (рис. 13). При торакокопии через реберную плевру хорошо видны межреберные мышцы (рис. 14, 15) и внутренняя поверхность надкостницы ребра, которая в виде широких белых полос, соответствующим

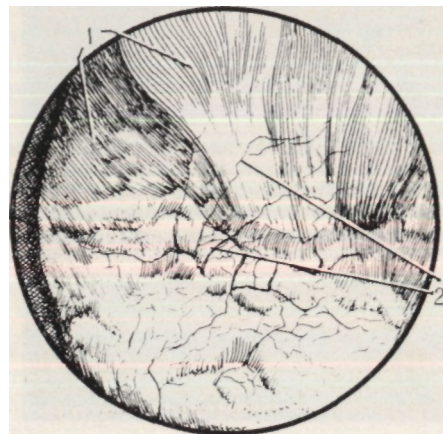


Рис. 14. Реберная поверхность плевры — межреберье.
Эндофото и схема: 1 — межреберные мышцы; 2 — сосуды плевры

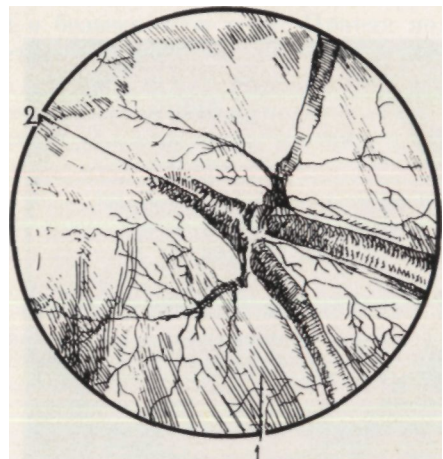
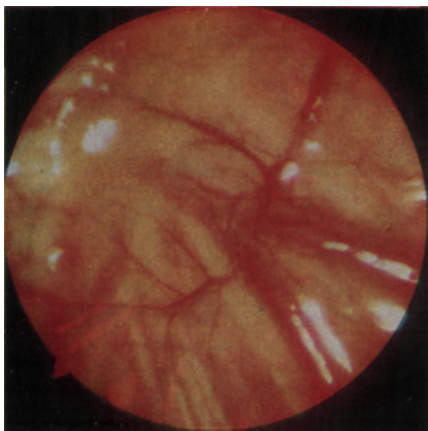


Рис. 15. Реберная поверхность плевры — сосуды межреберья.
Эндофото и схема: 1 — межреберные мышцы; 2 — сосуды

щих направлению ребер, разделяет межреберные пространства на отдельные сегменты.

К реберно-позвоночной поверхности плевры относится часть реберной плевры справа и слева, выстилающая боковые отделы тел грудных позвонков, головки и шейки ребер (рис. 16). При торакоскопии на этой поверхности видны головки ребер в виде бугорков, межреберные мышцы, концевые отделы межреберных вен, симпатический ствол с его ганглиями.

В хирургии средостение разделяют на верхний и нижний отделы, или пять частей: верхнее, нижнее, переднее, среднее и заднее средостение (И. Литтманн, 1981). При торакоскопии осмотру доступны поверхности верхнего, нижнего, переднего и заднего средостения.

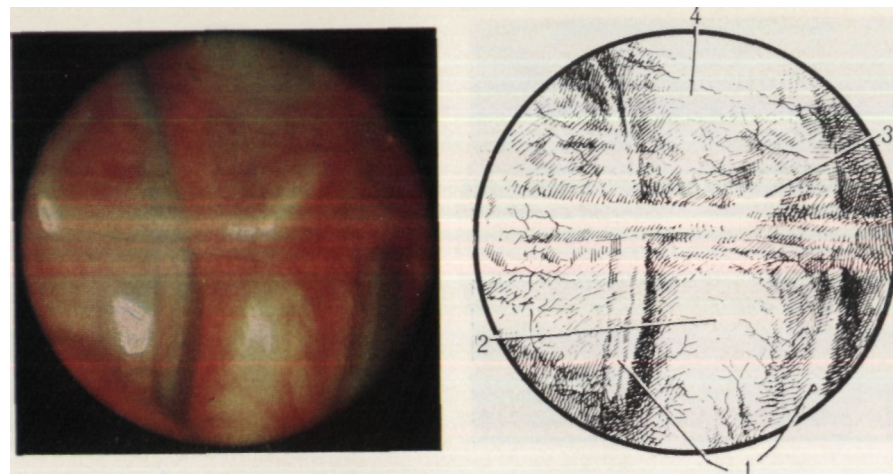


Рис. 16. Реберно-позвоночная поверхность плевры.
Эндофото и схема: 1 — межреберные сосуды; 2 — боковая поверхность тела позвонка; 3 — симпатический ганглий; 4 — ребро

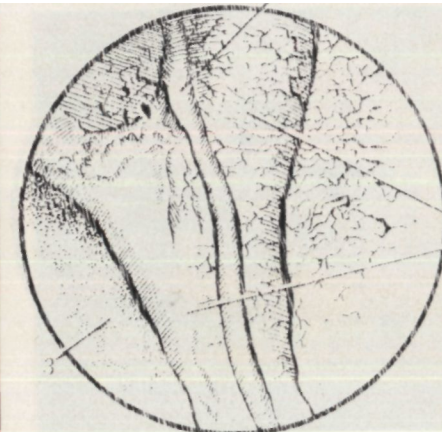
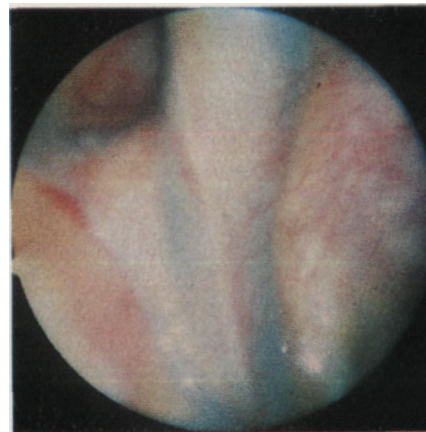

Рис. 17. Верхнее средостение справа.

Эндофото и схема: 1 — верхняя полая вена; 2 — диафрагмальный нерв; 3 — легкое

В верхнем средостении справа определяют начальную часть подключичной артерии, безымянную вену, верхнюю полую вену и часть дуги непарной вены. В случае смещения средостения в противоположную сторону отчетливо видна безымянная артерия. При неизменной плевре виден правый диафрагмальный нерв, спускающийся по правой стороне верхней полой вены (рис. 17). Кпереди от нее определяется восходящая часть дуги аорты, кзади — контур края хрящевых полуколец трахеи и правого главного бронха, а также ветви блуждающего нерва.

В переднем средостении справа (рис. 18) визуальны определяются правое предсердие, перикард, перикардо-диафрагмальная артерия и вена, диафрагмальный нерв, преперикардиальная жировая клетчатка.

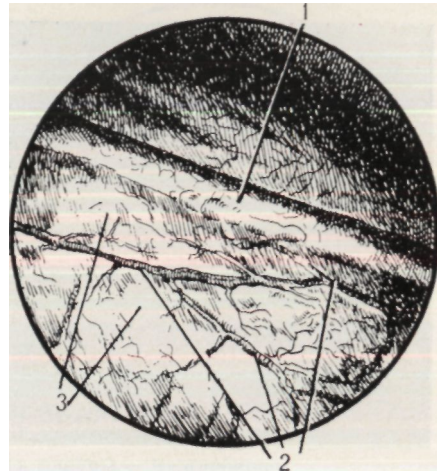
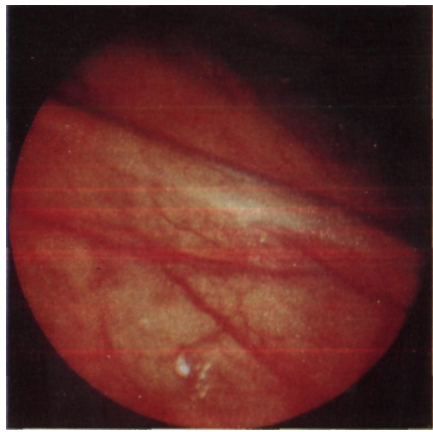


Рис. 18. Переднее средостение справа.
Эндофото и схема: 1 — диафрагмальный нерв; 2 — сосуды перикарда; 3 — перикардиальная жировая клетчатка

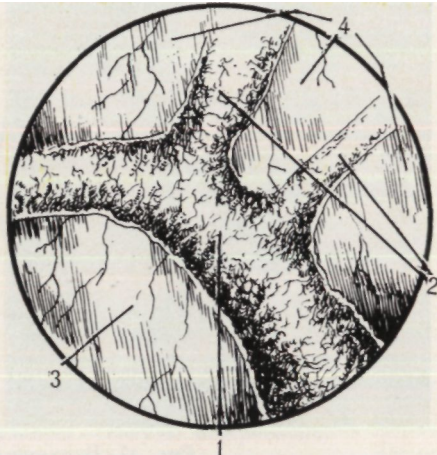
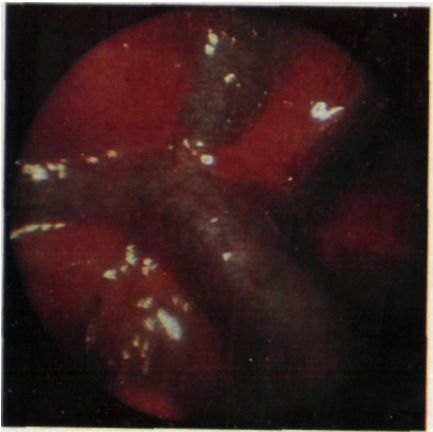
Рис. 19. Заднее средостение справа.
Эндофото и схема: 1 — непарная вена; 2 — межреберные вены; 3 — медиастинальная плевра; 4 — грудная стенка

Нижнее средостение справа доступно осмотру частично, поскольку обзору мешает легкое. В этом секторе видны поверхность перикарда, перикардо-диафрагмальные артерия и вена, перикардальная жировая клетчатка.

На поверхности заднего средостения справа (рис. 19) определяются непарная вена с впадающими в нее межреберными венами, часть корня легкого и легочной связки. Реже выявляются нижняя полая и легочная вены.

В области верхнего средостения слева при осмотре видны дуга аорты и отходящая от нее подключичная артерия (рис. 20), безымянная вена, добавочная полунепарная вена, диафрагмальный и блуж-

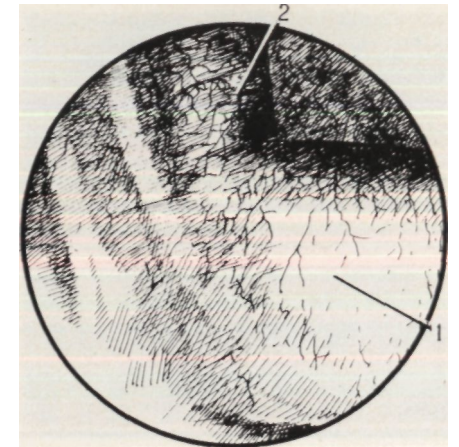
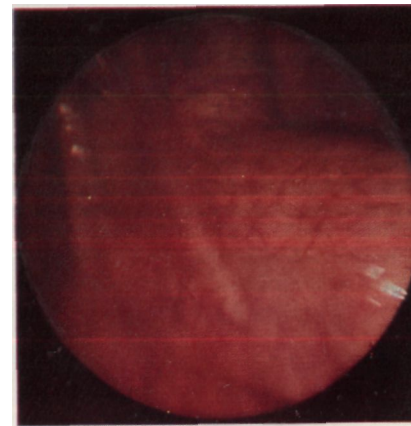


Рис. 20. Верхнее средостение слева.
Эндофото и схема: 1 — дуга аорты; 2 — подключичная артерия

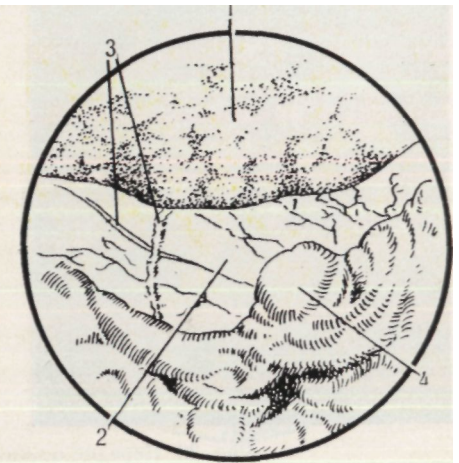
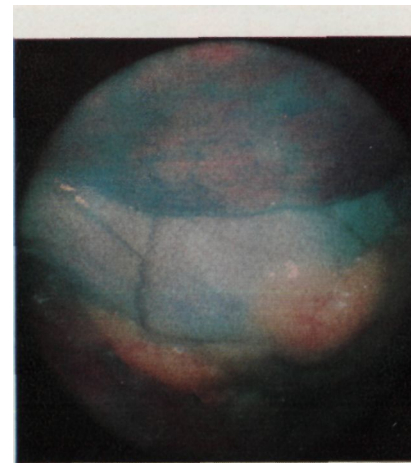


Рис. 21. Переднее средостение слева.
Эндофото и схема: 1 — легкое; 2 — перикард; 3 — сосуды перикарда; 4 — перикардиальная жировая клетчатка

дающий нервы. Ниже дуги аорты частично видна легочная артерия. Между дугой аорты и легочной артерией определяется связка - заросший артериальный проток.

В переднем средостении слева располагаются сердце, перикард, преперикардиальная жировая клетчатка, перикардо-диафрагмальные артерия и вена, диафрагмальный нерв (рис. 21).

При осмотре нижнего средостения слева выявляются перикард, перикардо-диафрагмальные артерия и вена, диафрагмальный нерв, перикардиальная жировая клетчатка (рис. 22, 23).

В заднем средостении слева рельефно выделяются нисходящая часть дуги и грудная часть аорты, задние поверхности корня легкого и легочной связки (рис. 24).

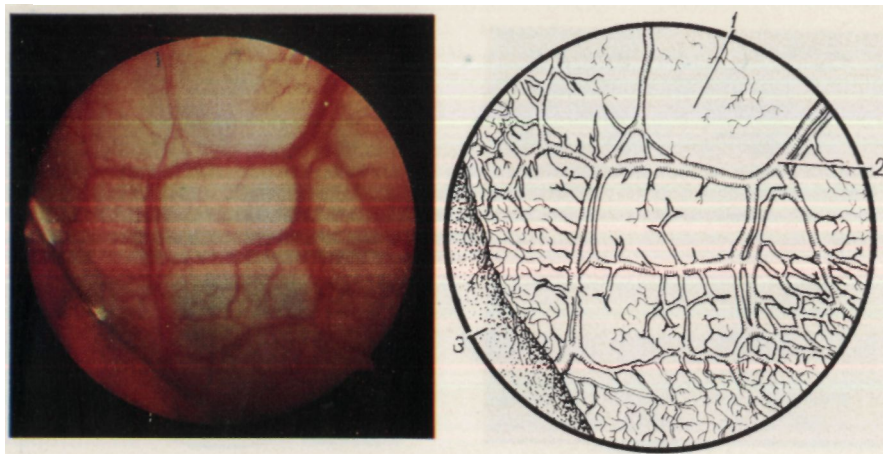


Рис. 22. Переднее средостение слева.

Эндифото и схема: 1 — перикард; 2 — сосуды перикарда; 3 — легкое

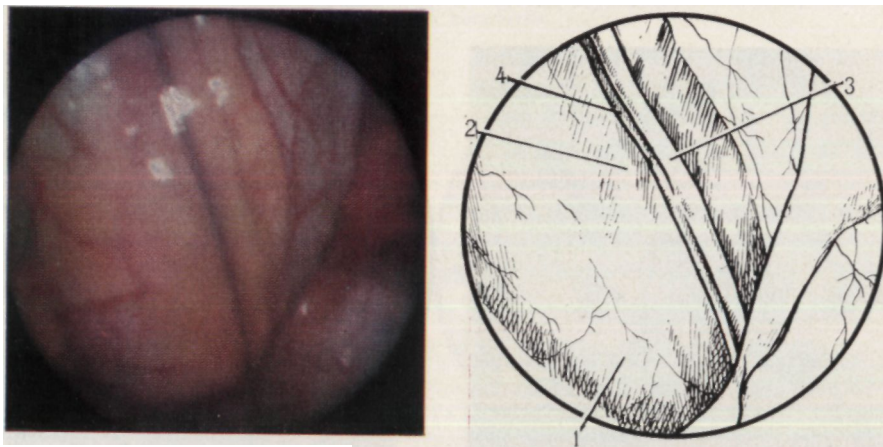


Рис. 23. Передне-нижнее средостение слева.

Эндифото и схема: 1 — перикард; 2 — перикардальная жировая клетчатка; 3 — диафрагмальный нерв; 4 — перикардо-диафрагмальная вена

Средняя часть средостения при торакокопии с обеих сторон осмотру недоступна.

В настоящее время общепризнано сегментарное строение легких. Согласно Международной анатомической номенклатуре (1980), в правом легком насчитывается 10 сегментов и в левом — 9. При торакокопии доступны обследованию поверхности всех сегментов правого и левого легкого (за исключением *Сvп*). Неизменное легкое имеет розовый цвет и дольчатое строение (рис. 25). Легкое постоянно находится в движении из-за дыхательных экскурсий и толчков, передающихся от сокращений сердца. Последние более выражены слева. При отсутствии сращений и ателектазов легко обнаруживаются горизонтальная и косая щели, борозды и вдавления (рис. 26).

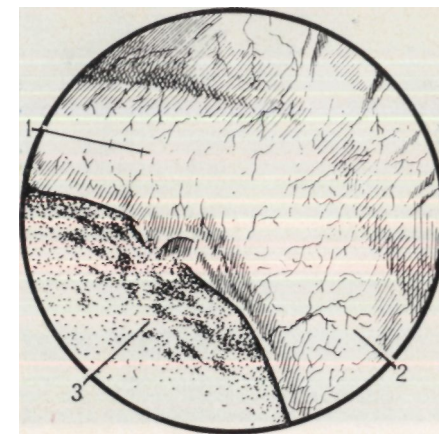


Рис. 24. Заднее средостение слева.

Эндифото и схема: 1 — нисходящая часть дуги аорты; 2 — грудная часть аорты; 3 — легкое

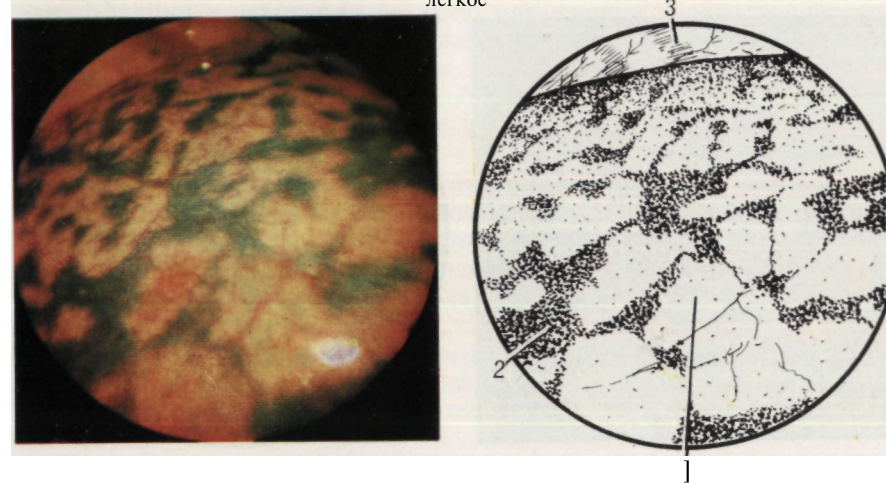


Рис. 25. Поверхность легкого.

Эндифото и схема: 1 — легкое; 2 — антракотические включения; 3 — грудная стенка

Торакокопия позволяет обследовать центральные и периферические отделы диафрагмы (рис. 27). Диафрагма имеет вид обращенной вверх выпуклости, с более бледной окраской сухожильной ее части и более яркой — мышечной. Места прикрепления диафрагмы к грудной стенке лучше видны во время вдоха. Грудобрюшная мышца в этот момент опускается.

МЕТОДИКА ОСМОТРА ОРГАНОВ ГРУДНОЙ ПОЛОСТИ

Осмотр плевральной полости следует производить методически по секторам обзора. Бессистемное исследование малоинформативно. Продвигая торакоскоп в плевральной полости, последовательно осматривают купол плевры, реберно-грудинную, реберную, реберно-

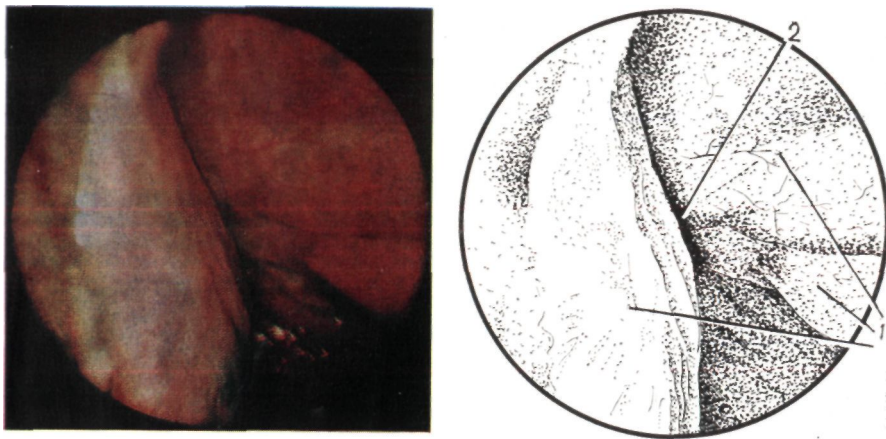


Рис. 26. Поверхность легкого по междолевой щели.
Эндифото и схема: 1 — легкое; 2 — междолевая щель

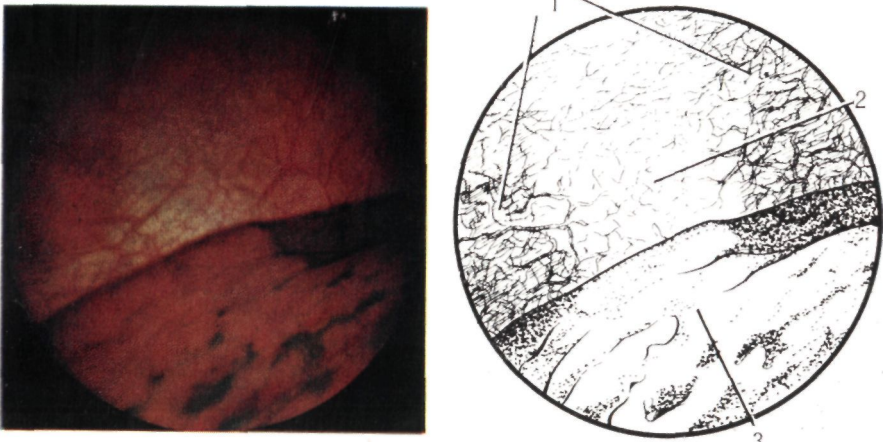


Рис. 27. Диафрагма.

Эндифото и схема: 1 — периферическая часть; 2 — центральная часть мышцы; 3 — легкое

позвоночную поверхности, легкое (по сегментам), диафрагму, а также области верхнего, переднего, нижнего и заднего средостения. Оптикам придается как вращательное движение вокруг оси, так и поступательное.

Информативность торакокопии зависит от величины осматриваемой поверхности органов грудной полости, степени коллапса легкого, наличия сращений, места введения торакоскопа, освещенности органов, обезболивания, срока исследования от начала заболевания и повреждения, вида применяемого эндоскопа и опыта исследователя. Во время торакокопии можно получить такую же информацию, как и при диагностической торакотомии.

А. Б. Окулов (1969) обращает внимание на ряд особенностей

восприятия органов через эндоскоп: 1) анатомическая картина ограничена полем зрения оптической системы; 2) искусственное освещение создает своеобразие сочетаний световых тонов и светотеней, придающих органам особый колорит; 3) оптика эндоскопа обладает свойством увеличивать или уменьшать изображение исследуемого объекта в зависимости от расстояния между ними. При использовании боковой оптики отмечается искажение не только перспектив (далекие предметы кажутся слишком маленькими, а близкие — очень большими), но и изображений. Правильная форма объекта видна только при параллельном расположении к нему объектива. В случае расположения объектива под углом к объекту наблюдается искажение изображения. Обследование плевральной полости с помощью прямой оптики также не лишено недостатков. При этом не удастся осмотреть поверхность грудной стенки вокруг гильзы троакара. Если при боковой оптике перемещение поля зрения достигается путем поворота торакоскопа вокруг своей оси, то при прямой оптике это возможно только при наклоне самого торакоскопа.

Обзор большей площади плевральной полости достигается за счет инсуффляции и эвакуации воздуха, применения торакоскопического манипулятора, изменения положения туловища на операционном столе. Визуальному наблюдению малодоступны поверхности междолевых щелей легкого, а также обращенных к средостению и диафрагме сегментов. Для улучшения их осмотра используют торакоскопический манипулятор.

Обследование верхнего средостения осуществляют при поднятом головном конце операционного стола, переднего — при укладке больного на спину, заднего — в положении больного на животе. Для улучшения осмотра нижнего средостения необходимо опустить головной конец операционного стола и ввести в плевральную полость торакоскопический манипулятор, с помощью которого частично смещают базальные сегменты легкого, мешающие обследованию этого сектора. Сухожильная часть диафрагмы лучше видна при полном спадении легкого, которое также смещают торакоскопический манипулятором.

После общего обзора производят детальный осмотр органов. Оценивают патологические изменения плевры, поверхности легкого, средостения, перикарда, диафрагмы, вид, количество и локализацию сращений, характер экссудата. Изучение изменения формы и цвета органов, а также их взаиморасположения в плевральной полости, характеризующих патологический процесс, является основным моментом при торакокопии. Торакоскопическую картину оценивают по следующим основным признакам: 1) вид париетальной плевры (цвет, наличие постоянных ориентиров — ребер, сосудов, мышц); 2) вид висцеральной плевры (цвет, податливость); 3) характер экссудата; 4) податливость легкого и его подвижность при дыхании; 5) сращения и их вид (Г. И. Лукомский и соавт., 1982).

Торакоскопия, выполняемая у больных с неотложными заболеваниями органов грудной полости и травмами груди, позволяет осуществить не только экстренную диагностику морфологических изменений органов грудной полости, но и ряд лечебных приемов. Диагностическая торакоскопия может быть простой и комбинированной. При простой торакоскопии производят только визуальное обследование плевральной полости и органов грудной полости. Под комбинированной торакоскопией понимают ряд взаимодополняющих методов исследования органов грудной полости, основная цель которых состоит в улучшении диагностики. К ним относятся инструментальное ощупывание, зондирование и частичное смещение органов грудной полости, прицельная пункция, биопсия различных органов и тканей, забор материала для бактериологического и цитологического исследований, эндоемфотграфия, хромобронхоторакоскопия и хромоэмфототоракоскопия.

Ощупывание, зондирование и частичное смещение легкого, диафрагмы, перикардальной и медиастинальной жировой клетчатки, кист легкого, плевральных срощений и других патологических образований органов грудной полости выполняют с помощью инструментов, входящих в набор торакоскопа (биопсийные щипцы в сомкнутом виде, зонд для диатермокоагуляции), которые вводят совместно с оптикой. Однако не всегда при этом удается выполнить указанные манипуляции иод визуальным контролем, поскольку оптическая система погружается в толщу ткани. В этих случаях используют торакоскопический манипулятор, который вводят через дополнительный прокол грудной стенки в точке, определяемой при исследовании, на некотором расстоянии от оптической системы. Если инструмент выходит из поля зрения торакоскопа после введения в плевральную полость, то его фиксируют в этом положении рукой до обнаружения через оптическую систему. Несоблюдение этого правила грозит повреждением органов грудной полости. Разведение краев ран плевры, легкого, перикарда, диафрагмы и их ревизию осуществляют щупом-манипулятором и полихлорвиниловыми зондами. Недопустимо зондирование ран в проекции крупных сосудов средостения, корня легкого, перикарда, поскольку оно может вызвать кровотечение или воздушную эмболию.

При торакоскопии у больных со спонтанным пневмотораксом, закрытыми травмами и проникающими ранениями груди выполняют пункционную и эксцизионную биопсию тканей с целью изучения их морфологических изменений. Используют иглы и биопсийные щипцы, которые вводят через систему торакоскопа, отдельный прокол или микротроакар. Биопсию через отдельный прокол можно выполнить только иглой, через троакар — иглой и щипцами. Выполнение биопсии через систему торакоскопа нередко затруднено, поскольку рабочая зона действия иглы и щипцов строго ограничивается, а объектив запотевает или покрывается кровью, что мешает визуальному контролю. Биопсию измененных тканей производят в нескольких местах, что повышает ее результативность. Для

уменьшения болевых ощущений при эксцизии намеченный для биопсии участок плевры обезболивают 1 % раствором дикаина (Г. И. Лукомский и соавт., 1982). Мы используем инфильтрационную анестезию 0,25—0,5 % раствором новокаина, который вводим торакоскопической инъекционной иглой. При биопсии плевры, легкого появляется кровотечение из места повреждения ткани, которое, как правило, останавливается самостоятельно или после диатермокоагуляции (рис. 28).

Бактериологическое и цитологическое исследование содержимого плевральной полости выполняют после эвакуации его инструментами, входящими в набор торакоскопа, а также полихлорвиниловыми зондами через канюлю троакара. Забор материала для бактериологического исследования производят в начале осмотра, что повышает достоверность результатов, так как с большей вероятностью исключается возможное внесение микроорганизмов в плевральную полость во время выполнения других эндоскопических манипуляций.

Орошение поверхностей плевры стерильным изотоническим раствором натрия хлорида позволяет получить смыв для бактериологического и цитологического исследований, который собирают по одному из указанных способов. Место взятия мазков с поверхности плевры и получение материала для цитологического исследования контролируются визуально.

К методикам комбинированной торакоскопии относится также хромобронхоторакоскопия, предложенная Л. Ц. Иоффе и соавторами (1981). Ее используют с целью диагностики свищей. Во время проведения торакоскопии под общим обезболиванием в бронхи вводят раствор метиленового синего или индигокармин. Через торакоскоп наблюдают поступление красителя в плевральную полость, что указывает на наличие патологического сообщения с ней бронхов.

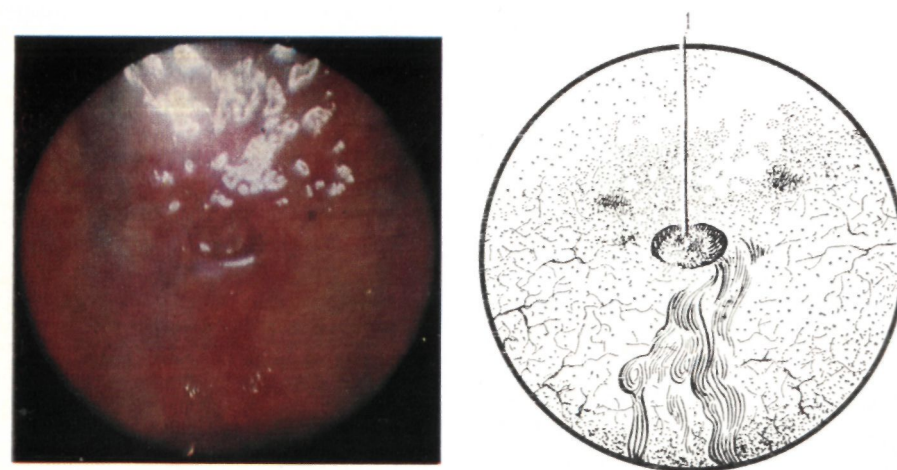


Рис. 28. Место биопсии плевры. Эндоемфот и схема: 1 — самостоятельная остановка кровотечения из места биопсии

Для определения бронхиальных свищей, мест перфораций булл и повреждений легкого можно использовать более простой диагностический прием, заключающийся в направленном введении стерильного изотонического раствора натрия хлорида на участок легкого, в котором предполагается нарушение герметичности поверхности. При глубоком вдохе, кашле через слой жидкости, покрывающей дефект, поступает воздух, который образует пузырьки на поверхности и указывает на сообщение бронхов с плевральной полостью.

Хромозофаготоракоскопию используют для диагностики повреждений пищевода и пищеводно-плевральных свищей. Во время торакоскопии больному, находящемуся в горизонтальном положении, дают выпить водный раствор метиленового синего. При проведении исследования под наркозом краситель вводят в пищевод через зонд. Появление метиленового синего в плевральной полости указывает на патологическое сообщение с ней пищевода.

Торакоскопию в экстренной грудной хирургии в большинстве случаев проводят однократно, поэтому достоверность исследования значительно увеличивается при получении документации — цветной эндодографии и исследуемых органов. Эндодография способствует более совершенному изучению патологического процесса в сравнении и динамике при повторной торакоскопии. Копию торакоскопической картины органов грудной полости передает цветная фотография. Поэтому только она может быть использована для так называемой хромодиагностики, то есть диагностики, основанной на различиях в цвете органов.

Фотографирование производят специальными фотоаппаратами, входящими в комплект эндоскопов, — «Зенит», «Практика-эндоскопия», «Экзакта» и др. (рис. 29). При съемке используют импульсную вспышку или постоянное освещение.

Для получения качественных эндодографии при постоянном освещении Р. Х. Васильев (1976) предложил использовать многоламповые эндоскопы. Однако наилучшие результаты наблюдаются при передаче света от импульсной лампы в исследуемую полость с помощью волоконных световодов (Ю. А. Цепелев и соавт., 1976).

Эпдосъемку производят на цветную негативную и обратимую пленки типа ДС-4, С-19, «ОРВОХРОМ» (УТ-16, 17, 18; УК-17). Если изучены качества какой-либо цветной фотопленки, то рекомендуется до конца использовать пленки этого типа (И. Витман, 1966). При фотографировании учитывают расстояние до объекта, освещение, расцветку (светлая, темная), движение органов. Используют дублирование съемки. Эндодосъемку осуществляют в момент апноэ. В процессе одной торакоскопии производят до 20 эндодограмм.




Рис. 29. Фотокамера «Практика-эндоскопия»

Идея использования торакоскопии с лечебной целью принадлежит Н. Яcobaeus (1913). К торакоскопу он присоединил второй инструмент — гальванокаутер, который отдельно вводился в плевральную полость для закрытого пережигания плевральных сращений.

В настоящее время при лечении больных с неотложными заболеваниями и повреждениями груди применяют ряд эффективных методик торакоскопии. К ним относятся: диатермокоагуляция, эксцизия, инъекция, санация, орошение, направленное дренирование плевральной полости, внутригрудное обезболивание, пункционная декомпрессия напряженных гематом, аутогемотрансфузия, устранение малого свернувшегося гемоторакса, устранение ущемления легкого, внутриплевральное распыление химических веществ, удаление инородных тел, ультразвуковое озвучивание плевральных полостей.

Торакоскопию и диатермокоагуляцию выполняют с помощью термокаутера и коагуляционного зонда, которыми оснащены торакоскопы. Термокаутер имеет платиновую петлю, накаляющуюся от электрического тока. Коагуляционный зонд соединяют с аппаратом для диатермии. Наибольшее распространение торакоскопия получила при лечении туберкулеза легких с целью коррекции искусственного пневмоторакса. Правила торакоскопии, ее техника подробно описаны К. Д. Есиповым (1933), Н. Г. Стойко (1938), А. Н. Розановым (1949), Л. К. Богушем (1979), W. Unverricht (1925), К. Diehl и соавторами (1929), S. Dujmusic (1953).

Торакоскопию и диатермокоагуляцию применяют для разрушения сращений, булл, бронхолегочных свищей, остановки кровотечения из мелких сосудов плевры, поверхностных ран легкого. У больных со спонтанным пневмотораксом коагуляция разорвавшихся булл нарушает клапанный механизм; развивается рубцовая ткань, облитерирующая свищ, и тем самым создаются условия для расправления легкого (В. А. Смоляр и соавт., 1976). Коагуляция булл может быть полной и частичной. Ее можно сочетать с прижиганием мелких бронхолегочных свищей, а также торакоскопической сращений, препятствующих расправлению легкого. Для разрушения булл и спаек используют темно-красное свечение термокаутера. Коагуляции подлежат буллы мелких и средних размеров. F. Heine (1958) рекомендует полностью разрушать как перфорировавшиеся буллы, так и буллы без признаков перфорации. Диатермокоагуляцию булл выполняют также у лиц, у которых применение хирургического лечения невозможно из-за непереносимости торакотомии. При коагуляции булл могут возникать затруднения, связанные с дыхательными движениями легкого и сокращениями сердца. В таких случаях В. А. Смоляр и соавторы (1976) рекомендуют раскаленный каутер или диатермокоагулятор осторожно продвигать к булле до их соприкосновения, что облегчает коагуляцию. Однако эта методика является опасной, так как возможно соприкосновение инструмента с парietальной плеврой, легким, что вызывает сильную боль и ожог тканей. Для безопасного выполнения коагуляции следует подвести зонд к

центральной части буллы при разомкнутой цепи в аппарате диатермии и только после соприкосновения инструмента с поверхностью буллы включить аппарат. Более благоприятные условия для разрушения булл имеются при общем обезболивании.

У больных с неотложными заболеваниями и повреждениями груди с помощью коагулирующего зонда останавливают кровотечение из мелких сосудов плевры и поверхностных ран легкого. П. В. Александров (1974) в эксперименте определил оптимальный режим поверхностной термокоагуляции для остановки кровотечения из паренхимы и герметизации легочной ткани: температура 130 °С, время — 8 с. Путем поверхностной термокоагуляции можно остановить кровотечение из мелких сосудов и добиться герметизации альвеол, бронхиол и субсегментарных бронхов диаметром до 1,5 мм. Автор также доказал возможность заклеивания ран легкого после их коагуляции под контролем торакоскопии. С этой целью в плевральную полость вводят торакоскопический распылитель клея оригинальной конструкции и под давлением 15 кг/см распыляют клей МК-6. Перед коагуляцией кровоточащих сосудов париетальной плевры последнюю обезболивают в месте прижигания 0,25 % раствором новокаина.

Э к с ц и з и я, осуществляемая торакоскопическими инструментами, позволяет выполнить эффективные эндоскопические операции у больных со спонтанным пневмотораксом и травмами груди. Так, Л. Ц. Иоффе и соавторы (1981) под контролем торакоскопии удалили кисту легкого больших размеров. Д. П. Чухриенко и соавторы (1973) при торакокопии производят с помощью иглы Богуша перфорацию и разрушение стенок булл на поверхности легкого.

У больных с неотложными заболеваниями и повреждениями груди **с а н а ц и я** инфицированной плевральной полости достигается освобождением ее от экссудата, фибрина, крови, воздуха, инструментальной очисткой, а также орошением поверхностей плевры растворами антисептиков и антибиотиков с добавлением анестезирующих средств. При этом контролируется степень очищения поверхностей от гноя, фибрина, применяется локальное механическое воздействие инструментами. Санация ран плевры и «безопасной» зоны легкого осуществляется растворами антибиотиков, которые вводят через полихлорвиниловый зонд с помощью шприца. Эвакуация из плевральной полости воздуха, экссудата, фибрина, крови является ранней мерой профилактики воспалительно-инфекционных плевро-легочных осложнений.

Для успешной ликвидации эмпиемы и инфицированного гемоторакса большое значение имеет **т о р а к о с к о п и ч е с к о е** **н а п р а в л е н н о е** **д р е н и р о в а н и е** плевральной полости, которое способствует полной эвакуации ее патологического содержимого. Неполное опорожнение плевральной полости от гноя, инфицированной крови, фибрина обуславливает интенсивное бактериальное поражение плевры, поддерживает коллапс легкого, служит источником интоксикации, а следовательно, ухудшает результаты лечения и удлиняет его продолжительность.

Оптимальное место введения дренажа в плевральную полость

обычно определяют с помощью нлевро- или фистулографии, которые помогают выявить границы полости и место скопления экссудата. Однако рентгенологические методы не всегда дают возможность определить проекцию плевральной полости на грудную стенку и точно расшифровать местные изменения. Это приводит к неэффективному дренированию и повторному применению торакоцентеза. Кроме того, при дренировании без внутригрудного визуального контроля трудно определить и изменить положение дренажа в плевральной полости, а также его боковых отверстий по отношению к грудной стенке.

Нами разработан эндоскопический способ оптимального дренирования плевральной полости при пиопневмотораксе и инфицированном гемотораксе. Он заключается в торакоскопическом исследовании характера изменений плевральной полости, обусловленных заболеванием, травмой и воспалением. Одновременно можно определить место скопления гноя или крови при горизонтальном и вертикальном положении больного на операционном столе. Выбор оптимального места введения дренажа контролируется визуально и координируется наружной пальпацией межреберий, помогающей определить проекцию границ плевральной полости на грудную стенку. Ориентиром также служит конец инъекционной иглы, проникшей в полость во время анестезии предполагаемой области дренирования. После введения дренажа в плевральную полость его боковое отверстие должно располагаться по вертикали на расстоянии 0,5 см от внутренней поверхности грудной стенки. Для локального и общего орошения поверхностей плевры аналогичным образом выбирают место введения микроирригаторов.

В целях устранения болевых ощущений, уменьшения расстройств, обусловленных раздражением рецепторов плевры и легкого в результате травмы и гемопневмоторакса, у больных с повреждениями груди при торакокопии выполняют **в н у т р и г р у д н о е** **о б е з б о л и в а н и е** — новокаиновые блокады блуждающего, диафрагмального нервов, симпатического ствола, а также обезболивание мест переломов ребер и межреберных нервов спирт-новокаиновой смесью.

Обезболивание при закрытых повреждениях груди, сопровождающихся переломами ребер, играет ведущую роль в комплексе лечебных мероприятий (Е. А. Вагнер, 1981; А. Е. Романенко и соавт., 1982). Широкое распространение получили спирт-новокаиновые блокады в различных модификациях. При множественных и флотирующих переломах ребер с целью повышения эффективности блокад предложено использовать анестезию «трех мест»: 1) шейную вагосимпатическую блокаду по А. В. Вишневскому; 2) спирт-новокаиновую анестезию мест перелома; 3) сегментарную анестезию путем паравертебрального введения раствора новокаина.

Опыт использования проводниковых паравертебральных блокад, а также блокад мест переломов ребер свидетельствует о том, что эффективность анестезии зависит от точности введения раствора новокаина со спиртом в зону повреждения ребер и расположения межреберных нервов. Целенаправленному введению анестезирующего средства может способствовать визуальное определение мест рас-

положения межреберных нервов и переломов ребер при торакоскопии.

Использование торакоскопии у больных с закрытыми травмами груди, сопровождающимися переломами ребер и повреждением внутренних органов, осложненными гемопневмотораксом, позволило предложить способ эндоскопического внутригрудного обезболивания переломов ребер, который отличается большей точностью введения анестезирующего средства.

Трансплевральные инъекции новокаина выполняют с помощью иглы, которая была предложена Л. К. Богушем (1944) для анестезии и гидравлической препаровки срощений. Техника внутригрудной анестезии, осуществляемой под контролем торакоскопа, заключается во введении под плевру в зоне перелома ребра и смежных межреберий 5—6 мл 0,5—1 % раствора новокаина, а затем 1 мл раствора новокаина со спиртом в соотношении 3:1 или 4:1. Ориентиром для введения инъекционной иглы служит верхний край нижележащего ребра. Если зона повреждения недоступна для инъекционной иглы торакоскопа, то выполняют внутригрудную проводниковую анестезию межреберных нервов по заднебоковой поверхности грудной клетки.

Для осуществления новокаиновых блокад диафрагмального, блуждающего нервов и симпатического ствола используют торакоскопическую инъекционную иглу. Новокаин вводят в зону расположения нервного ствола под визуальным контролем. Блокаду диафрагмального нерва выполняют по его ходу над перикардом 0,25 % раствором новокаина в количестве до 10—15 мл. Анестетик вводят под плевру в окутывающую нерв перикардальную клетчатку. Анестезию выполняют только при наличии хорошего доступа к нерву, что возможно при коллапсе легкого более чем на половину его объема. Для осуществления блокады блуждающего нерва вводят 60—80 мл 0,25 % раствора новокаина под плевру по задней поверхности корня легкого: справа — под дугой непарной вены, слева — под дугой аорты. Блокаду симпатического ствола выполняют путем введения 20—30 мл 0,25 % раствора новокаина под плевру по ходу нерва на уровне тел III—V грудных позвонков.

Новокаиновую анестезию указанных внутригрудных нервных стволов можно также выполнить через отдельный прокол грудной стенки, контролируя через торакоскоп продвижение иглы под плеврой и в грудной полости.

Нами разработана методика пункционной декомпрессии напряженных субплевральных гематом, возникающих в результате закрытых травм груди. Ее выполняют в связи с тем, что скапливающаяся кровь отслаивает париетальную плевру и вызывает раздражение нервных окончаний и интенсивную боль. Пункцию гематом осуществляют под визуальным контролем с помощью торакоскопической инъекционной иглы в нескольких точках в местах максимальной отслойки плевры. После декомпрессии в гематому вводят раствор новокаина с антибиотиками для профилактики инфекционных осложнений.

Р е и н ф у з и я к р о в и при повреждениях груди, осложненных

кровотечением в плевральную полость, должна быть обязательным элементом реанимационной и хирургической помощи (Е. А. Вагнер и соавт., 1977). При торакоскопии отсасывание крови из плевральной полости и ее реинфузия впервые были применены J. Branco (1946) у больных с проникающими ранениями груди. Выявляя при торакоскопии в плевральной полости более 300 мл крови, С. М. Кутепов (1977) извлекал ее и использовал для аутогемотрансфузии.

Отсасывание крови для реинфузии мы осуществляли во время торакоскопии при малом и среднем гемотораксе через дренаж, подведенный под контролем зрения к месту максимального скопления крови. Кровь собирают с помощью аспирационной системы в стерильный стеклянный сосуд с 4 % раствором цитрата натрия (10 мл раствора на 100 мл крови). Для стабилизации крови используют также гепарин из расчета 1000 ЕД на 500 мл крови или раствор ЦОЛИПК-76 (50 мл на 250 мл крови). Аутокровь вливают после ее фильтрации через 8 слоев марли, смоченной растворами натрия цитрата или ЦОЛИПК-76.

Собранный при торакоскопии кровь можно вводить еще до начала операции. Выявление повреждений органов грудной полости при визуальном исследовании позволяет косвенно судить об инфицированности гемоторакса и пригодности крови для реинфузии. Вероятность микробного загрязнения крови при торакоскопии во время сбора ее в закрытую систему через дренаж меньше, чем при торакотомии и сборе ложкой-черпаком.

После эвакуации жидкой крови в плевральной полости нередко выявляют свернувшийся гемоторакс различной величины. Малый свернувшийся гемоторакс устраняют путем отмывания плевральной полости теплым раствором новокаина с антибиотиками (на 250 мл 0,25 % раствора новокаина 3 000 000 ЕД бензилпеницилина), который вводят через дренаж в объеме, равном объему эвакуированной крови. Вливание повторяют до полного отмывания мелких сгустков крови.

При использовании торакоскопии в неотложной грудной хирургии мы выявили новые лечебные возможности метода. Так, во время исследования устранено ущемление легкого, которое было вызвано сдавлением отломками ребра. Нами разработана методика устранения ущемления легкого. После анестезии 0,25 % раствором новокаина места перелома ребра и смежных межреберий визуально и пальпаторно определяют проекцию повреждения на грудную стенку. Затем путем надавливания пальцами на отломки ребра добиваются их разведения. Фиксированное на костных отломках легкое под контролем оптической системы с помощью торакоскопического манипулятора освобождается от ущемления. Репозиция отломков наступает самостоятельно после прекращения действия силы.

Внутриплевральное распыление химических веществ под контролем торакоскопии применяют у больных со спонтанным пневмотораксом с целью облитерации плевральной полости и предупреждения рецидива заболевания (В. А. Бондаренко, 1974; А. Мейер и соавт., 1964). Одновременно при

прорастании в легкое сосудов из спаек создаются условия для дополнительного его кровоснабжения, что предотвращает прогрессирующее эмфиземы легких (М. Н. Мясникова, 1975). По нашему мнению, применение плевродеза необходимо после малых эндоскопических операций (коагуляции булл), а также у лиц, которым противопоказано хирургическое лечение из-за непереносимости торакотомии и диффузного поражения легких.

Наиболее часто используют чистый и йодированный тальк. Распыление талька на поверхности булл или по всей плевральной полости производят после завершения торакоскопии. В зависимости от распространенности процесса Д. П. Чухриенко и соавторы (1973) инсуффлируют тальк в плевральную полость «вслепую» и под контролем торакоскопии. При распространенной эмфиземе легкого тальк распыляют «вслепую». В канюлю троакара вводят резиновую трубку, через которую с помощью обычного шприца распыляют 5—10 г талька. А. Мейер и соавторы (1964) инсуффлируют 5—8 г талька с помощью распылителя (пульверизатора). Процедура очень болезненна, поэтому необходимо хорошее обезболивание.

Удалив резиновую трубку, вновь вводят оптику и контролируют эффективность распыления. Равномерное распределение порошка на поверхности висцеральной плевры достигается после 2—3 инсуффляций. Площадь распределения распыляемого талька будет тем больше, чем дальше конец резиновой трубки, через которую вдувают тальк, отстоит от поверхности легкого.

Для проведения местного направленного распыления талька при ограниченном поражении легкого и коагуляции булл делают два прокола грудной стенки троакаром. Один прокол производят для введения торакоскопа, другой — на расстоянии 5—6 см от первого — для введения полого зонда, через который вдувают тальк. Через торакоскоп осматривают место поражения и подводят к нему конец зонда. Тальк распыляют, когда конец трубки приблизится к поверхности пораженного участка легкого на расстояние до 2—3 см; при этом удастся распылить тальк на участке диаметром 5—6 см.

Распыление талька вызывает усиление экссудации в плевральной полости, что требует применения постоянной активной аспирации. Так как тальк смывается экссудатом, сращения образуются не везде, что не гарантирует от рецидивов пневмоторакса. Применение талька может также вызвать тальковые гранулемы и эмболию (Ю. А. Нестеренко и соавт., 1974).

Хорошие результаты при создании искусственных плевральных сращений получил R. Brock (1948), который под визуальным контролем смазывал патологически измененные участки плевры 20 % раствором серебра нитрата или вводил в плевральную полость 5—10 мл 10 % раствора этого вещества. V. Takeno (1978) предложил при спонтанном пневмотораксе распылять через пульверизатор биологический клей под контролем торакоскопа.

При торакоскопии возможно удаление инородных тел из плевральной полости, которые чаще всего попадают в нее в результате проникающих ранений груди. У больных с проникающими огнестрельными ранениями груди во время торакоскопии из

плевральной полости и периферической зоны легкого извлекали пули, осколки, обрывки одежды (Ф. В. Шебанов, 1944; Б. Е. Панкратьев, 1949; И. С. Колесников, 1949; Г. И. Пинчук, 1949).

Торакоскопия облегчает обнаружение нерентгеноконтрастных инородных тел. Так, В. А. Тимошенко (цит. по В. Г. Гельдт, 1973) удалил из плевральной полости полиэтиленовый катетер, который оказался там в результате неудачной катетеризации подключичной вены. Ряд хирургов под контролем торакоскопа удаляли из плевральной полости дренажные трубки (Д. П. Мухин, 1939; В. Г. Гельдт, 1973). Отломки инъекционных и пункционных игл извлекали при торакоскопии С. Willaner и соавторы (1942), I. Cross (1946). Отмечая простоту и эффективность манипуляции, а также отсутствие осложнений при удалении инородных тел, авторы отдают предпочтение торакоскопии перед торакотомией. Однако при длительном нахождении инородных тел в плевральной полости обнаружение и извлечение их при торакоскопии затруднены в связи с воспалением плевры.

Инородные тела удаляют из плевральной полости экстракционными щипцами, которые вводят отдельно через гильзу троакара. Дополнительный прокол грудной стенки выполняют после обнаружения инородного тела и определения оптимального доступа для его извлечения. При больших размерах инородных тел используют операционный троакар, имеющий диаметр 12 мм. Чаще применяют экстракционные щипцы, которыми комплектуется бронхоскоп Фриделя. Большие размеры бронхоскопических инструментов создают определенные неудобства в работе. Применять для удаления инородных тел торакоскопические эксцизионные щипцы нежелательно.

Способ ультразвуковой торакоскопической с а и а ц и плевральной полости при эмпиеме разработан Л. А. Ситко (1981). Для озвучивания больших полостей автор изобрел установку, генерирующую низкочастотные ультразвуковые колебания, волновод, который можно ввести в плевральную полость при торакоскопии через канюлю троакара.

Торакоскопию выполняют по общепринятой методике. Из плевральной полости аспирируют гной, после чего определяют ее размеры, а также степень коллапса и деструкции легкого, наличие бронхоплевральных свищей. Через канюлю троакара плевральную полость заполняют раствором антисептического средства, после чего в нее вводят вращающийся волновод и производят озвучивание. Продолжительность ультразвуковой санации составляет 5—10 мин. Волновод заменяют оптикой для визуального контроля. Затем полость осушают, под контролем зрения вводят дренажную трубку для активной аспирации или накладывают шов на рану в месте введения торакоскопа с последующей санацией полости пункциями. Озвучивание при необходимости повторяют. После 2—3-кратной ультразвуковой торакоскопической санации отмечается значительное улучшение клеточного состава содержимого плевральной полости.



В завершение торакоскопии тщательно осматривают те участки поверхности плевры, на которых во время исследования выполняли внутригрудные манипуляции — пункцию, биопсию, эксцизию, диатермокоагуляцию и др. При этом необходимо убедиться в отсутствии внутриплеврального кровотечения. Введение в плевральную полость антибиотиков широкого спектра действия показано только при воспалении плевры. Плевральную полость дренируют через канюлю троакара. Дренаживание завершается эвакуацией воздуха, экссудата, крови и максимальным расправлением легкого на операционном столе, что контролируется данными манометрии и аускультации. При полном расправлении неизменного легкого, отсутствии воспаления плевры, стойком разрежении более 1,96 кПа (20 см вод. ст.) при повторных манометриях дренаж извлекают в течение первых часов после торакоскопии. В остальных случаях его оставляют на более длительный срок, который зависит от особенностей течения процесса.

При стойком разрежении в плевральной полости осуществляют активную аспирацию. Если разрежение не создается, то в течение 8—12 ч применяют подводный дренаж по Бюлау с периодическим контролем герметичности легкого. Уход за дренажами, ежедневное цитологическое и бактериологическое исследование экстрavasата, рентгенологическое наблюдение за состоянием плевральной полости, трахеобронхиальная санация способствуют благоприятному течению послеоперационного периода.

После торакоскопии продолжают медикаментозное лечение. Назначают антибиотики внутриплеврально через дренажи и ирригаторы, сульфаниламидные, десенсибилизирующие, симптоматические средства, анальгетики. Используют физиотерапевтические методы лечения. Предпочтение отдается соблюдению больным двигательной активности, способствующей более благоприятному течению заболеваний и травм.

ПРИЖИЗНЕННЫЕ МОРФОЛОГИЧЕСКИЕ ИЗМЕНЕНИЯ ОРГАНОВ ГРУДНОЙ ПОЛОСТИ У БОЛЬНЫХ СО СПОНТАННЫМ ПНЕВМОТОРАКСОМ ПО ДАННЫМ ЭКСТРЕННОЙ КОМБИНИРОВАННОЙ ТОРАКОСКОПИИ

Морфологические изменения органов грудной полости при спонтанном пневмотораксе изучают при торакоскопии визуально и по эндоефотограммам. Цитологические и бактериологические исследования экссудата, гистологическое изучение биопсированных тканей расширяют представления о поражении органов грудной полости у больных со спонтанным пневмотораксом. Ниже приведены вид и частота выявляемых при торакоскопии патоморфологических изменений, характеризующих состояние легкого и плевры при спонтанном пневмотораксе.

<i>Вид изменений</i>	<i>Частота, %</i>	<i>Вид изменений</i>	<i>Частота, %</i>
Буллы	78,2	Плевральные сращения	25
Гигантские кисты	2,7	Субплевральные гематомы, разрывы сращения	1,6
Места перфораций булл, кист	10,1	Эмфизема мягких тканей грудной стенки	1,1
Косвенные признаки перфораций	15,4	Гемоторакс	2,7
Разрывы легкого сращениями	3,7	Воспаление плевры	62,2
Ателектаз	51,1	Экссудат	68,6
Пневмофиброз	21,3	Фибрин	39,9
Интерстициальная эмфизема легкого	0,5	Антракотические включения	100
Добавочная доля легкого	0,5		

Эти данные свидетельствуют о том, что торакоскопия позволяет определить этиологию заболевания, его осложнения, а также сопутствующие изменения легких и плевры.

Наиболее частой причиной спонтанного пневмоторакса является буллезная эмфизема. Выявляемые при торакоскопии буллы имеют разнообразные морфологические проявления, которые изучены мало и не систематизированы.

Эндоскопические наблюдения, дополненные данными, полученными при операционном и макро-микроскопическом исследованиях легкого и плевры, позволили изучить морфологическое строение булл, обобщить имеющиеся описания и предложить классификацию буллезной болезни.

1. Одиночные, множественные (рассеянные, сгруппированные, сочетапные) (рис. 30, 31).

2. Мелкие (диаметром до 0,5 см), средние (диаметром 0,5 см), крупные (диаметром 1–3 см), гигантские (диаметром свыше 3 см) (рис. 32–35).

3. Правильной формы (округлые, овальные, шаровидные, пирамидные, цилиндрические), неправильной формы (рис. 36–38).

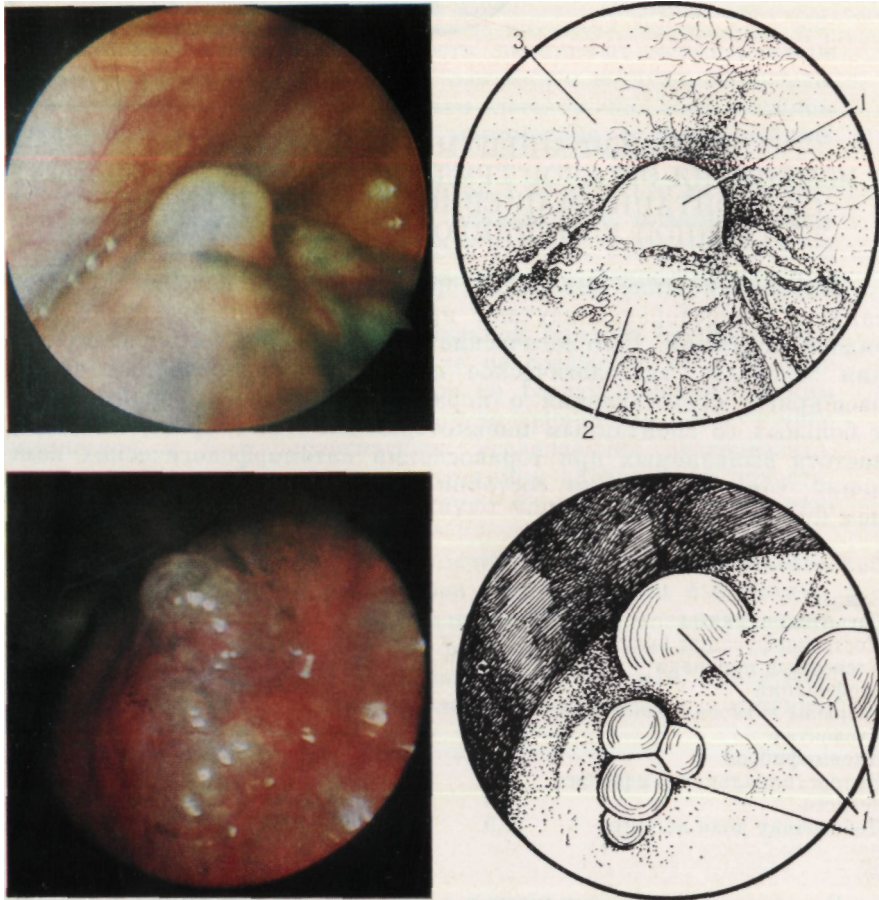


Рис. 30. Одиночная булла.

Эндофото и схема: 1 — булла; 2 — легкое; 3 — грудная стенка

Рис. 31. Множественные буллы.

Эндофото и схема: 1 — сгруппированные буллы

Рис. 32. Мелкие буллы.

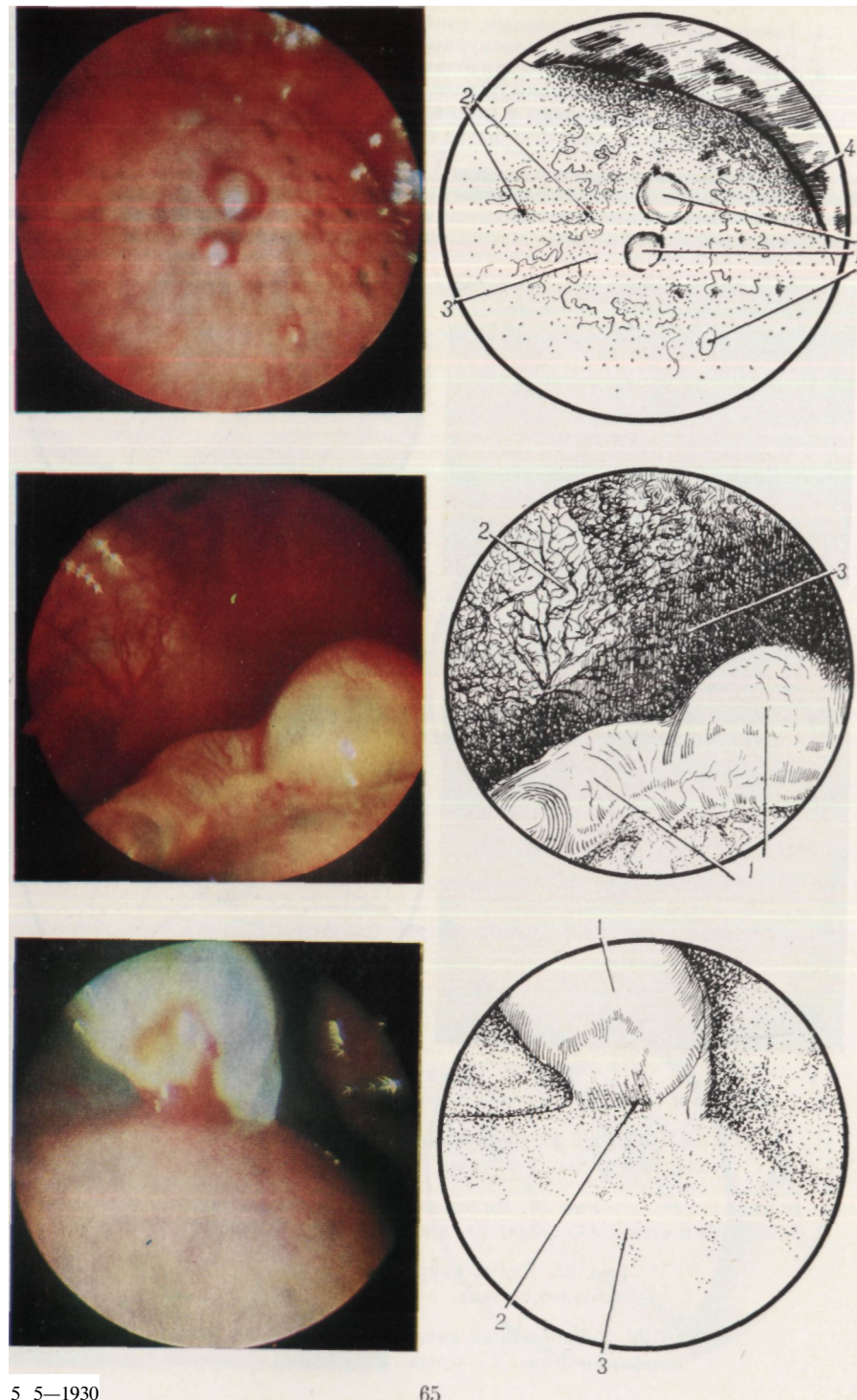
Эндофото и схема: 1 — мелкие рассеянные буллы; 2 — легкое; 3 — антракотические включения; 4 — экссудат

Рис. 33. Буллы средних размеров.

Эндофото и схема: 1 — буллы; 2 — воспаленная плевра; 3 — экссудат

Рис. 34. Крупная булла.

Эндофото и схема: 1 — булла; 2 — основание буллы; 3 — легкое



Указанные в классификации признаки булл позволяют дать им развернутую морфологическую эндоскопическую характеристику (рис. 43, 44).

Буллы выявляются на поверхности всех сегментов легкого, за исключением Сvп, который недоступен эндоскопическому исследованию. Ниже приведена частота поражения сегментов легкого буллезной болезнью по данным комбинированной торакоскопии у 147 пациентов.

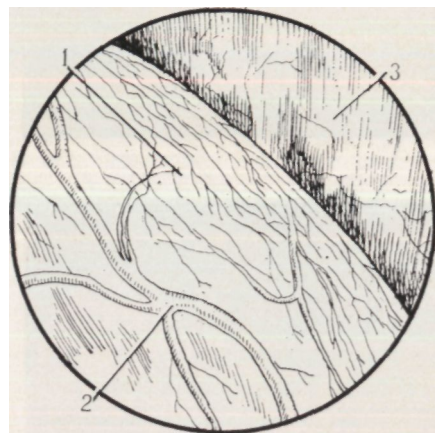
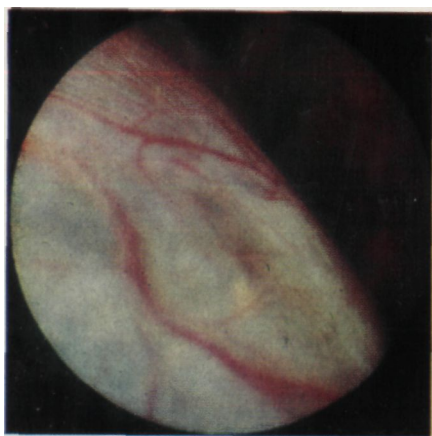


Рис. 40. Толстостенная васкуляризованная булла.
Эндофото и схема: 1 — стенка буллы; 2 — сосуды; 3 — грудная стенка

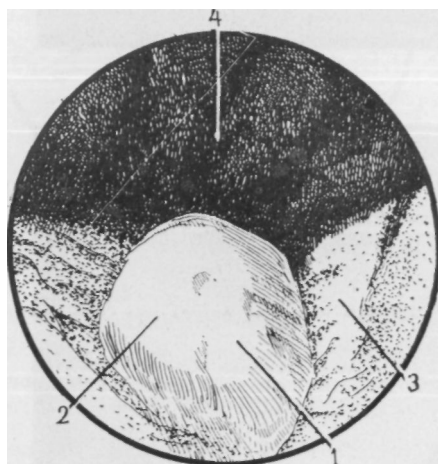
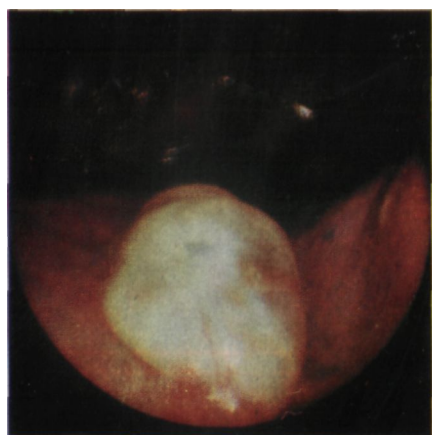


Рис. 41. Перфорированная булла с воспалением ее стенки.
Эндофото и схема: 1 — булла; 2 — фибринозное воспаление стенки; 3 — легкое; 4 — реберная плевра

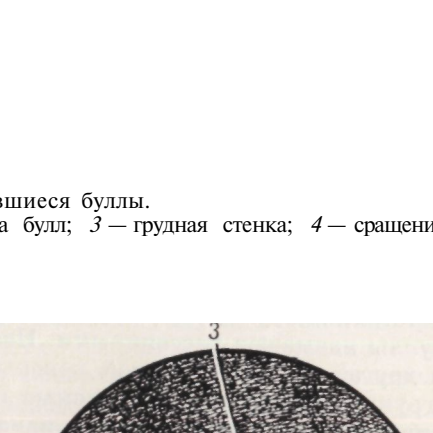
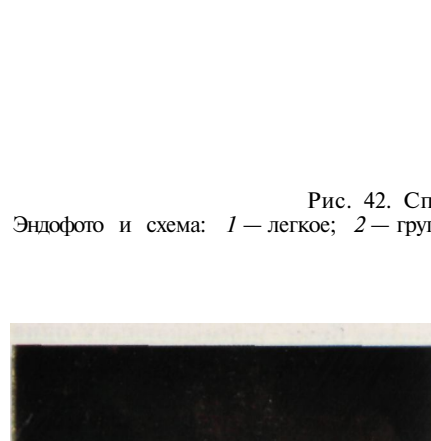


Рис. 42. Спавшиеся буллы.
Эндофото и схема: 1 — легкое; 2 — группа булл; 3 — грудная стенка; 4 — сращение

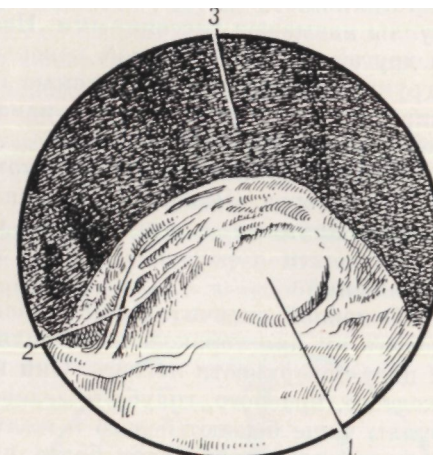
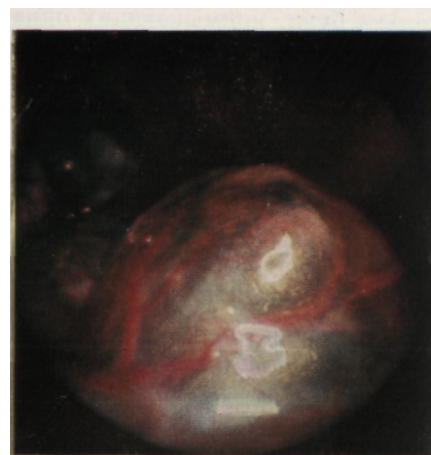


Рис. 43. Одиночная округлая, тонкостенная, вентилируемая, васкуляризованная, средних размеров булла.
Эндофото и схема: 1 — булла; 2 — сосуды; 3 — реберная плевра

Сегмент	Справа	Слева	Сегмент	Справа	Сл
I	54	38	VI	10	15
II	18	14	VII	—	—
III	19	9	VIII	2	2
IV	9	8	IX	5	5
V	10	9	X	1	1

Буллезная эмфизема преимущественно поражает I, II, III и VI сегменты легкого, чаще справа. Реже буллы располагаются на поверхности сегментов базальной пирамиды.

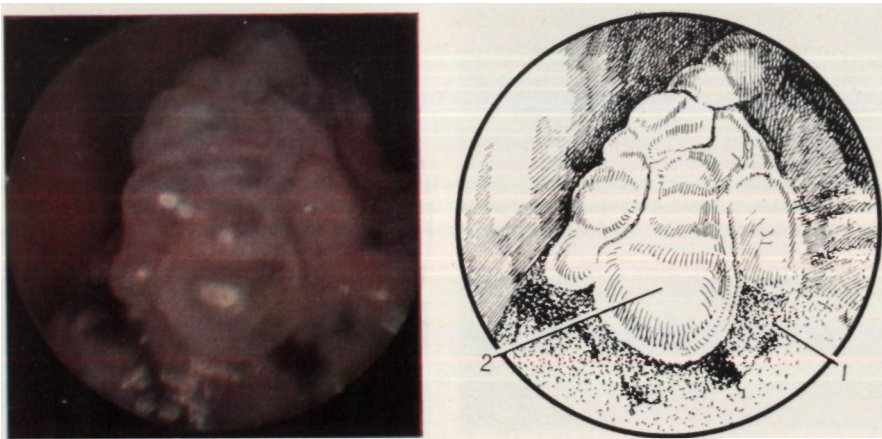


Рис. 44. Множественные сгруппированные средних размеров комбинированные, васкуляризированные, вентилируемые, ненапряженные буллы.
Эндифото и схема: 1 — легкое; 2 — буллы

Преобладают множественные рассеянные, сгруппированные и сочетанные буллы (83%) - обнаруживаемые в различных местах буллы называют рассеянными. Несколько булл, примыкающих одна к другой на ограниченной поверхности, являются множественными сгруппированными. Выявляемые одновременно одиночные и сгруппированные эмфизематозные изменения относят к множественным сочетанным.

Причиной спонтанного пневмоторакса могут быть буллы различных размеров. Чаще обнаруживаются мелкие и средние буллы, реже — крупные и гигантские. Отмечены высокие разрешающие возможности торакоскопии при выявлении мелких ограниченных поражений.

Основной отличительной особенностью булл, позволяющей определить их при торакоскопии, является способность изменять форму и цвет поверхности легкого. Они имеют множество оттенков светло-желтого, красного, голубого, зеленого цвета и их сочетаний. Мелкие буллы чаще бывают белого и желтого цвета, средние — белого, желтого и красного за счет более частой васкуляризации их стенки, крупные и гигантские — голубого, зеленого цвета из-за уплотнения стенки, наличия фибрина на поверхности. На фоне выраженных антракотических включений буллы имеют серый, синий и черный цвет. Множественные сгруппированные, крупные и гигантские буллы разделены соединительнотканными перемычками, на которых располагаются сосуды. На буллах определяют втяжения, выпуклости и утолщения, что, по всей вероятности, обусловлено рубцеванием бывших перфораций и перенесенным воспалением.

Помимо величины и формы булл оценивают их толщину, степень васкуляризации и воспаления стенки, место перфорации, а также состояние окружающей легочной ткани. Прозрачность стенок булл является признаком их тонкостенности. Если стенки булл непрозрачные, значит, они толстые, плотные. В стенках комбинированных

булл можно выявить сочетание признаков тонкостенных и толстостенных образований. Изучение толщины стенки булл необходимо для определения возможности разрушения их диатермокоагулирующим зондом. Васкуляризацию булл учитывают в связи с возможным внутриплевральным кровотечением при их повреждении, напряженные — в связи с угрозой стойкого патологического сообщения бронхов с грудной полостью после диатермокоагуляции, воспалительные изменения — в связи с дополнительным внесением инфекции в плевральную полость при разрушении. Эндоскопическим признаком воспаления стенки буллы является наличие фибрина на ее поверхности.

Исследование легкого вблизи булл помогает определить причину возникновения буллезной болезни и сопутствующее поражение легочной ткани. При этом нередко выявляются пневмофиброз, эндоскопическими признаками которого (рис. 45) являются сморщенная, деформированная, рубцово измененная поверхность легкого и утраченная эластичность легочной ткани, что подтверждается при инструментальном исследовании.

Регистрируемое визуальное наполнение буллы воздухом и освобождение ее от газа свидетельствует о вентилируемости образования. Напряженные буллы имеют малоподвижные упругие стенки, которые максимально расправлены. Выявление спавшихся, невентилируемых, незначительно выступающих над поверхностью легкого и расположенных в зоне ателектаза булл наиболее трудно. Чтобы их определить, легкое осматривают после его расправления и ликвидации ателектаза, а также используют инструментальную пальпацию. Восстановление вентилируемости булл делает их заметно контурируемыми на поверхности легкого. При захватывании стенки буллы щипцами выявляется легкая подвижность ее во всех направлениях, в отличие от листка висцеральной плевры в зоне ателектаза. Трудно выявляются невентилируемые цилиндрические и четкообразные бул-

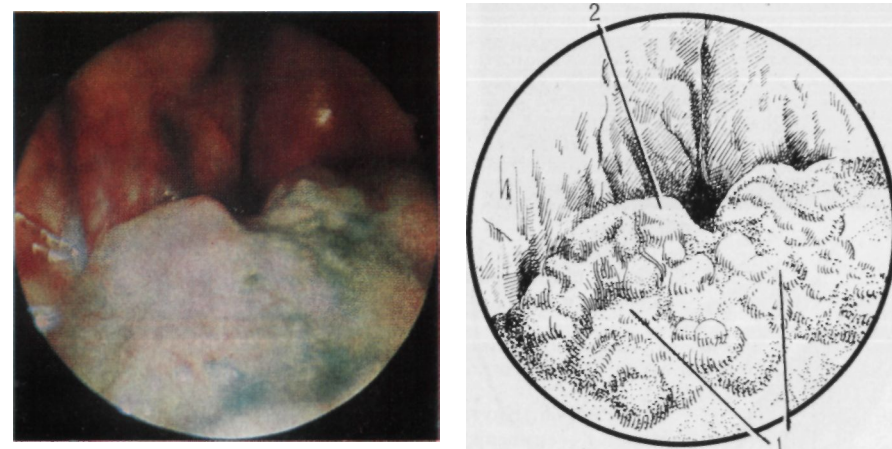


Рис. 45. Поверхность легкого при пневмофиброзе.
Эндифото и схема: 1 — деформированная поверхность легкого; 2 — булла

лы, располагающиеся по краю ателектазированного легкого. Признаком их является волнистый, фестончатый край сегмента или доли.

Места перфораций булл выявляются редко. Визуально обнаруженные дефекты представлены округлыми, темного цвета, зияющими отверстиями диаметром 1–2 мм, вокруг которых располагаются пленки и глыбки фибрина. Чаше выявляются косвенные признаки перфорации булл в виде наложений фибрина на их поверхности (рис. 46) или выделения пузырьков воздуха через жидкость, покрывающую дефект, что определяется при дыхании (рис. 47). Учитывая данное обстоятельство, можно использовать диагностический прием, заключающийся в направленном введении стерильного изотонического раствора натрия хлорида к участку предлагаемой перфорации.

Буллезная болезнь нередко сочетается с адгезивным плевритом, который выявляется при торакокопии у каждого четвертого пациента. Торакокопическая картина плевральных сращений очень разнообразна. При выявлении спаек целесообразно разграничивать их согласно эндоскопической классификации А. Н. Розанова (1949), который по внешнему виду выделяет круглые, мембранозные и плоскостные (рис. 48, 49, 50) спайки. Круглые сращения подразделяются по диаметру на струновидные, шнуровидные и массивные. В группу мембранозных сращений входят лентовидные тонкие или

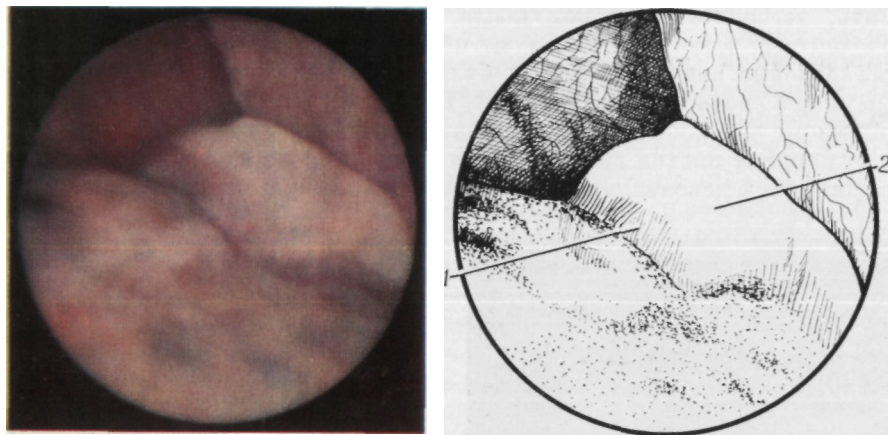
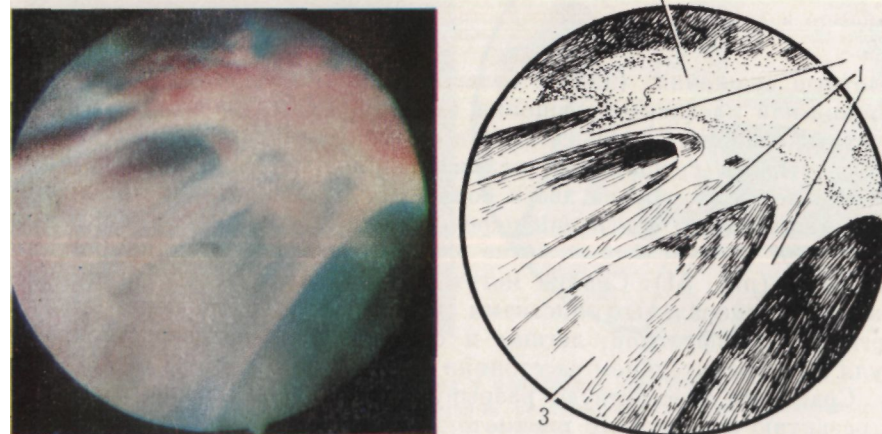
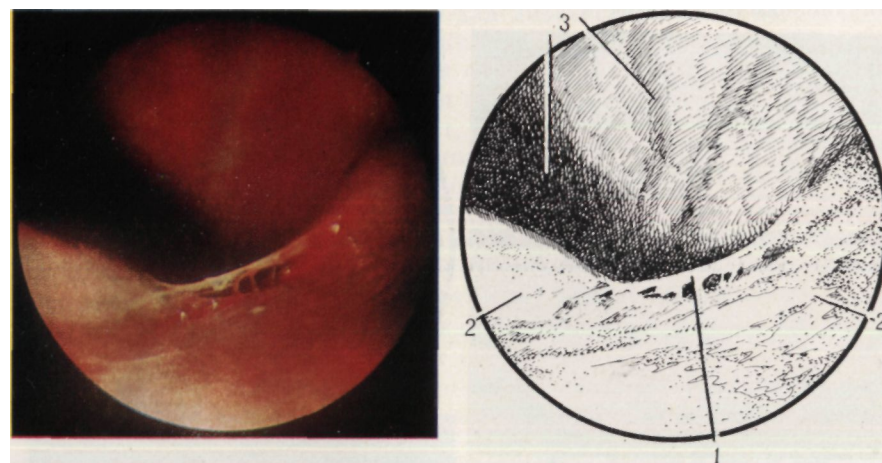
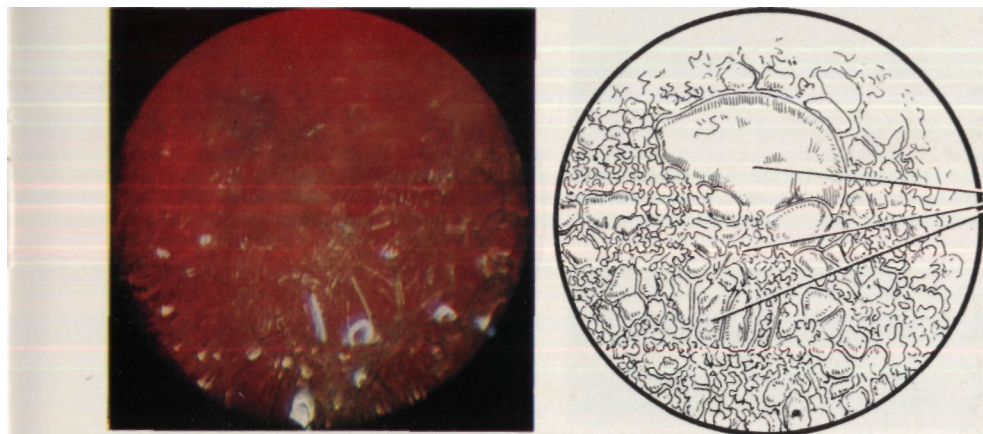


Рис. 46. Фибрин, прикрывший место перфорации буллы.
Эндофото и схема: 1 — булла; 2 — фибрин

Рис. 47. Косвенные признаки перфорации булл.
Эндофото и схема: 1 — образование пены над местом перфорации

Рис. 48. Круглое сращение.
Эндофото и схема: 1 — сращение; 2 — легкое; 3 — грудная стенка

Рис. 49. Мембранозные сращения.
Эндофото и схема: 1 — сращения; 2 — легкое; 3 — диафрагма

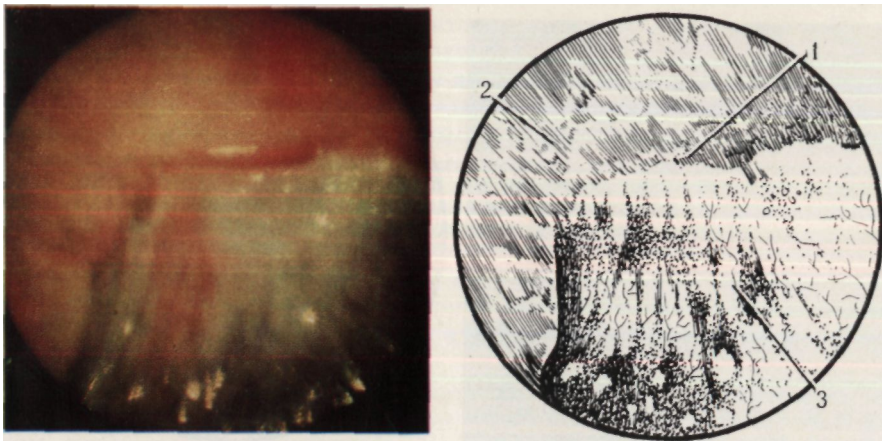


Рис. 50. Плоскостное сращение.
Эндофото и схема: 1 — сращение; 2 — реберная плевра; 3 — легкое

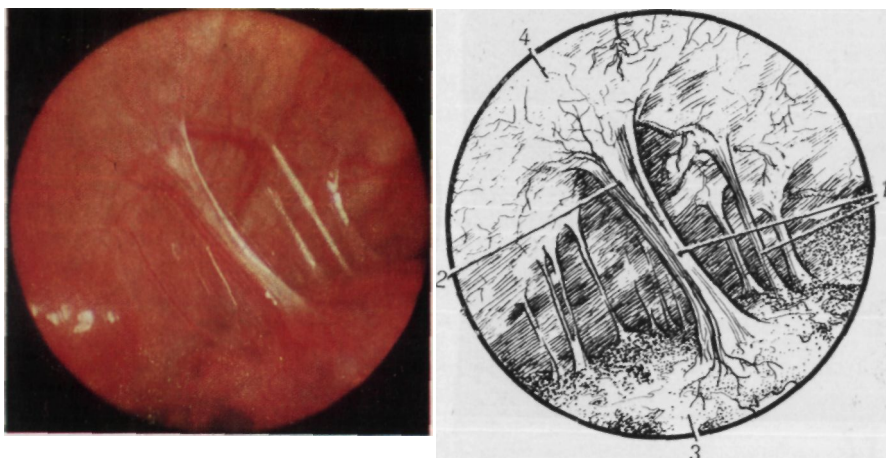


Рис. 51. Комбинированное сращение.
Эндофото и схема: 1 — сращения; 2 — сосуды сращений; 3 — легкое; 4 — реберная плевра

плотные сращения (длина больше ширины) и занавесообразные тонкие или массивные сращения (ширина их больше длины). Плоскостные сращения подразделяются на истинные и ложные. Ложными плоскостными сращениями называют широкие мембраны, которые иногда делят плевру на два и больше отделов. В отличие от истинных плоскостных спаек они пережигаемы. Сращения, состоящие из сочетания перечисленных выше элементов, называются комбинированными (рис. 51). Спайки могут располагаться между париетальным и висцеральным листками плевры, между долями легкого, легким и диафрагмой, легким и средостением, непосредственно у булл и на значительном расстоянии от них.

Сращения способствуют разрыву висцеральной плевры и легкого и развитию спонтанного пневмоторакса. В результате разрыва сосу-

дов сращений, булл, легкого возникает гемоторакс. Такие повреждения, а также надрывы париетальной плевры (рис. 52), выявляемые у больных со спонтанным пневмотораксом, имеют вид ран легкого и плевры длиной 5—8 мм, покрытых мелкими сгустками крови, фибринозными пленками. Вокруг определяются также мелкие кровоизлияния под плеврой. После повреждения легкого и развития коллапса или ателектаза может создаваться натяжение в месте разрыва, что приводит к стойкому сообщению бронхов с плевральной полостью.

У 5 больных при торакокопии выявлены гигантские воздушные кисты легких, которые являются редкими и труднодиагностируемыми заболеваниями, часто симулирующими спонтанный пневмоторакс и осложняющиеся им (В. Т. Ведищев, 1975; В. И. Клименко и соавт., 1980; F. Cataliotti и соавт., 1972). Ведущим методом дифференциальной диагностики парапульмональных гигантских кист считают контрастное исследование бронхов и сосудов легкого (В. Т. Ведищев, 1975).

Ввиду того что торакоскопию для диагностики этого заболевания применяют редко (Г. Б. Катковский, 1968; Д. П. Чухриенко и соавт., 1973), нет определенного мнения об информативности исследования и методике его выполнения. Нами изучены особенности исследования и эндоскопические признаки кист, морфологические изменения органов грудной полости при этой патологии.

Кисты представляют собой образования гигантских размеров, недоступные полному обзору. Более благоприятные условия для исследования отмечаются при значительном коллапсе кисты. Вентилируемые, напряженные кисты имеют выпуклые, плотные, рубцово измененные стенки белого, розового и красно-желтого цвета (рис. 53). На отдельных участках стенки кист истончены и прозрачны. Толщина стенок зависит от степени наполнения кисты воз-

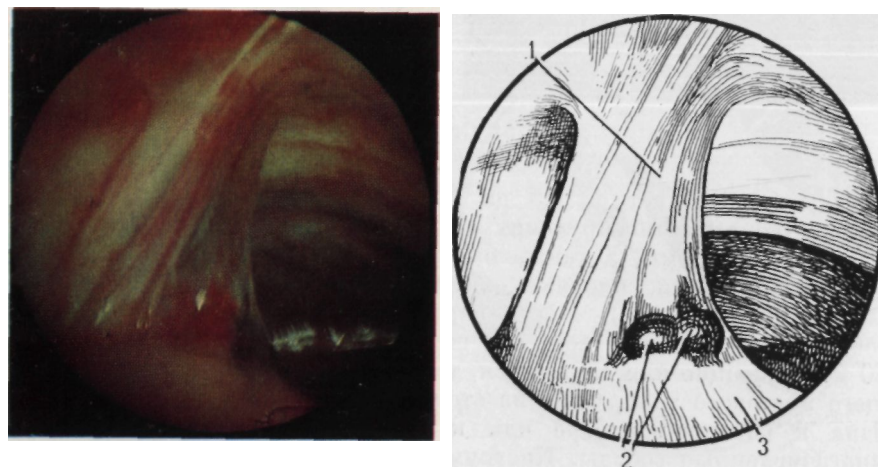


Рис. 52. Разрыв плевры у основания сращения.
Эндофото и схема: 1 — сращение; 2 — разрыв висцеральной плевры, субплевральная гематома; 3 — легкое

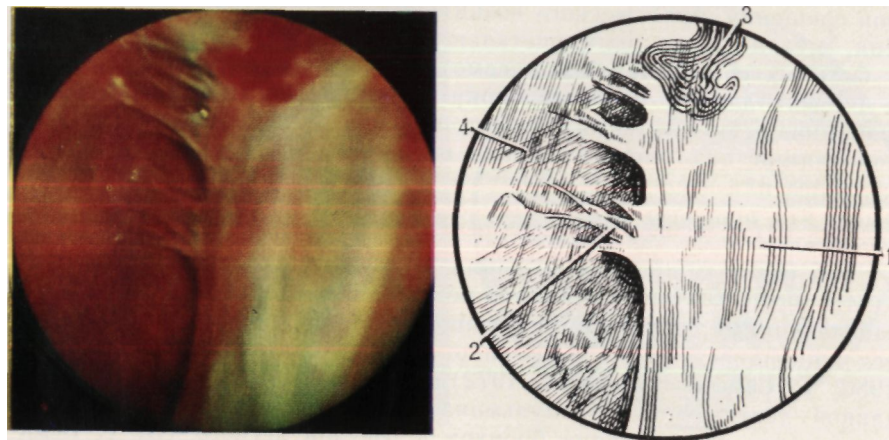


Рис. 53. Стенка кисты.

Эндифото и схема: 1 — поверхность стенки; 2 — сращения; 3 — гематома; 4 — реберная плевра

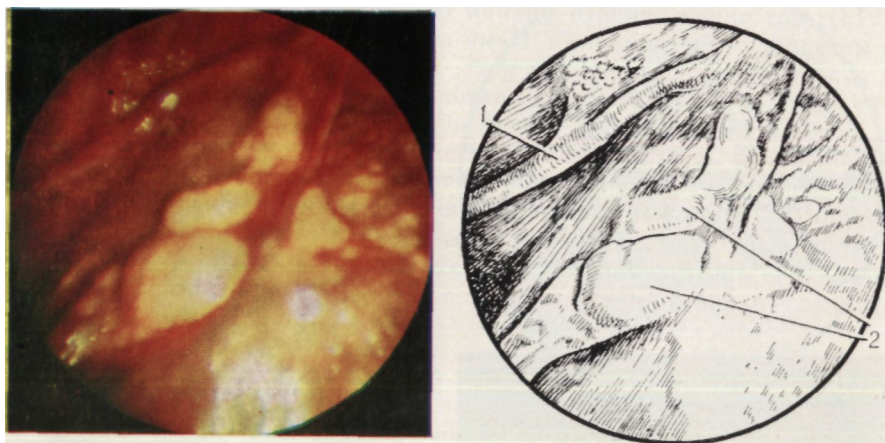


Рис. 54. Стенка кисты.

Эндифото и схема: 1 — сосуды; 2 — бляшки

духом и составляет от 0,5 до 12—15 мм. Стенки кист содержат множество анастомозирующих сосудов, образующих сплетения неправильной формы, а также округлые и овоидные с полициклическими контурами, плотные, желто-оранжевые бляшки диаметром 10—15 мм (рис. 54). Места перфораций (рис. 55) представляют собой отверстия округлой или щелевидной формы, диаметром 6—10 мм, зияющие или спавшиеся, темного цвета на фоне преобладающего цветового тона. Одна из стенок кисты, как правило, фиксирована к реберной плевре или к куполу сращениями, имеющими многочисленные сосуды. Инструментальное исследование позволяет выявить плотную напряженную стенку и отсутствие эластичности, характерной для легочной ткани. Полость кисты всегда содержит

множество рубцовых соединительнотканых перепонок, образующих лабиринтоподобные ходы, а также различного характера экссудата. Гиперемия внутренней поверхности стенки кисты, наличие экссудата, фибрина обусловлены постоянным воспалением, которое определяется и снаружи в виде инъекции сосудов, появления экссудата и фибрина в плевральной полости. Через истонченные стенки удается частично рассмотреть органы грудной полости и получить дополнительные сведения об их морфологических изменениях.

Характерной особенностью торакоскопии при гигантских бронхогенных кистах с преимущественно внелегочной локализацией является трудность осмотра поверхностей плевры и органов грудной полости из-за больших размеров образований и плевральных сращений. Основание кисты, как правило, выявить при торакоскопии не удается.

Длительно существующие гигантские напряженные кисты вызывают воспаление плевры, способствуют развитию ателектазов легкого, воспалительных процессов. Отделы легкого, подвергнутые длительной компрессии, резко уменьшены в объеме. Применение торакоскопии позволяет не только подтвердить диагноз, но и оценить морфологические изменения длительно коллабированного легкого, что важно перед хирургическим вмешательством. При продолжительном течении заболевания возможно озлокачествление кисты. Приводим наше клиническое наблюдение.

Больная Л., 59 лет, поступила в отделение грудной хирургии 14.06.77 г. с жалобами на боль в груди справа. С 1951 по 1966 г. лечилась в участковой и районной больницах по поводу рецидивирующего правостороннего спонтанного пневмоторакса. В 1966 г. находилась в отделении грудной хирургии по поводу рецидивирующего ригидного правостороннего гидропневмоторакса. От операции отказалась. При обращении в 1972—1973 г. в хирургическом лечении отказано в связи с давностью коллабирования легкого, фиброзными изменениями в нем и выраженными нарушениями функции дыхания.

В результате клинического и рентгенологического исследования выявлена гигантская бронхогенная киста правого легкого, осложненная гидропневмото-

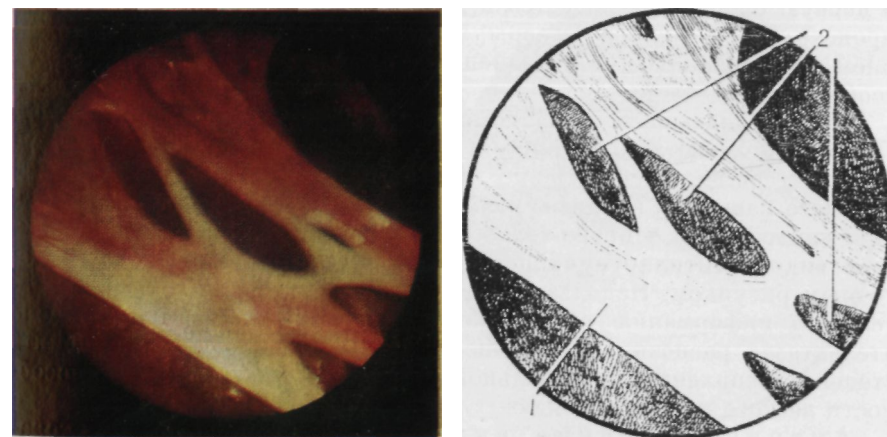


Рис. 55. Место перфорации кисты.

Эндифото и схема: 1 — стенка кисты; 2 — места перфорации

ее на верхушке легкого и наличию добавочной междолевой щели. На поверхности доли можно выявить буллы. Редкость наблюдения добавочной доли справа при торакоскопии не позволяет считать ее причиной преобладания правостороннего пневмоторакса над левосторонним, на что указывает К. Ворр (1961).

Воспалительные изменения плевры оценивают по данным визуального наблюдения, цитологического и бактериологического исследований экссудата, а также биопсии. Ранними проявлениями воспаления плевры являются ее гиперемия, определяемая через 4—6 ч от начала заболевания, а также наличие скудного серозного экссудата (рис. 59). К исходу первых суток у большинства больных изменения прогрессируют. В последующем при длительности пневмоторакса 2—5 сут выявляются выраженная инъекция сосудов и отечность плевры, увеличение количества мелких сосудов на единице площади поверхности, что придает ей сетчатый, интенсивный розово-красный вид (рис. 60). Одновременно отмечается увеличение количества экссудата, который приобретает серозно-геморрагический характер и содержит желеподобный фибрин.

Дальнейшее развитие воспаления плевры сопровождается ее помутнением, уплотнением, появлением грануляций, значительного количества фибрина. Развитие фибринозного воспаления имеет характерные особенности. В первые часы после перфорации булл фибрин выявляется вокруг них в виде пленок и глыбок (рис. 61), на 5—8-е сутки — по заднебоковой реберной и диафрагмальной поверхности плевры (рис. 62, 63), а затем он окутывает всю грудную стенку и органы (рис. 64), причем толщина покрова достигает 5—10 мм. Плевра покрывается фибрином желто-зеленого цвета, образующим множественные лабиринтоподобные ходы. Нижележащие слои плотные, ограничивают подвижность и эластичность висцеральной плевры, легкого и препятствуют его расправлению.

Цитологическое исследование экссудата подтверждает, что воспаление развивается непосредственно после возникновения спонтанного

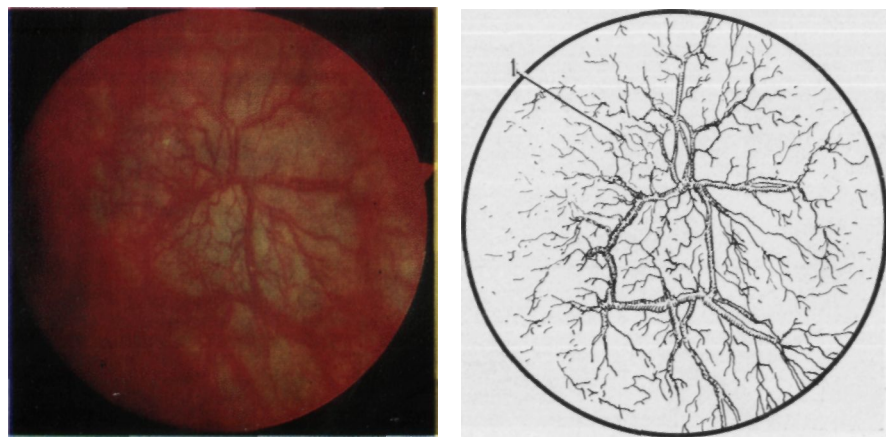


Рис. 59. Начальные проявления воспаления плевры.
Эндифото и схема: 1 — сосуды плевры

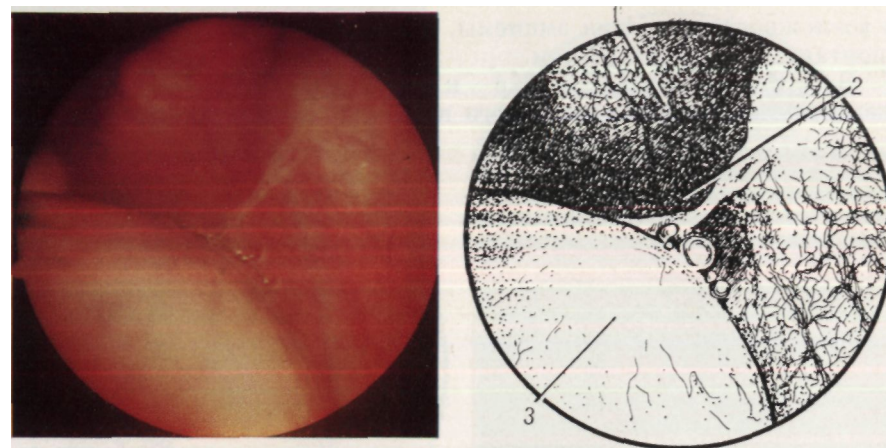


Рис. 60. Воспаление плевры через 2—5 сут.
Эндифото и схема: 1 — гиперемия плевры; 2 — экссудат; 3 — легкое

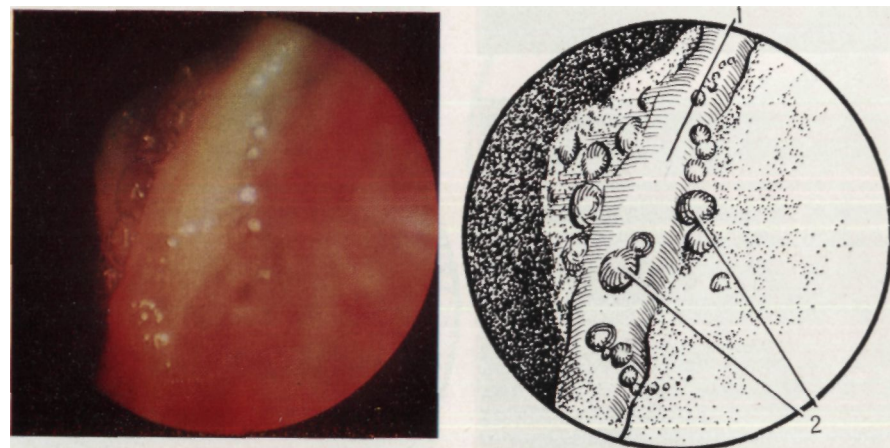


Рис. 61. Фибрин в месте повреждения легкого.
Эндифото и схема: 1 — глыбка фибрина; 2 — вспенившийся экссудат

пневмоторакса и быстро прогрессирует во времени. Анализ белково-клеточного состава экссудата показывает, что в 80 % случаев выявляется большое количество эритроцитов, в 70 % определяются лейкоциты и фибрин.

Данные о воспалительных изменениях плевры при спонтанном пневмотораксе в виде лейкоцитарной инфильтрации, отека подтверждаются биопсией плевры, выполненной при торакоскопии.

При бактериологическом исследовании экссудата у 49 из 57 больных со спонтанным пневмотораксом при длительности его существования от 3 ч до 3 мес патогенной флоры не выявлено. У 1 больного с длительностью коллапса легкого до 30 сут в экссудате обнаружена патогенная флора, у остальных больных она оказалась непатогенной. Эти данные свидетельствуют о резистентности плевры к инфекции

и возможности развития эмпиемы, что мы наблюдали у больных со спонтанным пневмотораксом.

Внутриплевральное кровотечение является тяжелым осложнением спонтанного пневмоторакса. Оно встречается у

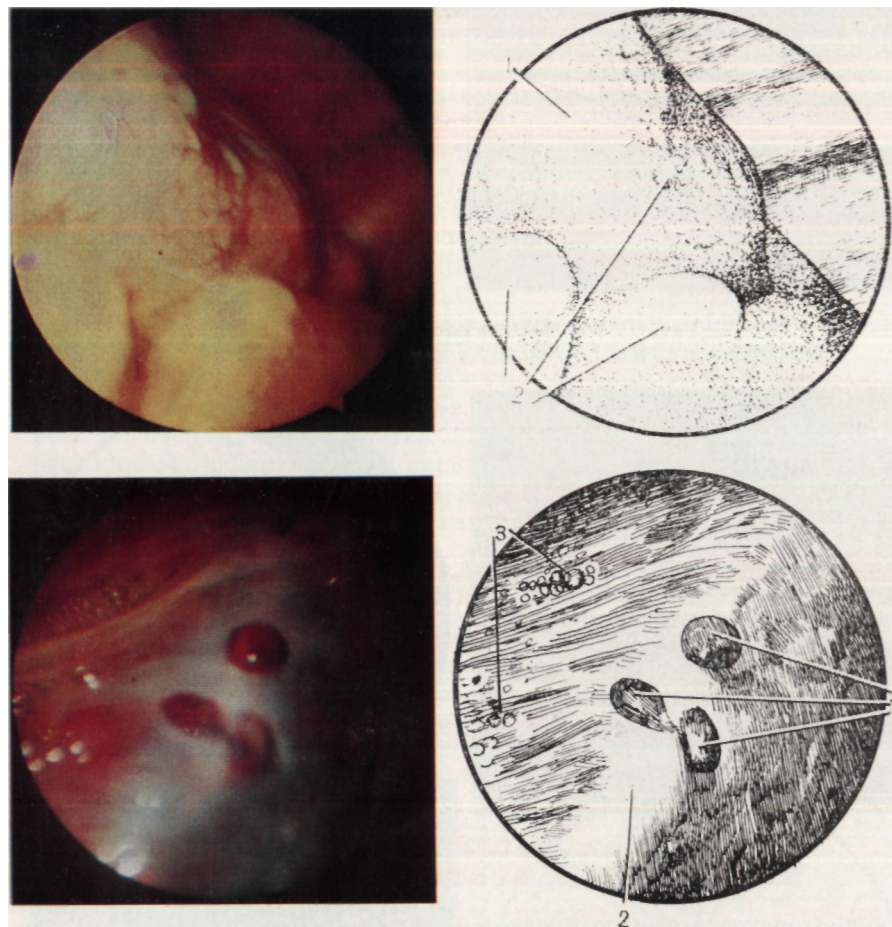


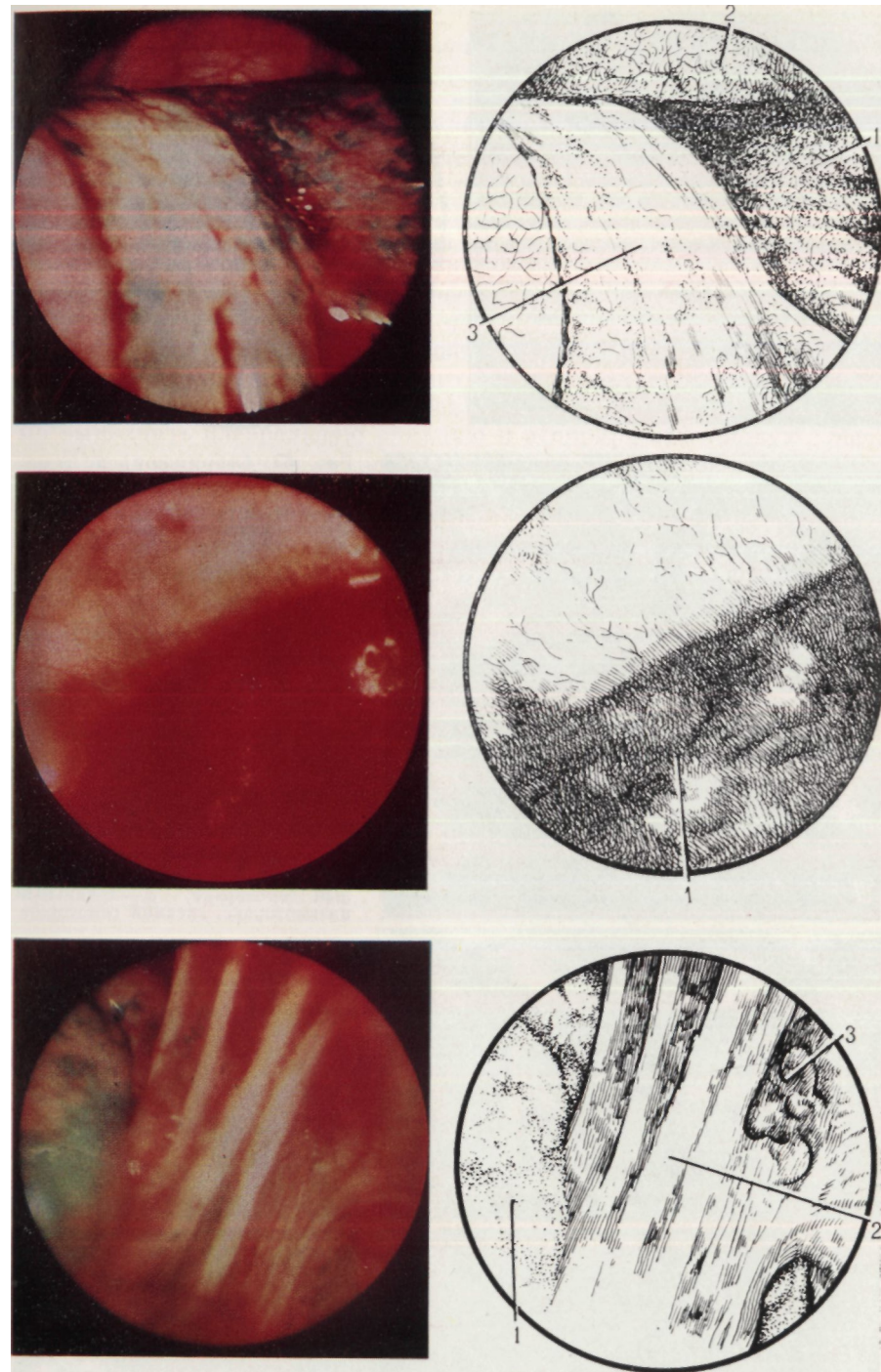
Рис. 62. Воспаление плевры через 5—8 сут.
Эндифото и схема: 1 — легкое; 2 — фибрин

Рис. 63. Воспаление висцеральной плевры.
Эндифото и схема: 1 — сформировавшиеся бронхиальные свищи; 2 — кран доли легкого; 3 — вспенившийся экссудат

Рис. 64. Выраженное фибринозное воспаление плевры.
Эндифото и схема: 1 — легкое; 2 — грудная стенка; 3 — фибрин

Рис. 65. Гемоторакс у больного со спонтанным пневмотораксом.
Эндифото и схема: 1 — гемоторакс

Рис. 66. Поврежденные сосуды сращений.
Эндифото и схема: 1 — легкое; 2 — сращения; 3 — гематома в зоне повреждения



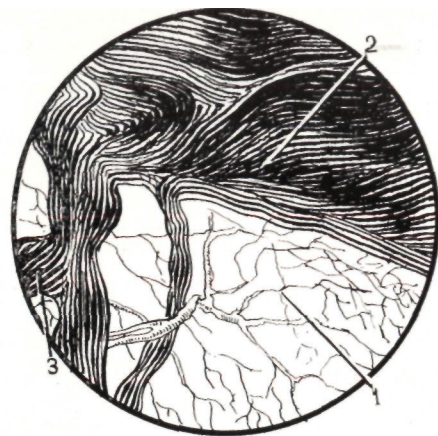
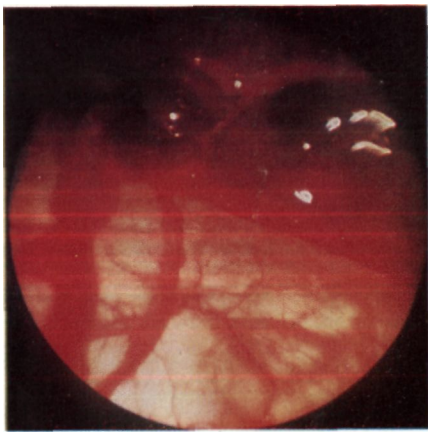


Рис. 67. Свернувшийся гемоторакс.

Лидофото и схема: 1 — диафрагма; 2 — свернувшаяся кровь; 3 — фибрин

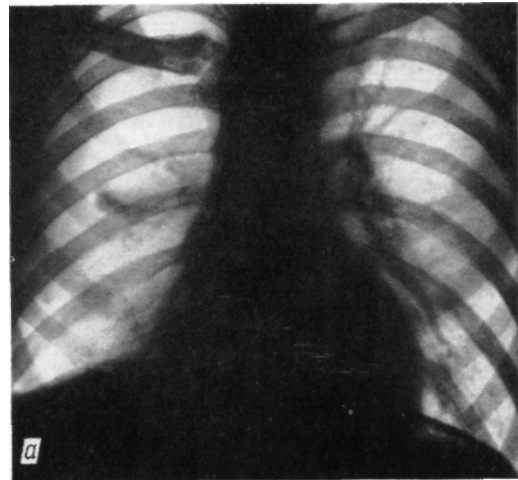


Рис. 68. Рентгенограммы близнецов с правосторонним пневмотораксом:

а — частичный пневмоторакс, малый гемоторакс; б — тотальный пневмоторакс, средний гемоторакс

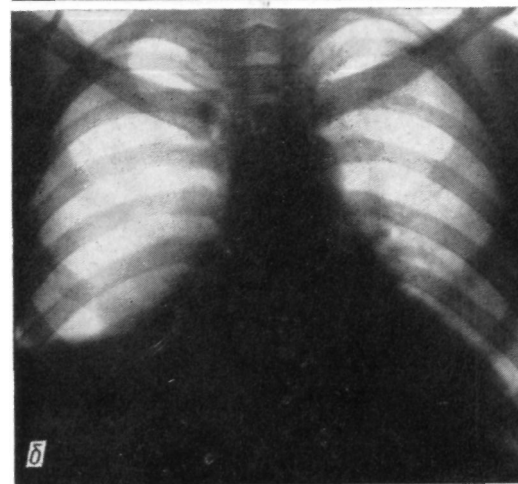


Рис. 69. Одновременный двусторонний пневмоторакс

1,2—1,8 % больных (Д. П. Чухриенко и соавт., 1973; С. И. Бабичев и соавт., 1981). Торакоскопия используется у ограниченного числа больных с гемопневмотораксом, и показания к ней не уточнены (Э. Т. Карапетян и соавт., 1974). Отмечая, что от точности диагностики внутриплеврального кровотечения зависит тактика хирургического лечения, С. И. Бабичев и соавторы (1981) называют торакоскопию обязательным методом исследования при гемопневмотораксе.

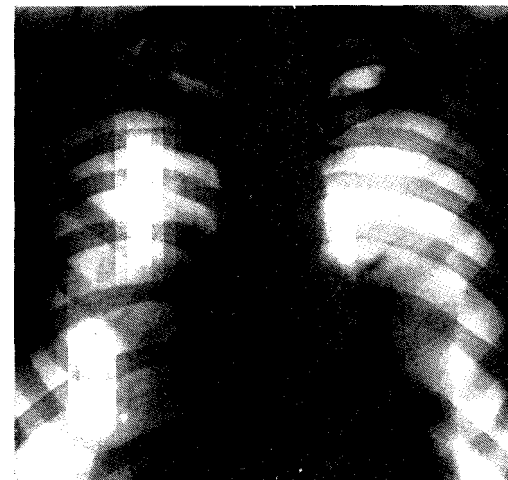
Нами выполнена торакоскопия у 9 больных с гемопневмотораксом. Ее применение показано при малом и среднем гемопневмотораксе. Противопоказаниями к исследованию являются тотальный и напряженный гемопневмоторакс, профузное внутриплевральное кровоточение, геморрагический шок. Для предупреждения резкого смещения средостения у больного со средним гемопневмотораксом при повороте на здоровый бок перед введением торакоскопа необходимо выполнить плевральную пункцию и аспирировать жидкую кровь.

При торакоскопии в плевральной полости выявляется кровь (рис. 65). После полной ее эвакуации удается определить причину гемоторакса, продолжающееся кровотечение или его прекращение, а также величину сгустков крови. Причиной гемоторакса являются поврежденные сосуды сращений и булл (рис. 66). Обнаружению источника кровотечения мешают свернувшийся гемоторакс и фибринозное воспаление плевры (рис. 67).

Мы наблюдали правосторонний гемопневмоторакс, развившийся с интервалом 8 сут, у 22-летних близнецов мужского пола. На рентгенограммах (рис. 68) определялся правосторонний пневмогидроторакс. При торакоскопии на поверхности С1 выявлены множественные средние и мелкие тонкостенные вентилируемые буллы. Обнаружению источника кровотечения препятствовали свернувшийся гемоторакс и фибринозное воспаление плевры. Выявленные морфологические изменения легкого и свернувшийся гемоторакс определили показания к операции. У одного больного причиной кровотечения

был поврежденный сосуд в области сращения, у другого она оказалась неизвестной.

Двусторонний одномоментный спонгиозный пневмоторакс встречается у 1,7 % больных (G. Kaik и соавт., 1972). Он подлежит немедленному устранению, поскольку существует угроза декомпенсации функций дыхательной и сердечно-сосудистой систем. Торакоскопия позволяет уточнить причину заболевания и объем морфологических изменений в легком.



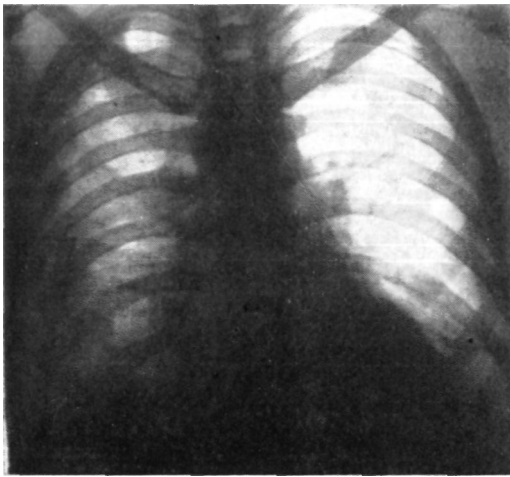


Рис. 70. Устранение пневмоторакса после торакоскопии. Дренажирование плевральных полостей

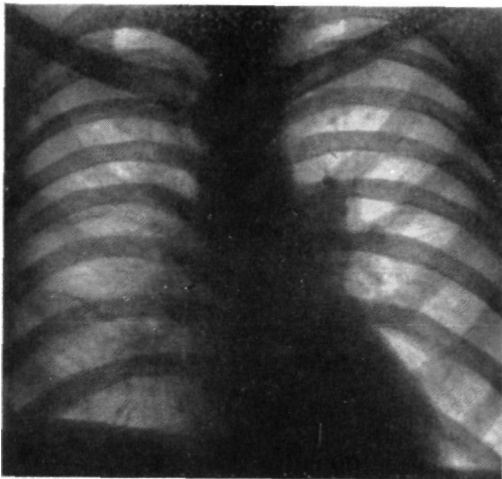


Рис. 71. Рентгенограмма больного с двусторонним пневмотораксом после лечения

изменения булла, выявлены ателектаз базальных сегментов, серозно-фибринозный плеврит. После торакоскопии легкое повторно полностью расправлено (рис. 70). Произведена urgentная операция — боковая торакотомия справа. После иссечения гигантской буллы наступило выздоровление (рис. 71).

Причиной двустороннего пневмоторакса у всех обследованных нами больных оказалась буллезная эмфизема.

Таким образом, экстренная комбинированная торакоскопия позволяет выявить этиологию спонтанного пневмоторакса у 84,6 % боль-

При одномоментном двустороннем спонтанном пневмотораксе применяют разработанную в клинике методику, заключающуюся в последовательном обследовании плевральных полостей после компенсации функции дыхания и устранения расстройств гемодинамики. Это достигается ликвидацией пневмоторакса на стороне, противоположной исследованию, после дренирования плевральной полости и восстановления вентиляции спавшегося легкого. Уточнение стороны преимущественного поражения помогает определить лечебную тактику.

У больного С, 26 лет, развился одномоментный двусторонний пневмоторакс (рис. 69), сопровождающийся острой дыхательной недостаточностью. После дренирования правой плевральной полости достигнута компенсация функции дыхания. При торакоскопии слева на поверхности С1+II, Сш выявлены единичные мелкие, тонкостенные, вентилируемые буллы, которые разрушены с помощью диатермокоагулирующего зонда, а также серозно-фибринозный плеврит. Исследование завершилось дренированием левой плевральной полости и расправлением левого легкого. При компенсированной функции дыхания и стабильной гемодинамике выполнена торакоскопия справа. На поверхности С_{up} обнаружена гигантская тонкостенная напряженная с воспалительными

ных. Наиболее частой причиной его является буллезная болезнь (78,2 %). Причем у 56,5 % больных пневмоторакс обусловлен мелкими буллами, а у 36,7 % — средними. Нередко буллы возникают на фоне ограниченного пневмофиброза (21,3 %) или связаны с воспалительным поражением поверхности легкого, плевры (25 % больных страдали адгезивным плевритом). Реже пневмоторакс развивается из-за повреждения легкого сращениями (3,7 %) и перфорации кист (2,7%), при которых дифференциальная диагностика особенно затруднена. При гемопневмотораксе торакоскопия дает возможность обнаружить источник кровотечения, убедиться в прекращении кровотечения, выявить свернувшийся гемоторакс. Одновременно она помогает определить вид и особенности других плевральных осложнений заболевания, сопутствующих изменений органов грудной полости, изучить развитие воспаления плевры, частоту поражения ее инфекцией. В остальных случаях торакоскопия расширяет и дополняет представления о патологическом процессе в грудной полости.

ВНУТРИГРУДНЫЕ ПОСТТРАВМАТИЧЕСКИЕ ИЗМЕНЕНИЯ ПРИ ЗАКРЫТЫХ ПОВРЕЖДЕНИЯХ ГРУДИ ПО ДАННЫМ ЭКСТРЕННОЙ КОМБИНИРОВАННОЙ ТОРАКОСКОПИИ

Среди повреждений груди значительный удельный вес составляют закрытые травмы. В последние годы отмечается тенденция к увеличению их частоты (В. И. Стручков и соавт., 1980; Е. А. Вагнер, 1981). Опыт специализированных клиник свидетельствует о том, что диагностические и лечебно-тактические ошибки при травмах груди допускаются более чем в одной трети случаев (Е. А. Вагнер, 1981). Нередко они обусловлены недостаточно высокой информативностью распространенных методов диагностики. Целесообразность использования торакоскопии для экспресс-диагностики закрытых травм груди изучена недостаточно. В связи с этим мы исследовали диагностическую ценность торакоскопии при закрытых травмах груди как метода неотложной топической и морфологической диагностики посттравматических изменений органов грудной полости.

Изменения органов грудной полости, наступившие в результате закрытых травм, изучают визуально при торакоскопии, по эндодеттограммам, а также по данным биопсии плевры, цитологических и бактериологических исследований. При экстренной комбинированной торакоскопии могут быть выявлены изменения грудной стенки: незначительные субплевральные кровоизлияния (экхимозы), малые, средние, крупные и гигантские гематомы, раны плевры, разрывы межреберий, переломы ребер и реберных хрящей, эмфизема мягких тканей, воспалительные изменения плевры.

Мелкие кровоизлияния под париетальной плеврой размерами 2—5 мм бывают одиночными и множественными, неправильной формы (рис. 72). Экхимозы чаще диагностируют в первые часы после травмы. Развивающееся воспаление плевры в виде отека, гиперемии, инъекции сосудов, скопления фибрина затрудняет их выявление. При травмах, полученных вследствие удара тупым предметом в грудь или о твердый предмет во время движения, мелкие кровоизлияния локализуются вблизи основной гематомы, тогда как при повреждениях, связанных с транспортными происшествиями или возникших в результате падения с высоты, выявляются на значительном расстоянии от нее, что указывает на объем и тяжесть посттравматических изменений.

Субплевральные гематомы (рис. 73) чаще сопутствуют переломам ребер, однако малые и средние гематомы наблюдаются при отсутствии таких повреждений. Распространенность гематом относительно ребер и межреберий позволяет косвенно определить их величину. Гематомы площадью 20—25 см² относят к малым, 25—50 см² — к средним, 50—150 см² — к крупным, свыше 150 см² — к гигантским. Кровоизлияния могут быть правильной и неправильной формы, что зависит от размещения крови, пропитывающей мягкие ткани; при этом в отдельных случаях участки кровоизлияния разделяются тонкими белесоватыми полосами надкостницы ребер. Края их различны: линейные, четко очерченные или без четкой границы, маскируемые множественными мелкими кровоизлия-

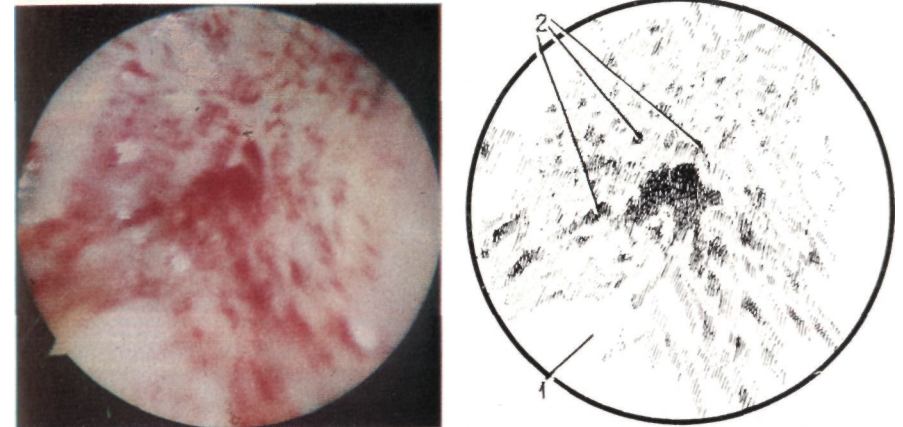


Рис. 72. Мелкие кровоизлияния под париетальной плеврой. Эндодетто и схема: 1 — париетальная плевра; 2 — экхимозы

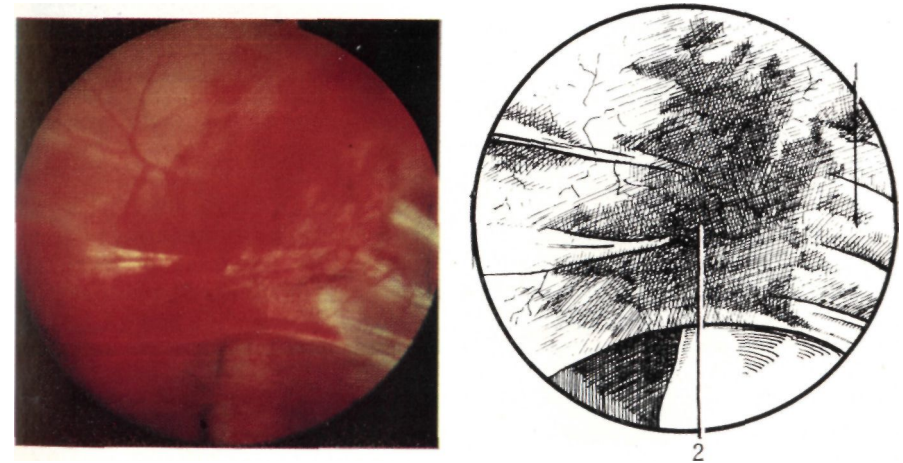


Рис. 73. Субплевральная гематома. Эндодетто и схема: 1 — реберная плевра; 2 — гематома

ниями. Различают субплевральные гематомы напряженные и ненапряженные, вскрытые и невскрытые. Вскрытие гематом наступает вследствие разрыва париетальной плевры. Оно наблюдается вблизи центра гематомы или места перелома ребер. Чаще выявляемые плоские гематомы незначительно отслаивают париетальную плевру (рис. 74). Крупные и гигантские гематомы (рис. 75) имеют выраженную вершину овоидной формы, расположенную в их центральной части. Такие гематомы относят к напряженным, и устраняют их путем пункционной декомпрессии.

Массивные внутригрудные повреждения выявляют у лиц, получивших травму при падении с высоты и дорожном происшествии. Так, при переломах одного — двух ребер массивная имбиция кро-

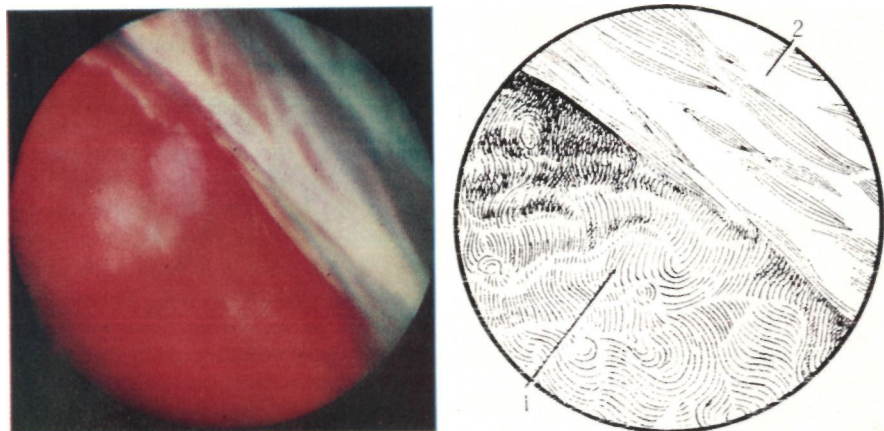


Рис. 74. Гематома, незначительно отслаивающая плевру.
Эндоскопическое фото и схема: 1 — гематома; 2 — грудная стенка

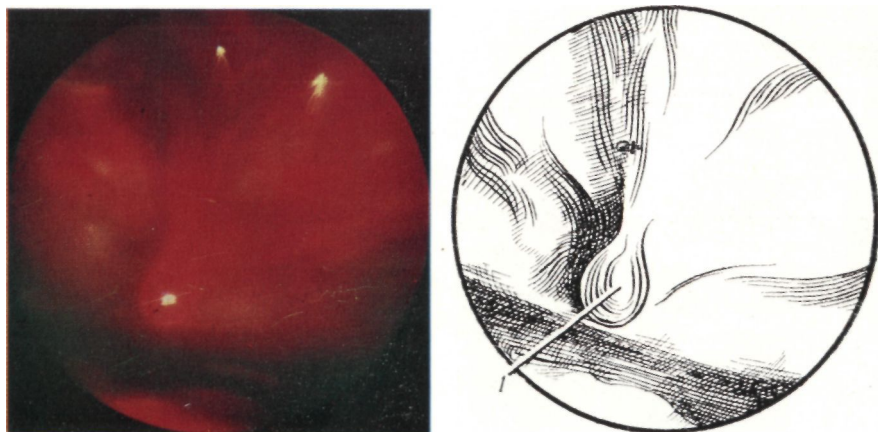

Рис. 75. Крупная напряженная вскрытая гематома.
Эндоскопическое фото и схема: 1 — кровотечение из гематомы

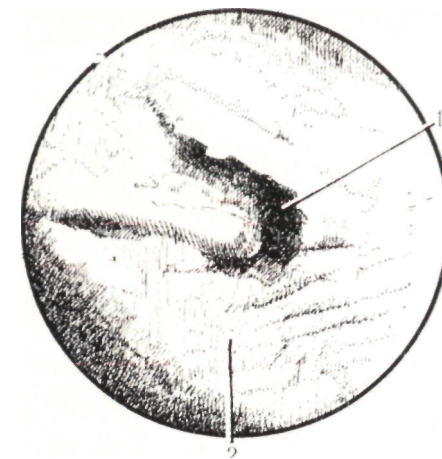


Рис. 76. Разрыв париетальной плевры.

Эндоскопическое фото и схема: 1 — линия разрыва реберной плевры; 2 — субплевральная гематома

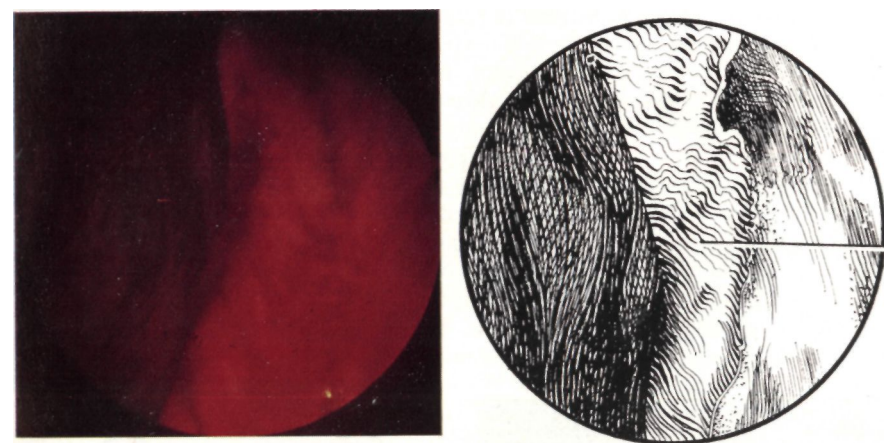


Рис. 77. Разрыв межреберья.

Эндоскопическое фото и схема: 1 — край раны

вью грудной стенки наблюдается в области 5—6 межреберий, а мелкие субплевральные кровоизлияния распространяются на купол плевры и диафрагму. Величина внутригрудных гематом позволяет косвенно судить о кровопотере.

Разрывы париетальной плевры (рис. 76) преимущественно выявляют в области ее реберной части и реже — в области средостения и диафрагмы. Разрывы реберной плевры соответствуют местам сломанных ребер и хрящей, а разрывы медиастинальной и диафрагмальной плевры возникают вследствие внедрения в них отломков ребер или перерастяжения тканей при смещении внутренних органов грудной полости. Разрывы бывают одиночными и множественными, длиной от 5—8 до 100—120 мм. Большие размеры

повреждений обусловлены разрывами межреберий. Края рваных ран неровные, имбибированы кровью, воздухом, зияют или сомкнуты. В ранах выявляют мышцы и сосуды межреберья, отломки ребер, сгустки крови, которые маскируют поврежденные ткани.

Через дефекты париетальной плевры при пневмотораксе воздух проникает в мягкие ткани. Под париетальной плеврой он обнаруживается в виде скопления множественных пузырьков, которые напоминают поверхность мелкопористого вещества. При выраженной эмфиземе определяют валоподобные выпячивания межреберий.

Разрывы межреберий (рис. 77), определяемые при торакоскопии, чаще не сопровождаются значительным расхождением ребер и флотацией мягких тканей грудной стенки. В ране межреберья выявляют обрывки мышц, покрытые сгустками крови, сосуды, отломки ребер. При обширных разрывах межреберных мышц отмечается выраженное расхождение ребер (зияние раны) и флотация дна раны — внутренней поверхности прилежащих мягких тканей грудной стенки.

Переломы ребер (рис. 78), визуально наблюдаемые при торакоскопии, разделяют на одиночные, множественные и фрагментарные. При переломах ребер во время сокращения дыхательных мышц отмечается патологическая подвижность и флотация костных отломков. Эндоскопические признаки переломов ребер и их хрящей разделяют на прямые и косвенные. К прямым относят непосредственное выявление отломков (рис. 79), проникающих в плевральную полость. При этом оценивают степень смещения отломков и уменьшение гемиторакса, характер и линию перелома, вид смещения отломков, что помогает определить повреждения внутренних органов. Так, при переломах ребер наиболее часто определяют разрывы легких подвижными костными отломками, реже — повреждения диафрагмы, медиастинальной плевры и клетчатки.

К косвенным признакам (рис. 80) относятся разрывы реберной плевры. В этом случае диагноз перелома можно подтвердить поверх-

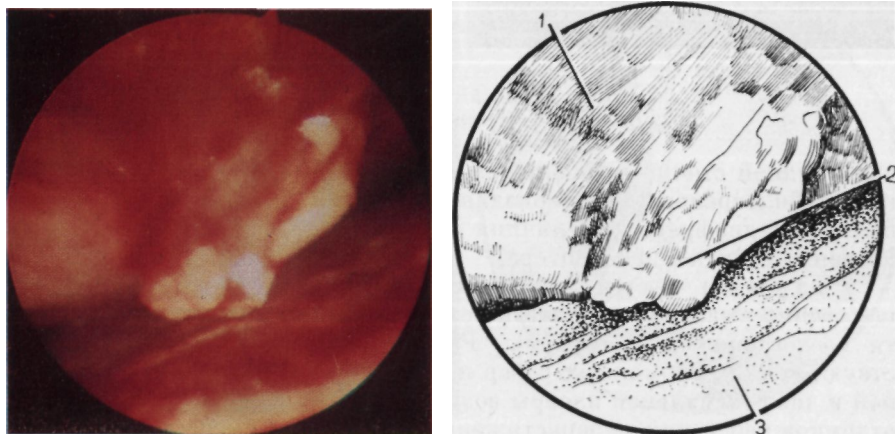


Рис. 78. Перелом ребра со смещением отломков.
Эндифото и схема: 1 — грудная стенка; 2 — отломок ребра; 3 — легкое

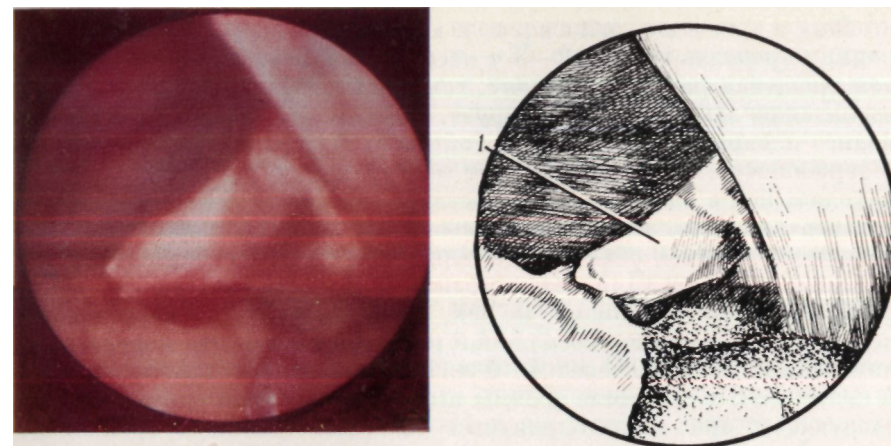


Рис. 79. Прямые признаки перелома ребра.
Эндифото и схема: 1 — отломок ребра

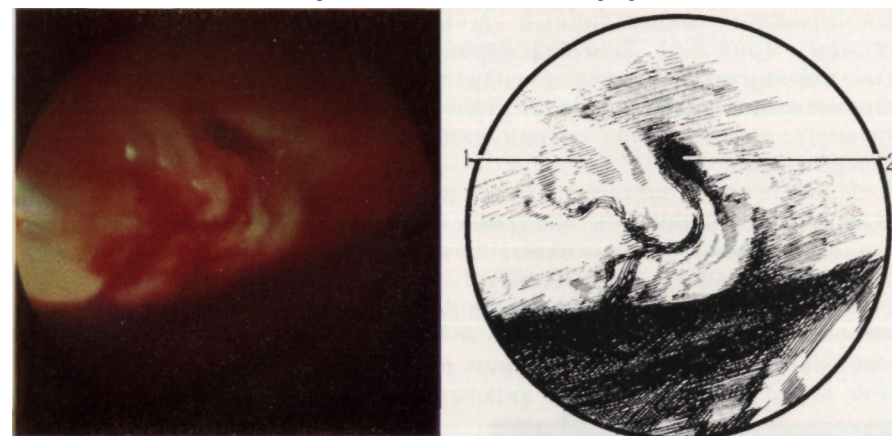


Рис. 80. Косвенный признак перелома ребра — разрыв реберной плевры.
Эндифото и схема: 1 — реберная плевра; 2 — рана

ностной шадящей пальпацией места повреждения. Поверхностную пальпацию ребер проводят при отрицательных данных рентгенологического исследования после анестезии зоны повреждения. Через торакоскоп рассматривают рану реберной плевры. Одновременно снаружи осторожно надавливают пальцами на ребро в месте предполагаемого перелома, который диагностируют при появлении в ране края отломка. К косвенным признакам переломов ребер при целостности париетальной плевры относят кровоизлияния в мягкие ткани и контурирование края отломка через неповрежденную плевру.

Переломы реберных хрящей отличают по виду отломков и характерной локализации в грудной полости. Они выявляются на реберно-грудинной поверхности, имеют округлые края, вокруг отломков видны мелкие сгустки крови. В месте перелома выявляют рваные раны плевры и субплевральные кровоизлияния.

Воспаление плевры в виде инъекции ее сосудов и гиперемии определяют через 2—3 ч после возникновения травмы, сопровождающейся разрывом легкого, гемопневмотораксом. Через 8—12 ч воспаление заметно прогрессирует, появляются отечность и помутнение плевры, увеличивается объем гемоторакса со снижением содержания гемоглобина за счет экссудации и разбавления крови, находящейся в плевральной полости.

Выраженность воспаления плевры во времени зависит от вида и тяжести травмы, объема и глубины повреждения органов грудной полости, наличия гемопневмоторакса, инфекции, местной и общей резистентности организма к ней, применяемого до исследования лечения. Фибринозное воспаление развивается в месте повреждения внутренних органов через 4—6 ч. Постепенно оно прогрессирует и к концу 2—3-х сут после травмы имеет выраженный характер. В последующем при неблагоприятных условиях (стойком бронхоплевральном сообщении, постоянном поступлении инфекции в плевральную полость) уже на 3—5-е сутки после травмы отмечается выраженное воспаление плевры, окутывание органов пластами фибрина, формирование альвеолярных и бронхиальных свищей, развитие эмпиемы (рис. 81). При благоприятном течении воспаления у больных формируется ригидный гидронефмоторакс. При этом во время торакоскопии видна плотная, утратившая прозрачность, насыщенно-красного цвета плевро с грануляциями и островками фибрина на поверхности.

Наличие ранних посттравматических воспалительных изменений плевры с тенденцией к быстрому прогрессированию подтверждают данные биопсии, цитологического и бактериологического исследований плеврального содержимого. Определяют отек, лимфоидную инфильтрацию и утолщение плевры. При лабораторном и цитологическом исследовании экссудата в 90 % случаев выявляют высокое содержание гемоглобина, фибрин и в 80 % — значительное количество клеточных элементов, характерных для воспалительного про-

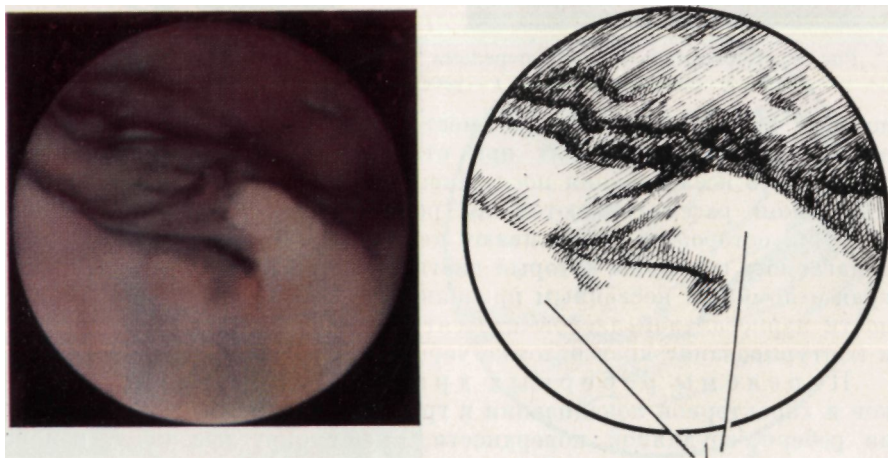


Рис. 81. Посттравматическая эмпиема.
Эндифото и схема: 1 — пласты фибрина

цесса. При бактериологическом исследовании экссудата, взятого во время торакоскопии через 1,5 ч — 25 сут после травмы, микрофлору выявляют у 23 % больных с закрытыми осложненными повреждениями груди. Патогенную флору обнаруживают через 0,5—7 сут после травмы у 15 % больных с обширными повреждениями легкого, ателектазами, выраженным фибринозным воспалением плевры.

Таким образом, торакоскопия позволяет определить вид морфологических изменений грудной стенки, размеры и особенности повреждения, тяжесть анатомических нарушений. Визуальное исследование по сравнению с другими методами более полно выявляет внутригрудные повреждения. Так, у 12,3 % больных переломы ребер диагностируют только во время торакоскопии. Одновременно торакоскопия помогает дифференцировать экстраплевральные гематомы и свернувшийся гемоторакс, ателектаз и воспаление легкого, плевры.

Значительные затруднения испытывают врачи при морфологической и топической диагностике повреждений легких, являющихся наиболее частыми поражениями внутренних органов грудной полости (Е. А. Вагнер, 1981; В. КБЫег, 1973; J. Ваumann и соавт., 1974). С помощью торакоскопии распознают разрывы и ушибы легких, внутрилегочные гематомы, очаговую субплевральную эмфизему, сегментарные и долевые ателектазы, шоковое легкое, ущемление легкого.

Разрывы легкого (рис. 82) в периферических его отделах соответствуют зоне основного повреждения грудной стенки. Как правило, они возникают в результате смещения сломанных ребер. Разрывы легкого могут быть обусловлены также плевральными сращениями. Различают одиночные и множественные разрывы, которые в свою очередь делятся на малые (1—3 мм), средние (4—15 мм) и большие (свыше 15 мм). Колотые и рваные раны имеют ровные,

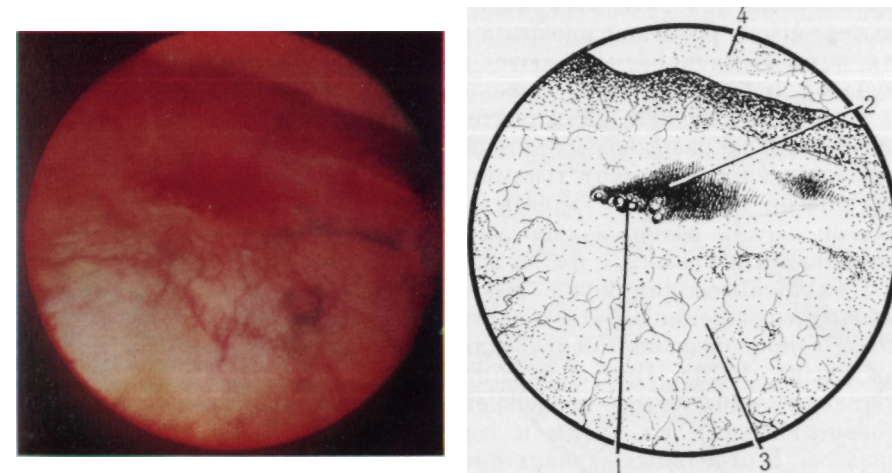


Рис. 82. Разрыв легкого.
Эндифото и схема: 1 — легкое; 2 — рваная рана; 3 — поступление воздуха из раны; 4 — грудная стенка

линейные, а также неправильной формы края. На расстоянии 5—15 мм от них выявляют кровоизлияния в легком. Нередко разрывы сочетаются с ушибом и ателектазом легочной ткани. При этом наблюдается пятнистый пестрый рисунок легкого на фоне утраты обычной его структуры. Пестрота рисунка в зоне повреждения обусловлена множественными кровоизлияниями и синевато-красным оттенком участков ателектаза, чередующихся с участками эмфизематозно расширенного легкого. Кроме локализации, размеров, вида ран торакоскопии позволяет определить наличие кровотечения и выделение воздуха из раны. Разрывы без признаков кровотечения и выделения воздуха покрыты мелкими сгустками крови, которые затрудняют определение глубины повреждения легкого. Легкое отторжение сгустков крови с раневой поверхности, наступающий самостоятельно быстрый гемо- и аэростаз указывают на неглубокое повреждение. Ателектаз, тромбообразование, появление фибрина вокруг ран расцениваются как ранняя местная реакция на повреждение.

Значительную информацию о разрывах легкого удастся получить в первые 12 ч после возникновения повреждения и травматического гемопневмоторакса. Позже раны покрываются фибрином, что затрудняет выявление их размеров и характера и лишает возможности судить о других особенностях морфологических изменений легкого. Травматические разрывы легкого выявляют также по косвенным признакам: появлению пузырьков воздуха на поверхности жидкости и вспениванию ее над дефектом.

Согласно данным М. А. Сапожниковой (1976), повреждения париетальной плевры при тяжелой закрытой травме груди даже при множественных переломах ребер встречаются относительно редко и раны легких чаще располагаются на задних поверхностях их, отличаясь по своему виду от повреждений другого механизма. При торакоскопии у 63,4 % больных с закрытыми травмами груди выявляют разрывы реберной плевры и раны периферических отделов легких, которые чаще располагаются на реберной поверхности (в 68,8 % случаев) и соответствуют проекции смещения костных отломков. При этом определяют их характер, протяженность и локализацию. Вид и размеры разрывов свидетельствуют о том, что они обусловлены смещающимися в момент травмы отломками ребер. Таким образом, визуальные наблюдения доказывают, что разрывы периферических отделов легких возникают преимущественно из-за повреждения их сломанными ребрами.

При торакоскопии можно также выявить разрывы легких плевральными сращениями. Эти повреждения бывают чаще множественными, сопровождающимися тотальным пневмотораксом (М. А. Сапожникова, 1976). При эндоскопическом исследовании чаще обнаруживают одиночные повреждения глубиной до 0,5—1 см с кровоизлияниями по краям и сопутствующим частичным пневмотораксом. В отдельных случаях при плоскостных сращениях разрывы легких достигают 8—10 см.

Одной из задач эндоскопического исследования при закрытых травмах груди, осложненных пневмотораксом, является уточнение

причины возникновения последнего. Разрывы периферических отделов легких отломками ребер, плевральными сращениями являются основными причинами пневмоторакса, однако он развивается и из-за нарушения целостности булл. При торакоскопии также установлено, что пневмоторакс возникает вследствие перфорации висцеральной плевры в зоне острой очаговой посттравматической субплевральной эмфиземы, чему, вероятно, способствует клапанный механизм вентиляции поврежденной части легкого.

Ушибы легких являются наименее изученной формой повреждения при закрытых травмах груди. Ранняя их диагностика с помощью рентгенологических методов исследования связана со значительными трудностями. В острый период травм груди они выявляются всего лишь у 3 % пострадавших (А. П. Кузьмичев и соавт., 1980). При торакоскопии ушибы легких определяют у 60 % больных.

Поверхность легкого при ушибе (рис. 83) имеет пестрый пятнистый рисунок и красный оттенок за счет мелких (до 0,5 см²), средних (0,5—5 см²) и крупных (более 5 см²) кровоизлияний неправильной формы. Иногда ушиб легкого проявляется линейными полосами отпечатков ребер, возникновение которых связывают с противоударом (Е. А. Вагнер, 1969; В. Г. Зотов, 1971).

Ушиб легкого сочетается с острой очаговой посттравматической эмфиземой (рис. 84), при которой происходит отслойка висцеральной плевры скопившимся под ней воздухом. Вокруг полостей, заполненных воздухом, выявляют субплевральные экхимозы. В ряде случаев определяют перфорацию отслоенной висцеральной плевры в виде микросвища. Для интерстициальной эмфиземы характерно скопление большого числа мельчайших пузырьков воздуха в поверхностной части легкого и под висцеральной плеврой, где обнаруживают и экхимозы. Легкое имеет вид мелкопористого вещества с характерным блеском.

Диагностические трудности возникают при сегментарных и доле-вых ателектазах. Имеющийся при этом красно-синий фон затрудняет

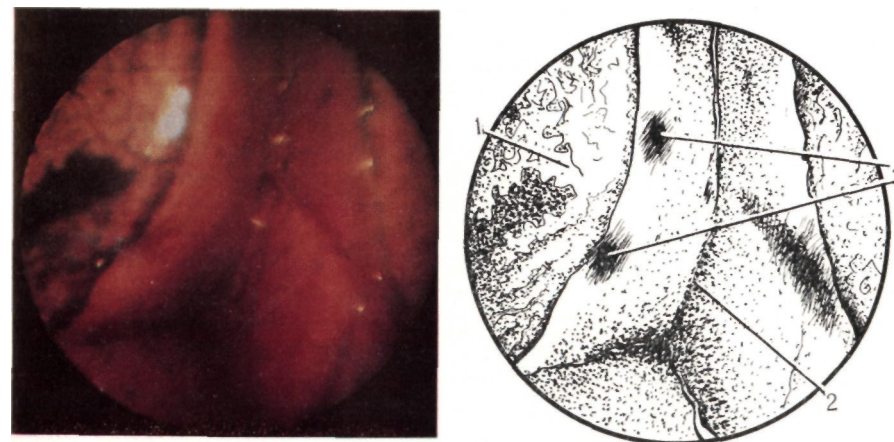


Рис. 83. Субсегментарный ушиб легкого.

Эндофото и схема: 1 — легкое; 2 — междолевая щель; 3 — ушиб легкого

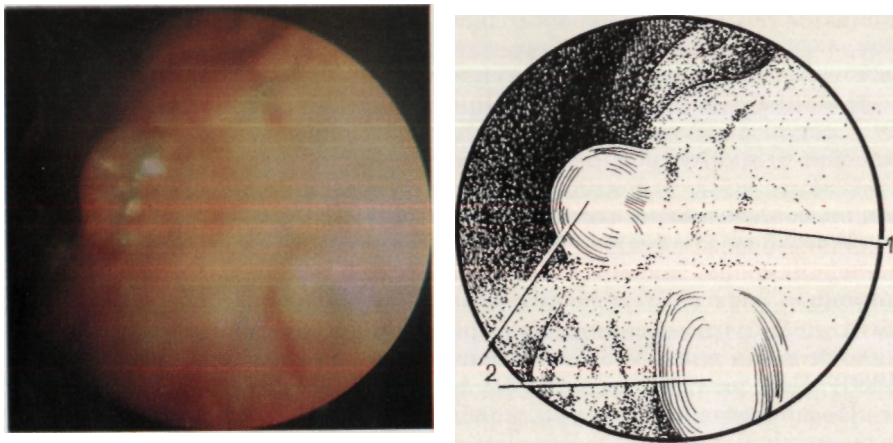


Рис. 84. Очаговая посттравматическая эмфизема.
Эндофото и схема: 1 — легкое; 2 — отслоенная висцеральная плевра

выявление ушиба легкого, поскольку пестрая его картина теряет контрастность. В этих случаях производят повторный осмотр сегментов легкого после устранения ателектазов. Ушибы легкого также маскируют следы крови на его поверхности, которые удаляют теплым стерильным изотоническим раствором натрия хлорида с добавлением новокаина.

Локализация ушибов не всегда соответствует месту приложения силы повреждающего агента. При его действии на ограниченную поверхность груди ушиб преимущественно соответствует этой зоне. Сдавление груди и удар при падении с высоты и транспортных травмах вызывают ушибы, выявляемые, помимо основной зоны, и в других отделах легкого. Торакоскопия позволяет не только обнаружить поверхностные поражения, но и предположить глубже лежащие по косвенным признакам: острой посттравматической очаговой эмфиземе, сочетающейся с участками субсегментарных ателектазов при отсутствии поверхностных кровоизлияний.

Изучая данные торакоскопии при ушибах, мы разработали следующую эндоскопическую классификацию: 1) поверхностные, внутрилегочные ушибы; 2) ушибы, сочетающиеся с повреждением висцеральной плевры; 3) ушибы, сопровождающиеся и не сопровождающиеся ателектазом; 4) одиночные и множественные ушибы; 5) малые (до 1—2 субсегментов), средние (до 1 сегмента), крупные (несколько сегментов, доля) ушибы. Опыт применения торакоскопии доказал преимущества эндоскопической диагностики ушибов легких, заключающиеся в возможности выявления ограниченных поверхностных изменений, а также дифференцирования их с другими травматическими повреждениями легких.

Внутрилегочные гематомы (рис. 85), расположенные в толще периферических отделов легкого, при рассмотрении через торакоскоп представляют собой овоидные образования, заметно контурирующие и сочетающиеся с примыкающими к ним ателектазами.

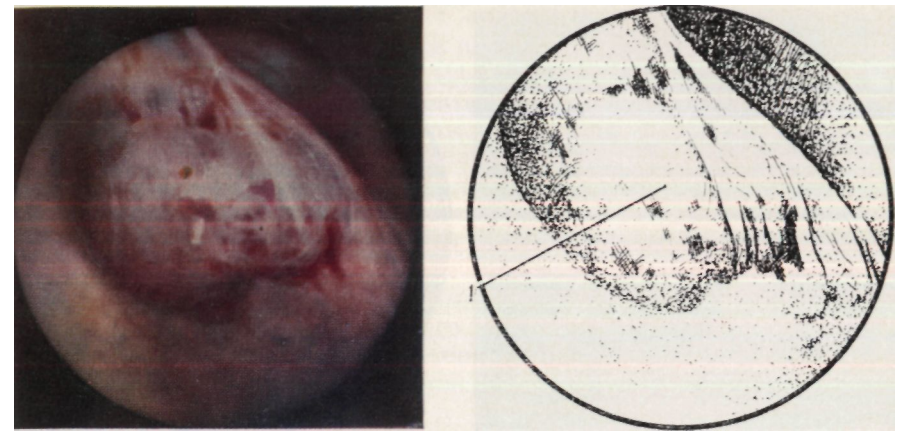


Рис. 85. Внутрилегочная гематома.
Эндофото и схема: 1 — гематома

Над гематомами и вокруг них под плеврой располагаются мелко-точечные кровоизлияния. При инструментальной пальпации гематомы выявляют их тугоэластическую консистенцию, а при пункции получают жидкую и свернувшуюся кровь.

У 3 больных торакоскопия позволила выявить неизвестный ранее механизм повреждения легочной ткани — ущемление легкого отломками ребра. Приводим одно из наших наблюдений.

Больной П., 21 года, госпитализирован в отделение грудной хирургии через 30 мин после падения с высоты. Диагностирована изолированная закрытая травма груди слева, перелом VI—IX ребер по задней подмышечной линии со смещением отломков, ушиб и разрыв легкого, частичный гемопневмоторакс, ограниченная подкожная эмфизема (рис. 86). Произведена торакоскопия.

Легкое коллабировано на половину своего объема. Часть легочной ткани по наружной поверхности Cvi втянута в рану реберной плевры и ущемлена прочно фиксированными ее отломками VII ребра (рис. 87, 88), что подтверждено инструментальным исследованием. У основания ущемления выявлена поверхностная рана легкого размером 2X2,5 см, некровоточащая, герметичная. На поверхности Cvin, CIX определены ушибы, очаговая посттравматическая эмфизема. Периферические отделы нижней доли легкого ателектаз-

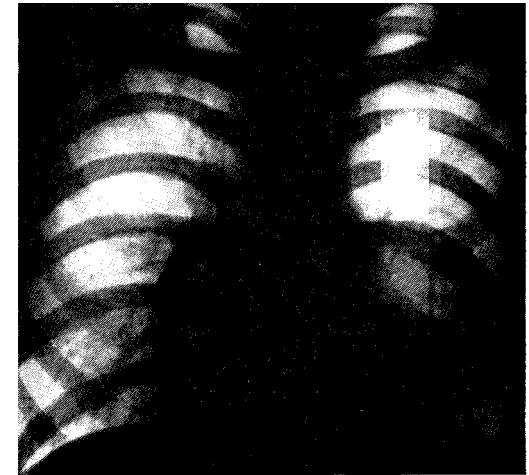


Рис. 86. Рентгенограмма больного П. Множественные переломы ребер, ушиб легкого, гемопневмоторакс слева

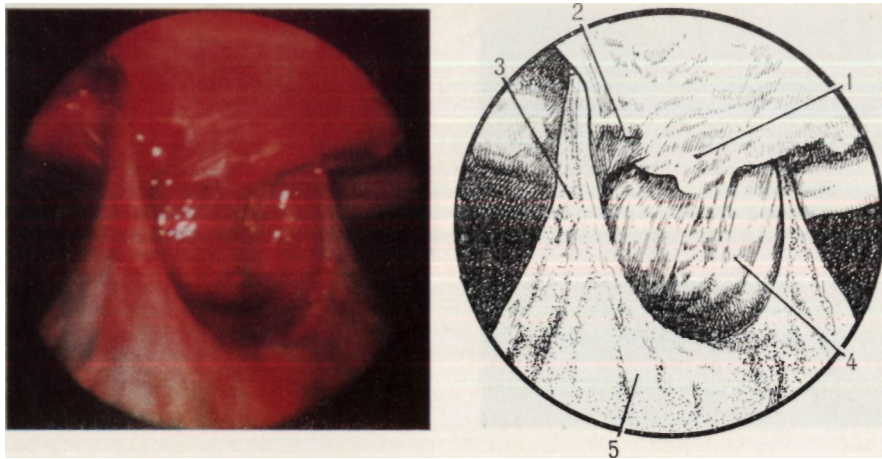


Рис. 87. Торакоскопическая картина ущемления легкого в передней проекции. Эндифото и схема: 1—отломки ребра; 2—рана реберной плевры; 3—ущемленная часть легкого; 4—рана легкого; 5—легкое

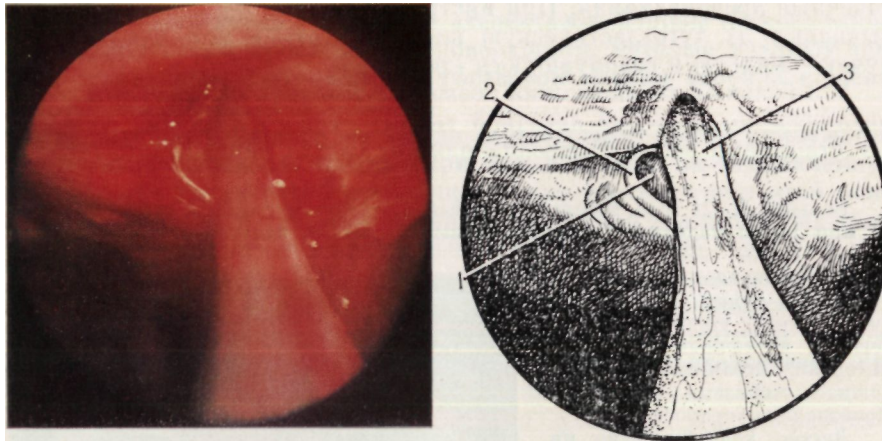


Рис. 88. Торакоскопическая картина ущемления легкого в боковой проекции. Эндифото и схема: 1—отломки ребра; 2—рана реберной плевры; 3—ущемленная часть легкого

рованы. В местах переломов ребер обнаружены субплевральные гематомы и экхимозы. Над VI и VII ребрами выявлены рваные раны плевры без кровотечения. Париетальная плевро пшеремпрована. В плевральной полости до 100 мл крови, нити фибрина.

После дополнительной внутригрудной анестезии мест переломов ребер 0,25 % раствором новокаина путем надавливания пальцами отломки VII ребра были разведены, и легкое освобождено от ущемления. Манипуляцию контролировали через эндоскоп. Ущемленная часть легкого размерами 2X1,5X1 см имбибирвана кровью. У основания повреждения выявлены рана и субплевральные экхимозы. После прекращения действия силы на отломки ребра самостоятельно наступила их репозиция. Над ними выявлена некровоточащая рана плевры размером 2x1 см (рис. 89).

Ателектаз легкого в острый период осложненных закрытых травм груди распознается при торакоскопии в 4,4 раза чаще, чем по данным рентгенографии (О. М. Авилова и соавт., 1981). Визуально определяемые субсегментарные, сегментарные и долевы ателектазы имеют четкие границы. Безвоздушное легкое синюшно-красного цвета, значительно уменьшено в объеме, плотное, со сморщенной поверхностью. Субсегментарные ателектазы развиваются в местах разрывов и ушибов легких в первые часы после травмы. Через 1—2 сут при торакоскопии чаще выявляют сегментарные и долевы ателектазы.

Эндоскопическими проявлениями шокового легкого являются: пестрая, фиолетово-красного цвета поверхность легочной ткани, отек и помутнение висцеральной плевры, под которой выявляют множественные экхимозы. При инструментальном ощупывании легкое плотное, неэластичное.

У больных с гемотораксом торакоскопия позволяет уточнить характер кровотечения. При эндоскопическом исследовании выявляют малые объемы крови в плевральной полости и параллельно проводят лабораторный анализ крови. Гемоторакс несколько затрудняет полноценный осмотр органов грудной полости. После эвакуации крови можно определить места повреждений и источник кровотечения, а также выявить свернувшийся гемоторакс. Собранную во время торакоскопии кровь используют для реинфузии.

Основным источником гемоторакса являются повреждения сосудов грудной стенки (плевры, межреберных мышц, ребер). Продолжающееся внутриплевральное кровотечение чаще происходит из ран грудной стенки, реже из разрывов легких.

Повреждения средостения представляют значительные трудности для диагностики. Они могут быть обнаружены при торакоскопии в виде гематом, разрывов медиастинальной плевры и клетчатки, пневмомедиастинума.

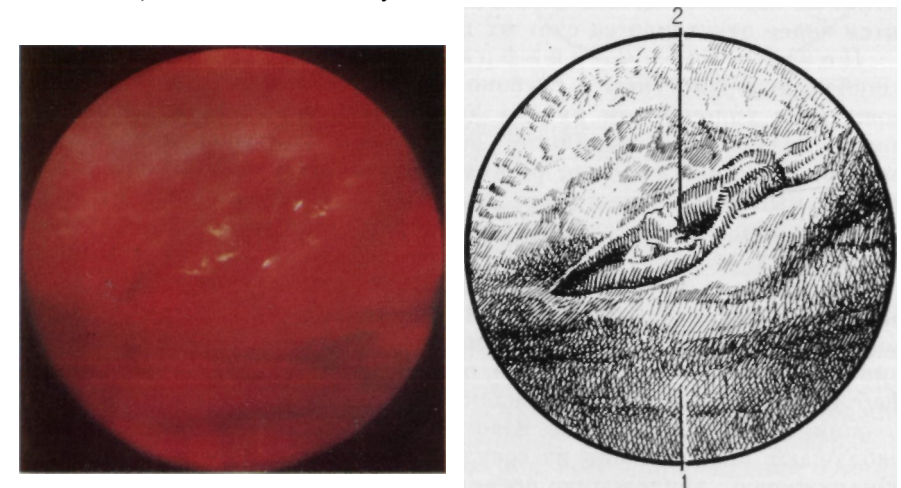


Рис. 89. Рана реберной плевры. Вид после устранения ущемления легкого. Эндифото и схема: 1—реберная плевро; 2—рана

Гематомы выявляют в верхнем и нижнем отделах переднего и заднего средостения. Они бывают правильной и неправильной формы, вскрывшиеся и невскрывшиеся, напряженные и ненапряженные. Пропитывание медиастинальной и перикардальной клетчатки кровью придает ей темно-красный цвет, сглаживает анатомическую рельефность средостения (рис. 90).

Разрывы медиастинальной плевры и клетчатки бывают правильной и неправильной формы, кровоточащие и некровоточащие. Пропитанные кровью и воздухом раны зияют; на поверхности ран обнаруживают мелкие сгустки крови. Повреждения медиастинальной плевры и клетчатки обусловлены смещением отломков ребер или являются следствием перерастяжения или сдавления тканей при смещении органов грудной полости в момент травмы. В случае выявления разрывов медиастинальной плевры и клетчатки следует заподозрить повреждение органов средостения и целенаправленно применить трахеобронхоскопию, эзофагографию, эзофагоскопию. Выявленные в области заднего средостения инфицированные раны плевры и клетчатки указывают на повреждение пищевода. Для диагностики разрыва пищевода применяют хромоэзофаготоракоскопию. Больному дают выпить 1—2 % водный раствор метиленового синего. Появление красителя в ране средостения и в плевральной полости, наблюдаемое через торакоскоп, свидетельствует о повреждении пищевода.

При пневмотораксе воздух может проникать через рану средостения, вызывая эмфизему. Пневмомедиастинум (рис. 91) имеет определенную эндоскопическую картину. Характерные изменения обнаруживаются в области клетчатки, окутывающей сосуды средостения, а также перикардального жира. Перикардальная клетчатка напряжена, увеличена в объеме. Медиастинальная плевра приподнята над сосудами, контуры которых сглажены увеличенной в объеме клетчаткой, имеющей выраженное дольчатое строение. Нервные стволы, идущие по медиастинальной поверхности, выявляются более отчетливо за счет их выпячивания над тканями.

Повреждения диафрагмы обнаруживаются в виде ушибов, поверхностных и глубоких разрывов. Ушиб (рис. 92) сопровождается уплощением купола диафрагмы, появлением на поверхности мелких кровоизлияний, выделением контуров прилежащих органов брюшной полости, резким угнетением и отсутствием сокращений мышцы. Повреждения диафрагмы, обусловленные ее перерастяжением, а также сломанными ребрами, при торакоскопии имеют вид мелких кровоизлияний и гематом, разрывов плевры и мышцы. Поверхностные и полные разрывы мышечной и сухожильной части диафрагмы отличаются рваными, пропитанными кровью краями, вокруг которых обнаруживают мелкие множественные кровоизлияния. На поверхности разрывов определяют мелкие сгустки крови, фибрин. При глубоких повреждениях выявляют разорванные кровоточащие и некровоточащие волокна мышцы. В отдельных случаях наблюдают кровотечение из сосудов диафрагмы. В ране диафрагмы обнаруживают прилежащие органы брюшной полости.

Гемоторакс, фибринозное воспаление плевры, адгезивный плеврит затрудняют распознавание повреждений диафрагмы. Повторное

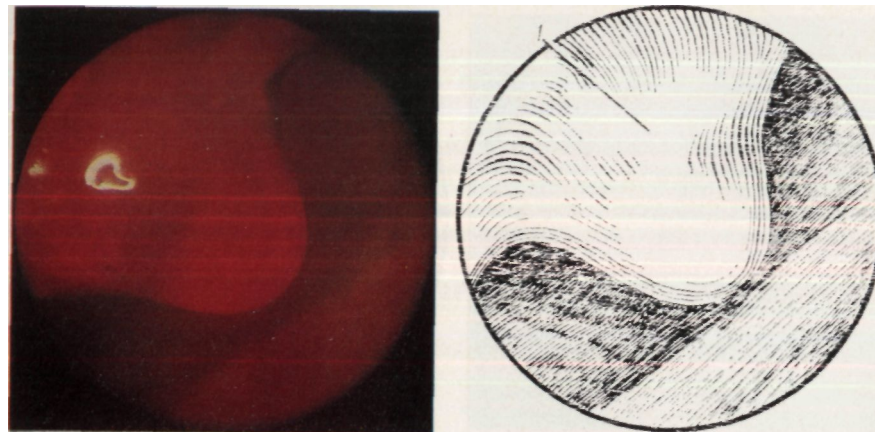


Рис. 90. Гематома средостения. Эндифото и схема: 1 — гематома

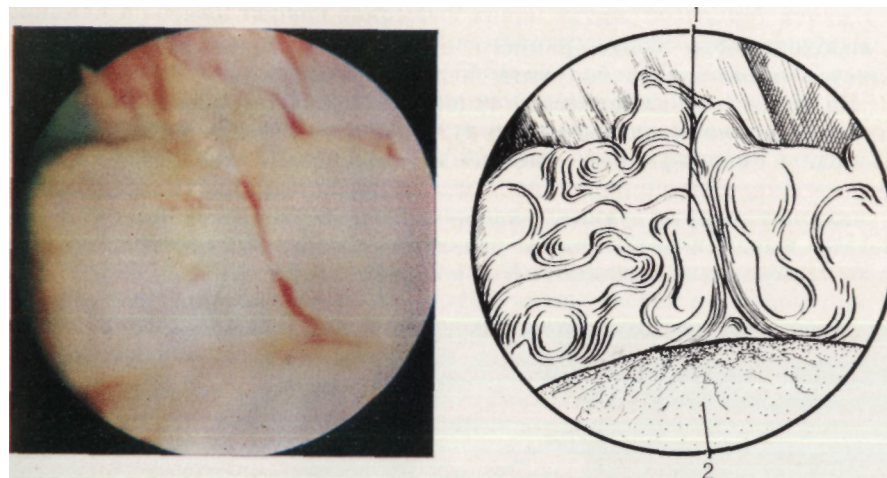


Рис. 91. Пневмомедиастинум.

Эндифото и схема: 1 — наполненная воздухом клетчатка перикарда; 2 — легкое

обследование производят после удаления жидкой части крови и ее сгустков, коагуляции плевральных сращений. Для улучшения обследования диафрагмы наклоняют головной конец операционного стола, применяют торакоскопический щуп-манипулятор. Инструментальная ревизия ран металлическим шариковым и полихлорвиниловым зондом дополняет визуальные представления, полученные при торакоскопии, и уточняет характер повреждения и его тяжесть. Периферические отделы диафрагмы осматривают в момент задержки дыхания после глубокого вдоха. Смещение в этот момент диафрагмы вниз улучшает доступ для обследования мест прикрепления мышцы к грудной стенке. Фибринозное воспаление диафрагмальной плевры затрудняет диагностику повреждений диафрагмы и свидетельствует

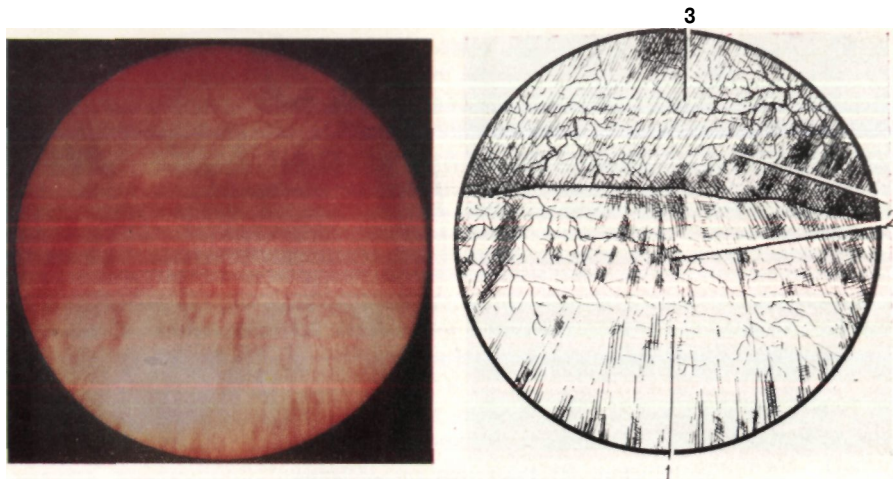


Рис. 92. Ушиб диафрагмы.
Эндофото и схема: 1 — диафрагма; 2 — экхимозы; 3 — грудная стенка

о необходимости более раннего применения торакоскопии, когда имеется возможность получить большую информацию о травме.

На тяжесть и клиническое течение закрытых травм груди существенное влияние оказывают сопутствующие заболевания легких и плевры — пневмофиброз, эмфизема, адгезивный плеврит. Торакоскопия существенно дополняет данные других методов исследования о наличии сопутствующих плевро-легочных заболеваний, что помогает выявить особенности развития отдельных посттравматических осложнений и способствует коррекции лечения.

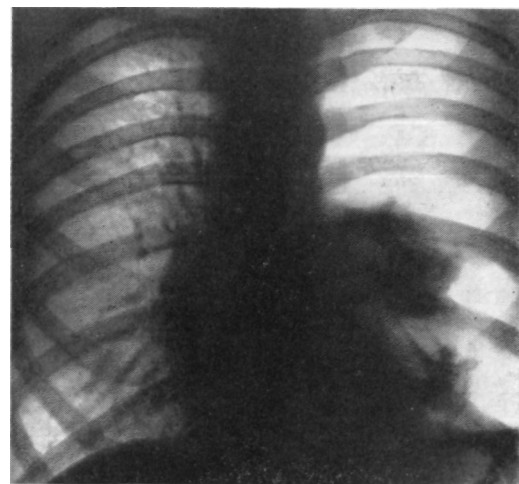


Рис. 93. Рентгенограмма больного Д. Левосторонний посттравматический пневмоторакс, развившийся после разрыва буллы

У каждого четвертого больного с закрытой травмой груди методом торакоскопии выявляют буллезную эмфизему. Как правило, буллы диагностируют при отсутствии разрывов легкого.

Наши наблюдения свидетельствуют о возможности развития посттравматического пневмоторакса из-за разрывов булл.

Больной Д., 52 лет, получил удар тупым предметом в левую половину грудной клетки, после чего начал отмечать боль, а также одышку при незначительной физической нагрузке. Обратился в отделение грудной хирургии через 5 сут после травмы. Диагностирована закрытая травма груди:

ушиб мягких тканей, левосторонний тотальный пневмоторакс (рис. 93). Переломы ребер не выявлены.

Произведена торакоскопия. На поверхности Стх обнаружена одиночная, крупная, округлой формы тонкостенная, вентилируемая булла. Выявлен разрыв ее стенки, через который в плевральную полость поступает газ.

Плевральные сращения визуально определяют у 35 % больных с закрытыми травмами груди. Они бывают всех видов: круглые, мембранозные и плоскостные. У части больных методом торакоскопии обнаруживают как повреждения самих сращений (рис. 94), так и разрывы плевры, легкого у мест прикрепления спаек. В ряде случаев адгезивный плеврит сочетается с буллезной эмфиземой и ограниченным пневмофиброзом.

Туберкулезное поражение плевры и легкого у больных с закрытыми травмами груди при торакоскопии обнаруживается в виде множественных белесоватых узелковых образований диаметром 2—3 мм, расположенных на поверхности висцеральной и париетальной плевры, а также легкого.

Таким образом, экстренная комбинированная торакоскопия, применяемая в острый период закрытых травм груди, позволяет изучить прижизненные патоморфологические посттравматические внутригрудные изменения, проследить особенности развития плевральных осложнений, выявить сопутствующие изменения органов.

Эндоскопические наблюдения при закрытых травмах груди показывают, что наиболее грубые и обширные анатомические нарушения грудной стенки и внутренних органов грудной полости отмечаются при повреждениях, сопровождающихся множественными, фрагментарными переломами ребер, связанных с падениями с высоты и транспортными происшествиями. Информативность торакоскопии при закрытых повреждениях груди определяется временем проведения исследования и зависит от наличия осложнений (свернувшийся гемоторакс, фибринозное воспаление).

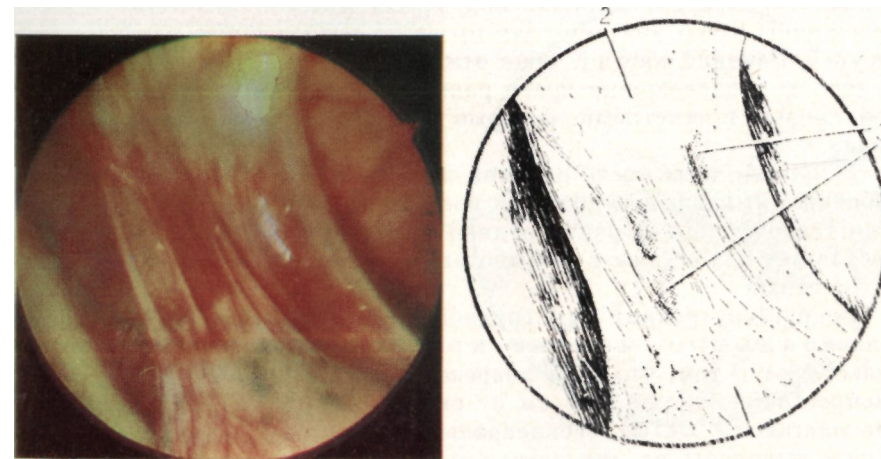


Рис. 94. Разрыв плевральных сращений.
Эндофото и схема: 1 — легкое; 2 — сращения; 3 — гематомы в зоне повреждения

ПРОНИКАЮЩИЕ КОЛОТО-РЕЗАННЫЕ РАНЕНИЯ
ОРГАНОВ ГРУДНОЙ ПОЛОСТИ ПО ДАННЫМ
ЭКСТРЕННОЙ КОМБИНИРОВАННОЙ ТОРАКОСКОПИИ

Колото-резаные ранения составляют 96,6 % открытых повреждений груди (Е. А. Вагнер, 1981). От точности диагностики характера, объема и локализации ранений органов грудной полости зависит выбор рационального метода лечения и оптимального доступа при хирургическом вмешательстве. Нами изучены информативные возможности комбинированной торакоскопии как метода экспресс-диагностики колото-резаных ранений грудной клетки, легких, органов средостения, диафрагмы.

Методом торакоскопии выявляют посттравматические изменения грудной стенки в виде внутренних ее ран, субплевральных экхимозов и гематом, пересечений ребер и реберных хрящей, эмфиземы мягких тканей.

Размеры и форма колото-резаных ран грудной стенки (рис. 95) зависят от вида оружия и механизма травмы. Зияющие и сомкнутые, кровоточащие и некровоточащие раны имеют линейные, округлые и рваные края. Раны располагаются перпендикулярно или параллельно ребру, а также под углом к нему. Местонахождение краев раны имеет значение для прогноза повреждений межреберных сосудов. Ранение сосудов чаще отмечается при поперечно-перпендикулярном расположении краев раны к ребру. Раны заполнены жидкой кровью и сгустками, которые затрудняют осмотр раневого канала.

В первые часы после ранения диагностируют повреждения межреберных мышц и сосудов. Для временной остановки продолжающегося кровотечения из раны грудной стенки П. В. Александров (1975) предлагает использовать разработанный им торакоскопический obturator раны.

Вокруг внутренних ран грудной стенки часто выявляют субплевральные мелкие кровоизлияния. Они свидетельствуют о том, что зона повреждения при колото-резаных ранах распространяется на 2—3 см от раневого канала. Реже вокруг ран располагаются малые субплевральные гематомы. Они могут быть также выявлены на значительном расстоянии от внутренней раны грудной стенки.

Частичное и полное пересечение ребер и реберных хрящей при проникающих ранениях груди методом торакоскопии выявляют редко. Это повреждение указывает на величину силы, приданной ранящему предмету в момент травмы. В месте пересечения ребра или реберного хряща обнаруживают кровоточащие и некровоточащие раны плевры, мелкие кровоизлияния, сгустки крови, после удаления которых иногда виден ровный край резаной раны кости или хряща. При полном пересечении ребер и реберных хрящей пальпаторно и визуальным отмечают патологическую подвижность в месте повреждения.

Эмфизема мягких тканей грудной стенки имеет типичные признаки. Воздух, поступающий через внутреннюю рану грудной стенки, скапливается в мягких тканях и виден под плеврой в виде мелких множественных пузырьков. Имбибированные газом межреберные мышцы, клетчатка занимают больший объем и выпячиваются внутрь.

При проникающих ранениях грудной клетки методом торакоскопии определяют раны легкого, средостения, перикарда и диафрагмы.

Раны легкого (рис. 96) чаще соответствуют проекции внутренних ран грудной стенки, реже — находятся на некотором расстоянии от них. Колото-резаные раны легких имеют такие же размеры, как и внутренние раны грудной стенки. Иногда они меньше. Методом торакоскопии можно выявить раны на поверхности всех сегментов легкого. Для обнаружения их на медиастинальной и диафрагмальной поверхностях, а также по междолевым щелям применяют торакоскопический щуп-манипулятор. Вокруг ран под плеврой обнаруживают экхимозы, а также ателектаз на протяжении 2—3 см, сочетающийся с внутрилегочными гематомами. Раневой канал всегда заполнен жидкой или свернувшейся кровью. Раны «безопасной» зоны легкого чаще не кровоточат и герметичны

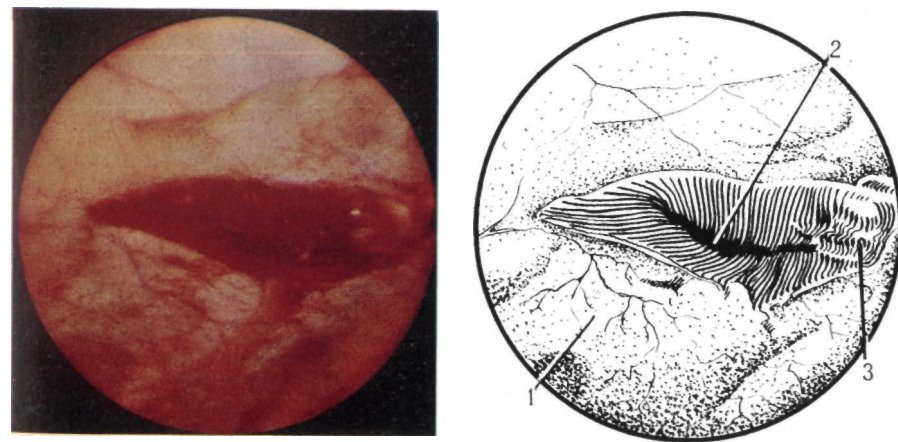


Рис. 95. Рана грудной стенки.

Эндифото и схема: 1 — грудная стенка; 2 — рана; 3 — пересеченные межреберные мышцы

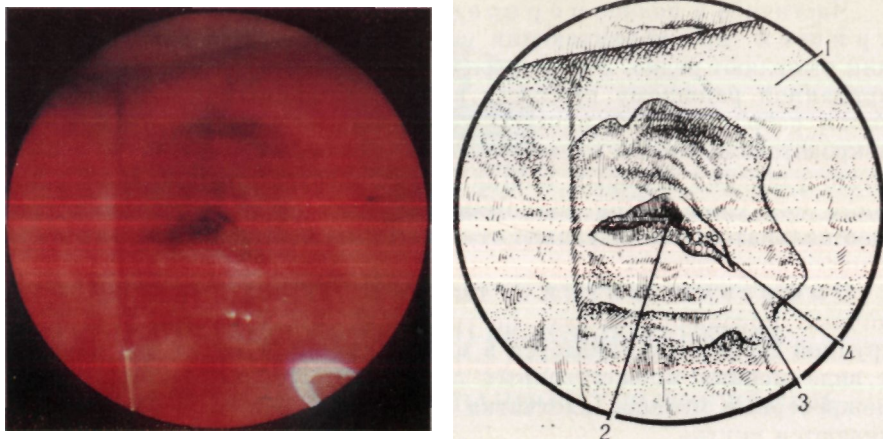


Рис. 96. Рана легкого.

Эндифото и схема: 1 — легкое; 2 — рана; 3 — зона гематомы и ателектаза; 4 — выделение воздуха

(рис. 97). Поступление воздуха и кровотоечение из глубоких ран наблюдают чаще, чем из поверхностных.

Инструментальная ревизия и зондирование ран после предварительной их санации позволяют определить глубину и направление раневого канала. Через полихлорвиниловый зонд, имеющий диаметр 3—5 мм, с помощью шприца орошают раневой канал раствором антибиотиков. Затем масштабным зондом измеряют его глубину. Одновременно при зондировании отмечают направление раневого канала.

Раны средостения при проникающих колото-резаных ранениях грудной стенки чаще выявляют в переднем его отделе. Нередко рану обнаруживают в центральной части малой, средней или крупной гематомы. Рана средостения может быть покрыта сгустком крови, фибрином. Удалять последние при торакокопии крайне опасно, так как может развиться кровотечение или воздушная эмболия. Недопустимо также зондирование ран в проекции сосудов средостения. При выявлении ран заднего средостения используют хромоэзофаготоракоскопию с целью получения дополнительной информации при предполагаемом ранении пищевода.

Пневмомедиастинум у больных с колото-резаными ранениями грудной клетки распознают по скоплению газа в клетчатке средостения, которая увеличивается в объеме, приобретает бледно-желтый цвет и выраженную дольчатую структуру. Эмфизема средостения развивается после ранения легкого, трахеи, бронхов и пищевода. При пневмотораксе, особенно напряженном, воздух может поступать в средостение через раны медиастинальной и реберной плевры.

При проникающих повреждениях груди, расположенных в проекции сердца и прилежащей к нему зоне, возможно ранение перикарда и миокарда, которое не всегда распознают с помощью распространенных методов диагностики. В этих случаях прибегают к торакокопии.

Размеры и форма ран перикарда зависят от вида оружия и особенностей травмы. Колотые раны небольших размеров трудно-различимы на фоне гематом перикардиальной клетчатки. Резаные раны имеют ровные, пропитанные кровью края. Нередко они прикрыты сгустками крови или перикардиальной клетчаткой. При торакокопии оценивают расположение ран по отношению к сосудам перикарда и выявляют их повреждение. Ранение перикардиально-диафрагмальной артерии сопровождается внутривидеальным кровотечением и развитием гематомы в области клетчатки перикарда, прилежащей к диафрагмальному нерву.

Скопление крови в полости перикарда выявляют при торакокопии по изменению его цвета и формы. Перикард становится синюшно-пятнистым, напряженным. При гемоперикарде обнаруживают также сглаживание контуров сердца, снижение амплитуды, изменение частоты и ритма сердечных сокращений. Применение торакоскопического щупа-манипулятора позволяет расширить информацию о характере повреждения перикарда. Перед инструментальным исследованием ран перикарда выполняют внутригрудную новокаиновую блокаду диафрагмального нерва. При obturации раны перикарда сгустком крови зондирование, разведение краев ее недопустимо из-за опасности кровотечения.

Повреждения диафрагмы при проникающих ранениях грудной клетки встречаются у 14,8 % больных (Е. А. Вагнер, 1981). (Наследование грудобрюшной мышцы через торакоскоп позволяет улучшить диагностику ее ранений. Диафрагму визуально исследуют при коллапсе легкого более чем на половину его объема. Для улучшения осмотра опускают головной конец операционного стола и применяют торакоскопический щуп-манипулятор. Им производят частичное смещение диафрагмы, прилежащей к ней части легкого, перикарда и его клетчатки. Периферические отделы мышцы лучше доступны осмотру при задержке дыхания после глубокого вдоха.

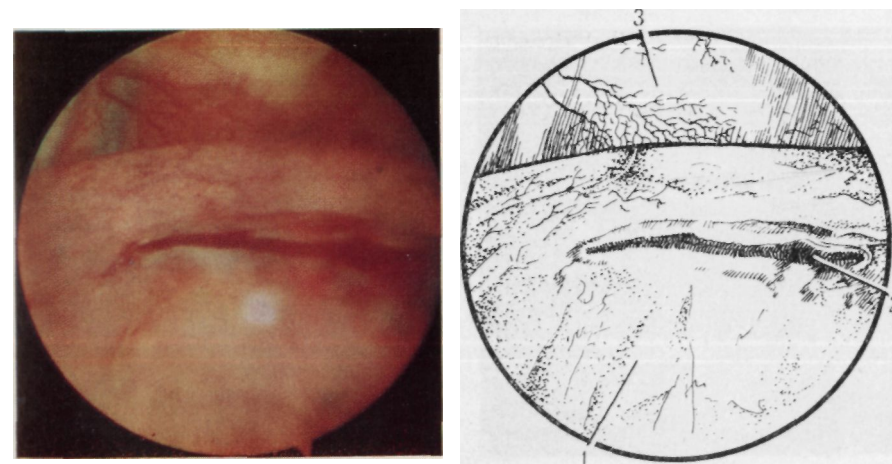


Рис. 97. Рана безопасной зоны легкого.

Эндифото и схема: 1 — легкое; 2 — рана; 3 — грудная стенка

Методом торакоскопии выявляют колото-резаные раны в мышечной и сухожильной частях диафрагмы (рис. 98). Раны бывают непроникающими и проникающими, некровоточащими и кровоточащими, с ровными, сомкнутыми или разведенными краями, покрытыми сгустками крови. Вокруг них выявляют мелкие субплевральные кровоизлияния и гематомы. Определяют местоположение ран и сосудов диафрагмы. При проникающих повреждениях в ране могут быть видны прилежащие органы брюшной полости — сальник, кишечник, печень, желудок, селезенка. Зондирование раны диафрагмы помогает уточнить характер повреждения.

У всех больных с проникающими ранениями грудной клетки методом торакоскопии диагностируют гемоторакс. Чаще обнаруживают свернувшийся гемоторакс. Продолжающееся внутривидеолевральное кровотечение происходит из ран грудной стенки и легкого. Собранную кровь используют для реинфузии.

Эндоскопическими исследованиями доказано, что при проникающих ранениях груди воспаление плевры развивается через 6—12 ч. Вначале определяют инъекцию сосудов и гиперемию плевры, серозно-геморрагический экссудат, фибрин. Наличие воспалительных изменений подтверждают данные цитологического исследования экстравазата и биопсии. В экссудате выявляют значительное количество лейкоцитов, белок, в плевре — отек, лейкоцитарную инфильтрацию. Через 24—48 ч после ранения отмечают прогрессирование фибринозного воспаления, которое затрудняет выявление повреждений органов грудной полости. При бактериальном исследовании экссудата патогенную флору выявляют редко. Это свидетельствует о том, что плевра обладает антибактериальными свойствами.

Сопутствующие изменения плевры и легкого у пациентов с ранениями груди определяют в виде булл, плевральных сращений, пневмофиброза, антракотических включений, которые имеют типичные эндоскопические проявления.

Таким образом, экстренная комбинированная торакоскопия у больных с проникающими ранениями груди позволяет выявить анатомические нарушения грудной стенки, легкого, плевры, перикарда, средостения, диафрагмы, уточнить их локализацию, характер и тяжесть, обнаружить осложнения повреждений, а также сопутствующие патоморфологические изменения органов. Многообразие ранений органов грудной полости, выявляемых при торакоскопии, свидетельствует о высокой информативности метода и необходимости использования его для морфологической и топической экспресс-диагностики. При проникающих ранениях, расположенных в проекции сердца, средостения, диафрагмы, удается достоверно исключить повреждение этих органов, не прибегая к торакотомии. Однако в сомнительных случаях показана торакотомия.

Полученная при торакоскопии информация позволяет определить рациональный метод лечения и избрать оптимальный доступ для хирургического вмешательства в зависимости от локализации повреждения.

Торакоскопию у больных с проникающими ранениями груди надо выполнять как срочное исследование, поскольку быстро развивающиеся воспалительные изменения плевры затрудняют диагностику.

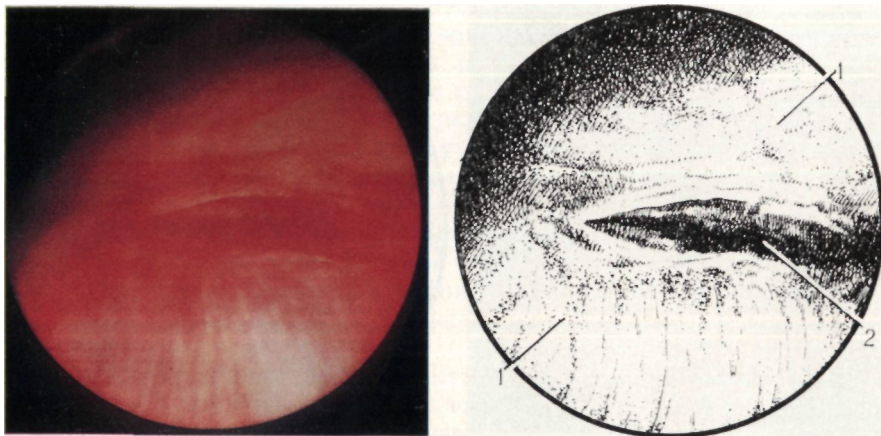


Рис. 98. Рана диафрагмы.
Эндофото и схема: 1 — диафрагма; 2 — рана

ТОРАКОСКОПИЯ
ПРИ ЯТРОГЕННОМ ПНЕВМОТОРАКСЕ

Пневмоторакс, обусловленный врачебными манипуляциями (за исключением искусственного), относят к ятрогенному (М. Stern и соавт., 1972; I. Snell, 1977). Случаи возникновения пневмоторакса при врачебных манипуляциях не так уж редки. Ятрогенный пневмоторакс наиболее часто развивается при диагностических и лечебных манипуляциях на органах дыхания: трахеобронхоскопии, микро-трахеостомии, аспирации через катетер содержимого трахеи и бронхов, интратрахеальном введении лекарств (М. Г. Фигнер и соавт., 1970; Ю. А. Земсков и соавт., 1970; Т. Н. Чимбаев и соавт., 1973; K. Andersen и соавт., 1976). Пневмоторакс может быть осложнением пункции плевральной полости и легкого, а также трансторакальной игловой биопсии. Так, Л. К. Богущ и соавторы (1977), обобщившие данные о 1534 аспирационных биопсиях легкого, указывают, что пневмоторакс наблюдался в 134 случаях, что составило 8,7 %. Пневмоторакс на противоположной стороне может возникнуть при операциях на легких (Д. И. Егоров и соавт., 1968; Ю. Д. Азизов и соавт., 1976). М. Tannieres и соавторы (1976) описали 12 случаев пневмоторакса, развившегося во время оперативного вмешательства или непосредственно после него, связанных с применением искусственной вентиляции легких, P. Velenti и соавторы (1974), G. Estafanons и соавторы (1975) наблюдали пневмоторакс при дыхательной реанимации.

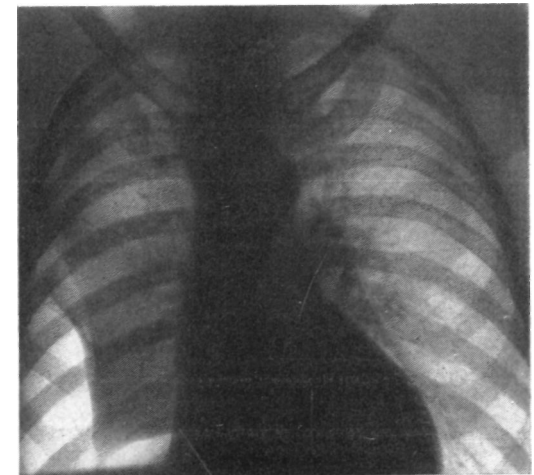
Нередко пневмоторакс развивается при воздействии на периферическую нервную систему, симпатическую и парасимпатическую части вегетативной нервной системы: после блокады или удаления шейно-грудного ганглия, шейной вагосимпатической новокаиновой блокады (В. С. Савельев и соавт., 1969; А. Ф. Греджев и соавт., 1975; W. Bange, 1951, 1954). Н. Otto (1969) наблюдал возникновение пневмоторакса при оперативных вмешательствах в области головы и шеи.

Ятрогенный пневмоторакс является также одним из частых осложнений катетеризации подключичной вены (А. А. Бупятян, 1982; R. Maggs и соавт., 1977).

R. Maggs и соавторы (1977) наблюдали случай смерти больного от двустороннего пневмоторакса, развившегося при пункции подключичной вены.

Изучение этиологии, клиники, диагностики и лечения ятрогенного пневмоторакса представляет значительный научный и практический интерес. Как правило, характер и объем поражения легкого и плевры при ятрогенном пневмотораксе остаются малоизученными или неизвестными, поскольку клинические и рентгенологические методы их выявления имеют ограниченные разрешающие возможности (Т. Н. Чимбаев и соавт., 1973; В. С. Чистихин, 1974; Ю. Д. Азизов и соавт., 1976). В то же время развившийся у больных пневмоторакс является тяжелым осложнением, возникающим на фоне заболевания, по поводу которого предпринимались те или иные врачебные манипуляции. У врачей возникают затруднения не только при диагностике причины пневмоторакса, но и при выборе оптимальной лечебной тактики. В связи с этим необходимо применение более совершенных методов диагностики и обоснование возможности их использования. Для выявления изменений органов грудной полости при ятрогенном пневмотораксе мы применяем комбинированную торакоскопию. Приводим наши наблюдения.

У больного Р., 45 лет, лечившегося более 4 мес по поводу правостороннего плеврита, после плевральной пункции развился частичный пневмоторакс (рис. 99). Произведена торакоскопия. Эндоскоп введен в IX межреберье по задней подмышечной линии. Легкое спавшееся, занимает половину объема гемиторакса. На уровне V—VI ребер оно фиксировано плоскостными сращениями к реберной плевре. Нижняя доля круглой широкой спайкой сращена с диафрагмой. Parietalная и висцеральная плевра розово-красного цвета, уплотнена, непрозрачная, покрыта фибрином. Скопления фибрина более выражены в боковых и задних отделах плевральной полости и диафрагмы. Фибринозное воспаление затрудняет распознавание анатомических внутригрудных ориентиров, границ долей легкого. На боковой поверхности нижней доли выявлены две колотые раны размером до 2—3 мм, частично покрытые фибрином (рис. 100). Вокруг них под плеврой имеются кровоизлияния на протяжении до 5 мм. В плевральной полости определяется геморрагический экссудат, содержащий фибрин. Цитологическое и бактериологическое исследования экссудата, биопсия плевры подтвердили неспецифический характер воспаления. Через 10 сут после дренирования плевральной полости легкое полностью расправилось.



У больной З., 75 лет, белешей более 2 мес правосторонним плевритом, после пункции плевральной полости развился частичный пневмоторакс и возникла обширная подкожная эмфизема груди, шеи, лица и живота (рис. 101, 102). Больная страдает эмфиземой легких, умеренно выраженным диффузным пневмосклерозом, ишемической болезнью сердца с нарушением ритма сердечной деятельности — тахисистолической формой мерцательной аритмии. Однако у нее отсут-

Рис. 99. Рентгенограмма больного Р. Правосторонний частичный пневмоторакс, развившийся после пункции плевральной полости, повреждения легкого иглой

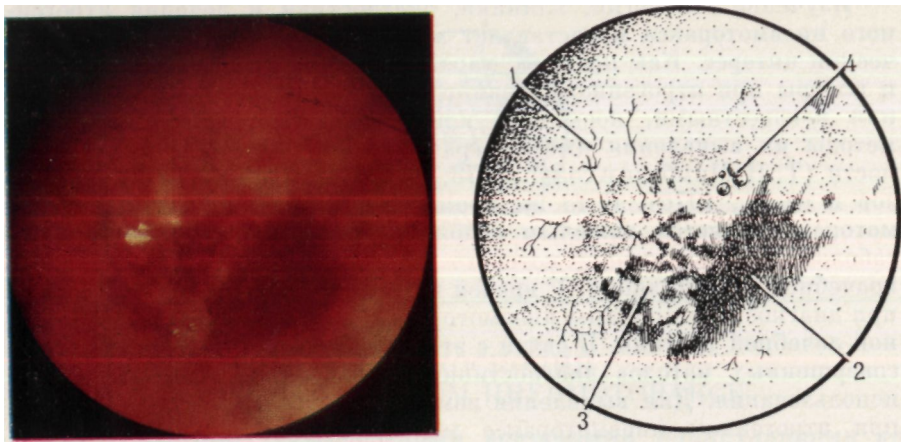


Рис. 100. Повреждение легкого при плевральной пункции.

Эндофото и схема: 1 — легкое; 2 — рана; 3 — поступление воздуха из раны; 4 — фибрин

ствуют признаки выраженной декомпенсации дыхания и кровообращения. Поэтому, а также в связи с неизвестным характером и объемом изменений органов грудной полости, обусловивших остро развившийся пневмоторакс и обширную подкожную эмфизему, а также неясной этиологией плеврита произведена торакоскопия. Перед исследованием выполнена пункция плевральной полости, удален экссудат, частично газ, введены сердечные средства. При торакокопии ингаляцию кислорода.

Торакоскоп введен в VI межреберье по задней подмышечной линии. Легкое, спавшееся до половины своего объема, синюшно-серого цвета из-за обилия антракотических включений. На поверхности Сvi выявлена колото-резаная, некрооточащая, с ровными краями рана размером 0,8x1 см, частично покрытая фибрином. Поступления воздуха из нее не отмечено. Висцеральная и париевальная плевра мутная, отечная, утолщена. На нижней доле легкого, в диафрагме, заднебоковых отделах реберной плевры видны пласты фибрина. В плевральной полости обнаружен геморрагический экссудат, содержащий фибрин. После дренирования полости плевры легкое полностью расправилось (рис. 103). Цитологическое и бактериологическое исследования экссудата, биопсия плевры подтвердили наличие воспаления плевры неспецифического характера.

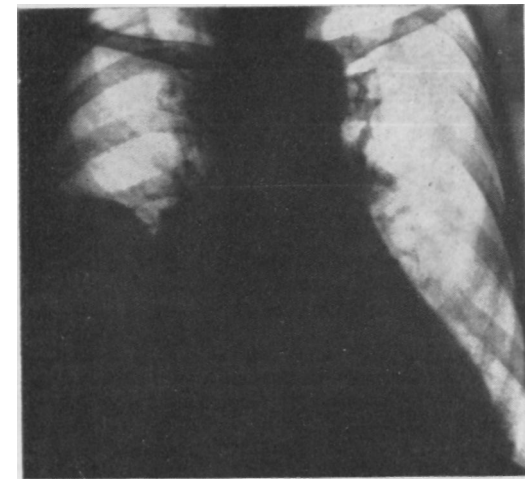


Рис. 101. Рентгенограмма больной 3. Правосторонний плеврит

Таким образом, торакоскопия позволила не только выявить причину возникновения пневмоторакса, вид и особенности повреждения легкого при пункции плевральной полости, но и уточнить характер плеврита. Получен-

ные при визуальном наблюдении данные, дополненные цитологическим и бактериологическим исследованиями, а также биопсией плевры, способствовали выбору эффективного этиопатогенетического лечения.

У 2 больных ятрогенный пневмоторакс наступил после блокады шейно-грудного ганглия и игло-рефлексотерапии.

У больной К., 39 лет, пневмоторакс развился после блокады шейно-грудного ганглия, однако был диагностирован только через 7 сут при рентгенологическом исследовании (рис. 104). Произведена экстренная комбинированная торакоскопия. Торакоцентез в IV межреберье по средней подмышечной линии. Морфологических изменений поверхностной части легкого не выявлено. Плевра отечная, розово-красного цвета, сосуды ее инъецированы. В плевральной полости до 30 мл серозно-геморрагического экссудата. Легкое расправлено после завершения исследования.

У больной М., 49 лет, получавшей игло-рефлексотерапию по поводу шейного радикулита, после сеанса иглоукальвания возникла острая боль в груди слева, начал беспокоить сухой кашель, появилась одышка. На рентгенограмме выявлен левосторонний тотальный пневмоторакс (рис. 105). Эндоскоп введен в V межреберье по средней подмышечной линии. Легкое, спавшееся до половины своего объема, с единичными антракотическими включениями. Выявлен частичный ателектаз в области Сш и Сvlll. Париевальная плевра умеренно воспалена. На боковой и задней поверхностях нижней доли легкого определяется налет фибрина. В плевральной полости до 40 мл серозно-геморрагического экссудата. После дренирования плевральной полости легкое расправлено.

Таким образом, при комплексном рентгенологическом и эндоскопическом исследовании у больных с ятрогенным пневмотораксом, развившимся после игло-рефлексотерапии и блокады шейно-грудного

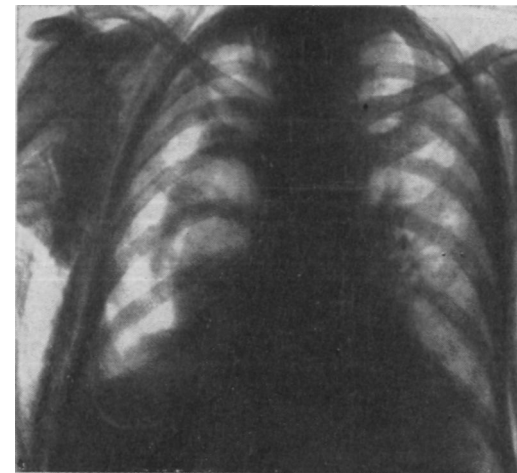


Рис. 102. Рентгенограмма больной 3. Правосторонний пневмоторакс и обширная прогрессирующая подкожная эмфизема, развившиеся после пункции плевральной полости

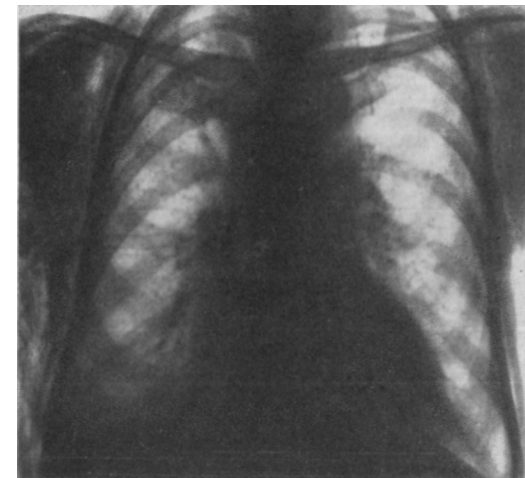

Рис. 103. Рентгенограмма больной 3. Устранение пневмоторакса после торакокопии. Дренирование плевральной полости

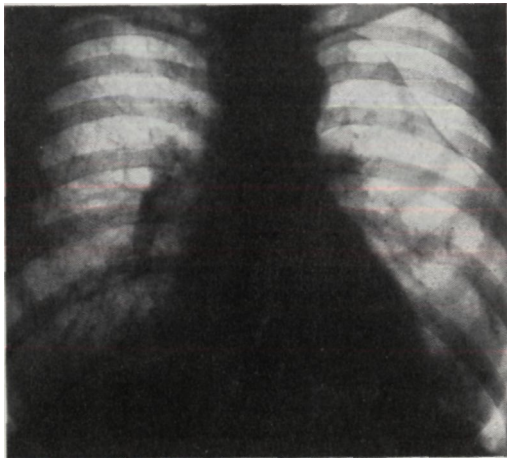


Рис. 104. Рентгенограмма больной К. Ятрогенный левосторонний частичный пневмоторакс после блокады звездчатого узла

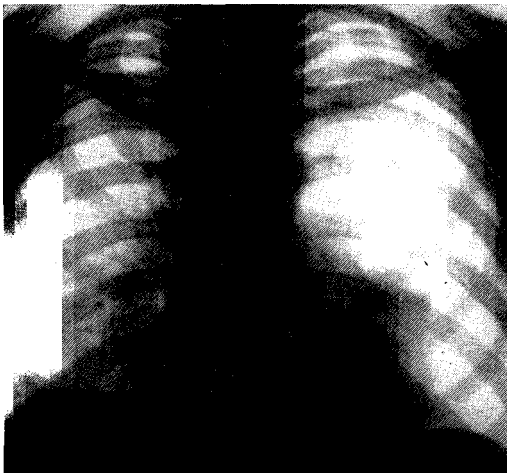


Рис. 105. Рентгенограмма больной М. Ятрогенный левосторонний тотальный пневмоторакс после иглорефлексотерапии

месью крови. Повреждений трахеи и бронхов не выявлено. Поступление крови из устья сегментарного бронха (в области V₁₀ справа). В связи с неясным механизмом возникновения пневмомедиастинума и напряженно-гипертонического пневмоторакса выполнена торакоскопия.

Эндоскоп введен в VI межреберье по средней подмышечной линии. Легкое частично поджато. Повреждений его поверхности не обнаружено. Диагностирована эмфизема средостения и корня легкого. Parietalная плевро отечная, розово-красного цвета. В плевральной полости до 20 мл серозно-геморрагического экссудата. При исследовании использован торакоскопический манипулятор. Плевральная полость дренирована. Легкое расправлено.

ганглия, морфологических изменений в легких не выявлено. Эти наблюдения могут свидетельствовать о роли нервно-вегетативных факторов в патогенезе пневмоторакса.

У больного Н., 60 лет, пневмоторакс развился после катетеризации подключичной вены (рис. 106). Методом торакоскопии в куполе плевры выявлена гематома неправильной формы, размером 3X4 см (рис. 107). На поверхности гематомы обнаружена перфорация плевры иглой. Верхняя доля легкого ателектазирована. На ее верхушке — ограниченное скопление фибрина. Parietalная плевро отечная, розово-красного цвета, сосуды ее инъецированы. В плевральной полости до 30 мл геморрагического экссудата. Легкое расправлено после аспирации газа через дренаж.

У больной М., 41 года, страдающей склеромой верхних дыхательных путей, после бужирования гортани появились боль в груди, одышка, подкожная эмфизема на шее. Ранее больной была наложена трахеостома. При рентгенологическом исследовании диагностированы правосторонний тотальный напряженный пневмоторакс, пневмомедиастинум. Произведена декомпрессия напряженного пневмоторакса. Для исключения возможной перфорации пищевода выполнена эзофагография. Пищевод не поврежден. Трахеобронхоскопия осуществлена через трахеостому. В трахее обнаружена слизисто-гнойная мокрота с примесями крови. Повреждений трахеи и бронхов не выявлено. Обнаружено поступление крови из устья сегментарного бронха (в области V₁₀ справа). В связи с неясным механизмом возникновения пневмомедиастинума и напряженно-гипертонического пневмоторакса выполнена торакоскопия.

Эндоскоп введен в VI межреберье по средней подмышечной линии. Легкое частично поджато. Повреждений его поверхности не обнаружено. Диагностирована эмфизема средостения и корня легкого. Parietalная плевро отечная, розово-красного цвета. В плевральной полости до 20 мл серозно-геморрагического экссудата. При исследовании использован торакоскопический манипулятор. Плевральная полость дренирована. Легкое расправлено.

Таким образом, методом торакоскопии выявить причину ятрогенного пневмоторакса и пневмомедиастинума не удалось. Однако было исключено повреждение легкого и плевры. Это позволило определить оптимальный способ ликвидации осложнений и получить благоприятный исход.

Больной Р., 50 лет, оперирован по поводу проникающего колото-резаного повреждения грудной клетки, ранения области С₁₁ левого легкого, гемоторакса. Через 30 мин после операции у больного наступила остановка сердца и дыхания. Реанимация, включавшая закрытый массаж сердца и истиляцию легких, была эффективной. В последующем у больного развилась быстро прогрессирующая подкожная эмфизема груди. При рентгенологическом исследовании диагностирован левосторонний напряженный пневмоторакс. После декомпрессии пневмоторакса выполнена торакоскопия.

Эндоскоп введен в V межреберье слева по передней подмышечной линии. Легкое поджато до одной трети своего объема. Выявлена ушибленная, поверхностная, негерметичная, незначительно кровоточащая рана в области С₁₁ размером 0,3X1,5 см. Рана на поверхности С₁₁ ушита герметично. Диагностирован перелом V ребра по среднеключичной линии со смещением отломков, вызвавший повреждение верхней доли легкого. Над местом перелома обнаружен разрыв плевры, вокруг которого выявлены субплевральная гематома и экхимозы. Parietalная плевро мутная, отечная, местами покрыта фибрином. В плевральной полости до 50 мл геморрагического экссудата. После дренирования плевральной полости легкое расправилось. Наступило выздоровление.

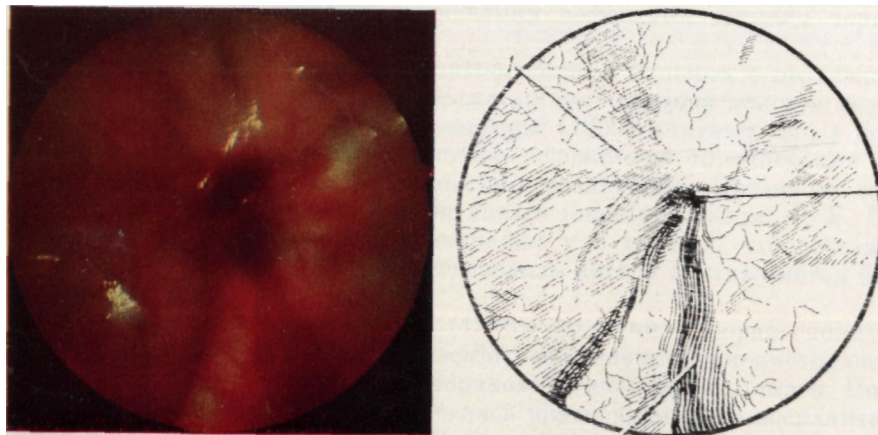


Рис. 107. Место повреждения подключичной вены. Эндофото и схема: 1 — купол плевры; г — гематома; 3 — следы кровотечения

Таким образом, у всех больных с ятрогенным пневмотораксом экстренная торакоскопия способствовала наиболее полной диагностике внутригрудных патологических изменений. Полученная при торакоскопии информация дает возможность оценить условия для расправления легкого и определить метод устранения пневмоторакса. Это позволяет рекомендовать более широкое использование торакоскопии у больных с ятрогенным пневмотораксом.

ОСЛОЖНЕНИЯ И ОШИБКИ ПРИ ЭКСТРЕННОЙ КОМБИНИРОВАННОЙ ТОРАКОСКОПИИ

Использование торакоскопии для диагностики заболеваний органов грудной полости определило различные взгляды в отношении целесообразности применения метода и его осложнений. Так, В. Г. Гельдт (1973) указывает на сложность и опасность применения торакоскопии и необходимость обоснования строгих показаний к ней. Другие авторы (В. С. Савельев и соавт., 1969; Н. Hatch и соавт., 1966; R. Rodgers и соавт., 1976) считают метод простым и безопасным. Третьи (G. Bjornson и соавт., 1974; J. Swierenga и соавт., 1974), подчеркивая безопасность исследования, указывают на редкие, но тяжелые осложнения его.

Частота осложнений при плановых диагностических торакоскопиях составляет 6,36 % (Г. И. Лукомский и соавт., 1982). Их наблюдали при укладке больного на операционный стол, торакоцентезе, биопсии легкого, а также после исследования. К осложнениям торакоскопии относятся сердечная недостаточность, ранение межреберной артерии, неполноценный аэростаз, кровотечение из ткани легкого после биопсии, подкожная эмфизема, эмпиема. Г. И. Лукомский и соавторы (1982) считают осложнения дефектами техники торакоскопии.

Сведения об осложнениях торакоскопии у больных с неотложными заболеваниями и повреждениями органов грудной полости немногочисленны. В. С. Савельев и соавторы (1969) считают, что у больных со спонтанным пневмотораксом осложнения торакоскопии при правильном проведении исследования исключены. Применяя торакоскопию у 108 больных со спонтанным пневмотораксом, Г. Б. Катковский (1968) наблюдал осложнения у 3 из них, что составило 2,7 %. Полученные результаты позволили автору считать метод безопасным.

В. А. Смоляр и соавторы (1976) выполнили торакоскопию у 130 больных с буллезной эмфиземой, осложненной пневмотораксом. У ряда больных ее сочетали с торакокаустикой булл и спаек. После исследования у 4 больных отмечалась кратковременная воспалительная инфильтрация в легком, у 2 возникло внутрисплевральное кровотечение, обусловленное пережиганием спаек, и у 18 развилась подкожная эмфизема.

Применяя торакоскопию у 45 больных с закрытыми и проникающими повреждениями грудной клетки, С. М. Кутепов (1977) не отмечал осложнений и ухудшения состояния пациентов, несмотря на то что более половины исследований было выполнено у лиц пожилого возраста или с тяжелыми комбинированными травмами. Однако оценивать и сравнивать безопасность инструментального метода диагностики можно лишь при условии выполнения одними лицами значительного числа исследований в один и тот же период у аналогичного контингента больных (А. А. Овчинников, 1980).

Из 831 больного с острыми хирургическими заболеваниями и повреждениями органов грудной полости, которому была применена экстренная комбинированная торакоскопия, осложнения наблюдались у 8 (0,96 %) больных со спонтанным пневмотораксом. Среди лиц с закрытыми травмами и проникающими ранениями груди осложнений при торакоскопии не было.

Осложнения возникали на любом этапе исследования, поэтому их целесообразно разделить на несколько групп: осложнения при анестезии, инсуффляции воздуха в плевральную полость, торакоцентезе, комбинированной торакоскопии и после нее.

Осложнения во время анестезии, наблюдавшиеся у 2 больных, были связаны с несоблюдением правил маркировки и хранения анестезирующего средства (1), а также с отсутствием определения его переносимости (1).

Дополнительная инсуффляция 500—1000 мл газа, выполненная до и во время комбинированной торакоскопии, не вызывала ухудшения состояния больных и развития у них осложнений. Мы не наблюдали одышки, сердечной недостаточности, шока, связанных с дополнительным поступлением воздуха в плевральную полость и смещением средостения, поскольку стремились сохранить герметичность полости и обеспечивали полноценную анестезию. Однако следует отметить, что при выполнении торакоскопии существует ряд предпосылок и факторов, способствующих нарушению функции дыхательной и сердечно-сосудистой систем, особенно у больных с тотальным правосторонним и двусторонним пневмотораксом, гемопневмотораксом, тяжелыми сочетанными травмами груди и сопутствующими заболеваниями легких и сердца. К ним относятся уменьшение дыхательной поверхности вследствие дополнительного коллапса легкого, смещение органов средостения, ухудшение вентиляции здорового легкого при укладывании больного на бок и валик. При укладывании больного с гемопневмотораксом и плевритом перед исследованием на здоровый бок находящаяся в плевральной полости в большом количестве жидкость вызывает смещение средостения. Предварительные разгрузочные плевральные пункции предупреждают смещение средостения и развитие сердечной недостаточности.

Повреждение легкого стилетом (1) было поверхностным и возникло вследствие несоблюдения техники торакоцентеза (неправильно рассчитанная величина кожного разреза, излишнее усилие при введении троакара, малый коллапс легкого, введение инструмента на вдохе, когда легкое приближается к грудной стенке). Выполнение торакоцентеза вблизи мест сращений легкого с реберной плеврой

более опасно, чем вдали от них, из-за возможного повреждения органа.

Перфорация легкого может также возникнуть при погрешностях в технике плевральной пункции, предпринятой до торакоскопии с целью инсуффляции газа или аспирации экссудата, крови.

В большинстве случаев при поверхностном ранении легкого самостоятельно наступает аэро- и гемостаз. При продолжающемся кровотечении, длительном поступлении газа из раны легкого, а также невозможности устранения последствий повреждения торакоскопической диатермокоагуляцией необходима операция.

Внесение инородного тела в плевральную полость при ее осмотре имело место у 2 больных и зависело от малосовершенной конструкции гильзы троакаров. Недостатком гильз является отсутствие приспособления для аспирации раневого секрета, скапливающегося на внутренних стенках канюли (рис. 108). При введении оптической системы она постоянно загрязняется раневым секретом, что затрудняет осмотр, выполнение манипуляций и удлиняет исследование. Для очищения внутренней поверхности гильзы троакара предусмотрена специальная держалка для тампонов, при использовании которой инородные тела (марлевые шарики) попали в плевральную полость. Это было связано с несоблюдением техники фиксации марлевых шариков в держалке, использованием крупных шариков, манипулированием во время работы фиксирующим устройством. Инородные тела были удалены с помощью торакоскопа.

Осложнений при комбинированных исследованиях нами не отмечено, что зависело от соблюдения правил работы с инструментами и оптикой. Термических ожогов внутренних органов лампочкой эндоскопа вследствие выделения ею тепловой энергии, описанных В. Г. Гельдт (1973), Р. Х. Васильевым (1976), нами не отмечено в связи с использованием аппаратуры с осветительным устройством вне оптической системы.

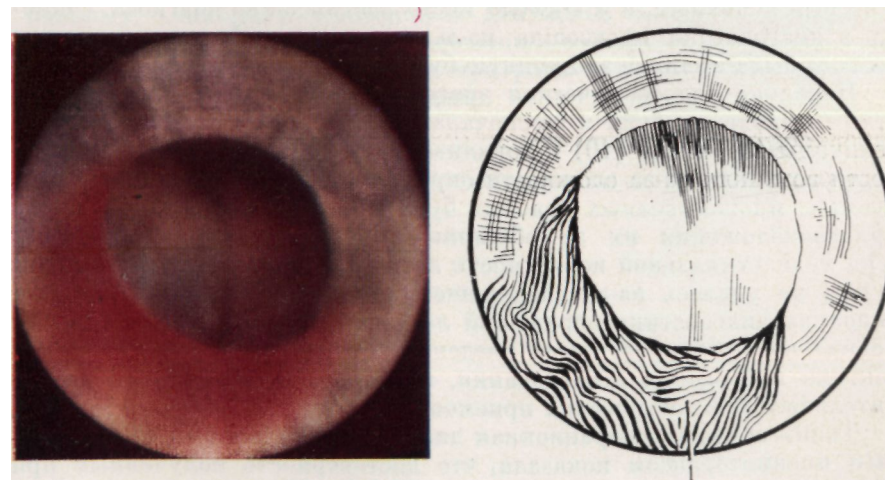


Рис. 108. Раневой секрет в гильзе троакара. Эндосфото и схема: 1 — секрет на стенке гильзы

Подкожная эмфизема является частым осложнением торакоскопии, встречающимся у 40—80 % больных (Г. И. Лукомский и соавт., 1967). Распространенная эмфизема мягких тканей развилась у 3 больных. Причинами ее были: obturация просвета дренажа фибрином вследствие плохого ухода за ним и его перегиба (1), неадекватный тонкий дренаж (1), неудовлетворительная герметичность тканей вокруг дренажа из-за несоответствия диаметров его и гильзы троакара и отсутствия мышечно-апоневротического шва (1). Г. И. Лукомский и соавторы (1982) указывают, что подкожная эмфизема может также возникнуть вследствие остаточного пневмоторакса, неадекватного расправления легкого и, наконец, неполноценной герметизации легочной ткани после биопсии.

Как и Г. Б. Катковский (1968), мы считаем осложнением торакоскопии появление боли во время исследования. Отмеченные нами при экстренной комбинированной торакоскопии осложнения возникли при освоении методики исследования.

Таким образом, опыт применения экстренной комбинированной торакоскопии у 831 пациента с неотложными состояниями позволяет считать исследование минимально травматичным, не отягощающим состояние больных, редко сопровождающимся (0,96 %) нетяжелыми осложнениями.

Для того чтобы лучше оценить информативные возможности торакоскопии, необходимо определить ее достоверность. Наиболее благоприятные условия для контроля метода имеются при оперативном лечении заболеваний и повреждений. Достоверность данных экстренной торакоскопии оценена у 96 больных с заболеваниями и травмами груди по результатам операционной диагностики.

Сопоставление данных экстренной комбинированной торакоскопии с результатами исследования органов грудной полости при хирургическом лечении спонтанного пневмоторакса у 76 больных показало, что у 58 пациентов диагноз был полностью подтвержден, у 18 был неполным, а у 1 имело место расхождение диагноза. Ошибка в диагностике произошла из-за того, что эмфизема верхушки легкого была принята за крупную буллу.

Неполная эндоскопическая диагностика была связана с трудностями выявления булл и заключалась в неточности определения их величины (3), числа (10) и локализации (6). Диагностические трудности возникли из-за сложности определения спавшихся, неентируемых, множественных краевых булл на фоне ателектаза, а также при расположении их за обширными плоскостными сращениями и на медиастиальной поверхности легкого. У 1 больного определить буллы не удалось из-за свернувшегося гемоторакса. У 2 больных неполная диагностика поражений легкого и плевры зависела от неправильно выбранного места введения торакоскопа, нерациональной тактики проведения исследования, неполного использования дополнительных диагностических приемов.

Таким образом, операционная диагностика у больных со спонтанным пневмотораксом показала, что достоверность полученных при торакоскопии результатов составила 76,3 %. Неполная диагностика, которая не повлияла на результаты и исход лечения, имела место

у 23,7 % больных. Ошибка при эндоскопической диагностике была допущена у 1 (1,3 %) больного.

При сопоставлении результатов экстренной комбинированной торакоскопии с данными, полученными при обследовании органов грудной полости во время торакотомии у 4 больных с закрытыми травмами и у 16 с проникающими ранениями, совпадение до- и послеоперационного диагнозов установлено у 15 человек. Неточный диагноз у 1 больного с закрытой травмой был поставлен из-за неполного осмотра органов, так как свернувшийся гемоторакс маскировал поверхностное повреждение мышцы диафрагмы. Неполная диагностика у 4 больных с проникающими ранениями груди была связана с выявленными при торакоскопии изменениями (свернувшийся гемоторакс и фибринозное воспаление плевры), маскировавшими раны грудной стенки и поверхностное повреждение легкого. У 1 больного осмотр органов грудной полости затрудняли плевральные спайки.

Малоинформативной торакоскопия была у 2 больных. Им торакоскоп вводили через раневой канал, наружное отверстие которого соответствовало проекции диафрагмы, перикарда. Неполноценный осмотр плевральной полости у больной с двусторонним проникающим ранением груди, сочетавшимся с двумя проникающими ранениями живота, был связан с невозможностью создания пневмоторакса, достаточного для визуального обследования органов грудной полости при проведении торакоскопии под общим обезболиванием. В результате не было выявлено поверхностное повреждение легкого.

Таким образом, изучение достоверности результатов экстренной комбинированной торакоскопии при хирургическом лечении повреждений груди определило полное совпадение до- и послеоперационного диагноза в 75 % случаев. Неполная расшифровка посттравматических анатомических повреждений органов груди, не повлиявшая на правильность последующей хирургической тактики, отмечена у пяти больных. Ошибки в диагностике допущены в одном наблюдении. Достоверность результатов торакоскопии во многом зависит от опыта эндоскописта. Она всегда выше при раннем применении исследования от начала заболевания и травм.

- Авилова О. М., Гетьман В. Г., Макаров А. В.* Экстренная комбинированная торакоскопия при тяжелой закрытой травме груди.— Клиническая хирургия, 1981, № 3, с. 63—64.
- Авилова О. М., Макаров А. В., Гетьман В. Г.* Неотложная торакоскопическая диагностика повреждений груди.— В кн.: Тез. докл. XIV съезда хирургов УССР. Донецк: Б. и., 1980, с. 172—174.
- Александров П. В.* Методика торакоскопии при проникающих ранениях груди в эксперименте.— В кн.: Материалы VII науч. конф. профессорско-преподавательского состава воен.-мед. фак. при Куйбышев, мед. ин-те. Куйбышев: Б. и., 1975, с. 230—232.
- Александров П. В.* Оснащение для комбинированной торакоскопии при проникающих ранениях груди.— В кн.: Тез. VIII науч. конф. профессорско-преподавательского состава воен.-мед. фак. при Куйбышев, мед. ин-те. Куйбышев: Б. и., 1977, с. 146—147.
- Александров П. В.* Применение торакоскопического распылителя для склеивания колото-резаных ран легкого в эксперименте.— В кн.: Материалы X науч. конф. профессорско-преподавательского состава воен.-мед. фак., посвященной 60-летию Великой Октябрьской социалистической революции. Куйбышев: Б. и., 1977, с. 275—278.
- Александров П. В.* Применение торакоскопии при повреждениях груди.— Воен.-мед. журн., 1981, № 9, с. 60—61.
- Амосов Н. М.* Очерки торакальной хирургии.— К.: Госмедиздат УССР, 1958.— 727 с.
- Бабичев С. И., Брюнин В. Г.* Хирургическое лечение двустороннего неспецифического спонтанного пневмоторакса.— Хирургия, 1978, № 6, с. 152—156.
- Бабичев С. И., Плаксин Л. Н., Брюнин В. Г.* Лечение спонтанного неспецифического гемопневмоторакса.— Хирургия, 1981, № 12, с. 45—47.
- Бабичев С. И., Плаксин Л. Н., Воробьев В. М.* Некоторые вопросы диагностики и хирургического лечения закрытой травмы грудной клетки с повреждением внутренних органов.— В кн.: Травма груди. Пермь: Б. и., 1976, с. 148—150.
- Боговиц Л. К., Жарахович И. А.* Биопсия в пульмонологии.— М.: Медицина, 1977.— 230 с.
- Бронхопневмонология / Лукомский Г. И., Шулуто М. Л., Виннер М. Г., Овчинников А. А.— М.: Медицина, 1982.— 400 с.
- Бурмистров М. И., Иванова Т. В.* Эндоскопия плевральной полости при неспецифическом спонтанном пневмотораксе.— В кн.: Тез. докл. объединен. пленума правлений Всесоюз., Всерос. и Белорус. о-в хирургов. Минск: Б. и., 1975, с. 72.
- Вагнер Е. А.* Хирургия поврежденных груди.— М.: Медицина, 1981.— 288 с.
- Гельдт В. Г.* Торакоскопия у детей при неспецифических заболеваниях органов грудной полости: Автореф. дис. ... канд. мед. наук.— М., 1973.— 19 с.
- Гетьман В. Г.* Торакоскопия в неотложной хирургической пульмонологии.— В кн.: Неотложные состояния при патологии легких. К., 1980, ч. I, с. 78—79.
- Гетьман В. Г.* Клиническая оценка экстренной комбинированной торакоскопии в неотложной хирургической пульмонологии: Автореф. дис. ... канд. мед. наук.— К., 1981.— 28 с.
- Долецкий С. Я., Гельдт В. Г., Овчинников А. А.* Торакоскопия при пиопневмотораксе у детей.— Грудная хирургия, 1973, № 3, с. 64—70.
- Жук Б. М.* Торакоскопия в диагностике некоторых заболеваний органов грудной клетки (экспериментально-клиническое исследование): Автореф. дис. ... канд. мед. наук.— Днепропетровск, 1968.— 22 с.
- Иванова Т. В.* Торакоскопия в диагностике изменений легких при неспецифическом спонтанном пневмотораксе.— Тр. Ленингр. сан.-гигиенич. мед. ин-та, 1977, т. 115, с. 12.
- Иванова Т. В.* Торакоскопия при неспецифическом спонтанном пневмотораксе.— Тр. Ленингр. сан.-гигиенич. мед. ин-та, 1977, т. 115, с. 12—13.
- Иоффе Л. Ц., Дашиев В. А.* Оперативная и диагностическая торакоскопия.— В кн.: Диагностика и лечение неспецифических заболеваний легких. Алма-Ата: Б. и., 1981, с. 5—15.
- Иоффе Л. Ц., Дашиев В. А.* Применение торакоскопии для диагностики заболеваний легких и плевры и эндоскопических операций.— В кн.: Тез. докл. XXX Всесоюз. съезда хирургов. Минск: Б. и., 1981, с. 192—193.
- Катковский Г. Б.* Значение торакоскопии в выявлении причины и выборе метода лечения спонтанного неспецифического пневмоторакса: Автореф. дис. ... канд. мед. наук.— М., 1968.— 13 с.
- Константинова Г. Д.* Нетуберкулезный спонтанный пневмоторакс (этиопатогенез, клиника, диагностика и лечение): Автореф. дис. ... канд. мед. наук.— М., 1967.— 20 с.
- Кутепов С. М.* Применение торакоскопии при некоторых видах травм грудной клетки.— Вестн. хирургии им. И. И. Грекова, 1977, № 11, с. 97—100.
- Лечение пострадавших с травмами груди и живота на этапах медицинской эвакуации/Под ред. Б. Д. Комарова, А. П. Кузьмичева. М.: Медицина, 1979.— 112 с.
- Лукомский Г. И., Эстис Э. Е.* Дифференциальная диагностика экссудативных плевритов.— Хирургия, 1981, № 2, с. 39—42.
- Лукомский Г. И., Березов Ю. Е.* Эндоскопическая техника в хирургии.— М.: Медицина, 1967.— 399 с.
- Лукомский Г. И., Овчинников А. А., Эстис Э. Е.* Торакоскопия в диагностике плеврита неясной этиологии.— Грудная хирургия, 1977, № 1, с. 56—59.
- Мильков Б. О.* Закрытая травма груди: Автореф. дис. ... д-ра мед. наук.— Днепропетровск, 1975.— 29 с.
- Огнев А. А.* Тактика хирурга при проникающих ранениях грудной клетки.— В кн.: Вопр. неотложной помощи. Свердловск: Б. и., 1977, с. 98—99.
- Проблемы эндоскопии в хирургической клинике/Стручков В. П., Луцевич Э. В., Белов И. Н., Стручков Ю. В.— Хирургия, 1976, № 7, с. 59—67.
- Романенко А. Е., Чухриенко Д. П., Мильков Б. О.* Закрытые повреждения органов грудной клетки.— К. Здоров'я, 1982.— 160 с.
- Савельев В. С., Константинова Г. Д.* Нетуберкулезный спонтанный пневмоторакс— М.: Медицина, 1969.— 136 с.
- Сандаков П. Я.* Закрытая травма груди с переломами ребер (клинико-экспериментальное исследование): Автореф. дис. ... канд. мед. наук.— Пермь, 1977.— 14 с.
- Сидоров В. П., Кутепов С. М., Огнев А. А.* Диагностика и лечение торако-абдоминальных ранений.— Вестн. хирургии им. И. И. Грекова, 1981, № 9, с. 75—78.
- Ситко Л. А.* Применение низкочастотного ультразвука в лечении эмпиемы плевры.— Клиническая хирургия, 1981, № 10, с. 45—47.
- Смоляр В. А., Стручков Ю. В.* Торакоскопия и торакокаустика при буллезной болезни легких, осложненной пневмотораксом.— Грудная хирургия, 1976, № 1, с. 51—55.
- Спонтанный (патологический) пневмоторакс/Чухриенко Д. П., Даниленко М. В., Бондаренко В. А., Белый И. С.— М.: Медицина, 1973.— 296 с.
- Субботин В. М.* Торакоскопия в диагностике некоторых заболеваний легких, плевры и средостения.— В кн.: Материалы к IV Всерос. съезду хирургов. Пермь: Б. и., 1973, с. 439—440.
- Хирургическое лечение туберкулеза легких/Под ред. Л. К. Богоуша.— М.: Медицина, 1979.— 296 с.
- Эндоскопическая грудная невротомия в лечении тяжелых форм бронхиальной астмы/Бабичев С. И., Батищев Н. Г., Савченко З. И., Ашихмина И. Г.— Хирургия, 1982, № 2, с. 66—70.
- Мейер А., Нико Ж., Карро Ж.* Спонтанный нетуберкулезный пневмоторакс у взрослых и его лечение: Пер. с франц.— М.: Медгиз, 1964.— 138 с.
- Andersen K. D., Chandra R.* Pneumothorax Secondary to Perforation of Sequential Bronchi by Suction Catheters.— J. pediat. Surg., 1976, v. 5, p. 687—694.

Baumann J., Andreassian B., Maisani E., Nussaume O. Poumon opaque traumatique: le "poumon fige".— Ann. Chir. thorac. cardiovasc, 1974, v. 28, p. 257—262.

Bergmann L., Opitz E. t)ber die zunehmende Bedeutung der Bronchopulmonalen Verletzungen nach stumpfem Thoraxtrauma im lungenchirurgischen Krankengut.—Z. Erkr. Atm., 1973, Bd. 138, S. 303—311.

Bjornson G., Sorenson S. Thoracoscopy as an Aid Diagnosis.— Lakartidningen, 1974, Bd. 71, S. 1842—1855.

Bloomberg A. Thoracoscopy in perspective.— Surgery, Gynecology of Obstetrics, 1978, v. 147, p. 433—443.

Cataliotti F., Semilia M., Catalano G. La cisti aerea gigante del polmone.— Minerva chir., 1972, v. 27, p. 761—766.

De Camp P. T., Moseley P. W., Scott M. L., Hatch H. B. Diagnostic Thoracoscopy.— Ann. thorac. Surg., 1973, v. 16, p. 79—84.

Engel J. Klinik und Behandlung des Spontanpneumothorax.— Prax. Pneumol., 1975, Bd. 29, S. 635—660.

Estafanous F. G., Viljoen J. F., Barsoum K. N. Diagnosis of Pneumothorax Complicating Mechanical Ventilation.— Anesth. Analg., 1975, v. 54, p. 730—735.

Geisler Z. S., Savic B. Diagnose und Therapie des Spontanpneumothorax.— Prax. Pneumol, 1976, Bd. 30, S. 573—580.

Jackson A. M., Ferreira A. A. Thoracoscopy as an Aid to the Diagnosis of Diaphragmatic injury in Penetrating Wounds of the left Lower Chest: (Preliminary Report).— Injury, 1976, v. 7, p. 213—217.

Kaik G., Kaik B. Zur Klinik des Spontanpneumothorax — Bericht uber 182 Falle.— Therapiewoch., 1972, Bd. 22, S. 2751-2771.

Maggs P. R., Schwaber J. II. Fatal Bilateral Pneumothoraces Complicating subclavian Ven Catheterization.— Chest, 1977, v. 71, p. 552—553.

Mattila S., Jdrvinen A., Mattila T., Ketonen P. Traumatic Diaphragmatic Hernia. Report of 50 Cases.— Acta chir. scand., 1977, v. 143, p. 313—318.

Radigan L. R., Glover J. L. Thoracoscopy.— Surgery, 1977, v. 82, p. 425—428.

Rodgers R. M., Talbert J. L. Thoracoscopy for diagnosis of intrathoracic lesions in children.— J. Pediat. Surg., 1976, v. 11, p. 703—708.

Sattler A. Zur Problematic des sog idiopathyschen Spontanpneumothorax.— Z. Tuberk., 1965, Bd. 123, S. 303—309.

Schott H., Viereck H. J. Klinik und rationelle Therapie des Spontanpneumothorax.— Dtsch. med. Wschr., 1972, Bd. 97, S. 491—495.

Sery Z., Wondrale E., Ponizil D. Problematic der Thoraxverletzungen.— Zbl., Chir., 1975, Bd. 100, S. 1424—1428.

Snell N. J. Iatrogenic Pneumothorax — An Unusual Cause.— Brit. J. clin. Pract., 1977, v. 31, p. 220—221.

Stern M. B., Lane Ch. S., Sachs D. Iatrogenic Pneumothorax. A Report of Three Cases.— Clin. Orthop., 1972, v. 84, p. 159—162.

Stretcher H.-J., Craney E. Problematic der Mehrfachverletzungen.— Chir. Prax., 1978, Bd. 23, S. 463-470.

St uemn J. T., Points B. /., Pevvy /. F. Hemopneumothorax Following Blunt Trauma of the Thorax.— Surg., Gynec, Obstet., 1975, v. 141, p. 539—540.

Suzuki H. An Etiologie Study of Spontaneous Pneumothorax with Special Reference to the Pathogenetic Mechanism of Emphysematous Bulla and Pneumothorax.— J. Jap. Ass. Thorac. Surg., 1976, v. 24, p. 161—170.

Swierenga J., Wagenaar J. P. M., Bergstein P. G. M. The value of Thoracoscopy in the Diagnosis and Treatment of Diseases Affecting the Pleura and Lung.— Pneumonologie, 1974, v. 151, p. 11—18.

Szjile P. A thoracosopia (pleuroscopia) szerepe mellkasi betegsegek Korismezeiben.— Orvoskepzer, 1973, Bd. 48, S. 35—42.

Takeo V. Un nouveau traitement du pneumothorax spontane par nebulisation d'une colle liquide sous controle thoracoscopique.— Bronches, 1978, v. 28, p. 19-28.

Tannieres M. L., Bakdach H., Hertzog P., Vourc'h G. A propos de 12 ras de pneumothorax per-opetatoires ou post-operatoires immediate lies a des problemes ventilatoires.—Can. Anesth., 1976, v. 24, p. 399—423.

Tokutsu Sh., Takimoto M., Ota H., Tagami Y. Clinical Studies of Spontaneous Pneumothorax.— J. Wakayama med. Soc, 1971, v. 22, p. 149—152.

СОДЕРЖАНИЕ

От авторов 3

Глава I

Современная диагностика некоторых неотложных состояний в грудной хирургии 7

Особенности и методы диагностики закрытых повреждений груди 7

Особенности и методы диагностики проникающих ранений груди 9

Особенности и методы диагностики спонтанного пневмоторакса 13

Глава II

Торакоскопия при неотложных состояниях в грудной хирургии 15

Применение торакоскопии при спонтанном пневмотораксе 16

Применение торакоскопии при закрытых повреждениях груди 18

Применение торакоскопии при открытых повреждениях груди 19

Глава III

Общие вопросы современной торакоскопии 22

Инструменты, приборы и аппаратура 22

Стерилизация оптических приборов и инструментов 26

Помещение для проведения торакоскопии и его оборудование 27

Показания и противопоказания к проведению торакоскопии 28

Подготовка больного к исследованию 31

Анестезиологическое обеспечение торакоскопии 32

Методика торакоскопии 34

Методика введения троакара в плевральную полость 38

Введение торакоскопа 40

Топографическая анатомия органов грудной полости при торакоскопии 41

Методика осмотра органов грудной полости 50

Виды торакоскопии в неотложной грудной хирургии 52

Лечебная торакоскопия 55

Послеоперационное ведение больных 62

Глава IV

Прижизненные морфологические изменения органов грудной полости у больных со спонтанным пневмотораксом по данным экстренной комбинированной торакоскопии 63

Глава V

Внутригрудные посттравматические изменения при закрытых повреждениях груди по данным экстренной комбинированной торакоскопии 88

Глава VI

Проникающие колото-резаные ранения органов грудной полости по данным экстренной комбинированной торакоскопии 106

Глава VII

Торакоскопия при ятрогенном пневмотораксе 112

Глава VIII

Осложнения и ошибки при экстренной комбинированной торакоскопии ”””

Список литературы 124

ОЛЬГА МАТВЕЕВНА АВИЛОВА
ВАДИМ ГРИГОРЬЕВИЧ ГЕТЬМАН
АНАТОЛИЙ ВАСИЛЬЕВИЧ МАКАРОВ

ТОРАКОСКОПИЯ
В НЕОТЛОЖНОЙ ГРУДНОЙ
ХИРУРГИИ

Редактор

И. М. Г р у б р и н а
Оформление художника
В. И. Толстова

Художественный редактор
Н. Ф. Кормыло

Технический редактор
В. П. Бойко

Корректоры
Н. К. Багдасарьян, Н. К. Сопиженко

Информ. бланк № 3013

Сдано в набор 21.06.85. Подп. к печ. 18.12.85. БФ 04752. Формат 60X90/₁₆.
Бумага мелован. Гарн. обыкн. новая. Печ. вые. Усл. печ. л. 8,0. Усл.
кр.-отт. 36,31. Уч.-изд. л. 8,95. Тираж 5400 экз. Зак. 5—1930. Цена 1 р. 60 к.
Издательство «Здоров'я», 252054, г. Киев-54, ул. Чкалова, 65.

Годовное предприятие республиканского производственного объединения
«Полиграфкнига», 252057, Киев, ул. Довженко, 3.

Авилова О. М., Гетьман В. Г., Макаров А. В.

А20 Торакоскопия в неотложной грудной хирургии.— К.:
Здоров'я, 1986.— 128 с, ил., 2,09 л. ил.

Книга посвящена актуальной проблеме клинической медицины — использованию торакоскопии в неотложной грудной хирургии в целях повышения эффективности распознавания и лечения заболеваний и повреждений органов грудной полости. Даны рекомендации по организации исследования в условиях оказания неотложной помощи, определены показания и противопоказания к применению торакоскопии при острых заболеваниях и травмах груди, представлены разработанные новые методы комбинированной и лечебной торакоскопии. В монографии систематизированы эндоскопические проявления поражений внутренних органов при спонтанном и ятрогенном пневмотораксе, а также патоморфологические изменения, развивающиеся вследствие закрытых повреждений и проникающих ранений груди. Работа предназначена для торакальных хирургов, хирургов, травматологов, пульмонологов и эндоскопистов.

4113000000-029

⁸²М209(04)-86 ⁸⁶

54 _ 57