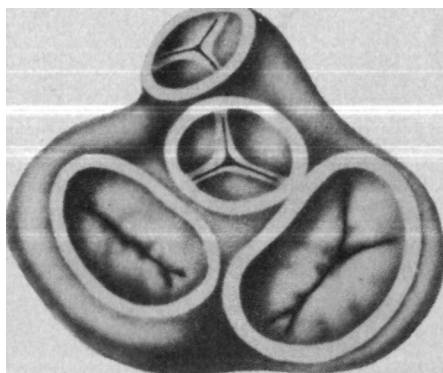


**ЭЛЕКТРОННАЯ БИБЛИОТЕКА ПО
ХИРУРГИИ**

SURGERYLIB.RU

**КОНСТАНТИНОВ, ВАПРЕЛАТОВ,
ВА.ИВАНОВ, Т.Н.МАЛИНОВСКАЯ**

Клапаносберегающие реконструктивные операции в хирургии пороков сердца



МОСКВА «МЕДИЦИНА» 1989

БАКОНСТАНТИНОВ, В А ПРЕЛАТОВ,
ВАИВАНОВ, Т.Н.МАЛИНОВСКАЯ

Клапаносберегающие реконструктивные операции в хирургии пороков сердца

МОСКВА «МЕДИЦИНА» 1989

Клапаносберегающие реконструктивные операции в хирургии пороков сердца / Б. А. Константинов, В. А. Прелатов, В. А. Иванов, Т. Н. Малиновская.— М.: Медицина, 1989, 140 с: ил.—ISBN 5-225-01490-9.

В книге представлен многолетний опыт авторов, касающийся клапаносберегающих реконструктивных операций, проводимых на открытом сердце с применением искусственного кровообращения, кардиоплегии и прецизионной хирургической техники. На основании объективных сравнений авторы предлагают пересмотреть ряд установившихся в кардиохирургии положений в пользу более широкого использования реконструктивных пластических операций при клапанной патологии.

Для кардиохирургов.

Рецензент Г. М. Соловьев, чл.-корр. АМН СССР, руководитель отдела сердечно-сосудистой хирургии

к 4108050000—208 37—89
039(01)—89

ISBN 5-225-01490-9

(g) Издательство «Медицина»,
Москва, 1989

ПРЕДИСЛОВИЕ

Мои сотрудники и ученики на основе опыта работы отдела хирургии сердца ВНЦХ АМН СССР написали книгу, посвященную клапаносберегающим пластическим операциям при пороках сердца. Эта работа является составной частью общегосударственной программы «Реконструктивная хирургия», которую возглавляет и успешно реализует наш центр по многим направлениям современной хирургии.

Отдел хирургии сердца ВНЦХ много и успешно работает над актуальными проблемами кардиохирургии, выполняя ежегодно только с искусственным кровообращением свыше 500 операций.

Авторы постепенно в течение многих лет шли к созданию данной книги, накопив большой опыт по клапаносберегающим реконструктивным операциям, которые получают сейчас повсеместное признание и распространение. Их труд следует рассматривать как несомненный успех, особенно если учесть, что несколько лет назад предложения ВНЦХ, касающиеся пластических вмешательств при пороках сердца, встречали активную и авторитетную оппозицию со стороны коллег-специалистов.

Разработанные методы пластики стали возможны лишь в условиях операции на открытом сердце с применением искусственного кровообращения, кардиоплегии и прецизионной хирургической техники. При этом больных не отбирали специально для проведения этих вмешательств, так как параллельно в отделе хирургии ВНЦХ продолжали выполнять операции по протезированию клапанов. В итоге пациенты, перенесшие как клапаносберегающие операции, так и протезирование, не отличались по тяжести, и только локальный характер патологии, оцениваемый во время кардиотомии, диктовал выбор характера и объема хирургического вмешательства.

На первый взгляд, на вопрос, что выгоднее для больного — протезирование или пластика, можно ответить однозначно, отдав предпочтение второму из названных решений. Однако практика кардиохирургии свидетельствует о том, что клапаносберегающая операция не всегда возможна из-за далеко зашедших морфологических изменений клапанного аппарата. Это объективное препятствие сохраняет в известной мере свои позиции, и отдел хирургии сердца ВНЦХ активно и настойчиво продолжает [фиски наиболее оптимальных заменителей-протезов.

Сложность проблемы, помимо факторов, подробно рассматриваемых в монографии, как ни парадоксально, заключается в не всегда полном совпадении интересов больного и хирурга. Действительно, протезирование в большинстве случаев более простая и универсальная операция, занимающая по сравнению с пластикой меньше времени. Однако ее «радикальность» ставится под сомнение все еще большим числом осложнений, реализующихся главным образом в отдаленные сроки.

В этой связи авторы книги справедливо утверждают, что при решении вопроса о выборе метода операции наряду с объективными причинами просматриваются стереотип мышления, определенный консерватизм, дань традициям и «сиюминутный» интерес. На основе объективных сравнений Б. А. Константинов и соавторы предлагают пересмотреть ряд установившихся в кардиохирургии положений в пользу более широкого использования реконструктивных пластических операций при клапанной патологии.

Авторы монографии глубоко изучили биомеханику и гидродинамику клапанов сердца, защитив свой приоритет в этой области рядом авторских свидетельств и Дипломом открытия, разработали показания к пластическим клапаносберегающим операциям, внесли существенный вклад в оперативную технику таких вмешательств, обосновали противопоказания к ним, тесты контроля за адекватностью целого ряда операций, изучили их ближайшие и отдаленные результаты. Там, где это требовалось, авторы провели сравнение результатов клапаносберегающих вмешательств, протезирования и закрытых методов, опираясь в этом анализе на гемодинамическую эффективность, снижение послеоперационной летальности, улучшение функциональных показателей, снижение числа осложнений, повторных операций и т. д.

Авторы книги убедительно показали преимущества клапаносберегающих операций перед другими видами вмешательств в отношении как ближайших и отдаленных результатов, так и качества жизни оперированных.

• Конечно, далеко не все вопросы, связанные с пластикой клапанов и ее местом в кардиохирургии пороков, можно считать окончательно решенными.

Но уже сегодня можно утверждать, что направление, которому посвящена данная книга, является прогрессивным, заслуживает внимания кардиологов и хирургов.

*Почетный директор ВНЦХАМН СССР
академик Б. В. ПЕТРОВСКИЙ.*

ВВЕДЕНИЕ

В последние годы большинство научных работ, связанных с хирургическим лечением клапанных пороков сердца, было посвящено различным аспектам их протезирования. Авторы этих публикаций анализируют гемодинамику отдельных моделей-заменителей, сравнивают конструкции протезов и их технологию, ближайшие и отдаленные послеоперационные результаты, освещают вопросы диагностики, предупреждения и лечения специфических осложнений, излагают особенности оперативной техники и возможные лечебные ошибки, описывают методы реабилитации оперированных, т. е. детально и всесторонне способствуют решению этой большой и сложной проблемы.

Протезирование и сегодня является ведущей темой для тех хирургов и целых коллективов, которые продолжают заниматься лечением клапанных пороков, так как поставленная задача остается актуальной и до конца не решенной.

При безнадежно утраченной функции того или иного клапана и при его необратимых морфологических изменениях другого пути к нормализации гемодинамики, кроме протезирования, нет. Сегодня эти операции в кардиохирургии — одни из самых распространенных, и тысячи оперированных обязаны им своей жизнью, здоровьем и даже восстановлением трудоспособности.

Вместе с тем нельзя закрывать глаза на тот факт, что жизнь носителя искусственного клапана не всегда «безоблачна», так как она постоянно зависит от ряда лекарств, но даже при их аккуратном и адекватном приеме возможно развитие осложнений.

Специфические осложнения после протезирования, как известно, объясняются многими причинами, но по крайней мере две из них являются основными и связаны с природой любого вида протеза.

Первая причина заключается в том, что искусственный клапан, хотя и призван нормализовать гемодинамику, в функциональном отношении уступает и в обозримом будущем будет уступать нормальному природному. Приведем только один пример. Протез любой из известных

конструкции в отличие от естественного интактного клапана всегда и неизбежно создает перепады давления, величина которых, помимо особенностей модели и ее размеров, зависит от ударного выброса и частоты сердечных сокращений. Упомянутая зависимость не носит линейного характера и сопровождается потерей энергии и лишней работой при каждом сердечном цикле. Самые современные протезы в условиях покоя характеризуются средними градиентами давления в митральной и аортальной позициях, соответственно равными 5 и 10 мм рт. ст. Если принять ударный выброс за 70 мл, а частоту сердечных сокращений за 70 в 1 мин, то ежегодно сердце с искусственным клапаном при сокращениях порядка 35 млн циклов вынуждено выполнять лишнюю работу при митральном и аортальном протезировании соответственно порядка $1,5 \cdot 10^6$ и $3,3 \cdot 10^6$ Дж, а в практической жизни еще больше из-за частых колебаний минутного выброса.

В обыденной практике мы не привыкли к таким величинам, и чтобы понять их смысл, поясним, что градиент давления на клапане в 1 мм рт. ст., составляющий за год для сердца $0,4 \cdot 10^6$ Дж работы, эквивалентен примерно затрате энергии по перемещению 41 автомашины марки «Жигули» на расстояние 1 м.

Для оперированного сердца эта избыточная внешняя работа — отнюдь не тренировка, а крайне нежелательная дополнительная нагрузка на сократительный миокард. Иными словами, такое вынужденное истощение насосных ресурсов сердца — «расплата» за искусственный клапан.

Вторая причина специфических осложнений заключается в том, что любой протез был и будет для организма инородным телом. Поэтому всем искусственным заменителям клапанов органически присущи проблемы тромбообразования, инфицирования и механического износа.

Частота такого осложнения, как тромбоэмболия, во многом определяется конструкцией протеза, исходными размерами сердца, характером его ритма, режимом антикоагулянтной терапии и другими факторами, но даже в идеальных ситуациях тромбоэмболия встречается с частотой 3—5 % в год [Dale F. et al., 1980; Wright J. O. et al., 1982].

Другое типичное осложнение — послеоперационный септический эндокардит — практически не зависит от модели протеза и в современных условиях в ранние и поздние сроки после имплантации искусственного клапана

встречается соответственно у 1 и 4 % больных [Mills P., 1982; Jones E. L. et al., 1983; Gehan E. et al., 1985].

Наконец, механическая надежность, или долговечность, клапанного заменителя, несмотря на достижения технологии, окончательно не решена, поэтому дисфункции протезов (поломки, износ и т. п.) продолжают играть заметную роль среди специфических осложнений.

В целом средняя выживаемость к 10-летнему сроку после операций протезирования клапанов колеблется от 39 до 75 % [Yacoub M. et al., 1981; Mc Goon D. C., 1982; Marshall N. G., Jr. et al., 1983; Robles A. et al., 1985; Reul M. et al., 1985].

Перечень нерешенных проблем и специфических осложнений при указанных хирургических вмешательствах можно было бы продолжить, но это не входит в наши задачи. Сказанного, по-видимому, достаточно, чтобы прийти к выводу о том, что операции по замене клапанов эффективны, но должны рассматриваться как вынужденные, в известной мере паллиативные вмешательства, оправданные сегодня лишь в крайних случаях.

Возникает вопрос: существует ли в арсеналах современной хирургии какая-либо альтернатива протезированию клапанов? С известными оговорками на него можно ответить утвердительно. Выход из положения все большее число авторов видят в расширении показаний к клапаносберегающим реконструктивным операциям при стенозах, недостаточности и комбинированных поражениях, выполняемым с прецизионной техникой на открытом и остановленном сердце в условиях полного искусственного кровообращения. Оговорки остаются для тех случаев, когда имеется грубый и распространенный кальциноз створок или рабочая поверхность клапанной ткани резко сокращена фиброзным процессом, когда встречаются свежие и протяженные следы инфекционного процесса, когда предпринятая попытка пластической операции оказывается неэффективной.

Как видно, таких оговорок немало, и в этих ситуациях реконструктивная операция по-прежнему оказывается невозможной.

Пластические клапаносохраняющие вмешательства были известны с самых первых шагов кардиохирургии. Большинство из них сегодня представляет лишь исторический интерес, так как выполнялись «вслепую» и были неэффективны, в связи с чем признания и распростране-

ния не получили [Шумаков В. И., 1959; Bailey C. P. et al., 1954; Davila J. C., 1955].

Такая операция, как «закрытая» митральная комиссуротомия, хотя и продолжает широко применяться и позволяет сохранить собственный клапан больного, по понятным причинам не может рассматриваться как реконструктивное вмешательство.

Следующий этап в развитии клапаносодержащих операций, выполнявшихся главным образом при митральной недостаточности, был отмечен хирургией на «открытом» сердце и связан с внедрением в практику искусственного кровообращения [Колесникова Н. И., 1965; Соловьев Г. М., 1965; Lillehei C. W. et al., 1958; Merendino K. et al., 1959; Wooler G. H. et al., 1962]. Эти операции несли много разочарований, так как сопровождалась высокой летальностью и частыми рецидивами порока; в большинстве клиник они были оставлены.

Появление в кардиохирургии искусственных клапанов несомненно затормозило дальнейший прогресс в области пластических операций. Повсеместное увлечение протезированием не только приостановило разработку реконструктивных клапаносберегающих операций, но даже породило известную оправдательную формулу — своего рода психологический барьер на их пути: если хирург вшил протез, а больному не стало лучше — виноват изготовитель протеза, при неудачной пластической операции — виноват оператор.

Этот мотив, к сожалению, сохраняется и поныне.

Тем не менее сегодня реконструктивные клапаносохраняющие операции начинают постепенно завоевывать все большее число своих сторонников. В литературе встречаются различные синонимы для обозначения такого рода вмешательств: восстановительная хирургия клапанов, консервативная, пластическая и т. д., но правильное и точнее, на наш взгляд, использовать термин «клапаносберегающая реконструктивная хирургия».

Существенный вклад в разработку этого направления внесли исследования отечественных и зарубежных ученых [Петровский Б. В., 1965; Соловьев Г. М., 1965; Бураковский В. И., 1974; Малиновский Н. Н., 1980; Кайдаш А. Н., 1982; Марцинкявичус А. М., 1982; Амосов Н. М., 1984; Цукерман Г. П., 1985; De Vega N. G., 1972; Hanania G. et al., 1974; Carpentier A., 1980, 1983; Duran C M. G. et al., 1980; Reed G. E. et al., 1980; Kawashima Y. et al., 1982; Nakano S. et al., 1983].

Названная область кардиохирургии развивается неравномерно. Если при трикуспидальных пороках реконструктивные операции стали повсеместным и общепринятым методом, то при аортальных они не вышли из стадии поиска. Клапаносберегающие вмешательства при митральных пороках в этом отношении занимают как бы промежуточное положение. Клиника Бруссе (Франция) располагает опытом 1500 пластических операций при митральной недостаточности [Carpentier A., 1983], а другие исследователи, в том числе пропагандисты этих вмешательств на митральном клапане, сообщают о 200—600 наблюдениях [Reed G. E. et al., 1980; Kay P. H., 1980; Shore D. F. et al., 1982; Duran C. M. G., 1985]. Сторонники метода считают, что пластические операции при этом пороке выполнимы у 35—90 % больных.

При митральном стенозе клапаносберегающие вмешательства выполнимы, по данным A. Lower, Ducey (1985), у 70—80 % оперируемых больных, что сходно с результатами R. Montaya и соавт. (1979). Однако другие авторы [Halseth W. L. et al., 1980; Nakano S. et al., 1984] утверждают, что при этом пороке протезирование показано всего у 7—11,3 % больных.

Преимущества клапаносберегающих операций очевидны, так как они сопровождаются невысокой летальностью, более продолжительной выживаемостью, лучшим качеством жизни оперированных, поскольку экономят насосные резервы сердца и освобождают пациентов от приема многих лекарств и таких осложнений, как тромбоз эмболия и септический эндокардит.

Госпитальная летальность при реконструктивных операциях на митральном клапане составляет от 2 до 6 % против 9—15 % после его протезирования, что объясняется редким развитием синдрома низкой производительности сердца при сохранении собственного клапанного аппарата [Duran C. M. G. et al., 1980; Shore D. F. et al., 1982]. Отдаленная выживаемость после этих вмешательств на 20—30 % и более (!) превосходит результаты протезирования. G. Reed и соавт. (1980), сравнивавшие результаты аннулопластики митрального клапана с результатами его замены протезом Старра—Эдвардса, к 10 годам наблюдения отметили выживаемость, равную соответственно 91 и 58 %. Эти же и другие авторы отмечают редкость тромбоземболических осложнений после клапаносберегающих вмешательств.

Пока окончательно не выяснен вопрос о стабильности

результатов в зависимости от применяемого метода реконструкции клапана. Так, число нуждающихся в реоперации после «асимметричных пликаций» достигает к 8-му году 25—50% [Acar J. et al., 1968; Dubost C, 1971], а по данным других авторов — всего 4—9% [Reed G. et al., 1980; Kay J. H., 1980]. «Симметричная аннулопластика», выполненная с использованием жесткого или гибкого кольца, к 8—10-му году после хирургического вмешательства сопровождается рецидивом регургитации у 8—13% оперированных [Duran C. M. G. et al., 1980; Carpentier A. et al., 1980]. В то же время A. Carpentier и соавт. (1983) полагают, что аннулопластика с применением кольца по мере накопления опыта позволит уменьшить число рецидивов порока до 1% на пациента в год, т. е. превзойдет по стабильности результаты протезирования. Эти же авторы в 1983 г. сообщили, что число реопераций после аннулопластики по их методу снизилось при ревматических пороках и «дегенеративных» заболеваниях соответственно до 1,6 и 0,7% на пациента в год.

Помимо известного консерватизма, на пути более широкого внедрения клапаносберегающих операций стоит немало объективных до конца не решенных проблем. Среди них прежде всего — необходимость углубления наших знаний о механизмах функции клапанов сердца в норме и при патологии с целью суживания тех понятий, которые мы определяем как «необратимые». Это позволит объективизировать показания к пластическим операциям, унифицировать и упростить оперативную технику, устранить неадекватные коррекции, уменьшить время, затрачиваемое сегодня на выполнение клапаносберегающих операций.

Стандартизация хирургической техники (в разумных и возможных пределах, конечно) повысит эффективность таких вмешательств и даст возможность объективно определить, в каких наблюдениях мы имеем дело с рецидивом порока, а когда сталкиваемся с резидуальным и прогрессирующим вследствие этого нарушением гемодинамики.

Крайне актуальной остается разработка более надежных тестов и критериев, используемых для оценки адекватности реконструктивных операций, что освободит хирургов от неперенной неуверенности, сопровождающей сегодня эти вмешательства.

И, конечно, необходимо накопление опыта, что позволит этим операциям занять прочное место в арсенале

кардиохирургии. С сожалением приходится констатировать, что такого опыта сегодня еще мало. Количество публикаций по данной теме невелико, репрезентативных серий наблюдений по многочисленным методам и техническим приемам, используемым в пластической хирургии клапанов, практически нет, а монографические работы отсутствуют как у нас, так и за рубежом.

Отдел хирургии сердца ВНЦХ АМН СССР (руководитель — профессор Б. А. Константинов) занимается разработкой проблемы реконструктивных клапаносохраняющих операций около 20 лет. За этот период здесь выполнено 700 пластических операций при приобретенных пороках со сроком наблюдения в отдельных категориях до 18—20 лет. В отделе хирургии сердца совместно с сотрудниками МВТУ им. Баумана изучаются вопросы морфологии и биомеханики клапанов, часть из которых защищена авторскими свидетельствами, а одна из разработок оценена как открытие. Разработаны оригинальные операции при пороках трикуспидального клапана и при митральной недостаточности, позволившие почти полностью отказаться при названной патологии от протезирования; предложены операции при стенозе митрального клапана и комбинированных формах порока, а в последнее время — при аортальных пороках, позволяющие сохранить собственный клапан пациента.

Разнообразие оперативной техники, используемой нами, как и другими авторами, а также вариации клапаносберегающих операций диктуют необходимость единой терминологии или классификации этих хирургических методов. Это необходимо для более объективной оценки результатов реконструктивных операций в отдельности и сравнения их между собой. Для этих целей мы разработали свою классификацию, которой придерживаемся в практической работе и которой следовали при написании данной книги (схема 1).

Частично проблемы, связанные с реконструктивными операциями на клапанах, разрабатываемыми в ВНЦХ АМН СССР, нашли свое отражение в монографиях Н. Н. Малиновского и Б. А. Константинова (1980), Б. А. Константинова (1981), Н. Н. Малиновского и соавт. (1984), в докторских диссертациях В. А. Козлова (1977), В. А. Прелатова (1985), кандидатских работах Т. Н. Малиновской (1983), И. И. Шевелева (1984), А. Д. Додыбаева (1985) и др. Однако эти работы подводили итоги отдельных операций при том или ином пороке, а в на-

С х е м а 1. Номенклатура клапаносберегающих операций

Название операции	Объем операции
МК (комиссуротомия) МВ (вальвулопластика) МХ (хордопластика)	Резекция створок и вшивание заплат Фенестрация, резекция и укорочение хорд; транслокация хорд с сегментом створки; продольная папиллотомия
МА (аннулопластика)	Пликации; симметричная пластика (без кольца или на кольце)
ТК (комиссуротомия)	То же, что при МА
ТА (аннулопластика)	
АК (комиссуротомия)	
АВ (вальвулопластика)	Секторальная и париетальная резекция; ушивание или вшивание заплат; укрепление комиссур
АА (анулопластика)	

Условные обозначения: М — митральная; Т — трикуспидальная; А — аортальная.

стоящей монографии делается попытка обобщения всего опыта пластических клапаносберегающих операций, к которым добавился опыт как уже известных, так и новых операционных методов.

Данная книга ставит своей целью не только подведение итогов, но и пропаганду реконструктивных операций среди специалистов; она преследует также цель наметить пути для дальнейшего развития этого направления кардиохирургии.

Очевидно, как и большинство монографий, написанных впервые и затрагивающих совершенно новые вопросы, наша книга не лишена недостатков, поэтому авторы с признательностью примут все замечания читателей.

ГЛАВА 1

СТРОЕНИЕ И БИОМЕХАНИКА

клапанного аппарата сердца

1.1. Митральный клапан

Функция митрального (двустворчатого) клапана зависит от строго координированного в пространстве и времени взаимодействия его основных составляющих элементов: фиброзного кольца, створок, хорд (сухожильных нитей), папиллярных мышц и стенок левого предсердия и желудочка [Van Der Spuy T. C., 1958, 1964; Ranganathan N. et al., 1970; Deloche A. et al., 1975; Tzakarlis A. G., et al., 1976; Perloff J. K., 1976]. Поэтому существует мнение, что применительно к этому клапану правильнее использовать термин «митральный клапанный аппарат» [Perloff J. K., Roberts W. C., 1972].

Фиброзное кольцо митрального клапана является частью сухожильного скелета сердца и представляет собой циркулярную связку, разделяющую левые предсердие и желудочек и служащую местом прикрепления мышечных слоев миокарда и створок. В медиальном направлении оно сливается с кольцом основания аорты, образуя непрерывный соединительнотканый контакт между передней створкой митрального клапана и некоронарным полулунием аорты.

Кзади левое атриовентрикулярное кольцо расширяется в левый фиброзный треугольник, служащий основанием межпредсердной перегородки, а кпереди — переходит в правый фиброзный треугольник, участвуя в образовании сухожильного кольца трикуспидального отверстия (рис. 1).

По мнению ряда авторов, фиброзное кольцо имеет вид подковы, открытой в сторону корня аорты, и его возможно проследить только в области прикрепления задней митральной створки, т. е. примерно на протяжении $1/3$ окружности левого венозного отверстия [Синельников Р. Д., 1970; Frater R. W., Ellis F. H., 1961].

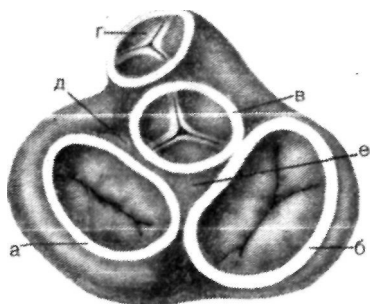


Рис. 1 Схема анатомии фиброзного скелета сердца.

а — фиброзное кольцо митрального клапана; б — фиброзное кольцо трикуспидального клапана; в — фиброзное кольцо основания луковицы аорты; г — клапан легочной артерии; д — левый фиброзный треугольник; е — правый фиброзный треугольник.

Однако большинство исследователей, и в их числе авторы книги, считают, что фиброзное кольцо — это замкнутое целостное образование. Его толщина на разных участках, правда, неравномерна и колеблется от 0,3 до 4,4 мм [Жёденов В. М., 1954; Багиров А. М., 1966; Монастырский Я. Г., 1968; Ермолова З. С., 1975; Копейкин Н. Г., Копейкин Н. Н., 1977; Rusted J. E. et al., 1952; Du Plessis L. A., Marchand P., 1964; Perloff J. K. et al., 1976].

Более детальное знакомство со структурой кольца свидетельствует, что оно не только выполняет каркасно-опорную функцию, но и играет важную роль в биомеханике левого отдела сердца. Доказательством служат мышечные элементы, входящие в состав фиброзного кольца наряду с коллагеновыми и эластиновыми волокнами. Все они имеют не циркулярное, как можно было бы предположить, а радиальное направление, и уходят в створки митрального клапана, образуя в них многослойные фиброзные пластинки — апоневрозы створок [Копейкин Н. Г., 1968; Синельников Р. Д., 1979]. Апоневрозы створок связаны через хорды с папиллярными мышцами, которые в свою очередь являются дериватами наружных слоев миокарда желудочков [Константинов Б. А. и др., 1986].

Таким образом, сократительный миокард желудочков и папиллярные мышцы посредством мышечно-эластических и фиброзных образований кольца, створок и хорд представляют собой функционально единое активное целое.

Следует также учитывать, что средний слой сердечной мускулатуры — циркулярные волокна левого желудочка — берут свое начало от фиброзного кольца митрального клапана. Этим объясняется динамика раз-

меров окружности левого фиброзного кольца в различные фазы сердечного цикла, когда оно растягивается в диастолу и суживается на 20—40 % в систолу [Davies P. K., Kinmanth J. B., 1963; Tzakarlis A. G. et al., 1976].

Активные и пассивно-эластические усилия, возникающие на фиброзном кольце и меняющиеся в ходе каждого кардиоцикла, имеют немаловажное значение в функциональной анатомии всего митрального клапана. Однако непосредственные измерения этих усилий связаны со значительными техническими трудностями. Поэтому совместно с сотрудниками МВТУ им. Баумана (Н. Н. Завалишин) мы использовали экспериментальную математическую модель, допускавшую определенные приближения.

С этой целью были поставлены опыты на свежих трупных сердцах (12 экспериментов), проводилась ангиокардиография у собак (20 опытов), изучались под рентгеновским экраном и с помощью эхолокации (60 больных) пациенты с имплантированными рентгеноконтрастными кольцами, оперированные по поводу митрального порока. В ходе этих исследований определяли периметр фиброзного кольца, длину линии прикрепления створок, их поперечник, протяженность комиссур и другие параметры в различные фазы сердечного цикла. Кроме этого, выполняли наливку трупных сердец парафином при открытом и закрытом митральном клапане под давлением, не выходящим за рамки физиологического! Механические свойства различных участков левого фиброзного кольца определяли при одноосном растяжении образцов на испытательной машине «Instrom-1122».

Подробности экспериментов изложены в докторской диссертации В. А. Прелатова (1985). Здесь мы остановимся на их итоговых результатах.

Несмотря на динамику периметра фиброзного кольца в различные фазы сердечного цикла, его форма и в систолу, и в диастолу сохраняется почти неизменной и напоминает овал с выпрямленной одной стороной (к луковице аорты) или латинскую букву D. Жесткостно-деформативные свойства левого фиброзного кольца неоднородны. Они изображены в виде гистограммы и схемы (рис. 2, 3). За единицу сравнения выбраны характеристики комиссуральных участков (зоны 1 и 3). Оказалось, что комиссуры обладают меньшей способностью к деформации и в 2—3 раза большей жесткостью

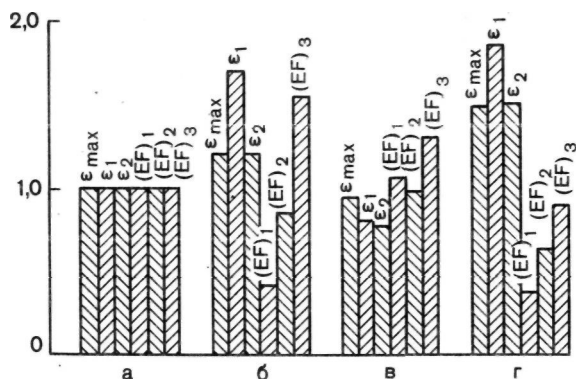


Рис. 2. Гистограмма жесткостно-деформативных свойств фиброзного кольца митрального клапана, а — зона I — передняя комиссура (взята за единицу сравнения); б — зона L' — прикрепление перед., и створки; в — зона 3 — задняя комиссура; г — зона -1 — прикрепление задней створки; E_{max} — максимальная деформация к началу разрушения образца; F_1 — деформация начала криволинейного участка; F_2 — деформация конца криволинейного участка; (EF) — жесткость на начальном участке деформации; (EF)₁ — секущее значение жесткости; (EF)₃ — жесткость на прямолинейном участке деформации.

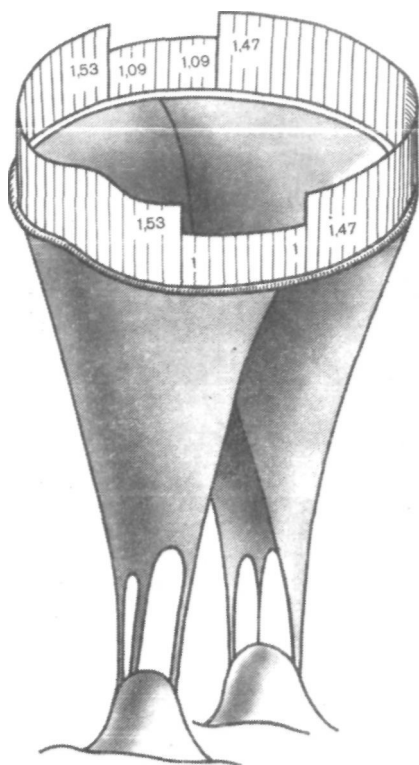
по сравнению с участками прикрепления створок (зоны 2 и 4).

Данные о механических свойствах фиброзного кольца свидетельствуют, что изменения его размеров в течение кардиоцикла происходят, наиболее вероятно, за счет деформации участков прикрепления передней и задней створок. При этом деформация должна носить симметричный характер, так как различий в жесткости обеих комиссур не выявлено.

На основании полученных данных о механических свойствах и форме фиброзного кольца были разработаны математическая модель и схема силового взаимодействия элементов митрального клапана на фиброзном кольце. В указанной модели левое предсердие и желудочек представлены в виде двух состыкованных через фиброзное кольцо эллипсоидов вращения.

Размеры клапанного отверстия изменяются за счет растяжения митрального кольца силами, действующими на него со стороны стенок желудочка, предсердия и створок. При этом в первую очередь растягиваются зоны прикрепления створок. При нормальных по величине силах и свойствах фиброзного кольца комиссуральные участки практически не растягиваются.

Рис. 3. Схематическое изображение деформативности различных зон фиброзного кольца митрального клапана (в относительных единицах).



Как известно, в полостях желудочка и предсердия всегда существует какое-то давление, поэтому фиброзное кольцо постоянно растянуто. В систолу, когда силы, растягивающие кольцо со стороны стенок предсердия и желудочка, действуют наружу от центра кольца, они уравниваются сокращением циркулярных мышц, действующим на кольцо от створок внутрь. Поэтому растяжение фиброзного кольца в систолу минимально. В диастолу циркулярные мышцы желудочка расслабляются и усилия со стороны створок в радиальном направлении к центру кольца ослабевают. В эту фазу кольцо испытывает преобладающее действие сил со стороны желудочка, направленных от центра кольца, поэтому последнее растягивается и увеличивает свой диаметр (рис. 4).

Фиброзное кольцо стало предметом наших исследований по той причине, что во многих патологических ситуациях с него начинаются нарушения в работе клапанного аппарата, а в других случаях кольцо обязательно вовлекается в процесс вторично.

Створки митрального клапана. Описывается от 2 до 10 створок, но общепринято различать две — переднюю и заднюю [Воропаев Т. С., 1966]. Каждая из них прикрепляется у основания к фиброзному

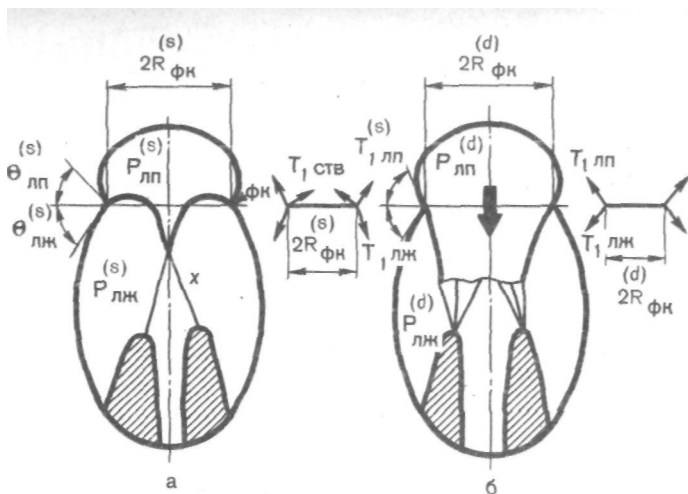


Рис. 4. Схема основных взаимодействий элементов митрального клапанного аппарата на фиброзное кольцо в систолу (а) и диастолу (б).

Рлп — давление в левом предсердии; Рлж — давление в левом желудочке; Т — сила; $R_{\text{фк}}$ — радиус фиброзного кольца в систолу; $R_{\text{фк}}^{(d)}$ — радиус фиброзного кольца в диастолу; θ — углы, характеризующие направление сил; x — хорда.

кольцу, а по свободному краю — к хордам первого порядка.

Передняя створка, называемая также аортальной, большой или переднемедиальной, имеет общую соединительнотканную основу с некоронарным и частично левым коронарным полулуниями аорты, составляя друг с другом как бы непрерывное целое [Van Der Spuy T. C., 1958; Roberts W. C., Perloff J. K., 1972]. Ее форма напоминает одним авторам полуокружность, другим — четырехугольник с почти равными сторонами [Shore D. F. et al., 1980; Reed G. E. et al., 1980]. Предсердная поверхность створки гладкая, и на расстоянии около 1 см от ее свободного края отчетливо виден «гребень», представляющий след захлопывания клапана. Свободный край створки носит фестончатый характер. Между «гребнем» и свободным краем располагается так называемая шероховатая зона, обеспечивающая при смыкании с задней створкой излишек коаптации ткани и герметизм левого венозного отверстия в систолу. Важно помнить, что линия замыкания створок не совпадает с их свободным краем. Желудочковая поверхность по бокам створки неровная, так как в этих местах к ней прикрепляются хорды второго порядка.

Задняя створка (муральная, или заднелатеральная) приближается по форме к трапеции или прямоугольнику и является своеобразным продолжением эндокарда задней и боковой стенок левого предсердия. По желудочковой поверхности задней створки на всем протяжении имеются крепления хорд второго порядка. Свободный край задней створки изрезан выемками, которые иногда достигают фиброзного кольца. Современные исследования на дубликаторе пульса показали, что эта створка представляет единое образование, хотя и состоит из трех «чаш» [Ranganathan N. et al., 1970; Yasoub M., 1976].

Выше уже говорилось о мышечных элементах в строении створок, но следует уточнить, что эти волокна встречаются преимущественно вблизи фиброзного кольца, а свободная треть створок их полностью лишена [Fenoglio J. J., 1972]. Мышечные волокна створок являются продолжением мышц левого предсердия и лишены электрической связи с желудочком, так как изолированы от него фиброзным кольцом.

Длина прикрепления передней створки короче задней, а площади каждой из них почти равны и составляют в среднем 5 см^2 . Это объясняется тем, что передняя створка имеет в 2 раза больший поперечник. Общая площадь створок в $1,5\text{--}2$ раза превышает площадь левого венозного отверстия, что обеспечивает надежную герметичность клапана [Копейкин Н. Г., Копейкин Н. Н., 1977; Roberts W. C., Perloff J. K., 1972].

В норме переднезадний размер митрального отверстия составляет около $1,5 \text{ см}$, а расстояние между комиссурами $2,5\text{--}4 \text{ см}$. Последние являются местом перехода одной створки в другую и бывают представлены тонкими полосками клапанной ткани с подлежащим фиброзным кольцом [Rusted J. E. et al., 1952].

Хорды удерживают створки от выпадения в левое предсердие во время систолы желудочков.

Количество хорд, их разветвленность, места прикрепления, а также длина и толщина отличаются большим разнообразием [Воропаев Т. С., 1956; Бусалов А. А., 1962; Михайлов С. С., Монастырский Я. Г., 1969; Rusted J. E. et al., 1952; Roberts W. C., Perloff J. K., 1972]. В среднем от каждой папиллярной мышцы отходит от 12 до 24 хорд, а после разветвления к створкам прикрепляется в общей сложности около $70\text{--}120$ хорд [Lam L. et al., 1970].

Среди хорд различают базальные, промежуточные и краевые, идущие к «шероховатым зонам» свободного края. Существует несколько их классификаций, основанных на диаметре хорд, их локализации и характере ветвления [Tandler J., 1913; Lam J. et al., 1970; Perloff J. K., Roberts W. C., 1972].

С хирургической точки зрения проще выделять основные хорды, берущие начало от головок папиллярных мышц, их ветви к свободному краю створок — хорды первого порядка — и пучки, прикрепляющиеся к желудочковой поверхности створок, — хорды второго порядка. Выделяют еще муральные хорды, или хорды третьего порядка, идущие, от стенок левого желудочка, но никогда не соединяющиеся со свободными краями створок.

Среди основных хорд различают сухожильные нити, дающие ветви первого и второго порядка, и комиссуральные веерообразные, которые крепятся только к свободным краям створок, причем они одновременно снабжают смежные участки обеих створок.

Главную физиологическую нагрузку несут основные хорды и хорды первого порядка, остальные увеличивают площадь, контролируемую «материнским» хордальным стволом [Лапкин К. В., 1981].

Каждая хорда состоит из трех слоев, центральный из которых представлен плотными коллагеновыми пучками.

Папиллярные мышцы левого желудочка — передняя и задняя — являются продолжением наружной косой мышцы сердца. Их основания располагаются в средней трети стенки левого желудочка, а кровоснабжение осуществляется за счет передней нисходящей и правой венечных артерий и частично из ветвей огибающей артерии.

Передняя сосочковая мышца наиболее крупная, имеет 3—4 см в длину, резко выдается в полость желудочка и по форме напоминает конус. Вершина конуса заканчивается одной—тремя не очень отчетливо выраженными головками, от которых идут хорды к передней створке. Меньшая часть первичных хорд передней папиллярной мышцы может прикрепляться к задней створке вблизи комиссур. Задняя папиллярная мышца меньше выступает в полость желудочка, имеет более широкое основание и отчетливо выраженные головки в количестве 3—6.

Левое предсердие и левый желудочек

в зависимости от фазы кардиоцикла сообщаются или разделяются друг от друга митральными створками.

Мышечные волокна предсердия и желудочка принимают участие в строении фиброзного кольца и базальных отделов створок или берут начало от фиброзного кольца, а папиллярные мышцы, являясь органической частью мускулатуры желудочков, через сухожильные хорды объединяют описываемые структуры митрального клапана в единый функциональный блок.

Таким образом, циклическая деятельность левого предсердия и желудочка не только сообщает энергию клапанному аппарату, но и является неотъемлемой частью его функции.

Любые изменения в объемах предсердия и желудочка, в ритмичности их сокращений, а тем более асинергия или гипокинезия стенок сердца отражаются на замыкательной функции клапана вплоть до возникновения преходящей или постоянной регургитации при морфологической сохранности остальных составляющих.

Биомеханика митрального клапана не перестала быть предметом пристального изучения, поскольку проблема чрезвычайно актуальна, сложна и до конца не решена. Ее исследуют различные специалисты, используя методы функциональной анатомии, физиологического эксперимента, гемодинамики и гидравлики," электрофизиологии, математического моделирования, и прочностного анализа [Копейкин Н. Н., Копейкин Н. Г., 1978; Сагалеви́ч В. М., Завалишин Н. Н., 1980; Карпман В. Л., 1980; Кузьмина Н. Б., Драгайцев А. *Д.; 1980; Прелатов В. А., 1985; Константинов Б. А. и др., 1986; Hurwitt E. S., 1953; Swan H. et al., 1953; Frater R. W., 1961; Davies P. K. et al., 1963; Padula R. et al., 1968; Zaky A. et al., 1969; Tzakaris A. G. et al., 1975; Perloff J. K., 1976; Marzilli M. et al., 1980].'

Такой подход объясняется методическими трудностями, так как интегрально эту проблему изучить пока не представляется возможным. Вместе с тем анализ литературы и изложенные выше эксперименты по биомеханике фиброзного кольца позволяют получить вполне определенные суммарные представления о функции митрального клапанного аппарата.

Активный механизм открытия и захлопывания створок зависит, с одной стороны, от мышечных волокон, входящих в элементы клапана. К таким структурам относятся папиллярные мышцы, фиброзное кольцо, выполняющее

роль физиологического жома, и базальные участки створок. С другой стороны, функция митрального клапана определяется энергией кровотока и разностью давлений в камерах сердца в ходе кардиоцикла, генерируемых насосной мускулатурой предсердия и желудочка.

В начале систолы одновременно с ростом внутрижелудочкового давления напрягаются папиллярные мышцы. Образованные ими вертикальные силы приводят всплывающие створки в противостояние. Передняя створка выпячивается вверх и смещается кзади, где встречается «шероховатыми зонами» с задней створкой. По мере развития систолы наступает сокращение фиброзного кольца и диаметр митрального отверстия заметно уменьшается. В результате на высоте систолы площадь контакта створок, или их коаптация, значительно возрастает за счет «избытка» клапанной ткани. Такой «накатывающий» механизм закрытия створок предохраняет последние от повреждений.

В фазу изгнания происходит уменьшение длинной оси сердца, так как основание и верхушка желудочка сближаются. Это приводит к укорочению папиллярных мышц и частично снимает с них напряжение, хотя они и продолжают удерживать створки от выпадения в предсердие.

В начале диастолы верхушка желудочка опускается, створки вытягиваются по ходу кровотока, образуя подобие воронки с меньшим диаметром на уровне их свободных краев. На высоте диастолы стенки желудочка растягиваются, циркулярный жом расслабляется, фиброзное кольцо растягивается, а папиллярные мышцы и створки распластываются по бокам. В конце этой фазы происходит дробление центрального потока крови, за створками образуются вихревые течения. При замедлении центрального кровотока в результате «кильватерного» разряжения возникает риверсивный перепад давления, способствующий сближению и всплыванию створок.

1.2. Трикуспидальный клапан

Строение и функция трикуспидального (трехстворчатого) клапана во многом напоминают клапанный аппарат левого венозного отверстия. Однако другие условия кровотока и более щадящие гидравлические режимы накладывают на него своеобразный отпечаток «изне-

женности». Его анатомия изложена во многих работах [Воробьев В. П., 1940; Иванов Г. Ф., 1949; Михайлов С. С., 1955; Синельников Р. Д., 1963; Mc Alpine W. S., 1975; Anderson R. P., Besker A., 1980].

Трикуспидальный клапан, как и митральный, состоит из ряда структурных элементов, включающих фиброзное кольцо, створки, хорды, папиллярные мышцы, и его функция нераздельно связана с сократительной деятельностью правых отделов сердца.

Фиброзное кольцо имеет характер замкнутой циркулярной связки диаметром около 3,5—4 мм и является частью сухожильного скелета основания сердца. С медиальной стороны, там, где прикрепляется септальная створка, кольцо сливается с правым фиброзным треугольником, а впереди от него контактирует на ограниченном участке с основанием некоронарного полулуния аорты. Кзади от фиброзного треугольника правое кольцо вступает также в непротяженный контакт с кольцом митрального клапана (см. рис. 1).

К правому фиброзному кольцу наряду с мышцами крепятся створки — передняя, задняя и септальная (медиальная), между которыми различают три физиологические комиссуры — заднемедиальную, переднелатеральную и заднелатеральную. Иногда число створок достигает 4—7 [Воропаев Т. С., 1956]. Они имеют треугольную форму и очень нежную, полупрозрачную структуру; края носят фестончатый характер. Наибольшая створка — передняя, наименьшая — септальная. Желудочковая поверхность их сравнительно гладкая, так как хорд второго порядка у створок трикуспидального клапана немного.

Число папиллярных мышц варьирует от 2 до 7, но чаще различают три из них — переднюю, заднюю и менее постоянную медиальную. Эти мышцы выражены слабее по сравнению с таковыми в левом желудочке, тесно связаны с трабекулами желудочка, имеют по нескольку головок разной выраженности. Каждая папиллярная мышца отдает по 5—10 хорд, снабжая ими одновременно две соседние створки.

Передняя мышца — наиболее постоянная и самая большая; она имеет широкое основание, от которого начинается септомаргинальная трабекула, отграничивающая приточный отдел правого желудочка от выходного.

Медиальная мышца может отсутствовать, и в этом

случае хорды септальной створки прикрепляются непосредственно к трабекулам и внутренней стенке желудочка. С внутренней поверхности желудочка на границе с выходным отделом прикрепляется небольшая, но постоянная папиллярная мышца Ланчизи, отдающая сухожильные хорды к передней створке и служащая ориентиром для хирургов.

Следует напомнить, что кпереди и вниз от венозного синуса тотчас выше фиброзного кольца трикуспидального клапана под эндокардом располагается предсердно-желудочковый узел (узел Ашоффа — Тавары), а от него сверху и параллельно линии прикрепления септальной створки в направлении кпереди проходит предсердно-желудочковый пучок (пучок Гиса).

1.3. Аортальный клапан

Морфология аортальных клапанов изложена во многих анатомических и хирургических атласах, руководствах и монографиях [Догель И., 1895; Воробьев В. П., 1940; Иванов Г. Ф., 1949; Михайлов С. С., 1955; Лопухин Ю. М., Иванов В. А., 1965; Синельников Р.-Д., 1970; Лопухин Ю. М., Желтиков И. С., 1971; Mc Alpine W. S., 1975; Anderson R. P., Becker A., 1980]. При внимательном их прочтении обращает на себя внимание удивительный лаконизм в изложении вопроса; невольно создается впечатление, что авторов обманывает кажущаяся «простота» анатомии полулунных клапанов. Лишь в небольшом числе диссертационных и журнальных работ делается попытка выявить действительную и, как оказывается, очень сложную их структуру [Копейкин Н. Г., 1968; Мурач А. М., Куш О. О., 1971; Михайленко Г. Ф., 1974]. Но даже в этих специальных исследованиях анатомия аортальных клапанов носит описательный характер, сводясь в лучшем случае к статистической и сравнительной морфометрии, и не дает ответов на многие спорные и неясные вопросы.

По современным представлениям, строение клапанов аорты следует рассматривать в целом с луковицей восходящей аорты (или ее корнем) и фиброзным скелетом сердца, так как все эти структуры представляют единый и сложный анатомический «узел», от которого берут начало стенки аорты, основные камеры сердца, его перегородки и створки клапанов.

Аортальные полулуния (обычно их три — заднее,

правое и левое) состоят из соединительной ткани в виде волокон и рассеянных клеток, выстланных с двух сторон эндокардом, образующим своего рода дубликатуру. Строма створок не содержит кровеносных сосудов и относится к тканям с весьма низким уровнем метаболизма. Свободный край каждой створки слегка удлинён и имеет в центре фиброзный аранциев узелок. Иногда по этому краю можно наблюдать перфорацию, что рассматривается как вариант нормы [Anderson R. P., Becker A., 1980]. Остальная часть полулуния, особенно вблизи к U-образной линии своей фиксации с аортой, оказывается истонченной и почти прозрачной. Выраженность каждой створки весьма переменна, но периметр их свободного края, взятый вместе, значительно превышает длину окружности аорты на том же уровне.

Клапанные полулуния образуют три комиссуры, в области которых стенка сосуда утолщена и уплотнена.

Бухтообразные выпуклости луковички аорты снаружи и края створок изнутри ограничивают три пазухи — синусы Вальсальвы, в которых (в правом и левом) располагаются устья коронарных артерий. Над клапанами соответственно свободному краю створок по внутренней поверхности аорты легко различимы ее линейные утолщения, гистологически представляющие эластиновые и коллагеновые строго ориентированные волокна — так называемые арочные гребни [Anderson R. P., Becker A., 1980].

Б. А. Константинов и соавт. (1979, 1980) установили, что эти гребни замкнуты в виде арочного кольца и связаны фиброзной тканью через комиссуры с основанием устья аорты. Под комиссурами различают пространства Хенли, имеющие вид равнобедренных треугольников, вершины которых указывают на комиссуры, а основания обращены в полость левого желудочка. Эти образования в области правых комиссур носят фиброзный, а под левой комиссурой — мышечный характер.

Фиброзный скелет сердца — важнейшая опорная структура, имеющая непосредственное отношение к основанию аорты. Он отделяет предсердия от желудочков, к нему крепятся многие слои миокарда, а также сердечные перегородки и створки всех клапанов, за исключением легочных [Mc Callum, 1900]. Основу фиброзного скелета сердца составляют коллагеновые волокна, формирующие фиброзные кольца левого и правого венозных отверстий и два сухожильных треугольника —

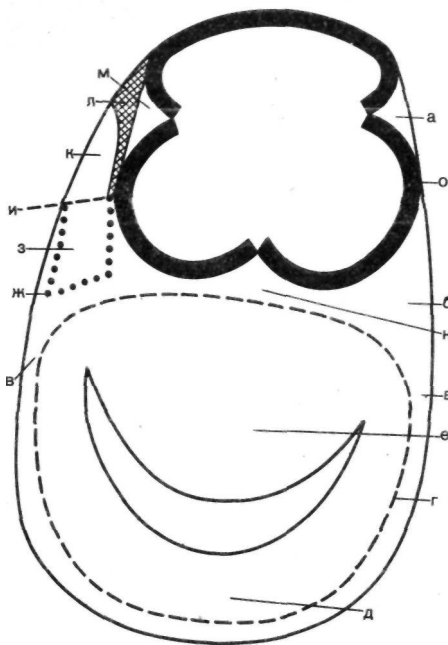


Рис. 5. Аортотрикулярная мембрана (схема) [по Mc Alpine W. S., 1975]. а — левый передний фиброзный треугольник; б — левый фиброзный треугольник; в — пространство Генле; г — левое предсердие; д — задняя створка митрального клапана; е — передняя створка митрального клапана; ж — правое предсердие; з — предсердная часть мембранозной перегородки; и — трехстворчатый клапан; к — желудочковая часть мембранозной перегородки; л — левый желудочек; м — правый передний фиброзный треугольник; н — межклапанный фиброзный треугольник; о — луковица аорты.

левый и правый. В последнем из них проходит предсердно-желудочковый пучок. Устье аорты расположено почти в центре фиброзного скелета и, следовательно, имеет замкнутое фиброзное кольцо.

Некоторые авторы описывают сухожильное основание аорты не в виде кольца, а как трубку, достигающую в толще сосуда справа и сзади высоты до 2 см [Иванов Г. Ф., 1949; Лопухин Ю. М., Иванов В. А., 1965].

W. S. Mc Alpine (1975) говорит о фиброзно-мышечном, т. е. прерывистом, или незамкнутом, характере кольца основания луковицы, называя это место аортотрикулярным соединением.

Так или иначе, но все исследователи подтверждают наличие соединительнотканного контакта между передней створкой митрального клапана и некоронарным полулунием аорты. Ряд анатомов сообщают о продолжении этого контакта на часть левой коронарной створки кзади и на септальную створку трикуспидального отверстия кпереди. Иными словами, авторы признают, что на определенном протяжении сухожильное кольцо основания аорты сливается (или становится общим)

Логично было предположить, что ключ к пониманию механизма аортальных клапанов лежит в одновременном сочетанном изучении их структуры и функции. Такими методами располагает функциональная анатомия т. е. применительно к нашему объекту — исследование поведения створок в блоке с луковицей аорты в различные фазы сердечного цикла и при различных физиологических и запредельных (вплоть до разрушения) нагрузках.

В отделе хирургии сердца ВНИИ АМН СССР изучение биомеханики клапанов аорты было начато совместно со специалистами кафедры сварки МВТУ им. Баумана в 70-е годы. С помощью макро- и микропрепаровки, используя морфометрию и статистические методы, были оценены анатомические особенности элементов луковичи аорты (створок, синусов, комиссур, основания, арочного кольца) у человека, свиньи, собаки, крысы, кролика. При этом мы убедились в поразительном единообразии их геометрии и пропорций, а также в строении, несмотря на разную массу сердец.

Сопоставление этих данных с результатами деформативного поведения тех же структур в зависимости от фазы кардицикла и внешних нагрузок (см. ниже) привело к мысли о том, что в основе функциональной анатомии аортальных клапанов млекопитающих должен лежать единый механизм, гарантирующий их прочность и надежность в течение всей жизни организма.

Кстати, об удивительном совпадении метрических пропорций корня аорты у человека и разных животных было известно и раньше [Догель И., 1895; Копейкин Н. Г., 1968].

Далее мы усомнились в пассивной роли створок, работающих, как было принято, под влиянием разницы давления по обе стороны клапана, т. е. «на изгиб». Ведь такой допуск должен был подразумевать совершенно нереальную их прочность, особенно в местах фиксации полулуний, если вспомнить о миллиардных циклах сокращений, и никак не мог быть объяснен только биологическим характером материала. Вывод напрашивался сам: механизм долговечности и необычность физических свойств створок следовало искать не столько в самих створках, сколько в луковиче аорты и ее стенках.

К этому времени стали появляться публикации, авторы которых, несмотря на этапную и конечную разницу как с нашими данными, так и с данными других авторов, шли в изучении биомеханики аортальных клапанов в

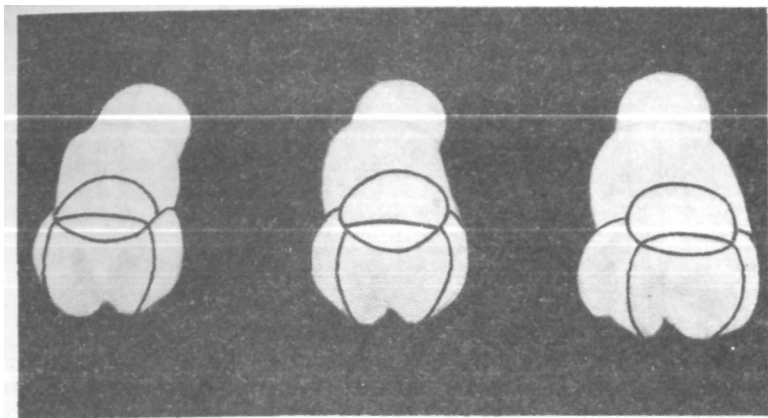


Рис. 7. Размеры, снимаемые с парафиновых слепков луковицы аорты (обозначены черным цветом).

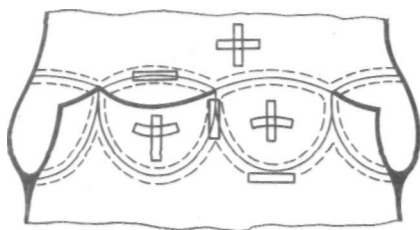


Рис. 8. Схема взятия образцов луковицы аорты и створок для экспериментов на машине «Instrom-1 122».

одном направлении [Кочерюк В. И. и др., 1979; Reid K. et al., 1970; Cobanoglu A. et al., 1977; Thubrikar M. et al., 1977; Steenhoven A. A., Van Dongen M. E., 1977; Miserlis L., Azmeniads C. D., 1979].

В нашей работе главное внимание фиксировалось на стереометрии корня аорты, его упругоэластических свойствах и деформативном поведении составляющих с последующим гистоморфологическим объяснением. Для этих целей применяли скоростную рентгеноконтрастную аорто- и вентрикулографию с анализом кадров на световом дисплее ЭВМ «Wolumat» фирмы «Siemens», наливки луковицы парафином под разным давлением, изучение гистотопографических срезов корня аорты, электромагнетометрию и нагрузочные испытания образцов всех структур на машине «Instrom-1 122». По результатам тестов на разрыв строили диаграммы зависимости напряжение — деформация ($p - l$).

На рис. 7 схематически показаны измерения, снимае-

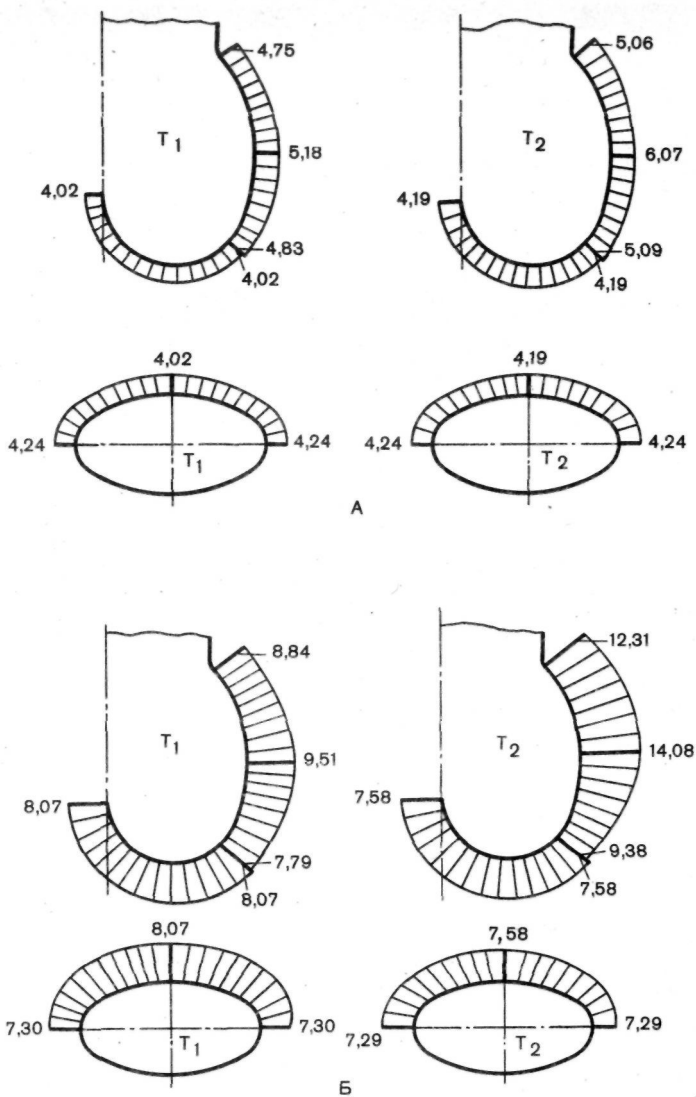
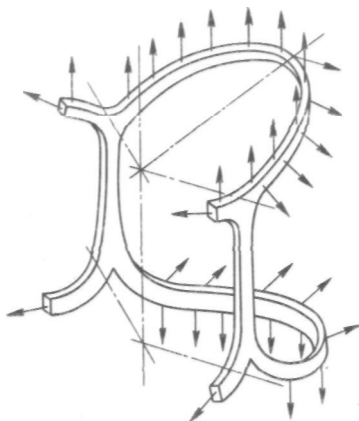


Рис. 9. Эпюры внутренних усилий на синусах и створках аортального клапана при различных нагрузках в систолу (А) и диастолу (Б).

Рис. 10. Распределение внутренних напряжений на оболочечные элементы луковицы аорты.



мые с парафиновых слепков клапанно-аортального комплекса. На рис. 8 представлен принцип взятия на машине «Istrom-1122» с помощью специального штампа образцов для экспериментов.

Полученные цифровые результаты после математической аппроксимации использовали с целью построения эпюр внутренних усилий в синусах и створках при различных нагрузках (рис. 9), а также для расчетов внутренних напряжений на элементы луковицы аорты (рис. 10). Подробно методика этих опытов, сопроводительные расчеты и их результаты были опубликованы в печати [Сагалевиц В. М. и др., 1979, 1982, 1984; Константинов Б. А. и др., 1979, 1982; Малиновский Н. Н. и др., 1987].

Конечным итогом наших исследований явилось обнаружение и доказательство нового механизма функций аортальных клапанов, объясняющего долговечность и надежность их работы, что в 1984 г. было занесено в Государственный реестр СССР как открытие № 292, а авторам в 1985 г. были выданы соответствующие дипломы.

Суть этого механизма сводится к следующим положениям.

Створки клапанов и луковица аорты в структурно-функциональном отношении должны рассматриваться как единый, но гетерогенный блок, демонстрирующий упругопрочностную анизотропность, поскольку, включает элементы различной жесткости (рис. 11), а весь комплекс сохраняет постоянство своих физических характеристик независимо от индивидуальных и видовых различий (рис. 11,1).

В корне аорты самыми ригидными составляющими являются кольцо основания, комиссуральные зоны и арочное кольцо, соединенные в целостный жесткий каркас, который сохраняет стереометрию луковицы и управляет работой створок (рис. 11,2). В результате аорталь-

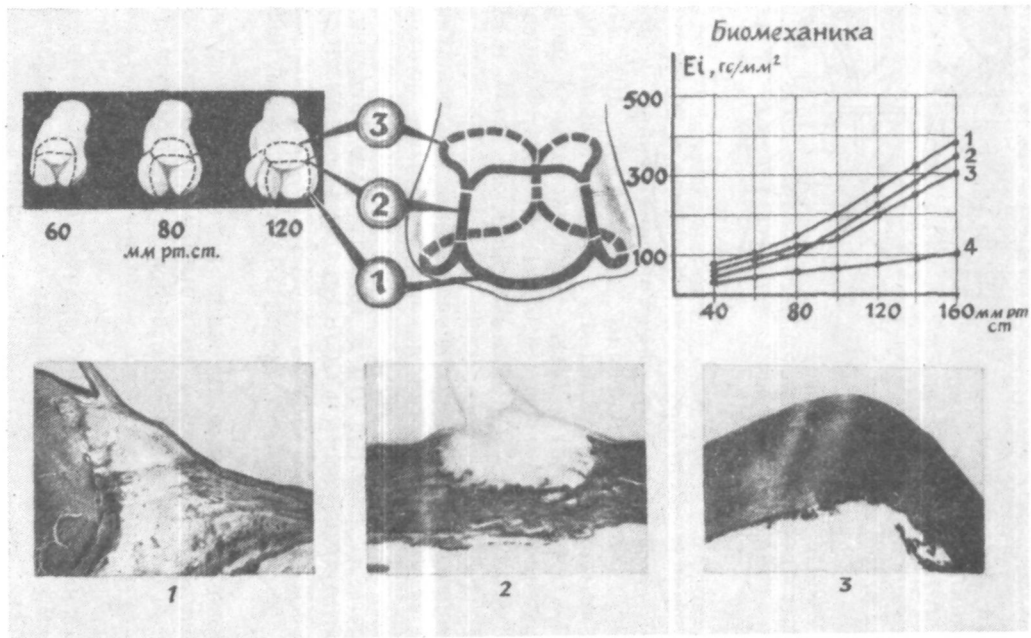


Рис. 11. Строение фиброзного каркаса луковичи аорты и жесткостно-деформативное поведение ее элементов.

1 — фиброзное кольцо основания; 2 — комиссуральные стержни; 3 — арочное кольцо; 4 — синус аорты.

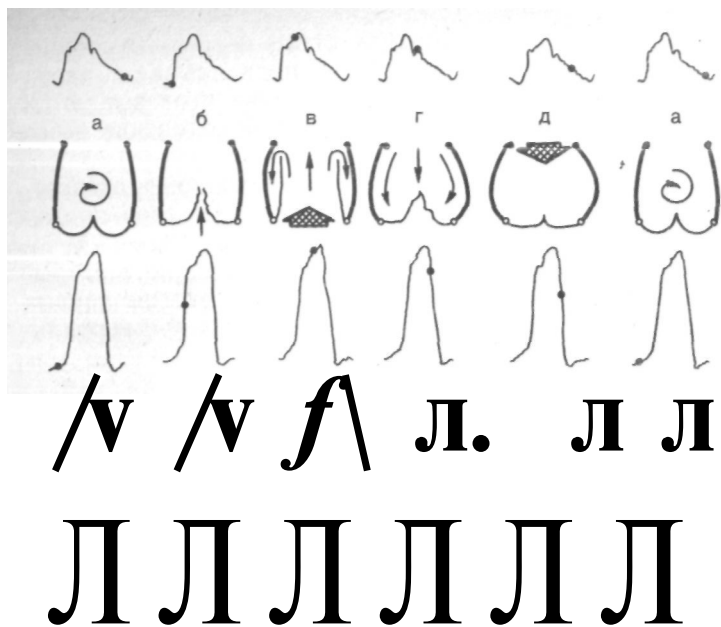


Рис. 12. Поцикловые перемещения оболочечных элементов луковичы аорты.

а — конец диастолы; б — начало систолы; в — фаза максимального изгнания; д — вершина диастолы; г — начало диастолы; д — вершина диастолы.

ный клапан следует представлять как оболочечные элементы (створки и стенки синусов), фиксированные на жестком каркасе. Такое природное конструктивное решение с пружиноподобными перемещениями фиброзного каркаса и демпфирующим эффектом синусов Вальсальвы обеспечивает уменьшение нагрузок на створки за счет перераспределения усилий, возникающих в систолу и диастолу. Изменения жесткостных характеристик каркаса в течение кардиоцикла освобождают полулуния и места их фиксации от концентраторов напряжения, регулируя их перемещения и взаимную адаптацию. Таким образом, в основе механизма гидродинамической надежности аортального клапана лежат упругие взаимодействия рационально размещенных на природном опорном каркасе оболочечных элементов (рис. 11,3).

Энергия для перемещения элементов луковичы аорты сообщается кровотоком, а ее накопителями являются стенки синусов и фиброзный каркас. Сами створки испытывают от цикла к циклу незначительные нагрузки: находясь в конце диастолы в свободном состоянии (рис. 12, а), в начале систолы они всплывают (рис. 12, б), на высоте этой фазы выпрямляются и совершают колебания между центральным потоком и боковыми завихрениями, возникающими в синусах (рис. 12, в), с началом диастолы они опадают (рис. 12, г), а на пике диастолы створки вытягиваются в мембрану, при этом главная нагрузка приходится на синусы (рис. 12, д). В конце

диастолы каркас «возвращает» стереометрию луковицы к исходной, а створки свободно подвсплывают вверх (см. рис. 12, а). Следовательно, полулуния оказываются разгруженными от больших напряжений в течение всего сердечного цикла (рис. 11, 4).

Открытый механизм был успешно реализован в отечественных ксенобиопротезах БАКС, нашедших свое применение в клинической практике¹.

Еще одно практическое использование данного открытия связано с разработкой в отделе хирургии сердца ВНЦХ новой клапаносберегающей операции при аортальных пороках (см. главу 8).

ГЛАВА 2

ПОКАЗАНИЯ И ПРОТИВОПОКАЗАНИЯ К КЛАПАНОСБЕРЕГАЮЩИМ РЕКОНСТРУКТИВНЫМ ОПЕРАЦИЯМ ПРИ ПОРОКАХ СЕРДЦА

Поскольку хирургия является инвазивной и агрессивной специальностью, строгие показания к ней всегда были в центре внимания нашей дисциплины. Это не только вопросы деонтологии, профессионального мировоззрения, опыта хирурга и уровня медицины, но одновременно — условие для объективного сравнительного анализа результатов, т. е. научная предпосылка для движения вперед.

Известная общая формула «не раньше, чем нужно, и не позже, чем возможно» сохраняет свою силу, так как выступает против любых профилактических вмешательств, увлечений «техницизмом» и безнадежных по времени операций. Отечественная хирургическая школа всегда настаивала на том, чтобы наше вмешательство было клинически оправдано, анатомически обосновано и физиологически дозволено.

Применительно к «клапанной болезни» сердца показания для оперативного лечения должны исходить, во-первых, из стадии заболевания, во-вторых, сравнительного прогноза на основе анализа всех факторов риска и, в-третьих, выбора метода. Первые два положения изучены достаточно подробно и признаны в современной

¹ Один из авторов этой монографии профессор Б. А. Константинов за работы в данной области среди других исполнителей был удостоен Государственной премии СССР за 1984 г.

практике устоявшимися, хотя до их стандартизации еще далеко.

Самыми распространенными критериями операбельности больных пороками сердца являются функциональные классы Нью-Йоркской кардиологической ассоциации — NYHA. Согласно классификации NYHA, хирургическое лечение оправдано для больных III и IV классов, когда приблизилась или наступила инвалидизация. В основе данного подхода лежат работы по сравнительному прогнозу у больных с «клапанной болезнью» III—IV класса NYHA, леченных медикаментозно и хирургически.

Так, по данным S. Munoz и соавт. (1975), среди пациентов с комбинированным митральным пороком без хирургического вмешательства 5 лет переживают 46 %, а по данным E. Rapoport и соавт. (1975) — 63 %. Однако эти показатели несопоставимы с результатами хирургического лечения и между собой, так как объединяют разные контингенты больных и условия лечения.

В то же время K. E. Hammermeister и соавт. (1978), проведя рандомизированное исследование, показали, что с митральным пороком при медикаментозном лечении переживают 5 лет 66 % больных, тогда как после хирургии 5 и 10 лет переживают соответственно 86 и 75 % ($p < 0,05$) оперированных.

Однако госпитальная летальность при одном и том же объеме вмешательства среди оперированных в IV классе превышает летальность оперированных в III классе в 3—4 раза.

Значительно реже и пока избирательно ставятся показания к хирургии у больных II класса, а у больных V класса, который соответствует III стадии недостаточности кровообращения по Н. Д. Стражеско и В. Х. Василенко, операции крайне рискованны из-за далеко зашедших и необратимых органических изменений.

По мере совершенствования хирургии и развития смежных с ней дисциплин все очевиднее становится тенденция выполнять операции на клапанах до тех пор, пока не наступили тяжелые осложнения и пока не потеряна насосная функция сердца, т. е. преимущественно в III классе, а в последнее время даже во II классе [Peterson K., 1986].

Факторы риска носят более индивидуальный характер и призваны объективизировать по возможности в цифровом выражении прогноз для больного в ближайшем и отдаленном периодах после операции и сравнить его с выживае-

мостью без таковой. Они выходят за рамки функциональных классов, так как одни и те же прогностические критерии могут наблюдаться во II, III и IV классах.

К факторам риска относятся размеры сердца; сердечный выброс, фракция изгнания, степень легочной гипертензии, выраженность кальциноза на клапане, другие сочетанные пороки, возраст, активность ревмопроцесса, повторный характер операции, сопутствующие осложнения и болезни. Так, F. Schwartz и соавт. (1986) в недавно опубликованной работе среди факторов риска называют возраст оперированных более 49 лет ($p < 0,05$), «чистую регургитацию на митральном клапане ($p < 0,001$), IV класс NYHA ($p < 0,02$), предшествующую «закрытую» комиссуротомию ($p < 0,001$) и давление в правом предсердии, равное или превышающее 4 мм рт. ст. ($p < 0,01$).

Среди отдельных объективных показателей, с помощью которых авторы пытаются расширить показания к операциям на II класс NYHA и прогнозировать отдаленные результаты, наиболее часто употребляются фракция изгнания, конечные объемы левого сердца, индекс сила/объем и др.

H. R. Phillips и соавт. (1981) указывают, что фракция изгнания меньшая или равная 0,40 заметно и неблагоприятно отражается на пятилетней выживаемости больных после операции. Другие справедливо критикуют этот параметр, так как он находится в тесной физиологической зависимости от постнагрузки и в условиях регургитации не содержит правильной информации о левом отделе сердца. Взамен его предложен индекс давление/диаметр левого желудочка, отнесенный к единице поверхности тела и равный в норме $5,6 \pm 0,9$ [Grossmann R. J. et al., 1977; Vorow K. M. et al., 1980; Carabello B. et al., 1981]. Снижение этого индекса до 2,2 — плохой прогностический признак, который может наблюдаться при высоких величинах фракции изгнания [Suga R. et al., 1973; Sagawa K., 1981; Peterson K., 1986].

На серьезность прогноза у больных митральным пороком указывают такие параметры, как конечный диастолический объем левого желудочка выше или равный 140 мл/м^2 [Hammermeister K- et al., 1978], конечный диастолический диаметр левого желудочка или конечный систолический соответственно выше или равные 8 и 5,5 см [Ziles M. et al., 1984; Peterson K., 1986]. Оценка и ревизия значимости отдельных факторов риска продолжают до сих пор.

В свое время предлагались специальные карты с подсчетом степени риска по баллам, но они распространения не получили. Во многих клиниках существуют построенные графически вероятности неблагоприятного исхода, выражающиеся в процентах или процентилях и основывающиеся на одном—двух показателях, чаще размерах сердца и сердечном индексе.

С учетом вышесказанного выбор времени операции при клапанном поражении, несмотря на давность проблемы, нельзя отнести к окончательно решенным и однозначным. Факторы, которые должны обязательно учитываться при этом, приведены нами в табл. 1.

Таблица 1. Факторы, принимаемые в расчет при выборе времени операции у больных хронической недостаточностью митрального клапана [по К. Peterson (1986) с нашими изменениями]

Факторы в пользу отсрочки операции	Факторы в пользу ранней операции
1. Риск оперативного вмешательства	1. Значительное снижение госпитальной смертности после операций в последние годы
2. Частота тромбоэмболий после операций	2. Высокая эффективность пластических операций
3. «Протезные» эндокардиты и возможность неадекватной пластики клапана	3. Необратимые изменения миокарда левого желудочка при задержке с операцией
4. Относительно благоприятное течение порока с ограниченным количеством жалоб вплоть до поздней стадии заболевания	4. Высокая операционная смертность у больных с миокардиальной недостаточностью и(или) выраженным увеличением левого желудочка

Выбор метода операции — проблема, которая только кажется простой. Она органически входит в вопрос о показаниях, так как влияет во многом на непосредственные и отдаленные результаты. В общем смысле при клапанном пороке ответ мог бы быть несложным — сохранить аутоклапан. Однако это удастся далеко не во всех случаях, а если и достижимо, то разными путями.

Выбор операции определяется различными и на первый взгляд далекими друг от друга причинами. К ним относятся индивидуальные особенности больного и опыт хирурга, патоморфология клапана и возможности современной технологии, желание пациента и уровень оперативной

хирургии, наконец, возраст оперируемого, традиции клиники, психологические факторы и т. п.

Вопрос оказывается настолько сложным, что необходимо рассмотреть каждый порок отдельно.

При изолированном чистом митральном стенозе допустимы как закрытые, так и открытые операции. Первые из них более просты, щадящи и сопровождаются летальностью порядка 1—4 % [De Vivie, Hellberg, 1985]. Но эти операции эффективны, если выполняются по строгим показаниям — только при неосложненных формах стеноза. На протяжении свыше 30 лет мы производим это вмешательство, используя левосторонний чрездушковый подход с применением дилататора. Однако закрытая комиссуротомия, выполняемая вслепую, не может считаться реконструктивной операцией, и показания к ней в последние годы мы резко ограничили.

При осложненных формах митрального стеноза в виде исключения мы прибегаем к чреспредсердной инструментальной комиссуротомии из правостороннего доступа, но только тогда, когда вмешательство с искусственным кровообращением представляется по тем или иным причинам рискованным или невозможным.

Во всех остальных случаях — при осложненном стенозе, комбинированном пороке и при митральной недостаточности — рекомендуем открытую коррекцию в условиях общей перфузии.

Следует остановиться на определении «осложненные формы митрального стеноза». К ним мы относим кальциноз или резкий фиброз клапана, выраженные подклапанные сращения, внутрисердечный тромбоз или подозрение на него, рестеноз, свежую или преходящую мерцательную аритмию, сочетанные пороки сердца.

Несмотря на большие возможности эхокардиографии в дооперационной оценке морфологии порока, решение о его реконструкции или замене принимают после атриотомии и визуальной ревизии. При этом главное внимание обращают на сохранность передней створки и на состояние подклапанного аппарата. Окончательное решение может быть принято только после завершения пластической операции и тестирования ее результата.

В отделе хирургии сердца ВНЦХ клапаносберегающие операции при пороках митрального клапана составили 30 % от числа всех открытых вмешательств при этом заболевании.

Недавно в сторону пластических операций изменил

свою позицию даже такой апологет протезирования как D Cooley (1984), считающий возможным сохранить митральный клапан у 30—40 % оперируемых. Сторонник и автор многих пластических вмешательств A. Carpentier (1983) поднимает этот показатель до 50 % у взрослых и до 90 % у детей. Он же считает, что все случаи «митральной болезни» при отсутствии кальциноза должны рассматриваться как потенциально «пригодные» к восстановительной хирургии, а такие состояния, как острый ревмокардит, подострый септический эндокардит и дегенеративные заболевания клапанов, не могут служить препятствием к ее проведению.

Следует сказать, что непосредственная летальность при митральном пороке после закрытых комиссуротомии и пластических открытых операций сегодня сравнима между собой, тогда как протезирование дает пока более высокую госпитальную летальность. В отдаленные сроки клапаносберегающие реконструктивные вмешательства по выживаемости и качеству жизни превосходят все остальные (табл. 2). В то же время замена митрального клапана

Таблица 2. Выживаемость и частота реопераций после клапаносберегающих реконструктивных вмешательств при митральном пороке

Тип порока	Выживаемость, %		Частота повторных операций, %	Авторы
	к 5-му году	к 10-му году		
Митральный стеноз	86	75	—	K. Hammermeister и др., 1978 G. Reed и др., 1980 L. Cohen и др., 1985 ВНЦХ АМН СССР, 1986
	87	81	7,4	
	94	83	2,8	
Митральная недостаточность	87	82	11,0	A. Carpentier и др., 1980 C. Duran и др., 1980 M. Yacoub и др., 1980 G. Reed и др., 1980 ВНЦХ АМН СССР, 1986
	96		3,5	
	91	81		
	92	90	9,3	
	93,4	81	8,2	

протезом сопровождается выживаемостью к 10 годам 39—65% оперированных [Yacoub M. et al., 1981; Mc

Goon D. C, 1982] и гораздо большим числом осложнений.

Приобретенные пороки трикуспидального клапана, как известно, в изолированном виде практически не встречаются. Их коррекция допустима только на открытом сердце. Подавляющее число пороков правого венозного отверстия (до 70—90 %) носит функциональный характер и представлено относительной регургитацией. В этих ситуациях клапаносберегающая операция выполнима в 100 % случаев. Поскольку ее техника проста, а точная оценка величины регургитации на трехстворчатом клапане может оказаться проблематичной, в сомнительных случаях лучше расширить показания к ней.

А. Carpentier (1983) полагает, что пластика трикуспидального клапана при его относительной недостаточности показана во всех случаях, когда диаметр правого фиброзного кольца на 10 % и более превышает норму, т. е. свободно пропускает у женщин и мужчин соответственно обтуратор размером 33 и 35 мм.

При органических пороках возможности для пластической операции и протезирования оказываются примерно равными. Поражения аортальных клапанов должны устраняться только под визуальным контролем, т. е. с искусственным кровообращением. Преобладающим, а до недавнего времени единственным типом операции при любой форме приобретенного аортального порока являлось его протезирование. Лишь в последние годы появились публикации французских авторов, начавших производить пластические операции на клапанах аорты [Besson J. P., Carpentier A., 1983; Carpentier A., 1983; Lessana A., 1983]. Пока эти вмешательства носят поисковый характер и ограничены буквально единичными операциями, поэтому говорить о показаниях к ним следует с большой осторожностью. Наибольшим опытом располагает А. Carpentier (1983), допускающий сегодня их использование примерно у 5 % больных с названной патологией.

В отделе хирургии сердца ВНЦХ АМН СССР эти операции были начаты в 1984 г., когда в дополнение к технике, которой пользуется А. Carpentier, была разработана новая операция. Опыт этих вмешательств невелик, а отдаленные результаты отсутствуют, поэтому мы производим их главным образом при сочетанных аортально-митральных пороках, когда створки относительно сохранены, но имеется их спаяние и (или) провисание.

Несмотря на преимущества клананосберегающих реконструктивных операций при пороках сердца перед ос-

тальными вмешательствами, возможность их выполнения остается во многом областью эмпирики и в значительной мере, помимо особенностей морфологии клапана, зависит от настроя и опыта хирурга.

ГЛАВА 3

ХИРУРГИЧЕСКАЯ ТЕХНИКА И БЛИЖАЙШИЕ РЕЗУЛЬТАТЫ КЛАПАНОСБЕРЕГАЮЩИХ РЕКОНСТРУКТИВНЫХ ОПЕРАЦИИ ПРИ МИТРАЛЬНОМ СТЕНОЗЕ

3.1. Методика операций

Реконструктивные операции на клапанах выполнимы только на открытом остановленном и обескровленном сердце. Для этих целей мы применяем искусственное кровообращение с гипотермией, а начиная с 1975 г. для защиты сердца используем комбинированную холодово-фармакологическую кардиоopleгию [Осипов В. П., 1976; Бунятян А. А. и др., 1978].

Методика наших операций на клапанах, включающая хирургический доступ, защиту миокарда от аноксии, подключение аппарата искусственного кровообращения, предупреждение эмболии и другие общие вопросы, в течение многих лет неоднократно менялась, но в последние годы (1976—1986) оставалась стандартной. Она излагается ниже.

Все вмешательства, в том числе повторные, выполняли из продольной срединной стернотомии с раздельной канюляцией полых вен и введением артериальной магистрали в восходящую аорту. Объем перфузии составлял 2,2—2,4 (л • мин)/м² с охлаждением больного до 26—28° С в пищеводе. В случаях повышенного риска и при повторном вмешательстве на сердце температуру снижали до 22—24° С.

Во время искусственного кровообращения кровь разводили кристаллоидными и белковыми растворами, не снижая, однако, величины гематокрита 25 %.

Все операции на митральном клапане выполняли с дренированием левых отделов и с обязательным временным пережатием восходящей аорты. Дренирование преследует по крайней мере две цели — декомпрессию левого отдела сердца путем удаления изливающейся бронхиальной

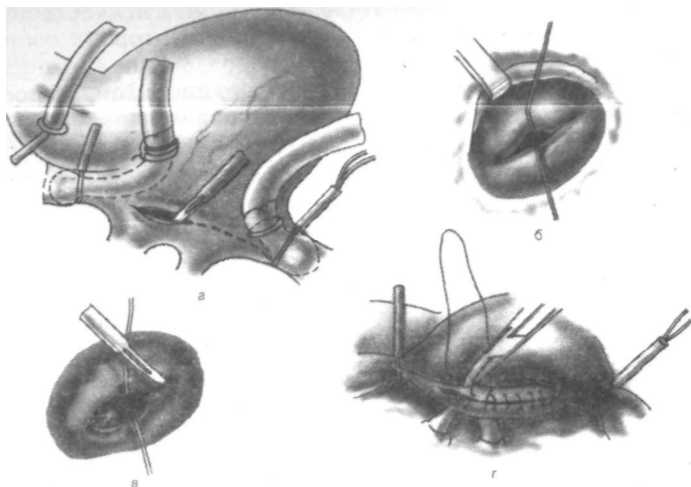


Рис. 13. Схема операции открытой митральной комиссуротомии. а — левая атриотомия; б — идентификация комиссур; в — разделение комиссур; г — ушивание левого предсердия.

комбинируя разрез с приемом, используемым С. Cabrol.

Для выявления наружной комиссуры створки подтягивали вверх и от хирурга. Иногда комиссуры лучше определялись, если удавалось завести за головку соответствующей папиллярной мышцы небольшой крючок, потягивание за который выявляло комиссуральное сращение в виде западения. Наружную комиссуру разделяли, используя описанные выше приемы.

Вслед за комиссуротомией оценивали выраженность кальциноза, который, как известно, может варьировать от незначительных мелких вкраплений до массивных конгломератов. Его формальное присутствие еще не является противопоказанием к клапаносберегающей операции. Однако решение о сохранении собственного клапана в этих условиях должно быть тщательно взвешено.

Формула в этих случаях проста — кальциноз не должен отражаться на замыкательной и пропускной способности клапана, но правильная ее расшифровка требует опыта.

В течение ряда лет мы выработали следующую тактику.

При единичных инкапсулированных вкраплениях, не затрагивающих комиссур и свободного края створок и не сопровождающихся заметной потерей клапанной тка-

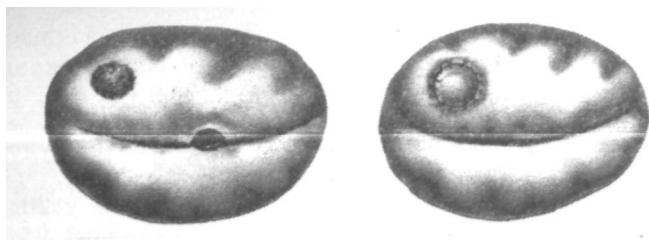


Рис. 14. Удаление отдельного кальцината из стромы створки с последующей пластикой дефекта заплатой из ксеноперикарда.

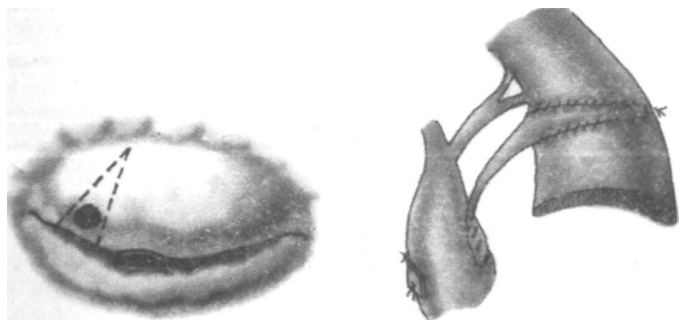


Рис. 15. Резекция свободного края створки с ее пластикой и созданием искусственной маргинальной хорды из ксеноперикарда.

ни, мы воздерживаемся от каких-либо дополнительных вмешательств. Если небольшие инкапсулированные кальцинаты выявляются в ходе рассечения комиссур, их содержимое удаляем с помощью острой ложечки Фолькмана. Отдельные кальцинаты в диаметре до 10—15 мм, инкапсулированные или крошащиеся, располагающиеся в створке и не имеющие отношения к свободному ее краю, мы иссекаем и замещаем образующийся дефект заплатой из ксеноперикарда (рис. 14).

В последнее время начали выполнять экономную резекцию свободного края створки при его ограниченном кальцинозе, вшивая в удаленный участок заплату из ксеноперикарда. Форма и размеры заплата диктуются образовавшимся после резекции дефектом створки, а от ее свободного края выкраиваем полоску, которую в виде искусственной хорды фиксируем одним — двумя швами к головке ближайшей папиллярной мышцы (рис. 15). Эта техника нуждается в проверке временем.

При массивном крошащемся кальцинозе, захватывающем комиссуры и фиброзное кольцо и сопровождающемся сморщиванием оставшейся клапанной ткани, реконструктивная операция противопоказана.

Разделение комиссур позволяет значительно улучшить обзор подклапанных структур.

В соответствии с мировым опытом примерно у 20 — 40 % больных митральным стенозом наблюдается утолщение, укорочение и сращение хорд вплоть до прямой припаянности гипертрофированных головок папиллярных мышц к краям створок, что обуславливает возникновение гемодинамически значимого дополнительного подклапанного стеноза.

Состояние хордально-папиллярного аппарата можно оценивать визуально, пользуясь классификацией Sellors и соавт. (1953), различающей отсутствие подклапанных изменений, их умеренную и значительную выраженность.

Восстановлению анатомии и функции подклапанных структур мы придаем очень большое значение.

Мобилизация хордально-папиллярных элементов — обязательный этап операции — преследует две непосредственные цели: во-первых, увеличение полезной площади митрального отверстия и ликвидацию подклапанного градиента и, во-вторых, улучшение запирающей функции клапана. Кроме того, максимальная мобилизация подклапанных образований служит эффективным и надежным средством предупреждения рестеноза.

На протяжении ряда лет мы собрали достаточно доказательств, чтобы убедиться в том, что одна из основных причин рецидива ревматического митрального стеноза заключается в неадекватной мобилизации при этом пороке во время операции подклапанных структур и, следовательно, самих створок [Малиновский Н. Н., Константинов Б. А., 1980]. Эти наблюдения перекликаются с результатами иностранных авторов, опубликованными вслед за нашими исследованиями [Gross R. J. et al., 1980; Vega J. C et al., 1981; Nakano S. et al., 1983].

При митральном стенозе наиболее частым вмешательством на подклапанных структурах является продольная папиллотомия. Показанием к ней служит резкая гипертрофия сосочковых мышц с укорочением расстояния между их головками и свободным краем створок. Операцию выполняют с помощью тонкого скальпеля, которым мышцу рассекают сверху вниз на $\frac{2}{3}$ ее длины, при этом

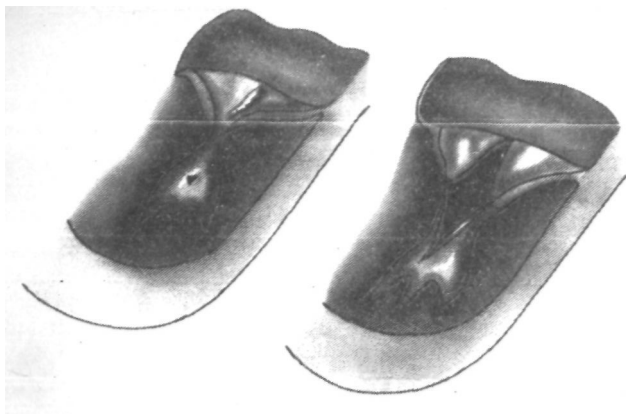


Рис. 16. Схема операции продольной митральной папиллотомии.

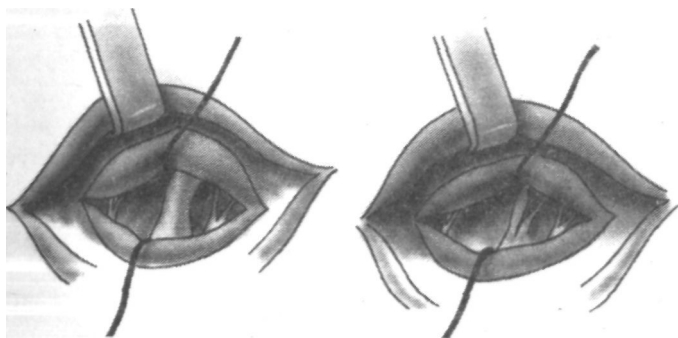


Рис. 17. Фенестрация утолщенных хорд митрального клапана первого порядка.

хорды должны быть сохранены по обе стороны от разреза (рис. 16).

Папиллотомия заметно мобилизует подвижность створок, улучшает их сопоставимость и увеличивает полезный диаметр митрального отверстия. В последние годы это вмешательство мы все чаще дополняем продольной резекцией основных и первого порядка хорд — так называемой фенестрацией хорд. При этом целостность хорды по протяжению не нарушаем, а иссекаем ее избыточную толщину (рис. 17). Эти приемы повышают мобильность подклапанных структур, но малоэффективны для восстановления площади захлопывания створок.

Если при сопоставлении створок пинцетами определя-

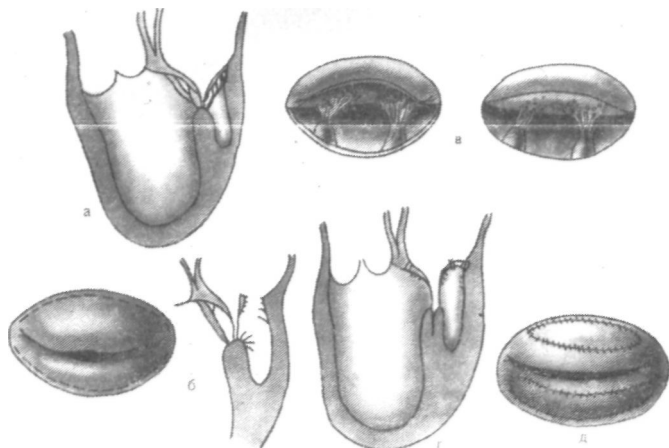


Рис. 18. Резекция хорд митрального клапана второго — третьего порядка с пластикой основания створок заплатой из ксеноперикарда. а, б, в — доступ к желудочковой поверхности задней створки митрального клапана и иссечение хорд; г, д — пластика основания створок.

ется недостаточная площадь их коаптации, следует попытаться мобилизовать желудочковые поверхности задней, а при необходимости и передней створок путем резекции хорд второго и третьего порядка. Этот прием мы начали применять недавно, но убедились в его эффективности и сейчас используем в своей практике с такой же частотой, как и папиллотомию.

Доступ к желудочковой поверхности створок непрост. Некоторые хирурги предлагают для облегчения резекции хорд второго порядка применять зеркальце или подкладывать под верхушку и заднюю стенку левого желудочка большую салфетку [Cabrol С. et al., 1979; Carpentier А., 1983]. Мы не нашли эти способы удобными. Поэтому в отделе хирургии сердца ВНЦХ АМН СССР был разработан специальный прием, позволяющий получить отличный доступ к желудочковой поверхности створок и одновременно увеличить при необходимости их площадь. Он заключается в отсечении одной или обеих створок по линии их прикрепления. Разрез проводят отступя 2—3 мм от фиброзного кольца и параллельно последнему и ограничивают с обеих сторон комиссуральными зонами, которые остаются нетронутыми (рис. 18). После этого все лишние хорды второго — третьего порядка, связывающие движения створок, иссекают, а по линии выполненного

разреза вшивают на всем его протяжении заплату из консервированного ксеноперикарда. Таким путем одновременно с мобилизацией створок увеличивается их площадь.

Во избежание избытка фибрина и последующего кальциноза увлекаться поперечным размером заплаты не следует: лучше ограничиться размером 1 см.

В тех случаях, когда после ликвидации стеноза свободный край створки оказывается лишенным хорд, в зависимости от протяженности и локализации этого участка следует прибегнуть или к его резекции, или взятию хорды второго порядка, или искусственному созданию хорды, или перемещению ближайшего сегмента створки, взятого вместе с хордой. Эти методы, как и возможная необходимость укорочения хорд, излагаются в разделе 5.1 данной книги.

Завершающим этапом клапаносберегающей операции при митральном стенозе является оценка компетентности клапана. Она состоит из визуальной оценки подвижности, сопоставимости и коаптационной способности створок. При этом обращают внимание на линию замыкания створок, которая в норме напоминает латинскую букву U [Carpentier A., 1983].

Обязательно выполняют гидравлическую пробу на компетентность клапана [Константинов Б. А., Козлов В. А., 1974). Если при этом отмечается поступление жидкости по центру митрального отверстия, необходимо еще раз ревизовать подвижность створок, состояние их свободного края и длину хорд.

При регургитации в области комиссуры (комиссур) мы выполняли аннулопластику с использованием синтетического кольца (см. раздел 5.1). Только убедившись в хорошей запирающей функции митрального аппарата, приступали к герметизации сердца и согреванию больного. После повышения температуры в пищеводе до 30—32° С снимали зажим с аорты. Эвакуацию воздуха и восстановление спонтанной работы сердца выполняли в едином и строго последовательном комплексе мероприятий [Константинов Б. А., 1981]. После прекращения перфузии окончательно оценивали эффективность выполненной операции с помощью электрофлоуманометрии [Сандриков В. А., 1983].

Результат признавали удовлетворительным, если при сердечном выбросе, превышавшем или равном 2,5 (л · мин)/м², средние величины диастолического гра-

диента давления и регургитации на митральном клапане соответственно были менее или равны 3 мм рт. ст. и 7—8 % от ударного выброса.

3.2. Ближайшие результаты

Начиная с 1963 г. и по 1 июня 1986 г. в отделе хирургии сердца ВНЦХ АМН СССР при «чистом» и преобладающем стенозе митрального клапана было выполнено 360 реконструктивных клапаносберегающих операций на открытом сердце в условиях искусственного кровообращения. У всех больных сужение левого венозного отверстия имело ревматическую природу.

Возраст пациентов колебался от 15 до 61 года, составив в среднем 35 лет. Из них женщин было 244, мужчин 116, т. е. соотношение между полами равнялось 2 : 1 в пользу женщин.

Большинство больных (304 человека, или 84,4 %) принадлежали в исходе к IV классу NYHA, остальные — к III классу.

При оценке гемодинамики порока и стадии нарушения кровообращения мы придерживались классификаций соответственно Б. В. Петровского и А. Н. Бакулева, Е. А. Дамир, Дооперационная характеристика пациентов приведена в табл. 3, из которой видно, что 49 (14 %) больных перенесли ранее «закрытую» комиссуротомию и были оперированы повторно в связи с рестенозом (35 человек) или по поводу сочетания резидуального стеноза с митральной регургитацией (14 пациентов). Среди последней группы больных отмечалась та или иная хирургическая ятрогения в виде неполного разделения комиссуральных сращений, неликвидированного подкла-

Таблица 3. Распределение больных по группам порока и стадиям нарушения кровообращения (n = 360)

Стадия нарушения кровообращения	Группа порока	
	Первичные операции (311 больных)	Повторные операции (49 больных)
I/III	41	6
I/IV	177	29
II/III	15	1
II/IV	78	13

Примечание. Группа порока — по Б. В. Петровскому, стадия нарушения кровообращения — по А. Н. Бакулеву, Е. А. Дамир.

больных перенесли ранее «закрытую» комиссуротомию и были оперированы повторно в связи с рестенозом (35 человек) или по поводу сочетания резидуального стеноза с митральной регургитацией (14 пациентов). Среди последней группы больных отмечалась та или иная хирургическая ятрогения в виде неполного разделения комиссуральных сращений, неликвидированного подкла-

панного стеноза или разрыва створок. У 8 из этих 14 пациентов повторные вмешательства носили экстренный характер.

Из общего числа оперированных у 297 (82 %) была хроническая или преходящая мерцательная аритмия, у 62 (19 %) заболевание осложнилось тромбозом левого предсердия, у 36 (10 %) отмечался кольциноз — от мелких интрамуральных вкраплений (21 наблюдение) до ограниченных отдельных кальцинатов в створках и комиссурах (15 больных).

Исходное состояние пациентов нередко было осложнено легочной гипертензией, которая примерно у 30 % больных была выраженной. Более точными данными о частоте этого синдрома мы не располагаем, так как катетеризация правых отделов сердца, особенно в последние годы, проводилась редко.

Для описываемой патологии были весьма характерны нарушения трахеобронхиальной проходимости и вентиляции, встретившиеся в различной степени выраженности у 90 и 75 % больных соответственно.

Подклапанный стеноз, потребовавший хирургического устранения, отмечен нами примерно у 1/3 оперированных, а одномоментные вмешательства на других клапанах по поводу их сочетанной патологии были выполнены у 57 пациентов, или у 16 %.

В табл. 4 представлен характер операций на аортальном и трикуспидальном клапанах, выполненных одномоментно с реконструкцией митрального аппарата.

Таблица 4. Характер одномоментных операций при сочетанной клапанной патологии (n=57)

Клапан	Тип операции	Количество наблюдений
Аортальный	Протезирование, протез АКЧ-02	12
	Протезирование, протез БАКС	3
	Протезирование, протез ЛИКС.	1
	Комиссуротомия	6
	Всего:	22
Трикуспидальный	Аннулопластика по J. Kay	25
	Аннулопластика по N. De Vega	6
	Аннулопластика по A. Carpentier	2
	Протезирование, протез БАКС	2
	Всего...	35

Основными техническими приемами, которые были нами использованы при митральном стенозе для восстановления функции клапанного аппарата, явились острое разделение комиссур, вмешательства на хордах и папиллярных мышцах и реже аннулопластика по А. Сагреп-тиг и вальвулопластика.

Из табл. 5 видно, что число оперативных методик превышает в сумме количество оперированных, поскольку одному пациенту нередко, а в последние годы все чаще приходилось одновременно выполнять вмешательства, представляющие совокупность МК + МА, МК + МХ + МА и т. д.

Следует обратить внимание на тот факт, что число выполнявшихся нами при стенозах аннулопластик из года в год остается небольшим, составляя 10 % от числа всех открытых комиссуротомий. В то же время операции на хордах освоены (кроме папиллотомий) недавно и число их быстро растет.

Таблица 5. Характер хирургических вмешательств на митральном клапанном аппарате при его стенозе (n=360)

Тип операции	Количество наблюдений	Умерло после операции
Митральная комиссуротомия	360*	36(10%)
Митральная хордопластика	118	
В том числе:		
резекция хорд	19	
фенестрация хорд	15	
транслокация хорд или искусственная хорда	6	
продольная папиллотомия	78	2**
Митральная вальвулопластика	14	
В том числе:		
шов створки	8	
декальцинация	3	
пластика основания створки	3	
Митральная аннулопластика (опорное кольцо)	36	4**

*62 больным выполнена дополнительно тромбэктомия из левого предсердия.

**Летальность входит в общее число 36 случаев.

Из 360 оперированных в госпитальном периоде умерло 36, или 10+2,5 %. При этом большинство летальных исходов (32) приходится на первые 160 операций, что составило 20 %. Среди причин госпитальной леталь-

ности на раннем этапе были те, что связаны в основном с освоением метода,— неадекватная защита миокарда, воздушная эмболия, технические ошибки и др.

При проведении последних 200 операций летальность в госпитальном периоде удалось снизить до 2+1,4 %; таким образом, этот показатель стал сопоставим с летальностью после закрытых комиссуротомий.

Интересно, что включение в общую группу пациентов, потребовавших одновременно вмешательства на других клапанах, больных с рестенозом, а также оперированных в экстренном порядке существенно не сказалось на общей госпитальной смертности. Если общая летальность за все годы составила 10 %, то плановые первичные операции при изолированном стенозе дали 9,2%.

По мере совершенствования оперативной техники, методов перфузии и защиты миокарда от аноксии, а также реанимационной службы изменились удельный вес и значимость послеоперационных осложнений. Так, среди первых 194 оперированных острая сердечно-сосудистая недостаточность была отмечена у 11 больных, причем у 6 из них с летальным исходом. На последние 100 хирургических вмешательств снижение производительности сердца мы наблюдали у 4 пациентов, и ни в одном случае это не привело к смертельному результату.

Доминирующими осложнениями в послеоперационном периоде остаются легочные — пневмонии, трахеобронхиты, ателектазы и плевриты. Они наблюдались у 93 (25,8 %) больных, или у каждого четвертого, но только в одном случае послужили причиной смерти. Следующее по частоте место среди осложнений принадлежит гепаторенальному синдрому (24 наблюдений, или 7 %) также с одним летальным исходом. Септический эндокардит встретился после операции у 1 % больных, или в 4 наблюдениях, причем в трех из них он закончился смертельно. Среди других нелетальных осложнений мы встретили медиастинит, геморрагию, преходящую застойную декомпенсацию, нарушения ритма и т. п.

Данные интраоперационного измерения показателей центральной гемодинамики демонстрируют резкое уменьшение диастолического градиента давления и в ряде случаев незначительную регургитацию, а в подавляющем большинстве наблюдений ее полное отсутствие (рис. 19).

Оперированные пациенты в среднем проводили в нашем стационаре после вмешательства около 2 нед. Уже

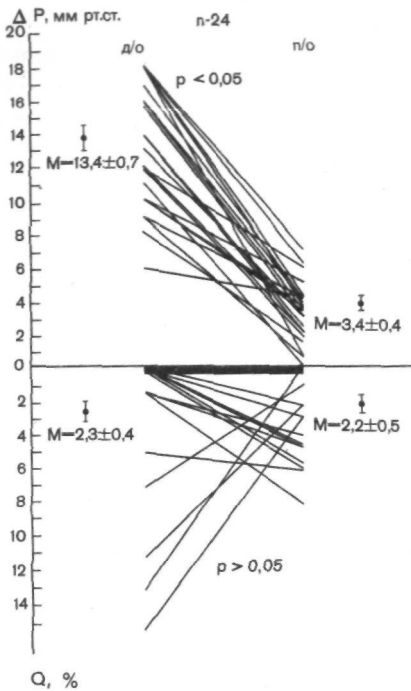


Рис. 19 Показатели гемодинамики, измеренные в ходе операции реконструкции митрального клапана при его стенозе.

ДП — градиент диастолического давления; Q — объем регургитации.

за это время по данным электрокардиографического исследования отмечался регресс гипертрофии, особенно правых отделов сердца. Такая динамика была отчетливо выражена у 196 из 324 выписавшихся, или у 62 % оперированных.

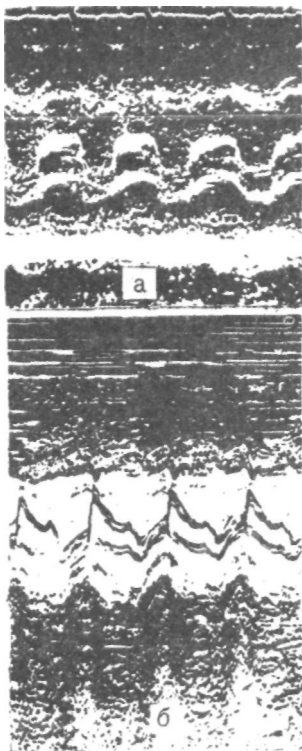
По данным фонокардиографии у 80 % пациентов после операции отмечено исчезновение диастолического шума, а у остальных — резкое уменьшение его амплитуды и продолжительности.

Но мере расширения вмешательств на хордах и папиллярных мышцах послеоперационная звуковая симптоматика заметно улучшилась. У 89 больных в исходе на верхушке регистрировался низкоамплитудный систолический шум, который после вмешательства полностью исчез у 43 (50 %), уменьшился у 21 больного и у остальных существенно не изменился. В результате операции систолический шум на верхушке возник у 65 (20 %) пациентов, несмотря на их полное клиническое благополучие. При этом интраоперационные измерения демонстрировали у них отсутствие регургитации, а диастолический градиент давления составил 1—2 мм рт. ст.

На аналогичный феномен возникновения низкоамплитудного систолического шума или сохранения низкоамплитудного диастолического шума указывают в своих работах А. Carpentier и соавт. (1980, 1983), объясняющие их природу фиброзом створок с нарушением моторики и образованием завихрений в потоках крови.

Примером может служить следующее наблюдение.

Рис. 20. Эхокардиограмма больного ц 28 лет. Диагноз: ревматический митральный стеноз, IV — стадия; операция — МК+МХ. а — до операции; б — через неделю после вмешательства.



Больной Ч., 28 лет. Диагноз: ревматический митральный порок I группы, IV стадии, тромбоз левого предсердия. На ЭхоКГ (рис. 20,а) — выраженный краевой фиброз створок и подклапанные сращения. Расчетная величина митрального отверстия — 7 мм. Операция 08.04.86 г. в условиях гипотермической перфузии и холодовой фармакологической кардиopleгии. Выполнена тромбэктомия из левого предсердия, митральная комиссуротомия, продольная папиллотомия передней папиллярной мышцы и фенестрация двух хорд в этой же зоне. Градиент на митральном клапане снизился с 18 до 2 мм рт. ст., регургитация не появилась. Послеоперационный период протекал без осложнений. Явлений недостаточности кровообращения нет. На ФКГ (рис. 21), записанной на 10-й день после операции, регистрируется низкой амплитуды и частоты диастолический шум.

Таблица 6. Динамика эхокардиографических параметров после реконструктивных операций по поводу митрального стеноза (n=26)

Показатель	До операции	После операции	Динамика, %
Скорость раннего диастолического спада передней митральной створки, мм/с	14,96±1,27	48,04±3,72	+ 321,1
Общая экскурсия митрального клапана, мм	19,29±0,89	24,54±0,68	+ 127,2
Максимальный переднезадний диаметр левого предсердия, см	5,05±0,21	4,03±0,20	— 79,8
Высота диастолического прогиба передней митральной створки, мм	6,92±0,75	4,46±0,40	+ 64,5
Площадь митрального отверстия, см ²	0,86±0,10	2,96±0,19	+ 344

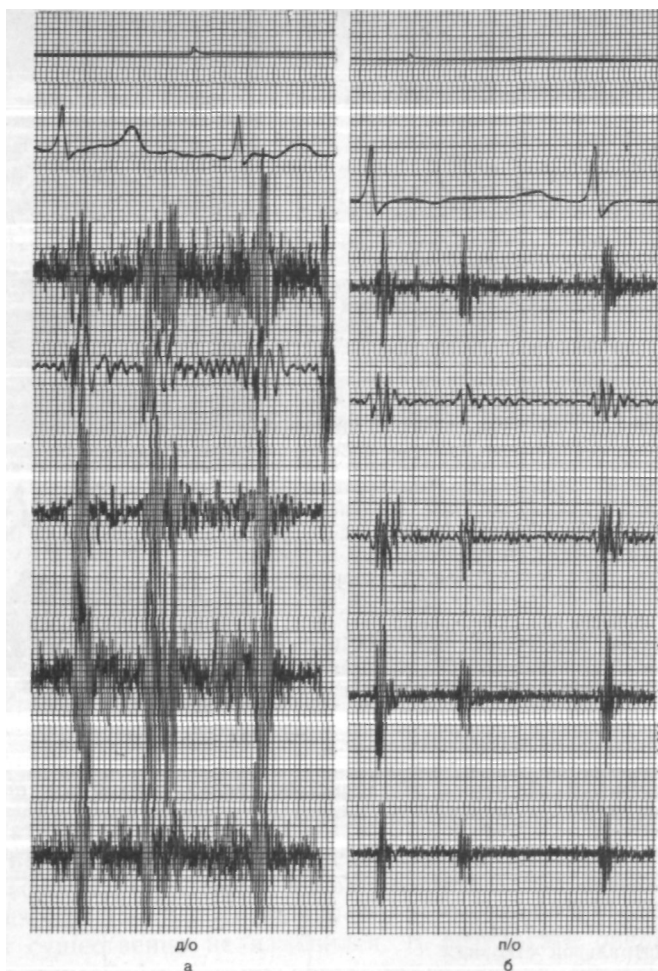


Рис. 21. Фонокардиограмма того же больного, что на рис. 20.
а — до операции; б — через неделю после вмешательства.

Очень ценную информацию о морфологии и гемодинамике оперированного клапана дает эхокардиография [Кузнецова Л. М., 1984].

Как положительные симптомы отмечаются уже в первые дни после операции увеличение скорости диастолического спада передней створки (см. рис. 20, б), возрастание экскурсии движений митрального клапана,

уменьшение диаметра левого предсердия и прирост полезной площади венозного отверстия (табл. 6).

Таким образом, изучение ближайших результатов реконструктивных клапаносберегающих операций при митральном стенозе свидетельствует, что эти вмешательства сегодня сопровождаются небольшим риском и летальностью по сравнению с закрытыми операциями, а непосредственная гемодинамическая их эффективность оказывается высокой.

ГЛАВА 4

ОТДАЛЕННЫЕ РЕЗУЛЬТАТЫ КЛАПАНОСБЕРЕГАЮЩИХ РЕКОНСТРУКТИВНЫХ ОПЕРАЦИИ ПРИ МИТРАЛЬНОМ СТЕНОЗЕ

Отдаленные результаты мы изучали совместно с научно-поликлиническим отделением ВНЦХ (профессор Г. В. Громова) путем приглашения оперированных для амбулаторного, а при необходимости — стационарного обследования, а также методом анкетирования и выкопировки информации из официальных лечебных и экспертных документов, включая сведения о фактах и причинах смерти.

Диспансерный метод дает возможность объективно оценивать состояние пациента в динамике и активно контролировать его. Пациентов приглашали после операции в стандартные интервалы времени — через 6; 12 и 36 мес и через 5; 10 и 15 лет. Конечно, это не мешало им обращаться в любое время, если в том возникала необходимость. Каждое внеочередное обращение также регистрировали в диспансерной карте.

Функциональную оценку состояния базировали на классах NYHA, используя широко распространенную трехбалльную градацию [Кнышев Г. В., 1975; Лапкин К. В., 1981; Цукерман Г. И. и др., 1985; Munoz S. et al., 1975; Barnhorst D. A. et al., 1975, и др.].

При переводе пациента после хирургического вмешательства на два класса NYHA вверх результат расценивали как хороший, на один — как удовлетворительный. Если состояние больного по сравнению с исходным не изменялось или ухудшалось, результат признавали неудовлетворительным.

Объективный анализ эффекта операции во времени,

включающий выживаемость пациентов, ее зависимость от тех или иных факторов, стабильность результатов, свободу от ряда типичных осложнений и т. д., может быть дан с помощью актуарного метода, предложенного J. Berkson, R. R. Sage (1950) и получившего развитие в работах S. J. Cutler, F. Ederer (1958) и E. Gehan (1969).

В хирургии этот метод нашел широкое применение благодаря инициативе D. C. Mc Goon [Duvoisin G. E. et al., 1968]; он получил большое признание и в кардиохирургии [Константинов Б. А. и др., 1975; Цукерман Г. И. и др., 1976; Bonchek J. et al., 1975; Barnhorst D. A. et al., 1975; Hammermeister K. et al., 1978].

В данной работе построение актуарных кривых выполняли по методу J. Berkson, R. R. Sage (1950) в модификации E. Gehan (1969) с использованием формул из статей R. P. Anderson и соавт. (1974), G. L. Grunke-meig и соавт. (1975).

Статистическую обработку наблюдений проводили, пользуясь критериями Стьюдента и Фишера, а достоверность принимали, за $p < 0,05$.

Исчисление таких показателей, как смертность, частота рецидива порока, и отдельных осложнений выполняли в процентах и в экстенсивных величинах на 1000 пациенто/месяцев, или 100 пациенто/лет [Kaplan E. L., Meier P., 1958].

В сроки от 6 мес до 15 лет после операции мы наблюдали 248 человек, что составило 16 701 пациенто/месяц, или 1390 пациенто/лет. Средняя продолжительность наблюдения была 5,7 года.

Для достоверности статистического сравнения желательно, чтобы число больных, охваченных анализом, было равно или превышало 90 % от всей исходной группы [Боярских А. Я., 1985].

С учетом всех выписавшихся после операции (324 пациента), а также 32 больных, у которых срок после вмешательства не достиг 6 мес, и других пациентов (40 оперированных) с сочетанными пороками, опущенных нами из анализа, мы изучили судьбу 98,4 % всего контингента.

За время нашего наблюдения умерло 16 (6,4 %) больных, или 1,1 на 100 пациенто/лет. Из этого числа 12 человек умерли в результате прогрессирующей застойной недостаточности кровообращения, двое — от септического эндокардита, один — от онкологического заболевания и в одном случае причина смерти осталась неизвестной.

Рис. 22. Выживаемость больных митральным стенозом после реконструктивных клапаносберегающих операций (без учета госпитальной летальности).

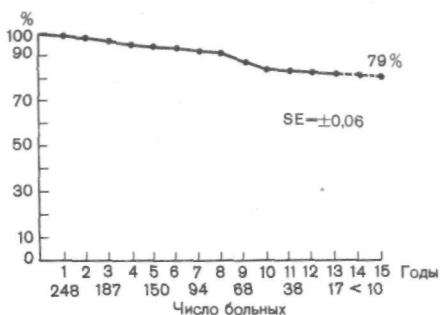
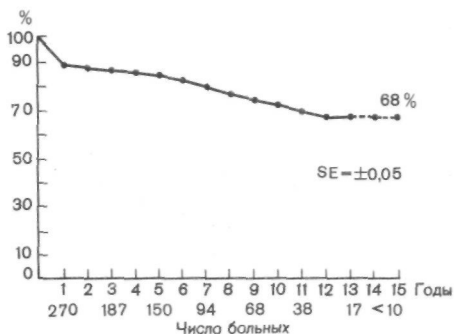


Рис. 23. Выживаемость больных митральным стенозом после реконструктивных клапаносберегающих операций (с учетом госпитальной летальности).



Среди 12 летальных исходов от сердечных причин в 10 наблюдениях смерть можно объяснить непрерывно рецидивирующим течением ревматизма, тяжестью исходного фона и поздними показаниями к операции, а в двух других — прогрессированием митральной недостаточности.

По данным литературы, отдаленная летальность после открытой комиссуротомии в сроки до 10 лет колеблется от 1,9 до 9,1 % [Halseth W. L. et al., 1980; Smith W. M. et al., 1981; Kay R. H. et al., 1983; Nakano S. et al., 1984].

С целью временной характеристики летальности были построены актуарные кривые выживаемости оперированных. Согласно полученным данным, выживаемость без учета госпитальной летальности составила к 5; 10 и 15 годам наблюдений соответственно 94; 83 и 79 % (рис. 22). Естественно, что, приняв в расчеты госпитальную летальность, мы получили более низкие показатели, которые равнялись к 5; 10 и 15 годам соответственно 86; 74 и 68 % (рис. 23).

Сравнивая характер приведенных кривых, мы убеждаемся, что после первого года тенденция в их морфологии оказывается сходной.

С учетом накопленного опыта и значительного снижения госпитальной летальности в 1977—1983 гг., которая за этот период на 104 операции составила всего 0,96 %, мы воспользовались актуарным методом для дополнительного отдельного анализа результатов в этой группе. Охват наблюдения в ней был равен 100%, сроки — до 8 лет (в среднем 3,1 года), общий объем наблюдений — 327,3 пациенто/лет.

В этой группе сразу после операции умер один больной и еще один — на этапах диспансеризации. Кривая выживаемости в этом анализе, начиная со второго года и вплоть до восьмого, стабилизировалась на уровне 98 %.

Сравнивая полученную выживаемость всего контингента и тем более последней группы, мы констатируем близость и даже превосходство полученных данных с показателями, опубликованными в литературе [Hausman L. B. et al. 1977; Halseth W. L. et al., 1980; Gross R. J. et al., 1981; Smith W. M. et al., 1981; Cohn L. H. et al., 1985].

Выживаемость больных, оперированных открытым методом, мы сравнили с тем же показателем, выведенным в работах, посвященных закрытым операциям [Лычев Г. А., 1981; Лапкин К. В., 1981; Hutch C. et al., 1983]. Оказалось, что выживаемость при этих двух методах вплоть до 15-го года после вмешательства близка между собой и статистически достоверной разницы между ними нет. Однако, сравнивая эти методы, мы пока не говорим о качестве жизни оперированных, числе осложнений и частоте рецидивов порока.

С помощью актуарного метода была сделана также попытка оценить влияние на выживаемость таких факторов, как исходный функциональный класс NYHA, тромбоз левого предсердия и хирургическое вмешательство на папиллярных мышцах. Этот анализ был проведен без учета госпитальной летальности. Оказалось, что из 70 больных III класса переживают 10 лет 94 %, а из 178 больных IV класса — 76 % ($p < 0,01$); это свидетельствует о достоверном влиянии исходного функционального класса на отдаленные результаты.

При тромбозе левого предсердия и без него выживаемость оперированных к 10-му году существенно не отличалась.

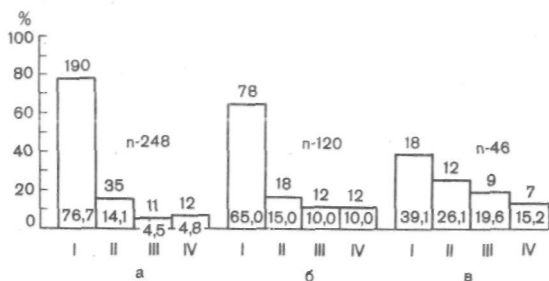


Рис. 24. Функциональные классы (I—IV) оперированных по поводу митрального стеноза в отдаленные сроки после вмешательства.

— через 1 год после вмешательства; б — через 5 лет; в — через 10 лет.

При ретроспективном анализе оказалось невозможным установить количество пациентов, нуждавшихся во время операции в специальной ликвидации подклапанного стеноза, но тем не менее из числа 78 больных, которым была сделана продольная папиллотомия, 10 лет пережили 92 % против 83 % общей группы ($p < 0,05$), что говорит об эффективности данного технического приема.

Функциональная оценка обследованных показала, что через год после открытого вмешательства 90,8 % оперированных перешли в I и II классы NYHA (рис. 24). Напомним, что в исходе 72,2 % из них принадлежали к IV классу. К 5-му году стабильность хороших результатов сохранилась у 80 %, а к 10-му — у 65,2 % оперированных.

В качестве конкретных примеров стабильности результатов приводим фонокардиограммы, эхокардиограммы, ЭКГ и рентгенограммы отдельных больных в различные сроки после операции (рис. 25—27).

Динамика функциональных классов с течением времени представлена на гистограмме (рис. 28), из которой видно, что улучшение на 2 класса к 10-му году сохранялось у 65 %, на один — у 14 %. прежнее состояние к указанному сроку отмечено у 15,2 % больных, а 6,4 % оперированных к этому времени умерли. Следовательно, к 10-му году наблюдения вероятность неблагоприятного прогноза (возвращение в исходный класс плюс отдаленная смертность) составляет 21,6 %, или 3,7 на 100 пациенто/лет.

Интересно сопоставить эти результаты со статистикой С Нuth и соавт. (1983), которые подробно проследили за судьбой 168 больных в сроки до 10 лет, оперированных закрытым методом. По их данным, улучшение на 2 класса к первому году было отмечено у 18 % оперированных, а на

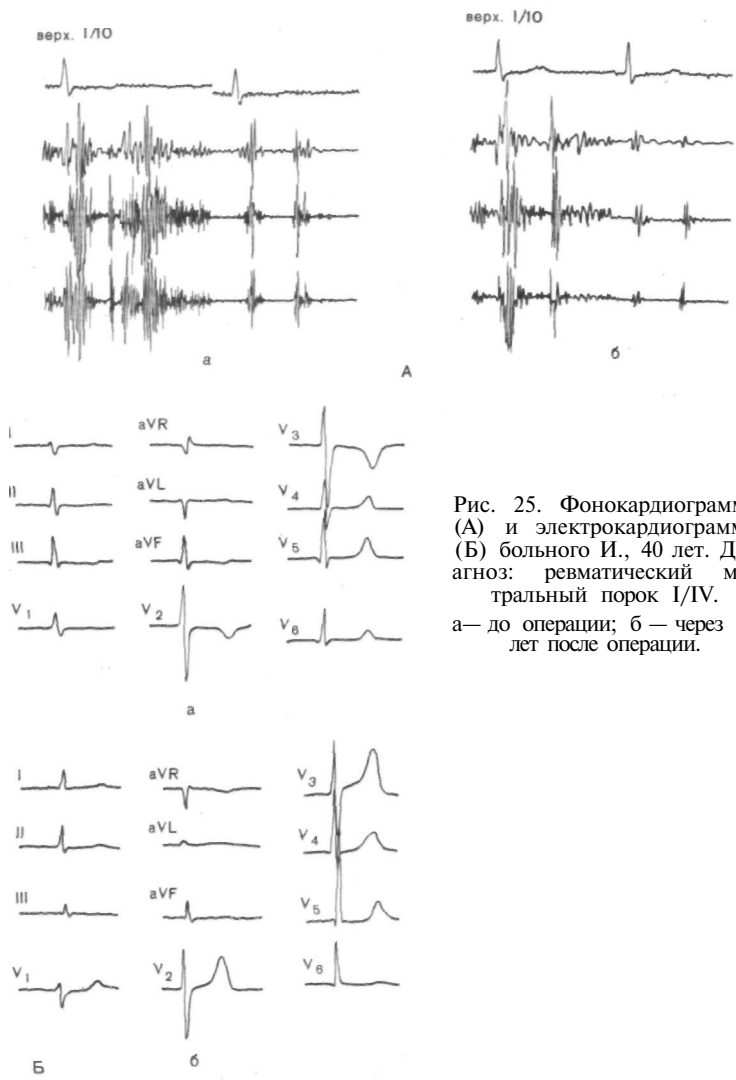


Рис. 25. Фонокардиограмма (А) и электрокардиограмма (Б) больного И., 40 лет. Диагноз: ревматический митральный порок I/IV. а— до операции; б — через 12 лет после операции.

1 класс — у 60%. К 5-му году улучшение на 2 класса сохранялось только у 10 % (!), а на 1 класс — у 35% больных. К 10-му году наблюдения улучшения на 2 класса не было ни в одном случае (в нашей статистике — 65,2 % !), тогда как на 1 класс оно сохранялось у 40%. В то же время процент неудовлетворительных результатов составил к первому году 24 % и к 10-му году — 45%.

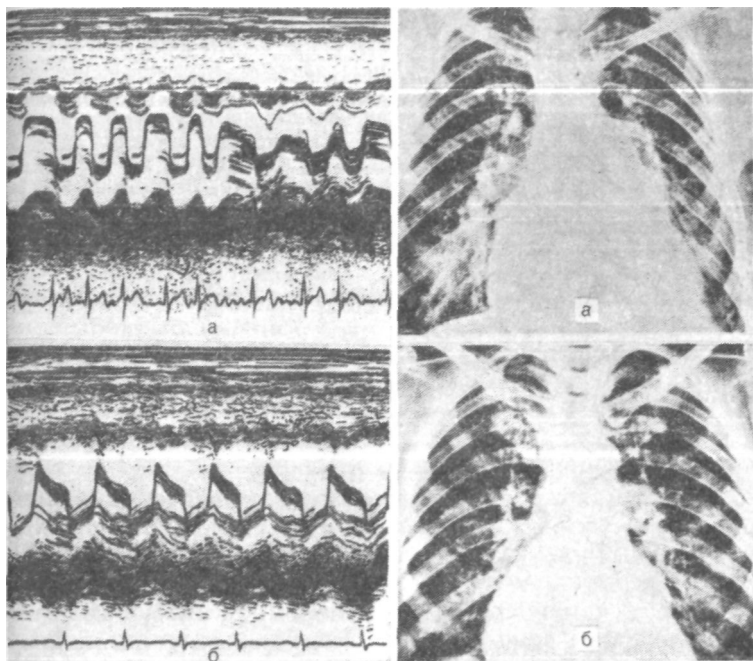


Рис. 26. Эхокардиограмма больной X., 32 лет. Диагноз: ревматический митральный порок I/IV.

а — до операции; б — через 10 лет после операции.

Рис. 27. Рентгенограмма больной С, 28 лет. Диагноз: ревматический митральный порок I/IV.

а — до операции; б — через 15 лет после операции.

Сходные и весьма невысокие отдаленные результаты после закрытых операций приводят в своих работах и другие авторы [Лапкин К- В., 1981; Nathaniels E. K. et al., 1970; Salerno T. A. et al., 1981; Rutledge R. et al., 1982].

Логично предположить, что снижение с течением времени функциональных результатов после открытых операций и значительно более выраженное ухудшение, наступающее после закрытых операций, объясняются по крайней мере двумя группами факторов. К первой группе относятся специфические осложнения порока, обусловленные его природой и связанными с особенностями хирургического метода. Вторая группа факторов определяется естественным течением основного заболевания и включает в себя прогрессирующий склероз клапанной ткани, поли-

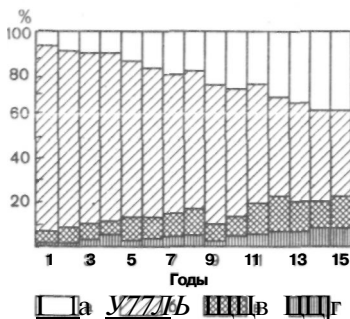


Рис. 28. Динамика функциональных классов (по годам) грели оперированных по поводу митрального стеноза открытым методом.

а — улучшение на 1 класс; б — улучшение на 2 класса; в — состоянии без изменений; г — ухудшение состояния.

органные расстройства в связи с рецидивирующим или вялотекущим ревматическим процессом, преждевременное истощение насосных резервов сердца и других жизненно важных органов. Каков же удельный вес этих факторов в анализируемой нами статистике?

Возвращаясь вновь к причинам поздней летальности, напомним, что из 12 умерших от «сердечных» причин у 10 больных мы установили непрерывно рецидивирующее течение ревмокардита, что проявлялось субфебрильными подъемами температуры, изменениями в лейкоцитарной формуле крови, появлением положительных тестов на ревматизм, различными и стойкими нарушениями, ритма, повышением ферментов крови, постепенным нарастанием явлений декомпенсации кровообращения, в ряде случаев — медленно прогрессирующей недостаточностью митрального клапана.

Оценивая роль других факторов в ухудшении результатов, следует остановиться на проблеме рестенозов и митральной регургитации.

Как известно, рестеноз после закрытых комиссуротомий с течением времени наблюдается очень часто и возникает в 12—40% случаев [Чекарева Г. А., 1967; Генин Н. М., 1967; Каров В. В., 1972; Мешалкин Е. Н. и др., 1975; Малиновский Н. Н., Константинов Б. А., 1980., Kiser J. C. et al., 1967; Braynt C, Trinkle P., 1971; Ellins F. H., 1971; Nuth C et al., 1983].

К истинному рестенозу следует добавить точно не известное, но немалое количество наблюдений, свидетельствующих о неполном устранении порока закрытым способом, или так называемом резидуальном стенозе [Малиновский Н. Н. и др., 1974; Соловьев Г. М., 1975].

Как показали наши наблюдения, после открытых операций рецидив порока встретился всего в 3 случаях (все

I операции проведены до 1977 г.), что составило величину его угрозы порядка 0,3 % на пациенто/год. Об отсутствии рестеноза после открытой митральной комиссуротомии в сроки до 10 лет и более после операции сообщают R. J. Gross и соавт. (1981) и S. Nakano и соавт. (1984).

Исключительная редкость рестенозов после пластических операций является серьезным преимуществом этих вмешательств перед «закрытой» инструментальной комиссуротомией. Этот установленный факт мы объясняем прежде всего радикальным устранением порока, полной ликвидацией подклапанного компонента стеноза, адекватной мобилизацией створок и хордально-папиллярных элементов. В радикальности и прецизионности операции мы видим главное средство предупреждения рецидива сужения левого венозного отверстия.

С нашей точки зрения, ссылки многих специалистов на обострение ревматической инфекции как основную первопричину возникновения рестеноза сегодня звучат неубедительно и должны быть оставлены. Опыт открытой коррекции этого порока является тому основанием.

Следует сослаться на данные А. Д. Дадыбаева (1985), полученные им на нашем материале, согласно которым открытая операция уменьшает опасность рестеноза по сравнению с закрытым вмешательством в 5 раз.

Одновременно нам представляется, что рецидивы специфического процесса или его непрерывный характер в большей степени ответственны за сморщивание створок, склерозирование подклапанных структур и в результате — замедленное и постепенное развитие на клапане регургитации.

В проблеме послеоперационной митральной недостаточности оправдано различать, кроме только что названной и возникающей как бы исподволь, острую регургитацию, которая носит ятрогенный характер и при выживании больного может принять хроническое течение, а со временем нередко прогрессировать.

Ятрогенная недостаточность митрального клапана довольно нередко осложняет закрытые операции. Так, К. В. Лапкин (1981) на большом количестве наблюдений отметил ее возникновение и усиление соответственно у 13,6 и 16 % оперированных. Другие авторы сообщают о развитии этого осложнения с частотой до 44 % [Коптельцев В. В., 1967; Золотев Л. В., 1969; Королев Б. А. и др., 1975; Мешалкин Е. Н. и др., 1975; Keith T. A., Fowler N. O., 1972; Gott V. L. et al., 1974].

После пластических операций мы отметили подобное осложнение у 2 больных, или в 6 раз реже, чем после закрытой комиссуротомии.

Суммируя наблюдения, касающиеся этого осложнения у оперированных на открытом сердце, мы констатируем, что к 10-му году после хирургического вмешательства 91,5 % анализируемых пациентов были свободны от клинически значимой митральной недостаточности, а ее опасность составила 1,3 % на пациенто/год.

Другие осложнения, такие как артериальная тромбоэмболия и септический эндокардит, особенно распространенные у носителей искусственных протезов, развивались каждое в двух наблюдениях. Следовательно, их частота равнялась 0,8 %, а опасность возникновения составила 1,4 на 100 пациенто/лет, что, по-видимому, не отличается достоверно от встречаемости этих осложнений после закрытых операций.

В связи с меньшим количеством «хирургических» осложнений становится понятной и редкая необходимость в повторных операциях у нашего контингента в сравнении с инструментальной или пальцевой комиссуротомией.

В сроки до 10 лет повторно были оперированы 7 (2,8 %) больных, или 0,5 на 100 пациенто/лет. Все они включены (см. выше) в неблагоприятные результаты независимо от исхода повторной операции. Показаниями к реоперации послужили в 4 наблюдениях митральная недостаточность, в том числе ятрогенная в одном случае и рестеноз в трех других.

Митральная регургитация как результат прогрессирующего вальвулосклероза обсуждается также в работах S. Nakano и соавт. (1984), Lower Ducey (1985), De Vivie, Hellberg (1985).

Число нуждающихся повторном, вмешательстве после открытой коррекции" митрального стеноза неуклонно снижается, хотя в ли- натуре в сроки до 10 лет этот показатель колеблется в пределах 0,4—16 % [Halseth W. L. et al., 1980; Gross R. J. et al., 1981; Smith W. M. et al., 1981; Vega J. C et al., 1981; Nakano S. et al., 1984; Conn L. H. et al., 1985]. Можно надеяться, что более активная хирургия на подклапанных структурах и ее широкое распространение будет способствовать дальнейшему снижению нуждающихся в реоперации.

О частоте повторных операций после закрытых вмешательств уже говорилось выше, когда речь шла о рестенозах и ятрогенной регургитации. Добавим, что потребность

в реоперациях при этом методе в 3 раза больше по сравнению с пластическими операциями [Huth C. et al., 1983]

Заклячая главу, следует еще раз подчеркнуть доказанную эффективность реконструктивных клапаносберегающих операций при изолированном митральном стенозе и их несомненные преимущества перед закрытыми операциями и протезированием. Результаты, полученные в отдаленные сроки, превосходят качественно все другие известные методы лечения данного порока.

Необходимо более активное внедрение открытых вмешательств при митральном стенозе в кардиохирургическую практику как операций более эффективных, более безопасных и более надежных.

ГЛАВА 5

ХИРУРГИЧЕСКАЯ ТЕХНИКА И БЛИЖАЙШИЕ РЕЗУЛЬТАТЫ КЛАПАНОСБЕРЕГАЮЩИХ РЕКОНСТРУКТИВНЫХ ОПЕРАЦИИ ПРИ МИТРАЛЬНОЙ НЕДОСТАТОЧНОСТИ

5.1. Методика операций

Для пластической реконструкции митрального клапанного аппарата при его недостаточности используют различные операции, включающие в себя обычно совокупность ряда технических приемов. Разнообразие хирургического арсенала при данном пороке объясняется, с одной стороны, полиэтиологическим характером регургитации и многокомпонентным ее механизмом, а с другой — все еще спорным и до конца не установленным преимуществом тех или иных пластических оперативных методик друг перед другом. Сегодня можно считать доказанным, что первопричина заболевания определяет прогноз митральной недостаточности и в меньшей степени сказывается на выборе метода хирургического вмешательства.

Так, при неревматической природе порока результаты оперативного лечения оказываются при прочих равных условиях лучше, чем в случаях с ревматическим вальвулитом [Carpentier A., 1983; Peterson K., 1986; Schwartz F. et al., 1986]. Этот вывод, правда, не распространяется на митральные пороки ишемического происхождения.

Уместно подчеркнуть, что современные исследователи констатируют все возрастающий удельный вес неревматических форм митральной регургитации среди населения

развитых стран [Алексеева Л. А., 1986; Selzer A., 1979; Waller B. F. et al., 1982].

По данным К. Peterson (1986), в США операции на митральном клапане в последние годы были этиологически обусловлены (в порядке убывающей частоты): дисплазией соединительной ткани, разрывом створок и хорд в результате инфекционного эндокардита, спонтанным или травматическим повреждением хорд, ишемической болезнью сердца, врожденными причинами и, наконец, ревматическим вальвулитом.

Вполне очевидно, что объем вмешательства при митральной недостаточности ишемического генеза будет отличаться от операции при соединительнотканной дисплазии или при повреждении хорд и т. д.

Вместе с тем при любой этиологии изначально или как следствие в патологический процесс оказываются вовлеченными все или большинство структурных элементов митрального аппарата. Поэтому реконструктивные операции при этом пороке имеют своим предметом многие составные данного клапана, а именно фиброзное кольцо, комиссуры и т. д.

В предисловии мы изложили нашу классификацию клапаносберегающих вмешательств. В данном разделе остановимся на их технике, которую использовали в зависимости от выраженности и ответственности за гемодинамические нарушения различных составляющих структур митрального аппарата.

Подчеркивая еще раз, что приводимые ниже методы, как правило, применяются в комбинациях, мы выделяем хирургические вмешательства на фиброзном кольце (1), створках (2), хордах (3) и левом предсердии (4). Общая часть хирургической и перфузионной техники описана в разделе 3.1 и полностью применима к коррекции митральной недостаточности.

Хирургические вмешательства на фиброзном кольце являются самыми распространенными пластическими операциями при недостаточности двустворчатого клапана. Они выполняются как в изолированном виде, так и в комбинациях с другими техническими приемами. Общим названием для такого рода вмешательств служит термин «митральная аннулопластика». Эти операции направлены на уменьшение размеров расширенного атриовентрикулярного отверстия, чем достигаются хорошая коаптация створок клапана и его герметизм при захлопывании. Дилатация фиброзного кольца независимо от этиологии ре-

гургитации является неперменным патологическим атрибутом, имеющим первичное или вторичное происхождение.

Показанием к аннулопластике, следовательно, служит расширение диаметра левого венозного устья при сохранной площади створок, особенно если недостаточность клапана ограничена преимущественно комиссуральными зонами.

Операции митральной аннулопластики с известными оговорками можно подразделить на асимметричные и симметричные. К первым относятся вмешательства, ограничивающиеся ушиванием с помощью отдельных швов одной или обеих комиссур [Liliehei C. et al., 1985; Merendipio K. et al., 1959; Wooler G. H. et al., 1962; Reed G. E. et al., 1965; Kay J. H. et al., 1978; Cooley D. A., 1984]. Объем сужения фиброзного кольца при этом чаще всего носит эмпирический характер и подсказывается опытом хирурга.

Пытаясь объективизировать масштабы ушивания комиссур, D. Cooley (1984) рекомендует оставлять диаметр полезного отверстия равным 2,5 см (рис 29), а G. E. Reed и соавт. (1983) советуют сохранять свободным от пластики линию прикрепления передней створки и основание задней створки соответственно на протяжении 4 и 2 см (рис. 30).

Достоинством асимметричных аннулопластик является их простота, однако и этого нельзя утверждать, если строго придерживаться рекомендаций только что названных авторов. К недостаткам этих вмешательств следует отнести непредсказуемость возникающего на клапане градиента давления, возможность резидуальной недостаточности и главное — реальную опасность рецидива порока, так как большая часть фиброзного кольца после них остается свободной для последующего растяжения. Рецидив регургитации может случиться в ближайшие сроки после операции за счет прорезывания комиссуральных швов, поскольку в этих участках неизбежно возникают концентрации напряжений.

Наиболее полные сведения о результатах асимметричной аннулопластики приводят G. H. Reed и соавт. (1983): на 196 операций они отметили летальность в 4,5 % случаев, выживание в течение 17 лет 80 % оперированных и 17 случаев реопераций.

Другая группа аннулопластик — симметричных — основана на суживании всего или большей части фиброз-

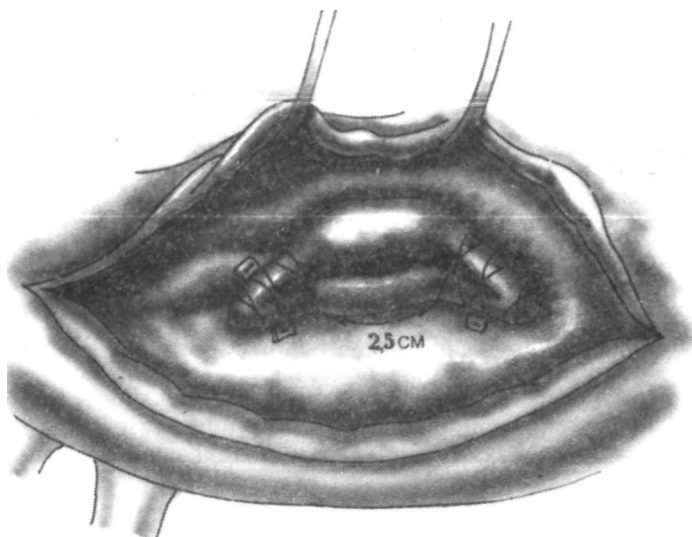


Рис. 29. Схема митральной комиссуропластики по D. Cooley (1984).

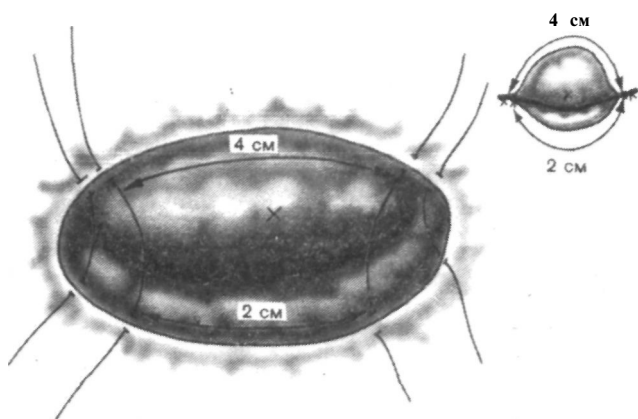


Рис. 30. Схема митральной комиссуропластики по G. E. Reed и соавт. (1983).

ного кольца до нормальных размеров на искусственном кольце-протезе. Автором этой концепции является А. Саг-рентьер, предложивший идею операции и выбор размера вшиваемого кольца по периметру основания передней створки. Используемые для этих целей кольца-протезы могут иметь овальную или округлую форму, быть жестки-

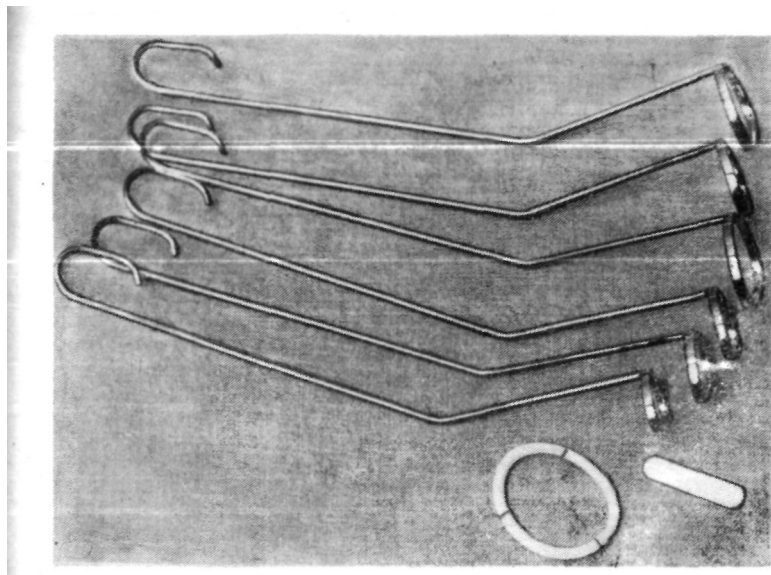


Рис. 31. Шаблоны-калибраторы для выбора размеров кольца.

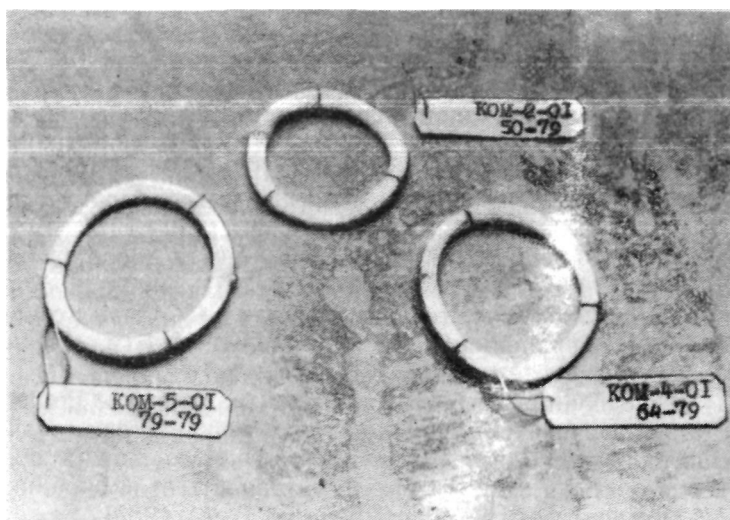


Рис. 32. Типоразмеры эластических колец КОМП-01 для митральной аннулопластики.

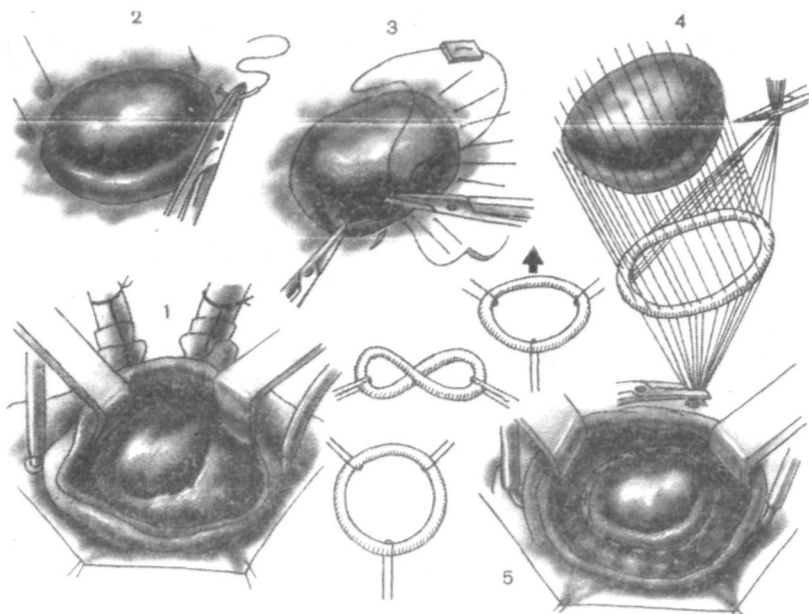


Рис. 33. Схема митральной аннулопластики на опорном кольце. Цифры означают последовательность этапов операции.

ми, полужесткими, эластичными или мягкими. Аннулопластика по А. Carpentier получила широкое признание [Константинов Б. А. и др., 1976, 1978, 1982; Виноградов А. Г., 1978; Прелатов В. А., 1985; Carpentier A. et al., 1968, 1971, 1980, 1983; Duran C. M. et al., 1976, 1980; Oury J. H. et al., 1977; Rivera A., 1983; Adebo O. A., Ross J. K., 1983, и др.].

Мы применяем эту технику начиная с 1974 г., а первую подобную операцию в СССР выполнил В. И. Бураковский (1972)."

Исследования по биомеханике митрального клапанного аппарата и изучение отдаленных результатов аннулопластики с использованием искусственного кольца подтвердили обоснованность и эффективность этой операции [Малиновская Т. Н., 1983; Прелатов В. А., 1985]. Ее техника сводится к широкой атриотомии; после принятия решения выбирают кольцо, диаметр которого строго соответствует длине основания передней створки. Для этого мы используем специально созданные шаблоны-калибраторы (рис. 31). В своей практике мы применяли жесткие.

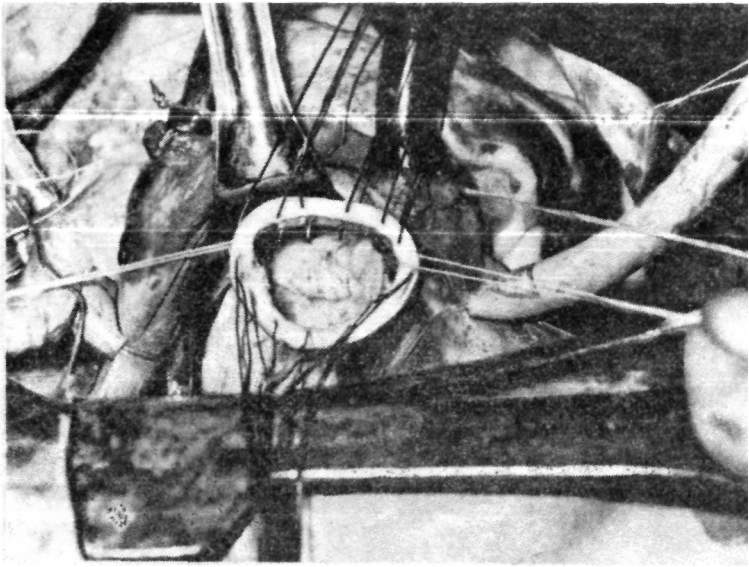


Рис. 34. Этап митральной аннулопластики — «посадка» кольца.

полужесткие и мягкоэластические кольца. Сегодня отечественная промышленность освоила их выпуск в наборе из шести типоразмеров (рис. 32)¹.

По всему периметру фиброзного кольца со стороны предсердия накладываем 12—16 отдельных П-образных швов атравматической нитью 2/0, после чего прошиваем ими кольцо-протез. При этом шаг швов на кольце должны точно соответствовать шагу за основание передней створки, а остальные швы (по комиссуральным зонам и по основанию задней створки) на протезе должны быть несколько меньше (рис. 33). Следующим этапом опускаем искусственное кольцо и поочередно завязываем на нем •наложенные швы (рис. 34).

Перед ушиванием предсердия проводим гидравлическое тестирование клапана, а по окончании перфузии — электро-, флоу- и манометрию.

Помимо техники, используемой А. Carpentier, известны другие модификации симметричной аннулопластики. Ряд авторов с успехом применяют тканое полое внутри

¹ Б. А. Константинов с соавт.; авторское свидетельство № 577022 за 1977 г.

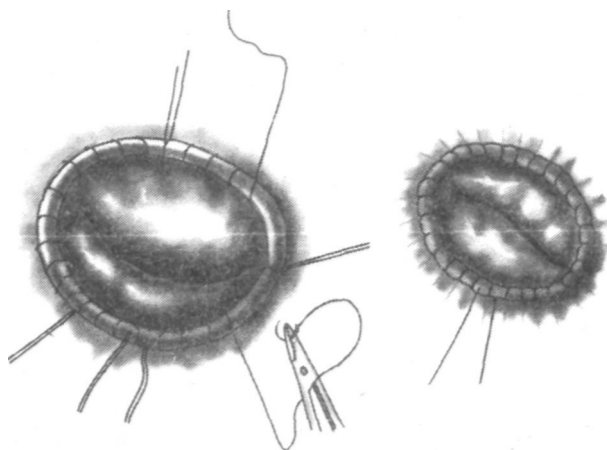


Рис. 35. Схема митральной аннулопластики по Puig—Massana—Shiley.

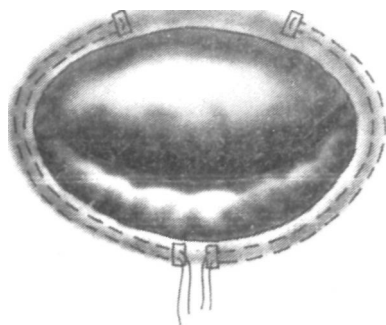


Рис. 36. Схема митральной аннулопластики по D. F. Shore и соавт. (1980).

кольцо по Puig — Massana — Shiley, в просвет которого проведена синтетическая нить и ее концы выведены наружу [Cooley D. A., 1984]. По этой методике кольцо фиксируют по периметру атриовентрикулярного отверстия тремя отдельными швами, а затем непрерывным обвивным швом. Потягивая за концы нити, суживают левое венозное устье до приемлемых размеров, что определяют эмпирически, и концы завязывают (рис. 35). D. A. Cooley (1984) рекомендует такую аннулопластику при регургитации ишемического происхождения.

Некоторые авторы сообщают о неплохих результатах и считают, что вызываемый операцией стеноз соответствует градиенту давления, наблюдаемому при использова-

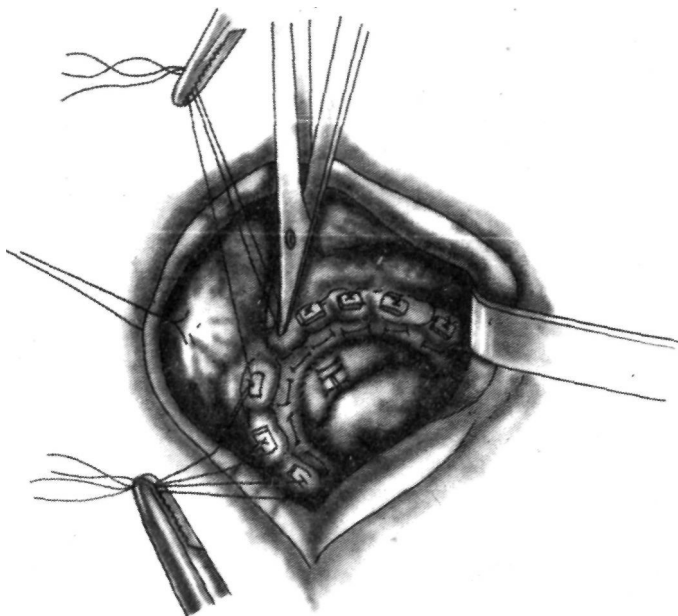


Рис. 37. Резекция части задней створки митрального клапана и аннулопластика с помощью велюрового «воротничка» по D. A. Cooley (1984).

нии протезов Бьёрк-Шайли диаметром 29 31 мм [Colbet et al., 1983].

К симметричным аннулопластикам можно отнести способы, предложенные С. Cabrol и соавт. (1974), L. H. Burr и соавт. (1977), D. F. Shore и соавт. (1980), D. A. Cooley (1984). При использовании метода, разработанного D. F. Shore и соавт. (1980), фиброзное кольцо суживают двумя полукружными швами, оставляющими свободной только центральную порцию основания передней створки (рис. 36). В исследовании, в котором прослежена судьба всего 80 оперированных из 190 выписавшихся, авторы сообщают о 83 % выживаемости больных к третьему году наблюдения и 16,2 % реопераций.

D. A. Cooley (1984) применяет велюровый «воротничок», на котором сбаривают большую часть фиброзного кольца, а все основание передней створки сохраняют интактным (рис. 37).

Критически оценивая эти методы, следует сказать, что они не предусматривают точной степени суживания, а возможность рецидива порока остается.

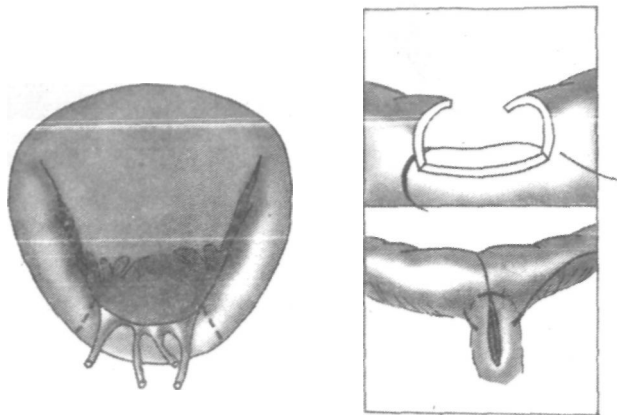


Рис. 38. Резекция участка задней створки митрального клапана при отрыве маргинальных хорд.

Хирургические вмешательства на створках (митральная вальвулопластика). Как самостоятельные операции применяются нечасто, так как обычно дополняются аннулопластикой. Описываемые методики включают мобилизацию створок при стенозе за счет резекции вторичных хорд с пластикой основания створок и замещение центральных и краевых дефектов клапанной ткани или их простое ушивание (см. раздел 3.1).¹

Представляют интерес операции частичного протезирования митрального клапана, когда в основание задней створки предлагалось вшивание веретенообразных заплат из различных материалов; сегодня в совокупности с другими техническими приемами о них вспомнили вновь [Петровский Б. В. и др., 1966; Johnson J. et al., 1960].

Помимо этих вмешательств, при регургитации, обусловленной отрывом одной или нескольких первичных хорд, идущих к задней створке, выполнима резекция соответствующего сегмента створки с восстановлением непрерывности клапанной ткани [Mc Goon D. C., 1960; Ellis F. H. et al., 1966; Shore D. F. et al., 1982; Carpentier A., 1983; Nunley D. L., Starr A., 1984]. При этом часть задней створки вместе с оторванными хордами иссекают в виде прямоугольника до фиброзного кольца, края после резекции сшивают отдельными узловыми швами 4/0, а фиброзное кольцо на этом участке ушивают наподобие пликации (рис. 38). При отрыве маргинальных хорд

передней створки аналогичные вмешательства зарекомендовали себя плохо и были оставлены [Angell N. W. et al., 1972].

Хирургические вмешательства на хордах (хордопластика), как правило, дополняются аннулопластикой. Показаниями к этим операциям служат пролапс створок митрального клапана и отрыв одной—двух маргинальных хорд передней створки. При пролапсе створок мы используем укорочение хорд по A. Carpentier (1980).

Поднятием створки (створок) за ее свободный край определяем величину выпадения, ориентируясь на плоскость фиброзного кольца. Соответствующую этому участку удлиненную хорду прошиваем вблизи от верхушки ее сосочковой мышцы швом. Расстояние этого шва от головки папиллярной мышцы должно быть примерно в 2 раза меньше величины пролапса. Этим же швом погружаем плицируемую хорду в расщепленную верхушку сосочковой мышцы (рис. 39). Дополнительно на голвку последней накладываем 1—2 шва. В ряде случаев приходится плицировать 2—4 маргинальные хорды.

При отрыве хорд в литературе имеются сообщения об их прямом сшивании [Gerbode F. et al., 1968; Menges H. et al., 1969; Kay J. H. et al., 1970] или протезировании [January L. E. et al., 1962; Morris J. et al., 1964; Marchand P. et al., 1966; Rittenhouse E. A. et al., 1978].

Мы в своей практике в случае отрыва краевых хорд передней створки применяли один из трех вариантов реконструкции [Rittenhouse E. A. et al., 1978; Carpentier A., 1983; Orzulak T. A. et al., 1985]. При близком расположении к месту, лишенному маргинальной хорды, подходящей по длине хорды второго порядка, используем последнюю, подшивая ее к свободному краю створки (рис. 40). Это наиболее простой и эффективный прием. Когда он невыполним, берем ближайшую к месту отрыва первичную хорду задней створки вместе с небольшим треугольным участком ее ткани и вшиваем в строму передней створки (рис. 41). При этом непрерывность взятой хорды с ее папиллярной мышцей не нарушается, а последняя переключается на удержание передней створки. Целостность задней створки восстанавливается простым ушиванием. Этот прием A. Carpentier (1983) называет «транспозицией хорд», а нам кажется более удачным термин «транслокация хорд с папиллярной мышцей».

В нескольких наблюдениях взамен описанных ва-

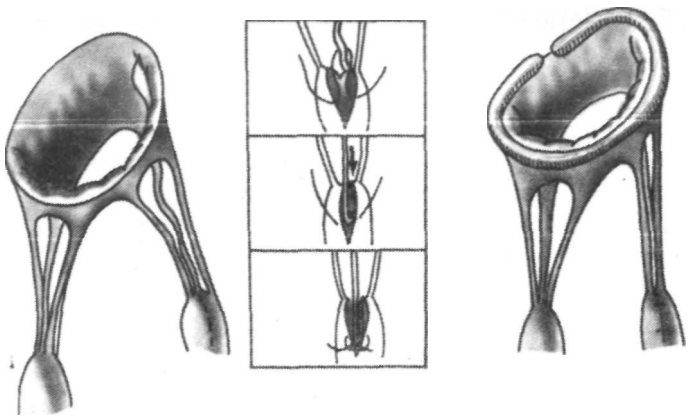


Рис. 39. Схема пликации удлиненных сухожильных хорд при пролапсе Митрального клапана.

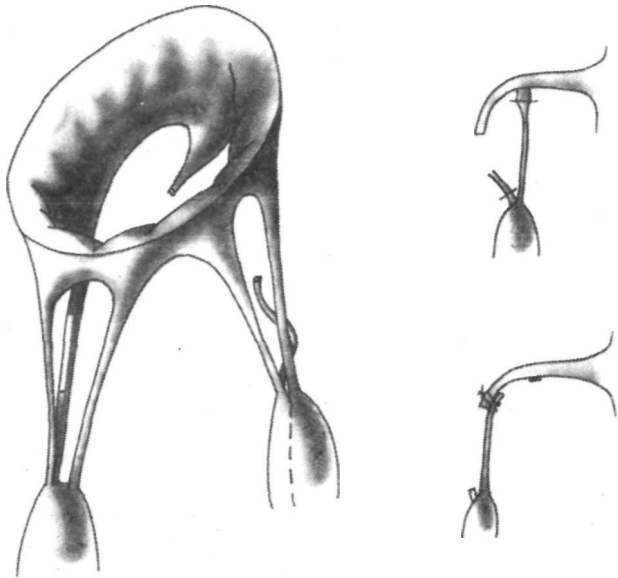


Рис. 40. Использование хорды второго порядка для замещения маргинальной (оторванной) хорды.

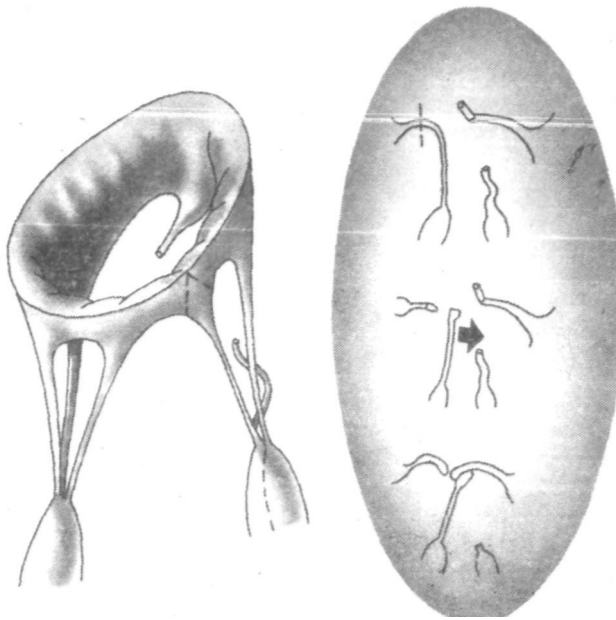


Рис. 41. Транслокация противоположной хорды вместе с сегментом створки при отрыве хорд по А. Carpentier (1983).

риантов мы были вынуждены создать искусственную хорду, которую выкраивали в виде Т-образного лоскута и вшивали вместе с полоской, заменявшей свободный край створки. Другой конец искусственной хорды подшивали к ближайшей сосочковой мышце. В качестве пластического материала использовали консервированный в глутаральдегиде ксеноперикард. Он прочен, не растягивается, легко шьется и обладает преимуществами перед другими заменителями, включая аутоперикард [Rittenhous E. A. et al., 1978; Borlotti U. et al., 1985].

Хирургические вмешательства на левом предсердии (атриопластика) производят в дополнение к основной операции на клапане. Показаниями служат атриомегалия, когда снижается насосная функция сердца и (или) имеются симптомы сдавления левого главного бронха. В последнее время показания к атриопластике объективизированы компрессией базальных сегментов задней стенки левого желудочка расширенным предсердием, что определяется с помощью эхолокации и

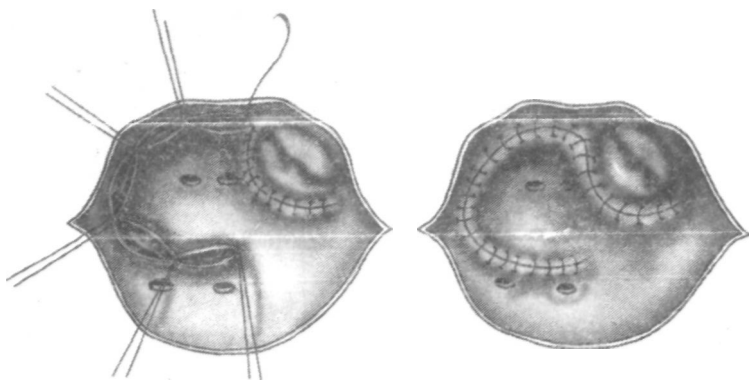


Рис. 42. Атриопластика левого предсердия при его резком увеличении по К. Kawazoe и соавт. (1983).

увеличением угла между бронхами на рентгенограмме до 120° и более [Kawazoe K. et al., 1983].

Для уменьшения размеров левого предсердия использовались различные методы, но наиболее привлекательной с точки зрения обоснованности и отработанности оперативной техники выглядит атриопластика по К. Kawazoe и соавт. (1983), которую мы используем в последние годы в своей практике (рис. 42).

Пликация задней стенки швом, параллельным плоскости клапана, устраняет парадоксальное давление на заднюю стенку желудочка, а остальная часть шва способствует декомпрессии левого бронха.

Атриопластика, таким образом, ведет к сбережению кардиореспираторных резервов оперируемого.

5.2. Ближайшие результаты

За период с 1974 г. по 1 мая 1986 г. в отделе хирургии сердца ВНИЦ АМН СССР было выполнено 137 реконструктивных клапаносберегающих операций у больных с недостаточностью митрального клапанного аппарата в условиях искусственного кровообращения.

Оперированные были в возрасте от 9 до 56 лет, причем 65 % из них — старше 20 и моложе 40 лет. Соотношение лиц женского и мужского пола составило 3,3:1.

У большинства пациентов (79 %) митральный порок имел ревматическую природу, а среди остальных преобладала врожденная дисплазия клапана, осложнившаяся

регургитацией. В исходе 75 % больных относились к IV классу NYHA, а 25 % — к III классу.

Распределение оперированных в зависимости от гемодинамики и стадии порока представлено в табл. 7.

Постоянная мерцательная аритмия имела у 104 пациентов; недостаточность кровообращения ПА—ПБ стадии отмечена при поступлении у всех больных; размеры сердца были увеличены на 120—500 % от нормы у всех оперированных, главным образом за счет левых отделов.

Снижение производительности сердца до уровня, меньшего или равного $2,5 \text{ (л} \cdot \text{мин}^{-1})/\text{м}^{-2}$, регистрировали у 65,7 % поступивших для операции.

Т а б л и ц а 7. Распределение оперированных в зависимости от исходной гемодинамики и степени нарушения кровообращения (n=137)

Группа порока	Стадия декомпенсации	Количество наблюдений
III/III	7 } 101 }	108
III/IV		
IV/III	0 } 29 }	29
IV/IV		
Всего...		137

Примечание. Группа порока — по Б. В. Петровскому, стадия декомпенсации — по А. (I. Бакулеву. Е! А. Дамир.

Очень часто у больных с недостаточностью митрального клапана в исходе наблюдались нарушения бронхиальной проходимости и вентиляции.

Сочетанные пороки трикуспидального и аортального клапана, потребовавшие одномоментного хирургического исправления, выявлены у 25 (18,2%) человек. Пластическая операция на трехстворчатом клапане выполнена у 16 больных, протезирование аортального клапана — у 7 и пластическая операция на створках аортального клапана — у 2 больных.

Патоморфология левого венозного отверстия была представлена во всех наблюдениях расширением фиброзного кольца, в 108 случаях умеренным спаянием одной или обеих комиссур, удлинением хорд, гипертрофией сосочковых мышц, атриомегалией со сдавлением левого

бронха и заднебазального сегмента левого желудочка (8 наблюдений), отрывом хорд задней створки и т. д.

В группе больных с преобладающей митральной недостаточностью диаметр фиброзного кольца колебался от 18 до 40 мм, составив в среднем 28 мм, а у пациентов с чистой регургитацией его размеры были в пределах 35—65 мм со средним значением 42 мм.

Характер пластических операций, выполненных нами при недостаточности митрального клапана, представлен в табл. 8, из которой видно, что основная часть оперативного вмешательства состояла из аннулопластики с использованием кольца по А. Carpentier (1983).

Таблица 8. Характер реконструктивных клапаносберегающих операций при недостаточности митрального клапанного аппарата (n = 137)

Название операции	Количество наблюдений
Митральная аннулопластика по А. Carpentier (1983)	137
Митральная комиссуротомия	102
Митральная хордопластика:	30
укорочение хорд	14
папиллотомия	12
резекция хорд	4
Митральная вальвулопластика (резекция сегмента задней створки)	1
Левая атриопластика по К- Kawazoe и соавт. (1983)	8

Открытая митральная комиссуротомия, хотя и применялась часто, обычно то объему была невелика.

Хирургические вмешательства на хордах в дополнение к аннулопластике были освоены нами в 1985—1986 гг.; возвращаясь к ретро, пективному анализу первых операций, мы полагаем, что эти технические приемы должны были быть выполнены у значительно большего числа больных с митральной регургитацией.

Операции пликации хорд оставляют хорошее впечатление, и опыт их выполнения быстро накапливается в клинике.

Кроме основного вмешательства на клапане и его структурах, 8 пациентам с целью декомпрессии левого желудочка и левого главного бронха была выполнена

пластическая пликация левого предсердия по методике, предложенной К- Kawazoe и соавт. (1983).

Из 137 оперированных больных в госпитальном периоде мы потеряли 11 человек, или $8 \pm 2,7$ %. В последние 5 лет послеоперационная летальность снижена до 5 %.

Общеизвестно, что пациенты с митральной недостаточностью имеют при прочих равных условиях более высокий операционный риск по сравнению с больными митральным стенозом. Вместе с тем А. Carpentier и соавт. (1968—1983) считают, что ни размеры сердца, ни низкий сердечный выброс, ни легочная гипертензия и активность ревмокардита не могут служить препятствием для пластической операции, конечно, при условии, если последняя будет сделана абсолютно адекватно.

В то же время в литературе имеются сообщения о том, что госпитальная летальность после митральной аннулопластики составляет от 1,4 до 15,3% (табл. 9).

Таблица 9. Сравнительная летальность после операции митральной аннулопластики (по данным литературы за 1980—1983 гг.)

Авторы	Год публикации	Количество операции	Летальность, %
С. С. Добротин и соавт.	1980	18	5,5
А. Н. Кайдаш и соавт.	1983	19	5,3
А. М. Марцинкявичус и соавт.	1983	13	15,3
C. Duran и соавт.	1980	255	1,4
L. Burg и соавт.	1980	243	5,7
A. Carpentier и соавт.	1980	551	7,4

Анализ собственного опыта позволяет нам считать, что снижение госпитальной летальности было достигнуто не за счет отбора и подготовки больных, а главным образом благодаря тщательному определению объема операции и совершенствованию оперативной техники, а также защите миокарда от временной ишемии.

Из 11 умерших после операции больных у четырех причиной смерти была острая сердечно-сосудистая недостаточность, первопричина которой, как показывает ретроспективный анализ, может быть объяснена неполной коррекцией порока (2 наблюдения) и плохой защитой миокарда (2 других случая).

Хирургическая инфекция послужила причиной трех смертельных исходов, мозговая кома — двух и по одному

летальному исходу пришлось на инфаркт миокарда и геморрагический диатез.

Среди несмертельных осложнений часто встречались легочные осложнения, нарушения ритма, печеночная недостаточность, обострение ревматической инфекции, реже медиастиниты и нагноение мягких тканей, застойная недостаточность кровообращения.

Неотъемлемой частью пластических операций при митральной недостаточности были гидравлическое тестирование реконструированного клапана и оценка центральной гемодинамики в ходе операции и после нее.

Для оценки адекватности хирургической коррекции на операционном столе в исходе и после перфузии проводили измерения объемного кровотока по аорте электромагнитными расходомерами крови РКЭ-2 и РКЭ-3 и давления в полостях сердца электроманометрами Е-154-Е (ФРГ — Швеция). При этом рассчитывали ударный и сердечный выброс (индексы), фазовое давление, фракцию изгнания, конечные объемы желудочков, скорость нарастания внутрижелудочкового давления (dp/dt), средний диастолический градиент на митральном клапане и величину регургитации на нем [Сандриков В. А., 1980]. Взаимосвязи между исследуемыми параметрами изучали методами корреляционного и регрессионного анализа. Измерения показали, что сразу после коррекции сердечный индекс увеличился в среднем с $2,3 \pm 0,6$ до $3,4 \pm 0,6$ (л · мин)/м², давление в малом круге снижалось в среднем на 40 %, а фракция изгнания правого желудочка увеличивалась в 1,6 раза.

Регургитация на митральном клапане после реконструкции снижалась в среднем с $40,1 \pm 0,5$ до $2,9 \pm 0,2$ % ($p < 0,01$) от ударного выброса, а диастолический градиент в результате аннулопластики незначительно вырос — с $2,2 \pm 0,5$ до $3,1 \pm 0,3$ мм рт. ст. (рис. 43).

При исследовании левого отдела сердца регистрировали уменьшение конечного диастолического объема (в среднем на 21 %), нарастание его фракции изгнания (+37 %) и увеличение dp/dt на 44 %. Для сравнения мы сопоставили перестройку гемодинамики у больных после аннулопластики (41 пациент) и после замены клапана протезом МКЧ-25 (57 больных).

Регрессионный анализ [Сандриков В. А., 1980] показал, что у пациентов с протезами отмечается высокая линейная зависимость градиента на клапане от величины кровотока и частоты сердечных сокращений ($r = 0,68$),

Рис. 43. Результаты измерения гемодинамики в ходе операции митральной аннулопластики на кольце.

а — сердечный индекс, (л · мин⁻¹)/м²; б — регургитация, %; в — диастолический градиент, мм рт. ст.

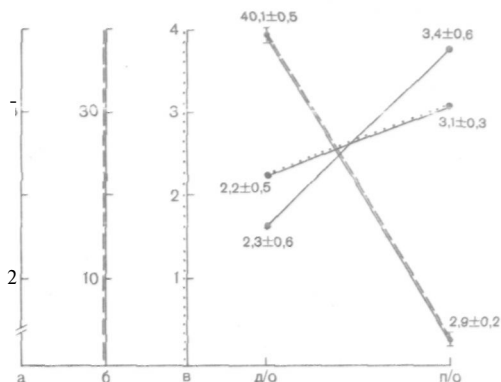


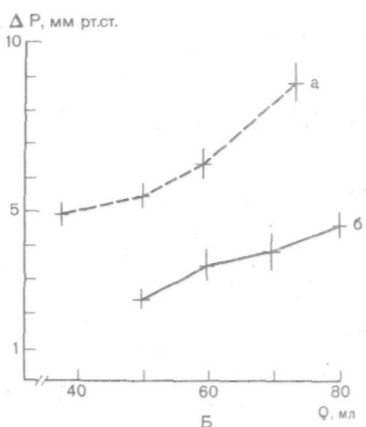
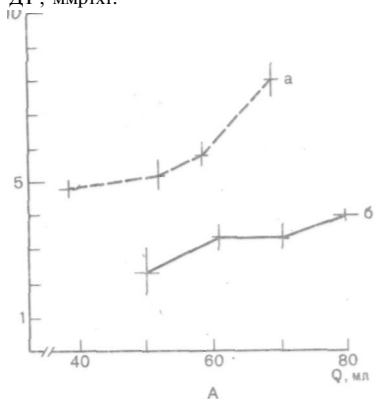
Рис. 44. Сравнительная зависимость ДР, ммрт.ст.

градиента давления (ДР), величины кровотока (Q) и частоты сердечных сокращений (ЧСС) после операции протезирования митрального клапана (а) и после митральной аннулопластики (б).

А — ЧСС < 75 в 1 мин, Б — ЧСС > 75 в 1 мин.

тогда как после аннулопластики такой зависимости нет ($\gamma = 0,4$) (рис. 44). Этот факт свидетельствует в пользу пластических операций как более физиологичных.

Анализ фазовой структуры сокращения левого желудочка (С. В. Флеров) после аннулопластики показал укорочение периода предызгнания и удлинение фазы изгнания как типичный ответ на коррекцию порока (рис. 45). К концу операции обычно наблюдали максимальное увеличение ударного выброса, что наряду с высокими функциональными возможностями сердца отражало наблюдавшуюся в этот период у оперированных гиперволемию.



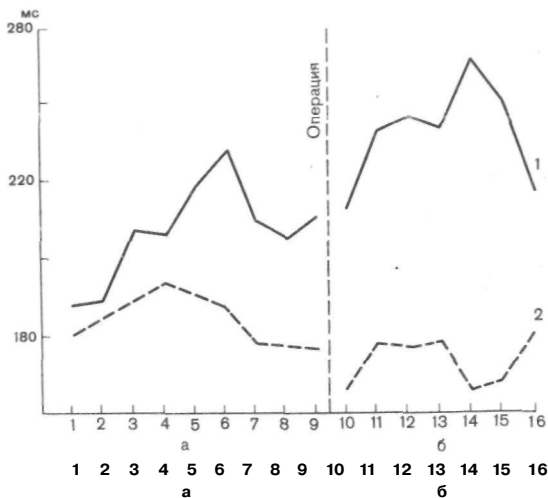


Рис. 45. Фазовая структура сокращений левого желудочка до (а) и после митральной аннулопластики (б).

1 — период изгнания; 2 — период предизгнания.

Совместно с радиоизотопной лабораторией Центра (заведующий — доктор мед. наук Е. Б. Свищевский) было проведено радиокардиографическое сопоставление гемодинамического эффекта аннулопластики и протеза МКЧ-25. Эти исследования начинали в операционной и продолжали в течение 5 сут до полной стабилизации состояния оперированных (табл. 10).

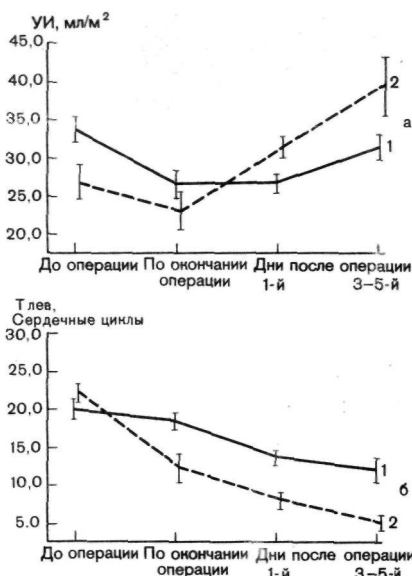
Таблица 10. Гемодинамика в раннем послеоперационном периоде

Показатели	Митральная аннулопластика (n=43)			
	до операции	к концу операции	дни после операции	
			1-й	3—5-й
Ударный индекс, мл/м ²	26+2,0	23,5+2,1	31 + 1,6	40+5,1
T	5,6+0,6	5,2+1,3	4,7+0,5	4,3+1,2
T _{пр}	22,9+1,7	12,5+2,3	8,6+1,3	5,8+0,4

лев. Условные обозначения: T_{пр} — время циркуляции крови по правым отделам сердца в кардиоциклах.

Как видно из табл. 10, ударный индекс в первые часы после аннулопластики не менялся, на следующий день выросал на 19,3% ($p < 0,05$), а к 3—5-му дню после операции превышал исходный уровень на 53 % ($p < 0,01$).

Рис. 46. Сравнительная эффективность гемодинамической перестройки после протезирования митрального клапана (1) и после митральной аннулопластики (2). а — динамика ударного выброса; б — динамика времени циркуляции по левым отделам сердца.



Протезирование привело в первые часы к снижению этого показателя на 23 % ($p < 0,01$), а к 3—5-м суткам ударный индекс только достигал исходных величин.

Весьма демонстративной оказалась динамика времени циркуляции крови по левым камерам сердца. Из табл. 10 видно, что после пластических операций уже в первые часы время циркуляции сокращалось на 45,4 % ($p < 0,01$), а к 3[^]5-му дню — на 74,7 % ($p < 0,01$) от исходного.

Иная картина наблюдалась после протезирования

после аннулопластики и протезирования митрального клапана

Протезирование митрального клапана ($n = 59$) (ппотез МКЧ-25)

	к концу операции	дни после операции	
		1-й	3—5-й
34,1 ± 1,6	26 ± 1,4	26,8 ± 1,2	31,4 ± 1,7
6,4 ± 0,5	6,8 ± 0,4	6,0 ± 0,4	5,9 ± 0,4
19,8 ± 1,4	18,6 ± 1,4	14 ± 0,8	12,7 ± 2,2

отделам сердца в кардиоциклах; $T_{лев}$ — время циркуляции крови по левым

митрального клапана: время циркуляции в первые часы достоверно не изменялось, на следующий день сокращалось лишь на 29,3 % ($p < 0,01$), а к 3—5-м суткам — на 35,8 % ($p < 0,01$).

Эти данные свидетельствуют о том, что при митральной недостаточности реконструктивные операции сопровождаются значительно меньшими гемодинамическими нарушениями по сравнению с протезированием (рис. 46).

При клинической оценке результаты клапаносберегающих вмешательств перед выпиской оперированных были расценены у 123 (97,6 %) как хорошие и удовлетворительные. Только у 3 пациентов наряду с грубым систолическим шумом на верхушке сердца отмечалась застойная недостаточность кровообращения, что было расценено как рецидив порока (2,4%). Позднее они были реоперированы, и у двух из них обнаружен отрыв искусственного кольца, а у одного — септический эндокардит.

Систолический шум на верхушке сердца полностью исчез у 75 % выписавшихся из стационара, у 20 % он сохранился как низко- или среднеамплитудный. Только у 8 (5 %) оперированных на верхушке оставался высокоамплитудный систолический шум, причем у 5 пациентов он не сопровождался соматическими проблемами, а о трех других было сказано выше как о больных с рецидивом порока.

Регресс систолической перегрузки и левожелудочковой гипертрофии по данным ЭКГ (Т. И. Кулагина, Г. Н. Журина) у 65 % оперированных начался уже в госпитальном периоде. Кстати, из 8 пациентов с систолическим шумом на верхушке у пяти в первые недели было отмечено снижение вольтажа $R_{V_5}-V_6'$ в совокупности с данными эхокардиографии и общим клиническим благополучием позволило выписать их под наблюдение поликлиники.

Показательной для суждения об эффективности операции оказалась эхокардиография [Бобков В. В., Кузнецова Л. М., 1983].

После пластических вмешательств еще до выписки больных диастолический размер левого желудочка сократился в среднем с $6,3+0,6$ до $5,6+0,5$ см ($p<0,01$), а диаметр левого предсердия — с $5,8+0,3$ до $5,0+0,3$ см ($p<0,05$).

Рентгенологическая картина в госпитальном периоде существенно не менялась. Однако в группе пациентов с левой атриопластикой и исходной атриомегалией отмечалось заметное уменьшение размеров левого предсердия.

Резюмируя, можно утверждать, что ближайшие ре-

зультаты реконструктивных клапаносберегающих операций при недостаточности митрального аппарата свидетельствуют о невысокой летальности и большей эффективности их по сравнению с протезированием.

ГЛАВА 6

ОТДАЛЕННЫЕ РЕЗУЛЬТАТЫ КЛАПАНОСБЕРЕГАЮЩИХ РЕКОНСТРУКТИВНЫХ ОПЕРАЦИИ ПРИ МИТРАЛЬНОЙ НЕДОСТАТОЧНОСТИ

При наблюдении за оперированными по поводу митральной недостаточности использовали общие принципы диспансерного слежения и методы анализа отдаленных результатов, изложенные нами в главе 4.

После митральной аннулопластики в сроки от 6 мес до 10 лет (в среднем 3,5 года) была прослежена судьба 121 пациента, что составило при охвате анализом 96 % выписавшихся — 4404 пациенто/месяцев, или 367 пациенто/лет. За этот период умерли 8 человек (6,6 %), или 2,1 на 100 пациенто/лет. Из этого числа 3 больных умерли от нарастающей декомпенсации кровообращения, по одному больному — соответственно от септического эндокардита, тромбоэмболии в сосуды мозга и инфаркта миокарда, двое — в результате интеркуррентных заболеваний.

Причиной недостаточности кровообращения в 2 наблюдениях был рецидив порока в связи с прорезыванием швов на опорном кольце. У третьей пациентки, умершей спустя 5 лет после операции, было непрерывно рецидивирующее течение ревмокардита, выразившееся на вскрытии в резком склерозе створок. Можно допустить, что в данном случае имело место также превышение показаний к пластической операции.

На вскрытии умершего от септического эндокардита обнаружена картина сепсиса с тромботическими наложениями и свежими вегетациями по периметру опорного кольца и на свободных краях створок. В четырех других смертных случаях рецидива порока и явлений сердечной декомпенсации не выявлено.

Таким образом, оказалось, что причина смерти может быть связана с патологией клапана и операцией у 5 больных, что составляет в данном анализе 4,1 %, или 1,3 на 100 пациенто/лет.

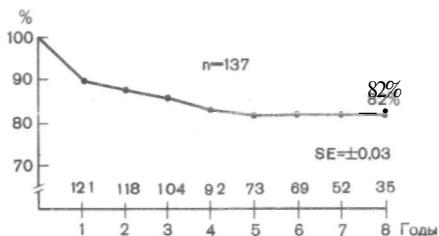


Рис. 47. Выживаемость оперированных по поводу митральной недостаточности С помощью аннулопластики (с учетом госпитальной летальности).

В литературе приводятся на этот счет довольно пестрые сведения, что, на наш взгляд, помимо других причин, объясняется разнообразием оперативных методик. Так, в сроки до 5 лет летальность составляет 1,2–6 % [Hanania G. et al., 1975; Duran C. M. et al., 1980], а к 10-му году наблюдения она поднимается до 7–17,7 % [Messmer B. J. et al., 1973; Kay J. H. et al., 1976; Tandon A. P. et al., 1979; Carpentier A. et al., 1980].

Нашим данным (к 10-му году — 6,6 %) можно отдать предпочтение, что объясняется, по-видимому, их более поздним происхождением и учетом опыта как вышеназванных, так и других авторов.

Сравнивая приведенные результаты с протезированием митрального клапана, когда к 10-му году летальность достигает порядка 26–60 %, убеждаешься в бесспорном преимуществе клапаносберегающих вмешательств [Константинов Б. А. и др., 1975; Цукерман Г. И. и др., 1976; Mc Goon D. C., 1982; Peterson K., 1986; Schwartz F. et al., 1986].

С целью изучения связи временного фактора с результатами мы прибегли к построению актуарных кривых. При этом анализе, выполненном с учетом госпитальной летальности (11 больных), повторных операций (10 больных), больных, не попавших в исследование по срокам (3 человека) и «потерянных» (2), общая выживаемость после аннулопластики составила к 1; 5 и 8 годам соответственно 90; 82 и 82 % (рис. 47).

Без учета госпитальной летальности к тем же срокам выживаемость, естественно, была выше — 98; 90 и 90 % соответственно.

Главным фактором, определяющим выживаемость оперированных в отдаленные сроки, оказался их исходный функциональный класс по NYHA. К 8-му году наблюдения выживаемость с учетом госпитальной летальности у больных III класса NYHA составила 97,1 % против 78 % IV класса ($p < 0,01$).

Рис. 48. Динамика функциональных классов у оперированных (митральная аннулопластика) в отдаленные сроки.

а — средний класс NYHA * 3,8 (n=137); б — средний класс NYHA 1,1 (n=121); в — средний класс NYHA 1,5 (n=108); 1 — I класс; 2 — II класс; 3 — III класс; 4 — IV класс.

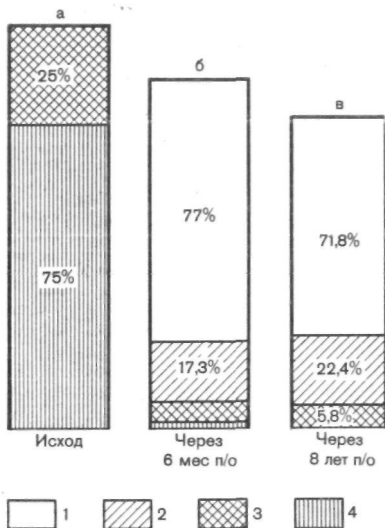
В анализируемую группу входили 16 пациентов с митрально-трикуспидальным пороком, которым пластические операции были выполнены одновременно на двух клапанах. Отдавая отчет в том, что такая группа очень невелика для достоверных сопоставлений, мы все же не удержались от ее сравнения с изолированным пороком. Оказалось, что больные с двухклапанным поражением отличались более высокой госпитальной летальностью, и с ее учетом к 8-му году наблюдения их выживаемость была 59 % против 87 % у пациентов с изолированной митральной недостаточностью..

Была сделана также попытка сопоставить выживаемость с конструкцией использованного опорного кольца. Сравнив результаты операций с использованием ригидных, полужестких и мягкоэластических (КОМП-01) колец, к 8-му году получена выживаемость, равная соответственно 81; 78 и 85 %, что статистически между собой недостоверно ($p > 0,05$).

Первая функциональная оценка результатов, проводившаяся спустя 6 мес после аннулопластики, показала, что у 97,6 % выписавшихся эффект был хорошим или удовлетворительным (рис. 48). Дальнейшее динамическое наблюдение за ними Демонстрировало исчезновение жалоб, ликвидацию признаков недостаточности кровообращения и заметную регрессию основных симптомов порока.

Сравнив результаты операций с использованием ригидных, полужестких и мягкоэластических (КОМП-01) колец, к 8-му году получена выживаемость, равная соответственно 81; 78 и 85 %, что статистически между собой недостоверно ($p > 0,05$).

Скорость и выраженность обратного развития главных атрибутов заболевания имели определенную закономерность. Шумовая картина, ЭКГ-признаки гипертрофии и перегрузки и эхокардиографические характеристики сердца



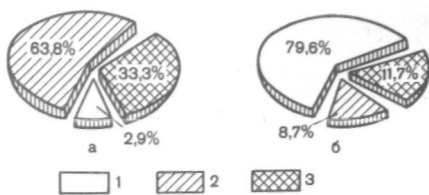


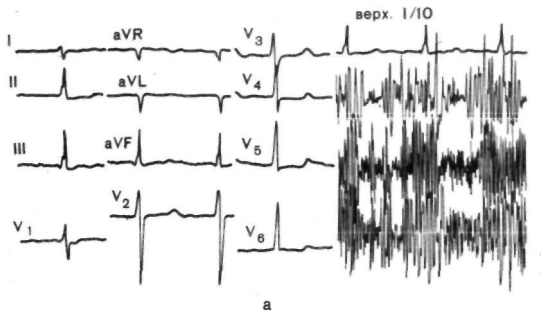
Рис. 49. Аускультативная картина после операции митральной аннулопластики и исходе и к 8-му году после вмешательства.

а — до операции; б — через 8 лет после операции; 1 — шум практически отсутствует; 2 — шум высокой амплитуды; 3 — шум средней амплитуды.

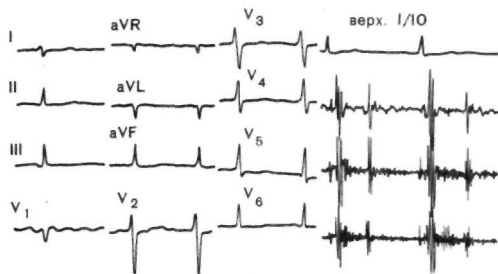
имели тенденцию к довольно быстрой нормализации, тогда как толерантность к нагрузке и рентгенологические симптомы возвращались к норме медленнее и не во всех наблюдениях восстанавливались полностью. Систолический шум на верхушке исчезал или резко уменьшался непосредственно после операции (см. главу 5.2). Однако спустя различные сроки у 15 человек было зарегистрировано изменение в аускультации и к 8-му году апикальный шум отсутствовал или был незначительным у 79,6 % оперированных, тогда как средне- и высокоамплитудные систолические шумы отмечены у 11,7 и 8,7% (рис. 49).

Сохранение низко- и даже среднеамплитудного шума не является обязательным признаком рецидива порока, так как прямой зависимости между этими феноменами и величиной регургитации, как известно, нет [Starr A. et al., 1967; Hanania G. et al., 1975]. Например, A. Carpentier и соавт. (1980) указывают, что такие шумы сохраняются у 20 % оперированных, и они не имеют при этом существенного гемодинамического значения. В то же время сохранение или появление вновь апикального систолического шума высокой амплитуды, как правило, говорит о возврате порока. В отличие от других звуковых явлений он легко пальпируется.

Дистолический шум, как известно, нехарактерен для митральной регургитации, и его возникновение после аннулопластики свидетельствует о градиенте давления на клапане. В соответствии с нашим опытом этот шум может появляться при физиологически допустимых перепадах и легко переносится, не сопровождаясь клиникой стеноза. В исследованной группе к 8-му году он отсутствовал у 75,7 % оперированных, был низкой амплитуды у 21,3 % пациентов и средний — у 3%. В процессе наблюдения нарастание диастолического шума отмечено у 9 пациентов, причем у 7 из них его динамика прослеживалась параллельно возвращению регургитации.



а



б

Рис. 50. ЭКГ и ФКГ больной И., 38 лет; диагноз: ревматическая митральная недостаточность, а — исход; б — спустя 2 года после митральной аннулопластики.

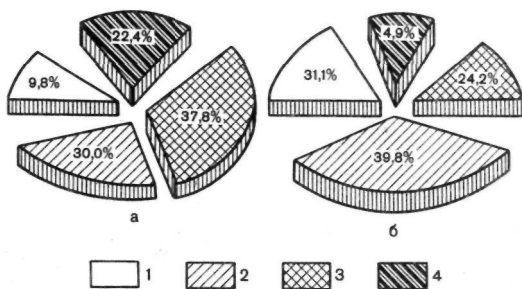


Рис. 51. Регрессия ЭКГ-признаков гипертрофии левого сердца после митральной аннулопластики. а — до операции; б — после операции; 1 — отсутствие гипертрофии; 2—I степень; 3—II степень; 4—III степень.

Уменьшение признаков систолической перегрузки и гипертрофии левого сердца начиналось еще в госпитальном периоде, но оенояная динамика этих показателей занимала 1—2 года (рис. 50). По данным ЭКГ гипертрофия подвергалась регрессу у 85 % оперированных (рис. 51). У 12 % пациентов с исходной мерцательной аритмией удалось восстановить синусовый ритм и сохранять его.

Эхокардиографическое обследование свидетельствовало о нормализации размеров левого предсердия и в большей степени конечных объемов левого желудочка. Эти явления начинались еще до выписки больных и занимали по времени 1—2 года (табл. 11). Одновременно с умень-

Таблица 11. Динамика эхокардиографических показателей после операции митральной аннулопластики (n=75)

Показатель	До операции	После операции
Размер левого желудочка, см:		
диастолический	6,5±0,94	5,2±0,78
систолический	4,5±0,75	3,5±0,80
Переднезадний размер левого предсердия, см	6,3±1,1	5,3±0,99
Размер правого желудочка, см	1,8±0,35	2,3±0,60
Скорость раннего диастолического спада, мм/с	49,1 ± 1,5	43,0±2,6

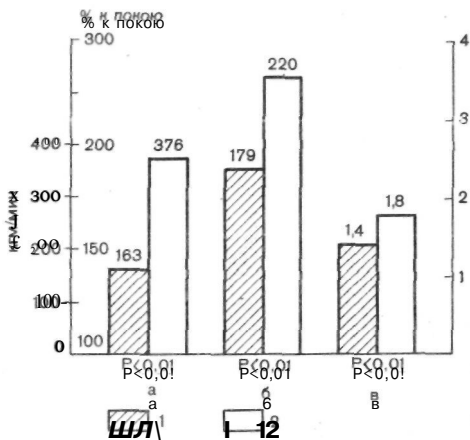
p<0,05

шением размеров' левых отделов сердца несколько увеличивался правый желудочек. Но ни в одном из этих случаев не было обнаружено других симптомов, которые говорили бы о стенозировании левого венозного отверстия. Поэтому причины такой динамики со стороны правого отдела сердца остаются для нас неясными. В то же время этот факт заслуживает пристального внимания, так как С. М. Duran (1985) в 3 из 15 случаев реоперации после аннулопластики встретился с рестенозом.

Изучение толерантности к физической нагрузке и аэробных резервов организма имеет важное значение при оценке эффективности операции и решении вопросов медицинской и социальной реабилитации [Бендет Я. А., Амосов Н. М., 1975]. Для этих целей мы применяли дозированную ступенчатую физическую нагрузку на велоэргометре с одновременной регистрацией частоты сердечных сокращений, артериального давления, ЭКГ, парамет-

Рис. 52. Увеличение толерантности к физической нагрузке после митральной аннулопластики в отдаленные сроки после операции.

а — толерантность к физической нагрузке, кгм/мин; б — потребление кислорода, мл; в — коэффициент восстановления; 1 — до операции; 2 — после операции.



ров. легочной вентиляции, потребления кислорода с расчетами кислородного пульса, коэффициента восстановления и аэробной способности. Наиболее полно толерантность к нагрузке восстанавливалась спустя год после хирургического вмешательства.

Результаты, полученные в этих исследованиях и сопоставленные с дооперационными тех же больных, показали, что толерантность к физической нагрузке после аннулопластики выростала более чем вдвое и составила в среднем 376 ± 29 кгм/мин ($p < 0,01$), кислородный пульс увеличивался на 47 %, а коэффициент восстановления составлял 91 % от нормы (рис. 52).

Сочетая нагрузки с радиоизотопным изучением центральной гемодинамики (И. С. Аслибекян, Л. Я. Калганова, Е. Б. Свирщевский), мы провели сравнительное их сопоставление с данными в исходе и в отдаленные сроки после операции (табл. 12). Сердечный индекс в ответ на нагрузку в исходе вырастал на 41,7 %, а после аннулопластики — на 61,8% ($p < 0,01$). После нагрузки ударный индекс до операции снижался, а у оперированных увеличивался до $39,6 \pm 2,5$ (мл • мин)². Объем циркулирующей крови в отдаленные сроки достоверно снижался на 35 % ($p < 0,01$).

Заметное уменьшение в результате вмешательства объемов левых отделов сердца (до 54,7 % от исходного) находило свое подтверждение в сокращении времени циркуляции по ним в 2 раза. При этом нагрузка не вызывала изменений последнего показателя, тогда как до операции

Таблица 12. Показатели гемодинамики в отдаленные сроки после аннулопластики митрального клапана (n = 26)

Показатели	Группа больных			
	M (M ± t)		после операции (M ± tп)	
	покой	нагрузка	покой	нагрузка
ЧСС, уд/мин	81,8±2,8	145,9±6,1	87,8±1,3	136,2±4,2
ОЦК, мл/кг	82,8±3,2	88,9±5,5	61,3±3,3	70,1±7,2
СИ, л · мин ⁻¹ · м ⁻²	2,4±0,1	3,4±0,3	3,4±0,15	5,5±0,4
УИ, мл · м ⁻²	30,5±1,9	25,1 ± 1,8	37,6±1,4	39,6±2,5
T	5,7±0,4	9,0±1,0	4,4±0,2	5,5±0,4
· пр. серд., циклы	290±24	429±35	278±19	355±22
T	16,7±1,0	22,7±1,8	7,9±0,5	8,0±0,6
*лев. серд. циклы	297±47	1045±74	583-1-21	532±35
T	8,9±0,4	12,5±0,6	7,2±0,2	8,7±0,4
V _{лег.} , серд. циклы	477±31	525±35	44J±23	592±44
* лег., мл				

Условные обозначения: ЧСС — частота сердечных сокращений в 1 мин; ОЦК — объем циркулирующей крови; СИ — сердечный индекс; УИ — ударный индекс; T_п — время циркуляции крови по правым отделам сердца; V_п — объем правых отделов сердца; T_{лев} — время циркуляции крови по левым отделам сердца; V_{лев} — объем левых камер сердца; X_{лг} — время циркуляции в легких; V_{лг} — объем крови в легких.

ответом на нее было замедление кровотока на 37 % (до 22±1,8 цикла).

Эволюция рентгенологических признаков порока обычно отставала от клинической картины на 1—2 года и выражалась в очень постепенной нормализации малого круга, в уменьшении общих размеров сердечной тени и его левой половины. Количественно размеры сердца подверглись обратному развитию у 80 % оперированных (рис. 53), а его объемы сократились до 81,9±11,2 % от исходных (p<0,05).

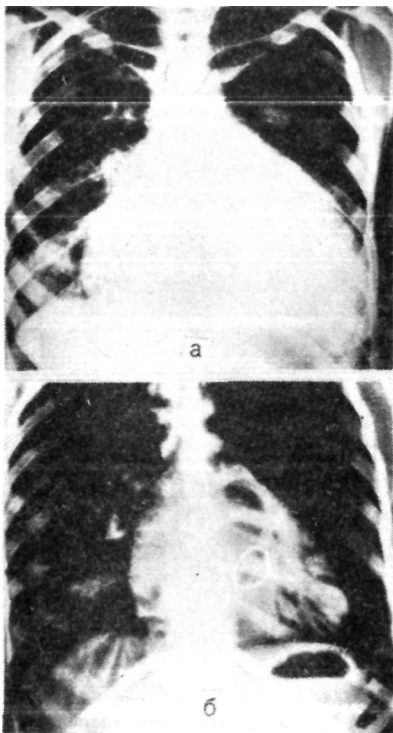
Кардиоторакальный индекс уменьшился в среднем с 61,2±6,3 до 56,3±5,9 % (p<0,01). Размеры левого предсердия, если оно не подвергалось атриопластике, обычно сокращались незначительно.

Инвазивные методы обследования в отдаленные сроки мы применяли лишь в некоторых наблюдениях; для правильной интерпретации апикального систолического шума прибегали к рентгеноконтрастной ангиокардиографии (рис. 54).

Динамическое наблюдение за оперированными в течение 8—10 лет, помимо установленной выше выживаемости

Рис. 53. Рентгенограмма больной Г., 25 лет; диагноз: ревматическая митральная недостаточность.

а до операции; б через 10 лет после операции.



мости, позволило нам обобщить функциональные результаты и сделать выводы об их стабильности в эти сроки. Если говорить в общих чертах, то средний класс по NYHA в исходе у наших больных составлял 3,8, а к 8-му году у выживших — 1,5.

По сравнению с первой диспансеризацией (спустя 6 мес после аннулопластики) улучшение состояния на два класса NYHA сохранилось к 8-му году у 78,5 % оперированных.

Результаты оказались сниженными в небольшой группе из 8 пациентов (6,6%), которые были отнесены по разным причинам к III классу NYHA, а улучшение у них по сравнению с исходом составило один класс. У 4 из этих больных на фоне вялотекущего ревмокардита постепенно усилился апикальный систолический шум и периодически стала возникать застойная декомпенсация кровообращения, легко контролируемая медикаментозно. Трактовка причин такого состояния нам представляется до конца неясной, так как клиника в равной степени может быть у них объяснена прогрессирующим склерозом клапана и частичным рецидивом порока или превышением показаний к пластической операции и медленно нарастающей резидуальной регургитацией.

Кроме них, двое больных перенесли тромбоэмболию в сосуды головного мозга, и двое других проходят периодически лечение по поводу обострений септического эндокардита без нарушений клапанной функции.

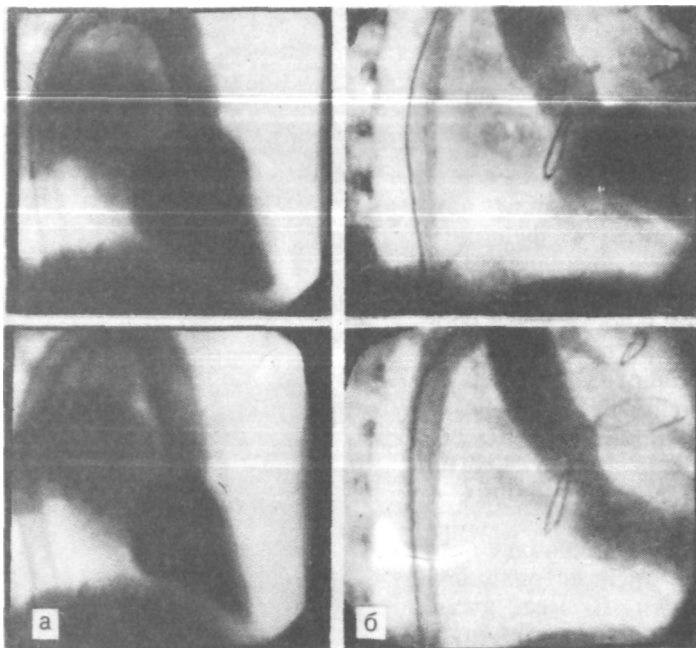


Рис. 54. Ангиокардиограмма больной 3., 32 лет; диагноз: ревматическая митральная недостаточность. Левая вентрикулография.
 а — до операции; б — через 3 года после аннулопластики митрального клапана.

К 8-му году число неудовлетворительных результатов, к которым мы отнесли сумму из умерших (6,6 %) и перешедших вновь в IV класс NYHA и потому оперированных повторно (8,2%), выросло до 14,8%, или 4,9 на 100 пациенто/лет (см. рис. 48).

Смертельные исходи! мы анализировали в начале главы, поэтому здесь ограничимся рассмотрением причин повторных вмешательств. Их изучение представляется очень важным, и хотя 7 больных благополучно перенесли реоперацию, мы не вправе давать удовлетворительную оценку их первому хирургическому вмешательству (табл. 13).

В сроки от 3 мес до 6 лет (в среднем через 29 мес) оперировано повторно 10 пациенто.в (8,2%), или 2,7 на 100 пациенто/лет. Причиной реоперации во всех случаях была митральная регургитация, но с учетом клиники и картины, обнаруженной на повторной операции, можно

• « Таблица 13. Основные сведения о повторных операциях после пластических вмешательств по поводу митральной недостаточности (n=10)

№ п/п	Больной и возраст, годы	Характер первой операции	Стойкая декомпенсация кровообращения в гоститальном периоде	Апикальный систолический шум перед выпиской	Сроки второй операции	Причина второй операции	Ревизия клапана	Характер второй операции	Исход
1	д., 31	МА + МХ	+	+	3 мес	Резидуальный порок	Прорезывание швов	ПМК	Смерть
2	Х., 25	МА+ТА	+	+	7 »	То же	То же	ПМК	»
3	К., 40	МА	+	+	76»	» »	Резкий фиброз створок	ПМК	Выздоровление
4	М., 40	МА+МХ	—	+	12 »	» »	То же	ПМК	То же
5	Д., 34	МА + МК + МХ	—	—	2,5 года	Рецидив порока	Септический эндокардит, отрыв хорд	ПМК	» »
6	Д., 19	МА+МК	—	—	5,5 »	То же	Резкий фиброз створок	ПМК	Смерть
7	Ф., 21	МА+МК	—	+	2,5 >	» »	Фиброз створок + прорезывание швов	Пластика	Выздоровление
8	К., 34	МА + МК + МХ	—	+	2,5»	» »	Фиброз створок	ПМК	То же
9	С., 16	МА	—	+	2,5 » -	» »	То же	ПМК	» »
10	Х., 14	МА+МК	—	—	6 лет	» »	» »	ПМК	» »

Условные обозначения: ПМК — протезирование митрального клапана.

предполагать, что в 4 наблюдениях имелась не скорректированная полностью, т. е. резидуальная, недостаточность клапана, а в других 6 случаях отмечен истинный рецидив порока. У первых 4 больных в течение госпитального периода не было заметного улучшения, а при реоперации у двух из них отмечалось прорезывание швов на кольце и у двух других — грубый фиброз створок (т. е. превышение показаний к пластике). При истинном рецидиве порока (6 наблюдений) клиника возникала через 1,5—5 лет после аннулопластики и объяснялась непрерывно рецидивирующим ревмокардитом (5 случаев) или септическим процессом (один больной).

На значение ревмокардита, ведущего к прогрессивному сморщиванию клапанной ткани, как причину рецидива митральной недостаточности после пластических операций указывают А. Р. Tandon и соавт. (1985) и С. М. Duran (1985). Частота этого осложнения у авторов в сроки до 10 лет после хирургического вмешательства примерно совпадает с нашими наблюдениями.

Если суммировать все рецидивы порока за 8 лет, включая те два наблюдения, когда мы не успели с повторным вмешательством, и все случаи резидуальной регургитации, связанной с превышением показаний к пластике или с техническими ошибками при ее выполнении, мы получаем цифры, соответственно равные 8 (6,6 %), или 2,1 на 100 пациенто/лет, и 5 (4,1 %), или 1,3 на 100 пациенто/лет.

Частота повторных операций после пластических вмешательств на митральном клапане при его исходной недостаточности в литературе составляет от 3 до 16 %, но мало кто из авторов рассматривает отдельно рецидивы порока и резидуальную регургитацию [Cabrol C. et al., 1974; Hanania G. et al., 1975; Burr L. H. et al., 1977; Carpentier A. et al., 1980; Shore D. F. et al., 1980].

Согласно С. М. Duran (1985), к 8-му году частота реоперации с использованием эластичного кольца для митральной аннулопластики на 623 вмешательства составила 5,6% (15 наблюдений). При этом в 8 случаях встретился отрыв кольца (рецидив), в 4 — была остаточная регургитация и у 3 больных развился стеноз.

А. Carpentier (1983) сообщил к 10-му году об 11 % повторных вмешательств, причем в половине случаев был рецидив и в половине — резидуальный порок.

Помимо реоперации, на отдаленных результатах не могут не отразиться такие осложнения, как тромбоэмболия и септический эндокардит.

Первое из них встретилось в нашем анализе у 4 пациентов, что составило 3,3 %, или 1 на 100 пациенто/лет, и в одном случае послужило причиной смерти. Частота тромбоэмболии после митральной аннулопластики оказалась сравнима с тем же осложнением после закрытых комиссуротомий, когда они встречаются относительно редко и составляют от 1,1 до 2 на 100 пациенто/лет [Козлов В. А., 1978; Olinger G. N., 1971; Ellis F. H. et al., 1973].

Учитывая то обстоятельство, что пациенты после аннулопластики получают антикоагулянты только в течение 1—3 мес, а не пожизненно, как носители механических протезов, низкая частота тромбоэмболии после пластических операций по сравнению с протезированием выявляет еще одно очень существенное преимущество клапаносберегающих вмешательств.

Септический эндокардит в отдаленные сроки также был отмечен в 4 наблюдениях, из которых один больной умер, один — успешно реоперирован и двое наблюдаются. Из этого опыта следует, что угроза позднего эндокардита после митральной аннулопластики не превышает частоты данного осложнения у больных с пороками сердца без оперативного лечения или после закрытых операций.

Приведенные в этой главе данные, на наш взгляд, содержат убедительные доказательства высокой эффективности митральной аннулопластики на опорном кольце и свидетельствуют о серьезных и объективных преимуществах такого рода операций перед протезированием как в плане выживаемости оперированных, так и в отношении стабильности достигаемых результатов, лучшего качества жизни и меньшего числа осложнений.

ГЛАВА 7

ХИРУРГИЧЕСКАЯ ТЕХНИКА И РЕЗУЛЬТАТЫ КЛАПАНОСБЕРЕГАЮЩИХ ОПЕРАЦИЙ ПРИ ПОРОКАХ ТРИКУСПИДАЛЬНОГО КЛАПАНА

Изолированные пороки трикуспидального клапана в приобретенной патологии практически не встречаются¹.

¹ В практике зарубежных специалистов встречаются изолированные пороки трикуспидального клапана септической этиологии среди наркоманов.

Поэтому о них заходит речь, когда имеются сочетанные поражения, как правило, ревматического происхождения митрального или(и) аортального клапана.

Трикуспидальный порок, оставаясь как бы «в тени» основного заболевания левого сердца, значительно утяжеляет его течение и прогноз. Частота поражения трехстворчатого клапана в опубликованных статистиках значительно варьирует, достигая, по данным некоторых авторов, 20 и даже 30 % [Петровский Б. В. и др., 1972; Амосов Н. М. и др., 1972; Марцинкявичус А. М. и др., 1976; Норкунас Г. П., 1986; Salazar E. et al., 1962; Starr A. et al., 1966; Duran C. M. G. et al., 1980].

Общепринято различать органические пороки трикуспидального клапана и его относительную недостаточность. Первые из них могут быть представлены регургитацией или комбинированным пороком. Чистые стенозы правого венозного устья, по-видимому, не встречаются, так как при сужении на этом уровне всегда страдает замыкательная функция створок [Цукерман Г. И., 1969]. В то же время Г. П. Норкунас (1986) на материале 523 операций при сочетанных пороках сердца выделяет чистый стеноз трикуспидального клапана, его недостаточность и комбинированную форму соответственно у 15; 41 и 32 % больных.

Органические пороки обычно служат доказательством длительного рецидивирующего течения ревмокардита, так как первая его атака крайне редко поражает трикуспидальный клапан.

Относительная недостаточность является чаще всего следствием легочной гипертензии, гипертрофии и увеличения объемов правого сердца, что приводит к растяжению правого фиброзного кольца и также указывает на продолжительный анамнез «клапанной болезни».

О сравнительной частоте органических и функциональных поражений единого мнения нет, но большинство специалистов склоняются в пользу преобладания относительных форм порока.

Проблема распознавания и лечения пороков трикуспидального клапана проделала большую эволюцию. Не имея здесь возможности подробно останавливаться на истории вопроса, ограничимся рассмотрением наиболее актуальных его аспектов. Прежде всего целесообразно перечислить те из них, которые большинством кардиохирургов сегодня не оспариваются.

Во-первых, все пороки трехстворчатого клапана, если

они подлежат коррекции, должны быть оперированы на открытом сердце.

Во-вторых, комплексная их диагностика должна обязательно включать пальцевую ревизию правого предсердия и всех его внутренних структур.

В-третьих, органические пороки трикуспидального клапана должны подлежать обязательной одномоментной коррекции.

В-четвертых, поскольку кальциноз этого клапана встречается редко, а протезы — не лучшее решение проблемы, подавляющее большинство операций (90 % и более) на трикуспидальном клапане могут и должны иметь пластический характер.

Другие аспекты проблемы, и среди них показания к операции при относительной регургитации, выбор метода клапаносберегающего вмешательства, выживаемость оперированных в отдаленные сроки в зависимости от тактики по отношению к трикуспидальному пороку и др., еще ожидают своего окончательного решения.

Некоторые специалисты полностью воздерживаются от каких-либо операций на трехстворчатом клапане при всех формах и степенях его регургитации [Костюченко Б. М., 1977; Braunwald N. S. et al., 1967]. Другие считают вмешательство оправданным только при резкой недостаточности независимо от ее природы [Якимец Л. С., 1975; Rocache J. et al., 1970; Breyer R. H. et al., 1976].

Многие хирурги корригируют не только выраженную, но и умеренную регургитацию [Кайдаш А. Н. и др., 1978; Цукерман Г. И. и др., 1978, 1985; De Vega N. G., 1972; Boyd A. et al., 1974; Cabrol C et al., 1976; Carpentier A., 1983].

Существует еще один, с нашей точки зрения наиболее оправданный, подход к определению показаний при относительной недостаточности трикуспидального клапана. При нем в расчет принимаются выраженность регургитации и степень легочной гипертензии [Амосов Н. М. и др., 1972; Константинов Б. А. и др., 1983]. При резкой-недостаточности клапана операция выполняется независимо от величины давления в малом круге, а при выраженной и умеренной — только при отсутствии легочной гипертензии.

Как было установлено ранее, «второй барьер» после успешного хирургического вмешательства на митральном клапане в большинстве случаев подвергается регрессу, вместе с которым «уходит» регургитация на

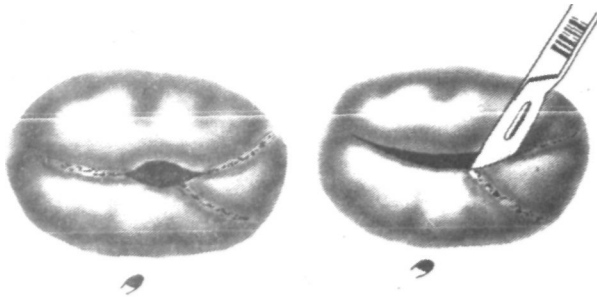


Рис. 55. Схема трикуспидальной комиссуротомии с разделением двух комиссур.

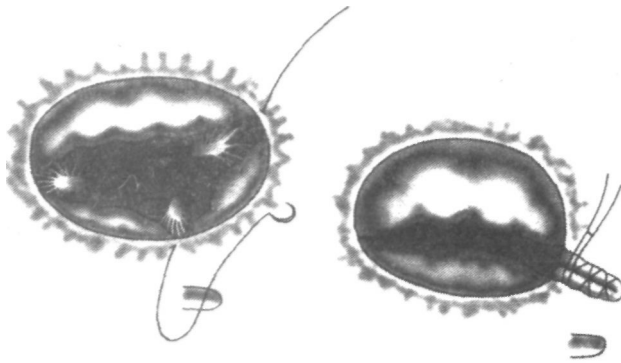


Рис. 56. Схема комиссуропластики по Ж. Н. Кау и соавт. (1965). Этапы операции.

правом венозном отверстии [Schwartz F. et al., 1986].

Методы реконструктивных операций на трикуспидальной клапане включают в себя моно- и бикомиссуротомии и пластические вмешательства на комиссурах и фиброзном кольце.

Сужение правого венозного устья до 2 см или менее в диаметре должно расцениваться как очевидный стеноз. Однако при стенозе рекомендуется рассекать одну, максимум две комиссуры, а именно заднемедиальную и переднелатеральную [Цукерман Г. И., 1969]. В ряде случаев распознавание их представляет непростую задачу. На заднемедиальную комиссуру указывает головка мышцы Ланчизи, а переднелатеральную можно

определить по передней сосочковой мышце, от которой берет начало септомаргинальная трабекула.

Рассекать заднелатеральную комиссуру не рекомендуется во избежание резкой регургитации. Комиссуротомию мы производим только острым путем, тщательно оберегая маргинальные хорды (рис. 55).

Подклапанные сращения при трикуспидальном стенозе редко бывают выраженными.

В последнее время любую по размерам комиссуротомию мы заканчиваем пластической операцией на фиброзном кольце. Самая простая из них — ушивание наружных комиссур с пликацией на этом участке фиброзного кольца и части створки [Kay J. H. et al., 1965]. Двумя 8-образными швами через переднелатеральную и заднелатеральную комиссуральные зоны прошиваем фиброзное кольцо. После завязывания этих швов клапан приобретает вид двустворчатого, так как в искусственно созданную комиссуру попадает часть створки (рис. 56).

D. A. Cooley (1984) называет плицируемую створку латеральной, но правильнее говорить о нескольких фрагментах передней створки. В результате операции сохраняется заднелатеральная комиссура, а основную замыкательную функцию принимают на себя передняя и септальная створки. A. Boyd и соавт. (1974) использовали для тех же целей П-образные швы, которые завязывали на синтетических прокладках. Степень сужения правого венозного отверстия при этих операциях определяется на глаз или до «двух пальцев хирурга».

Отзывы о комиссуроррафиях довольно противоречивы. Ряд авторов довольны их результатами [Семеновский М. Л. и др., 1977; Джошибаев С. и др., 1977; Kay J. H. et al., 1974; Boyd A. et al., 1976], другие разочарованы ими из-за рецидивов порока, достигающих частоты от 30 до 50 % [Acar J. et al., 1970; Deloche A. et al., 1974; Duran C. M. et al., 1980].

За последние 30 лет было предложено более 20 различных методик аннулопластики трикуспидального клапана. Большинство из них не выдержали испытания временем и были оставлены. Так, установлено, что методы пликация одной или двух комиссур отдельными швами вызывают нарушения архитектоники клапанного аппарата, значительные напряжения в местах наложения швов, что может вести к прорезыванию их и рецидиву регургитации. Необходимо учесть, что в основе указанных

методик лежит опасность создания искусственного стеноза за счет «гиперкоррекции» порока в стремлении ликвидировать недостаточность клапана. Разработанная Н. М. Амосовым (1972) техника операции во многом исключает такую опасность. Метод заключается в наложении двух полукисетных швов: первый начинают от комиссуры между септальной и передней створками, проводят через фиброзное основание передней и 2/3 задней створки. Второй конец нити через короткую пластмассовую трубочку проводят параллельно первому на 2 мм от него. Вторым коротким полукисетным швом начинают у места окончания первого шва в области задней створки двумя параллельно проведенными нитями и заканчивают у основания септальной створки на уровне коронарного синуса. Вторым полукисетным швом затягивают сразу, а с помощью первого добиваются необходимой коаптации створок.

Сходная, но более простая методика была предложена в том же 1972 г. N. G. De Vega. Метод получил в настоящее время наибольшее распространение в клинической практике.

Заслуживает внимания также метод, предложенный С. Cabrol (1975), который заключается в наложении обвивного плицирующего шва в прямом и обратном направлениях по всей длине растянутого фиброзного кольца в области передней и задней створок.

Испытав методы комиссурорафии, мы полностью перешли на способы, предложенные А. Carpentier и соавт. (1971) и N. G. De Vega (1972), основанные на пликациях большей части фиброзного кольца. В настоящее время в отделе хирургии сердца ВНЦХ АМН СССР применяются обе операции, так как пока у нас нет достаточных данных для их объективного сравнения и окончательной оценки.

Операция по N. G. De Vega заключается в проведении через основание створок полукисетного шва проленом 2/0. Шов начинаем с прокола стенки правого предсердия вблизи от заднелатеральной комиссуры снаружи внутрь. Далее довольно частыми стежками, захватывая фиброзное кольцо, продолжаем его изнутри и против часовой стрелки вплоть до заднемедиальной комиссуры, откуда, усилив стежок синтетической прокладкой, возвращаемся по часовой стрелке к началу первого вкола (рис. 57). В результате двурядовым полукисетным швом оказывается прошито фиброзное кольцо на всем протяжении, исключая основание септальной створки, где проходят проводящие пути.

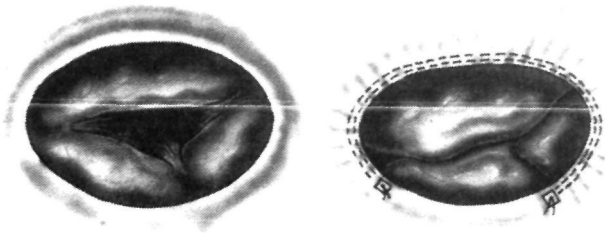


Рис. 57. Схема трикуспидальной аннулопластики по N. G. De (1972).

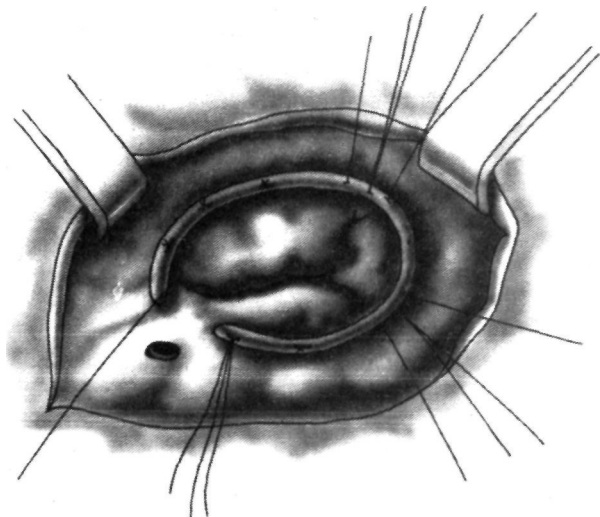


Рис. 58. Схема трикуспидальной аннулопластики по A. Carpentier (1971).

Операцию выполняем на работающем сердце и после герметизации правого предсердия шов затягиваем, контролируя функцию клапана пальцем, введенным через ушко.

В ряде случаев наложенный шов затягивали на специальных калибраторах-шаблонах (для мужчин — 35 мм, для женщин — 33 мм) на открытом предсердии. Большой разницы в результатах при этих вариантах мы не видели, но последний из них представляется технически проще.

Аннулопластика трикуспидального клапана по методу, разработанному A. Carpentier, с хирургической точ-

ки зрения мало отличается от той же операции на митральном отверстии. Размер кольца мы выбираем по основанию наибольшей (передней) створки. Единственное отличие заключается в том, что конструкция кольца предусматривает его разрыв, помещаемый на основание септальной створки, которое мы оставляем интактным и не прошиваем во избежание развития поперечной блокады (рис. 58).

На 1 июня 1986 г. в отделе хирургии сердца ВНЦХ АМН СССР была выполнена 131 клапаносберегающая реконструктивная операция на трикуспидальном клапане у больных с сочетанными пороками.

При постановке показаний к операциям на трехстворчатом клапане мы руководствовались обязательной коррекцией всех его органических поражений, а при функциональной регургитации брали во внимание изложенное выше соотношение между степенью недостаточности и выраженностью легочной гипертензии.

Трикуспидальный порок был диагностирован до операции у 65,5 % больных и у остальных — в ходе вмешательства (табл. 14).

Возраст оперированных был от 12 до 56 лет, причем 85 % составили пациенты старше 30 лет, а соотношение мужчин и женщин равнялось 1:2,7.

У всех больных отмечалось выраженное увеличение размеров сердца, при поступлении застойная недостаточность кровообращения ПБ—III стадии, снижение кардиальности и дыхательных резервов, у подавляющего большинства — мерцательная аритмия, стойкие или переходящие нарушения проводимости и возбудимости, многочисленные и разнообразные сопутствующие синдромы и заболевания.

Из числа поступивших для лечения 38 (29 %) больных, т. е. каждый третий, ранее перенес ту или иную операцию на митральном или аортальном клапане. Это обстоятельство многими рассматривается как крайне неблагоприятное [Амосов Н. М. и др., 1980; Schwartz F. et al., 1986].

По классификации NYHA 90 % пациентов были отнесены к IV, а остальные 10% — к-III функциональному классу.

Одномоментно с вмешательством на трикуспидальном клапане протезирование митрального клапана было произведено в 58 наблюдениях, пластические операции на том же клапане у 51 больного, а в 22 случаях была

Таблица 14. Характер трикуспидального порока и частота его разновидностей по данным операционной ревизии

Основной порок	Характер трикуспидального порока			
	преобладающий стеноз	органическая недостаточность	относительная недостаточность	- Итого
Митральный стеноз	34	14	19	67 (50%)
Митральная недостаточность	11	7	24	42 (32%)
Митрально-аортальный порок	7	7	8	22 (18%)
В с е г о...	52 (40%)	28 (20%)	51 (40%)	131

выполнена замена протезами митрального и аортального клапанов.

Следует пояснить, что изолированную трикуспидальную комиссуротомию мы выполняли на первых этапах работы, и таких операций было сделано 36. В дальнейшем комиссуротомию сочетали с комиссуроррафией или аннулопластикой [16]. Число изолированных пластических операций по поводу регургитации составило в нашем опыте 70, из них наиболее часто мы использовали методы N. G. De Vega (40 больных), J. H. Kay (31 больной); в 8 наблюдениях прибегли к аннулопластике опорным кольцом.

Из 131 оперированного в госпитальном периоде умерли 35, что составило общую летальность 26,7+4,2 %. В превалирующей группе с митрально-трикуспидальными пороками госпитальная смертность была равна 19,2 %, а при трехклапанном поражении — 63,6 %.

Причины летальных исходов приведены в табл. 15. Доминирующими причинами смерти больных были сердечные и сердечно-легочные осложнения — 24 летальных исхода, или 70 %. Анализируя этот факт, логично допустить, что само вмешательство на трикуспидальном клапане, будучи технически очень несложным и выполняемым на работающем сердце, вряд ли могло сыграть заметную роль в столь высокой послеоперационной летальности. Главная причина таких результатов заключается в исходной инвалидизации больных. Тот факт, что в тех же условиях и за тот же период времени пластические операции при изолированном митральном стенозе и при изолированной митральной недостаточности сопровождались летальностью соответственно 2 и 5 %

Таблица 15. Причины госпитальной летальности больных с сочетанными пороками и хирургическим вмешательством на трикуспидальном клапане

Причина смерти	Количество наблюдений	%
Падение производительности сердца,	15	42
в том числе:		
низкий сердечный выброс	12	
электрическая нестабильность	2	
инфаркт миокарда	1	
Прогрессирующая легочно-сердечная недостаточность	9	26
Постгипоксическая кома, отек головного мозга	5	14
Гепаторенальный синдром, печеночная недостаточность	3	9
Хирургическая инфекция, сепсис	2	6
Геморрагия	1	3
В с е г о...	35	100

(в сравнении с 19,2 % смертности при митрально-трикуспидальных пороках), говорит в пользу сделанного вывода. Об этом же свидетельствуют и данные других авторов. А. Carpentier и соавт. (1980) сообщают о том, что при митрально-трикуспидальном пороке смертность превышает в 3 с лишним раза смертность после коррекции изолированной митральной недостаточности.

Г. П. Норкунас (1986) и А. С. Прохоров (1986) приводят цифры госпитальной летальности при сочетанных формах поражения митрального и трикуспидального клапанов, равные 26 и 31 % соответственно. При этом Г. П. Норкунас (1986) отмечает, что протезирование трехстворчатого клапана дает 35 % летальности против 15,2 % при аннулопластике по N. G. De Vega.

По-видимому, в наших наблюдениях, кроме исходной инвалидности, имела место и совокупность других причин. К ним следует отнести объем операции и величину травмы, с которыми связаны продолжительность перфузии, длительность ишемии миокарда, величина кровопотери, возможно большее число ошибок и упущений на этапах анестезии, хирургии и реанимации.

В пользу такого заключения свидетельствует заметная разница в летальности между митрально-трикуспидальными и тройными пороками, составившая 44,4 %.

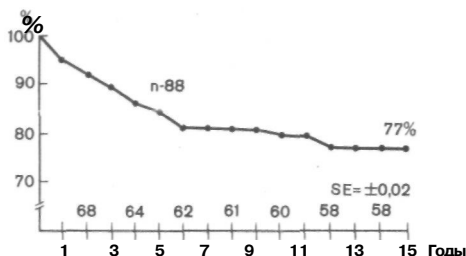
Поэтому, не отрицая необходимости совершенствования хирургической техники, улучшения анестезиологической и перфузионной помощи и оптимизации реанимационной службы, многое в улучшении результатов при хирургическом лечении сочетанных пороков, на наш взгляд, зависит от правильного отбора больных на операцию, их своевременного выявления и ранней госпитализации.

Помимо этого, наиболее сложным, с нашей точки зрения, является вопрос, чаще всего возникающий на операционном этапе, о хирургической коррекции так называемой функциональной или относительной трикуспидальной недостаточности. До сих пор как в нашей стране, так и за рубежом не прекращаются дискуссии по этой проблеме. К сожалению, и в настоящее время нет четких критериев, которые обуславливали бы необходимость оперативного вмешательства, аналогичных митральному и аортальному порокам. В то же время известно, что главными ориентирами для хирурга являются регургитация на клапане и степень легочной гипертензии (речь не идет о случаях стеноза трикуспидального клапана). В нашей практике мы постоянно используем метод определения регургитации через трикуспидальный клапан с помощью электромагнитной флоуметрии и манометрии [Сандриков В. А., 1980]. Однако этот способ не всегда позволяет с достаточной степенью достоверности высказаться о количестве регургитации.

Для повышения надежности и достоверности метода в нашем центре был разработан способ количественного определения регургитации с использованием электроимпедансного метода исследования [Москалу В. Д., 1988; заявка на авт. свидетельство № 4359619/14]. Этот метод позволяет с большой надежностью оценить величину регургитации и в совокупности с электромагнитной флоуметрией и манометрией выделить 3 степени недостаточности трикуспидального клапана: I степень — объем регургитации меньше 9 %, II — 9—18 %, III — больше 18 %. В основе метода используется катетер с разнесенными электродами, с помощью которого регистрируются изменения электрического сопротивления крови интегрально по всей полости правого предсердия в ответ на введение индикатора в правый желудочек.

После хирургического лечения из стационара было выписано 96 оперированных. У 78 % из них результаты лечения можно было расценить как хорошие и удовлетворительные. Неудовлетворительный эффект, связанный с

Рис. 59. Выживаемость больных с митрально-трикуспидальным пороком после операции (на трикуспидальном клапане — пластическое вмешательство) без учета госпитальной летальности.



обострением ревмокардита, субкомпенсацией кровообращения, проявлениями гепатита, с неясной лихорадкой субфебрильного характера, подозрением на паравальвулярную фистулу и т. п., потребовал перевода 20 пациентов для долечивания в терапевтическую клинику.

Отдаленные результаты путем анкетирования, амбулаторного и стационарного обследования были прослежены у 88 оперированных в сроки от 1 года до 15 лет (рис. 59).

Представленный опыт невелик, к тому же 8 пациентов выпали из обследования, но он позволяет утверждать, что выживаемость к 15 годам без учета госпитальной смертности составила 77 %, что лишь немного уступает результатам операций по поводу изолированных пороков.

Главными причинами летальности в отдаленном периоде были прогрессирующая инвалидизация, связанная с низкими насосными резервами сердца на фоне рецидивирующего течения ревматизма, артериальные тромбозы и эмболии у носителей протезов и септические осложнения.

Оценка отдаленных функциональных результатов коррекции трикуспидального порока часто бывает затруднена, т. к. клиника заболевания и состояние оперируемого определяется в основном работой митрального клапана. Однако, в ряде случаев порок трикуспидального клапана имеет манифестирующий характер, являясь определяющим в состоянии больного. Частота рецидива клинически значимой трикуспидальной регургитации за все время наблюдения составила 4,3 % на пациенто/год (В. Д. Москалу, 1988). Необходимо отметить, что среди других причин возникновения этого тяжелого осложнения главной является полнота выполненной реконструкции трикуспидального клапана. При сравнении различных методов пластических операций на трикуспидальном клапане было

выявлено, что наибольшая частота резидуальной регургитации — 26,7% отмечается после комиссурорафии.

После операции De Vega частота резидуальной регургитации была значительно ниже и составила 7,5%. И наилучшим в этом отношении показал себя метод аннулопластики с помощью опорного кольца, при котором не было выявлено ни одного случая выраженной резидуальной недостаточности.

Заключая данную главу, следует еще раз подчеркнуть актуальность и незавершенность проблемы лечения сочетанных пороков. Вряд ли ее решение связано в дальнейшем только с техническими усовершенствованиями операций на трикуспидальном клапане.

Сегодня пластические вмешательства на нем сопровождаются лучшими результатами по сравнению с протезированием и выполнимы у большинства больных. В то же время многие вопросы патологии трехстворчатого клапана остаются пока без ответа — в частности вопрос о регрессии трикуспидальной регургитации после коррекции митрального порока. При исследовании группы больных с митральным пороком было установлено, что некоррегированная функциональная трикуспидальная недостаточность I степени не сказывается на результатах операции. В то же время оставшаяся регургитация II—III степени, особенно у больных с митральной недостаточностью и при отсутствии легочной гипертензии не имеет тенденции к уменьшению и снижает функциональный результат.

Функцию этого клапана, а следовательно, эффект наших вмешательств на нем оценивать как в ближайшем, так и в отдаленном периоде по-прежнему весьма сложно. Поэтому сказать, насколько вмешательство на трикуспидальном клапане, особенно при его регургитации, сохраняет насосные резервы сердца в госпитальном периоде и в течение последующей жизни оперированных, пока затруднительно.

ГЛАВА 8

ХИРУРГИЧЕСКАЯ ТЕХНИКА И РЕЗУЛЬТАТЫ ПЛАСТИЧЕСКИХ ОПЕРАЦИЙ ПРИ ПОРОКАХ АОРТАЛЬНОГО КЛАПАНА

При врожденной патологии клапанов аорты, когда створки сохранены, но спаяны по комиссурам или когда одна—две из них провисают в левый желудочек или

через дефект перегородки — в правый желудочек, давно известны и применяются с разным успехом пластические операции [Бураковский В. И. и др., 1964, 1967; Амосов Н. М., 1966; Люде М. Н., 1973; Константинов Б. А. и др., 1975, 1982, 1983; Шевелев И. И., 1984; Dobell A. R. et al., 1981; Horiuchi T. et al., 1963; Jones R. G. et al., 1982].

Ревматические поражения аортальных клапанов, являющиеся основным предметом нашего анализа, характеризуются иным состоянием тканей и сопровождаются другой патоморфологической картиной — специфическим вальвулитом или поливальвулитом различной стадии организации. Аортальные пороки этой этиологии и другой приобретенной природы до недавнего времени повсеместно рассматривались исключительно с позиций протезирования клапана.

Накопленный в кардиохирургии опыт позволяет сегодня несколько по-иному взглянуть на патологическую анатомию клапанного аппарата при этих заболеваниях как у детей, так и у взрослых.

При сформированном приобретенном пороке створки оказываются сморщенными рубцовым процессом, фиброзно-утолщенными и малоподвижными, спаянными между собой иногда до такой степени, что комиссуральные зоны идентифицируются с трудом. По свободному краю полулуний и на их протяжении часто определяется крошащийся или (и) инкапсулированный в строме кальций в виде конгломератов, в ряде случаев распространяющихся на кольцо луковицы аорты, ее стенку, левый фиброзный треугольник сердца, переднюю створку митрального клапана и межжелудочковую перегородку.

Заболевания устья аорты, как известно, не исчерпываются ревматизмом. Такая нередкая первичная или осложняющая патология, как септический эндокардит, оставляет после себя разрывы и перфорации створок, микробные вегетации и парааннулярные абсцессы. Интересно, что с возрастом патоморфология аортального клапана может во внешних проявлениях как бы терять свою этиологическую специфичность под влиянием Рубцовых изменений и «огрубения» анатомии извращенным кровотоком. В этих случаях нередко сложно дифференцировать визуально врожденное заболевание от приобретенного; провести такое различие возможно с учетом других пороков или аномалий и с меньшей уверенностью — на основании анамнеза.

Спектр выраженности описанных выше изменений при ревматической природе аортального порока довольно широк. Замечено, что у ряда пациентов любого возраста, несмотря на серьезность гемодинамических расстройств, обусловленных пороками аортального клапана, морфология последнего оказывается относительно «скромной», т. е. маловыраженной. У этих больных кальциноз отсутствует, а фиброз, хотя и ограничивает подвижность створок, не сокращает заметно их рабочей поверхности. Гемодинамические нарушения у этой категории бывают обусловлены плохой мобильностью полулуний, провисанием их удлиненного свободного края в желудочек, расширением аортального кольца, спаянием одной или нескольких комиссур или чаще всего комбинацией указанных причин.

Наблюдения свидетельствуют, что «малая» патоморфология пороков устья аорты особенно характерна для сочетанных (двойных или тройных) пороков ревматического происхождения, когда ведущим в клинической картине является митральный порок.

Таким образом, можно утверждать, что патологическая анатомия пороков аорты ревматической и другой приобретенной этиологии характеризуется широким диапазоном морфологических изменений — от утолщения створок до их сморщивания, от «нежного» спаяния комиссур или провисания полулуний в нормальной или расширенной луковице аорты до резкой деформации и деструкции клапанного аппарата и узкого аортального кольца.

В клинике принято различать стеноз, недостаточность и комбинированный (смешанный) порок. При любом из них независимо от генеза заболевания и локализации поражения прослеживается известный стереотип характера морфофункциональных нарушений работы клапанного аппарата. Иными словами, степень изменения створок может широко варьировать, а характер вызываемых нарушений оказывается ограниченным всего тремя формами, или типами [Bessou J. P., Carpentier A., 1983]. Первый тип нарушений обусловлен расширением клапанного кольца, что препятствует герметичному смыканию створок. При втором типе одна или несколько створок имеют удлинение свободного края, провисающего в желудочек и вызывающего недостаточность клапана. По-видимому, эти типы нарушений могут быть как первопричиной формирующегося порока,

так и следствием друг друга. Третий тип характеризуется нарушением подвижности створок в результате их утолщения или(и) спаяния комиссур.

Описанные типы клапанных нарушений встречаются изолированно и в сочетаниях. В последнем случае преобладание тех или иных элементов определяет в конечном итоге вид порока (стеноз, недостаточность и т. д.). Пожалуй, из этой классификации выпадает только морфология септического эндокардита, приводящая к разрывам и дефектам в створках, которые в свою очередь ведут к расширению аортального кольца и пролапсу уцелевших полулуний.

Морфофункциональный анализ особенно важен с позиций хирурга, задумывающегося над возможностью дифференцированного подхода к лечению клапанных пороков.

Несмотря на установленное разнообразие морфологии аортального порока, его хирургия до сих пор отождествляется только с заменой пораженного клапана искусственным протезом.

В своей практике при приобретенных пороках мы до недавнего времени придерживались аналогичной концепции, не без основания считая механизм функции аортальных клапанов более прецизионным по сравнению с митральным и трикуспидальным клапанами. При изолированной аортальной недостаточности протезировали клапан, а при сочетанных пороках в зависимости от выраженности аортального порока ограничивались вмешательством на других клапанах или прибегали к двойной замене. Понятно, что такая тактика не может не отражаться на результатах.

Приведенная выше классификация морфофункциональных типов клапанных нарушений дала ключ к поиску пластических операций, позволяющих сохранить собственный аортальный клапан. Буквально в последнее время появились единичные сообщения о возможности таких хирургических вмешательств как у детей, так и у взрослых, включая ревматические и другие приобретенные пороки [Константинов Б. А., Иванов В. А., 1987; Bessou J. P., Carpentier A., 1983].

Первая публикация о клапаносберегающих операциях при приобретенной патологии аортальных клапанов принадлежит А. Carpentier (1983). Автор сообщил о 95 операциях при изолированном (15 пациентов) и сочеданном (80 больных) аортальном пороке различной

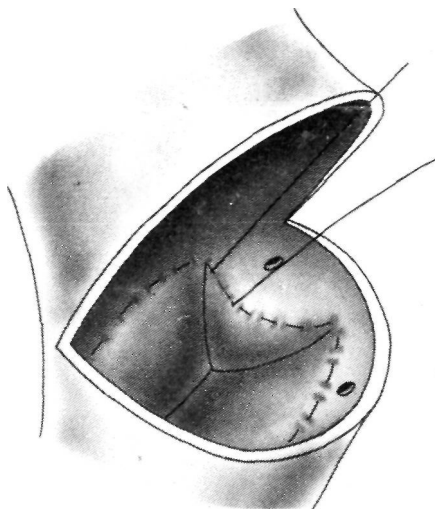


Рис. 60. Превентивный шов за основание аортальных створок по А. Carpentier (1983).

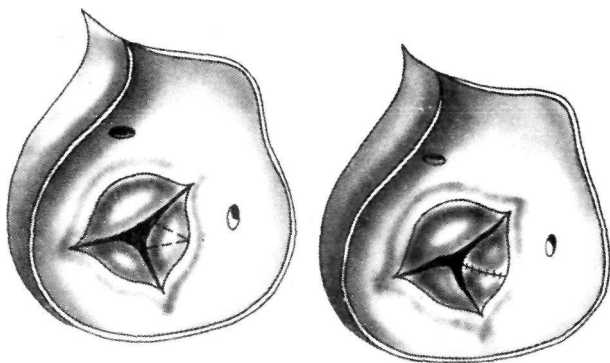


Рис. 61. Схема секторальной резекции удлиненного края аортальной створки по А. Carpentier (1983).

этиологии. Он описал четыре пластических метода, использованных, как правило, в сочетаниях.

Первый из них — циркулярный непрерывный шов, накладываемый П-образными стежками нитью Tevdek 2/0 через основание аортальных створок и выполняемый сверху от аортального кольца с завязыванием его в просвете аорты (рис. 60). А. Carpentier подчеркнул от.

что данная методика имеет скорее превентивное назначение, так как не преследует своей целью уменьшение диаметра луковичы аорты, а направлена на предупреждение возможного в последующем расширения аортального основания.

Вторая методика — треугольная резекция удлиненной створки, выполняемая при ее пролапсе (рис. 61). При этом объем резекции определяется расчетом, который в публикациях не приводится.

Третья — «выбривание» утолщенного полулуния с целью мобилизации створки и увеличения ее подвижности, сочетающееся при необходимости с комиссуротомией (рис. 62).

Наконец, четвертый способ заключается в пластике перфоративных отверстий заплатой из аутоперикарда (рис. 63).

Автор указывает, что кальциноз является противопоказанием к пластическим операциям, а использование последних не вышло за рамки клинического поиска.

В другой работе та же статистика анализируется с точки зрения результатов [Bessou J. P., Carpentier A., 1983]. Из 95 оперированных умерли сразу трое, полная коррекция порока была достигнута у 62 больных, а у 33 других оставался диастолический шум без увеличения пульсового давления. В отдаленные сроки (в среднем 3 года) из прослеженных 56 больных умерли двое, а реоперация в связи с рецидивом или прогрессированием аортальной регургитации потребовалась 8 пациентам (14,2 %).

Интересно, что при изолированном аортальном пороке результаты оказались хуже, а при сочетанных поражениях лучший эффект авторы объясняют «малой» анатомией аортального порока. Рецидив регургитации, по их данным, был соответственно у 50 и 17 % оперированных.

В дискуссии к этой статье A. Lessana (1983) сообщил о своих 10 пластических операциях на аортальном клапане с использованием техники A. Carpentier, причем у всех больных в исходе был сочетанный митрально-аортальный порок.

В 1984 г. нами была разработана новая операция, применяемая при недостаточности аортальных клапанов, позволяющая избежать их замены. Идея пластического вмешательства при приобретенных пороках устья

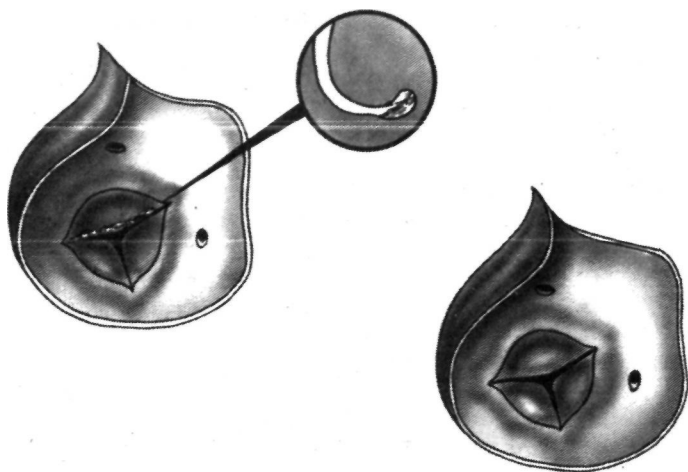


Рис. 62. Pariетальная резекция утолщенного края аортальной створки по А. Carpentier (1983).

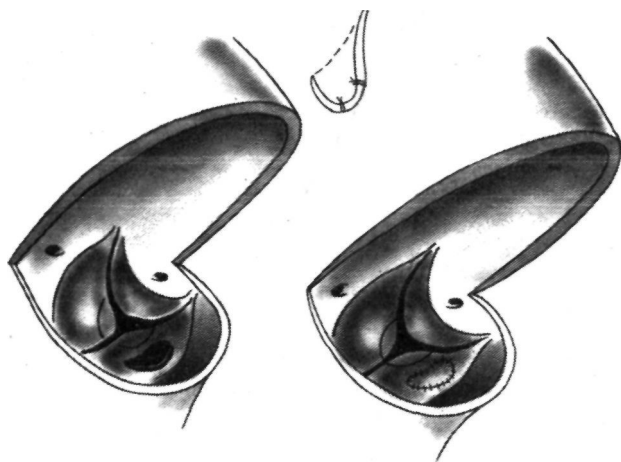


Рис. 63. Пластика перфорационного отверстия аортальной створки по А. Carpentier (1983).

аорты навеяна нам А. Carpentier (1983). Однако непосредственной предпосылкой к разработке реконструктивной операции на клапанах аорты послужило открытие № 292, сделанное сотрудниками отдела хирургии сердца ВНЦХ совместно с инженерами МВТУ им. Баума-

на и касающееся биомеханики аортальных клапанов [Константинов Б. А. и др., 1980; Сагалевиц и др., 1982].
j o d n e e r o фрагмент, согласно которому в стенках луковицы аорты был обнаружен фиброзный каркас, состоящий из кольца основания, комиссуральных стержней и арочного кольца (см. рис. 11). Он представляет собой целостное образование, перемещения и циклические изменения жесткостно-деформативных свойств которого управляют движениями створок, разгружая последние от физических напряжений (см. главу 1.3).

Суть предлагаемой операции заключается в ремоделировании и укреплении естественного каркаса корня аорты с помощью двух окружных швов, дублирующих кольцо основания луковицы и арочное кольцо с захватом комиссуральных зон. Методика вмешательства сводится к следующему.

После срединной стернотомии и перикардотомии измеряем градиент давления и величину регургитации на аортальных клапанах. Затем определяем диаметр восходящей аорты по проекции клапанного кольца на 1 см выше него и наибольший размер.

Аппарат искусственного кровообращения подключаем по схеме аорта — полые вены. С началом перфузии охлаждаем больного до 28° С, дренируем левой желудочек, пережимаем аорту, вскрываем ее просвет поперечным разрезом, селективным введением в устья коронарных артерий кардиоплегического раствора останавливаем сердце и охлаждаем миокард до 6—8° С в межжелудочковой перегородке.

Производим ревизию аортальных клапанов. Пластическую операцию выполняем при отсутствии кальциноза и сохранной площади всех створок, когда регургитация в основном обусловлена несмыканием их свободных краев. Желательно при этом, чтобы диаметр клапанного кольца был 3 см или более.

Первый окружной шов накладываем атравматической иглой с нитью пролен 2/0 тотчас ниже линии прикрепления створок (по ее проекции), не нарушая целостности полулуний. Вколы этого шва располагаются в так называемых пространствах Генле, захватывая фиброзную ткань под некоронарной створкой и фиброзно-мышечную — ниже двух остальных. Выкол шва проводим через две тефлоновые прокладки на наружную стенку аорты напротив верхней полой вены. Второй окружной шов такой же нитью и с применением анало-

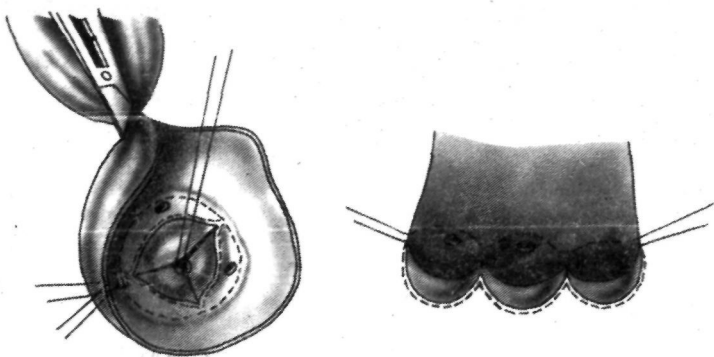


Рис. 64. Схема операции двойного окружного шва луковичи аорты.

гичной техники проводим через проекцию арочного кольца с обязательным захватом стежками комиссуральных зон и выколом наружу тотчас над первым.

Устья венечных артерий и полулуния створок оказываются между двумя окружными швами (рис. 64).

После ушивания восходящей аорты и восстановления ритма переходим на частичное или полное собственное кровообращение. Концы первого, а затем второго швов затягиваем и завязываем снаружи под контролем флоуметрии и одновременной регистрации давления в аорте и левом желудочке. При этом стремимся, чтобы регургитация и градиент были минимальными. Эти показатели расцениваем как приемлемые, если недостаточность и перепад давления на аортальных клапанах менее или равны соответственно 4—6 % от ударного выброса и 15 мм рт. ст. [Сандриков В. А., 1980].

В тех случаях, когда комиссуры оказывались спаянными, операцию начинали с их разделения острым путем.

При провисании одной или двух створок прибегали к их треугольной (секторальной) резекции, объем которой зависел от длины свободного края полулуния. Иногда при этом створку только рассекали вдоль ее наибольшего размера и сшивали двурядным обвивным швом, используя пролен 4/0.

При фиброзном утолщении полулуния или области комиссур, мешающим подвижности и замыканию створок, прибегали к технике А. Carpentier, которую автор называет «выбриванием створок», а мы пользуемся термином «париетальная резекция».

Таким образом, при пластических операциях на аортальных клапанах мы использовали метод двойного окружного шва, технику А. Carpentier или их комбинации. Операция выполнена у 12 больных (табл. 16)¹. У 11 пациентов был сочетанный митрально-аортальный ревматический порок. Вмешательства на аортальных кла-

Таблица 16. Ближайшие результаты клапаносберегающих реконструктивных вмешательств при приобретенных пороках аортального клапана

№ п/п	Больной и возраст, годы	Диагноз	Операция	Исход
1	С-н, 29	АН	СП-1+ДОШ	Выписан
2	Е-а, 28	КАП + I/IV	АК+ПР-2 L +ЗМК	Смерть на 12-е сутки от тромбоза мозговых вен
3	К-а, 33	АН+I/IV (рестеноз)	ПР-1+ДОШ +3МК	Выписана
4	П., 49	АН+I/IV Ca	ДОШ+ЗМК	Выписан
5	Х., 31	АН+III/IV	СР-2+ДОШ+ 1 ЗМК	Смерть на 6-е сутки от послеродового сердечного выброса
6	З., 14	АН+III/IV	СР-1+Д<ПН +3МК	Выписан
7	Я-а, 28	КАП+III/IV	СР-2+ПР-1 + +МА	Выписана
8	О., 38	КАП + I/IV	АК+МК+М.А	Выписан
9	А-а, 45	АН+I/IV	ПР-2+3МК	Г. • лшсага
10	А-а, 33	КАП + И/Ш	АК + ПР-3+ ДОШ+МК+ + МВ	»
11	Р., 40	АС+II/IV+ТН	АК+ПР-3+ ДОШ+МК+ +МХ+ТА	»
12	С, 35	КАП+I/IV	АК+ПР-3+ ДОШ+МК+ МХ+МВ	Выписан

Условные обозначения: АН — аортальная недостаточность; КАП — комбинированный аортальный порок; АС — аортальный стеноз, I/IV—II/IV — митральный стеноз; III/IV — митральная недостаточность; ТН — трикуспидальная недостаточность; ДОШ — двойной обвивной шовTM луковичи аорты; СР — секторальная резекция одной (СР-1) или двух (СР-2) створок; ПР — парietальная резекция одной (ПР-1), двух (ПР-2) или трех (ПР-3) створок; ЗМК — замена митрального клапана протезом. Остальные сокращения см. схему 1.

¹ К моменту сдачи рукописи в редакцию оперировано еще 22 больных без летальных исходов.

панах носили различный характер, но у 5 пациентов был использован двойной окружной шов луковичи аорты. Аортальная регургитация устранена у 11 больных: у них исчез диастолический шум, диастолическое артериальное давление стало нормальным и превышает 60 мм рт. ст.

Больной 3., 14 лет, выписан с остаточной регургитацией 12 % от ударного объема (до операции 35 %), диастолическим шумом и артериальным давлением 110/30 мм рт. ст.

Одновременно операция на митральном клапане была выполнена 8 больным, двум из которых произведена митральная аннулопластика, трем — замена клапана протезом БАКС и трем другим — протезом ЭМИКС. Из числа оперированных умерли двое — на 6-е и 12-е сутки соответственно от гипоксической комы в результате низкого сердечного выброса в первые сутки после операции и тромбоземболии в сосуды мозга. У обоих погибших было выполнено протезирование митрального клапана протезом ЭМИКС, а коррекция аортальной недостаточности была полной.

Сроки наблюдения за выписавшимися составляют от одного до 36 мес.

Хотя наши данные, как и данные других авторов, еще не позволяют дать окончательной оценки пластическим операциям на аортальном клапане при его приобретенной патологии и тем более рекомендовать их широкой практике, все же складывается впечатление, что эти вмешательства, выполняемые с прецизионной техникой и сохраняющие собственный клапан больного, имеют преимущества перед протезированием, так как освобождают оперированных от осложнений, связанных с имплантацией в сердце инородного тела. Они сопровождаются низкой госпитальной летальностью, высокой выживаемостью и отсутствием тромбоземболических осложнений, а септический эндокардит и активный ревмопроцесс не являются для них противопоказанием [Carpentier A., 1983]. Однако эти операции по условиям патоморфологии порока выполнимы только у 5 % взрослых больных, а у детей этот процент достигает 80 [Bessou J. P., Carpentier A., 1983].

Есть и иные факторы, затрудняющие производство пластических операций. Среди них — уровень современной и индивидуальной оперативной техники, опыт и настрой хирурга, отсутствие простых и надежных интра-

операционных проверочных тестов, остающиеся сомнения в плане стабильности результатов и др. Говорить о показаниях к пластическим операциям на аортальном клапане следует с большой осторожностью, тем более что отдаленные результаты еще не прослежены. Однако думается, что уже сегодня каждое вмешательство следует начинать с мысленной оценки возможности производства реконструктивной операции, так как сохранение собственного клапана обещает большие преимущества оперируемому больному по сравнению с имплантацией самого совершенного протеза. Возникает вполне оправданная параллель с пластическими операциями на митральном и трикуспидальном клапанах, где накопленный • опыт реконструктивных вмешательств уже доказан как более современный и прогрессивный.

Безусловно, кальциноз и грубая деформация клапанного аппарата должны служить противопоказанием к пластике.

Надо отдавать себе отчет в том, что реконструктивные операции в техническом отношении более сложны, чем протезирование, могут занимать больше времени, а возможность их выполнения и объем не всегда очевидны даже после визуальной ревизии.

После завершения пластики у хирурга почти всегда остаются сомнения, так как проверка непосредственного результата коррекции аортального порока сложна и окончательно не решена, а гидравлические и иные тесты на неработающем сердце здесь неприемлемы [Leca F., 1983; Lessana A., 1983].

Иногда приходится затрачивать дополнительное время на ушивание восходящей аорты, согревание больного и восстановление сердечных сокращений, чтобы в конечном итоге убедиться в неадекватности реконструкции и необходимости немедленного протезирования.

С целью контроля непосредственного результата пластической операции на аортальном клапане мы после восстановления сердечного ритма переходим с искусственного кровообращения на естественное при одновременной синхронной записи артериального давления в левом желудочке, аорте и левом предсердии с обязательной регистрацией производительности сердечно-сосудистой системы методом электрофлоуметрии. При этом мы руководствуемся критериями адекватности, разработанными В. А. Сандриковым (1980), и считаем

это непременным условием для такого рода операций.

В ряде наблюдений с успехом был использован мониторно-компьютерный анализ с дисплейной визуализацией механики сердечных сокращений. Весьма перспективным для оценки пластического вмешательства нам представляется метод построения в реальной времени поцикловых двух- и трехмерных диаграмм сердца типа давление — объем, площадь — давление и др., используемых в нашей практике [Константинов Б. А., Сандриков В. А., Яковлев В. Ф., 1986].

Ближайшие результаты реконструктивных операций на клапанах аорты при их приобретенной патологии свидетельствуют о нормализации центральной гемодинамики, т. е. о принципиальной допустимости таких вмешательств.

Предложенная нами операция двойного окружного шва при аортальной регургитации, обусловленной расширением луковицы аорты, эффективна в гемодинамическом отношении, сопровождается удовлетворительными ближайшими результатами, физиологически и анатомически обоснована. Окончательная уверенность в надежности пластических операций при пороках аортального клапана обретется только после анализа репрезентативных отдаленных результатов. По-видимому, следует и дальше совершенствовать технику этих хирургических вмешательств, накапливать опыт пластических операций, ориентируясь в первую очередь на сочетанные митрально-аортальные пороки, когда ведущим в клинике является митральный порок.

При изучении отдаленных результатов необходим дифференцированный подход к их оценке в зависимости от возраста оперированных, этиологии и вида порока (стеноз, недостаточность, изолированный или сочетанный).

Особое внимание в послеоперационном изучении должно быть уделено выяснению частоты аортальной регургитации, ее причин, сроков появления и установления ее характера, имея в виду рецидив или прогрессирование резидуального порока.

ЗАКЛЮЧЕНИЕ

Клапаносберегающая реконструктивная хирургия берет свое начало от первых внутрисердечных вмешательств, выполненных на открытом сердце под контролем зрения [Теребинский Н. Н., 1940; Бакулев А. Н. и др., 1958; Вишнеvский А. А., Бураковский В. И., 1959; Петровский Б. В., Соловьев Г. М., 1960; Бураковский В. И., 1961; Bigelow W. G. et al., 1953; Kirk-Pp J. et al., 1953; Swan H. et al., 1954; Lillehei C et al., 1954]. За четверть века, прошедшую с того времени, хирургия сердца преобразилась неузнаваемо. Не имея возможности даже перечислить здесь все новое, что вошло за эти годы в кардиохирургию и что она в свою очередь дала для практики и науки, скажем о самом главном.

На наших глазах произошло становление новой медицинской дисциплины, без которой невозможно представить себе современное здравоохранение и которая сделалась эффективнейшим средством в лечении больных, уменьшении инвалидности и увеличении продолжительности жизни населения.

Говоря о «клапанной болезни» сердца, которой посвящена данная книга, еще раз следует подчеркнуть, что хирургическая операция на определенных стадиях заболевания стала общепризнанным, единственно приемлемым и объективно обоснованным методом лечения. В этой области кардиохирургии накоплен большой опыт и сделано многое — от закрытых вмешательств до замены пораженных клапанов различными протезами, а теперь — клапаносберегающие реконструктивные операции. Последние широко распространены в хирургии врожденных пороков сердца, а при приобретенных заболеваниях клапанного аппарата переживают как бы рождение заново.

Вполне закономерное и повсеместное увлечение протезированием клапанов долгое время оставляло в тени пластические операции, и, как показывает современный анализ, эта тенденция наряду с успешным решением ряда важных вопросов в свою очередь порождала новые проблемы. Накопленный сегодня опыт хирурги-

ческого лечения клапанных пороков заставляет по-новому взглянуть на это направление и подвергнуть переоценке роль и место клапаносберегающих вмешательств в нашем арсенале.

Наблюдения, обобщенные в настоящей монографии, и работы последних лет ряда других авторов убеждают со всей очевидностью, что пластические операции на клапанах приобретают или, вернее, уже приобрели все «права гражданства» в сегодняшней практике, т. е. стали практической альтернативой другим методам хирургического лечения пороков сердца.

Какие бы новые протезы и материалы для их изготовления ни предлагались в настоящем и будущем (что само по себе крайне необходимо и актуальность этого в полной мере разделяется авторами книги), тенденция сохранить собственный клапан больного и использовать для пластики аутоклани всегда была и будет прогрессивной.

С накоплением опыта клапаносберегающие реконструктивные операции стали сопоставимы по госпитальной летальности с закрытыми вмешательствами, несмотря на тот факт, что открытым операциям, как правило, подвергаются более тяжелые по состоянию пациенты. Так, в наших наблюдениях госпитальная летальность при митральном стенозе после реконструктивных и после закрытых вмешательств в последние годы составила 2 и 1,5 % соответственно.

Вместе с тем отдаленные результаты после открытых пластических операций демонстрируют существенные и неоспоримые их преимущества перед закрытыми комиссуротомиями.

После реконструктивных вмешательств при митральном стенозе практически исчезли такие синдромы, как резидуальный порок, рестеноз и ятрогенная митральная недостаточность, за счет чего резко снизилось число больных, нуждающихся со временем в повторной операции, вырос функциональный класс оперированных и увеличилась стабильность достигаемых результатов. При том же пороке пластические операции по сравнению с протезированием привели к снижению госпитальной летальности в 3—4 раза и, кроме того, к резкому уменьшению частоты таких осложнений, как тромбоэмболии, инфекционный эндокардит, а также к более высокой отдаленной выживаемости.

Клапаносберегающие реконструктивные операции в

виде аннулопластики на опорном кольце с дополнительными при необходимости вмешательствами на других элементах клапанного аппарата, по нашим данным, оказались высокоэффективными при митральной недостаточности. Они позволили снизить госпитальную летальность по сравнению с этим показателем при протезировании в 2—3 раза главным образом за счет устранения такого послеоперационного синдрома, как низкая производительность сердца.

Проведенное нами изучение центральной гемодинамики при этом пороке после пластической коррекции и после протезирования показало, что более быстрая и, главное, более полная нормализация кровообращения происходит при сохранении собственного клапана, иными словами, реконструктивные операции более физиологичны и эффективны.

Отдаленные результаты пластических вмешательств при митральной регургитации также свидетельствуют о неоспоримых их преимуществах перед протезированием.

Нами, как и другими авторами, отмечены более высокая выживаемость оперированных, более высокие функциональные результаты, значительно меньшее число осложнений при меньшей медикаментозной зависимости пациентов, т. е. высокое качество жизни.

Клапаносберегающие реконструктивные операции сегодня с успехом применяются не только при митральных пороках. Техническая простота их выполнения давно привлекла внимание хирургов к пластическим вмешательствам на трicuspidальном клапане, которые при относительных формах порока стали преобладающими. Однако ради объективности следует сказать, что положительное влияние этих операций на ближайшие и отдаленные результаты при сочетанных пороках нуждается в специальной и дополнительной проверке.

Успешное развитие клапаносберегающих вмешательств показывает, что мы вправе ожидать от пластических операций их распространения и на ряд форм поражений аортального клапана. Пока в этом направлении делаются только первые шаги. Возможно, пластические вмешательства на аортальном клапане найдут свое место при сочетанных пороках, когда ведущим в клинике является митральное поражение. Во всяком случае в этой

-, • ч, р. ^ п > а рано делать какие-либо выводы и тем более

Помимо доказательств преимущества клапаносберегающих реконструктивных операций перед другими, материалы книги, как нам кажется, поднимают ряд интересных вопросов. Среди них — прогноз заболевания в зависимости от исходного характера порока. Пока мы могли только в первом приближении ответить на один из них: как сказывается на конечных результатах лечения преобладание митрального стеноза или преобладание регургитации?

Оказалось, что последняя форма практически менее благоприятна во многих отношениях. Так, госпитальная летальность в группе больных с доминирующей митральной недостаточностью оказалась равной 5 % против 2 % при стенозе того же клапана ($p < 0,05$). В то же время выживаемость оперированных без учета госпитальной летальности к 5-му году наблюдения составила при регургитации и при стенозе соответственно 90 и 94 % ($p < 0,05$).

Стабильность функциональных результатов (улучшение на два — один класс NYHA) к 10-му году после операции была примерно одинаковой и равнялась при недостаточности и стенозе 78,5 и 79,2 % ($p > 0,05$) соответственно. Однако заметная разница отличает эти группы по частоте реопераций. Если при митральной недостаточности число повторных вмешательств к 10-му году составило 2,7 % на пациента в год, то при стенозе — только 0,5 % на пациента в год ($p < 0,05$). В будущих исследованиях представит интерес провести такие параллели между различными методами пластических операций, между аортальными пороками различной формы и между изолированными и сочетанными пороками.

Надо сказать, что клапаносберегающие реконструктивные вмешательства имеют свои ограничения и не лишены недостатков. Лимитирующими факторами при определении показаний к ним являются выраженная деструкция клапанной ткани, ее фиброзное сморщивание и особенно грубый кальциноз. Следует предостеречь от искусственного завышения показаний к пластическим операциям в этих случаях, так как, помимо разочарований, этот путь ведет к дискредитации самого направления.

Заглядывая в будущее, можно предположить, что частично эта проблема может быть решена за счет более ранних оперативных вмешательств.

Не исключено, хотя и рискованно прогнозировать наперед, что развитие неинвазивной диагностики и дальней-

шее снижение операционного риска позволят в ряде случаев при организации более эффективного диспансерного слежения руководствоваться при постановке показаний не только классами NYHA, но и морфологическими особенностями клапанного аппарата, экстраполируя его состояние к возможному прогнозу.

К недостаткам реконструктивных операций сегодня относится их техническая сложность, большая продолжительность, известная нестандартность, допускающая, а иногда требующая импровизации, в ряде случаев — неуверенность за конечный результат и т. д. Естественно, что эти и другие проблемы успешно решаются по мере накопления коллективного и индивидуального опыта.

В рассматриваемом направлении кардиохирургии есть и свои объективные не решенные до конца задачи, требующие экспериментального и клинического поиска. Среди них основные — дальнейшая разработка техники пластических операций, сравнительная оценка различных оперативных методов в зависимости от формы порока, его стадии и этиологии, более детальная и точная дооперационная диагностическая информация о состоянии клапанного аппарата в целом и его отдельных элементов, усовершенствование и упрощение интраоперационных тестов, позволяющих исключить из практики все резидуальные нарушения гемодинамики и снизить число рецидивов порока и т. д.

Из этого далеко не полного перечня вопросов и задач можно сделать вывод о том, что клапаносберегающая реконструктивная хирургия пороков сердца нуждается в дальнейшем накоплении опыта, его тщательном и всестороннем осмысливании и сравнительном анализе, прежде чем она займет свое окончательное место в арсенале кардиохирургии.

Вместе с тем уже сегодня настало время, когда операторы должны перестать гордиться числом имплантированных пациентам протезов и больше задумываться в своей текущей практике над тем, в каком проценте случаев им удастся сохранить собственный клапан пациента, т. е. какой удельный вес в их работе при том или ином пороке занимают клапаносберегающие реконструктивные операции. Наша книга как раз и посвящена этим вопросам и, как нам хочется надеяться, вносит скромную лепту в разработку этого перспективного направления.

Заканчивая работу над монографией, мы хотим выразить признательность коллективу ВНЦХ АМН СССР, и

строгой, но доброжелательной атмосфере которого мы трудимся.

Приносим искреннюю благодарность нашему учителю и директору Центра — академику Б. В. Петровскому за повседневное руководство и активную заботу по развитию направления, которому посвящена книга.

Мы благодарим также наших коллег, с которыми работаем бок о бок не один год, совместно решаем научные и практические вопросы и у которых учимся, — академика АМН СССР Н. Н. Малиновского, профессоров А. А. Бунятяна, В. П. Осипова, М. Я. Ходас, Р. Н. Лебедеву, Г. В. Громову, Г. Д. Князеву.

Выражаем нашу признательность профессору А. В. Мещерякову, докторам медицинских наук В. А. Сандрикову, И. И. Дементьевой, Е. Б. Свирщевскому, В. В. Абакумову, М. Е. Михайлову, Г. Д. Шереметьевой, Н. С. Богомоловой, В. В. Бобкову за совместную многолетнюю работу.

Считаем своим приятным долгом поблагодарить всех сотрудников отдела хирургии сердца, отделения кардиореанимации, лабораторий^ кардиоанестезиологии, искусственного кровообращения, функциональной диагностики, экспресс-диагностики, патоморфологии, биохимии, рентгенологии, сотрудников поликлиники за их вклад в решение проблемы и за удовольствие от повседневного рабочего общения с ними.

- Алексеева Л. А., Князева Г. Д., Таричко Ю. В.* и др. Клинико-морфологические сопоставления при дисплазии митрального клапана, осложненной митральной недостаточностью // Грудная хир.—1986.— № 2.— С. 91.
- Амосов Н. М., Даценко Н. Я.* Клиническая классификация больных с приобретенными пороками сердца по степени риска и ее практическое использование // Грудная хир.—1980.—№ 1— С. 20—25.
- Амосов Н. М.* Физическая активность и сердце.— Киев: Здоров'я, 1984—232 с.
- Бакулев А. Н., Колесников С. А., Галушко Ю. А.* Хирургическое лечение митральной недостаточности // Клин. мед. — 1958. — № 8. — С. 25—32.
- Бунятян А. А, Рябов Г. А., Маневич А. З.* Анестезиология и реаниматология. — М.: Медицина, 1977. — 432 с.
- Бураковский В. И.* «Сухое» сердце в условиях гипотермии в хирургии врожденных пороков сердца. — М.: Медгиз, 1961. — 216 с.
- Бураковский В. И., Колесников С. А.* Частная хирургия болезней сердца и сосудов. — М.: Медицина, 1967. — 656 с.
- Бураковский В. ., Цукерман Г. И., Косач Г. А.* и др. Открытая коррекция недостаточности митрального клапана у детей и подростков // Хирургия. — 1974. — № 7. — С. 21—27.
- Виноградов А. Г.* Отдаленные результаты открытого устранения митрального стеноза, осложненного тромбозом левого предсердия // Хирургия сердца и сосудов. — М, — Рига, 1978. — С. 204.
- Воробьев В. П.* Атлас анатомии человека.— М.: Медгиз, 1940.— Т. 4.— С. 381.
- Воропаев Т. С.* Клапанный аппарат предсердно-желудочковых отверстий в норме и при митральном стенозе // Вестн. хир. — 1956. — № 7. — С. 46—57.
- Ермолова З. С.* Конструктивные особенности фиброзных колец и взаимоотношения их с проводящей системой сердца человека // Cor et vasa (Praha) — 1975. — Vol. 17, N 2. — P: 111 — 117.
- Жеденов В. Н.* Легкие и сердце животных и человека. — М.: Сов. наука, 1954.— 204 с.
- Иванов Г. Ф.* Основы нормальной анатомии человека. — М.: Медгиз, 1949.— Т. 1—2.'
- Кайдаш А. Н.* Протезирование митрального клапана в условиях нормотермического искусственного кровообращения и сохранного коронарного кровотока // Всесоюзная конф. сердечно-сосудистых хирургов, 2-я: Тезисы докладов.— М., 1978.— С. 181 —183.
- Константинов Б. А., Громова Г. В., Петухова Л. В.* и др. Клинико-статистическое изучение результатов протезирования митрального клапана // Грудная хир. — 1975. — № 5. — С. 15—23.
- Константинов Б. А., Прелатов В. А., Козлов В. А.* Хирургическое лечение недостаточности митрального клапана на открытом сердце у больных детского и юношеского возраста // Грудная хир. — 1976. — № 5.— С. 7—14.
- Константинов Б. А., Козлов В. А., Громова Г. В., Петухова-Михеева Л. В.* Сравнительная эффективность открытого и закрытого методов хи-

- рургического лечения митрального стеноза // Грудная хир. — 1978. — № 4. — С. 3—10.
- Константинов Б. А.* Физиологические и клинические основы хирургической кардиологии. — Л.: Наука, 1981. — 262 с.
- Константинов Б. А., Караматов А. Ш., Прелатов В. А.* Результаты хирургического лечения митрально-трикуспидального порока // Хирургия. — 1982. — № 2. — С. 58—63.
- Константинов Б. А., Зарецкий В. В., Кузнецова Л. М., Дадабаев А. Д.* Эхокардиографические критерии выбора метода операции при митральном стенозе // Кардиология. — 1985. — № 11. — С. 96—98.
- Константинов Б. А., Сандриков В. А., Яковлев В. Ф.* Оценка производительности и анализ поцикловой работы сердца. — Л.: Наука, 1986. — 140 с.
- Константинов Б. А., Иванов В. А.* Хирургическое лечение аортальных пороков сердца // Хирургия. — 1987. — № 3. — С. 94—97.
- Копейкин Н. Г., Копейкин Н. Н.* Закономерности постэмбрионального строения в деятельности предсердно-желудочковых клапанов сердца человека // Закономерности онтогенетической эволюции на молекулярном, клеточном и организменном уровнях. — Тюмень, 1977. — С. 64—73.
- Королев Б. А., Добротин С. С.* Показания к протезированию митрального клапана // Грудная хир. — 1975. — № 5. — С. 3—7.
- Костюченко Б. М.* Пороки трикуспидального клапана. — М.: Медицина, 1977. — 295 с.
- Кузьмина И. Б., Марков П. П., Агафонов А. В., Навроцкая В. В.* Гидродинамика потока в полости левого желудочка в норме и при протезировании клапанов // Всесоюзная конф. по проблемам биомеханики, 2-я: Тезисы докладов. — Рига, 1979. — Т. 7. — С. 212—213.
- Малиновский Н. П., Зубарев Р. П., Козлов В. А.* Хирургическое лечение ревматического митрального стеноза — закрытый или открытый методы // Восстановительная хирургия. — Ростов-на-Д., 1974. — Т. 2. — С. 82—85.
- Малиновский Н. П., Константинов Б. А., Козлов В. А.* и др. Замена митрального клапана искусственными протезами низкопрофильного типа // Хирургия. — 1976. — № 5. — С. 30—37.
- Малиновский Н. П., Константинов Б. А.* Повторные операции на сердце. — М.: Медицина, 1980. — 159 с.
- Малиновский Н. П., Козлов В. А.* Открытая митральная комиссуротомия. — Алма-Ата: Казахстан, 1984. — 171 с.
- Мешалкин Е. И., Келин Е. Г., Шукин В. С.* и др. Операционные и послеоперационные осложнения у больных стенозами и рестенозом митрального клапана // Грудная хир. — 1975. — № 3. — С. 9—15.
- Михайлов С. С., Монастырский Я- Г.* Хирургическая анатомия митрального клапана // Вестн. хир. — 1969. — № 10. — С. 17—25.
- Монастырский Я- Г.* Топографо-анатомические отношения фиброзного кольца митрального клапана к некоторым анатомическим образованиям сердца // Грудная хир. — 1966. — № 5. — С. 23—29.
- Осипов В. П.* Основы искусственного кровообращения. — М.: Медицина, 1976. — 320 с.
- Осипов В. П., Лурье Г. О., Ходас М. Я-* и др. Гемоконцентрация при операциях на открытом сердце // Анест. и реаниматол. — 1985. — № 4. — С. 19—22.
- Петровский Б. В., Соловьев Г. М.* Сравнительная оценка различных методов операций на открытых полостях сердца: Экспериментальное и клиническое исследование // Хирургия. — 1960. — № 3. — С. 5—14.

- Петровский Б. В., Соловьев Г. М., Шумаков В. И.* Протезирование клапанов сердца. - М.: Медицина, 1966. - 232 с.
- Петровский Б. В.* Успехи и задачи советской кардиохирургии // Кардиология. - 1972. - № 12. - С. 5-11.
- Сагалевиц В. М., Завалишин Н. И.* Механические характеристики средних кровеносных сосудов человека // Механика полимеров. - 1978. - № 4. - С. 708-711.
- Сагалевиц В. М., Ненюков А. К., Иванов А. С.* и др. Биоматериалы для протезов клапанов сердца // Проблемы техники в медицине. - Тольятти, 1981. - С. 114-115.
- Синельников Р. Д.* Атлас анатомии человека. 5-е изд. - М.: Медицина, 1979. - Т. 2. - 472 с.
- Соловьев Г. М., Абдуллаев Г. И.* Рецидив митрального стеноза. - Баку: Маариф, 1966. - 210 с.
- Соловьев Г. М.* Некоторые итоги и нерешенные вопросы хирургического лечения пороков сердца // Кардиология. - 1975. - № 3. - С. 5-9.
- Цукерман Г. И.* Многоклапанные ревматические пороки сердца (диагностика и хирургическое лечение). - М.: Медицина, 1969. - 260 с.
- Цукерман Г. И., Малащенко А. И., Скопин И. И.* и др. Пластические операции при приобретенных пороках сердца // Грудная хир. - 1985. - № 1. - С. 12-18.
- Цукерман Г. И., Семеновский М. Л., Нарсия Б. Е.* и др. Результаты многолетних наблюдений после протезирования аортального клапана // Ревматология. - 1985. - № 2. - С. 48-52.
- Чикарева Г. А.* Клинические формы ревматических пороков сердца в анатомическом освещении // Грудная хир. - 1967. - № 6. - С. 46-50.
- Acaz J.* L'insuffisance tricuspidiennelle est-elle a operer? // Presse rued. 1970. Vol. 78. P. 1499 -1500.
- Adebo (J. A., Ross J. K.* Conservative surgery for mitral valve disease: clinical and echocardiography analysis of results // Thorax. - 1983. Vol. 38, N 8, - P. 565 -571.
- Anderson R. P., Bonchek L. J., Grunkemeier G. L.* et al. The analysis and presentation of surgical results by actuarial methods // J. Surg. Res. - 1974. - Vol. 16. - P. 224-225.
- Angell N. W.* Long-term results of tissue valve grafts for mitral replacement // The mitral valve / Ed D. Kalmanson. - London, 1976. - P. 481-488.
- Barnhorst D. A., Oxman M. A., Connolly D. C.* et al. Long-term follow-up of isolated replacement of the aortic of mitral valve Starr-Edwards prosthesis // Amer. J. Cardiol. - 1975. - Vol. 35, N 2. - P. 228-233.
- Werkson J., Cage R. R.* Calculation of survival rates for cancer // Prog. Mayo Clin. - 1950. - Vol. 25. - P. 270-282.
- Bigelow W. G., Kuypers P. F., Heimbecker R. O., Cuntton R. W.* Clinisal assessment. of the efficiency and durability of direct vision annuloplasty // Ann. Surg. - 1961. - Vol. 1, N 54. - P. 320-321.
- Bonchek J., Starr A.* Ball valve protheses: current appraisal of late results // Amer. J. Cardiol. - 1975. - Vol. 35, N 6. - P. 843-845.
- Boyd A., Richard M. D., Engleman M.* et al. Tricuspid annuloplasty. Five and one half years experience with 78 patients // J. thorac. cardiovasc. Surg. - 1974. - Vol. 68, N 3. - P. 344-351.
- Braynt C., Trinkle P.* Mitral valvotomy the valve replacement era // Ann. Surg. - 1971. - Vol. 6. - P. 1024-1028.

- Burr L. H., Krayenbuhl Ch., Sutton M. St. J., Paneth M.* The mitral plication suture. — A new technique of mitral valve repair // *J. thorac. cardiovasc. Surg.*—1977.—Vol. 73, N 4.— P. 589—595.
- Cobrol C, Cabrol A., Gandjbaksh J.* et al. Long-term results after mitral valvular prosthesis replacement: causes and results of reoperations // *The mitral valve / Ed D. Kalmanson.* — London, 1976. P. 431—436.
- Cabrol C, Cabrol A., Ouattara K.* et al. La commissurotomy mitrale pour retrecissement mitral rhumatismal: chirurgie a coeur ouvert on «a coeur ferme»? // *Chirurgie.* — 1979. — Vol. 105. — P. 801—807.
- Calbet J. M.* Mitral annuloplasty with Puig Massana — Shiley Ring // *J. cardiovasc. Surg.* — 1983. — Vol. 24, N 3. — P. 272—273..
- Carabelleo B., Nolan S., Lockhart R.* Assessment of preoperative left ventricular function in patients with regurgitation // *Circulation.* — 1981. — Vol. 64. — P. 1212—1213.
- Carpentier A., Deloche A., Dauptain I.* et al. A new reconstructive operation for correction of mitral and tricuspid insufficiency // *J. thorac. cardiovasc. Surg.* — 1971. — Vol. 61, N 1. — P. 1—13.
- Carpentier A., Chauvaud S., Fabiani J. N.* et al. Reconstructive surgery of mitral valve incompetence // *J. thorac. cardiovasc. Surg.* — 1980. — Vol. 79. — P. 338—348.
- Carpentier A.* Cardiac valve surgery — the «French correction» // *J. thorac. cardiovasc. Surg.* — 1983. — Vol. 86, N 3. — P. 323—337.
- Castells E., Calbert J. M., Fontanillas C.* et al. Long-term results with the 'Puig Massana-Shiley annuloplasty ring // *J. cardiovasc. Surg.* — 1983. — Vol. 24, N 4. — P. 387.
- Conn L. #., Altred E. N., Cohn R. A.* et al. Long-term results of open mitral valve reconstruction for mitral stenosis // *Amer. J. Cardiol.* — 1985. — Vol. 55, N 6. — P. 731—734.
- Cooley D. A.* Techniques in cardiac surgery. — Philadelphia: Saunders, 1984. — 282 p.
- Cutler S. /., Ederer F.* Maximum utilization of the life table method in analyzing survival // *J. chron. Dis.*— 1958. — Vol. 8. — P. 699—700.
- Davies P. K., Kinmanth J. B.* The movements of the annulus of the mitral valve // *J. cardiovasc. Surg.* — 1963. — Vol. 4. — P. 427—432.
- Davila J. C, Glover R. P.* Circumferential suture of the mitral valve for the correction of regurgitation // *Amer. J. Cardiol.* — 1958. — Vol. 2. — P. 267—270.
- Deloche A., Guerinon J., Fabiani J. N.* et al. Etude anatomique des valvulopathies rhumatismales tricuspidiennes: Application a l'etude des differentes valvuloplasties // *Ann. Chir. thorac. / / Cardiol.*— 1973.— Vol. 12.— P. 343—349.
- Deloche A., Carpentier A., Hanania G.* et al. Annuloplasty Reconstitute Tricuspidienne (resultats cliniques sup 250 patients/ // *Coeur.* — 1975. — N Spec. — P. 673—680.
- De Vega N. G.* La anuloplastia selectiva, regulable y permanente. Una tecnica original para el tratamiento de la insuficiencia tricuspide // *Rev. Exp. Cardiol.* — 1972. — Vol. 25. — P. 555—556.
- Dubost C* Evolution of surgery for Mitral valve disease // *Amer. Heart J.* — 1971. — Vol. 82, N 2. — P. 143—148.
- Du Plessis L. A., Marchand P.* The anatomy of the mitral valve and its associated structures // *Thorax.* — 1964. — Vol. 19. — P. 221—227.
- Duran C. M., Ubago J.* Clinical and hemodynamic performance of

- atotally flexible prosthetic ring for atrioventricular valve reconstruction // *Ann. Thorac. Surg.* -, 1976 -- Vol. 22. - P. 458-460.
- Duran CM, Pomar J. L., Revuelta J. M.* et al. Conservative operation for mitral insufficiency // *J. thorac. cardiovasc. Surg.* - 1980. - Vol 79, N 3. - P. 326-337.
- Duran C. M.* II Mitral valve disease. - London, 1985. - P. 178-190.
- Duvoisin G. E., Wallace R. B., Ellis F. H.* et al. Late results of cardiac-valve perclatation // *Circulation.* - 1968. - Vol. 37-38. - Suppl. 2. - P. 75-85.
- Ellis F. H.* Open reconstruction of the mitral valve // *Surg. Clin. M. Amer.* - 1973. - Vol. 53, N 2. - P. 339-349.
- Ellis L. B., Singh J. B., Morales D. D.* et al. Fifteen to twenty-year study of one thousand patients undergoing closed mitral valvulotomy // *Circulation.* - 1973. - Vol. 48, N 2. - P. 357-364.
- Fenoglio J. J., Tuan Due Pham, Wit A. L.* et al. Canine mitral complex. Ultrastructure and electromechanical properties // *Circulat. Res.* - 1972. - Vol. 31. - P. 417-430.
- Gehan E.* Estimating survival functions from the life tables // *J. chron. Dis.* - 1969. - Vol. 21. - P. 269-271.
- Gerbode F., Kerth N. J., Puryear G. H.* The surgery of non-rheumatic acquired insufficiency of the mitral valve // *Progr. cardiovasc. Dis.* - 1968. - Vol. 11, N 3. - P. 173-197.
- Gott V. L., Revilla A, Donahoo J. S.* et al» Closed mitral commissurotomy on cannulated pump Stand by thrthrough a sternal split incision. An alternative to routine open commissurotomy // *J. thorac. cardiovasc. Surg.* - 1974. - Vol. 67, N 1. - P. 66-74.
- Gross R. J., Cunningham J. N., Sniuely S. L.* et al. Long-term results of open radical mitral commissurotomy: ten year follow-up study of 202 patients // *Amer. J. Cardiol.* - 1981. - Vol. 47, - P. 821-825.
- Urnkemeir G. L., Lambert L. E., Bouчек L. J., Starr A.* An improved statistical method for assessing the results operation // *Ann. Thorac. Surg.* - 1975. - Vol. 20. - P. 289-290.
- Halseth W. L., Elliott D. P., Walker E. L., Smith E. A.* Oper mitral commissurotomy. A modern re-evaluation // *J. thorac. cardiovasc. Surg.* - 1980. - Vol. 80. - P. 842-848.
- Hammermeister K. E., Fisher L., Kennedy I. W.* et al. Prediction of late survival in patients with mitral valve disease'from clinical hemodynamic and quantitative angiographic variables // *Circulation.* - 1978. - Vol. 57, N 2. - P. 341-349.
- Hania G., Seilier Ph., Deloche A., Forman J.* Resultats a moyen terme de l'annuloplastie tricuspide reconstitutive de Carpentier. A propos de 25 cas avec Catheterisme post-operatoire // *Arch. Malad. Coeur.* - 1974. - Vol. 67, N 8. - P. 895-909.
- Hania G., Deloche A., Fabian I. N.* et al. L'Annuloplastic mitral reconstitutive de Caroentier // *Coeur.* - 1975. - Vol. 6. - N Spec. - P. 618-635.
- Harken D. E., Black H.* Improved valvuloplasty for mitral stenosis with the discussion of multivalvular disease // *New Engl. J. Med.* - 1955. - Vol. 253. - P. 669-678.
- Hausmann L. B., Bonček L., Lambert Z.* Prognosis after open mitral commissurotomu. Actuarial analisis of late results in 100 patients // *J. thorac. cardiovasc. Surg.* - 1977. - Vol. 73, N 5. - P. 742-745.
- Hurwitt E. S., Schein C J.* Current status of cardiovascular surgery // *J. Indian med. Ass.* - 1954. - Vol. 23. - P. 444-451.
- Hith C. Schmidt /., Scheldt II., Hoffmeister II. F.* Late results after

- Tubbs closed mitral commissurotomy // Thorac. cardiovasc Surg. — 1983. — Vol. 31, N 2. — P. 86—90.
- January L. E., Fisher I. M., Ehrenhalt J. L. Mitral insufficiency resulting from rupture of normal chordal tendineae // Circulation. — 1962. — Vol. 26. — P. 1329—1331.
- Johnson J., Kirdy C. K., Beakemore W. et al. The present indication for the use of cardiopulmonary bypass in the surgical treatment of mitral stenosis // Ann. Surg. — 1963. — Vol. 157. — P. 902—910.
- Kawashima Y., Nakano S., Sato S. et al. Reconstructive surgery for acquired valve disease // Jap. Circulat. J. — 1982. — Vol. 36, N 4. — P. 407—414.
- Kawazoe K., Beppu S., Takahara Y. et al. Surgical treatment of giant left atrium combined with mitral valvular disease. Plication procedure for reduction of compression to the left ventricle, bronchus and pulmonary parenchyma // J. thorac. cardiovasc. Surg. — 1983. — Vol. 85, N 6. — P. 885—892.
- Kay J. H., Teuji H. K., Redington I. V. The surgical treatment of mitral insufficiency associated with torn chordae tendinae // Ann. thorac. Surg. — 1965. — Vol. 1. — P. 269—278.
- Kay J. H., Zubiute P., Mendez A. M. et al. Mitral valve repair for patients with pure mitral insufficiency. 1—15 year follow-up. // J. A. M. A. — 1976. — Vol. 236, N 14. — P. 1584—1586.
- Kay P. H., Belcher P., Dawkins K., Lennox S. C. Open mitral valvotomy: fourth year's experience // Brit. Heart J. — 1983. — Vol. 50, N 1. — P. 4—7.
- Keith T. A., Fowler N. O. Closed mitral commissurotomy complications and their effect on survival // Chest. — 1972. — Vol. 61, N 1. — P. 24—31.
- Kiser J. C., Hocksema M. D., Coppolly E. et al. Long-term results of closed mitral commissurotomy // J. cardiovasc. Surg. — 1967. — Vol. 8, N 4. — P. 263—270.
- Lam J., Ranganathan N., Nigle E. et al. Morphology of the human mitral valve. I. Chordae tendineae: a new classification // Circulation. — 1970. — Vol. 41, N 3. — P. 449—458.
- Lillehei C., Gott N., De Nail R., Varco R. The surgical treatment of stenotic or regurgitation and lesions of the mitral and aortic valves by direct vision utilising a pump-oxygenator // J. thorac. cardiovasc. Surg. — 1958. — Vol. 35, N 2. — P. 159—191.
- Mc Alpine W. S. Heart and coronary arteries. — Berlin: Springer-Verl., 1975. — 224 p.
- Mc Goon D. C. Repair of mitral insufficiency due ruptured chordae tendineae // J. thorac. cardiovasc. Surg. — 1960. — Vol. 39. — P. 357—358.
- Mc Goon D. C. Changing trends in cardiac disease and cardiac surgery // Canad. Anaesth. Soc. J. — 1982. — Vol. 29, N 4. — P. 330—335.
- Mc Goon D. C. Long-term effect of prosthetic materials // Amer. J. Cardiol. — 1982. — Vol. 50, N 3. — P. 621—630.
- Mc Goon D. C., Fuster A. Pumphrey: Long-term survival symptomatic status // Amer. J. Cardiol. — 1982. — Vol. 49. — P. 893—894.
- Marchand P., Barlow J., du Plessis L. A., Webslen J. Mitral regurgitation with rupture of normal chordae tendineae // Brit. Heart J. — 1966. — Vol. 28. — P. 746—749.
- Marshall N. G. Jr., Kouchoukos N. T., Karp R. W., Williams J. B. Late results after mitral valve replacement with the Bjork-Shiley and porcine prostheses // J. thorac. cardiovasc. Surg. — 1983. — Vol. 85, N 6. — P. 902—910.
- Marzilli M., Sabbah H., Lee T., Stein P. Role of the parillary muscle

- in opening and closure of the mitral valve // *Amer. J. Physiol.* — 1980. Vol. 238. N 3. — P. H348—H354.
- Menges H., Akeney T., Hellerstein H.* The clinical diagnosis and surgical management of ruptured mitral chordae tendineae // *Circulation.* — 1964. — Vol. 30. — P. 8—16.
- Messmer B. J., Gattiker K., Rothlin M.* et al. Reconstruction of the mitral valve // *Ann. Thorac. Surg.* — 1973. — Vol. 16, N 1. — P. 30—43.
- Mitral valve disease* London: Butterworths.—1985.
- Morris J., Penner D., Brandt R., Nich A.* Surgical correction of ruptured chordae tendineae // *J. thorac. cardiovasc. Surg.* — 1964. — Vol., 48, N 5. — P. 772—780.
- Munos S., Gallardo J., Diaz-Corrin J. R.* et al. Influence of surgery on the natural history of rheumatic mitral and aortic valve disease // *Amer. J. Cardiol.* — 1975. — Vol. 35, N 2. — P. 234—242.
- Nakano S., Kawaschlma Y., Hirose H.* et al. Long-term results of open mitral commissurotomy for mitral stenosis with severe subvalvular changes: a ten-year evaluation // *Ann. Thorac. Surg.* — 1984. — Vol. 37, N 2. — P. 159—163.
- Nathaniels E. K., Moncure A. C., Scawell J. G.* A 15-year follow-up of closed mitral valvuloplasty // *Ann. Thorac. Surg.* — 1970. — Vol. 10. — P. 27—28.
- Nunley D. L., Starr A.* The evolution of reparative techniques for the mitral valve // *Ann. Thor. Surg.* — 1984. — Vol. 37, N 5. — P. 393—397.
- Ollnger G. N., Rio R. W., Moloney J. V.* et al. Closed valvulotomy for calcific mitral stenosis // *J. thorac. cardiovasc. Surg.* — 1971. — Vol. 62, N 3. — P. 357—365.
- Orzulak T. A., Schaff H. V., Danielson G. K.* et al. Mitral regurgitation due to ruptured chordae tendineae // *J. thorac. cardiovasc. Surg.* — 1985. — Vol. 89. — P. 491—498.
- Oury J. H., Peterson K., Folkert T., Daeley P. O.* Mitral valve reconstruction. An analysis of indications and results of mitral valve procedures in a consecutive series of 80 patients // *J. thorac. cardiovasc. Surg.* — 1977. — Vol. 73, N 6. — P. 825—835.
- Padula J. S., Cowan G. S., Cami G., Shion R. C.* Photographic analysis of the active and passive components of cardiac valvular motion // *J. thorac. cardiovasc. Surg.* — 1968. — Vol. 56. — P. 790—798.
- Perloff K., Roberts W. C.* The mitral apparatus: functional anatomy of mitral regurgitation // *Circulation.* — 1972. — Vol. 46. — P. 227—229.
- Perloff J. K.* Anatomic-physiologic properties of the mitral apparatus // *The mitral valve* / Ed. D. Kalmanson. — London, 1976. — P. 33—40.
- Peterson K.* Timing of surgical intervention in chronic mitral regurgitation // *Herz.* — 1986. — Bd 11, N 2. — S. 63—65.
- Phillips H. R., Levine F. H., Carter J. E.* et al. Mitral valve replacement for isolated mitral regurgitation: analysis of clinical course and late postoperative left ventricular ejection fraction // *Amer. J. Cardiol.* — 1981. — Vol. 48, N 4. — P. 647—654.
- Ranganathan N., Lam J., Nigle E., Silver M.* Morphology of the human mitral valve. II. The valve leaflets // *Circulation.*—1970.— Vol. 41, N 3. — P. 459—467.
- Rapaport E.* Natural history of aortic and mitral valve disease // *Amer. J. Cardiol.* — 1975. — Vol. 35, N 2. — P. 221—227.
- Reed G. E., Tice A. D., Clauss R. N.* Asymmetric exaggerated mitral annuloplasty. Repair of mitral insufficiency with hemodynamic

- predictability // J. thorac. cardiovasc. Surg. 1965. - Vol. 49. — P. 752—755.
- Reed G. E'Pooly R. W., Moggio R. A.* Durability of measured mitral annyloplasty // J. thorac. cardiovasc. Surg. — 1980. — Vol. 79. -r- P. 321—325.
- Reul AL, Tulukder AI, Muller E. W.* Fluid mechanics of the natural mitral valve // J. Biomech. — 1981. — Vol. 14, N 5. — P. 361—372.
- Rittenhouse E. A., Davis C. C, Wood S. J., Souvage L. R.* Replacment of ruplured chordae tendineae of the mitral valve with autologous pericardial chorde // J. thorac. cardiovasc. Surg. — 1978. — Vol. 75. — P. 870—872.
- Rivera R., Almendral I.* Carpentier's flexible king vs. De Vega's annu-
loplastic: aprospective and randomized study // J. cardiovasc. Surg. — 1983. — Vol. 24, N 3. — P. 309—310.
- Roberts W. C, Perloff J. K.* Mitral Valvular disease. A clinicopathologic survey of the conditions causing the mitral valve to function abnormality // Ann. intern. Med. — 1972. — Vol. 77. — P. 939—975.
- Robles A., Vaughan AI, Lau J. K- et al.* Long-term assessment of aortic valve replacement with autologous pulmonary valve // Ann. Thorac. Surg. — 1985. — Vol. 39, N 3. — P. 238—242.
- Rusted I. £., Schiefley C. H., Edwards J. E.* Studies of the mitral valve and associated structures // Circulation. — 1952. — Vol. 6.— P. 825—826.
- Rutledge R., Mc Intosh C L., Morrow A. G. et al.* Mitral valve replacment after closed mitral commissurotomis // Circulation. — 1982. — Vol. 66, N 2. — P. 1162—1166.
- Sagawa K-* The end-systolic pressure-volume relation of the ventricle: definition, modifications and clinical use // Circulation. — 1981.— Vol. 63, N 6. — P. 1223—1227.
- Salazar E., Levine N. D.* Rheumatic tricuspid regurgitation. The clinical spectrum // Amer. J. Med. — 1962. —Vol. 22. — P. 111—129.
- Salerno T. A., Neilson J. R., Charretts E. I. et al.* A 25-year experience with the closed method of treatment in 139 patients with mitral stenosis // Ann. Thorac. Surg.— 1981. — Vol. 31.— P. 300—304.
- Schwartz E., Bottger J.* Indication for surgery in mitral stenosis // Herz. — 1986. — Bd 11, N 2. — S. 24—25.
- Selzer A.* Nonrheumatic mitral regurgitation // Mod. Cone, cardiov. Dis. — 1979. — Vol. 48, N 5. — P. 25—30.
- Shore D. F., Wong P., Paneth AI* Results of mitral valvuloplasty with a suture plication technique // J. thorac. cardiovasc. Surg. — 1980. — Vol. 79. — P. 349—357.
- Shore D., Wong P., Paneth AI* Valve repair versus replacement // J, cardiovasc. Surg. — 1982. — Vol. 23. — P. 378—379-.
- Smith W. AI, Neutze I. AI, Barral-Boyes et al.* Open mitral valvotomy // J. thorac. cardiovasc. Surg. — 1981. — Vol. 78. — P. 738—751.
- Swan H., Leavin J.* Surgery by direct vision in the open heart during hypothermia // J. A. M. A. — 1953. — Vol. 153, N 12. — P. 1081—1085.
- Tandler J.* Anatomie des Hersens // Handbuch der Anatomie des Menschen — Jena, 1913.— Bd 3, N I.— S. 88—89.
- Tandon A. P., Lukas L. S., Smith D. R., Ionescu AI S.* Mitral annuloplasty — a long term clinical and haemodynamic study // J. thorac. cardiovasc. Surg.—1979.—Vol. 27, N 1.—P. 39—44.
- Tandon A. P.* //Mitral valve disease. — London, 1985. — P. 171—177.
- Van Der Spuy T. C* The functional and clinical anatomy of the mitral valve // Brit. Heart J. - 1958. — Vol. 20. — P. 471-472.

- Vega J. C., Freitas Al, Martinez R. et al.* Open mitral commissurotomy // *Ann. thorac. Surg.*—1981,—Vol. 31, N 3.—P. 266—270.
- Waller B. F., Morrow A. G., Maron B. J. et al.* Etiology of clinically isolated, severe, chronic, pure mitral regurgitation, analysis of 97 patients over 30 years of age having mitral valve replacement // *Amer. Heart J.*—1982.—Vol. 104, N 2.—P. 276—288.
- Wooler G. #., Nixon P. G., Grimshaw V. A., Watson D. A.* Experiences with the repair of the mitral valve in mitral incompetence // *Thorax.*—1962.—Vol. 17.—P. 49—57.
- Wright J. O., Hiratzka L. F., Brendt B. et al.* Thrombosis of the Bjork-Shiley prosthesis: illustrative cases and review of the literature // *J. thorac. cardiobasc. Surg.*—1982.—Vol. 84, N 1.—P. 138—144.
- Yacoub Al, Halim M.* Surgical treatment of mitral regurgitation caused by floppy valves // *Circulation.*—1981.—Vol. 64.—Suppl. 2.—P. 210—215.
- Zaky A., Steinmetz E., Fligenbaum M.* Role atrium inclosure of mitral valve in man // *Amer. J. Physiol.*—1969.—Vol. 217, N 6.—P. 1652—1659.
- Ziles Al, Gaash W.* Chronic mitral regurgitation // *Amer. College Cardiol.*—1984.—Vol. 3.—P. 235—236.

**VALVE— PRESERVING RECONSTRUCTIVE OPERATIONS
IN HEART DISEASE SURGERY**

By B. A. KONSTANTINOV et al.

Moscow, Meditsina, 1989

144 pp., illustr.

Readership: cardiosurgeons

This book describes a long experience of the autho's in the field of valve-preserving reconstructive operations on the open heart using artificial blood circulation, cardioplegia, and precision surgical technique. On the basis of objective comparison the authors suggest that a number of standard principles existing in cardiac surgery should be revised in favour of more extensive use of reconstructive plastic operations in heart disease.

ОГЛАВЛЕНИЕ

Предисловие	3
Введение	5
Глава 1. Строение и биомеханика клапанного аппарата сердца	13
1.1. Митральный клапан	13
1.2. Трикуспидальный клапан	22
1.3. Аортальный клапан	24
Глава 2. Показания и противопоказания к клапаносберегающим реконструктивным операциям при пороках сердца .	34
Глава 3. Хирургическая техника и ближайшие результаты клапаносберегающих реконструктивных операций при митральном стенозе .	41
3.1. Методика операций	41
3.2. Ближайшие результаты	50
Глава 4. Отдаленные результаты клапаносберегающих реконструктивных операций при митральном стенозе .	57
Глава 5. Хирургическая техника и ближайшие результаты клапаносберегающих реконструктивных операций при митральной недостаточности .	67
5.1. Методика операций	67
5.2. Ближайшие результаты	80
Глава 6. Отдаленные результаты клапаносберегающих реконструктивных операций при митральной недостаточности .	89
Глава 7. Хирургическая техника и результаты клапаносберегающих операций при пороках трикуспидального клапана .	101
Глава 8. Хирургическая техника и результаты пластических операций при пороках аортального клапана .	113
Заключение	126
Список литературы	132

CONTENTS

PREFACE.	3
INTRODUCTION.	5
Chapter 1. Structure and biomechanics of valve system	13
1.1. Mitral valve.	13
1.2. Tricuspid valve.	22
1.3. Aortic valve.	24
Chapter 2. Indications and contraindications for valve-preserving reconstructive operations in heart disease	34
Chapter 3. Surgical techniques and immediate results of valve-preserving reconstructive operations in mitral stenosis	41
3.1. Operation techniques.	41
3.2. Immediate results.	50
Chapter 4. Remote results of valve-preserving reconstructive operations in mitral stenosis	57
Chapter 5. Surgical techniques and immediate results of valve-preserving reconstructive operations in mitral insufficiency	67
5.1. Operation techniques	67
5.2. Immediate results.	80
Chapter 6. Remote results of valve-preserving reconstructive operations in mitral insufficiency	89
Chapter 7. Surgical techniques and results of valve-preserving operations in tricuspid disease	101
Chapter 8. Surgical techniques and results of plastic operations in aortic disease	113
CONCLUSION.	126
REFERENCES.	132

Монография

БОРИС АЛЕКСЕЕВИЧ КОНСТАНТИНОВ
ВАДИМ АЛЕКСЕЕВИЧ ПРЕЛАТОВ
ВИКТОР АЛЕКСЕЕВИЧ ИВАНОВ
ТАТЬЯНА НИКОЛАЕВНА МАЛИНОВСКАЯ

**КЛАПАНОСБЕРЕГАЮЩИЕ РЕКОНСТРУКТИВНЫЕ ОПЕРАЦИИ
В ХИРУРГИИ ПОРОКОВ СЕРДЦА**

Зав. редакцией *Э. М. Попова*
Редактор *В. С. Крамер*
Редактор издательства *Л. В. Левушкина*
Оформление художника *В. Л. Фисенко*
Художественный редактор *Д. Б. Краснобаев*
Технический редактор *И. М. Гаранкина*
Корректор *Т. А. Кузьмина*

И Б 5646

Сдано в набор 28.09.88. Подписано к печати 07.02.89. Формат бумаги 84X 108/32. Бумага писчая. Гарнитура литерат. Печать офсетная. Усл. печ. л. 7,56. Усл. кр.-отг. 7,77. Уч.-изд. л. 8,00. Типаж 8 300 экз. Заказ № 1806.
Цена 95 к.

Ордена Трудового Красного Знамени издательство «Медицина».
101000, Москва, Петроверигский пер., 6/8.

170000, г. Калинин, Студенческий пер., 28.
Областная типография.