

ББК 54.5

П95

УДК 616.61/.62-073.75-035.7 + 616.61/.62-073.75-06

Рецензент О. Л. Тиктинский, проф., зав. кафедрой урологии Ленинградского ГИДУВа.

**Пыгель Ю. А., Золотарев И. И.**

П95 Ошибки и осложнения при рентгенологическом исследовании почек и мочевых путей. — М.: Медицина, 1987.— 256 с: ил.

В монографии описаны ошибки и осложнения, возникающие в процессе применения основных рентгенологических методов исследования почек и мочевых путей в результате технических погрешностей, ошибочной интерпретации рентгенограмм и неправильного выбора метода исследования. Определены показания и противопоказания к применению различных методов и рассмотрены их диагностические возможности.

Для рентгенологов, урологов, хирургов, гинекологов.

**412200000—191**

П **039(01)-87** <sup>22 о</sup> - 87

Б Б К 5 4 \_ 5

Монография

ЮРИЙ АНТОНОВИЧ ПЫТЕЛЬ

ИГОРЬ ИЗРАИЛЕВИЧ ЗОЛОТАРЕВ

**Ошибки и осложнения при рентгенологическом исследовании почек и мочевых путей**

Зав. редакцией *Л. В. Елисеева*

Редактор *В. Н. Степанов*. Редактор издательства *Л. Д. Иванова*

Оформление художника *Л. С. Немировского*. Художественный редактор *О. А. Четверикова*

Технический редактор *В. И. Табенская*. Корректор *Л. А. Сазыкина*

ПБ 4710

Сдано в набор 27.10.86. Подписано к печати 7.01.87. Формат бумаги 60Х90А. Бумага мелованная. Гарнитура литературная. Печать высокая. Усл. печ. л. 10,0. Усл. кр.-отт. 16,0. Уч.-изд. л. 17,40. Тираж 22 000 экз. Заказ № 630. Цена 2 р.

Ордена Трудового Красного Знамени издательство «Медицина». 101000, Москва, Петровверигский пер., 6/8

Московская типография № 11 Союзполиграфпрома при Государственном комитете СССР по делам издательств, полиграфии и книжной торговли. 113105, Москва, Нагатинская ул., д. 1

© Издательство «Медицина», Москва, 1987

## ПРЕДИСЛОВИЕ

В предлагаемой вниманию читателя работе речь идет о ложноположительных и ложноотрицательных результатах, переоценке или недооценке разрешающей способности рентгенологического метода исследования почек и мочевых путей, артификальных тенях и отсутствии доказательств в пользу положительного или отрицательного результата, преждевременном прекращении исследования до получения достоверной и полной информации, выборе неправильных показаний к соответствующему методу или нарушении последовательности исследования, ятрогенных осложнениях. Авторы стремились выяснить причину их возникновения, наметить пути устранения и профилактики.

Большое внимание уделено современным представлениям о сложных функциональных процессах, происходящих в почках и верхних мочевых путях. С этой целью использованы данные литературы и собственные наблюдения. Для наилучшей интерпретации изображений на рентгенограммах дано краткое описание некоторых особенностей патогенеза изменений, происходящих в почках и верхних мочевых путях.

Основываясь на большом опыте работы урологической клиники I Московского медицинского института им. И. М. Сеченова, авторы ограничились рассмотрением лишь тех методов исследования (обзорная рентгенография, экскреторная урография и ее модификации, ретроградная и антеградная пиелоуретерография, пневморетроперитонеум, почечная вазография), которые имеют наибольшее применение при распознавании заболеваний почек и верхних мочевых путей.

Авторы не претендуют на абсолютную полноту освещения всех проблем, понимая ответственность, которую берут на себя, стремясь решить многие сложные вопросы, которые являются компетенцией не только урологов, но и рентгенологов. Урология и рентгенология — две самостоятельные дисциплины, которые взаимно обогащают и дополняют друг друга. При рентгенологическом исследовании тесный контакт рентгенолога и уролога необходим не только для установления диагноза, но и для выбора вида и объема лечения. В зависимости от характера заболевания, его клинических проявлений и осложнений, анатомо-функционального состояния органа или системы органов, выбранного метода оперативного пособия клиницисту необходимо получить от рентгенолога обширную информацию. При рентгенологическом обследовании нельзя придерживаться

определенной схемы; в каждом случае необходим творческий подход. Только при этих условиях врачебные ошибки будут сведены к минимуму.

В основу настоящей работы положен анализ результатов комплексного обследования более 10 000 больных, находившихся на лечении в урологической клинике I ММИ с 1969 по 1983 г. При сопоставлении клинических, лабораторных, рентгенологических, морфологических и в ряде случаев экспериментальных данных определены: 1) диагностические возможности рентгенологических методов исследования в распознавании заболеваний почек и верхних мочевых путей, а также их неиспользованные резервы; 2) показания и противопоказания к применению различных рентгенологических методов исследования; 3) причины диагностических ошибок при интерпретации рентгенограмм больных с заболеваниями почек и верхних мочевых путей; 4) значение каждого рентгенологического метода при обследовании больных с заболеваниями почек и верхних мочевых путей; 5) причины осложнений, возникающих в процессе использования рентгенологических методов исследования; 6) опасности, сопряженные с применением рентгенологических методов; 7) мероприятия по ликвидации осложнений и пути их профилактики.

В работе анализируется опыт, накопленный в клинике с 1969 г., так как в этот период при обследовании больных были использованы все современные методы, в том числе комплекс вазографических исследований, телевизионная пиелоскопия, рентгенокинематография и др. В 3872 наблюдениях результаты рентгенологического обследования были сопоставлены с данными морфологического исследования почечного биоптата, полученного во время операции, или удаленного органа. Такой подход к оценке диагностических возможностей рентгенологических методов значительно расширил их диапазон, позволил более детально оценить клиническую и рентгенологическую симптоматику и дать рекомендации, позволяющие уменьшить число ошибок в установлении диагноза.

Помимо клинических исследований с применением методов раздельного определения функциональной способности почек, авторы проводили эксперименты, целью которых было изучение генеза функциональных изменений в почках и верхних мочевых путях под влиянием гормональных нарушений, чтобы в дальнейшем избежать ошибок при оценке рентгенологических изменений у этой категории больных. Использованы также катетеризация сосудов почки и нижней полой вены при вазографии с забором крови для биохимических исследований, а метод ангиографии — как «провокационный» тест выявления скрытых нарушений функций некоторых паренхиматозных органов.

Авторы надеются, что книга окажется полезной для урологов, рентгенологов, хирургов и гинекологов.

## ВВЕДЕНИЕ

Изучению врачебных ошибок издревле придавалось большое значение. Н. И. Пирогов писал: «Усовершенствования во врачебном искусстве можно добиться только путем изучения ошибок, допущенных у постели больного». В основном свои ошибки признавали рентгенологи, хирурги и урологи (Н. И. Пирогов, Н. А. Вельяминов, С. С. Гирголав, Э. Р. Гессе, Ю. Ю. Джанелидзе, Н. Н. Петров, С. А. Рейнберг, Г. А. Зедгепидзе, В. С. Савельев, А. Я. Пытель, Н. А. Лопаткин, Ю. А. Пытель и др.). Для признания своих ошибок необходимо известное гражданское мужество.

Еще на заре становления советской хирургии, в 1926 г., в журнале «Новый хирургический архив» и в 1934 г. в «Вестнике хирургии им. Грекова» были созданы специальные разделы, посвященные ошибкам и опасностям в хирургии. Эту традицию в последние годы возродили журналы «Хирургия» и «Вестник хирургии им. Грекова». И все же о своих ошибках пишут весьма мало и крайне неохотно. О них упоминают лишь вскользь, чтобы показать несовершенство какого-нибудь метода исследования, утверждая преимущество другого. И. И. Бенедиктов (1977) справедливо указывает на необходимость формирования новой научной дисциплины — гносеологии диагноза с включением анализа диагностических ошибок.

Диагностические ошибки чреваты не только установлением ошибочного диагноза, несуществующего или нераспознанного заболевания, а самое главное, эти ошибки имеют далеко идущие последствия при выборе метода лечения больного.

Рентгенологические ошибки в урологической практике многообразны. Они могут быть обусловлены объективными и субъективными причинами.

К объективным причинам мы относим технические погрешности при выполнении исследования, неправильный выбор метода или нарушение последовательности исследования, прекращение его до получения максимума информации.

Субъективные причины обусловлены ошибочной интерпретацией рентгенограмм и нарушением диалектического принципа анализа результатов. Мы имеем в виду субъективную трактовку рентгенологических ситуаций, когда не принимают во внимание анамнез, клинические проявления болезни и результаты общеклинического обследования. Нельзя правильно интерпретировать результаты исследования, основываясь лишь на рентгенограмме. От врача требуются познания не только в рентгенологии, но и в физиологии, фармакодинамике, синтопии нор-

мальных и патологически измененных органов, рентгенологических симптомов нарушения функции органа. Установление диагноза не может основываться на использовании лишь одного метода исследования, ибо при одинаковых рентгенологических симптомах могут иметь место различные клинические проявления болезни, иногда ведущие в диагностике. Только синтез клинических, рентгенологических, лабораторных и других методов и нередко динамическое наблюдение за больным позволяют получить исчерпывающую информацию об анатомо-функциональном состоянии почек и верхних мочевых путей и установить правильный диагноз.

В отечественной и зарубежной литературе нет обобщающих работ, в которых критически оценивались бы диагностические возможности рентгенологических методов обследования больных с заболеваниями почек и верхних мочевых путей. Недостаточно разработаны показания и противопоказания. Очень мало сведений о причинах ошибок, осложнений и опасностях, возникающих при данных исследованиях.

Внедрение в практику инструментальных и эндоскопических методов исследования, появление высококонтрастных рентгеновских препаратов, разработка методов парентерального их введения позволили сделать колоссальный скачок в диагностике заболеваний почек и верхних мочевых путей. Прогресс в распознавании заболеваний, большая информативность этих исследований повлекли за собой дальнейшую разработку рентгенологических методов, оставив в тени возникающие при этом ошибки и осложнения. Значительный опыт позволяет объективно оценить диагностические возможности каждого метода, поэтому необходимо дать критическую оценку рентгенологических методов исследования в урологической практике, что позволит в дальнейшем избежать повторения ошибок и осложнений.

Принято считать, что обзорная рентгенограмма органов мочевой системы обладает ограниченными диагностическими возможностями. При рассмотрении ее обычно обращают внимание на контуры почек, наличие или отсутствие теней, подозрительных на конкременты, метастазы в кости. Однако обзорная рентгенография может дать значительно больше информации, если интерпретация рентгенограммы основана на клинических проявлениях заболевания (воспалительные и склеротические процессы, почечная недостаточность, эмфизематозный пара- и пиелонефрит и др.).

Урология своими значительными успехами многим обязана инструментальным и рентгенологическим методам исследования, каждый из которых на определенном этапе внес вклад в ее развитие. Одни методы по мере выявления их недостатков или в связи с разработкой более ценных были оставлены либо получили ограниченное применение. Другие, несмотря на то что они сопряжены с опасностью осложнений, широко исполь-

зуются. Это обусловлено не только силой привычки, но иногда и недостаточностью арсенала диагностических средств, которыми владеет врач, а также редкостью сообщений об осложнениях и опасностях, которые могут сопровождать такие исследования. К их числу в первую очередь должна быть отнесена ретроградная пиелография. Несмотря на то что она давно стала рутинным методом исследования и широко применяется в практике, имеются лишь единичные сообщения о диагностических ошибках, допускаемых при ее использовании [Осинская В. В., 1936; Смоляк Л. Г., 1960; Пытель А. Я., 1959; Джавад-Заде М. Д., 1964; Blatt P., 1930; Renander A., 1939, и др.]. Обстоятельный анализ ошибок при ретроградной пиелографии еще не приведен.

Экскреторная урография является ведущим методом исследования в урологической практике. Ее высокая диагностическая ценность неоспорима. Диапазон диагностических возможностей ее еще более расширился благодаря применению инфузионной модификации и фармакоурографии. Однако разрешающие способности метода полностью не раскрыты, а его информативность в достаточной степени не используется. В то же время допускается переоценка возможностей экскреторной урографии, когда степень контрастности изображения чашечно-лоханочной системы и мочеточника отождествляют с функциональной способностью почек. Даже статические урограммы, выполненные серийно, позволяют судить о динамических процессах, происходящих в почках и верхних мочевых путях. Однако интерпретация их возможна лишь при достаточном знании физиологии и патофизиологии этих процессов.

Диагностические возможности (телевизионная экскреторная пиелоскопия, рентгенокинематография, видеомагнитная запись) позволили в последние годы установить функциональные нарушения со стороны верхних мочевых путей, которые выражаются как в расстройстве тонуса, так и синхронности двигательных реакций. Эти исследования показывают, что отсутствие органических изменений на урограммах не позволяет исключить нарушения функций чашечно-лоханочной системы и мочеточника. При этом возникает вопрос: являются ли эти нарушения следствием какого-либо заболевания или предшествуют ему, будучи важным фактором в патогенезе болезненного процесса. Распознавание функциональных нарушений позволит выяснить, с одной стороны, их причину, а с другой — патогенез заболеваний.

Большие надежды возлагались на пневморен и пневморетроперитонеум. Однако с развитием ангиологии стало ясно, что диагностические возможности этих методов весьма ограничены. Пневморетроперитонеум лишь в некоторых случаях позволяет уточнить диагностические данные, полученные другими методами, но не раскрывает генез заболевания.

Почечная ангиография, разработанная и внедренная в прак-

тику в 1929 г. R. Dos Santos, A. G. Lamas и J. Caldas, получила широкое применение в урологии в последние три десятилетия. Значительный вклад в развитие отечественной ангиологии внесли Н. А. Лопаткин (1956—1961), А. Я. Пытель и Н. А. Лопаткин (1957), Б. В. Петровский и соавт. (1962), Ю. А. Пытель и А. В. Иванов (1970), Г. А. Кучинский (1971), А. П. Савченко (1973) и др. Благодаря большим диагностическим возможностям почечная ангиография выдвигается на одно из первых мест среди других методов исследования почек. Наряду с абдоминальной аортографией и нижней кавографией, ставшими традиционными методами, в практику широко внедрены селективная артерио- и венография, фармакоартерио- и венография, ангиокинематография. Однако, несмотря на значительный опыт, нередко встречаются большие затруднения при интерпретации ангиограмм. Так, Н. А. Лопаткин (1967) указывает, что, несмотря на использование ангиографии в диагностике опухолей почки, в 12% наблюдений допускаются ошибки. По данным С. Ш. Хундадзе (1971), А. А. Спиридонова (1972), Г. С. Кротовского (1974), диагностические ошибки отмечаются в 3—5% случаев.

Увеличение числа рентгенологических исследований с использованием контрастных веществ и побочные реакции, наблюдаемые при них, все более привлекают внимание клиницистов и рентгенологов. По данным мировой статистики, реакции во время экскреторной урографии в связи с применением контрастных веществ наблюдаются в 10%, а летальный исход— в среднем в одном случае на 125 000 исследований. G. Loess и H. Leuda (1963) указывают, что при ежедневном проведении в мире 100 000 исследований средняя летальность составляет 2—3 случая. Необходимы изучение генеза осложнений, обусловленных использованием рентгеноконтрастных веществ, и разработка мероприятий по профилактике этих осложнений.

## **ДИАГНОСТИЧЕСКИЕ ОШИБКИ ПРИ ОБЗОРНОЙ РЕНТГЕНОГРАФИИ ОРГАНОВ МОЧЕВОЙ СИСТЕМЫ**

Во избежание диагностических ошибок никогда нельзя пренебрегать простым, но очень важным по информативности методом — обзорной рентгенографией мочевого системы. Хотя не существует основных и второстепенных методов рентгенографического исследования, так как каждый из них у конкретного больного может быть основным для установления диагноза, обзорный снимок всегда является обязательным. С этого начинают рентгеноконтрастное исследование.

Первые рентгенологические данные позволяют наметить объем исследований для получения максимума информации. При одних заболеваниях после обзорного снимка необходимо сразу же прибегнуть к ангиографии (подозрение на опухоль почки), при других — к экскреторной урографии (нефролитиаз). Этим примером мы хотим подчеркнуть необходимость творческого подхода к исследованию.

Остановимся на известных фактах в интерпретации обзорного снимка, о которых нередко забывают и потому допускают ошибки.

К обзорной рентгенограмме мочевого системы предъявляются определенные требования. Снимок должен производиться на пленке размером 30X40 см. Он должен охватывать область всего мочевого тракта, независимо от стороны поражения, начиная от X ребра и кончая нижним краем лобкового сочленения. На снимке должны быть ясно различимы XI и XII ребра, костный скелет, поперечные отростки поясничных позвонков, поясничные мышцы, четкие контуры почек, свободные от наложения кишечных газов. Плохо выявляются тени почек у людей с хорошо развитой мускулатурой и у тучных пациентов. В среднем они видны в 70—80% случаев. Значительной помехой при рентгенографии являются кишечные газы. Они лишают возможности получить четкое изображение контуров почек, идентифицировать тени в области мочевого системы, расшифровать урографическое изображение.

Г. Jamamoto и соавт. (1959) показали, что люди, которые волнуются перед исследованием, заглатывают воздуха в 3 раза больше, чем уравновешенные. Н. Eger (1978) советует разъяснять больному необходимость и безопасность обследования, что способствует доверительному отношению к врачу и исследованию. Резко выраженная аэроколия указывает на гепато-



патию [Пытель А. Я., Пытель Ю. А., 1966]. Во время приступа почечной колики газ в области почки скапливается на стороне поражения. Локальная аэроколия, скрывающая контуры соответствующей почки и тень поясничной мышцы, наличие сколиоза при травме почки указывают на сторону поражения.

Появление газа в околопочечной клетчатке или чашечно-лоханочной системе может наблюдаться при эмфизематозном пиелонефрите. Оно зависит от способности микроорганизмов разлагать глюкозу в некротизируемых тканях с образованием углекислого газа, водорода, азота и метана, а также молочной и масляной кислот. Это особенно резко проявляется при быстрым прогрессировании лимфатического и венозного стаза в почке, окружающей ее клетчатке и почечном синусе с последующим тромбообразованием [Пытель А. Я., 1981]. Ю. А. Пытель (1967) нашел в литературе 18 таких случаев. Об одном наблюдении сообщили В. И. Гирля и соавт. (1977). А. Е. Turman и С. Rutherford (1971) приводят 25 случаев. S. R. Dunn и соавт. (1975) с момента первой публикации McCallum в 1898 г. нашли описание 39 наблюдений. Большинство больных страдают сахарным диабетом, а возбудителем инфекционного процесса обычно бывает кишечная палочка [McMurrain S., 1976]. К 1977 г. Sang Eun Lee и соавт. собрали в мировой литературе 44 наблюдения эмфизематозного пиелонефрита. По данным А. Я. Пытеля (1981), в литературе зарегистрировано 63 случая эмфизематозного пиелонефрита. Газ в области лоханки может наблюдаться также при мочекишечном свище.

В распознавании эмфизематозного пиелонефрита большое значение имеет обзорный снимок. На рентгенограмме видно скопление газа в околопочечной клетчатке или в чашечно-лоханочной системе, напоминающее пневмопиелограмму. Приводим наше наблюдение.

Больной Д., 39 лет, поступил в клинику с резкими болями в правом поясничной области. По поводу почечнокаменной болезни подковообразной почки трижды перенес операцию на правой ее половине и дважды на левой.

При поступлении температура тела 39,6 °С, потрясающий озноб. Область правой половины почки резко болезненна. Симптом Пастернацкого положительный справа. Выраженная лейкоцитурия. На обзорном снимке мочевой системы теней, подозрительных на конкременты, нет. Чашечно-лоханочная система правой половины почки четко выполнена газом (своеобразная пневмопиелограмма) (рис. 1), но на это не было обращено внимания. Произведена катетеризация правого мочеточника. Лишь после того как по катетеру замечено выделение газа, был распознан эмфизематозный пиелонефрит. Бактериологическое исследование с целью идентификации микроорганизмов и определения их ферментативных свойств показало наличие протей, который обладал газообразовательными свойствами. Консервативными мероприятиями (катетеризация почки, антибактериальная терапия) удалось купировать атаку острого эмфизематозного пиелонефрита.

J. Michaeli и соавт. (1984) считают ранним рентгенологическим симптомом эмфизематозного пиелонефрита диффузную пятнистость почечной паренхимы с радиальным расположением газовых пузырьков вдоль пирамид. Увеличение объема

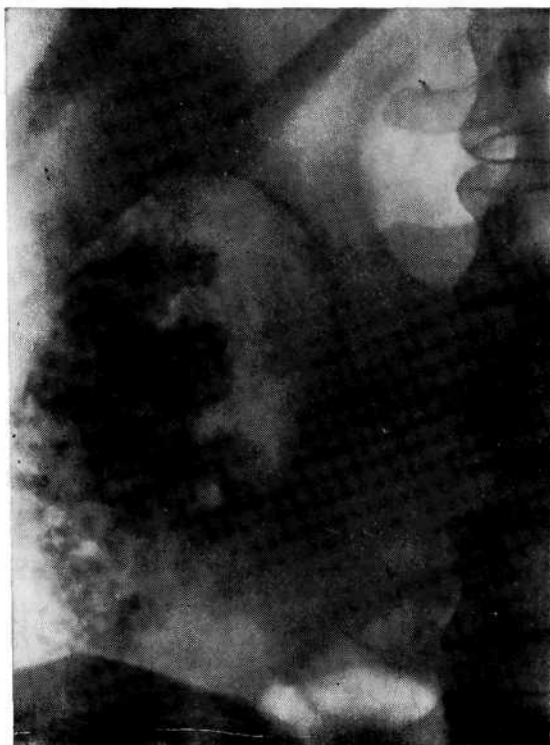

Рис. 1. Обзорный снимок мочевой системы. Эмфизематозный пиелонефрит. Газ в чашечно-лоханочной системе правой полонимы подковообразной почки.

газовых пузырей является типичным признаком массивного некроза почечной паренхимы.

По нашим данным, эмфизематозный пиелонефрит встречается значительно чаще, чем его распознают. Возможно, это обусловлено недостаточным ознакомлением врачей с этим заболеванием, вследствие чего газ в чашечно-лоханочной системе принимают за пневматизацию кишечника.

Таблица 1

Нормальные размеры почек [Даренков А. Ф., 1966]

Почка	Размеры почки у мужчин, см			Размеры почки у женщин, см		
	длина	ширина	площадь	длина	ширина	площадь
Правая	12,8 (±0,8)	6,1 (±0,5)	78,5 (±8,15)	12,5 (±0,7)	5,8 (±0,5)	72,5 (±7,43)
Левая	13,0	6,1	79,8	12,8	6,0	76,1
Всего...	—	—	158,3 (±14,5)	—	—	148,6 (±13,8)

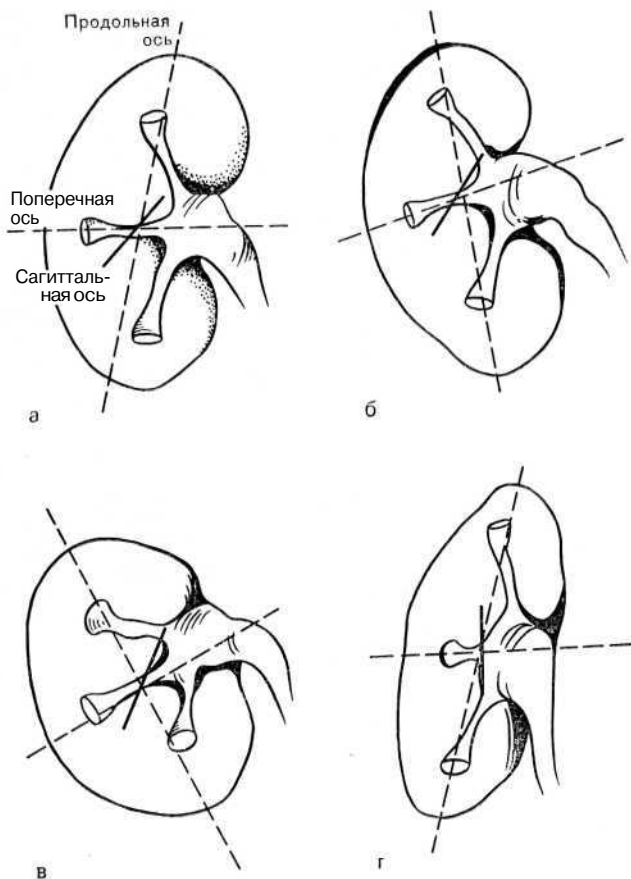


Рис. 2. Нормальное положение почки и различные формы ее ротации [Gondas B., 1961].

а — нормальная позиция почки, четко видна выемка ворот почки; б — ротация против часовой стрелки в сагиттальной плоскости. Изменяется позиция в продольной и поперечной оси. Выемка ворот почки сохраняется и длина почки остается прежней; в — ротация почки против часовой стрелки увеличивается и отмечается ротация вдоль поперечной оси с отклонением нижнего полюса кпереди. Длина почки уменьшается и исчезает выемка ворот почки. Сагиттальная ось удлиняется в переднезадней позиции; г — ротация почки в продольной оси. Чашечки располагаются более кзади. В ширину почка сокращается за счет уменьшения латеральной выпуклости, но длина остается нормальной.

При изучении обзорного снимка следует обращать внимание на расположение почек, плотность их тени, угол наклона по отношению к позвоночнику, форму, величину, контуры, сохранность тени поясничной мышцы.

В норме (табл. 1) почки располагаются с некоторым наклоном по отношению оси позвоночника, и медиальный край их проецируется параллельно тени поясничной мышцы. При далеко зашедших склеротических изменениях почка приобретает вертикальное положение.

Увеличение почек при острой почечной недостаточности является признаком гипергидратации. Увеличение тени одного из полюсов (чаще нижнего) почки может быть обусловлено ротацией ее вокруг сагиттальной оси. Поскольку полюс почки обращен вперед, происходит удаление его от поверхности рентгеновского стола, поэтому на рентгенограмме проекция этого полюса по сравнению с другим увеличивается. Правая почка имеет тенденцию к ротации чаще, чем левая, что связано с наличием пространства, ограниченного печенью, поясничной мышцей и точкой опоры сосудистой ножки (рис. 2).

Ограничение или отсутствие физиологической экскурсии почки при дыхании свидетельствует о воспалительном или склеротическом процессе в паранефральной клетчатке. При перемещении больного из горизонтального положения в вертикальное в 97,5% случаев наблюдается смещение почки книзу в среднем на  $1\frac{1}{2}$ —2 позвонка [Смолкин З. А., 1972].

Обзорный снимок мочевой системы может дать информацию не только об анатомическом строении почки, но и предположительно о характере патологического процесса в ней и в окружающей клетчатке. Так, гомогенная тень в проекции почки при ее травме и отсутствие тени поясничной мышцы указывают на наличие забрюшинной гематомы (урогематома). В норме плотность почек одинаковая. Если одна из них контрастируется более четко, то это может указывать на патологический процесс. Так, острая окклюзия верхних мочевых путей ведет к резкому интерстициальному отеку почки. Интерстициальная жидкость мигрирует по клетчатке почечного синуса в паранефрий, и вокруг почки появляется ореол разрежения, обусловленный отеком паранефральной клетчатки (рис. 3). Одновременно исчезает тень или изменяются контуры поясничной мышцы. Усиление плотности тени может наблюдаться при значительно выраженных склеротических изменениях в ней (рис. 4). Это особенно характерно для пиелонефритического процесса. Плотная тень

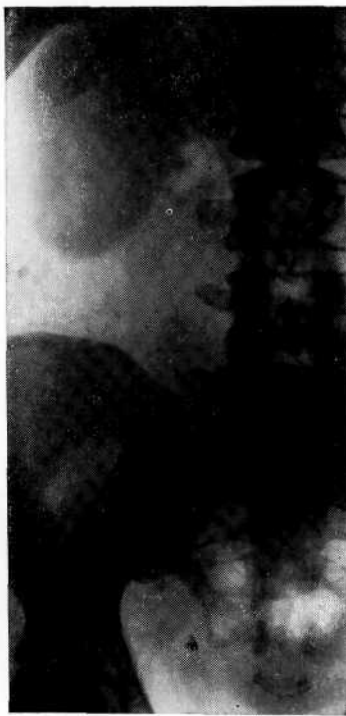

Рис. 3. Обзорный снимок мочевой системы. Камень нижней трети правого мочеточника. Плотная тень почки при стазе мочи, ореол разрежения вокруг почки в результате отека околопочечной клетчатки.

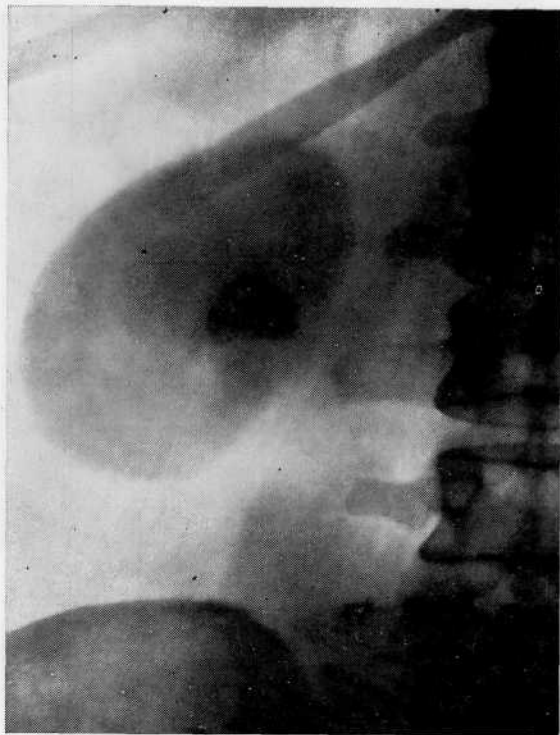


Рис. 4. Обзорный снимок мочевой системы. Камень почки, хронический пиелонефрит. Плотная тень почки при склерозе паренхимы.

почки и ее вертикальное положение позволяют заподозрить пиелонефритически сморщенную почку.

О. В. Марцив и Я. М. Когут (1984) обращают внимание на сочетание аномалий развития пояснично-крестцового отдела позвоночника с аномалией почек и необходимость урологического обследования этих лиц. Так, из 261 больного с врожденными аномалиями позвоночника у 39 были выявлены аномалии развития почек.

Иногда на рентгенограмме видно овальной или треугольной формы выпячивание латерального контура, чаще в средней трети левой почки — так называемая горбатая почка. Это вынуждает предпринять ангиографическое исследование для исключения опухоли. В. R. Harrow и J. Sloane (1962) на 1000 экскреторных урограмм выявили горбатую почку в 2,3% случаев. В 21 из 23 случаев она находилась слева. J. Friemann-Dahl (1961) предполагает, что возникновение «горбатой» почки обусловлено пролонгированным давлением селезенки на почку.

Помимо конкрементов, по ходу мочевой системы могут располагаться ложные тени, которые ошибочно принимают за истинные. Диагностические ошибки объясняются еще и тем, что некоторые заболевания дают симптомокомплекс, сходный

с почечнокаменной болезнью. Анализ показал, что в 30% случаев диагноз нефролитиаза устанавливается на основании лишь обзорного снимка без дополнительных исследований. Однако даже тень, весьма напоминающая конкремент, не дает права считать его камнем мочевой системы. Исключения составляют коралловидные камни, по форме повторяющие строение чашечно-лоханочной системы.

За камни почки могут быть ошибочно приняты: 1) камни желчного пузыря; 2) камни поджелудочной железы; 3) каловые камни; 4) петрифицированные лимфатические узлы брыжейки кишечника; 5) обызвествленные лимфатические узлы забрюшинного пространства; 6) обызвествленные каверны туберкулезной почки; 7) обызвествленные кистозные образования (эхинококкоз, кисты); 8) инкрустированные опухоли почки; 9) обызвествленные сосуды и аневризмы; 10) губчатая почка; 11) окостеневшие хрящи ребер, отломки поперечных отростков позвонков; 12) инородные тела кишечника и забрюшинного пространства.

Камни мочеточника трудно дифференцировать от: 1) петрифицированных лимфатических узлов брыжейки кишечника; 2) обызвествлений в яичниках и опухолях женских половых органов; 3) экзостозов подвздошных и седалищных костей; 4) флеболитов; 5) каловых камней; 6) теней опухолей кожи (родимые пятна, фибромы и др.).

Камни желчного пузыря могут имитировать камни почек, если растянутый желчный пузырь с камнями проецируется на область почки. Обычно дифференцировать по рентгенограмме тени камней желчного пузыря и мочевой системы нетрудно. Тени камней желчного пузыря менее интенсивны, обычно множественны и нередко имеют в центре просветление (фасетки). Однако при небольшом и слабоконтрастном камне, особенно у тучных больных, иногда трудно локализовать его местоположение. Тогда следует произвести урографию (полипозиционно), томографию или зонографию. Примером служит наше наблюдение, когда у больной длительное время диагностировали калькулезный пиелонефроз, не распознав имеющиеся одновременно камни желчного пузыря (рис. 5).

Петрифицированные лимфатические узлы брыжейки кишечника обычно множественны, имеют неправильную форму и неомогенную структуру. Главным отличием их является значительная смещаемость на разных рентгенограммах. Однако иногда форма и локализация лимфатических узлов настолько характерны, что их ошибочно принимают за камни мочевой системы. И. М. Тальман (1934) у 5 больных во время операции не обнаружил камней почек, которые были «видны» на обзорном снимке. Мы наблюдали 2 больных, которым прежде была произведена люмботомия, но конкременты не были обнаружены, и больные поступили в клинику с тем же ошибочным диагнозом «камень почки». У этих больных на основании

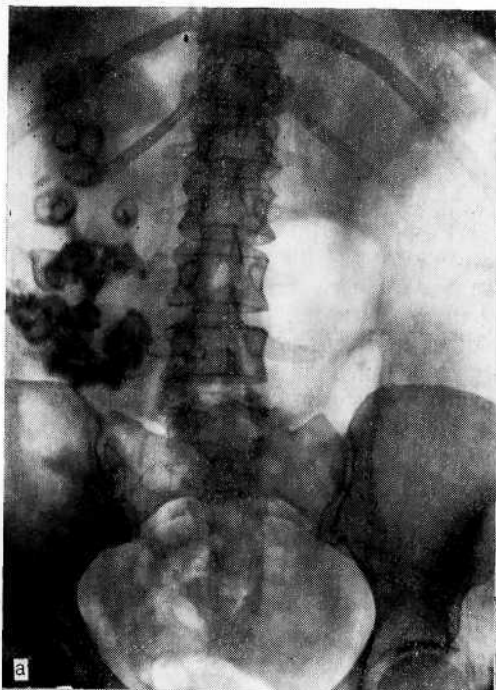
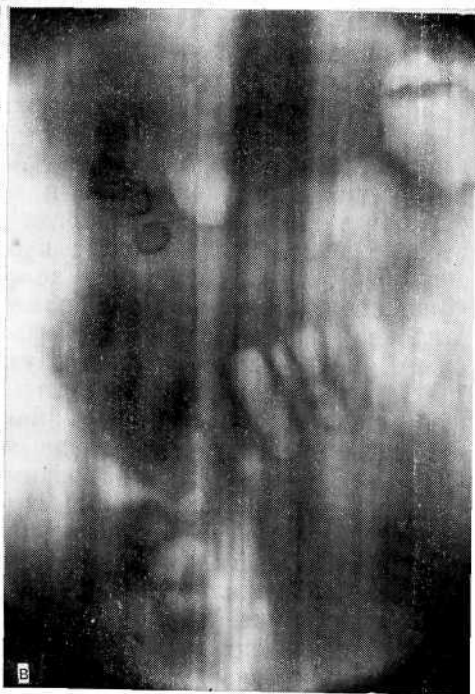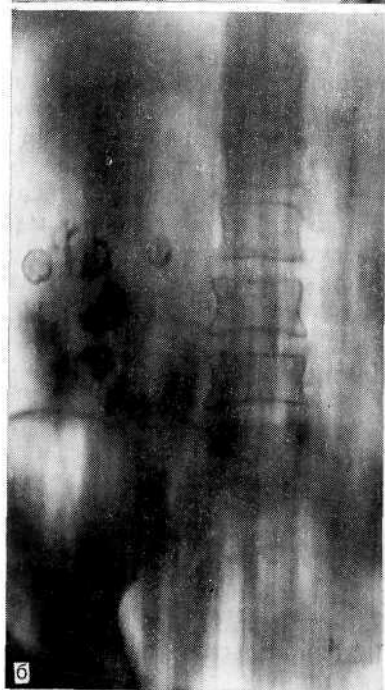


Рис. 5. Калькулезный пиелонефроз справа. Калькулезный холецистит.

а — обзорный снимок мочевой системы. Множественные камни правой почки и желчного пузыря; б — томограмма (срез 8 см). Камни правой почки; в — томограмма (срез 16 см). Камни желчного пузыря.



рентгенологических данных можно было думать о нефролитиазе и лишь нетипичная клиническая картина и перенесенная люмботомия заставили заподозрить ложную тень (рис. 6). Ошибка была допущена потому, что не были сделаны полипозиционные снимки или не проведена томография.

J. Temeliescu (1974) отмечает, что «проекционные изменения», которые могут привести к ошибке, возникают в связи с глубоким вдохом или выдохом, когда почка смещается книзу или вверх, а реберный край поднимается или опускается. В этих случаях за почечные конкременты могут быть приняты кальцификаты хрящей нижних ребер и низко расположенные камни желчного пузыря. Чтобы избежать диагностической ошибки, необходимо сделать полипозиционные снимки. Большинство ложных камней мочеточника удастся дифференцировать от истинных путем экскреторной урографии или при рентгенографии с введенным в мочеточник катетером, осуществляемой в разных проекциях. О пользе рентгенографии в латеропозиции свидетельствует приведенное ниже наблюдение.

Больная В., 37 лет, поступила в клинику с жалобами на приступообразные боли в поясничной области справа. На обзорном снимке справа в проекции мочеточника множественные тени, весьма напоминающие обызвествление (рис. 7, а). На экскреторной урограмме часть этих теней располагается вне мочеточника, а некоторые по ходу его (рис. 7, б). На урограмме в боковой проекции четко виден один конкремент в мочеточнике, а остальные тени — обызвествленные лимфатические узлы (рис. 7, в). Произведена уретеролитотомия.

Одной из трудностей при диагностике камней дистального отдела мочеточника является распознавание небольших теней округлой или овальной формы, проецирующихся в малом тазе, — так называемых флеболитов. В таких случаях принадлежность тени к мочевой системе устанавливается путем экскреторной урографии или ретроградной уретерографии. Вопрос можно решить и с помощью обзорной рентгенографии. В зависимости от степени наполнения мочевого пузыря дистальный отрезок мочеточника перемещается в продольном направлении вслед за стенкой мочевого пузыря. Сравнение рентгенограмм, произведенных при наполненном мочой пузыре и после мочеиспускания, показывает, что тень конкремента перемещается, а флеболит остается на прежнем месте.

Нередко камни мочеточника локализуются на уровне второго физиологического сужения, т. е. в области пересечения мочеточника подвздошными сосудами. Камень проецируется на фоне верхней части крестцово-подвздошного синхондроза и плохо различим. С. И. Финкельштейн (1959) показал, что толщина костного массива этой части в переднезадней проекции достигает 11 см, поэтому тень конкремента в мочеточнике может не выявляться.

Рекомендуется придать больному положение на лопатке и ягодице исследуемой стороны; тогда мочеточник спроецируется на фоне тонкой части крыла подвздошной кости и тень конкре-





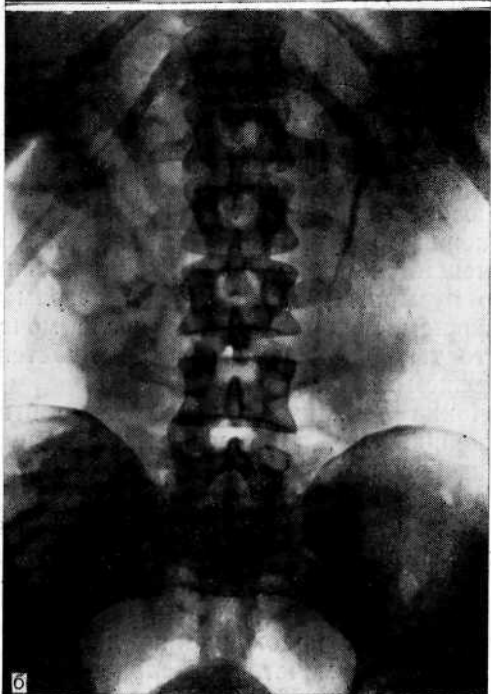
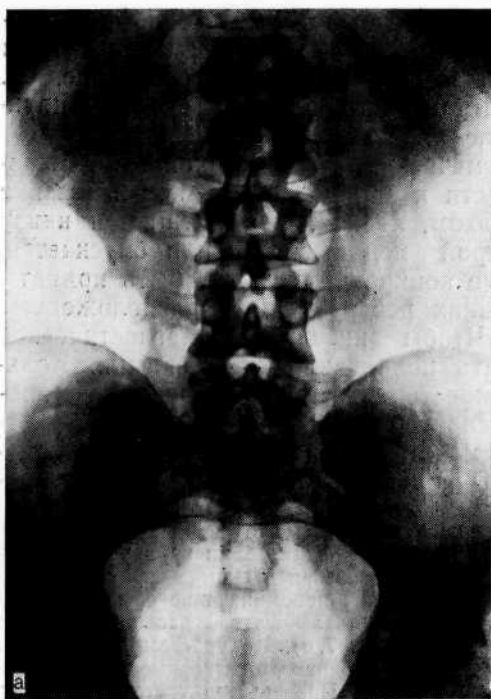


Рис. 6. Ложная тень конкремента в области левой почки.

а — обзорный снимок мочевой системы. Тень, подозрительная на конкремент, в области левой почки; б — экскреторная урограмма. Тень, подозрительная на конкремент, в проекции лоханки левой почки;

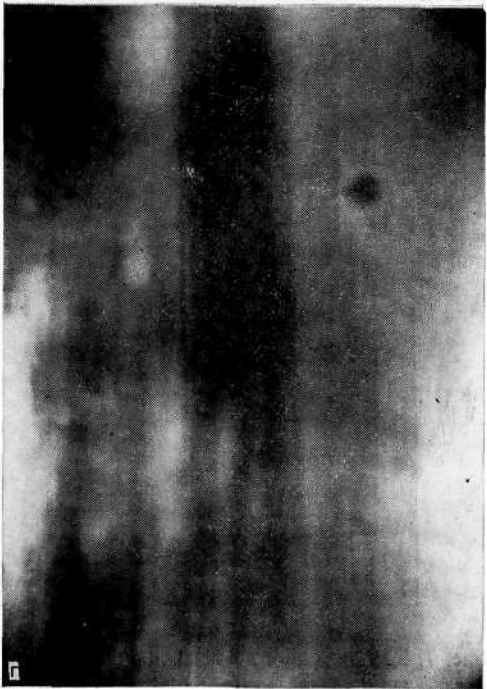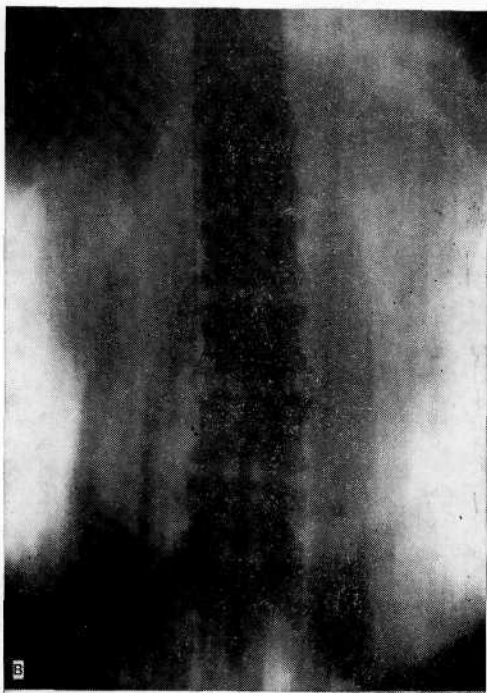


Рис. 6 (продолжение).  
в — томограмма (срез 7 см).  
В области левой почки тени,  
подозрительной на конкремент,  
нет. г — томограмма (срез  
15 см). Слева видна тень обыз-  
вествленного лимфатического  
узла.

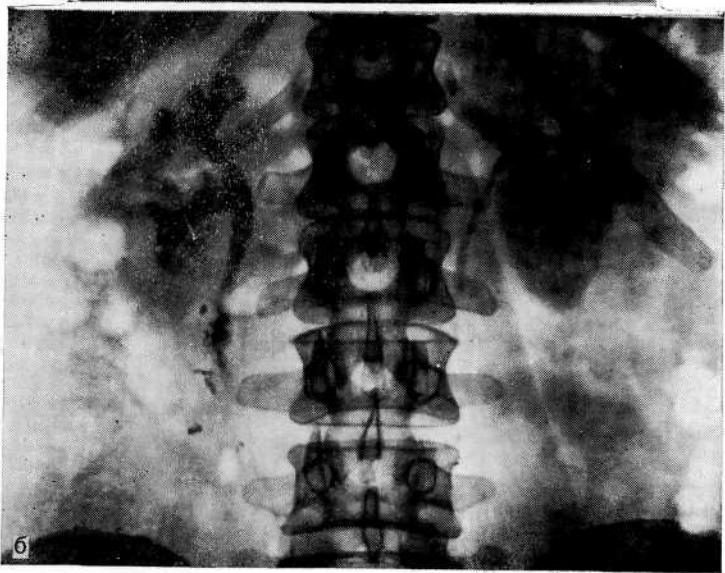
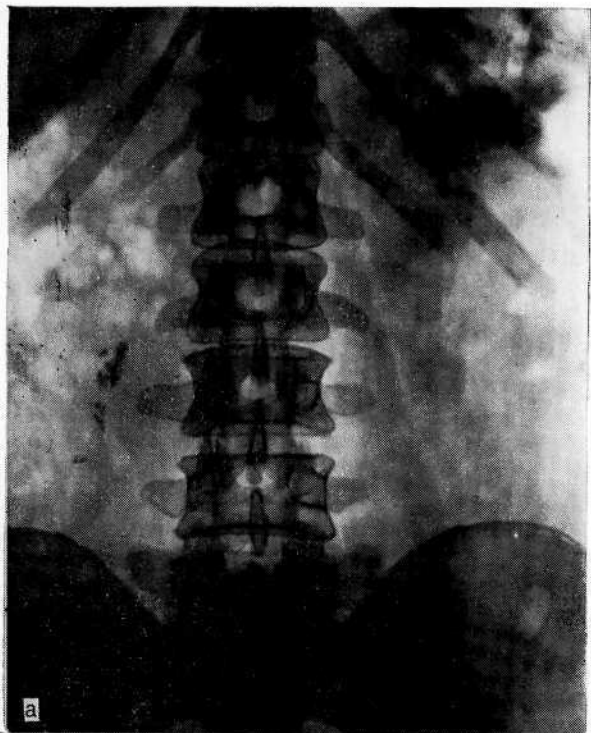


Рис. 7. Камни правого мочеточника.

а — обзорный снимок мочевой системы. Множественные тени в проекции правого мочеточника (?); б — экскреторная урограмма. Видны тени, из которых часть проецируется по ходу мочеточника, а некоторые вне его;

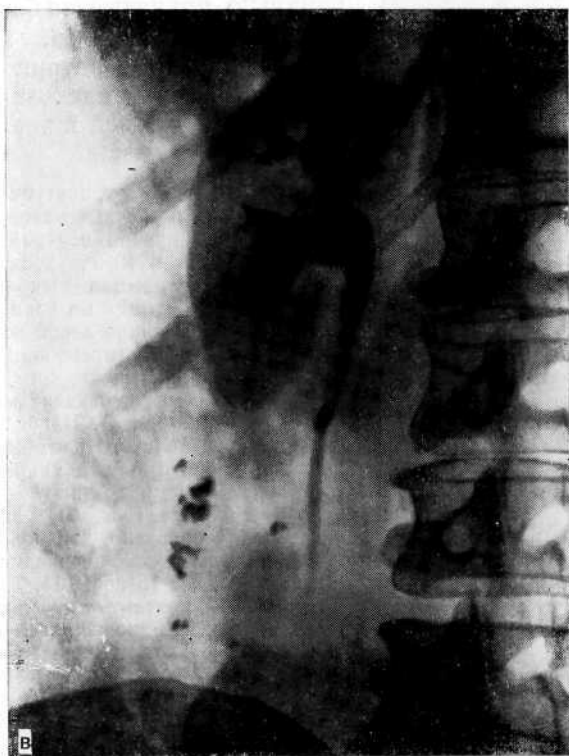

Рис. 7 (продолжение).

в — экскреторная урограмма (боковая проекция) той же больной. Тень конкремента правого мочеточника и множественные ложные тени (обызвествленные лимфатические узлы).

мента станет видимой. Тень конкремента в мочеточнике может симулировать участок компактной ткани в костях таза, позвонках, их отростках. Участок компактной ткани может иметь неправильную или овальную форму, а на рентгенограмме видны костные балки, переходящие из участка в смежную костную ткань. Чтобы отличить тень кости от конкремента, необходимо произвести рентгенограммы при косом ходе лучей (III и IV косые проекции). Тень конкремента изменяет свое положение относительно скелета, а плотный участок сохраняет положение на кости. Ноздреватый, ячеистый вид тени, часто окруженной газовой сферой, наводит на мысль о принадлежности ее к кишечнику. Если каловый камень располагается в червеобразном отростке, то тень будет повторяться на последующих снимках, что приводит к ошибке (рис. 8).

Мы наблюдали гепаторенальный синдром у больной пиелонефритом единственной почки, у которой на обзорном снимке по ходу кишечника определялись множественные тени, перво-

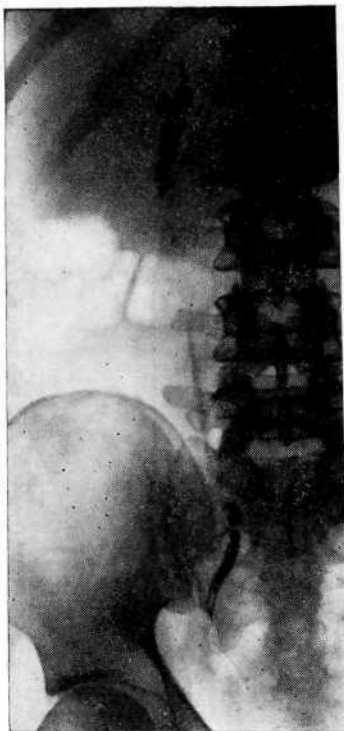


Рис. 8. Экскреторная урограмма. Обызвестления в червеобразном отростке, симулировавшие камни мочеточника.

начально принятые за барий. Лишь тщательно собранный анамнез и последующее лабораторное исследование позволили распознать причину появления теней в кишечнике.

Больная Б., 37 лет, поступила в клинику с жалобами на высокую температуру ( $39^{\circ}\text{C}$ ), озноб, боль в правой поясничной области, примесь крови в моче, тошноту, рвоту, уменьшение количества выделяемой мочи. В 1969 г. нефрэктомия по поводу пиелонефритически сморщенной левой почки, приведшей к артериальной гипертонии.

Больная адинамична, сонлива. Кожные покровы и склеры субиктеричны (картина острого пиелонефрита). На обзорном снимке в области толстого кишечника, преимущественно в восходящей кишке, видны негомогенные тени, напоминающие контрастирование барием (рис. 9). При изучении анамнеза установлено, что больная не подвергалась рентгенокопии желудочно-кишечного тракта, а с 16 по 19.11. 70 г. имела на производстве контакт с ртутью (вдыхала пары ртути при наполнении манометров, а также употребляла продукты питания, которые лежали вблизи рабочего места). Это объяснило происхождение бариеподобных теней в кишечнике. Заболевание стали рассматривать как токсический гепатонефрит. Несмотря на то что дважды был стул и основная масса ртути была выделена из кишечника, в 50 мл промывных вод последнего обнаружено 0,079 мг ртути. Произведены декапсуляция почки, вскрытие абсцесса и нефростомия. Выписана по выздоровлению

В приведенном случае тщательное изучение анамнеза позволило установить природу теней по ходу кишечника и, помимо оперативного лечения острого пиелонефрита, провести дезинтоксикационную терапию.

Итак, обзорная рентгенография является важным и необходимым этапом при обследовании мочевой системы. Несмотря на то что диагностические возможности ее ограничены и нечасто могут иметь решающее значение при установлении окончательного диагноза, от правильной интерпретации рентгенограммы с учетом анамнестических и клинических данных во многом зависит дальнейшее направление мышления врача, выбор методов исследования. Обзорный снимок может дать ценную информацию об анатомо-морфологическом состоянии почек и верхних мочевых путей и характере патологического процесса. В то же время не следует забывать, что обзорный снимок является лишь прелюдией к дальнейшему рентгенологическому исследованию и потому за некоторым исключением

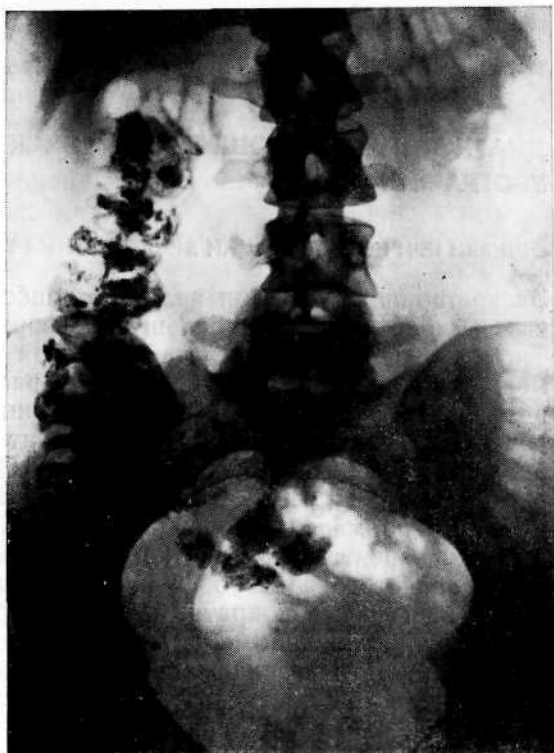

Рис. 9. Обзорная рентгенограмма. По ходу восходящей толстой кишки плотные тени, обусловленные нахождением ртути в кишечнике.

(коралловидный камень почки, метастазы в кости) не может служить основанием для окончательного диагноза. По нашим данным, диагностические ошибки чаще всего были допущены у больных, направленных в клинику по поводу почечнокаменной болезни, у которых ложные тени принимали за камни почки или мочеточника. Обычно диагностические ошибки возникали, когда наряду с ложной тенью имелись клинические проявления болезни, схожие с таковыми почечнокаменной болезни, а в поликлинике экскреторная урография не проводилась.

# ДИАГНОСТИЧЕСКИЕ ОШИБКИ ПРИ ЭКСКРЕТОРНОЙ УРОГРАФИИ

## ОШИБКИ ПРИ ИНТЕРПРЕТАЦИИ ЭКСКРЕТОРНЫХ УРОГРАММ

Экскреторная урография является наиболее простым и доступным методом, дающим большую информацию о состоянии почек и верхних мочевых путей. Сегодня много споров о том, можно ли эксcretорную урографию рассматривать как функциональный тест. Одни считают [Тюрин Е. И., 1978], что выделение контрастного вещества говорит о хорошей функциональной способности почек, другие [Пытель Ю. А., Золотарев И. П., 1972; Пытель Ю. А., 1975; Золотарев И. И., 1976] приводят примеры сморщенной почки, гидронефроза, когда выделение рентгеноконтрастного вещества ни в коей мере еще не позволяет говорить о функциональной сохранности органа. Детальный и неоднократный анализ урограмм в сопоставлении с функциональными и морфологическими данными позволил нам прийти к заключению, что оценивать функциональное состояние почек по эксcretорной урограмме можно лишь в том случае, когда степень выделения контрастного вещества и его тень на урограмме сочетаются с нормальным строением чашечно-лоханочной системы.

Термин эксcretорная урография весьма точно отражает суть процесса при данном исследовании — выделение почками контрастного вещества. Речь идет только о выделительной функции, однако некоторые авторы при оценке результатов урографии рассматривают отдельно секреторную и эксcretорную функции почек. Нельзя согласиться с авторами, полагающими, что отсутствие тени контрастного вещества на урограммах при так называемой «немой» почке является якобы признаком нарушения секреторной ее функции. Ю. А. Пытель (1975) убедительно показал, что при острой окклюзии так называемая «немая» почка является функционирующим органом, вырабатывающим и выделяющим мочу. Еще в 1939 г. J. A. Shannon предложил термин «канальцевая эксcreция» взамен «канальцевая секреция», справедливо считая необходимым различать простой перенос в готовом виде вещества из крови в просвет канальцев — канальцевую эксcreцию, от более сложных процессов образования в канальцевом эпителии новых веществ — истинной секреции. Это в полной мере относится к эксcretорной урографии; при введении в кровь контрастного вещества происходит перенос его с участием транспортирующих энзимов в собирательную систему почки и

**выведение по мочевым путям.** Помимо выделительной функции, **урография** в зависимости от плотности тени контрастного вещества (при ненарушенном пассаже мочи) позволяет косвенно судить о концентрационной способности почек.

Оценивая функциональное состояние почек по данным урографии, нельзя забывать о деятельности верхних мочевых путей, ибо от их функционального состояния во многом зависит возможность выведения почками контрастного вещества. Примером может служить так называемая «нефункционалирующая» почка при острой окклюзии верхних мочевых путей, когда отсутствует выделение контрастного вещества в чашечно-лоханочную систему, хотя почка продолжает функционировать, о чем свидетельствует нефрограмма (рис. 10) и экстрavasация мочи в паранефральную и периуретеральную клетчатку [Пытель Ю. А., 1975].

Несмотря на то что экскреторная урография является основным методом рентгенологического обследования урологических больных, диагностические возможности метода еще полностью не раскрыты. С одной стороны, существует переоценка ее возможностей, когда четкое контрастирование чашечно-лоханочной системы и мочеточника отождествляют с хорошим функциональным состоянием почек, а с другой — не принимаются во внимание многие пре- и постренальные факторы, влияющие существенным образом на показатели урограммы. Например, изменения верхних мочевых путей при гормональной контрацепции [Пытель Ю. А., Золотарев И. И., 1974], беременности [Золотарев И. И., Серeda И. В., 1976], при миоме матки [Перельман В. М., 1976; Датушвили Т. Д., Зурабиани З. Р., 1981]. Проведенные нами клинические и экспериментальные исследования позволяют утверждать о тесной взаимной иннервационной и сосудистой связи между почечной паренхимой и верхними мочевыми путями. Любые нарушения в почке или верхних мочевых путях сейчас же вызывают адекватную взаимосвязанную реакцию в виде значительных гемодинамических нарушений в почке и наоборот [Пытель Ю. А., Золотарев И. И., 1975]. Объясняется это наличием в верхних мочевых путях большого количества сосудистых тканевых рецепторов, которые тесно связаны с иннервационной сетью паренхимы почки, ее сосудами и чашечно-лоханочной системой. Гемодинамические нарушения проявляются резким снижением тонуса почечных вен и спазмом внутриорганных, главным образом корковых, артерий. Снижение тонуса вен обуславливает венную почечную индурацию, что вместе со спазмом артерий создает условия для возникновения почечной гипоксии. Поскольку питание чашечно-лоханочной системы и верхней трети мочеточника осуществляется в основном из системы почечных артерий и вены, возникшая почечная гипоксия влечет за собой гипоксию и верхних мочевых путей. Гипоксия проявляется расстройством уродипамики, а всякого рода нарушения



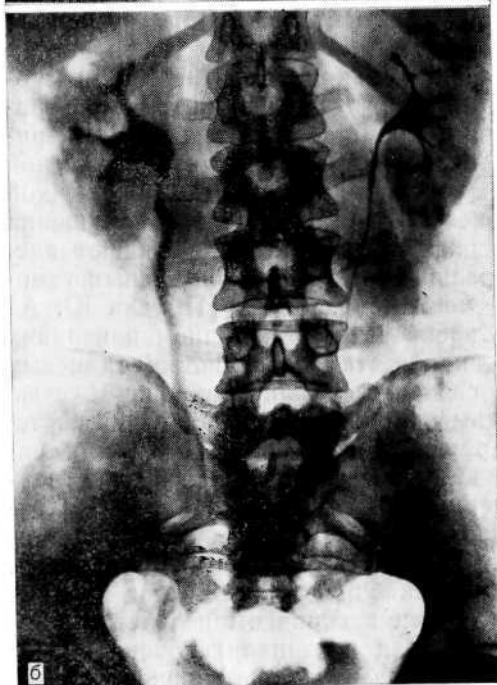
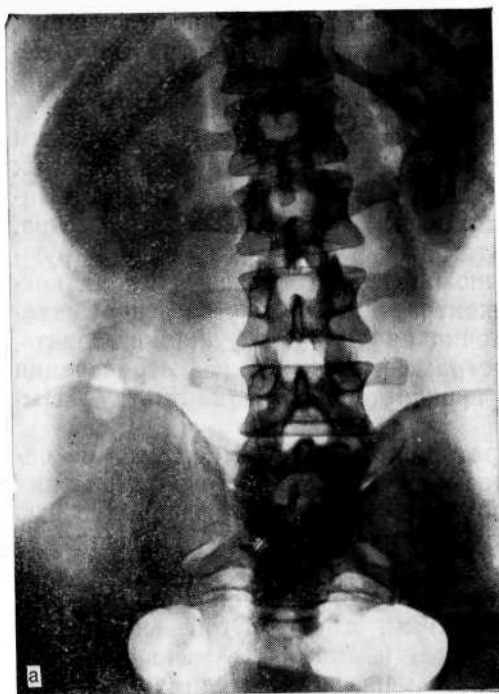

Рис. 10. Правосторонняя почечная колика.  
а — экскреторная урограмма после купирования почечной колики. Справа увеличенная плотная тень почки (белая почка). Слева чашечно-лоханочная система не изменена; б — экскреторная урограмма того же больного спустя 5 дней. Правая почка выделяет контрастное вещество, лоханка и мочеточник несколько расширены. Слева чашечно-лоханочная система не изменена.

уродинамики (имеется в виду общность иннервационных аппаратов чашечно-лоханочной системы и мочеточника) вызывают ответную реакцию со стороны почки и ее сосудов, усугубляя нарушенную гемодинамику. В результате возникает порочный круг. Это показывает, что при ряде обстоятельств в расстройстве верхних мочевых путей первостепенную роль играют гемодинамические нарушения в почке, без учета которых невозможно порой выяснить причину выявляемых нарушений уродинамики и восстановить нормальную деятельность верхних мочевых путей.

Основным недостатком экскреторной урографии многие считают слабое контрастирование чашечно-лоханочной системы, поэтому искусственно усиливают контрастность за счет «тугого» заполнения контрастным веществом (инфузионная урография, компрессионная) и в этом видят преимущество указанных модификаций перед обычной урографией. Однако использование трехатомных контрастных веществ, дающих на урограмме четкое контрастирование даже при значительных поражениях почек, обеднило экскреторную урографию в функциональном отношении. P. Dure-Smith и соавт. (1972) в эксперименте установили, что интенсивность урографического изображения тесно связана с количеством контрастного вещества и в меньшей степени с его концентрацией. Нередко слабое контрастирование чашечно-лоханочной системы и мочеточников является не недостатком урографии, а ее достоинством: иногда подобная картина позволяет объективно оценить многие аспекты в деятельности почек и верхних мочевых путей. Если же производят усиление контрастности, ни о какой реальной оценке функциональной деятельности почек речи быть не может, так как инфузионная урография даже в условиях азотемии позволяет получить четкое изображение чашечно-лоханочной системы.

Удовлетворительное выделение почкой контрастного вещества еще не исключает снижение ее функции, равно как и не свидетельствует о безукоризненной функциональной ее полноценности. Более того, отсутствие на снимке тени контрастного вещества не всегда говорит о потере почкой ее функции. Степень контрастности изображения на урограммах зависит от: 1) качества и химической структуры контрастного вещества; 2) объема чашечно-лоханочной системы; 3) состояния уродинамики верхних мочевых путей; 4) степени кровообращения почки и высоты артериального давления; 5) технических условий рентгенографии.

Химическая структура рентгеноконтрастных веществ обуславливает скорость и пути их выведения.

Установлено, что при небольших дозах трийодистого вещества 65% его фильтруется в клубочках, и 35% экскретируется канальцами. При дозе, вводимой при экскреторной урографии, 85% препарата фильтруется клубочками и 15% экскретирует-

ся канальцами. При повышении дозы в 2 раза и более клиренс препарата равен клиренсу креатинина и почти 100% контрастного вещества фильтруется клубочками. При введении двуйодистых препаратов в большой концентрации канальцевая экскреция, достигнув максимума, стабилизируется и начинает возрастать клубочковая фильтрация. М. Svoboda и А. Sehr (1962), И. И. Зарецкий (1963), Ю. А. Пытель (1969), А. Я. Ярошевский (1971) также отмечают, что 70% двухатомных контрастных веществ выделяется канальцевым аппаратом и 30% фильтруется клубочками.

Р. О. Berkseth и С. М. Kjellstrand (1984) указывают, что современные рентгеноконтрастные препараты, используемые для уро- и ангиографии, являются производными 2,4,6-трийодбензойной кислоты. Все они содержат 26—37% йода. Эти препараты существенно повышают экскрецию с мочой мочевой кислоты и оксалатов, а также стимулируют освобождение антидиуретического гормона. Эти соединения фильтруются клубочками, но не секреторируются и не адсорбируются в канальцах. Количество выделяемого канальцами контрастного вещества пропорционально концентрации его в плазме. При больших дозах контрастных веществ канальцевая экскреция не увеличивается, так как порог ее ограничен, и происходит резкое усиление фильтрации.

М. Wachstein (1956) обнаружил в различных отделах почечного нефрона (проксимальные и дистальные извитые канальцы, восходящее колено и тонкий сегмент петли Генле) определенное и регулярное распределение энзимов: сукцинатдегидрогеназы, ди- и трифосфопиридинпуклеотиддиафазы, глюкоксидазы, щелочной и кислой фосфатазы, нуклеотидазы, глюкозо-6-фосфатазы. Автор обнаружил и в клубочках некоторые энзимы, в особенности аденозинтрифосфатазы. Это позволило считать, что реабсорбция и экскреция являются ферментативными процессами. Б. Д. Кравчинский (1958), А. Г. Гинецинский (1964) считают, что рентгеноконтрастные вещества выделяются из организма благодаря наличию в почечном нефроне специфических ферментативных систем. Поскольку одно-, двух- и трехатомные йодистые препараты транспортируются различными группами ферментов, контрастность изображения зависит от изменений отдельных элементов нефрона. В силу этого экскреторная урография с использованием двухатомных веществ более точно отражает выделительную функцию почек, тогда как при применении одноатомных [Кравчинский Б. Д., 1958] и особенно трехатомных препаратов, которые в большем количестве фильтруются клубочками [Olsson O., 1962; Voegeli E., Fuchs W. A., 1970], при сниженной функциональной способности может наблюдаться картина мнимого благополучия. Приведенные нами исследования показали, что применение трехатомных веществ не позволяет достоверно оценить функциональное состояние почек. Одноатом-

ные рентгеноконтрастные вещества (сергозин) лучше отражают функцию почек [Тиктинский О. Л., 1984]<sup>1</sup>. Ранее R. A. Straffon, A. Garcia (1960) указывали, что с внедрением в практику исследований трехатомных контрастных веществ значительно увеличилось число ошибок при оценке функциональной способности почек.

При сравнении результатов радиоизотопной ренографии и экскреторной урографии совпадение отмечено лишь в 33% случаев. При значительном угнетении функциональной способности почек (плотность мочи 1006—1010, содержание мочевины в сыворотке крови свыше 11,6—13,3 ммоль/л) контрастное вещество при обычной экскреторной урографии не выводится в достаточной концентрации и потому тень чашечно-лоханочной системы выявляется плохо или вовсе не идентифицируется. Однако у того же больного, несмотря на значительное нарушение концентрационной способности почек, на инфузионной урограмме может четко определяться выделение контрастного вещества почками (рис. 11).

J. J. Cunningham (1975) отмечает, что для визуализации почек при выраженной почечной недостаточности необходимо вводить 2,2 мл контрастного вещества на 1 кг массы тела. M. S. Rao и соавт. (1976) рекомендуют дозу 5 мл/кг, В. С. Карпенко и А. С. Переверзев (1983) — 1—1,5 мл/кг. R. D. Ensor и соавт. (1970) провели 188 инфузионных урографий у больных с почечной недостаточностью и у 75% получили удовлетворительного качества урограммы при клиренсе эндогенного креатинина более 10 мл/мин, содержании креатинина в плазме до 0,7 ммоль/л или содержании остаточного азота в крови свыше 57,1 ммоль/л. J. Lenko и G. Fialkowski (1970) наблюдали хорошее контрастирование почек при содержании мочевины в сыворотке крови свыше 24,9 ммоль/л.

G. S. Sunder и R. Gardner (1971) для определения степени поражения почек, при которой инфузионная урография еще обеспечивает достаточную визуализацию, обследовали 100 больных с хронической почечной недостаточностью. Уровень содержания мочевины в сыворотке крови достигал 43,5 ммоль/л, а креатинина—1,03 ммоль/л. При содержании мочевины свыше 22 ммоль/л и креатинина свыше 0,4 ммоль/л инфузионная урография оказалась бесполезной, но у 2 больных, при содержании мочевины более 41 ммоль/л, мочевые пути контрастировались удовлетворительно.

H. M. Saxton (1969) установил, что верхняя граница содержания мочевины, при которой еще можно ожидать выделение контрастного вещества, составляет 58,5—66,5 ммоль/л. По мнению H. Pollack (1976), экскреторная урография не позволяет в достаточной степени судить о функциональной способности почек, так как даже при высоком уровне мочевины (16,5 ммоль/л) плотность контрастного вещества снижается незначительно.

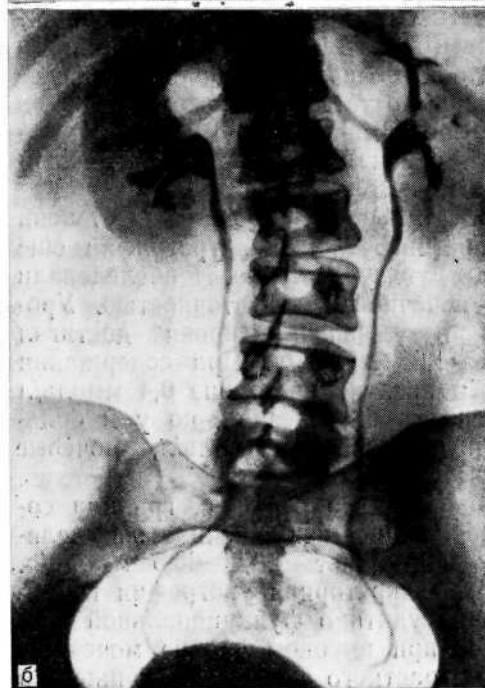
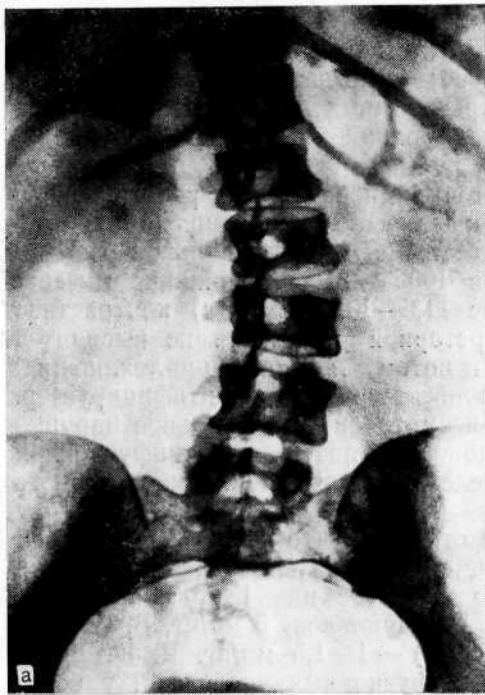


Рис. 11. Хроническая почечная недостаточность.

а — экскреторная урограмма. Чашечно-лоханочная система контрастируется плохо; б — инфузионная урограмма того же больного. Четко видна чашечно-лоханочная система обеих почек.

Мы считаем, что выделение контрастного вещества при азотемии зависит от характера заболевания. При хронической почечной недостаточности это свидетельствует о сохранности клубочкового аппарата, поскольку недостаточность обусловлена изменениями функции канальцев, а трехатомные вещества выделяются клубочками. Концентрация контрастного вещества при пострентальной недостаточности в большинстве случаев выше, чем у больных с поражением почечной паренхимы и по сравнению с содержанием мочевины. Это можно объяснить тем, что при пострентальной окклюзии имеются еще многочисленные функционально способные нефроны, в связи с чем возможна фильтрация большего количества контрастного вещества. Медленный отток через канальцы обуславливает усиленное обратное всасывание воды. Кроме того, контрастное вещество накапливается в расширенной чашечно-лоханочной системе, вследствие чего повышается суммарное количество контрастного вещества.

Известно, что трехатомные контрастные вещества, используемые при инфузионной урографии, создают полиурию, что ведет к увеличению объема чашечно-лоханочной системы и мочеточника, их гипотонии. На урограммах верхние мочевые пути видны на всем протяжении. О степени гипотонии в зависимости от концентрации и количества контрастного вещества свидетельствует следующее наблюдение.

Больной Ш., 64 лет, поступил в клинику с подозрением на опухоль правой почки. На экскреторной урограмме справа выявляется небольших размеров лоханка полудунной формы (рис. 12, а). Заподозрена парапелъвикальная киста. Для уточнения диагноза произведена селективная ангиография, при которой введено 30 мл 60% раствора уротраста. В ответ на введение в почечную артерию большого количества контрастного вещества произошло резкое (более чем в 3 раза) увеличение объема лоханки (рис. 12,б). Диагностирована **парапелъвикальная киста**.

При некоторых заболеваниях (пиелонефрит, гидронефроз), когда клубочковый аппарат страдает мало, а в канальцевом происходят глубокие функциональные и органические изменения, реабсорбция в достаточной степени не происходит и рентгеноконтрастное вещество за счет клубочковой фильтрации в большом количестве поступает в верхние мочевые пути. Это можно ошибочно принять за хорошую функциональную способность почки, что, в частности, имеет место при пиелонефритически сморщенной почке. Так, на 10 382 экскреторные урографии мы в 74 случаях (0,7%) из числа подтвержденных операцией с последующим морфологическим исследованием почки выявили функциональную несостоятельность последней при удовлетворительном выделении контрастного вещества на урограмме. Наиболее часто сморщенную почку, удовлетворительно выделяющую контрастное вещество, ошибочно принимали за гипоплазированную (рис. 13). По данным С. Bengtsson и В. Hood (1971), приблизительно в одном случае на 500 вскры-

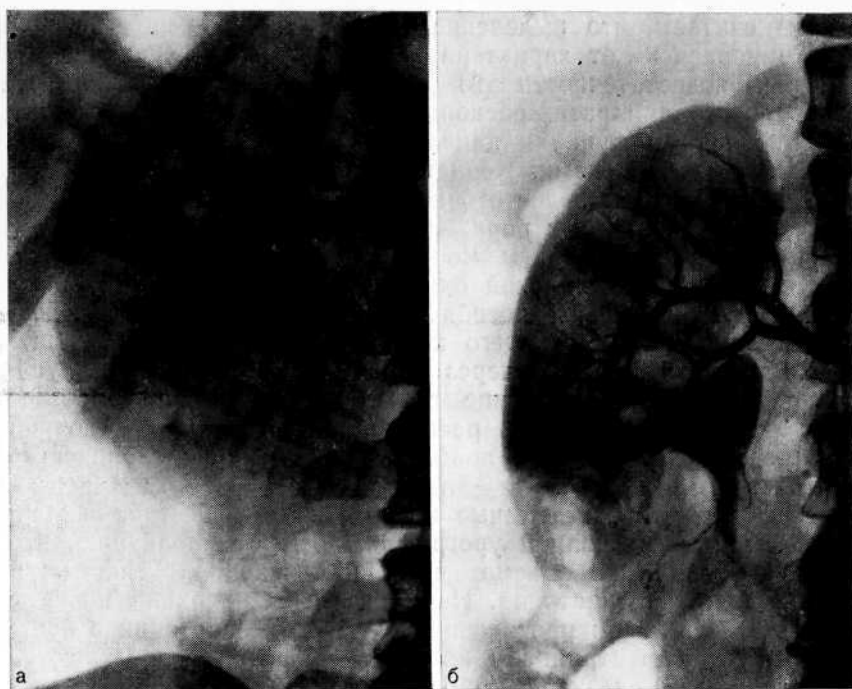

Рис. 12. Парапелвикальная киста.

а — экскреторная урограмма. Справа лоханка небольших размеров; б — селективная ангиограмма того же больного. Значительное увеличение объема лоханки.

тий встречаются почки малых размеров, что обусловлено гипоплазией, пиелонефритическим сморщиванием или обеими причинами.

Дифференциальная диагностика сморщенной и гипоплазированной почек нередко затруднена. Это объясняется тем, что пиелонефритически сморщенная почка длительное время продолжает выделять контрастное вещество, а на ретроградной пиелограмме ее чашечно-лоханочная система может напомнить нормальную, но уменьшенную в размере. Однако по мере прогрессирования сморщивания чашечки небольших размеров сближаются, происходит сдавление лоханки и чашечек, которые принимают вертикальное медиально-дистальное положение, напоминая «кисть акушера». Лишь после того как возникают деструкция сосочков и резкое сужение чашечек со значительной деформацией лоханки, рентгенологическая диагностика пиелонефритически сморщенной почки не вызывает затруднений. Нельзя согласиться с У. М. Ризаевым (1974), который на основании «понижения функции почки на экскреторной урограмме» диагностирует гипоплазию почки. Гипоплазия почки — это аномалия: орган имеет меньшие размеры,

но является нормальным в морфологическом и функциональном отношении.

А. Я. Пытель (1959), Н. Goldblatt (1948), J. L. Emmett и соавт. (1952) и др. обратили внимание на большую частоту сморщенных почек, которые ошибочно принимают за гипоплазию. R. W. Gifford и соавт. (1965) указывают, что лишь в 8% всех удаленных почек малых размеров обнаружена конгенитальная гипоплазия. По данным S. Cieslinski и E. Miekos (1975), дифференциальный диагноз гипоплазии и сморщенной почки часто устанавливают только во время операции. Н. Zollinger (1958) и R. H. Heptinstall (1968) также отмечают, что гипоплазия почки встречается крайне редко, а в основном «маленькая» почка является результатом перенесенного в детстве пиелонефрита. Наиболее точным методом дифференциации гипоплазированной почки от сморщенной является ангиография. Н. А. Лопаткин (1961) считает характерным признаком гипоплазии наличие всего ветвления почечной артерии в уменьшенном виде. Нефрограмма имеет гомогенную поверхность, ровные контуры, но размеры почки значительно меньше, чем противоположной.

Сморщенная почка отличается небольшими размерами, отсутствием границы между мозговым и корковым слоями. Сосуды почки на всем протяжении резко сужены, деформированы, количество их уменьшено. Нефрограмма слабо выражена. Исследуя артериальную систему сморщенной почки, мы наблюдали резкое сужение почечной и внутриорганных артерий, образование артериовенозных шунтов на уровне междольковых сосудов. В месте ответвления от аорты почечная артерия может иметь нормальный диаметр, а на протяжении суживаться. Выявляются сужение и укорочение магистральной почечной вены и запустевание многих внутриорганных вен.

При окклюзии верхних мочевых путей отсутствие на урограмме выделения почкой контрастного вещества не всегда указывает на безвозвратную потерю почечной функции. Результаты экскреторной урографии могут длительное время указывать на отсутствие почечной функции, в то время как последняя сохранена, что нередко приводит к ошибке. У 39 больных мы отметили восстановление функции почки, когда ее несостоятельность до операции не вызывала сомнения и почка была сохранена благодаря экспресс-биопсии с последующим гистологическим исследованием почечной паренхимы. При так называемой немой почке особое внимание следует обращать на плотность тени почки, при необходимости сравнивая обзорный снимок с последующими урограммами, чтобы выявить усиление плотности тени.

Различные виды нефрограмм отражают разнообразные изменения почечной функции. Выявление тени почечной паренхимы начинается с момента заполнения контрастным веществом капилляров, но наиболее интенсивная нефрограмма



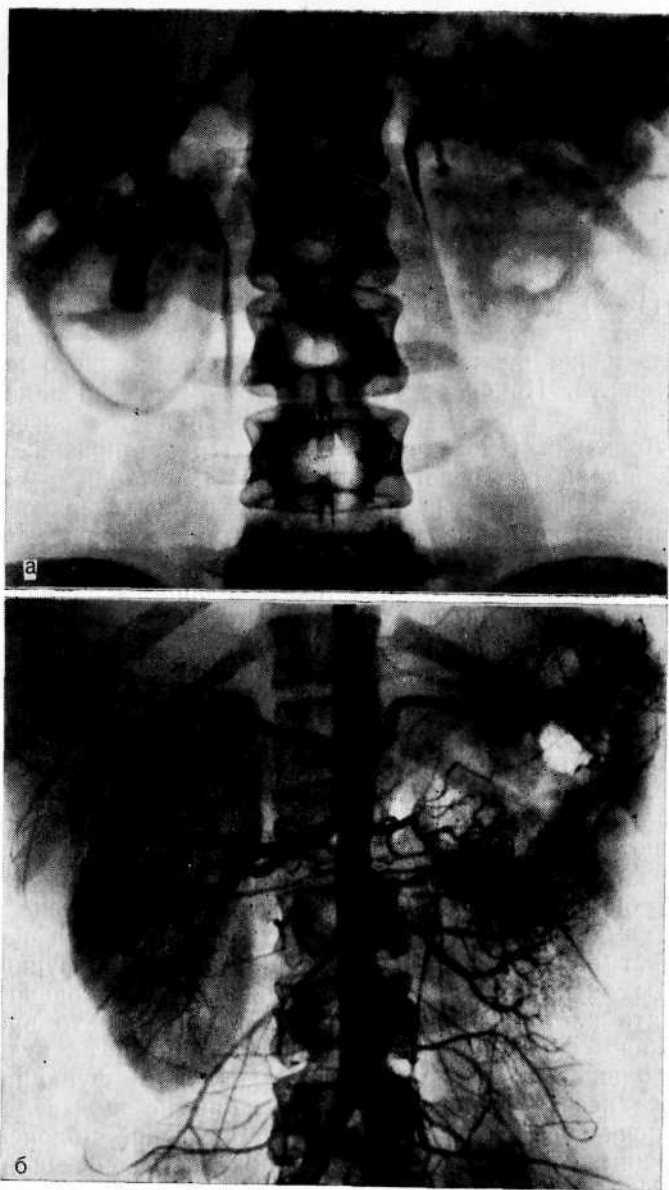


Рис. 13. Пиелонефритически сморщенная левая почка, ошибочно принятая за гипоплазию.

а — экскреторная урограмма. Уменьшенная левая почка хорошо выделяет рентгеноконтрастное вещество; б — артериальная фаза аортографии. Слева почечная артерия сужена, сосудистый рисунок обеднен;

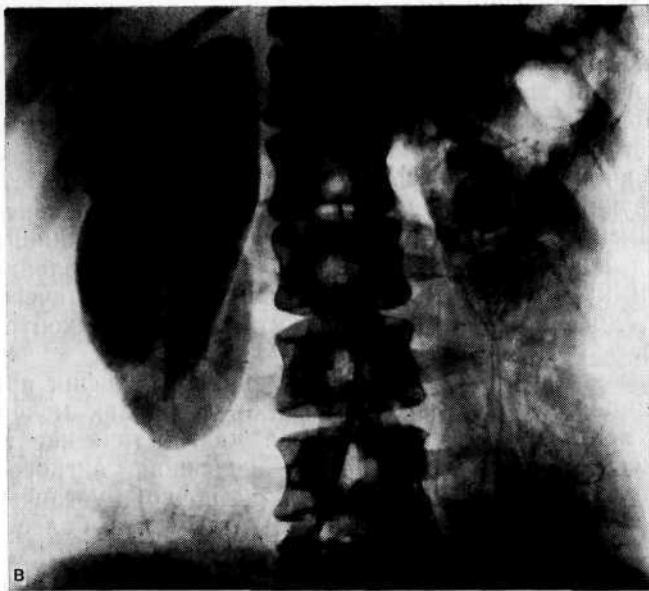


Рис. 13 (продолжение).

в — нефрографическая фаза аортографии. Левая почка резко уменьшена, слабо контрастируется.

является результатом фильтрации и экскреции контрастного вещества. А. Я. Пытель и Ю. А. Пытель (1966) указывают, что нефрограмма хорошо выявляется при урографии в тех случаях, когда внутрилоханочное давление составляет 65—100 мм рт. ст.<sup>1</sup>, что обусловлено имбибицией паренхимы контрастным веществом без проникновения последнего в лоханку из-за длительного сокращения сфинктеров чашечек и лоханки.

Быструю, стойкую, плотную нефрограмму мы наблюдали при остром тубулярном некрозе. При нем максимальная плотность нефрограммы наступает в конце введения контрастного вещества, подобно тому как это наблюдается у здоровых лиц, однако такая картина не меняется в течение нескольких часов.

При остром гнойном пиелонефрите быстро появившаяся плотная нефрограмма сохраняется длительно со слабым изображением лоханки или без нее. Мы не можем согласиться с мнением А. Keleg и соавт. (1970), что при остром пиелонефрите экскреторная урография ненадежна. Мы считаем, что при остром пиелонефрите экскреторная урография необходима, так как позволяет определить сторону поражения, а при воспалительном процессе в паранефральной клетчатке — степень подвижности почки.

<sup>1</sup> В системе СИ 0,1333 кПа соответствует 1 мм рт. ст.

Нефрографический эффект особенно выражен при нарушенном пассаже мочи из почки. Обычно на высоте почечной колики нефрограмма имеется почти у всех больных. Поскольку тень почки хорошо видна в результате поступления контрастного вещества в почечные каналы, нефрограмма свидетельствует о сохранившемся функциональном потенциале «немой» почки и указывает на большую вероятность восстановления ее функции после устранения окклюзии. Интенсивность нефрограммы зависит от предшествующего функционального состояния почки, уровня внутрилоханочного давления, длительности нарушенного пассажа мочи, гемодинамических нарушений, дозы и химической структуры рентгеноконтрастного вещества.

Каковы же возможности экскреторной урографии при оценке функциональной способности почки и верхних мочевых путей? W. Schreuer (1976), сравнивая диагностические возможности экскреторной урографии и почечной ангиографии у 235 больных с так называемой немой почкой, установил, что при поражении почечной паренхимы получены более информативные ангиограммы, чем при обструкции мочевых путей.

Наш опыт показывает, что при экскреторной урографии степень контрастирования чашечно-лоханочной системы и, следовательно, возможность оценки деятельности почки находится в прямой зависимости от функционального состояния верхних мочевых путей. Примером может служить так называемая нефункционирующая почка при острой окклюзии лоханки или мочеточника. Если до почечной колики функция почки была хорошей, то при остро возникшей окклюзии «нефункционирующая» почка сохраняет свою функциональную деятельность. А то, что она не выделяет контрастное вещество в чашечно-лоханочную систему, является положительным фактором, ее защитной реакцией. Отсутствие выделения контрастного вещества в чашечно-лоханочную систему при наличии нефрограммы свидетельствует о сохранности форникального аппарата и функциональной способности почки, больших ее резервных возможностях и о благополучном прогнозе. J. Rovinesku и соавт. (1974), изучая последствия длительной обструкции мочеточника установили, что введенный внутривенно ренографин определяется в почках на 6-е и 9-е сутки. Это дало основание сделать вывод, что при обструкции мочеточника и повышении внутрилоханочного давления продолжают процессы гломерулярной фильтрации и тубулярной экскреции.

Каков же механизм, оберегающий почку в весьма неблагоприятных для ее жизнедеятельности условиях? Резкое повышение внутрилоханочного давления, вызванное окклюзией верхних мочевых путей, может сопровождаться возникновением лоханочнопочечных рефлюксов, вначале форникальных, из которых наиболее частыми являются пиелосинусные [Пытель А. Я., 1959], а затем и тубулярные.

Ф. Hinman (1961) различает три формы защитных механизмов при остром повышении внутрилоханочного давления: пиелололимфатический рефлюкс, пиеловенозный рефлюкс и окололоханочная экстравазация мочи. Они являются различными формами процесса, обеспечивающего экстравазацию мочи через своды чашечек.

При внепочечном типе лоханки, обладающей относительно большой емкостью и возможностью расширяться, что создает условия для снижения внутрилоханочного давления, порог гидравлического давления, при котором начинает функционировать форникальный аппарат, выше, чем при внутрипочечном типе лоханки, емкость которой невелика и дилатация затруднена. Иначе говоря, порог внутрилоханочного давления для включения форникального аппарата во многом зависит от строения и тонуса чашечно-лоханочной системы. Чем он ниже, тем больше должно быть гидравлическое давление, которое является пусковым механизмом для включения форникальной реабсорбции.

Ю. А. Пытель (1975) установил, что при острой окклюзии верхних мочевых путей время возникновения порогового давления в чашечно-лоханочной системе в известной степени зависит от концентрационной способности почки. Это находится в прямой связи с функцией противоточного концентрирующего механизма. Чем выше в момент почечной колики концентрационная способность почки, тем меньше выделяется мочи в чашечно-лоханочную систему и тем больше требуется времени для достижения порогового давления, при котором включается форникальный аппарат. Наоборот, при низкой концентрационной способности почки быстрее возникает пороговое давление в чашечно-лоханочной системе. Кроме того, нельзя исключить реакцию верхних мочевых путей на острую окклюзию, что проявляется резким спазмом чашечек, лоханки и мочеточника.

Сложный механизм процессов, происходящих в почке и в верхних мочевых путях при острой окклюзии, имеет индивидуальные особенности и зависит от многих причин, поэтому при экскреторной урографии далеко не всегда удается наблюдать экстравазацию мочи и рентгеноконтрастного вещества. Всякого рода нарушения уродинамики верхних мочевых путей ввиду общности иннервации почечной паренхимы, чашечно-лоханочной системы и мочеточника вызывают ответную реакцию почки, ее сосудов. Именно этим можно объяснить значительные гемодинамические нарушения почки, которые возникают при острой окклюзии верхних мочевых путей.

Помимо спазма артериол почечной коры, что проявляется ее ишемией, и флебостаза медуллярного вещества, происходит максимальное включение системы артериовенозного шунта, особенно юкстамедуллярной зоны, что создает предпосылки для уменьшения диуреза и минимального использования реабсорбции механизмов почки. Вследствие этого на экскреторных

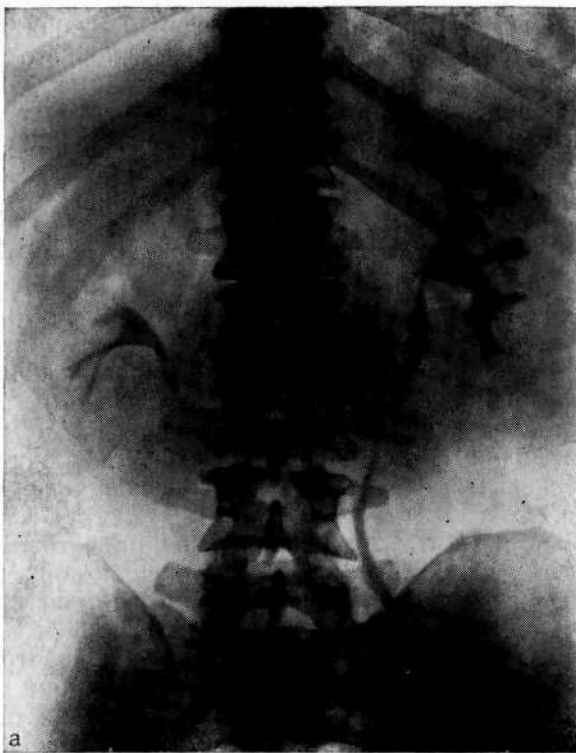


Рис. 14. Камень левой почки.

а — экскреторная урограмма до почечной колики. Контрастное вещество выделяется обеими почками, но в левой, где эвакуация нарушена, оно видно более четко;

урограммах при острой окклюзии, что клинически проявляется почечной коликой, наблюдается рентгенологическая картина, именуемая «немой» почкой: на фоне нефрограммы отсутствуют тени контрастного вещества в чашечно-лоханочной системе. Такие рентгенологические признаки нередко ошибочно трактуются как «блокада почки» и, что еще более неправильно, как «нефункционирующая» почка. Между тем они показывают, что функциональная способность ее максимально сохранена, о чем свидетельствует нефрограмма как проявление всего арсенала реабсорбционных механизмов, в том числе форникального аппарата. Иначе говоря, отрицательные данные экскреторной урографии при этих обстоятельствах свидетельствуют о положительном, относительно благополучном состоянии почки.

Следовательно, отсутствие экскреции мочи и контрастного вещества в верхние мочевые пути является своего рода защитной реакцией в ответ на резкое повышение внутримонолоханочного давления. При этом в большей мере нарушается венозный

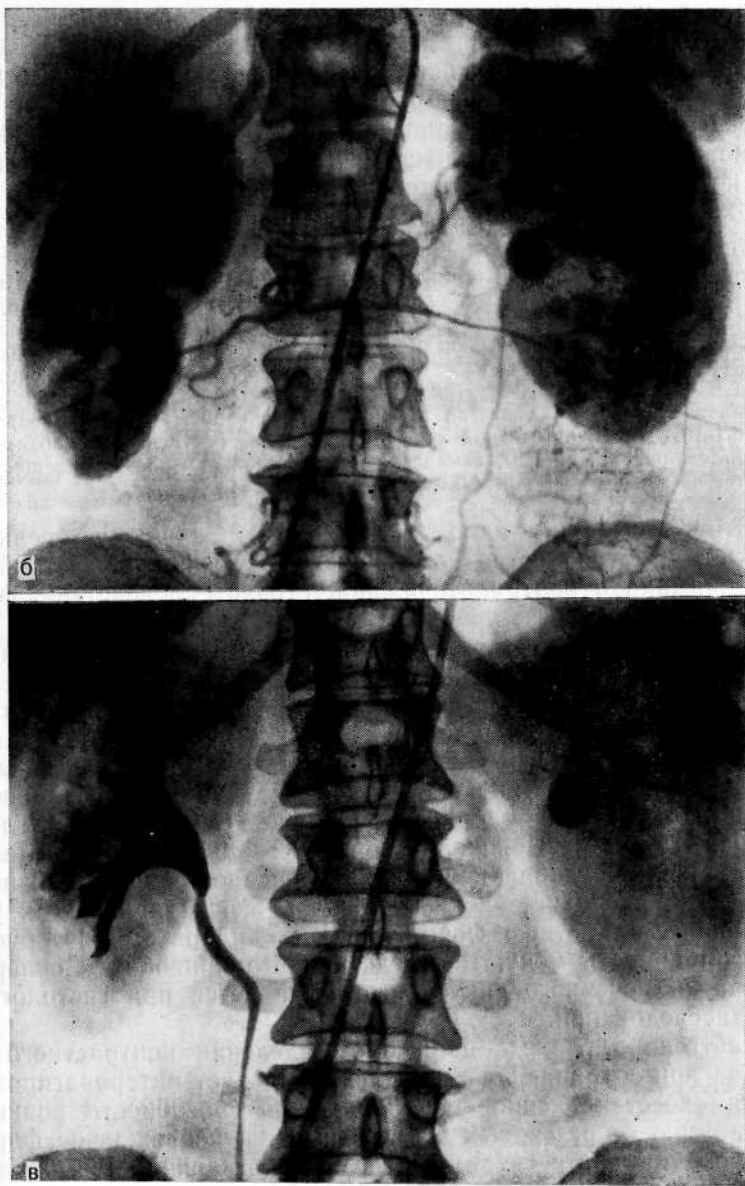


Рис. 14 (продолжение).

б — обзорная аортограмма после почечной колики (фаза нефрограммы). Увеличенная левая почка. Выраженная нефрограмма (защитная реакция на гипертензию лоханки); в — обзорная аортограмма (фаза урограммы). Левая почка не выделяет контрастное вещество в чашечно-лоханочную систему. Видна тень конкремента. Справа увеличение объема чашечно-лоханочной системы и поздняя нефрограмма, что указывает на замедленную эвакуацию контрастного вещества из почки (компенсаторная реакция на повышенную функциональную нагрузку).

отток из почки, увеличивается отек интерстициальной ткани. В результате резкого повышения внутрилоханочного давления контрастное вещество, поступив с кровью в почку, быстро уносится из нее по расширенным сосудам юкстамедуллярной зоны и артериовенозным анастомозам, не проникая в клубочки коркового вещества, в связи с чем чашечно-лоханочная система не контрастируется. Справедливость этих суждений подтверждают наши наблюдения.

Больной Р., 45 лет, поступил в клинику по поводу камня левой почки. На обзорном снимке слева в области почки тень конкремента размером 1,2X1 см. На экскреторной урограмме обе почки выделяют контрастное вещество, но в левой почке оно видно более, четко, чем в правой, где эвакуация лучше (рис. 14, а). Во время пребывания больного в клинике возникла почечная колика. После купирования ее на обзорной аортограмме видна увеличенная левая почка и четкая нефрограмма (рис. 14, б). В фазе урограммы левая почка не выделяет контрастное вещество в чашечно-лоханочную систему, а справа в результате ее функциональной перегрузки отмечается увеличение объема чашечно-лоханочной системы, замедленная эвакуация контрастного вещества и поздняя нефрограмма (рис. 14, в).

Этот пример наглядно иллюстрирует защитную реакцию почки в ответ на остро возникшую окклюзию и расстройство уродинамики с контралатеральной стороны вследствие функциональной перегрузки.

После устранения препятствия к оттоку мочи и нормализации внутрилоханочного давления выделение мочи почкой восстанавливается не сразу, а по мере ликвидации интерстициального отека. Наши исследования показали, что отсутствие выделения контрастного вещества может быть обусловлено лимфостазом и отеком интерстициальной ткани почки, приводящими к блокаде тубулярного аппарата [Серов В. В., Золотарев И. И., 1969]. Появление через несколько часов после почечной колики изображения дилатированной чашечно-лоханочной системы служит плохим прогностическим признаком, указывающим на потерю форникальным аппаратом способности реабсорбировать мочу. Впоследствии это приводит к склерозу клетчатки почечного синуса, что выявляется при гистологическом исследовании.

Рентгенопозитивные данные о выделении контрастного вещества при сохраняющейся окклюзии следует интерпретировать не как восстановление функциональной способности почки, а как потерю ее резервных возможностей и повреждение форникального аппарата, что в дальнейшем проявляется ухудшением ее функции. Не учитывая этих функциональных особенностей почек при острой окклюзии верхних мочевых путей, можно допустить ошибку при оценке урограмм и функциональной способности почки, а также при определении сроков терапии. Это имеет место при частой окклюзии, когда в результате выраженной гипертензии лоханки возникают разрывы в форникальной зоне, которые затем подвергаются воспалительным и склеротическим изменениям с облитерацией. Что касается

контралатеральной почки, то мы чаще обнаруживали не угнетение ее функции (что в некоторых руководствах принято приводить в пример, как рефлекторная анурия), а наоборот, гиперфункцию (компенсаторная реакция). Наблюдаются умеренное расширение чашечно-лоханочной системы здоровой почки и заполнение контрастным веществом всего мочевого тракта, которое ошибочно принимают за проявление патологического процесса (викарное снижение тонуса). У 39 больных из числа, поступивших в клинику с диагнозом камней нефункционирующей почки, мы отметили восстановление функции после удаления конкремента.

Больная С, 31 года, поступила в клинику с диагнозом камня мочеточника правой нефункционирующей почки и хронического пиелонефрита. Впервые в декабре 1970 г. наблюдались правосторонняя почечная колика и атака остро го пиелонефрита.

На обзорной рентгенограмме справа на уровне  $L_{III}$  тень конкремента размером  $1 \times 0,8$  см. На экскреторной урограмме справа в течение 3 ч контрастное вещество не определяется (рис. 15, а). Решено во время операции произвести гистологическое экспресс-исследование и в зависимости от результата решить вопрос о сохранении почки. Операция: почка нормальных размеров, паренхима сохранена, значительно выражен периуретерит. Гистологическое исследование биоптата показало относительную сохранность паренхимы (рис. 15, б). Произведена уретеролитотомия. Через неделю на экскреторной урограмме отмечено выделение контрастного вещества правой почкой (рис. 15, в).

Нередко допускаются ошибки при интерпретации экскреторных урограмм, выполненных в момент почечной колики или непосредственно после нее. Экстравазаты на урограммах ошибочно рассматриваются как воспалительно-деструктивный процесс в почке либо как новообразование. В таких случаях важно дифференцировать затек контрастного вещества, т. е. экстравазацию его в результате рефлюкса от разрыва чашечки или лоханки. Быстрое появление на урограмме тени затека свидетельствует о разрыве, требующем немедленной операции. При позднем появлении тени исход более благоприятный. Экстравазаты обычно исчезают спустя 24—48 ч после приступа почечной колики и при последующей урографии могут не выявляться.

Н. Melchior и S. Terhorst (1973) отмечают особую опасность возникновения экстравазации мочи во время окклюзии при выполнении инфузионной урографии в результате полиурии. Th. Franken и P. Bruhl (1978) указывают, что гидратационный эффект при инфузионной урографии способствует повышению внутрилоханочного давления и потенцирует возникновение пиелоренального рефлюкса. Т. Takazaki (1978) на протяжении 3 лет обнаружил пиелоренальный рефлюкс на 563 из 2365 экскреторных урограмм. Наиболее высокая частота возникновения пиелоренальных рефлюксов отмечена при инфузионной урографии с компрессией мочеточников. В большинстве случаев имелся пиелотубулярный рефлюкс. У меньшего числа больных рефлюкс был пиелосинусным, пиелолимфатическим, пиелове-



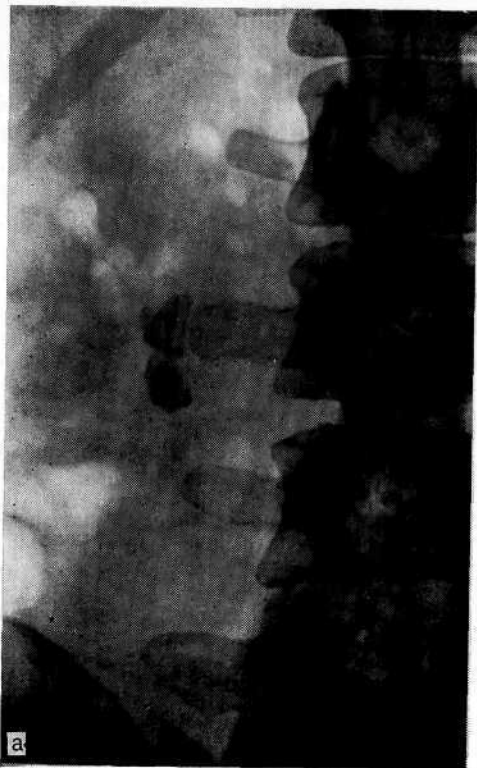


Рис. 15. Камень правого мочеточника.

а — экскреторная урограмма до операции. Тень конкремента справа на уровне III поясничного позвонка. Правая почка не выделяет контрастное вещество и течение 3 ч; б — микрофотограмма. Умеренное расширение просвета канальцев, зернистая дистрофия эпителия, небольшой отек стромы, склероз капсулы Шумлянско-Боумана. Окраска гематоксилин-эозином X200;

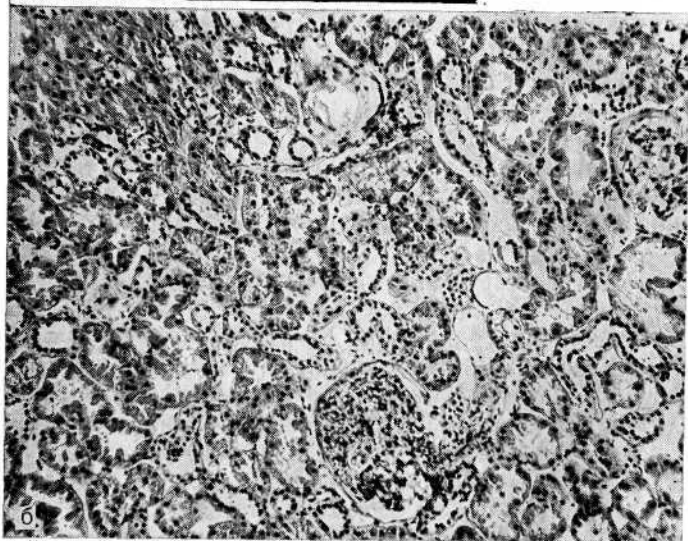

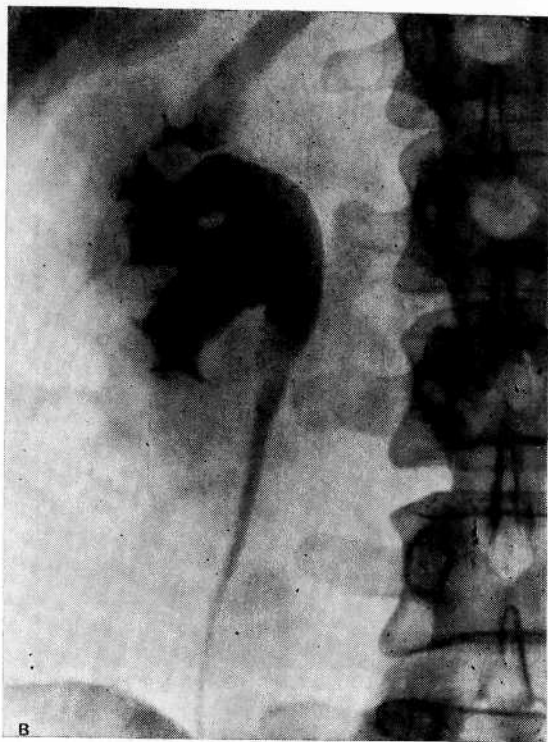


Рис. 15 (продолжение).

в — экскреторная урограмма спустя 7 дней после удаления камня. Справа з расширенной чашечно-лоханочной системе четко определяется контрастное вещество.

нозным и пиелопаренхиматозным. Рефлюксы чаще наблюдались у женщин.

Возникающая при почечной колике экстрavasация мочи в почечный синус — явление нередкое. А. Я. Пытель (1975) наблюдал ее у 116 больных. Аналогичные данные получили А. М. Skolnick и соавт. (1973), R. Calas (1976), М. Казань и соавт. (1981). Мы отметили подобные явления у 18 больных. На экскреторных урограммах экстрavasация мочи и рентгеноконтрастного вещества в почечный синус, околопочечную и околомочеточниковую клетчатку выявляется в виде неправильной формы теней различной плотности, напоминающих нарушение целости почки или лоханки. На рис. 16 представлена урограмма при экстрavasации мочи. Лечебная тактика заключается в устранении препятствия к оттоку мочи путем катетеризации мочеточника или оперативного пособия.

На экскреторных урограммах при удовлетворительной выделительной функции почки иногда недостаточно четко выявляется чашечно-лоханочная система. Слабое контрастирование может ошибочно навести на мысль о слабых резервных возможностях почки. Однако это не всегда свидетельствует о нарушении функции. Такое явление можно объяснить тем, что в процессе реабсорбции и активной экскреции отдельных веществ

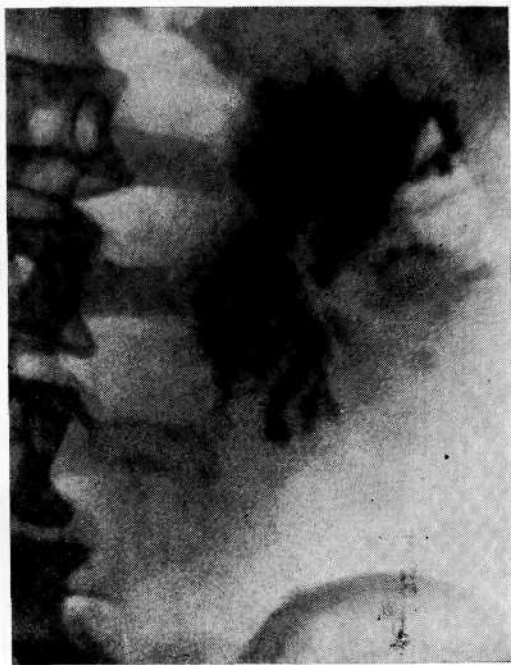

Рис. 16. Экскреторная урограмма на 2-е сутки у больного с неоднократной левосторонней почечной коликой. Массивная экстравазация контрастированной мочи в почечный синус паранефральную и периуретеральную клетчатку.

участвуют одни и те же ферментные системы почки. В этих случаях они действуют конкурентно; реабсорбция одних веществ тормозит реабсорбцию других. Иначе говоря, энергия, необходимая для переноса имеющихся в готовом виде веществ из крови в просвет канальцев, возникает при метаболической деятельности клеток. Условием для канальцевой реабсорбции является протекание обратимой реакции между веществом, подвергающимся реабсорбции (экзогенный компонент), и клеточным компонентом, который стабилен. Клеточный компонент обладает некоторой специфичностью, но может быть и общим для многих экзогенных компонентов.

Если два вещества реабсорбируются одновременно одним клеточным механизмом, то одно из них может вытеснять другое, т. е. возникает конкурентное действие. Такими свойствами обладают, например, диодраст (кардиотраст) и пенициллин [Зарецкий И. И., 1963; Пытель Ю. А., 1969], хлорамфеникол [Раковец С., 1971] и др. Об этом следует помнить при оценке результатов экскреторной урографии.

Поскольку между почками и печенью имеется тесная онтофилогенетическая связь, важную роль в функциональной способности почек играет функциональное состояние печени. Так, при гепатопатии нередко наблюдается снижение фильтрационно-реабсорбционной функции почек и тень контрастного вещества на урограммах слабая. Это может отмечаться в тех слу-

чаях, когда контрастные препараты типа «Metrizoate» выделяются печенью при ее хорошей функциональной способности [Olsson., 1971; Bruna J. et al., 1976]. В таких случаях слабая тень контрастного вещества на урограммах еще не указывает на снижение функции почек. Не учитывая это, можно допустить диагностическую ошибку.

В. Ю. Босин и соавт. (1981) установили угнетающее влияние рентгеноконтрастного вещества на скорость эффективного почечного кровотока. Отмечено, что когда экскреторная урография предшествует выполнению радиоизотопных исследований, клиренс  $^{125}\text{I}$ -гиппурана необычно низок. Они объясняют это расстройством почечной гемодинамики в результате воздействия рентгеноконтрастного вещества на тонус гладкой мускулатуры сосудов.

Хорошее контрастирование чашечно-лоханочной системы зависит не только от сохранности почечной паренхимы, но и от варианта лоханки, функционального состояния ее и мочевых путей. При функциональных нарушениях в зависимости от строения лоханки в ней могут возникнуть различные по характеру изменения. R. Kiss и соавт. (1973) считают, что существование лоханки должно рассматриваться как настоящий или потенциальный гидронефроз, а лоханку следует переименовать в «каликоуретеральный перекресток». С этим нельзя согласиться: онтофилогенетически внепочечная лоханка стоит выше внутрипочечной, ибо предохраняет почку от последствий резкого повышения внутрилоханочного давления.

Как показали проведенные нами урокинематографические исследования, нормальная лоханка имеет плоскую форму. При ее сокращении меньшая часть мочи поступает в нижнюю чашечку, а большая — в верхний цистоид мочеточника (в лоханку остается незначительное количество остаточной мочи). Мочеточник сокращается отдельными цистоидами, поэтому при нормальной функции одновременно не заполняется контрастным веществом на всем протяжении. Если чашечно-лоханочная система начинает терять свой тонус, то наступает расширение лоханки. Она приобретает округлую форму и из-за большего объема лучше контрастируется. Шаровидная лоханка свидетельствует о начале расстройства уродинамики, которое в зависимости от степени нарушения пассажа мочи и варианта лоханки происходит по-разному.

При внутрипочечном варианте лоханки высокий тонус верхних мочевых путей и невозможность расширения лоханки при затрудненном оттоке мочи быстро приводят к дискинезии и гипертензии, что выражается в быстрой эвакуации контрастного вещества из лоханки. Вся моча поступает в I-й цистоид, а поскольку он вынужден принять все количество мочи, выделившейся при сокращении лоханки, мочеточник в этом месте расширяется. При нарушенном пассаже мочи по мере усиления уродинамических нарушений и повышения гидравлического

давления мочеточник в конне концов теряет цистоидное строение, наступают его гипокинезия и гипотония, что проявляется заполнением мочеточника контрастным веществом на всем его протяжении, как при инфузионной урографии. Это является компенсаторной реакцией, поскольку дискинезия и гиперкинезия лоханки вызывают «переутомление» мочеточника в результате необходимости успевать эвакуировать мочу из лоханки, находящейся в «возбужденном состоянии».

Если нарушения носят кратковременный характер, то после восстановления пассажа мочи функциональное состояние мочеточника нормализуется. При условии длительных перегрузок в ответ на уродинамические расстройства в почке возникают гемодинамические нарушения. В подобной ситуации гипоксия способствует развитию пролиферативных процессов и функциональные нарушения приобретают органический характер.

При внепочечном варианте лоханки, обладающей относительно большой емкостью и способностью дилатироваться, функциональные расстройства наступают в более поздние сроки. Если при нарушенном пассаже мочи сохраняются кинетические возможности и высокий тонус, то лоханка выталкивает мочу частыми порциями и мочеточник, не выдерживая перегрузок, начинает дилатироваться. В результате этого наступает снижение тонуса мочеточника на всем протяжении, хотя препятствие к оттоку мочи находится выше места расширения мочеточника, как это имеет место при камне почечной лоханки. В тех же случаях, когда функциональные расстройства протекают в виде гипокинезии и гипотонии, при редких и вялых сокращениях лоханки в мочеточник поступает мало контрастированной мочи. Поскольку давление в полом органе зависит от давления стенки на жидкость, находящуюся в этой полости, мочеточник приобретает высокий тонус и поэтому виден на урограмме в виде узкой тени.

При расстройстве уродинамики верхних мочевых путей четкое контрастирование чашечно-лоханочной системы указывает не на хорошую функциональную способность почки, а на плохой пассаж мочи из верхних мочевых путей и, следовательно, иногда неудовлетворительную функцию почек. В качестве примера можно привести гидронефротическую трансформацию. По тому, как на урограмме контрастируется чашечно-лоханочная система, и в зависимости от того, заполняется ли лоханочно-мочеточниковый сегмент, можно судить о функциональной сохранности почки. При гидронефрозе плотная тень контрастного вещества является плохим признаком. Лучше, когда тень его в расширенных полостях не столь интенсивна, но зато на урограмме определяется прохождение его по лоханочно-мочеточниковому сегменту. Это свидетельствует о достаточной сохранности концентрационной способности почки. Пока почка выделяет контрастное вещество приблизительно

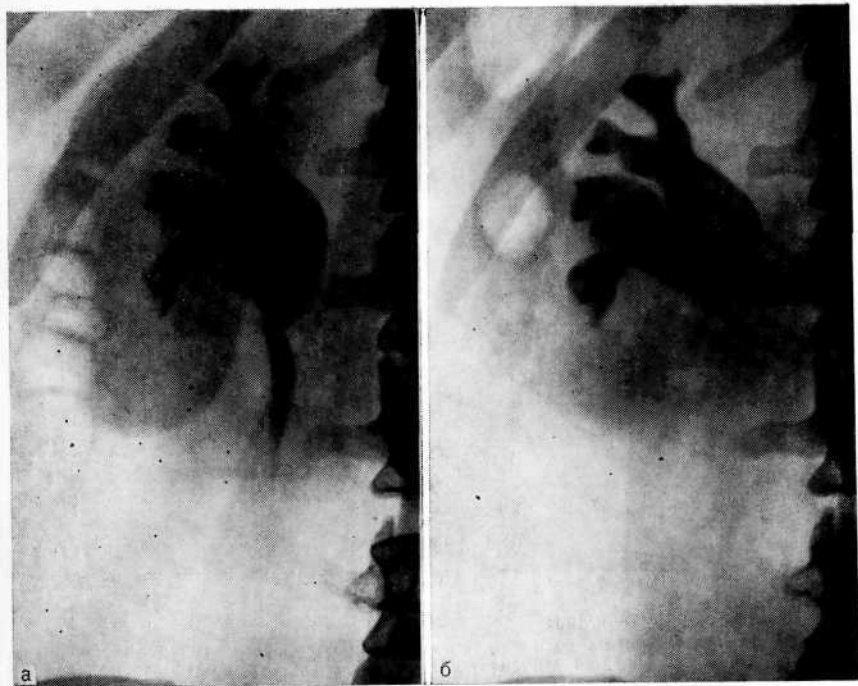


Рис. 17. Гидронефроз справа.

а — экскреторная урограмма. Контрастное вещество определяется и расширенной лоханке и верхней трети мочеточника; б — экскреторная урограмма спустя год. Контрастное вещество в лоханочно-мочеточниковом сегменте не прослеживается.

по 5% концентрации, лоханочно-мочеточниковый сегмент виден (рис. 17, а), но если он неразличим на урограмме, то концентрационная способность почки снижена (рис. 17, б). По мере прогрессирования гидронефротической трансформации наступает период гипокинезии и гипотонии, при которых происходят уменьшение амплитуды сокращений лоханки и урежение их частоты. Снижается тонус ее мышц, что проявляется положительным психоас-симптомом.

А. Ф. Даренков и соавт. (1983) считают, что данных экскреторной урографии недостаточно для объективной оценки функциональной тяжести гидронефротической трансформации, а также динамики восстановления функции почек после операции. Об этом можно судить только на основании оценки функционального состояния почки по данным рентгеноструктурных и радиофункциональных исследований, которая при необходимости может быть дополнена результатами интраоперационного патоморфологического исследования.

Почему же на урограмме бывает: контрастное вещество хорошо видно в расширенной лоханке, а в лоханочно-мочеточниковом сегменте оно не прослеживается, хотя при гидронеф-

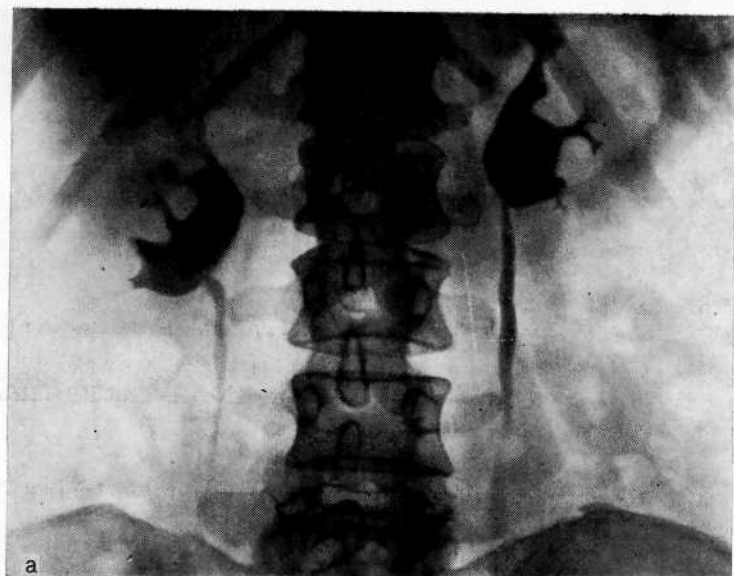


Рис. 18. Гидронефроз справа.

а — экскреторная урограмма до пластической операции по поводу гидронефроза справа. Справа контрастное вещество заполняет расширенную лоханку и слабо прослеживается в лоханочно-мочеточниковом сегменте. Слева лоханка расширена, мочеточник расширен на всем протяжении;

розе эвакуация мочи из почки в какой-то мере сохраняется. Это объясняется тем, что при гидронефрозе контрастное вещество накапливается в большой полости, где оно в значительной степени разводится мочой, но дает на урограмме, произведенной в переднезадней проекции, плотную тень. В то же время объем мочеточника мал, и контрастное вещество в нем содержится в слабой концентрации и потому не находит отображения на пленке. Отсюда следует сделать практический вывод о необходимости в таких случаях раннего оперативного вмешательства, пока еще сохранена хорошая концентрационная способность почки.

Необходимо остановиться на оценке результатов реконструктивных операций по данным экскреторной урографии. Известно, что после пластической операции функции почки верхних мочевых путей восстанавливаются не сразу. На основании анализа 150 пластических операций по поводу гидронефроза мы пришли к заключению, что это наступает через 3-6 мес, поэтому в данный период могут сохраняться ретенционные изменения, которые в дальнейшем постепенно исчезают [Вертепова В. М., Золотарев И. И., 1975]. Объясняется это тем, что при резекции лоханки и лоханочно-мочеточников сегмента анастомозируются две системы — два цистоида, ботающие антагонистично, и для их адаптации, восстановления

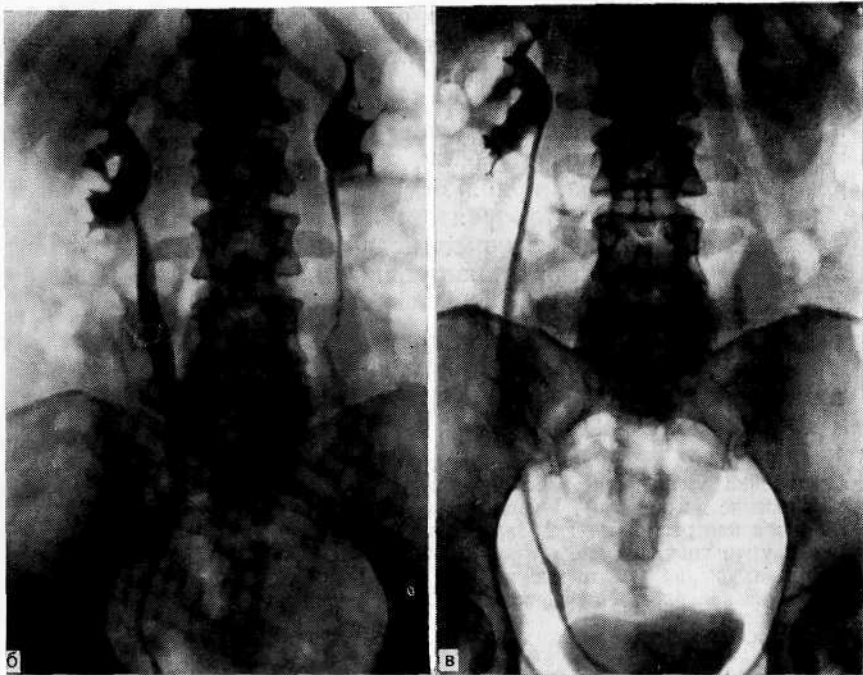


Рис. 18 (продолжение).

б — экскреторная урограмма спустя 12 дней после операции. Справа лоханка уменьшилась, мочеточник в верхней и средней трети расширен (защитная реакция). Слева лоханка и мочеточник также уменьшились; в — экскреторная урограмма спустя 4 мес после операции. Справа мочеточник принял обычные размеры. Эвакуация контрастного вещества из обеих почек не нарушена.

ния синхронности в работе необходим определенный срок. Чем быстрее наступает адаптация, тем лучше результаты операции. Иначе говоря, после реконструктивной операции в лоханке возникают функциональные изменения, обусловленные спастическим ее сокращением в результате дискинезии, которая является следствием раздражения ее рецепторного аппарата и в то же время защитной реакцией.

Дискинезия лоханки проявляется систолическими и диастолическими несинхронными сокращениями и расслаблениями вновь образованного лоханочно-мочеточникового соустья. Синхронизацию в деятельности лоханки и лоханочно-мочеточникового сегмента в нормальных условиях объясняют тем, что функция этих участков верхних мочевых путей зависит от барорецепции, т. е. раскрытие лоханочно-мочеточникового сегмента происходит при достижении в лоханке порогового давления мочи на ее стенку [Пытель Ю. А., 1972]. После реконструкции лоханки сократительная способность восстанавливается раньше, чем давление в ней становится пороговым. Благодаря этому предупреждается гипертензия лоханки, поскольку



ку она крайне неблагоприятно отражается па функции чаш чек. Одновременно нарушается динамическая способность вновь образованного лоханочпо-мочеточникового соустья расположенных ниже отделов мочеточника. Для предупреждения гипертензии лоханки включаются защитные механизмы верхнего цистоида мочеточника, который, выполняя роль гидравлического буфера, принимает больший объем мочи, чем в обычных условиях. Это проявляется дилатацией мочеточника. Следовательно, такой феномен надо рассматривать как благоприятный фактор. Для иллюстрации сказанного приводим наше наблюдение.

Большая Б., 48 лет, поступила в клинику по поводу гидронефроза справ

На экскреторной урограмме справа контрастное вещество выполняет расширенную лоханку, слабо прослеживается в лоханочно-мочеточниковом сегменте. Слева лоханка расширена, гипотония мочеточника (компенсаторная реакция) (рис. 18, а). Операция: резекция лоханочно-мочеточникового сегмента, пиелоуретеронеостомия справа. Экскреторная урограмма спустя 12 дней: справа лоханка уменьшилась, мочеточник прослеживается на всем протяжении (проявление дискинезии), отмечается расширение его в верхней и средней трети (защитная реакция — гидравлический буфер). Слева лоханка и мочеточник также уменьшились (почка «разгрузилась») (рис. 18, б). Спустя 4 мес после операции: справа мочеточник принял обычные размеры, отмечается хорошая эвакуация контрастного вещества на обеих почках (рис. 18, в).

Данное наблюдение свидетельствует о трех важных факта:

- 1) затруднение оттока мочи из пораженной почки приводит к расстройству уродинамики на контралатеральной стороне, где к почке предъявляются повышенные требования по транспорту мочи;
- 2) отмеченные после операции уродинамические нарушения (дилатация мочеточника) являются защитной реакцией предохраняющей от гипертензии лоханки;
- 3) восстановление пассажа мочи на стороне операции способствует нормализации уродинамики контралатеральной почки.

Итак, появление дилатации верхнего цистоида мочеточник после пластической операции па лоханке следует рассматривать как положительный фактор, создающий па определенны срок функционально выгодные условия для восстановления ее нормальной деятельности лоханки. Следует помнить, что инфузионная урография не может быть критерием оценки функционального состояния верхних мочевых путей после реконструктивной операции. Повышение количества выделяющегося контрастного вещества в результате усиления осмотического диуреза приводит к дилатации чашечно-лоханочной системы и мочеточника. Недостаточная сократительная способность и сниженный тонус мочеточника не позволяют осуществить быстрый транспорт мочи. Это ошибочно может быть расценено как расстройство уродинамики. При оценке функционального состояния верхних мочевых путей после реконструктивных операций следует производить экскреторную урографию, а лучше телевизионную пиелоскопию или урокинемаграфию.

А. Я. Пытель и соавт. (1975) справедливо указывают, что нельзя диагностировать двусторонний гидронефроз лишь на основании расширения обеих почек. Необходимо учитывать возможность викарной дилатации на какой-либо одной стороне. Действительно, не всегда имеется параллелизм между степенью дилатации верхних мочевых путей и функциональным состоянием почки. При значительно выраженном гидронефрозе со снижением функциональной способности этой почки контралатеральная почка начинает функционировать фактически как единственная почка и вынуждена выделять удвоенное количество мочи. Эта компенсаторная перегрузка приводит к дилатации верхних мочевых путей. Такую рентгенологическую картину иногда ошибочно принимают за двусторонний гидронефроз. Расширение верхних мочевых путей на контралатеральной стороне является защитной реакцией организма, способствующей снижению интрауретерального и интрапельвикального давления.

Такого рода дилатация, как ни парадоксально на первый взгляд, свидетельствует о хорошем прогнозе, поскольку почка способна принять на себя большую нагрузку и, следовательно, обладает достаточными резервными возможностями. Мы наблюдали 36 больных, у которых после пластической операции на худшей в функциональном отношении почке не только значительно улучшилась функция контралатеральной, но и уменьшилась дилатация верхних мочевых путей. Приводим наблюдение.

Больная 44 лет поступила в клинику с диагнозом двустороннего гидронефроза, стеноза юкставезикального отдела левого мочеточника.

Экскреторная урограмма: значительная дилатация чашечно-лоханочной системы и мочеточников с обеих сторон, стеноз нижней трети левого мочеточника. Это потребовало неотложного оперативного лечения на левой, в функциональном отношении худшей стороне. Произведена уретероцистостомия слева. Экскреторная урограмма спустя 21 день: значительное уменьшение правой лоханки и ее чашечек, удовлетворительная эвакуация контрастного вещества с обеих сторон.

Клинические и рентгенологические данные показывают, что у больных с пиелонефритически сморщенной почкой при дилатации лоханки ее трудно отличить от гидронефроза. Об этом сообщают Н. А. Лопаткин и Л. Е. Иванова (1969), Ю. А. Пытель и И. И. Золотарев (1972), И. И. Золотарев (1975). Вследствие атрофии почки паренхима ее как бы «сползает» с лоханки. Отсутствие давления на лоханку со стороны паренхимы приводит к ее увеличению, что ошибочно принимают за гидронефроз.

Ф. М. Осипов и В. А. Пилипенко (1962) у 24 больных гидронефрозом в остатках сохранившейся паренхимы обнаружили хронический пиелонефрит с исходом в сморщивание. По данным Н. А. Лопаткина и Л. Е. Ивановой (1969), у 5 из 100 обследованных больных хроническим пиелонефритом рентгеноло-

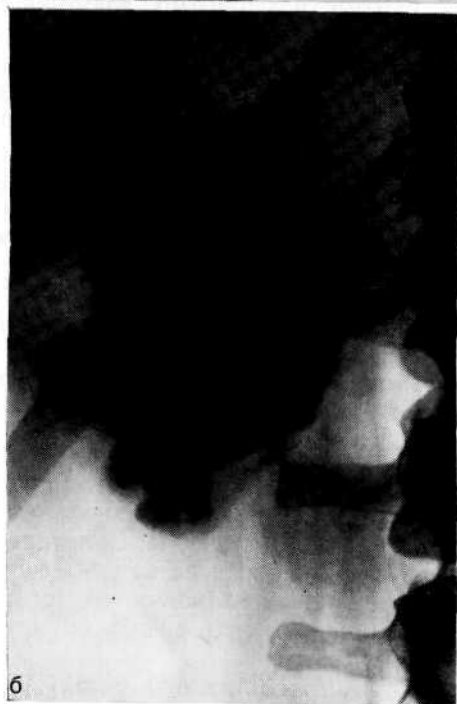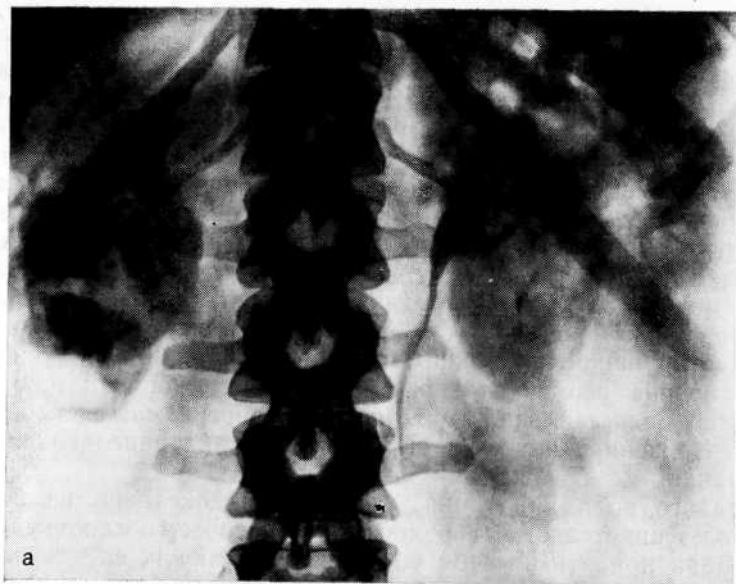


Рис. 19. Пиелонфритически сморщенная правая почка.  
а — экскреторная урограмма. Картина «ложного» гидронефроза справа, «Спотзание» лоханки с атрофированной паренхимы;

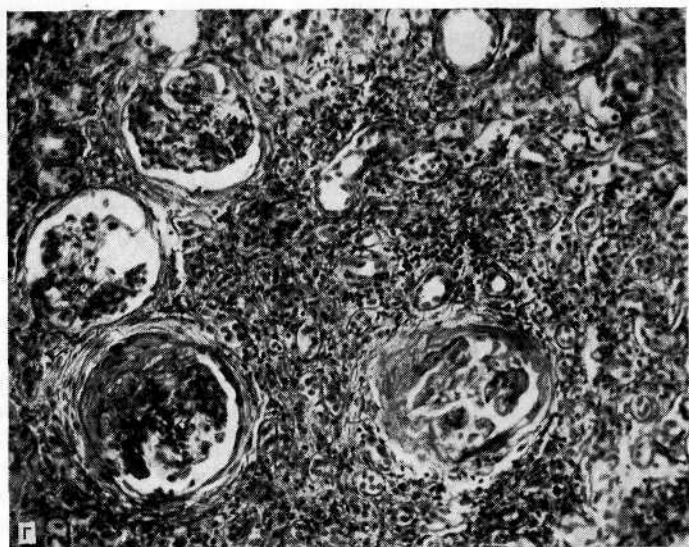
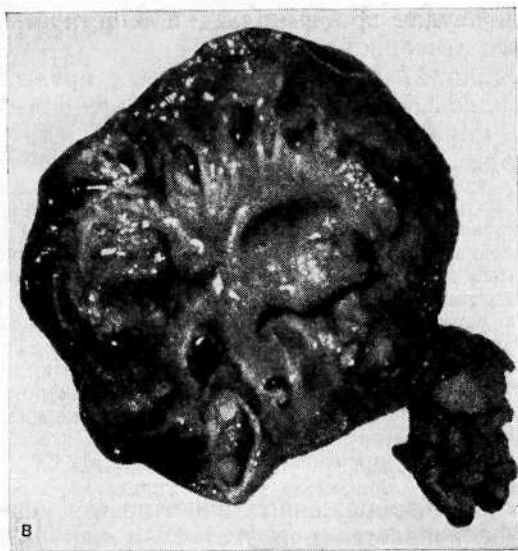


Рис. 19 (продолжение).

б — ретроградная пиелограмма. Пиелонефритически сморщенная правая почка, ошибочно принятая за гидронефроз; в — макропрепарат: удаленная почка. Почечная паренхима резко истончена; г — микрофотограмма: нефроцирроз, пиелонефритически сморщенная почка. Окраска гематоксилин-эозином X100.

гическая картина была более характерна для гидронефроза. У 3 больных была предпринята операция с целью пластики лоханочно-мочеточникового сегмента, но во время операции гидронефроз не был обнаружен, а гистологически выявлена сморщенная почка. Подобная диагностическая ошибка может

быть причиной неудач при выполнении пластической операции и неадекватного лечения.

Мы наблюдали 27 больных, у которых прежде был диагностирован гидронефроз, а оказалась сморщенная почка, что подтверждено морфологическим исследованием. В качестве примера приводим одно из наблюдений.

Больная И., 40 лет, поступила в клинику с диагнозом гидронефроза. Ранее была предложена пластическая операция, от которой она отказалась.

На представленных больной экскреторных урограммах (рис. 19, а) и ретроградной пиелограмме (рис. 19, б) лоханка правой почки значительно увеличена, чашечки укорочены, почечная паренхима истончена. Рентгенологическая картина ошибочно расценена как гидронефроз. Заподозрена пиелонефритически сморщенная почки. Во время операции произведена экспресс-биопсия с последующим гистологическим исследованием, подтвердившим диагноз. Произведена правосторонняя нефрэктомия. Удалена почка размером 11X5X2,3 см, с гладкой поверхностью. На разрезе: лоханка резко расширена, толщина слоя паренхимы от 0,6 до 1 см (рис. 19, в). Гистологическое исследование: нефроцирроз, пиелонефритически сморщенная почка (рис. 19, г).

Контрастность изображения чашечно-лоханочной системы значительно увеличивается при частичном нарушении пассажа мочи. Суть применения различных методик компрессионной экскреторной урографии заключается в сдавлении мочеточника, приводящем к стазу в верхних мочевых путях и, следовательно, к увеличению концентрации контрастного вещества в них. Компрессионную урографию следует рассматривать как антифизиологичный и небезопасный метод. В связи с этим нельзя согласиться с S. Lähde и соавт. (1981), рекомендующими для уменьшения числа урограмм и дозы облучения производить компрессию мочеточников в течение 10 мин, а затем делать урографию.

При искусственном повышении давления в верхних мочевых путях искажаются детали строения чашечно-лоханочной системы, нарушается динамика опорожнения верхних мочевых путей и их цистоидное строение, а в результате лоханочно-почечных рефлюксов создаются условия для возникновения пиелонефрита, затекания лоханочного содержимого в ретроперитонеальное пространство, возникает опасность диссеминации туберкулеза и метастазирования опухоли почки.

Перипиелоуретеральную экстравазацию мочи при компрессионной урографии часто наблюдали G. Patoir и G. Lemaire (1976). T. Takezaki (1978) обнаружил пиелоренальный рефлюкс на 563 из 2865 компрессионных урограмм, особенно при инфузионной модификации. По данным D. R. Mishell и соавт. (1969) противопоказанием к компрессионной урографии являются беременность, почечная колика, ретенция верхних мочевых путей, травма, новообразование почки. J. Lenko (1965), сопоставив результаты экскреторной урографии, проведенной классическим и компрессионным методом, пришел к заключению, что при использовании компрессионного метода часто наблюдаются диагностические ошибки.

Мы считаем, что при необходимости получить представление о морфологическом строении чашечно-лоханочной системе более целесообразна и безопасна инфузионная урография; в этом ее основное достоинство и диагностическая ценность. На рис. 20 представлены обычная экскреторная урограмма, компрессионная и инфузионная одного и того же больного.

Ситуация, аналогичная компрессионной урографии, может возникнуть в естественных условиях, если расстройство уродинамики верхних мочевых путей обусловлено патологическим процессом в мочевом пузыре. Это объясняется тем, что важное значение в обеспечении нормальной функции почек имеют и сократительная деятельность мочевого пузыря. Благодаря его сокращениям и дилатации осуществляется пассаж мочи по мочеточникам. При нарушении функции мочевого пузыря наступает расстройство уродинамики верхних мочевых путей.

Больной М., 67 лет, поступил в клинику по поводу аденомы предстательной железы и острой задержки мочеиспускания. Учащенное и затрудненное мочеиспускание отмечает в течение 3 лет. Дважды наблюдалась острая задержка мочеиспускания, которое восстанавливалось после катетеризации мочевого пузыря.

При пальцевом исследовании через прямую кишку прощупывается значительно увеличенная предстательная железа, мягкоэластической консистенции, гладкая, безболезненная. На экскреторной урограмме картина двустороннего гидроуретеронефроза (рис. 21, а). В течение недели моча выделялась по введенному по уретре мочеточниковому катетеру. В связи с ущемлением варикозно-расширенных геморроидальных вен произведена цистостомия. Через месяц после операции на экскреторной урограмме отмечено нормальное строение чашечно-лоханочной системы и мочеточников. В мочевой пузырь вдается значительно увеличенная аденома простаты (рис. 21,б).

Данное наблюдение свидетельствует о том, что нарушение акта мочеиспускания может сравнительно быстро привести к расстройству функции мочевого пузыря и вследствие этого к нарушению уродинамики верхних мочевых путей. Выявляемое на урограммах нарушение уродинамики верхних мочевых путей может стать важным фактором при выборе метода лечения больных с расстройством функции мочевого пузыря.

А. Л. Шабад и соавт. (1983) также обращают внимание на необходимость исследования почек и верхних мочевых путей у больных хроническим простатитом. Так, у 32 из 156 (24,5%) больных при экскреторной урографии выявлены ретенционные изменения верхних мочевых путей и нарушения уродинамики.

Представление об уродинамике верхних мочевых путей нередко получают при анализе экскреторных урограмм. Однако поскольку опорожнение верхних мочевых путей и сокращения мочеточников подчинены цистойдным закономерностям, судить о функциональном состоянии чашечно-лоханочной системе и мочеточников на основании статических снимков трудно. В связи с тем что снимок может быть произведен в различной фазе систолы или диастолы лоханки и чашечек, на урограмме конт-

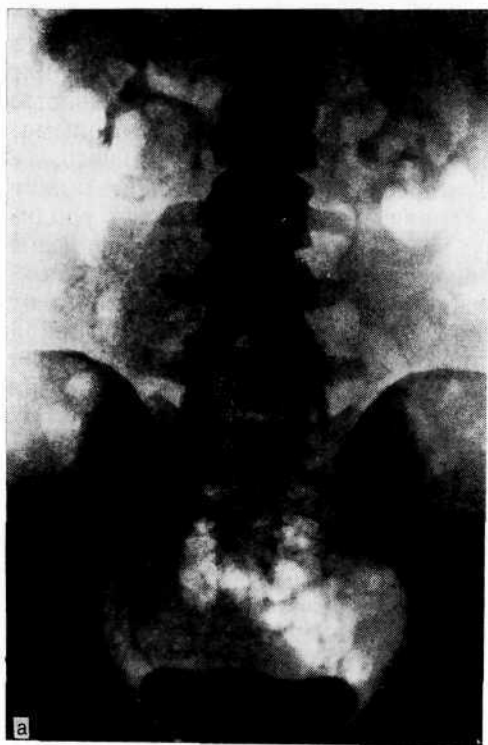

Рис. 20. Туберкулез правой почки.

а — экскреторная урограмма. Нечетко выявляется деструкция нижней чашечки правой почки;

растное вещество иногда не заполняет какую-либо чашечку или заполняет ее не полностью, что ошибочно принимают за патологический процесс. Аналогичная картина может наблюдаться при дискинезии, которая обусловлена спастическим сокращением чашечек. На обычных урограммах при заполнении мочеточника на всем протяжении можно констатировать лишь снижение тонуса верхних мочевых путей, тогда как степень нарушения нейромышечного тонуса и его природа нередко не могут быть выяснены.

В случае использования большого количества трехатомных веществ, вызывающих полиурию, на урограммах не видны отдельные цистоиды, а оказывается заполненным весь мочеточник. Такой феномен не указывает на его гипотонию, а представляет собой физиологическое явление; дифференцировать это трудно.

Внедрение в практику телевизионной пиелоскопии позволило не только избежать ошибок, возникающих при интерпретации урограмм, но, что не менее важно, определить время для выполнения рентгенографии. Одного снимка, на котором наиболее отчетливо видны изменения, порой бывает достаточно. Такая методика при выполнении экскреторной урографии позволяет добиться экономического эффекта при расходе пленки

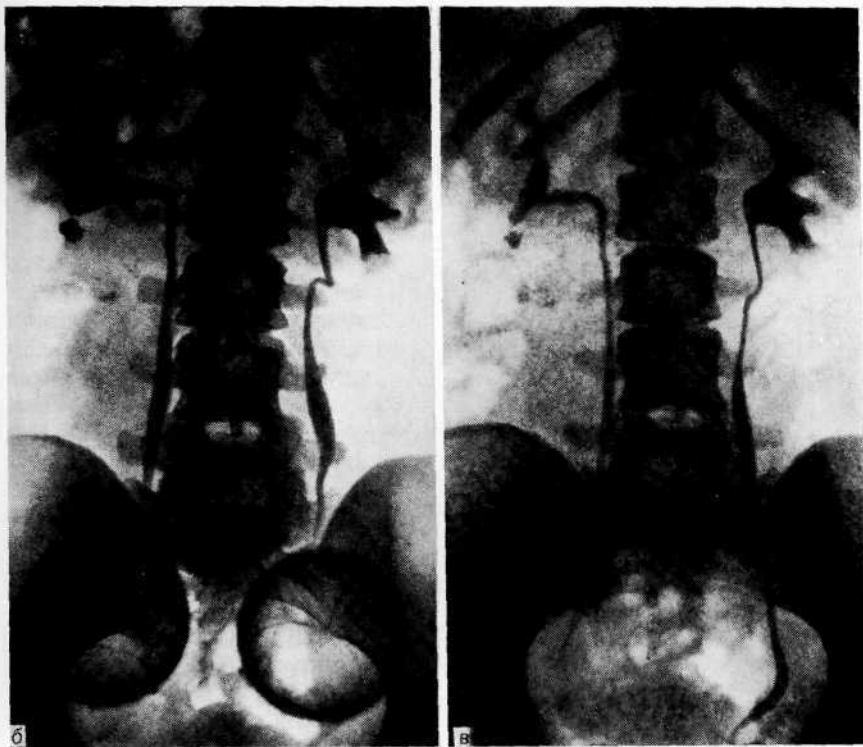


Рис. 20 (и продолжение).

б— компрессионная урограмма. Дилатация чашечно-лоханочной системы, гипотония мочеточников, очаг деструкции и нижнем чашечке правой почки; в—инфузионная урограмма. Та же рентгенологическая картина, что и на компрессионной урограмме.

и уменьшить лучевую нагрузку на больного [Рабкин И. Х., 1972; Кораев К. Н., 1971; Mayo M. E., 1983].

В процессе исследования функционального состояния почек и верхних мочевых путей мы считаем основным методом—телевизионную экскреторную пиелоскопию и урокинематографию. В ходе многоосевой пиелоскопии мы обращаем внимание на строение чашечно-лоханочной системы, степень нарушения оттока контрастной жидкости, состояние моторной функции верхних мочевых путей над измененным участком, выше и ниже его во время сокращения и в период покоя, амплитуду и частоту сокращений, функциональное состояние контралатеральной, так называемой здоровой почки. Телевизионную пиелоскопию заканчивают производством 1–2 урограмм, на которых запечатлены наиболее важные моменты. Во время пиелоскопии осуществляют видеомагнитную запись, которая позволяет многократно просматривать результаты исследования и подвергать их анализу, а также демонстрировать при обучении студентов.



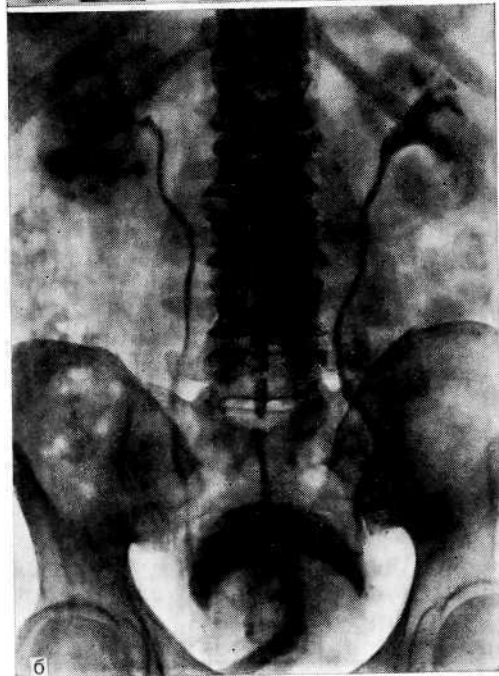
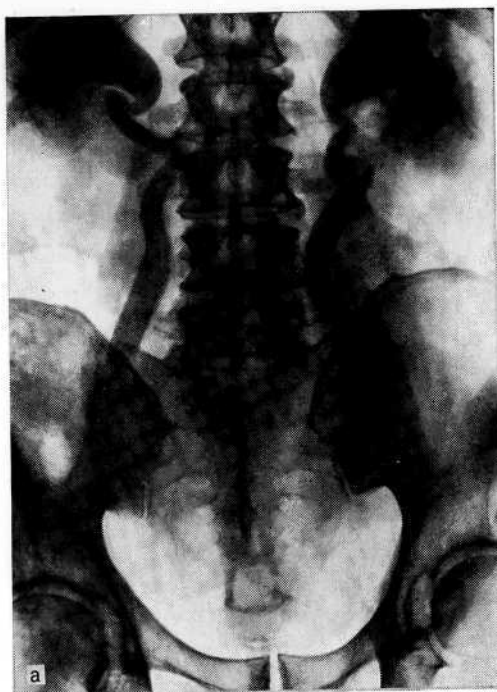


Рис. 21. Экскреторная урограмма при аденоме предстательной железы.

а — двусторонний гидроуретеро нефроз; б — через 1 мес после цистостомии. Нормальное строение чашечно-лоханочной системы и мочеточников.

Урокинематографию следует производить для регистрации наиболее важных моментов, а также в тех случаях, когда информация, полученная при пиелоскопии, недостаточна.

К недостаткам телевизионной пиелоскопии следует отнести ограниченные размеры экрана электронно-оптического усилителя, который не позволяет одновременно получить изображение всего мочевого тракта. Приходится прибегать к «панорамированию», т. е. последовательному осмотру или киносъемке отдельных отделов мочевых путей.

Недостатками урокинематографии являются малый размер кадра и его зернистость, по они не умаляют достоинств этого исследования. При комплексном исследовании оно незаменимо для изучения физиологии верхних мочевых путей, определения резервных возможностей мочевых путей, выявления уродинамических нарушений, выбора метода лечения, оценки результатов пластических операций, выбора терапии для коррекции осложнений, возникающих в процессе лечения. При правильной интерпретации результатов урокинематография обеспечивает точность распознавания патологических процессов и тем самым избавляет от ошибок и непредвиденных осложнений.

В. С. Рябинский и соавт. (1983) при сопоставимом анализе рентгенографии и крупнокадровой флюорографии с телевизионным контролем у 240 больных мочекаменной болезнью установили, что флюорография не уступает рентгенографии при изучении сократительной деятельности верхних мочевых путей, поскольку позволяет делать до 20 снимков в короткое время и в 10 раз снизить лучевую нагрузку на больного.

Несомненно, что при оценке функционального состояния верхних мочевых путей обычная экскреторная урография уступает телевизионной пиелоскопии, урокинематографии, по существу ряд признаков, позволяющих и по статистическим снимкам выявить нарушения уродинамики. При интерпретации результатов исследования многое зависит от внимательного изучения урограмм. Толкование их нередко различно не только при рассмотрении разными лицами, но и при изучении их одним лицом в разное время. Изучению подлежит не только пораженная, но и контралатеральная почка, а каждый рентгенологический симптом должен находить клиническое объяснение, тогда и результат исследования приобретает большую ценность. Интерпретация урограмм без учета клинической картины вызывает затруднения и чревата ошибками.

При частой окклюзии верхних мочевых путей значительные изменения претерпевает и контралатеральная почка. Из-за функциональных перегрузок, возникающих в момент расстройств уродинамики на стороне колики, контрастное вещество выделяется в 2—3 раза дольше (защитная реакция со стороны здоровой почки на повышенную нагрузку). Это вызвано тем, что фактически она одна вынуждена элиминировать контраст-

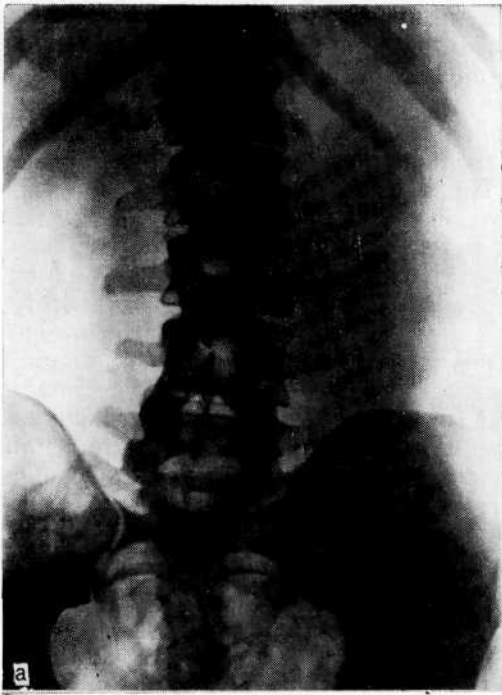
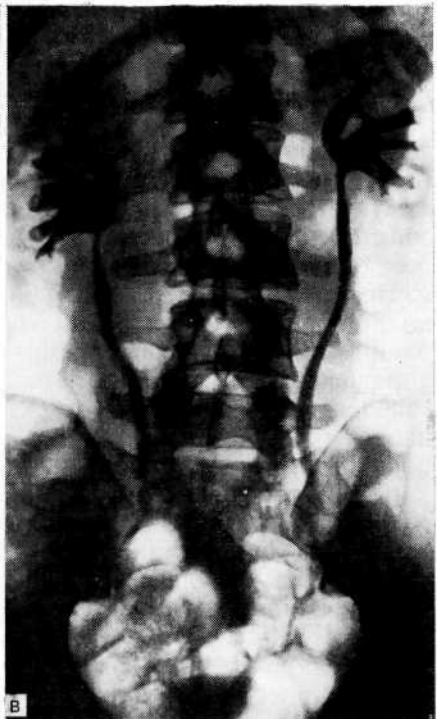
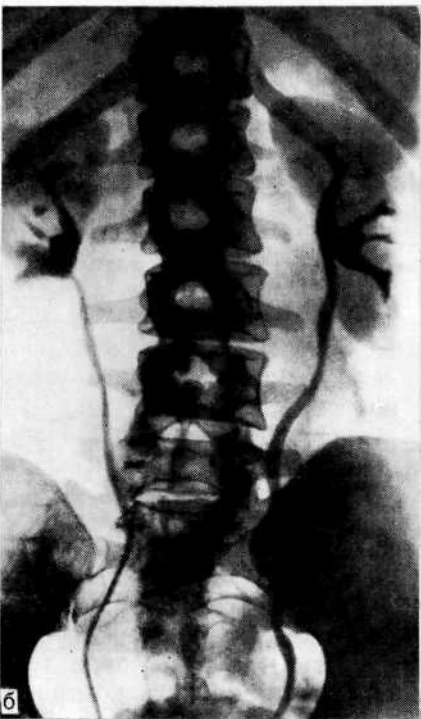


Рис. 22. Камень левой почки.

а — обзорный снимок мочевой системы. Тень конкремента в области левой почки; б — экскреторная урограмма. Слева лоханка несколько расширена, мочеточник прослеживается по всем протяжении. Справа лоханка не изменена; в — экскреторная урограмма после неоднократных почечных коллик слева. Выраженное расширение чашечно-лоханочной системы и мочеточников с обеих сторон.



ное вещество. В связи с повышенной нагрузкой развиваются дискинезия чашечно-лоханочной системы и мочеточника, умеренная их дилатация и снижение тонуса мочеточника. Если нарушение пассажа мочи носит кратковременный характер, то уродинамические нарушения в контралатеральной почке имеют функциональный и обратимый характер. При длительном нарушении пассажа мочи эти рентгенологические признаки должны рассматриваться как весьма неблагоприятные, поскольку могут иметь органический характер.

Больной Л., 35 лет, поступил в клинику с диагнозом камня левой почки. Болен 2 года. В последние месяцы часто развивается почечная колика.

На обзорном снимке слева в области почки тень конкремента размером 0,8X0,7 см (рис. 22, а). На экскреторной урограмме слева лоханка несколько расширена, мочеточник на всем протяжении заполняется контрастным веществом. Справа лоханка не изменена (рис. 22, б) (экскреторная урография производилась амбулаторно). Через месяц при обследовании в клинике на урограммах отмечается значительная дилатация чашечно-лоханочной системы и мочеточников с обеих сторон (рис. 22, в).

В данном наблюдении частые приступы почечной колики слева обуславливали повышенную нагрузку на правую почку и ее верхние мочевые пути и вызвали уродинамические нарушения не только на пораженной, но и контралатеральной стороне.

Таким образом, функциональное состояние контралатеральной почки следует оценивать в зависимости от степени и характера нарушения функциональной деятельности пораженной, поскольку, несмотря на то что почка является парным органом, в функциональном отношении ее следует рассматривать как единое целое. Временное острое нарушение функции одной почки заставляет контралатеральную использовать все резервы для осуществления гомеостаза. Если почка может справиться с этой нагрузкой, то верхние мочевые пути иногда не выдерживают ее и создаются условия для возникновения заболеваний, например пиелонефрита, развитию которого способствует расстройство уродинамики.

Я. Д. Кап (1978) у 65% больных с односторонним заболеванием почки выявил нарушения функции контралатеральной стороны. Н. А. Лопаткин и соавт. (1981) из 123 больных односторонним нефролитиазом у 86 (70%) обнаружили анатомофункциональные изменения в контралатеральной почке.

#### **НЕОБХОДИМОСТЬ ПОЛИПОЗИЦИОННОГО ОБСЛЕДОВАНИЯ БОЛЬНОГО КАК СПОСОБА, ПРЕДОТВРАЩАЮЩЕГО ДИАГНОСТИЧЕСКИЕ ОШИБКИ**

В настоящее время плоскостное изображение чашечно-лоханочной системы, за исключением некоторых случаев, не может удовлетворить, так как органы мочевой системы — объемные образования. Для того чтобы получить представление об объемном органе, необходимо иметь его изображение хотя бы в двух проекциях. Целесообразны полипозиционные исследова-

ния, включающие рентгенографию в положении больного па спине, животе и в латеропозициях [Идельсон Л. А., 1966; Марченко В. А., 1970]. К сожалению, редко производят рентгенографию в вертикальном положении тела. Известно, что многие болезненные процессы в почках и верхних мочевых путях возникают и проявляются тогда, когда больной находится в вертикальном положении и моторная функция чашечно-лоханочной системы намного активнее, чем в горизонтальном, в котором обычно осуществляют исследования.

Поскольку верхний полюс почки расположен дорсальнее, чем нижний, лоханка при исследовании на спине переходит из дорсокраниального в вентрокаудальное положение. Лоханочно-мочеточниковый сегмент и вентральная часть нижней группы чашечек располагаются выше, чем лоханка, средняя и верхняя чашечки. Эта разница в уровнях расположения зависит также от степени поясничного лордоза и ротации почки вокруг ее продольной оси. Контрастное вещество в лоханке в силу собственной тяжести смещается в наиболее низко расположенные отделы, вследствие чего нижняя чашечка недостаточно заполняется. Если урографию дополнить рентгенографией больного в положении на животе, то контрастное вещество проникает в более низко расположенные нижние чашечки и область лоханочно-мочеточникового сегмента. Кроме того, в положении на животе в результате повышения внутрибрюшного давления происходит некоторая компрессия, поэтому лучше выявляется даже незначительное заполнение лоханки и чашечек контрастным веществом. В качестве иллюстрации приводим наше наблюдение.

Больной Б., 45 лет, поступил в клинику по поводу стеноза мочеточника единственной правой почки.

На экскреторной урограмме через 7 мин отмечены расширение лоханки и деформация чашечек. Мочеточник до уровня LIV расширен до 1,5 см в диаметре, а затем прослеживается начиная от уровня Lv (рис. 23, а). На урограмме в положении на животе хорошо заполнилась суженная часть мочеточника и уменьшилась интенсивность тени в чашечно-лоханочной системе и верхней трети мочеточника (рис. 23, б). В дальнейшем диагностирован туберкулез единственной правой почки. Произведена реконструктивная операция.

Неравномерное заполнение всех отделов чашечно-лоханочной системы может быть результатом скопления контрастного вещества в наиболее низких и отлогих участках, особенно в тех случаях, когда к этому предрасполагают анатомические особенности мочевых путей. Так, при гидронефрозе в расширенных полостях нередко определяются горизонтальные уровни, напоминающие чаши Клойбера (рис. 24), что указывает на резкое снижение тонуса чашечно-лоханочной системы.

При исследовании больного в латеропозициях отмечается более четкое контрастирование чашечно-лоханочной системы по сравнению с таковыми в положении па спине. На урограммах, выполненных в положении обследуемого па боку, изображение на одноименной стороне более рельефное. Это отчетли-

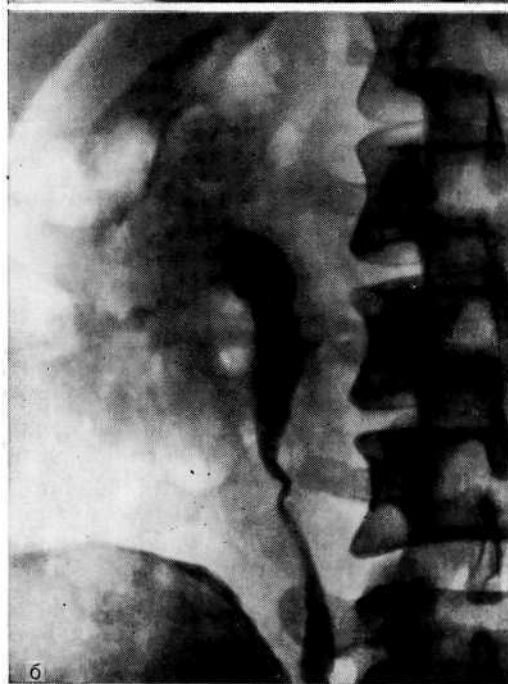
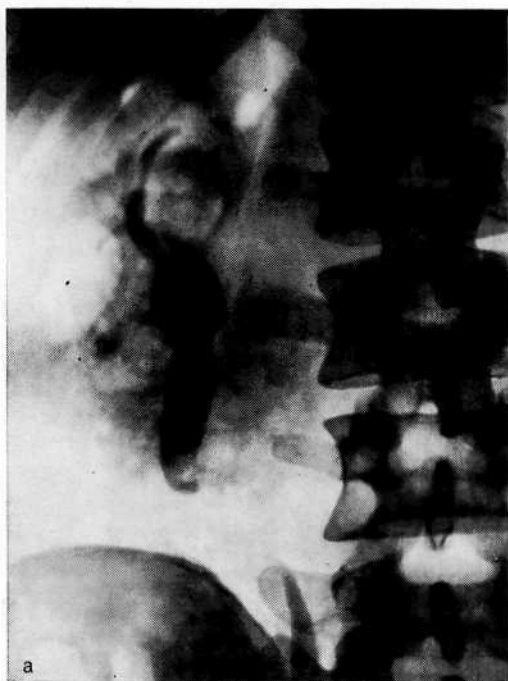

Рис. 23. Туберкулез единственной (правой) почки, а — экстреторная урограмма. Гидроуретеронефроз справа, стриктура средней трети мочеточника; б — экскреторная урограмма в положении больного на животе. Контрастное вещество выполнило суженную часть мочеточника с уровня L<sub>IV</sub> до L<sub>V</sub>.

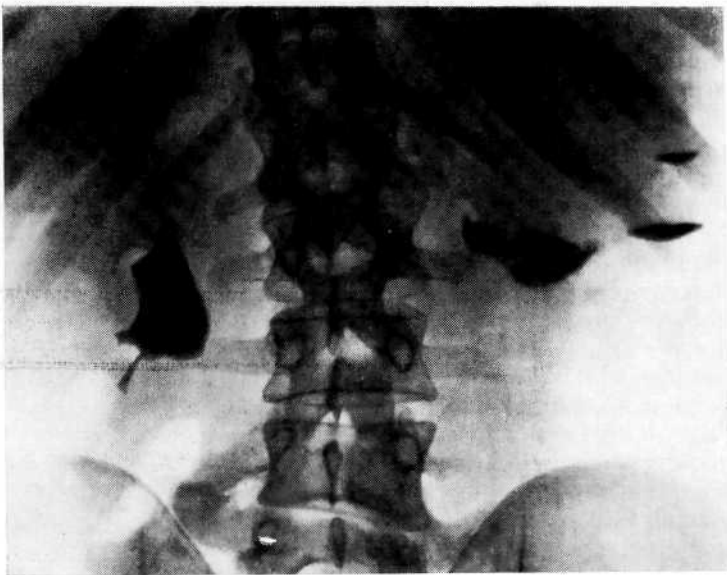


Рис. 24. Экскреторная урограмма. Гидронефроз слева, горизонтальные уровни контрастированной мочи в расширенных полостях почки, что указывает на резкое снижение тонуса лоханки.

во видно на примере больной Л., у которой на урограмме в положении на спине была картина стеноза верхней трети правого мочеточника (рис.25, а), а на урограмме в боковой проекции неизмененный мочеточник (рис. 25,б). Э. А. Смолкин (1974) полагает, что это происходит в силу того, что в латероположении больного, одноименном исследуемой почке, контрастное вещество благодаря более высокой плотности по сравнению с мочой затекает в чашечки почки в большем количестве, чем в положении на спине. По нашему мнению, важно не только большее заполнение тех участков, которые находятся в спавшемся состоянии, но и объемный характер рентгеновского изображения. Если сделать снимок расширенной лоханки в боковой проекции, в которой она приобретает округлую форму, то тень контрастного вещества будет более интенсивной по сравнению с рентгенограммой в переднезадней проекции, в которой форма лоханки плоская.

В связи с тем что мочеточники имеют значительную протяженность, они в большей степени подвержены смещениям и деформациям при патологических изменениях, происходящим в них или в смежных органах. Длина мочеточника в среднем 25—30 см. Э. А. Смолкин (1972) установил, что длина его в положении на соответствующем боку больше, чем в положении на спине и противоположному боку. Мочеточник укорачивается при перемещении пациента из горизонтального полож

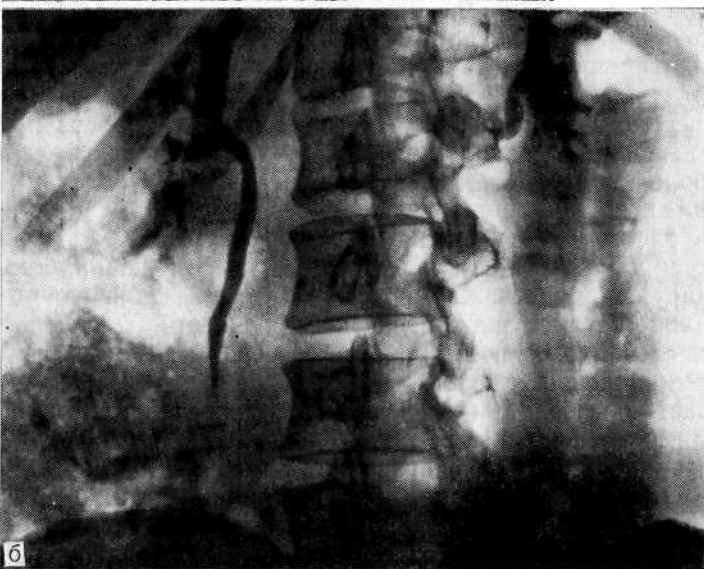
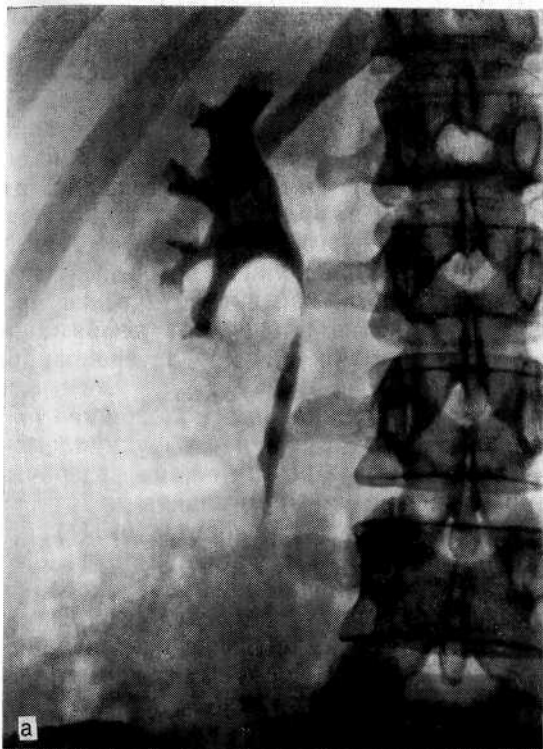
Рис. 25. Экскреторная урограмма.

а — в положении на спине. Подозрение на стеноз верхней трети правого мочеточника; б — в боковой проекции. Неизменный в верхней трети мочеточник.



ния в латеропозицию. В. А. Фанарджян (1958) объясняет это физиологической экскурсией диафрагмы, которая влияет на смещение почки и мочеточников. В латеропозиции прилежащий купол диафрагмы поднимается, а противоположный опускается. При некоторых заболеваниях (туберкулез, периуретерит, болезнь Ормонда) в результате рубцово-склеротических изменений в стенке мочеточника и потери им физиологических изгибов определяются натяжение и выпрямление, а при потере им мышечного тонуса (ахалазия)—его удлинение.

Поскольку сосуды мочеточника располагаются в основном по боковой и задней его поверхности, при склеротических процессах в периуретеральной клетчатке происходит деформация мочеточника, которая лучше выявляется в латеропозиции [Pfister R. C., Newhouse J., 1978].

Экскреторная урография в вертикальном положении тела позволяет не только получить представление о функциональном состоянии почек и верхних мочевых путей, их резервных возможностях, смещаемости почек, но и выявить некоторые патологические процессы. К. Н. Кораев и соавт. (1971) при урокинематографии установили, что в вертикальном положении тела и нормальном пассаже мочи наблюдается ускоренное опорожнение верхних мочевых путей, что послужило основанием для активного ведения больных, перенесших операцию на верхних мочевых путях. Иначе говоря, при нормальной деятельности почек и верхних мочевых путей в вертикальном положении тела контрастность мочевых путей должна быстро уменьшаться. В то же время длительная сохранность на урограмме плотной тени контрастного вещества или ее усиление в чашечно-лоханочной системе при изменении положения тела из горизонтального в вертикальное указывает на серьезные уродинамические нарушения. В таких случаях урограммы, произведенные в горизонтальном, а затем в вертикальном положении больного, помогают установить причину болезни и определить тактику лечения.

Степень расстройств уродинамики верхних мочевых путей особенно хорошо выявляется в вертикальном положении больного при нарушении пассажа мочи. При этом не только более четко заполняется рентгеноконтрастным веществом чашечно-лоханочная система, но и выявляются резервные возможности почек и верхних мочевых путей.

А. McGeorge и соавт. (1984) обращают особое внимание на необходимость выполнения одной урограммы в вертикальном положении больного, что позволяет получить дополнительную информацию о функциональном состоянии почек и уточнить диагноз. При переводе больного из горизонтального положения в вертикальное, если отток не нарушен, значительно ускоряется выделение рентгеноконтрастного вещества, а при затрудненном оттоке наблюдаются усиление тени и тугое заполнение чашечно-лоханочной системы. Ортостатическую уро-

графию целесообразно выполнять и при значительной пневматизации кишечника. В вертикальном положении тела кишечник смещается книзу и ясно определяется тень контрастного вещества в области почек.

Помимо опущения почки, может наблюдаться ее ротация, вследствие чего нижний полюс точки обращен кпереди и на урограмме представляется увеличенным, а лоханка — суженной и сдавленной, как при опухоли почки (рис. 26, а). В этом случае полипозиционное исследование позволяет избежать диагностической ошибки (рис. 26, б).

При полипозиционным исследованием не обязательно делать большое количество снимков. Объем исследования зависит от задач исследования, полученных результатов и клинических проявлений болезни. Такое обследование позволяет избежать диагностических ошибок при интерпретации урограмм.

#### **ФАРМАКОУРОГРАФИЯ ПРИ ОЦЕНКЕ ФУНКЦИОНАЛЬНЫХ РЕЗЕРВНЫХ ВОЗМОЖНОСТЕЙ ВЕРХНИХ МОЧЕВЫХ ПУТЕЙ КАК МЕТОД, ПОЗВОЛЯЮЩИЙ УТОЧНИТЬ ХАРАКТЕР ЗАБОЛЕВАНИЯ И ПРЕДОТВРАТИТЬ ОШИБКИ**

В последние годы в уроентгепологической практике применяют диуретические средства с целью улучшения урографического изображения, экономии контрастного вещества при инфузионной урографии, сокращения времени исследования, распознавания вазорепальной гипертонии и т. д. Наиболее часто используют маннит, маннитол и фуросемид. Однако возможности комбинированного применения рентгеноконтрастных и диуретических препаратов, как и разрешающие возможности этого метода, полностью не раскрыты, а получаемую информативность не учитывают в достаточной степени.

Представляет интерес определение не только функциональной способности, но и резервных возможностей уродинамики верхних мочевых путей. В урологической практике именно названные показатели часто являются основными при выборе характера и метода лечения. Фармакоурография до операции необходима и как контрольное исследование, которое позволяет в ближайшем послеоперационном периоде оценить не только явную, но и скрытую функциональную недостаточность чашечно-лоханочной системы и мочеточника. Это дает возможность с учетом полиурии провести в ближайшем послеоперационном периоде медикаментозную, а иногда инструментальную терапию, направленную на восстановление нормального тонуса верхних мочевых путей.

Мы называем фармакоурографией [Пытель Ю. А., Золотарев И. И., 1976] метод экскреторной урографии, когда в комплексе используют медикаментозные и рентгенологические средства, позволяющие получить наиболее полную информацию для оценки функциональных резервных возможностей почек

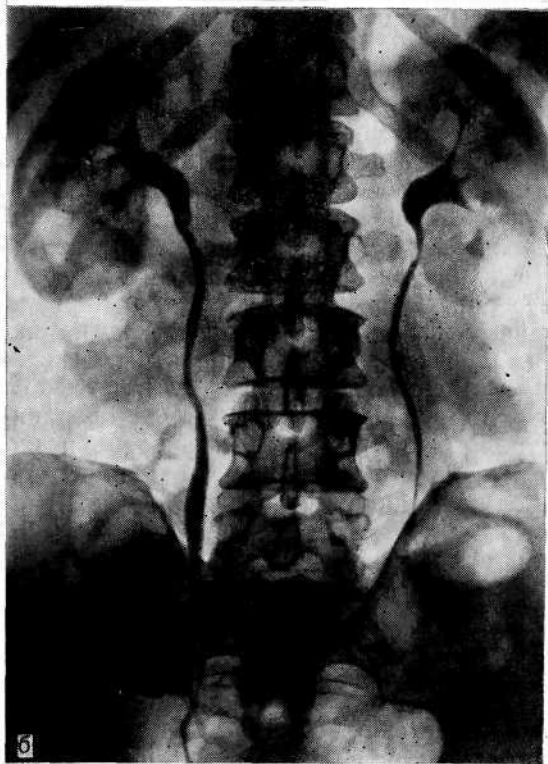
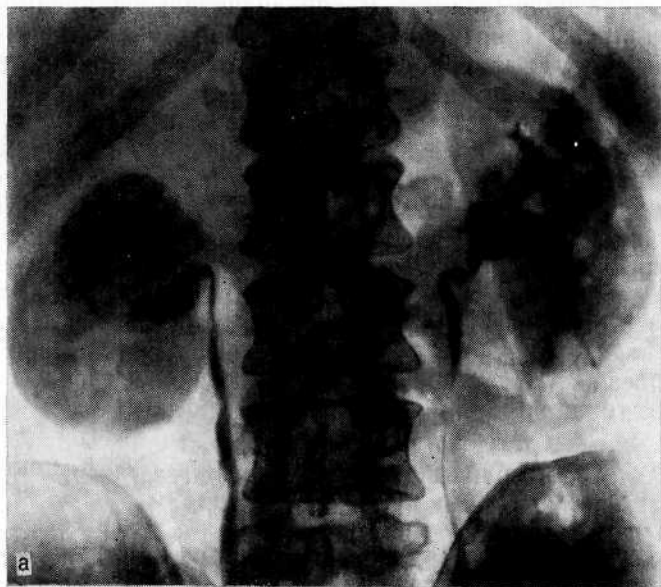


Рис. 26. Нефроптоз справа.

а — экскреторная урограмма. Ротация правой почки, симулировавшая опухоль почки: увеличение нижнего полюса, сдавление и асимметрия лоханки; б — экскреторная урограмма в положении Тренделенбурга. Почка приняла обычное положение. Опухоль правой почки исключена.

и верхних мочевых путей. Мы применяем при экскреторной урографии фуросемид, преимущество которого перед другими диуретическими препаратами заключается в том, что при внутривенном введении его диуретическое действие проявляется спустя 2—3 мин и продолжается относительно короткое время (1 1/2—2 ч). Применение маннита и маннитола менее целесообразно и обременительно для больного. Так, M. Bressel и соавт. (1969) при экскреторной урографии рекомендуют вводить внутривенно 500 мл 5% раствора глюкозы, затем 500 мл 10% раствора маннитола и рентгеноконтрастное вещество. R. L. Fein и соавт. (1969) считают, что после такого исследования больной должен находиться в постели 6 ч и выпить более 2000 мл жидкости.

Методика, применяемая нами, проста. Исследование больные переносят легко. В систему, предназначенную для внутривенного вливания и заполненную изотоническим раствором хлорида натрия, проколом резиновой трубки вводят 20 мл 60% уротраста. Затем медленно капельно вливают изотонический раствор хлорида натрия на период, необходимый для урографии и проявления пленки. Если качество урограмм удовлетворительное, проколом резиновой трубки вводят 20—30 мг фуросемида (при неудовлетворительных урограммах до введения фуросемида повторно вводят 20 мл контрастного вещества). Спустя 1—3 мин, а при необходимости и в более поздние сроки производят снимки. После завершения исследования в случае отсутствия побочных реакций иглу извлекают из вены.

Экскреторная урография с фуросемидом, предпринятая после обычной урографии, позволяет определить функциональную способность почек и верхних мочевых путей и их резервные возможности, уточнить вид, объем и характер предполагаемой терапии, последовательность и очередность оперативных вмешательств при двустороннем процессе.

S. Dorh и A. Digaard (1975), сравнивая результаты обычной урографии и фармакоурографии с маннит-вазопрессином, пришли к заключению, что на обычных урограммах изображение четче. Действительно, иногда контрастность фармакоурограмм меньше. Снижение контрастности изображения при введении фуросемида происходит вследствие того, что трехатомные контрастные вещества в основном выводятся путем клубочковой фильтрации, а диуретические средства в результате усиления эффективного почечного плазмотока значительно увеличивают клубочковую фильтрацию. В связи с усилением фильтрации контрастного вещества в условиях полиурии концентрация его относительно низкая, поэтому контрастность тени невелика.

При урографии с фуросемидом необходимо производить и поздние снимки, поскольку наличие слабой тени контрастного вещества в верхних мочевых путях позволяет судить об их резервных возможностях. Увеличение чашечно-лоханочной систе-

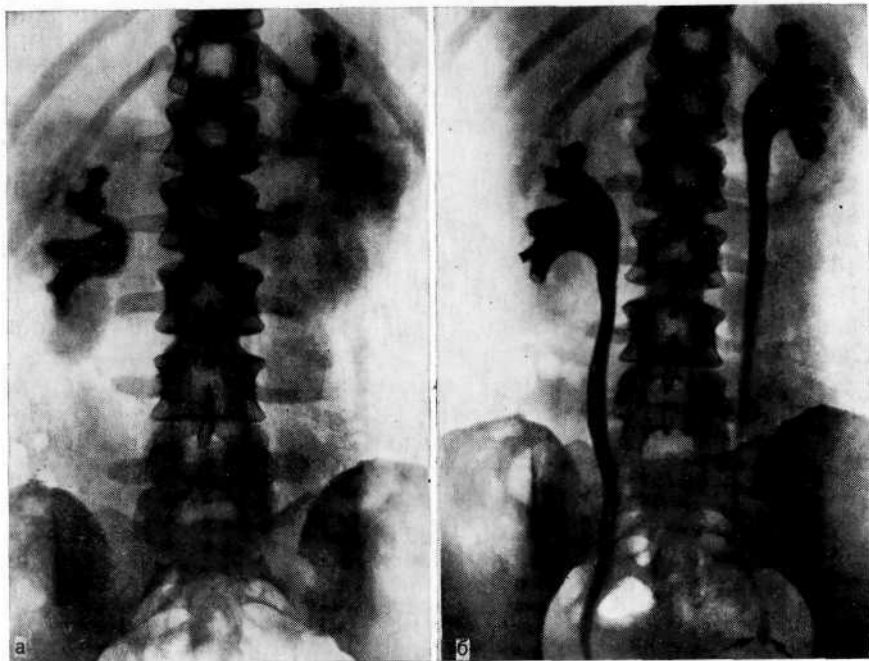


Рис. 27. Камень нижней трети левого мочеточника.

а — экскреторная урограмма (на 7-й минуте). Справа чашечнолоханочная система не изменена. Слева лоханка контрастируется плохо, чашечки расширены. Мочеточники не выявляются; б — фармакоурограмма спустя 3 мин после введения лазикса (тот же больной). Четко выявляются расширенные чашечно-лоханочные системы и мочеточники на всем протяжении (камень в нижней трети левого мочеточника отмечен стрелками).

мы и мочеточников в ответ на полуирию и исчезновение цистовидного строения мочеточников указывало на низкий тонус, т. е. скрытую функциональную недостаточность верхних мочевых путей. Р. Daronte и соавт. (1984) рекомендуют фармакоурографию для выявления обструкции лоханочно-мочеточникового сегмента при гидронефрозе.

Таким образом, при ненарушенном пассаже мочи низкая контрастность изображения может быть результатом значительного разведения контрастного вещества мочой и быстрой эвакуации его из чашечно-лоханочной системы. При нарушенном пассаже четкость изображения усиливается или выявляются ретенционные изменения в чашечно-лоханочной системе и мочеточнике при низкой степени контрастности. У 5 больных при выполнении данного исследования появились боли в поясничной области, которые были обусловлены повышением интрапельвикального и интрауретерального давления вследствие увеличения диуреза. Этим больным произведены пиелоуретеронеостомия, пиело- и уретеролитотомия.

По данным обычной урографии, после операции у них восстановилась нормальная уродинамика, однако возникновение болей после введения лазикса указывало, что резервные возможности верхних мочевых путей в ответ на нагрузку еще ограничены. Возможности фармакоурографии иллюстрируют рис. 27 и 28.

Результаты фармакоурографии показывают, что диуретические препараты создают своеобразные условия, предъявляя к почке и верхним мочевым путям повышенные требования, которые выражаются в изменении тонуса верхних мочевых путей вследствие приспособления к соответствующему диурезу. Фармакоурография позволяет более полно оценить состояние уродинамики и резервные возможности верхних мочевых путей в условиях нагрузки. Это в значительной степени повышает ценность экскреторной урографии, расширяет ее индикацию и позволяет избежать ошибки при интерпретации урограмм.

#### **ЛОЖНОПОЛОЖИТЕЛЬНЫЕ И ЛОЖНООТРИЦАТЕЛЬНЫЕ РЕЗУЛЬТАТЫ ЭКСКРЕТОРНОЙ УРОГРАФИИ И ИХ ПРИЧИНЫ**

Анализ результатов экскреторной урографии показал, что может быть допущена ложноположительная оценка урограмм. Это происходит вследствие ошибочного отождествления выделения почкой контрастного вещества с ее хорошей функцией, неправильной интерпретации урограмм при деформации чашечно-лоханочной системы, возникающей в результате конгенитальных аномалий или перенесенных в прошлом воспалительных, деструктивных процессов и оперативных вмешательств, преждевременного прекращения исследования до получения максимума информации и невыполнения полипозиционных снимков. Наибольшее число ложноположительных результатов отмечается при распознавании хронического пиелонефрита, а также при дифференциальной диагностике гипоплазии и сморщенной почки. За гипоплазию часто принимают терминальную стадию пиелонефрита, в которой сморщенная почка еще в удовлетворительной степени выделяет контрастное вещество. Ангиографически дифференцировать гипоплазию и сморщенную почку не трудно. В пользу сморщенной почки на экскреторной урограмме свидетельствуют слабая тень контрастного вещества в чашечно-лоханочной системе, укорочение и сдавление чашечек, которые отходят от лоханки под острым углом, и вертикальное положение почки.

Н. V. Braedel и соавт. (1976) отмечают ценность селективной венографии при дифференциальной диагностике гипоплазированной и сморщенной почки. При гипоплазии ствол почечной вены небольшого диаметра, постепенно суживающийся к периферии, внутрипочечная венозная архитектура представляется «нормой в миниатюре». При сморщенной почке веноз-

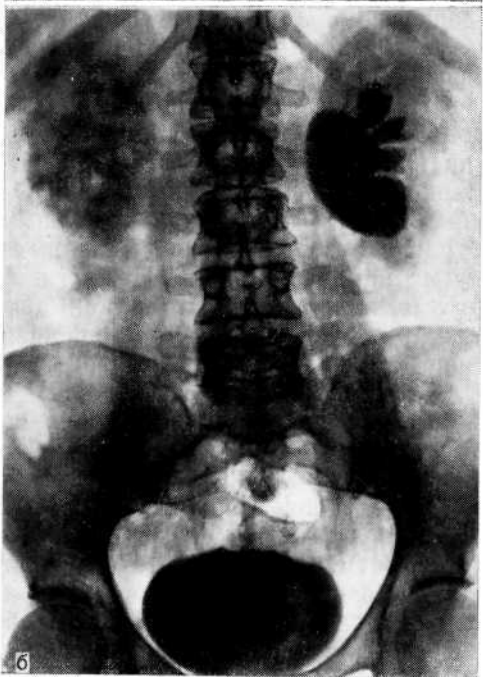
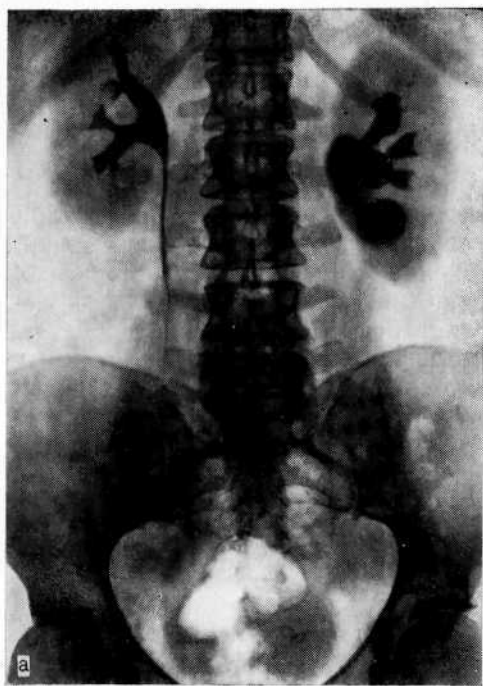


Рис. 28. Гидронефроз слева.

а — экскреторная урограмма (на 10-й минуте). Справа чашечно-лоханочная система не изменена. Слева картина гидронефроза; б — фармакоурограмма спустя 5 мин после введения лазикса (тот же больной). Справа наступило опорожнение чашечно-лоханочной системы. Слева отмечается увеличение лоханочно-чашечной системы.

ный ствол в прикавальном отделе имеет нормальные размеры, по виутрипочечная венозная архитектоника дезорганизована и деформирована.

Нередко за гидронефроз принимают пиелонефритически сморщенную почку. В этих случаях в результате атрофии паренхимы происходят «сползание» ее с лоханки и увеличение последней. Пиелонефритические изменения, характеризующиеся сходной с гидронефрозом рентгенологической картиной, можно дифференцировать по следующим признакам. В отличие от гидронефроза чашечки не увеличены, а укорочены и сдавлены по периферии, сужение лоханочно-мочеточникового сегмента отсутствует, лоханка имеет форму воронки, кортикальный индекс снижен.

Ретроспективно оценивая результаты экскреторной урографии и сопоставляя их с данными дальнейшего обследования, оперативными находками и результатами морфологического исследования, мы пришли к заключению, что большинства ошибок можно избежать, не прибегая к дополнительным методам. Так, терминальную стадию пиелонефрита, которой свойственна характерная рентгенологическая картина, можно дифференцировать от гипоплазии (нормальная миниатюрная почка). При определенном опыте нетрудно отличить сморщенную почку от гидронефроза. Рентгенологическая картина их сходна, но не одинакова. При клинической картине, подозрительной на опухоль почки, интерпретация результатов экскреторной урографии как нормальной еще не исключает поражения почки. Если остаются сомнения, то необходима ангиография, так как объемные процессы в почке на основании данных экскреторной урографии распознаются относительно поздно.

Н. К. Pemsel и соавт. (1975) сообщили, что типичные рентгенологические признаки опухоли почки (удвоение контура почечной тени, оттеснение почки от позвоночника, кальцификаты, полутени в почечных лоханках с неровными контурами или смещение мочеточника при опухоли почки) они наблюдали только в 15% случаев. Приблизительно 20% опухолей, которые ангиографически проявлялись выпячиванием контура почки, на обычных урограммах не определялись. Однако необходимо знать признаки опухоли на урограмме, чтобы, проявляя онкологическую настороженность, уточнить диагноз ангиографически.

Наиболее часто при опухоли почки на урограмме выявляются ампутация, деформация и смещение чашечек или их шеек (24,6%), сдавление лоханки или удвоение ее тени (32,8%), сочетание двух последних признаков (39,5%) и снижение экскреции контрастного вещества по сравнению с контралатеральной почкой (3,1%). Раздвигание чашечек чаще имеет место при солитарной кисте почки.

Существуют патогномичные признаки, которые позволяют заподозрить объемный процесс в почке, однако иногда их не-



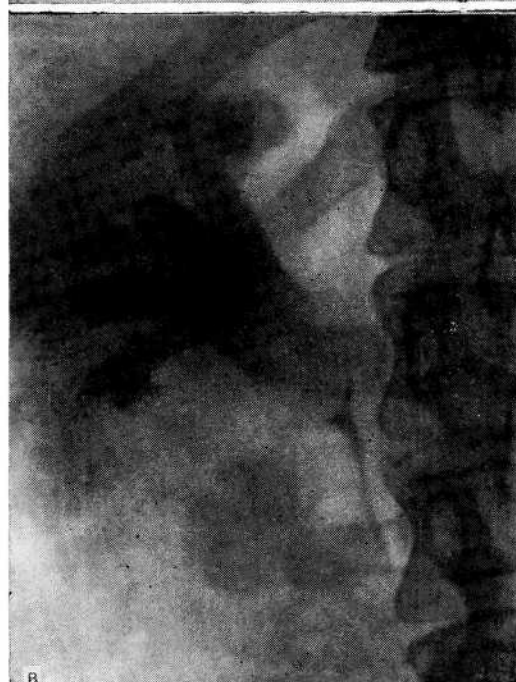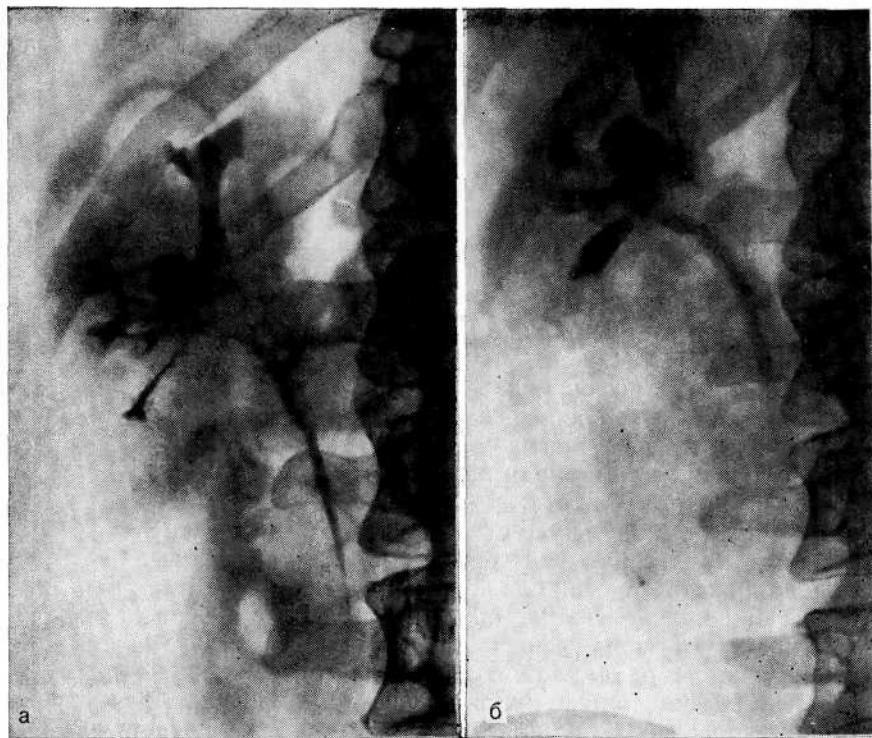


Рис. 29. Папиллярная опухоль почечной лоханки справа.

а — экскреторная урограмма. дефект наполнения лоханки, расширение верхней и средней чашек. Ошибочно диагностирован уратный камень почки и назначен уралит для растворения конкремента; б — экскреторная урограмма. Выраженная пиелo-эктазия, гидрокаликоз, увеличился дефект наполнения лоханки; в — экскреторная урограмма в положении больного на животе. Дефект наполнения лоханки выявляется более четко, контуры лоханки «изъедены»;

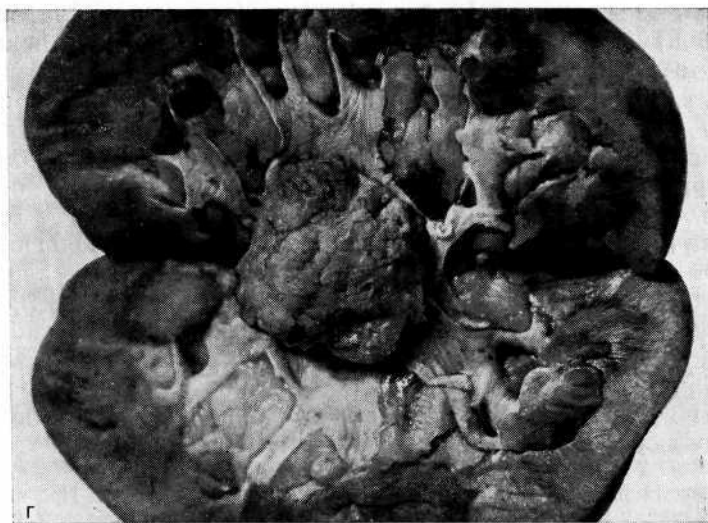


Рис. 29 (продолжение).

Г — макропрепарат. Удаленная почка на разрезе. Папиллярная опухоль лоханки.

достаточно, чтобы четко дифференцировать кисту и опухоль. Основным исследованием остается ангиография, которая позволяет в большинстве случаев не только установить диагноз, но и избрать тактику оперативного пособия.

Ложноотрицательные результаты исследований представляют большую опасность, чем ложноположительные, так как нераспознанное своевременно тяжелое заболевание ставит под угрозу жизнь больного. Н. А. Лопаткин (1978) отмечает, что при экскреторной урографии лишь в 67% наблюдений был выявлен объемный процесс в почке, оказавшийся при дополнительном исследовании опухолью.

При отрицательных или сомнительных результатах экскреторной урографии диагностические ошибки допускаются реже. При малейшем подозрении на опухоль почки врач не ограничивается результатами экскреторной урографии и стремится использовать все диагностические возможности. Однако иногда приходится повторно обследовать больного спустя  $1\frac{1}{2}$ —2 мес и даже проводить более длительное активное диспансерное наблюдение. Наибольшую озабоченность вызывают больные с так называемой эссенциальной гематурией, при которой на урограммах обнаруживается нормальная конфигурация чашечно-лоханочной системы. В настоящее время нельзя останавливаться на этом диагнозе, не исключив опухоль почки путем ангиографии. Хотя термин «эссенциальная гематурия» еще правомочен, все чаще удается определить причину почечного кровотечения [Лопаткин Н. А., 1976; Кан Д. В. и др., 1976; Мирошниченко А. Н., 1976, и др.].

Так, за период с 1969 по 1980 г. (по материалам нашей клиники) у 114 больных первоначально причина почечного кровотечения не была установлена. Только затем в результате всестороннего обследования и порой динамического наблюдения у 12,2% больных был выявлен рак почки. Это заставило нас у 7 больных последовательно применить весь комплекс вазографических исследований, чтобы исключить опухоль почки. Лишь благодаря проявленной настойчивости у 5 больных путем фармакоартериографии обнаружен небольшой опухольчатый узел и у 2 при селективной венографии — парапеллельная киста. Во время операции диагноза подтвердились.

Особой осторожности требует распознавание уратного литиаза. Под этим диагнозом может маскироваться папиллярная опухоль лоханки, тем более что при ангиографии она не выявляется. Мы допустили подобную ошибку у 10 больных. Для иллюстрации приводим одно из наблюдений.

Больной Д., 66 лет. Диагноз: уратный камень правой почки. При поступлении в клинику жалобы на тупые боли в правой поясничной области. С 1969 г. по мочевым путям отходят мелкие конкременты. В мае 1975 г. диагностирован уратный камень почки и назначено лечение уралитом. На обзорном снимке тени конкрементов не выявлялись. На экскреторной урограмме определялся небольшой дефект наполнения лоханки справа, расширение верхней и средней чашечки (рис. 29, а). В августе 1975 г. на экскреторной урограмме: выражена пиелоэктазия и гидрокаликоз справа, дефект наполнения лоханки размером 4X3 см, с неровным латеральным краем (рис. 29, б). Дефект наполнения лоханки более выражен на урограмме в положении больного на животе (рис. 29, в).

В связи с тем что предполагаемый конкремент вызывал ретенционные изменения в почке и не был склонен к литолизу, решено было удалить камень оперативно. 17.09.75 г. во время операции обнаружена папиллярная опухоль лоханки размером 3X3 см. Произведена нефрэктомия (рис. 29, г).

В данном случае дефект наполнения лоханки не вызвал подозрения на папиллярную опухоль, так как неоднократно отходили мелкие уратные конкременты. Однако это не является оправданием допущенной ошибки и отсрочки операции на 5 мес.

Известны случаи сочетания опухоли почки и уратного литиаза. Ретроспективно оценивая урограммы, мы пришли к заключению, что если бы при сравнении их в динамике врачи обращали внимание на увеличение дефекта наполнения в лоханке и изъеденность контуров, несмотря на цитратную терапию, то тем самым проявляли бы онкологическую настороженность.

В литературе имеются лишь единичные сообщения о сочетании опухоли и острого гнойного пиелонефрита [Маянц А. И., 1949; Искарбаев Ш. И., 1972]. Однако наши наблюдения свидетельствуют, что это может иметь место не столь редко. По данным сотрудников нашей клиники Ю. Г. Аляева и Л. Л. Гурарий (1976), у 6 из 125 (4,8%) оперированных по поводу острого пиелонефрита выявлено сочетание последнего с опухолью почки. Преобладающие признаки острого пиело-

нефрита невольно акцентируют внимание врача прежде всего на этом заболевании, и обычно объем оперативного вмешательства состоит из декапсуляции почки, крестообразного расчленения карбункула и нефростомии.

Невывихнутая в рану почка, содержащая опухоль и тщательно не обследованная, остается в организме со всеми тяжелыми последствиями.

В патогенезе острого пиелонефрита весьма существенную роль играют нарушения уро- п гемодинамики, массивность бактериального заноса, вирулентность флоры и реактивность организма. Все эти факторы имеют значение и при возникновении острого пиелонефрита у больных с опухолью почки. Нарушения уро- п гемодинамики, проявляющиеся днскинезией мочевых путей, развитие артериовенозных шунтов и тромбоз почечных вен, возникновение некротических участков в паренхиме являются благодатной почвой для внедрения инфекции и развития острого гнойного пиелонефрита. Из 7 больных, находившихся под нашим наблюдением, у 4 опухоль почки была обнаружена во время операции, а у 3 после получения результатов морфологического исследования почечного биоптата. Это удалось благодаря существующему в клинике правилу производить биопсию у всех больных, оперируемых по поводу любого заболевания почек. Двум больным нефрэктомия произведена на 21-й и 28-й дни после первичной операции. У одной больной нефрэктомия через 1 1/2 года (пациентка категорически отказалась от повторной операции и лишь участвовавшая гематурия заставила ее дать согласие на операцию). В качестве иллюстрации приводим рентгенограмму и микрофотограмму одной больной (рис. 30).

Вынужденное повторное оперативное вмешательство у больных, у которых во время операции опухоль почки остается нераспознанной, и в связи с этим потеря драгоценного времени для выполнения радикальной операции диктуют необходимость интраоперационной ревизии всей почки и экспресс-биопсии с последующим гистологическим исследованием при остром гнойном пиелонефрите. Несмотря на преобладание симптомов гнойного пиелонефрита, нельзя забывать о возможности злокачественного новообразования почки, осложненного воспалительным процессом. Тщательно собранный анамнез (выявление ренальных и особенно экстраренальных признаков опухоли), онкологическая настороженность с учетом данных, полученных при обследовании больного, могут помочь установить истинный характер заболевания.

Анализируя причины ошибочной интерпретации при получении ложноотрицательных результатов экскреторной урографии, мы пришли к заключению, что при нефункционирующей почке, когда отсутствует видимая причина, приведшая к ее выключению (камень, стеноз), нельзя останавливаться на диагнозе гидронефроза, пока всеми доступными методами не ис-

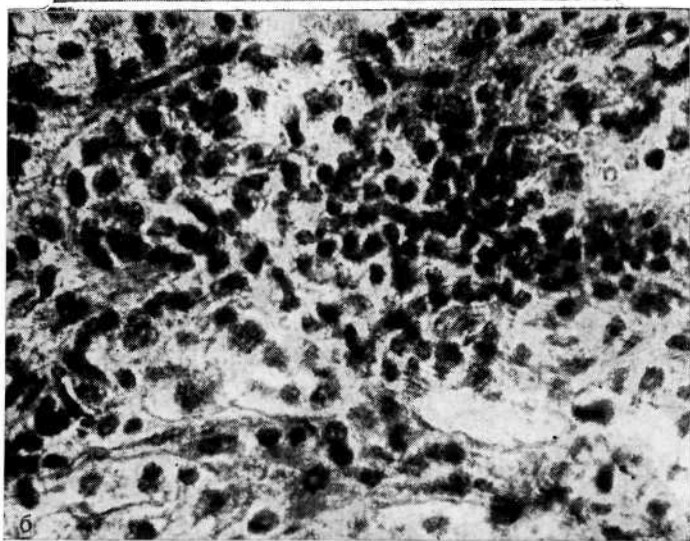
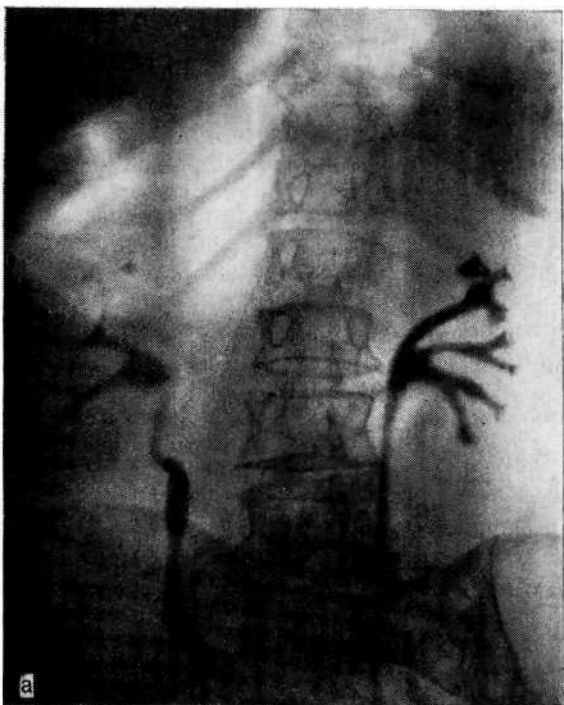


Рис. 30. Острый пиелонефрит, опухоль правой почки.

а — экскреторная урограмма. Верхняя чашечка правой почки четко не выявляется, свод средней чашечки полулунной формы, тонус мочеточника снижен; б — микрофотограмма. На фоне атипичных клеток видны лимфогистиоцитарные инфильтраты. Окраска гематоксилин-эозином. X200.

ключена опухоль почки. То же относится к так называемой эссенциальной гематурии. Установка такого диагноза налагает на врача большую ответственность.

### **ОШИБКИ ВСЛЕДСТВИЕ ТЕХНИЧЕСКИХ ПОГРЕШНОСТЕЙ ПРИ ЭКСКРЕТОРНОЙ УРОГРАФИИ**

Диагностические ошибки, обусловленные техническими погрешностями, допускаются в основном при аномалийных почках и в связи с окончанием исследования до получения окончательного результата. За исключением аплазии почки, требующей ангиографии, остальных ошибок можно избежать при урографии с полипозиционными отсроченными снимками. Благодаря этому наступает заполнение контрастным веществом чашечно-лоханочной системы более слабой в функциональном отношении половины удвоенной почки [Seiferth J. et al., 1978] либо изображение выявляется более четко в латеропозиции или в положении больного на животе. Так, из-за позднего выделения контрастного вещества нередко ошибочно диагностируется нефункционирующая почка. Это же методика позволяет распознать камни мочеточника удвоенной почки в тех случаях, когда одна из ее половин хуже выделяет контрастное вещество.

Больная Ц., 35 лет, поступила в клинику с жалобами на боли в поясничной области слева. С 1979 г. наблюдаются приступы левосторонней почечной колики. Не обследовалась.

На обзорном снимке слева па границе  $L_{III}$  и  $L_{IV}$  видна тень размером 1,2x0,8 см. На экскреторной урограмме (на 7-й минуте) контрастное вещество выполняет расширенную чашечно-лоханочную систему и мочеточник левой почки; тень, подозрительная на конкремент, располагается вне мочеточника (рис. 31, а). Заподозрена ложная тень, однако при изучении урограммы предположено наличие удвоенной почки. Произведена повторная урограмма с отсроченными снимками. На урограмме (на 45-й минуте) картина удвоенной почки, конкремент расположен в мочеточнике верхней ее половины (рис. 31, б). Произведена уретеролитотомия слева.

Нередко на экскреторных урограммах можно видеть изолированное расширение нижней трети мочеточника, что соответствует максимальной диастоле нижнего цистоида; это следует рассматривать как нормальное явление. Кроме того, стойкое расширение может наблюдаться при периуретерите, деферентных, везикулярных, параовариальной кисте или интралигаментарных фиброзных узлах, а также при ахалазии мочеточника. Рентгенологически дифференцировать эти состояния можно путем телевизионной пиелоскопии или серийных урограмм. Из-за боязни рентгеновского облучения больного нередко ограничивают исследование 1—2 урограммами. Однако если клиническая картина указывает на патологический процесс в верхних мочевых путях, а на ранних снимках изменения не выявляются, то необходимо большее число снимков. В противном случае при интерпретации урограмм будет допущена ошибка.

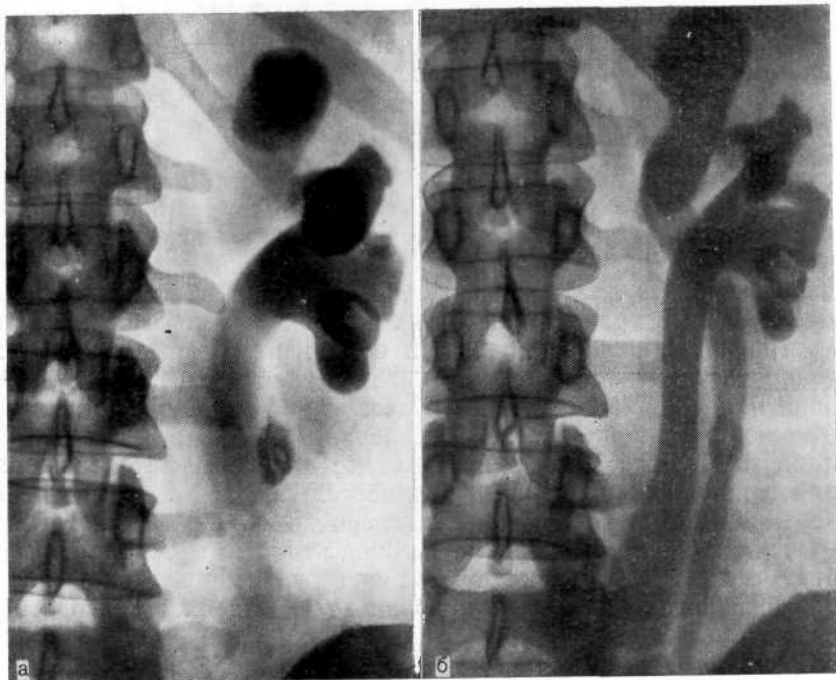


Рис. 31. Камень левого мочеточника удвоенной почки.

а — экскреторная урограмма (на 7-й минуте). Значительное расширение чашечно-лоханочной системы и мочеточника. На границе  $L_{III}$ — $L_{IV}$  видна тень, расположенная вне мочеточника; б — экскреторная урограмма (на 45-й минуте). Удвоенная левая почка и тень конкремента в мочеточнике верхней половины удвоенной почки.

Больная Х., 34 лет, поступила в клинику с жалобами на боли в левой поясничной области, жажду, слабость. В 1975 г. перенесла резекцию мочевого пузыря по поводу дивертикула.

На обзорном снимке теней конкрементов нет. На экскреторной урограмме (на 7-й и 15-й минуте) контрастное вещество заполняет неизмененную чашечно-лоханочную систему и нижний цистод лвого мочеточника (рис. 32, а). На экскреторной урограмме через 60 мин отмечено значительное расширение мочеточников (рис. 32, б). Выявлен пузырно-мочеточниковый рефлюкс и произведена антирефлюксная операция.

Итак, среди методов исследования почек и верхних мочевых путей экскреторная урография является ведущим при условии правильной интерпретации ее результатов. О функциональной сохранности почки и нормальной деятельности верхних мочевых путей свидетельствуют быстрая эвакуация контрастного вещества из чашечно-лоханочной системы и изображение цистоидного строения мочеточника. Основное достоинство инфузионной урографии заключается в том, что в некоторых случаях ею можно заменить ретроградную пиелоуретрографию, а также оценить состояние чашечно-лоханочной системы и мочеточников при относительной почечной недостаточности.

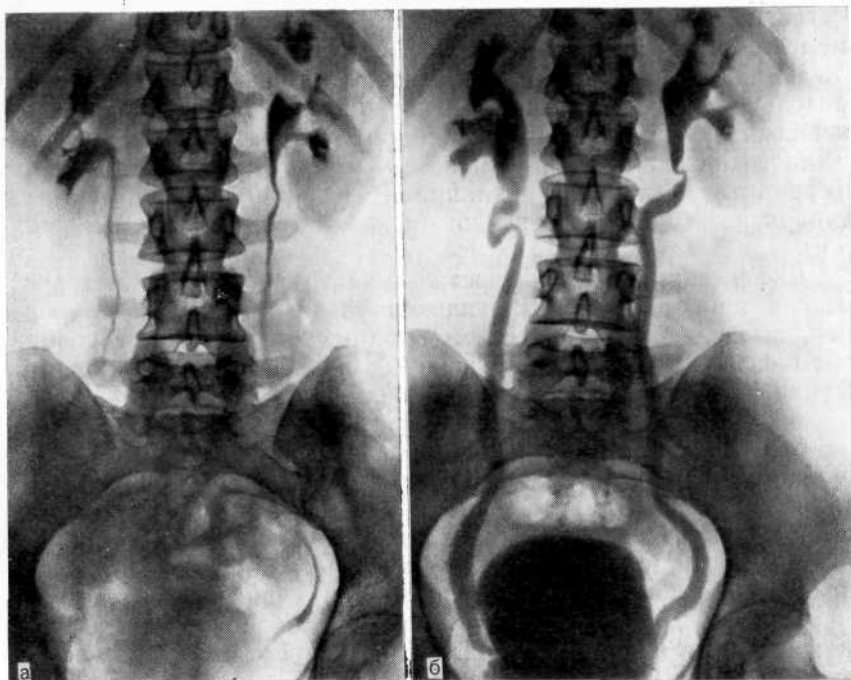


Рис. 32. Экскреторная урограмма.  
 а — на 7-й минуте. Чашечно-лоханочная система почек и мочеточники не изменены; б — на 60-й минуте. Значительное расширение мочеточников на всем протяжении.

Деятельную помощь в оценке резервных возможностей почек и верхних мочевых путей при возросшей нагрузке па них оказывает фармакоурография.

#### **ОШИБКИ ПРИ РЕТЕНЦИОННЫХ ИЗМЕНЕНИЯХ В ПОЧЕЧНЫХ ЧАШЕЧКАХ**

При распознавании причин ретенционных изменений в почечных чашечках могут возникнуть значительные трудности. Знание патологических процессов, проявляющихся увеличением объема почечных чашечек, и дифференциальной диагностики позволяет избежать ошибок и своевременно начать лечение. При анализе клинических наблюдений изменения в чашечках, проявляющиеся увеличением их объема, по патогенетическому принципу можно разделить на три группы: 1) дилатация чашечек, сочетающаяся с атрофией почечного сосочка, — гидрокаликс как результат нарушенного пассажа мочи; 2) деструктивные изменения в папиллярно-форникальной зоне, выражающиеся в увеличении объема почечных чашечек за счет разрушения медулярного вещества почки; 3) конгенитальные процессы, проявляющиеся недоразвитием почечных пирамид, —



мегакалиоз, который может сочетаться с другими аномалиями медуллярного вещества почки.

Чаще увеличение объема почечных чашечек возникает в результате их дилатации в сочетании с атрофическими изменениями почечного сосочка (гидрокаликс) вследствие нарушенного пассажа мочи. Причинами гидрокаликоза могут быть нефролитиаз, стеноз, папиллярная опухоль шейки чашечки, туберкулез, сдавление шейки чашечки внутрипочечным сосудом.

Дифференциально-диагностические трудности при патологических процессах, проявляющихся увеличением объема чашечек, объясняются множеством сходных признаков, разнообразием симптомов при деструктивных процессах в папиллярно-форникальной зоне и недостаточным знакомством врачей с аномалиями медуллярного вещества почки.

Высокое внутрилоханочное или внутривашечное давление сравнительно быстро приводит к дилатации чашечек в виде гидрокаликоза. При этом имеет место следующая закономерность: чем меньше объем лоханки, что наблюдается при ее интрауретальном расположении, тем быстрее развивается гидрокалиоз и наоборот. Если дилатация чашечек обусловлена нарушением пассажа мочи в лоханке, лоханочно-мочеточниковом сегменте или мочеточнике, то интерпретация и диагностика этих изменений не вызывают трудностей. Наибольшее число ошибок и диагностические затруднения встречаются в тех случаях, когда имеет место изолированный гидрокалиоз и особенно когда на обзорных снимках не обнаруживается причина, вызвавшая окклюзию шейки чашечки. Важно не только установить факт расширения чашечки, но и определить причину гидрокаликоза. Лишь рентгеноконтрастные методы (экскреторная урография, ретроградная пиелография) позволяют установить причину нарушения оттока мочи из почечных чашечек (уратный камень, папиллярная опухоль, стеноз).

Рентгенонегативный камень, располагаясь в чашечке и окклюдировав ее, может затруднить диагностику. Однако повторное рентгенологическое исследование позволяет установить правильный диагноз. Этому способствует определение рН мочи. Низкий рН с большой долей вероятности указывает на наличие уратного камня.

Следует учитывать, что изолированное расширение чашечки может возникнуть в результате склеротических изменений в ее шейке после отхождения или оперативного удаления конкремента, который прежде окклюдировал шейку чашечки. В подобных случаях необходимо с помощью телевизионной пиелоскопии выяснить характер стеноза шейки чашечки. При пиелоскопии видно сужение шейки чашечки и бесплодные ее сокращения, при которых происходит не опорожнение чашечки, а наоборот, ее растяжение, что указывает на затрудненный пассаж мочи. Клинически это проявляется болями ту-

ного характера, иногда в виде почечной колики. При органической природе стеноза шейки чашечки весьма вероятен рецидив нефролитиаза, поэтому может возникнуть вопрос о резекции соответствующего полюса почки.

На урограммах и пиелограммах папиллярные опухоли чашечно-лоханочной системы имеют неровные, зазубренные контуры и не смешаются при изменении положения тела. Большую помощь при дифференциальной диагностике рентгенопозитивного конкремента и опухоли может оказать пневмопиелография, при которой рентгенонегативный конкремент становится видимым.

В трудных случаях через 2—3 мес приходится проводить повторные исследования.

Оценка рентгенологической картины гидрокаликоза может быть весьма затруднена. При окклюзии лоханочно-мочеточникового сегмента, особенно при интратенальной лоханке, вследствие высокого внутрилоханочного давления, сохраняющегося длительное время, в стенках чашечек и клетчатке почечного синуса возникают склеротические изменения, которые приводят к развитию гидрокаликоза. Даже после ликвидации обтурирующего фактора, например самостоятельного отхождения конкремента, гидрокаликоз сохраняется, а расширенная лоханка приобретает нормальные размеры. Это объясняется тем, что в результате рубцовых изменений стенки чашечек и почечный синус не могут принять прежние размеры, тогда как почечная лоханка, стенки которой более подвижны даже в условиях перипиелита, сравнительно быстро возвращается к первоначальным размерам.

Большую роль играет анамнез, при изучении которого удается выяснить причины нарушения пассажа мочи из почки в прошлом. Рентгенологическая диагностика таких ситуаций возможна путем телевизионной пиелоскопии и урокинематографии. При гидрокаликозе чашечка имеет шаровидную форму. В результате нарушения пассажа мочи отмечается задержка эвакуации контрастированной мочи из расширенной чашечки, а тень последней становится плотнее за счет большого объема. Сокращения ее редкие, шейка чашечки ригидна.

Диагностические ошибки могут возникнуть и в тех случаях, когда при гидронефрозе рентгенологические исследования прекращаются до получения окончательного результата и множественные шаровидные тени чашечек могут быть приняты за изолированный гидрокаликоз или мегакаликоз (рис. 33).

Гидрокаликоз может возникнуть в результате сдавления шейки чашечки перекрещивающим ее сосудом (синдром Фролея). На урограмме в области шейки чашечки виден поперечный или косой линейный дефект наполнения, как бы отшнуровывающий чашечку. При телевизионной пиелоскопии определяются быстрое заполнение чашечки контрастным веществом и замедленное ее опорожнение. Все сомнения в отношении

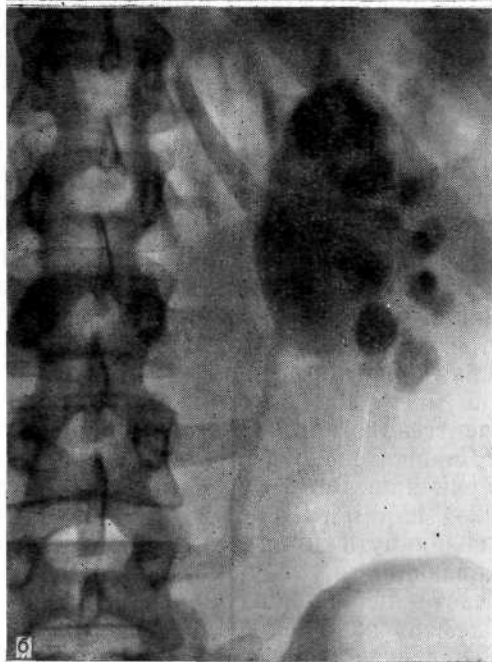
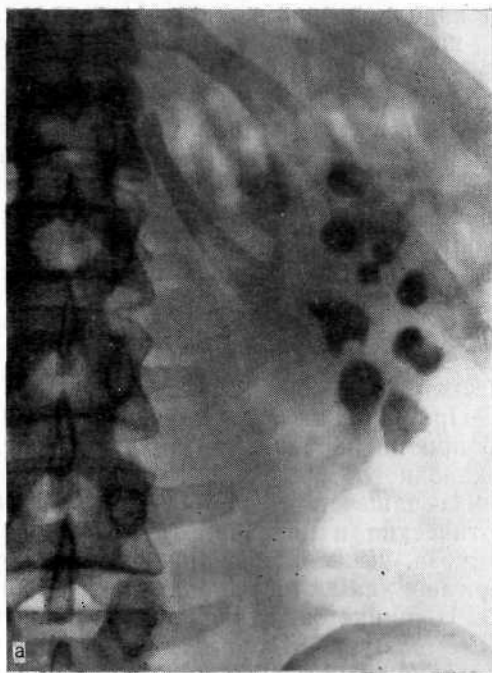


Рис. 33. Экскреторная урограмма при гидронефрозе слева.

а — на 15-й минуте. Картина, подозрительная на мегакаликоз; б — на 45-й минуте. Помимо чашечек, контрастное вещество заполнило расширенную лоханку.

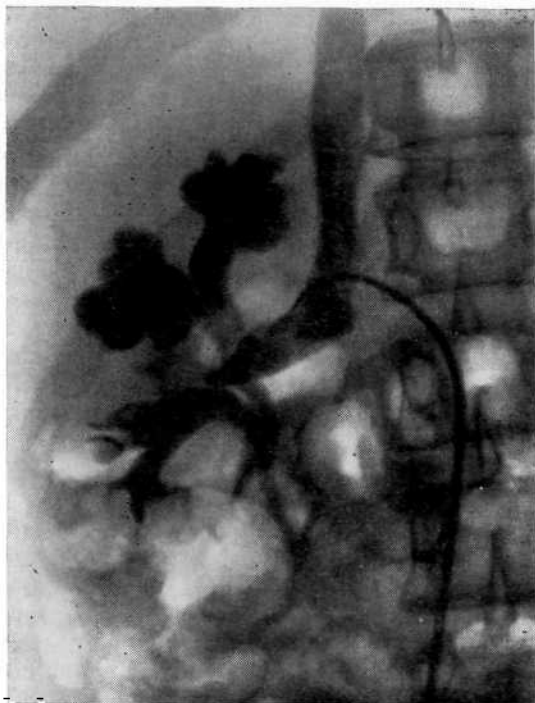


Рис. 34. Венограмма на фоне урограммы. Гидрокаликоз, обусловленный сдавлением шейки чашечки сосудом.

причины изолированного расширения чашечки разрешаются путем ангиографии, при которой обнаруживают сосуд, совпадающий с дефектом наполнения в шейке чашечки. Для большей наглядности необходимо получить сочетанное изображение сосудистой и урографической фаз ангиограммы (рис. 34).

Гидрокаликоз следует дифференцировать от мегакаликоза, особенно его локальной формы (мегакаликс), при которой наблюдается сходная рентгенологическая картина, что часто служит причиной диагностической ошибки. Для мегакаликоза характерны отсутствие сосочков и увеличение чашечек без признаков нарушения оттока мочи. А. Я. Пытель и соавт. (1974) отмечают важную деталь: на экскреторных урограммах в связи со значительной емкостью чашечек последние контрастируются в большей степени, чем лоханка.

Объем чашечки может увеличиться при деструктивных изменениях в сосочково-форникальной зоне, когда в результате разрушения медуллярного вещества почки урограмма может вызвать подозрение на гидрокаликоз. Подобные изменения наблюдаются при медуллярном некрозе, туберкулезном папиллите с образованием каверн, сообщающихся с форниксом, а также при терминальных стадиях пиелонефрита, когда наступают пролиферативные изменения, вызывающие увеличение и деформацию чашечек.

Наши наблюдения показывают, что на основании только рентгенологических признаков трудно дифференцировать специфические и неспецифические деструктивные процессы в медуллярном веществе почки. Это касается в первую очередь папиллитов. Необходимы тщательные лабораторные исследования, направленные на поиски микобактерий туберкулеза. Все же имеются признаки, позволяющие дифференцировать специфические и неспецифические изменения в тех случаях, когда некротические массы медуллярного вещества отторгаются и представлены в расширенной чашечке в виде дефекта наполнения треугольной формы. Это характерно именно для медуллярного некроза.

Рентгенологические признаки некроза почечных сосочков зависят от изменений в форникальной зоне и медуллярном веществе почки, так как некротический процесс захватывает весь сосочек либо отдельные его участки в центре или по периферии [Пытель Ю. А., 1969].

При форникальном типе в ранних стадиях процесса возникает незначительная деформация форникса вокруг пораженного сосочка. На урограммах это проявляется сужением форникальной зоны чашечки, боковые поверхности сосочка имеют смазанные, как бы изъеденные контуры. По мере прогрессирования некроза контрастное вещество все больше проникает под основание сосочка, а в дальнейшем, после его отторжения, на рентгенограмме появляется кольцевидная тень — симптом «сосочковой петли» (рис 35, а). Отторгшийся сосочек кольцевидной тени, расположенный в чашечке или лоханке, обнаруживается на урограмме в виде дефекта наполнения, чаще треугольной формы. Его основание обычно имеет неровные, изъеденные контуры.

При папиллярном типе некроза рентгенологические признаки выявляются лишь тогда, когда наступает нарушение целостности верхушки сосочка, она становится неровной, в дальнейшем выявляется тонкий канал или свищ. Этому предшествуют увеличение сосочка в объеме, сужение и удлинение форникса. По мере отторжения некротических масс в чашечку и лоханку свищ расширяется, создавая сообщение чашечки с полостью в пирамиде. После отторжения всего сосочка отмечается затекание контрастного вещества, по форме напоминающее пламя факела (рис. 35, б).

Значительные трудности могут возникать при распознавании аномалий мозгового вещества. А. Puig'veri (1965) различает три группы аномалий: тубуломедуллярную дилатацию, медулло-каликозную дистопию и медуллярную гипоплазию (мегакаликоз).

Тубуломедуллярная дилатация проявляется расширением одного или нескольких выводных канальцев в пирамиде. Этот вид аномалии может наблюдаться в одной, двух и даже во всех пирамидах почки. Рентгенологически она выражается в

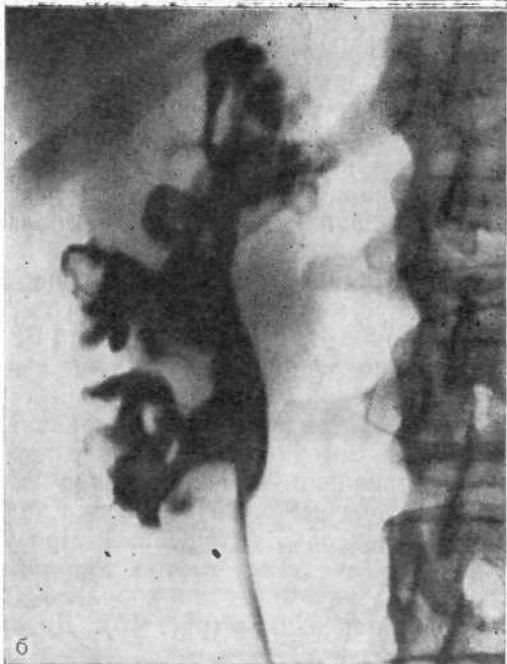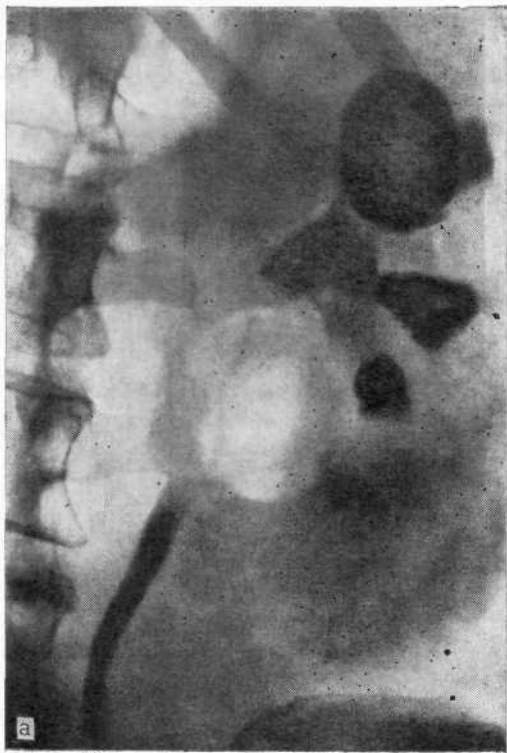


Рис. 35. Некроз почечных сосочков.

а — левосторонняя ретроградная пиелограмма. Чашечки заполнены некротизированными сосочками. Симптом «сосочковой петли»; б — правосторонняя ретроградная пиелограмма. Тотальный некроз мозгового вещества почки. Контрастное вещество проникает в почечную паренхиму через некротизированные сосочки и своды чашечек. Симптом «пламени факела».

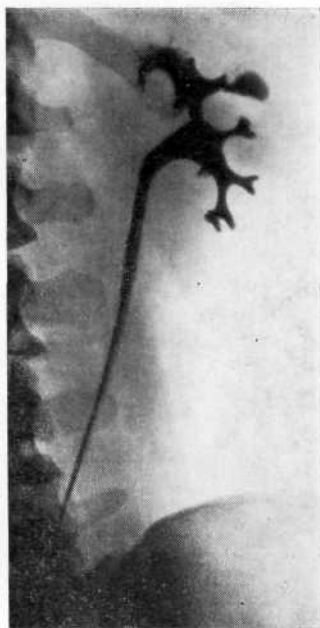


Рис. 36. Ретроградная пиелограмма. Дивертикул чашечки, ошибочно принятый за каверну почки.

виде веретенообразного расширения, расположенного в сосочке.

Иногда удается видеть тонкий канал между веретенообразным расширением и чашечкой, открывающейся на вершине пирамиды. Такую рентгенологическую картину легко можно принять за папиллярный тип некроза почечного сосочка. Однако при тубуломедулярной дилатации сосочек и форникс не изменены.

Кроме того, изображение расширенного канальца по мере накопления в нем контрастированной мочи, как и при выключенной туберкулезной каверне, четко выяв-

ляется только на экскреторной урограмме. На ретроградной пиелограмме при этой аномалии чашечно-лоханочная система оказывается без изменений, так как контрастная жидкость не проникает в тубулярную систему почки.

Медуллокаликозная дистопия (дивертикул чашечки по М. Raueg) представляет собой маленькую чашечку, расположенную значительно периферичнее всех остальных. Дивертикул чашечки круглой или овальной формы, с гладкими стенками, диаметром от 0,5 до 7 мм. Дивертикул каналом длиной 2—4 мм и шириной 1 мм соединяется в одних случаях с малой чашечкой почки, в других — с большой почечной чашечкой или лоханкой.

Дивертикул первого вида чаще локализуется в одном из крайних сегментов почки, второго — в среднем почечном сегменте [Грунд В. Д., Воскресенский Б. Н., 1983].

Наличие дополнительной тени контрастного вещества в почечной паренхиме, сообщающейся тонким каналом с форниксом чашечки, может быть неправильно интерпретировано как форникальный тип некроза почечного сосочка, тем более что дистопированная чашечка всегда гипотонична. В отличие от некроза почечных сосочков шейка чашечки ровная, удлиненная, сосочек несколько уплощенный. При урографии такая чашечно-лоханочная система быстро заполняется контрастным веществом, что указывает на хорошую функцию этого сегмента почечной паренхимы (рис. 36). Дивертикул чашечки нередки

приходится дифференцировать от деструктивного туберкулеза почки (табл. 2). Установить диагноз можно только после тщательного рентгенологического и бактериологического исследования.

Основным методом диагностики дивертикула чашечки является экскреторная урография [Пытель Ю. А., 1978; Mangin Ph. et al., 1980].

Медуллярная гипоплазия (мегакаликоз)—эмбриональное нарушение мозгового вещества, которое характеризуется увеличением чашечек, обусловленным недостаточным развитием конечной почки. При мегакаликозе пирамиды теряют типичную форму. Возникает пространство, за счет которого увеличивается малая чашечка, отделяющаяся от коркового слоя лишь тонким слоем недоразвитой пирамиды. Мегакаликоз диагностируют относительно редко. Со времени первого описания его [Puigvert A., 1965] за рубежом появилось более 50 сообщений [Gittes R. F., Talner L., 1972], а в отечественной литературе описаны единичные наблюдения [Айвазян А. В., Колодцев О. Е., 1968; Мурванидзе Д. Д., Капанадзе Г. И., 1969; Пытель Ю. А., Золотарев И. И., 1974; Савченко Н. Е. и др., 1975]. По-видимому, малое число наблюдений обусловлено тем, что мегакаликоз ошибочно принимают за различные ретенционные изменения в чашечках. Редкость выявления мегакаликоза обусловлена тем, что аномалия клинически не проявляется и лишь присоединение патологического процесса служит поводом

Таблица 2

Рентгенологические признаки дивертикула чашечки и деструктивного туберкулеза почки [Грунд В. Д., Воскресенский Б. Н., 1983]

Дивертикул чашечки	Деструктивный туберкулез
<p>Обычно наличие солитарной полости с гладкими стенками</p> <p>Наличие одиночных, реже множественных и «шлифованных» рентгеноконтрастных камней внутри дивертикула</p> <p>Короткий канал, соединяющий чашечку или лоханку с дивертикулом</p> <p>Сохранение моторики в пограничной зоне и области дивертикула при рентгенотелевизионном просвечивании</p> <p>Отсутствие рентгенологической динамики в результате тест-терапии</p>	<p>Чаше многокамерный фокус с неровными стенками</p> <p>Нередко определяются казеозные массы</p> <p>Коническая шейка чашечки; последняя может быть деформирована или ампутирована</p> <p>Нарушение моторики чаще самой полости, затем в пограничной зоне при рентгенотелевизионном просвечивании</p> <p>В процессе специфической терапии обычно определяется рентгенологическая динамика, которая в конечном итоге выражается в выключении или обызвествлении туберкулезного фокуса</p>



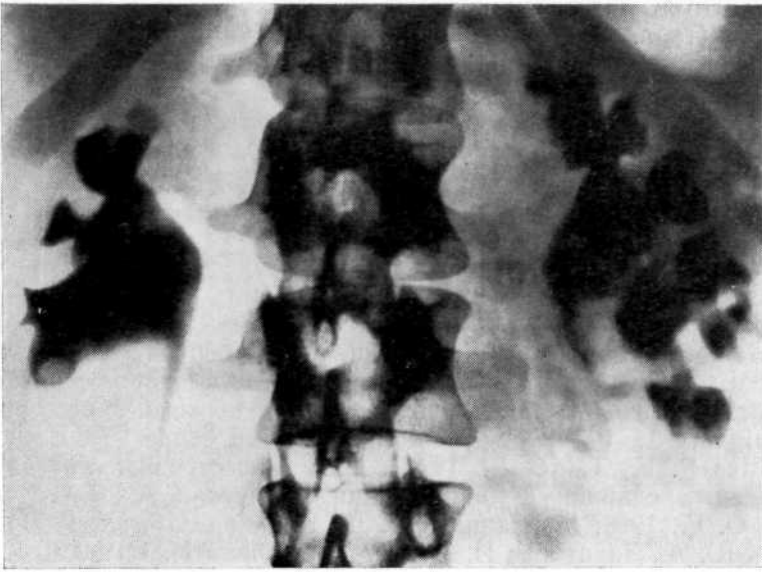


Рис. 37. Экскреторная урограмма. Левосторонний мегакаликоз. Контрастное вещество выполняет расширенные чашечки левом почки, объем которых больше обычного вследствие гипоплазии медуллярного вещества.

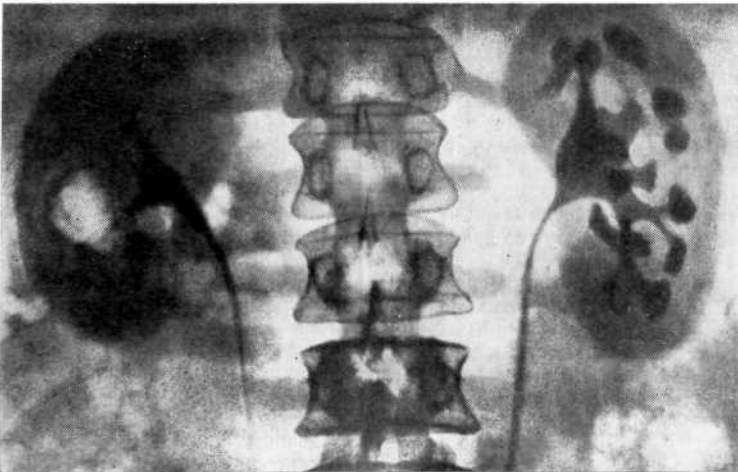


Рис. 38. Экскреторная урограмма. Левосторонний мегакаликоз.

для рентгенологического исследования почек, в результате которого диагностируется мегакаликоз.

Мы располагаем 4 наблюдениями мегакаликоза. Во всех случаях он был диагностирован при обследовании больных по поводу урологических заболеваний и при дифференциации с другими аномалиями мозгового вещества и патологическими процессами в почке. На этом типе аномалии мозгового вещества почки необходимо остановиться более подробно, так как его приходится отличать от гидрокаликоза, губчатой почки, некроза почечных сосочков, пиелонефрита, сморщенной почки и туберкулеза.

При мегакаликозе на обзорном снимке мочевой системы размеры почек и их контуры не изменены. Иногда в почечной паренхиме выявляются округлые тени, подозрительные на конкременты, образовавшиеся в области гипоплазированных почечных (мальпигиевых) пирамид. Основным методом распознавания мегакаликоза является экскреторная урография.

На урограммах контрастное вещество появляется одновременно как в мегакаликозной, так и в контралатеральной почке. Определяются множество увеличенных чашечек треугольной или фасетчатой формы, расположенных в толще почечной паренхимы и вершиной обращенных к лоханке (рис. 37, 38). Расширенные чашечки имеют большую емкость, чем лоханка, и заполняются медленно. Лоханка менее контрастна, чем чашечки, так как эвакуация из нее происходит быстрее. Общий объем чашечки больше, чем почечной лоханки. Отсутствует препятствие к оттоку мочи. Лоханка не расширена. Сократительная способность чашечек и лоханки не изменена, пассаж мочи по мочеточнику не нарушен [Steuve Y. et al., 1982]. Такие изменения на урограмме можно ошибочно принять за медуллярный некроз, при котором возникает дефект почечного сосочка в результате его отторжения. Однако при медуллярной гипоплазии функциональная способность почки не нарушена.

Мегакаликоз может сочетаться с нефролитиазом (рис. 39). Почечная ангиография, на которую возлагали надежды при распознавании аномалии мозгового вещества, себя не оправдала.

При данном типе аномалии отсутствуют характерные для нее признаки. Встречающиеся изменения сосудистой архитектоники являются результатом сопутствующего пиелонефрита.

Врожденной аномалией является и губчатая почка. В отличие от мегакаликоза губчатая почка характеризуется образованием множества кистозных расширений в терминальном отделе канальцев мозгового вещества. Она имеет характерную особенность: несмотря на образование в пирамиде и сосочке множества кистозных полостей, сосочек и форникс сохраняют

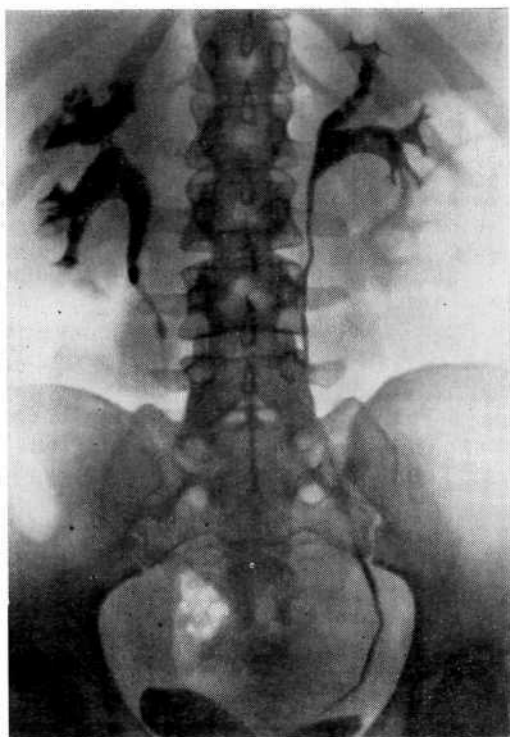


Рис. 39. Экскреторная урограмма. Мегакаликоз справа с множественными конкрементами.

нормальную форму. Кроме того, всегда выявляется двусторонняя аномалия. На урограмме в почечной пирамиде видно множество теней округлой и неправильной формы, напоминающих букет. Такую рентгенологическую картину нередко ошибочно принимают за медуллярный тип некроза почечных сосочков, при котором видны тени кальцификатов в результате обызвествления некротического сосочка или некротических масс.

Многие неправильно называют губчатую почку с конкрементами в ней нефрокальцинозом. Однако эти процессы патогенетически и рентгенологически различны.

В кистозных полостях губчатой почки часто возникают мелкие конкременты, которые на обзорном снимке выявляются в виде скоплений мелких округлых теней. На урограмме они локализируются в медуллярном веществе почки. Рисунок чашечек сохранен. Конкременты располагаются радиально от верхушки к основанию почечных пирамид и повторяют ход канальцев. Все это позволяет дифференцировать губчатую почку от туберкулезного процесса.

Иногда губчатую почку приходится дифференцировать от поликистоза почек. Согласно нашим наблюдениям, губчатая почка может сочетаться с мегакаликозом (рис. 40).

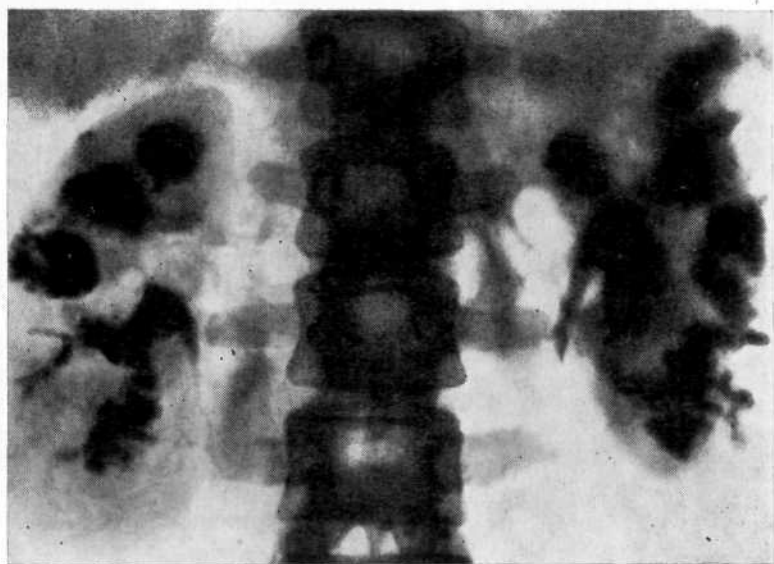


Рис. 40. Экскреторная урограмма. Двусторонний мегакаликоз, сочетающийся с губчатой почкой. Тени мелких конкрементов в кистозно-расширенных каналах обеих почек.

В терминальной стадии пиелонефритического сморщивания почки рентгенологическая картина может напоминать таковую мегакаликоза, особенно если пиелонефрит сочетается с некротическим папиллитом. Однако пиелонефритически сморщенная почка располагается вертикально, ее чашечки устремлены вверх и локализируются очень близко к наружному контуру почки. Существуют и более характерные отличия: при мегакаликозе функциональная способность почки не нарушена, тогда как при пиелонефритически сморщенной почке она значительно угнетена или отсутствует.

Иногда пиелонефритически сморщенную почку, в которой одновременно отмечается некроз почечных сосочков, трудно отличить от дисплазии почки. На рентгенограмме при этой аномалии видно истончение коркового, реже мозгового вещества. Вследствие этого чашечки расположены очень близко к наружному краю почки. Иногда наблюдаются уменьшение сосочков и расширение форникальных зон. При дисплазии, как и пиелонефритическом сморщивании, почка уменьшена в размерах, чашечки близко расположены к наружному краю почки. Однако существуют и различия. При дисплазии функциональная способность не нарушена и почки своевременно выделяют контрастное вещество высокой концентрации. Направление чашечек и продольная ось почки нормальные.

Диагностические трудности могут возникнуть при дифференциации аномалии мозгового вещества, некроза почечных

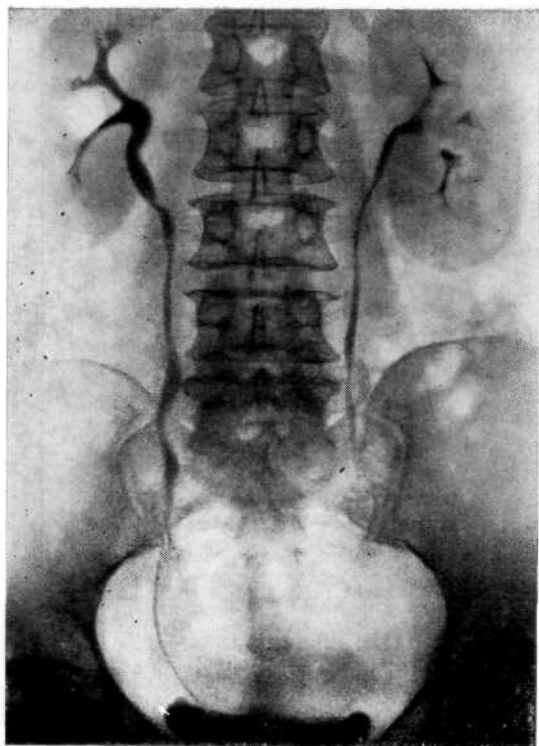


Рис. 41. Экскреторная урограмма. Туберкулезный папиллит верхней чашечки правой почки.

сосочков от туберкулеза почки. Это объясняется тем, что при туберкулезе почки и особенно туберкулезном папиллите деструктивные изменения протекают со сходными рентгенологическими признаками (рис. 41). По данным В. Д. Грунда (1969), специфический форникальный папиллит наблюдается в 74% случаев. При этом поражение одной папиллы обнаруживается у 9%, нескольких сосочков — у 91% больных. В начале процесса эту форму деструкции трудно отличить от форникального рефлюкса. Обнаружение в моче микобактерий туберкулеза помогает установить диагноз. В противном случае необходимо динамическое наблюдение с повторным обследованием спустя 2—3 мес. Туберкулезный папиллит наблюдается в 23,1% случаев. Его возникновение обусловлено специфическим поражением прямых канальцев. Смешанный папиллит встречается в 2,9% случаев.

Наряду с деструктивными процессами в медуллярном веществе почки имеют место изменения, характерные для гидронефроза, так как часто нарушается пассаж мочи из чашечек вследствие инфильтрации или рубцовых изменений в ее шейке.

Различные причины ретенционных изменений в почечных чашечках, иногда сходные клинические и рентгенологические

проявления их требуют тщательной дифференциальной диагностики с учетом возможности нарушения пассажа мочи, деструктивных изменений в медуллярном веществе почки и различных аномалий.

Это позволяет своевременно и правильно поставить диагноз и тем самым избежать ошибки.

### **ОШИБКИ ПРИ СОСУДИСТЫХ АНОМАЛИЯХ В ЗАБРЮШИННОМ ПРОСТРАНСТВЕ, ПРИВОДЯЩИЕ К РАССТРОЙСТВУ УРОДИНАМИКИ ВЕРХНИХ МОЧЕВЫХ ПУТЕЙ**

Назрела необходимость получения при ангиографии сочетанного изображения чашечно-лоханочной системы и почечных сосудов, ибо трудно сопоставить результаты двух методов исследования, произведенных в различное время. Это позволит избежать ошибки при распознавании аномалий взаиморасположения этих систем (так называемые вазоренальные и вазоуретеральные конфликты), сократить время и число исследований.

К аномалиям сосудисто-чашечно-лоханочных взаимоотношений в первую очередь следует отнести синдром Фролея, при нем происходит перекрещивание и сдавление сосудом шейки чашечки. По данным Д. М. Газымовой (1985), синдром сдавления шейки чашечки, как правило, обусловлен наложением как артерий, так и сопровождающей ее вены.

К аномалиям сосудисто-мочеточниковых взаимоотношений относят аномальное расположение добавочных артерий и вен в области лоханочно-мочеточникового сегмента, ретрокавальное и ретроилиакальное расположение мочеточника, антеуретеральное расположение поясничных сосудов, расположение мочеточника между маточными артериями и венами. Расстройства уродинамики верхних мочевых путей могут также возникнуть в результате варикозного расширения вен мочеточника и варикозного изменения правой яичниковой вены.

Нарушения оттока мочи из почек, обусловленные наличием добавочных артерий, отходящих непосредственно от аорты и направляющихся к нижнему полюсу почки, общеизвестны. Однако иногда их значение переоценивается, поскольку добавочный нижнеполярный сосуд приходит в соприкосновение с почечной лоханкой или мочеточником лишь тогда, когда уже имеется дилатация, обусловленная другой причиной. Так, по данным J. A. Huams (1929) и K. G. Rinsche (1961), у 20-30% людей имеются добавочные сосуды к нижнему полюсу почки, однако участие их в возникновении гидронефроза не столь часто, вернее сомнительно. Вазографические исследования P. Strohmenger и Th. Sende (1968) показали, что крупные нижнеполюсные сосуды редко оказывают пагубное влияние на отток мочи из почечной лоханки.

## Каликовазальные (синдром Фролея) и пельвиовазальные аномалии

Сосуды, расположенные в области чашечек или лоханки, могут привести к сдавлению соответствующих отделов чашечно-лоханочной системы и вызвать нарушение уродинамики. Этот вид взаимоотношений сосудов с чашечно-лоханочной системой нередко клинически не проявляется и может быть случайной находкой при рентгенологическом исследовании по поводу какого-либо заболевания. В этих случаях дефект наполнения в области шейки чашечки принимают за уратный камень, папиллярную опухоль, туберкулез. Нередко сдавление шейки чашечки сосудов вызывает гидрокаликоз. Аналогичный дефект наполнения может обнаруживаться и в лоханке, что при неправильной оценке (без дополнительных исследований) влечет за собой ошибку. Частота диагностических ошибок увеличивается, если выявляемый дефект наполнения сочетается с клиническими проявлениями (боль, гематурия).

Н. М. Goldstein и соавт. (1974) сообщают о 4 наблюдениях псевдоопухоли почечной лоханки, вызванной сдавлением артерией. Вначале эти дефекты оценивали как опухоль. В 2 случаях была произведена люмботомия. Г. Л. Аккерман и В. А. Спириин (1971) наблюдали 7 больных, из которых 4 поступили с диагнозом опухоли почки; у 3 из них наблюдалась гематурия. С. О. Плисан и В. П. Крылов (1974) указывают, что сосудистые отпечатки на чашечках встречаются в 2,7—18% случаев, чаще справа. В. С. Карпенко и А. С. Переверзев (1984) проанализировали 100 ангиограмм больных с артериальной гипертензией и у 14 (14%) из них обнаружили «следы вдавлений» на тенях чашечно-лоханочной системы.

Мы наблюдали 8 больных, из которых у 4 до поступления в клинику ошибочно предполагали опухоль почки, у 2 — уратный литиаз, у 2 — гидрокаликоз. У 7 больных дефект наполнения был справа, у одного — слева.

Наиболее часто сдавление лоханки сосудами возникает при внутривисцеральном типе лоханки из-за близких анатомических взаимоотношений с сосудами. Вдавление обычно происходит со стороны сосудов, располагающихся на вентральной поверхности почки. Урография в положении больного на животе позволяет достигнуть более полного заполнения лоханки контрастным веществом и тем самым нивелировать дефект наполнения, но и наиболее ценные данные можно получить при ангиографии, выполненной на фоне урографии (рис. 42, 43). Этой методикой мы пользуемся всегда при выполнении ангиографии по поводу любого заболевания почек и настоятельно ее рекомендуем.

S. Baum и J. Gillenwater (1966) различают четыре вида дефектов наполнения лоханки на урограммах при наличии добавочных внутривисцеральных сосудов: 1) поперечный в области

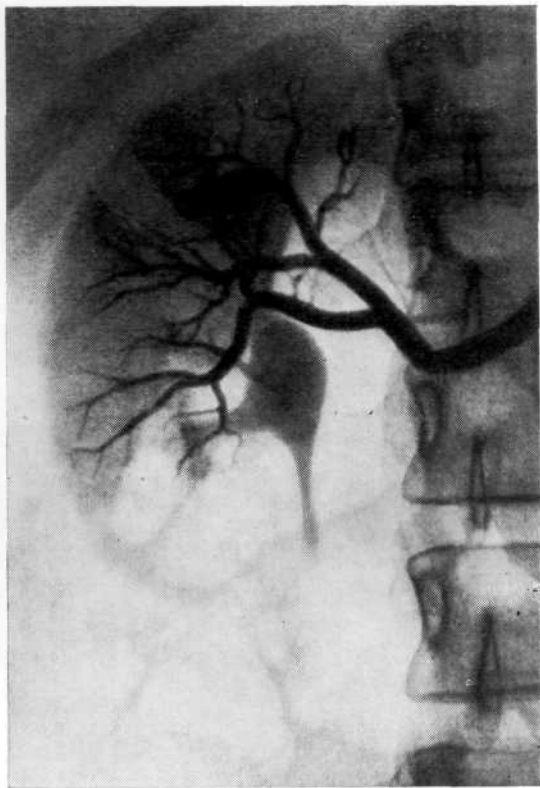


Рис. 42. Артериограмма на фоне урограммы. Пересечение верхней чашечки артериальным сосудом (синдром Фролея).

верхней чашечки; 2) вогнутый в области чашечки; 3) мешотчатый или овальный в почечной лоханке; 4) линейную зубчатость лоханки. Аналогичной классификацией пользуются З. А. Трофимова и соавт. (1977), добавляя пятую группу — варикозное расширение околочеточниковых вен в виде фестончатости поясничного отдела мочеточника и штопоровидных дефектов в верхней и нижней трети его. Однако различать формы дефекта наполнения не столь важно; они зависят от времени исполнения снимка, тонаса чашечно-лоханочной системы, диастолы или систолы лоханки, т. е. от многих факторов, определяющих конфигурацию лоханки в момент снимка. В зависимости от аномальных взаимоотношений верхних мочевых путей и сосудов, вероятно, правильнее именовать их калико-, пельвио- и уретеровазальными.

Сосудистая архитектура почки разнообразна, и, очевидно, при наложении сосудов на чашечно-лоханочную систему не следует говорить о добавочной артерии или вене. Вероятно, имеют место лишь варианты взаимоотношений чашечно-лоханочной системы и одного из магистральных сосудов, особенно при рассыпном их типе, что наиболее часто наблюдается при



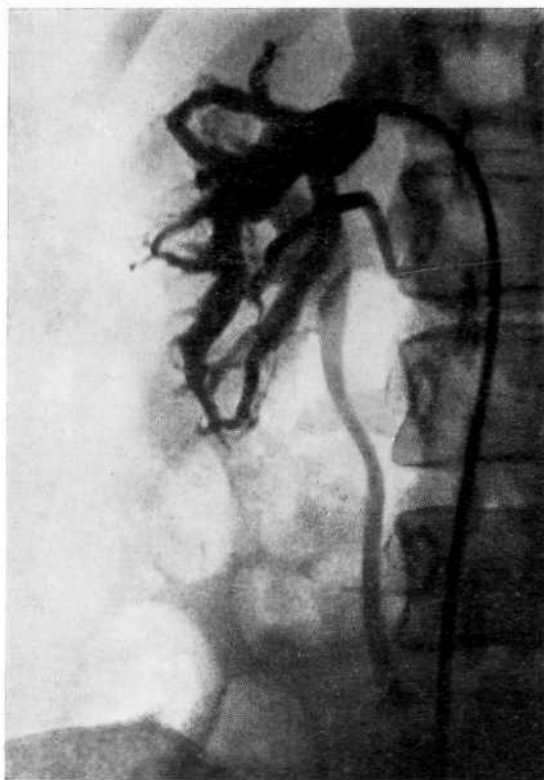

Рис. 43. Венограмма на фоне урограммы. Крупные венозные сосуды перекрещивают чашечно-лоханочную систему.

внутрипочечной лоханке [Тлапшоков Х. С, 1974]. Наложение сосуда на чашечно-лоханочную систему не следует рассматривать как патологическое состояние; оно встречается чаще, чем проявляется клинически. Для возникновения патологического процесса необходимы определенные условия, например педункулит, периваскулит, которые вызывают гипоксию этой зоны и как следствие расстройство уродинамики. Таких больных следует отнести к группе риска, ибо у них наиболее вероятно развитие патологического процесса.

### **Уретеровазальные аномалии в области лоханочно-мочеточникового сегмента, верхней и средней трети мочеточника**

Уретеровазальные аномалии могут быть обусловлены взаимоотношением добавочной почечной артерии, подвздошной артерии, аневризмы почечной артерии, аневризмы аорты и подвздошной артерии, аневризмы почечной артерии, расширенных мочеточниковых вен, возникших вследствие стеноза почечной вены, а также развитием коллатералей между чревной и верх-

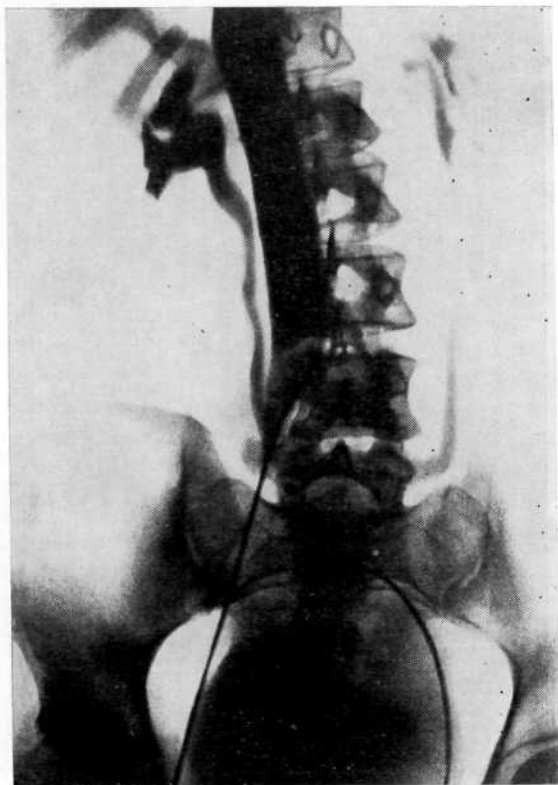


Рис. 44. Нижняя кавограмма и уретеропиелограмма. Уретеровазальный «конфликт» с паравертебральным сосудом.

ней брыжеечной артериями. Функциональные перегрузки в верхних мочевых путях и сосудистой системе могут создать предпосылки для возникновения патологического процесса в месте тесного соприкосновения сосудов с мочеточником.

Нарушение оттока крови из почки, вызванное различными причинами (чаще всего педункулитом), может сопровождаться варикозным расширением вен мочеточника. Такие вены окутывают мочеточник, нарушают уродинамику, что на первых порах выражается в дискинезии верхних мочевых путей и их гипоксии. Клинически это может проявляться болями и гематурией. На экскреторных урограммах находят четкообразные дефекты наполнения и зазубренность контуров мочеточника. При резком сдавлении мочеточника варикозно-расширенными венами в результате гипоксии и в дальнейшем пролиферативных изменений в его стенке, может возникнуть гидронефроз.

А. Chait и соавт. (1971), В. L. Coolsaet (1978) рекомендуют дифференцировать варикоз мочеточниковых вен с ретроперитонеальным фиброзом, кистозным уретеритом, опухолью мочеточника и рентгеногегативным камнем. В комплексе рентгено-

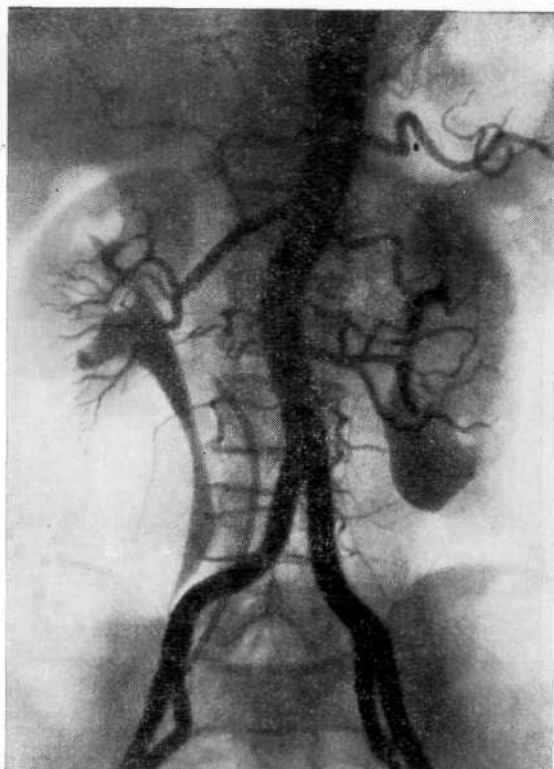


Рис. 45. Обзорная аортограмма на фоне урограммы. Ретроилиакальное расположение правого мочеточника.

логических исследований необходимо использовать ангиографию и в частности венографию почки, которая позволяет не только выявить варикозное расширение вен мочеточника, но и установить причину нарушенного венозного оттока из почки. Это особенно важно при выборе оперативного лечения, когда нужно не только произвести уретеролизис, но и восстановить нарушенный венозный отток из почки.

Особенно благоприятные условия для возникновения вазоуретеральных «конфликтов» наблюдаются при аномальных расположениях артерий по отношению к мочеточнику. В этих ситуациях быстро возникают травматический периуретерит и уретерит. Это объясняется постоянной микротравмой стенки мочеточника за счет дискинезии его и пульсации артерии, так как уродинамический ритм не совпадает с пульсом. Приводим два наших наблюдения, в которых вазоуретеральные аномалии привели к заболеванию.

Больная Ц., 26 лет, поступила в клинику с жалобами на приступообразные боли в правой поясничной области, сопровождающиеся ознобом и повышением температуры тела. Заболела в 1968 г. во время беременности. Неоднократно обследовалась в стационарах, но изменений в верхних мочевых путях не выявлено.

В клинике неоднократно отмечались почечная колика, повышение температуры тела до 39 °С, лейкоцитурия. На экскреторных урограммах выявлялась небольшая пиелозктазия справа. При вазографии в сочетании с урографией заподозрено ретрокавальное расположение правого мочеточника (рис. 44). 12.1.70 г. операция: уретеролизис, ангиопексия добавочного сосуда, дренирование правой почечной лоханки, биопсия почки. Во время операции установлено, что к нижнему полюсу почки подходит добавочный сосуд. Кроме того, имелась заложенная в складку, напоминавшая брыжейку большая сосудистая сеть мочеточника, которая перекрещивала и пережимала мочеточник в средней его трети. При гистологическом исследовании биоптата почки обнаружена диффузная коллагенизация стромы и лимфостаз.

Больная Б., 63 лет, поступила в клинику с жалобами на постоянные боли в поясничной области. Анализы крови и мочи нормальные. На инфузионных урограммах, представленных больной, умеренно выраженная уретеропиелозктазия справа, мочеточник расширен до уровня Lv. В связи с этим заподозрен уратный камень мочеточника, по поводу чего больная поступила в клинику.

На обзорной аортограмме, произведенной на фоне урограммы, четко видно, что уретеропиелозктазия справа обусловлена сдавлением мочеточника правой общей подвздошной артерией. Мочеточник до уровня Lv расширен до 1,2 см, перекрещивается с общей подвздошной артерией (рис. 45).

### **Уретеровазальный «конфликт», обусловленный сдавлением тазового отдела мочеточника аномалийными сосудами**

При стенозе дистальных отделов мочеточника не всегда учитывают возможность уретеровазальных конфликтов. Дистальный отдел мочеточника нередко пересекает маточная артерия. Место перекреста обычно располагается на 2—3 см проксимальнее впадения мочеточника в мочевого пузырь. При высоком делении маточной артерии мочеточник располагается между ее ветвями, что при неблагоприятных условиях может вызвать нарушение функции мочеточника. Это рентгенологически проявляется уростазом [Radecki F. M., 1957]. В. А. Арестов (1965) на материале 200 вскрытий в 21 случае обнаружил, что маточные артерии и вены проходили впереди мочеточника и при определенных условиях могли быть причиной нарушения проходимости его тазового отдела. Кроме того, обструкция мочеточника может быть обусловлена сдавлением передних ветвей подчревной артерии, нижепузырными сосудами. S. Scultetu и V. Varge (1975) отметили обструкцию дистального отдела мочеточника ветвями запирающей артерии.

В. С. Карпенко и Ю. Е. Сергейчук (1973) наблюдали 6 больных с сужением юкставезикального отдела мочеточника аномалийными сосудами, из которых 5 были оперированы. У всех больных точный диагноз не был установлен до поступления их в клинику. Двое больных были направлены с диагнозом туберкулезного стеноза мочеточника, трое — сужения тазового отдела мочеточника неясной этиологии и один — мочекаменной болезни.

Рентгенологически нарушение проходимости нижней трети мочеточника лучше выявляется при телевизионной пиелоскопии. Наблюдаются гипотония мочеточника на всем протяжении

нии, забрасывание контрастированной мочи обратным током в расширенную лоханку. Выше места сдавления мочеточник расширен и иногда делает S-образный изгиб. В. С. Карпенко и Ю. Е. Сергейчук отметили колебания контрастного вещества в мочеточнике над препятствием, синхронные пульсу больного. В месте сдавления мочеточника сосудом определяется поперечный дефект наполнения контрастного вещества.

Особое место среди сосудистых аномалий в области нижнего отрезка мочеточника занимает ретроилиакальный мочеточник. Эта аномалия впервые описана S. Corbus и соавт. (1960). Мочеточник проходит позади подвздошной артерии, латерально от яичниковой и перекрещивается на уровне L<sub>v</sub>. Сдавление тазового отдела мочеточника аномалийными сосудами необходимо дифференцировать с воспалительным процессом, ретроперитонеальным фиброзом, рентгенонегативным камнем и опухолью мочеточника.

### **Синдром правой яичниковой вены**

Не только артериальные, но и венозные сосуды при определенных взаимоотношениях с мочеточником могут обусловить нарушение пассажа мочи, что рентгенологически проявляется дилатацией мочеточника. Примером таких нарушений является синдром правой яичниковой вены. Поскольку мочеточник и яичниковая вена имеют общую соединительнотканную оболочку, при увеличении вены в диаметре и повышении давления в ней происходит сдавление правого мочеточника в средней трети, нарушение оттока мочи и развитие ретенционных изменений в верхних мочевых путях. Эту ситуацию J. C. Clark (1964) назвал синдромом правой яичниковой вены.

Варикозное расширение вен правого яичника может возникнуть у девочек в период полового созревания [Osterhage H. R., 1974], на V—VII месяце беременности, чему способствуют положение плод., увеличение размеров матки и гормональное воздействие. Факт сдавления мочеточника яичниковой веной во время беременности подтвержден во время операции. Степень сдавления связана с калибром сосуда, давлением па него и особенностями расположения относительно мочеточника. Ретенционные изменения верхних мочевых путей могут сохраняться длительное время после родов. Чем же объяснить, что вазоуретеральные конфликты возникают справа чаще, чем слева? P. Dure-Smith et al. (1968) связывают это с тем, что справа мочеточник, подвздошная артерия и вена пересекаются в одной точке на границе линии, проходящей у края таза, в то время как слева пересечения мочеточника и сосудов в этой точке нет. Венозный отток из матки по правой яичниковой вене более затруднен и кинетическая и тоническая способность мочеточника, па который давят варикозные узлы, изменяется, что проявляется на урограмме нарушением пас-

сажа. Сдавление мочеточника может быть также вызвано атипичными венозными анастомозами (остатки эмбриональных сегментарных ветвей) между нижней полой и яичниковой венами, которые перекрещивают мочеточник. Теоретически они могут быть с обеих сторон. То, что сужение мочеточника наблюдается почти исключительно справа, вероятно, связано с тем, что обратное развитие эмбриональных кардинальных вен слева происходит значительно раньше, чем справа.

Н. Zarrinkar (1974) в патогенезе синдрома правой яичниковой вены различает усиление изменений свертывающей системы крови во второй половине беременности, нарушение кровообращения вследствие сдавления вен растущим плодом и изменение эндотелия и других слоев сосудистой стенки. Преимущественное поражение вены правого яичника объясняется ее топографическими особенностями: прохождением впереди правого мочеточника, более коротким стволом, впадением в каудальную часть нижней полой вены.

Помимо механического фактора сдавления мочеточника варикозно-расширенными венами, большое значение имеет гормональное воздействие. Когда J. A. Roberts (1971) произвел экцизию расширенной яичниковой вены у беременной макаки резуса, дилатация мочеточника сохранилась при текущей и последующих беременностях. Удаление плода посредством гистеротомии также не предотвращало расширение мочеточника. Эти исследования, а также наблюдения R. Hafbauer (1928), Th. H. Southwell, Ch. W. Bourne (1971), по крайней мере за обезьянами, опровергают мнение о том, что механическое давление яичниковых вен пли беременной матки является причиной дилатации мочеточника.

Выяснению гормонального воздействия па стенку мочеточника, вызывающего его дилатацию в связи с беременностью или изменениями яичниковой вены, посвящены работы G. Van Wageningen и R. Jenkins (1939), D. Kumar (1962), показавших, что прогестины снижают активность мочеточника. Это подтверждают и наши исследования (см. раздел «Расстройства динамики верхних мочевых путей, обусловленные нарушением гормонального баланса, и правильная их интерпретация»). Факт преобладания изменений в правом мочеточнике следует объяснить менее благоприятными условиями оттока по правой яичниковой вене. Описаны случаи обструкции мочеточника левой яичниковой веной [Clark J. C, 1964; Mellin H. E., Madson P. O., 1975] и билатеральной обструкции [Melnick G. S., Bramwit D. N., 1971, и др.].

Больные жалуются на приступообразные боли в правой половине живота, иррадиирующие в область мочевого пузыря или наружные половые органы. Мы наблюдали 6 женщин, у которых приступы почечной колики возникали во время менструации; боли у них связывали с отхождением мочекислых солей. Пока нарушение оттока мочи носило перемежающийся

характер и не возникали сопутствующие воспалительные изменения в почке, моча оставалась нормальной.

Наличие болей в правой половине живота в тех случаях, когда моча не изменена, часто служит причиной ошибочного диагноза и даже неоправданной аппендэктомии. В дальнейшем клинические проявления могут быть обусловлены развитием гидронефроза и присоединением пиелонефрита. По мнению А. Я. Пытеля (1978), варикозным расширением правой яичниковой вены и сдавлением ею мочеточника можно объяснить то, почему у 90% беременных пиелонефрит наблюдается справа. Примером того, что синдром правой яичниковой вены приводит к развитию пиелонефрита, служит наше наблюдение.

Больная Е., 27 лет, поступила в клинику с жалобами на периодически возникающие боли в правой поясничной области, помутнение мочи. Менструальный цикл нарушен (продолжительность менструации до 2 нед).

На экскреторных урограммах: расширение правого мочеточника в верхней трети, его перегиб и сужение на уровне верхнего края L<sub>v</sub> (рис. 46, а). Заподозрен вазоуретеральный конфликт справа. При селективной венографии на фоне урографии выяснено, что правый мочеточник перекрещивается с яичниковой веной, отмечается коллатеральный венозный отток (рис. 46, б).

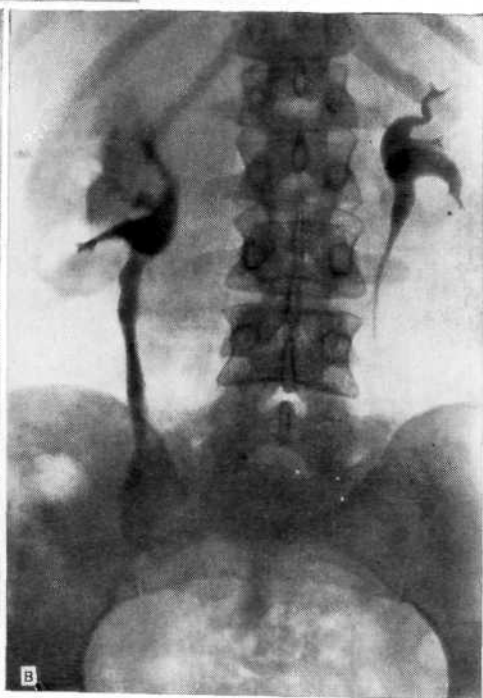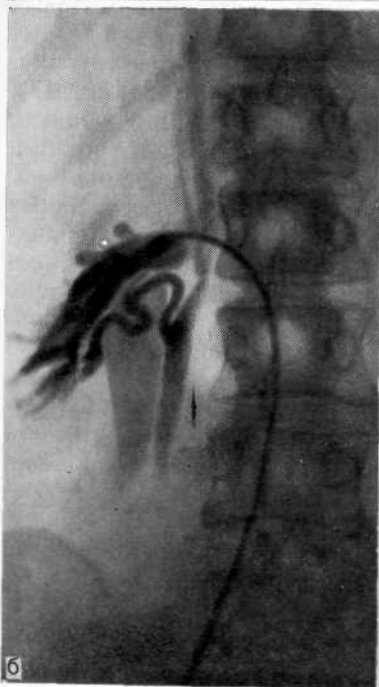
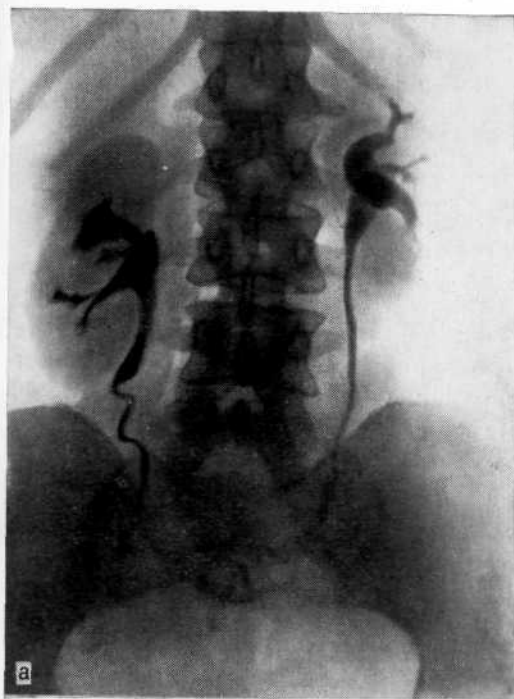Во время операции установлено, что правая яичниковая вена не расширена, впадает в почечную. Мочеточник на уровне L<sub>v</sub> сужен на протяжении 0,5 см. Произведены резекция его и уретероуретероанастомоз. Следовательно, при периодическом увеличении правая яичниковая вена оказывала давление на стенку мочеточника и в нем развились склеротические изменения. Экскреторная урограмма через 2 мес: правый мочеточник несколько расширен, ход его прямой, сужения нет (рис. 46, в). Однако по-прежнему во время менструации появляются боли в поясничной области справа, что, очевидно, связано с периодически возникающим увеличением яичниковой вены.

Вследствие сдавления мочеточника правой яичниковой веной на урограммах определяется косопоперечный дефект наполнения на тени мочеточника соответственно уровню S<sub>1</sub>—L<sub>v</sub> (14—15 см от мочеточникового устья). Иногда типичный компрессионный дефект наполнения отсутствует. В таких случаях верхний отдел мочеточника расширен и неожиданно сужается.

По нашему мнению, дилатацию мочеточника во время беременности следует рассматривать как физиологическое явление, а его расширение в отдаленном послеродовом периоде — как патологическое состояние. Так, если расширение мочеточника имеет место во время нормальной беременности, то это следует расценивать как предохранительную реакцию, направленную против повышения вутрилохапочного давления. В данном случае мочеточник действует как дополнительный гидравлический буфер, понижающий впутрилоханочное давление. Если тонус высок и мочеточник обладает достаточными резервными возможностями, то в послеродовом периоде быстро восстанавливается нормальная уродинамика. Если же беременность осложняется пиелонефритом, чему способствуют гемии и уродинамические нарушения в почке и верхних мочевых путях, а в результате сдавления мочеточника варикозно-расширенной яичниковой веной развивается гипоксия его стенки

Рис. 46. Синдром правой яичниковой вены.

а — экскреторная урограмма. Расширение правого мочеточника в верхней трети, его перегиб и сужение на уровне L<sub>4</sub>; б — венограмма на фоне урограммы. Правый мочеточник переброшен через яичниковую вену, коллатеральный венозный отток из почки по яичниковой вене; в — экскреторная урограмма после операции (уретероуретероанастомоз справа). Правый мочеточник несколько расширен, «од его прямой, сужения нет.





с последующими пролиферативными изменениями вплоть до образования грубого соединительнотканного рубца, то эти изменения не только усугубляют расстройство уродинамики, но и вызывают гидронефротическую трансформацию и прогрессирование воспалительного процесса в почке.

### **РАССТРОЙСТВА УРОДИНАМИКИ ВЕРХНИХ МОЧЕВЫХ ПУТЕЙ, ОБУСЛОВЛЕННЫЕ НАРУШЕНИЕМ ГОРМОНАЛЬНОГО БАЛАНСА, И ПРАВИЛЬНАЯ ИХ ИНТЕРПРЕТАЦИЯ**

При обычной урографии, если мочеточники видны па всем их протяжении, что указывает на снижение их тонуса, это может быть обусловлено локальной причиной в дистальном отделе мочеточника, либо нарушением гормонального баланса в организме. Если не учитывать последнего обстоятельства, то это может привести к ошибке в оценке урографии. Причинами, нарушающими уродинамику верхних мочевых путей, могут быть расстройства гормонального баланса, обусловленные как эндогенными, так и экзогенными (гормональные, контрацептивные препараты) причинами. Недооценка влияния различных гормонов на уродинамику верхних мочевых путей, отсутствие рентгенологического контроля могут повлечь за собой развитие тяжелых осложнений, особенно пиелонефрита. Мы сочли необходимым особое внимание уделить изменениям верхних мочевых путей при некоторых видах гормональных нарушений. Опыт и рентгенологическая интерпретация позволяет избежать диагностических ошибок у больных данной категории (рис. 47).

Клинические наблюдения за женщинами, получающими гормональные контрацептивы, а также расстройства уродинамики при беременности заставили нас сделать вывод, что нарушения уродинамики являются результатом гормональных дискорреляций. Эта мысль тем более подкупала, что первичный пиелонефрит чаще наблюдается у женщин в период полового созревания, во время менструального цикла, при беременности и в послеродовом периоде, когда расстройство уродинамики верхних мочевых путей может быть обусловлено гормональными дискорреляциями (эстрогены, прогестины, глюкокортикоиды и др.). Аналогичные изменения мы наблюдали при эстрогенотерапии мужчин с раком предстательной железы и у лиц обоего пола при лечении глюкокортикоидами.

Иначе говоря, каждый из указанных гормонов в отдельности или в комбинации вследствие увеличения или уменьшения его содержания в организме может вызвать гормональные дискорреляции, приводящие к расстройству уродинамики верхних мочевых путей. Предполагая это, мы поставили перед собой задачу выяснить взаимосвязь между гормональными дискорреляциями и расстройством уродинамики, характер этих нарушений и степень вероятности развития пиелонефрита.

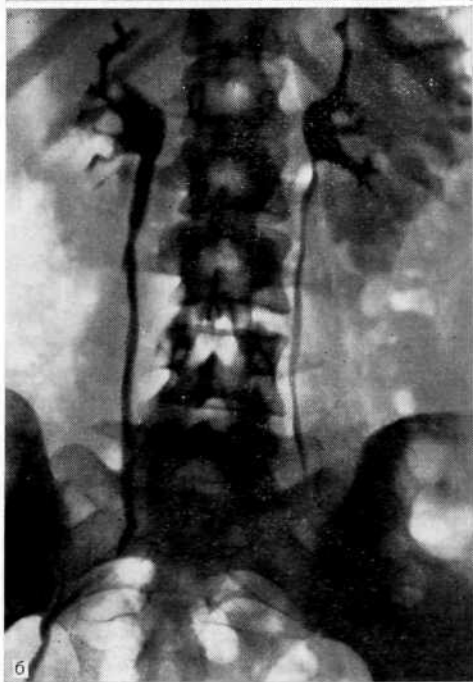
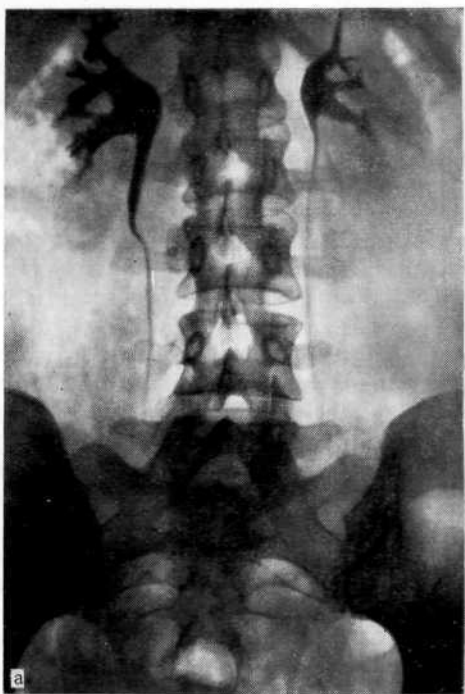

Рис. 47. Экскреторная урограмма.

а — до приема гормональных контрацептивов. Чашечно-лоханочная система и мочеточники не изменены; б — после 3 мес приема контрацептивов. Гипокинезия и гипотония чашечно-лоханочной системы и мочеточников.

С целью оценки рентгенологических признаков нарушения пассажа мочи в результате нарушения гормонального баланса мы провели эксперименты, чтобы в дальнейшем провести параллелизм изменений на урограммах у животных и больных. Кроме того, поскольку считается, что сам пиелонефрит вызывает изменение уродинамики верхних мочевых путей, было необходимо проверить правоту этого суждения, для чего нами была создана модель необструктивного хронического пиелонефрита. У животных оценивались рентгенологические изменения в верхних мочевых путях, возникшие как под влиянием гормональных нарушений, так и при воспалительном процессе в почках.

В настоящее время, по статистике ВОЗ, гормональными контрацептивами пользуются 18,5 млн. женщин [Lusis O., Lusis P., 1972]. Это обстоятельство настораживает в отношении осложнений. В литературе описан ряд побочных реакций и осложнений, связанных с гормональной контрацепцией и приводящих к нарушению гормонального эндогенного равновесия, расстройству функции щитовидной, поджелудочной, половых желез, надпочечников, гипофиза, а также к тромбозам, депрессии и психозам [Скородумова И. В., 1970; Мануйлова И. А., 1971; Crocchel L. et al., 1970; Paris J., 1971, и др.]. G. L. Slick и соавт. (1975) наблюдали тромбоз почечной артерии с последующим сморщиванием почки и развитием артериальной гипертонии. Имеются сообщения о возникновении гидронефроза у женщин, принимавших гормональные контрацептивы [Marschall S. et al., 1966; Guuer P. B., Delanu D., 1970; Raz S. et al., 1972; Takahashi M. et al., 1974, и др.]. S. Reziciner (1970) связывает нефролитиаз с гормональной контрацепцией.

С целью изучения роли нарушения гормонального баланса в расстройстве уродинамики верхних мочевых путей мы провели экспериментальные исследования на 7 группах животных (кролики-самки породы шиншилла). Первая группа была контрольной (10 животных). Кроликам второй группы вводили 1% раствор прогестерона (20 животных), третьей — 0,1% раствор эстрадиола дипропионата (20), четвертой — контрацептив «Деро-провера» (20). В пятой — седьмой группах (по 25 животных в каждой) на фоне соответствующих гормональных препаратов внутривенно вводили по 200 млн. микробных тел культуры кишечной палочки штамма 0111 или 0127, который при ненарушенном пассаже мочи не вызывает развития пиелонефрита.

Прогестерон и эстрадиола дипропионат вводили внутримышечно из расчета 2 мг/кг. Учитывая, что для контрацептивного действия «Деро-провера» до 90 дней рекомендуется доза 150 мг, мы вводили этот препарат из расчета 2,5—3 мг/кг. Длительность наблюдения до ПО дней. Степень насыщения животных гормонами контролировали путем количественного

определения эпителиальных клеток в 1 мл<sup>3</sup> мочи по методике, разработанной Я. Л. Дунаевским и С. Б. Шапиро (1970). У контрольной группы животных в 1 мл<sup>3</sup> мочи содержалось от единичных до 250 эпителиальных клеток. О состоянии уродинамики верхних мочевых путей судили при помощи телевизионной пиелоскопии и урокинематографии, произведенных в сроки от 2 нед до 90 дней. Внутривенно вводили контрастное вещество (60% раствор уротраста) из расчета 2—3 мл/кг.

Рентгенологическое исследование животных контрольной группы показало, что почки в среднем имели размеры 3X2X X1,5 см, мочеточники были диаметром 1 мм. Через 1—2 мин после введения контрастного вещества отмечалось быстрое его выведение почками и пассаж по мочеточникам. Цистонды опорожнялись через 3—5 с. На 3—5-й минуте мочевой пузырь заполнялся контрастированной мочой, а спустя 7—10 мин наступала эвакуация контрастного вещества из почек.

У животных, получавших прогестерон, начиная с 3-й недели (в 1 мл<sup>3</sup> мочи содержалось от 4000 до 7500 эпителиальных клеток, что указывало на высокое насыщение эстрогенами), находили расширение лоханки и верхней трети мочеточника до 2,5—3,5 мм, а у некоторых — до 5 мм. При этом отчетливо были выражены гипотония и гипокинезия (вялые и редкие сокращения) лоханки и мочеточников, интервалы между опорожнением цистойдов составляли 30—40 с и более. Через 6—8 нед (в 1 мл<sup>3</sup> мочи содержалось от 10 000 до 20 000 эпителиальных клеток, что свидетельствовало о предельно высоком насыщении эстрогенами) эти нарушения уродинамики достигали максимума. Одновременно отмечалось увеличение почек.

При введении кроликам эстрадиола дипропионата нарушения уродинамики верхних мочевых путей прослеживалось с 3—4-й недели после начала введения препарата (от 1000 до 2500 эпителиальных клеток в 1 мл<sup>3</sup> мочи), однако расширение мочеточников в верхней трети, за исключением 2 животных, было менее выражено, чем во второй группе, и достигало 2—2,5 мм, но отмечались также гипотония, гипокинезия и замедленная эвакуация контрастного вещества из почек и медленный пассаж по мочеточникам. Наиболее значительные расстройства уродинамики наступали на 8—10-й неделе, но гипотония и гипокинезия не были столь выражены, как у животных второй группы, хотя имело место высокое насыщение эстрогенами (от 10 000 до 15 000 эпителиальных клеток в 1 мл<sup>3</sup> мочи).

У животных, которым вводили прогестиповый препарат «Деро-провега» начиная с 1 1/2—3 нед (в 1 мл<sup>3</sup> мочи содержалось от 4000 до 8500 эпителиальных клеток), возникали такие же нарушения уродинамики, как и во второй группе.

После выявления при телевизионной пиелоскопии расстройств уродинамики животным пятой — седьмой групп внутривенно 1—3 раза с интервалом в 4—6 дней вводили культуру кишечной палочки 0111 или 0127. У подопытных животных

исследовали мочу, а при забое их или биопсии почки в сроки от 4 до 26 нед от начала эксперимента делали посевы почечной ткани и гистологическое исследование почки.

Контрольную группу животных исследовали па возможность возникновения изменений в почках в результате неоднократного введения контрастного вещества, инфекции и рентгеновского облучения. При рентгенологическом и морфологическом исследовании в почках п верхних мочевых путях изменений не выявлено.

Спустя 3—5 дней после введения животным инфекции отмечали значительную лейкоцитурию (в 1 мл мочи в среднем лейкоцитов 28 000, эритроцитов до 6000, активные лейкоциты 3:1, бактерий более 500000). Из мочи и почечной ткани выделена кишечная палочка того же штамма, который вводили животным. Идентификацию флоры производили с помощью стандартных сывороток (титры В 1:400, О 1:1600, агглютинирующие ОВ coli 0111, 0127). При морфологическом исследовании макроскопически у животных, получавших прогестерон и препарат «Деро-провера» без инфекции, почки оказались увеличенными (4,5x2, 5x1,3 см), поверхность их белесоватая, мочеточники диаметром от 3 до 5 мм. У животных, которым вводили эстрадиола дипропионат, почки были нормальных размеров, а мочеточники расширены до 2—2,5 мм. Микроскопически у животных второй — четвертой групп выявлены почти аналогичные изменения. В пятой — седьмой группах, где кроликам производили биопсию почки или умерщвляли их в сроки от 6 до 10 нед, па поверхности почек были видны множественные мелкие гнойники и карбункулы диаметром до 0,6 см. При морфологическом исследовании выявлена картина острого гнойного пиелонефрита. В почках животных, исследованных в период от 10 до 16 нед, морфологическая картина характеризовала переходный этап от острого к хроническому пиелонефриту. В почках, исследованных в сроки от 16 до 22 нед, находили очаговый перитубулярный и перигломерулярный склероз, а в сроки от 22 до 26 нед — усиление дистрофических и атрофических изменений в канальцевом эпителии и склеротических в строме.

Результаты экспериментальных исследований показывают, что при нарушении гормонального баланса в организме возникают выраженные нарушения уродинамики верхних мочевых путей, которые вначале выражаются в виде кратковременной гиперкинезии и дискинезии, а затем гипотонии и гипокинезии. Аналогичные изменения уродинамики выявлены нашим сотрудником Т. Д. Датуашвили (1978) у 33 из 130 обследованных женщин, регулярно пользовавшихся гормональными контрацептивами.

Гормональные контрацептивы, в состав которых входят эстрогены и прогестины, нельзя считать безвредными. Они могут вызывать значительные изменения в почках и расстройство

уродинамики верхних мочевых путей, а при наличии в организме очага инфекции создают предпосылки для развития пиелонефрита.

Аналогичные изменения уродинамики и в дальнейшем развитие пиелонефрита мы наблюдали при введении животным преднизолона [Пытель Ю. А. и др., 1975], эстрадурина, синэстрола и эстрацита, используемых при лечении рака простаты [Пытель Ю. А. и др., 1974; Золотарев И. И. и др., 1975].

На основании результатов клинических наблюдений и экспериментальных исследований патогенез нарушений уродинамики верхних мочевых путей при расстройстве гормонального баланса в организме представляется нам следующим. Изменение соотношения женских половых гормонов в сторону повышения активности прогестерона (в частности, при гормональной контрацепции) усиливает активность бета-рецепторов мочеочечника и оказывает двоякое действие на мочевые пути: снижает кинетические способности мочеочечника и, вызывая полиурию за счет диуретического эффекта, тонус верхних мочевых путей. В результате этого возникают гипокинезия и гипотония верхних мочевых путей.

В дальнейшем присоединяется влияние фактора, обусловленного изменением соотношения количества и качества эндогенных эстрогенов и прогестерона. Происходит уменьшение концентрации эстрадиола, обладающего тропностью действия на альфа-адренергические рецепторы, которые стимулируют сократительную активность верхних мочевых путей, а также конкурентное взаимодействие эстрадиола и эстриола за связанные с рецепторными белками органов-мишеней. Изменение баланса эстрогенов приводит к повышению активности прогестерона, даже без увеличения его содержания, вследствие этого — к усилению бета-адренергической реакции, а в результате — к гипотонии и гипокинезии верхних мочевых путей.

Благодаря тесным иннервационным связям верхних мочевых путей и почечной паренхимы расстройства уродинамики вследствие единых сосудисто-тканевых рецепторов пагубно сказываются на кровообращении почечной паренхимы. Происходящие при этом в почке гемодинамические нарушения проявляются артериальной гипоксией коркового и флестазом медуллярного вещества, что приводит к венозной индукции мозгового вещества и интерстициальному отеку. Это создает благоприятные условия для развития в интерстиции воспалительного процесса при наличии в организме микробного агента.

Возникает вопрос: любое ли нарушение гормонального баланса вызывает расстройство уродинамики? Если это так, то как объяснить благотворное влияние гормональных препаратов на течение многих патологических процессов в организме, в частности в почках (красная волчанка, гломерулонефрит). Безусловно, все зависит от пороговости гормона, индивидуаль-

ной устойчивости организма к запредельной концентрации соответствующего гормона и периода жизнедеятельности организма, когда он наиболее чувствителен к гормональному стрессу. Иначе говоря, гипотония, гипокинезия и дискинезия верхних мочевых путей могут возникнуть или прогрессировать в различные периоды под влиянием тех гормонов, дискорреляция которых в данный, неблагоприятный для организма момент вызвала гормональный стресс, независимо от того, являлось ли причиной его физиологическое состояние (беременность, послеродовой период) или гормональная терапия, приведшая к запредельной концентрации соответствующего гормона или нарушению баланса комбинации их.

Наши исследования свидетельствуют о том, что при интерпретации урограмм, на которых выявляются уродинамические нарушения, следует учитывать возможность развития их в результате гормональных дискорреляций в организме исследуемых.

## **ДИАГНОСТИЧЕСКИЕ ОШИБКИ ПРИ РЕТРОГРАДНОЙ ПИЕЛОУРЕТЕРОГРАФИИ.**

### **ОПАСНОСТИ И ОСЛОЖНЕНИЯ**

В последние годы наметилась тенденция к уменьшению числа ретроградных пиелоуретерографий. Этому способствовали внедрение в практику инфузионной урографии [Перельман В. М., 1969; Гогичаев З. Х., 1969]—метода, более физиологичного и менее опасного, и пересмотр реальных диагностических возможностей метода. По нашим данным, ретроградная пиелоуретерография явилась методом исследования, позволившим установить правильный диагноз, лишь в 11,3% случаев, в 6,2% дала ошибочную информацию, а в 82,5% потребовались дополнительные исследования. Из тех случаев, когда на основании ретроградной пиелоуретерографии был поставлен предоперационный диагноз, в 23,68% результаты, полученные этим методом, не совпали с операционными и гистологическими данными. Наиболее часто несовпадение данных отмечалось при подозрении на новообразование почки (44,44%) и при пиелонефрите (31,11%).

Однако в некоторых случаях ретроградная пиелоуретерография необходима. Это относится в первую очередь к диагностике туберкулеза почки, так как пиелография позволяет выявить ранние деструктивные изменения в чашечках. Показаниями к применению этого метода является диагностика медулярного некроза, папиллярной опухоли лоханки, уратного нефролитиаза, стеноза лоханочно-мочеточникового сегмента и мочеточника.

Наиболее часто ошибки допускают тогда, когда не учитывают клиническую картину заболевания и устанавливают диагноз лишь на основании данных пиелографии. В таких случаях отсутствие на пиелограмме ожидаемых результатов, несмотря на соответствующую клиническую картину, иногда заставляет отказать от предполагаемого диагноза, что ведет к ошибке. Происходит это потому, что нарушается основной принцип диагностики, гласящий, что ведущей является клиническая симптоматология. Кроме того, иногда не учитывают многочисленные формы и варианты строения чашечно-лоханочной системы, при интерпретации которых возникают значительные затруднения. Так, М. Д. Джавад-Заде (1964) у 15 из 80 больных с поликистозом почек не выявил на пиелограмме изменений, характерных для этого заболевания.



## ЛОЖНОПОЛОЖИТЕЛЬНЫЕ И ЛОЖНООТРИЦАТЕЛЬНЫЕ РЕЗУЛЬТАТЫ РЕТРОГРАДНОЙ ПИЕЛОУРЕТЕРОГРАФИИ И ИХ ПРИЧИНЫ

Ложноположительные результаты возникают вследствие искажения изображения чашечно-лоханочной системы в связи с дискинезией верхних мочевых путей в виде спазма в ответ на введение мочеточникового катетера и контрастного вещества, возникновения лоханочно-почечных рефлюксов при перерастяжении лоханки контрастной жидкостью и при неравномерном заполнении чашечно-лоханочной системы. В качестве примера переоценки данных ретроградной пиелографии приводим наше наблюдение.

Больной К., 70 лет, поступил в клинику с подозрением на опухоль левой почки. Жалобы на боли в поясничной области слева, повышение температуры тела и похудание.

На экскреторной урограмме справа чашечно-лоханочная система не изменена, слева видна увеличенная почка, не выделяющая контрастное вещество. Ретроградная пиелограмма слева: контур увеличенной почки, ампутация средней и оттеснение нижней чашечки (рис. 48, а). Заподозрена опухоль левой почки. Для уточнения диагноза произведена ангиография. На обзорной аортограмме патологических сосудов нет, несколько ослаблена нефрограмма в нижней половине левой почки (рис. 48, б). На селективной артериограмме видны увеличенный нижний полюс левой почки и бессосудистая зона в этой области (рис. 48, в). Диагноз: бессосудистая опухоль левой почки.

Во время операции выявлен обширный инфаркт почки. Произведена нефрэктомия.

Анализируя причины ложноположительных данных пиелографии в тех случаях, когда было высказано ошибочное предположение об опухоли почки, мы установили, что у ряда больных заболевание проявилось клинической симптоматикой, сходной с таковой при опухоли: отмечались боли в поясничной области, гематурия, гипертермия и пальпируемое образование. На экскреторной урограмме имела место слабая тень контрастного вещества, затрудняющая интерпретацию урограмм, либо оно не выделялось. Почечная ангиография также далеко не во всех случаях позволила установить диагноз: была выявлена бессосудистая зона, которая может иметь место и при опухоли почки, не обнаружены изменения на ангиограмме (но это еще не давало основания исключить новообразование) либо был нарушен принцип последовательности исследования и не сделана обзорная аортография, а на селективной артериограмме не выявился полностью сосудистый рисунок почки.

За гидронефроз ошибочно может быть принята пиелонефритически сморщенная почка, у которой в результате атрофии паренхимы увеличена лоханка, либо дилатация лоханки, возникающая в результате перерастяжения ее контрастной жидкостью.

Мы ошибочно диагностировали почечнокаменную болезнь при наличии сходной клинической картины и дефекта наполнения лоханки на пиелограмме, который был обусловлен склерозом почечного синуса; все больные были оперированы.

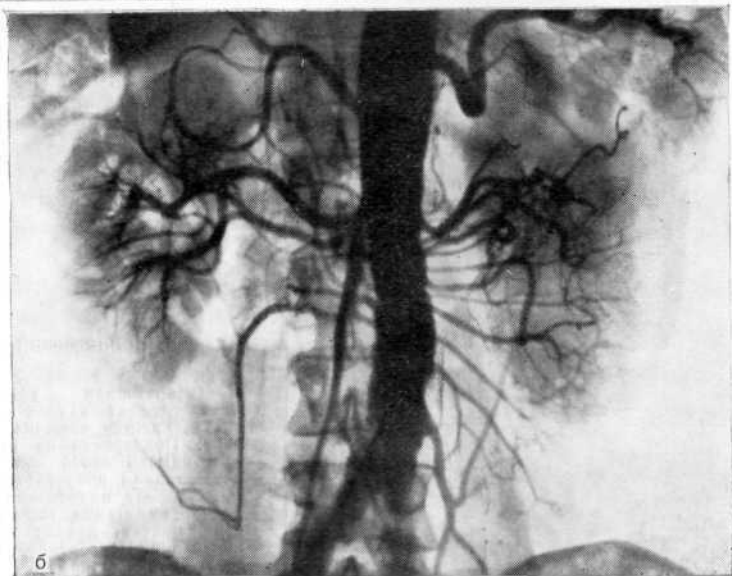
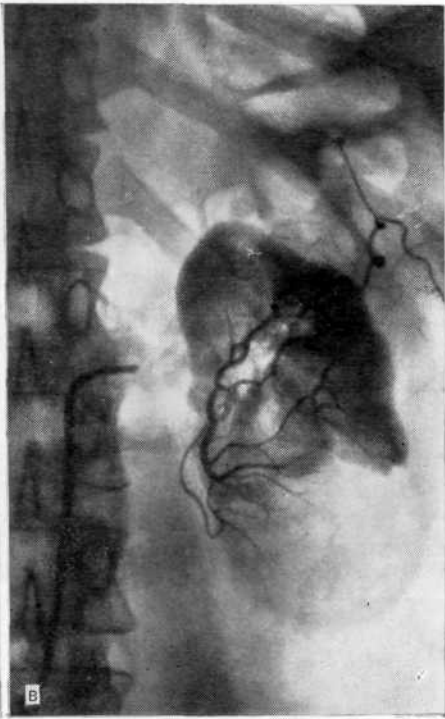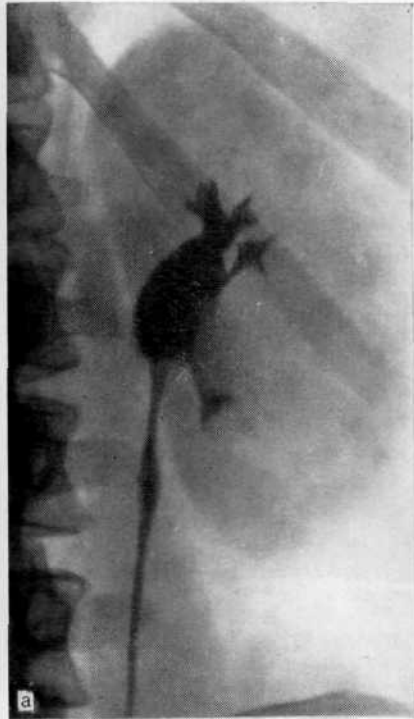


Рис 48. Инфаркт левой почки.

а — ретроградная пиелоуретрограмма слева. Почки увеличена. Ампутация средней и отодвигание нижней чашечки. Заполозрена опухоль почки; б — обзорная аортограмма: слева патологических сосудов нет, ослаблена нефрограмма в нижней половине левой почки; в — селективная почечная артериограмма. Увеличен нижний полюс почки, бессосудистая зона в этой области. Заподозрена бессосудистая опухоль почки (незаполнение добавочной артерии). Во время операции обнаружен инфаркт почки.

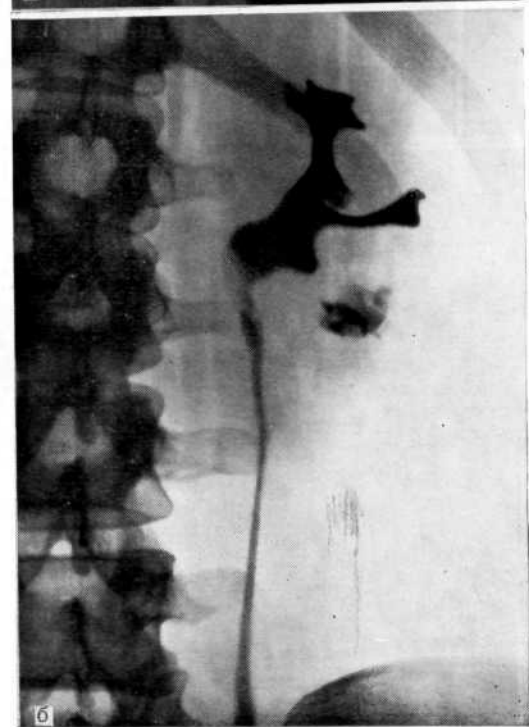
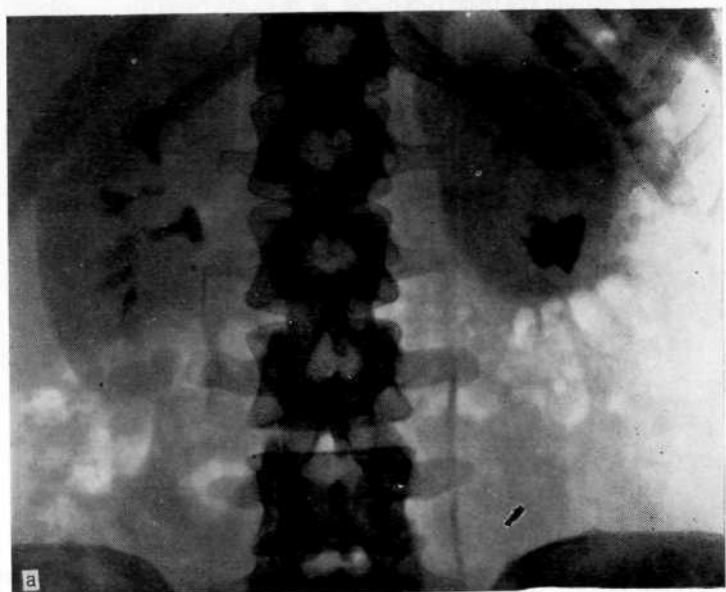


Рис. 49. Хронический пиелонефрит.

а — экскреторная урограмма. Слева дефект наполнения лоханки, нижняя чашечка расширена. Подозрение на рецидивный камень левой почки; б — ретроградная пиелоуретрограмма. Дефект наполнения в лоханке, ампутация шейки нижней чашечки, дефект наполнения в ней. Подозрение на рентгеноотрицательные камни в лоханке и нижней чашечке.

Больная Е., 29 лет, поступила в клинику по поводу постоянных болей в поясничной области слева и частых атак пиелонефрита.

В 1971 г. удален коралловидный камень левой почки. На обзорном снимке теней, подозрительных на конкременты, нет. На экскреторной урограмме справа чашечно-лоханочная система не изменена. Слева большой дефект наполнения в лоханке, нижняя чашечка расширена, тень ее негомогенна (рис. 49, а). На ретроградной пиелограмме слева дефект наполнения в лоханке, ампутация шейки нижней чашечки, свод ее расширен, в нем дефекты наполнения (рис. 49, б). Заподозрен рецидив нефролитиаза. Операция: нижний полюс почки дряблый. Вскрыта лоханка, конкременты не обнаружены, произведена резекция нижнего полюса почки. Гистологически установлены хронический пиелонефрит с явлениями нефрогидроза, начало сморщивания почки.

В данном случае деструктивные изменения в чашечно-лоханочной системе, возникшие в результате рубцово-склеротических процессов в области лоханки и нижней чашечки, в совокупности с почечнокаменной болезнью в анамнезе навели нас на ложную мысль о рецидиве нефролитиаза. Ошибка не была столь чревата опасными последствиями, так как имелись абсолютные показания к резекции нижнего полюса почки. Аналогичное наблюдение приводят А. G. Cockburn и V. M. Pais (1976).

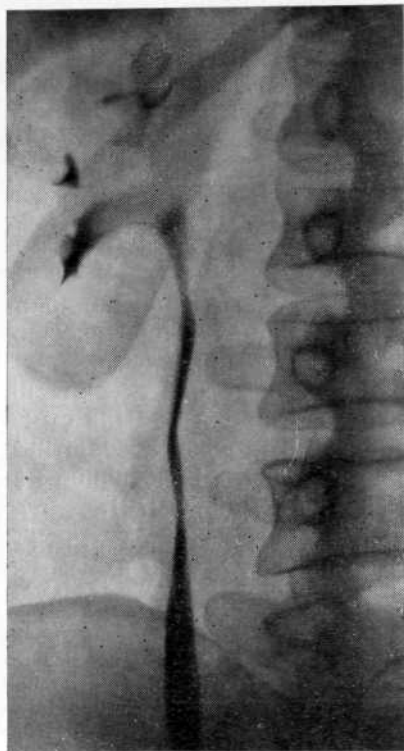
Больная Ч., 35 лет, поступила в клинику повторно с подозрением на камень или папиллярную опухоль лоханки правой почки. Жалобы на постоянные боли в поясничной области справа и кровавую мочу. Прежде дважды обследовалась в клинике.

На экскреторной урограмме выявлен небольшой дефект наполнения лоханки, а при ангиографии патологических изменений в почке не найдено. Рентгенологическая картина расценивалась как уратный камень почки. Однако при последнем обследовании на ретроградной пиелограмме обнаружен более обширный дефект наполнения в лоханке, который расценивали как уратный камень или папиллярную опухоль лоханки (рис. 50). Операция: к задней поверхности лоханки прирашен склерозированный узел жировой клетчатки. При ревизии лоханки конкременты и опухоль не найдены. Произведена биопсия почечной ткани и лоханки. Гистологическое исследование: структура почки сохранена, небольшая зернистая дистрофия эпителия канальцев. В лоханке эпителий слущен, стенка склерозирована, значительно выражен склероз клетчатки почечного синуса (педункулит).

Рентгенологические и клинические симптомы не вызвали сомнения в наличии патологического процесса в лоханке, требующего операции. Однако операция приборела не лечебный, а диагностический характер и позволила исключить онкологическую настороженность. Дефект наполнения лоханки был обусловлен уменьшением объема лоханки за счет утолщения ее стенок и их ригидности, а это создает ложное представление о рентгенонегативном конкременте или папиллярной опухоли лоханки.

А. Е. Feldman и соавт. (1975) указывают, что овальный дефект наполнения в лоханке, симулирующий опухоль, может дать аномальный почечный сосочек. Характерными признаками его являются кольцевидный ореол и латеральное положение дефекта наполнения рядом с шейкой чашечки.

Ложноотрицательные результаты представляют наибольшую опасность, особенно при опухолях почки, так как эти ошибки обусловлены поздним распознаванием болезни. Так, новообразования почек на основании ретроградной пиелографии не бы-



**Рис. 50.** Ретроградная пиелоуретерограмма. Дефект наполнения лоханки, подозрительный на рентгенонегативный камень или папиллярную опухоль лоханки.

ли распознаны нами у 20 больных (18 опухолей почки и 2 кисты). Лишь использование других рентгенологических методов, в том числе ангиографии, а в некоторых случаях операция позволили установить правильный диагноз.

При анализе диагностических ошибок, допущенных до поступления больных в клинику, цифры внушают большое беспокойство. Так, из 138 больных с аденокарциномой, диагнозом опухоли почки или подозрением на нее поступил 101 (73,2%) больной, остальные 37 (26,8%) — с ошибочным диагнозом. Из 101 больного 23 (22,7%) длительное время лечились амбулаторно или в терапевтических отделениях по поводу различных заболеваний и лишь при появлении поздних симптомов опухоли были направлены в нашу клинику. Таким образом, из 138 больных фактически у 60 (43,5%), которые до поступления в клинику от 3 до 14 мес лечились у урологов и интернистов, были допущены диагностические ошибки [Пытель Ю. А., Золотарев И. И., 1972].

Среди 20 больных с новообразованием почки у 6 первоначально ошибочно диагностирована гидронефротическая трансформация. У 5 больных ошибка была допущена вследствие перерастяжения лоханки контрастной жидкостью и введения в нее высококонцентрированного раствора. У одной больной при экскреторной урографии почка не выделяла контрастное вещество, а при ретроградной пиелографии оно заполняло мочеточник лишь до верхней трети, что и было ошибочно расценено как стеноз мочеточника, вызвавший гидронефроз. При опухоли, когда лоханка или чашечка не сдавлена, в случае перерастяжения ее во время ретроградной пиелографии дефект наполнения может не выявиться. Примером этого служит наше наблюдение.

Больной Х., 56 лет, поступил в клинику с подозрением на гидронефроз справа. Судя по экскреторной урограмме, правая почка не выделяет контраст-

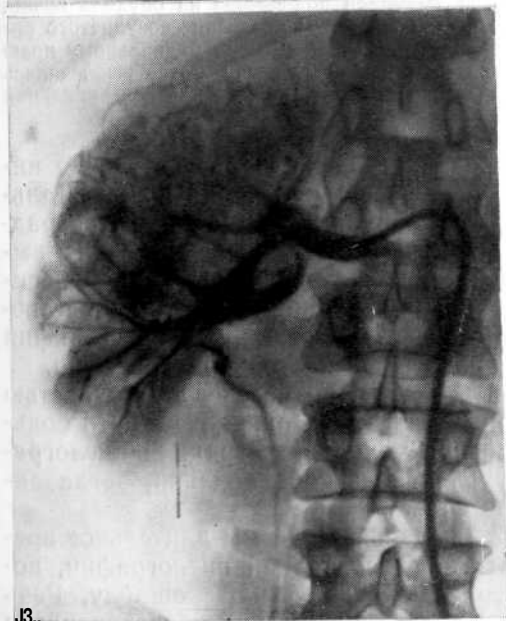
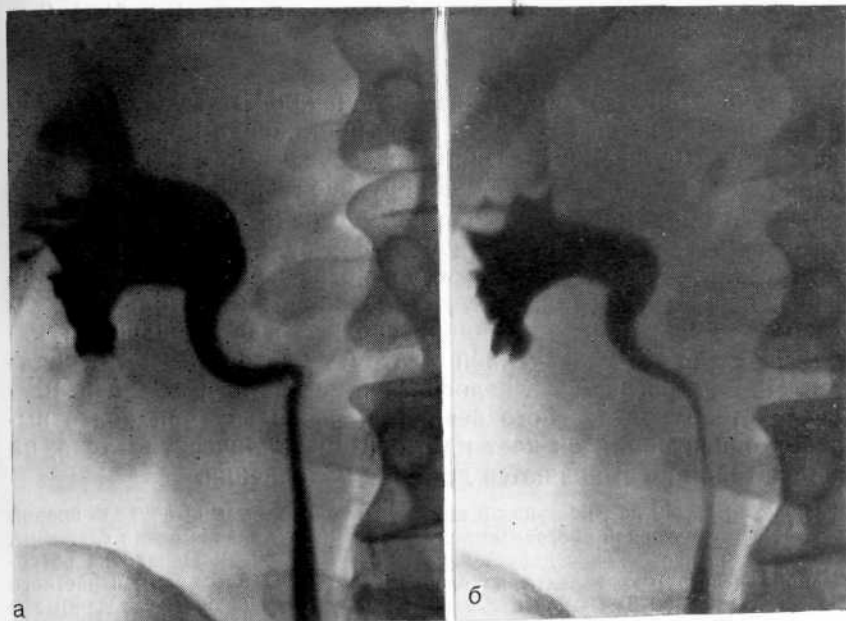

Рис. 51. Опухоль правой почки.

а — ретроградная пиелограмма. Изменения в верхней чашечке не выявляются; б — ретроградная пиелограмма при меньшем заполнении контрастной жидкостью чашечно-лоханочной системы. Четко виден дефект наполнения в верхней чашечке; в — селективная артериограмма. Опухолевый узел в верхнем сегменте почки.

ное вещество. На ретроградной пиелограмме справа видны увеличенная лоханка и изгиб мочеточника на границе III—IV поясничного позвонка, который расценен как причина дилатации лоханки (рис. 51, а). Однако клиническая картина (многократная безболевая гематурия) и смазанный контур свода верхней чашечки заставили повторить пиелографию при меньшем заполнении лоханки контрастной жидкостью. На пиелограмме отчетливо выявился дефект наполнения верхней чашечки (рис. 51, б). Все сомнения разрешила ангиография, при

которой обнаружен опухолевый узел в верхнем полюсе почки (рис. 51, в). Операция: правосторонняя нефрэктомия. Гистологическое исследование: аденокарцинома.

В приведенном выше случае первоначально дефект наполнения в чашечке не был выявлен из-за растяжения и высокой концентрации рентгеноконтрастного раствора. В этом плане экскреторная урография при функционирующей почке может дать больше информации. Речь идет об обычной, а не инфузионной урографии, так как при последней в результате полиурии может возникнуть аналогичная с пиелографией ситуация. При инфузионной урографии следует делать снимки не только в разных проекциях, но и в поздние сроки, когда уменьшится наполнение чашечно-лоханочной системы контрастным веществом. При ретроградной пиелографии следует применять 10—15% раствор контрастного вещества, поскольку при более высокой концентрации он дает плотную «металлическую» тень, на фоне которой не выявляются дефекты наполнения.

Больной П., 42 лет, поступил в клинику с подозрением на опухоль правой почки. На экскреторной урограмме лоханка и чашечки правой почки сдавлены, деформированы, в лоханке дефект наполнения (рис. 52, а). Однако на ретроградной пиелограмме дефекта наполнения нет (плотная тень контрастного вещества) (рис. 52, б). В связи с тем что получены разноречивые данные и результаты экскреторной урографии вызвали подозрение на опухоль почки, произведена аортография, при которой определены обеднение сосудистого рисунка в области ворот почки и слабая тень паренхимы по медиальному краю почки (рис. 52, в). Высказано подозрение на кисту почки, но не исключалась и малососудистая опухоль. Во время операции обнаружена парапелвикальная киста. Произведена резекция кисты.

В этом случае экскреторная урография дала достаточно информации, чтобы заподозрить кисту или опухоль почки. Дальнейшее исследование было неоправданным, так как ретроградная пиелография, к которой не имелось показаний, была выполнена неправильно (перерастяжение чашечно-лоханочной системы высококонцентрированным рентгеноконтрастным раствором) и исказила рентгенологическую картину, а ангиография дала меньше информации, нежели экскреторная урография.

Все же от ретроградной пиелографии не следует полностью отказываться. В определенных ситуациях она может дать больше, чем ангиография. Особенно ценна ретроградная пиелография при папиллярных опухолях почечной лоханки, когда ангиографически опухоль не выявляется.

Демонстративно одно наблюдение, когда мы длительное время пренебрегали результатами ретроградной пиелографии, полагаясь на данные ангиографии, и допустили ошибку. Речь идет о больной, у которой в апреле 1969 г. при обследовании в клинике по поводу гематурии и артериальной гипертонии на ретроградной пиелограмме выявлялась ампутация верхней чашечки почки, а при ангиографии — сужение просвета магистральной артерии и резкое обеднение сосудистого рисунка почки. Это было расценено как сморщивание в результате пиелонеф-

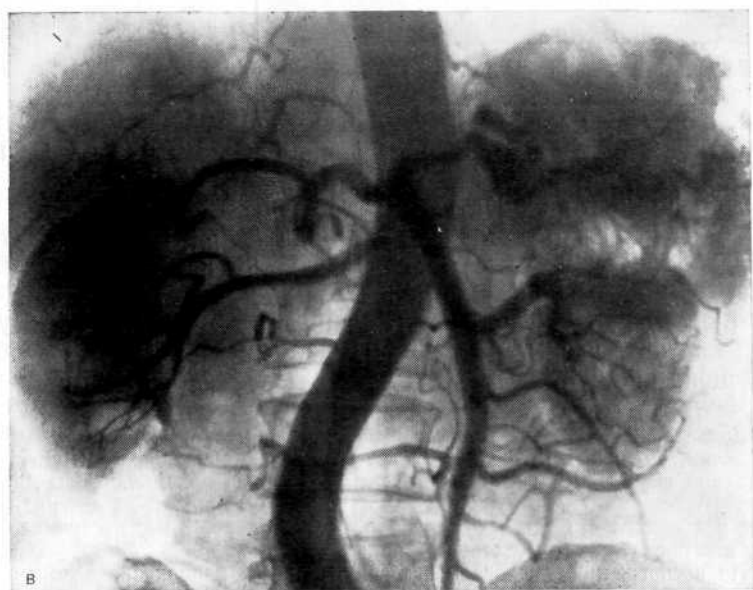
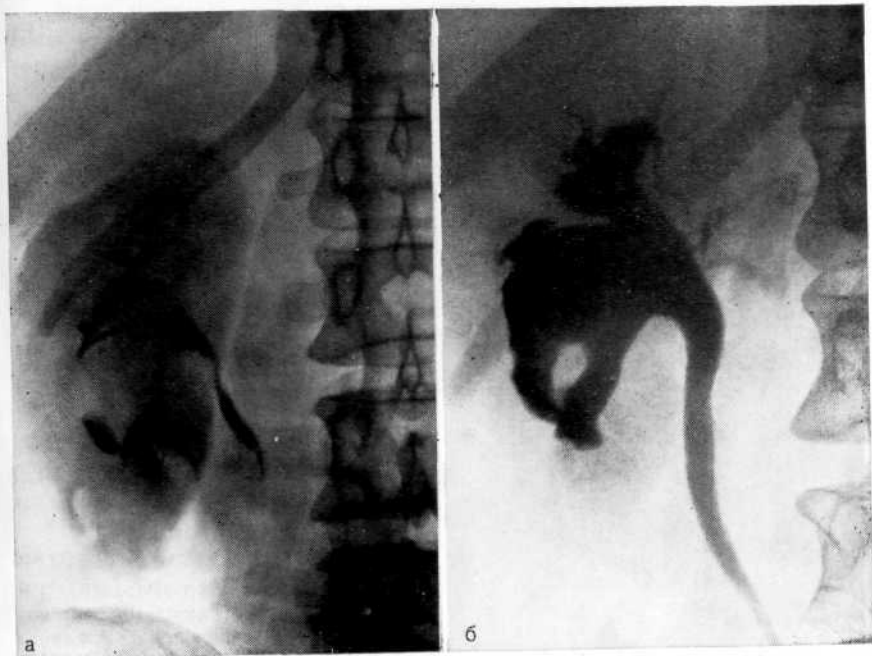
Рис. 52. Парапелвикальная киста правой почки.

а—экскреторная урограмма. Четко виден дефект наполнения в лоханке; б—ретроградная пиелограмма. Дефект наполнения в лоханке не виден из-за растяжения ее контрастной жидкостью; в—обзорная аортограмма. Обеднение сосудистого рисунка в области ворот правой почки.



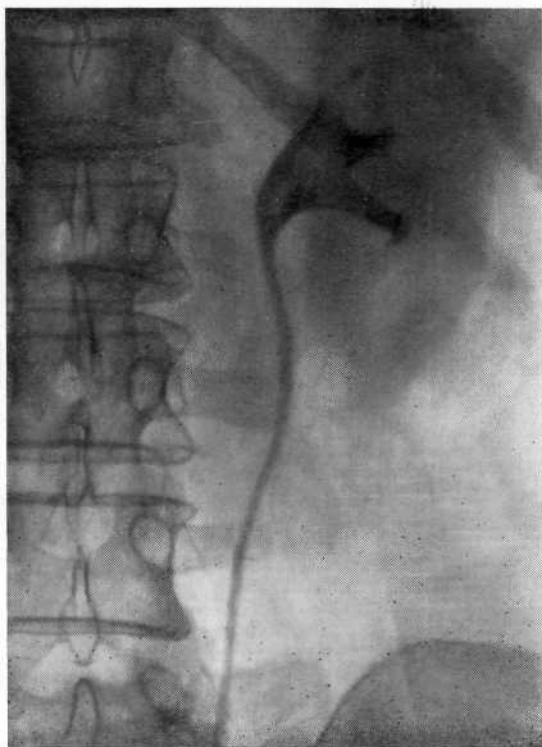

Рис. 53. Ретроградная пиелограмма. Дефект наполнения лоханки и верхней чашечки. Опухоль почки, ошибочно принятая за рентгеногегативный камень.

рита, однако у больной оказалась опухоль почки (подробно история болезни и рентгенограммы приведены в разделе «Ошибки при опухолях почки»).

Большой осторожности требует диагностика уратного камня. Мы считаем, что нельзя устанавливать диагноз уратного литиаза до тех пор, пока полностью не исключена опухоль почки. Об этом свидетельствуют также наблюдения Н. Reichelt (1978). Мы располагаем наблюдением, в котором диагноз уратного камня, казалось бы, не вызывал сомнения и все же была допущена ошибка.

Больная Л., 60 лет, поступила в клинику с диагнозом уратного камня левой почки. Год назад появились приступообразные боли и гематурия. На ретроградной пиелограмме выявлен дефект наполнения лоханки. Назначена цитратная терапия. В связи с тем что гематурия продолжалась, а лечение цитратами, как полагали, было неэффективно, больная через 3 мес поступила в клинику для оперативного удаления камня.

На ретроградной пиелограмме выявлен дефект наполнения в лоханке и в верхней чашечке (рис. 53). Диагноз уратного камня по-прежнему не вызывал сомнения. Во время операции удалены «мягкие конкременты». Однако возникло подозрение, что это инкрустированные солями кровяные сгустки. Перекрыт почечный кровоток, рассечен верхний полюс почки. Обнаружена опухоль. Произведена нефруретерэктомия.

Этот пример показывает, что даже в ситуациях, когда правильность диагноза не вызывает сомнения, от хирурга требуется предельное внимание.

Ложное представление о стриктуре лоханочно-мочеточникового сегмента может возникнуть в результате спазма сегмента в ответ на высокое введение мочеточникового катетера, особенно при дискинезии и гиперкинезии лоханки, проекции на мочеточник тени сосуда, недостаточном заполнении контрастной жидкостью лоханки и начального отдела мочеточника. Для иллюстрации на рис. 54 приведены ретроградная пиелограмма, на которой выявляется стеноз, и урограмма, позволившая исключить ошибку. Видимый на ретроградной пиелограмме стеноз лоханочно-мочеточникового сегмента обусловлен спазмом мочеточника, а ампутация чашечки — ее незаполнением в результате дискинезии. То, что обследование больного было начато с ретроградной, а не с экскреторной урографии, и привело к ошибке, т. е. имел место не только стеноз сегмента, но и ампутация чашечки, вызвавшая подозрение на опухоль почки.

Нередко отмечается несоответствие протяженности стеноза лоханочно-мочеточникового сегмента на рентгенограмме и обнаруживаемого во время операции. Объясняется это тем, что при введении контрастной жидкости в верхние мочевые пути она выполняет узкий отдел мочеточника не только на месте стриктуры, но и выше ее, поскольку суженная часть создает препятствие быстрому и тугому заполнению мочеточника выше стриктуры. Чтобы избежать ошибки, необходимо после заполнения лоханки произвести снимок в вертикальном положении больного; тогда в силу тяжести жидкость заполняет мочеточник до места истинного стеноза.

Особого внимания заслуживают случаи повреждения почки при ретроградной пиелографии с экстравазацией контрастного вещества в толщу паренхимы в плане дифференциальной диагностики с опухолью почки. При перфорации лоханки мочеточниковым катетером и проникновении контрастной жидкости за ее пределы сообщение перфорированного канала с лоханкой или чашечкой может создать ложную картину опухоли почки. При перфорации мочеточника также может наблюдаться картина, которую трудно интерпретировать. При неполной перфорации мочеточника тень контрастного вещества может не только заполнять просвет мочеточника, но и располагаться вдоль его, создавая видимость уретеронефроза.

Больной С., 53 лет, поступил в клинику по поводу нефункционирующей правой почки. При ретроградной пиелоуретерографии произошла перфорация мочеточника. Врач, не распознав осложнения и видя картину расширения мочеточника на ограниченном участке (рис. 55, а), дополнительно ввел 2 мл контрастной жидкости, вновь осуществил пиелографию (рис. 55, б) и лишь после этого распознал перфорацию мочеточника. При дальнейшем обследовании диагностирована опухоль почки. Произведена нефрэктомия.

Однако к ошибке может привести не только перфорация мочеточника, но также сворачивание катетера в мочеточнике и

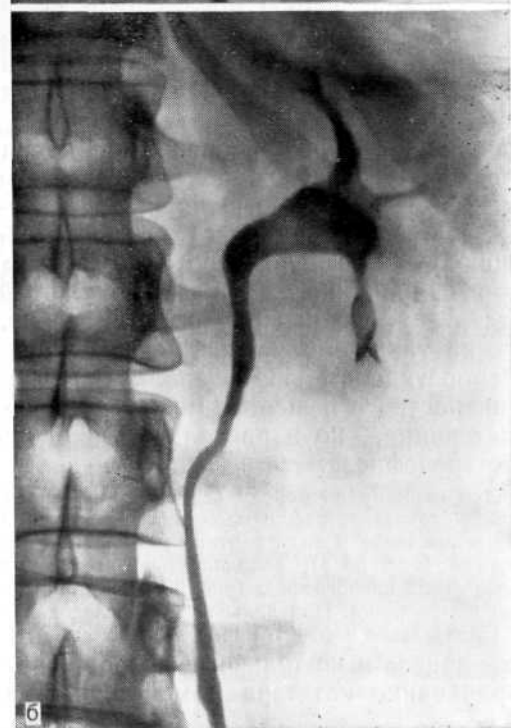
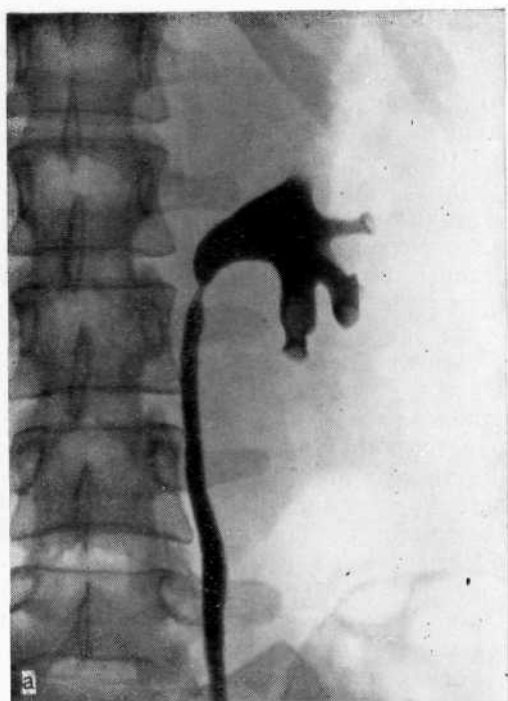

Рис. 54. Подозрение на опухоль левой почки.

а — ретроградная пиелограмма. Сужение лоханочно-мочеточникового сегмента и ампутация верхней чашечки как результат дискинезии на введение катетера; б — экскреторная урограмма. Сужение лоханочно-мочеточникового сегмента отсутствует, верхняя чашечка четко контрастируется.

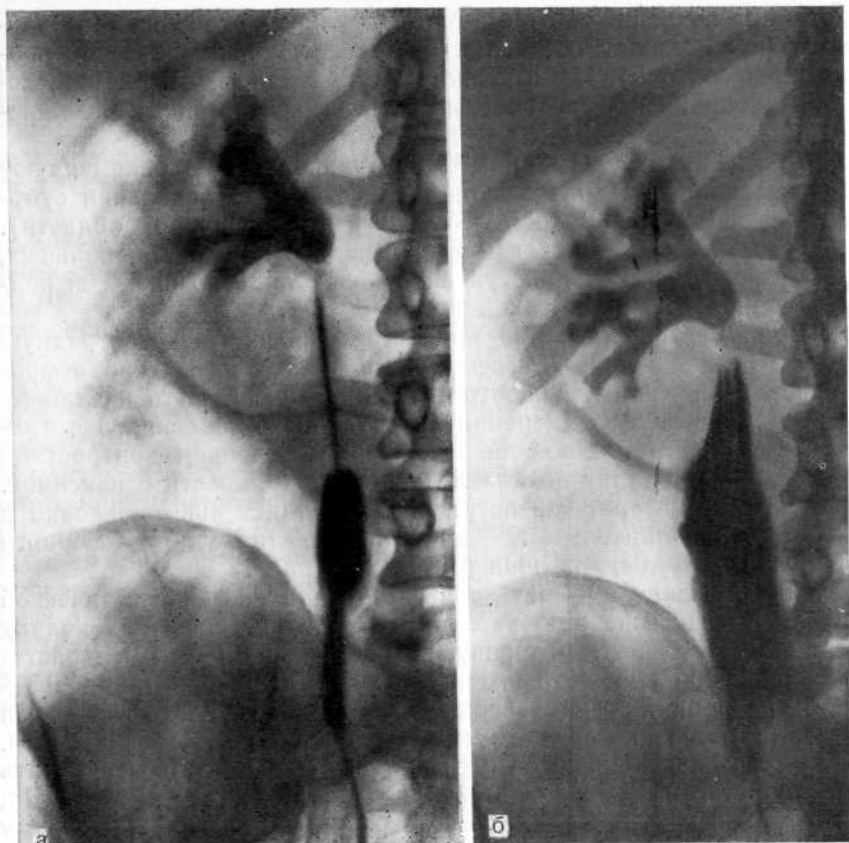


Рис. 55. Перфорация мочеточника.

а — на ретроградной пиелограмме перфорация мочеточника не распознана; б — на уротерограмме после дополнительного введения контрастной жидкости четко определяется перфорация мочеточника.

чрезмерное растяжение его контрастным веществом. В таких случаях жидкость распространяется в ту сторону, куда обращена петля, образованная свернувшимся катетером. Например, если кончик катетера обращен книзу, то контрастная жидкость растягивает нижнюю треть мочеточника. В одном наблюдении мы допустили ошибку из-за того, что произвели экскреторную урографию у больной с камнем мочеточника нефункционирующей почки спустя сутки после ретроградной пиелографии. В связи с нарушением оттока из почки часть контрастной жидкости задержалась в лоханке, и на урограмме это было принято за выделение контрастного вещества.

#### **ОПАСНОСТИ И ОСЛОЖНЕНИЯ ПРИ РЕТРОГРАДНОЙ ПИЕЛОУРЕТЕРОГРАФИИ**

Риск, связанный с ретроградной пиелографией, снижается при строгом соблюдении техники выполнения исследования, уста-

новления показаний и учете индивидуальных особенностей больного (пол, возраст, состояние мочевых путей, клинические проявления болезни). Не выдерживают критики рекомендации, которые сопряжены с опасностью серьезных ятрогенных осложнений.

Л. А. Гинзбург (1961) и А. Я. Духанов (1961) рекомендуют тугое заполнение контрастной жидкостью до появления субъективных ощущений (боль, тяжесть в поясничной области). Многие урологи, включая и нас, нередко наблюдали больных, у которых возникал приступ почечной колики во время выполнения пиелографии по такой рекомендации.

В. Г. Гагаринов (1971) предлагает проводить ретроградную пиелографию с целью дифференциальной диагностики нефрогенной гипертонии и гипертонической болезни. Суть предложения заключается в измерении артериального давления, до, а затем после ретроградной пиелографии с введением контрастной жидкости в лоханку до появления чувства тяжести в пояснице. По мнению автора, «пиелография усугубляет ишемию почки и ведет к дополнительному поступлению почечно-прессорного фактора в сосуды, повышая тонус последних».

Предложение вызывать с дифференциально-диагностической целью так называемую экспериментальную почечную колику принадлежит С. П. Федорову, но в связи с тем что перерастяжение лоханки чревато опасностью повышения внутрилоханочного давления, возникновения лоханочно-почечных рефлюксов и острого пиелонефрита, этой методикой пользоваться нельзя.

Значительный риск осложнений вынуждает резко сократить число ретроградных пиелографий. Так, Mebel (1970) сообщил, что в 1965 г. ретроградная пиелография была выполнена им у 135, в 1966 г.— у 44, в 1967 г.— у 17, в 1968 г.— у 14 больных. S. Rummelhardt (1970) в последние годы сократил число ретроградных пиелографий на одну треть, P. Auvray и F. Wart (1976) — с 6,9% в 1971 г. до 3,6% в 1974 г.

В нашей клинике в прошлом количество ретроградных пиелографий во много раз превышало число экскреторных урографий. В последние годы отмечается тенденция к значительному уменьшению числа ретроградных пиелографий. Так, если в 1967 г. произведено 785 ретроградных пиелографий и 453 экскреторных урографий, то в 1968 г.—соответственно 704 и 427, в 1969 г.—438 и 649, в 1970 г.—243 и 1016, в 1971 г.—114 и 1222, в 1972 г.—87 и 1168, в 1973 г.—68 и 906, в 1974 г.—71 и 1118, в 1975 г.—91 и 954, в 1976 г.—86 и 916, в 1977 г.—104 и 1045. В последующие годы сохранилось приблизительно такое же соотношение.

Наиболее серьезные осложнения связаны с запороговым повышением внутрилоханочного давления, приводящим к возникновению рефлюксов, дискинезии верхних мочевых путей, развитию острого пиелонефрита, а также с перфорацией почки или мочеточника.

Опасность исследования обусловлена возможной травмой уретры при введении цистоскопа. Травма слизистой оболочки уретры, которая лишена подслизистого слоя и непосредственно контактируется с венозными синусами пещеристых тел, может привести к уретровенозному рефлюксу с проникновением в кровь инфекции, развитию септицемии, а у мужчин, кроме того, к острому простатиту и острому эпидидимиту.

Th. Burghel (1965) указывает, что из 23 625 больных, находившихся на лечении, у 416 имела место травма мочевых путей, вызванная инструментальным урологическим исследованием. Он же (1969) отмечает, что с 1947 г. наблюдал 481 больного с различными травмами органов мочевой системы (уличная, производственная и др.) и 849 больных с инструментальными травмами мочевой системы. S. Rummelhardt (1970) на 1000 ретроградных пиелографии в 2% случаев наблюдал перфорацию почки и в 10—13% пиелоренальные рефлюксы. На большую частоту ятрогенных пиелонефритов в результате катеризации мочеточников указывают G. Ditscherlein (1972), F. Zanetic и B. Markovic (1982). Частота осложнений при ретроградной пиелографии, по данным различных авторов, представлена в табл. 3.

Авторы	Год публикации	Число исследованных	Вид осложнения						
			перфорация почки	перфорация мочеточника	острый пиелонефрит	острый простатит	острая почечная недостаточность	забрюшинная гематома	летальный исход
Rummelhardt S.	1956	1000	6	14	+	+	+	1	1
А. З. Нечипоренко	1961	389	—*	4	+	+	+	+	+
Н. Ф. Кривошей	1962	1518	4	3	+	+	+	1	—
П. Г. Кубариков	1963	1828	3	3	+	+	+	—	—
И. Д. Змойро,	1964	1420	3	5	+	+	+	—	—
С. П. Кузнецов									
М. А. Балтер	1964	734	2 (двусторонняя)	4	+	+	—	—	—
Г. А. Садыхов	1966	758	2	—	+	+	—	—	—
А. Vabics и соавт.	1967	+	—	—	—	—	9	—	2
А. М. Мухтаров	1970	280	—	—	6	+	5	—	—
А. Hawards, B. Harrison	1973	+	21 (20 наблюдений по данным литературы)	+	+	+	+	21	21
Данные урологической клиники I ММИ им. И. М. Сеченова		1426	4	4	15	29	—	—	—

\* Знаком (—) отмечено отсутствие осложнений; (+) — число не указано.

Из 1426 больных, которым была проведена ретроградная пиелография, у 96 больных мы наблюдали повышение температуры тела, обусловленное уретровенозными и лоханочно-почечными рефлюксами, у 15 — острый пиелонефрит (у одного потребовалась нефрэктомия), у 13 — острый эпидидимит, у 29 — острый простатит (из них у 3 с образованием абсцесса, потребовавшего вскрытия), у 4 — перфорацию почки и у 4 — перфорацию мочеточника. Таким образом, осложнения выявлены в 161 случае, что составляет 11,3% общего числа пиелографии.

W. Wenz и соавт. (1978) полагают, что опасность ретроградной пиелографии заключается в занесении инфекции с контрастным веществом в лоханку, что вызывает абсцедирующий пиелонефрит. Однако мы считаем, что роль самой инфекции в возникновении осложнений в известной мере преувеличена. Она представляет опасность при наличии предрасполагающих факторов (дискинезия, пиелоренальный рефлюкс, травма и т. д.). Экспериментально и клинически [Пытель А. Я., Пытель Ю. А., 1966] установили, что форникальная зона чашечек вследствие особого ее строения имеет повышенное предрасположение к разрыву даже при сравнительно небольшом увеличении внутрилоханочного давления. После нарушения целостности форникса моча или контрастная жидкость легко проникает за пределы лоханки и прежде всего в почечный синус.

Проникновение содержимого лоханки в почечную интерстициальную ткань и ее сосуды в результате нарушения целостности слизистой оболочки чашечки в области форникса называется форникальным рефлюксом. Если происходит затекание лоханочного содержимого в канальцы сосочка без надрыва слизистой оболочки чашечки и затем это содержимое проникает из канальцев в межчашечную почечную ткань, то такой рефлюкс именуется тубулярным. Это два основных вида лоханочно-почечных рефлюксов. Они отличаются друг от друга местом проникновения содержимого лоханки в почечную паренхиму, морфологической и рентгенологической картиной.

Рефлюкс на пиелограмме — это видимое выражение нарушенного опорожнения почечной лоханки и, следовательно, чрезмерно повышенного внутрилоханочного давления. С. Л. Ругоп и А. J. Segal (1983) описали 2 случая воздушной эмболии при ретроградной пиелографии, когда пиеловенозный путь эмболии был доказан рентгенологически при пневмопиелографии путем выявления пиеловенозного рефлюкса. Быстрое введение в мочевые пути контрастного вещества в больших количествах вызывает запороговое повышение внутрилоханочного давления, проникновение его за пределы чашечек в почечную паренхиму, развитие пиелоренальных рефлюксов. Рефлюксы приводят к почечным экстравазатам, расстройству гемодинамики вследствие ишемии и отека интерстициальной ткани. Высокая температура тела, особенно сопровождающаяся ознобом и лейкоцитозом, указывает на пиелоренальный рефлюкс с проникновением мочи

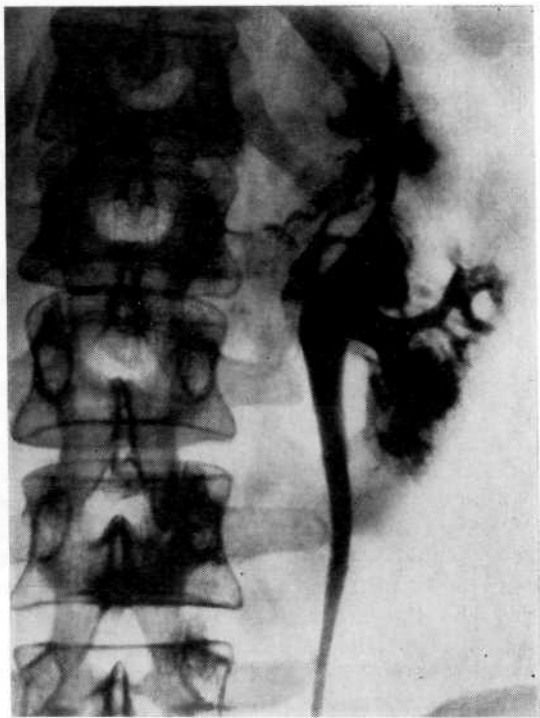

Рис. 56. Ретроградная пиелоуретрограмма. Пиелосинусные и пиелолимфатические рефлюксы.

по межтканевым пространствам в венозную и лимфатическую системы и возможность развития острого пиелонефрита. В качестве примера приводим наблюдение, в котором возникшие при ретроградной пиелографии пиелосинусный и пиелолимфатический рефлюксы явились причиной острого пиелонефрита.

Больная С, 47 лет, поступила в клинику с подозрением на туберкулез левой почки. С целью уточнения диагноза произведена левосторонняя ретроградная пиелография. Лоханка заполнена 10 мл 20% раствора сергозина. При этом больная ощущала боль в левой поясничной области. На пиелограмме характерная картина пиелосинусных и пиелолимфатических рефлюксов (рис.56). Спустя 2 ч после исследования появились озноб и проливной пот, температура тела повысилась до 38,7 °С. В последующие 2 сут дважды повторялся озноб с гектической температурой. После антибактериальной терапии температура нормализовалась на 5-е сутки. В дальнейшем диагностирован левосторонний пиелонефрит.

В возникновении рефлюксов большое значение имеет форма лоханки. По данным S. Rummelhardt (1951), из 125 почек рефлюкс наблюдался в 84% при экстраренальной и в 16% при интратренальной лоханке. А. Я. Пытель (1959) из 157 лоханочно-почечных рефлюксов 73% выявил при экстраренальной и 27% при интратренальной форме лоханки.

Мы склонны считать, что в момент ретроградной пиелографии рефлюкс чаще возникает при интратренальном типе лохан-



ки, так как последняя имеет меньшую емкость, обладает незначительной растяжимостью, в ней легче возникает острая гипертензия. Это подтверждают наши наблюдения: па 1426 пиелографии рефлюкс возник в 86 (6%) случаев, из них при экстрауретеральной лоханке в 24 и при интратренальной — в 62 случаях. Разноречивые данные, очевидно, связаны с тем, что при интрауретеральной лоханке наиболее часто развивается пиеловенозный рефлюкс, который трудно уловить при длительной экспозиции снимка.

При нарушении пассажа мочи ретроградная пиелография таит опасность, обусловленную не столько применением контрастного вещества, сколько проведением катетера мимо камня или стеноза. Нахождение в мочеточнике инородного тела (катетер) вызывает значительный отек в патологически измененных тканях, подобно отеку уретры в области стеноза после бужирования, в связи с которым еще более усугубляется нарушение пассажа мочи.

Существует мнение, что при гидронефрозе необходимо проводить катетер в лоханку и оставлять его на длительное время после ретроградной пиелографии, чтобы по нему оттекала контрастная жидкость. Вряд ли это оправданно. Чем дальше катетер находится в зоне стеноза, тем больше выражен отек. Кроме того, цель ретроградной пиелографии при гидронефрозе не столько получение изображения расширенных полостей почки, сколько оценка степени и протяженности стеноза лоханочно-мочеточникового сегмента как причины гидронефроза. Это четко видно лишь при уретеропиелографии с низкой катетеризацией мочеточника. При низкой катетеризации даже введение в лоханку большого количества контрастной жидкости при гидронефрозе не представляет опасности.

Особой осторожности требует ретроградная пиелография при опухолях почки, поскольку в результате повышения внутрилоханочного давления и пиелоренальных рефлюксов возможны проникновение опухолевых элементов в ток крови и метастазирование процесса. Имеются сообщения о милиарном туберкулезе, развившемся после ретроградной пиелографии [Vaboury A. B., Boggs L. K., 1966; Ludvik W. et al., 1966, и др.]. На опасность внесения мочеточниковым катетером специфической инфекции в здоровую почку при одностороннем туберкулезе почки указывает Н. Pantlen (1950). Учащение вторичного неспецифического пиелонефрита при туберкулезе почки М. Jenni (1958), Н. Ф. Наку и Р. Н. Шойхет (1963) связывают с расширением практики инструментального обследования больных. Возникающие в момент рефлюкса резкие боли, а в дальнейшем тяжелая интоксикация могут быть моментами, провоцирующими обострение латентно протекающего процесса.

А. Я. Пытель (1941) описал случай, когда у больной туберкулезным пионефрозом ретроградная пиелография спровоцировала латентный гепатит. А. Я. Пытель и Ю. А. Пытель (1966)

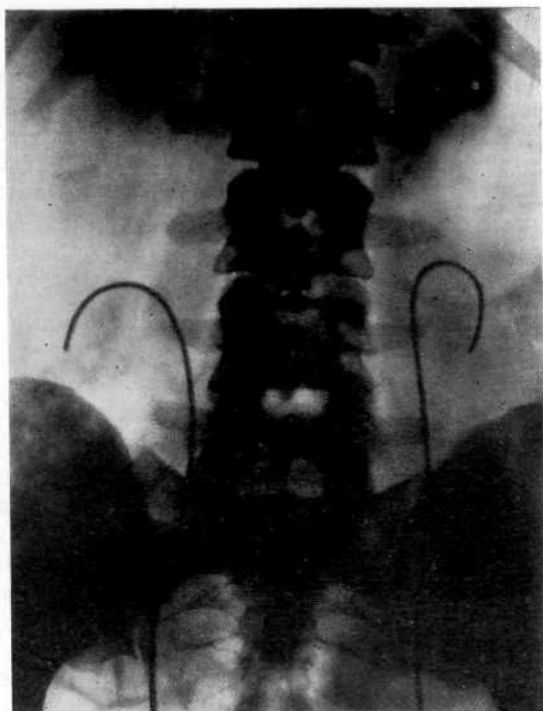


Рис. 57. Высокое введение мочеточниковых катетеров, приведшее к перфорации нижних чашечек.

указывают, что у больных с сердечно-сосудистыми заболеваниями в результате грубо выполненной пиелографии могут возникнуть тяжелые гемодинамические нарушения, приводящие к коллапсу, инсульту и инфаркту миокарда.

Необходимо ограничить показания к ретроградной пиелографии у лиц, страдающих тяжелыми интеркуррентными заболеваниями. Мы считаем, что у мужчин цистоскопия должна проводиться под местным или общим обезболиванием.

Для профилактики осложнений при катетеризации мочеточника катетер следует вводить на высоту 15—20 см. До введения контрастного вещества целесообразно на основании обзорного снимка определить местонахождение катетера, так как он может быть введен высоко либо «свернуться» в расширенном мочеточнике. При высоком расположении катетера его следует подтянуть до уровня  $L_{III-IV}$ . В противном случае катетер может проникнуть в одну из чашечек и вызвать перфорацию почки (рис. 57). Такая коррекция необходима потому, что иногда, несмотря на поворот цистоскопа на  $180^\circ$  с целью предупредить свертывание катетера в мочевом пузыре, нет гарантии дальнейшего продвижения катетера вверх по мочеточнику. Особенно велика опасность повреждения почки при ее дистопии.

Проведенные в нашей клинике урокинематографические исследования [Кораев К. Н., 1971] показали, что в лоханке даже

при нормальной ее функции после сокращения остается некоторое количество мочи. Высокое введение катетера, дающее возможность полностью опорожнить лоханку, вызывает запорговое ее торможение, расстройство функции чашечно-лоханочной системы и в дальнейшем дискинезию. Это может быть причиной лоханочно-почечных рефлюксов и способствовать возникновению пиелонефрита. Не следует вводить катетер и в верхний цистоид мочеточника, так как при повышении внутрилоханочного давления он играет роль гидравлического буфера, куда изливается лишнее количество контрастной жидкости. Это происходит потому, что при достижении порогового давления в лоханке раскрывается лоханочно-мочеточниковый сегмент и лишняя порция мочи поступает в верхний цистоид. Такая методика катетеризации мочеточника и последующей ретроградной пиелографии является своеобразной профилактикой лоханочно-почечных рефлюксов. Количество контрастного вещества 10—20% концентрации не должно превышать 4—6 мл, что соответствует нормальной емкости лоханки. Иногда на пиелограмме при заполнении лоханки 4—6 мл контрастной жидкости не выявляется нижняя чашечка. Отсутствие изображения тени последней не является показанием к большему наполнению чашечно-лоханочной системы, так как чаще всего чашечка расположена спереди и выявляется при исследовании в положении на животе. Подобная методика должна использоваться и в случае отсутствия тени верхней чашечки.

Несмотря на то что аллергические реакции на введение рентгеноконтрастного вещества при ретроградной пиелографии наблюдаются значительно реже, чем при экскреторной урографии, их можно ожидать, особенно в случаях пиелоренальных рефлюксов и в связи со значительной аллергизацией населения. Мы имели возможность наблюдать уртикарные высыпания у 4 больных после пиелографии. В анамнезе у них имелись указания на плохую переносимость йодсодержащих препаратов. Хотя количество контрастного вещества, введенного в лоханку, не превышало 5—6 мл, лоханочно-почечный рефлюкс все же, видимо, имел место и был обусловлен дискинезией верхних мочевых путей.

При высоком введении мочеточникового катетера в отсутствие вытекания мочи или промывной жидкости и даже боли следует заподозрить перфорацию почки или мочеточника и произвести обзорный снимок. Появление резкой боли в поясничной области после применения 1—2 мл контрастной жидкости указывает на введение контрастного вещества интрамурально либо мочеточникового катетера в отдельную чашечку или в верхнюю лоханку удвоенной почки, которая обычно имеет малую емкость.

Перфорация мочеточника может произойти вследствие использования катетера с металлическим мандреном, грубого форсированного введения катетера при наличии препятствия

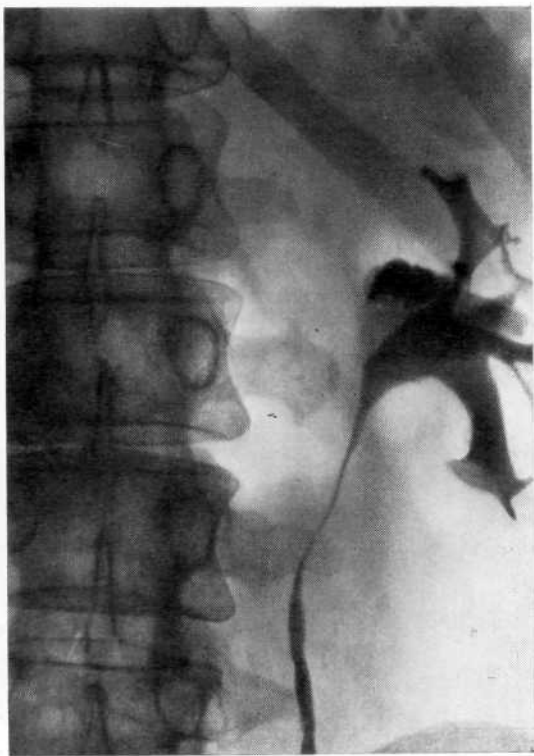


Рис. 58. Ретроградная пиелоуретрограмма. Перфорация лоханки, тень контрастного вещества в почечной паренхиме.

(складка слизистой оболочки, камень). Чаще подобное осложнение развивается при насильственной катетеризации интрамурального и юкставезикального отделов мочеточника. Мы наблюдали перфорацию мочеточника петлей Dormia при попытке пройти мимо камня. Данное осложнение побудило нас использовать экстрактор Dormia путем введения по его просвету контрастного вещества для получения уретерограммы, что позволило выявить перфорацию мочеточника. Такой методикой следует пользоваться в подобных ситуациях.

Мы различаем ретроперитонеальную и интрамуральную экстрavasацию контрастной жидкости. В момент проникновения катетера сквозь стенку мочеточника, лоханки или чашечки больной не испытывает резких болевых ощущений. Повреждение выявляется лишь после введения по катетеру контрастного вещества и рентгенографии. В таких случаях на рентгенограмме видны тени неправильной формы, расположенные вне мочеточника или лоханки. Сильные боли возникают при неполной перфорации, когда контрастная жидкость проникает интрамурально или в почечную паренхиму.

Рентгенологическая картина перфорации зависит от вида и локализации повреждения, количества введенного контрастно-

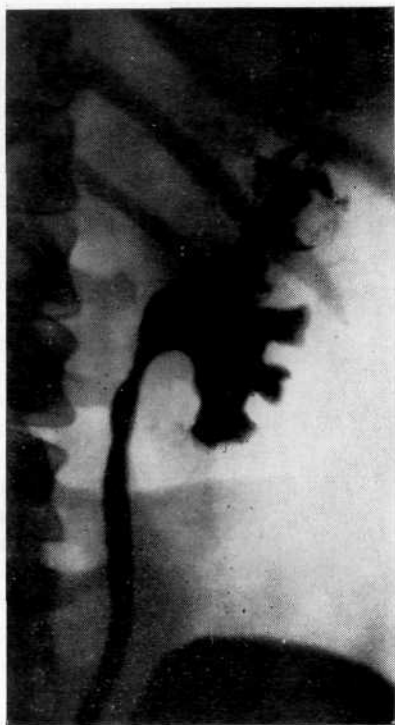

Рис. 59. Ретроградная пиелоуретерограмма. Перфорация верхней чашечки, контрастное вещество проникло в почечную паренхиму.

го вещества и состояния верхних мочевых путей. При неполной перфорации контрастная жидкость, проникнув сквозь поврежденную слизистую оболочку, расслаивает стенку мочеточника, что на рентгенограмме выявляется в виде колбовидной тени. Одновременно контрастная жидкость заполняет и нормальный просвет мочеточника (см. рис. 55). Перфорация верхних мочевых путей может быть диагностирована только после введения контрастного вещества при наличии уретерального экстравозата. Неполная перфорация чашечно-лоханочной системы распознается по затеканию контрастной жидкости в почечную паренхиму (рис. 58). Для иллюстрации приводим два наблюдения.

Больная Ч., 47 лет, поступила в клинику в связи с тотальной гематурией. В одной из клиник произведена левосторонняя ретроградная пиелография, во время которой возникли резкие боли в поясничной области, а затем в течение 2 дней наблюдалась гематурия. На пиелограмме выявлена перфорация верхней чашечки и имбибиция паренхимы контрастным веществом (рис. 59). При дальнейшем обследовании в нашей клинике диагностирована папиллярная опухоль лоханки. Произведена нефроуретерэктомия.

Больная Г., 21 года, поступила в клинику с подозрением на туберкулез правой почки. При правосторонней ретроградной пиелографии в момент введения в лоханку 10 мл контрастного вещества возникли боли в области почки. На пиелограмме (рис. 60) соответственно верхнему полюсу почки видна большая гомогенная тень округлой формы; тень мочеточникового катетера прони-

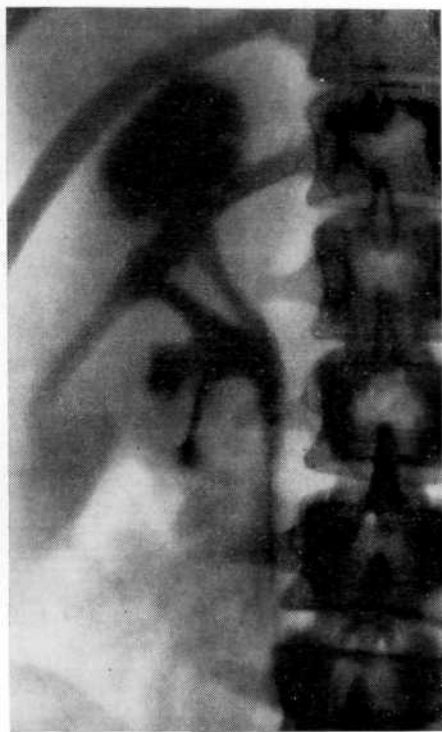

Рис. 60. Ретроградная пиелoureтерограмма. Перфорация верхней чашечки, шаровидная тень в области верхнего сегмента почки.

кает до ее середины. В течение 3 дней после исследования отмечались субфебрильная температура и гематурия. При дальнейшем обследовании урологическое заболевание было исключено.

При полной перфорации почки или мочеточника контрастная жидкость изливается в параренальную, парауретеральную клетчатку, что обуславливает появление на рентгенограмме теней различной формы. Контрастная жидкость может скапливаться и субкапсулярно в виде полулуния с четкими границами. Тень контрастного вещества может также иметь форму обширных синусных экстравазатов и полос по ходу перфорированного канала. При полной перфорации почки чашечно-лоханочная система не заполняется контрастным веществом или лишь частично определяется в какой-либо чашечке. Л. Г. Смоляк (1960) сообщил о 2 случаях субкапсулярного разрыва почки. В одном из них при распространении контрастного вещества в области верхнего полюса разрыв был ошибочно принят за туберкулезную каверну и больную подвергли напрасной операции.

В большинстве случаев перфорация почки и мочеточника проходит бесследно. Лечение ограничивается консервативными методами. Околпочечные или околочеточниковые экстравазаты не всегда являются показанием к операции. В отсутствие

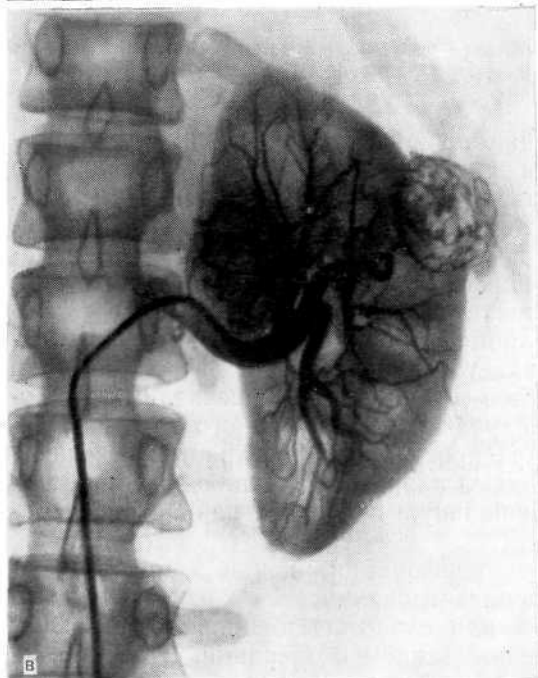
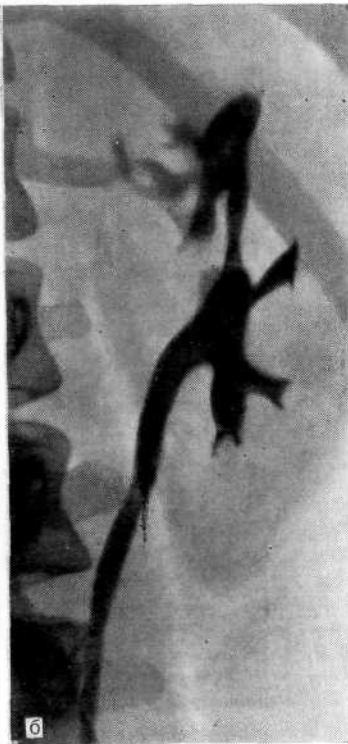
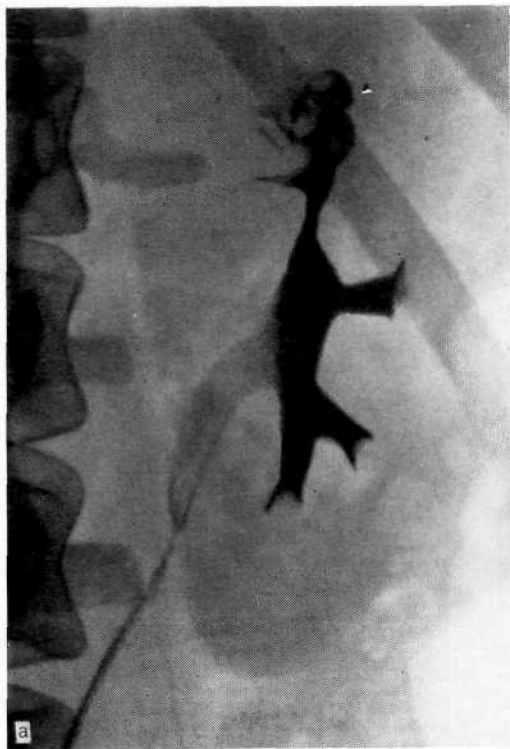
Рис. 61. Опухоль левой почки.

а — ретроградная пиелоуретерограмма. Перфорация верхней чашечки с экстравазацией контрастного вещества, дефект наполнения в лоханке и верхней трети мочеточника. Ошибочно диагностирован туберкулез почки; б — ретроградная пиелоуретерограмма того же больного в боковой проекции; в — селективная артериограмма. Опухолевый узел по латеральному краю левой почки.

признаков мочевой инфильтрации рекомендуется применять тепло на поясничную область и проводить антибактериальную терапию. Если клиническая картина свидетельствует об инфильтрации мочи, что в дальнейшем может привести к абсцедированию, то показано оперативное лечение.

S. S. Hawards и J. H. Harrison (1973), помимо 20 наблюдений забрюшинной флегмоны после ретроградной пиелографии, собранных в литературе, приводят собственное. Во всех случаях отмечен летальный исход, что авторы связывают с неоправданной выжидательной тактикой.

При остром пиелонефрите, возникшем как осложнение пиелографии, и ненарушенном пассаже мочи назначают антибактериальные препараты. Если они не дают эффекта в течение 1 сут, то показано оперативное лечение.

Возникшие осложнения не должны стать причиной для отказа от дальнейшего исследования больного. Насколько это необходимо, свидетельствует наше наблюдение.

Больная Д., 35 лет, переведена в клинику из туберкулезной больницы. В мае 1976 г. впервые возникли боли в левой поясничной области, высокая температура тела и гематурия. В июле 1976 г. обследована в урологическом отделении, где при экскреторной урографии выявлено незаполнение верхней чашечки левой почки контрастным веществом, а при ретроградной пиелографии (рис. 61, а, б) получены смазанные контуры верхней чашечки левой почки и не замечен дефект наполнения в лоханке и верхней трети мочеточника. Заподозрен туберкулез почки.

В туберкулезной больнице, куда была направлена больная, изменения на пиелограммах расценили как перфорацию верхней чашечки с экстравазацей контрастной жидкости и, исключив туберкулез почки, перевели больную в нашу клинику.

В связи с гематурией произведена ангиография, обнаружен опухолевый узел по латеральному краю левой почки (рис. 61, в). Операция: нефр- и уретерэктомия слева. При гистологическом исследовании выявлена гемангиома почки и папиллярная опухоль лоханки.

Анализ опасностей и осложнений при ретроградной пиелографии свидетельствует о том, что ее следует проводить с осторожностью, по строгим показаниям. Одномоментная двусторонняя пиелография недопустима, ибо при возникновении острого пиелонефрита нередко трудно определить сторону поражения для выбора операции, а при развитии двустороннего пиелонефрита больной оказывается в чрезвычайно тяжелом состоянии. Помимо пиелонефрита, возможно развитие острой почечной недостаточности. Так, N. Alwall (1963) описал острую почечную недостаточность после двусторонней ретроградной пиелографии. A. Babies и соавт. (1967) привели 9 наблюдений, из них 2 с летальным исходом.

Мы не можем согласиться с А. Я. Пытелем и соавт. (1974), которые рекомендуют при двусторонней ретроградной пиелографии спустя несколько минут после катетеризации одного мочеточника и пиелографии, не извлекая цистоскопа, произвести катетеризацию второго мочеточника, а затем пиелографию.



По их мнению, такая методика снижает опасность возникновения лоханочно-почечных рефлюксов. Однако это несколько не меняет дела и опасность, связанная с двусторонней ретроградной пиелографией, сохраняется.

По нашему мнению, если возникает крайняя необходимость в двусторонней пиелографии, то ее следует произвести раздельно, с интервалом 2—3 дня. Внедрение инфузионной урографии позволяет значительно сократить число ретроградных пиелографии. Чтобы уменьшить опасность пиелографии и одновременно получить дополнительную информацию, например уточнить число конкрементов в почке и их локализацию, мы производим ее непосредственно перед оперативным вмешательством.

## ДИАГНОСТИЧЕСКИЕ ОШИБКИ АНТЕГРАДНОЙ ПИЕЛОУРЕТЕРОГРАФИИ. ОПАСНОСТИ И ОСЛОЖНЕНИЯ

При антеградной пиелоуретрографии рентгеноконтрастное вещество вводят в почечную лоханку путем чрескожной поясничной пункции либо по пиело (нефро) стомическому дренажу. Существует также метод чрескожной пункции почечной паренхимы (нефрография), который применяется крайне редко. Чрескожная антеградная пиелоуретрография предложена более 30 лет назад, но получила более широкое применение в последние годы, когда в практику была внедрена пункция лоханки под ультразвуковым контролем.

Антеградная пиелоуретрография имеет ограниченные диагностические возможности. Недостаточно только установить диагноз заболевания. Необходимо получить информацию о функциональном состоянии почки и верхних мочевых путей, о сосудистой архитектонике, что позволит определить объем и характер оперативного вмешательства.

Более широкое применение имеет антеградная пиелоуретрография, выполненная путем введения контрастного вещества в лоханку через пиело(нефро)стомический дренаж. Это исследование позволяет в послеоперационном периоде определить проходимость верхних мочевых путей, форму и размеры чашечно-лоханочной системы, их тонус, расположение конкремента, протяженность стеноза мочеточника или решить вопрос о возможности удаления пиело (нефро) стомического дренажа, если он выполнил свою задачу.

Выполнение чрескожной антеградной пиелоуретрографии не встречает затруднений при больших размерах почки, но пункция лоханки весьма трудна или даже невыполнима, если почка не увеличена. Так, W. Caseu и W. E. Goodwin (1955) не смогли пунктировать лоханку у 7 из 55, А. Я. Пытель и Ю. А. Пытель (1966) — у 8 из 66, И. М. Деревянко и Э. А. Пермикин (1973) — у 4 из 11 больных. В тех случаях, когда пункция лоханки затруднена, следует ввести контрастное вещество непосредственно в почечную паренхиму, откуда оно проникает в лоханку каналикулярным путем [Mighalakis G. K., 1975]. Чтобы лучше судить о форме, размерах и положении почки, рекомендуется производить пункцию под контролем флюороскопа [Sherwood T., Stevenson J. J., 1972; Raskin M. M. et al., 1974], а если на обзорной рентгенограмме или экскреторной урограмме контуры почки не видны, то после выполнения пневморена или пневморетроперитонеума [Васиханов Н. В., 1969]. G. Sesia и соавт. (1977) вводят вначале направляющую корот-

кую иглу, а через ее просвет — более длинную. Пункцию осуществляют под контролем рентгеновского экрана. Техника чрескожной пункции лоханки и, следовательно, антеградной пиелoureteroграфии упростилась благодаря выполнению ее под ультразвуковым контролем. Информативность антеградной пункционной пиелoureteroграфии значительно повышается, если она проводится под рентгенотелевизионным контролем [Айвазян А. В., Войно-Ясенецкий А. М., 1985].

Мы считаем, что показания к чрескожной антеградной пиелографии весьма ограничены. Если имеет место далеко зашедшая гидронефротическая трансформация, «выключенная» почка или необходимо дифференцировать опухоль от кисты почки, то более целесообразна почечная ангиография, которая позволит получить представление не только о состоянии почечной паренхимы, но и о сосудистой архитектонике. Небольшая диагностическая ценность чрескожной антеградной пиелографии заключается и в том, что в большинстве случаев ее предпринимают тогда, когда необходимость оперативного лечения не вызывает сомнения. И. М. Деревянко и Э. А. Пермикин (1973) у 4 из 8 больных с «немой» почкой, которым не удалось выполнить пункцию лоханки, во время операции обнаружили далеко зашедший пионефроз.

При выключенной каверне или чашечке игла может попасть в одну из изолированных полостей, и на рентгенограмме появляется тень одиночного шаровидного образования, что приводит к ошибочному диагнозу. Двумя подобными наблюдениями располагает наша клиника [Аксельдорф А. Л., Вольпян Е. Л., 1969].

В. Д. Грунд (1969) указывает, что в связи с возможностью повреждения и инфицирования туберкулезом внутренних органов этот метод не получил признания во фтизиоурологии. Он прав, считая, что больные с выключенной туберкулезной каверной подлежат хирургическому лечению. Пиелография позволяет без какого-либо риска оценить состояние пораженной почки и избрать способ операции.

Значительно большего внимания заслуживает антеградная пиелoureteroграфия путем введения контрастной жидкости через имело(нефро)стомический дренаж. Чтобы получить истинное изображение размеров и формы чашечно-лоханочной системы и представление о тонусе мочеточника, при ее выполнении следует избегать перерастяжения лоханки, так как раскрытие лоханочно-мочеточникового сегмента зависит от внутрилоханочного запорогового давления. Превышение его вызывает замыкание сегмента. При резком увеличении внутрилоханочного давления возникают лоханочно-почечные рефлюксы и опасность атаки пиелонефрита.

В момент введения контрастной жидкости больной должен испытывать не боль или тяжесть в поясничной области, а наоборот, ощущение прохождения жидкости по мочеточнику. Что-

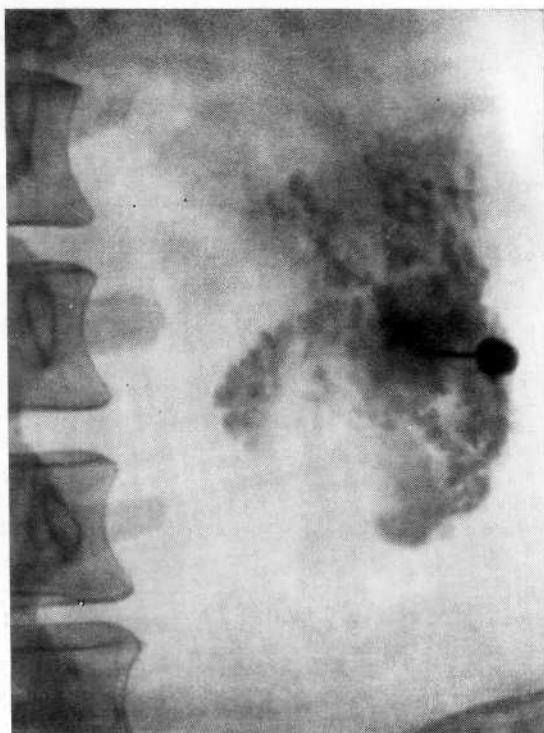


Рис. 62. Чрескожная антеградная пиелограмма. Паранефральный абсцесс, образовавшийся вследствие экстраренального введения контрастного вещества.

бы избежать резкого повышения внутрилоханочного давления, контрастное вещество следует вводить шприцем без поршня. В таких случаях оно поступает в лоханку в силу тяжести (дренажную трубку и шприц устанавливают вертикально), и при достижении порогового давления наполнение лоханки прекращается. Следует помнить, что тугое заполнение контрастной жидкостью мочеточника ни в какой мере нельзя отождествлять с хорошей функциональной способностью верхних мочевых путей.

О кинетических возможностях мочеточника по данным антеградной пиелoureтерограммы можно судить весьма относительно. Отсутствие цистоидного строения мочеточника указывает на сниженный тонус верхних мочевых путей. Восстановление тонуса верхних мочевых путей можно определить лишь при телевизионной пиелоскопии, когда отмечаются отдельные сокращения цистоидов мочеточника.

А. Я. Пытель и Ю. А. Пытель (1966) отмечают своеобразный феномен — экскреторную урограмму с противоположной стороны спустя 15—20 мин после введения контрастного вещества в лоханку исследуемой почки. Это свидетельствует о сохранности форникального аппарата исследуемой почки, обеспечивающего абсорбцию контрастного вещества в общий ток кро-

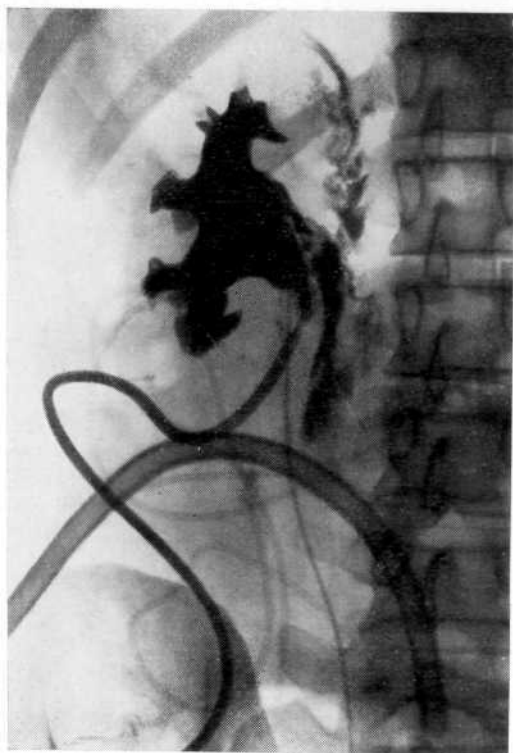


Рис. 63. Антеградная пиелоуретерограмма. Экстравазация контрастной жидкости в паранеральную клетчатку.

воображения и последующее выделение его другой почкой. Указанный феномен мы наблюдали дважды.

**Опасности и осложнения при чрескожной антеградной пиелографии.** Риск осложнений чрескожной антеградной пиелографии, по данным литературы, явно занижен. Одни клиницисты их не наблюдали [Пытель А. Я., Пытель Ю. А., 1966; Деревянко И. М., Пермикин Э. А., 1973], что, возможно, объясняется небольшим числом наблюдений. Другие уверены в полной безопасности метода [Аксельфорд А. Л., Вольпян Е. Л., 1969]. Третьи указывают на небольшой процент осложнений. Н. В. Васиханов (1969) наблюдал 43 различных осложнения на 128 исследований (гематурия — у 21, повышение температуры тела — у 16, введение контрастной жидкости в паранеральную клетчатку — у 5, ранение ободочной кишки — у одного больного), из чего следует, что осложнения не столь уж редки. А. Ю. Свидлер и Л. И. Снежко (1961) произвели антеградную пиелографию 10 детям; у одного ребенка образовался подкожный абсцесс.

В действительности чрескожная антеградная пиелография чревата осложнениями. При пункции лоханки, а тем более преднамеренной пункции почечной паренхимы имеется опасность

паренхиматозных кровотечений с образованием обширных паранефральных и субкапсулярных гематом, которые требуют срочной люмботомии. J. Popescu (1974) отмечает образование артериовенозных фистул. Известны случаи разрыва почечной паренхимы. Даже при благополучном выполнении антеградной пиелографии часто имеет место гематурия. Чаше наблюдаются повышение температуры тела, экстраренальное введение контрастной жидкости [Mighalakis G. K., 1975], реже — возникновение паранефрита и подкожных абсцессов. Опасным осложнением является ранение кишечника и соседних органов.

Наша клиника располагает небольшим опытом чрескожной антеградной пиелографии (7 наблюдений при туберкулезе выключенной почки) [Аксельдорф А. Л., Вольпян Е. Л., 1969]. Однако при экстраренальном введении контрастной жидкости мы наблюдали образование паранефрального абсцесса, потребовавшего оперативного лечения (рис. 62). Опасность осложнения можно уменьшить, если производить антеградную пиелографию непосредственно перед операцией либо осуществлять пункцию лоханки под контролем ультразвукового сканирования [Vela-Navarrete R., 1982].

Мы полагаем, что исследование имеет ограниченное диагностическое значение и должно применяться по строгим показаниям. Метод чреват опасностью серьезных осложнений, а его малая информативность не оправдывает риска. При выполнении антеградной пиелографии через пиело(нефро)стомический дренаж наиболее серьезным осложнением является резкое повышение внутрилоханочного давления (рис. 63).

## **ДИАГНОСТИЧЕСКИЕ ОШИБКИ ПРИ ПНЕВМОРЕТРОПЕРИТОНЕУМЕ. ОПАСНОСТИ И ОСЛОЖНЕНИЯ**

Ограниченность диагностических возможностей в 20-х годах побудила исследователей изыскивать методы визуализации почек и надпочечников с помощью их дополнительного контрастирования. В 1921 г. с этой целью было предложено вводить в окологочечное пространство воздух, а затем кислород, закись азота или углекислый газ при помощи поясничной пункции. Лишь после того как в 1947 г. М. Ruiz-Rivas предложил метод инсуффляции газа в забрюшинное пространство путем пресакрального его введения, пневморетроперитонеум нашел широкое применение. Однако большие надежды, возлагавшиеся вначале на этот метод, впоследствии не оправдались, ибо его диагностические возможности оказались весьма ограниченными.

Пневморетроперитонеум, произведенный самостоятельно, не представляет диагностической ценности при распознавании гидронефроза, туберкулеза почки, нефролитиаза. Он не позволяет с уверенностью диагностировать аплазию почки, дифференцировать гипоплазию от сморщенной почки, кисту от опухоли почки. За редким исключением, заболевания, диагностируемые с помощью пневморетроперитонеума, могут быть распознаны при экскреторной, инфузионной урографии или ретроградной пиелографии. В некоторых случаях пневморетроперитонеум помогает лишь уточнить диагностические данные, не прибавляя сведений о генезе заболевания. Это заставило сочетать пневморетроперитонеум с другими методами рентгенологического обследования. Пневморетроперитонеум оправдал себя только при диагностике опухолей надпочечников (в таких случаях его целесообразно сочетать с томографией) [Золотарев И. И., 1962], а также при дифференциальной диагностике опухоли почки и забрюшинного пространства.

Отсутствие на пневморетроперитонеумограмме изображения тени почки может указывать как на поражение ее, так и на наличие рубцово-склеротического процесса в забрюшинном пространстве. Однако даже при достаточной инсуффляции газа в ретроперитонеальное пространство возможны диагностические ошибки. Ф. А. Клепиков (1960) обратил внимание на изменение изображения контуров нормальной почки при пневморетроперитонеуме.

Почка в силу своей подвижности легко смещается вниз, в стороны и частично ротируется вокруг оси. Мочеточник нередко отклоняется к средней линии. В результате проекционных

условий изображение почки на рентгенограмме приобретает уменьшенные размеры, необычную форму и неровные контуры. Эти изменения формы и положения почки при неправильной интерпретации рентгенограмм приводят к ошибочному диагнозу. Допускаются ошибки при окологочечных сращениях, когда газ не окружает почку, а распространяется в виде отдельных скоплений.

А. Я. Пытель и Ю. А. Пытель (1966) указывают, что иногда при пневморетроперитонеуме в области левого подреберья можно наблюдать округлую тень, редко превышающую 4—5 см в диаметре. Ее легко можно принять за опухоль надпочечника. Эта ложная тень обусловлена спавшимся, сократившимся «голодным» желудком, дно которого имитирует эту тень (достаточно дать больному выпить свежеприготовленный раствор гидрокарбоната натрия с виннокаменной кислотой, чтобы убедиться, что это не истинная тень). Авторы обращают внимание также на то, что тень, которую ошибочно можно принять за опухоль, в частности параганглиому, нередко бывает видна в области ворот почки. Она обусловлена плотной жировой клетчаткой. По мере распространения газа в забрюшинной клетчатке на повторно произведенных рентгенограммах указанная тень может исчезнуть.

Серьезные ошибки могут быть допущены при сочетании пневморетроперитонеума с методами контрастирования чашечно-лоханочной системы. И. Л. Свирин (1970) отметил, что если пневморетроперитонеум, который приводит к ротации почки, сочетается с экскреторной урографией или ретроградной пиелографией, то на уро- или пислограмме к проекционному искажению тени нормальных почек присоединяется необычное изображение чашечно-лоханочной системы и мочеточников.

Лоханка при ротации почки приобретает атипичное изображение: она уменьшена, неправильной формы, чашечки сближены, деформированы, одни укорочены, другие удлинены и увеличены. Верхние и нижние чашечки накладываются на среднюю и лоханку, что создает неравномерную контрастность изображения чашечно-лоханочной системы. Контуры чашечек и лоханки становятся двойными, нечеткими и смазанными. Просвет лоханочно-мочеточникового сегмента уменьшен, мочеточник натянут и выпрямлен. Тень почечной паренхимы между чашечками, лоханкой и контуром почки на одних участках уменьшена, на других увеличена, контуры почки неровные.

Подобная рентгенологическая картина может быть принята за опухоль, гипоплазию почки, дольчатую или сморщенную почку. Оценка рентгенологической картины усложняется из-за существования множества форм и вариантов нормальной лоханки и чашечек, которые ошибочно могут быть расценены как патологический процесс.

После рассасывания газа почка возвращается в исходное положение. На урограмме тень почки приобретает нормальную



форму и размеры. Чашечно-лоханочная система изображается в привычной проекции, и все ее искажения исчезают.

Несмотря на простоту исследования, при выполнении его нередко развиваются побочные реакции, а иногда опасные осложнения. А. Я. Пытель и Ю. А. Пытель (1966) при резком изменении положения тела больного и быстром введении газа в забрюшинное пространство наблюдали значительные гемодинамические нарушения, выражающиеся в резком повышении артериального давления, а иногда коллапсе. Это обусловлено тем, что большое количество газа проникает в поддиафрагмальное пространство, раздражает блуждающие нервы и парааортальное нервное сплетение. По данным А. Я. Пытеля (1959), у 4 больных гипертонической болезнью в момент пневморетроперитонеума возникло осложнение в виде коллапса и гемипареза. Необходимо крайне осторожно выполнять пневморетроперитонеум у больных, страдающих артериальной гипертонией.

При проникновении газа в промежность, мошонку возникает подкожная эмфизема. Распространение газа в поддиафрагмальное пространство сопровождается затрудненным дыханием, болями в эпигастральной области и подреберье. Скопление газа в средостении и на шее вызывает боли за грудиной, при глотании и осиплость голоса. Обычно эти осложнения не требуют лечебных мероприятий и исчезают по мере рассасывания газа. Н. М. Перлов (1962) на 296 исследований наблюдал появление за грудиной боли, удушья и дисфагию в 5,2%, проколы брюшины, прямой кишки и повреждения сосудов предкопчиковой области — в 3%, боль в момент введения газа — в 64% случаев. Н. С. Анишин (1964) описал тяжелое осложнение — кровоизлияние в спинной мозг, приведшее к парапарезу нижних конечностей, атонии мочевого пузыря и кишечника.

Наиболее опасным осложнением является газовая эмболия. Несмотря на то что при пневморетроперитонеуме используют кислород или углекислый газ, которые быстро растворяются в крови, быстрое и в большом количестве проникновение их в ток крови может вызвать эмболию со смертельным исходом. С. L. Ransom и соавт. (1956) сообщили о смертельном исходе в 24 и тяжелых последствиях газовой эмболии в 34 случаях, R. R. Landes и С. L. Ransom (1959) наблюдали смертельный исход в 58 и тяжелые осложнения — в 64 случаях. По данным И. В. Мухина (1960), у одного больного развилась газовая эмболия.

А. Я. Пытель и Ю. А. Пытель (1966) в 2 случаях удалось ликвидировать это осложнение. При газовой эмболии сосудов мозга наблюдаются парезы и параличи, которые по мере рассасывания газа проходят. Однако у больных с артериальной гипертонией описано кровоизлияние в мозг со смертельным исходом [Kocvara S., 1957].

Обычно пневморетроперитонеум производят в положении больного на боку или в коленно-локтевом. При появлении

симптомов газовой эмболии следует немедленно уложить больного на левый бок. Это необходимо потому, что в положении на правом боку во время проникновения газа в вену сердце находится в правом боковом положении, а легочная артерия расположена в верхней части правого сердца. Газ, устремляясь кверху, обтурирует легочную артерию, и возникает эмболия. Если же больной находится в положении на левом боку, то легочная артерия занимает нижнее положение по отношению к правому желудочку сердца, поэтому газ, поднимаясь кверху, образует с кровью пену и постепенно небольшими порциями поступает из правого желудочка в легкие, откуда выделяется наружу. Благодаря этому мероприятию А. Я. Пытель и Ю. А. Пытель спасли 2 больных.

При развивающейся газовой эмболии и нарушении дыхания показаны интубация трахеи и управляемое дыхание. При сосудисто-сердечных нарушениях необходимо проводить комплекс мероприятий, стимулирующих их деятельность.

Противопоказаниями к пневморетроперитонеуму являются сердечно-сосудистая недостаточность, тяжелый артериосклероз и артериальная гипертония, острые воспалительные процессы в анальной области, пресакральной и забрюшинной клетчатке, варикозное расширение вен прямой кишки.

## ДИАГНОСТИЧЕСКИЕ ОШИБКИ ПРИ ВАЗОГРАФИЧЕСКИХ ИССЛЕДОВАНИЯХ ПОЧЕК. ОПАСНОСТИ И ОСЛОЖНЕНИЯ

Вазографические исследования почек играют важную роль в урологической практике. В последние годы мы значительно расширили показания к их применению. Они используются не только при диагностике заболеваний, но и при выборе лечебной тактики, метода и характера терапии.

Анализируя 2686 реновазографических исследований, мы установили, что диагностические ошибки были допущены в 4,2% случаев. Они зависели от: 1) недостаточных знаний различных вариантов нормальной рентгеноанатомии; 2) нарушения последовательности и невыполнения необходимого объема исследований; 3) неправильной интерпретации вазограмм; 4) отсутствия характерных признаков на ангиограммах, специфичных для данного заболевания или наоборот, наличия признаков, схожих для нескольких заболеваний; 5) технических погрешностей при выполнении исследования.

Диагностические ошибки могут возникнуть при неправильной оценке многочисленных вариантов сосудистой архитектоники почек. В. М. Вильховой (1963) различает три варианта брюшной аорты и ее ветвей: 1) максимальную концентрацию крупных ветвей у места их отхождения от аорты вплоть до соединения их теней; 2) расположение ветвей на значительном расстоянии одна от другой в пределах верхнего сегмента аорты; 3) большое количество ветвей, удвоение почечных и других артерий, расположенных по всей длине аорты. Почечные артерии чаще отходят от аорты на уровне  $L_1$ . По данным Е. В. Диановой (1957), это наблюдается в 80%, Н. А. Лопаткина (1961)—в 87,5% случаев. Г. А. Кучинский (1970) отметил, что в 40% случаев почечные артерии отходят от аорты на уровне нижнего края  $L_1$ , в 33%—в средней трети и в 4%—у верхнего края его.

А. В. Иванов (1971) на материале нашей клиники установил, что правая и левая почечная артерии отходят от аорты на уровне верхней трети тела  $L_1$  в 3%, средней трети — в 35%, нижней трети — в 51%, на границе  $L_{1-II}$  — в 5%, верхней трети  $L_{II}$  — в 2%, средней трети — в 3%, нижней трети — в 1% случаев.

Иногда почечные артерии отходят от аорты двумя стволами, которые начинаются на одном уровне. Обычно они имеют одинаковый калибр. Такой вид кровоснабжения Н. А. Лопаткин (1961) наблюдал на 8 из 233 аортограмм и назвал его «двойным».

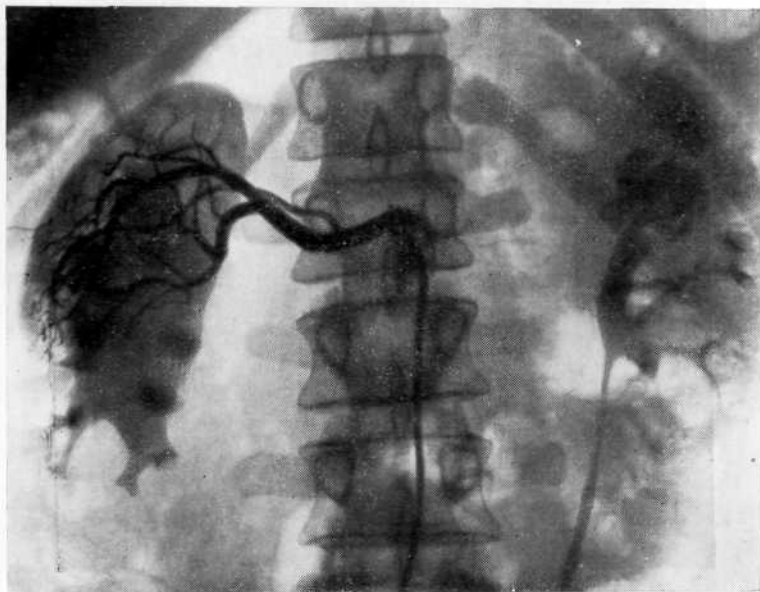

Рис. 64. Селективная артериограмма. Обеднение сосудистого рисунка в нижнем сегменте правой почки из-за незаполнения его кровоснабжающей артерией.

Сотрудник нашей клиники Ю. Г. Аляев (1973) при исследовании на трупах установил, что длина правой почечной артерии колеблется от 4,5 до 7 см, а диаметр ее — от 0,4 до 0,7 см. В 87% случаев она делится на ветви, не доходя 2—2,5 см до ворот почки: в 77% — на две, в 7% — на три, в 3% — на четыре ветви. На 100 почек добавочные артерии отходили в 7 случаях к верхнему полюсу и в 10 к нижнему. Левая почечная артерия 68 раз делилась на две ветви, 10 раз — на три, 5 раз — на четыре и более ветвей. Обычно деление происходило на расстоянии 2,5—3,7 см от ворот почки. Добавочные артерии слева к верхнему полюсу наблюдались 5 раз, к нижнему — 8 раз.

В связи с тем что существуют различные варианты отхождения почечных артерий от аорты, на селективных артериограммах могут быть получены изображения, изменяющие обычную картину, а неправильная их интерпретация приводит к диагностическим ошибкам. Полюсные артерии обычно не имеют большого значения в кровоснабжении почки, однако при локализации опухолевого узла в одном из полюсов незаполнение их вызывает дефект наполнения в зоне гиперваскуляризации. Обычно дефект наполнения имеет четкие границы, но края его могут быть и размытыми. Этот вариант изображения на селективной артериограмме называется «неполной» ангиограммой (рис. 64). При ошибочной интерпретации таких артериограмм дефекты

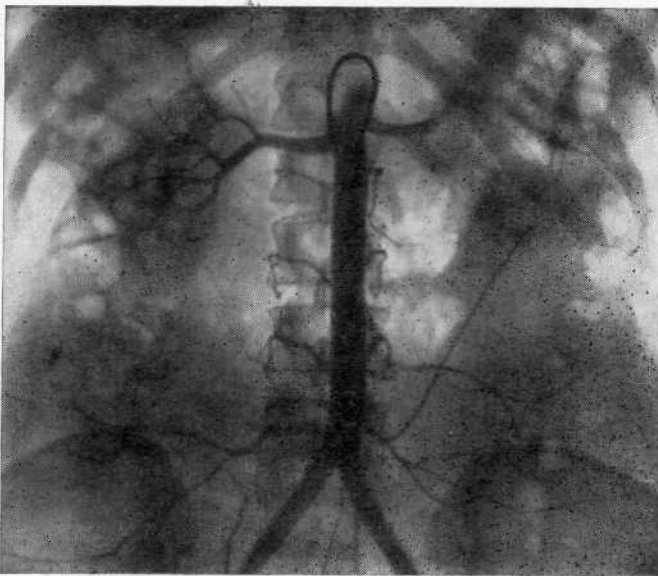


Рис. 65. Техническая ошибка при выполнении обзорной аортографии. Использован селективный катетер, который проник в почечную артерию, вследствие чего ошибочно диагностирована аплазия левой почки.

наполнения могут быть приняты за солитарную кисту, аваскулярную опухоль или инфаркт почки.

При селективной катетеризации артерии на артериограмме может наблюдаться усиление сосудистого рисунка, а в нефрографической фазе увеличение тени в этом участке почки. Такая рентгенологическая картина без предварительной обзорной аортографии может быть ошибочно принята за опухоль почки. Задняя ветвь почечной артерии в 14% наблюдений отходит от главного ствола в непосредственной близости от аорты. В этих случаях при селективной артериографии конец катетера по просвету почечной артерии может проникнуть дистальнее места отхождения задней ветви и на артериограмме в среднелатеральном отделе почки образуется дефект заполнения клиновидной формы. При выполнении обзорной аортографии необходимо следить за расположением кончика катетера, от чего зависит заполнение контрастной жидкостью сосудистого русла. Это наглядно иллюстрирует рис. 65. В данном случае был использован селективный катетер, который попал в одну из почечных артерий, вследствие чего диагностирована аплазия почки.

Селективная почечная артериография имеет преимущества и недостатки. Селективное введение сравнительно небольшого количества контрастной жидкости значительно улучшает изображение мелких ветвей почечной артерии благодаря равномерно-

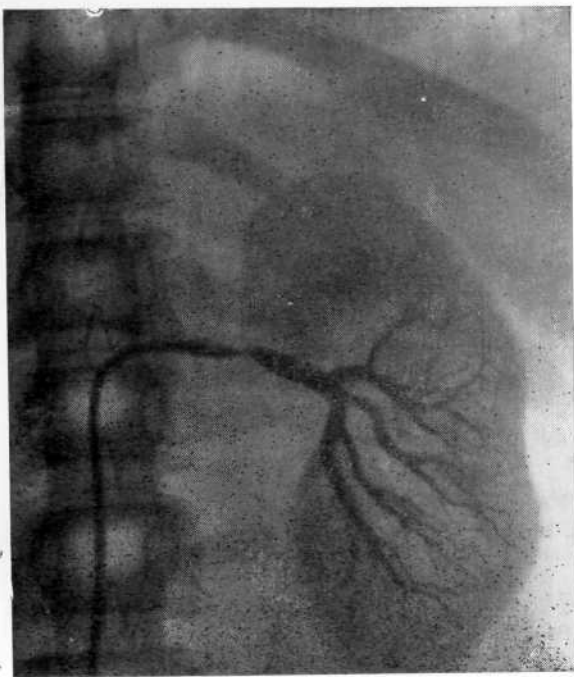


Рис. 66. Селективная артериограмма. Ветвь, питающая верхний сегмент почки, не заполнилась. Спазм почечной артерии в ответ на введение сосудистого зонда, что может симулировать ее стеноз.

му распределению во всех ее ветвях и усиливает контрастирование паренхимы. На артериограммах отсутствуют наложения тени сосудов соседних органов, что значительно упрощает интерпретацию. Однако анализ диагностических ошибок и накопленного опыта позволили нам прийти к выводу, что селективная почечная артериография является вспомогательным к обзорной аортографии методом и самостоятельно должна применяться крайне редко.

При выполнении селективной артериографии, помимо неполной ангиограммы, мы наблюдали технические погрешности, которые при неправильной интерпретации могли привести к диагностическим ошибкам. Они были следствием локального спазма почечной артерии в ответ на введение в нее катетера (рис. 66), а также дефекта наполнения артерии, обусловленного сгустком крови на клюве зонда (рис. 67). Представляет интерес наблюдение, когда паравазальное введение контрастного вещества при селективной артериографии было принято за параангиому (рис.68).

Селективную артериографию следует применять лишь после предварительной обзорной аортографии. Только такая последо-

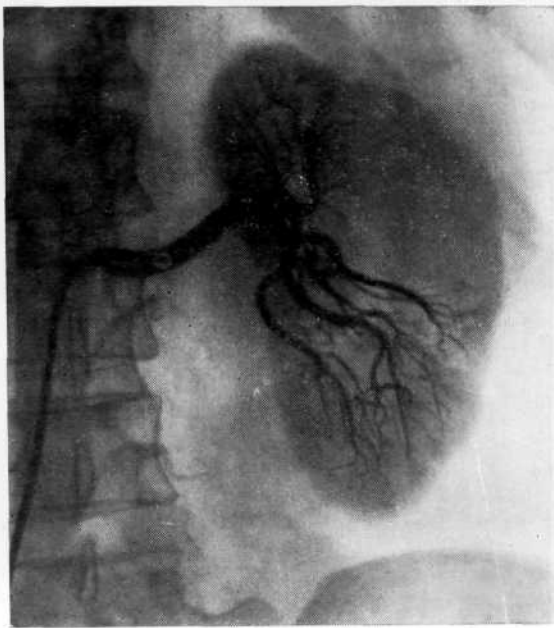


Рис. 67. Селективная артериограмма. Сгусток крови на клюве сосудистого зонда, обусловивший дефект наполнения почечной артерии. Солитарная киста почки.

вательность гарантирует от диагностической ошибки, связанной с селективным введением контрастного вещества. Вазографическое исследование, начатое с обзорной аортографии, позволяет получить представление о типе магистральных почечных артерий, что важно при последующей селективной артериографии и для определения возможности выполнения органосохраняющей операции (резекция почки), о патологическом процессе в пораженной и состоянии контралатеральной почки, наличии или отсутствии метастазов опухоли. Сказанное особенно относится к удвоенной почке, когда характер заболевания требует выполнения резекции ее.

Принято считать, что обе половины удвоенной почки кровоснабжаются раздельно. Однако мы наблюдали больных, у которых удвоенная почка имела лишь одну магистральную почечную артерию и выполнить резекцию не представлялось возможным либо имело место перекрестное кровоснабжение (рис. 69), когда верхняя и нижняя ветви почечной артерии кровоснабжали противоположные полюса почки и незнание этого могло привести при операции к тяжелым последствиям.

Необходимость обзорной аортографии обусловлена и тем, что патологические процессы в почках нередко имеют двусторонний характер и потому при селективном введении контра-

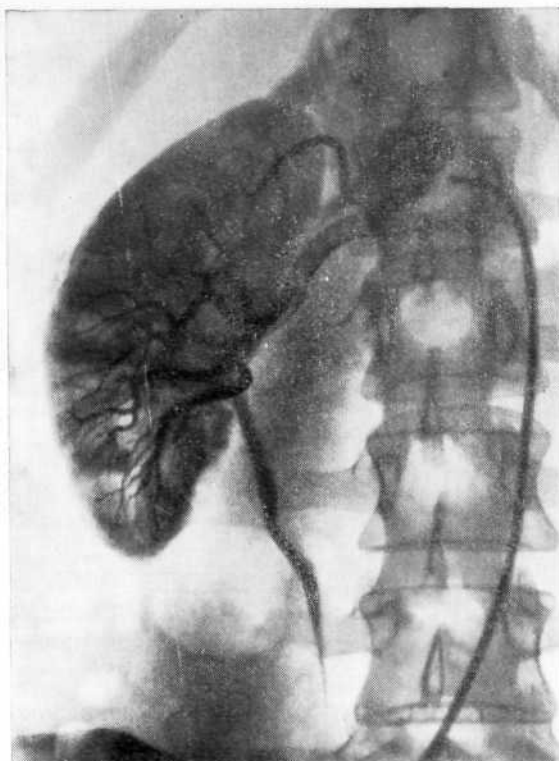


Рис. 68. Селективная артериограмма. Паравазальное введение контрастного вещества, скопление которого ошибочно принято за параганглиому.

стного вещества могут быть просмотрены. Мы располагаем 4 наблюдениями, в которых при артериальной гипертонии имелись сморщивание одной из почек и стеноз почечной артерии в контралатеральной.

Диагностические трудности возникают при так называемой «горбатой» левой почке. J. Friemann—Dahl (1961) на 250 селективных артериограмм и 5950 экскреторных урограмм обнаружил «горбатую» почку в 10% случаев. Мы наблюдали ее у 7% больных. На основании экскреторной урограммы или ретроградной пиелограммы при увеличении наружного края почки трудно с уверенностью диагностировать «горбатую» почку. Лишь обзорная аортография, дополненная селективной артериографией, с большой долей вероятности помогает дифференцировать «горбатую» почку от опухоли (рис. 70).

#### **СЕЛЕКТИВНАЯ ПОЧЕЧНАЯ ФАРМАКОАРТЕРИОГРАФИЯ**

Впервые фармакоартериография была выполнена в эксперименте на собаках в 1962 г. Н. Abrams и соавт. Эти исследователи, а затем Р. Kahn (1965) установили, что после введения



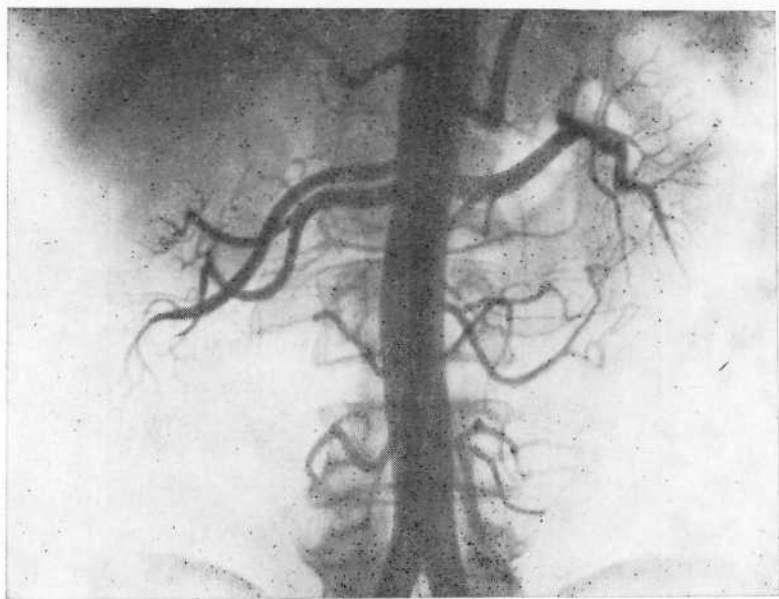
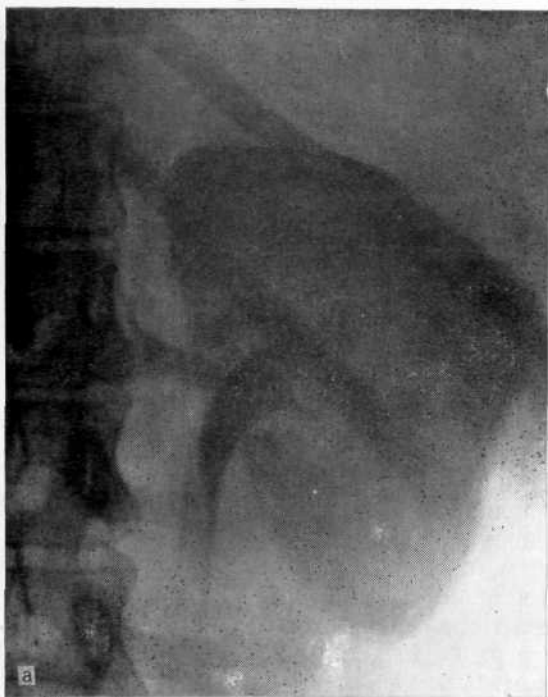

Рис. 69. Обзорная аортограмма. Перекрестное кровоснабжение удвоенной правой почки.

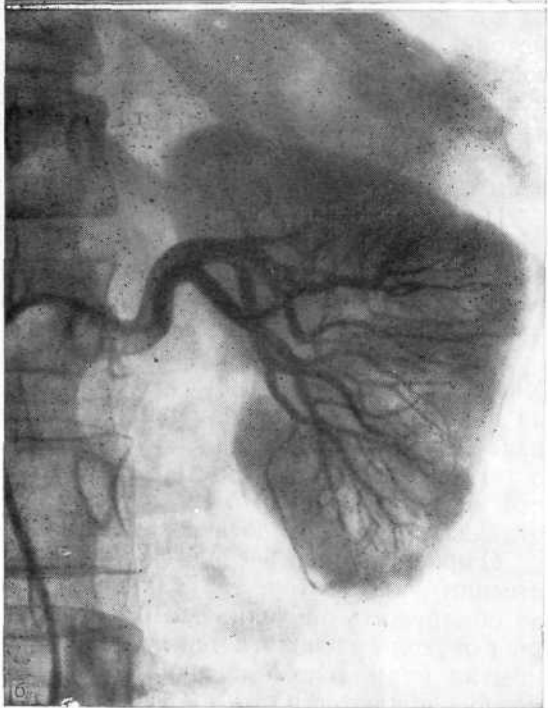
адреналина в почечную артерию происходит вазоконстрикция в области ворот почки. Эта методика предложена для выявления опухолей почки, однако при введении фармакоартериографии в практику исследователи разошлись во мнении о ее диагностической ценности.

Р. Kahn (1965) не признавал преимуществ этого метода при получении изображения периферически расположенных патологических сосудов. Напротив, N. Lindvall (1967) считал, что сокращение сосудов происходит не в области ворот почки, а на уровне артериол и фармакоартериография пригодна для выявления небольших опухолей почки. Он объяснил это тем, что патологические сосуды в опухолях лишены эластических волокон, поэтому в ответ на введение адреналина они не суживаются.

О ценности фармакоартериографии свидетельствуют исследования М. Bressel и J. S. Graup (1968). Они показали, что минимальная доза адреналина, вызывающая спазм сосудов, составляет 6 мкг, растворенных в 1,5 мл изотонического раствора хлорида натрия. При меньших дозах происходит неполная вазоконстрикция. При богатых сосудами опухолях в зависимости от их величины дозу адреналина повышали до 20 мкг и соответственно вводили большее количество контрастного вещества (до максимального объема 20 мл). Недооценку фармакоартериографии авторы объясняют тем, что небольшие количества адреналина и контрастного вещества при опухолях с вы-



a



б

Рис. 70. «Горбатая» левая почка.

а — экскреторная урограмма. Подозрение на опухоль почки; б — селективная артериограмма. Опухоль почки исключена.

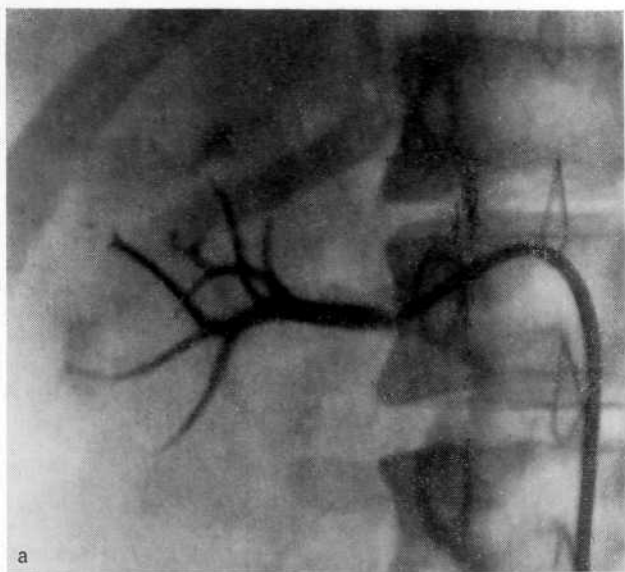
раженной патологической васкуляризацией неэффективны и лишь путем повышения дозы адреналина можно вызвать вазоконстрикцию нормальных сосудов, а вследствие увеличения объема контрастного вещества — достичь оптимальной плотности контрастирования опухолевых сосудов.

Эти данные подтверждают К. Б. Тихонов и соавт. (1971). Они установили, что внутриартериальное введение 4—10 мкг адреналина при неопухолевых поражениях не вызывало заметных изменений диаметра главной почечной артерии. Большие дозы препарата (10—25 мкг) обусловили спазм сосудов неизменной почечной паренхимы и более интенсивное изолированное контрастирование сосудов опухоли. Максимальная вазоконстрикция наступила спустя 20—30 с, после чего вводили контрастное вещество.

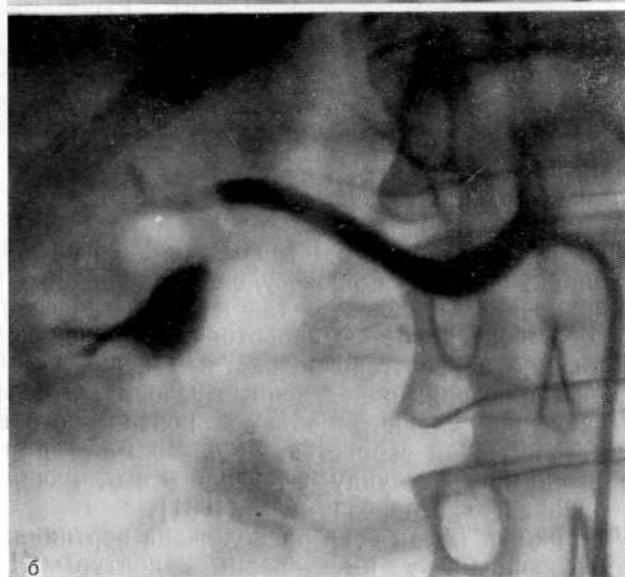
Интерпретация рентгенологической картины на фармакоартериограмме несколько затруднена. В зависимости от количества и концентрации вазопрессора возникают сужение сосудов различной степени и уменьшение кровотока в почке; изображения патологических сосудов сохраняется. Согласно нашим данным, при фармакоартериографии основной ствол почечной артерии не должен суживаться; следует достигнуть лишь умеренного спазма сегментарных артерий (рис. 71, а). Более мелкие их разветвления не должны заполняться контрастным веществом. С этой целью мы вводим 1 мл 0,001% раствора адреналина с 3—5 мл контрастного вещества. По нашему мнению, такая методика наиболее приемлема, ибо контрастное вещество имеет возможность проникнуть не только в центральные артерии, но и в опухолевые, расположенные по периферии почки. При этом значительно улучшается контрастирование почечной паренхимы в нефрографической фазе, что облегчает интерпретацию ангиограмм.

При введении в почечную артерию большего количества вазопрессора на рентгенограмме отмечается полный спазм всех артерий почки, что сочетается с незначительным сужением магистральной почечной артерии (71,б). Артериальная сеть при этом напоминает «пламя свечи», поскольку главная почечная артерия конусообразно суживается в дистальном направлении. Иногда при чрезмерно быстром введении контрастного вещества в почечную артерию мы наблюдали изображение артерий капсулы и лоханки, надпочечниковых, поясничных артерий, а также рефлюкс контрастного вещества в аорту. О возможности контрастирования этих артерий следует помнить, чтобы отличить их от патологических сосудов опухоли.

Однако, на наш взгляд, фармакоартериография имеет существенный недостаток, так как при спазме всех сосудов можно не обнаружить опухоли. Это объясняется тем, что если небольшая опухоль располагается по периферии, то в результате перекрытия нормального питающего сосуда опухолевые узлы не кровоснабжаются и потому могут не выявляться.



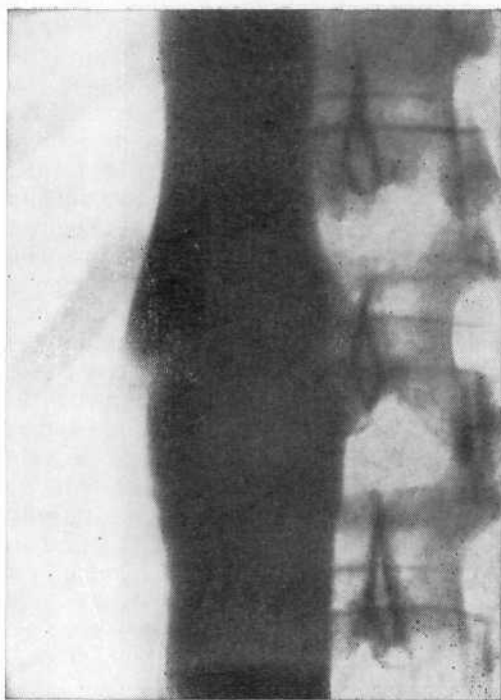
а



б

Рис. 71. Селективная фармакоартериограмма.

а — после введения 1 мл 0,001% раствора адреналина. Умеренный спазм сегмента почечных артерий; б — после введения 2 мл 0,01% раствора адреналина. Полный спазм сегментарных почечных артерий, связанный с передозировкой адреналина.



**Рис. 72.** Нижняя кавограмма. Размытость контура нижней полой вены в месте впадения почечных вен вследствие притока неконтрастированной крови из почечных вен.

## НИЖНЯЯ ВЕНОКАВОГРАФИЯ

В настоящее время основным методом венокавографии является пункционная катетеризация сосудов, позволяющая зондировать как нижнюю полую вену, так и любой из ее притоков. В связи с большой скоростью кровотока в нижней полой вене тугое наполнение ее рентгеноконтрастным веществом возможно лишь при соблюдении определенных условий. Это достигается путем введения большого объема контрастного вещества (60—80 мл) с высокой скоростью (30—40 мл/с) при режиме съемки 2—3 снимка в секунду в течение 3 с от начала инъекции [Перепанова Т. С, Морозов А. В., 1981].

В норме нижняя полая вена расположена вертикально и параллельно позвоночнику, имеет ровные контуры. На уровне впадения почечных вен отмечаются два косых пробела контрастирования вследствие отеснения кровотока нижней полой вены неконтрастированной кровью из почечных вен (рис. 72). Для наилучшего контрастирования венокавографию осуществляют при выполнении приема Вальсальвы, что замедляет венозный кровоток. При этом в норме выявляются надпеченочный и иногда почечный рефлюксы. При значительном увеличении почки имеют место окольное кровообращение, расширение почечных вен, венозный стаз, что проявляется наличием паравертеб-

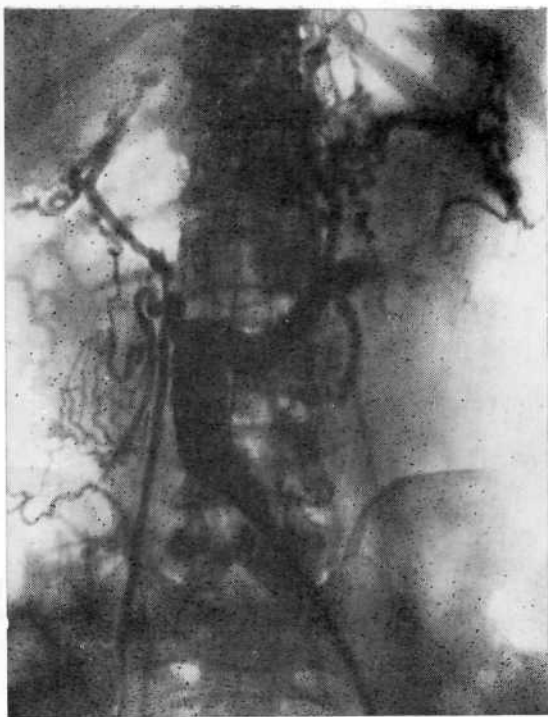


Рис. 73. Нижняя кавограмма. Опухолевый тромб в нижней полой вене, контрастирование коллатералей.

рального венозного рефлюкса. Опухолевый тромб может сузить или сдавить просвет почечной вены, сдавить просвет нижней полой вены (рис. 73) или оттеснить ее в сторону. Это выражается в характерной рентгенологической картине сужения вены и венозном тазовом рефлюксе. Увеличенная почка может сместить и изогнуть контур нижней полой вены. При тазовой дистопии и подковообразной почке могут наблюдаться стаз контрастного вещества в подвздошных венах и их компрессия [Gregoir W. et al., 1973]. У пожилых лиц нижняя полая вена в прямой проекции может приобретать извитой ход с изгибом вправо. При кифосколиозе она также меняет форму, повторяя изгибы позвоночника.

При нормальных вариантах кавограммы могут выявляться дефекты наполнения, смещение, размытость и нечеткость контуров вены, сужение просвета и рефлюкс контрастного вещества. Внешне эти изменения весьма похожи на опухолевые поражения, но объясняются иными причинами. В прямой проекции отклонение нижней полой вены в сторону отмечается сравнительно часто. Оно наиболее выражено в печеночном сегменте на уровне  $T_{X1-X11}$ . В этом месте вена проходит в углублении печени, хвостовая доля которой вызывает смещение вены вправо, образуя по левому ее контуру полукруглое вдавление. На кавограмме полая вена принимает форму изогнутой вправо дуги

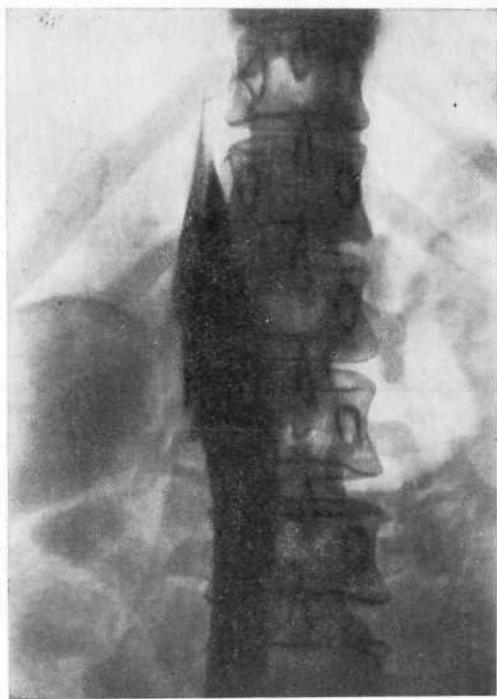


Рис. 74. Нижняя кавограмма. «Сужение» нижней полой вены в виде конуса при прохождении ее в углублении печени.

или суживается в виде конуса (рис. 74), напоминая вдавление при экспансивном росте опухоли.

Чтобы избежать ошибок при интерпретации кавограмм, следует учитывать, что краевые дефекты наполнения могут быть следствием как давления на вену прилежащих органов, так и притока неконтрастированной крови из крупных приводящих вен; их можно принимать за опухолевые поражения. Дефекты наполнения, образованные давлением извне, обычно небольших размеров с четкими границами, тогда как обусловленные притоком неконтрастированной крови менее очерчены и имеют большую протяженность. Характерна их локализация в месте слияния общих подвздошных вен. В этой области дефект наполнения противоположного катетеризации контура нижней полой вены обусловлен притоком неконтрастированной крови из контралатеральной общей подвздошной вены.

Дистальнее, на том уровне, где внутренняя подвздошная артерия перекрещивается с наружной подвздошной веной, образуется резко очерченный краевой дефект на медиальной стенке вены.

В проксимальном отделе левая общая подвздошная вена может быть сдавлена между позвоночником и правой подвздошной артерией. Дефект наполнения располагается косо и соответствует направлению артерии. Кроме того, выступающий

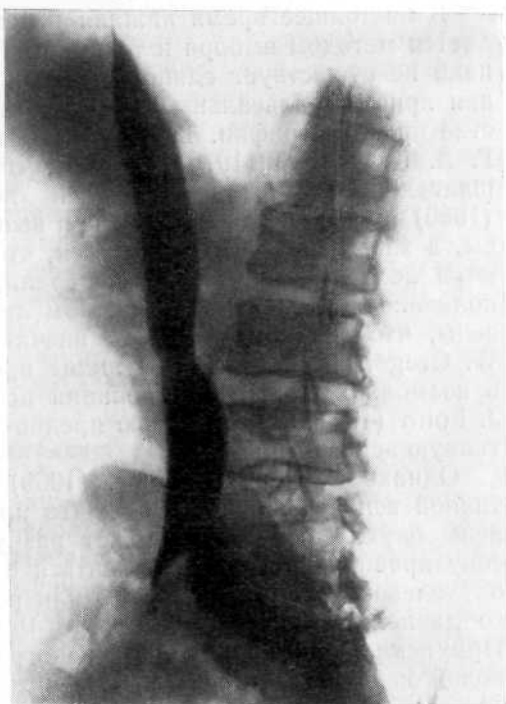

Рис. 75. Нижняя кавограмма в косо́й проекции. Дефект наполнения на задней стенке нижней полой вены, обусловленный давлением правой почечной артерии.

мыс таза может вызвать сдавление дистального отдела левой общей вены на значительном протяжении.

На кавограммах, произведенных в боковой или косо́й проекции, на уровне  $L_{1-11}$  иногда отмечается краевой дефект наполнения, располагающийся на задней поверхности нижней полой вены и обусловленный давлением на нее правой почечной артерии (рис. 75). Следует помнить, что в этом месте находятся паракава́льные лимфатические узлы, при увеличении которых образуются сходные дефекты наполнения, но полициклической формы.

Больше, чем при каком-либо другом патологическом процессе, при опухоли почки необходима полная ясность ситуации до операции. Прежде всего необходимо установить диагноз. Помимо этого, врач должен иметь информацию о локализации и степени распространенности опухоли, вовлечении в процесс крупных магистральных сосудов и окружающих органов, наличии или отсутствии метастазов в лимфатические узлы, опухолевых тромбов. Это позволяет избрать наиболее рациональный оперативный доступ для нефрэктомии, планировать операцию на крупных сосудах (тромбозэктомия) и т. д. Вростание опухоли в просвет почечной вены и далее в нижнюю полую можно определить путем кавографии. Аналогичных взглядов придерживаются D. Naugé и соавт. (1976).



В настоящее время нижняя каваграфия по Сельдингеру является методом выбора и техника ее детально разработана. Однако не существует единого мнения о необходимости выполнения приема Вальсальвы в момент введения контрастного вещества при каваграфии. Так, С. С. Helander и А. Lindbom (1959), Г. А. Кучинский (1970) считают, что прием Вальсальвы ухудшает контрастирование нижней поллой вены. А. В. Иванов (1966) произвел каваграфию при выполнении приема Вальсальвы, а затем без него и убедился, что в первом случае появляются ложные венозные коллатерали, а иногда происходит заполнение контрастным веществом лишь нижних отделов поллой вены, что создает ложное впечатление об ее обструкции. W. Gregoir и соавт. (1973) видят преимущество этой методики в возможности контрастирования почечной вены. E. Voijsen и J. Folin (1961) с этой целью предпочитают использовать селективную венографию.

Однако R. Nagel и соавт. (1969) возражают против селективной венографии, указывая, что при катетеризации почечной вены опухолевый тромб может разрушиться и рассеяться по току крови. Нельзя не согласиться с тем, что при разрушении опухолевого тромба катетером или резком повышении венозного давления имеется опасность метастазирования опухоли. При исключении с помощью каваграфии поражения нижней поллой вены и катетеризации почечной вены под контролем рентгеновского экрана или пробной инъекции контрастной жидкости можно избежать повреждение опухолевого тромба. J. Muller и M. Mebel (1970) считают, что польза исследования преобладает над опасностью рассеивания опухолевых клеток.

Мы не видим пользы в одновременном применении каваграфии и пневморетроперитонеума, как предлагают Г. А. Кучинский и Е. Б. Маринбах (1965). В 5 случаях сочетанного применения этих методов нами получены рентгенограммы, на которых вследствие проникновения газа в забрюшинное пространство и наложения его на контуры нижней поллой вены были выявлены ложные дефекты наполнения, затруднившие интерпретацию кавограмм.

Заслуживают внимания исследования Л. С. Розенштрауха и соавт. (1978), использовавших простагландины при абдоминальной аортографии. Благодаря этому авторы наблюдали четкое контрастирование воротной вены и ее внутриорганных разветвлений, а также всех венозных разветвлений.

Анализ 132 кавограмм, выполненных при новообразованиях почек и забрюшинного пространства, показал, что иногда сдавление трудно отличить от прорастания вены опухолью. Из 45 больных с далеко зашедшей опухолью почки у 22 мы наблюдали изменения на кавограммах, причем по характеру изменений у 8 не смогли отличить сдавление от прорастания опухолью. Нижняя каваграфия может быть использована как дополнительный метод, позволяющий получить ориентировочные дан-

ные относительно вовлечения в опухолевый процесс нижней полой вены, наличия опухолевого тромба в почечной вене, метастазов в паракаважные лимфатические узлы, а также распознать ретроортальное расположение почечной вены.

Результаты исследований позволяют различать три основных вида изменений нижней полой вены при опухоли почки: 1) дугообразное смещение нижней полой вены с сохранением контура ее стенки вследствие давления опухолью или увеличенными лимфатическими узлами; 2) дефект наполнения полой вены с ровными контурами, со смещением сосуда или без него в результате регионарных метастазов в лимфатические узлы; 3) неровность контуров стенки нижней полой вены вследствие прорастания опухолью и развитие коллатералей как признак обструкции.

### СЕЛЕКТИВНАЯ ПОЧЕЧНАЯ ВЕНОГРАФИЯ

Наряду с тем как почечная артериография нашла широкое применение, венография используется значительно реже. Относительно малое распространение почечной венографии обусловлено методологическими причинами, ибо при прямой противоточковой венографии контрастное вещество, как правило, попадает лишь в главную почечную вену и ее первые разветвления вследствие значительного почечного кровотока (400—500 мл/мин на 100 г почечной ткани), а это вызывает затруднения при интерпретации венограмм. Лишь фармаковенография позволяет получить изображение всей интратенальной венозной системы.

Для выполнения селективной почечной венографии необходимо соблюдать определенные технические условия. Венозный катетер вводят в почечную вену на  $\frac{2}{3}$  ее длины. Объем вводимого рентгеноконтрастного вещества 30—60 мл. Скорость введения 10—30 мл/с. Производят 2—3 снимка в секунду в течение 3 с [Капп Р., 1969]. Исследование обычно осуществляют в ортостазе с применением приема Вальсальвы.

Почечная вена с обеих сторон в норме имеется в единственном числе и впадает в нижнюю полую вену на уровне  $L_{1-11}$ . По данным J. Waigand и J. R. Miller (1976), правая почечная вена имеет длину  $2+1,2$  см, левая  $6,9+1,3$  см. В 19,2% случаев справа располагаются множественные, чаще удвоенные почечные вены. Слева это наблюдается крайне редко (1,9%).

Ю. Г. Аляев (1973) установил, что правая почечная вена в 70% случаев представлена одним стволом длиной 2,8—4,2 см, диаметром 0,8—1,2 см. В 20% случаев основной ствол образован слиянием двух ветвей на расстоянии 1—1,5 см ворот почки и в 10% — слиянием трех ветвей. Левая почечная вена в 20% случаев выходила из почки одним стволом диаметром 0,7—1,0 см, в 64% — двумя стволами, в 16% — тремя стволами. Последние сливаются в один ствол на расстоянии 0,7—1,5 см от ворот почки. Изредка левая почечная вена располагается рет-

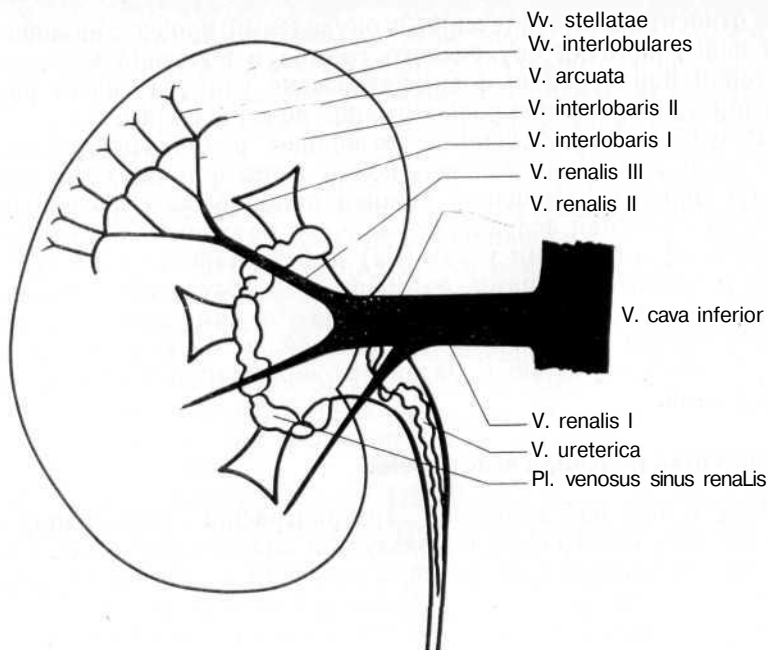


Рис. 76. Расположение почечных вен (схема) [Kugclgen A., Greinemann P., 1968].

роаортально [Пытель Ю. А., Иванов А. В., 1970, и др.]. А. П. Савченко и соавт. (1984) среди наиболее частых отклонений в развитии вен почки наблюдали множественные вены и ретроаортальное положение сосуда.

Мы отметили ретроаортальное расположение левой почечной вены у 12 больных. У одной она явилась причиной артериальной гипертензии и гематурии.

J. Waigand и J. R. Muller (1976) считают частым вариантом левой почечной вены наличие циркумаортального кольца вены, которое они наблюдали у 10,3% больных. При этом почечная вена в области ворот разделяется на две ветви (верхняя имеет горизонтальное преаортальное, а нижняя каудальное ретроаортальное расположение), которые впадают в нижнюю полую вену.

К. Kikuchi и М. Jamanaka (1961) различают три вида почечных вен: 1) одна вена с разветвлениями в виде метлы (32,1%); 2) одна магистральная вена с веерообразными разветвлениями (43,4%); 3) две и более вен со смешанным типом разветвлений (24,5%).

В то же время как правая почечная вена, как правило, не принимает экстраренальных стволов (обычно это гонадная вена), в левую почечную вену в связи с особенностями эмбриологического развития впадают вены, не относящиеся к бассейну почки: краниально — левая вена надпочечника и нижняя диаф-

рагмальная вены по отдельности либо общим стволом, каудально — семенная или яичниковая вена. Непостоянным венозным стволом, который связан с люмбальной венозной системой, является ренолюмбальный анастомоз, впадающий в левую восходящую поясничную и (или) во II, реже III поясничную вену. Поскольку знание анатомии интерпретации венозной системы весьма важно для правильной интерпретации венограмм, считаем целесообразным привести данные А. Kugelgenn P. Greinermann (1958) (рис. 76).

1. Первое разветвление почечной вены, которое происходит, как правило, в синусе почки на 2—3 почечные вены II порядка или сегментарные вены, которые в свою очередь разделяются на переменное число почечных вен III порядка.

2. Plexus venosus синуса почки является сплетением тонкокалиберных вен, которые впадают в почечные вены III или II порядка и представляют собой первую анастомозирующую сеть в области тока системы почечных вен. Оно отводит кровь из синуса почки и чашечно-лоханочной системы почки. Наиболее сильной ветвью является мочеточниковая вена, которая имеет постоянно действующие клапаны устья и потому редко выявляется на венограмме.

3. Междольковые вены являются непосредственным продолжением от центра к периферии почечных вен III порядка. Они проходят между дольками и разделяются большей частью на две междольковые вены II порядка, прежде чем переходят в следующий вид.

4. Дугообразные вены образуют аркады в кортикомедулярном пограничном слое, которые соединяют по две дугообразные вены, представляя собой вторую интратренальную анастомозирующую сосудистую сеть.

5. Корковые или дугообразные вены проходят в коре почки и на венограмме видны в виде тонких радиальных структур.

6. Звездчатые вены образуют непосредственно субкапсулярно расположенное венозное сплетение, которое представляет собой третью анастомозирующую сосудистую сеть интратренальных вен и посредством вен, проходящих через капсулу почки, соединяется с периренальным венозным сплетением почечного жира. На венограмме они, как правило, не видны.

Анастомозы венозной почечной системы с ретроперитонеальными венами осуществляются тремя путями (рис. 77).

1. Соединение субкапсулярных вен с венами капсулы в периренальной жировой клетчатке. Это венозное сплетение имеет связи с веной надпочечника, диафрагмальной, гонадной, поясничными венами и веной мочеточника. Кроме того, имеются сплено- и гастроренальные анастомозы, которые могут иметь большое значение при повышении давления в портальной системе.

2. Соединение разветвлений главной почечной вены через венозное сплетение синуса почки посредством мочеточниковой

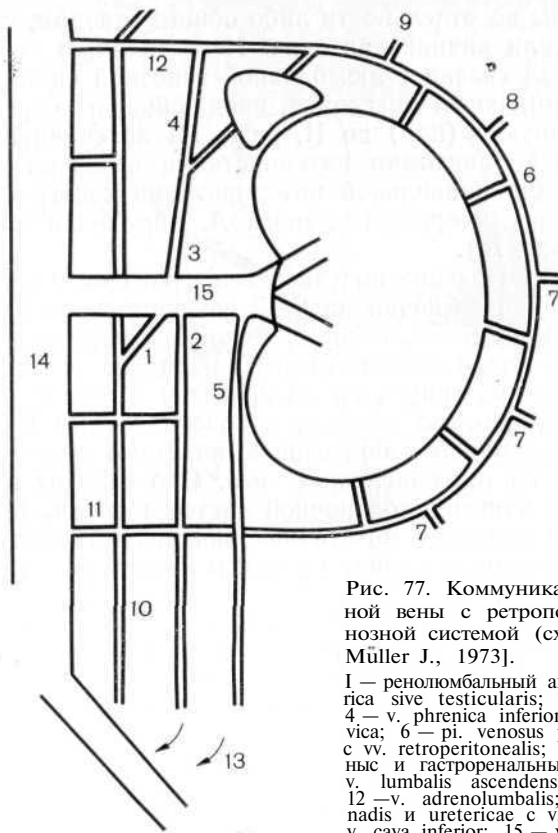


Рис. 77. Коммуникации левой почечной вены с ретроперитонеальной венозной системой (схема) [Waigand J., Müller J., 1973].

1 — ренолюмбальный анастомоз; 2 — v. ovarica sive testicularis; 3 — v. suprarenalis; 4 — v. phrenica inferior; 5 — v. uretericocolica; 6 — p. venosus perirenalis; 7 — связь с vv. retroperitonealis; 8, 9 — спленоренальные и гастроренальные анастомозы; 10 — v. lumbalis ascendens; 11 — v. lumbalis; 12 — v. adrenolumbalis; 13 — связь vv. gonadis и uretericae с v. iliaca interna; 14 — v. cava inferior; 15 — v. renalis.

вены с поясничными, гонадными венами и венами почечной капсулы.

3. Слева дополнительные прямые соединения с ретроперитонеально расположенными нижней диафрагмальной, надпочечниковой, семенной или яичниковой венами и ренолюмбальными анастомозами.

Через анастомозы мочеточниковых и гонадных вен с областью внутренней подвздошной вены, поясничными и восходящей поясничной венами интратрениальная кровь при окклюзии почечных вен оттекает в нижнюю полую и систему непарных и полунепарных вен, причем гемодинамически значительный отток осуществляется через мочеточниковые, гонадные и внутреннюю подвздошную вены в нижнюю полую вену.

Селективная венография имеет наибольшее диагностическое значение при опухолях почки и венной почечной гипертензии, последняя может быть обусловлена нефроптозом, педункулитом, пиелонефритом, адгезивными процессами вокруг магистральных венозных сосудов почки и нижней полой вены, ретроаортальным расположением левой почечной вены, а также

сдавлением вены между аортой и верхней брыжеечной артерией. Нарушенный венозный отток может привести к венозной почечной гипертензии, а последняя проявляется артериальной гипертонией и гематурией. У больных артериальной гипертонией необходимо исследовать не только артериальную, но и венозную систему почки [Пытель Ю. А., Иванов А. В., 1973; Пытель Ю. А., 1972; Лопаткин Н. А. и др., 1974; Лопаткин Н. А., 1976].

По нашему мнению, основными показаниями к венографии при опухоли почки являются: 1) опухоли почки с явными ангиографическими признаками, позволяющими определить степень ее распространенности, особенно если предполагается резекция опухоли единственной почки; 2) необходимость дифференциальной диагностики кисты и опухоли почки; 3) аваскулярное объемное образование, подозрительное на опухоль почки.

Венография показана также при дифференциации сморщенной почки и гидронефроза, аномалии почки, когда ее трудно отличить от опухоли, при необходимости определить наличие и распространенность опухолевого тромба в почечных венах.

В отношении самостоятельного значения венографии в диагностическом плане мнения несколько расходятся. Н. А. Лопаткин и В. Н. Кутенев (1970) считают, что она не является самостоятельным диагностическим методом и должна применяться после того, как точно установлен диагноз опухоли почки. Л. М. Портной и соавт. (1974), С. Ф. Beckmann и Н. L. Abgams (1980) полагают, что венография имеет большое диагностическое значение при распознавании некоторых заболеваний почек, а при диагностике заболеваний надпочечника является ведущей. По данным Н. V. Braedel и соавт. (1976), J. R. Core и S. E. Trickey (1982), этот метод имеет решающее значение при дифференциальной диагностике нефункционирующей почки и агенезии почки. Ю. А. Пытель и А. В. Иванов (1973) указывают, что венографию следует производить при дифференциальной диагностике опухоли и парапелльвикальной кисты.

Расхождения при оценке почечной венографии как вспомогательного метода непринципиальны. Все исследователи признают необходимость использования ее в комплексе вазографических исследований. Наблюдается лишь различный подход к оценке диагностических возможностей венографии. По нашему мнению, от состояния интратенальных вен нередко зависит прогноз, поскольку наличие варикоза, деформации и т. д. не только в области поражения, но и на соседних участках свидетельствует о плохом прогнозе. Показания к венографии мы обсуждали выше.

Признаком повышенного венозного давления в системе внутриорганных вен является развитие венозных коллатералей. Сравнительно большое число их наблюдается при поражении левой почки, имеющей более обширный венозный коллектор,

чем правая почка. В основном венозный коллатеральный отток из левой почки совершается через яичниковую или яичковую, надпочечниковую, поясничные, мочеточниковую и полунепарную вены. Коллатеральный отток из правой почки обеспечивается по капсулярным и яичниковым венам. Рентгенологические признаки (варикозное расширение внутриорганных вен, сужение основного ствола почечной вены, значительно выраженные венозные коллатерали) характерны для венной почечной гипертензии, обусловленной нарушенным венозным оттоком из почки.

При выполнении венографии могут возникнуть технические трудности. Так, неполное изображение венозной системы может быть связано с неправильным положением катетера в почечной вене. При расположении кончика катетера вблизи нижней полой вены полное заполнение интравенальных вен невозможно, так как при правосторонней венографии катетер во время инъекции под высоким давлением часто отбрасывается в нижнюю полую вену. Периферическое положение кончика катетера в почечной вене II порядка ведет к переполнению одного почечного сегмента и недостаточному изображению остальных участков. Для выполнения оптимальной венографии контрастное вещество следует инъецировать вблизи места слияния сегментарных ветвей почечной вены.

Трудности в ходе венографии могут создавать венные клапаны [Beckmann C. F. и Abrams H. L., 1978; Oleaga J. A., et al., 1978]. Так, при расположении кончика катетера дистальнее клапана последний находится в спавшемся состоянии и не визуализируется на венограмме. Если кончик катетера располагается проксимальнее клапана, то дистальный отрезок вены может контрастироваться плохо или вовсе не выявляться. Полное изображение внутриорганных вен достигается с помощью фармаковенографии.

#### **ФАРМАКОВЕНОГРАФИЯ**

При ретроградном (противотоковом) введении контрастного вещества в почечную вену оно быстро вымывается из вены током крови, вследствие чего получается изображение главного венозного ствола и некоторых наиболее крупных венозных ветвей. Если перед венографией ввести в почечную артерию 10—12 мкг адrenalина и спустя 10—20 с ввести в почечную вену контрастное вещество, то получается равномерное изображение всей венозной системы почки вплоть до периферии. Этим методом пользуются Н. V. Braedel и соавт. (1974), J. Waigand и J. H. Muller (1976), C. F. Beckmann и H. L. Abrams (1978) и др.

#### **ОШИБКИ ПРИ ОПУХОЛИ ПОЧКИ**

Несмотря на то что современное вазографическое исследование включает комплекс методов (обзорная аортография, селективная артерио- и венография, фармакоартерио- и венография,

кавография), при диагностике новообразований почек все чаще отмечается значительное число ошибок. Ранний диагноз, а также доказательство врастания опухоли в почечную вену и метастазирования в регионарные лимфатические узлы представляют собой важнейшую предпосылку для радикального оперативного лечения карциномы почки. Тем значительнее тот факт, что некоторые опухоли почки пока не могут быть распознаны ни клинически, ни рентгенологически.

Ошибочная интерпретация ангиограмм основывается прежде всего на устаревших сегодня представлениях, согласно которым злокачественная опухоль подтверждается наличием патологических сосудов, артериовенозных шунтов, «лужиц» контрастного вещества и преждевременным венозным сбросом. Эти признаки характерны для далеко зашедшего опухолевого процесса. Более важны лишь незначительно выраженные образования новых сосудов, перемещение свойственных почке артерий с дефектами контрастирования в паренхиматозной фазе ангиограммы. Эти признаки наиболее типичны для «молодых» и малососудистых опухолей. Н. А. Лопаткин (1978) указывает, что при ретроспективном просмотре ангиограмм, если опухоль не была распознана до операции, в зоне этих малососудистых опухолей выявляется нежная паутиннообразная васкулярная сеть и едва различимые мелкоточечные скопления контрастного вещества или нерегулярность нефрограммы и контуров опухолевой массы, производившей в ранней сосудистой фазе впечатление кисты.

Наиболее часто затруднения возникают при дифференциальной диагностике доброкачественных и злокачественных новообразований, опухолевых и воспалительных заболеваний, а также деструктивных процессов. Наибольшие трудности встречаются при ранней диагностике опухолей почки.

Н. А. Лопаткин (1967) отмечает, что из 297 больных, поступивших в клинику с подозрением на опухоль почки, у 261 почечная ангиография позволила обнаружить или отвергнуть опухоль. У 36 больных (12%) диагноз на основании ангиографии установлен не был, тогда как косвенные признаки указывали на опухоль почки. У 20 из 36 больных произведена эксплоративная люмботомия: у 8 обнаружена опухоль и люмботомия оказалась оправданной, у 6 на месте предполагаемой опухоли найдена добавочная доля почки, у 2 причиной гематурии был хронический пиелонефрит, у 4 почка оказалась неизменной. Таким образом, у 12 больных операция оказалась ненужной, а у 8 она могла быть не сделана в связи с отрицательными данными ангиографии.

Н. А. Лопаткин и Е. Б. Мазо (1985) считают, что лучшим методом при подозрении на опухоль почки является ревизия паренхимы при выключенном почечном кровотоке во время операции. Ю. И. Журавлев и А. И. Ресенчук (1975) наблюдали диагностические ошибки при опухолях почки в 7,3% случаев.



G. Horn и W. Vaumann (1971) отмечают, что при подозрении на опухоль почки в 75—80% случаев его можно подтвердить урографически или пиелографически. Ангиография позволяет установить диагноз еще у 15% больных. Однако 5—10% опухолей почки не выявляются, несмотря на все старания.

П. М. Федорченко и В. В. Жила (1978) из 118 наблюдений опухолей почки в 16 (13,5%) не установили правильный диагноз, несмотря на использование всех современных методов исследования. А. Н. Тетрадов и соавт. (1978) при опухолях почки отметили расхождение между направляющим и окончательным диагнозом в 11,3% случаев. L. Muller и соавт. (1980) считают, что при ангиографии типичные опухоли почки обнаруживаются у 80% больных, а у 20% (гипо- и аваскулярные опухоли) этот метод не обеспечивает необходимой информации.

Рентгенологическая «маскировка» опухолей состоит в симуляции нормальных соотношений чашечно-лоханочной системы и сосудистой архитектоники, картины пиелонефрита и гидронефроза, а также сморщенной почки. В то же время эти заболевания можно ошибочно расценить как опухоль почки. L. Weissback и соавт. (1975) за 10 лет наблюдали 188 больных с опухолью почки, из которых у 14 (7,4%) новообразования были малососудистыми. Кроме того, в стенке почечных кист в 3—5% случаев обнаружена карцинома. Существование кист и опухоли почки G. Gehringg (1976) наблюдал в 2,3—7% случаев рака почки. По данным J. A. Roberts (1976), в США в 1975 г. установлено 14 900 случаев рака почки и 300 000 кист; при этом в 0,2—2,9% случаев вместо кист выявлялись опухоли. J. L. Summers (1977) сообщает о 2 наблюдениях гемангиомы в кисте почки и приводит 150 аналогичных случаев из литературы. А. М. Романенко и Ю. А. Гайдаев (1985) наблюдали сочетание простой кисты почки со злокачественным новообразованием в 1—7% случаев.

Г. А. Кучинский (1974) факторами, определяющими трудности и ошибки диагностики, считает отсутствие или крайне слабую выраженность на ангиограммах как прямых, так и косвенных критериев опухоли. Анализируя 260 ангиограмм при опухолях он обнаружил ошибки в 8% случаев. P. Aboulker и G. Renders (1976) указывают на 3—5% ошибок. Аналогичные данные приводят F. G. Neu и соавт. (1972), Б. В. Ключарев и соавт. (1974) и др.

С. Ф. Винтергальтер и Б. А. Мурзин (1974) считают, что не существует ангиографических признаков, свойственных только злокачественным, доброкачественным или неопухолевым процессам. Они различают четыре типа ангиографических симптомов: очень высокую, высокую, умеренную степень васкуляризации и отсутствие гиперваскуляризации. По их мнению, I и II типы свойственны только злокачественным опухолям, III тип встречается как при злокачественных, так и при доброкачественных опухолях, а при IV типе невозможно установить

характер процесса. Действительно, ангиографические исследования показывают, что во многих случаях сосудистая структура опухоли зависит от ее гистологического строения. Если на ангиограмме нет типичной васкуляризации опухоли, то с трудом можно высказаться о виде объемного процесса в почке.

J. Brenez (1976) сделал попытку дифференцировать признаки опухоли и кисты почки по данным нефроангиотомографии.

1. Наличие сосудов в опухолевой массе (рак).
2. Отсутствие сосудов в опухолевом узле (киста).
3. Опухолевая масса контрастирована больше, чем паренхима (рак).
4. Опухолевая масса контрастирована меньше, чем паренхима (киста).
5. Гомогенность и просвечивание массы (киста).
6. Негомогенность и усиление тени (рак).
7. Толщина контуров массы меньше 1 мм, прослеживается непрерывность контуров (киста).
8. Нерегулярность контуров и толщина более 1 мм (рак).
9. Четкие границы между паренхимой почки и массой в пределах коркового слоя (киста).
10. Границы нечеткие и затусованы паренхимой (рак).
11. Наличие шпоры в корковом слое почки, связанной с массой (киста).
12. Наличие просвечивающих лакун и нерегулярность самой массы, т. е. некроз опухоли (рак).

На наш взгляд, эти признаки могут служить лишь ориентиром, но не основанием для достоверности диагноза.

L. Weissback и соавт. (1975) попытались провести коррекцию ангиографических и гистологических данных при гиповаскулярных опухолях почки. Они отмечают, что если рентгенологически ошибочно интерпретированные данные сопоставлять с гистологическими, то можно отметить некоторую закономерность. По данным С. Ф. Винтергальтера и Б. А. Мурзина (1974), L. Weissback и соавт. (1975), далеко не всегда на основании сосудистого рисунка можно установить гистологическую структуру объемного процесса в почке, а это означает, что при наличии малососудистого образования необходимо предпринять оперативное вмешательство. J. Freitag и соавт. (1981) отметили корреляцию между данными реновазографии и гистологического исследования у 89,5% больных. Ложноотрицательные результаты получены в 6% случаев.

Из 407 больных с подозрением на опухоль почки у 45 (11%) мы допустили диагностические ошибки: у 32 вазография дала ложноположительный и у 13 — ложноотрицательный результат. Диагностические ошибки были допущены при неправильной интерпретации ангиограмм, нарушении принципа последовательности или невыполнении необходимого комплекса исследований, а также из-за технических погрешностей.

Из 32 больных, у которых были получены ложноположи-

тельные результаты, 26 подверглись оперативному вмешательству: у 15 из них операция оказалась напрасной (у 4 обнаружен пиелонефрит, у 4 — добавочная доля почки, у 2 — инфаркт почки, у одного — дистопия почки, у 14 патологических изменений не выявлено), а 11 больных нуждались в оперативном лечении (гидронефроз половины удвоенной почки — у 2, пиелонефроз — у одного, эхинококкоз почки — у одного, солитарная киста почки — у одного, невринома капсулы почки — у одного, поликавернозный туберкулез почки — у 2, абсцесс медуллярного вещества почки — у одного, острый пиелонефрит — у одного, множественные камни и гидрокаликоз — у одного). В этих случаях в ходе операции были изменены диагноз и характер вмешательства. В 6 случаях результаты исследований вызывали сомнение и ошибочный диагноз был изменен на правильный при повторном обследовании после динамического наблюдения. W. Вгиск (1978) указывает, что при ложноположительных результатах для больного имеется опасность потерять здоровую почку или подвергнуться ненужной операции. Автор наиболее часто допускал ошибки при дифференциальной диагностике опухоли с хроническим пиелонефритом.

У 4 больных, которым нами была произведена напрасная операция, экспресс-биопсия с последующим гистологическим исследованием позволила установить хронический пиелонефрит как причину гематурии. Ошибки можно было избежать, если бы было принято во внимание, что в ангиографической фазе при опухоли почки патологические сосуды располагаются беспорядочно, тогда как при пиелонефрите они чаще сохраняют обычное направление от центра к периферии.

Часто при пиелонефрите отмечается обеднение сосудистого рисунка на одном из участков почки в результате уменьшения диаметра и количества периферических артерий. Реже в процесс вовлекаются и более крупные сосуды. Сосуды могут приобретать извилистый ход и неравномерный калибр, напоминая патологические опухолевые сосуды. Однако в отличие от опухоли воспалительные процессы в паренхиматозной фазе обычно сопровождаются ослаблением нефрографического эффекта в результате склеротических изменений и понижения функции пораженного участка паренхимы. Происходит уменьшение почки с втяжением ее контуров. Это и является наиболее характерным дифференциально-диагностическим признаком. В некоторых случаях в нефрографической фазе воспалительные процессы могут проявляться выраженным нефрографическим эффектом, что служит причиной диагностических ошибок. На это также указывают К. Н. Varth и соавт. (1976).

Наши ошибки объясняются еще и тем, что у 3 больных одновременно была отмечена деформация почечной паренхимы, обусловленная у 2 рубцовой перетяжкой и у одного приращением к почке жировой склерозированной клетчатки. Приводим одно из наблюдений.

Больная А., 63 лет, поступила в клинику с диагнозом: опухоль или киста правой почки, артериальная гипертония.

На обзорном снимке контуры почек ровные, теней, подозрительных на конкременты, нет. На экскреторной урограмме слева чашечно-лоханочная система не изменена. Справа лоханка серповидной формы, отклонена медиально, верхняя чашечка дуговая, средняя и нижняя не выполняются контрастным веществом (рис. 78, а). На обзорной аортограмме справа бедность сосудистого рисунка. Внутриорганные сосуды в средней трети отклонены кверху. Определяется участок усиленного сосудистого рисунка размером 1,5x1 см. В нижнем полюсе усиление сосудистого рисунка на участке размером 2,5x2 см. В фазе нефрограммы контуры правой почки четкие, но неровные. Верхний полюс почки несколько расширен. На нефрограмме усиление интенсивности в верхнем полюсе почки и снижение в средней ее части. На селективной артериограмме справа: бедность сосудистого рисунка в средней трети. Серповидной формы лоханка выполнена контрастным веществом (рис. 78, б). На селективной венограмме справа внутриорганные вены в средней части почки истончены, смещены кверху, деформированы (рис. 78, в). Клинический диагноз: опухоль или киста правой почки.

Операция: торакофренолапаротомия в десятом межреберье, правосторонняя нефрэктомия. Почка с трудом выделена из Рубцовых сращений. Удаленная почка размером 12x7x6 см, с множеством белесоватых и звездчатых рубцов в средней ее части. На границе средней и нижней ее части мощная рубцовая перетяжка. На разрезе корковое вещество истончено, мозговое замещено жировой тканью (рис. 78, г). Гистологическое исследование: диффузный склероз преимущественно мозгового вещества, эпителий прилежащих канальцев атрофирован, просвет выполнен цилиндрами. Сосуды резко склерозированы, мелкие артериолы гиалинизированы. Обнаружена эктопически расположенная лоханка, выстланная эпителием, стенки ее резко склерозированы, окружены клетчаткой. Заключение: пиелонефритическая сморщенная почка. Эктопически расположенная лоханка в эмбрионально неправильно сформированной почке.

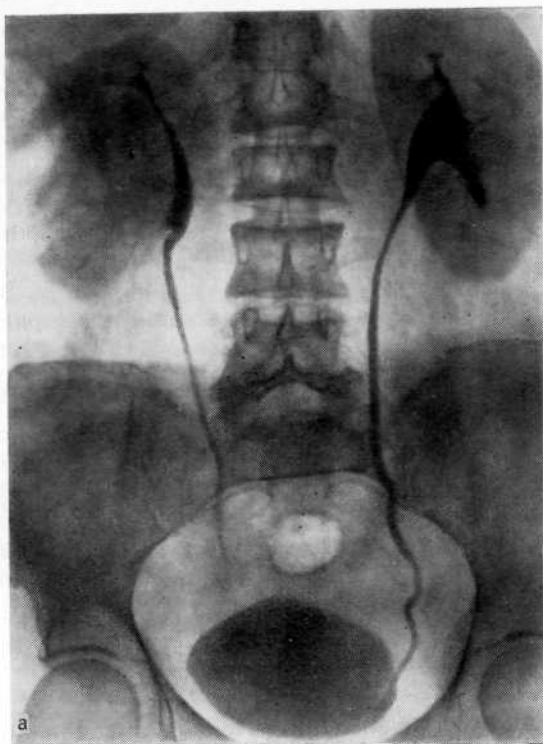
В данном случае тяжелые пиелонефритические изменения и аномалийная лоханка затруднила распознавание заболевания и привели к диагностической ошибке.

Еще более трудно дифференцировать опухоль почки и пиелонефрит при наличии на ангиограмме аваскулярных областей.

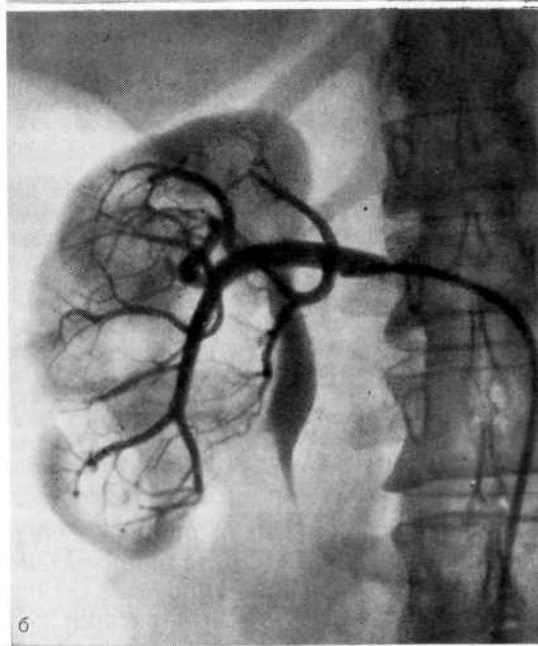
Больной С. 37 лет, поступил в клинику с жалобами на кровавую мочу. Тотальная гематурия наблюдалась в течение 2 нед.

На обзорном снимке теней, подозрительных на конкременты, нет. На экскреторных урограммах и при цистоскопии патологических изменений не выявлено. Пневморетроперитонеум: газ равномерно окружает нормальную правую почку, а в левую половину брюшинного пространства не распространяется. Для уточнения диагноза произведена селективная левосторонняя артериография. В артериальной фазе нарушение кровообращения в средней части почки за счет разрежения сосудистой сети, обрыв сосудов (рис. 79, а). В нефрографической фазе снижение плотности в среднем сегменте почки (рис. 79, б). Заподозрена опухоль левой почки. Произведена левосторонняя люмботомия. Патологических изменений в почке не обнаружено. При ревизии почечной ножки установлено, что артерия, снабжающая задний сегмент почки, отходит от главного ствола на 1 см дистальнее места отхождения почечной артерии от аорты. Произведена биопсия почечной ткани из среднего сегмента почки. Гистологическое исследование: хронический пиелонефрит.

В данном случае допущена диагностическая ошибка вследствие того, что селективная артериография была произведена без предварительной обзорной аортографии. При выполнении селективной артериографии кончик катетера был расположен дистальнее места отхождения задней артериальной ветви от ос-



a



б

Рис. 78. Пиелонефритически сморщенная правая почка.

а - экскреторная урограмма. Слева чашечно-лоханочная система не изменена. Справа лоханка серповидной формы, отклонена медиально, верхняя чашечка двурогая, средняя и нижняя не выполняются контрастным веществом. Подозрение на опухоль или кисту правой почки; б - селективная артериограмма. Обеднение сосудистого рисунка в среднем сегменте почки, лоханка серповидной формы;

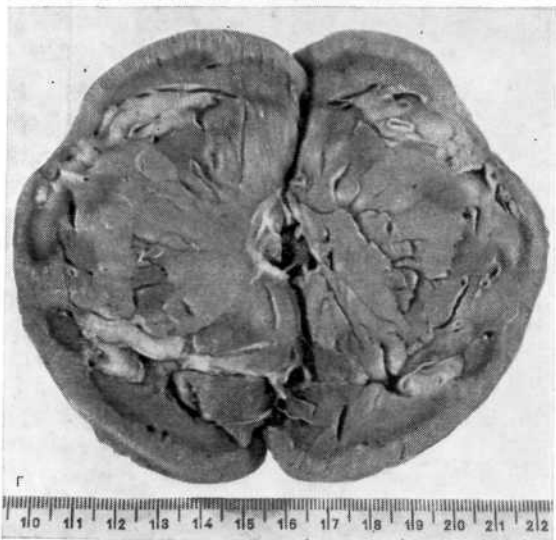
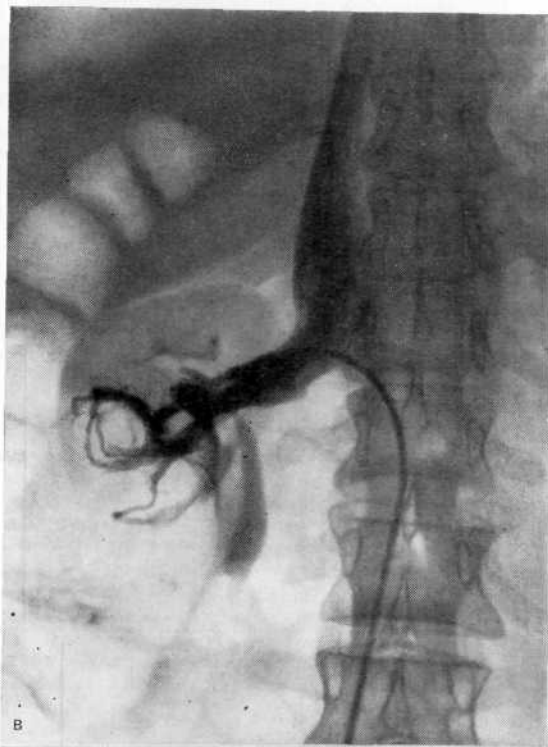

Рис. 78 (продолжение).

в — селективная венограмма. Внутривенные вены в среднем сегменте почки истончены, смещены кверху и деформированы; г — макропрепарат удаленной почки на разрезе. Кортикальное вещество истончено, мозговое — замещено жировой тканью.

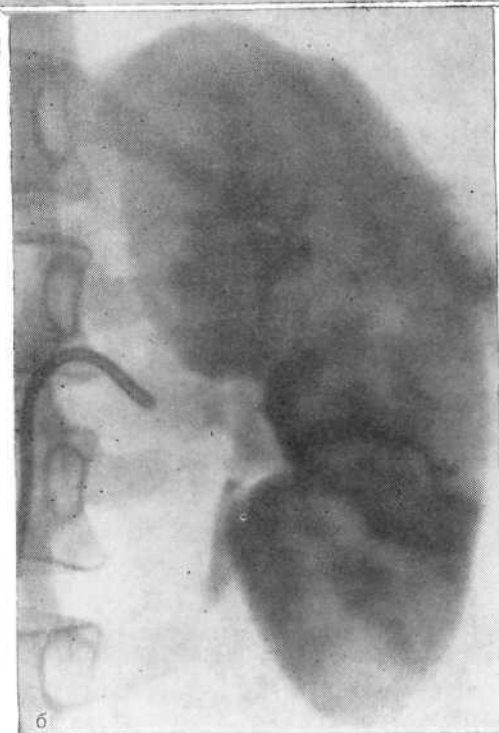
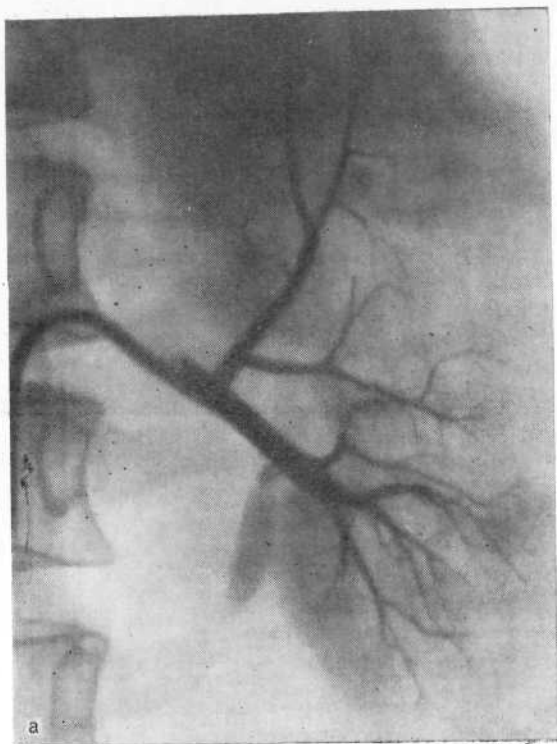


Рис. 79. Хронический пиелонефрит слева.

а — селективная артериограмма (артериальная фаза). Аваскулярная зона в среднем сегменте почки, заподозрена опухоль; б — селективная артериограмма (нефрографическая фаза). Снижение плотности нефрограммы в среднем сегменте почки в результате незаполнения задней ветви почечной артерии контрастным веществом.

нового ствола, в результате чего контрастное вещество не распространилось по бассейну этой артерии. Создалось ошибочное впечатление об аваскулярной опухоли почки. Операция произведена напрасно.

Симулировать опухоль почки может необычная картина нормальной почки, и даже тщательная интерпретация ангиограмм не гарантирует от ошибки, а это ведет к напрасной операции. Мы у 4 больных приняли добавочную долю почки за опухоль. Ошибки допускаются потому, что добавочная доля отличается малой васкуляризацией в артериальной фазе и большей плотностью тени по сравнению с основной частью почки в паренхиматозной фазе. Узловатая масса в почке и уменьшение объема функционирующей паренхимы, отсутствие признаков пиелонефрита или инфаркта почки, наличие нормальных сосудов в этой зоне должны навести на мысль об аномальном варианте почки. Однако даже на основании ангиографии трудно дифференцировать добавочную долю почки от опухоли. Вот почему иногда приходится прибегать к эксплоративной операции.

Больной Б., 39 лет, поступил в клинику с подозрением на опухоль левой почки. При обследовании в одной из больниц на экскреторной урограмме выявлена деформация чашечно-лоханочной системы слева и заподозрена опухоль почки (рис.80, а). Направлен в нашу клинику.

Произведены обзорная аортография и селективная артериография слева. Левую почку питали две артерии: верхняя, более узкая — основную массу почки, а нижняя, широкая — округлый узел с медиальной стороны нижнего полюса. Нефрограмма в этой зоне значительно усилена, по сравнению с остальной частью почки (рис. 80,б). Диагноз колебался между опухолью почки и добавочной долей почки. Однако в связи с тем, что питание зоны, подозрительной на опухолевый узел, осуществлялось сосудом крупного калибра, что характерно для опухоли, а нефрограмма свидетельствовала о наличии плотной массы ткани, наиболее вероятным было предположение о наличии опухоли почки. Операция: почка дольчатого строения, опухоль не обнаружена. Произведена нефрэктомия в двух местах и экспресс-биопсия с последующим гистологическим исследованием ткани из верхнего и нижнего сегментов. Предварительно выявлена картина хронического пиелонефрита в области основной массы почки. Окончательное заключение: туберкулез почки.

В описанном случае типичная для опухоли урограмма, большое различие между калибром сосудов, питающих почку и узел, а также плотность тени на нефрограмме заставили нас склониться в пользу опухоли почки. Ретроспективно оценивая наблюдавшуюся картину, следует отметить, что различие в значительной степени было вызвано латентно протекающим воспалительным специфическим процессом, что обусловило деформацию чашечно-лоханочной системы, слабую нефрограмму и более бедный сосудистый рисунок в основной массе почки. Таковы трудности при распознавании добавочной доли почки.

Помимо добавочной доли почки, встречаются так называемые псевдоопухоли, которые могут быть врожденными и приобретенными. D. Naug и соавт. (1975) различают два вида их: 1) опухолевидное образование располагается экстраренально в ложе почки или в почечной паренхиме. Макроскопически или микроскопически выявляются изменения, которые не носят ха-



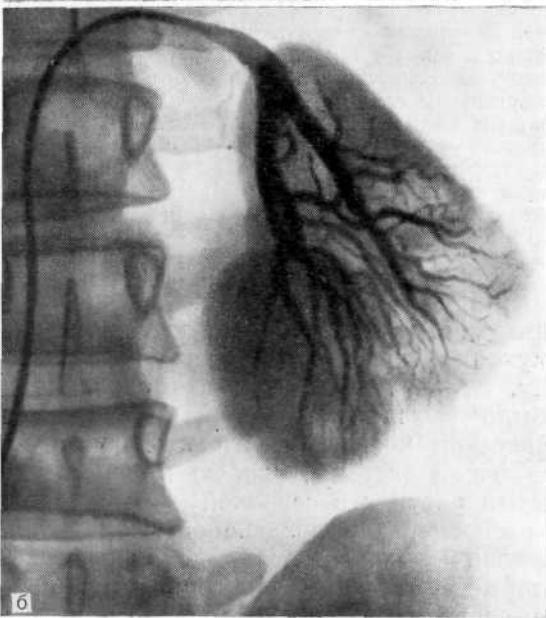
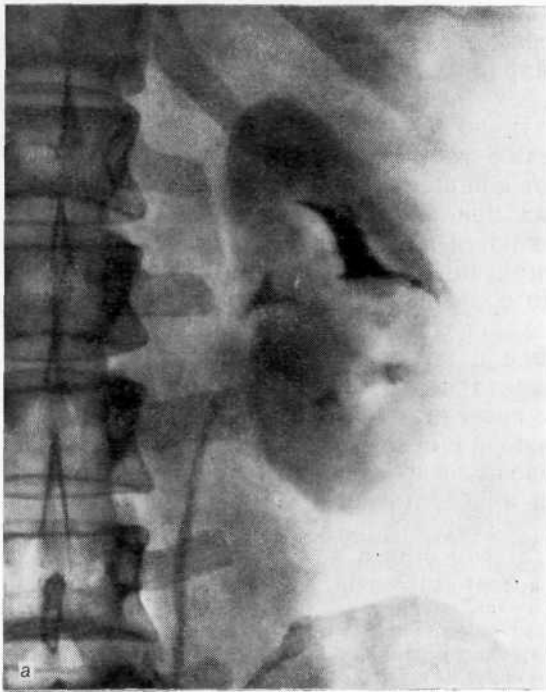


Рис. 80. Подозрение на опухоль левой почки, а — экскреторная урограмма. Деформация чашечно-лоханочной системы слева; б — селективная ангиограмма. В нижнем сегменте почки крупный сосуд питает объемное образование. Нефрограмма значительно усилена. Добавочная доля почки, принятая за опухоль.

рактера злокачественного процесса. Такие образования называют псевдоопухольями; 2) образование симулирует опухоль. В почечной паренхиме имеется четко ограниченный участок гиперваскуляризации. Однако при гистологическом исследовании обнаруживают нормальную почечную ткань. Эти образования именуют «фантомными опухолями».

Деформации почки эмбрионального характера, такие, как увеличение и расширение почечных столбов (столбы Бертена) в верхних и средних отделах, изменение формы в результате ограниченной гиперплазии или усиленной регенерации кортикального слоя, могут привести к ошибочному диагнозу опухоли почки. Гиперплазия почки может наблюдаться после травмы, оперативного вмешательства, инфаркта, острого гнойного пиелонефрита. Регенерация ведет к уплотнению ткани почки, образованию выпячиваний на ее поверхности. Все эти изменения обнаруживаются при урографии. Если к урографическим данным присоединяются клинические проявления заболевания почки (боль, гематурия и т. д.), то подозрение на опухоль почки усиливается и необходима ангиография.

D. Grasset и соавт. (1974) приводят 23 наблюдения псевдоопухолей, которые урографически проявлялись признаками новообразования почки (смещение, сдавление чашечно-лоханочной системы). С помощью ангиографии удавалось поставить правильный диагноз (пиелонефрит, туберкулез, гидронефроз). Затруднения возникли при врожденных аномалиях (гипертрофия почечных столбов).

Локальная гипертрофия коркового слоя и гипертрофия почечных столбов не имеют клинической симптоматики, а урографические проявления сходны с таковыми опухолю почки. Уточнению природы изменений, чаще локализующихся на границе верхнего и среднего сегмента почки, способствует селективная артериография, выполненная после обзорной аортографии. Выявляется нормальный калибр почечных артерий и их ветвей. Интерлобарные артерии могут быть отклонены и искривлены. Между ними имеются очерченные зоны различных размеров с нормальной васкуляризацией. Ранняя венозная фаза не наблюдается. В нефрографической фазе отчетливо видны округлые узлы, окруженные светлым ореолом. На сериограммах зона псевдоопухоли претерпевает те же превращения (фазы) и в том же ритме, что и нормальный слой почки.

У 6 наших больных ложноположительные результаты были получены из-за технических погрешностей, в силу чего были неправильно интерпретированы ангиограммы. У 5 больных они были обусловлены наслоением верхней брыжеечной артерии на почку, что симулировало гиперваскуляризацию. Трое из этих больных подверглись напрасной операции: у них был обнаружен хронический пиелонефрит. На рис. 81 представлена подобная ошибка. Ее можно было избежать при полипозиционной ангиографии.

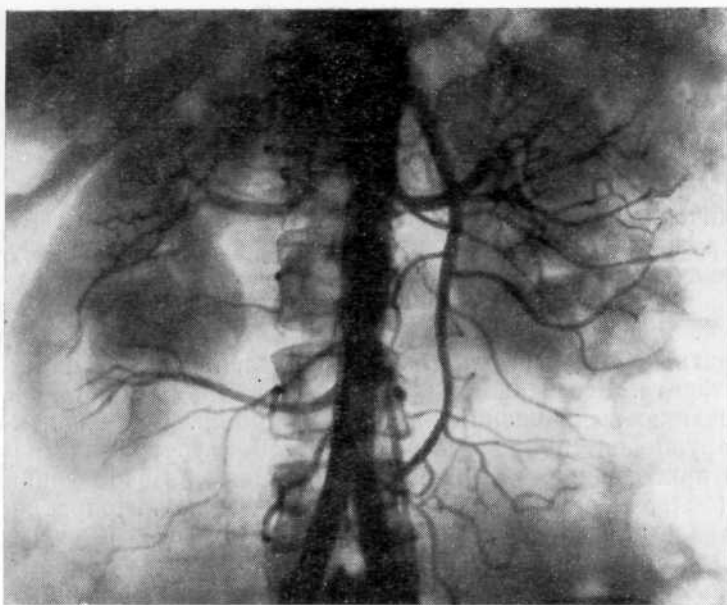


Рис. 81. Обзорная аортограмма. Гидронефроз справа. Наслоение на тень левой почки верхней брыжеечной артерии, что ошибочно принято за гиперваскуляризацию. Напрасная люмботомия. Диагностирован хронический пиелонефрит.

Из 11 больных, у которых до операции не был установлен правильный диагноз, у 2 обнаружен гидронефроз половины удвоенной почки. У одного из них гидронефроз был принят за опухоль почки вследствие невыполнения необходимого комплекса исследований. Обеднение сосудистого рисунка и наличие дополнительного контура на ангиограмме, а также незаполнение лоханки контрастным веществом и оттеснение мочеточника могли навести на мысль о наличии опухоли почки, однако нельзя было забывать и о гидронефрозе. Следовало произвести селективную артериографию, чтобы получить более четкое изображение сосудов в зоне дополнительного контура почки. Во втором наблюдении был выполнен весь комплекс вазографических исследований, однако допущена ошибка при интерпретации результатов.

Больной Е., 62 лет, поступил в клинику с подозрением на опухоль правой почки. На обзорной рентгенограмме справа на уровне  $L_{1-2}$  тень, подозрительная на конкремент. На экскреторной урограмме видно, что правая почка не выделяет контрастное вещество. На нижней кавограмме определяется отклонение нижней полой вены к позвоночнику. Правая почка не выделяет контрастное вещество (рис. 82, а). На обзорной аортограмме видны малочисленные вытянутые сосуды, обрубленные по периферии (рис. 82, б). Заподозрена аваскулярная опухоль правой почки. При правосторонней экстраплевральной тораколапаротомии обнаружен гидронефроз. Удалено 1,5 л жидкости. Произведена нефрэктомия.

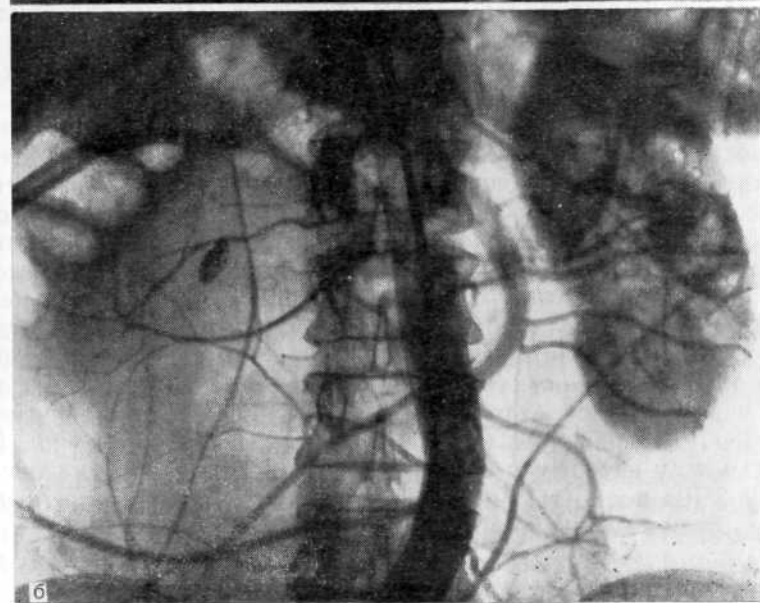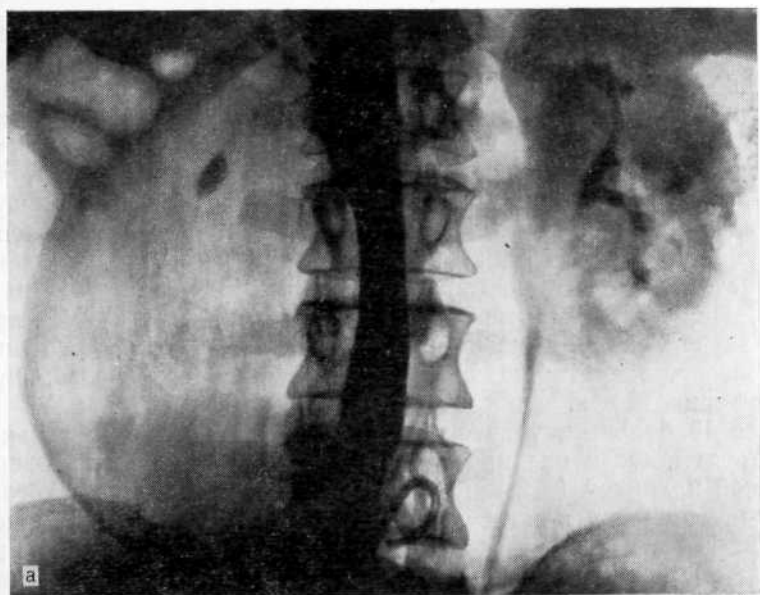


Рис. 82. Гидронефроз, ошибочно принятый за опухоль правой почки.  
а — нижняя кавограмма. Отклонение нижней полон вены к позвоночнику. Тень конкремента в области правой почки, которая не выделяет контрастное вещество; б — обзорная аортограмма. Справа малочисленные, вытянутые сосуды, обрубленные по периферии.

Ретроспективно оценивая результаты ангиографии в описанном выше случае, можно прийти к заключению, что большинство данных свидетельствовало о гидронефрозе. Выявлены малочисленные вытянутые сосуды. Кроме того, отсутствие выделения контрастного вещества почкой при опухоли могло свидетельствовать о значительной деструкции паренхимы, что должно было сопровождаться наличием артериовенозных шунтов, в то время как сосудистый рисунок был более характерен для гидронефроза. При этом заболевании наряду с удлинением и сужением артерий аналогичные изменения претерпевают вены. Нарушенный артериальный приток к почке компенсируется затрудненным венозным оттоком, что создает своего рода равновесие, предотвращающее развитие артериовенозных шунтов и варикоза вен.

Все 13 больных, у которых получены ложноотрицательные результаты, были оперированы. У 5 опухоль оказалась операционной находкой (у 2 предполагался пиелонефрит, у одного — инфаркт почки, у одного — киста почки, у одного — субкапсулярная гематома). В 8 случаях, несмотря на отрицательные результаты (до операции киста почки предполагалась в 3, пиелонефрит — в 2, эссенциальная гематурия — в одном, туберкулез почки — в 2), оставались сомнения в правильности диагноза, поэтому больные также подвергались операции. У них была найдена опухоль почки.

Значительные трудности возникают при дифференциальной диагностике опухоли и хронического пиелонефрита, особенно при так называемых молодых опухолях, когда еще отсутствуют изменения в стволовой части почечной артерии и сосуды в области опухоли мало изменены. Небольшое обеднение сосудистого рисунка с деформацией и сужением концевых артерий весьма напоминают картину хронического пиелонефрита. По мере «созревания» опухоли появляются утолщение стволового отдела почечной артерии и «паутинка» мелких, извитых и неправильно расположенных артерий, а в нефрографической фазе этот участок приобретает «мраморность». При такой картине имеются все основания установить диагноз опухоли почки. Из 4 больных, у которых мы ошибочно диагностировали пиелонефрит, у 2 мы полностью исключили возможность опухоли, а у 2 обнаружили ее лишь во время операции.

Больная С, 62 лет, поступила в клинику повторно с жалобами на боли в поясничной области слева, субфебрильную температуру, лейкоцитирию.

При первичной и повторной экскреторной урографии патологических изменений почек не обнаружено. На селективной левосторонней артериограмме, произведенной 8 мес назад, артерии почки были сужены, вытянуты, патологических сосудов не найдено (к сожалению, эти рентгенограммы утеряны в архиве). Диагностирован хронический пиелонефрит. При повторном исследовании на обзорной аортограмме слева почечные сосуды еще более сужены, укорочены, сосудистый рисунок обеднен (рис. 83). Эта рентгенологическая картина вновь была расценена как хронический пиелонефрит. Однако в связи с постоянными болями и лихорадкой осуществлена люмботомия. Обнаружена опухоль левой почки. Произведена нефрэктомия.

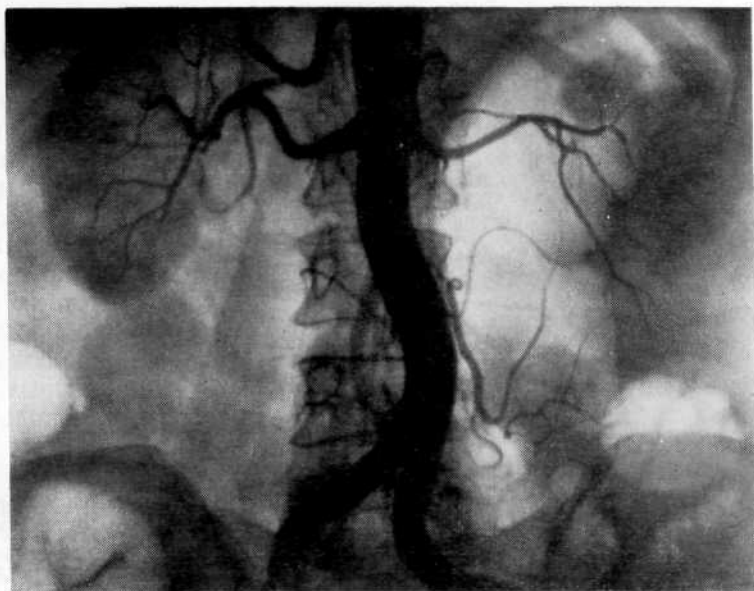

Рис. 83. Обзорная аортограмма. Слева почечные сосуды сужены, укорочены, сосудистый рисунок резко обеднен. Предположен хронический пиелонефрит, но на операции выявлена опухоль почки.

Мы считаем, что в данном случае ошибка была допущена из-за ограниченного использования вазографии (селективная артериография при первичном обследовании, обзорная аортография при повторном). Была выявлена лишь картина, сходная с пиелонефритом. Возможно, что при использовании всего комплекса вазографических исследований, в том числе венографии и фармакоартериографии, удалось бы получить более обширную информацию в пользу опухоли почки. Мы не учли также длительную лихорадку, которая может быть одним из клинических проявлений опухоли почки.

Иногда комплекс вазографических исследований не позволяет выявить некоторые виды опухоли и дифференцировать ее от кисты. Стремясь выявить опухоль, следует принимать во внимание неправильный контур новообразования, инфильтрацию или вращение в почечную лоханку и наличие кальцификаций. Для солитарной кисты более характерно раздвигание чашечек без их узурации и ампутации. Дефект наполнения чашечно-лоханочной системы имеет серповидную форму. Однако подобная картина может иметь место и при опухоли почки. А. Ю. Баху (1974) из 129 больных, у которых предполагалась солитарная киста почки, у 5 с урографическими признаками кисты почки при ангиографии выявил опухоль, что было подтверждено во время операции.

Признаками солитарной кисты почки на ангиограммах являются: при локализации ее в среднем сегменте почки — раздвигание сосудов и наличие тонких артериальных сосудов вокруг кисты, при локализации в одном из сегментов — сдавление и смещение сосудов к противоположному сегменту. Киста малых размеров может перекрываться сосудами, расположенными спереди и позади ее, и потому в артериальной фазе не выявляется. В этих случаях на нефрограмме в зоне кисты определяется округлое бессосудистое гомогенное образование в виде дефекта наполнения с четкими контурами. Однако такое образование в почке не является абсолютным признаком кисты, тем более что может отмечаться озлокачествление процесса в кисте или сосуществование опухоли и кисты. Мы наблюдали 18 больных с аваскулярной опухолью почки, у 4 из которых до операции предполагалась киста. В этих случаях был использован весь комплекс вазографических исследований.

Больной Р., 26 лет, поступил в клинику с жалобами на резкое похудание, тупые боли в поясничной области слева, повышение температуры тела. Болен 1 год.

При осмотре живота: выпячивание в левой его половине, в левом подреберье прощупывалось опухолевидное подвижное, с гладкой поверхностью образование, левостороннее варикоцеле. Лейкоцитоз  $11,5 \cdot 10^9/\text{л}$ . На экскреторных урограммах правая почка нормальная, левая не выделяет контрастное вещество. На левосторонней ретроградной пелелограмме чашечки и лоханка деформированы и оттеснены кверху до уровня Тхп. На обзорной аортограмме и селективной артернограмме (рис. 84) в нижнем полюсе левой почки больших размеров бессосудистая зона. При селективной фармакоартериографии патологических сосудов не выявлено. Предоперационный диагноз: нагноившаяся киста левой почки. Во время операции обнаружена больших размеров опухоль почки (масса 3 кг). Произведена левосторонняя нефрэктомия. Гистологическое исследование: сосочковая аденокарцинома.

В приведенном выше случае, начиная от определения объема и последовательности обследования и кончая оперативным вмешательством, все действия были правильными. Однако можно отметить, что не были учтены анамнестические и объективные данные (резкое похудание, постоянная лихорадка, варикоцеле), которые должны были навести на мысль о злокачественной опухоли. Этот пример наглядно иллюстрирует, что нельзя отдельно интерпретировать клиническую и рентгенологическую симптоматику.

Ретроспективно оценивая результаты ангиографии, можно выявить признаки, которые присущи бессосудистым или малососудистым опухолям: границы почки неровные, в отличие от кисты тень дефекта наполнения на нефрограмме более плотная, имеются редкие сосуды, расположенные бессистемно, крупные сосуды в этой зоне и по периферии оголены. Особую осторожность следует проявлять при определении дефекта наполнения в области ворот почки, где опухоль почки нередко принимают за парапельвикальную кисту [Baudisch., Haack G., 1965; Folin J., 1967]. Мы наблюдали 8 больных, у которых на

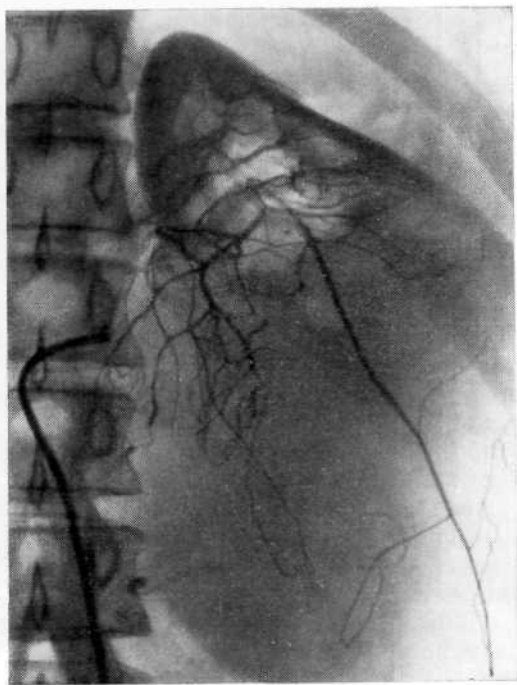


Рис. 84. Селективная артериограмма. Аваскуляризованная зона в нижнем сегменте левой почки. Ошибочно диагностирована киста почки. Нефрэктомия. Гистологически обнаружена сосочковая аденокарцинома.

ангиограмме в области ворот почки определялся дефект наполнения: у 7 обнаружены парапелъвикальные кисты и у одного — узел аденокарциномы.

При распознавании парапелъвикальной кисты почки особую ценность представляет венография, при которой определяется симптом «дуги» — оттеснение вверх дистального отдела почечной вены и нижних сегментарных вен. У этих больных на артериограммах в области ворот почки выявляются участки пониженной васкуляризации, которые без данных венографии не позволяют с уверенностью поставить диагноз парапелъвикальной кисты. Это подтверждает одно наше наблюдение: при подобных изменениях на ангиограмме не была произведена венография, а спустя 5 мес больная была оперирована по поводу аденокарциномы почки.

Все это делает необходимым последовательное проведение комплексного вазографического исследования до тех пор, пока не использованы все возможности. При нарушении этого принципа неизбежны диагностические ошибки. Однако комплексное вазографическое исследование должно иметь разумные пределы минимума, достаточный для получения необходимой информации. Вопрос этот сугубо индивидуальный, и ставить самоцелью выполнение всего комплекса исследований недопустимо. Примером необдуманного решения служит наше наблюдение.



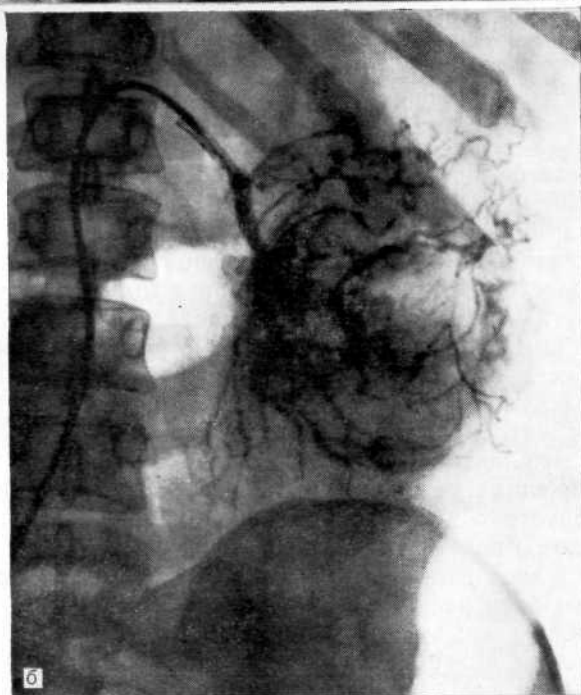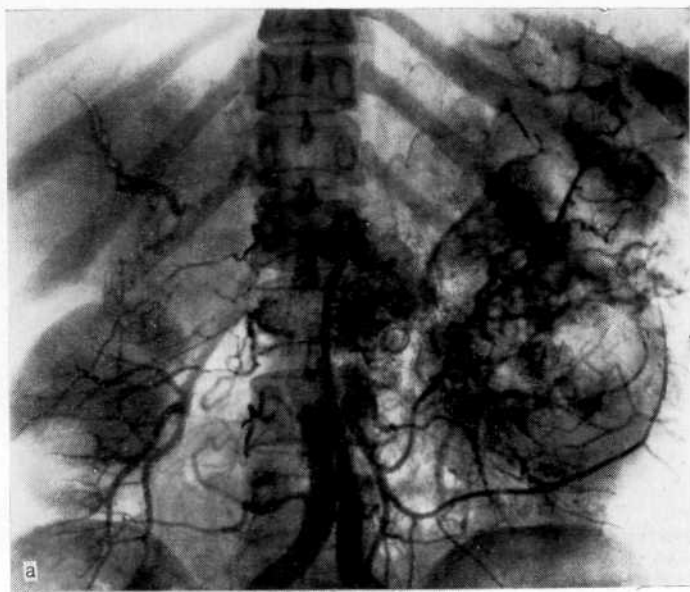


Рис. 85. Опухоль левой почки.

а — обзорная аортограмма. Опухоль левой почки, опухолевый узел в воротах почки. Подозрение на метастаз в печень; б — селективная артериограмма. Видна опухоль почки, но не выявляются опухолевый узел в воротах почки и изменения в печени.

Больная Р., 47 лет, поступила в клинику с диагнозом гидронефроза верхней половины удвоенной левой почки.

При обзорной аортографии (рис. 85, а) выявлены опухоль левой почки и опухолевый узел в воротах почки. Возникло подозрение на метастаз в печень. Без надобности произведена селективная артериография (рис. 85, б), которая дала меньше информации, чем обзорная аортография: не видны опухолевый узел в воротах почки и изменения в печени. Вместо нее необходимо было осуществить целиакографию для выявления метастаза в печень.

Мы не можем согласиться с мнением К. Б. Тихонова и соавт. (1971), рекомендующих при подозрении на опухоль почки, начинать обследование с селективной артериографии. Диагностические ошибки допускаются вследствие недооценки отрицательных сторон этой методики. Она является ценным исследованием, дополняющим и уточняющим результаты обзорной аортографии. Помимо диагностических вопросов, при почечной ангиографии надо решить и тактические, от чего зависят рациональный оперативный доступ и операционная ситуация (обстановка в области сосудистой ножки, состояние контралатеральной почки и т. д.), а это под силу лишь обзорной аортографии. Наши исследования показывают, что только рационально избранная последовательность вазографических исследований позволяет в большинстве случаев избежать диагностических ошибок и определить вид, характер и объем лечения.

Г. А. Кучинский и соавт. (1984) считают, что сочетание абдоминальной аортографии и селективной артериографии позволяет не только диагностировать опухоль почки, но и выявить органы метастазы рака почки диаметром менее 1 см.

Мы указывали выше, что так называемые классические ангиографические признаки опухоли почки (наличие большого числа патологических сосудов, симптом «лужиц» и «озер», усиление плотности тени почки на нефрограмме) выявляются лишь в далеко зашедшей стадии болезни. Избыточная патологическая васкуляризация, требующая больших энергетических затрат, обуславливает повышенное кровенаполнение и иногда ведет к реактивному расширению соответствующей почечной артерии. Одностороннее увеличение диаметра ее может служить непрямым признаком повышенного кровенаполнения в периферических отделах почки при условии, что разница диаметра сосуда не вызвана другими причинами (компенсаторная гипертрофия почки при недостаточности или в отсутствии функции контралатеральной почки). Даже при малососудистых образованиях большой диаметр почечной артерии должен свидетельствовать в пользу опухоли, а не кисты. Примером служит следующее наблюдение.

Больная Б., 35 лет, поступила в клинику с подозрением на опухоль или кисту правой почки.

На экскреторных урограммах отмечается деформация чашечно-лоханочной системы справа (рис. 86, а), которая более отчетливо видна на селективной венограмме (рис. 86, б). Внутриорганные вены сдавлены. На обзорной аортограмме отмечается увеличение нижнего полюса правой почки, обеднение сосудистого рисунка в этой области. Почечная артерия справа несколько большего

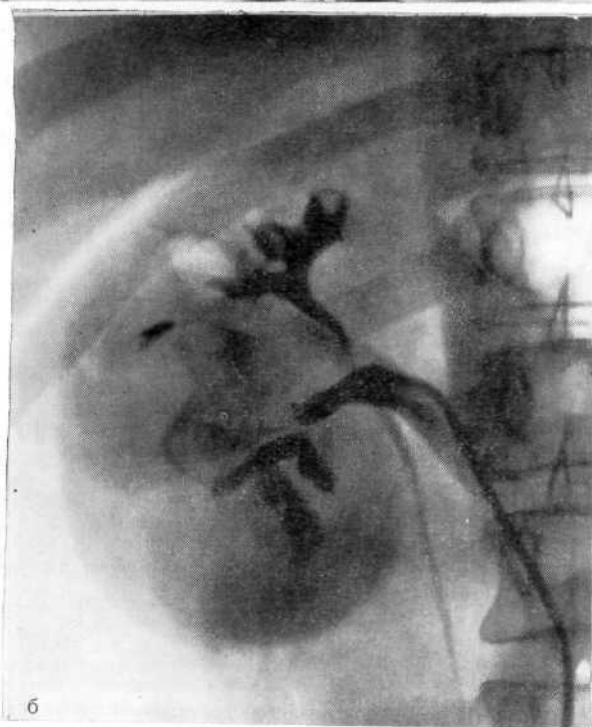
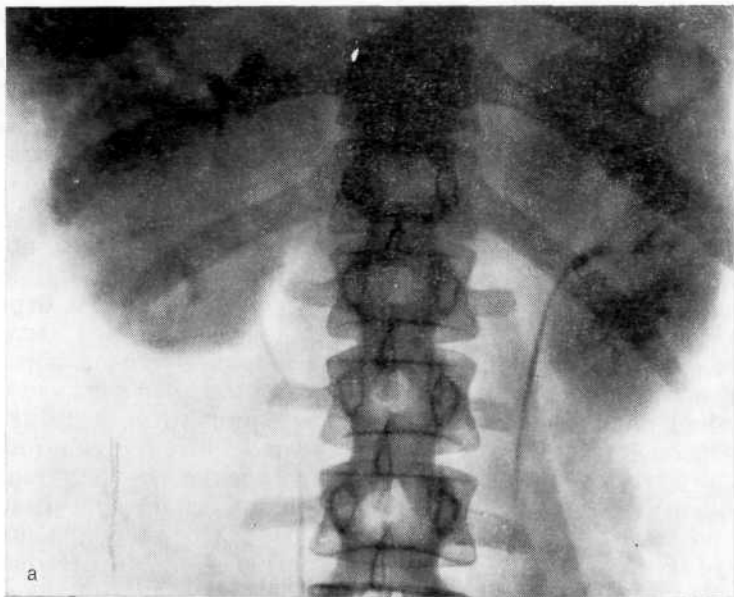


Рис. 86. Опухоль правой почки.

а — экскреторная урограмма. Увеличение правой почки. Деформация чашечно-лоханочной системы справа с большим дефектом наполнения в лоханке; б — селективная венограмма. Внутривенные вены сдавлены. Дефект наполнения лоханки. Отгеснение верхней и нижней чашечек, ампутация средней;

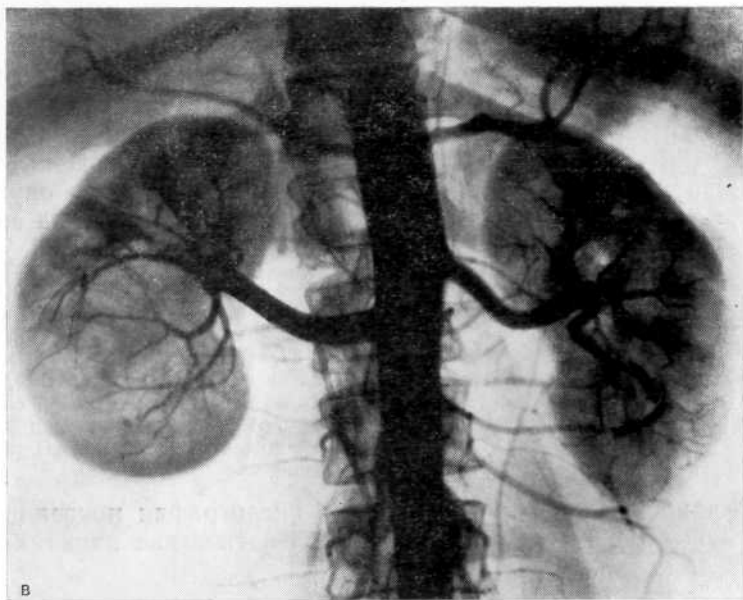


Рис. 86 (продолжение).

в — обзорная аортограмма. Увеличение нижнего сегмента правой почки, обеднение сосудистого рисунка в этой зоне. Большой диаметр почечной артерии.

диаметра, чем слева (рис. 86, в). На нефрограмме ослабление тени почки в средней и нижней трети. Наличие малососудистого образования указывало на кисту почки, но большой диаметр почечной артерии заставлял предположить опухоль. Во время операции обнаружена опухоль почки. Произведена нефрэктомия.

Диагностика папиллярных опухолей почечной лоханки при ангиографии считается неразрешимой задачей. Н. А. Лопаткин (1973) указывает, что папиллярная опухоль почечной лоханки, не имеющая крупных сосудов, особенно вен с медленным током крови в лакунах, на ангиограмме не выявляется. А. Wojewski и Т. Zajaczkowski (1976) также не обнаружили специфических признаков папиллярных опухолей лоханки. Такого мнения придерживаются большинство исследователей. Однако Н. Fukuoka и соавт. (1973) на основании 4 наблюдений приводят ангиографические симптомы этой опухоли: увеличение лоханочно-мочеточниковой артерии, развитие новой сосудистой сети, сужение сосудов и отсутствие артериовенозных шунтов.

А. М. Некрасов и соавт. (1974) указывают, что при обследовании 3 больных с папиллярными опухолями лоханки они убедились в определенной ценности артерио- и венографии при распознавании этого заболевания: у 2 больных они отметили уменьшение диаметра и «ампутацию» интрапаренхимальных артерий и сегментарных вен в зоне инфильтрации паренхимы почки папиллярной опухолью и у одного больного усиление сосудистого

рисунка в зоне васкуляризации лоханочно-мочеточниковой артерии.

Мы полагаем, что небольшое число наблюдений еще не дает основания делать заключение о наличии специфических признаков папиллярной опухоли лоханки. Мы ни разу не выявили изменений на ангиограммах при этом заболевании. В качестве примера приводим 2 наблюдения, когда папиллярная опухоль, инфильтрирующая паренхиму, не вызывала изменений на ангиограммах.

Больная С, 26 лет, поступила в клинику с жалобами на кровавую мочу. На экскреторной урограмме контрастное вещество в области правой почки четко не выявляется. На ретроградной пиелограмме справа: дефект наполнения лоханки и ампутация верхней чашечки (рис. 87, а). Диагноз колебался между уратным камнем и опухолью почки. Произведена обзорная аортография, а затем селективная ангиография, при которых не выявлено изменений сосудистого рисунка (рис. 87, б). Во время операции обнаружена обширная папиллярная опухоль, расположенная в лоханке и верхней чашечке, инфильтрирующая паренхиму. Произведена нефруртерэктомия.

В данном случае ретроградная пиелография показала все преимущества перед ангиографией в диагностике папиллярных опухолей почки.

Больной О., 41 года, поступил в клинику с жалобами на боли в поясничной области слева, кровавую мочу. Больным себя считает в течение 10 лет, когда впервые появились боли в пояснице, сопровождающиеся отхождением мелких конкрементов. В 1976 г. неоднократно отмечалась макрогематурия.

На экскреторных урограммах слева дефект наполнения лоханки, гидронефроз (рис. 88, а). На обзорной аортограмме в левой почке изменений не обнаружено (рис. 88, б). Диагноз колебался между папиллярной опухолью почки и уратным литиазом, поскольку в анамнезе неоднократно отмечено отхождение мелких конкрементов. Во время операции обнаружена папиллярная опухоль лоханки, инфильтрирующая паренхиму. Произведена нефруртерэктомия (рис. 88, в). Гистологическое исследование: папиллярный рак.

В приведенном наблюдении признаков опухолевого процесса в почке при ангиографии не было выявлено.

Анализируя причины диагностических ошибок при опухолях почки, мы пришли к заключению, что в основном они были допущены вследствие невыполнения необходимого комплекса или нарушения последовательности вазографических исследований и неправильной интерпретации ангиограмм. Неверная трактовка ангиограмм чаще имела место тогда, когда не уделяли достаточного внимания клинической картине заболевания и не учитывали изменившейся симптоматики, либо при обследовании в ранних стадиях болезни, когда на ангиограммах отсутствовали явные признаки опухоли.

Подозрение на опухоль почки должны вызывать следующие ангиографические признаки: 1) аваскулярные зоны и «мраморность» нефрограммы в этой области; 2) окклюзия и деформация артериальных и венозных сосудов; 3) периваскулярное скопление контрастного вещества в области венозных сосудов; 4) неравномерность просвета сосудов; 5) более плотное контрастирование объемного образования, чем паренхимы, и нере-

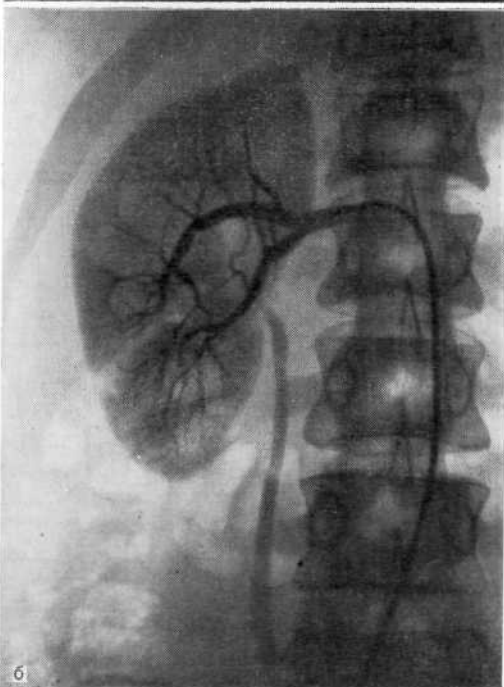
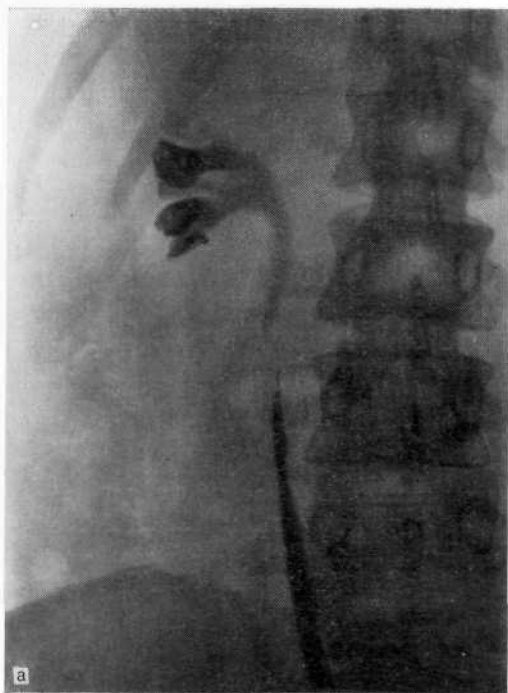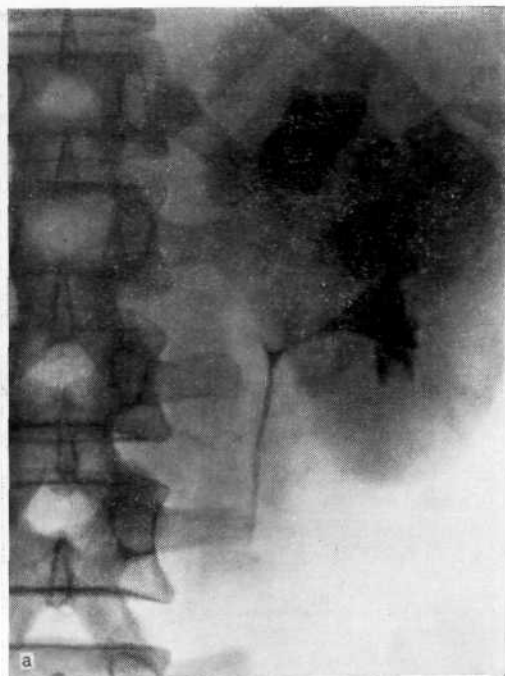
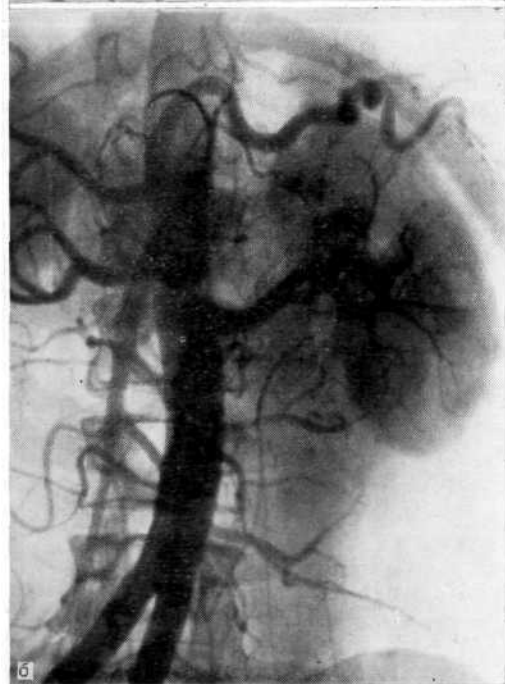


Рис. 87. Папиллярная опухоль лоханки справа, а — ретроградная пиелоуретрограмма. Дефект наполнения лоханки и ампутация верхней чашечки. Подозрение на опухоль или уратный камень почки; б — селективная артериограмма. Патологических изменений в почке нет. На операции — обширная папиллярная опухоль лоханки с инфильтрацией паренхимы.



а



б

Рис. 88. Папиллярная опухоль лоханки слева.

а — экскреторная урограмма. Дефект наполнения лоханки, гидрокаликоз слева; б — обзорная аортограмма. Патологических изменений в левой почке не выявляется;

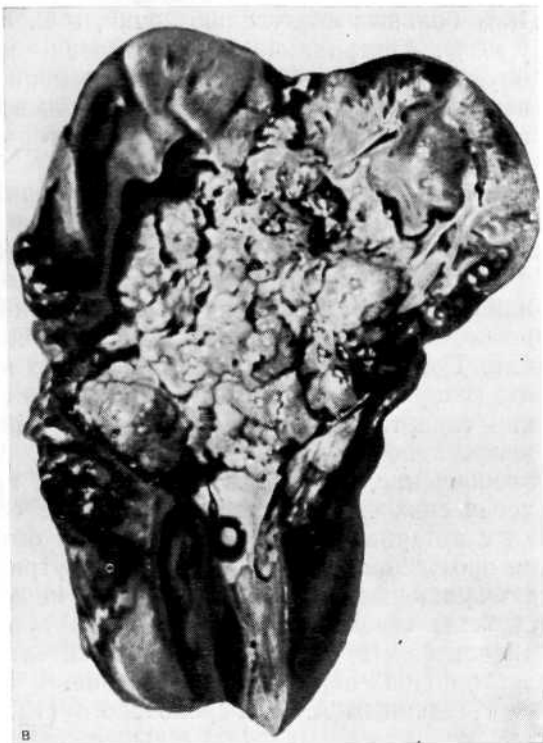

Рис. 88 (продолжение).

в — макропрепарат удаленной почки. Папиллярный рак лоханки с инфильтрацией паренхимы.

гулярность ее контуров, наличие просвечивающих лакун и неомогенность массы образования; 6) увеличение диаметра почечных артерии и вены; 7) ранний венозный сброс. Явными признаками опухоли служат скопление контрастного вещества в виде «лужиц», артериовенозные шунты, скопление контрастного вещества в сосудах за пределами почки.

Н. Fukatsu и соавт. (1984) указывают, что более чем в 50% случаев опухоль почечной лоханки выявляется при экскреторной урографии как нефункционирующая почка.

#### **ОШИБКИ ПРИ ВАЗОРЕНАЛЬНОЙ АРТЕРИАЛЬНОЙ ГИПЕРТЕНЗИИ**

У урологических больных артериальная гипертония наиболее часто наблюдается при хроническом пиелонефрите, заболеваниях магистральных сосудов, нефроптозе, поликистозе, опухоли почки, нефролитиазе, после травмы почки. Если нераспознанная опухоль почки протекает под видом артериальной гипертонии, то последствия весьма тяжелы. Мы отметили артериальную гипертензию у 25,3% больных с опухолью почки, из них повышение артериального давления как первое проявление болезни — у 6,5% [Пытель Ю. А., Золотарев И. И., 1972]. А. Я. Пытель (1973) наблюдал артериальную гипертензию у



18% больных с опухолью почки, а С. Е. Сох и соавт. (1970) — у 40%. Артериальная гипертензия может быть обусловлена опухолевым флелотромбозом, давлением опухолевого узла на вену при его локализации в области ворот почки, а также возникать в результате нарушения ауторегулирующего механизма кровообращения почки.

Многие авторы связывают артериальную гипертензию с аномалиями почек (гипоплазия, мегауретер и др.). Такой взгляд на патогенез артериальной гипертензии не совсем правилен.

Артериальная гипертензия может возникнуть, если в аномальной почке развился патологический процесс, который сам по себе может быть причиной повышения артериального давления. Доказательством служит то, что при различных аномалиях, которые являются конгенитальными процессами, артериальная гипертония появляется не с момента рождения, а тогда, когда в почке возникает, например, пиелонефрит или другое заболевание, что подтверждено нами при многократных гистологических исследованиях. Нередкое сочетание аномалии почки с артериальной гипертензией мы объясняем тем, что на фоне врожденной неполноценности внутриорганного крово- и лимфообращения, нарушения пассажа мочи из чашечно-лоханочной системы создаются благоприятные условия для возникновения пиелонефрита, протекающего значительно быстрее и тяжелее, чем в почках нормального строения.

По данным А. И. Гороховского (1975), в аномалийных почках хронические воспалительные процессы возникают в 81%, тогда как в почках обычного строения — в 30% случаев. О. А. Вихерт и соавт. (1981) считают, что артериальная гипертензия при гипоплазии обусловлена нарушением кровообращения в почке в результате хронического пиелонефрита.

Вазографические исследования имеют исключительно важное значение при обследовании больных артериальной гипертензией, среди которых большую группу составляют вазоренальные заболевания и смешанные, когда наряду с поражением паренхимы происходят изменения в почечных сосудах [Пытель Ю. А., Золотарев И. И., 1974; Novick A. C, 1981]. В последние годы в СССР у больных с артериальной гипертензией стали исследовать не только артериальную, но и венозную систему почки [Пытель Ю. А., Иванов А. В., 1971; Лопаткин Н. А. и др., 1974; Тюрин Е. И., 1978]. При диагностике вазоренальной гипертензии следует использовать весь комплекс исследований, в том числе обзорную аортографию, селективную артерио- и венографию, а при необходимости и кавографию.

Наиболее частыми поражениями почечных артерий при реноваскулярной гипертензии являются артериосклероз, фиброплазия интимы, фибромышечная гиперплазия, фиброплазия меди и субадвентициальная фиброплазия. Атеросклероз обычно поражает первые 2 см артерии, фиброплазия интимы — средний

отдел почечной артерии или ее ветви. Фибромышечная гиперплазия — единственный процесс, при котором имеет место истинная гиперплазия гладких мышечных волокон и фиброзных клеток. Фиброплазия меди характеризуется разрушением эластических волокон, замещением мышц коллагеном и образованием микроаневризмы. Артерии имеют вид «нити жемчуга»; обычно поражены дистальные две трети их.

А. Я. Пытель и Е. Б. Мазо (1968) указывают, что не всегда стеноз почечной артерии является причиной артериальной гипертензии. Е. Б. Мазо (1973) считает ангиографическими признаками поражения почечной артерии запаздывание продвижения контрастного вещества по артериальному руслу пораженной почки, позднюю нефрограмму и постстенотическое расширение артерии. Диагностика вазоренальной гипертонии детально освещена Н. А. Лопаткиным и Е. Б. Мазо (1975).

Рентгенологическая симптоматика венозной гипертензии разработана Ю. А. Пытелем и А. В. Ивановым (1973). Они предложили рассматривать две ее формы: внепочечную и внутрипочечную. Кроме того, иногда они выделяют и смешанную форму.

Необходимость обзорной аортографии как первого этапа вазографической диагностики артериальной гипертензии не должна вызывать сомнения. Это диктуется потребностью иметь четкое представление об ангиоархитектонике обеих почек и магистральных сосудов и тем, что патологический процесс в почках часто имеет двусторонний характер. У 4 больных мы наблюдали сморщенную почку, которая могла быть причиной артериальной гипертензии, и стеноз почечной артерии на контралатеральной стороне, что также могло вызвать повышения артериального давления. Если пренебречь обзорной аортографией и ограничиться селективной артериографией, то легко допустить диагностическую, а при оперативном лечении и тактическую ошибку. О ценности обзорной аортографии свидетельствует наше наблюдение.

Больная К., 20 лет, поступила в клинику по поводу артериальной гипертензии (160/100 мм рт. ст.). На основании экскреторной урограммы заподозрена сморщенная правая почка, которая могла быть причиной повышения артериального давления. С целью подтверждения диагноза произведена обзорная аортография, на основании которой диагностированы сморщенная правая почка и стеноз левой почечной артерии (рис. 89).

В приведенном случае двусторонний характер заболевания был распознан лишь благодаря обзорной аортографии. Если бы мы ограничились экскреторной урографией или селективной артериографией, то неизбежно допустили бы ошибку.

Поскольку артериальная гипертензия может быть обусловлена изменениями не только в артериальной, но и в венозной системе, в комплекс исследований должна входить селективная венография, а при необходимости и венокавография.

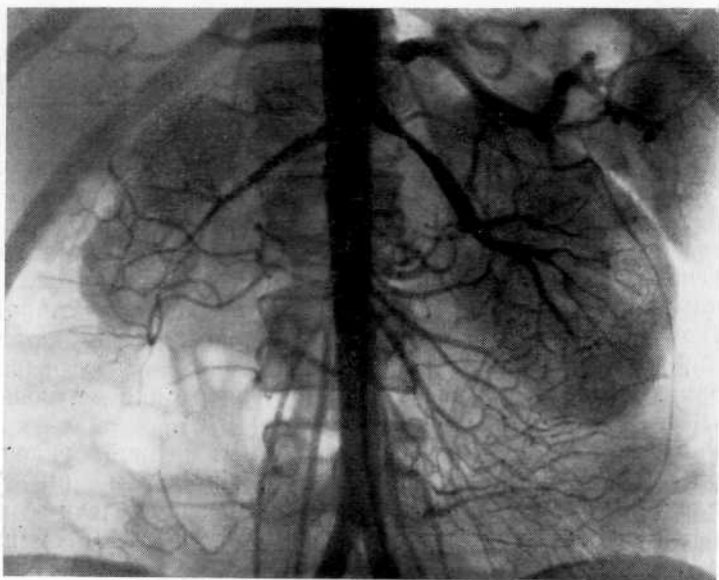


Рис. 89. Обзорная аортограмма. Пиелонефритически сморщенная правая почка и стеноз левой почечной артерии.

Изолированное применение селективной артериографии может привести к диагностической ошибке, если при зондировании почечной артерии возникает локальный спазм ее в ответ на раздражение интимы сосудистым катетером. Примером служит наше наблюдение, когда в результате ошибочной интерпретации артериограммы была предпринята неоправданная операция.

Больной X., 22 лет, поступил в клинику с жалобами на боли в поясничной области слева, повышение артериального давления до 160/100 мм рт. ст.

Выявлена лейкоцитурия. На экскреторной урограмме правая почка не изменена, слева небольшая пиелозктазия и замедленное выделение контрастного вещества. На селективной артериограмме слева на расстоянии 1 см от кончика сосудистого катетера на протяжении 0,5 см сужение почечной артерии на половину первоначального ее просвета; постстенотическое расширение отсутствует (рис. 90). Диагноз: хронический пиелонефрит, пиелозктазия слева, стеноз почечной артерии слева. Операция: при ревизии почечных сосудов стеноз артерии не обнаружен. Произведена биопсия почки. Гистологическое исследование: хронический пиелонефрит.

В данном случае диагностическая ошибка возникла в результате спазма почечной артерии, а это привело к неоправданной операции. Ошибки можно было бы избежать, если бы предварительно была сделана обзорная аортография.

О спазме почечной артерии вследствие селективной артериографии впервые сообщил Е. Voijsen (1959). Т. Е. Меапеу и Е. Вуопосоге (1966) при селективной артериографии у 600 больных обнаружили локальный спазм у 8 и спазм длинного сегмента артерии в виде «бисера» у 11 больных. Возникающий

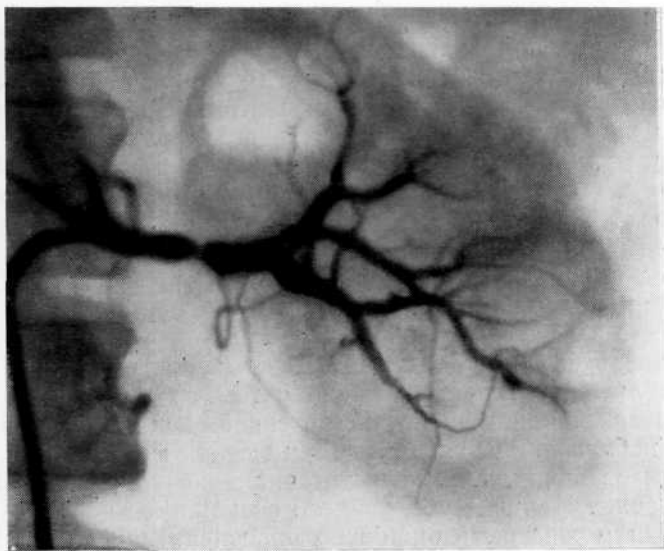


Рис. 90. Селективная артериограмма. Сужение левой почечной артерии в результате введения в ее просвет сосудистого зонда, ошибочно принятое за стеноз артерии.

при селективной артериографии спазм иногда трудно отличить от стеноза (спазм можно предполагать в отсутствие постстенотического расширения). Остается неизвестным первоначальный диаметр артерии, что не позволяет определить степень поражения сосуда. Г. С. Кротовский (1974) считает признаками стеноза почечной артерии сужение просвета сосуда, развитие коллатеральное кровообращение, заполнение дистальных отделов сосуда через коллатерали, неодновременность контрастирования почек в фазе нефрограммы, уменьшение размеров почки более чем на 1 см.

Спазм почечной артерии может наблюдаться как на ограниченном участке, так и на большом протяжении. Чередование множественных однородных выступов и западений при спазме большого сегмента артерии отличает данное состояние от органического поражения почечной артерии. В связи с тем что зонд, введенный в просвет почечной артерии, может извратить истинный диаметр ее, прикрыть место сужения или, наоборот, вызвать спазм артерии, необходимо, чтобы он занимал осевое положение в аорте. В противном случае при его пристеночном расположении возможно перекрытие устья почечной артерии, что может дать ложную картину окклюзии устья артерии. В случае пристеночного расположения зонда следует добиться его перемещения к оси аорты или к противоположной стороне, что позволит исключить или подтвердить стеноз соответствующего устья почечной артерии.

Одним из патологических факторов, способствующих развитию артериальной гипертензии, является ишемия почечной паренхимы. Последняя может быть обусловлена поражением всего органа или его отдельных сегментов. По нашим данным, артериальная гипертензия как результат локального нарушения кровообращения, в 40% случаев развивается в условиях аномального развития сосудистого русла (нижнеполярная артерия, верхнеполярная артерия, сочетание верхнеполярной артерии с недоразвитием интерренальных вен и т. д.). Наиболее часто локальное нарушение кровообращения наблюдается в одном из сегментов удвоенной почки.

Принято считать, что обе половины удвоенной почки раздельно кровоснабжаются двумя почечными артериями. Однако наши наблюдения свидетельствуют о том, что удвоенная почка часто питается одной почечной артерией. В этих случаях возникают неблагоприятная гемодинамическая ситуация в одном из сегментов почки, т. е. недостаточная васкуляризация значительной зоны. Наличие обедненного сосудистого рисунка в участке почки может быть ошибочно расценено как аваскулярная опухоль.

В литературе имеется много сообщений о возникновении артериальной гипертензии вследствие тромбоза почечной артерии, ее ветвей, инфаркта почки после пересечения добавочной артерии и т. д. В то же время локальной ишемии почки как причине артериальной гипертензии уделяется мало внимания. Приводим два наблюдения артериальной гипертензии, развившейся в результате локальной ишемии.

Больная Б., 23 лет, поступила в клинику по поводу повышения артериального давления (170/110 мм рт. ст., иногда до 190/115 мм рт. ст.). С 15 лет обследовалась и лечилась без эффекта.

Для исключения или подтверждения вазоренальной гипертензии произведена обзорная аортография: слева сосудистый рисунок не изменен, справа видны тонкий дополнительный сосуд к верхнему полюсу почки, уменьшение количества внутриорганных сосудов в верхнем полюсе почки. В фазе нефрограммы отмечен дефект контура в области верхнего полюса почки (рис. 91). При сравнении объемов кровообращения и просвета артерий возникло предположение об ишемии верхнего полюса правой почки. При динамическом сканировании и непрямой радиоизотопной ангиографии установлено, что васкуляризация в области верхнего полюса правой почки снижена.

Произведены резекция верхнего полюса правой почки, деадвентизация правой почечной вены, биопсия почки. Гистологическое исследование: в верхнем полюсе почки ишемические изменения, проявляющиеся неравномерным кровенаполнением клубочков, кровоизлияниями в просвет капсул клубочков, белковым выпотом, дистрофическими изменениями эпителия канальцев. В ткани нижнего полюса почки изменений не выявлено. На 4-й день после операции артериальное давление 130/80 мм рт. ст. В дальнейшем эпизодически отмечалось повышение его до 150/90 мм рт. ст., легко купировавшееся гипотензивными средствами.

Больная Л., 28 лет, поступила в клинику по поводу артериальной гипертензии (200/130 мм рт. ст.).

Анализы мочи нормальные. После провокации преднизолоном в моче из левой почки лейкоцитов 6000 в 1 мл, из правой — 2000. Суточная экскреция мочевины 14,5 г. Обзорная аортограмма: кровоснабжение правой почки осу-

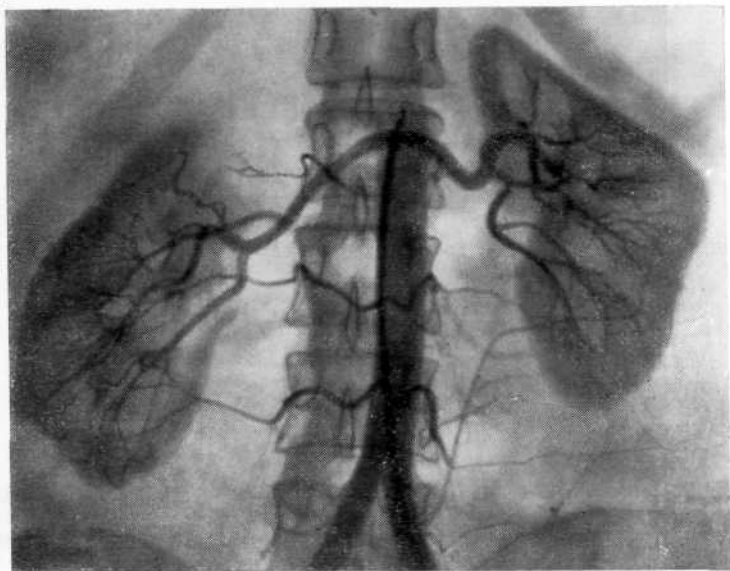


Рис. 91. Обзорная аортограмма. Справа в области верхнего сегмента обеднение сосудистого рисунка и дефект почечной паренхимы. Виден тонкий дополнительный сосуд, питающий верхний сегмент почки.

шествляется одной артерией, левой — двумя. Нижняя артерия направляется круто вверх к нижнему полюсу почки. Плотность нефрограммы в нижнем полюсе левой почки значительно меньше, чем в верхнем (рис. 92). При сравнении объемов кровоснабжения и просветов верхней и нижней артерий возникло подозрение на ишемию нижнего полюса левой почки. При динамическом сканировании и сегментарной ренографии подтверждена ишемия нижнего полюса левой почки. Клинический диагноз: ишемия нижнего сегмента левой почки, хронический левосторонний пиелонефрит, артериальная гипертония.

Операция: во время перекрытия кровотока по нижней артерии артериальное давление снизилось до 130/80 мм рт. ст., что подтверждало связь ишемии с повышением артериального давления. Произведены резекция нижнего сегмента левой почки и биопсия верхнего полюса. При гистологическом исследовании в ткани нижнего сегмента на фоне резко выраженных сосудистых изменений (гиалиноз артериол, фиброэластоз крупных артерий) отмечены ишемические изменения и гиалиноз клубочков с интенсивной инфильтрацией стромы лимфогистиоцитарными элементами. В ткани верхнего полюса изменений нет. На 6-й день после операции артериальное давление 140/80 мм рт. ст. В дальнейшем эпизодическое повышение его до 160/100 мм рт. ст. легко купировалось гипотензивными средствами.

Приведенные наблюдения показывают, что у некоторых больных может иметь место несоответствие между диаметром сосуда, питающего определенный участок почки и величиной паренхимы, т. е. локальная ишемия. При таких сосудистых аномалиях весьма мал «запас прочности» и достаточно небольших, даже физиологических нагрузок, чтобы произошел срыв компенсации и возник патологический процесс. Вначале выявляется гипоксия зоны почки, вслед за которой быстро начинают

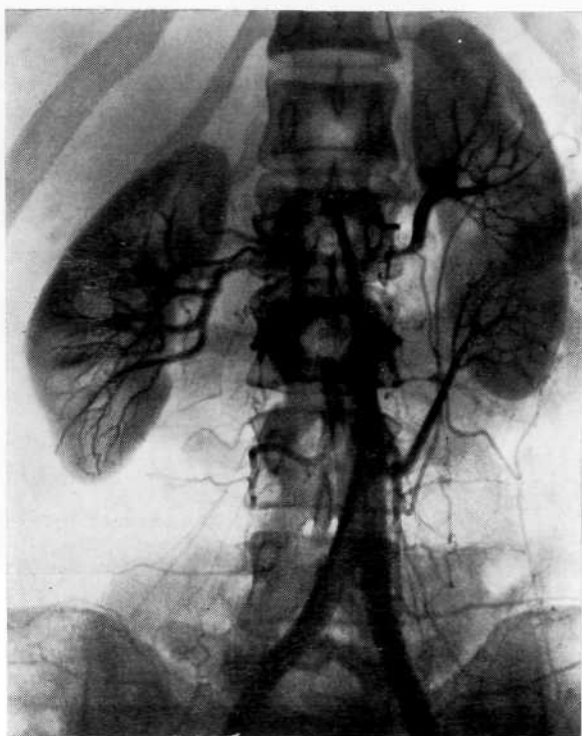


Рис. 92. Обзорная аортограмма. Левая почка кровоснабжается двумя артериями, нижняя направляется круто вверх к нижнему сегменту почки, где нефрограмма выражена слабее, чем в верхнем.

развиваться пролиферативные изменения, превращающие функциональную гипоксию в органическую.

Мы наблюдали больных с артериальной гипертензией, у которых величина артерии, питающей участок почки была больше потребной. Иначе говоря, участок паренхимы постоянно получал избыточное количество крови и ткань почки как бы «захлабывалась» в собственной крови. Возникающая при этом венная индурация (поскольку нет достаточных резервов оттока крови) приводит к постоянной гипоксии, развитию склеротических изменений и артериальной гипертензии. Высказанная точка зрения подтверждена результатами оперативного лечения этих больных и гистологическим исследованием резецированных участков почки. Примером служит наше наблюдение.

Больной Ф., 24 лет, поступил в клинику по поводу артериальной гипертензии (180/100 мм рт. ст.).

На экскреторной урограмме выявлены пиелоктазия слева и дефект наполнения в области лоханочно-мочеточникового сегмента, обусловленный вазоуретеральным конфликтом. На обзорной аортограмме почечные артерии не изменены, слабо контрастируется дополнительная артерия к нижнему полюсу

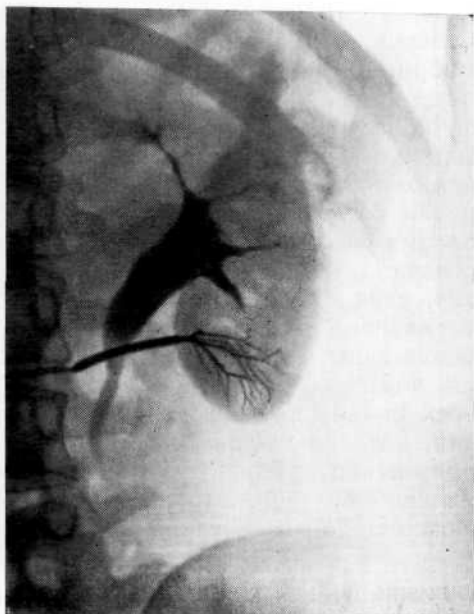


Рис. 93. Селективная ангиограмма нижнего полярного до-  
бавочного сосуда на фоне уро-  
граммы. Вазоуретеральная ано-  
малия, сосуд диаметром 0,5 см  
перекрещивает мочеточник и  
питает нижний сегмент почки.

левой почки. На селективной ангиограмме слева на фазе урограммы видна пиелоктазия, обусловленная вазоуретеральным конфликтом. Нижний полюс почки питается дополнительной артерией диаметром 0,5 см (рис. 93).

Операция: в месте перекреста сосуда с верхней третью мочеточника определяется стеноз мочеточника на протяжении 1 см. Произведены резекция лоханочно-мочеточникового сегмента, кисло-уретероанастомоз, резекция нижнего полюса почки. При гистологическом исследовании ткани удаленного полюса обнаружены умеренный отек стромы, перитубулярный и перигломерулярный склероз, значительный периваскулярный склероз. В строме мелкие и редкие очаги скопления круглоклеточных элементов. Набухание интимы в артериолах и артериях среднего калибра. Эластофиброз крупных сосудов, склероз медуллярного вещества и стенок вен. В канальцевом эпителии зернистая дистрофия. Резчайшее расширение и полнокровие капилляров клубочков и сосудов мозговой зоны. В ткани верхнего полюса умеренный отек стромы, полнокровие гломерулярных петель. Капсула клубочков несколько утолщена. В канальцевом эпителии зернистая дистрофия, интима мелких артерий набухшая. Таким образом, гиперваскуляризация нижнего полюса почки вызывала ее ишемию (участок почки «захлебывался» кровью), что привело к артериальной гипертензии. После операции артериальное давление нормализовалось.

Возможность возникновения артериальной гипертензии вследствие локальной ишемии почки (при недостаточном или избыточном притоке крови) делает необходимым весь комплекс сосудистых исследований, включая полипозиционные снимки, чтобы можно было судить о соответствии диаметра питающего сосуда массе паренхимы. Это дает возможность оценить сосудистые аномалии и их роль в генезе артериальной гипертензии. Следует иметь в виду, что при таких условиях рано может возникнуть и так называемый локальный пиелонефрит.

Суммируя рентгенологические симптомы реноваскулярной



гипертензии по данным ангиограмм, к ним следует отнести стенозирование сосуда, обусловленное атеросклеротическими, фибромускулярными или другими изменениями, постстенотическую дилатацию, коллатеральный кровоток, локальную ишемию почки при недостаточном или избыточном притоке крови, признаки сморщивания почки, изменения плотности нефрограммы пораженной почки, усиление плотности собирательной системы почки на урограмме после ангиографии. Реже наблюдаются аневризма почечной артерии или коарктация аорты. Признаками венозной почечной гипертензии являются внутрпочечный варикоз, сдавление магистральной почечной вены, развитие коллатерального венозного оттока из почки, престенотическое расширение вены. Перечисленные изменения сосудистой системы почки подтверждают необходимость комплексной вазографии у всех больных, у которых подозревается нефрогенная гипертензия, позволяют диагностировать опухоли почки, при которых повышение артериального давления может быть одним из проявлений болезни. Это дает возможность избежать диагностических ошибок и своевременно оказать помощь больному.

#### **ОШИБКИ ПРИ ИНТЕРПРЕТАЦИИ ВАЗОГРАММ БОЛЬНЫХ ХРОНИЧЕСКИМ ПИЕЛОНЕФРИТОМ**

Среди методов распознавания хронического пиелонефрита некоторые исследователи ведущую роль отводят рентгенодиагностике. Многие описывают различные ранние признаки этого заболевания, в том числе изменения на ангиограммах. Однако, по нашим данным, в ранних стадиях хронический пиелонефрит не имеет специфических рентгенологических признаков. А. Я. Пытель и соавт. (1961), А. Я. Пытель и Ю. А. Пытель (1966), Л. А. Пыриг и соавт. (1974) указывают, что в начальных стадиях хронического пиелонефрита на экскреторных урограммах отмечаются уменьшение концентрационной способности почки и замедление выделения ею контрастного вещества, а у 20% больных на ретроградных пиелограммах выявляются локальный спазм чашечно-лоханочной системы и нежная деформация чашечек и лоханки в виде небольших дефектов наполнения. Мы не считаем эти признаки специфическими для хронического пиелонефрита, ибо в ранних стадиях болезни концентрационная способность почек снижается весьма редко.

Более характерные признаки появляются при изменениях в паренхиме, но они возникают в поздних стадиях и выражаются в раздвигании чашечек, шаровидных расширениях форникальных их отделов и атрофии сосочков. Лишь в терминальной стадии пиелонефрита, характеризующейся сморщиванием почки, обнаруживаются специфические признаки: уменьшение размера органа, вертикальное и высокое его положение (десятое—одиннадцатое межреберье), резкое уменьшение размеров чашечно-лоханочной системы, которая принимает вертикальное

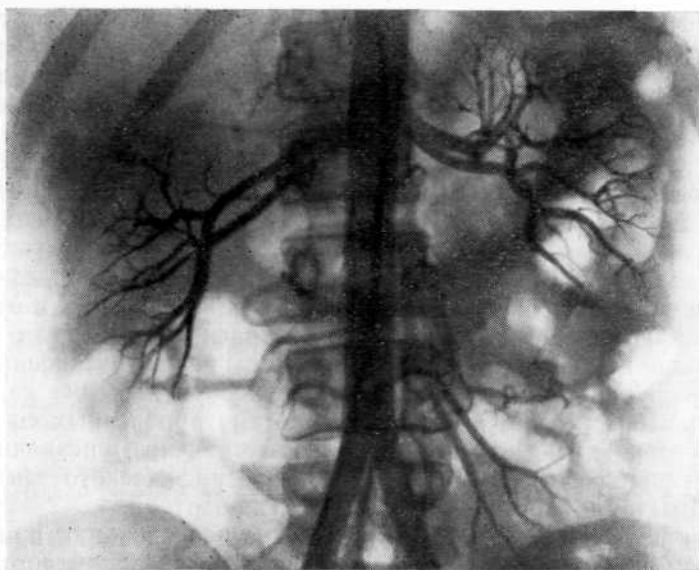


Рис. 94. Обзорная аортограмма. Ложные аневризмы внутриорганных артерий слева, напоминающие ветку облепихи, при хроническом пиелонефрите.

положение, укорочение и сдавление чашечек, которые отходят от лоханки под острым углом. То же касается и ангиографической диагностики. Все, что выявляется на ангиограммах при хроническом пиелонефрите, — это результат пролиферативных изменений.

К. J. Cho (1982) указывает следующие ангиографические признаки хронического пиелонефрита: почечные артерии узкие, в фиброзно-рубцовых участках междолевые и дугообразные артерии характеризуются извитостью, неправильной формой, стенозированы. Нефрограммы отличаются гетерогенностью: наряду с различными очаговыми дефектами, вызванными рубцами, отмечается усиление тени коркового слоя, обусловленное гипертрофией.

Однако, на наш взгляд, имеется один признак, который указывает на начало склеротического процесса в почке. В относительно ранних стадиях хронического пиелонефрита в мелких артериях типа интралобулярных и их ветвях по ходу сосуда образуются глыбкообразные выпячивания, напоминающие «ветку облепихи». По нашему мнению, это аневризматическая дилатация сосуда или повышенная их извитость в результате неоднородности склеротических изменений меди (рис. 94).

В результате органических изменений в сосудах почки становятся более очевидными признаки, характерные для хронического пиелонефрита. Н. А. Лопаткин (1961) ангиографически различает три стадии этого заболевания. Первая стадия характеризуется уменьшением числа мелких ветвей сегментарных

артерий вплоть до их полного исчезновения. Крупные сегментарные ветви почечной артерии короткие, конически суженные к периферии и почти не имеют ответвлений; они напоминают обгорелое дерево. Для второй стадии характерно диффузное сужение артериального дерева. Почечная артерия сужена наполовину, а мелкие междольковые артерии отсутствуют. Почка уменьшена. Третьей стадии соответствует сморщенная почка.

Ю. А. Пытель и А. В. Иванов (1970) при далеко зашедшем пиелонефрите выявили резкое сужение магистральной артерии с четкообразными изменениями, извитость и резкую деформацию сегментарных и междольковых артерий. Р. Meißel и M. Maves (1973) с помощью серийной ангиографии определили шесть признаков пиелонефрита: 1) фокальное периферическое разрежение сосудистой сети; 2) асимметричное уменьшение калибра почечных артерий; 3) перекручивание внутрпочечных сосудов; 4) двустороннюю асимметричную форму почек; 5) незначительное уменьшение и негомогенность нефрографического эффекта; 6) асимметричное уменьшение степени кровотока.

По нашему мнению, вазографические исследования при хроническом пиелонефрите следует начинать с обзорной аортографии, а при выявлении изменений в почке и необходимости уточнить некоторые детали производить селективную артериографию. Такая последовательность особенно важна, если предполагается обнаружить локальное поражение почечной паренхимы и в дальнейшем выполнить резекцию почки.

Нередко при хроническом пиелонефрите на ангиограммах видно обеднение сосудистого рисунка в ограниченном участке почки в результате уменьшения диаметра и количества периферийных артерий. Реже в процесс вовлекаются и более крупные артерии. При этом сосуды могут приобретать извитой ход и неравномерный калибр, что напоминает картину опухоли. Однако в отличие от опухоли воспалительные процессы в паренхиматозной фазе обычно сопровождаются ослаблением нефрографического эффекта в результате склеротических изменений и понижения функции пораженного участка почки. Нередко происходит уменьшение пораженной почки с втяжением ее контуров. Однако, если при воспалительных процессах достаточно выражен нефрографический эффект, это может быть причиной диагностической ошибки. Мы наблюдали 8 больных хроническим пиелонефритом, у которых измененные мелкие артерии почки напоминали «опухолевые», а в нефрографической фазе отмечалось усиление нефрограммы в зоне поражений. У 4 из них опухоль во время операции не обнаружена, а при исследовании биоптата отмечена картина хронического пиелонефрита.

В тех случаях, когда клиническая картина отягощена гематурией, исследование артериальной системы необходимо дополнить венографией. Так, у 8 больных на основании данных аортографии и селективной артериографии нам не удалось объяснить причину гематурии и диагностические затруднения были раз-

решены путем венографии, при которой выявлены адгезивный процесс в области устья почечной вены (у 5) и ретроаортальное расположение левой почечной вены (у 3), которые нарушали венозный отток из почки.

Вазографические исследования имеют значение не только при диагностике пиелонефритически сморщенной почки и дифференциальной диагностике ее с гипоплазией и гидронефрозом, но и при выборе терапии. У ряда больных пиелонефритически сморщенная почка приводит к возникновению артериальной гипертензии, а у других к потере органа. Поскольку трудно предугадать исход сморщивания почки, не всегда легко избрать вид терапии (оставление органа, нефрэктомия с лечебной целью как профилактика артериальной гипертензии).

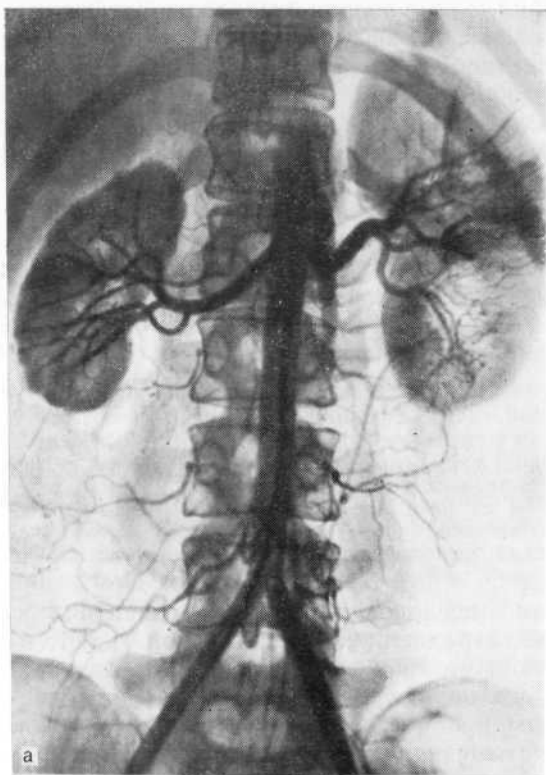
Больная С, 27 лет. В терапевтическом стационаре ошибочно диагностирована гипоплазия правой почки, якобы являющаяся причиной артериальной гипертензии. Больная переведена в нашу клинику.

При обзорной аортографии сосудистая архитектоника этой почки и диаметр почечной артерии соответствовали размеру органа, поэтому была заподозрена гипоплазия почки. При вертикальной аортографии выявлено ее опущение (рис. 95). Однако при экспресс-биопсии с последующим гистологическим исследованием обнаружена пиелонефритически сморщенная почка как возможная причина артериальной гипертензии. Произведена нефрэктомия.

При гистологическом исследовании пиелонефритически сморщенных почек у лиц, страдающих артериальной гипертензией, нами отмечены резкое утолщение, склероз и гиперэластоз стенок крупных сосудов, утолщение интимы, истончение мышечного слоя, плазматическое пропитывание в мелких артериях и артериолах, крупные очаги склероза и лимфогистиоцитарные инфильтраты в строме и резкий склероз жировой ткани почечного синуса вокруг почечной ножки. В то же время в почках у больных без гипертензии склероз синуса выражен незначительно.

Это навело нас на мысль, что если сморщенная почка является результатом воспалительных процессов, исходом которых служит пролиферация, то гипертензия может не развиваться. Однако если при пиелонефрите рано возникает педункулит, то сморщенная почка обусловлена нарушением венозного оттока, что приводит к развитию артериальной гипертензии [Пытель Ю. А. и др., 1973]. Следовательно, путем вазографии можно выявить патогенетический механизм сморщивания почки, определить генез артериальной гипертензии, прогнозировать исход процесса сморщивания почки и избрать метод лечения.

Исследуя венозную систему пиелонефритически сморщенной почки у больных с артериальной гипертензией, мы обнаружили сужение и укорочение магистральной почечной вены и запустевание внутриорганных вен. Артериальная гипертензия чаще возникла при поражении правой почки. Последнее мы объясняем тем, что слева нарушенный венозный отток из почки может быть компенсирован коллатеральными системами парной и полунепарной вен.



a

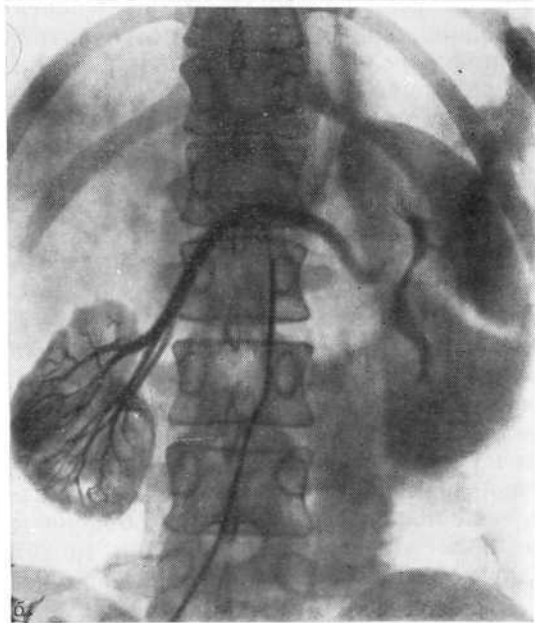


Рис. 95. Пиелонефритически сморщенная почка, а — обзорная аортограмма. Правая почка напоминает гипоплазированную (сосудистая архитектура и диаметр почечной артерии соответствует размеру почки); б — вертикальная аортограмма. Картина опущенной правой гипоплазированной почки.

При исследовании артериальной системы сморщенной почки мы отметили резкое сужение почечной и внутриорганных артерий, образование артериовенозных шунтов на уровне междольковых сосудов. В мелких артериолах определяются глубокобразные выпячивания по ходу сосуда (артерииты). Вазографические исследования показали, что сморщенная почка осложняется артериальной гипертензией. Рано возникает педункулит, способствующий почечной гипоксии вследствие нарушения венозного оттока, что в свою очередь ведет к быстрому развитию склеротических изменений в артериальной системе и сморщиванию почки. При обнаружении подобных изменений в сосудистой системе почки на ранних стадиях их возникновения нефрэктомия показана не только как лечебное мероприятие, но и как своеобразная профилактика артериальной гипертензии.

### **ОШИБКИ ПРИ НЕФРОПТОЗЕ И НЕОБХОДИМОСТЬ ВАЗОГРАФИЧЕСКИХ ИССЛЕДОВАНИЙ**

До недавнего времени нефроптоз многими рассматривался как заболевание, не опасное для жизни и вызывающее лишь болевые ощущения. Разочарование в оперативном лечении нефроптоза, неудачные результаты которого еще недавно наблюдались довольно часто, было связано с отсутствием четких показаний к нему, неправильным выбором метода фиксации почки, отсутствием сведений об изменениях ангиоархитектоники почки и, следовательно, о патогенетических аспектах осложнений этого заболевания. Последние годы характеризуются возросшим интересом к нефроптозу как причине пиелонефрита, артериальной гипертензии и гематурии [Пытель Ю. А., Иванов А. В., 1970, и др.]. Патогенез этих осложнений нефроптоза раскрыт В. С. Волковой (1977).

Исследования последних лет, связанные с развитием вазографии, позволили установить значительные изменения в почке при нефроптозе, которые вызывают тяжелые функциональные и морфологические нарушения, приводящие к серьезным осложнениям. Эти исследования объяснили причину неудач при нефропексии, когда при выполнении операции не учитывали ангиоархитектонику почки и не производили коррекции имеющихся сосудистых нарушений. Помимо диагностики нефроптоза и его осложнений, эти исследования позволяют дифференцировать истинный нефроптоз от ложного, обусловленного опухолью почки, нефроптоз и дистопию почки. Именно эти состояния являются наиболее частой причиной диагностических ошибок. Из 328 больных, поступивших в клинику с диагнозом нефроптоза, у 5,1% выявлен вторичный нефроптоз, обусловленный смещением почки вниз вследствие давления крупного конкремента, гидронефроза, поликистоза, сдавления почки опухолью забрюшинного пространства.

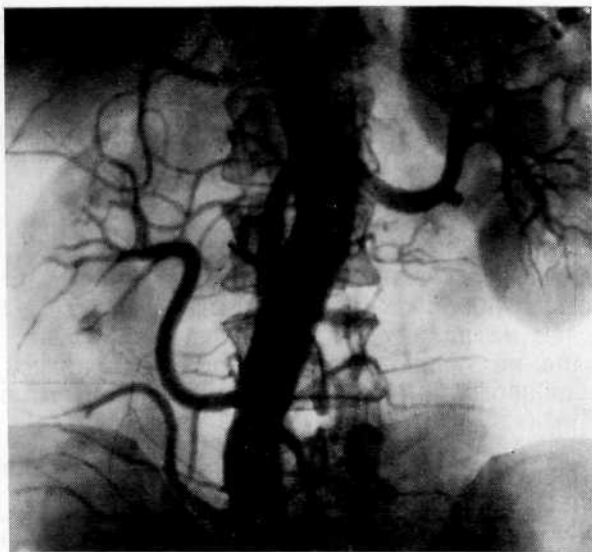


Рис. 96. Обзорная аортограмма. Поясничная дистопия справа. Почечная артерия отходит от аорты на уровне  $L_4$ . Ошибочно произведена нефропексия по поводу нефроптоза.

Мы наблюдали больных, перенесших в прошлом нефропексию. До операции у них не производилось вазографическое исследование и, как оказалось, была фиксирована дистопированная почка. Неоправданное натяжение почечной ножки повлекло за собой тяжелые гемо- и уродинамические нарушения в почке. Больные подверглись повторному оперативному вмешательству. У 2 из них произведена нефрэктомия в связи со сморщиванием почки, а у 2 дистопированная почка установлена в физиологическом положении. В качестве примера приводим наше наблюдение.

Больная Ч., 55 лет, поступила в клинику с жалобами на боли в поясничной области справа, лишаящие ее трудоспособности. В 1968 г. произведена нефропексия справа, после которой боли усилились.

На экскреторной урограмме изменений чашечно-лоханочной системы нет, правая почка расположена на обычном месте, на вертикальной урограмме правая почка не смещается. На обзорной аортограмме поясничная дистопия справа, почечная артерия отходит от аорты на уровне  $L_4$  (рис. 96). Высокая фиксация дистопированной почки без учета анатомических особенностей ее кровоснабжения привела к тяжелым гемодинамическим нарушениям в почке, которые обуславливали постоянные боли. Произведена денефропексия. Почке придано физиологическое положение.

Выполнение нефропексии без предварительной вазографии недопустимо, поскольку при экскреторной урографии иногда трудно отличить опущенную почку от дистопированной. По данным С. Bouffiox и J. De Leval (1974), при такой ситуации наблюдаются ошибки в 15% случаев.

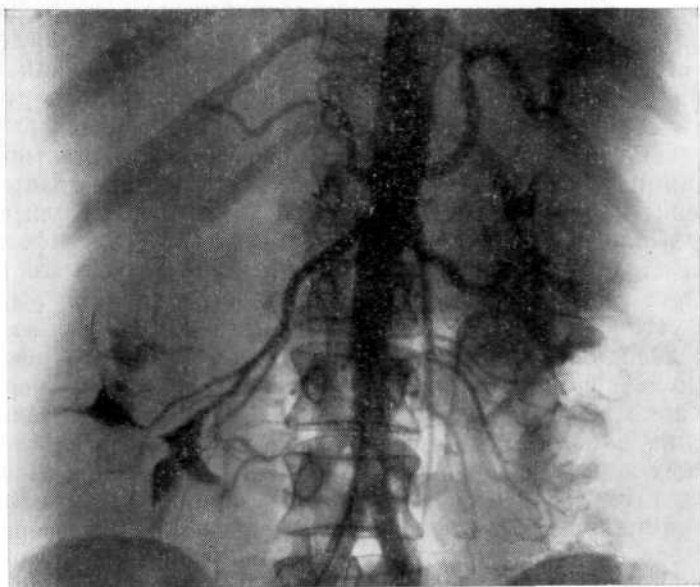


Рис. 97. Обзорная аортограмма. Правая увеличенная поликистозная почка ошибочно принята за нефроптоз.

При опухоли почка в силу тяжести смещается книзу и при прощупывании ее ошибочно можно принять за опущенную. Такую ошибку чаще допускают при обследовании больного в поликлинических условиях, когда не производят рентгенологическое исследование либо ограничиваются обзорной рентгенограммией. Реже ошибка наблюдается в стационаре, если обследование не производят в полном объеме или неправильно избирают метод исследования. Мы наблюдали 3 больных с опухолью почки, у которых длительное время устанавливали диагноз нефроптоза.

Смещение почки вниз в силу тяжести, помимо опухоли, могут вызывать и другие патологические процессы, сопровождающиеся увеличением размера органа и первоначально ошибочно принимаемые за нефроптоз (рис. 97), гидронефроз, либо давление на нее соседних органов.

Во избежание диагностических и тактических ошибок всем больным нефроптозом, у которых имеются клинические проявления болезни, наряду с экскреторной урограммией в горизонтальном и вертикальном положении следует произвести необходимые вазографические исследования. Только после этого можно определить показания к оперативному лечению и наметить объем оперативного пособия (нефропексия, коррекция сосудов и т. д.).

Комплексное вазографическое исследование при нефроптозе



должно включать вертикальную аортографию или аортографию при использовании приема Вальсальвы, которые позволят установить степень мобильности почки и состояние почечной артерии. При сужении ее просвета необходимо произвести аортографию и в горизонтальном положении больного, чтобы отличить органический стеноз от функционального. При артериальной гипертензии и гематурии, осложняющих нефроптоз, обязательно выполнение венографии. В последние годы мы сократили число и время исследований, начиная их с обзорной аортографии при приеме Вальсальвы и производя снимки в урографической фазе. Таким путем мы объединяем в одно два исследования.

При установлении показаний к оперативному лечению нефроптоза необходимо оценивать результаты артерио- и венографии, так как, с нашей точки зрения, показаниями к операции являются не столько мобильность почки, сколько клинические проявления заболевания, его осложнения, характер и степень сосудистых нарушений в почке. Объем операции также зависит от результатов вазографического исследования. При наличии признаков нарушенного венозного оттока из почки (перекрут вены, рубцовые сращения в области ее впадения в полую вену, развитие коллатералей, внутриорганный варикоз) нефропексии должна предшествовать ревизия сосудистой ножки.

Анализ ошибок при нефроптозе показал, что диагностические и тактические ошибки возникают главным образом вследствие отсутствия онкологической настороженности, неправильного выбора метода рентгенологического исследования или невыполнения его объема, в том числе вазографии.

### **ДИАГНОСТИЧЕСКОЕ ЗНАЧЕНИЕ АНГИОГРАФИИ И ОШИБКИ ПРИ ГИДРОНЕФРОТИЧЕСКОЙ ТРАНСФОРМАЦИИ**

О диагностической ценности ангиографии при гидронефротической трансформации существуют противоречивые мнения. Н. А. Лопаткин (1967) указывает, что с появлением инфузионной урографии, радиоизотопной ренографии и антеградной пиелографии роль ангиографии в диагностике гидронефроза значительно уменьшилась. Он считает ангиографию показанной только при выявлении добавочных артерий и определении их роли в кровоснабжении почки при диагностике заболеваний почечных артерий как причины гидронефроза. Мы также полагаем, что диагностические показания к почечной ангиографии при гидронефрозе ограничены. Однако она приобретает большое значение в тех случаях, когда необходимо определить объем и характер предполагаемой реконструктивной операции.

Почечная ангиография должна использоваться при дифференциации гидронефротической трансформации от пиелонефритически сморщенной почки, когда увеличение размеров лоханки происходит за счет «сползания» ее с паренхимы, подвергающейся

атрофии. Если допустить ошибку, то реконструктивная операция обречена на неудачу.

В тех случаях, когда предполагается наличие добавочного сосуда как причина гидронефроза, контрастирование на аортограмме мезентериальных ветвей или люмбальных артерий может затруднить интерпретацию ангиограмм, поэтому необходимо произвести селективную артериографию. Из 5 наших больных, у которых диагностика была затруднена, на обзорной аортограмме у 2 добавочные артерии оказались незаполненными контрастным веществом вследствие малого их калибра и значительной редукции кровотока в них, а у 3 было трудно отличить почечные сосуды от внепочечных ветвей аорты. Выполнив селективную артериографию, мы обнаружили дефекты наполнения у 3 больных в нижнем сегменте почки, у одного в области обоих сегментов. У одного больного признаков добавочного сосуда не установлено.

Нередко при далеко зашедшей гидронефротической трансформации вследствие редукции кровотока на обзорной аортограмме создается впечатление об агенезии почки. В таких случаях, если удастся провести зондирование почечной артерии, то на основании результатов селективной артериографии можно поставить правильный диагноз. У 2 наших больных почечная артерия не заполнялась контрастным веществом, а у 2 в области ее отхождения обнаружен тонкий короткий артериальный сосуд, который трудно было отличить от внепочечных ветвей аорты. У всех 4 больных удалось выполнить селективную артериографию и установить гидронефротическую трансформацию.

Необходимо помнить, что достаточный калибр почечной артерии не всегда свидетельствует о сохранности почечной паренхимы. При, казалось бы, обедненном сосудистом рисунке, за счет внутрипочечного шунтирования создается суммарный кровоток, вынуждающий почечную артерию осуществлять достаточное кровоснабжение почки даже при значительной деструкции ее паренхимы. Для иллюстрации приводим наше наблюдение.

Больной Б., 35 лет, поступил в клинику по поводу нефункционирующей левой почки. Экскреторная урограмма слева: в течение 3 ч почка не выделяет контрастное вещество (рис. 98, а). Селективная артериограмма слева: сосудистый рисунок обеднен, но сохранен достаточный калибр почечной артерии (рис. 98, б). С учетом калибра почечной артерии, который как бы свидетельствовал о достаточной сохранности почечной паренхимы, предполагалось произвести пластическую операцию. Операция: почка дряблая, истонченная, с нежной поверхностью. Произведена нефрэктомия.

F. Floris (1977) считает, что при гидронефрозе для оценки состояния почечной паренхимы венография более информативна, чем экскреторная урография и ангиография. Характерным венографическим симптомом служит появление расширенных свободных экстрапаренхимиальных анастомозов между ветвями почечной вены вследствие повышения внутривенного давления. Вторично повышенное давление во внутривенных ве-

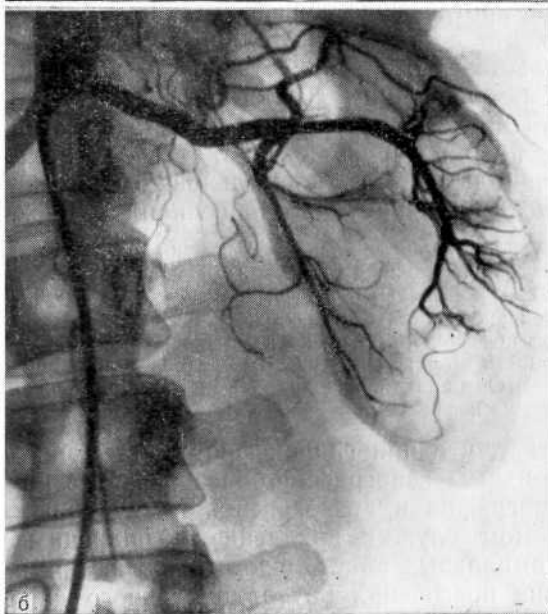
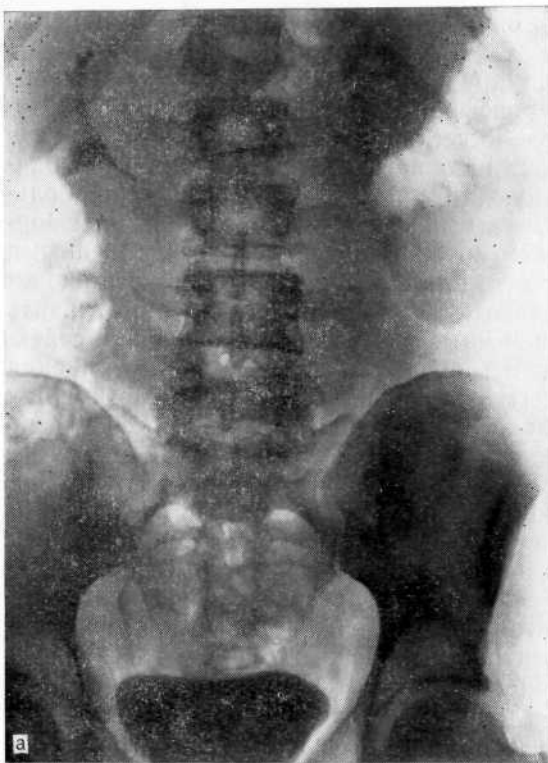

Рис. 98. Гидронефроз слева.

а.—эскреторная урограмма. Тень увеличенной левой почки, которая в течение 3 ч не выделяет контрастное вещество; б — селективная артериограмма. Обеднение сосудистого рисунка, но калибр почечной артерии достаточно сохранен, что ошибочно расценено как признак сохранности паренхимы.

нах препятствует продвижению контрастного вещества против тока крови в вены паренхимы, что ведет к открытию и контрастированию анастомозов. При далеко зашедшей трансформации обнаруживается сеть анастомозов к периферии. Это связано со снижением интрапаренхимального венозного давления вследствие уменьшения внутрилоханочного давления и редукции почечного кровотока, что способствует обратному затеканию контрастного вещества. Указанные рентгенологические признаки следует учитывать при оценке сохранности почечной паренхимы.

Анализ диагностических ошибок при вазографических исследованиях почек показал, что они обусловлены неправильной расшифровкой вариантов нормальной ангиограммы, ошибочным зондированием различных ветвей аорты вместо сосудов почки, наложением контрастированных ветвей аорты на область почки, незаполнением одной из добавочных ветвей почечной артерии контрастным веществом, функциональным спазмом почечной артерии при выполнении селективной артериографии. Ошибки наблюдались также в тех случаях, когда на ангиограмме отсутствовали характерные признаки заболевания или, наоборот, имелись признаки многих заболеваний, либо при неправильной интерпретации полученных результатов.

Проведение вазографических исследований почек в необходимой последовательности позволяет не только установить диагноз, но также избежать ошибок, связанных с недостатком отдельных методик реновазографии. Обследование больного с заболеванием почек следует начинать с обзорной аортографии. Селективную артериографию, венографию и исследование с помощью фармакологических препаратов следует применять по показаниям, если обзорная аортография не дала исчерпывающей информации.

Мы рекомендуем, особенно при обследовании больных с артериальной гипертензией, использовать катетеризацию сосудов при вазографии для взятия крови с целью проведения биохимических анализов, определения парциального давления кислорода, содержания ренина и т. д. Мы исследуем кровь из почечных артерии и вены, а также из нижней полой вены, взятую выше и ниже места отхождения почечных сосудов.

#### **ОПАСНОСТИ И ОСЛОЖНЕНИЯ ПРИ РЕНОВАЗОГРАФИИ**

Почечная ангиография связана с некоторым риском, обусловленным, с одной стороны, введением контрастного вещества, с другой — ошибками при пункции крупного сосуда, травмой его или комбинацией названных причин. Однако этот метод из-за высокой информативности находит все более широкое применение. В настоящее время представляется анахронизмом высказывание А. Н. Любомудрова и соавт. (1958) о том, что ангиография должна использоваться крайне редко, так как «нельзя подвергать даже малейшему риску жизнь больного», И. Х. Рабкин

(1977) справедливо указывает, что риск исследования может быть сведен к минимуму, если продуманы мероприятия, обеспечивающие безопасность больного, а полученная информация позволяет осуществить диагностику.

Различают общие осложнения, связанные с побочным действием контрастного вещества, и локальные, вызванные техническими погрешностями при выполнении исследования.

### **Осложнения при транслюмбальной аортографии**

Наибольшее число осложнений при транслюмбальной аортографии описано в литературе до 60-х годов, когда этот метод широко применялся в клинической практике. В настоящее время методом выбора является чрескожная катетеризационная аортография по Сельдингеру. Однако она все же используется по определенным показаниям (в частности, при синдроме Лериша и др.). Мы считаем необходимым кратко упомянуть о осложнениях и опасностях, с которыми можно встретиться при проведении аортографии по данной методике.

Ж. С. McAfee (1957) при анализе 13 200 брюшных аортографий в 206 американских лечебных учреждениях выявил 135 серьезных осложнений, из которых 37 со смертельным исходом. В последующие 10 лет, по мере улучшения качества контрастного вещества, совершенствования техники исследования и установления строгих показаний, риск при транслюмбальной аортографии заметно уменьшился. Так, в клинике сосудистой хирургии De Bakey с 1964 по 1967 г. на 2000 транслюмбальных аортографий не отмечено тяжелых осложнений. Однако в менее специализированных учреждениях осложнения возникали нередко. Н. Diemel и Н. G. Schmitz-Drager (1967) при выполнении 300 транслюмбальных аортографий в 10% случаев наблюдали легкие и в 1% тяжелые осложнения.

Различают следующие локальные осложнения транслюмбальной аортографии: 1) паравазальное введение контрастного вещества; 2) интрамуральное введение контрастного вещества; 3) расслоение стенки аорты с образованием аневризмы; 4) ошибочную пункцию ветвей аорты; 5) подкожную постпункционную гематому; 6) неврологические осложнения при перидуральной инъекции контрастного вещества; 7) травму люмбального мешка; 8) гнойный спондилит; 9) повреждение легочного синуса с последующим гемо- и пневмотораксом; 10) повреждение грудного лимфатического протока.

И. В. Колядюк (1955) и Г. А. Нацвлишвили (1959) показали, что при пункции аорты иглой диаметром более 1,2 мм возникает значительное кровотечение, для остановки которого в ряде случаев приходится накладывать шов на сосуд. В связи с этим Н. А. Лопаткин (1961) рекомендует двухэтапное извлечение иглы после пункции. Вначале иглу извлекают из стенки аорты и через ту же иглу вводят в парааортальную клетчатку

30—40 мл 0,25% раствора новокаина. Это позволяет уменьшить парааортальную гематому после люмбальной пункции, а в случае парааортального введения контрастного вещества новокаин уменьшает боли и способствует разведению контрастной жидкости.

В прошлом мы наблюдали через 24 ч после транслюмбальной аортографии во время операции значительные парааортальные и параренальные гематомы с имбибрицией подвздошно-поясничной мышцы. К каким-либо отрицательным последствиям это не приводит, но обширные гематомы могут затруднить оперативное вмешательство. Б. В. Петровский и соавт. (1961) рекомендуют оперировать больных спустя 12—14 дней после аортографии.

Некоторые не считают осложнением кровотечение из места прокола аорты, полагая, что это неизбежно. Однако А. Bouchet и С. Duguesnel (1973) пришлось произвести лапаротомию по поводу угрожающего внутрибрюшного кровотечения.

Наиболее частым осложнением является экстрааортальное введение контрастного вещества. Это наблюдали J. M. Stokes и Н. R. Butcher (1957) в 15%, Н. А. Лопаткин (1961)—в 3,1% случаев. При парааортальном введении даже небольшого количества контрастного вещества больные испытывают резкую боль в поясничной области и в животе. Н. А. Лопаткин (1961) рекомендует до серийной аортографии вводить лишь небольшое количество контрастного вещества и в зависимости от реакции больного решать вопрос о продолжении исследования.

Интрамуральное введение контрастного вещества является более тяжелым осложнением. Образующаяся ложная аневризма в области устья почечной артерии может вызвать расстройство почечного кровообращения. Транслюмбальная аортография может привести к серьезным осложнениям при изолированной пункции и введении контрастного вещества в почечные и брыжеечные артерии. В этих случаях могут наступить расстройства кровообращения, приводящие к инфаркту почки или участка кишечника. Повреждения грудного лимфатического протока описали G. Sectrest (1957), E. Schwartz (1960), Ch. J. Fagan и Ch. H. Robinson (1971).

Поскольку основные осложнения при транслюмбальной аортографии связаны не с пункцией аорты, а с техническими погрешностями, профилактика их заключается в соблюдении правил пункции аорты и введения контрастного вещества.

### **Осложнения при трансфеморальной аортографии по Сельдингеру**

Внедрение в практику чрескожной катетеризационной вазографии привело к значительному упрощению техники ангиографии и более широкому использованию данного метода. В последние годы все чаще появляются сообщения о различных осложнениях при вазографии. Это понятно, так как неизмеримо возросло

число исследований и многие наблюдают осложнения при освоении этого метода.

Помимо общих реакций, обусловленных введением контрастного вещества в кровяное русло, возникают осложнения местного характера, среди которых наиболее часто встречаются: 1) подкожная гематома и вторичное кровотечение из места пункции сосуда; 2) забрюшинная гематома; 3) тромбоз артерии; 4) перфорация сосуда; 5) образование аневризмы в месте пункции; 6) экстравазаты контрастного вещества; 7) отламывание кончика проводника, катетера.

Р. М. Langsjoen и Е. В. Best (1969), ссылаясь на статистические данные, указывают, что летальность при ангиографии достигла 16,1%, а несмертельные осложнения отмечаются в 27,2% случаев. Учитывая нефротоксическое действие рентгеноконтрастных препаратов, нельзя согласиться с мнением С. Schwarzbach и соавт. (1983) о целесообразности селективной почечной ангиографии при диагностике заболеваний единственной почки. Следует отдать предпочтение абдоминальной аортографии.

Осложнения, связанные с пункцией артерии и проведением катетера в сосудистое русло (местные гематомы, повторное кровотечение из места пункции, паравазальное введение катетера), И. А. Биличенко и соавт. (1964) наблюдали в 5% случаев. По их мнению, причина осложнений заключается в грубых манипуляциях при пункции артерии и неправильной компрессии места пункции после удаления катетера.

Одним из наиболее опасных осложнений при исследовании брюшной аорты и ее магистральных сосудов является нарушение целостности стенок аорты и сосудов с последующим тромбообразованием. Е. К. Lang (1963), изучив исходы 11402 ангиографии пришел к выводу, что даже местная гематома может привести к венозному спазму, а последний — к тромбозу и затем к эмболии легочной артерии. Такое осложнение он зарегистрировал у одного из 7 умерших больных. М. Hettler (1960) при выполнении 1090 катетеризационных аортографии наблюдал в 1,46% случаев местную гематому, в 0,65% — тромбоз эмболию, в 0,18% — образование ложной аневризмы.

По данным Р. Heinrich и R. Oschatz (1969), у 14 из 1000 больных возникли осложнения, потребовавшие оперативного вмешательства: у 8 — обширная гематома, у 5 — тромбоз артерии, у одного — сосудистый спазм. У 2 больных пришлось прибегнуть к ампутации конечности. У 4 больных спустя 25 мес после исследования оставалась перемежающаяся хромота.

Г. Г. Арабидзе (1969) наблюдал осложнения в 17,3%, А. А. Спиридонов (1972) — в 4% случаев, А. П. Савченко (1973) сообщает, что спазм бедренной артерии возник у 3,8%, подкожные гематомы — у 3%, тромбоз бедренной артерии — у 0,2% больных. Г. С. Кротовский (1974) указывает на 2,6% осложнений. М. Е. Фишер и И. И. Канус (1974) наблюдали 3,8% осложнений. В. С. Савельев и соавт. (1975) отметили ос-

ложнения у 6 из 241 больного. По данным М. Д. Джавад-Заде и соавт. (1977), на 310 вазографий осложнения возникли в 45 случаев (13,5%). И. Н. Гришин и Н. С. Филиппович (1977) наблюдали осложнения в 37 случаях (1,7%) с летальным исходом в 2 случаях на 2140 ангиографий, Л. С. Розенштраух и соавт. (1977) — в 54 из 2578 (2,13%) исследований. Г. Л. Аккерман и В. П. Романкин (1978) указывают, что пульсирующие гематомы образовались в 3 случаях на 720 ангиографий.

Мы на 2686 вазографий наблюдали образование местной гематомы в 166 (6,2%) случаях. Большинство больных страдали артериальной гипертензией. Спустя 1—2 нед гематомы рассасывались. У 4 больных после исследования появились признаки тромбоза бедренной артерии (резкие боли, побледнение конечности, исчезновение пульса на подколенной артерии и тыльной артерии стопы). Мы не смогли с уверенностью дифференцировать тромбоз от спазма бедренной артерии и произвели обнажение сосуда (в 1967 г. сотрудник нашей клиники произвел ангиографию в одном лечебном учреждении и проявил нерешительность при подозрении на тромбоз артерии, а это привело к ампутации конечности). У 3 больных выявлен спазм бедренной артерии. Произведена десимпатэктомия с введением 2 г но-шпы под адвентицию артерии, после чего восстановилась нормальная проходимость артерии. В течение 5 лет никаких последствий осложнения у этих больных не наблюдалось. У одного больного в результате отрыва артероматозной бляшки произошел тромбоз бедренной артерии, потребовавший тромбэктомии, после чего восстановилось нормальное кровообращение.

При тромбозе артерии требуется срочная тромбэктомия. Если тромбоз артерии трудно дифференцировать от спазма, то также показано обнажение сосуда. При обнажении артерии спустя сутки наступают значительные изменения интимы и может потребоваться пластическая операция — наложение заплаты на сосуд [Петровский Б. В., Крылов В. С., 1968]. Мы не можем согласиться с рекомендацией М. Е. Фишера и И. И. Кануса (1974) проводить консервативную терапию при крупных гематомах, спазме сосуда, тромбозе (давностью не более 1—2 ч).

Серьезным осложнением является образование больших забрюшинных гематом. Мы наблюдали его у 7 больных. Это было связано с неправильной (косой) пункцией бедренной артерии. Пункционное отверстие на передней стенке артерии располагалось ниже паховой связки, а отверстие на задней — выше связки. При компрессии места пункции кровотечение останавливается лишь из отверстия на передней стенке артерии, а из пункционного отверстия на задней — оно продолжается, что приводит к образованию обширной забрюшинной гематомы. У 6 больных предпринятые консервативные мероприятия оказались оправданными и у них не наблюдалось какие-либо последствий, а у одной больной это привело к неблагоприятному исходу.



Больная Г., 33 лет, поступила в клинику с диагнозом правостороннего нефроптоза, хронического пиелонефрита.

С целью выяснения состояния магистральных почечных сосудов перед нефропексией проведена обзорная аортография по Сельдингеру. На уровне паховой складки пунктирована левая бедренная артерия. Игла введена не перпендикулярно, а под острым углом. После удаления катетера кровотечение из пункционного отверстия остановлено прижатием сосуда в течение 10 мин. Однако больная предъявляла жалобы на чувство распирания в левой подвздошной области. Спустя 6 ч состояние ухудшилось: появились боли в левой половине живота, артериальное давление снизилось до 90/70 мм рт. ст. После гемотрансфузии и применения средств, повышающих артериальное давление, состояние улучшилось. Было принято ошибочное решение воздержаться от оперативного вмешательства. При пальпации в левой половине живота определялась больших размеров забрюшинная гематома. В течение 20 дней отмечались повышение температуры тела и отек левой нижней конечности, связанный со сдавлением и тромбозом левой подвздошной вены.

Длительное время проводилось лечение токами Бернара и лидазой, после чего отек нижней конечности уменьшился, но оставались акроцианоз и боли при ходьбе. Спустя 2 года сохранились небольшая отечность левой нижней конечности и быстрая ее утомляемость при ходьбе.

Это наблюдение показывает, что в случае возникновения обширной забрюшинной гематомы не следует ограничиваться консервативными мерами, а целесообразно предпринять оперативное лечение, направленное на эвакуацию кровяных сгустков, что является профилактикой нарушения венозного оттока из конечности.

В литературе имеются сообщения об отломе металлических проводников. В. В. Виноградов и Г. Г. Шаповальянц (1966) отметили такое осложнение в 3 случаях на 54 исследования. Мы не встречались с подобным осложнением, но однажды в аорте обмотка металлического проводника отсоединилась от основного стержня. В начале был извлечен основной стержень, а затем удалена размотавшаяся обмотка с эластичным концом проводника.

Подинтимальное введение металлического проводника и катетера чаще происходят в подвздошных артериях и в области бифуркации аорты. Большинство исследователей считают, что подобные повреждения стенок сосуда связаны со склеротическими изменениями. Г. А. Кучинский (1970) в одном случае на 800 артериальных катетеризаций наблюдал подинтимальное введение контрастного вещества. В. Е. Жилин и О. Н. Пелевкина (1971) при выполнении 180 ангиографий в 11 случаях отметили инссосудитное и в 3 — интрамуральное введение контрастного вещества. Мы столкнулись с паравазальным введением металлического проводника и катетера у 9 (0,34%) больных, из них у 7 — до бифуркации аорты и у 2 — до абдоминального отдела аорты. При данном осложнении появляются боли и кровь не выделяется по катетеру.

Мы не нашли в литературе сообщений об образовании внутривисцеральных гематом при выполнении селективной артериографии. Наше наблюдение свидетельствует о том, что такое осложнение может иметь место при введении в артерию контрастного

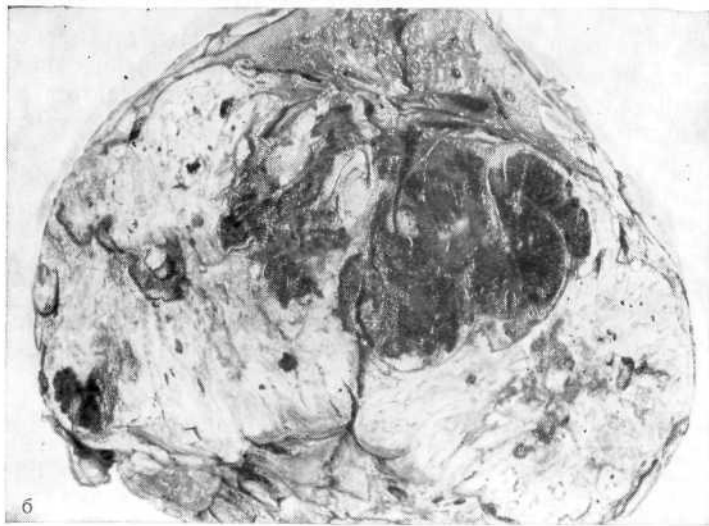
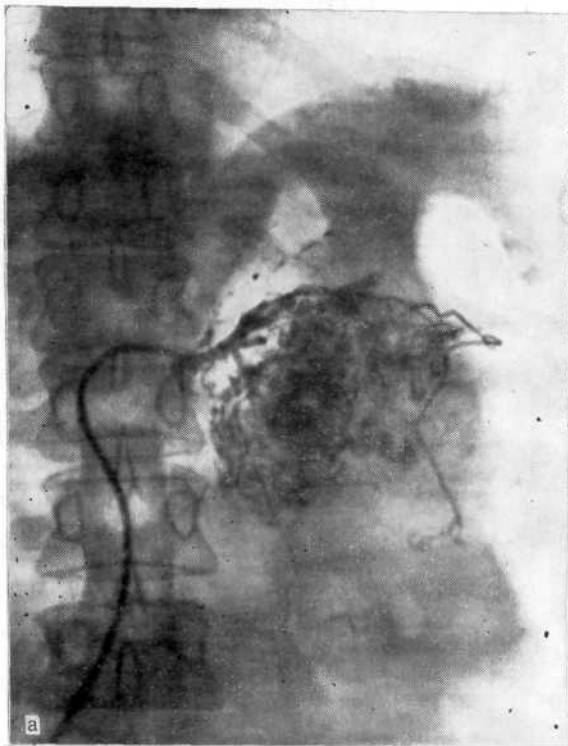


Рис. 99. Опухоль левой почки.

а — селективная артериограмма. Подозрение на экстравазат в результате ангиографического исследования; б — макропрепарат. В области почечного синуса и частично внутривнепочечно видна организовавшаяся гематома в опухоли почки.

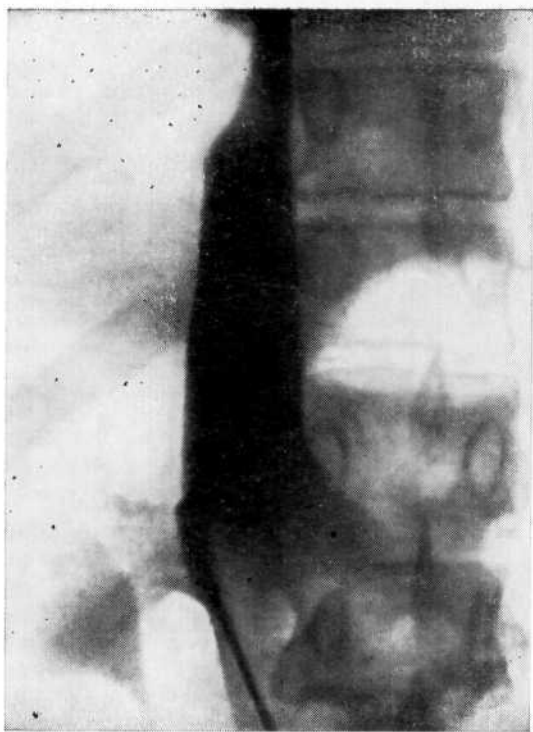


Рис. 100. Нижняя кавограмма, полученная вместо ожидаемой аортограммы. Резкое сужение полой вены в диафрагмальном отделе (ошибочная пункция вены).

вещества под большим давлением. Вероятность этого особенно возрастает при наличии опухоли, когда патологические сосуды лишены эластических волокон и легко подвергаются разрыву. Приводим наше наблюдение.

Больной К., 70 лет, поступил в клинику с подозрением на опухоль левой почки. Диагноз опухоли почки подтвержден на основании ангиографии. При изучении артериограммы высказано подозрение на экстрavasат, образовавшийся во время исследования (рис. 99, а). Произведены экстраплевральная тораколапаротомия в десятом межреберье слева и нефрэктомия. Опухоль занимала всю нижнюю часть удвоенной почки. На разрезе в области почечного синуса и частично внутрпочечно определялась организованная гематома (рис. 99, б). По всей вероятности, это экстрavasат после артериографии.

Нередко тяжелые осложнения возникают при ошибочной пункции вены. Г. Г. Арабидзе (1964) описал пункцию вены вместо бедренной артерии с последующей катетеризацией нижней полых вены, перфорацией ее, внутренним кровотечением и летальным исходом. С. Ш. Хундадзе (1971) сообщает об ошибочной пункции бедренной вены во время трансфеморальной аортографии. К сожалению, автор не анализирует причину смерти больного. Мы также в одном наблюдении ошибочно пунктировали бедренную вену вместо артерии.

Больной Н., 43 лет. Для выяснения причины тотальной гематурии сделана попытка выполнить обзорную аортографию. За 7 мес до исследования перенес

резекцию легкого по поводу бронхоэктатической болезни. После чрескожной пункции бедренного сосуда из иглы появилась сильная струя крови (высотой около 30 см, которая по цвету напоминала артериальную). Однако вместо аортограммы была получена кавограмма (рис. 100), на которой отмечалось резкое сужение нижней полой вены в диафрагмальном отделе со значительным расширением ее ниже этого участка. Давление в нижней полой вене оказалось равным 200 мм вод. ст. Исследование больной перенес хорошо. Через 2 нед произведены аортография и селективная венография, выявившие венную почечную гипертензию как причину гематурии. Техническая ошибка обусловлена резким повышением давления в нижней полой вене, что было вызвано ее сужением в диафрагмальном отделе вследствие перенесенного оперативного вмешательства.

Спинальные осложнения при трансфеморальной аортографии встречаются редко. У одного больного развился спинальный инсульт в бассейне большой корешковой артерии [Иванов А. В. и др., 1970]. Очевидно, осложнение возникло вследствие введения контрастного вещества в просвет артерии. Аналогичное осложнение наблюдали E. Schindler и соавт. (1974).

### **ОСЛОЖНЕНИЯ ПРИ ВЕНОКАВГРАФИИ**

Об осложнениях при исследовании нижней полой вены имеется мало сообщений. Описаны тяжелые осложнения при зондировании нижней полой вены, связанные с отломом металлического проводника [Thomas J., 1964], эмболией отломившимися частями катетера [Beaulien E., Gravel S, 1961], а также казуистические случаи образования петли катетера внутри нижней полой вены с последующим отрывом катетера и эмболией [Klötzer J., Mlynek H. J., 1969]. Наиболее частые осложнения — кровоизлияние в месте пункции бедренной вены [Савельев В. С. и др., 1967; Думпе Э. П. и др., 1968] и паравазальное введение контрастного вещества [Кузьмин Д. С. и др., 1970; Пытель Ю. А. и др., 1972].

У 4 из 132 больных при нижней кавографии мы наблюдали тяжелые осложнения: у 2 больных илеофemorальный тромбоз, у 2 паракавальное введение контрастного вещества. Подкожная гематома на месте пункции бедренной вены образовалась у 9 больных. Из 2 больных, у которых после кавографии возник илеофemorальный тромбоз, у одного умершего от отека мозга после нефрэктомии по поводу опухоли почки, при вскрытии обнаружен крупный тромб в правой подвздошной вене. У другой больной, погибшей после аналогичной операции от тромбоэмболии легочной артерии, найден пристеночный тромб в начальном отделе нижней полой вены. У 2 больных паракавальное введение контрастного вещества не имело последствий.

Больной Д., 58 лет. При обзорной аортографии диагностирована опухоль правой почки. С целью определения операбельности опухоли предпринята попытка нижней кавографии. Чрескожно по Сельдингеру пунктирована левая бедренная вена, и катетер по проводнику введен в нижнюю полую вену. После введения 30 мл 60% раствора урографина больной почувствовал кратковременную боль в мезогастррии и в области поясницы. На рентгенограммах в проекции нижней полой вены на уровне LIII—LV выявлена тень контрастного вещества, размером 7X8 см. Через 5 мин после введения контрастного вещества на

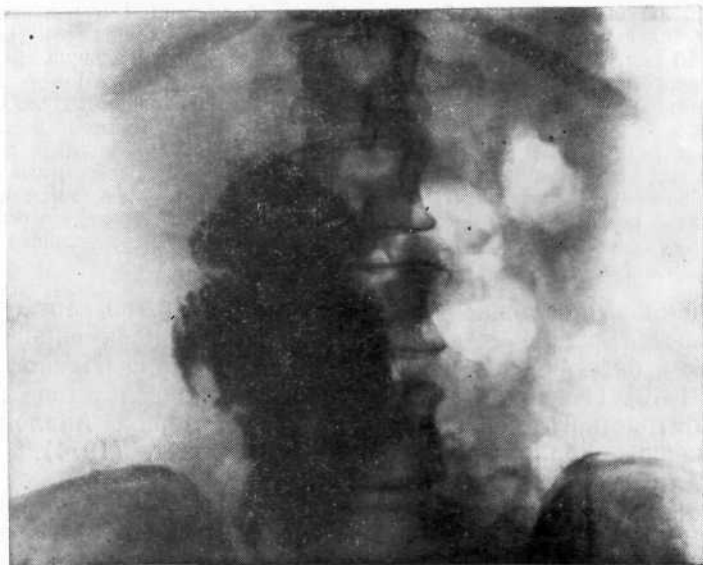

Рис. 101. Паракавальное введение рентгеноконтрастного вещества. Тень его распространяется до LII.

рентгенограмме отмечено распространение тени почти по всему забрюшинному пространству. Спустя 5 ч контрастное вещество на рентгенограмме не определялось.

Во втором наблюдении имело место аналогичное осложнение (рис. 101). Нужно полагать, что в патогенезе этих осложнений основную роль сыграло попадание конца катетера в мелкие поясничные вены с последующим разрывом и выходом контрастного вещества паракавально.

#### **ОСЛОЖНЕНИЯ ПРИ СЕЛЕКТИВНОЙ ВЕНОГРАФИИ**

К неудачам почечной венографии относят такие наблюдения, когда не удастся произвести катетеризацию почечной вены или приходится повторно вводить контрастное вещество при ошибочном попадании сосудистого катетера в другие вены (печеночную, надпочечниковую, позвоночника и яичковую) и при слабом или неполном контрастировании внутриорганных венозных почечных ветвей. Вариабельность почечных вен и их ветвей, а также относительно широкий диаметр их приводит к тому, что нередко при зондировании правой почечной вены катетер проникает в печеночные вены (рис. 102). В неясных случаях необходимо произвести веноскопию при введении небольших доз контрастного вещества. Конец катетера выводят из печеночной вены и направляют каудально для зондирования почечной вены.

При зондировании левой почечной вены катетер иногда проникает в устье левой семенной и реже в левую надпочечниковую

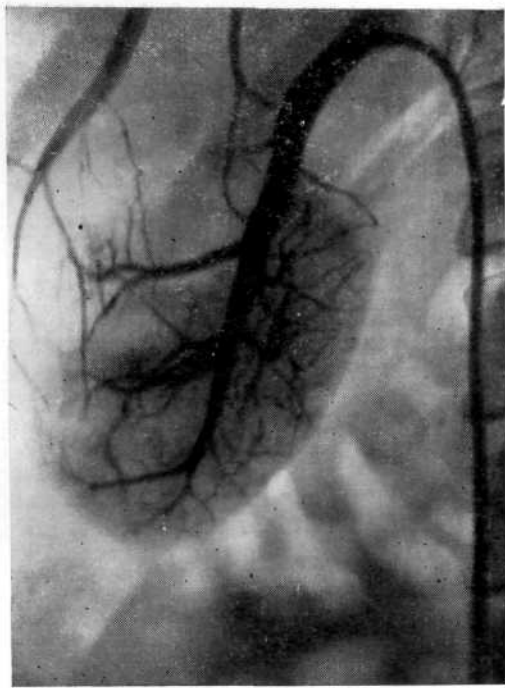


Рис. 102. Ошибочная катеризация печеночной вены вместо почечной.

вену. Чаще это происходит при длительном зондировании, когда под действием высокой температуры крови меняется заданная форма кривизны внутреннего конца сосудистого катетера. Это затрудняет катеризацию и требует замены катетера на проводнике, оставленном в просвете нижней полой вены.

При форсированном, неосторожном проведении проводника или катетера можно вызвать перфорацию вены с выходом его паравазально. Экстравазацию контрастного вещества в результате перфорации вены катетером мы наблюдали у 23 больных (рис. 103). Эти осложнения не сопровождались каким-либо клиническим проявлением и были замечены лишь при венографии. Согласно данным Ю. И. Митряева (1975), правая общая подвздошная артерия пересекает спереди левую общую подвздошную вену и придавливает ее, что затрудняет проведение зонда. Ход правой общей подвздошной вены, как правило, более соответствует направлению нижней полой вены, чем ход левой. Своеобразие анатомических условий вынуждает предпочесть зондирование вен любой почки через правую бедренную вену. Эта рекомендация имеет практическое значение и способствует профилактике осложнений при выполнении венографии.

Исходя из патогенетических факторов, можно различать три категории осложнений и побочных реакций при вазографии: 1) осложнения, связанные с погрешностями техники выполнения манипуляции; 2) осложнения, вызванные катеризацией сосуда,

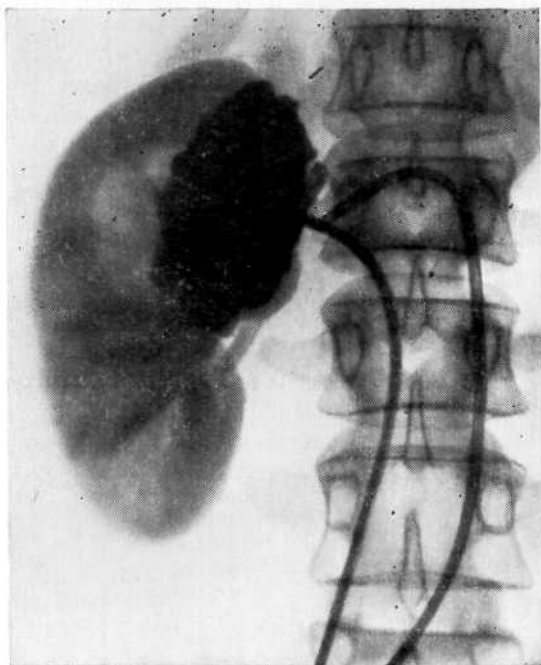


Рис. 103. Экстравазация рентгеноконтрастного вещества при перфорации почечной вены при венографии.

в котором имеются атероматозные и другие изменения; 3) осложнения и побочные реакции, обусловленные токсическим действием рентгеноконтрастных веществ. С целью профилактики осложнений необходимо тщательно проверять перед исследованием целостность проводников и катетеров, строго соблюдать технические условия пункции артериальных и бедренных сосудов, производя ее ниже паховой связки. Бедренную вену лучше катетеризовать справа. Не следует вводить проводник или катетер при ощущении препятствия. Если кровь по катетеру не выделяется, то надо снять рентгенограмму, а при необходимости ввести 1—2 мл контрастного вещества для определения его местоположения. Недопустима одномоментная двусторонняя селективная артеография. Раннее оперативное пособие показано при подозрении на тромбоз сосуда или развитие обширной забрюшинной гематомы.

Анализ собственных наблюдений и данных литературы убеждает нас в том, что осложнения возникают при недооценке состояния больного (атеросклеротические изменения сосудов, артериальная гипертония, нефропатия), нарушении техники исследования и невыполнении срочных мероприятий при развитии осложнений.

## ПОБОЧНЫЕ РЕАКЦИИ И ОСЛОЖНЕНИЯ ПРИ ВВЕДЕНИИ РЕНТГЕНОКОНТРАСТНЫХ ВЕЩЕСТВ. ИХ ПРОФИЛАКТИКА И МЕРЫ УСТРАНЕНИЯ

Современные методы рентгеноконтрастных исследований почек нельзя считать абсолютно безопасными, поскольку они чреваты осложнениями и таят в себе определенный риск. Однако этот риск оправдан, так как рентгенологические методы исследования наиболее эффективны при распознавании урологических заболеваний. Справедливо мнение А. Я. Пытеля и соавт. (1972), И. Х. Рабкина (1977) о том, что строго индивидуальный подход, использование ряда возможностей позволяют предупредить или свести к минимуму, а иногда почти исключить риск при рентгенодиагностических исследованиях.

Данные литературы свидетельствуют о том, что после введения больным рентгеноконтрастных веществ, содержащих 1, 2 и реже 3 атома йода, наблюдаются побочные реакции и осложнения, порой весьма серьезные. Так, R. M. Nesbit (1959) отметил побочные реакции после введения урокона у 50% больных, O. Olsson (1954) после введения диодона — у 14%, умбрадила — у 25% больных. А. Я. Пытель и Ю. А. Пытель (1966) сообщают о побочных реакциях после экскреторной урографии в 25% случаев. В. Н. Дунчик и соавт. (1966) собрали в литературе описание 601 случая тяжелых осложнений. Летальный исход при экскреторной урографии наблюдался в среднем в одном на 100 000 случаев, а тяжелые побочные реакции и осложнения — в 0,2—3,5% на 1000 случаев [Frommhold W., Vraband H., 1960].

Е. А. Hildreth и соавт. (1960), проанализировав в 102 случаях причины летальных исходов при введении контрастного вещества, установили, что в 75% случаев смерти предшествовало диспноэ, в 63% — шок, в 22% — отек легких, в 14% — остановка дыхания. Следовательно, большинство фатальных реакций начинается с шока и развития диспноэ.

Механизм побочного действия контрастных веществ на важнейшие органы и ткани детально еще не изучен. Мы не можем согласиться с С. Б. Тихоновым и Х. Т. Хайкиным (1971), которые на основании экспериментальных исследований отрицают опасность применения современных рентгеноконтрастных препаратов. Нельзя отождествлять реакции организма здоровых животных и больных людей с возможными явлениями нефропатии, гепатопатии и других функциональных и морфологических изменений. Это может лишь дезинформировать и ослабить внимание к опасностям и серьезным осложнениям, с которыми сопряжены рентгеноконтрастные исследования.



Побочные действия рентгеноконтрастных веществ следует подразделить на две группы — побочные реакции и осложнения. Мы считаем, что деление осложнений на легкие и тяжелые неправильно, так как легкие, например кашель, без соответствующей терапии могут привести к тяжелым — бронхоспазму и остановке дыхания.

Побочными реакциями мы считаем головную боль, головокружение, металлический вкус во рту, ощущение жара, падение артериального давления в пределах 20 мм рт. ст. Некоторые явления, например ощущение жара, можно называть побочными реакциями лишь условно, так как иногда (при ангиографии) они информируют о правильно выполненном исследовании. Однако они могут быть предвестниками более серьезных осложнений, поэтому к ним следует относиться со вниманием. В большинстве случаев побочные реакции не требуют лечебных мероприятий (необходимо лишь наблюдение) и проходят бесследно по окончании исследования.

К осложнениям относятся аллергические проявления (уртикарная и петехиальная сыпь, ангионевротический отек, слезо- и слюнотечение, бронхо- и ларингоспазм, кашель), анафилактический шок, коллапс, острая почечная и печеночная недостаточность, смерть.

Побочные реакции и осложнения требуют незамедлительных лечебных мероприятий, поскольку при неоказании своевременной помощи тяжесть их прогрессивно нарастает.

Многие авторы, описывая побочные реакции и осложнения, стараются связать их с использованием определенных контрастных веществ. Безусловно, что  $D_{50}$  трехатомных препаратов значительно меньше, чем двух- и одноатомных веществ. Однако, по нашим наблюдениям (мы применяли сергозин, диодон, кардиотраст, триотраст, урографин, уротраст, верографин, «Uromigo», хайпек и др.), клинические проявления реакций на контрастные вещества не имеют больших различий, скорее все они однотипны. Отличие состоит в том, что при использовании одно- и двухатомных веществ реакции наблюдаются чаще, чем при введении трехатомных. Более того, и среди трехатомных средств имеют контрастные вещества (верографин), которые чаще вызывают побочные реакции, чем их аналоги (уротраст, урографин). По нашим наблюдениям, из 47 случаев побочных реакций, когда потребовалось прекращение введения контрастных веществ либо применение антидота йода (тиосульфат натрия), в 29 они были вызваны верографинном и в 18 — уротрастом. При введении контрастных веществ могут возникнуть явления йодизма как результат индивидуальной непереносимости йода. Н. А. Лопаткин (1961) из 220 больных, подвергнутых предварительно пробе на чувствительность к йоду, у 0,9% обнаружил повышенную чувствительность к нему. У большинства больных йодизм протекает легко и проявляется раздражением слизистых оболочек и кожи. Кашель, насморк, слезотече-

ние, уртикарная сыпь обычно исчезают в первые часы, редко через 1—2 дня. Реже наблюдаются более тяжелые осложнения в результате идиосинкразии к йоду, которые выражаются в ларинго- и бронхоспазме, анафилактическом шоке.

Н. И. Игнатьев и соавт. (1969) наблюдали отек легких, развившийся спустя 9 ч после инфузионной урографии, при которой больному было введено 60 мл 76% раствора урографина. Предвестники этого тяжелого осложнения (озноб, холодный пот, бледность кожных покровов, снижение артериального давления) появились спустя 15 мин после введения препарата. В связи с тем что вовремя не были проведены лечебные мероприятия, развился отек легких.

К. А. Uemura (1974) сообщает об осложнениях ангиографии, вызванных токсическим действием контрастных веществ и наблюдавшихся в 12 университетских клиниках в течение 5 лет: отмечены 2 смертельных исхода, 16 тяжелых и 129 легких осложнений (общее количество исследований не указано).

W. H. Shehadi (1975) приводит сведения о 112 003 больных, которым проводили ангиографию в 30 госпиталях США, Канады, Австралии и Европы. Несмертельные побочные реакции развились у 5546 больных (4,95%), тяжелые — у 1769 больных (1,5%), в том числе у 11 со смертельным исходом. В порядке убывающей частоты зарегистрированы: тошнота (33,66%), рвота (20,53%), крапивница (15,58%), зудящая сыпь (12,47%), бронхоспазм (3,19%), отек Квинке (2,61%), вазалгия (2,30%), коллапс (1,28%), отек гортани (0,41%), неврологические осложнения (0,27%), остановка сердца (0,18%), фибрилляция желудочков (0,16%), отек легких (0,08%).

Интенсивность болей по ходу сосуда зависит не столько от свойства контрастного вещества, сколько от его концентрации, количества и скорости введения. При введении контрастного вещества в локтевую вену боль локализуется по ходу вены и в подмышечной впадине. Она вызвана рефлекторным спазмом вены и зависит от длительности контакта контрастного вещества с эндотелием сосуда. Более интенсивная боль и ощущение онемения в дистальной части руки наблюдаются при введении контрастного вещества в мелкие вены тыльной поверхности кисти. Они обусловлены недостаточным разведением контрастного вещества кровью, вследствие чего оно сильно раздражает рецепторы интимы, и растяжением сосуда малого калибра с последующим его спазмом. Длительный спазм вены может привести к флеботромбозу.

А. Д. Джураев (1962) установил, что при использовании сергозина значительно увеличивается индекс протромбина и уменьшается время свертывания крови. По его данным, флебит и тромбофлебит наблюдаются при введении 40 мл 50% раствора сергозина у 5,6% и при введении 20 мл раствора той же концентрации — у 0,8% больных.

Ю. С. Ташиев (1962) сообщает о гангрене кисти и предплечья, развившейся у больного после внутривенного введения 50 мл 40% раствора сергозина; произведена ампутация предплечья в средней трети. Резкие боли возникают при паравазальном введении контрастного вещества, после чего появляется болезненный инфильтрат, который может привести к некрозу окружающих тканей.

### **Изменения физико-химических свойств крови**

G. Margolis и соавт. (1959) указывают, что после введения контрастного вещества в кровь отмечается сгущение крови и далее по его току стаз. По данным R. Read и M. Meyer (1959), замедление кровотока обусловлено не спазмом артериол, а реакцией агглютинации эритроцитов, что приводит к образованию глыбок, которые не могут пройти через капилляры.

П. В. Сергеев (1971) полагает, что большую роль в развитии побочного эффекта контрастных веществ играют повреждение эндотелия сосудов, увеличение проницаемости их и нарушение физико-химического равновесия крови. Автор пришел к заключению, что йодсодержащие контрастные вещества понижают осмотическую резистентность эритроцитов, повышают гемолиз, вызывают деформацию эритроцитов и снижение СОЭ, как отражение влияния контрастных веществ на электрическое равновесие эритроцитов. По его данным, контрастные вещества уменьшают число эритроцитов и содержание гемоглобина.

W. Vahlensieck и соавт. (1966) указывают, что при гемолизе эритроцитов высвобождается гистамин, небольшие дозы которого в результате ангионевротической реакции вызывают ощущение жара, металлический вкус во рту, спазм гладкомышечных органов и снижение артериального давления. P. Lindgren (1961) считает, что появление гистамина связано с примесью к ампулированным контрастным веществам тяжелых металлов, которые попадают из стекла ампулы.

### **Действие рентгеноконтрастных веществ на органы кровообращения и дыхания**

Н. Н. Малиновский (1959) в ближайшие часы и через несколько дней после внутривенного и внутриаартериального введения животным йодсодержащих контрастных веществ (сергозин, диодраст и др.) отметил нарушения сердечно-сосудистой деятельности и дыхания, более выраженные при внутриаартериальном введении: падение артериального давления до 50—60 мм рт. ст., учащение ритма сердечных сокращений до 160—180 в минуту. Вслед за кратковременной остановкой дыхания наступало учащение его.

Н. В. Карпельман и соавт. (1977) изучили электрокардиографические изменения у 50 больных до, во время и после урогра-

фии. У 7 больных с электрокардиографическими нарушениями до исследования отмечено учащение ритма сердечных сокращений более чем на 40 в минуту. У остальных 43 больных с нормальной ЭКГ имела место лишь незначительная, но достоверная тахикардия.

Поскольку тяжелые осложнения в виде расстройства сердечно-сосудистой деятельности, дыхания и шока имеют в своей основе анафилаксию, перед исследованием больного необходимо тщательно собрать анамнез, выясняя не только аллергические реакции в прошлом, но и непереносимость лекарственных препаратов (антибиотики, химиопрепараты, контрастное вещество). При наличии в прошлом аллергических реакций необходимо до исследования провести соответствующую терапию.

### **Нефротоксическое действие рентгеноконтрастных веществ**

Под токсической нефропатией следует понимать патологические изменения структуры и функций почек, обусловленные действием химических и биологических продуктов, которые вырабатывают токсические метаболиты, оказывающие вредное воздействие на почки. Поражения почек могут выражаться в протеинурии, остром тубулярном некрозе, медулярном некрозе и острой почечной недостаточности. Основу патогенеза нефротоксичности контрастных веществ составляют вазоконстрикция, которая может быть вызвана прямым повреждением эндотелия или связыванием белка, а также агглютинация и разрушение эритроцитов.

А. Е. Рожков (1974) для оценки функционального состояния почек после экскреторной урографии исследовал клубочковую фильтрацию и капальцевую реабсорбцию, концентрационный индекс по эндогенному креатинину, коэффициент очищения по мочеvine, минутный и суточный диурез, сухой остаток в суточной моче у 45 больных после применения кардиотраста и у 44 — уротраста. В обеих группах у ряда больных отмечено снижение функции почек.

Тяжелым осложнением рентгеноконтрастного исследования является развитие острой почечной недостаточности. R. O. Berkseth и С. М. Kjellstrand (1984) указывают, что примерно в 10% случаев острая почечная недостаточность обусловлена применением рентгеноконтрастных препаратов. J. С. McAffe (1957) сообщил о 39 случаях тяжелой нефротоксической реакции, сопровождавшейся ухудшением функции в течение нескольких месяцев после ангиографии. Возникали гломерулярные и тубулярные повреждения, интерстициальные геморрагии и кортикальный некроз. Умерло 12 больных F. Wylie и С. Goldman (1958) на 290 аортографий в 23 случаях отметили развитие острой почечной недостаточности; один больной умер.

Г. А. Нацвишвили (1967) на 710 аортографий в 5 случаях наблюдал острую почечную недостаточность. Л. Б. Эдельман

(1967) сообщила о летальном исходе в 3 случаях. Острая почечная недостаточность была следствием некротического нефроза в результате токсического действия контрастного вещества. Г. Ф. Дроздовский и В. Н. Ершов (1970) также обнаруживали тотальный некроз коры почки после аортографии.

Эти осложнения клинически могут проявляться по типу интерстициального канальцевого нефрита, канальцевого нефроза или шоковой почки. Морфологически выявляют сосудистые нарушения: тромбозы, инфаркты, фибриноидные некрозы стенки капилляров клубочков, меж- и внутривидольковых артерий. Мы наблюдали развитие острой почечной недостаточности у 4 больных: у 3 после комплекса исследований, включающих обзорную аортографию, селективную артерио- и венографию (в общей сложности вводили до 120 мл контрастного вещества), и у одного после одномоментной двусторонней селективной артериографии.

Больная Г., 60 лет, поступила в клинику по поводу подозрения на опухоль левой почки и артериальной гипертонии. Произведены обзорная аортография и селективная артерио-, а затем венография. Всего введено 120 мл 60% раствора уротраста. Развилась олигурия: в 1-е сутки выделилось 30 мл мочи, на 2-е—150 мл. На 3-и сутки после внутривенного введения 100 мг лазикса количество выделяемой мочи составило 3000 мл. Однако в течение 5 дней наблюдалась макрогематурия из обеих почек, что также свидетельствовало о токсическом действии контрастного вещества на почечную ткань.

Больная Д., 48 лет. Произведена двусторонняя селективная артериография. В обе почечные артерии введено по 5 мл 70% раствора диодона. Получены удовлетворительного качества артериограммы, на которых выявлена опухоль левой почки. На 2-й день после исследования возникла олигурия. За сутки выделилось 100 мл мочи. Многократно возникла рвота. Содержание мочевины в сыворотке крови 33 ммоль/л. Больная переведена в нефрологическое отделение, где в результате консервативной терапии через 7 сут восстановилась нормальная функция почек. В дальнейшем произведена нефрэктомия по поводу опухоли почки.

Учитывая данное осложнение, мы считаем недопустимым одномоментное двустороннее исследование почек. В тех случаях, когда это необходимо, селективное исследование почек надо произвести с интервалом в 5—6 дней.

По данным П. В. Сергеева и С. А. Гаспаряна (1965), даже при благополучном исходе контрастное вещество, введенное внутриаортально, в среднем на 10—12 дней тормозит водовыделительную функцию почек. Л. Б. Эдельман (1967) при радиоизотопной ренографии установила, что после аортографии у 74 больных ухудшается функция почек. Г. С. Кротовский (1974) обнаружил ухудшение функции почек у 20% больных. С. М. Курбангалеев и соавт. (1977) после аортографии отметили у большинства больных ухудшение функции почек: протеинурию, снижение плотности мочи, снижение клубочковой фильтрации в 1 1/2—3 раза, повышение содержания мочевины и креатинина крови. Восстановление нормальной функции наступало к 5—8-му дню.

V. Uthmann и соавт. (1984) указывают, что рентгеноконтрастные вещества обладают потенциальным нефротоксическим

действием. При этом важное значение имеет их осмолярность. После ангиографии авторы обнаружили характерные признаки осмотического нефроза в проксимальных канальцах почек.

Признаки острой почечной недостаточности могут возникнуть впервые часы после введения контрастных препаратов в кровь. Несмотря на почечную недостаточность, наступает гипокалиемия, затем развиваются диспепсические расстройства, появляются боли в животе, высыпания на коже, которые обычно расцениваются как проявление нетолерантности к препарату. Острая почечная недостаточность возникает вследствие ишемии кортикального вещества почки в ответ на расстройство кровотока. Патологоанатомические данные свидетельствуют о развитии острого интерстициального или канальцево-интерстициального нефрита. Изредка наблюдается некроз кортикального вещества почки.

J. McEvoу и соавт. (1970) обращают внимание на опасности, связанные с использованием больших доз препарата при обследовании больных с почечной и печеночной недостаточностью. A. Lagan и соавт. (1968), R. G. Grainger (1972), J. Hanaway и соавт. (1977) указывают на возможность нефропатии даже при строгом соблюдении всех «стандартов» во время введения контрастных препаратов.

N. Multan и M. S. Rao (1974) обследовали 47 больных с почечной недостаточностью, которым при урографии вводили по 150 мл 76% раствора урографина. У 25 больных уреимией через 2—4 дня после исследования значительно снизился клиренс креатинина и увеличилось содержание креатинина в сыворотке крови. Максимальные изменения обнаруживались в течение 20 дней после урографии. Почечные параметры достигли первоначального уровня только через 45 дней. Риск поражения почек возрастал с увеличением дозы контрастного вещества, которая, по мнению авторов, не должна превышать 2—3 мл/кг. J. V. Forrest и соавт. (1981) также усматривают связь нефропатии с использованием больших доз рентгеноконтрастного вещества.

D. Kleinkheght и соавт. (1974) объясняют развитие острой почечной недостаточности тем, что циркулирующие иммунные комплексы могут вызвать уменьшение кортикальной перфузии, ведущей к почечной ишемии и анурии. Это мнение основывается на результатах определения с помощью антиглобулинового теста реакции гемагглютинации и гемолитической реакции антител к ряду контрастных веществ. Вместе с тем авторы не исключают возможности развития острой почечной недостаточности из-за гемолиза в результате образования комплекса антиген — антитело и фиксации комплемента на эритроцитах больного.

K. Haber (1974) описывает изменения размеров почек и резкую гипотонию при аллергических реакциях на контрастное вещество. Рентгенограмма почек, произведенная в момент па-

дения артериального давления до 40/0 мм рт. ст., возникшего через 3 мин после введения 50 мл 50% раствора диазоата натрия, свидетельствовала об уменьшении размеров правой почки на 29% и левой — на 20%. После ликвидации аллергической реакции и нормализации артериального давления почки приобрели первоначальные размеры.

Причиной нефротоксичности некоторых контрастных препаратов может быть и высокая концентрация в канальцевых клетках тех веществ, которые в норме экскретируются печенью, но не поступают в желчь при обструкции желчного пузыря или поражении паренхимы печени. G. E. Schreiner (1966) сообщает о 123 больных с острой почечной недостаточностью, которая у 9 развилась непосредственно после холецистографии (внутри вводили бунамиодил натрия); умерло 4 больных. A. Larcap и соавт. (1968) описывают 4 наблюдения острой почечной недостаточности после выполнения холецистографии. У всех больных в течение 24 ч развилась анурия, а у 2 — и печеночная недостаточность. J. McEvoу и соавт. (1970) приводят 3 случая почечно-печеночной недостаточности, проявившейся желтухой, олигоанурией и уремией. Аналогичными наблюдениями располагают А. Я. Пытель и Ю. А. Пытель (1966), Г. М. Крипс (1972).

При заболеваниях печени, особенно при нарушении ее анти-токсической функции, когда почки компенсаторно обеспечивают ее обезвреживающую функцию, нефротоксическое действие контрастных веществ резко усиливается и возникновение осложнений со стороны почек более вероятно. В связи с этим проведение рентгеноконтрастных исследований почек при гепатопатии небезопасно. A. Giordano и F. Aguzzi (1973), определяя время полного выделения 24% раствора «Uromig» (йодамид), применявшегося в количестве 250 мл для инфузионной урографии у больных гепатитом, установили, что выделение препарата продолжается от 4 дней до 2—3 нед.

Имеются сообщения о возникновении острой почечной недостаточности после экскреторной урографии у больных миеломной болезнью.

В патогенезе почечной недостаточности у больных миеломной болезнью имеют место механическая закупорка почечных канальцев белковыми цилиндрами с последующей атрофией вовлеченных в процесс нефронов и прекращение мочеобразования. Во время экскреторной и особенно инфузионной урографии происходит дегидратация организма, поэтому у таких больных необходимо максимально увеличить диурез и вводить им достаточное количество жидкости. Эта рекомендация относится и к больным с протеинурией неясного происхождения, которым показано рентгеноконтрастное исследование почек. Мы не наблюдали осложнений у таких больных, потому что проводили исследование на фоне небольшой гипергидратации с последующим внутривенным введением 20 мг лазикса.

Терапия осложнений скорее носит симптоматический, чем

патогенетический характер; профилактика их затруднена. Обсуждаются следующие причины: аллергические реакции, прямая токсичность, фармакологическая йодиодосинক্রазия, обезвоживание и др.

Поскольку реакции на введение контрастного вещества напоминают анафилактический шок вследствие часто наблюдаемого диспноэ и коллапса, который исчезает после применения адренергических препаратов, широко распространено мнение, что данные реакции являются аллергическими.

S. D. Wells и соавт. (1976) с целью определения частоты и связи побочных реакций с предшествующей повышенной чувствительностью к различным аллергенам обследовали 9934 больных, из которых 2489 (25%) имели положительный аллергологический анамнез и 7445 — отрицательный. В соответствии с этим частота «малых» побочных явлений первой группы составила 6,9%, а острых побочных реакций — 3%, во второй группе — соответственно 4,6 и 1,2%. Острые побочные реакции развились у 6% больных, страдавших в прошлом астмой, у 7% — крапивницей, у 6% — пищевой аллергией, у 13% — повышенной чувствительностью к неорганическим йодидам. У 20% больных побочные реакции возникли при повторном введении контрастного вещества.

Мы предельно внимательно относимся к категории больных, у которых возможно осложнение. Больным с бронхиальной астмой до введения контрастного вещества назначаем препараты, предупреждающие приступ, и противогистаминные средства.

Существует мнение о зависимости реакции от количества и концентрации контрастного вещества. R. May и R. Nissl (1969) полагают, что побочные реакции аллергической природы были бы одинаково выражены при любой дозе контрастного вещества. Однако J. V. Gillenwater (1971), не являясь сторонником аллергической теории, все же считает, что при высокой концентрации и в большой дозе контрастные вещества становятся токсичными для тканей. По данным С. Hansson и G. Lindholm (1963), M. J. Chamberlain и T. Sherwood (1966), N. Milton и P. Gottlieb (1977), инфузионная урография, при которой применяют большое количество контрастного вещества, лишь в редких случаях ухудшает течение основного заболевания при тяжелой почечной недостаточности. Это объясняют тем, что при почечной недостаточности происходит выделение контрастного вещества печенью и кишечником. Так, M. J. Chamberlain и T. Sherwood (1966) отметили, что при резком ухудшении клубочковой фильтрации с калом выделяется 20% диатризоата натрия. Однако G. Baltzer и соавт. (1971) указывают, что у больных с пониженной функцией почек инфузионная урография вызывает временное уменьшение гломерулярной фильтрации. J. McEvoy и соавт. (1970) выражают озабоченность в связи с большим риском применения больших доз контрастного веще-



ства у больных с почечной недостаточностью, полагая, что в условиях дегидратации происходит отложение глыбок мукопротеина в почечных канальцах. Профилактикой данного осложнения считают достаточный прием жидкости вечером накануне исследования и утром за 2 ч до введения контрастного вещества.

Мы больным со скрытой почечной недостаточностью, чтобы быстрее вывести контрастное вещество и получить его большее разведение, после исследования назначаем лазикс.

Существует мнение, что большие дозы высококонцентрированных растворов вызывают расстройство кровообращения в почках. Если А. Хегги и соавт. (1971) отвергают такую возможность, то Р. Lindgren (1961) установил, что малые дозы препарата (0,1—0,2 мл/кг) не изменяют или слегка увеличивают кровоток, тогда как дозы 0,4—0,8 мл/кг обуславливают его снижение, что проявляется вазодилатацией и сосудистым параличом.

В настоящей работе мы не имеем возможности остановиться на многочисленных теориях, которые с различных позиций объясняют механизм возникновения побочных реакций и осложнений при использовании контрастных веществ. Однако нам представляется, что причины не моноспецифичны, а полиморфны.

Итак, применяемые при урорентгенологических исследованиях высококонтрастные препараты относительно малотоксичны, однако если имеет место скрытая или явная функциональная недостаточность почек или печени, то введение их в сосудистое русло может быть причиной нефро- или гепатопатии. Как показали исследования, проведенные в нашей клинике И. В. Карпухиным (1978), ангиография может стать провокационным тестом, выявляющим скрытую недостаточность некоторых паренхиматозных органов.

У 63 больных с различными урологическими заболеваниями производили ангиографию, определяли основные биохимические показатели крови (содержание мочевины, креатинина, билирубина, сахара, трансаминаз), а также фильтрационно-реабсорбционную способность почек по эндогенному креатинину и депурацию мочевины и креатинина до исследования, сразу, на 1-е и 3-и сутки после него. В большинстве случаев до и после исследования кровь на анализы брали непосредственно из почечных сосудов и из нижней полой вены выше и ниже места впадения почечной вены. При ангиографии применяли урографин, уротраст и верографин в количестве от 60 до 100 мл.

У 41 больного функции почек, печени и поджелудочной железы до ангиографии были нормальными, 14 страдали скрытой почечной недостаточностью, 6 — скрытой печеночной недостаточностью, 2 — легкой формой сахарного диабета.

Контрольную группу составляли 5 человек, которым производилась ангиография в связи с подозрением на заболевание почек, не подтвердившееся при комплексном обследовании. Функция почек, печени и поджелудочной железы у этих лиц до

ангиографии была нормальной. После ангиографии основные биохимические показатели крови у них не изменились. Исключение составил общий билирубин сыворотки крови, содержание которого имело тенденцию к повышению в 1-е сутки после ангиографии, однако в пределах нормальных величин. На 3-и сутки после исследования показатели общего билирубина в сыворотке крови у всех 5 человек пришли к исходному уровню. Отмечены увеличение клубочковой фильтрации, депурации мочевины и креатинина и снижение канальцевой реабсорбции в 1-е сутки после ангиографии. Следовательно, ангиография не сказалась отрицательно на функции почек, печени и поджелудочной железы у здоровых лиц контрольной группы.

У 49 человек, страдавших урологическими заболеваниями и имевших до исследования нормальные показатели функциональной способности почек, через 1 сут после ангиографии обнаружено следующее. У 34 больных содержание мочевины в сыворотке крови не изменилось, клубочковая фильтрация возросла (в среднем на 32%), депурация мочевины увеличилась, канальцевая реабсорбция снизилась. У 15 больных содержание мочевины в сыворотке крови значительно возросло и превысило нормальные величины, клубочковая фильтрация уменьшилась (в среднем на 25%). Соответственно снизились депурация мочевины и канальцевая реабсорбция.

Содержание креатинина в сыворотке крови возросло после ангиографии лишь у 5 из 49 больных. Это также сопровождалось уменьшением клубочковой фильтрации и депурации креатинина.

Из 14 больных со скрытой почечной недостаточностью, выявленной до ангиографии, у 7 после исследования содержание мочевины и креатинина в сыворотке крови уменьшилось, а у некоторых даже пришло к норме. При этом клубочковая фильтрация возросла в среднем на 33%, депурация мочевины и креатинина увеличилась, канальцевая реабсорбция уменьшилась. У остальных 7 больных содержание мочевины и креатинина в сыворотке крови после ангиографии повысилось. Это сочеталось с уменьшением клубочковой фильтрации (в среднем на 21%) и уменьшением депурации мочевины и креатинина.

Таким образом, увеличение клубочковой фильтрации, депурации мочевины и креатинина после ангиографии у 7 больных первой группы свидетельствует о больших резервных возможностях почек, в то время как у остальных 7 больных эти резервы оказались недостаточными.

Приведенные данные позволили сделать вывод, что поскольку трехатомные контрастные вещества выводятся из организма в основном путем клубочковой фильтрации, почечный клиренс является решающим фактором в элиминации контрастных веществ. Чтобы ускорить выведение контрастного вещества и уменьшить возможность токсического действия его на почки и печень больным с почечной недостаточностью после ангиогра-

фии (как и после экскреторной урографии) мы назначаем лаксис (20—40 мг внутривенно), действие которого заключается в увеличении клубочковой фильтрации, усилении почечного кровотока и снижении канальцевой реабсорбции [Вейсман В. А., 1973].

Увеличение клубочковой фильтрации, депурации мочевины и креатинина, снижение канальцевой реабсорбции после ангиографии указывают на нормальную функцию почек и достаточные резервные возможности. Мы объясняем это тем, что контрастное вещество значительно повышает осмотическое давление в канальцах, сдерживая реабсорбцию воды, и тем самым уменьшает пассивную диффузию мочевины из канальцев в интерстициальную ткань. Часть же мочевины, находящейся в интерстициальной ткани почки, вследствие усиленного осмотического диуреза устремляется в просвет канальцев. Обратная диффузия мочевины усиливает выведение ее после ангиографии. Мочевина, будучи осмотическим диуретиком, увеличивает диурез и тем способствует выведению почками контрастного вещества. У тех больных, у которых резервные возможности почек находятся на грани истощения, они не способны в достаточной степени и в короткий срок элиминировать контрастное вещество, что нарушает их функциональную способность; это проявляется нефропатией.

Помимо исследования функциональной способности почек, определяли содержание в сыворотке крови билирубина, сахара, трансаминаз до и после применения контрастного вещества, что позволяло судить об изменении функции печени и поджелудочной железы в результате нагрузки контрастным веществом.

У 63 из 68 обследованных с нормальным содержанием билирубина в сыворотке крови после ангиографии отмечено увеличение его (у 12 оно превысило норму). У остальных больных содержание билирубина в сыворотке крови возросло до предельной границы нормы. Повысилось также содержание трансаминаз (АсАТ у 11 и АлАТ у 12 больных). У 15 больных после исследования увеличилось содержание сахара в сыворотке крови.

Результаты обследования контрольной группы показали, что у лиц с нормальной функциональной способностью почек к концу 1-х суток после введения контрастного вещества все основные показатели должны прийти к норме. Если это не происходит, то их следует отнести к группе риска и подвергнуть динамическому обследованию через 3 сут и более, чтобы выявить недостаточность органа.

Кроме лабораторных показателей, мы обращали внимание на объективные и субъективные данные. Так, некоторые больные после ангиографии предъявляли жалобы на боли в правом подреберье, изжогу, горечь во рту (так называемые малые признаки гепатопатии по А. Я. Пытелю), а у 2 больных стала прощупываться увеличенная печень. У 15 больных после ангиогра-

фии отмечено увеличение содержания сахара в сыворотке крови; у 3 из них при дальнейшем исследовании диагностирован латентно протекающий сахарный диабет. Таким образом, после нагрузки контрастным веществом мы обнаружили скрытую недостаточность почек, печени и поджелудочной железы у 22 больных. Из 9 больных, у которых была выявлена скрытая почечная недостаточность, через 4—6 мес трое повторно поступили в клинику с явной почечной недостаточностью. Из 10 больных со скрытой печеночной недостаточностью при дальнейшем обследовании мы диагностировали хронический гепатит у 3 и желчно-каменную болезнь у 3. Остальные больные вновь не поступали.

Следовательно, ангиографическое исследование не только дает ценную информацию для установления диагноза и определения рациональной тактики лечения, но и служит «провокационным» тестом, выявляющим скрытую функциональную недостаточность некоторых паренхиматозных органов. Это позволяет проводить профилактику осложнений и активации патологического процесса в соответствующем органе при подготовке больного к операции, ведении наркоза и в послеоперационном периоде.

#### **ЦЕННОСТЬ ПРЕДВАРИТЕЛЬНОЙ ПРОБЫ НА ИНДИВИДУАЛЬНУЮ ПЕРЕНОСИМОСТЬ КОНТРАСТНОГО ВЕЩЕСТВА**

Относительно большой процент побочных реакций и осложнений, наблюдаемых при использовании рентгеноконтрастных препаратов, заставляет изыскивать меры, позволяющие определить индивидуальную чувствительность к ним. С этой целью предложен ряд предварительных проб на переносимость большими контрастного вещества: конъюнктивальная, подъязычная, кожная, внутрикожная, внутримышечная и внутривенная. Однако наличие большого числа предварительных проб, неясность этиологии осложнений и возникновение их в результате введения пробной дозы заставляют сомневаться в диагностической значимости предварительных проб и целесообразности их применения. W. H. Shehadi (1975) приводит мнение Комитета рентгеноконтрастных средств, созданного в 1969 г. на Международном конгрессе радиологов, члены которого отрицают диагностическую ценность внутрикожных и подкожных проб на чувствительность к рентгеноконтрастным веществам, так как побочные реакции возникают в основном после введения полной дозы препарата.

Наиболее распространена внутривенная проба с введением 1 мл контрастного вещества (тест-ампула). Положительной проба считается при появлении зуда кожи, тошноты, рвоты, уртикарной или петехиальной сыпи, отека лица, кашля, цианоза, сердцебиения, одышки. Однако существуют противоположные точки зрения на ее ценность и целесообразность. Имеются сообщения даже о летальных исходах после введения пробной дозы [Pendergrass E. et al., 1958; Olsson O., 1962, и др.]. G. Liess

и Н. Leyda (1963) на основании анализа 4000 исследований сделали вывод, что при внутривенной пробе ошибки наблюдаются в 50% случаев. W. Vahlensieck и соавт. (1966), установив незначительную показательность предварительных тестов, опасность ложноотрицательной и ложноположительной оценки и в особенности угрозу немедленной реакции вследствие сенсбилизации больного, пришли к заключению, что в интересах больного следует отказаться от всех предварительных тестов.

На I конгрессе Европейского общества радиологов была принята следующая резолюция: «До настоящего времени не имеется клинических или лабораторных проб (тестов), которые позволили бы предвидеть смертельные или тяжелые осложнения или даже установить противопоказания к этим методам» (Fortschritte auf dem Gebiete der Röntgenstrahlen und der Muklearmedizin, 1968; Bd 108, s. 126). Это дало основание некоторым фирмам, выпускающим контрастные вещества, отказаться от изготовления тест-ампул.

Н. W. Fischer и V. Doust (1972) провели опрос рентгенологов относительно методики предварительных проб и частоты развития серьезных осложнений и летальных исходов. Получены сообщения о смерти 74 из 3,8 млн. больных (один летальный исход на 50 000 исследований). Из числа опрошенных рентгенологов 75% выполняли внутривенную пробу.

W. Wenz и соавт. (1978) указывают, что предварительное тестирование, алергизируя больного, не позволяет избежать побочных реакций.

Данные литературы показывают, что предварительная проба на чувствительность к йоду не позволяет с абсолютной достоверностью судить о переносимости больным рентгеноконтрастных препаратов и предсказать возникновение побочных реакций и осложнений. Несмотря на то что сама проба на переносимость может привести к осложнению, мы считаем риск применения небольшого количества контрастного вещества меньшим, чем при введении полной дозы. Поскольку не ко всем контрастным веществам прилагается тест-ампула, мы обычно пользуемся пробой «на кончике иглы».

В начале исследования вводим 1 мл контрастного вещества, выжидаем 30—60 с и в отсутствие побочных реакций или их предвестников вводим остальное количество. При возникновении малейшего подозрения на непереносимость препарата немедленно вводим внутривенно 20—30 мл 30% раствора тиосульфата натрия, являющегося наилучшим антидотом йода.

А. П. Гальцев и М. А. Долгов (1976) отметили, что при внутривенном введении 30% раствора тиосульфата натрия улучшается почечный кровоток и увеличивается диурез.

Профилактике осложнений и их скорейшей ликвидации способствует методика выполнения экскреторной урографии, которой мы пользуемся. После венепункции присоединяют внутривенную капельную систему. Скорость инфузии изотонического

раствора хлорида натрия 20 капель в минуту. После этого путем пункции резиновой трубки системы шприцем вводят 1—2 мл контрастного вещества, выжидают 30—60 с и вводят остальное количество (до 20 мл).

Во время производства снимков и проявления пленки, чтобы не затромбировалась игла, медленно капельно продолжают вводить изотонический раствор хлорида натрия. Если полученное изображение по качеству и объему информации отвечает необходимым требованиям (в противном случае проколом трубки повторно вводят контрастное вещество, чтобы не переносить исследование на следующие дни) и отсутствуют какие-либо побочные реакции, то исследование прекращают.

Если же в момент введения контрастного вещества или в более позднее время возникает побочная реакция, то ее легко купировать введением раствора тиосульфата натрия или других препаратов в ток крови, так как во время всего исследования игла находится в просвете вены, а лекарственные препараты можно вводить путем пункции системы.

#### **ПЕРВАЯ ПОМОЩЬ ПРИ ПОБОЧНЫХ РЕАКЦИЯХ И ОСЛОЖНЕНИЯХ, ОБУСЛОВЛЕННЫХ НЕПЕРЕНОСИМОСТЬЮ КОНТРАСТНЫХ ВЕЩЕСТВ**

При аллергических реакциях (уртикарная и петехиальная сыпь, отек языка, гортани, трахеи) прежде всего необходимо ввести внутривенно 20—30 мл 30% раствора тиосульфата натрия, затем 10 мл 10% раствора хлорида кальция или глюконата кальция, глюкокортикоиды (100—200 мг гидрокортизона или 40—60 мг преднизолона в 5% растворе глюкозы), супрастин, димедрол, пипольфен, лазикс (20—40 мг).

Внезапное снижение артериального давления в сочетании с резким побледнением кожных покровов и малым, слабым пульсом необходимо расценивать как сердечно-сосудистую недостаточность и срочно провести лечебные мероприятия.

Острая левожелудочковая недостаточность (нарастающая одышка, цианоз, тахикардия, гипотония, циркуляторная гипоксия, при выраженной степени — отек легких). Внутривенно вводят 0,5—0,7 мл 0,05% раствора строфантина или 0,06% раствора коргликона в 20 мл 40% раствора глюкозы, 10 мл 10% раствора хлорида кальция или глюконата кальция, 2 мл 2,4% раствора эуфиллина. При развитии отека легких применяют кислород, жгуты на конечности, внутривенно 1,5—2 мл таламонала, глюкокортикоиды (100—150 мг гидрокортизона или 40—60 мг преднизолона внутривенно в 5% растворе глюкозы).

Острая правожелудочковая недостаточность (нарастающая тахикардия, снижение артериального давления, цианоз, одышка, резкое повышение центрального венозного давления, которое на периферии проявляется резким набуханием вен и увеличением печени). Внутривенно вводят 10 мл 2,4% раствора эуфиллина, 10 мл 10% раствора хлорида кальция или глюконата кальция.

Анафилактический шок (внезапно кожный зуд, чувство тяжести, стеснения, боли в груди и эпигастральной области, одышка, покраснение лица сменяется бледностью, падение артериального давления, иногда потеря сознания, судороги). Внутривенно или внутрисердечно следует ввести 0,5—1 мл 0,1% раствора адреналина или норадреналина, глюкокортикоиды (100—200 мг гидрокортизона или 40—60 мг преднизолонa внутривенно в 5% растворе глюкозы), эфедрин, димедрол дипразин. Если шок возникает во время внутривенного введения в конечность контрастного вещества, то рекомендуется немедленно наложить на нее жгут [Бунатян А. А. и др., 1977].

Астматический статус (или состояние); в первой стадии приступ бронхиальной астмы, но с дыхательной недостаточностью и умеренной гипоксемией и бледным цианозом; во второй стадии нарастает дыхательная недостаточность, усугубляющаяся гипоксемией и гипоксией; в третьей стадии потеря сознания и исчезновение рефлексов (гипоксическая кома). Обеспечивают дыхание кислорода. Внутривенно вводят 10 мл 2,4% раствора эуфиллина и 2 мл 2,5% раствора дипразина. В отсутствие эффекта внутривенно капельно следует ввести 0,5—1 мл 0,1% раствора адреналина в 100 мл 20% раствора глюкозы, внутривенно глюкокортикоиды (200—300 мг гидрокортизона или преднизолон 100—150 мг), для уменьшения отека слизистой бронхов внутривенно лазикс (20—40 мг). При затянувшемся астматическом статусе показана искусственная вентиляция легких. А. А. Бунатян и соавт. (1977) не считают целесообразной трахеостомию, так как при ней затруднена герметизация дыхательной системы, которая абсолютно необходима.

Неврологические осложнения. При появлении эпилептиформных приступов внутривенно вводят тиопентал натрия, интубация для проведения наркоза. При поражении спинного мозга (опоясывающие боли, сопровождающиеся контрактурой мышц соответствующего сегмента) внутривенно вводят 10 мл 10% раствора хлорида кальция, морфин.

Оснащение рентгеновского кабинета. В рентгеновском кабинете постоянно должны находиться следующие инструменты и аппаратура: роторасширитель и языкодержатель, ларингоскоп, эндотрахеальные трубки, трубки для интубации через нос, воздуховод, желудочные зонды, наркозный аппарат и маски, отсос, набор для трахеостомии, стерильный шовный и перевязочный материал, стерильные шприцы и системы для переливания, электрокардиограф, дефибриллятор, кислород.

В набор необходимых медикаментов входят стерильные растворы глюкозы (5%; 20%; 40%), изотонический раствор хлорида натрия, адреналин, норадреналин, строфантин, эуфиллин, эфедрин, растворы хлорида кальция и глюконата кальция, пипольфен, супрастин, димедрол, кофеин, гидрокортизон, преднизолон, таламонал, 30% раствор тиосульфата натрия.

## **РАЦИОНАЛЬНЫЙ ОБЪЕМ И ПОСЛЕДОВАТЕЛЬНОСТЬ РЕНТГЕНОЛОГИЧЕСКИХ ИССЛЕДОВАНИИ ПРИ ЗАБОЛЕВАНИЯХ ПОЧЕК И ВЕРХНИХ МОЧЕВЫХ ПУТЕЙ**

В последние годы значительно возросли требования к объему и качеству рентгенологической информации, ибо, помимо решения диагностических вопросов, необходимо получить сведения тактического плана для выбора вида, объема и характера лечения. Эти сведения не только облегчают хирургу выполнение операции, но и позволяют предвидеть операционную ситуацию и возможные опасности. Актуальность этой проблемы отмечена на совещании ВОЗ «Эффективность и адекватность диагностического применения радиации и радиоизотопов», в решении которого сказано: «Чтобы рентгенологическое обследование действительно способствовало улучшению состояния здоровья пациента, оно должно быть клинически показанным, компетентно выполненным и интерпретированным и оказывать влияние на ведение и лечение больного» [Seelentag W., 1979].

Необходимость большого объема информации часто приводит к неоправданному выполнению многочисленных исследований. Нередко обследование больного проводят по принципу «от простого к сложному». Мы считаем такой принцип неверным и экономически необоснованным. Опыт комплексного рентгенологического обследования урологических больных позволяет нам рекомендовать рациональный объем и последовательность исследований с тем чтобы при минимальном их числе и в кратчайшее время получить максимум информации как диагностического, так и лечебного характера. Это позволит сократить время исследования и пребывания больного в стационаре, снизить лучевую нагрузку на больного и опасность ятрогенных осложнений, сэкономить рентгеновскую пленку и рентгеноконтрастное вещество.

Предлагаемый план не является обязательной схемой, обследование должно быть сугубо индивидуальным и формировать у врача творческий подход. При определении объема и последовательности обследования необходимо иметь четкое представление о его цели и задачах, исходя из клинических проявлений болезни, предварительного диагноза и предполагаемого метода лечения. В то время как объем и последовательность исследований могут изменяться в зависимости от их целей и задач, неизблемыми должны быть следующие принципы:

1. Любому рентгеноконтрастному исследованию должен предшествовать обзорный снимок мочевой системы.



2. Рентгенологическое исследование должно быть полипозиционным.

3. При выполнении экскреторной урографии одну урограмму следует производить в вертикальном положении больного.

4. Вазографическое исследование необходимо начинать с обзорной аортографии. Оно должно заканчиваться урографической фазой, а при подозрении на вазоуретеральные аномалии нужно получить сочетанное изображение сосудистой и урографической фаз.

У больных почечнокаменной болезнью анатомо-функциональное состояние почек и верхних мочевых путей является определяющим при выборе показаний к консервативному или оперативному лечению. Основной метод исследования — экскреторная урография или телевизионная пиелоскопия с рентгенокинематографией. Необходимо решить две задачи:

1. Выявить анатомо-функциональное состояние чашечно-лоханочной системы, верхних мочевых путей при физиологических условиях (экскреторная урография) и их резервные возможности в период функциональной нагрузки путем использования лазикса (фармакоурография) [Пытель Ю. А., Золотарев И. И., 1976]. Большое внимание следует уделять состоянию верхних мочевых путей на контралатеральной стороне. Как показали наши исследования, при односторонней окклюзии верхних мочевых путей быстро наступают уродинамические изменения на противоположной стороне, так как резервные возможности «здоровой» стороны ограничены. При транспорте повышенного количества мочи возникают дилатация, гипокинезия и гипотония. Обнаружение на урограммах или при пиелоскопии изменений верхних мочевых путей на «здоровой» стороне во многом определяет лечебную тактику. Эти признаки говорят об угрозе срыва компенсаторных возможностей контралатеральной почки и служат основанием для быстрого восстановления нормального оттока мочи из пораженной почки.

2. В зависимости от сохранности тонуса и кинетической способности чашечно-лоханочной системы и мочеточника на стороне поражения и на противоположной следует выбрать метод лечения. При камне почечной лоханки или чашечки и дилатации чашечно-лоханочной системы выбор характера операции зависит от того, является ли дилатация результатом компенсаторной реакции на затрудненный отток мочи или обусловлена склеротическими изменениями в сосочково-чашечной зоне и почечном синусе как исход воспаления. В данном случае фармакоурография, произведенная вслед за обычной урографией, позволяет дифференцировать обратимые функциональные нарушения от органических.

Если после введения лазикса наступают сокращение и уменьшение объема чашечек, то дилатация их обусловлена преимущественно функциональными нарушениями. Если же нагрузочная проба не приводит к увеличению объема чашечки или ее

сокращению, это указывает на тяжелый перипиелит и склероз ее шейки. При данной ситуации удаление камня без резекции пораженной части паренхимы неизбежно вызовет рецидив нефролитиаза.

При значительных изменениях в области чашечек или сегмента почки, когда удаление конкремента не обеспечивает ликвидацию патологического процесса, для тактической оценки этих изменений в паренхиме и решения вопроса о возможности резекции всей пораженной зоны необходима вазография. Она должна быть полипозиционной, предусматривать исследование как артерий, так и вен. чтобы выявить взаимоотношение сосудов с паренхимой почки и определить границы выполнения резекции почки.

Не имея данных о кровоснабжении почки и индивидуальных особенностях расположения магистральных сосудов, хирург во время резекции почки может столкнуться с критической ситуацией, которая приводит к потере жизненно важного органа. Перекрестное кровоснабжение (верхняя почечная артерия питает нижнюю половину почки, а нижняя артерия обеспечивает верхнюю часть почки), полярное расположение магистральной почечной артерии, кровоснабжение удвоенной почки одной почечной артерией свидетельствуют о большом риске выполнения резекции почки без знания ангиоархитектоники почки.

Комплексная вазография, выявляя особенности кровоснабжения, позволяет осуществить предварительное лигирование или временное перекрытие как магистрального, так и сегментарного кровотока. Это исследование дает возможность дополнительно определить границы патологического процесса.

При остром пиелонефрите экскреторная урография обязательна. Ее следует производить и после катетеризации мочеотчика как одного из лечебных мероприятий. Это позволяет получить представление о состоянии верхних мочевых путей, ибо при окклюзии их на урограмме часто наблюдается «немая» почка. Один снимок необходимо делать во время дыхания. Четкие контуры чашечно-лоханочной системы на рентгенограмме, выполненной во время дыхания, как и ореол разрежения вокруг тени почки на стороне поражения, указывают на вовлечение в воспалительный процесс паранефральной клетчатки.

Наши исследования показали, что при остром одностороннем окклюзионном пиелонефрите и несвоевременно восстановленном оттоке мочи на 2—3-е сутки возникает расстройство уродинамики контралатеральной, прежде здоровой почки, а спустя 3—4 сут в ней развивается аналогичный гнойно-воспалительный процесс. Выявление нарушений уродинамики на контралатеральной стороне заставляет принять экстренные меры к ликвидации острого воспаления оперативным путем, что является профилактикой двустороннего гнойного пиелонефрита. В тех случаях, когда вопрос решается в пользу оперативного лечения, целесообразно на стороне острого воспаления непосред-

ственно перед операцией произвести ретроградную пиелоуретрографию. Это позволяет получить представление о состоянии чашечно-лоханочной системы, количестве, локализации конкрементов при их наличии, а также диагностировать медулярный некроз как осложнение острого гнойного пиелонефрита.

При подозрении на абсцесс почки показана ангиография. Ангиографическими признаками абсцесса почки являются уменьшение количества междольковых артерий, значительное их смещение и разобщенность вокруг гнойника.

В нефрографической фазе на границе поражения и неизменной ткани наблюдаются неровные контуры аваскулярного дефекта наполнения.

В большинстве случаев хронический пиелонефрит диагностируют на основании клинических проявлений болезни и лабораторных данных. Рентгенологическими методами обнаруживают лишь поздние признаки, являющиеся результатом пролиферативных изменений. Экскреторная урография необходима для выявления функциональных нарушений в чашечно-лоханочной системе и верхних мочевых путях. Проведенные нами исследования [Пытель Ю. А., Золотарев И. И., 1974] показали, что в генезе развития и прогрессирования пиелонефрита ведущую роль играет расстройство уродинамики верхних мочевых путей, без корреляции которой медикаментозная терапия бесперспективна.

Необходимо иметь представление о тоне и кинетических способностях верхних мочевых путей, их резервных возможностях, скрытой функциональной недостаточности, а также выявить факторы, которые могут быть причиной данного заболевания (пузырно-мочеточниковый рефлюкс, склероз шейки мочевого пузыря) и нарушения уродинамики. В этом плане всем больным хроническим пиелонефритом следует произвести экскреторную урографию с фармакоурографией либо телевизионную пиелоскопию, рентгенокинематографию с нагрузочной пробой лакзиксом, а также микционную цистографию для выявления пузырно-мочеточникового рефлюкса и восходящую уретрографию для исключения склероза шейки мочевого пузыря (о наличии его свидетельствует разбрызгивание контрастной жидкости в пузыре в виде фонтанчика).

Вазография приобретает важное значение при необходимости дифференцировать хронический пиелонефрит от опухоли почки, пиелонефритически сморщенную почку от гидронефроза и гипоплазии, при хроническом пиелонефрите, осложненном артериальной гипертонией.

При туберкулезе почки рентгенологическое исследование применяется с целью установления формы, локализации, характера процесса, функционального состояния верхних мочевых путей, их резервных возможностей и определения тактики лечения. В отличие от неспецифического пиелонефрита при туберкулезе мочевой системы рано возникают изменения в сосоч-

ковой зоне и верхних мочевых путях. Образование стриктур в верхних мочевых путях и обуславливает неблагоприятное течение патологического процесса.

Экскреторная урография и последующая фармакоурография позволяет выявить ранние нарушения уродинамики, когда еще не наступили склеротические изменения в мочеточнике. В настоящее время при туберкулезе почки важное диагностическое значение сохранила пиелоуретерография, так как при высокой степени контрастирования удается выявить ранние формы деструкции в зоне почечного сосочка (туберкулезный папиллит). В этом плане важную роль играет инфузионная урография.

При кавернозных формах туберкулеза почки, особенно при «выключенных» сегментах, разрешающая способность экскреторной урографии недостаточна и необходимую информацию может дать комплексное вазографическое исследование, включающее обзорную аортографию, многоосевую селективную артерио- и венографию. В этих случаях преследуют цель путем вазографии получить сведения о локализации, распространенности очага деструкции и сохранности паренхимы. На нефрограмме можно выявить замкнутые каверны. Необходимость вазографии при кавернозных формах туберкулеза почек определяется и тем, что из-за многообразия вариантов кровоснабжения почки, выполнение органосохраняющей операции (кавернотомия, кавернектомия, резекция почки) без знания ангиоархитектоники чревато опасностью осложнений во время операции.

При подозрении на новообразование почки основным рентгенологическим методом диагностики является комплексное ангиографическое исследование, включающее обзорную аортографию, селективную артериографию, а при необходимости фармакоартериографию, обязательно каваграфию и селективную венографию. Необходимость этого комплекса исследований продиктована следующими задачами: установить диагноз: степень распространенности опухолевого процесса, выявить метастазы (парааортальные, паракавальные, в печень, надпочечник, контралатеральную почку) и метастатические опухоли (при бронхогенном раке), оценить состояние контралатеральной почки и определить рациональный оперативный доступ для выполнения радикальной операции.

Комплексное вазографическое исследование больных опухолью почки позволяет определить индивидуально оперативный доступ к почке, заранее предусмотреть возможные трудности и опасности при выполнении пособия. Эти исследования отвечают тактическим целям и позволяют обнаружить: 1) смещение аорты; 2) смещение почечной артерии и почки; 3) высоту отхождения почечной артерии; 4) наличие добавочной артерии; 5) локализацию внеорганных разветвлений почечной артерии; 6) наличие патологических сосудов за пределами почки; 7) смещение нижней полой вены, прорастание и тромбирование ее опухолью; 8) тромбоз почечной вены.

Основными рентгенологическими методами выявления папиллярной опухоли почечной лоханки служат экскреторная (инфузионная) урография и ретроградная пиелоуретерография, позволяющие определить дефект заполнения в чашечно-лоханочной системе. Сходная рентгенологическая картина наблюдается при наличии уратного конкремента. При дифференциальной диагностике следует учитывать анамнез, клиническое проявление болезни, состав солей и рН мочи. В последнее время дифференциальную диагностику облегчает ультразвуковое эхосканирование.

При гидронефрозе путем рентгенологического обследования надо решить две основные задачи — выявить функциональное состояние почки, верхних мочевых путей и причину трансформации чашечно-лоханочной системы. Эти два фактора определяют показания к выбору метода лечения и вида оперативного вмешательства. Первостепенное значение в оценке анатомо-функционального состояния почки имеет экскреторная урография. Однако следует помнить, что по плотности тени контрастирования можно лишь косвенно судить о степени нарушения или сохранности функциональной способности почки, так как контрастная жидкость даже в слабой концентрации, накапливаясь в расширенных шаровидных чашечках и лоханке, дает на урограмме в передне-задней проекции плотную тень. В связи с этим при гидронефрозе вначале более четко контрастируются расширенные чашечки, откуда затруднен отток, а плотность лоханки нарастает постепенно, по мере накопления в ней контрастированной мочи.

Если мочеточник в области лоханочно-мочеточникового сегмента не выявляется на урограмме, то это ошибочно объясняют нарушением оттока при гидронефрозе. Однако это обусловлено тем, что из-за малого объема контрастной жидкости в мочеточнике и низкой концентрации тень ее не видна на урограмме. Иначе говоря, при гидронефрозе плотная тень контрастирования является плохим признаком. Лучше, когда контрастирование в чашечно-лоханочной системе не столь интенсивно, но зато на урограмме определяется прохождение контрастированной мочи по лоханочно-мочеточниковому сегменту. Это свидетельствует о достаточной сохранности концентрационной способности почки. Пока почка выделяет контрастное вещество приблизительно 5% концентрации, лоханочно-мочеточниковый сегмент виден, но после того как он становится неразличим, концентрационная способность почки снижается.

По мере прогрессирования гидронефротической трансформации наступает период гипокинезии и гипотонии, при которых происходят снижение амплитуды сокращений лоханки и урежение их частоты. Снижается тонус ее мышц, что проявляется положительным псоас-симптомом, а на урограмме в вертикальном положении видны горизонтальные уровни. Горизонтальные уровни жидкости свидетельствуют о резком снижении тонуса лохан-

ки и бесперспективности пластической операции. В тех случаях, когда на урограммах недостаточно четко выявляется лоханочно-мочеточниковый сегмент, необходимо произвести урографию в положении на животе.

После максимального заполнения чашечно-лоханочной системы контрастной жидкостью следует произвести фармакоурографию. При гидронефрозе этот метод позволяет дифференцировать изменения, носящие функциональный, компенсаторный характер, когда расстройства уродинамики обратимы, а резервные возможности верхних мочевых путей достаточны, от нарушений, обусловленных склеротическими изменениями в стенке чашечно-лоханочной системы и почечном синусе. От характера изменений, сохранности тонуса и кинетических способностей чашечно-лоханочной системы и верхних мочевых путей зависит выбор вида оперативного лечения.

Наличие сократительной способности чашечно-лоханочной системы даже при снижении тонуса ее дает возможность предполагать благоприятный исход реконструктивной операции. Если же при фармакоурографии наряду со снижением тонуса отмечается нарушение кинетической способности и стимуляция лазиксом не усиливает их сократительную деятельность, то трудно рассчитывать на успех пластической операции.

После определения анатомо-функционального состояния почек и верхних мочевых путей необходимо выяснить причину гидронефротической трансформации. Для этого используют ретроградную пиелоуретерографию и вазографию. Нами выявлен рентгенологический признак стеноза лоханочно-мочеточникового сегмента при ретроградной уретерографии. Снимок производят в момент введения 2—3 мл контрастной жидкости по мочеточниковому катетеру, вершина которого находится на расстоянии 15—20 см от устья мочеточника. На уретерограмме определяют дилатацию проксимального отдела мочеточника и разбрызгивание контрастной жидкости в лоханке. Этот признак характерен для сужения лоханочно-мочеточникового сегмента, через который контрастная жидкость проникает в лоханку (принцип форсунки).

При вазографии необходимо выявить добавочный сосуд или вазоуретеральную аномалию как причину гидронефроза и определить степень сохранности почечной паренхимы, особенно при так называемой «немой» почке. При наличии добавочного сосуда или подозрении на вазоуретеральную аномалию важно получить сочетанное изображение сосудистой и урографической фаз, так как это облегчает определение объема оперативного вмешательства.

При нефроптозе нередко возникают значительные изменения в сосудах (стеноз, перегиб почечной артерии, перекрут, стеноз почечной вены, варикоз внутриорганных вен и т. д.). Это может быть причиной артериальной гипертензии, гематурии и пиелонефрита. Если при диагностике нефроптоза можно ограни-

Таблица 4

**Ориентировочный план комплексного рентгенологического обследования больных с заболеваниями почек и верхних мочевых путей**

Заболевание	Обязательные исследования	Дополнительные исследования
Почечнокаменная болезнь	Обзорный снимок мочевой системы, экскреторная урография, фармакоурография	Ретроградная пиелография, обзорная и селективная аортография, селективная венография
Острый пиелонефрит	Обзорный снимок мочевой системы, экскреторная урография	Ретроградная пиелография, обзорная аортография, селективная ангиография
Хронический пиелонефрит	Обзорный снимок мочевой системы, экскреторная урография, фармакоурография	Микционная цистография, обзорная аортография, селективная ангиография, селективная венография, восходящая уретрография
Туберкулез почек	Обзорный снимок мочевой системы, экскреторная урография, фармакоурография, ретроградная пиелография	Инфузионная урография, обзорная аортография, селективная ангиография, селективная венография
Гидронефроз	Обзорный снимок мочевой системы, экскреторная урография, фармакоурография	Ретроградная пиелография, сосудистая + урографическая фаза обзорной аортографии, селективная ангиография
Подозрение на новообразование почки:		
объемное образование почечной паренхимы	Обзорный снимок мочевой системы, обзорная аортография + урографическая фаза, селективная венография, нижняя кавография	Селективная фармакоангиография
папиллярная опухоль лоханки	Обзорный снимок мочевой системы, экскреторная урография, ретроградная пиелография	Инфузионная урография
Нефрогенная гипертония	Обзорный снимок мочевой системы, экскреторная урография, обзорная аортография-fурографическая фаза	Селективная ангиография, селективная венография, нижняя кавография
Нефроптоз	Обзорный снимок мочевой системы, экскреторная урография, обзорная аортография при выполнении приема Вальсальвы+урографическая фаза, селективная венография	—

читься экскреторной урографией в горизонтальном и вертикальном положении больного, то при осложнениях нефроптоза, выборе показаний и метода лечения первостепенное значение приобретает вазография, в том числе обзорная аортография при выполнении приема Вальсальвы (наши исследования показали, что она позволяет получить те же данные, что и вертикальная аортография) и селективная венография. Урографическая фаза аортографии дает возможность оценить функциональную способность почек и верхних мочевых путей. Знание ангиоархитектоники необходимо и для правильного выполнения нефропексии, так как в отсутствие этих сведений возможна высокая фиксация почки с перегибом магистральных сосудов, что вызывает значительные нарушения гемодинамики.

При диагностике нефрогенной гипертонии необходимо исключить заболевания почек, при которых повышение артериального давления служит лишь одним из проявлений болезни (например, опухоль, поликистоз почек и др.), и вазоренальную гипертонию. Исследование надо начинать с ангиографии (с урографической фазой). Вазографию необходимо начинать с обзорной аортографии, так как нередко патологический процесс в почке носит двусторонний характер. Поскольку артериальная гипертония может быть обусловлена изменениями не только артериальной, но и венозной системы, показано комплексное исследование сосудистой системы.

Проведенный нами анализ 12 568 рентгенологических исследований с использованием различных методов показал, что основными исследованиями почек и верхних мочевых путей являются экскреторная урография и почечная ангиография. Экскреторная урография дает информацию об анатомо-функциональном состоянии чашечно-лоханочной системы и мочеточников и относительные сведения о функциональной способности почек как органа гомеостаза. Путем ангиографии можно получить наиболее ценные сведения об анатомическом состоянии, изменениях сосудистой системы и функциональных резервных возможностях почек, а на основании этого определяют вид, объем и характер лечения.

Предлагаемые нами объем и последовательность рентгенологических исследований у больных с заболеваниями почек и верхних мочевых путей позволяют в зависимости от разрешающих возможностей каждого метода, а также целей и задач исследования при наименьших затратах получить наибольшую диагностическую информацию (табл.4). Указаны исследования обязательные и те, которые могут потребоваться дополнительно.



## ПРАКТИЧЕСКИЕ РЕКОМЕНДАЦИИ

1. В урологической практике основными диагностическими методами исследования почек и верхних мочевых путей являются экскреторная урография и почечная ангиография.

2. Для наибольшей информативности и с целью уменьшения лучевой нагрузки на больного целесообразно использовать разработанный нами план рентгенологического обследования больного при различных заболеваниях почек и верхних мочевых путей.

3. Для оценки функциональных резервных возможностей верхних мочевых путей при гидронефротической трансформации, двусторонних камнях почек, хроническом пиелонефрите необходимо произвести фармакоурографию с салуретиками. Это позволяет избежать диагностических ошибок и избрать вид лечения.

4. Вазографическое исследование должно заканчиваться изображением урографической фазы, что сокращает число исследований и время обследования больного. Применение же ангиографических методов исследования в комбинации с урографическим изображением верхних мочевых путей дает возможность в ранние сроки диагностировать заболевания почек, чашечно-лоханочной системы и мочеточника, обусловленные их сосудистыми изменениями и аномальными взаимоотношениями в забрюшинном пространстве.

5. Катетеризацию сосудов при вазографии следует одновременно использовать с целью взятия крови из почечных сосудов и нижней полой вены для биохимических исследований, определения содержания ренина, альдостерона, парциального давления газов и др.

6. При интраоперационной уретеропиелографии следует использовать мочеточниковый катетер № 4, который после пункции лоханки или мочеточника надо вводить в пункционное отверстие. Это предохраняет от затекания контрастной жидкости в рану и, следовательно, от получения артифициальных данных.

7. С целью получения максимума информации при экскреторной урографии при введении в вену контрастного вещества целесообразно использовать систему для переливания крови и кровезаменителей, заполненную изотоническим раствором хлорида натрия. Это позволяет при неудовлетворительном качестве урограмм ввести дополнительную дозу контрастного вещества и не прибегать к повторному исследованию, а при появлении

минимальных признаков непереносимости препарата ввести антидот йода и другие медикаментозные средства.

8. Профилактикой осложнений ретроградной пиелоуретрографии является проведение по мочеточнику катетера небольшого калибра (чтобы мимо него оттекала излишняя жидкость) на высоту 15—20 см. В лоханку под небольшим давлением следует вводить не более 4—6 мл контрастной жидкости.

9. При выполнении антеградной пиелоуретрографии путем введения контрастной жидкости через пиело(нефро)стому необходимо избегать перерастяжения лоханки, так как раскрытие лоханочно-мочеточникового сегмента зависит от внутрилоханочного давления. Чрезмерное повышение его ведет к возникновению лоханочно-почечных рефлюксов и способствует развитию атаки острого пиелонефрита. Профилактикой этих осложнений является введение контрастной жидкости шприцем без поршня. Жидкость поступает в лоханку самопроизвольно, под атмосферным давлением, и ток ее прекращается по достижении порогового давления (дренажную трубку и шприц устанавливают вертикально).

10. Не следует проводить одновременно с двух сторон ретроградную пиелографию, а также селективную артерио- и венографию. Запредельное повышение внутрилоханочного давления при ретроградной пиелографии может вызвать возникновение лоханочно-почечных рефлюксов и способствовать развитию острого пиелонефрита. При развитии двустороннего острого пиелонефрита это ставит под угрозу жизнь больного. Одномоментное введение контрастного вещества высокой концентрации, особенно в артерию, содействует гипоксии паренхимы, что может привести к острой почечной недостаточности.

11. При первых признаках непереносимости контрастных веществ следует немедленно ввести в сосуд 20—30 мл 30% раствора тиосульфата натрия — лучшего антидота йодистых препаратов. При использовании больших доз контрастного вещества во время ангиографии или инфузионной урографии после исследования с целью скорейшего выведения его из организма необходимо ввести в сосуд 20 мг лазикса.

## СПИСОК ЛИТЕРАТУРЫ

- Айвазян А. В., Войно-Ясенецкий А. М.* Острые заболевания почек и мочевых путей. — М.: Наука, 1985.
- Аккерман Г. Л., Спирин В. А.* Осложнения и ошибки при аортоартериографии. — В кн.: Вопросы ангиографии. М., 1977, с. 117—119.
- Баху А. Ю.* О диагностике и лечении солитарной кисты почки. — Урол. и нефрол., 1974, № 5, с. 20—24.
- Борисов В. В., Шатило А. Л.* Особенности рентгенодиагностики при туберкулезе почек. — Вестн. рентгенол., 1976, № 4, с. 49—53.
- Бунатян А. А., Рябов Г. А., Маневич А. З.* Анестезиология и реаниматология. — М.: Медицина, 1977.
- Виноградов В. И., Ческис А. Л.* Клинико-рентгенологические варианты дисэмбриоплазии мочеточника у детей. — Урол. и нефрол., 1984, № 1, с. 17—20.
- Вихерт О. А., Биличенко О. И., Куценко А. И., Корженевский Т. В.* Гипоплазия почки и артериальная гипертензия. — Урол. и нефрол., 1981, № 4, с. 42—44.
- Газымова Д. М.* Диагностика обструкции чашечек почки сосудами и ее осложнений. — Урол. и нефрол., 1985, № 4, с. 17—22.
- Гальцев А. П., Долгов М. А.* Изменения функции почек при внутривенном введении 30% раствора тиосульфата натрия при висцеральном шоке. — В кн.: Вопросы экспериментальной и клинической урологии. Оренбург, 1976, вып. 2, с. 38—40.
- Грунд В. Д., Воскресенский Б. Н.* Дифференциальная диагностика туберкулезной каверны и дивертикула чашечки. — Урол. и нефрол., 1983, № 1, с. 17—20.
- Даренков А. Ф., Гусев Б. С., Кожухова О. А., Алексеев М. Я.* Функциональные критерии тяжести поражений почек при гидронефротической трансформации. — Урол. и нефрол., 1983, № 1, с. 8—13.
- Деревянко И. М., Пермикин Э. А.* Чрескожная пункционная антеградная урография. — Вестн. рентгенол., 1973, № 6, с. 25—29.
- Джавад-Заде М. Д., Фигаров И. Г., Мамедов Т. Р.* Осложнения при ангиографии в условиях урологической клиники. — В кн.: Вопросы ангиографии. М., 1977, 147—149.
- Ешмски Б.* О состоянии почек, не выявляющихся при внутривенной урографии. — Вестн. рентгенол., 1976, № 4, с. 28—35.
- Золотарев И. И.* Роль экскреторной урографии в оценке функциональной способности верхних мочевых путей и их резервных возможностей. — Сов. мед., 1975, № 7, с. 37—41.
- Золотарев И. И.* Является ли экскреторная урография методом функциональной способности почек? — Вестн. рентгенол., 1976, № 4, с. 23—28.
- Золотарев И. И., Серета И. В.* О патогенезе нарушений уродинамики верхних мочевых путей при беременности. — Сов. мед., 1976, № 10, с. 51—56.
- Казонь М., Бовкевич Я., Зелиньска З. Б.* Спонтанное проникновение мочи из верхних мочевых путей в окружающие ткани во время почечной колики. — Урол. и нефрол., 1981, № 3, с. 61—62.
- Карпенко В. С., Переверзев А. С.* Fraley-синдром: клиника, диагностика и лечение. — Урол. и нефрол., 1984, № 2, с. 41—47.
- Лопаткин Н. А., Мазо Е. Б.* Диагностика вазоренальной гипертонии и выбор метода ее лечения. — М.: Медицина, 1975.
- Лопаткин Н. А., Мазо Е. Б., Кан Я. Д.* Функция контралатеральной почки при одностороннем рецидивном нефролитиазе. — Урол. и нефрол., 1981, № 1, с. 9—13.

- Лопаткин Н. А., Мазо Е. Б.* Ошибки в диагностике рака почки и их предупреждение. — Урол. и нефрол., 1985, № 1, с. 11—15.
- Мазо Е. Б., Кан Я. Д.* Функция контралатеральной почки при одностороннем нефроуретеролитиазе. — Сов. мед., 1978, № 9, с. 35—38.
- Марцев О. Д., Козут Я. М.* О сочетанных аномалиях развития позвоночника и почек. — Урол. и нефрол., 1984, № 2, с. 40—41.
- Некрасов А. М., Митряев Ю. И., Спиринов В. А.* Селективная ангиография почек при первичной опухоли почечной лоханки. — Вестн. рентгенол., 1974, № 5, с. 94—95.
- Перельман В. М.* Кистография в дифференциальной диагностике кист и опухолей почек. — Вестн. рентгенол., 1976, № 1, с. 62—67.
- Перепанова Т. С., Морозов А. В.* Рентгеноконтрастное исследование нижней полой вены и ее ветвей при некоторых урологических заболеваниях. — Урол. и нефрол., 1981, № 2, с. 66—71.
- Портной Л. М., Федорович Ю. Н., Шуйский В. И.* Опасности и осложнения трансформальной артериографии. — В кн.: Вопросы ангиографии. М., 1977, с. 20—22.
- Пытель А. Я.* Почечная колика и возникающие при ней пиелоренальные рефлюксы. — Хирургия, 1975, № 5, с. 151—156.
- Пытель Ю. А., Золотарев И. И.* О диагностических ошибках при ретенционных изменениях в почечных чашечках. — Урол. и нефрол., 1974, № 4, с. 23—29.
- Пытель Ю. А., Золотарев И. И.* О патогенезе так называемого первичного пиелонефрита. — Урол. и нефрол., 1974, № 2, с. 5—10.
- Пытель Ю. А.* О патогенезе экстрavasации мочи в почечный синус, паранефральную и периуретеральную клетчатку. — Урол. и нефрол., 1975, № 4, с. 25—30.
- Пытель Ю. А.* Клиническая оценка рентгенологических данных при заболеваниях почек. — Вестн. рентгенол., 1976, № 4, с. 17—23.
- Пытель Ю. А., Золотарев И. И.* Фармакоурография в оценке функциональных, резервных возможностей верхних мочевых путей. — Урол. и нефрол., 1976, № 1, с. 27—30.
- Пытель Ю. А., Золотарев И. И., Цомык В. Г., Датуашвили Т. Д.* Побочные реакции и осложнения при применении гормональных контрацептивов. — Вопр. охр. мат., 1976, № 8, с. 78—81.
- Пытель Ю. А., Золотарев И. И., Цомык В. Г., Лейзеруков Е. М.* Побочные реакции и осложнения эстрогенотерапии рака простаты. — Мед. реф. журн., 1976, т. XIX, № 12, с. 22—27.
- Пытель Ю. А., Золотарев И. И., Григорян В. А.* О патогенезе пиелонефрита у беременных и в послеродовом периоде. — Урол. и нефрол., 1981, № 4, с. 47—54.
- Рабкин И. Х.* Предупреждение осложнений при ангиолимфографических исследованиях. — В кн.: Вопросы ангиографии. М., 1977, с. 5—11.
- Розентраух Л. С., Переслегин И. А., Кривенко Э. В.* Опыт применения простагландинов при абдоминальной ангиографии. — Вестн. рентгенол., 1978, № 4, с. 15—19.
- Рябинский В. С., Перельман В. М., Пак Ки Нам.* Крупнокадровая флюорография с телевизионным контролем в диагностике мочекаменной болезни. — Урол. и нефрол., 1983, № 3, с. 31—34.
- Савченко А. П., Котляров П. М., Восьмиренко О. Д., Петровский П. Ф.* Рентгенодиагностика аномалий почечной вены. — Урол. и нефрол., 1984, № 3, с. 7—10.
- Тиктинский О. Л.* Воспалительные неспецифические заболевания мочеполовых органов. — Л.: Медицина, 1984.
- Трапезникова М. Ф.* Опухоли почек. М.: Медицина, 1978.
- Тюрин Е. И.* О диагностических возможностях внутривенной урографии в оценке функции почек. — Вестн. рентгенол., 1978, № 6, с. 66—69.
- Шабад А. Л., Максимов В. А., Гаврилов Ю. А.* Состояние почек и верхних мочевых путей у больных хроническим простатитом. — Урол. и нефрол., 1983, № 4, с. 23—28.
- Aboulker P., Renders G.* Limites de l'arteriographie renale dans le diagnostic différentiel entre cancer et kysts du rein. — Ann. Urol., 1976, vol. 10, N 1, p. 5—11.

- Auvray P., Wart F.* Abus et insuffisances en radiologia urinaire. — Acta urol. belg., 1976, vol. 44, N 3, p. 254—269.
- Bunzhaf E., Ritter H., Daum H. W.* et al. Zur Diagnostik von Pseudotumoren des Retroperitonealraumes unter angiographischen Aspekten. — Rad. diagn., 1976, Bd 1, p. 23—33.
- Beckmann C F., Abrams H. L.* Renal venography: anatomy, technique, applications, analysis of 132 venograms and a review of the literature. — Cardiovasc. intervent. Radiol., 1980, vol. 3, N 1, p. 45—70.
- Berkseth R. O., Kjellstrand C. M.* Radiologic contrast-induced nephropathy. — Med. clin. N. Amer., 1984, vol. 68, N 2, p. 351—370.
- Braedel H. U., Schindler E., Moeller J. F., Polsky M. S.* Renal phlebography: an aid in the diagnosis of the absent or non-functioning kidney. — J. Urol. (Baltimore), 1976, vol. 116, N 6, p. 703—707.
- Bruck W.* Die Fehldiagnose «Nierentumor». — Therapiewoche, 1978, Bd 28, N 11, S. 2082—2084.
- Bruna J., Brunova E., Bartek R.* Zur Hepatotoxizität der hepatotropen Kontrastmittel. — Radiol. diagn., 1976, vol. 5, p. 695—697.
- Clio K. J.* Renal angiography in the evaluation of renal parenchymal, traumatic and neoplastic diseases causing secondary hypertension. — Urol. Radiol., 1982, vol. 3, N 4, p. 267—271.
- Cockburn A. G., Pais V. M.* Radiolucent defects within renal pelvis. — Urology, 1976, vol. 8, N 2, p. 188—193.
- Coolsaet B. L.* Ureteric pathology in relation to right and left gonadal veins. — Urology, 1978, vol. 12, N 1, p. 40—49.
- Cope J. R., Trickey S. E.* Congenital absence of the kidney: problems in diagnosis and management. — J. Urol., 1982, vol. 127, N 1, p. 10—12.
- Cunningham J. J.* Excretory urography in acute and chronic renal failure. Current concepts and technique. — Urology, 1975, vol. 5, N 3, p. 303—307.
- Daponte P., Zungri E. R., Sole Balcells F. J.* The value of a diuretic load in assessment of the pathological pelviureteric junction. — Acta urol. belg., 1984, vol. 52, N 3, p. 349—354.
- Dunn S. R., Dewolf W. C., Gonzalez R.* Emphysematous pyelonephritis: Report of 3 cases treated by nephrectomy. — J. Urol. (Baltimore), 1975, vol. 114, N 3, p. 348—350.
- Eger H.* Über den Aufklärungsumfang des Patienten bei eingreifenden diagnostischen Massnahmen. — Radiol. diagn., 1978, vol. 3, p. 301—314.
- Feldman A. E., Rosenthal R. S., Shaw J. L.* Aberrant renal papilla: a diagnostic dilemma. — J. Urol. (Baltimore), 1975, vol. 114, N 1, p. 144—146.
- Forrest J. B., Howards S. S., Gillenwater J. V.* Osmotic effects of intravenous contrast agents on renal function. — J. Urol. (Baltimore), 1981, vol. 125, N 2, p. 147—158.
- Freitag J., Freitag G., Muller G. W., Ermscher A.* Ergebnisse der Renovasographie beim Nachweis raumfordernder Prozesse. — Z. Urol., 1981, vol. 74, N 3, p. 171—179.
- Frey B., Tizzani A., Arena G.* Pielonefrite enfisematosa. — Minerva urol., 1977, vol. 29, N 4, p. 175—178.
- Fukatsu H., Waki M., Hatano V.* et al. A clinical study on primary renal pelvic tumors. — Acta urol. jap., 1984, vol. 30, N 6, p. 751—761.
- Fukushige M.* Evaluation of Renal Angiography in the Non-Visualising Kidneys. — Nishinohon J. Urol., 1974, vol. 36, N 2, p. 171—176.
- Hauri D., Ruedi P., Mayor G.* Die Cavographie in der Operationsindikation bei malignen Nierentumoren. — Z. Urol., 1976, vol. 69, N 2, p. 85—89.
- Kappelman N. B., Rosenfield A. T., Putman C. E., Ulreich S.* Electrocadiographic changes with intravenous pyelography in healthy individuals. — Urology, 1977, vol. 9, N 1, p. 88—90.
- Klein D. L., Filpi R. G.* Acute renal carbuncle. — J. Urol. (Baltimore), 1977, vol. 118, N 6, p. 912—915.
- Lee T. G., Henderson S. C.* Intravenous renal angiography revisited. — J. Urol. (Baltimore), 1977, vol. 117, N 3, p. 267—268.
- McGorge A., Smith J. S., Orr P. S., Corbelt R. H.* The value of the erect film

- in intravenous urography. — *Brit. J. Urol.*, 1984, vol. 56, N 3, p. 242—243.
- Maneti A., Paroni R.* Contributo casistico alia clinica dell'uretere retrocavale. — *Urologia* (Treviso), 1981, vol. 48, N 3, p. 540—553.
- Mangin Ph., Mitre A., Pascal B., Cukier J.* Les diverticules caliciels. Revue de 80 diverticules chez 70 patients. — *J. Urol. Nephrol.*, 1980, vol. 86, N J, p. 653—664.
- Mayo M. E.* Clinical experience with upper tract urodynamics. — *J. Urol. (Baltimore)*, 1983, N 3, p. 536—538.
- Michaeli J., Mogle P., Perlberg S.* et al. Emphysematous pyelonephritis. — *J. Urol. (Baltimore)*, 1984, vol. 131, N 2, p. 203—208.
- Milman N., Gottlieb P.* Renal function after high-dose urography in patients with chronic renal insufficiency. — *Clin. Nephrol.*, 1977, Bd 7, N 6, S. 250—254.
- Miller L., Lux B., May P.* Zur Differentialdiagnose gefässarmer Nierentumoren. — *Urologe. Ausg. B*, 1980, Bd 20, N 6, S. 277—284.
- Noix M.* Abus et insuffisances en radiologie urinaire. — *Acta urol. belg.*, 1976, vol. 44, N 3, p. 301—304.
- Novick A. C.* Atherosclerotic renovascular disease. — *J. Urol. (Baltimore)*, 1981, vol. 126, N 5, p. 567—572.
- Olsson O.* Röntgendiagnostik des Urogenitalsystems. Berlin: Springer-Verl., 1973.
- Patoir G., Lemaire G.* Extravasation d'urine et urographie intraveineuse. — *Acta radiol. belg.*, 1976, vol. 44, N 3, p. 277—279.
- Poster R. C., Newhouse J. H.* Radiology of ureter. — *Urology*, 1978, vol. 12, N 1, p. 15—39.
- Pontes J. E., Christensen L. C., Pierson J. M.* Angiographic aspects of tumors of renal pelvis and ureter. — *Urology*, 1976, vol. 7, N 3, p. 334—336.
- Rao M. S., Bapna B. C., Vaidyanathan S., Ckugli K. S.* Infusion Pyelography in Anuric Patients. — *J. Urol. (Baltimore)*, 1976, vol. 116, N 3, p. 297—299.
- Lee S. E., Kim Y. K.* Emphysematous Pyelonephritis. — *J. Urol. (Baltimore)*, 1977, vol. 118, N 6, p. 916—918.
- Schindler E., Braedel H. U.* Renale Pseudotumoren. — *Therapiewoche*, 1978, Bd 28, N 11, p. 2089—2090.
- Siegle R. L., Lieberman P. A.* Review of untoward reactions to iodinated contrast material. — *J. Urol. (Baltimore)*, 1978, vol. 119, N 5, p. 581—587.
- Steuve Y., Germeau F., Hardy J. C.* et al. La migalcalicose. — *Acta urol. Belg.*, 1982, vol. 50, N 2, p. 217—230.
- Stolze Th., Altobrah F. B., Becker R.* «Renaler Pseudotumor» infolge entzündlicher Schrumpfnieren. — *Aktuel. Urol.*, 1982, Bd 13, N 5, S. 283—286.
- Takezaki T.* Clinical studies on pyelorenal backflow in excretory urography. — *Jap. J. Urol.*, 1978, vol. 69, N 1, p. 67—92.
- Uthmann U., Geisen H. P., Glück E., Birk R.* Vergleich der renalen Wirkung nieder- und hochosmolarer Röntgenkontrastmittel. — *Urologe*, 1984, Bd 24, N 6, S. 291—296.
- Vela-Navarrete R.* Constant pressure flow-controlled antergade pyelography. — *Europ. Urol.*, 1982, vol. 8, N 5, p. 265—268.
- Wojewski A., Zajaczkowski T.* Malignant tumors of the renal pelvis — *Int. Urol. Nephrol.*, 1976, vol. 8, N 2, p. 99—106.