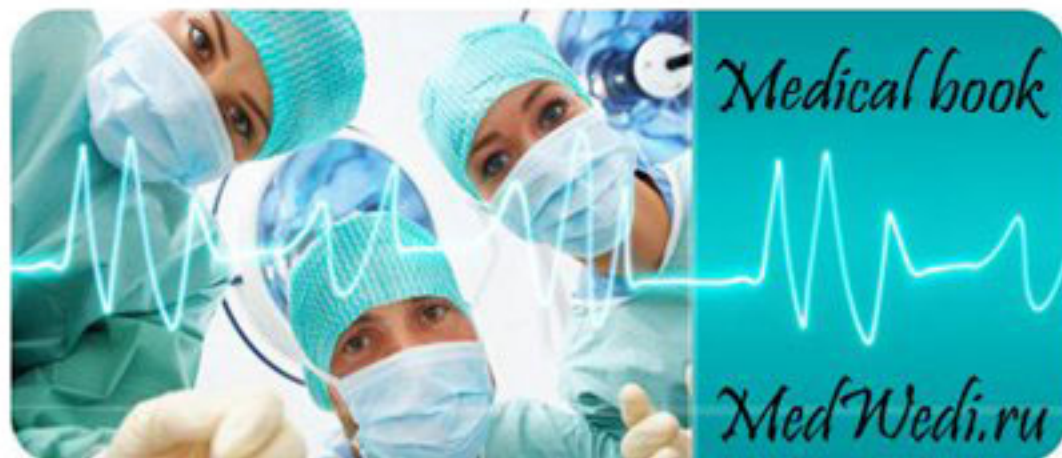

# ОПЕРАТИВНАЯ ХИРУРГИЯ

*И. Литтманн*



## Портал бесплатной медицинской литературы

# MedWedi.ru

Уважаемый читатель!

Если вы скопируете данный файл, Вы должны незамедлительно удалить его сразу после ознакомления с содержанием.

Копируя и сохраняя его Вы принимаете на себя всю ответственность, согласно действующему международному законодательству .  
Все авторские права на данный файл сохраняются за правообладателем.  
Любое коммерческое и иное использование кроме предварительного ознакомления запрещено.

Публикация данного документа не преследует никакой коммерческой выгоды.

Но такие документы способствуют быстрейшему профессиональному и духовному росту читателей и являются рекламой бумажных изданий таких документов.

Все авторские права сохраняются за правообладателем. Если Вы являетесь автором данного документа и хотите дополнить его или изменить, уточнить реквизиты автора или опубликовать другие документы, пожалуйста свяжитесь с нами - мы будем рады услышать ваши пожелания.

\*\*\* Данный файл скачан с портала **MedWedi** (<http://medwedi.ru>) \*\*\*


Заходите - будем рады :-)



# ОПЕРАТИВНАЯ ХИРУРГИЯ

ПОД ОБЩЕЙ РЕДАКЦИЕЙ  
ПРОФ. **И. ЛИТТМАННА**

ТРЕТЬЕ (СТЕРЕОТИПНОЕ) ИЗДАНИЕ НА РУССКОМ ЯЗЫКЕ



ИЗДАТЕЛЬСТВО АКАДЕМИИ НАУК ВЕНГРИИ АКАДЕMIAI KIAD6 БУДАПЕШТ 1985

[medwedi.ru](http://medwedi.ru)

# ПРЕДИСЛОВИЕ

В однотомном руководстве по оперативной хирургии мы ставили перед собой цель описать распространенные методы хирургических вмешательств, которые применяются и нами и которые мы можем рекомендовать со спокойной совестью. Мы стремились дать в руки хирургов, работающих в больницах и клиниках, книгу, которая могла бы помочь им в любой ситуации, при любых проблемах. В книге описываются те операции, которые в настоящее время обычно применяются в хирургии головы, шеи, грудной стенки и грудной полости, брюшной стенки и брюшной полости. Кроме того, излагается хирургия отдельных систем органов, так урологическая хирургия, хирургия сосудов, травматология, хирургия кисти, пластическая хирургия, хирургия гнойной раны, вопросы, связанные с ожогами, обморожениями, ионизирующим излучением, а также вопросы реанимации. Во всех главах особое внимание уделяется аспектам детской хирургии. Некоторые специальные главы оперативной хирургии в книге не освещают-

ся, так, в ней нет разделов о нейрохирургии (за исключением нейротравматологии) и ортопедии (кроме нескольких простых операций), не дается и подробного изложения гинекологических операций (кроме вмешательств по поводу внематочной беременности и овариальной кисты, с которыми часто встречается и хирург общего профиля).

Там, где это было целесообразно, особое внимание уделялось подробному изложению патологической анатомии и патофизиологии отдельных заболеваний, показаниям и противопоказаниям в связи с отдельными вмешательствами, подготовке больных к операции и постоперационному лечению.

Все рисунки с большой тщательностью и знанием дела выполнила Анико Тот, за что мы приносим ей особую благодарность.

От имени всех авторов этого руководства благодарим всех, кто способствовал его выходу в свет.

*Имре Литтманн*

## СОДЕРЖАНИЕ

ПРЕДИСЛОВИЕ .....	3	Сверхрадикальная мастэктомия .....	69
ИСТОРИЯ СОВРЕМЕННОЙ ХИРУРГИИ .....	12	Рак молочной железы у мужчин .....	69
<b>ВМЕШАТЕЛЬСТВА НА ГОЛОВЕ И ШЕЕ</b> .....	<b>20</b>	<b>Основные принципы выполнения торакальных операций P. KESZLER</b> .....	<b>70</b>
<b>Вмешательства на голове E. BODNAR</b> .....	<b>20</b>	Опасности, связанные с плевральной пункцией .....	71
Вмешательства на околоушной железе .....	20	Показания к отсасывающему дренированию .....	74
Вмешательства при остром послеоперационном паротите .....	20	Оперативные доступы к органам грудной полости Общие принципы .....	76
Оперативное лечение смешанной опухоли околоушной железы .....	21	Торакотомия из бокового доступа .....	77
Вмешательства на языке и в околоязычной области .....	22	<b>Операции на грудной стенке P. KESZLER</b> .....	<b>88</b>
Вмешательства при абсцессах языка .....	23	Деформации передней части грудной стенки	
Хирургические вмешательства при опухолях языка .....	23	(воронкообразная грудь, куриная грудь) .....	88
Удаление подъязычной ретенционной кисты (ранулы) .....	24	Оперативные приемы при куриной груди .....	92
Вмешательства на миндалинах и в области их расположения .....	24	Повреждения груди .....	92
Тонзиллотомия и тонзиллэктомия .....	24	Общие принципы оказания помощи при повреждениях груди .....	93
Вскрытие перитонзиллярного абсцесса .....	25	Действия при переломах ребер .....	93
<b>Вмешательства на шее L. BARDA</b> .....	<b>26</b>	Оперативная стабилизация грудной стенки .....	94
Хирургические вмешательства при врожденных аномалиях		Экстирпация опухолей костной части грудной стенки .....	94
Экстирпация срединных кист и свищей шеи .....	28	Оперативная коллапсотерапия туберкулеза легких .....	95
Экстирпация боковых свищей и кист шеи .....	28	Экстраплевральный пневмолиз .....	95
Экстирпация гиромы шеи .....	29	Операции plombировки .....	97
Операции при врожденной мышечной кривошее .....	30	Экстраплевральная торакопластика .....	97
Оперативные вмешательства при травматических и операционных повреждениях органов шеи .....	30	Подготовительная торакопластика .....	98
Повреждения магистральных артерий и вен шеи .....	31	Дополнительная пластика остаточной полости .....	98
Повреждения артерий шеи .....	31	Типичная верхушечная торакопластика с резекцией пяти ребер .....	98
Повреждения вен шеи .....	32	Верхушечная остеопластическая операция по Bjork .....	99
Повреждения нервов шеи .....	33	Интраплевральная торакопластика .....	101
Оперативные вмешательства при свежих повреждениях гортани и трахеи .....	33	Торакопластика по Schede .....	101
Повреждение шейного отрезка пищевода .....	34	Жалюзная пластика по Heller .....	102
Повреждение грудного протока .....	35	Пластика мышечным лоскутом по Nissen	
Повреждение купола плевры .....	35	для закрытия бронхоплеврального свища .....	103
Воздушная эмболия .....	36	<b>Вмешательства на плевре P. KESZLER</b> .....	<b>104</b>
Вмешательства на щитовидной железе .....	36	Декортикация .....	104
Подготовка к операции .....	37	Плеврэктомия при спонтанном пневмотораксе .....	106
Операция при рецидиве зоба .....	43	<b>Вмешательства на легких P. KESZLER</b> .....	<b>108</b>
Вмешательства при особых незлокачественных формах зоба .....	45	Хирургическая анатомия .....	108
Операции при злокачественных опухолях щитовидной железы .....	45	Пневмотомия .....	110
Вмешательства на околощитовидных железах .....	46	Каверностомия .....	110
Экстирпация аденомы околощитовидной железы .....	47	Резекция легкого .....	112
Вмешательства при гиперплазии .....	48	Удаление легкого (пневмонэктомия) .....	112
Вмешательства на шейной части трахеи .....	48	Левосторонняя пневмонэктомия .....	114
Пролонгированная интубация, кониотомия, трахеотомия .....	48	Трансперикардальная пневмонэктомия .....	115
Вмешательства при опухолях шеи .....	52	Лобэктомия .....	118
Доброкачественные опухоли .....	52	Резекция верхней доли левого легкого .....	120
Злокачественные опухоли .....	53	Резекция средней доли правого легкого .....	121
Вмешательства на каротидном синусе .....	56	Билобэктомия верхней и средней долей правого легкого .....	122
Операции при гнойных процессах шеи .....	57	Резекция нижних долей правого и левого легкого .....	122
Вмешательства при синдроме верхней апертуры .....	59	Резекция сегментов легкого .....	124
Удаление шейного ребра .....	59	Резекция верхушечного сегмента и язычка левого легкого .....	125
Скаленотомия .....	60	Резекция 6 сегмента и базальных сегментов нижней доли	
Резекция первого ребра .....	61	правого и левого легкого .....	126
<b>ВМЕШАТЕЛЬСТВА НА ГРУДНОЙ СТЕНКЕ И В ГРУДНОЙ ПОЛОСТИ</b> .....	<b>62</b>	Сегментарная и атипичная резекция сшивающим аппаратом .....	127
<b>Вмешательства на молочной железе LITTMANN</b> .....	<b>62</b>	Ателектаз .....	133
Абсцесс молочной железы .....	62	Острая дыхательная недостаточность .....	134
Доброкачественные опухоли молочной железы .....	63	Бронхиальный свищ и эмпиема .....	135
Злокачественные опухоли молочной железы .....	63	Интраперикардальная реампутация главного бронха .....	136
Принципы современного лечения рака молочной железы .....	64	<b>Вмешательства на грудной части трахеи и бронхах P. KESZLER</b> .....	<b>137</b>
Методика операций .....	65	Пластика трахеи и бронхов .....	139
Простая мастэктомия .....	66	Анастомозы трахеи и бронхов .....	141
Операция по Pateu .....	66	Замещение больших дефектов трахеи .....	143
Радикальная мастэктомия по Rotter и Halsted .....	66	Резекция правого главного бронха с лобэктомией .....	145
		Резекция правой нижней доли с реимплантацией средней доли .....	145
		Трахеобронхиальная дискинезия (пролапс мембранозной части) .....	146
		<b>Вмешательства на средостении P. KESZLER</b> .....	<b>148</b>

Хирургическая анатомия . . . . .	148	Обходной анастомоз между пищеводом и Y-образной тонкокишечной петлей по Roux . . . . .	215
Общие направления в хирургии средостения . . . . .	149	Протягивание синтетической трубки через сужение пищевода, вызванное раковой опухолью . . . . .	215
Диагностические вмешательства Медиастиноскопия по Carlsens . . . . .	149	<b>Операции на перикарде, сердце и аорте I. LITTMANN . . . . .</b>	<b>216</b>
Парастернальная медиастинальная биопсия . . . . .	152	Анатомия . . . . .	216
Медиастинотомия . . . . .	153	Основные методы исследования . . . . .	216
Шейная медиастинотомия . . . . .	153	Катетеризация сердца . . . . .	216
Паравerteбральная медиастинотомия . . . . .	154	Ангиокардиография . . . . .	218
Опухоли и кисты средостения . . . . .	154	<b>ФИЗИОЛОГИЯ . . . . .</b>	218
Техника проведения операций, общие принципы . . . . .	155	Экстракорпоральное кровообращение . . . . .	218
Эксплорация и экстирпация опухолей . . . . .	155	Обменные процессы в условиях искусственного кровообращения . . . . .	221
Специальная техника операции . . . . .	156	Особенности газообмена в процессе искусственного кровообращения . . . . .	221
Опухоли вилочковой железы . . . . .	157	Обеспечение сохранности сердечной мышцы в процессе искусственного кровообращения (защита миокарда) . . . . .	221
Нейрогенные опухоли . . . . .	158	Применение гепарина в процессе искусственного кровообращения . . . . .	222
Кисты средостения . . . . .	158	Методы регистрации необходимых параметров в процессе искусственного кровообращения . . . . .	223
<b>Трансторакальные вмешательства на вегетативных нервах P. KESZLER . . . . .</b>	<b>161</b>	Операции на сердце, доступные при необходимости хирургу, не специализировавшемуся в области сердечной хирургии . . . . .	223
Верхняя торакальная симпатэктомия . . . . .	161	Операции при ранениях сердца . . . . .	224
Торакальная вагосимпатэктомия . . . . .	162	Операции при тяжелых формах эмболии легочной артерии . . . . .	225
Трансторакальная стволовая ваготомия . . . . .	162	Катетер, введенный в соответствующую ветвь, наталкиваясь на эмбол, сигнализирует об этом резким прекращением отсасывания . . . . .	228
<b>Вмешательства на пищеводе J. IMRE . . . . .</b>	<b>163</b>	Хирургическое лечение врожденных пороков сердца и крупных сосудов	
Хирургическая анатомия . . . . .	163	Незарращенный артериальный (Боталлов) проток . . . . .	229
Общие положения, касающиеся операций на пищеводе . . . . .	164	Коарктация аорты . . . . .	231
Техника наложения швов и формирования анастомоза . . . . .	164	Техника проведения операции . . . . .	231
Способы выключения и разгрузки анастомоза пищевода . . . . .	165	Сосудистые дуги (кольца) . . . . .	232
Предупреждение послеоперационного смещения органов, использованных для замещения пищевода . . . . .	166	Дефект межпредсердной перегородки . . . . .	234
Меры при недостаточности анастомоза пищевода . . . . .	166	Дефект межжелудочковой перегородки . . . . .	236
Выделение пищевода . . . . .	167	Стеноз клапанов легочной артерии . . . . .	238
Вмешательства на шейном отделе пищевода . . . . .	169	Тетрада Фалло . . . . .	239
Вмешательства при ценкеровском дивертикуле . . . . .	170	Транспозиция крупных сосудов . . . . .	241
Шейная эзофагостомия . . . . .	171	Врожденный стеноз аорты . . . . .	243
Хирургическое вмешательство при раке шейной части пищевода . . . . .	171	Хирургическое лечение приобретенных заболеваний перикарда, сердца и аорты Сдавливающий перикардит . . . . .	244
Вмешательства на грудной части пищевода . . . . .	172	Стеноз митрального клапана . . . . .	245
Одномоментная операция с первичной реконструкцией . . . . .	172	Рестеноз митрального клапана . . . . .	247
Многоступенчатые отсроченные операции . . . . .	174	Недостаточность митрального клапана . . . . .	248
Вмешательства при редких формах заболевания . . . . .	174	Приобретенный стеноз аортального клапана . . . . .	250
Удаление инородных тел . . . . .	175	Недостаточность аортального клапана . . . . .	251
Хирургические вмешательства при язвенных повреждениях и перфорациях пищевода инородными телами . . . . .	175	Интракардиальная миксома . . . . .	253
Различные методы терапии . . . . .	176	Заболевания коронарных артерий . . . . .	254
Спонтанные разрывы пищевода . . . . .	179	Инфаркт миокарда . . . . .	255
Вмешательства при химических повреждениях пищевода . . . . .	180	Вспомогательное кровообращение . . . . .	257
Хирургические вмешательства при свищах между пищеводом и воздухоносными путями . . . . .	180	Аневризмы аорты . . . . .	257
Хирургические вмешательства при грудных дивертикулах пищевода . . . . .	181	Аневризмы дуги аорты . . . . .	260
Пластическое замещение пищевода после резекции . . . . .	181	Аневризмы нисходящего (грудного) отдела аорты . . . . .	261
Интраплевральное замещение тонкой кишкой по Roux . . . . .	181	Аневризмы торакоабдоминальной части аорты . . . . .	264
Техника приготовления петли кишки по Roux . . . . .	183	Аневризма подпочечного отдела аорты . . . . .	265
Однорядные анастомозы, наложенные монофильными швами из проволоки по Belsey . . . . .	185	Децелерационный синдром (травматическая аневризма пограничного отдела дуги аорты и нисходящей части аорты) . . . . .	266
Фиксация плевры, анастомоз между желудком и тонкой кишкой и анастомоз между двумя петлями тонкой кишки . . . . .	186	Лечение нарушенного ритма и проводимости сердца электростимуляцией . . . . .	269
Внутриплевральная толстокишечная вставка по Belsey . . . . .	188	Устройство «водителя ритма» . . . . .	270
Торакотомия . . . . .	188	Трансплантация сердца . . . . .	275
Лапаротомия . . . . .	188	Искусственное сердце . . . . .	277
Анастомозирование культи пищевода и толстой кишки . . . . .	190	<b>ХИРУРГИЯ ДИАФРАГМЫ P. KESZLER . . . . .</b>	<b>278</b>
Внутриплевральная вставка пищевода после предшествовавшей резекции желудка . . . . .	191	Оперативные доступы . . . . .	278
Загрудинные операции шунтирования по типу «by-pass» с применением тонкой или толстой кишки . . . . .	191	Оперативные вмешательства при врожденных грыжах и дефектах диафрагмы . . . . .	278
Антеторакальная пластика пищевода с использованием тонкой или толстой кишки . . . . .	194	Вмешательства при грудино-реберной грыже диафрагмы . . . . .	279
Хирургические вмешательства при доброкачественных опухолях пищевода . . . . .	195	Абдоминальный доступ . . . . .	279
Хирургические вмешательства при злокачественных опухолях пищевода . . . . .	195	Торакальный доступ . . . . .	280
Резекция средней трети пищевода . . . . .	195	Абдоминальный доступ . . . . .	282
Резекция в нижней трети пищевода . . . . .	198	Торакальный доступ . . . . .	283
Паллиативные операции . . . . .	198	Оперативное лечение грыж диафрагмального отверстия . . . . .	284
Вмешательства при кардиоспазме (ахалазии) (Операция по Heller с реконструкцией пищеводного отверстия) . . . . .	201	Показания к операции и выбор оперативного вмешательства . . . . .	285
Эзофагоспазм и мегаэзофагус . . . . .	202	Вмешательства посредством торакотомии . . . . .	286
Хирургические вмешательства при пептических язвах и стенозе пищевода . . . . .	203	Операция по Amison . . . . .	286
Оперативная техника при стенозе пищевода, обусловленном гастроэзофагеальным рефлюксом . . . . .	204	Операция по Belsey Mark IV . . . . .	288
Хирургическое вмешательство при эзофагите, возникшем после гастрэктомии . . . . .	205	Операция по Collis . . . . .	289
Хирургические вмешательства при злокачественных опухолях кардии . . . . .	206	Вмешательства через лапаротомию . . . . .	290
Реконструкция посредством эзофагоэноантостомии . . . . .	209	Операция по Nissen-Rossetti (гастропексия и фундопликация) . . . . .	290
Гастрэктомия через тораколапаротомический доступ . . . . .	211	Операция по Harrington . . . . .	292
Паллиативные операции при раке кардии . . . . .	214	Операция по Hill . . . . .	292
Паллиативная резекция кардии . . . . .	214	Вмешательства при разрывах диафрагмы . . . . .	293
		Воспалительные свищи диафрагмы (трансдиафрагмальные свищи) . . . . .	294
		Оперативное создание дубликатуры . . . . .	

диафрагмальной мышцы при релаксации диафрагмы	295
Оперативное удаление опухолей диафрагмы	296
Особенности хирургии диафрагмы у новорожденных и грудных детей	296

**ОПЕРАЦИИ НА БРЮШНОЙ СТЕНКЕ И В БРЮШНОЙ ПОЛОСТИ I. LITTMANN ..... 298**

Вскрытие брюшной полости (лапаротомия) и закрытие операционной раны	298
Анатомическое строение брюшной стенки	298
Положение больного на операционном столе	301
Лапаротомия на передней брюшной стенке	302
Продольная лапаротомия	302
Верхняя срединная лапаротомия	302
Центральная срединная лапаротомия	303
Тотальная срединная лапаротомия	303
Парамедиальная лапаротомия	303
Трансректальная лапаротомия	303
Боковая трансмукулярная лапаротомия	304
Поперечные и косые лапаротомические разрезы	305
Верхняя поперечная лапаротомия	305
Нижняя поперечная лапаротомия	306
Паракостальная (подреберная) лапаротомия	306
Разрезы с переменным направлением	307
Нижний срединный разрез с переменным направлением	307
Верхний боковой разрез с переменным направлением	307
Нижний боковой разрез с переменным направлением	308
Лапаротомия на задней брюшной стенке	311
Косая задняя лапаротомия	311
Торакотомия	312
Закрытие операционной раны брюшной стенки	312
Тампонирование и дренирование брюшной полости	313
Шов операционной раны	314
Дренирование брюшной стенки. Отсасывающий дренаж	314
Ранняя релапаротомия и закрытие реоперационной раны	316
Расхождение швов при неинфицированной ране	316
Расхождение швов при инфицированной лапаротомической ране	317

**Аномалии развития брюшной стенки ..... 319**

Врожденные грыжи пуповины	319
Малая грыжа пуповины	319
Большие грыжи пуповины	319
Консервативное лечение	319
Многоэтапный способ Schuster	319
Операция при gastroschisis (paraomphalokele)	321
Операция при врожденной грыже пупка	321
Аномалии развития пупочно-кишечного протока	322
Приложение	324

**Хирургия грыж ..... 325**

О грыжах вообще	325
Наиболее распространенная операция при вправимых грыжах	327
Операции при ущемленных грыжах	331
Оперативное вмешательство при ущемленной грыже	331
Грыжи брюшной стенки	334
Анатомические особенности бедренных грыж	334
Анатомические особенности паховых грыж	335
Анатомическое строение внутренней поверхности передней брюшной стенки	337
Косая паховая грыжа	338
Приобретенная косая паховая грыжа	339
Операция по Bassini	341
Другие способы операций при косой паховой грыже	349
Операция при врожденной косой паховой грыже у детей грудного возраста	350
Прямая паховая грыжа	352
Бедренная грыжа	355
Бедренный доступ при операции бедренной грыжи	355
Приобретенная пупочная грыжа	358
Расхождение (диастаз) прямых мышц живота	361
Грыжа в области полулунной (Спигелиевой) линии	362
Грыжа поясничной области	362
Послеоперационные (рубцовые) грыжи	363
Грыжи диафрагмы таза. Грыжи в тазовой области	364
Грыжа запирающего отверстия (Hernia obturatoria)	364
Седлищная грыжа (Hernia ischiadica supra et infrapiriformis)	364
Грыжи промежности (Hernia perineae)	365
Hernia pudenda	365
Cystokele	365
Enterokele	365

**Травмы живота ..... 368**

Закрытые и открытые проникающие травмы живота	368
Повреждения печени	369

Повреждения селезенки	370
Повреждения почек	370
Повреждения поджелудочной железы	371
Повреждения желудка	371
Повреждения двенадцатиперстной кишки	371
Повреждения толстой и прямой кишки	372
Ятрогенные брюшные травмы	373
Химические повреждения желудка разъедающими веществами	374
Спонтанный разрыв органов брюшной полости	374

**Массивное желудочно-кишечное кровотечение ..... 376**

**Общие сведения о технике проведения операций на желудочно-кишечном тракте ..... 380**

Подготовка к вскрытию просвета полого органа и его вскрытие	380
Наложение швов, закрытие просвета при операциях на желудочно-кишечном тракте	383
Закрытие просветов Первый ряд швов (по Albert)	384
Второй ряд швов (по Lembert)	388
Однорядный шов	390
Наложение анастомоза	391
Анастомоз по способу «конец в конец»	392
Анастомоз по способу «бок в бок»	394
Наложение швов сшивающими аппаратами	396

**Операции на желудке ..... 404**

Хирургическая анатомия желудка	404
Пилоромия при врожденном гипертрофическом стенозе	406
Гастротомия	407
Гастростомия	408
Гастростомия по Witzel	409
Гастростомия по Kader	409
Гастростомия по Beck-Jianu	410
Катетральная гастростомия по Marwedel	411
Закрытие гастротомии	411
Перфорация желудка	412
Иссечение язвы и ушивание, дренирующая операция	413
Гастростома по Neumann	413
Гастроэнтероанастомозы	414
Gastroenteroanastomosis antecolica anterior	415
Gastroenteroanastomosis retrocolica anterior	418
Ваготомия по поводу пептической язвы	418
Ваготомия или резекция?	418
Стволовая ваготомия	421
Селективная гастральная ваготомия	422
Селективная проксимальная ваготомия	422
Дренажная операция	423
Резекция желудка	424
Цель операции при раке желудка	426
Цель операции при пептической язве желудка	428
Техника проведения типичной резекции желудка	429
Резекция желудка по способу Billroth I	429
Скелетирование желудка	430
Отсечение (резекция) и восстановление непрерывности желудочно-кишечного тракта	434
Резекция желудка по способу Billroth II	436
Ступенчатая резекция желудка с формированием желудка в виде трубки	445
Субтотальная резекция желудка	446
Тотальная гастрэктомия	448
Повторные резекции и другие повторные операции желудка	450
Повторные операции при осложнениях язвенной этиологии	450
Повторные операции при осложнениях язвенной этиологии	453
Кровотечение в брюшную полость (haemascos)	455
Свищ поджелудочной железы	457
Несостоятельность швов, перитонит	457

**Операции на тонкой кишке (двенадцатиперстной, тощей и подвздошной) ..... 458**

Хирургическая анатомия тонкой кишки	458
Основные операции на тонкой кишке	459
Энтеротомия	459
Энтеростомия	460
Закрытие энтеростомы	461
Резекция тонкой кишки	461
Хирургические вмешательства при врожденных аномалиях развития тонкой кишки	463
Врожденная атрезия и стеноз двенадцатиперстной кишки	463
Мальротация тонкой кишки	464
Врожденная атрезия тонкой кишки	465
Операция по Bishop-Koop при меконимальной непроходимости	467
Приобретенные заболевания тонкой кишки	468
Непроходимость тонкой кишки	468
Странгуляционная непроходимость (strangulatio)	472
Заворот кишок (volvulus)	474

Инвагинация кишок (invaginatio, intussusceptio) . . . . .	474	Холедохоэуностомия . . . . .	609
Непроходимость сосудов брыжейки кишки . . . . .	475	Холедоходуэностомия . . . . .	612
Дивертикул тонкой кишки . . . . .	477	Врожденные аномалии развития желчных путей . . . . .	613
Прочие заболевания тонкой кишки . . . . .	479	Операции на Фатеровом соске . . . . .	615
Регионарный энтерит . . . . .	479	Повторные операции по поводу	
Патологическое ожирение . . . . .	480	послеоперационного стеноза желчных путей . . . . .	617
Чрезвычайный дефицит тонкой кишки . . . . .	480	Билиобилиарный анастомоз . . . . .	620
<b>Операции на толстой кишке . . . . .</b>	<b>481</b>	Билиодигестивные анастомозы . . . . .	621
Хирургическая анатомия толстой кишки . . . . .	481	Внутрипеченочные анастомозы . . . . .	627
Основные операции на толстой кишке . . . . .	482	<b>Операции на поджелудочной железе . . . . .</b>	<b>632</b>
Колотомия . . . . .	482	Хирургическая анатомия поджелудочной железы . . . . .	632
Колостомия . . . . .	483	Обнажение поджелудочной железы . . . . .	635
Цекостомия . . . . .	484	Операция на кольцевидной поджелудочной железе . . . . .	637
Сигмоидэостомия . . . . .	484	Экцизия участка поджелудочной железы . . . . .	637
Искусственный задний проход . . . . .	485	Свищ поджелудочной железы . . . . .	638
Выведение петли кишки (antepositio) . . . . .	487	Острый панкреатит . . . . .	640
Выведение петли поперечноободочной и сигмовидной кишки . . . . .	488	Кисты поджелудочной железы . . . . .	642
Операция по Hartmann . . . . .	488	Хронический рецидивирующий панкреатит . . . . .	646
Закрытие колостомы и искусственного заднего прохода . . . . .	489	Методы исследования . . . . .	646
Резекция толстой кишки . . . . .	489	Хирургические вмешательства . . . . .	648
Правосторонняя гемиколэктомия . . . . .	495	Операции на желчных путях . . . . .	648
Резекция поперечноободочной кишки . . . . .	496	Операции на сфинктере Одди . . . . .	648
Резекция селезеночного угла толстой кишки . . . . .	497	Операции на протоке поджелудочной железы . . . . .	648
Резекция сигмовидной кишки . . . . .	497	Транспапиллярное дренирование протока поджелудочной железы . . . . .	649
Левосторонняя гемиколэктомия . . . . .	498	Трансгландулярное дренирование протока поджелудочной железы . . . . .	649
Тотальная проктоколэктомия . . . . .	499	Резекции вещества поджелудочной железы . . . . .	653
Анастомозы с толстой кишкой . . . . .	502	Операции на вегетативных нервах,	
Илеоцекостомия . . . . .	502	иннервирующих поджелудочную железу . . . . .	653
Илеотрансверзостомия . . . . .	503	Инсулома поджелудочной железы . . . . .	654
Хирургическая тактика при заболеваниях толстой и прямой кишки . . . . .	503	Бета-клеточная аденома (инсулинома) . . . . .	654
Истинные опухоли . . . . .	503	Ульцерогенная аденома, синдром Z-E (Zollinger-Ellison), или гастринома . . . . .	656
Гамартомы . . . . .	504	Карцинома поджелудочной железы . . . . .	657
Воспалительные полипозные изменения . . . . .	504	Тотальная панкреатодуоденэктомия . . . . .	658
Злокачественные опухоли . . . . .	505	Ход операции . . . . .	659
Язвенный колит . . . . .	505	95%-ная панкреатэктомия . . . . .	665
Регионарный энтерит (болезнь Crohn) . . . . .	506	Правосторонняя гемипанкреатодуоденэктомия . . . . .	665
Аппендэктомия. Заболевания, имитирующие аппендицит . . . . .	507	Левосторонняя гемипанкреатэктомия . . . . .	667
Приложение . . . . .	512	<b>Операции на селезенке . . . . .</b>	<b>668</b>
Разрыв трубы . . . . .	512	Хирургическая анатомия селезенки . . . . .	668
Закрученная овариальная киста . . . . .	513	Доступ к селезенке . . . . .	670
<b>Операции на прямой кишке . . . . .</b>	<b>515</b>	Спленэктомия . . . . .	671
Хирургическая анатомия прямой кишки . . . . .	515	Послеоперационные осложнения . . . . .	675
Операция по Duhamel . . . . .	521	<b>Хирургическое лечение портальной гипертензии . . . . .</b>	<b>677</b>
Операция по Soave . . . . .	522	Причины портальной гипертензии . . . . .	677
Врожденная атрезия заднего прохода и прямой кишки . . . . .	524	Исследование портального кровообращения . . . . .	678
Промежностная операция при глубокой закупорке . . . . .	524	Последствия портальной гипертензии . . . . .	679
Операция по Rehbein и Stephen» при высокой закупорке . . . . .	526	Прогноз при портальной гипертензии . . . . .	679
Неопухольчатые заболевания прямой кишки . . . . .	528	Оперативное шунтирование . . . . .	680
Геморроидальные узлы . . . . .	528	Портокавальный анастомоз . . . . .	682
Анатомические особенности области образования геморроидальных узлов . . . . .	529	Мезентерикокавальный анастомоз . . . . .	686
Трещина заднего прохода, пектенос, папиллярная гипертрофия . . . . .	533	Снижение портального кровообращения . . . . .	688
Аноректальный абсцесс и свищ заднего прохода . . . . .	535	Вмешательства, неизбежно необходимые при массивном	
Аноректальный абсцесс . . . . .	535	кровотечении из варикозных расширений вен пищевода . . . . .	689
Аноректальный свищ . . . . .	539	Новые методы устранения кровотечения	
Выпадение прямой кишки и несостоятельность сфинктера . . . . .	545	из варикозных расширений вен пищевода . . . . .	690
Неполное выпадение, или выпадение слизистой прямой кишки . . . . .	545	Основные принципы хирургического лечения	
Несостоятельность сфинктера . . . . .	547	при портальной гипертензии . . . . .	691
Опухолевые заболевания прямой кишки . . . . .	550	<b>Операции на печени . . . . .</b>	<b>693</b>
Задняя ректотомия . . . . .	550	Хирургическая анатомия печени . . . . .	693
Рак прямой кишки . . . . .	551	Пункция печени . . . . .	695
Брюшинно-промежностная ампутация		Швы на печени . . . . .	695
прямой кишки (сфинктер не сохраняется) . . . . .	555	Резекция печени . . . . .	696
Анальная карцинома . . . . .	564	Показания для резекции печени . . . . .	696
Передняя резекция прямой кишки с сохранением сфинктера . . . . .	565	Техника выполнения резекции печени . . . . .	698
Абдоминоанальная резекция прямой кишки		Резекция печени по «западному» методу . . . . .	699
с протаскиванием и сохранением сфинктера . . . . .	568	«Восточный» метод резекции печени . . . . .	701
<b>Операции на желчных путях . . . . .</b>	<b>570</b>	Более редкие формы резекции печени . . . . .	701
Аномалии желчных путей . . . . .	573	Киста печени . . . . .	702
Обнажение желчных путей . . . . .	575	<b>Хирургия интраабдоминальных абсцессов . . . . .</b>	<b>703</b>
Техника проведения холецистостомии . . . . .	577	Периаппендикулярный абсцесс . . . . .	704
Холецистэктомия . . . . .	579	Абсцесс Дугласова пространства . . . . .	704
Антеградная холецистэктомия . . . . .	589	Поддиафрагмальный абсцесс . . . . .	705
Комбинация ретроградного и антеградного вмешательств . . . . .	590	Правосторонний надпеченочный задне-верхний абсцесс . . . . .	706
Модификация техники операции при осложненных состояниях . . . . .	591	Правосторонний надпеченочный передне-верхний абсцесс . . . . .	708
Осложнения, связанные		Множественные абсцессы в брюшной полости . . . . .	709
с техническими погрешностями при холецистэктомии . . . . .	592	Разлитой гнойный перитонит . . . . .	709
Холецистодигестивный анастомоз . . . . .	597	<b>Операции в забрюшинном пространстве . . . . .</b>	<b>711</b>
Операции на общем желчном и печеночном протоке . . . . .	598	Операции на надпочечниках . . . . .	711
Холедохотомия . . . . .	598	Синдром Conn . . . . .	711
Внутреннее дренирование общего желчного протока . . . . .	607	Синдром Gushing . . . . .	712



Феохромоцитомы . . . . .	712	Промежностная аденоэктомия(по Zuckerkandi) . . . . .	757
Нейробластома, ганглионеврома . . . . .	713	Пункция предстательной железы . . . . .	757
Удаление надпочечника . . . . .	713	Вскрытие абсцесса предстательной железы . . . . .	757
Ломбальная симпатэктомия . . . . .	715	<b>Вмешательства на яичках,</b>	
Ретроперитонеальные опухоли . . . . .	717	<b>придатках яичек и на семенном канатике . . . . .</b>	<b>758</b>
Ретроперитонеальный фиброз . . . . .	718	Орхидэктомия . . . . .	758
Анатомия и физиология . . . . .	719	Кастрация . . . . .	758
Почки . . . . .	719	Вмешательства при водянке оболочек яичка . . . . .	758
Мочеточник . . . . .	719	Операция по Winkelmann . . . . .	759
		Операция по Bergmann . . . . .	759
<b>ВМЕШАТЕЛЬСТВА НА МОЧЕПОЛОВЫХ ОРГАНАХ P. MAGASI . . . . .</b>	<b>719</b>	Вмешательства при водянке семенного канатика . . . . .	760
Мочевой пузырь . . . . .	720	Орхидопексия . . . . .	760
Мочепускающий канал . . . . .	721	Вмешательство при эктопии яичек . . . . .	761
Половой член . . . . .	721	Вмешательство при крипторхизме . . . . .	761
Предстательная железа . . . . .	721	Резекция придатков яичек (эпидидимэктомия) . . . . .	762
<b>Оперативные вмешательства на почках. . . . .</b>	<b>722</b>	Вазэктомия . . . . .	763
Вмешательства на почечной паренхиме . . . . .	722	Эмаскуляция . . . . .	763
Вскрытие почечного абсцесса . . . . .	722		
Нефротомия . . . . .	723	<b>ХИРУРГИЯ СОСУДОВ . . . . .</b>	<b>764</b>
Нефростомия(трансренальное дренирование) . . . . .	724	<b>Хирургия артерий O. LAKNER. . . . .</b>	<b>764</b>
Нефропексия . . . . .	725	Технические возможности хирургии сосудов . . . . .	764
Нефрэктомия . . . . .	728	Инструментарий . . . . .	764
Туберкулез почки . . . . .	728	Сосудистые зажимы, пинцеты . . . . .	764
Гипопластическая почка и сморщенная почка . . . . .	729	Шовный материал и его выбор . . . . .	766
Опухоль почки . . . . .	729	Техника наложения сосудистых швов . . . . .	767
Гидронефроз . . . . .	730	Анастомозы сосудов . . . . .	769
Операция при почечной кисте . . . . .	730	Замещение сосуда . . . . .	770
Вмешательства по поводу аномалий почечных сосудов . . . . .	731	Реконструкция артериального кровотока . . . . .	772
Биопсия почки . . . . .	731	Оперативные вмешательства при аневризмах . . . . .	781
Лечение повреждений почек . . . . .	732	Методы операций . . . . .	782
Повреждения паренхимы . . . . .	732	Артериовенозные свищи . . . . .	783
Повреждения полостной части почки . . . . .	733	Вмешательства при повреждениях кровеносных сосудов . . . . .	784
Отрыв полоса почки . . . . .	733	Оперативные вмешательства в различных частях	
Вмешательства на почечной лоханке и на чашечках почки . . . . .	733	кровеносного русла сосудов . . . . .	785
Пиелотомия . . . . .	733	Оперативные вмешательства на подключичной артерии	
Пиелокаликотомия . . . . .	734	и плечеголовном стволе . . . . .	789
Каликотомия по Babies . . . . .	735	Оперативные вмешательства при множественных закупорках	
<b>Вмешательства на мочеточнике . . . . .</b>	<b>736</b>	ветвей дуги аорты . . . . .	792
Уретеротомия . . . . .	736	Оперативные вмешательства при почечной гипертензии . . . . .	792
Камень в верхней трети мочеточника . . . . .	736	Операции на дистальной части аорты,	
Камень у места перехода лоханки в мочеточник . . . . .	736	общих подвздошных и наружных подвздошных артериях . . . . .	794
Камень в средней трети мочеточника . . . . .	737	Оперативные вмешательства при окклюзии подвздошных артерий . . . . .	796
Камень в нижней трети мочеточника . . . . .	737	Оперативные вмешательства на бедренно-подколенном сегменте . . . . .	797
Резекция мочеточника и его анастомозирование . . . . .	738	Шунтирующие («by-pass») операции на артериях голени . . . . .	799
Цистонеостомия мочеточника . . . . .	739	Осложнения в связи с операциями на сосудах . . . . .	800
Уретерокутанеостомия . . . . .	740	Атипичные шунтирующие («by-pass») методы . . . . .	803
Анастомозы между мочеточником и кишкой . . . . .	740	<b>Хирургия вен E. BODNAR . . . . .</b>	<b>805</b>
Операция по Cotteu . . . . .	740	Введение . . . . .	805
Лечение повреждений мочеточника . . . . .	742	Вмешательства при варикозных расширениях	
<b>Вмешательства на мочевом пузыре . . . . .</b>	<b>743</b>	поверхностных вен бедра и голени . . . . .	805
Надлобковая цистостомия . . . . .	743	Оперативные вмешательства на нижней полой вене	
Высокое сечение . . . . .	743	в целях предупреждения эмболии . . . . .	812
Повреждения мочевого пузыря . . . . .	743	<b>Хирургия лимфатической системы J. ZOLTAN . . . . .</b>	<b>814</b>
Доброкачественная опухоль мочевого пузыря . . . . .	744	Оперативное лечение лимфатического отека . . . . .	814
Камень у устья мочеточника . . . . .	744	Тотальная поверхностная лимфангиэктомия по Servelle . . . . .	814
Уретероцеле . . . . .	744	Трансплантация лимфатических сосудов по Thompson и Kimmonth . . . . .	815
Удаление дивертикула мочевого пузыря . . . . .	745	Наложение наружного артериовенозного шунта (Scribner, 1960) . . . . .	816
Внепузырный доступ . . . . .	745		
Резекция стенки мочевого пузыря (частичная цистэктомия) . . . . .	746	<b>Приложение . . . . .</b>	<b>816</b>
Пункция мочевого пузыря . . . . .	747	<b>Проведение гемодиализа V. OAL. . . . .</b>	<b>816</b>
Лечение повреждений мочевого пузыря . . . . .	747	Наложение внутреннего артериовенозного шунта (Cimino, 1966) . . . . .	818
<b>Вмешательства на мочепускающем канале</b>			
<b>и на половом члене . . . . .</b>	<b>748</b>	<b>ТРАВМАТОЛОГИЯ QY. BERENTEY . . . . .</b>	<b>819</b>
Меатотомия . . . . .	748	Общие принципы травматологии . . . . .	819
Уретротомия . . . . .	748	Обработка ран . . . . .	819
Уретростомия . . . . .	748	Обработка огнестрельных ран . . . . .	820
Операция при стриктуре мочепускающего канала . . . . .	749	Ампутация конечностей . . . . .	821
Стриктура переднего отрезка мочепускающего канала . . . . .	749	Общие вопросы проведения ампутации . . . . .	821
Стриктура задней части мочепускающего канала . . . . .	749	Первичный протез . . . . .	824
Лечение гипоспадии по Browne . . . . .	750	Лечение переломов костей . . . . .	825
Лечение эписпадии . . . . .	751	Лечение вытяжением . . . . .	826
Ампутация полового члена . . . . .	751	Оперативное лечение переломов костей . . . . .	828
Операции при фимозе (пластика) . . . . .	751	Основные принципы остеосинтеза (данные АО) . . . . .	828
Обрезание . . . . .	752	Лечение винтами . . . . .	829
Лечение приапизма . . . . .	752	Остеосинтез пластинками . . . . .	831
Лечение повреждений мочепускающего канала . . . . .	753	Шинирование костномозгового канала . . . . .	835
<b>Вмешательства на предстательной железе . . . . .</b>	<b>754</b>	Шинирование по Rush . . . . .	840
Аденоэктомия (т.н. простатэктомия) Надлобковая трансвезикальная		Шинирование переломов, расположенных вблизи тазобедренного сустава . . . . .	840
аденоэктомия (по Fuller и Freyer) . . . . .	754	Осложнения заживления переломов . . . . .	844
Залобковая субвезикальная аденоэктомия (по Milliti) . . . . .	756	Лечение закрытых переломов . . . . .	847

Лечение переломов в детском возрасте . . . . .	848	Шинирование костномозгового канала бедренной кости . . . . .	906
Пересадка кости . . . . .	850	Вмешательства при осложнениях и отдаленных последствиях переломов диафиза бедренной кости . . . . .	907
Взятие костного материала . . . . .	851	Операция по поводу переломов бедренной кости, заживших в неправильной позиции . . . . .	908
Лечение вывихов . . . . .	853	Лечение поврежденных мышц и сухожилий . . . . .	909
Вмешательства на суставах . . . . .	853	Ампутация в области бедра . . . . .	910
Пункция и вскрытие суставов . . . . .	853	Повреждения в области коленного сустава . . . . .	910
Резекция сустава . . . . .	854	Пункция коленного сустава . . . . .	910
Оперативный артродез . . . . .	854	Вскрытие коленного сустава . . . . .	910
Артропластика . . . . .	855	Переломы в области коленного сустава . . . . .	912
Возможности оперативного лечения при контрактурах суставов . . . . .	856	Перелом коленной чашечки . . . . .	913
Вмешательства на сухожилиях . . . . .	857	Перелом головки большеберцовой кости . . . . .	914
Общая техника наложения сухожильного шва . . . . .	858	Перелом головки малоберцовой кости . . . . .	915
Удлинение сухожилия . . . . .	860	Вывихи в области коленного сустава . . . . .	915
Пересадка сухожилия . . . . .	861	Повреждения связок в области коленного сустава . . . . .	917
Взятие аутологических сухожильных трансплантатов . . . . .	861	Лечение свежих повреждений крестовидных связок . . . . .	918
Тенолиз (тендолиз) . . . . .	862	Вмешательства при застарелых повреждениях коленных связок . . . . .	918
Вмешательства на периферических нервах . . . . .	862	Оперативное лечение разрыва сухожилия четырехглавой мышцы . . . . .	919
Общая техника наложения шва на нерв . . . . .	863	Оперативное лечение разрывов патellarного сухожилия . . . . .	920
Невролиз . . . . .	863	Лечение повреждений менисков . . . . .	920
<b>Вмешательства . . . . .</b>	<b>865</b>	Вмешательства при осложнениях и отдаленных последствиях повреждений коленного сустава . . . . .	921
<b>при повреждениях черепа . . . . .</b>	<b>865</b>	Оперативное лечение феморопатellarного артроза . . . . .	922
Вмешательства при исследовании черепномозговых повреждений . . . . .	865	Артропластика коленного сустава . . . . .	922
Люмбальная пункция . . . . .	866	Тенолиз и пластика сухожилия четырехглавой мышцы для увеличения угла сгибания в коленном суставе . . . . .	922
Ангиография сонной артерии . . . . .	867	Удаление синовиальной оболочки коленного сустава . . . . .	923
Ангиография позвоночной артерии . . . . .	867	Ампутация в области колена . . . . .	924
Пробное просверливание свода черепа (диагностическая трепанация) . . . . .	867	Повреждения голени . . . . .	924
Сотрясение и ушиб мозга . . . . .	868	Обнажение нервов на голени . . . . .	925
Лечение легкого сотрясения головного мозга . . . . .	869	Переломы костей голени . . . . .	925
Лечение тяжелого сотрясения головного мозга . . . . .	869	Пластинчатый остеосинтез большеберцовой кости . . . . .	925
Оперативное лечение внутречерепных кровоизлияний . . . . .	870	Введение винтов в большеберцовую кость . . . . .	928
Остеопластическая и остеокластическая трепанация . . . . .	870	Костномозговое цитирование большеберцовой кости . . . . .	928
Техника остеопластической трепанации . . . . .	870	Техника закрытого костномозгового шинирования . . . . .	929
Трепанация затылочной части черепа . . . . .	871	Шинирование пучком проволоки по Hackethal . . . . .	929
Переломы черепа . . . . .	871	Вмешательства при осложнениях и отдаленных последствиях переломов костей голени . . . . .	930
Лечение фронтобазальных переломов . . . . .	872	Коррекционные остеотомии в области голени . . . . .	931
Лечение открытых повреждений черепа и мозга . . . . .	873	Оперативное лечение разрыва Ахиллова сухожилия . . . . .	932
<b>Вмешательства при повреждениях позвоночника . . . . .</b>	<b>875</b>	Ампутация голени . . . . .	932
Ушибы и растяжения позвоночника . . . . .	875	Техника проведения ампутации голени . . . . .	933
Повреждение межпозвонковых дисков . . . . .	876	Повреждения в области голеностопного сустава . . . . .	933
Переломы позвонков . . . . .	876	Пункция голеностопного и таранно-пяточно-ладьевидного сустава . . . . .	933
Методы репозиции при переломах позвонков . . . . .	876	Обнажение голеностопного сустава . . . . .	934
Показания к различным методам репозиции . . . . .	877	Обнажение голеностопного сустава спереди и медиально . . . . .	934
Техника дорзального подвешивания . . . . .	877	Обнажение голеностопного сустава и таранно-пяточно-ладьевидного сустава с латеральной стороны . . . . .	934
Оперативное лечение переломов позвонков . . . . .	878	Доступы к голеностопному суставу . . . . .	934
Общие сведения по операционной технике . . . . .	879	Лечение ушибов и дисторсий в области голеностопного сустава . . . . .	935
Корпозез на шейном отрезке позвоночника (по Cloward) . . . . .	879	Лечение переломов лодыжек . . . . .	936
Корпозез в поясничной области . . . . .	880	Консервативное лечение . . . . .	937
Ламинэктомия при повреждении позвоночника или при грыже межпозвонкового хряща . . . . .	880	Оперативное лечение . . . . .	937
Лечение кокцигодинии . . . . .	881	Перелом наружной лодыжки и разрыв тибиофибулярной связки (разрыв синдесмоза) . . . . .	937
Приложение . . . . .	882	Перелом внутренней лодыжки и отлом заднего края большеберцовой кости (треугольник Volkman) . . . . .	938
Вмешательства при врожденной кистозной расщелине позвоночника (spina bifida cystica) . . . . .	882	Лечение повреждения дистального эпифиза большеберцовой кости . . . . .	940
Операция при менингоцеле . . . . .	883	Лечение вывихов в области голеностопного сустава . . . . .	940
Операция при миелоцеле . . . . .	883	Вмешательства по поводу осложнений и отдаленных последствий повреждения лодыжек . . . . .	941
Экстирпация тератомы копчиковой кости . . . . .	885	Лечение псевдоартрозов наружной и внутренней лодыжек . . . . .	941
<b>Вмешательства при повреждениях таза и нижних конечностей . . . . .</b>	<b>886</b>	Операции по поводу застарелых или неправильно сросшихся переломов лодыжек . . . . .	941
Повреждения таза . . . . .	886	Артродез голеностопного сустава . . . . .	942
Лечение переломов таза . . . . .	886	Ампутация в области лодыжек . . . . .	943
Лечение переломов крестцовой кости . . . . .	888	Повреждения стопы . . . . .	943
Лечение крестцово-подвздошного синдесмоза . . . . .	888	Переломы костей стопы . . . . .	943
Частичное удаление костей таза (гемипельвэктомия) . . . . .	888	Лечение переломов таранной кости . . . . .	943
Вмешательства в области тазобедренного сустава . . . . .	889	Лечение переломов пяточной кости . . . . .	944
Вскрытие тазобедренного сустава . . . . .	889	Артродез таранно-пяточно-ладьевидного сустава . . . . .	945
Лечение переломов в области тазобедренного сустава . . . . .	892	Лечение переломов остальных костей предплюсны . . . . .	947
Лечение медиальных переломов шейки бедренной кости . . . . .	892	Лечение переломов костей плюсны . . . . .	947
Шинирование медиального перелома шейки бедренной кости . . . . .	893	Лечение переломов пальцев стопы . . . . .	948
Замещение головки бедренной кости эндопротезом . . . . .	895	Лечение вывихов на столе . . . . .	948
Лечение чрезвертельных и подвертельных переломов . . . . .	897	Вывих стопы под таранной костью . . . . .	948
Вмешательства при осложнениях и отдаленных последствиях переломов в области тазобедренного сустава . . . . .	898	Вывих в суставе Шопара . . . . .	948
Асептические некрозы головки бедренной кости . . . . .	899	Вывих в Лисфранковом суставе . . . . .	948
Остеотомия в тазобедренном суставе . . . . .	902	Вывих фаланг пальцев стопы . . . . .	949
Травматические вывихи тазобедренного сустава . . . . .	903		
Лечение нагноений после операции на тазобедренном суставе . . . . .	904		
Экзартикуляция в тазобедренном суставе . . . . .	904		
Повреждения диафиза бедренной кости . . . . .	904		
Лечение переломов диафиза бедренной кости . . . . .	905		
Оперативное лечение . . . . .	906		

Лечение повреждений сухожилий	949	Обнажение локтевого нерва на предплечье	987
Основные принципы обработки раны на стопе	949	Переломы предплечья	987
Вмешательства по поводу осложненных и отдаленных последствий повреждений стопы	949	Изолированный перелом диафиза лучевой кости	987
Ампутация в области стопы	950	Изолированный перелом локтевой кости	988
Оперативное лечение вывернутого большого пальца стопы (hallux valgus)	950	Вмешательства на предплечье по поводу осложнений после переломов	989
Корригирующая остеотомия I плюсневой кости по Hohmann	951	Лечение псевдоартроза на предплечье	989
Сдвливание экзостоза с I плюсневой кости по Schede	951	Ампутации на предплечье	990
Отделение мышцы, приводящей большой палец стопы, от основной фаланги (по Mac Bride, Egischer и Da Vries)	952	Повреждения в области лучезапястного сустава	991
Резекция основания основной фаланги по Brandee и Keller	952	Пункция лучезапястного сустава	991
Оперативное лечение ригидности большого пальца стопы (hallux rigidis)	953	Вскрытие лучезапястного сустава	992
Оперативное лечение вогнутого V пальца стопы	953	Обнажение лучезапястного сустава	992
Операция молоткообразного пальца стопы по Holunann	954	Дорзальное обнажение	992
<b>Вмешательства при повреждениях плечевого пояса и верхних конечностей</b>	<b>955</b>	Дисторсия и ушиб лучезапястного сустава	992
Повреждения ключицы	955	Переломы в области лучезапястного сустава	992
Переломы ключицы	956	Переломы у дистального конца костей предплечья	992
Лечение переломов ключицы	956	Перелом лучевой кости в типичном месте	992
Вывихи ключицы	957	Перелом по типу зеленой ветки	994
Акромиоклавикулярный вывих	957	Эпифизолиз	995
Грудиноключичный вывих	958	Перелом ладьевидной кости	995
Повреждения лопатки	958	Вывихи в области лучезапястного сустава	996
Переломы лопатки	958	Лучезапястный вывих	996
Частичная резекция и полная экстирпация лопатки	959	Перилунарный вывих	997
Лопаточноплечевая ампутация	960	Лечение застарелых перилунарных вывихов	997
Повреждения в области плечевого сустава	960	Дистальный лучелоктевой вывих	997
Переломы у верхнего конца плечевой кости	961	Ампутация в области лучезапястного сустава	999
Отрыв большого бугорка	961	<b>ХИРУРГИЯ КИСТИ J. MANNINGER</b>	<b>1000</b>
Перелом в области хирургической шейки плечевой кости	962	Общие принципы хирургии кисти	1000
Ложные артрозы у верхнего конца плечевой кости	963	Обезболивание	1001
Вывих в плечевом суставе	963	Подготовка к операции	1002
Лечение свежего вывиха плеча	963	Обескровливание (наложение жгута)	1002
Лечение застарелого вывиха плеча	964	Инструменты	1003
Лечение привычного вывиха плеча	964	Основные принципы атравматичной техники	1004
Оперативное лечение разрыва сухожилия надостной мышцы	966	Правильные и неправильные кожные разрезы	1004
Экзартикуляция верхней конечности в плечевом суставе	967	Остановка кровотечения	1004
Повреждения плечевой кости	967	Шов кожи	1005
Доступы к диафизу плечевой кости	967	Наложение повязки и иммобилизация	1005
Переломы диафиза плечевой кости	968	Приподнятое положение конечности, окончательная повязка	1007
Вмешательства по поводу осложнений и отдаленных последствий переломов плечевой кости	970	Длительность иммобилизации	1007
Лечение псевдоартроза плечевой кости	970	Вмешательства при различных повреждениях	1008
Лечение нагноений плечевой кости	972	Повреждения кожи	1008
Вмешательства по поводу разрыва сухожилия двуглавой мышцы	972	Иссечение раны	1008
Лечение дистального разрыва	973	Закрывание раны	1009
Ампутация в области плеча	974	Замещение утраченной кожи	1010
Повреждения в области локтевого сустава	974	Повреждения нервов	1011
Пункция локтевого сустава	974	Изменения в технике наложения шва нервов	1011
Пункция локтевого сустава сзади	974	Шов нерва	1013
Доступы к локтевому суставу	974	Повязка, иммобилизация, послеоперационное ведение	1013
Доступ к локтевому суставу со стороны локтевого сгиба	976	Повреждения сухожилий	1014
Переломы в области локтевого сустава	976	Различие между сухожилиями разгибателей и сгибателей	1015
Надмышечковые переломы плечевой кости	976	Повреждения сухожилий разгибателей	1015
Внутрисуставные переломы мыщелка плечевой кости	977	Повреждения сухожилий сгибателей	1018
Перелом латерального мыщелка	977	Повреждения костей	1020
Перелом медиального мыщелка	977	Конструкции, применяемые для остеосинтеза	1020
Переломы надмышечков	978	Перелом костей пястья	1021
Перелом олекранона	978	Люксационный перелом Bennett	1021
Переломы головки и шейки лучевой кости	979	Переломы фаланг пальцев	1023
Вывихи в области локтевого сустава	980	Диафизарные переломы	1023
Вывих головки лучевой кости	980	Внутрисуставные переломы	1023
Повреждение по Monteggia	980	Переломы концевой фаланги	1023
Принцип оперативного лечения	981	Анкилозирование суставов (артродез)	1024
Рекомендации для лечения повреждений в локтевой области в детском возрасте	981	Растяжения, разрывы связок, вывихи	1025
Вмешательства при осложнениях и при отдаленных последствиях повреждений в локтевой области	982	Вывихи в основном суставе	1025
Артродез локтевого сустава	982	Вывихи пальцев	1026
Артропластика в локтевом суставе	983	Капсулотомия	1026
Восстановление вращательной подвижности предплечья	983	Повреждения сосудов	1026
Транспозиция локтевого нерва в связи с посттравматическим невритом	984	Гнойные инфекции кисти	1027
Лечение ишемической контрактуры по Volkmann	984	Вскрытие гнойного очага	1028
Лечение эпикондилита плечевой кости	985	Лечение различных гнойных инфекций кисти	1028
Повреждения в области предплечья	985	Суставной панариций (гнойный артрит)	1030
Доступы на предплечье	985	Сухожильный панариций (гнойный тендовагинит)	1030
Доступ к локтевой кости	985	Флегмона, эмпиема	1031
Доступы к лучевой кости	986	Редкие заболевания кисти	1032
Обнажение нервов на предплечье	987	Техника удаления инородных тел	1033
Обнажение лучевого нерва в проксимальном отрезке предплечья	987	Ампутация в области кисти	1034
		Нагноившаяся культя	1035
		Ампутации кисти на различных уровнях	1035
		Удаление средней фаланги	1036
		Удаление ладони	1036
		Сужение кисти	1036

Опухоли кисти	1036	Некротомия	1091
Контрактура Dupuytren	1038	Вторичные операции по замещению кожи	1092
<b>ПЛАСТИЧЕСКАЯ ХИРУРГИЯ J. ZOLTAN</b>	<b>1040</b>	Подготовка больного	1092
Общие принципы пластической хирургии	1040	Вторичное замещение кожи при некрозе, распространенном глубже подкожной жировой клетчатки	1095
Линии разрезов	1040	Организация операционных бригад для операций по замещению кожи после обширных ожогов	1096
Современные методы соединения краев операционной раны	1041	Операции при ожогах, осложненных переломами	1096
Одиночные швы	1042	Ампутации вследствие ожогов	1096
Пластика рубцовой ткани	1042	Блефароррафия при ожогах века	1096
Оперативная коррекция втянутых рубцов	1042	Срочные мероприятия, проводимые при нагноении хряща ушной раковины	1097
Z-образная пластика	1043	Замещение кожи при ожоге полового члена	1097
Оперирование при склонности больного к образованию келоида	1043	Консервативное хирургическое лечение ожогов	1097
Замещение кожных дефектов	1044	Открытое лечение ожоговой раны	1098
Местная пластика	1045	Лечение ожогов при помощи повязок	1099
Пластика «мостовидными» лоскутами (на двух ножках)	1045	Гидротерапия	1100
Лоскут на одной питающей ножке из тканей, расположенных рядом с дефектом	1046	Закрепляющее лечение	1101
Лоскут-артерия	1047	Функциональное лечение	1101
Прямая пересадка лоскута с отдаленных участков тела	1048	Замещение пострадавшего в кровати. Имobilизирующие шины	1101
Пластика мигрирующим лоскутом	1049	Лечебная физкультура	1102
Свободная пересадка кожи	1051	Наиболее частые ошибки и погрешности хирургического лечения ожогов	1103
Пересадка кожного лоскута во всю толщину	1051	Задачи хирурга при организации помощи в случае значительного числа пострадавших с ожогами	1103
Пересадка расщепленного кожного лоскута	1052	Консервирование тканей	1103
Пересадка более глубоко расположенных тканей	1054	Выбор донора	1103
Пересадка собственно кожи (куше)	1054	Обработка тканевого трансплантата до его хранения	1104
Пересадка жировой ткани	1055	Хранение трансплантата	1104
Пересадка фасции	1056	<b>Ожог электричеством</b>	<b>1105</b>
Пересадка сухожилий	1057	Оценка поражения, противошоковая терапия	1105
Пересадка хряща	1057	<b>Обморожения</b>	<b>1106</b>
Пересадка кости	1058	Оценка глубины поражения	1106
Лечение пролежней	1059	Консервативное хирургическое лечение	1106
<b>Пластические операции на крыше черепа</b>	<b>1062</b>	Оказание помощи при приеме пострадавшего	1106
Вмешательства при скальпированных повреждениях	1062	Подготовка к операции и консервативное хирургическое лечение	1106
Возмещение бровей	1062	Операции при обморожениях	1107
Пластические операции на веках	1063	Вторичная пересадка кожи	1107
Замещение кожных дефектов века	1063	Ампутация	1107
Сквозные дефекты	1064	Симпатэктомия	1107
Пластические операции на лице	1064	Общее охлаждение организма	1107
Техника проведения небольших эксцизий на лице	1064	<b>Повреждения кожного покрова, вызванные химическими веществами</b>	<b>1108</b>
Коррекция рубцов на лице	1065	Особенности хирургического лечения поражений, вызванных едкими веществами (щелочами и кислотами)	1108
Замещение кожных дефектов	1065	О некоторых особых химических веществах	1108
Пластические операции в области рта	1066	Повреждения при инъекциях	1109
Замещение слизистой части губы	1066	Пересадка кожи и лоскутная пластика при поражении и гибели тканей вследствие ионизирующего облучения	1110
Устранение сквозных дефектов губы	1066	<b>ГНОЙНАЯ ХИРУРГИЯ L. BARDA</b>	<b>1111</b>
Замещение дефектов щеки	1070	Этиология раневой инфекции, ее клинические формы	1111
Реконструктивный пластические операции на носу	1071	Ятрогенные инфекции (этиология, лечение, профилактика)	1112
Замещение кожных дефектов	1071	Инфекции, вызванные грамположительными бактериями	1115
Замещение отдельных частей носа	1072	Инфекции, вызванные грамотрицательными бактериями	1116
Тотальное замещение носа	1072	Основные принципы лечения гнойных процессов	1116
Пластические операции на ушной раковине	1074	Метастатический абсцесс и острый гематогенный остеомиелит	1118
Удаление патологических образований с замещением возникающих дефектов	1074	Общее лечение	1119
Восполнение парциальных дефектов	1075	Хирургическое лечение анаэробной инфекции	1119
Коррекция оттопыренных ушей	1076	Газовый отек	1120
<b>Пластические операции на шее</b>	<b>1078</b>	Столбняк (tetanus)	1122
Коррекция рубцов	1078	Хирургические аспекты вирусных инфекций	1125
Коррекция крыловидного рубца шеи	1078	Ветряная оспа (varicella)	1125
<b>Пластические операции на молочной железе</b>	<b>1080</b>	Болезнь, вызванная царапаньем кошки	1125
Закрытие обширных дефектов путем использования здоровой молочной железы	1080	Хирургическое лечение наиболее часто встречающихся грибковых заболеваний	1126
Одномоментная послеоперационная реконструкция молочной железы	1080	Хирургическое лечение паразитарных заболеваний	1126
Пробные иссечения молочной железы (биопсия)	1081	Хирургическое лечение токсических инфекций	1127
Уменьшение гиперплазированной молочной железы	1082	Укусы насекомых	1128
<b>ТЕРМИЧЕСКИЕ, ХИМИЧЕСКИЕ И ЛУЧЕВЫЕ ПОРАЖЕНИЯ J. NOVAK</b>	<b>1083</b>	Повреждения химическим карандашом	1128
Термические повреждения	1083	<b>РЕАНИМАЦИЯ I. LITTMANN, E. BODNAR</b>	<b>1129</b>
Схема хирургического лечения	1083	Этиология и диагностика (внезапной) остановки сердца	1129
Прогноз термической травмы	1084	Техника реанимации: поддержание дыхания и кровообращения искусственным путем	1130
Общие клинические мероприятия при тяжелых ожогах	1084	Наружный (непрямой, транстернальный) массаж сердца	1132
Применение обезболивания и введение успокаивающих средств	1085	Внутренний (прямой, трансторакальный) массаж сердца	1133
Введение жидкости и стимулирование сердечной деятельности	1085	Восстановление спонтанной сердечной деятельности	1134
Профилактика инфекций	1086	Правовые и этические проблемы реанимации, ожидаемые результаты оживления	1136
Организация ухода за обожженными	1086		
Хирургическая обработка ожогов	1088		
Туалет раны	1088		
Выбор метода местного лечения	1088		
Иссечение поврежденной кожи	1088		
Оперативное лечение ожогов	1088		
Первичные операции по замещению кожи	1089		



## 1

## ИСТОРИЯ СОВРЕМЕННОЙ ХИРУРГИИ

## 1. LITTMANN

Современная хирургия имеет не только год или месяц, но и день своего рождения: 16 октября 1846 года. В этот день в Главной больнице Массачусетса зубной врач *William P. Morton* серным эфиром усыпил молодого человека, которому хирург *John C. Warren* проводил операцию по поводу субмандибулярной сосудистой опухоли. В ходе операции больной был без сознания, не реагировал на боль, а после окончания вмешательства начал просыпаться. Тогда-то *Warren* и произнес свою знаменитую фразу: «Gentlemen, this is no humbug!» (Джентльмены, это не трюк!). С тех пор эту операционную называют «Ether Amphitheater», этот день — «Ether Day» (днем эфира), а применение эфира — «The death of pain» (смертью боли).

Введение наркоза повлекло за собой грандиозные перемены в области хирургии. Раньше оперативные вмешательства могли продолжаться всего несколько минут, ибо больные были не в состоянии переносить боль в течение длительного времени. Блестящие хирурги-операторы, работавшие до появления наркоза, были настоящими волшебниками. *Larrey*, военный хирург Наполеона, в 1812 году, в битве при Бородине, в полевых условиях провел экзартикуляцию нижней конечности в бедренном суставе за 4 минуты! И за 24 часа выполнил 200 ампутаций. *Liston* ампутировал конечность за 25 секунд. *Н. И. Пирогов* производил за 2 минуты удаление камня мочевого пузыря. *Conrad V. Langenbeck* в Гёттангене за 2 минуты провел резекцию верхней челюсти, именно о нем рассказывают историю, что его коллега, присутствовавший на одной из его операций, отвернулся, чтобы втянуть понюшку табака, а когда повернулся обратно, *Langenbeck* уже у плеча проводил ампутацию руки! *Наркоз внес в операционную спокойствие и тишину*, больше не нужно было торопиться. Эфир, а вскоре после него и хлороформ (*Simpson*, 1847) и закись азота (*Wells*, 1848) невероятно расширили поле деятельности хирургов, рамки хирургии, которая, как сказал в свое время *J. Balassa*, «протянув победоносную руку, расширила свою империю, принесла благословение народам этой страны».

Наркоз очень быстро нашел распространение во

всем мире. Уже в декабре 1846 года *Liston* в Лондоне оперировал под эфирным наркозом. Венгерский хирург *Balassa* и в России *Пирогов* (первым в военных условиях) в начале 1847 года также применили эфирный наркоз.

*Первый этап развития современной хирургии с полным правом может быть назван «эрой наркоза»*, который не только создал возможность для спокойного проведения операций, но и поставил бессознательного, не имеющего возможности сопротивляться больного в полную зависимость от хирурга. *Nissen* писал, что операция означала для больного большую опасность, чем быть английским солдатом в армии Веллингтона, когда в битве при Ватерлоо из 25 тыс. погибло 15 тыс. солдат. У оперированных под наркозом больных отмечались нагноения; если же хирург осмеливался вскрыть брюшную полость, больной неминуемо погибал от перитонита. Общая смертность от гнойного заражения после ампутации и резекции (в Крыму, в кампанию 1854-1856 гг.) достигала 86%. «Если я оглянусь на кладбище, где похоронены зараженные в госпиталях, — говорит великий русский хирург *Н. И. Пирогов*, — то я не знаю, чему больше удивляться: стоицизму ли хирургов... или доверию, которым продолжают еще пользоваться госпитали»...

*Второй период развития современной хирургии — это эра антисептики и асептики*, чем человечество прежде всего обязано деятельности *Semmelweis*, *Pasteur* и *Lister*. В то время, когда жил венгерский врач *Semmelweis*, о бактериях еще ничего не знали; чем больше хирург оперировал, тем грязнее становилось его платье. Отсюда и можно было видеть, какой он большой хирург. Руки мылись только после операции. Гениальная интуиция помогла *Semmelweis* догадаться, что именно перенос разлагающегося органического вещества вызывает губительную родильную горячку и что предупредить ее можно простым мытьем рук в воде с хлорной известью. *Semmelweis* в венской акушерской клинике наблюдал, что в отделении, где проходили обучение будущие врачи, смертность матерей от родильной горячки была в четыре

раза выше, чем в отделении, где обучали будущих акушеров. А ведь эти отделения разделялись лишь небольшим коридором. Будущие врачи приходили в отделение из анатомического театра и проводили обследование рожениц инфицированными руками. *Semmelweis* понял, что именно «они на своих руках приносили смерть в дом, где изо дня в день рождалась новая жизнь». Он доказал, что смертность в отделении резко снизится, если врачи и студенты будут мыть руки водой с хлорной известью: действительно, после этого смертность здесь стала даже ниже, чем в отделении, где готовили акушеров. В своей книге, вышедшей в Пеште в 1861 году (*Die Aetiologie, der Begriff und die Prophylaxe des Kindbettfiebers*), *Semmelweis* все это подробно описывает и обосновывает. Всю свою жизнь он боролся за правоту своего открытия, но мир отказывался верить ему.

Между тем во Франции *Pasteur*, не врач, а химик, опубликовал результаты своих исследований о взаимосвязи химического процесса брожения — гниения с кислородом воздуха. Результаты деятельности *Pasteur* в корне изменили ход естественнонаучной мысли. Он отрицал учение *Liebig* о брожении, установив, что ферментацию вызывают мельчайшие живые существа, которые вызывают также брожение пива, прокисание вина и болезни, приводящие к гибели шелкового шелкопряда. Деятельность *Pasteur* — настоящее триумфальное шествие естественнонаучных открытий. Именно его исследования послужили обоснованием учения *Semmelweis*, основой для экспериментов, которые начал *Lister*. И хотя *Pasteur* не был врачом, французская Академия медицинских наук избрала его своим членом.

*Lister* познакомился с работами *Pasteur* в Англии; они оказали на него сильное влияние. Наблюдая за процессом заживления открытых и закрытых переломов, *Lister* заметил, что при открытых переломах в течение 24 часов возникает нагноение, поднимается температура, в то время как при закрытых переломах этого не происходит, ибо кожные покровы защищают от попадания загрязнений из воздуха. *Lister* принадлежит великая мысль о том, что задачей хирургов является предупредить процесс нагноения. Это противоречило духу эпохи, ведь уже в течение 2000 лет утверждалось, что при залечивании ран «*pus bonum et laudabile*» (гной полезен и желателен).

*Lister* искал такой метод обработки ран, который воспрепятствовал бы попаданию в раны микробов и развитию их разлагающей деятельности. Он понял, что если бы рану можно было защитить от бактерий, не было бы инфекций и нагноений. Но рану нельзя стерилизовать при помощи высоких температур, поэтому нужно было искать иной метод ее обработки, защищающий от бактерий. Он слышал, что в городе Карлайле, где к сточным водам добавили карболовую

кислоту, прекратился процесс их гниения. Это и привело *Lister* к мысли испытать карболовую кислоту как дезинфицирующий агент в борьбе против бактерий, попадающих в операционную область. На открытый перелом он наложил повязку, пропитанную карболовой кислотой, и, поскольку был уверен, что бактерии попадают в раны из воздуха, обрызгал операционную карболкой.

*Lister* тщательно промывал раны карболовой кислотой, а затем накладывал на раневую поверхность смесь из меловой кашицы и масла льняного семени. И так уж суждено было случиться, что эту примитивную антисептическую повязку *Lister* применил летом 1865 года в Глазго всего за день до смерти *Semmelweis*. Эти два человека никогда не встречались друг с другом, и *Lister* только в 1883 году узнал о венгре *Semmelweis* и его учении и безоговорочно признал «заслуги преследуемого судьбой новатора». С тех пор мир наделил *Semmelweis* почетным званием «спасителя матерей», которое неразрывно связано с его именем и по сей день.

О своем новом антисептическом методе *Lister* впервые сообщил в 1867 году. Его метод имел удивительный успех, ибо до этого большинство пострадавших в результате существовавшей обработки ран погибало от сепсиса. Еще в 1870-1871 гг., во время франко-прусской войны в отдельных полевых лазаретах почти все, кому была проведена ампутация, погибали от сепсиса. Но уже во время русско-турецкой войны 1877-1878 гг. ученик *Н. И. Пирогова П. И. Пелехин* впервые в военно-полевой практике широко и успешно применял асептику. Тем большим было воодушевление, когда в 1874 году *Volkmann* — последователь *Lister* — сообщил о том, что благодаря новому методу ни один из его 12 больных с открытыми переломами голени не умер. Такого до сих пор еще не случалось.

Из хирургического отделения *Lister* исчезли пиемия и рожа; исчезли, несмотря на то, что в переполненном, плохо оборудованном отделении перед палатами стояли гробы с умершими от холеры. Позднее *Lister* упростил свой метод, а в 1891 году совсем прекратил опрыскивание карболкой. Он умер в 1912 году, не прекращая работы до последней минуты жизни. *Lister* был почетным членом и Венгерской Академии наук. Выдающегося хирурга повсюду называли «The Great Benefactor».

Однако *Bruns* уже в 1880 году заявил: «Fort mit dem Spray!» (Долой опрыскивание!), так как карболовая кислота раздражала раневую поверхность. Вскоре *антисептическая эра сменилась асептической*, и этим мир обязан прежде всего таким новаторам, как *Trendelenburg, V. Bergmann, Schimmelbusch, Kummel* и *Furbringer*. Они поняли, что уничтожения раневых бактерий недостаточно, гораздо важнее



предупредить их попадание в раны. Живая ткань, как уже говорилось, не может быть стерилизована с помощью высокой температуры, но все, что соприкасается с раной, стерилизовать можно. В 1882 году пришли к мысли о стерилизации паром, в том же году в Бонне был создан первый в мире стерилизатор. В течение нескольких лет были разработаны те правила операционной асептики, которые мы применяем и по сей день: стерильный халат, стерильная изоляция, стерильные инструменты, стерильный шовный материал. В 1890 году американец *Halsted* (ученик *Lister*) дополнил эту методику применением стерильных резиновых перчаток, а в 1900 году англичанин *Hunter* — применением стерильной лицевой маски.

По мере распространения хирургических операций выяснилось, что несмотря на все правила асептики, все еще велико число нагноений. Причиной тому было неумение как следует останавливать кровотечения, появлялись огромные гематомы; кроме того, применяли грубые инструменты, травмирующие ткани, использовали очень толстый кетгут и т. п. Швейцарец *Theodor Kocher*, первый хирург, удостоенный Нобелевской премии, указал на важность самой тщательной обработки ран, на роль швов, наложенных тончайшим шелком, лигатур, атравматической операционной техники в заживлении ран. Создателем атравматической хирургии в Европе считают *Kocher*; в Америке — *Halsted*.

*Антисептика и асептика создали возможности для вскрытия брюшной полости.* Теперь в брюшной полости можно было оперировать не только без спешки, спокойно, но и не боясь угрозы перитонита. Так было положено начало *анатомическому подходу*, согласно которому из организма может быть удалено все, что целесообразно с точки зрения анатомии и желательна с точки зрения клиники. Сначала стали удалять привратник желудка, затем половину самого желудка, наконец, научились удалять и целый желудок. Сначала удаляли только червеобразный отросток, затем научились удалять половину толстой кишки и, наконец, стали при необходимости удалять и всю толстую кишку.

Однако вскоре выяснилось, что эти крупные операции сначала ухудшают — причем значительно — состояние больного, и только спустя много недель приводят к его улучшению. После крупных операций отмечалась очень высокая смертность, тогда и родилась известная поговорка: операция удалась, но больной умер.

Вскоре поняли, что человек для хирурга — не просто анатомический препарат, а цельный физиологический организм, в котором огромное значение имеет обмен веществ, водно-солевой обмен, рН и др. Большой вклад в этом отношении был сделан русскими физиологами *И. М. Сеченовым* и *И. П. Пав-*

*ловым.* *Подход с точки зрения патологии* привел к возникновению клинической химии, над дальнейшей разработкой которой трудятся до сих пор. Результаты этой новой отрасли науки также расширили рамки хирургии. Инфузионная терапия, переливания крови, коррекция рН, питание нужной калорийности — все это помогает больным перенести нагрузку, которую представляет для организма большая операция. Наркоз и асептика открыли хирургам доступ в брюшную полость, клиническая же химия спасла больного.

Параллельно с брюшной хирургией развивалась и нейрохирургия. Опираясь на достижения операционной асептики и нейрофизиологии, со временная нейрохирургия начала развиваться в 80-е годы прошлого столетия, когда уже было развито учение о локализации мозга. Успех первой операции на головном мозге состоял в том, что хирург обнаружил опухоль там, где она была определена невропатологом. В это время в Лондоне работал первый настоящий нейрохирург *Horsley*, который занимался исключительно лишь нейрохирургией. Среди русских хирургов большой вклад в становление нейрохирургии как самостоятельного направления внесли *Н. Н. Бурденко*, *А. П. Полете*.

Один за другим были разработаны методы удаления опухолей большого мозга, мозжечка, спинномозгового канала, гипофиза, методы хирургического лечения невралгии тройничного нерва (*Fedor Krause*) и эпилепсии (*Horsley*).

Развитие современной нейрохирургии связано с именем *Gushing*, который впервые применил для остановки кровотечения в ходе операции зажим и диатермическую иглу и заложил основы современной оперативной нейрохирургии. Благодаря пневмоэнцефалографии (*Bingel*), вентрикулографии (*Dandy*), а главное ангиографии сонных артерий (*Egas Moniz*, *E. В. Шмидт*) и компьютерной томографии (*Hounsfield*) появилась возможность изучения мельчайших элементов мозговой структуры, рука хирурга, ведущая нож, стала гораздо уверенней, чем когда-то можно было ожидать.

Однако грудная полость все еще оставалась недоступной хирургам, ибо при вскрытии ее больные погибали от пневмоторакса. Причиной его возникновения было нарушение разницы между атмосферным давлением вокруг нас и субатмосферным давлением в грудной полости, возникающим благодаря пластическому сжатию легких. При вскрытии грудной полости эта разница исчезала, легкие не могли «дышать», больной задыхался и погибал. Но хирурги не успокаивались и настойчиво стремились проникнуть и в грудную полость. Развитие шло в двух направлениях. В начале столетия *Sauerbruch* при поддержке *Mikulicz* сконструировал такую камеру, которая позволяла поддерживать физиологическую разницу меж-

ду атмосферным давлением и давлением, существующим в грудной полости (*Druckdifferenz-verfahren*). *Sauerbruch* поместил тело собаки в камеру с низким давлением, голова животного была вне камеры, собака могла вдыхать воздух из окружающей среды. Внутри же камеры можно было проводить операции в грудной полости, и животное не погибало.

Однако такой метод поддержания разницы в давлении был очень сложен, ибо и хирург, и его ассистенты должны были находиться в камере изолированно от внешнего мира.

Вторая линия развития была начата в 1909 году в Институте Рокфеллера, где *Meltzer* и *Auer* в опытах на животных установили, что с помощью интратрахеальной инсуффляции через трубку, введенную в трахею, можно длительное время поддерживать жизнь животного: *continuous respiration without respiratory movement* (продолжительное дыхание без дыхательных движений). В России в 1915 году *А. А. Граве* в своей диссертации «Хирургический пневмоторакс» подтвердил и научно обосновал значение инсуффляции через трахеальную трубку при пневмотораксе. Этот способ, в противоположность методу *Sauerbruch*, позволял поддерживать разницу в давлении так, что при вскрытии грудной клетки субатмосферное давление там прекращалось, но в то же время через трахею в легкие попадал воздух под большим давлением. Эта гениальная мысль и послужила основой для развития интратрахеального наркоза, который отправился в свое триумфальное шествие из англо-саксонских стран (*Magill, Rowbotham* и др.) и завоевал весь мир.

*Интратрахеальный наркоз открыл хирургам доступ и в грудную полость.* В то же время значительное развитие претерпели и другие области медицинской науки, наряду со многим другим, были открыты антибиотики. Коренной поворот в *хирургии туберкулеза легких* был вызван появлением пенициллина (*Fleming, 1929*), стрептомицина (*Waksman, 1942*) и других противотуберкулезных препаратов, а также интратрахеального наркоза. До тех пор существовала только коллапсотерапия, ведущим руководством по легочной хирургии был опубликованный в 1937 году труд *Alexander* «*The Collapse Therapy of Pulmonary Tuberculosis*» объемом в 700 страниц. Если резекция желудка и множество других операций в области брюшной хирургии по сей день едва видоизменились по сравнению с тем, в каком виде они были разработаны в конце прошлого века, то от коллапсотерапии, несмотря на то, что она появилась всего 30-40 лет назад, можно сказать, ничего не осталось.

Сейчас суть хирургического лечения туберкулеза легких можно выразить одним предложением: те части легких, которые можно вылечить, — нужно вылечить с помощью противотуберкулезных препаратов,

а остальное удалить путем резекции. Оставшаяся часть легкого растягивается, т. е. вместо спадения пораженных частей легких при коллапсотерапии, здесь целью является расширение здоровой (излеченной) части легкого.

Появление интратрахеального наркоза произвело переворот и в прежней *хирургии пищевода*, существенный вклад в которую внесли *С. С. Юдин* и *Б. В. Петровский*. Опубликованное в 1940 году крупное руководство по оперативной хирургии, написанное *Kirschner-Kleinschmidt*, на 50 страницах излагает *антеторакальную* пластику пищевода. Сейчас этот метод едва ли применяется, он уступил место *интраторакальной* пластике пищевода.

Интратрахеальный наркоз позволил хирургам сделать первые шаги и в области *хирургии сердца*. На 1500 страницах «Оперативной хирургии» *Kleinschmidt*, опубликованной в 1943 году, нет ни одной строчки о хирургическом лечении врожденных и приобретенных пороков сердца. А ведь в то время уже начался первый этап развития современной хирургии сердца, т.н. *внесердечной хирургии сердца*. *К. К. Джанелидзе* в 1913 г. успешно зашил рану восходящей части аорты, а в 1938 году оперировал панцирное сердце. В 1939 году *Gross* удалось перевязать Боталлов проток. В 1945 году *Blalock* создал первый анастомоз между подключичной и легочной артериями у синюшного ребенка с тетрадой Фалло, а *Crafoord* в том же году впервые произвел успешную резекцию аорты по поводу ее коарктации.

Интратрахеальный наркоз и мышечная релаксация обеспечили надежность продолжительным операциям в брюшной полости и любой другой части тела. Под влиянием этого началось и новое направление развития травматологии. До второй мировой войны, и в продолжение более чем 10 лет после нее, в лечении переломов господствовали методы консервативной терапии. Готовились иммобилизующие гипсовые повязки, которые применялись еще в древности, в других случаях иммобилизацию проводили длительным вытягиванием обломков кости, при этом ранней мобилизацией стремились как можно быстрее поставить пострадавшего на ноги, реабилитировать его. Некоронованным королем консервативного лечения переломов был *Bohler*; его метода и по сей день применяют по всему миру. В России это направление развивалось на основе школы *Р. Р. Вредена* и *Г. И. Турнера*, а затем *В. Д. Чаклина*.

В начале 1958 года 15 швейцарских хирургов и ортопедов под руководством *М. Aligower* (Базель) и *Н. Willenegger* (Листаль) создали рабочий коллектив по вопросам остеосинтеза (*Arbeitsgemeinschaft für Osteosynthesefragen*, сокращенно АО), целью которого была разработка наилучших методов оперативного лечения переломов, создание надежного и тщательно

обдуманного инструментария, достижение «первичного заживления переломов костей». В нашу эпоху, когда число несчастных случаев и сопровождающих их повреждений и травм распространяются подобно страшнейшим эпидемиям, деятельность АО имеет важное значение наряду с консервативным лечением переломов. Остеосинтезу и оперативному лечению переломов были посвящены труды Я. Г. Дуброва, А. Н. Беркутова, И. Л. Крупко. Интратрахеальный наркоз приоткрыл дверцу и в полость сердца. В конце 1940-х годов в основном Harken и Bailey была разработана методика проведения *закрытых операций на сердце*, тем самым было положено начало второму этапу развития хирургии сердца. Мысль о хирургическом лечении митрального стеноза как анатомического сужения принадлежала терапевту Brunton (1902). Но после его нескольких безуспешных попыток лишь в 1948 году удалось введением указательного пальца в предсердие работающего сердца выполнить первую в истории митральную комиссуротомию, что в минувшие три десятилетия позволило вернуть здоровье десяткам тысяч людей. Эти операции стали успешно производиться в пятидесятые годы А. Н. Бакулевым, А. А. Вишневым, П. А. Куприяновым.

Однако хирургов не удовлетворял метод оперирования «вслепую», когда введенный в сердце палец врача разрывал там что-то невидимое глазу. Старый закон хирургии гласит: все, что делает хирург, должно выполняться под контролем глаза.

В» 1953 году Bigelow разработал методику проведения *операций на сердце в условиях гипотермии*. Тем самым перед хирургами открылся широкий доступ в полость сердца. Мысль Bigelow основана на следующих соображениях. Сердце может быть широко открыто, и операция на нем может проводиться под контролем глаза только при условии, если оно будет обескровлено. После пережатия обеих полых вен сердце вскоре несколькими ритмичными движениями вытолкнет оставшуюся в нем кровь, обескровится, после чего его можно вскрывать и проводить нужное вмешательство. Однако пережатие полых вен приводит к остановке кровообращения, кровяное давление падает до нуля, органы не получают кислорода. Выяснилось, что сердце и паренхиматозные органы в течение получаса способны без особых последствий переносить полную аноксию, но головной мозг, и особенно филогенетически наиболее развитая его часть — серое мозговое вещество, не получая кислорода, за 4 минуты претерпевает необратимые изменения. Но на такое короткое время нет смысла останавливать кровообращение, ибо за 4 минуты в полости сердца нельзя, по сути, ничего сделать.

По мере снижения температуры снижается обмен веществ и потребность органов в кислороде. Если охладить организм больного до 30°C, поглощение кис-

лорода сократится наполовину, а способность головного мозга переносить аноксию повысится во времени до 8 минут. За такое время уже можно зашить дефект межпредсердной перегородки или провести другую несложную операцию. *Широкий доступ в полость сердца был открыт, т на недолгое время.*

Само собой разумеется, что возникла мысль и о том, что сердце можно исключить из кровообращения, заменив его работу соответствующим механизмом. В 1953 году Gibbon сконструировал механизм, который позволял на длительное время выключать из кровообращения сердце и легкие, тем самым разработав *методику открытых операции на сердце*. Начался третий период развития хирургии сердца. При сердечных операциях с использованием такого мотора из двух полых вен отводится кровь, сначала в оксигенатор (в искусственное легкое), а затем к насосу (искусственный левый желудочек), который вместо сердца выталкивает оксигенированную кровь в аорту. С помощью такого мотора можно проводить одно-, двух- и даже трехчасовые операции на сердце, корректируя сложнейшие аномалии развития, меняя износившийся клапан, заменяя закупоренную ветвь коронарного сосуда с помощью скрытой вены.

Так был открыт *широкий доступ к полости сердца на нужное хирургу время*. Однако замещение работы сердца и легких в течение многих часов возможно лишь при постоянном контроле за параметрами важнейших физиологических функций и своевременной коррекции заменяющих механизмов. Необходимо восполнять все выключенные рефлексы, влияющие на дыхание и кровообращение. С этой целью пришлось ввести в операционную целую физиологическую и биохимическую лабораторию и сложнейшее электронное оборудование. Так вошел в хирургию *физиологический подход*.

Хирургия сердца благодаря особой методике и объему стала такой специальной и крупной отраслью хирургии, успешные операции в которой могут проводиться только в специальных центрах.

У новой методики появились свои «побеги». Таков гемодиализ, проводимый с помощью «искусственной почки»; изолированная перфузия опухолевой части тела (конечность, матка и пр.) концентрированным раствором цитостатического препарата; перфузия с охлаждением органа, взятого для пересадки (почка) до момента пересадки и пр. При этих методах вместо перфузии всего тела, введенной при использовании механизмов, замещающих сердце и легкие, применяется перфузия отдельных частей организма или отдельных органов.

В современной хирургии большую роль играют синтетические материалы. Так, в настоящее время синтетическими сосудами можно замещать длинные отрезки сосудов, у очень многих людей вместо



брюшной аорты кровь проводит синтетическая трубочка в виде гармошки. Еще больше таких людей, у которых в сердце пульсирует клапан из синтетического материала, — пульсирует в течение вот уже не одного года. Жизнь множества людей удалось спасти благодаря введенному в сердце искусственному стимулятору, который замещает пораженный слой проведения раздражения. Все более широкое применение находят различные виды синтетического клея, которые если и не заменяют, то дополняют и делают более надежными традиционные хирургические швы. Проводятся настойчивые эксперименты по созданию искусственного сердца, которые принесли начальные успехи (*De Bakey, В. И. Шумаков*). Принципиальных проблем в этой области нет, следует преодолеть лишь два вида трудностей на практике. Первым препятствием является свертываемость крови, ибо сейчас еще нет такого синтетического материала, на котором кровь также не свертывалась бы, как на внутренней оболочке сердца. Вторая проблема — снабжение искусственного сердца энергией. В течение года сердце человека совершает 50 миллионов толчков — работу в 5 миллионов килограммометров. Если взять за основу 10%-ный коэффициент полезного действия, то искусственному сердцу потребуется в год 50 миллионов килограммометров энергии, что способен поставлять источник атомной энергии весом в 1 кг. Его-то больной должен был бы постоянно носить при себе.

Большую роль играет в современной хирургии и электрический ток. Современный дефибриллятор постоянного тока одним ударом способен прекратить фибрилляцию предсердия или желудочка. Это воздействие используют как во время операций на сердце, так и при реанимации и кардиоверсии. В последние десятилетия были сконструированы и искусственные водители сердечного ритма, которые способны замещать синусовый узел, пучок Гиса, а на основе «overdrive» Механизма сдерживают слишком «разбежавшееся» сердце, упорядочивая как слишком замедленную, так и ускоренную сердечную деятельность, принуждая сердце к нормальной работе.

Совсем новым направлением в современной хирургии является использование гипербарического кислорода. Это чрезвычайно интересная мысль, практическое воплощение ее принадлежит голландцу *Воегета*. Физиологическая основа данного метода такова: в 100 мл артериальной крови находится около 20 мл связанного кислорода. 98,5% этого количества связано специальной связью с гемоглобином, и всего около 1,5% находится в плазме в физически растворенном состоянии (т. е. всего 0,3 мл, 100 мл). В воздухе, который мы вдыхаем, содержание кислорода составляет около 20%.

Человеческий организм постепенно может быть

помещен в гипербарическую среду. В гипербарической камере давление составляет 3 атм. (в абсолютном атмосферном давлении). Камеру вместо воздуха заполняют чистым кислородом. Тем самым достигается повышение содержания кислорода с 0,3 мл/100мл до 6,0 л<л/100 мл, т. е. в двадцать раз. Если наряду с этим охладить организм человека до 30°C и тем самым понизить потребность в кислороде, то человек может остаться в живых и без гемоглобина.

Было доказано, что, например, кровь маленького поросенка может быть полностью заменена реомакродексом, если его содержать в гипербарической камере с чистым кислородом, в состоянии незначительной гипотермии. Если спустя час опять сменить реомакродекс на кровь, поросенок начнет бегать как ни в чем не бывало. Можно высчитать, что взрослый человек в условиях гипербарической кислородной камеры может депонировать в организме около 3500 мл кислорода.

Для чего же все это может быть использовано на практике? Сначала думали, что гипербарическая кислородная камера сделает настоящий переворот в хирургии сердца, ибо с ее помощью можно оперировать обескровленного больного, в сосудах которого будет обращаться в это время лишь «водичка», что, конечно, чрезвычайно облегчило бы любое хирургическое вмешательство. Однако выяснилось, что это не так: 6 мл кислорода на 100 мл крови недостаточны для поддержания нормального обмена веществ, т. е. кровь вовсе не становится лишней, да и заменить ее совсем не так просто. Сейчас гипербарическая кислородная камера в хирургии сердца почти не применяется.

В противовес этому выяснилось, что гипероксигенизация крови оказывает чрезвычайно благоприятное воздействие в целом ряде иных ситуаций. Гипербарическая кислородная камера может спасти больному жизнь, если, например, поможет больному, пострадавшему от отравления, пережить те часы, в которые произойдет распад СО-гемоглобина. Подобное положение отмечается при отравлении эрготамином. При таком отравлении, в результате длительного и сильного спазма артериол пальцев рук и ног, на периферии возникает ишемическая гангрена. При использовании гипербарической кислородной камеры на периферию поступает обогащенная кислородом кровь, что предупреждает аноксию.

Отличное воздействие гипербарической кислородной камеры используется и в борьбе с анаэробными инфекциями. Различные палочки и прочие анаэробные бактерии боятся кислорода, как огня. Особую радость доставляет наблюдать через стекло гипербарической камеры, как постепенно под воздействием гипербарического кислорода меняют цвет, освежаются мышечные раны, подверженные газовому отеку, с поверхностью цвета вареного мяса. Такая

камера значительно способствует заживлению плохо заживающих, плохо кровоснабжающихся ран язвенной этиологии, как, например, язвы голени и пр. Недаром в старину называли кислород *оживляющим*: от него зависит любой процесс жизнедеятельности. Так в хирургии появились не только барокамеры, но и целые бароцентры, барогоспитали (Б. В. Петровский, С. Н. Ефун).

Древнейшими задачами хирурга являются расширение патологического сужения и сужение патологического расширения, замещение износившихся или пораженных элементов организма, короче — *исправление и улучшение* всего, что плохо в организме человека. Эта цель стояла перед исследователями на протяжении всей истории хирургии, на протяжении многих столетий, начиная от лечения сломанной кости до замещения дефектного клапана сердца. Со временем возникла также мысль, что едва ли стоит исправлять плохое, рациональнее удалить его, *заменить* лучшим. В повседневной жизни человек привык к этому, он спокойно меняет старую одежду, мебель, машину и пр.

Так в хирургии родилась мысль о *трансплантации*. Однако для того, чтобы осуществить пересадку органов, хирурги должны были преодолеть множество технических и биологических проблем. Долгим был путь от первой пересадки сердца, которую Carrel провел на собаке в начале нашего века, и пересадки сердечно-легочного комплекса у собаки, проведенной З. П. Демиховым в 1948 г., до пересадки сердца человеку, выполненной профессором Barnard, но хирурги преодолели все технические трудности. Од-

нако сохранение пересаженного органа здоровым в новом организме — проблема, не разрешенная и по сей день. В работе хирургов значительную роль стала играть *биология, генетика, иммунология*, благодаря которым удалось достигнуть больших успехов. Особенно значительные результаты были достигнуты в области пересадки почки. Сейчас уже на свете немало людей, ведущих абсолютно нормальный образ жизни, в организме которых вместо больной почки функционирует здоровая, взятая у другого человека.

Что касается других органов, то здесь пока приходится говорить об удивительной безуспешности. Очень невелико число людей, живущих с пересаженным сердцем, легким, печенью, поджелудочной железой и пр.

В настоящее время трансплантация является исключительно лишь иммунологической проблемой. Между изогенными (одинаковыми по генетической структуре) однойцовыми близнецами иммунологической несовместимости нет, пересадка органов из организма одного такого близнеца другому всегда успешна.

Однако воспринимающий организм по отношению к аллогенному (иному по генетической структуре) органу осуществляет иммунологическую защиту, чувствует его «чужим», старается поэтому уничтожить, отторгнуть его (иммунореакция). Борьба с этим явлением можно двумя путями. Один путь — это такой подбор донора и реципиента с помощью иммунологической типизации, чтобы между ними была определенная, хотя бы приблизительная совместимость тканей, антигенное родство. Однако со-

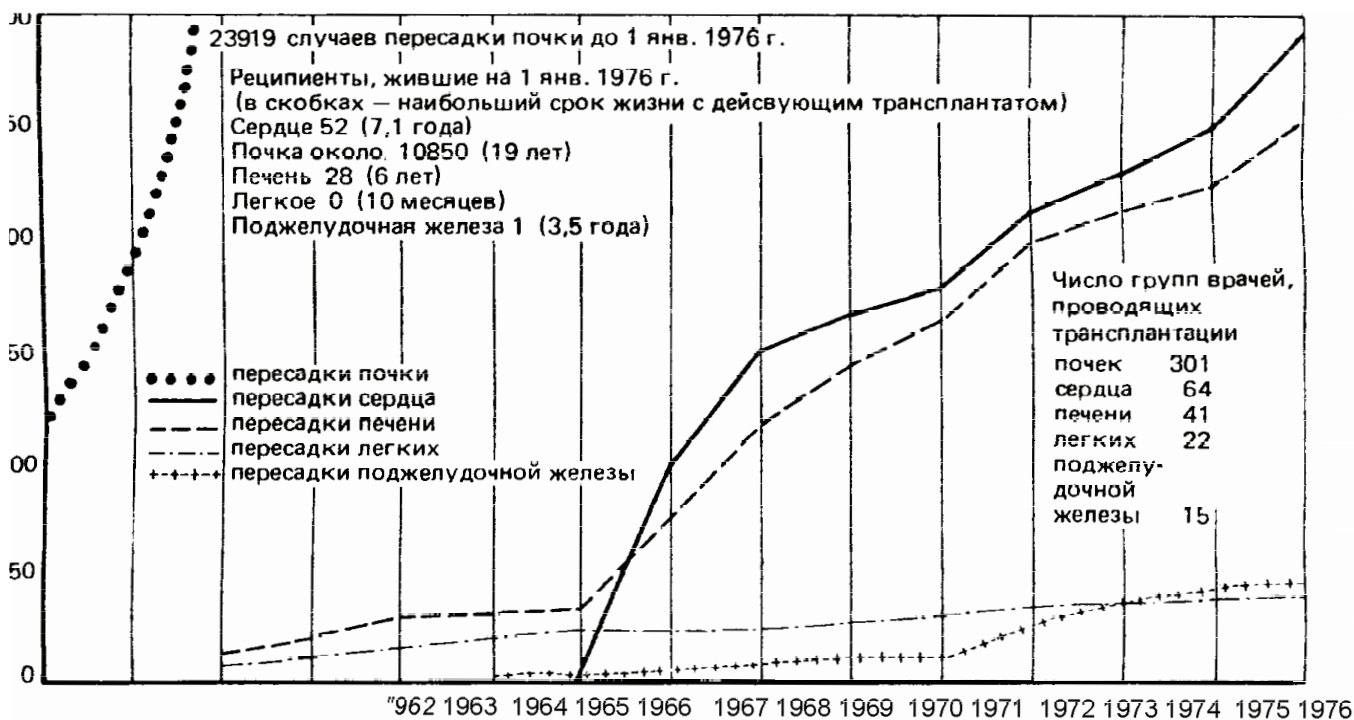


Рис. 1-1. Мировые статистические данные о пересадке различных органов (ACS/NIH Organ Transplant Registry, Boston/Chicago)

вершенная иммунотолерантность отмечается только в случае изогенных антигенов: аутотрансплантация или трансплантация у однояйцовых близнецов. Иммунотолерантность, как правило, снижается обратно пропорционально степени родства.

На практике все это означает, что для каждого данного донорского органа (например, почка погибшего в уличной аварии и т. п.) нужно найти среди ожидающих пересадки реципиентов наиболее «совместимого». Этой потребностью и было вызвано создание трансплантационных центров (например, Евротрансплант), где с помощью вычислительных машин на основании запрограммированных данных реципиентов выбирается наиболее подходящий для того или иного донор.

Другой путь защиты от иммунореакции — *иммунодепрессия*, т. е. такое ослабление иммунологических защитных механизмов организма реципиента, которое позволило бы ему «не заметить», принять «чужака». Средствами осуществления иммунодепрессии являются прежде всего цитостатический препарат имуран, преднизолон, рентгеновское или кобальтовое облучение, антилимфоцитарный глобулин. Однако иммунодепрессия имеет и отрицательные стороны: в результате ее парализуются и механизмы, осуществляющие защиту от чужеродных бактерий, реципиент становится беззащитным по отношению к любым инфекционным агентам. Следовательно, хорошо провести иммунодеессию совсем нелегко, это сложный маневр между Сциллой иммунореакции и Харибдой иммунологической беззащитности.

Первооткрыватель трансплантационной иммунологии *Medawar* в одной из работ пишет, что благодаря пересадке органов хирургия получает новое изме-

рение. Однако целый ряд проблем еще ждет своего решения. Таковы типизация тканей, разработка техники иммунодепрессии и консервирования органов.

На *рис. 1-1* приведены данные, характеризующие положение в области пересадки органов на сегодняшний день.

Проследив историю современной хирургии, можно видеть, что все еще существует опасность проведения хирургами безрассудных вмешательств, чрезмерной власти над ними инструментов и современного оборудования. Чудодейственное средство — не нож хирурга, даже не электронный волшебник, а постоянный учет способности живой ткани переносить наши вмешательства. Важнейшим инструментом хирурга и сегодня (сегодня особенно) являются, по словам *Gollan*, два мозговых полушария наблюдающего, думающего человека, связывающего действия с логикой мышления.

Хирургия, которая когда-то была просто ремеслом, сейчас невозможна без использования достижений физиологии, биохимии и других фундаментальных наук. Сейчас хирургия — высокое мастерство, искусство и одновременно прикладная наука, которой в минувшие 20 лет удалось разгадать не одну тайну природы. В наши дни хирургия — это способности хирурга-оператора, обогащенные сведениями целого ряда различных дисциплин. Как таковая хирургия представляет собой самую сильную область медицинской науки. Для подготовки зрелого хирурга требуется значительно больше времени, чем для подготовки специалиста любой другой отрасли медицины. Уже *Гиппократ* говорил: «Жизнь так коротка, и так много времени необходимо, чтобы освоить наше ремесло».



## 2

# ВМЕШАТЕЛЬСТВА НА ГОЛОВЕ И ШЕЕ

## Вмешательства на голове

E. BODNAR

### Вмешательства на околоушной железе

#### Хирургическая анатомия

Все оперативные вмешательства на околоушной железе (*glandula parotis*) и вокруг нее затруднены особенностями ее топографоанатомического расположения. Железа сама по себе состоит из долек. Поверхностная долька соединена узким устьем с более глубоко расположенной долькой. Мощная фасция околоушной железы (*fascia parotidea*) покрывает всю поверхность железы, она и разделяет ее на мелкие дольки. *Лицевой нерв (n. facialis)* делится в соединительнотканном углублении железы, между двумя ее дольками на ветви.

При всех операциях на околоушной железе самое главное — избежать повреждения лицевого нерва, которое ведет к параличу мимической мускулатуры и искажению всей половины лица.

Лицевой нерв после выхода из шилососцевидного отверстия (*foramen stylomastoideum*) проходит перед сосцевидным отростком (*processus mastoideus*) и достигает заднего края околоушной железы. Нерв продолжается до устья между поверхностной и глубоко расположенной долями и делится там на две ветви, которые сверху и снизу обходят устье. Вскоре после первого деления нерв вновь делится. Теперь его ветви идут в пяти направлениях: височнолобные ветви (гг. *temporo-frontales*), глазничные ветви (гг. *zygomatici*), щечные ветви (гг. *buccinatorii*), краевая ветвь нижней челюсти (г. *marginalis mandibulae*) и шейная ветвь (г. *colli*). Каждый проводимый в околоушной железе разрез должен проходить, по возможности не повреждая главных стволов лицевого нерва и его ветвей.

### Вмешательства при остром послеоперационном паротите

Несмотря на тщательный уход, особенно у больных пожилого возраста, находящихся в тяжелом со-

стоянии, часто возникает воспаление околоушной железы. Вследствие большой операции у этих больных уменьшается отделение секрета железы, и возникшее воспаление может закончиться абсцедированием. Обычное воспаление без перехода в нагноение и абсцедирование можно успешно лечить сравнительно простым способом. Больному дают жевать жевательную резинку, корочку хлеба или резиновую трубку. Механическое раздражение при жевании возбуждает секрецию железы, и воспаление ликвидируется в течение 1-2 дней. В ранний период воспаления можно добиться выздоровления рентгенооблучением области околоушной железы (*Becker, Usbeck, Oelsner*). В один сеанс проводят неглубокое облучение в 20-40 р. Общая доза составляет 50-60р, максимально 200 р.

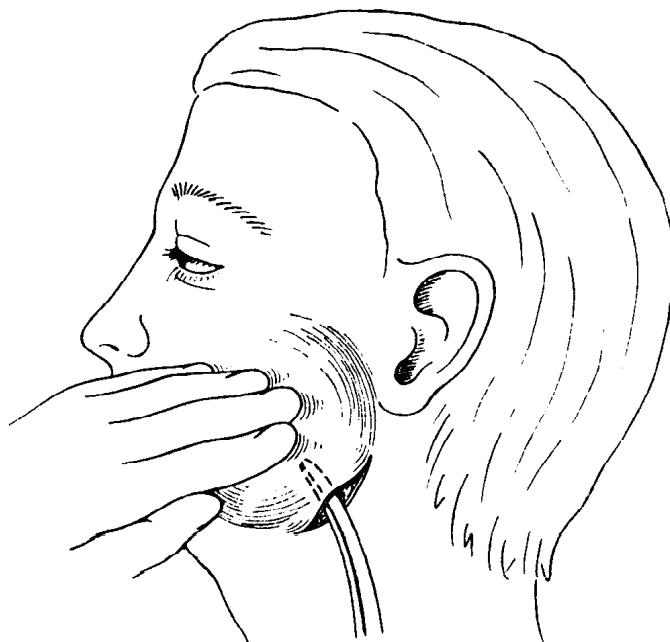

Рис. 2-1. Типичная линия разреза при абсцессе околоушной железы. Раскрывая branши инструмента, расширяют отверстие в фасции околоушной железы

уже образовавшийся абсцесс, благодаря мощной фасции околоушной железы, только в очень редких

случаях прорывается наружу. Если такого прорыва не наступило, то необходимо вскрыть абсцесс оперативным путем.

Абсцесс околоушной железы вскрывают угловым разрезом, который проводится позади угла нижней челюсти и параллельно ей. Затем в нижней части околоушной железы (*fascia parotideae*) делают небольшое отверстие, в которое вводят тупоносый зажим, чем обеспечивают отток гнойной жидкости из вещества железы (рис. 2-1). После выделения зловонного крошковатого гноя в разрез вводят дренажную трубку. Заживление можно ускорить ежедневным промыванием полости абсцесса физиологическим раствором через тонкий катетер.

Гнойный паротит бывает и у маленьких детей при плохом уходе за полостью рта. Эти абсцессы выбухают через переднюю стенку наружного слухового хода и, прорываясь в него, самостоятельно опорожняются. Если отверстие мало и недостаточно для опорожнения абсцесса, то его расширяют под поверхностным наркозом. Через расширенное отверстие в наружном слуховом ходе образуется достаточный отток, и абсцесс ликвидируется, рана заживает через несколько дней.

### Оперативное лечение смешанной опухоли околоушной железы

Опухоль, для которой характерно специфическое строение тканей, растет многие годы без внешних проявлений окруженная оболочкой, инкапсулированная. Неизвестно, что вызывает внезапное злокачественное перерождение ее. При этом оболочка опухоли нарушается, происходит инфильтрация окружающих тканей и очень быстро возникают и распространяются метастазы.

Лучевая терапия обычно не дает результата, и лечебный эффект может быть достигнут только при радикальном хирургическом вмешательстве.

При этой операции приходится жертвовать лицевым нервом или одной из его ветвей. Повреждение нерва не зависит от технических ошибок оперирующего хирурга. Нерв может быть сращен с опухолью, и отделить его не представляется возможным. Тогда в целях радикальности операции приходится им жертвовать.

Перед операцией необходимо предупредить больного о возможности возникновения паралича мимической мускулатуры лица.

Операция производится под интубационным наркозом. Разрез кожи производят, начиная чуть выше наружного слухового отверстия, кпереди от ушной раковины, вниз, обходя ушную раковину снизу дугою, обращенной кзади. Затем разрез продолжается через сосцевидный отросток вниз и кпереди до верхнего края щитовидного хряща, по переднему

краю грудино-ключично-сосцевидной мышцы (*t. sternocleidomastoideus*) рассекается кожа и подкожная клетчатка (рис. 2-2).




Рис. 2-2. Экстирпация опухоли околоушной железы, 1. Кожный разрез

Отпрепаровывается от своего основания широкий передний кожный лоскут.

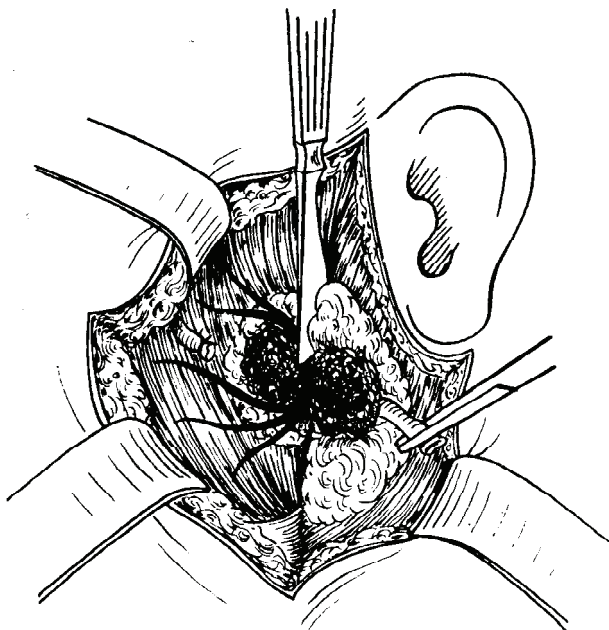
Грудино-ключично-сосцевидная мышца оттягивается тупым крючком в сторону затылка, после чего рассекается средняя фасция шеи, отпрепаровывается наружная сонная артерия, идущая кпереди от внутренней сонной артерии, берется на турникет для выключения на время операции. Этим приемом обеспечивается относительно меньшая кровоточивость и лучшие условия для тонкой препаровки.

У переднего края околоушной железы находят ее проток, мобилизуют и рассекают между двумя лигатурами. Чтобы не допустить ошибки, целесообразно перед перевязкой и пересечением протока железы ввести через канюлю в просвет предполагаемого протока несколько миллилитров физиологического раствора. Если анестезиолог подтвердит появление жидкости в полости рта, то можно считать, что действительно выделен проток железы и его можно перевязать и пересечь.

Удаление околоушной железы начинают с мобилизации поверхностной доли, препарируя от переднего ее края в направлении кзади.

Обращенную в сторону железы культю перевязанного протока захватывают зажимом и приподнимают на нем поверхностную долю от ее основания. Для препаровки удобнее всего пользоваться скальпелем. Лезвие скальпеля держат в направлении поверхност-

ной доли, разделяя препаровочными надрезами одну долю от другой (рис. 2-3).



**Рис. 2-3.** Экстирпация опухоли околоушной железы. Препаровка поверхностной доли при контроле ветвей лицевого нерва

При такой препаровке постепенно, миллиметр за миллиметром, выделяют ветви лицевого нерва. Устье находят в том месте, где соединяются в виде бифуркации обе ветви лицевого нерва. Устье пересекают без лигирования, после чего целиком удаляется поверхностная доля.

Глубже расположенная доля околоушной железы удаляется по частям с необходимыми предосторожностями, чтобы не повредить волокна лицевого нерва. Острой препаровкой скальпелем и ножницами производят удаление вещества околоушной железы так, что наружная поверхность жевательной мышцы (*m. masseter*) и боковая поверхность глотки полностью освобождаются от нее. После удаления околоушной железы в ране можно различить следующие анатомические соотношения: по нижнему краю операционного поля располагается наружная сонная артерия, наружная яремная вена и заднечелюстная вена (*v. retromandibularis*); по верхнему краю впереди ушной раковины и наружного слухового прохода — поверхностная височная артерия и вена (*a. et v. temporalis superficialis*).

Затем рана несколько раз промывается теплым физиологическим раствором. С наружной сонной артерии снимается зажим, после чего становятся видны кровоточащие места. При необходимости можно перевязать наружную сонную артерию, что в значительной степени облегчает гемостаз. Перевязка этой артерии не сопряжена с неприятными последствиями.

После удаления большой опухоли через дополнительное отверстие в полость раны заводится дренаж.

Если раневая полость незначительна, можно дренаж не вводить. Рана закрывается двумя слоями: подкожная клетчатка, а затем кожа.

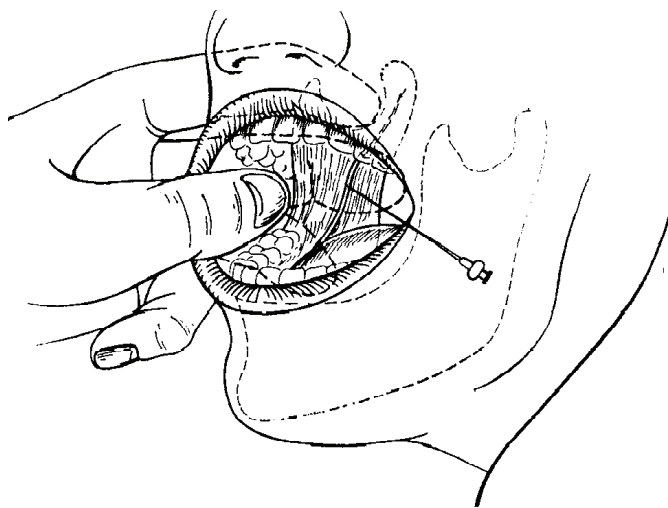
Некоторые хирурги во время операции определяют прохождение ветвей лицевого нерва электроимпульсатором. При касании электродом нервного волокна возникает подергивание соответствующих мышечных волокон. При всем этом, однако, хорошие знания анатомии и спокойная бескровная препаровка имеют большее значение и являются более ценными, чем применение вспомогательных средств.

### Вмешательства на языке и в околоязычной области

Операции в полости рта не входят в повседневную практику общих хирургов. Несмотря на это, нет необходимости направлять каждого пострадавшего с кровоточащим прикушенным языком к специалисту в этой области. При воспалениях языка легко развивается флегмона шеи. Опухоли языка быстро ведут к распространению метастазов в лимфатические узлы шейной области. В этих случаях возникает необходимость в общехирургической помощи. Поэтому хирургия языка относится к пограничным областям между специальной хирургией полости рта и общей хирургией.

### Шов языка при повреждении зубами

Во время еды, при падении или при эпилептическом припадке язык может попасть между двумя рядами зубов, что приводит к его глубокому ранению. Укус языка не только болезнен, но и связан с сильным кровотечением. Значительное кровотечение может быть остановлено только надежным швом. Вмешательство по поводу повреждения языка производят под местным обезболиванием.



**Рис. 2-4.** Введение лидокаина в область нижнечелюстного луночкового и язычного нервов

Язык в области повреждения смазывают или опрыскивают ксилокаином, после чего проводится инфильтрационная анестезия. Для обеспечения операции при больших повреждениях может понадобиться выключение язычного нерва (n. lingualis) путем *проводниковой анестезии*.

Этот нерв находят в полости рта в области угла нижней челюсти, несколько ближе к средней линии и кзади рядом с альвеолярным нервом нижней челюсти (n. alveolaris mandibularis) (рис. 2-4).

Через несколько минут после наступления анестезии приступают к наложению швов на рану языка. Швы должны глубоко проникать в ткани языка, захватывая дно раны, чтобы раневые поверхности на всем своем протяжении плотно прилегли друг к другу. Через шесть дней швы могут быть удалены.

### Вмешательства при абсцессах языка

Абсцессы, расположенные к периферии от корня языка, вскрываются из полости рта. Если не обеспечено общее обезболивание, то вмешательство можно производить только под проводниковой анестезией язычного нерва. Для точной локализации абсцесса недостаточно осмотра и пальпации. После наступления обезболивания толстой пункционной иглой ищут полость абсцесса; только при точной локализации абсцесса можно вмешиваться скальпелем.

Абсцессы, расположенные по средней линии языка или вблизи от нее, вскрывают со стороны спинки языка. При этом разрез ведут в направлении от средней линии к абсцессу. Отверстие расширяют тупым инструментом, и после опорожнения от гноя производят промывание полости абсцесса физиологическим раствором под давлением струи.

Абсцессы, расположенные по боковым поверхностям языка, вскрываются со стороны его края. При этом разрез проводится на 1-2 мм ниже уровня папиллярной поверхности языка, чтобы не нарушить поверхность, воспринимающую вкусовые ощущения.

*Инфекция, исходящая из корней зубов*, может привести к возникновению небольшого или значительного абсцесса области альвеолярного отростка, который будет вытягиваться в полость рта. Вмешательство заключается в обычном разрезе, однако основное лечение должно проводиться зубным врачом.

Одним из тяжелейших гнойных процессов в полости рта является *флегмона дна полости рта* (angina Ludovici). При возникновении этого нагноения показано хирургическое вмешательство (см. стр. 58). Если абсцесс расположен близко от слизистой полости рта, то можно оперировать через полость рта. Во избежание аспирации во время вмешательства операцию следует производить под интубационным наркозом с при-

менением назотрахеальной трубки. Это единственный правильный метод вскрытия абсцесса.

При глубоко расположенном абсцессе целесообразно производить доступ снаружи через кожу при интубационном наркозе (можно применять оротрахеальную интубационную трубку). Кожный разрез проводится на 2 см ниже нижнего края нижней челюсти, параллельно ей (см. стр. 58). После пересечения платизмы осторожно тупо препарируют в тканях, чтобы не повредить лицевой нерв. После опорожнения полости абсцесса ее дренируют рыхло заведенным марлевым тампоном.

### Хирургические вмешательства при опухолях языка

Опухоли языка — как доброкачественные, так и злокачественные — должны оперироваться под интубационным наркозом. Оперативное вмешательство в значительной мере облегчается, если для интубации применяется назотрахеальная трубка.

Удаление небольшой *доброкачественной опухоли* обычно не представляет трудностей. Всегда производится продольный разрез как можно ближе к средней линии. Этим достигается меньшая кровопотеря. Опухоль вылушивают из тканей языка, разрез закрывают глубокими узловатыми швами. -

При *злокачественной опухоли* в настоящее время повсеместно проводится комбинированное лечение, состоящее из лучевой терапии опухоли и удаления шейных лимфатических узлов (см. стр. 55). Если по каким-либо соображениям все же возникает необходимость оперативного удаления опухоли, то в целях предотвращения сильного кровотечения операция производится после перевязки язычной артерии пораженной стороны. Язычная артерия выделяется со стороны шеи. Для этого голову больного максимально запрокидывают назад и на противоположную операции сторону. В сонном треугольнике (trigonum caroticum) находят наружную сонную артерию (см. стр. 28), ее вторая ветвь и есть язычная артерия. Сосуд дважды лигируют двумя лигатурами, после чего рана послойно закрывается.

*Небольшие опухоли* удаляют из клиновидного разреза, отступя на 2 см от опухоли, в пределах здоровых тканей; края раны закрываются узловатыми швами.

*Удаление больших распространенных опухолей* через полость рта не представляется возможным. В этих случаях рекомендуется производить рассечение нижней челюсти, что предоставляет достаточный доступ. Кожный разрез производят от угла рта до угла нижней челюсти и затем кзади на шею по направлению к подъязычной кости (рис. 2-5). Нижняя челюсть перепиливается на уровне первого премоляра. После разведения костных краев нижней челюсти становит-



ся широко доступным корень языка и дно полости рта (рис. 2-6). После экстирпации опухоли пересеченную нижнюю челюсть сшивают двумя проволочными швами. Мягкие ткани сшиваются узловатыми швами.

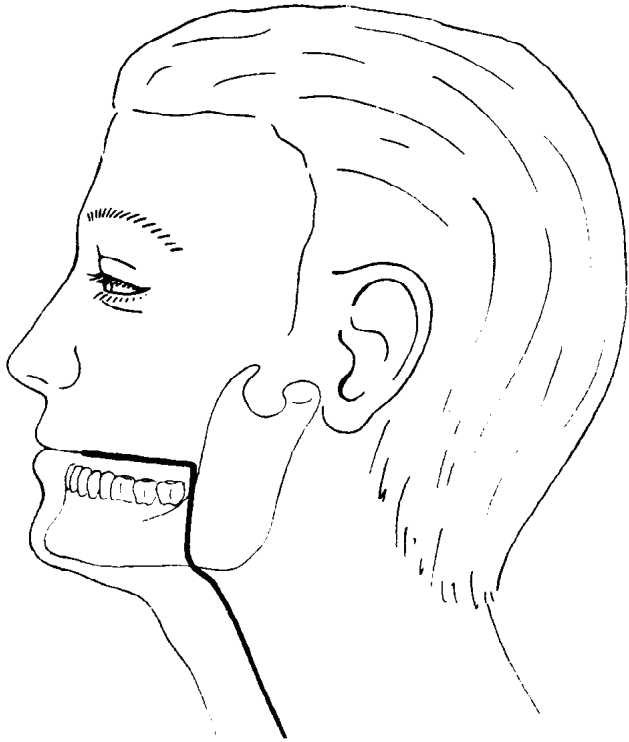


Рис. 2-5. Экстирпация распространенной карциномы языка, I. Линия разреза

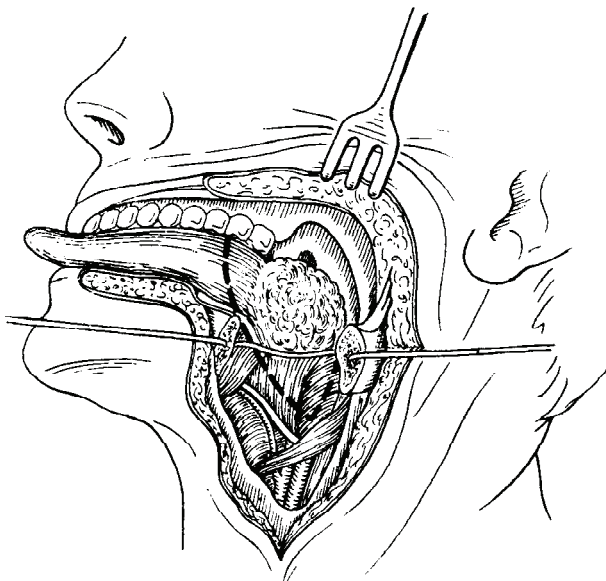


Рис. 2-6. Экстирпация распространенной карциномы языка, II. Пересечение нижней челюсти и линия резекции в пределах мягких тканей

### Удаление подъязычной ретенционной кисты (ранулы)

Ранулами в литературе принято называть *ретенционные кисты подъязычной железы*, которые при

недостаточно радикальном их удалении могут рецидивировать. Операция производится под проводниковой анестезией язычного нерва (см. стр. 23).

Слизистая рассекается над ретенционной кистой. Киста обычно плотно сращена с подъязычной железой, и отсоединять кисту от железы не представляется необходимым. Во время препаровки надо следить за тем, чтобы киста по возможности отошла целиком или, во всяком случае, была бы полностью удалена. При этом надо обращать внимание на то, чтобы не повредить язычный нерв и выходной проток подчелюстной железы. Операционный разрез зашивается тонкими атравматичными иглами.

### Вмешательства на миндалинах и в области их расположения

Много дискутировался вопрос об оптимальном виде анестезии при операциях на миндалинах. Операция, даже у весьма терпеливого пациента, при недостаточно полном местном обезболивании, и в особенности если возникает сильное кровотечение, связана с неприятными переживаниями. Операции же под общим наркозом раньше в ряде случаев приводили к аспирации. Наиболее удачным является применение *интубационного наркоза*, гарантирующего от возникновения аспирации и освобождающего больного от всех неприятностей, связанных с оперативным вмешательством.

### Тонзиллотомия и тонзиллэктомия

План операции составляется в зависимости от того, будет ли удаляться часть разросшейся миндалины (тонзиллотомия) или при рецидиве воспаленной тонзиллы будет произведено полное удаление (тонзиллэктомия). Инструмент *Sluder* применяется для частичного удаления тонзиллы. Вмешательство производится следующим образом: правой рукой инструмент вводят с противоположной стороны угла рта, заводя левым указательным пальцем тонзиллу между его браншами. Смыкая бранши, снабженные ножом, производят ампутацию. Кровотечение обычно вскоре останавливается самопроизвольно.

Если же возникает сильное кровотечение, то кровоточащий сосуд необходимо выделить и лигировать. Разрез слизистой не зашивается.

При типичной тонзиллэктомии миндалину захватывают специальным инструментом в виде крючка и энергично потягивают наружу. У основания тонзиллы разъединяют слизистую, и миндалина вылуцчивается из окружающих тканей.

Сильное кровотечение из тонзиллярной ветви восходящей небной артерии (*a. palatina ascendens*) останавливается лигированием. Рана слизистой ушивается несколькими узловатыми швами.

### **Вскрытие перитонзиллярного абсцесса**

Перитонзиллярный абсцесс может развиваться вследствие фолликулярного тонзиллита. В связи с топографоанатомическими особенностями он имеет определенное хирургическое значение. Здесь, в области парафарингеального пространства, проходят внутренняя сонная артерия, внутренняя яремная вена, подъязычный, языкоглоточный, добавочный и

блуждающий нервы. При выделении абсцесса необходима осторожность, чтобы не поранить названные выше сосуды и нервы.

Лучше всего производить вмешательство под интубационным наркозом. Предварительно производится пункция толстой иглой между миндалиной и язычно-небной дужкой (*arcus glossopalatinus*), чтобы точно локализовать расположение абсцесса. Затем кончиком скальпеля производят разрез. Нож проводится параллельно продольной оси полости рта (в сагиттальном направлении). Такая позиция скальпеля необходима, чтобы не повредить проходящие сзади и несколько снаружи от миндалины сосуды и нервы. Небольшой разрез тупо расширяют браншами сосудистого зажима.



## Вмешательства на шее

L. BARDA

### Хирургическая анатомия

Шея является частью тела, в которой тесно расположено много жизненно важных образований. Здесь проходят участки воздухоносных путей, пищеварительного тракта, кровеносные, лимфатические сосуды, спинной мозг, шейный отдел позвоночника, черепномозговые нервы (7, 9, 10, II и 12 пары), симпатические и парасимпатические нервы. Кроме этого, здесь располагается щитовидная железа.

С позиций хирургической анатомии особое значение имеет передняя область шеи, так как большинство оперативных вмешательств производится в этом районе (рис. 2-7). Границей между передней и задней частями шеи является передний край трапециевидной мышцы. Различают следующие важные области:

- 1) подчелюстная область,
- 2) сонный треугольник,
- 3) передняя область шеи,
- 4) боковые области шеи.

В подчелюстную область (рис. 2-8) можно проникнуть после рассечения платизмы и получить доступ к подчелюстной железе, у краниального края которой проходит лицевая артерия. Позади слюнной железы расположена спереди челюстно-подъязычная мышца (*m. mylohyoideus*), кзади и в глубине подъязычно-глоточная мышца (*m. hyoglossus*). У наружной поверхности последней проходит язычная артерия, исходящая из наружной сонной артерии, а по внутренней поверхности со стороны полости рта язычная вена.

Подъязычный нерв можно найти у границы подчелюстной области и сонного треугольника. Сонный треугольник образуется передним краем грудиноключично-сосцевидной мышцы, сзади — брюшком двубрюшной мышцы (*m. digastricus*) и сверху — брюшком лопаточно-подъязычной мышцы (*m. omohyoideus*). В этом треугольнике, окруженном сосудистым влагалищем, находятся: снаружки — широкая мешковидная внутренняя яремная вена (*v. jugularis interna*) (это единственное место у человека, где магистральная вена располагается снаружки от артерии!), кнутри находится общая сонная артерия, между этими сосудами и кзади от них проходит блужда-

ющий нерв. Общая сонная артерия делится на уровне верхнего края щитовидного хряща на внутреннюю и наружную ветви. Внутренняя сонная артерия идет несколько кнаружи и кзади, не давая ветвей. Наружная сонная артерия проходит спереди и медиально. Уже в начале ее русла от нее отходят верхняя щитовидная артерия, языковая и лицевая артерии.

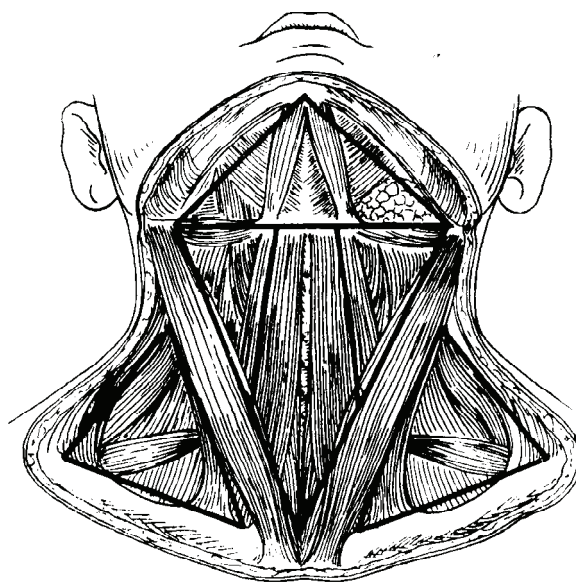


Рис. 2-7. Передние треугольники шеи, образованные ее мышцами

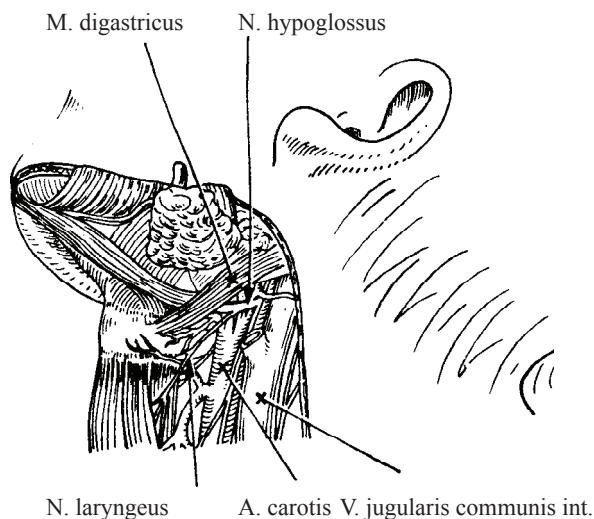


Рис. 2-8. Подчелюстная область

Подъязычный нерв, идя от основания черепа, проходит вниз между внутренней яремной веной и внутренней сонной артерией. У переднего края подъязычной кости этот нерв направляется кпереди, пересекая *спереди* внутреннюю и наружную сонные артерии, находясь затем между челюстно-подъязычной и подъязычно-глоточной мышцами.

На уровне нижнего края подъязычной кости, сзади от наружной сонной артерии, выходит верхний гортанный нерв (n. laryngeus superior, из блуждающего нерва), проникает через щитовидную мембрану (membrana thyreoidea) и доходит до задней перстневидно-черпаловидной мышцы (m. cricoarytaenoideus posterior).

В передней области шеи широкие подъязычные мышцы покрывают щитовидную железу. Железа охватывает верхнюю часть трахеи. Основные хрящи гортани, щитовидный и перстневидный хрящи, перстневидно-щитовидная связка (lig. cricothyreoideum *sen* lig. conicum) и два первых хряща трахеи не покрыты железой, что имеет значение для хирурга при проведении трахеотомии. Позади трахеи проходит начальная часть пищеварительного тракта (глотка и пищевод), в углублении между трахеей и пищеводом сверху поднимается возвратный нерв гортани (n. laryngeus recurrens). Нерв гортани иннервирует собственную (внутреннюю) мускулатуру гортани за исключением задней перстневидно-черпаловидной мышцы.

Боковая область шеи в виде прямоугольника (рис. 2-9) ограничена задним краем грудино-ключично-сосцевидной мышцы и передним краем трапециевидной мышцы и ключицей. Поверхностно расположена видимая в ряде случаев и нередко используемая для катетеризации наружная яремная вена. Нижняя часть подъязычно-лопаточной мышцы делит этот прямоугольник на две части. В меньшем по размерам треугольнике, впереди передней лестничной мышцы (m. scalenus anterior), проходит подключичная вена и за ней (межлестничное пространство) выходит из грудной полости подключичная артерия. Здесь же, со стороны шеи в направлении верхней конечности, проходит плечевое сплетение. По передней поверхности передней лестничной мышцы проходит диафрагмальный нерв (n. phrenicus). В угол, образуемый внутренней яремной и подключичной венами (носящий название венозного угла), впадает слева грудной проток (ductus thoracicus). Сзади названных выше магистральных сосудов и лестничной мышцы находится купол плевры, выступающий кверху за пределы ключицы на шею.

Важную роль имеют также и *фасции шеи*: поверхностная пластинка (поверхностная фасция шеи), средняя претрахеальная пластинка (lamina praetrachealis media) и глубокая превертебральная пластинка (lamina praevertebralis profunda). Средняя фасция сращена с магистральными венами шеи, которые зияют и не

спадаются, даже когда из них истекает кровь. Повреждение крупной вены шеи из-за проникновения в ее просвет большого количества воздуха (даже на фоне одного вдоха) приводит к воздушной эмболии со смертельным исходом. Засасывание в поврежденную вену воздуха возникает в результате низкого (субатмосферного) давления в ее просвете.

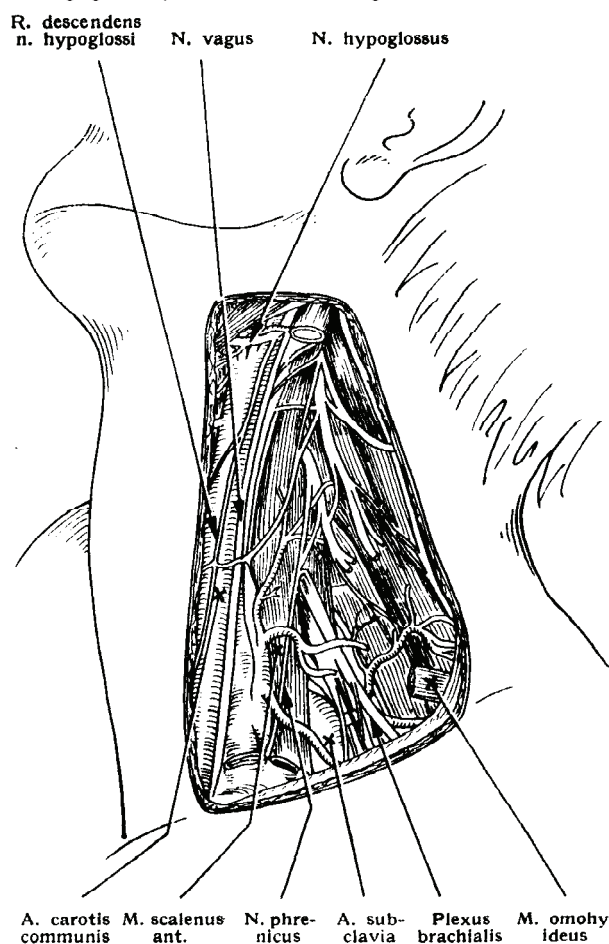


Рис. 2-9. Боковая область шеи

Фасции шеи отграничивают гнойники шеи и придают определенную направленность их распространению. Распространение гноя может идти беспрепятственно по направлению книзу, так как здесь межфасциальные пространства открыты, и шейные гнойники могут легко распространяться в средостение, являясь причиной возникновения шейного медиастинита.

### Кожные разрезы на шее

Успех любого оперативного вмешательства может во многом зависеть от величины кожного разреза. Небольшой разрез, дающий небольшой доступ, может быть источником многих осложнений. Достаточно широкий доступ может существенно облегчить проникновение в глубоко расположенные части, дает хорошие возможности осмотра, способствует более щадящему обращению с тканями.

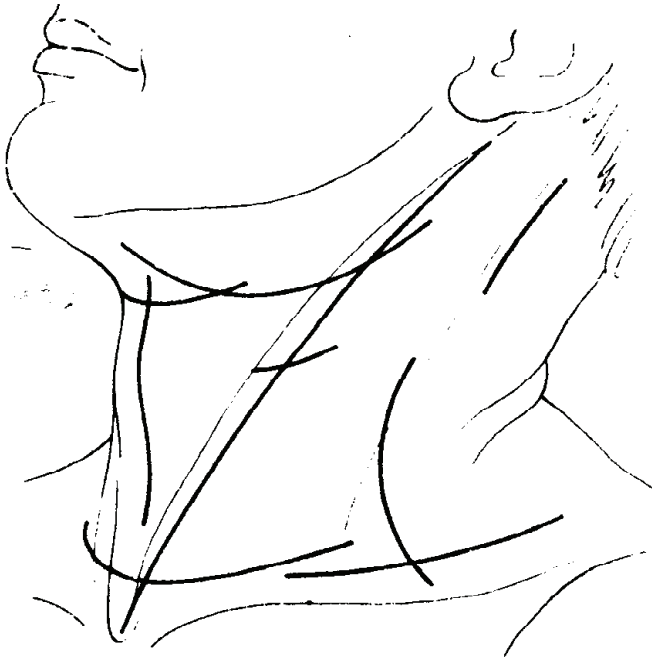

Рис. 2-10. Типичные кожные разрезы на шее

При широком доступе меньше возможностей попутно, случайно повредить жизненно важные органы, так как они легко обозримы и могут надежно и легко предохраняться. При широком доступе меньше шансов что-либо недосмотреть. Особенно важно проводить широкие разрезы на шее. Сравнительно небольшая площадь шеи, наряду с большим числом жизненно важных образований, расположенных близко друг от друга, обуславливают особую сложность и ответственность действий хирурга в этой области. Наряду с этим, определенной особенностью операций на шее является и то, что эта область обычно открыта для обзора, поэтому желателен хороший косметический эффект операции. Большой разрез и хороший *косметический результат* — при умелом вмешательстве должно быть обеспечено и то, и другое.

Самый изящный рубец после окончания лечения операционной раны можно получить, когда разрез линейный и проходит по естественным складкам кожи шеи (см. стр. 1055 и рис. 10-). На передней поверхности шеи эта линия разреза проходит горизонтально, а при длинном разрезе — изгибом по направлению к вырезке грудины. Рекомендуется, в зависимости от цели вмешательства, проводить разрез кожи вдоль переднего или заднего края грудино-ключично-сосцевидной мышцы. На *рис. 2-10* изображены наиболее часто применяемые линии разрезов шеи.

Для хирурга необходимо знание топографической анатомии различных областей шеи. Обнаружение и выделение во время операции различных тесно переплетенных друг с другом образований возможно только тогда, когда хирург даже с «закрытыми глазами» четко ориентируется в строении шеи и ее анатомических взаимоотношениях.

## Хирургические вмешательства при врожденных аномалиях Экстирпация срединных кист и свищей шеи

Срединная киста шеи развивается из рудиментов щитовидно-гортанного протока в виде медиальной кисты, расположенной под подъязычной костью. Прорыв или воспаление кисты протекает с образованием свища, идущего на шее в направлении кожной поверхности и в другом направлении, к слепому отверстию языка. Таким образом, свищ является лишь вторичным проявлением кисты. Удаление кисты или свища в общем показано в 2-3-летнем возрасте.

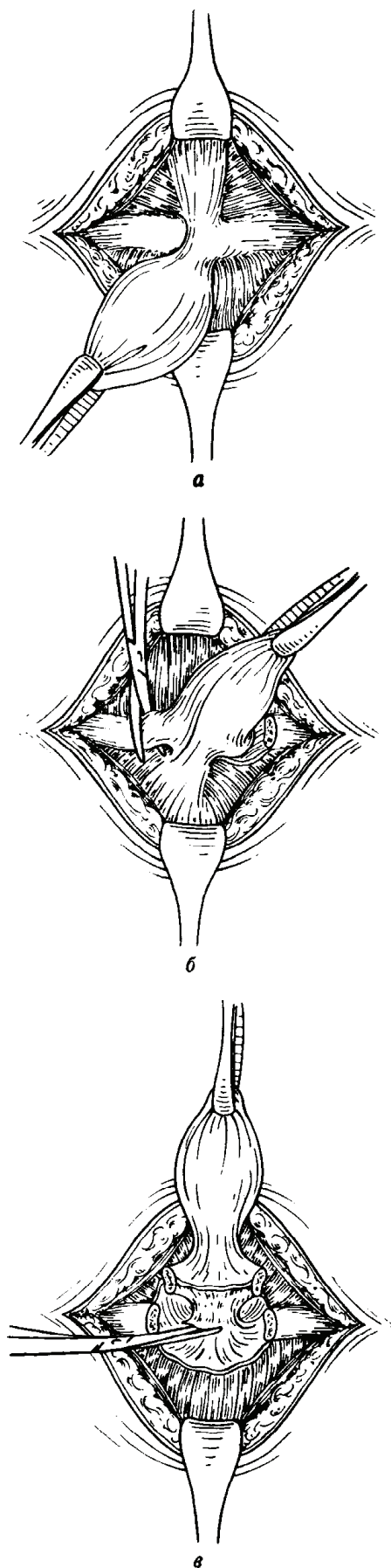
Под плечи лежащего на операционном столе больного подкладывают подушку, голова отводится назад. Над кистой производят косой разрез, при свище производится окаймляющий разрез. После рассечения платизмы препарируется киста или свищевой ход до подъязычной кости (*рис. 2-11*). В интересах радикального удаления и во избежание рецидива рассекают *подъязычную кость* по обе стороны кисты или свища. Этот прием позволяет проследить ход свища кверху до корня языка, где его можно перевязать и отсечь. Кисту или свищевой ход удаляют вместе со средней частью подъязычной кости единым блоком. Нет необходимости *подъязычную кость* и мышцы сшивать вместе, соединяют только платизму и кожу. Рекомендуется завести на 24 часа тонкий пластмассовый дренаж.

## Экстирпация боковых свищей и кист шеи

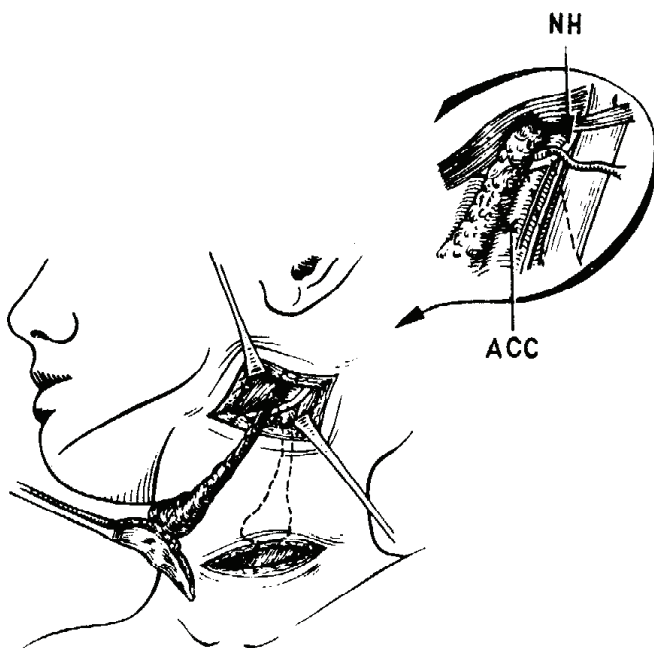
Этот дефект развития является следствием остающейся из эмбрионального периода части второго жаберного кармана. Свищ может быть полным и неполным. При этом начало свища располагается в области миндалин, а его наружное окончание — у внутреннего края нижней трети грудино-ключично-сосцевидной мышцы. Аномалия развития может быть одно- или двухсторонняя, чаще всего в виде свища, реже — в виде кисты. Из устья свища размерами с булавочную головку после рождения ребенка выделяются капельки белесоватой жидкости — слизи. Имеется реальная опасность вторичного инфицирования. Операцию производят чаще всего в возрасте около трех лет или несколько позже.

Больного укладывают на операционном столе с подложенной под плечи подушкой, сгибая голову на бок. Производят разрез, окаймляющий свищевой ход. После рассечения кожи и платизмы препарируют по переднему краю кивательных мышц по направлению к черепу, примерно до области подъязычной кости.





**Рис. 2-11.** Операция при срединной кисте шеи. а) Киста отпрепаровывается до подъязычной кости, б) подъязычная кость пересекается с двух сторон от кисты, в) киста удаляется вместе со средней частью подъязычной кости



**Рис. 2-12.** Операция при боковом свище шеи. Из разреза под углом нижней челюсти острым путем выделяется боковой свищевой ход на шею, проводится позади бифуркации сонной артерии и препарируется дальше. NH = n. hypoglossus, ACC = a. carotis communis

Здесь расположен свищ снаружи от магистральных сосудов шеи. После этого производят второй небольшой косой разрез через кожу и платизму под углом нижней челюсти. Через него кверху протаскивают отпрепарованную часть свищевого хода. В этом месте свищевой ход углубляется между ветвями общей сонной артерии над подъязычным нервом в направлении миндалин (рис. 2-12). Следуя по свищевому ходу, доходят до боковой стенки глотки. Этот момент облегчается анестезиологом, который со стороны полости рта надавливает книзу находящуюся над миндалинами стенку слизистой. Рядом со стенкой глотки свищевой ход перевязывают, дистальнее места перевязки пересекают и удаляют. Если гемостаз достаточный, то платизму и кожный разрез закрывают без дренажа.

### Экстирпация гигромы шеи

Гигрома шеи является кистозным образованием боковой части шеи. Чаще всего она состоит из нескольких кист и лишь редко представлена соли-тарной кистой. Это кистозное образование распространяется в сторону средостения или в направлении подмышечной впадины. Кверху распространение может достичь области околоушной железы, а также дна полости рта и языка. Гистологическое строение представлено из небольших, покрытых эндотелием лимфокист, которые могут быть заполнены кровью. В большинстве случаев гигрома имеется уже при рождении ребенка, реже появляется в грудном воз-



расте или еще позднее. В зависимости от величины гигром могут возникнуть тяжелые осложнения в процессе рождения или после рождения из-за сдавления сосудов шеи и трахеи. При необходимости гигрома удаляется уже у новорожденного, если же отсутствуют угрожающие симптомы, то операция может быть произведена позднее.

Для оперативного вмешательства голова больного отклоняется назад и в сторону. Над гигромой производят овальный или косой разрез. Кисты нередко находятся непосредственно под кожей. Гигрома отпрепаровывается от окружающих ее тканей. Радикальная экстирпация удаётся редко. Однако не стоит стремиться во что бы то ни стало к абсолютному радикализму. Эти кисты имеют доброкачественный характер, и даже *субтотальная экстирпация* даёт хорошие результаты. Особенно внимательным надо быть при препаровке сзади от гигромы, где проходят внутренняя яремная вена, сонная артерия, блуждающий нерв, трахея, пищевод, а также в подчелюстной области подъязычный нерв и подчелюстная ветвь лицевого нерва. Поэтому более осмотрительно поступить так: оставить несколько кист, однако, обязательно вскрыть их. В случаях, если гигрома вызывает затруднение дыхания, становится необходимым полностью освободить от нее стенку трахеи. Экстирпацию той части гигромы, которая распространяется в сторону дна полости рта и языка, не следует форсировать, а лучше отнести на более поздний период, когда удаление можно будет произвести из полости рта. После удаления избыточной части кожи и введения дренажа кожу зашивают.

### Операции при врожденной мышечной кривошее

При врожденном *тортиколизе* (*caput obstipum musculare*) происходит веретенообразное утолщение грудино-ключично-сосцевидной мышцы с Рубцовым перерождением, ведущим к укорочению мышцы. Сосцевидный отросток со стороны искривления приближается к ключице этой стороны, а конец подбородка направляется в противоположную, здоровую сторону.

*Этиология* заболевания не выяснена, хотя большинство авторов считает причиной *вынужденное положение головы* плода во внутриутробном состоянии, при котором происходит *сокращение и сморщивание мышцы*. К этому добавляется родовая травма. Последняя, очевидно, наиболее вероятна как этиологический фактор, поскольку особенно часто изменения шеи находят при рождении в ягодичном предлежании.

Патология шеи определяется сразу же после рож-

дения ребенка при пальпации шеи. Несколько позднее развивается вторичная деформация черепа и лица (т.н. сколиоз лица), к которой в последующем присоединяется сколиоз позвоночника.

В первый год жизни ребенка лечение — консервативное. В первые три месяца после рождения применяются легкий массаж и осторожная коррекция 2 раза в день по 5-10 минут. Позднее это лечение проводится более энергично. Необходимо расположить кровать грудного ребенка таким образом, чтобы световой и звуковой раздражители шли со стороны больной половины тела, и младенец вынужден был бы поворачивать голову в эту сторону.

Хирургическая коррекция (*рассечение грудино-ключично-сосцевидной мышцы*) осуществляется только после достижения годовалого возраста. Производя операцию, недостаточно пересечь грудинный участок мышцы, большее значение имеет рассечение ключичной части мышцы и лежащей сзади претрахеальной пластины. Над ключицей проводят косой разрез кожи над грудино-ключично-сосцевидной мышцей. После рассечения платизмы у места ее прикрепления выделяется грудино-ключично-сосцевидная мышца, которая рассекается на подведенном под нее желобоватом зонде. После этого анестезиолог поворачивает голову ребенка в противоположную сторону. При этом тупо или остро ножницами разъединяют натянутые в ране остатки сухожильно-мышечных тканей. После тщательного гемостаза зашивают платизму и кожу тонкими узловатыми швами. Только в редких случаях приходится рассекать и прикрепление мышцы к сосцевидному отростку. У самых маленьких детей уже через неделю после операции осторожным применением физиотерапии закрепляют эффект, полученный в результате оперативной коррекции. У детей старшего возраста гипсовой повязкой на 3-4 недели фиксируют голову и верхнюю половину груди в положении гиперкоррекции.

### Оперативные вмешательства при травматических и операционных повреждениях органов шеи

Травматические повреждения шеи заслуживают внимания не из-за частоты возникновения, а из-за своей тяжести. Опасность, связанная с повреждениями, обусловлена анатомической структурой шеи. К счастью, число этих повреждений невелико, так как поверхность шеи составляет незначительную часть поверхности тела. Кроме того, благодаря защитному рефлексу шея также защищена от повреждений.

*Лечение поверхностной неосложненной раны* является простым и не отличается от лечения других таких же ран.

В противоположность этому лечение глубоких повреждений шеи представляет собой весьма ответственную задачу, так как даже при кажущемся незначительным входном отверстии может быть скрыто тяжелое сочетанное повреждение многих органов. Поэтому тяжесть повреждения определяется не размерами раны, а сочетанностью и опасностью этих повреждений для жизни.

Исход повреждения зависит от своевременности и правильности проведенных мероприятий. Даже самое маленькое (всего с булавочную головку) отверстие в пищеводе или трахее, если его не заметить, открывает широкие возможности для проникновения инфекции из глубины. В этих случаях воспалительный процесс очень быстро распространяется на средостение, ставя под угрозу жизнь больного. Поэтому лечение сложного повреждения шеи должно быть поручено хирургу, хорошо знающему анатомию, опытному диагносту и оператору в этой области.

Если сравнивать друг с другом травматические и операционные повреждения, то можно установить в основном различия только в зависимости от причин возникновения, от вида ранящего предмета. Травматические повреждения в области шеи наносятся или тупым воздействием, или острым предметом. Во время оперативного вмешательства повреждение может наступить при грубом действии крючками или пальцем, а также острием или боковой поверхностью инструмента. Все эти повреждения чреваты опасными последствиями. Их устранение должно производиться достаточно квалифицированно.

### Повреждения магистральных артерий и вен шеи

При повреждении шеи одной из самых больших опасностей является кровотечение. Глубоко проникающее повреждение часто достигает магистральных сосудов. Пострадавшему грозит опасная для жизни кровопотеря в течение нескольких минут еще до того, как что-нибудь может быть предпринято. Если удастся временно остановить кровотечение (прижатие пальцем и т. д.) и больного успеют доставить в операционную, то есть еще надежда спасти его.

При глубоком повреждении шеи необходима немедленная и тщательная ревизия при широком доступе. Повреждение магистральных сосудов шеи может не сопровождаться наружным кровотечением, однако больной остается в опасном для жизни положении. Мягкие ткани шеи, расположенные многослойно друг за другом, затрудняют истечение крови. Однако между тканями может образоваться

пульсирующая гематома. Сдавливая окружающие жизненно важные коммуникации, эта гематома становится опасной (удушье). Из пульсирующей гематомы со временем образуется ложная аневризма (aneurysma spurium), также опасная для жизни больного. Эти осложнения могут быть предотвращены, если пострадавшего сразу же оперировать из широкого доступа, обнаруживая источник кровотечения и надежно его устраняя.

### Повреждения артерий шеи

Кровотечение из общей и внутренней сонных артерий может быть остановлено наложением лигатуры только в том случае, если нет никакой другой возможности устранить повреждение (шов сосуда, пластика заплатой и пластическое замещение утраченного участка). Такая необходимость возникает только в весьма редких и исключительных случаях. По данным Moore, В. Н. Шевкуненко, Д. Я. Ярошевича, перевязка общей сонной артерии смертельна в 12-38% случаев, а в 23-50% случаев она связана с тяжелыми мозговыми расстройствами. Если общая или внутренняя сонные артерии перевязываются у пострадавшего, находящегося в шоковом состоянии, то прогноз становится еще хуже: смертельные исходы возрастают до 60%, а частота мозговых расстройств до 75%.

Небольшие повреждения магистральных сосудов устраняют пристеночным швом или закрытием дефекта заплатой из вены. При значительном дефекте сосуда возникает необходимость в автовенозной или аллопластике.

Весьма опасны для жизни пострадавшего колотые ранения, проникающие в подключичную область, с повреждением подключичной артерии. Если при этом еще повреждается и плевра, то может возникнуть смертельное истечение крови в плевральную полость. Для остановки кровотечения из подключичной артерии необходим достаточно широкий доступ. Он достигается распиливанием ключицы (пиллой Джигли), экзартикуляцией грудинного конца ключицы и отведением его в сторону или проведением торакотомии.

Кровотечения из небольших сосудов останавливают лигированием. Такому же лигированию подлежат и наружная сонная артерия. Здесь следует упомянуть, что остановка кровотечения в полости рта и носа, а также из языка при повреждениях или вследствие болезненного процесса лицевой части головы сопряжены с большими трудностями или даже невозможны. В таких случаях методом выбора является нахождение и перевязка на участке вне пределов повреждения наружной сонной артерии (рис. 2-13).

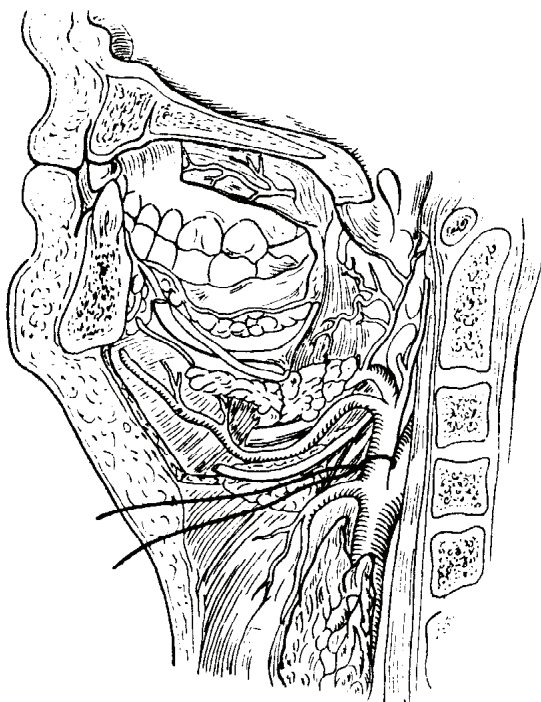


Рис. 2-13. Основной участок, кровоснабжаемый наружной сонной артерией

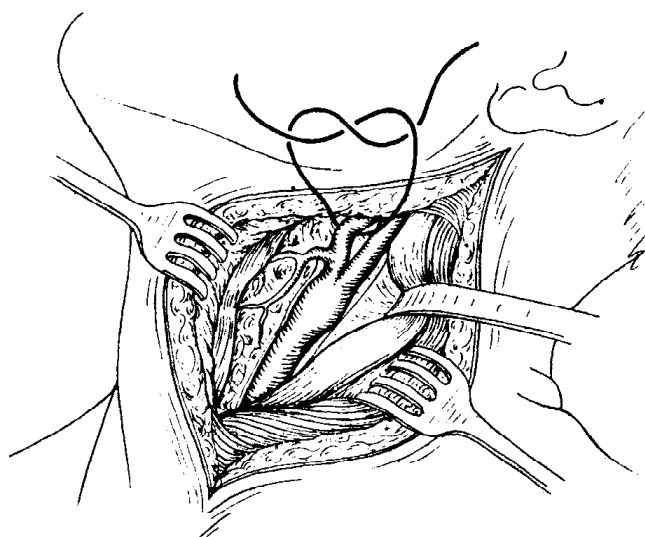


Рис. 2-14. Выделение и перевязка наружной сонной артерии в пределах треугольника сонной артерии

Наружную сонную артерию находят в сонном треугольнике (рис. 2-14). Разрез проводится от сосцевидного отростка по переднему краю грудино-ключично-сосцевидной мышцы до уровня нижнего края щитовидного хряща. Можно производить и косой разрез. После рассечения платизмы и поверхностной фасции мышца оттягивается крючком кнаружи. Впадающая во внутреннюю яремную вену лицевая вена пересекает операционное поле, ее перевязывают между двумя лигатурами. Лигатура центральной культы не должна находиться слишком близко от яремной вены, так как повторная перевязка ее в случае соскальзывания лигатуры при короткой культе будет затруднена. Тупо препарируя, достигают сосудистого влагалища, которое рассекается продольно.

Внутреннюю яремную вену отводят крючком кнаружи, отпрепаровывают общую сонную артерию, стараясь не повредить проходящий в сосудистом влагалище позади сосудов блуждающий нерв. Поднимаясь по ходу общей сонной артерии, находят ее разветвление: медиальная ветвь является наружной сонной артерией. Для исключения ошибки поднимаются вверх по ходу этого сосуда и находят ближайшую из боковых ветвей, что подтверждает правильность выбранного сосуда, так как внутренняя сонная артерия не имеет ветвей.

### Повреждения вен шеи

Повреждения магистральных вен шеи (рис. 2-15) опасны не столько из-за кровотечения, сколько из-за возможности возникновения воздушной эмболии. Во время входа в зияющую вену, лежащую в полости раны, с характерным хлюпающим звуком сокращениями сердца засасывается воздух. Небольшая эмболия причиняет только проходящее недомогание, не дающее осложнений. Если возникает более обширное проникновение воздуха в правую полость сердца, может наступить мгновенная смерть. Поэтому при повреждении магистральных вен следует в первую очередь предупредить возможность возникновения воздушной эмболии. Стенки вен тонки и легко рвутся, а потому при их пережатой и лигировании необходимо соблюдать осторожность.

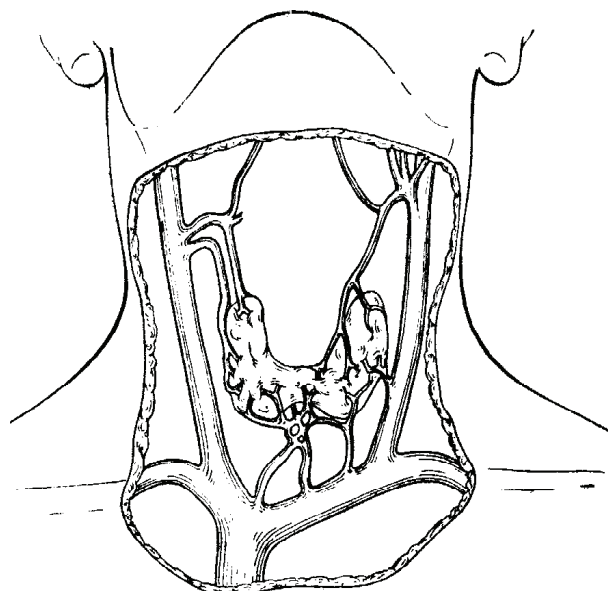


Рис. 2-15. Венозная сеть шеи

Если есть возможность, то повреждение внутренней яремной вены закрывают сосудистым швом. При этом некоторое сужение просвета сосуда в области шва не имеет особого значения. В случаях, когда повреждение вены обширно или возникла инфекция раны, ушивать рану сосуда не рекомендуется. Разорванную внутреннюю яремную вену не следу-



ет захватывать сосудистым зажимом. То же самое касается и наложения пристеночной лигатуры. При пробуждении больного от наркоза и при повышении венозного давления лигатура может легко соскочить.

Вену следует выделить препаровкой и за пределами повреждения перевязать. Так как выделение вены препаровкой занимает много времени и есть опасность возникновения воздушной эмболии, при повреждении сосуда в нижней трети шеи следует применить следующий прием. Поврежденная вена или надежно прижимается ассистентом, или надежно и туго тампонируется. Затем производится срединная стернотомия, выделяется верхняя полая вена и берется на турникет. После этого раскрывается рана шеи, выделяется внутренняя яремная вена выше и ниже ее повреждения, где при созданной таким образом страховке спокойно перевязывается. Таким надежным приемом можно предупредить возникновение воздушной эмболии (*Littmann*). После перевязки внутренней яремной вены могут быть некоторое время головные боли. Других неприятностей перевязка этой вены не причиняет, так как отток крови идет по коллатералям к внутренней яремной вене противоположной половины шеи и к венам спины.

### Профилактика и хирургическое лечение

*Предупреждение.* Каждая операция на шее должна производиться при широком разрезе и достаточном доступе, что может предупредить от возможности повреждения магистральных сосудов. Хороший доступ, тщательная анатомическая препаровка с атравматичной техникой оперирования являются при операциях на шее самыми надежными методами, предупреждающими возможность развития всяких осложнений.

*Временная остановка кровотечения.* После пережатая пальцем кровоточащего места, послойно препарируя, расширяют операционную рану. Поврежденное место широко раскрывается.

*Окончательная остановка кровотечения.* В ране находят кровоточащее место и поступают в зависимости от характера этого повреждения. Не следует забывать, что венозное кровотечение из магистрального сосуда значительно опаснее артериального, так как

- из вены большого диаметра вытекает под низким давлением много крови, затопляющей всю рану так, что в ней ничего не видно; из артерии кровотечение струйное, и видно место повреждения сосуда;
- тонкостенную вену значительно труднее захватить кровоостанавливающим зажимом и легче надорвать, чем артерию с эластичной стенкой;
- при закрытии повреждения вены опасно возникновение воздушной эмболии; ошибочно мнение, что при сильном кровотечении из вены воздушной эмболии не возникает. Кровь вытекает из периферической части обрыва

вены (ближе к голове), тогда как в центральную зияющую часть поврежденного сосуда засасывается воздух, поступающий в правую половину сердца;

- за исключением общей и внутренней сонных артерий на шее можно перевязать все другие артерии и вены. Поврежденный сосуд препарируют в обе стороны на несколько сантиметров от кровоточащего места, центральнее и к периферии освобождая от окружающих тканей и обеспечивая необходимую длину культи после перевязки сосуда.

### Повреждения нервов шеи

Механизм повреждений нервов, проходящих на шее, может быть различным. Это могут быть тупая травма, колотая рана, резаная рана, огнестрельная, может быть нанесено повреждение и во время оперативного вмешательства. При закрытом повреждении нервы раздавливаются и могут также разрываться. При открытом ранении чаще встречается их разрыв (*К. А. Григорович*). Плечевое сплетение может быть разорвано или даже вырвано у своего основания. Повреждение шейного сплетения или диафрагмального нерва парализует половину диафрагмы. При травме гортани могут быть повреждены волокна нервов, иннервирующих голосовые связки. Травматическое или оперативное двухстороннее повреждение блуждающего нерва может привести к мгновенной смерти вследствие остановки дыхания и сердечной деятельности. Во время операции нельзя захватывать пинцетом или пережимать зажимом блуждающий нерв.

В свежей, хорошо доступной обзору ране может быть наложен первичный шов поврежденного нерва после обнаружения его обрывков. При закрытых повреждениях в особенности показано освобождение нерва. Если имеются какие-то трудности или хирург недостаточно опытный, то шов нерва не предпринимается, и рана послойно закрывается. Через 4-6 недель после ранения находят концы разорванного нерва и накладывают вторичный шов. Рекомендуется, однако, предварительно тщательно обследовать больного, так как пульсирующая гематома или ложная аневризма могут явиться причиной пареза.

### Оперативные вмешательства при свежих повреждениях гортани и трахеи

При значительных повреждениях шеи нередко страдают также гортань и трахея. При закрытых повреждениях шеи рекомендуется постоянное и тщательное наблюдение за больным. Распространяясь,



отек слизистой или подслизистая гематома могут принять такие размеры, что только экстренное вмешательство может предупредить *острую асфиксию*. Воздухоносные пути проверяют время от времени эндоскопически, чтобы своевременно предупредить их стенозирование. Небольшой отек и незначительную гематому слизистой можно хорошо лечить консервативными средствами.

*Вывих и перелом надгортанного хряща* определяют при трахеоскопии и корригируют инструментально. *Фиксацию поврежденных частей* хряща производят или мягкой трахеальной трубкой, которую вводят через гортань, или по методу *Hermann*, который предложил после наложения трахеостомии тампонировать гортань марлевым тампоном, помещенным в отрезанный от резиновой перчатки палец.

В случае закрытого или открытого повреждения анатомической структуры гортани пострадавшему грозит прежде всего опасность асфиксии. Поэтому первой задачей является освобождение дыхательных путей. Это может быть быстрее всего выполнено путем интубации трахеи. После этого в спокойных условиях можно произвести трахеотомию (см. стр. 51).

Другой опасностью при тяжелом повреждении гортани и воздухоносных путей является *кровотечение в их просвет*. Это кровотечение должно быть немедленно остановлено, так как накапливающаяся кровь может вызвать удушье. После интубации трахеи сразу же производят отсасывание для освобождения дыхательных путей, нахождения кровотока места и остановки кровотечения. Если кровотечение исходит из стенки гортани, то после наложения трахеостомии спереди и посередине рассекают хрящ надгортанника, изнутри тампонируя гортань.

В интересах успеха предпринимаемой позднее пластической реконструкции необходимо при оказании помощи пострадавшему с повреждением гортани произвести обстоятельную ревизию раны. Нежизнеспособные поврежденные ткани и участки хряща, потерявшие соединение с надхрящницей и свободно лежащие в ране, должны быть удалены.

Необходимо с вниманием отнестись и к оказанию помощи при *повреждении трахеи*. Поврежденная часть внимательно обследуется при хорошем доступе к осматриваемым тканям. Небольшие надрывы между хрящами трахеи могут быть ушиты атрауматическим узловатым швом. Шов проводят под оба граничащих с повреждением хрящевых кольца (через надхрящницу) и завязывают так, чтобы герметично закрыть рану.

Ряд швов накладывают от заднего края раны спереди, покрывая затем вторым рядом швов с использованием перитрахеальных тканей.

Если повреждено несколько хрящевых колец трахеи, то производится попытка тонкими атрауматич-

ными швами, накладываемыми на надхрящницу, восстановить их первоначальную форму. При наложении швов ткань хряща не прошивается. Если значительная часть воздухоносной трубки трахеи повреждена, то производят резекцию ее нежизнеспособных участков и реконструкцию этой трубки, анастомозируя свободные отрезки по способу «конец в конец» (см. стр. 150). Для предохранения линии швов и предотвращения инфицирования и возникновения подкожной эмфиземы на здоровом участке трахеи накладывают глубокую трахеостому. Если невозможно произвести первичную реконструкцию, то рану лечат открытым способом для дальнейшего радикального лечения. Описанные методы подходят и для тех случаев, когда воздухоносная трубка трахеи повреждается во время операции на шее (рецидив зоба). В этих случаях, как правило, накладывается первичный шов.

Наиболее тяжелое повреждение трахеи происходит, когда вследствие тупой травмы трахея разрывается на уровне ее входа в грудную полость, а нижний ее отрезок уходит в глубину груди. В этой критической ситуации искусственное дыхание производить чрезвычайно трудно. Если удастся быстро разобраться в происшедшем, необходимо через разрез над вырезкой грудины срочно ввести эндотрахеальную трубку в грудную полость. При этом пальцем определяют оторванную нижнюю часть трахеи, в которую вводят трахеальную трубку. Из воздухоносных путей быстро отсасывается излившееся в них жидкое содержимое и начинается проведение искусственного дыхания через трубку. Операция по реконструкции трахеи может быть затем проведена в надлежащих спокойных условиях.

## Повреждение шейного отрезка пищевода

Повреждение пищевода в области шеи в связи с его изолированным положением бывает редко. Снаружи могут быть повреждения колотые, резаные, огнестрельные, операционные; изнутри пищевод повреждается при проглатывании инородных тел, а также жестким эндоскопом с гладким или раздвижным краем. Наружные раны пищевода трудно диагностируются из-за того, что такое ранение обычно сочетается с другими тяжелыми повреждениями и кровотечением. В целях уточнения диагностики, когда при ревизии раны шеи остается неясным, поврежден ли пищевод, анестезиологу следует ввести толстый зонд через пищевод в желудок. Расправленный таким образом на толстом зонде пищевод можно хорошо осмотреть и легко обнаружить его повреждение. Если повреждение пищевода обнаружить не удалось, инфекция из его разрыва проникнет в окружающие

ткани, в результате чего образуется абсцесс шеи, который, опускаясь, приводит к медиастиниту.

Описание лечения повреждений пищевода см. на стр. 184.

### Повреждение грудного протока

Грудной проток из-за его поверхностного расположения легко повреждается при травме шеи, что является довольно опасным осложнением. Такое повреждение может произойти во время операции в надключичной области (например, при экстирпации шейных лимфатических узлов). Тонкая стенка и прозрачная жидкость протока затрудняют диагностику повреждения, которое может быть установлено в основном по *накапливающейся* на дне раны (несмотря на осушение тампоном) *водянистой жидкости* (больного перед операцией не кормили). Повреждение протока во время операции не всегда обнаруживают. Вытекающая после операции лимфа, постоянно смачивая повязку, обращает на себя внимание. В диагностических целях для окрашивания лимфы в черный цвет вводят 1%-ный раствор осмия, а для окрашивания в красный цвет — судан-111.

Ежедневная длительная потеря многих литров лимфы не восполняется, быстро наступает кахексия. Наряду с поддержанием необходимого равновесия жидкости и электролитов и необходимым возмещением калорий, следует позаботиться и об экстренном устранении свища Протока.

Когда во время осмотра раны или оперативной препаровки обнаруживается истечение лимфы» тической жидкости, необходимо, осторожно препарировав в пространстве между внутренней яремной и подключичной венами, найти проток. Обнаруженный обрывок протока захватывают mosquito-зажимом и перевязывают тонкой ниткой (рис. 2-16). Это обычно удается, и в дальнейшем осложнений не возникает.

Если через несколько часов после закрытия раны обнаружится истечение лимфы, производят срочную повторную операцию. *Перевязка протока* в свежей ране, как правило, не представляет трудностей.

При отсутствии эффекта от перевязки протока и продолжении выделения лимфы рана туго тампонируется, кожа над тампоном зашивается. Через 10-12 дней больного оперируют, тампон извлекается. Может случиться, что и теперь истечение лимфы полностью не прекратилось. Тогда производят окрашивание протока, чтобы было легче найти его. За 6 часов до операции больному дают выпить 200 г кислого молока (сливок, сметаны) с добавлением 2 г ализаринцианина или судана-111. Ко времени проведения операции лимфатический проток окрашивается в зеленый или красный цвет. Этот «подострый лимфатический свищ» можно наиболее надежно закрыть мы-

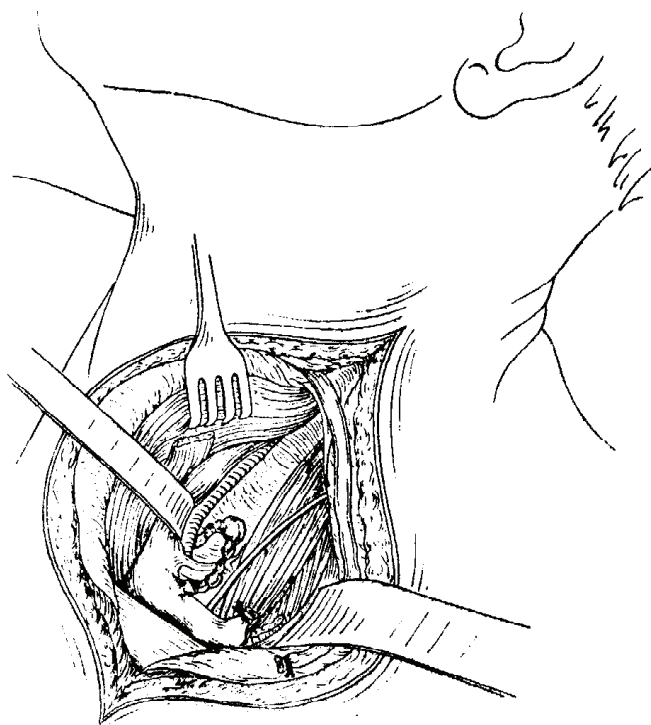


Рис. 2-16. Выделение грудного протока в левом венозном углу шеи

шечной тампонадой. Из шейной мышцы выкраивается лоскут на ножке, который несколькими швами фиксируется к окрашенному отверстию лимфатического протока. Мышечный тампон быстро приживает и надежно закупоривает выход лимфы (*Littmann*).

### Повреждение купола плевры

Над верхней грудной апертурой образуется шаровидный купол, сформированный группой лестничных мышц и покрытый снаружи в форме шатра претрахеальной пластиной. Париетальный торакальный листок, вступающий внутрь этого шатра в виде его намета, формирует купол плевры. Во время оперативного вмешательства, проникая скальпелем в надключичное пространство, можно легко повредить плевры. Засасываемый в плевральную полость воздух образует пневмоторакс, который может быть определен в послеоперационный период по изменению дыхания. Опасной может быть ситуация, когда повреждается легкое и возникает напряженный пневмоторакс. При этом необходимо экстренное вмешательство. Тщательная ревизия состояния плеврального купола после восстановления герметизма, нарушенного в результате повреждения в надключичной области при травме или оперативном вмешательстве, непременно необходима во всех случаях. Если в связи с расстройством дыхательной функции возникает подозрение на повреждение плевры, немедленно производится рентгенография грудной клетки. При обнаружении пневмоторакса на рентгеновских снимках следует на несколько дней ввести в плевральную полость отсасывающий дренаж.

## Воздушная эмболия

Одним из самых грозных осложнений при операциях на шее является воздушная эмболия, возникновению которой способствует целый ряд обстоятельств. Тонкостенные вены шеи, имеющие большой диаметр и фиксированные шейной фасцией, зияют даже тогда, когда в их просвете нет крови. Вторым моментом, обуславливающим возникновение воздушной эмболии, является *низкое внутригрудное давление*, влияющее на присасывающую способность центрального отрезка вскрытой вены. Воздушная эмболия может сопровождаться характерным для нее хлюпающим звуком в ране и выделением пенистой крови. Однако это грозное осложнение может и не иметь этих проявлений.

Лучшим средством *предупреждения воздушной эмболии* является тщательная и щадящая анатомическая препаровка тканей, при которой повреждение тонкостенных вен полностью исключается. Положение тела больного на операционном столе также важно для предупреждения воздушной эмболии. При горизонтальном положении тела (с опущенной головой) воздушная эмболия может возникнуть только в том случае, если больной внезапно закашляется и сделает глубокий вдох. При этом внутриторакальное давление резко понизится и станет ниже атмосферного, что благоприятствует засасыванию воздуха. При интубационном наркозе, когда дыханием с повышенным давлением управляет анестезиолог, воздушная эмболия не возникнет. Этот метод является надежной гарантией от возникновения воздушной эмболии при таких операциях на шее, когда приходится иметь дело с магистральными венами (как, например, при очень большом или злокачественном зобе).

Если во время операции будет обнаружена воздушная эмболия, то производят тампонаду раны, а больного помещают на операционном столе в положении *Trendelenburg*. При необходимости экстренно проводят реанимационные мероприятия.

*При оживлении* производятся попытки *отсосать воздух, из правых полостей сердца*. Для этой цели существуют два метода. Можно пройти длинной иглой из прокола в области угла, образуемого мечевидным отростком и реберной дугой, по направлению вверх, Проколоть правую часть сердца и отсосать из его правых полостей пенистую кровь. Более действенный метод состоит в том, что через поврежденную магистральную вену шеи вводится катетер *Nelaton* в правую полость сердца и через него большим шприцем производят отсасывание переполненной воздухом крови. Следует твердо помнить, что сжимаемый воздух представляет большее препятствие кровообращению, чем несжимаемая кровь.

## Вмешательства на щитовидной железе

Щитовидная железа является наиболее изученным эндокринным органом. *Kocher* основательно разработал научные основы хирургии щитовидной железы, за что в 1909 году и был удостоен Нобелевской премии. С его именем связаны и кровоостанавливающие зажимы, применявшиеся при этих операциях. Результаты оперативных вмешательств за последние десятилетия во многом улучшились. Операционная смертность на сегодня ниже 1%. Улучшение результатов оперативного лечения основывается на фундаментальных знаниях в области физиологии, патологии и терапии этого органа. Тщательно разработана медикаментозная предоперационная подготовка и профилактика послеоперационного рецидива.

В течение последнего десятилетия показания к струмэктомии значительно сузились. Резекция увеличенных в размерах тканей щитовидной железы (зоб) должна производиться только тогда, когда консервативное лечение становится безрезультатным, зоб оказывает давление на окружающие ткани и органы, вещество железы становится узловатым или когда возникает подозрение на малигнизацию.

### Хирургическая анатомия щитовидной железы

В процессе эмбрионального развития щитовидная железа происходит из выпячивания краниального конца эпителия закладки кишки. Это зачаточное место соответствует позднее слепому отверстию корня языка. Эпителиальные зачатки превращаются в выстланный эпителием щитовидно-гортанный проток, который потом полностью запустевает. Из остатков его нижней части происходит пирамидальная доля и перешеек. Знание вопросов эмбрионального развития помогает разобраться в большом числе врожденных *аномалий развития щитовидной железы*, которые нередко только во взрослом возрасте вызывают возникновение различных расстройств. Чаще всего встречаются следующие:

- Посредине вещества корня языка развивается шаровидное опухолеобразное образование: *струма корня языка*.
- Открытый щитовидно-гортанный проток в виде кисты или во всю свою длину в виде свища. Техника операции описана на стр. 29.
- *Зачаток щитовидной железы* не остается на шее, а опускается вниз и достигает средостения, где, развиваясь, может превратиться в медиастинальный или интраторакальный зоб, рассматриваемый и как *опухоль средостения* (см. стр. 164).



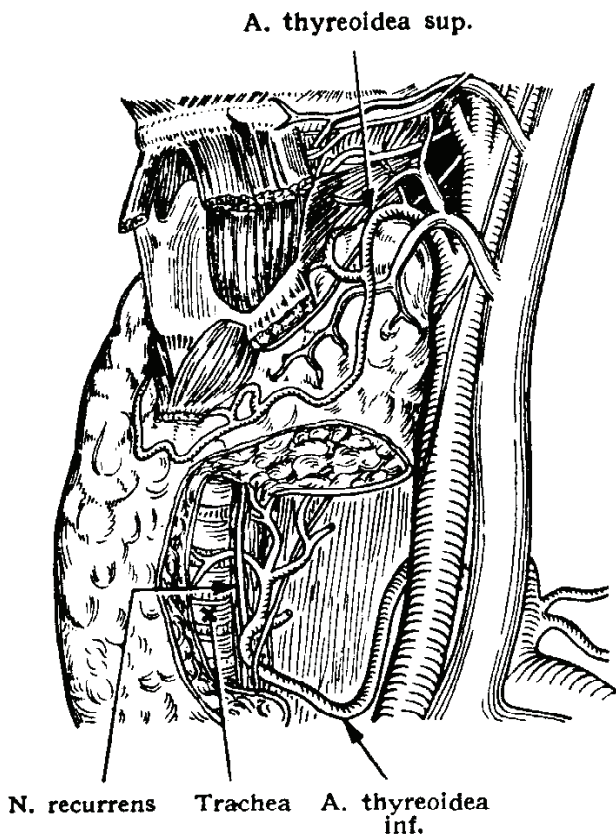


Рис. 2-17. Топография щитовидной железы, I. Вид сбоку

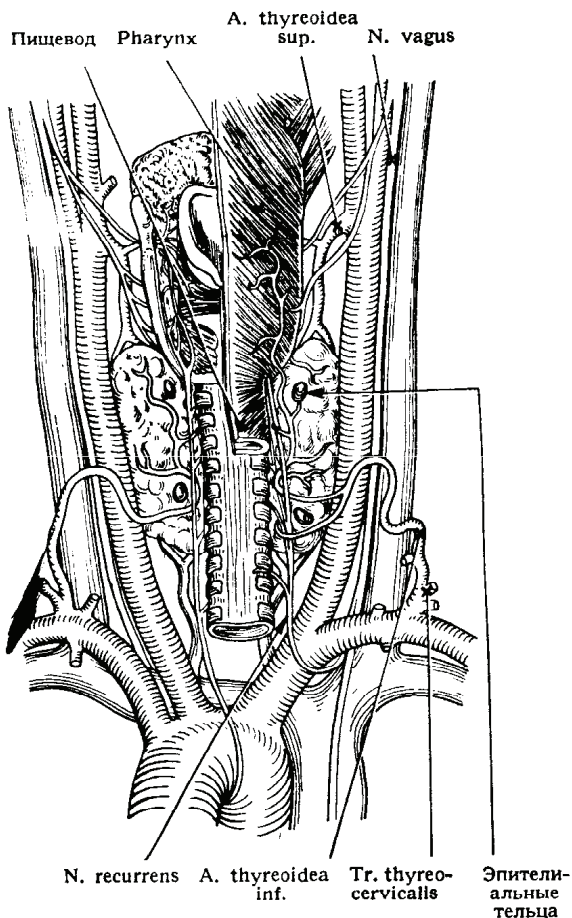


Рис. 2-18. Топография щитовидной железы, II. Вид сзади

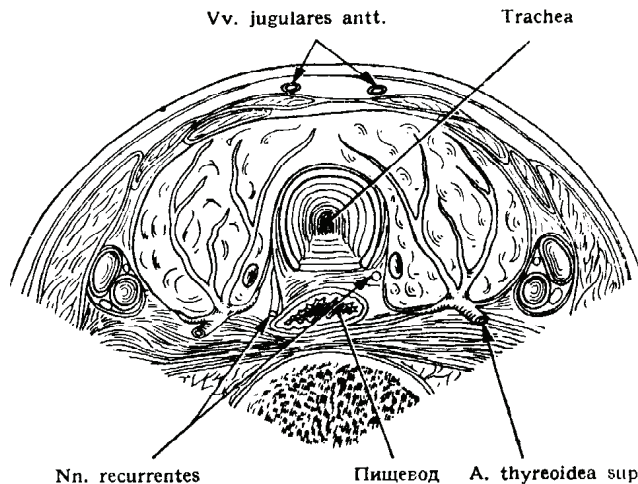


Рис. 2-19. Топография щитовидной железы. III. Поперечное сечение

Анатомическое расположение щитовидной железы, окружающих ее органов и тканей представлено на рис. 2-47 — 2-19. Опасности, возникающие во время оперативного вмешательства, объясняются тесной связью железы с крупными сосудами и возвратным нервом. Кровоснабжение железы чрезвычайно обильное. Через щитовидную железу нормальной структуры протекает в минуту 40-60 мл крови, при повышенной функции железы это количество может достигать даже 1000 мл/мин.

## Подготовка к операции

Основным условием успешности операции является хорошая медикаментозная подготовка к ней. Наилучший эффект при этом получен у больных с гипертиреозом от комбинированной дачи тиаурацила и йода. Многие врачи отдают предпочтение производным меркаптоимидазола. При улучшении состояния больного можно начать давать йод в форме раствора Пламмера.

Rp. Tinct. jodi 5,0  
Kalii jodati 10,0  
Aquae dest. ad 100,0

Одна капля раствора содержит 4,5 мг йода. Начальная доза в 1-3 капли 3 раза в день постепенно может быть доведена до трехкратной дачи по 10-15 капель в день.

При комбинированной терапии тиаурацил способствует прекращению тиреотоксикоза, хотя косвенно и повышает секрецию ТСГ, вызывает разбухание щитовидной железы, ее обильное кровоснабжение. Йод же тормозит эффект ТСГ и тем самым уменьшает васкуляризацию железы. Последняя уменьшается, становится твердой на ощупь, что облегчает выполнение операции. Желательна также дача резерпина и витаминов. При тяжелом тиреотоксикозе мы вводим стероиды и проводим инфу-



зии для предупреждения Тиреотоксического криза в послеоперационный период.

Операция назначается лишь по устранении тиреотоксикоза. Время, затраченное на подготовку к операции, — не потерянное время, что не замедлит сказаться на течении послеоперационного периода.

### Обычная резекция щитовидной железы

Залогом успеха оперативного вмешательства является полноценная терапевтическая подготовка, которая желательна при участии эндокринолога (В. Г. Баранов).

*Положение больного на операционном столе.* При операциях на щитовидной железе больного укладывают на операционном столе горизонтально, на спину, с подложенной под плечи подушкой и с запрокинутой головой. Горизонтальное положение способствует заполнению вен шеи кровью, что уменьшает опасность возникновения воздушной эмболии.

*Обезболивание.* Интубационный наркоз при операциях на щитовидной железе в настоящее время является общепринятым. Преимущество его состоит в том, что опасность возникновения воздушной эмболии уменьшается, а при трахеомалации предохраняется от спадения стенки трахеи.

*Операция, как известно, начинается с кожного разреза.* Лучший доступ и самый хороший косметический эффект обеспечивает воротничкообразный разрез по Kocher. Этот разрез проводится дугообразно между двумя грудино-ключично-сосцевидными мышцами, по кожной складке шеи на 1-2 поперечных пальца выше вырезки грудины. При зобе больших размеров разрез кожи производят несколько выше из косметических соображений, чтобы избыток кожи верхней части разреза не нависал бы над нижней его частью (О. В. Николаев). Длина разреза не зависит от косметических соображений, так как концы разреза хорошо заживают и малозаметны; только средняя часть рубца бывает склонна к деформации. Линия разреза помечается еще поперечными царапинами (рис. 2-20) в целях маркировки сопоставляемых в конце операции краев раны, что обеспечивает хорошее заживление.

Одним движением скальпеля вплоть до поверхностной фасции рассекают кожу, платизму и подкожную клетчатку. Верхний лоскут, состоящий из кожи, платизмы и подкожной жировой клетчатки, отводится кверху и отпрепаровывается от основания фасции широкими поперечными движениями. В этом слое почти нет кровотечения, так как кровеносные сосуды проходят в жировой клетчатке, а также под фасцией. Верхний лоскут отпрепаровывают до верхнего края щитовидного хряща, прикрепляя несколькими швами к обкладочным салфеткам, покрывающим лицо больного. После этого препарируют от основания фасции

нижний лоскут, отводя вниз кожу вместе с платизмой и жировой клетчаткой до вырезки грудины. Таким образом получают, несмотря на кажущийся небольшой поперечный разрез, хороший доступ к струме без поперечного пересечения плоских мышц шеи.

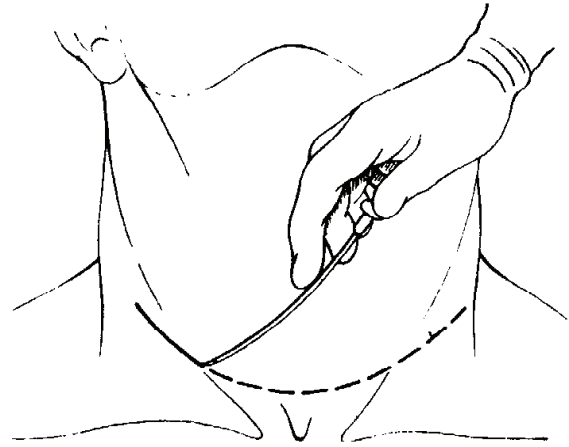


Рис. 2-20. Струмэктомия, I. Обозначение линии кожного разреза

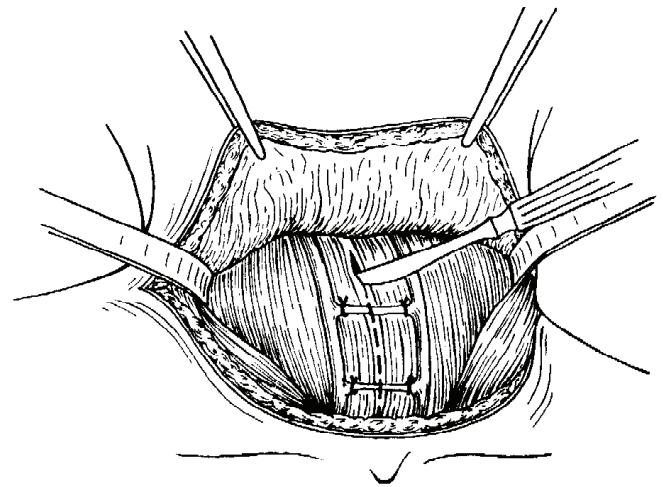


Рис. 2-21. Струмэктомия, II. Разъединение по средней линии нижних подъязычных мышц

По средней линии сверху вниз до вырезки грудины рассекается фасция, а также и передние мышцы шеи, отделяемые от средней части щитовидного хряща. Разрез ведется вглубь до капсулы щитовидной железы, имеющей блестящую поверхность с перламутровым оттенком (рис. 2-21).

Из срединного разреза тупыми крючками растягивают фасциально-мышечные лоскуты или тупфером переднюю поверхность щитовидной железы.

Из этого доступа можно хорошо резецировать струму даже больших размеров. При этом нет необходимости пересекать в поперечном направлении плоские мышцы шеи, так как зоб больших размеров значительно растягивает эти мышцы, и создается достаточное пространство для препаровки и выделения щитовидной железы.

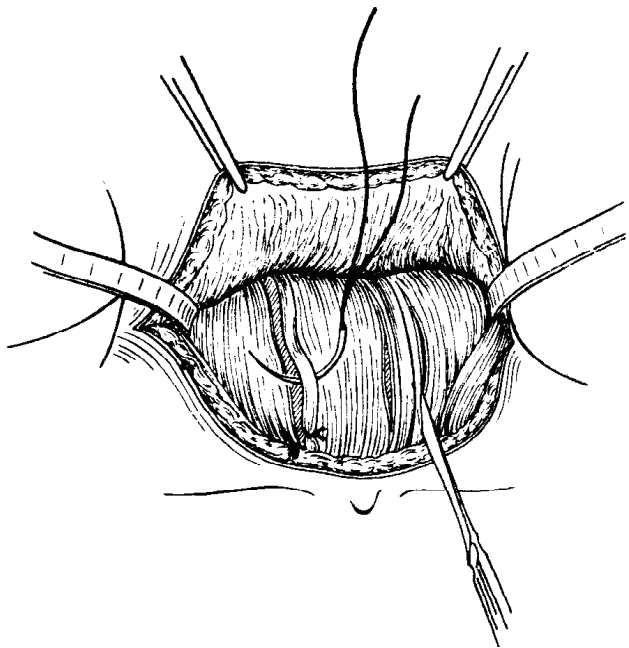


Рис. 2-22. Струмэктомия, III. Выделение и перевязка обеих передних яремных вен

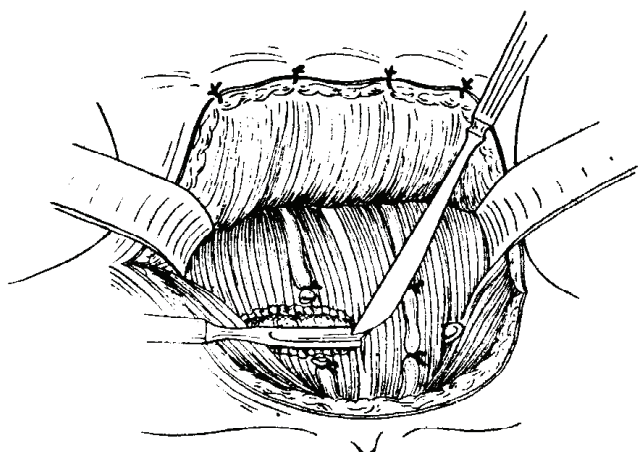


Рис. 2-23. Струмэктомия, IV. Пересечение в поперечном направлении нижних подъязычных мышц

Иногда в целях более широкого доступа приходится производить поперечное рассечение широких мышц шеи. Для этого сначала рассекают между двумя лигатурами расположенные под фасцией, идущие сверху вниз вены передней поверхности шеи (рис. 2-22). Мышцы приподнимаются над щитовидной железой и рассекаются в поперечном направлении в пределах кожного разреза (рис. 2-23). Грудино-ключично-сосцевидную мышцу не надрезают и не рассекают, эта мышца может быть хорошо оттянута крючками.

После выделения щитовидной железы ориентируются относительно ее размеров, формы и структуры, обходят ее боковые и заднюю поверхности указательным пальцем, пробуя ее консистенцию. При этом соблюдается осторожность, чтобы не повредить расположенные в рыхлой клетчатке вены. После такого исследования принимается решение, с какой стороны и сколько вещества железы надо резецировать.

Основными этапами этого важного оперативного вмешательства являются: а) вывихивание щитовидной железы из ее ложа; б) лигирование и рассечение верхней щитовидной артерии и вены; в) интракапсулярная субтотальная клиновидная резекция вещества железы; г) шов остающейся ткани железы и капсулы.

Интракапсулярно лигируется и рассекается во время резекции вещества щитовидной железы нижняя щитовидная артерия. Это обусловлено тем, что при экстракапсулярном наложении лигатуры может быть поврежден возвратный нерв, который проходит сверху между ветвями нижней щитовидной артерии.

### Вывихивание щитовидной железы из ее ложа

Если обе доли железы поражены патологическим процессом, то операцию начинают с правой доли, раздвигая плоские мышцы тупыми крючками в стороны. Пальцем обходят заднюю поверхность железы и тупым путем вывихивают ее из ложа. Если палец попал в нужный слой, то он продвигается в рыхлой, легко доступной движениям пальца почти бессосудистой клетчатке. Эти и дальнейшие действия значительно облегчаются, если глубоко прошить толстой ниткой вещество железы. К этой нитке прикрепляется тупфер, а нитка захватывается зажимом (рис. 2-24). Прошитая такой ниткой-держалкой железа может быть повернута в необходимом направлении. Особое преимущество этой «держалки» заключается в том, что иногда при ее помощи можно низвести глубоко расположенный и малодоступный верхний полюс. При необходимости накладывается ряд из 3-4 «держалок» в различных частях струмы, что позволяет извлекать из глубины различные ее части.

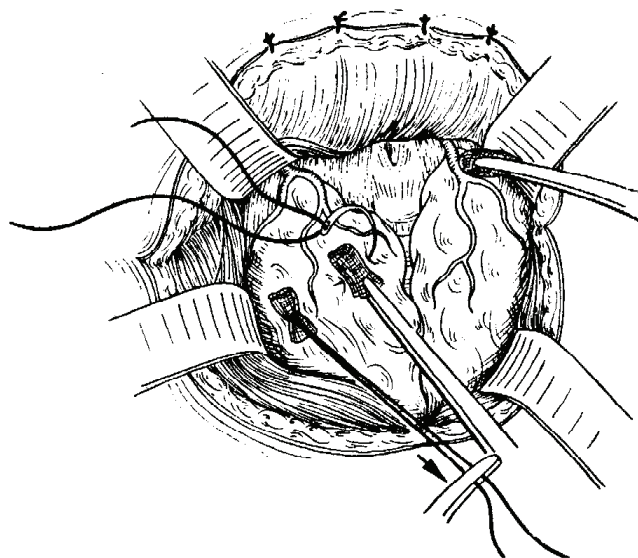


Рис. 2-24. Струмэктомия, V. Наложение двух «держалок» и препаровка верхнего полюса

Сильно растягивая в стороны крючками плоские мышцы шеи, проходят пальцем под щитовидную же-

лезу и постепенно вывихивают ее из ложа. Средняя часть доли железы обычно вывихивается без особых трудностей. Выделение же верхнего и нижнего полюсов при большом зобе представляет значительные трудности.

Верхний полюс железы вытягивают за нить-«держалку» книзу, препаровочным тупфером сдвигая с него рыхлую клетчатку. При этом становятся видны ветвистые верхние щитовидные артерия и вена, проникающие в вещество верхнего полюса железы.

### Перевязка и рассечение верхней щитовидной артерии и вены

Верхние щитовидные артерия и вена выделяются диссектором на достаточно широком протяжении, чтобы после лигирования осталась культя длиной не менее 2 см от места наложенной лигатуры. Центральная часть сосудов прошивается и перевязывается двумя лигатурами (рис. 2-25), после чего пересекается. Культя сосудов (центральная) сокращается и скрывается в глубине раны. Верхний полюс струмы захватывают зажимом и тянут книзу, продолжая вывихивать железу из ее ложа, в которое заводят марлевый тампон.

Обычно лишь только после этого удастся полностью вывихнуть полюс струмы. Для этого ассистент передвигает крючки книзу, расширяя эту часть раны. Пальцем проходят вдоль капсулы железы вниз по направлению к нижнему ее полюсу, выделяя и вывихивая его из раны наружу (рис. 2-26). Этим действиям помогают потягиванием за «держалки». На дно раны заводится тампон.

Если при выделении струмы возникли трудности, то не следует форсировать их преодоление, а рекомендуется выяснить причину, вызвавшую эти затруднения. Струма может быть фиксирована плоскостенной и значительно выраженной веной Kocher, проходящей по боковой поверхности (рис. 2-27). Ее можно быстро обнаружить при помощи препаровочного тупфера, заведенного в рыхлую клетчатку, окружающую капсулу струмы, которым следует слегка оттянуть кнутри капсулу. Эта вена подлежит пересечению после ее перевязки. Вена Kocher впадает непосредственно во внутреннюю яремную вену. Обращаться с ней надо осторожно.

Выведение наружу нижнего полюса струмы может быть затруднено в случае ретровисцерального (ретротрахеального, редко — ретроэзофагеального) или ретростерального расположения доли, фиксирующей струму.

В этом случае предпринимается следующее: ретровисцеральную долю прошивают держалкой и поднимают, тупо препарируя, отделяя долю от окружающих ее тканей и избегая их повреждения.

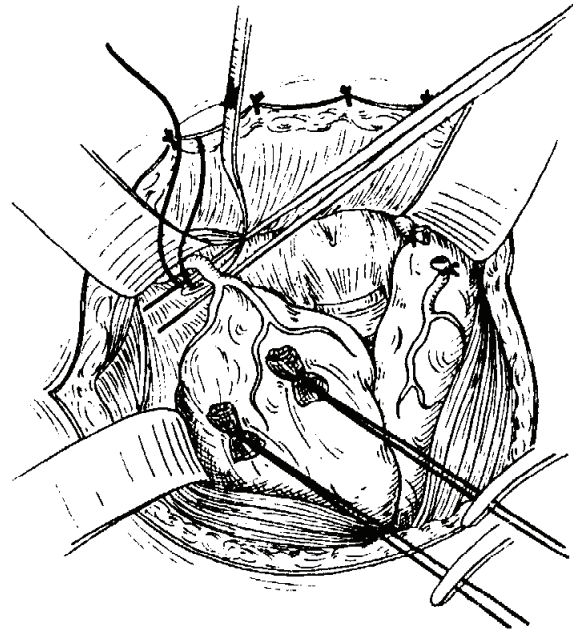


Рис. 2-25. Струмэктомия, VI. Перевязка верхней щитовидной артерии

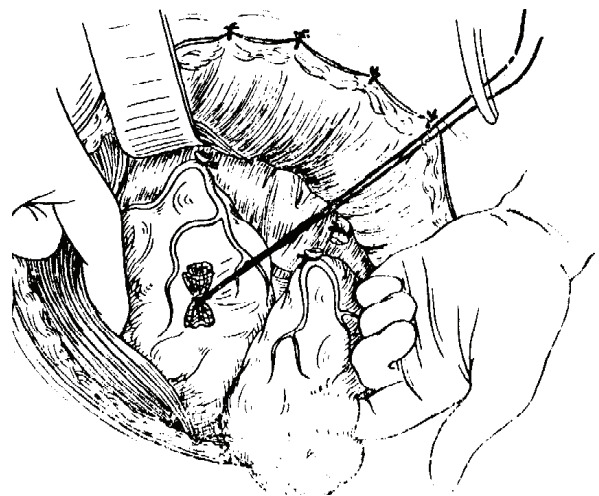


Рис. 2-26. Струмэктомия, VII. Вывихивание пальцем нижнего полюса железы

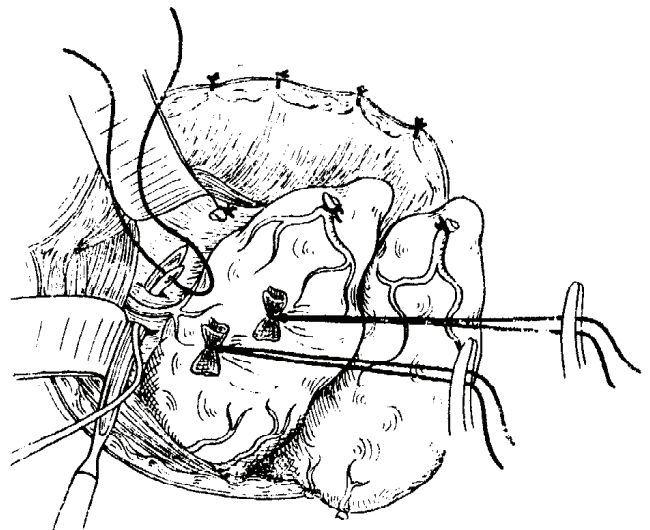


Рис. 2-27. Струмэктомия, VIII. Перевязка затрудняющей вывихивание железы боковой вены Kocher



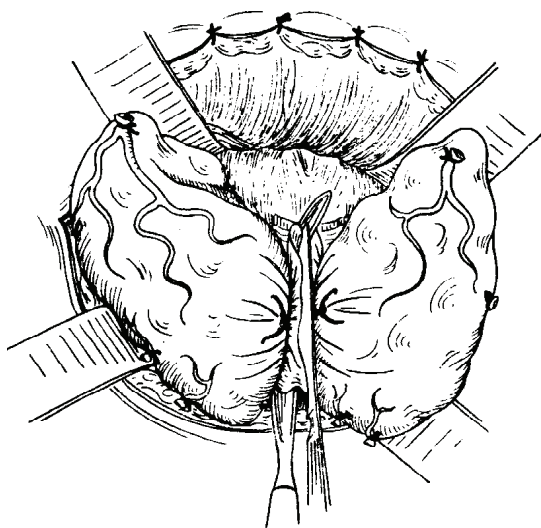


Рис. 2-28. Струмэктомия, IX. Пересечение перешейка

Узел, расположенный загрудинно, если он не заходит за пределы угла грудины, может быть (при тупой препаровке пальцем за грудиной) с большими или меньшими трудностями выделен наружу, даже если его диаметр достигает 6-8 см. Если препаровка за грудиной производится в нужном слое, то тогда нет опасности получить кровотечение, так как эта ретростернальная часть кровоснабжается со стороны шеи, а не из средостения.

Потягивая за держалку и продолжая выделение, вывихивают из-за грудинного пространства ретростернальный узел наружу. Сила движений, направленных на извлечение узла из-за грудины, не должна быть чрезмерной, чтобы не повредить капсулу и не оторвать узел. Нередко можно видеть, как успешно извлекаются загрудинно расположенные узлы, поперечное сечение которых больше верхней торакальной апертуры.

Срединная стернотомия производится в тех случаях, когда струма распространена за пределы угла грудины, фиксирована за грудиной и не поддается мобилизации. Она производится также при возникновении сильного загрудинного кровотечения в средостении, когда кальцинированный загрудинный узел плотно сращен с окружающими тканями, или когда узел отрывается и ускользает в глубь средостения. Стернотомия позволяет быстро устранить эти представляющие опасными, осложненные ситуации. Остановка кровотечения и удаление узловатого нижнего полюса железы производится просто и безопасно.

После выделения и выведения из раны всей правой доли щитовидной железы заменяют марлевый тампон ее ложа и производят те же манипуляции с левой долей. После мобилизации и выведения из раны обеих долей железы приступают к *рассечению перешейка*. Скальпелем в поперечном направлении рассекают над и под перешейком претрахеальную пластину, соединяющую верхний и нижний края перешейка

с трахеей. Между перешейком и трахеей снизу вверх заводят зонд *Kocher* или диссектор, по которому рассекают перешеек на две половины (рис. 2-28). Таким путем передняя поверхность трахеи полностью освобождается от тканей железы. После этого удаляется простирающаяся кверху пирамидальная доля, которая, если ее оставить, гипертрофируется, и рецидивирующая часть выступит тогда посередине шеи.

### Интракапсулярная субтотальная клиновидная резекция вещества щитовидной железы

После полного выделения обеих долей щитовидной железы и выведения их в рану производят завершающий этап оперативного вмешательства — *резекцию вещества щитовидной железы*. Намеченная линия резекции обозначается по уровню наложенных вдоль нее зажимов. При этом следует соблюдать осторожность, чтобы не повредить возвратный нерв и парашитовидные эпителиальные тельца (рис. 2-29 и 230). Долю щитовидной железы берут левой рукой так, чтобы четыре пальца находились с задней поверхности, а первый палец лежал спереди. Железа поднимается и несколько натягивается, производится клиновидная резекция ее вещества. Пальцем левой руки контролируют глубину разреза по обозначенной зажимами линии.

Капсулу щитовидной железы на боковых и особенно на задних поверхностях не трогают, потому что подлежащие сохранению *необходимые для нормальной функции* возвратный нерв и парашитовидные эпителиальные тельца находятся *снаружи от капсулы*. Скальпель проводят только интракапсулярно, оставляя при этом на капсуле слой паренхимы толщиной 0,5 см.

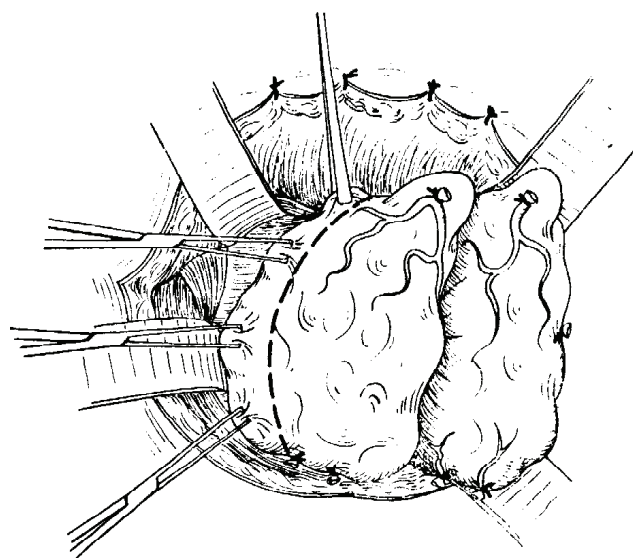


Рис. 2-29. Струмэктомия, X. Обозначение линии резекции на боковой поверхности железы



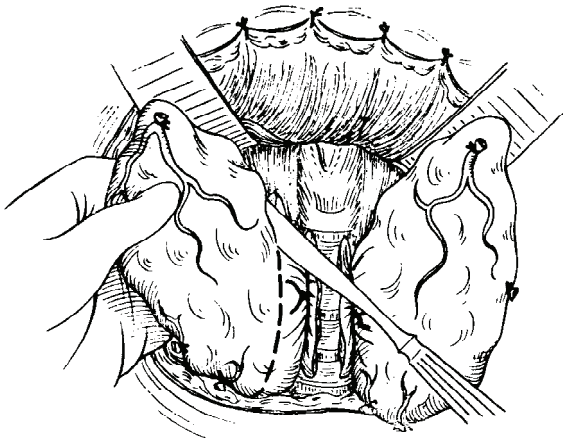


Рис. 2-30. Струмэктомия, XI. Обозначение линии резекции на медиальной поверхности железы

Так как нижняя щитовидная артерия не была перевязана, разрезанное вещество железы сильно кровоточит. Кровоточащие места временно придавливаются пальцами, затем пережимаются кровоостанавливающими зажимами и после окончания резекции перевязываются *интракапсулярно*. Резекция считается достаточной, если от задней стенки остается участок величиной с чайную ложку, покрытый слоем паренхимы толщиной 0,5 см.

### Шов вещества щитовидной железы

Образовавшиеся после клиновидного иссечения щитовидной железы боковые стенки доли плотно, так чтобы между ними не было остаточной полости, соединяют узловатыми или непрерывным кетгутовым швом. Наружную стенку захватывают только за край капсулы (рис. 2-31), обращая внимание на то, чтобы не повредить расположенное сзади нее образование.

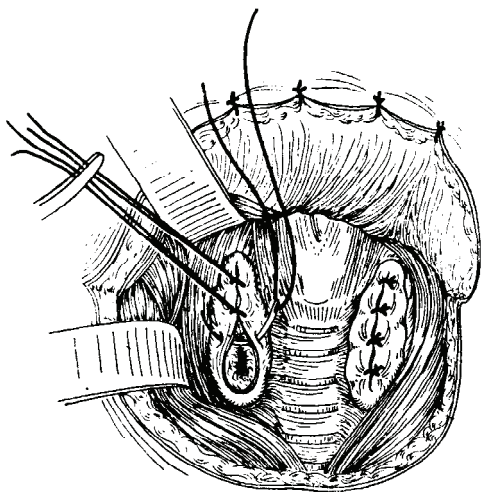


Рис. 2-31. Струмэктомия, XII. Сшивание капсулы железы с двух сторон

После тщательного ушивания остатков железы осматривают ложа обеих долей. Обеспечивается полноценный гемостаз. Анестезиолог на этом этапе опе-

рации обеспечивает повышенную вентиляцию с поднятием давления в воздухоносных путях. Эта мера направлена на контроль того, нет ли кровоточивости из оставшихся неперевязанными вен или вен, с которых соскочила лигатура.

Если после контроля убеждаются в достаточном гемостазе, то через небольшой разрез кожи над вырезкой грудины заводят пинцетом или зажимом тонкий мягкий дренаж (рис. 2-32).

Запрокинутую голову больного возвращают в обычное положение и узловатыми швами с тонким кетгутом восстанавливают шейную мускулатуру (рис. 2-33) и рассеченную платизму.

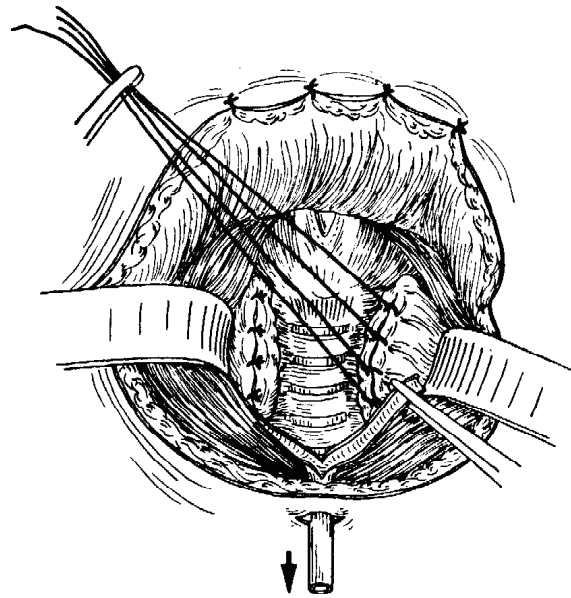


Рис. 2-32. Струмэктомия, XIII. Подведение V-образного (или двух отдельных) дренажа к ложу железы

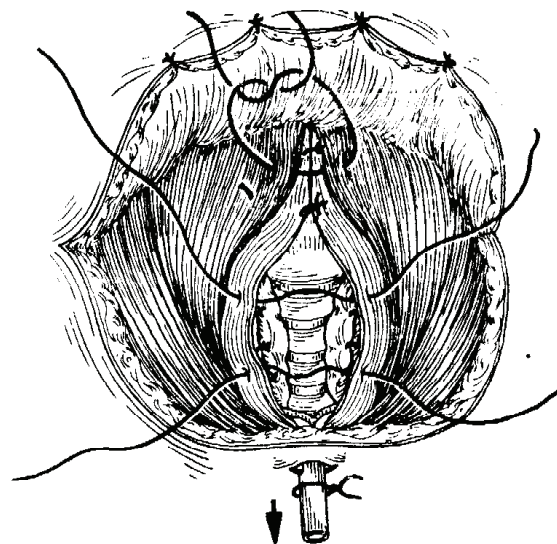


Рис. 2-33. Струмэктомия, XIV. Соединение в два ряда плоских мышц шеи

Кожный разрез соединяют скобками или атравматичным швом, после чего накладывается повязка с изолирующим ее полиэтиленовым покрытием, га-

рантирующим от попадания содержимого полости рта. После операции больной до конца жизни вынужден получать гормоны щитовидной железы для предупреждения рецидива.

### Энуклеация

Энуклеация кисты или узла щитовидной железы в техническом отношении не сложна. Эта операция предпринимается, когда в остальном неизменной железе обычных размеров и нормальной структуры находят один или несколько увеличенных узлов или дегенеративно измененную кисту (кисты). Без опасности может быть энуклеирована и аденома железы, вызывающая токсикоз.

Энуклеация может быть проведена только после полного выделения железы и последующей тщательной ревизии. Следует при этом иметь в виду, что предоперационный диагноз в 25-30% случаев расходится с поставленным в ходе операции.

### Техника энуклеации

Пораженная доля щитовидной железы выделяется по вышеизложенным правилам. Кровеносные сосуды, проходящие над кистой или узлом, прошивают с двух сторон, между лигатурами рассекают капсулу железы. Долю выводят из ее ложа наружу. Узел выдавливают со стороны задней поверхности по направлению кпереди и вылушивают ножницами через отверстие в капсуле (рис. 2-34). Кровотокающие сосуды его ложа перевязывают. Раневую полость ушивают, вворачивая внутрь края, чтобы не было остаточной полости. Удаление аденомы, расположенной вблизи от полюса железы или глубже в ее тканях, часто

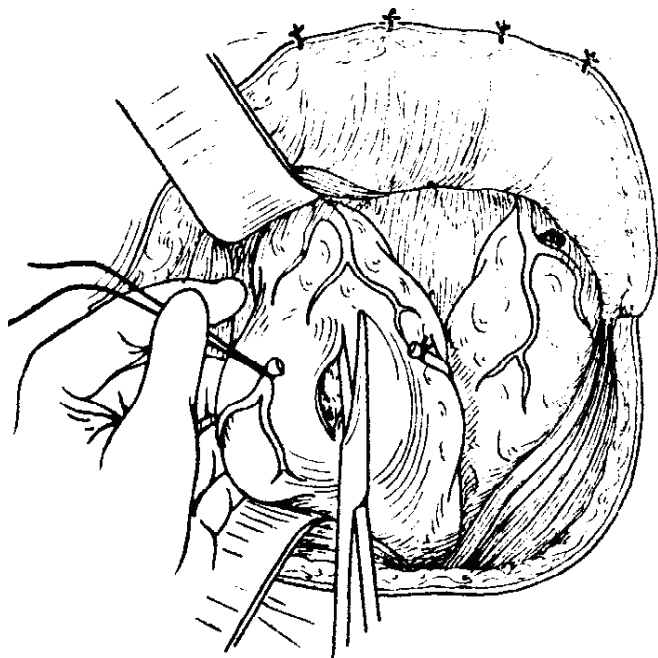


Рис. 2-34. Энуклеация аденомы щитовидной железы

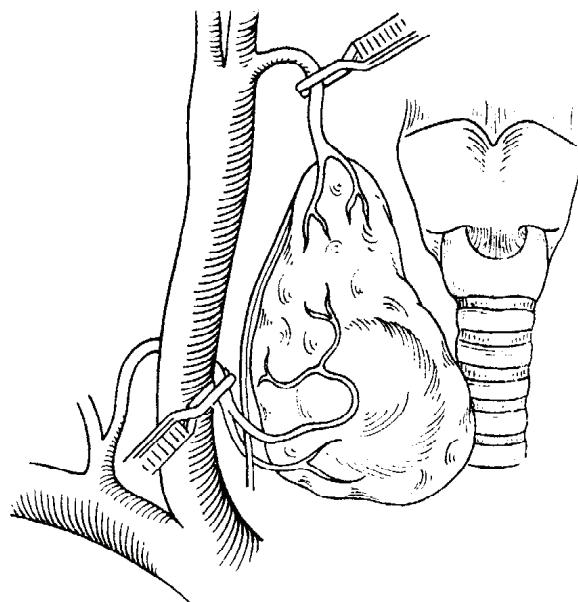


Рис. 2-35. Ишемизация щитовидной железы временным выключением питающих ее артерий

может сопровождаться сильным кровотечением. В таких случаях *Bay* и *Zuckschwerdt* предлагают следующую методику, исключающую значительную кровопотерю. По этой методике разыскиваются артерии доли, из которой удаляется узел, и на них накладываются сосудистые зажимы (рис. 2-35).

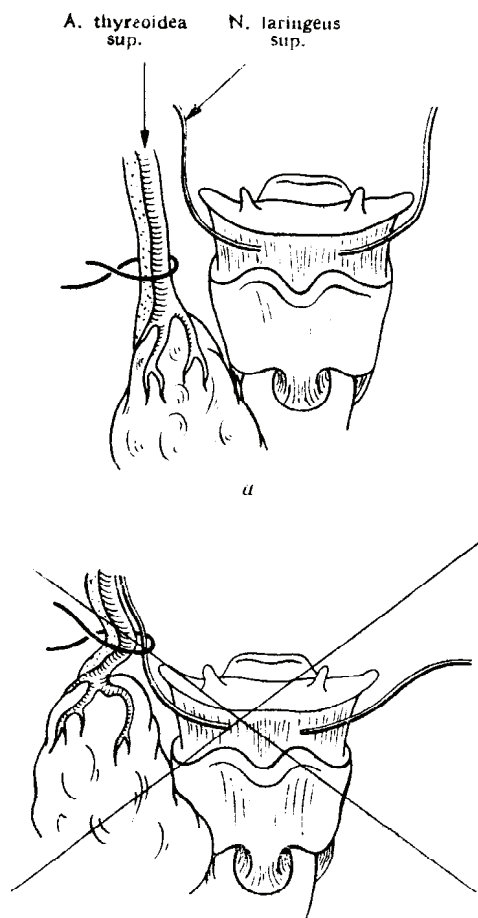
### Операция при рецидиве зоба

Рецидив зоба может исходить из пирамидальной доли, верхнего полюса, боковой доли или нижнего полюса. Удаление измененной пирамидальной части железы не представляет особых трудностей. Резекция боковой доли при рецидиве зоба — значительно более сложное вмешательство, при котором нередко возникают довольно тяжелые осложнения.

#### Рецидив зоба в области пирамидальной доли щитовидной железы

Операцию при рецидиве зоба в области пирамидальной доли щитовидной железы начинают с иссечения старого кожного рубца. Если в пределах старого рубца предполагаются плотные сращения, которые затрудняют оперативный доступ, разрез следует производить на новом месте, выше ранее произведенного.

Сосуды, питающие пирамидальную долю, весьма варьированы. Перевязка и рассечение этих сосудов имеют большее значение, чем резекция паренхимы железы. Пирамидальная доля может распространяться, проходя через щитовидно-подъязычную мембрану вплоть до основания языка. Нет необходимости производить тотальную резекцию. Достаточно перевязка небольших артерий, питающих паренхиму пирамидальной доли.



**Рис. 2-36.** Операция при рецидиве струмы, 1. Верхний гортанный нерв не должен быть перевязан (а, б)

Возможен также рецидив зоба, исходящий из верхнего полюса щитовидной железы. Причиной такого рецидива может быть оставленная при первой операции часть верхнего полюса с питающей его ветвью верхней щитовидной артерии, которая не была лигирована. В таком случае необходимо найти эту артерию, тщательно ее отпрепарировать, перевязать и резецировать верхний полюс. Если рецидивный зоб располагается близко от щитовидного хряща, то перед лигированием и рассечением его сосудов надо убедиться в том, что верхний гортанный нерв не попал в лигатуру (рис. 2-36). Повреждение этого нерва безопасно, однако сопровождается неприятным изменением голоса.

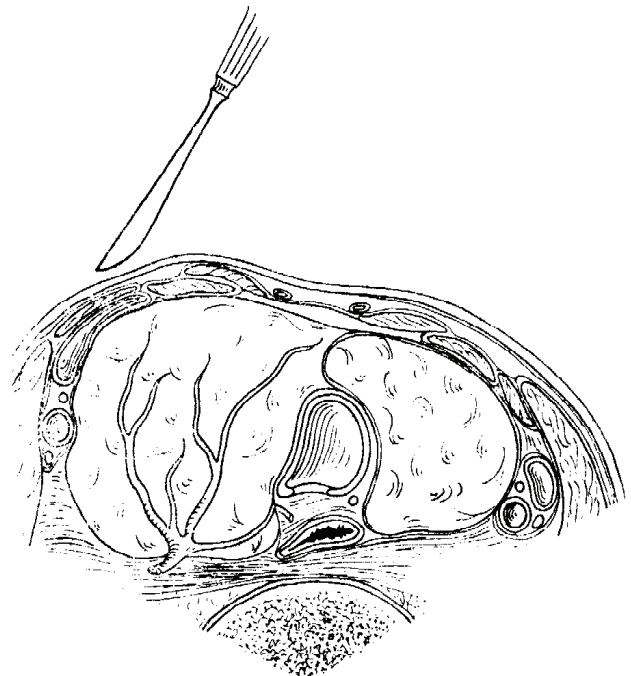
### Рецидив зоба боковой доли щитовидной железы

Рецидив зоба боковой доли щитовидной железы при технически правильно проведенной операции наступает редко. Этот рецидив может быть объяснен недостаточной радикальностью произведенного вмешательства. Значительные рубцовые изменения после первого вмешательства сильно затрудняют проведение повторной операции, резко нарушая анато-

мические взаимоотношения в этой области. Есть две возможности для удаления рецидивно измененного зоба. Выделение зоба можно произвести экстракапсулярно, как и при первой операции, чтобы резекцию произвести интракапсулярно. Второй вариант предусматривает с самого начала интракапсулярную резекцию. Решение принимается в связи с конкретными обстоятельствами, а также в зависимости от опыта применения этих вариантов оперирующим хирургом в конкретных условиях вмешательства.

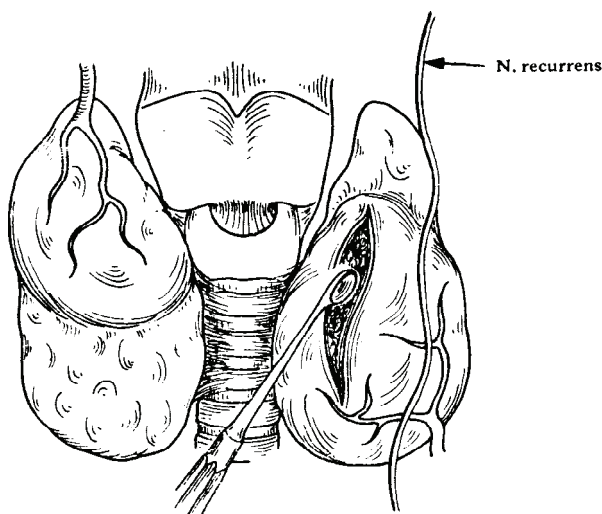
Экстракапсулярная резекция рецидивного зоба боковой доли щитовидной железы не встречает особых трудностей, если удастся найти необходимый слой и мобилизовать остатки доли щитовидной железы. Однако даже при идеальном выделении в нужном слое необходима особая осторожность. Рубцовые изменения могут нарушить обычное расположение внутренней яремной вены и возвратного нерва, а на совершенно неожиданном для их нахождения месте может произойти повреждение скальпелем (рис. 2-37). Сосудистый шов поврежденной в этих условиях внутренней яремной вены не всегда удастся. Более надежна перевязка этой вены выше и ниже места повреждения.

Об изменении направления и расположения возвратного нерва может свидетельствовать локализация нижней щитовидной артерии. Если ее ветви уходят далеко кпереди по направлению к нижнему полюсу доли, то следует предполагать поблизостихождение возвратного нерва. Если же из-за значительных анатомических изменений ориентироваться трудно, то в интересах предотвращения возможных повреждений рекомендуется перейти к интракапсулярной резекции (рис. 2-38).



**Рис. 2-37.** Операция при рецидиве струмы, II. В связи с изменившимися анатомическими соотношениями могут возникнуть различные осложнения





**Рис. 2-38.** Операция при рецидиве струмы, III. Сокращение железы после перевязки питающей ее артерии (правая доля) и интракапсулярное удаление паренхимы железы (левая доля)

Этот вариант вмешательства является вынужденным, но зато исключает возможность отмеченных повреждений. Интракапсулярно ножницами или острой ложкой удаляется измененная паренхима железы вплоть до внутренней поверхности капсулы. Этот вариант вмешательства осложнен сильной кровоточивостью паренхимы железы при удалении. Этой кровоточивости можно избежать перевязкой нижней щитовидной артерии в точке *Fuchsig* и *Keminger* или *De Quervain*. При любом виде операций на щитовидной железе, будь то одно из первичных вмешательств или операция при рецидиве зоба, всегда следует учитывать, что кровоснабжение железы на 80% обеспечивается за счет четырех сосудов (по два с каждой стороны): верхних и нижних щитовидных артерий. Верхняя щитовидная артерия является первой ветвью наружной сонной артерии. Нижняя щитовидная артерия исходит из подключичной артерии через щитовидно-шейный ствол на поперечный палец выше ключицы, сзади от внутренней яремной вены и снаружи от позвоночной артерии. Нижняя щитовидная артерия поднимается вверх, проходя кзади от общей сонной артерии, поворачивается медиально, достигая нижне-боковой поверхности щитовидной железы.

При неожиданно возникшем сильном кровотечении, в особенности если его источником является культя крупных сосудов, погружившаяся в глубине угла раны, не следует пытаться остановить его, стараясь захватить кровоостанавливающим зажимом всю массу плохо различаемых и недостаточно дифференцируемых тканей. Захватывание вслепую может привести к тяжелому попутному повреждению проходящих рядом образований. Кровоточащее место придавливают пальцем или тампонируют и вне кровоточащего места выделяют ведущий к нему сосудистый ствол (верхняя или нижняя щитовидная артерия) и перевязывают его.

## Вмешательства при особых незлокачественных формах зоба

### Врожденный зоб

Врожденный зоб иногда обнаруживается у новорожденных в тех случаях, когда мать ребенка во время беременности принимала йодистые препараты. Зоб может вызвать у новорожденного тяжелые расстройства дыхания, которые затем быстро проходят. Если нарушения дыхательной функции настолько тяжелые, что угрожают жизни новорожденного, то необходимо немедленно произвести рассечение перешейка щитовидной железы (истмомотомия), а в исключительно тяжелых случаях даже иссечь небольшой его участок. Трахеостома для устранения нарушений дыхания никогда не должна накладываться.

### Медиастинальный и интраторакальный зоб

Исходя из соображений технического порядка, медиастинальный и интраторакальный зоб различают по следующему признаку: определяют, какая часть щитовидной железы находится в грудной полости — измененная щитовидная железа полностью или только часть отшнуровавшейся железы, соединенная с шейной ее паренхимой в виде песочных часов.

Интраторакальный зоб представляет собой четко отграниченное опухолевидное объемное образование, природу которого нередко можно установить только путем гистологического исследования. Расположение зоба определяет характер оперативного доступа. Резекцию зоба, расположенного в переднем средостении, производят из срединной стернотомии (см. стр. 85). Зоб, расположенный позади торакальной части трахеи и пищевода, иногда достигающий значительных размеров и сдавливающий окружающие органы, нарушая их функцию и вызывая тяжелые расстройства дыхательной функции, может быть выделен и удален только из передне- или задне-боковой торакотомии.

## Операции при злокачественных опухолях щитовидной железы

Лечение, предпринимаемое при малигнизации опухоли щитовидной железы, начинается с хирургического вмешательства. Объем вмешательства определяется в зависимости от характера тканей опухоли, ее распространенности и размеров.

Тотальная экстирпация доли, пораженной злокачественной опухолью, является наименьшим по объему вмешательством. Так как в 30% случаев подтверждается мультицентрическое происхождение



опухоли, рекомендуется производить обширную резекцию и второй доли железы. Остающиеся предположительно опухолевые клетки могут быть уничтожены радиоактивным йодом. Иногда от тотальной экстирпации щитовидной железы отказываются, опасаясь двухстороннего повреждения возвратного нерва. Однако при умелом обращении и хорошей операционной технике этого осложнения можно избежать.

Исходя из данных современных радиоизотопных исследований, считают, что рак щитовидной железы должен оперироваться радикально, и во всех случаях надо производить тотальную тиреоидэктомию. Только после этого можно лечить предполагаемые или обнаруженные в послеоперационный период метастазы изотопами. Если операция недостаточно радикальна, то остатки щитовидной железы снижают терапевтический эффект изотопов, способствуя их разрушению.

Лечение опухоли, проникающей через капсулу щитовидной железы, принципиально должно основываться на *тотальной экстирпации*. Радикальность операции может быть повышена за счет двухстороннего удаления шейных лимфатических узлов (см. стр. 55). Это удаление предусматривается в пределах разумных границ, определяемых соответствующими знаниями хирурга.

Послеоперационная лучевая терапия зависит от характера опухоли.

### Осложнения, возникающие во время и после струмэктомии

Применение интубационного наркоза исключило опасность возникновения асфиксии во время струмэктомии. 8 послеоперационный период эта опасность остается и связана не только с двухсторонним повреждением возвратного нерва. Опасность удушья может возникнуть в послеоперационный период в связи с нарушением ригидности трахеальной трубки (трахеомалация). Однако истинная *трахеомалация*, к счастью, встречается редко. Чаще она вызывается искусственным путем из-за грубых и ошибочных действий.

Опасность воздушной эмболии особенно велика на определенных этапах операции. Однако при осторожном, тщательном оперировании этой опасности можно избежать. Следует неукоснительно соблюдать следующие правила: вмешательство должно проводиться под интубационным наркозом с искусственной вентиляцией под повышенным давлением, а пересекаемые вены надежно лигироваться. При случайном повреждении вены поврежденный участок немедленно прижимается пальцем. Если, несмотря на все меры предосторожности,

все же возникнет воздушная эмболия, то больного могут спасти необходимые реанимационные мероприятия.

Одним из угрожающих *послеоперационных* осложнений является *кровотечение*. Гематома может сдавить воздухоносный или пищеварительный тракт, способствовать развитию раневой инфекции. Даже после рассасывания гематомы кожа и поверхностные ткани шеи уплотнены и неподатливы. Поэтому рекомендуется под интубационным наркозом опорожнять послеоперационные гематомы после перевязки сосуда, являющегося источником кровотечения (культя верхней щитовидной артерии?). Рану закрывают после введения в нее дренажа для отсасывания.

Редким осложнением при резекции струмы является *повреждение пищевода и трахеи*. Однако это осложнение может возникнуть при оперативных вмешательствах по поводу рака щитовидной железы. Устранение таких повреждений не представляет особых технических трудностей (см. стр. 150 и стр. 184).

*Тиреотоксический криз* — самое опасное осложнение, которое может возникнуть в послеоперационный период. Еще и сейчас оно в 25-30% случаев приводит к смерти больного (*Kirchmair, Pfannenstiel*). Лечение: большие дозы неорганических соединений йода внутривенно, гидрокортизон, антипиретические средства, физическое охлаждение, препараты резерпина, средства, блокирующие бетарцепторы, наперстянка, седативные препараты, антибиотики, парентеральное введение жидкости и необходимого количества калорий, а в очень тяжелых случаях — повторное переливание крови. Все это, конечно, — сознательная полипрагмазия.

### Вмешательства на околощитовидных железах

Оперативные вмешательства на околощитовидных железах производят при первичном гиперпаратиреозе, вызванном аденомой, гиперплазией или карциномой. *К клиническим симптомам* гиперпаратиреоза относятся тяжелая форма недостаточности солей кальция в костях, рецидивирующие камни почек и нефрокальциноз. Обращает на себя внимание и возникновение у ряда пациентов язвы двенадцатиперстной кишки и острого или хронического рецидивирующего панкреатита. При лабораторных исследованиях у этих больных находят гиперкальциемию, гипофосфатемию, гиперкальциурию и гиперфосфатурию (повышенный фосфатный клиренс). Характерно увеличение щелочной фосфатазы в сыворотке крови.

### Экстирпация аденомы околощитовидной железы

Экстирпация эпителиальной аденомы околощитовидной железы относится к весьма эффективным операциям, после нее больной полностью выздоравливает. Первую такую операцию выполнил Mandl (1926). Сложность этой операции состоит в том, что аденома эпителиальных телец очень малых размеров и их локализация весьма варьирует (рис. 2-39). Для локализации эпителиальной аденомы околощитовидной железы в предоперационный период предпринимается скintiграфия радиоактивным селенметионином или селективная ангиография щитовидно-шейного ствола. Для определения локализации солитарной аденомы применяют также внутривенное или внутриартериальное введение толудиновой синьки, окрашивающей аденому.

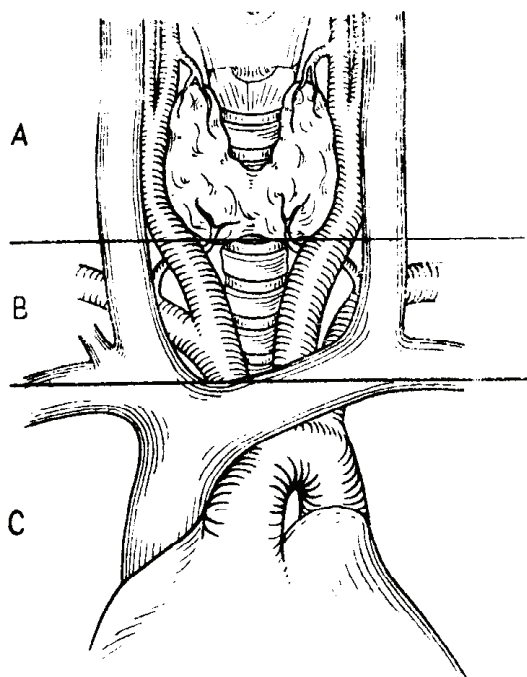


Рис. 2-39. Аденома эпителиальных телец. Три зоны их локализации: А) верхняя шея, В) нижняя шея, С) медиастинальная

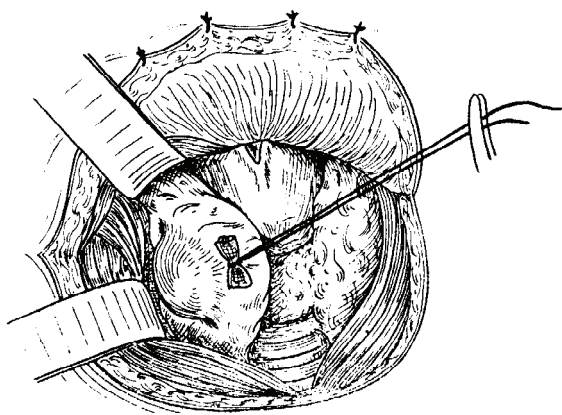


Рис. 2-40. Аденома эпителиальных телец на задней поверхности щитовидной железы

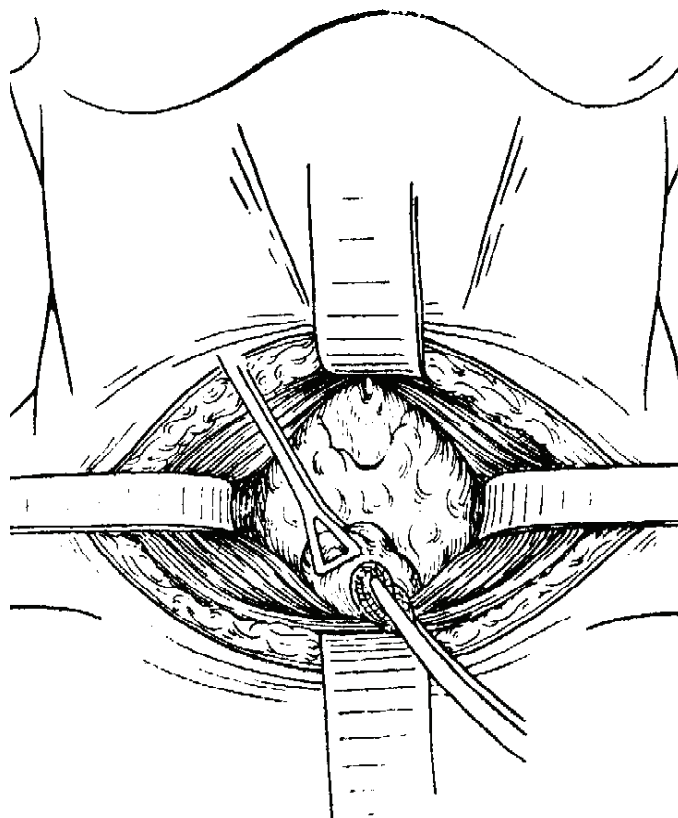


Рис. 2-41. Аденома эпителиальных телец, -находящаяся в веществе вилочковой железы. Удаление из шейного доступа

Поиски солитарной аденомы начинают с выделения щитовидной железы. Ориентиром может служить увеличение диаметра щитовидной артерии (аденома находится со стороны увеличенной в диаметре артерии). Поиски аденомы начинают экстракапсулярно по задней поверхности обеих долей щитовидной железы в типичных местах ее расположения (рис. 2-40). Если аденому в этих местах щитовидной железы не находят, то тогда на шее предпринимается поиск, начиная от основания черепа до вырезки грудины. Если в пределах шеи аденому не обнаруживают, то из шейного разреза разыскивают вилочковую железу, извлекают ее и резецируют. Аденома может оказаться в веществе вилочковой железы (рис. 2-41).

Если операция на шее безрезультатна, а клиническая картина и лабораторные данные указывают на эпителиальную аденому околощитовидной железы, то производят срединную стернотомию, получая таким образом доступ в средостение, где в 10% случаев может находиться аденома. Kettinger и другие авторы считают необходимым немедленное вмешательство на средостении, если аденома не найдена на шее. С другой стороны, Mayor рекомендует производить медиастинотомию через месяц после вмешательства на шее. После стеральной медиастинотомии следует проводить тщательную ревизию средостения и, в особенности, вилочковой железы и лимфатических узлов. Обязательным подтвержде-

нием правильности находки должно быть срочное гистологическое исследование. Аденомы эпителиальных телец находили даже интраперикардиально.

### Вмешательства при гиперплазии

При гиперплазии удаляют три из четырех околощитовидных желез и даже резецируют часть четвертой железы. Если во время оперативного вмешательства не находят ни аденомы, ни гиперплазии околощитовидной железы, то производят субтотальную резекцию щитовидной железы, так как иногда она содержит аденому.

Эффективность удаления аденомы или достаточная резекция гиперплазированных желез определяется в течение 24-48 часов после операции по снижению уровня кальция в плазме крови.

### Вмешательства на шейной части трахеи

#### Пролонгированная интубация, кониотомия, трахеотомия

Многие столетия применяется спасающая жизнь трахеотомия, предложенная для восстановления дыхания при нарушении проходимости верхних дыхательных путей, грозящем возникновением асфиксии. За последние десятилетия показания к трахеотомии значительно расширены. Трахеотомия производится не только для улучшения дыхания при его механических расстройствах, но и все чаще ее выполняют для предотвращения динамических расстройств дыхательной функции.

Производимая на фоне асфиксии (в «последний момент») трахеотомия связана с большой опасностью для пострадавшего, ибо выполняется в тяжелой, напряженной для врача обстановке. Эти тяжелые условия были существенно изменены в 1965 году, когда во всем мире была принята методика, согласно которой сначала производится эндотрахеальная интубация, а затем на фоне хорошей вентиляции легких кислородом или воздухом, под наркозом, в спокойной обстановке, со значительно меньшим риском — трахеостомия.

На протяжении последних лет с накоплением опыта пришли к заключению, основанному на прежних предпосылках, что эндотрахеальная интубация в большинстве случаев сама по себе устраняет дыхательную недостаточность, и необходимость в трахеотомии отпадает, что в известной мере снизило показания к ее применению. Понятие «пролонги-

рованная интубация» означает, что больной многие дни или даже 2-3 недели дышит или вентилируется искусственно через интратрахеальную трубку. Вместо широко применявшейся раньше оротрахеальной (проведенной через рот) интубации теперь все чаще производится назотрахеальная (проведенная через носовой ход) интубация. Эту манипуляцию со сменой трахеальных трубок после соответствующего обучения больные сами проводят иногда на протяжении многих недель. Параллельно этому они обучаются и самостоятельному приему пищи. В связи с тем, что назотрахеальная интубация сложнее и занимает больше времени, чем оротрахеальная, при экстренной необходимости трубку проводят вначале через рот и затем через несколько дней — через нос, оставляя ее как назотрахеальную интубационную трубку.

#### Показания

На основании опыта последних 2-3 лет расстройства дыхания устраняются следующим образом.

1. *Оротрахеальная интубация.* Через 24 часа с момента наложения ее или заканчивают (заменяют на назотрахеальную), или производят трахеостомию.

2. Если по техническим или организационным причинам интубация не осуществима, производят *срочную кониотомию.* Через 48 часов при необходимости продолжать искусственную вентиляцию следует заменить кониостому на трахеостому.

3. *Экстренная трахеостомия производится только тогда, когда нет никаких других возможностей* поддерживать воздухоносные пути свободными для вентиляции (опухоль, рубцовые изменения или другие обстоятельства, вызывающие стеноз гортани). В случаях, когда назотрахеальная интубация (через 2-3 недели) или кониостома (через 48 часов) прекращаются, однако есть необходимость продолжать искусственно поддерживать проходимость воздухоносных путей, производится трахеостомия.

Преимущества длительной интубации и трахеостомии состоят в том, что — верхние дыхательные пути проходимы, — мертвое пространство для дыхания сокращается, — сопротивление дыханию уменьшается, — опасность аспирации устраняется, — глубже лежащие воздухоносные пути могут быть хорошо опорожнены отсасыванием их содержимого; создается лучшая возможность для длительной искусственной вентиляции.

Ряд этих положений были разработаны *М. Н. Аничковым, М. С. Григорьевым, Т. М. Дарбиняном.*

Показания к длительной интубации, кониотомии, трахеотомии при различных формах механической и динамической дыхательной недостаточности представлены на *рис. 2-42 и 2-43 (Barankay).*

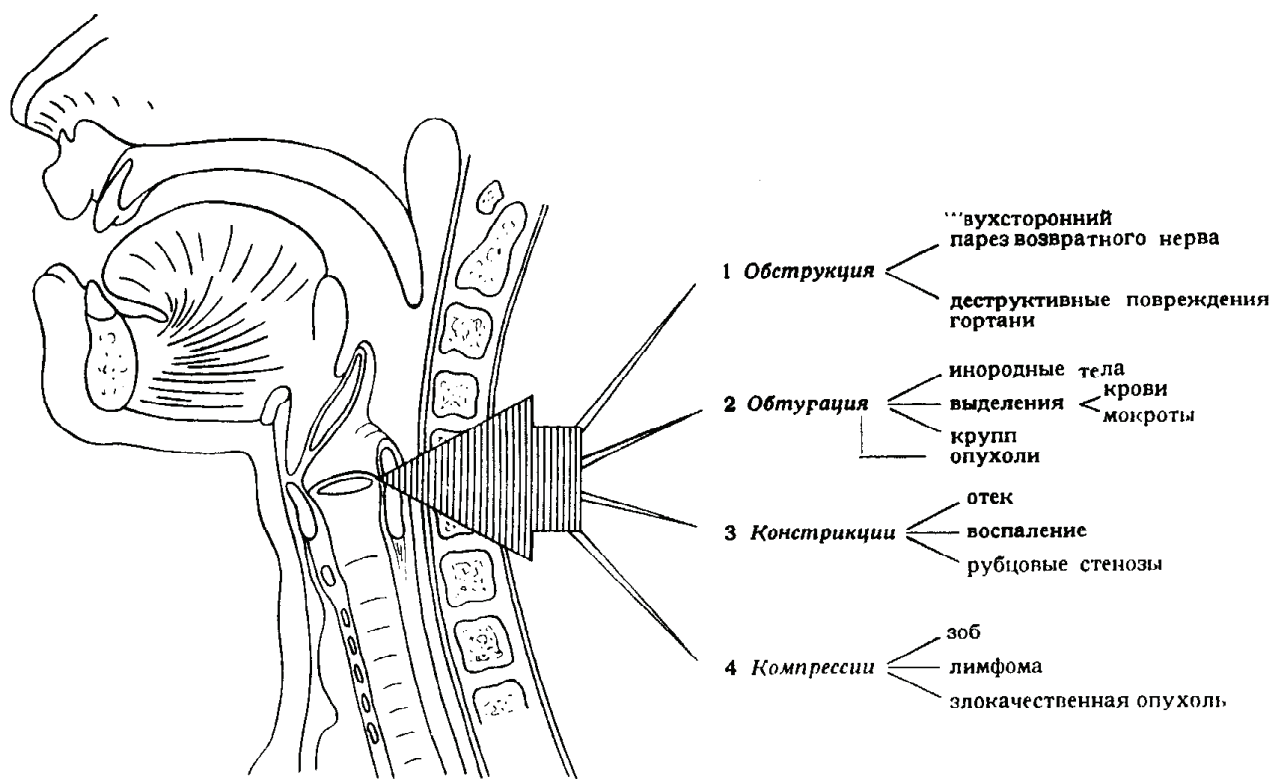


Рис. 2-42. Механические причины дыхательной недостаточности

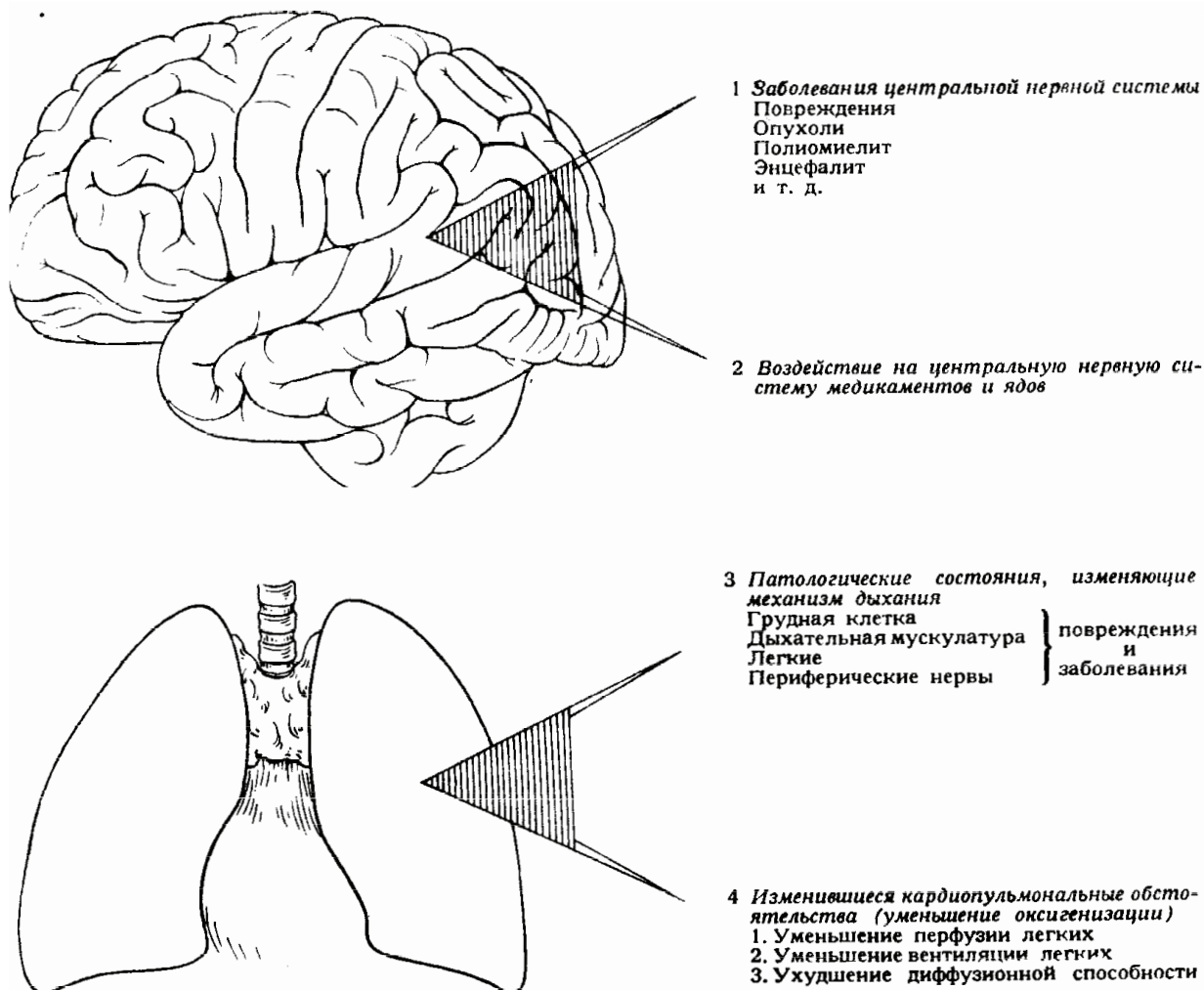


Рис. 2-43. Динамические причины дыхательной недостаточности



## Выбор способа анестезии

1. В экстренных случаях по жизненным показаниям, при необходимости экстренного вмешательства интубацию или кониотомию производят без премедикации и анестезии.

2. Если есть время, внутривенно вводят атропин, обезболивают гортань лидокаином или другими местными анестетическими средствами, отсасывают содержимое гортани, вентилируют кислородом через маску легкие и в спокойных условиях производят интубацию.

3. Детей и беспокойных пациентов интубируют после местного обезболивания на фоне поверхностного ингаляционного наркоза и дыхания кислородом.

4. Для проведения трахеостомии при динамической дыхательной недостаточности интубацию производят после местного обезболивания и форсированной вентиляции легких кислородом, а также апноэ, вызванного мышечной релаксацией. Затем производится отсасывание содержимого воздухоносных путей, операция осуществляется под ингаляционным или внутривенным наркозом.

5. Находящегося в бессознательном состоянии пациента интубируют после или на фоне внутривенного введения атропина, без анестезии. Если он реагирует на болевое раздражение, то дают поверхностный наркоз, под которым накладывается трахеостома.

6. При стенозе верхних дыхательных путей до завершения интубации *не следует вводить барбитураты* и проводить мышечную релаксацию, так как у больного может наступить удушье «при возникновении технических трудностей при» проведении интубации.

## Техника оротрахеальной интубации и кониотомии

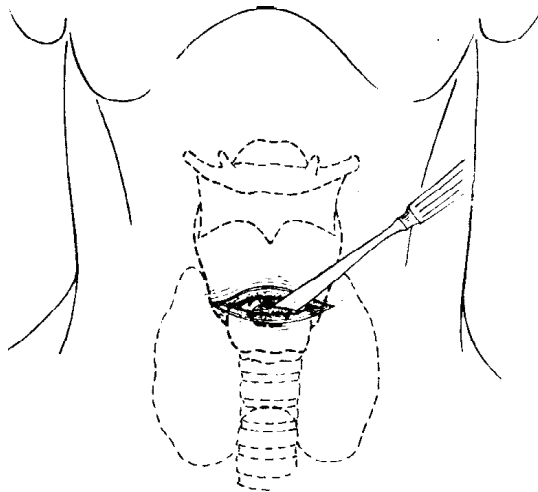


Рис. 2-44. Кониотомия

Интубацию необходимо производить атравматично, применяя трубки с максимальным просветом,

чтобы сопротивление дыханию было минимальным. Пневматическая манжетка трубки раздувается только при необходимости (опасность аспирации, искусственная вентиляция).

**Кониотомия.** Больного помещают на операционном столе с приподнятой грудной клеткой, под плечи подкладывается подушка, голова запрокидывается. Под местным обезболиванием производится над перстне-щитовидной связкой между щитовидным и перстневидным хрящом поперечный разрез кожи. Лежащая непосредственно под кожей перстне-щитовидная связка рассекается скальпелем в поперечном направлении. Это отверстие расширяется вращательным движением ручки скальпеля до тех пор, пока не станет достаточным для интубации трахеи (рис. 2-44).

## Техника верхней трахеотомии

У взрослых предпочитают производить верхнюю трахеотомию, за исключением тех случаев, когда стеноз располагается глубоко, как, например, при злокачественной струме.

После создания необходимого, как это упоминалось выше, положения больного на операционном столе и анестезии под перстневидным хрящом производят поперечный разрез. Многочисленные небольшие вены рассекаются между лигатурами. Идущая в краниокаудальном направлении белая фасциальная линия рассекается точно посередине. Этим самым освобождаются первые два хрящевых кольца трахеи, тогда как ниже лежащие кольца прикрыты перешейком трахеи. Пересекают связку в поперечном направлении, соединяющую перешеек щитовидной железы с перстневидным хрящом. Перешеек щитовидной железы отодвигается книзу. Сильно развитая пирамидальная доля резецируется и обеспечивается тщательный гемостаз.

Перстневидный хрящ оттягивается однозубным крючком кверху. Этот хрящ так же, как и первый трахеальный, не должен быть поврежден. Под ним рассекают трахеальную мембрану в поперечном направлении. Затем по средней линии книзу рассекают кольцо второго трахеального хряща. Таким образом формируется Т-образное отверстие. Углы рассеченного хряща прошиваются с каждой стороны атравматичным швом. Края хряща, подобно оконным створкам открытого окна, разводятся в стороны. В этот момент анестезиолог подтягивает трахеальную трубку и в освободившийся от трахеальной трубки участок трахеи очень осторожно заводит канюлю (рис. 2-45). Если планируется длительная атравматичная вентиляция легких, вместо Т-образного разреза трахеи вырезается овальное отверстие из 2-3 хряща ее. Это позволяет избежать некроза от постоянного сдавливания канюлей хрящей трахеи. Для создания герметизма после введения трахеотомической канюли при-

меняют синтетическую трубку с надуваемой манжеткой или такую манжетку надевают на металлическую трахеотомическую канюлю.

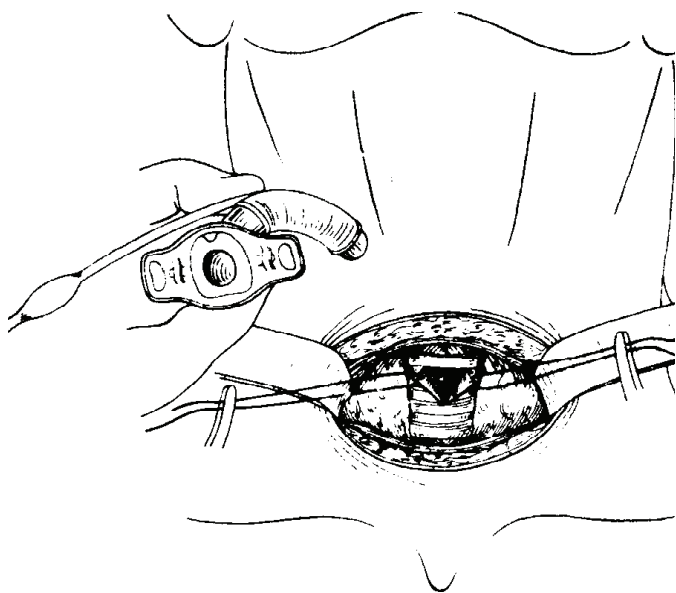


Рис. 2-45. Трахеостомия. Введение канюли

Рекомендуется во всех хирургических учреждениях иметь постоянно готовыми к применению стерильные трубки для трахеотомии, как синтетические, так и металлические канюли разных размеров, а также стерильный набор инструментов для проведения трахеотомии. Рану сужают наложением швов по обеим ее сторонам. Этим предупреждают возникновение подкожной эмфиземы больших размеров и облегчают смену трубки.

### Техника нижней трахеотомии

У детей грудного и раннего детского возраста анатомические соотношения затрудняют проведение верхней трахеотомии. Кроме того, трахея расположена снизу от перешейка щитовидной железы поверхностно. Поэтому в таких случаях производят нижнюю трахеотомию.

Вмешательство производят подобно верхней трахеотомии. Обычно проводят срединный *вертикальный разрез* от нижнего края перстневидного хряща до вырезки рукоятки грудины. После рассечения срединной фасциальной белой линии растягивают крючками обе грудино-ключично-сосцевидные мышцы в стороны. Лежащее впереди трахеи распластанное венозное сплетение частично оттягивают крючком книзу, а частично лигируют и рассекают. У нижнего края перешейка щитовидной железы рассекают в поперечном направлении предтрахеальную пластинку. Перешеек щитовидной железы ретрофасциально отпрепаровывается от трахеи и оттягивается крючком вверх. Далее операция производится, как при верхней трахеотомии.

### Осложнения при трахеотомии

Осложнения при трахеотомии можно разделить на три группы: 1) возникающие во время операции; 2) причиняемые канюлей; 3) возникающие после того, как канюля удалена.

Повреждения органов шеи, которые могут возникнуть при трахеотомии, уже были описаны. Наиболее опасными являются повреждения крупных кровеносных сосудов. При этом пострадавший может в течение нескольких минут погибнуть от кровотечения или воздушной эмболии. Повреждение пищевода может произойти в том случае, когда кончик скальпеля во время разреза передней стенки трахеи проскочит через заднюю стенку и проникнет в просвет пищевода. Это отверстие зашивают обычно 1-2 серозными швами. Тяжелых осложнений, как правило, не наступает.

Нахождение в трахее канюли прежде всего может вызвать опасность *кровотечения*. Это кровотечение из крупных сосудов, чаще всего оно наступает из плече-головного ствола (*Potondy, Budvari, Gabor, 1966*). В патогенезе аррозионного кровотечения играют роль два фактора.

1) Начальная часть канюли размером 1-2 см, расположенная между кожей и трахеей, лежит вблизи от плече-головного ствола. Пульсирующий сосуд, касаясь жесткой стенки трахеотомической канюли, сокращается от 70 до 80 раз в минуту, ударяясь о стенку канюли постепенно все больше и больше, повреждаясь, вплоть до разрыва. Следовательно, повреждение сосуда происходит не внутренним концом канюли через переднюю стенку трахеи, как это иногда считают, а наружной подкожной частью, находящейся вне трахеи (аррозионный синдром *Potondy*). Наступающее вследствие некроза стенки сосуда кровотечение возникает обычно на 1-2 неделе после трахеотомии и введения в трахею канюли.

2) Аррозионное кровотечение может возникнуть вследствие развития инфекции, которая благоприятствует разрушению уже механически поврежденной стенки сосуда.

Возникающие после деканюляции осложнения заключаются в основном в стойко сохраняющемся трахеальном свище в области трахеотомического отверстия и окружающем это место стенозе трахеи. Лечение этих осложнений является задачей ларингологов.

### Закрытие трахеостомы

Канюля не должна находиться в трахее ни на один день дольше необходимого времени. Как только состояние больного и его кардиореспираторные функции позволят, начинают производить деканюляцию. Больного начинают приучать к физиологическому дыханию через рот и нос, восстанавливают возможность говорить, применяя т.н. тренировочную каню-

лю. Это чаще всего удается на протяжении нескольких дней. Затем наружное отверстие канюли постепенно или сразу закрывается. Если это мероприятие проходит без расстройств дыхания, то канюля удаляется. Отверстие прикрывается сухой стерильной повязкой и через несколько дней затягивается.

Самостоятельное закрытие отверстия нарушается, когда хрящ трахеи вследствие давления канюли некротизировался или это отверстие стало слишком большим. В обоих случаях разросшиеся грануляционные ткани нарушают дыхание, сопровождающееся цианозом. Во всех осложненных случаях, а также когда деканюляция не удается, необходима консультация с ларингологом.

### Вмешательства при опухолях шеи

Опухоли шеи бывают различного происхождения и нередко об их злокачественном или доброкачественном характере можно судить только во время операции, после гистологического исследования.

Перед удалением опухоли шеи необходимо выяснить характер процесса (злокачественный или доброкачественный). Высланные эпителием с многочисленными ходами и углублениями носоглоточные отделы лицевой части черепа и шеи (рот, нос, придаточные пазухи, глотка и миндалины) нередко содержат первичную карциному, которая протекает совершенно бессимптомно, хотя в лимфатических узлах шеи уже есть метастазы. На шее метастазы встречаются значительно чаще, чем доброкачественные опухоли. Доброкачественный характер опухолей шеи может быть подтвержден с известной вероятностью лишь в том случае, если в ротовой и носовой полостях, глотке и щитовидной железе карцинома не обнаружена.

### Доброкачественные опухоли

К этой группе доброкачественных опухолей принадлежит, например, врожденная гигрома, описание хирургического лечения, которой было дано на стр. 31. Другие опухоли, как, например, фибромы, невриномы, нейрофибромы (болезнь Реклингаузена), гемангиомы, остеомы, хондромы и липомы встречаются на шее так же часто, как и на других частях человеческого тела. Большинство этих опухолей небольшого размера, их появление сопровождается лишь нарушениями косметического порядка. Удаляют эти опухоли в целях диагностики или же когда они оказывают давление на окружающие ткани, вызывая боль.

### Липомы, липоматоз

В хирургическом отношении заслуживают внимания очерченные или диффузные липомы затылочной части шеи, иногда достигающие значительных раз-

меров. Удаление хорошо очерченной липомы шеи не представляет особых трудностей, даже если она очень больших размеров и находится под выйной фасцией. Иначе обстоит дело с удалением диффузной липомы шеи. При этом виде липоматоза жировая клетчатка затылочной части в форме подушки, воротничкообразно выступая и деформируя, полностью обезображивает шею. Это диффузное жировое разрастание известно также под названием жирового затылка (*Modelling*). Находящаяся под выйной фасцией масса жировой ткани не имеет капсулы, а окружает и прорастает затылочные мышцы. Однако это прорастание не сопровождается столь плотным сращением, как при злокачественной опухоли. Липоматоз начинается в затылочной части, может опуститься дальше и прорасти мышцы плечевого пояса, распространяясь на переднюю поверхность шеи и в подчелюстную область.

Удаление диффузной липомы является нелегкой задачей и нередко сопровождается значительной кровопотерей. Главным требованием является радикальность удаления опухоли. В противном случае остающаяся жировая клетчатка продолжает разрастаться, и липоматоз рецидивирует. Эта операция не может быть произведена в амбулаторных условиях.

Больной под интубационным наркозом укладывается на операционном столе в положении на животе, с согнутой впереди головой, под грудь подкладывается подушка. Благодаря этому положению затылочная часть шеи удобно выступает для проведения операции. В целях радикальности вмешательства отграничение операционного поля операционным бельем производится в широких пределах. Остаются открытыми хорошо выбритая затылочная часть головы, плечи и лопаточная часть спины. Разрез производится в поперечном направлении над наиболее выступающей частью опухоли. После рассечения выйной фасции сверху и снизу образуется большой кожнофасциальный лоскут, одновременно освобождающий весь массив опухоли. Жировую опухоль захватывают щипцами, приподнимают и иссекают скальпелем вместе с мышечными волокнами, пронизанными жировой тканью. Должны быть удалены даже мельчайшие частицы жировой ткани. Кровоснабжение затылочной области весьма обильное. Поэтому оперативное вмешательство на всем его протяжении может сопровождаться большим кровотечением, которое должно быть последовательно остановлено. Производя тщательный гемостаз, надо использовать как можно меньше шовного материала, так как на большой раневой поверхности не рекомендуется оставлять много инородной ткани. Небольшие кровоточащие места электрокоагулируют и только при более значительных кровотечениях из сосудов большого калибра производят лигирование или прошивание.

После тщательного гемостаза иссекают избыточный участок кожи. Кожу надо удалять в таких разме-



рах, чтобы после соединения краев операционного разреза не образовалась свисающая кожная складка и не было бы излишнего напряжения краев раны. Из дополнительного разреза в раневую полость заводят дренажную трубку, которую затем соединяют с отсосом.

### Злокачественные опухоли

Располагающиеся большей частью в латеральной области шеи, злокачественные опухоли являются метастазами, которые обычно гнездятся в лимфатических узлах. Они происходят в результате лимфогенного обсеменения из близко или далеко расположенной первичной опухоли. Как при всякой злокачественной опухоли, обнаруженной по ее метастазам, производят тщательный поиск первичной опухоли. Злокачественные опухоли шеи встречаются чрезвычайно редко, поэтому нахождение опухоли должно прежде всего навести на мысль о возможности нахождения где-то первичной опухоли. Метастазы агрессивной злокачественной опухоли в лимфатические узлы причиняют осложнения здесь значительно раньше, чем в области первичной опухоли. Следует отметить, что увеличение шейных лимфатических узлов возникает и при некоторых системных заболеваниях. Истинный характер процесса может быть установлен только при гистологическом исследовании. Для этих целей производят биопсию увеличенного конгломерата лимфатических желез. Материал для биопсии рекомендуется извлекать из небольшой «опухоли», точнее из периферической ее части, так как известно, что процесс наиболее активен именно в этих участках и может сохранить здесь свою первоначальную гистологическую структуру.

### Биопсия пальпируемого лимфатического узла

Над удаляемым лимфатическим узлом, который подлежит гистологическому исследованию, наносят на кожу шеи крестообразные царапины, так как после введения местных анестетиков лимфатический узел перестает быть пальпируемым. При удалении для биопсии лимфатического узла необходимо быть ориентированным в топографо-анатомических отношениях оперируемой части шеи. Соблюдение этого непреложного правила особенно важно при операциях на шее, где весьма тесно друг возле друга проходит много жизненно важных образований — сосудов, нервов и т. д.

После разреза кожи стремятся, по возможности, удалить весь лимфатический узел, чтобы, с одной стороны, не произошло рассеивания содержащихся в нем опухолевых клеток, а с другой стороны, не наступило истечения лимфы. После тщательного гемостаза края кожного разреза сшивают.

### Биопсия лимфатического узла из пространства между лестничными мышцами

Удаление хорошо пальпируемого лимфатического узла шеи не представляет каких-либо трудностей. Однако иначе складывается ситуация, когда пальпируемого лимфатического узла нет, но исключить злокачественный процесс или системное заболевание нельзя (например, при болезни Бека). При этих диагностических трудностях может помочь удаление и гистологическое исследование лимфатических узлов, расположенных перед передней лестничной мышцей. Это исследование иногда помогает диагностировать метастаз скрыто протекающей опухоли легкого или раннее метастазирование первичной опухоли другой локализации. Эта методика была разработана Daniels (1949).

Больного располагают на операционном столе в положении на спине, под плечи подкладывается подушка, голова отклоняется в противоположную операции сторону. Плечо и лопатка оперируемой стороны отводятся кзади и книзу. Разрез длиной 4-5 см проводится от середины грудино-ключично-сосцевидной мышцы кзади на два поперечных пальца выше ключицы. После пересечения платизмы и поверхностной фасции шеи подходят к наружной яремной вене. По ходу вены рассекаются окружающие ее фасции, вена отпрепаровывается, смещается и удерживается у края операционной раны. При необходимости этот сосуд рассекается между двумя лигатурами.

Передняя лестничная мышца располагается в треугольнике, образуемом грудино-ключично-сосцевидной мышцей, нижней частью подъязычно-лопаточной мышцы и ключицей. Эту мышцу можно различить по ее прикреплению к бугорку передней лестничной мышцы первого ребра. Фасцию рассекают по наружному краю грудино-ключично-сосцевидной мышцы, чтобы мобилизовать эту мышцу и оттянуть ее тупым крючком в медиальном направлении. На дне раны поперечно рассекают расположенную сзади грудино-ключично-сосцевидной мышцы среднюю фасцию шеи. Из-под фасции сразу же начинает выступать жировая клетчатка, лежащая впереди лестничных мышц. Эту жировую клетчатку захватывают инструментом и тупо отпрепаровывают в медиальном направлении, вплоть до внутренней яремной вены, и книзу до подключичной вены. Такую препаровку продолжают и в латеральном направлении и вверх до подъязычно-лопаточной мышцы. Проходящая в жировой клетчатке подлопаточная артерия перевязывается между двумя лигатурами. Жировая клетчатка отпрепаровывается и отсекается от передней лестничной мышцы и направляется на гистологическое исследование. Производя это вмешательство, нужно помнить о возможности повреждения диафрагмальной



ного нерва. При левостороннем доступе в непосредственной близости от венозного угла следует быть особенно внимательным, чтобы не повредить грудной проток. При правостороннем же доступе надо избегать повреждения правостороннего лимфатического протока.

### Радикальное удаление лимфатических узлов шеи

Злокачественные опухоли губы, полости рта, языка, миндалин, глоточного кольца и придаточных пазух поддаются лучевой терапии. Эти первичные опухоли очень редко подлежат оперативному удалению. Однако, несмотря на такое лечение, довольно часто возникают метастазы в лимфатических железах (рис. 2-46). При метастазах или даже из профилактических соображений удаляют все лимфатические узлы единым блоком с окружающими здоровыми тканями.

Несмотря на то, что каждое оперативное вмешательство в зависимости от локализации метастазов имеет свои особенности, все же различают два основных типа вмешательства:

- 1) подчелюстное и подбородочное двухстороннее удаление лимфатических узлов единым блоком;
- 2) удаление единым блоком шейных лимфатических узлов одной стороны шеи.

Обе операции можно производить только после заживления разреза после удаления первичной опухоли и только в пределах таких лимфатических узлов, которые не сращены с окружающими тканями и смещаемы с их основания.

### Удаление блоком подчелюстных и подбородочных лимфатических узлов.

При раке губы обычно является достаточным двухстороннее удаление подчелюстных и подбородочных узлов. Разрез начинают от угла нижней челюсти и ведут параллельно ее дуге, отступя на 2-3 см книзу. Этот горизонтальный разрез, продолжаясь через среднюю линию шеи, проходит, как и его начало, на противоположной стороне. После рассечения платизмы единым блоком удаляют все находящиеся здесь лимфатические узлы. С обеих сторон рассекается наружный листок капсулы подчелюстной железы. Железа вылуцчивается наружу и удаляется вместе с соседними лимфатическими узлами.

### Тотальное одностороннее удаление блоком лимфатических узлов.

При раковых опухолях полости рта (языка и глотки) удаляют единым блоком все лимфатические узлы пораженной стороны (иногда с двух сторон). Границами операционного поля являются нижняя челюсть,

трахея, ключица и передний край трапецевидной мышцы. Вместе с лимфатическими узлами и расположенными между ними лимфатическими путями удаляют Грудино-ключично-сосцевидную мышцу и подъязычно-лопаточную мышцу.

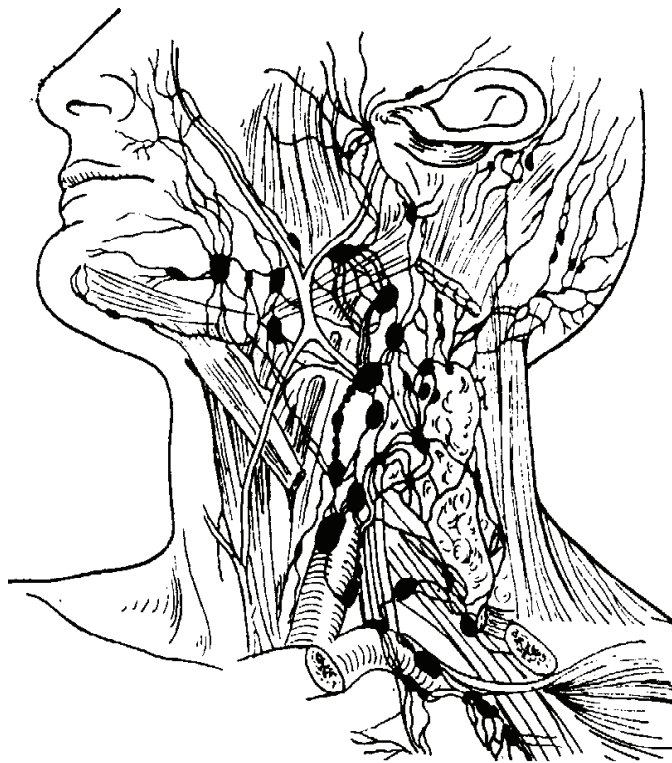

Рис. 2 46. Лимфатическая система шеи



Ряс. 2-47. Доступ на шее для удаления лимфатических узлов единым блоком, 1. Кожный разрез

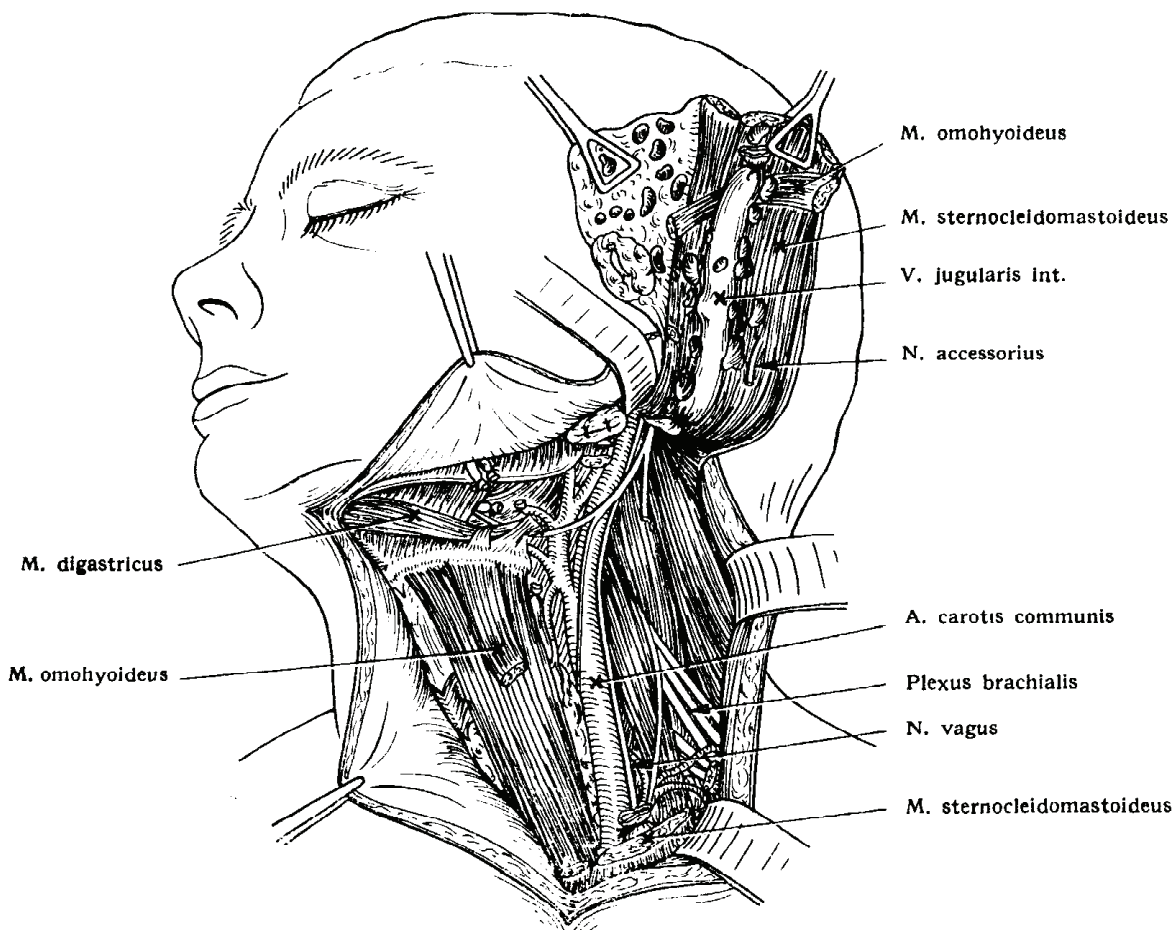


Рис. 2-48. Доступ на шею для удаления лимфатических узлов единым блоком, II. Лоскут для удаления единым блоком отпрепарирован

Кроме этого, удаляется внутренняя яремная вена и попадающие в операционное поле меньшие вены и артерии, подчелюстные железы и, если необходимо, то и нижний полюс околоушной железы. Остаются общая и внутренняя сонные артерии (наружная сонная артерия при необходимости удаляется). Остаются также блуждающий нерв и нисходящая ветвь подъязычного нерва (последний может быть также удален), подъязычный нерв, лестничные мышцы, мышца, поднимающая лопатку, и утолщение головки.

Принцип современной, широко распространенной операции по *Roux-Berger* заключается в следующем:

От верхушки сосцевидного отростка в направлении к подъязычной кости и оттуда в направлении к кончику подбородка проводится дугообразный (изгибом вниз) разрез. От середины этого разреза вертикально вниз, отступя от ключицы на два поперечных пальца, в обе стороны проводят второй разрез (рис. 2-47). После пересечения платизмы кожно-мышечный лоскут широко отпрепаровывают в обе стороны и отворачивают подобно створкам открытой двери.

Затем отсекают от места прикрепления к грудице и ключице грудино-ключично-сосцевидную мышцу, отпрепарируя ее вместе с лимфатическими узлами в надключичной области. Мышца отводится в сторону,

рассекается сосудистое влагалище, от общей сонной артерии отделяют внутреннюю яремную вену и блуждающий нерв. Вену пересекают между двумя лигатурами. При этом центральная часть перевязывается двумя лигатурами у центрального места ее деления. Эта мера предпринимается для предупреждения воздушной эмболии, возможной в ходе операции при случайном повреждении одной из вен шеи. Затем над местом своего прикрепления к лопатке отсекается подъязычно-лопаточная мышца. Мышца вместе с внутренней яремной веной и глубоко-лежащими сзади нее шейными лимфатическими узлами широко отпрепаровывается кверху, вплоть до подъязычной кости. На этом уровне пересекается.

Общую и внутреннюю сонные артерии, блуждающий нерв и нисходящую ветвь подъязычного нерва стараются не повредить. Однако при необходимости наружную сонную артерию пересекают дистальнее отхождения верхней щитовидной артерии, чтобы удалить расположенные сзади нее лимфатические узлы. Добавочный нерв рассекают вблизи от грудино-ключично-сосцевидной мышцы, по возможности сохраняя ветвь этого нерва, иннервирующего трапециевидную мышцу. Грудино-ключично-сосцевидную мышцу отпрепаровывают до сосцевидного отростка, где ее отсекают от кости этого отростка. В удаляемый

препарат попадают единым блоком лопаточная мышца и заднее брюшко двухбрюшной мышцы.

Рассекается капсула подчелюстной железы. Железа вылушивается и удаляется вместе со всеми окружающими ее подбородочными и подчелюстными лимфатическими узлами. При этом перевязываются и пересекаются лицевые артерия и вена. Подъязычный нерв стараются оставить неповрежденным. В заднем углу обширной раны перевязывается и рассекается позадичелюстная вена. Затем отпрепаровывается внутренняя яремная вена вместе с окружающими ее лимфатическими узлами. Эта вена выделяется, перевязывается и пересекается между двумя препарат удаляется единым блоком. В конце этого расширенного вмешательства операционная рана закрывается с введением двух дренажей, подключаемых к отсосу.

При необходимости такое же оперативное вмешательство может быть произведено через несколько недель и на другой стороне шеи. Несмотря на столь обширное вмешательство, подвижность головы нарушается лишь незначительно. Удаление внутренней яремной вены с двух сторон также может пройти без серьезных последствий, хотя ему могут сопутствовать стойкие головные боли, наступающие после операции. Поэтому, если есть хоть какая-либо возможность, с одной стороны стараются сохранить внутреннюю яремную вену неповрежденной.

## Вмешательства на каротидном синусе

### Денервация каротидного синуса

Каротидный синус участвует как в регуляции прессорной функции, так и в хеморецепции (в особенности при гипоксии). Чувствительность каротидного синуса имеет индивидуальные особенности. Повышенная патологическая чувствительность каротидного синуса имеет хорошо дифференцируемую клиническую картину.

Повышенная возбудимость каротидного синуса, неподдающаяся фармакотерапии, может быть, однако, выключена удалением каротидного клубка вместе с проводящими путями (Cattell).

Разрез кожи начинают от переднего края грудино-ключично-сосцевидной мышцы и ведут по направлению к щитовидному хрящу гортани. Мышца отводится в сторону, лицевая вена перевязывается между лигатурами, сосудистое влагалище рассекается и выделяется бифуркация сонной артерии. В этой части разветвления общей сонной артерии рассекается адвентиция, после чего ее удаляют вместе с каротидным клубком и находящимися в развилке сонной артерии нервными волокнами (рис. 2-49).

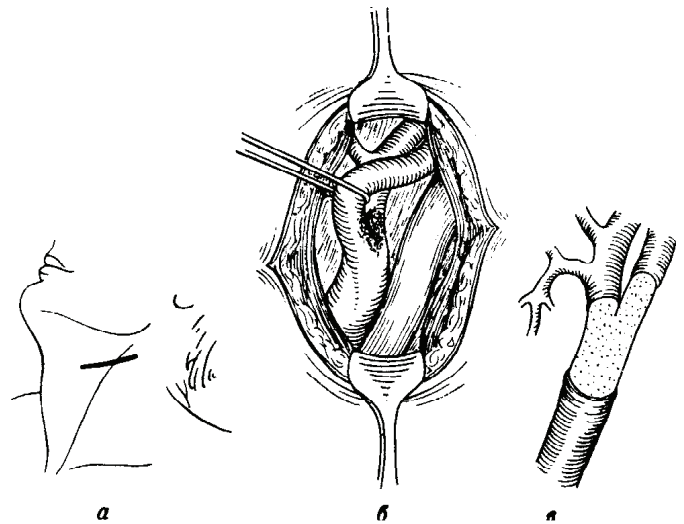


Рис. 2-49. Денервация каротидного синуса, а) Линия разреза, б) выделение, в) периартериальная денервация

### Экстирпация опухоли каротидного клубка (хемодектомы)

Опухоли, исходящие из вещества каротидного клубка, называют хемодектомами. Это название обусловлено тем, что опухоль исходит из хемо-рецепторной ткани железы. Раннее удаление опухоли имеет то преимущество, что опухоль не успевает плотно срастись с окружающими тканями и стенкой сонной артерии. Поэтому операция в этот период с точки зрения повреждения стенки сонной артерии менее опасна.

При значительных размерах опухоли, расположенной в бифуркации сонной артерии, разрез проводят косо по переднему краю грудино-ключично-сосцевидной мышцы. При опухоли меньших размеров производят поперечный разрез в пределах треугольника сонной артерии. Величина разреза должна быть достаточной для хорошего доступа к свободно лежащим частям сонной артерии на несколько сантиметров выше и ниже опухоли. Эти участки сонной артерии выделяются и при необходимости (повреждение стенки сосуда и кровотечение) пережимаются.

Вмешательство начинают с выделения сосуда и взятия его на турникет. Опухоль отпрепаровывается вместе с адвентицией от стенки сосуда. При этом необходимо обращать внимание на то, чтобы не была повреждена средняя сосудистая оболочка. Если опухоль прочно сращена с внутренней сонной артерией, даже при большой осторожности, соблюдаемой во время препаровки, не всегда удается избежать повреждения стенки сосуда. Удаление хемодектомы должно производиться хирургом, который имеет достаточный опыт в хирургии сосудов и, в частности, в реконструкции бифуркации сонной артерии. Это необходимо потому, что при повреждении в этой области и возникновении кровотечения наложение лигатуры может привести к гибели больного.



## Операции при гнойных процессах шеи

### Поверхностные гнойные процессы

Фурункулы и карбункулы чаще локализуются в затылочной области шеи. Применение антибиотиков в значительной мере упростило лечение поверхностных гнойных процессов. Фурункул обычно исчезает при местном применении антибиотика и влажной повязки в течение нескольких дней. Гнойный стержень быстро отторгается, необходимости в разрезе не возникает. До появления антибиотиков карбункул шеи был грозным гнойным заболеванием. В настоящее время опасные случаи очень редки. Местное лечение карбункула (антибиотики + согревающий компресс) и прием антибиотиков (тетрациклин) внутрь позволяет в большинстве случаев избежать оперативного вмешательства. Гнойные стержни быстро отторгаются, после чего обычно наступает заживление без рубца. Определенное распространение имеет лечение электрокоагуляцией (Lick). Значительные трудности представляет собой лечение гнойничковых заболеваний шеи у больных диабетом, когда показано широкое рассечение или иссечение в пределах здоровых тканей (с применением электроножа). Быстрая и эффективная нормализация содержания сахара в крови у больного диабетом позволит избежать оперативного вмешательства.

За исключением лечения больных на диабетическом фоне и при наличии септического состояния, основными принципами лечения являются антибиотиковая терапия и электрохирургическая эксцизия некротического стержня.

### Глубокие гнойные процессы, флегмоны и абсцессы шеи

С появлением и широким применением антибиотиков стали значительно менее опасными и воспалительные процессы, располагающиеся в глубоких слоях шеи. Антибиотики снизили не только число гнойных осложнений, но и тяжесть клинического течения воспалительных процессов. Несмотря на это, гнойники шеи и в настоящее время занимают определенное место в хирургии этой области и заслуживают внимания. Для глубоких гнойных процессов шеи характерно отсутствие склонности к прорыву наружу и спонтанному опорожнению. Пути распространения гнойников шеи обуславливаются анатомическими соотношениями фасций шеи.

Не только из анатомических соображений, но скорее из практических целей следует различать три различных системы шеи, *изолированно окутанных фасцией*: органы шеи, мышцы и, наконец, магистральные сосуды. В хирургическом отношении имеют особое

значение претрахеальная пластинка, наиболее глубоко расположенная окологривочная пластинка, а также образуемые и замкнутые ими пространства и щели (рис. 2-50).

Флегмоны и абсцессы шеи возникают чаще всего вследствие инфекционных процессов в полостях рта и носа, носоглотке, придаточных пазухах, дыхательных путях и шейной части пищевода. Их происхождение возможно в результате гнойного распространения в лимфатические узлы, расположенные в фасциальных пространствах и щелях шеи. Абсцессы из различных частей шеи могут беспрепятственно распространяться по межфасциальным пространствам и щелям от основания черепа к вырезке грудины, прямо прорываясь в средостение (рис. 2-51). Локализация абсцессов, расположенных в глубине шеи, и пути их распространения таковы:

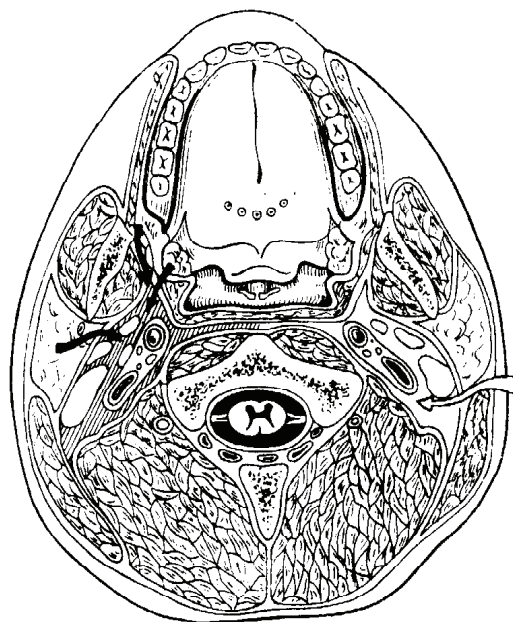


Рис. 2-50. Анатомия шейных фасций, I. Поперечный разрез на уровне II шейного позвонка. Черные стрелки обозначают путь проникновения инфекции, заштриховано место расположения абсцесса. Белая стрелка показывает направление разреза для вскрытия абсцесса

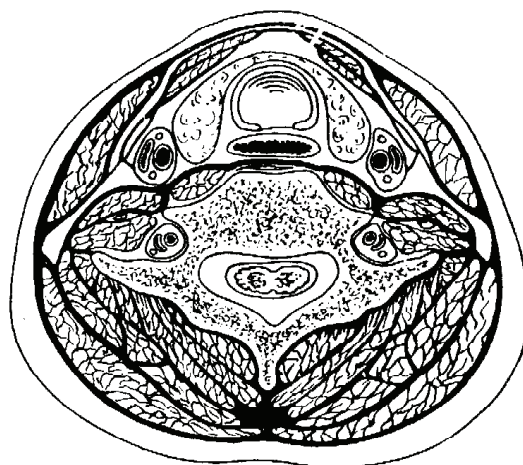


Рис. 2-51. Анатомия шейных фасций, II. Поперечный разрез на высоте VI шейного позвонка



1. *Подподбородочные* и несколько латеральнее расположенные *подчелюстные абсцессы* лежат в пределах надчелюстного треугольника. При глубоком расположении они носят название *ангины Людвига*. Подподбородочные участки обеих сторон этой области тесно связаны между собой по средней линии. Поэтому возникающий с одной стороны воспалительный процесс быстро распространяется и на другую сторону.

*Подподбородочные абсцессы* вскрывают срединным разрезом, который начинается от кончика подбородка и ведется до подъязычной кости. Глубоко расположенный абсцесс (*ангина Людвига*) вскрывается следующим образом: рассекают платизму, затем разрез проводят по шву челюстно-подъязычной мышцы, разъединяя ее. Диссектором или зажимом с тупыми концами проникают между подбородочно-подъязычной и подбородочно-глоточной мышцами в глубину, вплоть до полости абсцесса, из которой показывается зловонная гнойная жидкость. Слизистую полости рта не вскрывают. Раневая полость дренируется.

*Подчелюстные абсцессы* вскрывают из разреза, проводимого параллельно и на 2 см ниже горизонтальной ветви нижней челюсти. Этот разрез позволяет избежать повреждения краевой нижнечелюстной ветви лицевого нерва. В заднем углу операционной раны находят и лигируют лицевую вену. Дальнейшие действия и проникновение вглубь производят осторожно и только тупым путем, чтобы не повредить расположенные здесь лицевую артерию, подъязычный нерв и язычную вену. Медиальнее подчелюстной железы тупым путем раздвигают волокна челюстно-подъязычной мышцы. Через это пространство после раздвигания мышечных волокон вводят корнцанг и, разводя его бранши, вскрывают полость абсцесса и затем дренируют ее.

2. *Супрастернальные* или *супраклавикулярные абсцессы* возникают и развиваются между поверхностной и средней фасцией в надгрудном пространстве. Эти сравнительно поверхностно расположенные абсцессы вскрываются из поперечного или косого разреза.

3. *Перивазальные абсцессы* возникают и развиваются в ложе сосудов и нервов, образованном их влагалищем. В этом влагалище расположены общая сонная артерия, внутренняя яремная вена и блуждающий нерв. Воспалительный процесс проникает перивазально из подчелюстной, ретрофарингеальной области или (чаще всего) через парафарингеальное щелевидное пространство. Перивазальный абсцесс вскрывают разрезом, проводимым по переднему краю грудино-ключично-сосцевидной мышцы. Эта мышца оттягивается крючком в латеральном направлении, в результате чего открывается доступ к

лежащему под ней сосудистому влагалищу. При необходимости грудино-ключично-сосцевидную мышцу можно пересечь в верхнем ее отделе (по *Kuttner*) или в нижней части (по *de Quervain*), тем самым может быть сохранен добавочный нерв, проникающий в мышцу на границе ее верхней и средней третей. Кожно-мышечный лоскут отводят крючками кнаружи, после чего широко вскрывают фасциальное влагалище сосудов. Если определяется тромбоз внутренней яремной вены, то ее следует перевязать по возможности центрально. Тромбированный и инфицированный (потенциально септический) участок вены резецируется. Раневую полость необходимо эффективно дренировать.

4. *Претрахеальный абсцесс*, чреватый опасностью возникновения отека гортани, должен быть вскрыт как можно раньше. Для этой цели производят т.н. воротничкообразный разрез по кожной складке шеи. Полость абсцесса вскрывается после рассечения кожи с подкожной клетчаткой, платизмы, плоских мышц шеи и около-трахеальной пластинки. Если имеется реальная опасность возникновения отека гортани, на несколько дней интубируют трахею назо-трахеальным путем или производят трахеостомию.

5. *Ретро-трахеальный абсцесс* расположен между трахеей и пищеводом. *Ретрозофагеальный абсцесс* локализуется превертебрально между пищеводом и позвоночным столбом. Оба эти абсцесса вскрываются из разреза, проводимого по переднему краю грудино-ключично-сосцевидной мышцы. Эта мышца и магистральные сосуды шеи отводятся крючками в латеральном направлении. Щитовидную железу отключают медиально, после чего проникают в глубину до полости абсцесса, которую вскрывают на всем протяжении и дренируют мягкими дренажами, чтобы избежать возникновения пролежня на сосудах.

6. *Ретрофарингеальный абсцесс* встречается чаще всего у детей. Ретрофарингеальный абсцесс вскрывают из полости рта. Чтобы избежать аспирации, это вмешательство производят под интубационным назо-трахеальным наркозом (*В. И. Воячек*). На операционном столе больного располагают в положении Тренделенбурга, с запрокинутой кзади головой. Через раскрытый расширителем рот вводят шпатель и отжимают им язык больного книзу. Ретрофарингеальный абсцесс вскрывают скальпелем, защищенным стерильным пластырем, намотанным до его кончика (чтобы он не провалился на большую, чем это необходимо, глубину). Этот абсцесс хорошо опорожняется, поэтому нет необходимости его дренировать.

Локализация различных абсцессов приводится на *рис. 2-52*, а разрезы, применяющиеся для их вскрытия, — на *рис. 2-53*.

## Вмешательства при синдроме верхней апертуры

Под синдромом верхней апертуры понимают клиническую картину различных состояний, при которых одним из ведущих симптомов является сдавливание плечевого сплетения и (или) подключичных артерий и вены в пределах верхней апертуры грудной клетки (рис. 2-54).

Компрессия сосудисто-нервного пучка в пределах верхней апертуры может быть обусловлена:

- 1) наличием шейного ребра («синдром шейного ребра»), сужающего выход из пространства между лестничными мышцами, где проходит сосудисто-нервный пучок;
- 2) гипертрофией передней лестничной мышцы;
- 3) сужением пространства между ключицей и первым ребром («реберно-ключичный синдром»);
- 4) сужением пространства между клювовидным отростком лопатки и начальной частью малой грудной мышцы («гиперабдукционный синдром»).

Основной задачей оперативного вмешательства при синдроме верхней апертуры является ликвидация компрессии сосудисто-нервного пучка.

### Удаление шейного ребра

Шейное ребро обычно легко определяется рентгенологически, диагноз не представляет особых трудностей. Для проведения оперативного вмешательства больного помещают на операционном столе в положении на спине, под плечи кладется подушка, голова запрокидывается назад и поворачивается в противоположную шейному ребру сторону. Плечо и лопатка больной половины тела энергично отводятся книзу. Разрез производится в косом направлении на два поперечных пальца над ключицей, от наружного края грудино-ключично-сосцевидной мышцы до переднего края трапецевидной мышцы. Значительно более широкий доступ можно получить, производя разрез по *Deckert*. Этот разрез ведется вдоль переднего края грудино-ключично-сосцевидной мышцы до вырезки грудины, затем он огибает ключицу и идет дальше параллельно ей к трапецевидной мышце. В нижней трети пересекается и отводится крючком в сторону грудино-ключично-сосцевидная мышца. Перевязываются лигатурами и рассекаются наружная яремная вена и поперечная артерия шеи.

Срединная фасция шеи после ее рассечения раздвигается и отводится в сторону. Лежащая под этой фасцией жировая клетчатка тупо отпрепаровывается, и под ней находят расположенное здесь первое ребро. Над первым ребром располагаются шейное ребро, передняя лестничная мышца и выходящий из

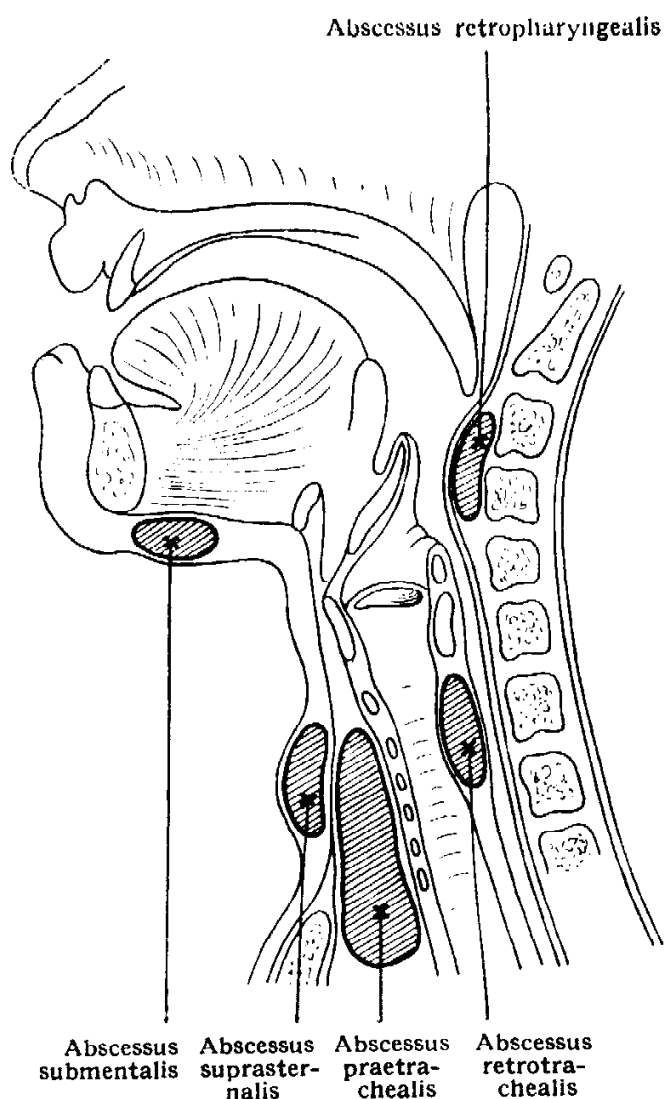


Рис. 2-52. Наиболее частая локализация шейных абсцессов

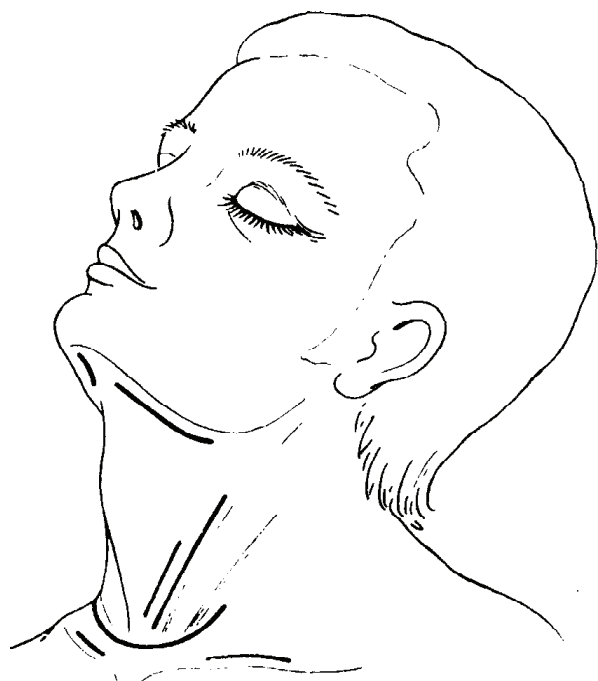


Рис. 2-53. Линии кожных разрезов для вскрытия шейных абсцессов

пространства между лестничными мышцами сосудисто-нервный пучок. Все эти образования тщательно и асептично отпрепаровывают и вместе с проходящими по передней поверхности передней лестничной мышцей и диафрагмальным нервом отводят в сторону (рис. 2-55).

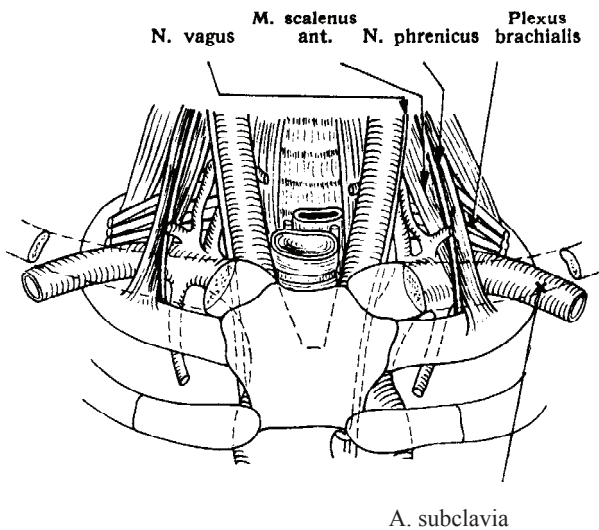


Рис. 2-54. Анатомия синдрома верхней апертуры

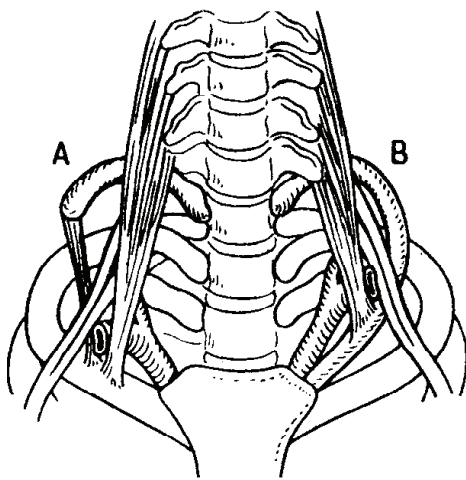


Рис. 2-55. А) Справа — неполное шейное ребро, В) слева — тотальное

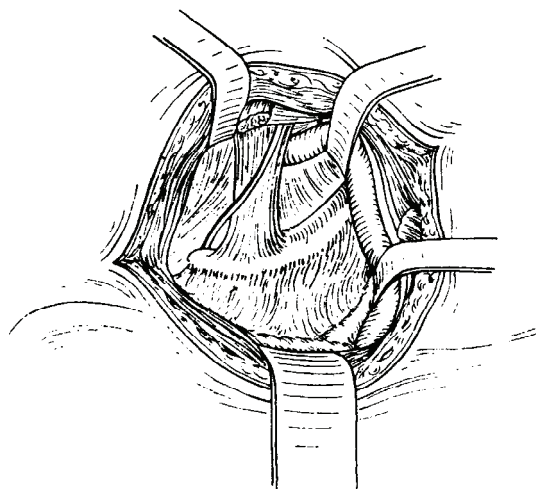


Рис. 2-56. Надключичный доступ для подхода к шейному ребру слева

Шейное ребро удаляют следующим образом: ребро отпрепаровывается от окружающих тканей по всей его длине острым путем (рис. 2-56). Полностью освобожденное ребро (вместе с надкостницей!) захватывается костодержателем и отсекается реберными щипцами рядом с поперечным отростком позвонка. Затем удаляется окружающая шейное ребро соединительная ткань, проходящая от кончика шейного ребра к первому ребру. Нельзя допустить оставления надкостницы, из которой может затем развиваться костная ткань. После удаления шейного ребра и окружающей его соединительной ткани исследуют величину пространства (треугольника) между лестничными мышцами, где проходит сосудисто-нервный пучок. Если это пространство сужено, тогда рассекают и даже иссекают участок передней лестничной мышцы в 1-2 см непосредственно рядом с местом ее прикрепления к первому ребру.

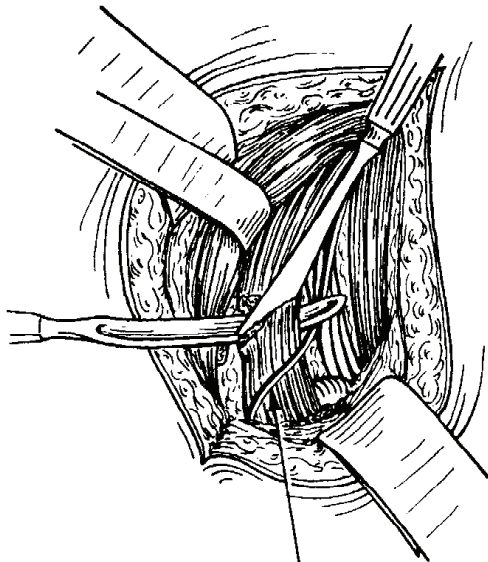
## Скаленотомия

Суженное пространство между лестничными мышцами, как это только что упоминалось, может быть расширено рассечением передней лестничной мышцы. Для самостоятельного проведения этого вмешательства (не сочетающегося с удалением шейного ребра) производят над ключицей и параллельно ей кожный разрез длиной 6-8 см. После пересечения платизмы выделяют наружную яремную вену и отводят ее в сторону или пересекают между двумя лигаатурами. Затем отводится медиально нижняя часть грудино-ключично-сосцевидной мышцы. Кзади от наружной яремной вены расположена передняя лестничная мышца. Жировая клетчатка, находящаяся впереди этой мышцы, отводится в сторону после ее отделения. Передняя лестничная мышца осторожной препаровкой острым путем отделяется от внутренней яремной вены (медиально), подключичной артерии и плечевого сплетения (латерально), щитовидного ствола (дорзально) и диафрагмального нерва (вентрально). После этого мышцу обходят пальцем и отсекают ее от места прикрепления к первому ребру, иссекая из нее участок около 2 см (рис. 2-57).

После пересечения передней лестничной мышцы первое ребро, лишаясь подтяжки этой мышцей, несколько опускается книзу. Если такого опускания не произойдет, то следует иссечь грудинный участок этого ребра длиной около 5 см. Этим будет устранена анатомическая причинная основа *костно-клавикулярного синдрома*.

Независимо от того, какая методика операции применялась при синдроме верхней апертуры, в конце вмешательства нужно проверить возможные участки стенозирования вне пространства между лестничными мышцами и к периферии от них — постстеноти-

ческую дилатацию подключичной артерии. Нередко кроме наружной компрессии сосуда может быть сужение и внутри его просвета. В таких случаях прибегают к проведению реконструктивной операции на самом сосуде.



**Рис. 2-57.** Скаленотомия: пересечение передней лестничной мышцы с левой стороны

## Резекция первого ребра

В настоящее время при синдроме верхней апертуры, если у больного нет шейного ребра, гораздо более распространенной, чем скаленотомия, является резекция 1 ребра.

Больного укладывают на спину, на соответствующей стороне, примерно на два поперечных пальца ниже ключицы проводят поперечный разрез длиной 10-12 см, вбок от края грудины.

Кожа и подкожная жировая клетчатка рассекаются, отчасти рассекается и большая грудная мышца, тем самым вскрывается 1 ребро. Периост отсекается по ходу ребра, обычным способом (см. стр. 83) субпериостально резецируется как можно более длинный отрезок 1 ребра (8-10 см). Нужно следить за тем, чтобы грудная полость не растянулась. Если это все же случится, попавший в нее воздух в конце операции необходимо отсосать.

Оставшаяся после резекции задняя часть ребра опустится, но и это не сузит ключичного пространства.

Операция заканчивается сшиванием большой грудной мышцы и закрытием кожной раны.



## 3

# ВМЕШАТЕЛЬСТВА НА ГРУДНОЙ СТЕНКЕ И В ГРУДНОЙ ПОЛОСТИ

## Вмешательства на молочной железе

LITTMANN

### Абсцесс молочной железы

Наиболее часто ткани молочной железы воспаляются на второй неделе кормления грудью, — возникает абсцесс. Причиной этому служат отчасти повторное механическое раздражение, а в ряде случаев и повышение давления в молочных ходах. Проведение рентгенотерапии на ранней стадии может предотвратить развитие абсцесса.

Возникающий в молочной железе гнойный очаг должен быть вскрыт незамедлительно. Когда нет достаточного оттока наружу, происходит быстрое распространение инфекции на соседние молочные доли с быстрым их разрушением.

Благодаря своевременному вскрытию абсцесса может быть спасена значительная часть функционирующей ткани железы. Исследования в этом направлении проведены С. А. Гаджиевым. Молочные ходы идут в радиальном направлении с задней части кпереди, к соску. Можно избежать повреждения более крупных молочных ходов, если проводить разрез параллельно их прохождению.

Вскрытие абсцессов молочной железы производят под общим обезболиванием. Пальпаторно определяют локализацию абсцесса в молочной железе и вскрывают его в пределах максимального выпячивания. Радиальный разрез ведется вдоль молочных ходов (рис. 3-1).

Выделившийся гной удаляют марлевой салфеткой. Производят пальцевое исследование всех гнойных ходов и соединяют их в одну общую полость. Удаление и иссечение некротизированных тканей может сократить период оживления. Полость абсцесса рыхло тампонируется марлей.

Нецелесообразно производить при большой полости абсцесса только один разрез. Один разрез может оказаться или слишком малым (произойдет задержка отделяемого), или слишком большим, когда

молочная железа как бы рассечена на две части. Целесообразнее в этих случаях завести в рану корнцанг и в наиболее отдаленной от разреза части произвести в радиальном направлении *разрез-контрапертуру*.

Радиальные разрезы заживают обычно с образованием некрасивого рубца. Из эстетических соображений поэтому лучше закрытый рубец, возникающий после *субмаммарного разреза по Bardenheuer*. В складке кожи под молочной железой производят дугообразный разрез (см. рис. 3-1). Разъединяется основание молочной железы от грудной фасции (*fascia pectoralis*). Благодаря этому становится возможным вскрыть абсцесс с его задней поверхности. При этом рассечение ткани молочной железы производят также в радиальном направлении.

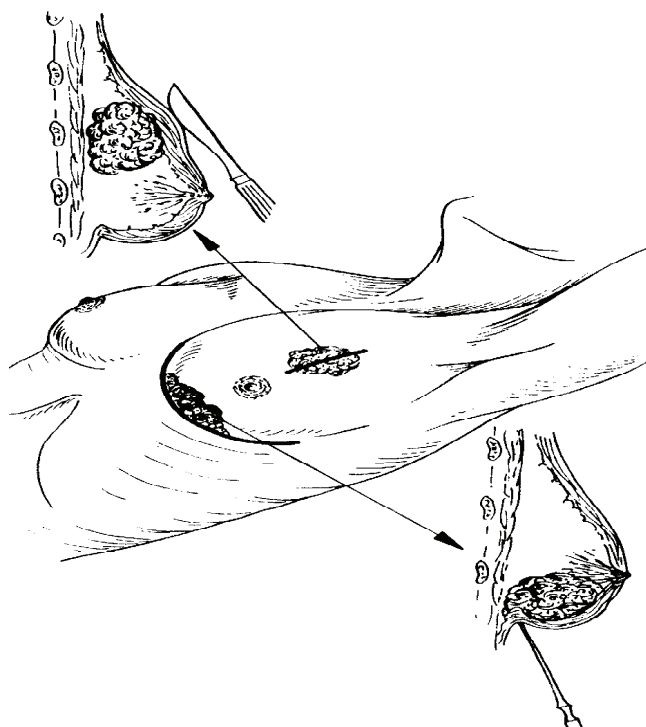


Рис. 3-1. Вскрытие абсцесса молочной железы через радиальный и субмаммарный разрезы

## Доброкачественные опухоли молочной железы

В молочной железе молодых женщин нередко возникает небольшой, в поперечнике около 2-4 см, безболезненный, подвижный при пальпации узел. Его появление причиняет большой испуг. Как правило, речь идет о совершенно безопасной *фиброме*, которая некоторыми авторами рассматривается, конечно, как предраковое изменение.

Одиночный узел, обнаруженный при пальпации и принятый за доброкачественный, при локализации его вблизи соска рекомендуется удалить через периареолярный разрез.

В период, предшествующий менопаузе, у многих женщин находят в молочной железе дегенеративные изменения — т.н. *хроническую кистозную мастопатию*. Н. А. Вельяминов, В. М. Минц обратили внимание на значение гормональных нарушений в патогенезе этого заболевания. Природа процесса в соответствующем возрасте пациентов может способствовать злокачественному перерождению. Мастопатия (М. Г. Шрайбер) развивается чаще всего у нерожавших женщин, принимавших противозачаточные средства и перенесших искусственный аборт(ы).

В связи с тем, что мастопатия обычно является диффузной, состоит из множества образований и нередко отмечается на обеих сторонах, удаление этих образований практически повлекло бы за собой удаление всей железы или даже обеих молочных желез. Поэтому начинать лечение хронической мастопатии с операции не рекомендуется. Следует проводить регулярный контроль и каждые полгода или ежегодно маммографию.

При малейшем подозрении на малигнизацию одного из узелков следует сразу же *взять материал для биопсии* или, что еще лучше, произвести *абляцию опухоли*.

## Злокачественные опухоли молочной железы

*Кровоточивость молочной железы*, довольно редко встречающаяся у женщин среднего возраста, может причинить большое беспокойство больной и задать головоломку хирургу.

Из соска молочной железы выделяется незначительное количество кровянистого или серозно-кровоянистого секрета. При пальпации определить сколько-либо подозрительные изменения не удастся.

Основанием для этой клинической картины чаще всего является *папиллома внутри протока железы*, расположенная позади соска в одном из молочных канальцев.

Это образование в половине или в двух третях случаев доброкачественно, но несомненно является предраковым состоянием и ко времени первого врачебного осмотра обычно уже злокачественно (*рак протоков*). Следовательно, показано оперативное удаление.

## Частота и прогноз

Рак является наиболее частым опухолевым заболеванием молочной железы. По статистике *Ott*, в ФРГ в 1972 г. проживало 160 000 женщин, оперированных по поводу рака молочной железы. Ежегодно отмечается от 15000 до 20000 новых заболевших. Каждый 7-8-й случай смерти среди женщин с опухолевыми заболеваниями приходится на больных раком молочной железы.

При заболевании раком молочной железы прогноз зависит от двух факторов: от гистологической картины опухоли и от стадии заболевания. О *раке Педжета* давно известно, что это сравнительно доброкачественная форма заболевания. Подобным образом ведет себя и медуллярная карцинома, однако только если опухоль окружена кругло-клеточным инфильтратом. *Oeschickter* сообщает о двадцатилетней выживаемости оперированных в 74% случаев рака указанного гистологического строения.

Аденокарцинома значительно злокачественнее, особенно когда содержатся незрелые клеточные формы. Гормональные сдвиги в период беременности значительно повышают злокачественность рака молочной железы. Какая бы система ни применялась, прогноз может быть окончательно уточнен только во время операции, производимой в начальной стадии заболевания.

Современное определение стадий развития злокачественного процесса производят не на основе традиционной классификации *Steinthal*, а классифицируют в зависимости от состояния опухоли — узла-метастазов (т.н. система TNM). Однако, какая бы систематизация или классификация ни применялась, прогноз может быть улучшен только операцией, произведенной в начальной стадии заболевания. Выводы по различным способам лечения зависят и сегодня в первую очередь от отбора поступающего клинического материала (*Prochnow*).

*Маммография* является важнейшим специальным методом ранней диагностики. При помощи такой диагностики можно обнаружить даже непальпируемую опухоль. Данные этой диагностики настолько серьезны, что при положительных результатах маммографического исследования рекомендуется производить операцию, даже если у пациента нет никаких жалоб и опухоль не пальпируется. Эти данные вполне соответствуют концепциям патологоанатомов (М. Ф. Глазунов, Л. М. Шабад).

## Показания к операции

На основе ранее сказанного можно определить следующие правила относительно *показаний к операции*.

1. Из молочной железы удаляется каждый *одиночный узел* и отсылается на гистологическое исследование, если даже предполагается его доброкачественность. Если опухоль окажется злокачественной, должна быть произведена радикальная операция.
2. При *множественных узлах*, характерных для *кистозной мастопатии*, при подозрении на возникновение ракового процесса (маммография) производят экцизию измененного участка, подготовив предварительно больную к возможности радикальной операции.
3. При *кровотокащей молочной железе* следует произвести клиновидную (секторальную) резекцию с радикальным удалением расположенных позади соска молочных ходов. Оперированная по такому способу молочная железа не становится значительно меньше, чем в норме, и сохраняет свою форму. Однако для кормления она становится уже непригодной, так как выводные протоки разобщены. Если же при гистологическом исследовании определено злокачественное перерождение, следует произвести радикальную операцию.
4. Иногда встречаются больные, в молочной железе которых даже опытный хирург при неоднократных плоскостных маммографических исследованиях не находит патологических изменений. Несмотря на это, на рентгенограмме отмечаются *изменения, подозрительные на рак* (микрокальцификация). Этот измененный участок должен быть как можно быстрее иссечен в пределах здоровых тканей и еще во время операции гистологически исследован. От результатов этого исследования будет зависеть, следует ли перейти к радикальной мастэктомии. Больная должна быть на всякий случай заранее подготовлена к этой возможности.

Найденный пальпаторно у женщины старше 35 лет *одиночный узел с бугристой поверхностью подозрителен на раковую опухоль*. В этом случае следует произвести иссечение в пределах здоровых тканей. В зависимости от результата гистологической картины при исследовании с замораживанием принимают решение о радикальной мастэктомии. 5. В случаях, *клинически ясных в отношении малигнизации* (феномен «лимонной корочки», втяжение соска, несмещаемость кожи по отношению к железе, увеличенные подмышечные лимфатические узлы и т. д.), следует с самого начала планировать радикальную операцию с соответственным проведением кожного разреза.

## Принципы современного лечения рака молочной железы

Предложенная и разработанная в конце прошлого столетия *радикальная мастэктомия при раке (Rotter и Halsted)* является и сегодня типичной операцией при удалении молочной железы. При этом вмешательстве одним блоком удаляются молочная железа, большая и малая грудные мышцы, а также и жировая клетчатка подмышечной впадины и находящиеся в ней лимфатические узлы.

На протяжении десятилетий разрабатывались *лучевое, цитостатическое и гормональное лечение*, различные формы, варианты и комбинации его. Многие авторы (*Baclesse*) предполагали, что при комбинированном лечении нет необходимости производить радикальную мастэктомию. Другие, например *McWhirter*, считали достаточной обычную экстирпацию опухоли. Представители противоположного направления (*Urban*) нашли даже самую радикальную операцию недостаточно радикальной и предложили в каждом случае рака молочной железы производить *сверхрадикальную мастэктомию*, при которой вся цепочка лимфатических узлов вдоль внутренней грудной артерии (a. thoracica interna) должна быть удалена.

Из многочисленных возможных вариантов и комбинаций операций и терапевтических возможностей, в соответствии с опытом большинства крупных клиник, мы рекомендуем следующее.

1. При опухолях первой и второй стадий правильным методом является классическая радикальная мастэктомия, комбинируемая с послеоперационным рентгенооблучением в дозах 5000-6000 p. Некоторые авторы рекомендуют также предоперационное облучение дозой 1500 p.
2. На третьей и четвертой стадиях лучшей паллиативной операцией для предупреждения изъязвления и септических осложнений является простая мастэктомия.
3. При опухоли, кажущейся курабельной, производят простую мастэктомию в том случае, если больная старше 80-85 лет или если в результате других сопутствующих тяжелых болезней радикальная операция из-за возможных операционных осложнений противопоказана.
4. При простой мастэктомии можно произвести удаление увеличенных лимфатических желез из подмышечной впадины (операция *Patey*), если они там пальпируются.
5. Суперрадикальную мастэктомию мы не рекомендуем, так как придерживаемся мнения, что при проникновении опухоли в средостение скальпель не сможет обеспечить радикальности. Такого же мнения придерживается *С. А. Холдин*.



Дооперационное рентгеновское облучение больных, очевидно, оправдано, так как в период операционных манипуляций на лимфатических путях молочной железы раковые клетки фиксируются.

Послеоперационные рентген- или кобальто-облучения, очевидно, являются необходимыми в случаях радикальных операций. Эта мера повышает число оперированных с большим сроком выживания после операции.

После паллиативных операций лучевая терапия не удлиняет жизни больных, однако способствует более сносному существованию, так как распад опухоли и ее изъязвление отдалаются.

Влияние цитостатического лечения очень спорно, мы его не применяли.

Диапазон *оперативного эндокринно-аблативно-го лечения* весьма широк. Первым этапом является оперативная кастрация; однако следует отметить, что овариэктомия целесообразна только у больных в возрасте до менопаузы. Вторым этапом является билатеральная адреналэктомия с послеоперационной заместительной терапией. Третий и последний этап — выключение гипофиза — высшего центра регуляции всех эндокринных органов, оперативным путем или облучением радиоактивным иттрием.

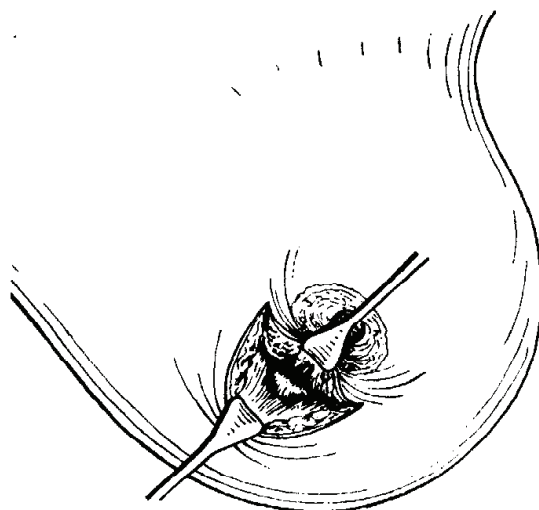
*Консервативное лечение гормонами* состоит из регулярных аппликаций однополюми или разнополюми гормонами, что может быть основано только на сексхроматинном исследовании.

Все виды гормонального лечения часто при, водят к удивительному субъективному улучшению, даже при далеко зашедшем опухолевом заболевании и распространенных костных метастазах. Жизнь больного при этом не продлевается, а только становится более переносимой.

## Методика операций

Иссечение участка молочной железы. Наиболее доброкачественные опухоли могут быть удалены под местным обезболиванием. Как правило, под общим обезболиванием производят даже небольшие разрезы. Особенности оперативного вмешательства определяются локализацией опухоли.

Лучшими в косметическом отношении являются *периареолярные разрезы*, при них наиболее щадятся молочные ходы. Если опухоль расположена в одном из верхних квадрантов железы, то стремятся его удалить через периареолярный разрез. Кожа рассекается полукруглым разрезом на  $1/2$  см от края пигментного круга основания соска. В подкожной соединительной ткани, препарируя и разъединяя, доходят до опухоли, которая затем удаляется вместе с окружающей ее капсулой из молочной железы (рис. 3-2). После тщательного гемостаза ткани операционной раны



**Рис. 3-2.** Удаление доброкачественной опухоли через периареолярный разрез сшиваются несколькими кетгутowymi швами, вводится мягкий резиновый дренаж. После этого следует шов кожи.

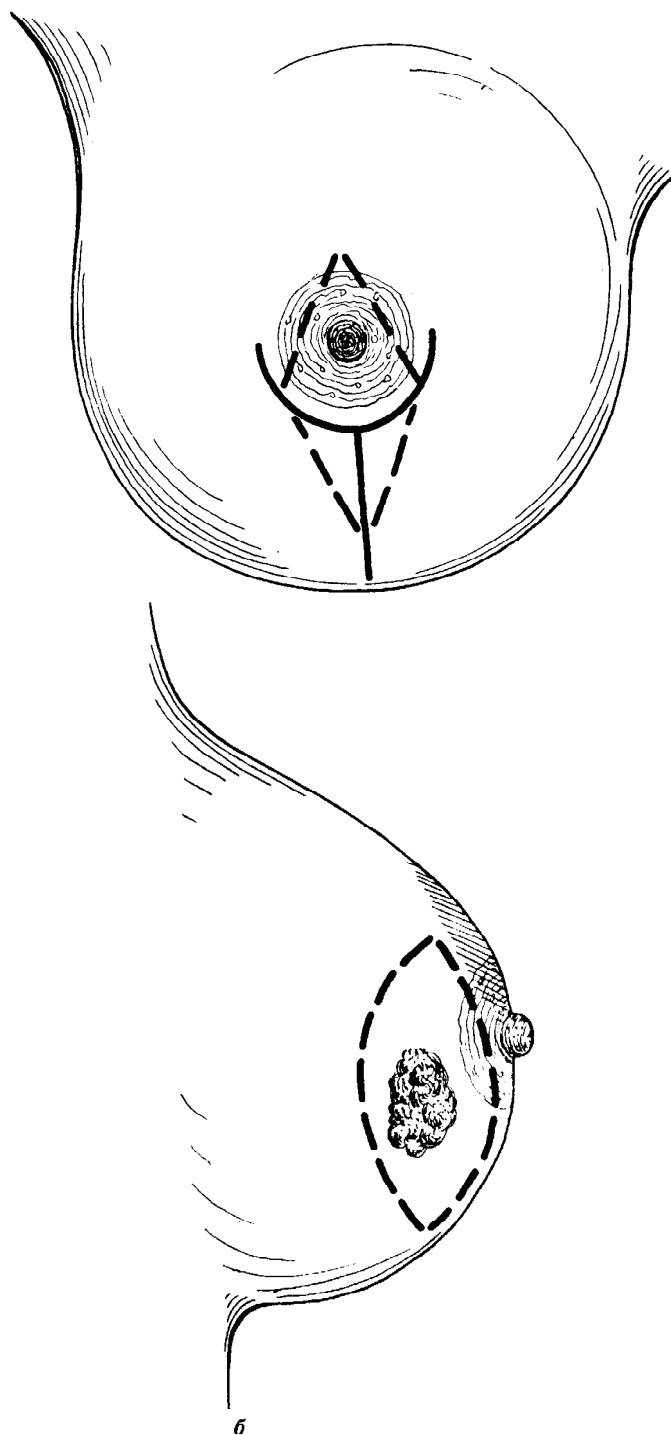
Если экстирпация опухолевого узла через периареолярный разрез не осуществима, то разрез производят *радиально* по отношению к соску молочной железы. Дальнейший ход операции соответствует вышеописанному вмешательству.

*Папиллома молочных ходов* не ощутима при пальпации и не локализуется при маммографии, ее можно определить только галактографически.

Так как известно, что папилломы всегда располагаются кзади от соска, то удаление может быть надежным при рассечении *ретромамиллярной части железы (Littmann)*. В этих случаях эффективна клиновидная эксцизия, выполняемая следующим образом. Производят нижний периареолярный, полукруглый разрез кожи, отступя на  $1/2$  см от пигментного круга. Из середины этого разреза, рассекая, углубляются на 4-6 см в глубину. Сосок отпрепаровывается от своего основания таким образом, чтобы на нем не оставалось ткани железы. Несмотря на такую препаровку, не возникает опасности некроза соска, так как в верхней его части остается широкая связь с кожей молочной железы. Оба участка кожи нижней половины молочной железы отпрепаровывают вместе с подкожной жировой клетчаткой с двух сторон, отступя на несколько сантиметров от вещества железы.

Ретромамиллярную ткань захватывают и приподнимают щипцами *Museux* и клиновидно иссекают из молочной железы двумя энергичными разрезами, при этом глубина клина определяется разрезом (рис. 3-3). Поверхностное кровотечение останавливают, прошивая кетгутом. После обеспечения гемостаза в операционной ране обе стенки раны в тканях железы плотно сшиваются наложенными в глубине кетгутowymi швами. Таким образом, молочная железа становится несколько меньше, чем в норме, однако полностью сохраняет свою исходную форму. Кожный разрез зашивается атравматическим швом.





**Рис. 3-3.** Удаление папилломы молочного хода. а) Вид спереди, б) вид сбоку. Сплошная линия — разрез кожи, пунктирная линия — иссекаемый участок молочной железы

### Простая мастэктомия

Больную укладывают на спину. Рука оперируемой стороны отводится, сгибается в локте и фиксируется к дуге операционного стола. Кожу рассекают эллипсоидным поперечным разрезом, который располагается на 5 см кнаружи от соска. После рассечения подкожного слоя достигают тела железы, которое захватывают и приподнимают щипцами *Museux* и отпрепаровы-

вают вплоть до пекторальной фасции. Экстирпацию вещества молочной железы начинают в подмышечной впадине. Несколькими энергичными разрезами отсекают молочную железу от грудной стенки. Кровотокающие участки раневой поверхности перевязываются или кровотечение останавливают электрокоагуляцией. Через отдельный разрез вводят дренаж, после чего закрывают рану кожными швами. После операции производят отсасывание из раневой полости содержимого через дренаж в течение 24-28 часов.

### Операция по Patey

Операция по *Patey* является расширением обычной мастэктомии. При этой операции удаляют из того же доступа не только ткань молочной железы, но и лимфатические узлы из подмышечной ямки. Это вмешательство применяют тогда, когда по ходу простой мастэктомии в подмышечной впадине пальпируют подозрительные на поражение метастазами или уже пораженные узлы.

Для удаления пораженных лимфатических желез из подмышечной впадины оттягивают медиально крючком край большой грудной мышцы, образующей переднюю складку подмышечной впадины. Таким образом становится возможным из первоначального разреза полностью удалить из подмышечной впадины жировую клетчатку и содержащиеся в ней лимфатические узлы.

Операция по *Patey* отличается от радикальной мастэктомии по *Rotter* и *Halsted* тем, что не удаляются малая и большая грудные мышцы и что опухоль и лимфатические узлы удаляются не единым блоком, а по отдельности.

### Радикальная мастэктомия по Rotter и Halsted

У лежащей на спине больной отводят плечо, сгибают конечность в локтевом сгибе и фиксируют ее к дуге операционного стола.

*Разрез кожи* начинают от уровня головки плечевой кости и ведут его ромбовидно, окаймляя опухоль и молочную железу, так, что его край проходит где-то на три поперечных пальца от края опухоли. Заканчивается разрез на уровне реберно-ксифоидального угла (разрез по *Meyer*) (рис. 3-4). Рассекают кожу и подкожную жировую клетчатку на толщину в 1/2 см. В этом слое отпрепаровывают скальпелем или электроножом кожу так, что образуется латеральный и медиальный кожный лоскут, каждый толщиной в 1/2-1 см, примерно величиною с ладонь. Этим достигается то, что в конце операции можно соединить кожный разрез без натяжения.

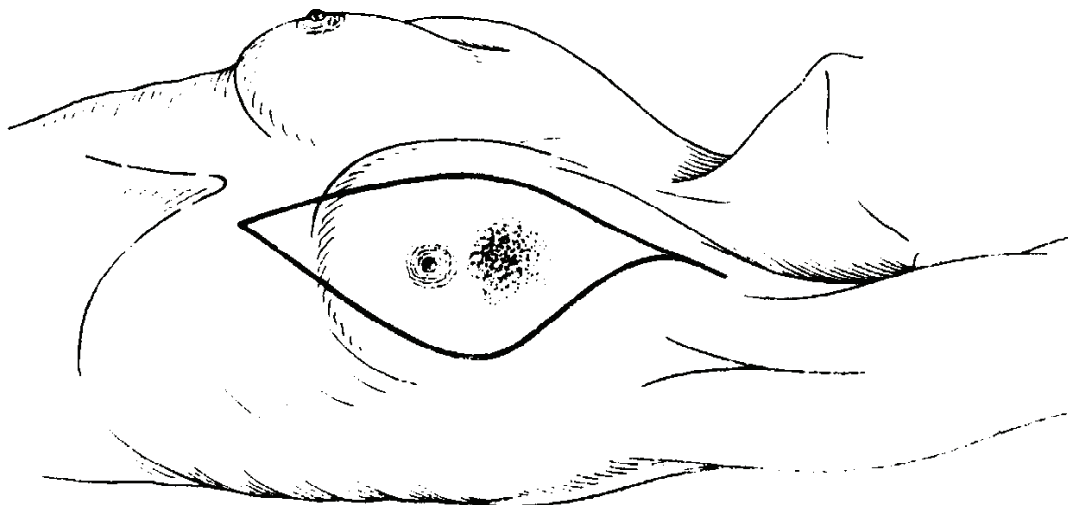


Рис. 3-4. Радикальная операция на молочной железе по Haisfed, 1. Кожный разрез

Раньше эллипсоидный разрез проводили очень широким, чтобы удалить как можно больше кожи. В результате в конце операции закрыть операционную рану или не удавалось вообще, или удавалось лишь с большим натяжением. Это приводило к некрозу краев раны с ее расхождением, что, в свою очередь, могло привести к тяжелому сепсису. Чтобы избежать всего этого, в целях уменьшения натяжения производили ослабляющие дополнительные разрезы по средней подмышечной линии или над грудиной, или же дефект кожи закрывался смещением кожных лоскутов. Однако выяснилось, что осложнения при такого рода операциях были слишком частыми; поэтому теперь в общем удаляется лишь столько кожи, сколько нужно, чтобы после этого можно было закрыть рану без натяжения.

Кожа отпрепаровывается в сторону плеча до sulcus deltoideorectoralis и проходящей здесь латеральной подкожной вены руки (*v. cephalica*) между грудинной и ключичной частью большой грудной мышцы. На протяжении этой линии разделяют обе мышечные части, поднимают грудинную часть мышц от подлежащих тканей и рассекают вблизи от прикрепления к плечу (рис. 3-5). Сократившаяся на плече короткая культя пересеченных мышц, как правило, не кровоточит.

Чтобы подмышечная впадина стала хорошо доступной и можно было захватить ее вместе с опухолью единым блоком, следует также отсечь от ключицы большую грудную мышцу. Для этого четыре пальца левой руки просовывают в пространство между малой и большой грудными мышцами и отсекают последнюю от ключицы несколькими энергичными движениями скальпеля.

После этого рассекают фасцию по краям малой грудной мышцы, препарируют мышцу тупо в обе стороны от грудной клетки, а затем рассекают ее в месте прикрепления к клювовидному отростку (рис.

3-6). Подключичная вена проходит непосредственно под этой мышцей; при ее рассечении надо быть осторожным, чтобы не повредить вену.

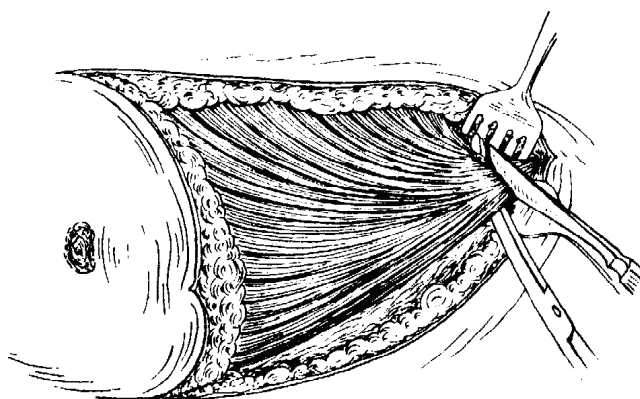


Рис. 3-5. Радикальная операция на молочной железе по Halsted, II. Пересечение большой грудной мышцы вблизи ее прикрепления к большому бугру плечевой кости

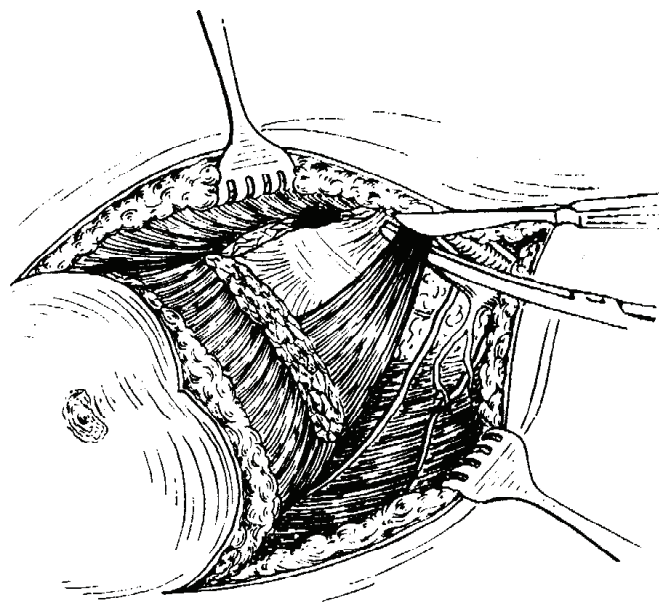


Рис. 3-6. Радикальная операция на молочной железе по Halsted, III. Пересечение малой грудной мышцы вблизи от ее прикрепления к клювовидному отростку лопатки

Вышеописанным образом освобождается подмышечная впадина, ее очистка выполняется таким образом, что молочная железа, обе грудных мышцы и лимфатические узлы из подмышечной впадины удаляются единым блоком. Для облегчения этих действий ассистент оттягивает молочную железу вместе с отсеченными мышцами книзу.

Для удаления из подмышечной впадины лимфатических узлов и жировой клетчатки есть много методов. Вблизи от сосудисто-нервного пучка можно действовать тупым и острым путем. Препаровка тупым путем ни в коей мере не является более щадящей и надежной. Может случиться, что препаровочный тупфер проникнет в просвет крупного сосуда, или при раздвигании браншей ножниц рядом с этим местом возникнет повреждение. Автор рекомендует методику последовательной острой препаровки. С помощью скальпеля в правой и салфеткой в левой руке можно хорошо препарировать. Салфеткой несколько натягивают жировую клетчатку книзу, скальпелем препарируют сосудисто-нервный пучок параллельно его ходу. При каждом отдельном надрезах конгломерат жировой клетчатки вместе с лимфатическими железами все больше и больше оттягивается книзу, пока, наконец, не освобождается нижний край подмышечной вены (рис. 3-7). Сзади вены пульсирует подмышечная артерия, окруженная пучками нервов плечевого сплетения.

Со стороны грудной стенки в подмышечную вену впадает много мелких вен, они рассекаются между двумя лигатурами. Теперь на этом этапе можно действовать более смело. Обращенным отвесно по отношению к грудной клетке скальпелем, параллельно к подмышечной вене препарируют все лучше и лучше отходящую подмышечную жировую клетчатку вместе со всеми содержащимися в ней лимфатическими узлами. Рассекаются только передние грудные нервы и мелкие артерии. Подергивание большой и малой грудных мышц свидетельствует о пересечении мелких нервных волокон.

При дальнейшей очистке подмышечной впадины следует особенно помнить о двух нервах. Один из них иннервирует переднюю зубчатую мышцу, длинный нерв грудной клетки, другой иннервирует широкую мышцу спины и тыльный нерв грудной клетки. Оба происходят из плечевого сплетения и необходимы для выполнения важных движений. Если выпадает функция длинного нерва грудной клетки, то в последующем больная не сможет поднять руку над головой (*движение причесывания*). В случаях, когда повреждается тыльный нерв грудной клетки, становится невозможным отведение согнутой в локте руки назад (*«завязывание сзади фартука»*). Длинный нерв грудной клетки проходит по грудной стенке, тыльный нерв грудной клетки — по вентральной повер-

хности подлопаточной мышцы, оба хорошо видны (рис. 3-8) и при тщательной препаровке могут быть сохранены.

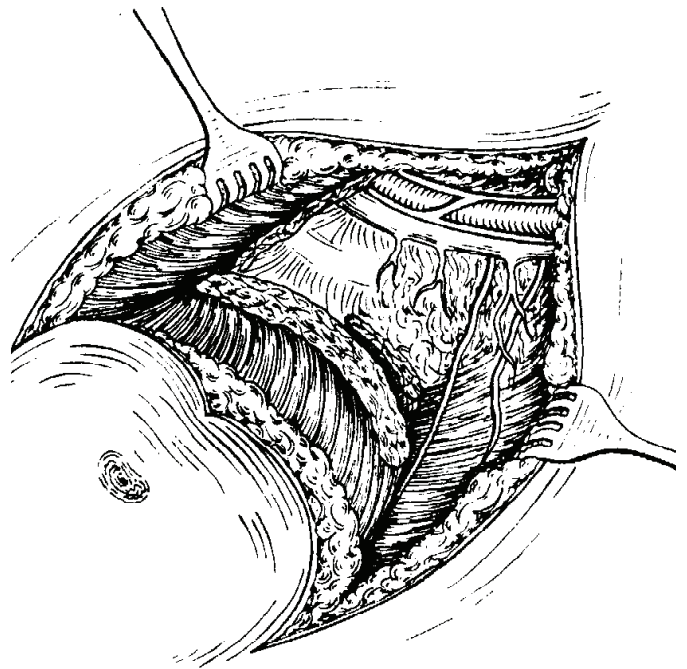


Рис. 3-7. Радикальная операция на молочной железе по Halsted, IV. Удаление клетчатки и лимфатических узлов из подмышечной впадины

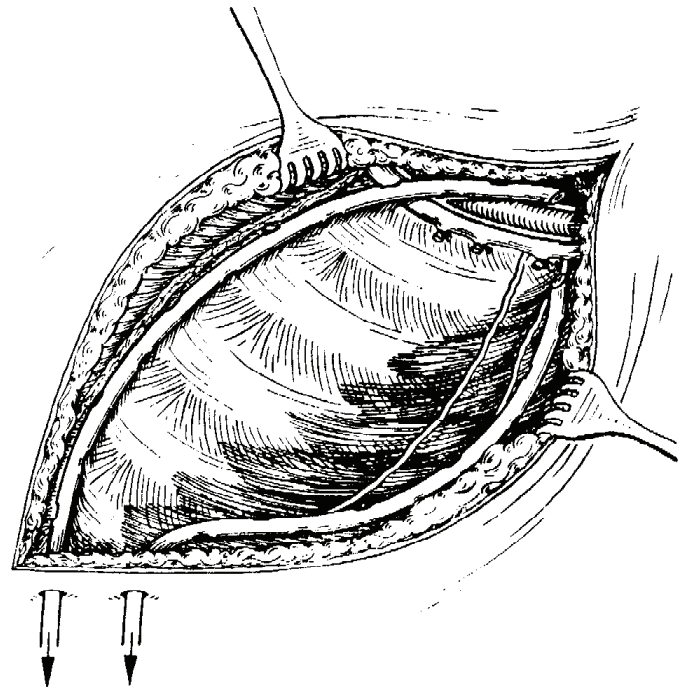


Рис. 3-8. Радикальная операция на молочной железе по Halsted, V. Операционная раневая полость с располагающимися и выделенными в ней длинным грудным нервом, идущим к передней лестничной мышце, грудоспинальным нервом, идущим к широкой мышце спины, и двумя дренажами для отсасывания

В этой фазе препаровка продолжается продольными разрезами параллельно ходу нервов, пока пол-



ностью не отходит предназначенное для удаления содержимое впадины. Весь образовавшийся к этому моменту конгломерат величиной с кулак висит теперь только на молочной железе и грудных мышцах.

Теперь должна быть произведена *сама ампутация*. Один из ассистентов растягивает кожные края крючками, другой ассистент поднимает кверху весь блок: молочную железу, грудные мышцы и содержащую лимфатические узлы жировую клетчатку подмышечной впадины.

Большая грудная мышца отсекается примерно на 1 см от края внутреннего кожного лоскута, чтобы можно было надежно захватить зажимами кровотокащие места сократившейся мышцы. Латерально препарируют кожный лоскут до края широкой мышцы спины, достигая в глубине грудной стенки. Отпрепарированная молочная железа отсоединяется от грудной стенки широкими разрезами. Чем сильнее подтягивает ассистент молочную железу, тем лучше удастся ее правильное послойное отделение.

Кровотокащие участки межреберий за счет небольших перфорирующих ветвей межреберных артерий прижигаются электрокоагулятором или обшиваются. Сосудистые зажимы здесь накладывать не следует, так как может быть перфорирован тонкий интеркостальный слой и возникнет пневмоторакс. Обширная раневая поверхность тщательно осматривается, и даже малейшие кровотечения тщательно останавливаются.

Вблизи от нижнего угла раны через два отдельных разреза вводят по *дренажу*. Конец одного из этих дренажей располагают в самой глубокой части подмышечной впадины *под сосудисто-нервным пучком*, при этом дренаж укладывается в виде полукруга *по латеральному краю* раневой полости. Второй дренаж располагают вдоль *медиального края* раневой полости так, чтобы его конец находился у культи большой грудной мышцы над *сосудисто-нервным пучком*. Несколькими тонкими швами фиксируют дренаж в этом положении к межреберным мышцам (см. рис. 3-8).

Послеоперационный дренаж с постоянным отсасыванием держат, пока полностью не прекратится секреция лимфатической жидкости. Это продолжается примерно 8-10 дней; нередко вытекает около 1000 мл лимфатической жидкости.

Если же в раневой полости останется лимфатическая жидкость (без достаточного дренирования), то постепенно в процессе ее организации образуются

грубые рубцы, которые, сжимая подмышечную вену и ее ветви, приведут к образованию лимфатического отека руки. *Благодаря хорошему дренированию с постоянным отсосом возможность возникновения отека конечности становится минимальной.*

Кожа зашивается узловатыми швами по *Donati* или непрерывными матрацными швами.

### **Сверхрадикальная мастэктомия**

Под сверхрадикальной мастэктомией понимают дальнейшее расширение операции по *Rotter-Halsted* проведением экстирпации надключичных и парастеральных лимфатических узлов вдоль внутренней грудной артерии. Эти узлы становятся доступными благодаря тому, что после ампутации молочной железы резецируют 2-3 см-овые участки грудинных концов каждого второго реберного хряща. Сзади от них располагаются внутренние грудные артерия и вена со свободно лежащей цепочкой лимфатических узлов. Удаляют весь сосудисто-лимфатический пучок.

*Urban* придерживается той точки зрения, что широкая мобилизация лимфатических желез лучше всего осуществима через срединную стернотомию.

Следует, однако, считаться с реальным положением, что при любом методе удаления парастеральных лимфатических желез возможность операционных осложнений существенно возрастает.

### **Рак молочной железы у мужчин**

В рудиментарном веществе молочной железы у мужчин также может возникнуть рак. Общие принципы комплексного лечения (с разнополюсной гормональной терапией) идентичны таковым при раке молочной железы у женщин. Рак молочной железы у мужчин значительно более злокачественен, чем у женщин, возможно потому, что опухолевый процесс с самого начала расположен ближе к грудной стенке и поэтому скорее может проникнуть в глубину. Кроме этого, очевидно, играет роль разный гормональный фон. Это, по всей вероятности, еще раз подтверждает зависимость рака молочной железы от гормонального фона, что и определяет направление лечения. В настоящее время, даже при радикальном лечении, редко кто выживает более пяти лет.



## Основные принципы выполнения торакальных операций

P. KESZLER

Торакальные операции на сегодняшний день осуществляются почти исключительно в специализированных клиниках, где имеются специалисты и соответствующее техническое оснащение. Общие хирурги поэтому почти не производят вмешательств при туберкулезе легкого, при легочном, плевральном и медиастинальном раке и др. Однако каждый хирург должен быть готовым произвести экстренную операцию при повреждениях груди. Бесспорным является также, что каждый хирург, оперирующий на диафрагме, кардии и на пищеводе, должен быть хорошо подготовлен.

Следующая глава знакомит общих хирургов с принципами грудной хирургии, операциями и послеоперационным ведением больных. Одной из задач является краткий обзор современных возможностей грудной хирургии.

### Пункция плевральной полости

Пункция плевральной полости является простейшим вмешательством на грудной клетке. Она должна проводиться при соответствующем техническом оснащении, в адекватном месте и своевременно.

### Инструментарий

Как правило, производят *закрытую пункцию* с тем, чтобы избежать возникновения спонтанного пневмоторакса. Для закрытой пункции были изготовлены различные шприцы и системы герметизирующих кранов (*Dieulafoy*), которые, однако, оказались нецелесообразными. Лучше всего применение простой резиновой трубки с удлиненной канюлей «Рекорд». Применимы канюли длиной 8, 10, 12 и 15 см с коротко заостренным концом. На другой конец надевают резиновую трубку около 12 см длиной, хорошо натягиваемую на конец 20г-ого шприца. Перед введением иглы резиновая трубка в средней части пережимается зажимом; в момент отсасывания шприцем зажим открывается. Таким образом, создается простейшая замкнутая система. Если имеется уверенность, что кончик иглы расположен на

предполагаемом месте и воздух или жидкость свободно устремляются через шприц, можно соединить отсасывающий аппарат с резиновой трубкой (рис. 3-9).

### Техника пункции

Для пункции больного помещают в сидячее положение. Следует строго соблюдать правила асептики. Вкол иглы производят по верхнему краю ребра, чтобы не повредить расположенные у его нижнего края сосуды и нервы. Прокол плевры не является безболезненным и может вызвать рефлекторные расстройства, не совсем безопасные для больного. Поэтому пункцию производят *под местным обезболиванием*.

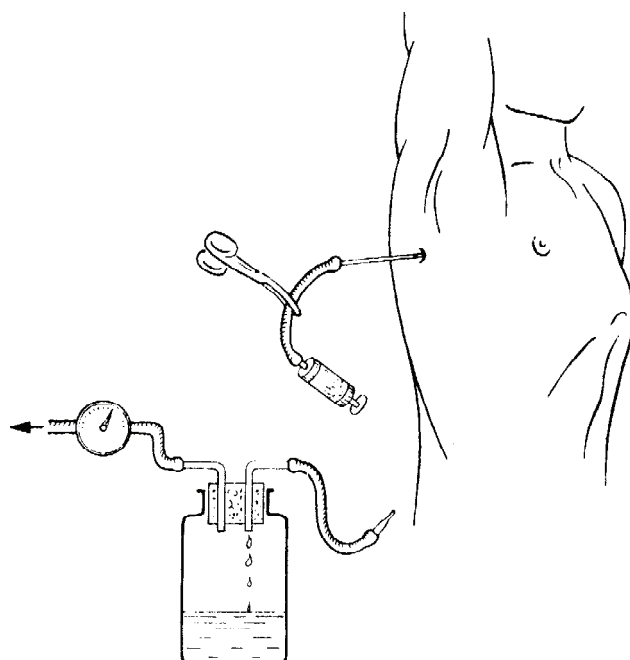


Рис. 3-9. Пункция грудной клетки закрытой системой со шприцем или аппаратом для отсасывания

При нахождении жидкости в свободной плевральной полости пункция проводится обычно над диафрагмой по задней подмышечной линии. В случаях, когда предстоит хирургическое вмешательство, или

после торакальных операций жидкость чаще всего ограничена, инкапсулирована. Здесь следует пунктировать в месте нахождения жидкости, однако ее точная локализация может быть определена только рентгенологически. В простых случаях место для пункции определяется рентгенологически в двух проекциях. В сложных случаях место для пункции отмечается на коже больного под рентгеновским контролем; при этом следует учитывать, что рука больного во время пункции должна быть в том же положении, что и под рентгеновским экраном.

### **Показания к пункции**

Плевральная пункция производится в диагностических или терапевтических целях.

При помощи *диагностической пункции* определяют, идет ли речь о трансудате или же экссудате, содержит ли жидкость кровь, гной или лимфу. Жидкость может быть исследована на химический состав, бактериологически и цитологически. Простым диагностическим методом является пункционная биопсия, которую производят у больных с подозрением на опухоль. Она показана при изменениях, исходящих как из ребра, так и из плевры и легкого. Измененную ткань легкого можно пунктировать, если рентгенологически тень не менее 3 см и если она непосредственно прилежит к грудной стенке. Для проведения биопсии подходит также соединенная резиновой трубкой канюля, применяемая для плевральной пункции. Кусочки ткани, попавшие через канюлю, отмываются изотоническим солевым раствором и помещаются в пробирку для исследования.

Показаний к терапевтической пункции много: стойкий экссудат, воспалительные экссудаты, спонтанный или травматический пневмоторакс, гемоторакс, хилоторакс и эмпиема плевры. Пункция может с успехом применяться для отсасывания при абсцессе легкого и для локального введения антибиотиков. Это вмешательство может быть применено, только когда висцеральный и париетальный листок плевры склеены над абсцессом. Введение медикаментов и локальное лечение производится также при эмпиеме и после грудных операций для предупреждения осложнений в послеоперационный период.

### **Опасности, связанные с плевральной пункцией**

#### **Пневмоторакс и подкожная эмфизема**

Эти осложнения могут возникнуть по двум причинам: если отсасывающая система не закрыта и во время пункции из-за отрицательного давления

в плевральную полость попадает воздух, или если ранится легкое. Последнее более опасно, особенно когда это касается эмфизематозно измененного легкого, утратившего уже свою эластичность. В таких случаях может возникнуть напряженный пневмоторакс или даже подкожная или медиастинальная эмфизема. Обычный пневмоторакс должен быть герметично отсосан, при напряженном пневмотораксе показана немедленная его ликвидация (см. стр. 79).

#### **Кровотечение**

Возникающее из пункционного канала кровотечение, даже если оно произошло из-за повреждения межреберных сосудов, может быть быстро остановлено путем простого придавливания.

Кому приходится производить много плевральных пункций, тот рано или поздно, даже при большой осторожности, проколет сердце или крупный сосуд. Это осложнение редко причиняет серьезные проблемы, но должно быть все же по возможности предотвращено. Если через шприц, которым производится пункция, непрерывно или под давлением поступает кровь, следует немедленно прервать пункцию. Больного укладывают и ведут за ним наблюдение. Пункция излившейся крови (гемоторакс) может ввести в заблуждение. Проведенная через перикард пункция сердца может вызвать возникновение гемоперикарда и перикардальную тампонаду сердца. Пункция крупных сосудов может привести к возникновению гемоторакса.

#### **Воздушная эмболия**

Воздушная эмболия встречается в 1-2% случаев; когда прокалывается легкое, то при этом повреждается определенное число альвеол, что ведет к минимальному, в общем бессимптомному интерстициальному накоплению воздуха. Если одновременно будет повреждена ветвь легочной вены, то может случиться, что свободный воздух попадет в кровоток, возникнет эмболия в большом кругу кровообращения, проникающая чаще всего и в сосуды головного мозга. Воздушная эмболия возникает, как и напряженный пневмоторакс, чаще всего у более пожилых больных при проколе легкого с диффузными эмфизематозными изменениями.

*Лечение.* Больной должен быть переведен в положение по *Trendelenburg*. Внутривенно вводятся средства, расширяющие мозговые сосуды, дается кислород, что в общем действует эффективно. В очень тяжелых случаях должна быть применена реанимация. Воздушная эмболия часто является драматическим событием, хотя и быстро бесследно проходящим.

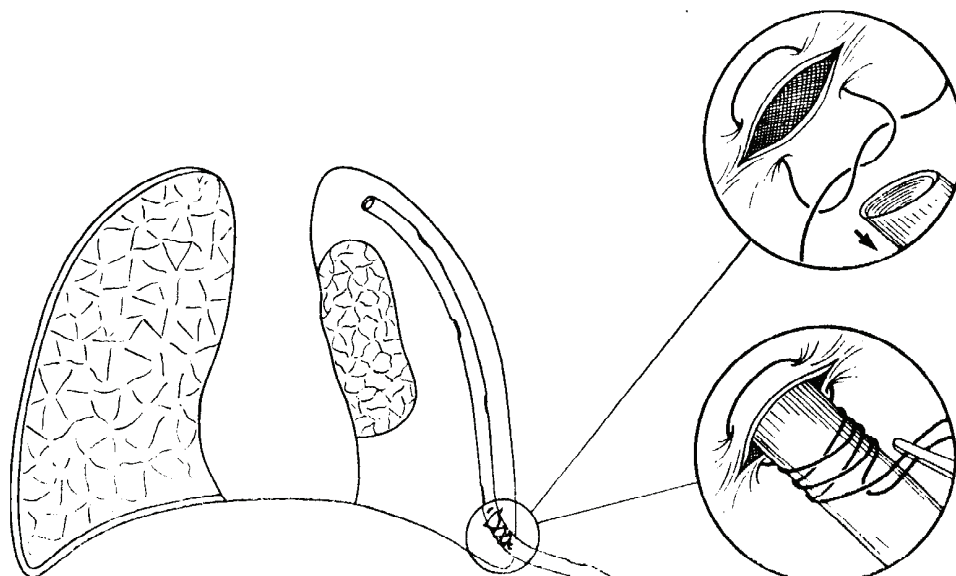


Рис. 3-10. Положение и укрепление дренажа в плевральной полости и закрытие кожного разреза после удаления дренажа

### Инфекция

Инфекция теоретически может развиваться двумя путями. Снаружи она может проникнуть только при грубом пренебрежении асептикой. Прокол абсцесса легкого или инфицированного бронха (бронхоэктазы) имеет уже большее значение. Если не склеились листки плевры, инфекция при извлечении пункционной канюли может проникнуть в плевральную полость или грудную стенку.

### Отсасывающий дренаж из плевральной полости

Отсасывающий дренаж является основополагающим вмешательством в грудной полости. Если это вмешательство проведено тщательно, то возможность после оперативных осложнений снижается до минимума, и многие тяжелые, опасные для жизни заболевания будут исцелены. При неправильном применении дренажа выздоровление не наступит, могут развиваться септические осложнения. Дренажно-отсасывающий аппарат состоит из дренажной трубки, которая вводится в плевральную полость, и из соединяемой с дренажем отсасывающей системы. Число применяемых отсасывающих систем очень велико.

### Трубка отсоса

Для отсасывающего дренирования плевральной полости применяют различные резиновые и синтетические трубки. Для наиболее часто применяемого дренирования используют резиновую трубку длиной около 40 см с несколькими боковыми отверстиями у концевой части. Эту трубку помещают вдоль легкого (от основания до верхушки) и проводят над диафрагмой из плевральной полости наружу. Дренаж прикрепляют к

коже узловатым П-образным швом. При удалении отсасывающего дренажа нитки завязываются еще раз, и тем самым герметически закрывается отверстие в груди (рис. 3-10). Выгодным является трехствольный катетер для отсасывания (Viereck), обеспечивающий свободную проходимость вставляемой внутрь трубкой.

### Введение отсасывающего дренажа

В грудной клетке между двумя плевральными листками *внутриплевральное* давление ниже атмосферного. Если между плевральными листками попадет воздух или жидкость, то нормальное физиологическое состояние может быть восстановлено только длительным отсасывающим дренированием.

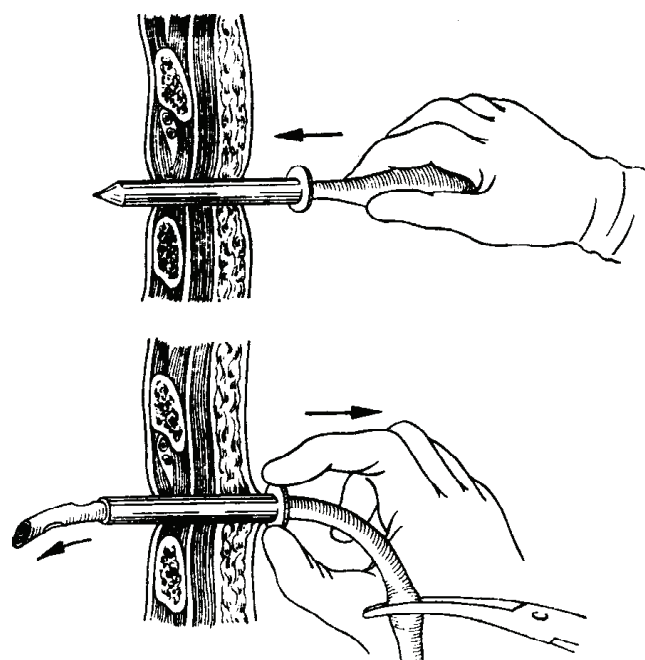


Рис. 3-11. Введение дренажа через межреберное пространство при помощи троакара

Для отсасывания плевральной жидкости при рецидивирующем пневмотораксе и для лечения эмпиемы применяется *закрытая дренажная система*. Этот дренаж теперь обычно вводят в межреберье через троакар. Толщина трубки дренажа определяется в соответствии с консистенцией отсасываемого вещества (воздух, а также водянистая жидкость или серозная, фибринозная, кровянистая, гнойная жидкость).

На дренаже краской или ниткой отмечают то место, до которого он будет введен. Размер троакара должен соответствовать величине дренажа. Целесообразно иметь, по крайней мере, три троакара различных размеров с подходящими для него трубками 5,8 и 12 мм в диаметре. Перед введением троакара надо убедиться в том, что выбранная дренажная трубка легко проходит через него.

Место кожного разреза инфильтрируется новокаином до плевры. Пробной пункцией в обозначенном месте убеждаются, что здесь действительно есть искомый воздух или жидкость. Ассистент придает больному необходимое положение: больной должен сидеть и упираться на высоко поднятый операционный стол, чтобы область пункции максимально выпирала, и выбранное межреберье было, по возможности, расширено. Скальпелем разрезается кожа на протяжении чуть больше размера троакара. Затем троакар сильным движением вводят по верхнему краю ребра в плевральную полость. После удаления троакара незатрудненное выделение жидкости или свободное вхождение и выходжение воздуха свидетельствует о правильном его введении. Проводят дренаж и удаляют трубку троакара (рис. 3-11). Если не убеждены, что дренаж находится на правильном месте, следует, чтобы предупредить прокол троакаром легкого, сердца или крупного сосуда, произвести пункцию повторно с проведением всех мероприятий для ее локализации под рентгеновским контролем. *Перед закрытием каждого торакотомического отверстия в плевральную полость вводят дренаж*, который выводится наружу над диафрагмой через отдельное отверстие в межреберье. Через отверстие размером около 1-2 см в плевральную полость под контролем глаз и под защитой левой руки проводят корнцанг, чтобы обеспечить правильное положение дренажа внутри. Дренаж протягивают корнцангом через грудную стенку изнутри наружу. Обращают внимание на то, чтобы свободный от отверстий отрезок дренажа находился в грудной полости хотя бы на 5 см. Если же фиксация дренажа к коже нарушается, то он выскальзывает наружу, и первое боковое отверстие появляется вне плевральной полости над кожей. При этом закрытая система превращается в открытую, отсасывание становится неэффективным, часто возникает пневмоторакс.

### Отсасывающие системы

Существуют т.н. *индивидуальные («bed side») и централизованные отсасывающие системы*. Отсасывающее действие благодаря гидростатическому эффекту может быть получено трубкой, опущенной под воду, водяным или газовым насосным устройством (в этом случае действие основывается на вентильном эффекте) или электрическим насосом. Как при индивидуальной, так и при центральной системе должно быть обеспечено индивидуальное регулирование. Если выходжение воздуха из легкого незначительно, то благодаря ее простоте еще и сегодня успешно применяют *систему дренирования по Biilau*, которая может быть достаточной и для расправления легкого. Погруженная под воду (дезинфицирующий раствор) стеклянная трубка снабжается вентилем, приготовленным из пальца, отрезанного от резиновой перчатки, который предохраняет от обратного засасывания (рис. 3-12, а). В системе *Biilau* при перемещении бутылей под кроватью в целях создания отсасывающего эффекта используется физический закон сообщающихся сосудов.

Современным требованиям лучше всего соответствует *воздушный насос Fricar*. Это устройство может работать многие дни непрерывно и не нагреваясь. Сила отсасывающего эффекта может точно регулироваться.

*Центральные отсасывающие устройства* запускаются *системой кислородных банок* или мощной отсасывающей помпой. Система отходящих трубок при необходимости обеспечивает больничные отделения, находящиеся на разных этажах. В зависимости от потребности может быть подключено необходимое число больничных кроватей. Работающая на кислороде система имеет то преимущество, что отсасывание и подача кислорода к отдельным больничным кроватям обеспечивается той же самой системой трубок. Отсасывающее действие обеспечивается вентильной трубкой, вмонтированной по ходу потока кислорода. При этом, однако, не достигается того эффекта, который производится центральной отсасывающей помпой.

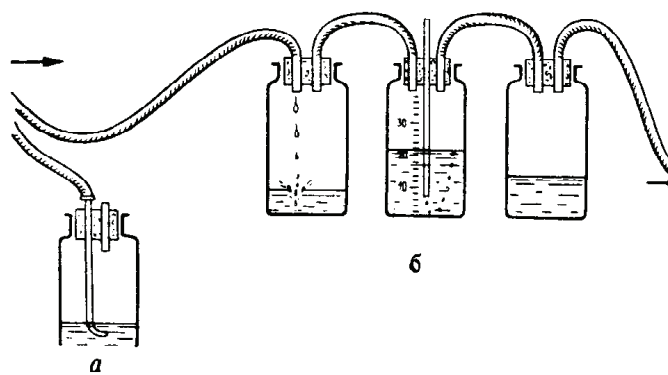


Рис. 3-12. Стеклянный сосуд а) для подводной системы по Biilau и б) система из трех бутылей для регулирования давления



Индивидуальная регулировка может осуществляться краном дозиметра, соединенного с хорошо функционирующим манометром, или производится через т.н. систему из трех бутылок. Последнюю можно легко приготовить самим. Эта система имеет еще и то преимущество, что может легко и надежно создавать совсем низкий отсасывающий эффект (от 10 до 20 см вод. ст.). С помощью фабричных манометров редко можно достичь столь низких величин давления (рис. 3-12, б).

## Показания к отсасывающему дренированию

### Спонтанный и травматический пневмоторакс, гемоторакс

*Спонтанный пневмоторакс* наступает в молодом возрасте, чаще вследствие разрыва одиночных легочных альвеол в верхушке легкого, у более пожилых — как следствие разрыва пузырьков альвеол при диффузной эмфиземе. Вследствие того, что число больных эмфиземой постоянно увеличивается, число случаев спонтанного пневмоторакса становится все более частым. То же самое относится и к транспортным происшествиям, результатом которых являются *закрытые повреждения в грудной полости*, которые часто протекают с пневмотораксом или гемотораксом.

Правильно проведенная плевральная пункция при спонтанном пневмотораксе практически безопасна, а ее польза вряд ли может оспариваться. Если полностью прекратится поступление воздуха из поврежденного легкого и закроется место перфорации, то может удасться простой закрытой пункцией полностью удалить воздух, создававший пневмоторакс. Если же пневмоторакс после пункции (даже повторной) рецидивирует, то следует применить дренаж с длительным отсасыванием. Возобновление пневмоторакса, даже после длительного дренирования с отсасыванием, может быть надежно устранено только оперативным путем.

*Травматический пневмоторакс* чаще всего является следствием перелома ребер. Когда отломок ребра ранит легкое, то чаще всего из него выходит значительное количество воздуха, возникает *напряженный пневмоторакс*. Одновременно может возникнуть подкожная или даже *медиастинальная эмфизема*. Спонтанный пневмоторакс может также возникнуть при разрыве легочных альвеол или вследствие тупого воздействия на эмфизематозно измененное легкое. Поэтому у больных эмфиземой легких повреждения грудной клетки часто связаны с возникновением пневмоторакса, нередко тяжелого напряженного пневмоторакса. Принципы лечения спонтанного и

травматического пневмоторакса одинаковы.

Если клинические симптомы указывают на *напряженный пневмоторакс* (тяжелая дыхательная недостаточность, подкожная эмфизема, смещение средостения), то следует незамедлительно произвести дренирование плевральной полости. Если этих симптомов нет, то производят закрытую пункцию и отсасывают воздух. После этого иглу оставляют введенной в плевральную полость, а ее насадку соединяют с манометром и определяют давление в плевральной полости (выше ли оно или ниже атмосферного). Если давление в плевральной полости определяется стрелкой манометра в позитивном направлении, значит, продолжается выделение воздуха в плевральную полость, и, следовательно, необходимо дренирование. Этот вопрос можно, конечно, решить и путем рентгенологического исследования. Если имеет место тотальный пневмоторакс, то дренажи вводят в двух различных местах. Один из них идет по задней подмышечной линии над диафрагмой в VII-VIII межреберье, другой вводят по срединно-ключичной линии между I и II ребром. По нашему опыту, дренаж, введенный под ключицу, лучше выполняет задачу расправления верхушки легкого.

При инкапсулированном ограниченном пневмотораксе следует вводить дренаж локализованно, под контролем рентгена после проведения пробной пункции.

### Эмпиема плевры

Эмпиема плевры относится к заболеваниям, при которых абсолютно показано лечение отсасыванием из плевральной полости.

Принцип лечения эмпиемы не зависит от возбудителя заболевания. Он заключается в склеивании плевральных листков и устранении полости эмпиемы путем раннего дренирования и отсасывания жидкости. Лечение отсасыванием из плевральной полости сочетается с нацеленной локальной хемотерапией, исходящей из определения возбудителя и его устойчивости к применяемым лекарственным средствам. Большая часть эмпием происходит в результате инфекции экссудата. При этом определенную роль играет неправильное и недостаточное отсасывание из плевральной полости. В тех случаях, когда в плевральной полости образуются карманы с ограниченной жидкостью, их полное опорожнение становится все труднее, сложнее, инфицирование более вероятно. В таких случаях полное выздоровление может быть обеспечено только операцией.

Лечение отсасыванием может не удасться по двум причинам: одной из них является наличие *плевральных шварт*, другой — *бронхоплевральный свищ*.

*Плевральные шварты* часто являются следствием недостаточного опорожнения плевральной полости. Когда уже в плевральной полости образовались швар-

ты и стенки полости эмпиемы утолщены, остается мало шансов устранить эмпиему отсасыванием жидкости. Возможность расправить легкое при этом также весьма спорно. В таком случае дренаж с отсасыванием является подготовительным мероприятием перед неизбежной операцией. Радикальная операция (декортикация) проводится лишь после улучшения общего состояния больного путем промывания плевральной полости и направленной антибиотикотерапии.

*Бронхоплевральный свищ* снижает эффективность отсасывания и тем самым перспективу расправления легкого. В тех случаях, когда имеется большой бронхиальный свищ и его закрытие противопоказано (например, прорыв каверны, распад опухоли, разрыв кистозного, потерявшего эластичность эмфизематозного легкого), нельзя ожидать успеха от применения отсасывания. С другой стороны, отсасывание может быть применено и в случаях, когда показана операция. У больных преклонного возраста, при низкой общей резистентности и возможности возникновения тяжелых осложнений, операция становится невозможной. Тогда остается оставить у больного постоянный дренаж.

При хронической эмпиеме плевры следует вводить дренаж в плевральную полость в ее наиболее низком месте. Употребляются дренажи большого диаметра, чтобы густая жидкость не закрыла просвет и было бы легко производить промывание плевральной полости. Часто на том участке, где будет введен дренаж, производят резекцию ребра (2-3 см).

### **Послеоперационное отсасывание из плевральной полости**

В целях удаления из плевральной полости жидкости, накапливающейся после торакотомии, и поддержания нормального внутриплеврального давления следует иметь наготове отсасывающий дренаж. Если при плевральных операциях и медиастинальных, трансторакальных вмешательствах на пищеводе, желудке, сердце и крупных сосудах не было повреждения легкого, то можно закрывать грудную клетку с введением в плевральную полость одного перфорированного дренажа. Дренаж проводят над диафрагмой по средней подмышечной линии с установлением его плеврального конца на уровне вершины легкого.

Два дренажа вводят в плевральную полость, если при разъединении сращений было повреждено легкое, а также после резекции или экцизии ткани легкого. В таких случаях один из дренажей вводят по передней, а второй — по задней подмышечной линии. Применение третьего дренажа может считаться относительно целесообразным при подведении его к месту анастомоза пищевода или бронха или при выполненной в сочетании с резекцией легкого торакопластикой (для отсасывания из подлопаточного пространства).

После удаления легкого в плевральную полость вводят один дренаж диаметром 12-15 мм и помещают его в нижней части полости так, чтобы отрезок дренажа длиной 10-12 см был снабжен 2-3 боковыми отверстиями. Активное отсасывание через этот дренаж запрещено. После срединной стернотомии ретростернально вводят дренаж и выводят второй его конец в эпигастрии.

### **Степень интенсивности и длительность отсасывания**

Степень интенсивности отсасывания через дренаж из плевральной полости зависит от причины возникновения заболевания, состояния легкого и характера операции. Решающее значение имеет поступление воздуха из легкого в плевральную полость. Если это имеет место, то из плевральной полости за единицу времени следует отсасывать большее количество воздуха, чем туда поступает. Только таким путем можно достичь склеивания плевральных листков. На практике, однако, это часто не выполнимо. Если *соединение бронха с плевральной полостью* значительно (например, в случае бронхиального свища), то добиться цели интенсивным отсасыванием не удастся. Если же увеличить отсасывающую силу, то параллельно этому у больного будет нарастать дыхательная недостаточность из-за «похищения воздуха» из дыхательного объема. Несмотря на это, легкое не сможет быть расправлено. В таких случаях неизбежна операция.

При *повреждениях легкого* или после операции на легких выход воздуха происходит чаще всего из отверстия величиной с булавочный укол. В таком случае показано специализированное отсасывание. У детей и подростков в связи с тем, что у них паренхима легких здоровая, не поражена фиброзом и эмфиземой, не играет роли, с какой силой производится отсасывание. Все равно, отсасывают ли с интенсивностью в 25 см вод. ст. или простым подводным дренажом, легкое расправится через 24-48 часов. Дренаж можно удалить через 48-72 часа. В этом преимущество эластической ткани способного к ретракции легкого у молодых больных. При эмфизематозном легком у пожилого человека дело состоит иначе. Отверстия с булавочный укол превращаются в зияющие дыры в легком, так как окружающая их ткань не способна сокращаться. Если попытаться путем повышения интенсивности отсасывания сократить поток воздуха, поступающего из поврежденного легкого, то можно легко получить парадоксальный эффект. Поступление воздуха из легкого будет увеличиваться. Маленькие отверстия, вследствие длительного отсасывания, стабилизируются и превращаются в свищи.

Что же предпринять в таких случаях? Начинают неинтенсивное отсасывание из плевральной полости (5-6

см вод. ст.) и обращают внимание на то, чтобы не возник напряженный пневмоторакс. Благодаря этому образующийся фибрин заклеивает небольшие отверстия в легком. Уже через 24 часа начинает определяться уменьшение выхождения воздуха из поврежденного легкого. Интенсивность отсасывания можно несколько увеличить. На четвертые сутки уже можно отсасывать с интенсивностью в 10 см вод. ст., если же не возникнет непредвиденных осложнений, то на 4-5 день можно извлечь дренаж.

Такие же принципы соблюдаются при лечении отсасыванием *спонтанного и травматического пневмоторакса*.

При значительном поступлении воздуха из эмфизематозного легкого начинают осторожно, производить отсасывание с постепенным повышением его интенсивности. Если же после многодневного лечения отсасыванием выхождение воздуха из легкого не прекращается, то рекомендуется сразу предпринять операцию, не дожидаясь развития инфекции в плевральной полости. Если отсасывание из плевральной полости продолжается больше недели, развитие инфекции становится реальным.

В тех случаях, когда больной не подвергается операции из-за низкой общей резистентности, остается продолжать отсасывание из плевральной полости. Продолжительное и специализированное отсасывание под прикрытием медикаментозного лечения может оказаться более или менее эффективным. Плевральные листки склеиваются полностью или частично. Остаются только небольшие ограниченные полости, не приводящие к осложнению. Дренаж может быть извлечен.

При *лечении эмпиемы плевры* длительное применение отсасывающего дренажа является общераспространенным методом. Полость эмпиемы становится постепенно все меньше и меньше, количество жидкости уменьшается, и под конец она может стать бактериологически стерильной. Если ежедневное количество извлекаемой из плевральной полости жидкости не превышает 10-15 мл, то отсасывание прекращают, дренаж укорачивают, но оставляют до полного закрытия остаточной полости.

## Оперативные доступы к органам грудной полости Общие принципы

Торакотомия должна обеспечить хирургу достаточно широкий доступ для необходимого ориентирования в операционном поле, обеспечить возможность преодоления непредвиденных ситуаций.

Особое внимание следует обратить на положение больного на операционном столе. Для торакотомии больной может быть уложен на спину, на живот или на бок при различной степени наклона кпереди или

кзади. Каждое из этих положений больного на операционном столе связано с топографоанатомическими особенностями отдельных органов и образований.

Опытный хирург выбирает обычно наиболее соответствующий доступ, всегда в зависимости от клинической картины заболевания и от планируемой операции. При этом должны быть учтены не только технические особенности операции, но и вид проводимого обезболивания.

То или иное положение больного на операционном столе должно применяться с учетом оптимального газообмена у больного, обеспеченного при интраоперационном контроле. Оперативный доступ должен соответствовать этому положению на операционном столе.

Операционный доступ при необходимости должен быть легко расширен. На коже очерчивают линию кожного разреза, наносят скальпелем перпендикулярно разрезу в нескольких местах насечки для улучшения адаптации кожных краев кожного разреза при его зашивании. Если по ходу операции возникнет, необходимость расширить разрез, то предварительно начерченная на коже линия разреза помогает правильно выполнить это. Эта отметка в особенности целесообразна, когда торакотомический разрез продляется в лапаротомический (тораколапаротомия) или лапаротомический — в торакотомический.

Разрез производится в большинстве случаев через большие массивы мышц, богато снабженных сосудами. Кровопотеря может быть значительной уже до того, как начнется основная часть операции. Для лигирования всех кровоточащих сосудов требуется значительное время. Поэтому следует обращать внимание не только на величину разреза, но и на правильное распределение времени вмешательства. Применяя электронож, улучшают возможности доступа, сводя потерю крови до минимума. Средний и указательный пальцы левой руки проводят под рассекаемые мышцы.

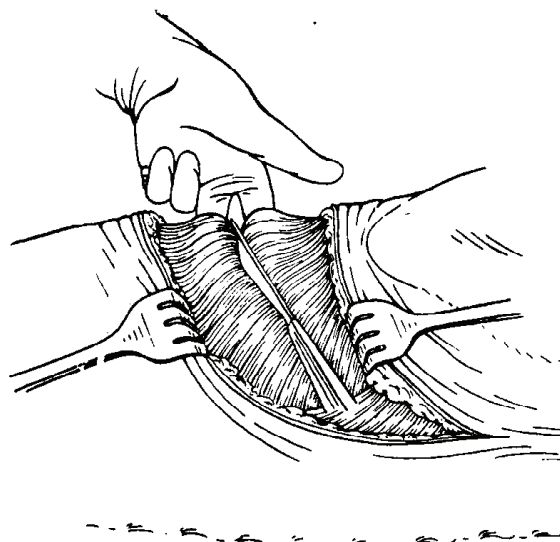


Рис. 3-13. Торакотомия, рассечение мышц грудной стенки



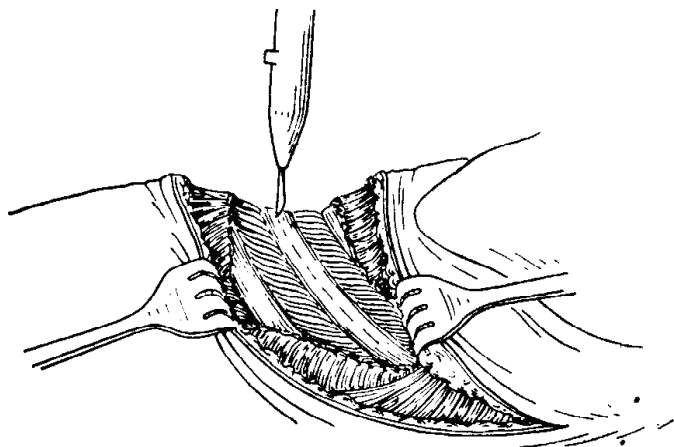


Рис. 3-14. Резекция ребра, I. Разрез надкостницы

В приподнятом таким образом мышечном массиве натягиваются сосуды, что позволяет определить их и перед пересечением захватить зажимом или коагулировать (рис. 3-13).

Как следует вскрывать грудную клетку: по межреберью или же поднадкостнично *резецируя ребро*? Последнее вскрытие грудной клетки и резекция одного ребра имеет преимущество перед бесконтрольным его переломом. Грубое растяжение раны грудной клетки реберным расширителем может легко привести к перелому ребер. После сорокалетнего возраста начинает уменьшаться эластичность костной части грудной клетки. Чем старше больной, тем меньше возможность получить достаточно широкий обзор операционного поля без пересечения или резекции ребер. У больных в возрасте до сорока лет редко возникает необходимость в резекции ребер. При операциях на детях необходимо избегать повреждения костной части грудной клетки. В этом и нет никакой необходимости, так как грудная клетка настолько эластична, что даже при межреберном доступе может быть осуществлен достаточный доступ. У больных в возрасте между сорока и пятьюдесятью годами следует решать вопрос индивидуально.

На основе *конфигурации грудной клетки*, а также рентгеновской картины и данных дыхательной функции можно прийти к заключению о состоянии костной части грудной клетки. Если полученные данные свидетельствуют об эмфиземе легких и в интересах вмешательства необходим широкий доступ, то следует произвести пересечение ребер или их резекцию.

Если больной старше пятидесяти лет и предполагается вмешательство более широкое, чем поверхностная плевральная биопсия, то следует произвести резекцию соответствующего реберного участка. В этих случаях мы никогда не отмечаем плохих последствий у взрослых больных.

Резекция ребер производится поднадкостнично. Скальпелем или электроножом рассекают надкостницу по передней поверхности удаляемого ребра. Затем распатором надкостница сдвигается с реберной по-

верхности. По верхнему реберному краю продвигают распатор по направлению от позвоночника к груди, а по нижнему реберному краю — в обратном направлении. После этого по задней поверхности ребра отделяют надкостницу специальным изогнутым распатором (*Doyen*), после чего ребро пересекается (рис. 3-14-3-16). Острые концы ребер, чтобы они не выступали в операционной ране, резецируют костными щипцами. После этого находят межреберные нервы и удаляют их на протяжении всей операционной раны. Тем самым предотвращается возможность возникновения послеоперационной межреберной невралгии, которая может причинять весьма сильные боли.

Если у больного с *ригидной грудной стенкой* необходим *широкий доступ*, то целесообразно произвести поднадкостничную резекцию 2-3 см соседних ребер, после чего вскрывают плевру между двумя разведенными ребрами.

Для *доступа по межреберью* рассекают межреберную мускулатуру или отодвигают переднюю и заднюю часть поверхности надкостницы с рассечением задней ее части. Преимущество такого доступа связано с тем, что не повреждаются межреберные сосуды и нервы.

## Торакотомия из бокового доступа

### Типичная торакотомия (задне-боковая и передне-боковая)

Наиболее распространенной является *типичная торакотомия по Sweet* (1950), производимая в боковом положении разрезом по ходу ребер, с задней на переднюю поверхность груди. При этом доступе становятся одинаково хорошо доступными спереди и сзади корни легкого, сердце и средостение.

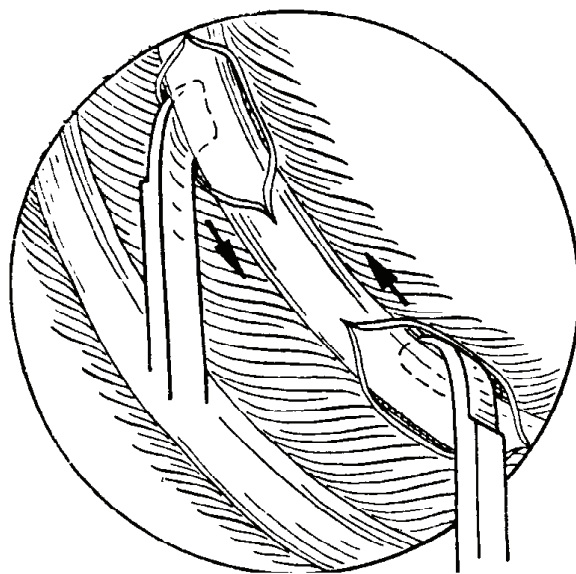


Рис. 3-15. Резекция ребра, II. Отделение надкостницы: от верхнего и нижнего краев ребра



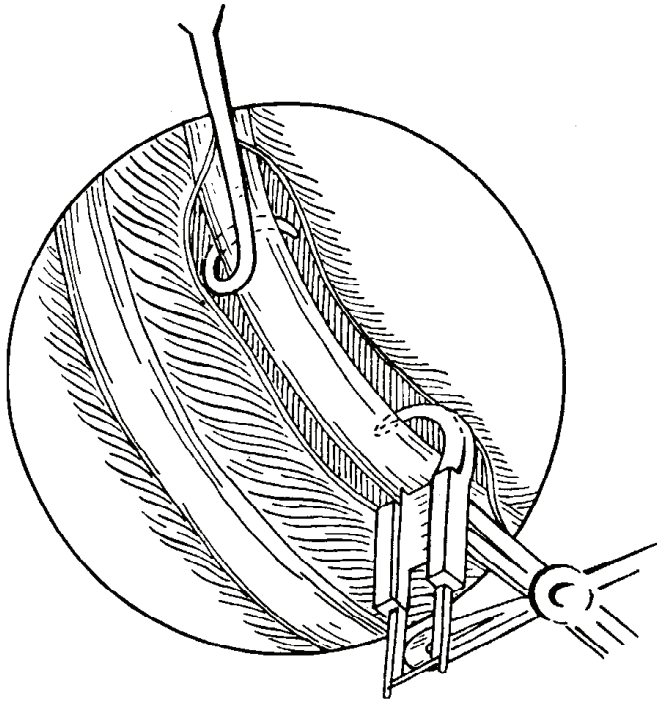


Рис. 3-16. Резекция ребра, III. Отделение надкостницы от внутренней поверхности ребра и пересечение ребра

Кроме того, правосторонний доступ позволяет подойти к трахее, средней и верхней части пищевода. Левосторонний доступ открывает нижнюю часть пищевода и нисходящую часть аорты. В зависимости от уровня производимой торакотомии можно получить доступ к куполу плевры и к диафрагме (заднебоковой доступ). Если, однако, больного уложить несколько больше на спину и продлить разрез кпереди, то доступ будет называться передне-боковым (Lezius, 1951).

Рис. 3-17 показывает, что разрез окаймляет лопатку, проходя кзади и кверху через трапецевидную мышцу и обе ромбовидные мышцы. Если разрез продлевается кпереди, то он проходит через широкую мышцу спины, переднюю зубчатую мышцу и достигает края большой грудной мышцы. Таким образом, доступ может быть расширен по желанию как кпереди, так и кзади. Он представляет наилучшую ориентацию и лучшие возможности для препаровки. Однако при этом положении больного на операционном столе бронхи оперируемой половины опорожняются в противоположное легкое, что может таить в себе определенную опасность. Кровянистое или инфицированное отделяемое может проникнуть в бронхиальное дерево ниже расположенного легкого и усложнить работу анестезиолога, в особенности, если у больного т.н. «мокрое легкое» (бронхит, бронхоэктазии, абсцессы легкого, легочное кровотечение). В таких случаях мы применяем интубацию нижележащего бронха или располагаем больного таким образом, чтобы отделяемое бронхов больного легкого не попало в здоровое легкое.

Несомненно, что при боковом положении воз-

можность флотации средостения в зависимости от фаз дыхания является наибольшей. В прежнее время это рассматривалось как обстоятельство, отягчающее операцию и чреватое большой опасностью. Современный комбинированный наркоз с мышечной релаксацией и управляемым дыханием устранил эту проблему (М. Н. Аничков). При хорошо проведенном наркозе не возникает флотации средостения и газообмен окажется ненарушенным.

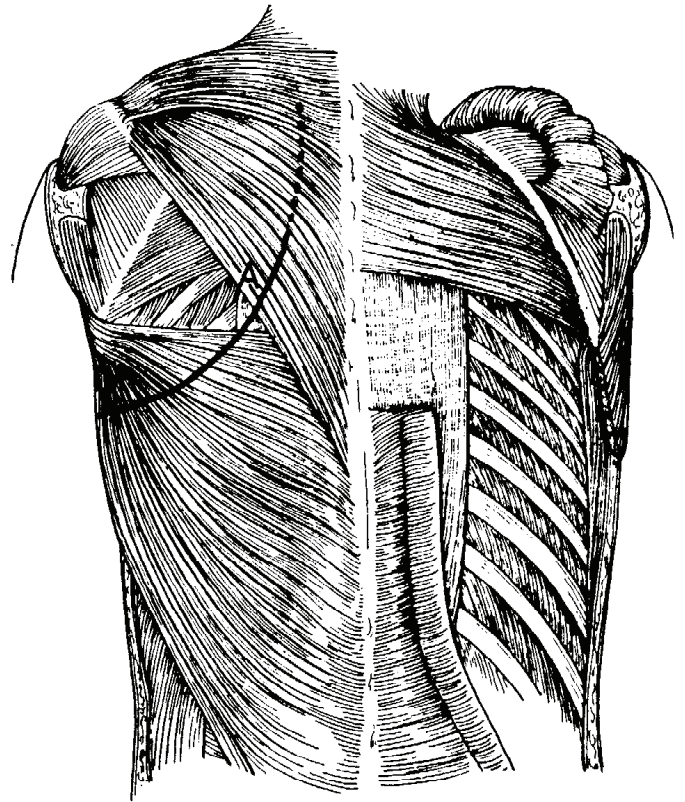
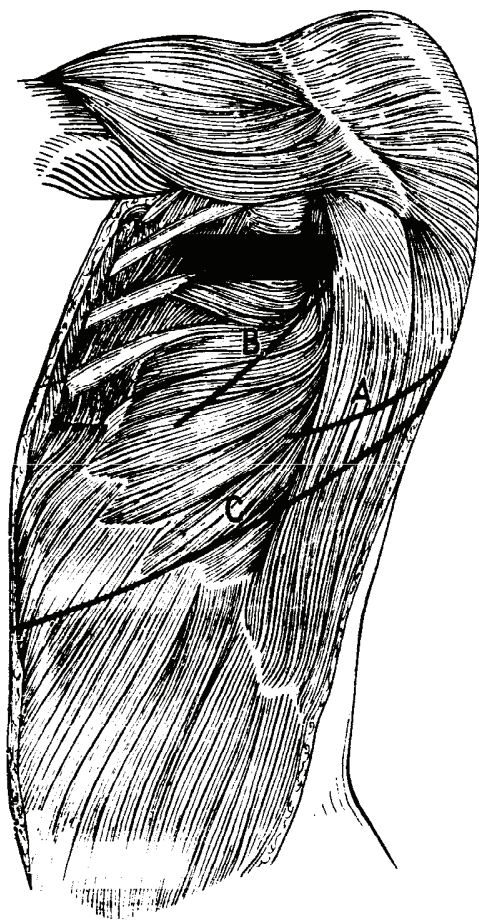


Рис. 3-17. Торакотомия. Заднебоковой доступ для заднебоковой торакотомии в обход лопатки и (расширяя доступ кверху) для проведения апикальной торакопластики

### Аксиллярная торакотомия

Плечо лежащего на боку больного прикрепляется к дуге операционного стола таким образом, чтобы подмышечная часть была хорошо доступна. Разрез проводят от хорошо видимого края широкой мышцы спины косо, сверху вниз до бокового края большой грудной мышцы (рис. 3-18). Образующийся после разреза кожный рубец длиной в 12-14 см становится почти незаметным. Большим преимуществом этого разреза является то, что на его протяжении попадает только одна единственная незначительная в отношении функции передняя зубчатая мышца. Однако и эту мышцу рассекать не обязательно. Можно в направлении кожного разреза расслоить мышечные волокна в соответствии с их ходом, при этом возникают разнонаправленные линии разреза различных слоев. Далее подходят к IV—VI ребру в аксиллярном направлении, и произво-

дится торакотомия по описанному уже принципу. Эта методика имеет и некоторые недостатки. Когда плевральные листки спаяны на широком протяжении, выделение легкого, особенно при сращениях в области диафрагмы, становится очень трудным. Корень легкого лежит очень глубоко и лишь с трудом может быть осмотрен. Если возникнут непредвиденные осложнения (кровотечение), то действия хирурга очень затрудняются, и может случиться, что запланированное вмешательство станет невыполнимым. В таком случае следует расширить доступ кпереди и вниз, в субмаммарном направлении. Из косметических соображений такого рода доступ осуществляется в первую очередь у женщин, при этом производится закрытый шов субмаммарного разреза.



**Рис. 3-18.** Торакотомия. А) Подмышечная часть заднебокового разреза, В) разрез подмышечной области, С) линия разреза при тораколапаротомии

В связи с отмеченными отягощающими обстоятельствами аксиллярная торакотомия может применяться по ограниченному показанию. Во-первых, в хирургии легких, когда рентгенологически определяется расположенная к периферии круглая тень туберкуломы, доброкачественной опухоли или кисты. Затем этот доступ может быть применен для биопсии легкого с целью диагностики диссеминированных легочных заболеваний. Наконец, его можно применить также для проведения верхней торакальной симпатэктоми.

Если есть подозрение на поражение бронха карциномой, то мы этот доступ не рекомендуем, ибо он не дает возможности произвести расширенную резекцию и радикальное удаление лимфатических узлов.

### Торакотомия в положении больного на животе

Этот доступ ввели *Iselin* и *Overholt* (1947). Последний сконструировал приспособление, удлиняющее операционный стол с созданием опоры для головы, плеч и ключиц больного. Таз фиксируется к операционному столу ремнями. Грудная клетка располагается свободно и легко доступна со стороны спины и боковых поверхностей. Разрез окаймляет лопатку и после рассечения трапециевидной и ромбовидной мышц может быть продлен кверху. Однако в передне-боковом направлении он не идет дальше средней подмышечной линии.

Положение на животе особенно рекомендуется для торакотомии у больных с «мокрым легким». В таких случаях бронхи опорожняются через трахею, и не происходит аспирации. Освобождение бронхиального дерева может быть улучшено положением по *Trendelenburg*. При операциях на легких очень важно быстро достичь бронха корня легкого, быстро пережать и пересечь его. Таким образом, на протяжении последующих этапов операции исключается возможность поступления содержимого бронхов больного легкого. С другой стороны, магистральные сосуды корня легкого, легочная артерия и легочная вена, располагающиеся вентральнее, становятся труднодоступными. Их обработка может быть произведена только после пересечения бронха. Поэтому этот доступ при опухолевых инфильтрациях или рубцовых изменениях в области корня легкого не применяют.

Этот доступ имеет неудобства и для анестезии. Трудно контролировать глазные рефлексы, и если во время операции по какой-то причине возникнет необходимость в проведении реинтубации, то при этом положении тела она невозможна. Значительно затруднена при нем и реанимация.

Этот доступ применим почти исключительно только при операциях у детей по поводу бронхоэктазий, так как у детей из-за узкого просвета бронхов может оказаться неприменимой тампонада бронха и трубка Carlens. По той же причине у них может возникнуть быстрая аспирация содержимого бронхов, ведущая к тяжелой гипоксии. Поэтому в таких случаях положение на животе обеспечивает большую гарантию от возможного осложнения. Для помещения детей на операционном столе нет необходимости в его удлинении, что связано только с неудобствами. Подкладыванием подушек под таз и грудину можно создать хорошее положение на любом операционном столе.

### Торакотомия в положении больного на спине

С точки зрения дыхания и кровообращения положение больного на операционном столе на спине является наилучшим. Жизненные функции больного хорошо контролируемы, что значительно облегчает работу анестезиолога. Однако в этом положении больного легко доступны только органы переднего средостения.

### Передняя межреберная торакостомия

Этот доступ часто применял *Rienhoff* (1936). Разрез следует по переднему изгибу III или IV ребра, от передней подмышечной линии до грудины. У женщин проводят субмаммарный разрез, после отпрепаровки молочной железы и поднятия ее кверху достигают необходимого межреберья. Между волокнами большой грудной мышцы, после рассечения малой грудной мышцы доходят до ребра. Плевральная полость вскрывается по межреберью. Резекция ребра ведет к образованию незаместимого дефекта. Если разрез достигает грудины, то наталкиваются на внутренние артерию и вену молочной железы, которые рассекаются после их лигирования. В целях расширения доступа через межреберья может быть необходимо пересечение одного или двух реберных хрящей. Но и в этом случае доступ не становится, конечно, во всех отношениях достаточным и удобным (рис. 3-19).

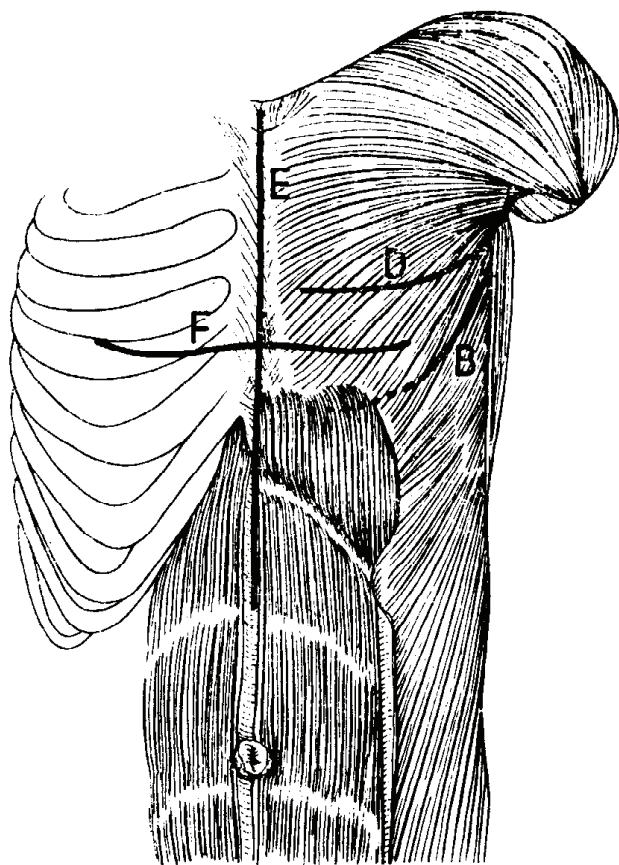


Рис. 3-19. Торакотомия. В) Подмышечный разрез и его продолжение в субмаммарную область, D) разрез спереди в межреберном пространстве, E) срединная стернотомия, F) поперечная стернотомия

При положении больного на спине становится возможным легко перевязать поверхностно расположенные сосуды легкого. Также легко доступным становится перикард. Трудным является вмешательство на расположенном кзади средостении, например, обработка бронха корня легкого. Сложным представляется также закрытие раны грудной клетки из-за большого расстояния ребер друг от друга. Если был рассечен реберный хрящ, то его соединяют тонкой проволокой или хром-кетгутом, чтобы предотвратить парадоксальное движение грудной стенки. Герметическое закрытие является трудным и недостаточным даже тогда, когда, накладывая швы, используют волокна большой грудной мышцы, сшивая их с межреберными мышцами.

Исходя из ограниченных возможностей этого доступа и отягощающих его обстоятельств, мы не можем его рекомендовать.

### Срединная стернотомия

В хирургии сердца срединная стернотомия является наиболее распространенным доступом, благодаря которому становится хорошо доступным переднее средостение и большие сосуды.

Производят срединный разрез от вырезки грудины до середины эпигастрия. Электроножом рассекается надкостница грудины по средней линии, а затем подкожная мышца и поверхностная фасция шеи — в верхней части разреза. Таким образом обеспечивается доступ в загрудинное пространство.

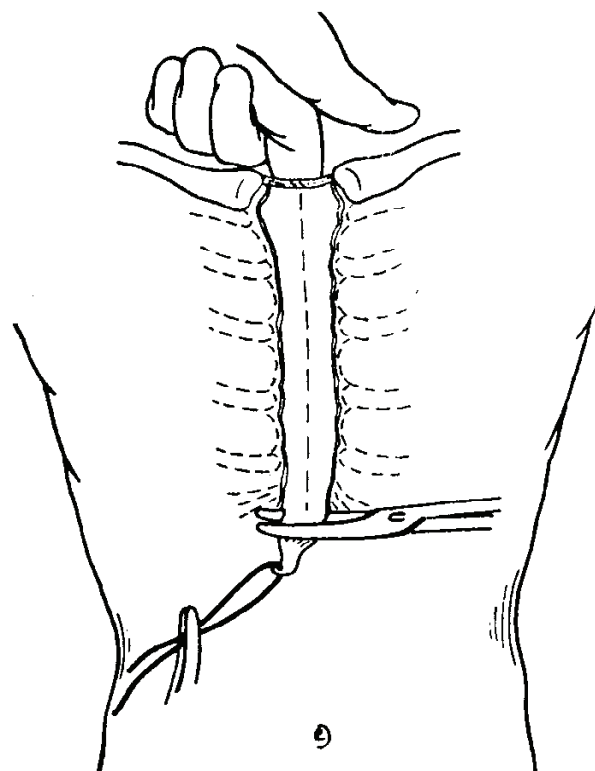


Рис. 3-20. Срединная стернотомия, 1. Мечевидный отросток резецируется, пальцевое выделение ретростверального пространства сверху



Затем препарируют дистальную часть грудины. Мечевидный отросток захватывают зажимом и удаляют или только отводят в сторону. После этого вводят указательный палец левой руки сверху и указательный палец правой руки снизу за грудину для освобождения ретростернального пространства. Обычно дополнительно вводят в обоих направлениях тупфер для завершения образования туннеля (рис. 3-19, 3-20).

Грудину рассекают костными ножницами, стернотомом или пилой *Oigli* (П. А. Куприянов). Эти инструменты имеют закругленные концы, что позволяет их легко проводить через образованные пальцами туннели как сверху, так и снизу. Наиболее применимы различные механические пилы, производящие быстрое и щадящее рассечение грудины под контролем зрения, когда ассистент раздвигает концы грудины крючками (рис. 3-21).

Срединная стернотомия предоставляет *экстраплевральный доступ*. Если же возникает необходимость, то можно вскрыть для обследования обе плевральные полости. Края рассеченной грудины разводятся реберным или грудинным расширителем, что позволяет получить хороший обзор переднего средостения и сердца. Операционная рана при срединной стернотомии должна быть в конце операции надежно, герметично закрыта. Если сопоставление краев раны недостаточно плотное и костные края смещаются, то наступает расхождение краев грудины с развитием медиастинита.

Перед закрытием грудины через отдельное отверстие проводят под грудину дренаж с отверстиями. Затем шилом прокалывают по обе стороны рассеченной грудины 3-5 отверстий, через которые проводят толстую нержавеющую проволоку. В последнее время грудину не просверливают, а проводят проволоку вдоль костного края грудины через межреберья обеих сторон.

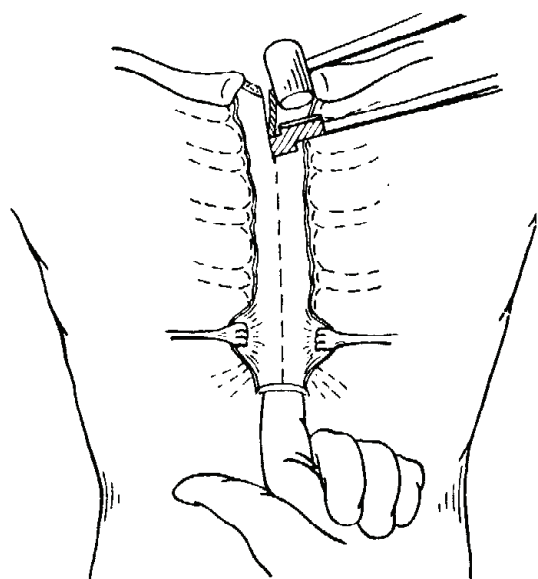


Рис. 3-21. Срединная стернотомия, II. Пальцевое выделение ретростернального пространства снизу. Пересечение грудины долотом или пилой

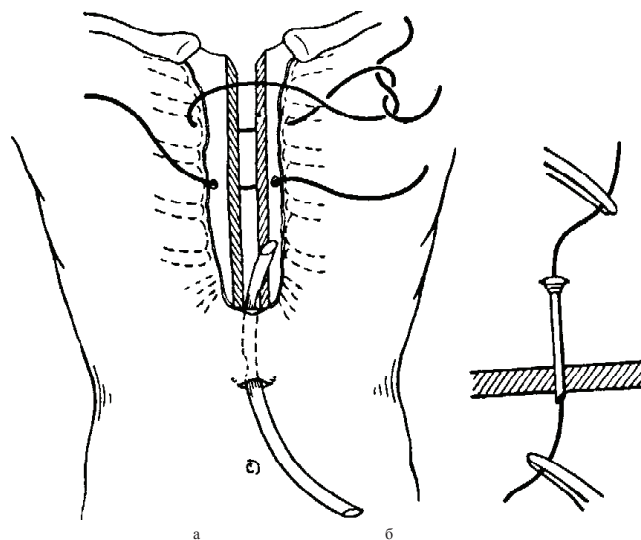


Рис. 3-22. Срединная стернотомия, III. Закрытие операционного разреза, а) Дренаж, выведенный со стороны эпигастрия. Соединение грудины проволокой, проведенной трансстернально или парастернально. б) Проведение проволоки через инъекционную иглу, введенную через кость грудины

Проволоку вдевают через ушко толстой иглы, которая проводится через грудину или межреберные промежутки. При извлечении иглы за ней легко следует проволока (рис. 3-22).

Концы толстой проволоки скручиваются щипцами на 3-4 витка, затем они приподнимаются щипцами и вновь скручиваются. Этим самым достигается плотное прилегание рассеченных половин грудины. Концы проволоки укорачиваются, загибаются и погружаются в ткани. Частыми швами надежно сшивается надкостница. Кожа, подкожная клетчатка сшиваются узловатыми швами. При срединной стернотомии в послеоперационный период дыхание больного менее затруднено, чем при боковой торакотомии.

### Поперечная стернотомия

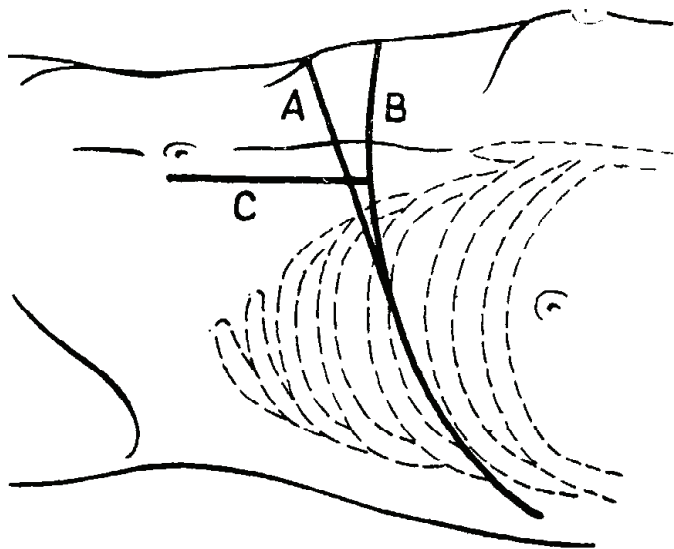
Разрез проводится волнообразно под молочными железами. Если надо получить доступ к сердцу, то вскрывают обе плевральные полости в IV межреберье. После двухсторонней перевязки внутренних артерии и вены молочной железы рассекают или перепиливают грудину. В конце операции в обе плевральные полости и за грудину вводят дренаж. Концы рассеченной грудины соединяют проволокой. При закрытии окологрудинного межреберья возникают описанные ранее трудности герметизации.

Поперечная стернотомия не является выгодным доступом, так как вскрываются обе плевральные полости, что нарушает статику грудной клетки. В послеоперационный период это приводит к тяжелым нарушениям дыхания. В настоящее время этот доступ применяется только в виде исключения: при удалении опухолей, расположенных в средостении и проникающих в обе плевральные полости.



## Тораколапаротомия

Как сочетанный доступ к органам грудной и брюшной полости в последние 20-30 лет применяют тораколапаротомию (Б. В. Петровский). Тораколапаротомия, наряду с широким полем деятельности, обеспечивает определенную безопасность, гарантируя широкую ориентацию. Этот доступ как в онкологии, так и в травматологии предоставляет почти неограниченные операционные возможности (рис. 3-23).



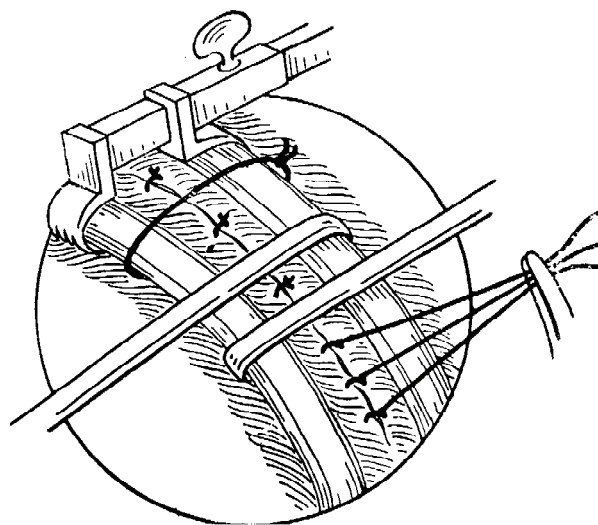
**Рис. 3-23.** Проведение разреза при тораколапаротомии. А) Торакотомический разрез продлен на переднюю брюшную стенку, В) торакотомия + поперечная лапаротомия, С) торакотомия + левосторонняя парамедианная (или трансректальная) лапаротомия

После рассечения реберной дуги и проникновения через диафрагму становится хорошо доступным лежащее под диафрагмой пространство. Тораколапаротомия применяется главным образом при операциях на кардии и пищеводе. Этот доступ находит также применение при удалении увеличенных почек, надпочечников, при опухолях печени, сильно увеличенной селезенке и при наложении портокавального и спленоренального анастомозов. Он применяется и при проникающих торакоабдоминальных ранениях, когда есть подозрения на одномоментное повреждение органов груди и живота. Тораколапаротомия применяется также в хирургии диафрагмы, когда часто одновременно раскрываются грудная и брюшная полости. Этот доступ удобен в хирургии торако-абдоминальной части аорты (А. В. Покровский).

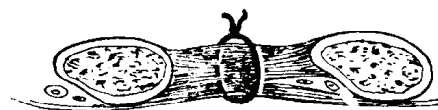
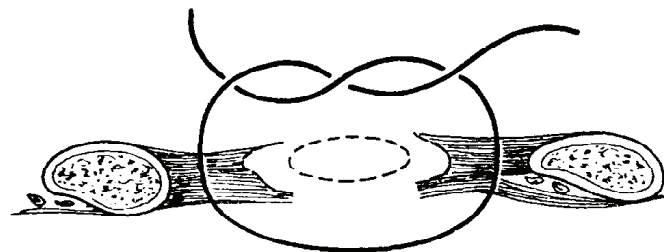
## Закрытие грудной клетки

При задней и боковой межреберной торакотомии закрытие грудной клетки не представляет труда, так как межреберные пространства в этих местах узкие. Закрытие при передней торакотомии из-за большого межреберного пространства связано с трудностями,

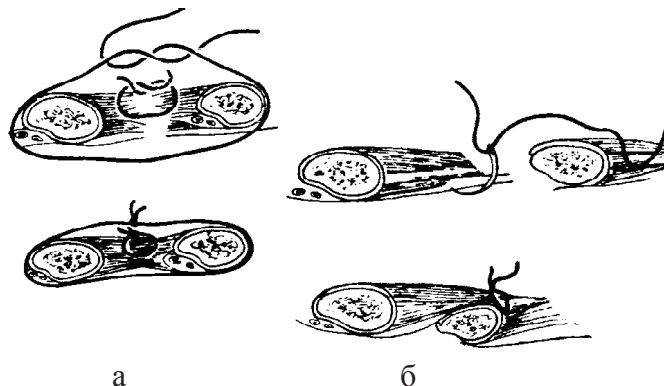
что не зависит от применяемого шовного материала. Целесообразно вначале наложить несколько узловатых швов, чтобы плевра под контролем зрения была захвачена в швы. Затем реберными крючками или реберным ретрактором сближают соседние реберные края, связывая при этом швы (рис. 3-24, 3-25).



**Рис. 3-24.** Закрытие торакотомического разреза, I. (После резекции ребра.) Оба соседних ребра сближаются реберным ретрактором, крючками или швами. Рассеченная межреберная мышца сшивается



**Рис. 3-25.** Закрытие торакотомического разреза, II. (После резекции ребра). Поперечное сечение. Шов мышц межреберья



**Рис. 3-26.** Закрытие торакотомического разреза, III. (Без резекции ребра.) Поперечное сечение, а) Перикостальный шов + шов мышц, б) мышца нижележащего межреберного пространства подшивается к мышечнонадкостничной части, прикрепленной к вышележащему ребру

Есть и другие возможности закрытия разреза грудной клетки, например, сближают разъединенные разрезом соседние ребра *перикостальным швом*. Для этого как шовный материал лучше всего подходит хром-кетгут. Он, несмотря на последующую резорбцию, достаточно крепок (рис. 3-26, а).

Если доступ осуществляется через надкостницу, то в этом месте опускают частично отпрепарованное ребро и сшивают под ним *межреберные мышцы*, как это показано на рис. 3-26, б.

### Особенности вмешательства при плевральных сращениях

Плевральные сращения могут явиться следствием воспалительного или опухолевого процесса. Инфильтрация легкого, воспаление и опухоли, достигая при своем развитии или распространении плевры или приближаясь к ней, вызывают плеврит. То же самое происходит, когда патологический процесс исходит из грудной стенки, т. е. распространяется снаружи внутрь. Возбудители процесса или опухолевые клетки могут также проникнуть к плевре по лимфатическим путям и кровеносным сосудам.

Плеврит может быть отграниченным или диффузным. Сращения могут быть тонкие и широкие, тяжистые или плоскостные. Если гнойный или фибринозный плеврит существует длительное время, на плевральных листках могут образоваться шварты. Если во время торакотомии обнаруживаются сращения, которые затрудняют ориентацию, вмешательство и обзор, то их следует рассечь. Легкое освобождают от париетальной (медиастинальной, диафрагмальной) плевры.

Сращения, возникающие после плеврита или пневмоторакса, нередко покрывают всю поверхность легкого. Если сращения из рыхлой соединительной ткани, то их разъединение проходит с минимальной кровопотерей. Метод разъединения сращений (остро или тупо) зависит от их консистенции. Основным условием при разъединении сращений должно быть предотвращение повреждения легкого. *Разъединение спаек тупым путем* более быстрое, но и более опасное, так как легко надрывается паренхима легкого. *Разъединение спаек ножницами* более трудоемко и медленно, зато более надежно. Отдавливая легкое тампоном, натягивают сращения, что позволяет их легко разъединить. Нежные и тонкие сращения легко и тупо разъединяются небольшим движением. Если обнаружены плотные тяжи, их не следует разрывать, так как у места их прикрепления может надорваться легкое. Тяжи разъединяют ножницами или электроножом вблизи от грудной стенки.

Ограниченные сращения, которые находят в окружении туберкулезного процесса и каверны, всегда

ригидны и плотны. Соединяя оба плевральных листка, эти тяжи содержат богатую сосудистую сеть, по которой из межреберных сосудов, как по коллатеральному кругу, кровь проходит к легкому. Их разъединение должно быть проведено, по возможности, под лигатурами.

Торакальная операция чаще всего представляет собой длительное, большое вмешательство, которое сопровождается значительной кровопотерей. Поэтому не безразлично, сколько времени длится торакотомия и выделение легкого и какая кровопотеря возникнет еще до того, как начнется основной этап операции. Если разъединение распространенных плотных сращений между плевральными листками (интраплеврально) предполагает много времени и связано с опасностью повреждения легкого и возникновения кровотечения, то выгоднее избрать *экстраплевральный* путь. В этих случаях разъединение происходит в ело» между париетальной плеврой и внутригрудной фасцией. Этот слой длительное время остается не пораженным распространившимся на плевру воспалительным процессом. Часто интраплевральный доступ кажется трудным и длительным, а экстраплевральный является легким и требует мало времени. Экстраплевральное проникновение производится тупфером. Небольшая диффузная кровоточивость при этом вмешательстве возникает из богатой капиллярной сетью внутригрудной фасции. На основании этого же принципа указанная методика применяется при разъединении сращений, связанных с опухолевидными изменениями.

В процессе выделения легкого освобожденная от сращений наружная поверхность грудной клетки в целях гемостаза покрывается салфетками, смоченными в горячем солевом растворе. После окончания выделения легкого надежно останавливают кровотечение из плевры, от верхушки в направлении к диафрагме. Кровотечение из грудной стенки в области разъединения легкого от спаек весьма коварно. Закрывшиеся сгустками крови поврежденные сосуды при повышении артериального давления или при удалении реберного расширителя, сдавливающего эти сосуды, могут вновь открыться, и возобновится кровотечение. Поэтому рекомендуется все кровоточащие места подвергать электрокоагуляции до наступления достаточно надежного гемостаза всего операционного поля.

В интересах тщательности и полноты гемостаза не следует экономить время. Если мероприятия по *остановке кровотечения путем электрокоагуляции* недостаточно надежны, — как это бывает в области купола плевры, — то применяются другие местные гемостатические методы. Рекомендованы различные гемостатические губки, хорошо приклеивающиеся к кровоточащему месту и со временем резорбируемые. М. С. Григорьев, В. С. Левит рекомендовали также обшивать кровоточащие места матрасными швами.

## Обработка магистральных сосудов

Временное пережатие магистральных сосудов корня легкого может быть необходимо при *кровотечении, сосудистом шве* или как *функциональная проба*. Последняя осуществляется главным образом пережатием легочной артерии, когда удаление легкого ставится в зависимость от того, на какую величину возрастет давление в кровеносном русле, когда будет пережат один из основных стволов легочной артерии.

При повреждении магистральных сосудов корня легкого за какие-то секунды грудная клетка заполняется таким количеством крови, что становится трудным найти место кровотечения. Если в таком случае «вслепую» захватывать кровоостанавливающим зажимом, может случиться, что поврежденный сосуд будет больше разорван и кровотечение лишь усилится. Единственным правильным решением является *тампонада кровоточащего места пальцами*. Излившуюся кровь следует полностью отсосать и убрать тампонами. После этого локализируют кровоточащее место, ослабляя нажим тампонирующих пальцев и сдвигая их на доли миллиметра.

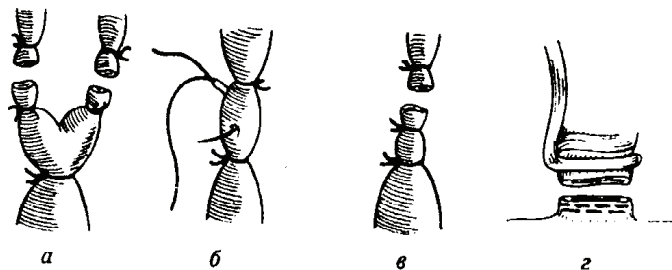


Рис. 3-27. Методика пересечения магистральных сосудов легкого, а) Пересечение к периферии от бифуркации, б) и в) прошивная лигатура, г) прошивание сшивающим аппаратом и пересечение

В тех случаях, когда корень легкого или верхняя полая вена фиксированы воспалительным или опухолевым процессом, лучше всего производить препаровку в доступной части сосуда с центральным его пережатием. Для этой цели наиболее подходит интраперикардальная часть, которая легко доступна после вскрытия перикарда (*Л. Н. Богуш, И. С. Колесников*). Если повреждается боковая поверхность сосудистого ствола или соскальзывает лигатура с уже перевязанной культы сосуда, то применяется зажим *Satinsky*, которым выключается поврежденный участок. Когда он таким образом предохранен от возможного кровотечения, на него следует *наложить сосудистый шов*.

Окончательное лигирование и пересечение магистральных сосудов корня легкого чаще всего производят при резекции легкого. Само собой разумеется, что это мероприятие должно производиться чрезвычайно тщательно и абсолютно надежно. Если после закры-

тия грудной клетки соскользнет лигатура с магистрального сосуда, то большого вряд ли удастся спасти; грудная клетка за какие-нибудь 1-2 мин наполнится несколькими литрами крови.

Если для этого представляется возможность, основной ствол и его ветви перевязываются и отсекаются по отдельности. А если такой возможности нет, то для надежности центральный отрезок сосуда *перевязывают после прошивания*. Надежным методом является также *интраперикардальная перевязка с экстраперикардальным пересечением* сосудов корня легкого. В таких случаях культя сосудов, фиксированная перикардом, предохраняется от соскальзывания лигатуры. При воспалительных или опухолевых инфильтратах может случиться, что и пересечение сосудов можно произвести только интраперикардально. Тогда может выручить сшивающий аппарат УКЛ с браншами длиной в 4-6 см, снабженный двумя рядами танталовых скрепок (*Ю. Я. Грицман*). Скрепки аппарата держат достаточно герметично. Сшивающие аппараты применимы также для прошивания стенки предсердия (рис. 3-27).

## Пересечение бронха и закрытие культы бронха Общие принципы

Пересечение бронха корня легкого и закрытие его культы является одним из наиболее сложных моментов резекции легкого. Принципы закрытия культы бронха общеизвестны; их можно суммировать следующим образом.

1. Пересечение бронха должно происходить в здоровых тканях бронха. Если стенка бронха поражена активным туберкулезным или другими воспалительными процессами или опухолевыми изменениями, то шансы на заживление культы плохие.
2. Культя должна быть короткой и не иметь карманов. Пересечение бронха должно проходить у самого основания его разветвления. В длинной культе накапливается отделяемое, которое является богатой средой для микробов.
3. Стенки бронха не должны быть слишком освобождены от перибронхиальной ткани и не должны быть травмированы, так как в противном случае нарушается их кровоснабжение.
4. Решающее значение имеет, независимо от способа наложения швов и характера применяемого шовного материала, закрытие и прикрытие культы. Используемые для этой цели ткани, снабженные хорошей кровеносной сетью и окружающие культю (легкое, плевра, перикард, мышца), сшиваются и в течение нескольких дней надежно склеиваются, обеспечивая заживление культы.



5. Когда пересечение бронха производится при резекции части легкого, важным является быстрое и полное расправление остающейся части легкого. Если имеется остаточная полость, не заполненная легким, содержащая жидкость, кровь или гной, то это способствует возникновению бронхиального свища.

С современной точки зрения, шов бронха выполняет задачу герметизации, пока рубцевание не закроет надежным образом культю. Для этой цели лучше всего подходит нить из искусственного волокна, не впитывающего жидкость, или тонкая проволока.

### Варианты пересечения бронхов

Среди многочисленных вариантов пересечения бронхов мы останавливаемся на наиболее применимых.

- а) По методу *Rienhoff* (1937) бронх закрывается в два приема. Сначала бронх пересекается таким образом, что остается длинная культя, которую захватывают зажимом и натягивают. После этого на уровне последующего пересечения бронх закрывается рядом матрацных швов, дистальнее которых отсекается остаток культя (рис. 3-28).

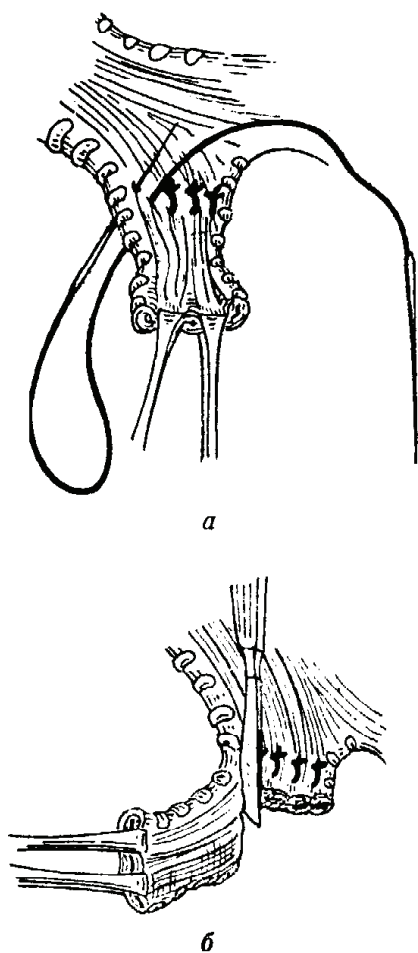


Рис. 3-28. Пересечение бронха по Rienhoff с наложением вертикальных матрацных швов (а, б)

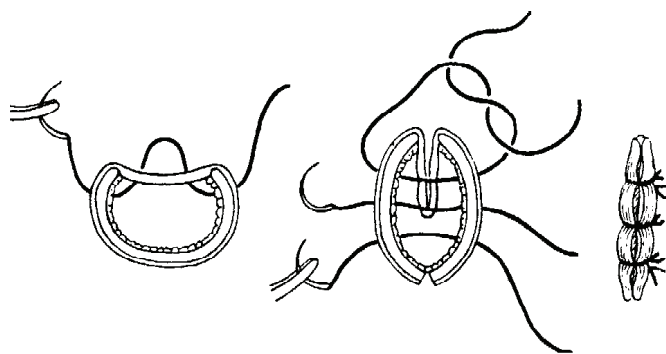


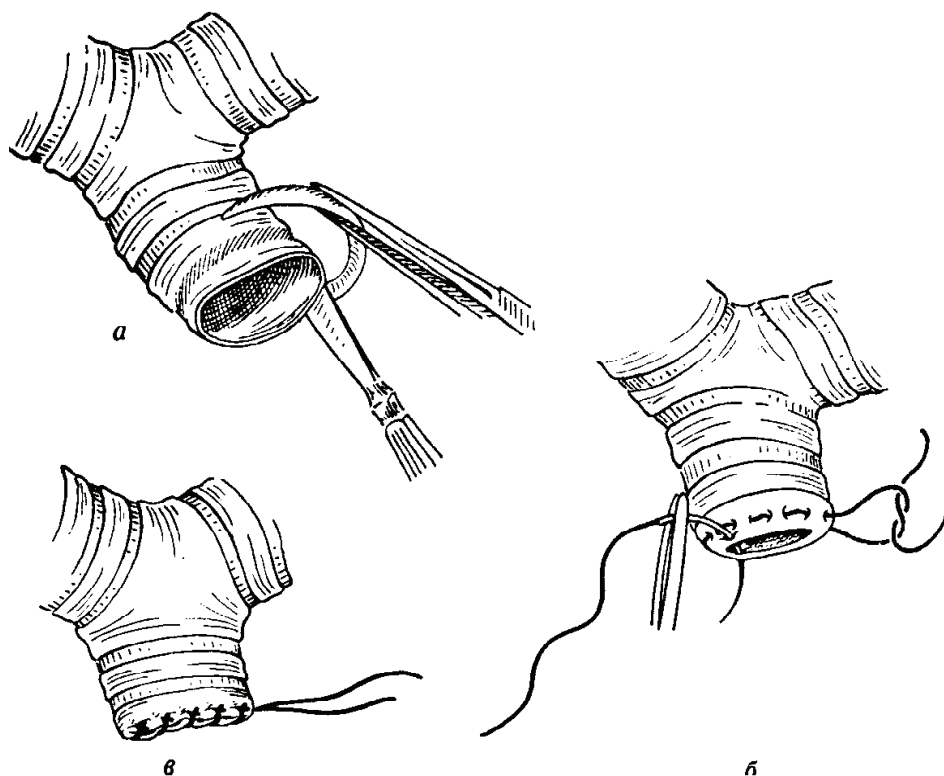
Рис. 3-29. Пересечение бронха по Overholt с погружением мембранозной части

- б) Метод *Overholt* (1952) применяется главным образом при пересечении главного бронха. Мембранозная часть бронха вворачивается погруженными швами, закрывая культю бронха изнутри. Сокращенная таким способом наполовину культя бронха закрывается следующим рядом узловатых швов (рис. 3-29).
- в) По методу *Crafoord* (1939) субмукозно из культя бронха удаляется дистальный С-образный хрящ. Полученная при этом мягкая культя желаемой длины закрывается, подобно культю кишки, кисетным швом, поверх которого накладывается второй ряд узловатых швов (рис. 3-30).
- г) Благодаря своей простоте наиболее распространен предложенный *Sweet* (1945) способ закрытия, при котором пересечение бронха малыми порциями сочетается с наложением узловатых швов на пересеченные участки бронха (рис. 3-31).
- д) За последние десятилетия все большее распространение получает механической метод закрытия культя бронха (*Н. М. Амосов*, 1957). Этот способ является механическим вариантом закрытия бронха по *Sweet*, при котором культя бронха сшивается аппаратом УКБ.

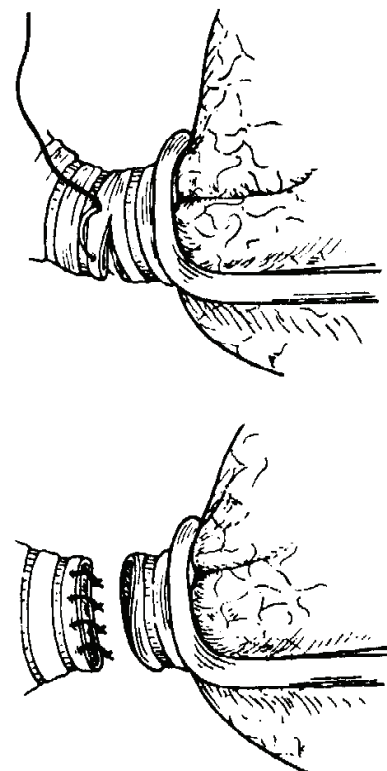
Наиболее подходящий аппарат УКЛ-60, скобки которого размещаются косо к длиннику бронха в два взаимодополняющих ряда (рис. 3-32, см. также стр. 120). Длительное время, однако, для закрытия культя бронхов применяли первый из этих аппаратов из соображений шадящего отношения к сосудам культя. На практике же оказалось, что для закрытия главного и долевого бронхов более подходит аппарат УКЛ-60. Более тонкий (бранши 25 мм) аппарат УКБ применяется теперь исключительно для закрытия сегментарных бронхов.

Отпрепарованный диссектором бронх приподнимается им и заводится между браншами открытого аппарата. Дистальнее накладывается брон-хoderжатель, за который несколько натягивается бронх, что позволяет продвинуть аппарат центральнее, к месту, где бу-



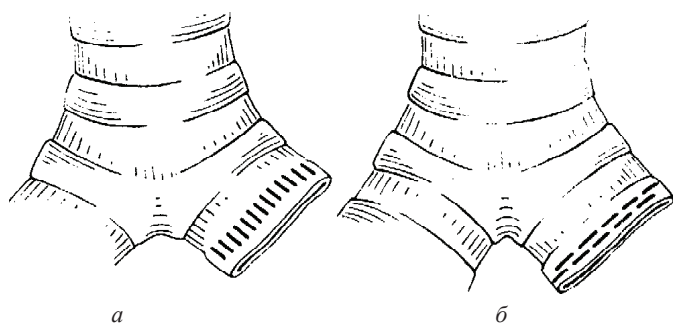


**Рис. 3-30.** Пересечение бронха по ScaCooM. После удаления дистально расположенного хрящевого полукольца (а) на культю бронха накладывают сначала кисетный (б), а затем одиночные узловые (в) швы

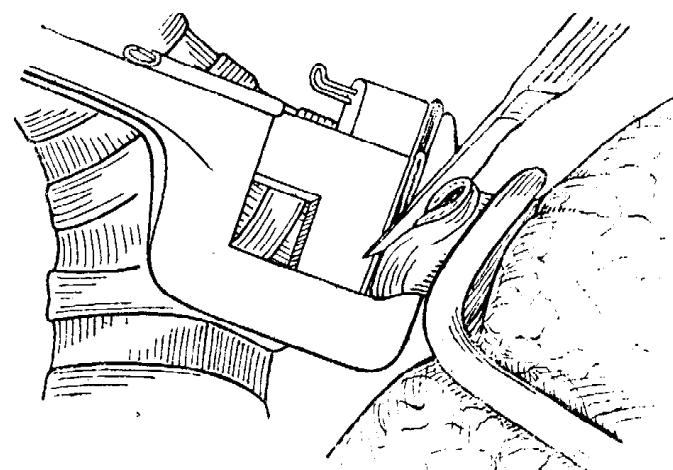


**Рис. 3-31.** Пересечение бронха с ушиванием культи одиночными узловыми швами по Sheel

дет произведено пересечение бронха. Бранши аппарата постепенно сближаются винтом до их отметки.



**Рис. 3-32.** Пересечение бронха сшивающим аппаратом УКБ (а) и сшивающим аппаратом УКЛ (б)



**Рис. 3-33.** Техника механической ампутации бронха

Слишком сильное завинчивание опасно, так как может быть повреждена или даже разорвана стенка бронха. Затем снимают предохранитель и сжимают ручки замка; этим осуществляется прошивание. Скальпелем отсекают вплотную по бранше аппарата бронх и смазывают пересеченное место йодом (рис. 3-33).

Пересечение бронха при помощи сшивающего аппарата имеет следующие преимущества.

- а) Шов осуществляется инертными в отношении тканей бронха танталовыми скрепками, не вызывающими реакции.
- б) Скрепки хорошо ложатся ровными рядами и не образуют карманов.
- в) Отсечение бронха асептично; таким образом плевральная полость предохраняется от проникновения инфекции. Кроме этого, такая обработка культи бронха предохраняет от аспирации в бронхи крови и жидкости.
- г) Сшивание бронха аппаратом происходит быстро, осуществляется легко и занимает всего только около 1-2 минут.

Если возникает необходимость иссечь бронх изнутри, например, когда опухоль располагается непосредственно у линии пересечения бронха, бронхосшиватель не применяется.

Как уже упоминалось, после пересечения бронха, независимо от того, какой применялся метод, следует обращать большое внимание на *тщательность и надежность прикрытия культи бронха*. Перед тем

как приступить к прикрытию культы бронха, следует убедиться в том, что культя закрыта герметично. Для этой цели применяют следующую пробу: в плевральную полость вводится физиологический раствор в таком количестве, чтобы полностью закрыть культю, после чего анестезиолог повышает аппаратом давление в системе бронхов. Если вокруг культы бронха не выделяются воздушные пузырьки, то, значит, достигнут необходимый герметизм и можно переходить к прикрытию культы.

Используемые для прикрытия культы окружающие ткани (плевра, легкое, перикард или мышечные волокна) фиксируют 2-3 узловатыми швами к перибронхиальной ткани так, чтобы между культей бронха и прикрывающими его тканями не было пространства. Если культя бронха и легочная артерия лежат одна под другой, что особенно характерно для левого легкого, то следует обратить внимание на то, чтобы артерия и культя бронха были надежно разъединены друг от друга плевральным листком. Это необходимо потому, что в случае возникновения на участке бронхиального шва исходящего из него абсцесса при прилегании к этому месту артерии может возникнуть инфицирование и аррозия ее стенки.

Над правым главным бронхом можно легко подтянуть медиастинальную плевру. Можно также протянуть культю правого бронха под непарную вену и подшить к медиастинальной плевре. Культя левого главного бронха ускользает глубоко в средостение, когда пересечение производится непосредственно под бифуркацией. Как правило, культю этого бронха не следует особенно прикрывать. Если же возникает необходимость в таком прикрытии, то лучше всего использовать для этой цели перикард. Когда производится прикрытия культы бронха за счет окутывающей аорту плевры, следует обращать внимание на то, чтобы в Шов не попал ствол блуждающего нерва, проходящего между культей бронха и аортой. Культы долевых бронхов прикрываются, как правило, плеврой. При *сегментарной резекции* культя *сегментарного бронха погружается в ткань легкого* под поверхность сегмента. В тех случаях, когда легкое выделялось экстраплеврально и плевра удалялась, отсутствует возможность прикрыть культю бронха листком плевры. В таких случаях можно хорошо использовать *мышечный лоскут* межреберного пространства. Мышцу отсекают на периферии и пришивают или приклеивают *тканевым клеем* типа МК-6 к культю бронха. Если для прикрытия нет подходящих соседних тканей, то прибегают к иссечению участка широкой мышцы спины, обычно свободно расположенной в пределах операционного доступа. Этот кусочек мышцы распластывают, окутывая культю, и прикрепляют к окружающим тканям. Для этих целей может быть использован также *участок широкой фасции бедра*. *Ф. Х. Кутушев* для этих целей применял плаценту.

### Шов легочной ткани

Надорванная и надрезанная поверхность легкого должна быть зашита. Надрыв легкого может быть следствием травмы, может также возникнуть по ходу операции при насильственном разъединении сращений. После сегментарной резекции остается лишенная плевры поверхность легкого. Междольные щели не разъединяют полностью доли одна от другой. Поэтому и при лобэктомиях часто приходится разъединять острым путем прилежащие одна к другой доли. Поверхность разреза доли легкого должна быть *закрыта так же герметично*, как и поверхность сегмента.

Для отсечения доли легкого и сегмента в недавнем прошлом применялись сшивающие аппараты (см. стр. 126, 134). Зашитая сшивающим аппаратом раневая поверхность легкого достаточно герметична и может быть укреплена одним или двумя страхующими швами. Если не удастся разъединить междольную щель препаровкой, то применяют электронож, а раневую поверхность зашивают потом непрерывными или обвивными швами. Висцеральная плевра должна быть зашита с обеих сторон.

Шов легкого является надежным только в том случае, *если в этот шов захватывается и висцеральная плевра*, иначе легочная ткань в местах швов рвется. Здоровые участки легкого, содержащие эластические волокна, хорошо держат шов благодаря эластическому сокращению, охватывающему места проколов легкого. Легкое у более пожилых людей, особенно эмфизематозно измененное, неэластично. Поэтому почти в каждом месте прокола иглой возникает отверстие, через которое может выделяться воздух.

Легкое шьют атрауматичной иглой с тонкой нитью из искусственного волокна. Это касается в особенности эмфизематозно измененного легкого у пожилых людей. Даже при использовании таких игл в измененном легком остаются отверстия от проколов. Поэтому рекомендуется заклеивать места прокола легкого клеем типа МК-6. Клей наносят тонким слоем на просушенную поверхность легкого, прекращая на этот момент его искусственную вентиляцию. Если образуются большие, лишенные плевры поверхности легкого, пропускающие воздух, то их закрытие швами становится невозможным. В этих случаях после тщательного обкладывания и просушки применяют покрытие пропускающей воздух поверхности *клеем из распылителя*.

Чем больше повреждение легкого или поверхность произведенной резекции, чем больше наложено швов, тем больше внимания следует обратить на эффективное дренирование, основанное на правильных принципах послеоперационного отсасывания.

## Операции на грудной стенке

P. KESZLER

Современное развитие хирургии грудной стенки позволяет успешно оперировать сложные аномалии ее развития и удалять распространенные опухолевые образования.

Оперативному замещению подвергаются также обширные дефекты грудной стенки после радикальных вмешательств и при заболеваниях органов груди, переходящих на грудную клетку.

Аномалии развития грудной стенки встречаются нередко. Синостозы и синхондрозы ребер являются обычными случайными находками без сопутствующей клинической симптоматики. Значительно реже уже у новорожденных встречается нарушение сочленений грудины по средней линии. В наиболее тяжелых случаях это проявляется в виде эктопии сердца.

В хирургической практике деформации передней части грудной стенки имеют весьма большое значение.

### Деформации передней части грудной стенки (воронкообразная грудь, куриная грудь)

#### Показания к операции

Проведенные среди учащихся средней школы исследования показали, что эти деформации встречаются примерно в 2-3,5%.

При *воронкообразной груди* наибольшее вдавливание находится в нижней трети грудины. При *куриной груди* выпячивание чаще всего встречается в верхней и реже — в средней трети грудины. Наряду с типичными формами заболевания, нередко также и *смешанные формы*. В таких случаях верхняя треть грудины выпуклая, а нижняя — впадая. Если деформация наиболее выражена в пределах грудины, то ее называют *симметричной*. Но и *асимметричная деформация* является нередкой; при этом максимальное искривление находится не в пределах грудины,

а, например, слева от нее в парамаммарной области.

По всей вероятности, втяжения и выпячивания передней стенки груди имеют общую причину: *нарушения развития реберного хряща*. Деформации передней части грудной стенки часто связаны с другими врожденными аномалиями.

Нередко бывает трудно установить связь между деформацией груди и *нарушениями дыхания и кровообращения* или выяснить зависимость от какой-либо третьей общей причины.

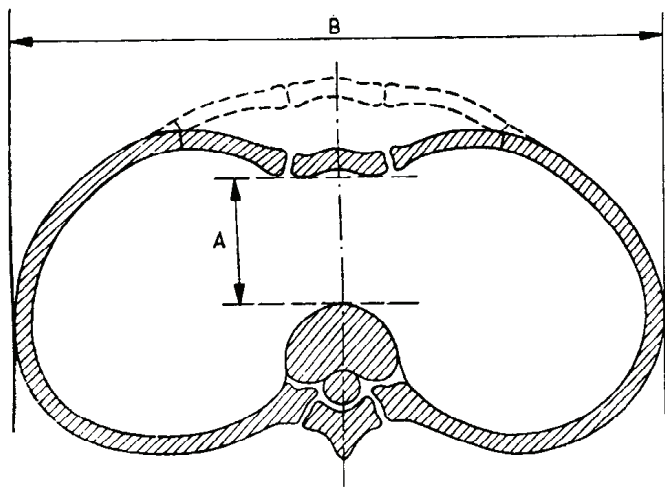
Для выработки показаний к операции следует иметь в виду возраст больного, характер и тяжесть деформации и, наконец, осложнения и сопутствующие симптомы.

Несомненно, *наилучшие результаты* получены при операциях у больных детского возраста, когда опорная часть скелета еще формируется и послеоперационная стабилизация может быть наиболее совершенной. Большим преимуществом операций в раннем возрасте является то обстоятельство, что последствия деформации в ряде случаев еще не причинили стойких сопутствующих изменений. Наиболее благоприятным для операции считается возраст с 3 лет до полового созревания.

Необходимо измерение процентного соотношения поперечника грудной клетки на уровне диафрагмы к расстоянию от грудины до позвоночника. Оба эти измерения производятся по рентгеновским снимкам, снятым на этих уровнях при одинаковом фокусном расстоянии.

Такое измерение позволяет исключить ошибки, возможные при учете только лишь объемов тела и возраста (*рис. 3-34*).

Если отмеченное соотношение (*индекс*) более 35%, то это — нормальный показатель. При воронкообразной груди легкой степени показатель находится на уровне 30-35%; при средней степени — 20-30%, а при тяжелой степени — ниже 20%. При деформациях легкой степени, протекающих бессимптомно и без осложнений, операция не показана.



**Рис. 3-34.** Индекс для классификации степени тяжести воронкообразной груди: внутреннее расстояние между грудиной и позвонком (А) и поперечное сечение груди (В) в процентах

При значительной деформации следует оперировать, даже если у больного нет осложнений, так как необходимо считаться с дальнейшим рано или поздно наступающим развитием органических и психических нарушений.

### Операции при воронкообразной груди

Операция разделяется на три важных этапа: мобилизация и освобождение деформированной части грудной клетки, создание новой формы и, наконец, фиксация.

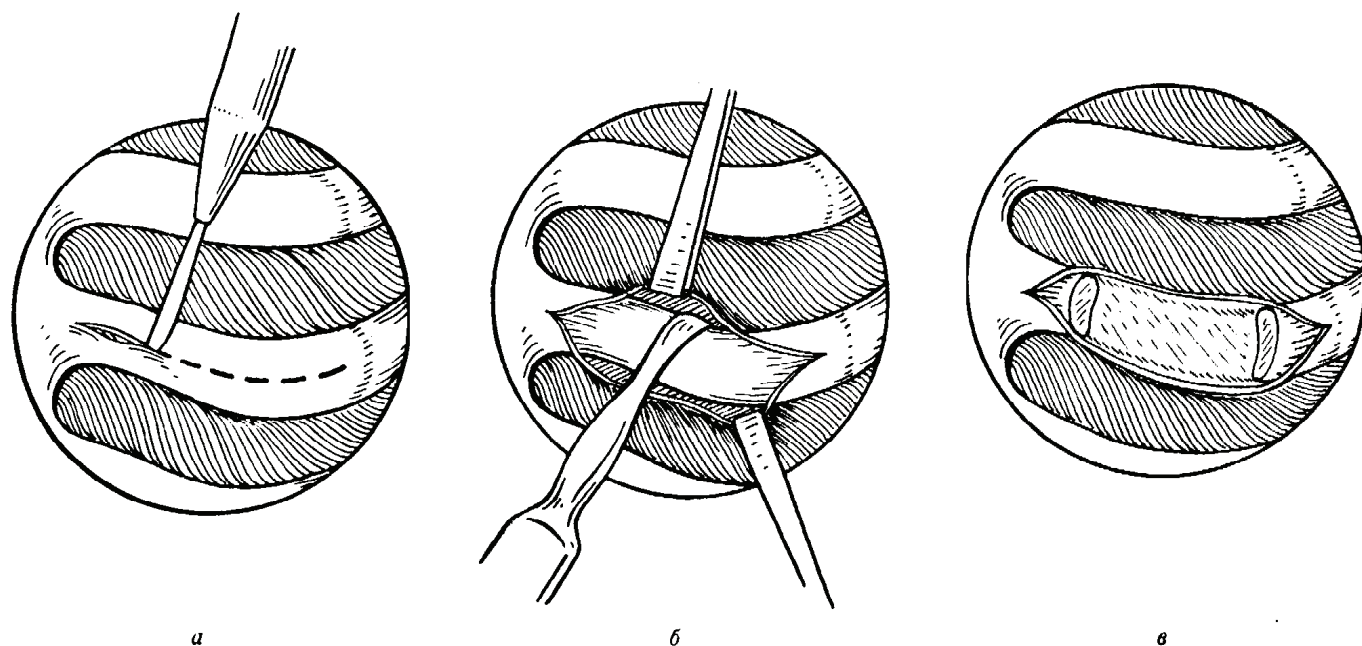
Доступ производится через длинный *престернальный срединный* или изогнутый *субмаммарный поперечный* разрезы. Если предполагается мобилизация верхней части грудины при куриной груди, то предпочтительным является первый из названных

разрезов. Если воронка начинается на границе между рукояткой и телом грудины, то и при этой патологии выбирается первый из предложенных выше разрезов. Последствием этого доступа может быть склонность к образованию келоида. Учитывая это, при операции девушек и женщин, всегда выбирают субмаммарный разрез. Этот же разрез рекомендован для больных детского возраста, когда воронка в грудине малых размеров.

Разрез проводится после рассечения волокон грудных мышц до костно-хрящевой части грудной стенки. Отпрепаровывается кожно-мышечный лоскут в обе стороны от грудины, пока не освободится на всем протяжении деформированный участок грудины и сочлененные с ним реберные хрящи. Препаровку кожно-мышечного лоскута производят частично электроножом и частично тупо — препаровочным тупфером. Кровотечения из перфорированных сосудов останавливаются электрокоагуляцией.

Затем *рассекают реберные хрящи* по обе стороны грудины на всем протяжении деформации. Чаще всего это пересечение реберных хрящей начинают с третьего или четвертого сочленения и продолжают до мечевидного отростка. Некоторые хирурги удаляют все деформированные хрящи, другие вырезают клиновидный участок или кусок длиной в 1-2 см, парастернально из хрящевой ткани. Больше всего времени занимает иссечение каждого хряща парастернально и по границе костно-хрящевого соединения. *Участки хряща резецируют субперихондрально*. Хрящ регенерирует из оставшейся надхрящницы.

Над хрящом тонким скальпелем надсекают надхрящницу и поднимают ее кверху и книзу от передней поверхности хряща закругленным элеватором.



**Рис. 3-35.** Хирургическая коррекция воронкообразной груди, 1. Поднадкостничная резекция деформированного реберного хряща (а—в)



Если надрезать надхрящницу слишком глубоко, проникая в хрящ, то бывает трудно попасть в необходимый слой. Сосудистым зажимом захватывают приподнятые края надхрящницы по верхнему и нижнему краям хряща и изогнутым распатором, проходя к задней поверхности хряща, отделяют его от надхрящницы (рис. 3-35). Заведенным по задней поверхности инструментом отжимают хрящ сверху и отсекают участок необходимой длины. После удаления хряща наступает незначительная кровоточивость, которая может быть остановлена наложением на это место тампона, смоченного в горячем солевом растворе. При пересечении хряща могут быть, однако, повреждены *внутренняя артерия и вена молочной железы*, что может привести к сильному кровотечению. Повреждение плевры связано с возникновением *пневмоторакса*. Поврежденные сосуды должны быть пережаты и лигированы. Если была повреждена плевра, то в конце операции может возникнуть необходимость ее дренирования.

При удалении реберного хряща следует учитывать возможность асимметрии хрящей и их синхондроза. После окончания иссечения хрящей грудина оказывается натянутой только прямыми мышцами живота. В зависимости от избранной методики фиксации (см. ниже) от тела грудины блоком отсекаются место прикрепления мышц живота и *мечевидный отросток*. В определенных случаях мечевидный отросток удаляется целиком. После этого заводят палец или препараточный тупфер за грудину и освобождают загрудинное пространство на протяжении деформации. Эта манипуляция облегчается, если ассистент костным крючком приподнимает дистальную часть грудины. В некоторых случаях отделение задней поверхности грудины тупым путем затруднено из-за описанного *Brown (1939)* тяжа. В этих случаях названный тяз пересекается (рис. 3-36). Затем следует моделирование грудины. В зависимости от формы и размеров деформации, а также от возраста больного могут понадобиться одна или две *T-образных остеотомии*. У маленьких детей производят одну *остеотомию* в *косом направлении* по верхнему краю воронки. Из кости грудины иссекается направленный вершучкой кнутри клин с сохранением заднего листка надкостницы. После этого можно уже *исправить* положение грудины, *поднимая ее рукой*. Остеотомия производится после разъединения надкостницы острой плоской дрелью. Дрель проводится с небольшим нажимом пилящими движениями под контролем заведенной изнутри к задней поверхности левой руки. Молоток и долото обычно не применяются (рис. 3-37). С удалением хрящей и поднятием грудины завершается коррекция. Остается, однако, еще выполнить наиболее трудную и наиболее дискутируемую часть операции — *фиксацию исправленной грудины*.

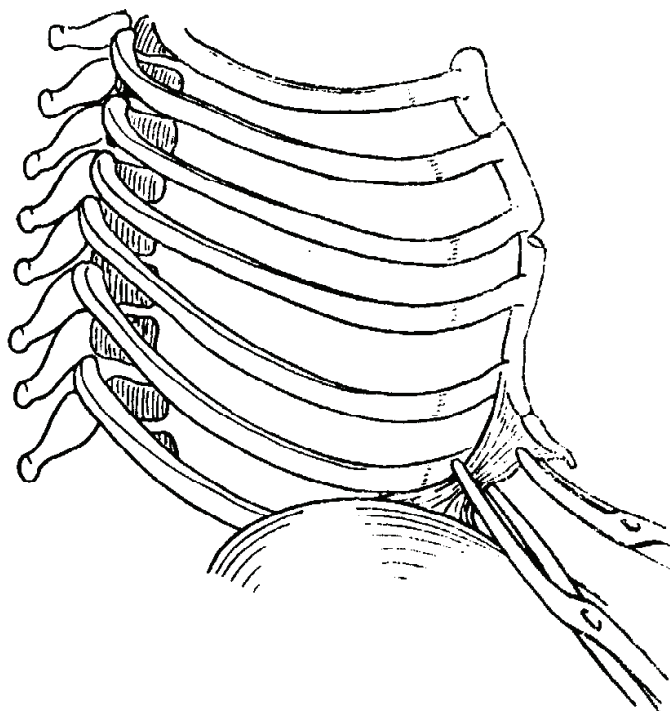


Рис. 3-36. Хирургическая коррекция воронкообразной груди, II. Пересечение тяжа, натянутого между дистальной частью грудины и сухожильным центром диафрагмы (вид сбоку)

От этого зависит длительность успеха операции и избежание рецидива. В литературе можно найти более чем тридцать различных методов. Это само по себе уже говорит о том, что ни один из них не является достаточно совершенным.

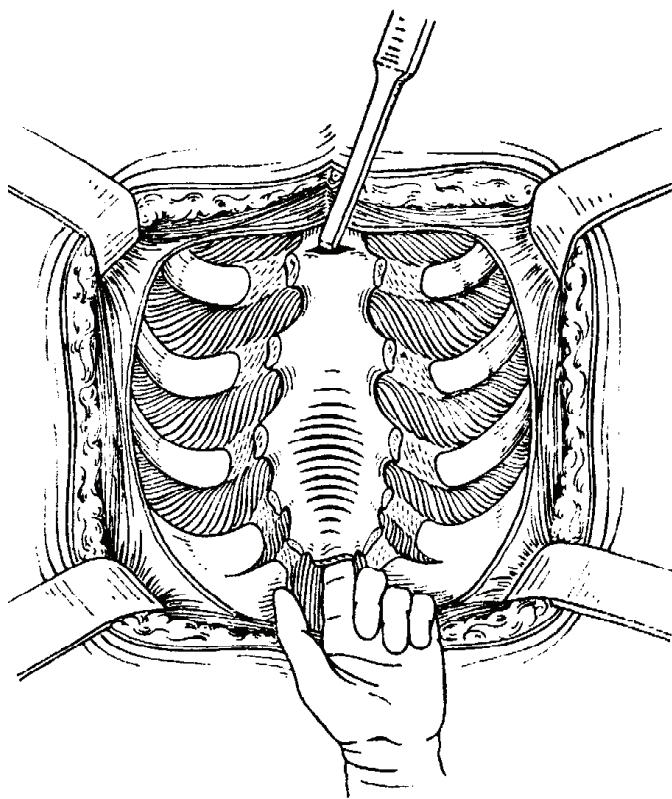
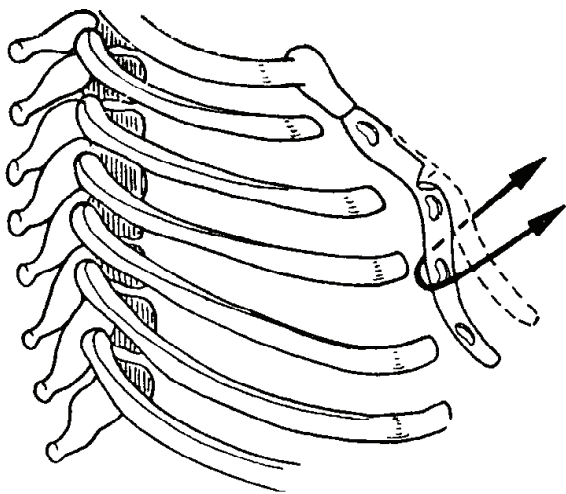
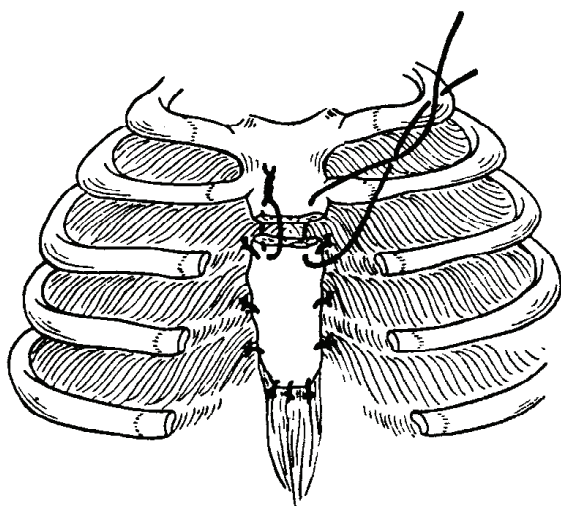


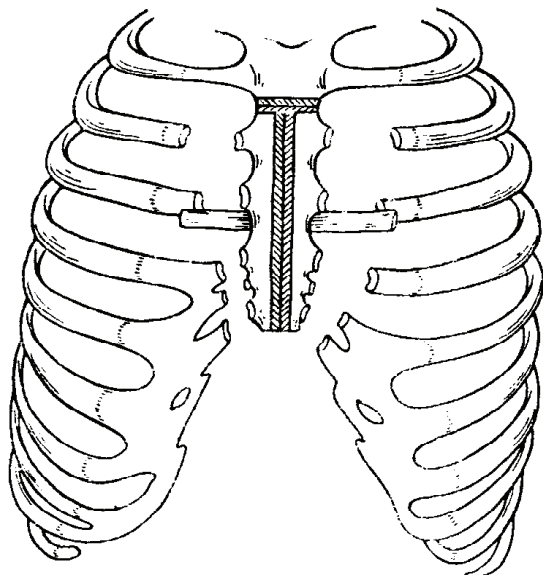
Рис. 3-37. Хирургическая коррекция воронкообразной груди, III. Выделение и выведение кнаружи, а также поперечная остеотомия грудины



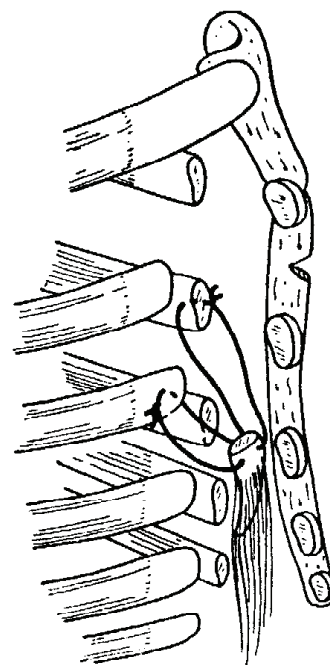
**Рис. 3-38.** Хирургическая коррекция воронкообразной груди, IV. Вытяжение и фиксация выведенной грудины (схематическое изображение, вид сбоку)



**Рис. 3-39.** Хирургическая коррекция воронкообразной груди, V. Фиксация приподнятой грудины проволочными швами вдоль клиновидной поперечной остеотомии



**Рис. 3-40.** Хирургическая коррекция воронкообразной груди, VI. Укрепляющая подвеска Т-образной остеотомии грудины на костной (или металлической) балке



**Рис. 3-41.** Хирургическая коррекция воронкообразной груди, VII. Укрепление приподнятой грудины по методу интерпозиции мечевидного отростка (вид сбоку)

Фиксация может быть достигнута *наружным натяжением, внутренними швами и, наконец, внутренней распоркой*. Стальная проволока проводится вокруг грудины или через проколотые в ней отверстия, выводится через кожу наружу и натягивается (*метод вытяжения*) (рис. 3-38). Приподнятая грудина может быть зафиксирована стальной проволокой вдоль произведенной клиновидной поперечной остеотомии (рис. 3-39).

Проще всего провести под приподнятую часть грудины спицу *Kirschner* (*метод опоры*). Эта спица выводится с обеих сторон грудины наружу и упирается о костную часть грудной стенки. Если требуется создать опору хрящевой части грудной стенки, то две спицы заводятся в косом направлении (*Brandt, 1953; Mayo, 1962; Peters, 1964*).

Для внутренней опоры лучше всего использовать костную балку (*Adams, 1951; Adkins, 1958; Honig, 1960; Keszler, 1965*). Применяется консервированная большеберцовая кость, из которой готовится балка необходимой длины и ширины. Эта балка вводится поперек за приподнятую грудину. Концы балки надежно упираются в латеральные концы пересеченных реберных хрящей и фиксируются швом (рис. 3-40). Для проведения костной балки тщательно готовится туннель с отодвиганием по обе стороны плеврального листка. Эластическое натяжение восстанавливается натяжением обратно прямых мышц живота и надкостнично-надхрящной части.

Рана может быть герметично закрыта, больной мобилизован. Сроки резорбции костной балки находятся в пределах 1-2 лет. Этого времени вполне достаточно для стабилизации скорректированной деформации грудины.

К недостаткам введения костной балки относится отсутствие ее упругости, из-за чего она не совсем соответствует изогнутой форме грудной клетки. Поэтому многими хирургами было предложено вместо костной балки для опоры грудины вводить изогнутые в нужном направлении *пластмассовые* или *металлические балки*. У маленьких детей как *опора* может быть использован т.н. *ксифондно-интерпозиционный метод* (Sanger, Taylor, Robicsek, 1960). Отсеченный от тела грудины мечевидный отросток вместе с прикрепленными к нему прямыми мышцами живота проводится двумя проволочными швами под приподнятую грудину. Концы проволоки, в зависимости от обстоятельств, прокалываются с двух сторон у наружного конца четвертого или пятого пересеченного реберного хряща и под натяжением завязываются. Таким образом достигается необходимый эластичный и хорошо несущий внутренний упор. Этот способ имеет то преимущество, что используются собственные ткани больного (рис. 3-41).

### Оперативные приемы при куриной груди

Эта операция проще, чем исправление воронкообразной груди, так как укрепление исправленной деформации не представляет проблемы. На протяжении деформированного участка, примерно так же, как и при воронкообразной груди, с двух сторон резецируют реберные хрящи (рис. 3-42, 3-43).

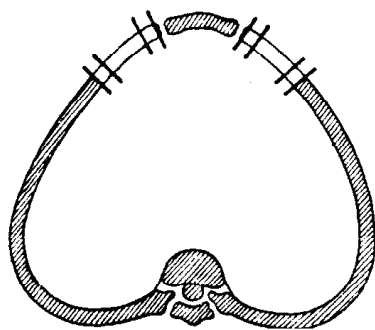


Рис. 3-42. Хирургическая коррекция «куриной» груди, I. Резекция реберных хрящей (поперечное сечение)

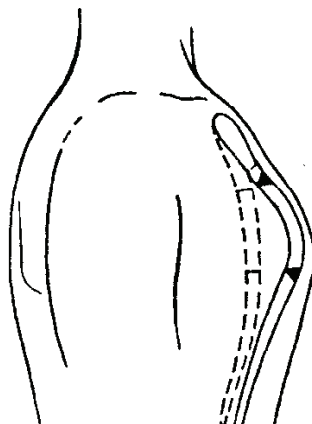


Рис. 3-43. Хирургическая коррекция «куриной» груди, II. Выпрямление грудины двумя клиновидными иссечениями. Клиновидная остеотомия (вид сбоку)

Lestei предложил резецировать грудину между 2 хрящом и мечевидным отростком. После этого он соединяет по средней линии края большой грудной мышцы и фиксирует к ним мечевидный отросток и прямую мышцу живота.

Даже сильно деформированную грудину можно выпрямить, если произвести *T-образную остеотомию*; при этом может быть легко устранено искривление (Ravitch). Граничащие с грудиной искривленные реберные хрящи удаляются вплоть до ребра. После операции на протяжении 3-4 недель применяют *давящую повязку*.

### Закрытие операционной раны

Через отдельный разрез в эпигастрии заводят под грудину *дренаж*. При повреждении плевры постоянный дренаж обычно не вводится, но необходимо предварительно произвести отсасывание излившейся крови и раздуть легкое перед полным закрытием раны.

При воронкообразной груди закрытие раны может встретить трудности, так как из-за поднятия грудины возникает натяжение. Поэтому следует стараться как можно тщательнее пришить к грудине место прикрепления большой грудной мышцы. Подкожную клетчатку и кожу зашивают частыми узловатыми швами. Если вследствие *большого* натяжения восстановить прикрепление мышцы невозможно, то к передней поверхности грудины подводят отсасывающий дренаж, что может в процессе заживления предохранить от осложнений. Если применялся вертикальный разрез, то избежать келоида можно наложением *непрерывного внутрикожного шва* или *полоски пластика* (вместо кожного шва).

Как уже упоминалось, значительное число предложенных методов операции показывает, что ни один из них не является совершенным. Причины неудовлетворительных результатов операции и, в особенности, рецидивы деформаций, зависят не столько от техники проведения операции, сколько от неизвестных еще особенностей заболевания. В части случаев после корригирующей операции, возможно, к возникновению рецидива приводят некоторые из тех причин, которые привели к возникновению и самого заболевания.

### Повреждения груди

*Открытые повреждения* более часты в военное время, тогда как *закрытые повреждения* характерны для мирного времени. Большинство повреждений мирного времени происходит от удара о реберную часть груди, что ведет к *перелому ребер, грудины и лопатки*. Повреждения органов грудной клетки более редки. Сломанные концы ребер могут проникнуть в



грудную клетку и повредить плевру и легкое. Содержащие воздух и кровь органы лопаются или разрываются вследствие внезапного повышения внутреннего давления. Так могут быть повреждены трахея, бронхи, пищевод, диафрагма, сердце и крупные сосуды.

Повреждения легкого часто вызывают *пневмоторакс, гемоторакс, подкожную и медиастинальную эмфизему*. Если выходящий воздух встречает на своем пути клапанный механизм, то возникает напряженный (клапанный) пневмоторакс. Эмфизема средостения может быть следствием клапанного пневмоторакса или накопления воздуха в подкожной клетчатке (см. стр. 79). Она может возникнуть и самостоятельно, без пневмоторакса. В таких случаях висцеральная плевра остается неповрежденной, паренхима легкого, однако, надрывается, возникает *интерстициальная эмфизема*. Воздух по околососудистой и околобронхиальной клетчатке проникает в средостение. При возникновении тяжелой напряженной медиастинальной эмфиземы следует подумать о возможном разрыве крупных воздухоносных путей. В частности, это может быть при *повреждении главного бронха*, что сопровождается кровохарканием и односторонним ателектазом легкого. В исключительных случаях может произойти и надрыв пищевода. Если отрывается или надрывается мышца диафрагмы, то возникает грыжа диафрагмы. Если рентгенологически нарушена непрерывность линии диафрагмы и над ней видны несколько отграниченных карманов, заполненных воздухом, то, очевидно, имеется *грыжа диафрагмы*, что подтверждается и прослушиванием в грудной клетке кишечной перистальтики.

При закрытом повреждении груди можно нередко наблюдать *симптокомплекс* т.н. «*мокрого легкого*». Вследствие болей и нарушения статики грудной клетки нарушается вентиляция легких и затрудняется кашель. В воздухоносных путях накапливается мокрота, закупоривающая часть мелких бронхов. Утяжеляет состояние также развитие гемоторакса и парадоксального дыхания. Равновесие между вентиляцией и циркуляцией крови нарушается, что в зависимости от тяжести случая ведет к более или менее выраженной *гипоксии и нарушениям вентиляции*.

### Общие принципы оказания помощи при повреждениях груди

При повреждениях груди может понадобиться неотложная, ранняя или поздняя торакотомия. При закрытых повреждениях груди необходимость в торакотомиях возникает в 8-10% случаев (П. А. Куприянов, 1960; А. А. Вишневский, 1972). Неотложная торакотомия производится при напряженном гемотораксе, гемоперикарде (тампонада сердца) и во всех случаях,

когда клинические симптомы свидетельствуют об опасных для жизни повреждениях, где вмешательство может ликвидировать эту опасность (повреждение сердца, сосудов и некоторые повреждения легкого).

Если гемоторакс или пневмоторакс не сопровождаются тяжелыми симптомами, то следует провести следующие неотложные мероприятия.

*Дренирование и отсасывание* (см. стр. 79). Больной срочно направляется в отделение для интенсивной терапии. В процессе транспортировки проводится комплекс мероприятий (см. ниже) по поддержанию дыхательной и сердечно-сосудистой деятельности (М. Н. Аничков, 1966). В отделении интенсивной терапии проводятся противошоковые мероприятия, возмещение кровопотери, регулируется электролитный баланс, нормализуется кардиореспираторная функция и диурез (производится отсасывание из воздухоносных путей, вентиляция легких и т. д.). Обеспечивается экстренная лабораторная и рентгеновская диагностика, электрокардиография. При подозрении на разрыв бронхов или пищевода производится эндоскопия.

Решение о проведении *ранней торакотомии* принимается в первые 24 часа с момента происшествия. Ее следует проводить, если при отсасывании выделение крови или воздуха под давлением не прекращается, если при бронхоскопии находят повреждения бронха; если обнаруживают эвентерацию вследствие повреждения диафрагмы и, наконец, в определенных случаях — повреждения грудной стенки (см. ниже).

*Поздняя торакотомия* (через несколько недель или месяцев после происшествия) проводится в целях декорткации плевральных шварт, которые образуются вследствие организации гемоторакса; для резекции рубцовых стенозов бронхов, которые образовались вследствие нераспознанных повреждений; для восстановления нормальной проходимости воздухоносных путей. Небольшие повреждения диафрагмы на первых этапах оказания помощи также могут быть не замечены. Со временем они дают о себе знать, диагностируются и подлежат операции. Наконец, более редкими являются травматическая аневризма сосудов и грыжа легкого, возникающая при окончательном переломе ребер. При этих осложнениях производится поздняя торакотомия. Различные оперативные вмешательства будут описаны в разделах, касающихся отдельных органов.

### Действия при переломах ребер

При переломе одного или нескольких ребер и при отсутствии других повреждений торакотомия не производится. Основным мероприятием является снятие болей, которое осуществляется в виде повторных *межреберных новокаиновых блокад*, улучшающих вентиляцию и откашливание. Важным и чрезвычай-



но эффективным методом является предложенная А. В. Вишневым (1940) вагосимпатическая блокада, получившая широкое распространение и носящая его имя. В целях профилактики пневмоний, развития ателектазов осуществляется терапия антибиотиками, ингаляция аэрозолей, отсасывание мокроты и физиотерапевтические процедуры.

Если одно и то же ребро повреждено во многих местах, то это повреждение носит название *окончатого перелома*. Образовавшийся реберный отломок совершает во время дыхания парадоксальные движения. На вдохе этот участок под действием интраплеврального давления западает, а на выдохе выпячивается вследствие повысившегося давления. Это может привести к тяжелым нарушениям газообмена с гипоксией и гиперкапнией. Нередко это приводит к т.н. «*мокрому легкому*».

В этом случае следует иммобилизовать поврежденный участок груди, что будет способствовать нормализации газообмена.

### Дыхательная терапия

Вспомогательная вентиляция под повышенным давлением обеспечивает *внутреннюю иммобилизацию* поврежденной грудной стенки и нормализует газообмен. Для искусственного дыхания Должна быть произведена *трахеотомия*, которая обеспечивает предшествующее искусственному дыханию и затем повторяющееся каждые 1/4-1/2 часа отсасывание мокроты из воздухоносных путей. О полноценной иммобилизации окончатого перелома ребер можно говорить только, если производится самоуправляемое дыхание. Это значит, что больной сам регулирует ритм вспомогательного дыхания. Для проведения такой дыхательной терапии наиболее подходят аппараты с управляемым давлением типа респиратора *Engstrom*. Наиболее полноценный результат достигается, когда аппаратное дыхание дополняется мышечной релаксацией и дачей литического коктейля. Такое лечение продолжается 2-3 недели и контролируется исследованием газового состава крови.

### Оперативная стабилизация грудной стенки

С развитием методов, терапевтически корректирующих дыхательную функцию (управляемая, вспомогательная вентиляция и др.), оперативная коррекция нарушений дыхания отошла на второй план.

Реже стали применяться следующие методы оперативной коррекции дыхания:

*Фиксация с вытяжением.* Под сломанные ребра или грудину подводят проволоку. Можно также ук-

реплять за костные края или отверстия в кости скобу. За эту скобу или проволоку производится через блок вытяжение грузом в 2-3 кг.

*Медуллярный остеосинтез.* Неповрежденную кортикальную часть отломка ребра просверливают и вводят в медуллярную субстанцию проволоку *Kirschner*. Конец проволоки, пройдя медуллярную часть ребра, выводится через другое отверстие в кортикальном слое.

*Иммобилизация швами.* Отломки ребра освежаются, просверливаются и сшиваются проволокой. Быстрее и проще производится фиксация наружных концов окончатого перелома ребер к соседним, неповрежденным ребрам узловатыми швами, хромкетгутовой нитью.

У пожилых больных с эмфиземой легких оперативное лечение должно сочетаться с респираторной терапией.

Этих больных оперируют тогда, когда оперативное вмешательство необходимо в связи с другими внутригрудными повреждениями.

У более молодых больных иммобилизуют сломанные концы ребер, операцию производят при значительных смещениях реберных отломков, когда травма сопровождается гемотораксом и имеется значительное парадоксальное движение в пределах окончатого перелома.

### Экстирпация опухолей костной части грудной стенки

Большинство опухолей костной части грудной стенки являются злокачественными. Наиболее часты *хондросаркомы*, более редки остеогенные саркомы и саркома Юинга. Наиболее часты *метастазы* опухолей почек, щитовидной железы, легких, метастазы гипернефромы. Могут быть и проявления *системных заболеваний*: эозинофильной гранулемы, лимфогранулематоза. Среди доброкачественных опухолей чаще всего встречаются *хондромы, фибромы, остеомы, гемангиомы и костные кисты*. Хондрогенные опухоли в начальный период развития трудно дифференцируются от причиняющего боли и спонтанно исчезающего синдрома *Tietze* неизвестной этиологии.

### Показания

Показания к операции зависят от гистологической картины и от того, является ли опухоль первичного или метастатического характера. Следует учитывать также и моменты, осложняющие заболевание. Опухоль может причинять мучительные боли, если она инфильтрирует нервы межреберий, проникает в межреберье и оказывает давление на межреберный нерв.

Кисты и опухоли в большинстве случаев—мягкой консистенции. Материал, необходимый для цитоло-

гического исследования, можно получить пункцией обычной иглой. В спорных случаях материал для биопсии получают путем небольшого вмешательства. План операции зависит от гистологической картины, которая может определить необходимость *предоперационной кобальтовой терапии*.

Если речь идет об одиночном, причиняющем боли метастазе при удаленной ранее первичной опухоли или о локальном рецидиве, то эту опухоль следует удалить. Противопоказано удаление опухолей грудной стенки только у тех больных, для которых операция представляет чрезмерную нагрузку, а также при слишком обширных поражениях опухолью и отдаленных метастазах.

### Техника проведения операции

При доброкачественных опухолях над и под пораженным ребром, отступя от опухоли примерно 5 см, вскрывают грудную полость. Надкостница отпрепаровывается в пределах здоровых тканей, через нее вскрывают плевральную полость. Таким путем можно хорошо осмотреть и ощупать пораженный опухолью участок ребра и удалить его вместе с надкостницей в пределах здоровых тканей.

При злокачественных опухолях целесообразно производить более широкий разрез. Если имеются сращения с кожей, то эту часть кожи удаляют. Мягкие ткани разъединяют *электроножом*. При экстирпации злокачественной опухоли не учитывают величины образующегося дефекта грудной стенки. Опухоль удаляется в пределах здоровых тканей. Препарат состоит из пораженных опухолью ребер, надкостницы, париетальной плевры и участков здоровых ребер с обоих концов пораженного участка (не менее 5 см). Если сращения распространяются на соседние ребра, то их тоже удаляют. Когда инфильтрация распространяется на легкое, то из него иссекается необходимый клиновидный участок. Иссечение части легкого производится в виде атипичной резекции (см. стр. 134).

Опухоли грудины следует иссекать также в пределах здоровых тканей. При необходимости приходится жертвовать телом грудины, тогда как мечевидный отросток желательнее сохранить. Вокруг опухоли должны быть удалены реберные хрящи.

Удаление всякой опухоли заканчивается введением дренажа. Мышцы сшивают плотно. Если дефект в грудной стенке настолько велик, что закрыть его не представляется возможным, следует прибегнуть к пластике.

### Закрытие дефектов грудной стенки

После экстирпации злокачественной опухоли или операции при открытом повреждении груди могут оказаться обширные дефекты многих ребер и груди-

ны. Чтобы предотвратить возникновение парадоксального дыхания, а также развития легочной грыжи, надо позаботиться о закрытии дефекта.

Для закрытия дефектов груди было предложено большое количество пластических металлов. В простых случаях на место дефекта может быть вшита часть *широкой мышцы спины*. При больших дефектах можно использовать *остеопластический метод*.

Расположенное по нижнему краю дефекта ребро расщепляют по всей его длине, половины ребра разъединяют и помещают по диагонали на место дефекта. Верхний конец фиксируют швами (Janes, 1939). Расположенные по верхнему краю дефекта ребра расщепляют в тангенциальном направлении. Наружные пластины вместе с надкостницей помещают на дефект. Надкостницу пластин сшивают по средней линии (Mauer, Blades, 1946).

В последнее время для закрытия дефектов используются синтетические материалы: сетки из тантала, марлекса, терилена, мерсилена и др. Преимущество использования таких сеток заключается в том, что им может быть придана любая форма. При необходимости эта ткань может быть двойной, при подшивании она не волокнится. Происходит надежное замещение дефекта, поверх которого можно расположить и поверхностные слои грудной стенки.

После удаления тела грудины можно добиться стабильного запрещения дефекта сшиванием по средней линии краев грудных мышц. Мечевидный отросток вместе с прямыми мышцами живота подтягивается и пришивается сверху. Можно, кроме того, применять для закрытия дефекта грудины костный и синтетический материалы.

## Оперативная коллапсотерапия туберкулеза легких

Здесь не будет описываться применяемый пульмонологами метод создания искусственного интраплеврального пневмоторакса (Forlanini, 1888) и метод пережигания шварт легкого, который предложил Jacobaeus (1912). Теперь не накладывают больше олеоторакс и не производят пересечения диафрагмального нерва, что приводило к тяжелым нарушениям дыхательной функции. Современная хирургия имеет более действенные и более щадящие методы.

## Экстраплевральный пневмолиз

### Показания

Созданию экстраплеврального пневмоторакса обычно предшествует экстраплевральный пневмоили апиколиз. Классические показания те же, что и при интраплевральном пневмотораксе.

Производят его, когда между листками образуются сращения.

Возникает вопрос о возможном наложении экстраплеврального пневмоторакса, когда

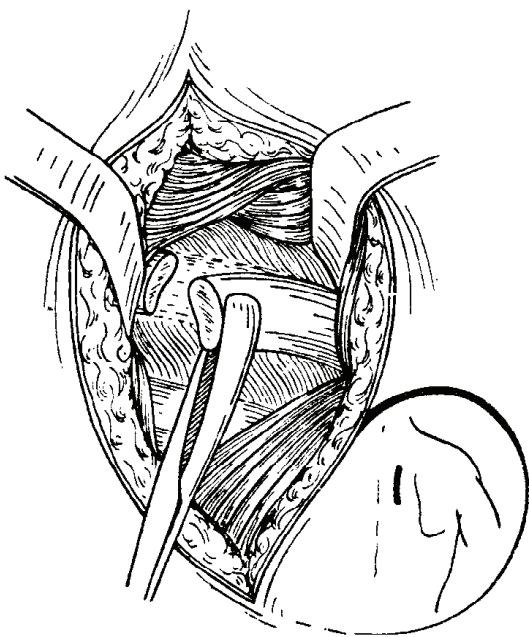
тонкостенная каверна находится в верхней доле легкого и не окружена фиброзно измененными тканями, и когда из-за изменений в одном легком, сочетающихся (одновременно и двустороннее обсеменение, каверна с творожистым распадом) с изменениями в другом легком, нельзя произвести резекцию измененного участка.

Об экстраплевральном пневмолизе следует подумать, когда противоположная сторона уже была оперирована.

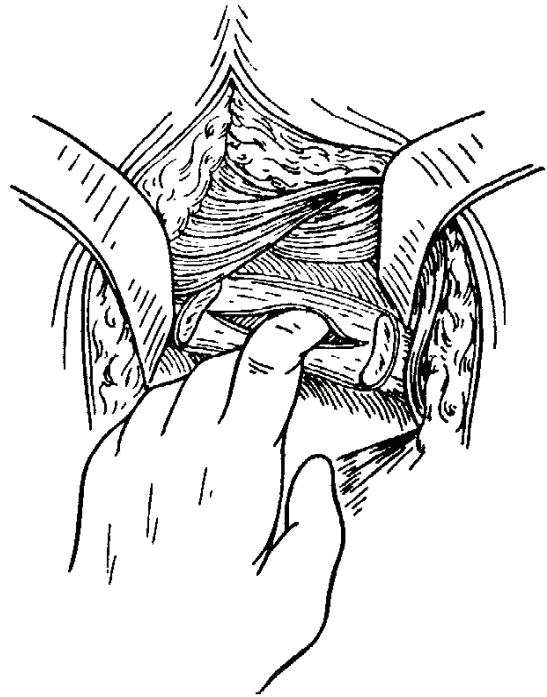
У детей и в юношеском возрасте, когда нежелательны операции на костной части груди, торакопластике предпочитают экстраплевральный пневмолиз.

### Техника проведения операции

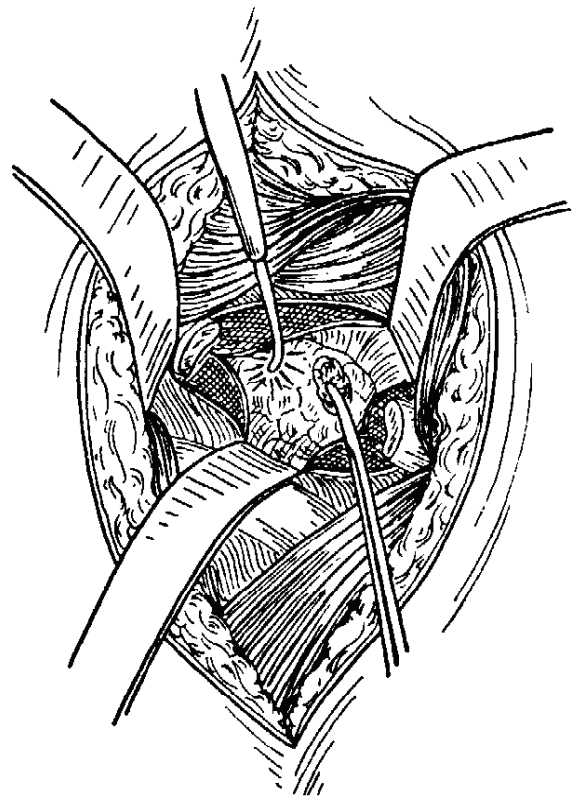
В современной фтизиохирургии операции производят в «стандартном» положении на боку, под интубационным наркозом. Плечо больного отводится и фиксируется. Производят разрез длиной около 12 см между позвоночником и лопаткой. Проникают через трапецевидную и ромбовидную мышцы в направлении IV ребра, из которого паравертебрально и поднадкостнично резецируют участок длиной около 8 см. Задний листок надкостницы этого ребра рассекают и раздвигают зажимом. Осторожно разрезают внутригрудную фасцию, затем в разрез заводят указательный палец, который продвигают в экстраплевральном слое рыхлых тканей, начиная экстраплевральное отделение в направлении верхушки легкого.



**Рис. 3-44.** Экстраплевральный пневмолиз, I. Из разреза, проведенного между позвоночником и лопаткой, резецируется паравертебральный участок IV ребра



**Рис. 3-45.** Экстраплевральный пневмолиз, II. Кончиком указательного пальца проникают в рыхлую экстраплевральную клетчатку и выделяют легкое



**Рис. 3-46.** Экстраплевральный пневмолиз, III. Выделение легкого тупфером при освещении операционного поля осветительным шпателем

Отделив пространство величиной с кулак, в него заводят осветительный шпатель, под контролем которого продолжают препаровку препаровочным тупфером (рис. 3-44–3-46). Точечные пристеночные кровотечения останавливают попутно электрокоагуляцией. В области верхушки легкого коагуляцию



следует производить осторожно из-за возможности повредить близко расположенные подключичные артерию и вену. Экстраплевральное отделение легкого производят сзади до VIII ребра, а спереди до IV ребра в направлении средостения, справа — до непарной вены, а слева — до начала дуги аорты. Перед закрытием операционного разреза надо убедиться в полноте гемостаза, так как разрез закрывают *без введения дренажа*. Межреберные мышцы зашивают частыми узловатыми швами, чтобы предохранить от возникновения воздушной подкожной эмфиземы.

### Осложнения

Заполнение экстраплевральной полости воздухом начинают на 3 неделе после операции. Давление вводимого воздуха начинают с нулевой величины, постепенно увеличивая его (+20 см вод. ст.). Такое введение должно продолжаться в течение 2-3 лет. В связи со множеством осложнений этот метод в настоящее время применяют реже.

Ранним осложнением является *кровотечение*. Если не удастся пункциями и переливаниями крови справиться с этим осложнением, то приходится через небольшое отверстие ввести в экстраплевральную полость толстый дренаж и наладить отсасывание и контроль за отделяемым. Если легкое на всем протяжении не приросло к париетальной плевре, то там, где имеется свободная полость, плевра надрывается. В таком случае вмешательство будет частично экстра-, а частично интраплевральным: «*смешанный пневмоторакс*» (Sebesteny, 1932). Экстраплевральный пневмолиз следует производить, когда листки плевры в пределах намеченного вмешательства надежно склеились. Если каверна расположена поверхностно, может произойти разрыв ее стенки.

В ряде случаев в процессе лечения плевры становится все толще и толще, вследствие чего образуется остаточная полость, постоянно содержащая экссудат. Со временем экссудат инфицируется, при этом возникает специфическая эмпиема или эмпиема со смешанной флорой. Возникший вследствие разрыва каверны пиопневмоторакс, а также толстостенная *хроническая экстраплевральная эмпиема* могут быть устранены только путем повторных комбинированных операций (резекции с декортикацией, верхушечная пластика).

Несмотря на многие осложнения, следует отметить, что экстраплевральный пневмолиз в общем небольшое вмешательство, которое не является тяжелым и при правильном выполнении может быть вполне удовлетворительным. Легкое затем полностью расправляется, дыхательная функция не нарушается, каверна ликвидируется.

### Операции пломбировки

Пломбировка позволяет создать коллапс легкого с сохранением костного скелета грудной клетки. *Полиэтиленовые пломбы* необходимой величины и формы могут быть приготовлены во время операции. *Шарики* из поливинилметакрилата, напоминающие мячики для настольного тенниса, в целях пломбировки должны быть помещены в плевральную полость в соответствующем количестве. Пломбы из синтетических материалов помещают в экстраплевральное пространство или в полость, образуемую после мобилизации первых ребер. Последний метод носит название *экстрамускуло-периостального апиколиза*, так как межреберные мышцы и надкостницу ребер помещают над коллабированной верхушкой легкого. В пространствах между синтетическими пломбами накапливается экссудат, который может инфицироваться. В связи с этим в некоторых случаях возникает необходимость произвести операцию и удалить пломбу.

В последние годы пломбировка из-за возможных осложнений применяется исключительно редко.

### Экстраплевральная торакопластика

В последнее время чаще всего производится *верхушечная торакопластика с резекцией пяти ребер* (Semb, 1937; Maurer, 1950; Morelli, 1951; Bjork, 1954). Этот метод торакопластики преследует цель создать коллапс только верхушки легкого, но с максимальной эффективностью. Он не нарушает дыхательной функции и сохраняет костный скелет грудной клетки.

### Показания

К классическим показаниям для торакопластики относится хронический рубцовый сморщивающий фиброкавернозный туберкулез. Операции наиболее эффективны, когда каверны располагаются в первом или втором сегменте легкого. При расположении каверны в третьем сегменте как второй этап операции может быть предпринята добавочная передняя пластика.

В современный период проведения резекций легкого торакопластика проводится, если резекция противопоказана: при инфильтративных процессах, распространяющихся за пределы границы доли легкого, при двухсторонних процессах, состоящих из множественных каверн, а также при обширном обсеменении. В отличие от экстраплеврального пневмолиза, торакопластику можно производить при толстостенных кавернах, окруженных фиброзной тканью (не более 3-4 см в диаметре). При т.н. гигантских кавернах большого диаметра применимо открытое ведение в комбинации с торакопластикой (см. стр. 118). В на-



стоящее время торакопластика производится только в том случае, если селективная пятиреберная пластика верхушки легкого обещает успех.

### Подготовительная торакопластика

У больных с интоксикацией при резистентных формах возбудителей заболевания и диффузных бронхитах производить резекцию легкого рискованно. Поэтому при этих состояниях рекомендуется производить вначале верхушечную торакопластику, после которой состояние нормализуется, уменьшается интоксикация и количество отделяемой мокроты. В некоторых случаях может даже прекратиться выделение бактерий. При закрытии каверны резекцию пораженного легкого можно произвести на несколько месяцев позже, уже при значительно более благоприятных условиях.

### Дополнительная пластика остаточной полости

Эта пластика имеет широкие показания. Она проводится, если после резекции пораженной части легкого в остающемся легком еще есть диссеминация и фиброзные изменения. Легкое в этих случаях не эластично, поэтому не может заместить остаточную полость. Насильственное растяжение легкого может дать тяжелые осложнения: эмпиему плевры и бронхиальные свищи. Из туберкулезных очагов может произойти рассеивание туберкулезного процесса. Замещающая торакопластика должна производиться во всех случаях наличия значительной остаточной полости после резекции легкого.

### Техника проведения операции.

Оперируют больного в положении на боку, головная часть операционного стола приподнимается на 20-30°. Окаймляющий лопатку разрез проходит под ее углом, достигая задней подмышечной линии. Рассекаются трапецевидная и ромбовидная мышцы. Расположенные выше их мышца, поднимающая лопатку, и добавочный нерв при любых обстоятельствах должны быть сохранены. Лопатка приподнимается специальным крючком-подъемником. От задних отрезков верхних ребер отсекается у места прикрепления косо идущая сверху вниз верхняя задняя зубчатая мышца. Затем у места прикрепления отсекается и оттягивается кзади до поперечного отростка хорошо видимая мышца, выпрямляющая спину. В дальнейшем ход операции зависит от выбранного вида торакопластики.

### Типичная верхушечная торакопластика с резекцией пяти ребер

От V ребра поднадкостнично удаляется участок размером около 10 см. Таким же образом резецируется поднадкостнично IV ребро по задней подмышечной линии и III ребро по средней подмышечной линии. После того как реберными ножницами удалены необходимые участки ребер, ассистент оттягивает кзади острым крючком длинные мышцы спины. После этого остатки задних частей ребер скусываются на уровне поперечных отростков или экзартикулируются в костотрансверзальном сочленении. I и II ребро трудно доступны и находятся по соседству с легко ранимыми органами.

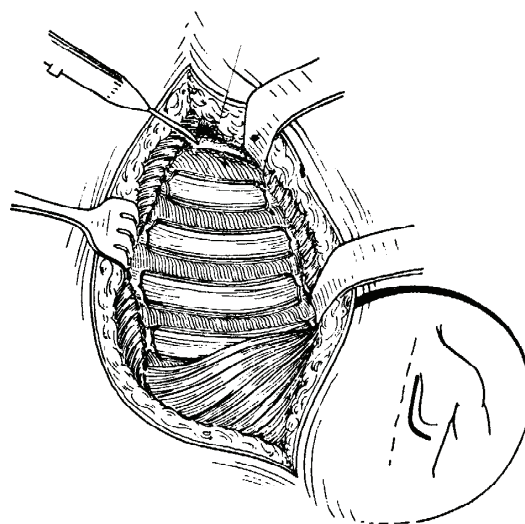


Рис. 3-47. Типичная верхушечная торакопластика с резекцией пяти ребер. I. Из разреза, окаймляющего лопатку, выделяют задние участки верхних ребер и рассекают надкостницу V, IV, III, II и I ребер

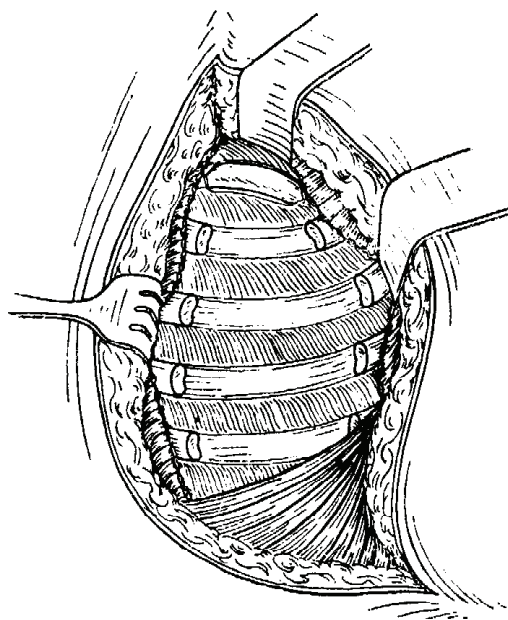
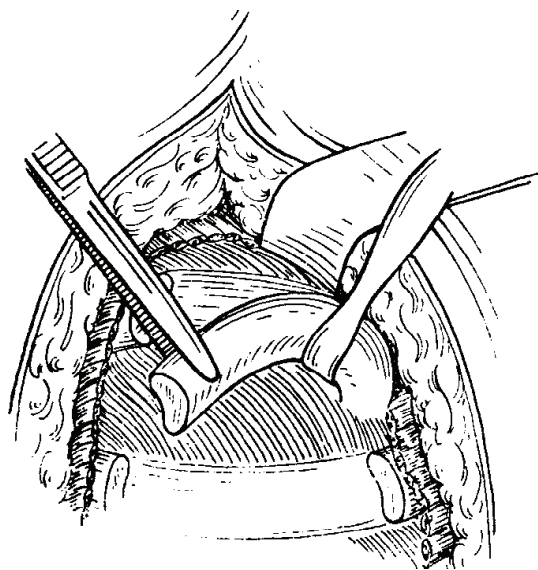


Рис. 3-48. Типичная верхушечная торакопластика с резекцией пяти ребер. II. Из V, IV, III и II ребер резецируют необходимые участки

Их удаление возможно только при помощи специальных инструментов и специальной техники. В этих целях трапециевидная мышца и мышца, поднимающая лопатку, оттягиваются тупым крючком кверху и к середине. Надкостница наклонно проходящего II ребра надсекается, специальным распатором с длинной ручкой и сильно изогнутым заостренным концом она сдвигается в стороны. После этого ребро пересекается паравертебрально, подтягивается кпереди костными щипцами, полностью освобождается от хряща и резецируется на границе между хрящевой и костной частями.



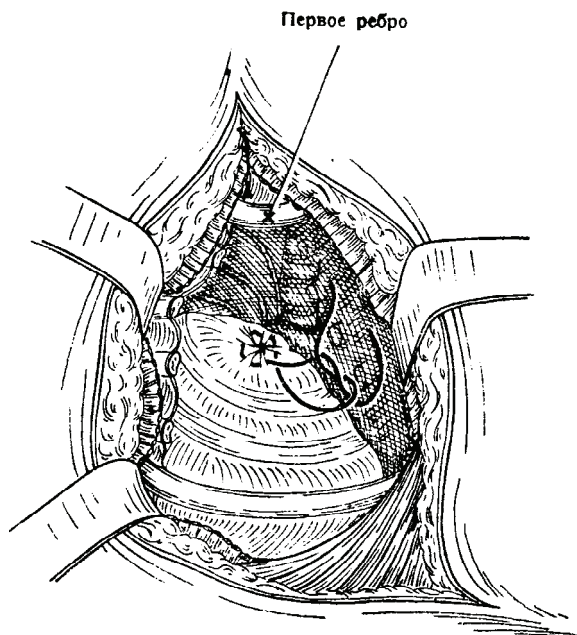
**Рис. 3-49.** Типичная верхушечная торакопластика с резекцией пяти ребер. III. Первое ребро пересекается в паравертебральной части, поворачивается книзу, поднадкостнично выделяется и резецируется

Первое ребро покрыто, как известно, прикрепленной к нему задней лестничной мышцей. Его край, однако, легко пальпируется. Точно по костному краю ребра отсоединяется прикрепление мышцы до надкостницы. Длинным распатором надкостница отодвигается сначала по хорошо видимой нижней поверхности, затем и по верхней поверхности вместе с прикреплением лестничной мышцы. Паравертебрально проникают за I ребро, насколько это требуется для заведения реберных ножниц *Sauerbruch*, которыми ребро затем пересекается. После этого I ребро, как и II, захватывается реберными щипцами и оттягивается книзу. Ножницами по самому ребру рассекают прикрепленные у лестничного бугорка передние лестничные мышцы и реберно-плевральную и позвоночно-плевральную связки. При такой методике сохраняются проходящие сзади первого ребра подключичные артерия и вена и не ранится плечевое сплетение. Наконец, щипцами *Luer* пересекается задний отрезок I и II ребер. После окончательного гемостаза в подлопаточное пространство заводится дренаж, и рана послойно закрывается (рис. 3-47–3-49).

Полученный от верхушечной торакопластики успешный эффект можно еще улучшить освобождением верхушки легкого. Эта операция называется *экстрафасциальным апиколизом*, предложил ее *Semb*, чьим именем она и названа. Верхушку легкого освобождают в наружном слое внутригрудинной фасции справа до непарной вены, а слева — до угла аорты (рис. 3-50). Попутно следует удалить верхние четыре-пять ребер. Теперь эта операция производится в варианте, который предложил *Bjork* и является довольно современной.

### Верхушечная остеопластическая операция по Bjork

Из типичного доступа оттягивается кверху лопатка. Прикрепление передней зубчатой мышцы отделяют от подмышечного участка II—V ребер. Пятое ребро резецируют до задней подмышечной линии. Из IV, 111 и 11 ребер резецируют участки в 10-8-6 см. При этом нет необходимости доходить до поперечных отростков соответствующих позвонков. За край пересеченного II ребра цепляют реберный крючок и энергично потягивают его книзу. Надкостницу по краю I ребра рассекают и отодвигают. Вместо распатора используется препаровочный тупфер, которым со стороны надкостницы проникают в экстрафасциальный слой и отодвигают верхушку легкого от купола плевры. В области нахождения каверны разделение экстрафасциального слоя из-за обильных сращений возможно только острым путем. После этого II, III и IV межреберные мышцы перевязыва-

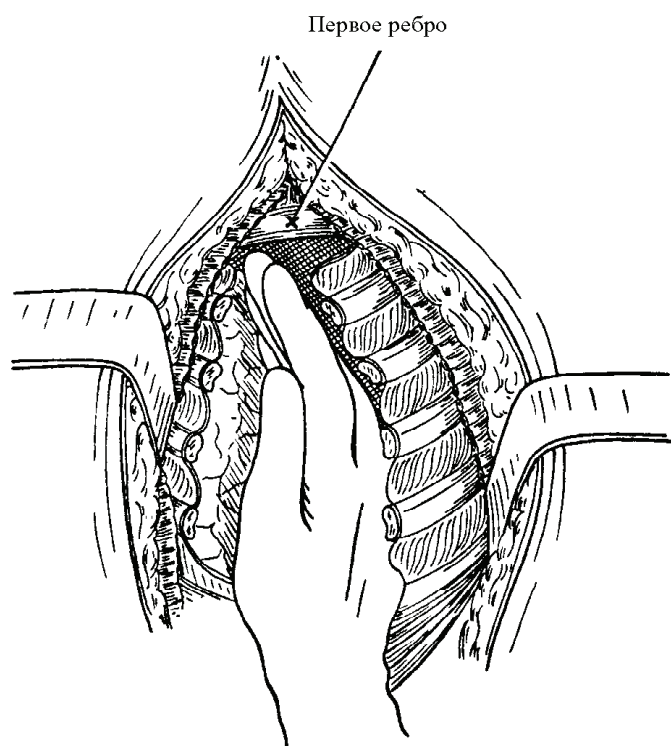


**Рис. 3-50.** Экстрафасциальный апиколиз. Для выполнения верхушечной пластики верхушку легкого выделяют до непарной вены (справа) или до дуги аорты (слева), затем ее погружают под кисетный шов. Производя апиколиз, можно отказаться от резекции первого ребра

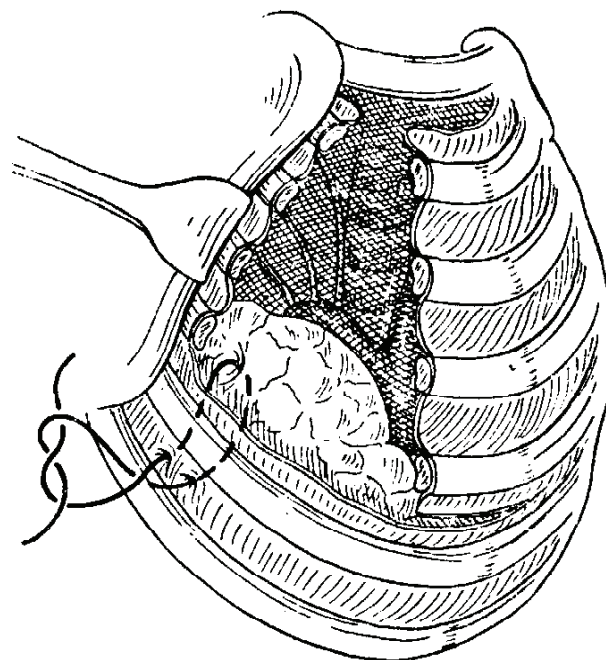
ются и пересекаются вместе с находящимися между ними полосами надкостницы. Так мобилизуется вся верхушка легкого.

Верхушка легкого мобилизуется и в направлении средостения: с правой стороны — до непарной вены, а с левой — до угла аорты. Затем прошивают кетгутом толстую плевральную ткань, окутывающую верхушку легкого, и выводят оба конца лигатуры через паравертебральный участок V межреберной мышцы. Лигатура завязывается снаружи. Проведенный таким образом П-образный шов фиксирует верхушку легкого в новом положении. Пересеченные задние и подмышечные участки II—V ребер и межреберные мышцы образуют надежный *остеопластический слой*, который легко кладется на легкое после того, как под небольшим давлением II и III ребра наклоняют по границе расположения реберных хрящей.

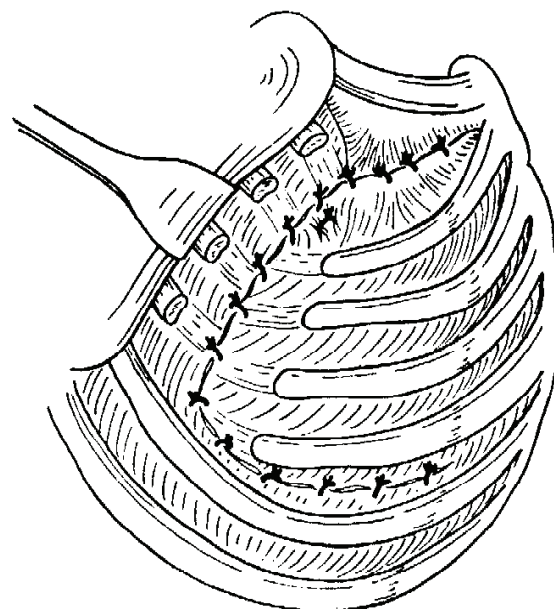
Согласно оригинальному методу замещающий остеопластический слой скрепляют проволокой: периферический конец II ребра прикрепляют к центральному концу V ребра. Правда, следует отметить, что, по наблюдениям автора, здесь можно сделать некоторое отступление и не прикреплять проволокой остатки ребер. Вполне достаточным является подшить II межреберный участок захлестывающим швом к париетальной плевре, вплотную к позвоночнику, вблизи от центрального отрезка 11 ребра. После этого можно весь лоскут надежно фиксировать близко наложенными друг от друга швами к мощному слою, состоящему из межреберных мышц.



**Рис. 3-51.** Верхушечная остеопластика по Bjork, 1. Короткие паравертебральные участки V, IV, III и II ребер резецируют, межреберные мышцы пересекают и отделяют верхушку легкого



**Рис. 3-52.** Верхушечная остеопластика по Bjork, II. Отделенная верхушка легкого фиксируется П-образным швом снаружи к мышце V межреберья



**Рис. 3-53.** Верхушечная остеопластика по Bjork, III. Из участков V, IV, III и II ребер, а также их мышц образуют замещающую пластину, которую помещают над выделенной верхушкой легкого, укрепляя ее швами

Прикрепленная ко 11 ребру неотсеченная межреберная мышца несколькими швами фиксируется к медиастинальной плевре, чем предупреждают отклонение верхушки легкого в сторону средостения. В подлопаточную область вводится дренаж для отсасывания, после чего операционная рана зашивается (рис. 3-51-3-53).

Эта операция обеспечивает надежный *селективный коллапс верхушки легкого*. Сохранение 1 ребра и остеопластическое замещение имеют существенное значение для статики грудной клетки и для дыхатель-



ной функции. Благодаря своим преимуществам эта операция применяется после резекции легкого как дополнительное вмешательство. В последнее время показания к этой операции расширились.

В пятидесятые годы наиболее распространенной была верхушечная пластика по *Morelli*. Операция производится из *подмышечном доступа*, специальным инструментарием (распатор и крючки). Первые пять ребер последовательно удаляются, I и II ребро резецируют от поперечного отростка до хряща. На плевру, окружающую верхушку легкого, *накладывают кисетный шов*. Эта операция имеет то преимущество, что сохраняются мышцы спины. Разрез после операции остается прикрытым, что дает хорошие функциональные результаты.

### Осложнения

Во время операции могут быть повреждены подключичная артерия и вена. При повреждении подключичной вены возникает не только кровотечение, но может развиваться и *воздушная эмболия*. Это грозное осложнение вряд ли возникнет у опытного хирурга. Имеющиеся свободные плевральные полости во время операции раскрываются, и в них вводится интраплевральный дренаж, который соединяется с отсосом. При операциях с мобилизацией верхушки легкого может произойти *повреждение симпатического ствола* или может возникнуть гематома вокруг нее (симптомокомплекс *Horner*). При случайном *вскрытии поверхностно расположенной каверны* показана лобэктомия. Если она невозможна, то следует осуществить атипичную закрытую резекцию каверны и окружающих ее тканей при помощи сшивающего аппарата. В этом случае необходимо произвести верхушечную торакопластику.

После мобилизации верхушки легкого возникает остаточная полость, где постепенно накапливается *экссудат*, который должен быть эвакуирован повторными пункциями. После остеопластических операций заведенный дренаж соединяется с системой для отсасывания по *Bulau* или с другим приспособлением для отсоса. При правильно проведенной операции нет никакой опасности обратного расправления верхушки легкого.

### Интраплевральная торакопластика

Применяемая при туберкулезе легкого коллапсотерапия производится экстраплеврально. Таким путем избегают вскрытия плевральной полости. Если все же произойдет ее повреждение, то дренаж и отсасывание будут способствовать тому, чтобы легкое в свободных участках плевры, не пораженных процессом, склеилось с плевральными листками. При инт-

раплевральной торакопластике парietальная плевра рассекается и удаляется вместе с ребрами.

### Показания

Это вмешательство является классической операцией при остаточной полости *хронической эмпиемы* любой этиологии (туберкулезная, со смешанной флорой или с пиогенным содержимым).

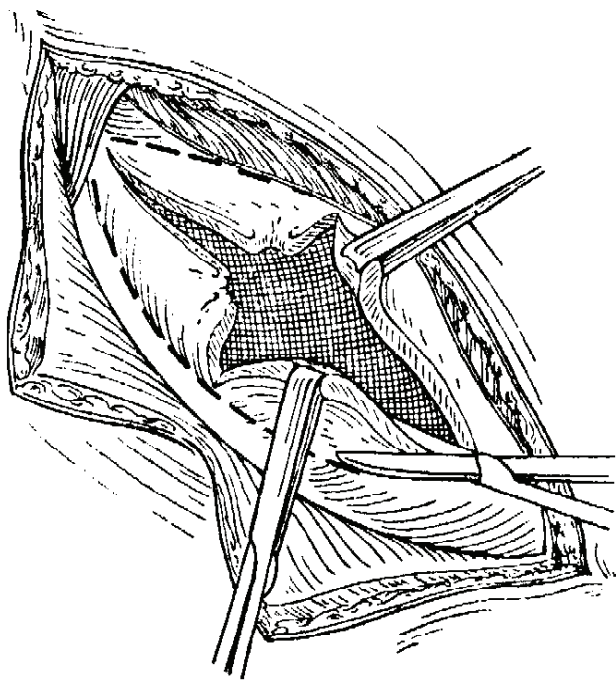
Хронической эмпиемой называют процесс, при котором пристеночная плевра утолщена. Утолщение плевры может достигать 2-3 см. При таких обстоятельствах нельзя ожидать, что отсасывание приведет к устранению остаточной полости; находящееся в швартах легкое не способно расправиться. В этих случаях его расправляют путем удаления шварт (декортикация), после чего оно может заполнить остаточную полость. Если нет показаний к проведению декортикации или имеются даже противопоказания (см. стр. 110), производят мобилизацию наружной стенки остаточной полости. При этом необходимо, чтобы часть грудной стенки, находящаяся над полостью, была погружена в нее, таким образом остаточная полость ликвидируется.

Особенно показана эта операция при «плоских» остаточных полостях, расположенных в подмышечной области и имеющих в диаметре не более 10-15 см. Если же остаточная полость распространяется кзади до позвоночника и кпереди до грудины, то производить эту операцию нецелесообразно. В результате вмешательства и значительной деформации грудной клетки остаточная полость в лучшем случае может быть лишь несколько уменьшена, но не устранена. При больших остаточных полостях у пожилых людей и при плохом общем состоянии больного операция закрытия остаточной полости должна производиться в *нескольких этапах*.

### Торакопластика по Schede

Разрез проводится над остаточной полостью эмпиемы в соответствии с прохождением ребер. Разрез кожи должен быть примерно на 5 см длиннее кпереди и кзади, чем поперечник остаточной полости. После рассечения мышц грудной стенки достигают ребер, покрывающих остаточную полость. Межреберья, в отличие от нормальных, значительно сужены. Через дренажную трубку, ранее введенную в остаточную полость, заводят зонд *Paup* или изогнутый корнцанг, конец которого упирают в грудную стенку, пальпируя это место снаружи. Вследствие узких межреберий остаточную полость над кончиком корнцанга или зонда можно вскрыть только после поднадкостничной резекции значительного участка ребра, расположенного в этом месте.





**Рис. 3-54.** Интраплевральная торакопластика по Schede. После резекции необходимых участков ребер вскрывают полость эмпиемы и резецируют утолщенную париетальную плевру

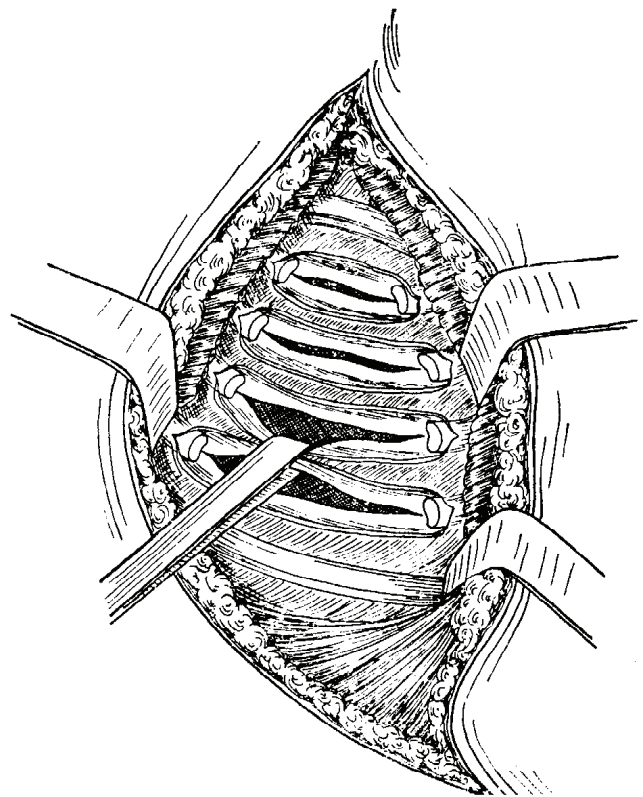
Скальпелем рассекается толстая шварты, ее верхний и нижний края захватываются мощными зажимами. Тем самым полость вскрывается. После отсасывания ее содержимого полость прополаскивают перекисью водорода, затем производится ревизия этой полости для установления ее протяженности и наличия карманов. Проверяют, нет ли *бронхоплеврального свища*, открывающегося в полость. Щипцами *Listen* и реберными ножницами резецируют расположенные над остаточной полостью ребра, надкостницу, межреберные мышцы, париетальную плевру и окутывающие ее шварты (рис. 3-54). Перед пересечением межреберных мышц перевязывают межреберные сосуды.

Резекция ребер производится во всех направлениях достаточно широко за пределы края остаточной полости так, чтобы над ней не оставалось нависания. Внутренняя стенка остаточной полости, т. е. висцеральная плевральная шварты, соскабливается острой ложкой, образующиеся при этом точечные кровотечения подвергаются электрокоагуляции. В наиболее глубокую часть полости вводят дренаж. Мышцы грудной стенки, подкожная клетчатка и кожа послойно зашиваются. Они закрывают дно и воронкообразный край остаточной полости.

Торакопластика по *Schede* причиняет значительную *деформацию груди*. Вследствие пересечения межреберных нервов возникает *мышечная атрофия* и нарушение чувствительности, дыхательная функция затрудняется.

### Жалюзная пластика по Heller

Этапы операции по *Heller* вплоть до вмешательства на остаточной полости схожи с торакопластикой по *Schede*. В отличие от нее, находящиеся над остаточной полостью ребра резецируются поднадкостнично. В обоих направлениях над остаточной полостью удаляют по 3-4 см ребер и за пределы ее краев. Кроме этого, выше и ниже остаточной полости удаляется еще по одному ребру. Затем скальпелем проникают через надкостницу резецированных ребер и *вырезают полосы в лишенной ребер грудной стенке*. При этом рассекают париетальные шварты с тщательным сохранением межреберных мышц, сосудов и нервов. Этот метод назван жалюзной потому, что образующиеся полосы над остаточной полостью напоминают жалюзи. Затем удаляют шварты с внутренней поверхности межреберных мышц, после чего образованную таким образом стенку догружают на дно остаточной полости. При жалюзной пластике следует обращать внимание на выполнение краев образующейся воронки (рис. 3-55).



**Рис. 3-55.** Интраплевральная торакопластика по Heller. Над полостью эмпиемы резецируют соответствующей длины реберные участки. Мягкие ткани грудной стенки на этом участке надсекают, образуя чередующиеся полосы

Преимуществом этой операции является сохранение межреберных мышц, нервов и сосудов, что имеет важное значение для дыхательных движений и вентиляции легких.

Если же в остаточную полость хронической эмпиемы открывается бронхоплевральный свищ, то интраплевральная торакопластика редко бывает успешной.

### **Пластика мышечным лоскутом по Nissen для закрытия бронхоплеврального свища**

При признаках бронхоплеврального свища в целях предупреждения аспирации через этот свищ следует обращать внимание на то, чтобы остаточная полость была сухой и в ходе вмешательства в нее не попадала кровь. После обозначения хода бронхиального свища выделяется широкий и длинный *мышечный лоскут*, предназначенный для закрытия этого свища. Для закрытия может быть применен любой участок мышцы грудной стенки при условии, что он не принимает участия в движении верхних конечностей. При выделении *мышечного лоскута* надо следить за тем, чтобы его кровоснабжение было достаточным. С точки зрения эффективности пластического закрытия бронхиального свища очень важ-

ны соответствующие размеры мышечного лоскута, который должен закрыть свищ без натяжения и перегиба. После электрокоагуляции стенки свища его устье зашивается циркулярными глубокими швами. Эти швы проходят через мышечный лоскут и завязываются снаружи. Таким путем образуется пробка для устья свища. Закрытие бронхиального свища еще надежнее, если в его устье внедряется часть мышечного лоскута. Предложено также смазывать края свища тканевым клеем перед тем, как туда помещается мышечный лоскут и затягиваются швы.

Различные способы закрытия бронхиальных свищей в остаточных полостях после ранения груди были описаны *Ю. Джанелидзе* и *М. С. Григорьевым* на основании опыта, полученного в ходе Великой Отечественной войны.

В интересах успеха интраплевральной торакопластики и мышечной пластики бронхиального свища необходимо полное удаление раневого отделяемого через дренаж. Вначале подводится дренаж по *Billau*, затем производится дозированное активное отсасывание. При этом вмешательстве необходимо проведение дыхательной гимнастики, чтобы максимально сохранить мышечную и дыхательную функции.

## Вмешательства на плевре

P. KESZLER

Хирургия плевры — сравнительно узкая специальная область хирургии, так как заболевания плевры встречаются значительно реже, чем заболевания легких, и часто связаны именно с процессами в легких. Поэтому вмешательство обычно не ограничивается одной только плеврой. В этом кратком разделе мы описываем операции, касающиеся только плевры.

### Декортикация

Под декортикацией подразумевается разъединение или удаление толстой плевральной шварты, окутывающей легкое.

### Показания

Плевральные шварты могут быть следствием экссудативного плеврита, хронической эмпиемы и пиопневмоторакса, спонтанного и травматического пневмоторакса, а также гемоторакса. Они могут возникнуть также вследствие интра или экстраплеврального лечения пневмоторакса. Можно предотвратить необходимость операции, своевременно и правильно применяя дренаж с отсасыванием. Если же шварты уже возникли, то их можно удалить только оперативным путем.

При хронической эмпиеме декортикация производится с целью расправления легкого и устранения остаточной полости, поддерживающей выделение гноя. При других вышеназванных патологических процессах путем декортикации стремятся предотвратить ригидные стенки остаточной плевральной полости от инфекции, освобождением легкого улучшить дыхательную функцию. Плевральные шварты, фиксируя диафрагму, нарушают ее участие в *вентиляции легких*, что приводит к полной потере трудоспособности.

Декортикация показана также при хронических патологических процессах. В исключительных случаях речь может идти о ранней декортикации, когда еще нельзя говорить о настоящих плевраль-

ных швартах. Спонтанный и травматический гемоторакс особенно характерен для больных молодого возраста. У этих пациентов необходимо своевременно предотвратить образование плевральных карманов, сращений и нарушений дыхания. Если не удастся достичь этого при помощи *дренирования с отсасыванием* или местного применения *протеолитических энзимов*, то целесообразно на 3-4 неделе произвести операцию. Принцип вмешательства заключается в освобождении плевральной полости от жидкого содержимого, в удалении прикрепленных к плевре участков фибрина и мобилизации легкого.

После экссудативного плеврита плевра становится отечной и на рентгенограмме определяется так, словно покрыта толстой швартой. При лечении *кортикостероидами* эта картина в течение нескольких недель изменяется. В таких случаях не следует спешить с проведением декортикации.

Значительно труднее принять решение о том, когда производить декортикацию при старых сращениях плевры. В связи с тем, что шварты поддерживают определенное состояние коллапса легкого, в нем на протяжении нескольких лет возникают тяжелые необратимые изменения: разрастается интерстициальная соединительная ткань, деформируются бронхи и крупные сосуды. Эти изменения определяются с помощью бронхографии, ангиографии, сцинтиграфии. Если наступили уже необратимые органические изменения в легочной ткани, то от декортикации нельзя ожидать улучшения функции легкого. При старых швартах, развившихся вследствие хронического туберкулеза (успешное лечение пневмотораксом и т. д.), декортикация показана в случаях, когда:

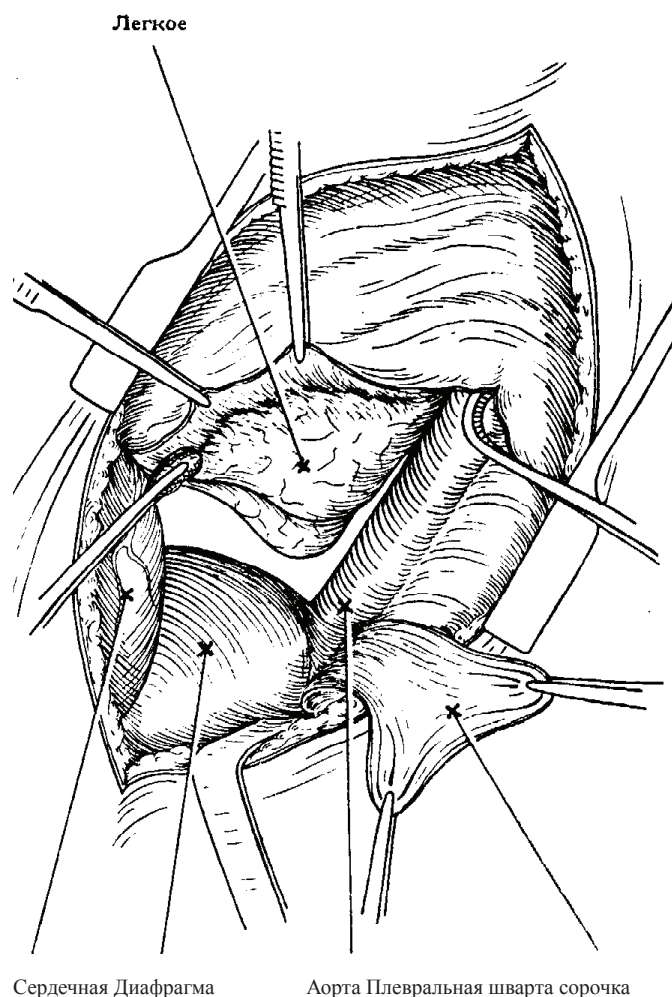
- а) процесс полностью закончился;
- б) процесс закончился, но остаточные изменения будут удалены в процессе декортикации;
- в) процесс не закончился, однако локализован, и пораженный участок легкого резецируется одновременно с декортикацией.

### Техника проведения операции

Широкая шварт, возникающая после диффузного воспалительного процесса, удаляется при «стандартной» торакотомии, выполняемой из задне-бокового доступа. При отграниченных инкапсулированных эмпиемах при необходимости может быть выбран и атипичный доступ. Париецальная шварт настолько сужает межреберные пространства, что необходимое ее отделение может быть произведено только после резекции или пересечения двух ребер. Отделение шварт начинают пальцем, затем ведут ладонью или препаровочным тупфером *экстраплеврально*, учитывая, что кальцинированные шварты резко утолщены, и их отделение является тяжелым вмешательством, сопровождающимся *тяжелым кровотечением*. Следует позаботиться о непрерывном гемостазе (электрокоагуляция) и достаточном кровозамещении.

Небольшие плевральные мешки эмпием можно полностью удалять без широкого раскрытия плевральной полости. Это имеет преимущество с точки зрения асептичности вмешательства. Достигнув париецальной плевры, шварту мобилизуют по переходной складке и весь эмпиематозный мешок стягивают с легкого. Это вмешательство удается редко, форсировать его бессмысленно.

При освобождении участка легкого на всем протяжении полость вскрывается, очищается, и ее стенка захватывается щипцами. После этого — если необходимо, то под внутренним контролем левой руки — шварту отсоединяют от грудной стенки, от верхнего конца грудной полости до диафрагмы. Отделение и удаление идет вдоль переходной складки через средостение и поверхность диафрагмы. При отделении шварты от средостения из левостороннего доступа следует соблюдать особую осторожность, манипулируя в области аорты. Попадая кзади от аорты, можно легко оторвать межреберные сосуды у места их отхождения от аорты, что ведет к трудно преодолимому кровотечению. Опыт показывает, что необходимый слой для препаровки обычно определяется перед аортой, над диафрагмой. После ощупывания аорты на небольшом протяжении ее мобилизуют от шварты, затем под контролем пальца медиастинальная шварта рассекается снизу доверху.



**Рис. 3-56.** Декортикация левого легкого. При рассечении шварты аорта защищается инструментом. После отделения легкого от диафрагмы висцеральную шварту отделяют от легкого острым и тупым путем

В области диафрагмы можно также ошибочно попасть не в желаемый слой. Если в самом начале препаровки не распознать образуемую реберно-диафрагмальным синусом границу для декортикации, то можно легко отсоединить место прикрепления диафрагмы к грудной стенке. При отделении медиального участка диафрагмы следует обратить внимание на расположение диафрагмального нерва и его ветвей. Чтобы избежать повреждений в области диафрагмы, целесообразно после выделения медиастинальной переходной складки перейти к висцеральной декортикации шварты, окружающей корень легкого. После того, как отделена диафрагмальная



поверхность легкого, легкое отводят кверху, что облегчает освобождение шварты из синуса диафрагмы под контролем глаз. Далее, осторожно препарируя, освобождают легкое от шварты в направлении к его верхушке (рис. 3-56).

Во время декортикации легкого надо избегать повреждения его паренхимы. Если декортикация производится в условиях значительных повреждений легочной ткани, ее успех становится весьма сомнительным. Эффект декортикации, заключающийся в расправлении легкого, не будет достигнут, так как из поврежденных участков легкого будет выделяться воздух, препятствующий расправлению легкого. Вмешательство производится острым и тупым путем, ножницами, скальпелем, пальцем или препаровочным тупфером, в зависимости от того, насколько прочно шварта сращена с окружающими тканями. При декортикации удаляется только шварта, сращенная с висцеральной плеврой, сама висцеральная плебра должна оставаться.

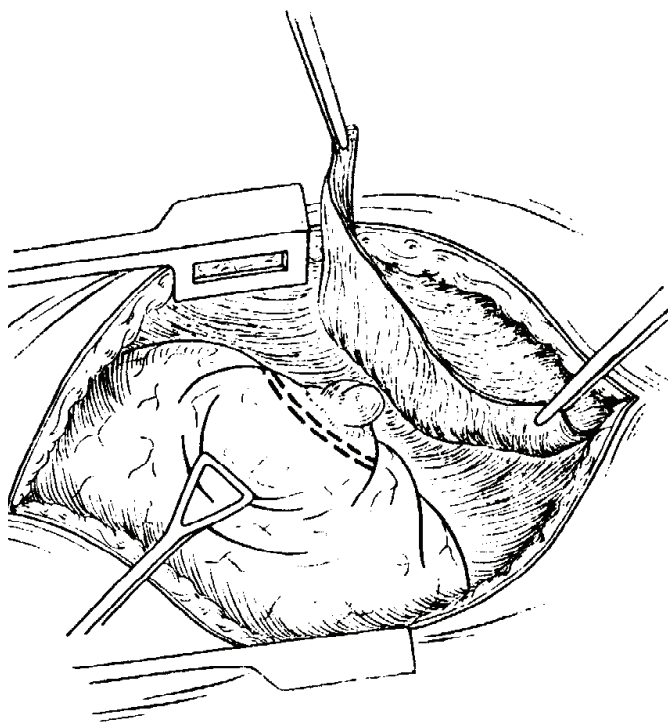
Состоящая из гиалинизированной соединительной ткани плебральная шварта имеет несколько слоев. Может быть, что поверхностные слои легко отделимы, тогда как глубокие плотно сращены и могут быть сняты только с повреждением ткани легкого. Наиболее плотные сращения находятся в тех местах, где проникновение легочного воспалительного процесса происходило в направлении к плебре (например, туберкулезная инфильтрация). В таких случаях или резецируют участок измененного легкого, или оставляют на легком глубокий слой шварты. После резекции небольшого участка легкого декортикация все же становится успешной, так как остающаяся большая часть легкого может полностью расправиться. Возникшие во время операции небольшие поверхностные повреждения легочной ткани должны быть тщательно ушиты. В тех случаях, когда нет возможности произвести ушивание, эти места покрывают тонким слоем тканевого клея (ИК-6). После тщательного гемостаза к области декортикации подводят две толстых дренажных трубки. Операционная рана полностью ушивается.

### Осложнения

Декортикация является весьма *травматичной операцией*, она связана с большой кровопотерей и может привести к тяжелому шоковому состоянию. При распространенном повреждении или при глубоком проникновении в легочную ткань может наступить длительное выхождение воздуха из поврежденной части легкого. В этом случае легкое не расправляется, остаточная плебральная полость может инфицироваться, вновь развивается эмпиема плебры, образуются новые шварты.

## Плеврэктомия при спонтанном пневмотораксе

Спонтанным пневмотораксом заболевают преимущественно мужчины молодого возраста. Болезнь возникает чаще всего из-за разрыва *буллы*, находящейся на верхушке легкого. Этот разрыв может произойти и в двух легких, что представляет собой значительную опасность. В 90% случаев спонтанный пневмоторакс ликвидируется *дренажом с отсасыванием*. В 10% случаев перфорационное отверстие в легком не закрывается, больного надо оперировать. У каждого четвертого больного спонтанный пневмоторакс рецидивирует. Операция производится в тех случаях, когда легкое при дренаже с отсасыванием не расправляется и когда заболевание многократно рецидивирует. При необходимости операция должна быть двухсторонней. Спонтанный пневмоторакс может возникнуть также и вследствие *диффузной эмфиземы*, сопровождающейся тяжелой дыхательной недостаточностью. Это осложнение отмечается в большинстве случаев у больных в возрасте около шестидесяти лет. Операция у них представляет определенный риск и целесообразна, только если в результате ее кардиореспираторные расстройства будут ослаблены.



**Рис. 3-57.** Плеврэктомия при лечении спонтанного пневмоторакса. Булла верхушки легкого прошивается у основания швивающим аппаратом, затем резецируется. В апикальной части удаляется париетальная плебра

Операция производится из заднебокового или подмышечного торакотомического доступа через IV межреберье. Если легкое сращено плоскостными

сращениями, то их разъединяют, легкое полностью освобождается. Расположенные в верхушке легкого буллы и окружающая их фиброзно измененная часть легкого резецируются (атипичная резекция) с применением сшивающего аппарата (см. стр. 134). После этого париетальную плевру захватывают у реберного края, отделяют и резецируют от купола (экстраплевральный пневмолиз). Если буллезные изменения легкого не ограничены верхушкой, а распространяются на многие части его, то производят *плеврэктомию* спереди и сзади, а также от средостения до диафрагмы. Во время этого вмешательства тонкая плевра может рваться, ее удаляют отдельными участками, что не влияет на результат операции (рис. 3-57).

Плеврэктомию ограничивают только париетальной плеврой. Кровотечения из многочисленных капилляров внутригрудной фасции тщательно останавливаются электрокоагуляцией. После плеврэктомии висцеральная плевра плотно склеивается с внутригрудной фасцией, повторное возникновение пневмоторакса становится невозможным.

### **Экстирпация опухолей плевры**

Первичные опухоли плевры встречаются сравнительно редко. Среди *доброкачественных опухолей* чаще всего находят *фибромы*, *липомы* и т.н. *солитарные мезотелиомы*. Фибромы часто исходят из висцеральной плевры, имеют ножку или связаны со своим основанием рыхлой соединительной клетчат-

кой. Их удаление не причиняет трудностей. Липома часто связана с париетальной плеврой и исходит из-под плевральной жировой клетчатки. Липома может расти в направлении межреберного пространства и выступать над поверхностью грудной клетки как пальпируемый узел. В таком случае необходимо выделить весь конгломерат опухоли до плевры, чтобы радикально резецировать его. Солитарная мезотелиома располагается под париетальной плеврой. На рентгенограмме имеется характерная картина: плевра приподнята опухолью и вытягивается кпереди. С окружающими тканями опухоль связана рыхло. При ее удалении необходимо на значительном протяжении резецировать и окружающую часть париетальной плевры.

Среди *злокачественных опухолей* чаще всего находят *саркому* и *диффузную мезотелиому* (эндотелиому). Оба заболевания неизлечимы, даже если в техническом отношении эти опухоли удалимы. Саркома может развиваться уже у детей, даже в грудном возрасте. Она быстро растет и, проникая в окружающие ткани, может достигать огромных размеров. Диффузная мезотелиома растет из нескольких плевральных очагов, инфильтрируя окружающие ткани, быстро прорастает легкое и проникает в средостение. К небольшому числу относительных удач можно причислить отдельные случаи плевропневмоэктомии с последующей *лучевой терапией* в форме локального применения *радиоактивного золота*. Жизнь больных в этих случаях была продлена на несколько лет.

## Вмешательства на легких

P. KESZLER

### Хирургическая анатомия

Цифровое обозначение сегментов легкого, хотя и получило международное признание, не всегда и не везде применяется. Многие хирурги еще до настоящего времени придерживаются самых различных классификаций, как, например, по *Jackson-Huber* (1934), *Forster-Carter* (1942), *Brock* (1947) и *Kassay* (1950) или смеси из этих классификаций. В табл. 3-1 и на рис. 3-58-3-60 приведены наиболее часто применяемые обозначения сегментов и принятая их нумерация.

Верхняя доля правого легкого состоит из 2-3 сегментов. Некоторые авторы (*Neil Oilmour*, *Kassay*) различают еще и аксиллярный сегмент. Все же правильнее рассматривать эту аксиллярную часть легкого не как сегмент, а как часть другого сегмента, так как она крайне редко бывает снабжена самостоятельным бронхом. 2 и 3 сегментарные бронхи ветвятся, отдавая ствол к аксиллярному субсегменту. В левом легком 3 верхушечных сегмента являются только частью верхней доли легкого, образуя т.н. группу верхушечных сегментов. 4 и 5 сегменты также являются частью верхней доли и из-за удлиненной формы получили название язычка. Идущая наклонно междолевая щель отделяет 4 и 5 сегменты средней доли правого легкого от верхней его доли. Средняя доля бывает и в левом легком. В таком случае язычок отделен от трех верхушечных сегментов междолевой щелью. Нижняя доля легкого слева и справа отделена широкой, косо идущей щелью. Обе нижние доли состоят из двух самостоятельных участков, которые являются образованиями, важными с хирургической точки зрения: 6 верхушечный сегмент доли и группа, состоящая из 7+8+9+ 10 сегментов, т.н. базальная пирамида. Между 6 сегментом и базальной пирамидой часто может находиться углубление, иногда настоящая щель (дорзальная доля). Обычное ветвление бронхов и сосудов легких является в общем, конечно, лишь наиболее частым анатомическим вариантом. В 20-30% случаев можно встретить те или иные отклонения от этого варианта. Если хирург знаком с основными воз-

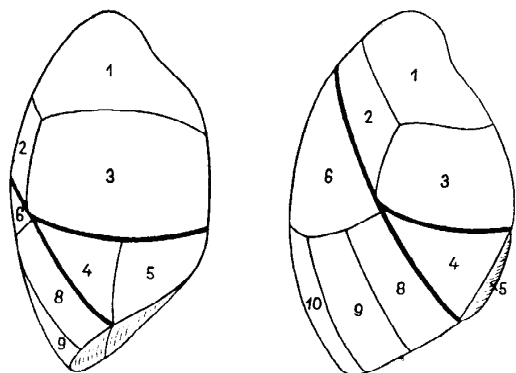
можными вариантами строения бронхов и сосудов легких, то он сумеет сориентироваться и в случаях отклонений (отсутствие или наличие тех или иных ветвей, не встречающихся в обычных атласах и руководствах по анатомии).

Наиболее частым вариантом бронхиального дерева (30-35%) является отходящая под бронхом 6 сегмента (задний 1) исходящая субдорзальная или дорзальная вторая ветвь. Часто можно встретить различные варианты ветвления в правой верхней доле. Бронх 1 сегмента может совершенно самостоятельно отходить от долевого бронха или даже от трахеи (трахеальный бронх). В тех случаях, когда непарная вена, как бы отшнуровывая, отделяет 1 сегмент, принято называть этот сегмент долей непарной вены. В левом легком представляет интерес наиболее часто встречающаяся дифференциация язычкового бронха, который отходит подобно среднедолевому бронху правого легкого. Определенное ответвление бронха 7 сегмента справа получило, название «сердечной доли».

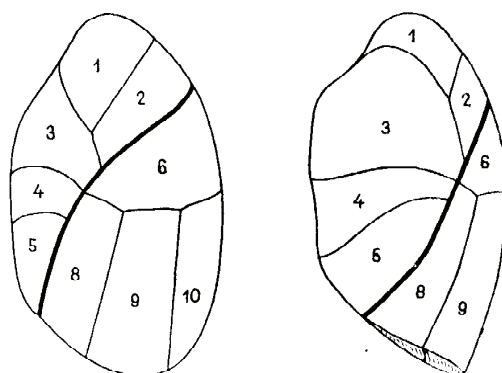
**Таблица 3-1. Наиболее часто употребляющиеся обозначения сегментов легких и их нумерация**

1 = верхушечный сегмент	}	справа: верхняя доля слева: верхушечные сегменты
2 = задний сегмент = верхушечный задний = субапикальный		
3 = передний сегмент = верхушечный передний = пекторальный		
4 = боковой сегмент (латеральный) = маммарный	}	справа: средняя доля
5 = срединный сегмент (медиальный) = стернокардиальный		
4 = верхний сегмент	}	слева: язычок
5 = нижний сегмент		
6 = верхушечный сегмент = верхушечный сегмент нижней доли = задний = <i>Nelson-Fowler</i>	}	нижняя доля
7 = базальный срединный сегмент (медиальный) (только справа)		
8 = базальный передний сегмент		
9 = базальный боковой сегмент (латеральный)		
10 = базальный задний сегмент		



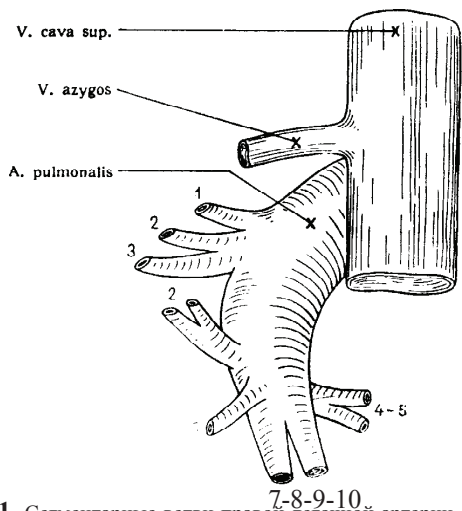


**Рис. 3-58.** Сегментарные границы правого легкого (в прямой и боковой плоскостях; границы долей обозначены жирной линией)

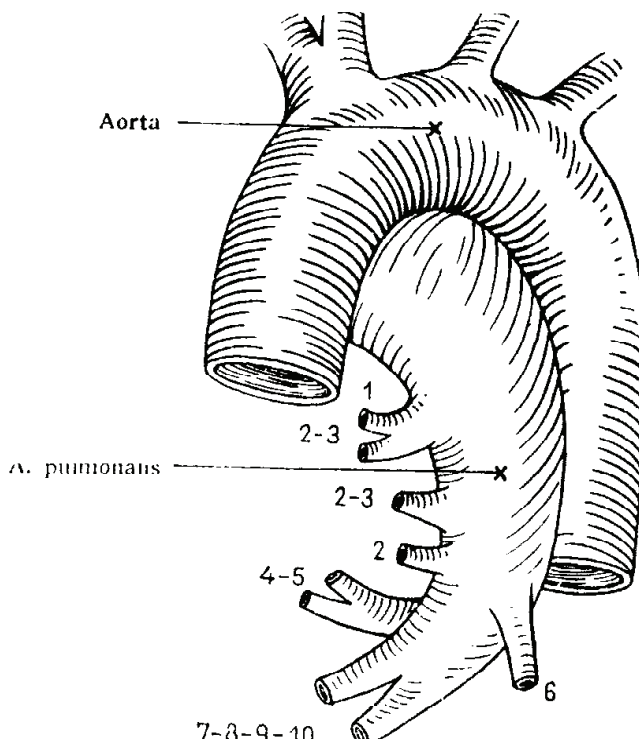


**Рис. 3-59.** Сегментарные границы левого легкого (в прямой и боковой плоскостях; границы долей обозначены жирной линией)

Еще более часты варианты ветвлений сосудистого русла легких. Ветви легочной артерии к правой верхней доле легкого отходят от нее в двух местах. Центральная ветвь правой верхней доли идет широким стволом, делящимся, в свою очередь, на три ветви (трифуркация). Идущая к периферии ветвь правой верхней доли отходит рядом с устьем 6 сегментарной артерии, проходя затем снизу вверх назад ко 2 сегменту. Благодаря этому возвратному ходу артерия получила еще и наименование возвратной ветви. Могут встречаться одна или даже две возвратных ветви артерии.

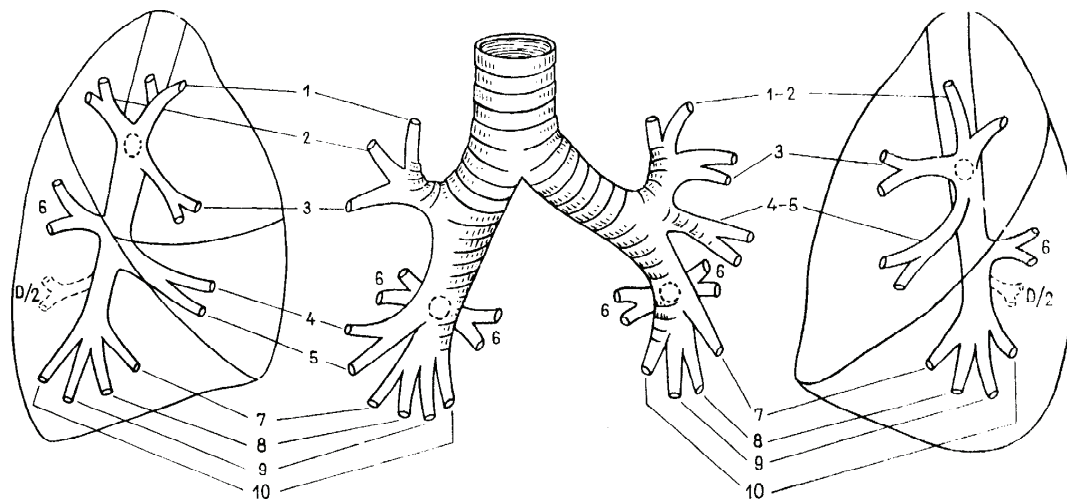


**Рис. 3-61.** Сегментарные ветви правой легочной артерии, выходящие из-под верхней полой вены



**Рис. 3-62.** Сегментарные ветви левой легочной артерии, выходящие из-под дуги аорты

Наряду с этим их вообще может не быть; в таком случае широкий ствол центральной ветви (см. выше) является единственной артерией верхней доли. В от-



**Рис. 3-60.** Нумерация сегментарных бронхов (в прямой и боковой плоскостях)

личие от правой верхней доли, в левой верхней доле имеются только сегментарные артериальные ветви, отходящие от левого ствола легочной артерии. Верхушечные сегменты снабжаются 4 или 5 отдельными артериальными ветвями. Среди этих ветвей ствол центральной артерии является наиболее широким и коротким. Вблизи от устья этот ствол делится на ветви, идущие к 1-2 или 1-3 сегменту. В зависимости от этого деления более мелкие ветви идут ко 2 или 3 сегменту. Средняя и язычковая доли снабжаются бифуркационным стволом артерии (встречается чаще) или двумя самостоятельно идущими ветвями. К 6 сегменту могут отходить две самостоятельных параллельно идущих ветви. В этих случаях находят и субдорзальный бронхиальный ствол. Варианты артериальных стволов базальных сегментов не имеют особого значения в хирургии, так как обычно изолированная перевязка их не производится (рис. 3-61, 3-62).

Можно отметить, что верхние легочные вены с обеих сторон проходят вентральнее, чем нижние. Среди четырех магистральных легочных вен наиболее короткой является правая нижняя, поэтому ее труднее всего перевязать. Две вены могут соединяться экстраперикардially в единый ствол. В других случаях их соединение может происходить только интраперикардially. Вены средней доли и язычка обычно впадают в верхнюю вену, хотя встречаются варианты их впадения в нижнюю вену. Иногда наблюдали, что они могут давать по одной ветви к обоим магистральным венам. Довольно стабильным является деление нижней вены на более тонкий ствол для 6 сегмента и дальше отходящего более широкого ствола для базальных сегментов.

Ткань легких и бронхов кровоснабжается бронхиальными артериями, проходящими в стенке бронхов и начинающими свой путь непосредственно из аорты. Кровоток бронхиальных вен смешивается с кровотоком воспринимающих их легочных вен. Таким образом, возникает как бы физиологический шунт справа налево. Сеть бронхиальных сосудов гипертрофируется у ряда больных с врожденными или приобретенными заболеваниями, связанными с изменениями или сужением в системе легочной артерии.

Доли легких и их сегменты совершенно самостоятельные анатомические (бронховаскулярные) и функциональные единицы. Однако если не наступило полного анатомического отделения (отшнурования) междолевой и межсегментарной щелей, то осуществляется коллатеральная васкуляризация и вентиляция, взаимосвязанная с сосудистыми и бронхиальными ветвями. Это коллатеральное кровоснабжение все же является недостаточным для существования и функционирования сегмента после перевязки его основного бронха или артерии. В особенности это относится к доле легкого. Некроз ткани легкого после перевязки бронха или артерии, однако, не наступает. Об этом

свидетельствуют не только экспериментальные данные, но и клинические наблюдения. После перевязки бронха нередко возникает бессимптомный ателектаз. Лигирование артерии и вены ведет к сморщиванию тканей и дальнейшему фиброзу. Процесс васкуляризации тесно связан с процессом вентиляции. Прекращение одного из них ведет к сокращению, а затем и к полному прекращению другого. Поэтому очень важно, чтобы в остающихся после операции частях легкого не была нарушена ни одна из этих функционально единых двух систем (вентиляция и кровообращение).

## Пневмотомия

До открытия антибиотиков абсцесс и гангрена легкого трудно поддавались лечению, и нередко заболевание заканчивалось сепсисом с летальным исходом. Лечение абсцесса легкого в прежнее время проводилось вскрытием и дренированием (пневмотомия) полости абсцесса и ее тампонированием. В настоящее время пневмотомия не производится. В случаях, когда возникает гнойник легкого, не поддающийся медикаментозному лечению, производят пункцию полости абсцесса и местно вводят антибиотики. Этот метод лечения сопряжен с риском инфицировать плевральную полость, если на месте пункции не наступает сращение. Если же наступает сращение плевральных полостей, то, кроме пункции абсцесса, для лечения туберкулезных полостей возможно применение дренирования с отсасыванием, предложенного Monaldi (1949). Отсасывание возможно только при абсцессах легкого, расположенных близко от грудной стенки. Катетер вводят по троакару под рентгеновским контролем, точно локализуя полость абсцесса.

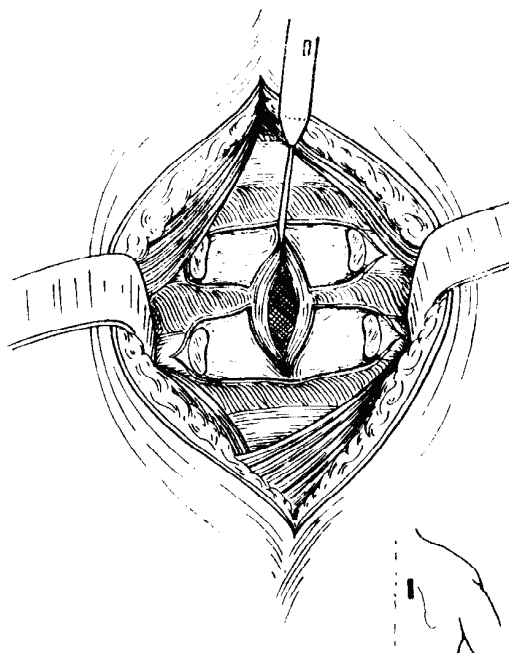
## Каверностомия

Вскрытие туберкулезной каверны (каверностомия) и лечение открытой полости до настоящего времени не утратили своего значения. Показаниями к такому вмешательству служат хронические, расположенные близко от грудной стенки, большие и гигантские каверны, сочетающиеся с диссеминацией и фиброзом. Вопрос об этом оперативном вмешательстве решается аналогично вопросу о торакопластике: его проводят, если большая распространенность процесса или общая низкая резистентность больного не позволяют произвести резекцию легкого (см. стр. 103). Удачным решением является сочетание каверностомии с последующей торакопластикой.

## Техника проведения каверностомии

Оперативный доступ выбирается в зависимости от локализации каверны. Разрез производят сзади

между позвоночником и лопаткой или в подмышечной области. Над каверной резецируют два ребра необходимой длины. Затем производят пункцию в целях уточнения локализации каверны. Введение иглы в каверну сопровождается выхождением через нее наружу воздуха с характерным при этом звуком или истечением гноиноказеозной жидкости. По проекции вкола иглы производят вскрытие каверны электроножом. После этого наружная стенка каверны срезается наподобие верхушки вареного яйца. Стенка каверны состоит из толстых плевральных шварт и фиброзно измененной ателектазированной части легкого. Полость каверны и ее карманы соскабливаются острой ложкой и очищаются от некротизированных и фиброзно измененных тканей. В последующем полость каверны тампонируется. Края раны подводят как можно ближе друг к другу, что должно способствовать облегчению состояния больного на протяжении лечения, длящегося многие недели и даже месяцы.

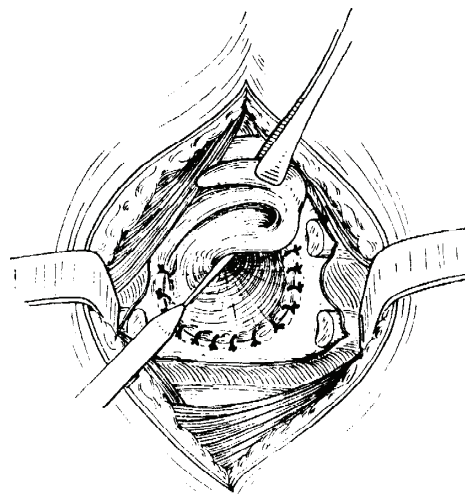


**Рис. 3-63.** Каверностомия, 1. Проецируемые над каверной участки двух ребер резецируются на соответствующем протяжении; рассечением толстой плевры вскрывается каверна

Если в пределах операционного поля обнаружена свободная плевральная полость, то легкое вокруг операционной раны подшивается к ее краю.

При вскрытии плевральной полости накладывается дренаж с отсосом. *Вскрытие каверны откладывается на более позднее время, когда наступит надежное сращение сшитых плевральных листков (рис. 3-63, 3-64).*

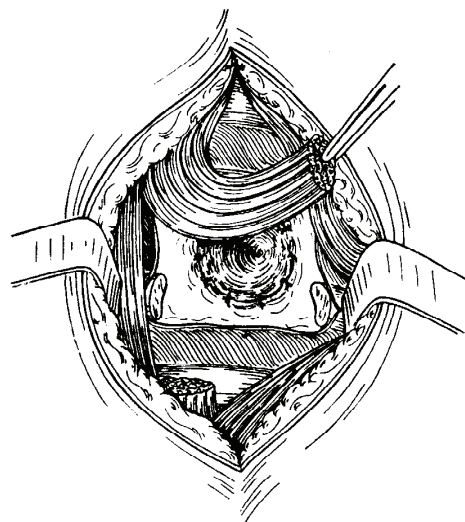
Закрытие полости каверны может быть произведено только в том случае, если в посевах не обнаруживаются палочки Коха, и дно полости выстилается свежими грануляциями. Закрытие полости каверны может состоять из следующих двух или трех этапов: *торакопластики, мышечной пластики и закрытия бронхиального свища.*



**Рис. 3-64.** Каверностомия, II. Наружная стенка каверны удаляется, а утолщенные ее плевральные края подшиваются вокруг каверны

Торакопластика производится при обширных процессах, значительных фиброзных изменениях и больших остаточных полостях. Она уменьшает растяжение полости и создает благоприятные условия для приживления низведенного к дну полости мышечного лоскута.

Производя торакопластику, расширяют и освежают вход в остаточную полость, удаляют регенерирующие края ребер и при необходимости дополнительно производят селективную верхушечную торакопластику (пятиреберную, см. стр. 104). Удалением костных и рубцовых конгломератов (электроножом) краям раневой полости придают форму воронки, расширяющейся кнаружи. Благодаря этому мышечный лоскут, не перегибая его и не нарушая его питание, можно хорошо поместить в глубину полости. Мышечный лоскут укрепляют ко дну полости П-образными швами. Затем его фиксируют узловатыми швами по наружному краю полости к операционной ране (рис. 3-65, 3-66).



**Рис. 3-65.** Закрытие остаточной полости каверны, 1. Формируется длинный лоскут на ножке из длинных мышц спины

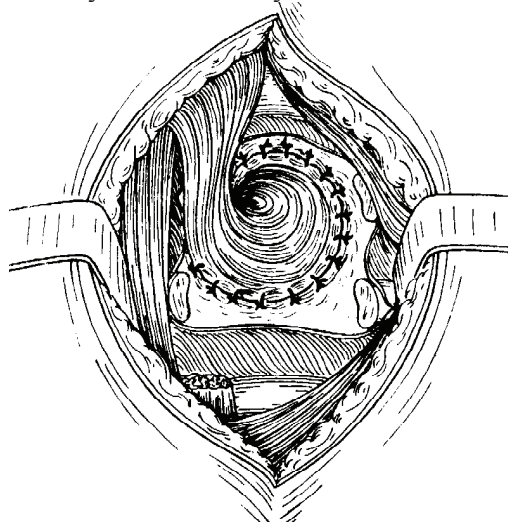


Если дренирующий полость бронх в диаметре не менее 3 мм или каверна, несмотря на длительное лечение открытым способом, не закрывается, следует произвести закрытие бронхиального свища. Свищевой ход циркулярно выделяют и, отступя от него на 1-2 см, ушивают. Лигатуры швов бронха проводятся через мышечный лоскут наружу, где и завязываются. Края раны после введения дренажа для отсасывания послойно ушиваются. К каверностомии можно прибегнуть после того, как все остальные способы и методы лечения полностью исчерпаны, и только это оперативное вмешательство может улучшить состояние больного, так как более обширное вмешательство произвести уже нельзя. Недостатком каверностомии является *длительное лечение открытым способом* и многоэтапность не всегда эффективного последующего закрытия полости.

Применение современных высокоэффективных противотуберкулезных средств в последнее время сократило значение каверностомии.

### Резекция легкого

Развитие хирургии легкого, и в частности резекции легкого, широкое распространение этого вмешательства коренным образом изменили основы лечения многих заболеваний легкого. Резекция легкого открыла новые возможности в хирургии туберкулеза легкого, снизив летальность при этом заболевании. Открылись новые весьма эффективные пути лечения гнойных заболеваний легких и врожденных аномалий. Наметились новые пути лечения опухолей легкого.



**Рис. 3-66.** Закрытие остаточной полости каверны, II. Мышечный лоскут на ножке помещается в остаточной полости и закрепляется узловыми швами, а также клеем ко дну остаточной полости и ее краям

Резекция легкого, хотя в известной мере и является шаблонной операцией, имеет свои особенности. Как уже отмечалось, особенности анатомического строения легкого с его многочисленными вариантами и связанные с патологией те или иные изменения обуславливают отличие одной операции от другой.

### Удаление легкого (пневмонэктомия)

Для удаления легкого — за редким исключением (см. стр. 101) — применяется стандартный торакотомический заднебоковой доступ. Вопрос о различных оперативных доступах рассмотрен на стр. 81. После вскрытия плевральной полости выделяется легкое. Проводится гемостаз участков, кровоточащих после разъединения спаек. Легкое осматривается и пальпируется, получаемые при этом сведения сравниваются с данными предоперационной диагностики. При хорошем полном выделении легкого удается обхватить пальцами его корень. Такое выделение имеет не только диагностическое, но и немалое тактическое значение, так как при возникновении кровотечения создается возможность временного придавливания магистральных сосудов корня легкого пальцами или зажимом.

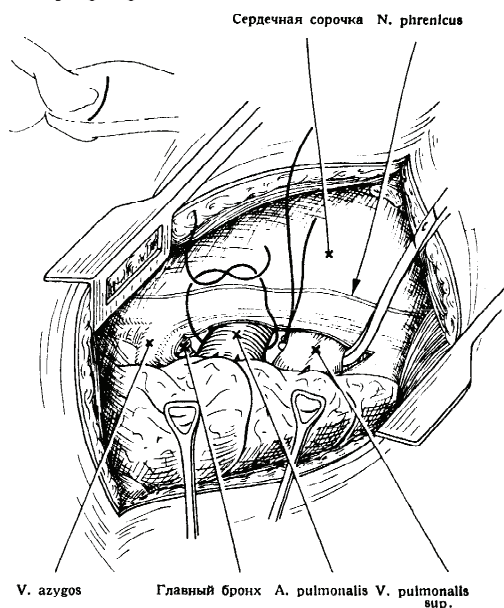
*Последовательность обработки* отдельных составных частей корня легкого не имеет принципиального значения. Большинство хирургов начинают вмешательство на корне легкого с перевязки и пересечения легочной артерии, хотя некоторые предпочитают начинать с обработки бронха. Производя пневмонэктомию при раке легкого, целесообразно начинать вмешательство на корне легкого с обработки вены, чтобы уменьшить возможность диссеминации опухолевых клеток. Первоначальная обработка легочной вены имеет и свой недостаток: повышается давление в кровеносном русле удаляемого легкого, что ведет к повышению кровоточивости. Основным принципом является необходимость начинать обработку элементов корня легкого с более доступных его частей, менее охваченных воспалением, рубцами или опухолью. Произведя перевязку и рассечение легко доступного сосуда, пересеченные его концы разводят и, потягивая за легкое, облегчают доступ к более трудному отделу корня. Выделение сосудов, находящихся в рубцовых сращениях или окруженных опухолью, не следует производить вблизи от патологически измененных тканей, так как можно повредить сосуд. Рекомендуется найти более центральный (иногда интраперикардиальный) участок сосуда (см. стр. 89), не охваченный процессом, и там его обработать. Правосторонняя пневмонэктомия

Верхушка легкого захватывается зажимом и отводится книзу. Открывается доступ к месту впадения непарной вены в верхнюю полую вену. Медиастинальная плевра рассекается под непарной веной по передней и задней поверхности корня легкого. В этом месте определяется наиболее краниально расположенная часть корня легкого, которой является главный бронх правого легкого. Определяют расположенный на бронхе *блуждающий нерв*, дающий веерообразные ветви, сопровождающие бронхиальные артерии. Ствол блуждающего нерва берут на «держалку» и отводят в краниальном направлении. При этом вместе с бронхиальными артерия-

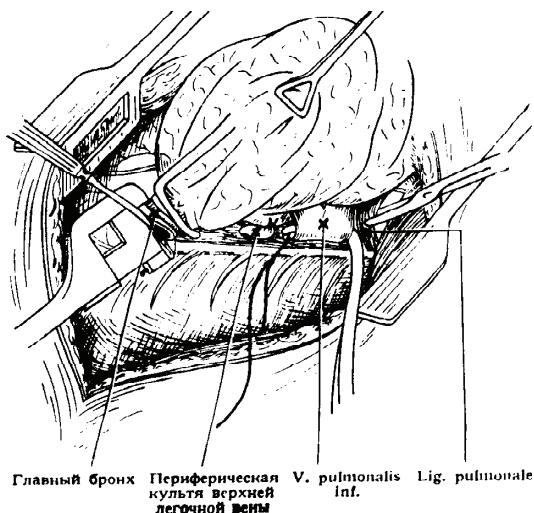


ми натягиваются его тонкие, распластанные по бронху, идущие к легкому ветви, которые вместе с артериями перевязывают тонкими лигатурами и пересекают. После этого верхушку легкого оттягивают кзади, что улучшает доступ к передней поверхности корня легкого.

**Правая легочная артерия** находится непосредственно под местом впадения непарной вены в верхнюю полую вену. Верхняя полая вена тупым путем отводится в медиальном направлении, при этом становится доступной правая главная ветвь легочной артерии и даже находящаяся у ее нижнего края и легко определяемая **верхняя легочная вена**. Края этих сосудов отводят друг от друга препаровочным тупфером. Затем диссектором, осторожно разводя и сводя его бранши, проникают между артерией и веной и обходят их сзади.

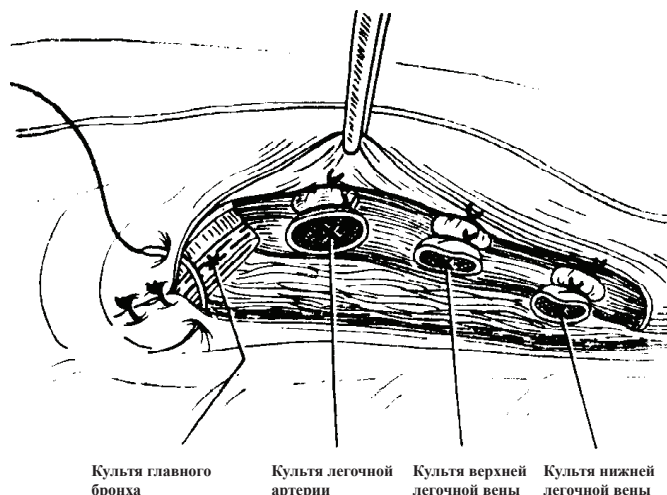


**Рис. 3-67.** Правосторонняя пневмонэктомия, 1. По передней поверхности корня легкого рассекается медиастинальная плевра, после этого выделяются легочная артерия и верхняя легочная вена. Они берутся на держалку и перевязываются



**Рис. 3-68.** Правосторонняя пневмонэктомия, II. По задней поверхности корня легкого над диафрагмой рассекается легочная связка, выделяется нижняя легочная вена и перевязывается. После этого у верхнего полюса корня легкого выделяется главный бронх, прошивается шивающим аппаратом и пересекается

Левой рукой контролируют положение кончиков бранш диссектора. Диссектор никогда не следует проталкивать. Его продвижение достигается осторожным раскрытием и закрытием браншей. Если нет препятствий, связанных с воспалительным или опухолевым процессом, то заканчивают выделение правого главного ствола легочной артерии, верхней легочной вены и главного бронха и берут их на «держалки» (рис. 3-67).



**Рис. 3-69.** Правосторонняя пневмонэктомия, III. После удаления легкого видны культя магистральных сосудов и культя главного бронха. Последний покрывается медиастинальной плеврой

Подход к нижней легочной вене, лежащей дорзальнее верхней легочной вены и являющейся наиболее каудальной частью корня легкого, осуществляется следующим образом. В области К (заднего базального) сегмента легкое захватывают зажимом и оттягивают кверху, обеспечивая обзор и доступ к нижней легочной вене. Нижняя переходная складка медиастинальной плевры рассекается от пищевода снизу вверх до выделенного на широком протяжении главного бронха. Лигируется и рассекается **легочная связка**, тем самым освобождается нижний край нижней легочной вены. Диссектор проводят спереди под уже выделенную верхнюю легочную вену, при этом выделяется нижняя легочная вена.

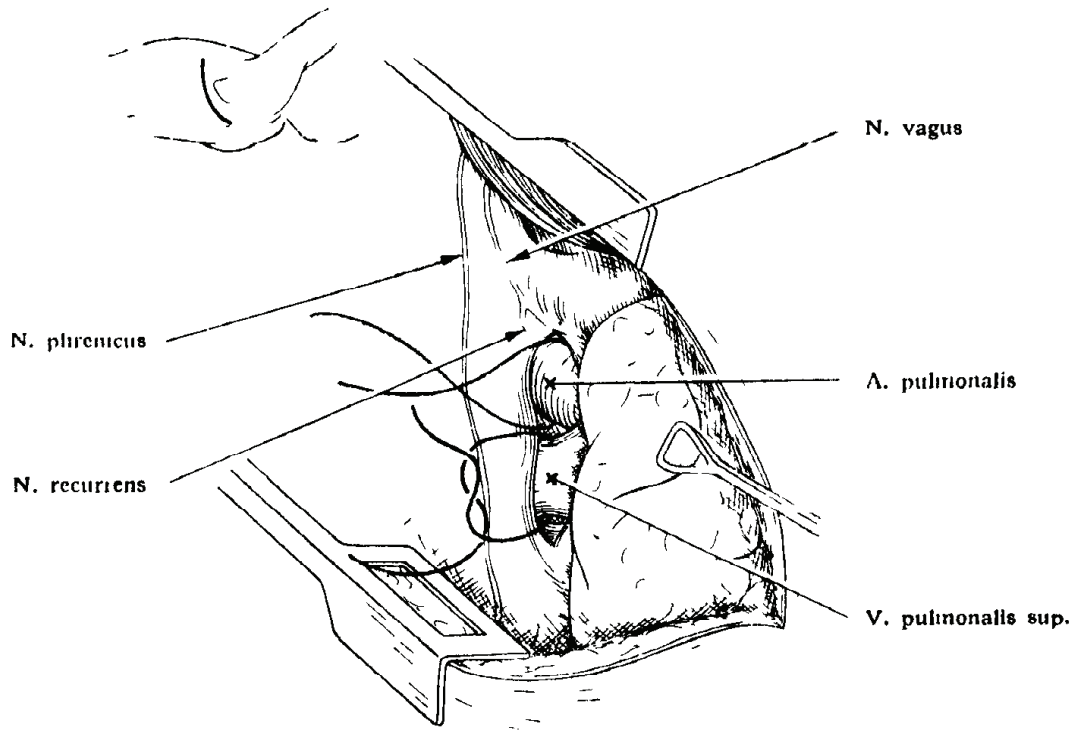
Техника обработки магистральных сосудов и бронхов была предварительно описана на стр. 89. **Правый главный бронх** короткий, около 1,5 см в длину, после пересечения его закрытие производят бронхосшивателем или по методике Sweet непосредственно у самой трахеи (рис. 3-68).

После удаления легкого в плевральную полость вводят физиологический раствор, покрывая им культю бронха, при этом анестезиолог несколько повышает давление в воздухоносных путях. *Есть* из-под жидкости выступают пузырьки воздуха, то на эти места накладывают дополнительные швы. *Затем* культя бронха прикрывается медиастинальной плеврой (рис. 3-69).

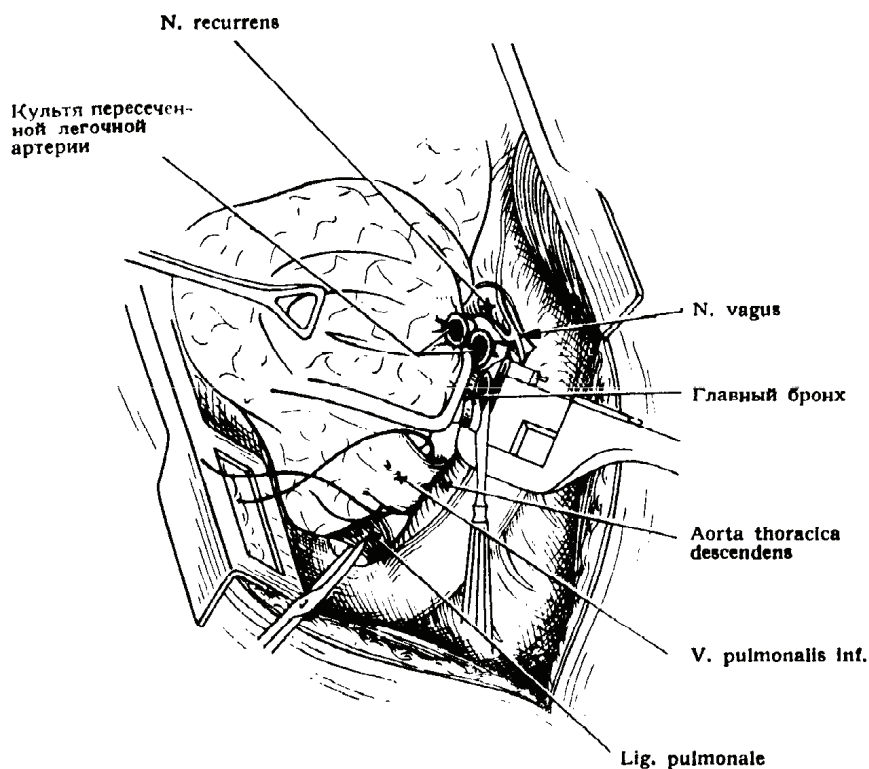
Проверяется плевральная полость, и, если гемостаз достаточен над диафрагмой, в наиболее отлогое место ее вводят *короткий и толстый дренаж*, выводя его наружу по задней подмышечной линии, где трубку надежно фиксируют к коже. Операционный разрез послойно ушивается частыми швами.

### Левосторонняя пневмонэктомия

Верхушка левого легкого, освобожденного от спаек, отводится вниз. При этом становятся видны нисходящая часть дуги аорты и пересекающий ее блуждающий нерв, из которого непосредственно под



**Рис. 3-70.** Левосторонняя пневмонэктомия, I. Медиастинальная плевра рассекается по передней поверхности корня легкого, выделяются легочные артерия и вена, под них подводится лигатура, и сосуды перевязываются



**Рис. 3-71.** Левосторонняя пневмонэктомия, II. По задней поверхности корня легкого, над диафрагмой рассекается легочная связка, перевязывается нижняя легочная вена, и сшивающим аппаратом прошивается главный бронх

дугой аорты выходит возвратный нерв, идущий затем в обратном направлении. Место ответвления возвратного нерва расположено непосредственно над стволом главной левой ветви легочной артерии. Эти анатомические соотношения артерии и нерва следует иметь в виду при перевязке и пересечении артерии. Под аортой вдоль дорзальной и вентральной поверхностей корня легкого рассекается медиастинальная плевра. Наиболее краниально в корне легкого расположена главная левая ветвь легочной артерии. Ее нижний край лежит позади главного бронха и кпереди от верхней легочной вены. При ее выделении целесообразна препаровка с обеих сторон.

Потягивая легкое кпереди, сзади обходят корень легкого. Блуждающий нерв берут на «держалку» и отводят вверх, при этом натягиваются веточки нерва, идущие к легкому, их лигируют и рассекают, освобождая основной ствол нерва. Маленьким препаровочным тупфером, а затем диссектором отделяют от главного бронха легочную артерию. После этого легкое отводят кзади и переходят к дальнейшему выделению элементов корня легкого спереди. Проводя диссектор под легочную артерию, отделяют от нее верхнюю легочную вену.

Следующим моментом является выделение верхней легочной вены, также осуществляемой при отведении легкого кзади (рис. 3-70). После этого опять препарируют по задней стороне корня легкого. Закончив выделение вены, накладывают зажим в области 10 (заднего базального) сегмента и оттягивают легкое вверх и кпереди. Медиастинальная плевра рассекается снизу вверх от нисходящей части аорты; лигируется и рассекается легочная связка, что позволяет подойти к нижнему краю нижней легочной вены. Эта вена является наиболее длинной из всех четырех легочных вен, поэтому она лигируется и пересекается без особых трудностей.

Последним обрабатывается левый главный бронх, который значительно длиннее правого главного бронха. Для достаточно радикального пересечения бронха у бифуркации трахеи его следует извлечь из-под аорты. На периферическую, удаляемую часть левого бронха накладывают мощный зажим, за который подтягивают легкое по направлению кнаружи и вверх. Аорта несколько отводится тупым крючком кзади. Бронх выделяется до места, где пальпируется бифуркация. Выделение и препаровка бронха должны быть щадящими и сопровождаться минимальным повреждением бронхиальных сосудов. Бронх после пересечения прошивается бронхосшивателем или ушивается по методике Sweet узловатыми швами (рис. 3-71). После обработки культя уходит глубоко в средостение. Проводят пробу с физиологическим раствором на герметичность культы бронха. Если по выделяющимся из-под жидкости пузырькам воздуха

определяется отсутствие герметичности, то вновь извлекают культю бронха и на недостаточно сомкнутые края ее накладывают дополнительные швы.

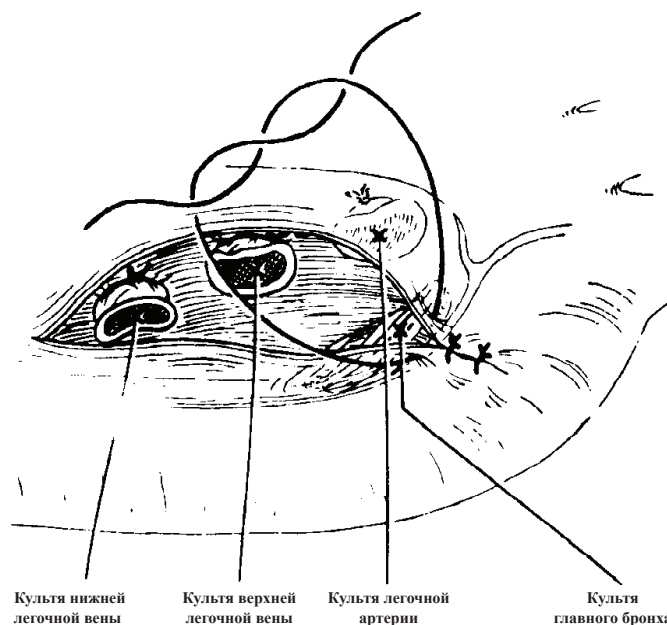


Рис. 3-72. Левосторонняя пневмонэктомия. III. После удаления легкого становятся видны культы сосудов и культя главного бронха. Культя главного бронха прикрывается медиастинальной плеврой

Уходящая глубоко в средостение культя левого главного бронха не нуждается в специальном прикрытии. В тех случаях, когда возникает необходимость прикрыть культю бронха на левой стороне, можно использовать для этих целей перикард, который эластичнее и толще медиастинальной плевры, рвущейся под натяжением чаще, чем перикард. Прикрытие культы бронха медиастинальной плеврой нежелательно и из-за близкого расположения блуждающего нерва (рис. 3-72).

После проверки гемостаза над куполом диафрагмы вводят в плевральную полость перфорированный толстый и короткий дренаж. Следует обратить внимание на то, чтобы внутренний конец дренажа не касался перикарда и средостения. Разрез грудной клетки послойно ушивают частыми швами.

### Трансперикардальная пневмонэктомия

О преимуществах интраперикардиальной перевязки магистральных сосудов легкого первым в 1946 году сообщил Allison. В Советском Союзе эта операция нашла свое распространение в связи с работой Л. К. Богуша. Радикальная пневмонэктомия с интраперикардиальной обработкой корня легкого связана с именем Brock (1948). Принцип операции по Brock заключается в радикальном удалении лимфатических медиастинальных узлов вместе с легким и частью перикарда, магистральные сосуды перевязываются интраперикар-



диально. Эту операцию *Brock* предложил как одну из возможных при карциноме бронха. В настоящее время она применяется весьма редко, так как не имеет преимуществ перед обычной пневмонэктомией, а тяжесть и риск вмешательства значительно больший.

Однако *интраперикардальная перевязка магистральных сосудов*, оставшаяся от метода радикальной пневмонэктомии, получила распространение в показанных для нее случаях. Эта методика обработки магистральных сосудов легкого показана и с успехом применяется, когда из-за обширной *воспалительной* или *рубцовой опухолевой инфильтрации* корня легкого остается возможной только их неизбежная интраперикардальная перевязка. Кроме этого, интраперикардальная перевязка *легочных артерии и вены* возможна при интраоперационном повреждении этих сосудов вне перикарда. Нет необходимости обязательно перевязывать все магистральные сосуды интраперикардально; если часть сосудов свободна, то интраперикардально перевязываются только те из них, экстраперикардальный доступ к которым может грозить повреждением их. Над таким труднодоступным сосудом небольшим разрезом рассекается перикард, из него выделяется и перевязывается намеченный сосуд.

Если возникла необходимость интраперикардально перевязать все магистральные сосуды легкого и иссечь часть перикарда (например, при обширном прорастании опухоли), то необходим и широкий доступ. *Перикард широко вскрывается вдоль диафрагмальной*

*ного нерва*. Порядок интраперикардального выделения магистральных сосудов легкого, их расположение и связь с перикардом схематически представлены на *рис. 3-73*. На схеме видно, что интраперикардально магистральные сосуды легкого окружены дубликатурой серозной оболочки перикарда. Эта дубликатура местами натянута в виде перепонки между сосудами внутри общей перикардиальной оболочки.

*Топографические внутривнутриперикардальные связи правой половины более сложные*, чем левой. Справа магистральные сосуды легкого связаны единой оболочкой с верхней и нижней полыми венами (см. *рис. 3-73*). На схеме длинной стрелкой обозначено направление разреза перикарда. Дальше направление разреза показано небольшими стрелками. Рассекаются перемычки внутри перикарда, их обходят диссектором, выделяя *легочную артерию*. Интраперикардальный отрезок правой части легочной артерии имеет длину *45 см*. Выделив *верхнюю полую вену* и взяв ее на «держалку», можно получить доступ к лежащей сзади нее части легочной артерии и, если возникнет в этом необходимость, произвести перевязку артерии у самого ее устья. *Верхняя и нижняя легочные вены* легко выделяются, их обходят диссектором в направлениях, обозначенных на схеме стрелками.

В тех случаях, когда легочная артерия из-за близости ее к опухоли даже интраперикардально труднодоступна, рекомендуется начинать выделение сосудов внутри перикарда снизу, обрабатывая, в первую очередь, ниж-

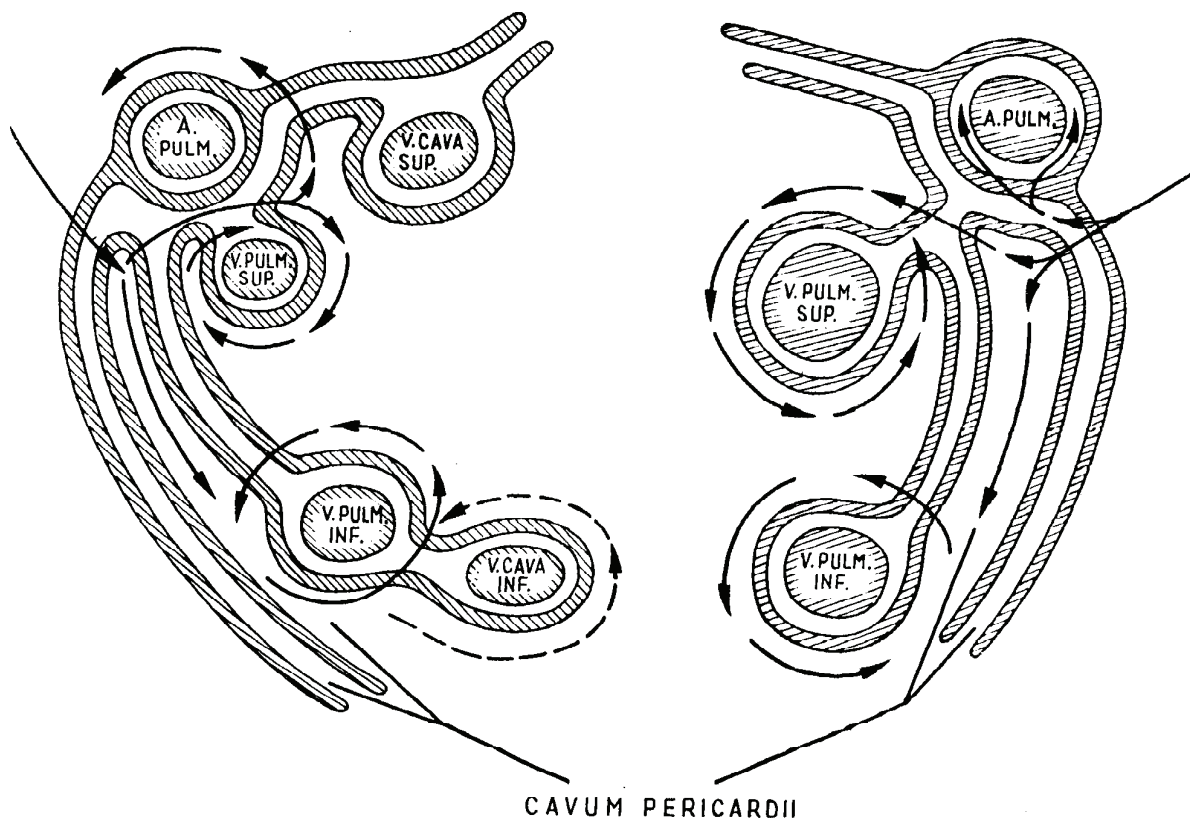
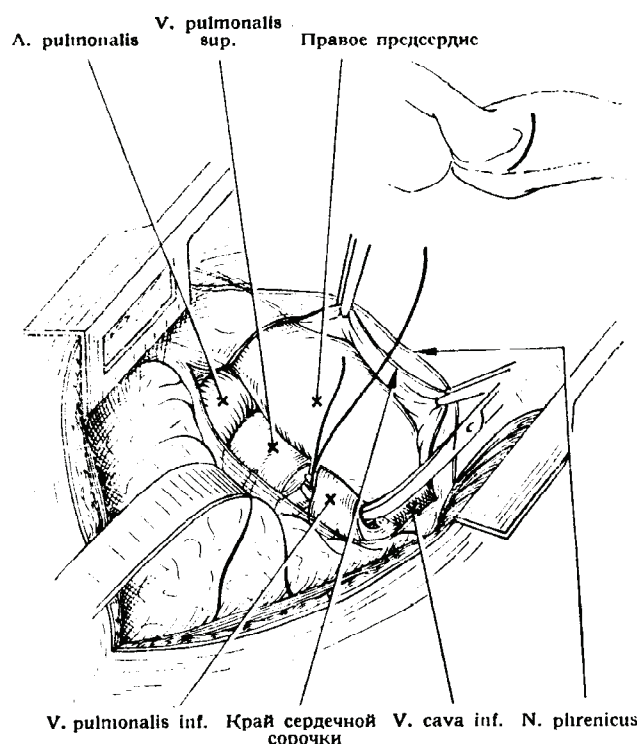


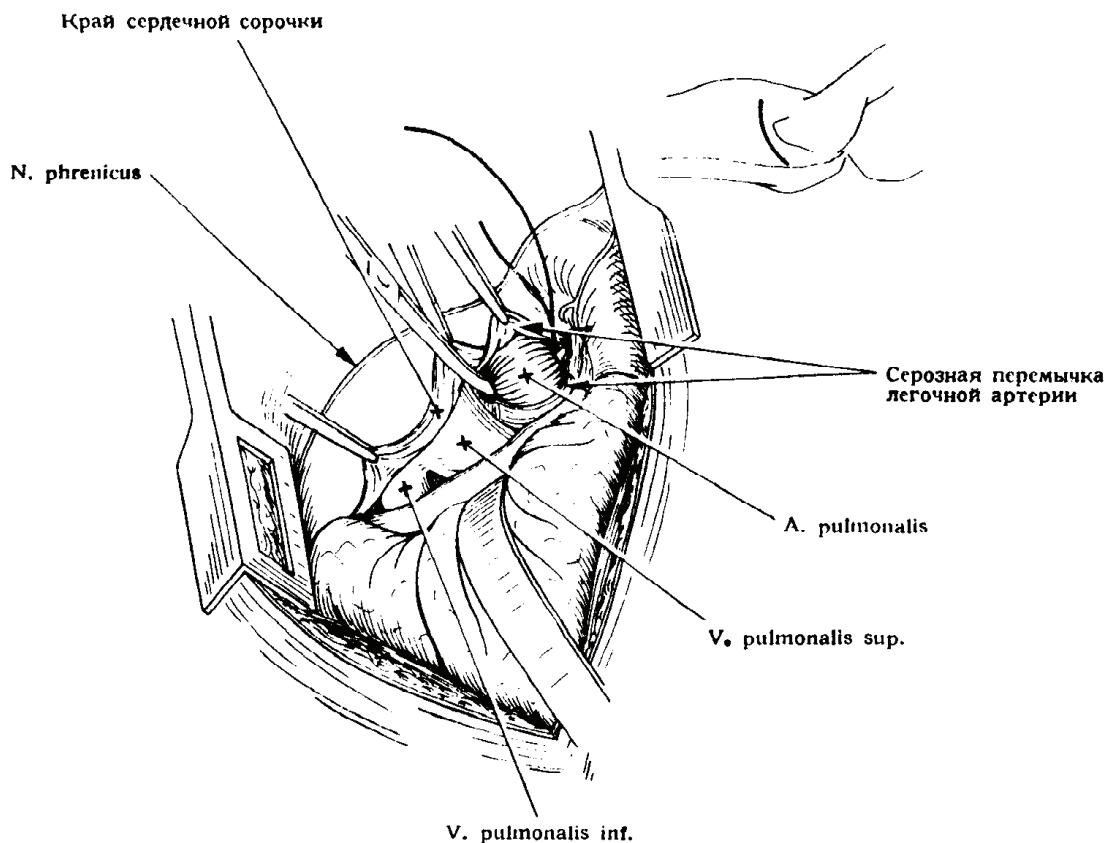
Рис. 3-73. Топография интраперикардального расположения сосудов легких. Стрелками обозначено направление для выделения сосудов и их перевязки

нюю легочную вену, что облегчает затем доступ к легочной артерии. Для этой цели подходят к *нижней легочной и нижней полой венам*, расположенным одна над другой. Между ними натянут листок перикарда. Чтобы избежать повреждения этих сосудов, диссектором с тупыми концами сзади внутривнутриперикардиально обходят нижнюю полую вену (на рис. 3-73 путь диссектора обозначен пунктиром). Кончиком диссектора приподнимают перикардиальный листок, охватывающий нижнюю полую вену вне пределов ее стенки, и рассекают ножницами. После этого диссектор проводят через рассеченный ножницами листок перикарда под нижнюю легочную вену, обходят ее, проводят лигатуры и перевязывают. В этом случае перевязка сосудов имеет *обратную последовательность* — снизу вверх (рис. 3-74).

В левой половине груди интраперикардиальная перевязка магистральных сосудов производится легче. После вскрытия перикарда тупоносимым сосудистым зажимом поднимают его дубликатуру, окутывающую *легочную артерию*. Листок дубликатуры перикарда отпрепаровывается от сосуда настолько, чтобы можно было пройти диссектором между сосудом и листком перикарда. После этого уже легко обойти сосуд диссектором. В дальнейшем, если следовать по пути, обозначенному на схеме стрелками, можно легко выделить обе *вены левого легкого*. На рис. 3-75 изображена схема выделения этих вен.



**Рис. 3-74.** Правосторонняя трансперикардиальная пневмонэктомия. Вскрывается перикард и между нижней полой веной и нижней легочной веной рассекается натянутая здесь серозная перемычка. Исходя отсюда и проникая кверху, последовательно перевязывают нижнюю легочную вену, верхнюю легочную вену и легочную артерию



**Рис. 3-75.** Левосторонняя трансперикардиальная пневмонэктомия. Перикард вскрывают, серозную перемычку легочной артерии рассекают, артерию обходят и перевязывают. После этого, проникая в дистальном направлении, выделяют и перевязывают также и вены

В тех случаях, когда *опухолевый процесс инфильтрирует стенку перикарда*, приходится накладывать не только центральные, но и периферические лигатуры и пересекать сосуд интраперикардиально. Если в перикардиальном пространстве остается слишком короткий для пересечения отрезок магистрального сосуда, то рекомендуется применить сшивающий аппарат. Даже в тех случаях, когда производится периферическая экстракардиальная перевязка и пересечение магистральных сосудов в относительно трудных условиях, центральная перикардиальная перевязка служит надежной защитой от кровотечения, так как перикард охватывает культю сосуда и предупреждает соскальзывание лигатуры.

Разрез перикарда ушивают узловатыми швами, чтобы избежать возможности выпадения сердца и ущемления его в разрезе перикарда.

### Лобэктомия

Обычно лобэктомию производят из заднебокового разреза, реже из аксиллярного разреза, в исключительных случаях применяется доступ по *Overholt*. Для удаления верхней доли легкого грудная клетка раскрывается в IV или V межреберье, значительно реже (при аксиллярном доступе) резецируют IV или V ребро. При удалении нижней доли вскрытие грудной полости осуществляется в V или VI межреберье (или с резекцией этих ребер). Когда сращения в плевральной полости окутывают и оставляемые части легкого, мобилизации удаляемой доли и разъединения шварт, связывающих ее с грудной стенкой, недостаточно. Необходимо произвести *полное освобождение* всего легкого от *сращений*. Это нужно по следующим трем причинам: во-первых, полное освобождение легкого от сращений позволяет произвести полноценный осмотр его и удаляемой доли со всех сторон и при необходимости без задержки расширить вмешательство: во-вторых, представляется возможность беспрепятственно оперировать и контролировать весь корень легкого; и, наконец, после завершения операции оставшиеся части легкого могут полностью расправиться и заполнить оставшееся после лобэктомии пространство.

Обработка элементов корня доли легкого производится целенаправленно в *такой последовательности*: первой обрабатывают *артерию*, затем *вену*, последним обрабатывают *бронх*. Эта последовательность может быть изменена, если в корне доли легкого отмечаются тяжелые рубцовые, воспалительные или опухолевые изменения. Долю легкого отводят в разные стороны крючком или окончатых

легочным зажимом в зависимости от того, какая часть корня легкого обрабатывается. Для более полного доступа к элементам корня легкого рекомендуется вначале вмешательства при выделении легкого из сращений разъединить хотя бы только центральную половину междолевой щели. В большинстве случаев междолевая щель зарощена соединительнотканными швартами. Нередко часть междолевой щели (например, ее центральный участок) может совершенно не контурироваться, настолько тесно сращены соседние доли легкого. Рыхлые междолевые сращения легко разъединяются тупым путем. Плотные сращения, где грань между долями неразличима, могут быть разъединены только острым путем. Рассекаемый участок по предполагаемой междолевой щели или обшивается, или прошивается механическим путем сшивающим аппаратом с двумя рядами скрепок (длина прошивающей бранши 6 см). Сшивающий аппарат значительно облегчает и ускоряет это вмешательство.

Резекция верхней доли правого легкого. Захватив верхушку легкого зажимом, оттягивают верхнюю долю книзу и кзади. Медиастинальная плевра рассекается над корнем доли легкого под непарной веной. Отводя затем долю в необходимую в зависимости от движения скальпеля сторону, проводят рассечение плевры вокруг корня доли. Край медиастинальной плевры после ее рассечения отодвигают препаровочным тупфером. Доля подтягивается кпереди, освобождается междолевая щель. Ориентиром служит *бронх верхней доли легкого*, отходящий в правом углу от главного бронха. По нижнему краю бронха, в развилке его ветвления находят темный вследствие антракоза тканей и поэтому легко различимый лимфатический узел (*рис. 3-76*). В этом месте проникают диссектором, причем конец инструмента должен быть направлен кверху (сзади бронха). При направлении кончика диссектора вниз может быть повреждена ветвь возвратной артерии, проходящей сзади от нижнего края бронха и снабжающей 2 сегмент. Если эта артерия станет хорошо видимой и доступной, то целесообразно ее сразу же перевязать, так как при дальнейшем потягивании за долю легкого артерия может быть легко повреждена.

После выделения нижнего края бронха, *разъединяя междолевую щель*, потягивают щипцами за 2 или 6 сегмент доли, что облегчает разъединение. Если в этом случае для прошивания разъединяемых участков долей по междолевой щели применяют сшивающий аппарат, то его бранша проводится под долевой бронх через отверстие, предварительно сделанное диссектором.



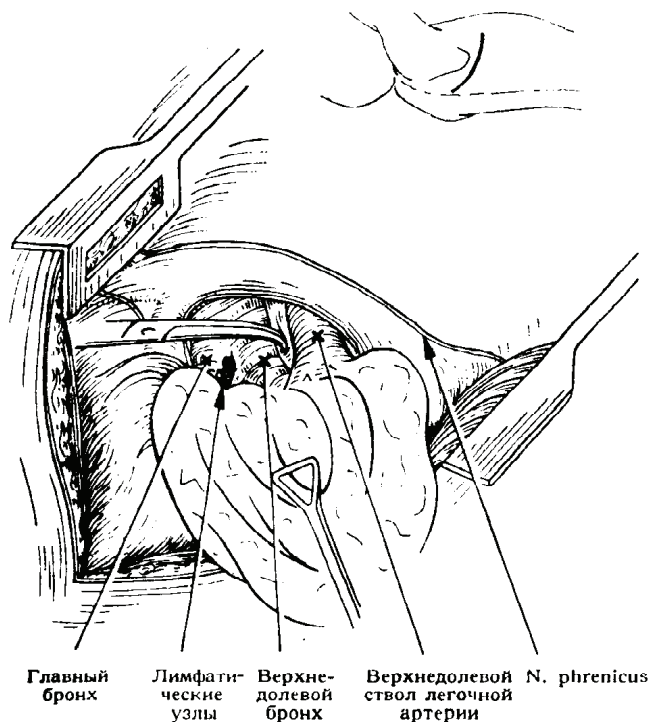


Рис. 3-76. Резекция правой верхней доли, I. У верхнего полюса корня легкого отделяют от проходящей рядом легочной артерии долевой бронх

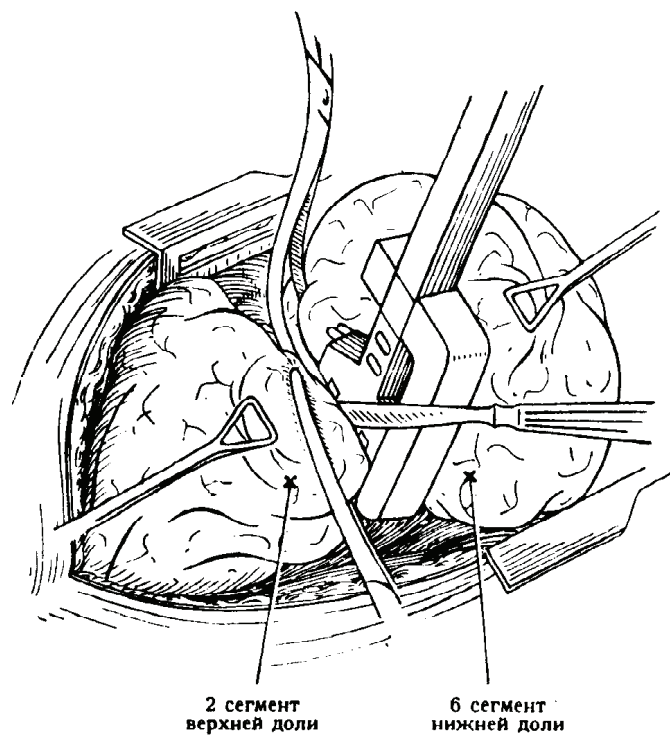


Рис. 3-77. Резекция правой верхней доли, II. В междолевой щели между верхней и нижней долями рассекается после прошивания швивающим аппаратом паренхима, соединяющая 2 и 6 сегменты

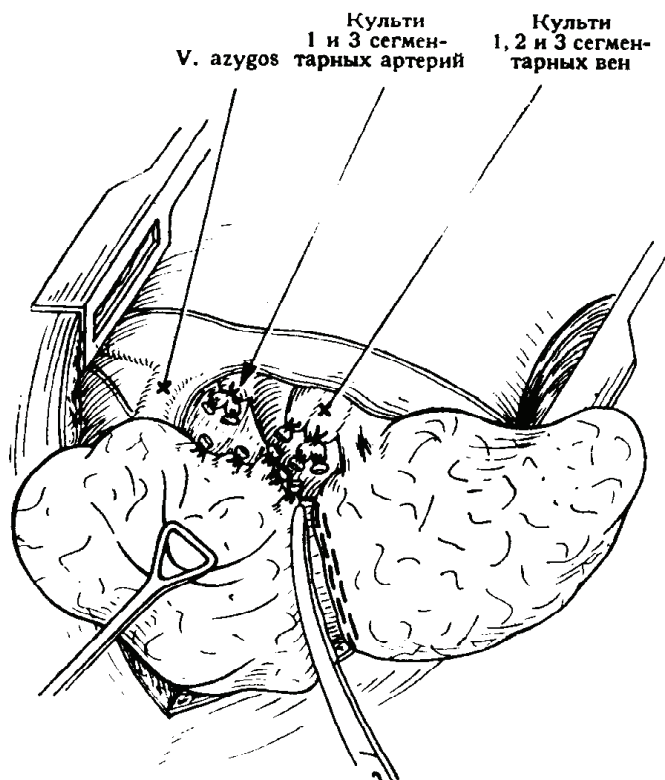
После прошивания швивающим аппаратом, скользая по его бранше скальпелем, рассекают со стороны 2 сегмента. Обычно прошивающие скрепки соединяются хорошо и герметично, однако, если какой-то участок будет кровоточить или где-то будет посту-

пать воздух, следует это место ушить серо-серозными швами атравматичной иглой (рис. 3-77).

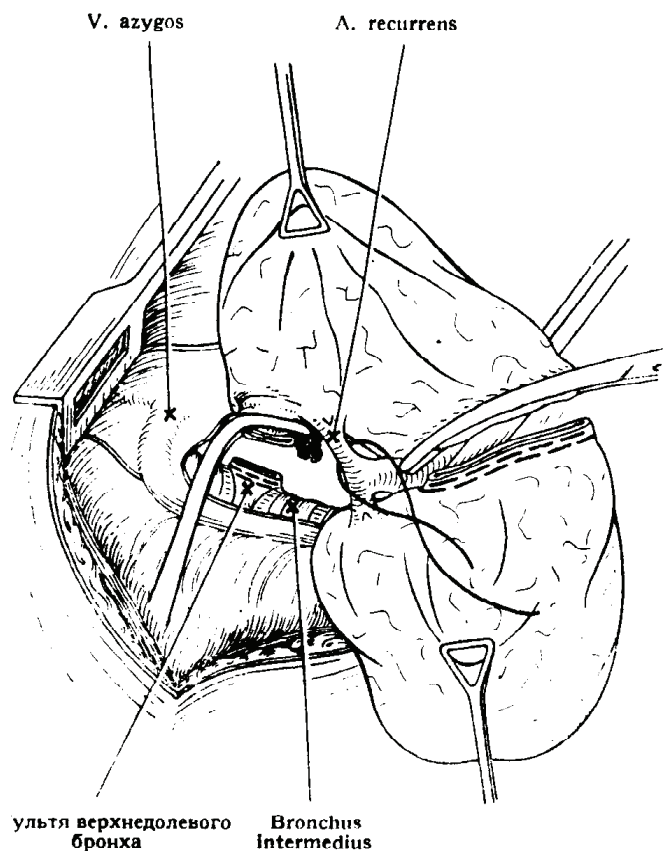
После выделения центральной части междолевой щели долю отводят книзу и кзади или даже выводят из операционной раны. При этом натягивается верхний край долевого бронха, становятся более доступны и обозримы натянутые *сегментарные ветви артерии* и каудальнее от нее — легочная вена. Артерии 1, 2 и 3 сегментов исходят в общем из единого ствола. Во время их перевязки необходимо следить, чтобы случайно не была перевязана отходящая к нижней (или средней) доле нисходящая артерия.

Сегментарные ветви можно лигировать и пересекать и по одной. При перевязке *венозных ветвей* следует обращать внимание на то, чтобы не повредить и не перевязать ветвь, идущую к средней доле. Потягиванием щипцами за среднюю долю можно хорошо определить место прохождения одноименной вены. Случайное захватывание этой венозной ветви сосудистым зажимом и лигирование маловероятно, так как она отходит от верхней легочной вены под углом около 45°, и не представляет труда, работая диссектором, оставить эту вену неповрежденной (рис. 3-78). После того, как спереди лигированы и пересечены сосуды, идущие к верхней доле, возвращаются вновь к задней поверхности доли. Если ветвь *возвратной артерии* не была перевязана во время выделения междолевой щели, то следует перевязать ее теперь. Свободно лежащий бронх верхней доли легкого теперь может быть пересечен (рис. 3-79). Резекция доли сдерживается частями неразделенной еще междолевой щели. Когда междолевая щель легко выделяется, то ее можно рассечь, после чего доля легкого удаляется по одной из описанных выше методик. Если же третий сегмент верхней доли легкого сильно сращен со средней долей, то надо внимательно следить за тем, чтобы линия резекционного разреза не проходила через среднюю долю. В таком случае надо следовать наиболее целесообразной методике резекции сегментов, изложенной на стр. 131.

На дистальную) культю долевого бронха накладывается зажим, доля осторожно потягивается наружу. Препаровочным тупфером отодвигают среднюю долю от верхней. Таким образом, осторожно, шаг за шагом отпрепаровывается верхняя доля. *Кровотокающая резекционная поверхность* средней доли ушивается непрерывными или узловатыми швами. При этом с двух сторон в швы захватывают висцеральную плевру. После удаления верхней доли культя долевого бронха проводится под непарной веной, затем *над местом, где располагается культя бронха, зашивается разрез в медиастинальной плевре*. Чтобы нижняя доля могла свободно подняться и занять освободившееся пространство, рассекают легочную связку.



**Рис. 3-78.** Резекция правой верхней доли. III. По передней поверхности корня легкого выделяется легочная артерия и проходящая к верхней доле ветви легочной вены. Их перевязывают и рассекают



**Рис. 3-79.** Резекция правой верхней доли. IV. Долевой бронх пересекается на уровне промежуточного бронха, затем в междолевой щели перевязывается ветвь возвратной артерии, выходящей из-под бронхов

Среднюю долю фиксируют 1-2 швами к нижней доле вдоль междолевой щели, чтобы избежать возможного перегиба или перекрута ее сместившегося длинного корня. После резекции правой верхней доли в направлении вершины плевры должен сместиться 6 сегмент, а не средняя доля. В завершение оперативного вмешательства в плевральную полость вводят две дренажных трубки, разрез грудной клетки послойно ушивается.

### Резекция верхней доли левого легкого

Захватив верхушку левого легкого зажимом, отводят верхнюю долю книзу, производя затем циркулярный разрез плевры вокруг корня доли, параллельно дуге аорты. Края плевры отодвигают тупым путем по направлению от корня к легкому, освобождая наружную поверхность сегментарных сосудов. Артериальные ветви выделяются лучше всего сзади, вены — спереди, а верхний полюс корня доли — сверху. При потягивании доли кпереди можно легко обнаружить натягивающиеся и выступающие при этом одна над другой сегментарные артерии.

Следуя по ходу легочной артерии, попадают в междолевую щель, освобождая и выделяя здесь этот участок корня доли. Выступающая из глубины междолевой щели артерия книзу отдает ветви для нижней доли, кверху — далее ветвящиеся ветви язычковой артерии. Они наиболее дистальные среди идущих к верхней доле ветвей. Целесообразнее производить последовательную перевязку артерий «3-0. Наиболее проксимальную сегментарную артерию находят у верхнего полюса корня доли. Перевязка этой артериальной ветви довольно трудна, так как эта ветвь отходит от основного артериального ствола под острым углом и может быть легко повреждена. Спереди она косо перекрещивается венозным стволом первого сегмента. Эта вена, во избежание ее повреждения, должна быть взята на «держалку», приподнята и отведена в сторону от подлежащей артерии.

После перевязки артериальных ветвей долю отводят кзади и на передней поверхности корня доли легкого перевязывают ствол верхней легочной вены или каждую его ветвь в отдельности. Пересечение следует производить на уровне ветвей, чтобы исключить возможность повреждения центрально расположенных лигатур (рис. 3-81).

Закончив этот этап операции, вновь обращаются к задней поверхности и междолевой части корня доли легкого. Артерию тупо отодвигают небольшим препаровочным тупфером, сдвигая ее с хорошо видимого бронха до места его деления. Верхний долевой бронх пересекается непосредственно у места отхождения нижнедолевого бронха (рис. 3-82). После этого производят дальнейшее разъединение междолевой

щели. Выделяется язычковая доля, которая нередко в диафрагмальнореберном синусе сращена с перикардом или его жировой клетчаткой.

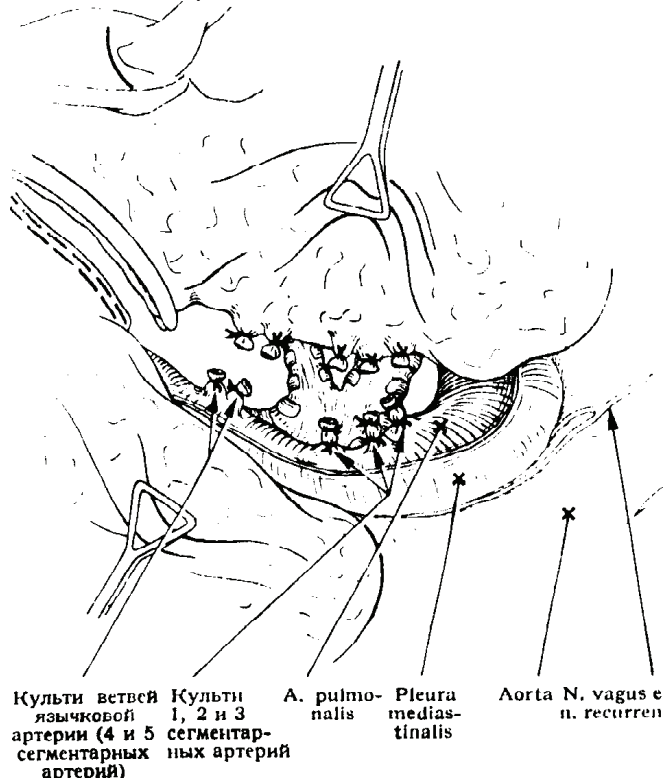


Рис. 3-80. Резекция верхней доли левого легкого, I. После выделения междолевой щели проходят в проксимальном направлении, исходя от язычковых ветвей и последовательно перевязывая сегментарные ветви легочной артерии

Следует обратить внимание на то, что при манипуляциях в области перикарда может быть поврежден диафрагмальный нерв и сопровождающие его диафрагмально-перикардальные артерия и вена. После удаления доли культя бронха прикрывается плеврой или медиальным краем нижней доли легкого. Легочная связка лигируется и рассекается, что должно способствовать улучшению подвижности нижней доли легкого. В плевральную полость вводят две дренажных трубки, разрез послойно закрывают наглухо.

### Резекция средней доли правого легкого

Средняя доля правого легкого расположена по отношению к другим долям наиболее вентрально. Производят заднебоковой («стандартный» торакотомический) или передне-боковой (по передней подмышечной линии) разрез грудной клетки. Иногда разрез проводят в подмышечной области. Корень средней доли правого легкого расположен наподобие узкого тяжа. Верхушку средней доли можно найти у места впадения верхней и нижней междолевых щелей. На верхушку средней доли накладывают зажим, после чего ее оттягивают кнаружи, междолевые щели разъединяются. Следуя по междолевой щели, находят легочную артерию.

Теперь среднюю долю потягивают кверху и кпереди. При этом натягивается среднедолевая артерия.

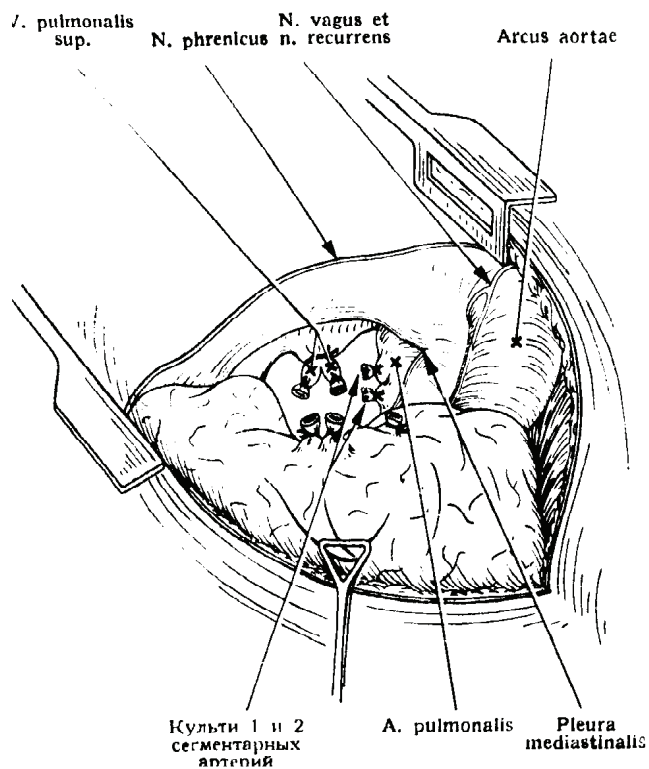


Рис. 3-81. Резекция верхней доли левого легкого, II. По вентральной поверхности корня легкого выделяется и перевязывается верхняя легочная вена

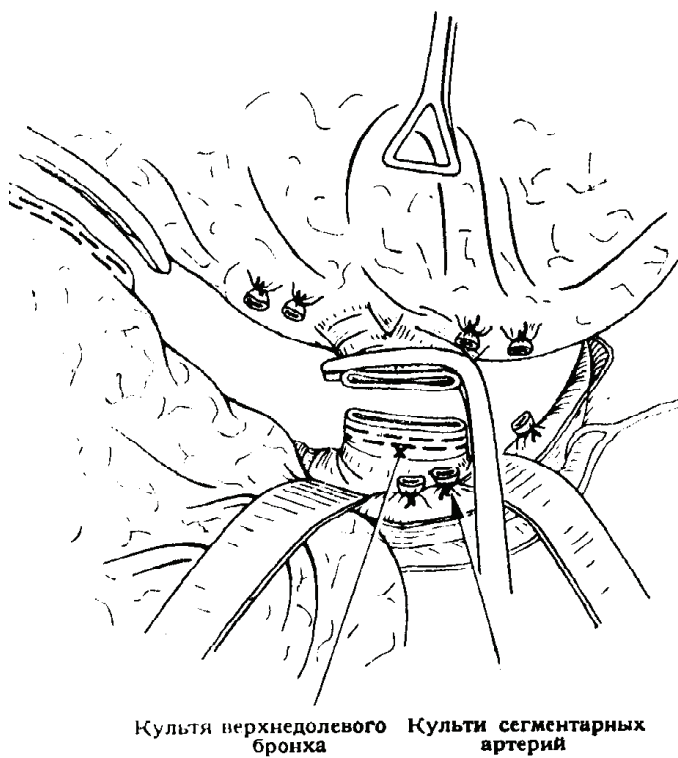


Рис. 3-82. Резекция верхней доли левого легкого, III. Снова возвращаются к препаровке междолевой щели и, выделив долевой бронх после его прошивания, отсекают у самого места отхождения



Ее выделяют, перевязывают и пересекают. За артерией находится бронх средней доли, хорошо определяемый после ее пересечения. Согласно классической очередности при перевязке элементов корня легкого сначала обрабатывается вена. Для этой цели доля отводится кзади, корень доли освобождается спереди. После обработки *среднедолевой ветви верхней легочной вены* выделяют *долевой бронх*, прошивают его и рассекают, после чего окончательно разъединяется *междолевая щель* и удаляется средняя доля. Кровотокащие и выделяющие воздух недостаточно герметичные участки *соседних долей легкого* ушиваются, герметичность швов проверяется раздуванием оставшихся частей легкого путем повышения давления в воздухоносных путях, производимого анестезиологом. В плевральную полость вводятся *две дренажные трубки*. Конец более короткой из них помещают к ложу удаленной доли, между верхней и нижней долями легкого. После этого грудная полость послойно ушивается наглухо (рис. 3-83, 3-84).

### Билобэктомия верхней и средней долей правого легкого

Эта операция в какой-то мере соответствует резекции верхней доли левого легкого. Однако в связи с анатомическими различиями билобэктомия правого легкого несколько сложнее этой операции на левом легком.

Вмешательство начинают с разъединения *междолевой щели*, граничащей с нижней и средней долями. Междолевую щель, граничащую с верхней и средней долями, не разъединяют. На передней поверхности корня легкого перевязывают ветви *1, 2 и 3 сегментарных артерий*, после этого центральнее перевязывают общий ствол *верхней легочной вены*. Пересечение сосудов производится последовательно. Затем с другой стороны корня легкого обрабатывают *возвратную артерию* у нижнего края верхнего долевого бронха, после чего пересекают *бронх верхней доли*. В междолевой щели находят *бронх и артерию средней доли* и обрабатывают их. После всего этого верхнюю и среднюю доли, как правило, соединенные между собой по ходу зарощенной междолевой щели, удаляют единым блоком.

### Резекция нижних долей правого и левого легкого

Анатомия нижних долей обоих легких настолько одинакова, что представляется возможным объединить описание их удаления. Удаление нижней доли начинается с освобождения *междолевой щели*, соединяющей среднюю и нижнюю доли легкого. Потя-

гивая книзу долю в области 6 сегмента, разыскивают бифуркацию легочной артерии в пределах *междолевой щели*. После перевязки и пересечения *артерии 6 сегмента* лигируют более широкий *ствол базальной артерии*, а затем в отдельности лигируют обе его ветви, которые после перевязки пересекаются.

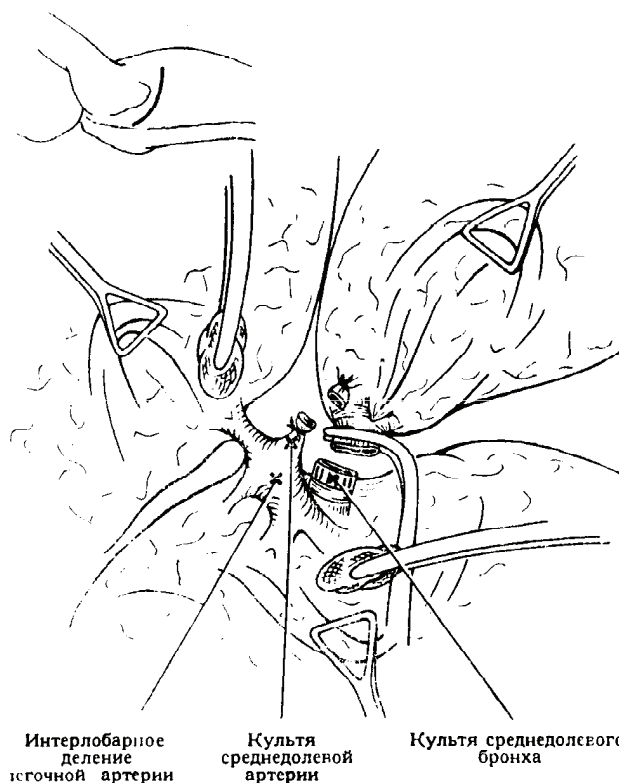


Рис. 3-83. Резекция средней доли, I. Разъединяются обе междолевые щели, средняя доля оттягивается кнаружи, долевая ветвь легочной артерии лигируется и пересекается, пересекается и долевой бронх

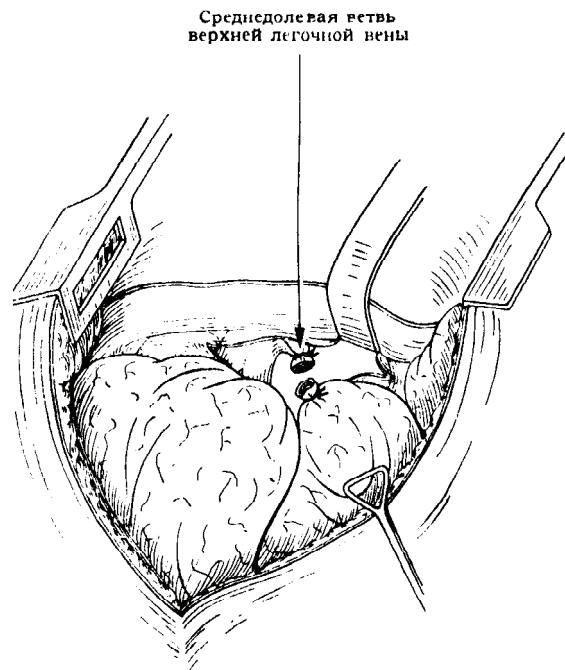


Рис. 3-84. Резекция средней доли, II. На вентральной поверхности корня легкого выделяется и перевязывается ветвь верхней легочной вены, проходящая к средней доле

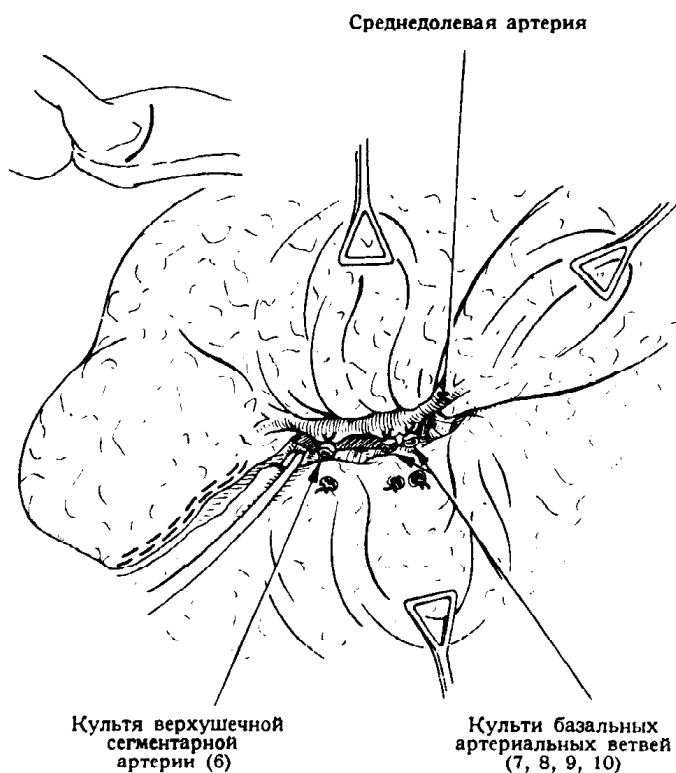


Рис. 3-85. Резекция правой нижней доли, I. После разъединения междолевой щели перевязываются и пересекаются идущие к нижней доле сегментарные ветви

легочной артерии

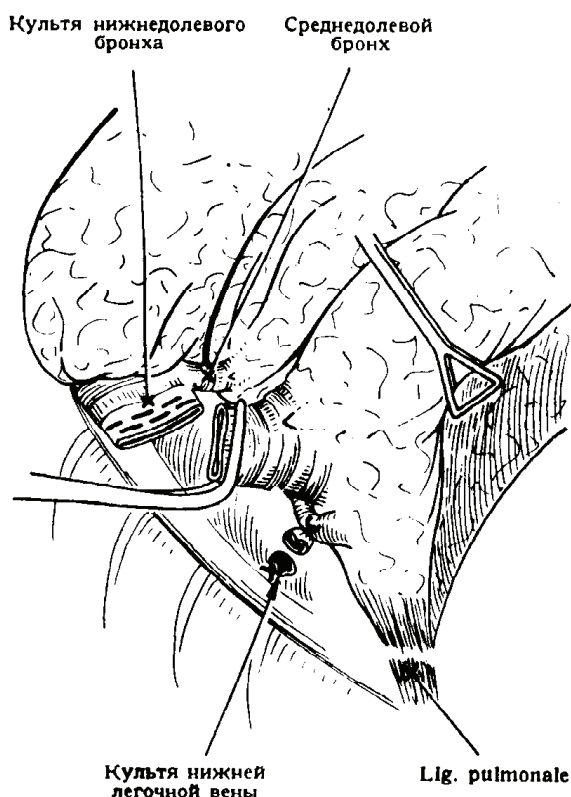


Рис. 8-86. Резекция правой нижней доли, II. С дорзальной стороны корня легкого над диафрагмой рассекается легочная связка, нижняя легочная вена перевязывается и пересекается, нижнедолевой бронх пересекается ниже отхождения среднедолевого бронха

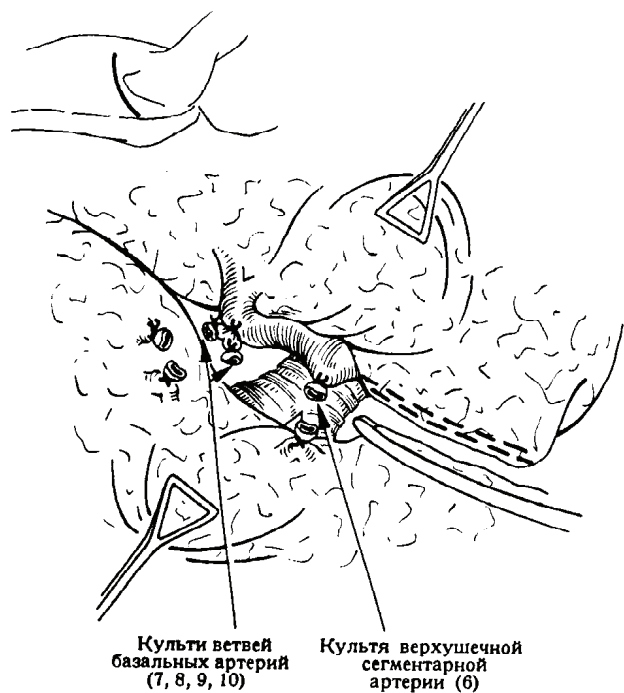
Наложив зажим на область 10 сегмента доли, потягивают его кверху. Выделяется задний реберно-диафрагмальный синус. При этом натягивается легочная связка, которая лигируется и рассекается. После пересечения легочной связки становится доступной нижняя легочная вена, примыкающая к легочной связке. Справа нижняя легочная вена короче, чем слева. Ствол нижней легочной вены и обе ее главные ветви (ветвь 6 сегмента и базальная) выделяются тупым путем. Лигируются основной ствол вены и ее главные ветви, на уровне которых производят их пересечение, что предохраняет от возможности соскальзывания лигатуры с короткой или широкой культей основного ствола нижней легочной вены. Сзади, со стороны междолевой щели, выделяется бронх нижней доли легкого, его прошивают и пересекают.

Пересекая бронх правой нижней доли, необходимо следить за тем, чтобы не повредить расположенный рядом бронх средней доли. Потягивая за среднюю долю, натягивают среднедолевой бронх и место его отхождения. Непосредственно у места своего отхождения среднедолевой бронх прошивается и пересекается. При прошивании бронха надо избегать возможности сужения бронха швами выше его устья.

Для обработки бронха нижней доли левого легкого, для лучшего подхода к нему на участке междолевой щели, где проходит легочная артерия, последнюю оттесняют препараточным тупфером кверху. Если легочная артерия сращена с ветвлением бронха, в этом месте приходится ее отпрепарировать. Пересечение бронха производится непосредственно под местом отхождения бронха верхней доли левого легкого (рис. 3-85-3-88).

Для закрытия культи бронха (как слева, так и справа) используют медиастинальную плевру и проходящий рядом с культей край верхней доли. После введения дренажа для отсасывания из плевральной полости операционная рана ушивается наглухо. Билобэктомия нижней и средней долей правого легкого

Эту сравнительно редко производимую операцию целесообразно начинать с обработки бронха. Бронх средней доли легкого выделяется и пересекается непосредственно под местом отхождения верхнедолевого бронха. По задней поверхности корня легкого рассекают медиастинальную плевру. Затем находят развилку, образованную отходящим прямо вниз среднедолевым бронхом и правее идущим кверху верхнедолевым бронхом (рис. 3-89). Это место можно легко найти по темному вследствие антракоза лимфатическому узлу. Оно является медиальной границей среднедолевого бронха, который затем отпрепаровывается. Латеральный край бронха отделяется диссектором от пищевода. После того, как бронх выделен со всех сторон, его прошивают и пересекают. Дистальную часть пересеченного бронха, захваченную зажимом, потягивают вместе с долей книзу.

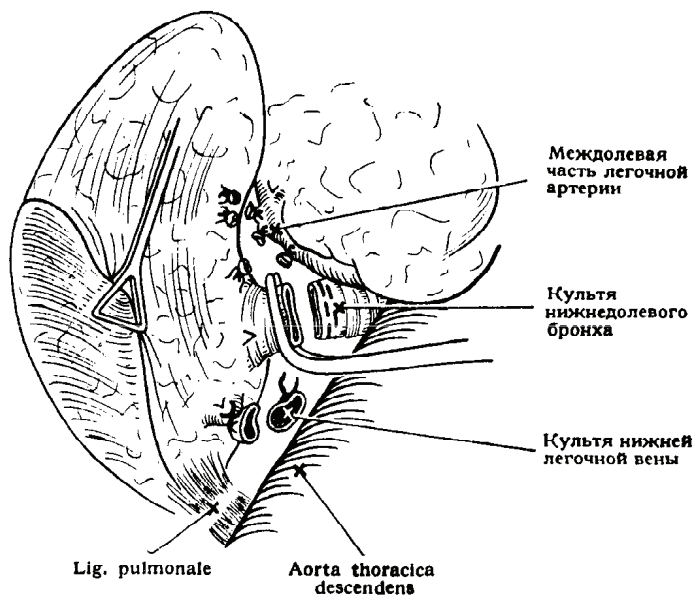


**Рис. 3-87.** Резекция левой нижней доли, I. После разъединения междолевой щели перевязываются и пересекаются сегментарные ветви артерии, идущие к нижней доле

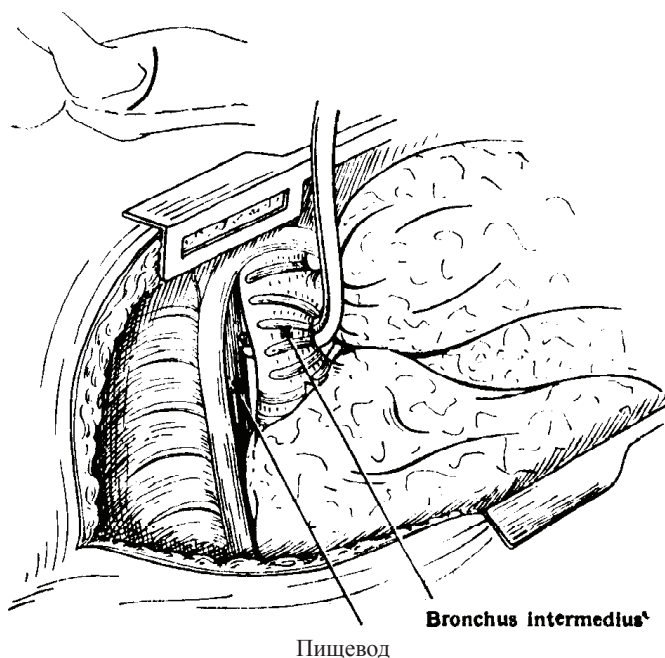
После пересечения среднедолевого бронха открывается доступ к щели между средней и нижней долями. Разъединяется средняя часть этой щели, последовательно выделяются и обрабатываются артерии, идущие к нижней, а затем и к средней доле легкого. После этого выделяются и обрабатываются обе вены. Для этой щели выделяют задний реберно-диафрагмальный синус, перевязывают и рассекают легочную связку, находят нижнюю легочную вену, выделяют ее, перевязывают и пересекают. На передней поверхности корня легкого находят среднедолевую ветвь верхней легочной вены, выделяют ее, перевязывают и тоже пересекают. При этом следует помнить о возможных вариантах анатомического строения и расположения вен этой области (см. стр. 114). После пересечения среднедолевой вены *подходят к щели* между средней и верхней долями. Эту щель в зависимости от обстоятельств разъединяют острым или тупым путем. Затем обе доли могут быть удалены.

### Резекция сегментов легкого

Сегменты легкого представляют собой самостоятельную структурную единицу, содержащую бронх, артерию и в периферической части венозную сеть (см. стр. 115). Обычно бронхиальная и сосудистая сети сегмента полностью независимы друг от друга. Четкой границы между сегментами в виде щели или другого какого-либо пространства обычно не существует. Поэтому при хирургической препаровке и выделении сегмента предполагаемая линия, отграничивающая один сегмент от другого, не может служить ориентиром.



**Рис. 3-88.** Резекция левой нижней доли, II. На дорзальной поверхности корня легкого, над диафрагмой рассекается легочная связка, перевязывается и пересекается нижняя легочная вена, пересекается бронх



**Рис. 3-89.** Билобэктомия правой нижней и средней долей. Межуточный бронх выводится непосредственно под верхнедолевым бронхом и пересекается

Наиболее распространенным методом резекции сегмента является классическая операция по *Overholt (1947)*. Разыскивая место деления долевого бронха на сегментарные бронхи, препарируют к периферии от него. Для этого оперативного вмешательства, требующего точного знания сегментарного деления бронхов и сопровождающих их артерий, необходим определенный навык, опыт. Ряд хирургов придерживается той точки зрения, что при определении границ



сегмента значительно помогает *временное придавливание сегментарного бронха*. Думают, что, если анестезиолог повысит давление в воздухоносных путях, окружающие искомый сегмент части легкого раздуты, за исключением того сегмента, бронх которого пережат, а субстанция ателектазирована. Как привило, однако, эта проба не дает достаточно четкого результата, так как в межсегментарном пространстве в системе альвеолярных пор происходит коллатеральная межсегментарная вентиляция, нарушающая четкое разграничение сегментов. Вследствие особенностей своего развития коллатеральная вентиляция меньше выражена между верхушечной сегментарной группой и язычком, а также между *б* и базальным пирамидальными сегментами. При резекции названных сегментов можно применять для определения межсегментарной границы *раздувание* частей легкого, окружающих избранный для резекции сегмент.

На периферический конец пересеченного сегментарного бронха накладывают зажим, культю бронха отодвигают кверху. Если предварительно сегментарная артерия (или артерии) была перевязана и пересечена, то не представляет особого труда, потягивая за сегментарный бронх, начать вылушивание избранного сегмента, которое облегчается препаровкой пальцем или тупфером без насильственного разрыва тканей. *Избранный для удаления сегмент осторожно, ту по отодвигается от окружающих его соседних сегментов.*

В известной мере ориентиром правильности границ препаровки служит *венозная сеть*, располагающаяся вдоль границы сегмента. Венозная сеть есть и на поверхности изолированного сегмента, однако она наиболее четко видна на поверхности сегмента, наполненного воздухом. Направление сегментарной резекции определяется обычно кровотокающей поверхностью цвета алой артериализованной крови, выделяющейся из ветвей легочной вены. Кровотокающие участки поврежденной венозной сети захватываются небольшими кровоостанавливающими зажимами и перевязываются. После обеспечения гемостаза легкое раздувают. Если резекция произведена в пределах необходимого слоя, то нарушение герметичности и выход воздуха наружу *по поверхности сегментов, соседних с резецированным, незначительно*. Некоторые хирурги не прикрывают поверхностей соседних сегментов, другие считают прикрытие их необходимым, некоторые предлагают покрывать эти поверхности биоклеем; для покрытия применяют и висцеральную плевру данных сегментов, сшивая ее по краю и производя при этом некоторое вворачивание поврежденной поверхности сегментов. В этих случаях *культю резецированного бронха погружают в легочную паренхиму.*

Оба метода имеют свои преимущества и недостатки. В тех случаях, когда поверхности соседних сегментов не обрабатываются, вся доля сохраняет

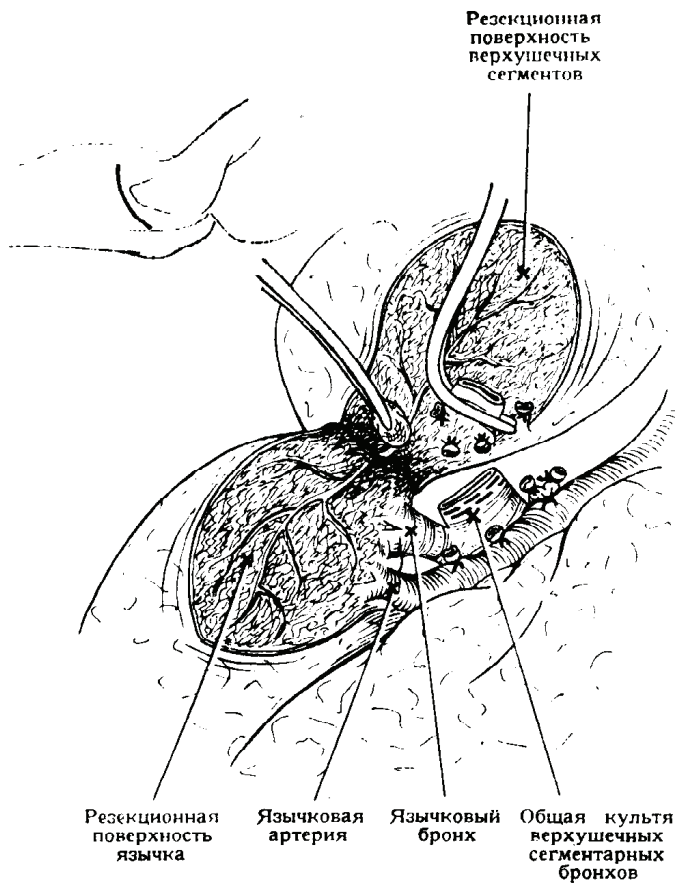
первоначальную форму. Все же выходящий воздух может препятствовать полному расправлению доли легкого и возникновению осложнений (эмпиема, бронхиальный свищ). При ушивании травмированных поверхностей сегментов достигается необходимая герметичность, прекращается попадание воздуха в плевральную полость, но оставшиеся части доли легкого деформируются, в прошитых участках могут возникнуть ателектазы, в местах прошивания гематомы, а позже даже абсцессы.

Из-за возможности развития этих осложнений, сегментарные резекции в последнее время проводят реже. Практическое распространение получили резекции при помощи сшивающих аппаратов и атипичные резекции легких. Классическая методика резекции сегментов теперь применяется в основном для отделения верхушечной сегментарной группы от язычка и более редко — для отделения *б* сегмента от базальных пирамидальных сегментов.

### Резекция верхушечного сегмента и язычка левого легкого

Верхушечные сегменты и язычок левого легкого соответствуют верхней и средней долям правого легкого. Анатомические соотношения элементов корня левого легкого иные, чем правого. Слева не выражена щель между верхушечными сегментами и язычком, поэтому техника резекции на левом легком отличается от техники резекции справа.

При *резекции верхушечных сегментов* выделяют сегментарную щель до места ответвления язычковой артерии. После того, как убедятся в том, что это действительно артерия язычка, не трогая ее, краниально последовательно лигируют *артерии 1, 2 и 3 сегментов*. После их пересечения осматривают на передней поверхности корня место деления верхней легочной вены, оставляя в стороне язычковую вену, последовательно перевязывают и пересекают *вены верхушечных сегментов*. Затем вновь переходят к задней поверхности: слегка отводят легочную артерию кзади и находят место ответвления бронха. Здесь хирургом могут быть допущены две ошибки. Если выделение производится слишком центрально, может пострадать язычковый бронх. С другой стороны, если препаровка слишком периферическая, то обработка может коснуться только общего бронха 1 и 2 сегмента, не касаясь бронха 3 сегмента. Во избежание этих ошибок перед тем, как пересечь бронх, производят контроль. Пережав контролируемый бронх, раздувая легкое, устанавливают, правильно ли произведено пережатие. *После пересечения бронха* дистальный его конец захватывают зажимом и, осторожным потягиванием отделяя верхушечные сегменты от язычка, удаляют их (*рис. 3-90*).



**Рис. 3-90.** Резекция верхушечных сегментов левого легкого. Артериальные стволы верхушечного сегмента перевязываются и бронх пересекается. Верхушечные сегменты тупо отделяются и удаляются

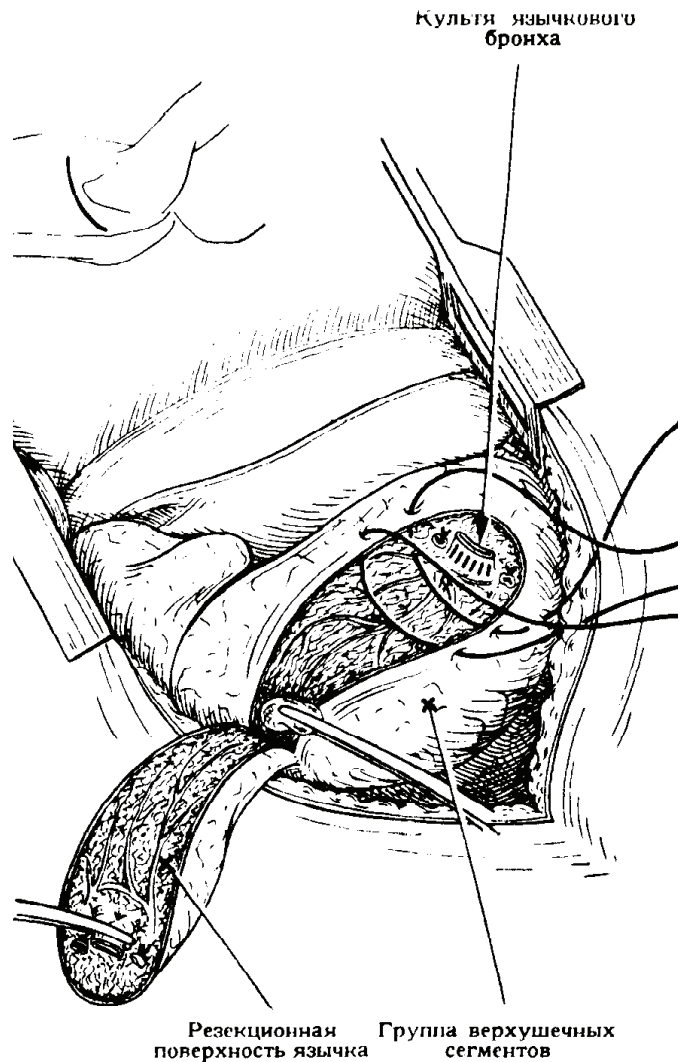
Для резекции язычка на всем протяжении разделяют междолевую щель. После этого находят и перевязывают язычковую артерию. Затем спереди от артерии, у медиального конца междолевой щели, определяют язычковую вену, которая отходит от верхней легочной вены под углом примерно 45°. Сзади от перевязанной и отсеченной центральной части язычковой артерии в междолевой щели расположен язычковый бронх, который после пережатия и проведения пробы с раздуванием пересекается в месте своего отхождения. На дистальную культю бронха накладывают зажим и, осторожно потягивая, отделяют и удаляют язычок (рис. 3-91).

### Резекция 6 сегмента и базальных сегментов нижней доли правого и левого легкого

Резекция обеих основных сегментарных групп нижних долей слева и справа производится одинаково. Это объясняется тем, что слева тоже нет существенных различий в строении этих частей легкого.

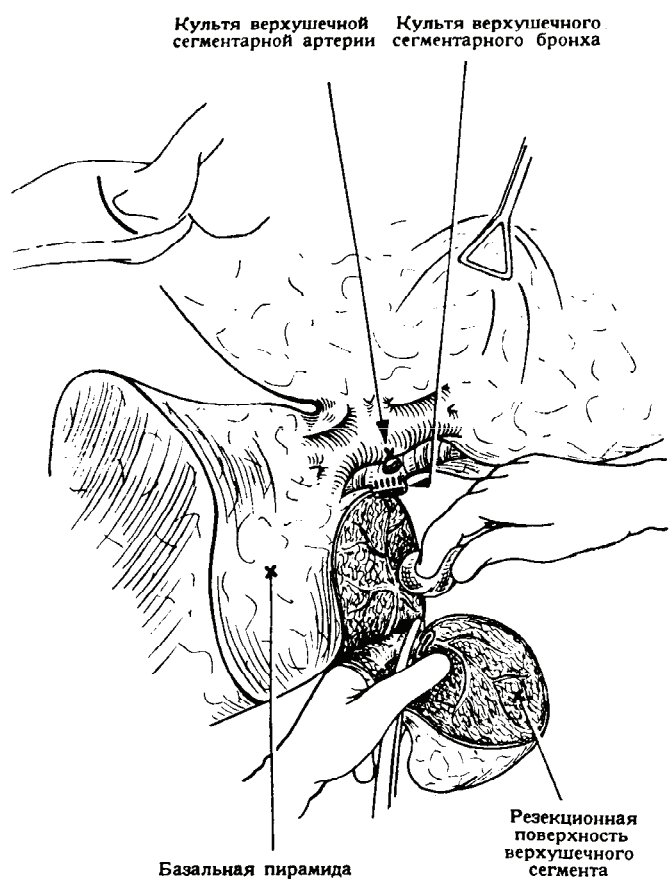
Для резекции 6 сегмента вначале разыскивают в междолевой щели его сегментарную артерию. Этой артерией обычно является наиболее центральная ветвь. Ее выделяют, перевязывают и пересекают. Сза-

ди нее появляется бронх 6 сегмента. После контроля раздуванием легкого и предварительным пережатием бронха бронх обрабатывают. Затем переходят к задней поверхности: перевязывается и пересекается легочная связка. Проверяют ветвление нижней легочной вены, среди ветвей ее находят идущую кверху вену 6 сегмента. После выделения ее перевязывают. На дистальный конец пересеченного бронха накладывают зажим, осторожным потягиванием 6 сегмент отделяют от базальных сегментов и удаляют (рис. 3-92).

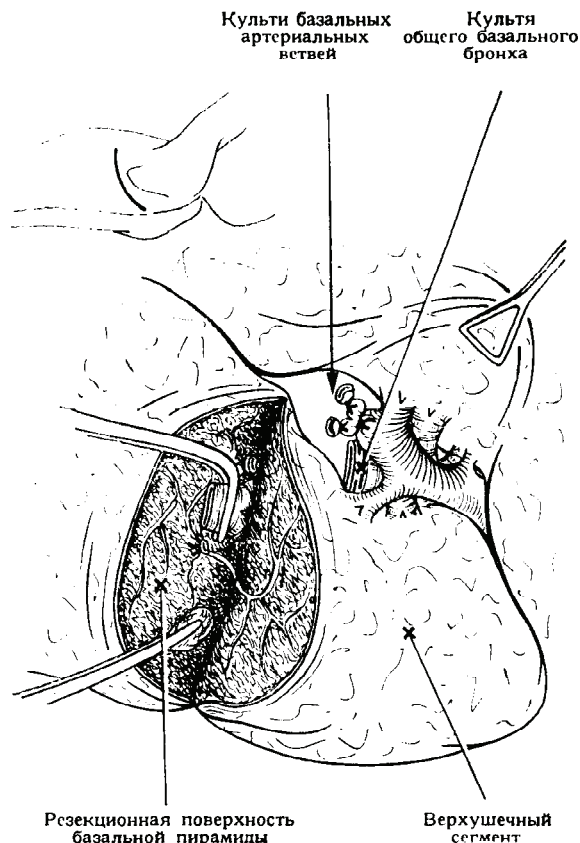


**Рис. 3-91.** Резекция язычка. В междолевой щели перевязываются язычковые ветви легочной артерии, затем пересекаются, после чего пересекается язычковый бронх. Затем на дистальную культю бронха накладывается зажим и легким потягиванием язычок отделяется тупым путем от верхушечных сегментов. Венозные стволы в процессе разъединения язычка перевязываются. Резекционная поверхность погружается сшиванием краев плевры

Для удаления группы базальных сегментов необходимо на всем протяжении разъединить междолевую щель. Выделяется и перевязывается базальная артерия. При этом необходимо следить, чтобы не была повреждена более тонкая артерия 6 сегмента, выходящая центральнее более широкой базальной артерии. Перевязываются и две основных ветви базальных артерий, на уровне которых происходит их



**Рис. 3-92.** Резекция верхушечного сегмента нижней доли. После обработки артерии и бронха 6 сегмента тупым путем отделяется от базальной пирамиды верхушечный сегмент



**Рис. 3-93.** Резекция базальной пирамиды. В глубине междолевой щели перевязываются и пересекаются базальные артериальные ветви, пересекается общий базальный бронх, пирамида отделяется от верхушечного сегмента

рассечение. Позади артерии у основания междолевой щели располагается бронх базальных сегментов. Его выделяют и обрабатывают. Если хирург выделяет слишком центрально, то может пострадать бронх 6 сегмента (а следовательно, и сам сегмент); если же выделяют слишком периферически, то окажется невыделенной и необработанной одна ветвь базальных сегментарных бронхов. Чтобы избежать этой ошибки, перед пересечением бронха следует провести контроль *пробным пережатием* бронха и раздуванием легкого. После обработки бронха в области 10 сегмента накладывают легочный зажим и потягивают сегмент вверх и вперед. Лигируется и пересекается *легочная связка*. При этом сохраняется венозная ветвь, идущая к 6 сегменту. Более широкий *базальный ствол легочной вены* лигируют и пересекают. Операция завершается отделением базальных сегментов от 6 сегмента нижней доли легкого (рис. 3-93).

### Сегментарная и атипичная резекция сшивающим аппаратом

Для этих двух оперативных вмешательств применяют сшивающий аппарат с двумя рядами скрепок. Для этой цели хорошо зарекомендовали себя два аппарата

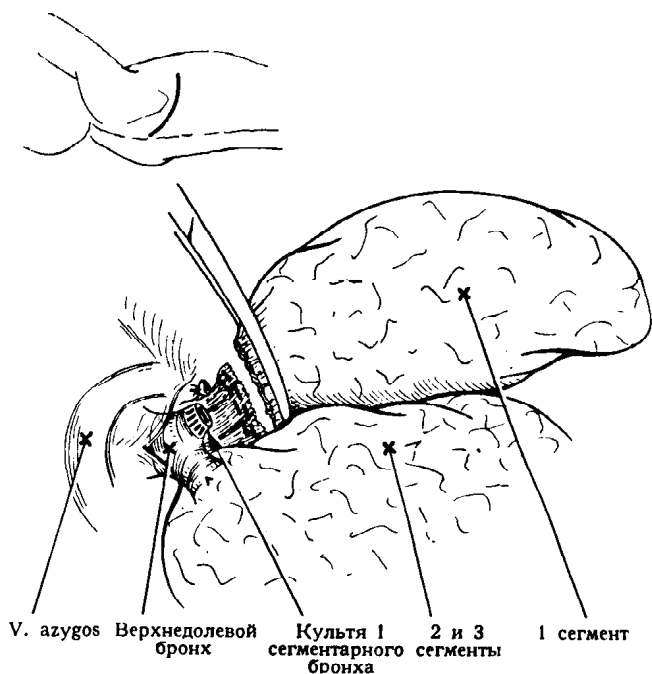
— советский УКЛ-60 с браншами шириной 6 см, применяемый для прошивания корня легкого, и соответствующий американский аппарат (см. стр. 92). Кроме этих двух аппаратов, применяют сшивающий аппарат УТП-100, у которого оба ряда скрепок погружаются с помощью третьего ряда скрепок. При прошивании легочной ткани в таком погружении нет необходимости. Это может даже вызвать осложнение в виде гематомы из просочившейся между скрепками крови.

Аппарат УКЛ-60 очень надежен. Его скрепки создают необходимую герметичность и обеспечивают полный гемостаз. В тех случаях, когда легкое потеряло эластичность и эмфизематозно изменено, следует смыкание браншей производить осторожней, так как измененная легочная ткань может легко разорваться. После прошивания легочной ткани и удаления аппарата производят пробу на герметичность, раздувая легкое. Если имеются кровотокающие участки, их обшивают. Герметичность легкого можно проверить также, *заполняя жидкостью* пространство над швами, как это делается при пробе на герметичность культы бронха. Если установлена недостаточная герметичность и воздух выступает из поврежденного легкого, то рекомендуется поступить в зависимости от состояния паренхимы легкого. В случае достаточно эластичной легочной ткани на поврежденные участки накладывают обвивной



шов, захватывая в него висцеральную плевру. Если легкое эмфизематозно и потеряло свою эластичность, то швы держатся плохо, в местах проколов образуются кровоточащие разрывы. В таких случаях шов не накладывают, а рекомендуют покрывать поврежденную поверхность тонким слоем *тканевого клея*.

*Сегментарная резекция при помощи сшивающего аппарата* отличается от классической методики только тем, что удаление сегмента производится не путем тупого выделения, а путем прошивания и отсечения. *Элементы корня сегмента последовательно обрабатываются*, затем на дистальную часть пересеченного бронха накладывают зажим, тупым и острым путем отпрепаровывается участок бронха длиной около 3 см. Оставшийся участок паренхимы легкого, подлежащий удалению, заводят между браншами сшивающего аппарата. После наложения аппарата предохранительная чека отодвигается книзу. Это предохраняет от выскальзывания или выдавливания части легочной паренхимы из-под браншей аппарата в процессе их свинчивания. Прежде чем свинтить бранши аппарата, производят контроль правильности его наложения в отношении границы удаляемой части.

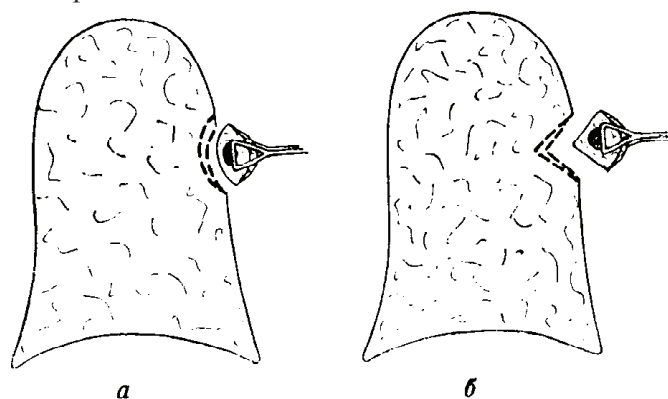


**Рис. 3-94.** Резекция 1 сегмента верхней доли правого легкого при помощи сшивающего аппарата. По верхнему краю бронха верхней доли изолированно обрабатываются идущие к 1 сегменту артериальная и бронхиальная ветви. При препаровке дистальной культи бронха выделяется участок сегмента для прошивания сшивающим аппаратом

Для этой цели повышением давления в трахее через наркозную систему слегка раздувается легкое. Сшивающий аппарат помещают так, чтобы прошивание прошло по анатомической сегментарной границе. Как уже упоминалось, четкая сегментарная граница, может, однако, отсутствовать (рис. 3-94).

Сегментарная резекция, производимая при помощи сшивающего аппарата, не совсем соответствует анатомическим границам, как это имеет место при классических резекциях. Несмотря на все это, благодаря межсегментарной коллатеральной вентиляции метод механического шва даже при отсутствии полного анатомического соответствия не дает осложнений. Возникновение ателектатических участков после применения сшивающего аппарата при соблюдении всех остальных условий не отмечено. С другой стороны, вмешательство имеет большие преимущества, независимо от того, ушивалась ли поверхность легкого, соприкасавшаяся с резецированной частью, погружными швами или ее оставляли свободной.

Под *атипичной резекцией части легкого* понимается удаление части паренхимы независимо от сегментарных границ. Это вмешательство Nagel назвал клиновидной резекцией, а Ooldmann (1964) — *транссегментарной резекцией*. Производя такую резекцию, элементы корня не выделяют и изолированно не обрабатывают. Намечается подлежащий удалению участок легкого, в пределах которого производится резекция. Если нет сшивающих аппаратов, то подлежащий удалению патологически измененный участок легкого отжимается в пределах здоровых тканей длинными изогнутыми зажимами и резецируется в пределах наложенных зажимов. Затем поверх зажимов накладывают обвивной непрерывный шов. Для таких операций сшивающий аппарат является идеальным, так как одновременно, надежно и быстро обеспечиваются исключение измененной части легкого и прошивание здоровой. Простота метода механического шва и большое число других преимуществ позволили определить целый ряд новых показаний к его применению.



**Рис. 3-95.** Атипичная резекция при помощи сшивающего аппарата: а) тангенциальная резекция, б) клиновидная резекция

В тех случаях, когда подлежащая резекции часть легкого расположена непосредственно под плеврой, этот участок захватывают окончательным зажимом, за него в пределах здоровых тканей заводят сшивающий аппарат и производят тангенциальную резек-

цию. Если патологический процесс проникает более глубоко в паренхиму легкого, то производят клиновидную резекцию: два аппарата накладывают косо из разных направлений так, чтобы концы их браншей несколько перекрывали друг друга (рис. 3-95).

При атипичной резекции наибольшая глубина этого вмешательства не должна превышать глубины субсегментарных бронхов и артерий. Такая резекция вне анатомических границ проходит без нежелательных последствий в связи с наличием на этом уровне хорошо развитых коллатералей вентиляции и кровообращения. Атипичная резекция успешно применяется в целях удаления небольших (величиной 1-2 см) периферических доброкачественных образований (туберкулома, доброкачественные опухоли, кисты), а также в целях взятия материала для гистологического исследования (бронхиальная карцинома, диссеминированные процессы легкого).

### **Взятие тканей для гистологического исследования**

Взятие тканей для гистологического исследования связано с именем Klassen (1949), который назвал эту операцию *окончатой резекцией*. Для этого вмешательства производят небольшой (8-10 см) торакотомический разрез в подмышечной области. После вскрытия плевральной полости анестезиолог раздувает легкое. Если речь идет о диффузных изменениях легочной ткани, то окончатый зажимом захватывают участок раздутого, патологически измененного легкого и под зажимом иссекают участок небольших размеров, пригодный для исследования. При вмешательстве успешно применяется сшивающий аппарат, который ускоряет его и обеспечивает более качественное одномоментное закрытие иссеченного участка. В особенности эти преимущества ощутимы в тех случаях, когда намечено взятие ткани из труднодоступной части и когда достигнуть герметизации швов другими способами гораздо сложнее.

### **Ведение больного после резекции легкого**

Необходимо правильное специализированное послеоперационное ведение больного, которое не менее важно, чем сама операция. Одними из главных моментов такого ведения являются: отсасывание, контроль и обеспечение дыхательной функции, полноценное медикаментозное лечение. Больные, которым произведена резекция легкого, весьма лабильны в отношении состояния основных жизненных функций. Необходим постоянный четкий специализированный контроль и надежное управление этими функциями. Для этой цели из операционной больных переводят в отделение интенсивной терапии или реанимации. Там восполняют кровопотерю, нормализуют вод-

но-электролитный баланс, регулируют нормализацию «сердечно-сосудистой и дыхательной функций, что является одной из главных задач этого отделения.

### **Послеоперационное ведение с отсасыванием**

Основные принципы лечения с отсасыванием были описаны на стр. 77. Здесь этот вопрос будет освещен в связи с резекцией легкого.

*Дренаживание плевральной полости после тотальной резекции легкого* принципиально отличается от такового после частичной резекции. После удаления легкого выведенный из плевральной полости дренаж перекрывается, и только периодически из него отсасывают с небольшим разрежением, чтобы определить, нет ли кровотечения в плевральную полость, и удалить возможное содержимое полости.

У больных, перенесших пневмоэктомию, сразу после операции в плевральной полости сохраняют давление, равное атмосферному. Если давление понизится, то средостение может сместиться, что обычно ощущается больным как неприятное чувство давления. В таком состоянии дыхание затрудняется, и в связи с разрежением в оперированной плевральной полости может возникнуть кровотечение. Повышение давления в плевральной полости оперированной стороны также вредно, так как оно приводит к смещению средостения в здоровую сторону и сдавлению оставшегося легкого с уменьшением его дыхательной поверхности. На время дренирования плевральной полости в ней можно поддерживать атмосферное давление. Всякий раз, когда из плевральной полости удаляется кровянистая жидкость или экссудат, больному предлагают несколько раз глубоко вдохнуть. По характерному звуку воздуха, свободно входящего и выходящего через дренажную трубку из плевральной полости, можно легко установить, является ли давление в плевральной полости равным атмосферному.

В тех случаях, когда истечения крови в плевральную полость не происходит, находящийся там в небольшом количестве (не более чем 50-100 мл) экссудат прозрачен, можно без опасения через 72 часа удалить послеоперационный дренаж из плевральной полости. Образование экссудата в плевральной полости, из которой было удалено легкое и где образовалась остаточная полость («мертвое пространство»), является весьма стойким процессом, который может длиться многие месяцы и даже годы. После удаления дренажа из плевральной полости периодически рентгенологически контролируют положение поверхности экссудата и положение средостения. Эти два показателя характеризуют динамику и давление в плевральной полости. Если при контроле определено, что количество экссудата быстро увеличивается, достигает уровня корня легкого и затопляет область нахождения культи бронха, необходима пункция плевраль-

ной полости. Внутривнутриплевральное давление следует отрегулировать в том случае, когда средостение в значительной степени сдвигается в сторону, причиняя больному определенные неприятности. Через много месяцев после операции на дне плевральной полости оперированной стороны может находиться некоторое количество свободной жидкости. Однако удалять ее не следует. Более того, нужно *воздерживаться от* клинически необоснованных плевральных пункций. Нахождение небольших количеств экссудата в плевральной полости следует рассматривать как «целесообразную» реакцию организма. Из экссудата через некоторое время выпадает фибрин, являющийся источником образования соединительной ткани, постепенно заполняющей пустующую плевральную полость (И. С. Колесников, Н. Г. Углов).

Со временем плевральная полость продолжает значительно уменьшаться в своих размерах. Находящийся в ней воздух постепенно резорбируется, вследствие чего возникает субатмосферное давление. Диафрагма поднимается кверху, грудная стенка оперированной стороны западает, межреберные пространства сужаются. Положение средостения во многом зависит от возраста больного и от степени утолщения плевры, покрывающей средостение. Определенное воздействие на положение средостения оказывает дыхательная функция оставшегося легкого. В связи с тем, что оставшееся легкое принимает на себя всю функцию по газообмену, особенно важно в ближайшее время после операции создать необходимые условия для нормальной вентиляции легкого (М. Н. Аничков, 1947; С. Г. Орел, 1953; М. И. Хваливицкая, 1957).

На заре легочной хирургии существовало мнение, что значительное увеличение объема (перерастяжение) оставшегося легкого со смещением средостения безусловно вредно, поэтому его старались ограничить.

Со временем, однако, патофизиологические представления в отношении этого вопроса существенно изменились. Было обосновано положение, что в *детском и юношеском возрасте* легкое обладает значительной *регенераторной способностью*, при которой растягивающееся (расширяющееся) легкое, благодаря активной компенсации утраченных объемов легочной ткани, постепенно восполняет и улучшает временно сниженную дыхательную функцию (М. Н. Аничков, 1947; С. Г. Орел, 1953; В. И. Бураковский, 1955). Удивительное по своему положительному эффекту улучшение компенсации дыхательной функции наблюдалось в тех случаях, когда легкое настолько расширялось и растягивалось, что, увеличиваясь в объеме, грыжеподобно перемещалось и выпячивалось через более слабые места средостения на оперированной стороне, заполняя остаточную полость (Keszler, 1955).

У пожилых больных, особенно у страдающих эмфиземой легкого, возможности компенсации дыхательной функции, конечно, весьма ограничены. У этих больных увеличение объема оставшейся легочной ткани — ее растяжение и смещение — может быть связано с нежелательными последствиями, поэтому рекомендуется ограничивать возможность растяжения и увеличения объема такого эмфизематозно измененного легкого. Для этих целей применяется сравнительно простая методика, не причиняющая особых неудобств больному: *под систематическим контролем и регулированием в остаточной плевральной полости* (где удалено легкое) *поддерживается необходимое давление воздуха*, препятствующее смещению средостения. Это производят до тех пор, пока не происходит утолщения медиастинальной плевры и ее стабилизации. После этого легкое больше не смещается, его объем и остаточная дыхательная емкость полностью стабилизируются.

После удаления частей легкого обычно применяется *систематичное активное отсасывание* из плевральной полости. Степень разрежения, с какой предполагается производить отсасывание из плевральной полости, определяется на основании оценки нескольких факторов, зависящих от принципов проведения вакуум-терапии плевральной полости (см. стр. 77.). Возможности расправления оставшихся после резекции частей легкого зависят от возникшей вследствие резекции *диспропорции остаточной полости* и состояния паренхимы оставшегося легкого. Эти факторы тесно взаимосвязаны. На основе вышеупомянутых причин верхняя доля легкого в детском и юношеском возрасте даже после столь обширной диспропорции остаточного пространства, как, например, после удаления правой нижней и средней долей, расправляется настолько, что целиком заполняет это пространство.

У пожилых и страдающих эмфиземой легкого больных стараются избегать этой операции, так как остающаяся верхняя доля правого легкого не может полностью расправиться и заполнить обширное остаточное пространство. Если все же у этих больных производят данное вмешательство, то может возникнуть следующее осложнение. Остаточная полость остается незаполненной, а при продолжении отсасывания поступление отсасываемого воздуха уравнивается в связи с поступлением его из поверхностно расположенных свищевых отверстий величиной с булавочную головку в оставшейся доле легкого. В тех случаях, когда диспропорция остаточной полости велика, под влиянием отсасывания удается достичь заполнения остаточной полости оставшимся легким. В дальнейшем послеоперационный период протекает без осложнений.



В случаях, протекающих без осложнений, через 48-72 часа после операции дренажные трубки перестают функционировать, возникает необходимость их удаления. Само по себе отсутствие проходимости дренажных трубок еще не свидетельствует о полном расправлении оставшейся части легкого и заполнении им плевральной полости. После удаления дренажных трубок следует произвести контрольные рентгеновские снимки. Если при этом будет обнаружено нахождение воздуха или жидкости в плевральной полости, то необходимо произвести плевральную пункцию или ввести новый дренаж. Обнаруженные небольшие остаточные полости обычно опорожняются в ходе пункции. Введение дренажа необходимо только в тех случаях, когда полость, несмотря на пункцию, не только не уменьшается, но даже увеличивается, что свидетельствует о поступлении в нее воздуха. Если все же остаточная полость, несмотря на повторное введение дренажа и вновь производимое отсасывание или даже *наложение пневмоперитонеума*, не уменьшается, необходимы следующие мероприятия.

При верхушечной *остаточной полости*, не увеличивающейся в своих размерах и не содержащей экссудата (наиболее часто встречающиеся случаи), прекращают дренирование и выжидают, систематически наблюдая за больным. Такого рода полость может через несколько недель совершенно самостоятельно исчезнуть. В тех случаях, когда ограниченный остаточной полостью пневмоторакс увеличивается и накапливается экссудат, следует продолжать дренирование и отсасывание, а затем во избежание эмпиемы остаточной полости произвести *верхушечную торакопластику* остаточной полости (см. стр. 104). С этой целью вскрывают остаточную полость, производят контрольный осмотр легкого и при обнаружении участков ткани легкого, пропускающих воздух, подводят к этому месту и пришивают или приклеивают свободный мышечный лоскут. В особенности затруднено нормальное расправление оставшихся частей легкого при *недостаточности культы бронха* и *возникшем* вследствие этого *бронхиальном свище*. Об этом см. в разделе, касающемся осложнений.

### Обеспечение дыхательной функции

Больной должен быть своевременно осведомлен в отношении необходимости регулярного и активного выполнения им ряда мероприятий в послеоперационный период совместно с персоналом отделения. Необходимо, чтобы больной понимал, что в послеоперационный период требуется достаточно глубоко вентилировать легкие (глубоко дышать), тщательно откашливать накапливающееся в воздухоносных путях содержимое и что несоблюдение этого ведет к тяжелым последствиям. Определенную пользу прино-

сит ознакомление больных хорошо подготовленным персоналом и методистами по лечебной физкультуре с необходимыми упражнениями и методикой их проведения (в виде тренировки) для последующего осуществления в послеоперационный период (*М. Я. Авруцкий, Ю. Н. Шанин*). Поддержание нормальной проходимости воздухоносных путей и их дренажной функции является одной из важных задач в ближайший послеоперационный период. Обеспечение этого может оказаться трудным в тех случаях, когда вследствие основного заболевания еще до оперативного вмешательства выделялось большое количество мокроты (бронхит, бронхоэктазы), а также когда у больного имелась обструктивная эмфизема, сопровождающаяся затруднением глубокого выдоха вследствие повышенного сопротивления в воздухоносных путях.

Для нормализации дренажной функции воздухоносных путей существует много различных методов. Обычно при систематическом и правильном проведении *дыхательной гимнастики*, откашливания, *аэрозольной и паровой ингаляции* удается преодолеть трудный период в течение первых 2-3 дней после операции. Если нормализовать дренажную функцию не удается и в воздухоносных путях накапливается мокрота, во избежание тяжелых осложнений (ателектазы, пневмония необходимо обеспечить ее отсасывание. *Отсасывание мокроты* производится через вводимый в трахею катетер или через бронхоскоп под местным обезболиванием, наркозом или даже без анестезии.

Большое количество мокроты, которая, несмотря на частое отсасывание и невозможность откашливания, сразу опять накапливается в воздухоносных путях, вынуждает прибегнуть к наложению *трахеостом*. Трахеостома обеспечивает возможность более частого и более полного удаления мокроты и прямого медикаментозного воздействия на воздухоносные пути. Предшествовать этому может введение постоянного назотрахеального катетера, благодаря которому во многих случаях удается избежать трахеостомии.

В первые два дня после операции больной получает *кислород*, в котором он нуждается уже в первые часы после наркоза в связи с возникающей в этот период недостаточностью вентиляции легких (*Т. М. Дарбинян*). Анализ газового состава крови может, однако, указывать и на *гипоксию*, продолжающуюся более длительное время. Причиной этого может быть *преходящее нарушение равновесия между вентилирующей и циркулирующей*, зависящее в какой-то мере от возникших во время и после операции кровоизлияний в легочную ткань, участков ателектаза и закупорки пробками мокроты мелких участков воздухоносных путей. Кислород больные получают через носо-

вые катетеры в количестве, регулируемом в пределах поступления 2 л газа в минуту. При этом исключается опасность гипероксигенации.

У более тяжелых больных, а также у страдающих эмфиземой после резекции легкого производят систематический контроль газового состава крови даже при неосложненном течении послеоперационного периода. В первые дни обычно определяется в той или иной степени выраженная гипоксия. При этом, кроме введения больному кислорода через носовые катетеры, рекомендуется периодически давать дышать этим газом под повышенным давлением. Для этих целей лучше всего применять *респиратор*, подающий кислород с регулируемым давлением.

Больные несколько раз в день садятся в постели. После удаления дренажа им позволяют вставать с постели и делать несколько шагов. Эти меры необходимы для улучшения откашливания и вентиляции легких, для избежания осложнений со стороны воздухоносных путей, а также в целях предупреждения тромбоэмболических осложнений.

### Медикаментозное лечение

Медикаментозному лечению в данном случае отводится только дополнительная роль.

За исключением обезболивающих средств обязательного медикаментозного лечения нет, оно носит скорее симптоматический характер. Даже при назначении обезболивающих необходим сугубо индивидуальный подход, так как отношение к боли у различных больных различно. Как только это позволят обстоятельства, следует отменить введение *сильно действующих анальгетиков*, в особенности наркотиков (морфинового ряда), и перейти на более частое применение *анальгетиков более мягкого действия* в сочетании с *транквилизаторами*.

Профилактическое введение *антибиотиков* показано только в тех случаях, когда основное заболевание бактериального генеза (абсцесс легкого, обструктивная пневмония, инфицированная киста, бронхоэктазы). Не следует забывать, что при туберкулезе оперативное вмешательство должно проходить под прикрытием действенного *антитуберкулезного лечения*. Антибиотики рекомендуется применять и в тех случаях, когда во время операции в плевральную полость попадает содержимое инфицированной полости или когда вмешательство в самом начале осуществляется по поводу основного заболевания — эмпиемы плевры. Пересечение бронха при резекции легкого не вызывает необходимости применения терапии антибиотиками, так же, как, например, при рассечении каких-либо участков желудочно-кишечного тракта, конечно, при условии соблюдения необходимой асептики (А. М. Маршак).

Медикаментозное воздействие на циркуляторную систему кровообращения необходимо в основном в тех случаях, если до операции у больного отмечались признаки декомпенсации, порока сердца или коронарного склероза с коронарной недостаточностью.

*Проницаемость бронхиальной системы* снижают и медикаментозным лечением. Наиболее эффективно применение внутривенно эуфиллина. Кроме этого, назначаются аэрозоли, разжижающие мокроту, снижающие ее поверхностное натяжение (тахоликвин и др.). Тяжелый бронхоспазм и астматические приступы вынуждают применять кортикостероиды, эту терапию рекомендуется проводить под прикрытием антибиотиков или антитуберкулезного лечения.

*Медикаментозная профилактика тромбозов* соответствует общепринятым принципам и применяется только при появлении опасности возникновения у больных этого осложнения. Те или иные отклонения от вышеописанного медикаментозного лечения могут быть необходимы в основном только в случаях лечения имевшихся ранее осложнений.

### Опасности и осложнения резекции легкого

Кровотечение — одно из первых осложнений и может быть обнаружено тотчас или в течение первых часов после операции. Ателектаз, пневмония и острая кардиореспираторная недостаточность обычно возникают в первые 2-5 дней. Симптомы несостоятельности культи бронха и развития бронхиального свища обнаруживаются чаще всего на протяжении первой недели. Эмпиемы обычно возникают на протяжении второй недели, т.н. позднее возникновение бронхиального свища может быть обнаружено даже спустя несколько лет. Как поздние осложнения рассматриваются развитие хронической сердечной и дыхательной недостаточности, легочного сердца, что может быть следствием уменьшения дыхательной поверхности легких. Некоторые из возникающих осложнений (например, диссеминация туберкулеза или опухолевых клеток) обычно тесно связаны с основным заболеванием. Неспецифические осложнения (тромбоэмболия, почечные и гастроэнтеральные осложнения), связанные с резекцией легкого, здесь не рассматриваются.

### Послеоперационные кровотечения

Кровотечения, возникающие после резекции легкого, определяют обычно по выделению через дренажную трубку крови, истекающей тонкой струйкой или каплями. В зависимости от источника кровотечения различают диффузное кровотечение и кровотечение из определенного кровеносного сосуда.

*Если через дренажную трубку внезапно струей выделяется кровь* и быстро начинает падать арте-

риальное давление, очевидно, с крупного сосуда корня легкого соскользнула лигатура. В таких случаях, даже несмотря на то, что срочно предпринимаются необходимые меры, редко удается спасти жизнь больному. Этого осложнения, однако, можно избежать, если строго соблюдать правила обработки магистральных кровеносных сосудов. Если послеоперационное кровотечение возникает из межреберного сосуда, перикардио-диафрагмальной артерии или из внутренней артерии молочной железы, то справиться с этим осложнением легче, однако остановить кровотечение можно только *реторакотомей*.

Источник определяемого через дренаж кровотечения, возникающего периодически и иногда останавливающегося, чаще всего следует искать в грудной стенке. Кровотечение такого рода в первую очередь возникает после экстраплеврального выделения легкого, после разъединения сращений и после резекции, проходившей с декортикацией или в комбинации с торакопластикой. Возможности остановки кровотечения из грудной стенки сильно ограничены, в труднодоступных местах перевязка сосудов не производится, поэтому следует применять электрокоагуляцию кровоточащих участков. Электрокоагуляция применяется и в тех случаях, когда имеется выраженное капиллярное кровотечение. После закрытия грудной клетки меняются местные и общие гемодинамические взаимоотношения, вследствие чего может возобновиться временно остановившееся кровотечение.

*Диффузное кровотечение* может прекратиться самостоятельно, если легкое быстро расправится и тампонирует кровоточащие места. Остановка диффузного кровотечения может произойти при образовании сгустков крови. В этих двух случаях необходим контроль дренажной трубки и периодическое получение рентгеновских снимков. Если кровотечение не останавливается, то можно предположить возникновение первичной коагулопатии и, в частности, наиболее часто встречающейся в хирургии легких *афибриногенемии*. Это осложнение возникает вследствие диффузной интраваскулярной коагуляции. В последние десять лет все больше сообщений, обращающих внимание на т.н. коагулопатию истощения, которые наблюдаются в первую очередь после операций на матке, предстательной железе, сердце, легких.

Это осложнение возможно чаще всего после длительных травматичных оперативных вмешательств, которые даже без коагулопатии сопровождаются значительной кровопотерей. Образуется своеобразный *замкнутый круг*, на который опытный хирург обращает внимание уже в ходе вмешательства. Кровь начинает проступать на поверхности тканей

и, в первую очередь, на рассеченных тканях грудной стенки, словно пот через поры кожи. Чем больше времени тратит хирург на остановку кровотечения, тем более упорным и сильным становится *диффузное кровотечение*. Если появится подозрение на афибриногенемию, то следует немедленно провести уточнение диагноза лабораторными анализами. Назначение медикаментов *ex juvantibus* и трансфузия больших количеств консервированной крови, содержащей много антисвертывающих веществ, могут настолько изменить свертывающие механизмы организма, что станет трудно разобраться во всем происходящем и найти правильный выход из создавшейся, иногда критической ситуации.

Лабораторные анализы рекомендуется производить даже в тех случаях, когда кровотечение удается остановить и внешние признаки его предположительно устраняются, так как через некоторое время кровотечение может вновь повториться. При признаках вторичного гиперфибринолиза назначается тразилол. Первичный гиперфибринолиз вызывает необходимость введения эпсилонаминокапроновой кислоты. В случаях, когда нет возможности или нет времени произвести лабораторные исследования показателей свертывания и антисвертывания, следует немедленно произвести *реторакотомию*.

Интенсивное диффузное затемнение в плевральной полости, видимое на рентгенограмме, свидетельствует о накоплении там значительного количества истекшей крови. Во избежание развития дальнейших осложнений необходимо освободить плевральную полость. Кровянистая жидкость, сгустки крови удаляются, тщательно контролируется гемостаз разреза грудной стенки и грудной полости. Если источник кровотечения не обнаружен или после его обнаружения устранен, то разрез грудной полости вновь закрывается. В случаях, когда при реторакотомии обнаруживается диффузная кровоточивость без признаков свертывания (что может свидетельствовать об афибриногенемии), принимается воздействие медикаментозными антидотами, даже если нет лабораторных анализов, подтверждающих происшедшее.

Правильное суждение о причинах возникновения послеоперационного кровотечения и определение показаний к реторакотомии обусловлено большим клиническим опытом и связано с большой ответственностью и трудностью принятия необходимого решения (*А. Н. Бакулев*).

### Ателектаз

Основной причиной возникновения ателектаза легкого в послеоперационный период является *закупорка бронхиального дерева мокротой*. Несомненно, опре-



деленную роль в возникновении ателектаза играет и другой, еще полностью не выясненный, нейрогенный фактор рефлекторного порядка (т.н. рефлекторный ателектаз). Возникновение такого рода ателектаза нередко отмечается в тех случаях, когда после резекции легкого возникает значительная диспропорция остаточной полости, появляется необходимость одновременно с резекцией произвести торакопластику.

Определение ателектаза не представляет особых трудностей. На оперированной стороне груди находят укорочение перкуторного звука, а при аускультации слышится бронхиальное дыхание. Больной цианотичен. Гипоксия возникает в результате функционирования артериовенозных шунтов, когда в ателектазированной части легкого нарушается вентиляция, но еще некоторое время сохраняется циркуляция крови. Если ателектаз сохраняется, то со временем на этом участке прекращается циркуляция крови, *гипоксия* устраняется. Рентгенологически картина ателектазированной части легкого со временем определяется все более отчетливо, отмечается характерная клиновидная форма ее. Средостение и сердце нередко смещаются в сторону ателектазированного участка легкого (понижается внутриплевральное давление!). Ателектазированная часть легкого быстро инфицируется, нагнаивается и некротизируется. Это тяжелое осложнение, развивающееся наподобие цепной реакции, может быть предотвращено только энергичными терапевтическими действиями. *Мокроту следует удалить* через бронхоскоп, при необходимости многократно повторяя эту процедуру. Внутривенно и путем ингаляции аэрозолей вводят медикаменты, расширяющие бронхи, назначается активная *дыхательная гимнастика*, больного побуждают к форсированному откашливанию мокроты. Энергичное и своевременное принятие всех этих мер обычно приводит к устранению ателектаза. В исключительных случаях, когда ателектаз сопровождается увеличением содержания мокроты в воздухоносных путях и нарастанием дыхательной недостаточности, следует произвести *трахеостомию*.

### Острая дыхательная недостаточность

В возникновении острой дыхательной недостаточности основную роль играют следующие три фактора: состояние дыхательной функции до операции, степень уменьшения дыхательной поверхности вследствие резекции легкого и возникшие после операции осложнения.

Само собой разумеется, что у тех больных, у которых *дыхательная функция была нарушена* еще до операции, больше опасность возникновения *нарушений дыхания* в послеоперационный период. Среди т.н. *отграниченных нарушений* прежде всего отмеча-

ются контралатеральные плевральные шварты, предшествовавшие торакальной операции, деформация грудной клетки и фиброз легких. *Обтурационные нарушения* встречаются чаще и имеют большее значение в связи с тем, что обуславливающая их клиническая картина (хронический бронхит и эмфизема легких) встречается очень часто, у этих больных во время фазы выдоха отмечается повышенное сопротивление в воздухоносных путях (повышенная резистенция). Торакотомия и сама по себе связана с явлениями, затрудняющими дыхание, которые, возникшая подобно цепной реакции, затрудняют выдох и выведение мокроты из воздухоносных путей, что приводит к дыхательной недостаточности. Функциональные исследования позволяют довольно точно ориентироваться в предоперационном состоянии дыхательной функции.

Наиболее тяжелые последствия имеет пневмоэктомия. Совершенно интактная дыхательная поверхность легкого, как это имеет место в детском возрасте, обладает весьма совершенными компенсаторными резервами. В таких случаях после удаления 50% дыхательной поверхности компенсация наступает без повышения давления в легочной артерии. Чем старше больной и чем больше пострадала его дыхательная поверхность, тем ниже компенсаторная возможность легких. Поэтому у таких больных любая резекция легкого протекает с *определенным повышением давления в системе легочной артерии*, что ведет к нагрузке на правую половину сердца. Среди предоперационных исследований дыхательной функции наиболее ценными для определения нагрузки планируемого оперативного вмешательства (резекции легкого) на больного являются бронхоспирометрия, ангиопневмография (сцинтиграфия).

От данных этих методов исследования зависит, насколько способен больной перенести дальнейшее уменьшение дыхательной поверхности легкого в связи с *возникновением дальнейших осложнений*. Как уже упоминалось, закупорка дыхательных путей и эмфизема легких способствуют развитию ателектазов и пневмонии. Развитие этих осложнений сопровождается тяжелыми расстройствами дыхания, так как дыхательная поверхность утратила резервные возможности компенсации.

Гипоксия наступает у этих больных рано, однако, в связи с тем, что она сопровождается гипервентиляцией, артериальное рСО<sub>2</sub> находится в нормальных пределах или даже может быть несколько пониженным. В этот период *кислородная терапия* должна проводиться с особой осторожностью. Не следует стремиться к быстрому устранению гипоксии, так как сопровождающая ее гипервентиляция является важным компенсационным моментом, внезапное исчезновение которого может скрыть постепенно

возникающую задержку CO<sub>2</sub>. Все эти моменты выясняются при проведении *анализа газового состава крови*.

Для лечения дыхательной недостаточности применяют интенсивную *дыхательную терапию с респиратором*. Следует, однако, иметь в виду, что лечение должно быть своевременным, начинать его, когда уже возникает и развивается гиперкапния, поздно. Для лечения тяжелой гипоксии рекомендуется проводить *интермиттирующее вдыхание газовой смеси под повышенным давлением (50% O<sub>2</sub> и 50% воздуха)*. Для устранения послеоперационных расстройств дыхательной функции нужны в среднем одна-две недели. В это время необходима периодически регулируемая вентиляция. Результаты такой дыхательной терапии эффективны, если она обеспечивается дыхательной системой с закрытым контуром: трахеальной канюлей с раздуваемой манжеткой. Это тем более необходимо, если лечение длительное и показана трахеотомия. Дыхательная недостаточность в большинстве случаев сопровождается повышенным накоплением мокроты, удаление которой наиболее эффективно через трахеостому.

В прежнее время возникающая в послеоперационный период дыхательная недостаточность почти в 100% случаев приводила к смерти больного. В связи с развитием современной дыхательной терапии удалось добиться значительного снижения смертности (в настоящее время 15-20%).

### Бронхиальный свищ и эмпиема

Принципиальные и практические вопросы пересечения бронха и обработки его культи обсуждались на стр. 146. Швы, закрывающие культю бронха, размягчаются и ослабевают в течение одной-двух недель после операции, и если ткани, окружающие культю бронха, соединятся недостаточно прочно, то возникает *несостоятельность швов* бронхиальной культи. Чем больше и шире ушитая культя бронха, тем, естественно, больше и поверхность наложенных швов. Поэтому культя главных бронхов находится в более неблагоприятных условиях. Кроме этого, неблагоприятным фактором является и то, что после пневмонэктомии в оперированной плевральной полости создается пространство, не содержащее легочной ткани, которая, расширяясь, могла бы надежно прикрыть и защитить культю легкого. После частичной резекции легкого культя бронха может стать несостоятельной в тех случаях, когда остаток легкого своевременно не расправляется вокруг культи бронха и возникает *полость пневмоторакса*, содержащая *венозную жидкость*. Экссудат, находящийся в этой полости плевры, ослабляет нити культи бронха и прилежащих тканей, прирываясь в культю бронха в наиболее слабом

месте: возникает бронхоплевральный свищ.

Неожиданное, обычно быстрое раскрытие бронхиальной культи сопровождается весьма тяжелым состоянием больного. У больного полным ртом отходит большое количество кровянисто-серозной мокроты. Цианотично-бледная кожа покрывается холодным потом, падает артериальное давление, развивается шоковое состояние. Как правило, возникающая *аспирация* плевральной жидкости через бронхиальный свищ ведет к развитию пневмонии, а в случаях туберкулеза легкого — к его диссеминации. Это одно из самых тяжелых осложнений резекции легкого. Возникновение недостаточности культи бронха после пневмонэктомии связано с 50% смертностью. В большинстве случаев недостаточность культи бронха развивается постепенно. Вначале возникает маленькое (с булавочную головку) отверстие в области одного из швов. Больного лихорадит. Опорожнение бронха от характерной жидкой мокроты происходит при определенных положениях тела больного (Ф. М. Кутушев). Для уточнения диагноза больного укладывают на здоровую половину груди. Если при этом возникает *сильный кашель с выделением серозно-кровянистой мокроты*, то можно с уверенностью поставить диагноз несостоятельности культи бронха. Если в плевральной полости находится дренажная трубка, то через нее начинается непрерывное выделение воздуха. Кроме этого, увеличивая степень отсасывания из плевральной полости, над трахеей можно услышать характерный шум проходящего воздуха. При возникновении несостоятельности культи бронха после пневмонэктомии, *измеряя внутриплевральное давление*, можно получить положительный результат. При *бронхоскопии* определяется не только наличие бронхиального свища, но и его расположение и размеры. Это исследование помогает принять своевременные и целенаправленные меры.

При раннем возникновении недостаточности культи бронха в плевральную полость немедленно вводят дренажную трубку и соединяют ее с системой бутылей по *Bulau*. Экссудат плевральной полости при определенном положении больного оттекает через дренажную трубку или удаляется пункцией. Непрерывное активное отсасывание не может быть достаточно эффективным, так как из открытой культи бронха будет отсасываться воздух. Больные плохо переносят такое отсасывание, при котором происходит обкрадывание дыхательного воздуха больного, ведущее к затруднению дыхания. Больного помещают на оперированную половину груди в полулежачее положение. В дальнейшем развитие симптомов зависит от того, какую часть поверхности плевры захватит развивающаяся *эмпиема*. Наиболее тяжелое состояние отмечается при этом осложнении после пневмонэктомии. Однако и после частичной резекции легкого в связи

с этим осложнением состояние больного может быть тоже достаточно тяжелым. В случаях, когда к моменту возникновения свища культя бронха оставшаяся часть легкого недостаточно расправилась и не фиксирована сращениями или эти сращения не смогли удержать его от спадения, тяжесть клинической картины зависит и от величины бронхиального свища.

Если позволяет состояние больного, то лучше всего, как только установлено это осложнение, произвести *реторакотомию*. Повторную операцию следует предпринимать в том случае, когда при бронхоскопии установлено полное открытие бронха.

При тактике выжидания следует проводить активное местное и общее лечение. *Полость эмпиемы, в которую открывается бронхиальный свищ, необходимо освободить от жидкости и поддерживать постоянное выведение этой жидкости*. Если операционная рана начинает гноиться, что встречается нередко, то после ее раскрытия проводят местное лечение с применением антибиотиков и антисептиков. Кроме применения антибиотиков широкого спектра действия, часто применяют переливание крови, белковые препараты, регулируют состав электролитов. Восстановление сил организма и нормализация состояния здоровья больного при этом тяжелом осложнении длится иногда много недель.

Если бронхиальный свищ небольших размеров, скажем, величиной с булавочную головку, то можно попробовать применить *лечение при помощи бронхоскопа* (электрическая или химическая коагуляция; *Ф. М. Ку тушев*, 1952). При больших свищах консервативное лечение безуспешно, и выжидать не следует, надо немедленно производить оперативное вмешательство. Различные операции при бронхиальных свищах предложены *К. Ю. Джанелидзе* и *М. С. Григорьевым*. Возможна *интраплевральная торакопластика по Heller с применением мышечного лоскута (Nissen)*, (см. стр. 107). Протяженность торакопластики зависит от величины остаточной полости. Для закрытия остаточной полости, возникшей после пневмонэкто-

мии, необходимо производить резекцию не менее восьми ребер. Операции, успешны, тогда как после пневмонэктомии успех бывает редко. Кашель способствует разрыхлению мышечного лоскута, и лоскут отторгается. Это свидетельствует о том, что операция прошла безуспешно. Поэтому в настоящее время на первый план начинают выдвигаться реампутации несостоятельного главного бронха. Эти операции производятся при медиастинальном доступе на интактной части культя бронха (*Л. К. Богуш и др.*, 1972).

### **Интраперикардальная реампутация главного бронха**

Полость перикарда широко вскрывается *срединной стернотомией*. Если разыскивается свищ правого главного бронха, то нисходящую часть аорты отводят влево и слегка поднимают. Затем с применением сшивающего аппарата ампутируют культю правой легочной артерии. *Отводят задний листок перикарда на держалках в сторону и кзади, при этом становится видна бифуркация трахеи*. Со всех сторон выделяется культя правого главного бронха, ее прошивают в пределах здоровых тканей сшивающим аппаратом в центральной и дистальной частях и удаляют, отсекая между скрепками. Если для второго ряда скрепок нет достаточного места, то дистальная часть культя перевязывается лигатурой. Для обработки несостоятельной культя левого главного бронха сначала после прошивания ампутируется культя легочной артерии для обеспечения подхода к бронху. Затем позади культя легочной артерии рассекают задний листок перикарда и достигают культя бронха, которая обрабатывается по вышеизложенному способу, с изоляцией его центральной и периферической частей и последующим отсечением.

Свищ бронха легче предупредить, чем исцелить. На стр. 90 описана техника обработки культя бронхов, при соблюдении которой несостоятельность швов становится редкой.



## Вмешательства на грудной части трахеи и бронхах

P. KESZLER

Стремление хирурга резецировать стенозированные участки трубчатых органов с последующим восстановлением их проходимости естественно. Оперативные вмешательства с резекцией и наложением анастомозов на различных отделах пищеварительного тракта были уже широко распространены; когда только в экспериментах на животных начали проводить оперативные вмешательства на бронхах и трахее, хотя огромное значение этих операций было совершенно очевидно. Любое сужение трахеи угрожает развитием удушья, а стеноз главного бронха рано или поздно приводит к разрушению легкого. Если при этом не предоставляется возможности произвести реконструктивную операцию, остается только неизбежное удаление легкого. Реконструктивная трахеобронхиальная хирургия открывает новые перспективы, предоставляя возможности сохранения функционирующей паренхимы легкого, а при стенозе трахеи — спасая жизнь больного (Б. В. Петровский, М. И. Перельман, А. П. Кузьмичев, 1966).

Множество экспериментальных исследований, успехи в области анестезиологии, а также разработка современных синтетических тканей и атрамматики способствовали началу клинических исследований в области хирургии трахеобронхиального дерева. В последнее десятилетие многие хирурги получили обнадеживающие результаты. Опыт хирургии в этой области все более обогащается.

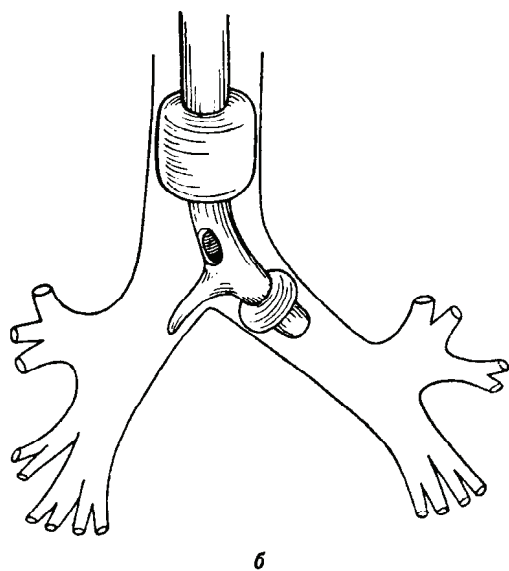
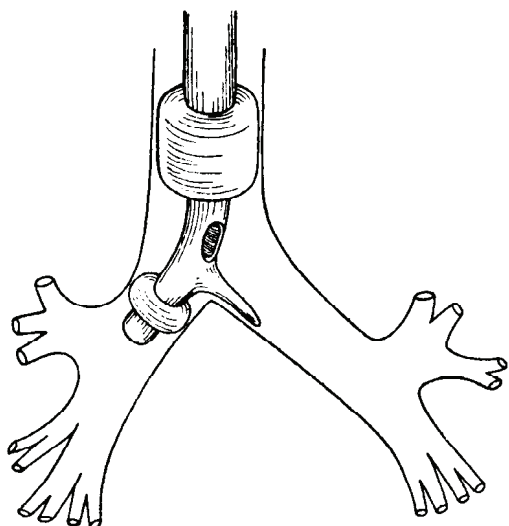
### Анестезия

Необходимой предпосылкой операций на трахее и бронхах является интубационный наркоз. Этот метод позволяет достаточно широко вскрыть основную воздухоносную магистраль на подходе к патологически измененному участку. Оперативное вмешательство протекает без нарушения вентиляции и газообмена, в условиях полной гарантии от аспирации крови.

При оперативных вмешательствах на долевых

бронхах производится интубация трубкой с надувной манжеткой, выделяют главный бронх и отжимают его на время вмешательства мягким атравматичным зажимом. Во многих случаях применяется раздельная вентиляция легких и изоляция с помощью (двухтубусных) двухпросветных трахеальных трубок (Carlens, Gordon, Mcintosh). Эти трубки, в зависимости от того, в какую сторону они изогнуты, могут быть использованы для интубации левого или правого бронха. Трубка Kiprenski имеет узкую раздуваемую манжетку, обеспечивающую вентиляцию верхнедолевого бронха (рис. 3-96). Двухпросветные трубки имеют и недостатки: они не всегда полностью соответствуют необходимым параметрам, не всегда достаточно хорошо размещаются и из-за сравнительно узкого просвета не всегда удается достаточно хорошо отсасывать мокроту и вентилировать легкие.

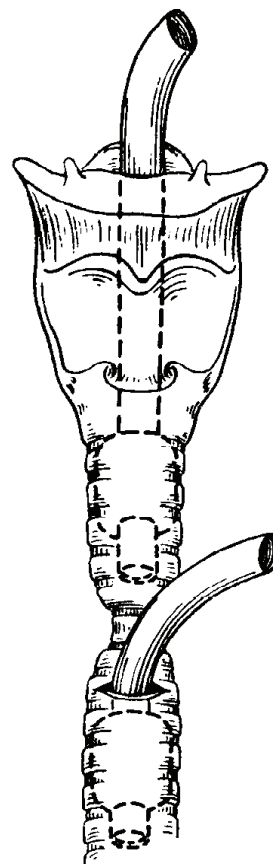
В тех случаях, когда оперативное вмешательство производится на шейном или верхнем грудном отделе трахеи, интубация начинается оротрахеально. После оперативного выделения участок трахеи дистальнее сужения приподнимается; затем рассекают ее переднюю стенку и вниз вводят стерильную трахеальную трубку, раздувают ее манжетку и соединяют с наркозным аппаратом (рис. 3-97). Обеспечив надежную вентиляцию, производят резекцию измененной части трахеи и восстанавливают ее непрерывность. Под конец оротрахеальная трубка проводится через реконструированный участок трахеи, вторая трубка извлекается из просвета трахеи и разрез в ее передней стенке зашивается узловыми швами. В тех случаях, когда трахея вскрывается над бифуркацией бронхов, вентиляция легких осуществляется трансбронхиальным путем. На уровне отхождения правого главного бронха разрезают его переднюю стенку и через разрез вводят в левый главный бронх трубку с раздуваемой манжеткой. При такого рода интубации обеспечивается вентиляция в левом легком (рис. 3-98, а).



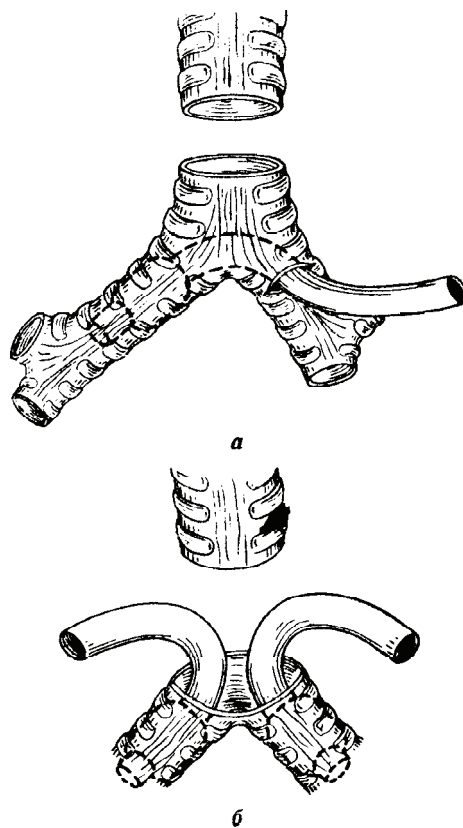
б

**Рис. 3-96.** Интубационная трубка с двумя просветами и узкой бронхиальной манжеткой обеспечивает возможность вмешательства с обеих сторон на открытых бронхах. а) Интубация справа, операция слева, б) интубация слева, операция справа

Более сложным является положение, когда возникает необходимость резецировать всю бифуркацию и следует достаточно широко раскрыть трахею и оба главных бронха. Представляется возможность трансторакально достаточно надежно *интубировать* один из главных бронхов или одновременно оба главных бронха стерильными ца-нюлями (рис. 3-98, б). Такого рода интубация может применяться лишь при отсутствии возможности применения лучшей методики. Совершенно очевидно, что обе введенные в бронхи трубки мешают выполнить существенную часть операции.



**Рис. 3-97.** Двухэтапная интубация для операции при стенозе трахеи. Дистальное стеноза просвет трахеи вскрывается и интубируется стерильной трубкой



**Рис. 3-98.** Трансбронхиальный наркоз для обеспечения операций на торакальной части трахеи, а) интубация левого главного бронха из правого главного бронха, б) интубация обоих главных бронхов

Их трудно расположить так, чтобы они не сместились во время операции и не перекрывали бы просвета верхнедолевых бронхов, нарушая при этом их вентиляцию. В связи с этим все больше сторонников проведения этих операций при обеспечении *экстракорпорального кровообращения* путем феморо-феморального *bypass-шунта* (Woods Nissen, Adkins, 1961, 1964). Преимущества этого метода состоят в том, что отпадает необходимость в мешающих оперировать интубационных трубках, газообмен становится оптимальным.

### Оперативный доступ

Шейный отдел трахеи находится поверхностно, грудная же часть ее отклоняется от продольной оси тела дорзально под углом в 20-25°. Позади рукоятки грудины трахея еще довольно доступна, дистальнее же, углубляясь, она проходит уже позади крупных сосудистых магистралей. Бифуркация трахеи и главные бронхи покрыты задним листком перикарда. В связи с этим *медиальная стернотомия* позволяет получить достаточно обширный доступ только в пределах верхней апертуры грудной клетки. Грудную часть трахеи можно наиболее широко обнажить через правосторонний *стандартный торакотомический доступ*. Грудная клетка вскрывается в IV или V межреберном пространстве. После пересечения непарной вены открывается доступ к бифуркации трахеи. При этом становится возможным вывести в рану оба главных бронха.

При некоторых операциях, в связи с широким распространением патологического процесса по грудной части трахеи в интересах радикальности реконструктивного оперативного вмешательства необходимо получить доступ и к шейному отделу трахеи. *Grillo* (1963) предложил для этого *комбинированный доступ*. Больного оперируют в положении лежа на спине. Проводится шейно-медиастинальный разрез, срединная стернотомия. Из этого разреза после перевязки внутренних грудных артерии и вены в IV или V межреберном пространстве поперечным разрезом широко раскрывается правая плевральная полость. При этом нет необходимости проводить стернотомию на протяжении всей грудины; вполне достаточно рассечь грудину только до межреберного пространства, избранного для поперечной торакотомии, чтобы затем повернуть разрез вправо. Таким разрезом достигается весьма широкий доступ ко всей трахее, ее бифуркации и правому легкому.

Из левостороннего торакотомического доступа можно оперировать только на главном бронхе левого легкого. В тех случаях, когда возникает необходимость в т.н. высокой реконструкции левого главного бронха (т.е. во вмешательстве непосредственно под бифуркацией), на необходимом отрезке производят широкую

мобилизацию нисходящей части аорты. Для этой цели выделяют, перевязывают и пересекают межреберные артерии трех межреберных пространств, несколько отступая от их выхода из аорты. Выделенный участок нисходящей части аорты берется на держалки и отводится в вентральном направлении.

### Пластика трахеи и бронхов

Бронхотомия (разрез бронха) производится, если необходимо удалить из просвета бронха инородное тело или обследовать его внутреннюю поверхность. В целях бронхотомии переднюю стенку бронха, участок наибольшей выпуклости прошивают двумя, расположенными рядом нитями, наложенными П-образно вокруг близлежащих хрящей бронха («держалки»). Между «держалками» поперечно рассекается передняя стенка бронха. При потягивании за «держалки» просвет бронха достаточно широко растягивается, и его можно рассмотреть при помощи изгибаемого осветительного шпателя. После окончания необходимой процедуры разрез бронха зашивается узловыми швами (рис. 3-99). Швы не должны вызвать стенозирование или изгиб бронха. Если обследуемый бронх небольшого калибра или предполагается иссечение с образованием дефекта стенки бронха, то нельзя ограничиться простым ушиванием разреза, так как это может привести к сужению бронха. Отверстие должно быть закрыто, как в случаях закрытия окончатого дефекта после эксцизии опухоли или стенозированного участка.

*Закрытие окончатого дефекта.* Для закрытия окончатых дефектов применяются собственные и консервированные ткани. Сравнительно небольшой дефект диаметром не более 1 см можно закрыть путем свободной пересадки *лоскута из перикарда или широкой фасции бедра*, можно применить консервированную широкую фасцию бедра или консервированный лоскут из твердой мозговой оболочки.

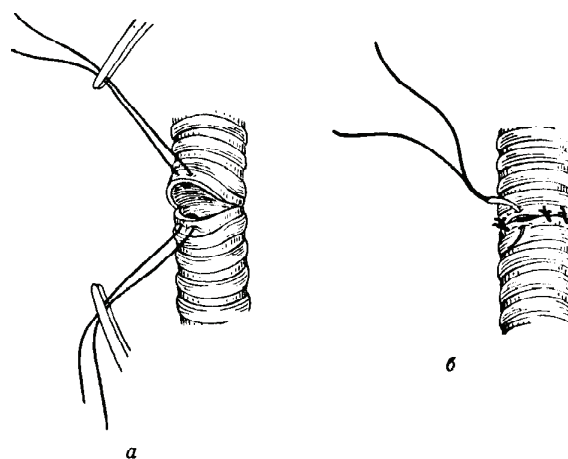


Рис. 3-99. Бронхотомия а) поперечным разрезом между двумя хрящевыми кольцами, б) закрытие разреза бронха узловыми швами



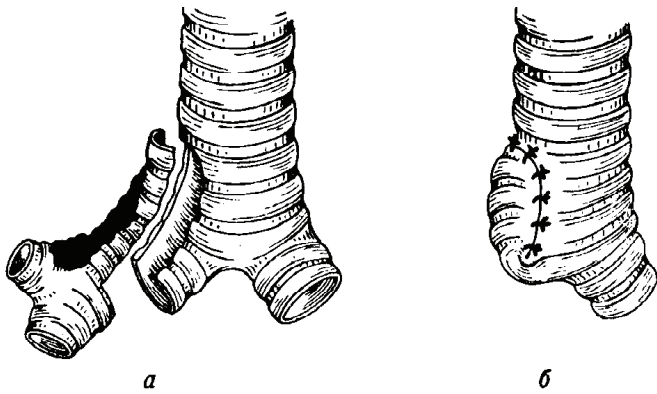


Рис. 3-100. Закрытие дефекта стенки трахеи после правосторонней пневмонэктомии в случае перехода опухоли на стенку трахеи: а) после иссечения латеральной части стенки трахеи; б) для закрытия дефекта используется часть медиальной стенки

Если дефект стенки возник при оперативном вмешательстве по поводу трахеального или бронхо-пищеводного свища, или трахеальной кисты, то в этих случаях для закрытия свищевое отверстие или отверстия кисты можно использовать *стенки тканей свищевое хода или кисты*.

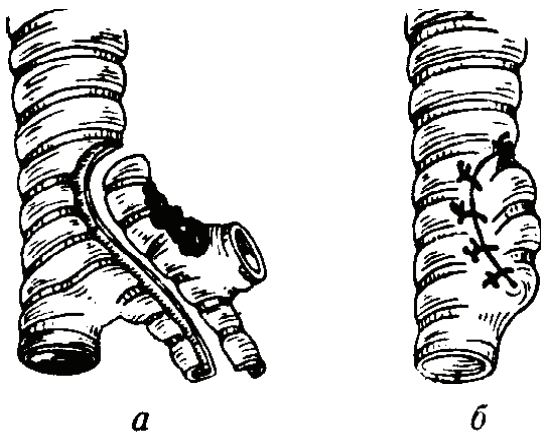


Рис. 3-101. Закрытие дефекта стенки левого главного бронха после резекции верхней доли в случае перехода опухоли на стенку главного бронха, а) Резекция латеральной части стенки главного бронха; б) для закрытия дефекта используется часть стенки язычкового бронха

В том случае, когда карцинома (или аденома) правого бронха распространилась на боковую стенку трахеи и производится удаление правого легкого, обработку главного бронха этого легкого нельзя производить по общепринятой методике. Эти опухоли удаляются из трахеи вместе с инфильтрированным участком ее стенки в пределах видимых здоровых тканей; проводится экстренное гистологическое исследование (А. И. Пирогов, 1975). При этом щадится медиальная стенка главного бронха. Из этой стенки образуют *лоскут на ножке*, которым прикрывается образовавшийся дефект. Лоскут подшивается по краям (Neville, 1965) (рис. 3-100). По этому принципу могут производиться и другие пластические операции в различных частях бронхи-

ального дерева. Этот принцип применим в тех случаях, когда, например, доброкачественная опухоль исходит из левого главного бронха и переходит на верхнедолевой бронх. При этом рассекается главный бронх, иссекается его измененная часть, производится резекция верхнедолевого бронха. Верхнедолевой бронх отсекается так, чтобы из язычкового бронха можно было выкроить лоскут на ножке, поместить его на овальный дефект, образовавшийся после резекции стенки главного бронха, и, повернув, шить там (рис. 3-101).

Для закрытия больших окончатых дефектов трахеи наиболее выгодно использовать лоскуты на ножке *из мышцы и надкостницы межреберно-реберного пространства*. Для этого на протяжении кожного разреза резецируют IV или V ребро и в вентральном углу этого разреза формируют необходимой величины лоскут из межреберной мышцы вместе с надкостницей. Таким путем можно без особых трудностей выделить в центральном направлении хорошо кровоснабжаемый мышечно-надкостничный лоскут шириной 2-2,5 см и наложить его на окончатый дефект трахеи.

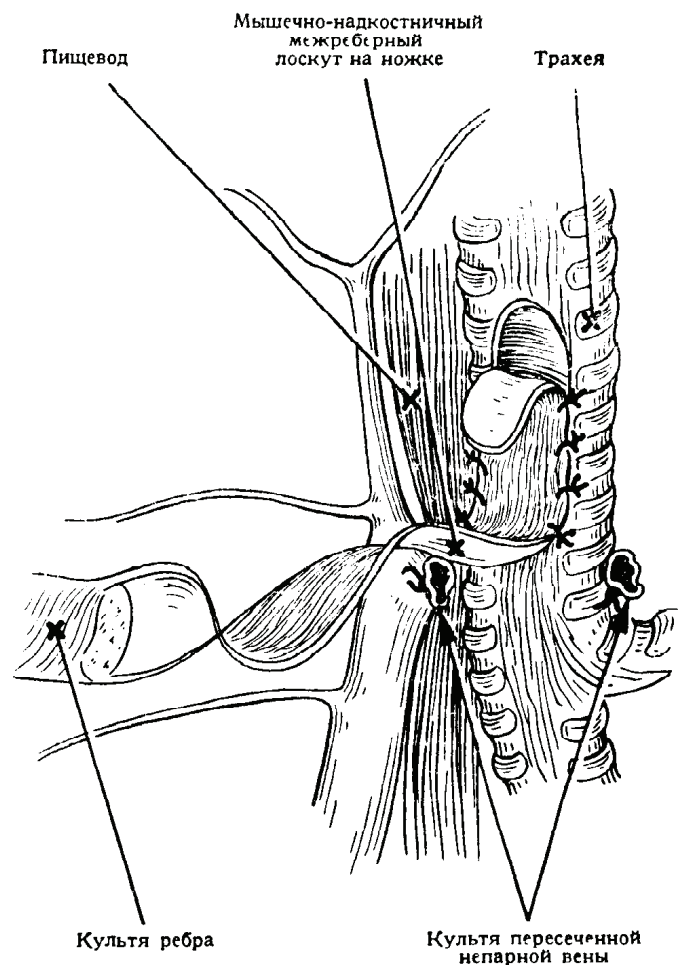


Рис. 3-102. Закрытие дефекта стенки трахеи межреберным мышечно-надкостничным лоскутом на ножке

Лоскут фиксируют узловыми швами, близко располагающимися друг от друга по краям дефекта. Листок надкостницы располагают в сторону просвета дефекта (Blair, 1958; Narodick, 1964) (рис. 3-102).

При стенозе бронхов и трахеи предпочитают производить циркулярную резекцию и накладывать анастомоз. Однако в исключительных случаях все же еще применяют классические способы хирургии бронхов. Для этого суженный участок продольно иссекается; растягивая края разреза, устраняют стеноз. Теперь возникает необходимость пластически закрыть образовавшийся значительный овальный дефект. Для стабильного прикрытия иссеченного участка используют свободную пересадку кожного лоскута, укрепленного стальной проволокой (Оевишер, 1950). Кожный лоскут, взятый со спины или бедра, освобождают от подкожной клетчатки, растягивают на деревянной дощечке, закрепляя по углам швами. Затем этот лоскут укрепляется стальной сеткой. При этом следует обращать внимание на то, чтобы проволока на обращенной в просвет части не выступала, а была полностью прикрыта кожей.

### Анастомозы трахеи и бронхов

Стенозы или окклюзии участков воздухоносных путей наиболее целесообразно оперировать, производя циркулярную резекцию с последующим восстановлением непрерывности анастомоза по типу «конец в конец» (Allison, 1959). Преимуществами такого рода операции является то, что отрезки можно хорошо сшивать без натяжения, просвет воздухоносной трубки, благодаря хорошему формированию анастомоза, становится полностью проходимым.

Дискутируется вопрос о том, какой длины может быть резецируемый участок воздухоносной трубки, чтобы не было сильного натяжения на линии швов анастомоза и они бы надежно держали. Ширина хрящевых колец широко варьирует в своих размерах, как и размеры трахеи и бронхов. В общем считают возможным удалить 5-7 хрящей (3-4 см). Это без особого труда достигается после резекции на трахее и ее достаточной мобилизации, облегчающей наложение анастомоза между двумя разъединенными концами.

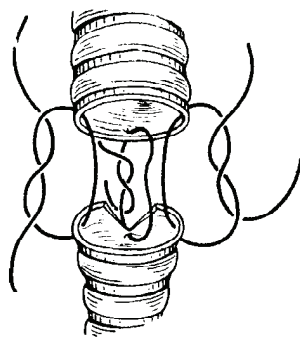
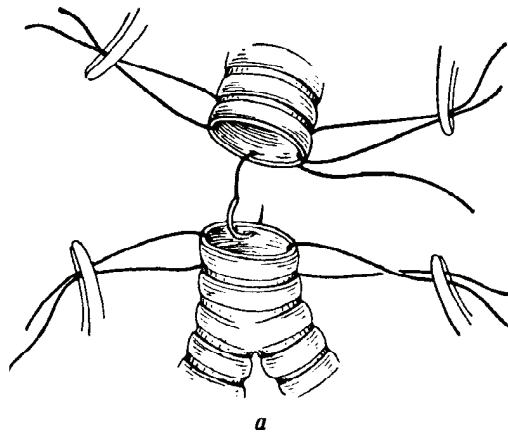
Широкая резекция производится из комбинированного стерно-торакотомического доступа. Широко выделяется и мобилизуется трахея и ее бифуркация. Вплоть до нижней легочной вены *рассекается легочная связка*, выделяется все правое легкое. Это позволяет подтянуть кверху правый главный бронх примерно на 2-3 см (Orillo, 1963). Циркулярная резекция одной из частей бронха производится, как правило, в сочетании с резекцией соответствующей доли легкого. Доли легкого обычно настолько легко смещаются, что *анастомоз после резекции бронха можно накла-*

*дывать без всякого натяжения.* Более мелкие (чем долевые) бронхи обычно не подходят для наложения анастомоза. Исключением является базальный бронхиальный ствол. В тех случаях, когда бронх большего диаметра должен быть соединен с просветом бронха меньшего диаметра, в целях устранения несоответствия в размерах бронх меньшего диаметра пересекается в косом направлении или производится клиновидное иссечение из его края.

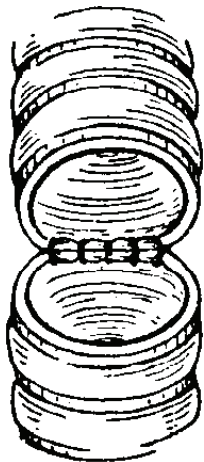
Анастомозированные концы пересеченной воздухоносной трубки сводят, подтягивая за держалки, что обеспечивает наложение швов. При наложении швов необходимо следить, чтобы мембранозная часть отрезка строго соответствовала мембранозной части другого. Матрачные швы в настоящее время больше не применяются, так как они сужают просвет. Анастомоз формируют, накладывая *обычный ряд узловых швов, все нити завязывают снаружи.* Наиболее подходящим оказался материал, не обладающий гигроскопическими качествами: полиамид, мерсилен, тонкая стальная проволока и резорбируемый хром-кетгут. Иглы применяются только аграватичные. Шов анастомоза начинают по середине задней стенки и продолжают накладывать стежки один возле другого в обе стороны с равномерными интервалами. Когда остается только закрыть переднюю стенку, накладывают оставшиеся швы, но не завязывают их, чтобы лучше проследить за надежностью накладываемых швов. После прошивания наложенные швы завязываются (рис. 3-103-3-106).

В целях предупреждения возможности возникновения циркулярного рубцового сужения линии швов можно сшивать края анастомоза так, как это изображено на рис. 3-107.


Анастомоз проверяют на герметичность при помощи контрольного повышения давления воздуха внутри воздухоносной трубки и *покрытия линии анастомоза жидкостью.* Если возникнет необходимость, накладываются дополнительные швы, обеспечивающие герметичность. Линия швов должна быть прикрыта близлежащими тканями. Это *особенно необходимо* в тех случаях, когда анастомоз расположен в непосредственной близости к крупным магистральным сосудам. Так, например, следует помнить, что слева анастомоз главного бронха непосредственно прилежит к легочной артерии. В случае, если возникнет нагноение по линии швов анастомоза, может возникнуть аррозия этого сосуда. Для прикрытия линии анастомоза применяют легкое, лоскут плевры, перикард, межреберный мышечный лоскут на ножке, собственную или консервированную широкую связку бедра или твердую мозговую оболочку, которые несколькими швами фиксируют к перибронхиальным тканям или соединяют их биологическим клеем.



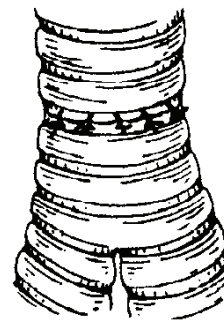
**Рис. 3-103.** Наложение трахеального (бронхиального) анастомоза, I.  
а) Оба отрезка сближаются двумя «держалками» и первый шов накладывается посередине; б) для устранения разницы величины просвета из меньшего просвета иссекается небольшой клин



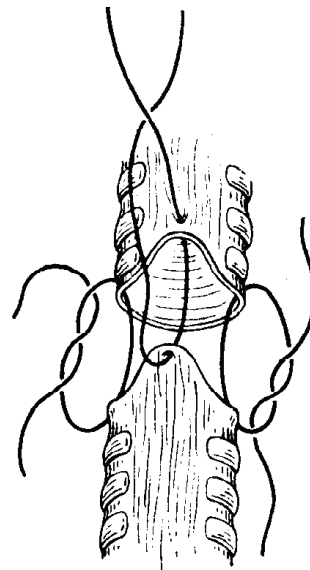
**Рис. 3-104.** Наложение трахеального (бронхиального) анастомоза, II.  
Ряд швов задней стенки, узлы завязаны снаружи



**Рис. 3-105.** Наложение трахеального (бронхиального) анастомоза, III.  
Шов передней стенки



**Рис. 3-106.** Наложение трахеального (бронхиального) анастомоза, IV.  
Законченный анастомоз

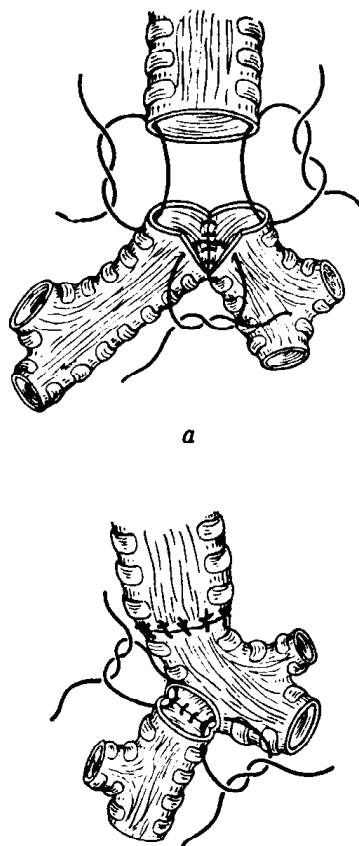


**Рис. 3-107.** Наложение трахеального (бронхиального) анастомоза, V.  
Для избежания циркулярного рубцового сужения формируют разрез мембранозной части таким образом, как это показано на рисунке

Резекцию бифуркации трахеи производят из правосторонней стандартной торакотомии. Полная реконструкция предусматривает наложение двух анастомозов, что существенно увеличивает риск, связанный с операцией. В зависимости от дефекта, имеются различные возможности для реконструктивного вмешательства.

Обращенные друг к другу края просвета обоих главных бронхов клиновидно иссекаются и по краям образовавшихся клиньев сшиваются друг с другом так, чтобы образовался один общий просвет, соответствующий диаметру трахеи. Затем накладывается второй типичный анастомоз по способу «конец в конец» с отрезком трахеи. Этот анастомоз получил название анастомоз-штанишки (Mathey, 1966) (рис. 3-108, а). Швы могут быть наложены достаточно надежно только при обеспечении экстракорпорального кровообращения, так как интубация бронхов мешает хорошему наложению анастомоза. Это вмешательство можно несколько упростить. Рассекается легочная связка, и ставший подвижным правый главный бронх подтягивается кверху до трахеи, куда он и вшивается.





**Рис. 3-108.** Резекция бифуркации трахеи. Реконструкция. а) Анастомоз-штанишки»; б) правый главный бронх вшивают в трахею, левый главный бронх вшивают в межлочный бронх

Затем, примерно на уровне устья верхнедолевого бронха, накладывают круглое отверстие на межлочный бронх, в которое по способу «конец в бок» вшивают анастомоз левого главного бронха (Barclay, 1957; рис. 3-108, б). Такого рода вмешательство можно провести и с обычной интубацией бронхов. М. И. Перельман (1972) предложил методику, снижающую опасность возникновения недостаточности швов, однако при этом жертвуют частью дыхательной поверхности. При таком методе после наложения анастомоза между трахеей и главным бронхом правого легкого полностью ушивается просвет левого главного бронха. Как показал опыт многолетних наблюдений, возникающий ателектаз левого легкого, кроме потери дыхательной поверхности, особых изменений не вызывает.

### Замещение больших дефектов трахеи

Замещение больших дефектов трахеи и по сей день является неразрешенной проблемой, несмотря на то, что все увеличивается число сообщений об успешных операциях. Протезы трахеи соответствуют своему назначению, если обеспечивают замещение воздухоносной трубки на достаточно длительный срок. Кроме того, протез должен легко сшиваться с тканями трахеи, обладать тканевой совместимостью и покрываться по краям прорастающим эпителием.

Первое успешное применение протеза трахеи осуществил Gebauer (1950). Он применил аутоаллопластический кожный лоскут на каркасе из стальной проволоки. По его методу, из кожи спины или бедра больного заготавливается кожный лоскут, соответствующий дефекту трахеи. Этот лоскут освобождают от жировой клетчатки и заводят в него спираль из стальной проволоки. Сшивая друг с другом края четырехугольного лоскута, формируют протез цилиндрической формы и затем вшивают его отрезками пересеченной трахеи.

После многочисленных экспериментов на животных, когда были испробованы различные полиэтиленовые трубки, была установлена полная непригодность их для человека. На сегодня остается в силе принцип применения аутоаллопластических тканей на металлической сетке или полужестких искусственных сетках (тантал, марлекс, дакрон, тефлон). Сетку из такого искусственного волокна на несколько недель помещают в брюшную стенку. За этот период сетка прорастает соединительной тканью, заполняющей ее поры. Из образованной таким образом пластинки изготовляют трубку, которой замещают дефект трахеи (Beall, 1962). Если заживление в этом случае не нарушается несостоятельностью швов, то эпителий свободно прорастает со стороны трахеи на поверхность трубки, протез формируется надежно. Эпителизация протеза протекает быстрее в тех случаях, когда сохраняют узкий перешеек мембранозной части трахеи. Такой перешеек не только служит базой эпителизации, благодаря ему предотвращается диастаз пересеченных концов трахеи (Carlens, Pearson, 1967).

### Показания к операции

#### Разрыв бронха и посттравматический стеноз

Симптомы разрыва бронха описаны на стр. 79. Если подозрение на разрыв бронха подтверждено бронхоскопически, необходимо произвести торакотомию. Медиастинальная плевро такого больного вследствие проникновения воздуха отклонена или даже надорвана. Вокруг поврежденного места плевро покрыта интенсивным грязно-серым налетом фибрина. Вследствие аспирации определенных количеств крови легкое при пальпации плотное на ощупь. При разрыве бронха происходит расхождение его концов. Эти разошедшиеся в разные стороны концы поврежденного бронха надо обнаружить. Их измененные края иссекаются (освежаются). Мобилизация разошедшихся краев производится только на таком протяжении, чтобы можно было легко наложить анастомоз. В дистальную культю бронха заводят катетер и отсасывают из легкого аспирированную кровянистую мокроту, после чего восстанавливают непрерывность

бронха наложением *анастомоза по способу «конец в конец»*. Анастомоз необходимо тщательно покрыть окружающими тканями.

Если повреждение бронха своевременно не диагностировано и больной, перенеся это повреждение, благополучно поправился, то на месте повреждения бронха возникает *рубцовый стеноз и вторичный ателектаз легкого*. Ателектазированное легкое длительное время функционирует. Поэтому даже спустя несколько лет имеет смысл резецировать стенозированный участок бронха и наложить анастомоз.

### Рубцовый стеноз трахеи

Наиболее частой причиной рубцового стеноза трахеи является *длительная трахеостома или интубация трахеи*, также *продолжающаяся длительное время*. Для наиболее полноценного устранения стеноза применяется резекция суженного участка дыхательной трубки и восстанавливается ее проходимость с наложением *анастомоза способом «конец в конец»*. Протезирование трахеи применяется только в тех случаях, когда стенозированный участок по своей протяженности настолько велик, что не представляется возможным после резекции наложить анастомоз «конец в конец», консервативное лечение (бужирование) является безуспешным. Прежде чем решиться на широкую резекцию трахеи из шейно-торакального доступа, можно попробовать наложить Т-образный *эндопротез из синтетической ткани*. Введение такого протеза возможно из шейного доступа или через расширенное до необходимой степени трахеостомическое отверстие. Эндопротез выбирают в соответствии с индивидуальными размерами трахеи больного. Дистальный конец хорошо подогнанного протеза трахеи проходит ниже стенозированного участка. Горизонтальный его отрезок предохраняет от соскальзывания и позволяет отсасывать мокроту. К тому времени, когда больной привыкает к ношению протеза трахеи и приспосабливается производить откашливание через эту трубку, горизонтальная часть Т-образной трубки укорачивается, края над ней зарастают. Когда через год после его введения в трахею протез извлекается, просвет трахеи становится достаточно широким. Однако бывают случаи, когда позднее вновь наступает рубцовый стеноз.

### Посттуберкулезный стеноз бронха

Посттуберкулезный стеноз бронха является следствием *язвенной формы туберкулеза бронха* или *воспалительного процесса в лимфатических узлах*.

Чаще всего дистальнее места стеноза бронха погибает соответствующая часть легкого, которую следует удалить. Сравнительно редко имеют место стенозы бронха туберкулезной этиологии, дистальнее места которых нет необратимых изменений. Если воспалительный процесс в лимфатических узлах отмечается

в области правого главного бронха, верхнего долевого бронха или межуточного бронха (наиболее частая локализация), то главный или межуточный бронх может стенозироваться. Изолированное сдавливание среднедолевого бронха лимфатическими узлами было описано как *среднедолевой синдром С. Л. Либовым* (1955). Когда стенозирован верхнедолевой бронх и верхняя доля легкого безвозвратно разрушена гнойно-ателектатическим процессом, производят лобэктомию. При этом стремятся по возможности сохранить нижнюю и среднюю доли. Для этой цели суженный участок главного и межуточного бронхов резецируют и накладывают анастомоз. Примерно такая же ситуация (однако значительно реже) может сложиться и в отношении бронхиального дерева левого легкого.

### Опухоли трахеи и бронхов

Некоторые из доброкачественных опухолей воздухоносной трубки удаляют бронхоскопически (иссечение, коагуляция). При рецидиве опухолей производят оперативное вмешательство. Характер операции зависит от размеров опухоли и ее гистологического строения. Небольшие опухоли резецируют вместе с инфильтративно измененной стенкой воздухоносной трубки, а окончатый дефект закрывают пластическим путем (см. стр. 146). При больших и злокачественных опухолях производят циркулярную резекцию воздухоносной трубки, затем восстанавливают непрерывность ее наложением прямого анастомоза. Протез из синтетического волокна может быть применен только в исключительных случаях.

Оперативные вмешательства также значительно чаще производятся на бронхах, чем на трахее. *Аденома* обычно исходит из главного или из долевого бронха. Поэтому сохранение дыхательной поверхности легкого после резекции бронха может быть достигнуто только пластическим восстановлением его проходимости.

Пластика бронха стала распространенным оперативным вмешательством с тех пор, как ее рациональное применение было признано в хирургии *бронхиальной карциномы* (Paulson и Shaw, 1955, 1960: Johnston и Jones, 1959). Иногда удается избежать пневмоэтомии путем циркулярной резекции инфильтрированного главного бронха, а также лобэтомии и наложения анастомоза в целях восстановления воздухоносной трубки между пересеченными концами бронха (*манжетная резекция*).

Если возможно радикальное вмешательство, т. е. если резекция бронха происходит в пределах здоровых тканей, что подтверждается микроскопическим исследованием, то бронхопластика абсолютно показана. При этом должны быть также удалены все регионарные лимфатические узлы. Резекция бронха производится в случае необходимости или даже по жизненным показаниям, когда более значительное (чем лобэктомию)

оперативное вмешательство из-за низких кардиореспираторных показателей невозможно. Существуют различные варианты оперативных вмешательств.

### Резекция правого главного бронха с лобэктомией.

Бронхиальная карцинома исходит чаще всего из правого верхнедолевого бронха. Лобэктомия с ампутацией долевого бронха не соответствует онкологическим принципам. Если хотят избежать превмонэктомии, то производят резекцию бронха. Проксимальная линия резекции проходит рядом с трахеей, где в случаях пневмонэктомии пересекают главный бронх. Радикализм операции зависит от того, насколько близка опухоль к нижнему краю верхнедолевого бронха или к межуточному бронху. Последний пересекается над уровнем отхождения средне-долевого или 6 сегментарного бронха. Оставляется лишь столько места, чтобы можно было надежно наложить анастомоз без сужения отходящих бронхиальных стволов. Удаляются верхняя доля правого легкого и манжетка резецированного главного бронха, после чего имплантируют культю межуточного бронха в трахею (рис. 3-109).

В тех случаях, когда опухолевая инфильтрация немного не достигает главного бронха, можно произвести *клиновидную резекцию главного бронха*. Реконструкция бронха осуществляется наложением анастомоза на половину или 2/3 его окружности бронха. Не утратившие своей функциональной способности нижняя и средняя доли в этих случаях сохраняются. Если отмечается канцероматозное или воспалительное прорастание из верхней доли через междолевую щель в среднюю долю, приходится удалять обе названные доли, сохраняя только нижнюю. Анастомоз между культей главного бронха и культей межуточного бронха накладывается таким образом, что последний срезается в косом направлении.

### Резекция правой нижней доли с реимплантацией средней доли.

Это оперативное вмешательство производится, когда опухоль расположена в районе базальных бронхов нижней доли. В целях достаточно радикальной резекции следует ампутировать межуточный бронх, значит, удалять среднюю и нижнюю доли. Возникнет слишком большая остаточная полость (*диспропорция*). Остающаяся верхняя доля, если речь идет о пожилom или страдающем эмфиземой больном, не сможет занять всю остаточную полость. В результате этого часто возникают тяжелые осложнения (длительное поступление воздуха в остаточную полость, эмпиема). Имеющаяся уже эмфизема в оставшейся верхней доле при ее растяжении для заполнения остаточной полости становится еще более тяжелой.

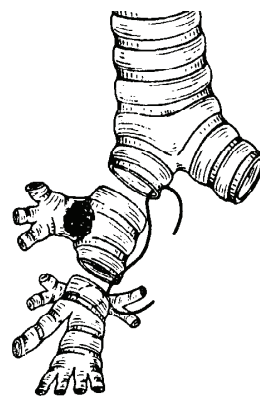


Рис. 3-109. Резекция правого главного бронха с лобэктомией верхней доли (манжетная резекция)

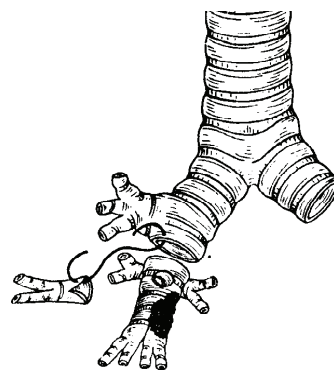


Рис. 3-110. Резекция правой нижней доли с реимплантацией средней доли

Функция этой доли ухудшается. Чтобы избежать этих осложнений, мы в 1968 году предложили реконструктивное оперативное вмешательство, показанное на рис. 3-110. Промежуточный бронх пересекается под верхнедолевым бронхом, пересекается и средне-долевой бронх, после удаления нижней доли ствол промежуточного бронха реимплантируется в проксимальную культю. Различие окружностей и просветов обоих анастомозированных бронхов нивелируется клиновидной резекцией участка стенки бронха меньшего диаметра.

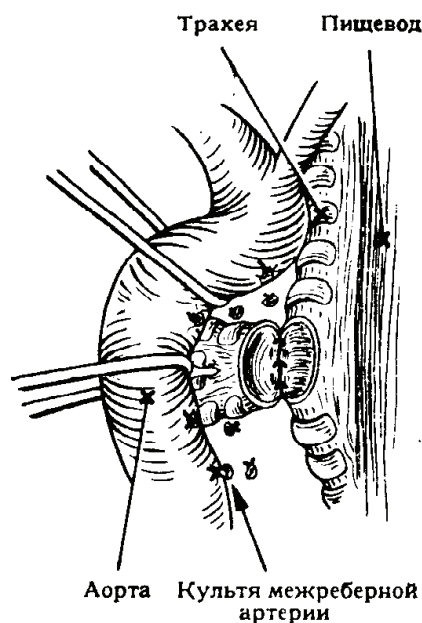


Рис. 3-111. Анастомоз между трахеей и левым главным бронхом позади нисходящей части аорты после ее мобилизации



Резекция верхнего главного бронха с удалением верхней доли. Техника оперативного вмешательства в этом случае подобна технике правосторонней резекции с той лишь разницей, что левый главный бронх значительно длиннее и проходящий под аортой прикрытый ею участок может быть сохранен. Верхняя доля удаляется вместе с участком главного бронха единым блоком. Нижнедолевой бронх реимплантируется в главный бронх. Если опухоль распространяется высоко по стенке бронха, однако осуществление пневмонэктомии нежелательно, то мобилизуют нисходящую часть аорты и приподнимают ее на держалках. Затем слева выделяют бифуркацию трахеи и удаляют весь левый главный бронх. Культю нижнедолевого бронха проводят под приподнятую на держалках нисходящую часть аорты, после чего накладывают анастомоз позади аорты (рис. 3-111).

Резекция левого главного бронха с удалением нижней доли легкого. Это оперативное вмешательство производят, если опухоль локализуется в нижнедолевом бронхе, а из-за ее распространенности пересечение нижнедолевого бронха нельзя производить по онкологическим соображениям. Рассекают главный бронх, от него отсекают верхнедолевой бронх; инфильтрированный опухолью нижнедолевой бронх удаляется единым блоком с частью главного бронха. Затем накладывается анастомоз между центральной культей главного бронха и культей верхнедолевого бронха. В некоторых случаях можно вместо тотальной циркулярной резекции главного бронха левого легкого ограничиться *клиновидной резекцией* его стенки в пределах здоровых тканей.

Резекцию бронха для удаления опухоли производят только в том случае, если можно надежно перевязать и пересечь идущие к опухоли ветви легочной артерии. В исключительных случаях можно одновременно с реконструкцией бронхов производить на центральном участке легочной артерии пластическую операцию. Это допустимо, если сосуд пророщен на протяжении не более 10-15 мм. Кровообращение в легочной артерии восстанавливается путем реконструктивного наложения анастомоза по способу «конец в конец». Такое расширенное оперативное вмешательство едва ли имеет смысл из-за возможности осложнений и интравазального распространения опухолевых клеток с возникновением отдаленных метастазов.

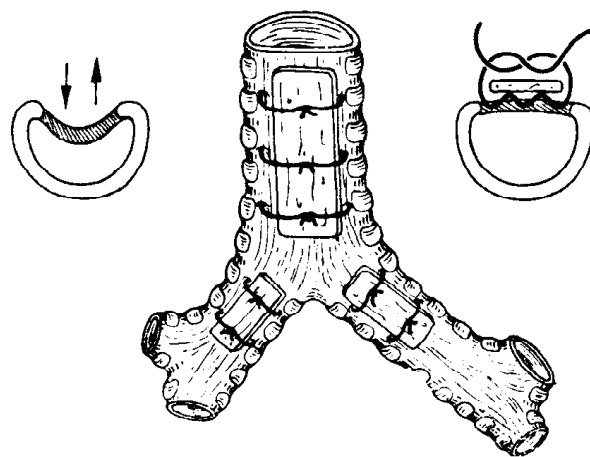
### Трахеобронхиальная дискинезия (пролапс мембранозной части)

Дискинезией принято называть состояние, когда в связи с патологическим процессом мембранозной части трахеи и главных бронхов значительно нарушается экспираторная фаза дыхания, стенозируется просвет воздухоносных путей. Под воздействием довольно сильного интраторакального экспираторного положительного давления может возникать *пролапс мембранозной*

*части* воздухоносной трубки настолько сильно, что ее просвет почти полностью закрывается. Дискинезия может быть причиной и следствием тяжелой формы obstructивной эмфиземы легких. Экспираторный стеноз воздухоносных путей создает своеобразное *вентильное препятствие*, ведущее к длительному повышенному давлению в легких и даже разрыву его эластических волокон. С другой стороны, закрытие бронхиол ведет к повышению положительного экспираторного давления, что может снять явления дискинезии. Таким образом, возникает своеобразный *замкнутый круг*, ухудшающий состояние при эмфиземе. Характерным клиническим симптомом является *судорожный кашель* с приступами удушья. Диагноз ставится по данным *бронхоскопии*.

Оперативное вмешательство показано, если на основании бронхоскопического исследования и специального *исследования дыхательной функции* (проба на «резистентность») определяется, что причиной субъективных данных является дискинезия.

Оперативное вмешательство начинается разрезом в V межреберном пространстве, из которого осуществляется правосторонняя торакотомия. Затем между лигатурами пересекают непарную вену, выделяется бифуркация трахеи и оба главных бронха до уровня отхождения верхнедолевого бронха. Трахея выделяется и препарируется вплоть до купола плевры. Во время искусственной вентиляции, производимой дыхательным мешком, отчетливо виден пролапс мембранозной части. Патологическая подвижность мембранозной части устраняется *укреплением отдельных ее участков*. Для этой цели применяются *костные пластинки* (из собственного ребра больного или консервированных костей). В последнее время стали применяться и фасции. Из ребра формируют костную пластинку. Из этой пластинки изготавливают для трахеи, а также для двух главных бронхов отрезки: один несколько длиннее (примерно 6-8 см) и два более коротких (примерно по 3 см).



**Рис. 3-112.** Операция при трахеобронхиальной дискинезии. На патологически измененную мембранозную часть помещают необходимой длины куски костных распорок, изготовленных из ребра больного или консервированных костей

Фиксация этих костных пластинок осуществляется так, как это показано на *рис. 3-112*. Вкол иглы с нитью производят у края хряща одной стороны мембранозной части и выкалывают с другой стороны ее, у другого конца этого же хряща. Нитка перебрасывается через костную пластинку и на ней завязывается. Проводя иглу с ниткой через мембранозную часть, надо следить за тем, чтобы нигде не проколоть слизистую. Благодаря надежной фиксации костными пластинками прекращается патологическая подвижность мембранозной части. Это существенно меняет форму и конфигурацию просвета трахеи и бронхов (см. *рис. 3-112*). Не следует добиваться полной мобилизации всей мембранозной части трахеи и главных бронхов, так как частичное движение должно быть сохранено, оно носит физиологический характер и имеет существенное значение при откашливаниях.

Для укрепления мембранозной части можно использовать также *полоску из фасции прямой мышцы* длиной 15 см и шириной 3,5 см. Один конец этой полоски расщепляется в виде бифуркации. Затем эта развилка, сформированная из фасциальной лоскута, соответственно размещается на мембранозной части трахеи и обоих главных бронхов. Успешно проведенное оперативное вмешательство устраняет мучительный кашель и улучшает дыхательную функцию (*Nissen, 1954; Herzog, 1958*).

### Послеоперационное ведение больного и осложнения

После операций на трахее и бронхах ведение больного должно быть направлено на как можно раннее и полное расправление легкого, а также на полноценное удаление мокроты из воздухоносных путей. Если одновременно с реконструкцией произведена резекция легкого, после которой возникла пропускающая воздух резекционная поверхность, то для предохранения бронхиального анастомоза вводят *третий дренаж для отсасывания*. Этот дренаж выводят наружу под ключицей. После резекции значительного участка трахеи рекомендуется для разгрузки области анастомоза иммобилизовать шейную часть позвоночника в легкой антефлексии. На первые 24-48 часов *назотрахеально вводят тонкий катетер для отсасывания*, позднее отсасывание производится только по показаниям.

Еще на операционном столе у находящегося под наркозом больного контролируют герметичность наложенных швов, проходимость анастомоза и ширину просвета бронхов с помощью бронхоскопии.

Наибольшую опасность представляет *несосто-*

*ятельность швов* у больных, которым произведена пластическая реконструкция с наложением анастомозов на воздухоносных путях. Клиническая симптоматика при этом осложнении похожа на ту, которая возникает при появлении бронхиального свища после резекции легкого (см. стр. 142). Очень небольшое отверстие свища, величиной с булавочную головку, может при благоприятном течении закрыться после *бронхоскопического лечения*. Свищ, возникший в анастомозе бронха, ведет к возникновению эмпиемы плевры, свищ анастомоза трахеи вызывает возникновение медиастинального абсцесса между листками сшитой над анастомозом медиастинальной плевры. В таком случае локализация и величина свища устанавливаются при тщательном бронхоскопическом исследовании. Вблизи от возникшего свища помещают дренажную трубку. При возникновении свища в области верхнего или среднего отрезка трахеи *дренажная трубка вводится со стороны шеи в средостение* (см. стр. 161). Когда свищ возникает в районе бифуркации трахеи или главного бронха, дренирование производят в соответствии с рентгенологической картиной и обнаружением ограниченного пневмоторакса. Дренажную трубку в этом случае вводят через соответствующий межреберный промежуток. Если бронхоскопия определяет значительный дефект анастомоза, то самым правильным решением является незамедлительная *реторакотомия*. При этом повторном вмешательстве выше анастомоза в неповрежденных тканях производится повторная резекция бронха. Как правило, она сочетается с пневмонэктомией. При обнаружении несостоятельности анастомоза трахеи к этому месту *подводят дренаж и обеспечивают постоянное отсасывание*. Кроме этого, накладывается *трахеостома* и в трахею, дистальнее анастомоза, вводится канюля.

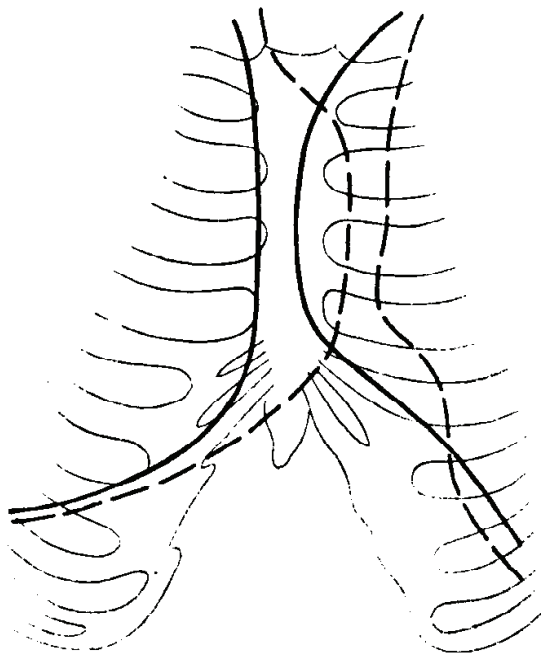
*Недостаточность швов* трахеобронхиального анастомоза относится к редким осложнениям. Более частым нарушением является некоторое выпячивание или *рубцовый стеноз* по линии анастомоза. Линия швов в первое время после операции покрывается фибринозным налетом, а позднее — грануляциями. Следствием этого может явиться отек слизистой и сужение просвета. Можно попытаться предотвратить воспалительный процесс и стенозирование в области анастомоза, смазывая это место супраренином, ляписом или удаляя выступающие в просвет нити. При развитии рубцового стеноза в области анастомоза трахеи проводят систематическое бужирование или накладывают трахеостому, через которую на длительное время проводят за анастомоз *расширительную канюлю*.

## Вмешательства на средостении

P. KESZLER

### Хирургическая анатомия

Средостение является комплексом топографо-анатомически связанных органов и тканей. Границы средостения образованы: сзади — позвоночным столбом, спереди — грудиной, с боков — медиастинальной плеврой, снизу — диафрагмой. Кверху средостение без четких границ переходит в область шеи. Позади грудины параллельно средней линии, симметрично с двух сторон проходит переходная складка плевры. Ее положение значительно варьирует, нередко она заходит за среднюю линию то в одном, то в другом направлении. Правую переходную складку медиастинальной плевры чаще находят слева от средней линии (рис. 3-113). Бывает, что оба переходных листка плевры соединяются и срastaются по средней линии.



**Рис. 3-113.** Расположение с обеих сторон переходных складок плевры относительно средней линии. Непрерывная линия: симметричное положение. Пунктирная линия: асимметричное положение; правая переходная складка плевры смещена влево от средней линии

Наблюдаются случаи, когда в процессе развития происходит нарушение закрытия плеврального мешка и плевральные полости соединяются (*общее средостение*).

Плевра, значительно выступающая за среднюю линию, образует т.н. *медиастинальную грыжу*, содержимым которой обычно является легкое. Чаще всего медиастинальная грыжа располагается ретроостернально, на уровне 11-IV межреберного промежутка, а при асимметрии задней переходной складки находится впереди позвоночника, над диафрагмой. При операциях на средостении приходится считаться с возможными аномалиями расположения плевральной переходной складки. При срединных трансстернальных доступах иногда на стороне асимметрично расположенной переходной складки легко вскрывается плевральная полость. При боковой торакотомии в пределах медиастинальной грыжи может быть вскрыта плевра противоположной стороны. При редко встречающемся общем средостении торакотомия ведет к неожиданному возникновению двустороннего пневмоторакса.

В целях облегчения определения той или иной локализации средостение разделяется в хирургии на два отдела. В *верхнем средостении* различают переднюю и заднюю части. В *нижнем средостении* — переднюю, среднюю и заднюю части. Граница между верхним и нижним средостением проходит на высоте IV грудного позвонка (рис. 3-114). Границей между передней и задней частями верхнего средостения служит трахея. Спереди находят вилочковую железу, большие вены и ветви дуги аорты. Сзади проходят пищевод, пограничный ствол симпатических ганглиев и грудной проток. Передняя и средняя части нижнего средостения почти полностью заняты сердцем с перикардом и преперикардиальной жировой клетчаткой. Верхняя треть средней части содержит анатомически весьма различные образования. Здесь находятся бифуркация трахеи с окружающими ее лимфатическими



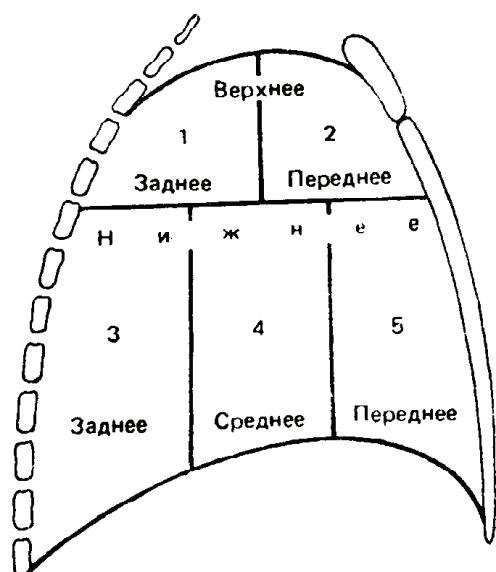


Рис. 3-114. Деление средостения на пять частей: верхнее, нижнее, переднее, среднее и заднее

узлами, основной ствол и разветвление легочной артерии, восходящая часть и дуга аорты. И, наконец, в нижнем заднем средостении, рядом с нисходящей частью аорты, проходят те же самые образования, что и в задней части верхнего средостения.

### Общие направления в хирургии средостения

Развитие и распространение операций на средостении было на длительное время задержано из-за боязни нарушений ритма сердечных сокращений, вагосвагального рефлекса и внезапной остановки сердца. Опасность всего этого была уменьшена благодаря широкому распространению комбинированного интубационного наркоза с управляемой вентиляцией.

Раздражение блуждающего нерва и симпатических ганглиев не приводит к нарушениям. Ваго-вагальный рефлекторный обморок (синкопа) опасен при гипоксии, но полностью устраняется при достаточном введении кислорода для дыхания и правильном проведении наркоза. При современном наркозе насыщение кислородом будет достаточным даже в том случае, если возникнет двухсторонний пневмоторакс в связи со вскрытием обеих плевральных полостей.

Отдавливание сердца крючком во время операции может привести к нарушению его ритма. Когда операция происходит в непосредственной близости от сердца, рекомендуется делать небольшие паузы, которые анестезиолог должен использовать для хорошего вентилирования легких. Кроме этого, имеет смысл внутривенно ввести прокаинамид для снижения возбудимости сердца.

При экстирпации опухоли или кисты верхнего средостения или при удалении измененных лимфатических узлов, особенно при доступе слева, может произойти повреждение возвратного нерва. В этом месте в левой плевральной полости возвратный нерв проходит вокруг дуги аорты, направляясь затем вверх. Справа возвратный нерв проходит более скрыто, однако также может быть поврежден, например, при операции по поводу загрудинного зоба.

При оперативных вмешательствах слева на верхнезаднем средостении может возникнуть повреждение грудного протока. При этом необходимо сразу же произвести перевязку протока над местом повреждения. Широкая коллатеральная лимфатическая сеть вполне компенсирует достаточный отток лимфы (Б. В. Огнев). Если повреждение не обнаружено, возникает хилоторакс — тяжелое и трудно поддающееся лечению осложнение.

Для дренирования средостения не следует применять жесткие дренажные трубки. Дренажная трубка не должна касаться сердца или магистральных сосудов, так как это может привести к нарушению ритма и вызвать пролежень.

### Диагностические вмешательства Медиастиноскопия по Carlens

Медиастиноскопию описал Carlens в 1959 году. Большинство из известных эндоскопических исследований связано с тем, что эндоскоп той или иной конструкции через естественное отверстие вводят в тот или иной полый орган или в полость. В отличие от этого при медиастиноскопии путь для медиастиноскопа прокладывается оперативным путем. Поэтому медиастиноскопия должна проводиться в хирургическом отделении и достаточно опытным хирургом. Исследование предпринимается с целью уточнения диагноза медиастинальных процессов неясного происхождения. Кроме этого, исследования производятся при выясненном заболевании для решения вопроса о показаниях для оперативного вмешательства. Медиастиноскопия по Carlens в первую очередь предполагает диагностику патологических изменений в пределах трахеи и главных бронхов.

Исследование производится как оперативное вмешательство. Больной укладывается на спине, дается интратрахеальный наркоз. Под плечи больного подкладывается подушка, что позволяет приподнять его шею и резко запрокинуть голову кзади. Над вырезкой грудины, отступая на полтора или два поперечных пальца, производят поперечный разрез длиной 4-5 см. Операционный доступ подобен таковому при трахеотомии. Платизма пересекается, пересекающие среднюю линию вены перева-

зываются. Шейные мышцы (грудино-подъязычная и грудино-щитовидная) отделяются одна от другой и разводятся тупыми крючками в разные стороны. Перешеек щитовидной железы отводится кверху, после чего становится видна трахея. Указательный палец левой руки заводят через образовавшееся пространство в претрахеальную клетчатку и, тупо разъединяя рыхлые ткани, проводят в средостение. Пальцем производят ощупывание возможно находящихся впереди и рядом с трахеей патологических образований (опухоли, увеличенные лимфатические узлы, вилочковая железа). В образовавшийся таким образом канал после извлечения пальца между рыхлыми тканями средостения заводят медиастиноскоп (рис. 3-115–3-117).

Методика и показания к медиастиноскопии описаны Г. И. Лукомским и М. Л. Шулуто в 1971 году.

Современный медиастиноскоп представляет собой фиброскоп с освещением на дистальном конце его. Трубка фиброскопа имеет боковое отверстие, через которое проводят инструменты. К инструментарию принадлежат трубка для отсасывания с изоляцией из синтетического волокна, щипцы для биопсии, зажим для тупфера и приспособление для пункции с сосудом для собирания получаемой при пункции жидкости.

Медиастиноскоп вводят под контролем зрения. Для препаровки используют круглый и тупой конец трубки для отсасывания, снабженной рукояткой. Этой трубкой во время препаровки одновременно отсасывают собирающуюся кровь, затрудняющую видимость. Более значительное кровотечение останавливается электрокоагуляцией. Дистальный металлический конец отсасывающей трубки подводится через эндоскоп к кровоточащему месту. Затем металлическую рукоятку прикладывают к электроду электрокоагулятора. Между концом отсоса и рукояткой находится трубка, обернутая изоляционным слоем. При выделении и препаровке строго придерживаются стенки трахеи и вдоль не проникают до бифуркации. Рис. 3-118 показывает расположение анатомических образований средостения во время исследования. Обычно легко различимы патологически увеличенные антракозные лимфатические узлы характерного черного цвета. При медиастиноскопии прежде всего обследуются претрахеальное и паратрахеальное пространства обеих сторон. При этом следует обращать внимание на то, чтобы не повредить и не вскрыть плевральную полость, что может случиться, так как переходная складка плевры расположена в непосредственной близости. При свободной плевральной полости можно ориентироваться по просвечиваемому через тонкую плевру легкому,двигающемуся во время дыхания. Если обнаруживаются увеличенные лимфатические узлы, то соответствующими щипца-

ми извлекается кусочек такой железы для биопсии. Возникающее небольшое кровотечение легко останавливается, после чего трубка медиастиноскопа продвигается до бифуркации трахеи.

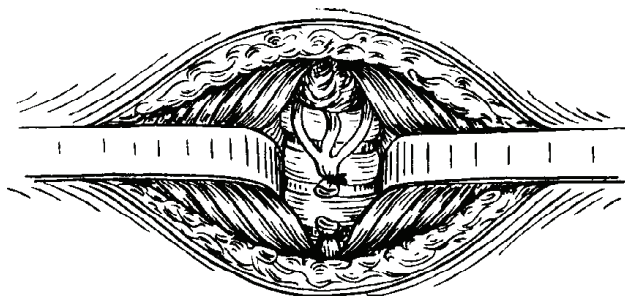


Рис. 3-115. Медиастиноскопия по Carlens, I. Из поперечного разреза над вырезкой грудины разводятся в сторону короткие мышцы шеи, перешеек щитовидной железы оттягивается кверху, после чего становится видна трахея

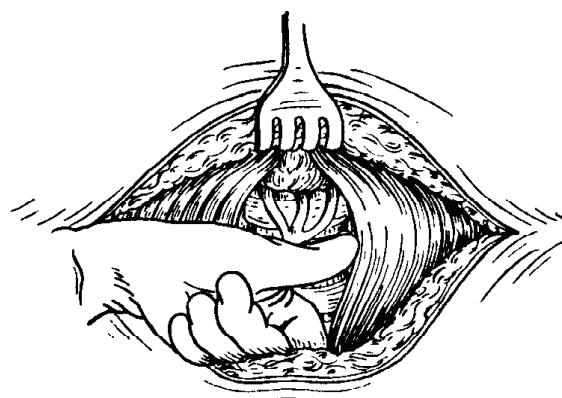


Рис. 3-116. Медиастиноскопия по Carlens, II. Впереди от трахеи и позади от грудины пальцем проделывается вход в рыхлых тканях средостения

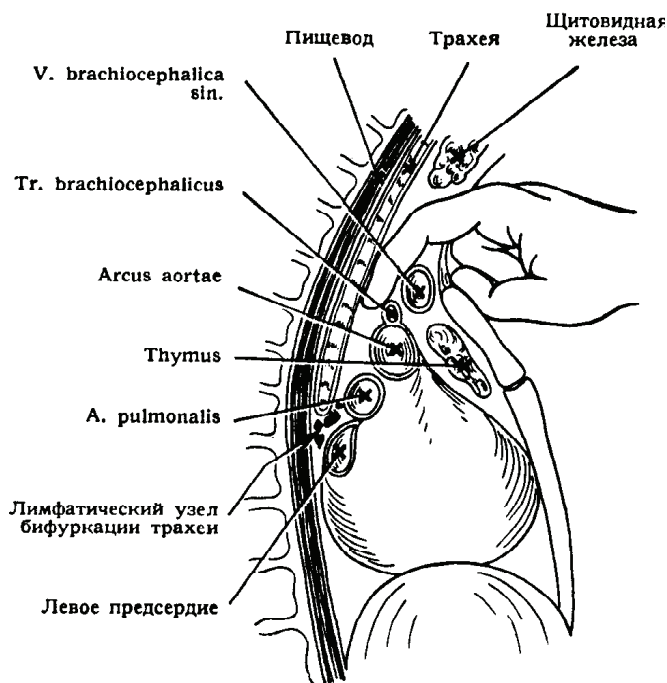
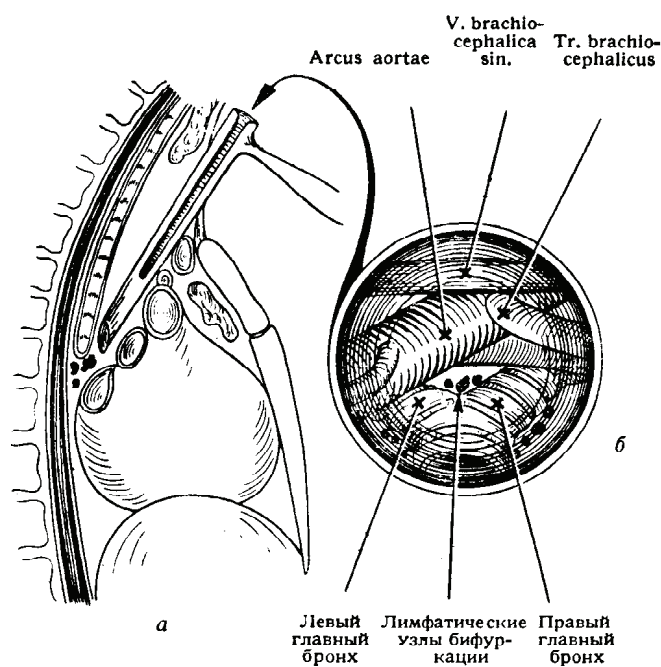


Рис. 3-117. Медиастиноскопия по Carlens, III. Положение пальца, производящего препаровку, по отношению к образованиям средостения (вид сбоку)



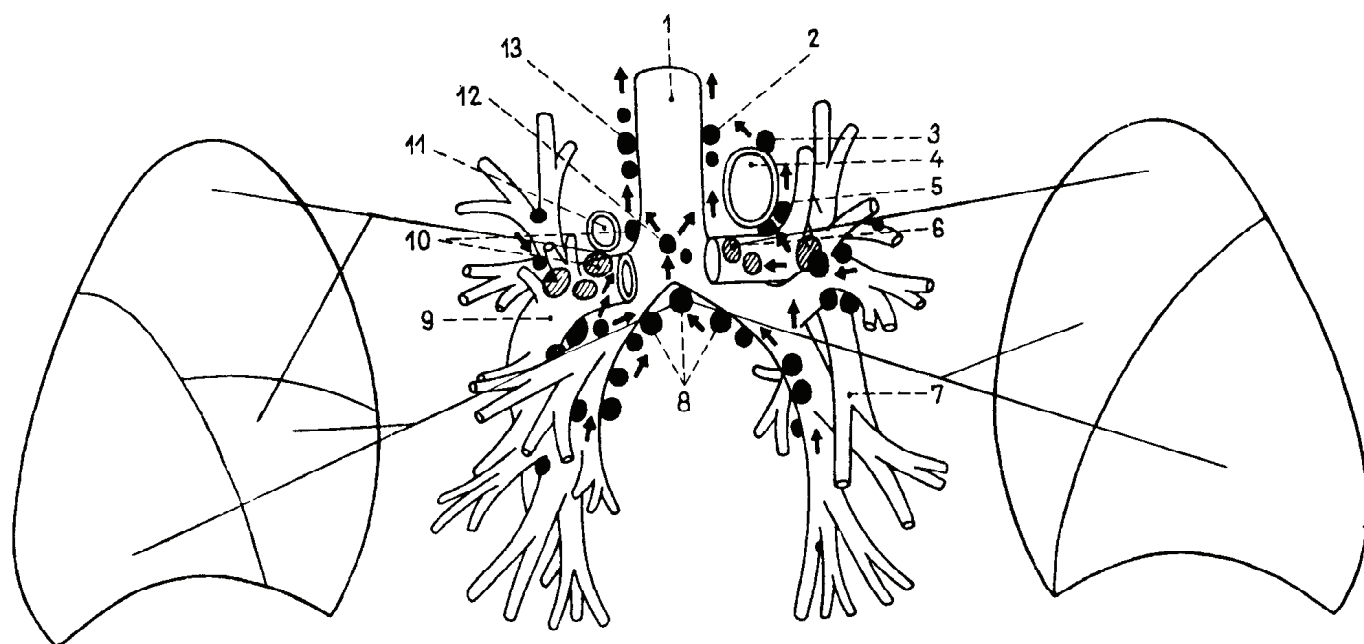
**Рис. 3-118.** Медиастиноскопия по Carlens, IV. Положение медиастиноскопа по отношению к образованиям средостения. Конец трубки медиастиноскопа расположен спереди от лимфатических узлов бифуркации (вид сбоку); б) медиастиноскопическая картина при том же положении медиастиноскопа

После введения медиастиноскопа на эту глубину кончиком трубки отсоса, которым производилась препаровка, ощущают, как с довольно плотных тканей трахеи препаровочная трубка соскальзывает в податливое пространство, лежащее под бифуркацией трахеи. Здесь извлекают для биопсии участки лимфатических узлов бифуркации, обращая внимание на то, чтобы, увлекшись, не проникнуть слиш-

ком глубоко, так как глубже можно достигнуть левого предсердия, а кзади — пищевода.

После осмотра области бифуркации трахеи осматривают оба главных бронха. Для этой цели медиастиноскоп поворачивают примерно на 30-35° вправо впереди правого главного бронха. При этом становится видным правый главный ствол легочной артерии, проходящий в косом направлении, и находящаяся на латеральной части бронха непарная вена. В верхнем углу главного бронха находятся верхние трахеобронхиальные лимфатические узлы, из которых берется материал для гистологического исследования. После этого медиастиноскоп оттягивают назад до бифуркации трахеи и затем примерно под углом 50° вводят его слева, где разыскивают левый главный бронх. Он может быть осмотрен только на протяжении 2-3 см, так как дальше его перекрещивает дуга аорты, сильная пульсация которой отчетливо ощущается трубкой медиастиноскопа. Взяв материал для гистологического исследования из верхних левых трахеобронхиальных лимфатических желез, исследование заканчивают (рис. 3-119).

Удаленные участки лимфатических желез помещаются в различные сосуды, на которых написано, с какой стороны бронха взят материал. Все эти ткани направляются затем на гистологическое и цитологическое исследование. После коагуляции кровотокащих участков эти места тампонируются полоской марли, смоченной в горячем физиологическом растворе, и ожидают несколько минут. Если область операции не кровоточит, то кожный разрез послойно закрывают наглухо. На кожу накладывают швы или



**Рис. 3-119.** Схематическое изображение лимфатического оттока из отдельных частей легкого и трахеобронхиальной системы лимфатических узлов 1) трахея, 2 и 13) паратрахеальные лимфатические узлы, 3) лимфатические узлы дуги аорты, 4) дуга аорты, 5) лимфатические узлы Боталлова протока, 6 и 10) трахеобронхиальные лимфатические узлы, 7 и 9) ствол легочной артерии, 8) бифуркационные лимфатические узлы, 11) непарная вена, 12) пред-трахеальные лимфатические узлы



скрепки. При продолжающейся кровоточивости в пространство под бифуркацией, откуда она чаще всего возникает, вводят через медиастиноскоп гемостатическую марлю (или губку). Если кровоточивость во время исследования была сильная и лишь с трудом удалось ее остановить, то в операционный канал на 24 часа заводят дренажную трубку.

До распространения медиастиноскопии по *Carlens* для диагностики заболеваний медиастинальных лимфатических узлов производилась биопсия прелестничных лимфатических узлов по *Daniels*. Если при биопсии в лимфатических узлах находили признаки системного заболевания или опухолевого процесса, то это значило, что болезнь находится в поздней стадии. А это было равнозначно неоперабельности, инкурабельности. Следует отметить, что при отрицательных результатах биопсии нужно произвести это исследование и на другой стороне шеи.

При помощи медиастиноскопии распространение процесса определяется в той фазе, когда он поражает трахеобронхиальные лимфатические узлы. Такой метод сравнительно ранней диагностики предоставляет более широкие возможности для своевременного лечения. Кроме того, благодаря этому методу *из одного доступа становится возможным осмотреть и взять на исследование материал лимфатических узлов обеих сторон бронхиального дерева*. При медиастиноскопии становятся практически доступными пре- и пара-трахеальные, бифуркационные и верхние трахеобронхиальные лимфатические узлы. Это позволяет надежно диагностировать ряд системных заболеваний (саркоидоз, лимфогранулематоз). Медиастиноскопически устанавливаются (и гистологически подтверждаются) *опухоли средостения*. Благодаря медиастиноскопии *при карциноме бронха* число пробных торакотомий снизилось с 30-40% до 5-10%.

Не следует, однако, оставлять без внимания, хотя и их число невелико, *осложнения* и даже *летальные исходы*, связанные с применением этого метода. *Knoche* и *Rink* (1964) провели около 7000 исследований и отметили 5 летальных случаев (0,07%). В 25 случаях возник пневмоторакс, у 22 больных был поврежден возвратный нерв, у 9 больных возникло инокуляционное метастазирование опухоли, у 8 — сильное кровотечение и у 3 больных был поврежден пищевод.

Из всех названных *осложнений* наиболее тяжелыми были *кровотечение* и *повреждения пищевода*. Недостаточно опытный исследователь может принять синеватые ткани легочной артерии или непарной вены в глубине исследуемого поля за лимфатический узел. Поэтому в сомнительном случае рекомендуется произвести пробную пункцию тканей еще до забора их для биопсии. Если трубка медиастиноскопа внезапно заполнится кровью,

необходимо туго затампонировать медиастиноскопическое пространство длинным марлевым тампоном, подождать некоторое время и затем постепенно извлечь тампон. Если кровотечение исходит из бронхиальной артерии, то, периодически повторяя отсасывание, устанавливают его источник и производят коагуляцию. Может случиться, что, несмотря на тампонаду и выжидание, трубка медиастиноскопа мгновенно заполнится кровью; при этом следует немедленно произвести медиастинотомию и надежно остановить кровотечение.

Типичным местом *повреждения пищевода* является левый трахеобронхиальный угол. Здесь пищевод располагается непосредственно позади левого главного бронха. При обнаружении повреждения пищевода на место медиастиноскопа вводится дренаж для отсасывания, кормление через рот прекращается. В связи с этим осложнением питание больного осуществляется через желудочный зонд, проведенный через носовой ход или через гастростому. Небольшие повреждения при такого рода лечении обычно закрываются без дополнительного оперативного вмешательства.

При возникновении *пневмоторакса* после окончания исследований производят отсасывание воздуха посредством пункции. Если, кроме этого, было повреждено и легкое, то в плевральную полость вводят дренажную трубку.

При подозрении на *аневризму* аорты или легочной артерии, а также при *синдроме верхней полой вены* медиастиноскопию по *Carlens* не производят. Синдром верхней полой вены чаще всего связан с метастазами лимфатических узлов при карциноме бронха. Казалось бы, показана медиастиноскопия для установления гистологического типа опухоли. Однако расширенная коллатеральная венозная сеть, распространяющаяся и на вены шеи, и высокое давление значительно повышают риск исследования. Поэтому можно считать правильным воздержание от него. Медиастиноскопия противопоказана и при тяжелой степени *нарушений сердечной проводимости* (атриовентрикулярная диссоциация, бигеминия, желудочная экстрасистола и т. д.).

## Парастеральная медиастинальная биопсия

Как уже упоминалось, исследование по методике *Carlens* (медиастиноскопия) имеет свои пределы и не распространяется на области кпереди от крупных магистральных сосудов. Возможности этого метода ограничены и при исследовании трахеобронхиальных лимфатических узлов слева. Доступ к лимфатическим узлам, расположенным под дугой аорты, со-

пряжен с определенным риском. Поэтому получили распространение такие методы исследования, при помощи которых могут быть изучены недоступные для медиастиноскопии области. Это новое исследование носит название *парастеральной биопсии, передней медиастиноскопии, хилоскопии (Chamberlain, Stemmer, Weber, Maassen, Fajgelj, Pinter)*.

Под интубационным наркозом производится разрез длиной около 5 см на высоте II-III реберного хряща, параллельно грудины. Субперихондрально резецируется участок одного из реберных хрящей в 2-3 см, а также участок межреберной мышцы после ее перевязки дистальнее и центральнее места иссечения. Внутреннюю грудную артерию и вену ассистент отводит крючком в сторону грудины. После этого взору открываются переднее средостение и переходная складка плевры. Плевру отводят в латеральном направлении. Если при обследовании возникает необходимость для более широкого осмотра, вскрывают плевральную полость. С правой стороны можно осмотреть под правой плечеголовной (безымянной) веной и верхней полую вену проходящую здесь восходящую часть аорты и переходную складку перикарда. Латеральнее находятся правый главный бронх и окружающие его лимфатические узлы. С левой стороны подлежат рассмотрению в районе дуги аорты расположенные под ней лимфатические узлы. С обеих сторон в случае ее туморозного изменения становится доступной увеличенная вилочковая железа. Для лучшего рассмотрения глубоких участков операционного поля вводят медиастиноскоп.

При близком расположении диссеминированного процесса в легком следует взять для биопсии не только материал из лимфатического узла, но и из тканей легкого. С этой целью вскрывают плевральную полость и при помощи сшивающего аппарата иссекают участок легкого. При обнаружении операбельной опухоли безотлагательно производят срединную стернотомию и удаляют опухоль. Если обнаружена левосторонняя бронхиальная карцинома, но метастазов в лимфатических узлах нет, то продлевают первоначальный разрез и производят переднюю интеркостальную торакотомию и удаляют карциноматозно измененную часть легкого (Overholt, 1972).

После раздувания легкого зашивают большую грудную мышцу частыми швами и закрывают операционную рану без дренажа. Дренаж и отсасывание желательны только после удаления участка легкого для биопсии. Недостатком парастеральной биопсии является то, что предоставляется возможность обследования только с одной стороны. Шейная медиастиноскопия и парастеральная биопсия выгодно дополняют друг друга.

## Медиастинотомия

Медиастинотомия предпринимается с целью стабилизации медиастинального давления и дренирования гнойных процессов. Внезапное повышение давления вызывает возникновение *медиастинальной эмфиземы*, которая является следствием повреждения крупных воздухоносных путей или пищевода. Повышение медиастинального давления может быть следствием закрытого повреждения грудной клетки, при котором происходит интерстициальный надрыв легкого или надрыв буллы легкого, связанной с плевромедиастинальным сращением (см. стр. 99). *Гнойный медиастинит* и *медиастинальный абсцесс* образуются чаще всего в связи с перфорацией пищевода (спонтанно, вследствие травмы, ятрогенного повреждения).

Подозрение на перфорацию пищевода может возникнуть после инструментального исследования, когда появляется острая сильная боль, подкожная эмфизема и высокая температура. Для уточнения диагноза проводится рентгенологическое исследование, при котором больному дают выпить *стерильный водный раствор контрастного вещества*. Большинство артефициальных и причиненных инородными телами повреждений возникает в пределах верхнего и среднего физиологических сужений пищевода, т. е. в шейной части, а также на уровне бифуркации трахеи, реже повреждение происходит в пределах нижнего сужения над диафрагмой.

Гнойный медиастинит может быть также вызван эзофагитом, дивертикулитом и язвенной формой карциномы пищевода. В прежние времена при туберкулезном спондилите нередко холодный абсцесс опускался в заднее нижнее средостение.

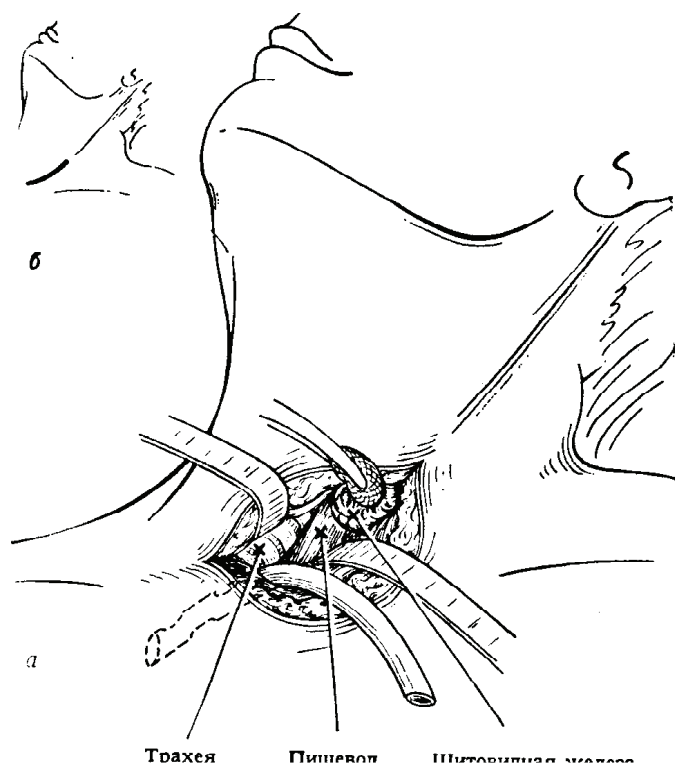
Для разгрузочного дренирования средостения принято два доступа: шейная и паравертебральная медиастинотомия. В виде исключения производится и парастеральная медиастинотомия. Может возникнуть и необходимость трансплеврального раскрытия средостения.

## Шейная медиастинотомия

*Из шейного доступа можно хорошо дренировать часть средостения до бифуркации трахеи.* Этот отдел пищевода в первую очередь страдает от ятрогенных повреждений; при этом предпринимается шейная медиастинотомия. Поврежденная сторона определяется по выделению контрастного вещества. Если это выделение происходит справа, то производят правостороннее вмешательство. Чаще, однако, приходится *вмешиваться слева*.

Оперативное вмешательство производят под интубационным наркозом. Под плечи больного подкла-

дывают подушку и голову резко отклоняют в противоположную вмешательству сторону. Разрез длиной 6-8 см проводят от вырезки грудины вдоль края грудино-ключично-сосцевидной мышцы. После пересечения платизмы перевязывают ветви наружной яремной вены, пересекающие линию разреза. Освободив край грудино-ключично-сосцевидной мышцы, его отводят крючком латерально. Грудино-подъязычную мышцу вторым крючком отводят в медиальном направлении. Препарируя тупым путем между двумя вышеназванными мышцами, достигают щитовидной железы, которую затем отводят в верхнем и медиальном направлении. Ощупывая трахею, отводят тупым путем общую сонную артерию и внутреннюю яремную вену. При этом трахея отводится в медиальном направлении, а сосуды оттягивают тупыми крючками латерально. Получают доступ к области позади трахеи, где находится пищевод. Пальцем вдоль пищевода тупо проникают в средостение, пока не будет обнаружено место, где выделяется воздух или накапливается отделяемое. Отделяемое отсасывается, а в проведенный пальцем канал вводят дренажную трубку. Вокруг дренажа рана сшивается, затем дренаж фиксируется к коже (рис. 3-120).



**Рис. 3-120.** Шейная медиастинотомия. а) Трахея отводится медиально, сосуды отводятся в латеральном направлении. В проделанный пальцем канал в средостении вдоль трахеи заводится дренаж; б) положение кожного разреза

Если *разгрузочное дренирование* проводится не из-за повреждения пищевода, а при медиастинальной эмфиземе, то разрез длиной 5-6 см производят над вырезкой грудины в поперечном направлении. Дальнейшие действия такие же, как при медиастинотомии (см. стр. 157).

## Паравертебральная медиастинотомия

Этот оперативный доступ выбирают в тех случаях, когда ограниченный абсцесс локализуется в области заднего или, точнее, *задне-нижнего средостения*. Больного помещают на операционном столе с рентгеновской установкой в положении на животе, с подложенной под грудину подушкой. Затем производят рентгеноскопию, находят тень абсцесса и отмечают проекцию полости абсцесса на коже. Для предотвращения возможности повреждения аорты доступ осуществляется *справа от позвоночного столба*. Отступая на 5 см латеральнее от остистого отростка, производят продольный разрез, через этот разрез резецируют участки двух ребер от места их соединения с соответствующими поперечными отростками позвонков. Резецируемый участок ребер берется таких размеров, чтобы было достаточно места для введения указательного пальца. После резекции ребер указательным пальцем проходят рядом с телами позвонков до полости абсцесса. *Пункционной иглой* уточняют расположение абсцесса. В тех случаях, когда стенка полости оказывается толстой, скальпелем по ходу пункционной иглы достаточно широко вскрывают полость абсцесса. Вскрытая полость абсцесса тампонируется полоской марлевого тампона. Операционная рана оставляется открытой.

Этот классический метод паравертебральной медиастинотомии применяют в настоящее время довольно редко. Чаще всего после тщательного уточнения места нахождения абсцесса *при помощи троакара, интеркостально введенного в полость абсцесса, вводят дренаж для отсасывания*. Эта методика дает тот же результат, что и оперативное вскрытие абсцесса, однако она значительно проще.

Атипично расположенный абсцесс переднего средостения можно дренировать спереди *парастернально*. Для этого в настоящее время применяют также введение через пункционное отверстие интеркостального дренажа для отсасывания.

При распространенной медиастинальной гематоме с инфицированием тканей средостения производят торакотомию, вскрывают медиастинальную плевру, удаляют гематому и отсасывают воспалительный экссудат. Широко раскрытое средостение дренируется со стороны плевральной полости.

## Опухоли и кисты средостения

Опухоли средостения связаны с диагностической полипрагмазией (*А. И. Трухалев*). Опухоли средостения представлены множеством гистологических типов, поэтому в ходу крылатая фраза, что *опухоль средостения легче оперировать, чем достаточно точно диагностировать до операции*.



Наиболее точно предоперационный диагноз ставят при эндоторакальных струмах, когда такого рода «опухоль» определяется изотопом J. При системных заболеваниях уточнению диагностики может способствовать медиастиноскопия. Во многих случаях для определения показаний к операции достаточно обычного рентгенологического исследования (томография в двух проекциях) (Е. Л. Кевеиш). Подробное и тщательное обследование необходимо для дифференциальной диагностики с псевдоопухолями. Ценными сведениями для диагноза являются рентгенологически установленные локализация, форма, интенсивность тени и ее контуры.

Типичная локализация наиболее часто встречающихся опухолей средостения показана на представленной схеме. В скобках на схеме приведены соответствующие цифры рис 3-114.

**Струма:** верхнее переднее и нижнее среднее средостение (2, 4).

**Опухоли и кисты вилочковой железы:** переднее (верхнее и нижнее) средостение (2, 5).

**Нейрогенные опухоли:** заднее (верхнее нижнее) средостение (1,3).

**Солитарные лимфомы и системные заболевания лимфатических узлов:** область бифуркации трахеи и средняя часть средостения (4).

**Киста перикарда:** нижнее переднее и нижнее среднее средостение, чаще всего в области кардио-диафрагмального угла (4, 5).

**Гастроэнтерогенные кисты:** в верхней части среднего и заднего средостения (1,3, 4).

**Липомы, фибромы, ксантомы (псевдоопухоли):** переднее средостение (2, 5).

**Бронхогенные кисты:** верхняя часть среднего средостения (1,4).

**Тератоидные опухоли и саркома** не имеют типичной локализации.

Следует отличать от истинных опухолей и кист средостения псевдоопухоли, аневризмы (аорты и легочной артерии, расширение непарной вены). Кроме этого, от опухолей и кист средостения дифференцируют диафрагмальные грыжи, новообразования пищевода, дающие рентгеноконтрастную тень (расширение, лейомиома и т. п.; Б. К. Осипов, 1953; М. Н. Аничков, 1956).

В большинстве своем опухоли средостения доброкачественны. Гигантские опухоли, как правило, операбельные, могут быть удалены. Небольшие же опухоли, не сдавливающие окружающих тканей и органов, нередко являются злокачественными. Встречаются опухоли, которые в течение многих лет остаются бессимптомными и не дают осложнений. Внезапно эти опухоли начинают быстро расти, что сопровождается тяжелыми симптомами. Многие опухоли средостения становятся злокачественными со временем. Сдавливание и паралич диафрагмального

и возвратного нервов свидетельствуют о злокачественности опухоли. Исходя из опасности таких опухолей средостения, в настоящее время принято положение, что если позволяет состояние больного, то *опухоль средостения должна быть удалена* (А. Н. Бакулев, Р. С. Колесникова).

## **Техника проведения операций, общие принципы**

Большинство новообразований средостения оперируют, производя *боковую торакотомию или полную срединную стернотомию*. Срединную стернотомию выбирают при струме и опухолях вилочковой железы. В тех случаях, когда струма средостения связана с шейным, прибегают к шейномедиастинальному доступу. Оперативное вмешательство начинают на шее разрезом по *Kocher* и, если не удастся извлечь и экстирпировать струму из шейного доступа, *шейный разрез продолжают вниз и производят срединную стернотомию*. Встречаются гигантские опухоли, прорастающие в обе плевральные полости, при них приходится производить *поперечную стернотомию* с двухсторонней торакотомией. Такого рода доступ связан со значительным нарушением дыхательной функции, поэтому желательно избегать его (см. стр. 87).

Опухоли и кисты, находящиеся в среднем и заднем средостении, а также вблизи от диафрагмы, лучше всего оперировать при боковом доступе, производя *стандартную торакотомию*. В зависимости от расположения того или иного образования разрез производят кпереди или кзади. С этим связан и выбор соответствующего межреберья. Небольшие доброкачественные опухоли и кисты можно легко удалять и из аксиллярного доступа; при этом щадятся мышцы грудной стенки.

## **Эксплорация и экстирпация опухоли**

После выделения опухоли средостения пальпируют ее. При ощущении флюктуации можно предположить, что это киста средостения. Следует быть осторожным, чтобы не принять аневризму за другое образование средостения. Тератомы, лимфангиомы, лимфомы и некоторые разновидности саркомы иногда имеют смешанную структуру (содержат твердые, жидкие и замасковидные части). В некоторых опухолях пальпируются плотные участки кальцифицированной ткани (дермоидные кисты, тератомы, лимфомы). Если жидкое содержимое находится под сильным напряжением, киста может лопнуть. Нередко вылушивание опухоли затруднено из-за ее больших размеров. В таком случае киста тщательно и осторожно выделяется, а затем ее пунктируют и жидкое содержимое отсасывают. Место пункции зашивают или лигируют. Подозрение на на-

личие аневризмы (сходное расположение, пульсация) проверяют, производя *пробную пункцию* тонкой иглой. Отсутствие крови при пункции еще не исключает возможности аневризмы, которая может быть заполнена слоистым организованным тромбом!

Прежде чем перейти к экстирпации опухоли, необходимо произвести осмотр и топографически ориентироваться в отношении связи опухоли с окружающими органами (большими сосудами, перикардом, легким, бронхами, средостением, нервами и спинномозговым каналом). Идя сверху вниз, разъединяют окружающую опухоль (кисту) медиастинальную плевру. Нередко при этом проникают в район прохождения трех основных нервных стволов (в заднем средостении — симпатическая цепочка, в средней части средостения — блуждающий нерв, а в переднем — диафрагмальный нерв). Эти нервные стволы необходимо щадить. *Доброкачественные опухоли и кисты* окружены капсулой, хорошо дифференцированной от окружающих тканей. Их можно легко выделить, отпрепарировать и удалить. Некоторые из *злокачественных опухолей* прорастают в окружающие ткани; это обстоятельство во многом определяет операбельность данного процесса. Часть перикарда, диафрагмы или легкого может быть удалена вместе с опухолью. Проникновение опухоли в крупные сосуды, сердце и грудную стенку онкологически означает инкурабельность, даже в тех случаях, когда в техническом отношении экстирпация опухоли возможна. В связи с многообразием опухолей средостения следует особо рассмотреть специальные вопросы операционной техники.

### Специальная техника операции

Эндоторакальная медиастинальная струма. Примерно в 5% случаев струмы средостения находят истинную эндоторакальную струму (*автономную струму*), исходящую из эмбриональных зачатков щитовидной железы в средостении. В большинстве случаев медиастинальная струма является *загрудинным продолжением* шейной части щитовидной железы. Щитовидная железа может быть без особого перехода в виде монолитного конгломерата соединена с загрудинной частью. Встречаются случаи, когда шейная часть струмы только в той или иной степени соединена отшнуровавшимся перешейком от ее грудной части, или даже эта отшнурованная часть выглядит как тонкий шнурок, связующий перешеек (*struma endothoracica falsa*) (рис. 3-121).

Сравнительно нередко в этих случаях после струмэктомии, произведенной на шее, возникает «медиастинальный рецидив». 7% медиастинальных струм злокачественны (Merlier, Eschapasse, 1973). Малигнизация не имеет внешних характерных проявлений. *Сильное сдавливание окружающих органов* (напри-

мер, *полых вен*) не является типичным, оно может быть вызвано и доброкачественной опухолью. Крупная доброкачественная опухоль средостения, подтвержденная гистологически, включившись в верхнюю апертуру грудной клетки, вызывает сдавливание ветвей верхней полой вены и значительное повышение венозного давления. Расширенные вены создают характерную *коллатеральную сеть*. При ангиографии полой вены эта коллатеральная сеть отчетливо видна.

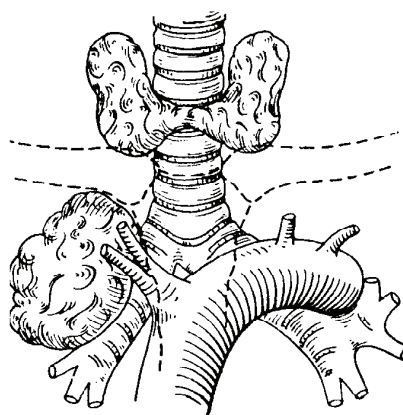
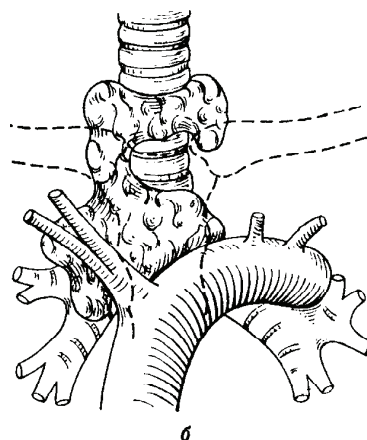
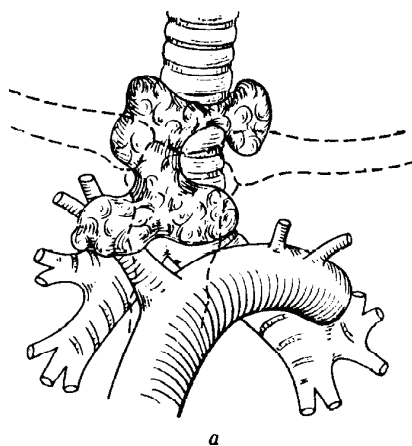


Рис. 3-121. Разновидности медиастинальной струмы. а) Struma endothoracica falsa praevascularis (субстерральная струма), б) struma endothoracica falsa retrovascularis (субстерральная струма), в) struma endothoracica vera (автономная струма)

Для удаления эндоторакальной струмы можно выбрать как срединную стернотомию, так и комбинированный шейно-медиастинальный доступ. Иногда начинают со срединной стернотомии, выделяют и отделяют струму от окружающих тканей, а затем, после закрытия стернального разреза, удаляют ее через шейный доступ. Мы, однако, придерживаемся мнения о целесообразности обратного порядка оперативного вмешательства. Все более и более часто приходится встречаться с тем обстоятельством, что, начиная операцию на шее, удается извлечь струму, располагающуюся глубоко в средостении, иногда до бифуркации трахеи, так что необходимость в стернотомии отпадает (рис. 3-122).

Основной опасностью при такой операции является возможность повреждения больших вен. Струма отодвигает *левую плечеголовную вену* (безымянную вену) кпереди и поднимает ее в вентральном направлении. Уже во время проведения стернотомии следует думать о том, что эта вена расположена сразу за грудиной. *Правая плечеголовная (безымянная) вена* отодвигается струмой вправо, при этом она сильно изгибается и образует дугу того же направления. При выделении струмы легко повреждаются расширенные и извитые *венозные коллатерали*. *Нижняя щитовидная артерия* может простираться далеко вглубь средостения вдоль шейного и медиастинального ложа через перемышку, соединяющую эти два отдела струмы.

Струма, опускаясь от шеи в средостение, простирается впереди больших сосудов (*преваскулярно*), редко сзади этих сосудов (*ретроваскулярно*). Как правило, струма асимметричной формы, так как с левой стороны дуга аорты ограничивает ее распространение. Поэтому чаще всего наибольшая часть струмы располагается справа от грудины. Она нередко кольцом охватывает торакальную часть трахеи и распространяется между трахеей и пищеводом. При мобилизации ретроваскулярно расположенной струмы можно легко повредить проходящий справа *возвратный нерв*, который проходит вокруг подключичной артерии в месте ее выхода из плече-головного ствола.

После окончания оперативного вмешательства ложе, в котором располагалась струма, дренируют, присоединяя дренаж к отсосу. При срединной стернотомии дренаж выводят через эпигастрий. При шейном доступе дренаж выводят на шее, а при шейно-медиастинальном комбинированном вмешательстве дренирование производят как на шее, так и в эпигастрии.

*Аденома эпителиальных телец* в 20% всех случаев локализуется в передне-верхнем средостении (Derra, 1961). В тех случаях, когда хирург, несмотря на характерную симптоматику, не находит аденому эпителиальных телец на шее, он должен искать ее в средостении и произвести срединную стернотомию (см. стр. 85).

### Опухоли вилочковой железы

В хирургии переднего средостения вилочковая железа играет важную роль. Вилочковая железа обуславливает развитие различных доброкачественных, злокачественных и кистозных новообразований. Опухоли вилочковой железы примерно в 70% случаев связаны с тяжелой *миастенией*. Однако значительно чаще можно наблюдать миастению без опухоли вилочковой железы. В таком случае миастения протекает на фоне *гиперплазии* вилочковой железы. Тимэктомия производится и в этих случаях, если медикаментозное лечение не дает результатов.

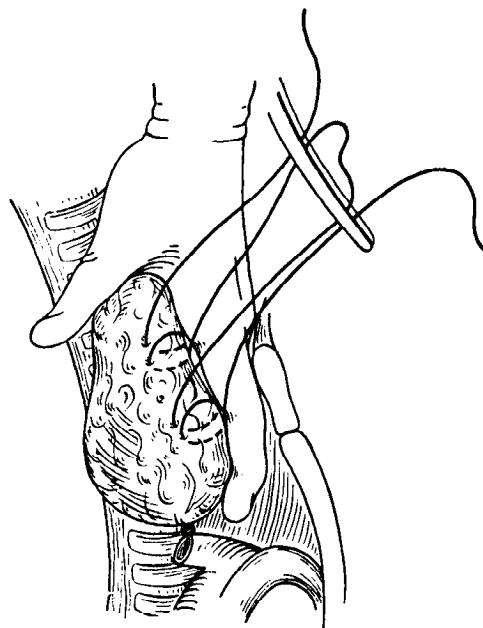


Рис. 3-122. Экстирпация из шейного доступа глубокорасположенной струмы

Вилочковая железа простирается от вырезки грудины до верхних границ перикарда. В горизонтальном направлении эта железа доходит до линий прохождения *диафрагмальных нервов*. Обе доли железы расположены позади грудины довольно симметрично (рис. 3-123).



Рис. 3-123. Положение вилочковой железы в передне-верхнем средостении



Наиболее удачным доступом служит срединная стернотомия, независимо от того, по каким показаниям проводится тимэктомия (опухоль вилочковой железы или ее гиперплазия, миастения). К передней поверхности вилочковой железы проходят сосуды из внутренней грудной *артерии и вены*. Эти сосуды пересекаются после их перевязки. Затем в обе стороны отодвигают плевру, приподнимают нижний полюс железы и шаг за шагом мобилизуют железу по направлению снизу вверх. От задней поверхности вилочковой железы идут один или два мощных венозных ствола, впадающих с каждой стороны в соответствующие плечеголовые вены. После их перевязки и пересечения дальнейшее выделение и удаление *гиперплазированной железы* или *доброкачественной тимомы* происходит без особых трудностей. Исходящая из вилочковой железы *лимфосаркома* или *карцинома*, как правило, иноперабельна. Лучевая терапия в каждом подобном случае не должна оставаться без внимания, независимо от того, будет ли удаляться вилочковая железа или нет.

## Нейрогенные опухоли

В заднем средостении чаще всего встречаются нейрогенные опухоли. По своей локализации они распространяются от купола плевры до диафрагмы. Опухоли, исходящие из корешков спинного мозга и межреберного нерва, располагаются обычно в *реберно-позвоночном углу* и в зависимости от строения являются *нейриномами* или *нейрофибромами*. Опухоли корешков спинного мозга частично растут внутрь спинномозгового канала, частично же распространяются в средостение. Поэтому их называют опухолями *в форме песочных часов* (рис. 3-124). Несколько кнаружи от места локализации таких опухолей располагаются *ганглийнейромы* и *симпатикобластомы*, исходящие из симпатической цепочки и блуждающего нерва.

Операция производится обычно из бокового доступа (стандартная торакотомия), но возможен и аксиллярный доступ. На ощупь опухоль плотная и сращена со своим основанием. После вскрытия медиастинальной плевры над опухолью эту опухоль препарируют и обходят со всех сторон тупым и острым путем, вплоть до основания, где находят ножку опухоли. *В этой ножке проходит нерв*, из которого исходит опухоль и питающие сосуды. После перевязки ножки опухоли ее пересекают и опухоль удаляют.

Для экстирпации *опухоли, имеющей форму песочных часов*, приходится расширять межпозвоночное отверстие костным инструментом, чтобы подойти, к той части опухоли, которая расположена рядом со спинномозговым каналом. Если перед операцией на основании симптоматики и соответствующих исследований (миелография) ставится диагноз опухоли

в форме песочных часов, то оперативное вмешательство можно производить и при положении больного на животе. Производят *гемилеминэктомию*, вскрывают спинномозговой канал и экстраплеврально, удлиняя разрез в сторону средостения, удаляют целиком всю опухоль.

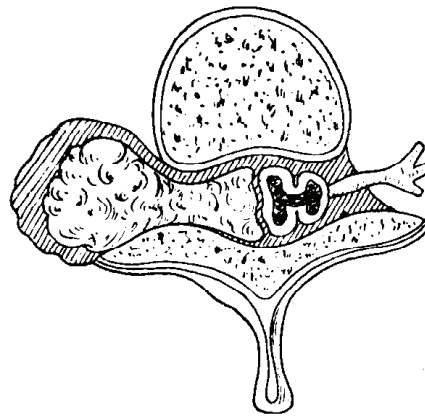


Рис. 3-124. Расположение опухоли в виде песочных часов (схематически). Одна часть опухоли лежит в спинномозговом канале, другая — в грудной полости

## Кисты средостения

### Кисты, происходящие из передней кишки.

Впервые недели эмбриональной жизни развиваются кисты из передней кишки. Эти кисты связаны с трахеей или с бронхом и снабжены реснитчатым эпителием (*трахеальные или бронхиальные кисты*). Ткани другой группы этих кист напоминают стенку кишечного тракта (*гастроэнтерогенные кисты*). Они расположены в средней части верхнего средостения, реже — в средней части нижнего средостения. После вскрытия кисты отсасывают ее творожисто-слизистое содержимое и производят осмотр. Если киста полностью отграничена от воздухоносных путей, ее удаление не представляет особых трудностей. Если же эта киста соединяется с дыхательными путями только посредством тонкой ножки, то, прежде чем удалить кисту, ножку выделяют и перевязывают. Нередко, однако, трахея или бронх соединяются с кистой широким основанием. Полость кисты отделяется от просвета трахеи или бронха только тонкой, перфорированной мембраной. При сдавливании такого рода кисты мембрана сильно выпячивается кпереди, через нее может выступать и воздух. В таких случаях из стенки кисты *формируют створчатый лоскут*, *пришивают его* к мембране, фиксируя затем частыми швами к интактному краю трахеи.

Кисты мезотелиального происхождения. Кисты мезотелиального происхождения являются частыми

образованиями, локализующимися в нижнем средостении и исходящими из перикарда. Полностью отшнурованный канал или канал диаметром 2-3 см соединяет эту кисту с полостью перикарда (дивертикул). В обоих случаях кисты заполнены перикардиальной жидкостью. Так как эти кисты обычно рыхло связаны с окружающими их тканями, то их удаление не представляет особых трудностей. Если речь идет о т.н. *дивертикуле*, то его ножку только перевязывают.

### Околоперикардиальные липомы

Околоперикардиальные липомы могут находиться в любой части нижнего средостения. Чаще всего они исходят из околоперикардиальной жировой клетчатки. Второй тип этой опухоли имеет отношение к диафрагмальным грыжам; по происхождению и локализации их трудно отличить от грыж грудино-реберного пространства. *Околоперикардиальные липомы* могут достигать чрезвычайно больших размеров и даже претерпевать *саркоматозное перерождение*. Если липома плотно сращена с перикардом, следует вскрыть полость перикарда и осмотреть ее изнутри. При необходимости вместе с опухолью удаляют и соответствующую часть перикарда. При выделении опухоли следует прежде всего следить за тем, чтобы не были повреждены *диафрагмальный нерв* и сопровождающие его *перикардио-диафрагмальные артерия и вена*.

### Медиастинальные лимфомы (туберкуломы)

Локализация медиастинальных лимфом и трудности их экстирпации являются характерными и типичными. Эти опухоли располагаются *в области между трахеей, непарной веной и верхней полую веной*. Творожистое содержимое опухоли просвечивает через медиастинальную плевру и имеет своеобразный желтый цвет. Опухоль связана с окружающими тканями *Рубцовыми сращениями*. При экстракапсулярном (радикальном) удалении опухоли можно повредить трахею, главный бронх, непарную вену и даже верхнюю полую вену. Чтобы избежать такого рода осложнений, вскрывают капсулу туберкуломы, удаляют ее творожистое содержимое ложечкой *Volkmann*, после чего шаг за шагом удаляют стенку туберкуломы в тех пределах, которые позволяют не повредить расположенные рядом органы.

Следует придерживаться этого правила и особенно предохранять от повреждения крушите сосуды, в частности *верхнюю полую вену, сращенную с опухолью* (туберкуломой, хондромой, саркомой и т. д.). Для этой цели зажимом *Satinsky* или *Derra* сращенный участок сосуда выключается из кровотока. Если это невозможно, то сосуд выделяют вне опухоли и на его центральную (интраперикардиальную) и перифери-

ческую части накладывают турникетные держалки. На турникетах производится временное пережатие сосуда, и если при удалении опухоли произошло повреждение его стенки, то поврежденная часть ушивается. Чтобы полая вена не была сужена, можно применить лоскутную пластику. Если опухолевый процесс привел к сдавливанию верхней полую вены, то может встать вопрос о шунте «*by-pass*»: о наложении шунта между периферическим отрезком верхней полую вены и правым ушком сердца. Для такого шунта используются аутовенозный участок подкожной вены бедра или синтетический сосудистый протез.

### Перевязка грудного лимфатического протока

Одним из показаний к перевязке грудного лимфатического протока является не поддающийся другим средствам лечения *хилоторакс*. Наиболее частыми причинами возникновения хилоторакса является травма (проникающие ранения груди или интраоперационное повреждение) и злокачественные опухоли (лимфосаркома, метастазы карциномы). Возникновение хилоторакса может быть связано с тромбозом подмышечной и подключичной вен на левой стороне, что ведет к значительному повышению лимфатического давления и разрыву грудного протока. К разрыву протока может привести и врожденная аномалия грудного протока (лимфангиэктазия).

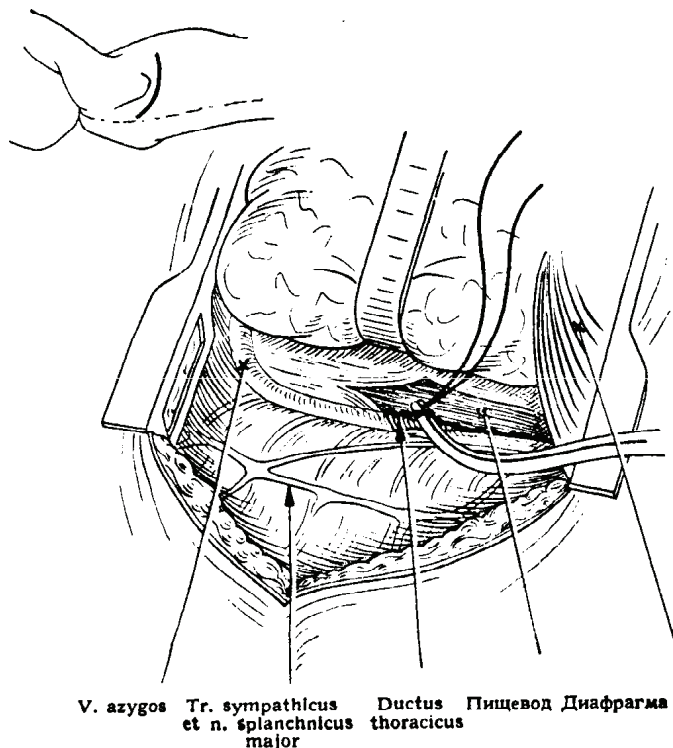
Лечение хилоторакса производят интраплевральным введением *отсасывающего дренажа*, и на несколько дней исключается питание. Если причиной хилоторакса является тромбоз вен, то наряду с дренированием и отсасыванием проводится и фибринолитическая терапия.

Если в течение недели такое лечение не дает результатов, больного оперируют и грудной проток перевязывают. Лигатуру накладывают в том месте, где грудной проток был поврежден. Развитие хилоторакса вследствие опухоли или возникновения т. н. спонтанного хилоторакса неизвестной этиологии обуславливает необходимость перевязки протока в т.н. типичном месте, о чем будет речь ниже.

### Перевязка грудного лимфатического протока в месте его повреждения

В V или VI межреберье на той стороне груди, где возник хилоторакс, производят торакотомия. Легкое отводится шпателем кпереди. В заднем средостении находят поврежденное место лимфатического протока, из которого струится лимфа. Медиастинальная плевра в этом месте пропитана лимфой. Истечение лимфы становится еще более сильным и заметным, если больному за 6-8 часов до оперативного вмешательства дают жирную пищу (сметана!). *Кaudальный обрывок поврежденного грудного протока, из которого истекает*

лимфа, перевязывают. Краниальный обрывок протока находится, как правило, в спавшемся состоянии, и его нельзя обнаружить. Если краниальный обрывок грудного протока останется неперевязанным, это не вызовет каких-либо последствий, так как клапанная система протока затрудняет обратное истечение лимфы.



**Рис. 3-125.** Перевязка грудного протока в типичном месте над правым куполом диафрагмы в жировой клетчатке между непарной веной и пищеводом

Если во время операции будет найден и краниаль-

ный обрывок, то его тоже перевязывают. Вследствие задержки истечения лимфы *медиастинальные ткани становятся отечными и ломкими*, что может привести к прорезыванию лигатуры, которая была наложена на грудной проток. При этом осложнении медиастинальная плевра разрезается параллельно грудному протоку по обе его стороны. Плевра отпрепаровывается от своего основания, после чего ею окутывают поврежденное место протока, затем тесно накладывают швы. В плевральную полость заводится дренаж для отсасывания, после чего она закрывается.

### Перевязка грудного лимфатического протока в типичном месте

В VII межреберье осуществляется стандартная правосторонняя торакотомия. Легкое отводится шпателем кпереди. Разыскивают непарную вену и по ее медиальному краю рассекают медиастинальную плевру, начиная от диафрагмы, на 6-8 см кверху. *В рыхлой жировой клетчатке между непарной веной и пищеводом находят грудной проток.* Грудной проток обнаруживается по *характерным, окутывающим его в виде сетей нитям* чревного нерва и *выбуханиям* в области клапанов протока. Диссектором приподнимают проток, *перевязывают его в двух местах и пересекают между этими двумя лигатурами.* После этого медиастинальная плевра зашивается, выводится дренаж для отсасывания, и грудная клетка зашивается (рис. 3-125).

После перевязки грудного протока в нем не происходит повышения лимфатического давления, так как имеется достаточное количество резервных лимфатических путей, которые в таком случае открываются и отводят лимфу.



## Трансторакальные вмешательства на вегетативных нервах

P. KESZLER

Среди торакальных операций с целью денервации получили распространение симпатэктомия и ваготомия. Первая иногда производится для исключения симпатической иннервации верхней конечности. Весьма узкие показания имеет второе вмешательство — пересечение блуждающего нерва в целях соответствующей денервации легкого.

### Верхняя торакальная симпатэктомия

Классическим показанием к этой операции-служит синдром (или болезнь) *Raynaud*. Симпатэктомия может быть предложена только в том случае, если:

- а) нет возможности произвести реконструктивную сосудистую операцию,
- б) медикаментозное лечение не дает результатов,
- в) симпатическая блокада приносит лишь временное облегчение.

Симпатическая иннервация верхней конечности исходит из дистальной трети *звездчатого угла*, 2 и 3 грудного симпатического ганглия, а также спинального ганглия и 2 и 3 межреберных нервов и их синапсов. Обходя пограничный ствол, исходящие из спинального ганглия постганглионарные волокна достигают верхней конечности, проходя через межреберные нервы и затем через плечевое сплетение.

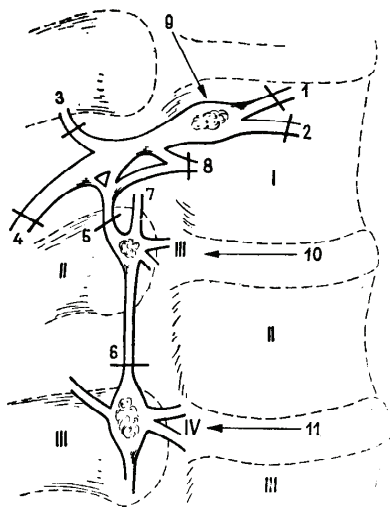
*Симпатэктомия осуществляется преганглионарно*, так как постганглионарная экстирпация, хотя и вызывает нейрогенную редукцию суженного артериального русла, одновременно повышает локальную реактивную способность сосудов на циркулирующий в крови адреналин. Преганглионарная симпатэктомия не ведет к повышению локальной *восприимчивости к адреналину*.

Учитывая все это и исходя из анатомического обоснования, в настоящее время производят симпатэктомию по *Smithwick-Telford (1941)*. Проводится боковая или аксиллярная торакотомия в IV межреберном пространстве. Легкое отводится кпереди. Со стороны позвоночного столба под плеврой становится виден сим-

патический пограничный ствол. Листок париетальной плевры рассекают вниз на протяжении двух межреберий рядом с симпатическим пограничным стволом. Пограничный симпатический ствол отпрепаровывается от своего основания и берется на держалки. По нижнему краю III ребра, вблизи от тела позвонка находят третий межреберный нерв. Этот нерв пересекают, отступая на 4-5 см от позвонка. Его центральный конец захватывают зажимом и отводят кнаружи.

Препарируя небольшим тупфером вдоль межреберного нерва по направлению к спинальному ганглиону и вдоль соединительных ветвей к симпатическому пограничному стволу, соединительные ветви, задний ствол спинномозгового нерва, идущий к длинным мышцам спины, а также тонкая, как волос, ветвь спинномозгового нерва разъединяются. Спинальный ганглий оттягивают кнаружи и в области межпозвоночного отверстия отделяют от него *твердую мозговую оболочку*. В этом месте находится *сплетение* из тонкостенных, едва заметных вен, которое легко рвется.

Для разъединения заднего корешка межреберного нерва следует попасть сзади от спинального ганглия. Теперь остается только отсечь передний корешок нерва. Его рассекают интрадурально после того, как нерв отводится кнаружи. Теперь весь препарат (спинальный ганглий с его двумя корешками, культя заднего спинномозгового нерва и участки межреберного нерва длиной 4-5 см) оказывается отсеченным (*рис. 3-126*). На том месте, где был резецирован ганглий, нередко *возникает ликворея*, а также *истечение венозной крови*. Поэтому следует прижать данные участки тампоном, смоченным в горячем физиологическом растворе. Таким же путем действуют и в области второго межреберного нерва. (Здесь обращается внимание на последовательность этапов вмешательства, идущего сначала в области нижнего, а затем верхнего межпозвоночного отверстий. Такая последовательность должна соблюдаться, так как выделяющаяся из третьего межпозвоночного отверстия венозная кровь не будет мешать препаровке в области лежащего выше второго межпозвоночного отверстия.)



**Рис. 3-126.** Преганглионарная верхняя торакальная симпатэктомия по Smittiwick и Telford (справа). Место разъединения спинномозговых и симпатических нервов. 1) задний корешок, 2) передний корешок, 3) задняя ветвь спинномозгового нерва, 4) передняя ветвь спинномозгового нерва (межреберный нерв), 5) соединяющая ветвь, 6) нижняя и 7) верхняя симпатические межганглионарные ветви, 8) менингеальная ветвь, 9) спинальный узел, 10, II) III и IV симпатические ганглии

После экстирпации обоих спинальных ганглиев непосредственно под третьим пересекают симпатический пограничный ствол. Его проксимальный конец загибают и фиксируют тонким швом к плевре, чтобы не произошла регенерация. В последующем, когда произойдет заживление области оперативного вмешательства, удаленные нервы не регенерируют.

После надежного гемостаза заводят в плевральную полость дренаж для отсасывания и операционный разрез послойно закрывают.

### Торакальная вагосимпатэктомия

Исходя из принципов, изложенных *Kiimmel* и *Abbott*, *Szokodi-Dimitrov* разработал торакальную вагосимпатэктомию для лечения *бронхиальной астмы*. В составе блуждающего нерва и симпатического пограничного ствола проходят влияющие на сужение просвета бронхов волокна. Трудно добиться радикального полного перерыва этих волокон, так как двухсторонняя иннервация во многих местах перекрещивается, и адвентиция кровеносных сосудов также содержит эти нервные волокна. Поэтому результат оперативного вмешательства сомнителен.

При этом оперативном вмешательстве в V межреберье производят боковую стандартную торакотомию. Симпатический пограничный ствол экстирпируется от 2-5 ганглия. Пересечение производится над 2 и под 5 ганглием. В ложе экстирпированного участка пораженного ствола производят тщательный гемостаз, обращая особое внимание на предотвращение возможного повреждения межреберных нервов в момент извлечения ганглиев и пересечения коммуникантных ветвей.

Затем дистальнее места отхождения возвратного нерва приподнимается и берется на держалку *блуждающий нерв*. На правой половине груди для облегчения производимой манипуляции после перевязки пересекается непарная вена. При поднятии нервного ствола натягиваются идущие к легкому ветви, образующие в корне легкого сплетение (*легочное сплетение*). Эти ветви, каждая в отдельности, пересекаются. Идущие вдоль бронхов *ветви блуждающего нерва* сопровождаются ветвями *бронхиальных артерий*. Поэтому нервные волокна следует рассекать после их перевязки. Блуждающий нерв выделяют и мобилизуют, вплоть до диафрагмы. При этом пересекают легочную связку, содержащую многочисленные нервные волокна от диафрагмы и до нижней легочной вены. После пересечения легочных ветвей блуждающего нерва производят *периваскулярную симпатэктомию*. У корня легкого выделяют легочную артерию и обе легочные вены, берут их на держалки, приподнимают, а затем осторожно циркулярно отделяют адвентицию. На этом операция заканчивается. В плевральную полость вводится дренаж, и она наглухо закрывается.

В некоторых случаях первое вмешательство, производимое с одной стороны (чаще всего справа), ведет к длительному прекращению страданий. Если возникнет необходимость произвести вмешательство и на другой стороне, то необходимо выждать после первой операции не менее трех недель.

### Трансторакальная стволовая ваготомия

Нахождение и *пересечение стволов блуждающего нерва* легче производить из торакального доступа, чем при лапаротомии. Однако торакальный доступ выбирается редко, так как из него обзор органов брюшной полости производится лишь в исключительных случаях. Дренирующая операция (пилоропластика и т. д.), которая обычно следует за ваготомией, из торакального доступа практически не выполнима. Торакальная ваготомия производится обычно как *дополнительное вмешательство* при торакальной пластике пищевода отверстия, выполняемой в целях редуцирования гастроэзофагеального рефлюкса или при резекциях кардии и пищевода (см. стр. 190 и 215).

Лучшим доступом является левосторонняя торакотомия в VII или VIII межреберном пространстве. Медиастинальная плевра вскрывается над пищеводным отверстием, пищевод обходят вокруг и берут на тесьму, за которую он осторожно отводится. Эта манипуляция облегчается, если через пищевод заводятся толстый желудочный зонд. Натянутые белесоватые легкоразличимые стволы блуждающего нерва пересекаются с обеих сторон.

## Вмешательства на пищеводе

J. IMRE

### Хирургическая анатомия

Пищевод представляет собой мышечную трубку длиной около 25 см, с эластичной стенкой, выстланной изнутри плоским эпителием. Поперечнополосатая мускулатура глотки продолжается на пищеводе. На уровне 2/3 пищевода поперечнополосатая мускулатура постепенно заменяется гладкой мускулатурой, из которой затем состоит ее стенка. Мышечная часть стенки пищевода участвует в активном продвижении пищи по направлению полости рта через глотку в желудок. Запирательная способность неповрежденной кардии препятствует обратному забрасыванию содержимого желудка в пищевод (рис. 3-127).

Вход в пищевод находится в 15 см от края зубов в наиболее глубокой части глоточного пространства, на уровне VI шейного позвонка. Во время эзофагоскопии можно отчетливо видеть в области начального отдела пищевода *первое физиологическое сужение* его соответственно различимой верхней запирательной мышцы. Ниже входа в пищевод в физиологических условиях в его просвете содержится небольшое количество воздуха. Эзофагоскоп, если он успешно прошел вход в пищевод, может беспрепятственно продвигаться вниз до кардии. Примерно в 25 см от края находится *второе физиологическое сужение* пищевода, различимое в первую очередь при рентгенологическом контрольном исследовании и проецируемое на высоте дуги аорты и левого главного бронха. *Третье и наиболее важное физиологическое сужение* — кардия — находится в 38 см от края зубов. Конечно, роль циркулярной мускулатуры кардии в запирательной функции неоспорима, однако она является лишь одним из компонентов, выполняющих эту функцию.

Пищевод на всем своем протяжении располагается в защищенном пространстве в глубине грудной клетки и рыхло соединен со своим окружением соединительной тканью заднего средостения. За исключением области кардии, пищевод достаточно

подвижен. Этим объясняется то обстоятельство, что наружные закрытые травмы редко ведут к повреждению этого органа.

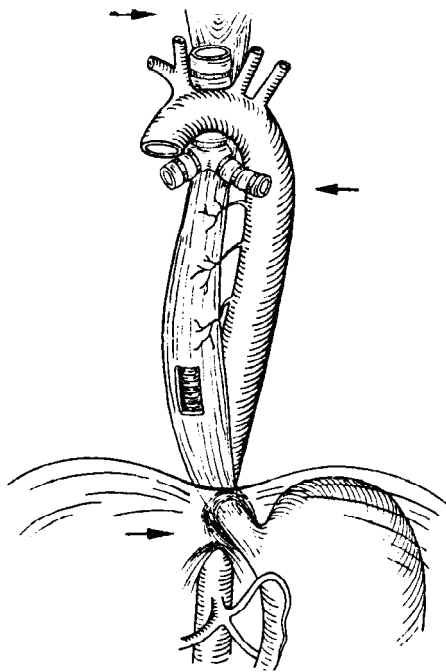
Начиная от шейной части пищевод идет несколько левее позвоночного столба, правее по отношению к грудной клетке, направляясь книзу все время впереди позвоночного столба. Пищевод впадает в желудок на уровне диафрагмы, отклоняясь влево. Вентральнее пищевода на шее, а также в верхней трети грудной клетки располагается мембранозная часть воздухоносной трубки, а дистальнее от дуги аорты находится перикард. Слева и спереди пищевод прикрыт верхней третью сонной артерии, подключичной артерией, дугой аорты, а затем и нисходящей (грудной) частью аорты. Кроме этого, пищевод прикрывается левой частью медиастинальной плевры. Справа пищевод пересекает непарная вена, и на всем протяжении грудного отрезка пищевода простирается медиастинальная плевра.

В соответствии с различными отделами туловища и шеи принято различать следующие части пищевода: *шейную, грудную и брюшиную*. Эти части пищевода не имеют четко очерченных границ и переходят одна в другую. С позиций оперативной хирургии представляют практический интерес топографические отношения пищевода к дуге аорты. При этом принято различать *заболевания, поражающие пищевод выше или ниже дуги аорты*.

Пищевод получает свое *кровоснабжение* в шейной части из нижних щитовидных артерий, в грудном отделе — непосредственно из дуги аорты (через бронхиальные артерии), а также из ветвей грудной части аорты (см. рис. 3-127). Кровоснабжение пищевода в общем довольно незначительное, как и потребление кислорода его тканями. Между левой желудочной артерией и нижней частью пищевода существует определенная связь. Такая связь особенно заметна и протекает без нарушений кровоснабжения пищевода, когда во время операции, скажем, по поводу грыжи пищеводного отверстия, мобилизуется значительная часть пищевода ниже дуги аорты, вплоть до кардии.



Не сказывается на кровоснабжении стенки пищевода и обратное помещение в брюшную полость при этой операции попавшего в грудную полость желудка и значительное натяжение отпрепарированного пищевода.



**Рис. 3-127.** Топографическая анатомия пищевода. Уровни трех физиологических сужений пищевода обозначены стрелками

Производя резекцию пищевода, для удобства наложения анастомоза можно без неприятных последствий мобилизовать в избранном месте 4-5 см пищевода, несмотря на сегментарное кровоснабжение его стенки.

Значение оттока лимфы довольно велико и зависит от опухолевого процесса. Сеть лимфатических сосудов проходит параллельно пищеводной трубке под слизистой пищевода. Подслизистая часть пищевода богата лимфатическими сосудами. Это является причиной того, что раковые опухоли быстро распространяются по длине этого органа еще до того, как поражается мышечная стенка. Кроме того, ранние метастазы возникают не только в средостении, но и в подключичных, яремных и наддиафрагмальных (в пределах чревного ствола) лимфатических узлах.

Иннервация пищевода с точки зрения практических хирургических соображений имеет небольшое значение, несмотря на то, что при ахалазии было найдено отсутствие ауэрбаховского сплетения. Проходящий слева и справа вдоль пищевода ствол блуждающего нерва хорошо виден и пальпируется во время операции. Это связано с тем, что нерв не растягивается в такой степени, как пищевод. Когда пищевод поднимают пальцем, волокна блуждающего нерва натягиваются и могут быть легко изолированы.

Во время операции хорошо различимы невооруженным глазом продольные и циркулярные мышеч-

ные слои стенки пищевода. Под продольно идущими мышечными волокнами лежит циркулярный слой, а после рассечения его мышц остается только рыхло фиксированная слизистая оболочка.

Слизистая оболочка легко отделяется тупым инструментом от внутренней поверхности мышечного слоя. Она мало ранима, достаточно эластична и при соответствующей технике хорошо шьется. Режущему инструменту слизистая поддается с трудом, ускользая от режущей поверхности (особенно ножниц). Для вскрытия просвета рекомендуется приподнять слизистую двумя пинцетами. Все вышеупомянутое неприменимо при воспалительных изменениях стенки пищевода.

### Общие положения, касающиеся операций на пищеводе

Сравнительно трудный доступ к пищеводу, его расположение в трех анатомических областях (шея, грудная клетка, брюшная полость), относительно толстая, но, с другой стороны, легко рвущаяся стенка, отсутствие серозных покровов, относительно бедное кровоснабжение обуславливают различные затруднения в хирургии пищевода. Однако «плохая репутация» пищевода как органа, трудно поддающегося оперативному вмешательству, не совсем обоснована. Производя оперативные вмешательства на пищеводе, следует лишь учитывать некоторые простые, но чрезвычайно важные положения, касающиеся его функции и производимых на нем манипуляций (В. И. Казанский, Б. А. Королев).

Весьма важным в физиологическом отношении является то, что *пассаж пищи происходит только в направлении из пищевода в желудок*. Любое оперативное вмешательство, которое приводит к рефлюксу (обратному забрасыванию из желудка в пищевод) кислого или желчного содержимого, ведет к эзофагиту. Эзофагит, продолжаясь в течение месяцев или даже лет после операции, часто, вплоть до конца жизни больного, является одним из худших осложнений, сводящих на нет отдаленные результаты, казалось бы, удачной операции. Необходимо отметить, что процесс заживления рассеченных тканей пищевода почти не отличается от процесса заживления других тканей. Поэтому, если предпринимаются все меры, способствующие заживлению, то этот процесс проходит без осложнений.

### Техника наложения швов и формирования анастомоза

Известны многочисленные варианты наложения швов при формировании анастомоза пищевода. Во избежание несостоятельности швов анастомоза пищевода иногда предлагают увеличить число накла-

дываемых швов. Однако при этом не следует забывать, что для нормального заживления анастомоза необходимы биологические предпосылки, при которых желательно сохранение жизнеспособных и хорошо кровоснабжаемых тканей. Линия швов служит для того, чтобы удержать соединенные ткани анастомоза до их заживления. Чем больше швов и чем сильнее они затянуты, тем хуже условия кровообращения тканей, тем меньше их жизнеспособность и возможность заживления. На практике подтвердилось, что при всех видах анастомозов на пищеводе лучше всего зарекомендовало себя наложение однорядного монофильного атравматичного проволочного узловатого шва (*Betsey, 1965, К. Е. Березова, 1966*). Хороший ряд швов более ценен, чем два плохих ряда швов.

Чаще всего анастомозы накладываются между желудком и пищеводом, а также между пищеводом и тощей кишкой. Реже анастомоз накладывается между пищеводом и толстой или подвздошной кишкой (см. стр. 198). Мы рекомендуем при наложении анастомозов между пищеводом и желудком и между пищеводом и тощей кишкой применять анастомоз по способу «конец в бок», так как анастомоз по типу «конец в конец» технически труднее выполним. Анастомоз между пищеводом и толстой кишкой накладывается обычно по типу «конец в конец».

Для хорошего заживления без осложнений, кроме правильного наложения швов и обеспечения достаточного кровоснабжения анастомоза, надо создать в послеоперационный период необходимый покой и иммобилизацию линии швов анастомоза. Следует избегать расширения анастомозированных органов (желудка, тонкой кишки, толстой кишки), их значительного смещения и переполнения продуктами переваривания. Заживление может быть нарушено прежде всего воздействием желудочно-кишечного сока или газов, которые вызывают натяжение и растяжение анастомоза, нарушение кровообращения, ведущего к некрозу прежде всего в области линии швов.

### Способы исключения и разгрузки анастомоза пищевода

Прекращение питания и приема жидкости через рот. Просвет пищевода в спокойном состоянии содержит лишь небольшое количество воздуха и слюны. При наложении швов или анастомоза на пищеводе безразлично поступление пищи и создание давления внутри просвета. Приверженцы раннего кормления через рот аргументируют свой взгляд тем, что больной в этот период все равно глотает слюну. Это действительно так, однако количество проглатыва-

емой слюны весьма незначительно, состав ее неагрессивен, давление со стороны просвета пищевода незначительно, так что эти жидкие массы не могут проникнуть через швы в средостение (конечно, при условии, что дистальнее анастомоза просвет пищевода свободен).

Опыт показывает, что анастомоз на пищеводе через 10-11 дней после операции становится герметичным. Спустя этот срок обычно уже нет опасности несостоятельности швов. Поэтому рекомендуется после операции до 1,5 недель воздерживаться от перорального введения пищи. Однако если опытный хирург считает, что швы достаточно надежны, то можно начать питание через рот на 3-5 день после операции.

Больному объясняют, что жидкость надо пить лишь малыми глотками и при возникновении малейших отклонений от нормальных ощущений (боли за грудиной или в спине) нужно немедленно прекратить прием жидкости. Исход операции в определенной мере зависит от выдержки больного, от нескольких дней терпеливого воздержания от приема пищи, что может снизить риск возникновения несостоятельности швов анастомоза.

Отведение содержимого кишки и газов через зонд. На практике после операций на пищеводе наиболее распространена методика введения зонда через рот или нос. *Назогастральный* (или после гастрэктомии — *назоюнональный*) зонд в большинстве случаев выполняет свою задачу без осложнений. Однако *а)* больной не всегда переносит торчащую из носа трубку, способствующую накоплению мокроты и затрудняющую ее отхаркивание; *б)* лежащее на анастомозе инородное тело может препятствовать заживлению; *в)* надежно зонд может быть введен только во время оперативного вмешательства, и если больной случайно или умышленно преждевременно извлекает этот зонд, то больше нет возможности отсасывать содержимое, накапливающееся в пищеводе.

Гастростомия или еюностомия с катетером. Только что упомянутые нежелательные последствия, связанные с назогастральным введением зонда, могут быть исключены следующим образом. Во время операции в желудок или анастомозированную с пищеводом тощую кишку вводят катетер, второй конец которого выводится через отдельное отверстие в передней брюшной стенке. Предупреждение напряжения в просвете кишки гарантируется при этом тем, что введенный катетер освобождает область анастомоза от заглатываемой слюны, а также от накапливающегося желудочного или кишечного секрета и газов. Таким образом предупреждается растяжение пищевода. Зонд заводится обычно через анастомоз кверху по пищеводу.

## Предупреждение послеоперационного смещения органов, использованных для замещения пищевода

Смещение в послеоперационный период органов, использованных для замещения пищевода, может привести к перегибу или сдавливанию сосудов. Исползованные органы (желудок, тонкая, толстая кишки) в послеоперационный период остаются на своем месте только в том случае, если они не могут оттуда сместиться. Особенно активным может быть передвижение вследствие перистальтики тонкой кишки. Через несколько дней после операции при рентгенологическом исследовании вместо нахождения полагающихся для анастомоза 10-20 см петли тонкой кишки в грудной клетке может оказаться несколько ее петель.

Фиксация кишки в области пищеводного отверстия на практике не оправдала себя. Перистальтические движения кишки могут привести к разрыву швов. Попутно часто надывается и серомускулярный слой кишки, вследствие чего может произойти перфорация слизистой по линии наложенных швов. Кроме того, движение диафрагмы с фиксированной к ней кишкой постоянно дергает анастомоз.

Наиболее целесообразно использовать *лоскут плевры*, которым прикрывается и укрепляется кишка анастомоза, после чего она не может сместиться. Благодаря же этому кровоснабжение анастомозируемых органов после окончания операции больше не изменяется.

Сохранение кровоснабжения желудка, его нутритивных сосудов, а также предупреждение их перерастяжения достигается мероприятием, названным нами «*сосудистым ложе, сформированным из желудка*» (см. стр. 205).

## Меры при недостаточности анастомоза пищевода

Недостаточность пищеводного анастомоза легче предупредить, чем лечить. Наилучшей профилактикой осложнений является правильное ведение больного в послеоперационный период. Потенциальные возможности возникновения осложнений существуют всегда. Однако будет ли внутреннее содержимое пищевода выдавлено изнутри наружу по линии швов анастомоза, зависит только от состояния давления внутри его просвета.

Симптомы несостоятельности швов анастомоза пищевода различны, как и степени этой несостоятельности. Несостоятельность швов анастомоза, возникающая в первые дни после операции, обычно является следствием грубых технических ошибок:

пропущенные стежки швов, значительное натяжение швов анастомоза, недостаточная разгрузка просвета пищевода. Общими симптомами несостоятельности швов анастомоза являются одышка, тахикардия, боли в груди. Эта картина может быть во многом сходна с такой при инфаркте миокарда или эмболии легкого. Появление в плевральной полости жидкости характерного свойства — прямое доказательство, подтверждающее диагноз.

Чем позднее после операции возникает несостоятельность швов, тем менее тяжелы симптомы, сопровождающие это осложнение, и тем больше шансов, что больной справится с ним. Возникновение несостоятельности на небольшом участке (в пределах 1-2 швов) может протекать как небольшой ограниченный медиастинальный абсцесс, который нередко обнаруживается лишь рентгенологически, после дачи контрастного вещества. Обширная тяжелая несостоятельность швов сопровождается стойкой высокой лихорадкой, бронхитом, кашлем, а затем и вторичной бронхопневмонией.

Лечение несостоятельности швов анастомоза, возникшей в первые дни после операции и сопровождающейся тяжелыми клиническими симптомами, редко является успешным. Важнейшими мероприятиями в таком случае служат *дренирование грудной полости, введение антибиотиков и искусственное кормление*. Решение о *повторной операции* применяют только тогда, когда появляется достаточное подозрение на возникновение некроза других органов (желудок, кишка), примененных для анастомоза пищевода. Удаление некротически измененного органа и одновременное наложение шейной эзофагостомы могут еще спасти жизнь больного. Повторная операция, предпринимаемая в этой критической ситуации, и последующее лечение проводятся на основе тех же принципов, что и ведение больных после перфорации пищевода с септическим течением (см. стр. 184).

Если несостоятельность швов анастомоза наступает в конце первой недели после операции или позднее этого срока, то следует считаться с возможностью заживления и выздоровления при исключении питания через пищевод. При образовании ограниченной капсулы (по типу абсцесса) в области несостоятельности швов или эмпиемы необходимо ввести в грудную полость дренаж с отсасыванием. Питание через рот может быть возобновлено только в том случае, если при рентгенологическом контроле подтверждено полное заживление и прекращение выхождения содержимого из просвета пищевода. Направленная терапия антибиотиками, а также целесообразная комбинация парентерального и энтерального питания (зонд или стома) способствуют процессу заживления.



## Выделение пищевода

### Выделение шейного отдела пищевода

Выделение шейного отдела пищевода производят при оперативных вмешательствах по поводу фарингоэзофагеального (Ценкеровского) дивертикула. Это же выделение осуществляется для удаления застрявших в пищеводе или уже перфорировавших его стенку инородных тел (кости и др.).

Выделение шейного отдела пищевода показано для дренирования медиастинального и цервикального абсцесса, возникшего вследствие перфорации пищевода или же когда в процессе резекции предполагается наложить анастомоз на шейной части пищевода. Это выделение предпринимается в случаях врожденной атрезии пищевода, когда может оказаться успешной только двухмоментная операция; верхний слепой мешок пищеводной трубки у такого ребенка выводят наружу из левостороннего доступа (рис. 3-128).

Доступ к шейной части пищевода обычно осуществляют слева, однако в определенных случаях (например, при перфорациях инородными телами или абсцесса в правой части пищевода) выделение ее производят справа, так как это описано ниже.

Операция осуществляется следующим образом. Под левую лопатку больного подкладывается подушка, его голову поворачивают в правую сторону. Параллельно переднему краю грудино-ключично-сосцевидной мышцы производят разрез длиной 10-12 *См*. Выделение шейной части пищевода можно произвести и из полуворотниковообразного разреза по *Kocher*. Пересекается платизма, попавшие в области операционного разреза поверхностные вены перевязываются. Выделяется и тупо отпрепаровывается передний край грудино-ключично-сосцевидной мышцы, затем он оттягивается тупым крючком в латеральном направлении. При этом становятся видны находящиеся под подъязычной костью соответствующие мышцы. Тупым путем, а где необходимо и остро проникая между мышцами, находят общую сонную артерию, а также и проходящую вместе с ней в едином влагалище внутреннюю яремную вену.

После отведения сосудов в латеральном направлении продолжают препаровку медиально. Находят левую долю щитовидной железы и нижнюю щитовидную артерию. В связи с тем, что выделение пищевода необходимо на широком протяжении, щитовидная железа отводится в сторону и вдающиеся в ее боковую часть сосуды (нижняя щитовидная артерия) перевязываются. После этого пальцем ощупывают шейную часть позвоночника, трахею и гортань. Пищевод находят между позвоночником и трахеей. Особенно надо обращать внимание на то, чтобы не повредить левый возвратный нерв, который легко можно

отвести вправо после нахождения его между трахеей и пищеводом. Если найти пищевод трудно, в него через рот заводят толстый резиновый зонд. Эта манипуляция у интубированного больного не представляет особых трудностей. Ставший более уплотненным после введения в него зонда пищевод отчетливо определяется. Его обходят пальцем или инструментом и при необходимости берут на резиновую или тесемчатую держалку.

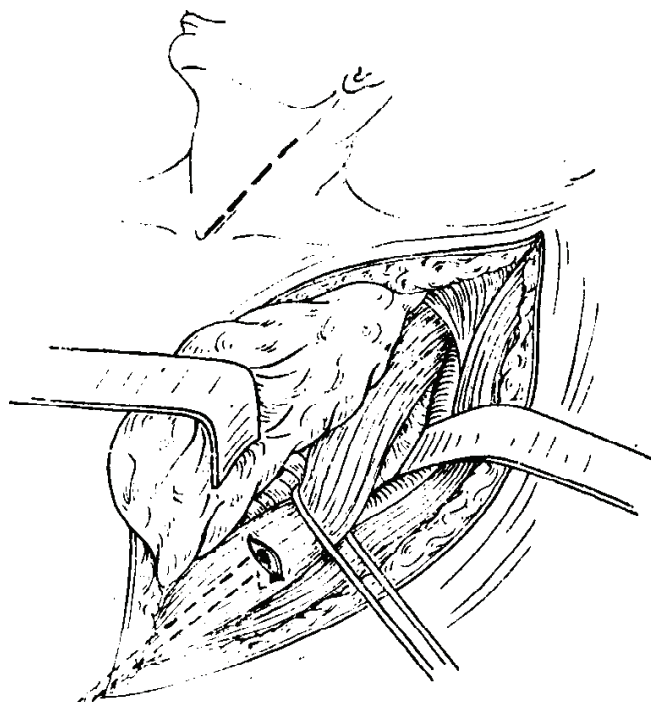
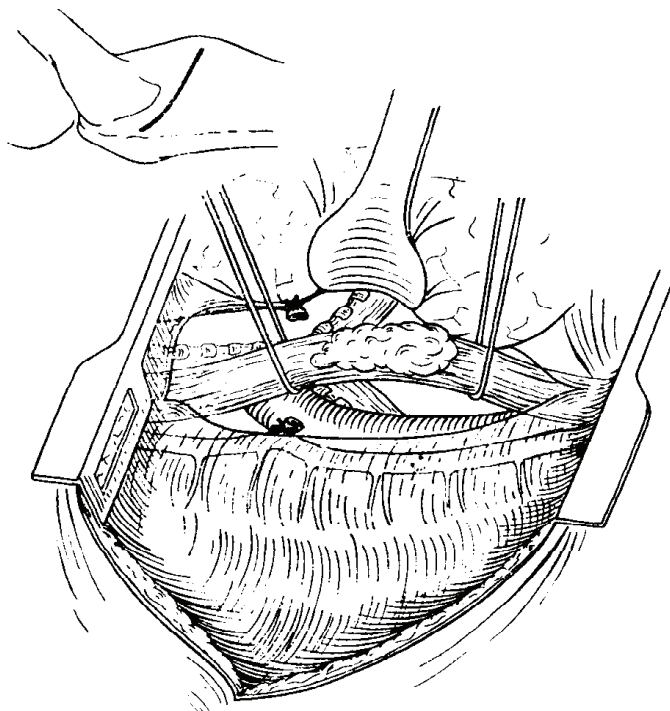


Рис. 3-128. Выделение шейного отдела пищевода. Узким крючком грудино-ключично-сосцевидная мышца и магистральные сосуды шеи оттягиваются в латеральном направлении, широким крючком отводится медиально щитовидная железа. В просвете пищевода локализовано инородное тело, над этим местом вскрыт пищевод

### Выделение пищевода через правостороннюю торакотомию

Этот доступ показан в тех случаях, когда возникает необходимость вмешательства на средней трети грудного отдела пищевода или на той части, которая связана с этим отделом (*Oartock*, 1946; *Hollinsworth*, 1946). Грудная клетка вскрывается из задне-бокового правостороннего доступа в V межреберном пространстве. При этом в случае необходимости паравerteбрально резецируют участок VI ребра длиной в 2 *см*.

Легкое отводят в вентральном направлении, медиастинальная плевра вскрывается над подлежащим выделению участком пищевода. Непарная вена пересекается между двумя лигатурами. Пищевод обходят пальцем или инструментом и берут в одном или в двух местах на резиновую держалку или тесьму (рис. 3-129). Таким путем представляется возможным мобилизовать пищевод на всем протяжении его торакальной части.



**Рис. 3-129.** Выделение пищевода, пораженного опухолью, из правостороннего трансторакального доступа (V межреберье). После пересечения непарной вены пищевод поднимается на держалке

Между пищеводом и сердечной сорочкой нет сколько-нибудь значительных кровеносных сосудов. Вдоль стенки аорты, а также позвоночного столба рекомендуется препарировать тупым путем (ножницами) и пересекать соединительнотканые тяжи после их перевязки. Таким образом, исходящие из аорты и проходящие к пищеводу артерии и лимфатические сосуды надежно перевязываются (хилоторакс является, к счастью, редким, однако весьма неприятным осложнением при резекциях пищевода).

На высоте правого главного бронха или бифуркации трахеи после перевязки непарной вены находят проходящие к пищеводу бронхиальные артерии. Они могут быть без особого опасения перевязаны. Ретротрахеальный отрезок пищевода получает кровоснабжение со стороны шеи. Между мембранозной частью трахеи, позвоночным столбом и пищеводом важных образований нет. Следует обращать внимание на то, чтобы левый возвратный нерв, который часто проходит близко от пищевода и охватывает дугу аорты, не был перевязан и пересечен. При правостороннем доступе из грудной полости тупым путем можно мобилизовать и шейный отдел пищевода. Его имеет смысл выделить в том случае, если планируется наложить анастомоз в шейной части пищевода, или после резекции грудной части, когда проксимальный отрезок пищевода должен быть выведен на шею. Вся брюшная часть пищевода вместе с кардией может быть мобилизована и с правой половины грудной полости. При этом представляется возможность протянуть в грудную полость большую

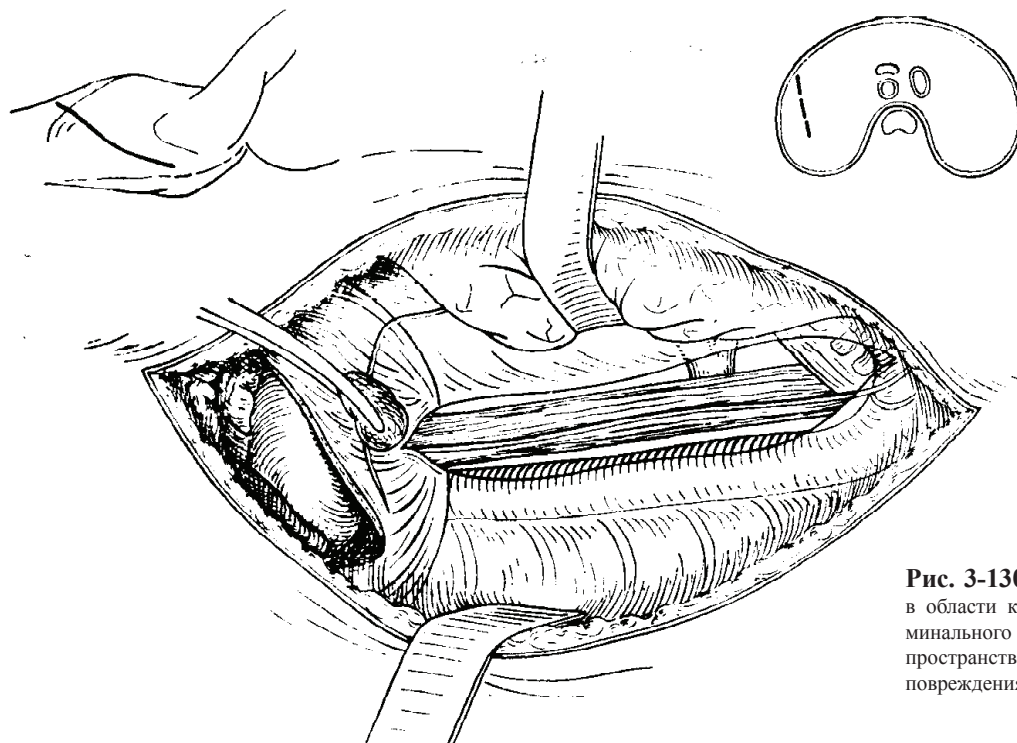
или меньшую часть желудка. В том случае, когда пищевод пересечен на уровне кардии, разрез желудка может быть хорошо обеспечен со стороны грудной полости. Это необходимо иметь в виду в тех случаях, когда со стороны живота из-за определенных причин область кардии становится труднодоступной, например после произведенной ранее абдоминальной операции, перенесенного поддиафрагмального абсцесса и во всех других случаях, когда вскрытие брюшной полости не желательно (если раньше была наложена гастростома или в брюшной полости производились многоэтапные операции).

### Выделение пищевода через левостороннюю торакотомия

В зависимости от того, где будет выделяться пищевод: в области кардии или нижней его трети, грудная клетка вскрывается в VI или VII межреберном пространстве. Реберную дугу, как правило, обычно не пересекают, хотя разрез при оперативных вмешательствах по поводу ахалазии, грыж пищеводного отверстия, низких перфораций пищевода или разрывов пищевода производят в межреберном пространстве, вплоть до реберной дуги. Паравертебральная резекция участка VI или VII ребра длиной 2 см облегчает в таких случаях доступ к пищеводу. Если во время операции возникает необходимость из каких-либо соображений продлить разрез в проксимальном направлении, то целесообразно паравертебрально резецировать небольшие участки IV и V ребер. При этом между двумя лигатурами пересекаются сосудисто-нервно-мышечные межреберные ткани. Таким путем в значительной степени облегчается доступ к пищеводу в средостении вплоть до купола плевры. Если возникает необходимость широкого раскрытия поддиафрагмального пространства, то реберная дуга пересекается. Вместо простого пересечения дуги рекомендуется иссечь участок протяженностью в 3-4 см.

Легкое отводят в вентральном направлении, при наличии сращений они тщательнейшим образом обрабатываются. У пожилых больных, страдающих эмфиземой легких, исход операции во многом зависит от того, удастся ли достичь средостения, не повредив паренхиму легкого.

Медиастинальная плевра продольно рассекается кпереди от грудной части аорты. Затем со стороны перикарда пальцем обходят и выделяют пищевод, берут его на резиновую держалку или тесьму. После выделения пищевода в области пищеводного отверстия становится легко вывести в грудную полость абдоминальную часть пищевода, кардию и часть желудка. Для этой цели рассекают еще брюшину в области диафрагмы, тупо и циркулярно разъединяют соединительную ткань между пищеводом и ножками диафраг-



**Рис. 3-130.** Выделение нижней части пищевода в области кардии из левостороннего торакоабдоминального доступа в VI или VII межреберном пространстве. В области диафрагмы надо избежать повреждения диафрагмального нерва)

мы (рис. 3-130). Рекомендуется, осторожно вскрывая брюшину, сначала надсечь ее, сделав небольшое отверстие, затем через это отверстие завести два пальца и после отжатия зажимами небольших кровеносных сосудов в области кардии расширить его в необходимом направлении (например, при трансторакальных операциях по поводу грыж пищеводного отверстия, кардиомиотомии).

Для широкого вскрытия поддиафрагмального пространства разрез продлевают после пересечения реберной дуги еще на небольшом протяжении по направлению к брюшной стенке. Предпринимаемое рядом хирургов широкое рассечение диафрагмальной мышцы вплоть до пищеводного отверстия, является ненужным вмешательством, причиняющим дополнительный ущерб. Рассечение диафрагмы связано с развитием ее пареза, нарушения вентиляции при этом ведут к возникновению ателектазов, а в итоге пневмонии с тяжелыми последствиями. Диафрагмальный нерв можно предохранить от повреждения, если разрез диафрагмы производить параллельно хорошо видимому ходу кровеносных сосудов, вблизи от грудной стенки (Logan, 1963; Merendino, 1955; Wooler, 1961).

Закрытие тораколапаротомического разреза производится по принятой методике. Если удастся достаточно надежно, плотно и герметично наложить швы и избежать соприкосновения с оставшимися хрящами реберной дуги, то дыхание больного после операции не нарушается, нет крепитирующих порочных движений, исключается возможность развития некроза реберных хрящей. На реберную не накладываются.

Если легкое повреждено, то благоприятному течению будет способствовать введение в плевраль-

ную полость толстого, а в поддиафрагмальное пространство тонкого дренажа с подключением к этим дренажам отсасывающей системы. Все это приводит к быстрому расправлению легкого и освобождению полостей от накапливающейся кровянисто-серозной жидкости. Дренажи удаляются обычно через 24 часа.

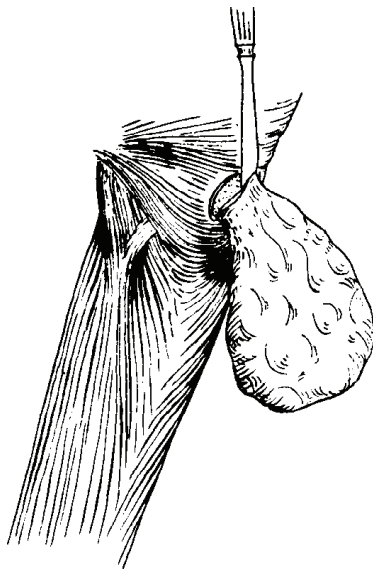
## Вмешательства на шейном отделе пищевода

### Шейная эзофаготомия

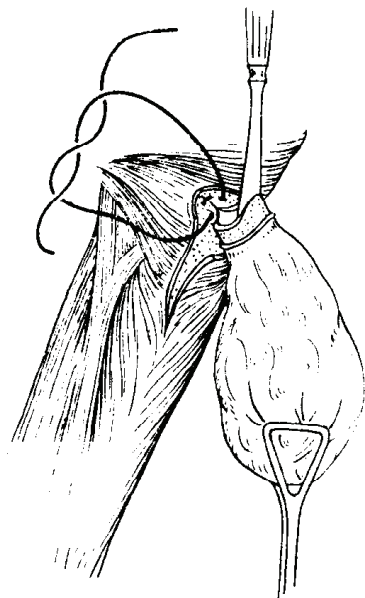
Шейная эзофаготомия производится для оперативного извлечения застрявших в пищеводе или перфорировавших его инородных тел, если произвести такое извлечение через эндоскоп невозможно. Кроме того, через шейную эзофаготомию подлежат удалению инородные тела, застрявшие в верхней части грудного отдела пищевода, если их верхний конец не заострен и, таким образом, при извлечении нет опасности повредить стенку пищевода. Попытки форсированного извлечения инородных тел из воспаленного, легко кровоточащего пищевода через эндоскоп могут привести к дополнительным тяжелым повреждениям.

Доступ к пищеводу в зависимости от локализации повреждения совершается с левой или с правой стороны (рис. 3-131). Инородное тело, как правило, хорошо пальпируется через стенку пищевода, иногда часть этого предмета видна, когда он уже проникнет через ткани стенки пищевода. Кости, щепки, иглы, гвозди и другие предметы нередко находятся уже за пределами просвета пищевода, впереди позвоночного столба.

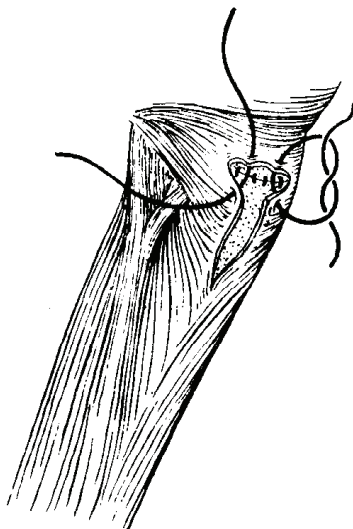




а



б



в

**Рис. 3-131.** Ценкеровский шейный пограничный дивертикул. а) Выделенный слева ценкеровский дивертикул, б) миотомия шейной части пищевода и резекция дивертикула, в) поперечные швы пищевода и продольная миотомия

Отверстие в этих случаях, как правило, находится в районе гипофаринкса или в области грушевидного отростка. Отверстие в пищеводе в большинстве случаев спонтанно заживает, поэтому не всегда возникает необходимость в наложении шва.

Если инородное тело прочно застряло в пищеводе и не пропороло его стенку, то в этом месте производят небольшой разрез и удаляют его через созданное отверстие. Разрез на пищеводе зашивают несколькими швами; при этом следует обращать внимание на то, чтобы не сузить просвет. Мягкие ткани шеи закрываются послойно над резиновой дренажной трубкой. Рекомендуется воздержаться от перорального кормления больного на протяжении 3-5 дней в тех случаях, если шов пищевода был наложен по всем правилам. Может случиться, что к моменту оперативного вмешательства на шейной части пищевода возникло тяжелое воспаление и в его стенке образовался большой дефект. При этой ситуации следует наложить для питания больного гастростому. Способность ран шейного отдела пищевода к заживлению может быть признана весьма хорошей.

### Вмешательства при ценкеровском дивертикуле

Дивертикул, возникающий на уровне входа в пищевод, дорзально, на границе между пищеводом и глоткой, обычно расположен на левой половине шеи. Наполненный пищей и мокротой, он может вызвать полное прекращение глотательной способности. Решающее значение в этом имеет ахалазия перстневидно-глоточной мышцы. Поэтому *Belsey* (1965) предложил миотомию на протяжении нескольких сантиметров верхней части пищевода.

Оперативное вмешательство сравнительно простое. Вскрытие пищевода выполняется обычно слева (см. рис. 3-131). Выделение дивертикула из окружающих тканей не представляет особых трудностей. Так как стенка дивертикула состоит из слизистой, то надо избегать излишнего ее вытяжения из просвета пищевода, чтобы не вызвать при зашивании краев раны стеноза. Слизистую пищевода зашивают тонкими кетгутовыми швами, по возможности в поперечном направлении. Мышечный слой шьют шелковыми или лавсановыми одиночными узловатыми швами. Может быть использован также атравматичный непрерывный шов для закрытия слизистой пищевода.

После экстирпации дивертикула по вышеупомянутой причине (ахалазия) рекомендуется произвести разъединение перстневидно-глоточной мускулатуры. При потягивании вверх баллонный катетер, введенный в пищевод и надутый там, застревает, наталкиваясь на перстневидно-глоточное мышечное кольцо.

Провести миотомию над баллонным катетером уже не представляет трудности. После миотомии возникновение слюнного свища встречается редко. Через вскрытую шейку дивертикула дистально вводят в пищевод зонд или инструмент, по которому продольно рассекается циркулярная мускулатура входа в пищевод на протяжении 2 см. В завершение закрывается мышечный дефект, возникший на месте дивертикула. Шейная рана дренируется, и в течение 5-7 дней больному не дают пищу через рот. Наиболее частыми осложнениями операции является слюнный свищ, не требующий однако вмешательства, так как через небольшой срок он сам спонтанно закрывается, даже если больной принимает пищу через рот.

### Шейная эзофагостомия

Шейная эзофагостомия предохраняет от попадания содержимого полости рта (слюна, пища) в грудной отдел пищевода. Шейная эзофагостомия может понадобиться у больного с пищеводно-трахеальным свищем при возникновении медиастинита вследствие перфорации пищевода. Необходимость в такой операции может возникнуть также при полной закупорке нижележащего отдела пищевода, распадающейся иноперабельной злокачественной опухоли и т. д.

Шейная эзофагостомия причиняет значительные неприятности, так как проглатываемая слюна постоянно вытекает из пищеводного отверстия на окружающую кожу, смачивает и мацерирует ее. Одновременно с наложением эзофагостомы необходимо позаботиться об искусственном питании больного (внутривенном или через гастростому).

После излечения основной болезни (медиастинит, эмпиема, абсцесс легкого) возникает необходимость во втором этапе оперативного вмешательства — в реконструкции пищевода, выполняемой обычно путем ретростернального проведения тон кой или толстой кишки и наложения анастомоза с пищеводом.

Доступ к пищеводу осуществляется из левостороннего разреза. Стремятся выделить как можно большую часть пищевода, особенно в дистальном направлении. Пересечение пищевода надо стремиться производить в пределах здоровых тканей. Пищевод выводится из раны на заведенной под него резиновой держалке, просвет его поперечно вскрывается в избранном месте (рис. 3-132 а). Дистальный край вскрытого пищевода тотчас захватывается швом, после чего постепенно пищевод пересекается в поперечном направлении. Каждое последующее углубление разреза стенки пищевода сопровождается наложением швов. После поперечного пересечения весь дистальный конец прошит, перевязан и закрыт отдельными швами.

Теперь приступают к формированию эзофагосто-

мы. Проксимальный открытый конец пищевода пришивают тонким кетгутом узловатыми швами к дистальной трети кожной раны шеи.

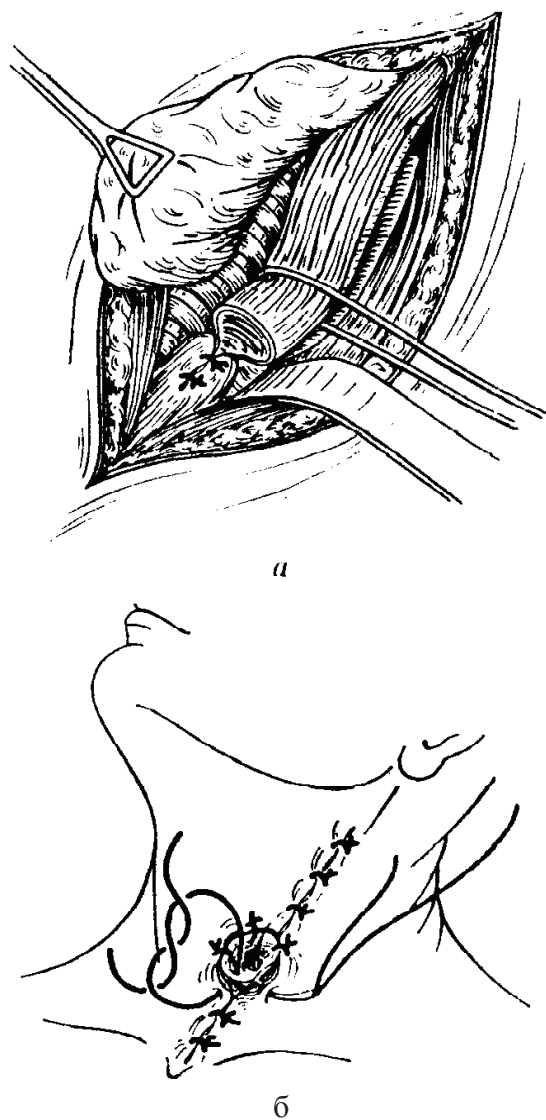


Рис. 3-132. Шейная эзофагостомия. а) Выделенный на шее и выведенный в рану пищевод пересекается в поперечном направлении и дистальная его культя зашивается одиночными швами, б) Пересеченный верхний отрезок шейной части пищевода выводится наружу через операционный разрез

Мышечный слой пищевода сшивается с платизмой, слизистая — с краем кожи (рис. 3-132, б). Стома закрывается рыхлой повязкой с тем, чтобы мог быть свободным отток слюны.

### Хирургическое вмешательство при раке шейной части пищевода

Канцероматозные изменения шейной части пищевода, которые могут быть радикально удалены, встречаются редко. Если речь идет об операбельной опухоли, то возникает необходимость в широком (в пределах здоровых тканей) удалении части грудного

отдела пищевода, участков глотки и гортани. Удаленная глоточно-пищеводная часть может быть возмещена кожной трубкой или кишечным трансплантатом (Seidenberg, 1959; Nakayama, 1964). Экстирпация гортани завершается наложением постоянной трахеостомы. Для лечения подобных случаев большинство авторов рекомендует лучше применять радиотерапию.

### Вмешательства на грудной части пищевода

#### Вмешательства при врожденной атрезии пищевода

Врожденная атрезия пищевода встречается у 0,3-0,5% всех новорожденных. Различные формы этой аномалии представлены на рис. 3-133. Чаще всего встречается форма, которая составляет 90% всех случаев вообще. При этой форме (а) верхняя часть пищевода слепо закрыта, нижняя часть соединяется тонким свищевым ходом с воздухоносными путями, обычно непосредственно над бифуркацией трахеи. Все другие формы — несвищевая форма (б), верхний свищ (д), двойной свищ (г), т.н. Н-свищ без закрытия (в) и стеноз — встречаются только в весьма небольшом проценте случаев.

Атрезия пищевода может предполагаться еще во внутриутробный период при обнаружении гидрамниона, а у новорожденного — еще до первого кормления в связи с сильным слюноотделением и цианозом.

Введенный в верхний отрезок пищевода зонд дальше не проходит (рентгеновский контроль!), что обеспечивает точность диагноза.

Атрезия пищевода обычно является показанием к неотложной операции, за исключением случаев, когда общее тяжелое состояние новорожденного (пневмония), повторное отсасывание из трахеи и необходимость устранения ацидоза требуют некоторой отсрочки. Здесь возможно перенесение сроков операции на 1-2 дня.

#### Одномоментная операция с первичной реконструкцией

Эту операцию первым произвел в 1941 году Haigh. Одномоментное оперативное вмешательство производят у новорожденных весом более 2000 г. Условием для его проведения является отсутствие других опасных для жизни аномалий (Г. А. Баиров).

Новорожденный укладывается на операционном столе на левый бок, правое предплечье фиксируется в согнутом положении на дуге операционного стола. Разрез кожи производят от грудины (несколько ниже соска молочной железы, параллельно реберному краю) до угла лопатки. После пересечения мышц грудной стенки проникают в IV межреберье. Вместо трансплеврального доступа в последние годы стал предлагаться ретроплевральный доступ, так как в случае несостоятельности швов анастомоза этот доступ создает меньше опасностей и является более щадящим для легкого.

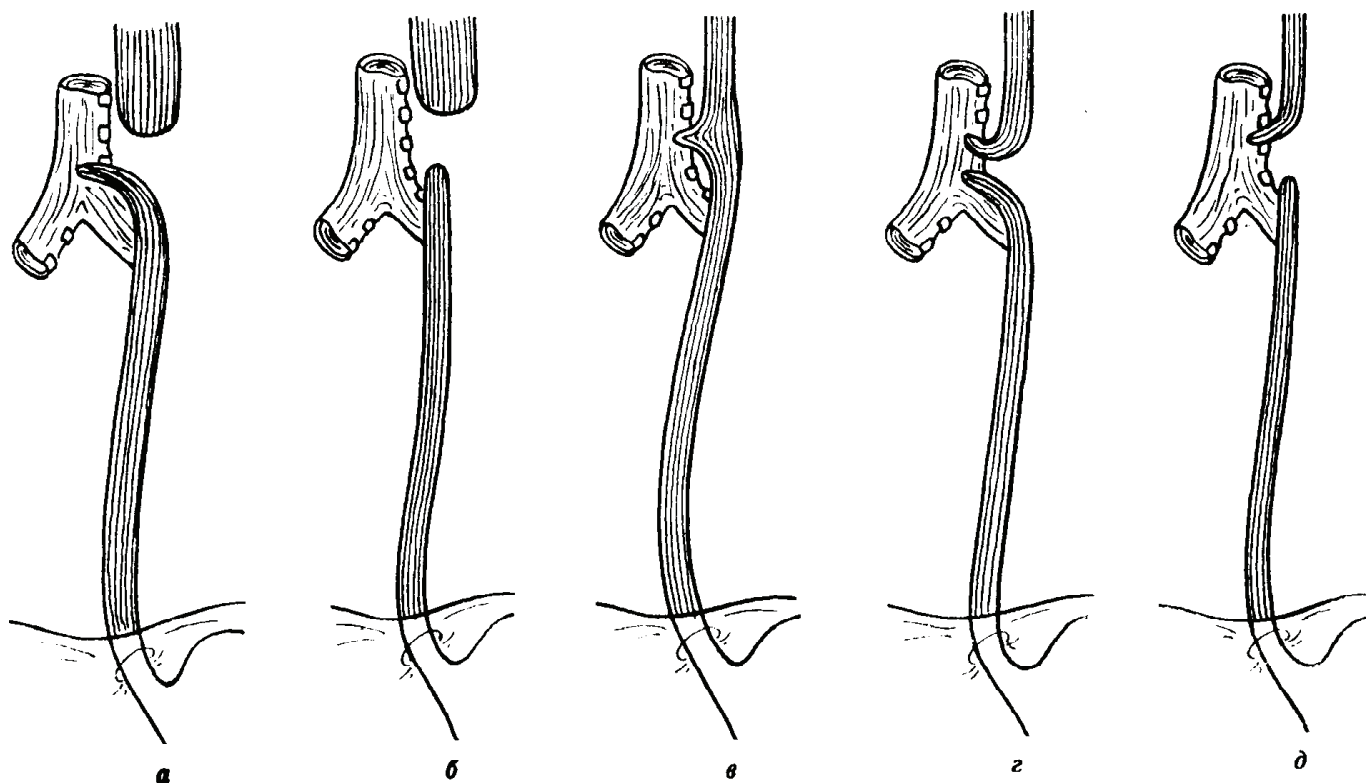
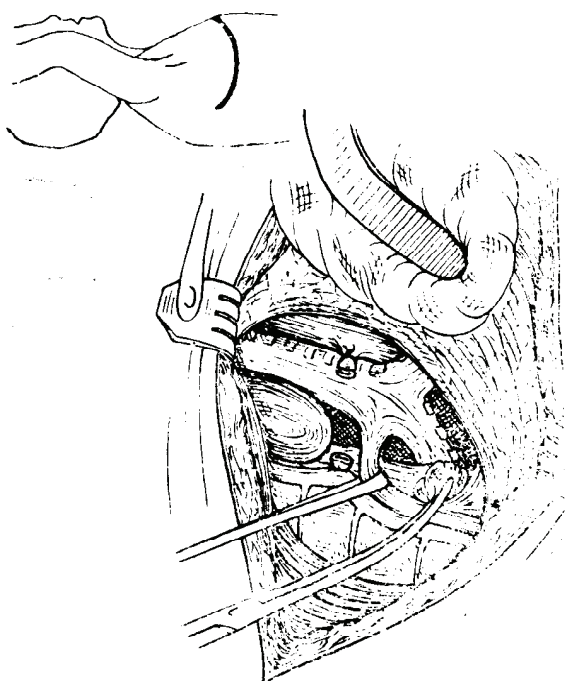


Рис. 3-133. Различные виды (а—д) врожденных аномалий пищевода (см. текст)



После пересечения мышц межреберного пространства и поднадкостничной резекции IV ребра осторожно, шаг за шагом, тупо отделяют плевру от грудной стенки, сначала кпереди в сторону грудины, а затем кзади в направлении позвоночного столба. Плевра иногда кпереди надрывается на небольшом участке. Однако это не имеет особого значения. Выделение продолжают кзади до тех пор, пока в заднем средостении хорошо отпрепарируют пищевод, трахею и непарную вену. После перевязки и пересечения непарной вены отпрепаровывают верхний слепой конец пищевода и открывающийся в трахею нижний свищевой участок. При этом необходимо следить за тем, чтобы не повредить проходящий вдоль пищевода блуждающий нерв.



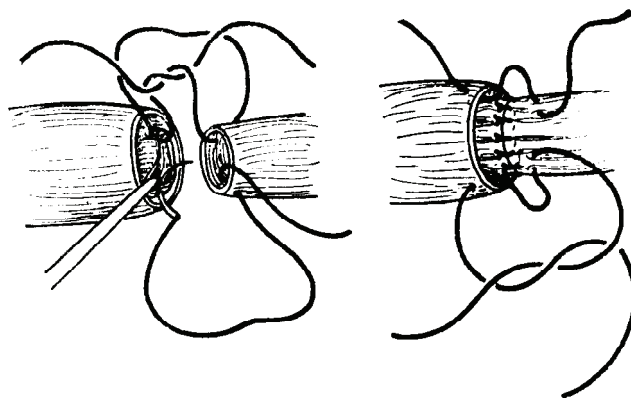
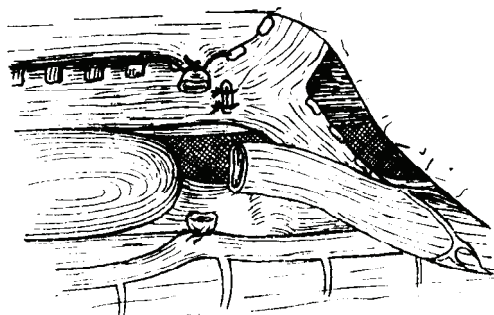
**Рис. 3-134.** Одномоментная операция при врожденной атрезии пищевода, I. После пересечения непарной вены тупфером выделяют приподнятую на держалке культю нижней части пищевода

Нижняя часть пищевода берется на тесьму или резиновую держалку и поднимается кверху; при этом становится отчетливо виден ведущий в трахею свищевой ход (рис. 3-134). Выделение проксимальной культи пищевода и его препаровка облегчаются введением в просвет зонда. Осторожное выделение обоих концов пищевода позволяет сократить расстояние между этими культями.

Закрытие пищеводно-трахеального свища осуществляется прошиванием и перевязкой лигатурой 5/0, после чего участок со свищевым ходом отсекается. После вскрытия просвета проксимальной культи пищевода перорально вводится зонд через проксимальную и дистальную часть пищевода в желудок. Над зондом оба отрезка пищевода соединяются швами. Анастомоз между обоими отрезками пищевода накладывается или однорядным атравматичным (7/0

8/0) швом, или двухрядным телескопическим швом. При наложении двухрядного шва внутренний ряд накладывается таким образом, чтобы в швы попали все слои нижнего отрезка пищевода и слизистая верхнего отрезка. Наружный ряд швов захватывает мышечный слой верхнего отрезка пищевода, прикрывая таким образом внутренний ряд швов (рис. 3-135). В грудную полость через отдельное отверстие вводят дренажную трубку для отсасывания, после раздувания легкого грудную полость послойно закрывают наглухо.

В послеоперационный период систематически отсасывают накапливающуюся в глотке слизь. При возникновении несостоятельности швов анастомоза устанавливают постоянный отсос или производят повторное наложение швов на место, где нарушена герметичность. Питание новорожденного со дня операции производят через зонд, проведенный по пищеводу в желудок. Зонд удаляется на 8-9 день после операции. Производят рентгенологический контроль глотательного акта с помощью стерильного водного раствора контрастного вещества. При хорошей функции анастомоза дренаж удаляют и начинают кормление через рот. Некоторые хирурги не проводят через пищевод зонд, а обеспечивают раннее питание через гастростому. В целях предупреждения возможного возникновения стеноза в течение 2-3 недель после наложения анастомоза рекомендуется регулярное бужирование.



**Рис. 3-135.** Одномоментная операция при врожденной атрезии пищевода, II. После пересечения пищеводно-трахеального свища а) зашивается отверстие в трахее и б) телескопическими швами реконструируется непрерывность пищевода

## Многоэтапные отсроченные операции

У новорожденных с атрезией пищевода, имеющих очень небольшой вес или другие тяжелые и опасные для жизни аномалии, особенно сердечные, безопаснее производить операцию в нескольких этапах. Верхнюю слепо заканчивающуюся часть пищевода содержат под постоянным отсасыванием при помощи двухпросветного синтетического катетера. Затем (первый этап) под местным или общим обезболиванием накладывают гастростому по *Kader* (см. стр. 422).

Отсасывание содержимого желудка через свищ предохраняет от возникновения регургитации содержимого через эзофаготрахеальный свищ в воздухоносные пути. Через один или два дня после этого через доступ, аналогичный таковому при одномоментной операции, разъединяют эзофаготрахеальный свищ. Зашивают отверстие в трахее и нижнюю культю пищевода подтягивают и фиксируют как можно выше к превертебральной фасции. Второй этап операции — соединение обоих отрезков пищевода анастомозом — производят в более позднее время, когда это позволит общее состояние младенца. С началом кормления через рот, после удаления желудочного зонда отверстие в желудке обычно закрывается самостоятельно. Если самостоятельного закрытия гастростомического отверстия не наступает, то его закрывают оперативным путем.

## Вмешательства при редких формах заболевания

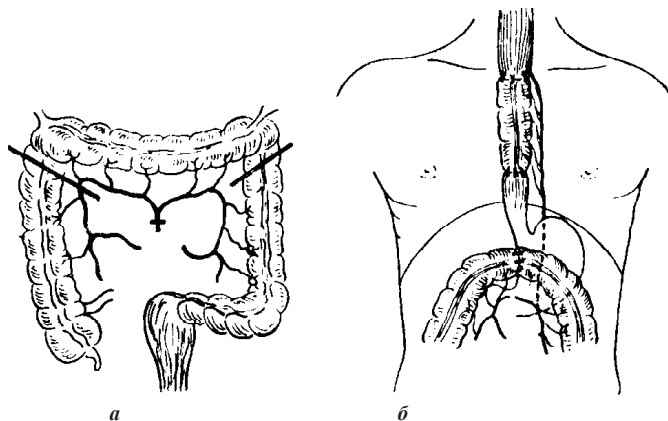
При закрытии *верхнего свища* после его пересечения производят ушивание отверстия в пищеводе и трахее; в остальном оперативное вмешательство производится подобно уже описанному.

*Свищ в форме буквы Н, существующий без атрезии*, находят обычно очень высоко на шее, где его, как правило, лигируют и пересекают.

При *врожденных стенозах* можно попытаться расширить просвет пищевода зондом. Если же бужирование безрезультатно, то место стеноза резецируют и накладывают анастомоз.

Когда имеется *атрезия без пищеводно-трахеального свища*, что подтверждается рентгенологически отсутствием воздуха в желудочно-кишечном тракте, расстояние между культями пищевода может оказаться значительным, и наложение анастомоза между ними обычным путем невыполнимо. В таком случае предпринимает многоэтапную операцию. Первый этап оперативного вмешательства предусматривает наложение гастростомы для питания младенца и выведения шейной культы пищевода наружу с формированием наружного свища для отведения слюны, или

налаживание постоянного отсасывания через зонд, введенный в верхнюю культю пищевода. Уменьшение расстояния между культями пищевода путем вытяжения шейной культы предложил *Howard* (1965). Это *вытяжение* осуществляется многократно в течение дня при помощи введенного в культю пищевода зонда, на конце которого расположен мешочек с грутью (груз). Положение телу младенца придается по *Fowler. Rehbein* (1972) также предложил способ для сближения и адаптации обоих концов пищевода.



**Рис. 3-136.** Замещение пищевода участком перемещенной в грудную полость поперечноободочной кишки. Перемещенный в грудную полость участок поперечноободочной кишки (а) соединяется с обоими отрезками пищевода (б)

Если все эти попытки оказались безрезультатными, то расстояние между двумя отрезками пищевода заполняется выведенной в грудную полость *частью толстой кишки*. Это соединение отрезков пищевода производят за счет правой восходящей части толстой кишки, поперечноободочной или левой нисходящей части. Как правило, анастомозирование производят в изоперистальтическом направлении. При использовании восходящей части толстой кишки небольшой участок терминального отдела подвздошной кишки соединяют с проксимальной частью пищевода. Реконструкцию можно производить *загрудинным путем* по *Sherman* и *Gross*, при этом на передней стенке желудка формируют анастомоз по способу «конец в бок» с дистальной частью кишки. Этот способ имеет то преимущество, что при нем протянутая через ретростернальный туннель толстая кишка минует плевральную полость и не сдавливает легкое. Верхний конец толстой кишки соединяют с выведенной на шею верхней частью пищевода.

Другой вид *интрапорокальной реконструкции* рекомендовали *Waterston* (1964) и затем *Rehbein* (1972). Подтянутый кверху участок толстой кишки (как правило, поперечноободочной) соединяется анастомозом по типу «конец в конец» в грудной полости внизу с дистальной культей пищевода, а наверху — с выведенной на шею проксимальной частью или с оставшейся в груди верхней культей пищевода (рис. 3-136).

Большим преимуществом является то, что с сохранением кардии исключается возникновение рефлюкс-эзофагита. В особенности это важно в том случае, если вмешательство сочетается с пилоропластикой.

## Удаление инородных тел.

### Эзофаготомия

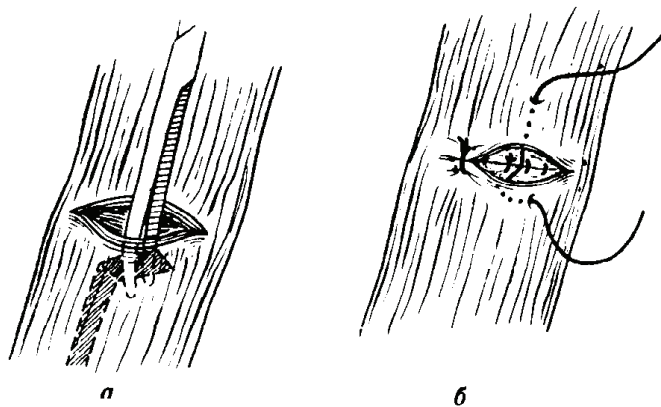
Застрявшее в грудной части пищевода и неудаляемое через эзофагоскоп инородное тело удаляется через левостороннюю или правостороннюю эзофаготомию. Многие застрявшие в пищеводе инородные тела имеют один (обычная проволока) или два торчащих в оральном направлении острых (U-образных) конца. Такие инородные тела могут быть извлечены только *по направлению книзу*. Попавшее в пищевод инородное тело застревает обычно на высоте второго физиологического сужения или над кардией (Б. С. Розанов).

Попавшие в среднюю часть пищевода и застрявшие там инородные тела удаляются *из правостороннего доступа*.

Через выделенную часть пищевода ощупывают или осматривают инородное тело. Вблизи нижнего края инородного тела часть пищевода извлекается из средостения и *рассекается в поперечном направлении*. Слизистую рекомендуется только слегка надсечь и затем тупо расширить это отверстие (рис. 3-137). Инородное тело захватывают зажимом и вытягивают книзу из просвета пищевода, стремясь не причинить дополнительных повреждений.

Отверстие в пищеводе зашивается двухрядным швом, слизистую зашивают тонким кетгутом, мышечный слой — одиночными узловатыми швами из лавсана или шелка 2/0. Монофильной проволокой можно наложить надежный однорядный шов, менее сужающий просвет пищевода. Медиастинальная плевро зашивается редкими швами. Грудная полость дренируется. Если возникли какие-либо сомнения в состоятельности швов пищевода (воспалительные, некротические изменения стенки), то вблизи этих швов помещают тонкий дренаж, а в некотором отдалении от него в грудную полость помещают и соединяют с отсосом вторую дренажную трубку толщиной с палец. Оба дренажа должны функционировать по принятой методике.

Раскрытие пищевода в продольном направлении с последующим сшиванием краев в поперечном направлении не рекомендуется, так как часто сопряжено с недостаточностью швов. Наиболее удачным является поперечное вскрытие просвета пищевода с наложением поперечной линии швов. Такой разрез и ушивание обычно не вызывают стеноза, за ними следует нормальное заживление.



**Рис. 3-137.** Удаление инородного тела через эзофаготомический разрез. Инородное тело удаляется через небольшой эзофаготомический разрез в пищеводе (а), который закрывается двухрядным погружным одиночным узловым швом (б), последние два одиночных узловых шва завязывают снаружи

Если по какой-либо причине возникает необходимость произвести продольный разрез пищевода или если попавший в пищевод предмет повредил его стенку в продольном направлении, то рекомендуется, введя в просвет пищевода толстый дренаж, производить продольное ушивание поврежденного участка на этом дренаже. Если инородное тело застряло на уровне кардии, то удаление производится аналогичным образом: только через *левосторонний торакотомический доступ*.

## Хирургические вмешательства при ягrogenных повреждениях и перфорациях пищевода инородными телами

### Диагностика и хирургические вмешательства

Разрыв и перфорация стенки пищевода связаны с опасным для жизни состоянием, длительным пребыванием больного в лечебном учреждении и во многих случаях с необходимостью неотложной операции.

При лечении перфораций пищевода следует учитывать следующие четыре основных момента:

1. *На каком уровне произошло повреждение пищевода?* В связи с этим необходимо решить, каким будет доступ при операции: левосторонняя или же правосторонняя торакотомия. Иногда решается вопрос о шейном или абдоминальном проникновении к пищеводу, но это бывает довольно редко.
2. *Чем вызвано повреждение и каких оно размеров?* Если перфорация была нанесена иглой, проволокой или гвоздем, то в этом случае перфорационное отверстие небольших размеров, и можно рассчитывать на спонтанное заживление,



особенно если повреждение касается шейной части пищевода или проксимального грудного отрезка его. Перфорационные отверстия, определяемые инструментально (эндоскоп), как правило, больших размеров и имеют разможенные края; их прогноз обычно сомнителен. Размеры перфорации могут быть установлены рентгенологически: введение водного раствора контрастного вещества позволяет установить, какое его количество попало в средостение и прошло ли вообще контрастное вещество в желудок. Подозрение на перфорацию пищевода во всех случаях служит показанием к основательному рентгенологическому исследованию.

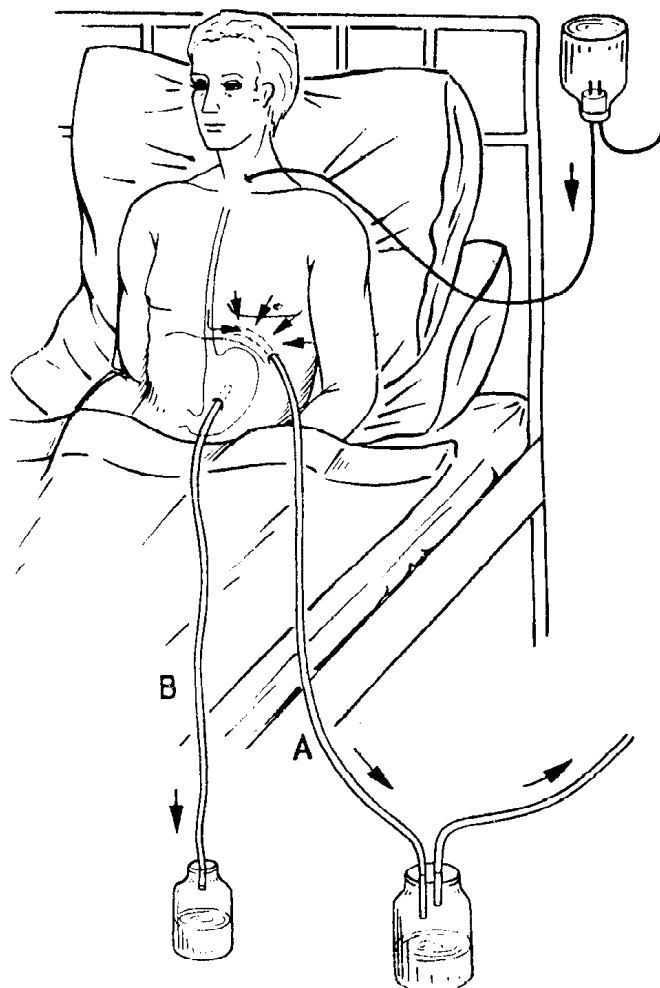
3. *Сколько времени прошло с момента повреждения? Принимал ли больной после повреждения пищевода пищу или жидкость? Температурит ли больной? Сопутствует ли повреждению пищевода медиастинит?* В том случае, если отверстие в течение нескольких часов после инструментального повреждения было ушито, есть реальные надежды на неосложненное заживление. Если же больной после повреждения пищевода из-за ошибочного диагноза многие дни лечился неправильно (принимал пищу!), то область повреждения в большинстве случаев уже тяжело инфицирована. Флегмонозно измененная, воспаленная стенка пищевода не удерживает швов: кроме того, производя торакотомию, невольно способствуют дальнейшему распространению инфекции. В этом случае остается лишь произвести медиастинотомию, назначить терапию антибиотиками и внутривенное питание или питание через гастростому (Allison, 1965; Quest, 1965).
4. *Было ли перед повреждением пищевода затруднено глотание (дивертикул, ахалазия, рубцовый или язвенный стеноз, опухоль)?* Перфорации пищевода опухолевого происхождения спонтанно не заживают. С другой стороны, повреждение, возникающее на рубцово измененной, фиброзной стенке пищевода редко ведет к неблагоприятному исходу. В последнем случае обычно нет даже необходимости накладывать швы на стенку пищевода (Krisdr, 1969). Перфорированный дивертикул должен быть удален, так как он самостоятельно не заживает. У больных, страдающих кардиоспазмом, накапливающийся в течение длительного времени в пищеводе и находящийся там под давлением секрет задерживает заживление. Поэтому даже при небольших перфорациях показана операция. При этом одновременно с закрытием перфорационного отверстия в пищеводе необходимо производить кардиомиотомию.

## Различные методы терапии

Ниже приводятся основные возможности терапии при повреждениях пищевода. Следует отметить, что нередко применяется комбинированное лечение.

1. *Абсолютное запрещение питания через рот (а также и приема жидкостей), введение антибиотиков, искусственное парентеральное питание.* Небольшие, находящиеся над дугой аорты, не разрушающие стенку пищевода и рано диагностируемые перфорации заживают при таком лечении примерно через 7-10 дней даже без хирургического вмешательства.

Профилактическое лечение антибиотиками должно начинаться как можно раньше, сразу же после определения повреждения. Лечение это должно начинаться без определения резистентности к тому или иному антибиотику.

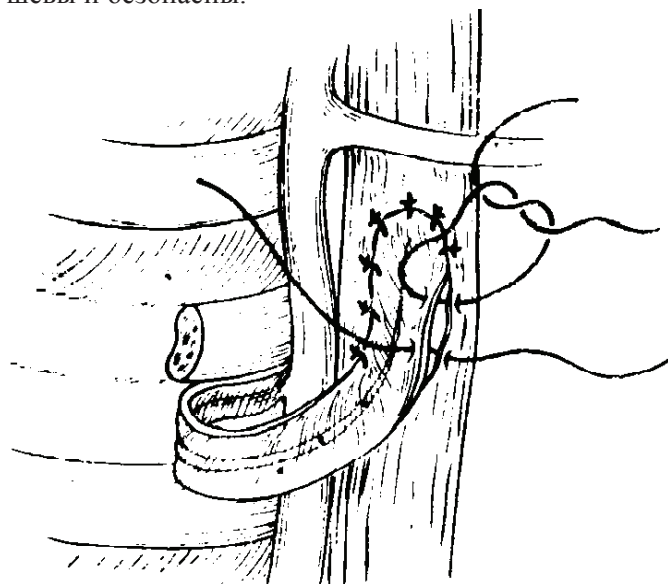


**Рис. 3-138.** Лечение больного с перфорацией пищевода и сепсисом. А) Торакальный или медиастинальный дренаж с отсасыванием, В) гастростомия на катетере или парэнтеральное питание

Хорошо зарекомендовала себя комбинация пенициллина (1000000-2000000 ЕД в сутки) и стрептомицина. Применяемые антибиотики целесообразно через 5-7 дней менять и в последующем назначать

антибиотик нацеленного действия в зависимости от восприимчивости возбудителя. Если этого требуют обстоятельства, антибиотики применяют многие недели (рис. 3-138).

Значение искусственного кормления нельзя недооценивать. В первую очередь следует удовлетворить потребность больного в калориях. Через синтетический катетер, введенный по наружной яремной вене в верхнюю полую вену, можно вводить раствор декстрозы (1500 кал = 1,5 л 25%-ного раствора декстрозы или 2000 кал = 1 л 50%-ного раствора декстрозы в течение 24-часовой длительной инфузии). В инфузат ежедневно добавляется 50 80 мвал КС1 и 16-25 ЕД инсулина. Ежедневным введением белкового гидролизата можно восполнить потребность в аминокислотах. Добавление жировых эмульсий, которые имеются в хорошо переносимых формах, можно создать больному высококалорийное питание. Комбинация парентерального питания и кормления через зонд хорошо себя зарекомендовали, дешёвы и безопасны.



**Рис. 3-139.** Закрытие линии швов пищевода межреберным мышечным лоскутом на ножке в случае его повреждения. Следует сохранить идущие в мышечном лоскуте межреберные сосуды

Не следует забывать, что искусственное питание не цель, а только средство, которое улучшает выздоровление больного. Если больной во время лечения потерял в весе несколько килограммов, однако заживление протекает благоприятно, то это не должно вызывать опасений.

2. *Закрытие раны пищевода первичным швом до возникновения гнойных осложнений.* Повреждения в нижней трети пищевода всегда должны быть оперированы. Перфорации верхней или средней трети оперируются в тех случаях, когда вызывают протяженные повреждения стенки пищевода. При лечении больших, в особенности свежих повреждений инструмен-

тами, применяют первичный шов пищевода. При этом линия швов покрывается хорошо кровоснабжаемой окружающей тканью, которая защищает поврежденную мышечную утенку. Для покрытия применяется также лоскут из передней брюшной стенки, диафрагмы, плевры и сосудисто-мышечной межреберной ткани (рис. 3-139, 3-140).

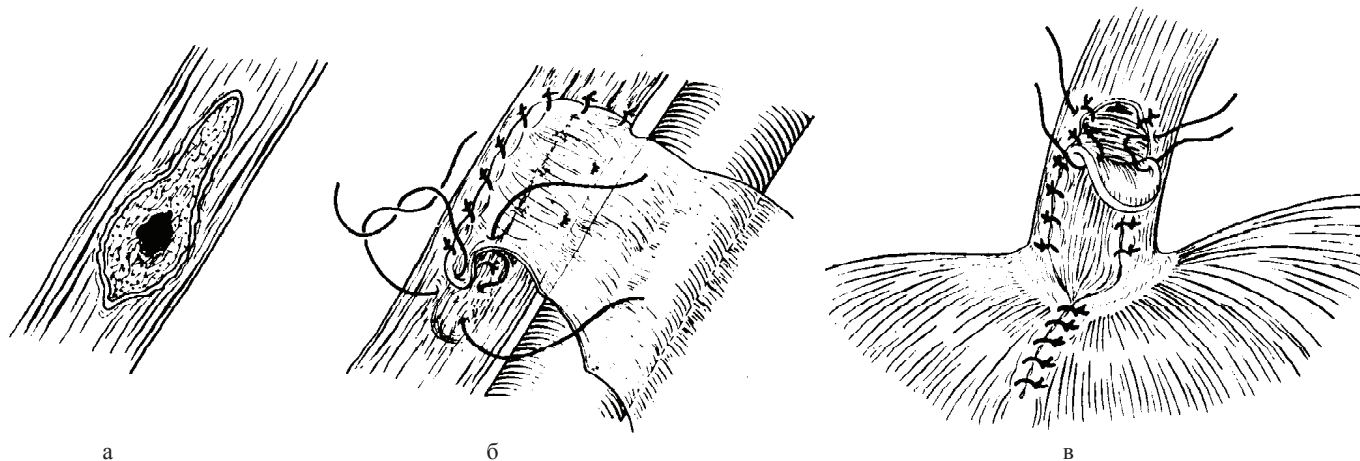
Мероприятия те же, что и при застрявших в пищеводе инородных телах. Участок перфорации, если она произошла в верхней или средней части грудного отдела пищевода, оперируется из правостороннего доступа. Если же перфорация находится в нижней трети, то применяется левосторонний трансторакальный доступ. Найти перфорационное отверстие не всегда просто; если это не удастся, то анестезиолог через зонд, находящийся в пищеводе, под некоторым давлением вводит кислород. Газ начинает поступать из пищевода через поврежденное место, благодаря чему повреждение и локализуется.

*Закрытие перфорационного отверстия* в большинстве не вызывает трудностей. Необходимо следить за тем, чтобы наложенные поперечные (вертикально к оси пищевода) швы не сузили просвета. В нестерильных условиях рекомендуется монофильный проволочный шов (см. стр. 194).

Закрытие повреждения пищевода, возникшего при эндоскопическом исследовании часто является непростой задачей. Сравнительно небольшое повреждение слизистой может сопровождаться протяженным ранением мышечной стенки, и закрытие этого повреждения может оказаться ненадежным. Поврежденное место слизистой целесообразно зашить отдельными швами тонким шелком или проволокой. В том случае, если шов поврежденного мышечного слоя не может быть осуществлен без определенного натяжения, это место прикрывают лоскутом из окружающих тканей (плевра, легкое, диафрагма) (см. рис. 3-140).

3. *Шейная эзофаготомия и тотальное выключение грудной части пищевода* (пересекается также кардия и производится гастростомия). Только такое вмешательство может спасти жизнь больному при тяжелом подостром или хроническом медиастините или пищеводно-бронхиальном свище (Johnson, Schwegemann, 1956).

Если кардия у больного не смыкается и желудочный сок регургитирует в пищевод, то предпринимается операция: проводится верхняя срединная лапаротомия, выделяется кардия, пересекается пищевод, после чего одиночными швами зашивается желудок и отрезок пищевода. Через одновременно наложенную гастростому можно без опасений начать кормить больного через несколько дней после вмешательства. Во избежание расстройства опорожнения желудка рекомендуется одновременно производить пилоропластику.



**Рис. 3-140.** Повреждения пищевода, а) Большое повреждение пищевода, нанесенное острым предметом, б) Над зондом, введенным в просвет пищевода, наложены швы на поврежденную часть стенки пищевода. Линия швов закрывается плевральным лоскутом на ножке, выкроенным из грудной стенки, в) Укрепление швов пищевода лоскутом из диафрагмы на ножке по Б. В. Петтвекому

По опыту автора, даже через несколько лет после операции в области культей концов закрытого пищевода ретенционных кист или других патологических изменений не образуется.

#### 4. Первичная резекция поврежденного пищевода.

При перфорациях, вызванных раковой опухолью, или при повреждениях с тяжелыми разрушениями стенки пищевода может встать вопрос о первичной резекции пищевода (Hendren, 1968; Kerr, 1968). Вмешательство проводится с учетом общего состояния больного в ранние сроки с момента повреждения.

Ранний диагноз перфорации пищевода опухолью поставить несложно, так как симптомы повреждения достаточно характерны. В том случае, когда больной после эзофагоскопии и биопсии, принимая жидкость, ощущает распространяющуюся боль в спине, необходимо немедленно произвести рентгенологическое исследование (дать выпить водный раствор контрастного вещества). В случае подтверждения подозрения показана немедленная операция.

При тяжелой инфекции средостения или плевральной полости результат операции сомнителен. Поэтому резекция пищевода должна производиться как можно раньше, до возникновения гнойных осложнений.

Резекция пищевода в других случаях, кроме перфорации злокачественной опухолью, показана, если повреждения стенки настолько обширны или множественны, что их ушивание или покрытие окружающими тканями технически невыполнимо.

5. Медиастинотомия и дренаж средостения. Эти вмешательства показаны, если больной поступает для лечения спустя длительный срок после перфорации пищевода, когда имеется уже септическое состояние (медиастинальный абсцесс!). Одновременно должно быть начато искусствен-

ное питание и введение антибиотиков в больших дозах, а также интенсивная общая терапия.

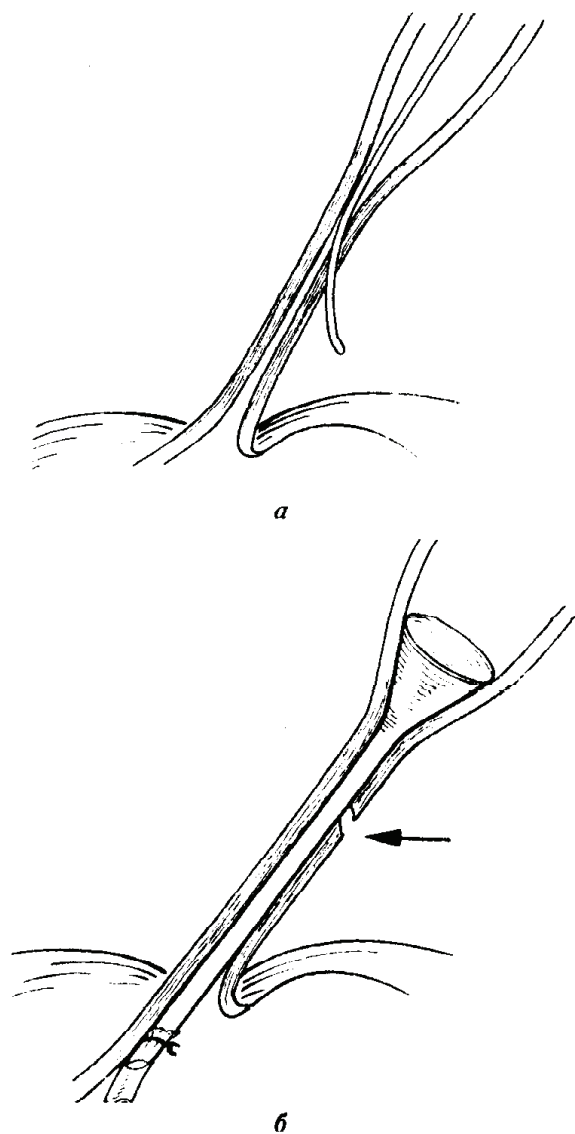
Гастростомия предназначена для питания и разгрузки. Выведение инфицированного участка через неинфицированную полость (торакотомия) способствует распространению инфекции. В инфицированной, измененной стенке пищевода закрыть рану (ушить отверстие) удастся редко. Как правило, швы быстро прорезаются, и дефект стенки пищевода становится еще больше. Медиастинит может быстро закончиться смертью больного. Только своевременно произведенная медиастинотомия может спасти жизнь больному (Loop и Ornvcs, 1970).

Основной целью при этом осложнении является достаточный дренаж средостения (верхняя или задняя медиастинотомия). Только это экстренное мероприятие может остановить распространение инфекции в средостении. Если больной ничего не принимает через рот и из желудка не забрасывается в пищевод желудочный сок (запрещается горизонтальное положение), то шансы на заживление повреждения большие, и оно может наступить удивительно быстро.

6. Интубация синтетической трубкой. При перфорациях рубцово-стенозированного пищевода в пределах рубцовых тканей можно изолировать перфорационное отверстие, введя в просвет пищевода синтетическую трубку. Этот метод применяется при запоздалом лечении перфорации у больных, находящихся в септическом состоянии. Такой способ связан с очень небольшим оперативным вмешательством (см. стр. 207).

Синтетическая трубка должна быть толще просвета суженного пищевода. Благодаря этому производится плотная тампонада перфорационного отверстия и одновременно обеспечивается свободный пассаж пищи (рис. 3-141).





**Рис. 3-141.** Закрытие перфорационного отверстия в рубцово стенозированной части пищевода, а) Перфорация, б) его закрытие введением в пищевод синтетической трубки

Рекомендуется трубку из синтетического вещества держать в пищеводе минимум две недели. Если больного не лихорадит, а также у него нет признаков медиастинита, тогда трубка может быть легко удалена через эзофагоскоп щипцами, предназначенными для удаления инородных тел.

Такое лечение позволяет достичь в казалось бы безнадежных состояниях удивительно благоприятного результата. После удаления трубки рубцово измененная стенка пищевода начинает вновь стенозироваться. Поэтому особенно показано вернуться к вопросу о пластической операции в эти поздние сроки.

Обязательным показанием для введения синтетической трубки являются случаи карциноматозного повреждения пищевода, так как ушивание перфорации в опухолевых тканях невозможно. Туморозная часть или удаляется или интубируется синтетической трубкой, перекрывающей перфорационное отверстие со стороны просвета.

### Спонтанные разрывы пищевода

Причиной высокой (30%) летальности при т. н. спонтанном разрыве пищевода является прежде всего ошибочный или поздний диагноз. Спонтанное повреждение пищевода часто называют «банкетной травмой», так как бывает, что за праздничным столом превышает допустимая индивидуальная доза алкоголя, и пиршество прерывается рвотой недостаточно воздержанного гостя.

Стенка пищевода надрывается в типичном месте, в нескольких сантиметрах над диафрагмой. Продольный надрыв стенки пищевода из-за нагнетания содержимого переполненного желудка в пищевод происходит подобно взрыву. Нередко это происходит, когда жертва невоздержанности находится на пути в туалет и пытается сдержать рвотный позыв. В таком состоянии повышается давление внутри просвета пищевода, чему не может воспрепятствовать сопротивление его мышечной стенки.

Для спонтанного разрыва пищевода характерна триада *МесМег*: рвота, сильные боли в левой нижней половине груди и медиастинальная и подкожная эмфиземы на шее. Подкожную эмфизему на шее встречают в 60% случаев. В заблуждение может ввести сильный мышечный дефанс в эпигастрии. Такие больные нередко попадают на операционный стол с подозрением на перфорацию желудка. Так как в брюшной полости во время срочной операции никаких изменений не находят, живот закрывают, и правильный диагноз ставит затем уже патологоанатом. Спонтанный разрыв пищевода часто путают также с острым панкреатитом, инфарктом миокарда и распадающейся аневризмой грудной части аорты.

Спонтанный разрыв пищевода значительно опаснее, чем все вышеописанные повреждения пищевода, так как во время рвоты значительные массы содержимого желудка под большим давлением извергаются в средостение. Установление правильного диагноза однозначно *показанием к срочной операции*.

При этой операции производится левосторонняя торакотомия; легкое отводится в сторону, и после обкладывания салфетками в продольном направлении рассекается медиастинальная плевро, отсасывается и высушивается излившееся туда содержимое желудка и пищевода. После этого пищевод извлекается из своего ложа и поврежденное место тщательно ушивается. Ушивание осуществляют на введенном в просвет пищевода дренаже средних размеров. Слизистая ушивается кетгутом, а мышечная стенка — тонким нерезорбируемым шовным материалом. Швы накладываются одиночные узловые. Вместо двухрядного шва можно накладывать однорядный шов атравматичной монофильной проволокой. После наложения шва его целесообразно укрепить выкроенным из диа-

фрагмы лоскутом (Б. В. Петровский, 1952), покрытым плеврой лоскутом из грудной стенки, выкроенным на широком основании (см. рис. 3-140, б). Средостение и брюшную полость дренируют по отдельности.

### **Вмешательства при химических повреждениях пищевода**

Если у больного через 2-3 дня после того, как он выпил жидкость, вызвавшую химическое повреждение пищевода, возникает медиастинит или плеврит, то можно предположить, что возник некроз или распад большего или меньшего участка стенки пищевода. Дальнейшая консервативная терапия бесполезна. Только *немедленное оперативное вмешательство* может спасти больному жизнь. Прогноз тем хуже, чем раньше после повреждения возникли симптомы перфорации пищевода.

Оперативное вмешательство начинается с правосторонней торакотомии. Широко вскрывается грудная полость и средостение. Экссудат отсасывается, между двумя лигатурами пересекается непарная вена. Приподнимается из своего ложа некротически измененная часть пищевода, резецируется участок торакального пищевода в пределах здоровых тканей.

Шейная часть пищевода и гифофаринкс, как правило, не некротизируются. Таким образом, имеется возможность вывести на шею проксимальную жизнеспособную часть шейного отрезка пищевода (см. стр. 180). Если желудок и кардия не пострадали, то вход в кардию ушивается из грудной полости. Образовавшиеся на висцеральной плевре толстые слои фибрина удаляются, чтобы легкое могло беспрепятственно расправиться. Затем следует закрытие грудной полости и выведение двух толстых дренажей.

Операция завершается *наложением гастростомы*. При этом необходимо тщательно обследовать желудок, так как различные химические вещества, и в особенности кислоты, могут вызвать и некроз стенки желудка (см. стр. 468). Несостоятельность стенки желудка наступает, однако, позднее, чем стенки пищевода, так что вначале симптомов этого изменения нет. Резекция пищевода и гастрэктомия спасли жизнь уже многим больным с химическими травмами.

### **Хирургические вмешательства при свищах между пищеводом и воздухоносными путями**

Лечение диагностированных врожденных Н-образных свищей у новорожденных и младенцев описано на стр. 181.

Небольшие врожденные эзофаготрахеальные свищи сопровождаются скудной симптоматикой и поэтому обнаруживаются только в зрелом возрасте. Возникший во время приема пищи (особенно жидкости) кашель, а также рецидивирующие, обычно правосторонние легочные осложнения являются типичными признаками этого заболевания.

Оперативное лечение не представляет сложности. Из высокого правостороннего задне-бокового трансторакального доступа выделяют свищевой ход. Если ткани, окружающие свищ, не воспалены, то после разъединения свищевого хода ушивают оба отверстия (одно на мембранозной части трахеи, а второе на пищеводе) одиночными узловыми швами. Нередко свищи между трахеей и пищеводом располагаются столь высоко, что выделение их лучше производить на шее, чем через трансторакальный доступ (Killen, 1965).

*Приобретенный свищ между пищеводом и трахеей* возникает, если воспаляется медиастинальный лимфатический узел и вместе с некрозом части его стенки некротизируется участок пищевода и трахеи. В том случае, если на пищеводе нет рубцового стеноза, закрытие свища осуществляется сравнительно просто. Свищевой ход рассекается при трансторакальном доступе, отверстие в стенке пищевода зашивается, а тянувшийся к трахеальной стенке свищевой ход прошивается и перевязывается.

Сложной задачей является оперативное устранение пищеводно-трахеальных свищей, возникших после операций на легких (особенно после пневмонэктомии). В этих случаях свищ возникает чаще всего из-за несостоятельности культи бронха или эмпиемы плевры, при этом эмпиема прорывается в пищевод. Если из-за воспалительного распада тканей или септического состояния интраторакальное вмешательство на свище невыполнимо, то производится шейная эзофагостомия. Когда наряду с этим, определен и гастроэзофагеальный рефлюкс, пересекается и кардия желудка, чтобы полностью исключить из процесса прохождения пищи всю торакальную часть пищевода (Johnson и Schwegemann, 1956). Благодаря этому вмешательству может быть ликвидирована эмпиема плевры, а проведенная торакопластика закроет бронхиальный свищ. В течение многих месяцев больного следует кормить через гастростому. После завершения всех воспалительных процессов может быть предпринято одномоментное наложение анастомоза пищевода с левой половиной толстой кишки, престернально подтянутой вверх (см. стр. 202).

*Вследствие бужирования пищевода или его ятрогенных перфораций* часто возникают хронические свищи между ним и воздухоносными путями. Такой свищ самостоятельно не заживает, если в дисталь-

ной его части образуется стеноз (Dor, 1960). В таких случаях возможны резекция стенозированной части пищевода, а также наложение анастомоза-вставки из кишки и ушивание свища, идущего к воздухоносным путям.

Если в грудной полости возникли выраженный рубцовый процесс и воспаление (эмпиема, абсцесс легкого), то рекомендуется пластическую операцию с использованием кишки производить ретростернально (см. стр. 200). После выключения торакального отрезка пищевода из пищеварительного пассажа эзофагобронхиальный свищ может спонтанно закрыться, и вторичная эмпиема, как и пневмония, быстро завершится.

Вследствие распада опухоли, одновременно инфицирующей пищевод и воздухоносные пути (в основном рак пищевода), между ними может возникнуть свищевой ход. Эффективное вмешательство тогда невыполнимо. Некоторые паллиативные мероприятия, однако, могут быть испробованы, так как жизнь больного из-за аспирации и вторичной пневмонии находится под непосредственной угрозой.

Возможными паллиативными хирургическими мероприятиями являются следующие: в пищевод вводится синтетическая трубка (Celestine, 1964; Mousseau и Barbain, 1956), которая обеспечивает свободный пассаж по направлению к желудку. Одновременно трубка перекрывает свищевой ход (см. стр. 187) и препятствует попаданию пищи в воздухоносные пути (Judd и Codd, 1967). Если синтетическая трубка в достаточной мере не изолирует пищевод (что бывает довольно часто) и в связи с этим часть проглоченной пищи попадает в воздухоносные пути, возникает необходимость в наложении гастростомы. Для обеспечения свободного пассажа слюны необходимо оставить в пищеводе синтетическую трубку.

Если больной находится в достаточно хорошем общем состоянии и не возникают отдаленные метастазы, то может встать вопрос о ретростернальной реконструкции пищевода (Gordon, 1963) (см. стр. 207).

### Хирургические вмешательства при грудных дивертикулах пищевода

Расположенный около диафрагмы или в интра-торакальной части пищевода дивертикул обычно причиняет мало беспокойства и страданий, поэтому редко возникает и необходимость в операции. Операция показана в следующих случаях: а) Когда дивертикул развивается вследствие ахалазии кардии. В этом случае производится эзофагокардиомиотомия от дивертикула до фундальной части желудка (см. стр. 209), а также реконструкция пищеводного отверстия и угла

Гиса кардии. Дивертикул после этой операции самостоятельно редуцируется.

б) При наличии большого дивертикула и осложнений, связанных с задержкой в нем остатков пищи. В этом случае операция в какой-то мере является профилактической, предупреждающей развитие воспаления и малигнизации затронутого отдела пищевода. Такого рода дивертикулы, имеющие обычно широкую шейку, могут быть легко резецированы. Мешок дивертикула, выделенный из окружающих тканей и состоящий только из слизистой оболочки, вырезается ножницами и отсекается в 0,5 см от края пищевода. Отверстие, образованное в слизистой оболочке, ушивается в продольном направлении тонким урядом одиночных кетгут-овых швов. Поверх этих швов одиночными швами реконструируют и мышечную стенку. Если резекция дивертикула затруднена, то рекомендуется поступить следующим образом. Проксимальную часть устья дивертикула суживают одиночными узловыми швами. Наиболее глубокую часть дивертикула пришивают к верхней части пищевода таким образом, чтобы отверстие дивертикула оказалось наиболее глубоко (рис. 3-142).

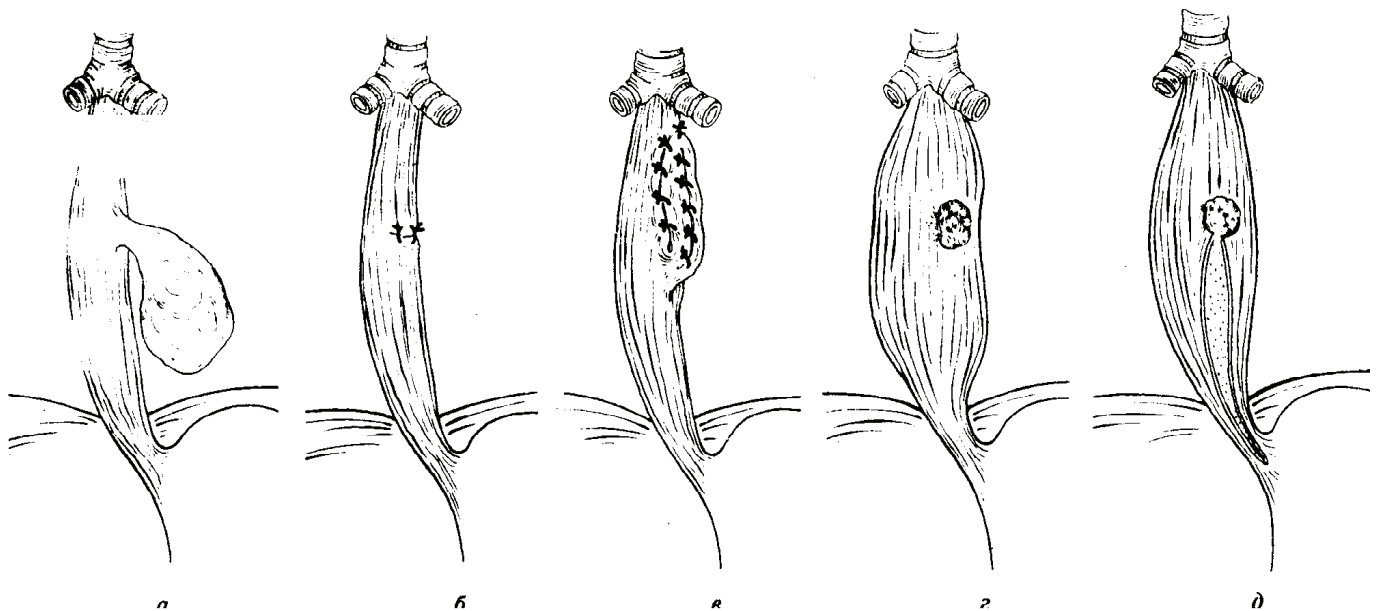
### Пластическое замещение пищевода после резекции

#### Интраплевральное замещение тонкой кишкой по Roux

Если удаляется только нижняя треть пищевода, а проксимальный отдел (в 28-30 см от края зубов) является интактным, то почти всегда можно возместить удаленную часть за счет первого сегмента тонкой кишки, т.н. петли Roux (Allison, 1957; Merendino, 1955; Brain, 1967).

Операция производится следующим образом. В VI межреберном пространстве слева производят торакопаларотомию (см. стр. 177). Медиастинальная плевро вскрывается в продольном направлении и отделяется от пищевода. Рубцове измененный пищевод обходят пальцем и приподнимают на тесьме или тонких резиновых держалках. Рекомендуется производить препаровку острым путем позади перикарда, в направлении правой медиастинальной плевро. Острым путем проходят и над аортой (здесь нет сосудов), в других частях предварительно находят и обрабатывают ветви сосудов; продолжая препарировать острым путем, мобилизуют весь выделяемый участок пищевода. После введения в пищевод толстого желудочного зонда отчетливо определяется уровень стеноза.



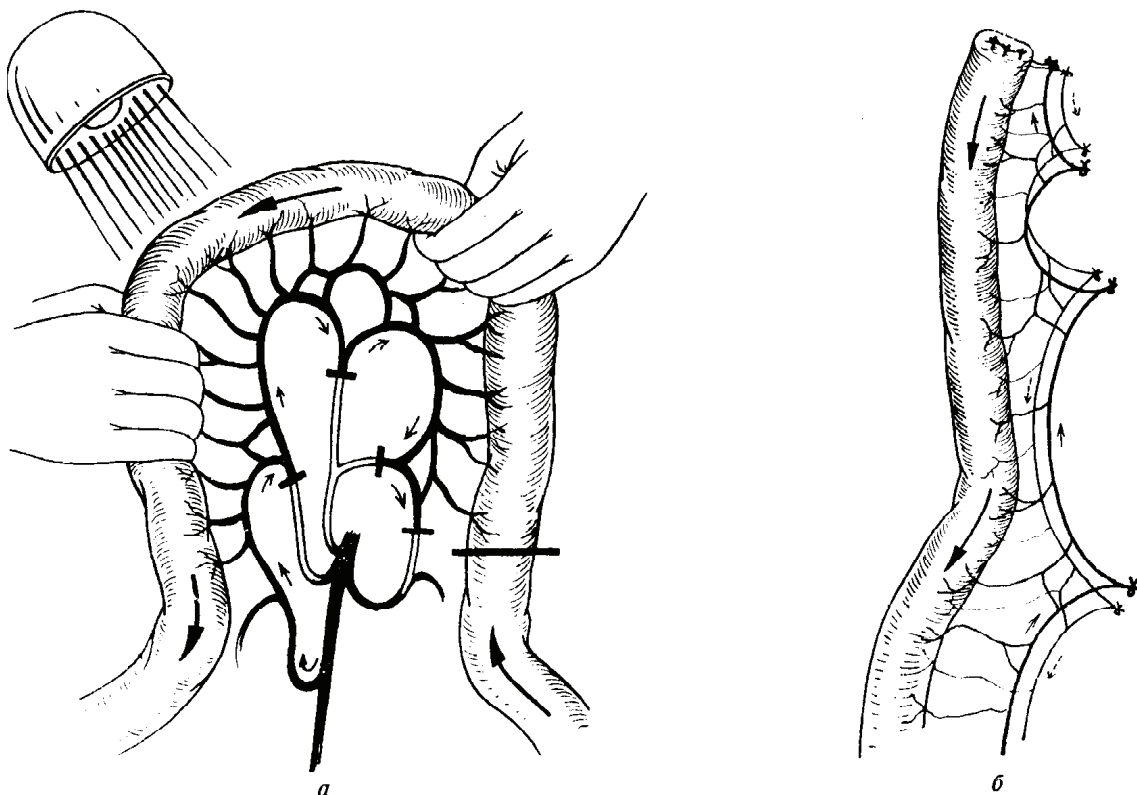


**Рис. 3-142.** Операция при околодиафрагмальном дивертикуле, а) Большой околодиафрагмальный дивертикул, б) резекция дивертикула и зашивание разреза стенки пищевода, в) стягивание дивертикула и прикрепление поверх его, г) ахалазия и возникший дивертикул, д) кардиомиотомия через дивертикул по Heller ниже дивертикула

Определив необходимую для восстановления пищевода длину вставки, приподнимают поперечноободочную кишку и находят тощую кишку. Прохождение сосудов тощей кишки сильно варьирует. Однако непосредственно обеспечивающая питание кишки аркада сосудов довольно постоянна и идет параллельно кишке. Из перпендикулярных этой аркаде прямых сосудов без возможных нарушений питания кишки могут быть перевязаны два или три. Перевяз-

ка осуществляется при условии, что избранный участок содержит достаточно мощную аркаду и перевязка прямых сосудов не нарушит ее проходности.

Необходимо ориентироваться и в отношении вен этого участка кишки, потому что их ветви не всегда сопутствуют артериям. При выделении петли тощей кишки необходимой длины для восполнения нижней трети пищевода редко приходится перевязывать больше двух прямых сосудов и сопровождающих их вен.



**Рис. 3-143.** Замещение пищевода тонкой кишкой, 1. Создание У-образной петли по Roux, а) Просвечивание мезентериальных сосудов тонкой кишки (стрелками показаны места, где будут наложены лигатуры); б) готовая петля по Roux

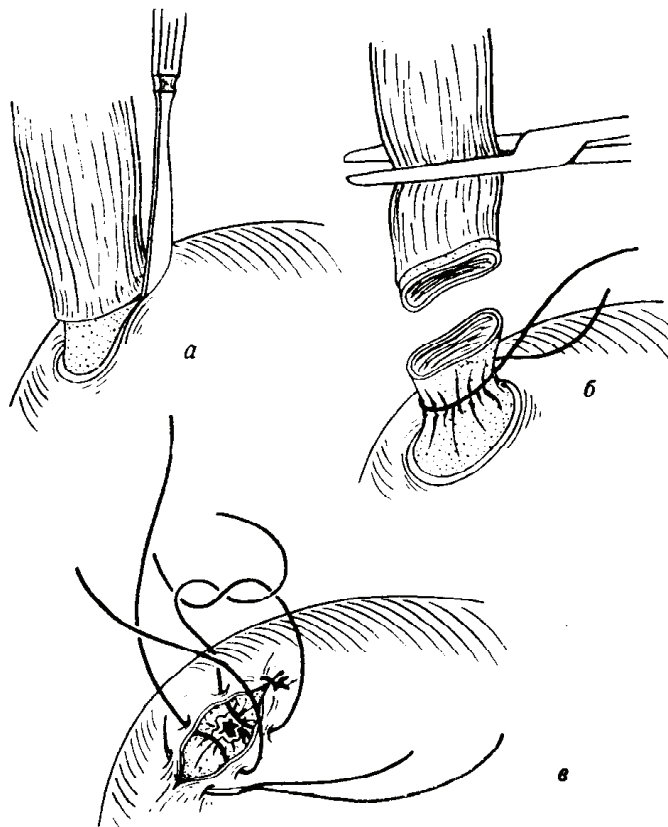
### Техника приготовления петли кишки по Roux

Выбранный для перемещения в грудную полость участок тонкой кишки приподнимается так, чтобы его мезентериальные сосуды были натянуты и просвечивались проходящим через них светом (операционные лампы). После обследования первого метра тонкой кишки выбирают участок с наиболее подходящей аркадой сосудов. Серозный покров брыжейки над избранным местом приподнимается пинцетом и рассекается. После этого в области найденного Y-образного разветвления перевязываются артерия и вена.

Под Y-образным разветвлением сосуды выделяют тонким диссектором, перевязывают тонкой лигатурой (отдельно артерию и вену) и пересекают на несколько миллиметров центральное разветвление аркады. Артерию и вену никогда не следует перевязывать вблизи от кишки одной лигатурой, так как, если брыжейка при проведении ее в грудной полости вытягивается, длина этих сосудов может оказаться неодинаковой, что приведет к соскальзыванию лигатуры (рис. 3-143).

После перевязки 1-2 (иногда 3) прямых сосудов образуется выделенный участок кишки необходимой длины. Остается произвести препаровку до развилки сосудов по кишке в направлении к желудку. Сосуды аркады в этом месте раздельно пересекаются по описанному выше способу. Если аркада пересекается на аборальном участке, то образуется антиперистальтическая петля! Проверяется пульсация мезентериальных сосудов, пересекается противоположный, еще не рассеченный листок мезентериальной серозной оболочки, после чего кишка пережимается двумя мягкими кишечными жомами. Конец отсеченной петли кишки по *Roux* зашивается двумя рядами непрерывных серосерозных швов. Убедившись в том, что длина выбранной для замещения петли кишки достаточна, возвращают эту петлю в брюшную полость (где она не может быть повреждена). Протяженность предполагаемой кишечной вставки определяется не по длине кишечной петли, а по протяженности ее сосудистой аркады. Сосуды, питающие кишечную вставку, не должны быть натянуты. Необходимо следить за тем, чтобы длина кишки была достаточной, но не избыточной.

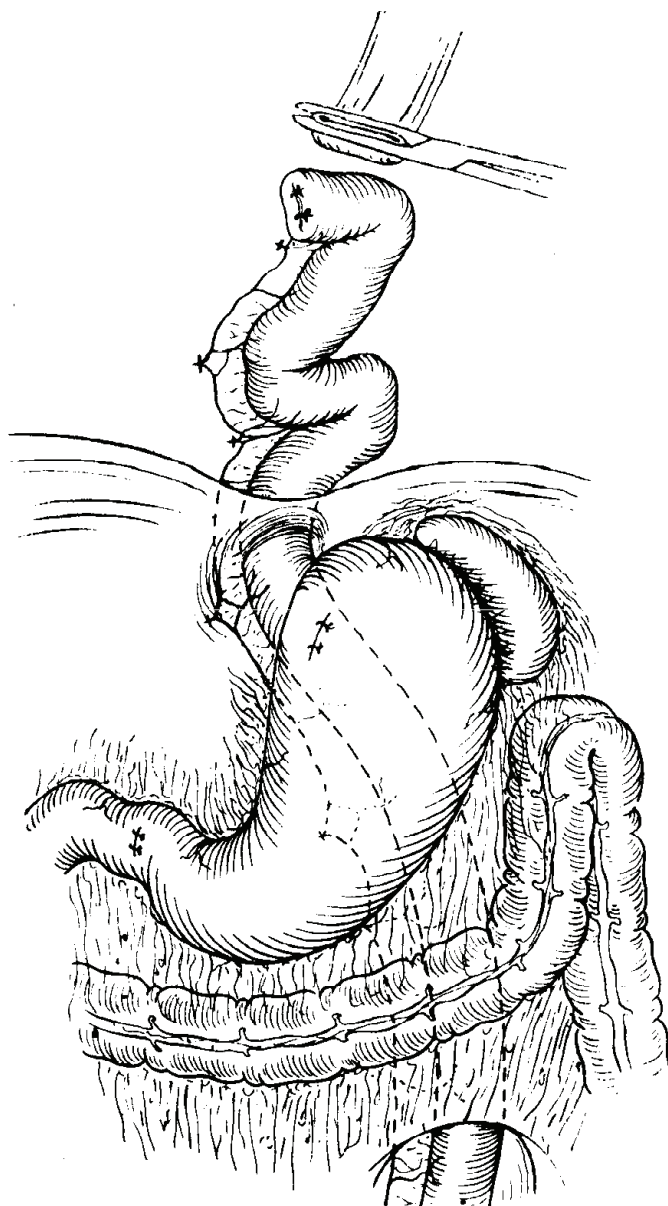
Уже выделенная часть пищевода пересекается на уровне кардии, отверстие в желудке ушивается. Производя пересечение кардии, следует обратить внимание на то, чтобы рассечение происходило на уровне слизистой желудка. Если в желудке останется участок слизистой пищевода, то в этом месте может произойти изъязвление. В пределах ушитой кардии желудка может развиваться пенетрирующая язва (*Joske* и *Simpson*, 1966).



**Рис. 3-144.** Замещение пищевода тонкой кишкой. II. Закрытие кардиального отверстия желудка, а) Серомускулярный слой желудка рассекается вокруг кардиальной части пищевода, б) слизистая пищевода перевязывается и пересекается, в) серомускулярный слой кардиального отверстия желудка зашивается одиночными узловыми швами

Быстро и достаточно надежно закрыть кардиальное отверстие в желудке можно следующим образом. Вокруг кардиального отдела пищевода рассекается вначале только серомускулярный слой. Слизистая перевязывается кетгутотом (рис. 3-144). Цель наложения этой лигатуры — прежде всего гемостаз (кардиальный отдел слизистой очень богат кровеносными сосудами). Дистальный отдел пищевода захватывается жестким зажимом (бронхофиксатор) над самой диафрагмой, и слизистая пересекается примерно в 5 мм под местом перевязки. Затем производится окончательное закрытие кардиального отверстия в желудке наложением 5-6 одиночных узловых серозных швов. Пережатый зажимом конец пищевода удерживается ассистентом.

На этом этапе операции проверяют достаточность кровоснабжения петли кишки, выбранной для вставки. Затем пересекают желудочно-толстокишечную связку на протяжении 10-15 см, освобождают сальниковую сумку, петлю кишки проводят через отверстие, произведенное в брыжейке толстой кишки, и позади желудка, через пищеводное отверстие проводят в грудную полость. При этом надо следить за тем, чтобы подтянутая в грудную полость кишка не встретила препятствия на уровне диафрагмы и не было бы ее перекрута или перегиба (рис. 3-145).



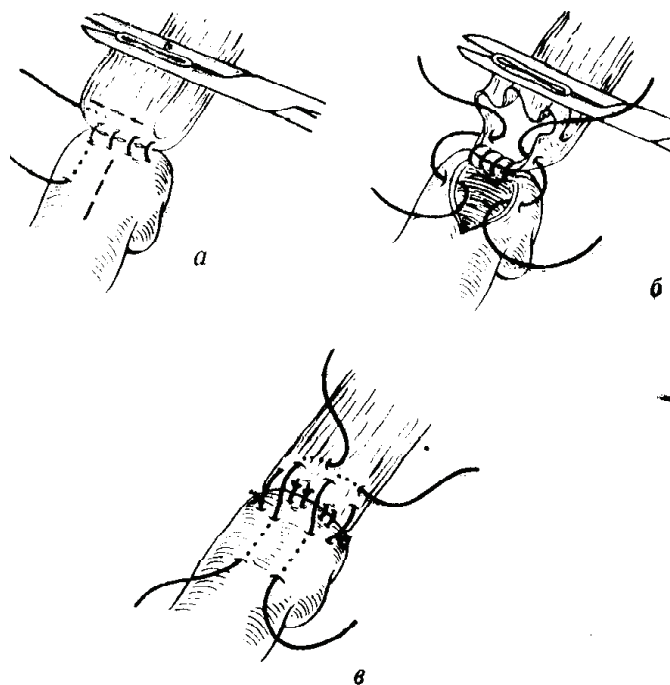
**Рис. 3-145.** Замещение пищевода тонкой кишкой. III. Проведение петли по Roux через отверстие, наложенное на брыжейку толстой кишки и отверстие в диафрагме в грудную полость

Не рекомендуется проводить эту петлю впереди поперечноободочной кишки или желудка, так как в последующем при заполнении и растяжении толстой кишки или желудка (атония, метеоризм) могут быть сдавлены сосуды и наступить нарушение питания этой кишечной петли.

Наложение анастомоза между пищеводом и петлей кишки Roux. В нашей практике наиболее успешным было наложение анастомоза между пищеводом и кишкой по типу «конец в бок». Этот способ представляется нам наиболее надежным, так как кровоснабжение конца петли кишки мезентериальными сосудами при наложении швов случайно не нарушается, а само наложение анастомоза не затруднено. На боковой поверхности кишки открывается необходимых размеров отверстие для эзофагоэуностомии в поперечном направлении по отношению к длине кишки.

Наложение анастомоза двухрядным швом по Sweet. Техника наложения анастомоза показана на рис. 3-146. Сначала накладываются т.н. серо-серозные швы на задней стенке. Их число всегда нечетное: три, пять, иногда семь. С двух сторон от наложенных средних швов накладываются дальнейшие одиночные швы. На 6-7 мм выше предполагаемого уровня наложения анастомоза шелком 2/0 или другим шовным материалом соответствующей толщины прошивают стенку пищевода в поперечном направлении. После этого вблизи от закрытого конца петли кишки захватывают иглой середину противоположной сосудам части. Концы ниток берутся на зажим. По обе стороны от наложенного ряда швов накладывают еще два шва, после чего их завязывают. Таким образом кишка оказывается фиксированной к пищеводу. Концевые нити берутся на зажимы, а находящиеся между ними срезаются.

Следующим моментом операции является вскрытие просветов пищевода и петли кишки. В 68 мм от линии швов, на уровне планируемого наложения анастомоза, поперечно рассекаются по задней стенке мышечный и слизистый слои. Ассистент тем временем держит пищевод в несколько натянутом положении. После пересечения задней стенки и поднятия передней стенки пищевода становится видным его просвет (см. рис. 3-146). Затем продольно вскрывается просвет кишки в наиболее отдаленной от мезентериальных сосудов части кишки на длину, соответствующую просвету пищевода.



**Рис. 3-146.** Замещение пищевода тонкой кишкой. Двухрядная эзофагоэуностомия. На стенке пищевода швы накладываются параллельно, а на стенке кишки вертикально по отношению к анастомозу, а) задняя линия серозных швов, б) швы через все слои, в) передний серозный ряд швов



Во *внутренний сквозной ряд швов* захватывается 5-6 мм-овая широкая полоса стенки пищевода; этот ряд также состоит из одиночных узловых швов. Завязывание этих швов производят в сторону просвета, при этом необходимо следить, чтобы слизистая пищевода была хорошо адаптирована со слизистой кишки. При сшивании слизистой иногда рекомендуется шить погружным швом (с обратным вколом иглы). Швы начинают накладывать посередине, продолжая их вправо и влево от первого шва. Если эти узловы швы накладывать поочередно с каждой стороны, то хорошо видно положение каждого из них.

После ушивания рассеченной задней стенки пищевода по окружности накладывают шов в обе стороны, пока не останется спереди неразъединенным участок шириной только около 1 см, который позволяет еще поддерживать в натяжении проксимальный конец пищевода в руках ассистента, пока не будет адаптирована вся линия швов. Описанная методика имеет большое преимущество: при ней на пищевод не накладываются дополнительные держалки или зажим, которые травмировали бы стенку пищевода и ухудшали жизнеспособность тканей.

Одиночные швы накладывают, как уже упоминалось, по окружности: один слева, другой справа. Последние два одиночных шва завязываются снаружи. Следует обращать особое внимание на то, что плохо наложенный внутренний ряд швов нельзя скорректировать вторым рядом швов. Соединение слизистой должно быть по всей окружности достаточно тесным, т. е. слизистые кишки и пищевода должны прилежать друг к другу достаточно плотно.

Рекомендуется второй ряд швов также накладывать поочередно, делая стежки то с правой, то с левой стороны. Вколы иглы должны захватывать ткани достаточной толщины. Слишком поверхностное наложение швов в этом месте недопустимо.

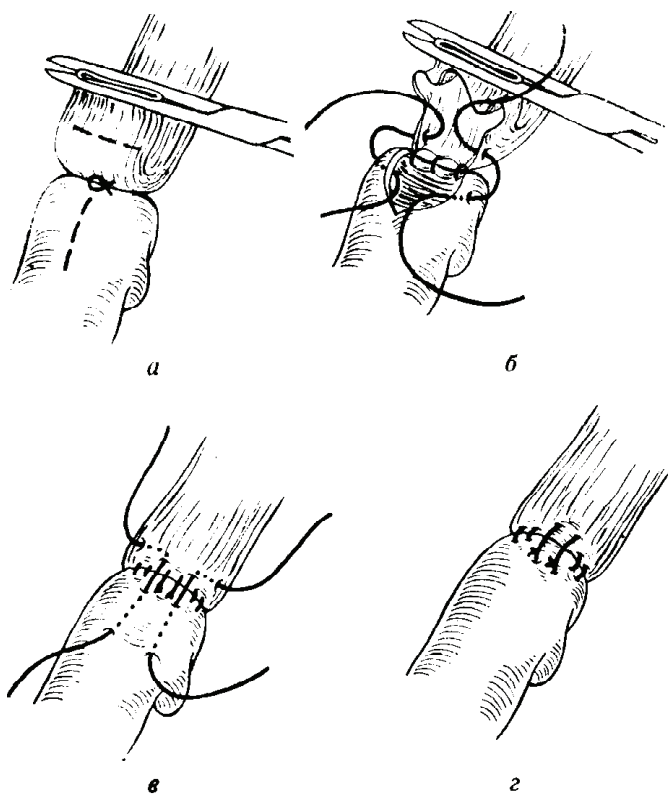
### Однорядные анастомозы, наложенные монофильными швами из проволоки по Belsey

При этом техническом приеме пищевод и кишка фиксируются друг к другу одним узловатым шелковым швом. Этот шов должен находиться в середине и сзади предполагаемого анастомоза на пищеводе. Кишка также подшивается за отдаленный от мезентериальных сосудов участок, ближе к ушитому слепому концу.

Задняя стенка пищевода рассекается в поперечном направлении, примерно на 7-8 мм ниже ранее наложенного шва, на уровне предполагаемого анастомоза. Рассечение задней стенки пищевода «небольшими» участками вслед за накладываемыми швами, как это

было описано раньше, облегчает ориентацию в отношении просвета и исключает необходимость применять прошивные держалки или жом.

Атравматичной иглой с проволочной нитью захватывается участок стенки шириной не менее 5 мм, после прокалывания мышечного слоя захватывается и слой слизистой, так как иначе она может сократиться. Со стороны кишки захватываются те же ткани аналогичной толщины. Здесь менее опасно не захватить иглой слизистую, так как она на кишке более плотно примыкает в серомускулярном слое и не сокращается (рис. 3-147). Проволока завязывается иглодержателем со стороны просвета, подобно тому, как завязывается шелковая нить. При этом вполне достаточно наложения двух обычных узлов (две противоположно направленных петли), тогда как наложение трех однонаправленных узлов (когда три петли ложатся вокруг одной прямолежащей нити) не держит, и швы расходятся. После наложения двух обычных узлов концы проволоки должны быть обрезаны как можно короче!



**Рис. 3-147.** Замещение пищевода тонкой кишкой, V. Эзофагоеюностомия, наложенная однорядным проволочным швом. а) Пищевод и кишка соединяются одним узловым швом, льняными нитками (вскрытие пищевода и просвета кишки обозначены пунктиром): неотсеченная часть пищевода используется для подтягивания его при наложении швов. б) Одиночные проволочные швы накладываются поочередно слева и справа от первого шва. в) Два последних проволочных шва, которые завязываются снаружи, покрываются серозными швами, г) Готовый анастомоз

Одиночные швы накладывают, продвигаясь от середины, поочередно справа и слева, аналогично тому, как накладывается внутренняя прошивная линия двухрядного шва. Расстояние между отдельными

стежками может равняться 2-4 мм при условии, что в шов берется ткань необходимой толщины. Узлы последних одиночных швов завязываются снаружи, их прикрывают отдельными серозными швами, чтобы избежать возможности повреждения окружающих тканей концами проволоки, выступающими примерно на 1-3 мм. Два последних проволочных шва, завязанных снаружи, мы тщательно покрываем с тех пор, как один наш 68-летний больной погиб после тотальной гастрэктомии при симптомах острой недостаточности центрального кровообращения. Электрокардиограмма, снятая в ходе реанимации, также подтвердила острый инфаркт миокарда.

Тем более неожиданным был результат-патологоанатомического исследования. Эпикриз гласил: «Смерть вызвана гемоперикардом. Основное заболевание — рак желудка в области кардии, по поводу чего в день смерти проведена тотальная гастрэктомия, спленэктомия и частичная резекция поджелудочной железы. В задней части средостения наложен анастомоз по Roux, между пищеводом и петлей тощей кишки. Обрезанный 2 см-овый конец одного из проволочных швов этого анастомоза перфорировал перикард и травмировал одну из ветвей правой венечной артерии».

Основным преимуществом анастомоза, наложенного проволочной нитью, является то, что образуется рубец минимальной толщины. Монофильная проволока не обладает фитильным свойством впитывания жидкости. Благодаря этому вероятность инфицирования и просачивания в окружении анастомоза пищевода и в средостение уменьшается, уменьшается и возможность рубцового сужения пищевода.

### Фиксация плевры, анастомоз между желудком и тонкой кишкой и анастомоз между двумя петлями тонкой кишки

После завершения эзофагоеюнального анастомоза над ним и над кишкой зашивается медиастинальная плевра. Покрытие медиастинальной плевры предохраняет от проскальзывания избыточного, длинного участка петли кишки в грудную полость, а также от перегиба кишки и возможного развития вследствие этого таких осложнений, как нарушение пассажа пищи по кишке или некроз кишки. (Подшивание стенки кишки к диафрагме на уровне пищеводного отверстия себя не оправдало.) На этом интраторакальный этап операции заканчивается (рис. 3-148).

Дальше следует часть операции, проводимая в брюшной полости. Желудок отводится вверх, со стороны большой кривизны его вскрывается желудочно-ободочная связка. В этом месте находят часть петли

кишки, идущей к пищеводу, и накладывают анастомоз шириной 3-4 см между боковой поверхностью кишки и задней стенкой желудка. Анастомоз должен располагаться несколько ниже ушитой кардии (рис. 3-149).

Ниже анастомоза просвет кишки сужают или закрывают перевязыванием кишки. Эту лигатуру погружают в глубину несколькими серозными швами, чтобы предохранить открытие просвета кишки при эвентуальном прорезывании лигатуры. Такого рода прием имеет цель направить всю идущую по анастомозированной кишке пищу через желудок в двенадцатиперстную кишку.

Под конец накладывается межкишечный Y-образный анастомоз. Здесь обращается внимание на необходимость того, чтобы выходящая из ретроперитонеального пространства начальная часть тонкой кишки находилась слева от высоко поднятой петли анастомоза по Roux и чтобы анастомоз по типу «конец в бок» тоже был слева от этой петли (см. рис. 3-149).

В завершение операции обычно накладывают разгрузочную гастростому.

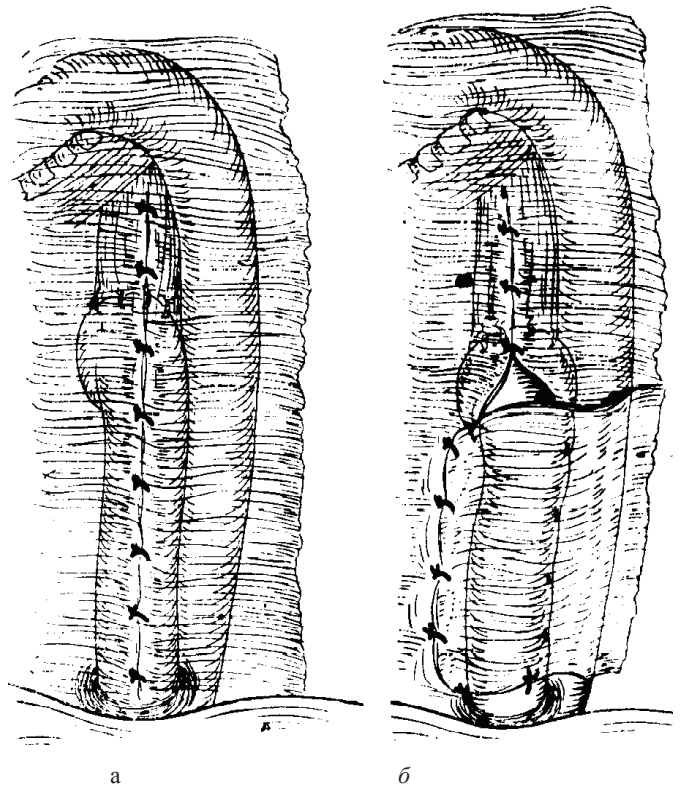
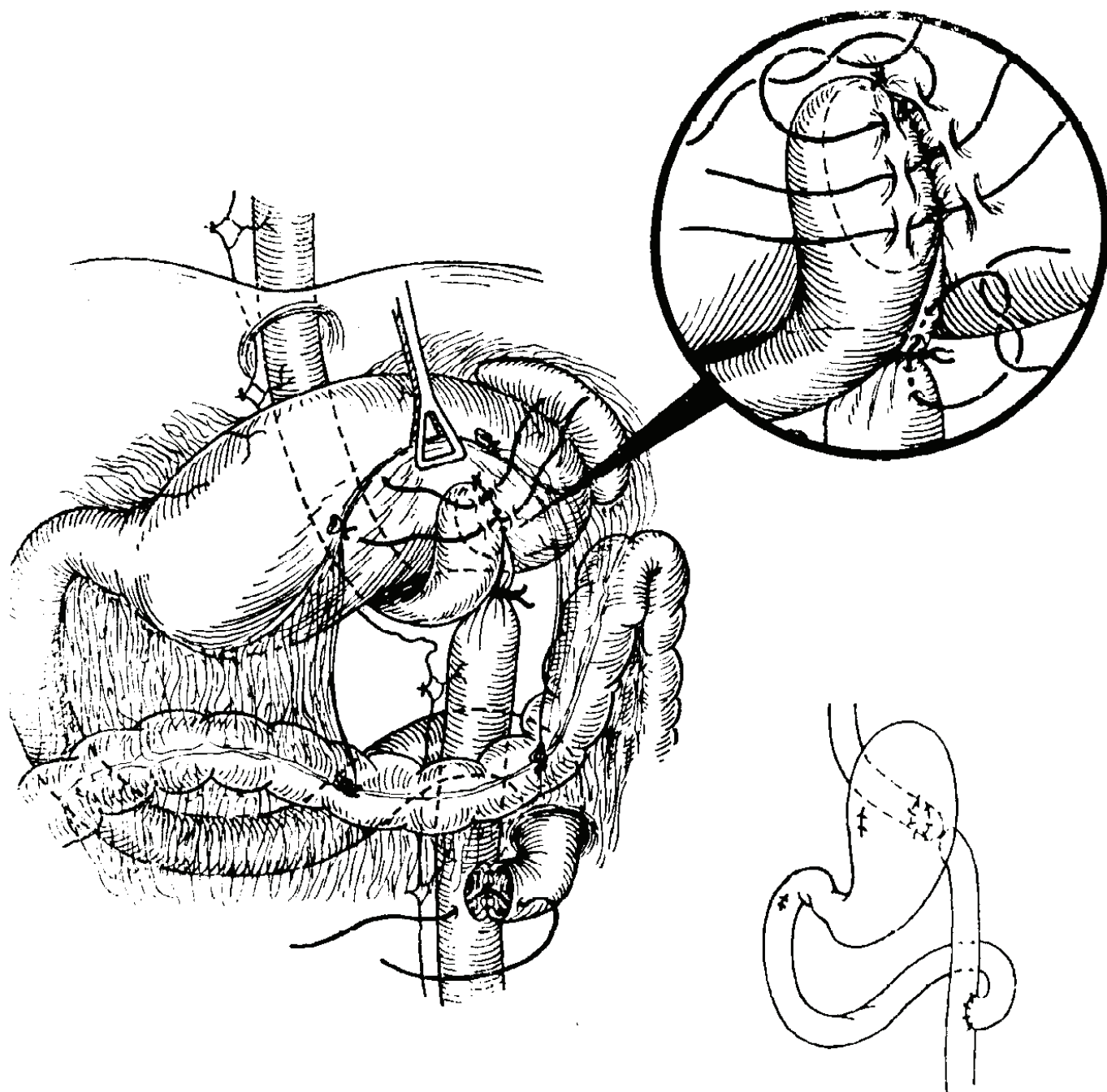


Рис. 3-148. Замещение пищевода тонкой кишкой, VI. Расположенную в заднем средостении кишку, чтобы избежать ее расширения и перемещения, покрывают медиастинальной плеврой (а) или выкроенным из грудной стенки листком плевры (б)

### Послеоперационное ведение

Введенный в грудную полость и под диафрагму дренаж на 24 часа после операции соединяется с отсосом, после чего удаляется, если нет показаний к дальней-



**Рис. 3-149.** Замещение пищевода тонкой кишкой, VII. Анастомоз между боковой поверхностью петли по Roux и задней стенкой желудка. Дистальнее этого места на тонкую кишку накладывается и погружается в глубину лигатура, серо-серозными узловыми швами. Межкишечный анастомоз накладывается ниже поперечноободочной кишки

шему его оставлению (например, при повреждении легкого и попадании воздуха в плевральную полость). Введенный в желудок катетер первые 24 часа остается открытым, и через него отсасывается содержимое желудка. Начиная с 3 дня после операции, если нет осложнений, больному дают пищу через гастростомический катетер. Количество и калорийность пищи постепенно осторожно повышают. Отсутствие осложнений позволяет с 10-12 дня после операции начать кормить через рот. После удаления катетера из гастростомы она нередко закрывается самостоятельно. Рекомендуется с первого дня после операции постепенно восстанавливать подвижность больного.

Описанная методика скомбинирована из оперативных вмешательств по методу *Allison* (1957), *Wooler* (1965) и *Aylwin* (1965). Наложение гастростомы или еюногастростомы (см. стр. 424) обеспечивает надежность операции и необходимую декомпрессию желудка, а в дальнейшем — возможность специального питания. Мы успешно проводили сужение или закрытие просвета тонкой кишки сразу *под анастомозом* между кишкой и желудком. Этот способ имеет то преимущество, что кишка не пересекается, ее кровоснабжение обеспечивается собственными сосудами, а пища все же достигает желудка.



## Внутриплевральная толстокишечная вставка по Belsey

В тех случаях, когда возникает необходимость заменить кишкой весь или почти весь пищевод (рубцовый стеноз пищевода, резекция канцероматозно измененного пищевода), тонкой кишки может не хватить. Значительно проще и надежнее заместить удаленный пищевод левой частью толстой кишки, расположив ее изоперистальтически. Этот метод был предложен *Belsey* (1965). Он использовал левосторонний торакоабдоминальный доступ, удалял пищевод и накладывал анастомоз на шее. Автору представляется более надежным комбинированное вмешательство (правосторонняя торакотомия и срединная лапаротомия) (*Holinsworth* и *Martinsburg*, 1946).

### Торакотомия

Производится правосторонняя заднебоковая торакотомия, и из окружающих тканей выделяется грудной отдел рубцово измененного или пораженного карциномой пищевода (см. стр. 170). В процессе выделения пищевода должен быть решен вопрос о том, возможно ли интраторакальное наложение надежного анастомоза. Необходимо обращать внимание на то, что весь рубцово суженный пищевод должен быть удален, а при опухолях резекцию надо производить в пределах здоровых тканей, на 6-8 см отступая от опухоли. Анастомоз с пищеводом может быть наложен на 3-4 см выше непарной вены. Это наложение анастомоза и его сшивание также удобно производить из грудной полости. Если же остающаяся неизменная часть пищевода короче, то рекомендуется накладывать анастомоз из отдельного левостороннего шейного доступа над ключицей (*Sweet*, 1954).

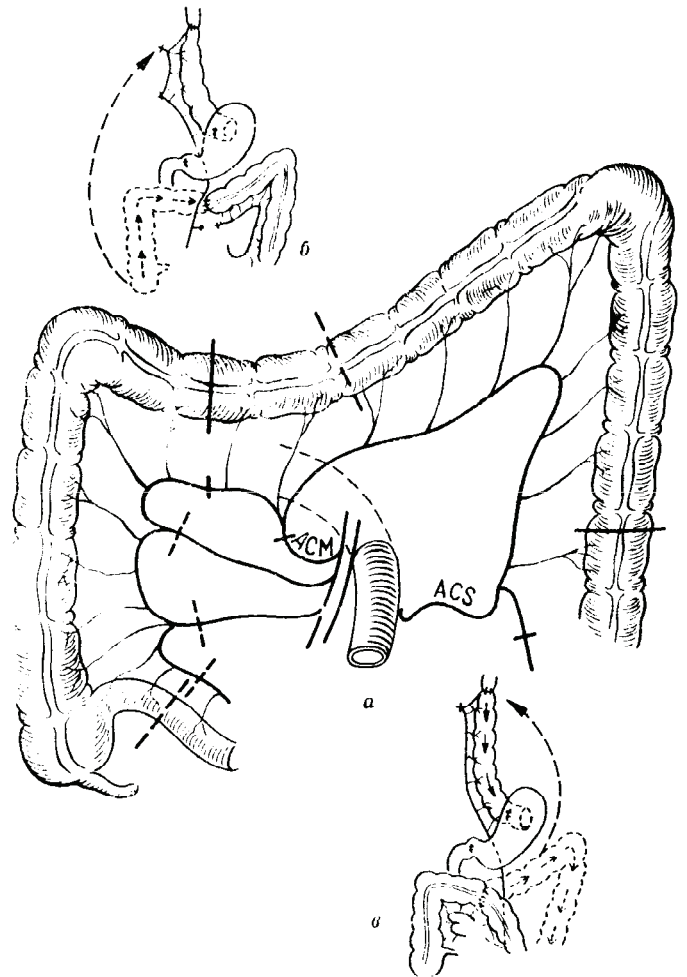
Если наложен анастомоз на шее, то разрез грудной клетки зашивается после введения дренажа. При интраторакальном анастомозировании швы накладываются провизорно.

### Лапаротомия

Больного укладывают на спину. Производится верхняя срединная или левая парамедиальная лапаротомия. Пупок обходят с левой стороны, мечевидный отросток резецируется.

Тщательно изучается кровообращение поперечноободочной кишки (рис. 3-150). Особенно внимательно определяется состояние сосудистой аркады в области левого (селезеночного) угла толстой кишки. Здесь важны коммуникации между средней и левой артериями толстой кишки. Затем от кишки отъединяют большой сальник (не резецируют) и мобилизуют левый угол кишки вместе с ее нисходящей частью. Средняя артерия толстой кишки обычно проходит справа, а левая -- слева от двенадцатиперстно-тонко-

кишечного угла, причем в непосредственной близости от него. Если система сосудов аркады в хорошем состоянии, то корень средней артерии толстой кишки после перевязки пересекается ниже своей развилки. Вместе с артерией лигируется и пересекается сопровождающая артерия вена. Измеряют необходимую длину поперечноободочной кишки (измерение целесообразно производить при помощи тесьмы или полоски марли, начиная от основания сосуда, питающего кишку).



**Рис. 3-150.** Замещение пищевода толстой кишкой, 1. а) Типичное кровоснабжение толстой кишки, б) замещение правой половиной толстой кишки, в) замещение левой половиной толстой кишки. Жирными линиями обозначена граница части, применяемой для замещения пищевода левой половиной толстой кишки. Питающим сосудом является левая толстокишечная артерия (ACS). Пунктирная линия обозначает границы пересечения левой подвздошно-толстокишечной части. В этом случае питающим сосудом является средняя толстокишечная артерия (АСМ)

Аркада, проходящая близко от стенки кишки (как правило, в правой части поперечноободочной кишки), лигируется и пересекается, после чего на кишку накладывают два кишечных зажима, и кишка пересекается в поперечном направлении. Предназначенная для замены резецированного пищевода часть толстой кишки получает кровоснабжение только из левой артерии толстой кишки. После лигирования аркады

сосудов, проходящей рядом с толстой кишкой, в артериальной сосудистой системе поперечноободочной кишки возникает обратное направление кровотока. В ветвях средней артерии толстой кишки видимая пульсация появляется через несколько минут, иногда только через 15-20 минут.

После укладывания толстой кишки обратно в брюшную полость (здесь кишка находится в наиболее сохранном состоянии) выделяют и отсекают кардию желудка (см. стр. 192). Кардиальное отверстие в желудке зашивается. 56 узловатыми швами зашивается и слепой дистальный отрезок пищевода. При этом швы не срезаются.

Пересеченная, частично отпрепарированная оральная часть поперечноободочной кишки ушивается провизорными швами после подкладывания под нее марлевых салфеток. Ушивание производят, чтобы избежать выхождения наружу содержимого толстой кишки. Выделенная часть толстой кишки проводится позади желудка через малый сальник, без перекручивания (справа от левой желудочной артерии!), по направлению кверху (рис. 3-151).

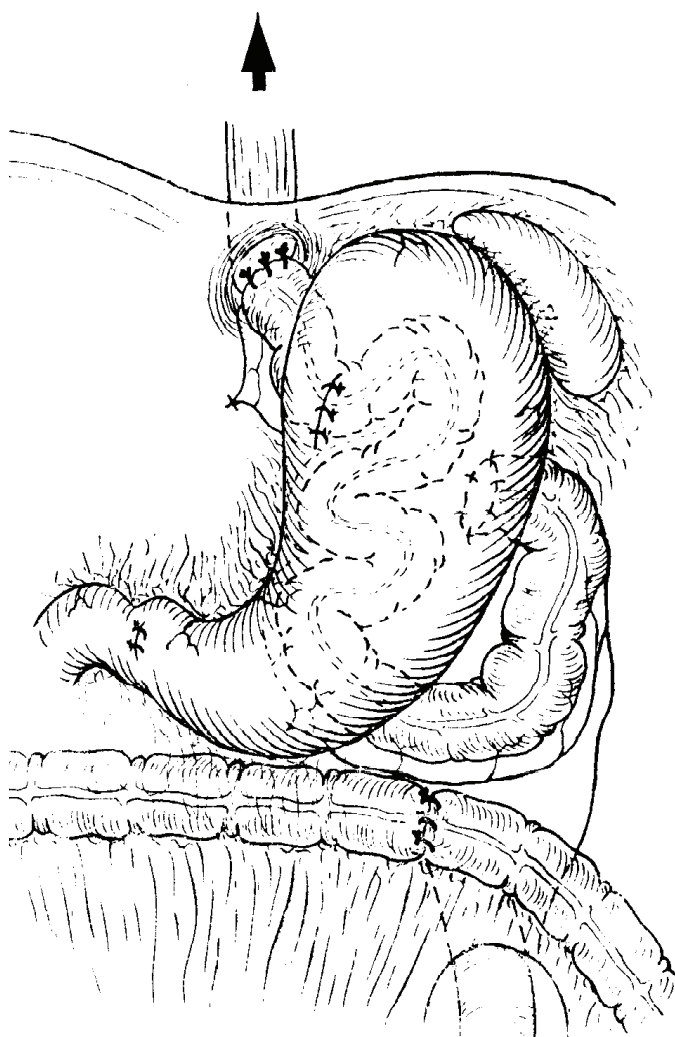


Рис. 3-151. Замещение пищевода толстой кишкой, II. Выделенная левая половина толстой кишки проводится позади желудка и прикрепляется к заранее выделенному концу пищевода

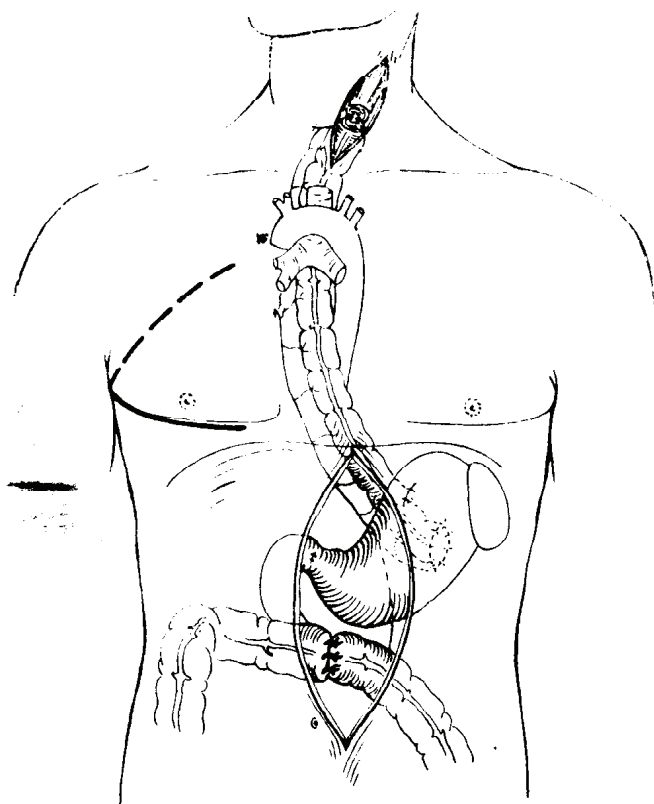


Рис. 3-152. Замещение пищевода толстой кишкой, III. Из левостороннего шейного доступа пищевод с прикрепленной к нему левой половиной толстой кишки вытягивается на шею. Затем накладывается анастомоз по типу «конец в конец» между шейным отделом пищевода и оральным концом толстой кишки

Провизорно наложенные узловатые швы на оральном конце толстой кишки связываются с такими же швами дистальной части пищевода. Это производится после того, как выделенный пищевод был отсечен на уровне кардии, а отверстие кардиальной части желудка закрыто по методике, описанной на стр. 192.

Производится определение линии пересечения кишки непосредственно под стволом левой артерии толстой кишки. Дистальный конец изолированной толстой кишки не должен быть слишком длинным. Необходимо следить за тем, чтобы был достаточным не только артериальный, но и венозный кровоток изолированной части толстой кишки. Вена не всегда проходит вблизи от артерии, и ее просвет может быть несколько суженным.

В заранее обозначенном месте перевязывают аркаду сосудов, идущую в дистальном направлении, благодаря чему кровоснабжение изолированного участка толстой кишки не только не нарушается, а, возможно, даже несколько улучшается. После перевязки аркады кишка на этом уровне пересекается между двумя кишечными жомками.

Дистальный конец теперь уже полностью изолированного и частично проведенного сзади желудка участка кишки анастомозируется с задней стенкой желудка по типу «конец в бок». Анастомоз накла-

дывается со стороны большой кривизны желудка, на границе между верхней и средней третями (рис. 3-151, 3-152). Место наложения анастомоза должно быть точно определено. Если анастомоз наложен слишком высоко, то может произойти перегиб между кишкой и желудком. Если же анастомоз наложен слишком низко, то перистальтикой антральной части желудка его содержимое может забрасываться обратно в кишку.

Анастомоз накладывается двухрядным швом, просвет желудка вскрывается на участке в 3-4 см. При наложении швов анастомоза ассистент поднимает большую кривизну желудка на прошивных держалках, благодаря чему задняя стенка желудка становится хорошо доступной для обозрения.

Между правой частью поперечноободочной кишки и нисходящей частью толстой кишки накладывается типичный анастомоз «конец в конец». В том случае, если не удастся легко и надежно закрыть отверстие, образовавшееся в брыжейке толстой кишки, рекомендуется оставить его широко открытым, чтобы в нем не ущемилась петля тонкой кишки.

В желудке полностью рассекают мускулатуру

привратника (миотомия или пилоропластика). Последним этапом абдоминальной части операции является наложение гастростомы и введение в нее катетера *Witzel*.

## Анастомозирование культы пищевода и толстой кишки

### Мобилизация шейной части

Если анастомоз между пищеводом и толстой кишкой накладывается на шею, то пищевод выделяется на левой стороне шеи (см. стр. 176). Для этой цели отпрепарованный пищевод с привязанной к нему толстой кишкой через произведенный там разрез выводят на шею. Анастомоз «конец в конец» накладывают в пределах здоровых тканей между шейной частью пищевода и оральным концом высоко поднятой толстой кишки отдельными узловатыми проводочными швами (см. стр. 194).

Проверив и убедившись в том, что использованная для замещения резецированного пищевода тол-

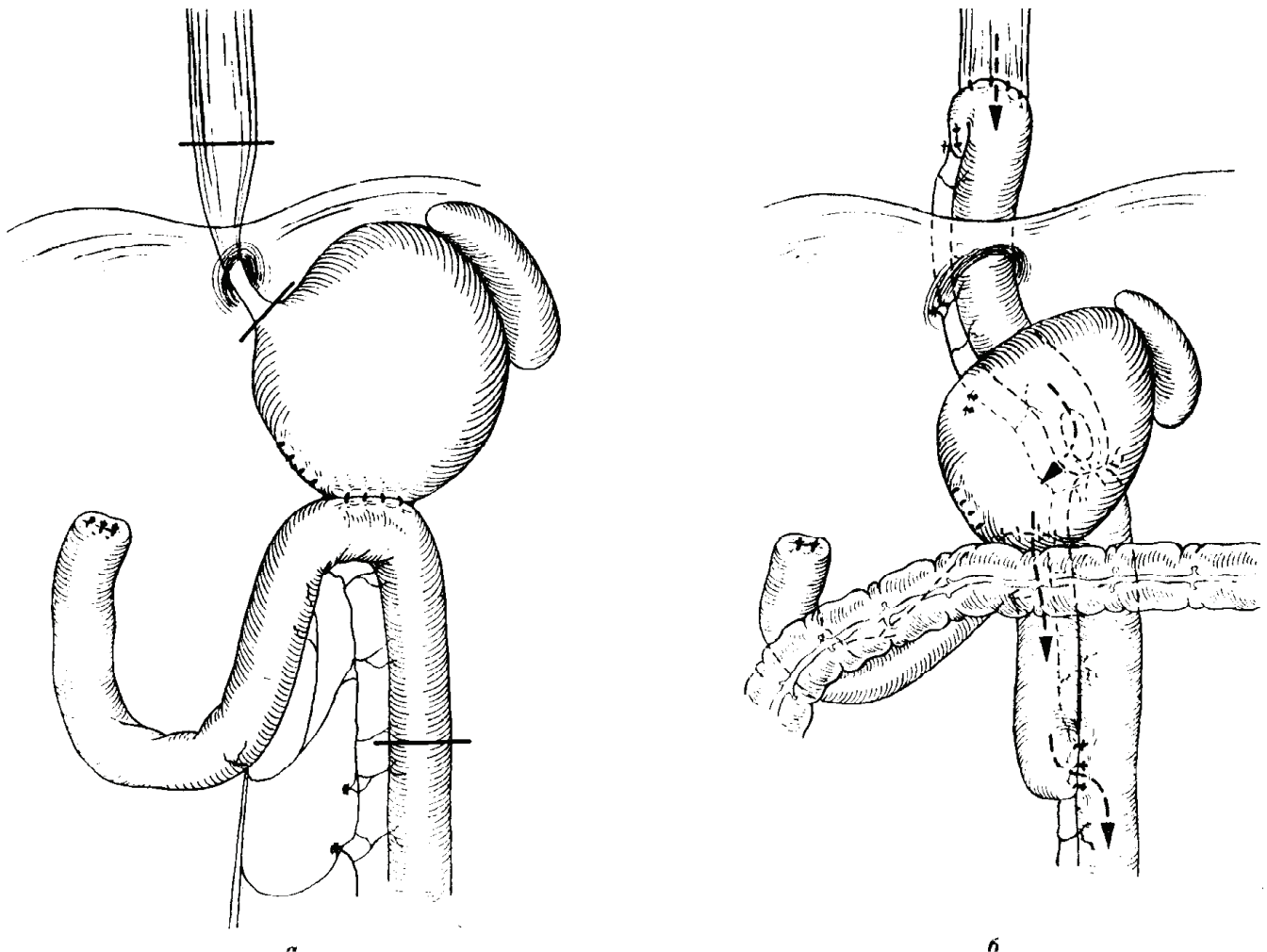


Рис. 3-153. Замещение пищевода тонкой кишкой после резекции желудка по Billroth II. а) Линии резекции, б) наложенные анастомозы и путь прохождения пищи



стая кишка хорошо расположена как на шее, так и в абдоминальной части, рану на шее зашивают. Закрывание раны в данном случае производят без дренажа (дренаж при такой локализации может вызвать возникновение левостороннего пневмоторакса).

Брюшная полость послойно закрывается. Гастротомический катетер выводят из брюшной полости через отдельное отверстие в брюшной стенке.

### **Наложение анастомоза из правостороннего торакального доступа.**

Если анастомоз между пищеводом и толстой кишкой накладывается в правой половине грудной клетки, то сначала, как это было описано выше, завершается абдоминальная фаза операции и рана брюшной полости после наложения гастростомы послойно ушивается. Больного вновь укладывают на левую половину груди, временно закрытая провизорными швами грудная полость открывается, и между интактной частью пищевода и оральным концом толстой кишки накладывается анастомоз по типу «конец в конец» (см. стр. 194). Рекомендуются над пищеводом, анастомозом и толстой кишкой редкими швами зашить медиастинальную плевру. Это ушивание плевры препятствует чрезмерной дилатации толстой кишки и одновременно предохраняет от проскальзывания наверх, в грудную клетку слишком длинной части кишки. По нашему опыту, фиксация толстой кишки к диафрагме, если было произведено прикрытие медиастинальной плевры, является лишней.

*Принципы послеоперационного ведения* такие же, как и после пластики пищевода тонкой кишкой (см. стр. 196).

### **Внутриплевральная вставка пищевода после предшествовавшей резекции желудка**

Операция пластического замещения резецированного пищевода может быть затруднена предшествовавшими операциями в брюшной полости, и в первую очередь — резекцией желудка. У такого рода больных пластика резецированного пищевода с использованием желудка невозможна, так как оставшийся небольшой участок желудка не может быть в достаточной мере мобилизован.

Для замещения дистальной части пищевода после его резекции по поводу карциномы или рубцового стеноза прежде всего подходит *тонкая кишка*. После резекции большего участка пищевода лучше всего использовать для пластики располагаемую в *изоперистальтическом направлении левую часть толстой кишки*.

Пластика резецированного пищевода сравнительно проще, если предшествовавшая резекция желудка была произведена по *Billroth I*. В этом случае петли тонких кишок при резекции желудка не использовались. Резекция и пластика пищевода в таком случае производятся так, как это было описано на стр. 190. Используемую для пластики петлю тонкой кишки по *Roux* протягивают сзади резецированного желудка как можно выше. При этом не следует стремиться анастомозировать эту кишку с задней стенкой культи, оставшейся после резекции желудка. Этот анастомоз можно наложить на передней стенке культи желудка, вблизи кардии.

В том случае, когда предстоит произвести пластику пищевода после предшествовавшей резекции желудка по *Billroth II*, первая трудность заключается в *подготовке для пластики петли тонкой кишки по Roux*. Здесь используется отводящая петля анастомоза, наложенного после резекции желудка. Ее проводят позади толстой кишки в грудную полость, по возможности позади культи желудка (рис. 3-153). Если сращения позади культи желудка затрудняют препаровку, то петля тонкой кишки может быть протянута кверху перед желудком. Расширяющаяся после резекции по *Billroth II* культя желудка не должна сдавить проходящую рядом петлю тонкой кишки и нарушить ее кровоснабжение, так как культя желудка расположена слева, л петля кишки имеет достаточно места, чтобы при расширении культи желудка отойти вправо. Относительно наложения анастомоза между пищеводом и петлей кишки по *Roux* см. стр. 192.

Анастомоз между петлей кишки по *Roux* и культи желудка в известных случаях накладывают на передней стенке желудка. Заключительным этапом является наложение межкишечного анастомоза между отходящей от желудка петлей тонкой кишки и основанием петли кишки по *Roux*. Выполнение операции, даже ее описание и схематическое изображение (см. стр. 195) кажутся сложными. Однако исключить можно только один анастомоз между петлей тонкой кишки по *Roux* и желудком. Автор рекомендует каждому, кто собирается предпринять такого рода оперативное вмешательство, воздерживаться от любого упрощения, так как все они ведут к исключению желудка из пассажа.

### **Загрудинные операции шунтирования по типу «by-pass» с применением тонкой или толстой кишки**

Эти операции описали *С. С. Юдин (1944)*, *Lortat-Jacob (1951)* и *Rudler (1951)*. Сущность этих операций заключается в создании обходного пути (мимо стенозированного участка пищевода) для прохождения пищи в желудок. Операция производится при рубцо-

вом стенозе или опухоли пищевода. Выбранная для обходного анастомозирования и подготовленная для этой цели кишка (тонкая кишка, а для формирования петли по *Roux* левая или правая часть толстой кишки) проводится ретростернально до шеи. Таким образом, получается своеобразный кишечный шунт (мост) между шейным отделом пищевода и желудком, независимый от длины неповрежденных отделов пищевода. Эта операция не показана при стенозах в нижней части пищевода, вызванных ожогом, а также для устранения пептических стенозов. При ней вызванные Эзофагитом осложнения не только не устраняются, но из-за создавшейся возможности гастроэзофагеального рефлюкса могут даже в какой-то мере усиливаться.

Ретростернальная реконструкция пищевода, однако, чаще всего является лучшей возможностью для восстановления прохождения пищи после тяжелых септических осложнений вследствие перфорации пищевода. В таких острых или подострых септических случаях лучше всего производить оперативное вмешательство, разделив его на несколько этапов (см. стр. 184). Первым этапом является, конечно, наложение гастростомы. Если лечение антибиотиками и искусственное питание через гастростому не приведет к желаемому результату, то на шею выводят наружу шейный участок пищевода (см. стр. 180). Если гастроэзофагеальный рефлюкс задерживает заживление и поддерживает воспалительный процесс в средостении, то пересекается и кардиальный отрезок пищевода (см. стр. 187). Предварительно в процессе подготовки к операции в брюшной полости рекомендуется решить вопрос о том, какой участок кишки выбрать для замещения пищевода. Подготовка участка кишки для замещения пищевода включает в себя: подготовку аркады тонкой кишки пересечением 1-2 прямых сосудов; или на толстой кишке, исходя из планируемой кишечной пластики, перевязку средней артерии толстой кишки ниже ее ветвления. Оперативное вмешательство кишечной пластики может быть предпринято после окончания воспалительного процесса в грудной полости (медиастинита).

### Техника проведения операции

Дальше описывается техника одномоментной операции. Известно, что ранее предпринятое вмешательство, и в частности в брюшной полости, утяжеляет последующую операцию и увеличивает связанный с ней риск. Поэтому надо по возможности предпочитать одномоментное оперативное вмешательство.

Брюшная полость вскрывается путем верхней срединной лапаротомии, мечевидный отросток удаляется. Разрез продолжают книзу на 5-6 см, обходя пупок.

Если применяется приготовленная из тонкой кишки петля по *Roux*, то ее подготовка проводится так, как это описано на стр. 190. Приготовленная таким образом кишка проводится затем через брыжейку тол-

стой кишки и мешок сальника вверх, позади желудка. Подробное описание техники наложения анастомоза между желудком и петлей кишки см. на стр. 195.

Если применяется левая часть толстой кишки (изоперистальтически), то ее подготовка проводится, как это описано на стр. 196, с тем только отличием, что в последующем кишка будет проведена в ретростернальном пространстве.

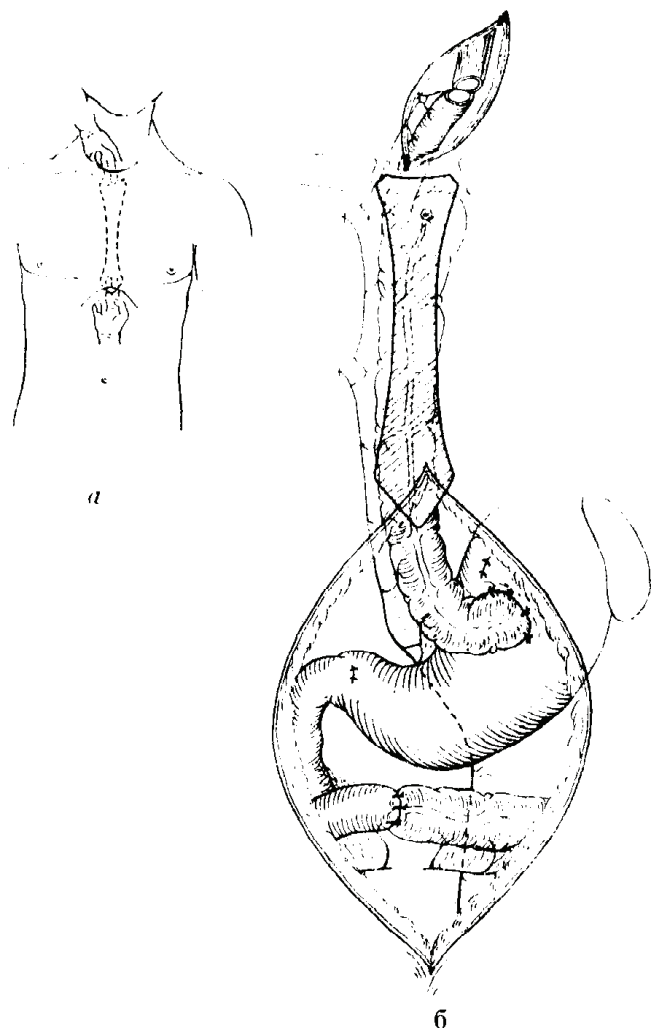
Для проведения искусственно создаваемого пищевода в ретростернальном пространстве может быть использована и *правая часть толстой кишки*. Когда левая часть толстой кишки непригодна для пластического замещения пищевода (перерыв аркады близко от левого угла кишки), то лучшим трансплантатом в создании искусственного пищевода (моста) между шейей и желудком может быть правая часть толстой кишки.

Латеральнее слепой и восходящей кишок рассекается париетальная брюшина. Продолжая препаровку в медиальном направлении, мобилизуют толстую кишку. Затем, просвечивая сосуды брыжейки, ориентируются относительно их ветвления. Сначала просматривается ход средней артерии толстой кишки. Артерия проходит справа от двенадцатиперстно-тонкокишечного угла по направлению к толстой кишке, затем правее от нее рассматривают проходящую вблизи правую толстокишечную артерию и подвздошноободочную артерию. В редких случаях ствол средней артерии толстой кишки тоньше, чем ее правая артерия. В таком случае правая артерия толстой кишки должна быть избрана как питающий сосуд подвздошноободочного сегмента.

Если выбранная для пластики пищевода толстая кишка кровоснабжается средней артерией толстой кишки, то перевязывается ствол правой артерии толстой кишки и подвздошноободочной артерии (проксимальнее У-образного разветвления, с тем, чтобы кровоснабжение шло по аркаде беспрепятственно). Не следует забывать о необходимости произвести *осмотр венозных стволов* перед выделением артериальной аркады. Нарушение венозного оттока, даже при хорошей артериализации, может привести к некрозу кишки.

Мобилизуется около 10-15 см подвздошной кишки вместе с толстой кишкой. При этом необходимо следить за тем, чтобы не были повреждены проходящие здесь ветви подвздошноободочной артерии. После этого между двумя лигатурами пересекают идущую параллельно к подвздошной кишке аркаду сосудов. Кишка тоже пересекается между двумя кишечными зажимами. Подвздошноободочный участок после пересечения дистальной аркады кровоснабжается исключительно из средней артерии толстой кишки. Это кровоснабжение кишки ухудшается только временно. Для лучшего его восстановления выделенный отдел кишки снова помещают в брюшную полость и через 20-25 минут вновь проверяют кровообращение по его аркаде.

Тем временем готовится *ретростеральный туннель для кишки в переднем средостении*. На шее слева выделяют пищевод. Для изготовления туннеля за грудиной резецируют мечевидный отросток, затем проходят пальцем под грудину и, тупо разъединяя ткани, образуют отверстие шириною не менее 34 поперечных пальцев. Выделение загрудинного пространства производят и сверху, со стороны шейного разреза, по направлению к яремной вырезке грудины и за нее, где также тупо разъединяются ткани. Препарируя тупым путем, обычно легко находят необходимый слой (*надо соблюдать осторожность, чтобы не повредить проходящие рядом крупные вены*).



**Рис. 3-154.** Загрудинное замещение пищевода правосторонним подвздошнотолстокишечным сегментом, а) Начало формирования загрудинного туннеля пальцами, б) за грудину проведен подвздошнотолстокишечный сегмент

Снизу проходят под грудину длинным инструментом, плотно придерживаясь его концом задней поверхности грудины. С. С. Юдиным (1944) предложены для формирования туннеля за грудиной специальные стержневые бужи с навинчивающимися наконечниками разных размеров. Расширение загрудинного хода начинают бужом малых размеров, увеличивая

постепенно размеры наконечника бужа до размера, необходимого для свободного размещения кишки. Эти бужи проводятся вплоть до их появления в разрезе на шее. Затем через туннель за грудиной вводят тампон для гемостаза (рис. 3-154).

Теперь достают из брюшной полости правую половину толстой кишки, вновь проверяют состояние ее кровоснабжения. Кровоснабжение можно считать хорошим, если сосуды брыжейки отчетливо пульсируют. Однако хорошим можно считать кровоснабжение и в том случае, если кишка нормального цвета, а пульсация сосудов отчетлива не до самого конца аркады. Если все же возникают сомнения, то на оральном конце кишки в конце аркады рассекают небольшой прямо идущий сосуд. Если из артерии вытекает ярко-красная, а из вены темная кровь, то можно быть уверенным, что кровоснабжение является достаточным. Ни в коем случае нельзя использовать для пластики участок кишки с сомнительным кровоснабжением.

Кишку протягивают *позади желудка* через малый сальник, а затем в ретростеральном туннеле вверх, на шею, до шейного разреза. Для предохранения сосудов, питающих кишку, от повреждения, рекомендуется окутывать эту кишку двумя увлажненными марлевыми тампонами или синтетической тканью. Протягивание кишки за грудину производится не за ее стенку, а за марлевый или синтетический тампон, конец которого захвачен зажимом. Надо выполнять этот прием достаточно осторожно, чтобы не повредить стенки кишки и, в особенности сосуды, питающие кишку.

После появления орального конца кишки на шее сопровождающие ее тампоны удаляются, вновь проверяется кровоснабжение конца кишки. Если кровоснабжение ухудшилось, то кишку возвращают в брюшную полость и устанавливают причину ухудшения кровоснабжения (странгуляция, пережатие или перегиб питающих сосудов и т. д.). После устранения причины, вызвавшей ухудшение кровоснабжения, кишку вновь протягивают вверх, к шейному разрезу через загрудинный туннель.

Между двумя отрезками пищеводным и оральным кишечным (подвздошноободочным или коротким подвздошным) — накладывается анастомоз по типу «конец в конец» (см. стр. 194). После введения дренажа рана на шее послойно зашивается.

Между желудком и дистальным концом кишки, примененной для загрудинной пластики пищевода, накладывают анастомоз по типу «конец в конец», обращая внимание на то, чтобы анастомоз не находился вблизи привратника. При неизменном желудке анастомоз лучше всего накладывать на задней его стенке, в пределах большой кривизны. В других случаях (скажем, если раньше была уже произведена резекция желудка) анастомоз накладывается в том



месте, где он может быть лучше подшит, по возможности — выше от выхода из желудка. Для разгрузки желудка накладывают гастростому и подводят к ней катетер.

Восстановление пассажа кишок производят наложением термино-терминальной илеотрансверзостомии. Разрез живота послойно закрывают.

### Антеторакальная пластика пищевода с использованием тонкой или толстой кишки

Эта операция была описана *Kelling* (1911), *Hacker* (1914), С. С. *Юдиным* (1944). При этом вмешательстве искусственный пищевод из кишки проводят не загрудинно, как это было описано выше, а впереди грудины в подкожном туннеле.

#### Показания

1. Хроническая эмпиема после пневмонэктомии, приведшая к возникновению хронического бронхопищеводного свища. В таких случаях проведение ретростернально искусственного пищевода связано с известным риском (возможность повреждения плевры, возникновения пневмоторакса, гематомы).
2. В тех случаях, когда уже ранее производилась безуспешная попытка наложить антеторакальный искусственный пищевод, на коже груди остались некорригируемые следы.
3. Когда наложенный антеторакальный искусственный пищевод плохо функционирует (рецидивирующий стеноз, рефлюкс, хронический свищ или рак антеторакально проведенной кишки).

#### Техника проведения операции

Для создания антеторакального искусственного пищевода целесообразно по описанной уже методике выделить *левую половину толстой кишки* и, расположив ее в изоперистальтическом направлении, поместить в образованном бужами туннеле между кожей и грудиной.

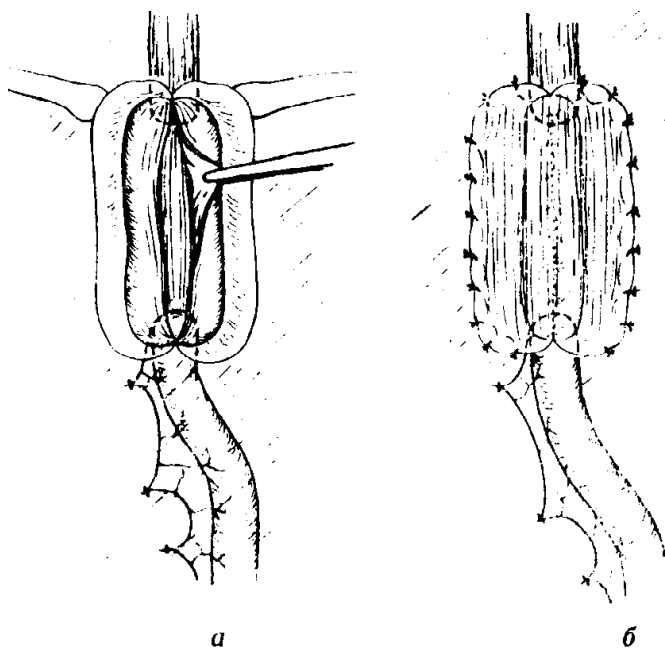
В тех редких случаях, когда *левая половина толстой кишки* не может быть использована для искусственного замещения пищевода, для этой цели может быть применена *правая половина толстой кишки* или образованная из *тонкой кишки* петля по *Roux*.

Если проведенного под кожей сегмента кишки не хватает до выведенного на шею проксимального конца пищевода (это бывает чаще при использовании пластики тонкой кишки), то оральный конец кишки выводят на коже грудной стенки. Из кожи между выведенными концами пищевода и кишки готовят трубку, которую в последующем соединяют

с выведенными наружу концами пищевода и кишки, восстановив непрерывность пассажа пищи по искусственному пищеводу.

*Кожную трубку* готовят по методу, иллюстрируемому на *рис. 3-155*. Между двумя концами выведенного наружу пищевода и кишки формируют кожный лоскут шириною примерно по четыре поперечных пальца. Под отверстием кишки и пищевода производят окаймляющий разрез кожи. Кожный лоскут отпрепаровывают с обеих сторон, а затем края отпрепарованного лоскута сшивают друг с другом, образуя таким образом трубку. Шов накладывается проволочный, непрерывный, захватывающий только кориум. После завершения сшивания краев трубки дефект кожи закрывается свободно пересаженным лоскутом с других участков тела. Поверх кожной трубки фиксируют синтетическую губку, которая несколько придавливает основание этой трубки.

Вплоть до полного восстановления антеторакального искусственного пищевода питание больного производят через гастростому. Образование кожной трубки является последним этапом операции. Через 7-10 дней после формирования кожной трубки можно начинать кормить больного через рот.



**Рис. 3-155.** Антеторакальное замещение пищевода. Одновременное соединение кожной трубки с шейной частью пищевода и выведенной из грудной полости частью кишки. а) Выделение устья и приготовление кожного лоскута; б) из кожного лоскута формируют трубку, накладывая непрерывные проволочные швы. Вся остающаяся раневая поверхность закрывается свободным кожным лоскутом

Наложение антеторакального искусственного пищевода с использованием кожной трубки в виде вставки следует применять только в крайнем случае. Для кожи, сформированной в виде трубчатой вставки, через которую проходит пища, создаются

необычные антифизиологические условия. Постоянная влажность приводит к мацерации кожи и другим затруднениям нормального существования. Некоторые из больных совершенно не выносят тяжелого ощущения жжения, саднения и щемления, которые причиняет кожный цилиндр искусственного пищевода. Даже спустя десятки лет не исключена возможность злокачественного перерождения кожной ткани этой трубки.

Автор был вынужден неоднократно удалять изготовленный из тонкой кишки и кожной трубки анторакальный искусственный пищевод, осложнения в связи с которым не поддавались никакой терапии. В таких случаях после удаления неудачно созданного искусственного пищевода лучше всего вновь создать искусственный пищевод подкожным проведением перед грудиной левой части толстой кишки, помещенной изоперистальгически. Эстетические соображения в этих случаях не принимаются во внимание.

Каким бы способом ни накладывался искусственный пищевод, он обязательно должен анастомозировать с желудком больного. Исключение анастомозирования с желудком, как считают некоторые хирурги, упрощает операцию, однако не улучшает, а, наоборот, значительно ухудшает питание больного.

В одном из наблюдавшихся нами случаев пищевод был замещен тощей кишкой. Больной, поступивший к нам с тяжелым демпинг-синдромом, выпив чай с 50 г сахару, потерял сознание. Рентгенологическое исследование показало, что пища не попадает в желудок. Наложение анастомоза между тощей кишкой, использованной для замещения пищевода, и желудком и перевязка просвета кишки под анастомозом сразу же привели к прекращению жалоб. За 6 недель остро истощенный больной прибавил в весе 14 кг.

### Хирургические вмешательства при доброкачественных опухолях пищевода

Исходящие из слизистой оболочки пищевода некоторые редкие формы доброкачественных опухолей пищевода (например, папилломы на длинной ножке) в ряде случаев могут быть удалены через эзофагоскоп. Более крупные полипы, *аденомы*, *гемангиомы* удаляются при трансторакальной эзофаготомии.

Исходящая из мышечной стенки пищевода *миома* принадлежит к весьма редким опухолям этой локализации. Эта опухоль обычно не сопровождается выраженной дисфагией. Диагноз ставится главным образом в ходе операции, когда вместо предполагаемой инфильтрации злокачественной опухолью в утолщенной, но неинфильтрированной стенке пищевода находят инкапсулированное, эластичное, легко

пальпируемое образование. Так как при интактной слизистой, что характерно для миомы пищевода, при эзофагоскопии биопсия затруднена, то диагноз без операции не может быть достаточно достоверным.

Удаление доброкачественной интрамуральной опухоли пищевода является в общем сравнительно нетрудной задачей. Разрез производят над пальпируемой измененной частью пищевода. Продольно рассекается мускулатура пищевода и тупым путем вылущивается инкапсулированная в стенке пищевода опухоль. При этом следует соблюдать осторожность, чтобы не повредить слизистую. Удаленная опухоль иногда достигает значительных размеров и может даже весить несколько килограммов. Разрез в мышечной стенке пищевода зашивают несколькими узловатыми швами.

### Хирургические вмешательства при злокачественных опухолях пищевода

Опухоли пищевода, находящиеся на глубине 20-30 см от края зубов (измерение жестким эзофагоскопом), лучше всего удалять из правостороннего доступа (торакотомия в V межреберном пространстве). Находящиеся глубже, чем 30 см опухоли лучше удалять из левостороннего доступа (торакотомия в VI межреберном пространстве). Когда опухоль располагается на расстоянии 20-24 см от края зубов, то ее удаление и выделение пищевода производят из правостороннего торакотомического доступа, однако анастомоз накладывают на шее (см. стр. 176).

Методы лечения опухолей пищевода, расположенных менее, чем в 20 см от края зубов, описаны на стр. 180.

### Резекция средней трети пищевода

#### Диагностика

Наиболее часто карцинома пищевода локализуется в области второго физиологического сужения. Поставить диагноз обычно не представляет особого труда (дисфагия, типичная рентгенологическая картина и результаты эзофагоскопии) однако установить его своевременно удастся редко.

#### Операбильность

Еще до операции обычно располагают определенными представлениями относительно технических возможностей удаления опухоли. Параллельно с эзофагоскопическим производится и бронхоскопическое исследование. Если трахея или главный бронх

карциноматозно инфильтрированы, то о резекции пищевода не может быть речи, больной подлежит паллиативному лечению.

В тех случаях, когда нет инфильтрации бронха, возможность резекции пищевода становится весьма вероятной. Резекцию карциноматозного пищевода стоит производить и в тех случаях, когда радикальность данного вмешательства сомнительна из-за находящихся вокруг чревного ствола увеличенных лимфатических желез.

Перфорация с образованием *эзофаготрахеально-го свища*, возникшая вследствие прорастания в бронх распадающейся опухоли, является одним из наиболее трагичных осложнений рака пищевода. При этой крайне тяжелой ситуации можно попытаться произвести паллиативную резекцию для сохранения трахеи.

Рак пищевода не является заболеванием пациентов молодого возраста. Немолодой возраст и изменения в кардиореспираторных системах не служат противопоказанием к операции.

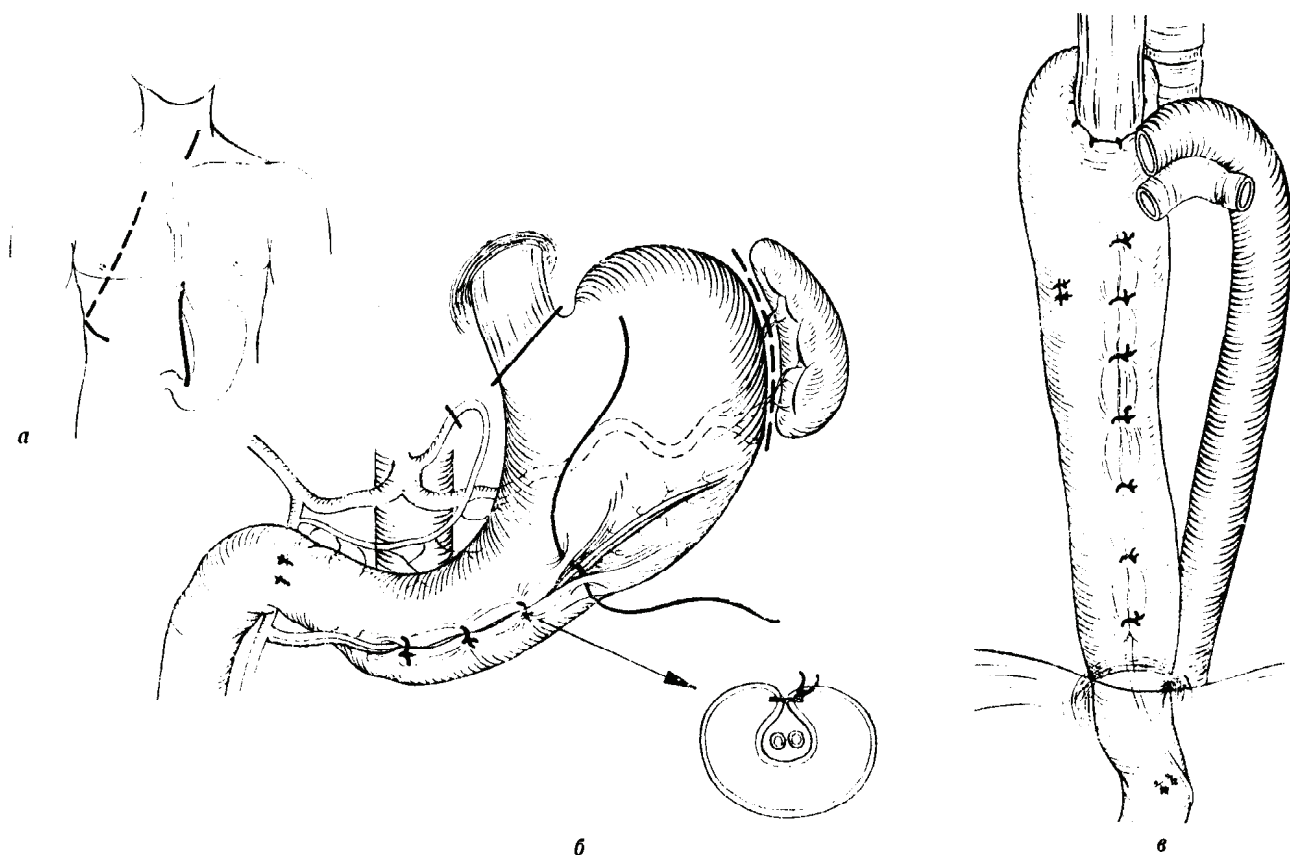
### Техника проведения операции

Для резекции средней трети пищевода производится правосторонняя торакотомия в VI межреберном пространстве. Если легкое приращено к пари-

етальной плевре, то его тщательно отделяют. Этот момент следует особенно учитывать, так как у пожилых людей, страдающих эмфиземой, повреждение легкого из-за надрыва шварты, преимущественно верхней доли, может необоснованно осложнить послеоперационный период (MacManus, 1948).

Легкое оттягивается шпателем в вентральном направлении, после чего освобождается медиастинальная плевра. Непарную вену пересекают между лигатурами (см. рис. 3-129). После вскрытия медиастинальной плевры вдоль корня легкого, бронха и перикарда подходят к пищеводу и отпрепаровывают его от соединительной ткани средостения. Рекомендуется под неповрежденные участки пищевода завести тесьму или резиновые держалки, чтобы на них вытянуть карциноматозно измененную часть пищевода.

Во время препаровки пищевода может возникнуть небольшое, легко останавливаемое кровотечение из проходящих рядом бронхиальных артерий. Рекомендуется производить препаровку тупым путем, а на преаортально проходящие в соединительной ткани мелкие артерии накладывать зажимы, а затем лигировать и рассекать. Если один из таких небольших сосудов отрывается от стенки аорты, то рекомендуется наложить шоп на это маленькое отверстие атравма-



**Рис. 3-156.** Резекция карциномы в средней трети пищевода из комбинированного доступа, а) Тотальное выделение желудка и пищевода трансцервикально, трансторакально и трансабдоминально, б) Желудок снабжают кровью правая желудочная и правая желудочно-сальниковая артерии. Сформированная из желудка трубка (поперечное сечение) сохраняет питающие сосуды и предохраняет от расширения, в) Поднятый в грудную полость желудок, сформированный в виде трубки. Аркада сосудов правой желудочно-сальниковой артерии покрывается стенкой желудка, в которой она лежит, как в туннеле. После закрытия отверстия в кардии анастомоз между пищеводом и желудком проходит через желудочное дно



тичной иглой 4/0. Пищевод мобилизуется настолько, чтобы не меньше чем на 34 поперечных пальца над опухолью была непораженная его стенка, которую резецируют вместе с опухолью (Е. Л. Березок, 1951; В. И. Казанский, 1951). Если анастомоз может быть наложен интраторакально, то грудную клетку закрывают только провизорно. При наложении анастомоза на шею грудную полость послойно закрывают после введения в нее дренажа.

Больного поворачивают на спину, затем производится верхняя срединная лапаротомия. У больных с интактным желудком нормальной величины его скелетирование производят так, чтобы не повредить сосуды желудочно-сальниковой артерии. После пересечения желудочно-ободочной связки между сосудистой аркадой (желудочно-сальниковая артерия) и поперечноободочной кишкой отсекается сальник. Вблизи от нижнего полюса селезенки аркада сосудов, идущая справа от желудка и снабжающая его, кончается. Поэтому препаровка и скелетизация производятся вдоль большой кривизны, близко от стенки желудка (А. А. Русанов, 1961).

Проходящие между селезенкой и желудком короткие сосуды лучше всего захватывать одним зажимом близко от желудка, а вторым и третьим зажимами — в направлении селезенки, после чего сосуды пересекают вблизи от зажима, лежащего рядом с желудком. Перевязка сосудов под зажимами, лежащими по направлению к селезенке, производится последовательно. Сначала накладывается лигатура и снимается первый зажим. Если лигатура лежит надежно, то снимается и второй зажим. Эта мера предосторожности необходима, так как после соскальзывания зажима или разрыва лигатуры трудно бывает второй раз наложить зажим, и иногда из-за этого приходится удалять селезенку.

После выделения фундальной части желудка выделяют левую желудочную артерию и ствол рядом проходящей левой желудочной вены (коронарная вена желудка). Эти сосуды перевязываются и пересекаются. Разъединяется и тонкая мембрана малого сальника. Здесь следует помнить о близком прохождении печеночной артерии, которая, выходя из ствола чревной артерии, поднимается вверх в малом сальнике по направлению к печени. Ее перевязка, однако, существенно не нарушает кровоснабжения печени. Большое значение для кровоснабжения желудка, поднятого в грудную полость, будут иметь два сосуда: проходящая краниально от двенадцатиперстной кишки правая желудочная артерия и правая желудочно-сальниковая артерия (рас. 3-156).

Пищеводное отверстие в пределах его абдоминальной части препарируется и выделяется от окружающих его тканей, после чего можно свободно проникнуть в правую плевральную полость. В связи с экстирпацией пищевода желудок лишается иннервации

блуждающими нервами. Поэтому, чтобы избежать нарушения эвакуационной способности привратника желудка, становится необходимой *пилоропластика* (Б. В. Петровский, 1950), которая производится на этом этапе операции (см. стр. 436).

По большой кривизне желудка аркада сосудов правой желудочно-сальниковой артерии покрывается передней и задней стенками желудка. Это производится подобно погружению стенки канала по *Witzel*, между поднятыми над ним складками передней и задней стенок желудка. Наложение 8-10 отдельных узловатых швов формирует достаточно длинный туннель для прикрытия сосудов. При правильном наложении линии швов просвет желудка формируется в виде достаточно широкой трубки.

Главными задачами изложенного метода *погружения снабжающих желудок сосудов в туннель из стенок желудка* являются, с одной стороны, необходимость сохранения этих сосудов от возможности их отшнуровывания и перегиба, а с другой стороны, целесообразность предохранения желудка от возможности чрезмерного переполнения при нахождении его в грудной полости. После того как желудок подготовлен к перемещению в грудную полость и в брюшной полости произведен необходимый контроль, разрез живота послойно закрывается.

Для наложения анастомоза пищевода с желудком больного вновь укладывают на левую половину груди и раскрывают провизорно закрытый разрез правой грудной полости.

Потягивая за пищевод, через расширенное отверстие вытягивают в грудную полость желудок. На уровне кардии отсекают пищевод от желудка и кардиальное отверстие зашивают отдельными узловатыми швами. Затем фундальный отдел желудка выше опухоли прикрепляют к неизменной части пищевода и между пищеводом и фундальной частью желудка формируют анастомоз по методике, описанной на стр. 174. Поверх эзофагогастрального анастомоза сшивают одиночными узловатыми швами медиастинальную плевру.

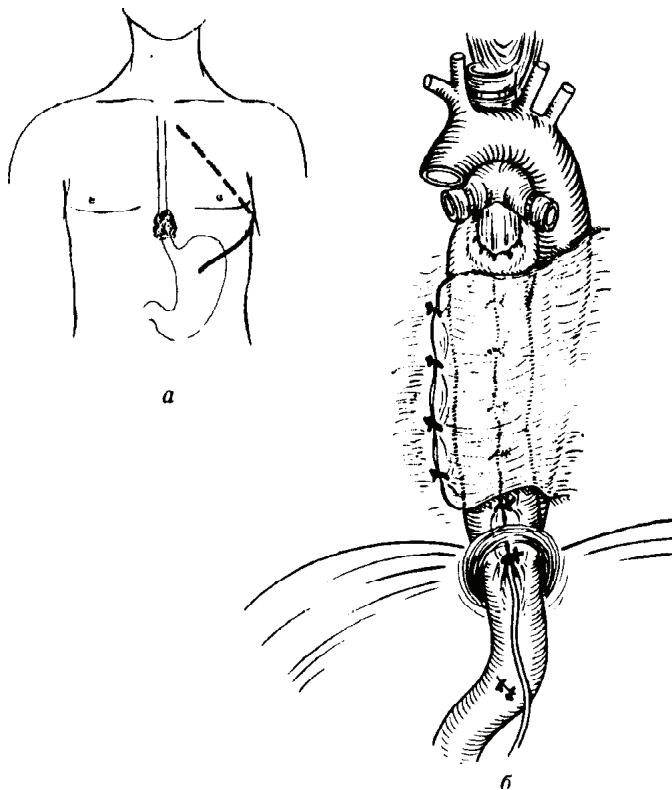
Целесообразно лоскутом, выделенным из пристеночной плевры, фиксировать к перикарду, находящемуся над диафрагмой, часть желудка. Этой фиксацией предупреждается возможность выскальзывания избыточной части желудка из брюшной полости и в связи с этим перегиб его в области привратника.

Если резекция пищевода в пределах здоровых тканей осуществима только на уровне его шейной части, желудок мобилизуют по вышеописанному способу, трансабдоминально отсекают пищевод от кардии и зашивают кардиальное отверстие на желудке. Дистальная часть пищевода, отсеченная от кардии, также зашивается отдельными швами. Затем к этому дистальному концу пищевода фиксируют фундальную часть сформированной из желудка трубки.

Следующим этапом является выделение пищевода на шее и вытягивание его вместе с трубкой, сформированной из желудка, на шею, выше ключицы. В большинстве случаев (Ю. Е. Березов, 1951; А. А. Шалимов, 1963) удается хорошо наложить *эзофагогастростому из левостороннего шейного доступа*. Автор же в этом случае предпочитает применение для пластического замещения пищевода не желудок, а левую часть толстой кишки, помещенную изоперистальтически (см. стр. 196).

### Резекция в нижней трети пищевода

*Тораколапаротомия* производится в VI межреберном пространстве на левой половине грудной клетки. Легкое выделяется и отводится в вентральном направлении. Легочная связка перевязывается и рассекается, вплоть до нижней легочной вены. Вблизи от перикарда продольно рассекается медиастинальная плевра. Острым путем вместе с окружающими соединительнотканными элементами средостения пищевод отделяется от перикарда и правой части медиастинальной плевры. Если возникает необходимость, участок пищевода с карциноматозным инфильтратом может быть удален и из правой медиастинальной плевры, и из правой стороны перикарда. Дорзальнее, вблизи аорты препаровка продолжается тупым путем. Небольшие кровеносные сосуды, идущие к пищеводу, пересекаются между лигатурами.



**Рис. 3-157.** Левосторонняя торакоабдоминальная резекция нижней трети канцероматозно измененного пищевода. а) Линия разреза при тораколапаротомии, б) замещение резецированного пищевода поднятым в грудную полость желудком

Выделение пищевода производят так, чтобы можно было наложить анастомоз на 3-4 поперечных пальца выше карциномы, в пределах здоровых тканей.

Желудок удобнее выделять из тораколапаротомического, а не абдоминального доступа. В остальном методика остается той же (см. стр. 204).

В кардиальной части желудка *отсекается пищевод*, кардиальное отверстие в желудке зашивается одиночными швами. Пищевод захватывается зажимом ниже опухоли, над диафрагмой, его мобилизованная часть отводится кверху. Сформированный в виде трубки желудок выводят из брюшной полости через расширенное отверстие в грудную полость. После этого по методике, описанной на стр. 216, накладывается анастомоз между находящейся над опухолью заведомо непораженной частью пищевода и желудком. Рекомендуются, прежде чем вскрыть просвет пищевода, наложить жесткий зажим и над опухолью. Эта мера предохраняет от возможного вытекания из опухоли через вскрытый пищевод сильно инфицированных масс распадающихся тканей и попадания их в операционную рану.

Если во время наложения анастомоза сильно потянуть за пищевод книзу, то после потягивания линия анастомоза исчезает за дугой аорты. Из ретроаортальной части пристеночной плевры образуют длинный, широкий лоскут, которым фиксируют вентральнее аорты поднятый кверху желудок (рис. 3-157). Возможность избыточного растяжения поднятого в плевральную полость желудка предупреждают сформированная из него трубка, пилоропластика и фиксация лоскутом из плевры.

Введения назогастрального зонда, как правило, не требуется. Этот зонд не только обременителен для больного (Mackay и Matheson, 1963), но и препятствует заживлению! Если все же хирург считает более надежным введение такого зонда, то его следует ввести во время операции; извлечь зонд надлежит через несколько дней после оперативного вмешательства.

### Паллиативные операции

Единственным способом питания больных с нарушением проходимости пищи по пищеводу вследствие стеноза, вызванного раковой опухолью, до конца тридцатых годов оставалась гастростомия. (Правда, уже в 1913 году *Torek* успешно удалил карциному пищевода у 70-летнего больного.) За последние десятилетия достигнуты большие успехи в хирургическом лечении рака пищевода, поэтому было бы несправедливо начинать этот раздел с описания гастростомии. *Наиболее показанной паллиативной операцией при нарушении прохождения пищи по пищеводу, стенозированной раковой опухолью, следует считать удаление этой опухоли.* Установление иноперабель-

ности может производиться только в достаточно компетентных специализированных лечебных учреждениях. Наложение гастростомы оправдано только в редчайших случаях (например, при пищеводно-трахеальном свище вследствие распада карциномы, когда введение синтетической трубки в пищевод не достигает цели изоляции свища).

### Обходной анастомоз

Иноперабильная карцинома средней трети пищевода, инфильтрирующая воздухоносные пути, если позволяет общее состояние больного, может быть обойдена наложением обходного анастомоза (Gordon, 1953). Между интактной частью пищевода выше опухоли и желудком за грудиной накладывает-ся обходной анастомоз с левой частью толстой кишки, положенной изоперистальтически (описание оперативного вмешательства см. на стр. 200). Эта паллиативная операция позволяет больному нормально питаться практически до конца жизни.

### Интубация пищевода синтетической трубкой

В просвет пищевода, стенозированного иноперабильной карциномой, синтетическую трубку можно ввести тремя способами.

1. *При помощи эзофагоскопа* – в том случае, если сужение пищевода, вызванное раковой опухолью, четко определяется рентгенологически, а также если суженное место может быть несколько расширено введенным в просвет зондом. Область стеноза расширяют последовательным введением через эзофагоскоп бужей различных размеров. Затем вводят тонкий зонд (буж) и по нему заводят синтетическую трубку, осторожно продвигая ее через стенозированное место. После введения трубки эзофагоскоп извлекается из пищевода. Трубка продвигается под контролем зрения на необходимую глубину. После того как трубка займет необходимое положение, буж, по которому она вводилась, извлекается. Повреждение (надрыв) стенки пищевода опасно в основном в начальный период расширения, поэтому, если тонкий зонд или буж после нескольких осторожных попыток не прошел сужение и пищевод, от этих попыток следует отказаться.
2. Трубка может быть введена в пищевод *через гастротомическое отверстие*. Это наиболее часто применяемый способ. Гастротомия производится из верхней срединной лапаротомии. Затем анестезиолог вводит через рот зонд или тонкий буж с узким концом. К этому зонду фиксируется синтетическая трубка, которая затем подтягивается через рот за зонд в пище-

вод выше верхнего края карциномы. Избыток трубки, выступающий в просвет желудка, об-резается.

Рекомендуется фиксировать дистальный конец трубки одним швом к передней стенке желудка, чтобы предотвратить возможность обратного вы-скальзывания этой трубки.

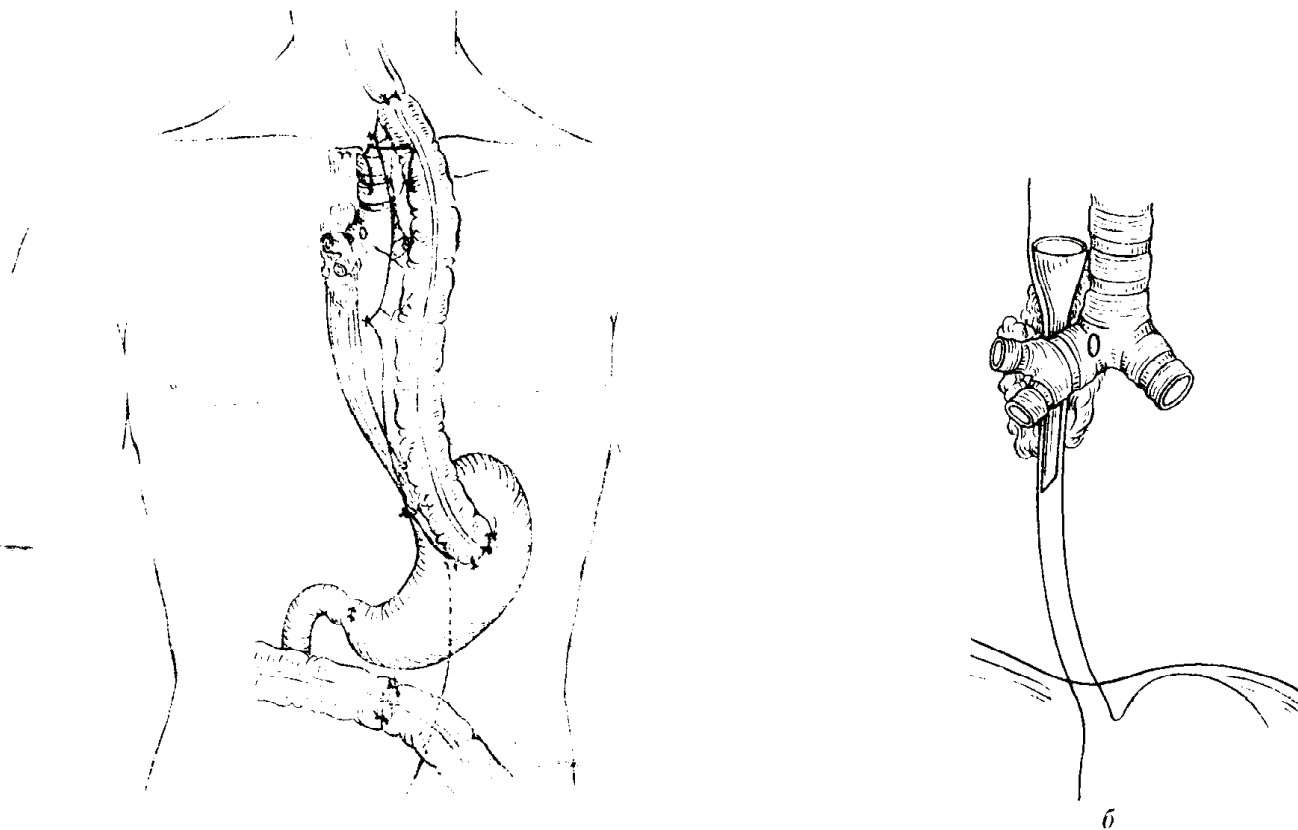
Опыт показывает, что не всегда удается вслепую перорально провести зонд через стенозированный опухолью участок пищевода, форсирование же про-ведения зонда опасно. Поэтому был избран путь вве-дения зонда в пищевод со стороны кардии желудка. Зонд, проведенный со стороны желудка, обычно на-ходит правильный путь даже при наличии пищевод-но-трахеального свища. Вышедший через рот конец зонда захватывается анестезиологом, и к этому концу провизорно пришивается синтетическая трубка. После такой фиксации трубки к зонду ее протаскивают за зонд по направлению к желудку, чтобы верхний край трубки расположился над верхним краем опухоли.

Дистальный конец трубки должен доходить до входа в желудок или находиться в прямом участке пищевода, непосредственно над кардией. Если дис-тальный конец трубки касается стенки желудка или даже упирается в нее, то может возникнуть проле-жень или перфорация. После того как трубка удач-но разместилась в пищеводе, ее фиксируют швом к стенке желудка, а место шва прикрывают нескольки-ми серомускулярными швами. Швы, которыми был соединен зонд с трубкой, отсекаются, зонд удаляется, гастротомический разрез зашивается.

3. Синтетическая трубка может быть введена в пищевод и *во время трансторакальной эзофа-готомии*. К этой мере прибегают тогда, когда во время операции устанавливается инопера-бильность карциномы пищевода, ведущей к стенозированию. В таком случае трубку вво-дят следующим образом. *Дистальнее стено-зированной и измененных инфильтративным процессом тканей* небольшим поперечным разрезом производят эзофаготомию, вскры-вают просвет пищевода и через его стенози-рованную часть проводят кверху, до полости рта зонд. Анестезиолог, несколько подтянув из полости рта верхний конец зонда, приши-вает к нему синтетическую трубку. Потягивая за нижний конец зонда, трубка протягивается вниз через стенозированный участок пищево-да. После появления трубки в эзофаготомичес-ком отверстии пересекают нитки, которыми зонд подшит к трубке. Зонд удаляют, а трубку продвигают по направлению к кардии еще на 4-5 см, после чего разрез пищевода зашивают над трубкой двухрядным швом.

Если представляется возможность, то синтетическую





**Рис. 3-158.** Паллиативные хирургические возможности при технически иноперабильной карциноме в средней трети пищевода: а) обходной анастомоз, субстернально проведенный кверху, в изоперистальтическом положении левой половины толстой кишки, б) интубация пищевода синтетической трубкой, проведенной через стенозированную карциномой часть пищевода

трубку подшивают к окружающим тканям, чтобы она не смогла проскочить стенозированный участок пищевода и проникнуть в желудок. Этому способствует воронкообразное расширение верхнего конца трубки. Выше опухоли пищевод вместе с находящейся в нем трубкой обходят инструментом тотчас под воронкой трубки. Затем вокруг пищевода в этом месте заводят толстую нерезорбируемую лигатуру и завязывают ее. При завязывании этой лигатуры не следует слишком сильно затягивать нитку, которая должна лишь обхватывать трубку ниже ее воронки. Таким образом, теперь воронка трубки опирается не на стенозированный участок опухоли, а на стянутую ниткой интактную часть пищевода. Фиксированная таким образом трубка может вставляться в просвете пищевода в течение многих месяцев без опасения соскользнуть дистальнее опухоли (рис. 3-1).

### Паллиативное облучение при иноперабильном раке пищевода

Наряду с успехами в хирургическом лечении рака пищевода, существенные достижения были получены и в области лучевой терапии. Однако, несмотря на публикации по этому вопросу, отмечают, что излишний оптимизм в связи с новыми возможностями лечения рака пищевода т.н. ротационным или маятниковым

облучением, преждевременен. Наши наблюдения показывают, что больные, получившие это «модное» лучевое лечение рака пищевода, живут после него немногим больше года. Нам неизвестны сообщения, чтобы кто-либо из таких больных прожил более трех лет. По данным *Eichhorn* и *Lesse* (1974), ставшая модной лучевая терапия сопровождается обескураживающе большим числом пищеводно-трахеальных свищей. В общем это понятно и логично, в особенности, если опухоль локализуется в средней трети пищевода, стенки воздухоносного пути инфильтрированы карциномой, и радикальная операция уже неосуществима.

### Вмешательства на абдоминальной части пищевода (кардиальная часть)

Заболевания пищевода, наиболее поддающиеся хирургическому лечению, чаще всего локализуются в кардиальной его части. Эта удобная для вмешательства область может быть достигнута как из абдоминального, так и из торакального доступа. Из торакоабдоминального доступа можно легко подойти не только к этой части пищевода, но и к соседним органам (легкому, перикарду, диафрагме, желудку, тонкой и толстой кишкам, селезенке, левой доле печени, поджелудочной железе).

Значение физиологической функции запирающего механизма кардии желудка было выяснено в последние десятилетия благодаря работам *Allison (1948)*, *Barrett (1950)*, *Berg (1931)*, *Nissen (1953)*, *Rossetti (1966)* и др. Нарушения функции кардии в большинстве случаев поддаются коррекции правильно выбранной операцией.

### **Вмешательства при кардиоспазме (ахалазии) (Операция по Heller с реконструкцией пищеводного отверстия)**

#### **Общие положения**

Опыты операций по *Heller* при кардиоспазме весьма противоречивы. Многие хирурги считают это вмешательство единственным средством оперативного лечения названного заболевания, другие же категорически возражают против него, так как, по их мнению, после кардиомиотомии часто наступает рецидив, а из-за рубцового сужения состояние больного может стать значительно хуже, чем до операции.

Объяснить неудачи при этих операциях несложно. Кардиомиотомия, благодаря пересечению мышц кардии пищевода, устраняет их плохую и неkoordinируемую функцию. Если же есть и другие факторы, нарушающие запирающий механизм кардии (*Rubanyi, 1956*) (например, поднятый угол Гиса и дилатация пищеводного отверстия), то кислое содержимое желудка забрасывается в пищевод. Этот рефлюкс вызывает развитие тяжелого пептического эзофагита, вплоть до образования пептической язвы. Осложнения после операции и плохой результат отмечаются, если у больных не понижена кислотность желудочного содержимого и вследствие операции зияет или еще до нее зияло кардиальное отверстие.

Послеоперационный рубцовый стеноз связан, таким образом, не с основным заболеванием и не с операцией, устранившей нарушение прохождения пищи. Это осложнение связано с принципиально ошибочным оперативным вмешательством, после которого содержимое желудка беспрепятственно может забрасываться в пищевод. К таким вмешательствам относится, например, операция по *Heyrovsky (1912)* (эзофагогастростомия).

Дисфагические расстройства не исчезают также, если при кардиомиотомии рассечены не все мышечные волокна. Даже оставление совсем незначительного числа мышечных волокон сильно затрудняет прохождение пищи.

#### **Показания**

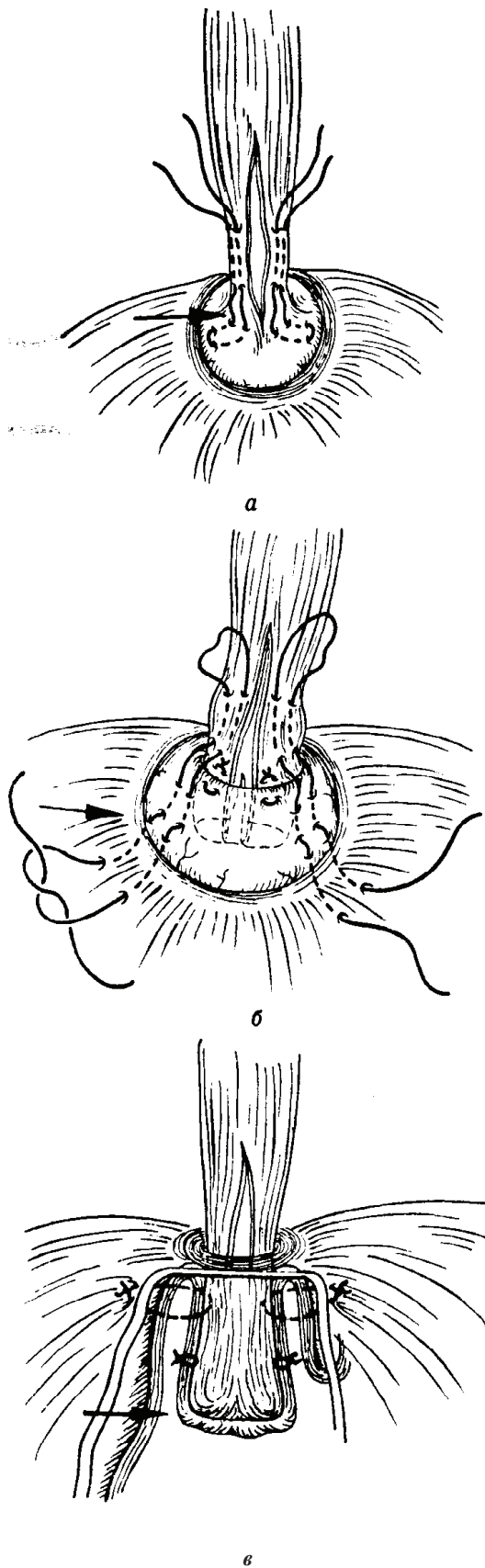
При обнаружении дисфагических расстройств диагноз ахалазии кардии может быть поставлен только в том случае, если рентгенологически и эндоскопически исключается малигнизация пищевода. Значительное число больных с карциномой кардии из-за ошибочного диагноза кардиоспазма оперируются с большим опозданием.

Даже при уточненном диагнозе кардиоспазма нельзя медлить с операцией, так как в расширенной части стенки пищевода тем временем происходят необратимые процессы. Кроме этого, во время сна остатки пищи и слюны из расширенного пищевода путем их аспирации могут попасть в воздухоносные пути.

Техника проведения операции. Перед оперативным вмешательством отсасывается содержимое пищевода. Во время вводного наркоза и после введения мышечных релаксантов содержимое расширенного пищевода может затечь в воздухоносные пути. Поэтому интубацию больного рекомендуется производить под местным обезболиванием или в перевернутом положении по *Trendelenburg*.

Операцию производят из левостороннего трансторакального доступа в VI межреберном пространстве с продолжением разреза до края реберной дуги. Легкое поднимают в вентральном направлении, продольно рассекают медиастинальную плевру. Пищевод обходят инструментом или пальцем, после чего берут на тесьму или резиновую держалку. В области пищеводного отверстия между передними ножками диафрагмы и пищеводом рассекается диафрагмальная плевра, разъединяется рыхлая соединительная ткань его отверстия, а затем вскрывается брюшина. Соседний с кардией отдел желудка мобилизуется таким образом, чтобы кардия и дно желудка могли быть свободно перемещены в грудную полость (*рис. 3-159*).

Пищевод вытягивается на держалке, после чего на небольшом участке продольно рассекается его мышечная стенка до слизистой. Слизистая тупым, путем отодвигается от мышечной стенки, после чего ножницами производят миотомию на стенке пищевода (8-10 см) и на стенке желудка ниже кардии (1,5-2 см). В том месте, где слизистая желудка граничит со слизистой пищевода, мышечная стенка плотно сращена со слизистой. В пищевод через рот вводят толстый желудочный зонд, на котором без повреждения слизистой можно разъединить и эти мышечные волокна, сращенные со слизистой. Если все же произойдет повреждение слизистой, то отверстие зашивается тонкими швами. Наряду с устранением функционального нарушения прохождения пищи по пищеводу, следует заняться восстановлением запирающей функции кардии. Для этой цели восстанавливается нормальный угол Гиса между пищеводом и фундальной частью желудка.



**Рис. 3-159.** Кардиомиотомия по Heller и реконструкция кардии по Betsey, а) Кардиомиотомия и подтягивание кверху близкой к кардии части желудка через пищеводное отверстие. Стрелка показывает границу между слизистой пищевода и желудка. Первыми двумя швами желудок подтягивается к пищеводу; таким способом восстанавливается угол Гиса. б) Двумя П-образными швами захватывают диафрагму, стенку желудка и мышечную часть пищевода, в) После завязывания П-образных швов кардиальная часть глубоко погружается, восстанавливается вентильная функция кардии

Эта реконструкция предохраняет от обратного забрасывания содержимого желудка в пищевод. На практике оправдал себя метод *Baue* и *Betsey* (1967). При этом методе угол Гиса восстанавливается накладыванием двух одиночных швов на левый край рассеченной мышечной стенки пищевода, к которому подшивается дно желудка.

Затем накладываются два П-образных шва, в которые захватываются диафрагма, желудок и край мышечной стенки пищевода. Эти швы накладываются несколько выше, чем предыдущие. Они лежат вне куполов диафрагмы. После затягивания и завязывания этих швов пищевод углубляется по направлению к полости живота, и таким образом восстанавливается угол Гиса. Происходит небольшой перегиб абдоминальной части пищевода, и несколько приподнимается диафрагма по направлению к грудной полости.

Реконструкция анатомических взаимоотношений пищеводного отверстия и кардии может быть произведена также по методу *Allison* (1951), *Nissen* (1959) или *Collins* (1963). Некоторые хирурги комбинируют в целях профилактики возникновения рефлюкса пищевода кардиомиотомию с селективной проксимальной ваготомией и пилоропластикой (*Lick*).

### Эзофагоспазм и мегаэзофагус

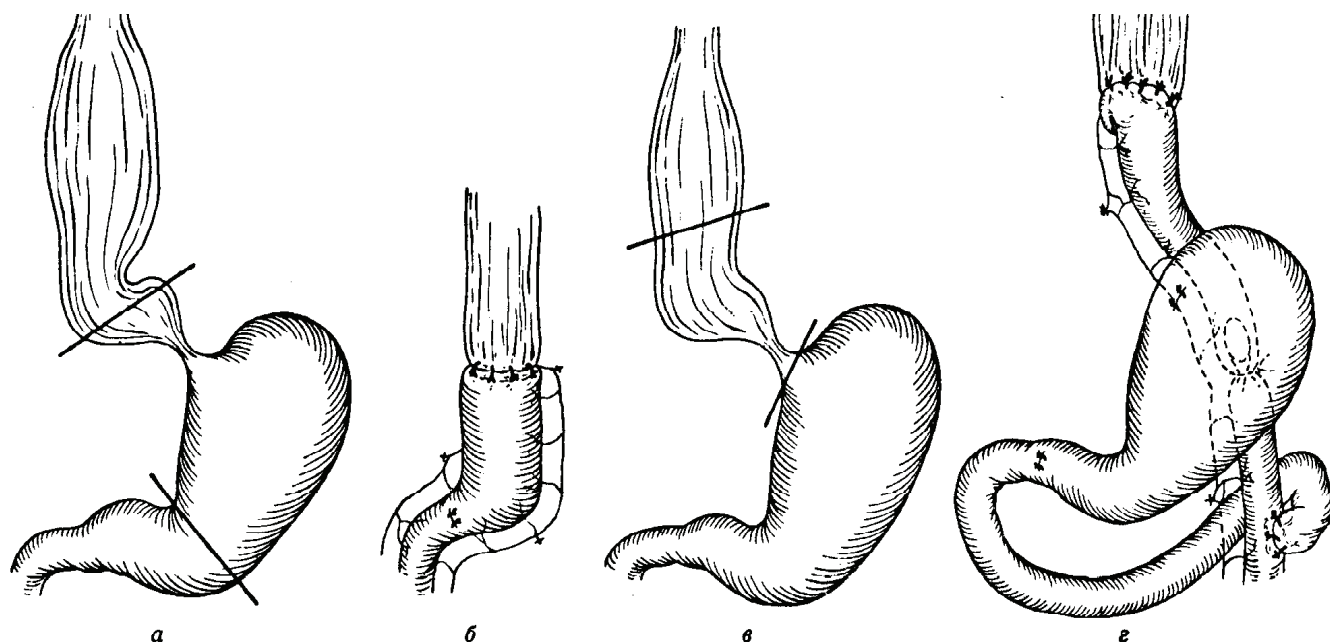
**Эзофагоспазмом** заболевают главным образом пожилые люди. При рентгенологическом исследовании это заболевание может быть легко спутано с карциномой пищевода. В нижней трети пищевода его мускулатура настолько гипертрофируется, что у больного может наступить полная непроходимость пищи. Выше сужения пищевода чаще всего не наступает расширения. При эндоскопическом исследовании не удастся отметить особых изменений, слизистая интактна и пищевод не расширен. Лечение этого заболевания во всех своих звеньях соответствует оперативному вмешательству при кардиоспазме. При эзофагоспазме рекомендуется рассекать мускулатуру пищевода на большом протяжении, вплоть до дуги аорты.

**Мегаэзофагус** возникает чаще всего после многолетних дисфагических расстройств. Может, однако, встретиться и в детском возрасте. Ширина пищевода при этом заболевании достигает иногда ширину плеча и содержит большое количество остатков пищи и слюны. Мускулатура стенки пищевода в большинстве случаев разрушена и рубцово изменена. Пищевод не только расширен, а также и удлиннен, и в дистальном конце S-образно искривлен.

### Техника проведения операции

В большинстве случаев при мегаэзофагусе эффективным оказывается оперативное вмешательство по *Heller* и реконструкция хиатуса пищевода. Важ-





**Рис. 3-160.** Оперативное устранение мегаэзофагуса а) по *Wangensteen*: резекция части желудка, продуцирующей кислоту, вместе со стенозированным участком пищевода и б) формирование анастомоза между пищеводом и антральной частью желудка; в) по *Merendino*: резекция суженной части пищевода и г) вшивание в изоперистальтическом положении петли тонкой кишки между пищеводом и желудком (модифицированное вмешательство)

ным моментом операции является исправление перегиба пищевода в нижней его трети над диафрагмой. После операции расширение пищевода уменьшается, однако полностью не исчезает.

Если стенка пищевода в его кардиальной части настолько рубцово изменена, что нельзя произвести надежную миотомию, тогда правильным методом является вмешательство по *Wangensteen* (1949) и *Merendino* (1955) (рис. 3-160).

Операция по *Wangensteen* заключается в том, что нижний отдел рубцово измененного пищевода резецируется вместе с продуцирующей кислоту частью желудка (дно и тело). Затем накладывается анастомоз по типу «конец в конец» между оставшейся частью желудка с его привратником и пищеводом. Преимуществом этого оперативного вмешательства является то, что устраняется затруднение прохождения пищи по пищеводу, а также в связи с уменьшением продуцирования кислоты исключается рефлюксэзофагит. Недостатком этой операции является то, что приходится удалять значительную часть неизмененного желудка.

Суть оперативного вмешательства по *Merendino* состоит в основном в том, что избыточно длинный и суженный участок пищевода удаляется и эта часть замещается тонкой кишкой, располагаемой изоперистальтически. Тонкая кишка, расположенная таким образом между пищеводом и желудком, вшивается в интактный желудок.

Изоперистальтическое положение тонкой кишки препятствует возникновению рефлюкса. Методика этого оперативного вмешательства соответствует тому, которое производится при рубцовых сужениях нижнего отдела пищевода (см. стр. 190).

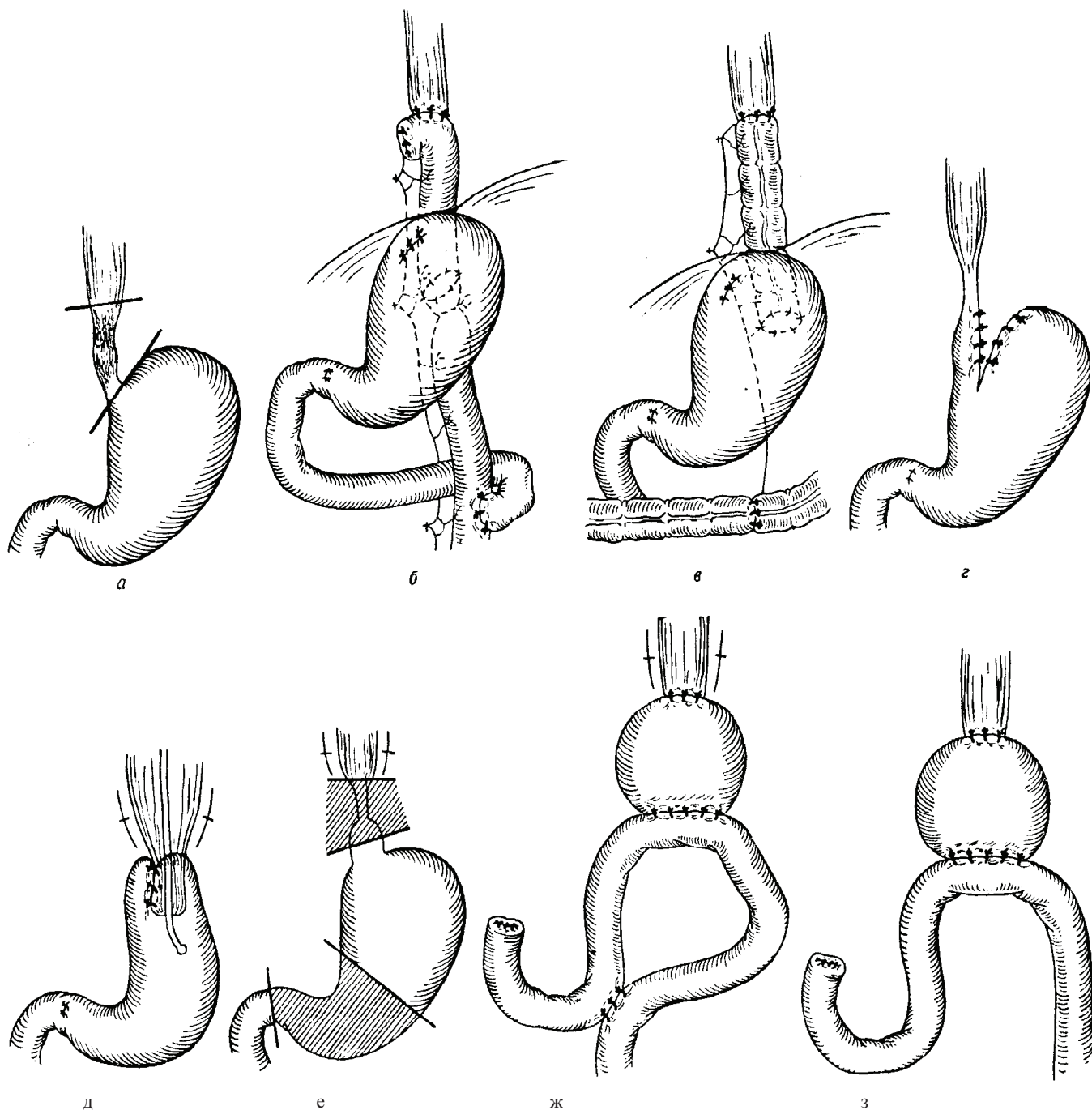
### Хирургические вмешательства при пептических язвах и стенозе пищевода

Возникающий на почве пептического эзофагита стеноз пищевода долгое время относился к группе заболеваний неизвестной этиологии (идиопатический стеноз пищевода). На протяжении последних лет стало, однако, известно, что этот стеноз пищевода развивается вследствие химического воздействия на стенку пищевода забрасываемого из желудка желудочного содержимого (рефлюксэзофагит) (*Allison*, 1948; *Barrett*, 1950). В области сужения, под ним или над рубцово измененным участком пищевода нередко находят пептическую язву.

Время, необходимое для формирования стеноза пищевода, в различных случаях различно. Так, например, иногда этот процесс занимает всего лишь несколько дней. Может случиться, что даже при тяжелом эзофагите спустя несколько лет не наступает рубцового изменения пищевода.

Наблюдения многих авторов показывают, что оставленный на длительное время назогастральный зонд может способствовать быстрому развитию стеноза кардиального отдела пищевода, в частности у больных, оперированных по поводу язвы желудка или двенадцатиперстной кишки. Это возникает из-за того, что кардия желудка, благодаря проведенному через нее зонду, не может полностью закрываться, и у лежащего на спине больного происходит затекание кислого желудочного содержимого обратно в пищевод.

Бужирование стеноза, возникшего из-за гастроэзофагеального или более редко из-за еюноэзофагеального



**Рис. 3-161.** Оперативные вмешательства при т.н. брахиэзофагусе. а) Резекция суженного участка пищевода и б) замещение петлей по Roux (Allison, Merendino); в) по Belsey; замещение левой половиной толстой кишки, помещенной изоперистальтически; по Cohis: из малой кривизны желудка образуют трубку для предохранения гастроэзофагеального рефлюкса; д) по Nissen. фундопликация желудка в грудной полости и растяжение стенозированной части; е) по Ellis: резекция стенозированной части и антральной части желудка и ж) реконструкция пассажа пищи наложением трех анастомозов; з) по Hill: почти аналогичная операция, однако реконструкция проводится наложением лишь двух анастомозов

рефлюкса, безрезультатно. Это бужирование может быть даже вредным, так как после расширения пищевода рефлюкс увеличивается и изменения стенки пищевода становятся все более и более тяжелыми.

### Оперативная техника при стенозе пищевода, обусловленном гастроэзофагеальным рефлюксом

Хирургическое лечение пептического стеноза пищевода направлено на выполнение двух задач: во-первых, устраняется непроходимость пищевода, вызванная его сужением, и, во-вторых, устраняется обратное затекание содержимого желудка в пищевод. Эффективным является вмешательство, решающее одновременно обе задачи (рис. 3-161).

В тех случаях, когда рубцовый процесс в пищеводе не слишком распространен и его просвет лишь умеренно сужен, а длина существенно не сократилась, то в таком случае реконструкция области кардии может

проводиться в зависимости от принятой для данного хирурга методики, по которой он имеет хорошие результаты (Allison, 1951; Belsey, 1967; Collis, 1963; Nissen, 1959). Для реконструкции кардии и выделения укороченного пищевода необходима мобилизация всего субаортального отдела пищевода, что, конечно, возможно только из трансторакального доступа.

При значительно выраженном рубцовом стенозе пищевода, когда он укорочен и его просвет сократился всего лишь до нескольких миллиметров, то резекция рубцово измененной части может быть восполнена лучше всего за счет изоперистальтически помещенной кишки (Allison, 1957; Belsey, 1965; Merendino, 1955; см. стр. 190). После такого рода пластической операции пассаж пищи через изоперистальтически помещенный участок кишки хорошо осуществляется, а содержимое желудка не может быть заброшено обратно в пищевод. т.н. консервативные операции сами по себе, как, например, ваготомия и пилоропластика, антрумрезекция и длительное бужирование, не оправдывают возложенных на них надежд. Поэтому их применение может быть показано только в виде исключения. Селективная проксимальная ваготомия с пилоропластикой должна быть всегда лишь составной частью оперативной реконструкции области кардии и хиатуса пищевода (Lick).

Хирургическим лечением больных стенозом пищевода во всех случаях должны заниматься только хирурги, имеющие большой опыт в хирургии пищевода.

### Хирургическое вмешательство при эзофагите, возникшем после гастрэктомии

У больных, перенесших гастрэктомию, нередко возникает осложнение, при котором содержимое кишки, обогатившись желчью и щелочной средой, путем регургитации забрасывается в пищевод, вызывая развитие эзофагита. Следствием эзофагита является возникновение рубцового стеноза возле орального отдела пищевода у эзофагоэюнального анастомоза (Cross и Wangensteen, 1951).

Хирургическое лечение эзофагита у больных, перенесших гастрэктомию, относится к весьма тяжелым задачам для хирурга. Эзофагит, при котором в пищевод забрасывается содержимое с желчью, вызывает обычно мучительные боли. Еще до возникновения стеноза пищевода больной резко истощается и практически почти не способен принимать обычным путем пищу.

Тяжелое состояние этих гастрэктомированных больных объясняется не столько отсутствием желудка, сколько билиарным эзофагитом. Это осложнение возникает чаще всего в зависимости от примененной методики реконструктивного вмешательства после гастрэктомии. Так, например, это может возникнуть после гастрэктомии с наложением эзофагоэюности «конец в бок» с двойной петлей и анастомозом Braun, когда приводящая и отводящая петли нахо-

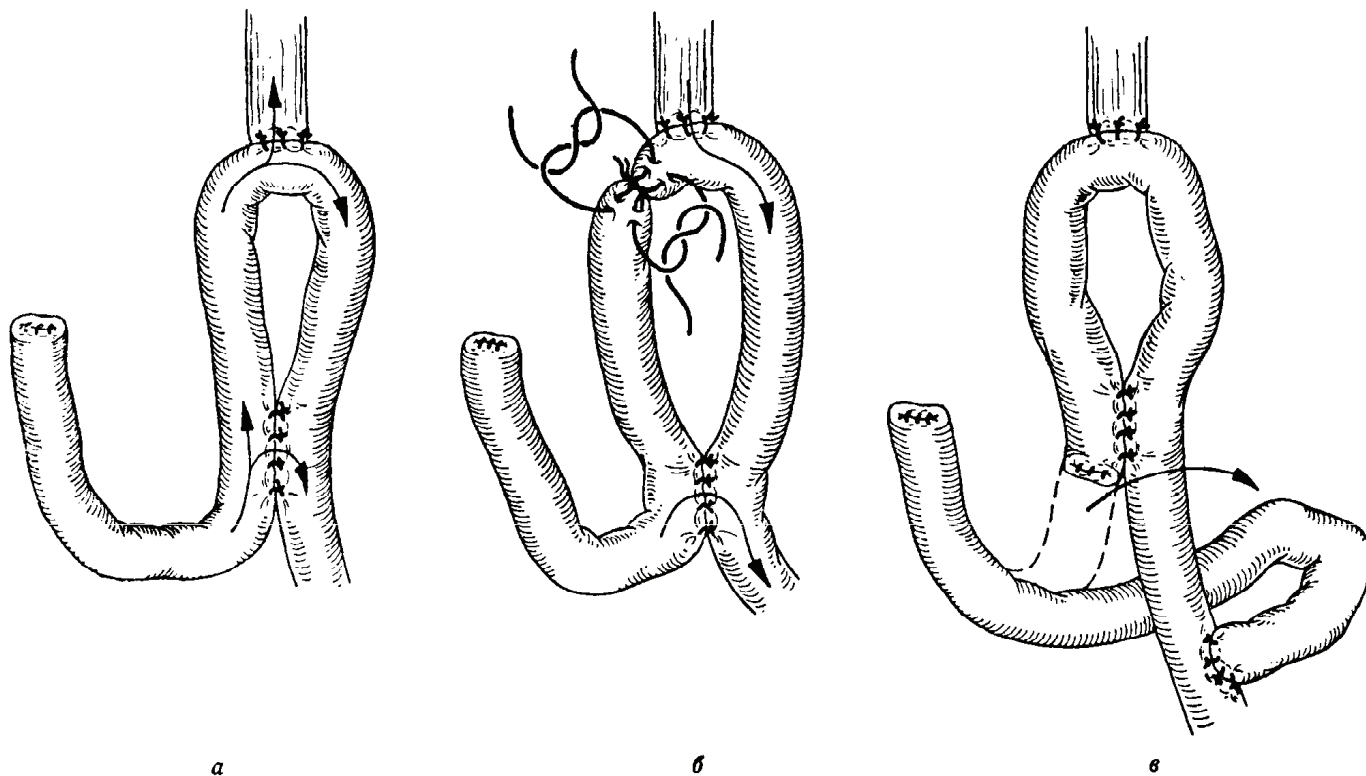


Рис. 3-162. Хирургические вмешательства при эзофагите после гастрэктомии. а) После гастрэктомии содержимое двенадцатиперстной кишки, в состав которого входит желчь, может вызвать эзофагит. б) Закрытие приводящей петли устраняет эзофагит. в) Устранение эзофагита пересечением двенадцатиперстно-тонкокишечного изгиба и наложением нового анастомоза



дятся на 5-15 см под эзофагоюностомой (Moynihan, Haffmann, Graham). Даже наложенный большой межкисечный анастомоз по Braun обычно не препятствует забрасыванию кишечного содержимого с желчью высоко кверху через эзофагоюнальный анастомоз.

Для эффективного устранения этого осложнения применяется сравнительно простая операция — резекция или даже только лигирование приводящей части петли тонкой кишки, идущей к анастомозу. Эта операция эффективна, когда отводящая изоперистальтическая часть сегмента кишки достаточно длинная (10-15 см), а приводящее колено удалось во время операции полностью изолировать. После этого прекращается билиарный рефлюкс, а с ним и клинические проявления осложнения (рис. 3-162).

Эта, казалось бы, простая операция в техническом отношении может оказаться довольно сложной, так как после гастрэктомии анатомические соотношения резко изменены, а также имеются послеоперационные сращения, затрудняющие вмешательство. Во время операции необходима тщательная проверка приводящих и отводящих петель кишки, так как ошибка в этом отношении может быть чревата дополнительным тяжелым осложнением, ведущим к ухудшению состояния больного.

## Хирургические вмешательства при злокачественных опухолях кардии

### Диагностика

Развивающаяся в кардии или около кардии злокачественная опухоль дает осложнения и проявляется нередко лишь тогда, когда инфильтрирующий процесс сужает просвет пищевода. Если больному «повезло», то дисфагические симптомы проявляются рано, пока еще опухоль, мало препятствующая прохождению пищи, сравнительно небольших размеров. Дисфагия является также первым симптомом больших карцином, исходящих из тела желудка, которые, достигая кардии, сужают ее просвет, в связи с чем эти больные с диагнозом карциномы кардии попадают в стационар.

Беда этих больных заключается в том, что скудная симптоматология и небольшие жалобы в начале заболевания рассматривались как функциональные расстройства (ахалазия). Больных лечили спазмолитиками и седативными препаратами. Диагноз функциональных нарушений ошибочно подкрепляется иногда и рентгенологическим исследованием, при котором не находят характерной для злокачественной опухоли «изъеденности» слизистой в области относительно небольшого сужения кардии. Достаточно опытный эндоскопист может, однако, почти всегда

установить причину затруднения прохождения пищи в кардии, вызвана она опухолью или функциональными нарушениями.

### Показания к операции

Противопоказанием к операции может служить только крайняя степень тяжести общего состояния больного и карциноматозный асцит. Возраст больного и степень его истощения определяют только план и методику проводимого оперативного вмешательства.

Удаление только из абдоминального доступа пораженной раковой опухолью и нарушившей проходимость пищи части желудка и инфильтрированного кардиального участка пищевода не соответствует основным онкологическим положениям. Резекция в этих случаях, когда инфильтрация раковой опухолью захватывает кардию, может быть признана радикальной только тогда, когда пищевод резецируется в широких пределах заведомо здоровых (6-8 см отступая от опухоли) тканях. Этот принцип следует соблюдать и в тех случаях, когда имеются отдаленные метастазы. Даже если оперативное вмешательство не радикально, все же в оставшееся для жизни время больной сможет свободно принимать пищу через рот. Ведь, конечно, небезразлично, умрет ли больной от голода или от основного процесса заболевания.

### Оперативный доступ, эксплорация опухоли

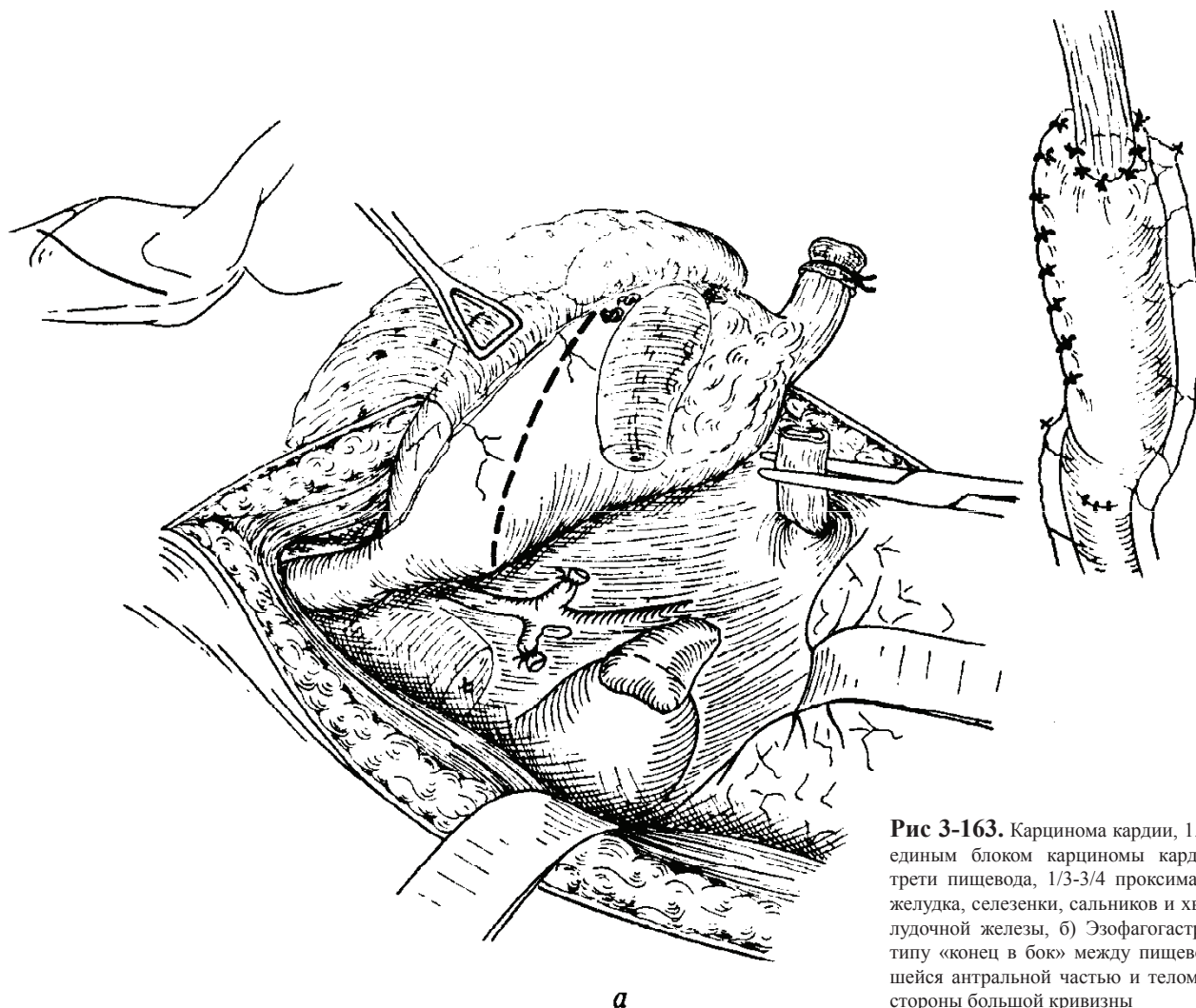
Операция начинается из левостороннего торакоабдоминального доступа в VII межреберном пространстве. После ориентации в отношении отдаленных метастазов определяют — сначала пальпаторно, а затем после рассечения малого сальника сращена ли опухоль с окружающими ее тканями и органами, т. е. с хвостом или с телом поджелудочной железы, левым надпочечником. Проверяется, нет ли инфильтрации опухоли в толстую кишку и ее брыжейку, а также наличие или отсутствие карциноматозных лимфатических узлов в области ствола чревной артерии.

Окончательный план операции зависит еще от степени распространения инфильтративного процесса опухоли на пищевод и отверстие диафрагмы.

### Расширенные операции

Операцией при небольших и неинфильтрирующих окружающие ткани раковых опухолях пищевода является резекция 2/3 кардиальной части дна и тела желудка вместе с нижней третью пищевода. При этом удаляются и большой, и малый сальник, а также селезенка.

Резекция начинается в брюшной полости. *Большой сальник*, по возможности электроножом, отделяют от толстой кишки. Левый (селезеночный) угол



**Рис 3-163.** Карцинома кардии, 1. а) Резекция единым блоком карциномы кардии, нижней трети пищевода, 1/3-3/4 проксимальной части желудка, селезенки, сальников и хвоста поджелудочной железы, б) Эзофагогастростомия по типу «конец в бок» между пищеводом, оставшейся антральной частью и телом желудка со стороны большой кривизны

толстой кишки мобилизуется снаружи пересечением селезеночно-толстокишечной связки. Острым путем, отсоединяя селезенку, разъединяют ножницами «ткани от вентральной поверхности левой почки, подходя к диафрагме. Затем весь этот комплекс органов вместе с хвостом поджелудочной железы отводят в медиальном направлении. В том случае, когда опухоль не проросла поджелудочную железу, сосуды селезенки перевязываются на уровне хвоста поджелудочной железы и пересекаются. Таким образом, желудок оказывается полностью мобилизованным с левой стороны в направлении большой его кривизны. С ним остаются только связанными селезенка и большой сальник (рис. 3-163).

Кардия, а также и абдоминальный участок пищевода выделяются рассечением вокруг тканей на уровне непораженных его частей и при необходимости вместе с ножками диафрагмы. Это позволяет обойти супрадиафрагмальную часть пищевода со всех сторон. Если опухоль оказывается фиксированной, то она чаще всего сращена с идущими впереди аорты и перекрещивающимися мышцами хиатуса. Эти участки мышц можно без особого труда удалить вместе с несущей опухоль частью пищевода.

После того как устанавливают, на каком уровне будет пересечен пищевод (6-8 см выше карциномы), его пережимают в поперечном направлении зажимом на уровне предполагаемого пересечения. Между опухолью и зажимом пищевод перевязывают толстой ниткой, после чего он пересекается между зажимом и ниткой (не непосредственно рядом с зажимом, так как оральный, пересеченный конец пищевода может легко выскользнуть из-под зажима). На нижний конец пищевода надевают резиновый палец или резиновую перчатку, фиксируя ее ниткой.

Теперь этот изолированный резиновой перчаткой отрезок пищевод в вместе с кардией протискивается вниз через хиатус в брюшную полость. Затем ткани, находящиеся между диафрагмой и чревным стволом, а также левая желудочная артерия и проходящая рядом с ней левая желудочная вена (коронарная вена желудка) разъединяются между лигатурами. При этом необходимо следить за тем, чтобы не повредить общую печеночную артерию. В крайнем случае, в виде исключения, может быть перевязан также и чревный ствол. Печень в таком случае получает артериальную кровь по коллатералям (см. стр. 418). Кроме этого, кровоснабжение печени осуществляется в системе портального крово-

обращения. Интенсивная антибиотикотерапия предохраняет печень от ишемического некроза (*Bengmark*).

После перевязки левой желудочной артерии и вены желудок остается связанным только с двенадцатиперстной кишкой, а также с парадуоденальными сосудами, правой желудочной артерией и правой желудочно-сальниковой артерией. После извлечения и растягивания желудка устанавливается какая часть его, идущая к привратнику, может быть оставлена. Резекция желудка производится отступя на 6-8 см от опухоли. Распространяющиеся со стороны кардии опухоли инфильтрируют, как правило, желудок со стороны малой кривизны, тогда как по большой кривизне инфильтрация или не распространяется, или только незначительна. Таким образом, линия резекции со стороны малой кривизны проходит близко от привратника, тогда как со стороны большой кривизны может быть проведена примерно на уровне середины тела желудка (см. рис. 3-163, а).

У остающейся части желудка, параллельно большой кривизне, производя последовательную перевязку сосудов, следуя за ней, пересекается *большой сальник*. При этом надо тщательно следить за тем, чтобы сохранить кровоснабжение большой кривизны (желудочно-сальниковая артерия). С обеих сторон планируемого резекционного разреза по малой и большой кривизне полностью скелетируют стенку желудка на протяжении нескольких сантиметров от впадающих сосудов, чтобы можно было затем с обработанной таким образом культей желудка наложить надежный анастомоз. По намеченной резекционной линии при помощи сшивающего желудок аппарата (УКЖ) прошивают желудок двухрядным швом, а затем между наложенными скрепочными швами рассекают электроножом. Кардиальная часть желудка вместе с пораженной опухолью частью пищевода удаляется. Прошитый скрепками участок желудка погружается серо мускулярными узловатыми швами.

Методы реконструкции Когда остающаяся часть желудка достаточных размеров, тогда между пищеводом и культей желудка накладывают анастомоз. В том случае, когда оставшийся антральный участок желудка очень мал, то непрерывность пищеварительного тракта восстанавливается за счет *вставки участка кишки по Roux к изоперистальтическому положению* (см. рис. 3-165, б).

Анастомоз «конец в бок» между пищеводом и культей желудка. На хорошее заживление можно рассчитывать только тогда, когда анастомоз наложен без натяжения и между хорошо кровоснабжаемыми тканями. Если при этих условиях представляется возможность, то накладывают анастомоз по типу «конец в бок».

После резекции сформированная в виде трубки часть желудка проводится через хиатус пищевода в грудную полость. Верхняя часть желудочной трубки

подшивается одиночными швами к задней стенке пищевода; в том месте большой кривизны, где полностью исключается натяжение, накладывается анастомоз.

Следует обращать особое внимание и осторожность в сохранении проходящих по большой кривизне желудка питающих его сосудов. Такое сохранение питающих сосудов проводится при перевязке и пересечении отдельных ветвей желудочно-сальниковой артерии (см. рис. 3-163, б). Для наложения анастомоза по скелетированному краю большой кривизны вскрывается в поперечном направлении на 2-3 см просвет желудка. Наложение анастомоза между пищеводом и желудком производят как это описано на стр. 194.

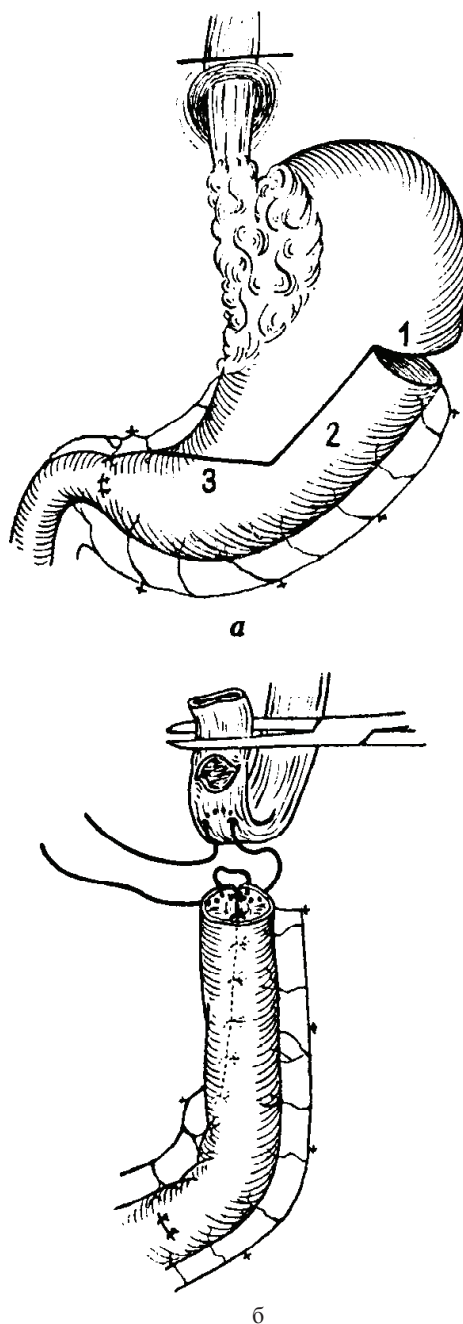


Рис. 3-164. Карцинома кардии, II. а) Цифры и линии показывают последовательность и направление наложения зажимов Раут. б) Первые серозные швы анастомоза, накладываемого между пищеводом и желудочной трубкой, сформированной по Kirschner



Анастомоз «конец в конец» между пищеводом и культей желудка. Нередко бывает, что после резекции пораженной опухолью части желудка в пределах здоровых тканей остается слишком небольшой участок антральной части для наложения анастомоза между пищеводом и желудком по типу «конец в конец». В таких случаях из интактной дистальной части большой кривизны желудка формируют трубку, получающую достаточное кровоснабжение из аркады правой желудочно-сальниковой артерии. Таким способом создается без всякого натяжения анастомоз по типу «конец в конец» между пищеводом и сформированной из желудка трубкой.

Для формирования такой трубки из большой кривизны желудка после обработки сосудов на уровне предполагаемой резекции накладывают два малых желудочных жома (*Payr*) вертикально по отношению к большой кривизне, примерно на глубину 6 см. Стенка желудка рассекается между двумя жомами. После этого опять два таких же жома накладываются под прямым углом к предыдущим жомам и по направлению к антральной части желудка, параллельно оси желудка. Стенка желудка между ними рассекается. Третья пара жомов накладывается параллельно большой кривизне желудка, так что их концы выходят на малой кривизне антральной части желудка в нескольких сантиметрах над привратником (рис. 3-164, а). Правая желудочная артерия перевязывается по малой кривизне под предполагаемой линией резекции.

После того как стенка желудка пересечена между двумя последними жомами, разрез желудка ушивается двухрядными швами. После завершения второго ряда этих серомускулярных швов с конца образованной трубки снимают зажим. Трубка протягивается через хиатус в брюшную полость, где начинают накладывать анастомоз между пищеводом и трубкой, сформированной из желудка. Конец желудочной трубки подшивается одиночными серомускулярными швами к задней стенке пищевода. Этот шов захватывает с двух сторон ушитую часть стенки желудка, образуя после завязывания этого шва тройник из захватываемых в шов трех частей этого угла анастомоза (рис. 3-164, б). В дальнейшем наложение анастомоза можно производить по любому из описанных раньше методов.

### Реконструкция посредством эзофагоэюноантростомии

После резекции измененной опухолевым процессом кардии может оказаться, что расстояние между оставшейся непораженной раковым процессом частью пищевода и антральным отделом желудка

настолько велико, что их соединение в виде эзофагогастрального анастомоза невозможно. Оптимальным хирургическим решением при таком положении является вставка петли тонкой кишки по *Roux* между пищеводом и желудком. Эта операция в настоящее время представлена большим числом вариантов (*Zacho, Nissen, A. A. Русанов*). Здесь будет приведена оправдавшая себя в нашей практике в течение многих лет методика.

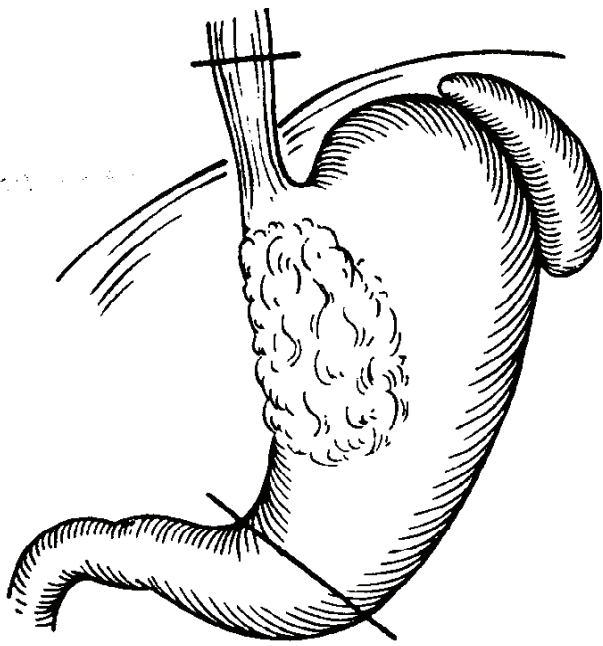
Из первой петли тонкой кишки образуют, как это описано на стр. 191, длинную петлю по *Roux*, которую можно провести без натяжения до непораженной части пищевода. Эта петля проводится через образованное в мезоколон отверстие, а затем через хиатус пищевода в грудную полость, после чего накладывается анастомоз между пищеводом и оральным концом петли так, как это описано на стр. 193.

Резекционный разрез после удаления измененной части желудка вблизи его антрального отдела полностью не зашивается, так что по малой кривизне остается открытая часть просвета желудка длиной 3-4 см для наложения анастомоза. Между боковой поверхностью дистальной части петли кишки по *Roux* и оставленным незащитым отверстием антральной части желудка накладывается анастомоз двухрядным швом. Между пищеводом и антральной частью желудка должна находиться изоперистальтично петля тонкой кишки длиной не менее 20 см. Эта петля препятствует обратному забрасыванию в пищевод щелочного содержимого двенадцатиперстной кишки (рис. 3-165).

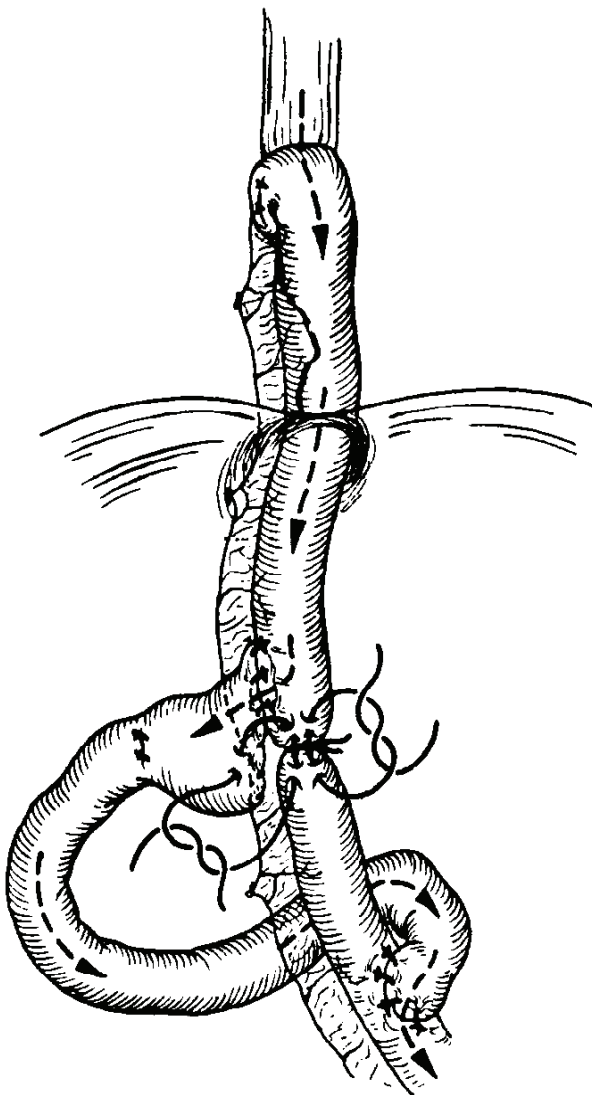
Ниже наложенного между тонкой кишкой и антральной частью желудка анастомоза по типу «конец в бок» петля кишки по *Roux* сужается по методике, изложенной на стр. 195. Это сужение производится для того, чтобы пища насильственно проходила антральную часть желудка и двенадцатиперстную кишку. После этого между первой петлей после двенадцатиперстно-тонкокишечного угла и основанием поднятой сверху кишки накладывается типичный Y-образный анастомоз по *Roux*.

После резекции кардии следует во всех случаях рассекать мышцу привратника (пилоротомия), так как после вынужденного пересечения обоих стволов блуждающего нерва повышается тонус привратника, препятствующий прохождению пищи, что может привести к несостоятельности швов анастомоза из-за повышения давления в просвете культи желудка.

Поднятый в грудную полость желудок или петля тонкой кишки, как это описано на стр. 195, покрывается лоскутом плевры, чтобы предотвратить растяжение или выскальзывание слишком длинного участка петли кишки.



а



б

Рис. 3-165. После радикальной экстирпации (а) нижней трети пищевода и большей части желудка непрерывность пищеварительного тракта восстанавливается (б) при помощи петли по Roux

### Гастростомия на катетере.

После эзофагоеюногастростомии оправдало себя на практике наложение гастростомы на катетере для отвода находящегося под повышенным давлением содержимого, а в дальнейшем для питания больного, начиная с 3-4 дня после операции.

Если остаток антральной части желудка слишком мал для наложения гастростомы на катетере, то производят еюностомию. Еюностому накладывают на петлю кишки по Roux, ниже еюногастростомы, над Y-образным анастомозом (свищ по Marwedel, см. стр. 424). Катетер осторожно проводят вверх так, что его конец попадает в желудок. Лигатура, сужающая просвет отводящей петли, накладывается после проведения катетера так, чтобы она его не слишком крепко фиксировала.

Послеоперационное ведение, следующее за резекцией кардии, идентично тому, которое производится после резекции пищевода (см. стр. 196).

Вмешательство широкого объема (комбинированное). Когда опухолевый процесс широко распространен, то радикальная экстирпация карциномы становится возможной лишь с удалением большей части желудка с частью окружающих ее органов (поджелудочная железа, левый надпочечник, часть толстой кишки, селезенка). Такого рода оперативное вмешательство принято называть комбинированным.

Если хвостовая часть поджелудочной железы или ее тело сращены с опухолью, то прежде, чем произвести резекцию тупым путем, препарируют и выделяют в рыхлой клетчатке заднюю поверхность железы до участка ее непораженных процессом тканей. В этом месте перевязывают селезеночные артерию и вену и пересекают тело поджелудочной железы в поперечном направлении. Проток поджелудочной железы дважды лигируют, а пересеченное место поджелудочной железы закрывают нерассасываемыми обвивными швами в целях полноценного гемостаза (Д. Ф. Благовидов, 1975). Не имеет смысла и трудно выполнимо захватывать и перевязывать в отдельности весьма мелкие кровеносные сосуды в легко рвущейся паренхиме поджелудочной железы. Закрытие ушитой резекционной линии брюшиной нецелесообразно и вряд ли легко выполнимо.

В тех случаях, когда карцинома инфильтрирует мезоколон, необходимо производить резекцию в пределах здоровых тканей. Несмотря на бытующее мнение, можно в любом случае без опасения перевязывать ствол средней артерии толстой кишки и сопровождающую его вену, так как поперечноободочная кишка получает достаточное кровоснабжение по аркаде (Риоланова аркада). Опухоль может прорастать артериальную аркаду и инфильтрировать толстую кишку. Тогда приходится перевязывать приводящие

сосуды в пределах здоровых тканей, где и производить резекцию участка поперечноободочной кишки.

Производя резекцию поперечноободочной кишки, ее отрезки ушивают сшивающим аппаратом или пережимают кишечными жомами, после чего обертывают и изолируют марлевыми салфетками. После завершения резекции желудка и реконструктивного вмешательства концы пересеченной поперечноободочной кишки анастомозируются по типу «конец в конец».

При прорастании опухоли в печень, сращении с печенью или инфильтрации производится типичная резекция левой доли печени (см. стр. 702) или небольшая атипичная *резекция участка печени*, после чего разрез ушивается кетгутом.

### Гастрэктомия через тораколапаротомический доступ

На основании данных рентгенологического и эндоскопического исследований у больного раком желудка нередко можно предположить, что радикальное удаление опухоли может быть осуществимо только путем удаления всего желудка. В таких случаях мы советуем оперативное вмешательство производить из торакоабдоминального доступа. Этот доступ предоставляет возможность широкого обзора и исследования всех окружающих органов и тканей, а также, исходя из онкологических принципов, произвести *удаление пораженных тканей и видимых метастазов вблизи опухоли единым блоком*. После экстирпации желудка наложение анастомоза из этого доступа значительно легче. Таким образом, мы рекомендуем тораколапаротомный доступ как имеющий определенные преимущества метод.

Отсутствие у больного нарушения прохождения пищи по пищеводу, что исключает необходимость начинать операцию в области кардии, является показанием для начала операции *небольшим лапаротомным разрезом*. Эта лапаротомия, величиной 8-10 см, производится у лежащего на правой половине тела больного вертикально к левому подреберью и является как бы продолжением линии, ведущей к VII межреберью. Разрез продолжают от реберного края косо по направлению к средней линии живота. Из этого разреза производят ревизию и устанавливают операбельность опухоли. При определении ее иноперабельности (карциноматоз брюшины, асцит и т. д.) лапаротомный разрез закрывается. В тех случаях, когда на основании исследования через лапаротомный разрез определяют Операбельность опухоли или решение представляется трудным или спорным, производят *трансторакоабдоминальный разрез*.

### Операбельность

Принятие решения в каждом отдельном случае Операбельности злокачественного процесса и возможности в техническом отношении произвести резекцию является нередко непростой задачей. Не следует забывать, что больной с карциномой желудка при успешной операции во многом выигрывает, без операции он только проигрывает, получает в скором времени всю тяжесть остающихся последних месяцев жизни. Нарушение проходимости пищи, вызванное опухолью, тяжело переносимые кровопотери, даже при наличии отдаленных метастазов (печень, лимфатические узлы), вынуждают в ряде случаев предпочесть операцию. Молодой возраст больного и общее хорошее состояние должны также способствовать принятию решения произвести операцию.

Опыт показывает, что более благоприятным является удаление большой опухоли, прорастающей в окружающие органы (хвост поджелудочной железы, толстая кишка), существующей без видимых отдаленных метастазов, чем технически легко выполнимое удаление маленькой опухоли, не прорастающей в соседние органы, но имеющей подозрительные на метастазы лимфатические узлы.

### Техника проведения операции

Когда планируется удаление всего желудка, то это оперативное вмешательство производят так, как это описано на стр. 214 в разделе «Резекция кардии». Вместе с желудком удаляются большой и малый сальник, селезенка и при необходимости — левая половина поджелудочной железы. В ряде случаев, кроме этого, удаляют левый надпочечник, а при раковой инфильтрации — часть поперечноободочной кишки. При распространении опухоли до уровня, приближающегося на 5-6 см и ближе к кардии, даже если нет перехода на стенку пищевода, то необходимо вместе с желудком в интересах радикальности вмешательства удалить как минимум 2-3 см пищевода. Анастомоз в таком случае накладывается под диафрагмой по методике, описанной на стр. 193 (рис. 3-166).

*Наиболее сложной частью оперативного вмешательства* является не столько резекция, сколько реконструкция *пищеварительного тракта*.

Предложено большое число методов реконструкции, начиная от прямой эзофагодуоденостомии до операции с применением различных вставок, как, например, замещение резецированного желудка тонкой или толстой кишкой. Szabolcs (1966) собрал, например, 58 предложенных в мировой литературе методов замещения гастрэктомизированного желудка.

1. Наиболее простой и, вероятно, надежной методикой замещения удаленного желудка является описанная на стр. 191 методика по Roux с применением U-образной петли.



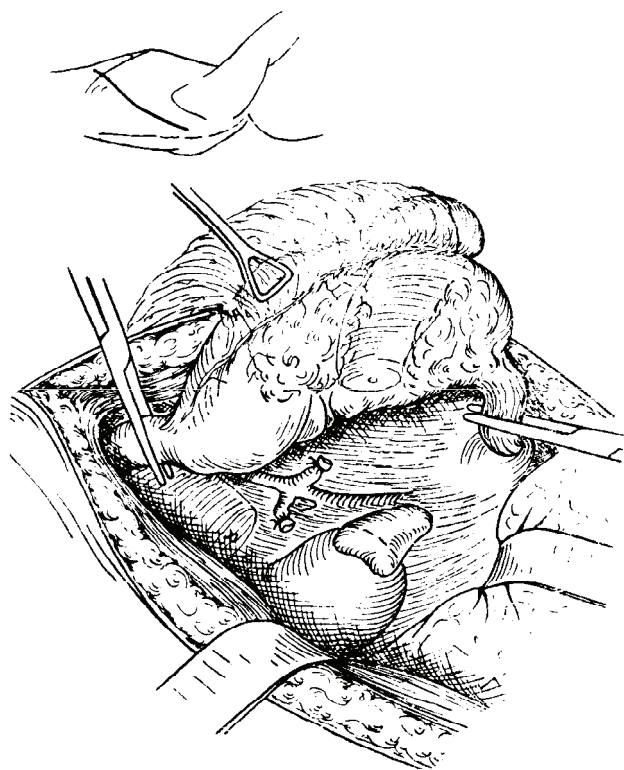

Рис. 3-166. Трансторакоабдоминальная гастрэктомия

Культи двенадцатиперстной кишки зашивается, петля кишки по Roux проводится через произведенное в мезocolon отверстие вверх и через hiatus пищевода в грудную полость. Затем накладывается анастомоз по типу «конец в бок» между пищеводом и тонкой кишкой и между петлями тонкой кишки (см. стр. 193).

В завершение вмешательства приступают к наложению Y-образного межтонкокишечного анастомоза по типу «конец в бок». Межтонкокишечный анастомоз должен быть достаточно широким, чтобы не затруднять оттока желчи и панкреатического сока по тонкой кишке. Просвет прямой части петли кишки по Roux не должен быть сужен, так как нарушение прохождения по нему пищи нарушит заживление эзофагоюнального анастомоза. В нашей практике

оправдало себя наложение анастомоза на 25-30 см дистальнее эзофагоюнального анастомоза между концом первой петли тонкой кишки и боковой поверхностью петли по Roux (рис. 3-167). Важным обстоятельством является то, чтобы расстояние между двумя анастомозами было достаточно большим и чтобы не возникало возможности обратного забрасывания содержимого двенадцатиперстной кишки, содержащего желчь, в пищевод. Такая регургитация ведет к развитию эзофагита. Наряду с замещением удаленного желудка и реконструкцией при помощи петли по Roux, известны и многие другие хорошо оправдавшие себя методы.

Вмешательства по Moynihan (1903), Hoffmann (1922) и Graham (1943) совпадают лишь с незначительными отклонениями по своей методике использования первой петли удвоенной тонкой кишки, подтянутой кверху к пищеводу. С этой дубликатурой кишки накладывается анастомоз с пищеводом по типу «конец в бок». Между наиболее дистальными участками отводящей и приводящей петель накладывается межкишечный анастомоз Braun для отведения желчи и предотвращения возможности перерастяжения приводящей петли. Недостатком этого вмешательства является Л... обстоятельство, что при короткой брыжейке тонкой кишки основной анастомоз (между пищеводом и тонкой кишкой) может оказаться под натяжением. Кроме того, даже широко наложенный межкишечный анастомоз по Braun не всегда препятствует возникновению билиарного рефлюкса.

2. Nakayama (1963) предложил формировать бета-образный анастомоз после мобилизации первой петли тонкой кишки, как это показано на рис. 3-168. Этот способ имеет то преимущество, что дуоденальное содержимое вдали от пищевода уходит в кишку, что предохраняет от возможного возникновения щелочного рефлюкса.

3. Следует заметить, что функция желудка как резервуара не может быть полностью восстановлена ни одной из операций. Пожалуй, из всех операций на-

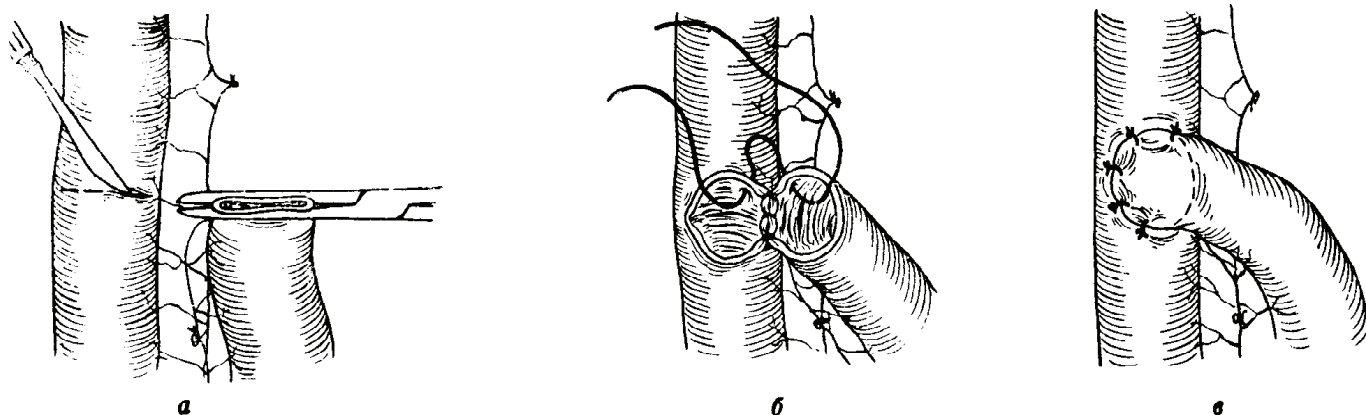
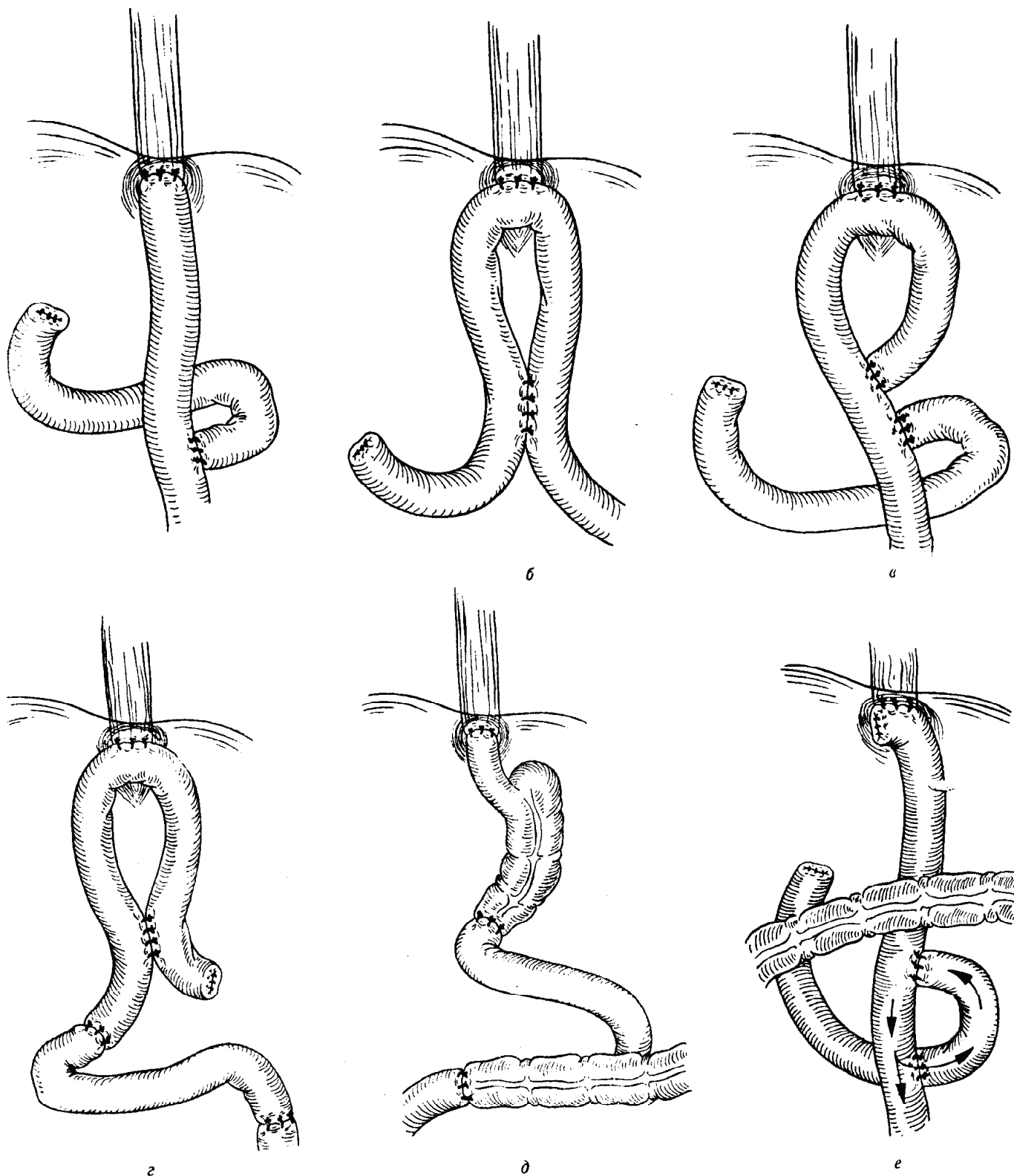


Рис. 3-167. Схема создания межкишечного анастомоза Y-образной формы по Roux. а) Поперечный разрез на дистальной части петли; б) анастомоз по типу «конец в бок» между оральной и дистальной петлями, наложенный проволочными швами; в) готовый анастомоз

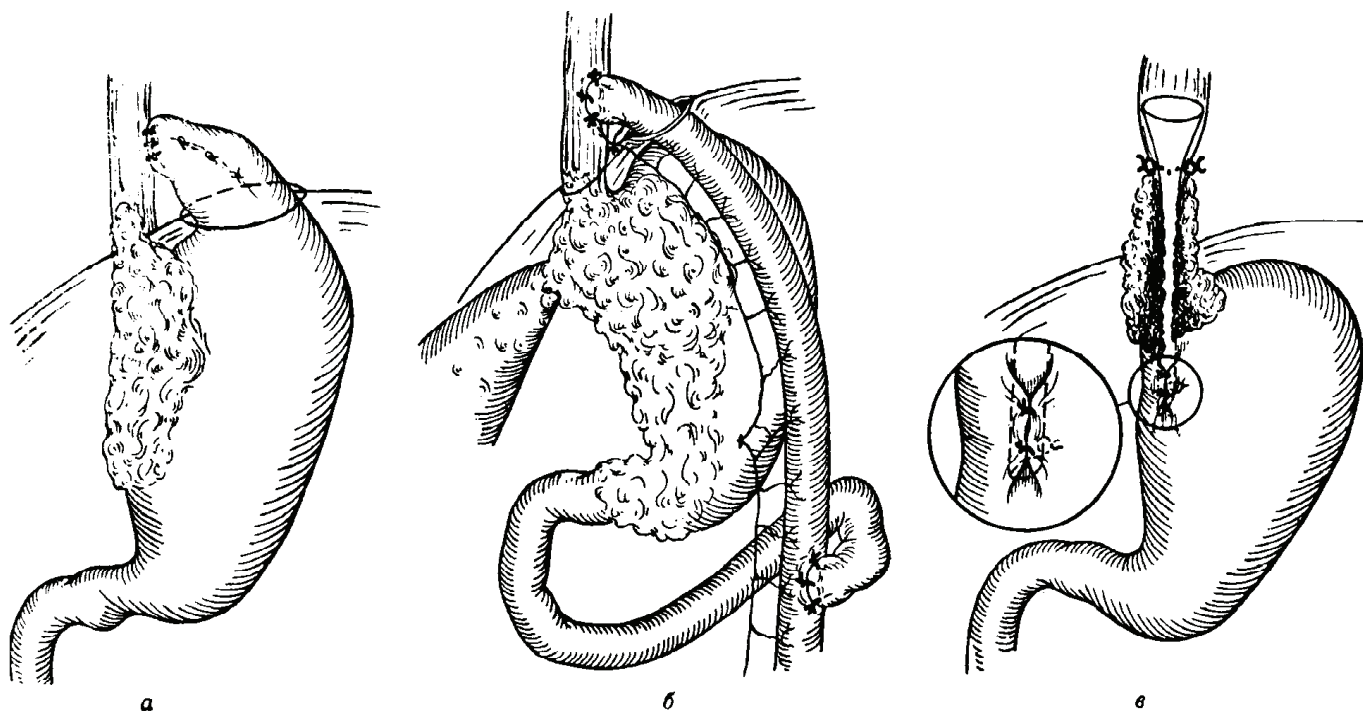


**Рис. 3-168.** Реконструкция после гастрэктомии *а)* при помощи петли *Roux*; *б)* по методике *Moynihan, Hoffmann* и *Oraham*, *в)* бета-анастомоз по *Nakayama*; *г)* по *Szatwks*; *д)* по *Seo* (*с* применением подвздошнотолстокишечного сегмента); *е)* оригинальная методика автора

илучшее восполнение этой функции осуществляется по методу *Seo* и его сотрудников (1952). При этой операции используются участки толстой и подвздошной кишок, которые вставляются между пищеводом и двенадцатиперстной кишкой. Это вмешательство имеет те недостатки, что продолжительность операции намного увеличивается и возрастает возмож-

ность нарушения стерильности. Опыт показывает, что резервуарная функция развивается раньше или позже в отделе кишки, идущей от пищевода. На протяжении нескольких лет просвет тонкой кишки может увеличиться в несколько раз.

На практике можно считать, что любая реконструктивная операция является хорошей, при которой до-



**Рис. 3-169.** Паллиативные вмешательства при полностью стенозирующих просвет нерезецируемых опухолях кардии. а) Обходной анастомоз между пищеводом и дном желудка; б) анастомоз между пищеводом и U-образной петлей тонкой кишки по Roux; в) введение синтетической трубки через стенозированный опухолью пищевод

статочно используется и улучшается резорбционная поверхность тонкой кишки, а также препятствуется возможность возникновения регургитации щелочно-содержимого кишки в пищевод. Эти два условия в основном выполняются при тех оперативных вмешательствах, когда между пищеводом и двенадцатиперстной кишкой в изоперистальтическом направлении помещают петлю кишки (тонкой кишки, подвздошно-толстокишечный сегмент). К этому следует добавить, что вставляемая часть петли кишки должна быть достаточной длины. Наряду с этим бывает, что проходят многие годы после операции и больные, у которых двенадцатиперстная кишка и первые сантиметры тонкой кишки не служат резорбционной поверхностью, несмотря на это находятся в отличном состоянии.

В литературе можно встретить большое число описаний состояния «отсутствующей емкости желудка» после гастрэктомии. Автор этих строк считает себя вправе, исходя из собственного опыта, на основе более чем 180 операций, высказать мнение о том, что больные даже после тотальной гастрэктомии могут благополучно существовать и быть работоспособными, если нет рецидива канцероматозного процесса и реконструкция пищеварительного тракта выполнена по всем правилам.

### Паллиативные операции при раке кардии

Во время операции у больного, страдающего полной и частичной непроходимостью пищи по

пищеводу вследствие ракового процесса, радикальная операция может оказаться невыполнимой и возникает вопрос об иноперабельности. Следует во всех случаях все же пытаться восстановить проходимость пищи. Из большого числа имеющихся методов, о которых будет сказано дальше; надо выбирать наиболее подходящие для каждого данного конкретного случая.

### Паллиативная резекция кардии

Может оказаться, что кардия поражена первичным капцероматозным процессом, который, однако, занимает небольшую поверхность и не связан с окружающими тканями, но имеются уже отдаленные метастазы. В таких случаях наиболее подходящим паллиативным вмешательством является резекция карциномы, нарушавшей пассаж пищи. При этом, само собой разумеется, что удаляется большой и малый сальник, а также селезенка. Методика осуществления паллиативной резекции и реконструкции описана на стр. 214.

Обходной анастомоз между пищеводом и желудком. При отсутствии поражения опухолевым процессом дна желудка и верхней трети большой кривизны выводят дно желудка через отдельно наложенное вблизи от хиатуса пищевода отверстие в грудную полость и накладывают эзофагофундостомию по типу «бок в бок» (рис. 3-169(1)).



### **Обходной анастомоз между пищеводом и Y-образной тонкокишечной петлей по Roux**

Наложение обходного анастомоза с использованием петли тонкой кишки по *Roux* возможно даже тогда, когда весь желудок поражен карциномой и на его поверхности нет свободного от опухоли места. Этот обходной анастомоз может обеспечить прохождение пищи в тех критических ситуациях, когда такие паллиативные меры, как введение синтетической трубки в просвет пищевода или гастростомия невозможны (рис. 3-169, б).

Петлю тонкой кишки формируют, как это изложено на стр. 191. При этом петля кишки протягивается вверх, в грудную клетку, к пищеводу, часто даже впереди поперечноободочной кишки и желудка через отдельное отверстие в диафрагме. Можно не опасаться, что в послеоперационный период возникнет расширение желудка или толстой кишки, которое могло бы вызвать сдавливание петли по *Roux* и нарушить прохождение по ней пищи. Такому расширению препятствует опухолевая инфильтрация и делает его практически невозможным. Проведенная через прорезанное в диафрагме круглое отверстие тонкая кишка протягивается вверх в грудную полость. Между боком расширенного пищевода и концом петли тонкой кишки по *Roux* накладываются

ся анастомоз по типу «бок в конец». Для наложения анастомоза пищевод вскрывается в поперечном направлении, а швы накладываются по методике, как это изложено на стр. 193.

Нередко бывает, однако, проще пересечь в пределах здоровых тканей пищевод в поперечном направлении, дистальную культю зашить, а анастомоз наложить по изложенной выше методике между оральным концом и петлей по *Roux*.

### **Протягивание синтетической трубки через сужение пищевода, вызванное раковой опухолью**

Для введения в суженный опухолевым процессом пищевод синтетической трубки должно быть достаточное, свободное от опухоли место в стенке желудка для гастротомии. После вскрытия просвета желудка через это отверстие и кардию проводят узкий буж или соответствующий зонд, конец которого при его продвижении вверх выйдет из полости рта. К выведенному из полости рта концу бужа или зонда анестезиолог прикрепляет синтетическую трубку, которая затем, как это описано на стр. 207, протягивается через суженный карциномой пищевод. Нижний конец трубки прикрепляется 1-2 швами к малой кривизне желудка (рис. 3-169, в). Гастротомический разрез зашивается двухрядным швом.

# Операции на перикарде, сердце и аорте

I. LITTMANN

За последние три десятилетия наблюдалось исключительно интенсивное развитие хирургии сердца. От оперативного лечения повреждений сердца и перевязки Боталлова протока мы перешли к операциям пересадки сердца.

Врачи, работающие в области общей хирургии, естественно, в своей практической деятельности весьма редко встречаются с хирургией сердца. В отдельных случаях для врача, занимающегося общей хирургией, возникает необходимость экстренной пункции перикарда; операция по поводу ранения сердца является большой редкостью, в исключительных случаях общий хирург может попытаться произвести эмболэктомию легочной артерии.

Все это объясняется теми обстоятельствами, что хирургия сердца требует *специальных знаний и специального оборудования*, которые могут концентрироваться лишь в крупных центрах хирургии сердца.

В подобных центрах техническое выполнение экстракорпорального кровообращения стало повседневным в такой же мере, как и выполнение крупных полостных операций в общих хирургических отделениях. Редактор настоящего издания считает необходимым рассмотрение вопросов хирургии сердца, так как, по его мнению, общий хирург в настоящее время должен располагать современными представлениями в этой области.

Данный раздел издания отличается от других его глав тем, что он не содержит детального описания по оперативной хирургии сердца, а лишь излагает отдельные врожденные и приобретенные болезни этого органа, а также основные анатомические, патофизиологические, клинические особенности заболеваний аорты и принципы их оперативного лечения. Более подробно мы рассмотрим лишь те из оперативных вмешательств, которые ввиду их экстренности в исключительных случаях могут быть произведены общим хирургом.

## Анатомия

Перикард покрывает сердце, как влажная рубаш-

ка тело человека. Сердце свободно сокращается в полости перикарда и удерживается в подвешенном состоянии лишь крупными сосудами. Расположение сердца таково, что справа находится правое предсердие, спереди за грудиной — правый желудочек, слева от него и за ним — левый желудочек и, наконец, совсем сзади в центре — левое предсердие. Крупные сосуды или впадают в сердце, или берут там свое начало. Лучше всех фиксировано левое предсердие, в которое перед позвоночником с двух сторон впадают по две вены из каждого легкого (рис. 3-170).

## Основные методы исследования

Помимо объективного обследования больного, электрокардиографии и рентгенологического обследования, имеется ряд специальных методов обследования, которые позволяют судить о гемодинамических показателях в полостях сердца и о функциональной его способности. К их числу в первую очередь следует отнести *катетеризацию сердца, ангиокардиографию и эхокардиографию*.

## Катетеризация сердца

Метод *катетеризации сердца* был разработан *Forssmann* и *Cournand*, за что им была присуждена Нобелевская премия. В настоящее время чаще всего используется методика *Seldinger* (1953). Иглой *Seldinger* производится чрезкожная пункция бедренной вены, а затем через иглу вводится гибкий проводник в нижнюю полую вену, после чего игла удаляется. Вслед за этим на проводник одевается сердечный катетер, который после удаления проводника через нижнюю полую вену вводится в правое предсердие. Катетер из правого предсердия через отверстие трехстворчатого клапана можно ввести в правый желудочек и далее через отверстие клапана легочной артерии в артерию или какую-либо из ее ветвей.

При остановке катетера в какой-либо из мелких

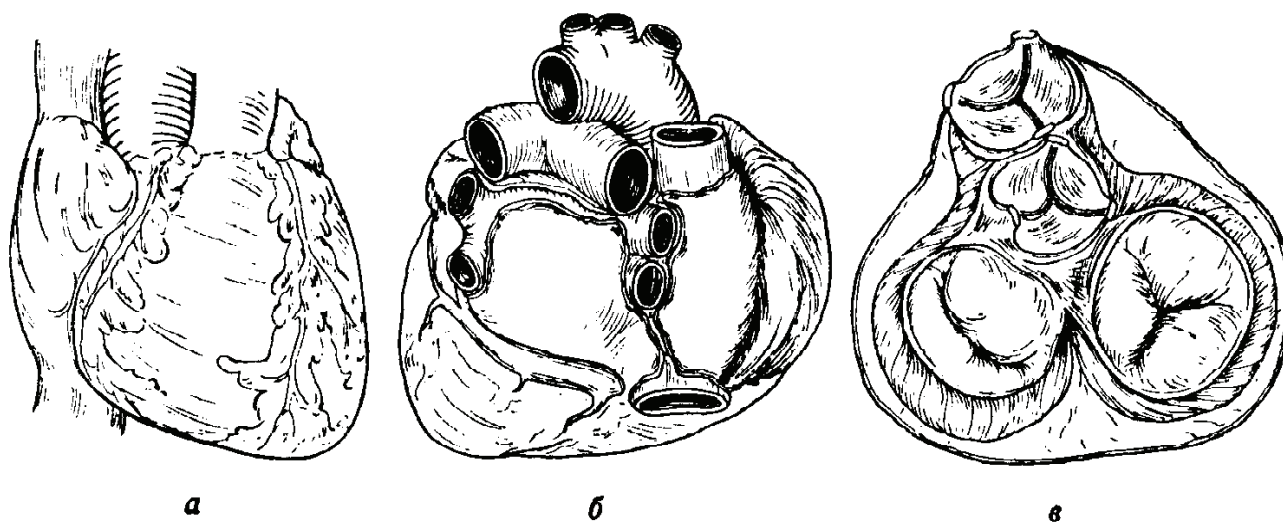


Рис. 3-170. Анатомия сердца; вид сердца а) спереди, б) сзади, в) сверху

ветвей легочной артерии она находится в т.н. *положении задержки*. В этом положении катетером, по сути дела, определяется давление не в правых отделах сердца, а в расположенном напротив левом предсердии, и при отсасывании через катетер мы получаем артериальную кровь. При нормальных условиях из всех правых отделов сердца через сердечный катетер поступает венозная кровь.

При помощи сердечного катетера можно производить различные исследования. Телевизионная камера позволяет проследить путь катетера. Так, например, при дефекте межпредсердной перегородки катетер из правого предсердия может легко *проникнуть* в левое предсердие и оттуда в какую-либо из легочных вен. Соединив наружный конец катетера с *электроманометром*, можно достаточно точно регистрировать показатели систолического и диастолического, а также т.н. среднего давления в камерах сердца. Можно производить и *оксиметрические исследования* отсасываемой через сердечный катетер крови и определять насыщение крови кислородом.

*Сущность насыщения кислородом* состоит в следующем. Насыщение кислородом крови, находящейся в пробирке, будет составлять 100%. В организме человека насыщение кислородом артериальной крови составляет 97%, а центральной (смешанной) венозной крови, т. е. крови, протекающей по легочной артерии, приблизительно 77%.

По изменениям показателей насыщения крови кислородом можно судить о наличии того или иного шунта. При шунтировании крови слева направо в сердце или в крупных сосудах (аорта, ствол легочной артерии) артериальная кровь примешивается к венозной. При шунтировании крови справа налево в тех же самых местах происходит примешивание венозной крови к артериальной. В последнем случае кожные покровы и видимые слизистые больного приобретают цианотическую окраску.

*Катетеризация левых отделов сердца* представляет собой более сложную задачу. Чаще всего иглой *Seldinger* в паховой области производится чрескожная пункция бедренной артерии, а затем вышеизложенным способом с помощью гибкого проводника сердечный катетер вводится в артериальную систему, вплоть до клапанов аорты. Естественно, и это исследование осуществляется под контролем рентгенотелевизионной установки. Через аортальный клапан *в ретроградном направлении* катетер может быть введен в левый желудочек.

Таким образом, неисследованным остается лишь левое предсердие. Катетеризация этого отдела сердца представляет собой наиболее сложную задачу. Отказавшись от многих применявшихся ранее методов исследования, в наши дни мы осуществляем т.н. *тринсептальную катетеризацию* левого предсердия. Для данного исследования вышеизложенным способом сердечный катетер через бедренную вену вводится в правое предсердие. С помощью длинной иглы (ок. 50 см), введенной через катетер, мы прокалываем межпредсердную перегородку, а затем по ходу иглы вводим сердечный катетер из правого предсердия в левое. Далее, через митральный клапан катетер может вводиться из левого предсердия в левый желудочек.

Современным методом исследования является т.н. *симультианная (синхронная катетеризация)* сердца, при которой одновременно через артериальную и венозную системы в сердце вводятся два катетера. Очень часто катетеры при этом располагаются напротив друг друга, и их разделяет лишь какой-нибудь клапан, например, митральный или аортальный. При таком положении катетеров имеется возможность определения градиентов давления в мм рт. ст., поддерживаемых отверстиями митрального или аортального клапанов. Сужение митрального и трикуспидального клапанов поддерживает диастолический градиент, так как кровь



через эти клапаны поступает в соответствующие отделы сердца в период диастолы.

Сужение клапанов аорты и легочной артерии поддерживает систолический градиент давления, так как кровь через эти отверстия поступает в соответствующие отделы сердца в период систолы.

### Ангиокардиография

Ангиокардиографией называется метод исследования, позволяющий при помощи специального устройства (например, Injector II фирмы «Cordis») нагнетать через сердечный катетер под давлением в несколько атмосфер соответствующее количество контрастного вещества в какой-либо из отделов сердца или в один из крупных сосудов. Путь поступления контрастного вещества контролируется с помощью серийной рентгено съемки и/или т.н. киноангиографии. Благодаря этому методу исследования, удается получить изображение различных отделов сердца, выявить наличие патологических сообщений (дефектов) между отдельными полостями сердца, обнаружить сужение клапанных отверстий и наблюдать явление регургитации.

При помощи специального, введенного в аорту катетера можно произвести катетеризацию и наполнение контрастным веществом обеих коронарных артерий. При этом киноангиография позволяет проследить путь контрастного вещества, вплоть до мельчайших ветвей коронарных артерий (*коронарография*). Сердце, представляющееся нам на обычных рентгеновских снимках в виде единой большой тени, благодаря ангиографии вырисовывается в форме отдельных полостей, одновременно ангиография позволяет судить о направлении кровотока.

Изучение гемодинамических нарушений в различных полостях сердца, и в первую очередь в левом желудочке, в период систолы и диастолы помогает установить правильные показания к операции и определить компенсаторные резервы сердца (*Berentev* и *Molnar*).

Эхокардиография Эхокардиографию начали применять в диагностике сердечных заболеваний всего лишь несколько лет тому назад. Сущность метода исследования заключается в изучении формы ультразвуковых волн, отражающихся от поверхности сердца. На эхокардиограмме вырисовываются стенки полостей сердца, перегородка и возможные дефекты ее, клапаны сердца, их движения и возможные их обызвествления и т. д. Удастся установить также, где расположено обызвествление: в кольце или на створках клапанов. Эхо-кардиография позволяет также весьма надежно выявить опухоли (миксомы) и тромбы, располагающиеся в полостях сердца.

Ввиду того, что эхокардиография является бес-

кровным методом исследования, она может производиться повторно (*Lengyel*).

## ФИЗИОЛОГИЯ

Сердце, в сущности, является органом, выполняющим исключительно простую работу, так как в его задачу входит лишь последовательное сокращение и расслабление. Сокращаясь, мышца сердца *выполняет работу*: она выталкивает в аорту и легочную артерию против периферического сопротивления кровь в количестве, соответствующем ударному объему сердца, и сообщает этому количеству крови определенную начальную скорость в крупных сосудах. Таким образом, работа сердца складывается из двух факторов: *сократительной* и *ускорительной работы* (кинетическая энергия). Объем эти двух видов работ неодинаков. Работа левого желудочка направлена преимущественно на продвижение ударного объема крови против давления, господствующего в аорте, кинетическая же энергия составляет лишь 3-4% всей работы.

Работа сердца (и легких) существенно отличается от работы любого из органов нашего организма. В том случае, если любой из органов не будет функционировать на протяжении минут, часов и даже дней, не произойдет существенного поражения всего организма в целом. В отличие от этого прекращение деятельности сердца или легких более, чем на 3-4 мин ведет к гибели всего организма, и в первую очередь головного мозга, а еще точнее — серого вещества коры головного мозга как наиболее молодой в филогенетическом отношении его части. Именно эта особенность и отличает, в сущности, хирургию сердца от хирургии всех остальных органов.

Сердце можно отключить от кровообращения и вскрыть лишь при условии поддержания кровообращения искусственным путем или путем понижения чувствительности жизненно важных органов к аноксии. Вышеизложенные требования обеспечивают *экстракорпоральное кровообращение* и *гипотермия*. Аппарат искусственного кровообращения в состоянии часами замещать деятельность сердца и легких. Гипотермия позволяет осуществлять интракардиальные вмешательства продолжительностью не более нескольких минут. На заре сердечной хирургии операции на сердце с использованием гипотермии вошли в Венгрии в повседневную практику благодаря работам *Temesvari*. В СССР пионером в этой области явился *В. И. Бураковский*.

### Экстракорпоральное кровообращение

Аппарат искусственного кровообращения (рис. 3-171) состоит из двух основных устройств; *насоса*, выполняющего работу левого желудочка, и *оксиге-*

натора, осуществляющего насыщение крови кислородом вместо нефункционирующих легких. Аппарат искусственного кровообращения

подключается к сосудистой системе организма при помощи соединительных трубок из синтетического материала. По ним экстракорпорально кровь поступает от больного в аппарат искусственного кровообращения, где происходит ее насыщение кислородом, а затем с помощью насоса она возвращается в организм больного.

Наиболее существенные технические детали осуществления искусственного кровообращения состоят в следующем: хирург через правое предсердие вводит по одной толстой соединительной трубке из синтетического материала соответственно в верх-

нюю и нижнюю полые вены. По этим трубкам кровь от больного под действием гравитации или с помощью специального засасывающего насоса поступает в оксигенатор.

В настоящее время чаще всего применяется *оксигенатор пузырькового типа* (см. рис. 3-171). В нем поступающая кровь смешивается с отфильтрованным, стерильным в бактериологическом отношении кислородом, поступающим из кислородного баллона в виде пузырьков. Оксигенатор устроен таким образом, что поступающие пузырьки исчезают, а мелкие частицы (сгустки крови, частицы синтетического материала и прочие загрязнения) удаляются при помощи микропористого фильтра также из синтетического материала. К оксигенатору подключается т.н. *термо-*

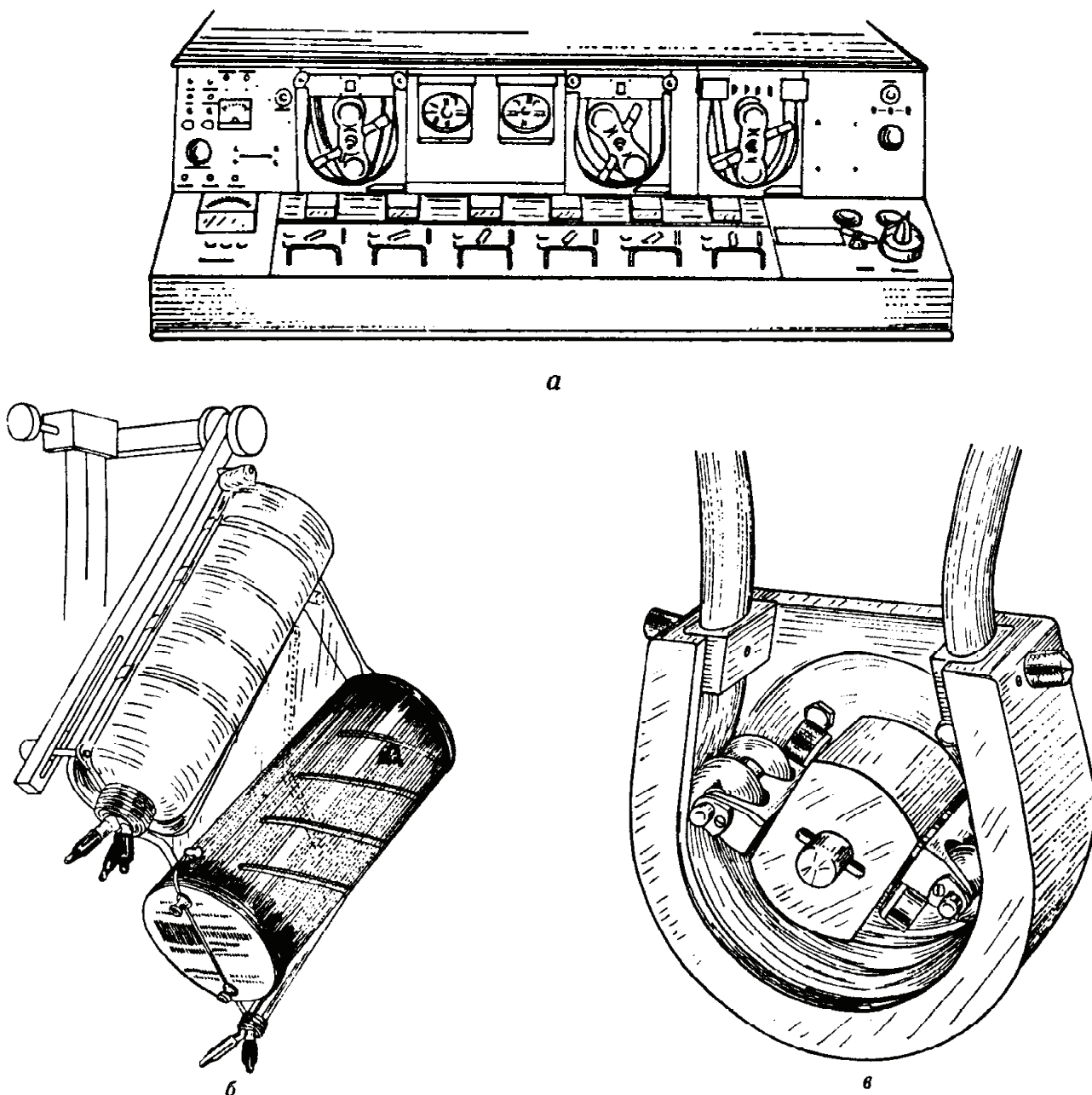


Рис. 3-171. Аппарат искусственного кровообращения, а) Насосы аппарата, б) оксигенатор и теплообменник, в) увеличенное изображение одного из насосов

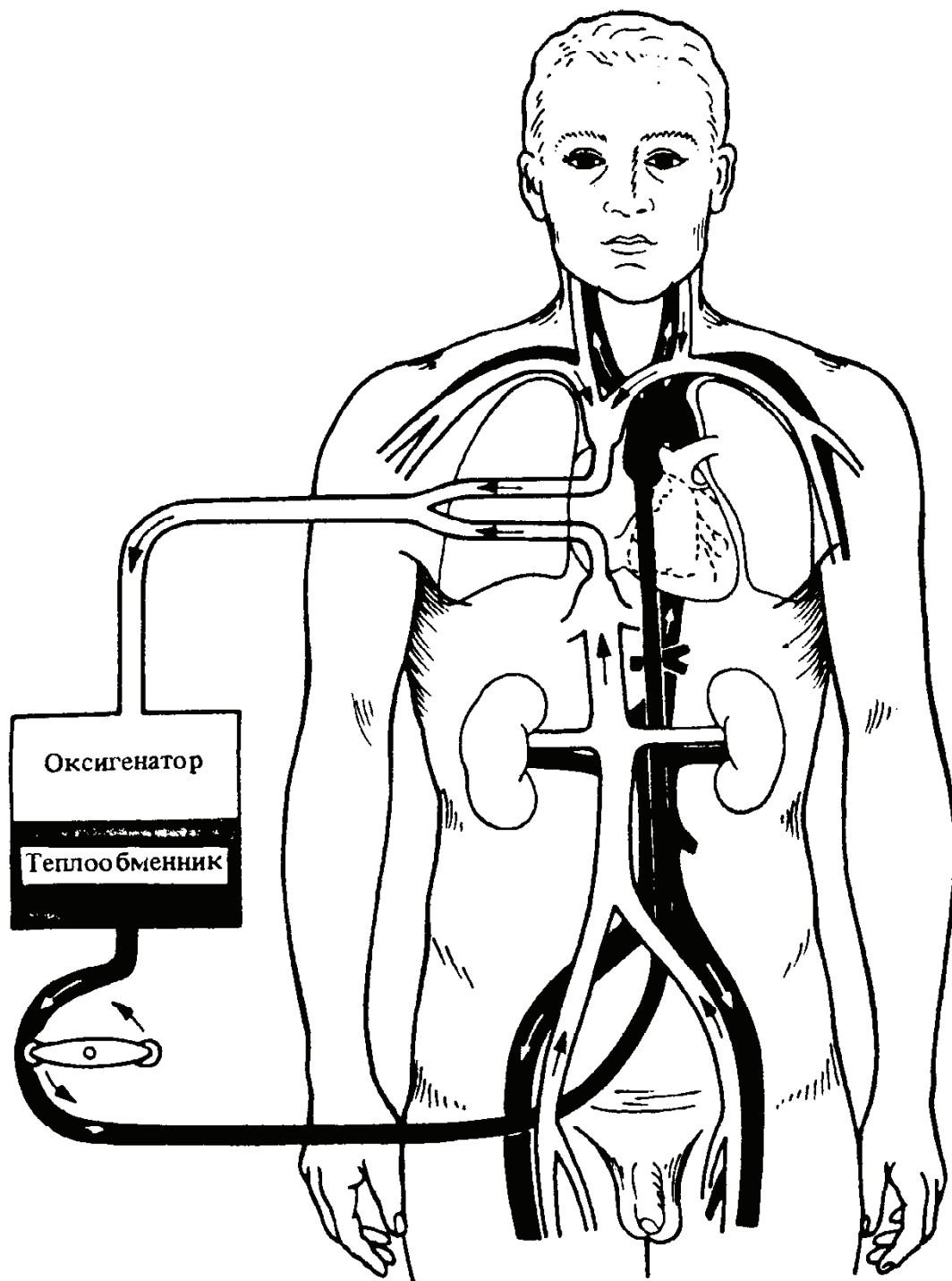


Рис. 3-172. Схема подключения аппарата искусственного кровообращения

регулятор, с помощью которого кровь, выходящую из оксигенатора, по мере необходимости охлаждают или нагревают, используя для этой цели различные пропорции холодной и горячей воды. Из оксигенатора насыщенная кислородом кровь поступает в насос аппарата искусственного кровообращения.

В настоящее время применяют т. н. *роликовые насосы* (см. рис. 3-171). Насос такого типа содержит ролик, который при вращении прижимает трубку из синтетического материала к стенке насоса и тем самым толкает содержащийся в ней столб крови. Роликовый насос выполняет функцию левого желудочка,

поэтому хирург подсоединяет выходящую из насоса трубку к артериальной системе, чаще всего к восходящему отделу аорты. Можно подсоединить ее при помощи катетера и к общей бедренной артерии в центральном направлении. Таким образом, поступающая из полых вен кровь после насыщения кислородом, устранения пузырьков, фильтрации, под необходимым давлением и при соответствующей температуре попадает обратно в аорту (рис. 3-172). Как только достигнуты эти условия, сердце и легкие могут быть отключены от кровообращения.

Поскольку в процессе искусственного кровооб-



ращения отсутствуют все рефлексы, регулирующие дыхание и кровообращение, мы должны сами заботиться о том, чтобы аппарат искусственного кровообращения обеспечивал необходимый минутный объем и должным образом снабжал ткани кровью, хорошо насыщенной кислородом.

### **Обменные процессы в условиях искусственного кровообращения**

Обмен веществ в условиях искусственного кровообращения будет нормальным, если:

- а) имеется нормальный уровень содержания  $O_2$  и  $CO_2$  в крови,
- б) обеспечен нормальный минутный объем,
- в) имеется нормальное содержание гемоглобина в крови,
- г) обеспечены нормальные параметры давления поступления крови из аппарата искусственного кровообращения в аорту. В случае неудовлетворительной перфузии в организме происходит накопление молочной и пировиноградной кислот.

*Необходимый минутный объем* взрослого человека в условиях искусственного кровообращения составляет 2300 мл. 1 мин (расчет необходимого минутного объема всегда производят, исходя из данных поверхности тела, а не его веса). Детям мы стремимся обеспечить повышенный минутный объем, исходя из того соображения, что чем меньше ребенок, тем больше должен быть минутный объем относительно поверхности его тела.

Больные, страдающие сердечным заболеванием, за исключением больных с явлениями цианоза, как правило, поступают на операцию с нормальными показателями гемоглобина. Заполнение аппарата искусственного кровообращения производится кровью лишь частично, а в остальном его заполняют какой-либо заместительной жидкостью, например 5%-ным раствором декстрозы. Таким образом, жидкость аппарата искусственного кровообращения, смешиваясь с кровью больного, разводит ее, за счет чего происходит понижение процентного содержания гемоглобина в крови. Это явление мы называем *гемодилуцией*. Раствор, используемый в целях гемодилуции, должен быть изотоническим, в противном случае произойдет существенное изменение концентрации ионов  $K^+$  (*К год*). Гемодилуция имеет и существенные преимущества, состоящие в первую очередь в том, что вследствие ее понижается вязкость крови и улучшается капиллярный кровоток. Необходимо следить за тем, чтобы показатель гематокрита вследствие гемодилуции не стал ниже 25%).

В процессе искусственного кровообращения сле-

дует поддерживать артериальное давление в пределах 60-80 мм. рт. ст., а венозное давление в пределах от — 4 до +5 мм рт. ст.

Анализ газового состава крови позволяет ответить на вопрос об удовлетворительности перфузии в процессе искусственного кровообращения. Перфузию можно признать удовлетворительной в том случае, если  $pO_2$  в артериальной крови равно 100-150 мм рт. ст., венозной 35-45 мм рт. ст., а также если  $pCO_2$  артериальной крови 35-45 мм рт. ст., венозной крови 46 мм рт. ст. и, наконец, если pH артериальной крови находится в пределах 7,35-7,45.

### **Особенности газообмена в процессе искусственного кровообращения**

В нормальных условиях осуществляются три функции газообмена кислорода и углекислого газа (вентиляция, диффузия и перфузия). В аппарате искусственного кровообращения *вентиляция* замещена добавлением кислорода. Через оксигенатор, как правило, пропускается избыточное количество кислорода с добавлением 4% углекислого газа. Последнее весьма важно для избежания опасности гипоксии. Дело в том, что кислород, поступающий в аппарат искусственного кровообращения, вымывает из крови углекислоту.

В легких *диффузия* осуществляется через альвеолокапиллярные мембраны. Подобных мембран в аппарате искусственного кровообращения нет, в нем кровь непосредственно контактирует пузырьками кислорода, и диффузия осуществляется на поверхности этих пузырьков. В табл. 3-2 представлены показатели газового состава крови и парциального давления, которые мы стремимся обеспечить путем экстракорпоральной *перфузии*, а также показатели, встречающиеся при наиболее распространенных заболеваниях сердца.

### **Обеспечение сохранности сердечной мышцы в процессе искусственного кровообращения (защита миокарда)**

В процессе искусственного кровообращения, чаще всего при операциях на аортальных клапанах, возникает необходимость инструментального поперечного сдавливания начального отдела аорты. В подобных случаях аппарат искусственного кровообращения осуществляет перфузию всего тела, за исключением коронарных артерий, и, следовательно, сердца. Для *поддержания жизнеспособности сердечной мускулатуры* в подобных условиях существует несколько способов. В первую очередь с помощью терморегулятора, имеющегося в аппарате искусственного кровообращения,

	Норма	Дефект пергородки предсердия	Дефект пергородки желудочков	Тетрада Фалло	Митральный стеноз	Митральная недостаточность	Стеноз аорты	Недостаточность аорты
<b>Правое предсердие</b>								
Среднее давление	5	6	6	6	7	8	8	8
Насыщение крови кислородом, %	81	88	82	40	74	72	76	74
<b>Правый желудочек</b>								
Сист. давление	26	38	68	110	44	48	34	35
Диаст. давление	4	5	6	6	6	8	8	7
Насыщение крови кислородом, %	79	89	89	40	73	76	76	75
<b>Легочная артерия</b>								
Кровоток, л/м <sup>2</sup> /мин	2,9	9,2	8,5	1,4	—	—	—	—
Сист. давление	25	36	65	20	48	43	34	36
Диаст. давление	12	24	30	11	29	34	18	16
Насыщение крови кислородом, %	77	88	86	42	73	7	76	—
<b>Левое предсердие</b>								
Среднее давление	9	10	13	10	26	21	15	14
Насыщение крови кислородом, %	97	95	94	98	94	93	94	94
<b>Левый желудочек</b>								
Сист. давление	129	122	120	105	121	110	163	132
Диаст. давление	6	6	8	8	5	12	14	14
Насыщение крови кислородом, %	97	95	93	85	94	93	94	—
<b>Аорта</b>								
Кровоток, л/м <sup>2</sup> /мин	3,0	3,6	3,8	3,6	2,3	2,1	2,5	2,4
Сист. давление	128	120	122	105	120	110	112	132
Диаст. давление	72	70	74	65	75	78	76	42
Насыщение крови кислородом, %	97	95	94	70	94	93	93	94

Таблица 3-2. Параметры кровообращения в норме и при различных заболеваниях сердца

охлаждается кровь, вследствие этого благодаря перфузии холодной кровью происходит *охлаждение всего тела* приблизительно до 30°. При этой температуре сердечная мышца хорошо переносит полную аноксию в течение 30 минут, без малейших признаков поражений. Можно также производить *местное охлаждение сердца*, поливая его или заливая в полости сердца физиологический раствор поваренной соли с температурой 4° С. Охлаждение и тем самым защита миокарда еще более эффективны, если после отключения аорты от кровообращения вводить через иглу, вколотую в корень аорты, холодный (4° С) раствор декстрозы, содержащий аспарагинат К и Mg чем достигается промывание коронарных артерий (*Tomcsanyi*). Благодаря этому методу сердечная мышца охлаждается до 23-25° С, что позволяет отключать аорту от кровообращения на 45-60 мин без каких-либо последствий.

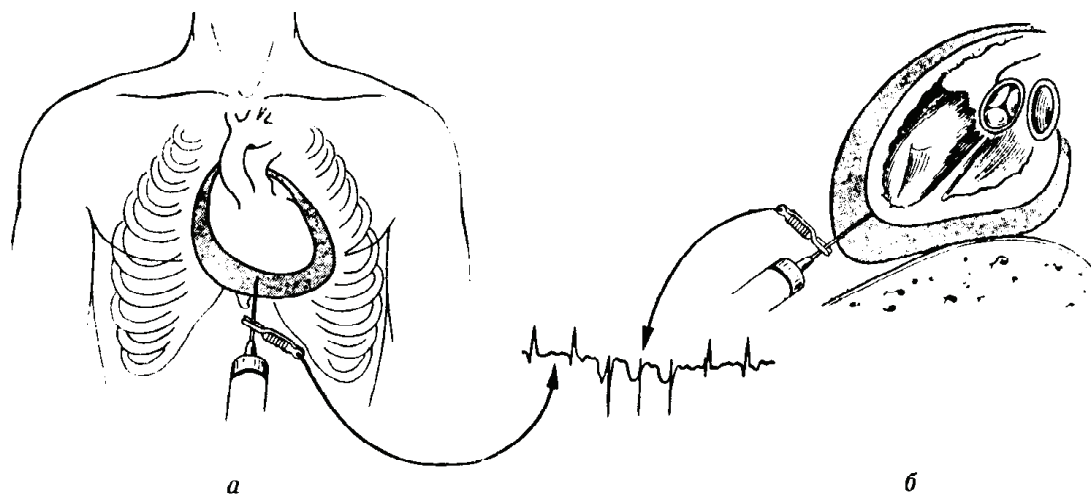
Наилучший метод защиты сердечной мышцы, однако, — *перфузия коронарных артерий*: после отключения аорты от кровообращения ее вскрывают и производят катетеризацию обеих отверстий коронарных артерий со стороны просвета аорты, вслед за этим с помощью специального маленького насоса осуществляют перфузию артериальной кровью. Необходимо стремиться к тому, чтобы величина среднего давления перфузии составляла приблизительно 80 мм рт. ст., а величина кровотока в правой коронарной артерии приблизительно 50 мл/мин, а в левой

100 мл/мин. Сердце в процессе подобной перфузии продолжает вхолостую медленно и ритмично сокращаться.

Аноксия или гипоксия сердечной мышцы вызывает *фибрилляцию желудочков*. Длительное существование этой формы аритмии опасно для сердечной мышцы, так как во время фибрилляции возрастает потребность сердечной мышцы в кислороде, и, кроме того, отсутствие диастолы затрудняет наполнение коронарных артерий. Учитывая это, с помощью дефибриллятора стремятся нормализовать деятельность и ритм вхолостую сокращающегося сердца.

### Применение гепарина в процессе искусственного кровообращения

Для операции в условиях искусственного кровообращения необходимо соблюдать еще целый ряд требований. Так, например, оперируемому больному следует *назначать гепарин* с тем, чтобы предотвратить свертываемость циркулирующей в экстракорпоральной системе крови. Первоначально дают 3 мг/кг гепарина, добавляя по истечении каждого следующего часа 1 мг/кг гепарина. Гепарин, естественно, добавляется и к жидкости, заполняющей аппарат искусственного кровообращения, из расчета по 25 мг на флакон крови и по 50 мг на 1 л раствора.



**Рис. 3-173.** Пункция перикарда, а) Отсасывание содержимого перикарда; б) прикосновение иглы к сердцу вызывает изменение ЭКГ

По окончании искусственного кровообращения действие гепарина нейтрализуется назначением протаминсульфата. После извлечения из сердца последнего катетера дают 5 мг/кг, через 15 мин — 2 мг/кг, через 30 мин — 1 мг/кг протаминсульфата.

### Методы регистрации необходимых параметров в процессе искусственного кровообращения

В процессе искусственного кровообращения производится непрерывная регистрация основных физиологических функций. Систематически измеряется обеспечиваемый аппаратом искусственного кровообращения *минутный объем, артериальное и венозное давление*. Периодически производится ЭКГ и ЭЭГ. Каждые 10-15 минут определяют *газовый состав* артериальной крови. Во время искусственного кровообращения необходимо следить за *мочеобразованием*, так как при удовлетворительной перфузии на протяжении всего процесса искусственного кровообращения должно непрерывно происходить образование и выделение мочи. Количество ее в процессе искусственного кровообращения и после него является хорошим критерием удовлетворительности функции аппарата искусственного кровообращения и сердца. Мы считаем удовлетворительным количество мочи 15 мл/м<sup>2</sup> поверхности тела/час. Чем больше величина гемодилюции в процессе искусственного кровообращения, тем быстрее больной выделит после операции воду в виде мочи.

Аппарат искусственного кровообращения в течение 2, 3, 4 часов позволяет хирургу выполнить на тончайшую работу внутри сердца. После правильно проводившегося искусственного кровообращения сердце без труда вступает в работу и поддержива-

ет нормальное кровяное давление. После окончания искусственного кровообращения в левом предсердии обычно оставляют тонкий катетер, который в последующем соединяется с манометром. Сократительную функцию сердца, и в первую очередь левого желудочка, следует признать удовлетворительной, если кровяное давление в левом предсердии не превышает 20 мм рт. ст.

Первый венгерский аппарат искусственного кровообращения был сконструирован *Gomory*. В последующем все центры сердечной хирургии были оборудованы аппаратами искусственного кровообращения производства крупных иностранных фирм. В Ленинграде аппарат для искусственного кровообращения создал *Ф. В. Баллюзек*.

### Операции на сердце, доступные при необходимости хирургу, не специализировавшемуся в области сердечной хирургии

#### Пункция перикарда

Пункцию перикарда производят в диагностических и терапевтических целях. Наилучшим является метод *Larrey*. Пункцию перикарда производят в наиболее глубокой его части, стремясь при этом избежать попадания в грудную полость.

Независимо от того, производится ли вмешательство у больного, лежащего в постели или находящегося на операционном столе, целесообразно придать ему полусидячее положение и подложить под поясницу подушку.

Прокол производят в левом реберно-мечевидном углу. После местного обезболивания пункционной иглой, надетой на шприц, под прямым углом прока-



львают кожу и вводят иглу, пока ее кончик не попадет за уровень мечевидного отростка. Эта глубина при средней толщине брюшной стенки составляет, как правило, 1,5-2 см. Вслед за этим погружают шприц до тех пор, пока игла займет почти параллельное с грудиной положение. Продвигая вперед иглу в этом направлении, на глубине 3-5 см достигают полости перикарда. При наличии значительного количества жидкости хорошо чувствуется как бы проваливание иглы в полость.

Более сложную задачу представляет собой *уточнение с помощью пункции перикарда* тени, полученной в ходе рентгенологического исследования, и выяснение, является ли эта тень жидкостью или расширившимся сердцем. При достаточной осторожности и в этих случаях удается избежать побочных повреждений. Кончиком иглы удается ощутить пульсацию сердца. При гнойно-фибринозном перикардите утолщенный эпикард трется о кончик иглы, словно ею ритмично проводят по наждачной бумаге.

При наличии электрокардиографа его также можно использовать для уточнения положения пункционной иглы. В том случае, если игла находится в скоплении перикардиальной жидкости, электрокардиографическая кривая не изменяется, и наоборот, она тотчас же меняется, как только кончик иглы достигает эпикарда (рис. 3-173).

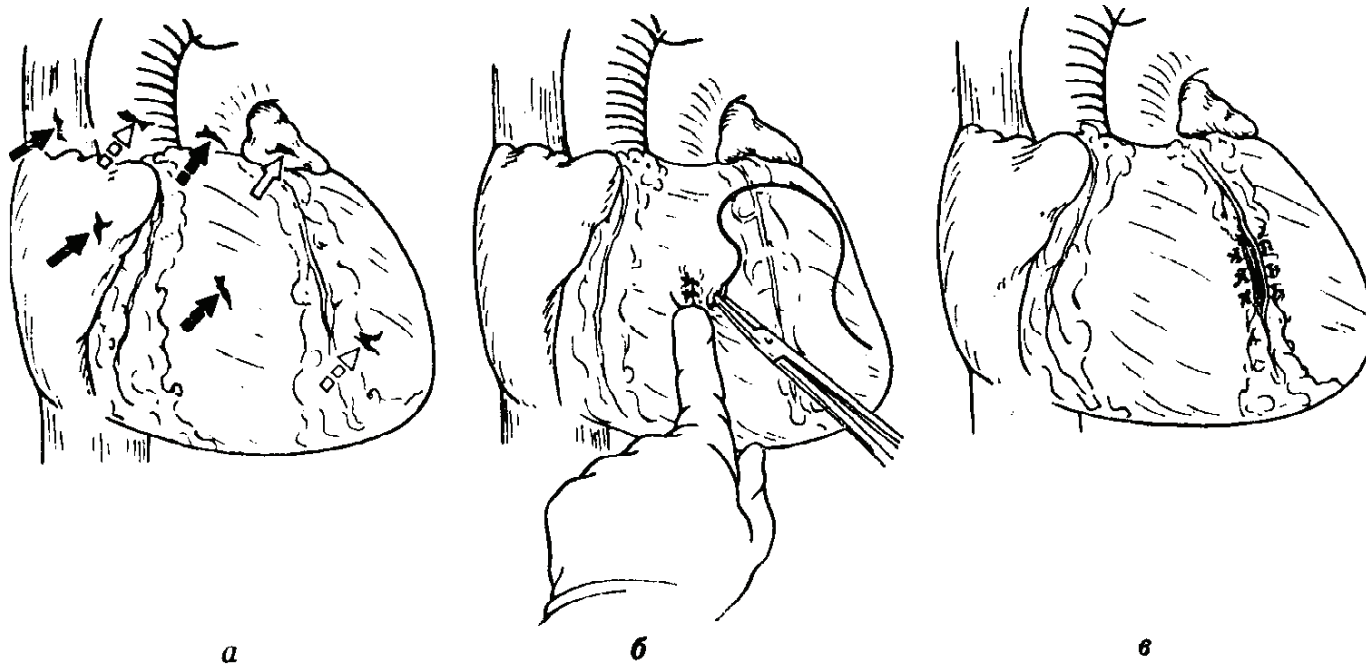
При *отсасывании крови* шприцем в процессе пункции перикарда необходимо сразу же решить, не является ли эта кровь содержимым перикарда (геморрагический перикардит). На этот вопрос

можно ответить очень быстро, если отсасываемую жидкость налить в пробирку или на кусочек белой марли. Благодаря этому удастся сразу же отличить свежую кровь, полученную непосредственно из кровяного русла, от застойной гемолизированной лакообразной крови.

Не следует пугаться, если вдруг выяснится, что *игла проникла в полость сердца*. Необходимо медленно извлечь иглу, держа шприц в положении отсасывания с тем, что, возможно, при обратном поступлении игла попадет в полость перикарда и благодаря этому удастся отсосать ее содержимое. Если и это не удастся, необходимо прекратить вмешательство. Больной после прокалывания всех оболочек сердца требует интенсивного наблюдения, хотя в большинстве случаев осложнений в виде кровотечения не бывает.

### Операции при ранениях сердца

Ранения сердца чаще всего возникают вследствие проникновения какого-либо инородного тела в левую половину грудной клетки слева от грудины. Поэтому нередко одновременно происходит и ранение левого легкого. Наиболее частым осложнением при ранениях сердца является не кровотечение, а *тампонада сердца* — состояние, при котором кровь, проникающая в полость перикарда, как бы «душит» сердце. *Sauerbruch* уже в начале века в экспериментах на животных доказал, каковы последствия внезапной тампонады сердца: из-за повышен-



**Рис. 3-174.** Ранения сердца, а) Черные стрелки указывают места вероятных венозных кровотечений, а белые — места артериального кровотечения. Непрерывные стрелки свидетельствуют о сочащемся кровотечении, а пунктирные - о пульсирующем; б) тампонада пальцем хирурга и ушивание раны; в) ушивание П-образными швами под передней нисходящей ветвью коронарной артерии

ного венозного давления отмечается значительное расширение вен, частый нитевидный пульс, понижение артериального давления. В этом состоянии больного невозможно спасти ни вливанием крови, ни применением анальгетиков или препаратов наперстянки. Пониженный минутный объем можно повысить лишь обеспечением нормального диастолического наполнения сердца. Поэтому в подобной ситуации вскрытие перикарда, удаление из его полости крови и хирургическая обработка раны сердца являются неотложной задачей.

Существует несколько *оперативных доступов* к сердцу. При левостороннем ранении грудной клетки наиболее целесообразно произвести в соответствующем межреберье широкую передне-боковую торакотомию и через образовавшийся доступ вскрыть перикард. При ранении грудной клетки непосредственно рядом с грудиной наиболее рационально осуществить чрезгрудинный продольный доступ и через него вскрыть сердце. Может случиться, что у больного в начале операции не определяется артериальное давление. В столь угрожающей ситуации бессмысленно расходовать время на остановку кровотечения, связанного с оперативным вскрытием грудной клетки, так как через несколько минут после начала операции мы получаем доступ к перикарду и широко вскрываем его.

При невозможности подтянуть *напряженный перикард* зажимами необходимо произвести это наложением двух швов-держалок, подтянув перикард, с помощью которых можно уже спокойно разрезать его скальпелем. Через образовавшееся отверстие из перикардального мешка под большим давлением выбрасываются все скопившиеся там сгустки крови; при этом у больного немедленно повышается артериальное давление. В дальнейшем отсасывают оставшуюся в полости перикарда кровь, находят место ранения сердца.

*По цвету крови и характеру кровотечения* можно судить об его источнике (рис. 3-174). Кровь, поступающая из двух полых вен и правого предсердия, имеет темную окраску и не пульсирует. Поступление венозной крови из правого желудочка и легочной артерии носит пульсирующий характер. Кровь, поступающая из легочных вен и левого предсердия, — артериальная и оттекает, не пульсируя. Ярко-красная, пульсирующая кровь, выбрасываемая левым желудочком и аортой, не может вызвать диагностических затруднений.

Необходимо в первую очередь установить место кровотечения и обеспечить *временную остановку* его. Наиболее быстрым и щадящим способом остановки его является *тампонада раны сердца* пальцем хирурга. Преимущество этого способа состоит в том, что остановка кровотечения не препятствует

дальнейшей сократительной способности сердца. Необходимо следить, за тем, чтобы не сместить сердце и чтобы тампонирующий палец хирурга сопровождал движения сердца, не препятствуя его наполнению и сокращению.

После того как временно удалось приостановить кровотечение, уже в более спокойной обстановке приступают к *окончательной остановке* его и ушиванию раны сердца. Для наложения швов необходимо, чтобы к сердцу был обеспечен достаточный доступ даже ценой подтягивания его из своего ложа на несколько секунд. В этих случаях следует после каждого шва отпустить сердце и дать ему отдохнуть.

Наложение швов производится *атравматическими иглами*, шелковыми или синтетическими нитками. Целесообразно во избежание прорезывания мышцы при наложении швов использовать в качестве прокладки мышечные или синтетические лоскуты. Мелкие кровотечения по ходу наложения швов останавливаются легким нажатием гемостатической салфеткой или губкой. Через несколько минут эти кровотечения в местах проколов останавливаются.

После остановки кровотечения из всех поврежденных промывают полость перикарда физиологическим раствором температуры тела и выжидают в течение 4-5 мин. Если артериальное давление остается низким, анестезиолог с помощью переливания крови, кровезаменителей и введения лекарственных препаратов пытается повысить его. Если артериальное давление нормализовалось и по-прежнему не наблюдается кровотечения, то после введения дренажей можно приступать к ушиванию раны грудной клетки.

При остановке сердца во время операции необходимы следующие мероприятия.

1. Нужно произвести тампонаду раны сердца пальцем.
2. Ассистент должен немедленно приступить к массажу сердца.
3. В секундные промежутки массажа сердца следует производить постепенное ушивание раны сердца.
4. Только после всех этих мероприятий следует приступить к восстановлению самостоятельной сердечной деятельности (см. стр. 1150).

### **Операции при тяжелых формах эмболии легочной артерии**

Первые три операции *эмбоэктомии легочной артерии* произвел *Trendelenburg*. По капризу судьбы все трое больных скончались. О первой успешной операции сообщил в 1924 г. его ученик *Kirschner*. С тех пор хирургия шагнула далеко вперед. Несмотря

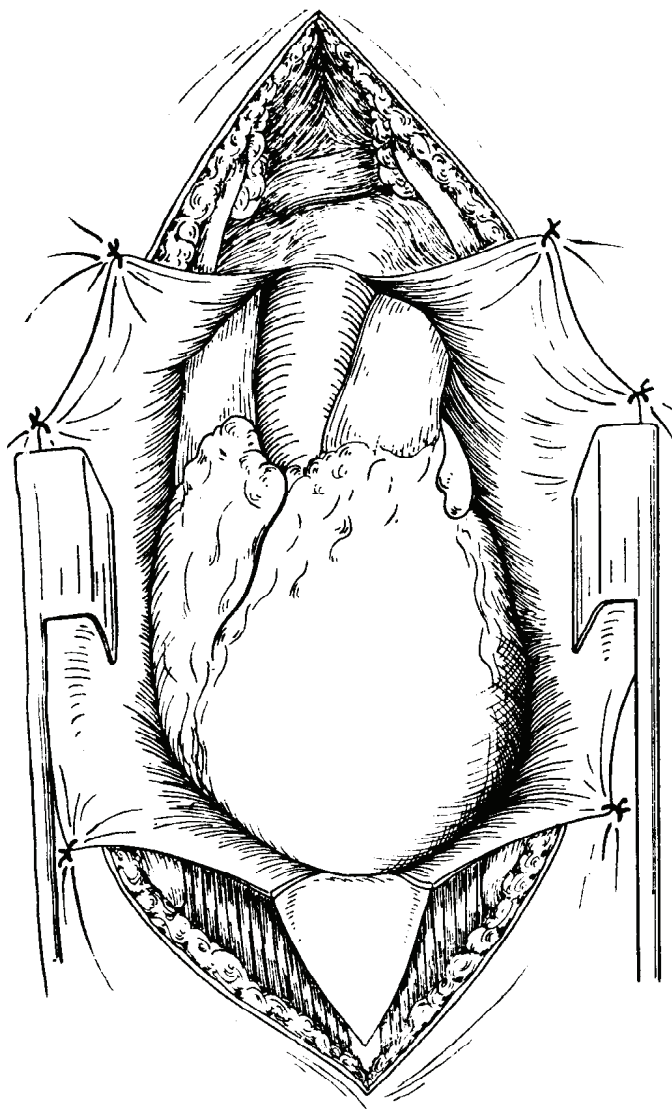


Рис. 3-175. Эмболектомия легочной артерии, I. Доступ к сердцу

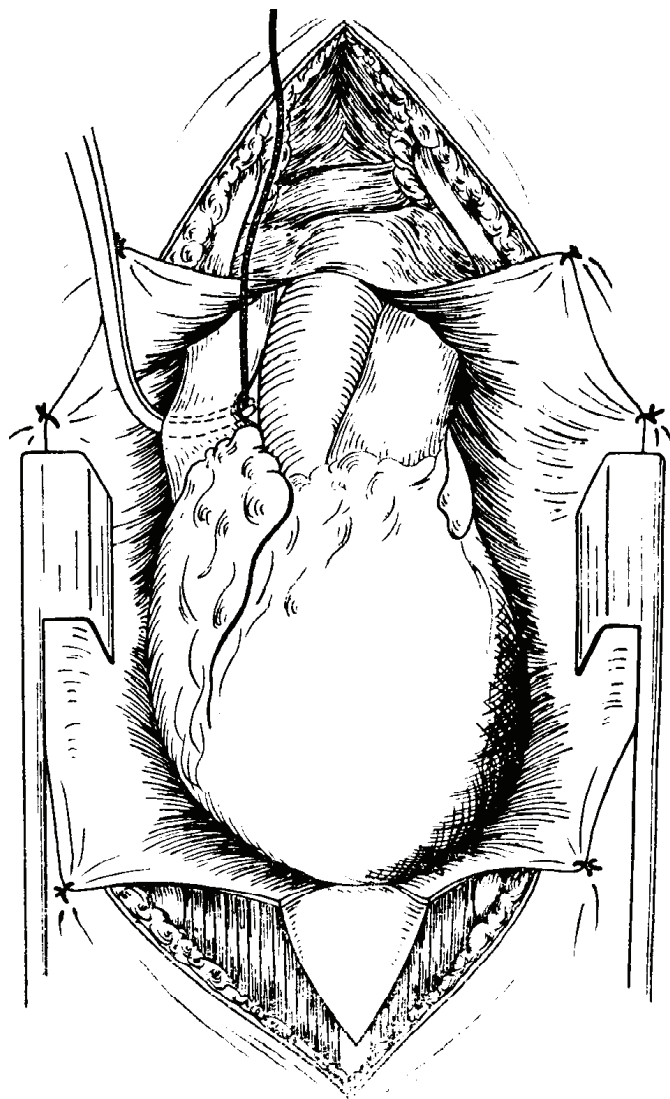


Рис. 3-176. Эмболектомия легочной артерии, II. Подведение лигатур под верхнюю полую вену

на развитие хирургии сердца, применение искусственного кровообращения в повседневной практике, по сей день успешная эмболектомия легочной артерии, выполненная соответственно показаниям к операции, является весьма редкой в практике хирурга. В Советском Союзе эмболектомию из легочной артерии первым успешно произвел /-/. *Н. Малиновский* в 1966 г.

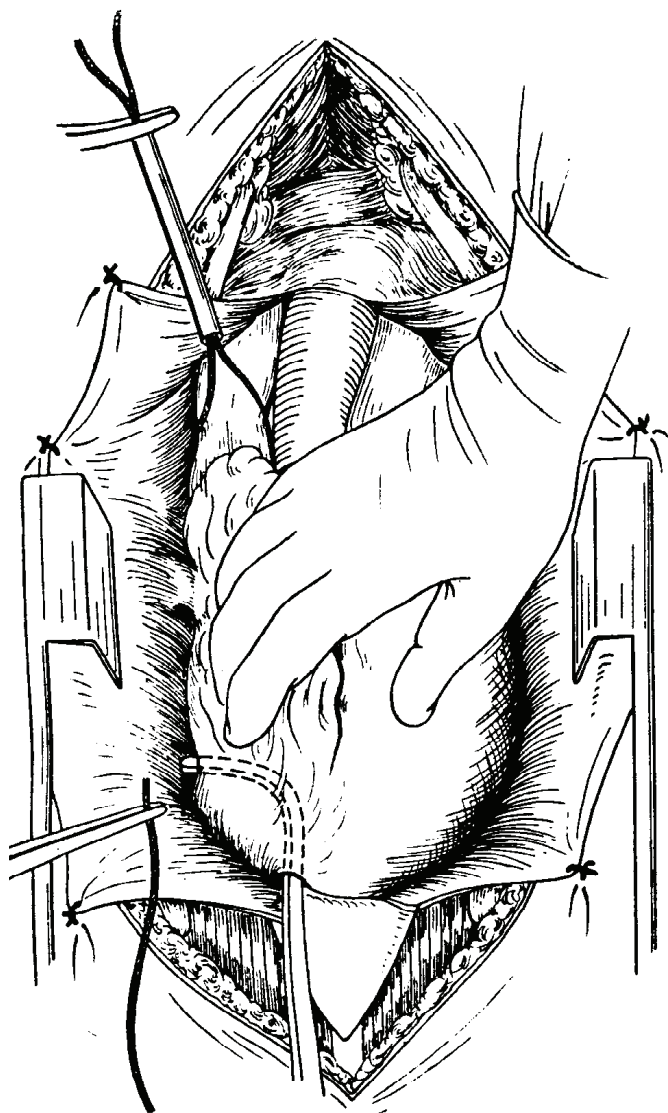
В диагностике и оперативном лечении тромбоемболии таится так много опасностей, что отдельные хирурги, например *Cooley*, считают, что этих больных можно оперировать лишь в условиях искусственного кровообращения. Другие авторы, в первую очередь европейские (*Vossschulte, Nissen, Littmann*), придерживаются мнения, что эту операцию не только можно, но и нужно производить без применения искусственного кровообращения. В 1972 г. *Vossschille* сообщил о девяти успешных операциях.

Обескровить сердце можно наложением зажимов на обе полые вены, после чего произвести эмболектомию легочной артерии. Во время эмболектомии,

однако, кровообращение отсутствует, артериальное давление очень низкое и снабжение органов кислородом недостаточное. Серое вещество коры головного мозга, наиболее чувствительное к гипоксии, выдерживает условия полной аноксии не более 4 мин. В отличие от этого аппарат искусственного кровообращения в состоянии часами поддерживать кровообращение, необходимые параметры кровяного давления и снабжения тканей кислородом, однако его применение возможно лишь в специализированных отделениях сердечной хирургии.

В решении вопроса о применении или неприменении аппарата искусственного кровообращения лучше всего придерживаться золотой середины. В отделениях сердечной хирургии, располагающих оксигенаторами, позволяющими за несколько минут подключить любого больного к аппарату искусственного кровообращения, было бы неразумно не воспользоваться имеющимися возможностями. При решении вопроса о необходимости операции не следует расценивать применение экстракорпоральной





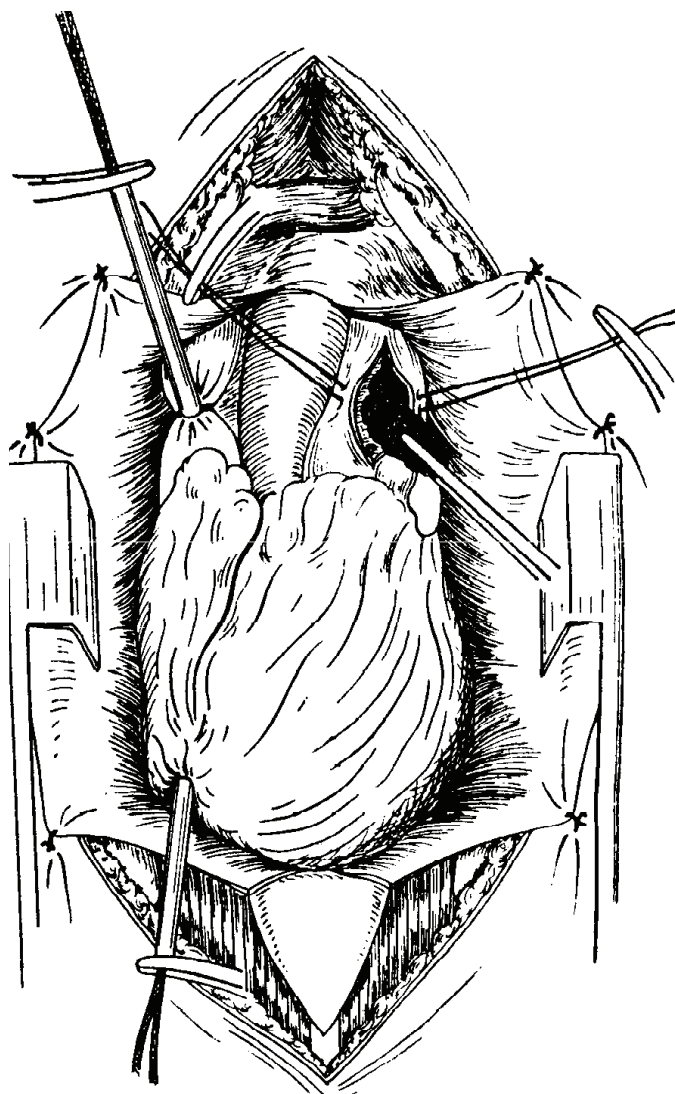
**Рис. 3-177.** Эмбоэктомия легочной артерии. III. Подведение лигатур под нижнюю полую вену

перфузии как обязательное. Доставка больного в специализированное отделение сердечной хирургии сопряжена с потерей времени, поэтому правильнее оперировать больных в ближайшем общехирургическом отделении.

Показания к операции у больного с эмболией легочной артерии должны быть обоснованы данными ангиографического исследования, так как клинические симптомы заболевания могут быть весьма обманчивыми. Операция показана в тех случаях, когда при ангиографии отмечается полное сужение одной из ветвей или частичное сужение обеих ветвей легочной артерии.

Клинически их следует отнести к случаям средней тяжести течения. В тяжелых случаях продолжительность жизни составляет не более 30 мин, а менее тяжелые не нуждаются в операции.

По окончании ангиографии на место сердечного катетера вводится канюля; другая канюля через наружную яремную вену вводится в верхнюю полую вену. Следует позаботиться о наличии в резерве



**Рис. 3-178.** Эмбоэктомия легочной артерии. IV. Вскрытие ствола легочной артерии и удаление эмбола

двух литров одногруппной крови для переливания. Это необходимо на случай возможной кровопотери.

Подход к сердцу обеспечивается из *чрезгрудинного продольного доступа*. Рассечение перикарда производится на протяжении от верхушки до основания, а затем в интересах лучшего доступа края рассеченного перикарда захватываются двумя зажимами с каждой стороны разреза. На рассеченную грудину с обеих сторон накладывается по полотенцу; причем таким образом, чтобы края их находились между грудной и перикардом.

Натягивая с помощью инструментов перикард вверх и вбок, помещают его на полотенца и вслед за этим вводят и раскрывают ранорасширитель для грудной клетки (рис. 3-175). В этом положении сердце как бы выступает над своим ложем, а крупные сосуды становятся легкодоступными. Сначала подводят лигатуру под верхнюю полую вену (рис. 3-176). Под этот сосуд в месте его впадения в предсердие из латерального направления в медиальном подводится

диссектор. За верхней полую вену расположена правая ветвь легочной артерии, что требует от хирурга повышенной осторожности. По медиальному краю верхней полой вены с помощью диссектора прокалывают перикард или, если это не удастся, производят разрез скальпелем, ориентируясь на кончик диссектора. С помощью диссектора протягивают резиновые катетеры № 16-18 (или тонкую ленту) и оба их конца вводят в толстые трубки из резины или синтетического материала. Это позволяет производить атравматическое сдавливание вены.

Подведение лигатуры под толстую нижнюю полую вену облегчается, если с помощью двух марлевых тампонов отделить перикард в месте его перегиба от нижней трети правого предсердия. Через образовавшееся таким образом отверстие без труда можно с помощью диссектора подвести лигатуру под нижнюю полую вену (рис. 3-177).

Вслед за этим мысленно по срединной линии общего легочного ствола намечают место будущего отверстия, а затем в 1-2 мм слева и справа от него накладывают по одному шву-держалке с помощью атравматической иглы 4/0. Подтягивание швов облегчает наложение инструмента для выключения ствола легочной артерии из кровообращения.

Боковое выключение ствола легочной артерии производится с помощью применяемого в сосудистой хирургии специального инструмента малой травматичности («atraugrip») (см. стр. 774), в случае отсутствия такого инструмента — с помощью двух изогнутых зажимов. Важно, чтобы инструмент захватывал в длину не менее чем на 5 см, а в глубину — на 1 см. Скальпелем, а затем ножницами в продольном направлении производят разрез выключенного из кровообращения ствола легочной артерии длиной 2-3 см.

Одновременно с этим один из ассистентов насаживает толстый катетер с концевым отверстием на наконечник отсоса и подготавливает катетер Fogarty наибольшего размера и корнцанг. Вслед за этим анестезиологу сообщают, что подготовка к удалению эмбола закончена.

Анестезиолог к обеим венозным канюлям подключает флаконы для переливания крови, однако переливание пока еще не начинает. Затем он берет секундомер и включает его в момент остановки кровообращения. Максимальная продолжительность остановки кровообращения 3 мин, поэтому желательно, чтобы измеряющий время анестезиолог сообщал о прошедшем времени через каждые 30 сек.

Сначала на верхнюю, а затем на нижнюю полую вену накладывают резиновые жгуты и фиксируют их специальным инструментом. Время остановки кровообращения отсчитывают от момента затяжки первого жгута.

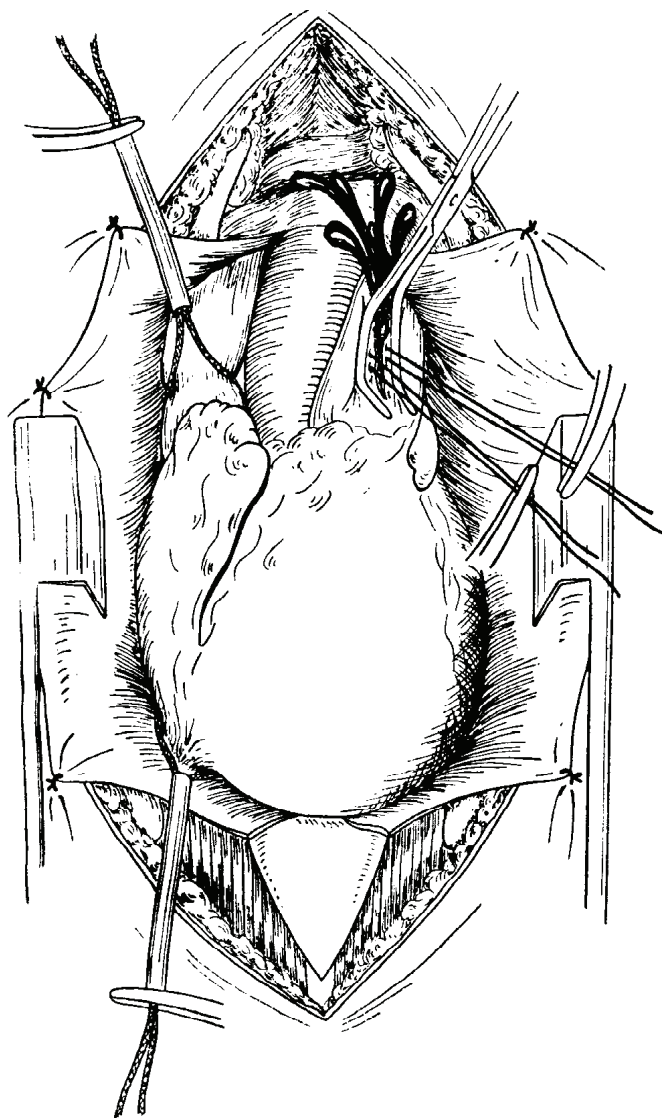


Рис. 3-179. Эмболектомия легочной артерии, V. Снятие лигатур с верхней полой вены и наложение бокового зажима на ствол легочной артерии

Выжидают 3-4 сердечных цикла, за время которых сердце на глазах опорожняется и сокращается в размерах. Трудно в это время сохранять спокойствие, однако это необходимо, так как чем лучше опорожнится сердце, тем меньше будет кровотечение. Через несколько секунд снимают зажим со ствола легочной артерии и вводят в его просвет катетер с подсоединенным к нему отсосом. По данным ангиографии известно, в какой из ветвей легочной артерии расположен эмбол.

**Катетер, введенный в соответствующую ветвь, наталкиваясь на эмбол, сигнализирует об этом резким прекращением отсасывания.**

Катетер постепенно вытягивают до тех пор, пока в отверстии рассеченной артерии не покажется эмбол. Вслед за этим следует попытаться одним резким движением выдернуть его целиком. Если удалить его

с помощью отсоса не удастся, необходимо попробовать сделать это катетером *Fogarty* или корнцангом (рис. 3-178). В целях более успешного осуществления эмболэктомии можно вскрыть грудную полость на стороне эмбола и способствовать его удалению, энергичным движением *сдавливая рукой соответствующее легкое* в направлении к его корню.

После удаления эмбола в руки берут инструмент, которым производилось боковое выключение ствола легочной артерии, затем ассистент снимает жгут с верхней полой вены. Через 1-2 сек в ране ствола легочной артерии появляется венозная кровь, поступающая из правого желудочка, вслед за этим инструмент для *выключения накладывают на рану ствола легочной артерии* (рис. 3-179) и снимают жгут с нижней полой вены. Это — момент *окончания остановки кровообращения*.

Теперь уже анестезиолог может приступить к *восполнению потерянной крови*, используя для этого две канюли. При слабой сердечной деятельности внутривенно вводится 0.1-0.2 мл адреналина и 10-20 мл хлористого кальция. При остановке сердца начинают его массаж, с помощью тонизирующих средств повышают тонус сердечной мышцы и подачей чистого кислорода обеспечивается обильная оксигенация всего организма. Если, несмотря на все эти мероприятия, продолжается фибрилляция сердца, производят его электрическую дефибрилляцию.

*Рана ствола легочной артерии* при функционирующем, сокращающемся сердце *ушивается* непрерывным (4/0) атравматическим швом. Ушивание, как правило, не представляет сложности. Затем снимают инструмент, которым производилось боковое выключение. После введения дренажных трубок ушивают рану грудной клетки.

Для успешного проведения этой операции необходима не виртуозная хирургическая техника, а организованность, тщательная продуманность поставленных задач, предварительное их обсуждение и слаженное взаимодействие оперирующего персонала.

### **Хирургическое лечение врожденных пороков сердца и крупных сосудов** **Незаращенный артериальный** **(Боталлов) проток**

*Артериальный проток* (ductus arteriosus) *соединяет общий ствол легочной артерии с начальным отделом нисходящей части аорты*. Открытый Боталлов проток, как правило, вливается в нижний край дуги аорты напротив левой подключичной артерии в 1-2-3 см от нее. Длина протока обычно всего лишь несколько миллиметров, у взрослого человека он может быть настолько коротким, что, по существу,

отсутствует, а между аортой и стволом легочной артерии имеется лишь окно.

*В эмбриональной жизни* кровь, поступающая в правый желудочек, минуя легкие, через проток почти в полном объеме (приблизительно 90%) коротким путем попадает в аорту. В нормальных физиологических условиях вскоре после рождения проток закрывается и преобразуется в соединительнотканый тяж. При *незаращении протока после рождения* в нем начинается кровоток, обратный кровотоку в эмбриональный период жизни. Это объясняется тем, что показатели давления в аорте как в период систолы, так и диастолы выше, чем в легочной артерии.

В зависимости от величины перепада давления и диаметра протока кровь из аорты может в значительном количестве поступать в легочную артерию. Из последней она поступает в легкие, а затем через легочные вены в левое предсердие и оттуда снова в левый желудочек. Этим объясняется то, что наличие открытого Боталлова протока *перегружает* в первую очередь *левый желудочек*. Перегрузка левого желудочка подтверждается данными объективного обследования больного, а также данными электрокардиографического и рентгенологического исследований.

Таким образом, в клинически типичном случае открытого Боталлова протока выявление последнего возможно даже при простом объективном обследовании больного. Так как шунтирование крови происходит слева направо, т. е. артериальная кровь вливается в венозную, *цианоза* при этом заболевании *не бывает*. Во втором межреберье слева, непосредственно у края грудины, выслушивается постоянный систоло-диастолический шум, т.н. шум локомотива, а также шуршание, похожее на кошачье мурлыканье. Эти симптомы отражают поступление крови из аорты в легочную артерию как в период систолы, так и в период диастолы. Типичный звуковой феномен выслушивается лишь на небольшом ограниченном пространстве, на более же отдаленных участках аускультации слышен лишь систолический шум.

Кровь, перетекающая из аорты в легочную артерию, создает гемодинамические условия, похожие на таковые при недостаточности аортального клапана. Поэтому диастолическое давление снижено, и наблюдаются другие периферические симптомы, характерные для недостаточности аортального клапана. При наличии типичного аускультативного феномена и прочих данных клинического исследования, несомненно свидетельствующих в пользу диагноза незаращения Боталлова протока, нет необходимости дополнительно производить какие-либо специальные исследования для решения вопроса о показании к операции. В сомнительных случаях, по методу *Seldinger*, в бедренную артерию до дуги аорты вводят сердечный катетер и через него впрыскивают конт-



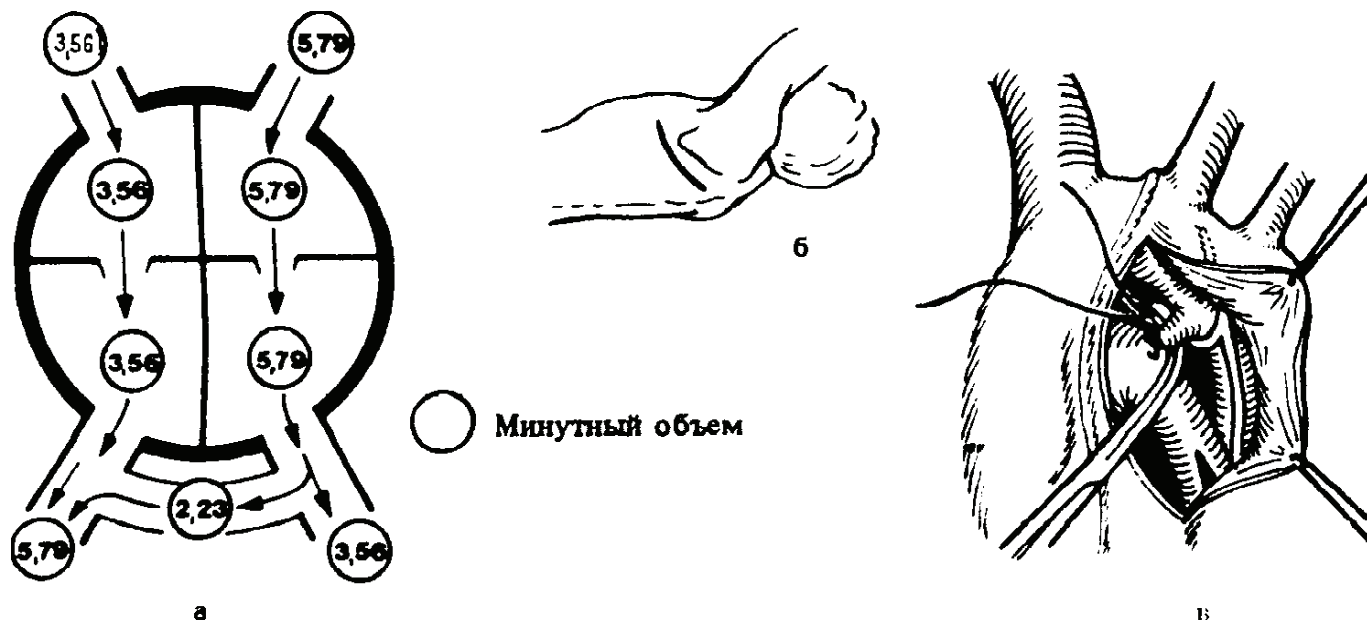


Рис. 3-180. Незаращение Боталлова протока, а) Схематическое изображение условий кровообращения; б) место торакотомии; в) рассечение медиастинальной плевры между блуждающим и диафрагмальным нервами, а также двойное лигирование протока

растное вещество. При наличии открытого Боталлова протока контрастное вещество будет поступать из аорты в легочную артерию и заполнит сосудистые сети обоих легких.

### Техника проведения операции

Операция, по сути, представляет собой *внесердечную «операцию на сердце»*, поэтому нет необходимости в применении аппарата искусственного кровообращения.

Производится *левосторонняя торакотомия*. Медиастинальная плевра продольным разрезом вскрывается между диафрагмальным и блуждающим нервами. С помощью диссектора между аортой и легочной артерией обеспечивается доступ к верхнему и нижнему краям Боталлова протока. В двух или трех местах подводят под проток лигатуры из толстых ниток и накрепко *перевязывают проток* (рис. 3-180). С этого момента прекращается шунтирование крови слева направо со стороны аорты в легочную артерию, повышается диастолическое давление и прекращается «недостаточность аортального клапана». Эта операция при необходимости может быть выполнена как у младенца, так и у взрослого. Идеальным считают 4-6-летний возраст, когда операционная смертность составляет лишь несколько десятых процента.

Одним из *осложнений* незаращенного Боталлова протока является *артериит (боталлиит)*, опасный тем, что стенка протока при этом становится очень хрупкой и при перевязке протока легко повреждается, давая обильные кровотечения.

Другим осложнением открытого Боталлова протока, как и любого шунта, направленного слева на-

право, является т.н. синдром *Eisenmenger*. Характерной особенностью этого странного синдрома служит утолщение мелких артерий (артериол) легких, обладающих мышечной структурой стенки. В них возрастает сопротивление, и тем самым повышается давление в легочной артерии. Постепенное нарастание сосудистого сопротивления в легких приводит больного к такой стадии, когда параметры давления в легочной артерии и в аорте приблизительно одинаковы.

В этой стадии через открытый Боталлов проток кровотоки осуществляется в обоих направлениях: с одной стороны — слева направо, из аорты в легочную артерию поступает артериальная кровь, а с другой — из легочной артерии в аорту перетекает венозная кровь. При дальнейшем нарастании сосудистого сопротивления легких шунт может полностью изменить свою направленность и осуществлять сброс крови справа налево. В этом случае у больного появится *цианоз*. При подозрении начальной стадии синдрома *Eisenmenger* больного еще можно оперировать, в ходе этой операции при помощи игольчатых тонометров необходимо измерить давление в аорте и легочной артерии. Если давление в легочной артерии ниже давления в аорте, то проток можно лигировать. Однако если показатели давления одинаковы или если давление в легочной артерии превышает давление в аорте, то перевязку не производят, и операция ограничивается диагностикой и ушиванием грудной клетки.

Первую успешную перевязку незаращенного Боталлова протока в Венгрии произвел в 1949 г. Littmann. Вместе с тем это была и первая в Венгрии успешная операция на сердце.

## Коарктация аорты

Первым в мире эту операцию успешно произвел в 1944 г. шведский хирург *Crafoord*, удостоенный Нобелевской премии.

Коарктация аорты является ее врожденным пороком, выраженным в сужении на границе дуги аорты и нисходящего отдела (т.н. перешейка аорты), как правило, на 1-2 см ниже места отхождения левой подключичной артерии. В этом же месте или непосредственно рядом с ним в аорту открывается и Боталлов проток.

Различают *два вида коарктации аорты*: более часто встречающаяся коарктация дистальнее Боталлова протока (при этом наблюдается сужение меньшей протяженности), а также т.н. инфантильный тип сужения, расположенного центрально Боталлова протока (при этом типе сужение обычно большей протяженности). Нередко коарктация аорты сопровождается незаращением Боталлова протока и другими врожденными пороками сердца.

Наиболее важным *клиническим симптомом* коарктации аорты являются гипертензия и усиленная пульсация сосудов верхней половины тела, а также гипотензия и пониженная пульсация (или ее отсутствие) сосудов нижней половины тела, и в первую очередь бедренной артерии. У всех больных молодого возраста, страдающих гипертензией, прежде всего следует искать коарктацию аорты. Ввиду того, что коарктация аорты является врожденным пороком, между верхней и нижней половинами тела развивается *гигантская сеть коллатерального кровообращения*. Одна из главных ветвей коллатерального кровообращения — внутренняя грудная артерия, утолщаясь порой до размера пальца, через нижнюю надчревную артерию транспортирует кровь в нижнюю половину тела. Прочие ветви подключичной артерии также значительно расширяются и спускаются в толще грудной стенки ниже места сужения аорты.

*Направленность кровотока* в межреберных артериях, берущих свое начало от аорты ниже места ее сужения, *изменяется*, и кровь с периферии поступает в сторону аорты. Благодаря развитому коллатеральному кровообращению снабжение кровью нижней половины тела удовлетворительное, чем и объясняется отсутствие дисбазии.

При аускультации сердца над местом коарктации аорты, как правило, выслушивается нехарактерный *систолический шум*. Чаще всего в области лопатки хорошо пальпируются интенсивно пульсирующие коллатеральные сосуды, над которыми также могут выслушиваться систолические или постоянные шумы. Пульсирующие сосуды в области верхушки лопатки встречаются исключительно лишь при коарктации аорты и благодаря этому имеют важное диагностическое значение.

Чаще всего место коарктации аорты можно установить простым *рентгенологическим исследованием* (рентгенография пищевода), одновременно на снимках хорошо видны реберные узлы, образуемые сильно расширенными и извилистыми межреберными артериями. В типичных случаях нет необходимости производить специальные исследования. Однако при отсутствии уверенности в диагнозе снизу в аорту по методу *Seldinger* вводится катетер до места коарктации. После введения контрастного вещества (*аортограмма*) вырисовываются пре- и постстенотический отделы коарктации аорты.

## Техника проведения операции

Ввиду того, что оперативное лечение коарктации аорты также относится к числу *внесердечных операций на сердце*, нет необходимости применять аппарат искусственного кровообращения.

Проводится *левосторонняя торакотомия*. После рассечения медиастинальной плевры обнажают зону коарктации аорты вместе с пре-и постстенотическим отделами аорты. При наличии незаращенного Боталлова протока или соединительнотканного тяжа на его месте между двумя лигатурами перерезают артериальный проток. Суженный отдел аорты вытягивают из его ложа, а на пре- и постстенотический отделы аорты накладывают в поперечном направлении эластичные жгуты. Из-за наличия выраженного сужения и благодаря взвитой сети коллатералей возможно продолжительное полное сдавливание аорты, так как кровь из восходящей части и дуги аорты попадает в нижнюю половину тела не через аорту, а через коллатерали, продолжающие транспортировку крови, несмотря на сдавливание аорты.

Выключенный *участок аорты* длиной приблизительно в 2-3 см иссекается. Если иссеченный, отрезок аорты не был слишком велик и аорта достаточно эластична, то между сосудистыми кульями накладывается анастомоз по типу «конец в конец». При наличии значительного дефекта аорты такой анастомоз невозможен, в целях восполнения удаленного участка приходится применять синтетические протезы. Можно также в месте сужения аорты сделать продольный разрез и наложить на него заплату из синтетического материала, расширив тем самым суженный участок (*рис. 3-181*). В этих случаях иногда из просвета аорты удаляется мембрана, которая в виде перегородки суживает просвет аорты (*М. Н. Аничков*). После снятия с аорты зажимов кровь начинает поступать из верхней половины тела в нижнюю в нормальных количествах.

Больные обычно хорошо переносят эту операцию, смертность при этом менее 1-2%, несмотря на то, что операция довольно часто производится лишь во

взрослом возрасте. При успешной операции в сосудах нижней половины тела появляется выраженная пульсация. Артериальное давление в верхней половине тела, как правило, никогда не нормализуется, однако величина его относительно уровня артериального давления до операции понижается.

Первую успешную операцию по поводу коарктации аорты в Венгрии произвел *Eisert*, а в Советском Союзе *Е. Н. Мешалкин*.

### Сосудистые дуги (кольца)

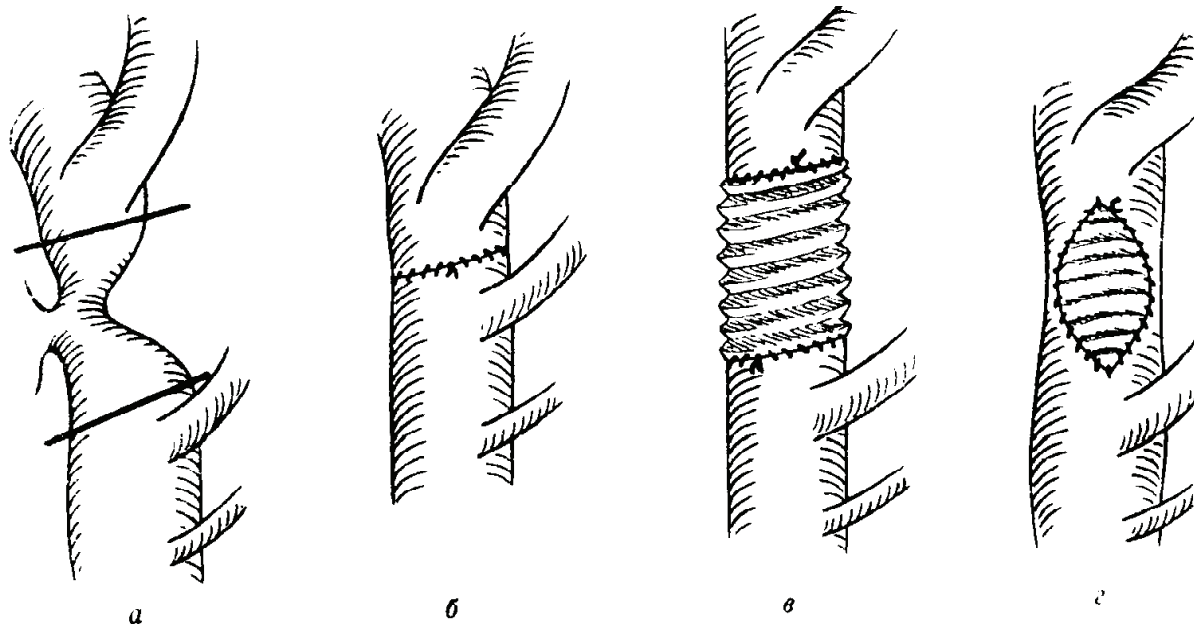
Нарушение эмбрионального развития в области отхождения от сердца крупных артериальных стволов может вызвать многочисленные *аномалии* направления *дуги аорты* и *отходящих от нее ветвей*. Часть их имеет только эмбриологическое и патологоанатомическое значение и может считаться вариантом нормального отхождения сосудов. В настоящем разделе мы рассматриваем лишь ту группу подобных аномалий, при которой в процессе развития образуются *сосудистые дуги*, проявляющиеся в виде очерченной картины заболевания.

*Патологоанатомическая картина* относящихся сюда аномалий очень разнообразна. Из этих аномалий самой частой является *правосторонняя дуга аорты*. Дуга аорты вместо того, чтобы поворачиваться влево, как ей положено, делает поворот вправо и как бы «сидит верхом» на правом главном бронхе. К этой аномалии положения дуги аорты может присоединяться остаток Боталлова протока, соединяющий ненормально направленную аорту с легочной артерией. Таким образом, образуется сосудистое кольцо, сдавливающее трахею и пищевод. Другая весьма часто встречающаяся аномалия -отхождение правой подключичной артерии от левого отдела левосторонней дуги аорты. При этом правая подключичная артерия *пересекает среднюю линию за пищеводом* и направляется к правой верхней конечности. Аорта в этом случае образует с ненормально исходящей из нее правой подключичной артерией полукольцо, сдавливающее в первую очередь пищевод и в меньшей степени — трахею.

*Двойная дуга аорты* является редкой аномалией. Аорта непосредственно после своего отхождения раздваивается, одна ветвь ее остается перед трахеей, другая — за пищеводом. Затем эти ветви поворачиваются влево и здесь снова соединяются. Таким образом, трахея и пищевод охватываются сосудистым кольцом. Просвет двух дуг -аорты, как правило, неодинаков, чаще всего передняя дуга тоньше истинной задней дуги.

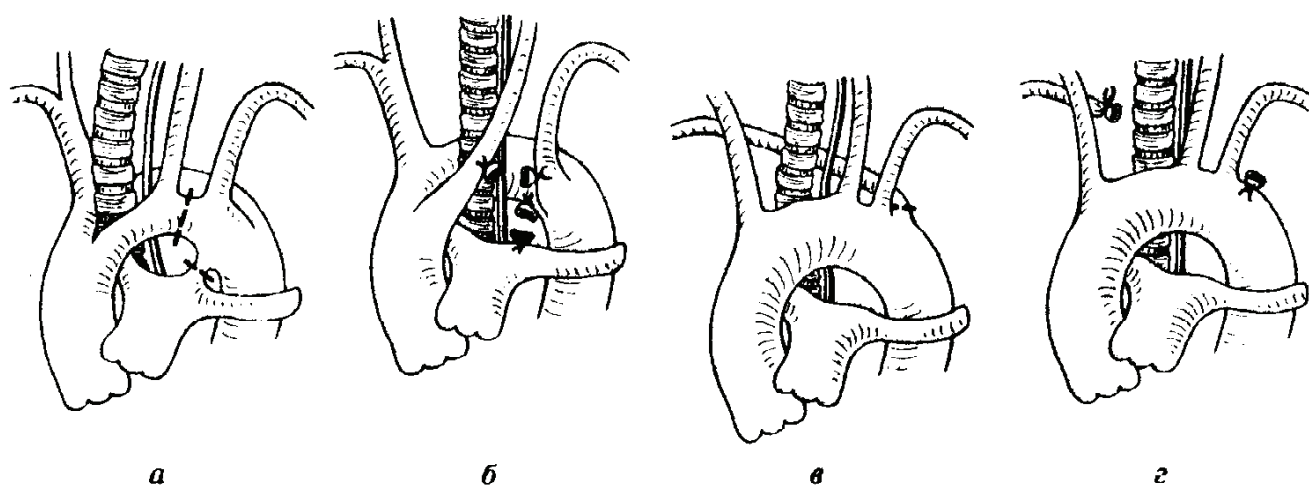
*Частота* вышеизложенных аномалий неодинакова. Правосторонняя дуга аорты встречается относительно часто. По данным рентгенологических обследований, на 5000 рентгенокопии легких приходится 7 таких аномалий. В сочетании же с тетрадой Фалло встречается приблизительно в 20-25% случаев. Отхождение правой подключичной артерии от дуги аорты слева является частой аномалией (по данным анатомических исследований, в 0,5-2% случаев). Двойная дуга аорты, по сравнению с предыдущими, является значительно более редкой, но и более важной аномалией. *Abbott* выявил эту аномалию у 5 из 1000 больных с врожденными пороками сердца.

Рис. 3-181. Коарктация аорты, а) Место коарктации на уровне Боталлова протока и места пересечения аорты; б) резекция и наложение анастомоза по типу «конец в конец»; в) устранение дефекта аорты протезом из синтетического материала; г) продольное рассечение суженного участка аорты и расширение его с помощью лоскута из синтетического материала



**Рис. 3-181.** Коарктация аорты, а) Место коарктации на уровне Боталлова протока и места пересечения аорты; б) резекция и наложение анастомоза по типу «конец в конец»; в) устранение дефекта аорты протезом из синтетического материала; г) продольное рассечение суженного участка аорты и расширение его с помощью лоскута из синтетического материала





**Рис. 3-182.** Сосудистые дуги, а) Двойная дуга аорты и Боталловой связки; б) хирургическая коррекция аномалии; л правая подключичная артерия, отходящая с левой стороны; г) хирургическая коррекция аномалии

Все виды этих аномалий отхождения крупных сосудов приобретают клиническое значение лишь при сдавливании трахеи и/или пищевода. Феномен механического сдавливания, сопровождающийся клиническими симптомами, встречается лишь в небольшом проценте случаев различных аномалий отхождения крупных сосудов.

*Клинические симптомы* являются отражением процессов, суживающих пространство верхнего средостения, и не специфичны для аномалий сосудов. Одним из характерных симптомов является затруднение глотания, которое было описано Bayford в 1789 г. Он назвал этот симптом *dysphagia lusoria*, так как считал аномалию сосудов, вызывающую затруднение глотания, «шуткой природы» (*lusus naturae*). Кормление, питание грудных детей с подобным видом аномалии сосудов почти невозможно. В одних случаях они совершенно не могут глотать, в других — проглоченная жидкость тотчас же выходит обратно. Не получая необходимого питания, дети отстают в развитии и прибавке в весе.

Вторым, еще более важным, доминирующим симптомом, возникающим из-за сужения верхних дыхательных путей, является *одышка* и ее последствия. Грудные дети дышат с трудом, вдох и выдох затруднены, удлинены и сопровождаются громким шумом. Из-за механического препятствия при вдохе над грудиной и в межреберьях появляется втянутость. Нередко отмечается хрипота и беспокойный, почти «лающий» кашель. Помимо этого, весьма часто наблюдаются воспалительные осложнения нижних дыхательных путей.

Затруднения глотания и дыхания обычно не бывают постоянными. Иногда они появляются после рождения, иногда только через месяцы и даже годы. *Приступообразное появление симптомов* часто вызывается изменением положения тела, последнее также

может привести и к прекращению приступа. Грудные дети обычно во время приступа лежат с запрокинутой назад головой, так как это облегчает им дыхание. Изменение положения головы во время приступов может вызвать удушье.

Физическими методами исследования обнаружить какие-либо изменения не удастся. В значительной мере постановке диагноза способствует контрастное рентгенологическое исследование пищевода — *эзофагография*. Патологическое изменение контура пищевода свидетельствует о наличии аномалий сосудов.

В тех случаях, когда сосуд, имеющий патологическое направление, сдавливает трахею, при *трахеоскопии* на передней стенке трахеи, непосредственно над Кариной, наблюдается вдавление, которое не исчезает ни во время вдоха, ни во время выдоха. Точное выявление сосудистого кольца или полукольца возможно лишь с помощью *аортографии*.

### Техника проведения операции

Наличие различных аномалий отхождения или расположения крупных сосудов само по себе не является показанием к операции. *Оперативное вмешательство* становится необходимым лишь в том случае, если аномалия сосуда вызывает сдавливание близлежащих органов, в первую очередь трахеи и пищевода, и тем самым способствует появлению у больного жалоб. В подобных случаях операция показана даже в грудном возрасте, так как относительно небольшое оперативное вмешательство может полностью и окончательно ликвидировать имеющуюся аномалию развития и предотвратить появление весьма тяжелых и частых осложнений (*Lozsadi*).

Грудную клетку вскрывают таким образом, чтобы обеспечить наилучший доступ к аномально расположенному сосуду. В зависимости от расположения сосуда грудную клетку вскрывают слева или справа

или реже производят срединную стернотомию. Цель операции — прекратить сдавливание трахеи и пищевода, не жертвуя при этом жизненно важным сосудом (рис. 3-182).

Оперативное решение зависит от данной анатомической ситуации. При наличии двойной дуги аорты просвет одной дуги (как правило, передней) значительно меньше или полностью облитерирован, поэтому пересечение его не вызывает каких-либо нарушений кровообращения. В отдельных случаях от более тонкой дуги отходят два сосуда — левая общая сонная артерия и левая подключичная артерия. При этом виде аномалии следует пересекать более тонкую дугу аорты между местами отхождения выше упомянутых артерий. Благодаря этому прекращается сдавливание трахеи и в то же время сохраняются нормальные условия кровообращения во всех сосудах, отходящих от дуги аорты.

Как при правосторонней, так и левосторонней дугах аорты иногда артериальная связка фиксирует между собой аорту и легочную артерию и сдавливает между ними трахею и пищевод. Простое рассечение сухожилия высвобождает эти органы.

Правая подключичная артерия, отходящая от левого отдела дуги аорты и пересекающая среднюю линию за пищеводом, может быть пересечена вблизи места ее отхождения между надежными лигатурами или швами. Периферическая культя сосуда после пересечения отходит вправо, и тем самым пищевод освобождается от сдавливания. Каких-либо нарушений кровоснабжения правой верхней конечности не наблюдается.

Благодаря вышеизложенным и им подобным оперативным решениям у грудных детей с нарушениями развития, дыхания и глотания можно добиться значительных результатов.

## Дефект межпредсердной перегородки

Различают два основных вида дефектов межпредсердной перегородки: *первичный* и *вторичный*. Особенность вторичного дефекта межпредсердной перегородки состоит в том, что он имеет по окружности резко очерченные края, представленные тканью самой межпредсердной перегородки. В отличие от этого, при первичном дефекте межпредсердной перегородки каудальный край отверстия образован за счет верхней части межжелудочковой перегородки.

Вторичный дефект межпредсердной перегородки может быть незначительным по величине и, по сути дела, представляет собой лишь несколько увеличенное открытое овальное отверстие. В отдельных случаях встречаются отверстия больших размеров, расположенные рядом с местами впадения верхней или нижней полых вен. Встречаются также и такие

дефекты, когда перегородка почти полностью отсутствует. Длина отверстия в этих случаях составляет 4-6 см, а ширина 2-3 см.

Нередко вторичные дефекты межпредсердной перегородки сочетаются с аномалиями расположения легочных вен. Это означает, что одна или две легочные вены, идущие от правого легкого, впадают вместо левого в правое предсердие (иногда вместе с верхней полой веной) и поставляют туда артериальную кровь.

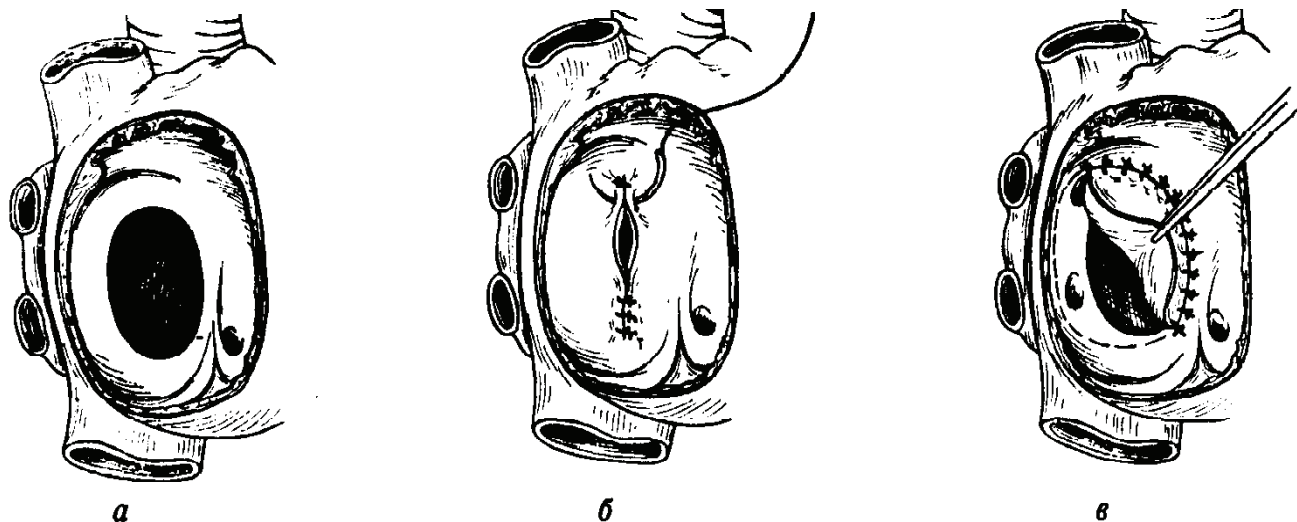
Первичный дефект межпредсердной перегородки всегда расположен каудально и значителен по величине. Через этот дефект, когда мы смотрим на сердце справа, как это всегда бывает при операциях на сердце, хорошо виден двухстворчатый клапан. Последний при этом виде аномалии нередко бывает патологически изменен. Как правило, *большая из створок клапана надорвана*, и через нее в период каждой желудочковой систолы кровь поступает обратно из левого желудочка в левое предсердие (*митральная регургитация*).

В условиях нормальной гемодинамики параметры давления в левом предсердии на несколько мм рт. ст. выше, чем в правом предсердии, поэтому при дефекте межпредсердной перегородки всегда происходит шунтирование крови в направлении слева направо. Объем шунтирования крови зависит от величины дефекта перегородки, от перепада давления между предсердиями, а также от периферического сосудистого сопротивления в малом кругу кровообращения. В том случае, если легочные вены из правого легкого патологически впадают в правое предсердие, происходит еще большее усиление шунтирования крови слева направо, так как этим путем в правое предсердие также поступает значительное количество артериальной крови.

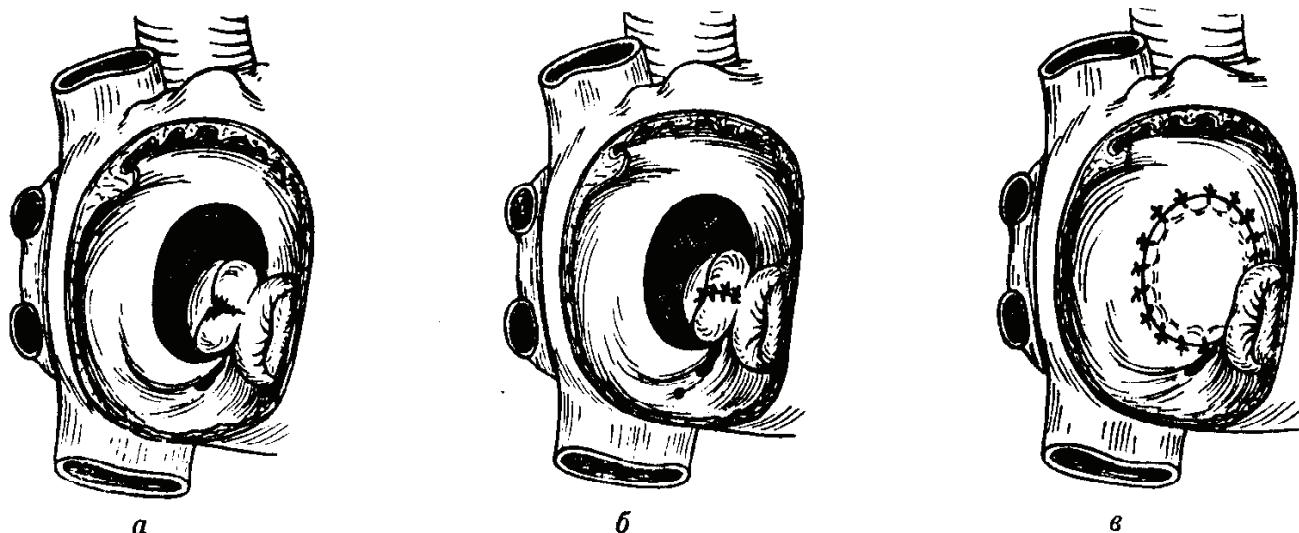
Таким образом, значительная часть артериальной крови левого предсердия, минуя левый желудочек и аорту, перетекает в правое предсердие, а оттуда — в правый желудочек и сосудистую сеть обеих легких и, наконец, снова в левое предсердие. Эта кровь, не реализующаяся организмом, перегружает в первую очередь правый желудочек и до огромных размеров расширяет его и всю сосудистую сеть легочной артерии.

При первичном дефекте межпредсердной перегородки этим процессам способствует также и наличие более или менее выраженной *митральной регургитации* с ее гемодинамическими последствиями (расширение левого предсердия и левого желудочка).

При дефекте межпредсердной перегородки во втором межреберье слева от края грудины выслушивается нехарактерный систолический шум, а в точке выслушивания легочной артерии отмечается выраженное раздвоение и фиксация второго тона (усиленное легочное кровообращение, относительный стеноз легочной артерии). При первичном дефекте меж-



**Рис. 3-183.** Вторичный дефект межпредсердной перегородки, а) Дефект; б) простое ушивание дефекта; в) устранение дефекта с помощью лоскута из синтетического материала и перемещение в левое предсердие двух легочных вен, аномально впадающих в правое предсердие



**Рис. 3-184.** Первичный дефект межпредсердной перегородки, а) Дефект; б) ушивание щели митрального клапана; в) устранение дефекта лоскутом из синтетического материала

предсердной перегородки в качестве симптома митральной регургитации может также выслушиваться громкий голосистолический шум на верхушке.

Характерным электрокардиографическим признаком дефекта межпредсердной перегородки является неполная блокада правого пучка Гиса. При вторичном дефекте наблюдается отклонение электрической оси вправо, а при первичном дефекте — влево (митральная регургитация перегружает левый желудочек). При рентгенологическом обследовании отмечается расширение границ сердца и особенно выпуклость дуги легочной артерии. Последняя особенно бросается в глаза из-за выраженного сужения контура аорты. Сосудистый рисунок легких значительно усилен («активное полнокровие»).

Диагноз, основанный на данных клинического обследования, подтверждается и результатами катетеризации правых отделов сердца. Катетер, введенный

в правое предсердие через дефект межпредсердной перегородки, легко проникает в левое предсердие и далее в различные легочные вены. Для выявления шунта в левое предсердие вводится контрастное вещество, которое при наличии дефекта межпредсердной перегородки немедленно начинает поступать в правое предсердие.

### Техника проведения операции

Операция по поводу дефекта межпредсердной перегородки может производиться в условиях гипотермии, с отключением кровообращения на 3-5 мин или в условиях экстракорпорального кровообращения. Большинство специалистов в области сердечной хирургии использует экстракорпоральное кровообращение. Первичный дефект межпредсердной перегородки может быть устранен только в условиях экстракорпорального кровообращения.



Больного подключают к аппарату искусственного кровообращения, широко вскрывают правое предсердие и отсасывают из него кровь. При незначительном по размерам вторичном дефекте межпредсердной перегородки с резко очерченными краями простым наложением узловатых швов *устраняют дефект*. Если же размеры дефекта значительны, а стенка по краю очень тонка, то на место дефекта вшивают *заплату из синтетического материала* и тем самым закрывают отверстие между двумя предсердиями.

При наличии *аномалии* впадения легочной вены в правое предсердие дефект перегородки устраняют таким образом, что медиальный листок перегородки пришивают не к ее латеральному листку, а к стенке предсердия перед местом впадения легочной вены. Тем самым отверстие легочной вены открывается не в правое предсердие, а в левое, и артериальная кровь из этой вены будет поступать туда, куда ей следует, а именно — в левое предсердие (рис. 3-183).

Первичный дефект межпредсердной перегородки всегда устраняется вшиванием *заплаты из синтетического материала*. Пучок Гиса проходит в толще верхней свободной части межжелудочковой перегородки. Эту анатомическую особенность следует учитывать при наложении швов, так как ушивание какой-либо части пучка Гиса может вызвать полную атриовентрикулярную блокаду.

При первичном дефекте межпредсердной перегородки предварительно необходимо попытаться произвести реконструкцию митрального клапана. Надрыв большей створки клапана следует ушить очень тонкой 5/0-6/0 ниткой в целях ликвидации митральной регургитации. Лишь после этого производят закрытие первичного дефекта межпредсердной перегородки заплатой (рис. 3-184).

### Дефект межжелудочковой перегородки

В данном разделе мы рассматриваем лишь те дефекты, которые встречаются как изолированные аномалии.

Размеры дефекта межжелудочковой перегородки бывают различные. Встречаются очень маленькие отверстия размером с булавочную или спичечную головку или настолько значительные, что межжелудочковая перегородка почти полностью отсутствует. Чаще всего встречаются дефекты диаметром в 1-2 см. Меньшая часть дефектов межжелудочковой перегородки расположена в ее *мышечной части*. Большинство дефектов находится в краниальной или т.н. *мембранной части* межжелудочковой перегородки.

В период систолы параметры давления в левом желудочке приблизительно в 5 раз превышают таковые в правом желудочке, поэтому шунтирование крови происходит в направлении слева направо. В период

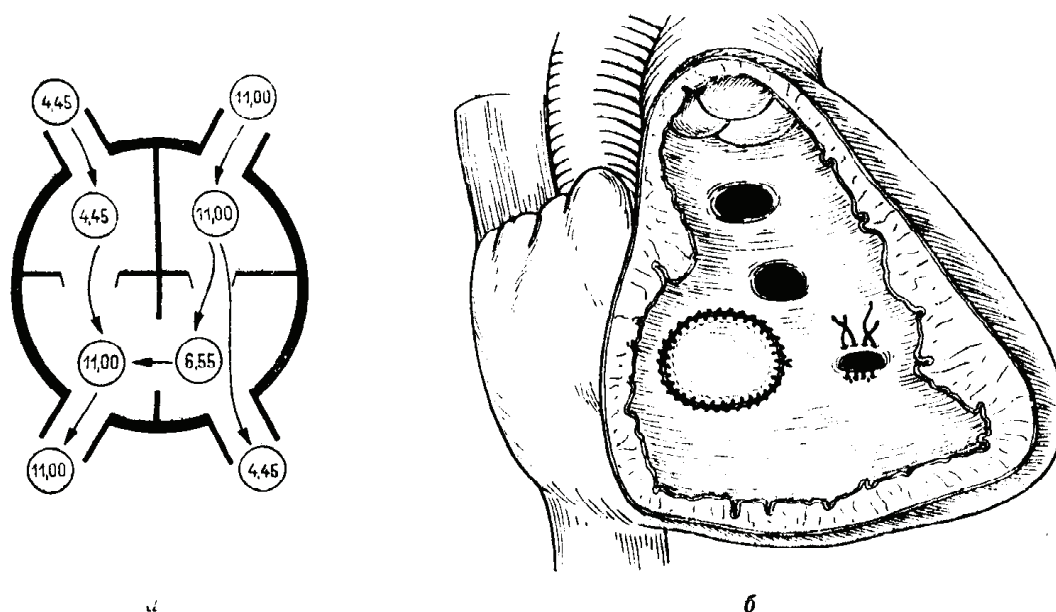
диастолы давление в обоих желудочках одинаковое, в связи с этим шунтирование крови в диастоле не происходит и соответственно этому диастолический шум не выслушивается. Вся кровь, шунтированная слева направо, попадает в легкие и в выраженном случае дает клиническую картину т.н. *затопления легких кровью*. Подобная картина особенно опасна у больных грудного возраста, так как проявляется в недостаточности кровообращения и частых пневмониях. Если грудному ребенку удастся пережить этот период, то в двухлетнем возрасте, как правило, наступает улучшение.

Большую опасность при дефекте межжелудочковой перегородки представляет собой *повышение сопротивления легочных сосудов*. Вследствие анатомических изменений легочных артериол формируется стойкая тяжелая легочная гипертония (*синдром Eisenmenger*). Формирование легочной гипертонии при дефекте межжелудочковой перегородки наблюдается чаще, чем при незаращении Боталлова протока. (При вторичном дефекте межпредсердной перегородки в детском возрасте никогда не развивается легочная гипертония.) Тяжелая легочная гипертония ведет к повышению давления в правом желудочке, вследствие чего происходит изменение направления шунта, и сброс крови осуществляется справа налево. С этого момента у больных отмечается *цианоз*.

В клинически типичных случаях над всем сердцем выслушивается громкий грубый систолический шум, который чаще всего проводится в направлении печени. Шум нередко пальпируется в нижней части грудины в виде дрожания. Этот феномен объясняется тем, что левый желудочек расположен сзади, а правый желудочек — спереди, поэтому направление шунтирования крови будет впереди, в сторону грудины. При выравнивании параметров давления в обоих желудочках сила выслушиваемого шума может в значительной степени понизиться вплоть до полного его исчезновения.

Дефект межжелудочковой перегородки сопровождается перегрузкой *обоих желудочков*. Перегрузка правого желудочка вызвана не поступлением большего количества крови, а формированием легочной гипертонии. Часть крови из левого желудочка через отверстие поступает в легочную артерию и далее в легкие. При значительном шунтировании слева направо развивается гиперкинетическая легочная гипертония: в этом случае основная нагрузка падает на левый желудочек, а его недостаточность приводит к несостоятельности принимать и обеспечивать дальнейшее продвижение всей массы крови, поступающей в левые отделы сердца. Клинически это выражается отеком легких и застойными пневмониями.

Клинический диагноз подтверждается данными *катетеризации сердца*. Через венозную сеть в пра-



**Рис. 3-185.** Дефект межжелудочковой перегородки, а) Схематическое изображение условий кровообращения; б) устранение дефекта наложением П-образных швов или лоскута из синтетического материала

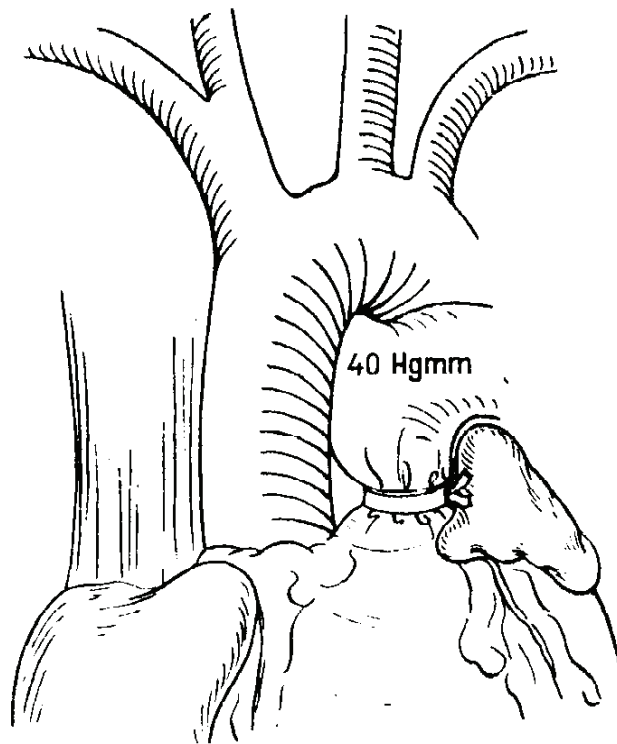
вое предсердие, а затем в правый желудочек вводится катетер, через который производят несколько заборов крови с целью определения ее газового состава. Вблизи дефекта межжелудочковой перегородки отмечается резкое повышение содержания кислорода крови. Это повышение статистически достоверно, если насыщенность крови кислородом в правом желудочке на 6-8-10% выше, чем в правом предсердии.

### Техника проведения операции

*Оперативное устранение дефекта межжелудочковой перегородки* представляется единственно правильным решением. Его осуществление не представляет каких-либо особенных сложностей ни у детей, ни у взрослых. Срединной стернотомией обеспечивается доступ к сердцу, большой подключается к аппарату искусственного кровообращения. После вскрытия правого желудочка становится видимым дефект межжелудочковой перегородки. Если отверстие невелико и края его достаточно крепкие, можно произвести *простое ушивание дефекта* наложением нескольких узловатых или П-образных швов. При значительном дефекте этот способ неприменим из-за опасности пересечения проводниковой системы. В этом случае следует закрыть отверстие *заплатой из синтетического материала* (рис. 3-185).

Устранение дефекта в грудном возрасте представляет более сложную проблему. Большинство центров сердечной хирургии из-за малых размеров анатомических образований и сложностей экстракорпорального кровообращения не производят операций грудным детям с использованием аппарата искусственного кровообращения. У грудных детей с явлени-

ями недостаточности кровообращения прибегают к временному решению, благодаря которому ребенок доживает до 2-3-летнего возраста без застойных явлений в легких. С этой целью осуществляется т.н. операция «banding».



**Рис. 3-186.** Синдром Eisenmenger и сужение ствола легочной артерии

Подход к сердцу обеспечивается путем левосторонней торакотомии, однако больного не подключают к аппарату искусственного кровообращения. С помощью диссектора освобождают ствол легочной

артерии и восходящую аорту и, пройдя диссектором по всей окружности ствола легочной артерии, подводят под него синтетические полоски приблизительно в 1 см шириной. В дистальную часть ствола легочной артерии вкалывается игла с подсоединенным к ней электроманометром. Артериальное давление, определяемое в этом месте, как правило, приблизительно соответствует давлению в аорте. Постепенно затягивая синтетическую полоску вокруг ствола легочной артерии, измеряют падение кровяного давления в дистальной части ствола легочной артерии.

*Синтетическую полоску затягивают* лишь до тех пор, пока кровяное давление в дистальной от полоски части ствола легочной артерии не превышает 40 мм. рт. ст. В этом положении с помощью швов или лигатур синтетическую полоску фиксируют (рис. 3-186). Благодаря операции «banding», удается добиться значительного уменьшения шунтирования крови слева направо, после чего прекращается отек легких. Спустя несколько лет больному производят *повторную операцию*, его подключают к аппарату искусственного кровообращения, устраняют «banding» со ствола легочной артерии, а затем наложением швов или заплатой из синтетического материала ликвидируют дефект межжелудочковой перегородки. Успешные операции «banding» производил в Венгрии в первую очередь *BSroc*z.

В последнее время все больше распространяется мнение, что вместо двух следует производить лишь одну операцию. Благодаря работам *японских и советских специалистов* в области сердечной хирургии получил распространение следующий метод. *Грудного ребенка подключают к аппарату* искусственного кровообращения, однако способ подключения в значительной мере упрощен. Через венозную канюлю, введенную в правое предсердие, кровь от больного отводят в оксигенатор и в аппарат искусственного кровообращения, а затем оттуда возвращают в восходящую аорту.

*С помощью теплообменника грудной ребенок охлаждается* до температуры 10-15°C. При столь низкой температуре в значительной мере возрастает устойчивость головного мозга к гипоксии. Вслед за этим останавливают аппарат искусственного кровообращения, в результате чего останавливается и кровообращение, не измеряется ни артериальное, ни венозное давление. В этих условиях хирург для оперативного устранения имеющейся аномалии развития располагает приблизительно 30 минутами. После закрытия дефекта межжелудочковой перегородки вновь включается аппарат искусственного кровообращения, с помощью теплообменника разогревают кровь и ею затем и самого ребенка. Когда температура тела ребенка достигает нормального значения, сердце начинает самостоятельно ритмично сокращаться или

наблюдается фибрилляция желудочков. В последнем случае следует произвести дефибрилляцию.

Результаты этого метода оперативного вмешательства весьма удовлетворительны.

## Стеноз клапанов легочной артерии

Сущностью заболевания является значительное сужение клапанов легочной артерии. Вследствие того, что в процессе развития не произошло разделения комиссур (или вследствие их сращения), вместо трех полулунных створок клапана находят куполообразно вдающуюся в просвет сосуда пластинку с отверстием посередине. Через это отверстие кровь из правого желудочка поступает в ствол легочной артерии. *Степень сужения* может быть столь велика, что в легкие поступает лишь весьма незначительное количество крови вследствие чего ребенок становится практически неподвижным.

Как при рентгенологическом исследовании, так и во время операции отчетливо видно постстенотическое расширение ствола легочной артерии. Это объясняется тем, что потоки крови, пройдя через сужение клапанов, образуют в стволе легочной артерии сильные завихрения, разрушающие эластические волокна стенки сосуда и тем самым вызывающие его расширение.

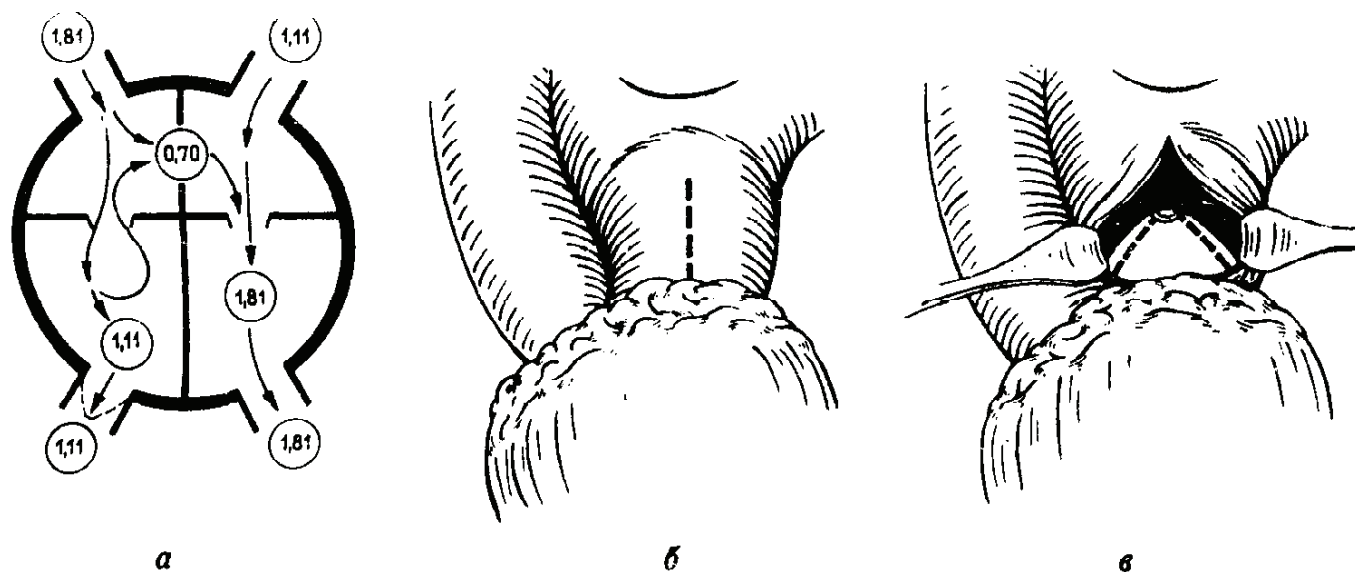
При стенозе клапанов легочной артерии минутный объем малого круга кровообращения невелик, однако смешивания артериальной и венозной крови в сердце не происходит. В подобных случаях цианоза у детей не наблюдается, в виде исключения может отмечаться не центральный, а периферический цианоз как следствие замедленного периферического кровообращения.

*Понижение минутного объема* ведет у детей к выраженной задержке развития. Во втором межреберье слева от края грудины выслушивается громкий систолический шум, а иногда пальпируется феномен кошачьего мурлыканья. Здесь же очень часто почти не слышен легочный компонент второго тона (отсутствует нормальный клапан, способный захлопнуться). Данные электрокардиографического и рентгенологического исследований свидетельствуют о максимальной перегрузке правого желудочка. Выявление стеноза осуществляется *измерением* параметров давления и ангиокардиографией в ходе катетеризации сердца. Давление в правом желудочке значительно превышает давление в левом и может достигать 200 мм рт. ст.

## Техника проведения операции

Операции по поводу стеноза клапанов легочной артерии производятся в условиях *гипотермии или [применением аппарата искусственного кровообращения]*. Доступ к сердцу обеспечивается путем





**Рис. 3-187.** Триада Фалло, а) Схематическое изображение условий кровообращения; б) рассечение ствола легочной артерии; в) рассечение купола клапана легочной артерии

срединной стернотомии. Продольным разрезом вскрывается начальный отдел ствола легочной артерии, после чего находят куполообразно измененный клапан легочной артерии. Как правило, хорошо видно место несформировавшихся комиссур. Скальпелем или ножницами *рассекают куполообразную пластинку*, вплоть до стенки ствола легочной артерии. Благодаря этому клапан легочной артерии широко раскрывается, что можно проверить, вводя мизинец со стороны ствола легочной артерии через раскрывшийся клапан в правый желудочек. Если сделать это легко, то остается лишь ушить рану ствола легочной артерии.

Сочетание стеноза клапанов легочной артерии с дефектом межпредсердной перегородки носит название *триады Фалло* (рис. 3-187). В подобных случаях, помимо рассечения куполообразной пластинки клапана легочной артерии, необходимо вскрыть и правое предсердие и через него устранить дефект межпредсердной перегородки. Это незначительно удлиняет операцию.

### Тетрада Фалло

Тетрада Фалло является одной из наиболее сложных аномалий развития сердца, паллиативное лечение которой после второй мировой войны и положило начало современной сердечной хирургии.

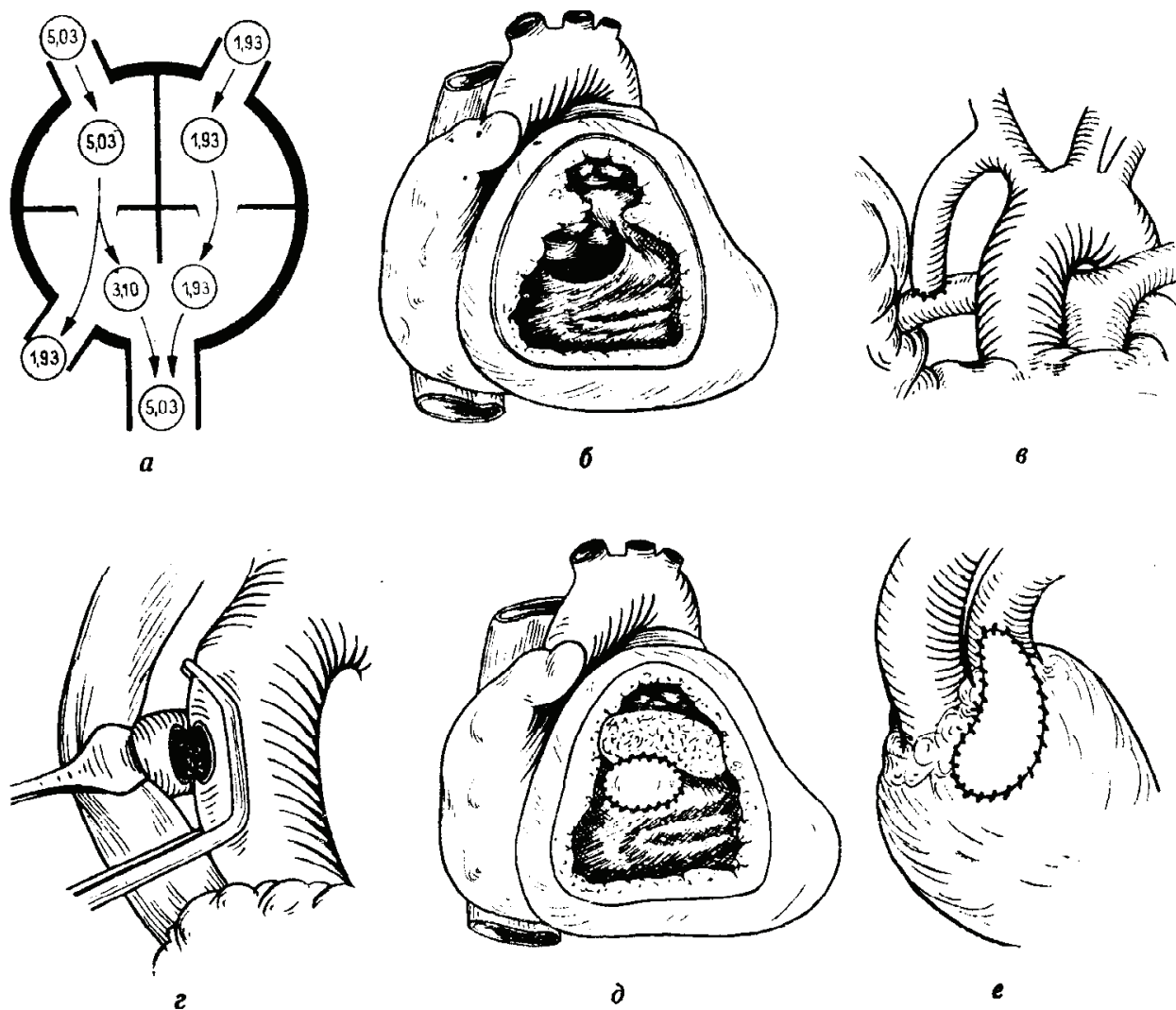
*Сущность* тетрады Фалло состоит в сочетании *двух аномалий развития*. Одна из них — обычно выраженный дефект межжелудочковой перегородки, расположенный высоко и дорзально под правой створкой аортального клапана. Дефект межжелудочковой перегородки и клапан легочной артерии разделены наджелудочковым гребнем. Другой аномалией

развития является инфундибулярный пульмональный стеноз, под которым мы понимаем фибромускулярное сужение стенки в месте сброса венозной крови в легочную артерию протяженностью от нескольких миллиметров до 23 см. Заболевание носит название тетрады лишь потому, что, помимо двух вышеупомянутых аномалий, обычно вследствие их возникают еще две аномалии: аорта как бы сидит верхом на обоих желудочках, и отмечается выраженная гипертрофия правого желудочка.

*Патофизиологически сущность тетрады Фалло* выражается в следующем: через выраженный инфундибулярный (субвальвулярный) стеноз лишь незначительная часть венозной крови проникает из правого желудочка в ствол легочной артерии и далее в легкие, где происходит ее оксигенация. Большая часть венозной крови из правого желудочка через дефект межжелудочковой перегородки поступает непосредственно в восходящую часть аорты и смешивается там с артериальной кровью, поступающей из левого желудочка. Все это вызывает центральный цианоз.

*Клиническая диагностика тетрады Фалло*, как правило, не представляет трудностей. Дети, страдающие этим заболеванием, значительно отстают в физическом развитии и очень цианотичны. Пальцы рук и ног у них приобретают форму барабанных палочек. Причина этого явления пока неизвестна. Подвижность детей в значительной мере ограничена, в большинстве случаев они полностью прикованы к постели.

Интересным симптомом, встречающимся исключительно лишь при тетраде Фалло, является *положение сидения на корточках*. Тяжело больной ребенок, страдающий тетрадой Фалло, после нескольких ша-



**Рис. 3-188.** Тетрада Фалло. а) Схематическое изображение условий кровообращения; б) анатомические условия при инфундибулярном стенозе и дефекте межжелудочковой перегородки; в) операция по Blalock—Taussig с правой стороны; г) операция по Waterston—Cooley; д) иссечение места инфундибулярного стеноза и устранение дефекта межжелудочковой перегородки с помощью лоскута; е) расширение места стеноза лоскутом из синтетического материала

гов вынужден с целью отдыха садиться на корточках. В этом положении в легкие почему-то поступает большее количество крови, обеспечивается оксигенация большего количества крови.

Течение заболевания — приступообразное. Во время приступа фибромускулярный инфундибулярный пульмональный стеноз усиливается (мышечный спазм), тем самым количество крови, поступающей из правого желудочка в легкие, уменьшается настолько, что ее оксигенации для поддержания сознания недостаточно. У детей, страдающих тетрадой Фалло, как правило, отмечается полицитемия. Количество эритроцитов достигает 6-8-10 млн., а показатель гематокрита 70-80%. Организм таким способом стремится компенсировать выраженную гипоксию, вызванную стенозом легочной артерии.

Данные электрокардиографического и рентгенологического исследований свидетельствуют о выраженной гипертрофии правого желудочка. На рентге-

новских снимках отмечается характерное изменение контуров сердца: они напоминают «деревянный башмак». Это изменение объясняется тем, что конус ствола легочной артерии практически не развит, а правый желудочек значительно гипертрофирован и повернут влево. Приподнятая верхушка сердца в левой половине грудной клетки образована правым желудочком.

Сердечный катетер, введенный в правый желудочек, через дефект межжелудочковой перегородки без труда можно провести в восходящую часть аорты и ее ветви. Гораздо сложнее ввести катетер в легочную артерию при наличии выраженного инфундибулярного пульмонального стеноза. Наилучшую ангиографическую картину тетрады Фалло удастся получить, вводя контрастное вещество в правый желудочек. При этом становится хорошо видимым инфундибулярный пульмональный стеноз в форме тонкой струйки контрастного вещества; одновременно с этим заполняется широкая восходящая часть аорты.

## Техника проведения операции

*Паллиативная коррекция* тетрады Фалло, произведенная в 1945 г. *Valock* и *Taussig*, была первой операцией, положившей начало современной хирургии сердца. В те времена еще не было аппаратов искусственного кровообращения. Цианотичным, легко утомляющимся больным стремились помочь таким образом, что часть обильно поступающей в аорту крови, минуя сужение через анастомоз, возвращали в легочную артерию и в легкие с тем, чтобы там происходила оксигенация большего количества крови.

*Сущность операции по Blalock* состоит в том, что после лево- или правосторонней торакотомии находят подключичную артерию и в месте ее выхода из грудной клетки между лигатурами пересекают ее. Затем образуют анастомоз по типу «конец в бок» между центральной культей подключичной артерии и основным стволом легочной артерии, идущей к легким (рис. 3-188). Эта операция улучшает оксигенацию, уменьшает цианоз и делает ребенка более подвижным. По сути дела, эта операция означает формирование искусственного шунта, направленного слева направо. *А. А. Вишневецкий* для наложения анастомоза по *Blalock* применил соединение при помощи колец *Д. А. Донецкого*.

Существует несколько модификаций операции *Blalock-Taussig*. Одной из них является операция *Waterston-Cooley*. Сущность этой операции, также выполняемой без аппарата искусственного кровообращения, состоит в формировании интра-перикардального анастомоза диаметром в несколько миллиметров между восходящей аортой и правой главной ветвью легочной артерии (см. рис. 3-188).

Применение аппаратов искусственного кровообращения отеснило все вышеупомянутые паллиативные операции на задний план. Сущность радикальной операции состоит в следующем: путем срединной стернотомии обеспечивается доступ к сердцу, после чего ребенка подключают к аппарату искусственного кровообращения. В дальнейшем необходимо решить две задачи. С одной стороны, следует устранить или, по крайней мере, уменьшить инфундибулярный пульмональный стеноз, с другой — ликвидировать дефект межжелудочковой перегородки.

При удовлетворительном доступе к сердцу хорошо виден гипертрофированный правый желудочек и толстостенный (с заузненным просветом) участок инфундибулярного стеноза. На границе сохраненной и суженной частей вскрывается правый желудочек и срезается фибромускулярно измененная мышечная ткань с внутренней поверхности его стенки. Делая стенку желудочка тоньше, стремятся нормализовать просвет участка сброса венозной крови из правого желудочка. (По окончании операции можно нало-

жением заплаты из синтетического материала расширить переднюю стенку инфундибулярной части и ствола легочной артерии.) Вслед за этим заплатой из синтетического материала ликвидируют дефект межжелудочковой перегородки (см. рис. 3-188). Пучок Гиса и его правая ветвь проходят по заднему краю дефекта межжелудочковой перегородки, поэтому при ликвидации дефекта межжелудочковой перегородки необходимо постоянно наблюдать за ними и проявлять осторожность при наложении швов. Шов, неосторожно наложенный на пучок Гиса, может вызвать полную поперечную блокаду, после чего сердце станет сокращаться в замедленном желудочковом ритме. В подобной ситуации операцию следует завершить вживлением водителя ритма.

Радикальное устранение тетрады Фалло является нелегкой операцией, однако методика ее хорошо разработана. Смертность от этой операции в возрасте 48 лет составляет приблизительно 10%.

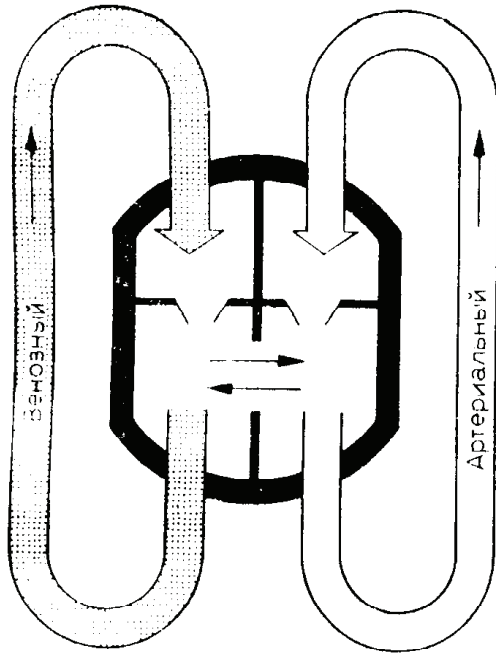
Вышеупомянутые паллиативные операции с формированием шунтов в настоящее время применяются лишь у детей младше трех лет. Цель этих операций — дать возможность детям пережить опасные годы с тем, чтобы произвести в дальнейшем радикальную операцию. После полной успешной реконструкции цианоз исчезает, а физические способности ребенка значительно возрастают.

## Транспозиция крупных сосудов

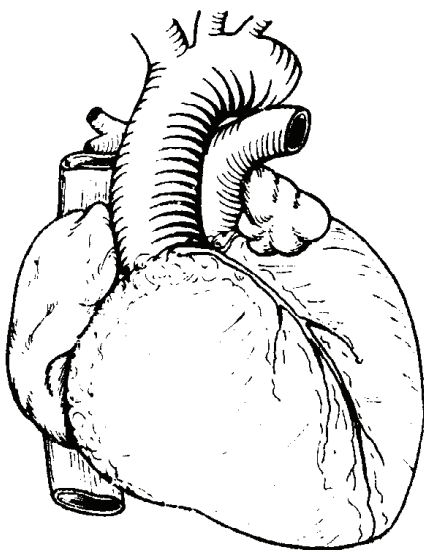
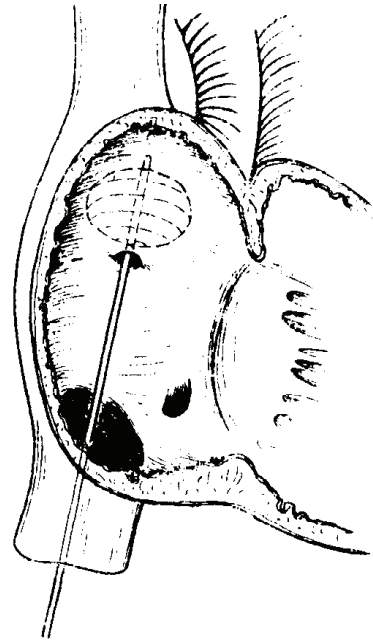
Транспозиция крупных сосудов — это *ненормальное отхождение аорты* из правого, а *легочной артерии* — из левого желудочка. В то же время места впадения двух полых вен, а также легочных вен в предсердия не смещены, *два круга кровообращения не перекрещиваются*. Венозная кровь, поступающая по двум полым венам в правое предсердие, попадает в аорту, оттуда протекает через весь организм и возвращается по двум полым венам в правое предсердие. Точно также артериальная кровь из легких по легочным венам поступает в левое предсердие, затем в левый желудочек и далее по легочной артерии обратно в легкие и, наконец, снова в левое предсердие. Если бы новорожденный не имел еще каких-либо аномалий развития сердца, то он был бы нежизнеспособным, так как между двумя кругами кровообращения не происходило бы смешивания крови (рис. 3-189).

Однако, к счастью, во всех случаях имеется какая-нибудь *возможность для смешивания крови двух кругов кровообращения*. Венозная кровь при этом из правых отделов сердца попадает в левые, а оттуда в легочную артерию, артериальная же кровь из левых отделов сердца попадает в правые, а оттуда в аорту. Чаще всего после рождения ребенка овальное отверстие остается открытым, однако шунтирование

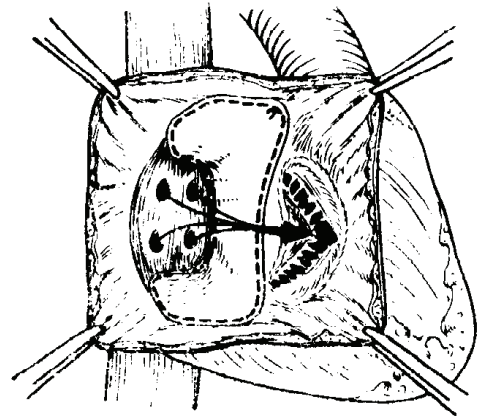




а



б



в

Рис. 3-189. Транспозиция крупных сосудов, а) Схематическое изображение условий кровообращения; б) нарушение анатомических особенностей сердца; в) септостомия по Rashkind; г) операция по MUStard

может осуществляться также и благодаря наличию дефекта межжелудочковой перегородки или незаращенного Боталлова протока. Из-за отсутствия перекрещивания двух кругов кровообращения состояние новорожденного тем хуже, чем меньше возможность шунтирования крови внутри сердца и, наоборот, тем лучше, чем выраженнее шунтирование.

Клиническая картина характеризуется ранними проявлениями *тяжелого цианоза* и недостаточности кровообращения. Состояние этих младенцев крайне тяжелое; как правило, они не доживают до шестимесячного возраста. При транспозиции крупных сосудов характерные шумы не прослушиваются. На электрокардиограмме отмечается отклонение электрической оси вправо как признак перегрузки правых

отделов сердца. Рентгенологически в раннем грудном возрасте наблюдается прогрессивное увеличение сердца, основание которого сужено, само сердце приобретает яйцевидную форму, а в легких отмечается характерное усиление сосудистого рисунка. При ангиокардиографии отчетливо видно, что аорта отходит от правого, а легочная артерия от левого желудочка.

Техника проведения операции. Давно известно, что чем больше дефект межпредсердной перегородки, тем лучше состояние младенца. Поэтому хирурги с самого начала стремились *оперативным путем сформировать дефект межпредсердной перегородки* или увеличить размеры уже имеющегося дефекта. В настоящее время мы располагаем для этого простым методом. *Rashkind* сконструировал катетер, который на уровне паховой

складки вводится в венозную сеть и затем попадает в правое предсердие. Острие катетера под контролем телеэкрана через овальное отверстие вводят в левое предсердие. На внутреннем конце катетера имеется тонкостенный баллон, который можно надуть со стороны наружного конца катетера. После надувания баллона под рентгенологическим контролем оттягивают катетер назад; при этом надутый баллон, прорывая межпредсердную перегородку, увеличивает отверстие в ней. Если эта операция т.н. *баллонная септостомия* (см. рис. 3-189) произведена успешно, то состояние ребенка значительно улучшится. Цель такой паллиативной операции заключается лишь в продлении жизни новорожденного с тем, чтобы в дальнейшем, применяя аппарат искусственного кровообращения, произвести окончательную коррекцию этой аномалии развития сердца.

В последнее время транспозицию крупных сосудов стремятся окончательно ликвидировать радикальной операцией в 2-3-месячном возрасте: грудного ребенка подключают к аппарату искусственного кровообращения, охлаждают, затем вскрывают правое предсердие и удаляют большую часть межпредсердной перегородки. Вслед за этим из кусочка перикарда ребенка (или из заплата из синтетического материала) *формируют новую межпредсердную перегородку*. *Mustard* предложил исключительно остроумный метод, согласно которому кровь из двух полых вен направляют в левое предсердие, в сторону митрального клапана, а кровь из легочных вен в правое предсердие, в направлении трикуспидального клапана (см. рис. 3-189). Сущность операции, таким образом, состоит в том, что, не меняя транспозиции крупных артериальных сосудов, приспособливают направленность вен к неправильно расположенным артериям. Тем самым из правого желудочка образуют левый и, наоборот, из левого желудочка — правый. В случае успешной операции дети становятся жизнеспособными, и создаются Предпосылки для их развития. В Венгрии удовлетворительных результатов этой сложной операции добился *Kovdcs*.

### Врожденный стеноз аорты

Анатомически различают 4 формы врожденного стеноза аорты. Наиболее частой формой является та, при которой створки аортального клапана с двух сторон срастаются между собой по ходу комиссур и пропускают кровь лишь посередине (*стеноз клапанов*). Следует отметить, что в подобных случаях клапаны аорты имеют 2, а не 3 кармана. Второй формой является *суправальвулярный стеноз аорты*, когда в начальной части восходящей аорты имеется фиброзное кольцо или стенка сосуда на определенном участке значительно сужена и гипоплазирована. При третьей т.н. *интракардиальной форме* фиброзное кольцо, расположенное под клапаном, сужает возможности оттока крови. При четвертой форме путь оттока из левого желудочка, как и при инфундибулярном легочном стенозе в правом желудочке при тетраде Фалло, представлен фибромускулярным узким протоком длиной 2-3 см, расположенным под аортальным клапаном (*идиопатический гипертрофический субаортальный стеноз: ИГСС*).

Аортальный стеноз представляет собой весьма тяжелую форму аномалии развития, так как сужение, как правило, поддерживает значительный градиент давления между левым желудочком и аортой и создает выраженную перегрузку левого желудочка.

На основании сердца выслушивается громкий, фонокардиографически ромбовидный (кресчендо-декресчендо), *систолический шум*, который проводится и в сторону шейных сосудов. В яремной ямке пальпируется феномен *кошачьего мурлыканья*. Данные электрокардиографического и рентгенологического обследований свидетельствуют о значительной перегрузке левого желудочка. Для выявления аортального стеноза с помощью ангиокардиографии необходимо ввести наконечник *сердечного катетера* в левый желудочек. Однако именно из-за наличия аортального стеноза произвести это со стороны аорты не всегда удается. В подобных случаях введение катетера в левый желудочек следует производить транссептальным путем.

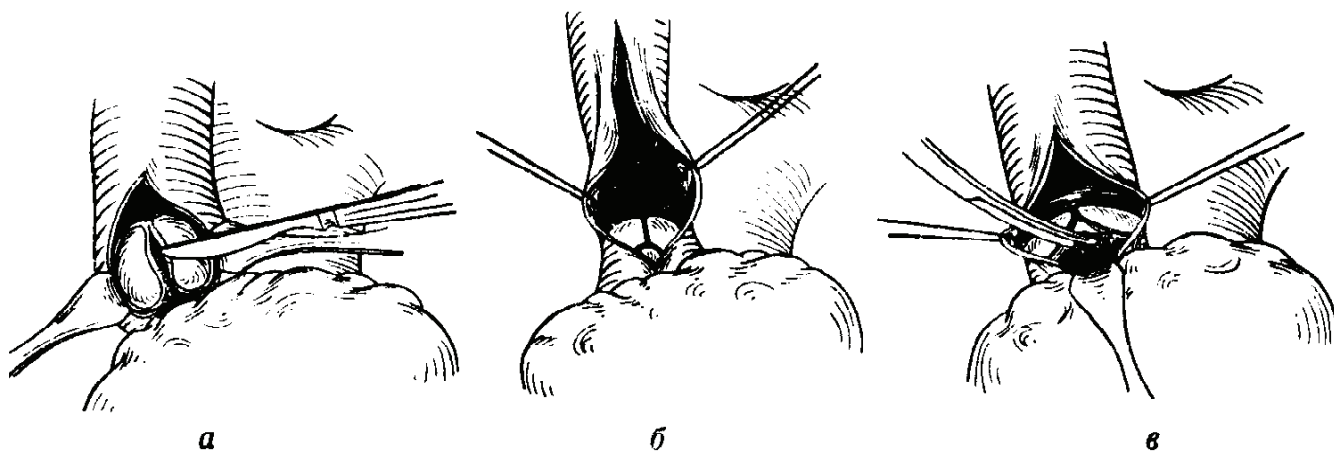


Рис. 3-190. Три формы врожденного стеноза аорты: а) клапанный, б) надклапанный и в) подклапанный

Ангиокардиография позволяет точно установить место и размеры сужения. Одновременное определение давления в левом желудочке и аорте дает нам *цифровое выражение градиента*, поддерживаемого стенозом. При градиенте, превышающим 50 мм рт. ст., показана операция, так как дети, имеющие такие показатели, очень часто внезапно погибают от остановки сердца.

### Техника проведения операции

Сущность хирургического печения состоит в *устранении* или хотя бы уменьшении степени *стеноза*. Легче всего оно в случае клапанного стеноза, так как при этом у больного, подключенного к аппарату искусственного кровообращения, поперечным разрезом вскрывается начальный отдел восходящей части аорты, сверху обеспечивается доступ к аортальному клапану и соответственно месту расположения комиссур, скальпелем производится несколько разрезов. Благодаря этому, сросшиеся комиссуры раскрываются до стенки аорты.

Необходимо следить за тем, чтобы произведенные надрезы клапана были не слишком велики, так как аортальный стеноз может перейти в недостаточность аортального клапана. Подобная комиссуротомия может быть произведена лишь в детском возрасте. У взрослых суженный клапан настолько обызвествляется и утолщается, что лечение этого патологического состояния становится возможным лишь с помощью иссечения клапана и вшивания искусственного.

Хирургическое лечение суправальвулярного аортального стеноза осуществляется следующим образом: продольным разрезом рассекается место стенозирования, удаляется фиброзное кольцо и вшиванием овальной заплаты из синтетического материала расширяется просвет аорты. При субвальвулярном аортальном стенозе после поперечного вскрытия аорты через неповрежденный клапан вводят инструмент в левый желудочек и пытаются иссечь, удалить или, по крайней мере, в значительной степени уменьшить имеющееся там сужение (*рис. 3-190*). Задача эта не из легких хотя бы потому, что поблизости проходят волокна пучка Гиса, повреждение которых может вызвать полную поперечную блокаду

### Хирургическое лечение приобретенных заболеваний перикарда, сердца и аорты Сдавливающий перикардит

Сдавливающий перикардит в большинстве случаев является следствием *туберкулезного перикардита*. Перикард слипается с эпикардом, и в этой рубцово измененной ткани нередко происходит отложе-

ние извести. Сердце оказывается как бы в каменном ложе, значительная часть его поверхности покрыта известковым «панцирем» (*«панцирное сердце»*). С. патофизиологической точки зрения, однако, значение имеет не столько сама известь, сколько постоянно сморщивающаяся рубцовая ткань, которая как бы душист сердце, в то время как известковое кольцо вокруг полых вен, препятствуя притоку крови в предсердие, вызывает застойные явления, вплоть до образования асцита.

Сущность сдавливающего перикардита состоит в том, что *сердце* в период диастолы *неспособно расширяться*, и поэтому все в большей степени уменьшается его диастолическое наполнение или приемная способность.

Заболевание имеет настолько характерную *клиническую картину*, что это позволяет установить диагноз, не прибегая к каким-либо специальным методам исследования. При обследовании больного определяется сердце незначительных размеров, над которым, как правило, не выслушиваются шумы и еле слышны тоны сердца. Парадоксальный пульс, наблюдающийся у таких больных, объясняется следующим.

При глубоком вдохе в нормальных условиях снижение кровяного давления наблюдается по двум причинам:

1. емкость легких возрастает, вследствие чего из легких в левую половину сердца, а оттуда в аорту поступает меньшее количество крови;
2. снижается интраторакальное давление в грудном отделе аорты.

В нормальных условиях факторам, понижающим кровяное давление, противодействует усиление наполнения правой половины сердца кровью из полых вен в период вдоха, благодаря чему значительного снижения кровяного давления не происходит. При сдавливающем перикардите (и тампонаде сердца) этот «защитный» фактор отсутствует, наполнение правого желудочка плохое, и вследствие этого по вышеуказанным причинам кровяное давление во время вдоха падает, а пульс может исчезнуть. Это и есть парадоксальный пульс.

Клинически характерным для сдавливающего перикардита является также постепенное и значительное нарастание недостаточности кровообращения по большому кругу. Вначале появляются отеки нижних конечностей, а затем отеки брюшной стенки и асцит. У больного происходит накопление значительного количества жидкости (10-20 л).

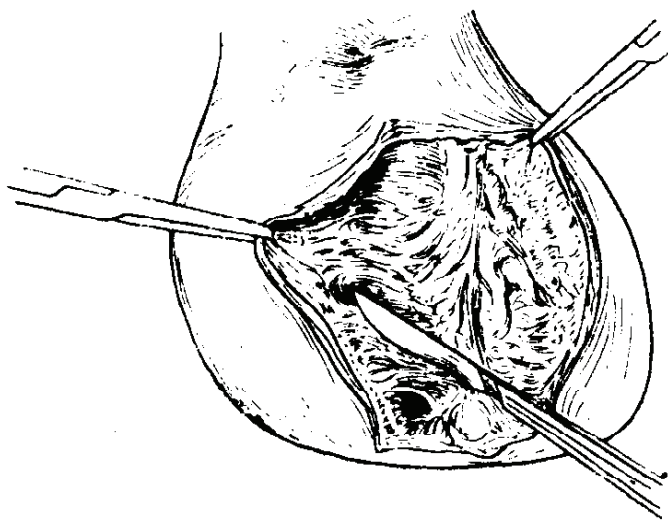
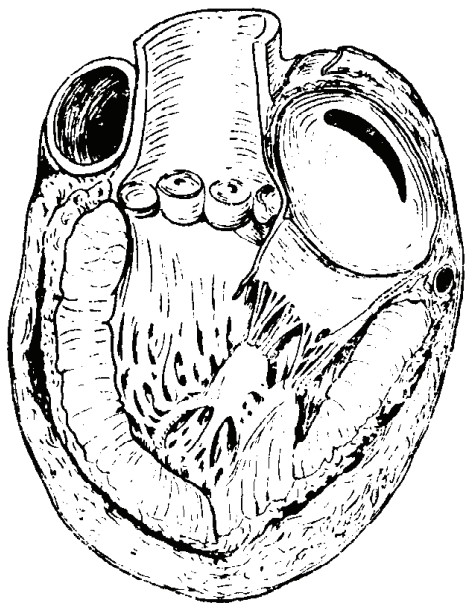
Характерных изменений на ЭКГ не наблюдается. Рентгенологически видна тень сердца малых размеров, что противоречит выраженной недостаточности кровообращения, отекам. На рентгенокимограмме отчетливо видно резкое снижение зубцов пульсации сердца. Нередко также хорошо видна тень извести,



окружающая сердце либо в виде сплошной пластинки, либо в форме пятен. Катетеризация правых отделов сердца дает характерную картину. В начале диастолы в правом желудочке внезапно падает кровяное давление, однако оно очень быстро повышается и образует плато на уровне 30-40 мм рт. ст. Это также свидетельствует о затрудненном диастолическом наполнении сердца.

### Техника проведения операции

Путем срединной стернотомии обеспечивается доступ к перикарду. Сквозь рубцово измененный перикард порой вообще не удастся видеть сокращения сердца. Производят надрез в рубцово измененном, твердом, но по возможности необызвествленном участке перикарда на такую глубину, чтобы показалось сокращающееся сердце.



б

Рис. 3-191. Констриктивный перикардит, а) Утолщенный перикард; б) отслоение утолщенного перикарда от сердца

Необходимо отыскать слой, расположенный между плотным рубцово измененным перикардом и мягкой интактной сердечной мышцей. Затем можно продвигаться в этом слое во всех направлениях. Отслаивание перикарда от сердца производят наподобие очистки апельсина (рис. 3-191). Не следует, да и невозможно целиком удалить рубцово измененный обызвествленный перикард. Следует стремиться к ликвидации всех кольцеобразных сращений, чтобы обеспечить свободное наполнение сердца в период диастолы.

Необходимо обратить особое внимание на устранение кольцеобразных сращений в местах впадения тонкостенных вен, а также на передней стенке обоих желудочков и в области верхушки сердца. Расположенную сзади часть перикарда, как правило, оставляют на месте. Сердце, освободившееся от кольцеобразных рубцовых сращений, сразу же начинает энергичнее сокращаться, быстро улучшаются условия кровообращения. Следует удалять как можно больший кусок рубцово измененной ткани, однако необходимо производить это с осторожностью, чтобы не повредить диафрагмальный нерв. Удаление перикарда не имеет отрицательных последствий.

### Стеноз митрального клапана

Митральный (бикуспидальный) клапан имеет две створки: большую антеромедиальную и маленькую — постеролатеральную. Две створки сходятся между собой по ходу серповидной щели. В подавляющем большинстве случаев стеноз митрального клапана является следствием ревматического эндокардита. Формирование стеноза митрального клапана начинается с того, что в двух концах серповидной щели, в комиссурах вследствие воспалительных процессов створки слипаются между собой.

По мере нарастания воспалительных явлений слипание створок захватывает все большие их участки, вплоть до того, что между створками остается лишь небольшое отверстие, с трудом пропускающее кончик мизинца. Воспалительный процесс захватывает и сухожильные нити, вследствие чего происходит рубцовое изменение, утолщение и укорачивание их. По мере нарастания изменений в клапане откладывается известь, порой в виде скоплений размером с просяное зерно. Бывает также, что за одно-два десятилетия на створках клапана, на фиброзном кольце, на одной из комиссур или даже кольцеобразно скапливается огромная масса извести с бугристой и хрупкой поверхностью. В подобных случаях полностью утрачивается подвижность створок клапана, формируется разрушенный митральный клапан.

Пропускная способность митрального отверстия, как и любого другого отверстия, пропорциональна

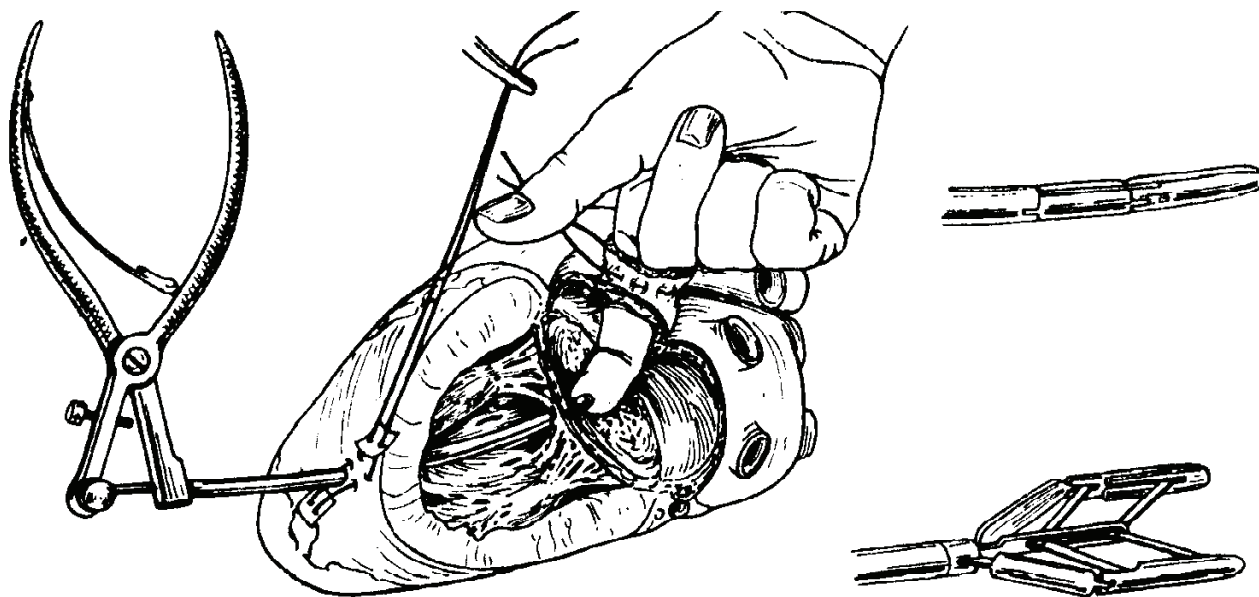


Рис. 3-192. Стеноз митрального клапана. Митральная комиссуротомия дилататором Tubbs. Инструмент в закрытом и открытом положении

квдрату его радиуса. Таким образом, если митральное отверстие сузится на одну четвертую нормально, то через это отверстие способна проходить лишь одна шестнадцатая нормального количества крови. Так как этого количества крови, естественно, недостаточно для поддержания жизни, организм стремится компенсировать это явление *повышением давления в левом предсердии*. В нормальных условиях давление в левом предсердии всего лишь несколько мм рт. ст., а при тяжелом стенозе митрального клапана может достигать 40 мм рт. ст.

Повышение давления в левом предсердии повышает давление в расположенных за ним легочных капиллярах и правом желудочке. При стенозе митрального клапана в правом желудочке нередко измеряют давление в 60-80-100 мм рт. ст. Давление же в легочных капиллярах может повышаться лишь до определенных пределов. В этом случае, если величина этого давления превысит онкотическое давление крови, т. е. достигнет 50 мм рт. ст., то *разовьется отек легких*.

Отек легких свидетельствует о выраженном стенозе митрального клапана, а также о том, что сократительная функция правого желудочка не нарушена и он в состоянии поддерживать высокое давление. Таким больным особенно показана операция, у них она дает весьма удовлетворительные результаты. Положение ухудшается при недостаточной функции правого желудочка, так как при этом отмечаются явления *застоя* в венозной системе большого круга кровообращения, и в нижней половине тела образуются *отеки*. В подобных случаях общее состояние больных улучшается, так как исчезают одышка и приступы отека легких, однако в действительности положение ухудшается.

*Клиническая диагностика стеноза митрального клапана* обычно не представляет сложности. В

70% случаев его обнаруживают у молодых женщин, у мужчин это заболевание встречается значительно реже. Упомянем лишь несколько из множества выслушивающихся при этом заболевании симптомов. Продолжительный громкий *диастолический шум* образуется за счет того, что кровь из левого предсердия во время диастолы поступает в левый желудочек через суженное отверстие неправильной формы с неровными краями. Диастолический шум на верхушке сердца после пресистолического усиления оканчивается *хлопающим первым тоном*. Характерным является также *щелчок открытия*, который следует за вторым тоном сердца через 60-120 мсек (0,06-0,12 сек).

Соответственно повышению давления в малом круге кровообращения отмечается *усиление второго тона на легочной артерии*.

Электрокардиограмма свидетельствует об отклонении электрической оси сердца вправо и перегрузке правого желудочка. Рентгенологически наблюдается значительное *увеличение левого предсердия и правого желудочка*. Левое предсердие сильно смещает пищевод кзади и часто составляет часть правого контура сердца при снимках в передне-задней проекции. В легких видны признаки отека. При диагностике этого заболевания необходимость в катетеризации сердца возникает лишь в том случае, если имеется подозрение на недостаточность митрального клапана или наличие порока еще какого-либо клапана.

### Техника проведения операции

Больному выгоднее жить, имея собственный, пусть даже несовершенный клапан, чем вшитый, совершенный, искусственный клапан. Поэтому мы во всех случаях стремимся к наиболее простому разрешению митрального стеноза (комиссуротомия), даже ценой несовершенного устранения порока. Случает-

ся, что через несколько лет после операции происходит повторное сужение отверстия. В этих случаях, по возможности, следует прибегать к более простой операции — т.н. рекомиссуротомии. Искусственный клапан вшивается лишь в том случае, когда иным способом совершенно невозможно восстановить близкие к нормальным условия кровотока в сердце.

Наиболее распространенной операцией, таким образом, и по сей день является *митральная комиссуротомия*.

Во всем мире митральная комиссуротомия на открытом сердце получила широкое распространение в пятидесятых годах. В Венгрии в настоящее время живет несколько тысяч человек, которые перенесли эту операцию, состояние их удовлетворительное. Операция производилась без применения аппарата искусственного кровообращения. Техника операции в общих чертах следующая.

Левосторонней торакотомией обеспечивается доступ к сердцу, продольным разрезом вскрывается перикард. В области верхушки сердца хорошо прощупывается диастолическое дрожание, соответствующее диастолическому шуму. При узком митральном стенозе легочная артерия значительно плотнее нормальной и по упругости напоминает аорту. *В сердце следует проникать пальцем через ушко левого предсердия*. На основание ушка накладывают специальный зажим. Выше зажима на ушко накладывают кисетный шов. Вслед за этим срезают верхушку ушка ножницами, тем самым открывая доступ в полость сердца. Кровотечения, однако, не наблюдается, так как на основание ушка наложен зажим. К подготовке для проникновения в полость сердца относится также и наложение П-образного шва на верхушку сердца, образованную левым желудочком.

*Сняв зажим* с основания ушка, через образовавшееся в нем отверстие указательный палец правой руки вводят в левое предсердие. Во избежание кровотечения помощник обжимает палец хирурга стягиванием наложенного кисетного шва. Указательным пальцем ориентируются относительно степени сужения, обызвествления клапана, выявляют наличие пристеночных тромбов, регургитацию и т. д. Если удастся установить, что нет значительного обызвествления створок и регургитации или последняя незначительна, то приступают к комиссуротомии. В Венгрии *Kuddsz* сконструировал специальные т.н. митральные ножницы и прочие инструменты для расширения щели двухстворчатого клапана.

В наши дни комиссуротомию чаще всего производят дилататором *Tubbs*, так что, по сути дела, речь идет не об истинном рассечении. В то время, как указательный палец хирурга находится в полости левого предсердия, ассистент посередине П-образного шва на верхушке сердца скальпелем образует маленькое

отверстие. Через это отверстие в направлении снизу вверх он вводит дилататор *Tubbs* в левый желудочек. Тем временем хирург с помощью указательного пальца правой руки направляет дилататор таким образом, чтобы он через суженное отверстие проник из левого желудочка в левое предсердие. С помощью дилататора производят постепенное медленное вскрытие слипшихся комиссур (*рис. 3-192*). Если в процессе расширения появляется регургитация, необходимо немедленно прекратить расширение.

Следует стремиться расширить митральное отверстие до 3-4 см<sup>2</sup>. Как только удалось этого добиться, извлекают дилататор *Tubbs* из сердца, после чего, затягивая П-образный шов, ассистент закрывает имеющееся на верхушке сердца отверстие. Затем медленно извлекают указательный палец из ушка и снова накладывают зажим на основание ушка предсердия. Основание ушка зашивают двойным швом, на этом основная часть операции завершается. Всю операцию, таким образом, производят на сокращающемся сердце, не прибегая к искусственному кровообращению.

При правильных показаниях закрытая митральная комиссуротомия является эффективной операцией, вернувшей здоровье многим больным. Больные легко переносят операцию и уже на следующий день после нее могут подняться с постели. *Главной опасностью операции* является отрыв тромба от ушка предсердия или обызвествленного комочка со створки клапана и их занесение током крови в коронарные артерии или сосуды головного мозга. Эмболии сопровождаются тяжелыми симптомами (инфаркты, гемиплегия). Смертность при закрытой митральной комиссуротомии составляет 1-2%.

### Рестеноз митрального клапана

У части больных, перенесших митральную комиссуротомию, с течением времени возможно повторное рубцевание, сморщивание и сужение митрального клапана — его рестеноз. Воспалительные явления створок и сухожильных нитей клапана носят на сей раз не ревматический характер, а вызваны простыми неспецифическими рубцовыми, сморщивающими процессами или последствиями плохо выполненной комиссуротомии. Через 10 лет после митральной комиссуротомии приблизительно у 10% всех больных формируется повторный митральный стеноз.

При митральном рестенозе продолжительность хронических воспалительных процессов составляет, по крайней мере, 2-3 десятилетия. Комиссуры плотно слипаются между собой, створки и сухожильные нити утолщаются, становятся твердыми или даже обызвествляются. При митральном рестенозе состояние клапана, как правило, уже, чем при первом митральном стенозе.



С физиологической точки зрения нет существенно различия между повторным и первым митральным стенозом. Чаще всего имеется *выраженное сужение клапанного отверстия*, так как больные обращаются к врачу лишь при наличии значительных жалоб. Клиническая картина соответствует таковой при первом митральном стенозе. Характерно, что, по данным анамнеза, все больные после первой митральной комиссуротомии хорошо себя чувствовали, повысилась их трудоспособность, явления недостаточности кровообращения исчезли. Однако спустя несколько лет после операции вновь появляются жалобы и симптомы, свидетельствующие о развитии митрального рестеноза. Больной повторно обращается к врачам, так как, естественно, стремится вернуть состояние, отмечавшееся в первые годы после операции.

В подобной ситуации очень важно установить, идет ли речь о чистом митральном рестенозе или имеется и значительно выраженная регургитация. Не менее важно *оценить состояние и остальных клапанов сердца*. Поэтому таким больным всегда следует произвести *катетеризацию сердца*. В ходе исследования внимательно следят за продвижением контрастного вещества, введенного в левый желудочек. Необходимо установить, заполняется ли левое предсердие со стороны левого желудочка или нет (недостаточность митрального клапана). Следует также произвести точную оценку состояния аортального клапана (стеноз или недостаточность). В том случае, если речь идет об изолированном митральном рестенозе и обызвествление митрального клапана невелико, можно произвести митральную комиссуротомию.

### Техника проведения операции

*Митральную комиссуротомию* также можно производить, не прибегая к аппарату искусственного кровообращения. Левосторонней торакотомией обеспечивается доступ к сердцу. Как правило, после первой операции перикард срастается с эпикардом. Осторожно отделяют их друг от друга. Ушко левого предсердия в подобных случаях отсутствует, так как его перевязали во время первой операции. Поэтому необходимо освободить как можно больший участок левого предсердия и наложить на него два кисетных шва.

В центре швов скальпелем прокалывают левое предсердие и через образовавшееся отверстие *вводят указательный палец* правой руки. Дальнейший ход операции полностью соответствует простой митральной комиссуротомии. В каждом случае используется дилататор *Tubbs*. После ликвидации сужения митрального отверстия помощник сжимает палец хирурга стягиванием наложенного кисетного шва, тем самым предотвращая кровотечение из левого предсердия. Таким образом, митральная комиссуротомия также производится на сокращающемся сердце

без применения искусственного кровообращения.

Смертность при митральной комиссуротомии не превышает 6-8%. Если после операции состояние клапана и не будет идеальным, все-таки сохраняется собственный клапан сердца. В том случае, если процессы рубцевания, сморщивания, обызвествления будут продолжаться, то через несколько лет все еще не поздно удалить полностью разрушенный клапан и, произведя третью операцию, вшить в митральное отверстие

## Недостаточность митрального клапана

Изменения митрального клапана, вызванные ревмокардитом, могут проявляться в виде сморщивания сухожильных нитей и створок клапана. Клапан будет не в состоянии закрывать митральное отверстие во время систолы желудочка.

*Патофизиологическая сущность* заболевания состоит в том, что левый желудочек вынужден постоянно продвигать огромное количество крови. Во время систолы часть крови выталкивается в аорту, а значительная часть крови оттекает обратно в левое предсердие. Левое предсердие вследствие этого расширяется до огромных размеров. Во время диастолы повышенное количество крови, содержащейся в левом предсердии (если нет митрального стеноза), поступает в левый желудочек. Тем самым расширяется и эта полость сердца.

*Клиническая диагностика* недостаточности митрального клапана, как правило, не представляет особых трудностей. На верхушке сердца выслушивается занимающий почти всю систолу продолжительный громкий систолический шум, усиливающийся в латеральном направлении и проводящийся в область левой лопатки. Данные электрокардиографического и рентгенологического обследований свидетельствуют о значительном расширении левого предсердия и левого желудочка, а также о выраженной перегрузке последнего во время диастолы.

*С помощью объективных методов* исследования митральную регургитацию можно выявить, вводя контрастное вещество в левый желудочек. Контрастное вещество в этом случае в период систолы будет поступать не только в аорту, но и (в результате регургитации) в левое предсердие, которое через несколько систол оказывается заполненным контрастным веществом.

### Техника проведения операции

В настоящее время наиболее распространенный метод хирургического лечения митральной недостаточности — это *вшивание искусственного клапана вместо сморщенного разрушенного*. Первые «от-

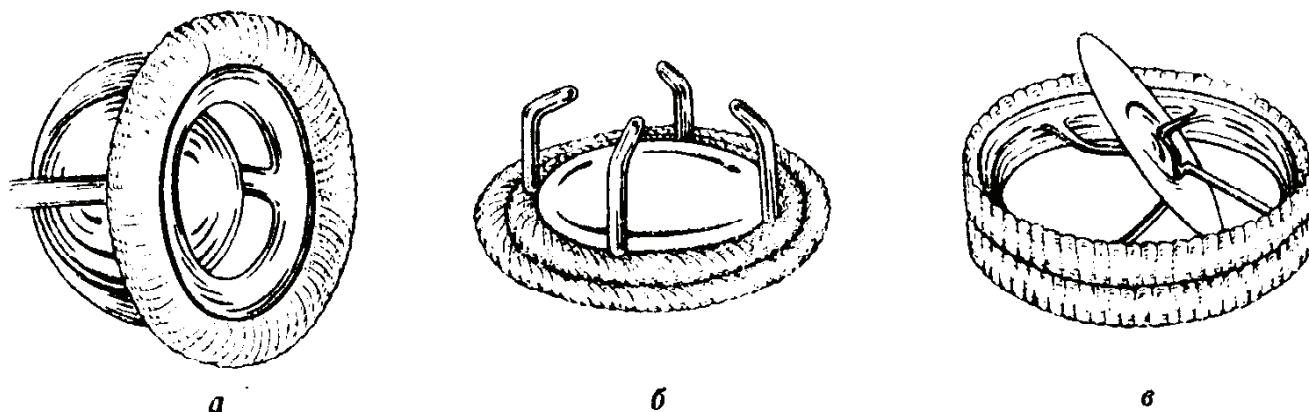


Рис. 3-193. Три различных типа клапанов из металла и синтетического материала а) по Stan-Edwards; б) по Cross—Jones; в) по Bjork Shiley

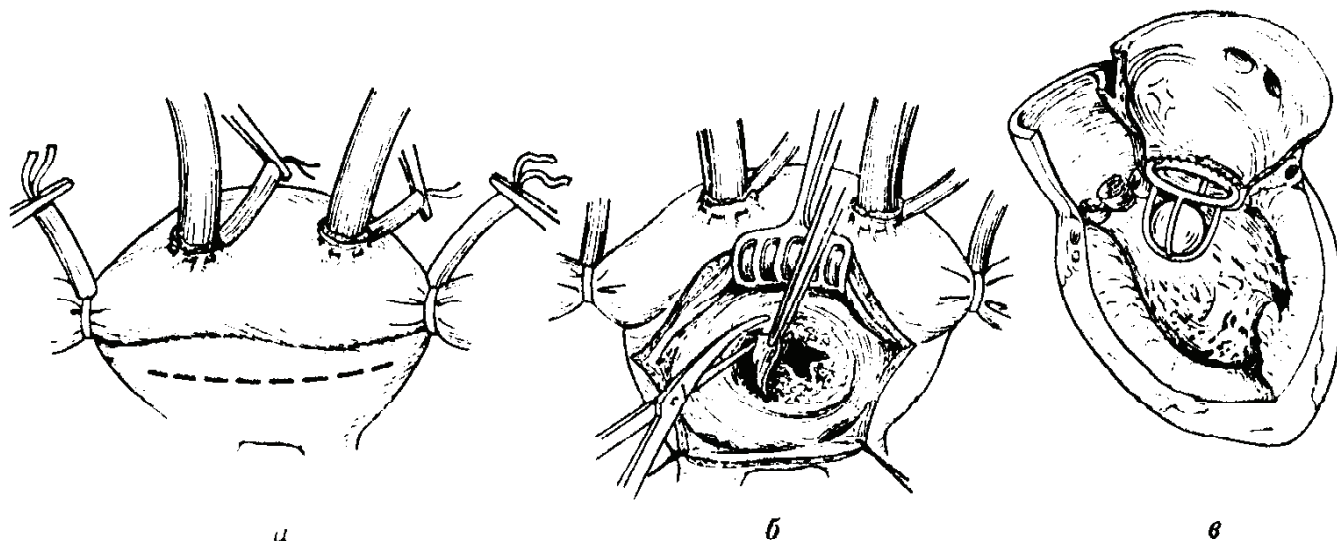


Рис. 3-194. Недостаточность митрального клапана, а) У больного, подключенного к аппарату искусственного кровообращения, с правой стороны вскрывают левое предсердие; б) разрушенный митральный клапан иссекают; в) искусственный митральный клапан типа Starr—Edwards, вшитый в сердце

крытые» операции на клапанах сердца производил в Венгрии *Lonyai*.

Применяются *металлические* искусственные клапаны и клапаны из синтетического материала. Наиболее распространенные, применяемые в Венгрии искусственные клапаны сердца — это клапаны *Starr-Edwards*, *Cross-Jones*, *Bjork-Shiley*. Основание искусственного клапана представляет собой металлическое кольцо, покрытое синтетическим материалом. Это синтетическое покрытие подшивается к сердцу. Во всех трех вышеупомянутых типах клапанов клапанную функцию выполняют шар, диск из синтетического материала или подвижная металлическая пластинка (рис. 3-193). Выпускаются искусственные клапаны различных размеров, поэтому во время операции следует индивидуально подбирать наиболее подходящий к данному отверстию клапан.

Замещение можно производить также гомопластическим клапаном, извлеченным из трупа человека, а также *биологическим* клапаном, полученным от свиньи или телянка, и, наконец, аутологическим клапаном, изготовленным из широкой фасции бедра

больного путем подшивания ее к металлическому основанию клапана. Свиными клапанами и клапанами из широкой фасции бедра в Венгрии в первую очередь занимался *Arvay*. Применение всех этих биологических клапанов пока еще находится в стадии экспериментальной разработки, и еще нет уверенности, что их продолжительное использование окажется успешным. В Советском Союзе вшивание искусственных клапанов разрабатывается в клиниках *Б. В. Петровского*, *Н. М. Амосова*, *В. И. Буриковского*, *А. А. Вишневого*, *П. А. Купрянова*.

Хирургическое лечение недостаточности митрального клапана производится в условиях искусственного кровообращения. После подключения больного к аппарату искусственного кровообращения вскрывают левое предсердие и обследуют митральный клапан. Если при обследовании будет обнаружено, что клапан действительно очень сморщен, разрушен или обызвествлен, то с помощью ножниц производят круговое иссечение его по ходу фиброзного кольца. Помимо этого иссекаются сухожильные нити и даже, как правило, срезают верхушки папиллярных мышц.

Вслед за этим производят *вшивание искусственного клапана в митральное отверстие* при помощи узловатых или непрерывных швов (рис. 3-194). По возможности операцию следует производить на нормотермическом или слегка гипотермическом обескровленном сокращающемся сердце. После отсасывания воздуха из полостей сердца ушивают операционные раны сердца и постепенно *отключают больного от аппарата искусственного кровообращения*.

Через 3-4 дня после операции вшивания искусственного клапана начинают продолжительную *антикоагулянтную терапию синкумаром* до конца жизни больного, или, по меньшей мере, в течение 3-4 лет. Дело в том, что наиболее опасным осложнением вшивания искусственного клапана является тромбоз, которую не всегда удается избежать даже назначением антикоагулянтной терапии. Преимущество применения биологических клапанов состоит именно в том, что их использование не требует назначения антикоагулянтов.

У хирургов, хорошо владеющих техникой операции, операционная смертность при вшивании искусственного клапана больным с митральной недостаточностью не превышает 5-10%.

## Приобретенный стеноз аортального клапана

Приобретенный стеноз аортального клапана у молодых больных и больных среднего возраста чаще всего является следствием ревмокардита. В этих случаях наблюдается выраженное обызвествление клапана. Однако приобретенный стеноз аортального клапана встречается и в пожилом возрасте, в 60-70 и даже 80 лет. В подобных случаях наиболее выражено обызвествление клапана. Происхождение стеноза в этих случаях, вероятнее всего, не ревматическое, а атеросклеротическое. Нередко в случаях приобретенного стеноза аортального клапана вместо трехстворчатого клапана находят всего лишь 2 створки с двумя комиссурами. Видимо, наличие подобного *анатомического варианта* предрасполагает к развитию воспалительных процессов.

С *физиологической точки зрения* стеноз аортального клапана представляет собой значительное препятствие на пути оттока из левого желудочка. Чем больше степень сужения, тем больше *градиент систолического давления*, который поддерживается между левым желудочком и аортой, нередко превышая 100 мм рт. ст.

*Клиническая диагностика* стеноза аортального клапана не представляет особых сложностей. Во втором межреберье справа от края грудины выслушивается громкий, продолжительный ромбовидный (на

фонограмме) систолический шум, проводящийся в сторону яремной ямки и сосудов шеи. В отдельных случаях в указанных местах пальпируется феномен кошачьего мурлыканья. Отмечается выраженная гипертрофия, а в дальнейшем и расширение левого желудочка, что подтверждается данными электрокардиографического и рентгенологического обследований больного.

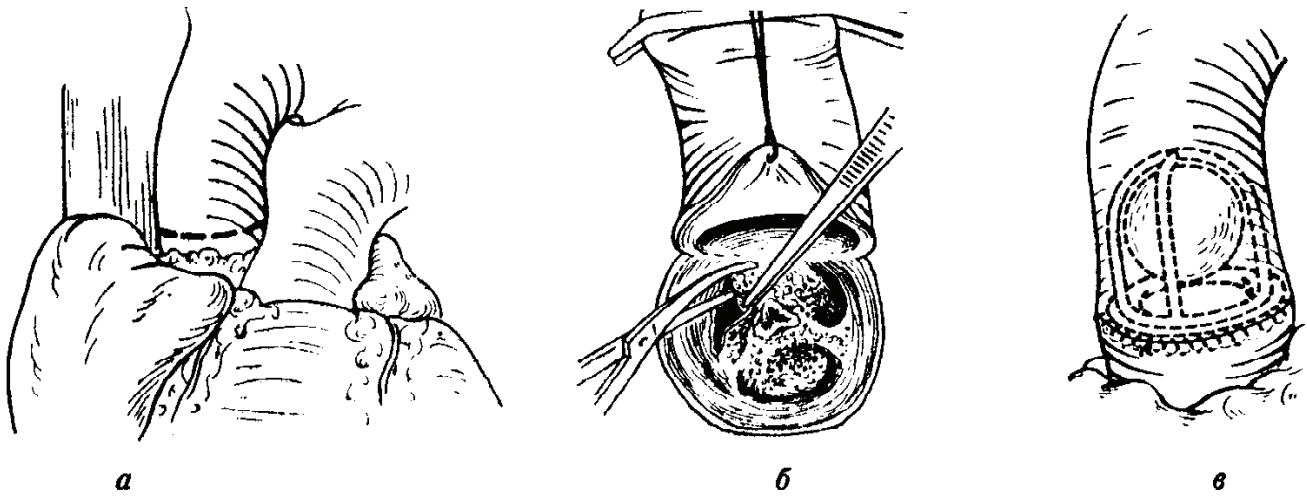
Определение степени стеноза аортального клапана осуществляется *транссептальным введением катетера в левый желудочек* и измерением давления в нем. Одновременно производят измерение давления в аорте с помощью введенного в нее катетера или довольствуются периферическим кровяным давлением, измеряемым на верхних конечностях. На основании разницы показателей давления между левым желудочком и аортой, а также величины минутного объема можно определить степень стеноза аортального клапана.

*Операцию следует считать показанной* во всех случаях стеноза аортального клапана, поддерживающего градиент давления выше 50 мм рт. ст., даже если больной не предъявляет никаких жалоб. Дело в том, что такие больные нередко внезапно погибают от остановки сердца. Неизменные коронарные артерии не в состоянии обеспечивать кровоснабжение значительно гипертрофированной мускулатуры левого желудочка. При этом развивается *относительная недостаточность коронарных артерий*. Несмотря на это, сильный левый желудочек в течение продолжительного времени справляется с возрастающей нагрузкой, однако, как правило, компенсировать раз возникшую недостаточность левого желудочка становится невозможным. Поэтому при стенозе аортального клапана, вызывающем у больного жалобы, нельзя ждать появления признаков недостаточности кровообращения, следует немедленно производить операцию в ранней стадии заболевания.

### Техника проведения операции

Производя срединную стернотомию, *больного подключают к аппарату искусственного кровообращения*. Пережимают восходящую часть аорты специальным зажимом и центральнее зажима по перечным разрезом вскрывают аорту. Инструментом захватывают со стороны просвета аорты рубцово измененный, сморщенный, нередко сильно обызвествленный клапан и производят круговое иссечение его из стенки аорты. Обызвествление в отдельных случаях распространяется и на стенку аорты, поэтому необходимо стремиться удалить обызвествленные участки целиком. *Искусственный клапан* (см. описание различных видов клапанов в разделе о недостаточности митрального клапана) вшивается частыми швами на место удаленного аортального клапана (рис. 3-195).





**Рис. 3-195.** Приобретенный стеноз аорты; а) Место рассечения аорты; б) иссечение обызвествленного сморщившегося клапана; в) вшитый клапан типа Starr-Edwards

Все это время кровоснабжение мышцы сердца отсутствует, так как пережата восходящая часть аорты и аппарат искусственного кровообращения обеспечивает подачу артериальной крови лишь к периферии от места наложения зажима. В целях *сохранения жизнеспособности сердечной мышцы* применяются изложенные выше методы (см. стр. 229). Лучше всего для этого ввести в обе коронарные артерии канюли со стороны просвета аорты и через них при помощи аппарата искусственного кровообращения осуществлять перфузию сердечной мышцы. Если по техническим причинам это невозможно, то необходимо охладить сердце поливанием струей холодного физиологического раствора. В подобных случаях следует как можно быстрее завершить вшивание клапана с тем, чтобы продолжительность аноксии сердца не превышала 30 минут. По окончании вшивания клапана закрывают поперечный разрез аорты наложением шва. Затем отсасывают воздух из полостей сердца и восстанавливают нормальное кровообращение, постепенно отключая больного от аппарата искусственного кровообращения.

### Недостаточность аортального клапана

Развитие недостаточности аортального клапана на почве ревмокардита или септического эндокардита происходит за счет сморщивания карманных створок клапана или расширения фиброзного кольца, вследствие чего клапан в период диастолы полностью не закрывается. Встречаются также случаи недостаточности аортального клапана сифилитической этиологии.

При выраженной недостаточности аортального клапана *левому желудочку приходится пропускать огромное количество крови*. За все время диастолы кровь в левый желудочек поступает с двух сторон: частично из левого предсердия и, с другой стороны, за счет регургитации через неплотно закрывающийся аортальный клапан из восходящей части аорты. Если

имеется лишь недостаточность аортального клапана без признаков его стеноза, то интенсивно сокращающийся левый желудочек в период систолы полностью выталкивает всю кровь в аорту. Фиброзное кольцо аортального клапана, которое здесь нормального размера, по сравнению с повышенным количеством поступающей в него крови, оказывается недостаточным, что и проявляется в виде *относительного аортального стеноза*.

*Клиническая диагностика* выраженной недостаточности аортального клапана не представляет особых трудностей. Если раздеть больного, становится хорошо заметной выраженная пульсация в различных частях тела, в особенности же на участках, соответствующих сонным артериям. Через брюшную стенку хорошо пальпируется усиленная пульсация аорты; удается также хорошо прощупать усиленную пульсацию бедренных артерий. Это и есть т.н. пульс *Corrigan* (celer et altus). Слева от края грудины выслушивается продолжительный затихающий диастолический шум, особенно хорошо слышимый в сидячем или стоячем положении больного. Чаще всего при недостаточности аортального клапана выслушивается не только диастолический шум, но и из-за относительного аортального стеноза систолический шум средней силы.

Величина систолического давления, как правило, превышает нормальную, благодаря чему организм компенсирует снижение диастолического давления, которое обычно не превышает 50-60 мм рт. ст. Данные электрокардиографического и рентгенологического обследований свидетельствуют об огромной гипертрофии и значительном расширении левого желудочка. Вес такого сердца иногда достигает или даже превышает 800-1000 г.

*О степени аортальной регургитации* позволяет с достоверностью судить контрастное вещество, введенное через катетер в восходящую часть аорты. В

период каждой диастолы значительная струя крови и контрастного вещества поступает из аорты в обратном направлении в сторону левого желудочка и целиком заполняет его.

### Техника проведения операции

Хирургическое лечение недостаточности аортального клапана почти ничем не отличается от такового при его стенозе. Как и при аортальном стенозе, *больного подключают к аппарату искусственного кровообращения*. Затем поперечно пережимают аорту и вскрывают ее центральнее зажима; вслед за этим отсекают клапан и на его место *вшивают искусственный клапан*. Затем ушивают разрезы сердца и аорты, отсасывают воздух из полостей сердца и в обычной последовательности постепенно отключают больного от аппарата искусственного кровообращения.

Интересно то обстоятельство, что больные обычно лучше переносят вмешательства по поводу недостаточности аортального клапана, чем операции при его стенозе. Видимо, это объясняется тем, что при стенозе аортального клапана полость левого желудочка щелеобразно сужена, а при недостаточности аортального клапана расширена до огромных размеров. Поэтому способность левого желудочка расширяться при стенозе аортального клапана значительно хуже, чем при его недостаточности.

### Пороки трехстворчатого клапана

*Стеноз или недостаточность трехстворчатого клапана* являются гораздо более редкими заболеваниями, чем пороки митрального или аортального клапаном. Чаще всего встречается относительная или *функциональная недостаточность трикуспидального клапана*. Это такое состояние, при котором происходит значительное расширение правого желудочка вследствие какого-либо заболевания, чаще всего стеноза митрального клапана или легочного сердца, возникшего вследствие хронического легочного заболевания. Одновременно с расширением правого желудочка расширяется фиброзное кольцо трикуспидального клапана, формируется недостаточность закрытия створок клапана.

После хирургического лечения стеноза митрального клапана и уменьшения размеров правого желудочка эта относительная недостаточность трехстворчатого клапана постепенно исчезает, и нет необходимости в ее оперативном лечении.

Однако встречаются случаи истинного органического стеноза трехстворчатого клапана, при котором комиссуры слипаются между собой, а также случаи органической недостаточности трехстворчатого клапана, когда происходит неполное закрытие клапана.

Организм больного переносит *органический по-*

*рок трехстворчатого клапана* очень тяжело, так как при измененном трехстворчатом клапане желудочек работает неудовлетворительно. Поэтому вскоре развивается недостаточность кровообращения по большому кругу, печень увеличивается в размерах, на нижних конечностях появляются отеки.

Диагностика порока трикуспидального клапана, в особенности его органической формы, весьма сложна. При этом виде клапанного порока отсутствуют характерные аускультативные данные. Наиболее выражено повышение венозного давления, расширение шейных вен и при недостаточности трехстворчатого клапана положительный венозный пульс на шее, а также пульсация печени во время систолы. Рентгенологически чаще всего отмечается чрезмерное расширение правого предсердия.

Даже с *помощью катетеризации сердца* непросто подтвердить наличие органического порока трехстворчатого клапана. В случае стеноза трикуспидального клапана диастолический градиент давления в 6-8 мм рт. ст. уже свидетельствует о тяжелой степени стеноза.

При недостаточности трехстворчатого клапана ангиокардиография позволяет обнаружить регургитацию из правого желудочка.

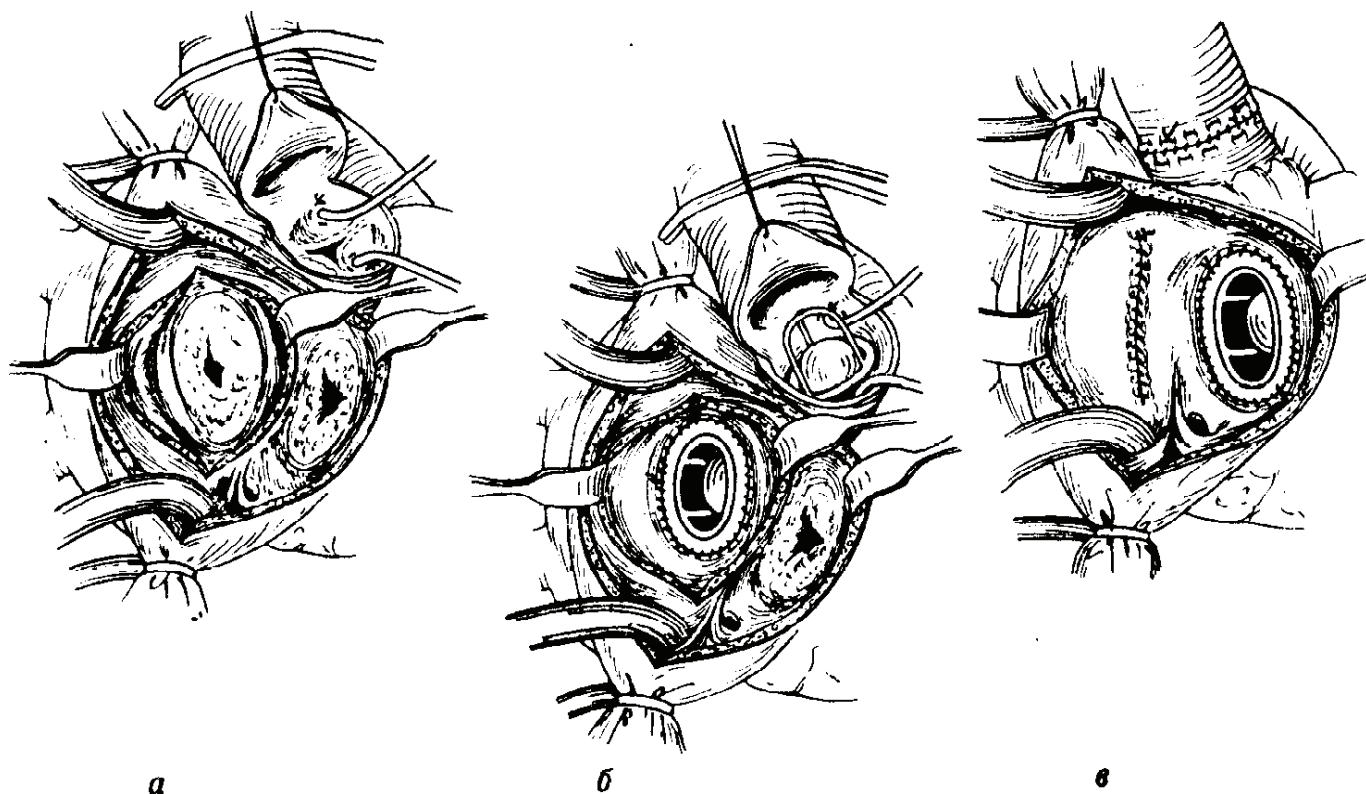
### Техника проведения операции

Хирургическое лечение пороков трехстворчатого клапана такое же, как и при других клапанных пороках.

*Больного подключают к аппарату искусственного кровообращения* и широко вскрывают правое предсердие. Комиссуротомия трехстворчатого клапана не оправдала возлагавшихся на нее надежд, поэтому, независимо от того, имеет ли место стеноз или недостаточность трехстворчатого клапана, во всех случаях следует производить *иссечение всех трех створок клапана и вшивание* на его место *искусственного клапана*. По сравнению с другими, этот клапан вшивается технически наиболее просто, так как трехстворчатый клапан расположен наиболее поверхностно, а потому к нему легче всего обеспечить доступ.

Мультивальвулярные пороки сердца Нередко встречаются случаи, когда изменения как митрального, так и аортального клапанов настолько тяжелые, что их лечение возможно лишь вшиванием искусственных клапанов. В этих случаях у больного, подключенного к аппарату искусственного кровообращения, производят сначала замену митрального клапана, а затем, удалив аортальный клапан, на его место вшивают искусственный клапан.

Бывает, что разрушен и трехстворчатый клапан. В таких случаях *производят замену всех трех клапанов сердца искусственными* (рис. 3-196). Естественно,



**Рис. 3-196.** Вшивание трех искусственных клапанов сердца, а) Три патологически измененных клапана больного, подключенного к аппарату искусственного кровообращения; б) вшитые митральный и аортальный клапаны; в) ушитая межпредсердная перегородка и вшитый трехстворчатый клапан

смертность при подобных многочасовых операциях с применением аппарата искусственного

кровообращения значительно выше, чем при замене лишь одного клапана сердца. По нашим данным, смертность при замене одного клапана составляет приблизительно 5-10%, при замене двух клапанов 10-20%, а при замене трех клапанов — около 30%. В Венгрии в настоящее время живет приблизительно 1000 человек, у которых произведена замена одного клапана, около 200 человек с двумя искусственными клапанами и несколько человек, в сердце которых замещены все три клапана.

Интересно, что встречаются лишь врожденные поражения клапанов легочной артерии, так, например, при тетраде фалло (см. стр. 246) или при врожденном стенозе клапанов легочной артерии (см. стр. 245). В клинической практике никогда не встречаются приобретенные пороки клапанов легочной артерии.

### Интракардиальная миксома

Миксома весьма редко встречается в виде интракардиальной опухоли. Учитывая, однако, то обстоятельство, что эта доброкачественная опухоль относительно легко оперируется и больной выздоравливает, имеет смысл коротко остановиться на изложении этого заболевания. Чаще всего миксома встречается в левом предсердии, реже - в правом и лишь в виде

исключения - в других камерах сердца. Миксома представляет собой *опухоль шаро- или яйцеобразной формы* с гладкой поверхностью, которая как бы держится на очень тонкой ножке толщиной в 23 мм. Ножка, как правило, крепится в области межпредсердной перегородки рядом с овальной ямкой. Вся остальная часть опухоли свободно движется в полости предсердия.

Миксома растет медленно и вызывает жалобы у больного лишь тогда, когда из-за своих размеров начинает препятствовать току крови. Миксома, расположенная в левом предсердии, может по клинической картине напоминать стеноз митрального клапана, а миксома, расположенная в правом предсердии, стеноз или недостаточность трехстворчатого клапана. Не раз случалось, что у больного, подготовленного к митральной комиссуротомии, при введении указательного пальца хирурга в левое предсердие обнаруживалась миксома.

Подозрение на наличие миксомы может возникнуть в тех случаях, когда, наряду с аускультативными данными, характерными для стеноза митрального или трикуспидального клапана, отмечается необычная изменчивость *симптомов*. Шумы сердца выслушиваются то более интенсивно, то слабее, а состояние больного изменяется при изменении положения тела.

При подозрении на наличие миксомы в соответствующую полость сердца (левое предсердие, правое



предсердие) вводят катетер и производят ангиокардиографию. На киноленте хорошо видна тень миксомы, а также ее движения, соответствующие сокращениям сердца. Метод эхокардиографии также позволяет надежно дифференцировать стеноз митрального клапана и миксому левого предсердия. Оперативное удаление интракардиальной миксомы обычно не представляет особых трудностей. Больного подключают к аппарату искусственного кровообращения и широко вскрывают соответствующую камеру сердца (левое или правое предсердие). Вслед за этим извлекают из просвета предсердия миксому, чаще всего размером с кулачок ребенка, затем отыскивают ее ножку. Ножку отсекают у основания от межпредсердной перегородки. Если при этом образуется незначительный дефект перегородки, то необходимо ушить его наложением нескольких швов. Рану предсердия ушивают и постепенно отключают больного от аппарата искусственного кровообращения.

### Заболевания коронарных артерий

В пособиях по анатомии описывают две ветви коронарных артерий: правую и левую. Хирургические пособия описывают три ветви коронарных артерий: правую коронарную артерию, переднюю нисходящую ветвь и огибающую ветвь. Последние две ветви отходят от левой венечной артерии недалеко от места ее отхождения от аорты.

Одним из наиболее распространенных и все чаще встречающихся заболеваний является атеросклеротическое сужение или закрытие просвета венечных сосудов сердца и, как следствие этого, ишемия миокарда (Е. И. Чазов), стенокардия или инфаркт

миокарда. Между венечными артериями сердца имеются анастомозы, которые в случае значительного сужения или даже полного закрытия просвета одной из ветвей в состоянии обеспечить кровоснабжение соответствующего участка сердца. Нередко у больных имеется значительное сужение обеих венечных ветвей, может быть даже полное закрытие просвета одной из них. В подобных случаях деятельность сердца обеспечивается лишь благодаря единственной расширенной ветви венечных артерий.

Атеросклеротическое сужение или полное закрытие просвета, как правило, располагается в начальном отделе главных ветвей венечных артерий сердца. При киноангиографии и серийной ангиографии (коронарографии), произведенной в различных проекциях, контрастное вещество заполняет все три ветви венечных артерий, что позволяет обнаружить сужение (сужения), а также постстенотические расширения и выявить, свободен ли путь кровотока через ветви коронарных сосудов, обеспечивающих кровоснабжение сердца. Часто при этом обнаруживается, что просвет одной из ветвей полностью закрыт, а двух других ветвей сужен.

В последнее время во всем мире все больше распространяются операции по реваскуляризации венечных артерий сердца. В 1973 г. в США всего лишь за один год было произведено 50 000 операций на сердце, из них 25 000 операций по реваскуляризации венечных артерий сердца. В 1979 г. в США было произведено уже 100000 операций по реваскуляризации сердца. Операцию следует считать показанной в первую очередь в тех случаях, когда больной страдает тяжелой формой стенокардии, снижающей его трудоспособность и принуждающей к постоянному приему нитроглицерина. Перенесенный в прошлом

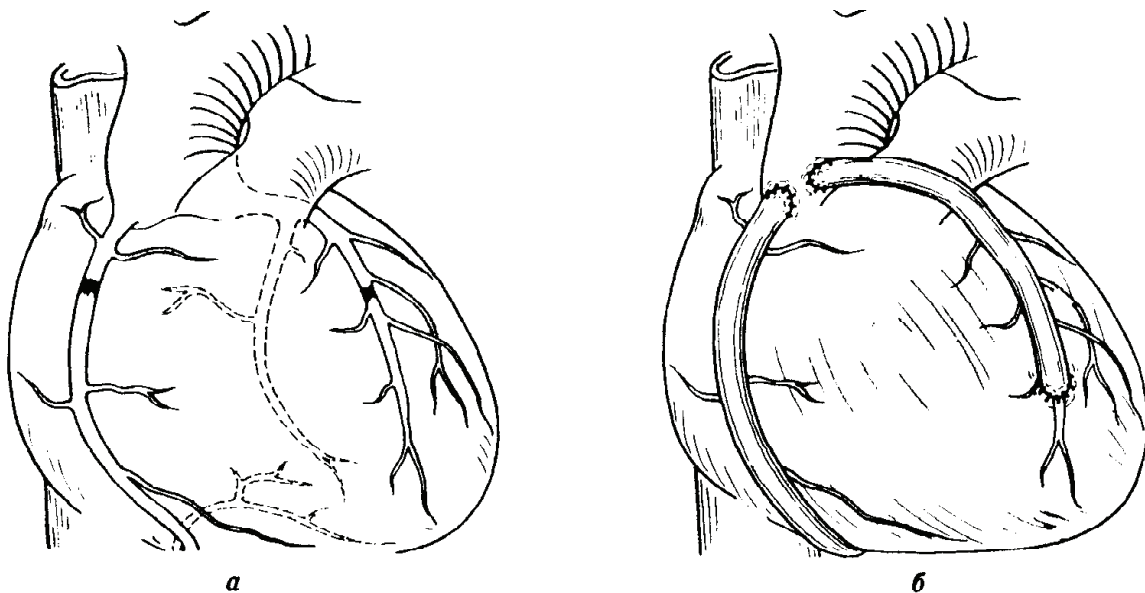


Рис. 3-197. Грудная жаба, а) Окклюзия правой коронарной артерии и передней нисходящей ветви; б) два обходных шунта протеза из большой скрытой вены голени

инфаркт миокарда не является противопоказанием к операции по реваскуляризации венечных артерий сердца. В наши дни все чаще приходится встречаться с понятием угрожающего инфаркта миокарда. В подобных случаях необходима срочная реваскуляризация венечных артерий в целях предотвращения инфаркта миокарда. В большинстве клиник Советского Союза, где широко производятся эти операции и накоплен очень большой опыт (Институт экспериментальной и клинической хирургии, Институт сердечно-сосудистой хирургии и др.), на основе современной диагностики определены четкие показания к проведению оперативного вмешательства.

Наибольшее распространение в наши дни получил метод операции, разработанный *Favaloro*. Производят резекцию участка (ок. 10 см) одной или обеих больших скрытых вен. Боковые ветви пересеченных вен перевязывают. Вслед за этим срединной стернотомией обеспечивают доступ к сердцу. Затем наложением зажима на начальный отдел восходящей части аорты формируют небольшую складку, отключенную от общего кровотока. В этой складке, образованной стенкой аорты, делают небольшое отверстие размером с просынное зерно. Иссеченный из большой скрытой вены участок дистальным его концом циркулярно вшивают в отверстие аорты 4/0 швами (это будет проксимальный анастомоз шунта). Тем временем сердце продолжает сокращаться, поддерживая кровообращение. Вслед за этим *больного подключают к аппарату искусственного кровообращения* и направляют сердце холодной перфузией. Последнее необходимо потому, что на сокращающемся сердце наложение мелкого анастомоза с большой скрытой веной и венечной артерией технически почти невозможно.

Ориентируясь по данным киноангиографии, находят участок, расположенный за местом сужения или полного закрытия просвета венечных артерий. На этом участке сосуда производят продольный разрез и по всем правилам хирургии сосудов подшивают в это место другой конец большой скрытой вены. Многие накладывают эти два анастомоза в обратной последовательности. После снятия зажима кровь из восходящей части аорты обильно поступает по большой скрытой вене в постстенотический отдел соответствующей ветви венечной артерии.

Нередко приходится производить пластику двух-трех коронарных артерий (рис. 3-197), а то и более. В подобных случаях кровь из восходящей части аорты через сосудистые протезы, выполненные из участка большой скрытой вены, поступает в правую коронарную артерию, в переднюю нисходящую ветвь или даже в огибающую ветвь. При пластике несколькими стволами один из шунтов может быть наложен между внутренней грудной артерией и постстенотическим

отделом коронарной артерии. Через подобный шунт ежеминутно в коронарные артерии поступает 60-70 мл крови. Первые успешные операции коронарных шунтов из большой скрытой вены в Венгрии выполнил *Bodandr*.

Обращает на себя внимание тот факт, что больные хорошо переносят эти операции. При шунтировании одной коронарной артерии операционная смертность составляет приблизительно 3%, а при шунтировании двух или трех коронарных сосудов 5-8%. О хороших результатах многоствольного шунтирования коронарных артерий сообщают *В. И. Бураковский, М. Д. Князев*.

После операции жалобы уменьшаются, боли в области сердца исчезают, а при контрольной киноангиографии, произведенной в отдаленные сроки, более чем в 80% всех случаев проходимость сосудистых протезов не была нарушена. Однако пока еще нельзя утверждать, что эта операция позволяет продлить жизнь больным.

Шунтирование коронарных артерий с использованием большой скрытой вены получило в наши дни широкое распространение при стенозе или окклюзии коронарных артерий. В ближайшие десятилетия будет решен вопрос о том, какова истинная ценность данной операции.

## Инфаркт миокарда

Инфаркт миокарда является типичным терапевтическим заболеванием, при котором больной, если не погибнет в первые дни болезни, через несколько недель или месяцев, как правило, становится трудоспособным и часто может продолжать прежнюю работу. Однако при инфаркте миокарда могут быть ранние и поздние *осложнения, лечение которых возможно лишь путем оперативного вмешательства*.

В первую очередь следует упомянуть *аневризму сердца* — наиболее частое позднее осложнение. Через несколько лет после перенесенного инфаркта миокарда в левом желудочке в области верхушки сердца может образоваться аневризма размером от куриного яйца до кулака. Может случиться также, что в месте рубцевания миокарда не образуется отчетливой аневризмы и этот участок стенки левого желудочка становится *акинетичным*, не сокращается в период систолы, а, наоборот, даже расширяется. Опасность аневризмы состоит в первую очередь не в возможности ее разрыва, а в развитии тяжелой неизлечимой недостаточности сердца, вызванной парадоксальными движениями измененного миокарда. Часть работы, выполняемой левым желудочком в период каждой отдельной систолы, пропадает за счет расширения измененного аневризмой или акинетичного участка миокарда. Не следует недооценивать также

и опасности тромбообразования в месте аневризмы или akinетичного участка миокарда, что является постоянным потенциальным источником повторной эмболизации по большому кругу кровообращения.

Больному с аневризмой сердца или со значительным akinетичным участком миокарда левого желудочка производится ангиографическое исследование. Со стороны аорты в левый желудочек больного вводится катетер и через него нагнетается контрастное вещество, после чего производятся серийные снимки. Показаниями к резекции аневризмы или akinетичного участка миокарда служат следующие сообщения. В нормальных условиях показатели давления левого желудочка в конце диастолы составляют приблизительно 10 мм рт. ст. Если этот показатель достигает или превышает 40 мм рт. ст., то операцию следует считать противопоказанной, так как в этом случае больной не выдержит ее. С помощью ангиокардиографии левого желудочка можно определить систолический объем левого желудочка. Полость левого желудочка имеет эллиптическую форму. На кадрах, снятых в период систолы и диастолы, можно приблизительно определить диастолический и ударный объемы левого желудочка. Исследователей в первую очередь интересует процентное соотношение ударного и диастолического давления. В нормальных условиях ударный объем превышает 50% диастолического объема. В том случае, если соотношение ударного и диастолического давлений менее 40%, сократительная способность сердца очень плохая, и больной, по всей вероятности, не в состоянии перенести операцию (Berentey).

Техника проведения операции Доступ к сердцу обеспечивается срединной стернотомией, после чего больного подключают к аппарату искусственного кровообра-

щения. Вслед за пережатием аорты у ее основания иссекают аневризму или akinетичный участок миокарда левого желудочка, вплоть до неизмененного миокарда. Аневризматический мешок, как правило, заполнен тромбами, поэтому необходимо соблюдать осторожность, чтобы они не оторвались и не попали в кровоток. Рану левого желудочка плотно ушивают в два слоя с использованием тефлоновых прокладок (рис. 3-198). После отсасывания пузырьков воздуха из полостей сердца больной отключается от аппарата искусственного кровообращения.

Помимо этой, уже ставшей классической операции, больным с инфарктом миокарда производят и другие оперативные вмешательства. В первые две недели с момента возникновения инфаркта миокарда в отдельных случаях может произойти некротизация межжелудочковой перегородки и образование дефекта межжелудочковой перегородки. В подобных случаях жизнь больного можно спасти лишь операцией — закрытием дефекта межжелудочковой перегородки, наложением лоскута из синтетического материала. Первая успешная операция у такого больного в Советском Союзе произведена В. И. Бураковским.

Случается также, что вследствие некроза сосочковых мышц для сухожильных нитей развивается выраженная недостаточность митрального клапана. Если гибнет всего лишь несколько сухожильных нитей, то пластическая операция створок клапана может ликвидировать его недостаточность. Первую подобную операцию в нашей стране произвел Liblovics. При более выраженной недостаточности производят иссечение митрального клапана и вшивание на его место искусственного клапана сердца. Оба типа операций производят с применением аппарата искусственного кровообращения.

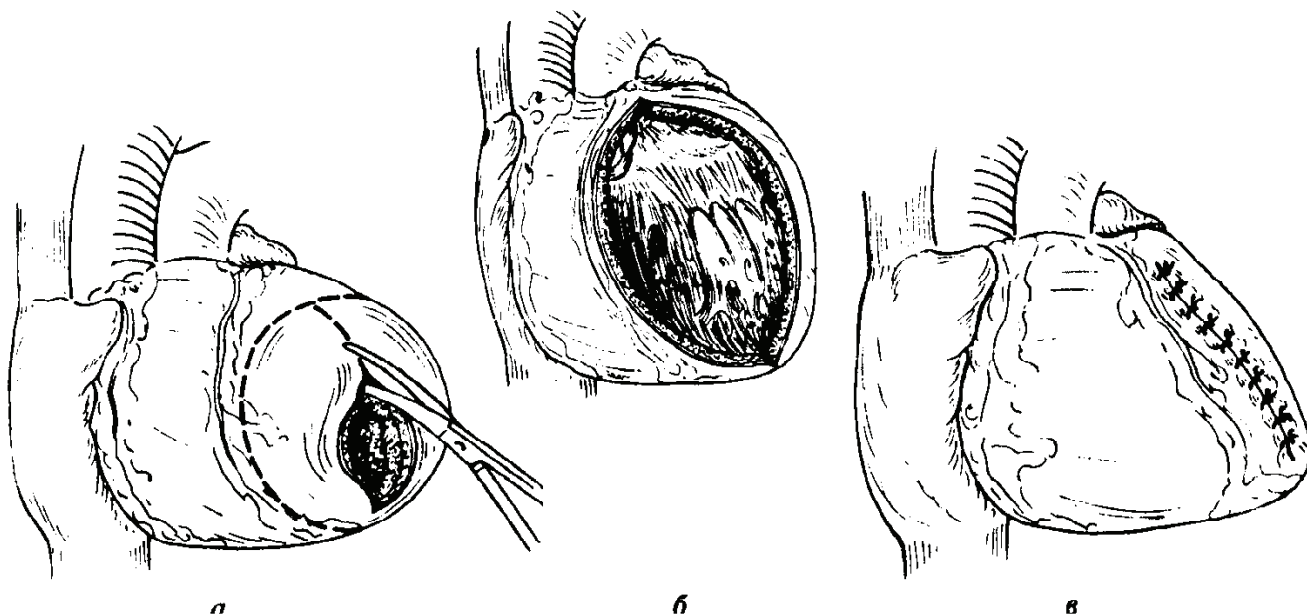


Рис. 3-198. Аневризма сердца, а) Иссечение аневризмы; б) сердце после иссечения аневризмы; в) ушиваниераны сердца



В некоторых хорошо подготовленных медицинских учреждениях в наши дни при инфаркте миокарда уже производят также и *сверхэкстренные* операции. В начальной стадии инфаркта миокарда, если больного не удастся вывести из кардиогенного шока консервативными методами лечения, в первые два часа производят коронарографию и ангиографию левого желудочка. Затем больного направляют в операционную и подключают к аппарату искусственного кровообращения. В том случае, если в пределах шести часов удастся произвести шунтирование пораженного участка венечной артерии сердца, есть надежда, что соответствующий участок сердечной мышцы, снабжаемый кровью через эту ветвь коронарной артерии, не подвергнется некрозу. Производились и попытки экстренного иссечения очага некроза в целях профилактики сердечной недостаточности и различных видов аритмий.

### Вспомогательное кровообращение

Для облегчения тяжести вышеупомянутых сложных операций, а в отдельных случаях и для поддержания терапевтических методов лечения инфаркта миокарда в последнее время применяют вспомогательное кровообращение. В течение нескольких часов или даже 1-2 дней после крайне тяжелых операций (как, например, вшивание нескольких искусственных клапанов сердца, резекция аневризмы сердца + шунтирование коронарных артерий и т. д.) используют вспомогательное кровообращение для облегче-

ния работы сердца в наиболее тяжелые часы после операции.

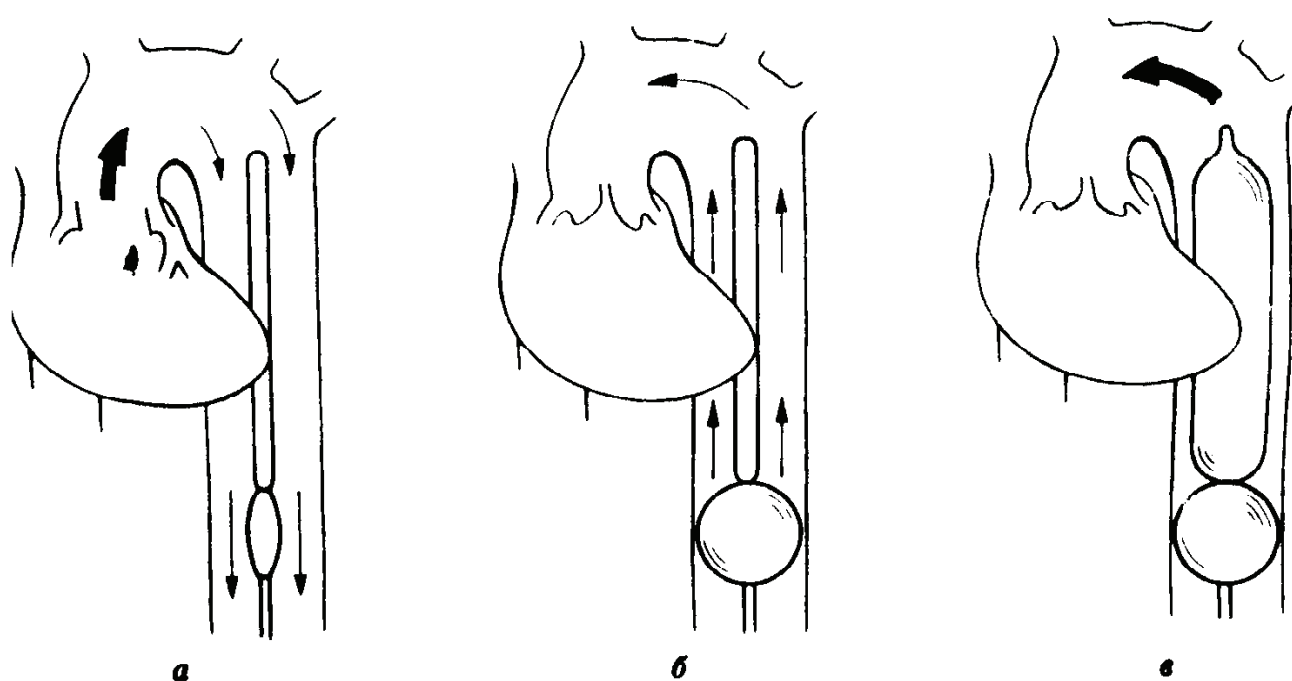
Сущность вспомогательного кровообращения состоит в следующем. Под местной анестезией в паховой складке со стороны подвздошной артерии в аорту вводится длинный двойной (шаровидный и цилиндрический) резиновый баллон. Оба резиновых баллона можно надувать и спускать. Надувание и опускание баллона регулируется электрокардиограммой, больного. В момент систолы оба баллона спускаются и тем самым просвет аорты освобождается, что облегчает поступление крови из левого желудочка. В момент диастолы сначала шаровидный, а затем цилиндрический баллоны надуваются и ввиду того, что аортальный клапан закрыт, кровь может поступать из аорты лишь в периферические сосуды, в первую очередь в сторону коронарных артерий сердца и в сторону сосудов головного мозга (рис. 3-199).

Удовлетворительное размещение баллонов в аорте позволяет направить приблизительно 30% крови минутного объема в необходимом направлении и снять с сердца почти 30% нагрузки.

### Аневризмы аорты

Патологоанатомически различают следующие виды аневризм аорты:

1. *истинная аневризма* образована всеми гистологическими слоями стенки аорты и представляет собой лишь расширенную стенку сосуда;
2. *псевдоаневризма* возникает в том случае, если



**Рис. 3-199.** Вспомогательное кровообращение с помощью насоса, состоящего из двух баллонов, введенных в аорту; а) в период систолы; б) в начале диастолы; в) в середине и в конце диастолы

целостность стенки аорты нарушается, образуется т.н. пульсирующая гематома, а стенка аневризмы в подобном случае, с одной стороны, образуется за счет послойного отложения сгустков крови, а с другой — за счет окружающей аорту соединительной ткани;

3. *расслаивающая аневризма* образуется вследствие расслоения интимы и меди, заполнения расслоенного участка интрамуральной гематомой, которая через поврежденную стенку сосуда сообщается с просветом аорты.

С морфологической точки зрения различают три вида аневризм:

1. *мешковидная аневризма* представляет собой аневризму, через узкое отверстие (шейку) сообщаемую с просветом аорты;
2. *веретенообразная аневризма* представляет собой аневризму, по форме напоминающую веретено и имеющую широкое отверстие, сообщаемое с просветом аорты;
3. *расслаивающая аневризма* представляет собой аневризму, при которой стенка аорты напоминает две трубки, насаженные одна на другую.

Наиболее частым *этиопатогенетическим* фактором образования аневризм является *атеросклероз*. При этом заболевании эластические волокна меди разрушаются, стенка сосуда в этом месте расширяется или дает трещины. Вторым по важности *этиологическим* фактором является инфекция, и в первую очередь сифилис, который, в настоящее время встречается значительно реже. Аорта располагается в глубине грудной клетки и тем самым хорошо защищена, поэтому травма является наиболее редким *этиологическим* фактором аневризм аорты (*децелерационный синдром*; см. стр. 272). *Этиологию* расслаивающих аневризм см. на стр. 268.

*Клиническая симптоматика аневризм аорты* неспецифична. Аневризма *восходящей части аорты* сифилитического происхождения весьма часто вызывает узурацию грудины и заметна на глаз в виде пульсирующего под кожей образования, что представляет собой страшную картину, так как в любой момент может произойти разрыв аневризмы, и больной в считанные секунды может погибнуть от кровотечения. Мешковидные и веретенообразные аневризмы *грудной части аорты*, как правило, вызывают неопределенные жалобы. Их выраженные размеры определяют сдавливание окружающих органов, главным образом трахеи, пищевода и легких, а также нервов, расположенных в грудной клетке (возвратный и диафрагмальный нервы).

Как и при инфаркте миокарда, образование *расслаивающей аневризмы* сопровождается интенсивными болями в грудной клетке, иррадиирующими в плечо, шею и спину. Вследствие расслаивания отде-

льные ветви аорты могут подвергнуться внешнему сдавливанию, поэтому кровоток в них либо значительно снижен, либо вообще отсутствует, что клинически проявляется в ослаблении или исчезновении пульса.

Аневризмы грудной части аорты хорошо видны при простом рентгенологическом исследовании и напоминают картину опухоли средостения. *Аневризмы брюшной части аорты*, особенно у худых больных, могут хорошо прощупываться в виде пульсирующей опухоли в брюшной полости. Точное подтверждение клинического диагноза аневризмы обеспечивается *аортографией*, которая обязательна для уточнения показаний к операции.

Сущность *лечения аневризм аорты* состоит в резекции измененного участка аорты с последующей аллопластикой. С точки зрения *оперативной хирургии и топографической анатомии* различают 5 отделов аорты:

1. *восходящая часть аорты*: от аортального клапана до плечеголового ствола;
2. *дуга аорты*, из которой сторону головы и верхних конечностей направляются крупные артериальные стволы;
3. *нисходящая часть аорты* (грудная) от левой подключичной артерии до диафрагмы;
4. *торако-абдоминальный отдел*, от которого отходят крупные артериальные стволы к органам брюшной полости (чревный ствол, верхняя брыжеечная артерия, почечные артерии);
5. *подпочечный отдел аорты* начинается ниже почечных артерий и тянется до бифуркации брюшной части аорты.

Методика выполнения резекции и аллопластики аневризм аорты зависит от локализации аневризм. Во время операции необходимо обеспечить кровоснабжение сердца, головного и спинного мозга, а также крупных органов брюшной полости.

Аневризмы восходящей части аорты Аневризмы восходящей части аорты чаще всего бывают трех видов. Реже всего встречается *лошковидная аневризма*, которая образуется на выпуклой стороне восходящей части аорты и через узкое отверстие сообщается с просветом аорты. Обычно этот вид аневризм сифилитического происхождения. Оперативный доступ к подобного вида аневризмам обеспечивается срединной стернотомией. На сохранную стенку аорты на расстоянии одного-двух сантиметров от шейки аневризмы тангенциально накладывается зажим *Satinsky*, тем самым аневризма выключается из кровообращения. Мешковидная аневризма отсекается от аорты таким образом, чтобы над зажимом *Satinsky* остался неизменный участок сосуда шириной, по крайней мере, 1 см. Образовавшееся в аорте отверстие ушивается двухслойным швом. При

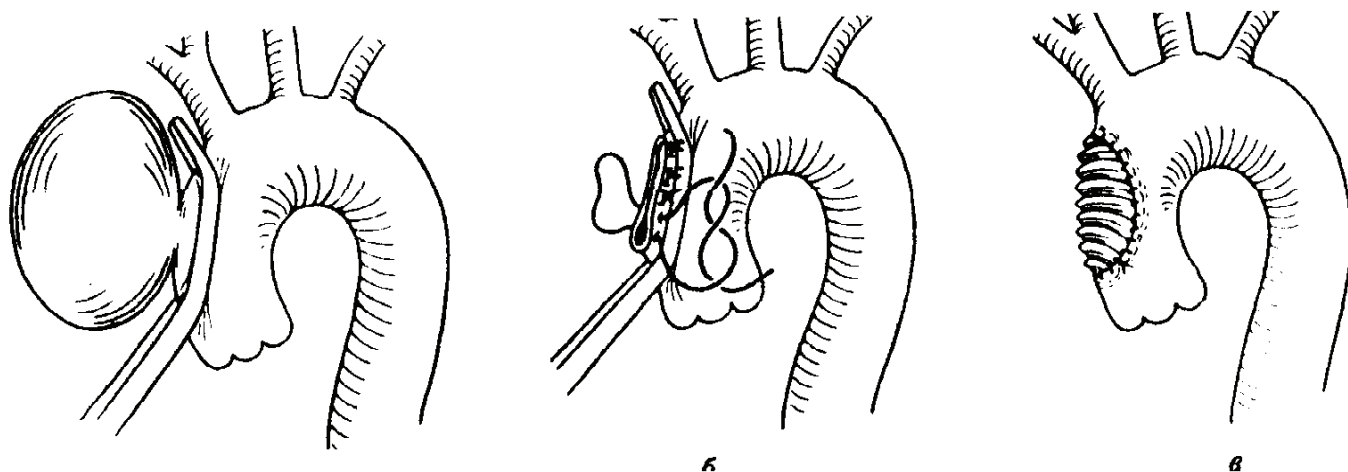
необходимости образовавшийся дефект аорты может быть устранен подшиванием лоскута из синтетического материала (рис. 3-200).

Гораздо чаще на восходящей части аорты образуется *веретенообразная* аневризма атеросклеротического происхождения, при которой на всем протяжении восходящей части аорты наблюдается диффузное расширение. Операция у подобных больных производится с применением аппарата искусственного кровообращения. Через правое предсердие в обе полые вены вводят специальные канюли, и через них кровь отводится к оксигенатору, а затем к насосу аппарата искусственного кровообращения. Артериальная кровь возвращается к больному через канюлю, введенную в общую бедренную артерию. Кровь возвращается не в аорту только потому, чтобы канюля не мешала хирургу во время операции.

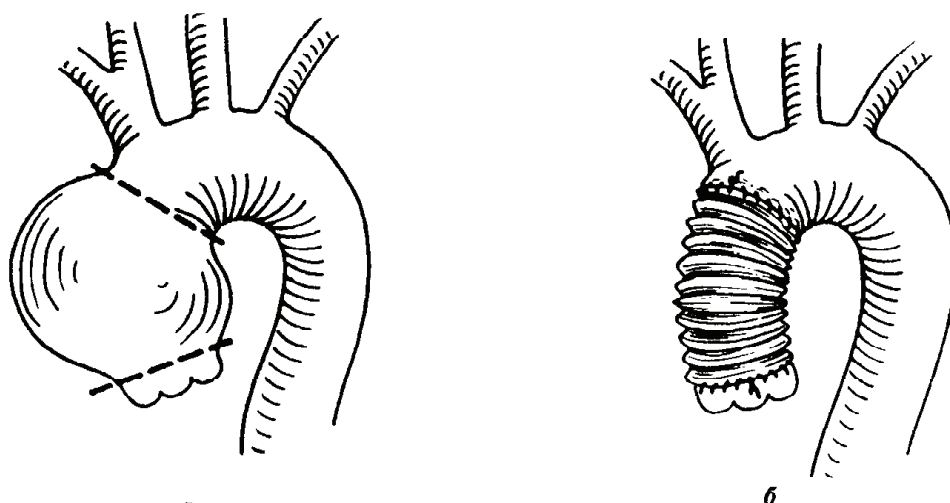
На границе восходящей части аорты и ее дуги, у места отхождения брахицефального ствола на аорту поперечно накладываете» зажим. Благодаря этому вся аневризма отключается от кровообра-

нения, и в то же время все жизненно важные органы, за исключением сердца, в достаточном количестве обеспечиваются артериальной кровью. После этого вскрывается аневризматический меток и в устья обеих коронарных артерий вводятся специальные канюли для проведения коронарной перфузии в целях обеспечения сердца оксигенированной кровью. После этого производится резекция всей расширенной восходящей части аорты и замещение дефекта аорты аллотрансплантатом необходимой толщины и длины (рис. 3-201).

В отдельных случаях веретенообразная аневризма восходящей части аорты сочетается с *недостаточностью аортального клапана*. Происходит это потому, что одновременно с образованием аневризмы расширяется фиброзное кольцо аортального клапана, створки клапана нормальной величины не в состоянии полностью закрывать расширившееся аортальное отверстие. В подобных случаях приходится иссекать неизмененные створки аортального клапана и вшивать на их место искусственный клапан соответствующего размера. Только после



**Рис. 3-200.** Мешковидная аневризма восходящей части аорты, а) Отключение аневризмы от кровообращения; б) ушивание места отсеченной аневризмы; в) закрытие дефекта на месте удаленной аневризмы с помощью лоскута из синтетического материала



**Рис. 3-201.** Веретенообразная аневризма восходящей части аорты, а) Место отсечения аневризмы; б) замещение дефекта аневризматического участка аорты сосудистым протезом из синтетического материала



этого производится замещение дефекта аорты аллотрансплантатом (см. рис. 3-201). В нашей стране подобную сложную операцию впервые с успехом произвел *Arvay*.

*Расслаивающаяся аневризма* восходящей части аорты встречается редко (подробнее см. ниже).

### Аневризмы дуги аорты

Радикальное лечение аневризм дуги аорты представляет собой крайне трудную задачу. Больной подключается к аппарату искусственного кровообращения; при этом к артериальному катетеру

ДИК присоединяют 6 канюль, 2 из которых вводятся в подмышечную артерию в центральном направлении слева и справа, отдельно производится

канюлирование левой сонной артерии в направлении головного мозга, после вскрытия восходящей части аорты двумя канюлями обеспечивается коронарная перфузия и, кроме того, одной из канюль со стороны общей бедренной артерии обеспечивается перфузия брюшной части аорты и нисходящей части грудной части аорты (рис. 3-202). Канюля, введенная в правую подмышечную артерию, обеспечивает кровоснабжение головного мозга, с одной стороны, через позвоночную артерию, берущую свое начало из подключичной артерии, и, с другой стороны — через общую сонную артерию, отходящую от брахицефального ствола. Канюля, введенная в левую подмышечную артерию, обеспечивает кровью головной мозг через позвоночную артерию, и при наличии канюли также и в левой общей сонной артерии

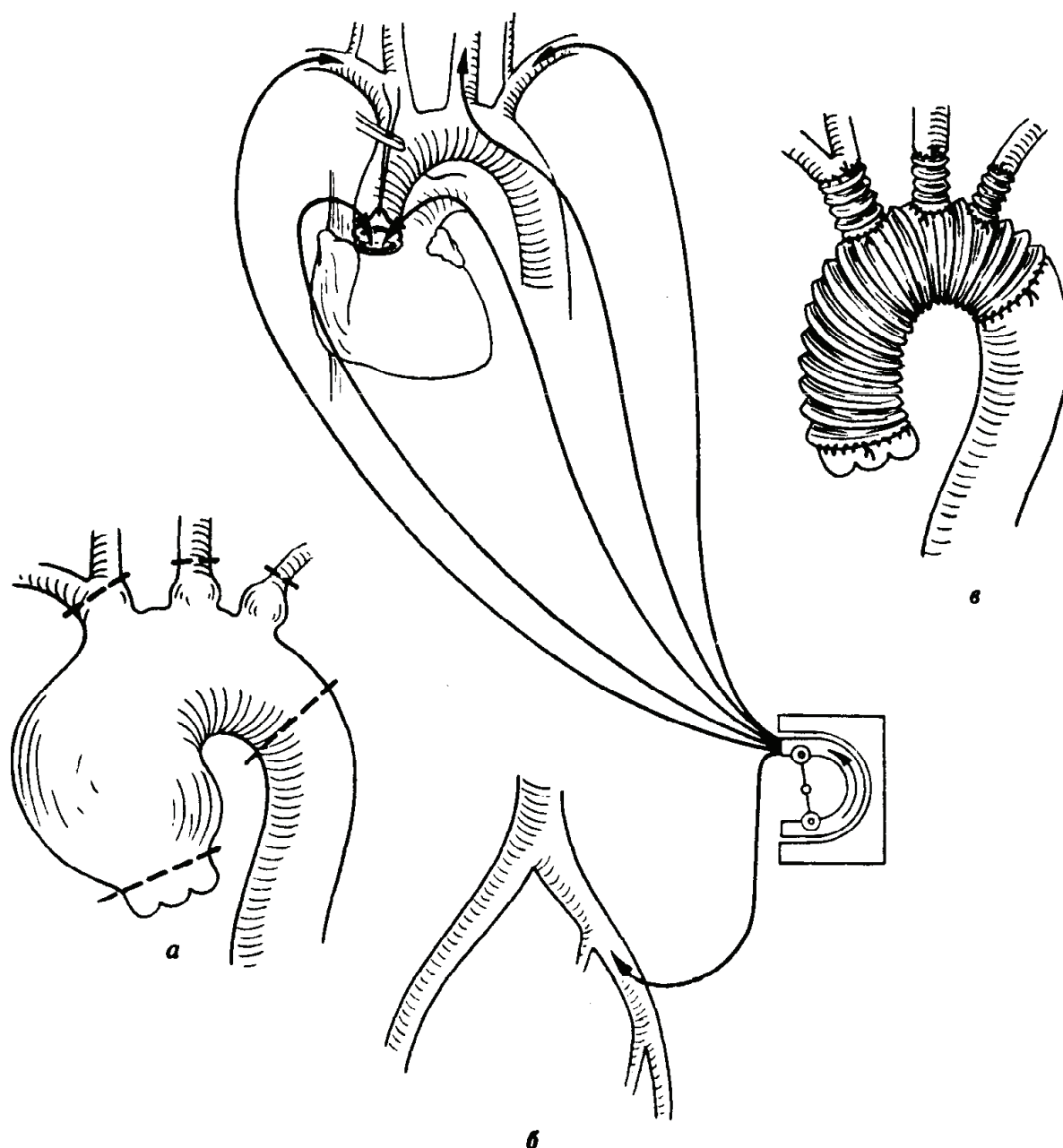
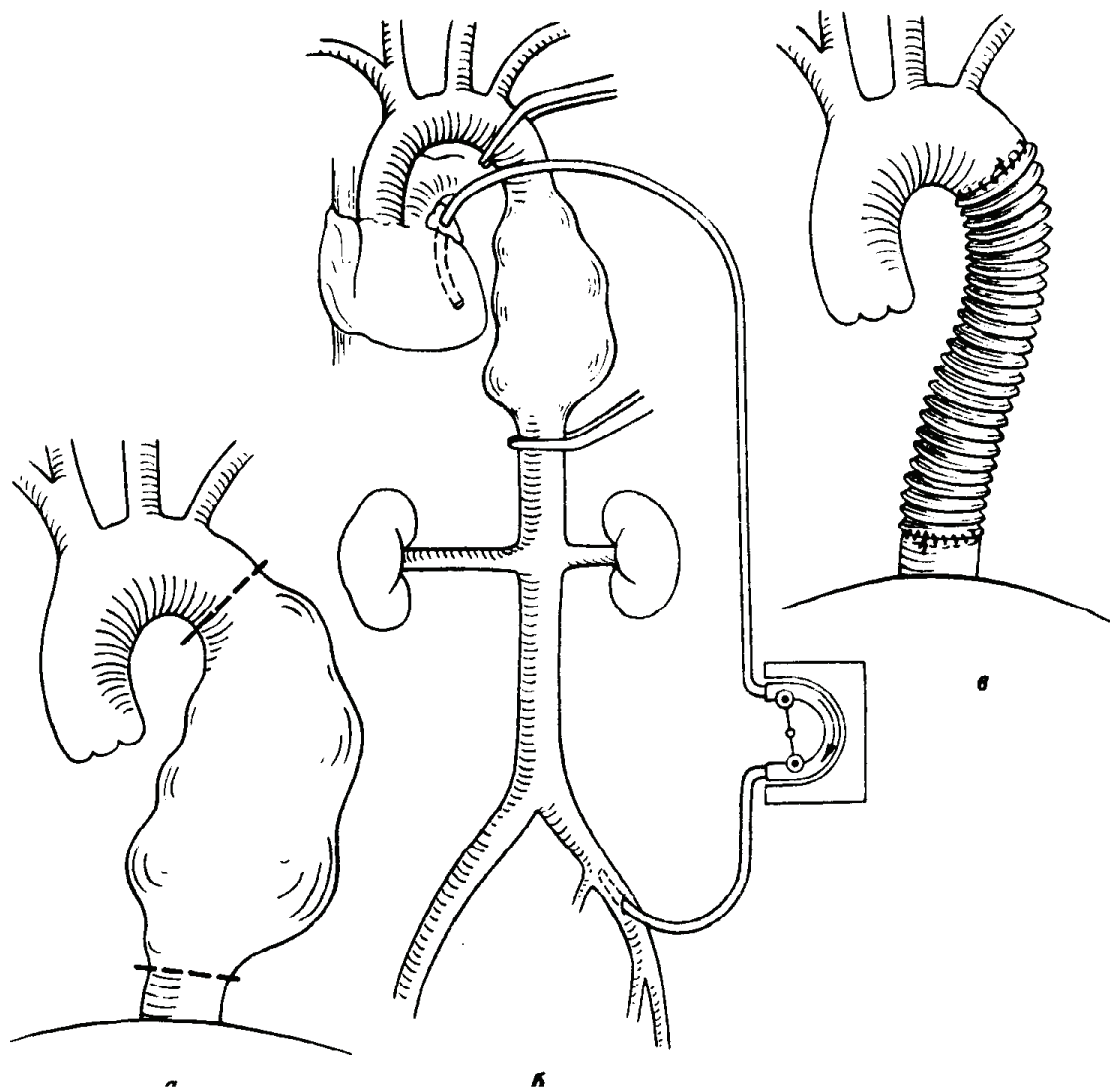


Fig. 3-202. Аневризма дуги аорты, а) Места отсечения аневризматически измененного участка аорты; б) схема подключения аппарата искусственного кровообращения с шестью ответвлениями; в) замещение дуги аорты и ее ветвей сосудистым протезом из синтетического материала



**Рис. 3-203.** Аневризма нисходящего отдела грудной аорты, а) Места иссечения аневризмы; б) схема обходного «bypass» шунтирования: «левое предсердие—бедренная артерия»; в) участок аорты с сосудистым протезом из синтетического материала

кровообращение головного мозга будет вполне удовлетворительным.

С помощью специальных зажимов дуга аорты вместе с отходящими от нее сосудами отключается от кровообращения, при этом аппарат искусственного кровообращения обеспечивает артериальной кровью сердце, головной мозг, спинной мозг и все висцеральные органы брюшной полости.

После этого производят *резекцию* аневризмы дуги аорты и дефект аорты замещают *аллотрансплантатом*. Накладывают анастомозы брахицефального ствола, левой общей сонной артерии и левой подключичной артерии с сосудистым протезом (см. рис. 3-202), параллельно этому постепенно прекращают перфузию этих сосудов аппаратом искусственного кровообращения.

Продолжительность подобных операций превышает 10 часов, поэтому смертность при них очень высока. Однако в настоящее время на земном шаре проживает несколько человек, перенесших эту операцию.

### Аневризмы нисходящего (грудного) отдела аорты

Подобные аневризмы обычно имеют веретенообразную форму и нередко образуют отростки перед позвоночником, справа от него. Аневризматический мешок и отростки вызывают узурацию позвонков.

При оперативном вмешательстве по поводу подобных аневризм обеспечение артериальной кровью верхней половины тела осуществляется сердцем, а нижней — аппаратом искусственного кровообращения. После левосторонней торакотомии и вскрытия перикарда через левое ушко в левое предсердие вводят канюлю, другой конец которой подключают к аппарату искусственного кровообращения. Оксигенатор при этом не нужен, так как из левого предсердия отсасывается артериальная кровь. Из аппарата искусственного кровообращения через общую бедренную артерию кровь возвращают в нижнюю половину тела больного, и, таким образом, используя артериальный насос (рис. 3-203), образуют шунт

между левым предсердием и бедренной артерией (т.н. «by-pass»).

Необходимо внимательно следить за тем, чтобы из левого предсердия отсасывалось лишь количество крови, необходимое для кровоснабжения нижней половины тела, и в то же время остатка крови, поступающего в левый желудочек, было бы достаточно для кровоснабжения верхней половины тела. Аппарат искусственного кровообращения должен обеспечивать минутный объем, составляющий приблизительно 1200-1500 мл. Подобное двойное кровоснабжение необходимо организму потому, что после отключения аневризмы следует обеспечить кровоснабжение верхней половины тела сердцем, а спинного мозга, почек и прочих висцеральных органов перфузией, осуществляемой аппаратом искусственного кровообращения.

После создания «by-pass»-шунта между левым предсердием и бедренной артерией над и под аневризмой на аорту поперечно накладывают зажимы. Вслед за этим производят резекцию аневризмы грудной аорты. При наличии аневризматических отростков справа от позвоночника нет необходимости производить радикальную резекцию, достаточно лишь вскрыть аневризму и иссечь легко устранимые ее участки. На место резецированного аневризматического мешка подшивается аллотрансплант соответствующего диаметра и длины. Подшивание производится к оставшимся проксимальным и дистальным участкам стенки аорты. После снятия зажимов постепенно ликвидируют «by-pass»-шунт (см. рис. 3-203).

Общая летальность после резекции аневризм нисходящей части (грудной) аорты зависит от возраста больного, наличия сопутствующих заболеваний сердца или гипертонической болезни, а также от опыта хирурга. По данным De Bakey, на 1000 случаев общая летальность составляла приблизительно 10%. Примерно такие же данные сообщают Ю. Е. Берцов, А. В. Покровский, однако у менее опытных хирургов летальность значительно выше.

Расслаивающая аневризма аорты Расслаивающая аневризма аорты представляет собой отдельную нозологическую единицу, патологоанатомическая сущность которой состоит в том, что на интиме и приблизительно на половине средней оболочки образуется трещина, через которую кровь из просвета аорты нагнетается в толщу артериальной стенки, где возникает интрамуральная гематома, разделяющая до того единую аортальную стенку на внутренний и наружный слои.

Интрамуральная гематома, постепенно расслаивая стенку аорты по окружности, образует внутреннюю «трубку», состоящую из интимы и внутренней половины средней оболочки, и наружную «трубку», образованную наружной половиной средней оболочки и адвентицией. Если расслоение произошло по всей

окружности аорты, то последняя представляет собой как бы две трубки, насаженные одна на другую. Интрамуральная гематома производит расслоение стенки аорты не только по окружности, но и распространяется в проксимальном и дистальном направлениях от места повреждения аорты.

Наружная трубка в дистальном направлении может иметь слепое окончание. Случается, однако, что дистальный конец наружной трубки также прорывается в просвет аорты. В первом случае при аортографии в кровь, заполняющую наружную трубку, попадает лишь незначительное количество контрастного вещества, в то время как во втором случае в обеих трубках (внутренней и внешней) появляется значительное количество контрастного вещества, так как и в той, и в другой трубке имеется постоянный кровоток.

Поперечный разрыв интимы и половины средней оболочки обычно встречается в двух местах. Одно из таких типичных мест находится на несколько сантиметров выше аортального клапана на выпуклой стороне аорты. Другим таким местом является начало нисходящей части аорты ниже устья подключичной артерии, также на выпуклой стороне аорты.

При расслаивающей аневризме может произойти разрыв наружной оболочки, когда интрамуральная гематома прорывается через наружную часть средней оболочки и адвентицию. При этом, в зависимости от локализации разрыва, происходит кровоизлияние в полость перикарда с внезапным развитием тампонады сердца и гибелью больного. Кровоизлияние в средостение сопровождается симптомами сдавливания расположенных в нем крупных артериальных и венозных сосудов. Кровоизлияние возможно также в свободную плевральную полость, а при распространении гематомы на брюшной отдел аорты — и в брюшную полость.

Чаще всего расслаивающая аневризма аорты встречается в относительно молодом возрасте, у больных от 20 до 40 лет и, в виде исключения, у пожилых. Наиболее частой причиной возникновения расслаивающей аневризмы аорты является синдром Marfan, характерными признаками которого признают считать высокий рост, астеническое телосложение и арахнодактилию. Причиной образования расслаивающей аневризмы при этом синдроме является дегенерация средней оболочки аорты, т.н. кистозный некроз средней оболочки (Erdheim). В возникновении расслаивающей аневризмы у пожилых больных приблизительно в 50% всех случаев важную роль играет гипертензия. Этиологическим фактором может быть коарктация аорты и поддерживаемая ею гипертензия верхней половины тела, а также беременность. Атеросклероз и сифилис, по всей вероятности, не являются причиной возникновения расслаивающей аневризмы аорты, даже у больных пожилого возраста.



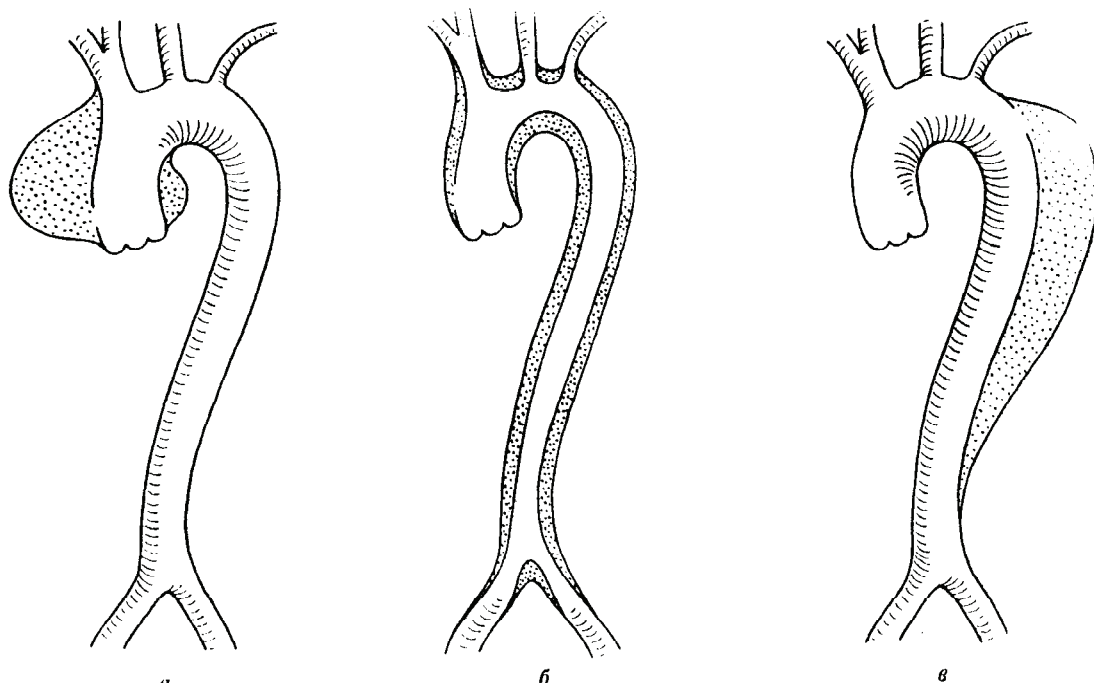


Рис. 3-204. Три вида расслаивающих аневризм аорты (а-в)

Различают три вида расслаивающих аневризм аорты (рис. 3-204):

а) расслоение распространяется на восходящую часть аорты и начальный отдел дуги аорты (чаще всего при синдроме *Marfan*);

б) расслоение начинается около аортального кольца и распространяется до или даже ниже диафрагмы;

в) расслоение начинается ниже устья левой подключичной артерии и распространяется ниже диафрагмы; этот вид аневризм встречается чаще всего.

Клинически различают острую, подострую и хроническую формы. Чаще всего встречаются острые формы: 80% всех больных с расслаивающей аневризмой аорты погибает в первую неделю заболевания. Лишь приблизительно в 10-15% случаев заболевания аневризма становится хронической, а в исключительных случаях после тромбирования интрамуральной гематомы больной может спонтанно выздороветь.

Хирургическое лечение расслаивающей аневризмы аорты представляет собой весьма сложную задачу. Оперативное вмешательство по поводу вышеупомянутого вида расслаивающих аневризм типа а) следует производить, как и при простой, не расслаивающей веретенообразной аневризме восходящей части аорты и ее дуги. Больного подключают к аппарату искусственного кровообращения, затем производят резекцию аневризмы и замещение дефекта аорты соответствующим по величине аллотрансплантатом. При наличии сопутствующей недостаточности аортального клапана производят вшивание в аорту искусственного клапана (рис. 3-205).

При аневризмах типа б) (см. выше) может возникнуть необходимость экстренной операции. Доступ к

восходящей части аорты обеспечивается срединной стернотомией, после чего больного подключают к аппарату искусственного кровообращения. В начальном отделе восходящей части аорты поперечным разрезом пересекают аорту и как в проксимальной, так и дистальной ее частях подшивают внутреннюю стенку к наружной, создавая единую стенку аорты. Вслед за этим наложением швов соединяют обе культя аорты.

После операции интрамуральная гематома, расположенная в закрытой полости, постепенно тромбируется, а затем следует организация тромба и излечение.

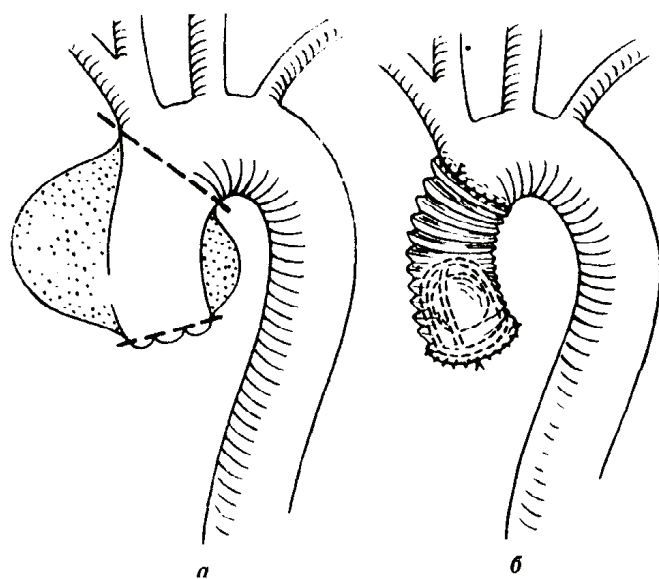


Рис. 3-205. Метода хирургического лечения расслаивающей аневризмы аорты типа «а», а) Иссечение аневризматического участка аорты; б) замещение дефекта аорты сосудистым протезом из синтетического материала и вшивание искусственного клапана типа Starr - Edwards

При аневризмах типа в) оперативное вмешательство соответствует таковому при веретенообразных аневризмах нисходящего отдела грудной части аорты. Если расслоение распространяется ниже диафрагмы, то производят резекцию грудной части аорты на культе, расположенной над диафрагмой, сшивают между собой внутреннюю и наружную стенки, а затем замещают образовавшийся дефект, подшивая верхнюю часть алло-трансплантата к сохраненной стенке аорты, а нижнюю — к этой сшитой культе.

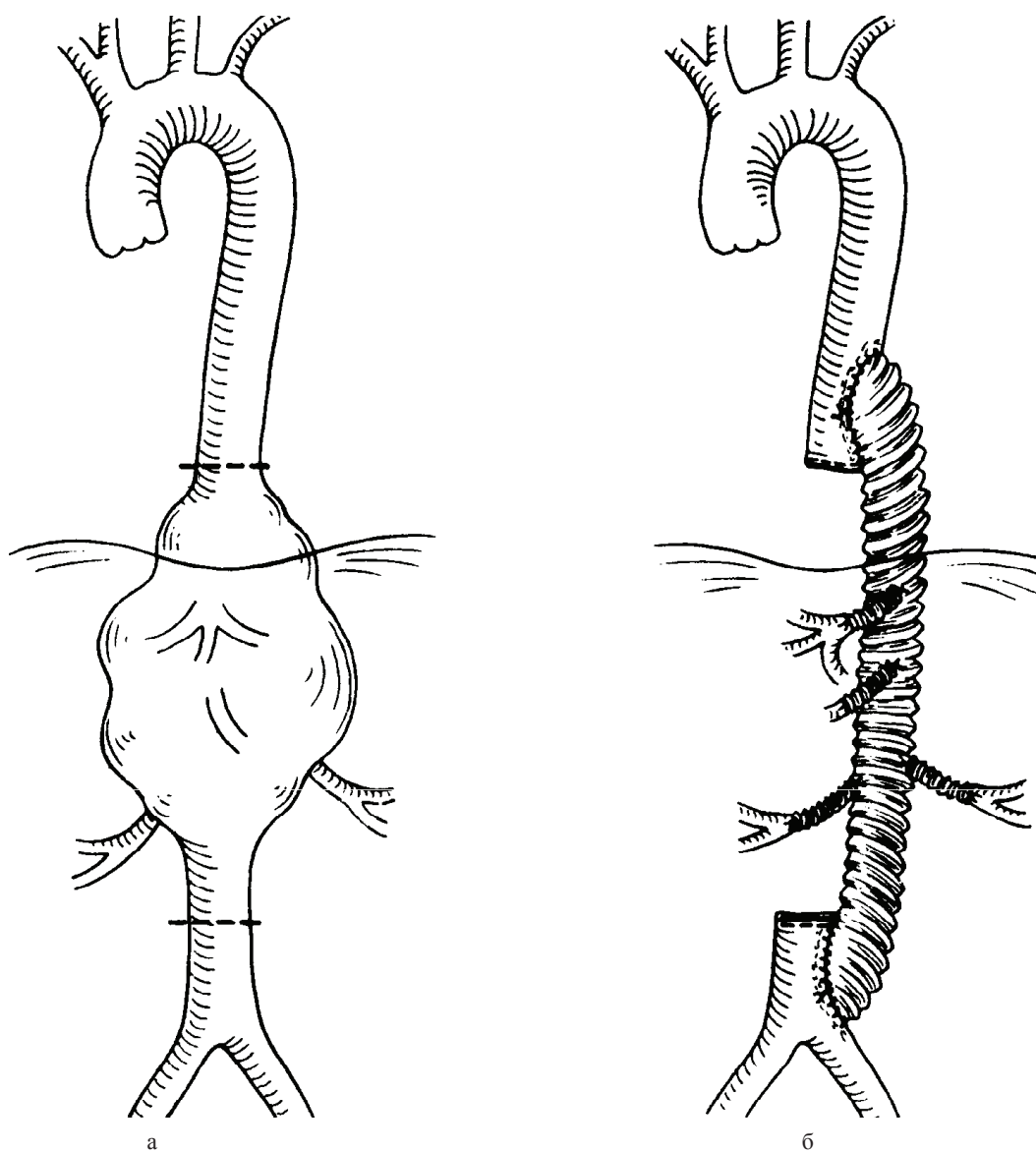
De Bakey до 1974 года произвел 226 операций по поводу расслаивающей аневризмы аорты; при этом общая летальность составляла 12%, что является отличным достижением. Необходимо напомнить, что менее опытные хирурги пытаются «исправить» расслаивающую аневризму аорты консервативными методами лечения. Сущность этого лечения состоит в том, что пытаются стойко нормализовать артериальное давление и поддерживать его на уровне 80 мм рт. ст. Однако результаты подобного лечения весьма

сомнительны, кроме того, оно противопоказано при нарушениях мозгового кровообращения.

### Аневризмы торакоабдоминальной части аорты

Подобные аневризмы начинаются от нисходящего отдела грудной части аорты и распространяются в брюшную полость. Значение такой локализации аневризм велико, так как в этом месте от аорты отходят крупные пристеночные и висцеральные ветви, снабжающие кровью весьма чувствительные к гипоксии спинной мозг, почки, а также печень и желудочно-кишечный тракт.

Сущность оперативного вмешательства состоит в следующем. После торакотомии в левом VII межреберье пересекают реберную дугу и производят полную срединную лапаротомию. Вслед за этим рассекают диафрагму до аорты и, сместив органы брюш-



Ряс. 3-206. Аневризма торакоабдоминального отдела аорты, а) Места иссечения аневризмы; б) окончательное хирургическое вмешательство

ной полости вправо, пытаются ретроперитонеально подойти к аневризме и расположенным над ней и под ней интактным участкам аорты. На эти интактные участки выше и ниже аневризмы накладывают зажимы *Salinsky*, с помощью которых часть аорты *тангенциально отключается* от кровообращения.

Отключенный таким образом участок аорты вскрывается продольным разрезом и между интактными (проксимальным и дистальным) участками аорты с помощью обходного *аллотрансплантата* образуют шунт (by-pass) (рис. 3-206). Если вслед за этим с аорты снять зажимы *Satinsky*, то кровь из проксимального отдела аорты будет поступать в дистальный отдел через обходной аллотрансплантат (шунт). Крупные висцеральные ветви аорты (чревная, верхняя брыжеечная, почечные артерии) по очереди анастомозируются с протезом (см. рис. 3-206). Одновременно локальной гипотермией или регионарной перфузией органов живота следует предотвратить развитие их гипоксии.

*De Bakey* до 1974 года произвел 169 резекций аневризм торакоабдоминальной части аорты; при этом общая смертность составляла 20%, что следует признать исключительно высоким достижением. Хорошие результаты опубликованы *А. В. Покровским*. Общая летальность, по данным менее опытных хирургов, составляет, по крайней мере, 50%.

### Аневризма подпочечного отдела аорты

Операции по поводу этого вида аневризм представляют собой *наименее сложную задачу*. Доступ — срединная лапаротомия от мечевидного отростка до лобка. По вскрытии брюшной полости кишечник отодвигают вправо и выделяют интактную или почти неизмененную часть аорты, расположенную над аневризмой, в непосредственной близости и несколько ниже устья почечных артерий. Следует соблюдать

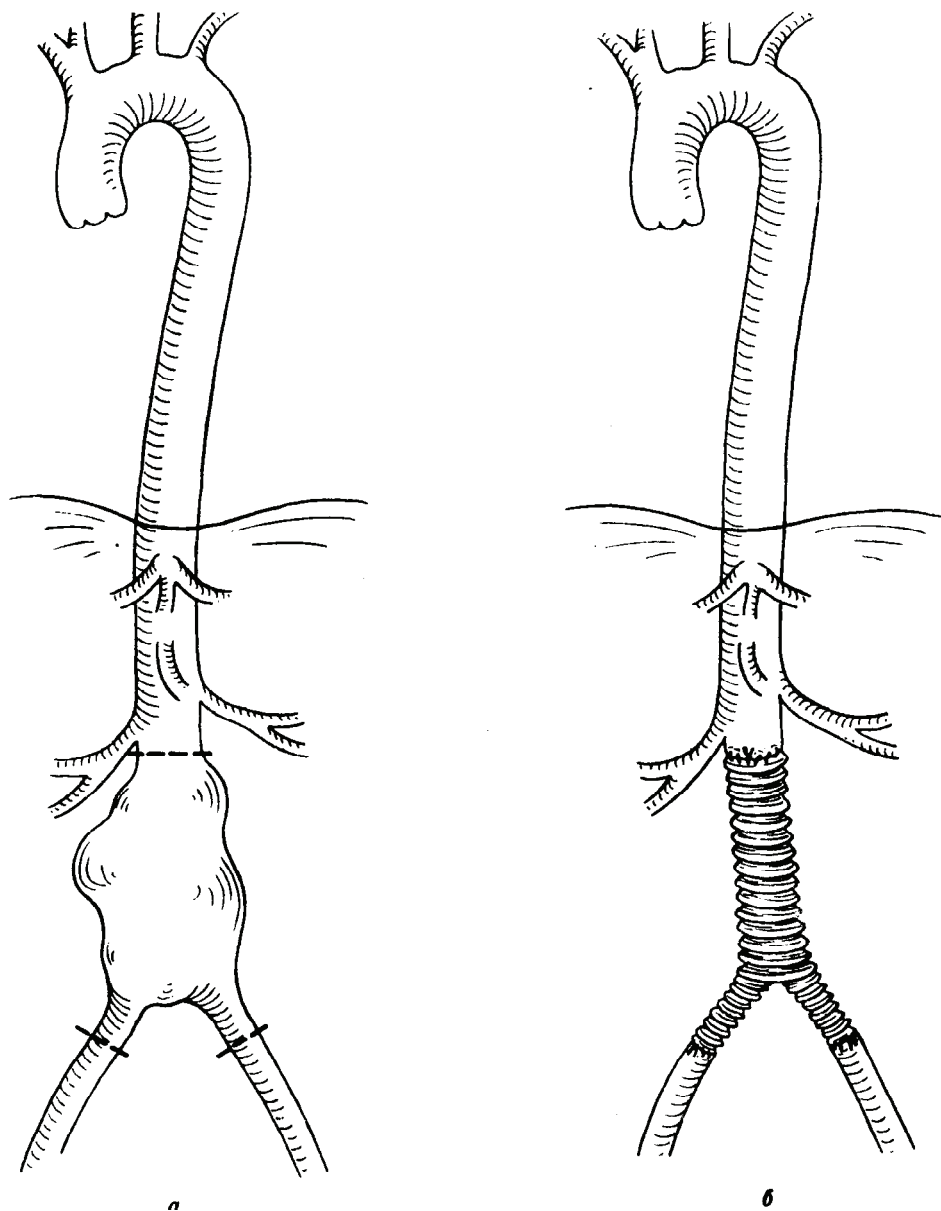


Рис. 3-207. Аневризма инфраренального участка аорты, а) Места иссечения аневризмы; б) Y-образный сосудистый протез



осторожность, так как в этом месте перед аортой проходит левая почечная вена, идущая от левой почки к нижней полой вене, расположенной справа от аорты.

Иногда дистальная часть аневризмы располагается над бифуркацией аорты; значительно чаще, однако, она распространяется на общие подвздошные артерии. В подобных случаях дистальные зажимы накладывают на эти сосуды (рис. 3-207). Этот вид операции не требует ни применения аппарата искусственного кровообращения, ни прочих методов экстракорпоральной перфузии. После наложения зажимов внизу и сверху аневризму аорты вскрывают продольным разрезом. На этом этапе операции из аневризмы через позвоночные артерии еще может возникнуть кровотечение. Лучше всего в целях предотвращения кровотечения ушить просветы этих сосудов наложением со стороны просвета аорты Z-образных швов.

Стенку аневризмы иссекают, по мере возможности, к радикальной резекции не стремятся. Следует проявлять особую осторожность справа от аорты, где стенка аневризмы может прочно срастись со стенкой нижней полой вены. В этом месте стенку аневризмы сохраняют во избежание повреждения полой вены. После остановки кровотечения и частичной или полной резекции стенки аневризмы производят замещение дефекта аорты протезом. Обычно с этой целью используют U-образный протез, вшиваемый на место резецированного участка аорты. После снятия зажимов вновь восстанавливается кровоток в направлении нижних конечностей (см. рис. 3-207). Остановка кровообращения в органах таза и в нижних конечностях на 1-2 часа не влечет за собой каких-либо последствий и не вызывает симптомов, характерных для синдрома сдавливания.

Общая летальность подобных операций при условии достаточной опытности хирурга составляет приблизительно 5%.

Хирургическое лечение аневризм восходящей части аорты, дуги аорты и торакоабдоминального отдела аорты представляет собой очень сложную задачу. Продолжительность подобных операций нередко составляет 12-14 часов, и поэтому их относят к числу наиболее сложных хирургических вмешательств. Не случайно, что смертность при этих операциях достигает приблизительно 50%, даже у специалистов по сосудистой хирургии. В целях понижения летальности пытались разработать и более простые методы операций.

Так, например, *Robicsek* добился отличных результатов методом укрепления аневризматически измененного участка торакоабдоминальной аорты. Сущность метода состоит в том, что протез соответствующей формы, обеспечивающий свободное прохождение ветвей аорты, в виде «жилета» натягивается на аневризматически измененную аорту и спереди ушивается.

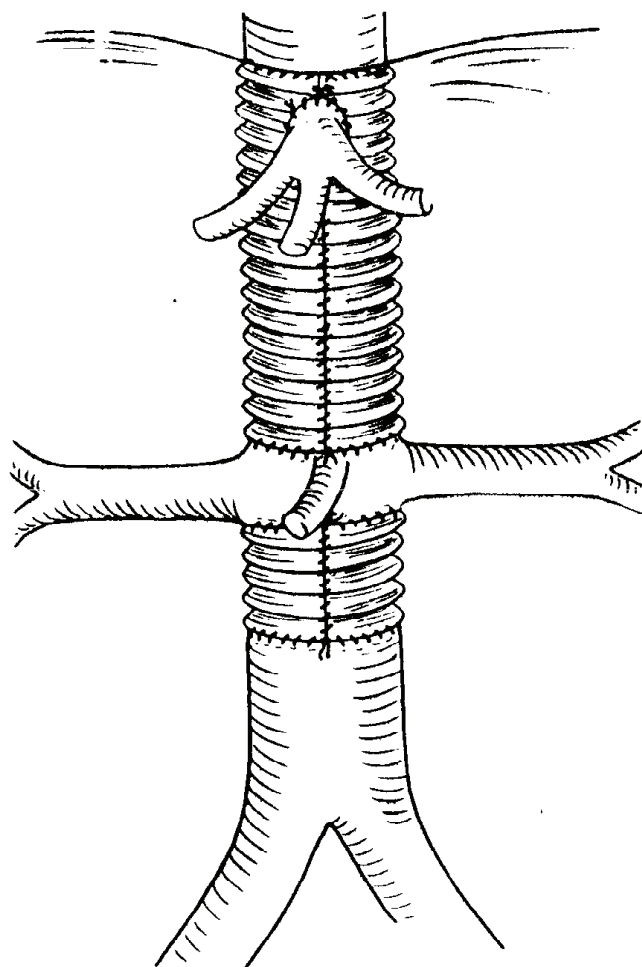


Рис. 3-208. Наложение «жилета» из синтетического материала на торакоабдоминальный аневризматически измененный участок аорты

Тем самым «жилет» как бы затягивается, давая опору аневризме; при этом последняя уменьшается в размерах и уже не в состоянии распространяться. Преимущество этой операции заключается в том, что отпадает необходимость вскрывать просвет аорты (рис. 3-208).

### Децелерационный синдром (травматическая аневризма пограничного отдела дуги аорты и нисходящей части аорты)

При автомобильной катастрофе, падении лифта или кабины подвесной дороги, при авиационной катастрофе вследствие резкого торможения, вызванного столкновением, помимо прочих повреждений, нередко у пострадавших развивается травматическое повреждение пограничного отдела дуги аорты и нисходящей части аорты (рис. 3-209). Сердце по инерции всей своей массой устремляется в направлении движения тела и вследствие рывка происходит разрыв в области дуги аорты, несколько выше места отхождения межреберных артерий в относительно менее фиксированном участке аорты.

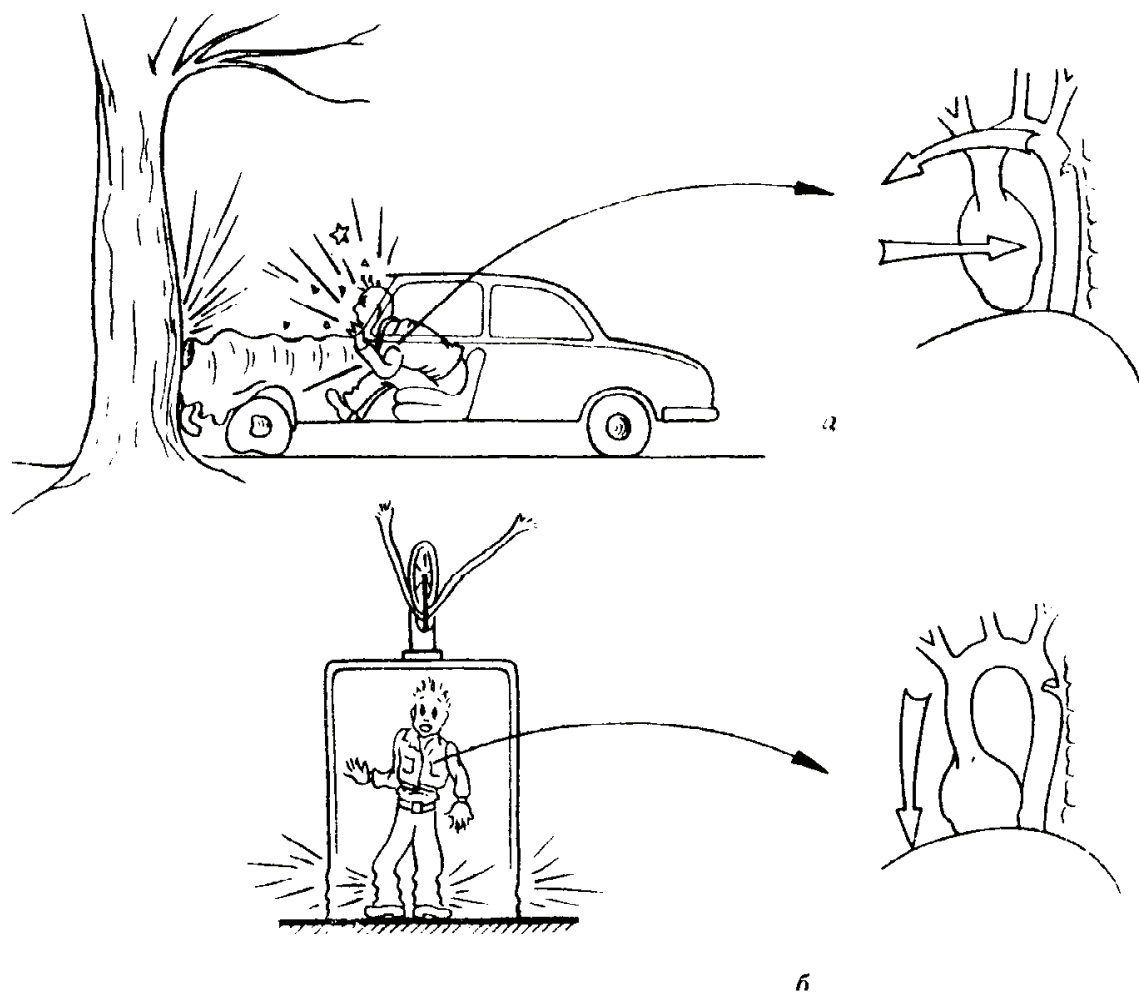


Рис. 3-209. а) Механизм развития децелерационного синдрома при фронтальном столкновении и б) при вертикальном падении

Разрыв, как правило, образуется в области истмуса, на уровне артериальной связки, ниже места отхождения левой подключичной артерии, чаще всего на задней стенке аорты. Одним из первых в Советском Союзе об успешной операции при такого рода травме в 1962 году сообщил *М. Н. Аничков*.

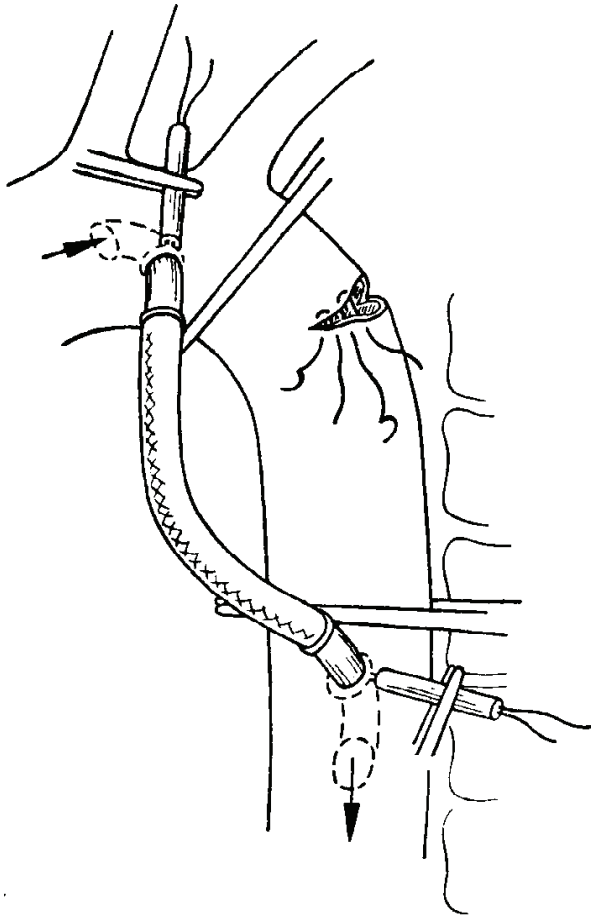
Величина повреждения аорты зависит от степени децелерации. При незначительном разрыве интимы есть время для образования *аневризмы*. При полном разрыве как интимы, так и медики образуется *субадвентициальная гематома*, которая постепенно распространяется дальше. Даже *полный циркулярный разрыв интимы и медики* в области перешейка аорты необязательно вызывает немедленную гибель пострадавшего, так как место поражения аорты прикрыто плотной адвентицией и плеврой. Гематома определенной величины и сопротивление окружающих тканей некоторое время задерживает кровотечение. Благодаря этому временно состояние пострадавшего может быть относительно удовлетворительным.

Более половины пострадавших погибает в первые 30 минут после травмы. Если больной не погиб в первые 2 часа после травмы, то есть надежда, что он останется в живых. Лишь *быстрая диагностика и квалифицированная хирургическая помощь* в состо-

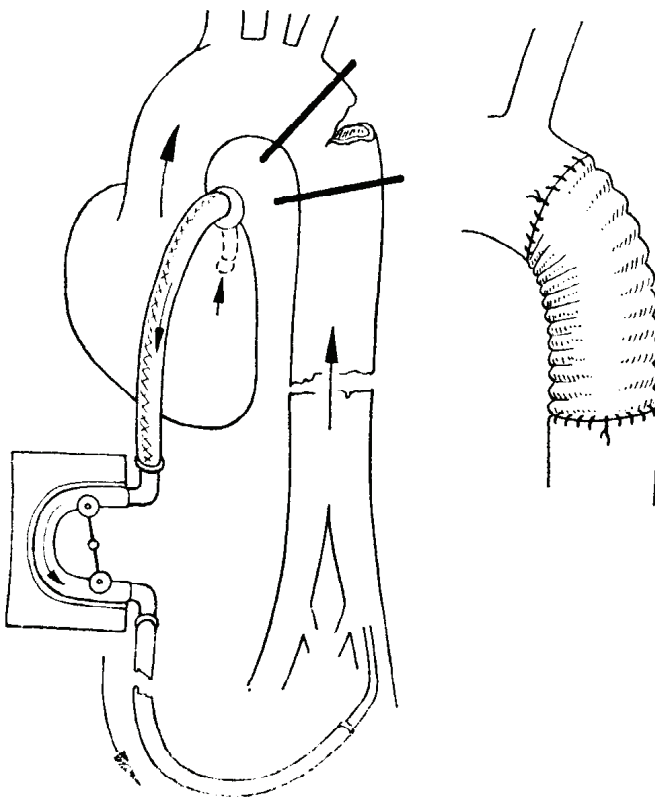
янии спасти пострадавшего. Шок и сопутствующие травматические повреждения нередко сглаживают симптоматику травматической аневризмы аорты, поэтому при каждом случае децелерации, а также в случаях значительных травматических повреждений грудной клетки, следует искать симптомы травматической аневризмы аорты. Наличие гемоторакса не является специфическим диагностическим симптомом, так как он может быть вызван целым рядом повреждений.

Существенным *симптомом* является загрудинная боль и боль в спине, а также признаки смещения трахеи и сдавливания пищевода (дисфагия). Сдавливание гематомой симпатических волокон вызывает синдром *Homer*; а сдавливание левого возвратного нерва ведет к появлению хрипоты. Вследствие возрастания медиастинального давления возможно развитие синдрома верхней полой вены.

Весьма часто на левой и правой верхних конечностях определяется неодинаковое артериальное давление. Субадвентициальная гематома, сдавливая перешеек аорты, вызывает симптомы, напоминающие симптомы коарктации аорты: между верхней и нижней половинами тела отмечается различие показателей пульса и артериального давления.



**Рис. 3-210.** Временное решение при разрыве аорты, вызванном децелерационным синдромом. Кровь, минуя отключенный участок, через обходной шунт поступает в дистальные отделы аорты



**Рис. 3-211.** Лечение разрыва аорты, вызванного децелерационным синдромом, с помощью аппарата искусственного кровообращения и сосудистого протеза из синтетического материала

Расширение аорты, смещение трахеи, сдавливание пищевода, отмечающиеся при простом рентгенологическом исследовании, наряду с затемнением тени левого легкого, вызванным гемотораксом, являются патологическими симптомами децелерационного синдрома. т.н. «немой» разрыв аорты может быть выявлен спустя несколько недель после травмы при простом рентгенологическом исследовании в виде аневризмы размером с головку младенца.

*Аортография* в острой стадии аневризмы небезопасна. Она требует особой осторожности и полной операционной готовности.

Не в каждом случае целесообразно доставлять больного с травматической аневризмой в отдаленные хорошо оснащенные специализированные медицинские учреждения. *Экстренное хирургическое вмешательство* в хирургическом отделении, имеющем опыт в области сосудистой хирургии, оправдано витальными показаниями. Операцию следует считать показанной лишь в том случае, если пострадавшему угрожает опасность массивного кровотечения.

Отключение поврежденного участка грудной аорты на 20 минут и более вызывает необратимые поражения спинного мозга, а на 30 минут и более — необратимые поражения почек и печени. Этим обстоятельством объясняется необходимость обеспечения кровообращения дистальных участков аорты и всей нижней половины тела на период отключения аорты.

*Экстралюминальное шунтирование* осуществляется с помощью протеза, изготовленного из силиконизированной синтетической трубки, двух канюлей из синтетического материала и одного вентиля для удаления воздуха диаметром не менее 10 мм. Подобный вид шунтирования не требует применения гепарина, так как кровь в шунте не свертывается.

Пострадавшему, лежащему на правом боку, производят левостороннюю постеролатеральную торакотомию в четвертом межреберье. Вслед за этим отсасывают из грудной полости жидкую кровь и сгустки крови. На 10 см выше и ниже места разрыва аорты, используя 2/0 атравматические нитки, на аорту накладывается по 2 кيسетных шва, концы которых протягиваются в резиновую или синтетическую трубку длиной приблизительно 10 см.

Около верхнего кيسетного шва на аорту накладывается боковой зажим, на отключенном участке образуют отверстие длиной 8 мм, а затем по мере снятия зажима вводят в аорту канюлю в центральном направлении. Другой конец шунта с помощью таких же мероприятий вводят в нисходящую аорту в периферическом направлении. С помощью вентиля из шунта удаляют воздух, несколькими швами фиксируют его к стенке аорты, а затем восстанавливают кровоток (рис. 3-210).

После наложения зажимов и *перезжатая* аорты

выше и ниже места разрыва можно приступить к *реконструкции*. Мелкие разрывы ушиваются. Края более крупных разрывов иссекаются, а затем образовавшийся дефект аорты ликвидируют с помощью синтетического лоскута в виде лаврового листка. При почти полном поперечном разрыве аорты с неровными краями производят резекцию поврежденного участка аорты, а затем замещают дефект аорты синтетическим протезом соответствующего размера с анастомозом по типу «конец в конец».

После окончания реконструкции приступают к *завершающему этапу операции*. После тщательной аспирации воздуха из зоны операции постепенно снимают зажимы. Производят это следующим образом: захватив протез, рассекают фиксирующие швы и, наложив боковые зажимы на аорту с двух концов шунта, резким движением удаляют канюлю. Оба отверстия, образовавшиеся вследствие аортотомии, ушивают непрерывными швами. После гемостаза и тщательного туалета грудной полости обеспечивают постоянную аспирацию содержимого плевральной полости или средостения в зависимости от операционного доступа.

*Аневризма дуги аорты* и нисходящей части аорты, имеющая децелерационное происхождение и возникшая у пострадавшего несколько недель или месяцев тому назад, может не проявляться в виде клинических симптомов. В таком случае больной производит впечатление совершенно здорового человека, аневризма не требует экстренного вмешательства, ее лечение входит в задачу специализированного отделения сердечно-сосудистой хирургии.

Сущность операции в таких случаях состоит в следующем. После левосторонней торакотомии, используя *аппарат искусственного кровообращения*, образуют шунт между левым предсердием и центральным участком левой общей бедренной артерии (см. стр. 267). Наложив зажимы на аорту выше и ниже аневризмы, кровообращение в направлении нижней половины тела обеспечивают через левую бедренную артерию.

Травматическое повреждение аорты устраняют обычно применяемой в хирургии сосудов техникой наложения швов. После реконструкции стенки аорты обходной шунт удаляют (рис. 3-211).

### Лечение нарушений ритма и проводимости сердца электростимуляцией

*Сердце располагает собственной системой, в которой вырабатываются и проводятся импульсы к сокращению сердечной мышцы.* Синусовый узел расположен рядом с местом впадения верхней поллой

вены. В нормальных условиях он является «водителем ритма». Из синусового узла импульсы, природа которых пока еще не совсем ясна, по стенке предсердия поступают к узлу Ашофа-Тавары, а затем по пучку Гиса и его двум разветвлениям — к желудочкам. В нормальных условиях импульсы, идущие от синусового узла, сначала вызывают сокращение предсердий, а затем через 16-20 сотых секунды — сокращение желудочков.

Вся проводящая система сердца обладает способностью вырабатывать импульсы. Импульсы, возникающие в расположенных ниже синусового узла участках проводящей системы, вызывают более редкие сокращения сердца. Так, частота сердечных сокращений при возникновении импульсов в разветвлениях пучка Гиса не превышает 30-40 в *мин.* Импульсы, возникающие в верхних участках проводящей системы, подавляют импульсы, исходящие из участков, расположенных ниже. Этим объясняется, что в нормальных условиях синусовый узел, обладающий наибольшей частотой образования импульсов, подавляет все нижележащие центры образования импульсов проводящей системы. В этом случае ритм сокращения сердца — синусовый.

Различные заболевания могут вызвать нарушение ритма образования и проведения импульсов. Возможность раздражения электрическим током любого участка сердца уже давно известна, однако врачебная практика использует эту возможность лишь с 1952 года. *Устройство, вырабатывающее электрические импульсы, способные раздражать сердечную мышцу, называют «pace maker» («делающий шаги», — искусственный водитель ритма).*

В 1952 году *Zoll*, укрепив на стенке грудной клетки в области сердца 2 плоских электрода, соединил их с генератором водителя ритма. Электрический ток проникал через грудную клетку и сердце. Большого прогресса в терапии «водителем ритма» в 1958 году добились *Furman* и *Robinson*, которые разработали специальный электрод. Этот электрод *внутривенно* вводится в правый желудочек, а его наружный конец соединяется с «водителем ритма». Дальнейший шаг вперед представлял собой *имплантируемый ртутнокамерный «водитель ритма» на транзисторах*, который сконструировал в 1960 году *Chardack* в сотрудничестве со специалистами различных крупных предприятий.

Вопросами теории и практики лечения «водителем ритма» в Венгрии занимались главным образом *Sarkozy, Solti, Z. Szabo* и *Vildgi*. Первую имплантацию «водителя ритма» в Венгрии произвел *Sarkozy*. Большое число длительных наблюдений за больными с имплантированными «водителями ритма» в СССР имеют клиники *Ю. Ю. Бредихуса, Н. М. Амосова, Б. В. Петровского, А. А. Вишневецкого, В. И. Бураковского.*



## Устройство «водителя ритма»

В настоящее время имеется несколько типов «водителей ритма», которые применяются в различных целях.

Два основных составных элемента «водителя ритма» — генератор и электрод. Генератор представляет собой сложную электрическую и электронную систему, заключенную в корпус, выполненный из водонепроницаемого синтетического материала, не чужеродного окружающим тканям. В задачу аппарата входит выработка электрического тока, его подача в виде импульсов. Ток, вырабатываемый генератором, доставляется к сердцу по внутривенному или миокардиальному электроду.

Большинство применяемых генераторов представляют собой *ртутнокамерные батареи*, вырабатывающие напряжение 6-10 в. Продолжительность работы этих батарей, однако, весьма непродолжительна и составляет всего лишь 2,5-3 года. Поэтому в последнее время осуществляются попытки создания систем, обладающих большим запасом энергии. Большие надежды возлагались на атомные батареи. Продолжительность работы подобных батарей 10-15 лет. Однако даже столь незначительное количество радиоактивного вещества оказалось опасным с точки зрения загрязнения окружающей среды, поэтому «водители ритма», использующие плутоний, не получили распространения. В последнее время ведутся экспериментальные работы в целях замены ртутных камер новым источником энергии — *йодистым литием*.

Имеющиеся в «водителях ритма» полупроводники позволяют подавать электрический ток, вырабатываемый генератором, не непрерывно, а в виде импульсов. Отдельные импульсы продолжаются очень короткое время: приблизительно одну тысячную долю секунды. Электронное устройство определяет продолжительность каждого отдельного импульса и интервал между двумя импульсами (т. е. частоту серий импульсов). Различием вышеизложенных параметров определяется тип «водителей ритма». Различают следующие основные типы «водителей ритма».

1. 1. *Асинхронный (компетитивный) «водитель ритма»*. Аппарат обеспечивает подачу импульсов определенной силы тока и частоты (обычно 70/мин), окончательно установленным заводом-изготовителем. Недостатком асинхронного «водителя ритма» является то обстоятельство, что он направляет электрический импульс к сердцу даже в том случае, если предварительно сердце сократилось под действием собственного импульса, исходящего из предсердия. В подобных случаях наблюдается нарушение сократительной деятельности же-

лудочков, ощущение сердцебиения, аритмия, не представляющие, однако, опасности.

2. *Предсердный синхронный (некомпетитивный) «водитель ритма»*. Это устройство снимает импульсы, идущие по предсердию, усиливает их и с опозданием в 16 сотых долей секунды возвращает желудочкам. По сути дела, это устройство выполняет назначение пучка Гиса, проводя импульсы от предсердий к желудочкам. Известно, что в нормальных условиях частота пульса меняется соответственно физической и психической нагрузке. При атриовентрикулярной блокаде, несмотря на то, что образование импульсов в синусовом узле меняется соответственно нагрузке, это изменение не может отразиться на деятельности желудочков, продолжающих ритмично сокращаться с пониженной постоянной частотой. Синхронный «водитель ритма» позволяет устранить это нарушение проводимости сердца. Другим преимуществом синхронного «водителя ритма» является его способность прекратить соперничество (компетицию) между собственными импульсами большого и импульсами «водителя ритма». Подобные устройства, т.н. «водители ритма» *Atricon* имплантируются, как правило, лишь молодым больным с врожденной атриовентрикулярной блокадой. Такие больные, имеющие нормально функционирующий синусовый узел, становятся способными отвечать на различные нагрузки соответствующей частотой желудочковых сокращений.
3. *«R-подавляющий водитель ритма»*. Этот т.н. электростимулятор готовности чувствителен к зубцам R ЭКГ, образуемым желудочками. Аппарат имеет устройство, обеспечивающее выработку импульсов определенной частоты. При замедленном ритме сокращений желудочков это устройство функционирует как асинхронный «водитель ритма». Однако в том случае, если собственная частота сокращений желудочков превысит установленную аппаратом частоту, чувствительный контур генератора пульса отключает «водитель ритма». При уменьшении частоты сокращений желудочков ниже установленного уровня «водитель ритма» вновь начинает посылать электрические импульсы к сердцу. Таким образом, подобный «водитель ритма» располагает электрическим током, находящимся как бы в состоянии готовности, выжидает, работает ли сердце или нет. Однако *внешние электрические источники могут воздействовать на работу «R-подавляющего водителя ритма»*. Импульсы, идущие от внешних источников электричества, улавливаются «водителем рит-

ма» в качестве зубцов R, и поэтому электростимулятор не посылает к сердцу импульсов)

4. «R-зависимый водитель ритма». Для устранения вышеизложенного недостатка разработали т.н. «R-зависимый водитель ритма» (фирма «Ectacor»).

Подобный электростимулятор также чувствителен к зубцам R, однако в нем зубцы R не подавляют работу прибора, а наоборот, на каждый зубец R электростимулятор вырабатывает ответный электрический импульс. Поскольку этот импульс застаёт сердце в рефракторной фазе, сокращений желудочков не происходит. Внешние электрические источники (так, например, троллейбусный кабель высокого напряжения) не мешают работе «водителя ритма». Подобный электростимулятор также функционирует по принципу «готовности», посылая через строго определенные интервалы времени импульсы к сердцу при снижении частоты зубцов ниже определенного уровня.

Электроды «водителя ритма» Обычно используют 2 типа электродов. *Внутривенный электрод* вводится через какую-либо из вен в правое предсердие, а затем через трехстворчатый клапан в верхушку правого желудочка. В отдельных случаях обеспечивают хирургический доступ к сердцу и извне вшивают в стенку желудочка т.н. *миокардиальный электрод*. Поверхность всех электродов, соприкасающихся с сердцем, выполняется из платины, иридия или сплава кобальта и никеля. Электрод соединен с генератором гибким проволочным кабелем из нержавеющей металла. Внешнее покрытие кабеля — изоляционный материал, не чужеродный тканям, чаще всего это силиконовая резина или тефлон.

Эндокардиальный электрод тупым концом соприкасается с внутренней поверхностью стенки правого желудочка.

Миокардиальный электрод, как правило, имеет на конце резьбу длиной в несколько мм, используя которую, электрод во время операции в стерильных условиях со стороны эпикарда ввинчивают в стенку желудочка.

Методы имплантации «водителя ритма» Длительность лечения «водителем ритма» бывает различной.

1. 1. *Временное лечение «водителем ритма».* Для временного лечения электростимулятором используют внешний нестерильный генератор «водителя ритма». Генератор соединяют с эндокардиальным или миокардиальным электродом, выходящим из тела больного (рис. 3-212). Преимущество внешнего генератора перед внутренним, имплантированным состоит в том, что позволяет свободно изменять силу и частоту импульсов.

Временное лечение «водителем ритма» обычно применяют в следующих двух случаях. Нередко в ос-

трой стадии инфаркта миокарда возникает полная атриовентрикулярная блокада. В подобных случаях проводят временное лечение «водителем ритма» в надежде *т* то, что спустя 8-10 дней блокада исчезнет, и электрод «водителя ритма» можно будет удалить.

После сложных, тяжелых операций на сердце рекомендуется подшивать к поверхности сердца электрод, конец которого выводится наружу (т.н. «pull-электрод»). К этому электроду также подключают внешний «водитель ритма готовности» из расчета, что через несколько дней, как только позволит состояние больного, электрод удалат.

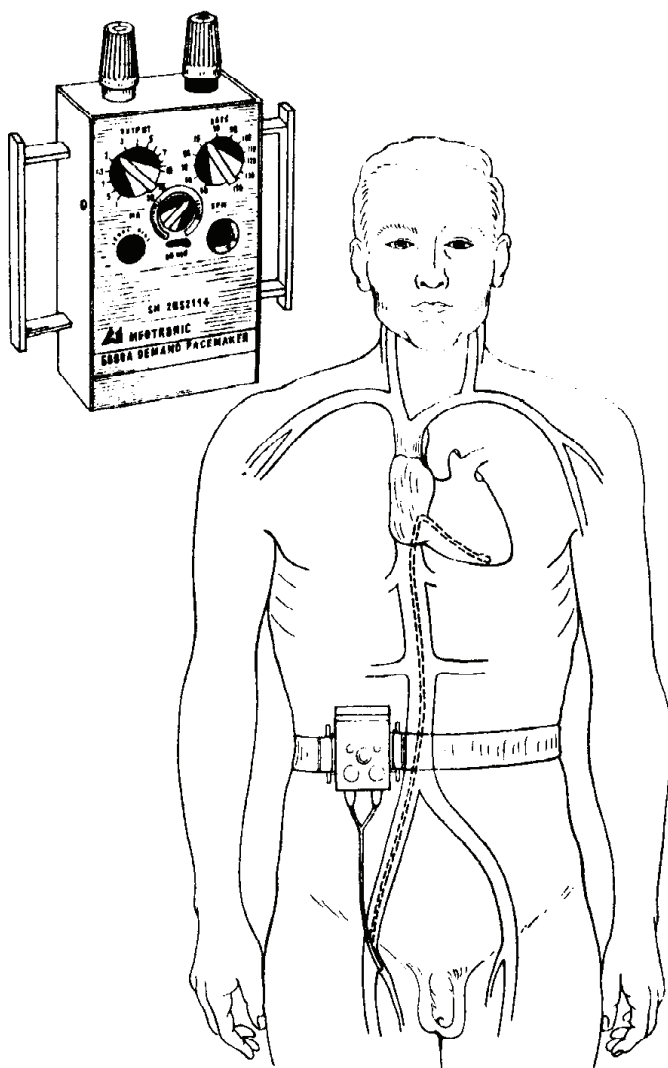


Рис. 3-212. Внешний генератор «водителя ритма» с внутривенным электродом

Эндокардиальный внутривенный электрод, применяемый для временной электростимуляции, вводят в паховой складке в большую вену голени и по ней под рентгенологическим и электрокардиографическим контролем в правый желудочек. Теоретически с этой целью, естественно, можно использовать и любую другую вену. В последнее время в палатах интенсивного наблюдения терапевтического профиля применяют т.н. плавающие («floating») электроды.

Преимущество этих электродов состоит в том, что они могут быть использованы непосредственно в постели больного без рентгенологического контроля. Подобные исключительно тонкие электроды в условиях соблюдения стерильности через вену (как правило, вену предплечья или подключичную) медленно вводят в полость сердца. Соединив наружный конец электрода с внешним генератором «водителя ритма», используя электрокардиографический контроль, определяют, попал ли внутренний конец электрода в правый желудочек. Если это осуществить не удастся, все еще остается возможность ввести эндокардиальный электрод под рентгенологическим контролем.

2. Для продолжительной электростимуляции используют постоянный имплантируемый «водитель ритма». Более щадящим для больного является применение внутривенного электрода. Для его введения под местной анестезией производят венесекцию латеральной подкожной вены руки в области *sulcus deltoideopectoralis* и через нее вводят электрод под рентгенологическим и электрокардиографическим контролем в верхушку правого желудочка. Убедиться в правильности положения электрода позволяет рентгенологический контроль, а также сокращение сердца, вызванное присоединением наружного конца электрода к генератору «водителя ритма». Вслед за этим генератор подкожно вшивается в области грудной мышцы (рис. 3-213).

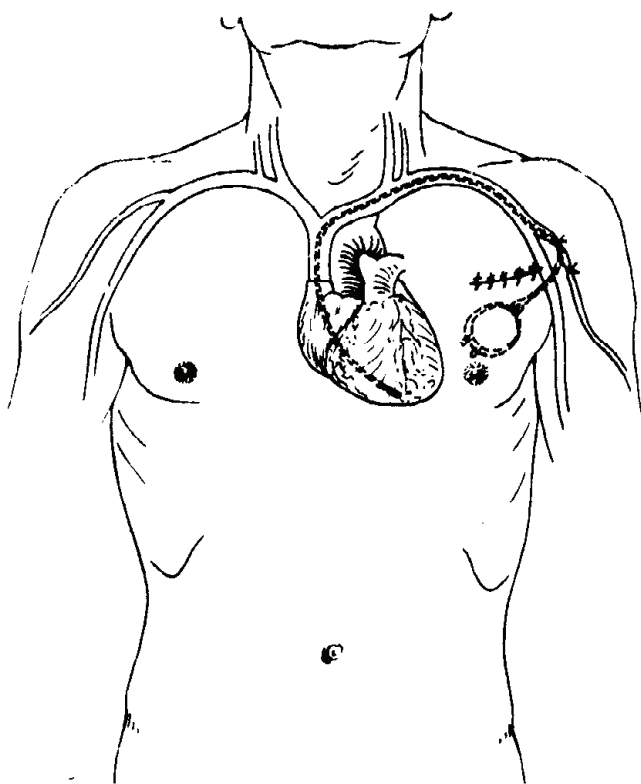


Рис. 3-213. Внутривенный электрод, введенный через латеральную подкожную вену руки и генератор «водителя ритма», вшитый под грудную мышцу

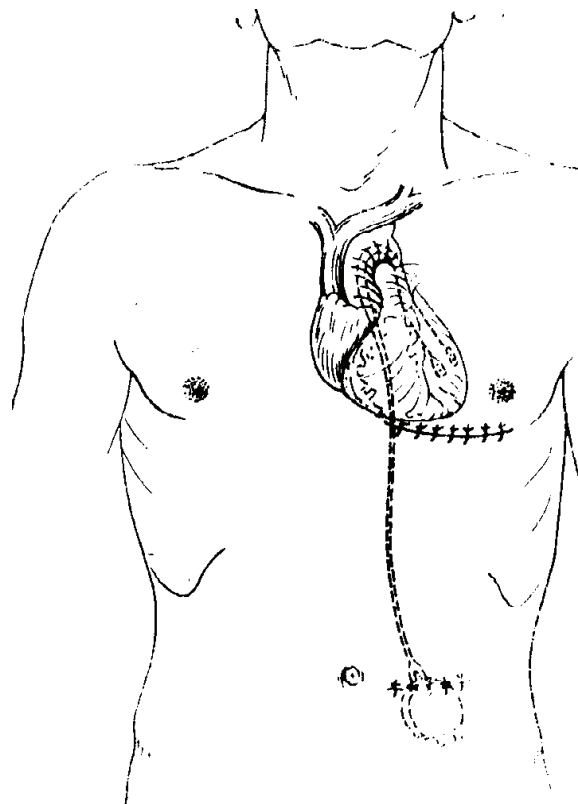


Рис. 3-214. Подшитый к сердцу миокардиальный электрод и генератор «водителя ритма», размещенный под сухожильным влагалищем прямой мышцы живота

Миокардиальный электрод вшивается в сердечную мышцу следующим образом. Производя разрез слева от грудины, удаляют четвертый или пятый реберные хрящи, затем определяют место расположения перикарда и вскрывают его, не вскрывая плевральной полости. Обеспечить доступ к перикарду и сердцу можно также, производя продольный разрез длиной приблизительно в 10 см над мечевидным отростком, разделив таким образом отросток пополам. В подобном случае доступ к сердцу обеспечивается со стороны сухожильного центра диафрагмы (*Lakos*).

Внутренний спиральный конец миокардиального электрода или фиксируется наложением швов, или ввинчивается в стенку левого желудочка в таком месте, где нет жировой ткани и крупных ветвей коронарных артерий. Через одно из межреберьев или раневое окно брюшной стенки извлекают электрод из грудной клетки и соединяют его с генератором «водителя ритма», помещенного под переднее сухожильное влагалище прямой мышцы живота (рис. 3-214). Эту операцию обычно производят под наркозом.

### Показания к лечению «водителем ритма»

Классическим примером показаний к лечению «водителем ритма» является атриовентрикулярная блокада. При неполной атриовентрикулярной блока-

де сокращения желудочков периодически выпадают в виде приступов. Если после одного из сокращений желудочков через 7-8 секунд не наступит очередного сокращения желудочков, то больной потеряет сознание. Это сочетание симптомов называют *синдромом Adams-Stokes*. Продолжительность потери сознания может быть от нескольких секунд до 2-3 минут. При неполной атриовентрикулярной блокаде по окончании приступа импульсы из предсердий, вновь начинают проводиться в желудочки, последние сокращаются, и через несколько секунд больной приходит в сознание. В тяжелых случаях приступы, сопровождающиеся потерей сознания, могут возникать по нескольку раз в день, что представляет собой весьма тяжелую травму для больного.

При синдроме *Adams-Stokes* обычно применяют «водитель ритма готовности» с тем, чтобы импульсы «водителя ритма» не вступали в соперничество с собственными импульсами сердца.

Другой классической областью применения «водителя ритма» является *полная атриовентрикулярная блокада*, продолжающаяся длительный срок. В подобных случаях на электрокардиограмме хорошо видны чередующиеся с одинаковыми интервалами зубцы Р и QRS-комплексы, однако отсутствует какая-либо зависимость между QRS-комплексами и зубцами Р. Этот вид нарушения проводимости, не считая ранее упоминавшейся врожденной полной атриовентрикулярной блокады, как правило, встречается у пожилых людей старше 60 лет.

Этиологическим фактором этого вида нарушения проводимости, по всей вероятности, является в первую очередь атеросклероз. При длительном существовании полной атриовентрикулярной блокады, вследствие замедленной сердечной деятельности (30-40/мин) развивается недостаточность кровообращения или возникают приступы стенокардии. В отдельных случаях происходит нарушение мозгового кровообращения и развивается хроническая энцефалопатия. Часто повторяющиеся приступы потери сознания вызывают ишемические поражения головного мозга. При длительно существующей полной атриовентрикулярной блокаде имплантируют «водитель ритма» с фиксированной частотой выработки импульсов.

В экстренных случаях (часто возникающие приступы *Adams-Stokes*) или когда нет возможности по какой-либо причине быстро произвести имплантацию «водителя ритма», временно пытаются устранить атриовентрикулярную блокаду с помощью лекарственных средств. С этой целью применяют в первую очередь атропин, обладающий парасимпатолитическим действием, и блокаторы бета-рецепторов — пропранолон или изопроterenол. Эти препараты ускоряют сокращение желудочков, что позволяет

выиграть время и подготовиться к имплантации «водителя ритма».

Помимо упомянутых классических областей применения «водителя ритма», в последнее время его используют и при других нарушениях сердечной деятельности.

В отдельных случаях встречаются нарушения функции синусового узла (т.н. синдром «*sick-sinus*»). Вследствие поражения синусового узла, несмотря на нормальную проводимость между предсердиями и желудочками, могут возникать приступы *Adams-Stokes* или тяжелые формы аритмий, а также может развиваться хроническая энцефалопатия.

В подобных случаях безусловно показана имплантация «водителя ритма готовности».

В клинической практике известны случаи хронических заболеваний сердца, когда больные, нуждающиеся в постоянном применении препаратов наперстянки, плохо переносят их, так как *сердечная деятельность под влиянием лекарственных средств очень замедляется*, что делает невозможным применение этих препаратов. В подобных случаях показана имплантация «водителя ритма готовности» ускоряющего сердечную деятельность и позволяющего тем самым, не опасаясь, применять препараты наперстянки.

*Гиперестезия каротидного синуса* является редко встречающимся, однако давно известным состоянием. У таких больных резкое запрокидывание головы назад, ношение узкого воротничка, бритье и т. д. могут вызвать резкое замедление сердечной деятельности, падение артериального давления и даже асистолию. Больной может на несколько секунд потерять сознание. Для предотвращения всех этих нарушений может быть использована имплантация «водителя ритма готовности».

В последнее время продолжительное лечение «водителем ритма» применяют у больных с различными формами *аритмий, не поддающихся терапевтическому лечению*. «Водитель ритма» ликвидирует гетеротопно возникающие аритмии следующим образом: *на основании механизма overdrive* (по терминологии английских авторов) он как бы «загоняет» сердце и тем самым подавляет импульсы, исходящие из гетеротопного центра.

### **Осложнения при лечении «водителем ритма»**

Лечение «водителем ритма» имеет относительно много осложнений. Наиболее частым *осложнением по техническим причинам* является смещение электрода (особенно эндокардиального), вследствие чего он не соприкасается с сердцем и не стимулирует импульсами его работу. Случается также разрыв стального кабеля электрода, что прерывает подачу импульсов от генератора к сердцу. Может быть так-



же нарушен контакт генератора с электродом. Все эти нарушения могут быть выявлены с помощью рентгенологического и электрокардиографического исследований.

Редко случается, что эндокардиальный электрод, перфорировав межжелудочковую перегородку, проникает из правого желудочка в левый В подобном случае изменяется электрокардиограмма, однако каких-либо серьезных последствий эта перфорация не вызывает.

Крайне редко, с случае особенно плохой сердечной мышцы эндокардиальный электрод может перфорировать правый желудочек и проникнуть в полость перикарда. Подобное осложнение создает опасность кровотечения и тампонады сердца, что требует немедленной коррекции осложнения.

Часто встречаются *гнойные осложнения* в области имплантации «водителя ритма» или электрода. Несмотря на то, что используемые материалы являются нечужеродными для окружающих тканей и имплантация производится в стерильных условиях, все-таки нередко возникают гнойные осложнения. Эти осложнения, однако, не представляют особенно большой опасности, так как генератор «водителя ритма» продолжает работать даже при гнойном поражении окружающих тканей и направлять импульсы по электроду к сердцу. В подобных случаях следует иным путем подсоединить электрод и генератор «водителя ритма» к сердцу и удалить старый «водитель ритма».

Со временем вокруг эндокардиального и миокардиального электродов происходит рубцовое изменение тканей. Если рубцовые изменения сильно выражены, то электрод начинает хуже проводить поступающие из генератора импульсы. Возникает т. н. *exit block*: количество тока, выходящее из электрода, становится недостаточным для раздражения сердца. В подобных случаях также остается лишь имплантировать новый электрод на новое место.

### **Уход за имплантированными «водителями ритма» и больными, получившими лечение «водителем ритма».** **Дальнейшая судьба этих больных**

Применяемые в наши дни имплантируемые «водители ритма» работают в течение 2,5-3 лет. По окончании этого срока ртутные камеры истощаются. Во избежание развития осложнений и в целях своевременной замены генератора «водителя ритма» необходим систематический контроль больных с имплантированным «водителем ритма». Наиболее рациональным представляется, чтобы такие больные постоянно носили в своем паспорте специальный вкладыш, в котором указаны диагноз заболевания,

тип имплантированного «водителя ритма» и дата имплантации.

*О борьбе с различными осложнениями* уже упоминалось. *Истощение генератора «водителя ритма»\** происходит, как правило, не внезапно. Определяется это истощение по *уточению или замедлению* числа вырабатываемых импульсов. Эти нарушения хорошо выявляются с помощью электрокардиографии. На электрокардиограмме во всех отведениях хорошо видны зубцы «водителя ритма» продолжительностью приблизительно в одну тысячную секунды.

В случае применения «водителя ритма» с постоянной фиксированной частотой выработки импульсов, если отсутствует т.н. «*exit block*» и генератор «водителя ритма» не истощен, то на ЭКГ вслед за каждым зубцом «водителя ритма» следует комплекс QRS. При применении «водителя ритма готовности» случается, что «водитель ритма» посылает импульс в тот момент, когда сердце находится в рефракторной фазе; при этом за зубцом «водителя ритма» не следует комплекс QRS.

При истощении генератора «водителя ритма», если нет каких-либо иных нарушений, можно без особого труда под местной анестезией *заменить генератор «водителя ритма»* и подключить к нему старый электрод.

Случается, однако, что вместе с генератором необходимо произвести и замену электрода, или, если он находится в сердце уже давно, то оставить его на месте и имплантировать еще один электрод в каком-либо новом месте. Многие больные живут с имплантированным «водителем ритма» в течение 8-10 лет. У части этих больных в венах или миокарде имеется по 3-4 электрода. Рентгенологическая картина у подобных больных напоминает «склад электродов».

Необходимо отметить, что в настоящее время в Венгрии насчитывается приблизительно 6000 больных, деятельностью сердца которых управляет «водитель ритма». Ежегодно в нашей стране производят 1000 имплантаций «водителя ритма». Темп нарастания числа имплантаций постоянно увеличивается. Если у больного отмечается какое-либо нарушение в работе «водителя ритма» и он попадает к врачу (или в больницу), не имеющему опыта лечения «водителем ритма», необходимо назначить ему атропин и пропилен и немедленно направить его в специализированное медицинское учреждение, по возможности, в то, где была произведена имплантация «водителя ритма».

Лечение «водителем ритма» является совместной задачей терапевтов и хирургов. «Водители ритма» при условии тщательного контроля спасают жизнь больным и продлевают ее на многие годы и даже десятилетия.

## Последние достижения в области трансплантации сердца и создания искусственного сердца и их значение

### Трансплантация сердца

В декабре 1967 года мир облетело сенсационное сообщение о том, что неизвестный до тех пор южноафриканский хирург *Barnard* произвел на 54-летнем мужчине успешную операцию по пересадке сердца. Через 17 дней после операции больной скончался от воспаления легких, однако спустя несколько недель *Barnard* вновь произвел пересадку сердца, которая на сей раз дала более стойкий результат. Больной жил после операции почти 2 года и находился в удовлетворительном состоянии.

В истории медицины последней половины столетия, пожалуй, не было столь сенсационного события, которому пресса, радио и телевидение всего мира уделяли бы столько внимания. По мнению одних, был найден ключ к излечению больных с тяжелыми сердечными заболеваниями, другие же с юридической точки зрения и по этическим соображениям осудили трансплантацию сердца. Сущность последней точки зрения заключается в том, что можно *пересадить*, естественно, *лишь живое сердце*, но недопустимо, чтобы из человека извлекали живое сердце. В этот период разработку данного вопроса во всем мире взяли в свои руки юристы. После продолжительных споров во многих странах разработали новые законы, *определяющие условия, когда человека считать мертвым* с точки зрения использования его в качестве донора для трансплантации сердца.

В настоящее время общепринято различать понятия *клинической* и *биологической смерти*, которые наступают не одновременно. Определение биологической смерти не вызывает особенных затруднений. Она наступает тогда, когда наступает необратимая гибель жизненно важных органов: сердца, легких, печени и т. д. Значительно сложнее установить момент клинической смерти, а также интервал времени между клинической и биологической смертью, который может продолжаться часами.

Раньше принято было считать умершим того человека, у которого отсутствует сердечная деятельность и дыхание. Однако в последние 20 лет развитие медицины позволило массажем сердца и искусственным дыханием (см. стр. 1150) восстанавливать эти жизненно важные функции. Таким образом, в наши дни во всем мире тысячи людей возвращаются к жизни из состояния, считавшегося ранее клинической смертью.

Для решения *проблемы донора* для трансплантации сердца пришлось заново определить понятие клинической смерти. В настоящее время человека признано считать в состоянии клинической смерти, если у него имеются необратимые изменения головного мозга,

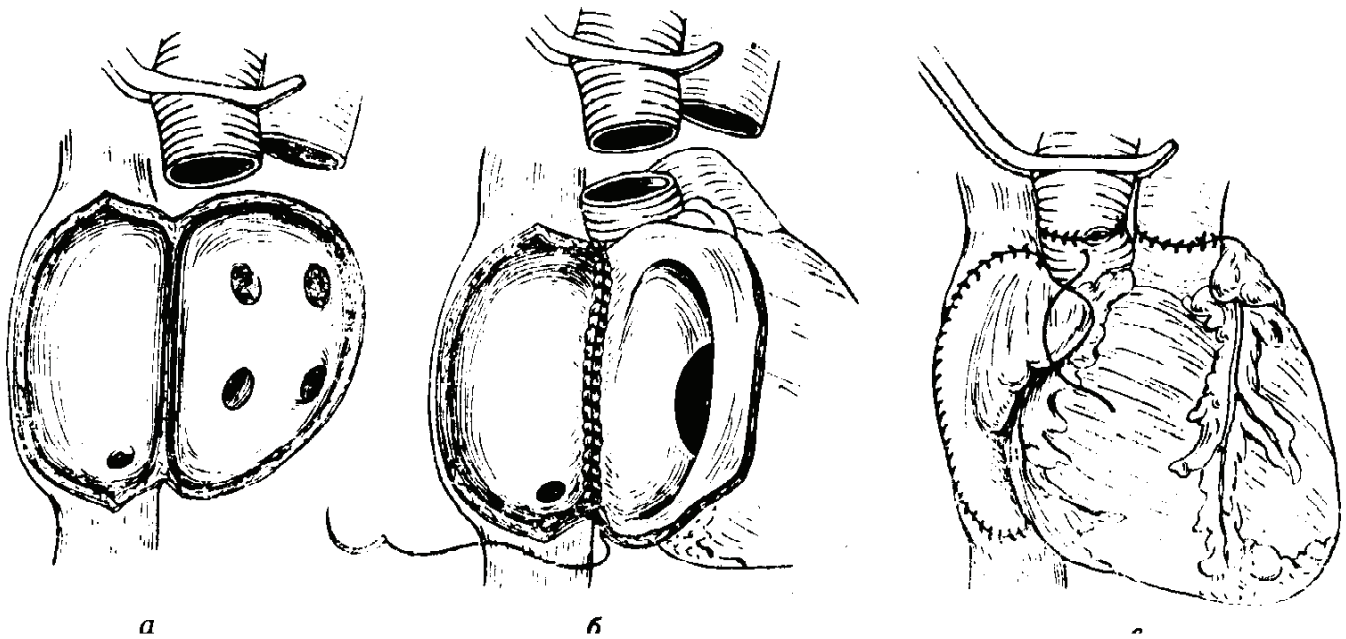
при которых становятся невозможными движения, дыхание, отсутствуют рефлексы, а на электроэнцефалограмме видна лишь прямая линия. Если это состояние не изменяется после проведения обычно принятых мер реанимации, то этого человека в различные сроки продолжительности реанимации в разных органах признают с юридической точки зрения умершим, даже при наличии сердечной деятельности.

На основании вышеизложенного пришли к заключению, что донором для трансплантации сердца главным образом может быть человек с необратимыми тяжелыми травматическими повреждениями головного мозга или перенесший операцию по поводу опухоли головного мозга. Как в том, так и в другом случае общим для них является состояние *гибели головного мозга*. Во всех странах, где было разрешено производить трансплантацию сердца, юридически установили, что состояние клинической смерти потенциального донора следует определять специальной комиссией. Члены этой комиссии не имеют права принимать участие в трансплантации сердца.

*Сердце следует удалять* с соблюдением всех условий стерильности у донора, с *юридической точки зрения находящегося в состоянии клинической смерти*, однако живого с биологической точки зрения. При этом необходимо обеспечить искусственное дыхание донора, а также поддерживать кровообращение препаратами, повышающими артериальное давление, массажем сердца или даже применением аппарата искусственного кровообращения. Желательно, чтобы возраст донора не превышал 30 лет. Бульварная пресса выдумывает истории о том, как богатые люди начнут ценой убийства добывать себе доноров с тем, чтобы приобрести здоровое сердце вместо своего больного. Конечно, все это лишь плоды нездоровой фантазии. В последние годы страсти несколько улеглись, и все проблемы трансплантации сердца со страниц прессы вновь вернулись в область научных публикаций.

Долгое время спорной являлась и проблема *выбора реципиента*. В отношении этой проблемы к настоящему времени уже выработана определенная точка зрения: трансплантацию сердца можно произвести больному, страдающему сердечным заболеванием, находящемуся в терминальном состоянии. К категории таких больных следует отнести больных коронаросклерозом в терминальной стадии заболевания, страдающих наиболее тяжелыми формами комбинированного порока сердца, реже отдельные случаи врожденных пороков сердца детей грудного возраста, которые невозможно излечить другим путем.

Благодаря работам *В. П. Демикова, Barnard*, а также *Lower* и *Shatway* техника *трансплантации сердца* разработана уже достаточно хорошо и не является чрезмерно сложной. Так, например, замена трех обызвествленных разрушенных клапанов сердца представляет



**Рис. 3-215.** Трансплантация сердца, а) После удаления сердца реципиента видны оставшиеся две задние стенки предсердий и крупные сосуды; б) начальный этап подшивания донорского сердца к левому предсердию и к межсердной перегородке; в) пересаженное сердце

собой значительно более сложную задачу, чем пересадка сердца, да и сама операция переносится больным хуже трансплантации. Сущность техники операции состоит в следующем. В сердце впадают 4 легочные и 2 полые вены (т. е. всего 6 вен) и 2 артерии: аорта и легочная артерия, отходящие от сердца. Техника наложения швов на 2 главные артерии относительно проста. Наложение швов на вены, однако, представляет собой исключительно сложную задачу, требующую значительной затраты времени. Избежать этого удастся лишь таким образом, что сердце как донора, так и реципиента отсекается не по венам, а по предсердиям в задних и боковых отделах соответственно местам впадения вен.

*Ход операции* в общих чертах выглядит следующим образом. Реципиент подключается к аппарату искусственного кровообращения, после чего удаляют его сердце. Вслед за этим подшивают левое предсердие сердца донора к левому предсердию реципиента, а затем межпредсердную перегородку к межпредсердной перегородке реципиента. Далее, производят то же самое в области правого предсердия. Благодаря этому сердце оказывается на своем месте и без наличия швов на венах по всем венам кровь свободно поступает в пересаженное сердце. Вслед за этим подшивают легочную артерию и в последнюю очередь - аорту (рис. 3-215).

Все это время поддерживают сердце донора, обеспечивая перфузию коронарных артерий со стороны культи аорты холодным раствором, охлаждая сердце до 10°C. После тщательной аспирации воздуха из всех полостей сердца снимают последний зажим с аорты и восстанавливают нормальную перфузию коронарных артерий. Согревающееся сердце постепенно начинает сокращаться, после чего больного от-

ключают от аппарата искусственного кровообращения. Синусовый узел сердца донора, расположенный вблизи места впадения верхней полой вены, в ходе всей операции необходимо оберегать от повреждений с тем, чтобы после операции он смог взять на себя функцию «водителя ритма». Если пересадка сердца произведена успешно, то *донорское сердце быстро приступает к работе в организме реципиента.*

Центральной проблемой *послеоперационного периода* является правильное применение иммунодепрессантов. Основными препаратами этого ряда являются цитотоксический имуран, большие дозы стероидов и антилимфоцитарный глобулин. Недостаточное применение иммунодепрессантов ведет к отторжению сердца донора, а чрезмерное их применение вызывает смертельные септические осложнения.

Образно выражаясь, лечение иммунодепрессантами в послеоперационный период должно разыскать узкий коридор между *отторжением и инфекцией*, как между Сциллой и Харибдой. Первым тревожным признаком начинающегося отторжения является снижение вольтажа электрокардиограммы. В этом случае необходимо сразу же повысить дозу иммунодепрессантов. Для предотвращения развития инфекции первое время реципиента следует содержать в стерильных условиях.

*Клинические результаты трансплантации сердца* в настоящее время следует признать приемлемыми. До середины 1971 года 168 больным была произведена 171 трансплантация сердца. 25 из них жили после операции длительный срок. Две трети скончавшихся погибли в первые три месяца после операции вследствие отторжения, инфекции или какого-либо другого старо-



го тяжелого заболевания. Гистологически отторжение проявляется пролиферацией мононуклеарных клеток в сердечной мышце, тяжелыми поражениями сосудов, тромбозом, кровотечением, отеком. Эти морфологические нарушения вызывают поражения сердечной мышцы, образование очагов некроза и в конечном итоге — прекращение сократительной функции сердца. Из 168 больных 14 жили после операции 21-33 месяца.

По последним данным (*Lower* и *Shurnway*), после трансплантации сердца в течение года живут приблизительно 40%, а в течение 2 лет приблизительно 30% всех оперированных больных. Этим данным можно противопоставить данные больных, которым было решено произвести трансплантацию сердца, однако ее не удалось осуществить из-за отсутствия соответствующего донорского сердца. Все эти больные скончались в пределах 90 дней. В 1976 году насчитывалось более 300 трансплантаций сердца, несколько из этих больных жили или живут более трех лет (см. стр. 17).

Отдельные медицинские центры сообщают об особенно выдающихся результатах. Так, например, Станфордская клиника в Калифорнии до середины 1975 года произвела 90 трансплантаций сердца, более трети больных до настоящего времени живы.

Одним из вопросов продолжающейся полемики является вопрос о том, каким образом полностью *денервированное сердце донора* способно приспособляться к меняющимся нагрузкам. Объяснение, по всей вероятности, следует искать среди гуморальных факторов регуляции, а также на основании закона *Starling*: в определенных пределах, чем сильнее растягивают сердечную мышцу, тем она сильнее сокращается. Таким образом, если по какой-либо причине приток крови к сердцу возрастает, то соответственно этому возрастает и отток. Это свидетельствует об определенной способности сердца приспособляться к нагрузкам.

Во всем мире пересадка почек является обще-признанной и общепринятой операцией. Поэтому многие авторы сравнивали результаты пересадки почек с результатами трансплантации сердца. Подобное сравнение всегда оказывалось и пользу трансплантации почек. Основные причины этого следующие:

- а) ожидающие трансплантации сердца значительно старше по возрасту ожидающих пересадки почек;
- б) вследствие уремии иммунные механизмы ожидающих пересадки почек подавлены в значительно большей степени, чем у ожидающих трансплантации сердца;
- в) пересадка почек не требует искусственного поддержания кровообращения, нет необходимости применять аппарат искусственного кровообращения;
- г) почки лучше переносят паренхиматозные поражения, чем сердце.

## Искусственное сердце

Идея применения искусственного сердца основывается в первую очередь на том, что при этом отпадает необходимость в иммунодепрессантной терапии. Применение искусственного сердца должно отвечать следующим основным требованиям:

- а) обеспечивать необходимой минутный объем, обладать эффективной сократительной способностью;
- б) функционировать длительное время, не нуждаясь в уходе и ремонте;
- в) располагать возможностями профилактики механических дефектов, вызванных усталостью материала;
- г) в него должны быть вмонтированы надежные клапаны, обладающие незначительным сопротивлением;
- д) оно не должно губительно воздействовать на форменные элементы и белки крови;
- е) сердце должно располагать подходящим источником энергии, способным вырабатывать мощность приблизительно в 10 *ein*.

Созданные в последнее время искусственные сердца представляют собой желудочки, выполненные из мягкой эластической резины или полиуретана, заключенные в плотную раковину. Подобное искусственное сердце заставляют функционировать нагнетением и последующим отсасыванием воздуха или какого-либо иного газа в пространство между *плотной раковиной и мягкими желудочками*.

Следует учитывать, что сердце расходует громадное количество энергии. За один год оно сокращается приблизительно 50 миллионов раз. За этот один год оно выполняет работу, составляющую приблизительно 5 миллионов *мкп* (метр-кило-понд). Ввиду того, что коэффициент полезного действия подобного устройства весьма невелик и не превышает 10%, поэтому за 1 год искусственное сердце нуждается в энергии не менее 50 миллионов *мкп*. Подобное громадное количество энергии можно обеспечить лишь применением атомной энергии. Наиболее приемлемым с этой точки зрения представляется Р1 (плутоний-236). В разработке искусственного сердца наилучших результатов в мире добился *De Bakey*. Ему удалось, используя внешние источники энергии, поддерживать жизнь телят с искусственным сердцем в течение нескольких недель. В Советском Союзе в области создания и применения искусственного сердца выдающихся результатов удалось добиться *В. И. Шумакову*.

У нескольких больных *De Bakey* в течение нескольких часов или дней применял искусственное сердце, пока ему не удалось, «получив» донорское сердце произвести трансплантацию.



## 4

# ХИРУРГИЯ ДИАФРАГМЫ

P. KESZLER

### Оперативные доступы

В брюшной хирургии по поводу тех или иных изменений диафрагмы предпочитают оперировать со стороны брюшной полости, тогда как в грудной хирургии, естественно, предпочтителен трансплевральный путь. При этом важно избегать догматической схемы и выбирать доступ в каждом отдельном случае в зависимости от особенностей патологии и преимуществ того или иного доступа.

Преимущества торакального доступа очевидны, так как сверху значительно удобнее смотреть и достигнуть купола диафрагмы, чем снизу. *Со стороны грудной клетки* легче и удобнее производить экстирпацию грыжевого мешка и устранять спайки и сращения между органами брюшной и грудной полостей. Следует также отметить, что ушивание отверстия на диафрагме и пластическое закрытие ее дефектов значительно лучше и удобнее проводить из грудной полости. Диафрагмальный нерв и его ветви могут быть легче обнаружены при трансплевральном доступе. У полных и, особенно, у тучных пациентов с большим по объему жировым накоплением брюшной стенки торакальный доступ — одна из возможностей.

Если имеется торакальная эвентерация внутренних органов, в некоторых случаях легче низвести эти внутренности в брюшную полость *через лапаротомию*. В таких случаях необходимо произвести ревизию всего кишечника и брыжейки, чтобы не проглядеть возможный перекрут или перегиб. Если такое осложнение будет рассмотрено, то на почве перегиба или перекрута брыжейки может возникнуть непроходимость. Внутренности могут быть легче осмотрены при лапаротомическом доступе, чем при торакотомии.

Для оперативного вмешательства при различных грыжах диафрагмального отверстия и для восстановления угла Гиса можно в различных ситуациях

производить выбор между абдоминальным и торакальным доступом. В ряде случаев на протяжении операции при различных приобретенных или врожденных заболеваниях диафрагмы торакотомический разрез может быть продлен в *тораколапаротомию* или, наоборот, лапаротомия может быть продлена в лапаротоработомию.

При лапаротомическом доступе на соответствующей половине производят парамедианный или субкостальный разрез. Линия разреза проводится высоко в эпигастрии, при необходимости резецируется мечевидный отросток. Торакотомия осуществляется в положении больного на спине или в полубоковом положении, плевральная полость раскрывается в VII или VIII межреберье. Линия разреза при необходимости продлевается кпереди, пересекается хрящевая часть реберной дуги. При этом доступ становится тораколапаротомическим.

### Оперативные вмешательства при врожденных грыжах и дефектах диафрагмы

Нарушения, возникающие при осложненном эмбриональном развитии, могут привести к возникновению у новорожденного частичного или полного дефекта диафрагмы. Если нарушения развития произошли в ранней фазе, когда еще нет мембраны диафрагмы, то возникающая грыжа не имеет грыжевого мешка и органы брюшной полости свободно расположены в грудной полости (эвентерация). При более поздних сроках развития, когда уже образовалась мембранозная диафрагма и только задерживается развитие мышечной части, через не содержащие мышцу грыжевые ворота происходит проникновение грыжевого мешка, состоящего из двух серозных пленок, с располагающимися в нем брюшными органами (*рис. 4-1 и 4-2*).

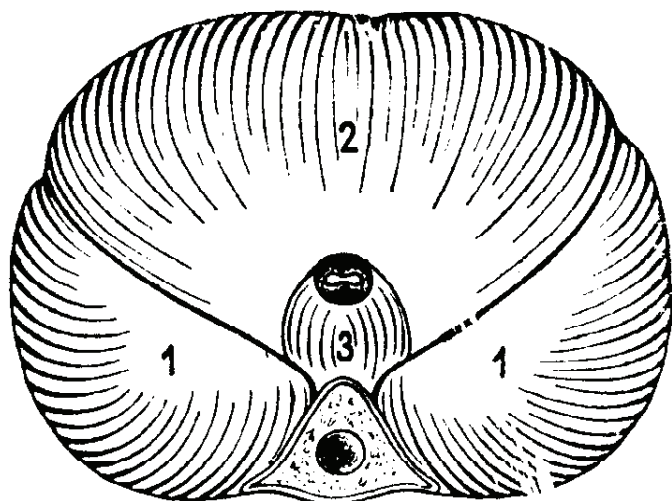


Рис. 4-1. Развитие диафрагмы соединением с двух сторон плевроперитонеальной мембраны (1), поперечная перегородка (2) и мезозоофагус (3)

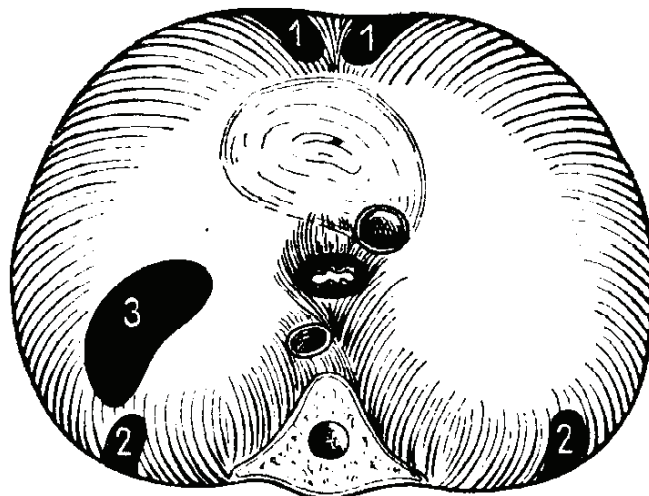


Рис. 4-2. Типичная локализация грыж диафрагмы: 1) грудно-реберный треугольник, 2) пояснично-реберный треугольник, 3) сухожильный центр

### Вмешательства при грудно-реберной грыже диафрагмы

Местом проникновения грудно-реберных (стернокостных) грыж диафрагмы является лишенная мышц область соединения грудиной и реберной частей. Это место носит название *стернокостного треугольника Ларрея*, а такие грыжи носят еще и название грыж треугольника Ларрея. Этот треугольник может быть закрыт серозным покровом, а при его отсутствии имеется *стернокостное отверстие (Морганьи)*. Стернокостный треугольник обычно расположен с правой стороны, тогда как стернокостное отверстие чаще встречается слева. В этих уже от рождения слабых местах диафрагмы, начиная с детского возраста, могут возникать грыжи, хотя диагностируются они обычно уже во взрослом возрасте.

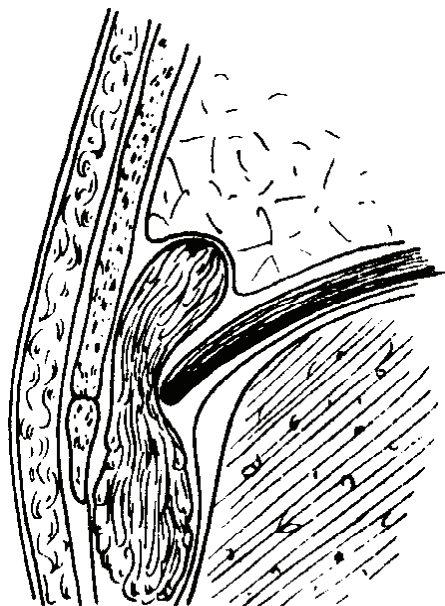


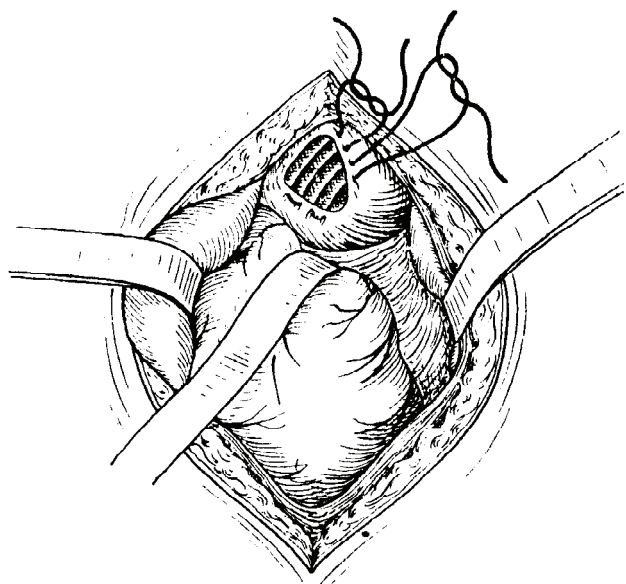
Рис. 4-3. Преперитонеальная жировая грыжа в пределах правого грудно-реберного треугольника

Стернокостные грыжи одинаково часто встречаются на обеих сторонах. В некоторых случаях грыжи возникают ретростернально по средней линии. В грыжевом мешке находятся сальник, поперечноободочная кишка или часть левой доли печени. С правой стороны нередко встречается образование *грыжи за счет пред-брюшинной жировой клетчатки* (рис. 4-3). Такого рода грыжи протекают чаще всего бессимптомно и обнаруживаются лишь при профилактическом осмотре. При рентгенологическом исследовании в правом кардиодиафрагмальном углу находят овальную или треугольную тень, похожую на кисту перикарда. Стернокостные грыжи, как правило, не распространяются вверх, в сторону средостения, так как их путь преграждается с обеих сторон медиастинальной плеврой, а посередине - сращенным с грудиной перикардом.

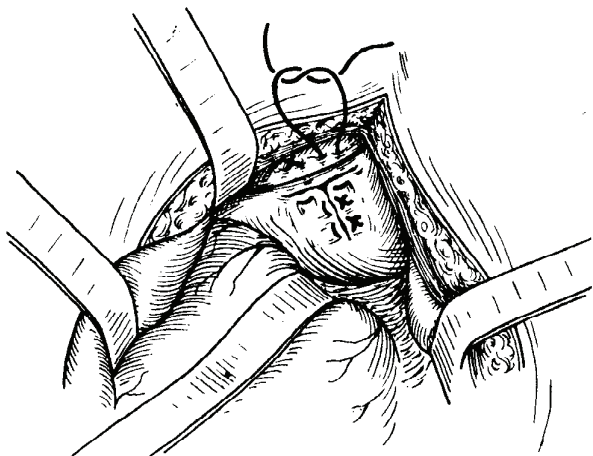
### Абдоминальный доступ

На той половине живота, где обнаружена грыжа, производится *парамедианный или субкостальный разрез*. После вскрытия брюшной полости низводят проникшие через грыжевой мешок и диафрагму органы, окутывают их салфеткой, смоченной в теплом физиологическом растворе, и оттесняют этой салфеткой от грыжевого мешка, грыжевых ворот и диафрагмы. Если грыжа ущемленная, то через грыжевые ворота вводится диссектор, и под защитой этого инструмента рассекают грыжевое кольцо в латеральном направлении, устраняя тем самым ущемление. После устранения ущемления содержимое грыжевого мешка низводится в брюшную полость, затем производится ревизия грыжевого мешка со стороны брюшной полости. Вершина грыжевого мешка захватывается пинцетом или зажимом, и, если нет сращений, мешок вытягивается в брюшную полость и выворачивается.

На шейку грыжевого мешка накладывают лигатуру или ее прошивают, а избыточная часть резецируется. В большинстве случаев грыжевой мешок сращен с медиастинальной плеврой, и, таким образом, его низведение сопряжено с трудностями. В таких случаях не следует форсировать низведение грыжевого мешка, а необходимо произвести следующее.



**Рис. 4-4.** Трансбрюшинная операция при грудно-реберной грыже диафрагмы, I. Закрытие грыжевых ворот наложением матрачных швов в горизонтальном направлении



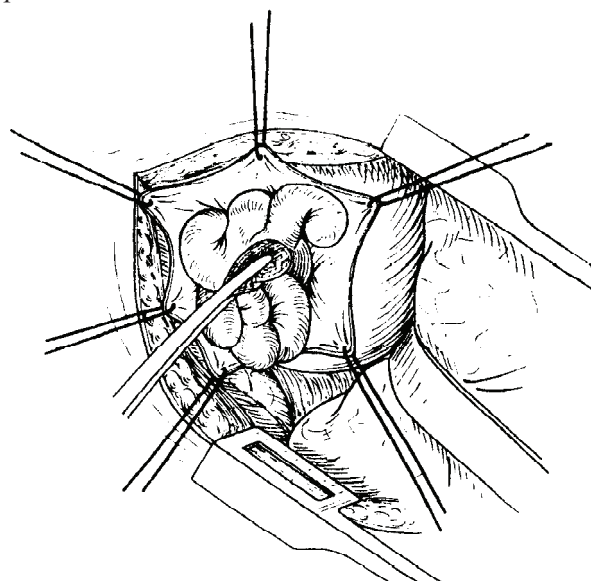
**Рис. 4-5.** Трансбрюшинная операция при грудно-реберной грыже диафрагмы, II. Т-образное закрытие грыжи диафрагмы, доходящей до грудной стенки

На грыжевые ворота, состоящие из мышечных краев, накладываются *матрачные узловатые швы*. Для наложения этих швов используются нерезорбируемые нити. В ряде случаев отсутствует передний край грыжевых ворот, переходящий в грудную стенку. В таком случае накладывают *Т-образный ряд швов*. При наложении этого шва медиальный и латеральный края грыжевых ворот соединяются и подтягиваются к грудной стенке, где фиксируются к межреберным мышцам. Чтобы получить достаточно про-

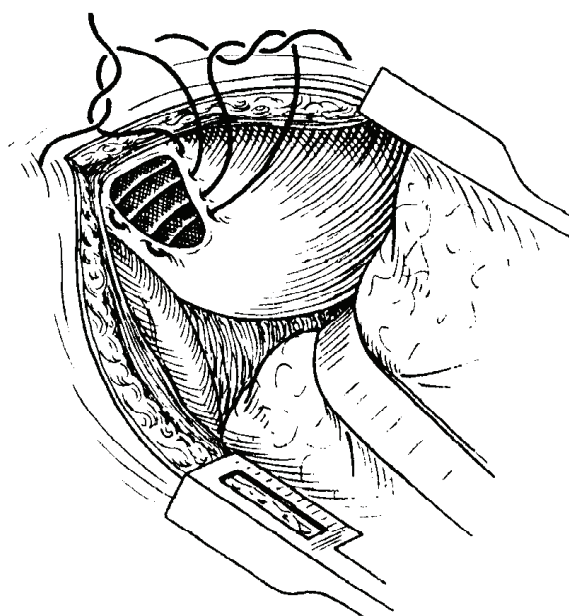
чный шов, необходимо захватывать в него широкую складку мышцы грудной стенки. Еще более надежным является закрытие грыжевых ворот, когда шов, наложенный на края дефекта диафрагмы, фиксируют к расположенному в этом месте ребру (*перикостальный шов*), после чего швы завязываются (рис. 4-4 и 4-5). Оставшийся грыжевой мешок теперь не причиняет никакого вреда.

### Торакальный доступ

На стороне груди, где возникла грыжа, в VII или VIII межреберье производят *боковую стандартную торакотомию*.

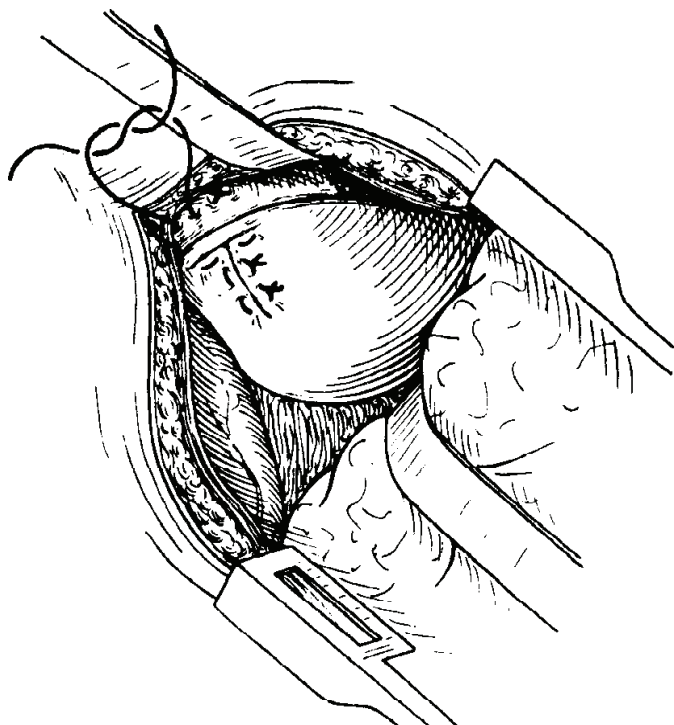


**Рис. 4-6.** Трансторакальная операция при грудно-реберной грыже диафрагмы, I. Вправление находящихся в грыжевом мешке внутренностей в брюшную полость



**Рис. 4-7.** Трансторакальная операция при грудно-реберной грыже диафрагмы, II. Закрытие грыжевых ворот горизонтальным наложением матрачных швов





**Рис. 4-8.** Трансторакальная операция при грудино-реберной грыже диафрагмы, III. Закрытие грыжевых ворот, простирающихся до грудной стенки, Т-образным рядом швов. В горизонтальном направлении наложены перикостальные швы

Грыжевой мешок острым и тупым путем отделяют от медиастинальных тканей, а затем вскрывают. Если в грыжевом мешке находятся органы брюшной полости, то при их вправлении следует обращать внимание на то, чтобы не наступило перекрута. Грыжевые мешки больших размеров ушиваются у основания, а избыточная их часть резецируется. Грыжевые мешки небольших размеров ушиваются несколькими швами, затем мешок вправляют в брюшную полость. Грыжевые ворота закрываются таким же способом, как и при брюшном доступе. Наложение *перикостальных швов* со стороны грудной полости производится легче, чем со стороны брюшной полости (рис. 4-6 4-8).

Вмешательства при люмбокостальных грыжах диафрагмы В связи с анатомическими особенностями расположения передних и задних мышц в пределах *пояснично-реберного треугольника Бохдалека* в этом месте может возникнуть грыжевое выпячивание. При таких грыжах пояснично-реберного треугольника имеется и грыжевой мешок. Встречаются грыжи и без грыжевого мешка (эвентерация), когда плевроперитонеальная мембрана и поперечная фасция в этом месте не смыкаются. Эти грыжи встречаются почти исключительно в левой поясничной области, что связано с тем обстоятельством, что справа возникновению грыжи препятствует печень, прикрывая это пространство. В ряде случаев грыжа достигает очень внушительных размеров и содержит петли тонкой и толстой кишок, селезенку и даже почку.

Для оперативного лечения грыж пояснично-реберного треугольника применяется преимущественно торакальный доступ. Производят *боковую стандартную торакотомиию* в VII или VIII межреберном промежутке, мобилизуют грыжевой мешок (если он есть) и вскрывают его у верхушки. Вправляя внутренности обратно в брюшную полость, обращают внимание на то, чтобы не возник перекрут брыжейки кишки, а при возвращении на свое место селезенки следят за тем, чтобы не было ее повреждения. В тех случаях, когда в грыжевом мешке находится почка, следует помнить о возможности перегиба мочеточника при низведении почки, если осуществляется очень обширная мобилизация грыжевого мешка. Поэтому грыжевой мешок мобилизуется только до уровня, когда возможна фиксация диафрагмы к грудной стенке. Грыжевые ворота ушиваются аналогично тому, как при вмешательстве по поводу стернокостальной грыжи. Вмешательства при дефектах диафрагмы

Врожденный дефект диафрагмы может быть частичным или тотальным. Чаще всего этот дефект встречается в пределах *сухожильной части диафрагмы*, при этом обычно механизм *образования дефекта* зависит от *незавершения эмбрионального смыкания* и сращения плевроперитонеального хиатуса, т. е. неполного соединения эмбриональных слоев, формирующих диафрагму. В связи с тем, что это нарушение формирования диафрагмы относится к раннему периоду развития плода, нередко возникает полное отсутствие той или иной половины диафрагмы или наличие только узкой полосы диафрагмы вдоль грудной стенки. Двухстороннее отсутствие диафрагмы, по данным литературы, является крайне редким явлением, такие больные не выживают. Через дефект в диафрагме в грудную полость попадают органы брюшной полости, не окутанные грыжевым мешком (эвентерация). Такого рода эвентерация может также произойти, когда возникает грыжа в люмбокостальном треугольнике или в стернокостальном пространстве (люмбокостальное отверстие или стернокостальное отверстие).

При дефектах правой половины диафрагмы симптоматология сравнительно бедна, так как печень прикрывает собою даже значительные дефекты диафрагмы. В большинстве случаев эта патология обнаруживается при возникновении компрессионного ателектаза правого легкого, а также при серийном рентгеномографическом исследовании выпячивания печени через грыжевое отверстие: «*печеночная грыжа*».

В противоположность правосторонней грыже диафрагмы левосторонняя грыжа уже даже у новорожденных сопровождается тяжелыми симптомами. В связи с субатмосферным давлением в грудной полости над диафрагмой органы брюшной полости как



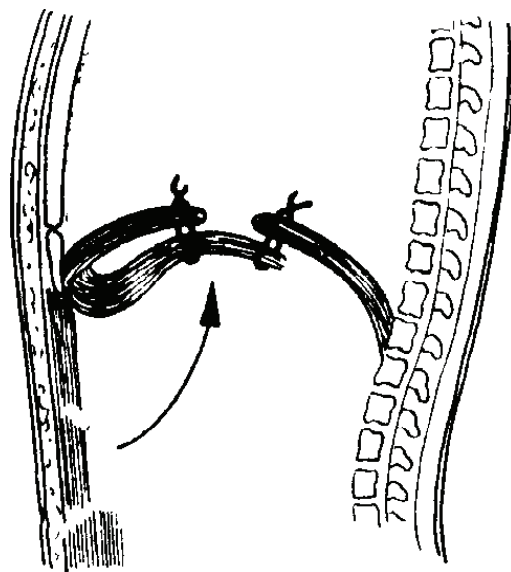
бы «засасываются» в нее. Легкое ателектазируется, и *средостение смещается в правую сторону*, что также приводит к нарушению функции правого легкого. В таких случаях должно производиться экстренное оперативное вмешательство (см. стр. 306). Левосторонние грыжи диафрагмы могут быть также обнаружены у детей старшего возраста и даже у взрослых.

При значительных дефектах диафрагмы большая часть органов брюшной полости уже в эмбриональном состоянии попадает в грудную полость, вследствие чего задерживается развитие брюшной полости. При небольших по своим размерам дефектах диафрагмы органы брюшной полости проникают в грудную полость вследствие различий в давлении постепенно, и в связи с этим симптомы развиваются медленнее.

В характеристике эвентераций, возникающих в результате дефекта диафрагмы, существенное значение имеет то, что сращения между органами брюшной полости и грудной клетки чрезвычайно редки. Благодаря этому обстоятельству можно производить оперативные вмешательства и со стороны брюшной полости. Однако в ряде случаев вопрос о доступе при грыжах диафрагмы все-таки решить нелегко. Известно, что при лапаротомии легче устранить возможность перекрута или перегиба вправляемых частей, что наблюдается при этом виде грыж не так уж и редко. С другой стороны, при торакотомии проще закрыть дефект в диафрагме. Кроме того, торакотомия позволяет непосредственно контролировать и производить устранение ателектаза легкого. Здесь, конечно, не должно быть шаблона, и выбор доступа определяется в зависимости от ряда конкретных обстоятельств.

### Абдоминальный доступ

Абдоминальный доступ осуществляется *левосторонней парамедианной лапаротомией*. После вскрытия брюшной полости через отверстие в диафрагме вводят палец в грудную полость, чтобы воздух мог проникнуть в грудную клетку. Тем самым, прежде чем осуществить низведение кишки в брюшную полость, в грудной полости выравнивается давление, что препятствует обратному «засасыванию» внутренних органов. После этого извлеченные из грудной полости органы тщательно и последовательно осматриваются. Последовательно контролируется положение желудка, тонкой и толстой кишок, селезенки, почек и др., чтобы один из этих органов не остался случайно в грудной полости. После того как хирург убедился, что все проникшие в грудную полость органы возвращены назад в брюшную полость, начинается постепенное (на протяжении многих минут) раздувание легкого и устранение его ателектаза.



**Рис. 4-9.** Трансабдоминальное закрытие дефекта в диафрагме мышечным лоскутом на ножке из поперечной мышцы живота (схема)


Только небольшие дефекты диафрагмы можно закрыть наложением обычных швов. Узловые матрачные швы накладываются так, чтобы оба края грыжевых ворот не только соприкасались, но на протяжении нескольких миллиметров заходили один за другой. Перед завязыванием швов в грудную полость вводят дренаж. Перед завязыванием последнего шва через дренаж отсасывается воздух параллельно с раздуванием легкого под небольшим давлением, которое производит анестезиолог. При этом дренаж извлекается.

Более крупные дефекты диафрагмы должны быть закрыты *пластическим путем*. При правосторонних грыжах в дефект диафрагмы может быть вшита печень. Поперечная мышца живота и имеющиеся боковые части диафрагмы соединяются единым слоем. Для этой цели из поперечной мышцы живота выкраивается широкий мышечный лоскут на ножке, который можно вшить в дефект, если это позволяет его локализация (рис. 4-9).

В настоящее время для закрытия значительных или тотальных дефектов диафрагмы чаще всего используются синтетические материалы. Хорошие результаты получены от применения дакрона, тефлона, лавсана, ивалона и мерсилена. Такой синтетический материал можно применять в любых размерах; он достаточно прочен, индифферентен и легко сшивается. Для закрытия дефектов диафрагмы могут быть также использованы трансплантаты кожи (пластика дермальным слоем) или лиофилизированные ткани. Для закрытия тотальных дефектов, когда совершенно нет никаких участков диафрагмы, к которым можно было бы подшить лоскут из синтетического материала, швы закрепляют за сухожильный центр, сращенный с боков с перикардом, с межреберными мышцами и периостом ребер. Кроме этого, накладывается не-

сколько *перикостальных швов*. Пластику диафрагмы значительно труднее осуществлять из абдоминального доступа. Может даже случиться, что это вмешательство неосуществимо.

После закрытия грыжевых ворот осуществляется окончательная *репозиция органов брюшной полости в малую по объему брюшную полость*. Необходимо убедиться в том, нет ли сопутствующей аномалии органов брюшной полости (необычное расположение, атрезия, стенозы). При необходимости следует произвести соответствующую оперативную коррекцию. При достаточной анестезии и полноценной релаксации брюшной мускулатуры, как правило, удается хорошо зашить разрез брюшной полости. В тех случаях, когда наложение такого шва невозможно, зашивается только кожа, т. е. вместо грыжи диафрагмы создают грыжу брюшной стенки. В таких случаях для предотвращения сращений между внутренностями их помещают в синтетический мешок (*силастик*), над которым зашивается кожа. Затем, спустя определенное время, *эта грыжа передней стенки живота* устраняется (см. стр. 337).



**Рис. 4-10.** Трансторакальное закрытие дефекта диафрагмы мышечным лоскутом на ножке из широкой мышцы спины (схема)

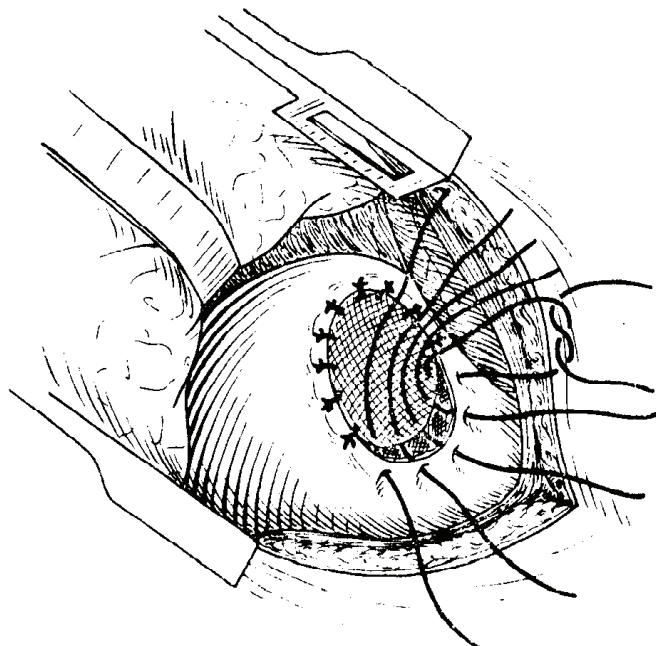
### Торакальный доступ

Производится *стандартная боковая торакотомия в VII или VIII межреберном пространстве*. Производя торакотомию, обнаруживают свободно лежащие в грудной полости органы брюшной полости. Вправление внутренностей в брюшную полость может быть затруднено или невозможно из-за малых размеров ее. В таких случаях *торакотомия расширяется в тораколапаротомию в субкостальном или в парамедиальном направлении*. Торакотомический разрез может быть продлен также кпереди с пересечением реберных хрящей. В брюшной полости размещают извлеченные через диафрагму органы и над ними зашивают операционный разрез (кожу). После удаления внутренностей, проникших через грыжевое

отверстие в грудную полость, дефект в диафрагме зашивается или закрывается пластическим путем.

Если грыжевое отверстие в диафрагме слишком велико и наложение швов затруднительно или невозможно, то для закрытия дефекта можно использовать часть широкой мышцы спины. Для этой цели в пределах торакотомического разреза на большом протяжении мобилизуют широкую мышцу спины по направлению кверху, где затем ее пересекают. Широкий мышечный лоскут низводят и размещают на дефекте диафрагмы, фиксируя узловатыми швами (*рис. 4-10*). При торакотомическом доступе для закрытия обширного дефекта диафрагмы отдают предпочтение *синтетическим тканям*, что в техническом отношении предоставляет определенные преимущества. Для вшивания лоскута из синтетических тканей применяется описанная выше методика (*рис. 4-11*).

Расправление ателектатического легкого и заполнение им плевральной полости должно происходить под контролем хирурга. Вследствие компрессии легкое может быть значительно изменено. Могут отмечаться различные патологические процессы в его тканях в виде фиброза, кисты и др. Производить одновременно операцию на легком не рекомендуется, так как это увеличит возможность возникновения осложнений. В детском возрасте легкое хорошо растяжимо, и поэтому встречаемые в этом возрасте изменения удастся легче ликвидировать даже тогда, когда не сразу удастся заполнить легким грудную полость.



**Рис. 4-11.** Трансторакальное закрытие дефекта диафрагмы синтетической сеткой

После закрытия дефекта диафрагмы грудная полость послойно зашивается после введения в нее дренажа для отсасывания. При закрытии брюшной полости необходимо следить за тем, чтобы органы в

ней (в особенности брыжейка) были правильно расположены. В тех случаях, когда закрытие брюшной полости всеми слоями не удастся, создают *искусственную грыжу* передней брюшной стенки, как это описано выше, а вмешательство для ее ликвидации предпринимается на втором этапе.

### Оперативное лечение грыж диафрагмального отверстия

Грыжа диафрагмального отверстия у взрослых является собирательным понятием различного рода грыж. Эти грыжи находят при рентгенологическом исследовании желудка, примерно в 9-12%, хотя клиническая симптоматика встречается значительно реже. Наиболее частым типом этих грыж является

т.н. аксиальная *скользящая грыжа* (60-70% всех грыж диафрагмального отверстия). Причиной возникновения этой патологии является ступенчатое ослабление пищеводно-диафрагмальной связки. В результате этого правая ножка диафрагмы позади пищевода удлиняется в том месте, где она раздваивается и образует отверстие. Поэтому кардия желудка получает возможность постепенно проникать в средостение.

Это нарушение начинается с того, что острый угол Гиса открывается и прекращается тупой угол. Когда отверстие при этой патологии расширяется до определенных пределов, возникает скользящая грыжа (рис. 4-12).

Характерным клиническим симптомом заболевания является гастроэзофагеальный рефлюкс. В связи с возникновением этой патологии, и в особенности в тяжелых случаях, при тотальном нарушении фун-

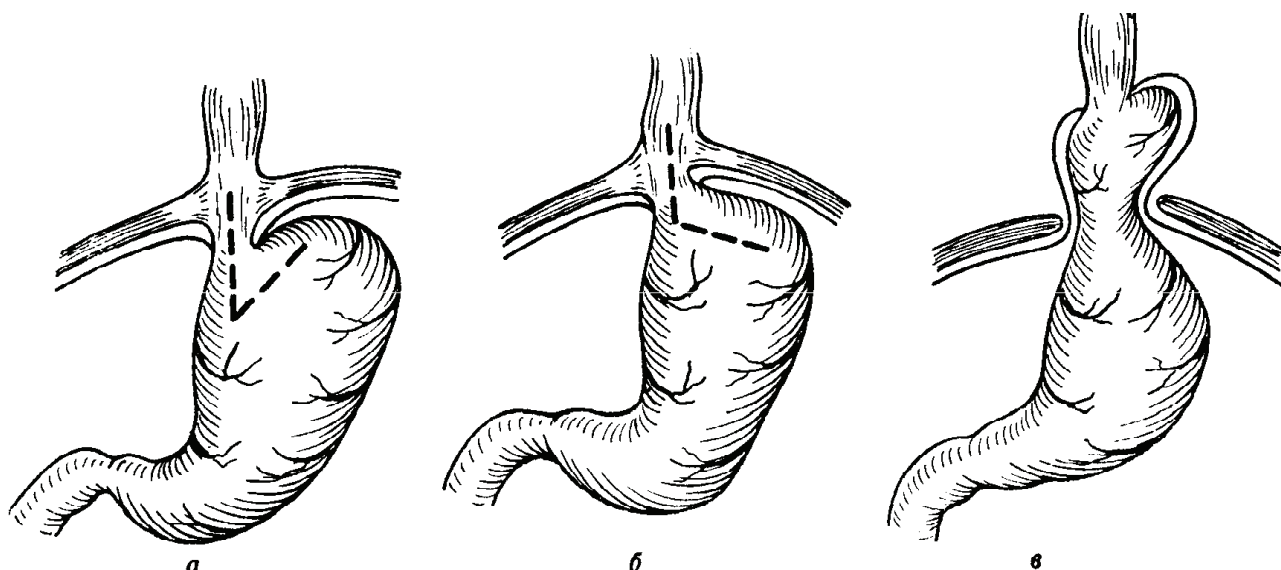


Рис. 4-12. Переход пищевода в желудок, I. а) Нормальный угол Гиса, б) патологический (ставший тупым) угол Гиса, в) скользящая грыжа диафрагмального отверстия пищевода

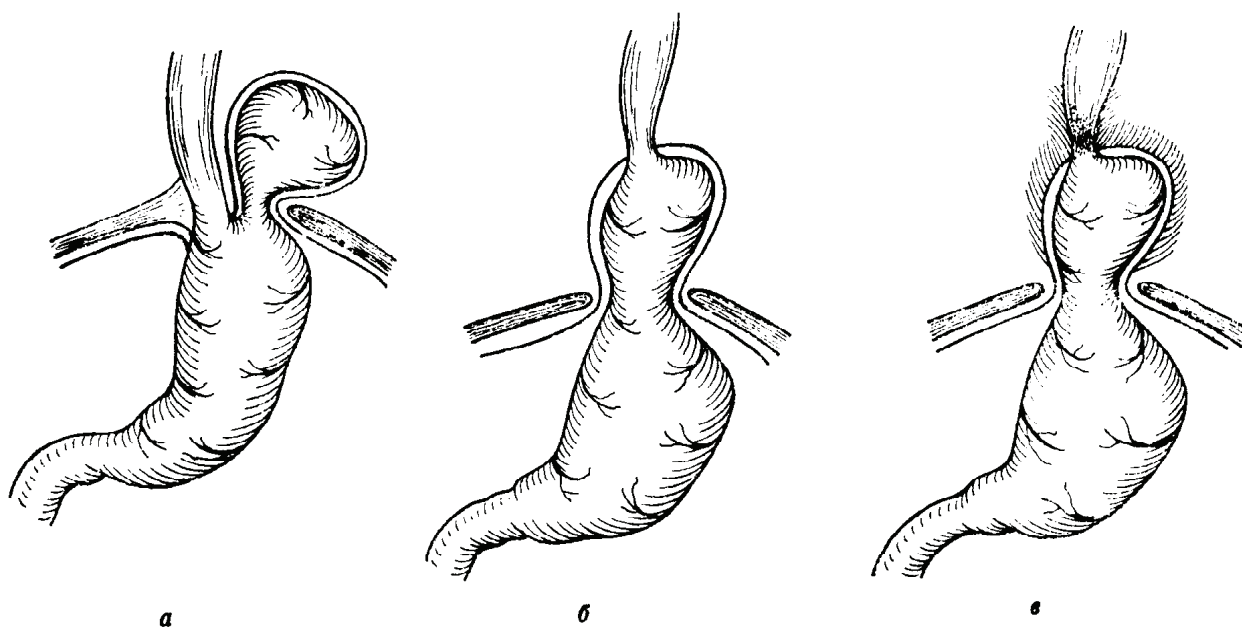
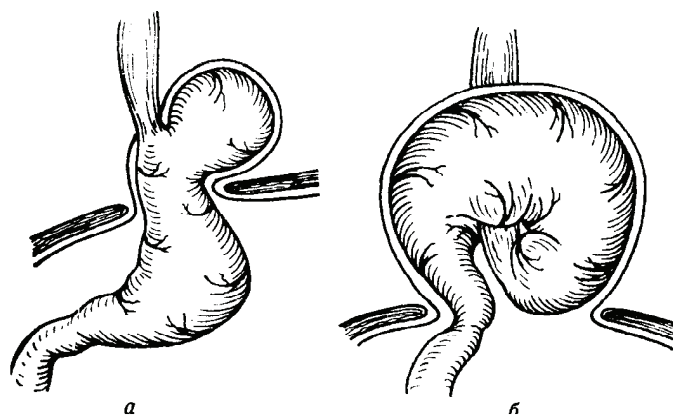


Рис. 4-13. Переход пищевода в желудок, II. а) Параэзофагеальная грыжа, б) врожденный брахиэзофагус, в) приобретенный (рубцовый) брахиэзофагус

кции кардии при каждом сокращении желудка его содержимое поступает не только в двенадцатиперстную кишку, но и в пищевод. Регургитация ощущается больным не только в положении лежа, но и при наклонах туловища вниз. Тяжесть этой регургитации не всегда пропорциональна величине грыжи. Небольшие грыжи могут сопровождаться клинической картиной тяжелой регургитации и, наряду с этим, большие грыжи — с незначительной регургитацией или даже без этих явлений.

Симптомы заболевания начинаются с ощущения за грудины чувства жжения, которое иррадирует в область шеи и в верхние конечности. Эти ощущения могут имитировать стенокардию. Если этой патологии сопутствует язва двенадцатиперстной кишки или камни желчного пузыря, болезненные симптомы становятся более значительными, так как спазм привратника еще больше нарушает нормальное прохождение содержимого желудка и усиливает рефлюкс. Следующими довольно частыми симптомами являются; аэрофагия, внезапная отрыжка и икота. Известна триада Сента, при которой, кроме грыжи диафрагмального отверстия, обнаруживают холелитиаз и дивертикул сигмовидной кишки.

Следствием длительно существующей регургитации является развитие тяжелых изменений в дистальной части пищевода: воспалительная гиперемия, отложение фибрина, возникновение язвы, а затем и развитие рубцового стеноза (осложненный рефлюкс, стр. 211). Язва может давать кровотечения, вследствие которых больной постепенно анемизируется. В таких случаях обычно кровотечения сравнительно небольшие, хотя встречаются и опасные среди них. При возникновении дисфагических расстройств следует предполагать возможность возникновения рубцового стеноза дистальной части пищевода.



**Рис. 4-14.** Переход пищевода в желудок. III. а) Смешанный тип грыжи (скользящая грыжа в сочетании с параэзофагеальной грыжей), б) перекут желудка над диафрагмой (грыжа возникла в результате проскальзывания через диафрагму кверху большой кривизны желудка)

Уточнение диагноза производится при рентгенологическом исследовании в положении *Trendelenburg*.

Проникшие через грыжевое отверстие (под ставшим теперь уже тупым углом Гиса) часть желудка и впадающий в него пищевод имеют характерную форму колокола. Производимая эзофагоскопия уточняет, в какой стадии изменения находится слизистая дистальной части пищевода.

Если скользящая грыжа кардии желудка существует длительное время (скажем, несколько десятков лет), то вследствие язвенного эзофагита сокращается и сужается дистальная часть пищевода. Такого рода патология носит название *приобретенного брахиэзофагуса*. Это заболевание встречается значительно чаще, чем врожденный брахиэзофагус. Короткий пищевод с рубцово измененной дистальной частью фиксирован в средостении (рис. 4-13, б).

О *параэзофагеальной грыже* говорят в тех случаях, когда кардия пищевода остается на месте, однако через расширенное отверстие слева от пищевода проникает фундальная часть желудка (рис. 4-13, а). В начале этого заболевания грыжа самостоятельно вправляется обратно и выпадает только при определенных положениях тела, в особенности при наполненном воздухом желудке. Позднее большая или меньшая часть желудка ущемляется в грыжевых воротах, что приводит к венозному застою, ulcerации и кровотечению. В тяжелых случаях это ущемление может сопровождаться некрозом ущемленной части.

В некоторых случаях отверстие диафрагмы может стать настолько широким, что через него проникает весь желудок. В связи с тем, что малая кривизна желудка более фиксирована, чем большая кривизна, через *широкое отверстие* вначале выпадает фундальная часть желудка, а затем большая кривизна. Все это ведет к возникновению своеобразного положения желудка в средостении, когда он перевертывается вокруг своей оси подвижной большой кривизной кверху, а менее подвижной малой кривизной — книзу. В этом состоянии привратник располагается совсем близко от кардии желудка (рис. 4-14, б).

Известны также т.н. *смешанные формы грыж* диафрагмального отверстия, при которых скользящая грыжа выпадает параэзофагеально (рис. 4-14, а).

### Показания к операции и выбор оперативного вмешательства

Показаниями к оперативному вмешательству при приобретенной скользящей грыже пищеводного отверстия диафрагмы является появление характерных признаков гастроэзофагеального рефлюкса. В тех же случаях, когда грыжа диафрагмального отверстия обнаружена случайно и не сопровождаетсяотягочающими симптомами, можно ограничиться лечением диетой. Операция показана и в тех случаях, когда,



несмотря на отсутствие рентгенологической картины грыжи пищеводного отверстия диафрагмы, имеется *рефлюкс* и при эзофагоскопии определяется выраженное *воспаление пищевода*.

При параэзофагеальных грыжах и других смешанных типах грыж показано оперативное вмешательство, так как имеется опасность *ущемления и перекрута желудка*. При коротком брахиэзофагусе, развившемся вследствие рубцовой деформации, следует всегда производить операцию, так как укорочение пищевода всегда является поздним симптомом эзофагита, и в *рубцово измененном пищеводе может развиться карцинома*.

Для хирургической коррекции грыж пищеводного отверстия диафрагмы было предложено много различных способов. Успешное оперативное вмешательство может быть произведено как из торакотомического, так и лапаротомического доступа.

Основными задачами оперативного вмешательства являются устранение рефлюкса и ликвидация грыжи. Успешная ликвидация грыжи и закрытие грыжевых ворот пищеводного отверстия диафрагмы еще не устраняют рефлюкс. *Необходимо произвести полноценное восстановление угла Гиса*. Эта цель может быть достигнута, если удастся низвести дистальную часть пищевода на несколько сантиметров в брюшную полость и там достаточно надежно фиксировать. Эти задачи хорошо выполнимы при оперативных вмешательствах из торакального доступа по *Belsey Mark IV* (1967) и из абдоминального доступа с фундопликацией по *Nissen—Rossetti* (1959), а также при пластике пищеводного отверстия по *Hill* (1967). Оперативные вмешательства, предложенные названными авторами, дают благоприятные результаты примерно у 90% оперированных больных. Следует также упомянуть о применяемых оперативных вмешательствах по *ollis* (1954, 1957) и *Allison* (1951).

Названные вмешательства устраняют как скользящую, так и параэзофагеальные грыжи. Параэзофагеальные грыжи в связи с их большими размерами и более значительными техническими трудностями при операции, а также сопровождающими их изменениями и возможными осложнениями лучше оперировать из торакотомического доступа. Во всех случаях приобретенного брахиэзофагуса оперируют только из торакотомического доступа. Если при брахиэзофагусе уже наступил тяжелый рубцовый стеноз пищевода, следует производить резекцию измененной дистальной части и затем между остающимися непораженными частями пищевода и желудка вшивать в изоперистальтическом положении вставку из тонкой кишки. Такого рода оперативное вмешательство обеспечивает надежное устранение рефлюкса.

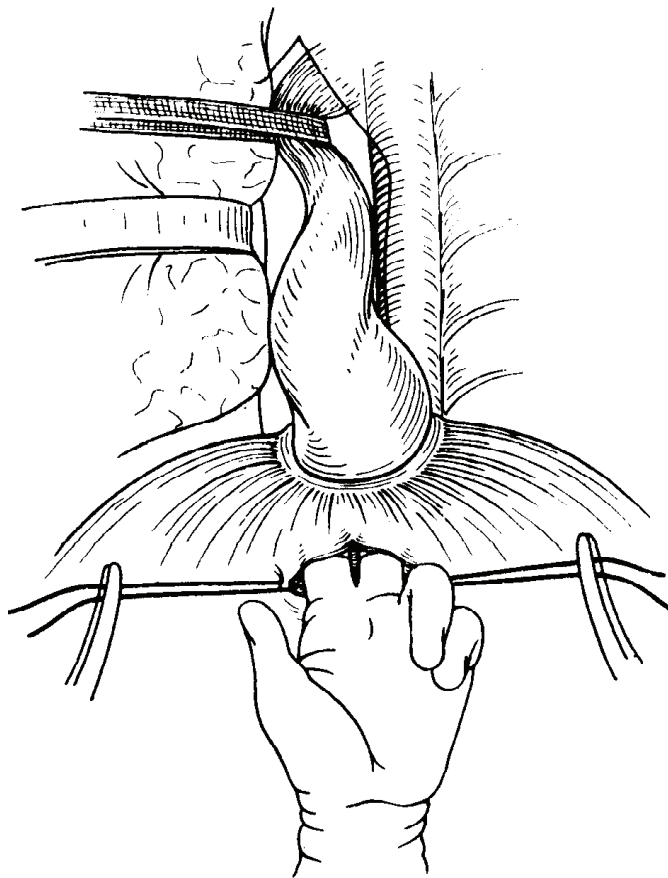
У пожилых больных с функциональными изменениями и заболеваниями в различных отделах живота,

по поводу которых предстоит одномоментное вмешательство, методом выбора является лапаротомия (гастропексия + фундопликация).

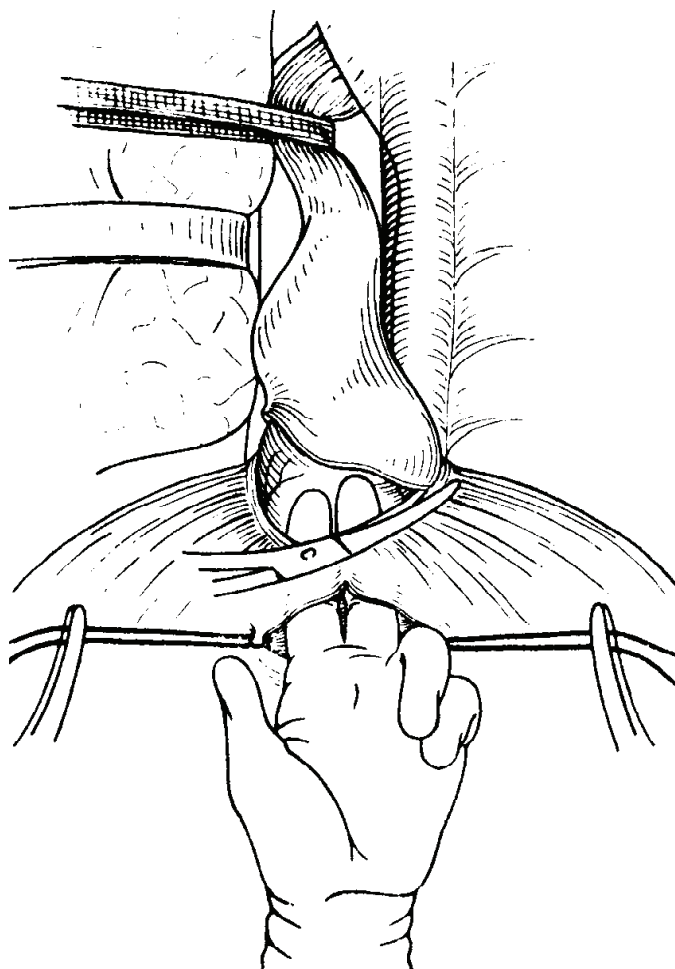
## Вмешательства посредством торакотомии

### Операция по Amison

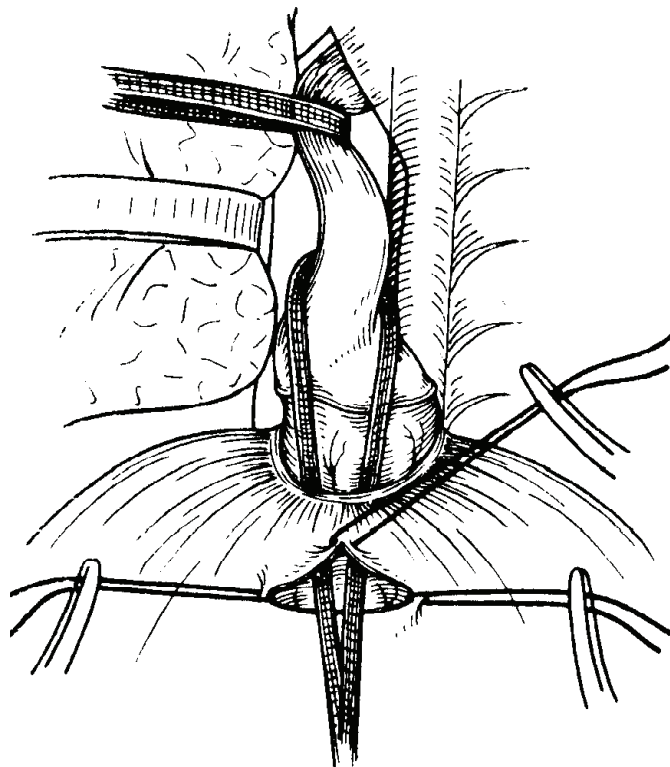
Это оперативное вмешательство производят из левостороннего передне-бокового торакотомического разреза в VII или VIII межреберном промежутке. Рассекается легочная связка, и над пищеводом вскрывается медиастинальная плевра. Над выпавшей в средостение кардией желудка отпрепаровывается и берется на «держалки» пищевод. Диафрагма рассекается *T-образным разрезом*, при этом следует сохранять ветви диафрагмального нерва. Вертикальная часть T-образного разреза начинается на 2-3 см от латерального края пищеводного отверстия и идет радиально, достигая длины 4-5 см. Горизонтальная часть разреза несколько длиннее. После вскрытия брюшной полости разрез диафрагмы разводят прошивными держалками.



**Рис. 4-15.** Трансторакальная коррекция грыжи диафрагмы по Amison, 1. Расположенная выше диафрагмы кардия берется на держалку, диафрагма дистальнее грыжи рассекается T-образно



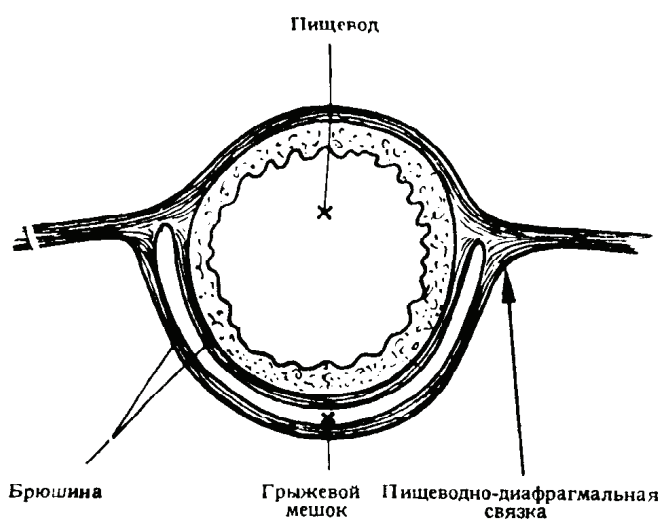
**Рис. 4-16.** Трансторакальная коррекция грыжи диафрагмы по Allison, II. Под защитой проведенных через диафрагмальное отверстие пальцев вскрывается грыжевой мешок



**Рис. 4-18.** Трансторакальная коррекция грыжи диафрагмы по Allison, IV. За держалку, проведенную через диафрагмальное отверстие, кардию желудка низводят из средостения обратно в брюшную полость

Удаляют такую часть этого мешка, чтобы с обеих сторон от пищевода, в соответствии с началом пищеводно-диафрагмальной связки остался край шириной 15 мм. Этот край весьма необходим для дальнейшей фиксации кардии.

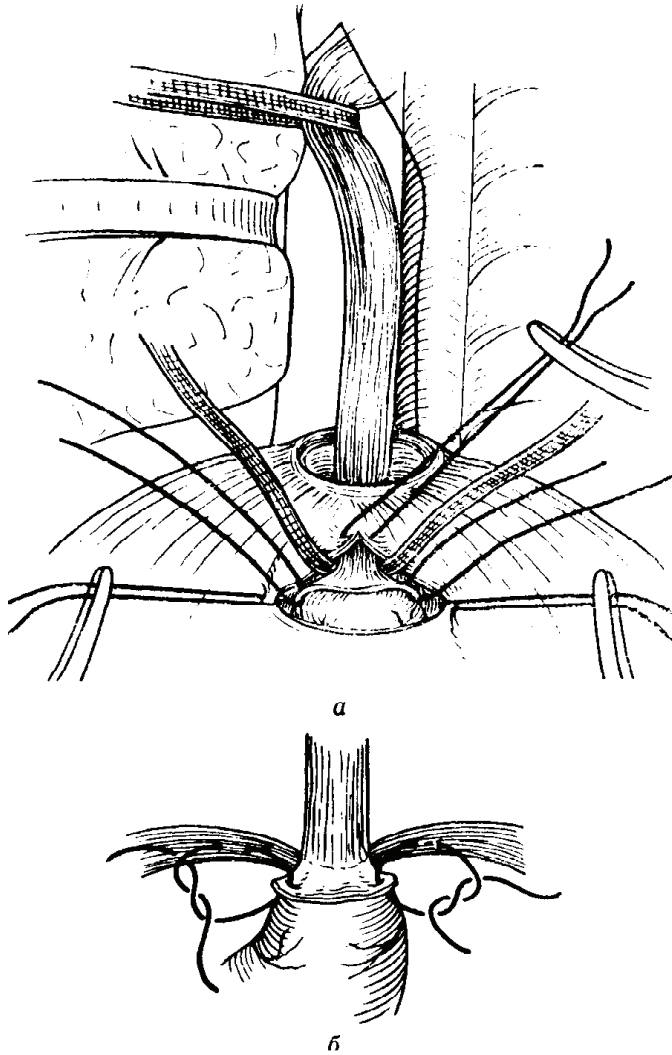
Держалку, заведенную вокруг пищевода, проводят в отверстие диафрагмы и за нее низводят обратно на свое место выскользнувший из брюшной полости в средостение желудок. За эту «держалку» желудок удерживается в процессе наложения фиксирующих швов. С помощью прошивных «держалок» отверстие в диафрагме широко разводит в стороны, что позволяет хорошо фиксировать пищевод, как и при абдоминальном доступе. *Оставленный над кардией край грыжевого мешка расправляют и фиксируют узловатыми швами со стороны брюшной части диафрагмы.* При этом медиальные швы накладываются примерно в 8-10 мм от края пищеводного отверстия. Таким образом завершается фиксация желудка и восстановление угла Гиса. После этого оперативное вмешательство продолжается в области купола диафрагмы. Охватывающие отверстие мышечные ножки гофрируются позади пищевода двумя швами. Отверстие при этом сужается настолько, чтобы рядом с пищеводом мог быть проведен только указательный палец. Разрез в диафрагме зашивается, торакотомическая рана послойно зашивается после введения в плевральную полость дренажа для отсасывания (рис. 4-15–4-20).



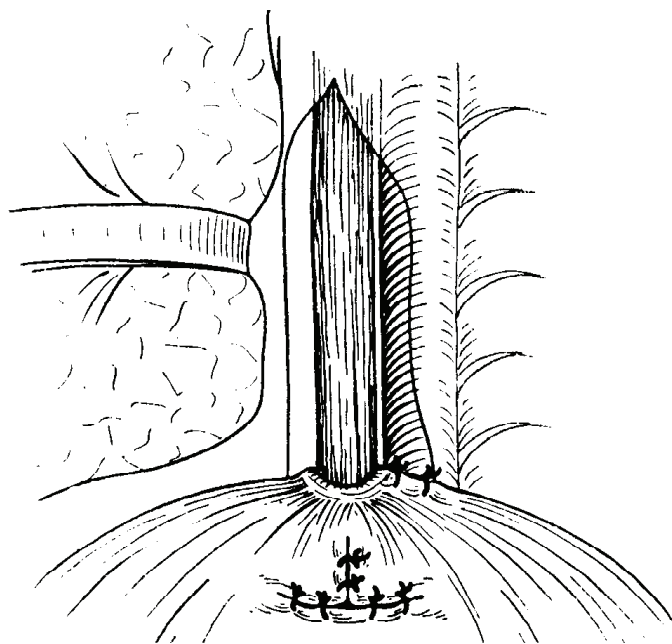
**Рис. 4-17.** Трансторакальная коррекция грыжи диафрагмы по Allison, III. Схематическое изображение топографии грыжевого мешка

После этого указательный и средний пальцы левой кисти заводят через отверстие в диафрагме в грыжевой мешок. Под контролем пальцев грыжевой мешок выделяется и вскрывается сверху вниз. Этот мешок обычно образован пищеводно-диафрагмальной связкой и брюшиной.

### Операция по Belsey Mark IV



**Рис. 4-19.** Трансторакальная коррекция грыжи диафрагмы по Allison, V. Фиксация желудка, вправленного обратно в брюшную полость. Оставленная над кардией манжетка 113 грыжевого мешка подшивается к нижней поверхности диафрагмы, а) Вид сверху, б) вид снизу (схема)



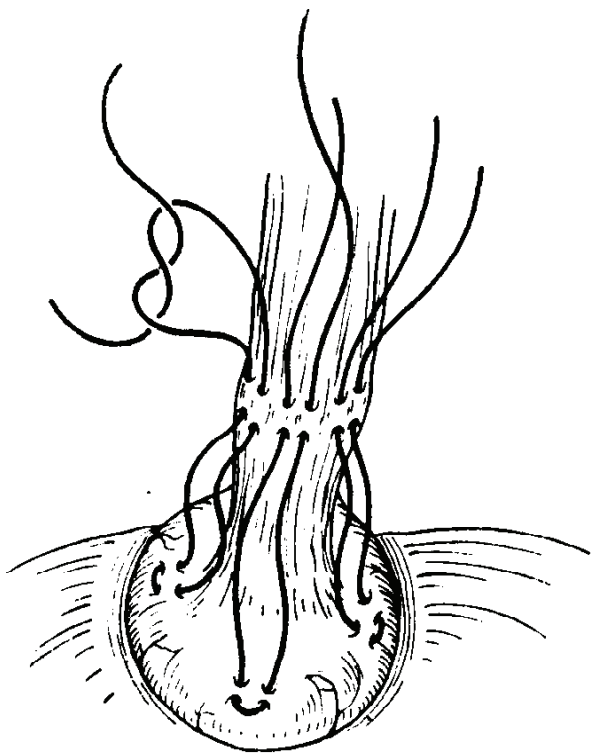
**Рис. 4-20.** Трансторакальная коррекция грыжи диафрагмы по Allison, VI. Зашивание разреза в диафрагме и сужение пищевода

При этой операции вмешательство производится из левостороннего стандартного торакотомического доступа в VI межреберье. После пересечения легочной связки и вскрытия медиастинальной плевры дистальнее корня легкого, по направлению к грыжевому выпячиванию мобилизуется пищевод. После рассечения пищевода-диафрагмальной связки вскрывают грыжевой меток. Кардиальный отдел желудка мобилизуется так, чтобы можно было свободно вправив, желудок обратно в брюшную полость. Во время препаровки следует обращать внимание на то, чтобы не были повреждены блуждающие нервы. Между блуждающими нервами, на уровне перехода желудка в пищевод, в вентральной части выделяют и удаляют жировую клетчатку, покрывающую в этом месте мышечную часть пищевода.

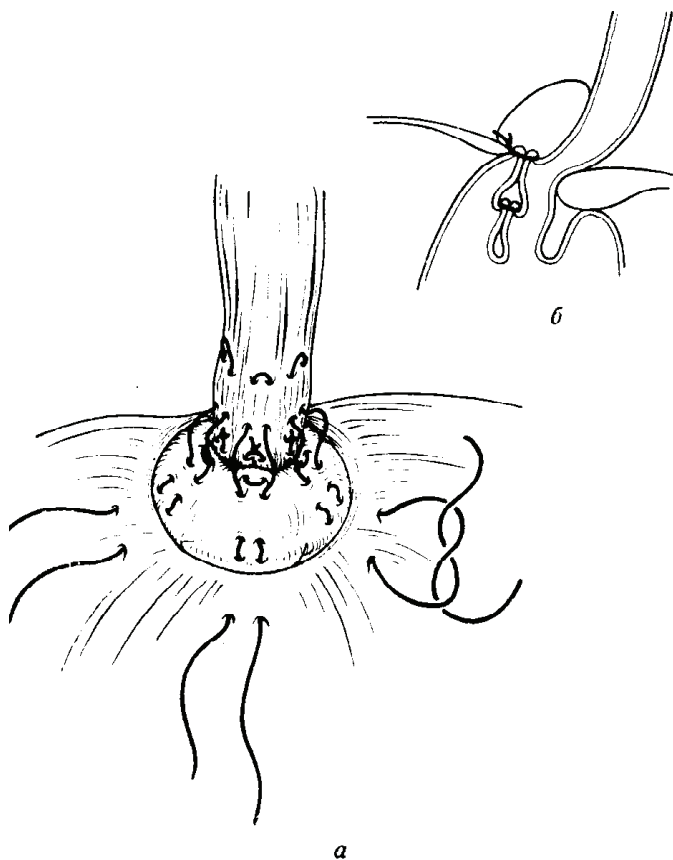
Желудок и пищевод отводят в сторону и впереди, освобождая при этом образующие пищеводное отверстие мышечные ножки. Для этой цели справа от сухожильного центра на протяжении 3-4 см отпрепаровывается перикард. Сухожильный центр позади перикарда захватывается за жимом и приподнимается. Этот прием позволяет удобно захватить швом правую диафрагмальную ножку. Левый край пищевода освобождается сравнительно легко. После всего этого прошивают позади пищевода обе мышечные ножки 4-5 швами, которые затем при проведении последующей части операции завязываются.

Восстановление угла Гиса производится *подшиванием фундальной части желудка к дистальному концу пищевода*. Эти швы накладываются следующим образом. Между обоими блуждающими нервами с вентральной стороны пищевода, на одинаковом расстоянии один от другого *в горизонтальном направлении накладывают три матрацных, шва*. При наложении каждого из этих швов в стежки захватывается серомускулярный слой стенки желудка и мышечный слой пищевода. Эти швы располагают, отступая на 2 см от переходной складки, между желудком и пищеводом, захватывая стенку обоих этих органов. Ни в коем случае не следует, накладывая швы, прокалывать слизистую желудка и пищевода. Все наложенные швы завязывают одновременно, подтягивая желудок к пищеводу и фиксируя к его стенке. Такой прием позволяет предупредить возможность прорезывания швов, наложенных на стенку пищевода.

В конце накладывается *второй ряд швов*, к которому фиксируется диафрагма. Такие фиксирующие швы располагают, примерно на 4 см отступая от пищевода, захватывая диафрагму по направлению от грудной полости в брюшную. Нить от такого шва проводят затем через пищеводное отверстие и прошивают его сначала желудок, а затем пищевод.



**Рис. 4-21.** Трансторакальная коррекция грыжи диафрагмы по Betsey, I. Первый ряд швов: фундальная часть желудка натягивается на дистальный конец пищевода



**Рис. 4-22.** Трансторакальная коррекция грыжи диафрагмы по Betsey, II. Второй ряд швов: а) матрацные швы, наложенные через диафрагму, стенки желудка и пищевода, фиксируют дистальную часть пищевода в брюшной полости и одновременно сужают пищеводное отверстие. б) Желудок, пищевод и пищеводное отверстие после наложения обоих рядов швов (схема)

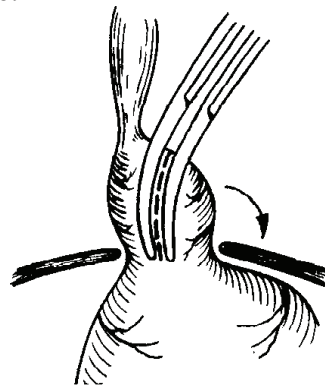
Этот ряд швов накладывают, отступя 2 см от предыдущего шва. Далее, шов проводят через пищеводное отверстие обратно в брюшную полость, выкалывая иглу рядом с местом первого вкола. Такого рода швы (их три) ложатся на одинаковом расстоянии друг от друга и *одновременно* завязываются. При завязывании этих швов максимально опускают дистальный конец пищевода вниз, в брюшную полость. Второй ряд швов фиксирует дистальную часть пищевода на протяжении 4-5 см в брюшной полости, предупреждая возможность возникновения регургитации.

После всего этого завязываются самые первые швы, наложенные через край пищеводного отверстия. Пищеводное отверстие может быть сужено настолько, чтобы рядом с пищеводом мог свободно проходить указательный палец. Грудная клетка зашивается после введения дренажа для отсасывания (рис. 4-21-4-22).

### Операция по Collis

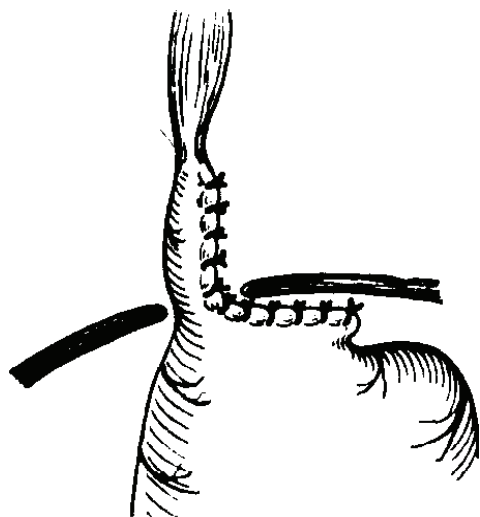
Производится левосторонняя стандартная торакотомия. Над грыжевым мешком вскрывается медиастинальная плевра, затем после вскрытия грыжевого мешка из него извлекаются пищевод и желудок. На дно желудка по проекции пищевода *параллельно друг другу накладываются два длинных сосудистых зажима*. Между ними стенка желудка рассекается. После этого разрез желудка ушивается в обе стороны непрерывным кетгутовым швом. Поверх первого ряда кетгутовых швов накладываются одиночные узловые серомускулярные швы. В целях ускорения вмешательства можно применять сшивающий аппарат (например, УКЛ-60). После прошивания аппаратом поверх скрепок накладываются серо-серозные погружные швы. Линия разреза располагается в несколько косом направлении, чтобы образующаяся трубка, являющаяся как бы продолжением пищевода, была несколько уже в направлении книзу (рис. 4-23).

Затем, в зависимости от того или иного вида грыжи пищеводного отверстия диафрагмы, можно поступать двояко.

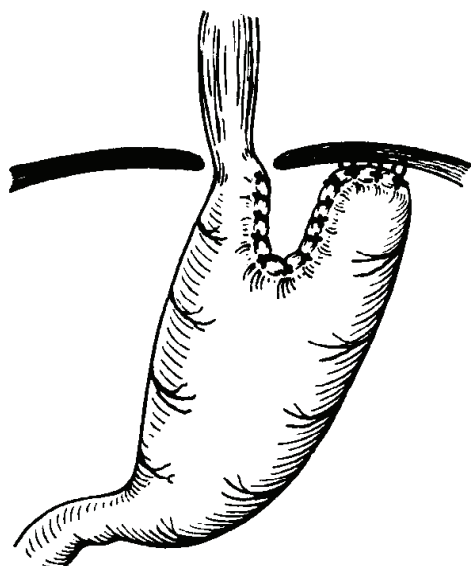


**Рис. 4-23.** Трансторакальная коррекция грыжи пищеводного отверстия по Collis, I. Фундальная часть желудка, выпавшая через диафрагму, рассекается между двумя зажимами





**Рис. 4-24.** Трансторакальная коррекция грыжи пищеводного отверстия по Collis, II. При брахиэзофагусе пищевод удлиняется за счет фундальной части желудка



**Рис. 4-25.** Трансторакальная коррекция грыжи пищеводного отверстия по Collis, III. При скользящих грыжах фундальная часть желудка формируется V-образно и фиксируется в брюшной полости к диафрагме

При брахиэзофагусе пищеводное отверстие формируют и реконструируют из трубки, образованной из желудка для удлинения пищевода. Ножки диафрагмы подшиваются вокруг отверстия удлиненного пищевода. В завершение этой операции пересеченная фундальная часть желудка помещается обратно в брюшную полость и фиксируется там отдельными швами к диафрагме со стороны живота (рис. 4-24).

При скользящих грыжах пищеводное отверстие реконструируется на уровне нижней части пищевода. Этому предшествует, однако, вправление ущемленного желудка обратно в брюшную полость и фиксация его фундальной части к диафрагме со стороны живота. Такого рода вмешательство позволяет восстановить острый угол Гиса. Автор этих строк, в отличие от других хирургов, подтягивает ножки диафрагмы не сзади, а спереди пищевода (рис. 4-25).

## Вмешательства через лапаротомию

### Операция по Nissen-Rossetti (гастропексия и фундопликация)

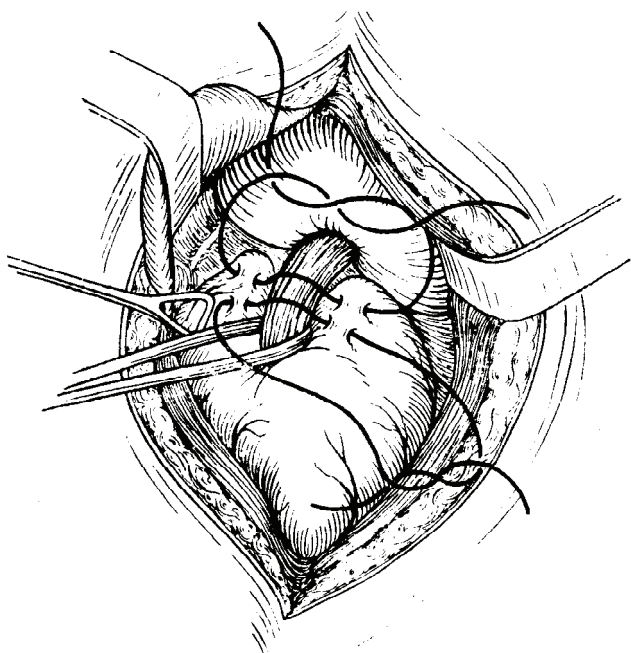
При этой операции больной укладывается на операционном столе в положении на спине, под туловище подкладывается подушка. Брюшная полость вскрывается левосторонним верхним парамедиальным или субкостальным разрезом. Желудок низводится из грыжевого мешка в брюшную полость. Если имеются сращения желудка с грыжевым мешком, то их разъединяют ножницами. Грыжевой мешок оставляют на своем месте.

Со стороны брюшной полости пластика пищеводного отверстия трудновыполнима, и ее успех сомнителен. Цель операции по Nissen-Rossetti достигается, если удастся обеспечить удержание желудка в брюшной полости и предотвратить возможность обратного его попадания в грыжевой мешок. При этом методе грыжевой мешок остается в средостении, не причиняя каких-либо неприятностей, и со временем облитерируется.

После введения анестезиологом толстого зонда в желудок и расправления на этом зонде кардии проведение вмешательства облегчается. Желудок оттягивается книзу, пересекается левая треугольная связка печени, шпателем оттягивается левая доля печени, что позволяет легче достичь области кардии. После этого кардию обходят сначала диссектором, а затем указательным пальцем и мобилизуют абдоминальную часть пищевода. Затем со стороны большой кривизны правой рукой, потягиванием за тесьму, заведенную вокруг кардии, оттягивается фундальная часть желудка. Это позволяет получить достаточный доступ с правой стороны пищевода к значительной части желудка. После этого фундальная часть желудка, начиная от пищевода, гофрируется 3-4 глубоко проведенными серо-мышечными узловатыми швами. Рекомендуется также провести 2-3 шва через стенку пищевода. Таким гофрированием фундальной части желудка (фундопликация) вокруг кардии образуется толстая складка, которая препятствует расправлению острого угла Гиса (рис. 4-26). При этом оперативном вмешательстве необходимо следить за тем, чтобы не пострадали блуждающие нервы.

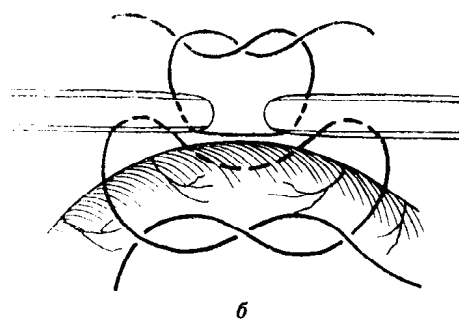
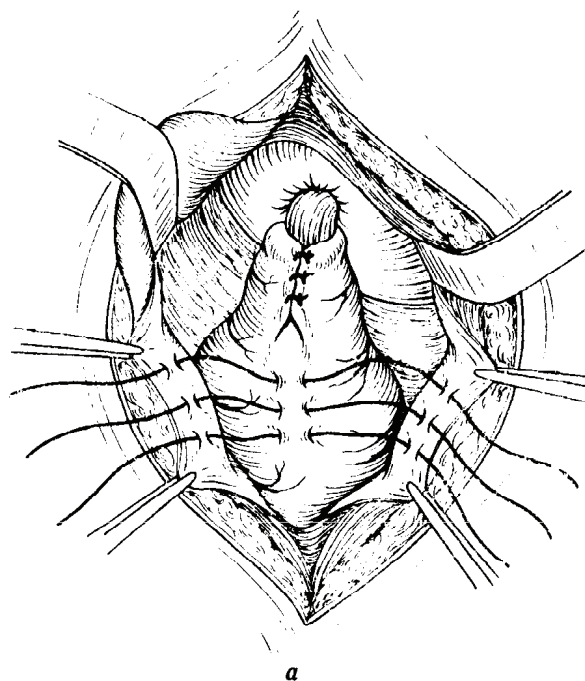
Следующей частью операции является фиксация желудка к брюшной стенке (гастропексия), что предохраняет от возможности рецидива грыжи. В соответствии с оригинальным описанием этого оперативного вмешательства при аксиальных скользящих грыжах желудок фиксируется за малую кривизну, а при параэзофагеальных грыжах — со стороны большой кривизны. Как уже упоминалось выше, мы ре-

комендуем при наличии параэзофагеальных грыж торакотомический доступ, при котором можно более надежно закрыть грыжевые ворота.

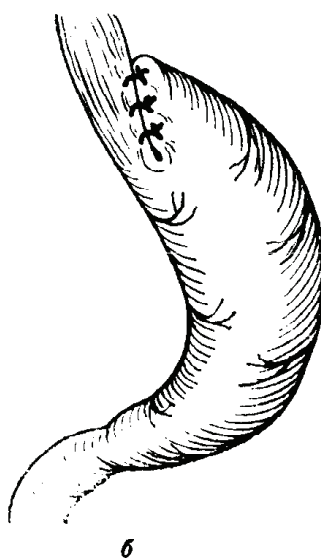
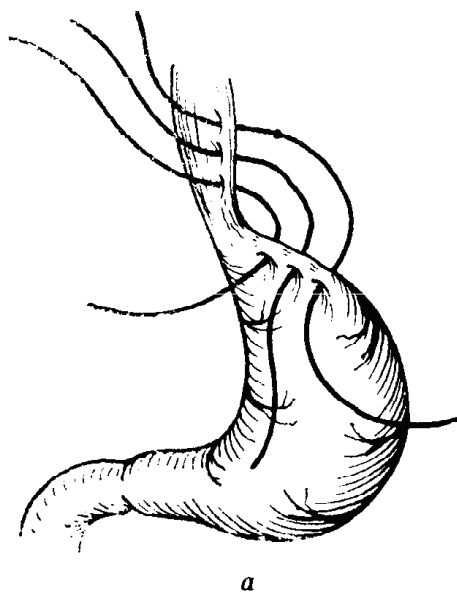


**Рис. 4-26.** Трансабдоминальная коррекция грыжи пищеводного отверстия по Nissen-Rossetti, I. Фундопликация. Для восстановления угла Гиса пищевод подтягивается держалками, к нему серо-мускулярными гофрирующими швами подшивается фундальная часть желудка

Кроме этого, мы рекомендуем производить гастропексию как со стороны малой, так и со стороны большой кривизны. Серомускулярный слой желудка фиксируется 3-4 узловатыми швами к брюшине передней брюшной стенки и заднему листку влагалища прямой мышцы живота. Эта фиксация производится в 2-3 см от лапаротомического разреза.



**Рис. 4-27.** Трансабдоминальная коррекция грыжи пищеводного отверстия по Nissen—Rossetti, II. Гастропексия. а) Передняя стенка желудка подшивается несколькими швами к париетальной брюшине и к заднему листку влагалища прямой мышцы живота, б) Гастропексия и закрытие брюшной стенки (схема)



**Рис. 4-28.** Восстановление угла Гиса по Lortat—Jacob. Фундальная часть желудка фиксируется к левой части пищевода несколькими швами (а и б)

После завершения основных этапов оперативного вмешательства следует очень тщательно послойно зашить лапаротомический разрез, так как больные нередко получают осложнения в виде несостоятельности швов и возникновения послеоперационных грыж (рис. 4-27).

При распространенных сращениях мобилизовать пищевод и кардию и осуществить надежную фундопликацию удастся лишь с большим трудом и при значительной кровоточивости. В сложных ситуациях можно избрать вмешательство по *Lortat—Jacob* (1953), при котором обращенную к пищеводу фундальную часть желудка фиксируют к левой стороне пищевода несколькими швами, восстанавливая острый угол Гиса. Однако этот метод не является радикальным и не дает гарантии устранения рефлюкса подобно фундопликации (рис. 4-28).

### Операция по Harrington

Брюшную полость вскрывают верхним левосторонним парамедианным или субкостальным разрезом. Треугольную связку, идущую от диафрагмы к левой доле легкого, рассекают, что позволяет отвести в сторону печень и получить доступ к пищеводному отверстию. Желудок низводят из грыжевого мешка, при этом грыжевой мешок выворачивается. Затем грыжевой мешок вскрывается, кардия берется на тесьму, за которую потягивается книзу. Резецируется грыжевой мешок, чтобы вокруг пищевода осталась его *полоса шириною в 2-3 см*, аналогично тому, как при операции по *Allison*. Эта полоса подшивается затем узловатыми швами к пищеводному отверстию диафрагмы, тем самым к нему фиксируется желудок. После этого широкое пищеводное отверстие сужается несколькими горизонтальными матрацными швами, накладываемыми вокруг пищевода. В связи с такой методикой фиксации полосы ткани, оставшейся от грыжевого мешка, исключается необходимость подшивания пищеводного отверстия к пищеводу. Тем самым предотвращается возможность сужения пищеварительной трубки и устраняется опасность попадания в шов блуждающих нервов. В целях восстановления угла Гиса некоторые хирурги подшивают фундальную часть желудка к брюшной поверхности диафрагмы.

Пластика диафрагмального отверстия со стороны брюшной полости в техническом отношении сложна, занимает много времени и, кроме этого, у тучных больных обычно невыполнима. Поэтому, если решено оперировать через лапаротомический доступ, рекомендуется применять технически более простую и щадящую операцию по *Nissen-Rossetti*.

### Операция по Hill

Брюшная полость вскрывается через левосторонний парамедианный разрез. Производится тщательная ревизия органов брюшной полости, в особенности привратника желудка на предмет возможного стеноза.

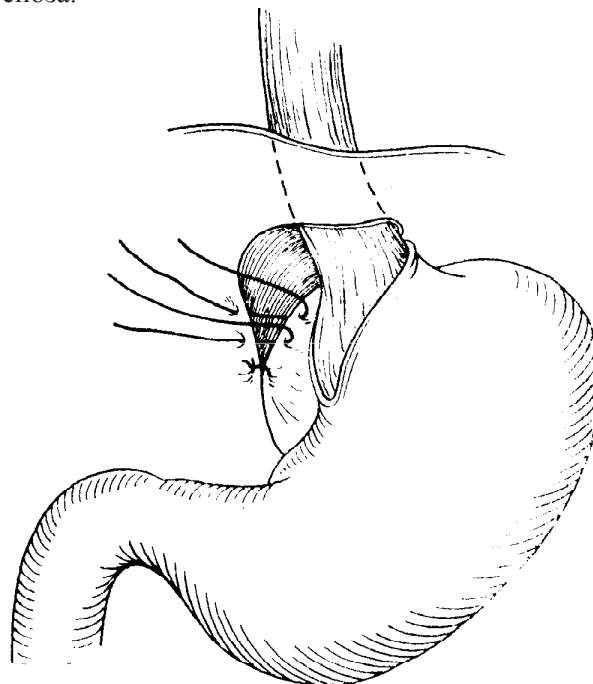


Рис. 4-29. Трансабдоминальная коррекция грыжи пищеводного отверстия по Hill, I. Расширенное пищеводное отверстие сужают 2-3 узловатыми швами

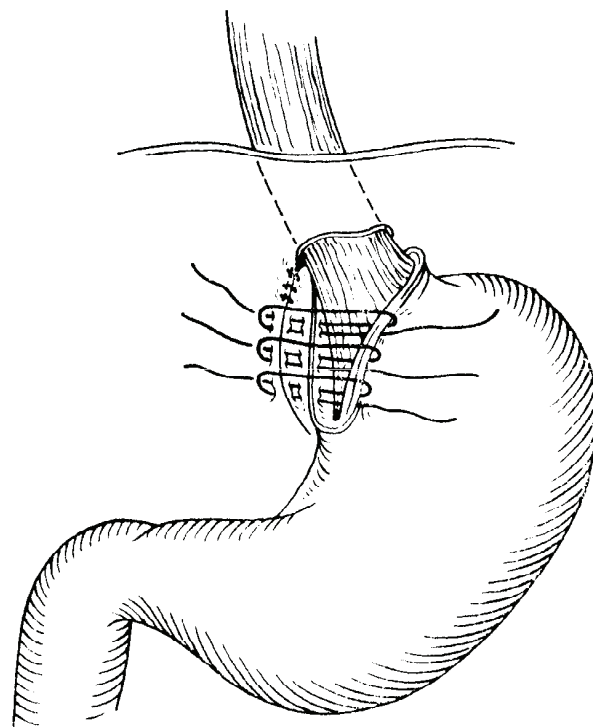
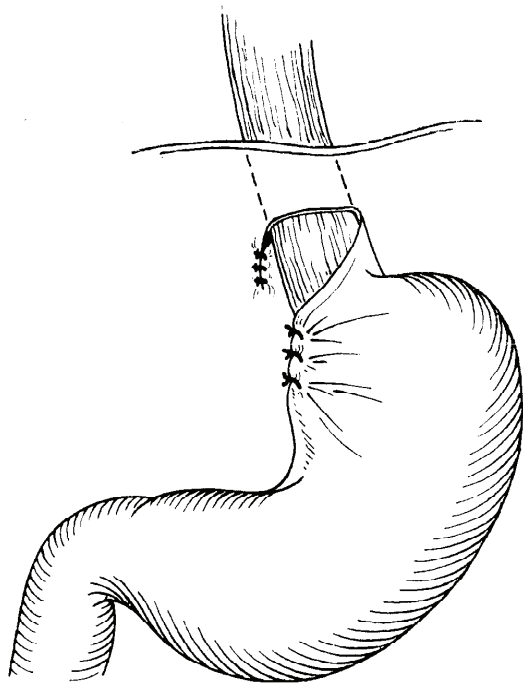


Рис. 4-30. Трансабдоминальная коррекция грыжи пищеводного отверстия по Hill, II. Малая кривизна фиксируется к преаортальной фасции швами, наложенными в виде восьмерки, при этом в шов захватываются пищеводно-диафрагмальная связка (грыжевой мешок), а также и края желудочно-печеночной связки



**Рис. 4-31.** Трансабдоминальная коррекция грыжи пищеводного отверстия по Hill, III. Положение органов после их фиксации

Затем рассекаются левая треугольная связка печени и печеночно-желудочная связка, надсекается пищеводно-диафрагмальная связка. После этого в кардиальной части пищевод охватывается тесьмой и оттягивается книзу. Этим приемом находящаяся в грыжевом мешке часть желудка низводится обратно в брюшную полость. После этого выделяют края пищеводного отверстия, а также прилежащие к нему связки и ножки диафрагмы. Затем 2-3 обвивными глубоко захватывающими швами через ножки диафрагмы сужают пищеводное отверстие. Это сужение пищеводного отверстия производят так, чтобы можно было провести указательный палец в пищеводное отверстие рядом с пищеводом.

Следующим моментом является фиксация желудка в брюшной полости и восстановления угла Гиса путем подшивания малой кривизны к преаортальной фасции. Методика накладывания этих швов показана на рис. 4-29-4-31. Сначала швы накладываются на вентральный листок рассеченной печеночно-желудочной связки и пищеводно-диафрагмальной связки и на серомускулярный слой подлежащей стенке желудка. После этого прошиваются дорзальные края обеих связок. Для предохранения от возможного повреждения аорты подводят шпатель между аортой и преаортальной связкой, которая при наложении последующих швов должна глубоко прошиваться. Последними швами вновь захватывают стенку желудка и завязывают эти обвивные швы. Существует ряд вариантов наложения таких швов. Существенным моментом наложения всех этих швов является надежное подшивание малой кривизны желудка к преаортальной фасции. В конце накладываются еще 2-3 шва на пищеводно-желудочный угол для

улучшения закрывающей способности кардии. Если в начале операции при ревизии была обнаружена язва двенадцатиперстной кишки или стеноз, то производят ваготомию с пилоропластикой. Некоторые авторы всегда комбинируют вмешательство при грыже пищеводного отверстия с селективной проксимальной ваготомией для устранения гиперхлоргидрии в случае возникновения рефлюкса в послеоперационный период (*Lick*).

## Вмешательства при разрывах диафрагмы

Проникающие повреждения диафрагмы чаще всего встречаются при огнестрельных ранениях военного времени (*А.А. Бочаров, А. Н. Беркутов*). В мирное время эти повреждения являются следствием *транспортных аварий*, а также сдавливаний, обвалов, факторов, ведущих к внезапному сильному повышению внутрибрюшного давления.

Разрыв диафрагмы травматического происхождения возникает в подавляющем большинстве случаев слева, так как правая половина диафрагмы в известной мере защищена печенью. В первое время после повреждения диафрагмы эта патология не определяется, так как могут быть недостаточно выражены характерные симптомы или могут превалировать симптомы, связанные с сочетанными повреждениями. В таких случаях пострадавшие попадают к хирургу тогда, когда уже выявляются поздние симптомы или осложнения (ущемления), и при рентгенологическом осмотре находят патологию, свидетельствующую о травме диафрагмы. Повреждение диафрагмы может быть спутано с инкапсулированным пневмотораксом. Известны случаи, когда вместо пункции плевральной полости по поводу пневмоторакса иглою попадали в полость желудка или кишки и даже заводили туда дренаж, что приводило к эмпиеме плевры.

Возможность повреждения диафрагмы следует предполагать в тех случаях, когда после тупого повреждения груди или торако-абдоминального ранения получают подозрительные рентгенологические данные, которые могут быть характерны для такого повреждения. В подобных случаях контуры диафрагмы расплывчатые, без четкого ограничения, прерывистые, или *диафрагма располагается необычно высоко, над предполагаемой границей диафрагмы может определяться инкапсулированная тень от воздуха или даже несколько таких теней*. В подобных случаях при аускультации нижней части грудной клетки можно услышать типичные шумы перистальтики. Первое, что необходимо предпринять в экстренном порядке, — это введение зонда в желудок и отсасывание содержимого желудка. Уже сам по себе факт отсутствия проходимости для зонда кардии желудка может свидетельствовать о повреждении диафрагмы и смещении желудка в грудную полость. В результате



такого смещения пищеводно-желудочный угол становится еще более острым, и зонд, упираясь в стенку кардии, не попадает в желудок. Попытка насильственного проталкивания зонда может привести к повреждению кардии. В подобной ситуации правильным является ввести в пищевод контрастное вещество и выполнить рентгенографию в положении *Trendelenburg*.

При установлении повреждения диафрагмы показана неотложная операция. Рекомендуется оперировать и при отсутствииотягощающих симптомов, связанных с повреждением диафрагмы. Не делается исключения и для пожилых пациентов с различного рода функциональными расстройствами, так как можно быть уверенным в дальнейшем прогрессировании тяжести состояния, связанного с повреждением диафрагмы (увеличение пролабирования внутренностей, сдавливание органов груди). Не исключена также возможность различных ущемлений.

Травматический разрыв диафрагмы часто сопровождается выпадением органов брюшной полости в грудную клетку без грыжевого мешка. Чаще всего выпадают желудок, большой сальник, поперечноободочная кишка, селезенка и часть левой доли печени. Если это выпадение существует длительное время, то могут образоваться массивные сращения между выпавшими органами брюшной полости, органами средостения, плеврой и легкими. Вследствие травмы нередко возникает гемоторакс, который в последующем, организуясь, дает плоскостные шварты. Разрыв диафрагмы может произойти в различных местах, однако наиболее часты переднебоковые разрывы купола диафрагмы в направлении пищевода отверстия. В тех случаях, когда еще до травмы имелась грыжа пищевода отверстия вследствие травмирующего момента грыжевые ворота могут значительно расшириться. Края свежего разрыва диафрагмы могут быть неровными. Позднее, с истечением значительного времени, они округляются вследствие сморщивания мышечных волокон диафрагмы вокруг разрыва. Выскользнувшие в грудную полость органы живота фиксируются по краям грыжевого отверстия.

Исходя из особенностей описанной выше патологии, применяется торакотомический или тораколапаротомический доступ. Вскрытие грудной полости неизбежно, так как сращения органов могут быть разъединены только со стороны груди. При подозрении на сопутствующее повреждение органов брюшной полости производят лапаротомию, которую можно осуществить через диафрагму, пересекая реберные хрящи путем тораколапаротомии или через отдельный абдоминальный доступ.

Грудная полость вскрывается в VIII межреберном промежутке. После ориентирования разъединяют сращения, мобилизуют брюшные органы. Если желудок сильно растянут, то его опорожняют через зонд, так как иначе его трудно выделять и можно даже повредить. Для отсасывания желудочного содержимого на стенки

желудка накладывается кисетный шов, в центре которого производят гастротомию, заводят зонд, отсасывают содержимое желудка и после удаления дренажа затягивают кисетный шов. Затем анестезиолог вводит в желудок зонд через пищевод, проведение его обеспечивают со стороны желудка. Вслед за этим мобилизуют край разрыва диафрагмы, сначала со стороны грудной полости, а затем со стороны живота. Для надежного закрытия разрыва диафрагмы необходимо выделить окружающий его мышечный край не менее чем на 2 см.

Если в области разрыва диафрагмы фиксирована селезенка, во время выделения может произойти ее повреждение. При таком вынужденном повреждении приходится производить спленэктомию; при трансдиафрагмальном доступе или при тораколапаротомии она не представляет особых трудностей. После вправления внутренностей в брюшную полость ушивают разрыв диафрагмы, по возможности двумя рядами швов. Первый ряд швов состоит из отдельных матрацных швов, поверх которых накладывают узловатые швы. Грудная полость после введения дренажа для отсасывания послойно закрывается.

### Воспалительные свищи диафрагмы (трансдиафрагмальные свищи)

Абсцессы печени, или поддиафрагмальные абсцессы могут быть сращены с диафрагмой и распространяться на ее поверхность, вызывая поражение диафрагмы и проникая в сторону плевры. Вследствие всего этого возникает диафрагмальный плеврит, легкое прирастает к диафрагме. Поддиафрагмальный гнойник расплавляет в месте своего прилегания диафрагму, и гнойный процесс проникает в ткань легкого. Поддиафрагмальный абсцесс может опорожниться через бронхиальную систему легкого, после чего возможно выздоровление. В тех случаях, когда абсцесс печени проникает через диафрагму в легкое, может развиваться прямое сообщение между желчевыводящими путями и системой бронхов (*биллиобронхиальный свищ*). Свищ такого рода спонтанно не закрывается. Постоянная потеря электролитов ослабляет больного. Установление диагноза не представляет особого труда, так как у больного выделяется лишенная запаха и содержащая желчь мокрота.

Если рентгенологическое исследование выявляет контуры абсцесса, производится пункция, и при обнаружении абсцесса в него вводят дренаж для отсасывания. Такая мера позволяет отвести выделяющуюся желчь и предохранить от нее бронхиальную систему. После отведения через дренаж и отсоса из абсцесса желчи вскрывают поддиафрагмальную полость абсцесса, тампонируют ее и проводят целенаправленное локальное медикаментозное лечение. Если все же, несмотря на предпринятые меры, выделение желчи продолжается, из диафрагмы формируют мышечный лос-

кут на ножке и помещают его через свищевой ход в полость печени. Поверх лоскута на ножке помещают тампон, и заживление происходит под тампоном.

Радикальное оперативное вмешательство трудно выполнимо, чревато опасными осложнениями, риск его высок и нередко летальные исходы. Поэтому правильным следует считать выбор более долгого, однако более надежного пути к выздоровлению.

### Оперативное создание дубликатуры диафрагмальной мышцы при релаксации диафрагмы

Релаксация диафрагмы является довольно редким заболеванием. Чаще его можно было наблюдать в те времена, когда при хирургическом лечении туберкулеза легких было принято производить *выключение диафрагмального нерва*. Релаксация диафрагмы может быть и следствием пневмонэктомии. Значительно реже встречается т. н. первичная релаксация диафрагмы. Это название неудачное, так как, в отличие от редко встречающейся врожденной релаксации диафрагмы, приобретенная форма является следствием какого-либо повреждения диафрагмального нерва, хотя такие повреждения определяются далеко не всегда. Врожденный характер этой патологии может быть установлен в тех случаях, когда релаксация диафрагмы наблюдается уже в детском возрасте и наряду с этим отмечаются и другие аномалии развития.

В значительном числе случаев такого рода аномалия является левосторонней. *Левосторонняя релаксация диафрагмы почти всегда тотальная*. Такое состояние означает, что вся диафрагма расслабляется, выпячивается вверх и средостение вместе с сердцем смещаются вправо. *Правосторонняя релаксация может быть частичной*. В таких случаях примерно в середине купола диафрагмы обнаруживают выпячивание, которое может быть ошибочно принято за кисту, опухоль диафрагмы или какое-либо другое изменение печени. В целях дифференциальной диагностики и выяснения природы этого выпячивания накладывается *пневмоперитонеум*. Парализованная диафрагма при ее релаксации обычно неподвижна (рис. 4-32).

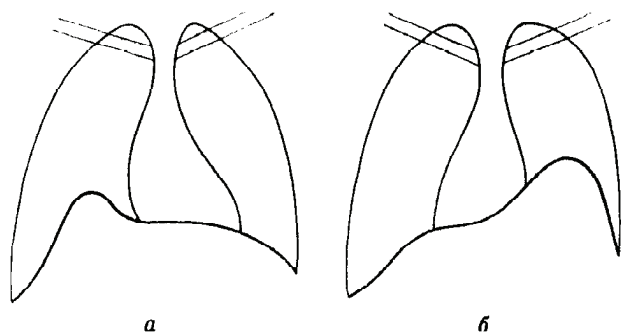


Рис. 4-32. Релаксация диафрагмы (схема), а) Правосторонняя релаксация, как правило, частичная и меньших размеров, б) левосторонняя релаксация тотальная, сердце в средостении смещаются вправо

Лишь значительно выраженная релаксация диафрагмы причиняет осложнения. Только в наиболее тяжелых случаях развивается диспноэ, вызванное нарушением диафрагмального дыхания и смещением, а также уменьшением дыхательной поверхности легких. Ко всему этому присоединяется т. н. *гастрокардиальный комплекс симптомов*, при котором вследствие парализованной левой части диафрагмы желудок поднимается высоко в плевральную полость, подобно тому, как это происходит при параэзофагеальных грыжах. Такое состояние сопровождается тяжелыми нарушениями пассажа пищи. Сред-невыраженная релаксация диафрагмы обычно не причиняет беспокойства и может быть обнаружена лишь случайно (при рентгенологическом исследовании).

Операция показана только в тех случаях, когда имеет место тяжелая форма релаксации диафрагмы, сопровождающаяся различными осложнениями. Случаи частичной ограниченной релаксации правой части диафрагмы не подлежат оперативной коррекции.

Вследствие нарушения иннервации диафрагмы происходит ее дегенерация, мышечная часть диафрагмы постепенно превращается в рыхлую соединительнотканную мембрану, в результате чего как бы создается порочный круг, в связи с которым потерявшая тонус мембрана диафрагмы подлежит положительному давлению брюшной полости и отрицательному (субатмосферному) давлению грудной клетки. Этот патологический процесс имеет склонность к *прогрессированию*. Поэтому после обнаружения релаксации диафрагмы, когда нет еще показаний к оперативному вмешательству, необходим постоянный контроль за состоянием больного.

Известно много методов оперативного создания дубликатуры диафрагмы. Часть из этих вмешательств было предложено производить при лапаротомическом доступе, однако по своей простоте и эффективности создание дубликатуры диафрагмы, производимое через торакотомию, намного превосходит все остальные.

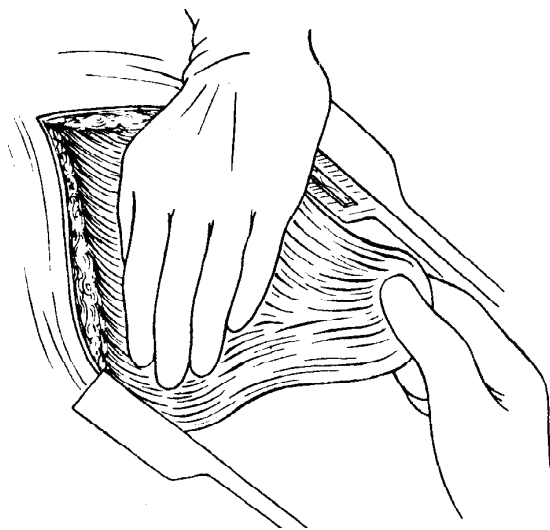
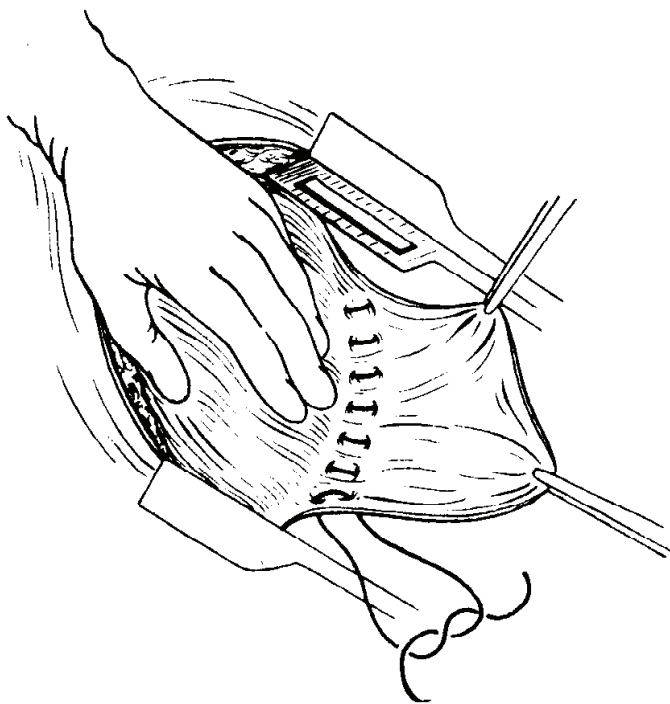
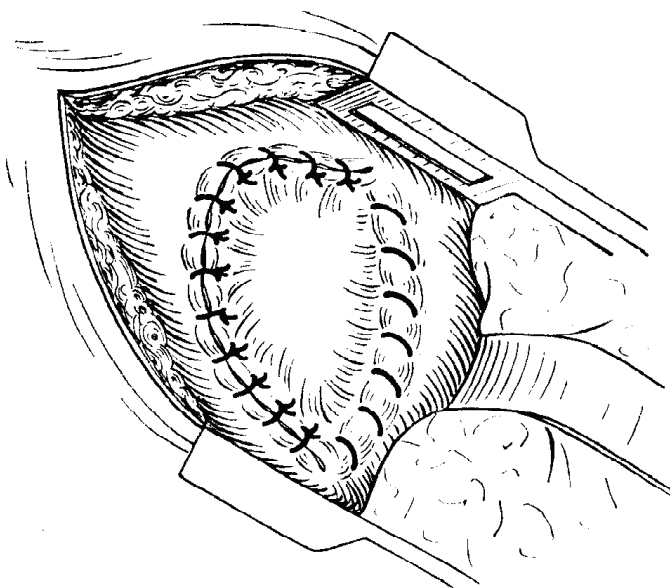


Рис. 4-33. Формирование дубликатуры диафрагмы при ее релаксации из трансторакального доступа, 1. Левая ладонь отталкивает дряблую диафрагму книзу, избыток складки диафрагмы оттягивается медиально



**Рис. 4-34.** Формирование дубликатуры диафрагмы при ее релаксации из трансторакального доступа, II. Складка диафрагмы в виде двойного лоскута прошивается матрацными швами у ее основания

Доступ осуществляется через *левосторонний, передне-боковой торакотомический разрез* в VII или VIII межреберном промежутке. После подтверждения диагноза релаксации диафрагмы левая ладонь помещается поверх диафрагмы. Диафрагма отдавливается книзу и при этом образует *складку*. У края диафрагмы, рядом с отдавливающей ее кистью, как можно дистальнее захватывают зажимом морщинистые, потерявшие тонус ткани.



**Рис. 4-35.** Формирование дубликатуры диафрагмы при ее релаксации из трансторакального доступа, III. Складка диафрагмы в виде двойного лоскута прошита у основания и укрепляется поверх истонченного купола диафрагмы

Захваченная и приподнятая избыточная часть диафрагмы может быть использована для создания дубликатуры. На основании этой приподнятой части накладываются вертикальные матрацные швы, создающие начало дубликатуры. Шовный материал должен быть из нерассасывающейся ткани, швы накладываются на расстоянии 1 см друг от друга. *Вертикально наложенные матрацные швы в этом месте не нарушают кровообращения.*

Таким образом, сшитая у основания дубликатура диафрагмы представляет собой большую складку, напоминающую лоскут на ножке, края которого подшиваются узловатыми швами поверх натянутого купола диафрагмы. Такого рода пластикой ослабленная центральная часть диафрагмы укрепляется в виде трехслойной пластины. Дубликатура диафрагмы создает прочный трехслойный купол. Вновь созданная укрепленная диафрагма обладает необходимым тонусом и обычно не смещается, хотя ее функция оперативным вмешательством не восстанавливается (рис. 4-33-4-35). Грудная клетка, как обычно, закрывается послойно.

## Оперативное удаление опухолей диафрагмы

Первичные опухоли диафрагмы представляют исключительную редкость. Для диагностики кист и опухолей диафрагмы применяется торакоскопия, а также рентгенологическое исследование на фоне искусственного пневмоперитонеума и пневмоторакса. Уточнение диагноза, однако, как правило, производится во время оперативного вмешательства. Это объясняется тем, что опухоль диафрагмы приходится дифференцировать от ряда заболеваний (грыжа диафрагмы, киста перикарда, опухоль легкого и т. д.). Следовательно, торакотомия абсолютно показана.

Кисты и *доброкачественные опухоли* могут быть сравнительно легко удалены, так как они только рыхло связаны с диафрагмой. После удаления опухоли ее ложе в диафрагме должно быть ушито, так как это место обычно истончено и может произойти перфорация или релаксация патологически измененной части диафрагмы. *Злокачественные опухоли* резецируют в пределах здоровых тканей диафрагмы, а образовавшийся значительный дефект замещают, как это описано в соответствующем разделе, обычной пластикой синтетической тканью (см. стр. 292).

## Особенности хирургии диафрагмы у новорожденных и грудных детей

У новорожденных и грудных детей имеется некоторое отличие в отношении тактики вмешательства при врожденных грыжах диафрагмы, выбора време-



ни для операции и устранения этой аномалии в более позднем возрасте. Различия в отношении сроков вмешательства объясняются тем, что у новорожденных грыжи диафрагмы приводят к тяжелым нарушениям дыхания, в связи с чем возникает необходимость *неотложного оперативного вмешательства*. Устранение сопутствующих аномалий и репозиция проникших в грудную полость органов малой по объему брюшной полости у новорожденных и грудных детей производятся различно и отличаются от таковых у больных детского возраста и взрослых.

У новорожденных *выпадение* органов брюшной полости происходит обычно *без грыжевого мешка*. Наличие грыжевого мешка встречается крайне редко. Выпадение внутренностей (грыжа) в 9/10 всех случаев локализуется на левой стороне. Значительно реже эта патология встречается справа, и еще более редко такую аномалию находят с двух сторон. Вследствие тяжелых нарушений дыхательной функции многие из новорожденных погибают еще до того, как принимается решение об оперативном вмешательстве.

При *левостороннем выпадении* внутренностей заполненные газом петли кишки располагаются в большей части левой половины грудной клетки. Левое легкое сдавливается и может быть даже гипоплазировано. Оттесненные в правую половину груди сердце и средостение сдавливают и правое легкое.

*Рентгенологическое исследование с пассажем контрастного вещества через желудок и кишечник производить не следует*, так как оно значительно ухудшает и без того тяжелое состояние новорожденного. Из аномалий, сопутствующих этой патологии, чаще всего встречаются различные *перекруты* (см. стр. 475).

У новорожденных *неотложное вмешательство* должно производиться при тяжелых расстройствах дыхания, связанных с левосторонним дефектом диафрагмы. Наиболее удобным для оперативного вмешательства доступом является *широкая парамедианная или субкостальная лапаротомия*. Левая доля печени отводится, что позволяет более удобно оперировать в области дефекта диафрагмы. Выпавшие в грудную полость органы низводят обратно вниз, в брюшную полость или кпереди, через операционный разрез. Тем самым становится более доступным дефект диафрагмы. Отверстие в диафрагме зашивается узловатыми матрачными швами. Перед завязыванием последнего шва через отверстие диафрагмы заводят дренаж, который выводят из брюшной полости через отдельный разрез в брюшной стенке. Дренаж присоединяют к отсосу. В тех случаях, когда дефект диафрагмы больших размеров или полностью отсутствует задняя часть диафрагмы, производят пластику лоскутом на ножке, который формируют из мышц брюшной стенки.

При операции по поводу грыжи диафрагмы у новорожденного может случиться, что низведенные из грудной клетки органы не вмещаются в брюшную полость. В таком случае приходится помещать органы брюшной полости в *синтетический мешок, создавая искусственный грыжевой мешок* и по возможности закрывая его мобилизованной кожей (см. стр. 337). Эта искусственно созданная грыжа передней стенки живота подлежит в последующем пластическому оперативному устранению.

Если пролабирование в грудную полость сравнительно небольшое и сместилась только часть органов брюшной полости, то эта аномалия может быть обнаружена лишь в позднем грудном возрасте. Не следует откладывать оперативное вмешательство и ждать, когда младенец «окрепнет». Наиболее правильной в таком случае является тактика проведения оперативного вмешательства в грудном возрасте, пока попавшие в грудную полость органы брюшной полости еще не срослись с легкими.

Более редко встречающийся *правосторонний дефект диафрагмы* у новорожденного обычно не сопровождается симптомами, первые признаки этой патологии появляются лишь в грудном возрасте. В подобных случаях оперативное вмешательство рекомендуется производить из *торакального доступа*, который позволяет легче достигнуть правой части диафрагмы, и разъединить уже сращенные кишку и легкие. Отверстие в диафрагме и при торакальном доступе закрывается матрачными швами.

*Врожденная грыжа пищеводного отверстия* диафрагмы у новорожденного не сопровождается тяжелыми симптомами. Может отмечаться более или менее выраженная рвота во время и после кормления. В таких случаях временно показано консервативное лечение. Во время и после кормления новорожденного держат в вертикальном положении и дают противорвотные средства. Если такого рода консервативное лечение новорожденного безрезультатно и его состояние вследствие рефлюксного эзофагита ухудшается, может быть показано оперативное вмешательство. Это вмешательство, особенно если установлен брахизофагус, легче производить из торакального доступа по *Allison* (см. стр. 295).

*Релаксация диафрагмы* у новорожденного может привести к рецидивирующим расстройствам дыхания и частым пневмониям, а также перегибу желудка. Оперативное вмешательство показано в тех случаях, когда эти осложнения начинают повторяться. Вмешательство производится из абдоминального или торакального доступа, при этом создается одинарная или двойная *дупликатура* диафрагмы, состоящая из тонкой соединительной ткани (см. стр. 304).



## 5

# ОПЕРАЦИИ НА БРЮШНОЙ СТЕНКЕ И В БРЮШНОЙ ПОЛОСТИ

I. LITTMANN

### Вскрытие брюшной полости (лапаротомия) и закрытие операционной раны

Согласно общепринятому толкованию, термин «лапаротомия» означает хирургическое вскрытие брюшной полости. Лапаротомия служит лишь *средством* для осуществления того или иного оперативного вмешательства в брюшной полости. Поэтому при выборе места для лапаротомического разреза прежде всего следует руководствоваться целью обеспечения наиболее удобного и широкого доступа к тому участку, на котором будет проводиться операция. Однако здесь же следует заметить, что выздоровлению больного и быстрому восстановлению его работоспособности значительно способствуют и такие факторы, как беспрепятственное заживление операционной раны и как можно меньшее нарушение целостности брюшной стенки. Отсюда же следует, что вторым важнейшим требованием при выборе места, направления и способа выполнения лапаротомического разреза является учет особенностей анатомического строения различных участков брюшной стенки.

### Анатомическое строение брюшной стенки

Передняя (передне-боковая) часть брюшной стенки имеет структуру, напоминающую в какой-то мере строение луковицы: она состоит из отдельных, наслаивающихся друг на друга листов-слоев, которые могут быть разделены на три группы:

1. *Кожа и подкожная клетчатка.* Такой ярко выраженной, сильной фасции, как широкая фасция бедра, нет ни на грудной клетке, ни на животе, иначе было бы невозможно свободное дыхание и свободный прием пищи. По словам *Grant*, мы ждали бы каждого нового приема пищи не с радостью, а полные опасений.

2. *Мышечно-апоневротический слой.* Состоит из нескольких покрывающих друг друга слоев. Подобно эластическому поясу он охватывает содержимое брюшной полости, его тонус способствует поддержке нормального внутрибрюшного давления, тем самым предоставляя возможность при кашле, чихании, рвоте, акте дефекации, родах повышать это давление.

*Мышцы брюшной стенки* состоят из трех боковых плоских мышечных пар и из двух прямых мышц живота, проходящих по обеим сторонам вдоль средней линии.

*Наружная косая мышца живота* (*m. obliquus abdominis externus*) начинается от восьми нижних ребер (V-XII ребро), переплетается здесь с передней зубчатой мышцей (*m. serratus anterior*) и широкой мышцей спины (*m. latissimus dorsi*), покрывает нижнюю и боковые части грудной стенки, реберную дугу и, раскрываясь наподобие веера, — всю боковую и переднюю поверхность брюшной стенки. Ее волокна проходят сверху-сзади книзу-кпереди в таком направлении, как рука человека, засунутая в боковой карман куртки (рис. 5-1). Апоневротическая часть принимает участие в формировании переднего листка влагалища прямой мышцы, а внизу прикрепляется к паховой (Пупартовой) связке.

*Внутренняя косая мышца живота* (*m. obliquus abdominis internus*) проходит от боковой части Пупартовой связки, от передней половины средней части гребня подвздошной кости (*crista iliaca*) и сзади — от задней поверхности спинно-поясничной фасции. На большей части своего протяжения эта мышца проходит снизу-сзади вверх и кпереди, перпендикулярно предыдущей мышце. Верхние волокна мышцы прикрепляются к нижнему краю реберной дуги. Ниже мышца переходит в апоневротическую часть, разделяющуюся надвое: одна часть принимает участие в образовании переднего, другая — заднего листка влагалища прямой мышцы живота (см. рис. 5-1).

Верхняя часть *поперечной мышцы живота* (*m.*

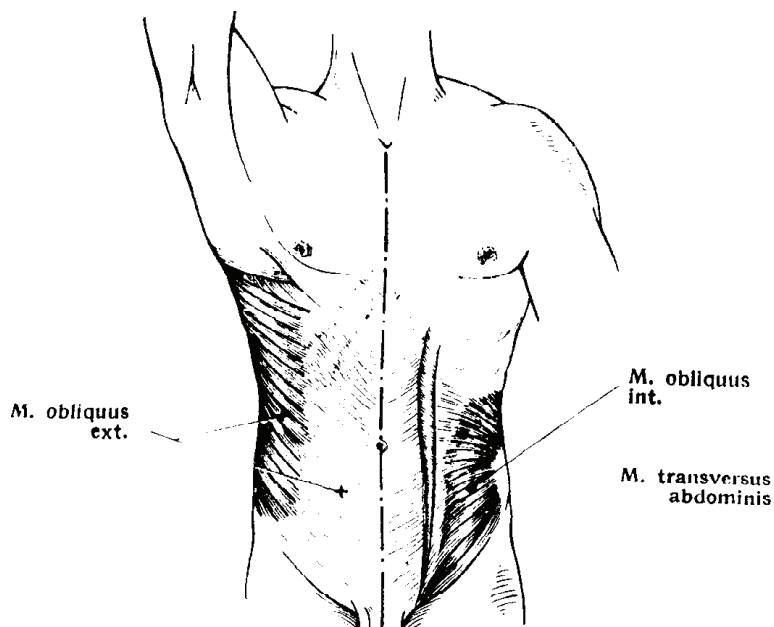


Рис. 5-1. Наружная и внутренняя косые мьппцы живота проходят перпендикулярно одна к другой

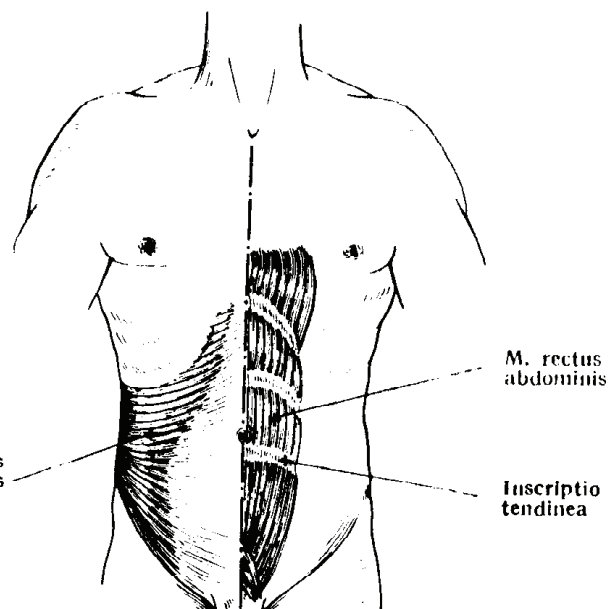


Рис. 5-2. Положение поперечной и прямой мьппцы живота

transversus abdominis) начинается от *внутренней* поверхности нижних шести ребер, ее волокна переплетаются здесь с волокнами диафрагмы.

Ниже мышца служит продолжением передней пластинки спинно-поясничной фасции и посредством этой фасции проходит к поясничным позвонкам. Поперечная мышца живота имеет вверху широкую мышечную часть, которая, проходя под реберной дугой позади прямой мышцы живота, почти достигает средней линии (рис. 5-2). Медиальная апоневротическая часть мышцы принимает участие в образовании заднего влагалища прямой мышцы живота.

Обе *прямые мьппцы живота* (*m. rectus abdominis*) — длинные ленточные мышцы, начинающиеся от наружной поверхности V-VII реберного хряща и от мечевидного отростка (*processus xiphoideus*), т. е. от передней части грудной стенки, и прикрепляются к лонному сочленению (*symphysis pubis*) и окружающим его тканям. На высоте мечевидного отростка, на уровне пупка а затем между мечевидным отростком и пупком, мышца пересекается *апоневротическим включением* — межмышечным сухожилием (*inscriptio tendinea*), что также указывает на происхождение прямой мышцы живота в результате сегментации. Мышца лежит между передним и задним листками ее влагалища (см. рис. 5-2).

*Передний листок влагалища прямой мьппцы живота* — плотный белый апоневроз различной толщины. Книзу от реберной дуги, до средней линии между пупком и лонным сочленением он образуется передней частью апоневроза внутренней косой мышцы живота и покрывающим его вентрально апоневрозом наружной косой мышцы живота. Над уровнем реберной дуги передняя пластинка влагалища прямой мышцы живота образуется только за счет апоневроза

наружной косой мышцы живота, поскольку из трех плоских мышц живота только эта простирается на переднюю поверхность грудной клетки. Книзу же от средней поперечной линии, проведенной между пупком и лонным сочленением, апоневрозы всех трех плоских мышц живота объединяются в переднем листке влагалища прямой мышцы живота.

Структура *заднего листка влагалища прямой мьппцы живота* значительно сложнее. На 6 см выше и ниже пупка он состоит из задней части апоневроза внутренней косой мышцы живота и из апоневроза поперечной мышцы живота, дорзально покрывающей вышеназванное образование. Нижняя граница листка образует изогнутую кверху линию (*linea arcuata seu linea semicircularis Douglasi*), книзу от которой уже нет заднего листка влагалища прямой мышцы живота. На несколько сантиметров до реберной дуги не доходит внутренняя косая мышца живота, здесь значительная часть заднего листка влагалища прямой мышцы живота образуется за счет мышечной части поперечной мышцы живота. Выше, на грудном отрезке прямой мышцы живота, заднего листка влагалища также нет, мышца непосредственно прилегает к реберным хрящам (см. рис. 5-2).

Две обращенные друг к другу полулунные линии, обозначающие по боковому краю две прямых мышцы живота, там, где апоневроз плоских мышц живота переходит в передний и задний листок влагалища прямой мышцы живота, называют *полулунной линией Спигеля* (*linea semilunaris Spiegeli*). Это наиболее слабый участок брюшной стенки.

Между двумя прямыми мышцами живота, от мечевидного отростка до лонного сочленения тянется *белая линия живота* (*linea alba*), которая ниже пупка имеет толщину всего в несколько десятых долей

миллиметра, тогда как над пупком это широкая сухожильная пластинка шириной в 1-2 см. В этой ее части происходит перекрещивание сухожильных волокон, идущих с обеих сторон в различных направлениях. В этом сетчатом сухожильном переплетении могут быть небольшие щелевидные отверстия.

Самой внутренней пластинкой мышечно-апоневротического слоя является *поперечная фасция* (fascia transversalis), которая выстилает всю переднюю стенку живота от диафрагмы до таза. Не прорываясь, эта фасция переходит в фасцию, покрывающую нижнюю поверхность диафрагмы, охватывающую мышцы и сосуды задней поверхности стенки живота (m. psoas major, m. quadratus lumborum, vasa iliaca), а также в такой же слой, выстилающий внутреннюю поверхность малого таза.

Мышечно-апоневротический слой стенки живота может рассматриваться и как комплекс трех единых групп мышц, общим сухожилием которых является белая линия живота. Шесть мышечных групп с огромной силой пытаются растянуть белую линию живота. Две же напряженных прямых мышцы живота противодействуют этой силе, разгружая белую линию. Однако растягивающая сила в этой области значительно больше, в чем можно убедиться при лапаротомии.

3. *Брюшина и предбрюшинная жировая клетчатка.* За исключением области пупка они могут быть легко отделены тупым путем, без кровоточивости от внутренних слоев передней, боковой, более того, даже отчасти задней стенки живота, почти до краев позвоночного столба.

### Иннервация мышц передней стенки живота

При выборе места разреза живота следует учитывать, что большую роль играет иннервация его мышц. Необходимо стремиться по мере возможности щадить нервные волокна и не пересекать их, ибо выключенный из иннервации мышечный участок атрофируется, превращается в бесполезную соединительную ткань. Подобные участки весьма благоприятствуют возникновению послеоперационных, т.н. *Рубцовых грыж*.

Названные мышцы брюшной стенки иннервируются шестью нижними межреберными нервами (nn. intercostales, Th, -Tu) и передней ветвью первого пояснично-крестцового нерва (L1). Эти нервы проходят по грудной клетке подплеврально, между переплетающимися сухожильными волокнами диафрагмы и поперечной мышцы живота к передней брюшной стенке. Продвигаясь по ходу Спигелиевой линии, они перфорируют задний листок апоневроза внутренней косой мышцы живота и попадают между задним листом влагалища прямой мышцы и самой прямой мыш-

цей живота. В прямую мышцу живота они проникают с задней ее поверхности.

Передняя ветвь первого поясничного нерва (L1) делится на идущий вверх *подвздошно-надчревной* (n. iliohypogastricus) и идущий вниз *подвздошно-паховый* (n. ilioinguinalis) *нервы*. Оба нерва медиальнее передней верхней ости подвздошной кости перфорируют внутреннюю косую мышцу живота и попадают между двумя косыми мышцами живота. Эта часть подвздошно-пахового нерва обеспечивает моторную функцию пахового серпа, что играет важную роль в возникновении паховых грыж. Подвздошно-надчревной нерв перфорирует апоневроз наружной косой мышцы живота над наружным паховым кольцом и отсюда несет лишь тонкие чувствительные волокна к коже, точнее - от нее. Подвздошно-паховый нерв проходит через паховый канал и как чувствительный нерв выходит в поверхностные слои через наружное паховое кольцо.

Как боковые плоские мышцы, так и прямая мышца живота имеют сегментарную иннервацию. Прямая мышца иннервируется Th, первый же поясничный нерв иннервирует только мышечные волокна в области пахового канала.

Иннервация прямой мышцы живота отличается от таковой других длинных мышц. Если на конечностях длинные мышцы иннервируются *одним единственным* нервом, то прямая мышца живота сегментарно иннервируется шестью нервами. Отсюда проистекает и то различие, что при поперечной перерезке прямой мышцы живота паралича ее не наступает. Если же пересечь эту мышцу в продольном направлении, судьба ее будет зависеть от места такого пересечения. Нервы проникают в мышцу сзади, примерно до середины ее толщины. Если разрез проходит медиальнее, то наступает лишь атрофия медиального сегмента, что не имеет особого значения. Если же разрез проходит латеральнее от вступающих в нее нервов, то атрофируется все мышечное брюшко.

### Основные правила проведения лапаротомии

При проведении лапаротомии в интересах минимального нарушения анатомической структуры брюшной стенки необходимо соблюдать следующие правила:

- В интересах лучшего рубцевания целесообразнее пересекать мышцу, а не апоневроз.
- Плоские мышцы живота лучше выделять по ходу их волокон, а не пересекать поперек. Прямую же мышцу живота лучше перерезать поперек. Нельзя перерезать нервы.
- Брюшная стенка меньше травмируется, если отдельные слои пересекаются не по одной линии, таким образом при наложении швов линия швов нижележащего слоя будет пок-

рываться неповрежденной частью вышележащего слоя. Этой цели можно достигнуть, используя переменное направление разреза или ступенчатый разрез. При переменном направлении разреза слои мышц рассекаются вдоль волокон перпендикулярно друг другу. При ступенчатом разрезе слои рассекаются параллельно друг другу, но линии разрезов отстоят друг от друга на 1-2 см.

Однако все это должно быть подчинено основной цели лапаротомии: создать хороший и свободный доступ к оперируемой области. Маленький разрез, получивший название «пуговичного отверстия», может являться источником многих бед, особенно при травмах живота. Неблаговидна роль маленького разреза и при предупреждении и устранении кровотечений, возникающих во время операции в брюшной полости. Из-за малого разреза и тесного доступа особенно велика опасность возникновения тяжелого, опасного для жизни кровотечения у тучных пожилых больных с жирной брыжейкой.

Около 20 лет тому назад было принято проводить холецистэктомию через маленький разрез длиной всего в несколько сантиметров. В преобладающем большинстве таких случаев, однако, оставались обнаруженными камни в общем желчном протоке, слишком длинная культя от удаленного пузыря или повреждался общий желчный проток при остановке кровотечения из артерии желчного пузыря.

Приведенными примерами нам хотелось бы обосновать то правило, что величина лапаротомического разреза должна избираться на основании той задачи, которую предстоит решить: если нужно, хирург должен без колебаний рассекают брюшную стенку вдоль или поперек на всем ее протяжении. Если же возможно несколько видов разрезов, то мы выбираем тот, в результате которого минимально травмируется брюшная стенка. Известный русский хирург С. П. Федоров говорил: «Большой хирург узнается по большому разрезу».

Существует бесчисленное множество лапаротомических разрезов, разработанных разными хирургическими школами. Мы останавливаемся лишь на тех из них, которые оправдали себя на практике и которыми мы сами широко пользуемся. Наряду с этим мы считаем целесообразным упомянуть и те из доступов, которые не считаем пригодными, указать на их недостатки.

### Положение больного на операционном столе

Прежде чем произвести лапаротомию, больного укладывают на операционном столе в положении,

нужном для предполагаемого вмешательства, и фиксируют к столу ремнями. При лапаротомии на передней брюшной стенке *больного укладывают на спину*. Та часть живота, на которой будет проведена операция, приподнимается над остальной частью тела. Тем самым облегчается доступ к пораженному заболеванием органу, свободно лежащие петли кишок легко смещаются в нижележащие отделы живота и не мешают проведению операции. Облегчается и венозный отток, что снижает кровопотерю при операции.

При операциях на животе ниже пупка под таз больного подкладывается подушка высотой около 10 см. Доступ к органам малого таза (прямая кишка, матка и пр.) наиболее удобен при помещении больного в положение по *Trendelenburg*: операционный стол наклоняют так, чтобы головной конец тела больного опустился вместе со столом, а таз больного оказался приподнятым, тело должно быть наклонено под углом в 40-45°. При таком положении петли тонкой кишки смещаются в верхнюю часть брюшной полости. Если, наряду с лапаротомией, необходимо осуществить доступ к прямой кишке или влагалищу, то ножной конец операционного стола опускается, ноги больного укрепляются на гинекологических подставках для ног. При положении по *Trendelenburg* плечи больного помещаются на специальные упоры, прикрепленные к операционному столу, чтобы больной во время операции не соскользнул со стола.

При операциях в верхней части брюшной полости лучше всего поместить под поясницу больного надувную резиновую подушку (валик), перед началом закрытия лапаротомического разреза из этой подушки выпускается воздух.

Операции на задней брюшной стенке проводятся *при положении больного на боку*, больной укрепляется на столе ремнями, таз его - специальным держателем. Между нижними конечностями кладется подушка, чтобы одна нога не давила на другую. Подушку рекомендуется подкладывать и под грудную клетку.

Подобным образом больного укладывают и при тораколапаротомии, с той разницей, что его наклоняют кзади на 45° и закрепляют в таком положении. Одновременно с укладыванием больного в соответствующее положение проводится и укрепление электрода диатермической установки: при положении на спине пластинка электрода прикрепляется к задней поверхности бедра, а при положении больного на боку — к ноге.

Укладывание больного, особенно, если речь идет о грузном пациенте, атипичном доступе или сложной операции, должно проводиться под руководством и контролем оперирующего хирурга. Только при таком условии можно ждать, что положение больного будет удовлетворять необходимым требованиям.



## Лапаротомия на передней брюшной стенке

### Продольная лапаротомия

#### Верхняя срединная лапаротомия

Кожа с находящейся под ней жировой клетчаткой, пластинка апоневроза белой линии живота, поперечная фасция и предбрюшинный жир с париетальной брюшиной рассекаются от мечевидного отростка до пупка. Удалив мечевидный отросток, можно продлить разрез вверх.

Этот доступ имеет те *преимущества*, что единственным разрезом всего за несколько секунд можно проникнуть в брюшную полость, что в экстренных случаях, например, при массивном внутреннем кровотечении, весьма важно. Такой разрез обеспечивает широкий доступ к верхней части брюшной полости, что особенно важно при неясном диагнозе или повреждении нескольких органов. Этот разрез легко и быстро можно продлить книзу, вплоть до лонного сочленения; при этом мы обходим пупок на 1-2 см слева, чтобы не повредить круглую связку печени. Этот операционный разрез легко закрыть. В нижней половине живота, где брюшина легко рвется, ее сшивают вместе с поперечной фасцией. Белая линия живота сшивается тугими узловатыми швами, после чего сшивается кожа (рис. 5-3).

*Недостатками* верхней срединной лапаротомии являются следующие факторы: при таком разрезе пересекается общее сухожилие всех шести сильных плоских мышц живота, в период после операции линия швов испытывает сильное натяжение, а потому нередко грыжа постоперационного рубца.

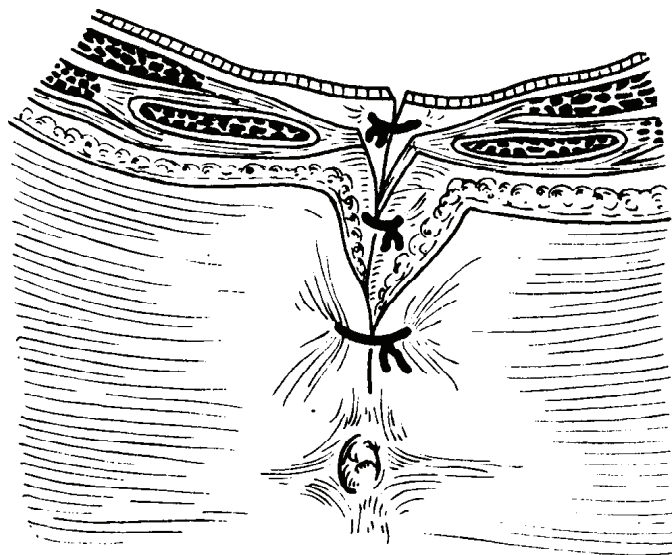


Рис. 5-3. Верхняя срединная лапаротомия и закрытие разреза трехрядным швом

Мы применяем этот доступ поэтому только при неопределенном диагнозе или повреждении нескольких органов брюшной полости, во всех иных случаях предпочитаем пара-медиальные, трансректальные или косые разрезы. Нижняя срединная лапаротомия. Слои брюшной стенки пересекаются по средней линии от пупка до лонного сочленения.

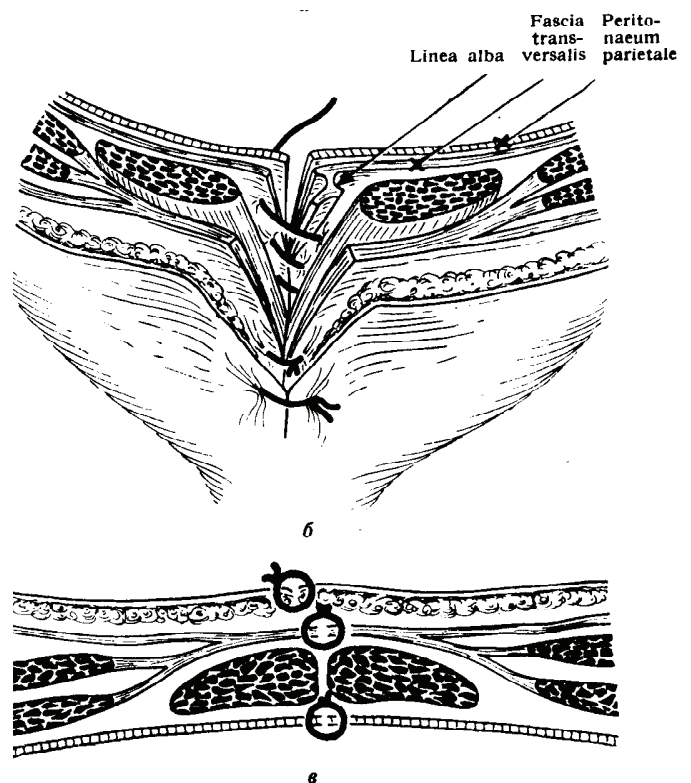
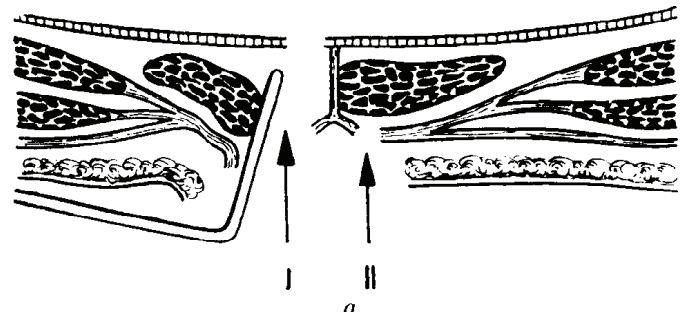


Рис. 5-4. Нижняя срединная лапаротомия. Сначала продольно рассекают передний листок влагалища прямой мышцы живота справа от средней линии (I), затем прямая мышца живота оттягивается крючком в сторону, и вскрывается брюшная полость (а). Перед закрытием брюшной полости (а) передний листок влагалища прямой мышцы живота рассекается продольно и слева от средней линии (II). При закрытии лапаротомического разреза (б) белую линию сшивают с брюшиной и поперечной фасцией, оба брюшка прямой мышцы живота сближаются, после чего сшиваются края переднего листка влагалища прямой мышцы живота и кожа. Таким образом устраняют белую линию живота (в)

Здесь белая линия живота так тонка, что ее невозможно разделить пополам (ширина ее всего несколько десятых долей миллиметров). Поэтому разрезают влагалище прямой мышцы живота, на 1-2 мм отступая (слева или справа) от средней линии. Мышца оттягивается в сторону и продольным разрезом через поперечную фасцию и париетальную брюшину широко вскрывается брюшная полость (рис. 5-4, а).

Перед закрытием операционной раны передний листок влагалища прямой мышцы живота продольно рассекают параллельно средней линии, образуя таким образом два края, удобных для закрытия брюшной стенки (см. рис. 5-4, а). Рана закрывается так, что с одной стороны поперечная фасция и париетальная брюшина (здесь нет заднего листка влагалища прямой мышцы живота), а с другой — брюшина, белая линия живота и поперечная фасция сшиваются непрерывными швами (рис. 5-4, б). Прямые мышцы живота укладываются рядом, после чего прочными узловатыми швами сшивают передний листок влагалища прямой мышцы. Тем самым устраняется белая линия, однако это не имеет каких-либо неблагоприятных последствий (рис. 5-4, в).

Этот вид лапаротомии имеет те же преимущества и недостатки, что и предыдущий. Примерно две трети всех случаев стерильного (невоспалительного) расхождения швов приходится на нижнюю срединную лапаротомию.

При урологических операциях производят только нижнюю половину этого лапаротомического разреза, подход к мочевому пузырю осуществляют экстраперитонеально, не вскрывая брюшной полости (см. стр. 749).

### Центральная срединная лапаротомия

Как правило, выполняется короткий, 8-10 см-овый разрез, половина его располагается над пупком, половина — под пупком, причем разрез обходит пупок слева. Разрез этот применяется при диагностической лапаротомии. После вскрытия брюшной полости, в зависимости от дальнейшего хода операции, этот разрез может быть продолжен кверху или книзу. Преимуществом такого доступа является то, что через сравнительно небольшое отверстие можно хорошо осмотреть верхнюю и нижнюю части брюшной полости. Если же обнаружены изменения иноперабельного характера, то этот небольшой разрез может быть легко и быстро закрыт, брюшная стенка травмируется незначительно.

### Тотальная срединная лапаротомия

Брюшная полость вскрывается по всей ее длине от мечевидного отростка до лонного сочленения. Разрез предоставляет возможность свободного осмотра и доступа ко всем частям и органам брюшной полости. Однако при нем значительно нарушается статика брюшной стенки, отмечается склонность к расхождению послеоперационных швов, кроме того, после операции, затрудняется акт кашля и дефекации, усиливается опасность возникновения пневмонии.

Поэтому мы применяем тотальную срединную лапаротомию только при крайней необходимости. Прежде всего это случаи множественных поврежденных органов брюшной полости, а также операции на брюшной части аорты.

Во многих случаях тотальную срединную лапаротомию можно было бы заменить тотальной поперечной лапаротомией, но к этому разрезу в настоящее время прибегают очень немногие хирурги, хотя с анатомической точки зрения он гораздо целесообразнее.

### Парамедиальная лапаротомия

Этот разрез обычно применяют только в верхней половине живота над пупком. Кожа и передний листок влагалища прямой мышцы живота рассекаются вдоль средней линии приблизительно в 2 см от нее. При надсечении ножницами мобилизуется мышца из своего ложа и оттягивается в сторону. По линии рассечения переднего листка влагалища прямой мышцы рассекаются и задний его листок, поперечная фасция и париетальная брюшина. Если этот разрез продлить вверх до реберной дуги, то предоставляется не менее удобный доступ, чем при срединной лапаротомии. Иннервация прямой мышцы живота совсем не нарушается.

При закрытии операционной раны одним швом соединяются задний листок влагалища прямой мышцы живота, поперечная фасция и париетальная брюшина. Прямая мышца живота возвращается в свое ложе, она, как эластичная подушка покрывает ниже лежащие швы и защищает их. После этого сшивается передний листок влагалища прямой мышцы и, наконец, кожа (рис. 5-5). Послеоперационный рубец, как правило, крепок, грыжа возникает очень редко, лишь в исключительных случаях. Данный разрез рекомендуется при операциях на желудке, двенадцатиперстной кишке и желчных путях.

### Трансректальная лапаротомия

На 2-3 см от средней линии параллельно ей рассекаются кожа и передний листок влагалища прямой мышцы живота, затем тупо раздвигаются волокна прямой мышцы и рассекаются задний листок ее влагалища, поперечная фасция и париетальная брюшина (рис. 5-6). Вверх разрез может быть продлен вдоль средней линии вплоть до реберного края. Разрез этот предоставляет прекрасный доступ справа — к желчным путям, двенадцатиперстной кишке, привратнику желудка, головке поджелудочной железы, слева — ко дну и телу желудка, селезенке, телу поджелудочной железы и ее хвостовой части, к поперечноободочной кишке.

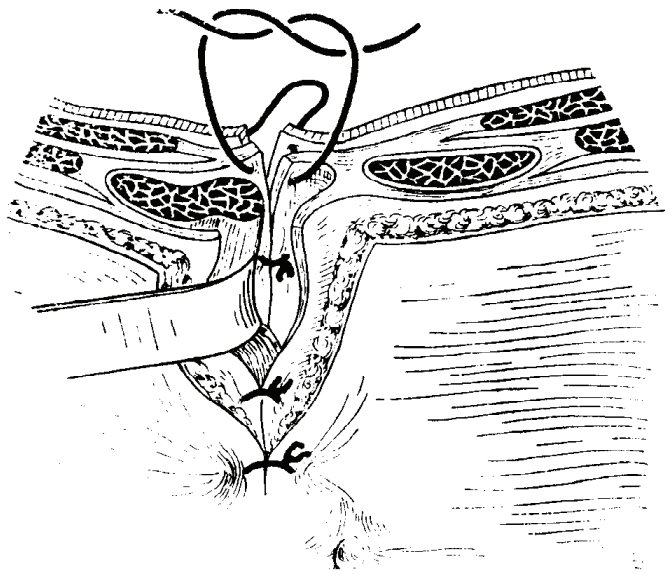


Рис. 5-5. Парамедиальная лапаротомия и закрытие разреза трехрядным швом

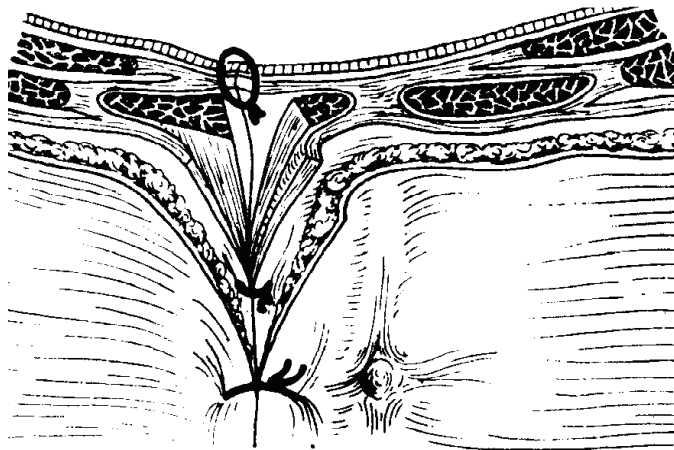


Рис. 5-6. Трансректальная лапаротомия и закрытие разреза трехрядным швом

Разрез проводят от реберной дуги до уровня пупка, вниз его можно продлить до желаемого уровня. Прямую мышцу живота следует разъединять на границе между медиальной и средней третями, при этом атрофироваться может лишь медиальная часть, что не имеет особого значения.

При закрытии операционной раны задний листок влагалища прямой мышцы живота (вверху — поперечная мышца) сшивается вместе с поперечной фасцией и париетальной брюшиной, брюшко прямой мышцы не прошивается, сшиваются передний листок ее влагалища и кожа. Образующийся послеоперационный рубец крепок, грыжа возникает лишь при нагноении или значительном увеличении веса тела пациента после операции.

*Параректальная лапаротомия* (разрез по наружному краю прямой мышцы живота) и *лапаротомия по полукруглой (Спигелиевой) линии* не рекомендуются, ибо очень ослабляется мускулатура брюшной стенки.

## Боковая трансмукулярная лапаротомия

На 2-3 см латеральнее наружного края прямой мышцы живота проводится продольный разрез, который может иметь различную протяженность.

Наиболее длинный разрез начинается от нижнего края X ребра и проходит до передней верхней ости подвздошной кости, а затем, отклоняясь медиально, тянется еще на несколько сантиметров вниз параллельно краю прямой мышцы живота. В пределах этой примерно 15 см-овой линии могут быть произведены и более короткие разрезы.

Не рекомендуется приближаться к области пахового канала, чтобы не ослабить там брюшную стенку.

По линии кожного разреза (рис. 5-7, а) пересекаются наружная косая мышца живота, затем перпендикулярно ее волокнам — внутренняя косая мышца живота и поперечная мышца живота вместе с поперечной фасцией (рис. 5-7, б).

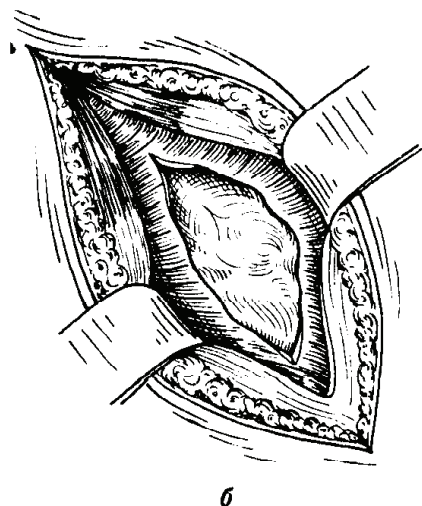
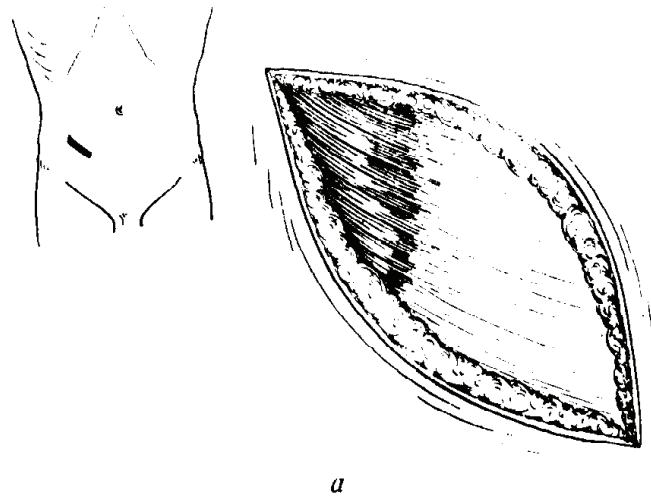
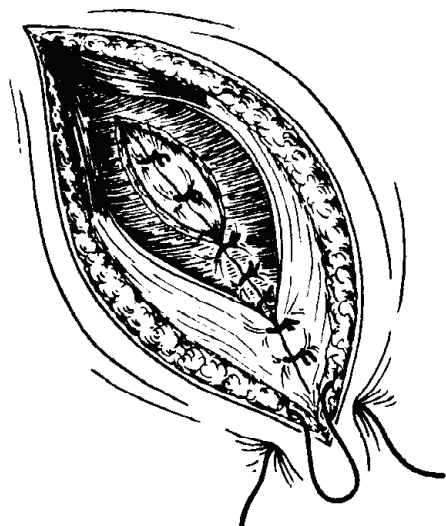


Рис. 5-7. Боковая трансмукулярная лапаротомия. После рассечения кожи (а) по линии разреза вдоль волокон рассекается наружная косая мышца живота, затем перпендикулярно ее волокнам рассекают образующие один слой внутреннюю косую мышцу живота и поперечную фасцию (б); теперь перед оператором расположена париетальная брюшина





**Рис. 5-8.** Закрытие бокового трансмышкулярного лапаротомического разреза четырехрядным швом

В случае внутрибрюшинной операции рассекается париетальная брюшина и вскрывается брюшная полость (например, при правосторонней гемиколэктомии, левосторонней резекции селезеночного угла).

Если же необходимо обнажить какое-либо образование в забрюшинном (ретроперитонеальном) пространстве, то париетальная брюшина тупо отделяется от внутренней поверхности поперечной фасции. Отделение ее начинается обычно с боковой поверхности и доводится вплоть до края позвоночника. Препаровка может быть осуществлена легко, без кровоточивости. Этот метод удобен, например, при поясничной симпатэктомии.

При трансмышкулярном доступе на большом, участке рассекаются плоские мышцы живота, однако, несмотря на это, значительного травмирования брюшной стенки не происходит. После надежного закрытия операционной раны грыжа в области рубца возникает исключительно редко.

Если брюшина не вскрывалась, то после окончания операции ее возвращают на место. Если же брюшная полость вскрывалась, то брюшина сшивается отдельным слоем (рис. 5-8).

Трансмышкулярный разрез меньшей протяженности прекрасно может использоваться при аппендэктомии или илеостомии справа и сигмоидеостомии слева. В таких случаях разрез протяженностью примерно в 5-6 см проводится перпендикулярно линии, связывающей переднюю верхнюю ость подвздошной кости с пупком, причем половина этого разреза оказывается над, а вторая половина — под этой линией.

Нельзя проводить разрез слишком близко к середине, потому что в таком случае можно повредить Спигелиеву линию. Не должен он проходить и слишком латерально, ибо здесь легко повредить подвздошно-паховый нерв, что может привести к ослаблению задней стенки пахового канала и возникновению через 1-2 года после аппендэктомии паховой (постаппендэктомической) грыжи.

## Поперечные и косые лапаротомические разрезы

Эти разрезы до сих пор мало распространены, хотя с анатомической точки зрения они гораздо более целесообразны, чем любой продольный лапаротомический разрез. Самый худший из этих разрезов - паракостальный разрез по *Courvoisier* — в некоторых местах еще проводится, остальные же поперечные и косые разрезы едва встречаются. А ведь они имеют неоспоримое *преимущество* в том, что гораздо меньше повреждают мышцы и нервы брюшной стенки, к тому же, как правило, эти разрезы идут по линии сокращения косых мышц живота.

Стерильное (без нагноения) расхождение швов и возникновение поздней постоперационной грыжи брюшной стенки после поперечной лапаротомии отмечаются значительно реже, чем после продольных лапаротомий. *Недостатком* поперечных разрезов является то, что они требуют больше времени и их не всегда можно достаточно расширить.

### Верхняя поперечная лапаротомия

На границе средней и нижней трети расстояния между мечевидным отростком и пупком или даже еще ближе к пупку проводится поперечный кожный разрез от бокового края одной прямой мышцы живота до бокового края другой. Рассекается передний листок влагалища этих мышц, оба брюшка их, а затем задний листок их влагалища вместе с поперечной фасцией и париетальной брюшиной. Между двумя лигатурами перерезается и круглая связка печени.

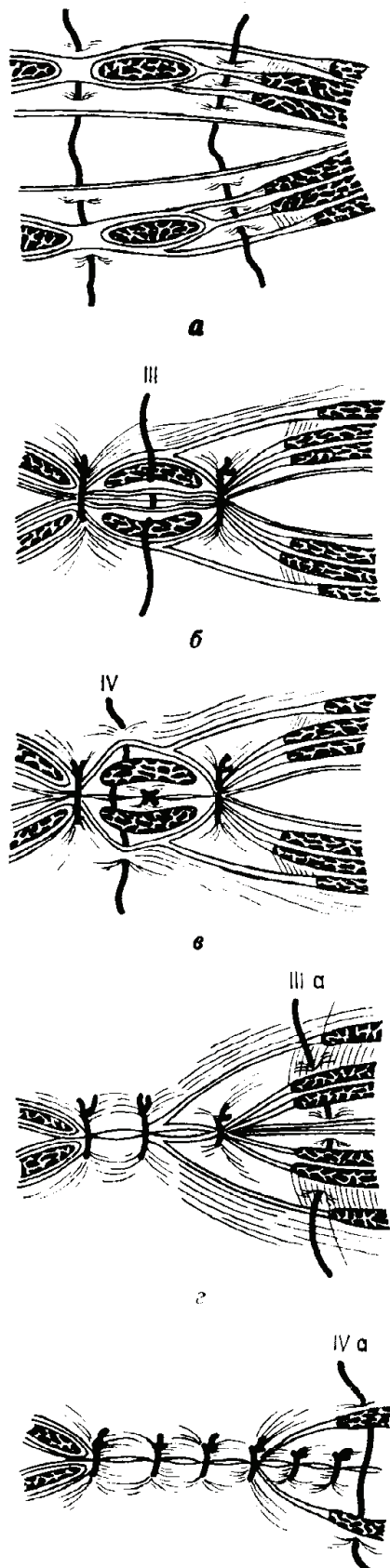
Этот стандартный способ доступа может быть упрощен или - наоборот — расширен. Если для операции достаточен *менее широкий доступ*, перерезается только одна прямая мышца живота, а на другой стороне только ее влагалище, сама же вторая прямая мышца лишь оттягивается в сторону.

Если же необходим *более широкий доступ*, то поперечный разрез можно продолжать вплоть до средней подмышечной линии. По линии разреза перерезается наружная косая мышца живота, остальные плоские мышцы не пересекаются, а выделяются по ходу их волокон. *Тотальная поперечная лапаротомия* лучше тотальной срединной лапаротомии.

Поперечную лапаротомию можно превратить в тораколапаротомию, для чего нужно рассечь реберную дугу и вскрыть грудную полость и VII, VIII или IX межреберье.

Все эти виды доступов почти не травмируют прямые и плоские мышцы живота, как правило, не повреждают и нервы, иннервирующие эти мышцы, и разрезы эти после ушивания операционной раны заживают с хорошим, крепким рубцом.





**Рис. 5-9.** Закрытие верхнего поперечного лапаротомического разреза в пределах прямой мышцы живота (а, б, в) ч кнаружи от нее (г, д). Последовательность наложения швов от середины кнаружи. Сшиваются: белая линия живота с брюшиной (I), полулунная линия с брюшиной (II), задний листок влагалища прямой мышцы живота с брюшиной (III), передний листок влагалища прямой мышцы живота (IV). Кнаружи, как бы продолжая III ряд швов, сшивают внутреннюю косую мышцу живота с поперечной мышцей и брюшиной и, как бы продолжая IV ряд швов, сшивают наружную косую мышцу живота (IV)

При закрытии операционной раны сначала белая линия и Спигелиева линия, те две точки, в которых соединяются медиально и латерально передний и задний листки влагалища прямой мышцы живота. Затем рана закрывается послойно, как это показано на рис. 5-9.

Верхняя поперечная лапаротомия дает возможность для прекрасного, пожалуй, для наилучшего доступа при операциях, проводимых на поджелудочной железе, но удобен такой доступ и при вмешательствах на пилорической части желудка и поперечноободочной кишке.

Не рекомендуется дополнять поперечную лапаротомию продольным разрезом, ибо перпендикулярные друг к другу разрезы затрудняют процесс заживления брюшной стенки, а в точке пересечения этих разрезов особенно часто возникают грыжи. Если же все-таки мы вынуждены прибегнуть к такому способу расширения доступа, то при закрытии операционной раны угол, под которым пересекаются два разреза, зашивается при тщательном соединении одним швом всех трех точек соприкосновения (шов-тройник).

### Нижняя поперечная лапаротомия

Это несколько изогнутый кверху поперечный разрез на несколько сантиметров ниже пупка. Пересекать можно одну или две прямые мышцы живота, только их влагалище, брюшко мышц нужно щадить. Разрез может быть продлен в обе стороны, как и при верхней поперечной лапаротомии. За прямой мышцей живота вертикально проходят нижняя надчревная артерия и вена (a. et v. *epigastrica inf.*). Эти сосуды перерезаются вдоль разреза между двумя лигатурами, что не сопровождается никакими особыми последствиями.

В последние годы мы не раз применяли поперечную лапаротомию при гемиколэктомии на правой стороне и получали прекрасный доступ. Послеоперационный период также протекал без осложнений. Все варианты нижней поперечной лапаротомии с анатомической точки зрения целесообразны, предоставляют широкий доступ, могут быть легко расширены и обеспечивают формирование крепкого хорошего послеоперационного рубца.

### Паракостальная (подреберная) лапаротомия

Выпуклый кнаружи дугообразный разрез проводится книзу от мечевидного отростка, почти параллельно реберной дуге, в 2-3 см от нее. Пересекают передний и задний листки влагалища прямой мышцы живота, саму прямую мышцу, а в нижнем конце разреза — плоские мышцы живота.

Большим недостатком такого доступа является то, что приходится перерезать ветви 7, 8, 9 (и 10) межреберных нервов, которыми иннервируются мышцы брюшной стенки, вследствие чего на лишенных иннервации участках возникает атрофия мышц, часты послеоперационные грыжи рубца. Такой разрез применялся справа — при операциях на желчевыводящих путях, а на левой стороне — при спленэктомии. В настоящее время этот вид лапаротомии из-за его недостатков все более отступает на задний план.

### Разрезы с переменным направлением

При таких разрезах мышцы брюшной стенки не пересекаются, а выделяются вдоль их волокон, причем линии разрезов различных слоев почти перпендикулярны друг другу. Большим преимуществом разрезов с переменным направлением является то, что в многослойном послеоперационном рубце грыжи, можно сказать, почти что никогда не образуются. Недостаток их, однако, в том, что они предоставляют лишь ограниченную возможность осмотра брюшной полости, а в случае необходимости могут быть расширены лишь путем рассечения мышцы (или мышц) в направлении, перпендикулярном первоначальному разрезу. Закрытие возникающих Т- или Х-образных мышечных ран сложно, рубец ненадежен, часто возникают постоперационные грыжи.

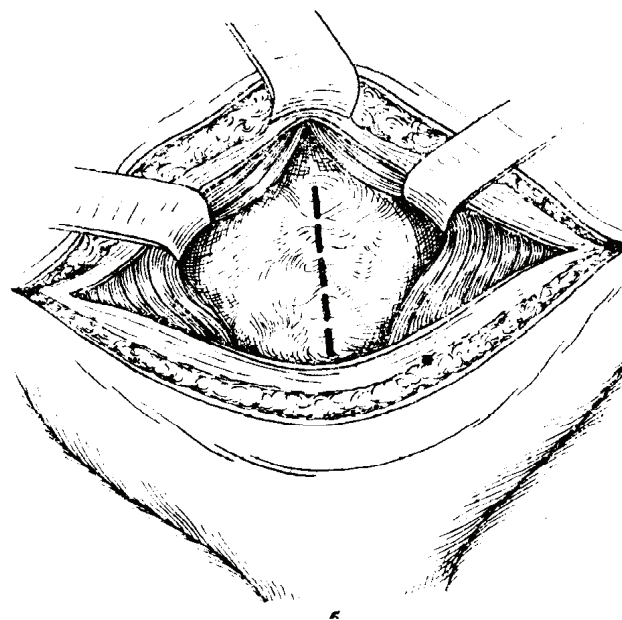
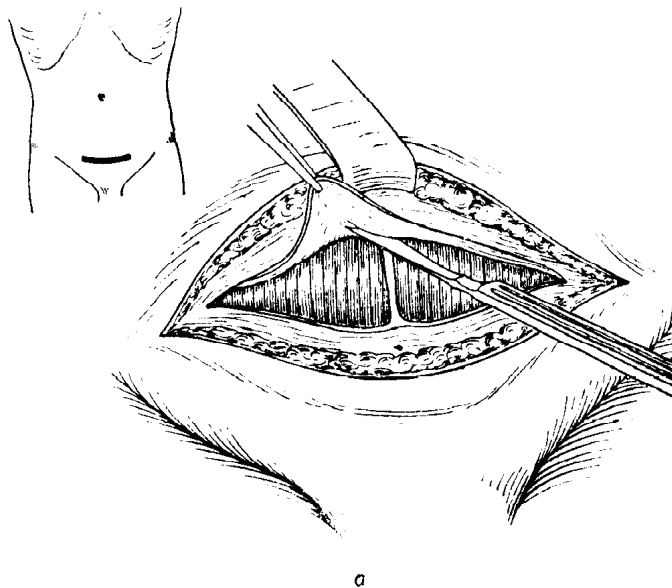
Разрезы с переменным направлением рекомендуется применять при точном диагнозе, когда область вмешательства строго ограничена и недостаточен широкий доступ.

### Нижний срединный разрез с переменным направлением

Это поперечный разрез в кожной складке, проходящей на 2-3 поперечных пальца над лонным сочленением; разрез походит от наружного края одной прямой мышцы живота до наружного края другой. По линии разреза пересекается передний листок влагалища прямой мышцы живота. Общий передний листок влагалища прямых мышц живота тупо отпрепаровывается книзу и кверху от мышцы и остро отсекается от белой линии живота (рис. 5-10, а). Обе прямые мышцы живота крючками оттягиваются в стороны. Поперечная фасция и париетальная брюшина рассекаются продольно, после чего оказывается вскрытой брюшная полость (рис. 5-10, б). Линии разрезов впереди и позади прямой мышцы перпендикулярны друг другу, в результате чего получается прочный рубец. Этот вид лапаротомии применяют в основном в гинекологии. Недостатком его является весьма ограниченный доступ, не позволяющий широкий обзор брюшной полости.

### Верхний боковой разрез с переменным направлением

Этот разрез применяется, можно сказать, исключительно лишь у новорожденных в возрасте нескольких недель; его проводят с правой стороны при пилоромииотомии.



**Рис. 5-10.** Нижний срединный разрез с переменным направлением. а) Кожа и передний листок влагалища прямой мышцы живота поперечно пересекаются; б) оба брюшка прямой мышцы живота оттягиваются в сторону крючками

Разрез проходит латерально от наружного края прямой мышцы живота параллельно реберной дуге, несколько ниже ее, длина его около 3 см. Мышцы брюшной стенки разъединяются по ходу их волокон. Поперечная мышца живота, поперечная фасция и париетальная брюшина рассекаются поперек (рис. 5-11).

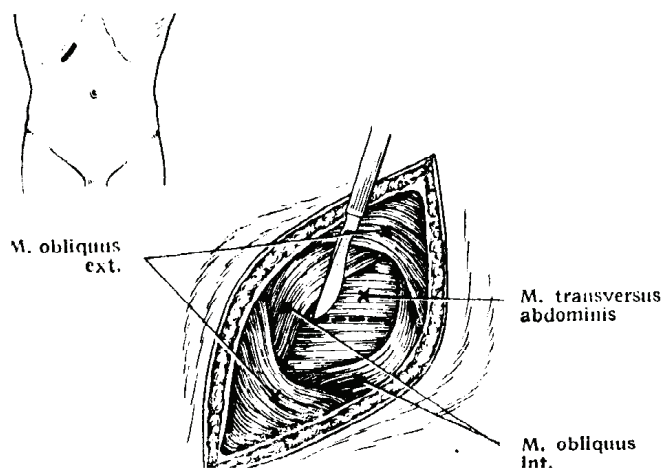


Рис. 5-11. Верхний боковой разрез с переменным направлением. Рассечение мышцы живота вдоль их волокон

Рубец, образующийся после верхнего бокового разреза, проведенного в переменных направлениях, даже у дистрофичных новорожденных с гипопроотеинемией и авитаминозом достаточно прочен, расхождения швов опасаться не приходится. Срединнобоковой разрез с переменным направлением

У худых больных благодаря такому разрезу можно получить хороший доступ при поясничной симпатэктомии, перевязке или пликациии нижней полой вены и операциях на мочеточнике.

Начиная от верхушки XI ребра проводят косой разрез в направлении пупка до наружного края прямой мышцы живота. По линии кожного разреза пересекается наружная косая мышца живота (рис. 5-12, а). По ходу волокон, несколько кнутри и кверху пересекаются две внутренние косые мышцы живота и поперечная фасция. Как правило, этот разрез применяется для получения доступа к ретроперитонеальному пространству. Париетальная брюшина тупо отделяется от боковой, а затем и от задней брюшной стенки. При такой препаровке мочеточник оказывается на внешней поверхности париетальной брюшины, а нижняя полая вена, аорта и пограничный симпатический ствол остаются на задней брюшной стенке (рис. 5-12, б). В конце операции мышцы сшиваются редкими одиночными швами.

### Нижний боковой разрез с переменным направлением

Этот разрез является одним из наиболее часто применяющихся разрезов. При остром и хроническом аппендиците большинство хирургов прибегают именно к этому разрезу. На левой стороне его проводят при сигмоидеостомии, так как сетеобразно перерезанные волокна мышц, функционируя наподобие сфинктера, облегчают контроль стомы и защиту окружающей кожи.

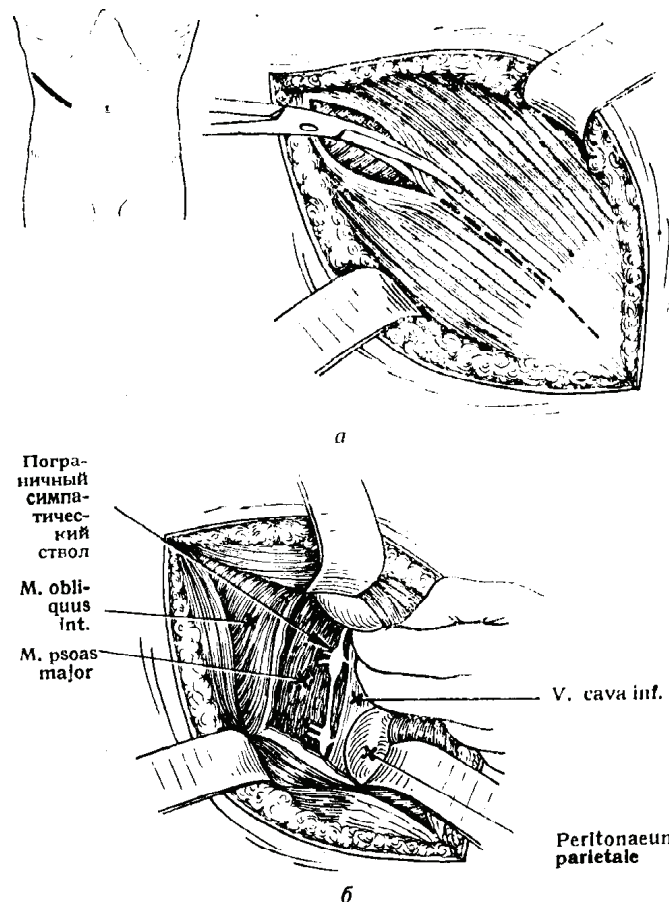


Рис. 5-12. Срединнобоковой разрез с переменным направлением. а) Пересечение кожи и наружной косой мышцы живота; б) экстраперитонеальное обнажение пограничного ствола симпатического нерва

Перпендикулярно линии, соединяющей переднюю верхнюю ость подвздошной кости с пупком, по границе наружной и средней трети этой линии проводится разрез длиной в 4-6 см, треть которого располагается кверху от названной линии, а две трети его - ниже этой линии (рис. 5-13).

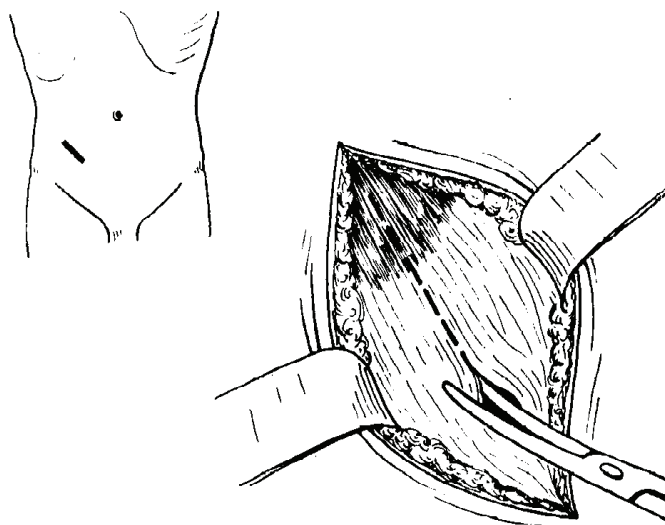
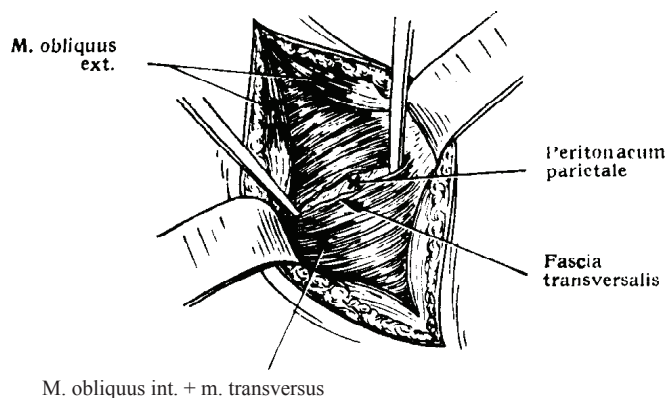
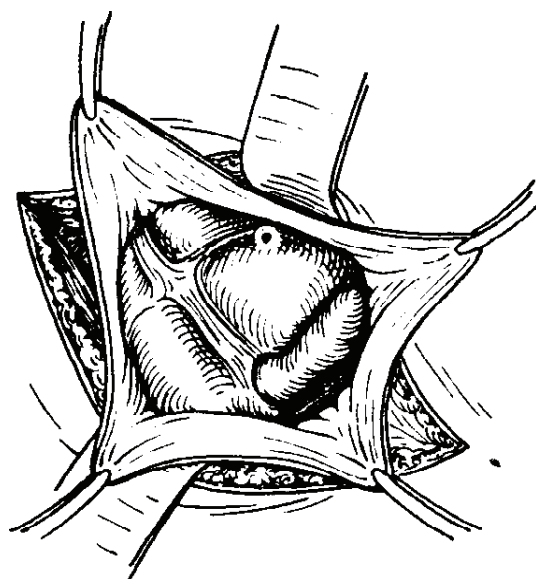


Рис. 5-13. Нижний боковой разрез с переменным направлением по McBurney, I. Пересечение кожи и наружной косой мышцы живота





**Рис. 5-14.** Нижний боковой разрез с переменным направлением по McBurney, II. Разъединение тупым путем двумя пинцетами внутренней косой мышцы живота, поперечной мышцы живота и поперечной фасции



**Рис. 5-15.** Нижний боковой разрез с переменным направлением по McBurney, III. Париетальная брюшина вскрывается по линии кожного разреза, в глубине видна слепая кишка и ее отросток

Наружная косая мышца живота остро выделяется по ходу ее волокон. Подвздошно-паховый нерв всего в 1-2 см кнаружи от этого разреза перфорирует внутреннюю косую мышцу живота. Нерв нельзя травмировать, иначе иннервируемые им волокна пахового серпа атрофируются и со временем возникнет паховая грыжа. Волокна внутренней косой мышцы живота проходят в поперечном направлении, хорошо видно, как они медиально переходят в апоневротическую часть, образующую влагалище прямой мышцы живота.

В том месте, где мышца переходит в апоневроз, скальпелем через брюшко внутренней косой и поперечной мышц живота и поперечную фасцию проводится *поперечный* разрез длиной в 0,5 см. Поперечная фасция представляет собой хорошо отграниченную белую блестящую пластинку, за которой располагаются предбрюшинная жировая клетчатка и париетальная брюшина. В небольшое отверстие, полученное в результате разреза, вводят два сомкнутых

пинцета, растягивая их в поперечном направлении, тупо, по ходу волокон разделяют две внутренние косые мышцы и поперечную фасцию. Пинцет, находящийся медиально, упирается в линию, где апоневроз внутренней косой мышцы живота разделяется надвое; одна часть его принимает участие в образовании переднего, а другая — заднего листка влагалища прямой мышцы живота (рис. 5-14). В результате разведения пинцетов сделанный скальпелем разрез увеличивается только кнаружи, край прямой мышцы живота, находящийся к середине, не виден, так как влагалище этой мышцы не вскрывалось. Париетальная брюшина вскрывается по ходу кожного разреза, после чего становится видной слепая кишка (рис. 5-15).

Расширение разрезов переменного направления наталкивается на значительные трудности. Лучшим методом является следующий. Медиальная пластинка апоневроза наружной косой мышцы живота препарируется дальше и отделяется от глубже лежащего слоя переднего листка влагалища прямой мышцы живота, образованного внутренней косой мышцей живота. Такая препаровка не представляет трудностей. По линии рассечения двух внутренних косых мышц ножницами медиально перерезается наружный край передней и задней пластинок влагалища прямой мышцы, объединяющихся по полулунной линии. Разрез продолжается через передний листок влагалища прямой мышцы живота, затем мышца оттягивается к середине и, наконец, перерезается и задний листок влагалища прямой мышцы вместе с поперечной фасцией и париетальной брюшиной. Нижняя надчревная артерия и вена перерезаются между двумя лигатурами.

На рис. 5-16 приведены наиболее распространенные линии разрезов на передней брюшной стенке.

В связи с выполнением лапаротомии следует обратить внимание на еще одно важное обстоятельство. Бывает, что *диагноз, поставленный перед операцией, оказывается ошибочным*, в результате чего брюшная полость вскрывается не там, где нужно. Характерным примером могут служить наблюдения, когда, подозревая аппендицит, производят вскрытие брюшной полости, после чего оказывается, что имеет место перфорация желудка. В таких случаях можно поступить двояко. Можно продлить первоначальный разрез настолько, чтобы получить достаточный доступ для решения возникшей задачи. При этом, как правило, и возникают атипичные разрезы, напрасно рассекаются мышцы, плохо заживают операционные раны. Гораздо лучше иной способ: первоначальный разрез рекомендуется закрыть и выполнить другую лапаротомию, в нужном месте. Вред от двух анатомично выполненных лапаротомических разрезов меньше, чем от одного неанатомично произведенного плохого разреза.



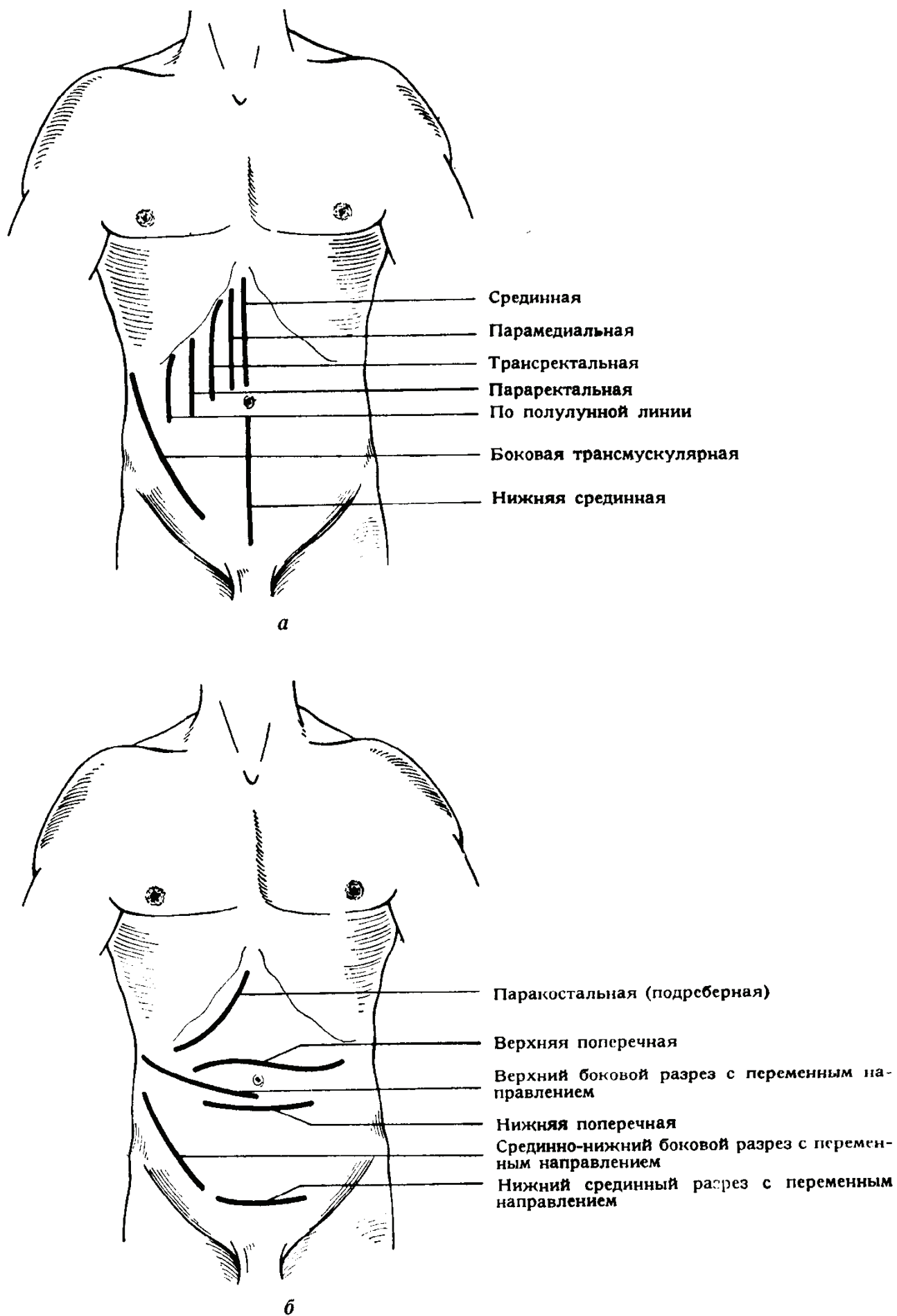


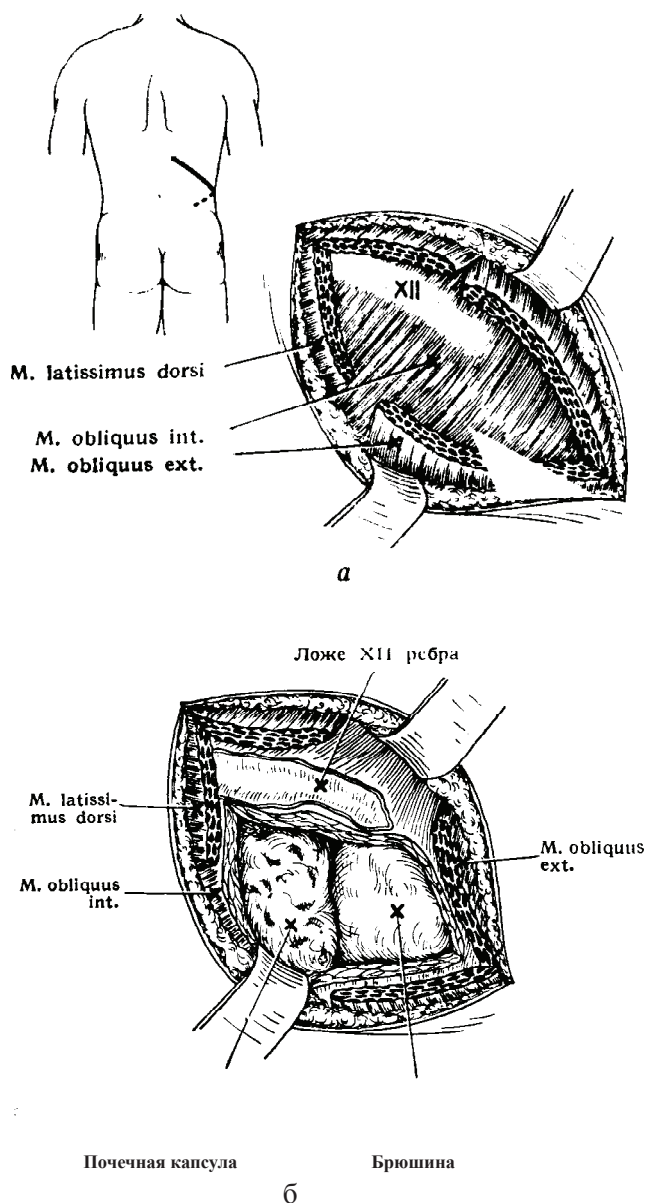
Рис. 5-16. Продольные лапаротомии (а), поперечные и косые лапаротомии (б)

## Лапаротомия на задней брюшной стенке

Ниже рассматриваются разрезы, в результате которых осуществляется доступ к органам и образованиям, расположенным ретроперитонеально: к надпочечникам, почкам, симпатическому пограничному стволу.

### Косая задняя лапаротомия

Разрез проводится по нижнему краю XII ребра и может иметь различную длину. Как правило, его заканчивают над передней верхней остью подвздошной кости, или, обходя ее, продолжают разрез вперед и вниз по передней брюшной стенке в тех случаях, если готовятся удалить значительно увеличенную в размере почку.



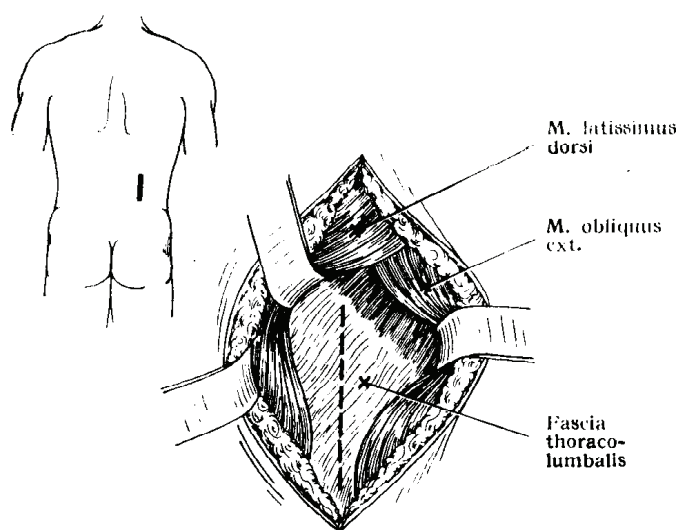
**Рис. 5-17.** Косая задняя лапаротомия, а) Рассечение кожи, широкой мышцы спины и наружной косой мышцы живота; б) рассечение внутренних плоских мышц живота, вскрытие ретроперитонеального пространства

В медиальном углу раны пересекаются широкая мышца спины и тонкая пластинка лежащей под ней задней нижней зубчатой мышцы. Латерально перерезается наружная косая мышца живота (рис. 5-17). Поднадкостничной резекцией XII ребра можно значительно расширить доступ. При резекции ребра нужно следить за тем, чтобы нечаянно не вскрыть грудную полость. Дело в том, что переходная линия париетальной плевры проходит горизонтально и почти посередине пересекает XII ребро. За проксимальной же частью ребра находится уже плевральная щель. Если здесь нарушить внутреннюю оболочку кости, то возникнет пневмоторакс.

После резекции ребра перерезаются обе внутренние плоские мышцы и поперечная фасция. Нужно следить за тем, чтобы в переднем углу раны не повредить брюшину (рис. 5-17, б). При закрытии операционной раны перерезанные мышцы сшиваются послойно.

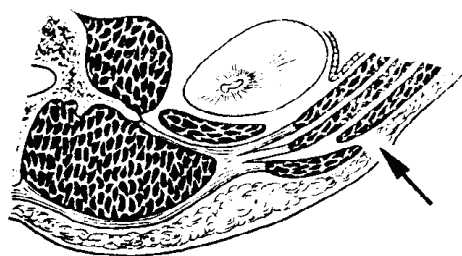
Вертикальная задняя лапаротомия Это оригинальный способ вскрытия околопочечной области, по применяется он редко, так как получаемый при нем доступ весьма ограничен. Большим преимуществом данного метода является то, что при нем не нужно вообще перерезать мышцы.

По наружному краю глубоких мышц спины проводится продольный кожный разрез от нижнего края XII ребра до подвздошного гребня. Широкая мышца спины несколько отпрепаровывается от ее основания и оттягивается в сторону позвоночника.

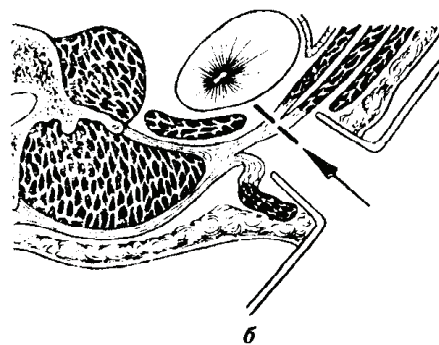


**Рис. 5-18.** Вертикальная задняя лапаротомия, 1. Отведение крючками широкой мышцы спины и наружной косой мышцы живота, на тораколумбальной фасции — линия продольного разреза

Наружная косая мышца живота крючками [оттягивается кпереди (рис. 5-18). Перед хирургом оказываются две лежащие друг на друге пластинки — средняя и передняя — люмбодорзальной фасции, а также поперечная фасция. Они перерезаются сверху вниз, и в результате достигают заднюю поверхность почки (рис. 5-19).



а



б

Рис. 5-19. Вертикальная задняя лапаротомия, II. а) На поперечном сечении показано место кожного разреза; б) пересечение люмбодорзальной фасции после разведения крючками широкой мышцы спины и наружной косой мышцы живота

### Тораколапаротомия

Вскрытие грудной и брюшной полости представляет хороший доступ к органам, расположенным в верхней части брюшной полости, под куполом диафрагмы. Надежно удалить большую опухоль печени, надпочечника или почки, гигантскую селезенку можно часто только при торако-лапаротомии. Особенно удобен такой доступ при повреждении органов, имеющих отношение к обеим полостям: к грудной и брюшной. Пожалуй, наиболее часто этот доступ применяется при резекциях пищевода, кардии, желудка, при вмешательствах на поддиафрагмальной части брюшной аорты.

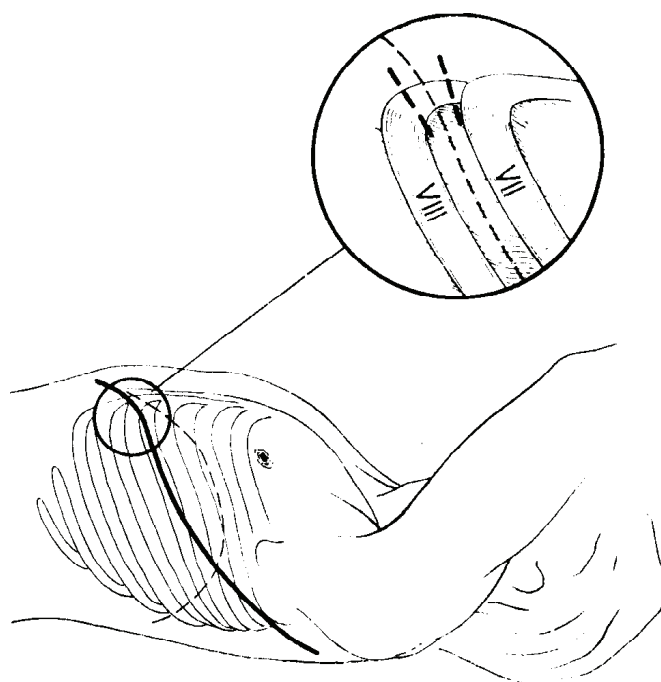
В связи с лапаротомией может возникнуть такое затруднение, устранить которое можно только путем торакотомии. Опухоль правой доли печени, проникающее ранение, иногда портокавальный анастомоз принуждают вскрыть и грудную полость. У лежащего на спине больного верхняя трансректальная или верхняя поперечная лапаротомия может быть продолжена в VIII или VII межреберье.

В иных случаях, например, при раке кардии, заведомо нужно провести тораколапаротомию. Больного укладывают на правый бок с наклоном кзади на 45° и закрепляют в таком положении ремнями. Левое плечо закрепляют на дуге операционного стола или просто отводят вправо. Грудная клетка приподнимается. Кожный разрез выполняется в VII межреберье и продолжают его на животе до белой линии. Лапаротомия может быть проведена от реберной дуги вниз, трансректально (рис. 5-20, а).

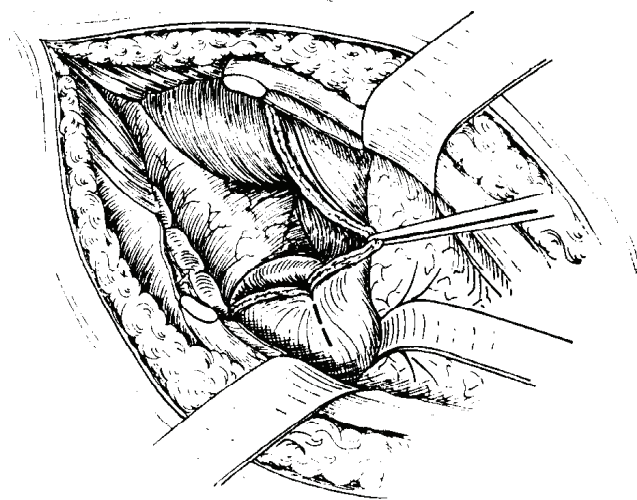
Реберная дуга рассекается скальпелем в VII межреберье. Диафрагма рассекается параллельно грудной стенке, примерно в 2 см от нее, на протяжении 8-10 см. Таким путем можно избежать паралича диафрагмального нерва и диафрагмы (рис. 5-20, б). При закрытии операционной раны диафрагма сшивается тугими крепкими швами, а реберная дуга восстанавливается проволочным швом. Многие не рассекают реберную дугу, а прорезают в хряще широкую щель в 3-4 см, которую оставляют и при закрытии раны. В таких случаях концы хряща не двигаются друг по другу, не хрустят и не вызывают при дыхании боли.

### Закрытие операционной раны брюшной стенки

#### Ревизия перед закрытием раны



а



б

Рис. 5-20. Тораколапаротомия. а) Линия разреза, распространяющегося от грудной клетки до белой линии живота; б) пересечение диафрагмы



Прежде чем производить закрытие операционной раны, необходимо убедиться в том, что в брюшной полости не осталось салфеток, марлевых шариков, тампонов или инструментов. Такие казусы случались в практике самых выдающихся хирургов мира, а потому встает вопрос о том, во всех ли случаях оставления в брюшной полости инородного тела следует говорить о профессиональной ошибке.

В отношении этой проблемы *Milkb* писал: «Вопрос этот... такой же древний, как и сама брюшная хирургия, но — нужно признать, — что и сейчас это такая проблема, которая все еще не получила удовлетворительного решения. Человеку несведущему, который в каждом таком случае видит только возмутительную халатность, трудно объяснить, что в большинстве случаев речь идет о таком тяжелом происшествии, которое — как и послеоперационная эмболия — неизбежно возникает в определенном проценте случаев (по статистике в среднем в 0,5%). Такие происшествия становятся понятными и простительными, если учесть, что во время длительных тяжелых операций внимание предельно уставшего физически и духовно хирурга неизбежно резко ослабляется, особенно если нормальный ход операции к тому же нарушается неожиданными критическими ситуациями. В конечном счете, следовательно, такие несчастные случаи могут быть объяснены соматическим и психическим несовершенством человеческого организма и, очевидно, будут иметь место, пока операции проводятся не машинами, а людьми».

*Bier* же заметил: «В судебной практике оставление тупфера в брюшной полости при больших, сложных и к тому же часто чрезвычайно экстренных операциях ни в коем случае не может рассматриваться как профессиональная ошибка».

В минувшие сто лет хирурги разработали множество способов предупреждения таких происшествий, как оставление в брюшной полости инородных тел. Один из них состоит в том, что как до, так и после операции пересчитываются все инструменты и материалы, использующиеся при вмешательстве. Этот способ не оправдал себя, так как при счете нередко допускались ошибки, к тому же на практике невозможно точно пересчитать до и после операции все инструменты и материалы.

Второй способ более надежен: это закрепление используемого материала инструментами: временно вводимые в брюшную полость тампоны, салфетки фиксируются снаружи инструментами. Не следует применять для вытирания незакрепленной в инструменте марли. Это хороший способ, большинство хирургов пользуются им. Однако и этот способ не дает стопроцентной гарантии того, что в брюшной полости случайно не будут оставлены инородные тела. Такой стопроцентной гарантии в медицине вообще нет.

Наш опыт показывает, что лучшим методом предупреждения оставления инородных тел в брюшной полости является строжайшая дисциплина в операционной, спокойная деловая обстановка и сработанность хирурга с ассистентами, упрощение и стандартизация хода операций, избежание любых излишних манипуляций, минимальное количество инструментов, салфеток, тампонов и пр. И, наконец, полная концентрация внимания.

## Тампонирование и дренирование брюшной полости

Здесь следует остановиться на обсуждающемся уже в течение многих десятилетий вопросе о том, когда после лапаротомии брюшную полость следует тампонировать и (или) дренировать и когда рану можно закрыть наглухо. Конечно, мы можем указать лишь на общие принципы.

Что касается *тампонады*, то в настоящее время хирурги уже руководствуются ясно сформулированными принципами. После лапаротомии тампон в брюшную полость можно вводить и оставлять там только при паренхиматозных кровотечениях, которые нельзя остановить иным путем. В таких случаях тампон помещается на кровоточащую поверхность и его выводят кратчайшим путем к брюшной стенке в подходящем для этого месте, через специальное отверстие (дополнительный разрез) и закрепляют к коже.

После операций в брюшной полости теперь уже тампонада используется лишь в *исключительных случаях*, но и в таких случаях тампон из брюшной полости стараются как можно быстрее удалить. Как правило, любое капиллярное кровотечение, если, конечно, нет нарушений свертываемости крови, за 4-5 дней останавливается. После этого оставление тампона в брюшной полости становится вредным, так как он начинает играть роль пробки, препятствуя оттоку скопившейся в брюшной полости жидкой кровянистой массы, а то и опорожнению нагноившейся гематомы. Поэтому на 45 день под легким обезболиванием извлекают тампон из брюшной полости. На его место проводится дренажная трубка, которая оставляется там до тех пор, пока есть отделяемое.

Гораздо труднее так же коротко и точно сформулировать показания для *дренирования* брюшной полости. При операциях в брюшной полости часто вскрывается тот или иной орган или выводящие пути, содержащие желчь, панкреатический сок, содержимое кишки или желудка, мочу, а при закрытии раны не удается осушить их достаточно полноценно. (То же самое характерно и при повреждении и вскрытии этих органов в результате травмы.) К таким опера-

циями могут быть отнесены холецистэктомия, холедохотомия, ненадежно погруженная культя двенадцатиперстной кишки, все операции на поджелудочной железе, иногда операции на толстой кишке и т. д. В таких случаях через отдельное отверстие в брюшной стенке из брюшной полости выводится из соответственной зоны *предохранительная дренажная трубка*. Она или коротко обрезается и покрывается стерильной повязкой или, продолженная стерильной стеклянной трубкой, выводится в стеклянный сосуд (или стерильный закрытый мешочек из синтетической материи); это т.н. дренаж по *Bulau*.

Как правило, двух дней достаточно для того, чтобы определить, отходит ли через дренажную трубку отделяемое или нет. Если отделяемого нет, то трубку, оставленную в профилактических целях, через 48 часов следует удалить. Исключение составляет дренажная трубка, введенная в зону, где накладывались кишечные швы; ее оставляют в брюшной полости 7-8 дней — на протяжении всего периода времени, необходимого для заживления кишечной раны. Предохранительная дренажная трубка может быть пластмассовой или из тонкой резиновой пластинки (дренаж *Penrose*), можно изготовить ее из бинта, завернутого в резиновую пластинку (т.н. сигаретный дренаж). Рядом с полым органом, как правило, вводят мягкий дренаж, чтобы под его давлением не образовалось пролежня.

Много споров было о том, когда нужно дренировать брюшную полость после аппендэктомии. Если червеобразный отросток полностью удален, а культя его надежно погружена, вводить дренаж нет необходимости даже в тех случаях, когда был флегмонозный или даже гангренозный аппендицит, при условии, конечно, что он не вызвал еще диффузного перитонита. Дренажную трубку в область слепой кишки следует вводить, если:

- воспаленный червеобразный отросток не удален;
- воспаленный червеобразный отросток удален *не* полностью, а часть его, как правило — конец, оставлена в брюшной полости;
- из-за прорезывания швов не удалось хорошо закрыть культю червеобразного отростка;
- вокруг червеобразного отростка имеется отграниченная полость абсцесса (периаппендикулярный абсцесс), изолированная от остальной части брюшной полости.

По этим же соображениям всегда дренируют поддиафрагмальные, подпеченочные и печеночные абсцессы, а также любые гнойные процессы на любом участке брюшной полости, если они хорошо отграничены.

Важным шагом вперед в брюшной хирургии явилось применение *закрытого систематического про-*

*мывного дренажа*. Сейчас такой дренаж используется уже при всех случаях гнойного перитонита, так, например, при диффузном воспалении брюшины, возникающем в случае аппендицита, секвестрирующего панкреатита. Систематическое, обильное промывание брюшной полости физиологическим раствором поваренной соли, к которому добавлен и антибиотик, часто приводит к полному выздоровлению даже в случаях совсем безнадежных (см. стр. 712).

## Шов операционной раны

Как правило, лапаротомическую рану закрывают послойно. Шовный материал для закрытия каждого слоя должен быть соответствующей толщины, но нужно стремиться, чтобы он был как можно тоньше, чтобы в брюшной полости оставалось как можно меньшее количество инородного материала. Материал, используемый для шва, может быть-различным: кетгут, синтетическая нить, тонкая проволока это не имеет особого значения.

Синтетические нити и проволока лучше всего стерилизуются и вызывают меньше воспалительных реакций.

Швы в каждом слое должны быть такими частыми и узлы настолько крепкими, чтобы края раны точно соприкасались. Очень частые и тугие швы через несколько дней прорезаются, в результате чего нередко возникает грыжа.

## Дренирование брюшной стенки. Отсасывающий дренаж

Между слоями брюшной стенки не рекомендуется оставлять полости, свободного пространства, так как в нем — *ex vacuo* — скапливается кровь и лимфа, представляющие прекрасную питательную почву для бактерий. Появление такого свободного пространства в подкожной жировой клетчатке можно предупредить узловатыми швами по *Donati*. На рану примерно 15 см-ов длины накладывается 3-4 таких шва, кожа между ними соединяется поверхностными узловатыми швами (*рис. 5-21,а*). Еще более тесное прилегание слоев брюшной стенки друг к другу может быть достигнуто, если сначала наложить 3-4 крупных сквозных (прошивных) шва, кожу соединить поверхностными швами, а затем, наложив на линию этих швов валик из бинта, туго завязать швы (*рис. 5-21,б*).

При определенных операциях, однако, могут образовываться большие полости, слепые мешки, в которых может скапливаться кровь, лимфа, сукровица. Часто кровь просачивается сюда из-за кровотечения, которое полностью нельзя остановить. К таким группам операций относятся операции по поводу круп-

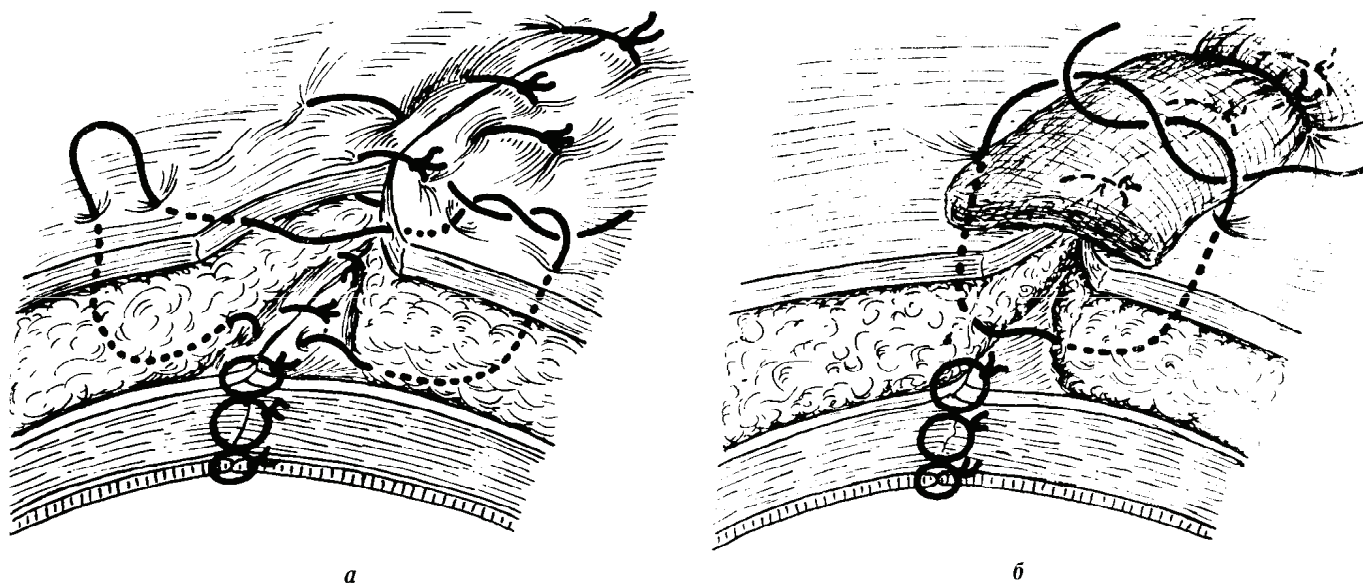


Рис. 5-21. Предупреждение накопления сукровицы а) швами по Donati; б) крупными стежками, завязываемыми над валиком из бинта

ных грыж (пупочной, рубцовой брюшной стенки), кожнопластические операции с использованием обширных лоскутов, абдоминально-промежностная ампутация прямой кишки, когда может образоваться большая полость в малом тазу и др. При таких операциях брюшная полость закрывается только после помещения в нее одной-двух отсасывающих дренажных трубок (дренаж *по Redon*). В дренажной трубке делается столько боковых отверстий, сколько нужно для того, чтобы она отсасывала отделяемое со всех участков раневой полости (дренажная трубка в виде свирели).

Закрытый стерильный отсасывающий дренаж в ходе постоянного активного отсасывания в закрытой системе удаляет скапливающуюся в раневой полости кровь, сукровицу и прочее отделяемое.

Под влиянием этого раневые поверхности спадаются, уменьшается и отек стенок раны, их напряженность, ослабляется боль, улучшается кровообращение в тканях, ухудшаются жизненные условия бактерий, попавших в рану, значительно улучшаются возможности быстрого заживления раны безо всяких осложнений.

На смену прежней давящей повязки пришла в настоящее время отсасывающая повязка, так как она, в противоположность давящей, не вызывает ишемии тканей.

В интересах беспрепятственного заживления раны отсасывающую дренажную трубку следует выводить через специальное отверстие в нескольких сантиметрах от операционной раны. В выбранном месте острым троакаром прокалывают изнутри кнаружи все слои брюшной стенки (от операционной раны к коже), протягивая через это отверстие дренажную трубку, натянутую на другой конец Троакара. Если такого троакара под рукой нет, то на выбранном мес-

те скальпелем снаружи кнутри прокалывается брюшная стенка, через отверстие вводится хирургический инструмент, с помощью которого изнутри кнаружи вытягивается дренажная Трубка.

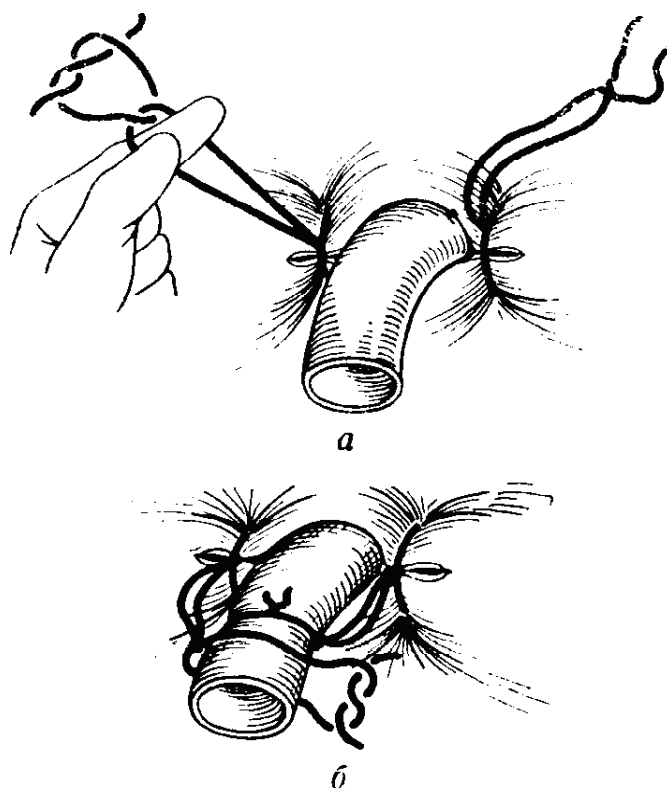


Рис. 5-22. Дренажная трубка из резины или пластмассы фиксируется к коже двумя обвивными швами (а и б)

Пластмассовая или резиновая дренажная трубка закрепляется к коже двумя обвивающими швами, чтобы предупредить ее соскальзывание в брюшную полость (рис. 5-22). На кожу накладывается рыхлая повязка.

Наружный конец дренажной трубки соединяют с вакуумной бутылкой (в которой субатмосферное



давление). Можно изготовить и такую вакуумную бутылку, в которой отсасываемая жидкость попадает в стерильный нейлоновый мешок, предназначенный для разового пользования, после чего его можно выбросить. В больничных палатах для создания отрицательного давления в бутылки применяются как центральные, так и индивидуальные вакуумные установки. Зажав дренажную трубку хирургическим инструментом и сняв ее с центральной вакуумной установки, можно присоединить дренаж к такой вакуумной бутылке, которую прикрепляют к поясу больного, чтобы он мог носить ее с собой.

Постоянное отсасывание проводится при давлении в 10-20 см водного столба. Отсасывающий дренаж снимается, как правило, через 48-72 часа, чтобы предупредить возможность инфицирования раны через дренаж.

### Ранняя релапаротомия и закрытие реоперационной раны

Примерно в 0,5% всех случаев лапаротомии в ранний послеоперационный период возникают такие осложнения (кровотечение, абсцесс, непроходимость), которые вызывают необходимость в экстренной релапаротомии (*Kunz*). В таких случаях брюшная полость обычно вскрывается путем удаления первоначальных швов и вскрытия первоначальной операционной раны, что, как правило, не сопровождается трудностями. Конечно, если необходимо, брюшную полость можно вскрыть и в другом месте.

Большую проблему представляет закрытие релапаротомической раны. Ткани операционной раны становятся ломкими, отдельные слои слипаются. Поэтому не рекомендуется стремиться обязательно к послойному закрытию раны, ибо в таком случае швы легко прорезаются. Вместо этого слои раны прошиваются швами по *Donati*, нити же завязываются над двумя резиновыми трубочками. Если туго завязанные нити через несколько дней начнут травмировать кожу, резиновые трубочки между отдельными швами следует перерезать (рис. 5-23). Нить будет по-прежнему удерживать края раны, но одновременно восстановится кровообращение в коже. Такие сквозные прошивные швы удаляются только через 14 дней после операции.

### Расхождение швов при неинфицированной ране

Примерно в 0,5% всех лапаротомий отмечается т.н. стерильное расхождение швов, т.е. расхождение швов при неинфицированной ране на 4-14 день после операции. По статистическим данным *Hesseltine*, это

отмечалось в 0,6% оценивавшихся лапаротомий (2,5 млн. Стерильному расхождению швов часто предшествует появление на повязке небольшого количества кровянистого блестящего отделяемого (*Stefanics*). Такое лакоподобное раневое отделяемое, содержащее гемолизированную кровь, свидетельствует о том, что глубокие слои раны уже разошлись и только кожа удерживает на месте содержимое брюшной полости (прежде всего петли тонких кишок). Если отмечается такое стерильное подкожное расхождение швов, больного следует немедленно взять на операционный стол и под трахеальным наркозом и при полной мышечной релаксации вскрыть кожу и наложить стерильные вторичные швы. Как правило, в таких случаях накладываются двухрядные швы (кожный и все остальные слои), но возможен и однорядный шов сразу всех слоев.

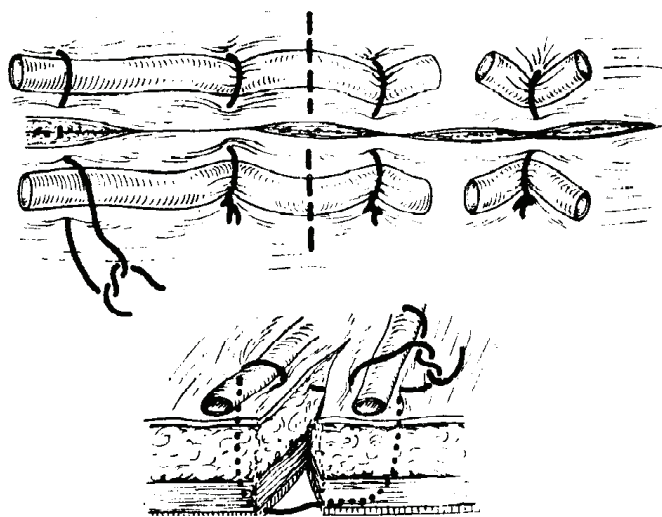


Рис. 5-23. Швы по Donati, проникающие через все слои, с «подкладкой» из резиновых трубок

Бывает, что безо всяких предупреждающих признаков, без появления отделяемого на 8, 10, а то и 14 день после операции при кашле или мышечном напряжении вдруг расходится полностью совсем уже, казалось бы, зажившая рана безо всяких признаков инфекции. Обращает на себя внимание тот интересный факт, что больной при этом не ощущает никакой боли. Отмечался и такой случай, когда больной, ожидая справки о болезни при выписке из больницы, спокойно прогуливался по коридору. Врач, передавая ему справку, спросил, почему он держится за живот, на что больной ответил, что чувствует там что-то теплое. Под повязкой оказалась полностью открывшаяся рана, на коже лежали выпавшие петли тонкой кишки.

Стерильное расхождение швов во многих случаях объясняется не плохой техникой их наложения, не ранним вставанием больного, а недостаточной регенерационной способностью тканей в результате дефицита белков, опухолевой кахексии и других не менее тяжелых причин.



В случае стерильного расхождения швов большого нужно немедленно взять в операционную, дать наркоз и заново прооперировать при полной стерильности. Выпавшие петли кишки промываются стерильным теплым физиологическим раствором поваренной соли и помещаются обратно в брюшную полость, брюшная стенка сшивается по методу, описанному при релапаротомии, однорядным швом. Интересно, что вторичный шов, наложенный после стерильного, асептического расхождения краев раны, почти в 100% случаев дает беспрепятственное заживление раны первичным натяжением в течение примерно одной недели. Как видно, биологический приоритет после вторичного шва проявляется лучше, нежели после первичного (*Allgewer*).

Наиболее часто стерильное расхождение швов отмечается у больных с канцероматозным процессом, у страдающих желтухой, кахексией, гипопротейнемией, диабетом, уремией, циррозом, ожирением, — т. е. во всех таких случаях, когда отмечается значительное нарушение обмена веществ, накопление вредных веществ и дефицит физиологических продуктов. Поэтому при асептическом расхождении швов, наряду с описанными выше хирургическими мероприятиями, необходимо приложить максимум усилий для коррекции нарушения обмена веществ, которая прежде всего состоит в переливаниях крови, плазмы, обильном введении витаминов и, возможно, гамма-глобулина.

### Расхождение швов при инфицированной лапаротомической ране

По данным статистики, инфицируется 3-6% стерильных лапаротомических ран. Процент встречаемости этого осложнения не снизился и после появления антибиотиков.

Появлению нагноения часто предшествует появление накопления сукровицы в ране. Это накопление следует немедленно полностью удалить. По краю флюктуирующей поверхности производят пункцию толстой иглой и до последней капли отсасывают содержимое. Отсасывание повторяется до тех пор, пока накопление жидкости не прекращается. На рану накладывается пузырь со льдом, что во многих случаях позволяет предупредить возникновение нагноения.

Формирующаяся в ране гематома, как правило, не может быть удалена с помощью иглы и шприца. Если образуется обширная гематома, целесообразнее всего произвести операцию в обычных для лапаротомии стерильных условиях. Под наркозом удаляется несколько кожных швов, рана открывается, гематома опорожняется как можно более тщательно, возможные кровоточащие сосуды перевязываются, после

чего накладывается новый послойный шов.

Если лапаротомическая рана нагнаивается, все кожные и подкожные швы удаляются, рана тупо разводится инструментом. Наиболее частой допускаемой при этом ошибкой является удаление всего нескольких швов и попытка удалить гной через небольшое отверстие, хотя его скопление отмечается подкожно на протяжении всей раны.

Заживление будет гораздо более быстрым, если удалить все швы, вскрыть кожную рану на всем ее протяжении, не оставив ни одного подкожного туннеля, содержащего гной, и рыхло тампонируя широко раскрытую рану, обеспечить свободный отток гноя. Первая помещенная в рану полоска марли остается там на 3-4 дня, ежедневно сменяют только покрывающую повязку.



Рис. 5-24. Иссечение раневой полости, заживающей вторичным натяжением, освежение раневой поверхности и вторичный шов лапаротомической раны по Donati

При удалении первого рыхлого тампона проводится ревизия раны; если обнаруживается некротическая ткань или нитки, то их удаляют. Рана промывается стерильным теплым физиологическим раствором поваренной соли, вновь рыхло тампонируется полоской марли и накладывается покрывающая повязка. Нами были испробованы самые различные средства для очистки раны (борная кислота, различные сульфаниламиды, антибиотики и т. п.), в результате чего мы пришли к выводу, что нагноившаяся рана быстрее всего заживает, если

- обеспечивается свободный отток гноя на протяжении всей раны;
- рыхлый марлевый тампон оставляется в ране на 3-4 дня;
- при каждой перевязке проводится ревизия раны, тщательно удаляются обнаруженные некротические ткани и нитки;
- рН раневого отделяемого не нарушается, как и другие ее физиологические константы, ни-

какими чужеродными веществами, никакими сильными химическими веществами;

- ежедневно после первой перевязки рана промывается физиологическим раствором поваренной соли.

Когда рана полностью очистится, края ее сближаются до полного соприкосновения и закрепляются 2-3 полосками лейкопластыря: это и есть т.н. *вторичное бесшовное закрытие* раны. При этом тампон в рану больше не вводится, так как края раны должны плотно соприкоснуться; накладывается только покрывающая защитная повязка *поверх*, полосок пластыря. Эту повязку ежедневно меняют, но полоски пластыря не удаляют в течение 8-10 дней. Этого времени достаточно для того, чтобы между краями раны возникла грануляционная ткань, после чего рана быстро заживает.

После очистки раны можно полностью иссечь ее стенки (*рис. 5-24*) и сшивать уже освеженные раневые поверхности, это уже *настоящий вторичный шов*. В глубине раны нельзя оставлять ни одной нитки, что способствовало бы ее новому нагноению, а соединение краев раны проводится широкими и глубокими швами по *Donati*. Способ закрытия раны не влияет на продолжительность ее заживления, существенных различий в этом отношении между двумя способами нет.

После нагноения лапаротомической раны и ее вскрытия иногда отмечается расхождение глубоких слоев этой раны при мышечном напряжении с выпадением петель кишки. Именно вследствие инфекции кишки и париетальная брюшина в этом месте склеены между собой фибрином, поэтому такого полного выпадения кишок, как при асептическом расхождении швов, не происходит, а в глубине раны показываются только 1-2 кишечных петли.

О зашивании инфицированной раны не может быть и речи. Выпадение кишок можно предотвратить введением в рану марлевого тампона и стягиванием краев раны над ним несколькими полосками лейкопластыря. Спустя несколько дней тампон меняется, но полоски пластыря не удаляются, а использованный тампон осторожно вытягивается из-под них. Эти мероприятия повторяются до тех пор, пока петли кишок не покроются толстым слоем грануляционной ткани, с краев которой начнет быстро нарастать эпителий.

При чистой раневой поверхности и хорошем общем состоянии больного можно мобилизовать края раны без их иссечения и соединить их ситуационными швами. Это сократит процесс заживления раны на многие недели или даже месяцы. Что касается возникающей грыжи, то связанные с ней задачи решаются в более поздний период.

## Аномалии развития брюшной стенки

### Врожденные грыжи пуповины

При грыжах пуповины часть органов брюшной полости помещается в расширенной пуповине и амниотическом мешке.

При грыжах пуповины диаметром менее 5 см (*omphalokele minor*), как правило, в грыжевом мешке содержатся только петли тонких кишок. При грыжах же диаметром более 5 см (*omphalokele major*) грыжевой мешок имеет форму полушара и кроме кишок содержит и значительную часть печени.

Содержимое грыжевого мешка покрыто тонкой пленкой амниона, в середине которой «начинается» пуповина. Этот амниотический мешок во время родов может лопнуть, в таких случаях отмечается эвентерация органов брюшной полости. Эта аномалия отмечается в 0,2% случаев и часто сопровождается мальротацией.

### Малая грыжа пуповины

При небольших грыжах пуповины, когда содержимое грыжевого мешка состоит только из петель тонкой кишки, немедленная операция сразу после рождения ребенка не представляет трудностей. Вблизи от границы амниона и кожи проводится кожный разрез, вскрывается брюшная полость и после перевязки пупочных сосудов содержимое грыжевого мешка возвращается в брюшную полость (рис. 5-25), после чего проводится ступенчатое (послойное) закрытие операционной раны (рис. 5-25, б).

### Большие грыжи пуповины

При крупных грыжах пуповины Gross предложил проводить двухэтапную операцию.

Амниотический мешок обводится циркулярным разрезом, но сохраняется; кожный разрез продолжается вниз и вверх до лонной кости и мечевидного отростка (рис. 5-26, а).

Затем по обеим сторонам кожа и подкожная клетчатка, насколько возможно, отпрепаровываются со своего основания вбок так, чтобы кожа над мешком амниона могла быть сшита (рис. 5-26, б). Таким путем, собственно говоря, создается *искусственная грыжа брюшной стенки*, покрытая кожей; эта грыжа по мере растяжения брюшной полости становится все меньше и меньше. В возрасте же 1-2 лет, когда содержимое-грыжевого мешка при надавливании руками уже может быть возвращено в брюшную полость, может быть проведена и вторая операция. Избыток кожи и амнион иссекаются, после чего проводится послойная реконструкция брюшной стенки. Эта операция проводится лишь в таких благоприятных случаях, когда кожа уже при рождении на обеих сторонах как бы находится на стороне амниотического мешка. Таким образом, края мобилизованной кожи могут быть соединены безо всякого натяжения.

### Консервативное лечение

При крупных грыжах пуповины операция по Gross часто не может быть выполнена без значительного натяжения кожи. В таких случаях уже на протяжении многих лет проводится консервативное лечение по Gross. Амниотический мешок смазывается 2% меркурохромом, что приводит к его утолщению, сморщиванию и медленной эпителизации. *Rehbein* в тех же целях применяет антибиотические присыпки. Реконструктивная операция в таких случаях проводится в возрасте 1-2 лет. Однако во многих местах от такого лечения отказались, ибо было описано несколько случаев ртутного отравления.

### Многоэтапный способ Schuster

По предложению *Schuster* в последние годы на передний план выступил еще один метод лечения больших грыж пуповины: *покрытие их мешком из синтетического материала* (силастика).

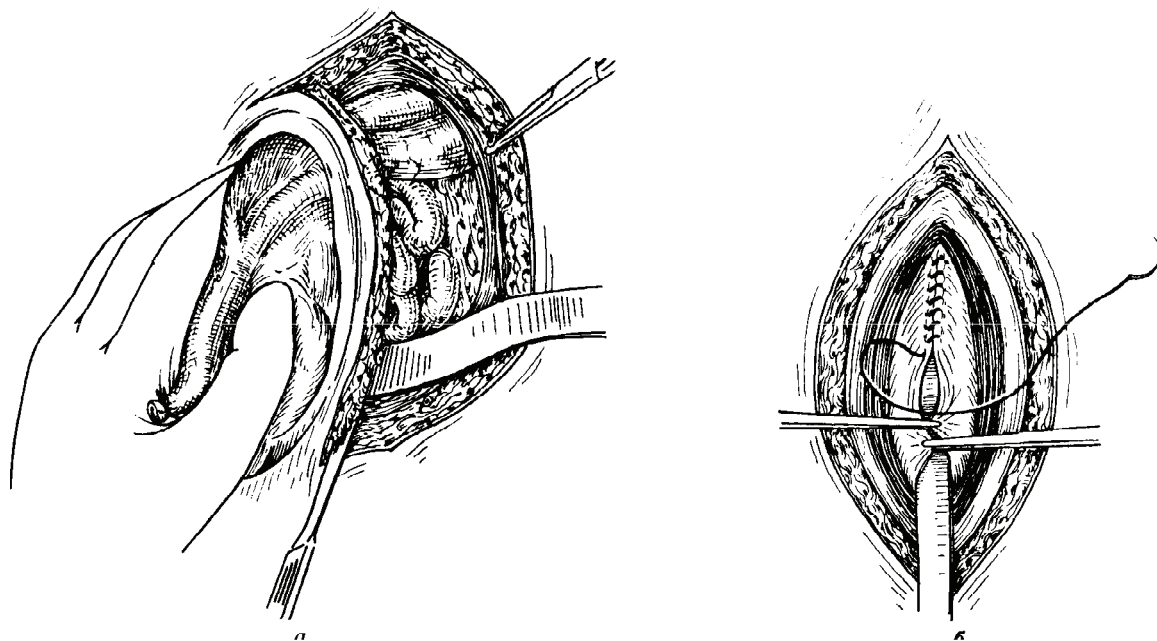


Рис. 5-25. Операция при пупочной грыже (omphalocele minor), а) Рассечение кожи, перевязка пупочных сосудов, вправление содержимого грыжевого мешка; б) послойное закрытие брюшной стенки

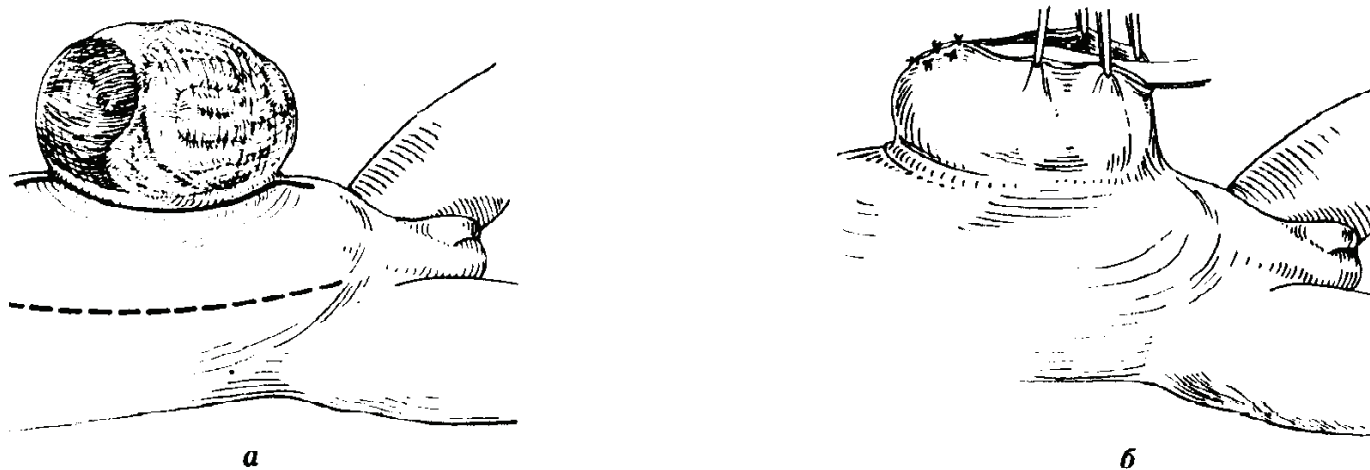


Рис. 5-26. Операция при большой пупочной грыже (omphalocele major) по Cross, а) Циркулярный разрез вокруг грыжевого мешка амниона и препаровка кожи; б) сшивание кожи над грыжевым мешком амниона

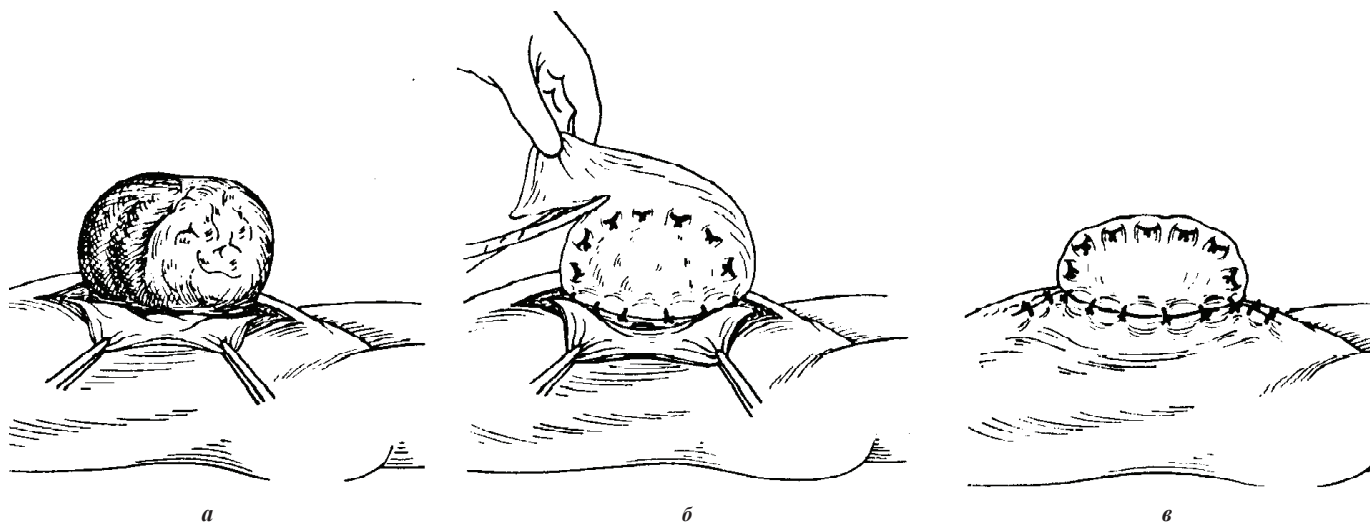


Рис. 5-27. Операция при большой пупочной грыже по Schuster. а) Циркулярный разрез вокруг грыжевого мешка амниона; изготовление мешка из силастика и подшивание края кожи к силастиковому мешку



В случае неповрежденного амниотического мешка проводится циркулярный разрез через кожу и все слои брюшной стенки, затем кожный разрез продолжается вниз и вверх (рис. 5-27, а). К медиальному краю прямых мышц живота на обеих сторонах пришивается пластинка из силастика, обе пластинки над амниотической оболочкой сшиваются друг с другом (рис. 5-27, б). Кожа с двух сторон отпрепаровывается и по возможности без натяжения — подшивается к боковой части мешка из силастика (рис. 5-27, в).

Через несколько недель, когда содержимое мешка уже может быть возвращено в брюшную полость, мешочек из силастика вскрывается, содержимое его сдавливается шпателем, при этом часть его оказывается в брюшной полости, после чего мешок опять зашивается. Эта манипуляция повторяется до тех пор, пока органы брюшной полости постепенно не смогут разместиться в увеличившейся за это время брюшной полости. После третьей-четвертой операции кожа, мобилизованная по обеим сторонам, уже, как правило, может быть сшита. После этого проводится кожный разрез, органы брюшной полости окончательно размещаются в брюшной полости, остатки синтетического мешка удаляются, а брюшная стенка послойно сшивается. Этот способ может быть применен и при лопнувшем грыжевом мешке; конечно, в таких случаях синтетический мешочек покрывает непосредственно выпавшие органы, а не амнион.

### Операция при gastroschisis (paraomphalokele)

Gastroschisis возникает при отсутствии средней части брюшной стенки на правой стороне нормально отходящей пуповины на участке 1-6 см. Через это отверстие еще во время внутриутробной жизни выпадает значительная часть желудочно-кишечного тракта (от желудка до сигмовидной кишки), стенки кишок и брыжейка утолщаются, возможно, даже слипаются. Во всех случаях эта аномалия сопровождается различной степенью укорочением брыжейки и кишечного тракта. Эта аномалия встречается значительно реже, чем грыжи пуповины, от которых ее отличает пара-медиальная локализация, нормальное отхождение пуповины, отсутствие амниотического мешка и выпадение всего желудочно-кишечного тракта. Печень же, как правило, остается в брюшной полости.

Операция должна быть проведена немедленно после рождения ребенка, чтобы предотвратить возможность инфицирования выпавших кишок. Выпавшие кишки с утолщенной стенкой и брюшная полость по своему объему весьма непропорциональны, а потому помещение выпавших органов в брюшную полость и первичное ступенчатое закрытие брюшной стенки, даже

после отхождения мекония, возможны очень редко.

В таком случае наиболее надежным также является применение способа Schuster: многоэтапной операции, состоящей из расширения отверстия в брюшной стенке вниз и вверх, покрытие выпавших кишок мешком из силастика, постепенное их оттеснение в брюшную полость.

### Операция при врожденной грыже пупка

Врожденные грыжи пупка — результат недостаточного закрытия пупочного кольца. Грыжевой мешок, выпячивающийся через грыжевое кольцо между влагалищами прямых мышц живота, обычно имеет размер горошины или грецкого ореха. Врожденные пупочные грыжи у девочек встречаются в два раза чаще, чем у мальчиков. Врожденные грыжи пупка склонны к спонтанному заживлению, ущемление их отмечается крайне редко, а потому спешить с проведением операции не следует.

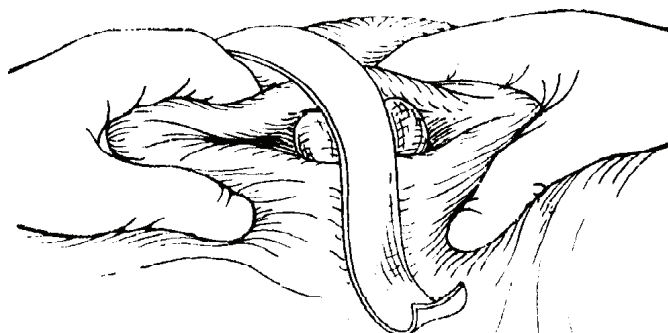


Рис. 5-28. Укрепление закрытия пупочного кольца полоской пластыря

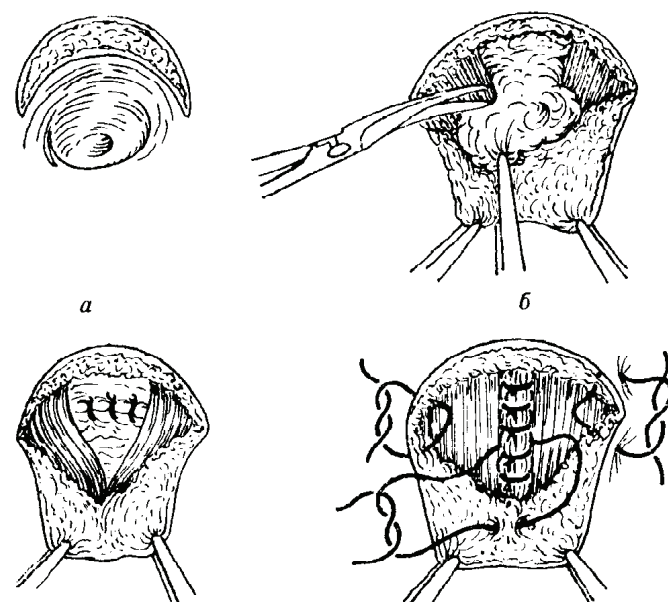
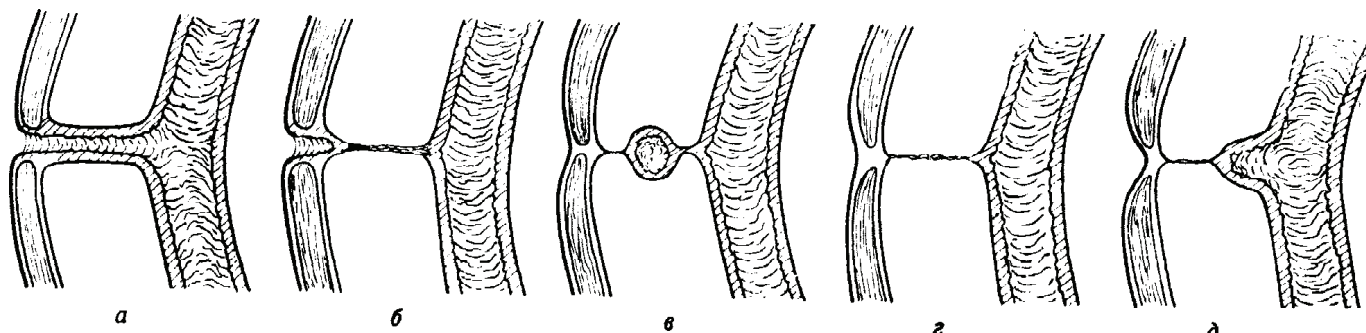


Рис. 5-29. Операция при врожденной грыже пупка. а) Кожный разрез в форме полукруга; б) резекция жировой клетчатки и препаровка грыжевых ворот; в) шов брюшины после иссечения грыжевого мешка; г) закрытие грыжевых ворот и пришивание кожи к мышце



**Рис. 5-30.** Аномалии пупочно-кишечного протока: а) пупочно-кишечный свищ; б) пупочный свищ слизистой Кишинев cysta vitellina; г) пупочно-кишечная связка; д) Мекелев дивертикул

Спонтанному закрытию пупочного кольца способствует вдавливание пупка новорожденного в брюшную полость и склеивание полосками пластыря двух кожных складок по бокам от пупка поверх помещенного в пупочное кольцо марлевого тампона (рис. 5-28). Однако спонтанное заживление часто отмечается и без этого. Поэтому операцию обычно проводят только после достижения ребенком года, за исключением тех случаев, когда диаметр грыжевых ворот превышает 1 см. В этих случаях едва ли можно рассчитывать на спонтанное заживление.

**Операция проста.** Кожа над пупком рассекается по полукругу примерно на половине окружности пупка (рис. 5-29, а). Затем кожа пупка отделяется от грыжевого мешка, край же грыжевых ворот циркулярно отпрепаровывается (рис. 5-29, б). После резекции грыжевого мешка брюшина сшивается поперечными (рис. 5-29, в), а грыжевые ворота — продольными узловатыми швам. Во избежание образования мертвого пространства середина внутренней поверхности кожи пупка подшивается ко дну раны (рис. 5-29, г). Кожная рана закрывается несколькими узловатыми швами или скрепками, пупок после наложения на него небольшого марлевого шарика придавливается к основанию с помощью полоски лейкопластыря.

### Аномалии развития пупочно-кишечного протока

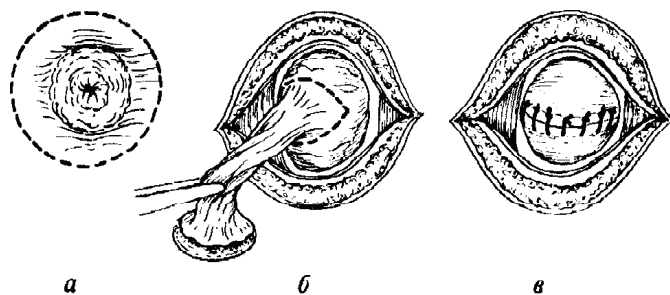
Пупочно-кишечный проток (ductus omphaloentericus, синоним: ductus vitellointestinalis) в ранней фазе эмбрионального развития через пупок соединяет среднюю кишку, из которой позднее развивается подвздошная кишка, с желточным мешком. При нормальном развитии проток этот полностью атрофируется, соединение кишки с пупком исчезает, от пупочно-кишечного протока не остается и следа.

При патологическом развитии обратное развитие пупочно-кишечного протока полностью или частично задерживается, в результате чего возникают различные патологические состояния. Наиболее часто встречающиеся из них показаны на рис. 5-30.

Наличие пупочно-кишечного свища (ductus omphaloentericus persistens; рис. 5-30, а) следует предполагать, если из пупка выделяется слизисто-кровянистое отделяемое, меконий или кал. Диагноз может быть подтвержден путем зондирования или рентгеновского исследования с контрастным веществом.

Пупочный свищ должен быть закрыт оперативным путем сразу же после рождения ребенка, ибо в результате повышения внутрибрюшного давления может произойти выпадение пупочно-кишечного протока через свищевой ход. Вытягивая за собой через пупочное кольцо и подвздошную кишку, выпадая, проток может вызвать непроходимость кишечника.

Операция несложна. Окаймляющим разрезом удаляется пупок, проникая через слои брюшной стенки, отпрепаровывают ход от пупка до подвздошной кишки. Этот ход поперечно отсекается с антимезентеральной стороны кишки, отверстие в кишке закрывается поперечными узловатыми серо-серозными швами (рис. 5-31).



**Рис. 5-31.** Операция при пупочно-кишечном свище, а) Циркулярный разрез кожи; б) иссечение кишечного свища из противоположной брыжейке края подвздошной кишки; в) закрытие отверстия подвздошной кишки узловатыми серо-серозными швами в поперечном направлении

На месте иссеченного пупка брюшная стенка закрывается послойно.

Пупочный свищ слизистой кишки (рис. 5-30, б) имеет в длину несколько миллиметров, это выстланный слизистой кишки ход, выделяющий слизистый секрет. Он идет от пупка в брюшную полость и слепо заканчивается. Оперативное вмешательство состоит в радикальном удалении свищевой ходы и послойной реконструкции брюшной стенки.

Недостаточное закрытие внешнего конца протока приводит к патологии, получившей название «слезящийся пупок». Она возникает, когда после отторжения культи пуповины в глубине пупка остается небольшое количество грануляционной ткани, которая отделяет серозную жидкость. Эта остаточная грануляционная ткань прижигается карандашом ляписа или соскабливается острой ложкой.

Бывает, что концы пупочно-кишечного протока, как обращенный к пупку внешний, так и обращенный в сторону кишки внутренний, претерпевают нормальное обратное развитие, но средняя часть протока остается открытой, образуется киста. Такая киста — *cysta vitellina* (рис. 5-30, в) — может образоваться в любом месте между пупком и подвздошной кишкой. Как правило, это патологическое состояние не имеет симптомов, обычно кисту обнаруживают при оперативных вмешательствах, выполняемых совсем по иным показаниям. В таких случаях киста удаляется, иногда вместе со связкой, тянущейся к ней от пупка.

Если после обратного развития пупочно-кишечного протока остается бесполостная связка, то говорят о *пупочно-кишечной связке* (*ligamentum omphaloentericum*) (рис. 5-30, г). Такая связка может иметь практическое значение, лишь поскольку она в течение жизни может в любое время вызвать странгуляционную непроходимость кишечника.

*Мекелев дивертикул* (рис. 5-30, д) образуется из части пупочно-кишечного протока у его кишечного конца. Он встречается у 2-4% взрослого населения, т. е. является наиболее частой врожденной аномалией развития пупочно-кишечного протока. О значении этой аномалии и ее оперативном устранении речь пойдет ниже (см. стр 520)

Аномалии развития урахуса Урахус — отрезок аллантаиса, идущий от верхушки мочевого пузыря до пупка, после рождения человека преобразующийся в бесполостную тяж, *ligamentum umbilicale medianum*. Эта связка образует складку париетальной брюшины (*plica umbilicalis mediana*).

При патологии обратное развитие урахуса полностью или частично задерживается, что ведет к формированию той или иной аномалии. Наиболее часто встречающиеся из этих аномалий показаны на рис. 5-32. Обычно эти аномалии сопровождаются сужением шейки мочевого пузыря и мочеточников; такие сужения могут явиться первопричиной того, что урахус частично или полностью остался открытым.

Урахус, открытый по всей его длине — *пупочно-пузырный свищ* (рис. 5-32, а) встречается очень редко. В таких случаях отмечается периодическое выделение мочи из пупка. Свищевой ход не всегда можно зондировать, однако введенный зонд указывает направление к мочевому пузырю. Выявить расположение свищевых ходов помогает впрыскивание в мочевой пузырь контрастного вещества.

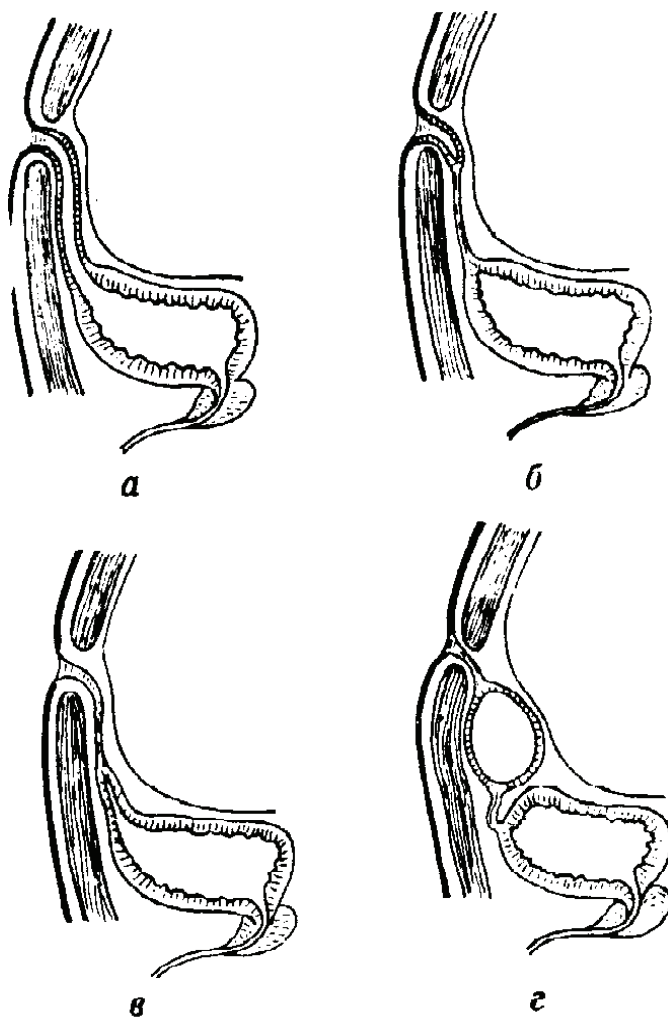


Рис. 5-32. Аномалии урахуса. а) Пупочно-пузырный свищ; б) пупочный свищ урахуса; в) внутренний свищ урахуса; г) киста урахуса

Оперативное вмешательство состоит в радикальном иссечении свищевых ходов до верхушки мочевого пузыря. Отверстие, возникшее на мочевом пузыре, закрывается кетгутowymi швами, при этом нужно следить, чтобы шовный материал не касался просвета пузыря. Операция может быть успешной лишь при том условии, что до нее были устранены возможные сужения шейки пузыря или мочеточников.

В пожилом возрасте пупочно-пузырный свищ возникает при обструкции нижних отделов мочеиспускательного канала, когда повышающееся вследствие обструкции внутрипузырное давление открывает просвет не полностью закрытого урахуса.

О *пупочном свище урахуса* (рис. 5-32, б) говорят в тех случаях, когда остается открытым только пупочный конец этого протока. При этом в области пупка можно видеть отделяемое, секретированное урогенитальным эпителием, выстилающим свищевой ход. Оперативное лечение состоит в иссечении свищевых ходов, имеющего длину в несколько миллиметров, вместе с удалением пупка, затем реконструкции брюшной стенки.

*Внутренний свищ урахуса* (рис. 5-32, в) означает, что



открытым остается урахус на участке в несколько миллиметров при впадении в пузырь, возникает т.н. дивертикул пузыря. Оперативное его удаление обосновано лишь в случаях воспаления или образования камней.

Наиболее частой аномалией развития урахуса является *киста урахуса* (рис. 5-32, з), которая возникает, если оба конца протока закрыты, а середина его остается открытой. Если киста небольшая и содержимое ее стерильно, то она может оставаться бессимптомной. Однако киста может достигнуть размеров мужского кулака, в таких случаях наиболее правильно как можно скорее удалить ее, что возможно даже в грудном возрасте. Операция проводится внебрюшинно, без открытия брюшной полости, чем предупреждается возникновение перитонита. Если киста инфицируется, то наблюдается высокая температура, лейкоцитоз, чувствительность при надавливании в подпупочной области. При этом кисту легко диагностировать. В таких случаях возможно лишь широкое открытие абсцедирующей кисты. Если же в результате инфекции погиб и выстилающий полость кисты эпителий, операция может привести к полному выздоровлению. В противном случае в более поздний период следует удалить стенки кисты.

## Приложение

### Техника обменных переливаний крови у новорожденных

Обменные переливания крови у новорожденных обычно проводятся педиатрами, но на помощь может быть призван и хирург.

Показанием для обменного переливания крови у новорожденного чаще всего служит *гипербилирубинемия*. Ее необходимо понизить с уровня, угрожающего возникновением ядерной желтухи, до уровня, при котором серое вещество мозга уже не повреждается. Для оценки уровня билирубина были составлены различные диаграммы, в которых учитывалась этиология гипербилирубинемии большой степени, зрелость и возраст новорожденного, клиническая картина и результаты лабораторных анализов. С учетом всех этих факторов было установлено, что при уровне билирубина сыворотки в 12-26 мг/100 мл необходимо обменное переливание крови. Причинами гипербилирубинемии могут быть:

1. несовместимость по резус-фактору,
2. несовместимость по группе крови,
3. функциональная печеночная недостаточность (главным образом у преждевременно рожденных детей).

Целью обменного переливания крови, кроме уже отмеченной необходимости понизить уровень билирубина, является удаление из крови ребенка находя-

щихся в ней антител и замена сенсibilизированных эритроцитов на здоровые, функционально активные красные кровяные тельца.

В редких случаях показаниями к обменным переливаниям крови являются септикотоксические состояния при различных заболеваниях, например, *сепсис, обширные ожоги, отравления* (салицилловые) и пр.

Количество крови новорожденного составляет примерно 100 мл на кг веса тела. Обменное переливание крови требует трехкратного объема крови новорожденного, у недоношенных детей достаточно и меньшего количества крови. В случае несовместимости по резус-фактору переливается свежая резус-отрицательная кровь. При несовместимости по группе крови лучше всего переливать т.н. «искусственную кровь»: суспензию кровяных телец резус-негативного донора нулевой группы в плазме АБ.

Переливается цитратная кровь. Поскольку высокое содержание цитрата вызывает дефицит кальция, что может привести к тетаническим судорогам, на каждые 100 мл переливаемой крови вводится и 2 мл 10%, глюконата кальция. рН цитратной крови, как правило, сдвинута в кислую сторону, для нейтрализации ее необходимо вводить 2-3 мэкв NaHCO<sub>3</sub> на кг веса тела ребенка. Кровь для перфузии согревают до Температуры тела на водяной бане.

До 5-7 дня после рождения легко выполнить обменное переливание крови через пупочную вену. Эта вена выделяется в результате препаровки верхнего конца культи пуповины, в просвет пупочной вены на глубину 5-8 см вводится полиэтиленовая трубка. Обменное переливание крови проводят в закрытой системе 5 или 10 мл-овыми шприцами.

Обмен крови необходимо проводить очень медленно. 100 мл крови нельзя вводить менее чем за 15 минут. В ходе переливания крови нужно постоянно следить за кровообращением и дыханием новорожденного. Венозное давление при вертикальном положении полиэтиленовой трубки измеряется очень легко. По окончании перфузии обычно через канюлю вводят антибиотики.

Целесообразно после обменного переливания крови наложить на кожу пупка Z-образный шов, чтобы при необходимости повторения переливания крови, сняв его, можно было бы вновь использовать пупочную вену.

Через неделю после рождения, как правило, найти пупочную вену с открытым просветом уже не удается. В таких случаях обменное переливание крови проводят через большую подкожную вену бедра, которая отпрепаровывается на участке овальной впадины. Через эту вену как можно глубже вводят синтетическую канюлю, по возможности в нижнюю полую вену, и с помощью такой канюли выполняют обменное переливание крови.



## Хирургия грыж

В основе этиологии и патогенеза грыж лежит, кроме анатомических предпосылок, растяжение тканей; в тех местах брюшной стенки, в которых формируются грыжевые ворота, происходит местное расслабление париетального листка брюшины и его выпячивание (*Н. И. Напалков* описывал и его пролиферативное увеличение под влиянием хронической травматизации) и часто повторяется повышение внутрибрюшного давления.

Классическое определение грыжи как выпячивания любых внутренностей из нормальной полости тела через приобретенное или врожденное отверстие дал *Aulus Cornelius Celsus* (10 г. до н. э. — 50 г. н. э.). Следовательно, согласно этому определению, критерием грыжи является выпячивание какого-то внутреннего органа. Поскольку же к внутренним органам относятся не только кишки и другие органы брюшной полости, но и, например, такие органы, как мозг или легкие, то и выпячивание головного мозга из черепной полости или выпячивание легкого из грудной полости также следует относить к грыжам. Однако грыжи этих органов имеют особые названия: мозговая грыжа, легочная грыжа и т. д.). Обычно же, говоря о грыже, имеют в виду грыжи брюшных органов.

По определению *Celsus*, выпячивание предбрюшинного жира через отверстие брюшной стенки не считается грыжей, поскольку жир — это не внутренний орган. Гораздо большей ошибкой является, однако, то, что на основании этого определения не считается грыжей и та паховая грыжа, содержимое которой в данный момент вернулось в брюшную полость, т. е. выпячивания в данный момент нет.

В результате таких и подобных затруднений и противоречий сложилось новое, современное определение грыжи, согласно которому *грыжей называется такой врожденный или приобретенный дефект мышечно-апоневротической целостности брюшной стенки, который дает возможность для выпячивания через него любого такого образования, которое в нормальных условиях здесь не происходит.* Следова-

тельно, согласно этому современному определению, основным критерием грыжи является наличие *отверстия* (патологически возникшего или патологически увеличившегося, расширившегося), независимо от того, выпячивается ли через него в данный момент что-то или нет, а также независимо от того, что выпячивается: внутренний орган или предбрюшинный жир и покрыты ли выпячивающиеся образования грыжевым мешком или нет.

Однако этот последний фактор представляет собой как раз самое слабое место современного определения грыжи. Согласно классическому определению, наряду с выпячиванием критерием грыжи было и *наличие грыжевого мешка*, т. е. к грыжам относились такие выпячивания, при которых грыжевое содержимое обязательно находилось в мешке из париетальной брюшины, в т. н. грыжевом мешке. Такое же выпячивание органов, при котором наличия грыжевого мешка не отмечалось, расценивалось не как грыжа, а как *выпадение* (*prolapsus*) внутренних органов. Так, например, выпадением считалось выпячивание экстраперитонеальных органов (скажем, мочевого пузыря) через отверстие в брюшной стенке, поскольку они не выталкивали перед собой перитонеальной брюшины, образующей как бы меток вокруг них.

Выпадением считается и такое состояние, при котором врожденное патологическое отверстие в диафрагме не покрыто ни брюшиной, ни плеврой, а потому брюшные органы свободно выпадают в Трудную полость.

Среди носителей грыж преобладают мужчины. Для паховых грыж соотношение между мужчинами и женщинами равны 6: 1 и даже 10: 1 (*А. П. Крымов*).

### О грыжах вообще

Как правило, грыжа состоит из следующих элементов:

*Грыжевые ворота* — врожденное или приобретенное отверстие в мышечно-апоневротическом слое

брюшной стенки, через которое выпячивается какое-либо из образований брюшной полости.

Иногда грыжа не имеет выраженных ворот, лишь на обширном участке брюшной стенки нет мышц, а потому рубцово измененный апоневротический слой под действием внутрибрюшного давления выпячивается.

*Грыжевой мешок* — часть париетальной брюшины, выпячивающаяся через грыжевые ворота под кожей. Чрезвычайно растяжимая париетальная брюшина защищена от растягивающего действия внутрибрюшного давления мышечно-апоневротическим слоем брюшной стенки. Если же в этом слое возникает отверстие (грыжевые ворота), то париетальная брюшина через него все более и более выпячивается.

Наружная поверхность грыжевого мешка срастается с окружающими образованиями, прежде всего с подкожной жировой клетчаткой, от которой ее можно отделить лишь препаровкой в ходе операции. Это важно знать, чтобы ясно понимать, почему грыжевой мешок при вправлении его содержимого в брюшную полость лишь опустошается, но остается на прежнем месте, в подкожной соединительной ткани.

*Грыжевое содержимое* может быть представлено любым органом брюшной полости, любым ее образованием, которое размещено в грыжевом мешке. Наиболее часто грыжевое содержимое представлено свободно подвижной петлей тонкой кишки, имеющей длинную брыжейку. За ней по частоте встречаемости следуют мобильные отделы толстой кишки — сигмовидная и поперечно-ободочная кишки.

Грыжевое содержимое сначала свободно переходит из брюшной полости в грыжевой мешок и обратно. Такие грыжи называют *свободными*, или *вправимыми* (*hernia reponibilis*). Однако под воздействием механических раздражителей образуются сращения между грыжевым мешком и его содержимым. В результате таких сращений грыжа из свободной превращается в *неподвижную* (*hernia accreta*).

Высокое внутрибрюшное давление, и особенно его повышение при кашле, напряжении, способствует выталкиванию органов брюшной полости через грыжевые ворота в грыжевой мешок. Под действием силы, направленной изнутри кнаружи, может возникнуть такое положение, когда грыжевое содержимое уже не может быть под давлением извне возвращено в брюшную полость, под воздействием сдавливания грыжевых ворот может нарушиться кровообращение, а если речь идет о полой органе, то стенка его может некротизироваться и разорваться. Неправильную грыжу с нарушенным кровообращением содержимого, с угрожающим или уже наступившим некрозом принято называть *ущемленной грыжей* (*hernia incarcerata*). В таких случаях в грыжевом мешке содержится жидкость.

*Ущемление содержимого* грыжевого мешка может

иметь различный механизм. Чаще всего неожиданно значительно повышающееся внутрибрюшное давление на какое-то мгновение расширяет грыжевые ворота, выдавливает через них часть содержимого в грыжевой мешок, который при закрытии грыжевых ворот не может свободно уместиться и ущемляется.

Другой формой ущемления грыжи является та, что наблюдается в основном у пожилых людей. В приводящей петле кишки, попавшей в грыжевой мешок, постепенно скапливается все большее и большее количество кишечного содержимого, которым в конце концов расширяется отводящая петля кишки вместе с сосудами. Таким образом, грыжевые ворота, которые до тех пор позволяли свободное движение приводящей и отводящей петель кишки, теперь натягиваются на расширенные, переполненные петли, грыжа ущемляется. При этой форме ущемления грыжи нарушения кровообращения возникают медленнее, более постепенно, а потому и не отмечается таких острых симптомов, как в предыдущем случае.

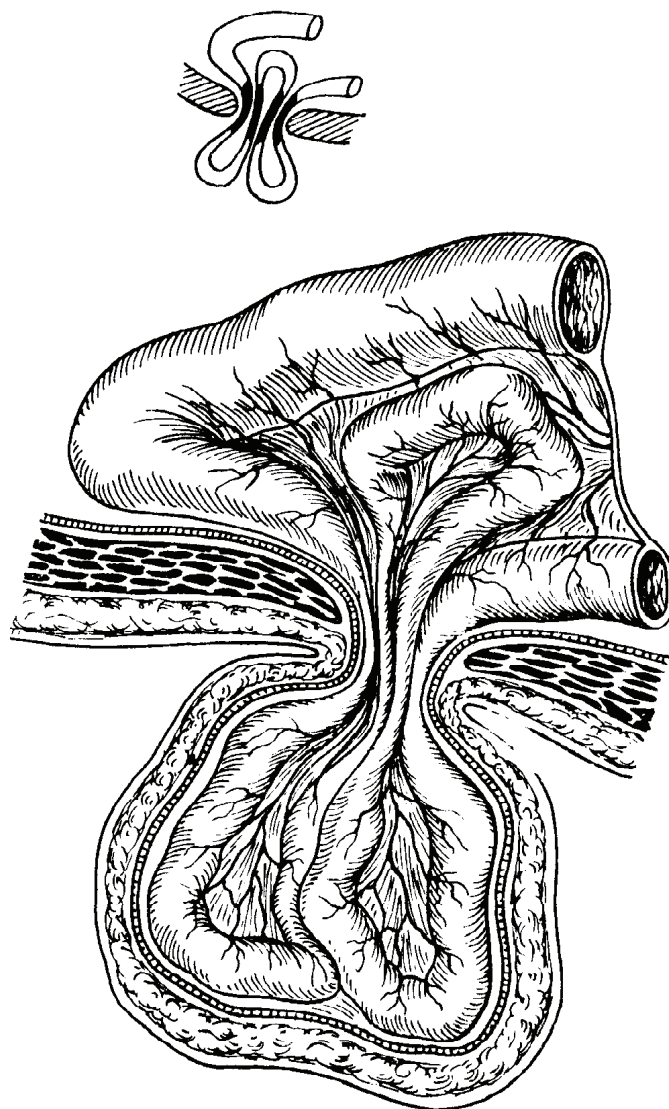


Рис. 5-33. W-образное ущемление кишки

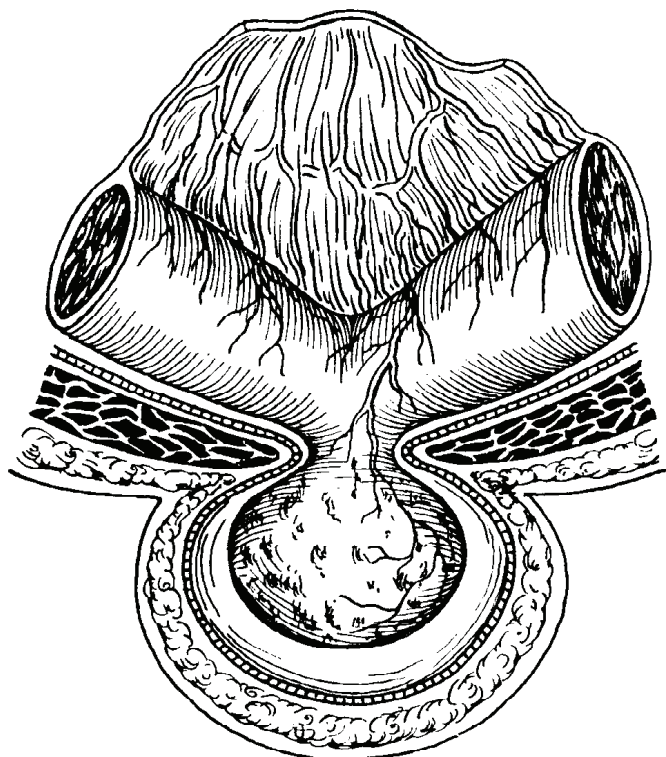


Рис. 5-34. Литтреевское ущемление кишки

Наконец, особенно при пупочных грыжах, встречается и *совсем редкая форма ущемления*, при которой странгуляцию вызывает не кольцо грыжевых ворот, а перекрещивающиеся тяжи в грыжевом мешке. Поскольку грыжевой мешок является частью париетальной брюшины и его полость непосредственно связана с брюшной полостью, воспаление в результате некроза содержимого грыжевого мешка сначала вызывает местный перитонит в грыжевом мешке, а затем распространяется в свободной брюшной полости, приводя к диффузному перитониту.

Особой, редкой формой ущемления грыжи является *W-образное ущемление кишки* (рис. 5-33), т.н. *ретроградное ущемление*, патомеханизм которого описал Рб1уа. Содержимое грыжевого мешка в данном случае состоит из двух петель кишки; кишечная же петля, находящаяся между ними, свободно расположена в брюшной полости. Кольцо грыжевых ворот сдавливает не только брыжейки двух петель кишки, попавших в грыжевой мешок, но и брыжейку этой свободной третьей петли, так что и эта брыжейка, несмотря на то, что не ущемлена, может некротизироваться.

Еще одной не менее редкой формой ущемления является т.н. *Литтреевское ущемление* (рис. 5-34). Содержимым грыжевого мешка служит небольшой, ограниченный участок на противоположной брыжейке стороне стенки кишки, он и ущемляется. *Просвет кишки не закрывается*. Такое ущемление опасно тем, что стенка кишки может некротизироваться и разорваться, не вызывая симптомов непроходимости кишечника.

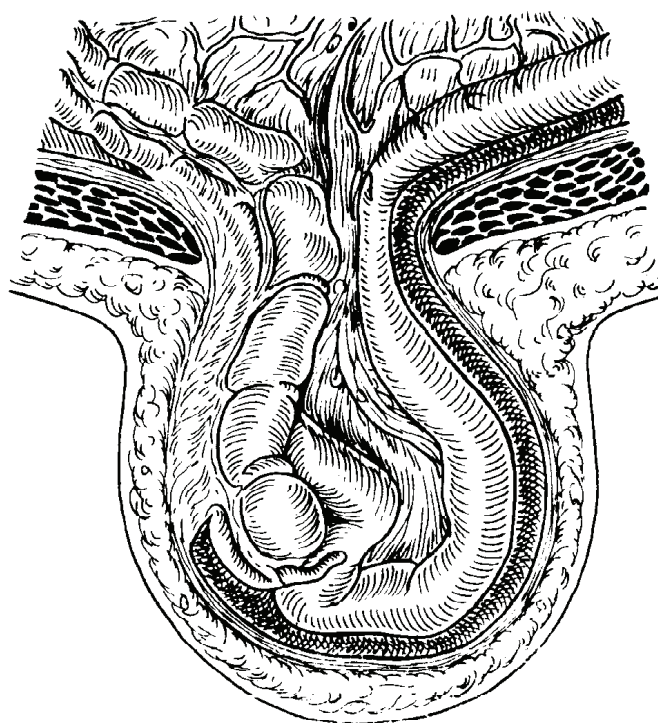


Рис. 5-35. Скользящая грыжа

Как правило, грыжевой мешок на всем его протяжении от грыжевых ворот выстлан брюшиной. Но есть и такие грыжи, где часть грыжевого мешка заменяет стенка самого содержимого. Это имеет место в тех случаях, когда содержимым грыжевого мешка является орган, лишь частично покрытый брюшиной, например, нисходящая часть кишки, мочевого пузыря. Такие грыжи называют *скользящими* («*rag glissement*») (рис. 5-35).

*Оболочкой грыжевого мешка* называют слои, покрывающие грыжевой мешок извне. Это предбрюшинная жировая ткань, подкожная жировая клетчатка и кожа.

### Наиболее распространенная операция при вправимых грыжах

Ниже будут изложены общие вопросы оперативного лечения наиболее часто встречающихся вправимых грыж (паховой, бедренной, пупочной и пр.). *Больного укладывают* на операционном столе так, чтобы оперируемая часть тела лежала выше всех остальных его частей. Следующая задача — *безупречная анестезия*. При всех паховых, небольших пупочных, эпигастральных грыжах и пр., и в настоящее время в большинстве случаев оперируют при местном обезболивании. При больших пупочных грыжах, рубцовых грыжах брюшной стенки и пр., рекомендуется интратрахеальный наркоз.

Первым моментом операции является *обнаже-*



ние грыжевого мешка. Мешок обнажается кожным разрезом, оболочки сдвигаются с его стенок, как капустные листья с кочана. Препаровка проводится острым путем, с помощью скальпеля и ножниц. Следует соблюдать атравматичность, не разрывать тканей тупо, ибо чем больше клеток мы повреждаем, губим, тем выше будет процент случаев нагноения операционной раны, что сведет на нет результаты оперативного вмешательства. Самое незначительное кровотечение должно тщательно останавливаться, так как гематома, возникающая между тканями в результате попадания туда крови, представляет собой прекрасную почву для размножения бактерий.

О том, что обнаружен грыжевой мешок, свидетельствует просвечивающее через его стенку свободно двигающееся содержимое. После этого грыжевой мешок вскрывается: мы поднимаем его двумя пинцетами и скальпелем вскрываем его стенку. Нужно следить за тем, чтобы не вскрыть просвет кишечной петли, которая может быть сращена с внутренней поверхностью грыжевого мешка или — как в случае скользящей грыжи — на вскрытом месте замещает часть стенки грыжевого мешка. Анатомическим пинцетом в дистальном направлении достигают дна грыжевого мешка, а центрально — через грыжевые ворота попадают в свободную брюшную полость.

Стенка грыжевого мешка рассекается, после чего исследуется его содержимое. Свободно подвижные петли кишок, сальник, желудок и пр. с помощью анатомического пинцета возвращаются в брюшную полость. Через грыжевые ворота пальцем проникают в брюшную полость, чтобы проверить, свободно ли подвижны кишечные петли.

В случае сращений между содержимым грыжевого мешка и его стенкой уже при самом вскрытии грыжевого мешка встречаются со значительными трудностями. При этом обнажается шейка грыжевого мешка, поскольку здесь, как правило, меньше сращений и они менее плотные, чем в области дна грыжевого мешка.

Сращенное со стенкой грыжевого мешка содержимое отделяется от стенки, чтобы его можно было вернуть в брюшную полость. Сращенный участок сальника резецируется в пределах здоровых тканей, центральная часть его возвращается в брюшную полость, воспаленная же плотная периферическая часть удаляется вместе с грыжевым мешком.

При скользящей грыже очень важно распознать действительную картину и не пытаться отделять соскользнувшее вниз содержимое грыжевого мешка от его стенок, так как это может привести к перфорации стенки кишки или мочевого пузыря. Соскользнувшее через грыжевые ворота содержимое проталкивается

в брюшную полость, на свое первоначальное место, после чего продолжают операцию.

Следующий этап оперативного вмешательства — удаление грыжевого мешка. Первым моментом операции является отпрепарирование мешка и отделение от окружающих тканей, что следует обеспечивать по возможности без кровоточивости. Ножницами или скальпелем грыжевой мешок отпрепаровывается от окружающих тканей. В случае плотных сращений, если больной длительное время носил бандаж, грыжевой мешок сначала циркулярно отпрепаровывается от окружающих тканей у его шейки, откуда продвигаются в ходе острой препаровки к его дну.

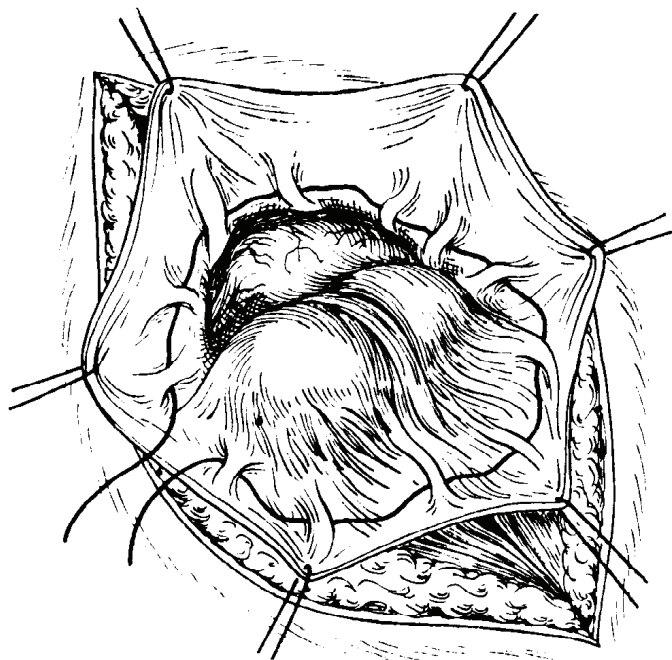
Грыжевой мешок полностью отпрепаровывается от его оболочек и циркулярно отделяется и от грыжевых ворот. Это важно, чтобы ликвидировать выпячивание грыжевого мешка из париетальной брюшины, так как только в результате этого возможно надежное закрытие грыжевых ворот. Кроме того, грыжевой мешок — не злокачественная опухоль, радикальное иссечение которой должно быть проведено любой ценой. Поэтому при плотном сращении грыжевого мешка с важными образованиями не случится ничего особенного, если мы оставим здесь его неиссеченный участок.

После отпрепаровывания грыжевого мешка, отделения его шейки от грыжевых ворот путем перевязки или прошивания закрывают грыжевой мешок, иными словами: восстанавливают целостность париетальной брюшины, освобожденной от выпячиваний. В случае больших грыжевых ворот на шейку грыжевого мешка со стороны его просвета циркулярно накладывается кисетный шов. Подобным образом поступают и при скользящей грыже. При ней кисетный шов накладывают так, чтобы он по возможности проходил по шейке грыжевого мешка, но дистальнее соскользнувшей ретроперитонеально кишки или мочевого пузыря. Таким образом после завязывания нити соскользнувшее содержимое брюшной полости будет возвращаться на свое первоначальное место (рис. 5-36).

После закрытия грыжевого отверстия в брюшине резецируется дистальная часть грыжевого мешка. Закрытая культия грыжевого мешка погружается в глубину, за грыжевые ворота, в брюшную полость.

После иссечения грыжевого мешка производят закрытие грыжевых ворот. Этот этап операции при разных видах грыж различен. Поэтому здесь мы обобщим лишь общие его принципы, действительные для любого вида грыж. Закрытие грыжевых ворот может расцениваться как пластическая операция (герниопластика). Поэтому для нее действительны все те основные принципы, которые должны быть в пластической хирургии в целом:





**Рис. 5-36.** При скользящей грыже ее содержимое погружают в брюшную полость кисетным швом

1. всякая девитализованная, рубцово измененная и избыточная ткань должна быть удалена;
2. нельзя сшивать ткани под натяжением;
3. следует стремиться восстановить нормальные анатомические соотношения;
4. строгое соблюдение стерильности, препаровка тканей должна производиться острым путем, техника операции, щадящая ткани, тщательная остановка кровотечения все это призвано служить цели стерильного заживления, так как нагноение операционной раны сводит на нет результаты пластической операции, грыжа, как правило, в таких случаях становится еще больше, чем была до операции.

Если закрыть грыжевые ворота обычными швами невозможно, нужно стремиться прежде всего к возможностям пластического закрытия, при котором грыжевые ворота могут быть закрыты лоскутом на питающей ножке, выкроенными по соседству и имеющим хорошее кровоснабжение.

Если по какой-либо причине и это невозможно, то проводится аутопластическая свободная пересадка.

При закрытии грыжевых ворот многократно рецидивировавшей, большой грыжи брюшной стенки, как и после удаления крупной опухоли, а реже — после травм бывает, что закрыть брюшную стенку можно лишь путем *замещения* недостающих тканей. Из-за недостатка тканей края грыжевых ворот нельзя соединить, да если это и удастся, шов, наложенный на рубцово измененные, слабые ткани, был бы совсем непрочным. В таких случаях рецидив можно предупредить только путем пересадки недостающего количества тканей. Для свободной пересадки наиболее

пригодны лоскуты средней толщины (кориум, дерма), но могут быть использованы и лоскуты кожи во всю толщину, а также и широкая фасция бедра.

Наконец, может быть произведена пластика с использованием синтетической или металлической сетки. Гомологические и гетерологические ткани при пластическом закрытии грыжевого дефекта применять не следует.

Живая ткань или синтетический материал (металлические сетки) могут быть пересажены двумя путями. При первом способе — т.н. *inlay* грыжевые ворота закрываются пересаженной тканью, которой восполняется тканевый дефект. О втором способе — т.н. *onlay* — речь идет, если грыжевые ворота закрываются местными тканями, но, поскольку они недостаточно прочны, их покрывают еще дополнительно наложенными тканями.

Свободную пересадку тканей для закрытия грыжевых ворот впервые применил *Konig* в 1909 году, закрыв грыжевые ворота пупочной грыжи пересаженным участком надкостницы большеберцовой кости.

Для восстановления брюшной стенки наиболее пригодны лоскуты средней толщины (дерма без эпидермиса), которые благодаря богатой сети кровеносных и лимфатических сосудов быстро реваскуляризируются и легко переносят пересадку (*Loewe* и *Rehn*). Дерма, в противоположность фасции, очень упруга, эластична и хорошо поддается растяжению. Уже *Rehn* в эксперименте доказал, что под влиянием натяжения пластинка дермы претерпевает метаплазию, преобразуется в крепкий волокнистый тяж наподобие сухожилия, становясь похожей — как в функциональном отношении, так и гистологически — на брюшную апоневроз.

Как осложнения пересадки дермы описаны нагноения и образование кисты. *Peer* и *Paddock* доказали, что эпителиальные элементы трансплантата под воздействием натяжения в течение нескольких недель, самое же большее — в течение года дегенерируют, следовательно, опасность возникновения кисты существует лишь теоретически.

Дермальный лоскут выкраивается чаще всего из кожи брюшной стенки, в таких случаях эпидермис просто соскабливается острым ножом. *Baumgart* и соотр. удаляют эпидермис путем диатермии. Если на брюшной стенке нет излишка кожи, то лоскут выкраивается из кожи бедра. При этом эпидермис непрерывным слоем удаляется дерматомом, затем скальпелем иссекается находящаяся под ним дерма. Раневая поверхность бедра покрывается срезанным слоем эпидермиса.

Дерма пересаживается цельной пластиной, одним слоем, так как раневые поверхности двойного трансплантата, обращенные друг к другу, не реваскуляризируются. Дермальный лоскут лучше всего

пересаживать в наиболее глубокий слой брюшной стенки, между брюшиной и более поверхностными слоями, так как в таком случае внутрибрюшное давление придавливает трансплантат к брюшной стенке, тем самым способствуя его прилипанию и ускоряя функциональную метаплазию. Если дермальным лоскутом закрываются широко открытые грыжевые ворота, то края лоскута везде должны выходить за края грыжевых ворот, по крайней мере, на 4-5 см, чтобы, вживляясь на большой площади, предупредить рецидив.

Пересадку лоскута во всю толщину впервые применил Mair в 1945 году, сначала для закрытия грыжевых ворот рецидивирующей паховой грыжи по способу *onlay*. В коже, наложенной над рядом швов по *Bassini*, эпидермис в течение нескольких недель почти полностью погибает, в дерму же прорастают сосуды из окружающих ее тканей, она васкуляризируется и плотно прирастает к соприкасающемуся с ней слою. Другая сторона пластинки, которую покрывал эпидермис, срастается с окружающими тканями рыхло.

Широкая фасция бедра была применена для закрытия больших грыжевых ворот, главным образом послеоперационных грыж (*Kirschner*) в 1909 году. Этот способ повсеместно применяется до сих пор. Однако фасция выдерживает лишь небольшое натяжение, и то только по ходу ее волокон (*Kirschner, Oallie, LeMesurier, Peer, Kleinschmidt*). Если же натяжение чрезмерно велико и разнонаправленно, то волокна фасции дегенерируют, что обрекает операцию на неудачный исход.

При такого рода пластике выкраиваются полоски широкой фасции бедра примерно 20 см-овой длины и 0,5-1 см-овой ширины, они закручиваются по оси и вдеваются в иглу с большим ушком. Выкраивание полосок производят следующим образом: в области большого вертела на бедре проводится поперечный разрез длиной в 5-6 см. Широкая фасция пересекается поперечно и соответствующим инструментом протягивается под ненарушенной кожей почти до колена. Небольшим поперечным разрезом над коленом полоска фасции отрезается и вытягивается.

Обычно выкраивается 4-6 таких полосок, которые скручиваются и используются для швов как некий шовный материал большой толщины. Эти швы с помощью полосок фасции накладываются так, чтобы они пересекались в различных направлениях в форме X, образуя умеренно натянутую сетку, покрывающую грыжевые ворота (рис. 5-37). Для замещения дефектов брюшной стенки наподобие полосок широкой фасции бедра могут использоваться и полоски дермы, что было предложено в 1946 году *Lezius*.

Для реконструкции при грыжах применяются и две группы аллопластического материала. К пер-

вой из них относятся металлы. Прежде применялись дырчатые сетки из серебра, теперь применяют сетки из нержавеющей стали и тантала, которыми покрывают грыжевые ворота. Среди металлов для этой цели наилучшим является, пожалуй, тантал, так как в человеческом организме он ведет себя во всех отношениях индифферентно широкой фасции бедра и совершенно не вызывает какой-либо реакции окружающих тканей.

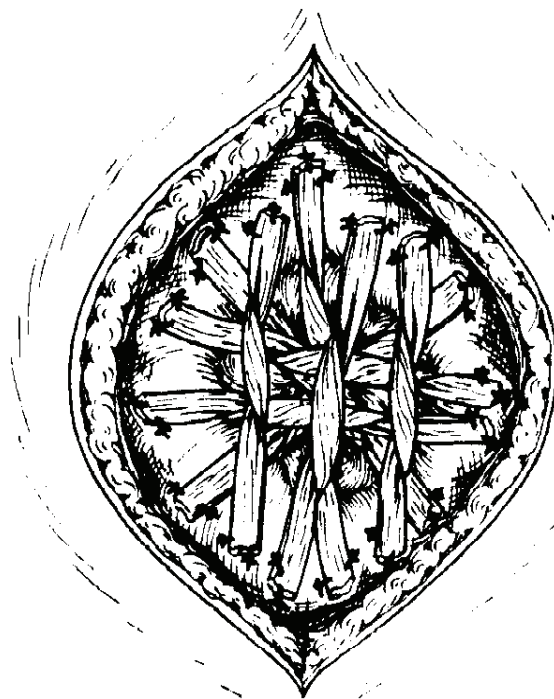
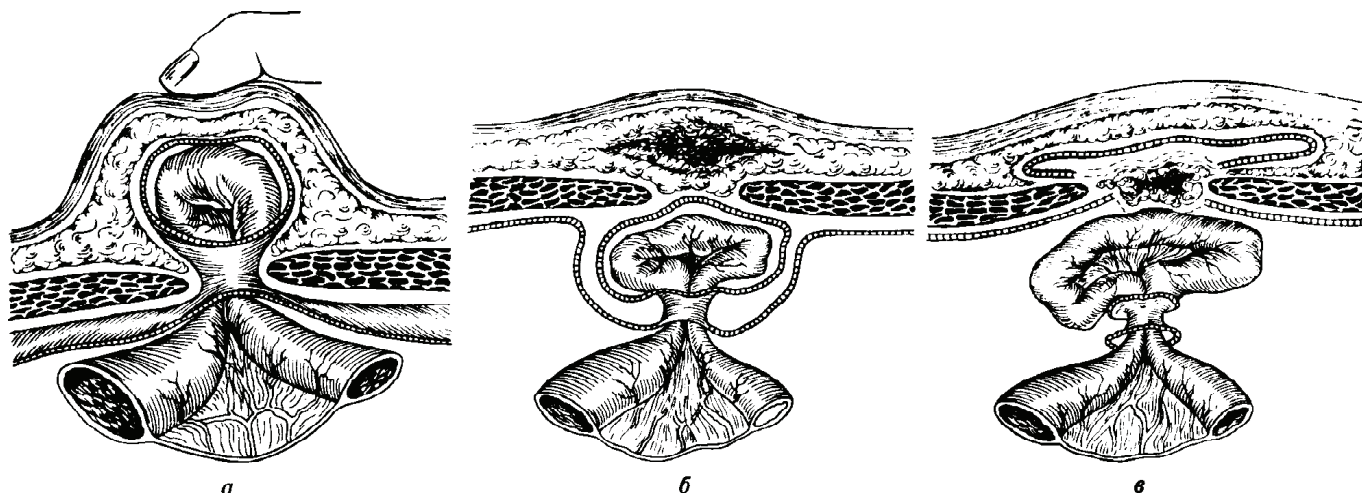


Рис. 5-37. Закрытие грыжевых ворот скрученными полосками

Одним из недостатков металлических сеток является то, что они рано или поздно ломаются. Другой недостаток металлов в том, что они действуют наподобие антенн, собирая различные микролучи, быстро согреваясь под их действием и тем самым причиняя интенсивную боль.

Другую группу аллопластических материалов составляют синтетические материалы. Хорошо поддающиеся кройке сетки могут быть созданы из нейлона, дакрона, тефлона, ивалона и др. полимеров различного химического состава. Значительный опыт по применению различных сеток из полимеров в Советском Союзе имеет *Т. Т. Даурова*. Наиболее «инертным» в химическом отношении является тефлон. Синтетические ткани обладают высокой прочностью. Недостатком их является то, что при нагноении раны приходится полностью удалять всю синтетическую сетку.

Для успешного и надежного закрытия грыжевых ворот с рубцовыми краями при грыжах различной этиологии, локализации, часто рецидивировавших по 8-10 раз, необходимы точные знания анатомии и



**Рис. 5-38.** Попытка вправления ущемленной петли кишки (а); неправильное вправление петли кишки en block вместе с грыжевым мешком (б); неправильное вправление петли кишки en block вместе с грыжевыми воротами (в)

большая находчивость. Хотелось бы вновь подчеркнуть здесь, что операция при грыжах — *пластическая операция*, и для замещения дефекта тканей брюшной стенки лучшим материалом является лоскут на питающей ножке из собственных тканей больного.

### Операции при ущемленных грыжах

**Вправление ущемленной грыжи** При ущемленной грыже может быть проведено вправление ее содержимого и экстренная операция. Доказано, что ущемление грыжи, продолжавшееся всего один час, может привести к необратимым изменениям петли кишки, однако несомненен и тот факт, что после операций ущемленной грыжи чаще возникают осложнения и выше процент смертности, чем после операций при неущемленной грыже.

Нельзя делать попытки вправления грыжевого содержимого, если ущемление длилось более 6 часов и/или на коже, покрывающей грыжу, отмечается покраснение, отек, а также, если до ущемления грыжа была не свободной, а неподвижной. Никогда не следует вправлять бедренную грыжу, так как это связано с особой опасностью.

Если мы намеряем провести вправление, нельзя давать больному наркотики, чтобы под их действием не оказались завуалированными возможные осложнения, которые — будучи вовремя замечены еще могут быть устранены путем операции. Если же больной получил наркотики, то экстренная операция должна быть проведена, даже несмотря на возможное спонтанное вправление грыжевого содержимого. - Вправление следует проводить очень осторожно, не причиняя страданий больному. Рекомендуется поместить больного в горячую ванну, чтобы мышцы расслабились. Успешное вправление, как правило, сопровождается характерным урчанием, больной тотчас же чувствует облегчение.

Однако результаты вправления могут быть только кажущимся, если

- а) произошло вправление (мнимое вправление) и
- б) была вправлена гангренозная или некротически измененная петля кишки.

*Мнимым вправлением* мы называем такое вправление, при котором, вследствие форсированных попыток, грыжевое содержимое исчезает у нас из-под рук, но ущемление все же оказывается неликвидированным. В таких случаях ущемленная петля кишки (рис. 5-38, а) с целым грыжевым мешком (рис. 5-38, б) или же только с грыжевыми воротами (рис. 5-38, в) выводятся из брюшной стенки и попадают в брюшную полость, причем грыжевое кольцо продолжает сдавливать, ущемлять эту петлю кишки.

При внимательном исследовании *мнимого вправления* конгломерат иногда может быть пальпирован через брюшную стенку.

После нормального вправления гангренозной или некротизированной петли кишки в брюшную полость вскоре там наступает ее перфорация, и через несколько часов после временного улучшения состояния больного появляются клинические симптомы диффузного перитонита. При подозрении на такое тяжелое осложнение даже ночью нельзя откладывать проведение экстренной лапаротомии.

### Оперативное вмешательство при ущемленной грыже

Важнейшей задачей при операции ущемленной грыжи является устранение ущемления (*герниотомия*). Если ущемленное грыжевое содержимое жизнеспособно или может быть сделано таковым, то его вправляют в брюшную полость и, закрывая грыжевые ворота, устраняют грыжу вообще (*герниопластика*).

Устраняя ущемление, так же необходимо *вскрыть грыжевой мешок*, как и в случае свободной, неущем-



ленной грыжи. После разъединения воспаленных, отечных оболочек находят грыжевой мешок, вскрытие которого определяется по вытеканию грыжевых вод (они могут быть серозными, кровянистыми, фибринозными, а то и гнойными).

После удаления грыжевых вод становится видным ущемленное грыжевое содержимое. Если оно представлено только сальником, то обычно он во многих местах воспалительно утолщен, некротизирован, с пятнами гематом. Если же это кишка, как правило — тонкая, то ее стенка оказывается патологически измененной, причем степень этих изменений зависит от степени и продолжительности ущемления. Определение жизнеспособности стенки кишки проводится на основании принципов, обобщенных в таблице 5-1.

Таблица 5-1. Оценка жизнеспособности кишечной петли

<i>Кишечная стенка по всей вероятности</i>	
<i>жизнеспособна</i>	<i>нежизнеспособна</i>
<i>Серозный покров кишки</i>	
зеркально гладкий, блестящий	матовый, с налетом фибрина
<i>Окраска стенки кишки</i>	
голубовато-лиловая = венозная гиперемия	серая = тотальная ишемия
после рассечения кольца окраска	
улучшается	не улучшается
<i>Тонус кишечной стенки</i>	
нормален, стенка обычная	атония, стенка истончена
<i>Подвижность кишечной стенки</i>	
сохранена, есть перистальтика	перистальтика отсутствует
<i>Кишечная стенка достоверно</i>	
	<i>нежизнеспособна, если она черная, гангренозная, крайне истончена или перфорирована, оторвана от брыжейки</i>

Обернув ущемленную петлю кишки салфеткой, смоченной в теплом растворе поваренной соли, *грыжевой мешок рассекают* до грыжевых ворот. Под контролем глаза, продвигаясь снаружи кнутри, над введенным зондом *Kocher* *рассекают* скальпелем *кольцо грыжевых ворот*. Разрез при определенных видах грыж проводится в той части грыжевого мешка, где нет опасности повреждения сосудов. Так, например, ворота паховой грыжи лучше рассекать сверху, а бедренной грыжи к середине, чтобы не повредить и обойти проходящую рядом бедренную вену. После рассечения кольца грыжевых ворот сдавливание грыжевого содержимого, а с ним и ущемление ликвидируются. Во время рассечения грыжевого

кольца следует придерживать ущемленную петлю кишки руками, чтобы она в момент рассечения кольца не выскользнула в брюшную полость. Если же все-таки это произойдет, следует обязательно вскрыть брюшную полость и анатомическим пинцетом вытащить поврежденную кишку. Отверстие рассеченного грыжевого кольца может оказаться настолько узким, что достать кишку будет невозможно. Тогда следует произвести *герниолапаротомию*, при которой разрез всех слоев брюшной стенки производят через грыжевые ворота на протяжении 6-10 см. Таким образом создается возможность для хорошего осмотра брюшной полости и для решения вопроса о том, жизнеспособна ли бывшая ущемленной петля кишки или нет.

*В брюшную полость из содержимого грыжевого мешка можно возвращать только жизнеспособные образования.* Ущемленный сальник иссекается, дистальная часть его резецируется вместе с грыжевым мешком.

Если ущемлена петля кишки, положение усложняется. После рассечения кольца грыжевых ворот ущемленная петля кишки извлекается из брюшной полости вместе с приводящей и отводящей петлей. На кишку накладывается салфетка, смоченная в теплом растворе поваренной соли, и несколько минут выжидают. После этого на основании вышеприведенных принципов обследуют кишку на жизнеспособность. Если петля кишки полностью жизнеспособна (в том числе и борозда от сдавливания), ее возвращают в брюшную полость и продолжают герниопластику обычным методом.

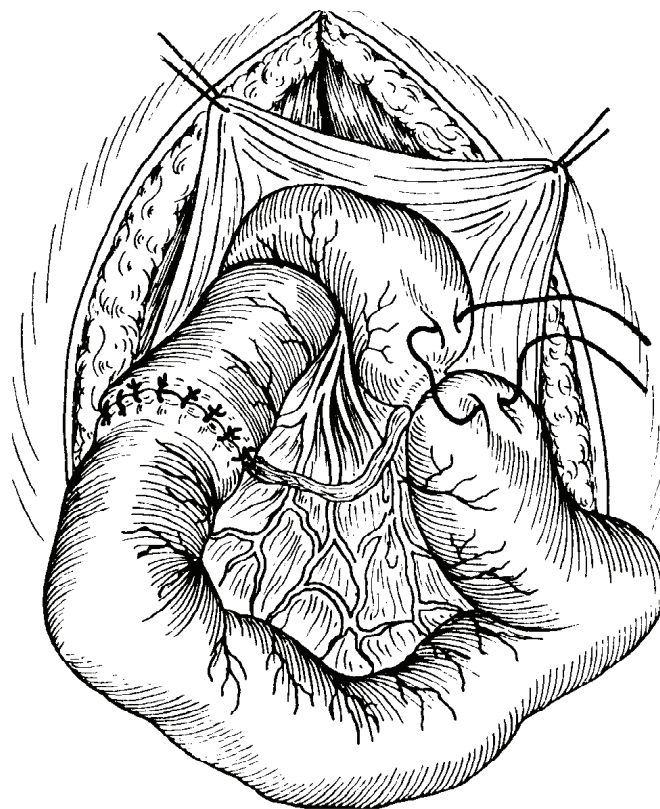


Рис. 5-39. Наиболее поврежденное кольцо ущемленной кишки с циркулярным некробиозом погружается узловатыми серо-серозными швами



Нередко кишка в течение нескольких минут вновь становится розовой, а борозда от сдавливания признаков изменений не показывает. Если такое некробиотическое кольцо не шире 1-2 мм, его следует погрузить узловатыми серо-серозными швами (рис. 5-39). В случае Литтревской грыжи, если часть ущемленной кишечной стенки невелика и мы не уверены в ее жизнеспособности, то такой участок также следует погрузить в просвет несколькими узловатыми серо-серозными швами. На большом участке кишечной стенки провести такую манипуляцию невозможно из-за опасности возникновения механической непроходимости кишки (большой участок кишечной стенки, погруженный в просвет, служил бы механическим препятствием проходимости).

Необходимо также исследовать, нет ли W-образного ущемления, ретроградного ее сдавливания. При обнаружении такой патологии необходимо тщательно обследовать весь конгломерат, состоящий из внешней и внутренней петель кишки.

Бывает, что жизнеспособность ущемленной петли кишки и после нескольких минут ожидания остается сомнительной. В этом случае полоской марли, проведенной через грыжевые ворота, изолируют кишку в брюшной полости, иссекают ущемленную часть в пределах здоровых тканей, после чего накладывают анастомоз между приводящей и отводящей ее петлями. Теперь уже достоверно жизнеспособную кишку возвращают в брюшную полость и продолжают герниопластику обычным методом.

От этой операционной тактики мы отступаем только в тех случаях, если нас вынуждают к этому местные условия или плохое общее состояние больного.

Если кожа покраснела, воспалена, глубже лежащие слои отечны, при разрезе выступает гной или при вскрытии грыжевого мешка открывается каловый абсцесс, к полной реконструкции стремиться нельзя. В таких тяжелых, сейчас уже, к счастью, довольно редко встречающихся случаях, правильнее всего широко вскрыть не только грыжевой мешок, но и некротизировавшуюся кишку, рану рыхло затампонировать и тем самым закончить операцию. В результате этого воспаление быстро исчезает, в большинстве случаев полностью ликвидируется и непроходимость, прекращается интоксикация.

Может случиться, что вскрытие абсцесса просвета кишки не прекращает непроходимости, ибо компрессия грыжевым кольцом так велика, что скопившееся содержимое кишки не выходит. В этой тяжелой ситуации следует без промедления прибегнуть к лапаротомии и после резекции некротизированных участков наложить анастомоз между приводящей и отводящей петлями кишки.

В связи с ущемленной грыжей хотелось бы обратить внимание на еще одно обстоятельство. Может случиться (и уже случалось), что больному сделали операцию

по поводу ущемленной грыжи, в ходе операции в грыжевом мешке обнаружили «грыжевые воды» и расширенную кишечную петлю с «непроходимостью». Диагноз ущемленной грыжи тем самым кажется подтвержденным, кишечную петлю репонируют в брюшную полость и производят герниопластику. Больной же спустя несколько дней погибает от диффузного перитонита. У больного со старой свободной, неущемленной грыжей перфорировался желудок, червеобразный отросток или воспаление брюшины возникло по иной интраабдоминальной причине. Это, в свою очередь, вызвало рефлекторное мышечное напряжение, в результате чего значительно повысилось внутрибрюшное давление, под действием которого в грыжевой мешок попал воспалительный внутрибрюшной экссудат (его-то и приняли за грыжевые воды) и одна из кишечных петель.

Таблица 5-2. Частота встречаемости грыж

Форма грыжи	Частота встречаемости в %
косая паховая грыжа	60
прямая паховая грыжа	15
пупочная грыжа	9
послеоперационная грыжа	9
бедренная грыжа	3
диафрагмальная грыжа	2
эпигастральная грыжа	1
редкие формы грыжи	1
<b>Всего</b>	<b>100</b>

Именно поэтому во время операции по поводу ущемленной грыжи нужно проверить диагноз, найти борозду от сдавливания на содержимом грыжевого мешка, проникнуть пальцем в брюшную полость и установить, не выделяется ли оттуда какой-либо экссудат. Таким путем можно обнаружить, что за «ущемленной грыжей» скрывается перитонит иной этиологии, причину которого еще не поздно устранить соответствующей операцией.

По своей локализации грыжи могут быть сгруппированы следующим образом (таблица 5-2):

1. грыжи брюшной стенки,
2. диафрагмальные грыжи,
3. грыжи тазовой области,
4. внутренние грыжи.

Брюшная стенка ограничена сверху мечевидным отростком грудины и нижним краем реберной дуги, снизу же — верхним краем тазовой кости от лонного сочле-

нения до передней верхней ости подвздошной кости. Между двумя этими костными пограничными линиями и расположена передняя, боковая и задняя брюшная стенка. Спереди она намного длиннее и проходит от грудины до лонного сочленения, сзади — короче, соединяет XII ребро с гребешком подвздошной кости.

Около 80% всех грыж встречается в нижнем отделе передней брюшной стенки. К этим т.н. грыжам паховой области относятся следующие разновидности:

- а) косые паховые грыжи,
- б) прямые паховые грыжи,
- в) бедренные грыжи.

Ниже будут рассмотрены грыжи брюшной стенки, тазовой области и внутренние грыжи. Диафрагмальным же грыжам посвящен особый раздел в главе «Операции на диафрагме».

## Грыжи брюшной стенки

Ниже мы не стремимся к исчерпывающему анатомическому описанию, а освещаем структуру пахово-бедренной области, лишь строго учитывая хирургическую точку зрения и важность тех или иных образований.

Центральным анатомическим образованием паховой области является паховая связка, известная под названием *Пупартовой связки* (lig. inguinale). Косые и прямые паховые грыжи возникают над этой связкой, а бедренная грыжа под ней.

## Анатомические особенности бедренных грыж

Отрезок наружной косой мышцы живота, находящийся под пупком, состоит здесь только из большой апоневротической пластины, которая медиально переходит в передний листок влагалища прямой мышцы живота. Она не сливается здесь, на латеральном крае прямой мышцы живота, с апоневрозом внутренней косой мышцы, также образующим передний листок влагалища прямой мышцы живота, а медиальнее от этой линии еще на протяжении нескольких сантиметров остается легко отделимой от своего основания (рис. 5-40). Значение этого обстоятельства мы увидим, когда будем знакомиться с ходом оперативных вмешательств в данной области.

Апоневроз наружной косой мышцы живота книзу становится еще более прочным и оканчивается свободным краем. К наружной его поверхности прикрепляется широкая фасция бедра, в результате чего нижний отрезок апоневроза наружной косой мышцы живота шириной в 2-3 см изгибается под углом 90° к его нормальному ходу, образуя Пупартову связку (рис. 5-41). *Пупартова связка*, подобно струне, натянута между передней верхней остью подвздошной кости и лонным бугорком. Эти две точки таза связаны

в форме дуги и силуэтом тазовой кости, таким образом возникает силуэт, напоминающий лук для стрел.

Сегментовидное отверстие под Пупартовой связкой заполняют следующие образования. Медиальный угол его образован круглой лакунной связкой, латеральнее, в обильной жировой клетчатке расположен лимфатический узел: *lymphoglandula inguinalis profunda (Rosenmulleri)*. Латерально от него в общем сосудистом влагалище тесно друг к другу проходят *бедренная вена* и кнаружи от нее — *бедренная артерия* (v. et a. femoralis). Наружная сторона бедренной артерии отграничена *подвздошно-гребешковой связкой* (lig. iliopectineum). Эта связка, наподобие стрелы лука, натянута примерно в середине образованного Пупартовой связкой и телом лонной кости. Ту половину сегмента, что находится латеральнее отсюда, заполняют *подвздошно-поясничная мышца* (m. iliopsoas) и *бедренный нерв* (n. femoralis). Следовательно, в сегменте под Пупартовой связкой можно выделить три лакуны:

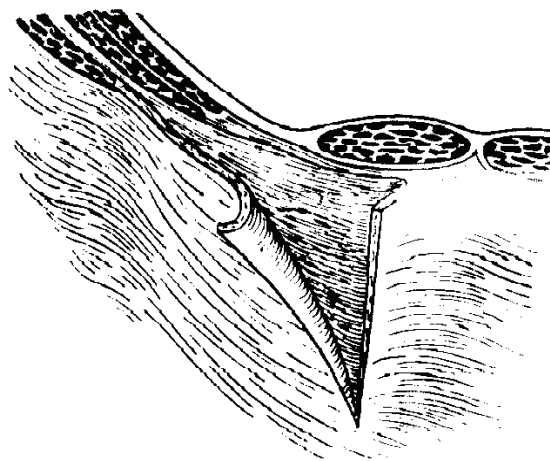


Рис. 5-40. Апоневроз наружной косой мышцы живота легко отделяется от лежащего под ним апоневроза внутренней косой мышцы живота

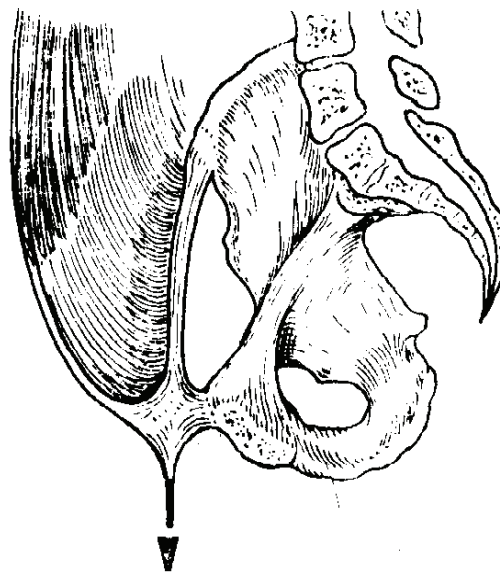


Рис. 5-41. Широкая фасция бедра оттягивает нижнюю часть апоневроза наружной косой мышцы живота книзу, в результате чего апоневроз перегибается под углом примерно 90°

1. lacuna musculonervosa, через которую проходят из тазовой области на бедро подвздошно-поясничная мышца и бедренный нерв;
2. lacuna vasogum, через которую проходят бедренная артерия и вена, и 3) lacuna lymphatica.

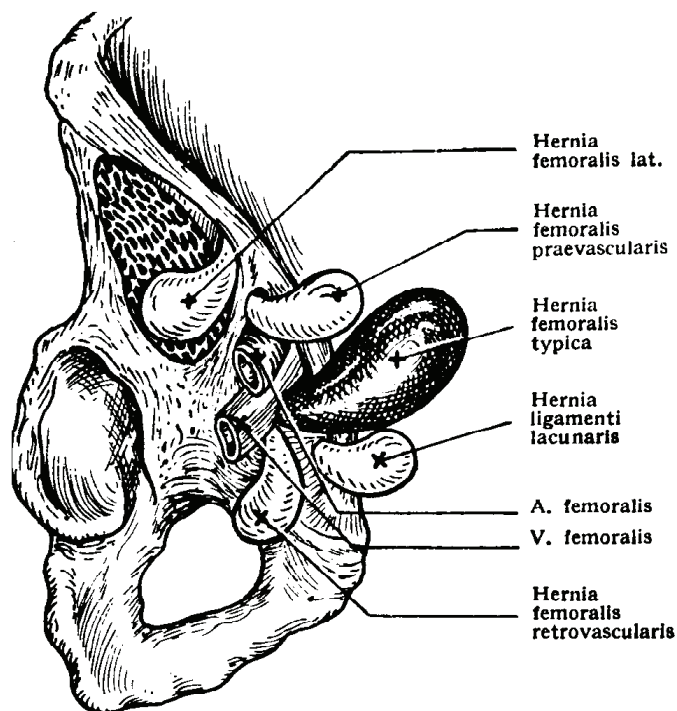


Рис. 5-42. Различные формы бедренных грыж

Брюшина не относится к слоям брюшной стенки, а изнутри рыхло прилегает к поперечной фасции живота и к фасциям, образующим ее продолжение. Поскольку образования, проходящие в lacuna musculonervosa и lacuna vasogum, полностью заполняют эти два отверстия, брюшина соприкасается только со внутренней поверхностью lacuna lymphatica и lig. lacunare. Жировая ткань лимфатической лакуны гораздо менее прочная, чем сильная и плотная лакунная связка.

Любой дефект, расположенный в сегменте под Пупартовой связкой и играющий роль грыжевых ворот, мы относим к группе бедренных грыж. Чаще всего грыжевые ворота бедренных грыж находятся в области лакуны лимфатической железы, которую из-за этого называют и lacuna herniosa. Возникающая здесь грыжа получила название hernia femoralis typica.

Бедренные грыжи могут возникнуть и в других местах этого сегмента. Таковы: hernia ligamenti lacunaris, hernia femoralis retrovascularis, hernia femoralis praevascularis, hernia femoralis lateralis (lacunae musculonervosae) (рис. 5-42).

Через какие бы из названных грыжевых ворот не выходил отросток париетальной брюшины, на бедре он попадает под широкую фасцию, отходящую от наружной поверхности Пупартовой связки. Перед брюшиной выпячивается предбрюшинная жировая клет-

чатка, а также жировая ткань Скарпова треугольника с решетчатой фасцией. Это и служит объяснением того, что

- а) бедренная грыжа лежит под кожей ниже линии, проведенной между лонным бугорком и передней верхней остью подвздошной кости;
- б) как правило, бедренная грыжа имеет оболочки толщиной в несколько см, наслаивающиеся друг на друга наподобие листьев капустного кочана, в центре которого иногда очень трудно после снятия этих оболочек обнаружить очень маленький грыжевой мешок. Канал, соединяющий lacuna herniosa и fossa ovalis, называется бедренным каналом (canalis femoralis).

### Анатомические особенности паховых грыж

Обзор анатомического строения нижней части передней брюшной стенки необходим для того, чтобы ясно представлять себе возникновение и локализацию паховых грыж, как косых, так и прямых.

В процессе опускания яичко двигает впереди себя поперечную фасцию. Трубовидная оболочка, образующаяся вокруг семенного канатика, внутренней его фасцией (fascia spermatica interna). Обращенное в сторону брюшной полости ее отверстие является внутренним кольцом пахового канала, лежащим на один поперечный палец над серединой Пупартовой связки, и представляющим собой не что иное, как отверстие в поперечной фасции (рис. 5-43).

Трубка, образуемая апоневрозом наружной косой мышцы живота, - наружная фасция семенного канатика (fascia spermatica externa), ее отверстие, обращенное в сторону брюшной полости, — наружное (подкожное, поверхностное) паховое кольцо, расположенное непосредственно над лонным бугорком и представляющее собой отверстие в апоневрозе наружной косой мышцы живота (см. рис. 5-43). Мышечные волокна между внутренней и наружной трубками, идущие от внутренней косой и поперечной мышц живота, образуют мышечную оболочку семенного канатика, m. cremaster. С хирургической точки зрения fascia spermatica externa, m. cremaster и fascia spermatica interna рассматриваются как единое образование и обычно пересекаются вместе, так что хирурги под m. cremaster обычно подразумевают все эти три слоя.

Паховый канал (canalis inguinalis) тянется от внутреннего до наружного пахового кольца, его длина у взрослого около 4 см. Передняя стенка пахового канала состоит в преобладающей части из апоневроза наружной косой мышцы живота. Задняя стенка пахового канала образована поперечной фасцией.



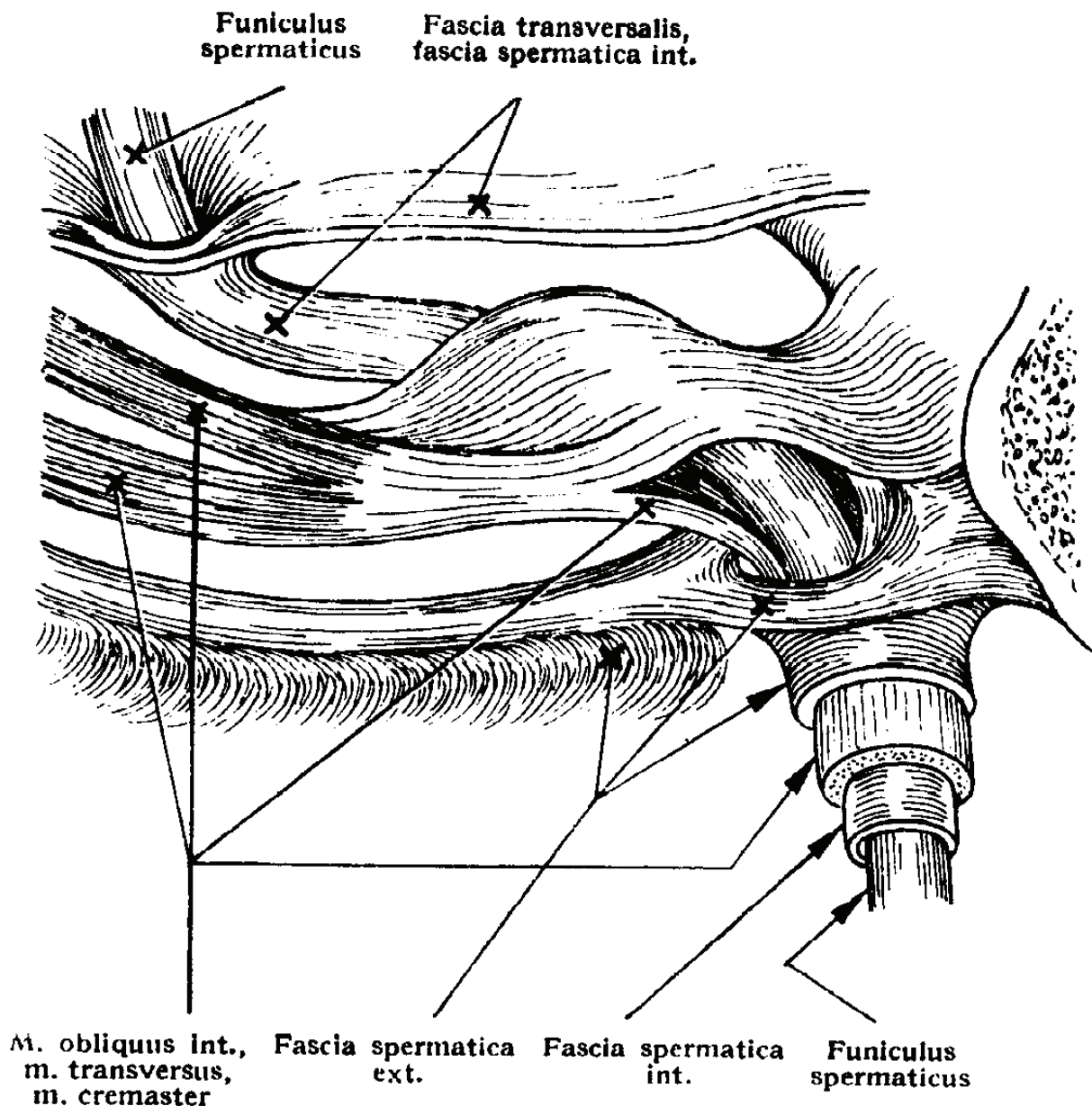


Рис. 5-43. Оболочки семенного канатика

Между этими двумя слоями внутренняя косая мышца живота и поперечная мышца образуют единый слой. Эти мышцы покрывают боковую часть семенного канатика спереди, затем, перебрасываясь через канатик, подают под медиальную его часть, т. е. располагаются *перед* внутренним паховым кольцом и *позади* наружного пахового кольца. Эти две мышцы принимают участие в образовании передней, а в основном задней стенки пахового канала.

Общая апоневротическая часть внутренней косой и поперечной мышц живота, которая принимает участие в образовании задней стенки пахового канала, называется *паховым серпом* (falx inguinalis, tendo conjunctivus). Позади него расположена сливающаяся с этим образованием поперечная фасция. Хирурги обычно называют заднюю стенку, простирающуюся от медиального края внутреннего пахового кольца до латерального края прямой мышцы живота, просто

поперечной фасцией, но знают, что под этим подразумевается общая слабая апоневротическая пластинка поперечной фасции и пахового серпа.

*Нижнюю стенку* пахового канала образует Пупартова связка, *верхнюю же его стенку* — образуют волокна внутренней косой и поперечной мышц живота, огибающие сверху семенной канатик.

Следовательно, паховый канал косо проходит через все слои брюшной стенки, его внутреннее отверстие покрыто слабыми волокнами внутренней косой и поперечной мышц живота, противостоящими силе внутрибрюшного давления, направленной кнаружи. При кашле, напряжении, когда отмечается внезапное и сильное повышение внутрибрюшного давления, сила, воздействующая на внутреннее паховое кольцо, возрастает во много раз, и содержимое брюшной полости не выбрасывается в паховый канал только потому, что мышцы живота в результате сильного их

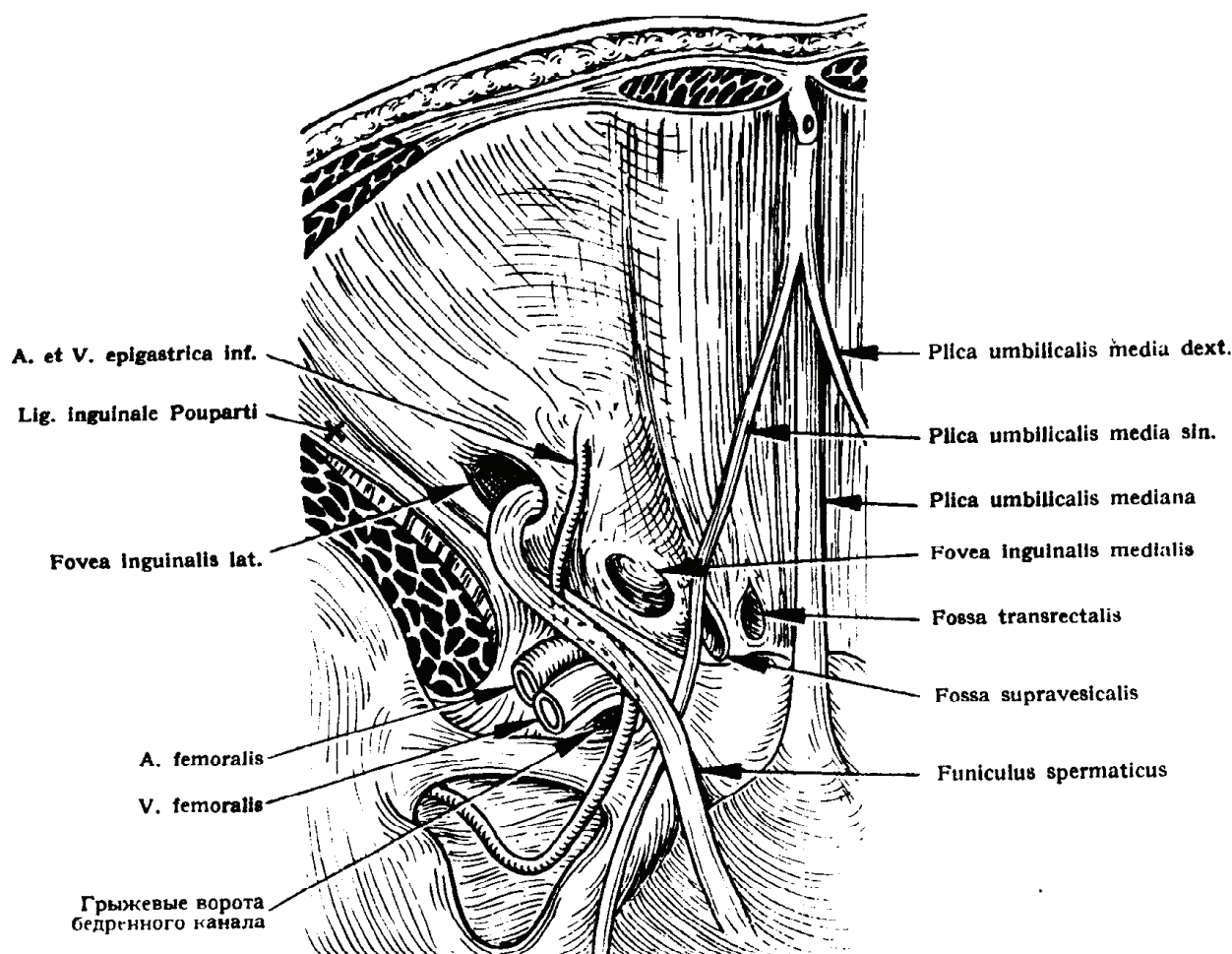


Рис. 5-44. Внутренняя поверхность передней брюшной стенки

сокращения скользят друг над другом, сужают паховый канал, делают его еще более косым, в то же время спереди, словно железными воротами, прочно закрывают его внутреннее отверстие.

Условием успешного функционирования этого запирающего механизма является целостность приводящих в движение паховый серп. Двигательным нервом этих волокон является *подвздошно-паховый нерв* (n. ilioinguinalis), который, перед тем как перфорировать внутреннюю косую мышцу живота, отдает здесь маленькие веточки. Поэтому при аппендэктомиях нужно следить за тем, чтобы не повредить этот проходящий вблизи нерв, поскольку результатом такого повреждения является образующаяся в течение нескольких месяцев, самое большее — года, паховая грыжа.

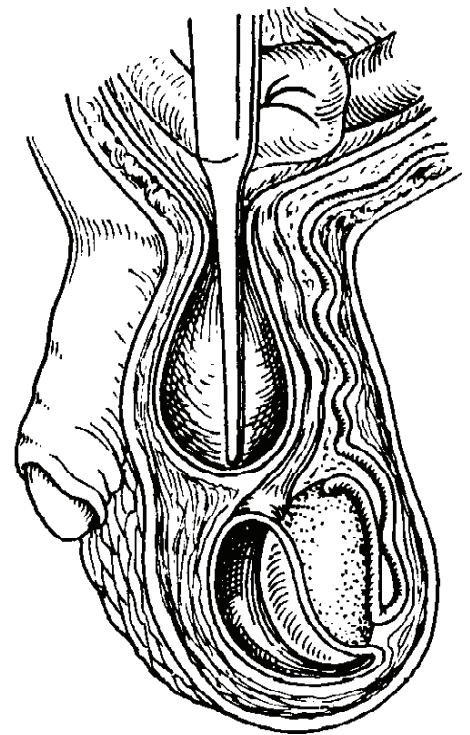
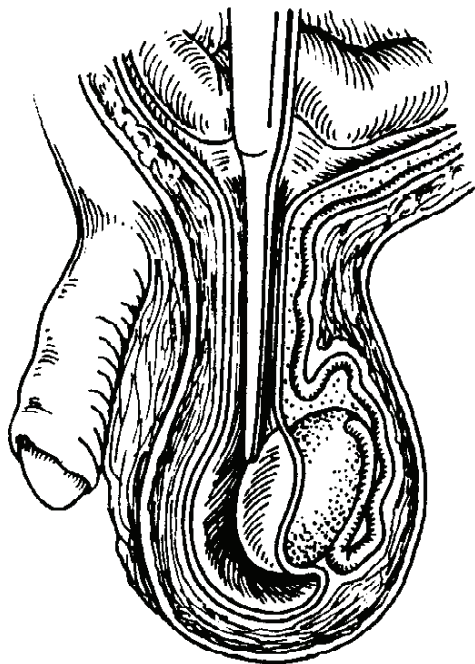
### Анатомическое строение внутренней поверхности передней брюшной стенки

*Поверхность над Пупартовой связкой.* При осмотре передней стенки внутренней поверхности мы видим следующие образования (рис. 5-44): по средней

линии, от вершины мочевого пузыря до пупка проходит складка париетальной брюшины (*plica umbilicalis mediana*), образуемая оставшейся от урахуса средней пупочной связкой (lig. umbilicale medianum). По обеим сторонам этой складки задняя поверхность прямой мышцы живота покрыта поперечной фасцией и париетальной брюшиной.

Латеральнее проходит еще одна складка париетальной брюшины (*plica umbilicalis media*), она тянется от верхнего края лонной кости к пупку, включая в себя и *lig. umbilicale medium*, оставшуюся после облитерации пупочной артерии. Латерально находится еще одна складка (*plica umbilicalis lateralis*), которая образована надчревными артерией и веной.

Латеральнее от этой складки, примерно на один поперечный палец над Пупартовой складкой в париетальной брюшине видно небольшое углубление. Это *боковая паховая ямка* (fovea inguinalis lateralis). Здесь выходит из брюшной полости семенной канатик, это внутреннее паховое кольцо. Это кольцо представляет собою отверстие на поперечной фасции, которое сзади покрыто париетальной брюшиной. Исключение составляют новорожденные, у которых брюшина образует здесь пальцевидный выступ, проникающий через паховый канал в мошонку.



**Рис. 5-45.** Косая паховая грыжа, а) полностью открытый отросток брюшины при врожденной паховой грыже, брюшная полость сообщается с серозной полостью вокруг яичка; б) при приобретенной грыже две полости не сообщаются, за грыжевым мешком расположена закрытая часть отростка брюшины

В норме этот отросток брюшины (*processus vaginalis peritonei*) вскоре после рождения облитерируется и виден только тонкий рубцовый тяж (*rudimentum processus vaginalis*). Если же этот отросток на всем своем протяжении остается открытым, то это приводит к образованию грыжи, получившей название *врожденной паховой грыжи*. Если же отверстие этого отростка брюшины со стороны брюшной полости закрывается, а часть его, проходящая в семенном канатике, остается открытой, то образуется киста, получившая название *hydrocele funiculi*.

Если же отросток брюшины облитерируется, но в течение жизни раскрывается в области боковой паховой ямки и по ходу пахового канала, то говорят о *приобретенной косой паховой грыже*.

Небольшое углубление в париетальной брюшине находится между двумя пупочными складками — боковой и средней, это *fovea inguinalis medianus*. Если здесь проколоть брюшную стенку изнутри кнаружи, то острие иглы появится через наружное паховое кольцо. Брюшная стенка здесь тоньше и слабее, чем в других местах, поэтому на ней легко возникает отверстие, через которое париетальная брюшина выпячивается из брюшной полости. В таком случае говорят о *приобретенной прямой паховой грыже*.

*Поверхность под Пупартовой связкой.* Острый угол между Пупартовой связкой и гребнем лонной кости закругляет *лакунная связка*. Возникающие латеральнее между ней и наружной подвздошной веной грыжевые ворота являются внутренним отверстием

бедренной грыжи. При нормальных анатомических условиях медиальнее от бедренных грыжевых ворот брюшиной и поперечной фасцией анастомозируют два небольших сосуда: ветвь надчревной и ветвь запирающей артерии. Иногда запирающая артерия отходит не в типичном месте и не от внутренней подвздошной артерии, а идет от надчревной артерии через только что названный анастомоз. В этом случае на месте анастомоза мы видим значительно более толстый сосуд, сама же запирающая артерия совсем невелика и незначительна.

Прежде эту анатомическую вариацию называли *corona mortis*, ибо при рассечении грыжевого кольца при ущемленной бедренной грыже вслепую (через маленький кожный разрез) ранение аномально проходящей запирающей артерии давало опасные для жизни кровотечения. В настоящее время, когда операции выполняются при широком доступе, дающем возможность широкого осмотра, значение *corona mortis* значительно сократилось. В редких случаях повреждений и кровотечения сосуд пережимается и перевязывается или отыскивается место его отхождения от надчревной артерии и перевязка производится там.

### Косая паховая грыжа

Самым распространенным видом грыж является *косая паховая грыжа*. Часто ее называют еще и *латеральной (боковой) паховой грыжей*, так как грыжевые



ворота находятся в боковой паховой ямке. Грыжевое содержимое попадает к наружному паховому кольцу не прямо, а через паховый канал, косо, поэтому грыжу и называют не прямой, косой.

Различают две основные формы косых паховых грыж: врожденную и приобретенную (рис. 5-45, а и б).

### Приобретенная косая паховая грыжа

При приобретенной косой паховой грыже проксимальный участок влагалищного отростка брюшины облитерирован, но здесь же, в области боковой паховой ямки, позже могут возникнуть грыжевые ворота, через которые париетальная брюшина все более выпячивается, образуя грыжевой мешок. В таких случаях на дне этого мешка мы не найдем яичка (рис. 5-45, б).

Следует отметить, что на протяжении жизни между двумя серозными оболочками отшнуровавшейся собственно влагалищной оболочки может накапливаться большое количество жидкости.

В таких случаях из небольшого щелевидного пространства возникает полость, которая может вместить несколько сотен мл жидкости. Это состояние и носит название *водянки яичка* (*hydrokele testis*, рис. 5-46). Очень редко мешок грыжи при водянке яичка через отверстие не более булавочной головки сообщается с брюшной полостью, при этом накопившаяся в нем жидкость иногда неожиданно опорожняется безо всякой видимой причины в сторону брюшной полости, грыжевой мешок уменьшается.

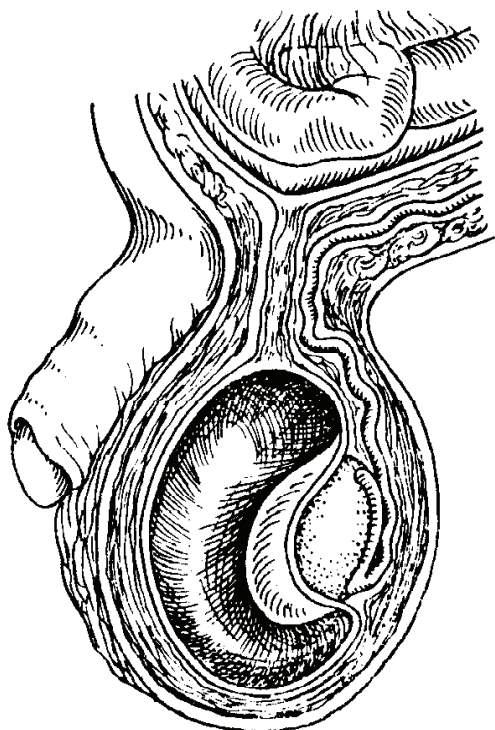


Рис. 5-46. Водянка оболочек яичка. Незарощенной осталась только дистальная часть отростка брюшины, ее полость расширилась

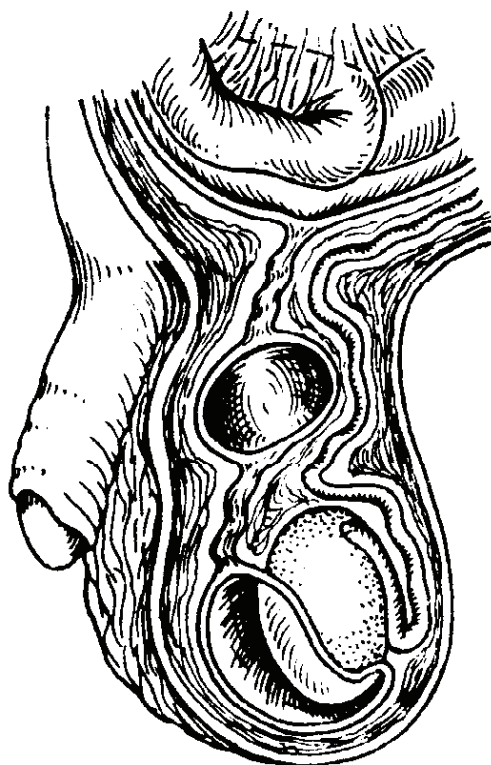


Рис. 5-47. Водянка семенного канатика. Средняя часть отростка брюшины осталась незарощенной, там образовалась киста

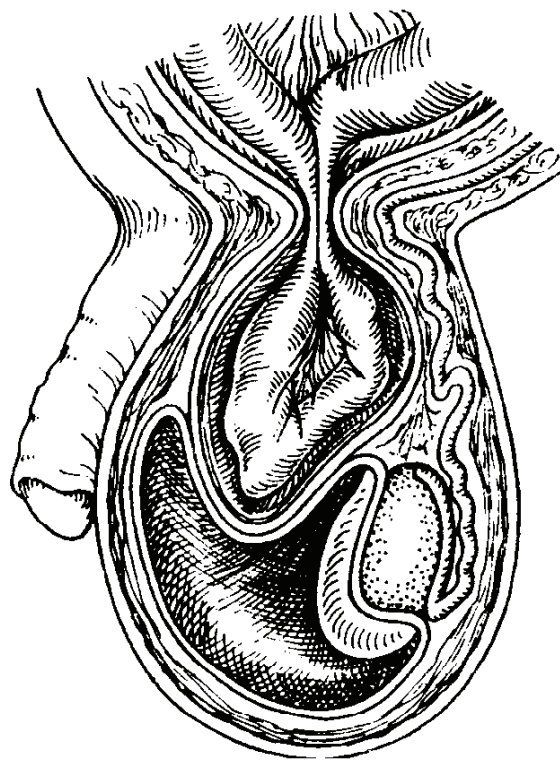


Рис. 5-48. Водянка оболочек яичка и приобретенная косая паховая грыжа (*hernia encystica*)

Такое состояние называется *сообщающейся водянкой* (*hydrokele communicans*). Здесь же следует упомянуть и о состоянии, называемом *водянкой семенного канатика* (*hydrokele funiculi*). Она возникает, если средняя часть влагалищного отростка брюшины остается незарощенной, в ней накапливается

жидкость (рис. 5-47). Врожденные и приобретенные изменения могут сочетаться, образуя самые различные комбинации. Например, может случиться, что наряду с водянкой яичка разовьется косая паховая грыжа таких размеров, что сверху она проникнет в водяночный мешок. Такое состояние называют (не совсем удачно) *hernia encystica* (рис. 5-48).

Приобретенная косая паховая грыжа самый распространенный вид грыж вообще. Влагалищный отросток брюшины после рождения облитерировался, но на протяжении жизни в любом возрасте — детском, взрослом или даже старческом — здесь может возникнуть грыжа. Грыжевой мешок располагается вентрально от образований семенного канатика внутри его влагалища. Трубка *m. cremaster* обвивает, закрывая в одно влагалище и семенной канатик, и грыжевой мешок.

В типичных случаях это трубковидное продолжение мышц живота сопровождается постоянно увеличивающийся грыжевой мешок через наружное паховое кольцо в мошонку. Отсюда и название *мошоночная грыжа* (*hernia scrotalis*).

В атипичных случаях грыжевой мешок может выпасть из оболочки семенного канатика и попасть между слоями брюшной стенки. Чаще всего (но, конечно, и такие случаи очень редки) грыжевой мешок располагается под апоневрозом наружной косой мышцы живота, между двумя косыми мышцами (рис. 5-49). В других случаях он попадает между внутренней косой и поперечной мышцами живота или перед поперечной фасцией (рис. 5-50), более того, иногда даже кпереди от брюшины. Грыжи с такими аберрирующими грыжевыми мешками называют *внутристеночными* (*hernia interparietalis*).

Встречаются и такие случаи, когда через типичные грыжевые ворота выпячиваются два грыжевых мешка, один — в типичном направлении, по ходу семенного канатика, а другой — между слоями брюшной стенки, интерпариетально. Такую форму грыж называют *двурогой грыжей* (*hernia bilocularis*) (рис. 5-51).

*Скользкий тип грыжи* также чаще всего встречается при приобретенных паховых грыжах. Справа в грыжевой мешок могут соскользнуть слепая и восходящая ободочная кишки, слева — ретроперитонеальная стенка сигмовидной кишки, — они на определенном, большем или меньшем, участке могут замещать собою стенку грыжевого мешка.

Для пластики при приобретенных паховых грыжах разработано множество операционных методов, которые применяются во всем мире. В Венгрии в настоящее время наиболее распространена операция по *Bassini*. *Bassini* — падуанский хирург, впервые провел такую операцию 24 декабря 1884 года. Его метод быстро приобрел популярность, вскоре институт

*Bassini* в Милане сообщил о нескольких тысячах таких операций без единого осложнения в заживлении операционной раны.

Операция по методу *Bassini* является основой для самых различных вмешательств. Все применяющиеся методы — не что иное, как более или менее видоизмененная операция по *Bassini*. Поэтому ниже мы детально описываем ход этой операции и приводим наиболее частые ее вариации.

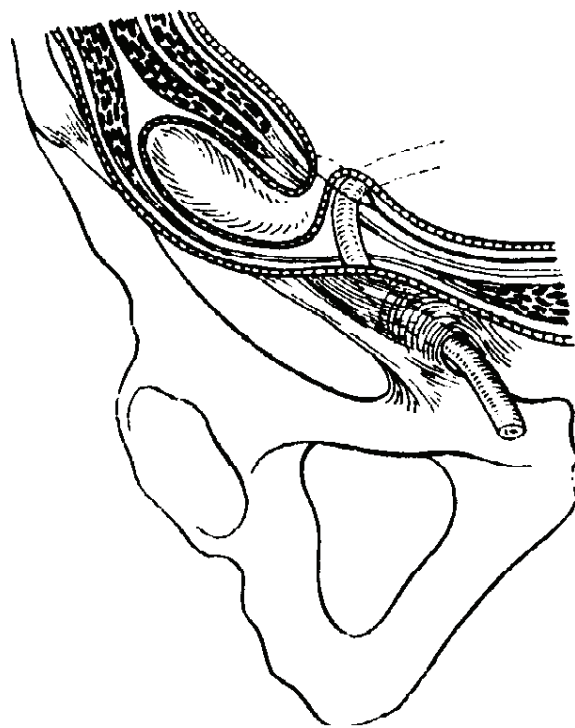


Рис. 5-49. Интерпариетальная грыжа, I. Грыжевой мешок лежит между внутренней и наружной косыми мышцами живота

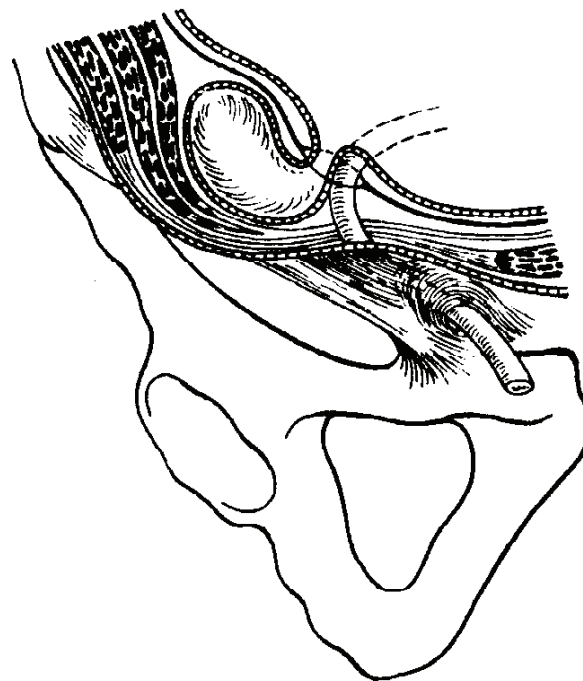
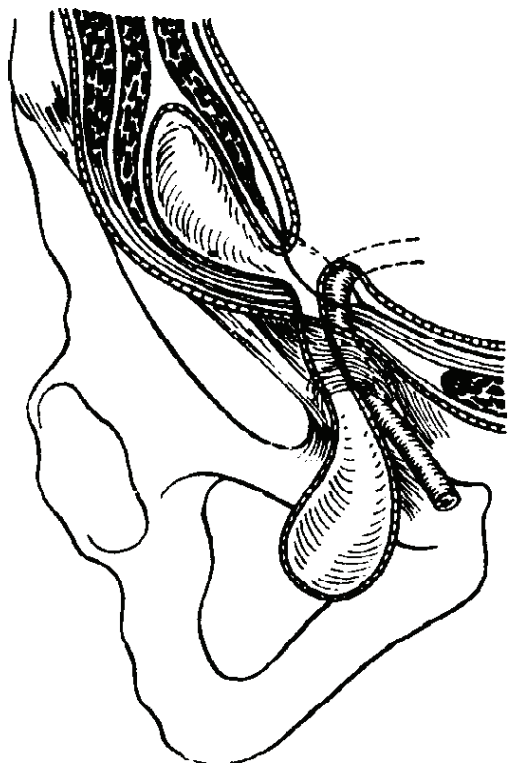


Рис. 5-50. Интерпариетальная грыжа, II. Грыжевой мешок расположен между поперечной мышцей живота и поперечной фасцией



**Рис. 5-51.** Двухрогая грыжа. Один грыжевой мешок расположен в типичном месте, второй — интерпариетально

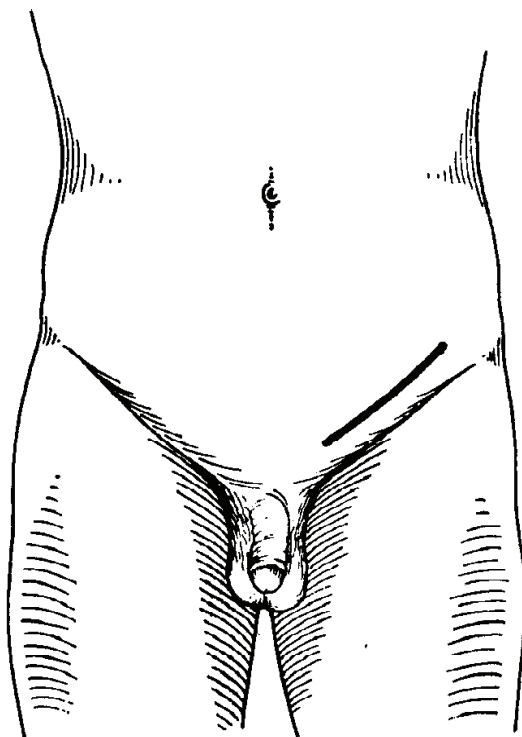
### Операция по Bassini

*Разрез кожи* проводят параллельно Пупартовой связке, отступя от нее к середине примерно на 2 см. Начиная от передней верхней ости подвздошной кости, его ведут на протяжении 8-12 см до наружного пахового кольца (рис. 5-52). Небольшие вены/проходящие в подкожной жировой клетчатке, перерезаются между лигатурами. Гемостаз должен быть очень тщательным. При операции, как правило, выполняющейся при местном обезболивании, под влиянием тоногенного новокаина мелкие сосуды обычно спазмируются и не кровоточат, но после операции они снова расширяются и начинают кровоточить. Гематома, возникающая в ране, наиболее частая причина ее нагноения.

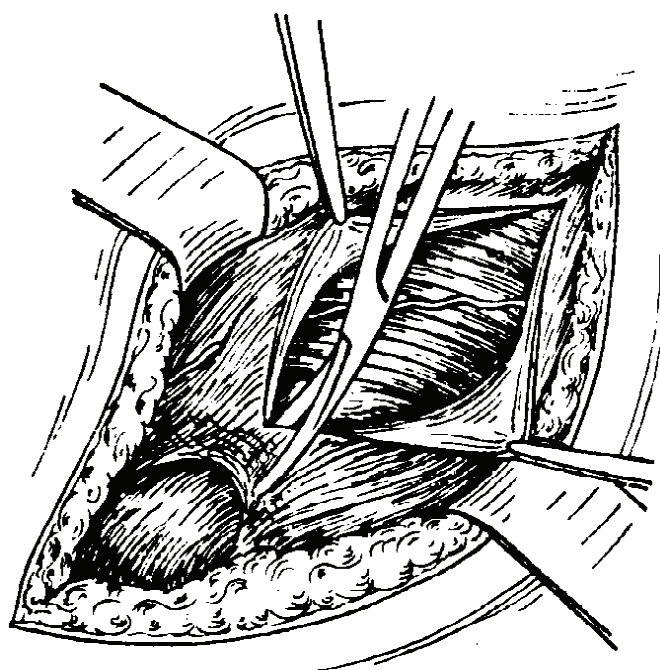
Скальпелем и ножницами по линии кожного разреза вдоль волокон рассекается апоневроз наружной косой мышцы живота; кверху — до конца кожного разреза, книзу — между медиальной и латеральной ножками, рассекая расположенные между ними волокна, вскрывают наружное паховое кольцо (рис. 5-53).

Перед нами открывается оболочка семенного канатика с расположенным в ней грыжевым мешком и находящимися позади нее образованиями семенного канатика. Наружный край разъединенного апоневроза наружной косой мышцы живота приподнимается пинцетом и тупфером отпрепаровываются лежащие

под ним ткани. Препаровка продолжается книзу до тех пор, пока не откроется медиальный свободный край Пупартовой связки. В нижнем конце раны острым путем, несколькими движениями ножниц боковая ножка отделяется от кремастера, который отодвигается в медиальном направлении. После этого открывается нижний конец Пупартовой связки, широко, ладьевидно прикрепляющийся к лонному бугорку (рис. 5-54).



**Рис. 5-52.** Операция по Bassini, I. Линия разреза кожи параллельно Пупартовой связке



**Рис. 5-53.** Операция по Bassini, II. Апоневроз наружной косой мышцы живота рассекается вдоль волокон



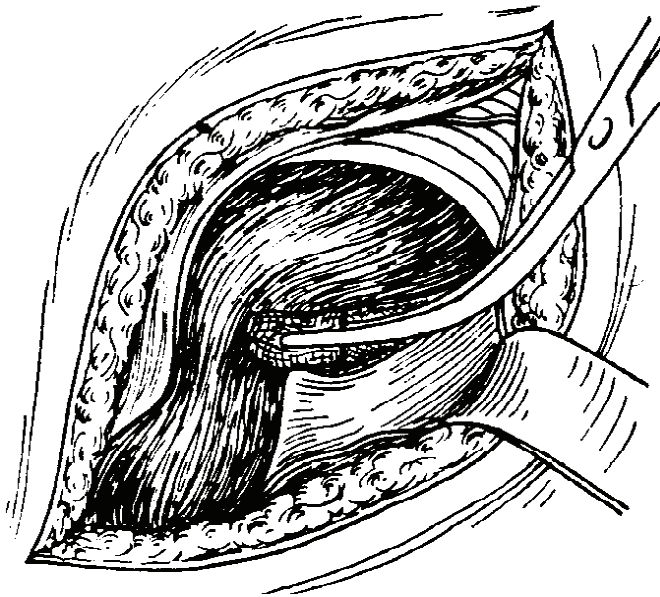


Рис. 5-54. Операция по Bassini, III. Сзади кремастера видна Пупартова связка

Медиальный край апоневроза наружной косой мышцы живота также тупо отпрепаровывается от лежащей под ним внутренней косой мышцы живота. Латерально внутренняя косая мышца мускулиста, медиально же — на боковом краю прямой мышцы живота — она переходит в апоневроз, который принимает участие в образовании передней пластинки влагалища прямой мышцы. Медиальную ножку можно отделить от кремастера только острым путем, ножницами. Апоневроз наружной косой мышцы живота медиально от края прямой мышцы еще на значительном отрезке легко отделяется от апоневроза внутренней косой мышцы живота.

В ходе препаровки появляется тонкий нерв, это подвздошно-надчревный нерв, который проходит косо снаружи внутрь по наружной поверхности внутренней косой мышцы в верхней трети раны. Медиально этот нерв перфорирует апоневроз наружной косой мышцы живота и уходит под кожу. Этот нерв нужно щадить, хотя здесь он уже имеет только чувствительные волокна, двигательные волокна к внутренней косой и поперечной мышцам живота отошли от него раньше.

Оттянув крючками апоневроз наружной косой мышцы, можно увидеть трубку кремастера, которую латерально уже ранее отделили от Пупартовой связки. Несколькими осторожными разрезами медиально отделяют ее также от нижнего края внутренней косой мышцы и постепенно продвигаются за кремастерную трубку. Продвигаясь указательным пальцем вниз в углублении Пупартовой связки, поднимают кремастерную трубку, отделенную от Пупартовой связки, задней стенки пахового канала и нижнего края внутренней косой мышцы живота (рис. 5-55). Палец выводится, на его место проводится резиновая трубка, зажатая инструментом.

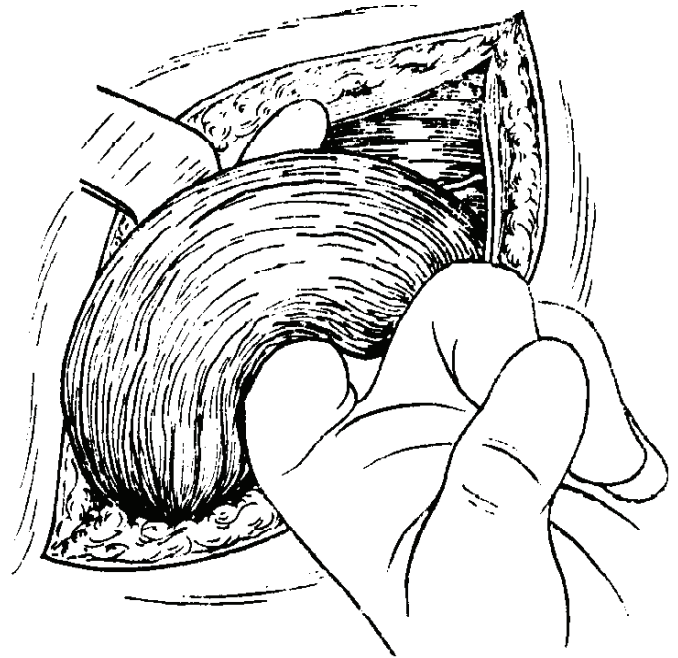


Рис. 5-55. Операция по Bassini, IV. Указательным пальцем поднимают кремастер

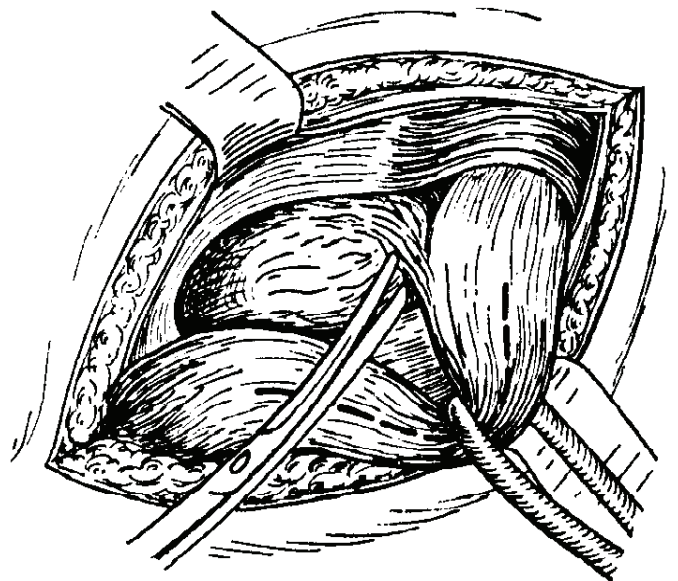


Рис. 5-56. Операция по Bassini, V. Освобождается задняя поверхность кремастера

Кремастерная трубка с помощью держалки поднимается из глубины раны. Те мышечные волокна, которые выше, вблизи от внутреннего пахового кольца, еще не отделены, натягиваются. Пересекая их (рис. 5-56), полностью освобождают кремастерную трубку, и поднимают ее, оттягивая латерально.

За этим следует *препаровка грыжевого мешка*. В средней части кремастерной трубки продольно пересекается мышечный слой толщиной 1-2 мм, открывается внутренность кремастерной трубки — грыжевой мешок.

Грыжевой мешок узнается по гомогенной, неволокнистой структуре, по, возможно, просвечивающемуся через его стенку грыжевому содержимому. Если

грыжа давняя, грыжевой мешок распознается и по молочно-белой окраске утолщенной, рубцово измененной стенке. Грыжевой мешок рассекается, края его захватываются инструментами, его извлекают из глубины раны. Через отверстие вводится анатомический пинцет в глубину мешка, сначала в периферическую его часть. Продвигая пинцет в центральном направлении, попадают в брюшную полость (рис. 5-57). Сюда же вводится указательный палец, чтобы убедиться в точных размерах грыжевых ворот и узнать, сращено ли грыжевое содержимое с шейкой грыжевого мешка. Всегда следует прощупывать и другую сторону, ибо и там могут быть грыжевые ворота.

*Обследуется внутренняя часть грыжевого мешка:* есть ли в нем содержимое? Если обнаруживается свободно подвижная петля кишки, сальник и т. п., то найденные образования анатомическим пинцетом вытягиваются со дна грыжевого мешка и через грыжевые ворота помещаются обратно в брюшную полость. Если сальник прирос ко внутренней поверхности грыжевого мешка, то его отсекают между лигатурами. Необходимо следить за тем, чтобы грыжа не оказалась скользящей, в таком случае соскользнувшее образование (толстую кишку) нельзя отпрепаровывать от грыжевого мешка. Всякое иное содержимое грыжевого мешка возвращается в брюшную полость, в грыжевые ворота помещается полоска бинта, которая препятствует возможному обратному выпячиванию содержимого из брюшной полости.

*Грыжевой мешок полностью освобождают от окружающих образований, отделяют от него возможно сросшиеся с ним волокна кремастера и образования семенного канатика. Основной задачей является циркулярное освобождение грыжевого мешка, который должен по окончании препаровки висеть лишь на шейке в грыжевых воротах. Достигнуть этого проще всего следующим путем. Указательный палец левой руки хирурга вводится в грыжевой мешок, в его периферическую часть. Мешок поднимается из глубины и оттягивается вентрально и вверх. Ассистент в это время анатомическим пинцетом оттягивает в противоположном направлении, т. е. можно было отделить от него элементы семенного канатика вниз, образования семенного канатика. Между натянутым таким образом грыжевым мешком и семенным канатиком легко найти тот бессосудистый слой, пересекая который, легко отпрепарировать друг от друга грыжевой мешок и семенной канатик.*

Лучше всего поступить так: по обеим сторонам поднятого и натянутого грыжевого мешка скальпелем наносятся продольные разрезы параллельно проходящим здесь сосудам, отделяются от мешка даже мельчайшие сосудики (рис. 5-58).

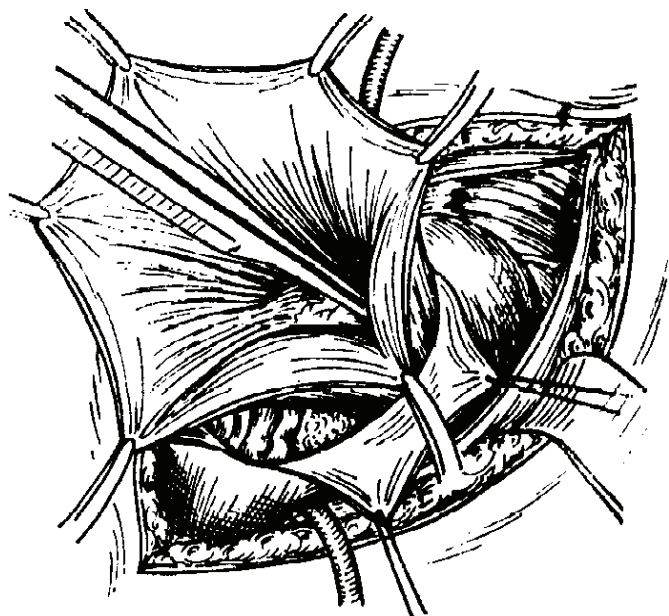


Рис. 5-57. Операция по Bassini, VI. Анатомический пинцет, введенный в полость вскрытого грыжевого мешка, попадает в брюшную полость

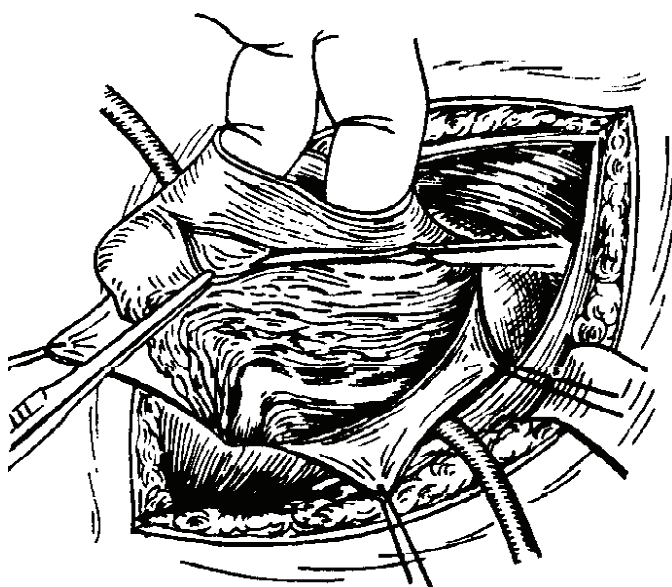


Рис. 5-58. Операция по Bassini, VII. На боковой поверхности грыжевого мешка выполняется продольный разрез, чтобы

Сзади ножницами с дорзальной стенки мешка отпрепаровываются сосуды и семявыносящий проток (рис. 5-59).

При давней грыже, особенно у больных, носивших бандаж, вены plexus rampiniformis могут особенно тесно срастаться с грыжевым мешком. Наиболее слабые и податливые сращения чаще всего бывают вокруг шейки грыжевого мешка, поскольку эта часть его расположена наиболее глубоко и менее подвержена механическим воздействиям. В таких случаях препаровку проводят от шейки мешка к его дну. Циркулярно освобождают его от сращений с окружающими тканями, отпрепаровывая и шейку его от грыжевого кольца. После этого следует закрытие шейки мешка и ампутация его дистальной части.

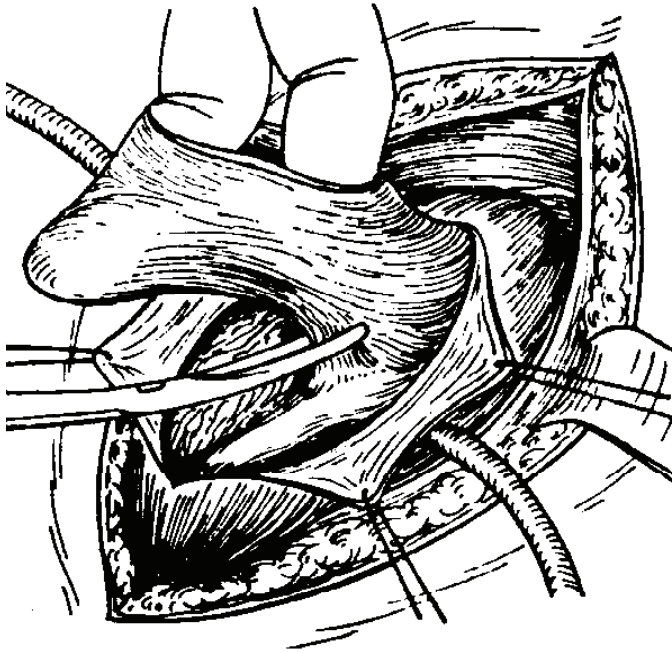


Рис. 5-59. Операция по Bassini, VIII. От задней поверхности грыжевого мешка ножницами отпрепаровываются сосуды и семенной проток

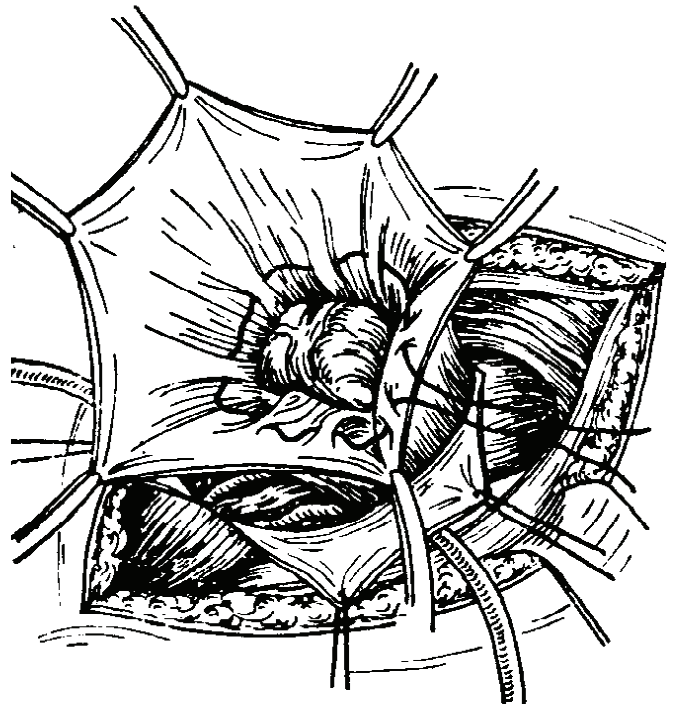


Рис. 5-61. Операция по Bassini, X. При скользящей грыже грыжевой мешок закрывается изнутри кисетным швом

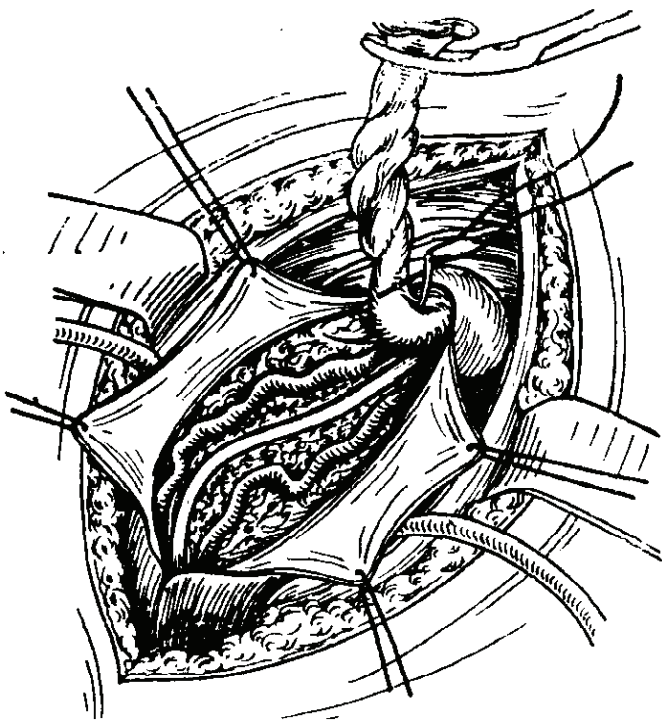


Рис. 5-60. Операция по Bassini, IX. Пустой грыжевой мешок закручивается и прошивается у основания

Шейка мешка может быть перевязана различными путями. Если шейка мешка узкая и не содержит соскользнувшей петли толстой кишки, то пустой мешок захватывают инструментом и несколько раз поворачивают его вокруг собственной оси. Тем самым предотвращается возможность соскальзывания в него петли кишки. Шейка мешка у основания прошивается (рис. 5-60), лигатура завязывается по обе стороны. Дистальнее от места перевязки мешок отсекают, ампутируют.

В случае больших грыжевых ворот, при широкой шейке грыжевого мешка, последний прошивают со стороны просвета вокруг шейки непрерывным серо-серозным швом, завязывая лигатуру; шейку закрывают со стороны брюшной полости. Это единственный пригодный метод, если речь идет о скользящей грыже. При такой грыже внутренний кисетный шов накладывается дистальнее соскользнувшей толстой кишки, чтобы при завязывании лигатуры кишка отдавливалась в сторону брюшной полости (рис. 5-61). Дистальная часть грыжевого мешка отсекается и удаляется, культя его погружается за грыжевыми воротами, мышцы над ней смыкаются. Если же этого не происходит, значит, мешок не был отпрепарован до основания и резекция проведена недостаточно высоко, не там, где находится место перехода в нормальную париетальную брюшину.

После погружения культи грыжевого мешка следует *тщательный гемостаз* семенного канатика. Проверяют, не перерезан ли случайно семявыносящий проток. У взрослых это плотная на ощупь трубка, с толстой стенкой, круглая в поперечном сечении, с диаметром 2-3мм. Повреждение, перерезка этого протока во время операции — явление редкое, опытный хирург такого никогда не допустит. Но если повреждение все-таки произошло, следует несколькими тонкими атравматическими узловатыми швами попытаться сшить его концы. Lun предлагает вводить в просвет двух культей протока стальную тонкую проволоку, которая играет роль шины, и пос-



ле этого сшить. В конце проволока удаляется. Если сшивание двух культей протока не удастся, яичко не некротизируется, но эякуляции с этой стороны, конечно, не происходит (*гемистерилизация*). В заключение несколькими узловыми серо-серозными швами реконструируется кремастерная трубка. До этого этапа операции ее ход в основном одинаков для всех форм герниопластики. Существенные различия между разными методами отмечаются в стадии *закрытия грыжевых ворот* и реконструкции пахового канала. Ниже мы продолжим описание оригинального способа *Bassini*. Рядом глубоких швов сужают растянувшееся внутреннее паховое кольцо до нормальных размеров, восстанавливая и реконструируют наружное паховое кольцо и переднюю стенку пахового канала.

Прежде чем приступить к наложению заднего ряда швов, пересекают поперечную фасцию и паховый серп, образующие заднюю стенку пахового канала. В дальнейшем для простоты изложения мы будем называть слой, состоящий из этих двух образований, просто поперечной фасцией, подразумевая под этим ту мышечно-аневротическую пластинку, которая тянется от нижнего свободного края внутренней косой и поперечной мышц живота вниз к свободному краю Пупартовой связки и образует заднюю стенку пахового канала (рис. 5-62).

Важным этапом операции является *перерезка поперечной фасции*, поэтому мы детально опишем его.

На несколько миллиметров выше Пупартовой связки скальпелем пересекается поперечная фасция от медиального края внутреннего пахового кольца до лонного бугорка. За ней появляется покрытый жировой клетчаткой мешок брюшины, который рыхло сращен с внутренней поверхностью поперечной фасции.

У медиального края внутреннего пахового кольца (грыжевые ворота) в предбрюшинной жировой клетчатке снизу вверх и внутрь проходят надчревная артерия и две надчревные вены (рис. 5-63).

При больших грыжевых воротах вся задняя стенка пахового канала поражена, а нижней свободный край внутренней косой и поперечной мышц отодвинут вверх, надчревные же сосуды — к середине. В таких случаях поперечная фасция пересекается выше и дальше от Пупартовой связки.

От внутренней поверхности поперечной фасции тупым путем отделяется брюшина. Это удастся легко и без кровоточивости. Перед нами открывается мышечно-апоневротико-фасциальная пластинка, образованная внутренней косой и поперечной мышцами живота и за ними паховым серпом и поперечной фасцией.

*Глубоко проведенным швом по Bassini* подшивают эту пластинку перед отверстием грыжевых во-

рот на место измененной задней стенки пахового канала.

Семенной проток оттягивается в латеральном направлении. Вышеназванная пластинка прошивается примерно в 1 см от края. Швы накладываются тонкой острой иглой и прочными нитками. В это время ассистент отжимает назад мешок брюшины, чтобы он не мешал наложению шва. Некоторые хирурги при наложении швов при всех видах паховых грыж используют нержавеющую стальную проволоку, продеваемую в тонкую атравматическую иглу. Преимуществом металлической нити является то, что она намного прочнее, чем любая иная нить такой же толщины, и надежнее стерилизуется. Затем накладывается шов через периост лонного бугорка и Пупартову связку (см. рис. 5-63).

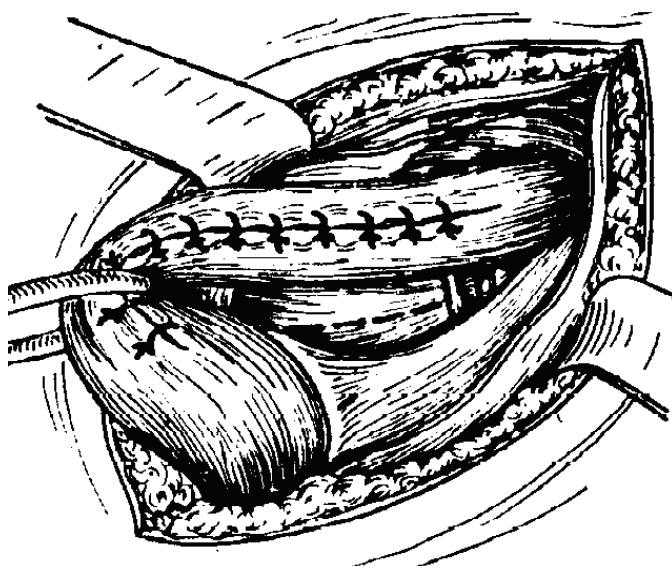


Рис. 5-62. Операция по Bassini, XI. Линия рассечения задней стенки пахового канала, поперечной фасции от лонного бугорка до надчревных сосудов

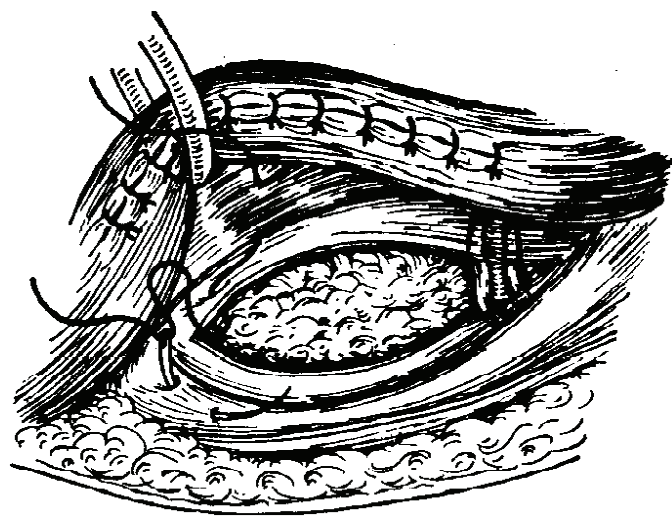


Рис. 5-63. Операция по Bassini, XII. У медиального края внутреннего пахового кольца между поперечной фасцией и предбрюшинной жировой клетчаткой проходят надчревные сосуды. Первый шов по Bassini

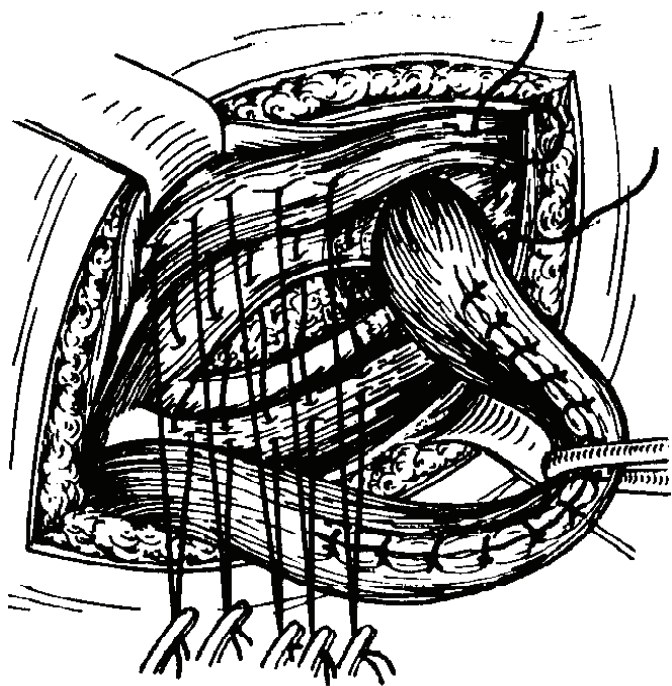


Рис. 5-64. Операция по Bassini, XIII. Законченный глубокий ряд швов по Bassini

Этот шов не завязывают, а концы нити захватывают инструментом. Отступя примерно на 1-1,5 см от предыдущего шва, снова прошивают верхнюю пластинку и Пупартову связку. Нити опять захватываются инструментом. Таким же образом накладывают и последующие швы до тех пор, пока не достигают медиального края внутреннего пахового кольца. Как правило, накладывается 6-8 швов по Bassini (рис. 5-64). При наложении последнего шва семенной канатик отводится крючком кверху.

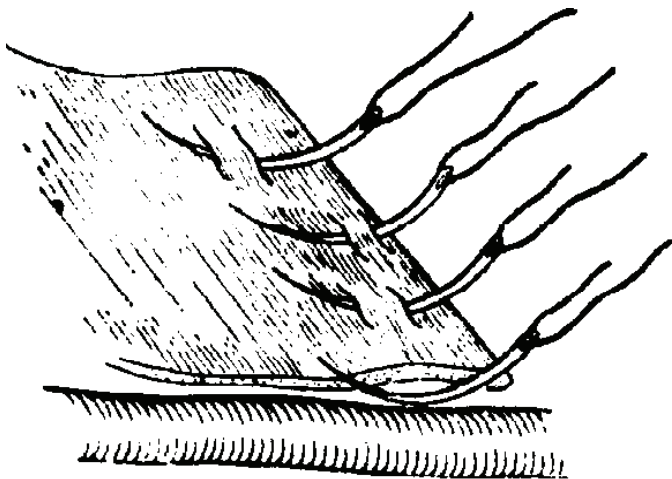


Рис. 5-65. Операция по Bassini, XIV. Правильное проведение иглы через Пупартову связку при наложении швов

Прошивание Пупартовой связки требует особого внимания. Связка состоит из крупных волокон, проходящих параллельно ее свободному внутреннему краю. Если в шов попадет этот свободный внутренний край Пупартовой связки, то при завязывании шва

край будет сильно подтянут кверху, что приведет к зиянию лежащих под связкой грыжевых ворот бедренного канала. Если же прошивать часть Пупартовой связки латеральнее ее свободного края, захватывая в каждый последующий шов одни и те же волокна, то возникает опасность расслоения волокон этой связки. Наряду с этим, передняя поверхность бедренной вены и латеральнее от нее бедренной артерии отделяется от нижней поверхности Пупартовой связки только тонкой фасцией.

На основании всего вышесказанного, Пупартову связку следует прошивать так, чтобы:

1. каждый шов начинался в 2-5 мм от свободного края и выкол делался на 3-4 мм латеральнее;
2. каждый шов должен проходить на 2-3 мм латеральнее или медиальнее предыдущего;
3. каждый шов должен накладываться так, чтобы острие иглы всегда было видно через Пупартову связку (рис. 5-65).

Очень немногие хирурги накладывают швы по Bassini с такой тщательностью и точностью. Многие не пересекают поперечную фасцию, а только подкладывают под свободный край внутренней косой и поперечной мышц живота пинцет и шьют их, как бы надев на пинцет. Пинцет предохраняет брюшину и кишки от прокола острием иглы. Этот метод дает почти такие же хорошие результаты, как и оригинальный метод Bassini.

Если при прошивании Пупартовой связки случайно будет повреждена бедренная артерия или вена, лучше всего попытаться сначала остановить кровотечение, придавив сосуд пальцем. Ни в коем случае не следует вслепую накладывать швы на поврежденный сосуд. Надавливание пальца обычно останавливает кровотечение, и тогда уже нет необходимости спешить. Прежде всего следует дать больному наркотоз. Продолжая сдавливать поврежденный сосуд, рассекают поперек Пупартову связку и ретроперитонеально, на участке в 8-10 см обнажают оба сосуда. Проксимальнее и дистальнее от места кровотечения с помощью диссектора поднимают сосуд из его ложа и пережимают специальным сосудистым зажимом. Тем самым поврежденный участок исключается из кровообращения, что дает возможность спокойно наложить сосудистый шов или заместить участок дефекта.

После перевязки бедренной вены конечность не отмирает, однако кровообращение резко ухудшается, становится таким, как при посттромботическом синдроме. Перевязка же бедренной артерии, что уже случалось в ходе операций при грыжах, может повлечь за собой гангрену нижней конечности. Поэтому повреждения крупных сосудов во время грыжесечения — очень серьезное осложнение, которое требует всех мер предосторожности и особого внимания при

его устранении. Такое осложнение не является профессиональной ошибкой, но если врач, получивший это осложнение случайно, не прикладывает максимум усилий для его устранения, то это уже является непростительной ошибкой.

Все швы по Bassini поочередно завязываются. Если реконструкция задней стенки проведена правильно, то после завязывания последнего шва внутреннее паховое кольцо, через которое проходят образования семенного канатика, должно быть таких размеров, чтобы не вызывать сдавливание семенного канатика. Если данное отверстие уже, то последний шов нужно снять, если же шире — то следует наложить еще один шов.

Для определения оптимальных размеров вновь создаваемого внутреннего пахового кольца русскими авторами еще давно было предложено перед завязыванием крайнего над этим кольцом шва вводить в него мизинец, на котором производится пробное затягивание шва. Эта проба позволяет легко определить необходимое наложение и затягивание шва над внутренним паховым кольцом.

Бывает и так, что после наложения швов по Bassini медиальный край внутреннего пахового кольца оказывается правильно восстановленным, но его латеральный край не покрыт внутренней косой мышцей живота и этот участок во время кашля выпячивается. Причиной этого является то, что внутренняя косая мышца живота отходит от более короткого, чем в норме, участка Пупартовой связки.

В таком случае и латеральнее от семенного канатика накладывается еще один шов по Bassini (рис. 5-66), чтобы семенной канатик оказался между двумя швами.

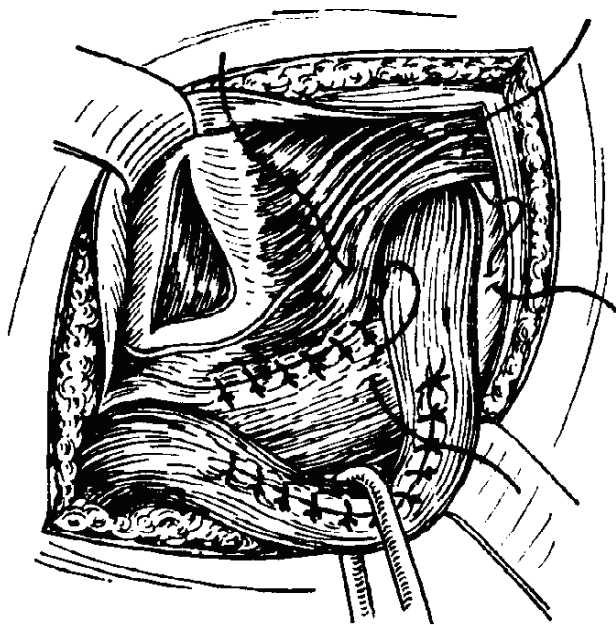


Рис. 5-66. Операция по Bassini, XV. Шов по Bassini накладывается латерально от семенного канатика. Для

Если мышечный слой в паховой области истончен, мышцы легко рвутся, грыжевые ворота больших размеров, внутренняя косая мышца отходит от короткого отрезка Пупартовой связки, наложение швов по Bassini возможно только при значительном натяжении. В таком случае швы прорезаются, ткани атрофируются, через короткое время грыжа возобновляется. Чтобы избежать разгрузки швов по Bassini продольно рассекается глубокий листок переднего влагалища прямой мышцы живота этого, необходимо уменьшить натяжение сшиваемых тканей. Пупартову связку нельзя сместить, верхняя же мышечно-апоневротико-фасциальная пластинка легко мобилизуется. Это решение было предложено еще Halsted в 1911 году. Медиальная пластинка апоневроза наружной косой мышцы живота оттягивается в сторону средней линии, открывается глубже лежащий слой передней пластинки влагалища прямой мышцы живота. Эту пластинку пересекают на протяжении 6-8 см медиально от латерального края прямой мышцы живота. Разрез следует провести так, чтобы остался внизу участок шириной в несколько сантиметров с ненарушенным кровоснабжением (см. рис. 5-66).

Ослабляющий напряжение тканей разрез влагалища прямой мышцы живота значительно облегчает наложение швов по Bassini. Место этого разреза на более позднем этапе операции покрывается листком апоневроза ненарушенной наружной косой мышцы живота.

После наложения глубоких швов по Bassini семенной канатик возвращается на свое место. После этого накладываются поверхностные швы по Bassini, шов апоневроза наружной косой мышцы живота, производится реконструкция передней стенки пахового канала и наружного пахового кольца. Апоневроз сшивается тонкой иглой и тонкими нитками узловатыми швами. Наружное паховое кольцо можно точно реконструировать, если ассистент анатомическим пинцетом оттягивает книзу семенной канатик, покрытый кремашером, словно стремясь втянуть его в мошонку.

Тонкой иглой с тонкой нитью с одной стороны глубоко прошивается подкожная жировая клетчатка, при этом в шов захватывается апоневроз наружной косой мышцы живота, затем глубоко прошивается подкожная жировая клетчатка на другой стороне. Дело в том, что если мы завяжем нити, то жировая ткань двух сторон окажется не только плотно сопоставленной, но и к апоневрозу наружной косой мышцы, чем будет предотвращено возникновение гематомы. Накладывать более трех швов не рекомендуется. Большинство хирургов накладывает кожные скрепки, но можно накладывать также и швы.

Ниже мы приводим несколько вариантов операции по Bassini, которые в принципе не отличаются от



оригинального метода, а являются лишь конкретными его дополнениями.

*Внутристеночные и двурогие грыжи.* При этих двух видах грыж трудность представляет скорее их распознавание, чем проведение оперативного вмешательства. Если у больного достоверно определено наличие паховой грыжи, но во время операции найти грыжевой мешок на обычном месте не удастся, то следует продолжать поиски его между слоями брюшной стенки. Как правило, при кашле легко обнаруживается такое внутристеночное расположение грыжевого мешка.

Однако и в случае правильно расположенного грыжевого мешка рекомендуется проникнуть через грыжевые ворота в брюшную полость и пропальпировать брюшную стенку вокруг грыжевых ворот. Так легко обнаружить отверстие возможно существующего второго грыжевого мешка при двурогой грыже. Грыжевой мешок (мешки) удаляется, грыжевые ворота (если их двое, то оба) закрываются обычными швами по *Bassini*.

*Косая паховая грыжа у женщин* встречается значительно реже, чем у мужчин, чаще отмечается ее врожденная, а не приобретенная форма. На месте семенного канатика при такой грыже у женщин лежит круглая связка матки, заканчивающаяся в большой губе.

При врожденной форме грыжи почти невозможно отделить очень тонкий грыжевой мешок от тесно сросшейся с ним круглой связки матки. Поэтому грыжевой мешок по обеим сторонам круглой связки отсекается от нее продольным разрезом, параллельным связке так, что на вентральной поверхности круглой связки матки остается слой брюшины. Грыжевой мешок ушивается кисетным швом на уровне его шейки (рис. 5-67), дистальная часть его удаляется.

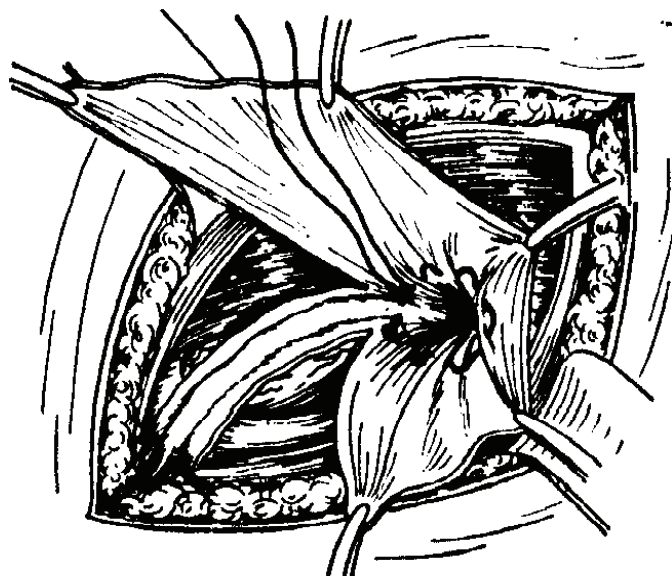


Рис. 5-67. При грыжесечении у женщин грыжевой мешок косой паховой грыжи закрывается с прошиванием круглой связки матки

При очень редко встречающейся приобретенной форме грыжи у женщин грыжевой мешок таким же путем отделяется от круглой связки матки, как у мужчин от образований семенного канатика.

Как в случае врожденной, так и приобретенной грыжи после погружения культи грыжевого мешка накладывается обычный шов по *Bassini*. Некоторые хирурги при этом так же оттягивают в сторону круглую связку, как у мужчин семенной канатик.

Другие хирурги после мышечно-апоневрозо-фасциальной пластинки сначала прошивают круглую связку и только после нее Пупартову связку. Круглая связка, словно мягкая подушка, защищает ряд швов по *Bassini*.

*Косая паховая грыжа больших размеров у пожилых мужчин.* По всем правилам провести оперативное вмешательство при паховой грыже очень больших размеров у мужчин преклонного возраста с чрезвычайно непрочными тканями, и особенно при рецидивирующей грыже, задача весьма сложная. В интересах проведения полноценной герниопластики допускается (конечно, с предварительного согласия больного) резекция семенного канатика и удаление яичка на стороне, где расположена грыжа: семи- (или геми-) кастрация.

После погружения культи грыжевого мешка образования семенного канатика на уровне внутреннего пахового кольца захватываются инструментом и отсекаются. Центральная культя тщательно перевязывается. Яичко за дистальный конец семенного канатика вытягивается из мошонки. Перерезая тяж яичка между лигатурами, отпрепаровывают яичко от окружающих тканей и вместе с семенным канатиком удаляют.

Внутреннее паховое кольцо ушивается глубоким, а наружное — поверхностным швом по *Bassini*, отверстия на брюшной стенке и проходящий в брюшной стенке канал (паховый канал) устраняются. Тем самым брюшная стенка будет более прочной, значительно снизится возможность возобновления грыжи.

При операции по *Bassini* примерно в 2-4% случаев отмечаются рецидивы, грыжа в течение 12 лет появляется снова. Рецидивы возникают в типичных местах.

Чаще всего наблюдается *медialная рецидивирующая грыжа*, при ней грыжевые ворота возникают в медиальной части заново сформированной задней стенки пахового канала. В случае *латерального рецидива* растягивается внутреннее паховое кольцо, здесь возникают грыжевые ворота.

И наконец, особенно у пожилых полных людей со слабыми тканями, может возникнуть рецидивирующая грыжа в любом месте по линии швов по *Bassini*, причем новая грыжа может быть даже больше по размерам, чем прежняя.

По мнению одних хирургов, после операции по *Bassini* нагноение раны отмечается чаще (4-6%), чем после иных методов герниопластики. Интересно отметить, что около 1900-х гг., когда в большинстве хирургических отделений работали без перчаток, масок, стерильного белья, оперируя голыми руками и подвязываясь резиновым фартуком, промытым сулемой, нагноение операционной раны после операции по *Bassini* также отмечалось только в 4-5% случаев.

Наилучшим способом защиты от нагноения раны является щадящая, атравматическая техника операции, оставление в организме как можно меньше инородных тел (шовного материала) и создание иных благоприятных условий заживления раны (нельзя оставлять свободное пространство, где скопилось бы жидкость). В хирургии грыж и сейчас не утратило своей справедливости старое немецкое правило «Asepsis ist Technik» и русское «кто не травмирует — тот хорошо оперирует».

Одним из самых тяжелых осложнений после грыжесечения является *флегмона*, возникающая в результате незамеченного во время операции повреждения мочевого пузыря. Основным принципом лечения в таких случаях является широкое вскрытие и дренирование затеков мочи в соединительной ткани по обеим сторонам паховой области, а если это необходимо, то и создание отверстий в поясничной области или даже на внутренней поверхности бедра. Рекомендуются большие разрезы и широкое дренирование. Мочевой пузырь вскрывается путем «sectio alta» и дренируется, одного лишь снижения давления в мочеточниках недостаточно.

Из поздних осложнений, наряду с рецидивом грыжи, наиболее часто отмечается ретенция и атрофия яичка на оперированной стороне.

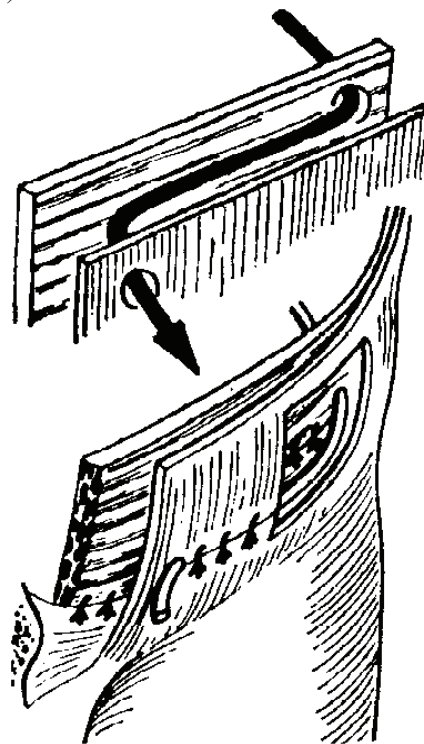
Статистические данные, полученные в результате анализа обширного материала, показывают, что спустя много лет после герниопластики рецидивы отмечаются в 10% случаев, при рецидиве грыжи в 4,5% случаев отмечается ретенция яичка, а в 2,2% случаев — атрофия его.

В целях снижения возможного числа осложнений и рецидивов после операции по *Bassini* было разработано множество иных способов оперативного вмешательства, важнейшие из которых приводятся ниже.

### Другие способы операций при кривой паховой грыже

По мере роста кривой паховой грыжи медиальный край внутреннего пахового кольца (грыжевых ворот) все более оттесняется к середине, и постепенно задняя стенка пахового канала совсем исчезает. В результате проходивший криво паховый канал длиной

примерно в 4 см выпрямляется, а также и укорачивается, внутреннее и наружное паховые кольца сближаются. При операции по *Bassini* восстанавливается как направление прохождения пахового канала, так и его длина и расстояние между двумя паховыми кольцами (рис. 5-68).



**Рис. 5-68.** При операции по *Bassini* производится реконструкция латерально — внутреннего, медиально — наружного пахового кольца, а между ними и пахового канала. Схема операции

Все прочие вмешательства в принципе представляют собой лишь видоизменения нескольких основных вариаций.

Одним из основных способов вмешательств является операция по *Oirard*. После операции по *Bassini* это наиболее часто применяемый способ герниопластики. Операция эта отличается от операции по *Bassini* в принципе лишь тем, что в результате ее паховый канал настолько укорачивается, что внутреннее и наружное паховые кольца располагаются одно за другим.

При этой операции после рассечения апоневроза наружной косой мышцы живота семенной канатик, погруженный в трубку кремастера, не поднимается из своего ложа. Рассекая трубку кремастера, отыскивают грыжевой мешок, отпрепаровывают его от окружающих тканей, а затем обычным способом прошивают и удаляют.

После погружения культи грыжевого мешка накладывается задний ряд швов. В отличие от операции по *Bassini*, мышечный апоневротический и фасциальный слой подшивается к Пупартовой связке перед семенным канатиком, вентральнее от него. Этот слой укрепляется тем, что к Пупартовой связке подшива-

ется и медиальная пластинка апоневроза наружной косой мышцы. В заключение латеральная пластинка этого апоневроза накладывается на медиальную и прошивается узловатыми швами (создается дубликация апоневроза) (рис. 5-69).

В результате операции по *Oirard* вновь сформированное внутреннее паховое кольцо оказывается позади наружного пахового кольца (см. рис. 5-69). Такое максимальное укорочение пахового канала, полное его распрямление и размещение паховых колец друг за другом имеет гораздо больше недостатков, чем преимуществ (последние ограничиваются лишь устранением первоначального внутреннего пахового кольца и созданием дубликации апоневроза наружной косой мышцы живота).

Дальнейшим вариантом операции по *Bassini* является подшивание за семенной канатиком к Пупартовой складке не только мышечного, апоневротического и фасциального слоев, но и медиальной пластинки апоневроза наружной косой мышцы живота. На этот ряд швов накладывается семенной канатик, который затем покрывается еще и латеральной пластинкой апоневроза наружной косой мышцы (рис. 5-70). Трудно сказать, где при этой операции располагается наружное паховое кольцо.

Операция по *Kirschner* еще значительно изменяет расположение паховых колец по отношению друг к другу: *внутреннее паховое кольцо располагается медиальнее, а наружное — латеральнее*, как бы меняется их очередность.

Задняя стенка пахового канала реконструируется, как и при операции по *Bassini*. Семенной канатик оттягивается в верхний угол рапы апоневроза наружной косой мышцы живота и над ним (за ним) сшиваются

обе пластинки апоневроза этой мышцы (рис. 5-71). Таким образом, семенной канатик, выходя из внутреннего пахового кольца, сначала проходит вверх, а затем латеральнее от внутреннего пахового кольца проходит через апоневроз наружной косой мышцы живота, выходит из нее (наружное паховое кольцо) и тянется отсюда под кожей в мошонку (см. рис. 5-71).

### Операция при врожденной косой паховой грыже у детей грудного возраста

Врожденная косая паховая грыжа, по сути дела не что иное, как сохранившееся в постнатальном периоде состояние, характерное для плода. Париеальная брюшина при этом пальцевидно выпячена, влагалищный отросток брюшины по ходу пахового канала не облитерирован, более того, отверстие на его конце, обращенном в сторону брюшной полости, даже расширяется. Из небольшой щели, вмещавшей лишь пуговчатый зонд, образуется настоящий грыжевой мешок, в который попадает какой-либо орган брюшной полости: как правило, петля кишки. В таких случаях на дне грыжевого мешка лежит яичко, покрытое серозной оболочкой. Следовательно, если бы мы ввели в грыжевой мешок со стороны брюшной полости анатомический пинцет, то через просвет мешка смогли бы вытянуть яичко в брюшную полость (см. рис. 5-45, а, стр. 355).

Врожденная косая паховая грыжа - характерный вид грыж у недоношенных, а также и в нормальный срок родившихся новорожденных и детей грудного возраста. Иногда во время операции у взрослых так-

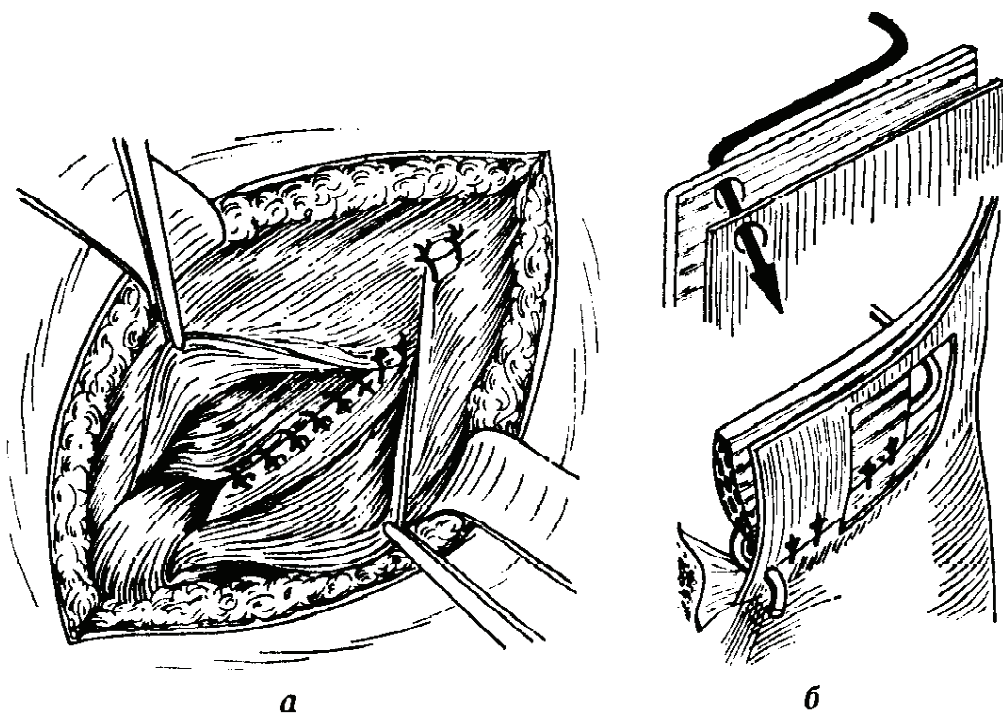
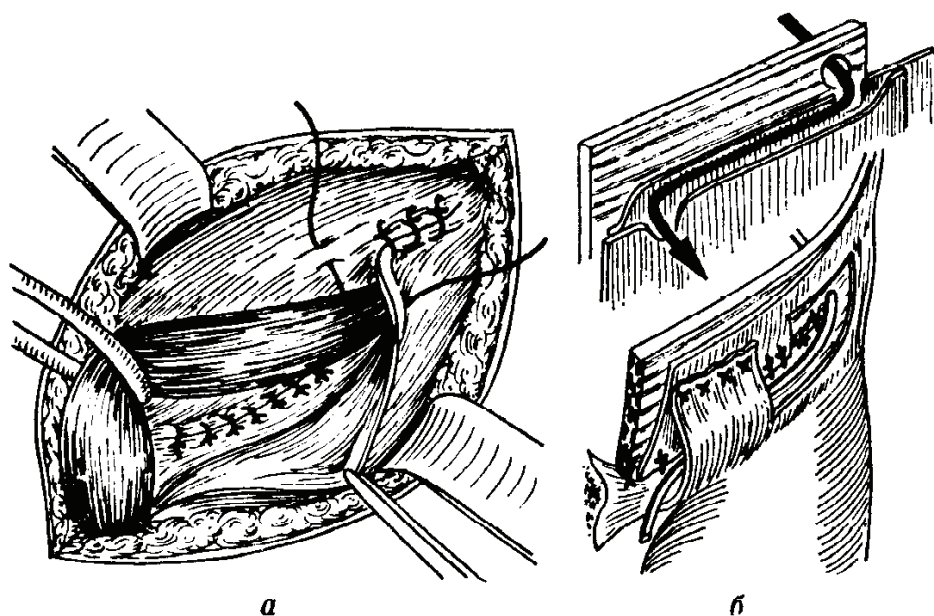
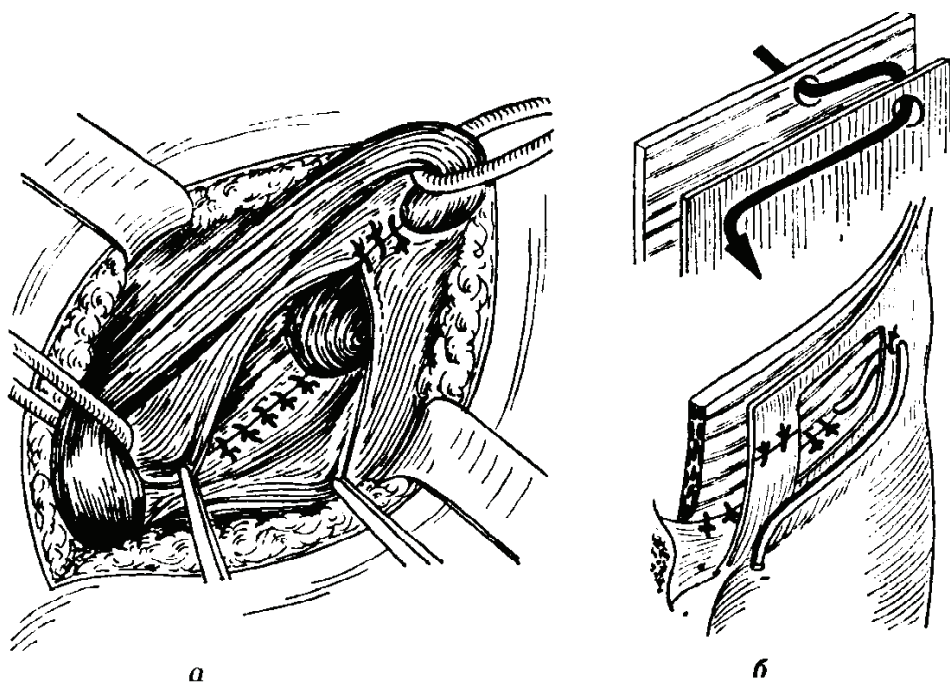


Рис. 5-69. Закрытие ворот косой паховой грыжи при операции по *Oirard* (а). Наружное и внутреннее паховые кольца располагаются одно за другим (б)





**Рис. 5-70.** Паховый канал помещается между двумя листками апоневроза наружной косой мышцы живота. Внутреннее паховое кольцо располагается латерально, наружное — полу латерально, полумедиально (а), схема операции (б)



**Рис. 5-71.** Закрытие ворот косой пахово-Волл грыжи при операции по Kirschner. а) Наружное паховое кольцо перемещается латеральнее внутреннего; б) схема операции

же определяют врожденный характер грыжи, когда на дне грыжевого мешка располагается яичко. Следовательно, в данном случае «врожденная» означает не период появления грыжи, а относится к ее этиопатогенезу и анатомической структуре.

Как правило, врожденная паховая грыжа отмечается у 1/10 детей грудного возраста, причем у мальчиков она встречается в 9 раз чаще, чем у девочек. В 60% случаев грыжа эта правосторонняя, в 2% — левосторонняя и в 15% случаев — двухсторонняя. Ущемление такой грыжи у мальчиков может вызвать непроходимость кишки, а у девочек ущемление яичника. Как правило, при ущемленной грыже вправление бывает успешным. Ему способствует поднятие конечностей ребенка или теплая ванна. При успешном вправлении рекомендуется отложить операцию на 1-2 дня, пока не исчезнут воспаление и отек, вы-

званные ущемлением. Однако, как правило, операция должна быть проведена *как можно раньше*, независимо от возраста и веса тела ребенка, если он здоров и хорошо развивается. Дело в том, что рассчитывать на спонтанное выздоровление при врожденной паховой грыже не приходится, а ущемление, которое чаще всего происходит именно в грудном возрасте, означает уже определенную опасность как у девочек, так и у мальчиков.

Некоторые хирурги западных стран выполняют операцию в амбулаторных условиях, мы же, как и советские хирурги, считаем более целесообразным поместить грудного ребенка на несколько дней в больницу. При двухсторонней грыже наиболее целесообразна одноэтапная операция.

Операция проводится под наркозом. Кожный разрез проводится в той кожной складке, которая, из-

гибаясь книзу, тянется над паховой связкой и имеет длину 2-4 см. После пересечения подкожной жировой клетчатки и поверхностной фасции грыжевого мешка отпрепаровывается без рассечения апоневроза наружной косой мышцы живота, после препаровки чрезвычайно тонкого грыжевого мешка передняя его стенка вскрывается продольно, грыжевое содержимое (кишка или яичник) возвращается в брюшную полость. Если грыжевой отросток брюшины облитерирован, то тупым путем отделя образования семенного канатика от грыжевого мешка, отпрепаровывают этот мешок до его шейки, прошивают его и перевязывают у шейки, а затем резецируют.

Если же грыжевой отросток брюшины не облитерирован или же серозная щель вокруг яичка свободно сообщается с брюшной полостью, грыжевой мешок рассекается надвое поперек. Вдали от грыжевых ворот, ближе к яичку, вскрытый грыжевой мешок «расстилают» и растягивают с помощью москитных зажимов, наложенных на оба его края. Через тонкую стенку, мешка (у мальчиков) просвечивают проходящие позади него образования семенного канатика (рис. 5-72).

Натянутый мешок тонким скальпелем осторожно рассекается поперек, чтобы не рассечь при этом тонкий семенной проток и сосуды.

С дистальной части мешка москитные зажимы снимаются, на данном этапе операции эту часть мешка оставляют, чтобы затем сформировать из нее оболочку. Проксимальную часть грыжевого мешка осторожно отпрепарируют острым и тупым путем, отделяя ее от образований семенного канатика, вплоть до грыжевых ворот, до шейки мешка (рис. 5-73). Мешок у шейки прошивается, перевязывается, остальная часть его удаляется.

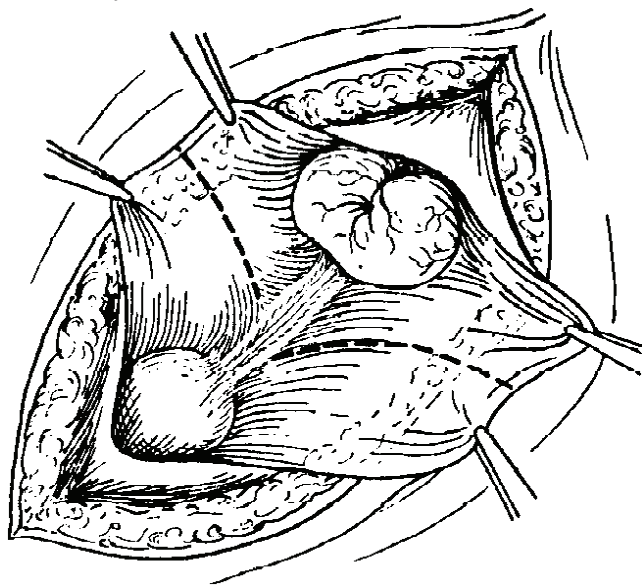


Рис. 5-72. Операция при врожденной паховой грыже, 1. Продольно вскрытый грыжевой мешок растягивается зажимами. Через его стенку просвечивают элементы семявыносящего протока и сопровождающие его образования

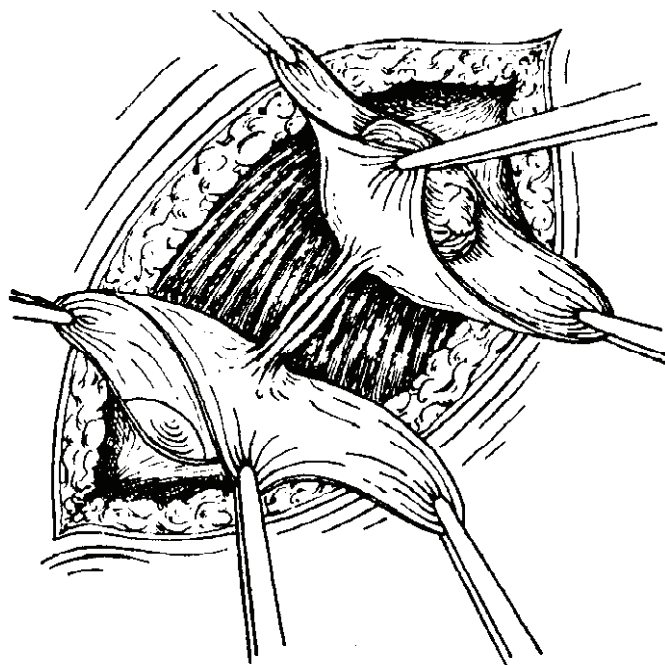


Рис. 5-73. Операция при врожденной паховой грыже, II. Грыжевой мешок рассекается поперек на две половины, его проксимальная часть до грыжевых ворот отпрепаровывается от образований семенного канатика

Если, независимо от наличия паховой грыжи, будет обнаружена еще и киста семенного канатика, то эту кисту необходимо отделить от образований семенного канатика и полностью удалить. Если же обнаружена водянка яичка, то удаляется только передняя стенка водяночного мешка.

Закрывание грыжевых ворот у грудных детей не требует наложения швов по Bassini. Наоборот, наложение таких швов, нарушая ход семенного канатика, ухудшает кровоснабжение яичка и может вызвать его атрофию. После удаления грыжевого мешка восстанавливается нормальная деятельность мышц, при любом напряжении вступает в действие их «запирательный механизм», грыжевые ворота закрываются. У детей более старшего возраста уже можно наложить 1-2 шва по Bassini, но и у этих детей нужно быть осторожным, чтобы не повредить семенной канатик. После сшивания поверхностной фасции тонкими кожными швами закрывается и кожная рана, и могут быть наложены внутрикожные швы. Аэрозоль «Нобекутан» дает возможность даже обойтись без наложения повязки.

Операция у девочек отличается лишь тем, что при ней нет необходимости так тщательно щадить круглую связку матки. После удаления грыжевого мешка грыжевые ворота закрываются в таких случаях одним швом по Bassini.

### Прямая паховая грыжа

После косой паховой грыжи это наиболее распространенный тип грыж. Синонимами прямой паховой

грыжи являются: *hernia inguinalis medialis* и *hernia inguinalis directa*. Прямая паховая грыжа врожденной не бывает, она может быть *только приобретенной*.

При этой грыже грыжевые ворота возникают в средней паховой ямке, края их не так выражены, как при косых паховых грыжах. Расширению грыжевых ворот с медиальной стороны препятствует прямая мышца живота, а с латеральной — надчревные сосуды (рис. 5-74).

При прямой паховой грыже происходит шаровидное выпячивание брюшины через ослабленную стенку в медиальную паховую ямку. Размеры грыжевого мешка при прямой паховой грыже находятся в прямой зависимости от размеров грыжевого отверстия: чем больше грыжевой мешок, тем больше и грыжевые ворота. Поэтому при прямой паховой грыже ущемление происходит очень редко.

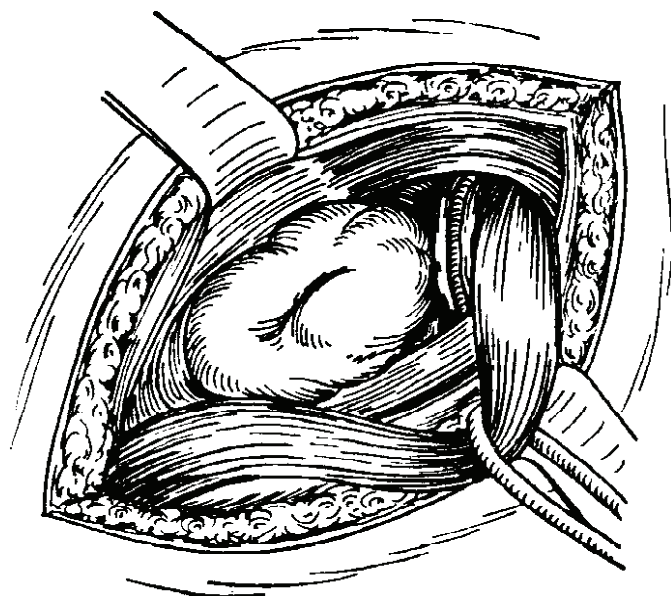


Рис. 5-74. Прямая (медиальная) паховая грыжа

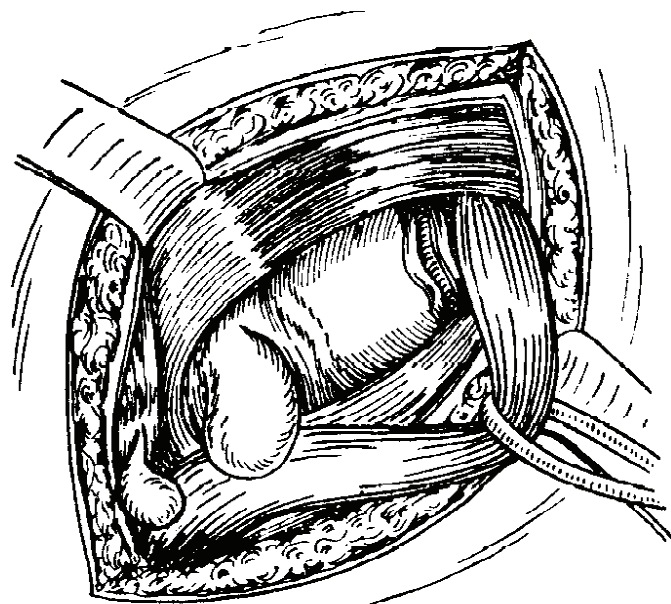


Рис. 5-75. Надпузырная и трансректальная грыжи

Латеральная поверхность грыжевого мешка соприкасается с медиальным краем семенного канатика, покрытого кремастером. Сам грыжевой мешок, таким образом, расположен *вне оболочки семенного канатика*, а потому его легко отделить от кремастера. Грыжевой мешок вытесняет перед собой апоневроз наружной косой мышцы живота в направлении наружных грыжевых ворот. Широкий, плоский грыжевой мешок не может здесь пройти, но, если мешок узок, он может так расширить грыжевое кольцо, что выйдет через него под кожу рядом с семенным канатиком. Поскольку грыжевой мешок всегда располагается вне кремастерной оболочки семенного канатика, он никогда не опускается в мошонку и, независимо от размеров, остается всегда над Пупартовой связкой.

При прямой паховой грыже в грыжевой мешок может соскользнуть и мочевой пузырь. Чаще всего возникает скользящая грыжа, когда пузырь замещает медиальную стенку выпячивающегося грыжевого мешка.

К медиальным паховым грыжам относятся и два редких вида грыж, поскольку и для них характерны грыжевые ворота, расположенные медиально от надчревных сосудов. К ним относятся надпузырная и трансректальная грыжи.

Грыжевые ворота *надпузырной грыжи* (*hernia supravesicalis*) располагаются медиальнее ворот типичной прямой паховой грыжи, между средней пупочной складкой и латеральным краем прямой мышцы живота. Грыжевые же ворота *трансректальной грыжи* (*hernia transrectalis*) находятся еще медиальнее, между волокнами прямой мышцы живота. Через ворота обоих видов этих грыж обычно выходит очень маленький грыжевой мешок, обычно без содержимого (рис. 5-75).

Операции при прямой паховой грыже во многом отличаются от таковых при косой паховой грыже. Однако и в основе этих операций лежит *способ Bassini*.

Кожный разрез при этих грыжах такой же, что и при операции по *Bassini*, затем рассекается апоневроз наружной косой мышцы живота. При этом открывается шаровидное выпячивание грыжевого мешка и латерально от него семенной канатик в оболочке кремастера. Грыжевой мешок приподнимается и отпрепаровывается ножницами от окружающих тканей, а также от кремастера.

В большинстве случаев грыжевой мешок не вскрывается, а через широкие грыжевые ворота возвращается в брюшную полость, после чего грыжевые ворота над ним (перед ним) закрываются.

Если же грыжевой мешок больших размеров и принято решение его удалить, то он вскрывается с латеральной стороны, чтобы не повредить мочевой пузырь. Экстраперитонеальную поверхность мочевого пузыря легко узнать по малиново-красным мышечным волокнам стенки и их неправильному прохождению. Если же по ошибке все-таки был вскрыт мочевой пузырь, очень важно как можно быстрее распоз-



нать ошибку. Она обнаруживается по характерным признакам, свидетельствующим о вскрытии мочевого пузыря: его толстой стенке, слизистой внутренней оболочке открывшейся полости и своеобразному запаху мочи. В сомнительных случаях можно ввести катетер через мочеточник, конец его появится в ране, если вскрыт пузырь. Через катетер можно впрыснуть в пузырь и водяной раствор метиленовой синьки, который также появится в ране, если вскрыт пузырь. Не раз наблюдались случаи, когда наполненный мочевой пузырь принимали за кисту и часть его удаляли!

Отверстие вскрытого по ошибке мочевого пузыря зашивают двухрядными узловатыми кетгутowymi швами, в которые захватывается только мышечная стенка, слизистая же не затрагивается. Для снятия напряжения стенок пузыря моча из него отводится катетером, который оставляется там в течение 8-10 дней.

После вскрытия грыжевого мешка, если он имеет содержимое, то оно возвращается в брюшную полость. Удалять следует как можно «меньшую часть грыжевого мешка, иначе его будет очень трудно закрыть у шейки. Из-за ширины шейки рекомендуется закрывать культю резецированного грыжевого мешка кисетным швом, причем необходимо следить за тем, чтобы с медиальной стороны не пришить край мочевого пузыря. Если же по ошибке это все-таки происходит, может развиваться мочевой затек, тяжелое инфицирование и даже наступить септическое состояние.

Бывает, что в сочетании с прямой паховой грыжей обнаруживается и косая паховая грыжа. Эти грыжи имеют разные грыжевые ворота, которые располагаются рядом и разделены лишь надчревными сосудами. Грыжевой мешок косой паховой грыжи располагается внутри оболочки семенного канатика, а мешок прямой грыжи — вне ее.

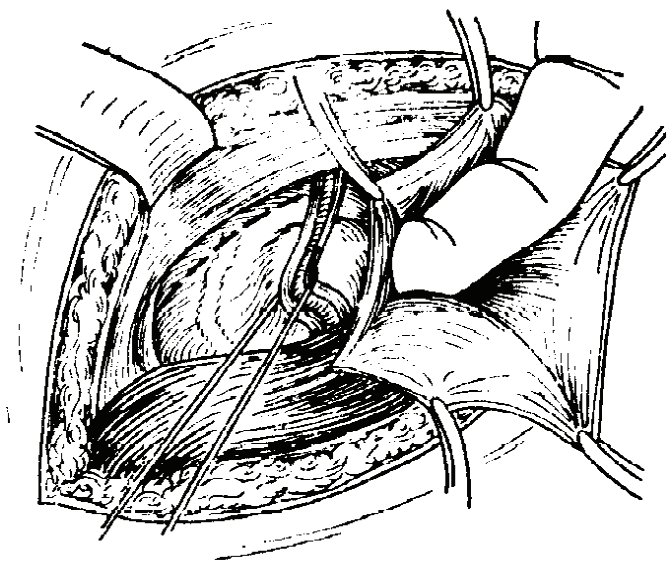


Рис. 5-76. При комбинированной косой и прямой паховой грыже при помощи пальца, заведенного в латеральный грыжевой мешок, стенка медиального мешка оттягивается в латеральном направлении за надчревные сосуды

В таких случаях сначала вскрывается кремасерная оболочка и отпрепаровывается до самой шейки грыжевой мешок косой паховой грыжи. Затем отпрепаровывается и грыжевой мешок прямой паховой грыжи. В просвет мешка косой грыжи вводится палец, с помощью которого обследуется мешок прямой грыжи. Вмешательство легче выполнить, если объединить оба грыжевых мешка.

Между двумя мешками, в предбрюшинной жировой ткани обнажаются надчревные сосуды, их поднимают толстой нитью. Пальцем, введенным в просвет мешка косой грыжи, позади сосудов оттягивают стенку прямой грыжи в латеральном направлении (рис. 5-76), пока выпячивание мешка прямой грыжи не исчезнет и оба грыжевых мешка не объединятся. Теперь уже необходимо удалить только один мешок — косой грыжи.

После погружения грыжевого мешка или после удаления грыжевого мешка и погружения его культи следует закрытие грыжевых ворот, которое чаще всего проводится по методу *Bassini* (см. стр. 361). Этот метод лишь незначительно отличается от закрытия ворот при косой паховой грыже.

Поперечная фасция от медиального края семенного канатика до лонного бугорка и в этом случае пересекается, но разрез имеет более краниальное направление (см. рис. 5-76).

Удалением неполноценных окружающих тканей расширяют и без того большие грыжевые ворота. Закрытие их проводится швами по *Bassini*, натяжение которых ослабляется вспомогательным разрезом на глубоком переднем листке влагалища прямой мышцы живота по *Halsted* (см. стр. 363). Особая тщательность нужна при наложении самого медиального шва по *Bassini*, так как здесь чаще всего отмечается рецидив прямой паховой грыжи. В этот шов захватывается надкостница лонного бугорка толщиной в несколько мм. Отводя в сторону семенной канатик, дальнейшими пятью-шестью швами по *Bassini* реконструируют заднюю стенку пахового канала.

После наложения глубокого ряда швов по *Bassini* сшивают апоневроз наружной косой мышцы живота и восстанавливают наружное паховое кольцо. Подкожную жировую клетчатку несколькими швами прикрепляют к основанию, кожную рану закрывают скрепками или швами.

Операция по *Girard* непригодна для закрытия грыжевых ворот (см. стр. 365). При этом методе глубокое паховое кольцо перемещается за поверхностное. При таком методе не закрывается самая слабая при данной болезни точка задней стенки пахового канала — его медиальный угол.

Лучше герниопластика по *Kirschner* (см. стр. 365), которая перемещает наружное паховое кольцо с этой слабой точки и одним (вторым) слоем вместе с апо-

неврозом наружной косой мышцы живота закрывает и медиальный угол.

В случае больших грыжевых ворот наиболее надежна операция по *Lotheissen* (см. стр. 372), которая, однако, труднее и сложнее, чем простая герниопластика. При комбинациях медиальной грыжи с бедренной или медиальной, латеральной и бедренной грыж закрытие грыжевых ворот возможно только путем выполнения этой операции.

### Бедренная грыжа

Операция при бедренной грыже может быть выполнена как при бедренном, так и при паховом доступе. Суть бедренного доступа состоит в том, что препаровка грыжевого мешка выполняется снаружи, со стороны бедра, как и вправление его содержимого и закрытие грыжевых ворот. При паховом доступе все эти манипуляции проводятся изнутри, со стороны брюшной полости. Иногда препаровка грыжевого мешка производится со стороны бедра, а закрытие грыжевых ворот — со стороны брюшной полости. Такой комбинированный метод получил название паховобедренного.

### Бедренный доступ при операции бедренной грыжи

Кожный разрез проводится, как при операции 110 *Bassini*. Обнажается, но не рассекается апоневроз наружной косой мышцы живота. Край кожи и подкожной клетчатки до пахового изгиба отпрепаровываются от апоневроза наружной косой мышцы живота. После этого в медиальном углу становится видимой или прощупывается грыжевой мешок бедренной грыжи, расположенный в подкожной жировой клетчатке (рис. 5-77).

Грыжевой мешок значительно меньше, чем кажется из-за многослойных оболочек. Различные слои покрывают грыжевой мешок, словно отдельные листья кочана капусты. Весь конгломерат осторожно пальцем отпрепаровывается тупым путем от окружающих тканей, вплоть до места его выпячивания, до овального отверстия.

Разрезав все оболочки и раздвинув их по обе стороны, в центре этих тканей отыскивают грыжевой мешок. Часто кажется, что перед нами грыжевой мешок, но оказывается, что препаровка ведется еще в различных слоях жировой клетчатки.

Как правило, в грыжевом мешке находится сальник, но он может содержать и петлю тонкой кишки, в медиальный же отдел может соскользнуть мочевого пузыря. При ущемленной грыже также чаще всего ущемляется сальник; нередко и ущемления тонкой

кишки, именно в этих случаях и отмечается наиболее опасное ущемление *Littre* (см. стр. 344). Ущемленная петля кишки может спонтанно соскользнуть в брюшную полость, прежде чем мы проведем тщательное обследование. В таких случаях хирург, по словам *Brucke*, сидит перед отверстием бедренного канала, как кот перед мышиной норой, с той лишь разницей, что кишечная петля уж точно не появится вновь из отверстия. Именно потому и рекомендуется вмешательство по *Lotheissen*.

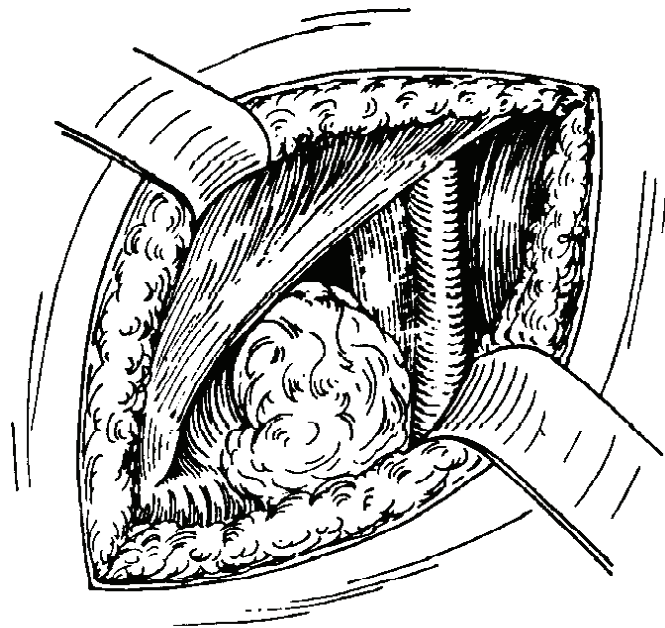


Рис. 5-77. Операция по *Fabricias* при бедренной грыже, 1. Грыжевой мешок сверху граничит с Пупартовой связкой, медиально — с лакунной связкой, внизу — со связкой Купера, а латерально — с бедренной веной

При рассечении оболочек грыжевого мешка нужно следить за тем, чтобы не повредить кишечную петлю или мочевого пузыря. Часто о вскрытии грыжевого мешка свидетельствует лишь то, что перед хирургом оказывается отличающийся по своей структуре от других жировых слоев жировик — приросший ко внутренней поверхности грыжевого мешка сальник. Вводя по ходу отверстия грыжевого мешка анатомический пинцет и продвигая его вверх, попадают в брюшную полость. Сальник вытягивается из брюшной полости и резецируется в пределах здоровых тканей.

Если в грыжевом мешке обнаруживается кишечная петля, то ее помещают обратно в брюшную полость. При необходимости в медиальном направлении расширяют грыжевые ворота таким путем, что рассекают лакунную связку (*Гимбернати*). Благодаря этому грыжевое кольцо, даже в случае ущемленной грыжи, настолько расслабляется, что ущемленная петля кишки может быть вытянута из брюшной полости, сжимающее кольцо осмотрено и при надобности проведена резекция кишки.

После вправления содержимого грыжевого мешка

в брюшную полость шейка мешка циркулярно освобождается от внутренней поверхности грыжевых ворот. Дистальная часть грыжевого мешка удаляется, шейка его ушивается кистетным швом. Культи грыжевого мешка с помощью анатомического пинцета может быть легко сдвинута выше грыжевых ворот в брюшную полость. Культи уже сама по себе рыхло закрывает грыжевые ворота; если ворота небольших размеров, то некоторые хирурги даже не считают необходимым закрывать их с помощью швов.

После погружения культи грыжевого мешка иссекается жировой конгломерат грыжевых оболочек размером с грецкий орех. Эти оболочки попадают обычно между двумя пластинками широкой фасции бедра в подпаховом треугольнике. Поверхностная пластинка фасции служит листком влагалища для всей мускулатуры бедра, глубокая же ее пластинка покрывает переднюю поверхность гребневидной и подвздошно-поясничной мышц. Обычно эти две пластинки фасции лежат друг на друге, только в случае наличия грыжи они разделены грыжевыми оболочками. Грыжевые оболочки пальцем тупо отделяются от широкой фасции бедра. Нужно следить за тем, чтобы в латеральном отделе не повредить бедренную вену, от которой к оболочкам грыжевого мешка отходят небольшие веточки.

Конгломерат грыжевых оболочек, состоящий из жировой клетчатки, выделяется из окружающих тканей до грыжевых ворот и циркулярно отсекается (рис. 5-78). Таким образом открывается доступ к Пупартовой связке, грыжевым воротам, а также утолщенной надкостнице верхней ветви лонной кости. Также становятся доступны Куперова связка и ее продолжение — гребешковая фасция, под ней — гребневидная мышца и сбоку от нее — бедренная вена.

Затем следует закрытие грыжевых ворот, которое чаще всего проводится по методу *Fabricius*. Пупартова связка прошивается в нескольких миллиметрах от края, затем прошивается и близлежащая часть гребешковой фасции (рис. 5-79). Если гребешковая фасция недостаточно толста и прочна, то вкол иглы делается несколько глубже и захватываются поверхностные волокна гребневидной мышцы. Однако делать вкол очень глубоко не рекомендуется, так как под гребневидной мышцей проходят ветви запирающего нерва. Латеральнее первого шва следует наложить еще 1-2 подобных шва; одновременно с этим ассистент тупым крючком оттягивает в латеральном направлении бедренную вену, чтобы ее случайно не повредить.

После завязывания наложенных швов Пупартова связка и гребешковая фасция хорошо прилегают друг к другу.

Прочность закрытия грыжевых ворот проверяется при натуживании больного, которого просят покашлять. Осматривается также и бедренная вена (не возник ли в ней застой). Если все в порядке, то несколь-

кими швами соединяется подкожная жировая клетчатка, которая прикрепляется к основанию раны. Кожная рана закрывается швами или наложением скрепок.

В случае больших грыжевых ворот сильно затянутые швы могут легко перерезать гребешковую фасцию и даже гребневидную мышцу. В таких случаях Пупартову связку рекомендуется пришивать к Куперовой связке, которая становится хорошо обозримой, если тупым крючком отодвинуть Пупартову складку вверх.

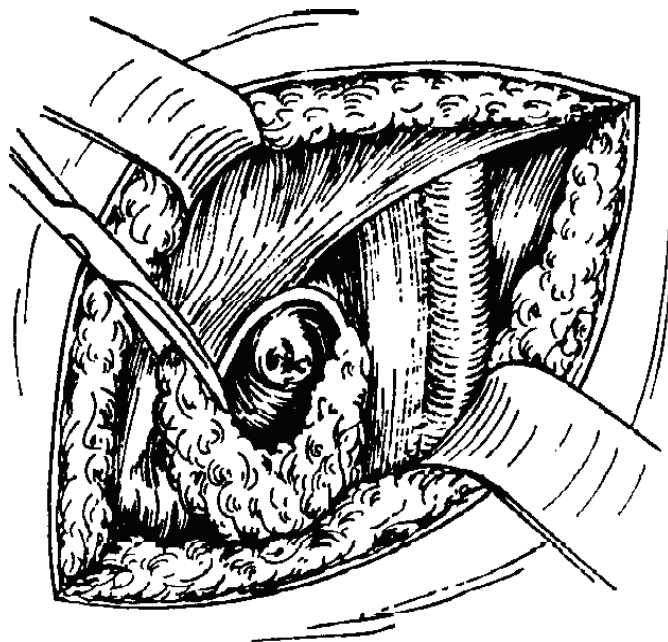


Рис. 5-78. Операция по Fabricius при бедренной грыже, 11. Экстирпация жирового конгломерата грыжевой оболочки

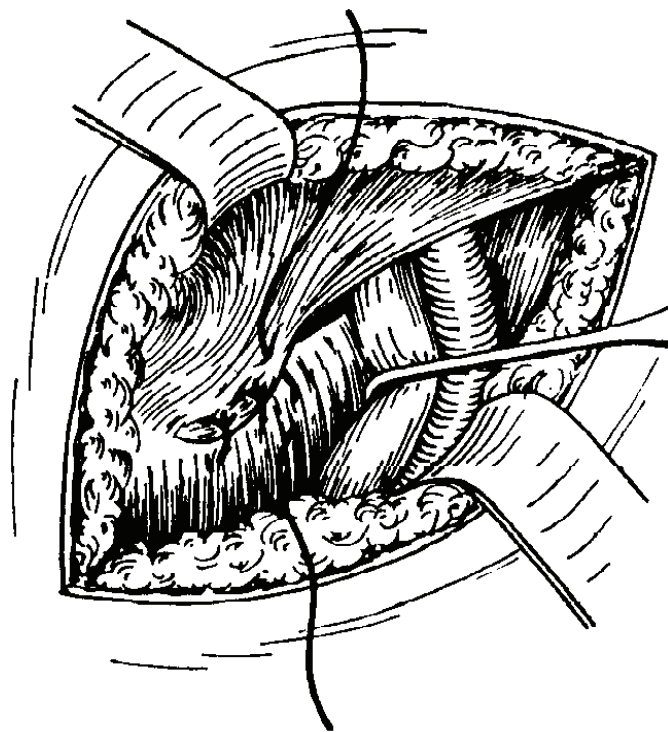


Рис. 5-79. Операция по Fabricius при бедренной грыже, 1 II. Грыжевые ворота закрываются сшиванием Пупартовой связки с гребешковой фасцией



При операции по способу *Fabricius* Пупартова связка оттягивается швами в дорзальном направлении, в результате чего расширяется наружное паховое кольцо, это же способствует возникновению паховой грыжи. Это большой недостаток данного способа, его можно предупредить, применив способ, разработанный венгерским хирургом *Pölya*.

Согласно его способу, сначала отпрепаровывается портняжная мышца, наиболее поверхностная из всех бедренных мышц, после чего эта мышца рассекается на границе верхней и средней трети ее. Проксимальная культя перерезанной мышцы отпрепаровывается от основания и конец ее подводится к грыжевым воротам, где несколькими узловатыми швами подшивается к Пупартовой связке и, с другой стороны, к гребешковой фасции или Куперовой связке (рис. 5-80). Таким образом грыжевые ворота закрываются эластичным мышечным пелотом.

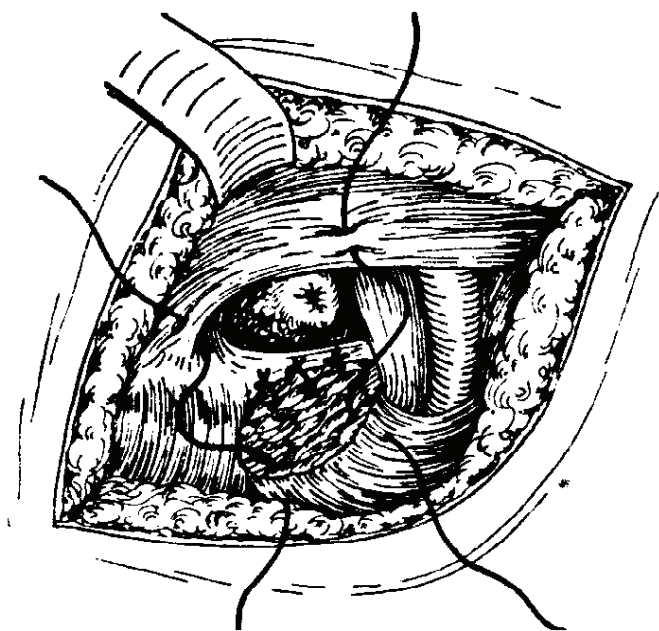


Рис. 5-80. Закрытие ворот бедренной грыжи по *Pölya* проксимальной культей пересеченной портняжной мышцы

Паховый доступ при операции бедренной грыжи *Lotheissen* в 1898 году предложил новый способ вмешательства, при котором закрывались не только бедренные грыжевые ворота, но и паховые. Позже этот способ был модифицирован многими авторами, проследить хронологию этих модификаций сейчас очень трудно. В настоящее время эту операцию называют операцией *Lotheissen-Reich* или *Foderl-Frank-Tuffier*. Вмешательство это имеет свои особенности и дает хорошие результаты как при бедренной грыже, так и при ее комбинации с паховой грыжей.

Кожный разрез при этом способе оперативного вмешательства выполняется так же, как и при операции по поводу паховой грыжи. Латеральный край кожного разреза отпрепаровывается от апоневроза на-

ружной косой мышцей живота, обнажается грыжевой мешок, который вместе с его оболочками отпрепаровывается от окружающих тканей. Если грыжевой мешок маленький, то операция может быть продолжена без его вскрытия при паховом доступе, если же грыжевой мешок больших размеров, то его вскрывают и репонируют содержимое в брюшную полость.

Апоневроз наружной косой мышцы живота отделяют кнаружи и кверху от наружного пахового кольца. Семенной канатик вместе с его оболочками также отделяют от окружающих тканей и оттягивают резиновой держалкой в латеральном направлении.

Как уже было описано при изложении операции по способу *Bassini* (см. стр. 361), поперечная фасция рассекается непосредственно над Пупартовой связкой, параллельно ей, от медиального края внутреннего пахового кольца до лонного бугорка. Тем самым мы попадаем в предбрюшинное пространство, перед нами открывается покрытый жиром мешок брюшины, который с помощью салфетки, зажатой инструментом, тупо отделяется кверху — от передней брюшной стенки, книзу — от наружной подвздошной вены и внутренней поверхности лонной кости.

Грыжевой мешок изнутри, со стороны брюшной полости, также отпрепаровывается, затем отодвигается через грыжевые ворота кверху, в брюшную полость. Грыжевой мешок теперь по своему расположению напоминает то положение, которое мы видим при прямой паховой грыже (рис. 5-81).

Если при бедренном доступе грыжевой мешок не вскрывался, то теперь его вскрывают. Грыжевое содержимое вправляют в брюшную полость, шейка мешка прошивается, его дистальная часть удаляется. После этого остается лишь закрыть грыжевые ворота. Способ их закрытия при операции по *Lotheissen* отличается от всех других.

Суть герниопластики по *Lotheissen* состоит в следующем:

- а) мышечно-апоневротико-фасциальная пластина, образующая заднюю стенку пахового канала, пришивается к Пупартовой связке, тем самым закрываются грыжевые ворота паховой грыжи;
- б) образованная после сшивания общая пластина пришивается к Куперовой связке, при этом закрываются и ворота бедренной грыжи.

Пластика по *Lotheissen* проводится следующим образом.

Мышечно-апоневротико-фасциальная пластина прошивается медиально, брюшина салфеткой отодвигается в сторону, изнутри, со стороны брюшной полости прошивается Куперова связка, и наконец прошивается нижний свободный край Пупартовой связки. Латеральнее первого шва накладывается еще один или два. Рекомендуется постоянно следить за тем, чтобы

не повредить наружной подвздошной вены и не сузить отверстие, через которое она выходит (рис. 5-82).

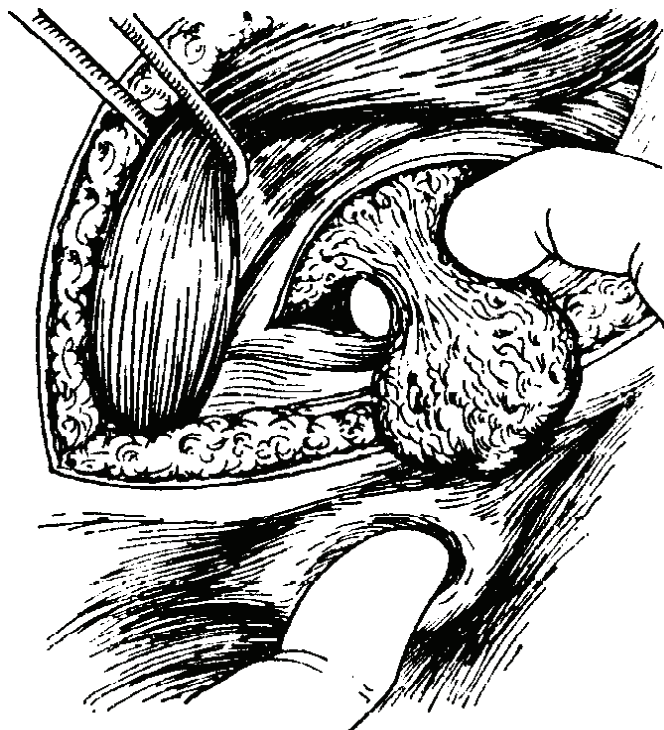


Рис. 5-81. Операция при бедренной грыже через паховый доступ, I. Грыжевой мешок, надавливая и потягивая, вытаскивают через грыжевые ворота в живот

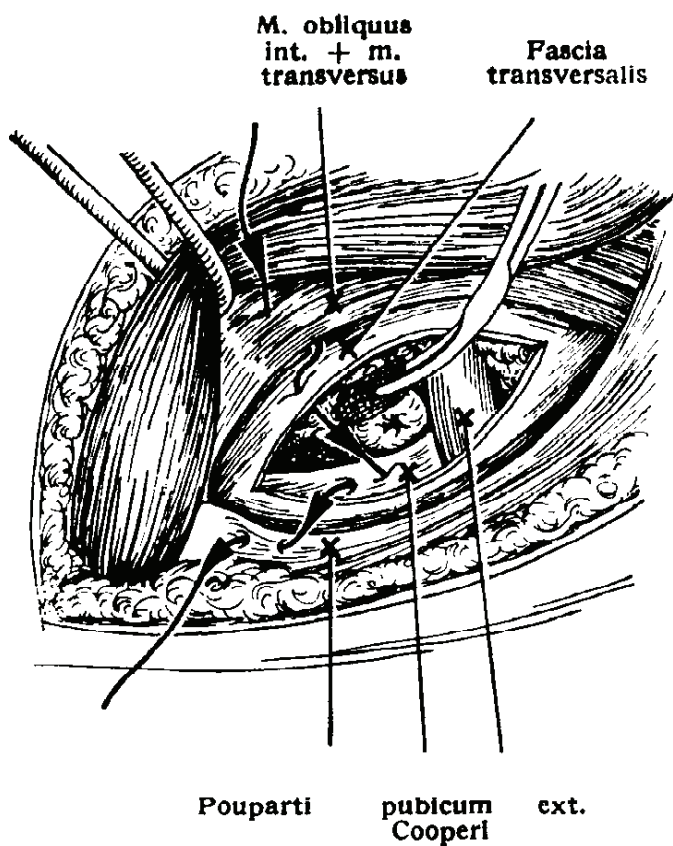


Рис. 5-82. Операция при бедренной грыже через паховый доступ, II. Сшивание внутренней косой мышцы живота, поперечной мышцы живота, поперечной фасции и Пупартовой связки с Куперовой связкой

После завязывания швов к неподатливому крепкому периосту лонной кости, к Куперовой связке подтягивается, с одной стороны, мышечно-апоневротико-фасциальная пластина передней брюшной стенки, а с другой стороны, — Пупартова связка. Двойная пластина, прикрепленная в виде шатра к кости, представляет надежную защиту в случае повышения внутрибрюшного давления. Если операция произведена при максимальном сжатии здоровых тканей, то вероятность рецидива как паховой, так и бедренной грыжи будет весьма невелика.

После закрытия грыжевых ворот сшиваются апоневроз наружной косой мышцы, жировая подкожная клетчатка и кожа.

### Приобретенная пупочная грыжа

По частоте встречаемости приобретенные пупочные грыжи следует за паховыми грыжами. Особенно часто они возникают у быстро располневших женщин в пременопаузальный период.

При грыжах больших размеров в ходе операции удаляется также и пупок. Как правило, кожный разрез имеет форму лаврового листа и окаймляет пупок. Чем полнее больной и больше грыжа, тем длиннее должен быть этот разрез.

По линии кожного разреза рассекается подкожная жировая клетчатка, имеющая иногда толщину в 8-12 см. При этом необходимо следить за тем, чтобы скальпель был направлен перпендикулярно к поверхности разреза. Это необходимо для того, чтобы в самой глубокой точке разреза, у переднего листка влагалища прямой мышцы живота, уровень разреза оказался на том же расстоянии от пупка, как и на месте кожного разреза, т. е., чтобы разрез в глубину был строго вертикальным. Необходимо следить за тем, чтобы толстый жировой слой рассекался не ступенчато, не прерывистыми движениями (рис. 5-83), а одним широким движением, что помогает избежать излишнего травмирования тканей.

Нужно максимально щадить легко рвущуюся, кровоточивую жировую ткань, ни в коем случае нельзя оттягивать ее крючками, ни острыми, ни тупыми. Осторожной коагуляцией или тщательной перевязкой кровоточащих сосудов необходимо проводить гемостаз, устраняя даже самые незначительные кровотечения.

Достигнув переднего листка влагалища прямой мышцы живота, две наружные поверхности разреза (верхняя и нижняя) покрываются большой салфеткой, что предохраняет их от возможного повреждения. Кожно-жировой конгломерат, включающий в себя и пупок, скальпелем отпрепаровывается от переднего листка влагалища прямой мышцы живота, при этом продвигаются от периферии к пупку. Этот листок

влагалища прямой мышцы перфорируют небольшие сосуды, которые в ходе препаровки перерезаются и, сокращаясь, через щели во влагалище легко уходят в глубину. Поскольку они могут дать значительное кровоизлияние в мышцу, такие участки рекомендуется обшивать.

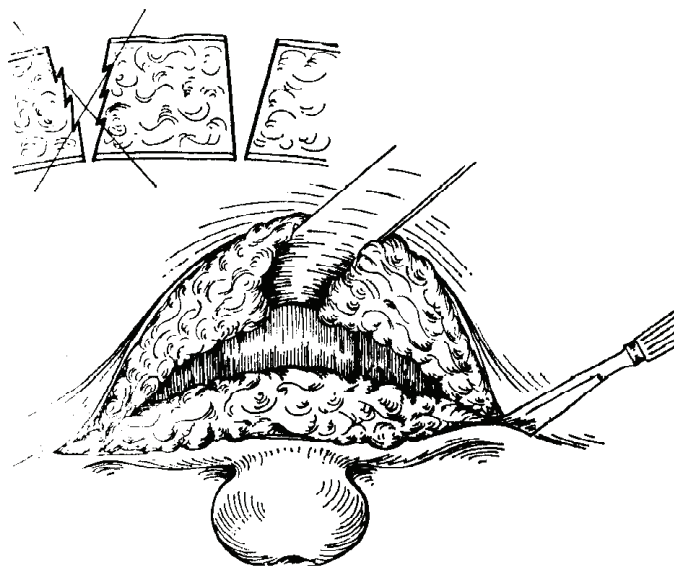


Рис. 5-83. Операция по Mayo при приобретенной пупочной грыже, I. Окаймляющий разрез вокруг пупка

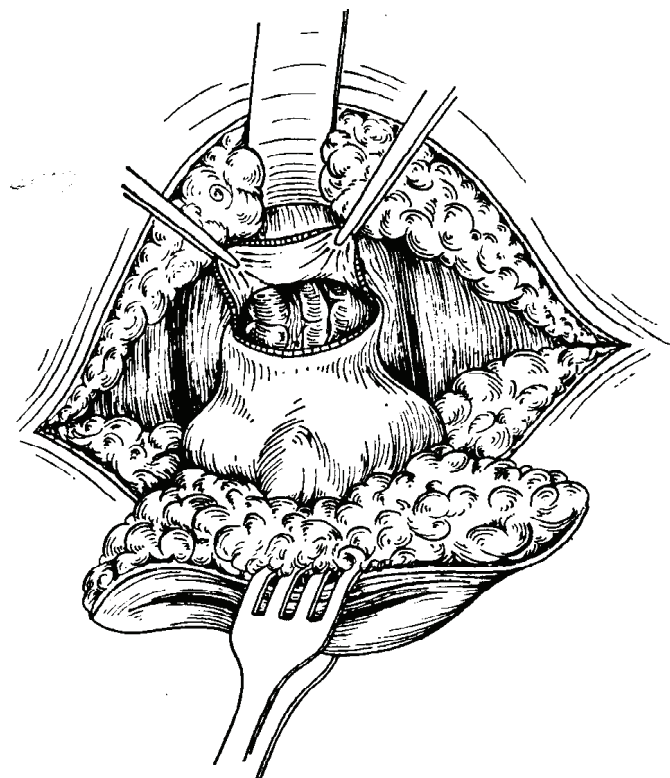


Рис. 5-84. Операция по Mayo при приобретенной пупочной грыже, II. Вскрытие грыжевого мешка у его шейки

Циркулярно отпрепаровав жировую клетчатку от основания, достигают грыжевых ворот. На уровне переднего листка влагалища прямой мышцы живота скальпелем вокруг грыжевого мешка вскрывают апоневротический слой, переходящий на стенку грыже-

вого мешка и все более истончающийся. Таким путем грыжевые ворота становятся ярко выраженными.

Следующая задача — вскрытие грыжевого мешка у его шейки. Иногда это наталкивается на трудности, так как ко внутренней поверхности мешка может прирасти сальник или кишка. Нужно найти такое место, где просвет мешка свободен, вскрыть его там и циркулярно обрезать. Проксимальный край брюшины захватывается инструментами, чтобы он не соскользнул обратно в брюшную полость (рис. 5-84). Теперь уже весь конгломерат держится только грыжевым содержимым, тянущимся из брюшной полости к пупку (сальник, кишка).

Если в дистальной части грыжевого мешка находится только сальник, его резецируют на уровне брюшной стенки. Если же в грыжевом мешке есть и кишка (как правило, это часть поперечноободочной кишки), то ее следует освободить. Перпендикулярно к пупочному кольцу грыжевой мешок рассекается до пупка. Обычно поперечноободочная кишка тесно сращена с внутренней поверхностью грыжевого мешка. Сращения устраняются острым путем, при этом нужно стремиться максимально щадить серозную оболочку кишки. Кишка и часть сальника, оставшаяся после резекции, вправляются в брюшную полость.

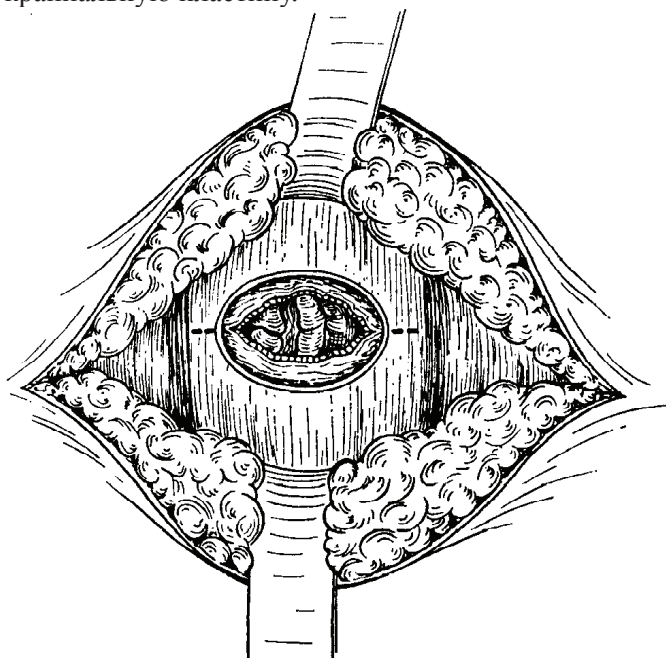
Перед хирургом теперь находится обнаженная на большом участке расширенная белая линия живота и оба передних листка влагалища его прямой мышцы. В центре этой пластины расположено отверстие с отчетливыми краями — грыжевые ворота, внутри которых циркулярно проходит край париетальной брюшины. Следующий этап вмешательства — закрытие грыжевых ворот, при котором наилучшим способом является пластика по Mayo. Этот способ имеет много преимуществ по сравнению со всеми остальными, так что, можно сказать, почти все хирурги применяют этот способ.

*Герниопластика по Mayo при пупочной грыже.* При обследовании край грыжевых ворот, как правило, видно, что белая линия настолько растянута, что представляет собой апоневротическую пластину шире 10 см, два края грыжевых ворот не достигают медиальных краев двух прямых мышц живота. Начиная от края грыжевых ворот, поперечно рассекают апоневротическую пластину широкой белой линией до медиального края обеих прямых мышц живота (рис. 585), следя за тем, чтобы не повредить лежащую за этой пластиной париетальную брюшину. Необходимость в таком разрезе обусловлена потребностью в раздвоении (создании дубликатуры) расширенной пластины белой «линии». Париетальная брюшина тупым путем отделяется от внутренней поверхности краниальной апоневротической пластины на глубине 4-5 см, а от каудальной — на расстоянии 1-2 см. От-

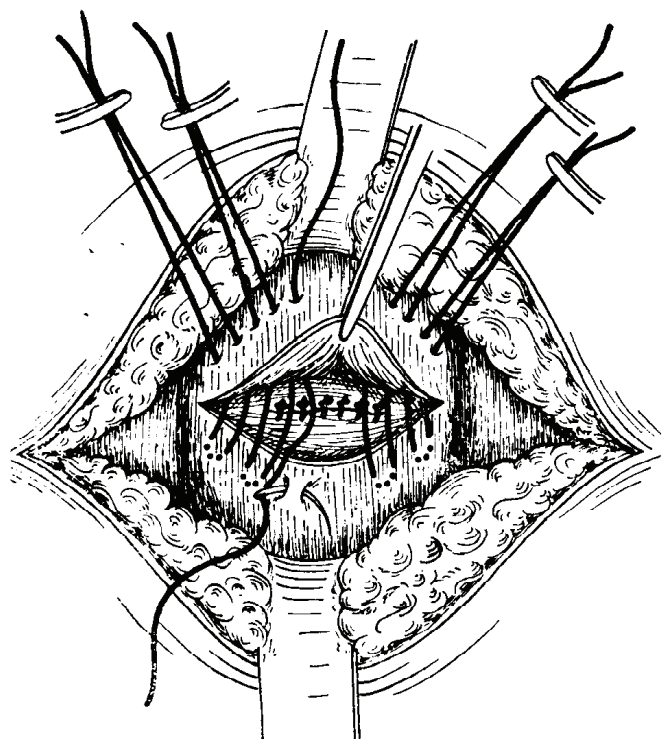


деление производится от края одной прямой мышцы живота до края другой. Отверстие на париетальной брюшине ушивается, тем самым закрывается брюшная полость.

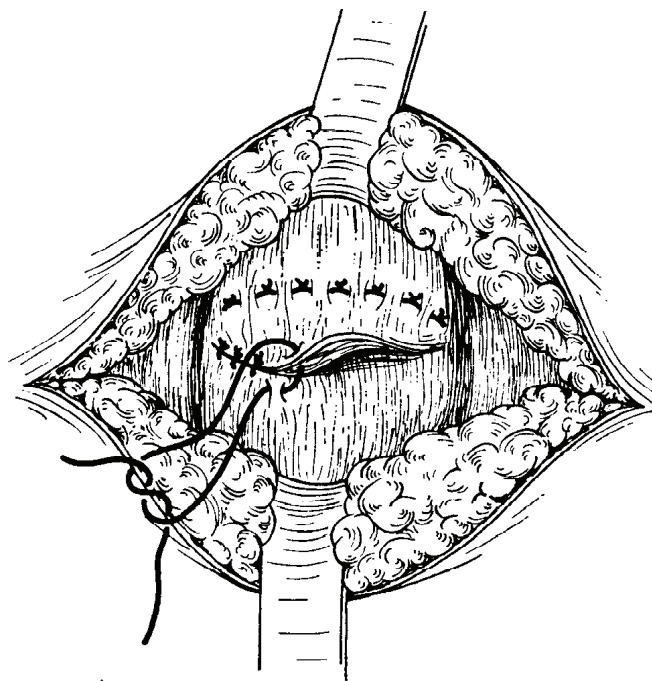
Следующий момент операции — образование П-образными швами по *Маю* дубликатуры белой линии живота. Крепкими нитками и очень тонкой иглой (чтобы не создать новых маленьких грыжевых ворот), отступя от края, прошивают снаружи внутрь краниальную пластину.



**Рис. 5-85.** Операция по Маю при приобретенной пупочной грыже. III. Расширенная белая линия живота рассекается поперек до медиального края прямой мышцы живота



**Рис. 5-86.** Операция по Маю при приобретенной пупочной грыже. IV. Удвоение белой линии живота П-образными швами



**Рис. 5-87.** Операция по Маю при приобретенной пупочной грыже. V. Пришивание верхнего лоскута апоневроза поверх нижнего

Затем прошивается каудальная пластина, близко к краю, снаружи внутрь и изнутри кнаружи. Наконеч изнутри кнаружи прошивается краниальная пластина. Концы нитей берут на зажимы. Примерно на расстоянии 1 см друг от друга по всей ширине белой линии накладываются такие же швы, так что рана покрывается нитками, словно натянутыми струнами арфы (рис. 5-86).

После завязывания всех П-образных швов каудальная апоневротическая пластина смещается под краниальную. После этого свободная часть краниальной пластины накладывается на каудальную пластину и несколькими швами в слегка натянутом положении прикрепляется (рис. 5-87).

С поверхности разреза толстой подкожной жировой клетчатки удаляются поврежденные ткани, если необходимо, освежается вся поверхность. Если раневая полость большая, в нее обязательно нужно ввести одну или две отсасывающих дренажных трубки. При ушивании раны на кожу и жировую клетчатку накладывается 3-4 крупных шва синтетическими нитками, при этом жировая клетчатка по всей ширине разреза сшивается и фиксируется к переднему листку влагалища прямой мышцы живота. Швы завязываются над проведенным инструментом (см. стр. 332). Между этими швами накладывается несколько поверхностных узловатых кожных швов.

Эпигастральная грыжа Имеются в виду небольшие — размером от просяного зерна до величины горошины — отверстия, возникающие от мечевидного отростка до пупка по белой линии, через которые выпячивается небольшой отросток жировой клетчатки,

располагающейся между двумя пластинами серповидной связки печени (рис. 5-88). Выпячивающаяся жировая клетчатка невривима, и это место, как правило, весьма болезненно. Поэтому больной обычно сразу же обращается к хирургу.

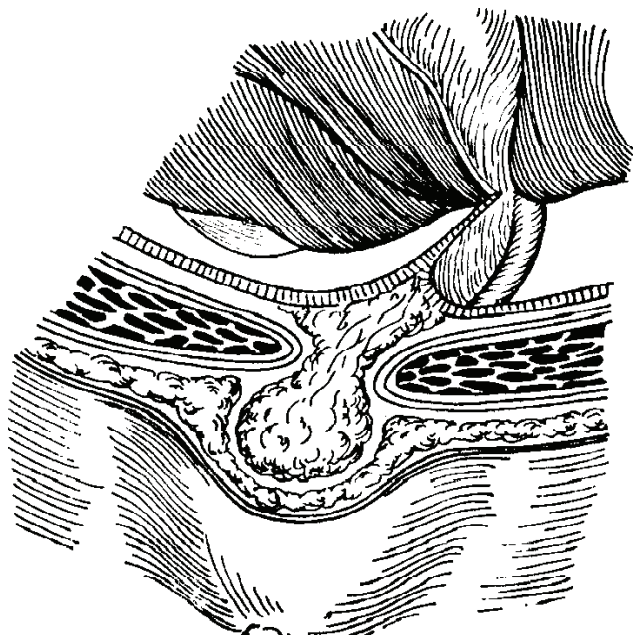


Рис. 5-88. Надчревная грыжа. Выпячивание жировой клетчатки между двумя листками серповидной связки печени

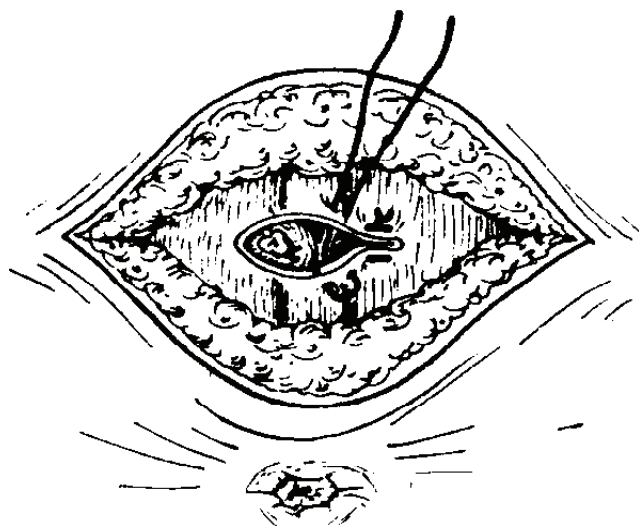


Рис. 5-89. Операция при надчревной грыже. Закрытие грыжевых ворот узловатыми матрацными швами

Оперативное вмешательство относительно несложное. Производится небольшой кожный поперечный разрез. Жировое выпячивание отпрепаровывается от подкожной жировой ткани. Отыскиваются крошечные грыжевые ворота, которые расширяются вбок с помощью дополнительного разреза. Жировое выпячивание перевязывается у своего основания и удаляется.

Грыжевые ворота закрываются несколькими простыми узловатыми швами или узловатыми матрацными швами (рис. 5-89). В случае большой грыжи гры-

жевые ворота закрываются П-образными швами по Mayo путем создания дубликатуры белой линии живота. Наконец, кожа сшивается узловатыми швами.

### Расхождение (диастаз) прямых мышц живота

Для этого состояния характерно, что на протяжении белой линии живота, между мечевидным отростком и пупком, увеличение расстояния между медиальными краями прямых мышц живота составляет 45 см. Расширенный апоневроз белой линии живота истончается. При напряжении больного, при натуживании над пупком образуется длинное валикообразное выпячивание (рис. 5-90). Хирургическим решением при расхождении прямых мышц служит пластическая операция.

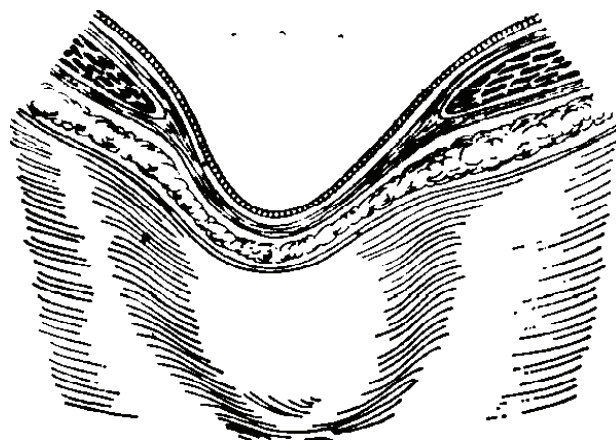


Рис. 5-90. Диастаз прямых мышц живота

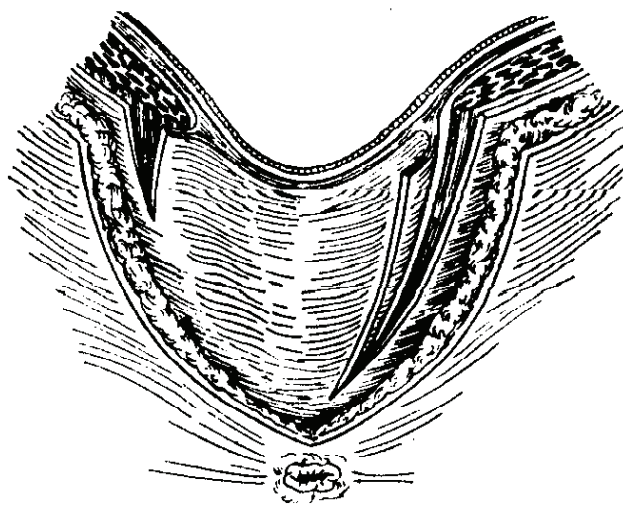
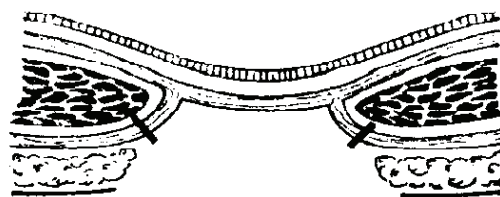


Рис. 5-91. Операция при диастазе прямых мышц живота, 1. Рассечение переднего листка влагалища прямой мышцы живота

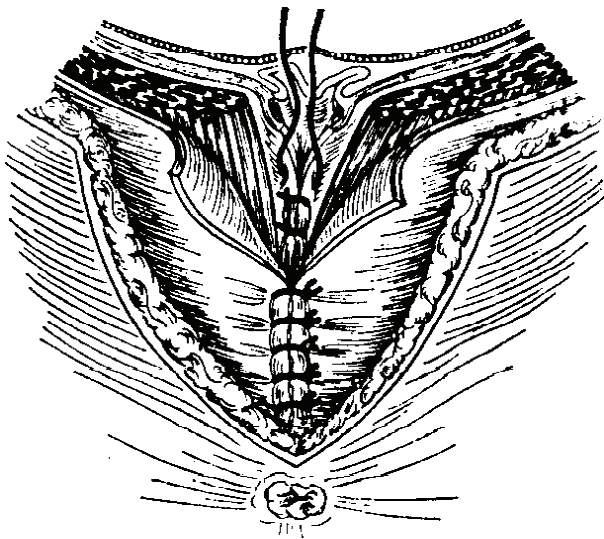
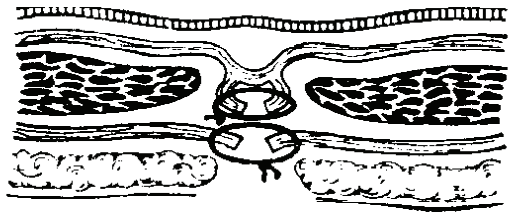


Рис. 5-92. Операция при диастазе прямых мышц живота, II. Сшивание «заднего» и переднего листков влагалища прямой мышцы живота

Проводится продольный кожный разрез от мечевидного отростка до пупка. Подкожная жировая клетчатка с двух сторон отпрепаровывается дальше медиального края прямой мышцы живота, почти до середины мышечного брюшка.

Путем осмотра и пальпации определяется ход медиальных краев двух прямых мышц живота. Латеральнее от этого края, примерно на 0,5 см сверху вниз, по обеим сторонам рассекается передний листок влагалища прямой мышцы живота (рис. 5-91). Медиальный край раны влагалища выворачивается внутренней поверхностью наружу. Тем самым этот край раны приходится на продолжение задней пластинки влагалища прямой мышцы живота.

Первым рядом швов сшиваются два медиальных края раны, при этом неповрежденная белая линия за рядом швов сморщивается. Закончив наложение первого ряда швов, этим самым сближают прямые мышцы так, что брюшка обеих мышц почти соприкасаются.

Вторым рядом швов соединяют наружные края переднего листка влагалища прямой мышцы живота (рис. 5-92). Затем накладываются швы на кожу. Эта операция в Советском Союзе описана П. Н. Напалковым.

### Грыжа в области полулунной (Спигелиевой) линии

Это очень редкий вид грыж, а потому распознать его довольно сложно. Как правило, через грыжевые

ворота выпячивается лишь предбрюшинная жировая клетчатка, но автору этой главы пришлось оперировать больного с такой грыжей, при которой в грыжевом мешке была ущемлена петля кишки.

Как правило, эти грыжи обычно встречаются там, где полулунная (Спигелиева) линия перекрещивается с дугообразной (Дугласовой) линией (см. стр. 316). Этот участок располагается у наружного края прямой мышцы живота, на 4-5 см ниже пупка. Появляющееся здесь выпячивание напоминает доброкачественную опухоль или — в случае ущемленной грыжи — паритетальный абсцесс.

Если заболевание правильно диагностировано, то операция не представляет особых трудностей. Проводится поперечный разрез, отпрепаровывается грыжевой мешок. Грыжевые ворота расширяются, грыжевой мешок резецируется, а грыжевые ворота закрываются поперечным швом.

### Грыжа поясничной области

Относительно редко в поясничной области встречаются две разновидности грыж. Это нижняя поясничная и верхняя поясничная грыжи. Грыжевые ворота при нижней поясничной грыже находятся в пределах нижнего поясничного треугольника (Петти). Основание этого треугольника, обращенного вершиной кверху, образуется за счет внутренней косой и поперечной мышц живота (рис. 5-93). Эта весьма тонкая мышечная пластинка еще более ослабляется перфорирующими ее подвздошно-надчревной нервом и 4-й поясничной артерией и веной.

Грыжевые ворота верхней поясничной грыжи находятся в пределах верхнего поясничного треугольника (Гринфельта). Основанием этого Треугольника, вершиной обращенного вниз, служит поперечная мышца живота, снаружи он покрыт широкой мышцей спины (рис. 5-94).

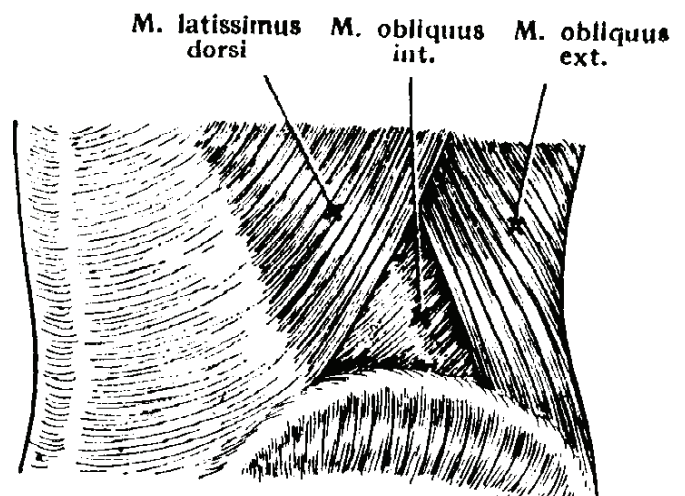


Рис. 5-93. Нижний поясничный треугольник



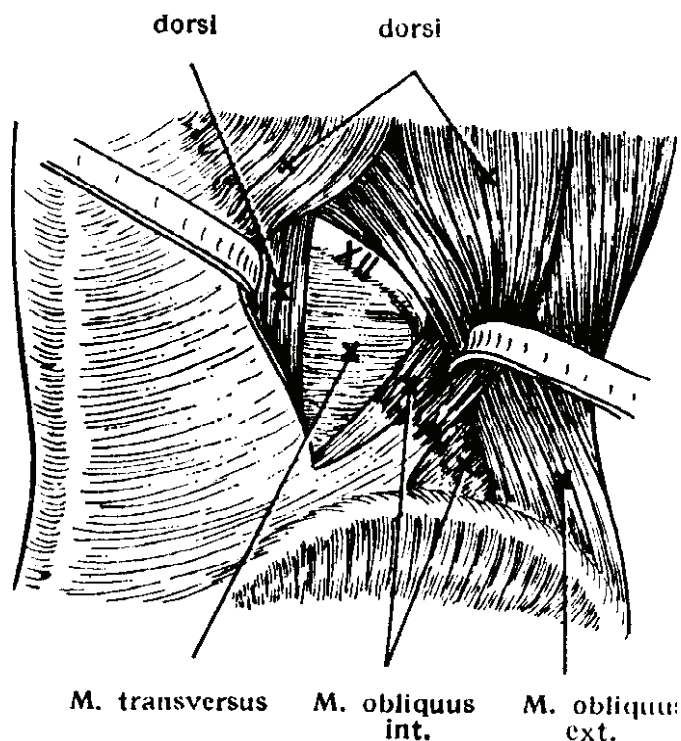


Рис. 5-94. Верхний поясничный треугольник

Тонкая мышечная пластинка основания ослабляется проходящими через него двенадцатым межреберным нервом, артерией и венной. При этой грыже поставить точный диагноз, являющийся основой клинической картины, весьма непросто. Установление правильного диагноза является необходимым ключом целенаправленного хирургического вмешательства.

Суть оперативного вмешательства состоит в следующем: резекция грыжевого мешка, закрытие грыжевых ворот, реконструкция поперечной мышцы живота.

### Послеоперационные (рубцовые) грыжи

Эти грыжи возникают на месте лапаротомических разрезов. Причиной их возникновения могут послужить ошибки хирурга в техническом отношении. Часто, однако, причиной служат и конституциональные особенности больного, недостаточно оцененные хирургом, или нарушения врачебных предписаний (преждевременная нагрузка операционного рубца). Число таких грыж велико, и, поскольку число лапаротомий по поводу этих грыж изо дня в день неуклонно растет, предупреждение возникновения этих осложнений приобретает все более важное значение.

В интересах предупреждения послеоперационных грыж следует отдавать безусловное преимущество поперечным лапаротомиям, поскольку они позволяют щадить самую глубокую мышцу живота — его поперечную мышцу, непосредственно соприкасающуюся с

париетальной брюшиной, и потому после них пристеночные грыжи возникают гораздо реже. Поперечная мышца живота и покрывающая ее внутреннюю поверхность поперечная фасция, наподобие эластичного прочного короец, образуют важнейший защитный слой брюшной стенки. Поперечная мышца живота по обе стороны как единая двухбрюшковая огромная мышца может быть поперечно разделена от одной до другой половины тела без необходимости перерезать хотя бы один из мышечно-апоневротических волокон. Если в этом слое возникает отверстие, то, несмотря на неповрежденность двух наружных мышц, возникает грыжа.

Причиной возникновения послеоперационной грыжи могут послужить и многие другие факторы: некротизация краев раны в результате слишком частых и тугих швов, нарушение рубцеобразования вследствие гипопроотеинемии, анемии, отека тканей, авитаминоза С или кровоизлияния, чрезмерной нагрузки на свежий и еще слабый рубец и т. д. Послеоперационная грыжа чаще возникает у тучных пациентов и у женщин. Частой причиной возникновения такой грыжи является выведение дренажной трубки или тампона по линии операционного шва, а также нагноение операционной раны.

Послеоперационные грыжи брюшной стенки часто возникают в первые два года жизни ребенка, и еще чаще — у новорожденных, а также и у недоношенных детей, и у людей преклонного возраста. Именно поэтому, оперируя очень молодых и весьма пожилых пациентов, нужно особенно следить за тем, чтобы предпринимались все меры для предупреждения послеоперационной грыжи. Здесь особенно уместна английская поговорка «an ounce of prevention worth a pound of cure».

Оперативные вмешательства при послеоперационных грыжах имеют ряд иногда сложных особенностей. Довольно часты рецидивы, причем новая грыжа в таких случаях обычно больше первой. Стандартной операции при послеоперационных грыжах нет. Целью оперативного вмешательства является реконструкция трех широких мышц брюшной стенки по ходу их волокон и каждой из них в отдельности. Если это оказывается невозможным, то все три мышцы сшиваются вместе одним слоем, причем шов должен быть поперечным. В таком случае следует стремиться к пластическому решению, подобному при операции по Маю при пупочной грыже.

При продольных овальных дефектах хорошего оперативного решения нет. Такое отверстие ушить поперечным швом нельзя, после же продольного шва часто возникает рецидив. Больше надежд на выздоровление, если предварительно удастся добиться похудения больного на 8-10 кг. Край дефекта сколько рядов продольных швов, в случае же большого дефекта он замещается по методу *inlay* (см. стр. 346). Для пластики лучше всего выкраивать лоскуты широкой фасции бедра или кожи брюшной стенки. Как

правило, мы отдаем предпочтение собственным тканям больного, а не синтетическим материалам. *Bettger* более чем в 200 случаях при операции грыжи брюшной стенки закрывал рану наложением швов и лишь в 6 случаях провел свободную пересадку. Очень большое значение он придает строжайшей асептике и атравматичной технике. Советские хирурги обращают еще внимание на положительное значение предоперационного укрепления (тренировки) мышц передней брюшной стенки интенсивными занятиями со специальным комплексом упражнений по лечебной физкультуре (*В. Н. Корж и др.*).

В случае большой раневой полости возникновение гематомы или накопление секрета предупреждается введением отсасывающего дренажа.

Все эти усилия, однако, окажутся напрасными, если больной не желает худеть, отказаться от тяжелого физического труда и носить эластический бандаж. Частота возникновения рецидивов составляет 10-20% всех случаев.

### **Грыжи диафрагмы таза. Грыжи в тазовой области**

Вход в таз образован костным кольцом крестцового мыса и терминальной линии. Эта линия разделяет полости большого и малого таза. Любая грыжа, располагающаяся ниже этой линии, является грыжей тазовой области. Этот вид грыж очень редок, что объясняется, по крайней мере, двумя причинами. Одна из них — особенности строения таза, который состоит из крупных костей и широких прочных связок. Другая причина — угол наклона таза, который составляет около 60°. Благодаря этому вес внутренностей приходится в основном на паховую область и лишь в незначительной степени — на полость таза и его вход.

И все-таки любое отверстие, выводящее из таза, может служить грыжевыми воротами. Это наблюдается, с одной стороны, у очень тучных людей, у которых содержимое брюшной полости, имеющее значительный вес, давит на тазовое дно, а с другой стороны — у быстро похудевших людей, когда исчезает жировая выстилка тазовых отверстий, и они могут стать грыжевыми воротами.

Таз со всех сторон окружен большой массой мышц и жировой ткани, а потому грыжевое содержимое, выпячивающееся через маленькие ворота, оказывается совсем завуалированным. Но ведь известно, что именно грыжи с маленькими и неэластичными воротами особенно склонны к ущемлению. В этой особенности находит объяснение то обстоятельство, что грыжи тазовой области распознаются только в ходе операции, на котирую больной попадает по поводу якобы предполагаемой кишечной непроходимости.

Отдельные грыжи возникают на местах отверстий в боковой стенке таза: *грыжа запирающего отверстия, седалищная грыжа*. Другие грыжи возникают у выхода из малого таза, в области промежности. Они получили название *промежностных грыж*.

### **Грыжа запирающего отверстия (Hernia obturatoria)**

У верхнего края запирающей мембраны остается небольшое отверстие для *запирающих сосудов и нерва*. Если это отверстие расширяется, через него выпячивается грыжевой мешок, в который может соскользнуть петля тонкой кишки и здесь легко ущемиться. Спереди такая грыжа покрыта мощными гребневидной и приводящими мышцами; она, как правило, не видна и не пальпируется.

Больной в большинстве случаев попадает на операционный стол с диагнозом непроходимости кишечника. На операции обнаруживают, что как расширенная закупоренная петля кишки, так и спавшаяся петля ведут к запирающему каналу. Иногда наблюдается и Литтреевское ущемление (см. стр. 344). Ущемленное содержимое грыжи освобождается тупым путем расширением пальцем грыжевых ворот изнутри, со стороны брюшной полости. Очень редко возникает необходимость в рассечении запирающей мембраны, которое проводится в направлении книзу.

После освобождения ущемленной петли кишки контролируют ее состояние, при необходимости поврежденные участки резецируют.

Грыжевые ворота закрывают также изнутри, со стороны брюшной полости. Самым простым является метод инвагинации *Kocher*, при котором грыжевой мешок поворачивают в сторону брюшной полости и перевязывают у шейки. Возникающая в результате «пробка», словно пелот, закрывает грыжевые ворота. Лишь в случае очень больших грыж возникает необходимость в более сложном методе.

Описана и мышечная пластика грыжевых ворот, прежде всего закрытие грыжевых ворот лоскутом из гребневидной мышцы. Другие хирурги использовали для пластики костнопериостальный участок лонной кости. Необходимость в таких сложных вмешательствах возникает лишь в крайне сложных случаях.

### **Седалищная грыжа (Hernia ischiadica supra et infrapiriformis)**

Эта очень редкая форма грыжи имеет две разновидности. При одной из них грыжевые ворота располагаются над, а при другой под грушевидной

мышцей, но в обоих случаях в пределах большого седалищного отверстия. Грыжевой мешок и его содержимое покрыты 8-10 см-овым слоем, состоящим из ягодичной мышцы и грыжевой клетчатки, а потому диагностировать эту грыжу весьма непросто.

Автор этой главы в молодости однажды вскрыл в перевязочной «ягодичный абсцесс» и, увидев весьма странную картину, открывшуюся перед ним, не сразу понял, с какой патологией имеет дело. Диагноз был поставлен лишь после того, как в глубине раны была замечена петля кишок.

Если содержимое грыжевого мешка может быть надежно обследовано и возвращено в брюшную полость, то закрытие грыжевых ворот не представляет трудностей: грушевидную мышцу подшивают к малой ягодичной или к верхней близнецовой мышце. В случае некроза грыжевого содержимого рекомендуется оставить вскрытую грыжу открытой, тампонировать, а затем, перевернув больного на спину, провести лапаротомию и все необходимые манипуляции на кишке через брюшную полость.

### Грыжи промежности (Hernia perinea)

Если учесть, что площадь поверхности, охватывающая выход из малого таза, составляет около 100 кв. см и не защищена ни костями, ни крепкими связками, что содержимое брюшной полости давит своим весом на эту поверхность, пересекаемую к тому же множеством каналов, через которые под весьма высоким внутрибрюшным давлением исторгается моча, каловые массы, а в ходе родовой деятельности и ребенок, то вызывает немалое удивление, что грыжи промежности возникают так редко.

Наклон таза, прочная треугольная пластина поднимающей мышцы заднего прохода и урогенитальной диафрагмы, а также напряжение мышц органов малого таза защищают от возникновения грыжи. Но можно легко понять, что после родов, особенно многократных, мышечно-соединительнотканый остов дна таза настолько ослабляется, что может возникнуть грыжа промежности.

Лечение этих грыж, за исключением выпадения заднего прохода, относится к области гинекологии, поэтому мы лишь коротко упомянем о них.

Очень редкие грыжи промежности еще реже ущемляются; в таких только случаях хирургу приходится встречаться с ними, поскольку они сопровождаются симптомами механической непроходимости тонкой кишки. Анатомическую основу непроходимости редко удается определить при внешнем осмотре, даже после вскрытия брюшной полости полностью выяснить диагноз удастся лишь при достаточном знании хирургом различных

вариантов грыж тазовой области. Если же диагноз грыжи определен правильно, то расширить узкие грыжевые ворота со стороны брюшной полости и освободить ущемленные петли тонкой кишки уже нетрудно.

### Hernia pudenda

Грыжевое содержимое, как правило, представлено петлей тонкой кишки, которая соскальзывает через параколпиум, между влагалищем и лонной костью, ее нижней ветвью, а также седалищной костью в направлении задней части большой срамной губы. Заболевание это чрезвычайно редкое и может быть спутано с воспалением кисты Бартолиниевых желез. Rectokele

Передняя стенка прямой кишки в результате слабости перегородки между нею и влагалищем (septum rectovaginale) выпячивается сзади во влагалище.

### Cystokele

Ослабление перегородки между мочевым пузырем и влагалищем (septum vesicovaginale) приводит к выпячиванию мочевого пузыря спереди назад, во влагалище. Вопрос о том, чем считать ректо- и цистокеле: грыжей или выпадением, — остается спорным. Оба заболевания относятся к нередким и хорошо корригируемым традиционным гинекологическим операциям — вагинальной пластике.

### Enterokele

Вследствие разрыва в верхней части перегородки между прямой кишкой и влагалищем, петля тонкой кишки, находящаяся в Дугласовом пространстве, соскальзывает, попадает между прямой кишкой, влагалищем и сзади выпячивается во влагалище. Это заболевание легко спутать с ректоцеле. Бывает, что оба заболевания встречаются одновременно: неповрежденная задняя стенка влагалища выпячивается снизу прямой кишкой, а сверху - петлей тонкой кишки.

В случаях, когда петля тонкой кишки выпячивается через septum rectovaginale, но направляется не к влагалищу, а к прямой кишке и выпячивается переднюю стенку ампулы прямой кишки сзади, то это заболевание называется *hedrokele* (от греческого *hedra*, что значит: прямая кишка).

Еще реже отмечаются случаи, когда энтероцеле находится между мочевым пузырем и стенкой влагалища, куда выпячивается через прорванную перегородку между мочевым пузырем и влагалищем.



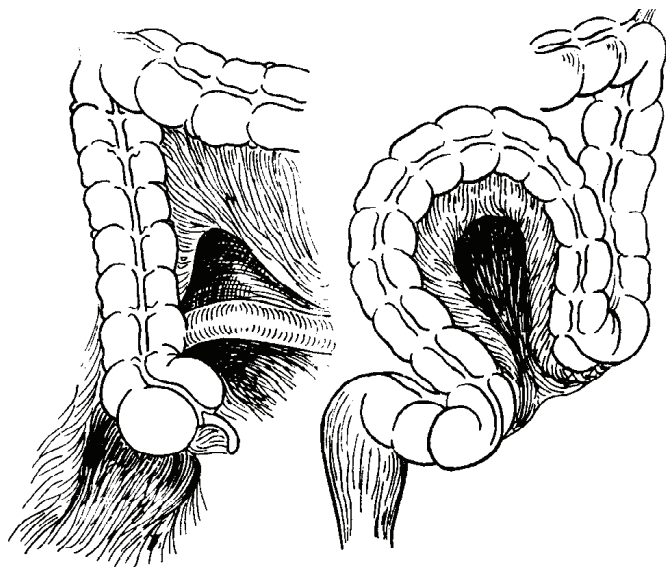
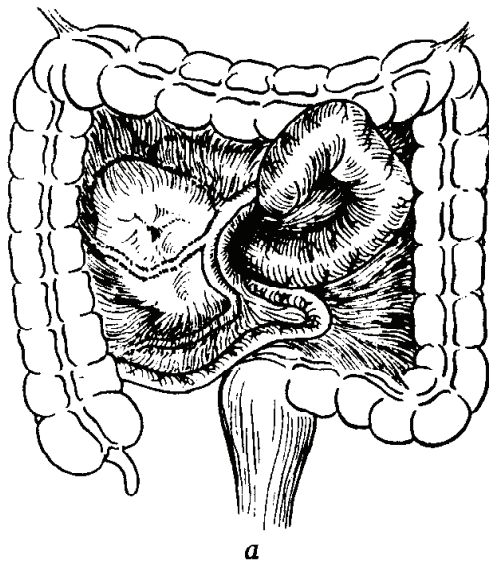
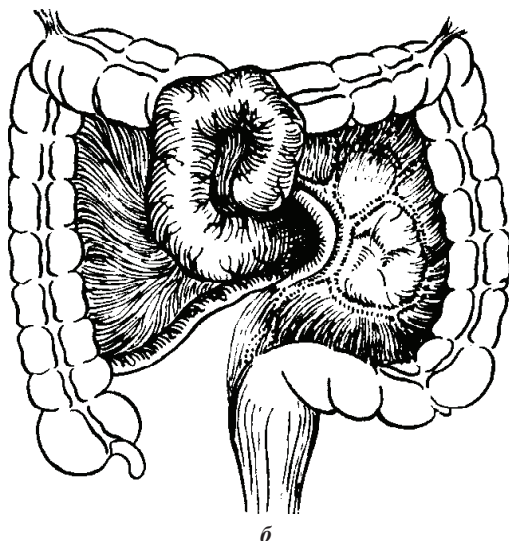


Рис. 5-95. Внутренние грыжи, I. Recessus ileocecalis superior et inferior, recessus retrocecalis и recessus intersigmoideus являются внутренними грыжевыми воротами



а



б

Рис. 5-96. Внутренние грыжи, II. а) Правосторонняя и б) левосторонняя мезентерикопарietальная грыжа

Все формы энтероцеле оперируются только при лапаротомическом доступе; при этом должна быть устранена щель в перегородке, служащая грыжевыми воротами.

Внутренние грыжи К этой группе относятся грыжи, возникающие внутри мышечно-апоневротического слоя брюшной стенки. Грыжевые ворота образуются в дупликатуре брюшины, между листками которой может проходить крупный кровеносный сосуд. Возникают эти грыжи в основном вследствие углубления различных карманов брюшины (recessus peritonei ileocecalis sup. et inf., retrocecalis, intersigmoideus), в которые затем соскальзывают петли тонкой кишки (рис. 5-95). С другой стороны, — и, вероятно, такие случаи отмечаются отверстие на задней стенке брюшины возникает в период внутриутробного развития, когда в результате мальротации, неправильного сращения брыжейки с задней стенкой брюшины через это отверстие в углубленный карман брюшины соскальзывают многочисленные петли тонкой кишки. К таким грыжам относится и *правосторонняя мезентерикопарietальная грыжа*, при ней по переднему краю грыжевых ворот проходят верхняя брыжеечная артерия и вена; петли тонкой кишки соскальзывают за брыжейку тонкой кишки, не сращенной с задней частью брюшной стенки, и выпячивают ее. Подобным образом возникает и *левосторонняя мезентерикопарietальная грыжа*, при ней по переднему краю грыжевых ворот проходят нижняя брыжеечная артерия и вена, а петли тонкой кишки попадают за нисходящую часть поперечноободочной кишки и мезосигмы. Эти два вида грыж называют также *грыжами Treitz* и *парадуоденальными грыжами*. Распознать их трудно даже после лапаротомии. Помочь поставить правильный диагноз может отсутствие многих петель тонкой кишки в свободной брюшной полости и сильное выпячивание брыжейки (как тонкой кишки, так и нисходящей толстой и ситовидной), конечно, если мы знаем о существовании таких признаков этого заболевания и думаем о них (рис. 5-96).

Сюда же следует отнести и те грыжи, которые возникают в результате образования отверстия на любом участке сальника или брыжейки, через которое выпячивается и может ущемиться тонкая кишка. Отверстие это может возникнуть как в результате травмы живота, так и в результате повреждений в ходе операции, так, например, сюда можно отнести грыжу, которая возникает вследствие отверстия в брыжейке, оставшегося в результате ее неправильной реконструкции после резекции желудка или кишки.

Все внутренние грыжи только при ущемлении кишки сопровождаются соответствующими симпто-

мами. Поскольку характерного выпячивания не видно, больной попадает к хирургу с диагнозом кишечной непроходимости.

После лапаротомии важнейшей и первостепенной задачей является распознавание истинной патологии. Расширенная закупоренная кишка и спавшиеся ее части, как правило, ведут к грыжевым воротам. Края грыжевых ворот тщательно обследуются: захватив их между двумя пальцами, на ощупь определяют, не

проходит ли там крупная артерия (верхняя или нижняя брыжеечная). Края грыжевых ворот можно рассекать только на участке, где нет крупных сосудов, после чего освобождается ущемленная петля кишки. Теперь только видно, что в грыжевом мешке находилась почти вся тощая и подвздошная кишка. Отверстие грыжевых ворот ушивается несколькими швами, полость, куда смещалась кишка, позднее постепенно облитерируется.

## Травмы живота

Травмы живота составляют 1,52,5% всех травм вообще. В мирное время наиболее частыми причинами закрытых травм живота являются транспортные происшествия, главным образом — автомобильные, а также удары в живот, падение на рельсы и др. При *закрытых травмах живота* необходимо тщательное клиническое наблюдение, чтобы при малейшем подозрении на повреждение внутреннего органа могла быть немедленно проведена лапаротомия. Успех операции прежде всего зависит от срока ее проведения: в течение 2 часов после травмы — 90%, в течение 4 часов после травмы — уже только 67%, в течение 12 часов после травмы — только 25% операций позволяют надеяться на полное выздоровление (О. Keller). Разница в результате раннего и запоздавшего вмешательства гораздо значительнее, чем между самой совершенной и самой неудовлетворительной работой хирурга. Наибольшие потери — это потери времени.

*Проникающие (открытые) травмы живота* бывают главным образом колотыми и огнестрельными ранениями. При них абсолютно показана экстренная лапаротомия.

Органы брюшной полости могут быть повреждены и в ходе брюшных операций вследствие сложности патологической картины, нераспознанных анатомических вариантов, неопытности хирурга и т. п. К *ятрогенным травмам* мы относим те, которые причиняет обследующий врач (или сестра) каким-либо инструментом: гастроскопом, ректоскопом, термометром при измерении ректальной температуры, резиновой трубкой для клизм и пр. Сейчас все реже и реже, но все-таки еще встречаются, особенно у детей, серьезные повреждения пищевода и желудка в результате заглатывания *концентрированной кислоты или щелочи*. И наконец — очень редко встречаются и спонтанные *разрывы органов брюшной полости*. Раннее их распознавание и экстренная операция могут спасти пострадавшему жизнь.

### Закрытые и открытые проникающие травмы живота

У пострадавших, имеющих закрытые травмы живота, в 40% случаев отмечаются и иные повреждения, которые легко могут отвлечь наше внимание от возможного повреждения живота, часто угрожающего жизни пострадавшего. Приблизительная частота повреждения отдельных органов такова:

селезенка	25%
печень	15%
поджелудочная железа	3%
диафрагма	1%
почки	25%
кишки	15%
ретроперитонеальная гематома	3%
повреждения крупных сосудов	0,5%

Если при повреждении *одного единственного органа* смертность составляет 5,8%, то при *множественных травмах* она равняется почти 30%. Проникающие, колотые, огнестрельные ранения в 70% случаев затрагивают несколько органов. Первая помощь должна оказываться на месте происшествия и продолжаться во время транспортировки.

Во время транспортировки пострадавшего необходимо начать *противошоковую терапию* (поддержание сердечной деятельности и обеспечение дыхания, переливание плазмы), согревание больного. Наркотики следует давать только в том случае, если решено произвести лапаротомию.

При тяжелых травмах живота в больнице нужно соблюдать определенный порядок и планомерно проводить необходимые мероприятия. Первостепенной задачей является продолжение противошоковой терапии и поддержание свободными дыхательных путей, если необходимо то путем введения трахеальной трубки. При напряженном пневмотораксе необходимо провести немедленное активное отсасывание



из плевральной полости, тем самым обеспечивая свободное дыхание. С помощью назогастрального зонда проводится отсасывание содержимого желудка, детензия кишечного тракта. Через катетер контролируется, есть ли кровь в моче, выводится моча, опорожняется мочевого пузырь. На поврежденные конечности накладываются шины, поверхностные раны перевязываются. Если противошоковая терапия в течение 0,5-1 часа не приносит результатов, то показана немедленная лапаротомия, так как в брюшной полости может быть кровотечение, которое необходимо остановить. При операции в случае травмы живота всегда нужно иметь в запасе большое количество крови, так как в брюшной полости в результате массивного кровотечения может скопиться много крови, незамеченное до операции.

Для определения показаний к операции при закрытых травмах живота многие хирурги считают целесообразным пробное введение жидкости в брюшную полость. Суть этого способа состоит в том, что под пупком по средней линии через пункционное отверстие вводится в брюшную полость тонкий катетер, через него впрыскивается 500 мл физиологического раствора. Затем введенная жидкость из брюшной полости отсасывается, по ее цвету определяется наличие в брюшной полости крови или желчи. В отдельных клиниках этот метод является повседневным и обязательным диагностическим приемом (например, в Вюрцбурге, о чем сообщает *Lick*).

Нельзя забывать и о необходимости профилактики столбняка (анатоксин и/или антитоксин) и о введении антибиотиков. При повреждении паренхиматозного органа необходимо бороться с инвазией скорее грамположительных (главным образом — стафилококки), а при повреждениях полостного органа — грамотрицательных (*Coli*, *Proteus*, *Aerobacter*) бактерий.

Решив вопрос о необходимости проведения лапаротомии, необходимо ввести нужное количество седативных и болеутоляющих препаратов, за исключением случаев травм черепа или угнетенного дыхания.

При множественных повреждениях сначала обрабатываются те из них, которые расположены сзади, чтобы после лапаротомии не нужно было большого переворачивать. Края всех открытых ран освежаются, из ран удаляются все возможные инородные тела (обрывки платья и пр.), после чего раны послойно ушиваются.

Лучше всего путем верхней или нижней, если нужно, полной срединной лапаротомии широко вскрыть брюшную полость. Чрезвычайно важно, чтобы был достигнут хороший осмотр всех органов, важных образований и крупных сосудов брюшной полости, а также был бы обеспечен хороший к ним доступ. Если необходимо, лапаротомии следует дополнить торакотомией, например, при повреждении купола печени,

в VII-VIII межреберье. Операция должна быть быстрой, тщательной, как можно менее отягощать больного и как можно меньше травмировать ткани.

После вскрытия брюшной полости прежде всего нужно быстро произвести ревизию, выяснить, какие органы повреждены. Порядок последующих действий таков:

1. временная остановка кровотечения тампонированием или зажимами;
2. временное исключение выделения кишечного содержимого с помощью кишечных зажимов, перевязки или иным путем;
3. последовательный осмотр внутренних органов: а) желудочно-кишечного тракта от кардии до прямой кишки, б) печени и желчных путей, в) селезенки, г) поджелудочной железы, д) брыжеек, е) почек и надпочечников, а также прочих образований брюшной полости;
4. удаление всех нежизнеспособных тканей;
5. реконструкция (или удаление) пострадавших паренхиматозных и полых органов;
6. дренирование всех полостей, оставшихся на месте крупных гематом, удаленных при операции, всех мест, куда в послеоперационный период могут проникнуть секрет поджелудочной железы, желчь, моча и пр., всех инфицированных участков ретроперитонеального пространства, всех слепых карманов.

К тому времени, как брюшная полость оказывается вскрытой, может оказаться, что активного кровотечения уже не отмечается, обнаруживается лишь более или менее свернувшаяся кровь. В тех же случаях, когда обнаруживается активное кровотечение, то по частоте его встречаемости поврежденные органы брюшной полости образуют следующую очередность: печень, селезенка, почки, желудок, двенадцатиперстная кишка, изгиб двенадцатиперстной и тонкой кишки (*flexura duodenojejunalis*), тонкая кишка и ее брыжейка, поджелудочная железа.

При последовательном осмотре органов брюшной полости петли тонкой кишки вынимаются из брюшной полости, тщательно осматриваются и, обернутые салфеткой, смоченной в теплом физиологическом растворе, помещаются вне брюшной полости. После этого перед хирургом открывается вся брюшная полость и забрюшинное пространство.

Повреждения различных органов устраняются на основании следующих принципов.

## Повреждения печени

Возможны три вида повреждений печени, которые могут сочетаться, комбинироваться друг с другом: это субкапсулярная гематома, транкапсулярные трещины паренхимы и центральный разрыв.

1. *Субкапсулярная гематома*, если она не сопровождается более глубокими повреждениями, то можно считать, что имеется наиболее благоприятный прогноз. Глиссонова капсула вскрывается, гематома опорожняется, в ее полость вводятся дренажные трубки *Penrose*.
2. *Транскапсулярные трещины паренхимы* отмечаются в основном на выпуклой части правой доли печени. Все необратимо поврежденные, нежизнеспособные участки печени удаляются. Жизнеспособность сохраняют лишь те участки печени, на которых осталась неповрежденной хотя бы одна единственная веточка печеночной артерии или воротной вены. В отношении удаления поврежденных тканей печени не должно быть никаких сомнений, так как печень обладает прекрасной регенераторной способностью: в течение нескольких месяцев она может восстановить более 50% всех своих тканей.

В случае распространенных травм и крупного кровотечения можно провести небольшую атипичную резекцию, правую или левую лобэктомии (см. стр. 702).

Над местом массивного кровотечения на 10-15 минут пальцем сжимается печеночно-двенадцатиперстная связка (способ *Baron-Pringle*), в результате чего такое кровотечение можно полностью остановить.

Любое кровотечение, любое просачивание желчи устраняется путем лигирования, прошивания. Раны с освеженными краями ушиваются кетгутовыми швами, при этом необходимо следить, чтобы за швом не оставалось некротизированной ткани печени.

Вокруг ран вводится необходимое число дренажных трубок *Penrose*, чтобы обеспечить свободный отток в случае вторичного кровотечения или нагноения. В брюшной полости не рекомендуется оставлять тампонов, не следует надеяться, что они могут остановить кровотечение, так как тампон только способствует возникновению вторичного кровотечения и вторичного некроза, инфекции и сепсиса. Даже «рассасывающиеся» материалы (желатиновая губка «Gelfoam» и «Surgicel») могут вызвать нагноение, которое держится в течение многих недель.

Нужно быть готовыми к тому, что в послеоперационный период, спустя 6-8 дней после операции, может начаться сильное кровотечение по ходу дренажных трубок наружу или желчным путям (гемобилия) или в кишечный тракт (мелена). Обширными трансфузиями замещают потерянное количество крови.

3. Наиболее тяжелой формой повреждения печени является ее *центральный разрыв*, при котором печень оказывается зажатой между грудиной и позвоночником, особенно при повреждениях, вызванных рулем автомобиля или

велосипеда. Печень, закрытая в тугую Глиссонову капсулу, при внезапном повышении давления лопается, словно надутый бумажный пакетик, когда его ударяют о что-то твердое.

Оперируя такого пострадавшего, разжиженную центральную массу печени опорожняют и проводят обильное ее дренирование. Наложение швов в этом случае лишь закупило бы некротизированные ткани. Рекомендуется сразу же ввести в общий желчный проток Т-образный дренаж, так как в послеоперационный период еле дует рассчитывать на сильную гемобилию, которая может привести к быстрой закупорке желчных путей. С помощью Т-образного дренажа свернувшуюся кровь легко удалить.

## Повреждения селезенки

Обнаруженное при лапаротомии повреждение селезенки служит прямым показанием для проведения спленэктомии. Гораздо труднее определить кровотечение, гематому в паренхиме селезенки, под ее капсулой, которая не повреждена. В таких случаях кровотечение просачивается наружу лишь определенный промежуток времени, который может составить от 0,5 до 14 дней, к этому времени под действием внутреннего напряжения капсула разрывается (*Wenzel*): это т.н. двухэтапный разрыв селезенки. Если кровотечение или гематома селезенки отмечаются уже при лапаротомии, нужно немедленно провести спленэктомию.

## Повреждения почек

Почка, обильно пронизанная сосудами, закрытая в тугую капсулу, при травмах живота повреждается очень часто и очень тяжело. Кровоизлияния паренхимы почки и параренальная гематома в большинстве случаев в течение нескольких недель спонтанно излечиваются. При подозрении на более тяжелое повреждение следует, прибегнув к хромоцистоскопии и/или пиелографии, возможно, и к аорторенографии, выяснить, какова перфузия почечной паренхимы и каково состояние системы, отводящей мочу. Если на определенном участке почки перфузии нет или мы подозреваем, что повреждены отводящие каналы, то почка обнажается. Нежизнеспособные части почечной паренхимы удаляются, повреждения почечной лоханки реконструируются так же, как и мочеточник, после чего мочеточниковым катетером, проведенным через почку, отводится моча. Раневая полость дренируется. Самым тяжелым осложнением повреждения почки является *мочевая инфильтрация* рыхлой, жирной ретроперитонеальной соединительной ткани. Предупредить это осложнение можно лишь вышеописанным путем. Если все же избежать

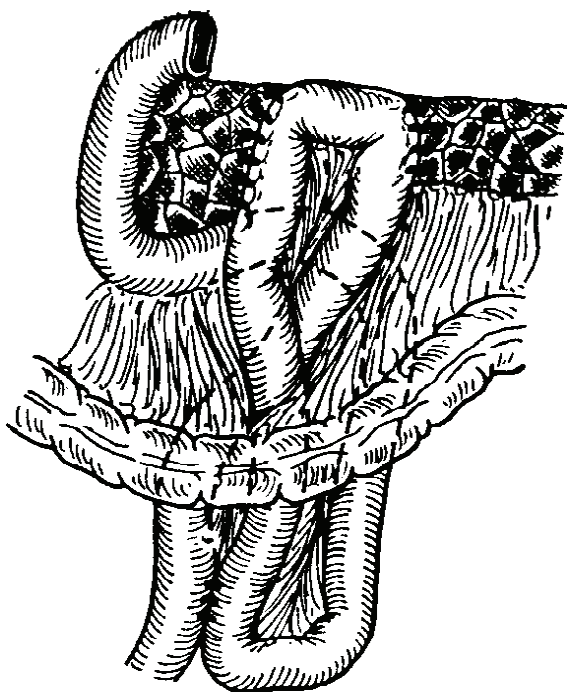
этого осложнения не удастся, для спасения жизни больному необходимо широкое вскрытие, обильное дренирование и, как правило, нефрэктомия. При тяжелых повреждениях почечной паренхимы, питающих сосудов и отводящей системы заведомо необходима нефрэктомия.

### Повреждения поджелудочной железы

Поджелудочная железа повреждается в основном при закрытых травмах живота, так, например, при автомобильной катастрофе она может оказаться зажатой между рулем и позвоночником. Необходимые мероприятия обуславливаются характером повреждений (ушибы, трещины, разрыв надвое), их локализацией (головка, тело, хвост) и распространенностью, размерами повреждений.

При небольших ушибах вблизи ушибленной части помещается 1-2 дренажных трубки *Penrose*.

Если ушибы значительны, к тому же отмечаются трещины паренхимы, то последняя сшивается несколькими тонкими поверхностными швами, окружность раны обильно дренируется. Если же повреждается и одна из ветвей отводящего протока, то в послеоперационный период может возникнуть наружный свищ поджелудочной железы или ложная киста поджелудочной железы.



**Рис. 5-97.** Поджелудочная железа, разорванная надвое в результате травмы, ее подшивание к петле тощей кишки и анастомоз по Braun

При тяжелом повреждении дистальной части железы лучшим методом является дистальная панкреатэктомия (+ спленэктомия).

Перерезанный конец протока поджелудочной же-

лезы перевязывается, рассеченная часть самой железы сшивается кетгутовыми швами. Окружность ее всегда следует хорошо дренировать.

В тех редких случаях, когда проток поджелудочной железы обрывается, *Nissen* предлагает подшить обе поверхности разорванной посредине железы к двум сторонам Y-образной петли кишки по *Roux* (рис. 5-97).

### Повреждения желудка

При закрытых травмах живота желудок повреждается редко, обычно только в тех случаях, если он был в этот момент наполнен жидкостью. В таких случаях он обычно лопаются и повреждается в значительной степени. Гораздо чаще его повреждения отмечаются при проникающих ранениях (острые колотые и огнестрельные повреждения). Если при лапаротомии отмечают в брюшной полости наличие газа без запаха и бесцветную жидкость, то можно быть почти полностью уверенным, что поврежден желудок. Небольшие повреждения, особенно на дне желудка или на его задней стенке, обнаружить трудно. Разрезав желудочно-кишечную связку (*lig. gastocolicum*), широко вскрывают сальниковую сумку и заднюю стенку желудка. При подозрении на повреждение желудка, если его никак нельзя обнаружить, то надлежит поступить следующим образом. Пальцами выделяется брюшной участок пищевода, а также область привратника желудка, на эти места накладываются гибкие кишечные зажимы. Стенка желудка прокалывается инъекционной иглой, желудок заполняется жидкостью, окрашенной метиленовой синькой. Вытекающая из него окрашенная жидкость указывает место повреждения.

Если рана невелика, ее края освежаются и сшиваются двухрядным швом. Если повреждена значительная часть желудка, то производят типичную или атипичную резекцию нежизнеспособной ткани. Закончив обработку экстраперитонеальной части желудка (его дна), вблизи помещается дренаж *Penrose*.

### Повреждения двенадцатиперстной кишки

Повреждения двенадцатиперстной кишки составляют около 10% всех повреждений желудочно-кишечного тракта, причем около 25% их являются *ретроперитонеальными*. Смертность при ретроперитонеальных повреждениях составляет почти 25%. Высокая частота таких повреждений объясняется тем, что двенадцатиперстная кишка по всей своей длине прикреплена и, не имея свободной подвижности, не может «уклониться» от воздействия силы при травме.

Если при лапаротомии в брюшной полости отме-



чается желтая, смешанная с желчью, пенящаяся жидкость, то это значит, что повреждена двенадцатиперстная кишка или верхняя часть тощей кишки.

В случае трещин и разрывов передней стенки, покрытой брюшиной, ушивание проводится путем наложения поперечного шва. При полном поперечном разрыве кишки накладывається анастомоз по способу «конец в конец» или оба отверстия ушиваются, а пассаж восстанавливается путем гастроеюностомии. При повреждении, близком к *flexura duodenojejunalis*, оба конца кишки ушиваются и накладывається дуоденоюностома по способу «бок в бок».

Очень опасно повреждение ретроперитонеальной поверхности двенадцатиперстной кишки вблизи Фатерова соска. Двенадцатиперстная кишка, мобилизованная по методу *Kocher*, обнажается на месте ранения, которое узнается по желтовато-пенистой отечной инфильтрации забрюшинного пространства. Ретроперитонеальный разрыв кишки сшивается тонкими нитками, по возможности, атравматичной иглой, накладывається двухрядный шов, вблизи от линии шва вводится дренаж *Penrose*, в общий желчный проток вводится разгрузочная Т-образная дренажная трубка.

Повреждения тонкой кишки Более чем в 30% всех случаев на тонкой кишке обнаруживается несколько ран, особенно при открытых, проникающих ранениях. На основании механизма повреждения можно различать перфорацию (*огнестрельные, колотые раны*), *размозжение тканей, разрыв* переполненной газом или жидкостью кишки, а также *отрыв от брыжейки*, вызванный тангенциальным повреждением. Размозжения тканей могут вызвать перфорацию и спустя несколько дней после ранения.

Кровотечение из сосудов, проходящих в брыжейке, останавливают путем перевязки и прошивания. Размозженные, нежизнеспособные участки кишки удаляются, при необходимости резецируется и больший по размеру участок кишки, пассаж восстанавливается путем наложения анастомоза по способу «конец в конец».

## Повреждения толстой и прямой кишки

В 1-5% всех случаев закрытых травм живота повреждается толстая кишка. Прямая кишка чаще всего повреждается при падении на острые колья, на вилы и т. п., чаще всего в деревне. Кишка оказывается проколотой, как бы насаженной на шомпуры.

Смертность при повреждениях толстой кишки и сейчас еще очень высока, до 30% (*Reifferscheid*). Причинами смерти являются перитонит от инфекции кишечной палочкой, а также ретроперитонеальной

гнилостной инфекции.

Необходимые в таких случаях действия отличаются в зависимости от того,

- а) какова распространенность раны и насколько она имеет рваные края,
- б) какой участок поврежден: интраперитонеальный или ретроперитонеальный,

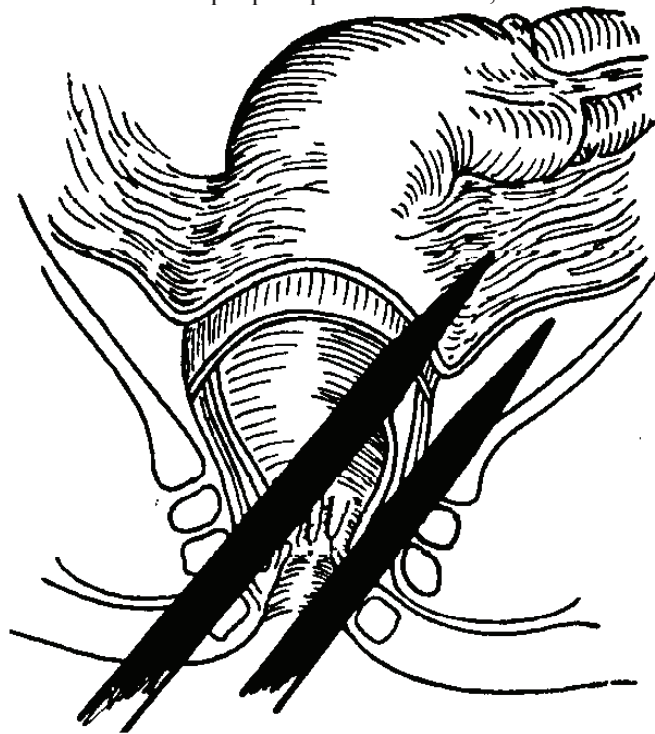


Рис. 5-98. Два вида повреждения прямой кишки острыми предметами

- в) какая половина толстой кишки повреждена: правая, менее населенная бактериями, или левая, более густо населенная ими,
- г) пустой ли был поврежденный участок или наполнен каловыми массами,
- д) насколько инфицировалась брюшина,
- е) сколько времени прошло с момента повреждения.

В более благоприятных случаях допускается ушивание раны или же первичная резекция кишки, экстраперитонизация ряда швов и дренирование, без разгрузочной проксимальной колостомии. В неблагоприятных случаях шов на толстой кишке разгружается наложением проксимальной колостомы. Особенно внимательно должна быть осмотрена ретроперитонеальная поверхность кишки, так как обнаружить там повреждения очень трудно. При колотых и огнестрельных ранах там, где на кишке обнаружено входное отверстие, следует искать и выходное. Опыт показывает, что когда больной погибает после хирургического вмешательства при повреждениях любой части кишок, то при вскрытии обнаруживаются «необнаруженные» в свое время повреждения кишки. В таких случаях следует предполагать, что вскрытие просвета кишки возникло не в момент повреждения,

а позже: разможенная, нежизнеспособная ткань кишечной стенки спустя несколько дней «спонтанно» прорвалась.

При падении на острые предметы последние могут проникнуть в прямую кишку, проколов ее стенку насквозь, через просвет кнаружи, или наоборот: может проникнуть рядом с кишкой и проколоть ее снаружи внутрь (рис. 5-98).

Оперировать в таких случаях следует, придерживаясь четких принципов: освежение краев раны, ушивание раны с достаточно полноценным кровоснабжением без малейшего натяжения, в два-три ряда, проксимальная разгрузочная колостомия, введение толстой эндолумиальной разгрузочной (но не слишком твердой) резиновой трубки, которая вводится под ряды швов со стороны заднего прохода и достаточное дренирование линии швов дренажными трубками *Penrose*.

Для предупреждения опасности засорения кишечным содержимым после травмы или операционного повреждения толстой кишки хорошим методом является длительное дренирование брюшной полости с ее промыванием (*Padanyi, Czenkar и T6th J.*).

## Ятрогенные брюшные травмы

*Given* и соотр. в 1966 году опубликовали данные, согласно которым на каждые 240 гинекологических операций, проведенных при брюшном доступе, и на каждые 310 таких операций, проведенных при влагалищном доступе, приходится по одному повреждению толстой кишки во время операции. Еще чаще отмечаются повреждения сигмовидной и прямой кишки при экстирпации опухолей мочевого пузыря у мужчин.

Типичным операционным повреждением является повреждение верхней части большой кривизны желудка в ходе спленэктомии, пластики при диафрагмальных грыжах.

При повторных операциях на желчных путях, если двенадцатиперстную кишку, которая после первой операции приросла к нижней поверхности печени, отделяют без должной осторожности, то начальный участок кишки также может быть поврежден. Повреждение двенадцатиперстной кишки может случиться и при слишком усиленной мобилизации ее по *Kocher*. Нижняя часть двенадцатиперстной кишки может быть повреждена при трудной в техническом отношении нефрэктомии по поводу туберкулеза или пионефроза. Боковая стенка двенадцатиперстной кишки может попасть в зажимы, быть раздавленной, стенка ее может быть захвачена лигатурой при перевязке сосуда, а спустя 4-5 дней возникнет свищ двенадцатиперстной кишки в области ретроперитонеальной раны. При мобилизации опухоли печеночно-

го изгиба толстой кишки двенадцатиперстная кишка также может быть повреждена.

Очень легко ранима селезенка, ее капсула легко разрывается. При высокой резекции желудка, ваготомии, адреналэктомии, внутрибрюшной грыже, в связи с мобилизацией левой половины толстой кишки селезенка повреждается особенно часто. Типичное повреждение селезенки - это разрыв ее капсулы при перкутанной спленопортографии, если больной делает глубокие вдохи. Именно поэтому перед операцией наложения портокавального анастомоза, когда готовятся к лапаротомии, рекомендуется провести спленопортографию непосредственно перед началом вмешательства, чтобы возможное кровотечение из селезенки сразу же можно было остановить.

Довольно часто повреждается при брюшных операциях и поджелудочная железа. Уже в 1928 году *Schmieden* и *Sebening* сообщили о 145 таких повреждениях поджелудочной железы: после операции желудка 91, после операции на желчных путях 38, после спленэктомии 7, после диагностической биопсии поджелудочной железы 4, после прочих брюшных операций 5. Осложнением повреждения могут быть травматический острый панкреатит, перитонит, кровотечение, ложная киста поджелудочной железы, поддиафрагмальный абсцесс, свищ поджелудочной железы.

При пептической язве, проникающей в поджелудочную железу, лучше вскрыть желудок и провести циркулярную экцизию язвы, чем повредить поджелудочную железу. Нельзя даже прижигать основание язвы на поджелудочной железе, в крайнем случае можно марлевым тампоном снять с нее разрастание тканей.

При спленэктомии легко повреждается хвост поджелудочной железы. Согласно отдельным авторам, это и служит причиной постспленэктомической лихорадки, но осложнением повреждения хвоста поджелудочной железы могут быть и поддиафрагмальный абсцесс, и свищ поджелудочной железы, и ее ложная киста.

При любой операции, проводимой вблизи от поджелудочной железы, нужно остерегаться повреждения этой железы, а в конце операции следует проверить, не повреждена ли она. Нужно серьезно относиться к малейшему повреждению этого органа. При подозрении на повреждение надо ввести рядом с ней отсасывающий дренаж, чтобы истекающая жидкость не разрушала брюшной стенки, и в течение нескольких дней нужно лечить больного так, словно у него действительно обнаружен острый панкреатит.

Типичной причиной повреждений печени является чрескожная или лапароскопическая биопсия, перкутанная холангиография. Эти повреждения опасны потому, что при малейшем повреждении печени из нее в

брюшную полость может просачиваться до нескольких литров крови и желчи, что может привести к шок-овому состоянию больного и перитониту. Особенно легко возникает длительное кровотечение в цирротической печени, ибо в таком случае в результате дефицита витамина К нарушается свертываемость крови. При механической желтухе в случае прокола Глиссеновой капсулы через нее в брюшную полость может длительное время просачиваться желчь из пунктированных, расширенных, внутривенных желчных путей. Если после пункции печени в брюшной полости скапливается значительное количество крови и/или желчи, или же если больному становится плохо, и мы не находим для этого причины, нужно без промедления произвести лапаротомию и соответственно обработать рану печени: наложить на нее тампон из материала «surgicel», прошить мышечную «пробку».

Печень, кроме всего этого, может быть повреждена в результате слишком сильного оттягивания крючками в ходе операции.

*Повреждения желчных путей* в ходе операций в 90% случаев происходят при холецистэктомии, в нескольких процентах случаев — при резекции глубоко лежащей язвы двенадцатиперстной кишки, очень редко при операциях По поводу дивертикула двенадцатиперстной кишки, и при операции опухоли печеночного изгиба толстой кишки. Эти повреждения настолько значительны, что мы останавливаемся на их коррекции особо (см. ниже, стр. 624).

Типичным ятрогенным повреждением является перевязка *мочеточника* в ходе гинекологических операций на боковой стенке шейки матки, где мочеточник проходит между ветвями маточной артерии.

Случайная перевязка мочеточника отмечается и при таких вмешательствах, как резекция сигмовидной кишки и ампутация прямой кишки из промежностнобрюшного доступа. Если мочеточник оказывается случайно перевязанным, нужно попытаться реконструировать его на мочеточниковом катетере. Если из-за распространенного размождения тканей это не удастся, то на той стороне, где отмечается повреждение, после того, как мы убедились в том, что вторая почка абсолютно здорова, следует произвести нефрэктомиию.

Повреждение обоих мочеточников — непоправимая беда, опасная для жизни больного. К сожалению, и такие случаи не раз встречались в практике хирургов. В таких случаях ничто кроме пересадки почки (ауто-трансплантация!) помочь не может.

Из инструментальных повреждений в первую очередь можно назвать те, которые могут быть вызваны, например, любым *эндоскопом*. Например, согласно *Hofrichter*, на каждые 20 000 ректороманоскопий приходится один случай перфорации. Особенно опасно это, если перфорация происходит при воспа-

ленной кишке с жидким и сильно инфицированным содержимым. В таких случаях только экстренная операция, антибиотики и интенсивная водно-солевая терапия могут спасти больного.

К инструментальным повреждениям можно отнести и повреждения термометром при ректальном измерении температуры. Главным образом это повреждения прямой кишки у маленьких детей, которые, как правило, являются не перфорацией, а разрывами слизистой кишки, сопровождающимися кровотечением.

Наиболее частое «ятрогенное» повреждение — это повреждение прямой кишки трубками при клизмах. Если через трубку поступала только вода и повреждение тотчас же распознали и обеспечили необходимое лечение, то тяжелых последствий обычно не бывает. Но очень плохой прогноз в тех случаях, когда в брюшную полость попадает бариевая кашица, так как это может привести к перитониту. Еще более опасно, если бариевая кашица попадает в стенку прямой кишки. В таком случае жизнь больному может спасти лишь экстренная ампутация прямой кишки.

## Химические повреждения желудка разъедающими веществами

Выпитая *концентрированная щелочь*, как правило, разъедает только пищевод, поскольку наличие большого количества кислой жидкости в желудке уже значительно разбавляет ее и практически обезвреживает.

Если все-таки щелочь оказывает свое действие и в желудке (при пустом желудке и анацидности), то возникает колликвационный (растворяющий ткани) некроз с грязно-коричневым окрашиванием.

*Концентрированные неорганические кислоты* (серная, соляная, селитра) вызывают хорошо распознаваемый по острым краям коагуляционный некроз.

В этих случаях показана экстренная лапаротомия, некротизированные, нежизнеспособные ткани удаляются в пределах здоровых тканей, в крайних случаях показана тотальная гастрэктомия.

*Сулема и карболовая кислота* вызывают поверхностные повреждения слизистой желудка, слизистая становится бледно-серой и сильно гиперемированной.

## Спонтанный разрыв органов брюшной полости

Встречаются случаи «спонтанного» разрыва паренхиматозных и полых органов брюшной полости, при которых также может возникнуть необходимость в экстренной операции. Причиной, вызывающей разрыв, как правило, служит небольшой, часто даже



незамеченный ушиб, в других случаях — усиленная рвота или дефекация.

«Спонтанный» разрыв *желудка* встречается крайне редко, но это состояние чрезвычайно опасно. Механизм его возникновения таков: при спазме кардии и привратника или при органической обструкции (например, перекручивание желудка) после приема слишком большого количества питьевой соды или по иной причине (много выпитого алкоголя, передании) желудок сильно напрягается, слизистая становится ишемической, затем некротизируется и разрывается. Усиленная рвота при закрытом привратнике и кардии может привести к разрыву всей стенки желудка. Смертность при «спонтанном» разрыве желудка

составляет 95%. Жизнь больному удается спасти в исключительно редких случаях немедленной радикальной операцией.

«Спонтанная» перфорация *толстой кишки* может наступить при сильном натуживании и дефекации, при патологически измененном участке толстой кишки (например, дивертикул сигмовидной кишки) или при закупорке просвета кишки в результате патологического процесса (скирр) проксимальнее места обструкции. Как правило, разрыв возникает на противоположном брыжейке крае, где значительно хуже кровоснабжение. Экстренная операция, ушивание отверстия и дренаж, а также отведение кала путем проксимальной колостомии может спасти больному жизнь.

## Массивное желудочно-кишечное кровотечение

При массивном желудочно-кишечном кровотечении от хирурга требуется быстрота и решительность действий. Определенные преимущества может иметь приблизительная схема экстренных мероприятий в подобных случаях, хотя, конечно, не всякий случай такого кровотечения можно схематизировать. Поэтому нам думается, что, отступая от строго сформулированной задачи руководства по оперативной хирургии, мы попытаемся в этой главе кратко указать этиологические факторы массивных желудочно-кишечных кровотечений, и логическую очередность применения диагностических методов и необходимые лечебные мероприятия.

О массивном желудочно-кишечном кровотечении говорят в тех случаях, когда больной за короткое время теряет такое большое количество крови, истекающей в пищеварительный тракт, что возникает внезапная анемия и гиповолемия со всеми вытекающими из этого тяжелыми последствиями.

Гематемез и мелена не обязательно сразу же сопутствуют массивному желудочно-кишечному кровотечению, бывает, что больной впадает в коллапс, без того, чтобы выделить хотя бы каплю крови.

**Этиология.** Статистические данные значительно расходятся в зависимости от того, на каком диагностическом методе они основаны, и все-таки этиологические факторы могут быть сгруппированы в следующие основные группы:

1. язва желудка и двенадцатиперстной кишки — 60-70%,
2. варикозные узлы пищевода — 10-20%,
3. эрозивный гастрит — 10-20%,
4. прочие, редкие причины — 10%.

К редким причинам кровотечения могут быть отнесены бесчисленные патологические процессы, важнейшими из которых являются:

1. кровотечение из пищевода: а) при грыже пищеводного отверстия и пептическом эзофагите, б) при синдроме *Mallory-Weiss*;

2. кровотечение из желудка: а) при стрессовой язве, б) при локальном артериосклерозе;
3. кровотечение из верхней части тонкой кишки при стрессовой язве;
4. кровотечение в любом месте:
  - а) при врожденном дивертикуле или дупликатуре,
  - б) при разрыве аневризмы (селезеночная артерия, чревный ствол, аорта),
  - в) при ангиоматозных телеангиэктазиях (*Osler-Weber*),
  - г) при полипозе,
  - д) при чрезмерном лечении антикоагулянтами,
  - е) при лечении цитостатическими препаратами,
  - ж) при уремии и пр.

**Диагноз.** Данные анамнеза позволяют прийти к выводу прежде всего относительно скорости кровотечения, и только во вторую очередь — относительно его места и причин.

### Анамнестические данные в соответствии со скоростью кровотечения:

- а) усиливающаяся усталость в течение одной недели + черный стул = медленное кровотечение;
- б) внезапная кровавая рвота + коллапс = массивное кровотечение = необходимость экстренной помощи;
- в) гематемез + жидкий черный стул = массивное кровотечение;
- г) цвет рвотных масс и стула зависит от того, как долго находилась кровь в желудочно-кишечном тракте, и гораздо меньше от того, откуда исходит кровотечение, но
  - при обильном черном стуле следует думать о кровотечении из верхних отделов желудочно-кишечного тракта;
  - обильный же стул с массой несвернувшейся крови при отсутствии шока -- = кровотечение из нижних отделов кишки.

**Анамнестические данные согласно месту и причине кровотечения:**

- а) при кровотечении из язвы в 70-80% случаев и анамнезе, характерном для язвенной болезни;
- б) при сильной изжоге следует подозревать пептический эзофагит, внутреннюю грыжу;
- в) при внезапном гематемезе, возникающем после сильной — не кровавой — рвоте следует думать о синдроме *Mallory-Weiss* (разрыве слизистой над и/или под кардией);
- г) кровотечение, возникшее непосредственно после принятия алкоголя, обращает внимание на возможность алкогольного эрозивного гастрита;
- д) если приходится иметь дело с хроническим алкоголиком, то следует иметь в виду портальную гипертензию;
- е) аспирин, бутазолидин, резерпин, преднизолон, АКТГ могут вызвать эрозивный геморрагический гастрит, язву;
- ж) если в анамнезе фигурирует гепатит, — следует думать о циррозе печени, о кровотечении из варикозных узлов пищевода;
- з) при происшедшем за много недель до того повреждении печени — возможна гемобилия;
- и) проглоченное инородное тело (проволака, куриная кость, рыба кость) — возможность перфорации пищевода и грудной части аорты;
- к) в случае повторного серьезного кровотечения внезапными толчками речь может идти о разрыве аневризмы (чаще всего селезеночной артерии, брюшной части аорты).

*Физикальное обследование* редко помогает в дифференциальной диагностике. Важнее оценка общего состояния больного, которая позволяет делать определенные выводы и относительно прогноза: в случае учащения пульса, падения кровяного давления, беспокойства, жажды, холодного пота следует думать о массивном желудочно-кишечном кровотечении, даже тогда, когда ни через рот, ни через задний проход не вышло ни одной капли крови! Быстро введенный желудочный зонд и ректальное пальцевое обследование дают в таких случаях надежные свидетельства о массивном желудочно-кишечном кровотечении.

В случае гиповолемии (низкого венозного давления) следует срочно начинать лечение, а уже после или во время него уточнить диагноз.

Родимые пятна по всему телу, гинекомастия и ладонная эритема дают основания думать о портальной гипертензии и о кровотечении из варикозных вен пищевода.

Выраженная атрофия мышц на непарализованных конечностях обращает внимание на возможность гипопропротеинемии, хронического заболевания печени.

Синдром *Peutz-Jeghers* (пигментные пятна слизистой рта и губ) = полипоз тонкой кишки.

Очень важным диагностическим признаком является состояние сознания, так как это в ряде случаев определяет прогноз: при расстройствах сознания перспективы экстренной операции весьма незавидны.

Результаты *лабораторных анализов* требуют критической оценки. Низкие показатели гемоглобина — около 5 г/100 мл — особенно, если больной чувствует себя неплохо, означают, что кровотечение имеется в течение длительного времени и непосредственно большой угрозы жизни больного нет. Но следует помнить, что больной может истечь кровью и при нормальных значениях гемоглобина и гематокрита, так как именно из-за внезапного кровотечения у организма не было времени разбавить кровь интерстициальной жидкостью. Эти парадоксальные данные лабораторных анализов можно оценивать только в соответствии с клинической картиной.

Через несколько часов после массивного желудочно-кишечного кровотечения несколько повышается величина остаточного азота, через 24 часа она достигает вершины, и если нет нового кровотечения, через три дня нормализуется. После кровотечения из толстой кишки эта величина обычно нормальная! Определяемая в анализах крови панцитопения указывает на возможный цирроз печени, портальную гипертензию. Это подозрение подкрепляется соответственными функциональными исследованиями печени.

На основании *различных методов исследования* можно подойти к определению диагноза с разных сторон:

*Назогастральная интубация* позволяет узнать, есть ли в желудке кровь, нужно заметить, что эта кровь может попадать и из верхнего отдела тощей кишки.

*Рентгеноконтрастное исследование* производят в основном при подозрении на язву желудка или двенадцатиперстной кишки, но это исследование эффективно только в том случае, если желудок пуст или его тщательно промыли от крови, что часто почти или совсем невозможно. Нельзя проводить рентгенологическое исследование при склонности больного к коллапсу, а также если существует подозрение на диффузные изменения. Если планируется проведение ангиографии, то проглоченное больным контрастное вещество не должно скрывать ангиографическую картину.

Если есть для этого возможность, то при желудочном кровотечении следует произвести *эзофагогастроскопию*. Для этого также необходимо сначала тщательно промыть желудок. Это исследование имеет важное значение в основном при подозрении на варикозные расширения вен пищевода и эрозивный гастрит.



*Аортография* брюшной части аорты или селективная *висцеральная ангиография* показаны в основном, если анамнез и результаты физикального обследования ничего не определили. В таких случаях следует искать в кровеносном русле живота прорыв аневризмы в пищеварительный тракт.

*Лечение.* Все случаи массивного желудочно-кишечного кровотечения подлежат лечению в условиях стационара, в хирургических отделениях. Первостепенной задачей является оценка общего состояния больного, размеров кровотечения, так как может случиться, что потребуются экстренная реанимация.

Согласно статистическим данным, полученным при анализе значительного клинического материала, смертность во время операции при массивном желудочно-кишечном кровотечении прямо пропорциональна количеству крови, которую потерял больной, перед операцией и которую пришлось ему компенсировать. Именно поэтому как можно раньше должен быть решен вопрос о том, производить ли операцию и в какие сроки.

*Противошоковая терапия* проводится прежде всего, установление диагноза и различные лечебные мероприятия следуют за ней. Самой неотложной задачей должно быть восстановление необходимого объема кровообращения, затем замещение потерянной крови. Следует учитывать, что, как правило, при низком кровяном давлении кровотечение не останавливается! Кровообращение может считаться стабильным только в том случае, если центральное венозное давление составляет около 10 см водного столба и количество мочи в час достигает 50 мл.

По данным полученной диагностической информации и проведения дифференциальной диагностики показания к операции определяются следующим образом. Если анамнез, эндоскопическое исследование и прочие показатели свидетельствуют о том, что у больного нет портальной гипертензии, геморрагического диатеза, эрозивного геморрагического гастрита, но, наряду с этим, показатели кровообращения не стабильны, то, по всей вероятности, у больного имеется кровоточащая язва. Следует перелить быстро 1,5-2 л крови и под прикрытием переливания произвести экстренную операцию. У пожилых, ослабленных больных экстренность операции еще более неотложна. При откладывании операции, если после стабилизации кровообращения вновь возникает массивное желудочно-кишечное кровотечение, необходима немедленно экстренная операция. И наконец, если, несмотря на введение 500 мл крови, даже после стабилизации кровообращения, еще велика вероятность того, что больной может погибнуть от кровотечения, — необходима экстренная операция.

Нельзя забывать о том, что и при циррозе печени, при асците может отмечаться кровотечение —

причем тяжелейшее — из язвы двенадцатиперстной кишки, а необязательно из варикозно расширенных вен пищевода!

Приняв решение о проведении операции, делают инфузию в две вены, если есть возможность, то следует производить операцию на рентгеновском столе (ангиография, холангиография во время операции). После интубации трахеи для проведения наркоза через зонд *Voas* промывают желудок, и больного подключают к ЭКГ-экрану для контроля сердечной деятельности.

Быстрее всего можно провести верхнюю срединную лапаротомию. Прежде всего осматривается желудок и область привратника. Если причина кровотечения не обнаруживается, следует *обязательно* произвести гастротомию размером не менее 10 см; если нужно, то производят даже два разреза на передней стенке желудка. Первый гастротомический разрез должен быть выполнен вблизи от дна, второй — от привратника желудка. При подозрении на язву двенадцатиперстной кишки рассекается и привратник. С помощью щипцов *Allis* или *Babcock* слизистая желудка может быть полностью вывернута, но и при этом можно пропустить, не заметить язвы, расположенной на малой кривизне желудка близ кардии 1

При синдроме *Mallory-Weiss* на границе пищевода и желудка видна субсерозная гематома, в таком случае желудок все равно вскрывается.

Из стрессовой язвы двенадцатиперстной кишки кровь может литься струей, а при пальпации можно ничего не обнаружить. Для определения диагноза гибкий мышечный зажим накладывают на преддверие привратника и первую петлю тощей кишки, а затем наблюдают, будет ли скапливаться кровь в двенадцатиперстной кишке. Если возникнет подозрение на такое накопление крови, то следует вскрыть просвет двенадцатиперстной кишки при необходимости по всей ее длине, так как кровотечение может оказаться настолько сильным, что больной может «истечь» кровью у нас под руками.

Действовать нужно очень быстро, также, если обнаружен разрыв аневризмы. Нам однажды удалось быстрой перевязкой чревного ствола остановить тяжелейшее кровотечение при разрыве аневризмы селезеночной артерии.

Чаще всего возможность и необходимость в хирургическом вмешательстве отмечается при язве. При кровоточащей язве двенадцатиперстной кишки, если общее состояние больного хорошее, следует провести обычную резекцию желудка; если же больной находится в плохом общем состоянии, то необходима дуоденотомия, глубокое прошивание со стороны просвета кишки по обеим сторонам язвы + пластика привратника по *Heineke—Mikuiicz* + ваготомия. При кровоточащей язве желудка, если общее состояние

больного хорошее, в основном, при каллезной язве (опухоли?) производится резекция. Прошивание кровотокащей язвы, возможно, с ваготомией и пластикой привратника желудка проводится только в исключительных случаях, при чрезвычайно плохом общем состоянии больного. При язве, вызванной пептическим эзофагитом (грыжей пищеводного отверстия), как правило, угрожающего жизни кровотечения не бывает. При этом в случае длительного подкравливания производят и без того необходимую герниопластику с реконструкцией угла Гиса (см. стр. 293). При массивном кровотечении может возникнуть необходимость в резекции дистальной, пораженной язвой части пищевода. В таком случае реконструкция пищевода производится с помощью длинной петли тощей кишки (эзофагоэюностомия и эюногастростомия, см. стр. 218).

При алкогольном или медикаментозном эрозивном гастрите следует, по возможности, избегать операции. Если кровотечение продолжительное — показаны операция, перевязка и прошивание кровоточащих участков и, возможно, даже ваготомия и пластика привратника желудка.

При синдроме *Mallory-Weiss* производят гастротомию и продольное ушивание разрывов слизистой.

При стрессовой язве также следует, по возможности, избегать операции. Наряду с обильным переливанием крови проводится лечение основного заболевания (недостаточности дыхания, почечной недостаточности, печеночной недостаточности, недостаточности кровообращения, повреждений головы, желтухи, сепсиса) и т. д. Во всех этих случаях известно, что результаты операции плохие, резекция желудка

и двенадцатиперстной кишки очень опасна. Следует попытаться как один из методов лечения применить в течение многих дней охлаждение желудка растворами низкой температуры. Если все-таки принято решение оперировать, то производят прошивание стрессовой язвы с ваготомией и пластикой привратника желудка. Если даже после самого тщательного обследования не удастся обнаружить никаких патологических изменений в желудочно-кишечном тракте, которые могли бы послужить источником кровотечения, то производить резекцию желудка «вслепую» не следует. После такой операции часто возникает новое кровотечение, что, как заметил *Karady*, является свидетельством того, что «резекция «вслепую» носила необоснованный характер».

О мероприятиях при цирротическом пищеводно-желудочном кровотечении из варикозно расширенных вен говорится ниже, на стр. 693.

*Результаты.* Статистические данные, полученные в результате анализа значительного клинического материала, показывают, что после любой операции в 5-50% случаев можно ожидать новое кровотечение. Эти данные свидетельствуют о несовершенстве хирургических вмешательств, направленных на остановку массивных желудочно-кишечных кровотечений, а также о том, что те, кто прежде предлагали проводить ваготомию и пластику привратника желудка, сейчас предлагают проводить резекцию желудка, и наоборот. При массивном желудочно-кишечном кровотечении *ничто не может заменить опыта и навыков клинической оценки как в постановке диагноза, так и в ходе лечения.*

## Общие сведения о технике проведения операций на желудочно-кишечном тракте

До начала XIX века повреждения желудочно-кишечного тракта, сопровождавшиеся вскрытием просвета, почти все без исключения имели летальный исход вследствие развития диффузного перитонита в результате заражения выходящим из просвета инфицированным содержимым. В 1826 году французский хирург *Lembert* установил, что больных с такими повреждениями можно спасти, если выворачивающуюся через открытый просвет слизистую вернуть обратно и зашить отверстие серо-мышечным швом (т. е. сшить серозную оболочку с мышечным слоем).

Складчатая, имеющая большую поверхность и легко смещаемая слизистая выворачивается из возникшего или образованного отверстия в желудочно-кишечном тракте наподобие губы. Если это отверстие зашить обычным прошивным швом, то слизистая будет прилегать к слизистой (эпителий к эпителию), но, поскольку эти слои не могут плотно прилегать друг к другу, между ними на брюшину попадало бы инфицированное содержимое. При шве по *Lembert* к серозе прилегает сероза. На поверхности, там, где было повреждение (и наложен шов), сразу же начинается образование серо-фибринозного экссудата, благодаря чему в течение 1-2 часов стенки склеиваются и герметически закрывают отверстие.

Во второй половине XIX века вслед за открытием бактерий была разработана асептическая техника операций, которая позволила хирургам оперировать в брюшной полости. Тогда уже начали не только проводить вмешательства при травмах и повреждениях, но и лечить хирургическим, оперативным путем различные заболевания. За несколько десятилетий брюшная хирургия, особенно же хирургия желудочно-кишечного тракта, получила значительное развитие, став к настоящему времени одной из самых широко распространенных отраслей хирургии.

Все операции на желудочно-кишечном тракте в основном могут быть разделены на два этапа:

1. подготовка к вскрытию просвета полого органа и его вскрытие,

2. наложение шва, закрытие просвета полого органа.

### Подготовка к вскрытию просвета полого органа и его вскрытие

После вскрытия брюшной полости следует оценить патологическую картину и принять решение относительно характера предстоящей операции. В большинстве случаев оказывается необходимым вскрытие просвета полого органа, поэтому при изложении техники операции мы подробно описываем эту часть всех желудочно-кишечных операций.

Та часть желудочно-кишечного тракта, на которой будет проводиться вмешательство, выводится из брюшной полости и в большинстве случаев еще до открытия просвета полого органа *скелетируется*. Под этим понимается перевязка и рассечение дубликатуры брюшины (сальник, брыжейка), относящейся к оперируемой части, после чего обнажается кишечная трубка.

При простом *поперечном рассечении* достаточно скелетировать желудок или кишку на небольшом участке лишь настолько, чтобы после рассечения оба конца приблизительно на протяжении 1 см были свободны от дубликатуры брюшины и их было бы легко погрузить.

Если необходима *резекция* более значительного участка желудочно-кишечного тракта, то скелетизация производится на более широком участке, чем патологический сегмент. Скелетизация может быть проведена вблизи от стенки оперируемого органа (*рис. 5-99, а*) в случае доброкачественного заболевания или вдали от нее при заболеваниях злокачественных. В таких случаях брыжейка резецируется в форме клина (*рис. 5-99, б*), чтобы кровоснабжающий сосуд мог быть рассечен у места его отхождения от более крупного сосуда, после чего брыжейка удаляется вместе с окружающими сосуды лимфатическими тканями.



Скелетизация может быть проведена различным путем. Можно острием зонда *Paug* проколоть брыжейку под проходящим в ней сосудом и подвести под эту часть брыжейки лежащую в желобке зонда лигатуру иглой *Deschamps*. Брыжейку можно проколоть и сосудистым зажимом, сосуд же в двух местах пережимается, рассекается и перевязывается. И наконец, брыжейка может быть проколота диссектором, с помощью которого проводятся лигатуры (рис. 5-100).

Какой бы из этих способов ни применяли, всякий раз нужно изолировать участок брыжейки: тем уже, чем она толще, и тем шире, чем она тоньше. Перевязку и рассечение брыжейки нужно производить по заранее намеченной линии, по частям.

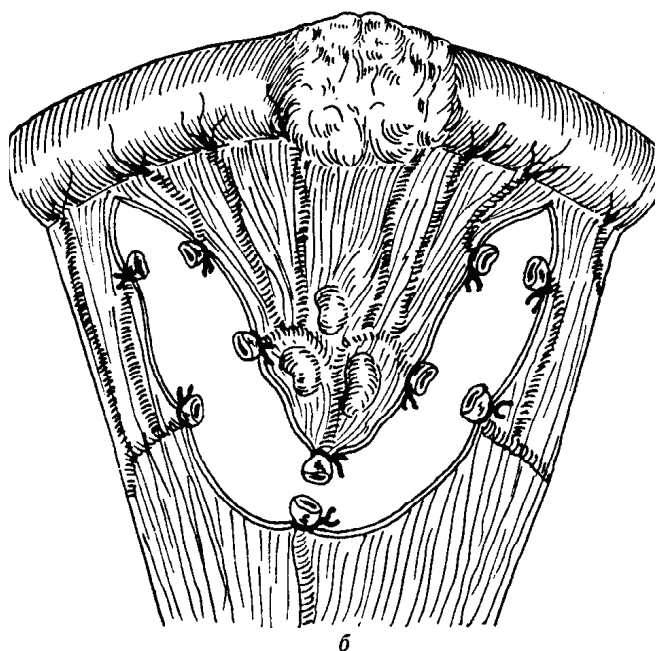
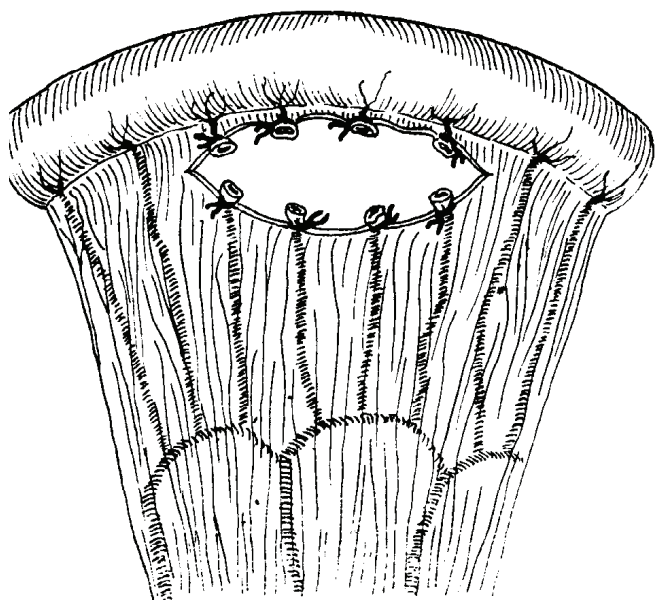


Рис. 5-99. Два метода скелетирования кишки: а) вблизи от кишечной стенки, б) клиновидное — при злокачественной опухоли

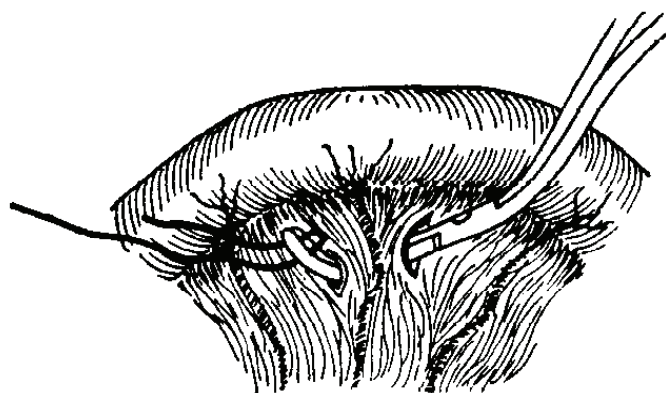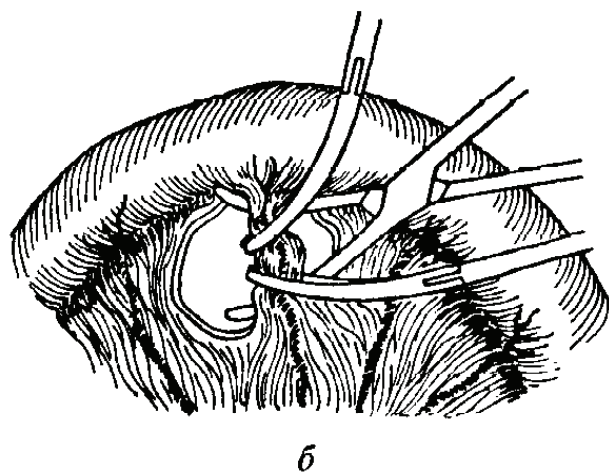

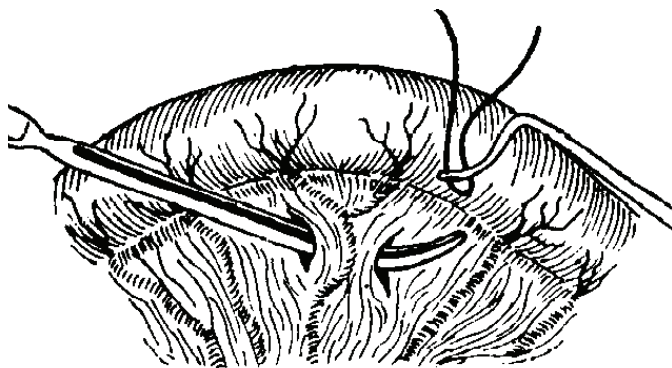
Рис. 5-100. Скелетирование кишки: а) зондом *Paug* и иглой *Deschamps*, б) сосудистыми зажимами и в) диссектором

Просвет кишки вскрывается так, чтобы с брюшной соприкасалось как можно меньшее количество инфицированного содержимого кишки.

Желудочно-кишечный тракт на всем своем протяжении содержит бактерии, число и вирулентность которых увеличивается в направлении от кардии к заднему проходу, как и их патогенность. В 1 грамме содержится 1 миллиард бактерий!

Инфекция брюшины происходит при ее соприкос-

новении с инфицирующим материалом. Чем интенсивнее способность распространения этого материала, тем меньше времени требуется для возникновения инфекции (например, в случае перфорации желудка перитонит развивается в течение 12 часов, а при перфорации сигмовидной кишки всего через 2 часа).

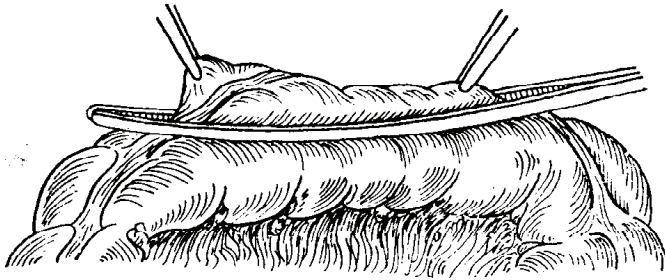


Рис. 5-101. Применение эластичного кишечного жома по продольной оси кишки

Все операции на желудочно-кишечном тракте сопряжены с опасностью инфекции, причем при операциях на желудке эта опасность меньше, а при операциях на толстой кишке — наиболее велика. Обильной механической очисткой просвет толстой кишки можно почти полностью освободить от бактерий, в то время как бактериальная флора застойной кишки при завороте весьма обильна и вирулентна. Перитонит, развивающийся в результате инфекции этими бактериями, может иметь молниеносное течение.

Еще важнее, чтобы бактериальная инфекция не попала на рану брюшной стенки, так как такая инфекция, которую брюшина может относительно легко преодолеть, в лапаротомической ране вызывает тяжелейшее постоперативное нагноение. Эта цель может быть достигнута благодаря т.н. *изоляциям брюшины*. Та часть желудочно-кишечного тракта, где вскрывается просвет, обкладывается марлевыми салфетками и полосками марли, все это отделяется тем самым от окружающей брюшины. Концы салфеток захватываются инструментами, чтобы случайно они не соскользнули в брюшную полость с петлями кишок и не остались бы затем там после окончания операции.

Многие хирурги, прежде чем вскрыть просвет полого органа, накладывают прямые или изогнутые *мягкие зажимы*, предупреждая тем самым попадание содержимого кишки с отдаленного участка в рану. Мягкие зажимы кишки применяются при отжати кишки по ее длине (рис. 5-101) — особенно на толстой кишке — или при поперечном отжати, обычно на тонкой кишке.

Преимуществом применения мягких зажимов является то, что они надежно закрывают путь кишечному содержимому наружу в рану брюшной полости. Имеют они и большой недостаток: закрывают просветы сосудов, проходящих в стенке желудка или

кишечника. При слабом зажатии они мешают оттоку венозной крови, вызывая венозный стаз, а при разрезах — сильное кровотечение. Если же слишком сильно зажать зажимом, кишка становится ишемичной, а после снятия зажима начнется кровотечение из раны на кишечной стенке (по линии швов при наложении анастомоза), что может привести к постоперативным осложнениям.

Именно поэтому автор предлагает ограничить применение мягких кишечных зажимов теми случаями, когда приходится иметь дело с кишкой, переполненной жидким инфицированным содержимым, например, при кишечной непроходимости. Применение таких зажимов во всех остальных случаях автор считает излишним.

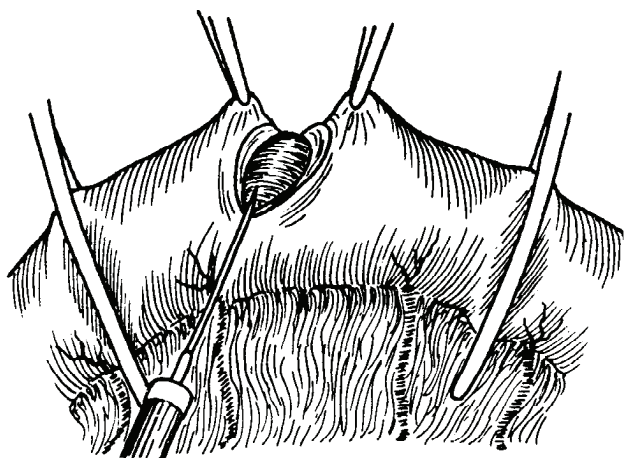
*Dick* и сотр. рассекают желудочно-кишечный тракт между двумя раздавливающими инструментами. Этот метод имеет то преимущество, что после снятия инструментов зажатые слои кишечной стенки слипаются, и содержимое не просачивается. Сначала накладывается задний серомускулярный шов. Затем, разделив кишечные стенки анатомическим пинцетом, вскрывают просвет и, если нужно, отсасывают содержимое. Расплющенные инструментом края кишечной стенки не кровоточат. При наложении анастомоза разможенные края шириной 3-4 мм прошиваются. Примерно через неделю эти края отторгаются в сторону просвета, тем самым образуется хороший широкий анастомоз. Этот метод рассечения можно применять на любом участке желудочно-кишечного тракта, от пищевода до прямой кишки (*Kieninger*).

Просвет полых органов желудочно-кишечного тракта лучше всего вскрывать *диатермическим ножом*, что, с одной стороны, в результате коагуляции белков способствует остановке кровотечения, а с другой — снижает опасность инфекции, поскольку хотя бы по линии разреза убивает бактерии. Конечно, за неимением диатермического ножа просвет полого органа можно вскрыть скальпелем или ножницами.

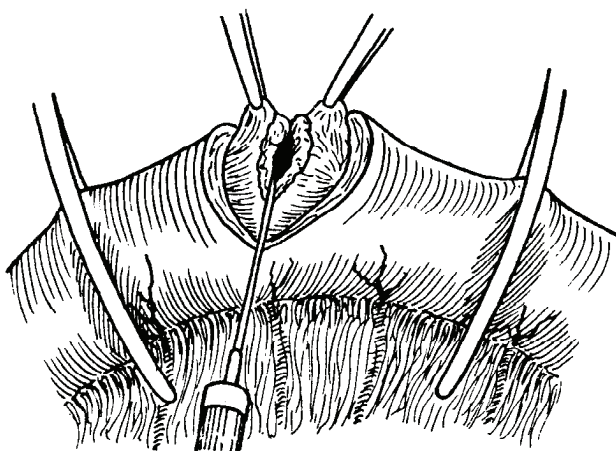
Стенка кишки приподнимается двумя пинцетами, после чего делается разрез (рис. 5-102, а). Разрезав серомускулярный слой, ток выключается и диатермическим ножом, используемым теперь в виде колющего инструмента, прокалывают слизистую оболочку. Таким путем можно избежать возможного взрыва кишечных газов под действием электрической искры. После отхождения газов слизистая также разрезается диатермическим ножом (рис. 5-102, б). После вскрытия просвета отсасывается содержимое полого органа. Целесообразно использовать для этого насос с двумя просветами или с наружным резервуаром, тем самым можно избежать присасывания слизистой, вследствие чего прекратилось бы его отсасывающее действие.

При проведении лишь небольшого разреза мож-

но легко ошибиться: разрезав серомускулярный слой, часто думают, что вскрыт просвет. Это очень опасная ошибка, так как при ней трубку вводят между серо-мускулярным и слизистым слоями (например, при наложении гастростомы). Чтобы избежать подобной ошибки, после вскрытия просвета желудка или кишечника следует ввести в него инструмент с тупыми концами и убедиться в правильности вскрытия просвета.



а



б

**Рис. 5-102.** Вскрытие просвета кишки. Сначала рассекается серозно-мышечный слой (а), а затем слизистая (б)

При пересечении желудка или кишки между двумя лигатурами или зажимами нужно подложить предварительно под линию разреза марлевую салфетку. Небольшое количество содержимого, выходящее при разрезе, впитается в марлю, после чего салфетку выбрасывают.

Если планируется наложение анастомоза, рекомендуется произвести разрез диатермическим ножом, — на желудке, но также целесообразно это делать и на кишечнике — следующим образом: сначала производится циркулярный разрез серомускулярного слоя. Слизистая оболочка, имеющая более рыхлую структуру, при этом растягивается. Хорошо видимые

субмукозные сосуды по серомускулярному краю зажимаются mosquito-зажимами и перевязываются. Слизистая сначала прокалывается между лигатурами, а затем циркулярно перерезается. Таким путем останавливают кровотечение и удаляют выступающие излишние участки слизистой.

### Наложение швов, закрытие просвета при операциях на желудочно-кишечном тракте

При операциях на желудочно-кишечном тракте используются два основных типа швов: швы по *Lembert* и сквозные швы через все слои. Целью шва по *Lembert* является плотное соприкосновение и быстрое склеивание серозы. Он защищает брюшину от возможного развития перитонита, но не может предохранить от кровотечения и сужения просвета (стенозирования).

Наиболее обильна сосудистая сеть в субмукозном слое желудочно-кишечного тракта. Когда рассекается стенка желудка или кишечника, возникает обильное кровотечение, которое может быть остановлено или путем перевязки сосудов или же путем наложения частых сквозных швов, которыми слизистая сшивается серомускулярным слоем. Этой цели служат уже названные выше *сквозные швы*.

Часто целью операций на желудочно-кишечном тракте является наложение анастомоза, создание сообщения между двумя его отрезками. Если бы при этом применяли только швы по *Lembert*, то края слизистой, провисающие в просвет, сморщивались бы, и в результате наступало бы сужение анастомоза. Сужение за счет рубцевания можно предупредить циркулярным подшиванием слизистой к серомускулярному слою. Отсюда и целесообразность, но не безусловная необходимость, сквозного шва, проходящего через все слои.

Такой шов получил название *сквозного шва Albert*. С именем *Czerny* связана разработка техники наложения шва (1877), которая применяется в желудочно-кишечной хирургии и по сей день.

- Сквозной шов по *Albert*
- серо-серозный шов + двухрядный шов по *Lembert*

Эти два способа наложения швов могут быть по-разному скомбинированы друг с другом, как показано на *рис. 5-103*. Эти швы могут быть узловатыми и непрерывными, что дает еще много возможностей для различных их комбинаций. Хирурги различных стран разработали множество различных методов сшивания, из них мы приводим лишь те, которые оправдали себя на практике.

На *рис. 5-103* показано, что наиболее целесообразен *х-шов*: при нем полностью останавливается кровотечение, не возникает сужения просвета и инфекции раны.



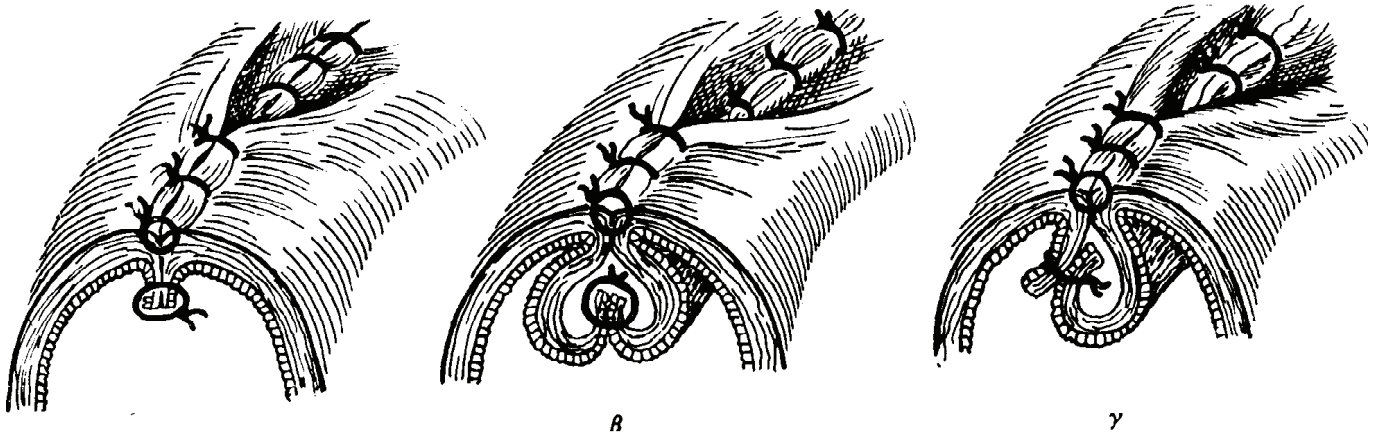


Рис. 5-103. Техника наложения швов на желудочно-кишечный тракт. Сквозные и серо-серозные швы можно накладывать в принципе в различных комбинациях (б, у)

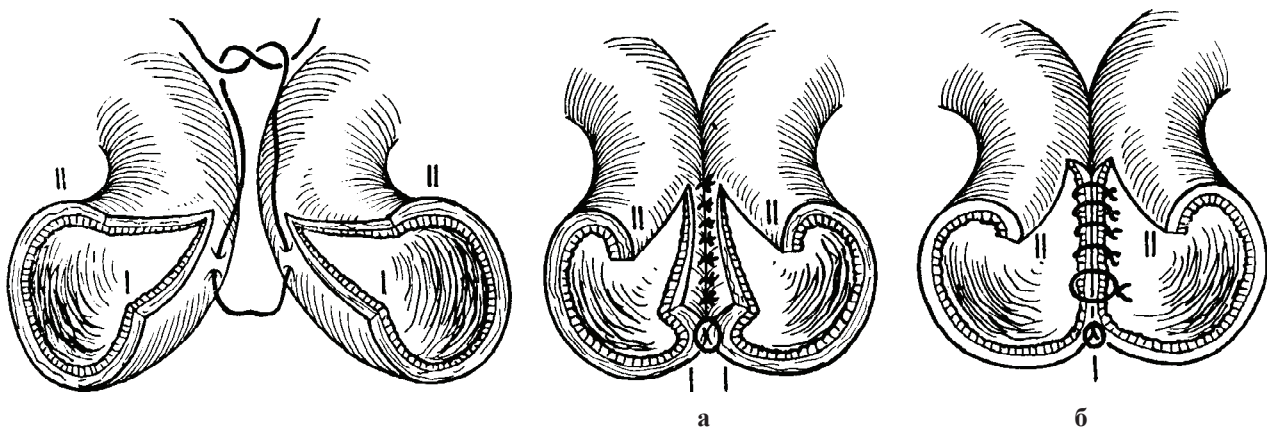


Рис. 5-104. При образовании анастомоза различают заднюю (I) и переднюю (II) его стенки. На задней стенке накладывают двухрядный се-шов: первый серо-серозный шов (а), задний ряд серо-серозных швов (б) и задний ряд сквозных швов (в)

*p*-шов создает сложную картину. Между двумя рядами швов возникает инфицированная раневая полость, в которую провисают края слизистой. Накапливающееся в закрытой полости инфицированное содержимое не находит выхода к просвету кишки, что при напряжении ее стенок может нарушить и целостность серо-серозных швов. Подобная картина возникает и при шве типа *y*.

При закрытии какого-либо отверстия в желудочно-кишечном тракте проще наложить Ц-шов, идеальный двухрядный «-шов требует выполнения определенных приемов, при его наложении придется завязывать нити в просвете по мере его постепенного закрытия.

Иное положение, когда накладывается анастомоз между двумя отрезками желудочно-кишечного тракта (рис. 5-104). В таких случаях легко наложить идеальный двухрядный л-шов со стороны просвета на задней стенке (обозначен I). При наложении же шва на передней стенке (обозначен II) возникают те же проблемы, что описывались при изложении закрытия простого отверстия.

После этих общих теоретических сведений перейдем к вопросам практического применения различных способов техники наложения швов, к их преимуществам и недостаткам.

## Закрытие просветов Первый ряд швов (по Albert)

**Закрытие просвета перевязыванием.** Перевязка не является швом, но может выполнять функцию сквозного шва. При закрытии конечного просвета кишки мы часто на участке в 23 см скелетируем кишечную трубку, в двух точках, отстоящих друг от друга примерно на 2 см, перевязываем и рассекаем ее. Лигатуру заменяет в этом случае ряд сквозных швов, край раны не кровоточит, кишечное содержимое не выделяется. Какой бы тип серозных швов мы не применяли после перевязки, возникает шов типа *p*. В целях опорожнения содержимого инфицированной полости лучше перевязывать кишку рассасывающимся кетгутом, так как при применении нерассасывающегося материала может возникнуть абсцесс культи.

**Закрытие просвета сквозным швом.** При закрытии большого просвета перевязывание применять нельзя. В таких случаях накладываются швы. Сквозной шов, как правило, является непрерывным, так как такой шов можно наложить быстрее и он лучше способствует остановке кровотечения. Недостатком его является то, что при нем возникают складки стенки кишки и может возникнуть сужение. Узловатые сквозные швы приме-

няются лишь в исключительных случаях, когда особенно важно, чтобы не было даже малейшего сужения.

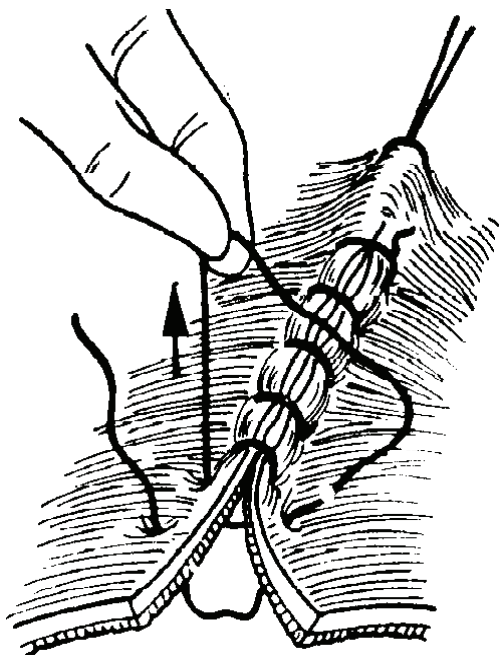
*Скорняжный шов* (простой непрерывный шов со стягиванием нити снаружи). При наложении этого шва после прошивания одного из углов разреза через все слои концы длинной нити завязывают, после чего другим длинным концом нити накладывают непрерывный шов. Отдельные стежки выполняются так:

*слой серозной-слизистой с одной стороны, слой слизистой серозы с другой стороны, — стежок затягивается (рис. 5-105).*

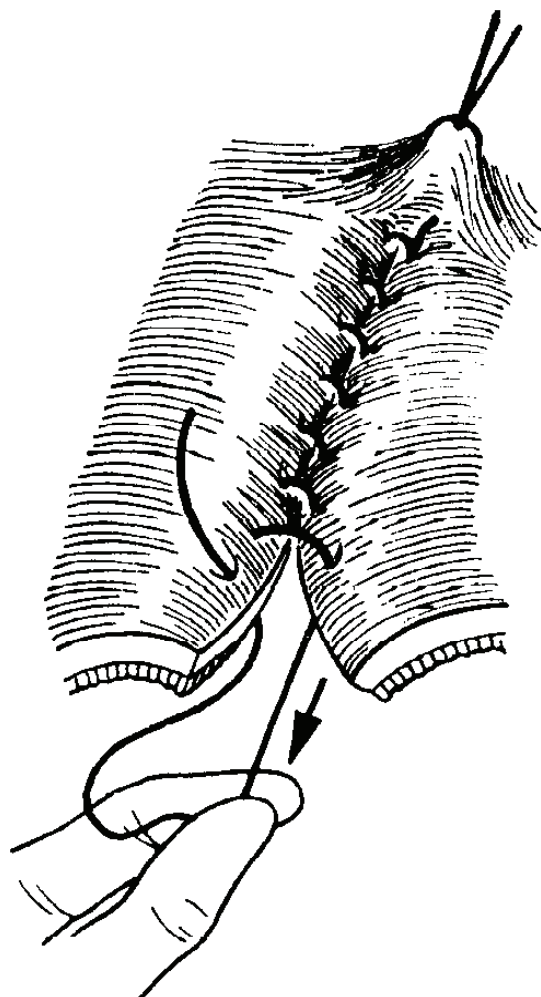
При таком шве слизистые поверхности прилегают друг к другу, двойной край слизистой выворачивается. После наложения второго ряда швов серо-серозных — возникает шов типа Ц, простой, но не рациональный, а потому его обычно и не применяют.

*Шов по Mikulicz* (простой непрерывный шов с натягиванием нити изнутри). По технике наложения этот шов, собственно, и не отличается от скорняжного шва, это простой непрерывный шов, только затягивание нити происходит иначе. Отдельные стежки накладываются так: *прошивается слизистая сероза с одной стороны и сероза слизистая с другой стороны, — нить затягивается (рис. 5-106).*

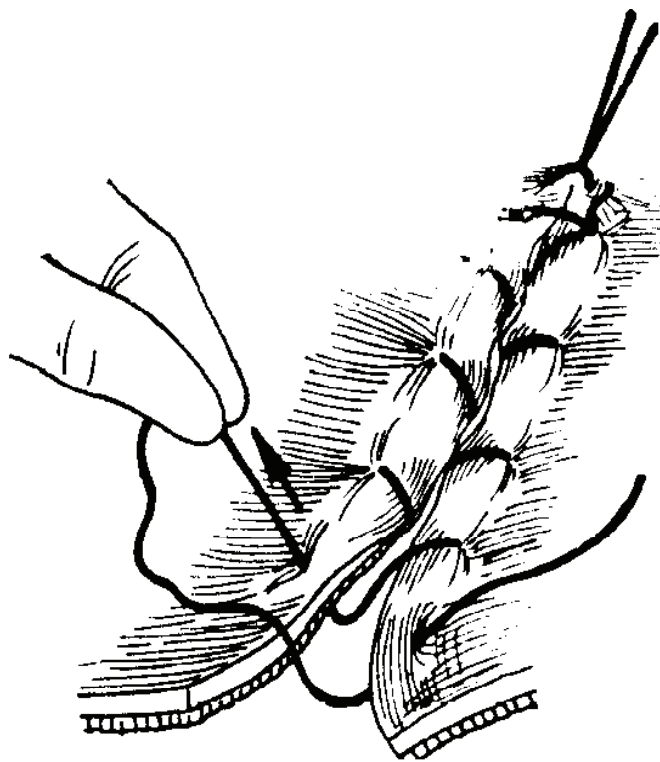
Следовательно, нить затягивается со стороны просвета, край слизистой вворачивается, серозный слой прилегает к серозному, возникает шов типа ос. Приближаясь к концу отверстия, просвет становится все меньше и меньше, нить уже невозможно затянуть со стороны просвета. А потому этот ряд швов завершается прошиваем серозы со стороны просвета, затягиванием и завязыванием нити снаружи. Шов по Mikulicz прост и надежен, мы очень часто применяем его.



**Рис. 5-105.** Скорняжный шов: простой непрерывный шов при этом нить стягивается изнутри



**Рис. 5-106.** Шов по Mikulicz: непрерывный простой шов при котором нить стягивается изнутри



**Рис. 5-107.** Шов по Schmieden: переменный непрерывный шов (изнутри наружу, изнутри наружу), нить стягивается снаружи

Шов по Schmieden (непрерывный переменный шов с затягиванием нити снаружи). Простой непрерывный шов, отдельные стежки выполняются так:

с обоих краев разреза прошивается слизистая -сероза, — нить затягивается снаружи (рис. 5-107.)

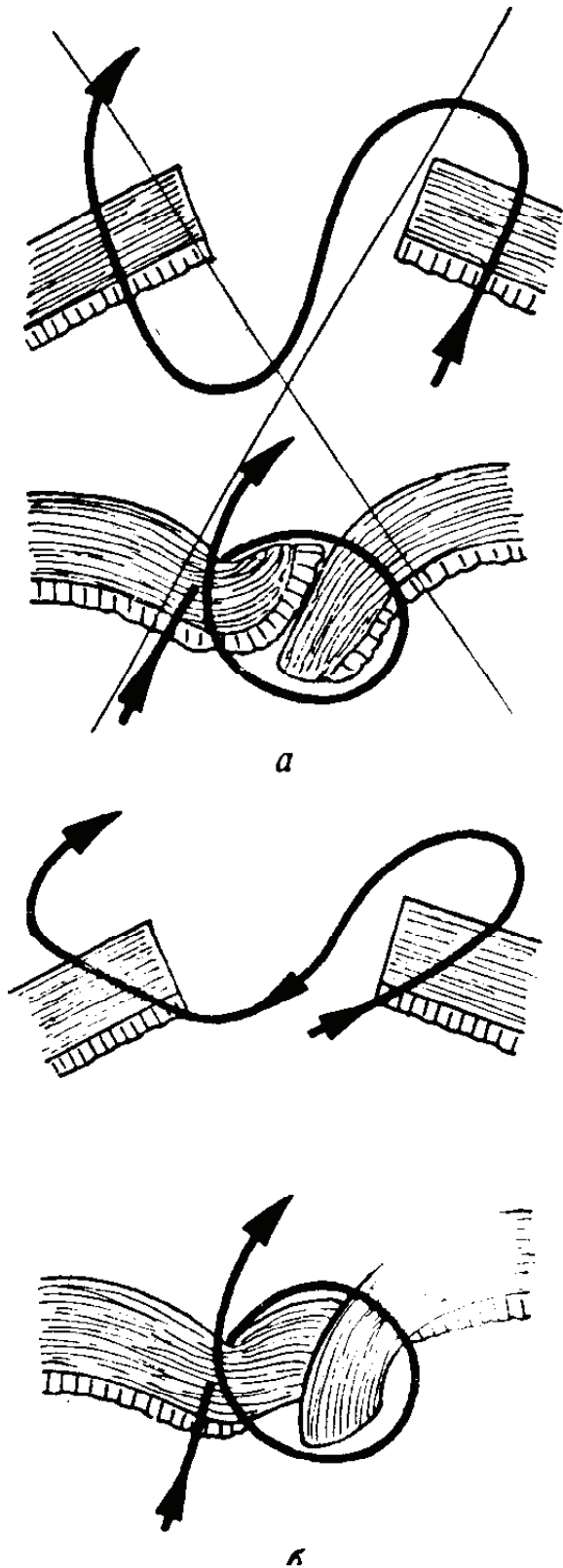


Рис. 108. Шов по Schmieden: как правило, создается гамма-шов (а), но слизистая хорошо заворачивается внутрь, если захватывать ее в небольшом количестве (б)

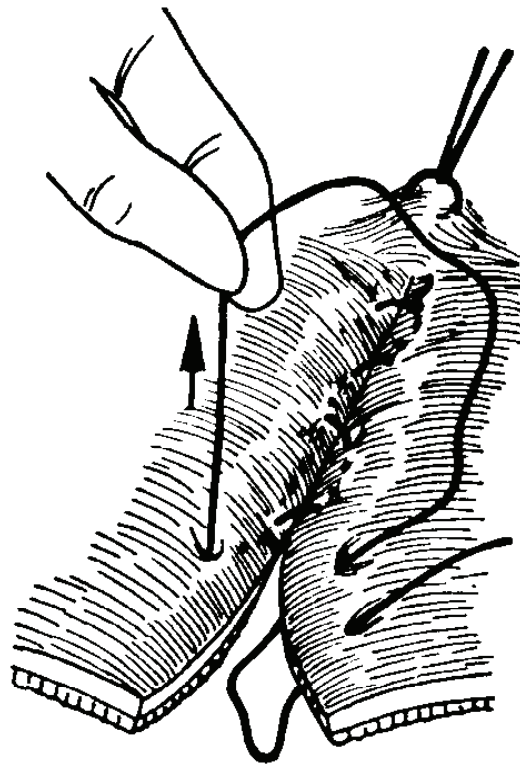


Рис. 5-109. Шов по Pribram: непрерывный матрацный шов с затягиванием нити снаружи

При таком ведении нити возникает шов типа оу, слизистая прилегает к серозе. Если же прошить слизистую недалеко от ее края, косо прокалывая кишечную стенку и выводя иглу через серозу вдали от края раны, то слизистый край хорошо вворачивается (рис. 5-108). Шов по Schmieden из-за простоты его выполнения часто применяют многие хирурги.

Шов по Pribram (непрерывный матрацный шов с затягиванием нити снаружи). Ход отдельных стежков при этом шве таков:

сероза— слизистая— слизистая— сероза с одной стороны нить затягивается,

сероза—слизистая— слизистая— сероза с другой стороны— нить затягивается (рис. 5-109).

При таком ведении нити возникает шов типа ос, серозная поверхность прилегает к серозной поверхности. Недостатком такого шва является то, что он хуже останавливает кровотечение, чем, например, шов по Mikulicz.

Шов по Connell (непрерывный матрацный шов с натяжением нити изнутри). Этот шов накладывается так:

одну сторону разреза прошивают со стороны слизистой, а другую — со стороны серозы, — нитку затягивают и снова прошивают на той же стороне со стороны слизистой, после чего возвращаются на ту сторону, где был первый вкол иглы, и прошивают со стороны серозы, — нить затягивается (рис. 5-110).

При таком проведении нити возникает шов типа ае, при котором хорошо вворачиваются края слизис-



той. При шве по *Connell* нить ведется так же, как при шве по *Pribram*, только нить затягивается в ином месте. Шов по *Connell* относится к шву по *Pribram*, как шов по *Mikulicz* к скорняжному шву.

Погружной узловатый шов получил распространение особенно в последние годы; ход отдельных стежков этого шва следующий: *слизистая—сероза с одной стороны, сероза—слизистая с другой стороны — нить завязывается в просвете*.

Эти швы накладываются с двух концов отверстия в направлении к его середине, пока отверстие не станет настолько малым, что завязать уже нити изнутри, в просвете становится невозможно. Это крошечное отверстие закрывается затем 1-2 швами, узлы которых завязываются снаружи, причем следят за тем, чтобы слизистая по-прежнему хорошо погружалась (рис. 5-111).

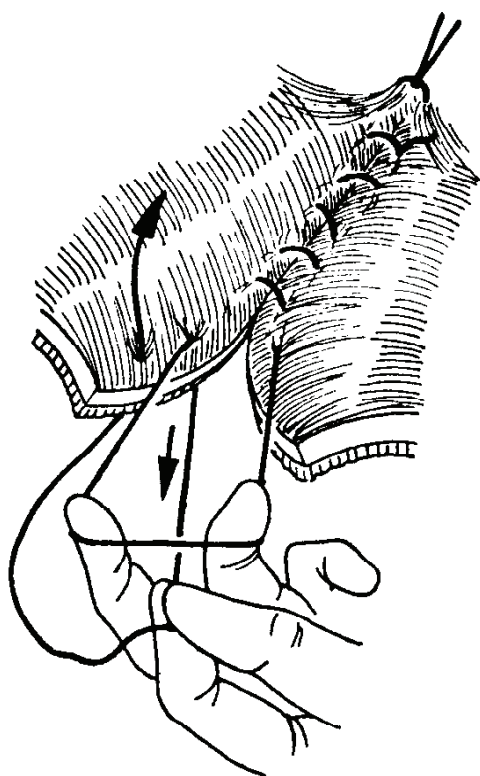


Рис. 5-110. Шов по *Connell*: непрерывный матрацный шов с затягиванием нити изнутри

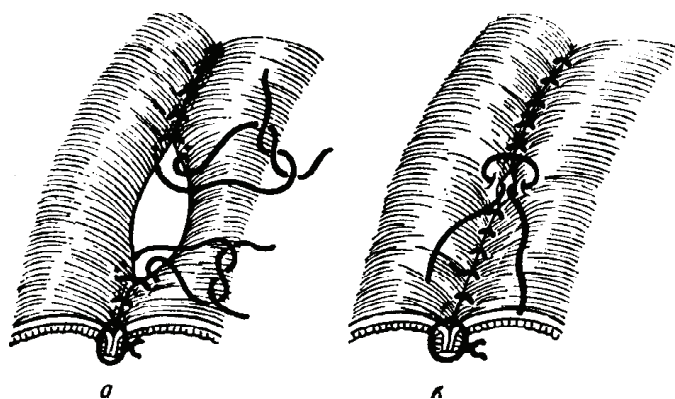


Рис. 5-111. Погружной узловатый шов (а—б)

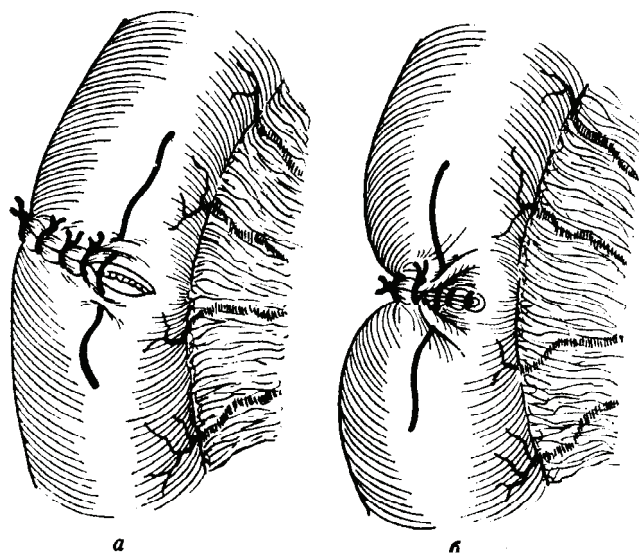


Рис. 5-112. Ушивание бокового отверстия в кишке. Однорядный (серо-серозный) шов не сужает просвета (а), двухрядный же может сузить его (б)

Сквозной погружной узловатый шов при операциях на желудочно-кишечном тракте хорошо оправдал себя и как однорядный шов (без серозного ряда швов) при наложении его проволокой или синтетической нитью. Незакрученный монолитный шовный материал не впитывает инфицированное содержимое в направлении от слизистой к серозе. Такой однорядный шов монофильным материалом в таком месте, как, например, пищевод или толстая кишка, абсолютно надежен (см. стр. 403).

**Закрытие просвета сшивающими аппаратами.** Концевое отверстие на желудке или кишечнике вместо зашивания или перевязывания можно также закрыть *металлическими скрепками* с помощью сшивающего аппарата. Таковы венгерский аппарат *Petz* или советский сшивающий аппарат УКЛ (см. стр. 410). В таком случае после наложения серо-серозных швов всегда возникает шов типа *ft*. Если при обычной перевязке остается большая культя в инфицированной полости, то при сшивании металлическими скрепками аппарат сдавливает и истончает кишечную стенку, культя остается тонкая и короткая, таким образом после наложения серо-серозных швов инфицированная полость будет значительно меньше.

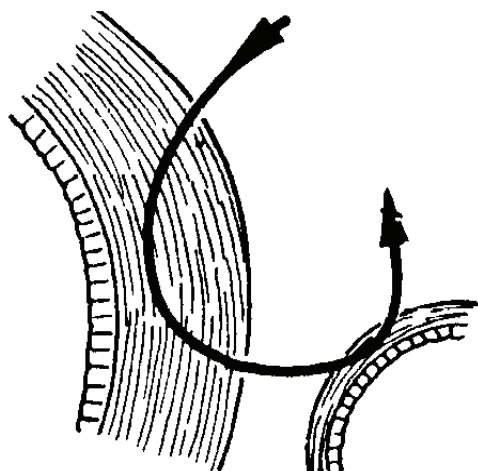
**Закрытие просвета серо-серозными швами.** Иногда сквозного шва можно вообще не применять, а закрыть просвет кишки только «вторым» рядом швов — серо-серозными швами. Это целесообразно в тех случаях, когда закрывается отверстие на участке с тонкой кишечной стенкой (например, на двенадцатиперстной кишке), где не приходится опасаться послеоперационного кровотечения.

Однорядный серо-серозный шов меньше сужает просвет кишки, чем двухрядный (рис. 5-112). Конец кишечной петли (например, культя двенадцатиперстной кишки) также может быть ушит однорядным серо-серозным швом: кишка пережимается в попе-

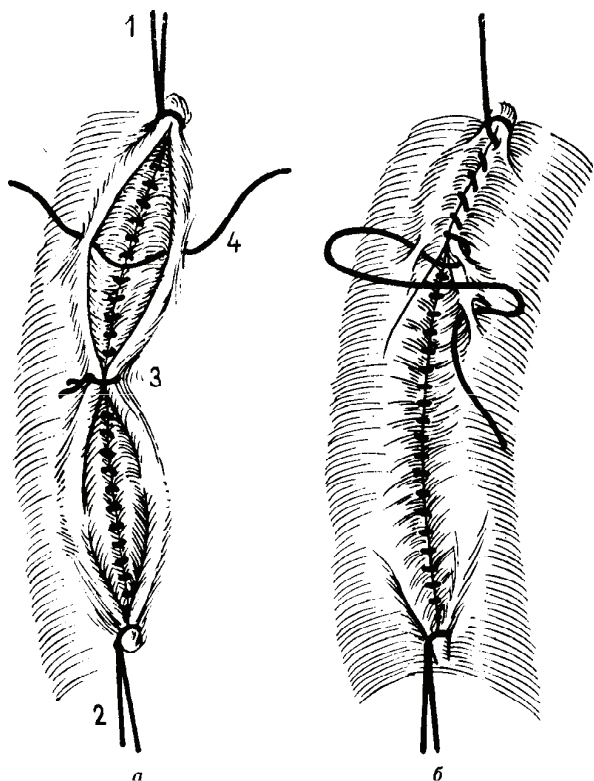
речном направлении инструментом под местом ее рассечения. Зажим замещает первый ряд швов до тех пор, пока не будет наложен серо-серозный шов.

Однорядный серо-серозный шов часто применяется при операциях по поводу аномалий развития желудочно-кишечного тракта у новорожденных, так как в случае наложения двухрядных швов малый просвет оказался бы полностью закрытым погруженным в него значительным количеством тканей.

### Второй ряд швов (по Lembert)



**Рис. 5-113.** Шов по Lembert (серо-серозный, серомускулярный): более толстая стенка желудка захватывается глубже, чем более тонкая стенка кишки



**Рис. 5-114.** Простые узловые серо-серозные швы (цифрами обозначен порядок наложения швов), п) Серо-серозный шов накладывается так, что линия разреза каждым новым стежком делится пополам; б) простой непрерывный серо-серозный шов

При наложении ряда серо-серозных швов нет такого выбора вариантов, как при наложении сквозного шва. При наложении швов следует учитывать прежде всего толщину стенки, так, например, на желудке с более толстой стенкой вкол должен быть более глубоким, чем на толстой кишке с тонкой стенкой. В то же время чем толще (глубже) шов, тем и шире должен он быть (рис. 5-113). Для нахождения же нужных пропорций необходим соответствующий опыт.

*Простой узловатый шов.* Сквозной ряд швов погружается простым узловатым серо-серозным швом. При закрытии более длинного разреза кишки прежде всего накладывается по одному узловатому серо-серозному шву на края разреза кишки. Нити захватываются инструментами и с их помощью растягивается кишка. Третий стежок выполняется точно в середине разреза кишки, а последующие — опять же в середине отрезков, образующихся между предыдущими (рис. 5-114).

*Матрачный узловатый шов.* Преимуществом этого шва, по сравнению с простым узловатым швом, является то, что при меньшем натяжении можно, достигнув более тесного прилегания серозных поверхностей. Недостаток его состоит в том, что он сужает разрез кишки, однако в такой небольшой мере, что это не имеет практического значения.

Известны различные формы матрачных узловатых серо-серозных швов. Наиболее часто применяемые типы их приведены на рис. 5-115. Многие отдадут предпочтение шву по Halsted.

*Простой непрерывный шов.* В качестве второго ряда швов этот шов особенно целесообразно применять при ушивании боковых отверстий.

Начиная от одного края разреза кишки, продвигаются к другому его концу непрерывным швом (рис. 5-114). После каждого стежка ассистент натягивает нить. Непрерывный шов несколько суживает (укорачивает) рану, но при закрытии боковых отверстий это не имеет практического значения. Это наиболее часто применяемый вид серо-серозных швов.

*Кисетный и полукисетный непрерывный шов.* Кисетный шов, по сути, представляет собой непрерывный шов, наложенный циркулярно, по окружности. Это прекрасный способ погружения небольшой культы. Особенно целесообразно его применение при закрытии концевых отверстий на тонкой кишке или при погружении культы червеобразного отростка при аппендэктомии. Накладывается кисетный шов, затем анатомическим пинцетом погружается под него стенка культы, между тем другой рукой затягиваются конечные нити серо-серозного шва (рис. 5-116, а). Культю большего размера погружают обычно двумя полукисетными швами (рис. 5-166; А. А. Русанов).

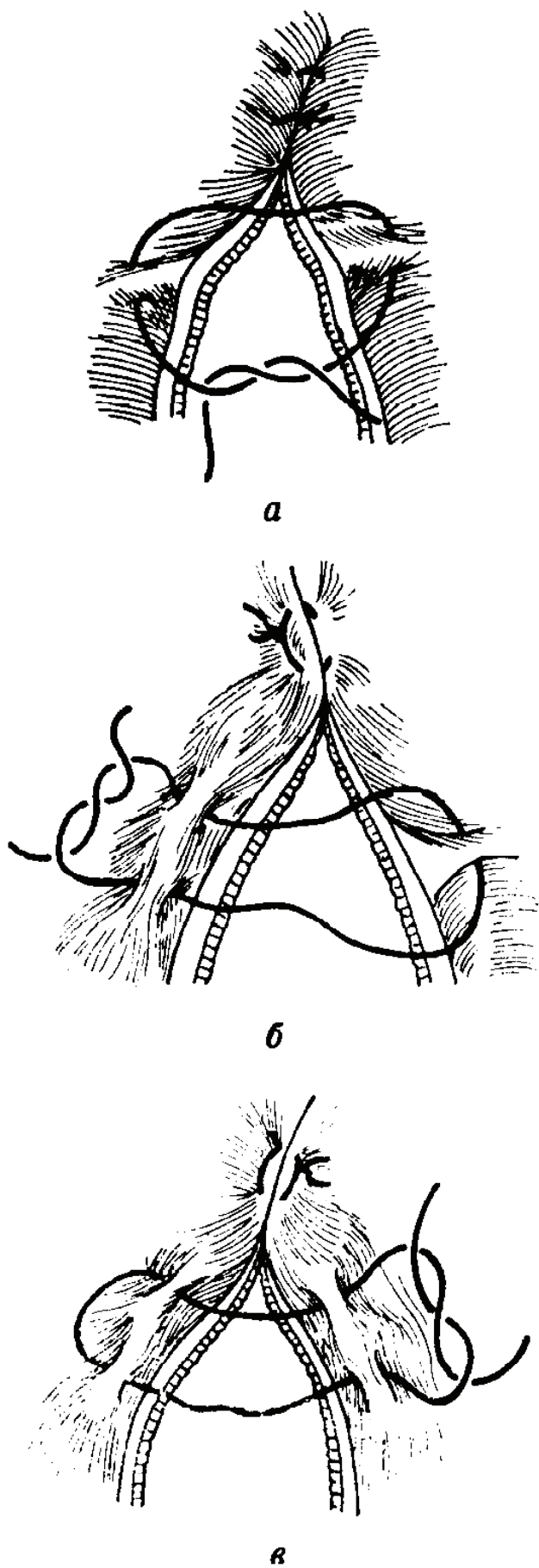


Рис. 5-115. Матрачные узловые серо-серозные швы: а) простые, б) по Could, в) по Holsted

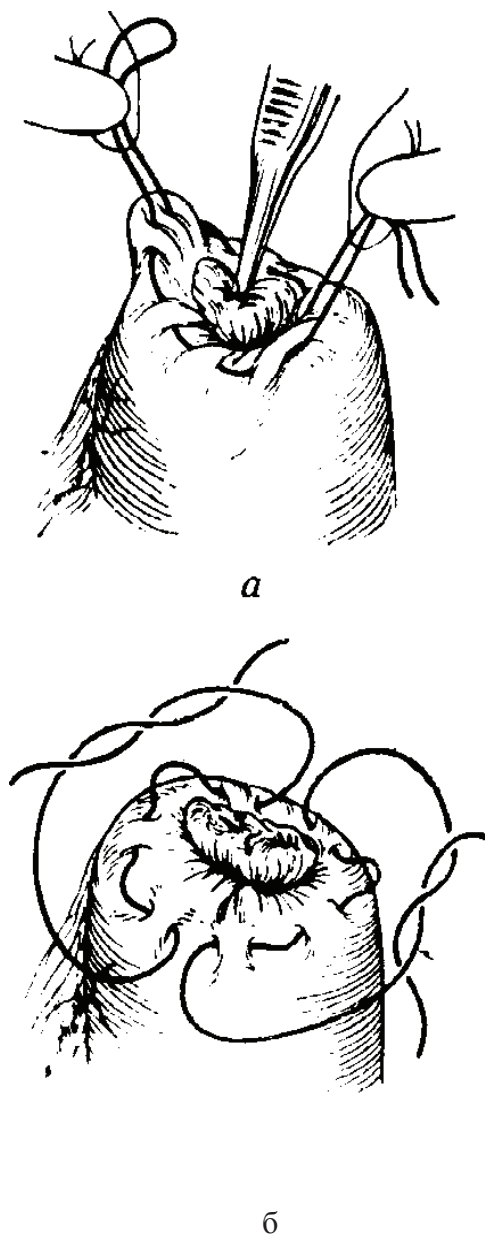


Рис. 5-116. Кисетный (а) и полукисетный (б) швы

*Z-образный шов.* Этот вид шва походит на кисетный шов, применяют его в тех же случаях, что и кисетный. При завязывании «Z»-образного шва небольшая культя легко погружается (см. рис. 5-281 на стр. 518).

*Непрерывный шов по Cashing.* Этот вид серо-серозного шва применяется в тех случаях, когда сквозной шов вообще не был наложен (см. стр. 401).

Конец кишки захватывается узким инструментом, шов накладывается параллельно разрезу и браншам этого инструмента (рис. 5-117, а). Отдельные стежки не стягиваются, чтобы можно было несколько приоткрыть бранши инструмента. Когда шов на всем протяжении разреза закончен, ассистент открывает и снимает бранши инструмента, хирург же в тот же момент затягивает нити в противоположном друг другу направлении. Края раны хорошо погружаются, серозные поверхности прилегают друг к другу.



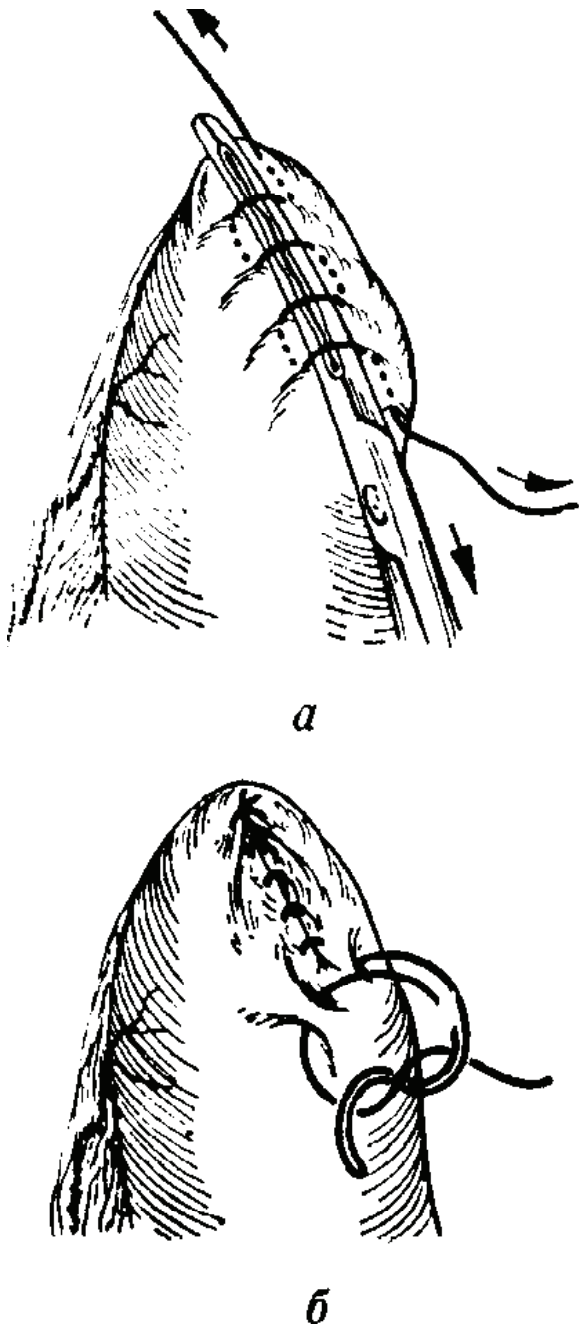


Рис. 5-117. Шов по Cushing: непрерывный матрацный серо-серозный шов. а) Наложение шва, б) завязывание нитки

После этого оба конца нитей вдеваются отдельно в иглы и ими накладывается еще один серо-серозный шов, чтобы связать концы нитей друг с другом (рис. 5-176).

### Однорядный шов

Спустя немногим более 100 лет после появления двухрядного шва по Czerny в последние 1-2 десятилетия во всем мире хирурги делают все новые и новые попытки обойтись однорядным швом на всем протяжении желудочно-кишечного тракта. Как правило, применяют такой узловатый шов, при котором отдельные стежки с одной стороны направлены от просвета к се-

розе, а с другой стороны — от серозы в сторону просвета, завязываются швы в просвете. Отдельные хирурги захватывают в такой шов слизистую по обеим сторонам кишечной стенки (*чрезмукозный сквозной шов*), другие же оставляют слизистую, захватывая швом только серомускулярный слой (*экстрамукозный сквозной шов*).

При циркулярном шве в ходе наложения анастомоза последние 1-2 стежка невозможно завязать в просвете, приходится завязывать нити со стороны серозы, причем узел рекомендуется погрузить 1-2 типичными серо-серозными швами.

Полученный шов, по сути, является швом по *Albert*. Однако при оригинальном шве по *Albert* узел должен быть расположен через серозу, в то время как при сквозном шве узел находится в просвете (по сути, это будет шов по *Mikulicz*, но название в данном случае не имеет значения).

Автор этой главы и его сотрудники в последние 5-6 лет по всему протяжении желудочно-кишечного тракта предпочитают применять и применяют однорядный узловатый сквозной ряд швов с завязыванием узлов в просвете, который накладывается атрауматичной иглой монофильной проволокой толщиной 3/0. Отдельные стежки могут быть как чрезмукозными, так и экстрамукозными. Монофильная проволока имеет много преимуществ:

- она очень прочная, и потому можно шить очень тонкой проволокой,
- поскольку проволока монофильна, а не скручена из нескольких нитей, то она не проводит инфицированное содержимое к серозе,
- она абсолютно безвредна для человеческого организма и не вызывает в окружающих тканях никаких воспалительных реакций,
- два правильно наложенных узла прочно удерживают сшитые ткани, в то время как при использовании синтетической монофильной нити необходимо до 5-6 узлов.

Однорядный узловатый шов такой проволокой позволил нам достигнуть очень хороших результатов при операциях не только на желудке, тонкой и толстой кишках, но и на пищеводе, откуда и была заимствована идея этого шва (см. стр. 194). Прочность швов на кишке сохраняется даже в тех случаях, когда наступает стерильное расхождение или нагноение раны брюшной стенки и ряд проволоочного шва на кишке становится видимым. Однорядный узловатый шов монофильным шовным материалом (будь-то проволока или иной материал) является одним из весьма значительных достижений в желудочно-кишечной хирургии последнего десятилетия.

Какой бы шов ни применялся, успех зависит не от того, во сколько рядов его накладывают, а от соблюдения двух основных правил:

1. сшивать можно только ткани с безупречным кровоснабжением, и

2. шов должен накладываться без малейшего натяжения.

Всегда нужно помнить о том, что шов не лечит: *chirurgus suit, natura sanat* («хирург только шьет, лечит же — природа»). Назначение шва в том чтобы на период заживления сблизить без малейшего натяжения ткани с безупречным кровоснабжением.

### Наложение анастомоза

Наложение анастомоза между двумя участками желудочно-кишечного тракта — частое хирургическое вмешательство. Как правило, больной участок резецируется, после чего путем создания сообщения между оставшимися частями восстанавливается непрерывность кишечной трубки. Случается, что патологически измененный участок удалить нельзя, хотя он препятствует продвижению кишечного содержимого. В таких случаях для восстановления нормального пассажа накладывают т.н. обходной анастомоз между частью кишки, лежащей до измененного участка, и частью, расположенной после него (рис. 5-118). При этом обычно образуется слепой карман, в котором в результате отсутствия нормального пассажа скапливаются бактерии, что может вызвать расстройство пищеварения и анемию. Поэтому обходной анастомоз накладывается только в том случае, если невозможна резекция патологически измененного участка.

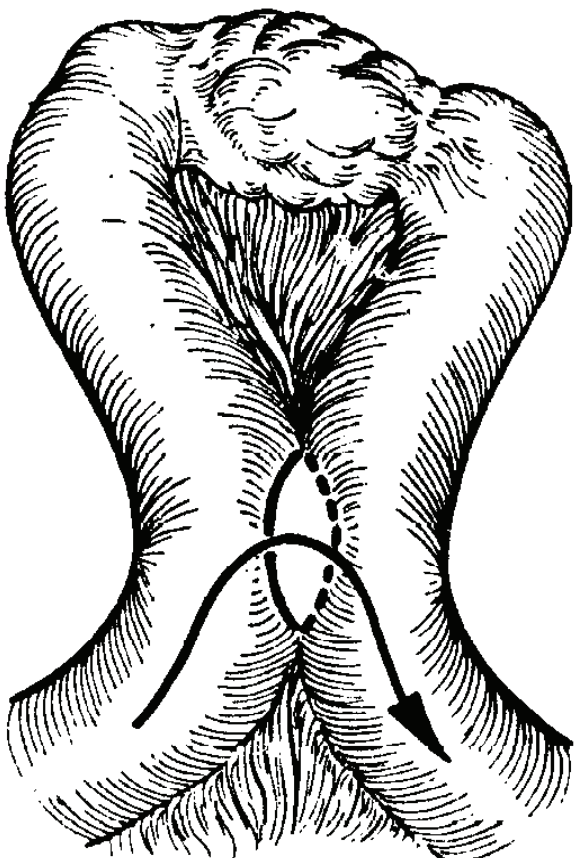


Рис. 5-118. Обходной анастомоз

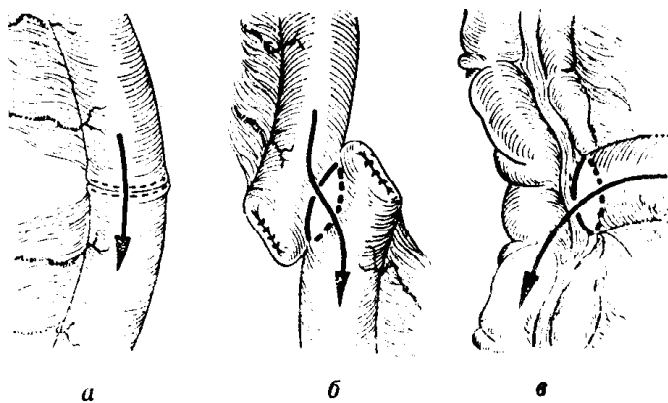


Рис. 5-119. Различные способы наложения анастомозов; «конец в конец» (а), «бок в бок» (б), «конец в бок» (в)

После резекции восстановление непрерывности пищеварительного тракта может быть произведено несколькими путями:

- а) сшиванием по способу «конец в конец» (anastomosis termino-terminalis),
- б) сшиванием по способу «бок в бок» (anastomosis latero-lateralis),
- в) сшиванием по способу «конец в бок» (anastomosis termino-lateralis) (рис. 5-119).

Наиболее физиологичным является анастомоз «конец в конец», так как он безупречно восстанавливает непрерывность пищеварительного тракта, при этом слепой кармана не возникает.

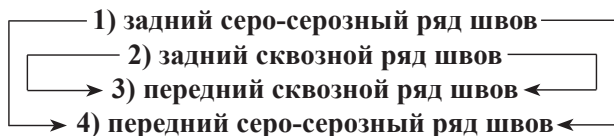
Анастомоз по способу «конец в конец» у новорожденных, грудных и маленьких детей обычно не накладывается, так как просвет кишки очень мал.

Анастомоз по способу «бок в бок», если наложен технически правильно, спустя несколько месяцев под влиянием кишечной перистальтики распрямляется, и его уже нельзя отличить от анастомоза по способу «конец в конец» (рис. 5-120, б), однако опасность возникновения слепого кармана не устраняется (рис. 5-120, в). Различной может быть и судьба анастомоза, наложенного по способу «конец в бок», поэтому в настоящее время хирурги стремятся накладывать анастомоз по способу «конец в конец». Разница в размерах двух сшиваемых просветов может быть легко устранена.

Анастомоз «бок в бок» может быть наложен изоперистальтически и антиперистальтически, анастомоз, наложенный в антиперистальтическом направлении, под действием перистальтики постепенно становится изоперистальтическим (рис. 5-121).

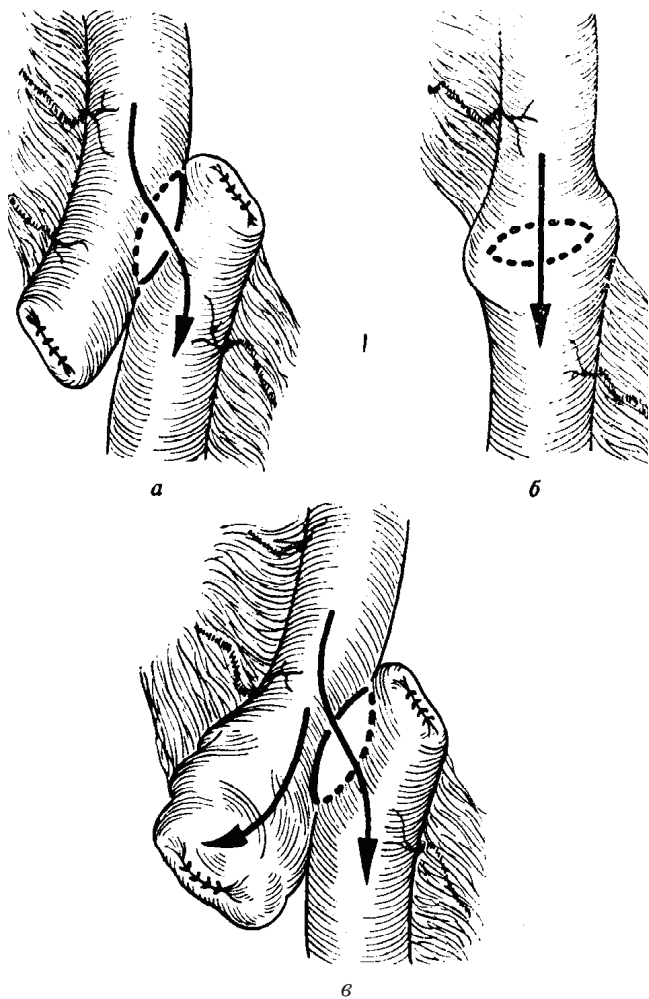
Основой наложения анастомоза любого типа является двухрядный шов. Внутренний ряд швов — сквозной, наружный — серо-серозный. Два ряда швов образуют замкнутый круг, кольцом охватывая отверстие между двумя кишечными петлями.

По техническим причинам эти два кольца образуют за четыре момента:



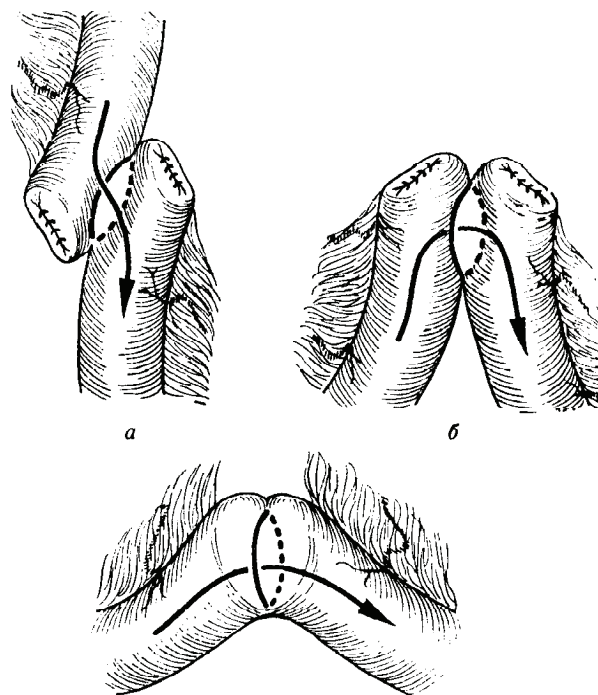
**Анастомоз по способу «конец в конец»**

Правильно наложенный анастомоз по способу «конец в конец» на кишке нормальной ширины после поперечной резекции обеспечивает достаточный просвет и не препятствует проходимости.

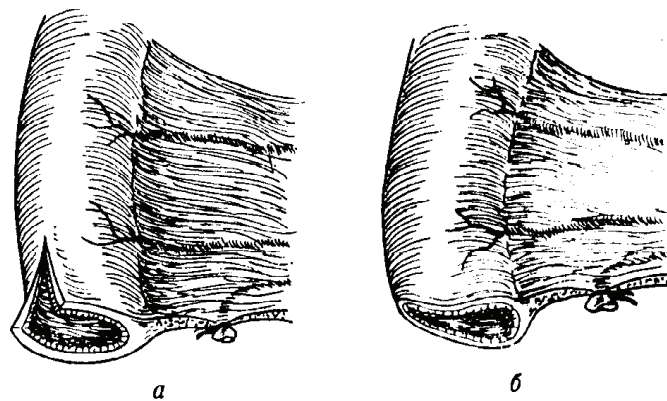


**Рис. 5-120.** Анастомоз «бок в бок» (а), если он наложен правильно, со временем выпрямляется (б), тогда как при оставлении длинной культи образуется слепой карман (в)

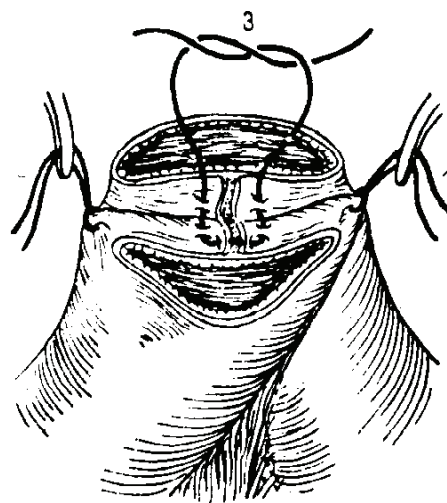
При наложении анастомоза по способу «конец в конец» на кишку с узким просветом рекомендуется расширить этот просвет за счет косого, а не перпендикулярного отсечения патологически измененного участка, в таком случае мы получаем просвет в форме эллипса. Косой разрез должен быть выполнен так, чтобы сохранить больший участок у мезентериального края, что будет способствовать лучшему кровоснабжению культи. Просвет кишки может быть расширен и путем более длинного разреза на антимезентериальной стороне и округления краев разреза (рис. 5-122).



**Рис. 5-121.** Анастомоз по способу «бок в бок» может быть наложен двумя путями: изоперистальтически (а) или антиперистальтически (б). Со временем последний выпрямится и станет изоперистальтическим (п)

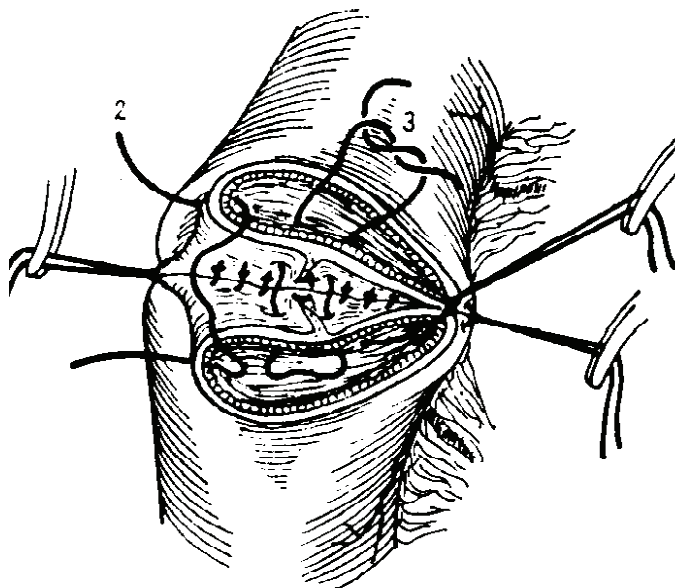


**Рис. 5-122.** Анастомоз «конец в конец», 1. Просвет кишки можно увеличить за счет продольного разреза (а) и закругления концов разреза (б) 405

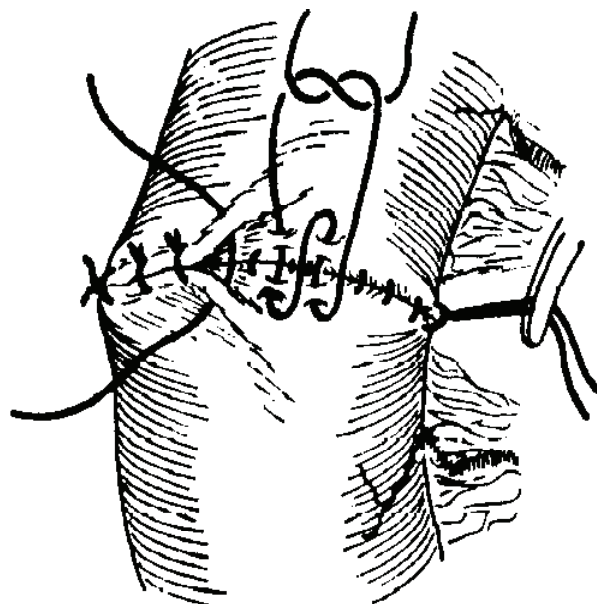


**Рис. 5-123.** Анастомоз «конец в конец», II. Начало заднего ряда серо-серозных швов. Третий задний матрацный серо-серозный узловатый шов особенно тщательно покрывает участки, лишенные серозы

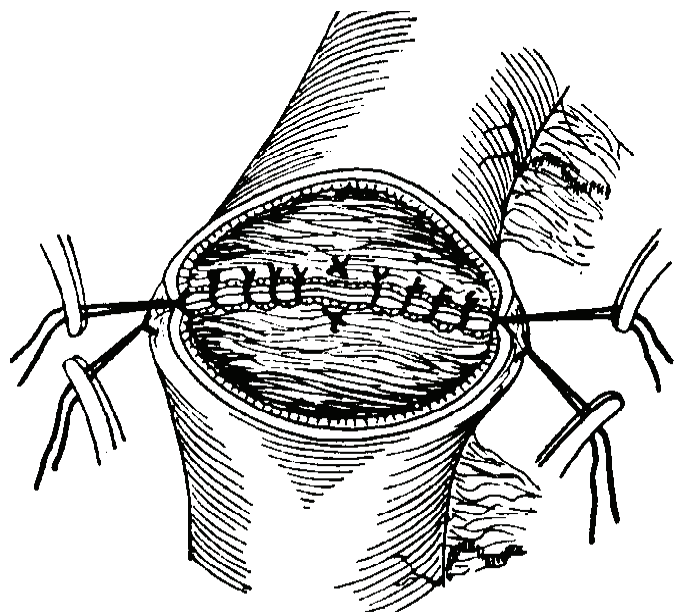




**Рис. 5-124.** Анастомоз «конец в конец», iii. Задний ряд сквозных узловатых швов



**Рис. 5-126.** Анастомоз «конец в конец», V. Передний ряд сквозных швов заканчивается Z-образным швом. Начало переднего ряда узловатых серо-серозных швов



**Рис. 5-125.** Анастомоз «конец в конец», IV. Задний ряд сквозных узловатых швов закончен

Анастомозируемые концы кишки следует скелетировать так, чтобы на отрезке примерно в 1 см не оставалось брыжейки, так как такая свободная от брыжейки культя необходима для наложения надежного шва.

Концы кишки сопоставляются так, чтобы лишенный серозной оболочки участок, соответствующий месту прикрепления брыжейки, приходился на середину заднего ряда швов (рис. 5-123).

При наложении анастомоза следует вворачивать по возможности меньший участок кишечной стенки, чтобы не возникло сужения просвета.

Два сопоставленных друг с другом конца кишки сшиваются сначала задним узловатым серо-серозным швом, наложенным в 2-3 мм от края кишки.

Сшивают при этом два отрезка кишки по углам. Третий стежок делается посередине задней стенки, там, где нет серозы: матрацным узловатым серо-серозным швом по Halsted участки, лишенные серозы, исключаются из ряда швов (см. рис. 5-123). Между тремя серо-серозными швами накладывается еще 6-8 серо-серозных узловатых швов, чтобы соседние стежки находились на расстоянии примерно 0,5 см друг от друга. Нитки по обоим углам захватываются москитными зажимами, остальные отрезаются.

Для наложения заднего сквозного ряда швов обычно используют кетгут. Сначала опять-таки накладываются два шва по углам, причем так, чтобы точно в углу одного конца кишки стежок проходил изнутри кнаружи, а в другом углу — снаружи внутрь; нитки завязываются в просвете. Посередине накладывается узловатый матрацный шов, чтобы устранить лишенные серозы участки, тесно сопоставить их друг с другом (рис. 5-124).

Между этими тремя швами накладываются сквозные швы (рис. 5-125).

После наложения шва на заднюю стенку оказывается как бы единая петля кишки с отверстием на ее боковой части. Ушивание такого бокового отверстия в кишечной стенке подробно описано на стр. 397. Здесь лишь коротко повторяется ход операции.

Передний сквозной ряд швов при наложении анастомоза по способу «конец в конец» выполняется кетгутом, накладывается узловатый шов. Начинают его от одного из углов, одна кишечная культя прошивается изнутри кнаружи, а другая — снаружи внутрь, нитки завязываются в просвете. После двух-трех стежков столько же их накладывается от второго угла, до тех пор пока посередине останется лишь небольшое отверстие. Это отверстие ушивается Z-образным швом (рис. 5-126). За-

метим, что многие хирурги как задний, так и передний сквозной шов накладывают непрерывными швами.

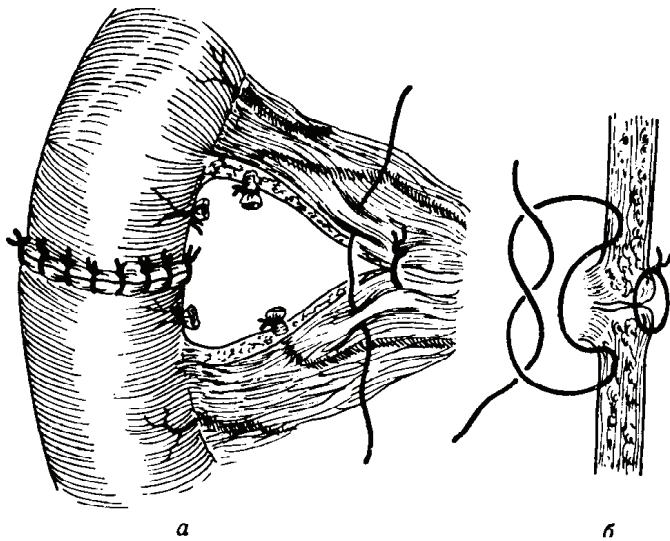


Рис. 5-127. Анастомоз «конец в конец», VI. Наложение анастомоза закончено. Отверстие в брыжейке ушивается узловатыми вворачивающими серо-серозными швами (а), вид в поперечном сечении (б)

Поскольку в таком случае просвет кишки уже оказывается закрытым и из кишки не может больше вытекать инфицированное содержимое, то в связи с этим меняют инструменты, перчатки, и также частично обкладывание.

Наложение анастомоза по способу «конец в конец» завершается *передним узловатым серо-серозным рядом швов* (рис. 5-126). Тем самым создается плотное кольцо из швов на месте отверстия между двумя кишечными культями.

После окончания наложения анастомоза несколькими серо-серозными швами закрывается отверстие на брыжейке, чтобы предотвратить выпячивание через него кишечной петли и возможное там ее ущемление. Швы по обеим сторонам брыжейки накладываются так, чтобы травмированный край брыжейки был погружен в глубину, а серозные поверхности сопоставлены друг с другом (рис. 5-127). Таким путем можно наиболее эффективно предотвратить значительные постоперативные сращения кишок. Прежде чем закрыть брюшную полость, нужно с помощью ощупывания двумя пальцами убедиться в достаточной ширине и свободной проходимости анастомоза.

### Анастомоз по способу «бок в бок»

По возможности этот вид анастомоза нужно накладывать в изоперистальтическом направлении. Отверстие в кишечной стенке делается несколько больше запланированного для анастомоза, и при этом применяется непрерывный шов. Две кишечных культя с ушитыми концами прикладываются друг к другу по длине около

10-см, после чего изолируются. Непрерывными стежками накладывается *задний серо-серозный шов*. Ряд швов

1) должен подходить к закрытому краю кишечной культя на 1-2 см, чтобы не образовался слепой карман,

2) он должен приходиться на обеих петлях на первую треть, считая от брыжеечной стороны кишки (рис. 5-128), так как только в таком случае останется достаточно места на окружности кишки для отверстия и четырех рядов швов.

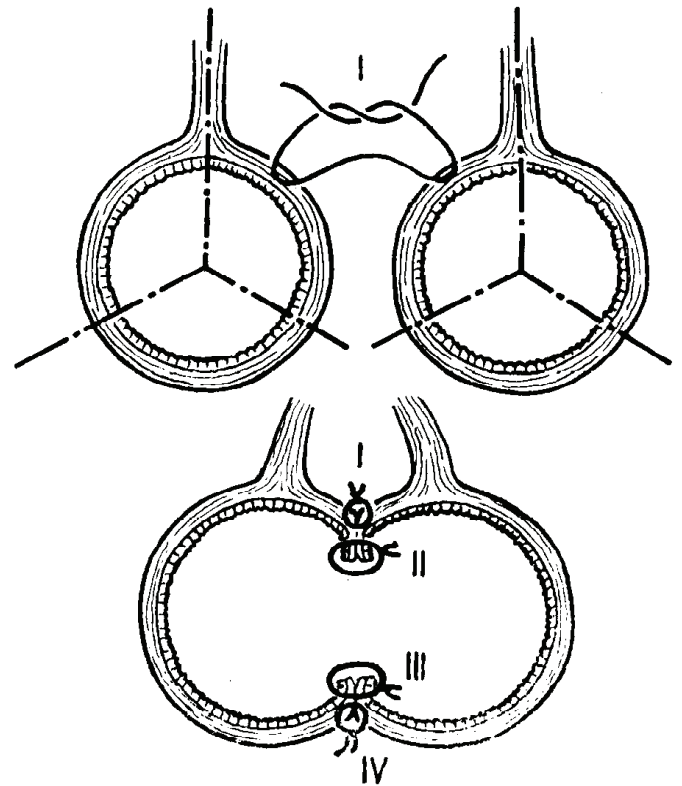


Рис. 5-128. Анастомоз «бок в бок», I. Идеальное расположение всех четырех рядов швов анастомоза (I, II, III, IV) по окружности обеих кишечных стенок

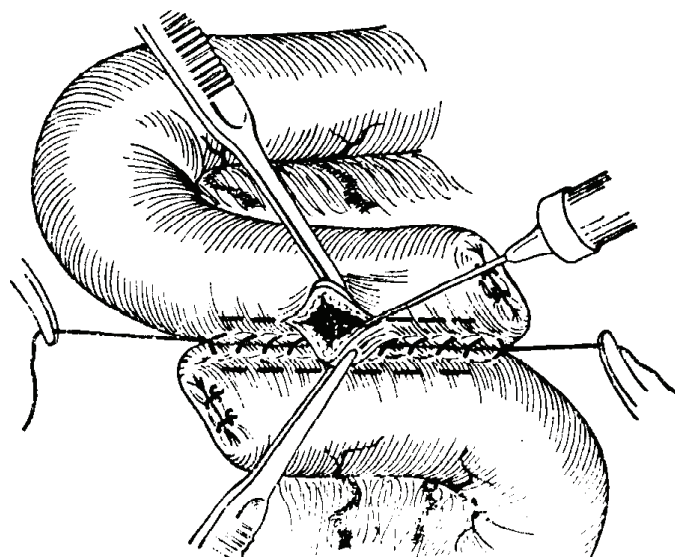
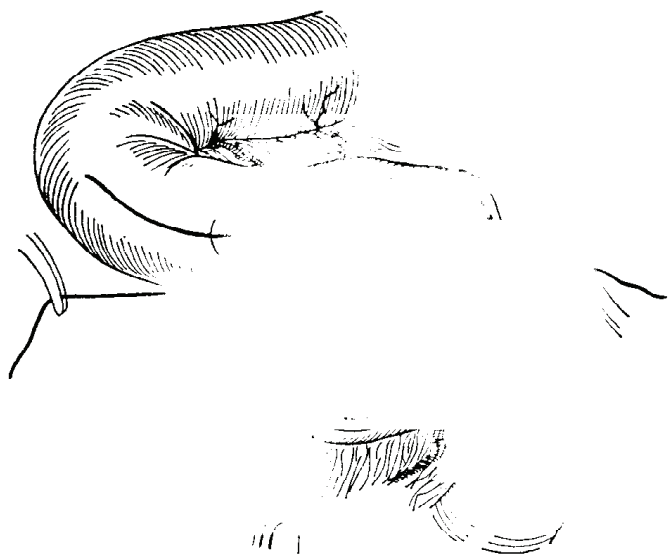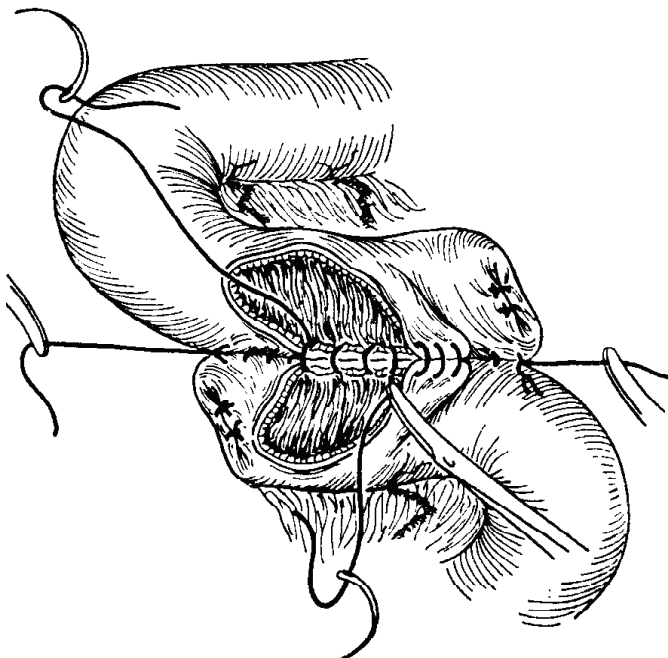


Рис. 5-129. Анастомоз «бок в бок», II. Просвет кишки вскрывается диатермическим ножом параллельно продольной оси



**Рис. 5-130.** Анастомоз «бок в бок», III. Начало заднего ряда непрерывных сквозных швов на границе левой и средней трети просвета

На 2-3 мм от заднего ряда серо-серозных швов диатермическим ножом (рис. 5-129) на обеих культиях кишки накладывается отверстие, которое шире, чем диаметр кишки, но короче первого ряда швов. Кровотечение из краев раны останавливается прикосновением диатермического ножа или же наложением mosquito зажима и перевязкой. Кишечное содержимое, выходящее из просвета, удаляет ассистент с помощью отсасывания.



**Рис. 5-131.** Анастомоз «бок в бок», IV. Достигнув правого угла, продолжают задний ряд непрерывных сквозных швов на передней стенке. Продвигаясь справа налево, у первой трети анастомоза останавливаются и захватывают нить у ее основания mosquito зажимом

Задний сквозной непрерывный ряд швов накладывается кетгутотом. Задняя стенка мысленно делится на три равные части, обе кишечные стенки прошивают на границе левой и средней трети нить проходит

через слизистый и серомускулярный слой — с одной стороны и через серомускулярный и слизистый — с другой (рис. 5-130). Длинную кетгутотую нить завязывают *посредине*, чтобы одной нитью можно было продолжать непрерывный сквозной шов в одном, а другой нитью — в другом направлении.

На одной трети задней стенки одной кетгутотой нитью накладывается непрерывный шов на правой части этой стенки, вплоть до угла. Достигнув правого угла, продолжают этот шов на передней стенке, продвигаясь на ней справа налево (рис. 5-131). Этот вид шва соответствует шву по Mikulicz, так как стежки накладываются следующим образом:

*слизистая-сероза с одной стороны,  
сероза-слизистая — с другой, нить затягивается.*

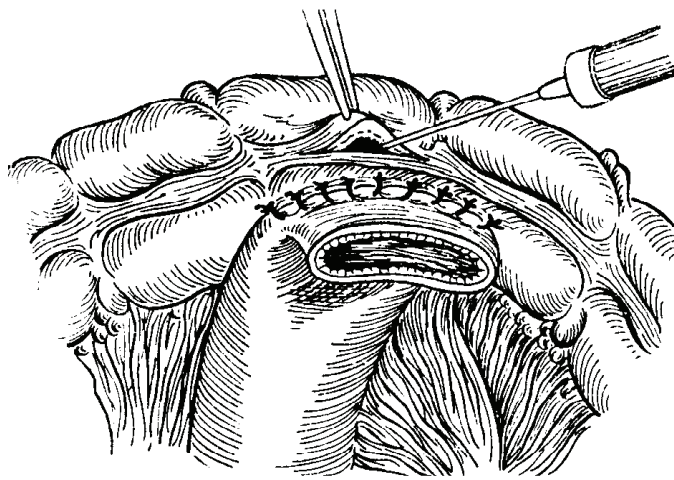
Задний сквозной ряд швов, начиная от угла, можно продолжить на передней стенке в форме швов по *Schmieden*, *Pribram* или *Connell*, результат будет один и тот же: передняя стенка вворачивается, серозная поверхность прилегает к серозной поверхности. Прошив одну треть перед ней стенки, непрерывный шов прерывается, но не завязывается, а непосредственно у слизистой нить захватывается mosquito зажимом, чтобы шов не расслабился (см. рис. 5-131). После этого в иглу вдевается вторая нить кетгута и на задней стенке слева накладывается задний сквозной ряд швов до левого угла, затем без прерывания продолжают передний сквозной ряд швов вправо, пока не приблизятся к первой нити, захваченной mosquito зажимом. Теперь обе нити обращены к просвету. Обими нитями прошивают в сторону серозы и затем обе нити завязывают друг с другом. После этого меняются изолирующие салфетки, инструменты и перчатки.

В заключение накладывается *передний серо-серозный ряд швов*, его начинают от одного конца заднего ряда серо-серозных швов и накладывают простыми непрерывными стежками. Достигнув другого конца заднего серо-серозного шва, завершают шов серозного кольца вокруг отверстия анастомоза и с этим завершается сквозной ряд швов.

Пальцами проверяется проходимость анастомоза, затем отверстие в брыжейке закрывается несколькими серо-серозными так, чтобы лишенный серозы участок оказался бы погруженным вглубь.

Анастомоз по способу «конец в бок» Этот вид анастомоза представляет собой комбинацию двух описанных выше типов. На одной кишечной культе уже заведомо имеется концевое отверстие, на другой боковое отверстие делается в ходе операции. Концевое отверстие рекомендуется преобразовать по типу, как это делается при сосудистом анастомозе (*Szichy*, см. стр. 786).





**Рис. 5-132.** Анастомоз «конец в бок». Задний ряд узловатых серо-серозных швов закончен. Просвет толстой кишки вскрывается по продольной оси электроножом посредине гладкомышечного тяжа

Культю кишки с концевым отверстием помещают рядом с другой и накладывают узловатые или непрерывные швы — *задний ряд серо-серозных швов* (рис. 5-132).

На закрытой еще петле кишки диатермическим ножом делается продольный разрез такой величины, чтобы получить отверстие, соответствующее таковому на другой петле кишки. После всего этого накладывается *задний сквозной ряд швов*, а затем и *передний сквозной ряд швов* в виде узловатого или непрерывного шва. Накладывание анастомоза завершается *передним рядом серо-серозных швов*.

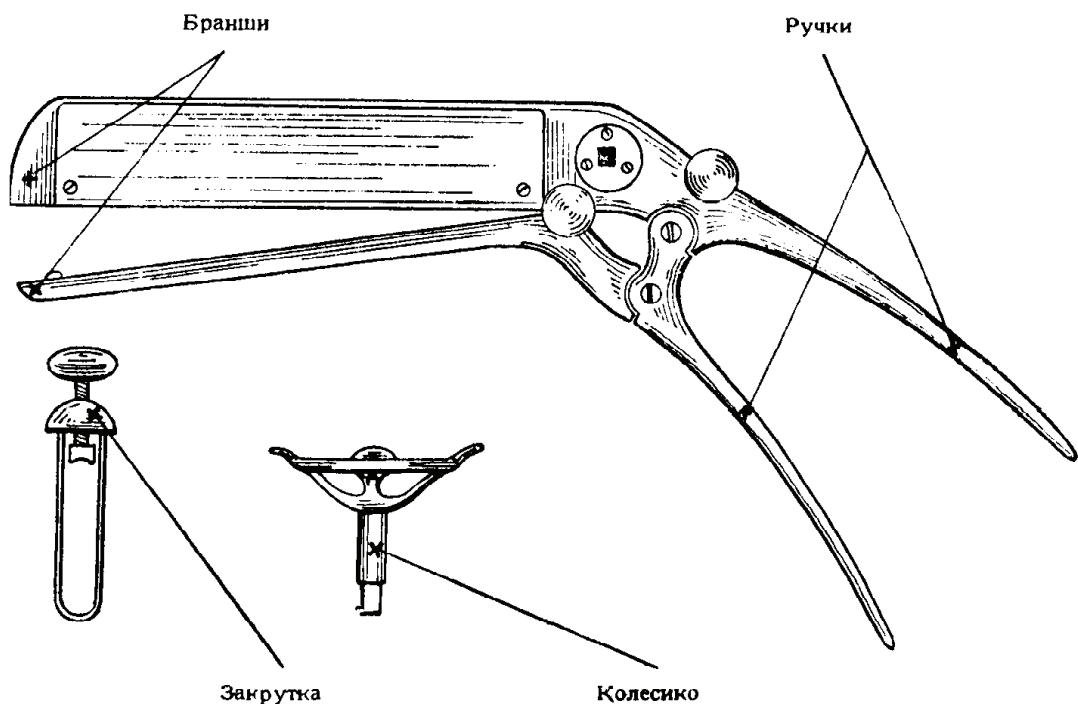
После контроля проходимости анастомоза несколькими серо-серозными швами закрывают отверстие в брыжейке.

## Наложение швов сшивающими аппаратами

Хирурги издавна стремились закрывать инфицированный просвет кишки металлическими скрепками. Метод этот имеет множество преимуществ. С помощью соответствующего аппарата металлические скрепки можно наложить одним единственным движением. Металлические скрепки проще и надежнее стерилизуются, чем любой другой шовный материал. Металлические скрепки не гигроскопичны, не всасывают и не проводят наружу инфицированного кишечного содержимого. Давление, под которым аппарат накладывает скрепки, всегда одинаково.

Первый в мире примененный на практике хирургический сшивающий аппарат был сконструирован в 1908 году в Венгрии механиком-инструментальщиком *Fischer* по замыслу хирурга. Этот аппарат применялся в течение длительного времени, но из-за его тяжести не нашел широкого распространения.

Подобный аппарат, но более простой конструкции и с меньшим весом был сконструирован в 1924 году венгром *Petz* (рис. 5-133). Этот аппарат получил распространение не только в Венгрии, но и по всему миру, его применение в брюшной хирургии стало повседневным. Аппарат *Petz* производят двух размеров. Аппарат большего размера используют для закрытия поперечных отверстий в желудке, а меньших размеров — для тех же манипуляций на двенадцатиперстной, тонкой и толстой кишках. После скелетирования и изоляции участок желудка или кишки с намечаемой линией разреза зажимается между бран-



**Рис. 5-133.** Сшивающий аппарат Petz, закрутка и колесико к нему

шами аппарата, концы которых сдавливаются путем закручивания закрутки (рис. 5-134). Вращая колесико аппарата, выдавливают и сжимают размещающиеся в аппарате в два ряда металлические скрепки. П-образные скрепки из сплава меди, цинка и никеля прокалывают стенку желудка (кишки) и сдавливаются на противоположной бранше инструмента, сжимаясь наподобие скрепок для бумаги (рис. 5-135). Затем бранши раскрываются, аппарат снимается. Скрепки располагаются на стенке желудка (кишки) в два ряда на расстоянии 8 мм друг от друга, после этого прошитый орган рассекается между скрепками диатермическим ножом или ножницами (рис. 5-136). Возможное кровотечение останавливается прошиванием.

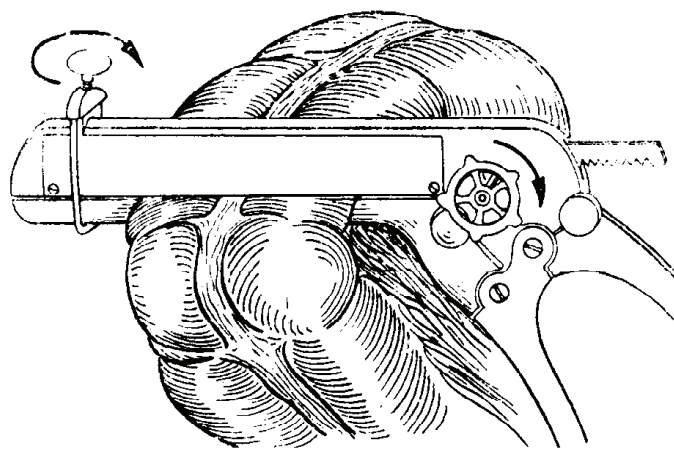


Рис. 5-134. Применение швигущего аппарата Petz на толстой кишке. Поворачивая закрутку, сжимают обе бранши, вращением же колесика вводятся прошивные скрепки

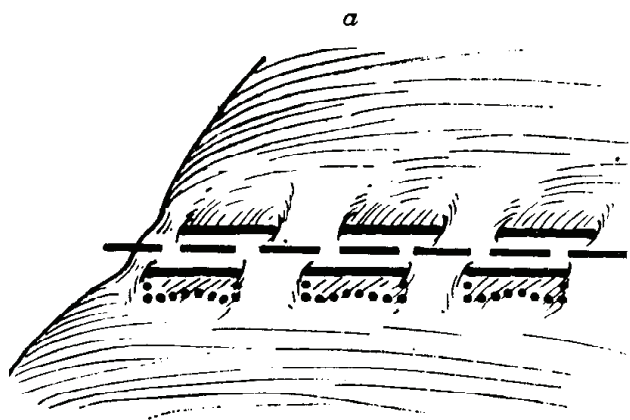
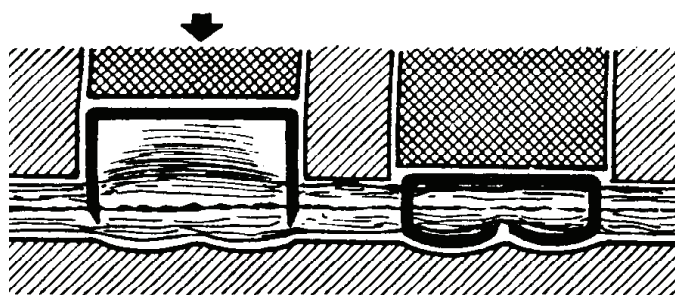


Рис. 5-135. Накладывание скрепок аппаратом Petz (а) и законченные два ряда скрепок (б)

Образованный аппаратом Petz ряд скрепок заменяет сквозной шов, так что после этого достаточно наложить один ряд серо-серозных швов. Новым достижением в истории сшивающих хирургических аппаратов явилось применение советских аппаратов новой конструкции, получивших самое широкое распространение. Эти аппараты настолько практичны, что для их распространения понадобилось самое короткое время. США закупили лицензию на производство этих аппаратов, которыми пользуются многие американские хирурги и хирурги других стран.

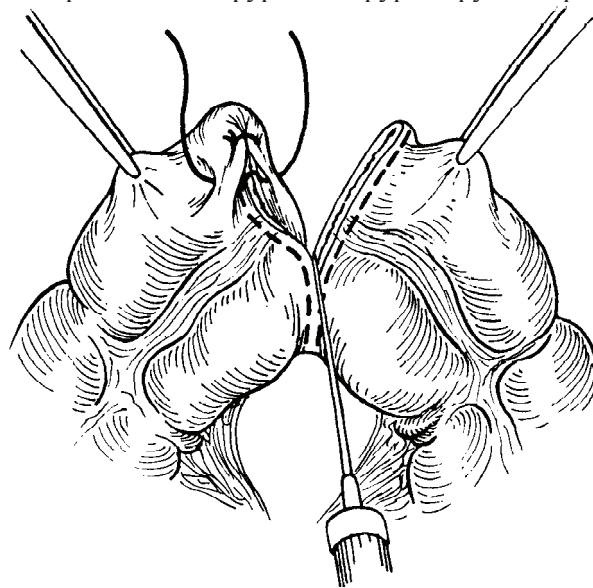
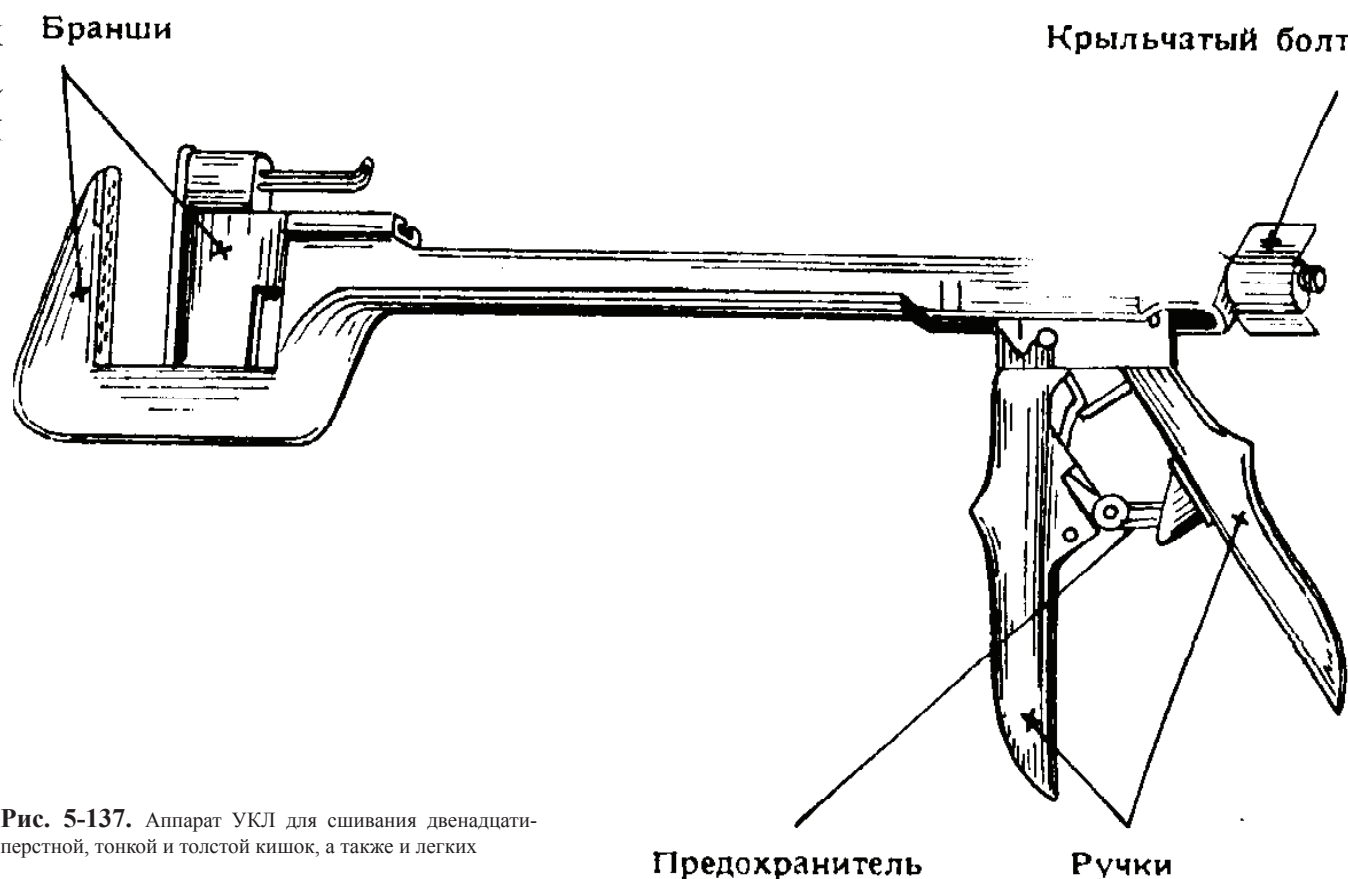


Рис. 5-136. После прошивания аппаратом Petz толстая кишка перерезается электроножом между двумя рядами скрепок

Названиями этих аппаратов служат начальные буквы слов, обозначающих цель их применения, а цифра рядом с этими буквами указывает на длину получаемого ряда швов в миллиметрах или сантиметрах. Все аппараты работают с П-образными танталовыми скрепками, которые заранее закладываются в аппарат, как и в случае аппарата Petz. Размеры скрепок различных аппаратов неодинаковы. Тонкие скрепки имеют толщину стенки всего в 0,2-0,3 мм, а длина боковых веточек буквы П всего 4-5 мм. Тантал, из которого эти скрепки изготавливаются, еще более индифферентен для тканей, чем сплав металлов (F. Lanyi).

Аппарат УКЛ-60 и УКЛ-40 (аппарат для ушивания корня легкого, рис. 5-137). Сконструирован для сквозного ушивания корня легкого, но первоначальная область его использования сильно расширилась. Сейчас аппарат применяется во всех случаях и во всех областях, когда речь идет о простом ушивании. Кроме своего первоначального назначения, он применяется при клиновидной резекции легкого, при резекции хвоста поджелудочной железы, особенно же — для поперечного сшивания тонкой и толстой кишок. Его охотно применяют и при резекции же-



**Рис. 5-137.** Аппарат УКЛ для сшивания двенадцатиперстной, тонкой и толстой кишок, а также и легких

лудка для наложения сквозного ряда швов на культю двенадцатиперстной кишки. Эти моменты показаны на наших иллюстрациях.

Перед началом операции хирургическая сестра заряжает скрепками аппарат. Скелетированная часть двенадцатиперстной кишки подводится под бранши аппарата, после чего обе бранши аппарата сжимают, до тех пор пока линия одной бранши не попадет между двумя линиями на другой бранше или — при более новом типе аппарата — пока не встанет на определенное место пружина аппарата. Ткань, находящаяся между двумя браншами, настолько сплющивается, что скрепки длиной в 4,8 мм могут полностью охватить всю эту ткань. После открытия предохранителя бранши аппарата полностью сжимаются, П-образные скрепки проходят через обе стенки двенадцатиперстной кишки и от нажима на противоположную браншу из П-образной принимают В-образную форму (рис. 5-138).

Желудок, на стенку которого накладывается зажим, отсекается по бранше аппарата УКЛ-60 (рис. 5-139), после чего аппарат снимается. Получается тонкая и прочная двойная линия скрепок, край двенадцатиперстной кишки толщиной в 2-3 мм, который легко может быть погружен несколькими узловатыми серо-серозными швами. Большим преимуществом аппарата является то, что при прошивании скрепками «расходуется» лишь очень незначительная часть

стенки двенадцатиперстной кишки и остается достаточно места для наложения серо-серозных швов даже на короткой задней стенке (рис. 5-140).

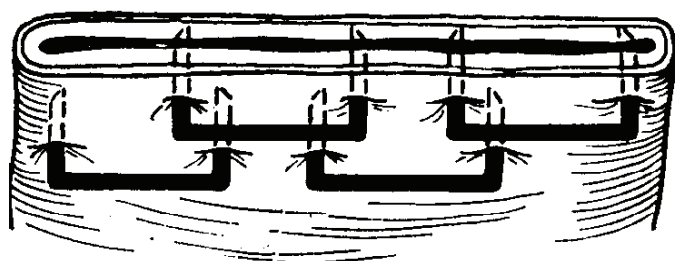
Этот же аппарат можно с успехом применять при резекции тонкой кишки, гемиколэктомии и прочих операциях на толстой кишке, сопровождающихся резекцией, для наложения поперечных швов. Если имеется несколько магазинов со скрепками, то нужно лишь заменить использованный магазин на заряженный, после чего можно шить аппаратом снова.

Аппарат УКЖ-8 (аппарат для ушивания культи желудка) (рис. 5-141). Этот аппарат принципиально отличается от аппарата *Petz*, так как с его помощью на стенку желудка может быть наложено два ряда швов: сначала сквозной, а затем серо-серозный, т. е. он полностью заменяет ручное сшивание.

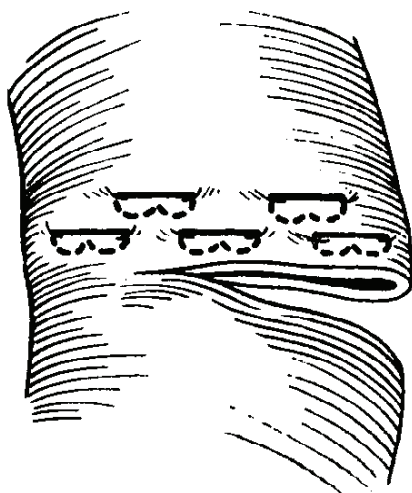
В аппарате скрепки находятся в два ряда. Скрепки близлежащего к нам ряда меньше по величине, ими накладывается сквозной шов. Второй ряд — больше, ими накладывается серо-серозный шов. Скобки устанавливаются с помощью специального затвора для их установки.

После выделения на скелетированном желудке отмечается линия разреза и по ней накладывается аппарат. С помощью крыльчатого болта до отказа закручиваются и сжимаются бранши аппарата. Через желудочную стенку проводят две длинных фиксирующих иглы.



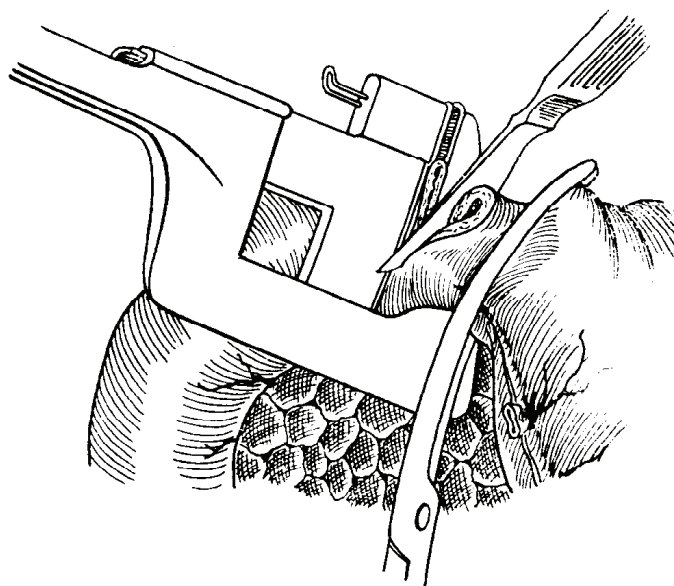


а



б

**Рис. 5-138.** П-образные скрепки аппарата УКЛ проникают двумя рядами через переднюю и заднюю стенки двенадцатиперстной кишки (а), при сжатии бранш аппарата они В-образно сжимаются (б)

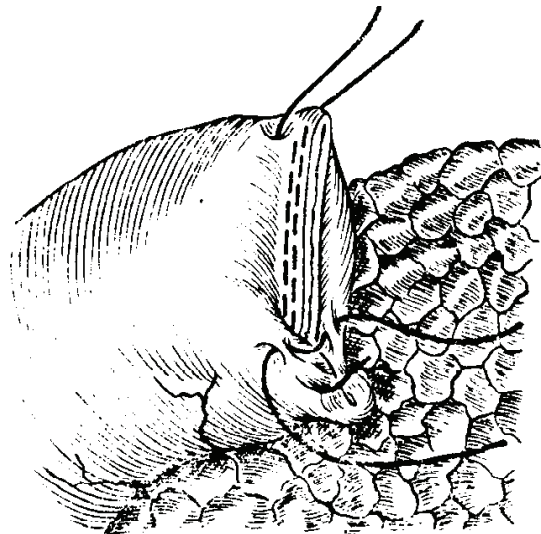


**Рис. 5-139.** Двенадцатиперстная кишка перерезается скальпелем вдоль стенки аппарата УКЛ

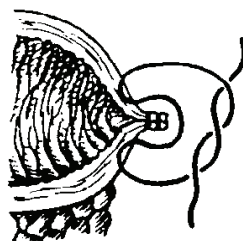
После этого на стенку желудка накладывается первый сквозной ряд скрепочных швов, после чего дистальная часть желудка отсекается вдоль бранши аппарата (рис. 5-142). Развинчиванием крыльчатого болта

несколько разводятся бранши аппарата, лишь настолько, чтобы можно было бы проконтролировать наложенный ряд скрепочных швов и установить, есть ли кровотечение между скрепками или нет. Желудок при этом не выскальзывает из-под аппарата, так как его удерживают фиксирующие иглы. Если обнаруживается кровоточащий сосуд, то, вводя mosquito зажим между браншами аппарата, сосуд зажимают и перевязывают.

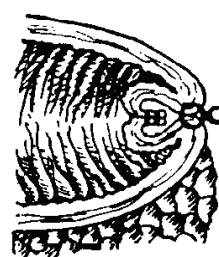
Затем, проникая между браншами аппарата штыковидным шпателем, глубоко инвагинируют сквозной скрепочный шов желудка в проксимальную часть культи желудка (рис. 5-143). Это сделать просто, так как желудок удерживается двумя иглами, между которыми и производится инвагинация. В таком положении крыльчатый болт опять сжимают, бранши аппарата, и приступают к наложению второго, серо-серозного, ряда швов. Затем две фиксирующих иглы удаляются, развинчиванием крыльчатого болта открываются бранши, аппарат снимается, из-под ряда серо-серозных швов вынимается штыковидный шпатель. На конце культи желудка получается прямой и точный серо-серозный ряд швов, который вручную наложить невозможно. Серозный «шов» отсутствует только там, где был извлечен штыковидный шпатель, это небольшое отверстие ушивается одним серо-серозным стежком вручную (рис. 5-144). Аппарат накладывает швы красиво, ровно и очень быстро.



а



б



в

**Рис. 5-140.** Погружение культи двенадцатиперстной кишки, прошитой аппаратом УКЛ, серо-серозными швами (а).. На поперечном сечении: наложение серо-серозных швов (б) и завязывание нити поверх скрепок (в)

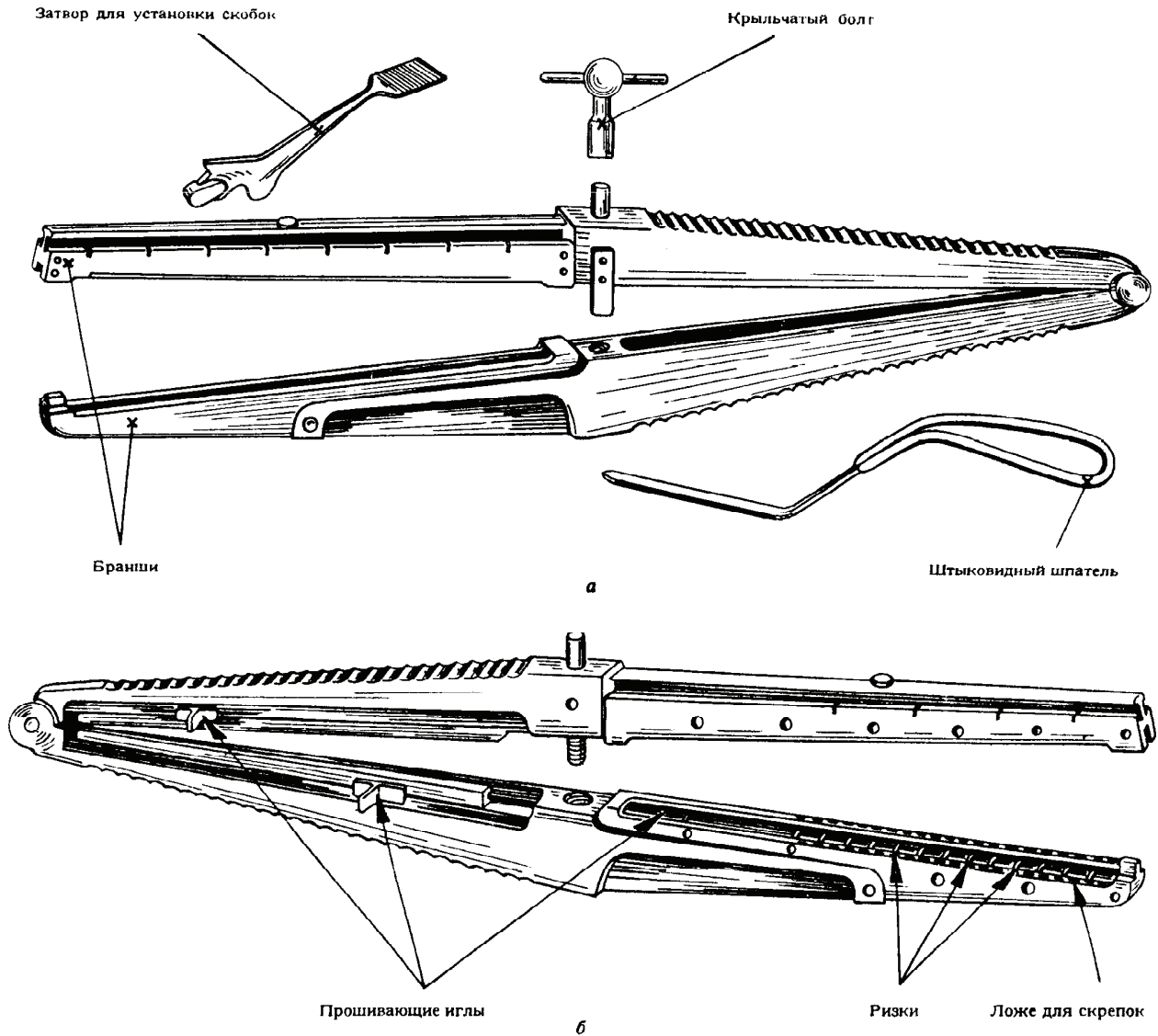


Рис. 5-141. Сшивающий аппарат УКЖ: вид спереди (а) и вид сзади (б)

Новым представителем группы советских сшивающих аппаратов является *аппарат КЦ* (аппарат для кишечечно-циркулярного шва) (рис. 5-145). С его помощью одним единственным движением может быть наложен анастомоз как по способу «конец в конец», так и по способу «конец в бок». Разновидность аппарата с более тонкими браншами называют ПКС и применяют главным образом для сшивания пищевода. У аппарата, по форме напоминающего ректоскоп, две бранши, одна из которых трубчатая, а другая — стержневая — имеет на конце полукруглую головку. Размеры этой головки соответствуют диаметру трубчатого стержня. В стенке трубки находятся танталовые скрепки. Напротив расположены пластины, к которым эти скрепки при сжатии прижимаются, после чего приобретают В-образную форму. Двигающийся вперед и назад циркулярный нож обращен к пластмассовой сменной пластине, предохраняющей его режущую поверхность.

Аппарат КЦ (ПКС) может успешно применяться при операциях на пищеводе, желудке, тонкой, толстой и прямой кишках. Аппарат выпускается различ-

ных размеров (Ю. Я. Грицман).

*Аппарат со стволем малых размеров* (тонкоствольный) пригоден для

- наложения эзофагогастростомы после резекции кардии (по способу «конец в бок»),
- наложения эзофагоюностомы по способу «конец в конец» и «конец в бок» после тотальной гастрэктомии,
- наложения анастомоза по способу «конец в конец» после резекции тонкой кишки.

*Аппарат со стволем более крупных размеров* (широкоствольный) пригоден для

- наложения анастомоза по способу «конец в конец» после резекции толстой кишки,
- наложения сигмоидоректостомы по способу «конец в конец» после передней резекции прямой кишки.

Использование аппарата КЦ мы иллюстрируем на примере наложения с его помощью анастомоза тонкой кишки по способу «конец в конец». Две бранши аппарата вставляются друг в друга, но не сжимаются.

Примерно в 10 см от намечаемого места анастомоза делается небольшое отверстие на тонкой кишке и через него вводят аппарат и продвигают его вперед, пока головка аппарата не появится в разрезе будущего анастомоза.

Затем аппарат продвигают дальше и на его головку нанизывают второй отрезок будущего анастомоза. Первый и второй концы кишки стягиваются кистетными швами (рис. 5-146).

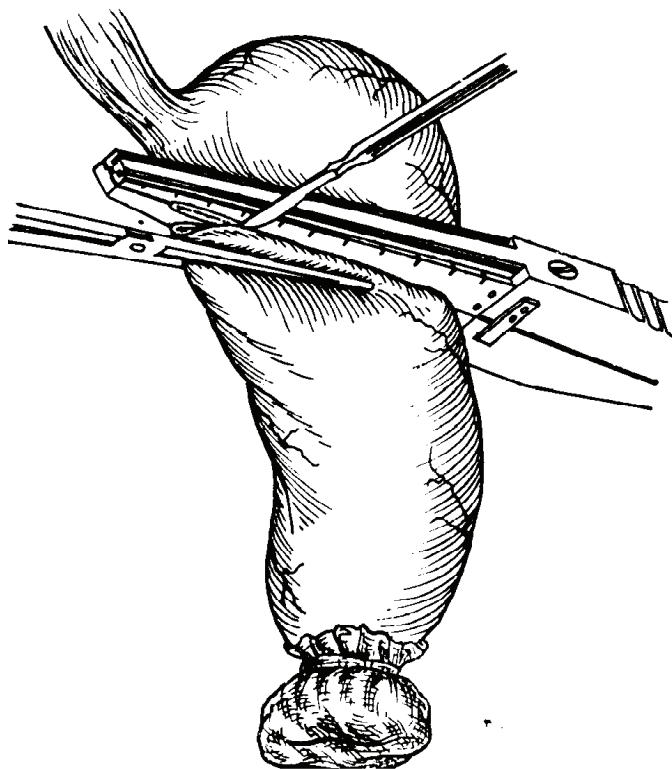


Рис. 5-142. Желудок рассекается скальпелем непосредственно вдоль бранши аппарата УКЖ

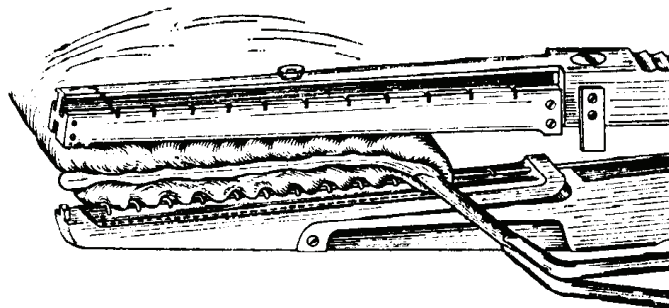


Рис. 5-143. Между браншами аппарата УКЖ инвагинируют первый ряд скрепочных швов штыковидным металлическим шпателем

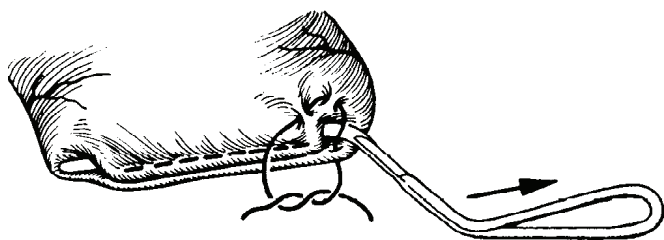


Рис. 5-144. После наложения аппаратом УКЖ двухрядного шва извлекают штыковидный металлический шпатель и закрывают образованное им отверстие серо-серозным швом

Винт на штанге торцевой части аппарата завинчивают до появления на конце штанги контрольного отверстия. К этому времени бранши в настольной части прижаты друг к другу, не раздавливая ткани зажатой между ними кишечной стенки, расстояние соответствует тому, которое необходимо для наложения скрепок (около 2 мм).

После открытия предохранительного клапана несколько раз сильно сжимают обе рукоятки аппарата, при этом:

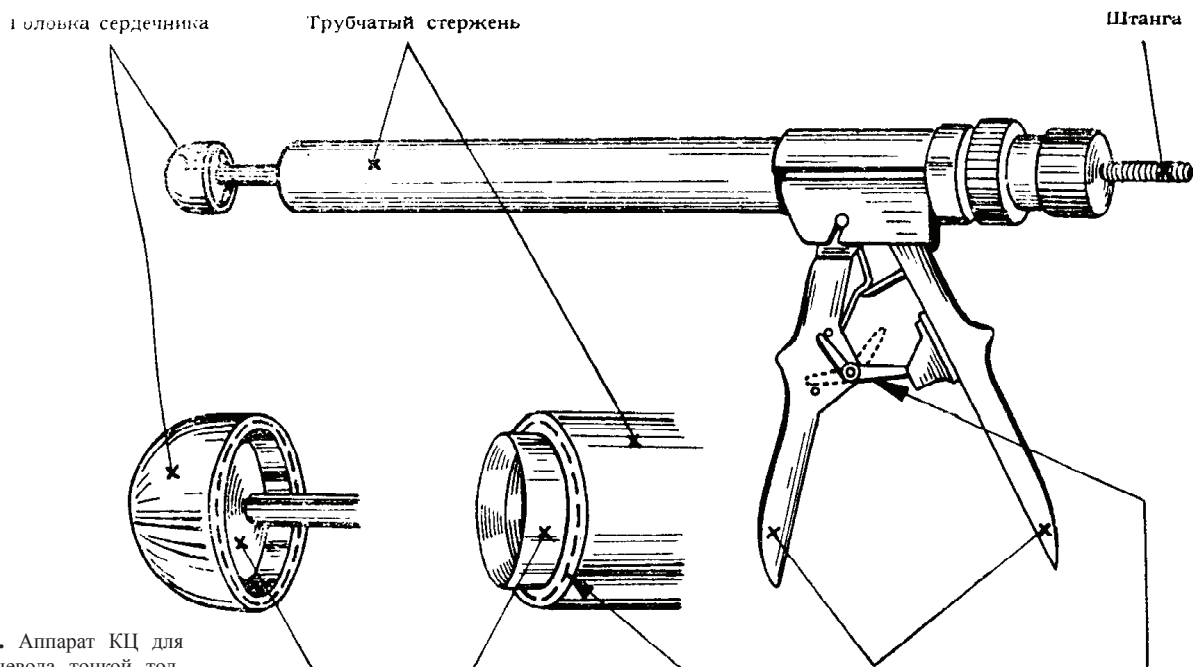
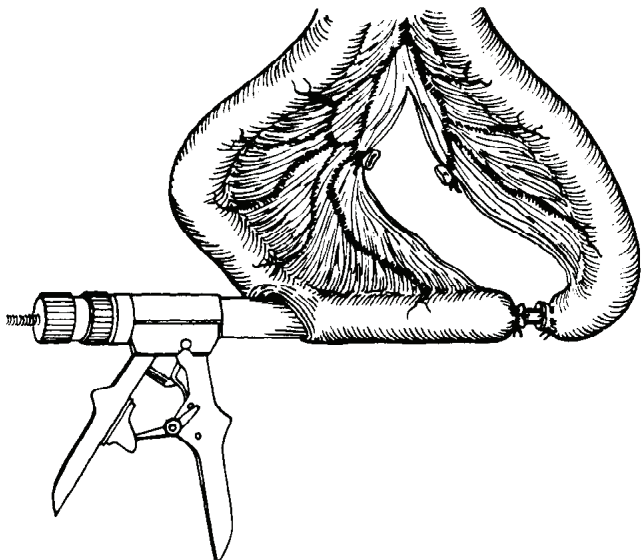
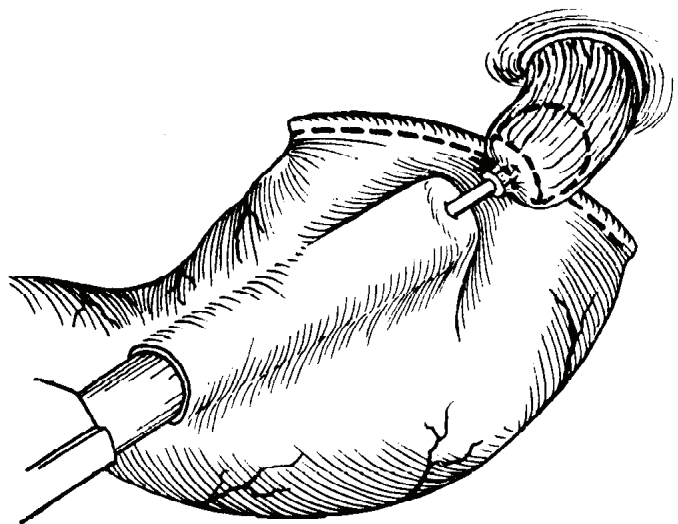


Рис. 5-145. Аппарат КЦ для сшивания пищевода, тонкой, толстой и прямой кишок

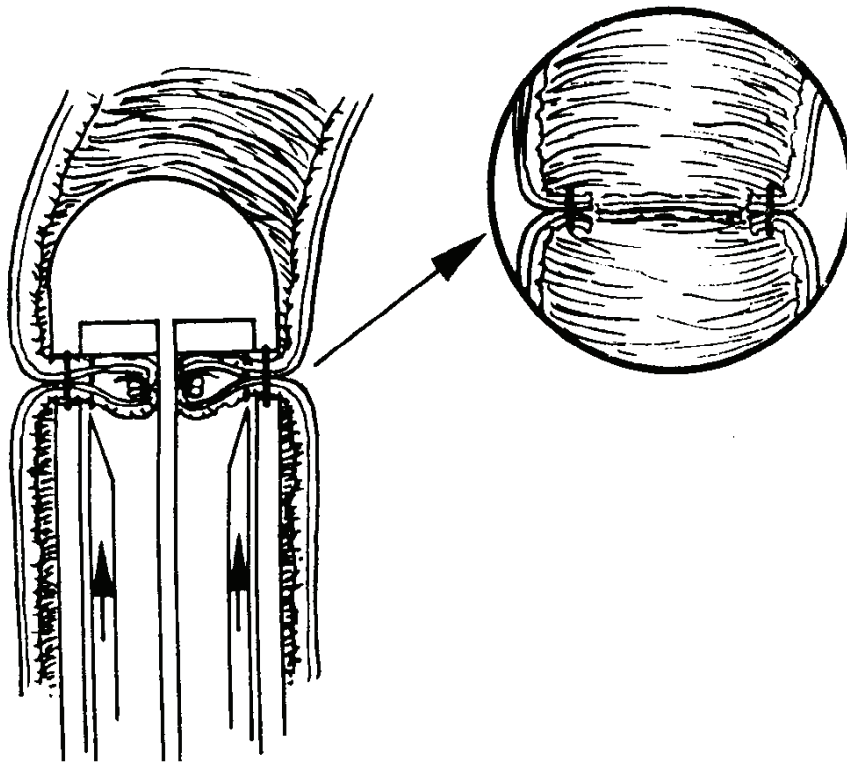




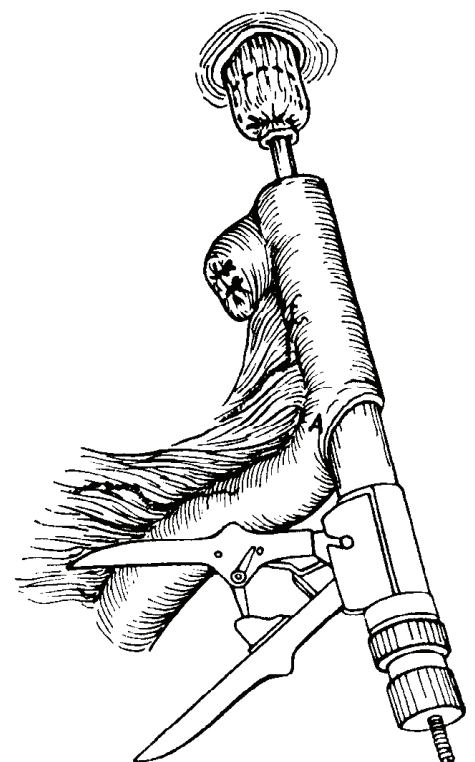
**Рис. 5-146.** Наложение анастомоза «конец в конец» на тонкую кишку швигующим аппаратом КЦ, I. Натягивание обоих концов петли кишки на трубчатый стержень аппарата



**Рис. 5-148.** Применение швигующего аппарата КЦ в ходе резекции кардии



**Рис. 5-147.** Наложение анастомоза «конец в конец» на тонкую кишку швигующим аппаратом КЦ, II. Накладывание танталовых скрепок и действие круглого ножа



**Рис. 5-149.** Эзофагојеюностомия после тотальной гастрэктомии, выполняемая при помощи швигующего аппарата КЦ, I. Способ применения швигующего аппарата

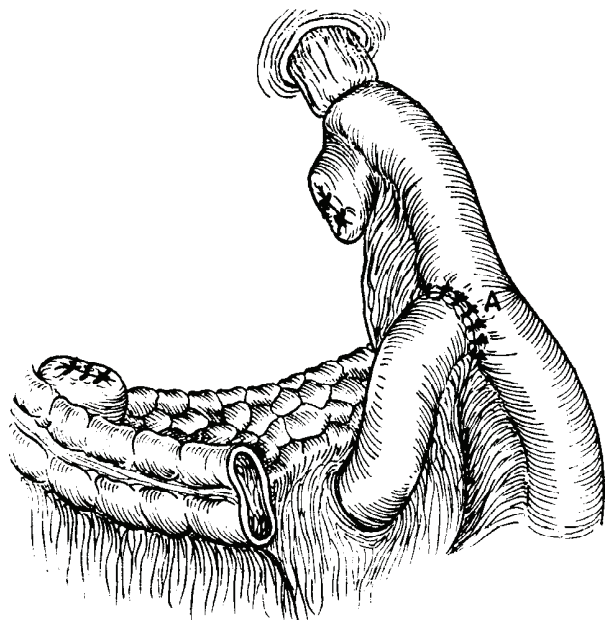
1. танталовые скрепки внедряются через свернутый край двух кишечных петель, наталкиваясь на противоположную головку, сгибаются, приобретая В-образную форму, циркулярный нож прорезает просвет анастомоза в пределах круга скрепочных швов (рис. 5-147). Скрепочный ряд швов покрывается еще одним рядом швов, второй серо-серозный ряд швов накладывается вручную. По мере вращения аппарата вместе с ним вращаются и обе кишечных петли, так значительно

легче наложить узловатый циркулярный серо-серозный ряд швов: место нового стежка при вращении продвигается вперед навстречу накладываемому шву.

После завершения анастомоза винт аппарата раскручивается, аппарат снимается. Продольное отверстие, через которое вводился аппарат, ушивается в поперечном направлении.

В отдельных случаях несколько отступают от вышеописанного хода операции, однако основной принцип применения аппарата остается неизменным.

При передней резекции прямой кишки аппарат КЦ вводится через заднепроходное отверстие, с его помощью накладывается анастомоз между сигмовидной и прямой кишками по способу «конец в конец» (см. рис. 5-371).



**Рис. 5-150.** Эзофагојеюностомия после тотальной гастрэктомии, выполняемая при помощи сшивающего аппарата КЦ, П. После снятия сшивающего аппарата отверстие, в которое он вводился (А), используется для наложения Y-образного анастомоза по Roux

После резекции кардии проксимальная культя желудка закрывается двухрядным швом. Через небольшое отверстие в антральной части желудка вводится тубус аппарата КЦ. Там, где он упирается в стенку желудка, делают небольшое отверстие скальпелем. Через это отверстие вводится головка со стержнем. На головку с помощью швов натягивается конец пищевода, кисетный шов на стенку желудка не накладывается (рис. 5-148). Дальнейший ход операции уже был описан выше.

Подобным образом поступают и в тех случаях, когда после тотальной гастрэктомии необходимо наложить анастомоз по способу «конец в бок», между пищеводом и подтянутой кверху кишкой (боковой поверхностью двойной петли тонкой кишки или ее петли в виде трубки) (рис. 5-149). Отверстие на кишке, служащее для введения аппарата, используется и для наложения Y-образного анастомоза по Roux (рис. 5-150) или энтеро-энтероанастомоза по Braun.

## Операции на желудке

Развитие современной хирургии началось в конце прошлого столетия прежде всего на основе деятельности *Billroth* и его учеников. К началу нового века они в таком совершенстве разработали методику большинства вмешательств, что, по сути, мы проводим их в наши дни почти без изменений.

Значительный вклад в развитие хирургии желудка внесли замечательные русские хирурги *П. А. Герцен* и *С. С. Юдин*. Большим шагом вперед явилось введение в 1920-е годы сшивающего аппарата *Petz*, который распространился по всему миру. Однако в англосаксонских странах продолжалась дискуссия об оперативном лечении пептической язвы, пока в 1943 году *Dragstedt* и его сотрудники, введением ваготомии не открыли нового пути в хирургии желудка.

### Хирургическая анатомия желудка

По своему анатомическому положению желудок является одним из самых доступных для хирурга органов. Он фиксирован в двух точках. Область кардии приращена к задней брюшной стенке и нижнему краю диафрагмы на уровне XI грудного позвонка и левее срединно-сагиттальной плоскости. Привратник также приращен к задней брюшной стенке, справа, на уровне I поясничного позвонка. Остальная часть желудка спереди и сзади покрыта висцеральной брюшиной, весь орган может свободно двигаться между двумя фиксированными точками.

Кровеносные сосуды достигают желудка, как и кишечника, в дубликатах брюшины. У эмбриона весь желудочно-кишечный тракт вначале представляет собой не что иное, как дорзальную и вентральную дубликатуру. Однако в процессе развития значительная часть вентральной дубликатуры претерпевает обратное развитие, и только на нижнем конце пищевода, на всем желудке и на начальном участке двенадцатиперстной кишки сохраняется вентральная дубликатура брюшины.

Вследствие того, что в ходе эмбрионального развития желудок поворачивается вправо, изменяется и по-

ложение дубликатур. *Mesogastrium ventrale* проходит вправо и вверх от малой кривизны желудка к нижней поверхности печени и называется *малым сальником* (*omentum minus*), или *печеночно-желудочной связкой* (*lig. hepatogastricum*). Эта связка вверху, у брюшной части пищевода переходит в *печеночно-пищеводную связку* (*lig. hepatooesophageum*), а внизу, у начальной части двенадцатиперстной кишки — в *печеночно-двенадцатиперстную связку* (*lig. hepatoduodenale*), заканчиваясь у обращенного вправо свободного края последней.

*Mesogastrium dorsale* отходит по всей длине большой кривизны желудка. Его верхняя часть — *желудочно-диафрагмальная связка* (*lig. gastrophrenicum*), а внизу он продолжается *желудочно-селезеночной, желудочно-кишечной связками* (*lig. gastrosplenicum, lig. gastrocolicum*) и *большим сальником* (*omentum majus*). Оба листка *mesogastrium ventrale* разделяются на нижней поверхности печени и покрывают печень в виде Глиссоновой капсулы, а затем по выпуклой поверхности печени переходят в париетальную брюшину передней брюшной стенки в виде *mesohepaticum ventrale* (серповидной связки печени). Оба листка *mesogastrium dorsale* отчасти непосредственно, отчасти же после охвата селезенки переходят в париетальную брюшину задней брюшной стенки. Верхняя часть *mesogastrium dorsale* — *желудочно-диафрагмальная связка* (*lig. gastrophrenicum*) — раздваивается над дном желудка и в виде *lig. coronarium ventriculi* охватывает кардию и небольшую поверхность дна желудка, приращенную к нижней поверхности диафрагмы. На правой стороне кардии два брюшинных листка снова тесно прилегают друг к другу и в виде *печеночно-желудочной связки* («*lig. hepatogastricum*») продолжают в *mesogastrium ventrale*. *Кровоснабжение желудка* — за исключением его дна — обильное. Главный артериальный ствол, питающий его, — *чревный ствол* (*tr. coeliacus*), от которого непосредственно отходит *левая желудочная артерия* (*a. gastrica sinistra*). Эта артерия, проходя от верхнего края поджелудочной железы вверх в поджелудочно-желудоч-



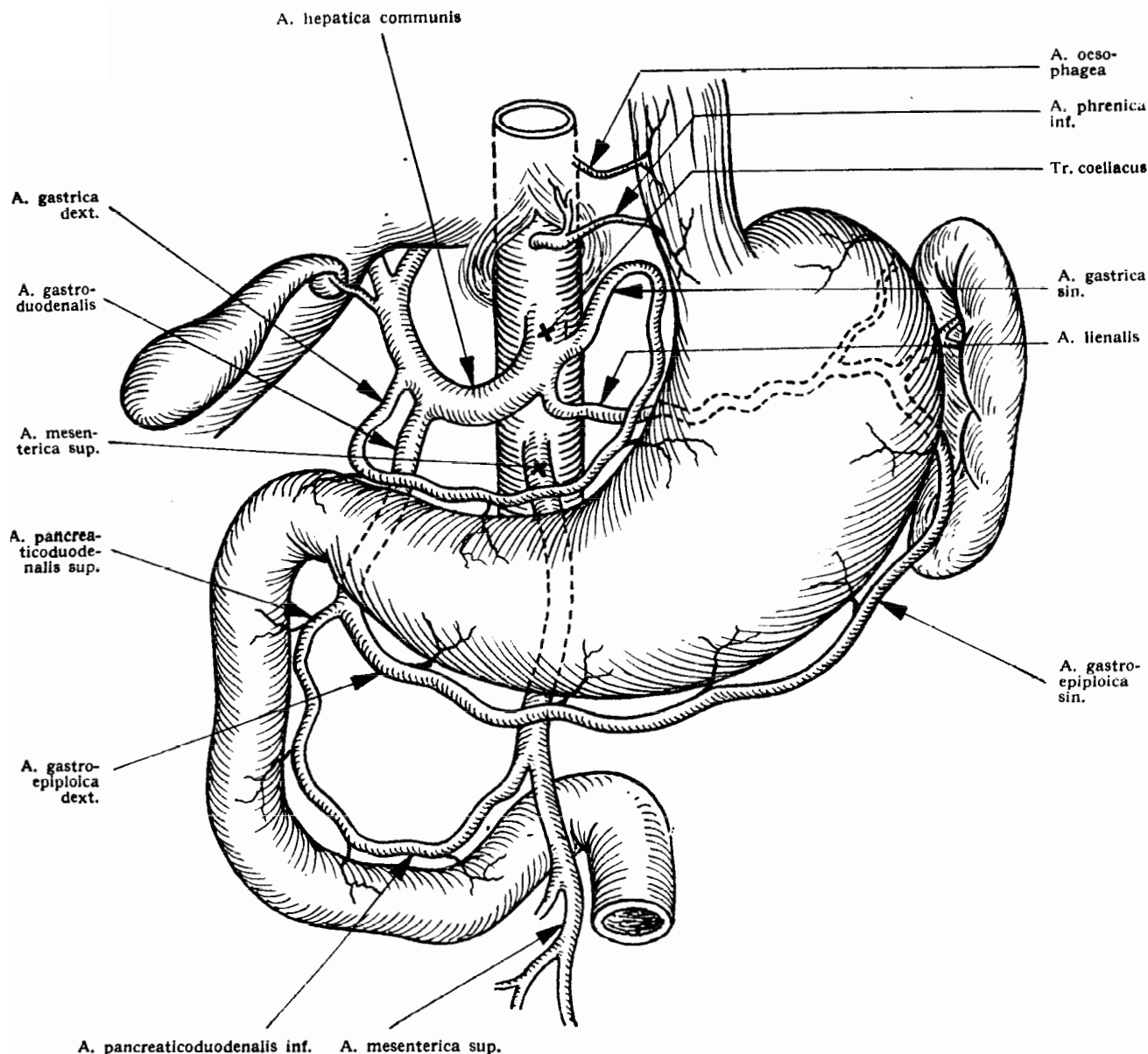


Рис. 5-151. Артерии желудка

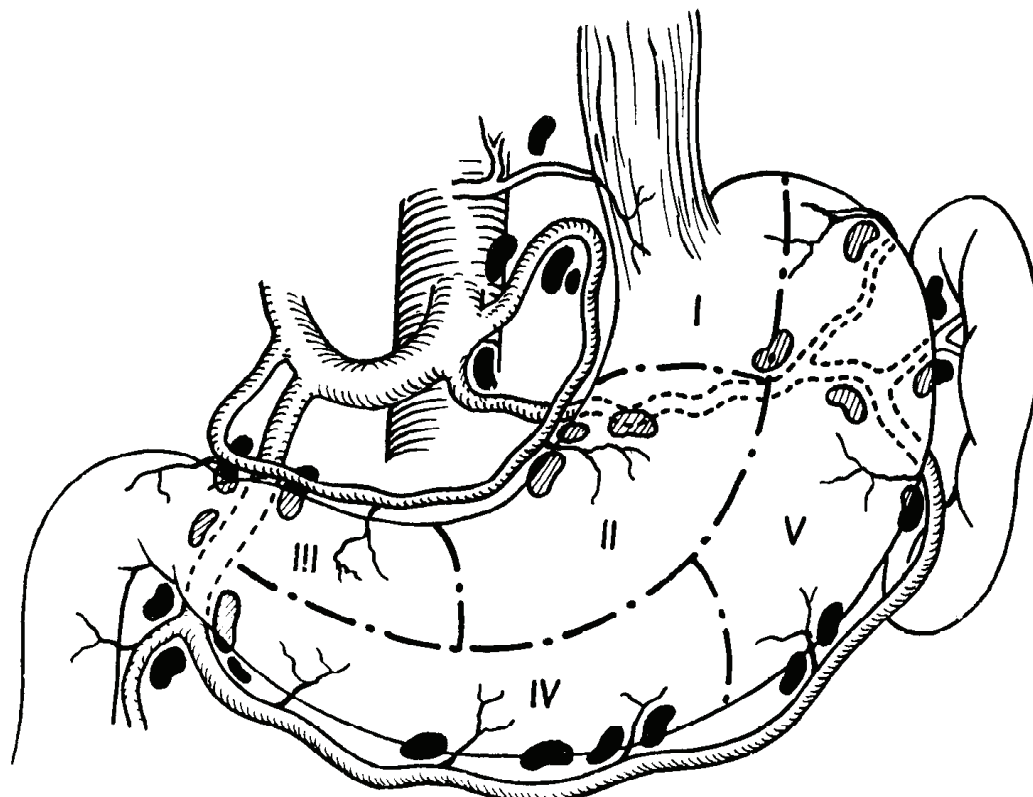
ной складке, у кардиального края малой кривизны впадает в стенку желудка.

Правая желудочная артерия (a. gastrica dextra) гораздо тоньше левой, она отходит от общей печеночной артерии (a. hepatica communis) или от одной из ее ветвей и через дугу на малой кривизне желудка анастомозирует с левой желудочной артерией.

Сосудистой сетью окружена и большая кривизна желудка: слева — левая желудочно-сальниковая артерия (a. gastroepiploica sinistra), начинающаяся от селезеночной артерии (a. lienalis), справа — правая желудочно-сальниковая артерия (a. gastroepiploica dextra), отходящая от системы общей печеночной артерии. На уровне корня селезенки сосудистое кольцо большой кривизны желудка прерывается. Дно желудка со стороны большой кривизны васкуляризовано короткими желудочными артериями (aa. gastricae breves); это тонкие сосуды, отходящие от селезеночной артерии и параллельно проходящие к желудку от-

части в составе желудочной-диафрагмальной, отчасти же — желудочной-селезеночной связки. Между их отдельными ветвями нет анастомозов. В кровоснабжении части желудка вокруг кардии участвует нижняя диафрагмальная артерия (a. phrenica inferior), отходящая непосредственно от аорты, и нисходящая ветвь нижней артерии пищевода (a. esophagea). В кровоснабжении всего желудка участвует еще нижняя поджелудочно-двенадцатиперстная артерия (a. pancreaticoduodenalis inferior; рис. 5-151), отходящая от верхней брыжеечной артерии (a. mesenterica superior). Нижняя поджелудочно-двенадцатиперстная артерия способна транспортировать по ходу всей верхней поджелудочно-двенадцатиперстной и желудочной-двенадцатиперстной артерий достаточное количество крови в ретроградном направлении, что даже после перевязки чревного ствола некроза желудка не наступает.

Венозная система желудка состоит из аркад, иду-



**Рис. 5-152.** Лимфатическая система желудка. I. Zona cardiaca, II. Zona coronaria, III. Zona pylorica, IV. Zona gastroepiploica dextra, V. Zona gastroepiploica sinistra

щих вдоль большой и малой кривизны: vv. *coronariae ventriculi*. Отводящие вены сопровождают артерии и впадают в систему воротной вены (v. portae). Венозное сплетение вокруг кардии соединяет систему воротной вены с системой полых вен, что имеет большое значение с точки зрения портальной гипертензии.

Лимфатическая система желудка может быть разделена на пять зон (*Szabolcs*). По малой кривизне расположены *zona cardiaca*, *zona coronaria*, *vena pylorica*, а по большой кривизне — *zona gastroepiploica sinistra*, *zona gastroepiploica dextra* (рис. 5-152). Эти зоны не имеют резких границ и переходят одна в другую незаметно, крупные отводящие лимфатические сосуды на границах зон образуют друг с другом целую сеть анастомозов (*Polya, Navratil*).

Первыми на пути лимфы, отекающей от желудка, являются лимфатические узлы по ходу малой и большой кривизны желудка. Затем следуют паракардиальные, пара(ретро)пилорические, ретропанкреатические лимфатические узлы, узлы в печеночно-двенадцатиперстной связке и вокруг чревного ствола, а также парааортальные и медиастинальные лимфатические узлы.

Что касается хирургических вмешательств, то желудок представляет собой «благодарное» поле деятельности, он легко обнажается и отделяется от соседних органов, значительная часть его поверхности покрыта удобной для наложения швов серозной оболочкой, мускулатура желудка мощная, кровоснабжение обильное. Размеры желудка позволяют в случае необходимости

удалять значительную его часть. Практически можно жить нормальной жизнью, имея всего одну треть, одну четверть, а то и только одну пятую часть желудка.

Большой вклад в изучение секреции и функции желудка внес знаменитый русский физиолог *И. П. Павлов*.

### Пилоромиотомия при врожденном гипертрофическом стенозе

Суть заболевания состоит в чрезмерной гипертрофии мышечного кольца вокруг привратника желудка, развивающейся в первые недели постнатальной жизни. У 2-6-недельных детей появляются клинические симптомы этой патологии: рвота сильной струей, при которой рвотные массы состоят лишь из желудочного содержимого, напряженность желудка, которую можно видеть даже через брюшную стенку. В части случаев гипертрофический привратник желудка даже может быть прощупан через переднюю стенку живота. Диагноз подтверждается рентгенографией с контрастным веществом, выделение которого задерживается. На 500-700 новорожденных приходится один случай стеноза привратника, у мальчиков он отмечается в 4=5 раз чаще, чем у девочек.

Способ лечения — оперативный. Вид вмешательства — *пилоромиотомия по Ramstedt*.

Подготовка к операции: следует уделять должное внимание парентеральному введению водно-солевых

растворов и белка для пополнения их дефицита в организме. Перед операцией нужно промывать и опорожнять расширенный желудок через тонкий полиэтиленовый катетер, введенный через нос в желудок.

Операция обычно проводится под общим наркозом, очень редко ее выполняют под местным обезболиванием, если общее состояние ребенка очень тяжелое, с явлениями атрофии. Раньше применяли парамедианный доступ, однако гораздо более благоприятным является разрез в переменном направлении в правом подреберье, при котором после операции швы отдельных слоев брюшной стенки покрывают друг друга наподобие кулис. После вскрытия брюшной полости печень отодвигают в сторону и анатомическим пинцетом извлекают привратник, имеющий белый цвет и уплотненный наподобие хряща. Утолщенное мышечное кольцо, постепенно истончаясь, переходит в нормальную желудочную мускулатуру, но внезапно вообще исчезает у двенадцатиперстной кишки. Это место легко найти, если, удерживая правой рукой утолщенную мускулатуру привратника, указательным пальцем левой руки инвагинировать начальный участок двенадцатиперстной кишки в направлении привратника, при этом прощупывается острый край гипертрофированного мышечного кольца. При рассечении мышечного кольца нужно следить за тем, чтобы не вскрыть двенадцатиперстную кишку, имеющую тонкую стенку. Этого лучше всего можно избежать, если очень тонким скальпелем нанести разрез длиной в 10-12 мм на наиболее бедном сосудами участке привратника, причем разрез этот должен быть поперечным к циркулярно расположенной мышце.

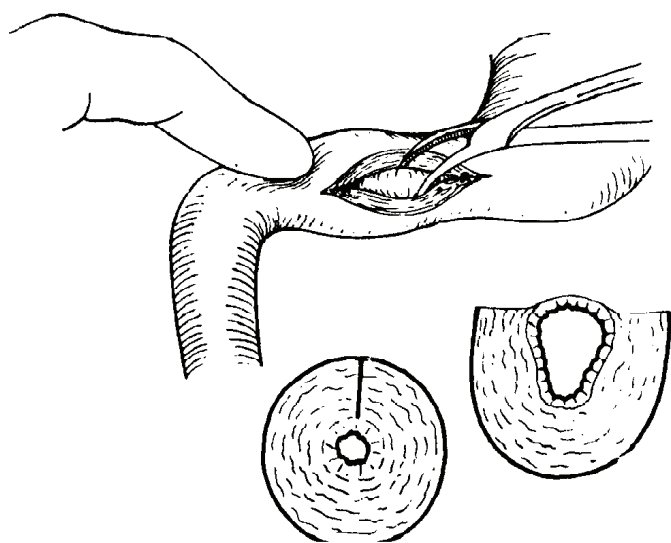


Рис. 5-153. Пилоромия по Ramstedt

Остро перерезается скальпелем только серозная оболочка и 1-2 мм-овый слой, затем же изогнутым маленьким пинцем *тупо* разделяют остальные слои мышечного кольца, пока в глубине раны не появится и при

разделении последних волокон не выпятится вплоть до серозной поверхности слизистая (рис. 5-153).

Если в результате повреждения слизистой на дуоденальном конце мышечного кольца все-таки оказывается вскрытым просвет кишки, что легко узнается по появлению желчного золотисто-желтого пенистого содержимого, отверстие следует зашить атраumaticкой иглой с 5/0 шелком, или же его можно перевязать, захватив небольшим плоским инструментом края раны, после чего покрыть большим салфитом. Это не сопровождается никакими серьезными осложнениями; если же мы вовремя не заметим повреждения слизистой, больной погибнет от перитонита. Разделенные слои мышечного кольца обычно не кровоточат, а если и отмечается кровотечение, то оно настолько незначительно, что в течение всего нескольких минут его можно остановить, прикладывая салфетки, смоченные теплым физиологическим раствором. После этого желудок возвращается на свое место в брюшной полости, а брюшная стенка послойно ушивается. В случае повреждения слизистой рядом с привратником на несколько дней вводится дренажная трубка, и через зонд, оставленный в желудке, каждые 1-2 часа следует проводить отсасывание желудочного содержимого.

## Гастротомия

Гастротомией называют операцию, при которой по какой-либо причине приходится вскрывать желудок, а затем зашивать этот разрез.

В былые времена гораздо чаще, чем теперь, производилась *диагностическая гастротомия*. Широкое распространение современных методов исследования желудка сделало излишним хирургическое вскрытие желудка в диагностических целях. Особенно большое распространение на практике получили гибкие гастродиброскопы. С их помощью могут быть осмотрены такие участки желудка и двенадцатиперстной кишки, доступ к которым невозможен даже при самой широкой гастротомии. С помощью гастроскопа из слизистой желудка может быть взят материал для гистологического анализа.

Если операция проводится по поводу подозрения на какое-либо заболевание желудка и после лапаротомии искомое патологическое изменение не пальпируется, то помочь правильной ориентации может *гастроскопия в ходе операции*. Оперирующий хирург рукой через стенку желудка помогает продвинуть гастроскоп в сторону подозрительного участка.

Необходимость в гастротомии для удаления инородного тела возникает редко, так как проглоченный предмет, как правило, беспрепятственно проходит через привратник.

Гастротомия заведомо планируется при полипе



желудка на тонкой ножке, а также при ущемлении в привратнике пролабируемой слизистой желудка, при трещинах слизистой желудка (синдром *Mallory—Weiss*), доброкачественных опухолях и других доброкачественных изменениях.

Если лапаротомия производится по поводу пептической язвы или рака желудка, но увидеть или пальпировать патологические изменений не удастся, возможности же для проведения интраоперативной гастроскопии нет, то приходится производить гастротомию и ревизию всей внутренней поверхности желудка. Если это не сделать, то больной подвергается опасности оставления множественных небольших язв, наблюдавшихся иногда высоко в кардиальной части желудка, а то и начинающуюся карциному.

Гастротомия может быть показанной и при кровоточащей язве, при этом кровотечение останавливается прошиванием, производится ваготомия и дренирующая операция.

При гастротомии производится верхняя срединная или левая верхняя трансректальная лапаротомия. На переднюю стенку желудка на расстоянии 1-2 см друг от друга накладывают по одному серомускулярному шву. Приподнимая эти швы, диатермическим ножом или скальпелем по продольной оси широко вскрывают просвет желудка. Возможно кровоточащие сосуды по линии разреза после наложения на них москитных зажимов перевязываются или же кровотечение останавливается электрокоагуляцией. Содержимое желудка отчасти отсасывается, отчасти же желудок осушается салфетками. Дно желудка и кардиальную часть его, а также заднюю стенку можно осмотреть только, если на желудочно-поперечноободочной связке сделать отверстие и ввести руку за желудок, в сумку сальника. Растянув крючками рану желудка и постоянно удаляя отделяемое, а также отдавливая заднюю стенку желудка вперед, последовательно осматривают внутреннюю поверхность желудка. При рентгенологическом определении патологических изменений в желудке на хирурга, производящего операцию, ложится большая ответственность в случае, если он никакой патологии не обнаружит. В таком случае он имеет право считать, что нет патологических изменений только после самого тщательного обследования каждого квадратного сантиметра поверхности желудка.

Наши действия в просвете желудка зависят от характера обнаруживаемых там изменений. При обнаружении полипа на тонкой ножке, эта ножка перевязывается у ее корня, после чего полип удаляется. Доброкачественный полип на широкой ножке циркулярно иссекается в пределах здоровых тканей, рана слизистой ушивается кетгутowymi швами. Кровотечение в случае язвы -если рак исключается (гистологическое исследование) и резекция по какой либо причине противопоказана — останавливается путем

прошивания. Глубокое прошивание производится по обеим сторонам язвы, швы туго завязываются, используется рассасывающийся шовный материал.

В заключение рану желудка ушивают двухрядным швом.

## Гастростомия<sup>1</sup>

Гастростомия — это операция образования отверстия в желудке (гастростома), через которое вводится резиновая Трубка для отведения содержимого или же для обеспечения больного питанием. Гастростомия *показана*, если — через кардию *нельзя* вводить в желудок питание, например, при значительных ожогах пищевода в результате приема разъедающих жидкостей;

- через кардию *невозможно* вводить пищу в желудок, например, при ожоговом стенозе или при стенозирующей неоперабельной карциноме кардии, когда нет возможности для паллиативного вмешательства;
- при несостоятельности швов в области эзофагогастростомы после резекции кардии и возникновении свища пищевода, который на несколько недель — до его спонтанного заживления — необходимо разгрузить;
- после операции на желудке или обширного вмешательства на других органах брюшной полости для разгрузки желудка необходимо обойтись без сложного введения катетера через нос (может быть наложена небольшая катетер-гастростома);
- при повреждениях черепа, операциях на головном мозге, бульбарных параличах, менингитах, а также при любых состояниях, сопровождающихся длительной потерей сознания, больного приходится кормить через зонд, введенный в желудок через нос. Если по какой-либо причине это невозможно, прибегают к гастростомии. Жидкая, кашицеобразная пища вводится в таких случаях капельно через зонд, проведенный в гастростому.

Из гастростом, которые способны функционировать в течение длительного времени, в Европе и в настоящее время наиболее распространены два способа их наложения, которые производятся по двум самым старым методикам, разработанным *Witzel* и *Kader*. Преимуществом этих двух способов является то, что гастростомы, как правило, легко спонтанно закрываются после удаления *трубки*.

В странах английского языка для наложения дли-

<sup>1</sup> Stoma значит отверстие (гастростома — отверстие в желудке, холедоходуоденостома - отверстие между общим желчным протоком и двенадцатиперстной кишкой). Операция же, в результате которой это отверстие накладывается, носит название stomia (например, гастростомия, холедоходуоденостомия и пр.).

тельной гастростомы применяют чаще всего метод *Beck-Jianu*. Гастростомия катетральная производится только в тех случаях, если это отверстие должно функционировать не дольше 1-2 недель.

### Гастростомия по Witzel

Производится через левый верхний трансректальный доступ. На переднюю стенку желудка продольно накладывается катетер *Nelaton или Foley 28-30 Ch*.

На участке уложенного катетера длиной в 6-8 см накладываются охватывающие его серомускулярные швы; таким образом вокруг резиновой трубки создается своеобразный серомускулярный канал из двух серомускулярных складок, прошитых иглой за серозный слой. Эти две складки должны быть на таком расстоянии друг от друга, чтобы после завязывания нитей желудок плотно отхватывал катетер. Для создания канала *Witzel* обычно достаточно 6-8 швов. Как правило, у верхнего края канала на желудок накладывается кисетный серозный шов, в центре которого накладывается отверстие на желудке для введения в него катетера (рис. 5-154). Необходимо внимательно следить за тем, чтобы предназначенный для этого конец катетера действительно попал в желудок, а не между серомускулярным слоем и слизистой.

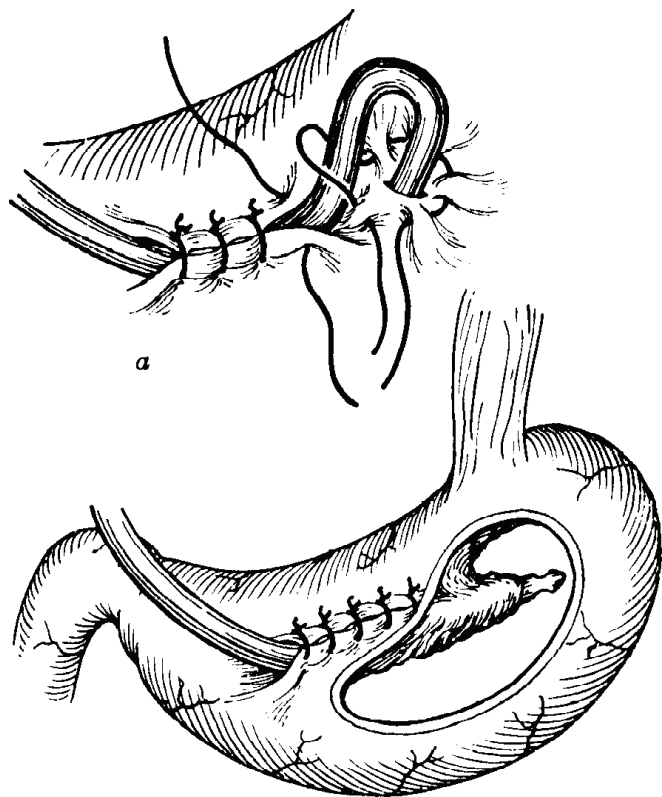


Рис. 5-154. Гастростомия по Witzel. Образование серомускулярного канала (а) и положение катетера в этом канале (б)

Бывали случаи, когда «гастростомическую» трубку вместо желудка вводили в поперечноободочную кишку и обнаруживали это только, когда после опе-

рации через трубку начинал выделяться кал!

Убедившись, что конец трубки катетера попал в просвет желудка, можно завязывать нити кисетного серозного шва и тем самым закончить создание канала по *Witzel* (рис. 5-154, б). Большим шприцем в желудок вводится стерильный изотонический физиологический раствор, таким путем производят контроль расположения и проходимости трубки.

Трубку можно вывести различными путями. В Венгрии чаще всего ее выводят через нижний угол брюшной раны. Круглый участок желудка диаметром примерно в 2 см, где трубка выходит из канала *Witzel*, узловатыми серозными швами прикрепляют к париетальной брюшине. Обычно в эти швы захватываются и края кожной раны. Таким образом сопоставляются кожа, париетальная и висцеральная брюшина. При таком шве париетальная брюшина покрывает подкожную клетчатку и препятствует инфицированию ее в случае вытекания желудочного содержимого. Остальные части раны брюшной стенки послойно ушиваются. Трубка может быть выведена и через отдельное отверстие в брюшной стенке, как это, например, принято производить во многих клиниках Советского Союза.

### Гастростомия по Kader

В литературе на английском языке этот способ известен как гастростомия *Stamm-Senn* (1894). В Советском Союзе принято говорить в таких случаях о гастростомии по *Stamm-Kader*.

Доступ к желудку осуществляется через левостороннюю верхнюю трансректальную лапаротомию. На передней стенке желудка по кругу диаметром примерно в 2 см накладывают кисетный серозный шов. В центре образованного круга скальпелем производят небольшое отверстие в желудке. Выступающее желудочное содержимое отсасывается, в просвет желудка вводится катетер *Nelaton или Foley №28-30 Ch*. Кисетный шов вокруг трубки затягивается. На расстоянии примерно 1 см от этого шва накладывается второй кисетный серозный шов и после погружения первого шва завязывается также и второй шов (рис. 5-155, а). Если участок свободной поверхности желудка достаточен для этого, можно наложить и третий кисетный шов для закрепления катетера. Катетер выводится так же, как и при операции по *Witzel*. Ту часть желудка, где из него выходит катетер, прикрепляют несколькими швами к париетальной брюшине, а также к кожному покрову брюшной стенки (рис. 5-155, б). По какому бы методу ни проводилась операция (по *Kader* или *Witzel*), в конце этого вмешательства трубка прикрепляется швом к краю кожной раны.

В течение двух недель свищевой ход настолько хорошо сформирован, что можно даже менять трубку. При методе *Witzel* формируется горизонтальный, а при

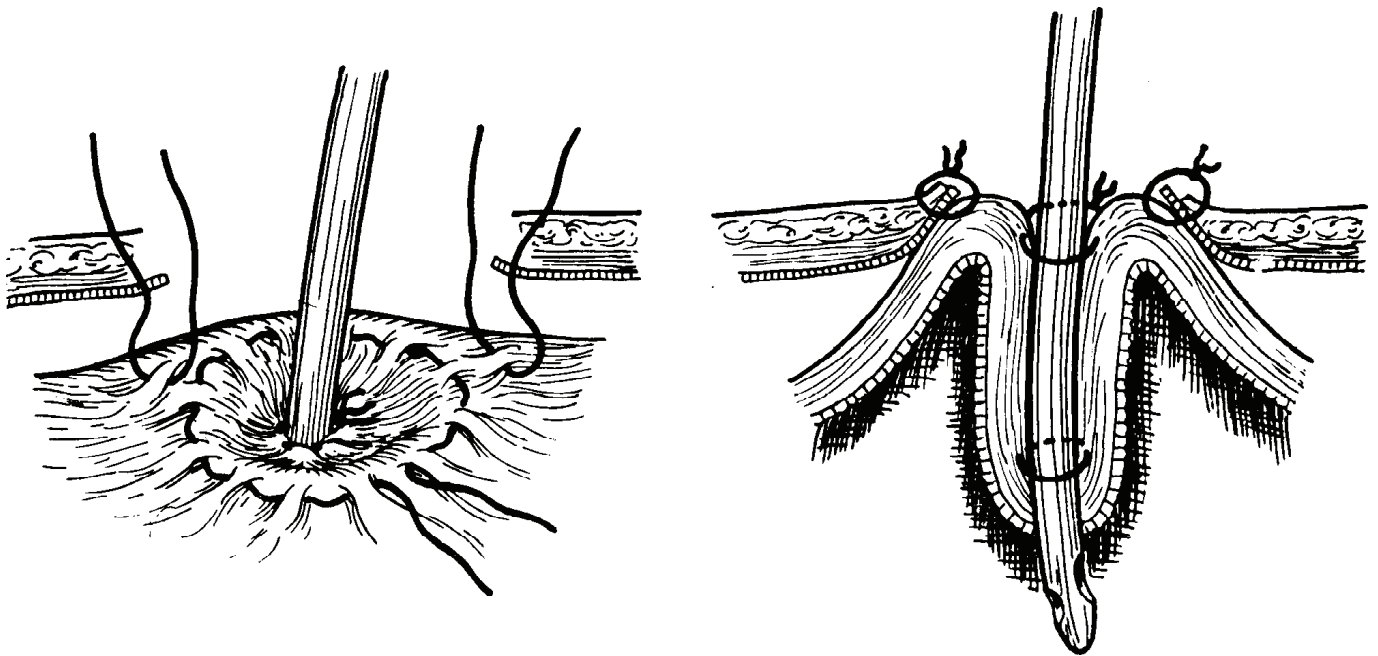


Рис. 5-155. Гастростомия по Kader. Закрепление катетера в желудке (а) и его положение в конце операции (б)

методе *Kader* — вертикальный канал из передней стенки желудка. Спустя несколько месяцев нельзя уже распознать, какой способ вмешательства был применен, так как гастростома, наложенная по *Witzel*, распрямляется и принимает такую же форму, как и свищ *Kader*.

Гастростомия по *Kader-Stamm* часто производится у новорожденных. Этот метод выбирают прежде всего потому, что путем разгрузки желудка, отсасывания его содержимого хирургам удается предотвратить самое тяжелое осложнение, известное в брюшной хирургии новорожденных, — аспирацию. Кроме того, при атрезии пищевода может быть наложено временное отверстие для введения пищи и защиты первичного анастомоза или же для длительного питания, когда первичный анастомоз на пищевод почему-либо не может быть наложен. При операции по поводу атрезии двенадцатиперстной кишки через катетер, введенный через гастростомическое отверстие и переведенный через дуоденоюностому, можно рано начать питание через рот. Операция проводится подобно тому, как и у взрослых, при местном или общем обезболивании, с двухрядным кيسетным швом. После удаления катетера (самое раннее через 10 дней) гастростома обычно спонтанно закрывается.

### Гастростомия по Векс-Япану

Суть этого способа оперативного вмешательства состоит в том, что трубка от желудка до кожной поверхности проходит в канале, выстланном слизистой.

По ходу большой кривизны желудка, на участке в несколько сантиметров, вблизи от поперечноободочной кишки, пересекается желудочноободочная связка.

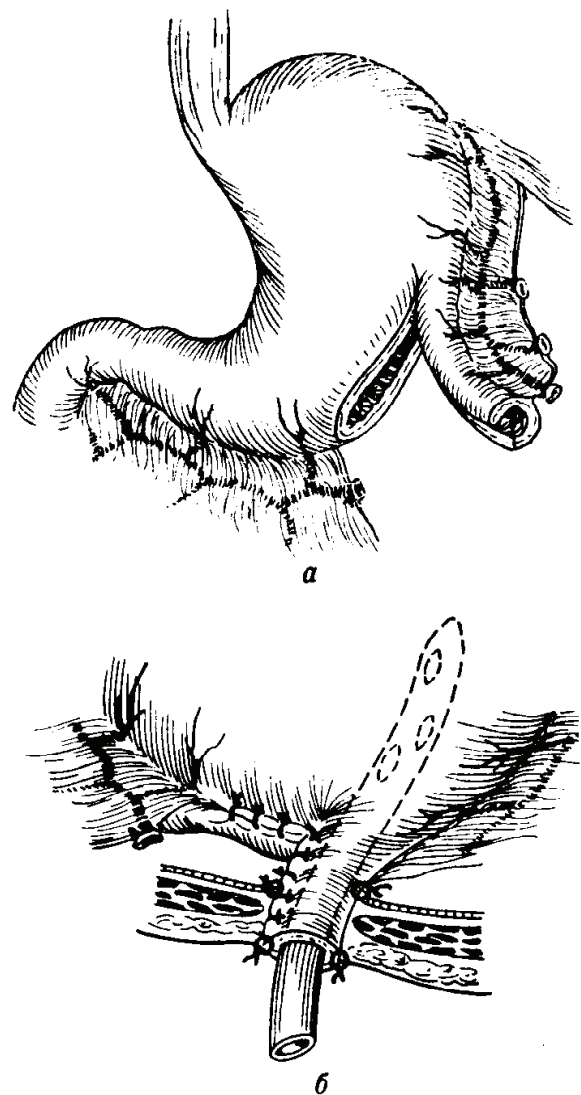


Рис. 5-156. Гастростомия по Векс-Япану. Из края большой кривизны желудка выкраивается трубчатый лоскут, в этот трубчатый лоскут вводится резиновая трубка (а) и пришивается к брюшной стенке (б)



На правой стороне от конца отверстия между двумя лигатурами рассекается желудочно-сальниковая артерия. Здесь же перпендикулярно большой кривизне желудка на протяжении 2-3 см рассекается передняя и задняя стенки желудка, этот разрез параллельно краю большой кривизны продолжают вверх (рис. 5-156, а).

Из участка края большой кривизны, имеющего хорошее кровоснабжение, выкраивается трубковидный лоскут в полную толщу, который связан с просветом желудка. Край трубки подшивается к брюшной стенке (рис. 5-156, б). Через трубку, сформированную из стенки желудка, легко ввести в желудок резиновую трубку. После удаления резиновой Трубки наполненный желудок сдавливает трубку из ткани желудка и препятствует вытеканию значительного количества желудочного содержимого.

### Катетральная гастростомия по Marwedel

Для разгрузки желудка в течение короткого промежутка времени — не более одной-двух недель — проводится катетральная гастростомия. Наложение стомы и ее устранение проводится легко и быстро. На передней стенке желудка серомускулярный слой рассекается на протяжении 2-3 см, при этом нужно следить, чтобы не повредить слизистую. Препарируя тупым путем с помощью салфетки, зажатой в инструменте, или инструмента с тупыми концами, по направлению кардии проводят туннель длиной в 1-2 см между серомускулярным слоем и слизистой. На *верхнем* конце туннеля в мукозном слое делается небольшое отверстие, и в просвет желудка вводится катетер *Nelaton* или *Foley*. Над катетером ранее рассеченный серомускулярный слой сшивается узловатыми швами, только на нижнем конце туннеля оставляется такое отверстие, чтобы через него прошла трубка. Одним единственным швом трубка прикрепляется к стенке желудка.

Трубка выводится через особое отверстие в брюшной стенке, участок желудка вокруг трубки узловатыми серозными швами прикрепляется к париетальной брюшине.

Преимуществом и в то же время недостатком данного способа является то, что если был удален катетер, то его уже больше нельзя будет ввести обратно в желудок через то же отверстие, так как оно в течение короткого времени закрывается.

### Закрытие гастростомы

Если патологический процесс, по поводу которого гастростома была наложена, закончился, то и гастростомическое отверстие также можно закрыть.

Не слишком долго функционировавший свищ по

*Witzel* или *Kader* закрывается самостоятельно, если удалить введенную через него трубку, наложить обычную защитную повязку; можно также стянуть края отверстия лейкопластырем. Если в течение 2-3 недель отверстие спонтанно не закрывается, его нужно закрыть операционным путем. Гастростома по *Beck-Jianu*, выстланная слизистой, закрывается лишь оперативным путем.

Для оперативного закрытия гастростомы в 1-2 см от отверстия свища и вокруг него производят окаймляющий разрез кожи. По линии этого разреза циркулярно рассекаются все слои брюшной стенки. Нужно следить за тем, чтобы скальпель был направлен перпендикулярно кожной поверхности и в глубине не подходил слишком близко и не удалялся слишком далеко от гастростомического канала. После рассечения мускулатуры брюшной стенки кожные края по сторонам от свища и перед свищом захватывают инструментами или сшивают несколькими швами. Тем самым предупреждают попадание в операционную рану через свищевой ход содержимого желудка.

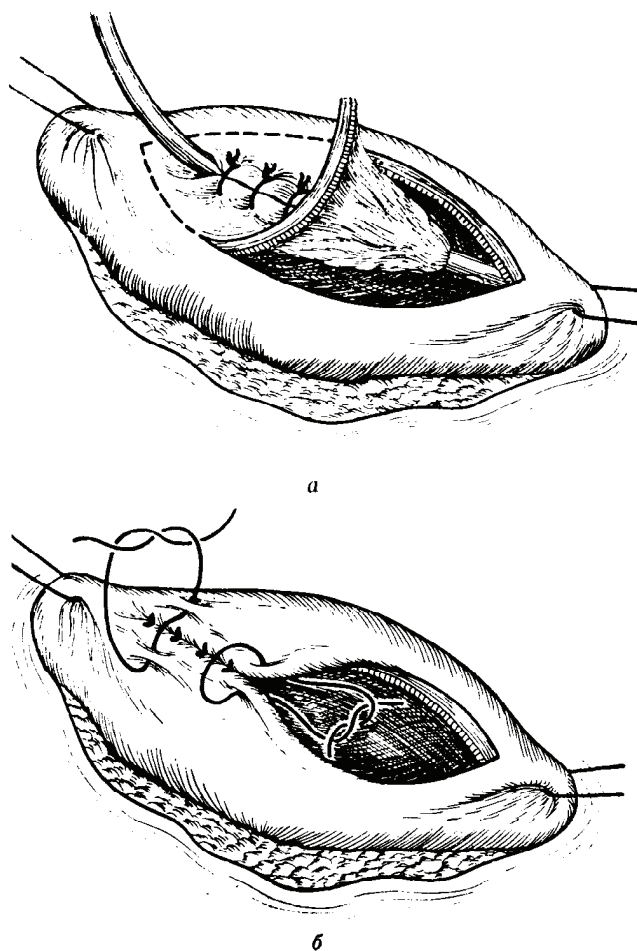


Рис. 5-157. Закрытие гастростомы. Окаймляющий разрез вокруг гастростомы (а) и закрытие гастростомического отверстия двухрядным швом (б)

Разрезав париетальную брюшину, тупым путем разделяют рыхлые сращения между желудком и париетальной брюшиной. Переднюю стенку желудка у свищевых каналов приподнимают перед брюшной стенкой.

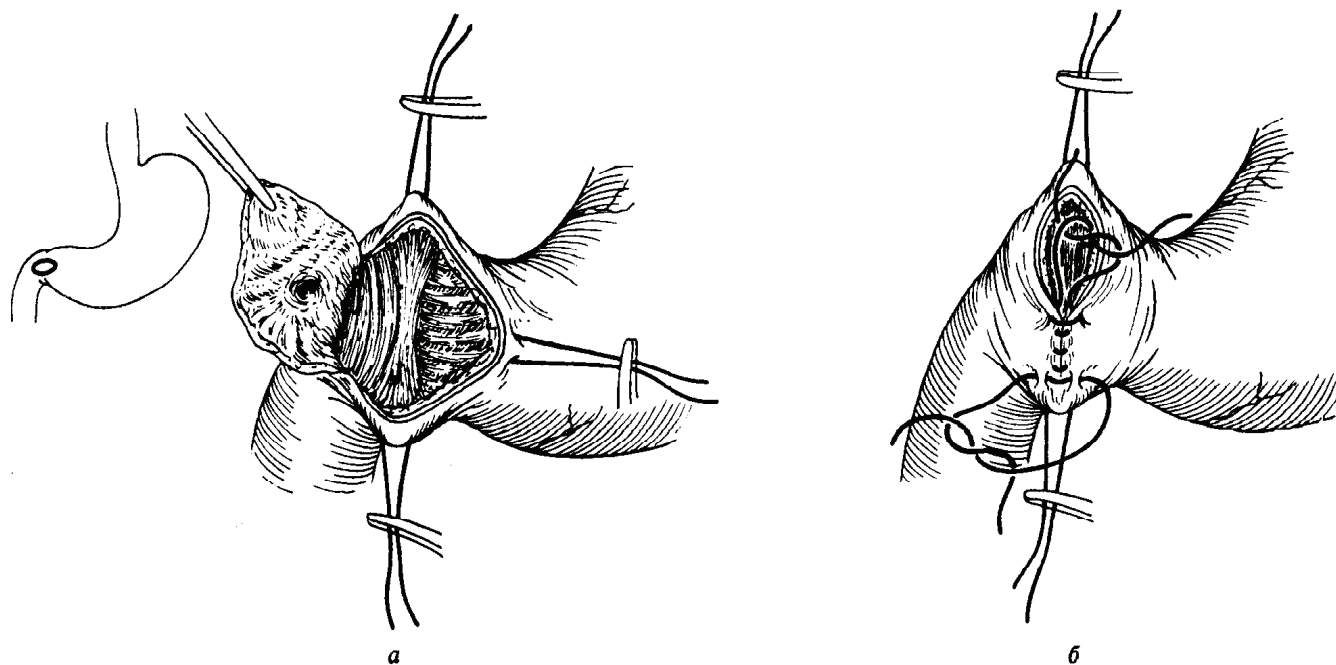


Рис. 5-158. Эксцизия при перфорированной язве желудка (а) и пластика привратника желудка (б)

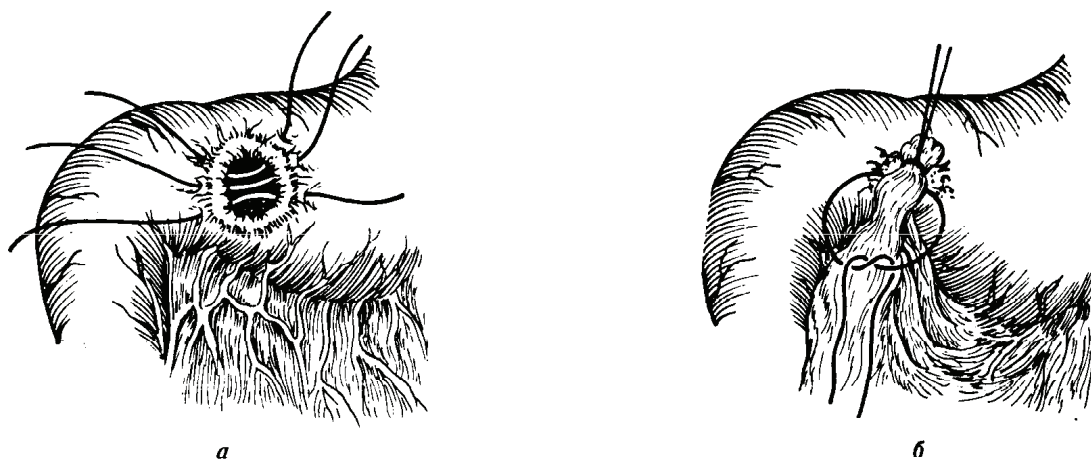


Рис. 5-159. Закрывание перфорационного отверстия в желудке наложением швов (а) и покрытие линии швов большим сальником (б)

Свищевое отверстие на желудке обводится таким же окаймляющим разрезом, как и на брюшной стенке (рис. 5-157, б). Разрез производится на здоровой стенке желудка, где нет рубцовой ткани. Отверстие в желудке после удаления свищевого хода и окружающей его рубцовой ткани ушивается послойно двухрядным швом так же, как и гастротомическая рана (рис. 5-157, б). Рана брюшной стенки послойно зашивается наглухо.

### Перфорация желудка

Перфорация желудка в брюшную полость в большинстве случаев происходит при пептических язвах, значительно реже она отмечается при карциноматозных язвах и инородных телах. При перфорации желудка необходима экстренная операция. Нужно немедленно устранить сообщение между просветом желудка (двенадцатиперстной кишки) с брюшной по-

лостью.

В последние годы значительно изменилось наше представление о том, какими путями может быть достигнута эта цель. Раньше хирурги могли выбирать только между ушиванием отверстия и первичной резекцией желудка (С. С. Юдин). Теперь же все чаще и чаще производят ваготомию с дренированием. Согласно современному подходу к данному вопросу, при истинной (т. е. далеко от привратника) перфорации желудка (что встречается весьма редко) показаны пробная эксцизия и гистологический анализ в ходе операции для определения возможных злокачественных изменений.

Если при биопсии установлено раковое поражение, а общее состояние больного, а также и состояние желудка это позволяет, то производится первичная резекция желудка. Если же резекция по какой-либо причине невозможна, можно сделать попытку ушить

отверстие. При распаде большой раковой опухоли это не удастся, в таких случаях нет иного выхода, как наложить гастростому по *Neumann* и тем самым продлить больному жизнь.

При дуоденальной перфорации (вблизи привратника, см. стр. 433) нужно стремиться не только устрани́ть перфорационное отверстие, но и для «окончательного» излечения язвенной болезни произвести ваготомию и дренирующую операцию или первичную резекцию желудка. Рекомендуется *окончательное вмешательство* (ваготомию или резекцию) *провести спустя примерно 3 недели после закрытия перфорационного отверстия* и излечения перитонита. Простое ушивание перфорационного отверстия как окончательное решение в настоящее время считается допустимым только при плохом общем состоянии и преклонном возрасте больного.

### Иссечение язвы и ушивание, дренирующая операция

В случае подозрения на перфорацию желудка проводится верхняя срединная лапаротомия. При вскрытии брюшины из брюшной полости выходит воздух, а затем и содержимое желудка. В преобладающем большинстве случаев перфорационное отверстие располагается вблизи привратника на передней стенке желудка и имеет в диаметре 5-10 мм. Прободная язва, окруженная кольцом плотной хрупкой ткани, иссекается, расширенное таким образом отверстие ушивается несколькими узловатыми швами по поперечной оси желудка, как при пластике привратника (рис. 5-158).

Простое поперечное ушивание перфорационного отверстия применяется только в тех случаях, если произвести иссечение затруднено из-за различных технических причин. Согласно правилам брюшной хирургии, этот первый ряд швов должен быть покрыт вторым рядом серо-серозных швов. Однако из-за плотности стенки желудка в области перфорации это обычно невозможно. Закрытие отверстия будет надежным, если угол большого сальника поместить между нитями завязанных швов и снова перевязать эти нити над ним (рис. 5-159). При плотном участке стенки желудка можно не ушивать перфорационное отверстие, а по краю его подшить циркулярно к здоровой стенке желудка большой сальник несколькими серозными швами (*Bugyi*).

### Гастростома по *Neumann*

При перфорации карциномы желудка ушить перфорационное отверстие гораздо труднее, чем при перфорации язвы, так как опухолевая инфильтрация

желудочной стенки и ее очень ломкая ткань делает заведомо невозможным наложение швов. Не остается ничего иного, как преобразовать перфорационное отверстие в свищевой ход, вместо сообщения желудка с брюшной полостью создать его сообщение с внешним миром.

Таким образом можно устранить опасность для жизни больного.

Через перфорационное отверстие и желудок вводится катетер *Nelaton* или *Foley* такой толщины, чтобы он плотно прилегал к стенкам отверстия. Затем большой сальник извлекается из брюшной полости и помещается вокруг трубки с помощью нескольких серозных швов. Из сальника образуют влагалище для резиновой трубки. Это обертывание сальником в виде своеобразного влагалища сшивается с желудочной стенкой и париетальной брюшиной (рис. 5-160).

Операция по оригинальному способу *Neumann* не всегда возможна, так как при карциноме желудка метастазы могут быть и в сальнике, сальник может быть сморщенным. Измененный способ операции может быть применен во всех случаях, даже у больных в самом тяжелом состоянии, так как вся операция длится примерно 10 минут.

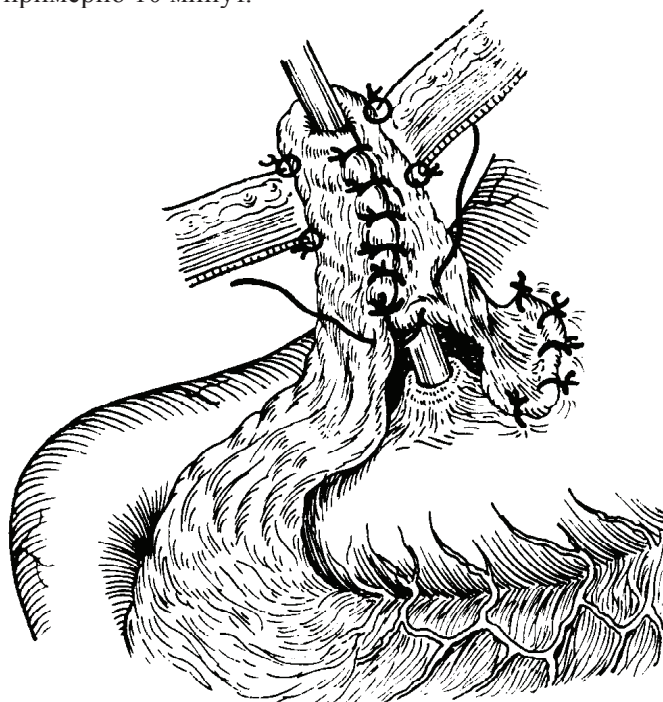


Рис. 5-160. Превращение перфорационного отверстия желудка (опухолевой этиологии) в гастростому по *Neumann*

В перфорационное отверстие проводится трубка, вокруг отверстия накладывается 3-4 полоски марли, чтобы они полностью охватывали катетер. Трубку и полоски марли протягивают через отверстие в прилегающей брюшной стенке и затем закрывают лапаротомическое отверстие. Такое гастростомическое отверстие больше затем уже не закрывается, но с его помощью можно продлить больному жизнь.



Иногда перфорационное отверстие располагается *атипично* и его трудно обнаружить. Поэтому, если больного оперируют по поводу подозрения на перфорацию желудка, должна быть произведена тщательная ревизия передней и задней стенок желудка, от кардии до привратника. Если на передней стенке не удается найти перфорационное отверстие, то пересекают между лигатурами на протяжении 8-10 см желудочно-поперечноободочную связку (lig. gastrocolicum), тем самым, вскрывая сумку сальника, получают возможность для свободного осмотра задней стенки желудка. Иногда маленькое перфорационное отверстие обнаруживается высоко, близ кардии на задней стенке, у малой кривизны.

Здоровая стенка желудка может быть повреждена и даже перфорирована при гастроскопии. Место перфорации обычно находится на задней стенке, высоко под кардией. Перфорационное отверстие иногда обнаруживается после длительных поисков, его часто совсем нелегко ушить. При необходимости отверстие на задней стенке желудка может быть ушито через отверстие, сделанное на его передней стенке. Следует учитывать и то обстоятельство, что может быть *не одно, а два перфорационных отверстия*. Поэтому после закрытия отверстия, обнаруженного на типичном для перфорации месте, нужно произвести ревизию всей поверхности желудка, а с другой стороны — сжимая руками, понаблюдать, не выходит ли где-нибудь из желудка воздух или содержимое желудка в брюшную полость.

Перфорация желудка в результате ожога кислотой или щелочью бывает обычно настолько тяжелой и стенка желудка настолько разрушается и некротизируется, что никакие швы на желудок наложить невозможно, жизнь больному можно спасти только тотальной гастрэктомией.

В связи с перфорацией желудка возникает и еще одна *проблема*. Бывает, что перфорация желудка не диагностируется, а предполагается острый аппендицит. Лапаротомия производится в нижнем правом квадранте живота. Только при вскрытии брюшной полости выясняется, что червеобразный отросток не изменен, а в брюшную полость из верхних ее отделов поступает содержимое желудка. В таком случае хирург оказывается перед проблемой, как произвести необходимое вмешательство. Продлить ли уже произведенный разрез кверху или, закрыв его, сделать новый? Правильнее закрыть лапаротомическое отверстие в нижнем правом квадранте живота и произвести вмешательство на желудке из верхней срединной лапаротомии. Однако не исключается и возможность продления до подреберья нижнего трансректального разреза.

В устной информации и в письменном документе при выписке больному должно быть ясно сказано, что *аппендэктомии не проводилось*.

## Гастроэнтероанастомозы

Гастроэнтероанастомоз — сообщение между желудком и кишечником, образованное оперативным путем. Как правило, образуют *гастроэнтероанастомозы*. Сообщение между желудком и кишечником, возникшее в результате патологического процесса, называют свищом (например, желудочно-поперечноободочный свищ, свищ между желудком, тощей кишкой и поперечноободочной кишкой — fistula gastrojejunocolica). Показания к наложению гастроэнтероанастомоза в настоящее время очень сузились. Как самостоятельная операция наложение гастроэнтероанастомоза производится очень редко, в случаях иноперабельной карциномы в области привратника желудка. Наряду с этим, наложение гастроэнтероанастомоза широко применяется при резекции желудка для восстановления сообщения между желудком и кишечником.

Желудок располагается над брыжейкой поперечноободочной кишки, а тощая кишка — под ней (рис. 5-161). Эти два органа могут быть соединены друг с другом в том случае, если:

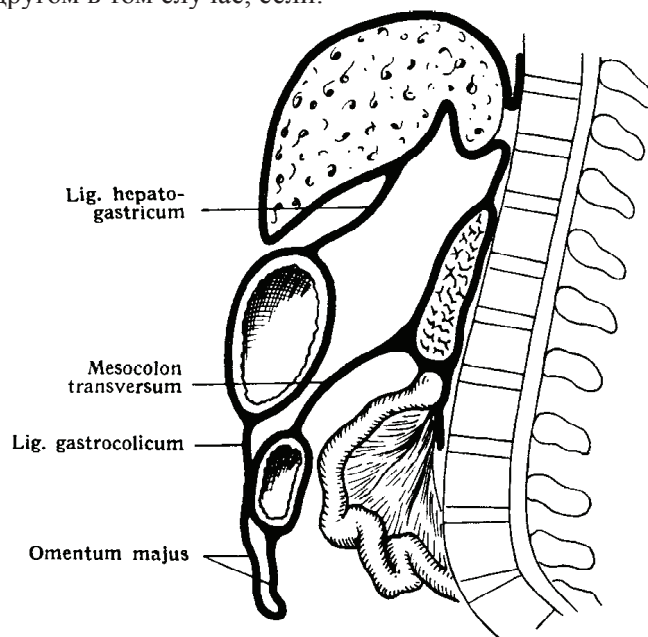


Рис. 5-161. Желудок располагается в брюшной полости над брыжейкой поперечноободочной кишки, в то время как тощая кишка — под этой брыжейкой

- на брыжейке поперечноободочной кишки будет сделано отверстие и через него тощая кишка будет подведена к желудку (*gastroenteroanastomosis retrocolica*),
- тощую кишку подведут к желудку перед большим сальником и поперечноободочной кишкой (*gastroenteroanastomosis antecolica*).

Анастомоз может быть наложен на передней (*anastomosis anterior*) и на задней (*anastomosis posterior*) стенке желудка. В обоих случаях к желудку подводится двойная петля тощей кишки, одна из них

— оральная — будет приводящей, вторая — каудальная — отводящей. Согласно этому, может быть наложено четыре способа гастроэнтероанастомозов:

1. gastroenteroanastomosis antecolica anterior (Wolfler, 1881), (рис. 5-162),
2. gastroenteroanastomosis antecolica posterior (Монастырский, 1885);
3. gastroenteroanastomosis retrocolica anterior (Billroth, 1885), (-рис. 5-163),
4. gastroenteroanastomosis retrocolica posterior (Hacker, 1885), (рис. 5-164).

На практике распространены только первый и четвертый способы, третий способ используется только в исключительных случаях. Второй способ анастомоза распространения не получил, мы его никогда не накладываем.

Особой формой гастроэнтероанастомоза является Y-анастомоз по Roux (1893); при нем имеется только отводящая петля кишки, так как к желудку подводится только одна петля тощей кишки. В принципе и этот анастомоз может иметь четыре вышеназванных варианта.

Y-образный анастомоз по Roux как самостоятельная операция не производится, его используют для восстановления пищеварительного канала после резекций или повторных резекций желудка (рис. 5-165).

### Gastroenteroanastomosis antecolica anterior

Производится верхняя левосторонняя трансректальная лапаротомия. Сальник и поперечноободочная кишка оттягиваются ассистентом сверху и кпереди, благодаря чему открывается двенадцатиперстно-

тощекишечный изгиб (flexura duodenojejunalis). Нужно убедиться в том, что именно этот участок кишки обнаружен хирургом, потому что уже случалось, что хирург принимал за первую петлю тощей кишки приросшую к этому месту нижнюю петлю подвздошной кишки. Если гастроэнтероанастомоз накладывается на эту последнюю петлю подвздошной кишки, больной в скором времени может погибнуть.

Если нет сращений, то первую петлю тощей кишки легко распознать по тому, как она появляется из забрюшинного пространства. Возможные сращения разделяются ножницами лишь настолько, чтобы отдельные кишечные петли приняли свое первоначальное положение. Верным признаком того, что перед нами двенадцатиперстно-тощекишечный изгиб, является то, что вправо от него (к правой стороне тела больного) проходит перед последним отделом двенадцатиперстной кишки, вертикально — верхняя брыжеечная артерия и вправо от нее — одноименная вена. Слева от изгиба, за задней париетальной брюшиной проходит снизу вверх нижняя брыжеечная вена. Следовательно, этот изгиб располагается между нижней брыжеечной веной (слева от изгиба) и верхней брыжеечной артерией (справа от изгиба).

Петля тощей кишки берется в 20-25 см от двенадцатиперстно-тощекишечного изгиба и поднимается впереди от сальника и поперечноободочной кишки в верхний отдел брюшной полости, где помещается рядом с желудком.

Место для наложения анастомоза выбирается далеко от привратника, чтобы в случае опухоли в области привратника сужение анастомоза происходило как можно позднее. Место для анастомоза выбирается на бессосудистом участке по продольной оси желудка.

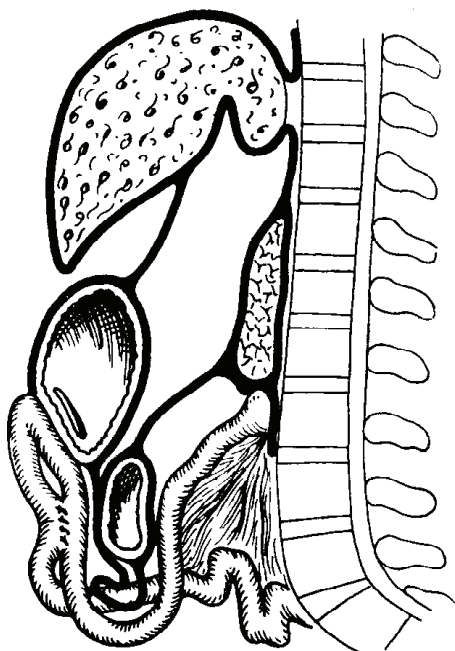


Рис. 5-162. Gastroenteroanastomosis antecolica anterior

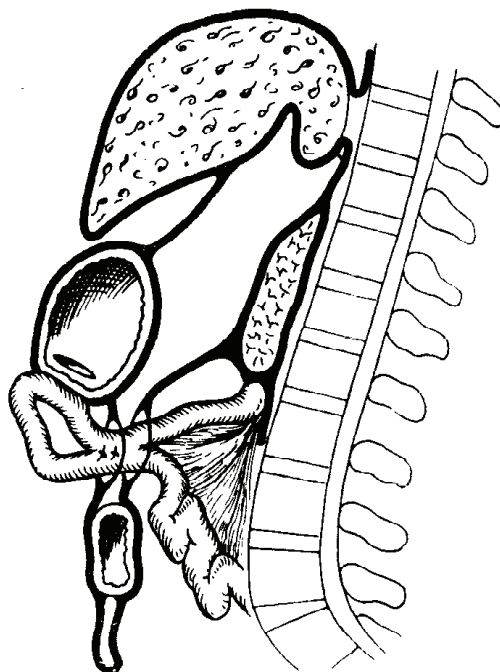


Рис. 5-163. Gastroenteroanastomosis retrocolica anterior

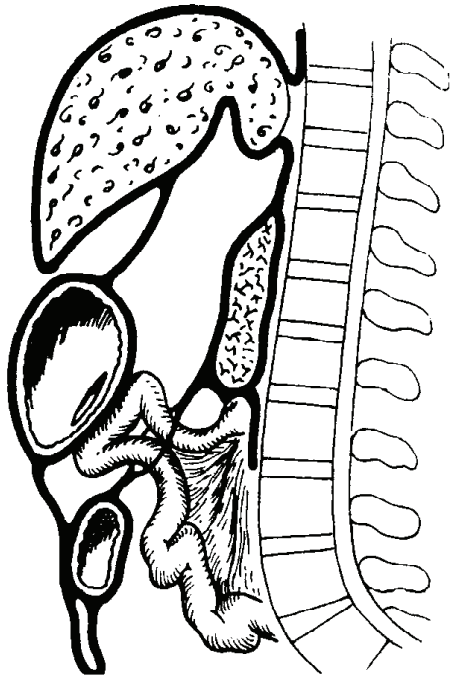


Рис. 5-164. Gastroenteroanastomosis retrocolica posterior

Принято сшивать тонкую кишку с желудком изоперистальтически, однако и антиперистальтическое расположение не сопровождается никакими последствиями.

Часть желудка, подлежащая вскрытию, поднимается и зажимается в поперечном направлении у ее основания мягким зажимом, чтобы, сильно инфицированное желудочное содержимое (опухоль, анацидность) не попало на брюшину.

Желудок сшивают с тонкой кишкой непрерывными серо-серозными швами на протяжении примерно 10 см. На расстоянии около полусантиметра от ряда швов на желудке на протяжении  $> 8$  см рассекается серомускулярный слой. На сосуды, проходящие в субмукозном слое, накладываются москитные зажимы, после чего они по линии разреза перевязываются. Затем рассекается слизистая. Просвет кишки вскрывается на такую же длину. В случае опухоли из стенки желудка выкраивается овальный лоскут, чтобы на гипертрофически уплотненной стенке образовалась щель, которую длительное время не сможет закрыть растущая опухоль.

После рассечения слизистой желудка и кишки отсасывается содержимое этих органов и их внутренняя поверхность вытирается салфетками. Накладывается непрерывный прошивной ряд кетгутовых швов, затем передний непрерывный ряд кетгутовых швов и, наконец, передним непрерывным серо-серозным швом завершается наложение анастомоза.

После наложения анастомоза по данному способу содержимое двенадцатиперстной кишки (желчь, панкреатический сок, кишечное отделяемое) должно сначала по приводящей петле кишки попасть от двенадцатиперстно-тощекишечного изгиба к месту ана-

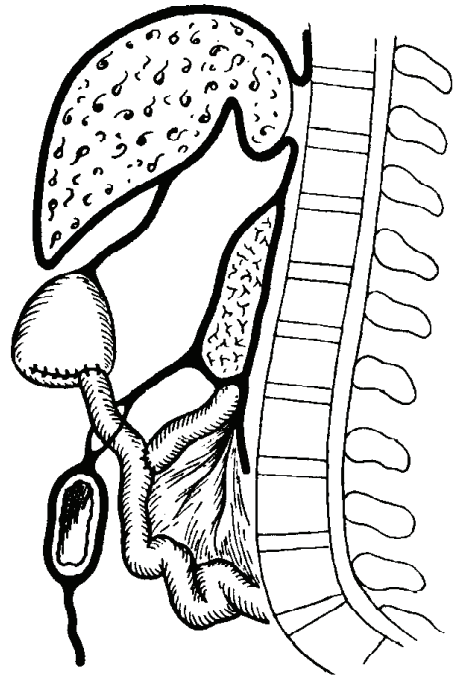


Рис. 5-165. Y-образный гастроэнтероанастомоз по Roux

томоза, а уже потом по отводящей петле — в нижний отдел кишечника. Чтобы содержимому кишки не нужно было преодолевать такой обходной путь, обычно между нижележащими частями приводящей и отводящей петель тощей кишки накладывается анастомоз по *Braun*, или *еюно-еюнальный анастомоз* (рис. 5-166).

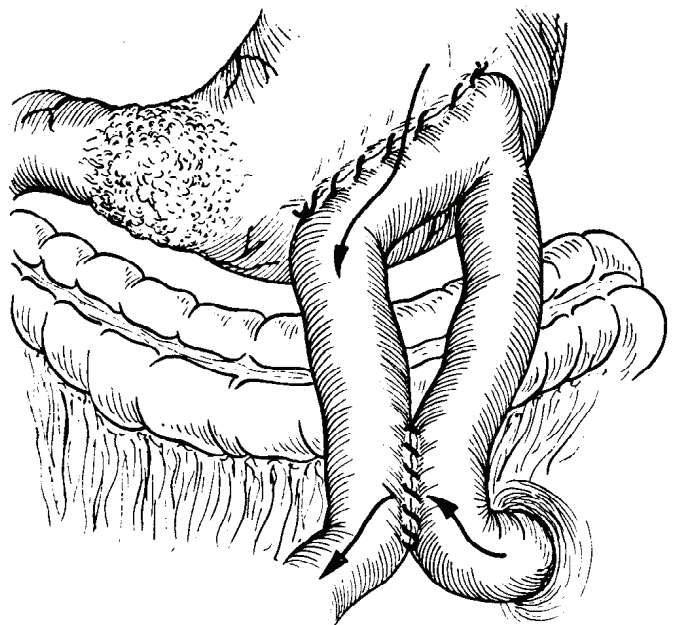


Рис. 5-166. Gastroenteroanastomosis antecolica anterior.

Законченный анастомоз. Между приводящей и отводящей петлями кишки накладывается межкишечный анастомоз по *Braun*.

При гастроэнтероанастомозе, наложенном не при резекции желудка, а в особенности при обычной гастроэнтеростоме, случается, что содержимое желудка попадает не в отводящую, а в приводящую петлю



кишки и оттуда — через двенадцатиперстную кишку, если привратник еще несколько открыт, — совершает обратный путь в желудок. Возникает *порочный круг*. Короткий анастомоз между петлями тощей кишки по *Braun* служит для предупреждения этого осложнения.

Однако многие авторы, в том числе и автор этой главы, не считают обязательным наложение анастомоза по *Braun* при *gastroenteroanastomosis antecolica anterior*. После завершения наложения гастроэнтероанастомоза брюшная полость послойно закрывается наглухо, без дренирования.

*Gastroenteroanastomosis retrocolica posterior* Производится верхняя левосторонняя трансректальная лапаротомия. Большой сальник и поперечноободочная кишка отводятся ассистентом кверху и кпереди. На нижней поверхности натянутой брыжейки поперечноободочной кишки, на ее бессосудистом участке скальпелем наносится разрез в направлении спереди назад, этот разрез затем расширяется тупым путем двумя пальцами до 10 см.

Левой рукой желудок отодвигается книзу. После этого в отверстии брыжейки поперечноободочной кишки появляется задняя поверхность желудка. Желудок отводится книзу. Рядом с ним помещается первая после двенадцатиперстно-тощекишечного изгиба петля тощей кишки. С этой петлей будет образован анастомоз на т.н. короткой петле. Линия анастомоза может быть выбрана на участке желудка между большой и малой кривизной как по его продольной оси, так и по поперечной.

Как правило, анастомоз накладывается в изоперистальтическом направлении, но может быть без неблагоприятных последствий наложен и антиперистальтически. Если анастомоз наложен по поперечнику желудка, то он изоперистальтичен, если приводящая петля обращена к малой кривизне, а отводящая к большой кривизне желудка, то анастомоз наложен антиперистальтично. Четыре ряда швов накладываются, как и при предыдущем варианте анастомоза.

После наложения последнего ряда серо-серозных швов края разреза на брыжейке поперечноободочной кишки несколькими серозными швами прикрепляют к задней стенке желудка, чтобы через это отверстие не могла проскользнуть и ущемиться петля тощей кишки (рис. 5-167).

Брюшная полость закрывается послойно, наглухо, дренажная трубка в брюшную полость не вводится.

При *иноперабельной карциноме привратники желудка из двух вариантов применяемых анастомозов рекомендуется gastroenteroanastomosis antecolica anterior* с анастомозом по *Braun* или без него. Дело в том, что раковая опухоль часто распространяется и на брыжейку поперечноободочной кишки и может полностью закрыть *gastroenteroanastomosis retrocolica posterior*.

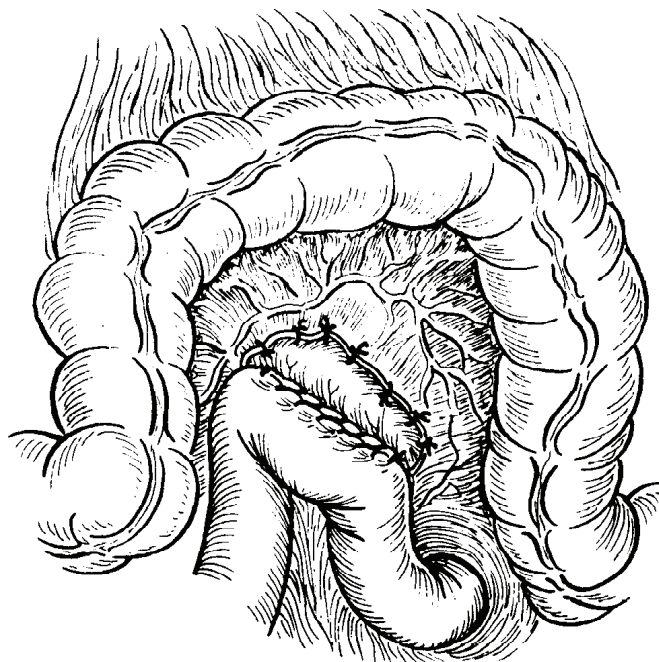


Рис. 5-167. *Gastroenteroanastomosis retrocolica posterior* под высоко поднятой поперечноободочной кишкой

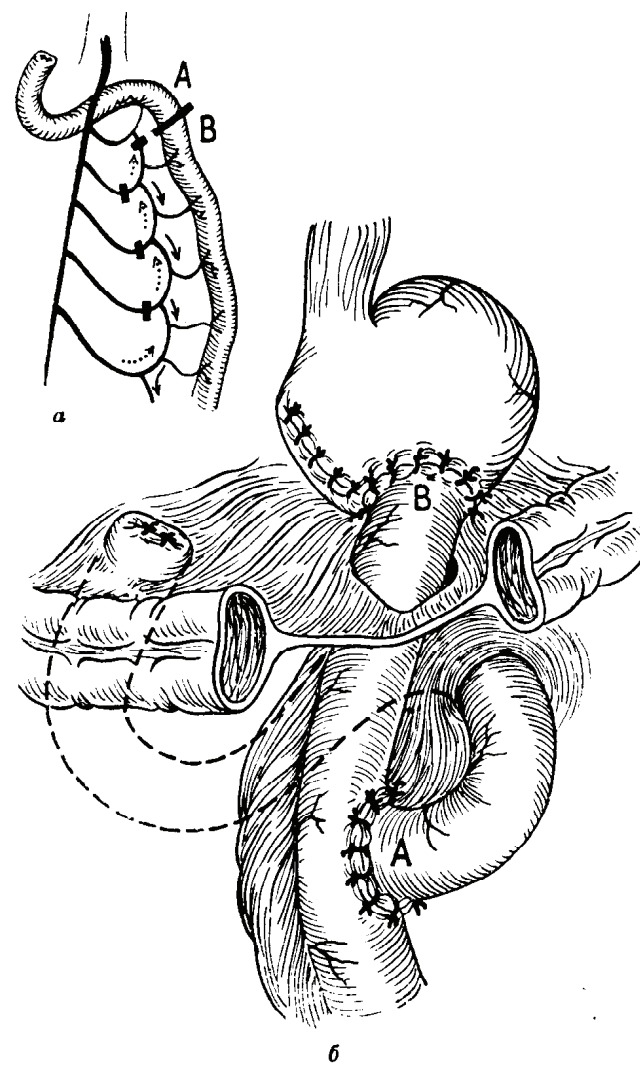


Рис. 5-168. *Gastroenteroanastomosis retrocolica* по Roux (Y-образный). Начальный отрезок тощей кишки рассекается (а), нижняя ее культя подшивается к желудку, а верхняя — к отводящей части кишки (б)

От наложения анастомоза по способу *antecolica anterior* можно отказаться только в том случае, если опухолевая инфильтрация передней стенки желудка более интенсивна и распространена на большем участке, чем на задней его стенке, что встречается довольно редко.

Бывает, что большой сальник в результате опухоли или после предыдущей операции в брюшной полости прочно прирастает в малом тазу. В таком случае вместо освобождения от сращений рекомендуется на большом сальнике непосредственно под поперечноободочной кишкой сделать отверстие и провести через него петлю тощей кишки.

Если распространение опухоли, сморщивание сальника в результате опухоли или же иная причина не позволяют применить это решение, в исключительных случаях можно прибегнуть к наложению гастроэнтероанастомоза по способу *retrocolica anterior*.

### Gastroenteroanastomosis *retrocolica anterior*

Желудочно-поперечноободочная связка (*lig. gastrocolicum*) пересекается между лигатурами на протяжении примерно 10 см, тем самым вскрывается сальниковая сумка. Нижняя стенка этой сумки образована брыжейкой поперечноободочной кишки, на которой сверху на бессосудистом участке накладывается отверстие. Через него первая петля тощей кишки подтягивается к *передней* стенке желудка, с которым и анастомозируется.

У-образный гастроэнтероанастомоз по Roux Для наложения Y-образного анастомоза по *Roux* берется петля тонкой кишки на 10-15 см дистальнее двенадцатиперстно-тонкокишечного изгиба, ее брыжейка пересекается между лигатурами перпендикулярно к кишке, так, чтобы сохранить центральную сосудистую аркаду, а сосуды двух периферийных аркад перерезаются (см. стр. 191). На несколько сантиметров выше этого места и ниже его на кишку накладывается мягкий жом, по линии рассечения брыжейки перерезается кишка. Получаются две петли кишки: оральная и каудальная.

Каудальная петля при наложении анастомоза по способу *antecolica* или *retrocolica* подтягивается к культе желудка, с нижним полюсом которой и соединяется по способу «конец в конец». Оральная петля кишки анастомозируется по способу «конец в бок» с той частью отводящей петли тонкой кишки, которая расположена под поперечноободочной кишкой (*рис. 5-168*). При необходимости, например, при резекции или повторной резекции желудка, по способу «конец в бок» может быть анастомозирована очень короткая — всего 4-5 см — оральная петля с аборальной петлей.

### Ваготомия по поводу пептической язвы Ваготомия или резекция?

Спустя несколько месяцев после первой успешной резекции привратника желудка, проведенной *Billroth*, 21 сентября 1881 года *Rydygier* выполнил резекцию желудка по поводу пептической язвы. В журнале «*Zentralblatt für Chirurgie*» об этой операции было опубликовано сообщение редакции, в котором говорилось, что «это первая, и можно надеяться, последняя операция по поводу язвы». Однако в течение многих десятилетий в Европе единственным методом хирургического лечения язвы оставались операции по методу *Billroth* I и II, сопровождавшиеся резекцией двух третей желудка. Выдающийся русский хирург *П. А. Герцен* в начале этого века сказал: «Надо научиться делать резекцию желудка, и тогда эта операция будет такой же простой, как снятие ногтя».

В США с самого начала резекция желудка не получила распространения, чаще всего там прибегали к наложению гастроэнтероанастомозов, разработанному *Mayo* и *Moynihan* в конце прошлого века. Однако после наложения гастроэнтероанастомоза в 50 % случаев развивалась пептическая язва тощей кишки, что было хуже, чем первоначальное заболевание.

В 1943 г. *Dragstedt* и *Owens* предложили *трансторакальную двухстороннюю стволовую ваготомию*. Физиологическая основа операции такова:

Пептическая язва возникает только в таких местах, где есть соляная кислота. Соляную кислоту производят клетки дна и тела желудка. Важнейшим возбудителем производства кислоты является пища. Производство соляной кислоты делится на две основные фазы:

1. кефалическая фаза, которая осуществляется через блуждающий нерв,
2. желудочная фаза, которую регулирует гастрин — гормон, производящийся в антральной части желудка. Блуждающий нерв и гастрин находятся во взаимодействии.

В результате стволовой ваготомии исключается кефалическая фаза производства соляной кислоты. Это простая небольшая операция, смертность в результате ее составляет всего несколько десятых долей процента. В 1950-е годы очень быстро росло число хирургов, проводящих это вмешательство; последние считали отсталыми тех хирургов, что еще придерживались метода *резекции желудка*.

В 1960-е годы выяснилось, что после стволовой ваготомии возникало очень много осложнений (*Hedri* и многие другие авторы); так, например, поносы развивались примерно в 10% случаев, демпинг-синдром — в 20-30%, часты были и рецидивы язвы, примерно

в 10% случаев. Причину этого видели в том, что в результате стволовой ваготомии удаляются и такие нервные волокна, которые оказывают глубоко определяющее воздействие на подвижность желудка и всего кишечного тракта, на производство желчи и поджелудочного сока. Расстройства опорожнения желудка приводят к застою, что в результате повышенного выделения гастрина приводит к язвенно-язвенному воздействию. Поэтому в настоящее время стволовую ваготомию производят только в комбинации с дренажной операцией (*Stefanics, Ihasz*).

После изучения всех этих обстоятельств развитие ваготомии продолжалось в трех направлениях. Во-первых, вместо стволовой ваготомии все больше хирургов производили *селективную гастральную ваготомию*, а позже начали производить и *селективную проксимальную ваготомию (Holle)*. Во-вторых, для предупреждения желудочного стаза ваготомия была дополнена т.н. *дренажной операцией*, под которой понимаются самые различные методы пластики привратника желудка. В-третьих, главным образом по предложению *Harkins* и *Nyhus*, начали комбинировать *ваготомию с «малой» резекцией*: антрэктомией или дистальной гемигастрэктомией.

В начале 1970-х гг. между представителями двух «лагерей» — «ваготомистами» и «резекционистами» велась острая дискуссия, примеров которой мы не найдем во всей истории медицинской литературы. Приводим лишь несколько ссылок.

В апреле 1971 года *Bunte* (Эрланген—Нюрнберг, клиника Хегеманна) предлагает проводить у пожилых больных ваготомию в комбинации с пластикой привратника, так как проведение резекции у этих больных сопряжено со слишком большой опасностью. Это же вмешательство он предложил выполнять и при острой стрессовой язве у молодых больных. При хронических язвах у больных среднего возраста он предлагает резекцию 2/3 желудка. Спустя два месяца в том же журнале (*Deutsche Medizinische Wochenschrift*) *H. Kirschner* и *Markan* (Гамбург—Алтона) предлагают как раз противоположное: селективную гастральную ваготомию у больных молодого и среднего возраста.

В мае 1972 года на конгрессе Общества немецких хирургов одной из главных тем была «Язвенная болезнь как хирургическая проблема». *Reifferscheid* в большинстве случаев предлагает производить селективную ваготомию с 25-30%-ной (антральной) резекцией по методу *Billroth I* с анастомозом «конец в конец». Смертность при этой операции—0,7%, рецидивы — в 1,2% случаев. Там же *Ungeheuer* говорит о господствующем и в наши дни монопольном положении классической резекции 2/3 желудка. Он производит ваготомию в комбинации с пластикой

привратника только у 10% больных. Он видит преимущество 60-80% резекции желудка в отличие от ваготомии в том, что в результате этой операции удаляется не только антральная часть желудка (гастрин), но и значительно сокращается масса продуцирующих соляную кислоту покровных (париетальных) клеток.

На том же конгрессе *Schreiber* пропагандировал ваготомию, причем супраселективную и без пластики привратника и резекции (!), во всех таких случаях, когда вызванное пептагастроном производство соляной кислоты не превышает 30 мвал/час. Вслед за ним *Holle* выступил в защиту операции, правильной как с формальной, так и с функциональной точки зрения (*form und funktionsge rechte Operation*). Таким вмешательством он считает селективную проксимальную ваготомию с пластикой привратника.

Большинство американских хирургов при пептических язвах проводят одну из форм ваготомии и остерегаются выполнять классическую резекцию. Однако и в Америке есть противники этого метода. Так, пользующийся огромным авторитетом *Ochsner* с 1925 года в случаях язвы желудка производит субтотальную резекцию, его результаты таковы: летальность операции составляет 1,5%, рецидивы возникают примерно в 1% случаев, в 93% случаев результат отличный (1970). Он убежден, что в случае безэффективности консервативного лечения идеальным хирургическим методом лечения язвенной болезни является субтотальная гастрэктомия, и через 10-15 лет ваготомию постигнет та же судьба, что и гастроэнтероанастомозы.

В 1971 году на всемирном гастроэнтерологическом хирургическом конгрессе (Сан-Ремо) *Lortat-Jacob* отметил, что во Франции методы резекции все более возвращают свое утраченное право на существование.

Английский хирург *Ogilvie* считает, что плохие результаты операций на желудке объясняются лишь *неумением как следует оперировать. Кто умеет безупречно произвести резекцию желудка, у того и результаты будут хорошими.*

Вопрос по-прежнему остается открытым; пока трудно предсказать, в пользу какого вмешательства он будет решен.

Однако и сторонники ваготомии предупреждают, что разбрасываться не стоит, каждый хирург должен пока остановиться на привычном для него, хорошо оправдавшем себя в его практике методе. Дело в том, что резекция 2/3 желудка по *Billroth I* или *II* никогда не ошибка при язвенной болезни, в то время как *показания к ваготомии с пластикой привратника могут быть полностью ошибочными*, так как зависят от типа выделения соляной кислоты, расположения язвы и прочих факторов.



«Ваготомия и ее комбинации с различными дренажными операциями пополнили арсенал средств хирургического лечения пептической язвы, имеющих в нашем распоряжении. Наша задача: при их применении осуществлять индивидуализированный подход в духе селективной хирургии» (*Rubanyi*).

Автор этого раздела не берет на себя ответственность решить спорный вопрос о предпочтении ваготомии или резекции, однако он все-таки стремится оказать читателям некоторую помощь при решении данной проблемы на практике. Дело в том, что некоторые проблемы хирургии пептических язв уже могут считаться окончательно решенными, есть неоспоримые принципы, которые могут быть положены в основу решения. К этим принципам мы и обращаемся.

Прежде всего следует отметить, что в настоящее время окончательно сформировалось определенное мнение, что *язвой желудка* можно называть только язву тела желудка, при которой характерны в этом месте пониженная перистальтика и пониженная секреция. Даже препилорические язвы антральной области должны быть отнесены к *язвам двенадцатиперстной кишки*, так как для них, как для всех язв двенадцатиперстной кишки, характерны гиперсекреция и повышенная в этом месте перистальтика, особенно же гиперсекреция соляной кислоты повышена на голодный желудок (ночью), имеющая неоспоримо вагусную природу.

При *язвах желудка*, если соответствующее шестинедельное консервативное лечение не приносит результата, показана лапаротомия. Чем выше язва на малой кривизне и чем ближе она к большой кривизне желудка, тем больше подозрений на ее злокачественный характер. В настоящее время резекции 2/3 желудка считается абсолютно показанной и при каллезных язвах желудка.

Основным показанием для проведения ваготомии в комбинации с пластикой привратника является *язва двенадцатиперстной кишки*, протекающая без всяких осложнений, однако и при ней также приемлем классический метод резекции 2/3 желудка по *Billroth*. Во всяком случае, продолжает дискутироваться то обстоятельство, что при вмешательствах, *исключающих резекцию*, меньше осложнений и ниже летальность. Большое количество сообщений подтверждает, что путем селективной проксимальной ваготомии можно окончательно излечить ряд больных с язвенной болезнью (*Lick*).

При *стрессовой язве* причиной частых кровотечений и прободения является то, что к гиперсекреции присоединяется еще и аноксия слизистой. Последняя вызывается адренэргическим открытием экстрамукозных артериовенозных шунтов. Поэтому наряду с остановкой кровотечения и устранением перфорационного отверстия необходимо предпринять все

необходимые меры, чтобы устранить первопричины заболевания - стрессовой ситуации.

Абсолютно показана операция при *прободной язве*. При перфорации желудка (следовательно, не в области привратника) необходима пробная эксцизия и гистологический анализ для установления характера изменений (доброкачественные или злокачественные), причем по возможности это должно быть произведено во время операции. При прободной язве двенадцатиперстной кишки наиболее распространен и признан метод эксцизии язвы и пластика привратника (поперечное ушивание перфорационного отверстия) с одновременным или более поздним (через 3 недели) проведением селективной проксимальной ваготомии. Однако многие хирурги в таких случаях, если общее состояние больного хорошее и местных осложнений (перитонит и пр.) нет, по-прежнему считают оправданной первичную резекцию. Простое ушивание и настоящее время считается допустимым только при очень плохом общем состоянии и преклонном возрасте больного.

В случае *кровотокающей язвы* неотложность операции тем больше, чем хуже состояние больного и чем он старше по возрасту. Еще до начала оперативного вмешательства эндоскопией должна быть исключена возможность все чаще встречающегося в наши дни эрозивного геморрагического гастрита (*Schreiber*). При хорошем общем состоянии больного, если язва может быть легко резецирована, производится резекция. При Тяжелом общем состоянии и у больных преклонного возраста рекомендуется прошивание кровоточащего участка в комбинации с ваготомией и пластикой привратника. Если кровоточит *каллезная язва желудка*, рекомендуется произвести резекцию.

При *язве двенадцатиперстной кишки, пенетрирующей* в поджелудочную железу или печеночно-двенадцатиперстную связку, многие и сейчас еще предпочитают резекцию 2/3 желудка (*Ungeheuer*), но приемлема и ваготомия с пластикой привратника. И сейчас не утратило свое значение старое доброе правило: чем сложнее патологический процесс, *тем лучший результат может ожидать от резекции*.

Что касается *различных типов резекции*, то здесь все хирурги единогласно предлагают анастомоз по способу *Billroth I*, поскольку пассаж двенадцатиперстной кишки создает возможность для сохранения многих полезных физиологических рефлексов. Сейчас и при каллезной язве двенадцатиперстной кишки, пенетрирующей в поджелудочную железу, мы также уже не очень боимся, если иной возможности не предоставляется (см. стр. 449), ее вылушивания по методу *Clairmont-Strauss*. Мобилизацией двенадцатиперстной кишки по *Kocher* и в исключительных случаях отделением селезенки от задней брюшной стенки во

всех случаях без натяжения может быть восстановлен ортоградный (прямой) пассаж двенадцатиперстной кишки по *Billroth I*.

Анастомоз по способу *Billroth II* допускается во всех тех случаях, когда вмешательство по способу *Billroth I* произвести невозможно или же хирург не имеет достаточного опыта, чтобы безупречно произвести такое вмешательство при глубоко локализованной язве двенадцатиперстной кишки. Из множества вариаций *Ungeheuer* выбрал гастроэюноанастомоз с короткой петлей по методу *antecolica*, его он применяет с 1967 года и очень доволен получаемыми результатами. Он не прибегает к анастомозу по *Braun* — между отводящей и приводящей петлями тонкой кишки, так как при нем щелочной сок двенадцатиперстной кишки также нейтрализует соляную кислоту в гастроэнтероанастомозе. В Советском Союзе резекция желудка была усовершенствована *С. С. Юдиным, Д. Араповым, А. А. Рукаковым*.

Ниже на основании схемы *Schreiber* приводятся различные формы ваготомии.

Основой выбора метода операции при язвенной болезни должен служить анализ секреторной деятельности желудка. Различают основную (базальную) секрецию (BAO = basal acid output) и вызванную пентагастрином (6  $\mu$ кг пентагастрина) максимальную секрецию (MAO = maximal acid output). На основании данных, приведенных в таблице 5-3, нужно наметить, какой степени редукции производства соляной кислоты мы намерены достигнуть в результате операции.

Повторные обследования большого числа больных показали, что

- селективная гастральная ваготомия вызывает 65%-ную редукцию,
- резекция 2/3 желудка без ваготомии - 85%-ную редукцию,
- а ваготомия с резекцией — 95%-ную редукцию производства соляной кислоты.

**Таблица 3.** Показатели производства соляной кислоты при различных патологических состояниях (по *Pichimayr*)

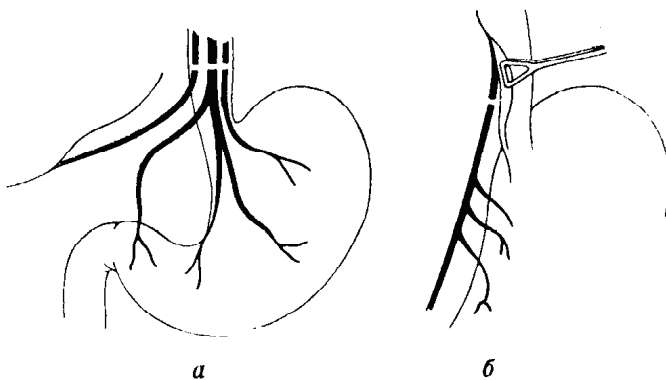
Тип секреции	мвал НСІ/час	Состояние
BAO	0-5	нормальное
	>5	язва двенадцатиперстной кишки
	>20	синдром Zollinger-Eltison
MAO	0	атрофический гастрит,
	17-25	карцинома
	30-35	нормальное
	>60	язва двенадцатиперстной кишки
		синдром Zollinger- Ellison

На основании вышеприведенных данных каждый хирург может выбрать тот метод оперативного вмешательства, который считает наиболее полезным для данного больного.

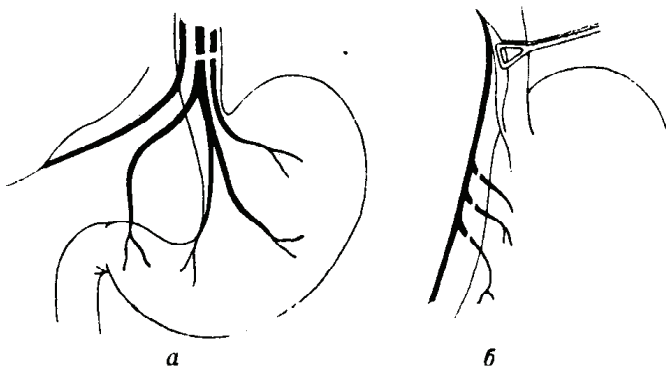
### Стволовая ваготомия

Сейчас уже данное вмешательство производится очень редко, так как оно сопряжено со множеством неприятных побочных действий.

При анестезии, позволяющей достигнуть полной релаксации, производится левосторонняя верхняя парамедианная лапаротомия до мечевидного отростка. Участок брюшины, переходящей с диафрагмы на кардию, рассекается в поперечном направлении, пищевод тупым путем, пальцами освобождается от окружающих его образований, затем вокруг него обматывают резиновую трубку. При сильном оттягивании пищевода вниз с помощью этой трубки напрягаются ветви блуждающего нерва. Эти ветви, натянутые, словно струны, проходят к кардии, пищевод обычно при этом расслаблен.



**Рис. 5-169.** Стволовая ваготомия. Рассечение переднего (левого) блуждающего нерва (а) и заднего (правого) блуждающего нерва (б)



**Рис. 5-170.** Селективная желудочная ваготомия. Пересечение переднего (левого) блуждающего нерва (а) и заднего (правого) блуждающего нерва (б)

Оттягивая кардию вниз, натягивают ветви блуждающего нерва, который становится хорошо прощупываемым. В ходе эмбрионального развития происходит ротация желудка вправо, в результате чего левый блуждающий нерв оказывается на передней, а правый — на задней поверхности пищевода. Эти нервы натянуты, круглые, палец ощущает их как перекатывающиеся шнурочки. Около переднего блуждающего нерва, несколько влево от него, как правило, проходит к желудку 2-3 придаточные веточки (рис. 5-169).

При стволовой ваготомии из всех обнаруженных вет-

вей нерва иссекается участок длиной в 2-3 см. Небольшие волокна блуждающего нерва могут быть обнаружены с помощью окраски нервов по *Lee*. Изготавливается раствор лейкометиленовой синьки (метиленовая синька 0,4, аскорбиновая кислота 7,01, бикарбонат натрия 1,68, дистиллированная вода до 100,00) или введенный вместо него *Schreiber* 10% раствор индигокармина. Оголенную, освобожденную от брюшины конечную часть пищевода натирают кусочком марли, смоченном этим раствором, после чего это место протирают насухо. Нервные волокна получают синевастую окраску.

Стволовая ваготомия может быть произведена при трансторакальном доступе, торакотомия производится в таком случае в VII межреберье слева.

### Селективная гастральная ваготомия

Суть вмешательства состоит в пересечении всех ветвей блуждающего нерва, идущих к желудку, остальные его ветви нужно щадить.

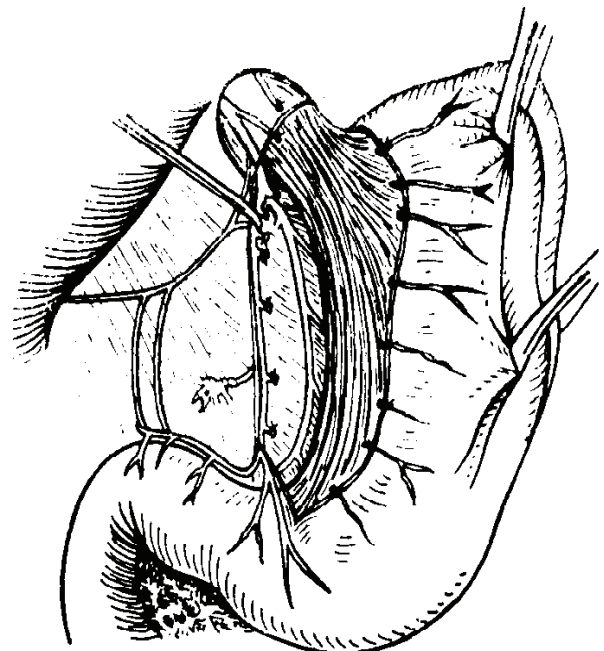
Выделяется кардия желудка, над ней рассекается брюшина, пищевод охватывается резиновой трубкой и оттягивается вниз.

От переднего блуждающего нерва 12 веточки идут к воротам печени (*rami hepatici*), они проходят в печеночно-желудочной связке (малом сальнике), близко от нижней поверхности печени. От заднего блуждающего нерва, как правило, отходит 1 ветвь (*ramus coeliacus*) к чревному узлу, это самая толстая ветвь нерва, а потому она легко распознается. Эта ветвь проходит к чревному узлу в желудочно-поджелудочной складке, около левой желудочной артерии, однако идет в направлении, противоположном артерии.

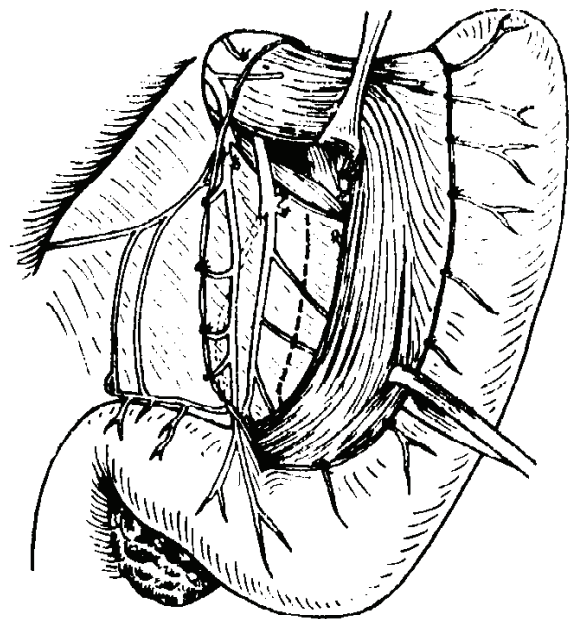
Проследивая ход печеночных и чревной ветвей блуждающих нервов, а также отыскивая место их «впадения» в ворота печени и в чревный узел, производят препаровку и отводят эти ветви вправо. Все остальные ветви блуждающих нервов, которые идут к передней и задней поверхности желудка, пересекаются. Суть операции иллюстрирует *рас. 5-170*.

### Селективная проксимальная ваготомия

Этот способ вмешательства отличается от вышеописанного тем, что при нем щадятся те ветви блуждающих нервов (*rami antrales*), которые оба нерва дают к антральной области. В Советском Союзе эта операция изучалась *Г. Л. Ратнером* и *И. М. Березиным* (1967), *Ю. Е. Березовым* (1968), *В. С. Маятом* и *Ю. М. Панцыревым*. Бесчисленное количество вариантов прохождения ветвей блуждающих нервов (*Hliff*) не позволяет разработать строго определенный план проведения операции.



а



б

**Рис. 5-171.** Селективная проксимальная ваготомия. Пересечение переднего (левого) блуждающего нерва (а) и заднего (правого) блуждающего нерва (б)

Лишь путем очень тщательной и терпеливой препаровки можно отделить друг от друга ветви, подлежащие перерезке и сохраняемые. Большую помощь оказывает окраска нервов. Помогает и натяжение отдельных ветвей, при этом легче определить, какая ветвь, в каком направлении идет.

Некоторые хирурги изменили технику этого вмешательства. По границе между телом и антральной частью желудка, строго придерживаясь хода малой его кривизны, препарируют в направлении кардии. Малый сальник шаг за шагом, между лигатурами полностью отделяется от малой кривизны, вплоть до правого края кардии. Эта манипуляция производится в нескольких



слоях. Отсюда препаровку продолжают влево по передней и задней поверхности пищевода до левого края кардии, пересекаются все волокна, которые проходят от пищевода к желудку экстрамускулярно (рис. 5-171).

### Дренажная операция

Как самостоятельное вмешательство эта операция никогда не производится, ее применяют лишь исключительно как дополнение к ваготомии. При проксимальной резекции желудка волокна блуждающих нервов, идущие к культе желудка (антральной его части, привратнику), также оказываются рассеченными, а потому и при этом виде вмешательства обоснована пластика привратника. Цель этой операции — предупредить спазм привратника желудка и возникающий в результате его стаз желудка.

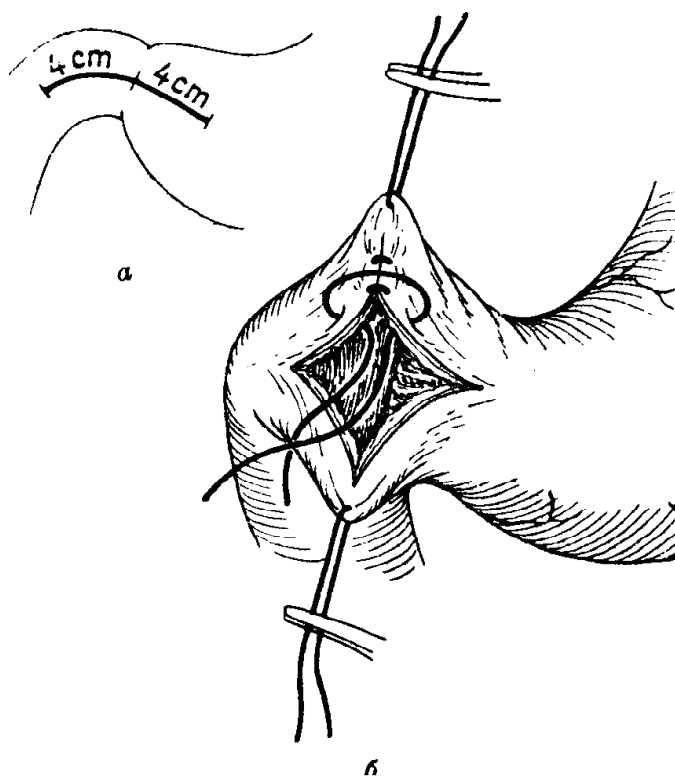


Рис. 5-172. Пластика привратника желудка по Heineke-Mikulicz. Продольный разрез (а) и поперечный шов (б)

Из множества вариантов (пластика привратника, гастроэнтероанастомозы) по всему миру распространен метод *пластики привратника по Heineke—Mikulicz* (1888) и различные его разновидности.

Ход операции следующий. Выполняется продольный примерно 8 см-овый разрез через привратник, приблизительно половина его приходится на антральную часть, а вторая половина — на двенадцатиперстную кишку (рис. 5-172, а). (L. Szam считает более благоприятным разрез длиной в 2,5-3 см, поскольку после поперечного ушивания такого разреза на малой и большой кривизне не возникает карманов).

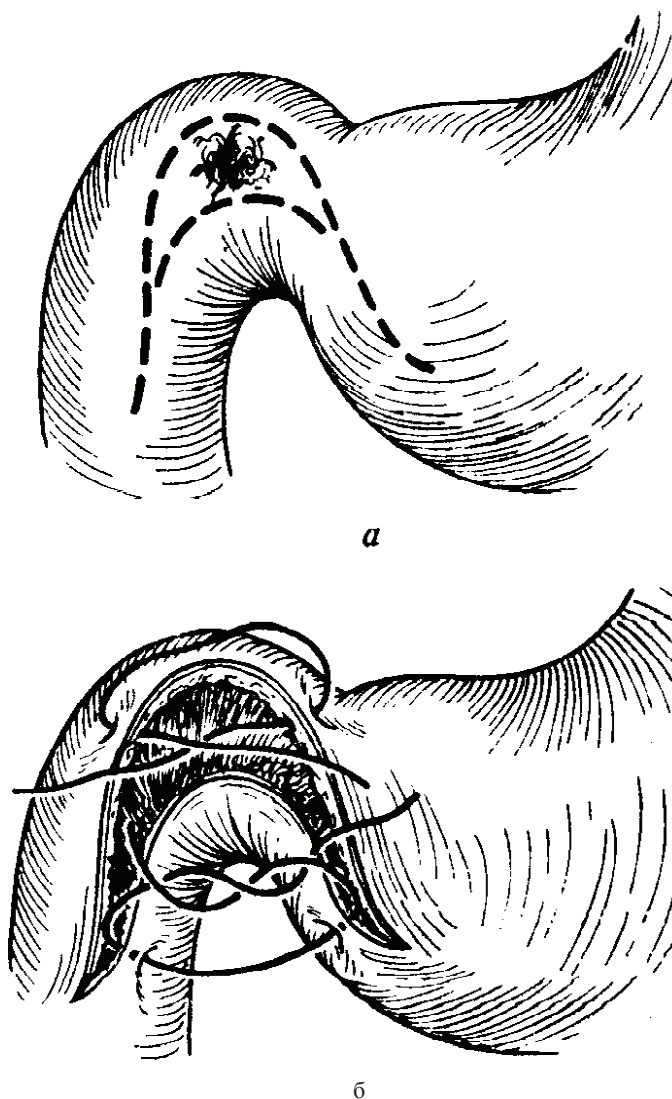
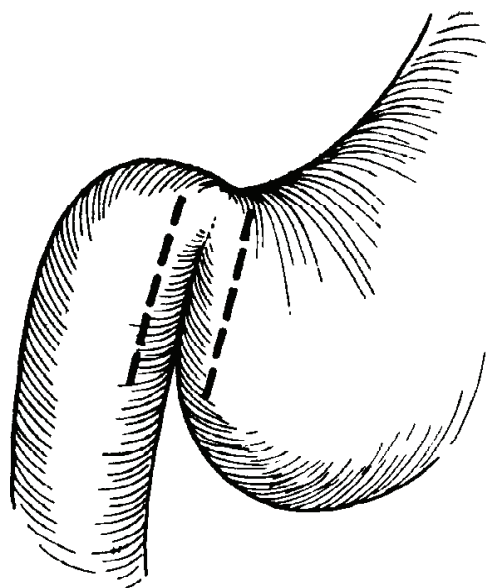


Рис. 5-173. Пластика привратника желудка по Finney. п-образный разрез (а) с гастродуоденостомия (б)

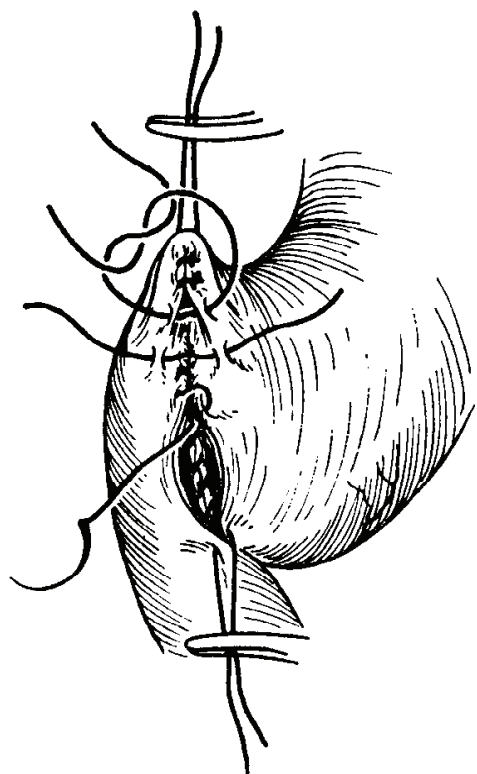
Гипертрофическая часть привратника, приходящаяся на линию разреза, или же язва передней стенки иссекаются. С помощью двух держалок рана привратника растягивается, ее края оттягиваются вверх и вниз, в результате чего она из продольной становится поперечной (к продольной оси желудка).

Швы накладываются по оригинальному способу *Heineke—Mikulicz* двумя рядами: внутренний ряд швов завязывается в просвете и накладывается кетгут, наружный ряд швов — узловатый — серо-серозные швы. Модификация этого способа, выполненная *Weinberg*, состоит в том, что во избежание сужения накладывается только один ряд швов, — это узловатые серо-серозные швы, при которых края раны вворачиваются внутрь (рис. 5-172, б).

В последнее время все больше сторонников полагаемого разреза рассекается только серомускулярный слой, слизистая не повреждается. После этого продольный разрез также преобразуется в поперечный и ушивается узловатыми серо-серозными швами.



а



б

Рис. 5-174. Пластика привратника желудка по Jaboulay. Разрез на желудке и двенадцатиперстной кишке (а) и гастродуоденостомия (б)

Некоторые хирурги отдают предпочтение пластике привратника по Finney (1902). При таком способе вмешательства препилорическая часть желудка и начальный отрезок двенадцатиперстной кишки вскрывается П-образным швом, между названными участками накладывается анастомоз по способу «бок в бок» (рис. 5-173). В определенных случаях, например, при тяжелом стенозе привратника, вызванном каллезной язвой, хорошо зарекомендовала себя на практике и гастродуоденостомия по Jaboulay (1892) (рис. 5-174).

## Резекция желудка

Резекцией желудка называют операцию, при которой удаляется значительная часть желудка, после чего восстанавливается непрерывность пищеварительного тракта. Первая успешная резекция желудка была проведена Billroth 29 января 1881 года по поводу рака привратника желудка. Следующая успешная операция была выполнена первым ассистентом Wolfier 8 апреля 1881 года. Этот больной был первым из тех, кто жил после операции по поводу рака желудка пять лет.

Что касается терминологии резекции желудка, то здесь отмечается много расхождений. В Венгрии и в странах немецкого языка резекцией желудка называют удаление его части, причем различают разнообразные типы операции.

Так, когда говорят просто «резекция желудка», то имеют в виду *дистальную резекцию желудка* — удаление нижних 2/3-3/4 его. Одним из вариантов этой операции является *антральная резекция*, т. е. удаление только антральной части желудка, составляющей около 1/3 всего желудка, а также *субтотальная резекция*, при которой удаляется почти весь желудок, остается только участок шириной в 2-3 см в верхней части его.

*Проксимальной резекцией желудка* называют удаление верхней его части вместе с кардией, нижняя часть сохраняется в различной степени.

В исключительных случаях, например, в целях удаления доброкачественной опухоли, производится *кольцевидная сегментарная резекция желудка*: нижняя и верхняя части желудка сохраняются, средний же его сегмент удаляется.

Полное удаление желудка называют *гастрэктомией* или *тотальной гастрэктомией*.

Такой же терминологии придерживаются в Советском Союзе.

На французской и английской языковых территориях гастрэктомией называют резекцию желудка, причем различают следующие ее формы:

### I. парциальная гастрэктомия:

- А) дистальная гастрэктомия
  - 1) гастропилорэктомия,
  - 2) антрэктомия,
  - 3) субтотальная гастрэктомия;

- Б) проксимальная гастрэктомия, или кардиэктомия, или фундэктомия;

### II. тотальная гастрэктомия.

Дистальная гастрэктомия, гастропилорэктомия — то же самое, что и *типичная резекция желудка* по

нашей терминологии: удаление 65-70% нижней части желудка. Анатомически удаляется почти половина тела желудка, антральная часть его и привратник. Это типичная операция при хронических пептических язвах и небольших карциномах в области привратника

*Резекция антральной части желудка*, которая раньше проводилась очень редко, теперь применяется все чаще и чаще в комбинации с ваготомией для лечения пептических язв двенадцатиперстной кишки.

*Субтотальной резекцией желудка* или субтотальной дистальной гастрэктомией называют удаление 80-85% нижней части желудка. Оставляется только небольшой участок дна желудка вокруг кардии, что, однако, имеет большое значение, поскольку, во-первых, этот участок покрыт серозной оболочкой и потому может служить надежной основой для анастомоза, а во-вторых, здесь производится т.н. *intrinsic factor*, а потому при оставлении этого участка агастрическая анемия возникает только в редких случаях, а то и не встречается вообще. Это типичная операция при высоко расположенных язвах желудка и распространенной карциноме желудка.

*Проксимальная резекция желудка* (гастрэктомия) производится по поводу карциномы кардии, когда вместе с кардией удаляется верхняя треть, половина, а то и две трети желудка. Антральная часть и привратник сохраняются, они-то и анастомозируются с пищеводом, или же между пищеводом и культей желудка осуществляется сообщение посредством тощей кишки.

*Тотальная гастрэктомия*, полное удаление желудка от пищевода до двенадцатиперстной кишки, — типичная операция при распространенной карциноме желудка. «Обязательно необходимой» (*gastrectomie totale de necessite*) называют тотальную гастрэктомию в том случае, если патологический процесс настолько распространен, что удаление пораженных им частей желудка *технически* можно осуществить лишь путем радикальной экстирпации всего желудка.

Принципиальной тотальной гастрэктомией (*gastrectomie totale de principe*, *Lejevre—Lortat-Jacob*, 1950) называют удаление всего желудка, проводимое по тем *принципиальным соображениям*, что даже самая маленькая злокачественная опухоль может считаться радикально удаленной только при условии, что экстирпируется весь желудок. Однако тотальная гастрэктомия сопряжена с такой опасностью и такими серьезными последствиями для больного, которые никак не могут компенсироваться ее отдаленными результатами, которые весьма спорны. Большинство хирургов в наши дни к такому вмешательству по принципиальным соображениям уже ее прибегает, оставляя его для тех случаев, когда иного выхода нет.

В связи с операциями по поводу рака желудка распространено еще два названия: расширенные и комбинированные операции.

*Расширенной операцией* называют резекцию желудка или тотальную гастрэктомию, если по *принципиальным соображениям* кроме желудка удаляются еще и другие органы. Так сейчас уже во всех случаях считается обязательным при таком вмешательстве удаление регионарных лимфатических узлов, малого и большого сальника, но отдельные хирурги в целях более радикального удаления лимфатического аппарата удаляют еще и селезенку и хвост поджелудочной железы.

*Комбинированной* называют *резекцию желудка* или тотальную гастрэктомию, если из-за распространенности опухоли по *техническим причинам* хирург оказывается вынужденным удалить и часть соседнего органа (толстой кишки, поджелудочной железы, печени, брюшной стенки).

Важнейшим показанием для резекции желудка является его злокачественная опухоль (карцинома, саркома) и пептическая язва на начальном отрезке двенадцатиперстной кишки. В случае очень редко встречающихся доброкачественных опухолей (миомы, нейрофибромы и пр.), ограничиваются, как правило, локальной эксцизией опухолевого участка, т.н. *эксцизией стенки желудка*.

Переходной формой между доброкачественным и злокачественным изменением является *полип желудка*. Солитарный полип величиной менее 1 см, сидящий на тонкой ножке, окруженный интактной стенкой желудка, по цвету и на ощупь сходный со слизистой желудка, может считаться доброкачественным. Такой полип обнаруживается при гастротомии, полип удаляется, из стенки желудка ничего не резецируется. В противовес этому большой полип на широком основании, с папилломатозной поверхностью, более темной окраски, чем стенка желудка, прикрепленный к своему основанию и окруженный инфильтрованной стенкой желудка, считается злокачественным или, по крайней мере, предраковым изменением; его удаляют путем такой же резекции, как и при типичной карциноме желудка.

Особой клинической картиной является *полипоз желудка*. При нем слизистая желудка усеяна множеством мелких и крупных полипов, чаще всего в нижней трети или половине его. Эти полипы имеют тенденцию к малигнизации, а потому при полипозе большинство хирургов считает показанной резекцию соответствующей части желудка. Другие же ограничиваются строгим контролем (рентгенография, гастроскопия), и считают операцию показанной только при усиленном росте отдельных полипов.

Бывает, что хирург на основе определенных показаний готовится к проведению резекции желудка, но, вскрыв брюшную полость, не находит в нем никаких патологических изменений. В таких случаях следует рассечь желудочно-поперечноободочную связку (*lig.*



gastrocolicum), вскрыть сумку сальника и тщательно пальпировать всю заднюю стенку желудка, от кардии до привратника. Если и после этого не удастся обнаружить никаких изменений, то производится широкая гастротомия передней стенки желудка. Содержимое желудка отсасывают, желудок вытирают и, раздвигая крючками, обследуют зрительно и пальпируя всю внутреннюю поверхность желудка. Например небольшая язва, давшая сильное кровотечение, может быть скрытой складками малой кривизны в кардиальной части желудка. Указательным пальцем, введенным через гастротомический разрез и привратник, прощупывается весь начальный отрезок двенадцатиперстной кишки.

«Если рентгенологическое исследование обнаруживает язву, а во время операции ее не находят, это не значит, что язвы не было... дело в том, что поверхностная язва может быстро затянуться» (*Herczeg и Zahumenszky*).

Если и после тщательного обследования не удается обнаружить патологическое изменение, предполагавшееся на основании рентгенологического или гастроскопического исследования, следует отказаться от какого бы то ни было дальнейшего оперативного вмешательства на желудке.

Желудок — очень важный орган, без которого трудно обойтись. Производимая им соляная кислота играет важную роль не только в пищеварении, она является и обязательным барьером между внешней средой и кишечным трактом, выполняющим функцию всасывания. Следовательно, *резекция желудка*, с одной стороны, чревата опасностями, характерными для любого оперативного вмешательства, а с другой стороны — она *сопровождается* значительным *нарушением* нормальной функции организма.

Цель резекции желудка различна в зависимости от показаний для операции. Два наиболее частых заболевания, по поводу которых она производится, — это карцинома и пептическая язва. В дальнейшем мы остановимся на целях и задачах операции в этих двух основных случаях, поскольку это поможет разобраться в том, когда необходимо прибегать к различным техническим вариантам.

### Цель операции при раке желудка

Рак желудка в ранней стадии — одна из наиболее легко оперируемых и в то же время наиболее трудно распознаваемых опухолей. Из этого противоречия следует, что, хотя ежегодно по этому поводу проводится много тысяч операций, излечить удается самое большее 5-10% всех больных. Такие же цифры приводились известным онкологом-хирургом *Петровым*.

В последнее десятилетие японским хирургам (*Nakayama, Koza, Maki*) удалось преодолеть это

классическое убеждение. Своими впечатляющими результатами они обязаны *не лучшим операциям, а раннему диагнозу*. Рак желудка — очень распространенная в Японии болезнь. Именно поэтому там организованы систематические массовые обследования населения в том возрасте, когда человек наиболее подвержен этому заболеванию. Обследования проводятся с помощью специального фиброгастроскопа, их дополняют и рентгенологические обследования.

По сообщению *Koza*, если рак желудка удастся обнаружить на той ранней стадии, когда он еще не перешел границ слизистой, выживание в течение 5 лет после резекции желудка составляет 100% ! При раке же подслизистой — уже только 87,5%. Ход операции в случае рака желудка определяется совершенно иными принципами и положением, чем при язве. В случаях карциномы желудка перед хирургом стоит задача *радикально устранить все опухолевые ткани*, в интересах ликвидации микрометастазов. Кроме первичной опухоли, *удаляется и как можно большая часть инфильтрированных лимфатических путей*. Поэтому хирург должен знать наиболее частые пути распространения опухоли и основанные на этих сведениях современные методы оперативного лечения.

*Наиболее частые пути распространения* рака желудка:

1. распространение в пределах стенки желудка;
2. непосредственный переход на соседние с желудком органы;
3. лимфогенные метастазы;
4. гематогенные метастазы;
5. канцероматозная имплантация брюшины. С хирургической точки зрения особенно большое значение имеют первые три вида распространения опухолей, поскольку — в противовес случаям гематогенного и перитонеального распространения — не исключают возможности радикальной операции.

Границы распространения раковой опухоли *в пределах стенки желудка* простым, невооруженным глазом определить невозможно. При гистологическом анализе группы опухолевых клеток обнаруживаются обычно в 1-2 см от видимой границы опухоли, часто эти группы клеток могут переноситься лимфой на расстояние 67 см от опухоли. Опухоль в желудочной стенке распространяется в основном вверх по направлению к кардии и лишь незначительно — вниз в сторону привратника. Интересно отметить, что в преобладающем большинстве случаев у привратника желудка она «останавливается» и очень редко переходит на двенадцатиперстную кишку. Границы распространения опухоли в стенке желудка в ходе операции довольно точно могут быть определены путем гис-

тологического анализа, однако для этого необходимо участие опытных патологов, что возможно далеко не везде. Большинство хирургов, исходя из вышеназванных исследований, придерживаются стремления удалять кверху от макроскопической границы опухоли 4-6, и книзу от нее — 2-3 см в пределах здоровых тканей желудка.

*Распространение опухоли на соседние органы* ~ характерная особенность опухолей, растущих путем инфильтрации. Чаще всего раковая опухоль желудка распространяется на печень, поджелудочную железу и поперечноободочную кишку. При этом возможность радикальной операции не исключается, если опухолевый участок пораженного органа может быть удален в пределах здоровых тканей.

Наиболее частым путем распространения опухолей является *метастазирование через лимфатические пути*. Желудок снабжен богатой сетью лимфатических сосудов, отсюда, по мнению одних авторов, — четыре, а других — пять дренажных магистралей транспортируют лимфу в регионарные лимфатические узлы, расположенные близ

Желудочной стенки. Отсюда лимфа — я с нею и опухолевые клетки — попадают к более отдаленным лимфатическим узлам, регионарное значение которых по мере отдаления все более утрачивается. В конечном счете все пути лимфы сходятся и лимфатических узлах вокруг аорты и грудном протоке. Лимфатические узлы вокруг кардии могут быть связаны и с лимфатическими узлами средостения.

Различные лимфатические зоны внутри желудочной стенки связаны между собой, и если первичные регионарные лимфатические узлы поражены раковой инфильтрацией, то лимфоток меняет свое направление, а потому при опухолях любой локализации метастазы могут образовываться в лимфатических узлах любых областей.

Лимфогенные метастазы, до тех пор пока они находятся в доступных пределах, не исключают возможности радикальной операции, но ухудшают прогноз. Если лимфатические узлы с раковой инфильтрацией связаны с каким-либо образованием, удалить которое невозможно (например, с аортой, чревным стволом, общим желчным протоком и пр.), или если опухолевые клетки обнаруживаются и в грудном протоке, возможность радикальной операции исключается.

Границы лимфогенного распространения опухоли точно определить невозможно. Именно поэтому хирурги стремятся удалять как можно большую часть лимфатической системы желудка одним единым блоком с первичной опухолью, минимально травмируя эти ткани (*А. В. Мельников, А. И. Савицкий*).

Хотелось бы подчеркнуть, что — как указывал *Kuntzen* — хирургия рака желудка равнозначна хи-

рургическому удалению лимфатической системы желудка. При раке желудка ранней стадии окружающие лимфатические узлы также подлежат удалению (*Коя*).

*Гематогенные метастазы* исключают возможность радикальной операции. Таково же положение и при наличии метастазов, возникших *перитонеальным путем*. Часто бывает, что опухолевые клетки, отделяющиеся от наружной поверхности желудка, попадают на яичники (опухоль *Krukenberg*) или на дно Дугласова пространства, где и прикрепляются. При пальцевом обследовании прямой кишки они могут прощупываться и нередко принимаются за первичную опухоль прямой кишки или яичника.

Обычно определить степень метастазирования клиническими исследованиями не представляется возможным. Следовательно, оперативное вмешательство, пробная лапаротомия в большинстве случаев показаны как метод диагностики. Мы считаем ее необоснованной лишь в тех случаях, когда отдаленные метастазы могут быть достоверно выявлены клинически в таких органах, как легкие, кости, брюшина, и нет никакой надежды на то, что состояние больного может быть улучшено пусть даже путем паллиативной операции (*инооперабельная опухоль*).

Одним из самых ответственных моментов хирургического вмешательства (лапаротомия) является правильная оценка оперативной «обстановки». К ходу ее необходимо разработать план операции. Первый вопрос при этом возможна ли радикальная операция, т. е. удаление блоком (вместе) первичной опухоли, видимых метастазов и всей ее лимфатической системы. Решить этот вопрос совсем непросто. Не раз случается, что уже в самый разгар операции определяют, что, например, один из лимфатических узлов неразрывно связан с неудаляемым образованием, т. е. радикальная операция невозможна и можно было бы заведомо ограничиться паллиативным вмешательством (*резецируемая, но инкурабельная опухоль*).

Если возможность радикальной операции исключена, следует решить вопрос о том, можно ли облегчить состояние больного каким-либо паллиативным вмешательством. Наилучшим методом паллиативного вмешательства является *паллиативная резекция*, благодаря которой иногда, несмотря на оставшиеся лимфатические узлы и небольшие метастазы в печени, могут быть достигнуты удивительно хорошие результаты. Если мы сочтем резекцию невозможной, нужно постараться улучшить состояние больного иными паллиативными вмешательствами (например, гастроэнтероанастомоз, при опухоли кардии — эзофагоэнотомия, синтетический тубус; см. стр. 208). Сейчас уже хирурги любыми путями стараются избежать создание наружного свища.

Если мы не видим возможности и для паллиативной операции, то опухоль следует считать (*инооперабельной*). Многим хирургам доводилось встречаться с «выздоровевшими» больными, которым несколько лет назад был поставлен диагноз инооперабельной карциномы желудка, причем эти люди благодарили за «удачную операцию», которая на деле была не чем иным, как пробной лапаротомией. Такие ситуации можно конкретизировать, если во всех сомнительных случаях проконсультироваться во время операции с опытным хирургом и стремиться взять материал для гистологического анализа. Нет хирурга, глаза которого могли бы конкурировать с микроскопом. Как правило, наиболее частой проблемой является дифференциация злокачественной опухоли от огромной воспалительной инфильтрации «опухоль» вокруг язвы.

При лапаротомии в ходе осмотра желудка и его окружения следует решить: какую часть желудка удалить, какой вид операции выполнить.

Примерно в 10% случаев рака желудка *показана резекция 2/3 желудка*. Эта операция может считаться радикальной только в случае, если опухоль небольшая и метастазов нет, так как удаление обширной лимфатической сети в ходе простой резекции невыполнимо.

Примерно в 60% случаев рака желудка приходится производить *субтотальную резекцию*, так как только этот объем вмешательства предоставляет возможность для удаления широкой лимфатической сети. При такой операции вместе со значительной частью желудка удаляются лимфатические узлы из печеночно-двенадцатиперстной связки и из области чревного ствола и его ветвей. Удаляется как можно большая часть малого и большого сальника.

Примерно в 10% случаев рака желудка выполняется *проксимальная резекция желудка*. Такой тип вмешательства производится при опухолях в области кардии, если привратниковая часть и тело желудка не поражены. Вместе с опухолью желудка удаляется и лимфатическая сеть кардиальной части желудка.

Почти в 20% случаев рака желудка производится *тотальная гастрэктомия*, при которой желудок удаляется полностью вместе с кардией и привратником. Необходимость в такой операции возникает в тех случаях, когда:

- опухоль расположена не далее чем в 5 см от кардии,
- при ниже расположенной опухоли, когда ее верхняя граница точно не определяется,
- на желудке имеется две или более опухолей (или злокачественных полипов).

При радикально оперируемых карциномах желудка в 10-12% случаев возникает необходимость в

*комбинированной операции*, когда из-за распространения опухоли на соседние органы мы вынуждены удалять и часть этих органов. Чаще всего возникает необходимость в резекции участков печени, поджелудочной железы или поперечноободочной кишки.

Существует и несколько общих принципов, которых следует придерживаться при радикальных вмешательствах по поводу злокачественных опухолей желудка. *Szabolcs* обобщил их следующим образом:

1. Необходимо удалить все видимые и прощупываемые опухолевые участки, причем удалить их далеко «пределах здоровых тканей вместе со всей лимфатической сетью желудка.
2. Все разрезы должны проходить в здоровых тканях, касаться опухолевой ткани не следует.
3. Во время операции рекомендуется предельно осторожное обращение с опухолью, так как при ее сдавливании, сжатии опухолевые клетки могут быстрее попасть в лимфатические и кровеносные сосуды. По возможности вообще не следует касаться опухоли, а манипулировать в соседних с ней здоровых тканях.
4. Следует применять электронож, чтобы по линии разрезов уничтожить опухолевые клетки.
4. Главные отводящие вены следует перевязать еще в начале операции, чтобы через них в кровообращение не попали опухолевые клетки. (Как правило, вены перевязываются не отдельно, а вместе с артериями.)
5. Нельзя определить, сколько времени потребуется для той или иной операции при раке желудка, поспешности здесь не может быть места, ибо такие вмешательства требуют педантичной препаровки.

## Цель операции при пептической язве желудка

Резекция при пептической язве желудка имеет следующие две основных цели. С одной стороны, в ходе этой операции необходимо удалить из организма болезненный, чреватый опасностями патологический участок — *язву*, а с другой стороны, следует предотвратить *рецидив язвы* на сохраняющейся здоровой желудочно-кишечной стенке.

Задачей операции может быть, кроме того, устранение осложнений язвы и вызванного ими *состояния, угрожающего жизни больного*. Экстренной, т.н. первичной резекцией желудка, проведенной при перфорации или тяжелом желудочном кровотечении, с одной стороны, мы спасаем больному жизнь, а с другой — освобождаем его от хронической язвы, в-третьих же — стараемся предупредить возникновение новых



язв. В случае стеноза привратника желудка, вызванного язвой, устраняется и непроходимость.

Одна из основных целей резекции желудка при пептической язве — устранение самой язвы — хорошо определена. Вторая цель — предупреждение новой язвы — может быть достигнута резекцией антральной части желудка, где производится гастрин.

### Техника проведения типичной резекции желудка

Техника типичной резекции желудка прекрасно изложена и иллюстрирована в широко известной книге А. А. Русанова. Основные этапы резекции желудка таковы:

1. *Скелетирование желудка.* Кровеносные сосуды, идущие к той части желудка, которая подлежит удалению, перевязываются и рассекаются между лигатурами; эта часть желудка полностью изолируется. Ход этой части операции зависит от того, по какому поводу она производится: по поводу язвы или рака.
2. *Собственно резекция.* Отсечение желудка в его верхней и нижней части, подлежащей удалению, ушивание оставшихся культей (желудка, двенадцатиперстной кишки).
3. *Восстановление непрерывности желудочно-кишечного тракта* может быть произведено двумя путями:
  - а) операция по способу *Billroth I* (1881): наложение анастомоза между оставшейся верхней культей желудка и нижней культей двенадцатиперстной кишки (рис. 5-175, а),
  - б) операция по способу *Billroth II* (1885): наложение анастомоза между оставшейся культей желудка и тощей кишкой, ушивание культи двенадцатиперстной кишки (рис. 5-175, б).

В последние годы повсеместно господствует стремление оперировать по способу *Billroth I* и только при невозможности выполнить эту операцию прибегать к способу *Billroth II*.

*Spath* указывает, что описано 14 видов модификации операции по способу *Billroth I* и 22 по способу *Billroth II*, однако на практике существует значительно большее число модификаций этих вмешательств. Известный русский хирург С. С. Юдин говорил: «Каждый зрелый хирург склонен вносить в любую операцию свою модификацию». Описание всех этих модификаций мы считаем излишним, это только запутало бы читателя. Каждый хирург применяет всего несколько типов операций, с помощью которых можно решить самые различные проблемы. Ниже мы ознакомим с теми способами вмешательств, которые наиболее распространены в Венгрии.

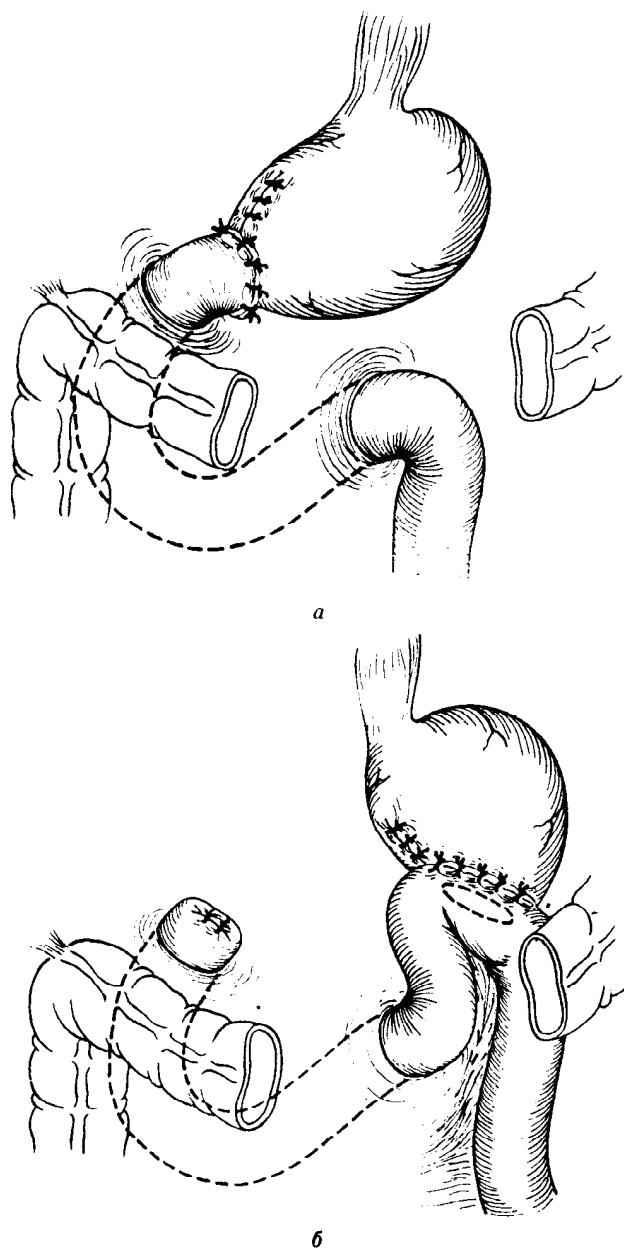


Рис. 5-175. Резекция желудка по Billroth I (а) и по способу Billroth II (б)

### Резекция желудка по способу Billroth I

После резекции желудка по способу *Billroth I* пища из (уменьшенного в объеме) желудка точно так же попадает в двенадцатиперстную кишку, как и раньше. Анатомические соотношения после резекции такого типа ближе к нормальным, чем после резекции по способу *Billroth II*.

То же самое можно сказать и относительно физиологичности вмешательства, так как после операции по способу *Billroth I* попадающая в двенадцатиперстную кишку пища вызывает выделение гормонообразного вещества — энтерогастрина (бульбогастрина, полипептида желудочного ингибитора), который, попадая в кровоток, тормозит деятельность желез дна желудка и снижает опасность возникновения но-

вых пептических язв. В результате операции по способу Billroth II производство энтерогастрина исключается. Показано, что после операции по способу Billroth I меньше страдает и функция печени (Lazar), дисфункция желчных путей и холелитиаз возникают реже (Viczián, Oombkoto), чем при вмешательстве по способу Billroth II.

Все вышеприведенные данные служат основой нескончаемых споров между сторонниками того или другого из названных способов вмешательства, решить которые в пользу той или другой стороны почти невозможно. Фактом остается то, что прежде больше хирургов оперировало по способу Billroth II, сейчас во всем мире отдается предпочтение операции по способу Billroth I. Раньше считали, что недостатком вмешательства по способу Billroth I при язве желудка является то обстоятельство, что наложить надежный анастомоз на рубцово измененную, сморщенную двенадцатиперстную кишку не всегда удается. При современной операционной технике это бывает лишь в исключительных случаях. Далее, раньше считали, что недостатком метода Billroth I при карциноме является невозможность сшивания далеко отстоящих друг от друга двух культей после расширенной резекции без натяжения. Это утверждение легко опровергнуть, так как благодаря мобилизации двенадцатиперстной кишки по Kocher подковообразная петля кишки становится хорошо подвижной.

Операция по способу Billroth I может быть выполнена несколькими путями. Чаще всего прибегают к нижней оральной частичной гастродуоденостомии по способу конец в конец (см. рис. 5-187, стр. 448). Ниже мы и описываем этот способ вмешательства.

### Скелетирование желудка

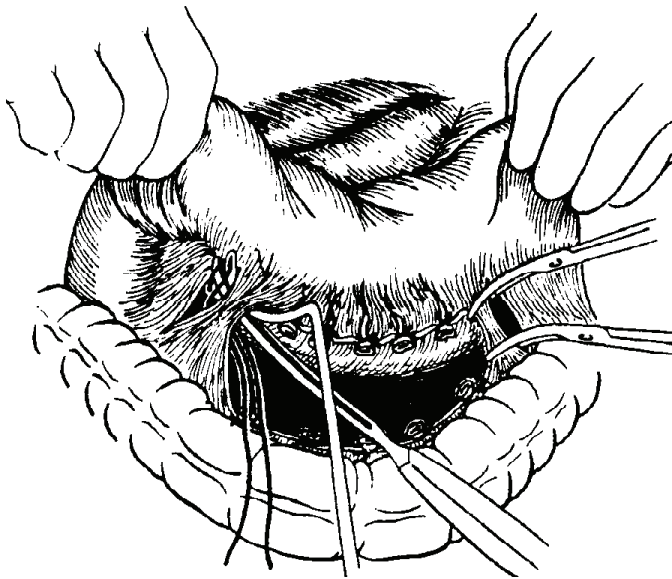


Рис. 5-176. Резекция желудка по способу Billroth I, (1). Скелетирование желудка и пересечение желудочно-ободочной связки

Скелетирование желудка начинают по ходу малой его кривизны, на средней части желудочно-ободочной связки. На участке, лишенном сосудов, ножницами делают отверстие, в направлении селезенки на связку накладывается по два сосудистых зажима, между которыми она и рассекается.

Поскольку от желудочно-сальниковой связки к желудку отходит большее число сосудов, чем в сторону большого сальника, целесообразнее накладывать зажимы между артерией и поперечноободочной кишкой (рис. 5-176). Пережатые сосуды перевязываются; продвигаясь влево, мы перерезаем короткие артерии желудка. Эти сосуды рекомендуется прошить. Короткие сосуды в воротах селезенки фиксированы, и позднее, когда мы оттянем желудок из-под левого подреберья, лигатуры могут легко соскользнуть.

Желудочно-ободочная и желудочно-селезеночная связки пересекаются слева на такой высоте, чтобы оказались освобожденными 2/3-3/4 желудка. Как правило, рассекаются одна-три коротких желудочных артерии. Ориентироваться надо следующим образом: скелетизация вдоль большой кривизны желудка влево производится до тех пор, пока сосуды не начнут попадаться все реже.

Достаточно продвинувшись влево, следует продолжить перевязку и рассечение сосудов желудочно-ободочной связки вправо, в сторону привратника желудка. Достигнув привратника, продолжают скелетирование рассечением двенадцатиперстно-ободочной связки. Начальный участок двенадцатиперстной кишки кровоснабжается тесно проходящими ветвями короткой поджелудочно-двенадцатиперстной артерии, их нужно обязательно щадить, чтобы не нарушить кровоснабжения кишки.

При скелетировании желудка по большой кривизне необходимо обращать внимание на следующее:

— поскольку сосуды зажимаются вблизи от поперечноободочной кишки, нужно следить, чтобы в нижний зажим не попал угол этой кишки, так как его перевязка приведет к омертвлению всей кишечной стенки;

- из-за сращений, сопровождающих язву, может случиться, что дорзальная поверхность желудочно-ободочной связки окажется сращенной с краниальной поверхностью брыжейки поперечноободочной кишки, от которой ее и при нормальных условиях отделяет только щель сумки сальника. В таком случае по ошибке может быть пережата и средняя артерия ободочной кишки. Избежать это осложнение можно, вскрыв желудочно-ободочную связку в таком месте, где сумка сальника свободна, и продвигаться в том или ином направлении только после того, как будут разделены сросшиеся желудочно-ободочная связка и брыжейка по-

перечноободочной кишки, что, как правило, выполняется тупым путем пальцем, и обычно не представляет трудностей;

- при скелетировании в области привратника особое внимание должно обращать на поджелудочную железу. Щадящей техникой оперирования следует стремиться к тому, чтобы ткань поджелудочной железы не была повреждена, чтобы не было кровоизлияний в эту железу, не нарушались ее ткани.

Поджелудочная железа восприимчива даже к самым незначительным Травмам; освобождающиеся при такой травме ферменты поджелудочной железы вызывают обширный жировой некроз, растворяя кишечную стенку по ходу швов и приводя к их расхождению.

После скелетирования соответствующего отрезка большой кривизны желудка, вводя руку в сумку сальника, нужно пальцем (надавливая им кпереди) сделать отверстие на малом сальнике и ввести через него резиновую трубку-держалку.

Скелетирование малой кривизны по направлению вверх должно быть обширным, чтобы могла быть надежно удалена вся слизистая антральной части. Скелетирование здесь начинают с перевязки и пересечения левой желудочной артерии. Артерия эта, проходя из забрюшинного пространства в желудочно-поджелудочной связке, подходит к желудку близ кардии со стороны малой кривизны. Она окружена в этом месте обильной жировой тканью и множеством лимфатических узлов, т. е. тяж, включающий в себя эту артерию, весьма мясистый.

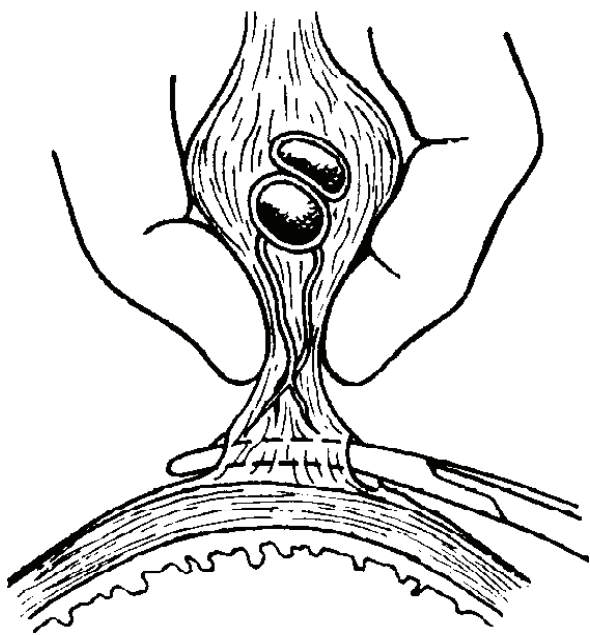


Рис. 5-177. Резекция желудка по способу Billroth I, (II). Скелетирование желудка. Оттягивание от желудка левой желудочной артерии и вены

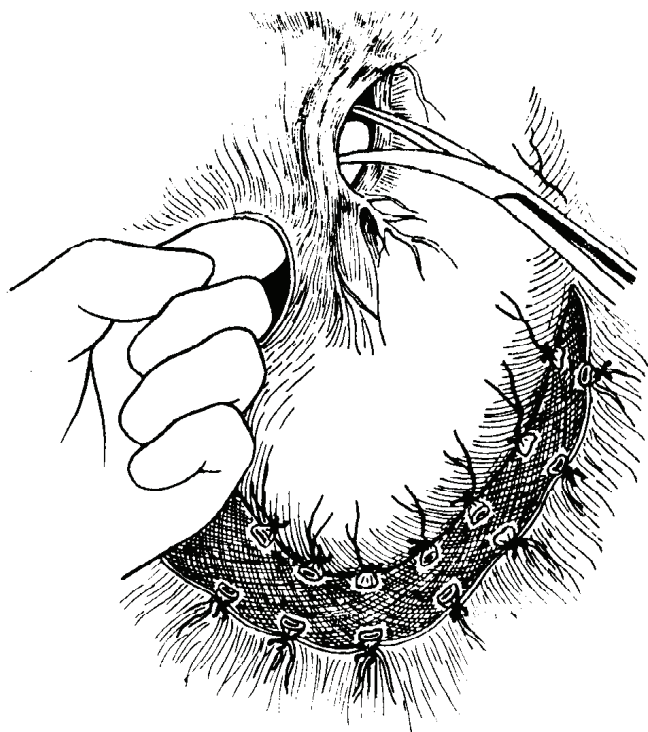
Перевязка левой желудочной артерии производится следующим образом. Через отверстие, сде-

ланное в малом сальнике, в сумку сальника вводится указательный палец левой руки, который продвигают вверх по малой кривизне в сторону кардии. На малой кривизне устанавливается место, где будет начинаться линия разреза, идущая косо влево вниз к верхней части скелетированного участка большой кривизны. Большим и указательным пальцами левой руки мясистый тяж, в котором проходит левая желудочная артерия, оттягивается от желудочной стенки (рис. 5-177). От левой желудочной артерии и вены к передней и задней стенкам желудка отходят ветви, отстоящие друг от друга на 1-2 см. Между двумя такими ветвями параллельно краю малой кривизны скальпелем на протяжении примерно 1 см рассекается серозная оболочка, переходящая с сосудистого тяжа на переднюю стенку желудка. Через полученное таким образом отверстие между тяжом левой желудочной артерии и желудком вводится сосудистый зажим или зонд Paур. Продвижение инструмента направляется прощупыванием левой рукой. Проколов заднюю серозную оболочку подведенным к ней острием инструмента, тем самым отделяют край малой кривизны желудка от сосудисто-лимфатического тяжа (рис. 5-178).

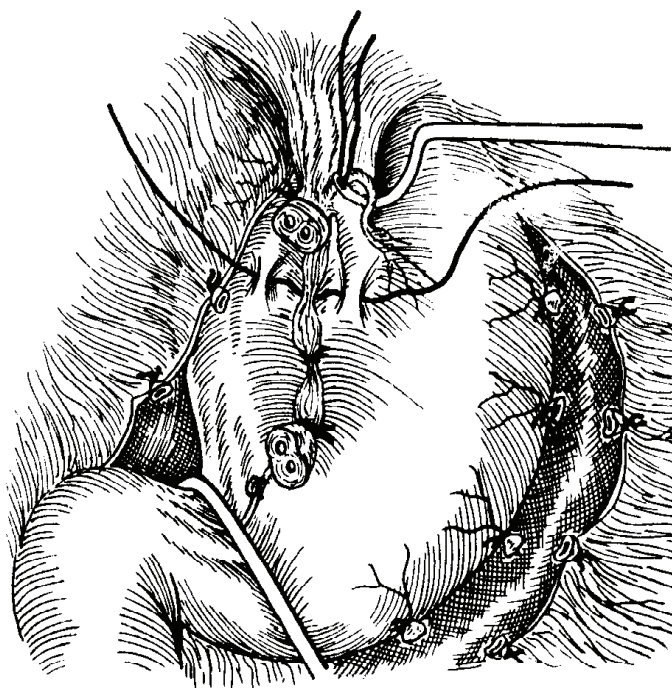
На этот тяж в поперечном направлении накладываются сосудистые зажимы, между которыми он и рассекается. Периферическую культю достаточно лишь перевязать, центральную же культю рекомендуется прошить или — еще лучше — перевязать и прошить. Сосудистая культя располагается близко к аорте, в ней высокое кровяное давление, и в ходе операции при перистальтических движениях желудка лигатура может легко с него соскользнуть.

После рассечения сосудисто-лимфатического тяжа на малой кривизне между двумя культями остается только деваскуляризованный участок протяженностью примерно в 1 см. Этот участок расширяют, чтобы получить достаточную для резекции площадь. Вводя сосудистый зажим между прошитой центральной культей левой желудочной артерии и желудком, острием этого инструмента прокалывают серозную оболочку так, чтобы первые ветви левой желудочной артерии и вены, идущие к передней стенке желудка, остались кпереди от инструмента. Этот двойной сосудистый тяж дважды перевязывается и рассекается (рис. 5-179). Точно так же поступают и с ответвлениями левой желудочной артерии и вены к задней стенке желудка. После рассечения и этого тяжа, сосудисто-лимфатический тяж, включающий в себя главный ствол левой желудочной артерии (который до сих пор прикреплялся к желудку небольшими сосудистыми веточками) отходит кзади, край малой кривизны оказывается оголенным на большом протяжении.





**Рис. 5-178.** Резекция желудка по способу Billroth I, (III) Скелетирование желудка. Отделение от желудка левой желудочной артерии и вены



**Рис. 5-179.** Резекция желудка по способу Billroth I, (IV). Скелетирование желудка. Боковая ветвь левой желудочной артерии перерезается, края брюшины сшиваются, целостность серозной оболочки желудка восстанавливается

После отделения широкого сосудисто-лимфатического тяжа на стороне малой кривизны желудка участок длиной в 3-4 см и шириной в 1-2 см оказывается лишенным серозной оболочки. Обычно неповрежденный серозный покров очень тонкий и, несмотря на то, что толщина его различается лишь под

микроскопом, представляет надежную защиту для лежащего под ним мышечного слоя. Рассеченный же слой серозы легко рвется дальше. Поэтому по краю малой кривизны, лишенной серозы, двумя-тремя серо-серозными швами соединяют края переднего и заднего листков брюшины, тем самым восстанавливая целостность и непрерывность серозного покрова желудка (см. рис. 5-179).

Затем в направлении, идущем от отверстия, сделанном в печеночно-желудочной связке, продолжают скелетирование желудка со стороны малой кривизны в направлении привратника. При высоко расположенной язве малой кривизны это не представляет трудностей, но в случае сращений и рубцов вокруг пенетрирующей в поджелудочную железу язвы двенадцатиперстной кишки скелетирование на этом участке может стать одной из самых сложных манипуляций в ходе резекции. Цель скелетирования в этом направлении — рассечение правой желудочной артерии и сохранение целостности всех остальных образований. Следует помнить, что из-за сморщивания рубцовой ткани прохождение печеночной артерии и общего желчного протока может измениться, в связи с чем может случиться, что хирург по неосторожности перевяжет и рассечет оба эти образования.

Пульсация печеночной артерии в печеночно-двенадцатиперстной связке хорошо пальпируется, что помогает избежать ее случайной перевязки. Если же распространенная рубцовая ткань скрывает общую печеночную артерию, не позволяя определить ее, и хирург пересекает ее, особенно большая беда не происходит. Печень получает достаточно артериальной крови следующим окружным путем: через верхнюю брыжеечную артерию — нижнюю поджелудочно-двенадцатиперстную артерию — верхнюю поджелудочно-двенадцатиперстную артерию собственно печеночную артерию (см. рис. 5-151, стр. 418). Кроме этого, небольшое количество артериальной крови поступает к печени из нижней диафрагмальной артерии.

Если же общая печеночная артерия все-таки оказывается перевязанной, что может быть обнаружено по зияющим в ране отрезкам крупного сосуда толщиной с тонкий карандаш, то перед хирургом возникают следующие две задачи:

1. необходимо особенно следить за тем, чтобы на последующих этапах операции не перевязать поджелудочно-двенадцатиперстную артерию;

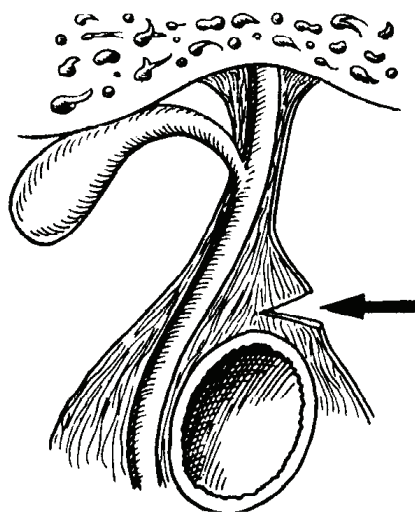
2. в течение одной-двух недель после операции следует вводить большие дозы пенициллина и стрептомицина, поскольку эти антибиотики — как показывает опыт — защищают печень со значительно пониженным кровоснабжением от некроза, в возникновении которого, как видно, немалую роль играют и бактерии.

Гораздо большую проблему представляет *предупреждение повреждений общего желчного протока*

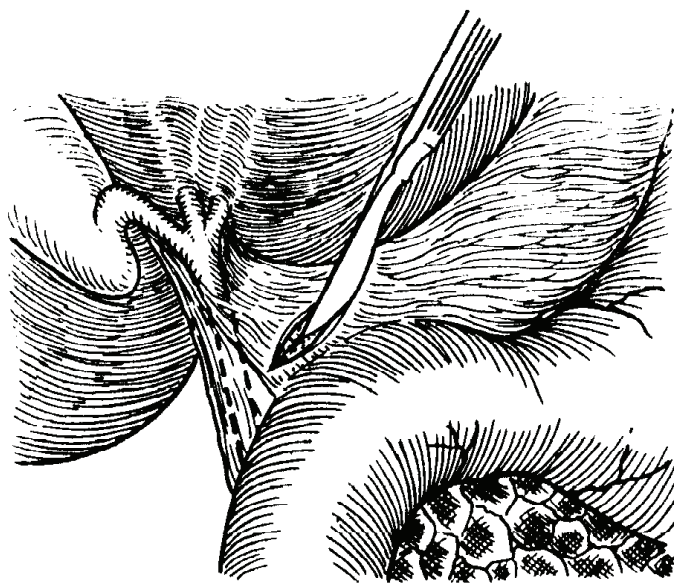
основой для избежания этого является точное знание его анатомических соотношений.

Общий желчный проток расположен под передним листком брюшины справа на печеночной стороне печеночно-двенадцатиперстной связки, слева от нее проходит печеночная артерия, между и за этой артерией и общим желчным протоком тянется воротная вена. Печеночно-двенадцатиперстная связка по мере удаления от печени и приближения к верхнему краю двенадцатиперстной кишки расширяется в сагиттальном направлении. Проходящие в ней образования отдаляются от переднего листка брюшины и углубляются кзади, в направлении забрюшинного пространства, позади поджелудочной железы (рис. 5-180).

Повреждения общего желчного протока, учитывая все вышесказанное, можно избежать, если:



**Рис. 5-180.** Резекция желудка по способу Billroth I, (V). Скелетирование желудка. Общий желчный проток (и проток в нижней части печеночно-двенадцатиперстной связке) удаляется от переднего листка брюшины



**Рис. 5-181.** Резекция желудка по способу Billroth I, (VI). Скелетирование желудка. Проводя препаровку строго по верхнему краю двенадцатиперстной кишки, можно избежать повреждения общего желчного протока

- производить препаровку непосредственно вдоль стенки двенадцатиперстной кишки, как можно дальше от печени (рис. 5-181),
- рассекать только передний листок брюшины печеночно-двенадцатиперстной связки, отгесняя тупым путем остальные образования, проходящие позади этого листка, в направлении забрюшинного пространства.


Если в ходе скелетирования области привратника на стороне малой кривизны возникнет подозрение на то, что общий желчный проток проходит в рубцовой ткани, подлежащей рассечению, прежде чем произвести рассечение, нужно обязательно ориентироваться в отношении прохождения протока. При необходимости его отыскивают в печеночно-двенадцатиперстной связке близ печени, надсекают на стенке протока небольшое отверстие, через которое вводят катетер *Nelaton* или металлический зонд, проводя его через Фатеров сосок в двенадцатиперстную кишку. Из-за обильного рубцевания иногда и это выполнить совсем не просто, в таких случаях небольшое отверстие делается в нисходящей части двенадцатиперстной кишки, определяется Фатеров сосок и снизу вверх через него проводится зонд или катетер в общий желчный проток. Фатеров сосок определяется по выделению из него желчи при надавливании на желчный пузырь.

После такого введения катетера или зонда можно прощупать общий желчный проток на всем его протяжении, что дает возможность избежать его перевязки или даже рассечения.

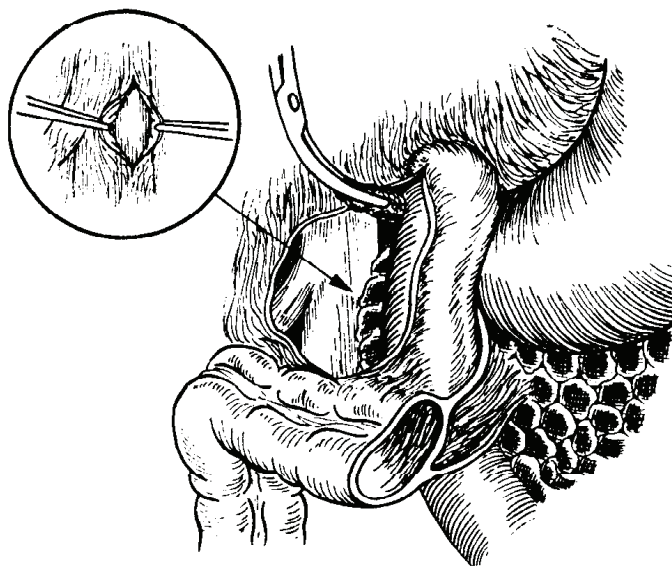
Случается, что язва, расположенная на задней стенке желудка, вблизи от края его малой кривизны, *пенетрирует в поджелудочную железу*. В таком случае скелетированный желудок отводят кверху. Желудок свободно подвижен, только край малой кривизны в одном месте, в углу пенетрирующей язвы прикрепляет его к верхнему краю поджелудочной железы. Указательный палец левой руки проводится за язву, после чего пальцем приподнимается место прикрепления желудка к поджелудочной железе. Скальпелем этот угол осторожно отсекается, при этом нужно следить, чтобы не вскрыть просвета желудка и не повредить вещества поджелудочной железы. Скальпель нужно проводить в плотной рубцовой ткани, имеющей толщину в несколько миллиметров, чтобы половина этой ткани осталась на желудке, а вторая половина — на поджелудочной железе (рис. 5-182). Во всяком случае, лучше вскрыть желудок, чем повредить железистое вещество поджелудочной железы.

В ряде случаев обнаруживаются *сращения желудка с нижней поверхностью печени*. И в этих случаях нужно стремиться найти тот слой, в котором можно и можно разъединить эти органы. Скальпель при этом следует вести ближе к желудку, так как вскрытие

просвета желудка менее опасно, чем повреждение печени. Исключением являются случаи рака желудка, перешедшего на печень, когда рекомендуется инфильтрированную опухолью часть печени удалить вместе с желудком, одним блоком.



**Рис. 5-182.** Резекция желудка по способу Billroth I, (VII). Скелетирование желудка. Язву желудка, пенетрирующую в поджелудочную железу, отделяют от этой железы острым путем



**Рис. 5-183.** Резекция желудка по способу Hillroth I, (V III). Мобилизация двенадцатиперстной кишки по Kocher

При резекции антральной части скелетируется только нижняя треть желудка. Короткие желудочные артерии по большой кривизне не пересекаются. При такой «небольшой» резекции анастомоз наложить нетрудно.

При классической резекции по способу Billroth I может возникнуть необходимость в мобилизации двенадцатиперстной кишки по Kocher. Для этого сверху вниз на протяжении 6-10 см, отступя вправо от нисходящей части двенадцатиперстной кишки примерно на 1 см, пересекают задний листок париетальной брюшины

(рис. 5-183). Нужно следить за тем, чтобы не повредить проходящей за ним нижней полой вены. Между задней пристеночной брюшиной и веной находится рыхлая соединительная ткань. В этом слое тупфером, зажатым в инструменте, сдвигают подковообразный изгиб двенадцатиперстной кишки вместе с головкой поджелудочной железы на несколько сантиметров влево и вверх.

При типичной резекции 2/3 желудка, пораженного раковым процессом, скелетирование производится при удалении единым блоком с желудком как можно большей части дубликатуры брюшины, в которой проходят питающие желудок кровеносные и лимфатические сосуды и лимфатические узлы. На участке резекции желудка малый сальник рассекается не возле его стенки, а вблизи от печени, что позволяет удалить цепь лимфатических узлов по ходу малой кривизны. Желудочноободочная связка не пересекается. Большой сальник с помощью электроножа или ножниц отделяется от поперечноободочной кишки и удаляется вместе с желудком.

На этой стадии операции следует выяснить, не перешла ли раковая опухоль на поперечноободочную кишку. Крупные опухоли, достигающие размеров кулака, как правило, биологически менее злокачественны, чем небольшие опухоли. Если такая большая опухоль перешла и на поперечноободочную кишку, приходится резецировать и толстую кишку (см. стр. 506).

### Отсечение (резекция) и восстановление непрерывности желудочно-кишечного тракта

После скелетирования и мобилизации желудка следует резекция — отсечение желудка в его верхней и нижней частях.

При операции по способу Billroth I рекомендуется сначала отсечь желудок в верхней части. Натянув желудок с помощью четырех маркирующих зажимов Kocher или держалок, на его стенки накладывают шивающий аппарат Petz и косо прошивают им вдоль весь желудок, причем по краю большой кривизны остается больший участок, чем по малой кривизне. Желудок пересекается между двумя рядами скрепок, нижняя культя обворачивается салфеткой. Ряд скрепок на верхней культе близ малой кривизны погружается непрерывным серо-серозным швом.

После этого приступают к наложению анастомоза по способу Billroth I. Большинство хирургов, чтобы еще больше не сузить и без того узкий просвет двенадцатиперстной кишки, накладывают передний и задний швы серозы узловатыми швами. Чтобы в этом отношении быть достаточно последовательными, то и прошивные (сквозные) швы должны быть узловатыми, причем как передний, так и их задний ряд.



Поднимая нижнюю культю желудка (и в случае необходимости мобилизуя двенадцатиперстную кишку, как было описано выше), по ходу ряда скрепок сопоставляют заднюю стенку двенадцатиперстной кишки с задней стенкой верхней культи желудка. Накладывается задний ряд узловатых серо-серозных швов (8-10 стежков).

Нитки первого и последнего швов не обрезаются и выполняют роль держалок, остальные срезаются.

Книзу от привратника на задней стенке двенадцатиперстной кишки рассекается серомускулярный слой. Поднимая нижнюю культю желудка, мы видим слизистую двенадцатиперстной кишки. На хорошо видимые сосуды, проходящие в субмукозном слое, по нижнему краю раны накладываются москитные зажимы. После этого рассекается слизистая, вскрывается через заднюю стенку просвет двенадцатиперстной кишки. Сосуды, на которые наложены зажимы, перевязываются или коагулируются.

На верхней культю желудка, на той его трети, что у большой кривизны, где остались непогруженными скрепки, циркулярно рассекается серомускулярный слой. На сосуды накладываются зажимы, слизистая рассекается, край желудка со скрепками удаляется, зажатые сосуды перевязываются (рис. 5-184).

Справа (с правой стороны тела больного) располагается нижняя культя желудка, вместе с ней оттягивается кверху двенадцатиперстная кишка, заднюю стенку которой мы уже вскрыли. Слева лежит верхняя, циркулярно вскрытая культя желудка, которую с помощью нитей-держалок оттягивают вниз. Отверстие на желудке должно быть примерно на 30% больше, чем просвет двенадцатиперстной кишки.

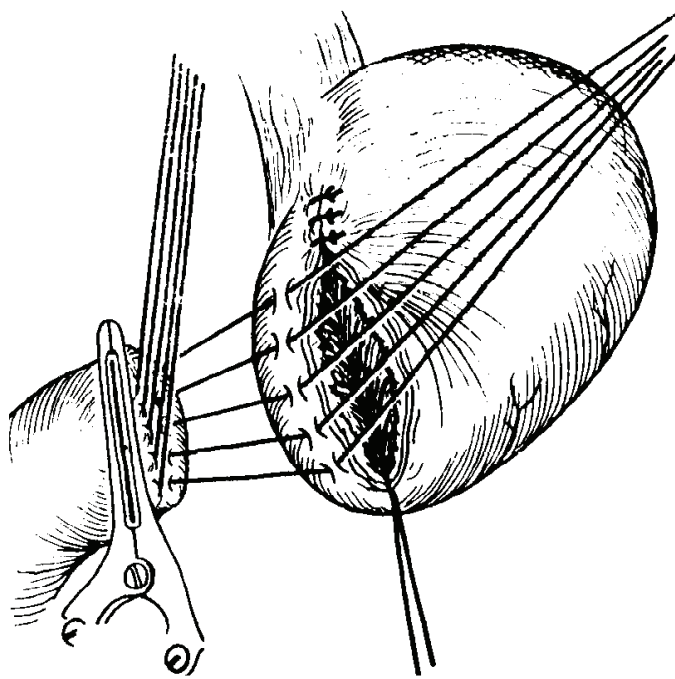


Рис. 5-184. Резекция желудка по способу Billroth I, (IX). Подготовка культю желудка и двенадцатиперстной кишки к наложению анастомоза

На задней стенке накладывается ряд кетгутовых прошивных узловатых швов. Вышеописанным способом (после рассечения серомускулярного слоя, накладывания зажимов на сосуды, рассечения слизистой и перевязки сосудов) рассекается и передняя стенка двенадцатиперстной кишки, после чего у нас в руках оказывается резецированная часть желудка. Прошивая изнутри кнаружи и снаружи внутрь и завязывая узлы в просвете, накладывают передний ряд кетгутовых прошивных узловатых швов (рис. 5-185). Когда в просвете становится невозможным завязать нити, то последние два соседних шва соединяются Z-образным швом. Передний ряд серо-серозных швов накладывается простыми или матрацными узловатыми стежками (рис. 5-186).

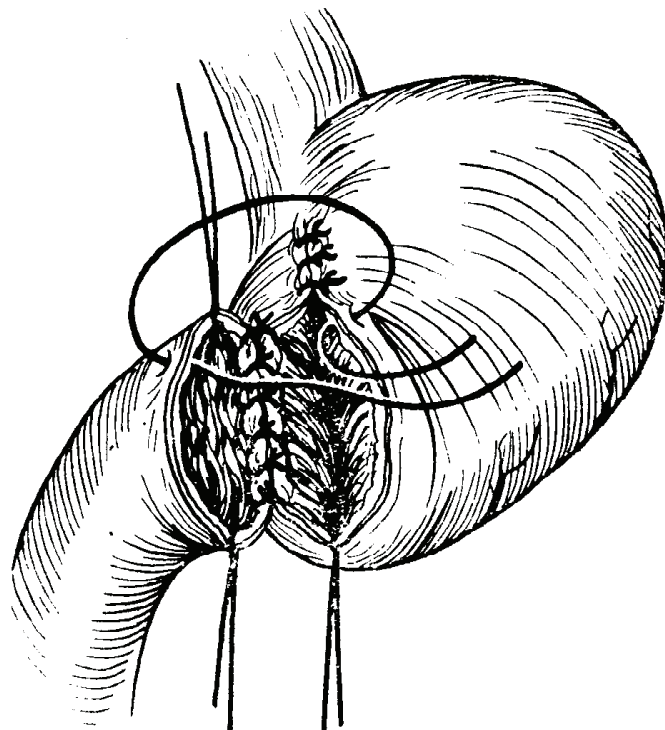


Рис. 5-185. Резекция желудка по способу Billroth I, (X). Внутренний ряд швов анастомоза

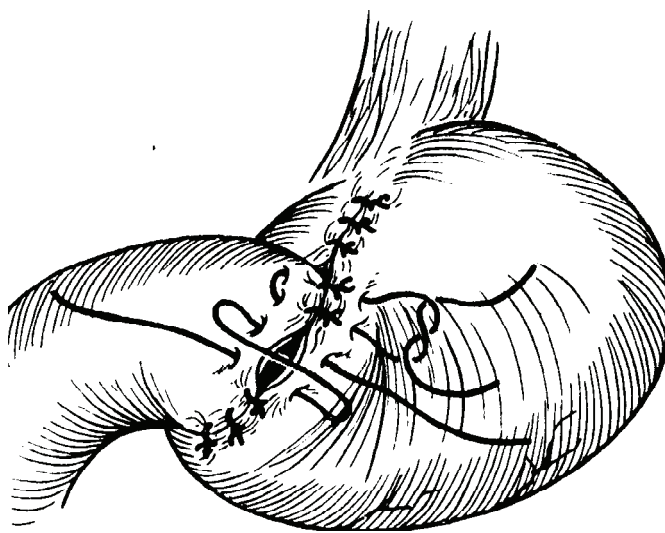


Рис. 5-186. Резекция желудка по способу Billroth I, (XI). Готовый анастомоз

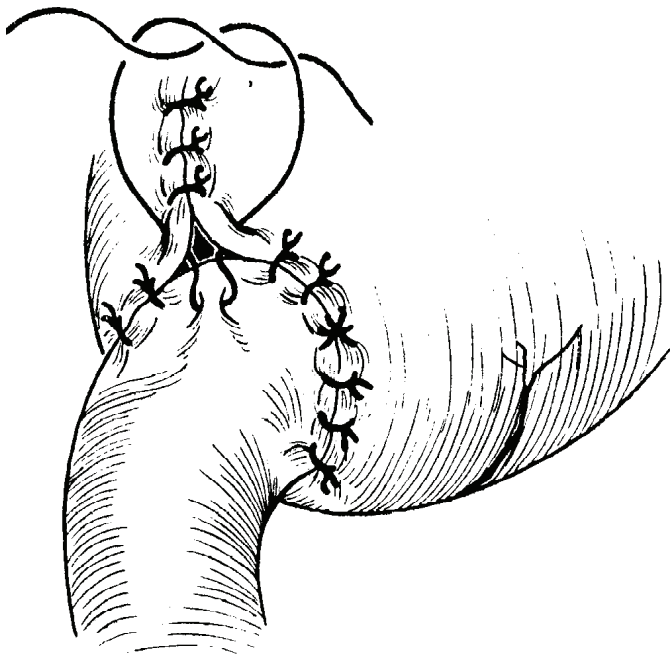


Рис. 5-187. Резекция желудка по способу Billroth I, (X 11). Укрепление «коварного угла» швом в виде тройника

Слабым местом анастомоза по способу *Billroth I* является место встречи непрерывных серо-серозных швов по линии резекции желудка с двенадцатиперстной кишкой. Рекомендуется в этом месте одним или двумя серо-серозными швами в виде тройника прошить 1. переднюю стенку желудка, 2. край двенадцатиперстной кишки по малой кривизне, 3. заднюю стенку желудка (рис 5-187). Анастомоз должен свободно пропускать палец.

## Резекция желудка по способу Billroth II

### Скелетирование желудка

Скелетирование желудка в целом выполняется так же, как и при резекции желудка по способу *Billroth I*. Нужно тщательно освободить заднюю стенку начального отрезка двенадцатиперстной кишки, чтобы можно было надежно ушить культю этой кишки. В двенадцатиперстно-поджелудочном углу проходит поджелудочно-двенадцатиперстная артерия, от которой отходят частые ветви к поджелудочной железе и двенадцатиперстной кишке; эти ветви тянутся рядом друг с другом. При резекции желудка по способу *Billroth II* несколько этих ветвей обычно перерезается, при этом главный ствол нужно щадить.

### Проведение резекции

После скелетирования следует *отсечение желудка в его верхней и нижней части*. Где и в какой части сна-

чала отсечь желудок, — определяется тем, насколько удачным оказалось скелетирование, зависящее от количества рубцовой ткани и ее распространения. Если сначала отсекается постпилорическая часть желудка, подняв желудок несколько вперед, можно облегчить дальнейшую препаровку левой желудочной артерии. Если же сначала желудок отсекается в его верхней части, то, поднимая нижнюю культю, можно облегчить препаровку начального отрезка двенадцатиперстной кишки, например, в случае каллезной, пенетрирующей язвы этой кишки.

В какой части желудка отсекается сначала — в нижней или в верхней, зависит и в какой-то мере от темперамента хирурга. Есть хирурги, которые всегда стараются сначала преодолеть наиболее трудные моменты и только после этого приступить к остальным, есть также другие хирурги, которые поступают наоборот: оставляют самое трудное на конец вмешательства.

Как правило, чаще всего *сначала отсекают постпилорическую часть* и тотчас же погружают культю двенадцатиперстной кишки. На высоте привратника в поперечном направлении накладывается на желудок жесткий жом *Rau*. Отступая от него на 1-2 мм вниз, в самом начале двенадцатиперстной кишки циркулярно рассекается серомускулярный слой. На стенку двенадцатиперстной кишки со стороны малой и большой кривизны накладывается по одной серо-серозной держалке. С внутренней стенки нижней части серомускулярного слоя на глубине 3-4 мм отделяется слизистая, которая еще связана с желудком. Слизистая выпячивается из просвета двенадцатиперстной кишки, нижний и верхний край серомускулярного слоя удаляются друг от друга почти на 1 см.

По нижнему краю на хорошо видимые сосуды, проходящие в подслизистой, накладываются mosquito-зажимы, в которые попадает и незначительная часть слизистой, слизистая пересекается над mosquito-зажимами, сосуды перевязываются или коагулируются (рис. 5-188). Культя желудка оборачивается салфеткой и отводится влево.

При глубокой язве близ Фатерова соска такой доступ «слева» весьма опасен, можно легко повредить проток поджелудочной железы. Более надежен разработанный *Clairmont* и *Strauss* метод подхода «справа» со вскрытием передней стенки двенадцатиперстной кишки и препаровкой задней стенки через двенадцатиперстную кишку и под-слизистую (рис. 5-189).

После всего этого следует самая сложная часть операции — *погружение культи двенадцатиперстной кишки*. При резекциях по поводу карциномы желудка погружение культи двенадцатиперстной кишки трудностей не представляет, так как обычно процесс распространения опухоли перед привратником останавливается и погрузить здоровую культю

двенадцатиперстной кишки легко. Выполнить же эту задачу при большой каллезной язве, пенетрирующей в поджелудочную железу, нелегко и самому опытному хирургу.

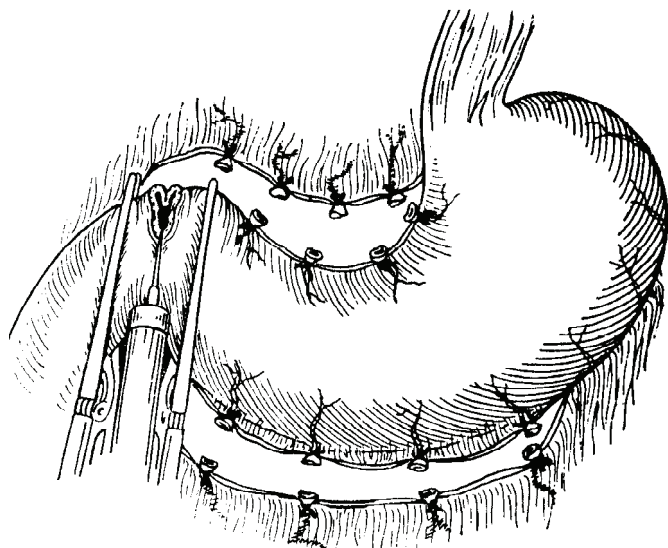
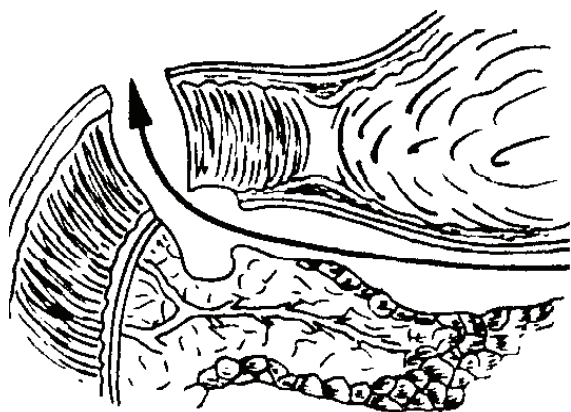


Рис. 5-188. Резекция желудка по способу Billroth II, (I). Пересечение двенадцатиперстной кишки



a

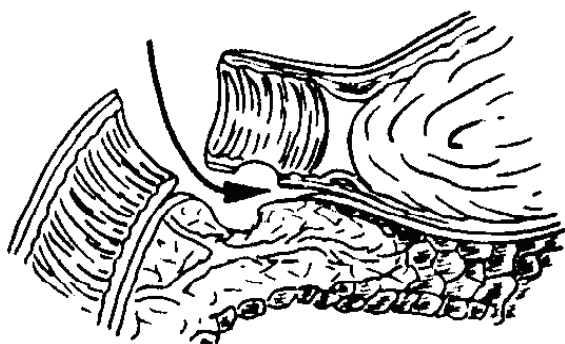


Рис. 5-189. Резекция желудка по способу Billroth II, (II). При глубокой язве мобилизация двенадцатиперстной кишки слева опасна из-за близости Фатерова соска (а), поэтому в таких случаях рекомендуется ее мобилизовать справа (б)

Описано и применяется на практике множество вариантов погружения культи двенадцатиперстной кишки. Можно сказать, что каждый опытный хирург

располагает индивидуальными приемами, которые облегчают ему погружение культи. Ниже описываются наиболее распространенные методы.

Если следовать описываемому нами ходу операции, то после всего перечисленного выше мы оказываемся на той ее стадии, когда перед нами вскрытая двенадцатиперстная кишка, и с помощью двух держалок мы в некоторых случаях можем поднять ее из глубины брюшной полости. Серомускулярный край кишки лишен слизистой. Кровотечения нет, если же оно отмечается, то необходим тщательный гемостаз. Серомускулярный слой, накладывающийся на слизистую, следует ошить серо-серозными швами.

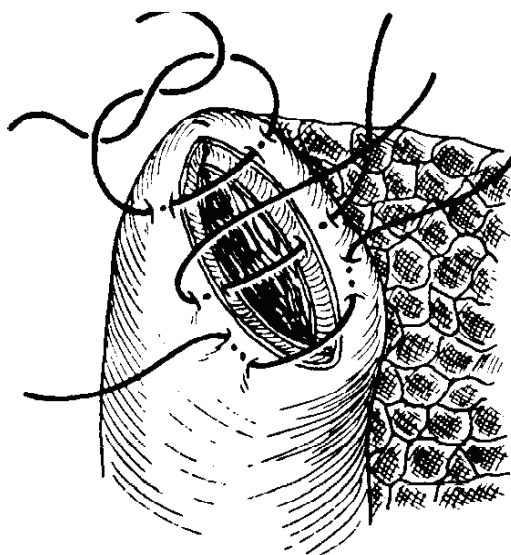


Рис. 5-190. Резекция желудка по способу Billroth II, (III). Наложение серомускулярных узловатых швов на культю двенадцатиперстной кишки

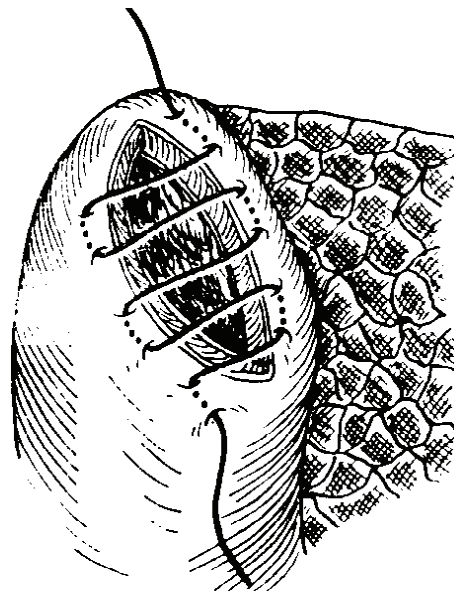


Рис. 5-191. Резекция желудка по способу Billroth II, (IV). Наложение швов на культю двенадцатиперстной кишки по способу Moynihan

На практике применяют или один кисетный серомускулярный шов, или несколько узловатых швов



через серомускулярный слой передней и задней стенки двенадцатиперстной кишки (рис. 5-190). Можно наложить на стенку и шов по Moynihan, не без наложения зажима Moynihan (рис. 5-191). Однако, какой бы вид швов мы ни применяли, поверх него всегда необходимо наложить второй ряд серо-серозных швов.

Если задняя стенка двенадцатиперстной кишки относительно интактна и слизистая рассечена достаточно глубоко, погружение культи двенадцатиперстной кишки будет несложным и надежным. Если же язва расположена в двенадцатиперстной кишке глубоко и пенетрирует в поджелудочную железу, то культю кишки погружают по давно описанному методу *Bsteh*, с тем лишь изменением, что слизистая и в этом случае рассекается глубоко и не сшивается. Некротические ткани с основания язвы на поджелудочной железе соскабливаются острой ложкой до тех пор, пока не покажется твердая рубцовая ткань. Культя погружается путем прошивания двух или трех слоев, причем с одной стороны вкол делается в серомускулярный слой над слизистой передней стенки двенадцатиперстной кишки, а с другой — в рубцовое основание язвы (рис. 5-192).

При всех описанных способах погружения культи двенадцатиперстной кишки применяются только швы по *Lembert*; большим преимуществом этих швов является то, что при них не возникает закрытых инфицированных полостей, как при двухрядном шве (по *Albert* + по *Lembert*), повсеместно применявшемся в течение многих десятилетий (рис. 5-193). Поскольку же от применения этого метода еще не везде отказались, мы и его описываем ниже.

При отсечении постпилорической части желудка рядом с жомом *Payr*, наложенным на привратник, на двенадцатиперстную кишку накладывается инструмент с узкими браншами, например, зажим *Kocher*.

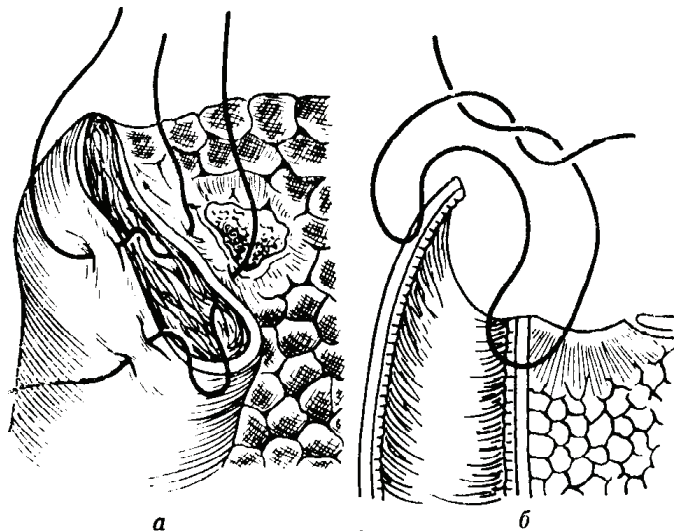


Рис. 5-192. Резекция желудка по способу Billroth II, (V). Наложение швов на культю двенадцатиперстной кишки по способу *Bsteh* (а-б)

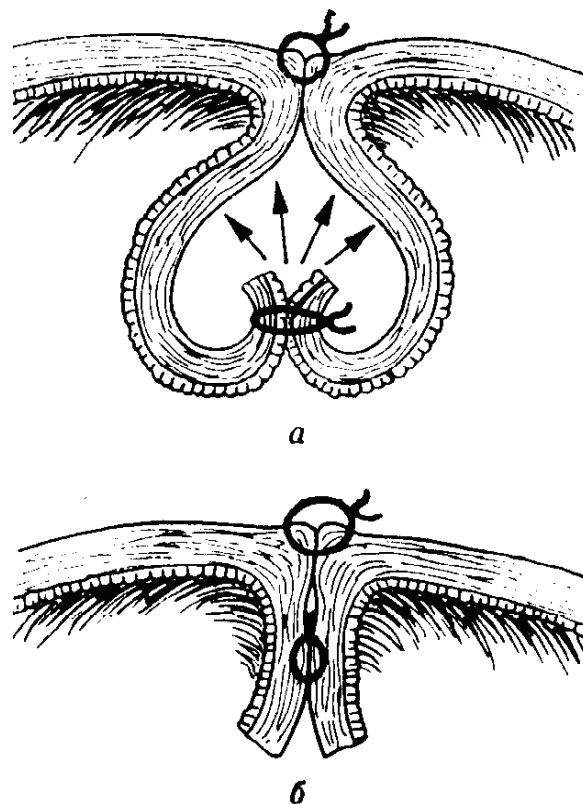


Рис. 5-193. Резекция желудка по способу Billroth II, (VI). Погружение культи двенадцатиперстной кишки. При традиционном методе возникает инфицированная полость (а), в то время как при наложении двух серо-серозных швов такой полости не возникает (б)

Кишка рассекается между двумя инструментами. Под инструментом со стороны малой кривизны кишка прошивается длинной кетгуговой нитью, узел завязывается под инструментом, длинным концом нити поверх инструмента накладывается нетугой непрерывный шов вплоть до большой кривизны желудка (рис. 5-194). Зажим *Kocher* снимается, нить затягивается, тем самым рана двенадцатиперстной кишки «гофрируется», после чего концы нитей завязываются. Нужно стремиться к тому, чтобы культя была как можно меньше. Этого легко достигнуть, если вместо прошивного кетгугового шва наложить на двенадцатиперстную кишку ряд тонких маленьких скрепок с помощью сшивающего аппарата УКЛ (см. стр. 410).

Затем следует погружение сформированной культи серо-серозным швом. Кисетный шов накладывается ниже прошивного, циркулярно по всей стенке двенадцатиперстной кишки. На передней стенке кишки всегда достаточно интактной серозной поверхности, на задней же ее стенке она часто сморщена из-за наличия язвы, и наложение серо-серозного шва часто наталкивается на трудности. Ассистент с помощью пинцета захватывает двенадцатиперстную кишку ниже кисетного шва и отодвигает ее в вентральном направлении, затем он с помощью анатомического пинцета погружает культю кишки, в то время как оперирующий хирург завязывает кисетный шов (рис. 5-195).

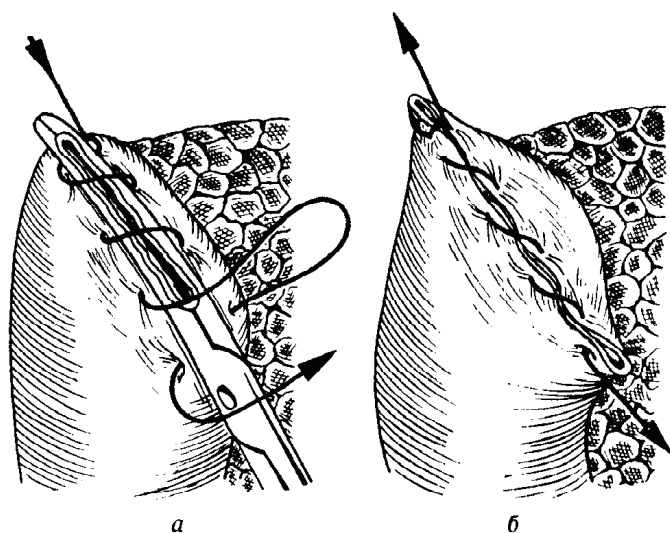


Рис. 5-194. Резекция желудка по способу Billroth II, (VII). Наложение непрерывного кетгутового шва на культю двенадцатиперстной кишки (а—б)

дочной железы, но нельзя также удовлетворяться и прошиванием вместо стенки двенадцатиперстной кишки брюшиной, покрывающей поджелудочную железу, так как в результате мы создадим лишь «занавеску» перед культей кишки, действительного же погружения ее не произведем. Для погружения культи двенадцатиперстной кишки без натяжения, во многих случаях рекомендует мобилизовать двенадцатиперстную кишку по Kocher, чтобы нижняя полая вена стала видимой во всю ее ширину.

Наиболее частым осложнением резекции желудка является несостоятельность швов, причем 90% таких случаев приходится на культю двенадцатиперстной кишки. Szendrői, проанализировав 1000 случаев несостоятельности швов культи двенадцатиперстной кишки, обнаружил смертельные исходы в 50% случаев. Несостоятельность швов культи двенадцатиперстной кишки приводит в «лучшем» случае к возникновению свища, а чаще всего - к развитию диффузного перитонита. Поэтому во всех случаях, когда возникает хотя бы малейшее сомнение в надежности погружения культи кишки, нужно вводить в брюшную полость дренажную трубку близ культи.

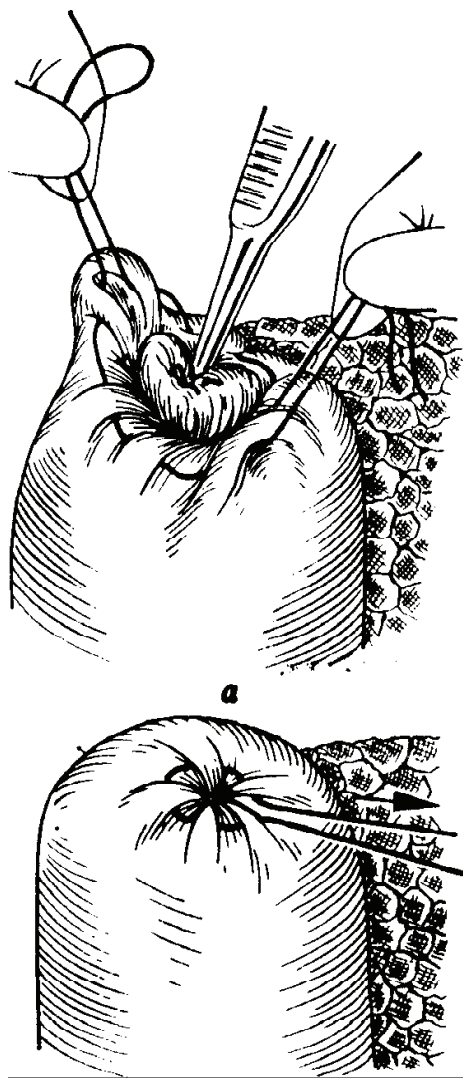
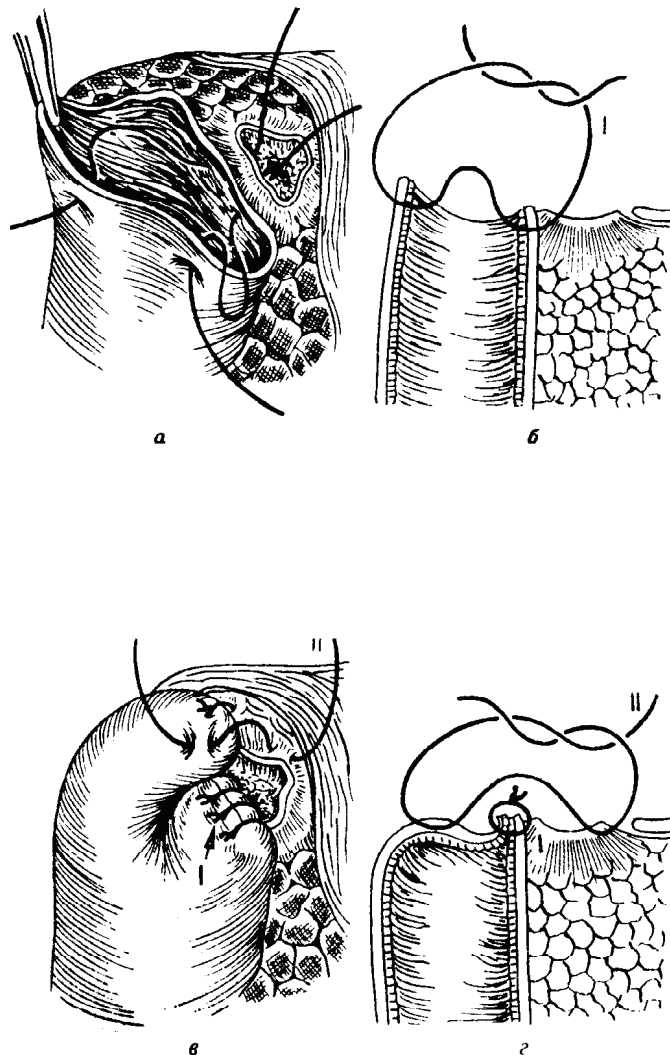


Рис. 5-195. Резекция желудка по способу Billroth II, (VIII). Погружение культи двенадцатиперстной кишки серо-серозным кисетным швом (а-б)



Нельзя захватывать при наложении серозного шва на заднюю стенку кишки вещество поджелу-

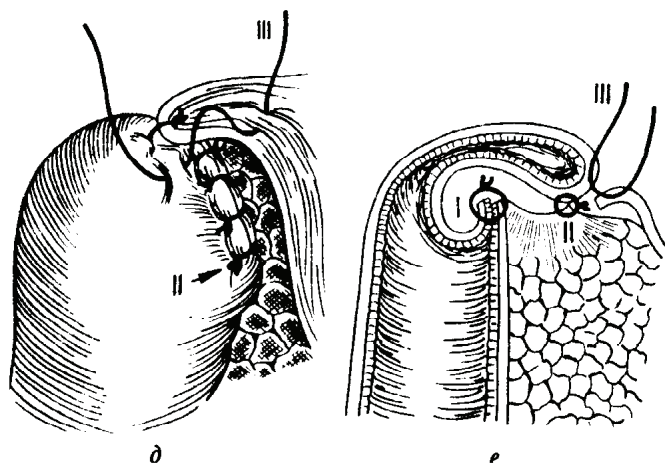


Рис. 5-196. Резекция желудка по способу Billroth II, (IX). Погружение культи двенадцатиперстной кишки по Nissen (а-е: различные стадии наложения швов)

Под действием раздражения, оказанного инородным материалом, окружающие трубку органы слипаются и даже если возникнет свищ двенадцатиперстной кишки, диффузный перитонит не разовьется. Дренажная Трубка оставляется обычно на 5-7 дней, если в этот период культи двенадцатиперстной кишки не открывается, то можно надеяться, что позже этого также не произойдет.

Опытному хирургу гораздо чаще удается надежно погрузить культи двенадцатиперстной кишки, и все-таки именно опытные хирурги чаще оставляют в брюшной полости дренажную трубку, поскольку им пришлось быть свидетелями многих неожиданных осложнений (*Uebermuth*).

Небезынтересно заметить, что даже такой опытный хирург, располагающий многодесятилетней практикой, как *Nissen*, после резекции желудка во всех без исключения случаях вводит близ культи двенадцатиперстной кишки дренажную трубку.

Известный советский хирург С. С. Юдин для надежного погружения культи двенадцатиперстной кишки при язвах предложил оригинальный метод вворачивания трубки, сформированной из стенок этой кишки, внутрь просвета кишки. Этот метод получил название «улитки». А. А. Русаков накладывает на углы пересеченной двенадцатиперстной кишки полукисетные швы.

Кроме описанных способов погружения культи двенадцатиперстной кишки, существует еще и много других вариантов. Поскольку способ *Nissen* пригоден даже в самых сложных случаях, мы познакомим с ним читателей.

После скелетирования желудка на уровне язвы рассекается двенадцатиперстная кишка. Переднюю стенку двенадцатиперстной кишки трехрядным швом натягивают на твердое рубцовое основание язвы (рис. 5-196): первый ряд швов накладывается

между передней стенкой двенадцатиперстной кишки и правым краем основания язвы, вторым рядом швов сшивается серомускулярный слой двенадцатиперстной кишки и левый край основания язвы, третьим рядом швов — серомускулярный слой двенадцатиперстной кишки и задний листок париетальной брюшины, покрывающей поджелудочную железу.

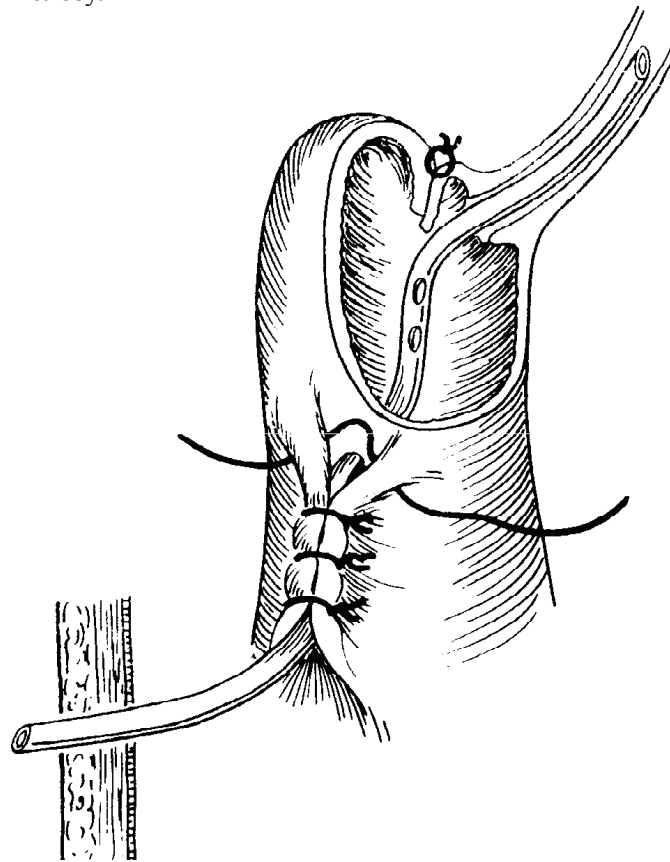


Рис. 5-197. Резекция желудка по способу Billroth II, (X). Дренаж Voelcker сохраняет желчный проток открытым

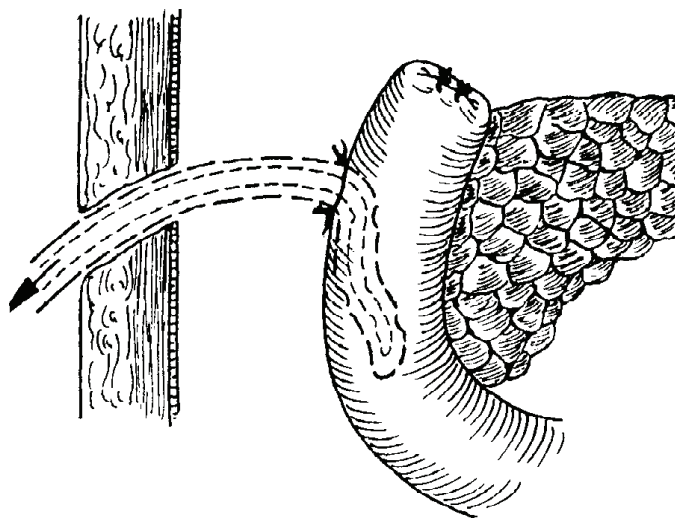
В некоторых случаях после рассечения двенадцатиперстной кишки хорошо видно, что Фатеров сосок отстоит от края задней стенки кишки всего на 1-2 мм. Натягивание передней стенки на основание язвы и, главным образом, отек вокруг швов могут на некоторое время в таких случаях вызвать закрытие соска. Чтобы предотвратить это осложнение, со стороны просвета двенадцатиперстной кишки через Фатеров сосок вводится трубка в общий желчный проток. Ее дистальный конец выводится через небольшое отверстие, сделанное на нисходящей части двенадцатиперстной кишки, проводится через канал *Witzel* и брюшную стенку (рис. 5-197). Такой дренаж общего желчного протока по *Voelcker* оставляется на 3-4 недели, чтобы в течение всего периода заживления Фатеров сосок оставался открытым (*Loblovics*). Если ни один из описанных способов не дает возможности надеж-



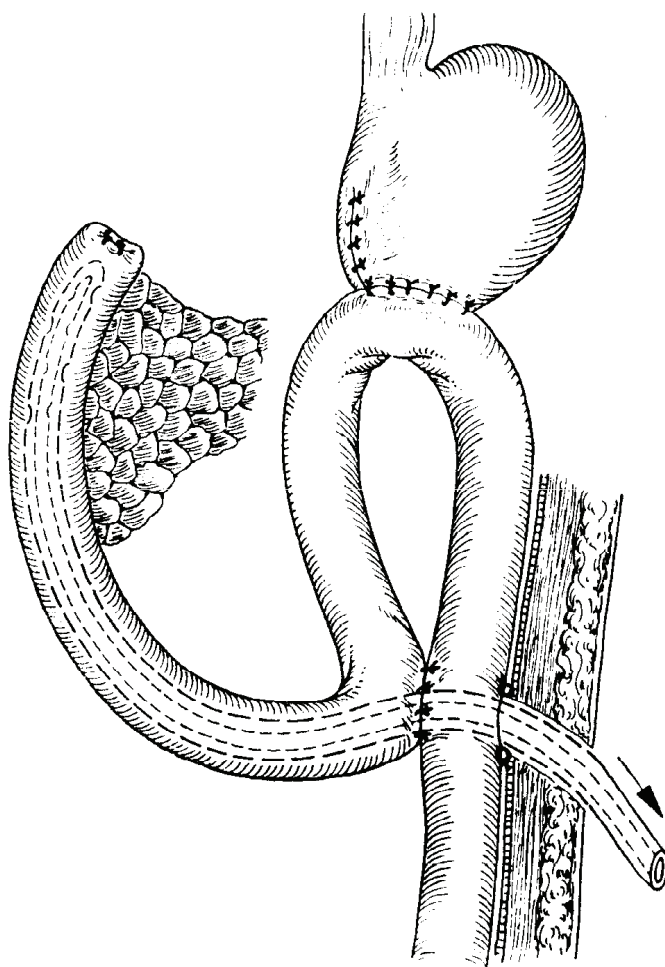
но погрузить культю двенадцатиперстной кишки, то в качестве *uttimum refligium* можно прибегнуть к следующему.

В открытый просвет двенадцатиперстной кишки вводится одна двухпросветная или две простых дренажных трубки, которые укрепляют с помощью кислотного шва. Второй конец дренажной трубки выводят через брюшную стенку и присоединяют к постоянному отсосу. (Одна из трубок проводит внутрь воздух, благодаря чему вторая, отсасывающая, трубка не затягивается слизистой.) Таким образом, искусственно создается дуоденальный свищ, который в результате слипания тканей вокруг трубки предохраняет от развития разлитого перитонита. Через 8-10 дней трубка несколько подтягивается, но отсасывание не прекращают. В течение последующих 1-2 недель дуоденальный свищ обычно спонтанно закрывается. Если же это не происходит, то поступают, как описано на стр. 467.

Этот метод — *дуоденостомия на катетере* имеет и более современные варианты. Согласно одному из них, отверстие в двенадцатиперстной кишке, насколько возможно, ушивается. На 2-3 см ниже этого места через *отдельное маленькое отверстие* в передней стенке подковообразного изгиба кишки в ее просвет вводится двухпросветная отсасывающая дренажная трубка по *Marwedel* (рис. 5-198). Еще более современным является такой способ, при котором после резекции желудка и наложения анастомоза по *Billroth II* и анастомоза по *Braun* с помощью длинной резиновой трубки с двумя просветами на отводящую петлю кишки накладывається *еюностома с катетером* (*Imre*), проксимальный конец трубки через анастомоз по *Braun* проводится в приводящую петлю и двенадцатиперстную кишку, вплоть до ушитой культы двенадцатиперстной кишки (рис. 5-199). Отсасывающий дренаж оставляется на 2-3 недели.



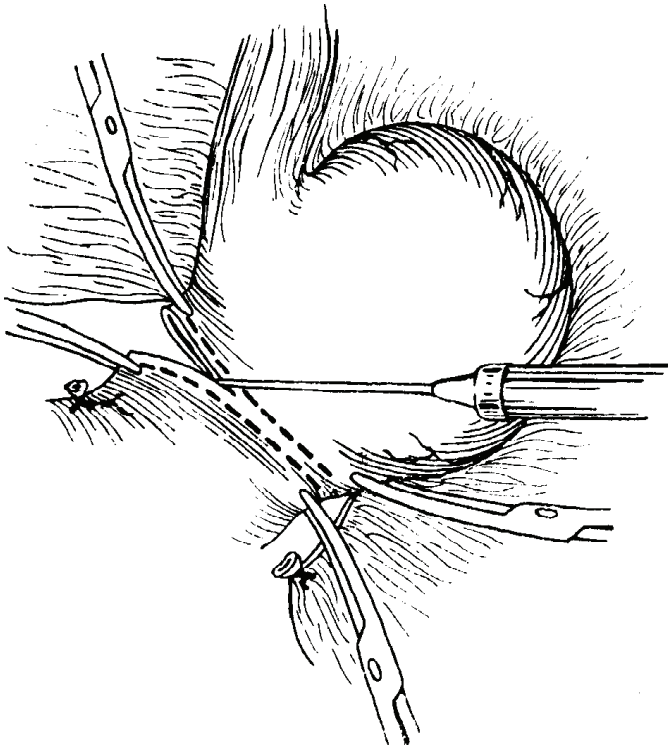
**Рис. 5-198.** Резекция желудка по способу Billroth II, (XI). Дуоденостомия с помощью двухпросветной резиновой трубки для разгрузки швов культы двенадцатиперстной кишки



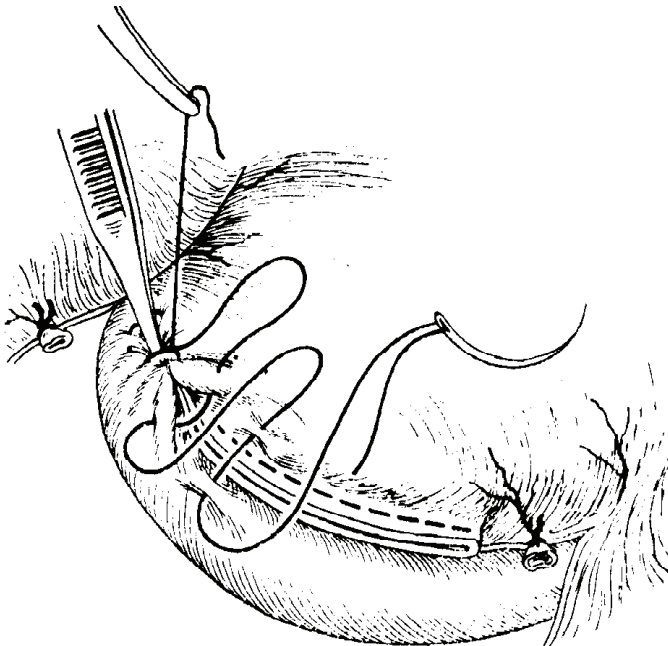
**Рис. 5-199.** Резекция желудка по способу Billroth II, (XII). Еюностомия с катетером, отсасывающий дренаж культы двенадцатиперстной кишки с помощью двухпросветной трубки

После погружения культы двенадцатиперстной кишки на нее накладывається полоска марли, операция продолжается и производится *отсечение желудка в его верхней части*. На большую и малую кривизну желудка, примерно в 1 см ниже места прикрепления оставленного малого и большого сальника, накладываются зажимы *Kocher*. На 1-2 см ниже этого оба края желудка захватываются двумя зажимами *Kocher*. С помощью этих четырех зажимов желудок растягивается, поперечно между зажимами на него накладывається сшивающий аппарат *Petz*, причем так, чтобы тонкая его бранша оказалась бы позади желудка, а более толстая — перед желудком.

На конец аппарата *Petz* надевается свинчивающее его приспособление и вращением колесика аппарата осуществляется прошивание желудка скрепками, после чего свинчивающее приспособление снимают, бранши раскрывают и снимают аппарат и желудка. Желудок рассекается в поперечном направлении электроножом между двумя рядами скрепок (рис. 5-200). Нижняя часть желудка, намеченная для резекции, остается в наших руках. Этот препарат подлежит гистологическому исследованию.



**Рис. 5-200.** Резекция желудка по способу Billroth II, (XIII). Рассечение желудка между двумя рядами скрепок, наложенных с помощью швшающего аппарата Petz



**Рис. 5-201.** Резекция желудка по способу Billroth II, (XIV). Угол по малой кривизне желудка погружается, непрерывный серо-серозный шов продолжается дальше

Если аппарат *Petz* хорошо работает, верхняя культя желудка обычно не кровоточит. Если все-таки начинается кровотечение, кровоточащий сосуд после наложения на него зажима перевязывается.

Ряд металлических скрепок, выполняющих роль прошивного шва, погружается непрерывным серо-серозными швом (рис. 5-201). Наложение швов прекращают за 3-4 см до большой кривизны, нити завя-

зываются между собой. Двойной конец нити отрезают, а одиночный захватывают инструментом, чтобы с его помощью можно было удерживать и свободно в дальнейшем передвигать желудок. На двух третях линии разреза со стороны малой кривизны желудка при проксимальной его резекции скрепки не видны, а на одной трети со стороны большой кривизны они различимы.

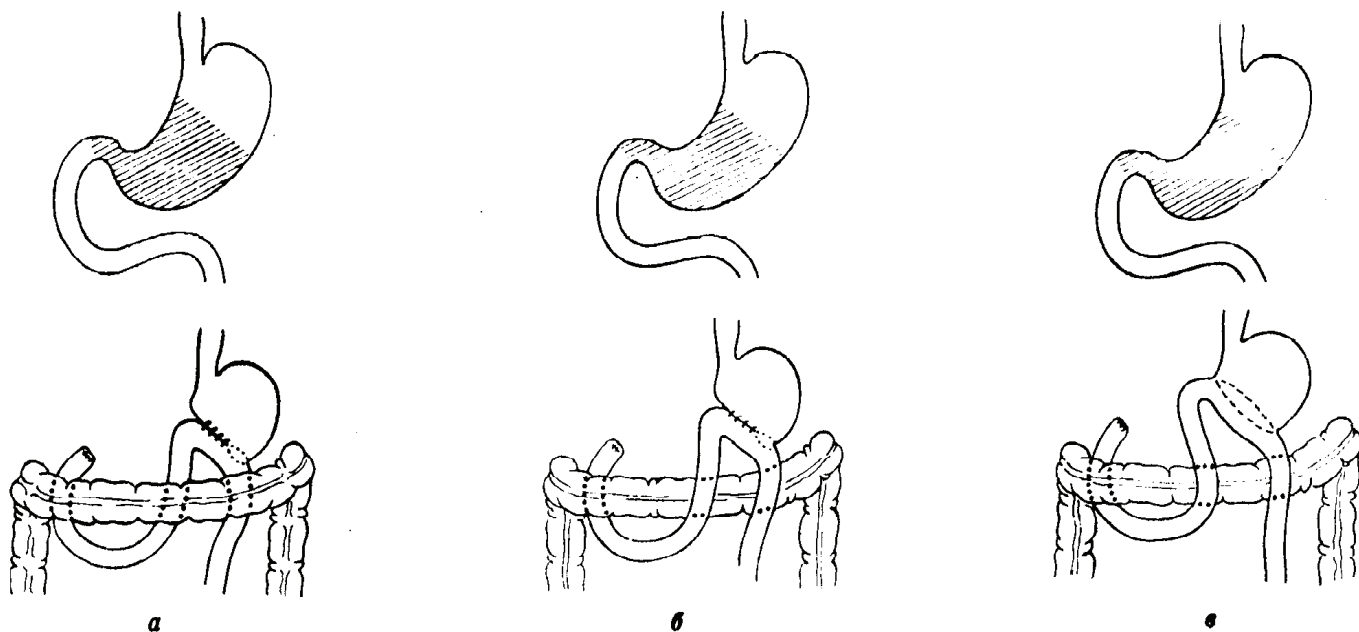
### Восстановление непрерывности желудочно-кишечного тракта

Восстановление сообщения между желудком и кишечником при операции по способу *Billroth I* осуществляется путем наложения анастомоза между желудком и тощей кишкой. Этот анастомоз может быть наложен различными способами. В Венгрии наиболее распространен метод *Hofmeister-Finsterer* (*gastroenteroanastomosis retrocolica oralis partialis inferior*, рис. 5-202, а). В Советском Союзе также распространена эта методика. Сейчас все чаще применяют тот его вариант, когда анастомоз накладывают не по способу *retrocolica*, а по способу *antecolica* и без анастомоза по *Braun* (*Ungeheuer*, рис. 5-202, б). Способ *Pilya—Reichel* в последнее время применяется очень немногими (*gastroenteroanastomosis retrocolica oralis totalis*) и имеет только историческое значение (рис. 5-202, в). *K. Limko* разработал метод проведения *gastroenteroanastomosis retrocolica oralis totalis plicata*; при такой операции желудок анастомозируют с тощей кишкой по всей длине линии резекции. Сейчас и этот метод не применяется. Ниже мы подробно излагаем лишь первый из названных методов, на основании которого легко выполнить и все остальные.

Большой сальник и поперечноободочная кишка отводятся ассистентом вверх и вентрально так, чтобы хирургу было бы легче определить двенадцатиперстнотонкокишечный изгиб. В случаях сращений или неуверенности в правильном ориентировании можно, исходя из знаний анатомии, вспомнить, что справа от изгиба сверху вниз перед последним отделом двенадцатиперстной кишки проходит верхняя брыжеечная артерия, а слева от изгиба — связка Трейца и позади нее снизу вверх — нижняя брыжеечная вена (см. рис. 5-435). Для наложения анастомоза отыскивается первая петля тощей кишки, так как анастомоз, случайно выполненный с подвздошной кишкой, может привести к поносам, рвоте и в результате — к тяжелой дистрофии (*Sin*).

На бессосудистом участке поднятой и натянутой брыжейки поперечноободочной кишки в передне-заднем направлении накладывается отверстие длиной в 6-8 см, через которое протягивают первую петлю тощей кишки над брыжейкой ободочной кишки.

Прежде чем приступить к наложению анастомоза, рекомендуется закончить ту часть операции, которую



**Рис. 5-202.** Резекция желудка по способу Billroth II, (XV). а) Gastroenteroanastomosis retrocolica oralis partialis inferior, б) gastroenteroanastomosis antecolica oralis partialis inferior, в) gastroenteroanastomosis retrocolica oralls totalis

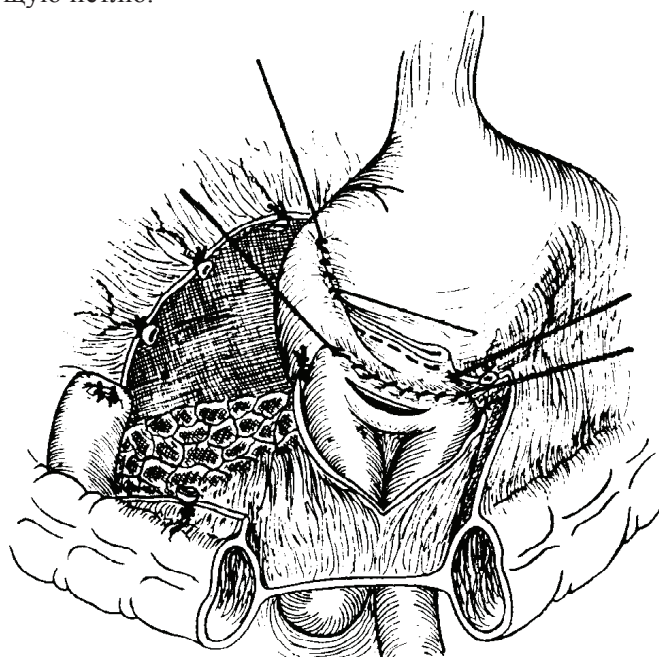
многие хирурги выполняют после наложения анастомоза: после окончания наложения анастомоза эти хирурги помещают петлю тощей кишки и сам анастомоз обратно под отверстие в брыжейке поперечноободочной кишки и края отверстия циркулярными швами прикрепляют к нижней части культи желудка, чтобы петля тонкой кишки не могла бы выйти через отверстие и вызвать непроходимость.

Однако пришивание задней стенки отверстия в брыжейке поперечноободочной кишки к задней стенке желудка после наложения гастроэнтероанастомоза представляет иногда определенные трудности. Поэтому рекомендуется еще до наложения анастомоза заднюю часть отверстия в брыжейке (которую мы видим на этой стадии операции сверху) 4-5 серозными узловатыми швами прикрепить к задней стенке культи желудка. Линия шва на желудке должна проходить на 3-4 см выше ряда металлических скрепок близ большой кривизны и параллельно ему по задней стенке культи (рис. 5-203).

Затем после этой фиксации производится наложение анастомоза. Как правило, накладывают анастомоз — *gastroenteroanastomosis isoperistaltica retrocolica oralis inferior*. Это сложное название означает, что с нижним участком желудка в изоперистальтическом направлении будет соединена петля тощей кишки, протянутая через отверстие в брыжейке поперечноободочной кишки.

Опыт многих десятилетий показывает, что анастомоз обычно лучше функционирует, если накладывается на короткой петле тощей кишки, т. е. если он располагается не более чем в 6-8 см от двенадцатиперстно-тощечкишечного изгиба. Чрезмерно же короткой петля кишки также не должна быть, так

как это может привести к изгибу приводящей петли, тогда как слишком длинная петля кишки ведет к образованию обратного тока кишечного содержимого, которое будет попадать не в отводящую, а в приводящую петлю.



**Рис. 5-203.** Резекция желудка по способу Billroth II, (XVI). Гастроэнтероанастомоз по Hofmeister-Finsterer. Задний край отверстия в брыжейке поперечноободочной кишки пришивается к задней стенке культи желудка. Начинается наложение анастомоза

Анастомоз называется изоперистальтическим, если приводящая кишечная петля его лежит близ малой, а отводящая часть — близ большой кривизны желудка. Такое определение произвольное, так как совсем не обязательно, что после поперечной резекции желудка путь пищи будет проходить от



малой кривизны к большой. Изоперистальтический характер анастомоза особого значения не имеет, более того, многие хирурги намеренно накладывают анастомоз в антиперистальтическом направлении, пытаясь тем самым замедлить опорожнение желудка.

Тонкая кишка подводится к задней стенке желудка и примерно на 1 см выше ряда скрепок пришивается к ней двумя серо-серозными узловатыми швами, отстоящими друг от друга на 3-4 см. Швы располагаются на тонкой кишке ближе к ее брыжечному краю, как и при всяком кишечном анастомозе. Концы нитей двух серозных швов захватываются инструментами, ассистент затягивает их, и между этими двумя швами непрерывным швом сшивается серомускулярный слой желудка и кишки.

Анастомоз обкладывают салфетками так, чтобы кишечное и желудочное содержимое при вскрытии просветов этих органов не попало бы на брюшину. Мягких кишечных и желудочных зажимов автором рекомендуется не применять, а вместо них пользоваться отсасывающей трубкой с двумя просветами. Еще до операции анестезиолог вводит больному через нос дуоденальный зонд, через который к моменту наложения анастомоза отходит желудочное содержимое.

Параллельно ряду серозных швов, примерно в 0,5 см от него, между двумя пинцетами электроножом или скальпелем рассекается серомускулярный слой тонкой кишки, на сосуды подслизистой по краям раны накладываются москитные зажимы, слизистая между двумя рядами таких зажимов вскрывается на протяжении 3-4 см, сосуды перевязываются. Ряд скрепок близ большой кривизны примерно в 0,5 см от серозного шва отсекается в той же последовательности: сначала рассекается серомускулярный, слой, на сосуды накладываются зажимы, затем вскрывается слизистая и перевязываются сосуды.

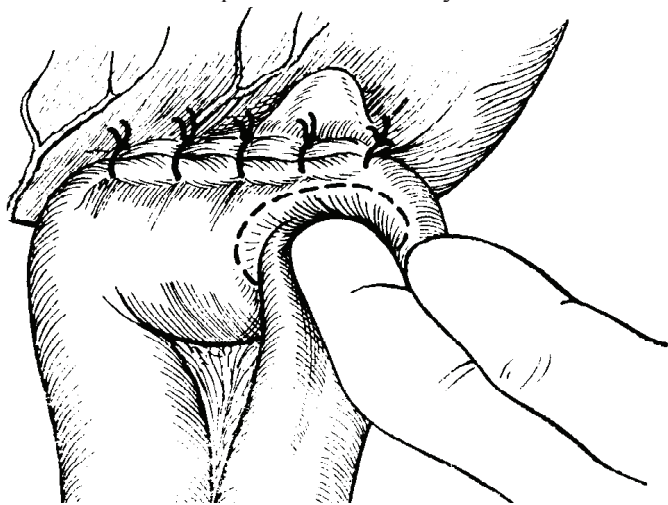


Рис. 5-204. Резекция желудка по способу Billroth II, (XVI 1). Гастроэнтероанастомоз по Hofmeister-Finsterer. Анастомоз пропускает один палец

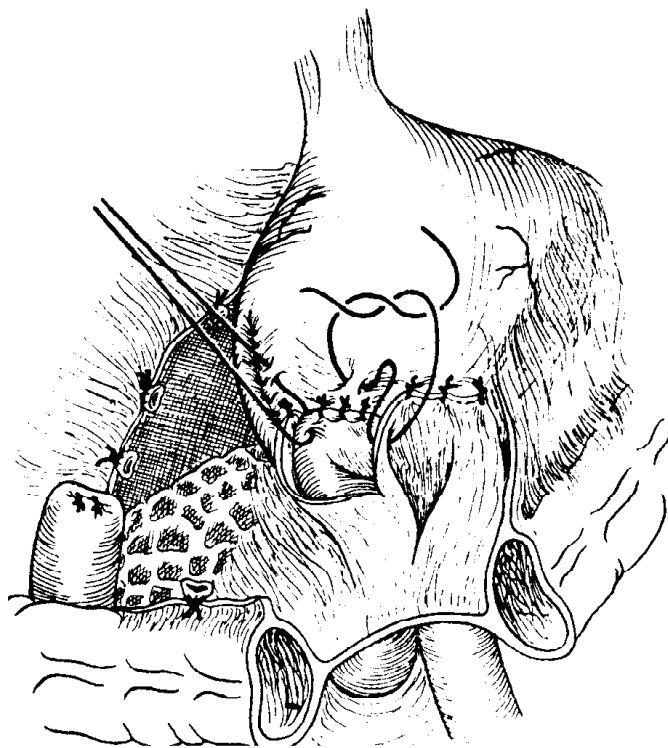


Рис. 5-205. Резекция желудка по способу Billroth II, (XVI II). Гастроэнтероанастомоз по Hofmeister-Finsterer. Край брыжейки поперечноободочной кишки пришивается к передней стенке культи желудка

Распространенный в Венгрии «угловой анастомоз» по методу *Verebely-Neuber* отличается только тем, что нижний угол желудка срезается косо, в результате чего анастомоз приходится на самую нижнюю точку желудка. В таком случае и первый ряд серо-серозных швов также должен накладываться в косом направлении. Анастомоз заканчивается задним непрерывным кетгутовым прошивным швом, передним непрерывным кетгутовым прошивным швом и, наконец, передним непрерывным серо-серозным рядом швов. Размер отверстия анастомоза должен быть таким, чтобы палец, введенный через стенку отводящей петли кишки, как это показано на рис. 5-204, свободно проходил через него.

Приводящая петля двумя-тремя узловатыми серозными швами прикрепляется вдоль линии резекции желудка по малой кривизне. Тем самым также стремятся способствовать тому, чтобы опорожнение желудка происходило в сторону отводящей, а не приводящей петли кишки. (Отдельные хирурги к такому «подвешиванию» приводящей петли не прибегают, причем никаких вредных последствий этого не отмечают). В заключение вмешательства на 1-2 см выше анастомоза несколькими узловатыми серо-серозными швами пришивается передний край отверстия на брыжейке поперечноободочной кишки к передней стенке желудка. Тем самым обе петли тощей кишки, линия анастомоза и соседний участок желудка попадают под брыжейку поперечноободочной кишки (рис. 5-205).

## Ступенчатая резекция желудка с формированием желудка в виде трубки

Операция проводится при язве малой кривизны желудка, расположенной близко к кардии. Резекция производится ступенчато от большой кривизны (здесь удаляется меньший участок желудка) к малой кривизне (отсюда резецируется больший участок), в результате чего формируется желудок в виде трубки.

Скелетирование производится по большой кривизне от двенадцатиперстной кишки до середины желудка, а по малой кривизне — над язвой вблизи кардии.

Линия ступенчатой резекции намечается при помощи трех зажимов инструментов *Paур* (рис. 5-206). Ниже их ступенчато отсекается часть желудка с находящейся там язвой. По ходу второго и третьего инструментов *Paур* желудок прошивается непрерывным кетгутовым швом, таким образом создается искусственно малая кривизна желудка. Прошивной ряд швов погружается с помощью узловатых или непрерывных серо-серозных швов. Верхний конец швов может вызвать сужение просвета кардии. Чтобы его не сузить, целесообразно на время наложения швов ввести в желудок зонд *Boas*.

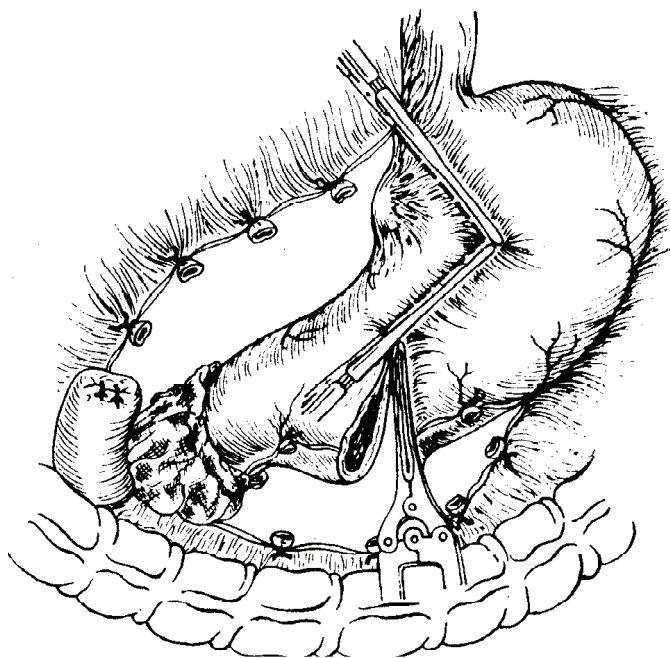


Рис. 5 206. Ступенчатая резекция желудка, 1. Линия резекции намечается тремя зажимами Паур

Нижний конец сформированной из желудка трубки открыт, что дает возможность наложения анастомозов как по способу *Billroth I*, так и *Billroth II*. Определенные трудности представляет то обстоятельство, что стенка желудка вдоль вновь сформированной малой кривизны оказывается повернутой

внутри просвета. Поскольку при любом способе наложения гастроэнтероанастомоза наиболее слабыми местами являются углы, целесообразнее шов по малой кривизне повернуть на  $90^\circ$  и наложить его таким образом, чтобы он приходился на середину анастомоза.

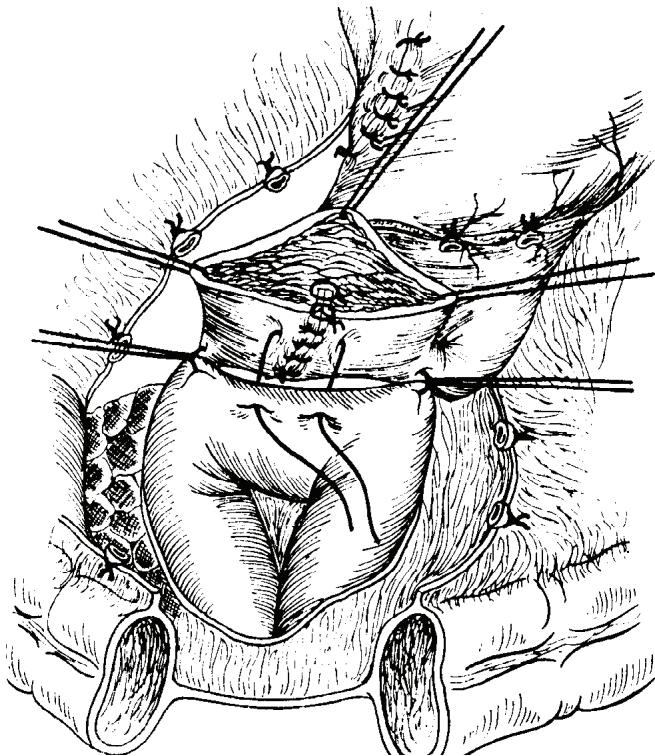


Рис. 5-207. Ступенчатая резекция желудка, II. Образование анастомоза с концом трубки желудка по способу Billroth II

Швы-держалки, маркирующие оба конца гастроэнтероанастомоза, накладываются так, чтобы *середина* передней и задней стенки желудка прикреплялась ими при способе *Billroth II* к тощей кишке, а при способе *Billroth I* к двенадцатиперстной кишке. Посередине между двумя держалками накладывается матрацный серо-серозный узловатый шов, в который захватываются обе стороны продольного шва желудка, после чего он прикрепляется к тощей кишке (рис. 5-207). Далее операцию продолжают обычным путем.

Эта техника операции была модифицирована *Кип*. Ему удалось в результате этой модификации избежать вворачивания внутрь краев желудочной стенки по малой кривизне. Он предложил соответственно линии ступенчатой резекции рассекать в форме *L* серомускулярный слой желудка, затем с помощью аппарата НЖКА-60 в три этапа рассекать и сшивать слизистую. Над ней атравматическими швами соединяют серомускулярный слой передней и задней стенки желудка. С помощью однослойного шва накладывается анастомоз между трубкой культи желудка и двенадцатиперстной кишкой. Затем это место покрывается сальником, который приклеивается к линии швов с помощью синтетического клея гистоакрила.

## Субтотальная резекция желудка

При субтотальной резекции желудка производят удаление 4/5 этого органа, почти 80%. Субтотальной резекцией называют и такие вмешательства, при которых удаляется несколько большая часть желудка, чем при типичной резекции 2/3 его объема, но все-таки меньшая, чем при тотальной гастрэктомии, т. е. остается 10-30% верхнего отдела желудка.

*Простая субтотальная резекция желудка* (или трубковидная резекция) производится при высоко сидящих язвах малой кривизны. От типичной резекции эта операция отличается только своей протяженностью. По обеим кривизнам желудка скелетирование проводится выше, по малой кривизне — вверх от язвы до интактной стенки желудка. Резекция желудка и восстановление непрерывности желудочно-кишечного тракта производится так же, как это было описано выше. Если непрерывность приходится восстанавливать на большом участке, то прибегают скорее к операции по способу *Billroth II*, а не *Billroth I*. Край отверстия, сделанного в брыжейке поперечноободочной кишки, фиксируют не к высоко расположенной маленькой культе желудка, а к подтянутой петле тощей кишки

*Расширенная субтотальная резекция желудка* — типичный вид вмешательства при операбельном раке желудка. От простой субтотальной резекции она отличается лишь тем, что примерно 4/5 желудка удаляют блоком вместе с

- большим и малым сальником и проходящей в них цепью лимфатических узлов малой и большой кривизны,
- парапилорических лимфатическими узлами,
- паракардиальными лимфатическими узлами,
- лимфатическими узлами в печеночно-двенадцатиперстной связке,
- лимфатическими узлами под головкой поджелудочной железы,
- Лимфатическими узлами, окружающими чревный ствол и его ветви.

*Wangensteen*, кроме того, предлагает в каждом отдельном случае удалять:

- селезенку вместе с лимфатическими узлами, расположенными в ее воротах,
- хвост поджелудочной железы и окружающие его лимфатические узлы.

При субтотальной резекции остается совсем небольшой участок желудка, величиной в 1-2 поперечных пальца, но по сравнению с тотальной резекцией, это представляет огромное преимущество:

- культа желудка имеет серозную оболочку что дает возможность надежного ее сшивания,
- благодаря сохранению участка слизистой, а значит и секреции желудочного сока, больной в ходе дальнейшей жизни менее подвержен

опасности развития кахексии, анемии, энтероколита и пр., которые могут развиваться при гастрэктомии в результате ахилии.

Субтотальная резекция желудка может быть надежно выполнена из верхнего срединного или левостороннего парамедиального разреза. В случае технических затруднений удаляется мечевидный отросток, что улучшает доступ к кардиальной части желудка.

Если в ходе операции выясняется, что радикальное удаление злокачественной опухоли возможно только с помощью тотальной гастрэктомии, которую невозможно произвести из лапаротомического разреза, то продолжить операцию можно двумя путями.

Согласно первому лапаротомическая рана закрывается, больного поворачивают на правый бок и производят обычную левостороннюю тораколапаротомию в VIII межреберье. Однако при необходимости, лапароторакотомия может быть произведена у больного, лежащего на спине. Лапаротомический разрез из верхнего его конца под прямым углом продолжают влево, рассекают реберную дугу и в VI межреберье продолжают разрез, до левой средней подмышечной линии рассекая грудные и межреберные мышцы, а затем и диафрагму. Однако это не обеспечивает такого широкого доступа, как стандартная лапароторакотомия в левом VII межреберье, проведенная при положении больного на правом боку.

Основной этап вмешательства начинается с отделения большого сальника от *taenia omentalis* поперечноободочной кишки, что производится несколькими движениями ножниц. Тем самым вскрывается сумка сальника, достигается хороший доступ к задней поверхности желудка, после чего пальпируется кардиальная область и участок над поджелудочной железой, в результате же принимается решение относительно того, какая должна быть произведена операция. Если в области аорты или в другом месте пальпируются неудаляемые твердые лимфатические узлы, то от радикального вмешательства приходится отказаться, но паллиативная резекция; — если можно — все-таки производится.

Двенадцатиперстная кишка рассекается под привратником. Культи ее погружаются обычным способом.

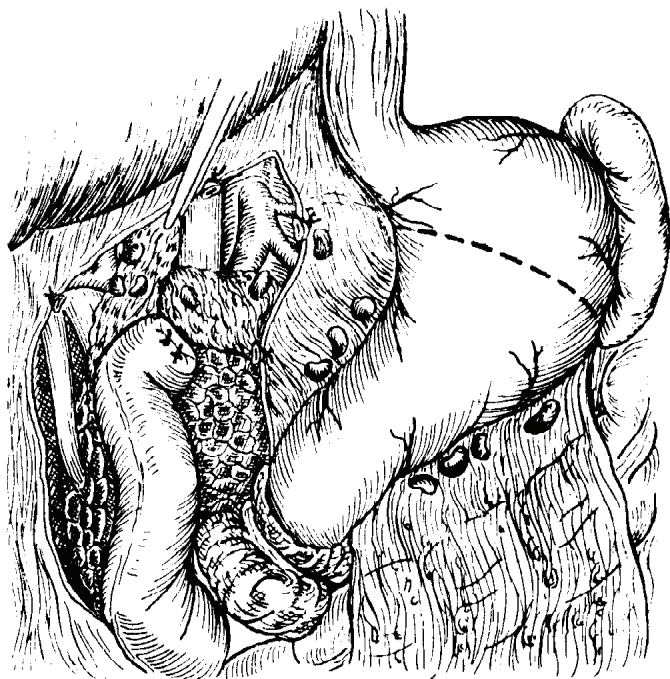
За этим следует *самая важная часть операции: как можно более тщательное удаление лимфатической сети желудка*. Нужно стремиться, во-первых, к тому, чтобы удалить как можно более распространенный участок лимфатической системы, а во-вторых, в то же время стараться перерезать как можно меньше лимфатических путей и *весь комплекс лимфатических сосудов и узлов удалять вместе с желудком, одним блоком*.

Препаровка производится снизу вверх. Сначала по способу *Kocher* мобилизуется двенадцатиперстная кишка и головка поджелудочной железы. Лежащие за ними лимфатические узлы извлекаются из забрюшинного пространства. Продвигаясь вверх, с одной сторо-




ны достигают парапилорических, а с другой — лимфатических узлов, проходящих в печеночно-двенадцатиперстной связке. Последние вместе с окружающей их жировой тканью вылуциваются так, чтобы проходящий в связке общий желчный проток, печеночная артерия и воротная вена оказались совершенно оголенными.

Мобилизацию желудка продолжают постепенно снизу вверх, как можно дальше от желудка и как можно ближе к печени отсекая малый сальник (рис. 5-208). Тем самым перед хирургом открывается забрюшинное пространство в той его части, что расположена над поджелудочной железой. Становится видимой и пульсирующая аорта.



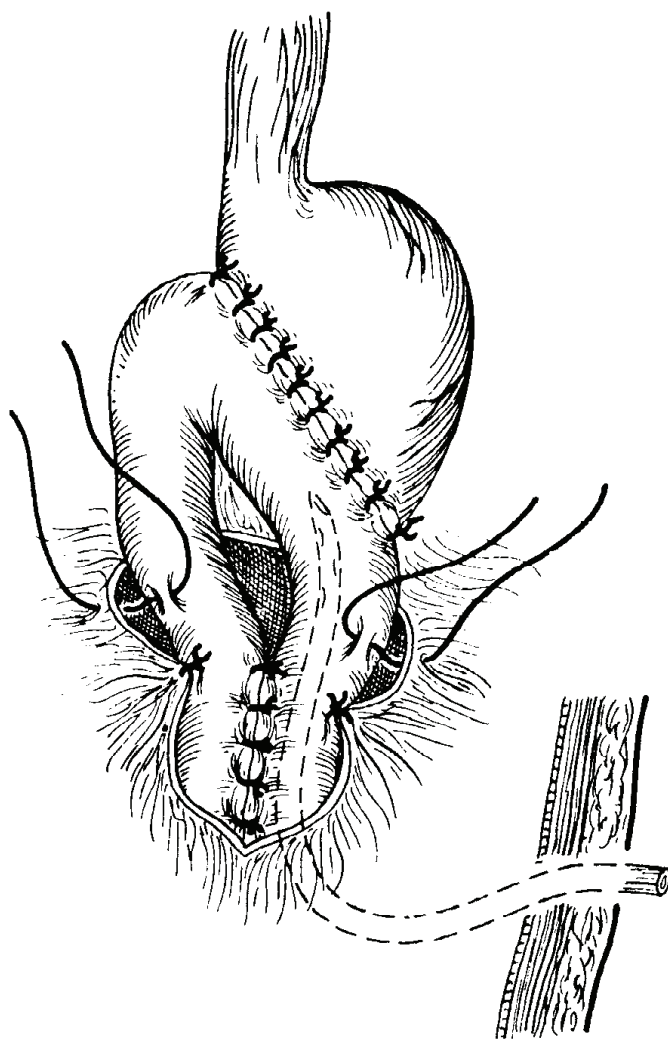
**Рис. 5-208.** Расширенная субтотальная резекция желудка, I. Резекция блоком четырех пятых частей желудка вместе с принадлежащей ему лимфатической сетью



**Рис. 5-209.** Расширенная субтотальная резекция желудка, II. Обнажение левой желудочной артерии у места ее отхождения от чревного ствола

По верхнему краю поджелудочной железы разрезается в поперечном направлении задняя париетальная брюшина. Вместе с отпрепарованными до этого места лимфатическими узлами справа налево вылуцивается жировая ткань, ее отделяют при этом от общей печеночной артерии, чревного ствола и селезеночной артерии. Между лигатурами рассекаются ветви общей печеночной артерии, идущие к желудку: правая желудочная и желудочно-двенадцатиперстная артерии.

Желудок вместе с лежащими на нем малым и большим сальником и отпрепарованным до этого места лимфатической сетью поворачивают влево. При этом напрягается поджелудочно-желудочная складка, в которой проходит левая желудочная артерия, окруженная, как правило, твердыми опухолевыми лимфатическими узлами. Этот сосудистый тяж обходят диссектором как можно ближе к центру, по возможности — у места его выхода из чревного ствола (рис. 5-209) и после перевязки рассекают. Центральную культю желательнo перевязать дважды. В результате лимфатические узлы, окружающие левую желудочную артерию, остаются на желудке и удаляются вместе с ним.



**Рис. 5-210.** Расширенная субтотальная резекция желудка, III. Наложение гастроэнтероанастомоза, шивание брыжейки поперечноободочной кишки и еюностомия на катетере

Часто препаровку приходится продолжить еще дальше по направлению к кардии. Паракардиальные лимфатические узлы отделяются от сохраняющейся части желудка по малой кривизне так, чтобы мышечный слой желудка стал здесь совсем оголенным.

На этой стадии операции необходимо решить вопрос о том, будет ли удаляться селезенка — и, возможно, также и хвост поджелудочной железы — или нет.

Если будет решено произвести их удаление, то селезенку следует отделить от задней брюшной стенки и поднять из ее ложа, перевязать и пересечь ее сосуды, проходящие в поджелудочно-селезеночной связке (см. стр. 679). Оставив селезенку на большой кривизне желудка, позднее удаление ее произведут вместе с удаляемой частью желудка. Если же селезенка сохраняется, то ветви коротких желудочных артерий, проходящие в желудочно-селезеночной связке, щадятся или пересекаются в зависимости от того, какой величины участок желудка его стороны большой кривизны собираются удалить.

Культю желудка питают следующие сосуды. Кардиальную часть — отходящая от грудной аорты нисходящая ветвь нижней артерии пищевода, дно желудка — несколько коротких желудочных артерий со стороны края большой кривизны, которые достигают желудка, проходя в диафрагмально-желудочной и — если селезенка не удалена — желудочно-селезеночной связках.

В ходе резекции должно быть установлено, *удовлетворительно ли кровоснабжение желудочной культуры*. Если при отсечении резецируемой части желудка по линии разреза возникает сильное кровотечение, то остающаяся часть дна желудка хорошо кровоснабжается, жизнеспособна. Если же культура не кровоточит, то от субтотальной резекции приходится отказаться и произвести тотальную гастрэктомию.

После широкой мобилизации желудка и после резекции *единым блоком* остается иссечь верхнюю часть желудка и наложить анастомоз. На брыжейке поперечноободочной кишки накладывалось отверстие, через которое к желудку проводят первую петлю тощей кишки. С остающимся небольшим участком желудка накладывают или Y-образный анастомоз по Roux с одной петлей или же анастомоз по Polya—Reichel с двумя кишечными петлями между всем просветом культуры желудка и подтянутой к нему петлей тощей кишки. Примерно на 1 см сверху от планируемой линии рассечения дна желудка по всей ширине желудка накладывался ряд узловатых серо-серозных швов. Лишь после этого рассекают желудок по проксимальной линии резекции, так как теперь маленькая культура уже не может ускользнуть обратно в глубину.

После отсечения желудка и его проксимальной части оказывается удаленной значительная его часть

— 4/5 всего объема — вместе с относящейся к ней лимфатической сетью.

Подтянутая петля тощей кишки по длине, соответствующей ширине желудка, вскрывается и накладывается двухрядный анастомоз с желудком. Разгрузка этого анастомоза может быть произведена путем энтеростомии с катетером на дистальном участке петли Roux. Через несколько дней через этот катетер может быть начато энтеральное питание. При двойной петле отверстие для катетера выполняется на отводящей ветви.

Между двумя петлями высоко подтянутой тощей кишки большинство хирургов накладывает анастомоз по Braun, чтобы облегчить свободный отток содержимого двенадцатиперстной кишки, хотя, согласно Uebermuth и при анастомозе по Braun в желудок все-таки попадает желчь и сок поджелудочной железы. Край отверстия на брыжейке поперечноободочной кишки фиксируется не к малой культе желудка, а к петле тощей кишки (рис. 5-210).

## Тотальная гастрэктомия

Первая успешная тотальная гастрэктомия была произведена в Цюрихе в 1897 году Schlatter по поводу распространенного рака желудка. До конца 1930-х годов операция проводилась только из лапаротомического доступа. Развитие грудной хирургии позволило проводить тотальную гастрэктомию из тораколапаротомического доступа, в результате чего оказалось возможным радикальное удаление опухоли желудка и в тех случаях (к тому же и при довольно удобном доступе), когда опухолевой инфильтрацией был охвачен и пищевод. Существенным преимуществом тораколапаротомии является возможность надежного наложения швов при создании анастомоза с пищеводом. К). Е. Березову принадлежит большое число весьма информативных исследований оперированных им больных с рентгеноконтрастным исследованием в первые 2-3 месяца после вмешательства — гастрэктомии.


Тотальная гастрэктомию из лапаротомического доступа в наши дни производится только в тех случаях, если больной очень истощен и имеет широкую реберную дугу. Этот доступ применяют, когда опухоль не достигает кардиальной части желудка и достаточной является резекция 1-2 см абдоминального отрезка пищевода, когда при наложении анастомоза можно надежно накладывать швы и на участке под диафрагмой. Если у больного с опухолью желудка во время верхней срединной лапаротомии не окажется всех вышеназванных условий, то лучше всего закрыть лапаротомический разрез и, повернув больного на бок, продолжить операцию при тораколапаротомном доступе.

*Техника выполнения операции.* Операция начинается с верхней срединной или левой верхней парамедиальной лапаротомии. Разрез продолжают под пупком влево, в случае необходимости удаляя мечевидный отросток. Большой сальник по всей его ширине отделяют от *taenia omentalis* поперечноободочной кишки, но оставляют его на желудке. После осмотра стенок сумки сальника выясняют вопрос, сращена ли опухоль с соседними органами (хвостом поджелудочной железы, надпочечником, брыжейкой поперечноободочной кишки). Если такие сращения обнаруживаются, то приходится решать вопрос о том, можно ли удалить эту опухоль вместе с названными органами.

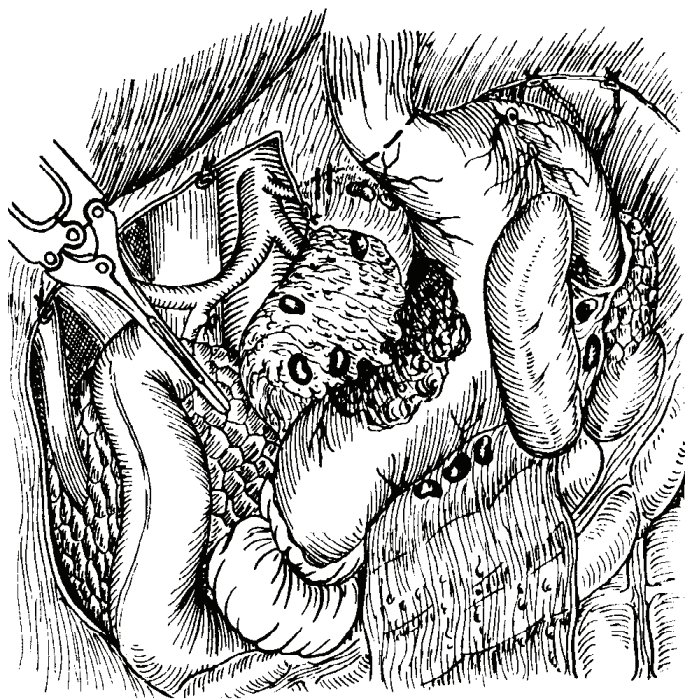
В тех случаях, когда принято решение о радикальной операции, то перевязываются правая желудочная и правая желудочно-сальниковая артерии по двум сторонам от двенадцатиперстной кишки. Двенадцатиперстная кишка рассекается между двумя раздавливающими инструментами *Payr*. Вблизи печени перерезается чаще всего тонкая, бессосудистая пластинка малого сальника (рис. 5-211).

Освобожденная антральная часть желудка и его тело отодвигаются в сторону грудной клетки. На стороне малой кривизны желудка близ верхнего края поджелудочной железы становится хорошо видимой напряженная коронарная желудочная вена и проходящая непосредственно возле нее левая желудочная артерия. Оба сосуда рассекаются между лигатурами, по возможности отдельно друг от друга и так, чтобы окружающие их лимфатические узлы оставались на желудке.

Если рассекается также и печеночно-пищеводная связка, то желудок остается фиксированным только с пищеводом и со стороны большой кривизны, связанной с селезенкой.



**Рис. 5-211.** Тотальная экстирпация желудка при лапаротомии, I. Рассечение двенадцатиперстной кишки и малого сальника



**Рис. 5-212.** Тотальная экстирпация желудка при лапаротомии, II. Резекция блоком желудка, селезенки и лимфатической сети

Нижний полюс селезенки между лигатурами отделяется от селезеночного изгиба толстой кишки, затем селезенка подтягивается из глубины, складка брюшины позади нее рассекается, а селезенка вместе с фундальной частью желудка и хвостом поджелудочной железы извлекается из ее ложа (рис. 5-212).

В тех случаях, когда резекция поджелудочной железы не показана, селезеночная артерия перевязывается и рассекается по верхнему краю поджелудочной железы, а селезеночная вена — позади поджелудочной железы; селезенка отделяется от поджелудочной железы вместе с желудком. Короткие желудочные артерии между селезенкой и желудком следует щадить.

При необходимости резекции хвоста поджелудочной железы селезеночные артерия и вена перевязываются на уровне планируемой резекции, железистая ткань остро рассекается, проток поджелудочной железы прошивается, плоскость разреза железы ушивается швами, накладываемыми в виде восьмерки. Жировая ткань между верхним краем поджелудочной железы и диафрагмой, содержащая лимфатические узлы и протоки, полностью удаляется (*Szabolcs*).

Последним этапом гастрэктомии является рассечение пищевода между двумя раздавливающими инструментами и удаление единым блоком желудка вместе с малым и большим сальником, селезенкой и окружающей лимфатической сетью (возможно, и с хвостом поджелудочной железы и отрезком поперечноободочной кишки). Нижний конец пищевода с ранее наложенным на него раздавливающим инструментом поднимают из глубины и проксимальнее (выше) инструмента накладывают эзофагоэнтеросто-



му. Можно не рассекать кардии, в вскрыть заднюю стенку пищевода, подняв желудок. В таком случае задний ряд швов на эзофагоэнтеростому накладываться еще до удаления желудка.

Этап операции, относящийся к реконструкции, описывается в главе по грудной хирургии, на стр. 22).

### Повторные резекции и другие повторные операции желудка

После операций на желудке, проведенных по поводу пептической язвы, в 2-5% случаев возникают тяжелые расстройства, устранение которых вызывает необходимость в повторной операции. Причинами неудачи первой операции чаще всего служат (однако, не всегда!) или неправильно поставленные показания к ее проведению или неправильная методика или техника выполнения этой операции (*Klimku*). Повторная операция может стать необходимой, если осложнения — не связаны с язвенной болезнью или — связаны с ней.

### Повторные операции при осложнениях неязвенной этиологии

**Недостаточное опорожнение приводящей петли кишки.** Синдром плохого опорожнения приводящей петли кишки наблюдается после операции по способу *Billroth II*. В результате недостаточного опорожнения приводящей петли кишки образуется застой желчи и поджелудочного сока, попадающих в двенадцатиперстную кишку, что сопровождается соответствующими жалобами и значительными расстройствами пищеварения. Наиболее частой причиной этого является:

а) приводящая петля оказалась слишком длинной (см. рис. 5-203);

б) приводящая петля кишки не была фиксирована к малой кривизне желудка (см. стр. 457).

Рентгенологическое исследование выявляет, что значительная часть контрастного вещества попадает в расширенную приводящую часть кишки, откуда оно даже при повышенной перистальтике очень медленно попадает в отводящую кишечную петлю. Если приводящая петля кишки образует большой перегиб, то контрастное вещество в нее вообще не попадает. В таких случаях двенадцатиперстная кишка может расширяться до ширины предплечья.

Синдром приводящей петли кишки может быть оперативно разрешен классическим методом наложения анастомоза по способу *Braun* между самыми нижними участками приводящей и отводящей петли. Хороший результат может быть достигнут и в результате т.н. реконструктивной операции.

**Недостаточное опорожнение отводящей петли кишки.** После операции по способу *Billroth II* в результате перегиба, сужения, сдавливания спайками, перекручивания и других причин появляется недостаточное опорожнение отводящей петли кишки.

Пища (а также контрастное вещество при рентгенологическом исследовании) из желудка или вообще не попадает в отводящую петлю кишки, а полностью поступает только в приводящую петлю, или же небольшими порциями все же поступает в отводящую петлю, но оттуда возвращается в приводящую петлю. Дифференцирование синдромов приводящей и отводящей петли нелегко провести даже с помощью рентгенологического исследования.

Когда в первые же дни после операции остро возникает синдром отводящей петли, то устранение механического препятствия отведению часто возможно путем небольшого вмешательства, например, разъединения спаек, раскручивание перекрутившейся петли кишки и т. п. Если после резекции желудка по способу *Billroth II* в течение первых 5-7 дней опорожнения желудка не происходит, а очевидной и простой механической причины этого не обнаруживается, то пассаж у недавно оперированного больного, находящегося в довольно тяжелом состоянии, нужно стремиться восстановить путем как можно меньшего оперативного вмешательства.

В пределах области первого вмешательства повторно вторгаться не рекомендуется. Следует с первой мобильной петлей тощей кишки наложить *gastroenteroanastomosis antecolica anterior* с анастомозом по *Braun (Nissen)*. Это вмешательство позволяет разрешить неотложную задачу. Позже система анастомозов (вернее, их бессистемность) может стать источником тяжелых жалоб. Вокруг нефункционирующего анастомоза возникает слепой карман, вследствие чего могут возникнуть хроническое воспаление тонкой кишки, застой нищи, поносы, малокровие.

Третья операция призвана устранить нефункционирующий анастомоз между желудком и кишечником. Лучшим методом для этого служат повторная резекция, устранение всех анастомозов желудка и наложение гастроэнтероанастомоза по способу *antecolica anterior (Billroth II) + анастомоза по Braun*.

При возникновении через длительное время после операции синдрома отводящей петли, который носит хронический характер, рекомендуется произвести повторную резекцию с наложением переднего анастомоза перед поперечноободочной кишкой и анастомоза по *Braun*.

Мгновенное опорожнение желудка, демпинг-синдром (реконструктивная операция). Когда при рентгенологическом исследовании после операции по способу *Billroth II* контрастное вещество мгновенно проходит через культю желудка в тощую кишку,

говорят о *мгновенном опорожнении*. Такое состояние часто (но не всегда) сопровождается тяжелыми субъективными жалобами больного, которые обычно принято обобщенно определять как демпинг-синдром. Его возникновения можно ожидать особенно в случаях расширенной резекции с наложением широкого анастомоза.

Операционное разрешение демпинг-синдрома показано только при безэффективности консервативной терапии, состоящей в частом приеме пищи малыми порциями, питании больного в полужающем положении, диете, медикаментозном лечении трехкратной дозой 60 мг коронтин (прениламина) и пр.

Оперативное лечение при демпинг-синдроме в наше время состоит, как правило, в реконструктивной операции — *превращении анастомоза, наложенного по способу Billroth II в анастомоз по способу Billroth I*. Из множества методов реконструкции лучше всего на практике зарекомендовал себя метод, разработанный *Henley* в 1952 году. Гастроэнтероанастомоз, наложенный в ходе первой операции, распрепаровывается, двойная кишечная петля освобождается от брыжейки поперечноободочной кишки. Приводящая петля перерезается непосредственно под желудком; при этом нужно следить, чтобы не оставялось слепого кармана и не было нарушено кровоснабжение части кишки, остающейся на желудке (рис. 5-213).

Отводящая петля перерезается примерно в 15 см от желудка, через отверстие в брыжейке поперечноободочной кишки она протягивается вверх, и верхняя культя ее по способу «конец в конец»

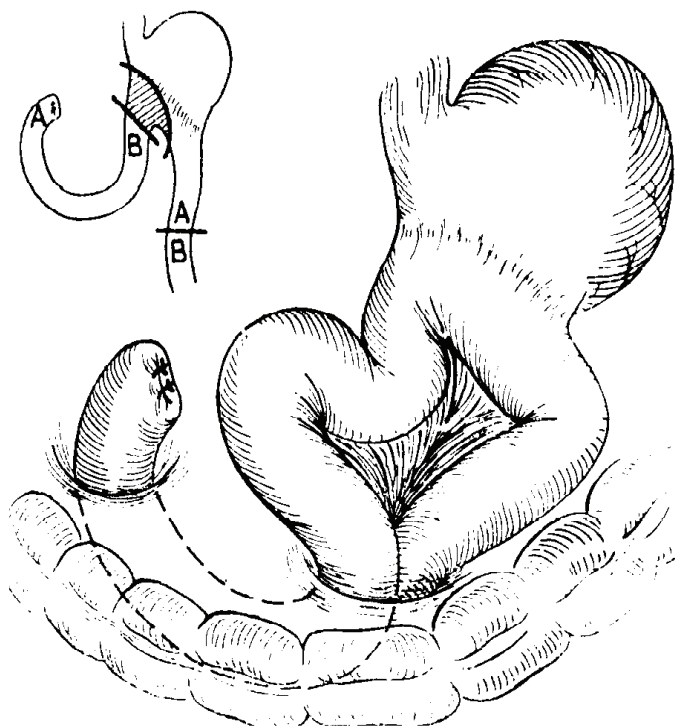


Рис. 5-213. Операция по Henley, I. Гастроэнтероанастомоз освобождается из брыжейки поперечноободочной кишки, приводящая петля отсекается и конец кишки со стороны желудка зашивается

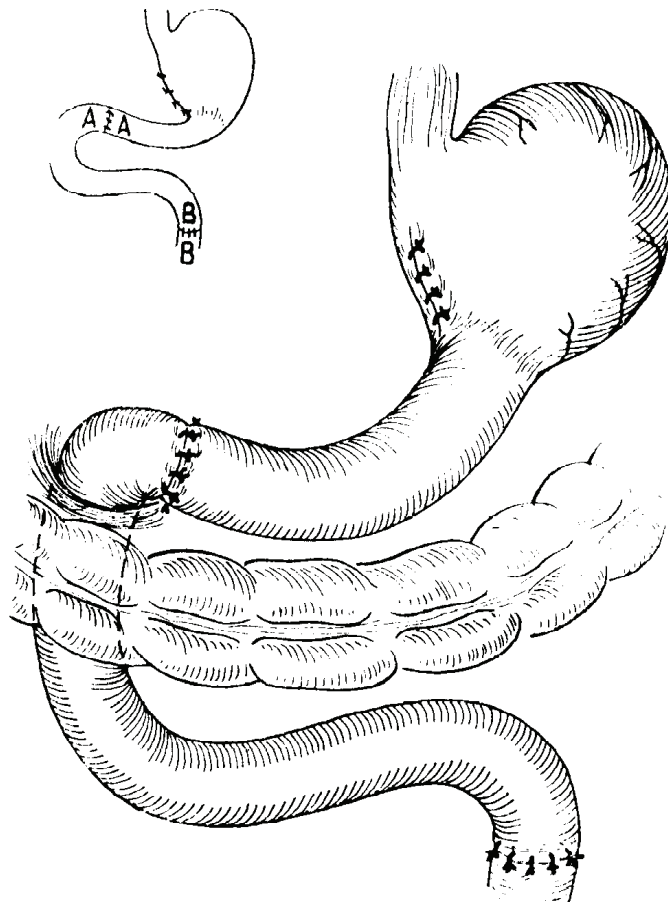


Рис. 5-214. Операция по Henley, II. Отводящая петля кишки рассекается и восстанавливается пассаж двенадцатиперстной кишки

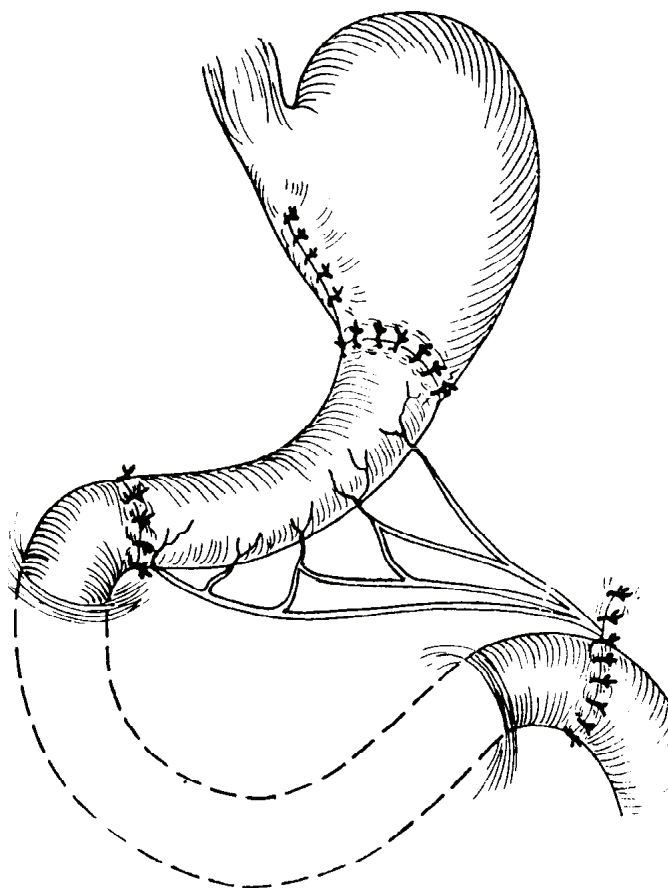


Рис. 5-215. Операция по способу Biebl

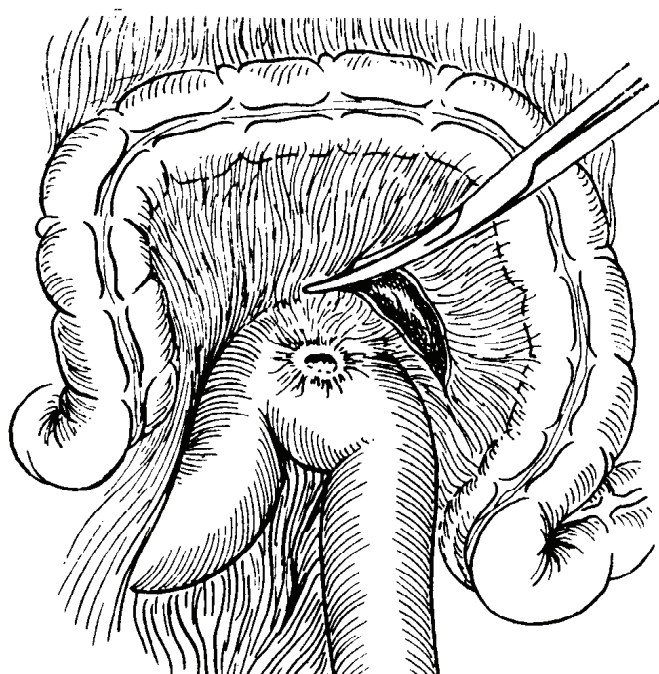


Рис. 5-216. Повторная резекция желудка, I. Освобождение желудка из брыжейки поперечноободочной кишки

анастомозируют с вновь вскрытой при повторной операции двенадцатиперстной кишкой. Анастомоз по способу «конец в конец» накладывается и между приводящей и нижней частью отводящей петли под брыжейкой поперечноободочной кишки (рис. 5-214). Отверстие в брыжейке поперечноободочной кишки закрывается несколькими серозными швами.

Одним из распространенных методов реконструктивной операции по превращению анастомоза по способу *Billroth II* в анастомоз по *Billroth I* является также метод *Biebl* (1947); резекция желудка и гастроэнтероанастомоза, реконструкция тощей кишки с анастомозом по способу «конец в конец» и изоперистальти-

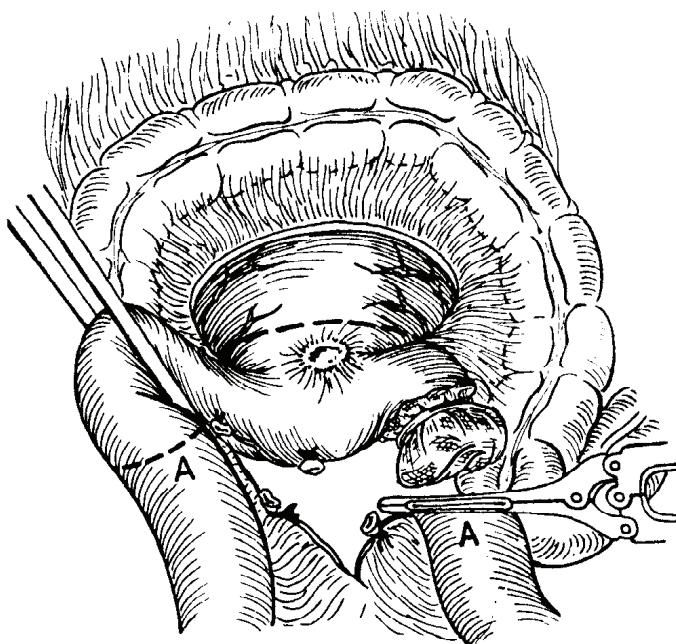


Рис. 5-217. Повторная резекция желудка, II. Скелетирование отрезка кишки в области гастроэнтероанастомоза

ческое включение петли тощей кишки между культей желудка и двенадцатиперстной кишкой (рис. 5-215).

Демпинг-синдром может развиваться и после резекции (повторной резекции) с наложением Y-образного анастомоза по *Roux*. И в этих случаях также целесообразно восстановить пассаж двенадцатиперстной кишки методом, подобным методу *Henley*: петлю тощей кишки, подтянутую при резекции желудка, над еюноеюнальным анастомозом по способу «конец в бок» перерезают и, сохраняя кровоснабжение ее, подтягивают позади поперечноободочной кишки и анастомозируют с культей двенадцатиперстной кишки (*Kiss*).

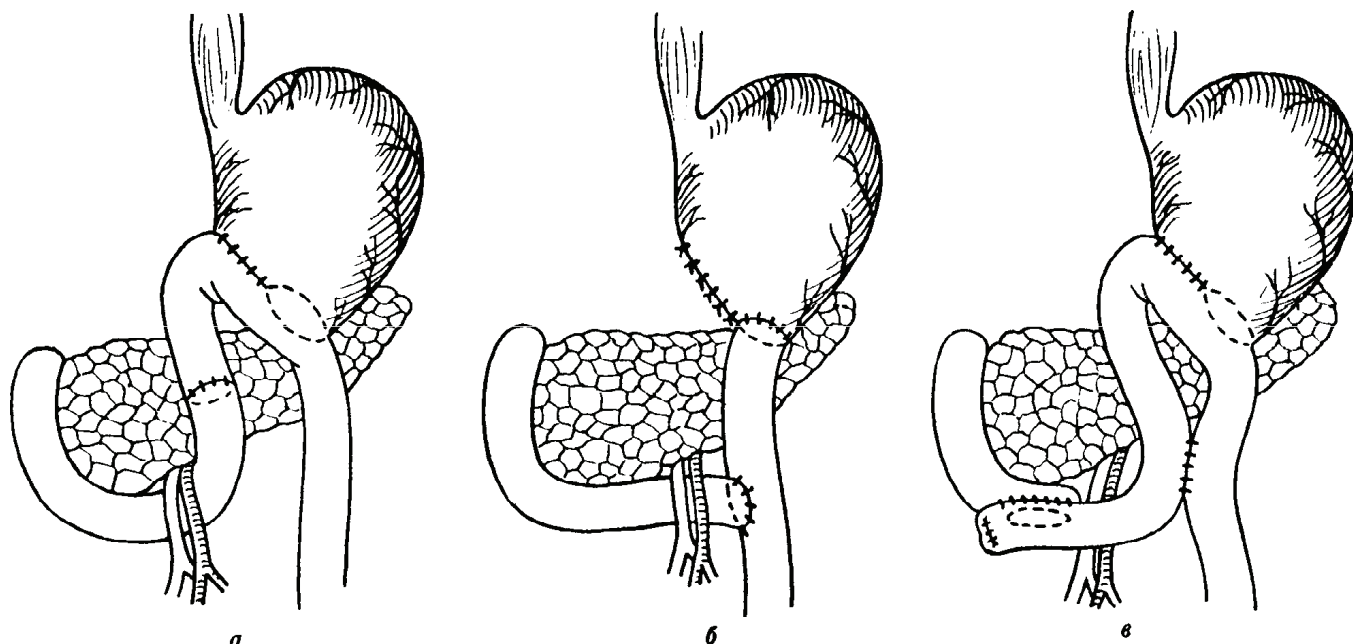


Рис. 5-218. Повторная резекция желудка, III. Восстановление непрерывности желудочно-кишечного тракта может быть осуществлено различными путями (а, б, в)



## Повторные операции при осложнениях язвенной этиологии

### Пептическая язва тощей кишки после операции по способу Billroth II (язва анастомоза).

При пептической язве тощей кишки после резекции желудка по способу *Billroth II* можно прибегнуть к различным методам вмешательства. Если жалобы больного не слишком серьезные (язва не пенетрирует), кровотечения из язвы нет, из левосторонней торакотомии может быть произведена стволовая ваготомия обоих блуждающих нервов. Эта небольшая операция не представляет чрезмерной нагрузки для больного. Если спустя полгода после операции язва анастомоза не заживает, показана релапаротомия. В таких случаях прежде всего рекомендуется выяснить следующее:

а) *Не осталось ли* в культе двенадцатиперстной кишки *слизистой антральной части желудка*, которая, продолжая продуцировать гастрин, гормональным путем вызывает гиперацидность и — как следствие ее — язву анастомоза. Культя двенадцатиперстной кишки распрепаровывается и ощупывается. Если на ней определяется островок, более уплотненный, чем окружающие участки, то, очевидно, что он содержит слизистую антральной части, и в таком случае культя иссекается на большом протяжении и снова погружается. Если гистологическое исследование, выполненное в ходе операции, подтверждает наше подозрение, можно закончить операцию, язва анастомоза в течение короткого времени заживет.

В таком случае можно провести и реконструктивную операцию по превращению анастомоза по *Billroth II* в анастомоз по *Billroth I*, причем дополнив ее ваготомией на культе желудка.

б) Не имеем ли мы дело с синдромом *Zollinger-Ellison*. В 1955 году эти авторы описали такую аденому островковых клеток поджелудочной железы, которая продуцирует гастрин (отсюда и ее название: гастриннома) и вызывает суперсекрецию, необычайно высокую гиперацидность и склонность к язвам, не поддающимся никакому хирургическому лечению. При операции поджелудочная железа обнажается и тщательно пальпируется.

Если прощупывается один или больше плотных узелков, относительно которых можно полагать, что это аденомы (диагноз подтверждается путем гистологического исследования в ходе операции), соответствующая часть поджелудочной железы резецируется. Однако часто язва не заживает и после этого, склонность к язвообразованию удается устранить только путем тотальной гастрэктомии (см. стр. 661).

Если ни одна из названных выше этиологических причин возникновения язвы не обнаруживается, то, как правило, производят повторную резекцию, но наряду с этим, целесообразно также произвести ство-

ловую ваготомию (*Stefanics*).

Другие авторы в таких случаях отдают предпочтение превращению анастомоза по *Billroth II* в анастомоз по *Billroth I*.

Ход повторной резекции таков: Отводя в сторону поднятый большой сальник с поперечноободочной кишкой, отыскивают под ними гастроэнтероанастомоз, наложенный позади поперечноободочной кишки. Остро препарируя, освобождают часть желудка, подшитую при первой операции к отверстию в поперечноободочной кишке с тем (рис. 5-216), чтобы анастомоз можно было бы свободно передвигать через отверстие вверх и вниз.

Затем оттягивают анастомоз книзу, под брыжейку поперечноободочной кишки. Как на приводящей, так и на отводящей петле в нескольких сантиметрах от гастроэнтероанастомоза близ кишечной стенки диссектором накладывают отверстие в брыжейке и через него протягивают две резиновых трубки вокруг кишки. Брыжейку, относящуюся к части кишки, заключенной между двумя резиновыми трубками, клиновидно иссекают (клиновидная резекция), сосуды перевязываются (рис. 5-217).

Соответственно двум наложенным резиновым трубкам следует пересечь кишку. Части отводящей и приводящей петли, расположенные ближе к гастроэнтероанастомозу, перевязываются, в 1-2 см отсюда накладывается раздавливающий инструмент *Payr* на мезентериальный и противоположный ему край кишки, затем накладываются узловатые серозные швы-держалки. Приводящая и отводящая петли пересекаются между лигатурами и держалками, перевязанный конец обвертывается салфеткой.

Оставшиеся концы приводящей и отводящей петель поднимают на держалках, их содержание отсасывается. Между двумя культями накладывается анастомоз по способу «конец в конец» (рис. 5-218, а). Пассаж кишечного содержимого восстанавливается путем наложения Y-образного анастомоза по *Roux*: конец приводящей петли подшивается к боку отводящей петли примерно в 15-20 см от ее конца (рис. 5-218, б). (Y-образный анастомоз по *Roux* лучше всего накладывать, когда наложение гастроэнтероанастомоза уже закончено, так как только после этого действительно становится ясным, где хорошо лежат рядом друг с другом две кишечных петли.)

Если при первой операции приводящую петлю кишки взяли очень короткой или же она оказалась укороченной в результате рубцевания, вызванного язвой анастомоза, может случиться, что после пересечения кишки окажется невозможным наложить между двумя концами даже Y-образный анастомоз по *Roux*. В таком случае оба кишечных конца закрываются. Пассаж восстанавливается путем наложения анастомоза по способу «бок в бок» между отводящей петлей и пок-

рытой серозой передней поверхностью нижней горизонтальной частью двенадцатиперстной кишки. Эту часть двенадцатиперстной кишки под брыжейкой поперечноободочной кишки находят справа от верхних брыжеечных сосудов (артерии и вены) (рис. 5-218, в).

После восстановления кишечного пассажа желудочная культия вместе с висящей на ней культией кишки подтягивается вверх через отверстие в брыжейке поперечноободочной кишки. При необходимости культия желудка скелетируется на протяжении нескольких сантиметров по малой и большой кривизне и производится повторная резекция, причем удаляется и наложенный в ходе первой операции гастроэнтероанастомоз.

Сообщение между желудком и кишечником может быть восстановлено различными методами. Если возможно, то рекомендуется произвести прямую гастродуоденостомию по способу *Billroth I*, как правило, «конец в бок», тем самым восстановив пассаж двенадцатиперстной кишки. Если по какой-либо причине такое вмешательство невозможно, то гастроэнтероанастомоз с реконструированной кишкой накладывается перед поперечноободочной кишкой и его можно дополнить анастомозом по *Braun*. Подобным образом поступают (проводят кишечную петлю позади поперечноободочной кишки), если кишечный пассаж восстанавливается путем анастомоза нижней горизонтальной части двенадцатиперстной кишки с тощей кишкой. Если непрерывность кишечника была восстановлена путем наложения Y-образного анастомоза по *Roux*, то конец отводящей петли (кпереди или позади поперечноободочной кишки) подводится к желудку. Следует заметить, что этот метод наименее благоприятен из-за опасности возникновения язвы анастомоза.

После восстановления желудочно-кишечного сообщения отверстие на брыжейке поперечноободочной кишки ушивается несколькими серозными швами (если анастомоз был наложен перед поперечноободочной кишкой) или его края подшиваются к желудку (если анастомоз наложен позади поперечноободочной кишки) или, если культия желудка коротка, — к подтянутой кишечной петле.

**Fistula gastrojejuno-colica после операции по способу Billroth II.** Это тяжелое осложнение возникает в результате пенетрации и перфорации пептической язвы тощей кишки в поперечноободочную кишку. Через этот свищ инфицированное содержимое поперечноободочной кишки попадает в тощую кишку, что может привести к тяжелому состоянию больного. К этому может присоединиться и прямое попадание пищи, обходящей тонкую кишку, из желудка в поперечноободочную кишку. Состояние больного быстро ухудшается, он анемичен, возникает гипопротейнемия, кахексия, токсическое состояние. Без экстренной помощи все это ведет к гибели больного. Необходимо энергично и быстро улучшить общее

состояние больного (переливания крови, вливания электролитов, белковых и др. растворов, витаминов и пр.) и как можно быстрее произвести операцию.

Эта операция отличается от описанной выше повторной резекции только тем, что гастроэнтероанастомоз следует отделить острым путем также и от поперечноободочной кишки (рис. 5-219), в результате чего оказывается открытым просвет тонкой и толстой кишок. Осматривается отверстие на поперечноободочной кишке и окружающие его ткани. Если это отверстие небольшое и окружено лишь узким рубцовым краем, то его ушивают двухрядными узловатыми серо-серозными швами в поперечном направлении, следя за тем, чтобы не сузить просвет толстой кишки.

В случае, если отверстие большое или окружено большим воспалительно-рубцовым валиком, то приходится резецировать соответствующую часть поперечноободочной кишки и анастомозировать два конца друг с другом по способу «конец в конец». Повторно резецируется культия желудка вместе с находящимся на ней гастроэнтероанастомозом. Сначала восстанавливается непрерывность тонкой кишки, затем сообщение между желудком и кишечником, причем так, как это было описано в предыдущей главе.

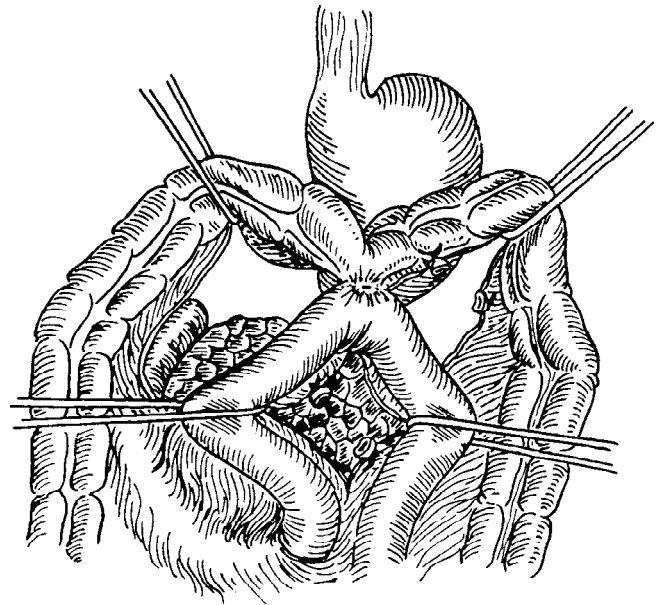


Рис. 5-219. Повторная резекция желудка по поводу fistula gastrojejuno-colica. Скелетирование желудка, тонкой и толстой кишок вокруг свища

**Пептическая язва двенадцатиперстной кишки после операции по способу Billroth I (язва анастомоза).** Пептическая язва после операции по способу *Billroth I* рецидивирует значительно реже, чем при операции по способу *Billroth II*. При возникновении рецидива наиболее целесообразно произвести повторную резекцию и преобразовать анастомоз по *Billroth I* в анастомоз по *Billroth II*, что не связано с особыми техническими затруднениями. Гастродуоденостома

и соседняя с ней часть желудка резецируются, культя двенадцатиперстной кишки погружается, непрерывность желудочно-кишечного тракта восстанавливается наложением гастроэнтероанастомоза перед (или позади) поперечноободочной кишки + анастомоз по *Braun*.

Основные осложнения после резекции желудка Желудочное кровотечение (*gastrorrhagia*) При этом осложнении в первые часы после операции через введенный в желудок дуоденальный зонд начинает выделяться свежая красная или переваренная черная кровь вместе с желудочным содержимым. Как правило, кровотечение исходит из края гастроэнтероанастомоза, из сосуда подслизистой. Такое кровотечение в просвет культи желудка в большинстве случаев в течение 24 часов самостоятельно останавливается, и поэтому не возникает необходимости вмешиваться. Потеря крови, конечно, систематически восполняется.

Однако бывает, что по линии анастомоза возникает такое сильное артериальное кровотечение, которое вызывает необходимость в повторной операции. В таких случаях лучше всего произвести гастротомию в 2-3 см от анастомоза и с помощью обшивания кровоточащего сосуда со стороны просвета остановить кровотечение. После этого гастротомическая рана ушивается. В тех случаях, когда при ревизии со стороны просвета желудка кровоточащее место не обнаружено, рекомендуется прошить еще раз всю линию анастомоза.

### Кровотечение в брюшную полость (*haemascos*)

При кровотечении в брюшную полость в первые часы после операции больной становится в значительной степени анемичным (что подтверждается и специальными анализами), может даже впасть в коллаптоидное состояние, хотя через зонд, введенный в желудок, кровь не выделяется. Если, несмотря на противошоковую терапию, состояние больного в течение нескольких часов не улучшается, необходимо произвести лапароскопию и, обнаружив кровь, сделать экстренную релапаротомию и перевязать кровоточащий сосуд. Источником кровотечения чаще всего является один из сосудов в желудочно-селезеночной или желудочно-ободочной связке, с которого сошла лигатура.

Иногда бывает, что в ходе операции повреждается селезенка, но повреждение остается незамеченным и вызывает тяжелое послеоперационное кровотечение. В таком случае правильной тактикой при повторной операции является спленэктомия.

Свищ двенадцатиперстной кишки Когда при операции по способу *Billroth II* погружение культи двенадцатиперстной кишки было связано с затруднениями или при операции по способу *Billroth I* сшивание угла анастомоза не было достаточно надежным, сле-

дует всегда подвести к этому месту дренаж, который выводится из брюшной полости через специальное отверстие. Это необходимо потому, что при несостоятельности швов двенадцатиперстной кишки развивается диффузный перитонит, больной погибает, в то время как при введении дренажа возникает свищ двенадцатиперстной кишки, и больного обычно удается спасти от диффузного перитонита.

Однако диффузный перитонит может развиваться иногда и в том случае, когда к культе двенадцатиперстной кишки был подведен тонкий дренаж. Более того, иногда дренаж вводит хирурга в заблуждение, так как прилипший к нему сальник мешает его проходимость, в результате чего неправильно оценивается клиническая картина. В таких случаях экстренной задачей является вскрытие брюшной полости, введение нескольких дренажных трубок вокруг открывшейся культи двенадцатиперстной кишки, отсасывание и промывание через эти дренажи.

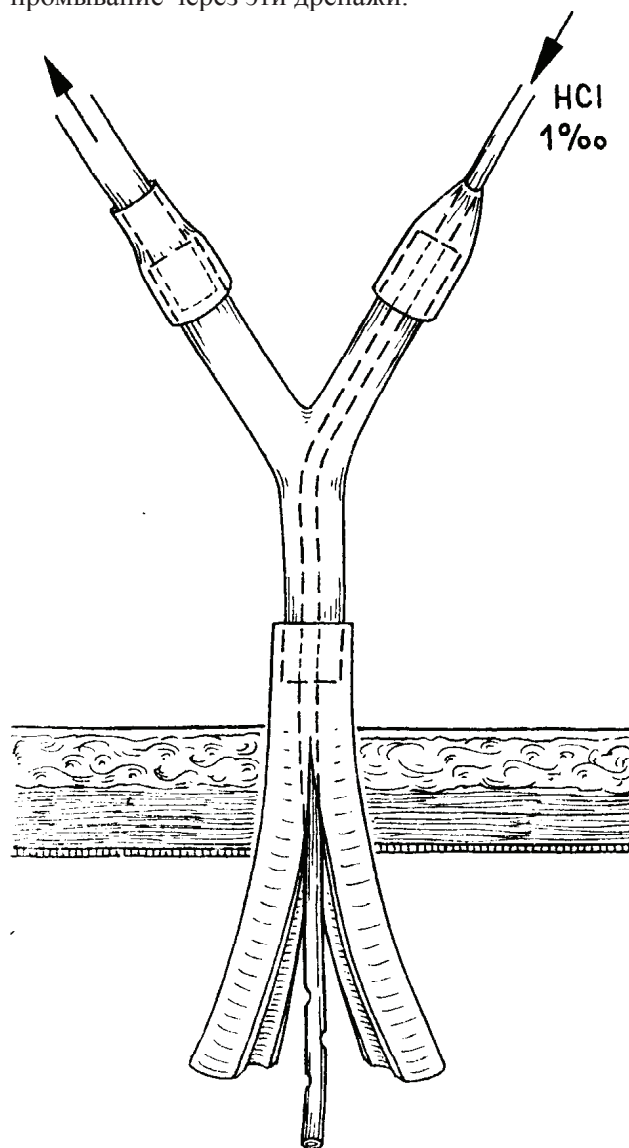


Рис. 5-220. Лечение свища двенадцатиперстной кишки капельным введением в него 1‰ раствора HCL и отсасыванием отделяемого



Когда через дренажную трубку выделений нет, и больной в хорошем состоянии, трубку удаляют через 5-7 дней после операции. Если вследствие несостоятельности швов открывается двенадцатиперстная кишка, через дренажную трубку будет выделяться желтоватая пенная жидкость. В таком случае нельзя спешить с повторной операцией, так как в воспаленной стенке двенадцатиперстной кишки швы не держатся, и свищевое отверстие поэтому будет еще большим (*Drexler*).

Через дренажную трубку производится активное отсасывание, кожа вокруг трубки должна быть защищена. Больной должен хорошо питаться, следует позаботиться о восполнении жидкости, белков, электролитов и пр., большие количества которых теряются с выделениями через дуоденальный свищ.

В случае резекции по способу *Billroth I* производится еюностомия на катетере; через эту трубку в течение некоторого времени питают больного.

Как правило, на протяжении 1-2 недель свищ закрывается. Если же этого не происходит, то применяют приспособление, через которое в рану для нейтрализации щелочного содержимого двенадцатиперстной кишки вводят раствор соляной кислоты (в концентрации 1: 1000), а также отсасывают кишечное содержимое и поддерживают рану сухой (*рис. 5-220*). Кожа вокруг дренажного отверстия защищается пастой. Лишь в исключительных случаях при таком лечении свищ двенадцатиперстной кишки в течение нескольких недель или месяцев не заживает. Тогда производят релапаротомию, обнажают свищ двенадцатиперстной кишки, стараясь при этом как можно меньше затрагивать кишку. Высоко лежащая петля тощей кишки подтягивается позади поперечноободочной кишки, на тощей кишке накладывается отверстие, края которого циркулярно подшивают двумя рядами швов к краям дуоденального свища. Создав таким образом дуоденоеюностому, превращают наружный дуоденальный свищ во внутренний.

Желудочный свищ после резекции желудка возникает в том случае, если наступает нарушение непрерывности тракта в культе желудка или гастроэнтероанастомозе, что может произойти по многим причинам (*Egry*):

- а) *Первичное расхождение швов*, которое может произойти из-за очень тугого их наложения, напряженности швов анастомоза, плохого кровоснабжения или сшивания воспаленных, отечных или опухолевых тканей. Швы в таких случаях легко прорезаются.
- б) *Вторичная несостоятельность швов*, которая возникает в результате инфекции, исходящей от основания язвы, инкапсулированного абсцесса и т. П.
- в) *Ишемический некроз желудочной стенки*

вследствие чрезмерного скелетирования, особенно при высоких субтотальных резекциях. Наиболее частой причиной некроза является то обстоятельство, что наряду с перевязкой правой и левой желудочной и правой желудочно-сальниковой артерий, перевязывается еще и левая желудочно-сальниковая артерия, оставшуюся фундальную культю желудка питают только несколько коротких желудочных артерий.

- г) *Травматизация стенки желудка*, которая отмечается главным образом при множественных повторных операциях. Из-за сращений желудочную культю удаётся с большим трудом отделить от брюшной стенки или от нижней поверхности печени. В ходе этого серомускулярный слой может быть поврежден, может возникнуть внутривенная гематома, которая после операции может привести к некрозу культы желудка.

Если по перечисленным причинам приходится опасаться вскрытия культы желудка, то рекомендуются при операции ввести вблизи этой культы дренажную трубку. Эта трубка, если через нее нет выделений, через 5-7 дней после операции удаляется. Если швы желудка несостоятельны, то через дренажную трубку начинает выделяться кислое желудочное содержимое. В таком случае, как и при дуоденальном свище, нельзя производить повторную операцию по причинам, изложенным выше.

Желудочный свищ — значительно более тяжелое осложнение, чем свищ двенадцатиперстной кишки, так как при нем большой теряет гораздо больше жидкости, электролитов и пр., к тому же становится невозможным и его питание через рот. Только применяя весь арсенал современных средств хирургического и терапевтического лечения, можно спасти такого больного от перитонита и истощения.

Основные принципы лечения этого осложнения следующие:

*Питание осуществляется через тощую кишку.* Через небольшой левосторонний лапаротомический разрез накладывают еюностому на катетере по *Marwedel*, через этот катетер с помощью капельного зонда питают больного. Калорийность пищи постепенно повышают, следя за тем, чтобы у больного не возникало кишечных колик и не было поносов. Если же избежать этих осложнений не удастся, то темп введения пищи и количество углеводов следует понизить.

Состав вводимой пищи может быть примерно таким: 2 сырых яйца в литре молока, 100 г сахара, витамины, возможно, немного алкоголя. Заводы пищевых концентратов выпускают такие готовые смеси.

Наряду с этим, вводится катетер в подключичную вену или же, отпрепаровав наружную яремную вену,

вводят катетер в полую вену, через которую больному дают 40%-ный раствор фруктозы + 40-60 мвал  $K^+$  или 40%-ную декстрозу + калий и инсулин. Через рот больной ничего не получает. Диета и внутривенное введение пищи регулируется на основании таблицы водно-солевого баланса и частых лабораторных анализов. Нужно следить и за соответствующей температурой и концентрацией пищи, вводимой в тонкую кишку.

*Отсасывающий дренаж.* Через резиновую трубку, введенную в специальное отверстие, с помощью отсасывания систематически удаляют желудочно-кишечное отделяемое, рана поддерживается сухой, что способствует регенерации тканей. Если отсасываемое содержимое имеет щелочную реакцию, то отсасывание комбинируют с капельным введением раствора соляной кислоты (1: 1000). При необходимости вводятся *антибиотики, сердечные препараты, производятся трансфузии* и пр. Если удастся поддержать водно-солевое и белковое равновесие в организме больного, а также баланс калорийности, то желудочный свищ в течение нескольких недель спонтанно закрывается.

### Свищ поджелудочной железы

В ходе операций по поводу Рубцовых или пенетрирующих язв двенадцатиперстной кишки может быть повреждена поджелудочная железа, через рану в первые дни после операции начинает выделяться сок поджелудочной железы. Прозрачная, по виду напоминающая воду жидкость, попадая на брюшную стенку, вызывает тяжелое воспаление кожи. В целях защиты кожа покрывается слоем пасты, а в дренаж вводят капельно раствор соляной кислоты (1: 1000). Кроме этого, нужно стремиться отсосать отделяемое, прежде чем оно попадет на кожу брюшной стенки. Ткани вокруг свища можно также облучить рентге-

новскими лучами. Свищ поджелудочной железы в течение нескольких недель, как правило, закрывается. Если же этого не происходит, рекомендуется анастомозировать свищ с желудком (см. стр. 644).

### Несостоятельность швов, перитонит

Самым тяжелым осложнением после резекции желудка является развитие перитонита на 4-5 день после операции в результате несостоятельности швов или некроза культи и попадания в свободную брюшную полость желудочно-кишечного содержимого. Симптомами этого осложнения являются резко поднимающаяся температура, учащенный пульс, напряжение мышц живота, сокращение количества мочи и плохое общее состояние больного.

При таких серьезных симптомах нельзя медлить, необходимо *экстренное вмешательство*. Многие хирурги теряют больных, когда в ожидании улучшения состояния больного откладывают операцию всего на один день. После неосложненной резекции желудка общее состояние больного хорошее, через 1-2 дня после операции он встает с постели. Если же на 4-5 день состояние больного ухудшается, но таких осложнений, как воспаление легких, тромбофлебит или иные типичные осложнения, не обнаруживается, прежде всего следует подозревать перитонит. В таких случаях нужно без промедления снять несколько швов с брюшной стенки, поместить в брюшную полость одну или несколько дренажных трубок и производить отсасывание и промывание брюшной полости. Только при этом можно надеяться на локализацию диффузного перитонита, возникшего в результате несостоятельности швов или некроза культи, и ценой возникновения желудочного или дуоденального свища спасти больному жизнь.

## Операции на тонкой кишке (двенадцатиперстной, тощей и подвздошной)

### Хирургическая анатомия тонкой кишки

Тонкая кишка простирается от привратника желудка до Баугиниевой заслонки. В ходе эмбрионального развития пищеварительный канал дифференцируется следующим образом: из передней кишки развивается желудок и супрапапиллярная часть двенадцатиперстной кишки (от привратника желудка до Фатерова соска), этот участок кровоснабжается чревным стволом. Из средней кишки образуется инфрапапиллярная часть двенадцатиперстной кишки, тощая и подвздошная кишка, восходящая и поперечноободочная кишка до селезеночного изгиба. Этот отрезок пищеварительного тракта кровоснабжает верхняя брыжеечная артерия. Из задней кишки развивается левая половина толстой кишки, которую питает нижняя брыжеечная артерия.

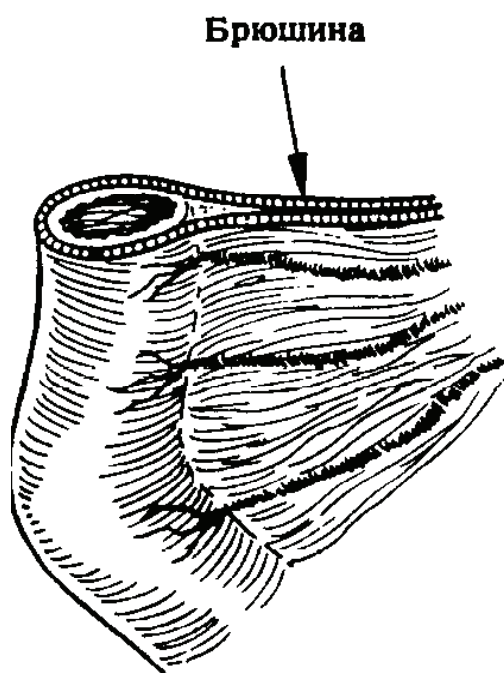


Рис. 5-221. Тощая, подвздошная (и начальный отрезок двенадцатиперстной) кишки почти циркулярно покрыты брюшиной

Техника хирургических вмешательств на отдельных отрезках тонкой кишки существенно различна. Начальный отрезок двенадцатиперстной кишки на протяжении 2-3 см покрыт почти циркулярно серозой, как и вся тощая и подвздошная кишка (рис. 5-221). Большая часть двенадцатиперстной кишки располагается «забрюшинно», это значит, что передняя сторона ее стенки покрыта тесно прилегающей серозой, в то время как задняя тесно срослась с задней брюшной стенкой и не покрыта брюшиной (рис. 5-222).

Покрытая со всех сторон брюшиной тонкая кишка благодарная область с точки зрения хирургической деятельности, поскольку здесь могут быть наложены надежные серо-мышечные швы (по *Lembert*), наглухо преграждающие дорогу инфекции из просвета кишки в сторону брюшины.

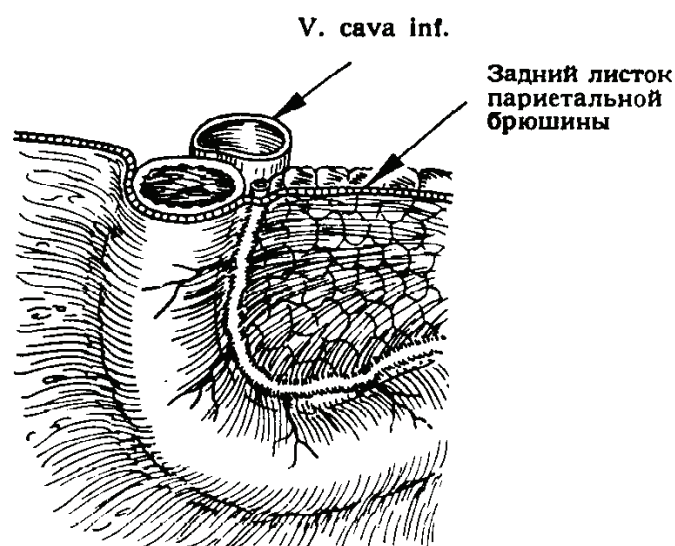


Рис. 5-222. Большая часть двенадцатиперстной кишки покрыта брюшиной только спереди

Что же касается забрюшинного отрезка двенадцатиперстной кишки, то это с точки зрения хирургии область весьма-таки опасная, потому что швы, наложенные на тонкую мышечно-слизистую стенку, легко прорезаются, негерметичны и, таким образом, дают



возможность для проникновения инфекции в рыхлую забрюшинную клетчатку. Двенадцатиперстная кишка подковообразно окружает головку поджелудочной железы. Кровоснабжение этих двух органов здесь настолько едино, что хирургически они неразъединимы. Таким образом, подковообразную двенадцатиперстную кишку невозможно резецировать, не повредив при этом головки поджелудочной железы. Тощая и подвздошная кишка лежат свободно у конца брыжейки и хорошо доступны при хирургических вмешательствах.

Швы тонкой кишки тем прочнее, чем интактнее стенка, на которую их накладывают. Швы на истонченной, воспаленной (при перитоните), растянутой стенке легко прорезаются, в результате может наступить несостоятельность швов. Рентгеновское и прочее ионизирующее облучение в сверхдопустимых дозах разрушает серозную оболочку и наносит вред остальным слоям кишечной стенки. Поэтому после терапевтического облучения брюшной области (например, при раке матки или забрюшинной саркоме) в течение многих лет приходится в этой области воздерживаться от операций, от каких бы то ни было кишечных швов.

Лишь незначительная часть вмешательств на тонкой кишке может быть названа *асептической*, т. е. не сопровождается вскрытием просвета кишки. К ним относятся разделение спаек, раскручивание кишки при завороте, дезинвагинация при кишечной инвагинации, энтеропликация и т. п. Преобладающая же часть вмешательств на тонкой кишке *не асептична*, поскольку сопровождается вскрытием просвета. Инфекция тем интенсивнее, чем дальше от начала кишки вскрывается ее просвет и чем более застойно это содержимое.

Все операции, связанные со вскрытием просвета тонкой кишки, могут быть сведены к нескольким основным типам, которые подробно излагаются ниже.

## Основные операции на тонкой кишке

### Энтеротомия

Энтеротомией называют временное вскрытие просвета кишки. Закончив необходимые манипуляции в просвете, его закрывают. В зависимости от того, на каком участке тонкой кишки производится вмешательство, различают дуоденотомию, еюнотомию, илеотомию.

Энтеротомия проводится, если из просвета кишки необходимо что-то удалить, например, желчный камень, инородное тело (конгломерат аскарид) или доброкачественную опухоль (аденому, липому, лейомиому, фиброму и пр.). Ее выполняют и в тех случа-

ях, когда необходимо убедиться, есть ли в просвете кишки изменения, или в целях диагностики (например, заполнение Вирсунгиева протока контрастным веществом), для чего также необходимо вскрытие просвета кишки.

Кишка вскрывается *поперечным* разрезом с помощью электроножа или скальпеля. Кровотокающие сосуды по краю разреза пережимаются mosquitoными зажимами и перевязываются. Инородное тело удаляется из просвета, доброкачественная опухоль прошивается у основания и удаляется и т. д.

После окончания необходимых манипуляций поперечное отверстие ушивается двухрядным швом, в результате чего просвет кишки не сужается вообще или сужается лишь незначительно.

Разрез двенадцатиперстной кишки производят на участке, покрытом брюшиной, чтобы наложение швов было надежным. При разрезах на тощей и подвздошной кишке рекомендуется производить их в поперечном направлении и не доводить до краев брыжейки на 2-3 мм.

При типичной энтеротомии тонкой кишки и правильном наложении швов брюшная полость обычно закрывается наглухо и не дренируется.

Недостаточно опытные хирурги иногда склонны в нижеприведенных случаях накладывать отверстие на тонкой кишке, отсасывать ее содержимое, после чего отверстие ушивается:

а) *при механической непроходимости* выше места закупорки для опорожнения скопившегося сильно инфицированного содержимого,

б) когда — обычно при лапаротомии (или ре-лапаротомии) — выясняется, что речь идет о *паралитической* непроходимости, для опорожнения нескольких литров жидкости, скопившейся в кишечных петлях.

Необходимо здесь отметить, что каждый хирург должен знать, что подобные вмешательства очень опасны и воздерживаться в таких случаях от вскрытия просвета кишки и от отсасывания кишечного содержимого. Расширенная кишка с плохим кровообращением (при механической непроходимости), особенно, если она к тому же и воспалена (паралитическая непроходимость), после операции вскоре снова расширяется, в ее полости снова скапливается большое количество жидкости. Все это вызывает напряженность линии швов, подвергающейся нагрузке, швы легко прорезаются в воспаленной хрупкой стенке, из мест вкола иглы кишечное содержимое начинает просачиваться в брюшную полость.

Поэтому *рекомендуется вскрывать просвет кишки* при механической непроходимости только в тех случаях, если устранение непроходимости требует этого, например, если нужно произвести резекцию, удалить желчный камень или инородное тело. При

паралитической непроходимости (особенно, если она является результатом начинающегося перитонита), просвет кишки вскрывать нельзя, брюшную полость, не производя никаких дальнейших манипуляций, следует закрыть (что в связи с применением мышечных релаксантов не является теперь проблемой).

## Энтеростомия

Под энтеростомией понимается вскрытие просвета кишки, поддержание его открытым и соединение через это отверстие с дренажом, выведенным наружу. *Дуоденостомию* производят очень редко, и в основном только в следующих случаях: при транспапиллярном и трансдуоденальном дренировании общего желчного протока по *Voelcker* (см. стр. 611) и в отдельных случаях перфорации дивертикула двенадцатиперстной кишки (см. стр. 488).

*Еюностомию* выполняют в проксимальной части, на первой петле тощей кишки. Это вмешательство может преследовать двоякую цель. Введя катетер по направлению вверх и соединив его с отсасывающим аппаратом, с помощью еюностомии можно разгрузить анастомоз, расположенный орально, например, эзофагоеюностому (см. стр. 192) или гастроеюностому (см. стр. 460). Кроме того, с помощью зонда и капельницы через введенный катетер может быть проведено и еюнальное питание (см. стр. 469). Часто одна и та же еюностомическая трубка используется сначала для разгрузки анастомоза, а через несколько дней, несколько подтянутая кнаружи, — для питания больного.

*Илеостому* накладывают на дистальном участке кишечной трубки недалеко от слепой кишки. Примерно около 10-20 лет назад показанием для этого служила паралитическая кишечная непроходимость, которая не поддавалась консервативному лечению. В настоящее время данное вмешательство не производится. Теперь гораздо чаще, чем прежде, стали прибегать к наложению постоянной илеостомы при тотальной проктоколэктомии (см. стр. 509).

Различают временную и длительно действующую энтеростому. При каждом из этих двух видов энтеростомы нужно следить за тем, чтобы кишка фиксировалась к париетальной брюшине при надежной изоляции последней от брюшной полости, чтобы между брюшной стенкой и петлей кишки не попала какая-либо другая, свободно подвижная петля кишки, так как это может вызвать механическую непроходимость.

*Временная энтеростомия* (т.н. катетер-энтеростомия) обычно выполняется по методу *Marwedel*, так как при нем не сужается просвет кишки, в то время как энтеростомия по *Witzel*, и особенно — по *Kader* вызывает значительный стеноз тонкой кишки. Ею-

ностомия производится из левого верхнего трансректального лапаротомического разреза, в тех случаях, когда она не представляет собою отдельного вмешательства и не является частью какой-либо крупной операции (например, эзофагоеюностомия).

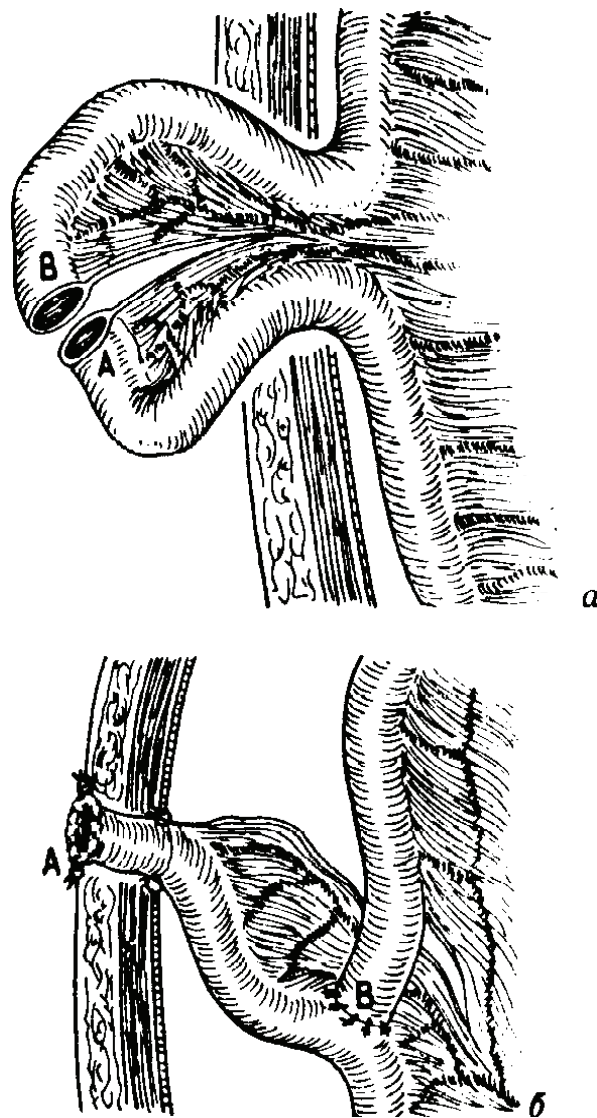


Рис. 5-223. Дефинитивная еюностомия по Maydl. а) Выбранная петля тощей кишки поперечно пересекается, б) отводящая часть кишки пришивается к коже; приводящая часть кишки анастомозирует с отводящей

На выбранном месте кишки, у антимезентериального края в серо-мышечном слое проводится разрез длиной примерно в 2 см, при этом необходимо следить за тем, чтобы не повредить слизистую. Препарируя тупо с помощью соответственного инструмента или салфетки, зажатой в инструменте, продвигаясь вверх, отделяют интактную слизистую на участке примерно в 2 см от внутренней поверхности серомышечного слоя. У самой верхней точки туннеля на слизистой накладывают небольшое отверстие, через него в просвет кишки вводится катетер *Nilaton*. Катетер укладывается по всей длине туннеля, серомышечный слой над ним сшивается. Катетер прикрепляется к кишке одним стежком.

Резиновая трубка выводится через брюшную стенку по возможности сквозь специальное отверстие, брюшная стенка несколькими узловатыми серосерозными швами фиксируется вокруг отверстия к париетальной брюшине.

Устранить катетер-энтеростому после того, как она выполнила свое назначение, очень легко: катетер просто вытаскивается, а на рану накладывается покрывающая защитная повязка. Слизистая тотчас же, наподобие клапана, закрывает канал, сформированный для введения катетера.

Длительно существующую энтеростому (конечную) обычно накладывают только в связи с тотальной проктоколэктомией; илеостома служит в качестве искусственного заднего прохода. Ход соответствующей операции описан на стр. 510.

Очень редко прибегают к наложению энтеростомы, предназначенной для длительного существования, и при определенных аномалиях развития кишки, еще же реже — при обширном раке желудка. По методу *Maydl* одна из петель тощей кишки пересекается в поперечном направлении (рис. 5-223, а), дистальная культя подшивается к коже, проксимальная культя по способу «конец в бок» анастомозируется с дистальной (рис. 5-223, б), примерно в 40-50 см от еюностомы. Таким путем можно избежать тяжелого дерматита, предупредив попадание инфицированного кишечного содержимого на кожу.

## Закрытие энтеростомы

Временная энтеростома после извлечения дренажной трубки в преобладающем большинстве случаев в течение нескольких дней спонтанно закрывается. Очень редко остается кишечный свищ, через который временами появляется отделяемое. Этот свищ, как и дефинитивная энтеростома, может быть устранен только операционным путем.

Приводящая петля кишки тампонируется через свищевое отверстие, чтобы предотвратить вытекание кишечного содержимого и на более поздних стадиях операции распознать эту петлю кишки. Кожа вокруг свищевое отверстие рассекается окаймляющим разрезом через все слои брюшной стенки до брюшной полости. Сращения в брюшной полости разъединяются с помощью ножниц, кишечная петля с наложенной стомой поднимается из брюшной полости.

Свищевое отверстие и воспаленная рубцовая ткань вокруг него иссекается в пределах здоровых тканей, после чего восстанавливается непрерывность кишки. Восстановить непрерывность кишки можно различными путями, в зависимости от создавшейся ситуации. Так, например, после энтеростомы, наложенной по методу *Maydl*, ветвь Т-образной кишечной петли, на которую наложена стома, резецируют в пределах здоровых тка-

ней, культю погружают двухрядным швом (рис. 5-224).

Если при временной энтеростомии спонтанного закрытия отверстия не наступает, то приходится резецировать в пределах здоровых тканей участок кишечной петли, несущей это отверстие, на протяжении нескольких сантиметров. Непрерывность кишки восстанавливается наложением анастомоза по способу «конец в конец».

## Резекция тонкой кишки

Под резекцией тонкой кишки понимается удаление ее части. В литературе на английском языке это вмешательство носит название *парциальной энтерэктомии*.

Частой операцией по поводу пептической язвы двенадцатиперстной кишки является резекция начального (1-2 см) участка двенадцатиперстной кишки вместе с соответствующей частью желудка. Резекция других участков двенадцатиперстной кишки возможна только вместе с удалением головки поджелудочной железы. Техника проведения этого вмешательства приводится в разделе о хирургии поджелудочной железы, поскольку в большинстве случаев показанием к нему служит заболевание поджелудочной железы.

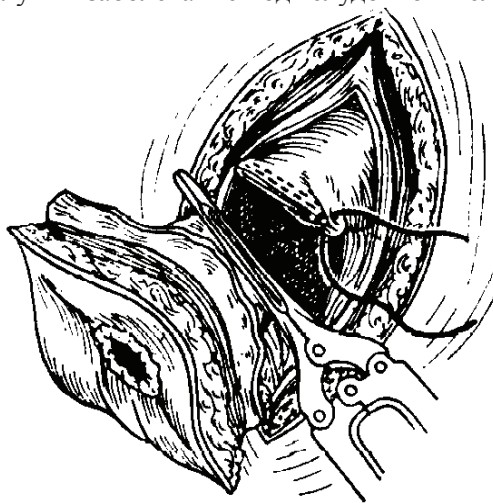


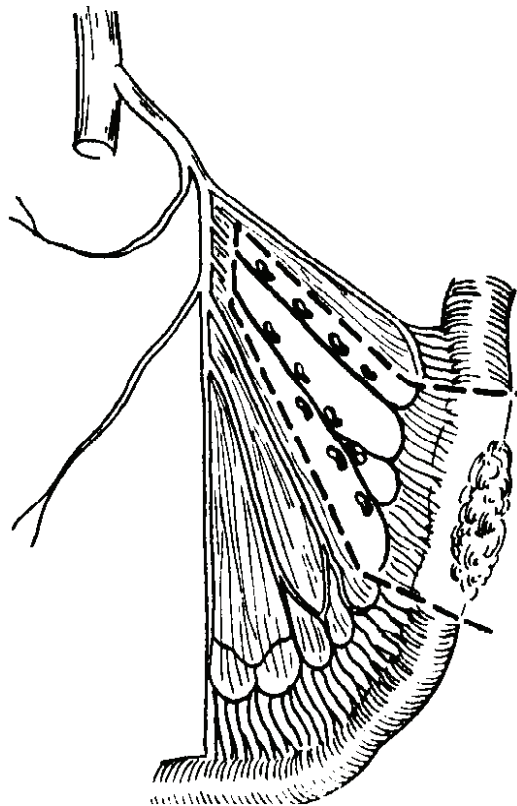
Рис. 5-224. Закрытие энтеростомы. Боковая стенка петли кишки прошивается сшивающим аппаратом УКЛ, дистальнее ряда скрепок отсекают свищевой ход

Резекции тощей и подвздошной кишки относятся к числу повседневных хирургических вмешательств. Чаще всего они производятся по поводу ущемленных грыж, непроходимости кишки, тромбозов брыжеечной артерии или вены, в результате этих причин один из участков кишки некротизируется, и его приходится резецировать. Гораздо реже необходимость резекции участка кишки возникает при злокачественной опухоли тонкой кишки, перфорации язвы, болезни *Crohn*, карциноиде, Меккелевом дивертикуле, травме и др.

Приступая к резекции кишки, на ней и ее брыжейке определяется точная граница здоровых и патологически измененных тканей. Определение жизнеспособности тканей кишки было изложено в разделе об ущемлен-



ных грыжах (см. стр. 349). При некрозе кишки вследствие кишечной непроходимости резекцию производят, отступя от патологически измененного участка на несколько сантиметров как в дистальном, так и в проксимальном направлении, в пределах здоровых тканей.



**Рис. 5-225.** Резекция тонкой кишки, I. При злокачественном процессе сосудистые стволы пересекаются у места их отхождения от верхней брыжеечной артерии

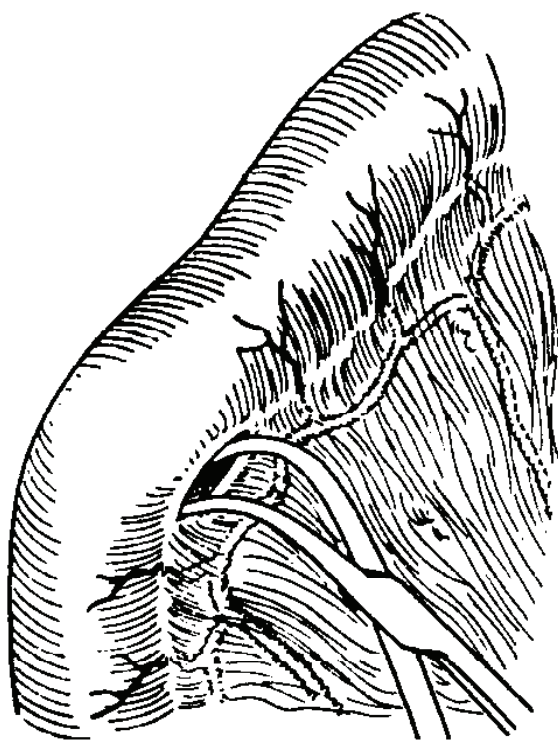
Удаляют только патологически измененную часть брыжейки с кровоизлияниями и с возможно тромбированными сосудами. В случае биологически злокачественного процесса (карцинома) удаляется большой отрезок кишки, брыжейка резецируется в форме клина, чтобы сосуды, кровоснабжающие резецируемую часть кишки, перерезались у места их отхождения от верхней брыжеечной артерии (рис. 5-225). Тем самым иссекаются и первичные метастазы в лимфатические узлы. Если же злокачественный процесс распространился уже и на лимфатические узлы вокруг верхней брыжеечной артерии или аорты, то возможности радикального вмешательства сомнительны и речь может идти только о паллиативной операции.

По намеченной линии перерезки кишки, на границе между кишкой и ее брыжейкой, тупым инструментом накладывают в брыжейке отверстие, после чего, раскрывая бранши инструмента, расширяют отверстие примерно до 1 см (рис. 5-226). По обоим краям отверстия накладывают по одному энтеромезентериальному серозному шву. При этом прокалывают брыжейку, проходящие в ней краевой сосуд и мышечный слой кишечной стенки, но не проникая в просвет кишки (рис. 5-227). Завязыванием шва сосуд фиксируется к кишечной стенке. Эти швы накладываются по линии резекции как сверху, так и снизу.

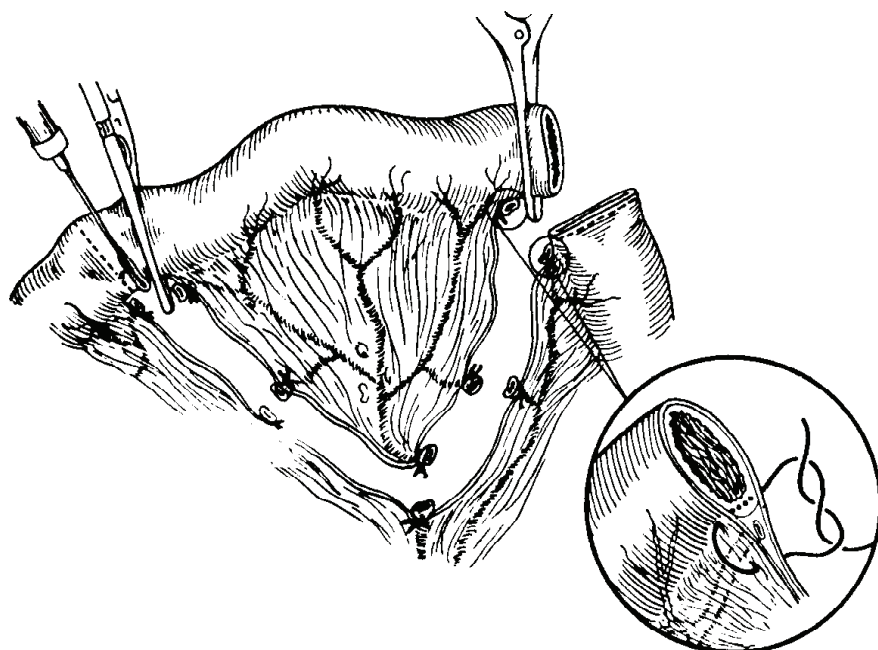
Между верхним и нижним отверстиями на брыжейке, вблизи кишки или вдали от нее, постепенно отсекается брыжейка, при этом прибегают к одному из методов, описанных на стр. 395. Кишка отсекается электроножом между лигатурами или инструментами или между двумя рядами скрепок на заранее определенных местах. На этом резекция завершается (см. рис. 5-227).

Продолжить операцию можно двумя путями. Чаще всего накладывают анастомоз по способу «конец в конец», удовлетворяя тем самым все требования современного подхода, удаляют все патологически измененные ткани и восстанавливают непрерывность кишки наиболее соответствующим как с анатомической, так и с функциональной точки зрения методом. Реже операция заканчивается наложением дефинитивной энтеростомы.

Если между просветами двух анастомозируемых кишечных петель существует значительная разница в размерах (например, растянутая в результате непроходимости верхняя и очень узкая, т.н. «цыплячья» дистальная петля), то поступают следующим образом. Конец более тонкой части кишки отсекается косо или надрезается ее край, противоположный брыжейке, чтобы получить более широкое отверстие. В случае врожденной кишечной атрезии между двумя просветами настолько большая разница и обе кишечные петли настолько малы, что можно наложить только анастомоз по способу «бок в бок». При наложении



**Рис. 5-226.** Резекция тонкой кишки, II. Образование отверстия в брыжейке на границе кишки и брыжейки



**Рис. 5-227.** Резекция тонкой кишки, III. Наложение кишно-брыжеечного шва. Отсечение кишки в верхней и нижней частях

анастомоза можно прибегнуть к общераспространенному двухрядному шву или же наложить однорядный шов монофильной нитью или проволокой. При врожденной атрезии используется только однорядный шов, причем, как правило, шьют не проволокой.

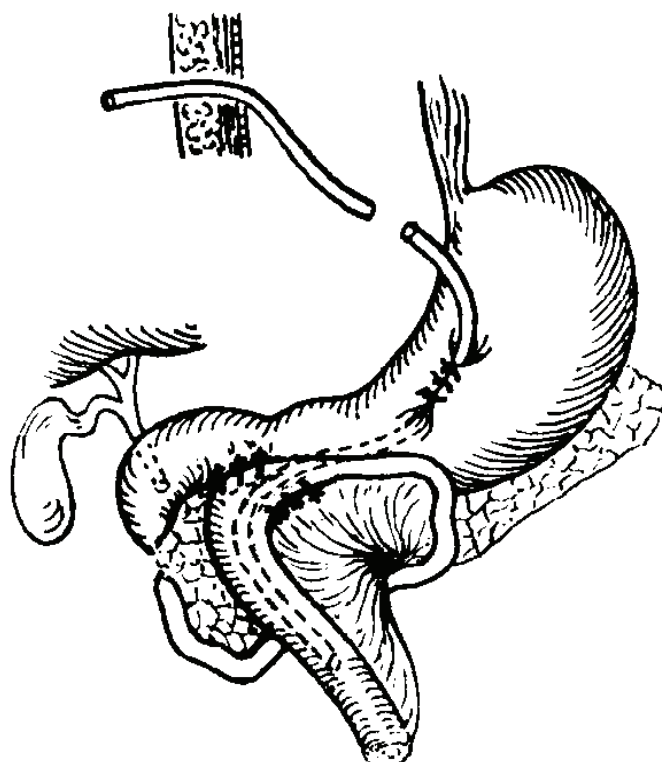
### Хирургические вмешательства при врожденных аномалиях развития тонкой кишки

Преобладающая часть *аномалий развития* проявляется у новорожденных и в грудном возрасте, поэтому их устранение, как правило, является задачей детского хирурга. Отдельные же аномалии долгое время остаются бессимптомными, не дают о себе знать, нередко проявляясь гораздо позже, во взрослом возрасте.

### Врожденная атрезия и стеноз двенадцатиперстной кишки

Полное врожденное закрытие просвета двенадцатиперстной кишки встречается примерно у одного из 10 тысяч новорожденных, нередко как сопутствующая аномалия при болезни Дауна. Поскольку закупорка, как правило, *инфрапапиллярная* и только в очень редких случаях супрапапиллярная, то диагностировать ее помогают такие факторы, как отсутствие выделения мекония, вздутие эпигастрия, рвота желчью, два типичных уровня (в желудке и в двенадцатиперстной кишке) на простых рентгеновских снимках брюшной полости, сделанных больному в положении стоя. *Мембранная закупорка* или *сужение* двенадцатиперстной кишки встречается

значительно реже, но сопровождается подобными клиническими симптомами и требует такого же хирургического вмешательства.



**Рис. 5-228.** Гастроэюностомия при врожденной инфрапапиллярной атрезии двенадцатиперстной кишки. Анастомоз поддерживается открытым с помощью катетера, второй конец которого выводится через брюшную стенку наружу

Аномалия требует экстренного вмешательства. Производится правосторонняя верхняя парамедиальная или поперечная лапаротомия, затем накладываться широкий анастомоз между двенадцатиперстной и тощей кишкой (*дуоденоэюностомия*), в изоперистальтическом направлении, позади поперечноободоч-

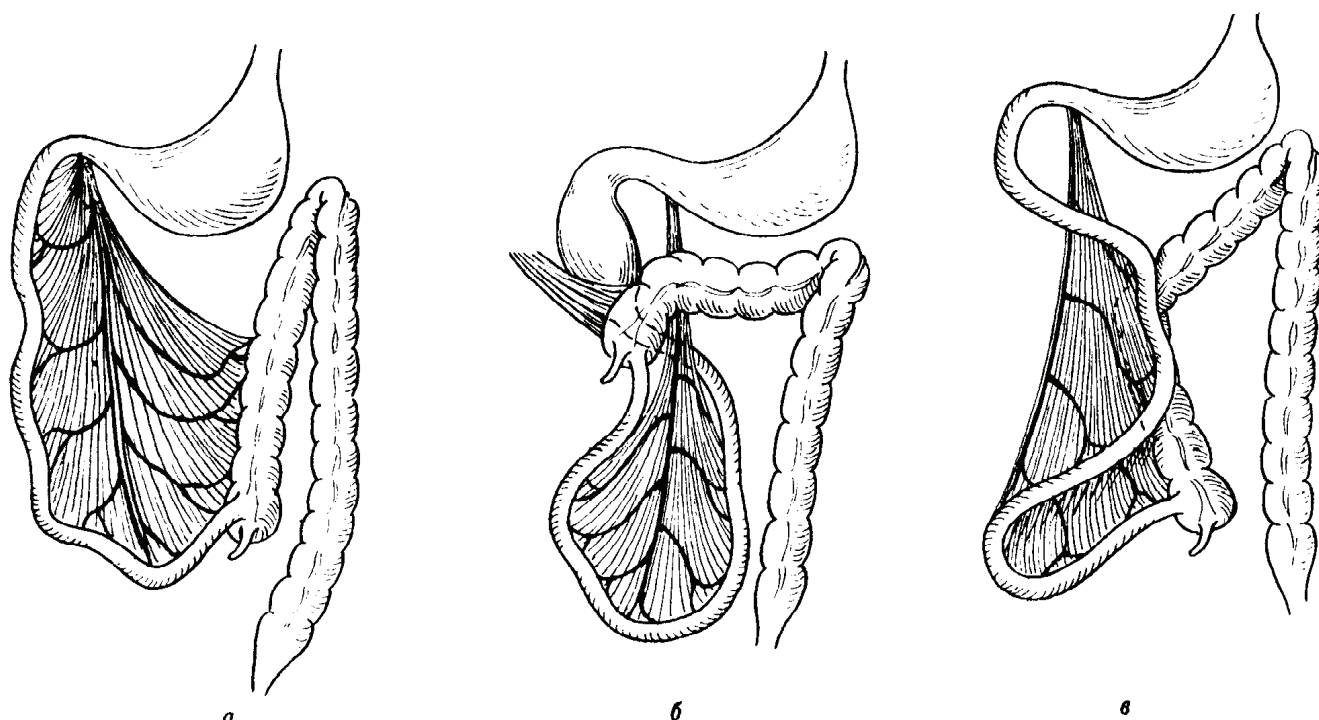


Рис. 5-229. Различные стадии мальротации: а) нонротация, б) мальротация I, в) мальротация II

ной кишки, по способу «бок в бок», протяженностью в 1,5-2 см, с использованием двухрядного шва и нити 5/0. Анастомоз накладывается обычно на сильно растянутом дистальном отрезке двенадцатиперстной кишки. Чтобы как можно раньше начать питание больного, через рот (или через гастростомическое отверстие и через анастомоз) в тощую кишку вводится пластмассовый зонд (рис. 5-228). Расширенный желудок и двенадцатиперстная кишка разгружаются до начала нормального желудочно-кишечного пассажа с помощью специального назогастрального зонда.

### Мальротация тонкой кишки

Под мальротацией понимаются различные нарушения физиологического вращения кишок и присоединяющиеся к ним осложнения. Нормальное вращение кишок происходит на 270° против часовой стрелки от начальной срединной плоскости. Если эта ротация нарушается, то в неправильном положении оказываются прежде всего дуоденоюнональная и илеоцекальная петли. Полное отсутствие ротации отмечается при омфалоцеле, когда корень общей брыжейки (*mesenterium commune*) находится в сагиттальной плоскости перед позвоночником.

При *нонротации* вращение составляет всего 90°, первая петля тощей кишки идет от двенадцатиперстной кишки круто вниз на правой стороне, вся толстая кишка располагается на левой стороне (рис. 5-229, а). При *мальротации I* вращение составляет 180°, слепая кишка не опускается в правый нижний сегмент брюшной полости, а располагается высоко

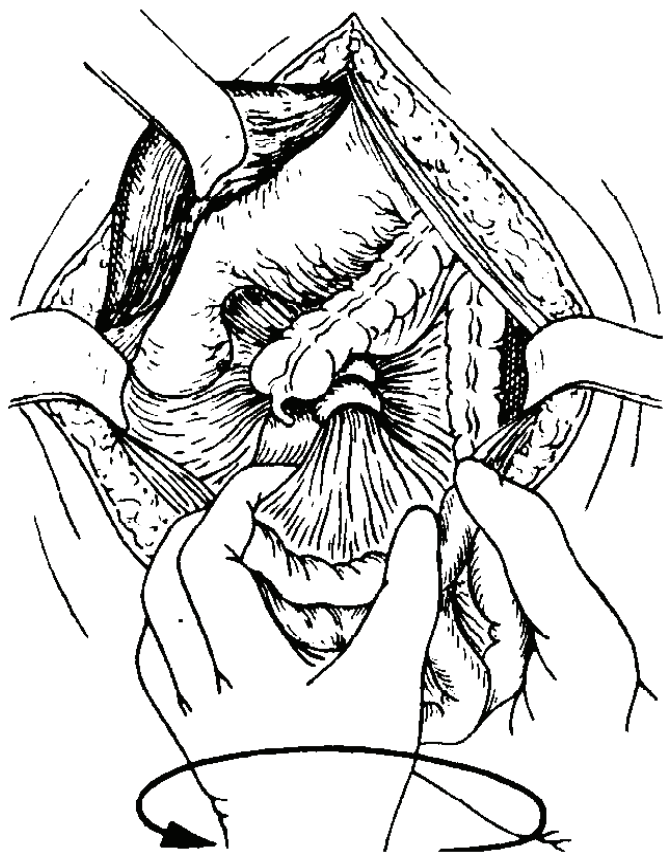ко под печенью и желудком, ее связывает с боковой париетальной брюшиной специальная связка (связка *Ladd*), нисходящий отрезок двенадцатиперстной кишки оказывается в большей или меньшей степени придавленным (рис. 5-229, б). Часто к этой патологии присоединяется и заворот тонкой кишки. При *мальротации II* после первой нормальной фазы вращения на 90° наступает вращение в противоположном направлении, т. е. по часовой стрелке. В результате возникает характерное *превазкулярное* расположение нижней части двенадцатиперстной кишки, которая лежит перед корнем брыжейки, в то время как печеночный изгиб проходит ретровазкулярно, пересекая сзади верхнюю брыжеечную артерию (рис. 5-229, в).

В случае *общей или свободной брыжейки* брыжейка восходящего отрезка толстой кишки не срастается с задней париетальной брюшиной. Эта патология может быть как изолированной, так и комбинированной с нарушениями вращения. Нарушения вращения кишок к тому же часто отмечаются при омфалоцеле, гастрошизе и диафрагмальных грыжах.

Симптомы непроходимости, как правило, вызываются сдавливанием двенадцатиперстной кишки.

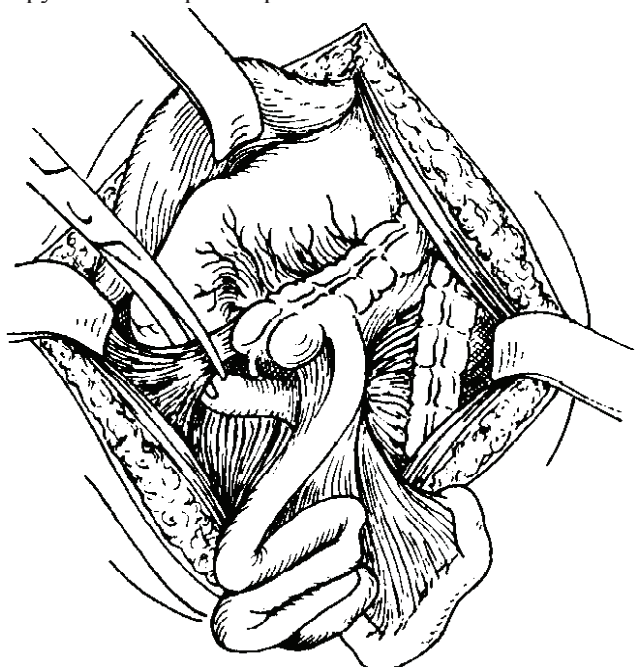
Они появляются или в период новорожденности, или в более поздний период. Диагноз в таком случае может быть подтвержден рентгенологическим исследованием желудочно-кишечного пассажа или ирригоскопией; при первом отмечается сужение двенадцатиперстной кишки, а в ходе второго выявляется неправильное, высокое расположение слепой кишки. При сопровождающем завороте кишок отмечается клиническая и рентгенологическая картина полной закупорки кишки.



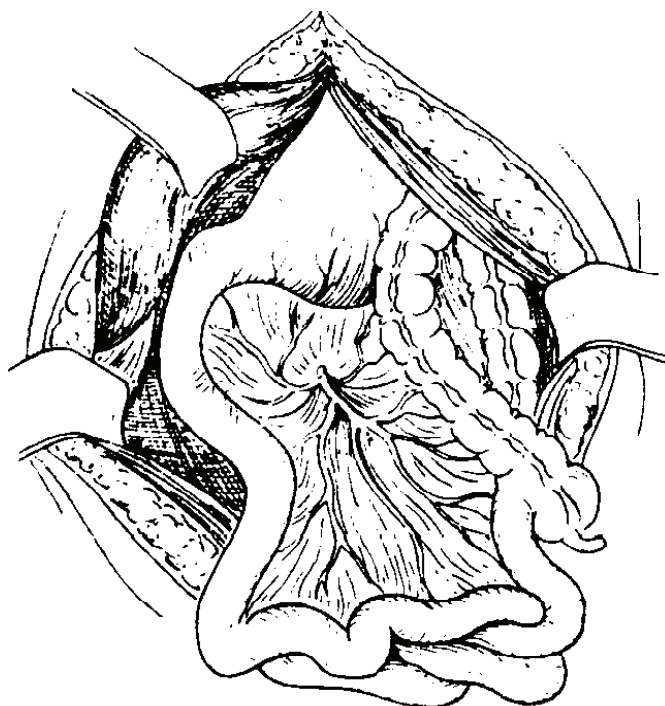


**Рис. 5-230.** Вмешательство при завороте кишки вследствие нарушения ее физиологического вращения (мальротации), I. Раскручивание петель тонкой кишки

Лечение расстройств вращения кишок, особенно при мальротации I, может быть только хирургическим. При вскрытии брюшной полости по поводу заворота кишок мы видим посиневшие петли тонкой кишки, после поднятия которых становится виден закрученный корень брыжейки.



**Рис. 5-231.** Вмешательство при завороте кишки вследствие нарушения ее физиологического вращения, II. Пересечение связки по Ladd



**Рис. 5-232.** Вмешательство при завороте кишки вследствие нарушения ее физиологического вращения. III. После устранения сращений между отдельными петлями кишки наступает отсутствие ее вращения, первая петля тощей кишки лежит в брюшной полости справа, а вся толстая кишка слева

Весь конгломерат тонкой кишки поворачивают против часовой стрелки до тех пор, пока заворот не будет устранен и перед нами не окажется слепая кишка со связкой, идущей к боковой пристеночной брюшине (рис. 5-230). Эта бессосудистая связка пересекается по Ladd., в результате чего нисходящий отрезок двенадцатиперстной кишки освобождается от сдавливания (рис. 5-231). Рекомендуется устранить спайки, которые обычно отмечаются на дуоденоеюнальном отрезке, чтобы возникло положение нонротации, когда двенадцатиперстная кишка и первая петля тощей кишки располагаются в правой половине брюшной полости, а толстая кишка полностью лежит в левой ее половине (рис. 5-232). Оставив кишку в таком положении, брюшную полость закрывают. Если патология не сопровождается заворотом кишки, то, конечно, производится только вторая часть операции.

### Врожденная атрезия тонкой кишки

Врожденная атрезия тонкой кишки отмечается у одного из десяти тысяч новорожденных, на подвздошной кишке значительно чаще, чем на тощей, очень редко наблюдается множественная атрезия. Закупоренные верхняя и нижняя культы тонкой кишки обычно располагаются вдали друг от друга, мембрановидная закупорка отмечается редко. Об этой патологии свидетельствует вздутость всего живота, рвота

желчью, отсутствие выделения мекония и несколько уровней в тонкой кишке на простых рентгеновских снимках брюшной полости.

### Одноэтапная реконструкция

Атрезия тонкой кишки требует экстренной операции. Производится верхняя правосторонняя парамедиальная лапаротомия, разъединяются обычно имеющиеся спайки, после чего отыскиваются оба слепых конца тонкой кишки. Резецируется участок сильно растянутого центрального конца плохо кровоснабжающейся петли тонкой кишки. Необходимо получить для наложения анастомоза петлю тонкой кишки, умеренно растянутую и обязательно с хорошим кровоснабжением. Дистальная петля пересекается косо, чтобы увеличить просвет в целях наложения анастомоза. Расширить просвет кишки можно попытаться и введением в него физиологического раствора (рис. 5-233, а). После всего этого двухрядным швом накладывается анастомоз по способу «конец в конец». Если просвет резецированной петли все-таки значительно шире, чем просвет второй петли, то эта разница может быть устранена рассечением в форме клина стороны, противоположной брыжейке, по *Rehbein* (рис. 5-233, б). Внутренний непрерывный ряд швов с вворачиванием слизистой накладывается нитью 4/0, а наружный — 5/0, швы должны быть узловатыми. Отверстие в брыжейке, закончив наложение анастомоза, ушивают (рис. 5-234, а, б).

### Двухэтапная реконструкция

Если общее состояние новорожденного плохое, и к примеру он не доношен или отмечаются иные тяжелые нарушения, то производить большое хирургическое вмешательство не рекомендуется. В таких случаях можно прибегнуть к более короткому и менее тяжело-

му для ребенка методу *Mikulicz* И в этом случае сильно расширенный отрезок тонкой кишки резецируется. Фиксируют друг к другу две культи кишки несколькими серо-серозными швами, затем их выводят через специальное отверстие и также несколькими швами прикрепляют к париетальной брюшине и к коже (рис. 5-2350.) Вскрытую дистальную петлю пытаются расширить с помощью физиологического раствора, вводимого через катетер несколько раз в день.

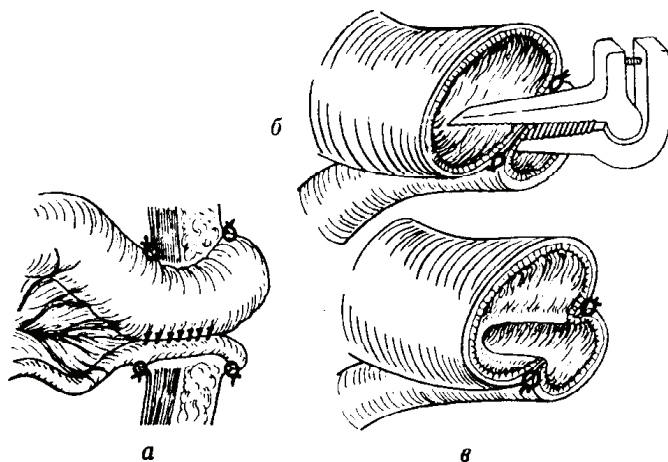


Рис. 5-235. Двухэтапная операция при врожденной атрезии тонкой кишки, а) Обе сшитых вместе петли кишки подшивают к париетальной брюшине и к коже; б) на «перегородку» между петлями кишки накладывается раздавливающий инструмент; в) после возникновения некроза кишечной стенки просветы петель кишок открываются один в другой

Узкий просвет толстой кишки можно расширить этим же способом. Спустя неделю на стенку сшитых друг с другом культей кишки накладвается инструмент для раздавливания перегородок, чтобы после некроза кишечной стенки получить отверстие с одним просветом (рис. 5-235, б-в). Спустя одну-две недели отверстие уже может быть легко закрыто, возможно даже экстраперитонеально без вскрытия брюшной полости.

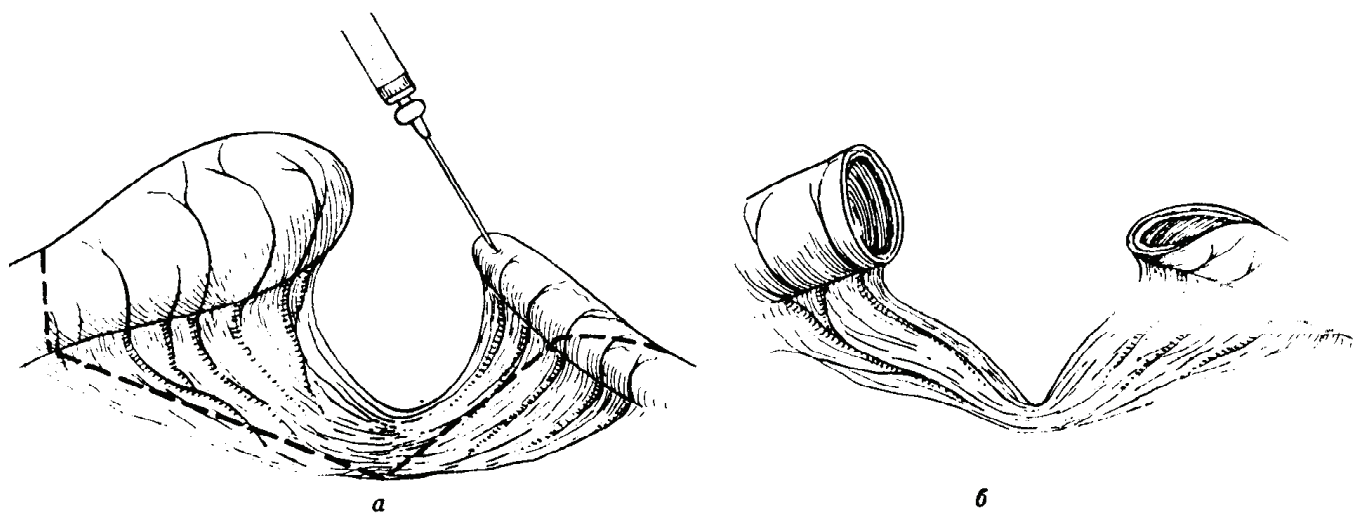


Рис. 5-233. Одномоментная операция при врожденной атрезии тонкой кишки, 1. Нижняя культя растягивается путем впрыскивания физиологического раствора (а), резекции в косом направлении (б)

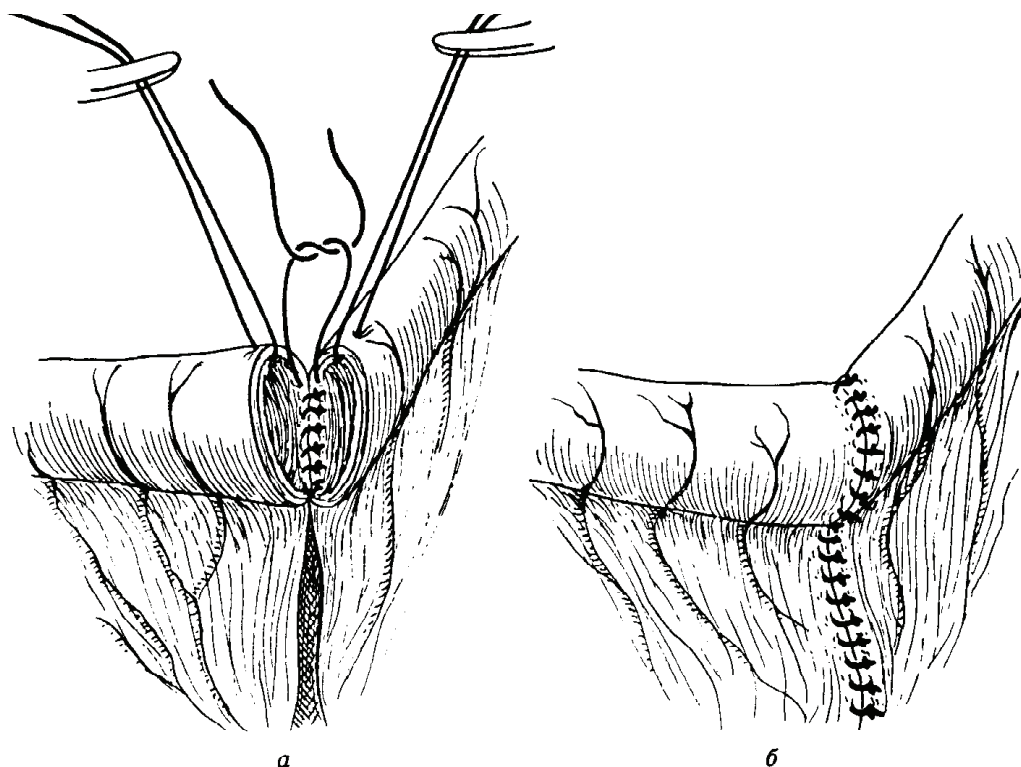


Рис. 5-234. Одномоментная операция при врожденной атрезии тонкой кишки, II. Наложение анастомоза «конец в конец» (а) и закрытие отверстия в брыжейке (б)

### Операция по Bishop-Koop при мекониальной непроходимости

Мекониальной непроходимостью называют непроходимость подвздошной кишки, вызванную сгущением мекония. Эта патология является частичным явлением множественной аномалии развития, называемой фиброцистической дегенерацией поджелудочной железы или муковисцидозом. Частота встречаемости этого заболевания 1:10 (XX). Расширенная средняя часть подвздошной кишки содержит сильно сгустившиеся, липкие массы мекония, а нижняя часть ее — бело-сероватые маленькие, располагающиеся наподобие четок, уплотненные узелки слизистой. Подобное содержимое наблюдается и в очень тонкой толстой кишке. Клинические симптомы закупорки появляются несколько позже, чем при истинной атрезии. Рентгеновские снимки живота без заполнения контрастным веществом, выполненные при вертикальном положении ребенка, показывают не столько различные уровни, сколько растянутые петли тонкой кишки и накопления зернистого мекония.

В последнее время при неосложненных случаях без перфорации, по предложению *Noblett*, применяют консервативное лечение: повторными клизмами гастрографина можно достигнуть растворения сгустившейся слизистой и мекония и начала желудочно-кишечного пассажа. Если консервативное лечение оказывается безрезультатным, нужна операция.

Наиболее целесообразным является хирургическое вмешательство по методу *Bishop-Koop*, при котором сильно растянутый участок подвздошной кишки резе-

цируется (рис. 5-236), а между частями кишки (центральное расположенной и дистальное) накладывается Y-образный анастомоз по *Roux* по способу «конец в бок». Анастомоз формируют двухрядным швом, дистальный его конец выводится наружу (рис. 5-237). С одной стороны, удается таким путем разгрузить анастомоз, а с другой стороны, появляется возможность для промывания дистальной части кишки в послеоперационный период 1% раствором  $H_2O_2$  и энзимом поджелудочной железы. У новорожденного, находящегося в очень плохом состоянии, вместо наложения анастомоза прибегают к созданию искусственного заднего прохода с двумя отверстиями по *Mikulicz*.

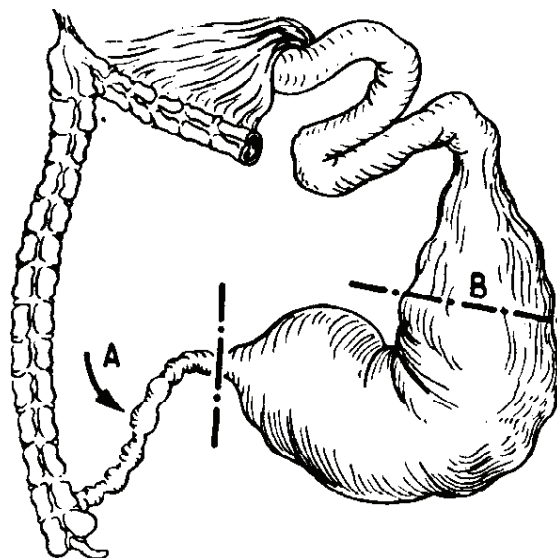
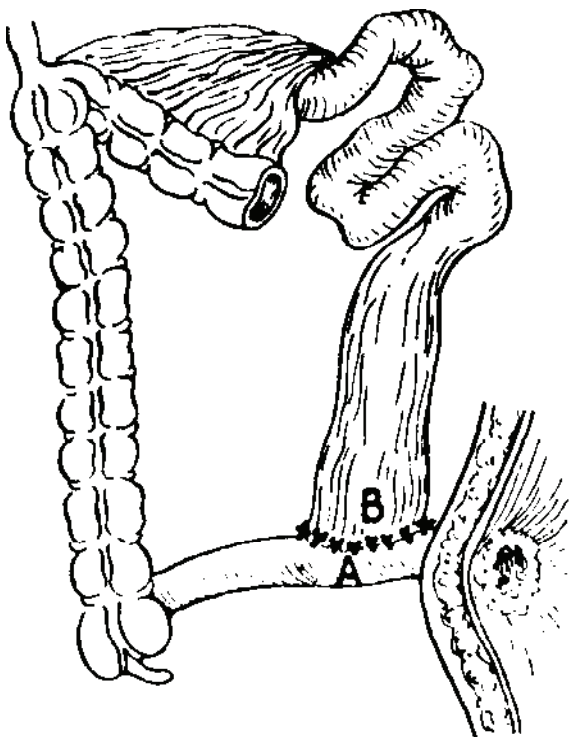


Рис. 5-236. Операция при каловой непроходимости по способу Bishop-Koop, I. Пунктирноточечными линиями обозначены участки резекции

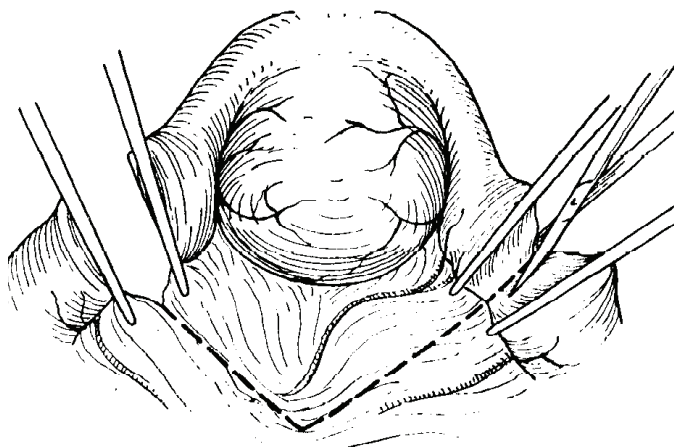




**Рис. 5-237.** Операция при каловой непроходимости по способу Bishop-Coop, П. После наложения Y-образного анастомоза «конец в бок» конец нижней части кишки выводится наружу

### Дупликатуры пищеварительного тракта

Дупликатуры пищеварительного тракта могут встретиться на любом участке, от корня языка до заднепроходного отверстия, особенно же часты они на протяжении подвздошной кишки. Круглые или трубковидные, они могут быть замкнутыми, но могут и сообщаться с каким-либо соседним участком пищеварительного тракта. Для дупликатур на участке толстой кишки характерна трубковидная форма, они могут даже отмечаться на всем протяжении толстой кишки.



**Рис. 5-238.** Резекция кишки по поводу нарушения общего кровоснабжения при дупликатуре тонкой кишки

Слизистая и мышечная стенка дупликатуры не всегда общие с соседней частью кишки. У дупликатур, располагающихся по соседству с кишкой, общее с ней

кровоснабжение. Клинические симптомы вызываются только осложнениями (воспаление, кровотечение, образование язвы, перфорация, непроходимость; *Kontor*).

Наиболее часто при дупликатурах на протяжении тонкой кишки прибегают к *резекции дупликатур вместе с соответствующим участком кишки* (из-за общего кровоснабжения) (рис. 5-238). Накладывается двухрядный шов анастомоза по способу «конец в конец» и ушивается отверстие в брыжейке. В случае длинных, трубковидных дупликатур толстой кишки рекомендуется внутреннее дренирование, а не обширная резекция.

### Приобретенные заболевания тонкой кишки

Из приобретенных заболеваний тонкой кишки следует подробно остановиться прежде всего на *непроходимости* как одном из наиболее частых и наиболее важных видов патологии в брюшной хирургии. Устранение механической непроходимости — одна из повседневных задач хирурга. Однако, зная, что нет двух одинаковых случаев непроходимости, автор в дидактических целях группирует наиболее типичные из них. Тем самым мы преследуем цель, несмотря на то, что каждый отдельный случай непроходимости требует индивидуального подхода, дать оперирующим хирургам важнейшие сведения об отдельных типовых операциях, что может помочь в подчас весьма критических ситуациях. О соответствующей тактике хирурга при кишечной непроходимости писал в свое время *Н. Н. Самарин*.

### Непроходимость тонкой кишки

Происхождение слова «*ileus*» до сих пор оспаривается. Можно предполагать, что оно происходит от греческого, что значит «передавливать, закрывать». «Название болезни *ileus* — не специфично, оно означает болезнь лишь *sui generis*. Это выражение обозначает огромный симптомокомплекс, в центре которого стоит затруднение дальнейшего продвижения или опорожнения кишечного содержимого и вытекающая отсюда смертельная опасность» (*Bugyi*).

Систематизировать различные виды непроходимости можно с самых различных точек зрения (таблица 5-4). Здесь следует остановиться на хирургическом лечении только *механической непроходимости* или, как ее иначе называют, *хирургической непроходимости*. При постановке диагноза механической непроходимости или даже только при подозрении на нее встает вопрос об экстренной операции. Еще в прошлом веке говорили, что больного с непроходимостью кишечника нужно оперировать, прежде чем над ним сядет или взойдет солнце, т. е. в течение нескольких часов. Это короткое время нужно использовать для того, чтобы

— провести больному противошоковое лечение, — использовав все возможности, упорядочить водно-солевой баланс, — отсосать скопившееся желудочно-кишечное содержимое через назогастральный зонд.

Ни в коем случае нельзя откладывать операцию, призванную устранить причину затрудненности продвижения кишечного содержимого (и, возможно, и кровообращения в кишечной стенке), только с той целью, чтобы еще лучше разгрузить желудочно-кишечный тракт, провести еще более совершенную коррекцию гипохлоремии. Самое совершенное восстановление ионограммы сыворотки крови не может принести больному такого облегчения, как, например, рассечение сдавливающей кишку спайки, которое может быть осуществлено одним движением ножниц. Сводная статистика В. И. Стручкова показывает, что перитонит является главной причиной смертельного исхода острой кишечной непроходимости (49%).

За минувшие два десятилетия смертность при операционных вмешательствах по поводу непроходимости тонкого кишечника сократилась с 40-50 до 20%.

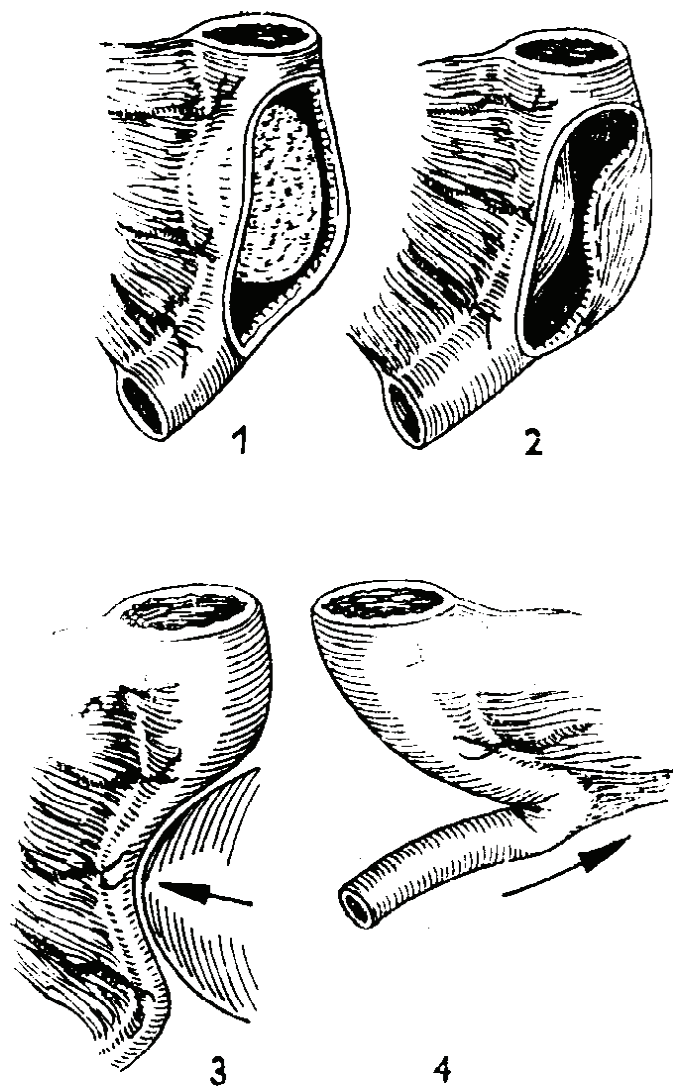
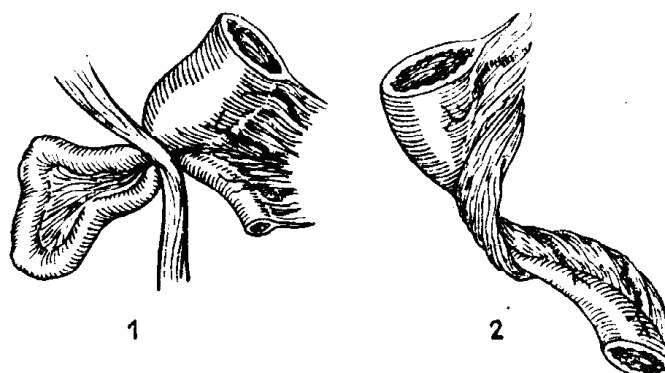


Рис. 5-239. Механическая непроходимость. Виды непроходимости при наличии препятствия: 1) обтурация, 2) констрикция, 3) компрессия, 4) странгуляция

Таблица 5-4. Систематизация различных форм кишечной непроходимости

Вид непроходимости	Причина ее
<b>I. Динамическая (рефлекторная) непроходимость</b>	
а) паралитическая	почечный камень, желчный камень, любой вид перитонита и т. д. свинцовая колика, глисты, неврогенные факторы и т. д. непроходимость мекония;
б) спастическая	желчный камень, аскариды, косточки от фруктов, различных bezoar и т. п.
<b>II. Механическая непроходимость</b>	
<b>A) Непроходимость вследствие препятствия (obstructio) (рис. 5-239)</b>	
1) закупорка просвета кишки (obturatio)	в просвете кишки врожденные атрезии и стенозы,
2) сужение просвета кишки (constrictio)	кольцевидные (туберкулезные) и трубковидные (терминальный илеит) воспалительные стриктуры, сморщивающиеся опухоли (скирры)
3) сдавливание кишки (compressio)	в кишечной стенке злокачественные внутрибрюшинные или забрюшинные опухоли, срастающиеся с кишкой и сдавливающие ее
4) перегиб кишки (angulatio)	перегиб кишки вследствие послеоперационных сращений
<b>Б) Непроходимость, сочетающаяся с нарушением кровообращения кишки (destructio) (рис. 5-240)</b>	
1) странгуляция (strangulatio)	врожденные (Ladd) и послеоперационные внутрибрюшинные связки (странги), ущемленная грыжа (циркулярный странг)
2) закручивание (torquatio)	закручивание кишки и брыжейки по продольной оси
3) заворот (volvulus)	закручивание петли кишки и брыжейки по поперечной оси
4) инвагинация (invaginatio, intussusceptio)	внедрение отрезка кишки с брыжейкой в просвет отрезка кишки, лежащего дистальнее
<b>В) Непроходимость сосудов</b>	тромбоз или эмболия сосудов брыжейки кишки



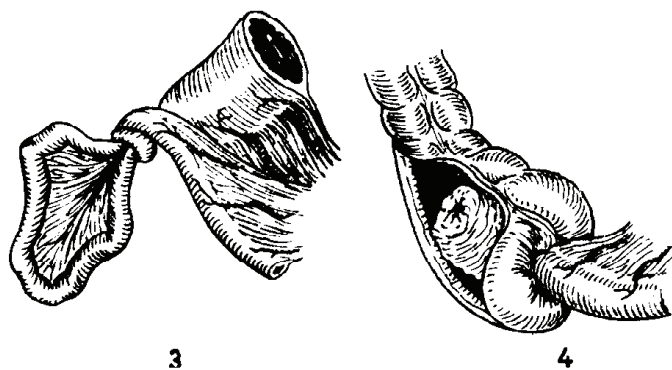


Рис. 5-240. Механическая непроходимость. Непроходимость в сочетании с нарушением кровообращения кишки: 1) странгуляция, 2) закручивание, 3) заворот, 4) инвагинация

*Общие принципы операций при кишечной непроходимости.* При любом виде непроходимости рекомендуется производить лапаротомию, обеспечивающую широкий доступ и в случае необходимости легко расширяемую. Чаще всего применяется нижняя срединная или парамедиальная лапаротомия.

После вскрытия брюшной полости следует прежде всего определить место закупорки. Отрезок кишки центрального места закупорки сильно растянут, а отрезок дистальнее закупорки сильно спавшийся, он носит название «цыплячьей кишки». Когда сразу не удастся найти место закупорки, отыскивают слепую кишку. Если она спавшаяся, то производится обследование тонкой кишки в ретроградном направлении. Если же слепая кишка вздутая, то поиски продолжают по толстой кишке в антеградном направлении.

При любом виде непроходимости целью операции является спасение жизни больному самым простым способом, что создаст возможность и для его полного выздоровления. Смертность при операции, сопровождающейся вскрытием просвета кишки, почти в три раза выше, чем тогда, когда этого удастся избежать. Однако это не означает, что в показанных случаях лучше воздержаться от вскрытия просвета кишки. Вскрытие просвета кишки производят: если препятствие находится в просвете кишки или ее стенке, если мы вынуждены произвести резекцию кишки из-за некроза ее участка. В подобных случаях отказ от вскрытия просвета означает для больного неминуемую смерть.

Если в брюшной полости обнаруживается розово-красная жидкость, то в таком случае обычно имеет место одна из форм деструктивной непроходимости в довольно-таки далеко зашедшей стадии, так что жизнеспособность измененного участка кишки весьма сомнительна. Определение жизнеспособности кишки производится на основании общепринятых показателей (см. стр. 349). В сомнительном случае лучше следует прибегнуть к резекции, так как оставление в брюшной полости некротизирующегося участка кишки может вызвать необратимые

изменения и гибель больного. Это правило отражено также и работах Д. А. Арапова и Н. Н. Самарина.

Непроходимость вследствие препятствия (obstructio)

При наличии препятствия в кишке продвижение кишечного содержимого затруднено, но кровообращение в стенке кишки вначале может быть не нарушено. Однако любое длительное препятствие прохождению ухудшает и кровообращение в кишечной стенке. Целью операции является предупреждение повреждений кишечной стенки и восстановление кишечного пассажа. Задача хирурга — устранить препятствие из просвета кишки, восстановить ее проходимость или, если это невозможно, создать обход этого препятствия.

Закупорка просвета кишки (*obturatio*). Чаще всего закупорку просвета кишки вызывает желчный камень, который в большинстве случаев застревает в последней петле подвздошной кишки, поднимающейся из малого таза. Эту форму непроходимости можно подозревать заранее, если симптомы непроходимости интермиттируют, так как при этом камень то застревает в просвете, то проталкивается дальше, и в анамнезе заболевания фигурирует желчнокаменная болезнь. Типичным является также на рентгеновском снимке живота воздух во внутри- и вне-печеночных желчных путях.

Кишечную петлю с желчным камнем поднимают из брюшной полости, с помощью салфеток изолируют от окружающих образований и рассекают в поперечном направлении (энтеротомия, см. стр. 471). После извлечения камня это отверстие зашивают двухрядным швом. Рекомендуется произвести ревизию петель тонкой кишки, так как могут быть обнаружены также и другие камни. Желчные пути и возможный пузырно-кишечный свищ не вскрываются, от вмешательства на них следует воздержаться, отложив его на более позднее время.

Дольки апельсина, целые ягоды инжира, а также иные конгломераты могут попадать при алкогольном опьянении, при отсутствии зубов и после резекции желудка по способу *Billroth II* (через широкий анастомоз) в тонкую кишку и вызвать, т.н. алиментарную непроходимость (*Egry*). В кишке находят иногда клубки аскарид, склеившиеся виноградные косточки. Удаление всех этих инородных тел производится из просвета кишки по такому же методу, как удаление желчного камня. Устранение непроходимости, вызванной меконием, описано на стр. 478.

### Непроходимость в результате сужения просвета кишки (*constrictio*)

Два-три десятилетия тому назад относительно частым заболеванием тонкой кишки был циркулярный рубцовый стеноз туберкулезной этиологии. Сей-



час такие процессы в развитых странах встречаются крайне редко. Так же редко встречаются в наши дни и сморщивающиеся опухоли тонкой кишки, скорее это более типичное заболевание левой половины толстой кишки (скирр). При опухоли оперативное вмешательство состоит в удалении опухолевого участка кишки вместе с относящейся к ней брыжейкой в пределах здоровых тканей. На 15 см выше и ниже опухоли удаляются и части здоровой кишки. Непрерывность кишечного тракта восстанавливается с помощью анастомоза по способу «конец в конец».

Наряду с опухолевым сужением встречается и массивная инфильтрация брыжейки опухолевой тканью, в результате чего резекция оказывается невозможной. В таких случаях для устранения непроходимости накладывается обходной анастомоз по способу «бок в бок» между петлями кишки, располагающимися над и под опухолью.

В подострой стадии терминального илеита (при болезни *Crohn*) резекцию кишки производить не рекомендуется, так как после нее процесс очень часто рецидивирует в оставшейся терминальной петле кишки. Если воспалительный процесс приводит к непроходимости в результате сужения просвета, то для обхода этого сужения (закупорки) накладывается илеотрансверзостома, и только позже, после прекращения воспаления резецируется патологически измененный отрезок кишки. Однако многие гастроэнтерологи рекомендуют самую тщательную осмотрительность при постановке показаний к операции при регионарном энтерите. Они предлагают проводить операцию только при осложнениях (свищ, стеноз и пр.).

Операции при врожденном стенозе и атрезии тонкой кишки были описаны на стр. 477).

### **Непроходимость в результате сдавливания кишки (compressio)**

Злокачественная опухоль, расположенная внутрибрюшинно или забрюшинно, может срастаться с одной из кишечных петель и, придавливая последнюю к тазовой кости или иному месту, вызвать непроходимость. Интересен и характерен тот факт, что доброкачественная опухоль, насколько бы велика она ни была, обычно не вызывает непроходимости в результате сдавливания, поскольку не срастается с кишкой, не фиксирует ее, таким образом кишка может сместиться и избежать сдавливания. Точно так же и беременная матка, достигая огромных размеров, непроходимости в результате сдавливания не вызывает; исключения составляют случаи, когда в брюшной полости предварительно имелись фиксированные в результате сращений кишечные петли.

При операции следует стремиться к радикальному удалению опухоли. Если это невозможно, следует

прибегнуть к обходному анастомозу по способу «бок в бок» между приводящей и отводящей кишечными петлями.

Особой формой непроходимости в результате сдавливания кишки является артерио-мезентериальное сдавливание двенадцатиперстной кишки (*E. Szabó*). В таком случае наилучшим решением служит наложение анастомоза по способу «бок в бок» между растянутым участком двенадцатиперстной кишки перед местом сдавливания и подтянутой петлей тощей кишки. Такое вмешательство при этом неотложном состоянии было рекомендовано также ленинградским хирургом *Н. Н. Самариным*.

### **Непроходимость в результате перегиба кишки (angulatio)**

Спустя короткое (несколько дней) или длительное (несколько лет) время после операций в брюшной полости может случиться, что одна из петель тонкой кишки прилипнет к лишенному серозы участку операционного разреза и в этом месте перегнется под углом в 180°. Кровоснабжение кишечной стенки при этом не страдает, но просвет кишки в результате резкого перегиба закрывается.

Такие процессы отмечаются обычно спустя несколько лет после гинекологических операций. Одна из петель тонкой кишки срастается с поврежденной при операции маткой, ее культей или придатками. Другой, относительно частой формой является сращение одной из петель тонкой кишки со стенкой слепой кишки через 4-8 дней после аппендэктомии по поводу острого аппендицита, в результате чего возникает ранняя послеоперационная непроходимость.

Оперативное вмешательство при непроходимости в результате перегиба кишки несложное. Кишка остро отделяется скальпелем или ножницами от места ее сращения. Рекомендуется то место на кишке, которым она была сращена и на котором отсутствует серозный покров, погрузить несколькими поперечными серо-серозными швами. Следует стремиться несколькими швами перитонизировать лишенные серозы участки также и того органа, с которым была сращена кишка (матка, придатки, слепая кишка).

### **Непроходимость в сочетании с нарушением кровообращения кишки (destructio)**

При этом виде непроходимости не только затруднено прохождение кишечного содержимого через просвет кишки, но и кровообращение в кишечной стенке:

В связи с этим перед хирургом стоит задача, с одной стороны, удалить (или обойти) препятствие с пути кишечного содержимого, а с другой — восста-

новить кровообращение в кишечной стенке или, если это невозможно, удалить некротизированный участок кишки.

## Странгуляционная непроходимость (strangulatio)

Странгуляционная непроходимость — наиболее частый вид кишечной непроходимости. При ней тонкая кишка пережимается или различными континентальными связками (*Ladd, Mayo*) у новорожденного или же у детей более позднего возраста тяжем, оставшемся на месте пупочно-кишечного протока. Реже можно наблюдать, что связка, тяж пережимают попеременно кишку в одном месте, чаще такой тяж пережимает обе петли кишки и ее брыжейку.

У взрослых сращения могут возникнуть после любой операции в брюшной полости. При этом могут возникнуть тяжистые сращения, которые отшнуровывают кишку, вызывая ее непроходимость. Наиболее частой формой странгуляционной непроходимости является ущемленная грыжа (паховая, бедренная, пупочная), при которой тяж образует замкнутое кольцо, называемое грыжевыми воротами. Подробнее об этом см. стр. 343.

Бывает, что ущемленная грыжа не распознается и больного оперируют по поводу кишечной непроходимости, и лишь в ходе операции выясняется, чем вызвана странгуляция. Сюда чаще всего следует отнести грыжу запирающего отверстия, ущемленные грыжи области малого таза и ущемленные внутренние грыжи (см. стр. 380).

При странгуляционной непроходимости через 12-14 часа после ее появления в брюшной полости обнаруживается геморрагический экссудат, являющийся признаком нарушения кишечного кровообращения. Если тяж, сдавливаясь, препятствует только венозному оттоку, то он в течение короткого времени вызывает цианоз, отек, паралич и некроз кишечной стенки, как полная ишемия, когда нарушается и артериальное кровообращение (*Pataky*). Если расстройства кровообращения наблюдаются в течение длительного времени, то в брюшину через кишечную стенку проникают бактерии и возникает перитонит. В этом состоянии надежды на спасение больного уменьшаются.

Оперативное устранение странгуляционной непроходимости на первой ее стадии несложно. Задача хирурга освободить кишку и брыжейку от сдавливающего их кольца и предотвратить возможность новой странгуляции.

В случае конгенитальной пережимающей кишки связки или тонкого, шнуровидного послеоперационного тяжа, иногда достаточно одного-единствен-

ного движения ножниц, рассекающего этот тяж. Пассивные, толстые тяжи, богатые сосудами, рассекаются между двумя наложенными на них зажимами и перевязываются.

После освобождения странгулированной кишечной петли или петель производится ревизия, определяется их жизнеспособность. Особое внимание обращается на место прохождения странгуляционной борозды. Если кишечная стенка в области ущемления на участке шириной в 1-2 мм грязно-серая, истонченная, то соседние участки сшиваются над ней циркулярно узловатыми серо-серозными швами. Накладывание салфеток, смоченных теплым физиологическим раствором поваренной соли, на пропитанную кровью, но еще жизнеспособную кишку и многократное, легкое поколачивание по кишке помогает в ряде случаев вызвать перистальтическую волну. Определение жизнеспособности кишки подробно описано на стр. 349. Если странгулированная петля нежизнеспособна или мы не уверены в ее жизнеспособности, производится резекция кишки. Рекомендуется удалить и здоровые участки кишки длиной до 10 см над и под странгулированным участком, чтобы анастомоз по способу «конец в конец» был наложен между культями, в жизнеспособности которых не осталось никаких сомнений.

Сильно растянутые кишечные петли вызывают иногда желание у хирурга вскрыть просвет и отсосать скопившиеся там много литров инфицированной жидкости. Однако в таких случаях нужно помнить, что *смертность при операциях по поводу непроходимости возрастает в три раза, если вскрывают просвет кишки.*

Вместо этого можно прибегнуть к методу *Krisar*; После трахеальной интубации больного (чем можно избежать аспирацию) анестезиолог вводит в желудок больного толстый желудочный зонд. Оперирующий хирург протягивает кишку между двумя пальцами, тем самым постепенно выдавливая ее содержимое обратно в желудок, из которого оно опорожняется через введенный зонд. Эта манипуляция может быть легко выполнена без повреждения стенки кишки.

К открытому отсасыванию кишечного содержимого во время операции прибегают только, если кишку и без того приходится вскрывать из-за необходимости энтеротомии (например, непроходимость вследствие закупорки желчным камнем) или резекции (некротизированная кишка). В таком случае отсасывание производится на участке, и без того подлежащем вскрытию.

После освобождения от странгуляции кишечная стенка в течение нескольких дней восстанавливает свой тонус и успешно справляется с опорожнением скопившегося содержимого естественным путем.

Следующей задачей является предупреждение новой странгуляции. В тех случаях, когда в брюшной полости хирург пересек простой странгулирующий тяж, то это и является основным этапом вмешательства. Небольшие участки, лишенные серозного покрова, следует погрузить сшиванием соседних, покрытых серозой участков. Замещать большие дефекты серозы обычно не представляется возможным, материалы, испробованные для покрытия (амнион плода, синтетическая пленка и пр.) на практике себя не оправдали. Эти ткани таят опасность новых сращений, образования новых тяжей.

Встречается, кроме описанного, и такое состояние, рассматриваемое как странгуляционная непроходимость, при котором (как правило, после нескольких брюшных операций) между кишечными петлями отмечаются множественные спайки, перегибы, тяжи, некоторые из них могут служить причиной странгуляционной непроходимости. В таком случае, терпеливо продвигаясь систематически в одном направлении (вверх или вниз), распутывают всю тонкую кишку и восстанавливают ее свободную подвижность. Нетрудно при этом найти между сращенными петлями кишки лишенный сосудов рыхлый соединительнотканый слой, в котором ножницами следует производить разделение.

После разделения сращений на кишке остается много участков, лишенных серозного покрова; эти участки снова срастаются, вновь вызывая странгуляционную непроходимость. Повторные же операции имеют значительно более высокую смертность, чем первая операция. Для предупреждения новой непроходимости служит *пликация тонкой кишки по Noble*. После полного освобождения всей тонкой кишки от спаек, продвигаясь от илеоцекальной границы вверх, П-образно укладывают петли рядом друг с другом.

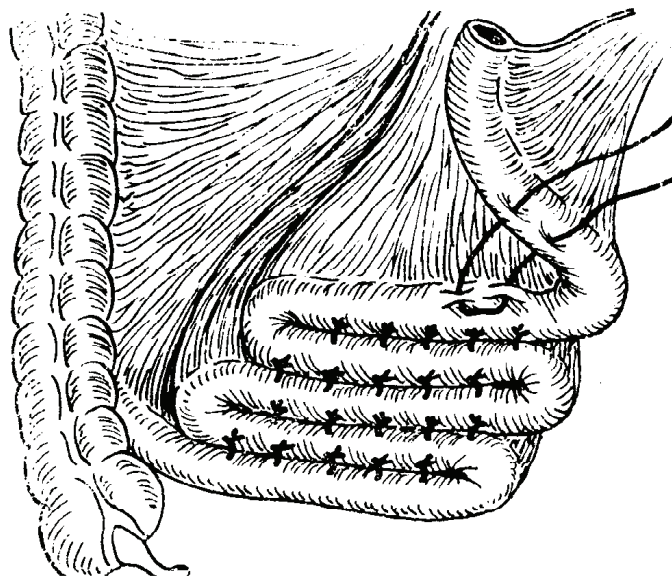


Рис. 5-241. Энтеропликация по Noble

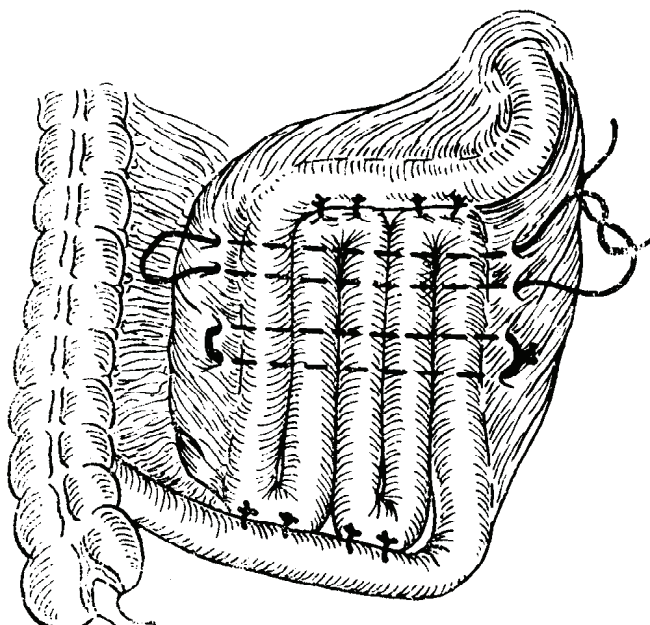


Рис. 5-242. Энтеропликация по Child Path Длина каждого такого колена приблизительно 15 см. В таком положении серозными швами сшивают между собой уложенные петли кишок и брыжейку (рис. 5-241).

Нужно следить за тем, чтобы не возникло внутренних грыжевых ворот, не было возможности для ущемления одной из кишечных петель. Кроме того, не следует слишком плотно пришивать петли кишки друг к другу, особенно на изгибах. Необходимо следить за тем, чтобы кишка могла свободно растягиваться, сокращаться, совершать перистальтические движения. Цель пликации — направить сращения, образующиеся в послеоперационный период, в таком направлении, чтобы они не препятствовали свободному прохождению кишечного содержимого.

*Child* и *Path* модифицировали пликацию по *Noble*. По их методу кишку почти не приходится шить, желаемого положения можно достигнуть лишь фиксированием брыжейки. Из правильно уложенных петель тонкой кишки швами, наложенными на кишечную стенку, фиксируются только первая и последняя петли. Остальные части прикрепляют, прошивая брыжейку в нескольких местах специальной длинной прямой иглой с тупым концом в форме П, близ места ее прикрепления к кишке. Нити затягиваются лишь настолько, чтобы петли кишки свободно лежали друг возле друга. Первой и последней кишечными петлями обрамляется все тонкокишечное пространство (рис. 5-242).

### Непроходимость в результате закручивания кишки (*torquatio*)

Очень редко участок кишки вместе с относящейся к нему брыжейкой так закручивается по *продольной оси кишки*, что возникает деструкционная непроходимость. Это состояние возникает обычно, когда кишка закручивается между двумя пунктами, фикси-



рованными сращениями. Операция состоит в освобождении кишки от сращений и ее раскручивании. Некротизированные участки иссекаются глубоко в пределах здоровых тканей, накладывается анастомоз по способу «конец в конец».

### Заворот кишок (volvulus)

Редко, но чаще, чем закручивание, встречается заворот кишок — закручивание отрезка кишки вместе с относящейся к нему брыжейкой *по поперечнику*. Иногда заворот распространяется только на одну петлю тонкой кишки, в других случаях им бывает охвачено больше половины кишки; в таких случаях в течение всего нескольких часов развивается чрезвычайно тяжелое общее состояние. Степень закручивания также может быть различной, встречаются самые разные варианты вплоть до двух-трехразового заворота на 360°. Заворот может возникнуть и на сигмовидной кишке, особенно в случае длинной ее брыжейки на тонкой ножке.

Заворот кишок легко распознается. При вскрытии брюшной полости обнаруживается большое количество геморрагического экссудата, после его опорожнения перед оперирующим хирургом открывается совершенно почерневший, некротизированный отрезок кишки. Однако обычно нелегко определить, в каком направлении произошел заворот.

Двумя руками, словно мяч, берется и несколько поднимается из брюшной полости весь конгломерат кишки с заворотом, после чего пытаются осторожно вращать его влево и вправо. При этом следят за тем, в каком направлении начинает вращаться «ножка» конгломерата. Устранив заворот, устанавливают, насколько жизнеспособна кишка. Редко бывает, что заворот настолько невелик и продолжался такое короткое время, что после раскручивания кишка оказывается жизнеспособной. В таком случае резекции кишки не производят. Чаще, однако, тонкая кишка некротизирована на большом участке. Приходится провести резекцию в пределах здоровых тканей, после чего наложением анастомоза по способу «конец в конец» восстановить непрерывность кишечного тракта.

### Инвагинация кишок (invaginatio, intussusceptio)

Под инвагинацией понимается соскальзывание отрезка кишки вместе с относящейся к нему брыжейкой в просвет участка кишки, расположенного ниже. Соскальзывающая часть кишки носит название *intussusceptum (invaginatum)*, а та, в которую она инвагинируется — *intussuscipiens (invaginans)*.

Наиболее распространенной формой инвагина-

ции является *илеоцекальная*, т. е. выпадение тонкой кишки с узким просветом в слепую кишку с широким просветом. Возникновению такого состояния способствует уже само строение этих кишок (разница просветов). Однако встречается (особенно у детей) и инвагинация одного отрезка подвздошной кишки в другой (*илео-илеальная инвагинация*), а также двойная инвагинация: подвздошной кишки в подвздошную, а затем — в слепую (*илео-илеоцекальная инвагинация*). Инвагинированная кишка закупоривает просвет кишки, в которую она соскальзывает, в то время как наружная петля сдавливает внутреннюю. Возникает механическая непроходимость.

Инвагинат включает и брыжейку, его ущемление (странгуляция кольцом просвета воспринимающей кишки) приводит при длительном существовании инвагинации к некрозу и деструкции.

Почти 75% всех случаев инвагинации отмечается на первом году жизни, реже — в детском возрасте и несколько чаще — у взрослых средних лет. Инвагинация в грудном возрасте у мальчиков наблюдается в два раза чаще, чем у девочек, причем обращает на себя внимание тот факт, что встречается она обычно у хорошо развитых детей, что может легко ввести врача в заблуждение, поскольку при виде здорового ребенка трудно подозревать наличие у него такого опасного для жизни состояния.

Чаще всего инвагинация отмечается в возрасте от 4 до 10 месяцев, в тот период, когда дети переходят с питания молоком на густую пищу. Иных причин этого заболевания в грудном возрасте до сих пор не выявлено.

Иное положение в случае инвагинации у взрослых. В таких случаях всегда можно обнаружить какое-либо патологическое изменение кишечной стенки. При перистальтических движениях этот участок попадает в нижележащую часть кишки, втягивая за собой и определенный отрезок кишки с относящейся к нему брыжейкой. Роль такого «локомотива» чаще всего играет обращенный в сторону просвета кишки Меккелев дивертикул, свисающий в просвет полип, при мезентериальном лимфадените — лимфатический узел в илеоцекальной области, липома илеоцекального угла, липоматоз илеоцекальной заслонки (*Kertisz*), карцинома слепой кишки или ее фиброма (*Lordnd*), а также другие виды опухолей.

Инвагинат, особенно у грудных детей, но иногда и у взрослых, хорошо прощупывается, более того, иногда он выпячивает брюшную стенку. Характерно, что инвагинат обычно подвижен, и поэтому определяется в брюшной полости то справа, то слева. Однако, несмотря на это, лапаротомия при подозрении на инвагинацию всегда выполняется на правой стороне, так — как это уже упоминалось, — *чаще* всего это отмечается в илеоцекальной области.

Ирригоскопия выполняется у больных грудного и детского возраста с предельной осторожностью и является не только диагностическим методом, но может сама по себе оказать лечебное действие. На рентгеновском экране можно проследить, как контрастное вещество вдруг начинает беспрепятственно проникать в нижние отделы подвздошной кишки. Однако попытку проведения такого исследования целесообразно предпринять, только если со времени появления первых симптомов инвагинации прошло короткое время. В запущенных случаях ждать от такого исследования результатов не приходится.

При операции по поводу любой формы инвагинации следует стремиться ликвидировать «состояние деструкционной непроходимости» путем как можно меньшего вмешательства и по возможности — без вскрытия просвета кишки.

В большинстве случаев инвагинации как у больных грудного возраста, так и у взрослых *дезинвагинация* оказывается успешной. После вскрытия брюшной полости легко находят колбасовидный конгломерат, образованный чаще всего восходящей или поперечноободочной кишкой. Ниже инвагината толстая кишка захватывается рукой и, продвигаясь по направлению вверх, из нее *выдавливают* инвагинат (рис. 5-243). Ни в коем случае нельзя тянуть кишку кнаружи, так как она может легко порваться.

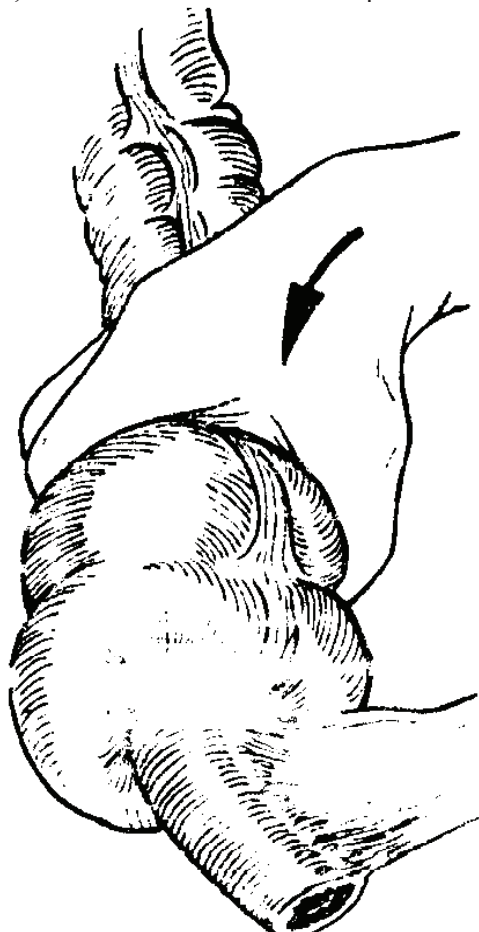


Рис. 5-243. Дезинвагинация при инвагинации кишки

После полной дезинвагинации производится ревизия кишки, определяется ее жизнеспособность. Небольшие поверхностные повреждения брюшины устраняются наложением нескольких серо-серозных швов. У детей грудного возраста в каких-либо других действиях нет никакой необходимости, хотя отдельные хирурги в таких случаях несколькими серозными швами фиксируют к задней брюшной стенке подвижную слепую кишку и последнюю петлю подвздошной кишки, уложенную вдоль восходящей кишки. *Gross*, однако, считает это излишним, так как рецидивы возникают очень редко, примерно в 2% случаев.

У взрослых после дезинвагинации определяют жизнеспособность кишки и отыскивают патологически измененное образование, которое вызвало образование «инвагината». По возможности удаляется полип, резецируется Меккелев дивертикул, а при необходимости производится и более расширенная резекция кишки в целях удаления опухоли.

Если же инвагинат увеличен, отечен, а потому провести дезинвагинацию не удастся (инвагинат невозможно извлечь через узкое ущемляющее кольцо), или же дезинвагинация успешна, но кишка оказывается необратимо измененной, то весь конгломерат с инвагинатом резецируется *в пределах здоровых тканей*. Непрерывность кишки восстанавливается путем наложения анастомоза, как правило, илеотрансверзостомии.

### Непроходимость сосудов брыжейки кишки

Вследствие тромбоэмболии, которая развивается в артериях или венах, кровоснабжающих кишку, возникают расстройства циркуляции крови в кишечной стенке. Об этой патологии в свое время писал *В. А. Оппель*. Некроз кишечной стенки приводит к невозможности прохождения кишечного содержимого, так как в некротизированной кишке из-за нарушения иннервации возникает непроходимость сосудов. В течение нескольких часов у больного развивается тяжелое шоковое состояние, при отсутствии экстренной помощи он в течение очень короткого времени погибает из-за тяжелейших расстройств кровообращения. При обширном некрозе кишки больной редко доживает до развития перитонита.

Закупорка сосудов примерно в половине случаев эмболического и затем — тромботического происхождения. Облитерация может начаться как в артерии, так и в вене, в этом отношении доля и тех и других примерно равна. Эмболы всегда закупоривают артерию, тромбы же чаще встречаются в венах, но бывает, что тромбоз как вторичное заболевание

развивается в склеротически измененных артериях с атероматическими бляшками.

Острая облитерация в верхних брыжеечных сосудах (артерии и вене) отмечается чаще, чем в нижних. Картина острого живота, развивающаяся в результате закупорки мезентериального сосуда, обычно является внезапно, «как гром среди ясного неба», молниеносно возникают мучительные боли в животе и циркуляторный коллапс.

Оперировать при таком тяжелом заболевании — нелегко. При вскрытии брюшной полости из нее опорожняется большое количество геморрагического экссудата и перед хирургом открываются темно-красные, а подчас и совсем почерневшие некротизированные петли кишки. Первостепенной задачей хирурга является определение локализации закупорки, о каких сосудах идет речь и в каком состоянии находится питаемый ими отрезок кишки.

Поперечноободочная кишка отводится вверх, на передней поверхности последней трети двенадцатиперстной кишки, вправо от двенадцатиперстно-тощекишечного изгиба пальпируются верхние брыжеечные артерия и вена. При толстом жировом слое это возможно только после продольного рассечения листка задней париетальной брюшины вниз от шейки поджелудочной железы и отведения в сторону жировой ткани, а также препаровки верхнебрыжеечных сосудов. Пальпацией этих сосудов можно определить, о какой закупорке идет речь: венозной или артериальной, а также на каком уровне она происходит.

Нелегко оценить и состояние измененного отрезка кишки. Темно-красная, отечная, инфильтрованная кровью кишечная стенка еще может быть жизнеспособной, если удастся быстро восстановить кровообращение. Наиболее достоверным признаком некроза кишки является утрата серозным покровом гладкости и блеска, а кишкой — тонуса, когда восстановить перистальтику не удастся ни похлопыванием, ни накладыванием салфеток, смоченных в теплом физиологическом растворе.

В случае некроза кишки производится обширная резекция некротизированного отрезка кишки вместе с относящейся к нему брыжейкой. Непрерывность кишки восстанавливается наложением анастомоза по способу «конец в конец». При хорошем общем состоянии больной может перенести резекцию даже до 5 м тонкой кишки. Однако следует заметить, что если кроме двенадцатиперстной кишки остается еще 1,5 м тонкой кишки и больному удастся перенести острую стадию после операции, то он может жить еще много десятков лет (см. стр. 491).

При острой закупорке мезентериального сосуда, если изменения кишки еще обратимы, можно предпринять попытку прямой радикальной операции: эм-

болэктомии или тромбэктомии. Ствол верхней брыжеечной артерии отпрепаровывается перед шейкой поджелудочной железы. Артерия проходит слева от верхней брыжеечной вены, ее правые ветви пересекают вену спереди. Шейка поджелудочной железы мобилизуется, отделяется от задней брюшной стенки и крючком оттягивается кверху, в результате чего артерия может быть освобождена от окружающих ее образований вплоть до места ее отхождения от аорты. Можно выделить три отдела верхней брыжеечной артерии.

- От первого отрезка ее отходят:
  - а. pancreaticoduodenalis inferior — часто одним стволом вправо а. colica dextra
- а. pancreatica media 1 возможно, одним
- а. pancreatica inferior 1 стволом влево
- aa. jejunales (2-3 ветви)

От второго отрезка отходят:

- а. ileocolica вправо
- aa. jejunales влево

От третьего отрезка для снабжения кровью тощей и подвздошной кишки только влево отходят:

- aa. jejunales et ilei (рис. 5-244).

Одиночный крупный эмбол удалить из верхнего отрезка верхней брыжеечной артерии в первые 12 часов с момента возникновения эмболии сравнительно легко. Артерия перекрывается ниже эмбола резиновым турникетом или зажимом (см. стр. 774) и затем вскрывается.

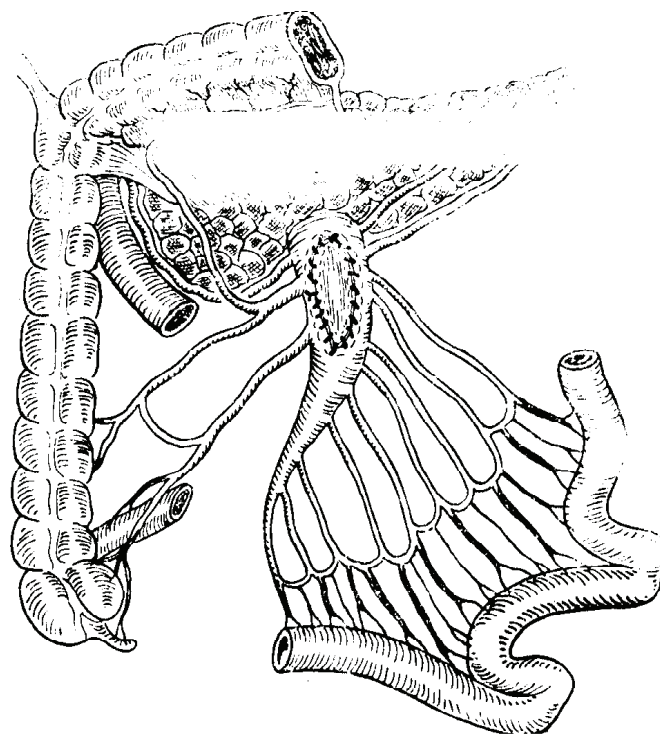


Рис. 5-244. Три отдела верхней мезентериальной артерии



Эмбол или просто выдавливается или же вытаскивается с помощью катетера *Fogarty* (см. стр. 787), после чего сосуд как в центральном, так и в периферическом направлении очищается от вторичных тромбов. Отверстие на артерии закрывается с помощью овального лоскута из стенки большой подкожной вены (см. стр. 781).

### Дивертикул тонкой кишки

Приобретенный дивертикул тонкой кишки (врожденный Меккелев дивертикул описывается на стр. 520) чаще всего встречается в двенадцатиперстной кишке, тогда как в тощей и подвздошной гораздо реже; обычно это заболевание протекает в виде дивертикулеза. Типичным местом его образования в двенадцатиперстной кишке является область Фатерова соска.

Приобретенный дивертикул — в противовес врожденному — обнаруживается на мезентериальном краю кишки, где через мышечную стенку проходят ее сосуды. К мезентериальному краю двенадцатиперстной кишки тесно прилегает поджелудочная железа, поэтому возникающий здесь дивертикул не виден ни спереди, ни сзади, так как он пенетрирует в паренхиму поджелудочной железы.

Стенка приобретенного дивертикула состоит из слизистой, подслизистой и серозной оболочек, в то время как Меккелев дивертикул — из всех слоев, характерных для стенки кишки. Бывает, что и в стенке приобретенного дивертикула обнаруживаются островки слизистой желудка, способствующие образованию пептических язв, кровотечениям, перфорации.

Почти, относительно часто встречающихся *дивертикулов двенадцатиперстной кишки* не вызывает жалоб, обычно их обнаруживают случайно, в ходе рентгенологического исследования, проводимого совсем по другой причине. Именно поэтому при различных жалобах, связанных с брюшной полостью, и обнаружении дивертикула двенадцатиперстной кишки необходимо тщательно взвесить вопрос о том, нет ли между ними причинно-следственной связи. Решить этот вопрос легко только в тех редких случаях, когда дивертикул, находящийся в области Фатерова соска, время от времени сдавливая общий желчный проток, вызывает перемежающуюся желтуху или иные осложнения (кровотечение, перфорацию). Обычно симптомы до 50-летнего возраста больного появляются редко.

Оперативные вмешательства различаются в зависимости от места расположения дивертикула кишки, его размеров, характера (солитарный или множественный) и какие, кроме того, присоединились осложнения. Часто бывает, что после вскрытия брюшной полости найти дивертикул двенадцатиперстной киш-

ки, обнаруженный рентгенологическим исследованием, не удается. В таких случаях подковообразную часть двенадцатиперстной кишки мобилизуют по *Kocher* вместе с головкой поджелудочной железы (см. стр. 446) до правого края верхней брыжеечной вены и производят ревизию задней стенки двенадцатиперстной кишки. Если и при этом дивертикул не обнаруживается, то поступают следующим образом. На препилорическую часть желудка и на первую петлю тощей кишки поперечно накладывается эластичный жом. Двенадцатиперстная кишка прокалывается иглой и заполняется воздухом, изотоническим раствором NaCl или 3% 1/202 с раствором метиленовой синьки. При применении метиленовой синьки дивертикул становится хорошо видимым благодаря появляющейся синеватой пене.

Если дивертикул двенадцатиперстной кишки настолько мал, что его и при таких условиях не удастся обнаружить, тогда на передней стенке двенадцатиперстной кишки производят ее вскрытие и со стороны просвета пальцем пытаются отыскать дивертикул. Однако такие небольшие дивертикулы, как правило, и не требуют оперативного вмешательства.

Дивертикул двенадцатиперстной кишки, иногда достигающий размеров куриного яйца, освобождают от окружающих образований, тщательно следя за тем, чтобы в ходе препаровки не повредить общего желчного протока, поджелудочной железы или иных важных образований. Тонкостенный дивертикул циркулярно отпрепаровывается до его шейки, до того места, где он доходит до мышечного слоя кишки. Если дивертикул мал, то через его отверстие он выворачивается в просвет двенадцатиперстной кишки и мышечную стенку кишки над ним сшивают. Этот метод инвагинации особенно рекомендуется в тех случаях, когда речь идет о небольшом дивертикуле близ Фатерова соска. При этом избегают возможности повреждения общего желчного протока поджелудочной железы.

При дивертикуле больших размеров инвагинационный метод неприменим, поскольку обширная стенка дивертикула может сузить просвет кишки и мешать оттоку желчи и сока поджелудочной железы. После препаровки дивертикул в таких случаях резецируют у его шейки, отверстие на двенадцатиперстной кишке ушивается двухрядным швом с вворачиванием края слизистой. Поскольку на задней медиальной стенке двенадцатиперстной кишки, где обычно находится основание дивертикула, нет серозного покрова, наложенные здесь швы недостаточно надежны. Поэтому введенный в желудок еще до операции дуоденальный зонд в ходе операции стремятся протолкнуть в двенадцатиперстную кишку, чтобы в течение 4-5 дней после вмешательства путем эндодуоденального отсасывания разгрузать швы. Этой цели можно добиться

катетер-еюностомией, если трубка вводится в ретроградном направлении до ряда швов и применяется отсасывание с умеренным разряжением.

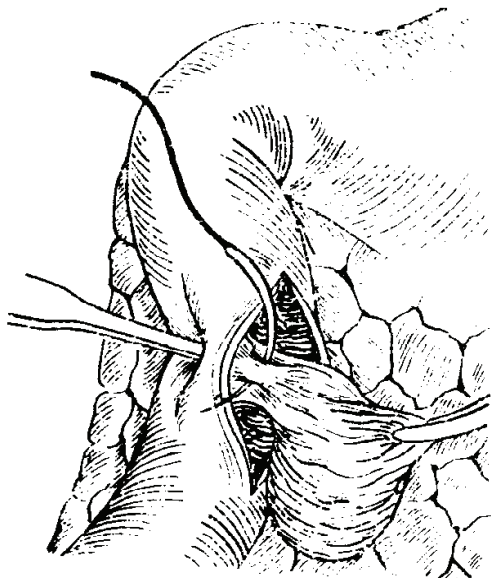
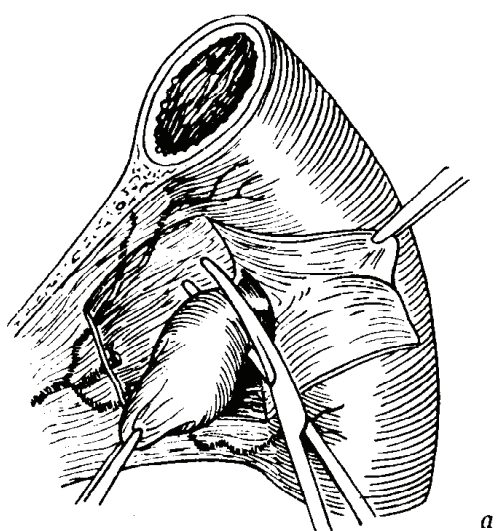
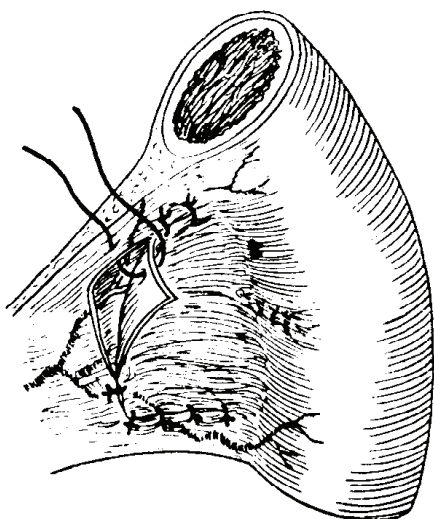


Рис. 5-245. Инвагинация дивертикула двенадцатиперстной кишки в просвет кишки и перевязка его шейки



а



б

Рис. 5-246. Операция при дивертикуле тощей кишки: а) резекция мешка дивертикула, б) закрытие отверстия в кишке и реконструкция брыжейки

Если стенка двенадцатиперстной кишки тонка и рвется (обычно у более часто встречающихся пожилых больных!) и шов не кажется надежным, то близ него следует ввести 1-2 дренажных трубки *Penrose*.

Если дивертикул не слишком велик, то можно поступить следующим образом: отпрепаровав дивертикул от окружающих образований, напротив его отверстия на передней стенке кишки производят поперечную энтеротомию. Дивертикул инвагинируется в просвет кишки, его основание со стороны просвета прошивается, узлы завязываются по двум сторонам (рис. 5-245). Спустя несколько дней дивертикул некротизируется и отпадает.

При дивертикуле, расположенном очень близко от Фатерова соска, рекомендуется ввести в общий желчный проток Т-образную дренажную трубку или дренажную трубку *Voelcker*, чтобы избежать возможных его повреждений.

В тех очень редких случаях, когда ни одного из приведенных методов применить нельзя, так как в дивертикул открывается общий желчный проток и проток поджелудочной железы или же обнаруживаются множественные дивертикулы (дивертикулез двенадцатиперстной кишки), следует произвести резекцию желудка по способу *Billroth II*. В результате этой операции дивертикул не будет удален, но удастся устранить его с пути прохождения пищи и тем самым снизить опасность развития дивертикулита.

В тех еще более редких случаях, когда в ходе операции обнаруживается перфорированный дивертикул двенадцатиперстной кишки, можно поступить по-разному. Если общее состояние больного удовлетворительно (нет разлитого перитонита) и край перфорационного отверстия образован крепкой кишечной стенкой без особых изменений, то подтянув петлю тощей кишки, производят дивертикулоэюностомию. Рядом с анастомозом вводится дренажная трубка. Если же больной находится в тяжелом состоянии и/или край перфорационного отверстия для наложения швов не пригоден, то через это отверстие в просвет двенадцатиперстной кишки вводят дренажную трубку и с помощью кيسетных швов стягивают вокруг нее стенку кишки. Другой конец трубки выводится через брюшную стенку через специальное отверстие и присоединяется к отсасывающему аппарату. В результате хотя и развивается свищ двенадцатиперстной кишки, зато больного удастся спасти от разлитого перитонита. Лечение свища двенадцатиперстной кишки уже было описано (см. стр. 467). Можно также снаружи около отверстия подвести трубку *Penrose*, а изнутри поддерживать окружающую область сухой с помощью катетер-еюностомы.

Солитарный дивертикул *тощей и подвздошной кишки* встречается чрезвычайно редко. Если же все-таки он обнаруживается, то на бессосудистом участке рядом с кишкой производят разрез брюшины на одной стороне брыжейки. Дивертикул отпрепаровывается от окружающих его образований, идущие к нему сосуды перевязываются и перерезаются между лигатурами, после чего дивертикул отсекается от стенки кишки (рис. 5-246, а). Отверстие, возникшее на кишечной стенке, ушивается поперечным двухрядным швом и покрывается сегментом брыжейки, повернутым на место (рис. 5-246, б). При множественном дивертикулезе патологически измененный участок кишки резецируется.

## Прочие заболевания тонкой кишки

### Опухоли тонкой кишки

Опухоли на тонкой кишке встречаются весьма редко. Из *доброкачественных опухолей* иногда встречаются аденома, фиброма, липома и миома. Как правило, эти опухоли имеют ножку большей или меньшей длины. Их патологическое значение состоит в том, что они могут вызвать инвагинацию. Особенно склонна к инвагинации липома в илеоцекальном углу.

На любом участке тонкой кишки может встретиться гемангиома, возможно в форме обширного венозного сплетения (гемангиоматоз), откуда может исходить массивное желудочно-кишечное кровотечение.

*Карциноид* представляет собой переходную форму между добро- и злокачественной опухолью. Отмечается его инвазия в окружающие ткани, иногда карциноид образует метастазы. По внешнему виду это небольшой узел в подслизистой, выпячивающий интактную слизистую в сторону просвета кишки.

Из *злокачественных опухолей* саркома встречается чаще, чем карцинома, главным образом лимфосаркома, лейомиосаркома и фибросаркома. Эти опухоли достигают иногда огромных размеров, распространяясь в основном кнаружи, не суживая просвета кишки и жалобы поэтому возникают лишь очень поздно.

Оперативным вмешательством при любом виде опухоли тонкой кишки является резекция далеко в пределах здоровых тканей и наложение анастомоза по способу «конец в конец». При злокачественной опухоли удаляется также и как можно большая часть брыжейки. Однако возможности резекции ограничены здесь стволом верхней брыжеечной артерии.

## Регионарный энтерит

Терминальный илеит описал в 1932 году *Crohn*. Это заболевание может быть подострым или хроническим, некротическим и Рубцовым, с ulcerацией слизистой и ярко выраженным фиброзом. С тех пор выяснилось, что терминальный илеит не всегда возникает на терминальном отрезке подвздошной кишки, а может развиваться на любом отрезке тонкой и даже иногда толстой кишки, не на всей протяженности кишки, а на ограниченном ее отрезке. Поэтому терминальный илеит и был переименован в регионарный энтерит. Во время операции обнаруживается утолщенная ригидная стенка затронутого отрезка кишки, напоминающая шланг, и если процесс очень активный, то возникает кишечный свищ и вокруг него может образоваться абсцесс. Симптомы под-острого воспаления отмечаются как на участке брыжейки, относящемся к пораженному отрезку кишки, так и на лимфатических узлах, находящихся в этой части брыжейки: это отек, утолщение, ригидность и ранимость.

Раньше, около двух десятилетий тому назад, хирурги всех стран мира придерживались взгляда, что при регионарном энтерите следует рекомендовать консервативную терапию. Такая тактика была вызвана опасением, что если прибегнуть к резекции пораженного участка кишки, то процесс в скором времени возобновится и захватит новые ее отрезки, попавшие на место удаленного. Операцию производили только в случае сужения, вызывающего непроходимость или пониженную проходимость, а также при перфорации кишки, но и в этих случаях не резекцию, а наложение обходного анастомоза, как правило, илеотрансверзостомию.

В наши дни положение изменилось лишь в том отношении, что стараются путем медикаментозного лечения приостановить воспалительный процесс, и когда он перестает быть активным, производят в пределах здоровых тканей резекцию кишки (тонкой или, возможно, толстой) вместе с брыжейкой, относящейся к пораженному участку. Было доказано, что склонность к рецидивам при операциях в неактивной стадии процесса ниже (*Kummerle*). Непрерывность кишечного тракта обычно восстанавливается путем илеотрансверзостомии по способу «конец в конец». Однако следует заметить, что многие гастроэнтерологи и в настоящее время рекомендуют максимальное воздержание от оперативного вмешательства при этом заболевании. Синдром потери белков вследствие нарушения их всасывания в кишке

При такого рода состоянии характерна чрезмерная потеря белков через кишечник, главным образом альбумина и гаммаглобулина. Это не самостоятельная



нозологическая единица, а один из характерных симптомов различных заболеваний пищеварительного тракта. Первичная форма этого синдрома — интестинальная лимфангиэктазия — носит генерализованную форму, а потому операция при ней невозможна. Вторичная форма сопровождается отграниченное воспаление кишки, добро- или злокачественную опухоль, расстройства лимфообращения. В таких случаях резекция кишки освобождает больного от тяжелых потерь белка.

### Патологическое ожирение

При таком неприятном состоянии, которое должно скорее рассматриваться как заболевание, а не признак здоровья, хорошего результата можно достигнуть «нулевой») диетой (бескалорийная пища). Те, кто не согласен подвергнуть себя такому лечению и все-таки хотят освободиться от лишнего веса во много десятков килограммов, могут быть подвергнуты укорочению тонкой кишки оперативным путем. Во всяком случае, ставить показания к операции следует чрезвычайно осторожно, поскольку, как показывает опыт, такие люди после операции едят обычно еще больше, чем до нее.

Если все же решено производить операцию, тогда кишка пересекается примерно в 50 см ниже двенадцатиперстно-тощекишечного изгиба. Дистальная культя погружается, центральная анастомозируется с нижней частью подвздошной кишки по способу «конец в бок». При таком значительном сокращении протяжения кишки и всасывание из кишечника «больной» в значительной мере худеет. Спустя некоторое время, особенно, если пациент согласен поддерживать предписываемую низкокалорийную диету, следует новой операцией восстановить нормальный пассаж.

### Чрезвычайный дефицит тонкой кишки

При деструкционной непроходимости (странгуляция, заворот кишки), непроходимости сосудов (тромбоз брыжеечной вены), злокачественных новообразованиях приходится иногда прибегать к расширенной резекции тонкой кишки. Если же от двенадцатиперстной кишки больного остается около полутора метра тонкой кишки, то он может жить в течение многих десятков лет. Однако при удалении значительных участков тонкой кишки рекомендуется замедление пассажа содержимого и повышение его всасывания. Этой цели можно достигнуть различными операциями. Можно включить антиперистальтический участок тонкой кишки (Singleton, 1954), со-

здать опоясывающее кишечное кольцо (DaVis, 1959), наложить на кишечную стенку «складчатый» шов (Stahlgreen, 1964). Проводят также и ступенчатую, интрамуральную косую миотомию (Blomer, 1971), возможно применение иных вмешательств, замедляющих пассаж (рис. 5-247).

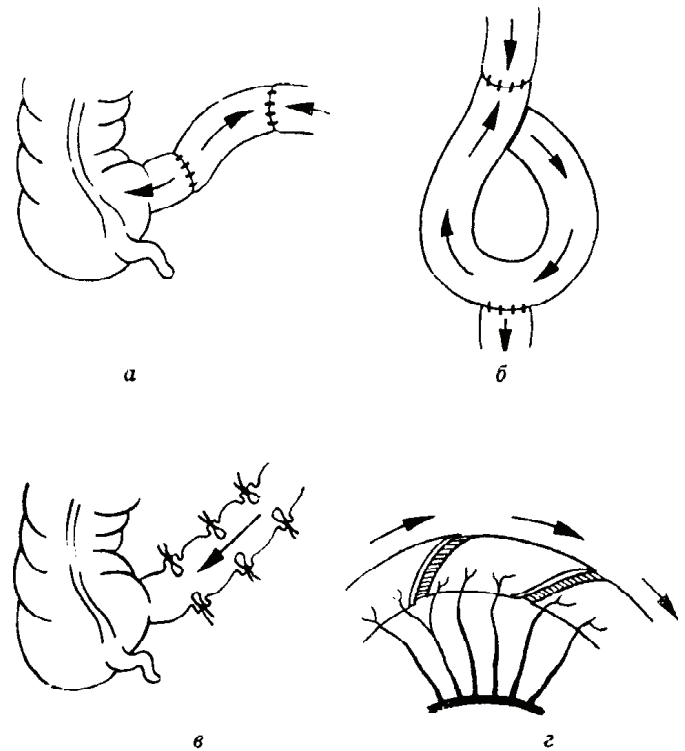


Рис. 5-247. Операции, способствующие замедлению пассажа содержимого тонкой кишки: а) включение антиперистальтического отрезка кишки (Singleton), б) создание изо- или антиперистальтического кишечного кольца (Davis), в) создание мышечных складок путем наложения швов (Stahlgreen), г) ступенчатая миотомия

Таблица 5-5. Синдром мальабсорбции

Причина возникновения	Хирургическое лечение
Резекция желудка	Преобразование анастомоза по способу Billroth II в анастомоз по Billroth I
Чрезвычайный дефицит тонкой кишки	Операция, способствующая замедлению пассажа (миотомия и др.)
Выключение отрезка кишки путем обходного анастомоза	Устранение такого выключения
Синдром «слепого кармана»	Резекция «слепого кармана»
Внутренний свищ	Устранение свища и его причины
Врожденное сужение тонкой кишки	Резекция суженного отрезка кишки

Синдром мальабсорбции Во многих случаях эта клиническая картина возникает как осложнение какого-либо патологического процесса после его хирургической коррекции. В таблице 5-5 на основании данных Kummerle обобщены наиболее частые причины синдрома мальабсорбции и возможности его хирургического лечения.

## Операции на толстой кишке

### Хирургическая анатомия толстой кишки

Толстая кишка, достигающая примерно полутора метров в длину, проходит от илеоцекальной (Баугинцевой) заслонки до заднего прохода. Одна из основных ее функций — сгущение содержимого тонкой кишки, всасывание большей части жидкости, поступающей из тонкой кишки. Пищеварения в толстой кишке не происходит.

С хирургической точки зрения гораздо целесообразнее рассматривать отдельно операции на толстой (от слепой до сигмовидной) и на прямой кишке. Болезни части кишки, которую в хирургии называют толстой кишкой (слепая, восходящая кишка, правый угол, поперечноободочная кишка, левый угол, нисходящая кишка, сигмовидная кишка), обычно требуют схожих хирургических вмешательств. Поэтому в данном разделе будет описано только принципиальное положение об операциях на толстой кишке в узком (хирургическом) толковании этого понятия.

Хирург должен хорошо разбираться в особенностях кровоснабжения толстой кишки. Правая половина толстой кишки до селезеночного угла снабжается за счет ветвей верхней брыжеечной артерии, часть от селезеночного угла до прямой кишки — за счет ветвей нижней брыжеечной артерии (рис. 5-248).

Основные артериальные ветви проходят к соответствующим участкам толстой кишки от центра радиально, не доходя до кишки, раздваиваются, причем новые две веточки проходят параллельно кишке: одна — вверх, а другая — вниз. Ветви соседних артериальных стволов густо анастомозируют друг с другом, в результате чего по всей длине толстой кишки возникает сеть сосудистых аркад (см. рис. 5-248). Длинный ряд аркад, связывающий среднюю артерию толстой кишки (a. colica media) с ее левой артерией (a. colica sinistra) и называемая Риолановой дугой (arcus Riolani) служит соединительным мостом между системой верхней и нижней брыжеечных артерий.

В прохождении основных стволов сосудов и их многочисленных ветвей имеются самые различные варианты. От сосудистых аркад, обрамляющих кишку *изнутри*, радиально отходят к кишечной стенке многочисленные *vas rectum*. Они уже почти или совсем не анастомозируют между собой, и поэтому могут рассматриваться как конечные артерии. Можно мобилизовать значительный отрезок толстой кишки (до 25-30 см), если рассечь ее брыжейку центральнее от дуги сосудов и сохранить неповрежденным длинный ряд сосудистых аркад, кровоснабжающих кишку.

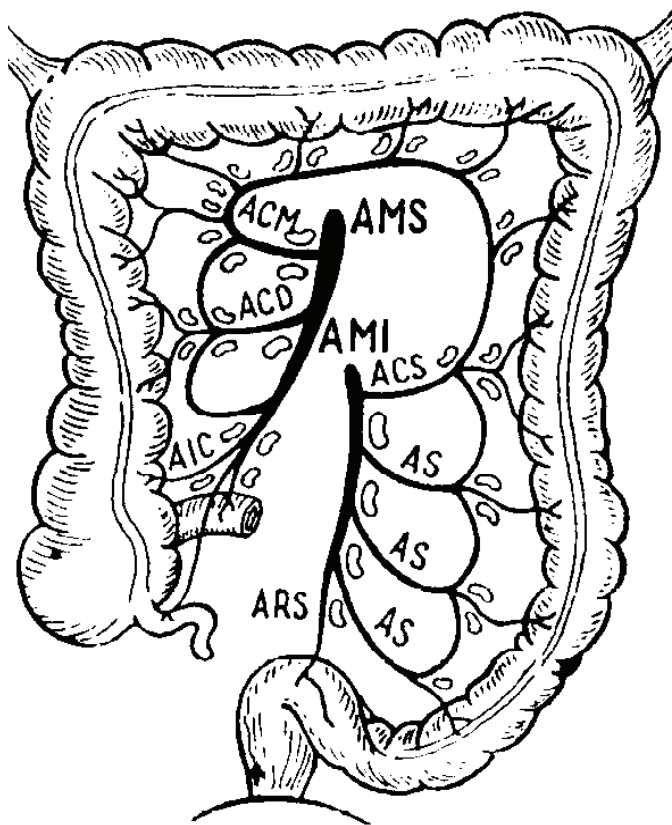


Рис. 5-248. Кровоснабжение толстой кишки. AMS = a. mesenterica superior, ACM = a. colica media, ACD = a. colica dextra, AIC = a. ileocolica, AMI = a. mesenterica inferior, ACS = a. colica sinistra, AS = a. sigmoidae, ARS = a. rectalis superior

*Вены толстой кишки* сопровождают артерии и все до одной впадают в воротную вену. Лимфатические пути проходят вдоль кровеносных сосудов и открываются в те лимфатические узлы, которые располагаются и бифуркациях кровеносных сосудов (см. рис. 5-248).

Лимфатические узлы, служащие первым фильтрующим барьером, находятся в периферических разветвлениях сосудов, узлы же, служащие вторым и третьим барьером, окружают верхнюю и нижнюю брыжеечные артерии.

При нормальных анатомических соотношениях лишь короткий участок толстой кишки (сигмовидная петля) располагается свободно интраперитонеально, как и тощая и подвздошная кишка. Так же расположена и поперечноободочная кишка, но сальник образует рыхлые сращения с ее *taenia omentalis* и спереди полностью закрывает кишку. Интраперитонеально располагается и слепая кишка, которая до некоторой степени подвижна. Остальные части толстой кишки широко сращены с задней брюшной стенкой. По этим участкам задняя стенка кишки не покрыта брюшиной.

Одним из важнейших условий большинства операций на толстой кишке является свободная подвижность соответствующего участка кишки. Этого можно достигнуть *мобилизацией части кишки*. Кровеносные сосуды достигают толстой кишки из центрального направления, поэтому мобилизацию начинают разрезом париетальной брюшины *сбоку* от кишки. На участках восходящей и нисходящей кишки нет почти никакой необходимости в перевязке сосудов, так как в прозрачной слизистой проходят очень тонкие сосуды.

Печеночно-ободочная и диафрагмально-ободочная связки, фиксирующие толстую кишку в ее правом и левом углах (изгибах), должны перевязываться и рассекаться только между лигатурами, так как в них проходят крупные сосуды. Поперечноободочная кишка может быть освобождена от окружающих образований двумя путями. Во-первых, можно между лигатурами рассечь желудочно-ободочную связку между желудочно-сальниковой артерией и толстой кишкой. В таком случае на ставшей подвижной поперечноободочной кишке остается свисающий в виде фартука большой сальник. Согласно второму способу поступают следующим образом: большой сальник поднимается кверху и кпереди, а толстая кишка оттягивается книзу и кзади, ножницами или электроножом сальник отсекается от ее *taenia omentalis*. Кровотечение останавливается лишь перевязкой нескольких мелких сосудов. В таком случае сальник остается висющим на большой кривизне желудка. Мобильная сигмовидная кишка также может быть еще более мобилизована, если на ее *левой стороне* сверху

вниз рассечь париетальную брюшину. Тем самым устраняется эмбриональное сращение брыжейки сигмовидной кишки с задней брюшной стенкой.

В течение многих десятилетий самой большой проблемой в хирургии толстой кишки была опасность в связи с высокой инфицированностью содержимого кишки, богатого различными бактериями. Миллиарды бактерий, попадая в брюшную полость, угрожали развитием перитонита. За последние 20 лет с помощью *антисептических кишечных препаратов и антибиотиков* стараются обеднить бактериальную флору толстой кишки (*Zenker* и др.). Перорально вводят в основном такие препараты, как сульфатуанидин и неомицин. Под их воздействием число грамотрицательных бактерий снижается, но зато чрезмерно размножаются резистентные к этим препаратам стафилококки. Поэтому сейчас хирурги всего мира постепенно начинают полностью отказываться от медикаментозной подготовки больных к хирургическому вмешательству (*Hegemann* и др.). Гораздо более благоприятные условия для операции на толстой кишке можно создать путем ее основательной *механической очистки* с помощью слабительного и клизм. Современная предоперационная подготовка значительно сократила опасность хирургических вмешательств на толстой кишке, тем самым открыв широкие возможности для таких операций.

Все операции, выполняемые на толстой кишке, могут быть сведены к нескольким основным типам. Эти основные вмешательства описываются ниже.

## Основные операции на толстой кишке

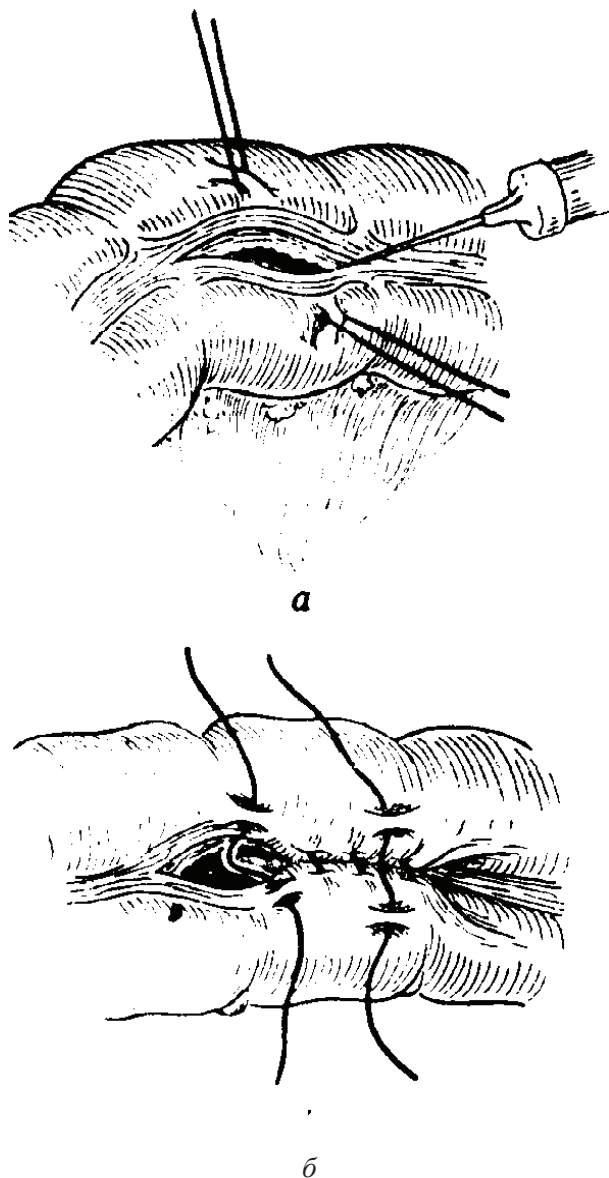
### Колотомия

Под *колотомией* понимается вскрытие просвета толстой кишки и ушивание раны кишечной стенки после проведения необходимых манипуляций. В зависимости от того, в каком месте вскрывается кишечная стенка, принято говорить о цекотомии, сигмоидеотомии и т. д. Такое вмешательство производится лишь в исключительных случаях, гораздо реже, чем энтеротомия тонкой кишки. Широкий просвет толстой кишки и меньшая склонность ее к спазмам способствуют тому, что инородные тела почти никогда не застревают в ее просвете. Иногда колотомия производится для удаления солитарного доброкачественного полипа или в целях интраоперативного проведения стерильной диагностической колоноскопии.

Стенка толстой кишки значительно тоньше, чем стенка тонкой кишки. В ней содержится лишь внутренний циркулярный мышечный слой, наружный



продольный слой мускулатуры обычно отсутствует, он отмечается лишь в пределах трех мышечных тяжей гладкой мышцы (*taenia coli*). В этих местах кишечная стенка несколько толще.



**Рис. 5-249.** Колостомия по середине *taenia libera* (а) и закрытие колостомического отверстия двухрядным швом (б)

При колотомии кишку с помощью салфеток изолируют от остальной части брюшной полости. Затем по обоим краям *taenia libera* накладывают по серозному шву, между этими швами электроножом вскрывают продольно кишку (рис. 5-249, а). Выступающее кишечное содержимое отсасывают или удаляют с помощью салфеток. После манипуляций в просвете кишки рана в кишечной стенке закрывается вворачивающимися узловатыми серо-серозными швами, затем этот ряд швов погружается с помощью второго ряда узловатых серо-серозных швов (рис. 5-249, б).

Просвет толстой кишки широк, а потому здесь не имеет значения его некоторое сужение при продольном закрытии продольной раны. Если все-таки есть опасе-

ние этого, то рекомендуется производить поперечную колотомию и закрывать операционную рану на кишечной стенке также в поперечном направлении.

## Колостомия

В повседневной хирургической практике существуют расхождения в отношении названия колостомии или противоестественного заднего прохода (*anus praeternaturalis*). Оба понятия подразумевают вскрытие толстой кишки и создание ее сообщения с внешним миром. По своей этимологии слово «колостома» означает такое отверстие толстой кишки, через которое попадает наружу лишь часть каловых масс, в то время как остальная их часть по-прежнему проходит в нижележащие отделы толстой кишки. В противоположность этому, *anus praeternaturalis* — такое отверстие в толстой кишке (см. стр. 495), через которое наружу выводится все содержимое кишки.

Колостомия может быть выполнена на любом подвижном отрезке толстой кишки: цекостомия, трансверзостомия, сигмоидеостомия. В последнее время показания к такому вмешательству значительно сузились. Сейчас эту операцию производят в основном в следующих случаях:

1. Если на каком-либо отрезке *стенка толстой кишки некротизирована или перфорирована*, а первичную резекцию по какой-либо причине выполнить нельзя. Колостома накладывается на перфорированный отрезок, чтобы отвести содержимое кишки из брюшной полости наружу.
  - а) В случае перфорации язвы слепой кишки из-за перитонита резекцию произвести нельзя, производится цекостомия.
  - б) При Литтреевском ущемлении паховой или пупочной грыжи, когда некротизирован попавший в грыжевой мешок участок толстой кишки (слепой, поперечноободочной или сигмовидной), а плохое общее состояние больного не дает возможности произвести резекцию, тогда также производят колостомию. В этом случае накладывают стому через операционную рану, экстраперитонеализируя весь поврежденный отрезок кишки.
  - в) Если на мобильном участке толстой кишки обнаруживается рваная рана, а первичный шов или резекция невозможны, то также производится колостомия. Колостома накладывается на поврежденный отрезок.
2. Колостомия производится и в определенных случаях *непроходимости толстой кишки*.
  - а) При опухоли восходящей кишки или печеночного изгиба, если нельзя произвести радикальную операцию или илеотрансверзос-

- б) томию, производят колостомию. В случае опухоли неизвестной локализации, вызывающей непроходимость, такой опухоли, о которой известно лишь, что она находится где-то в толстой кишке, если общее состояние больного очень плохое, то может пойти речь о таком минимальном вмешательстве, как наложение цекостомы.

### Цекостомия

Цекостомия может быть произведена под местным обезболиванием. Брюшная полость вскрывается правосторонней нижней трансмукулярной лапаротомией. Если операция производится по поводу непроходимости толстой кишки, то обычно обнаруживают, что слепая кишка растянута, ее стенка тонка, как бумага. На кишечную стенку накладывается поверхностный кисетный шов, в который захватывается только слой серозы, диаметр шва всего около 2 см. Шов будет достаточно поверхностным, если через листок висцеральной брюшины постоянно виден кончик иглы в процессе прошивания.

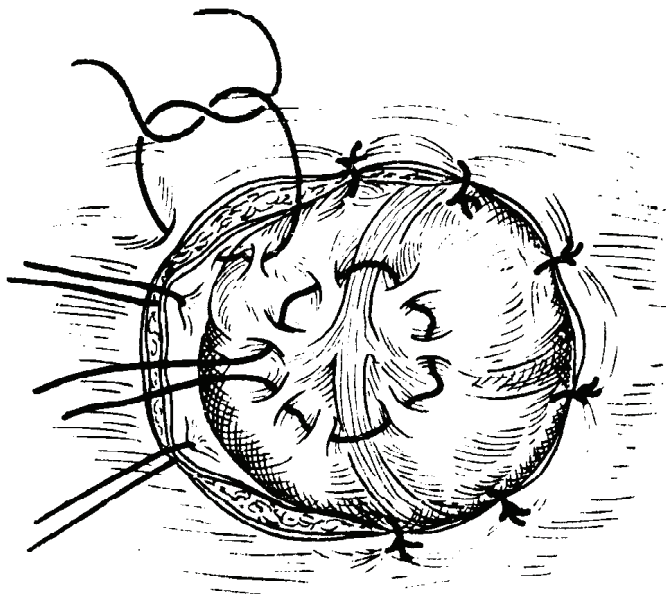


Рис. 5-250. Цекостомия. Приподнятая из брюшной полости слепая кишка пришивается к париетальной брюшине и к коже. На стенку слепой кишки накладывается кисетный шов

Слепая кишка извлекается из брюшной полости и узловатыми серо-серозными швами циркулярно подшивается к париетальной брюшине (рис. 5-250). Теми же нитями края кожной раны подшиваются к кишечной стенке. Это производят для того, чтобы кишечное содержимое не попало между слоями брюшной стенку.

Если срочно не требуется производить вскрытие слепой кишки, то вокруг нее образуют кольцо из салфеток и на него накладывают повязку. Через один-два

дня висцеральная брюшина слепой кишки срастается с пристеночной брюшиной, после чего вскрытие просвета может быть выполнено без опасности инфицирования брюшной полости.

Если же из-за ухудшения состояния больного (кишечная непроходимость) ждать со вскрытием просвета кишки нельзя, то после создания марлевого кольца вокруг слепой кишки ее можно тотчас же вскрыть. Выступающее кишечное содержимое отсасывается. В просвет кишки вводится толстый катетер *Pezzer* (предварительно наконечник этого катетера срезается) или прямоугольный стеклянный дренаж *Paul-Mixer*. Дренаж укрепляют кисетным швом. К тому времени, когда шов начинает прорезаться, он уже выполнил свое назначение и кишка уже герметично фиксирована к париетальной брюшине.

### Сигмоидеостомия

Сигмоидеостомия производится еще реже, чем цекостомия. Операция осуществляется при доступе слева, через левостороннюю нижнюю трансмулярную лапаротомию. Дальнейший ход операции совпадает с ходом вмешательства при цекостомии: на верхушку петли сигмовидной кишки накладывается поверхностный кисетный шов диаметром около 2 см, кишечная петля узловатым серо-серозным швом циркулярно подшивается к париетальной брюшине и к краям кожной раны. Трансверзостомия

В повседневной хирургической практике слово «трансверзостомия» встречается часто, на деле же это вмешательство производят гораздо реже, чем о нем говорят, в большинстве же случаев речь идет о наложении искусственного заднего прохода на поперечноободочной кишке. Показания к истинной трансверзостомии ставятся редко (см. стр. 494). Стома может быть наложена на правой (чаще) или на левой (реже) стороне поперечноободочной кишки. Соответственно этому выбирается и доступ. Брюшная полость вскрывается немного выше пупка (справа или слева от него) трансректальной или верхней поперечной лапаротомией, при которой разрез проходит горизонтально через прямую мышцу живота. Длина лапаротомического разреза составляет 6-8 см.

Поперечноободочная кишка вместе с сальником извлекается из брюшной полости. Желудочно-ободочная связка рассекается между лигатурами близ толстой кишки, на участке шириной в несколько сантиметров. Здесь же большой сальник отделяется от толстой кишки. На мобилизованной таким образом поперечноободочной кишке стома накладывается, как и при цекостомии.

## Искусственный задний проход

Искусственным задним проходом называют такое отверстие на толстой кишке, через которое все кишечное содержимое опорожняется наружу, а в нижележащие отделы кишки ничего не попадает.

Искусственный задний проход можно создать только на подвижном отрезке толстой кишки (на поперечноободочной, сигмовидной кишке). Показания к этому вмешательству значительно более широкое, чем для проведения колостомии:

1. Если *стенка толстой кишки* на малоподвижном ее отрезке *повреждена*, а первичная резекция по какой-либо причине невозможна, то накладывается двухствольный искусственный задний проход, причем накладывают его выше места повреждения, чтобы кишечное содержимое через это отверстие не попало в брюшную полость. Поврежденная часть кишки ушивается, близ этого места подводят дренаж, что также защищает брюшную полость от инфицирования.
  - a) В случае перфорации дивертикула га нижней, уже не подвижной части сигмовидной кишки первичную резекцию произвести нельзя. В таком случае также накладывается искусственный задний проход на поперечноободочную кишку, перфорационное отверстие ушивается, окружающая его область дренируется.
  - б) При перфорации прямой кишки в результате повреждения (например, при ректоскопии) проксимальнее от места перфорации на сигмовидную кишку накладывается для разгрузки искусственное заднепроходное отверстие. Наряду с этим обрабатывается и место, где произошла травма. Если повреждение свежее (произошло не более 6 часов назад) и небольшое, а края раны не размозжены, когда эта рана находится на передней стенке кишки, покрытой брюшиной, то можно произвести ушивание поврежденного места двухрядным швом. Окружность этого участка дренируется (*Haas*).
  - в) При свище мочевого пузыря и прямой кишки или при свище прямой кишки и влагалища с помощью искусственного заднепроходного отверстия на сигмовидной кишке отводят каловые массы от свища. Только после этого возможно операционное вмешательство по поводу самого свища.
2. В некоторых случаях *непроходимости толстой кишки* также накладывается искусственный задний проход с двумя отверстиями.
  - a) При любой непроходимости, вызванной *левосторонней* опухолью толстой кишки, лучшим решением является наложение искус-

венного заднепроходного отверстия на поперечноободочную кишку. (Часто ошибочно это вмешательство называют трансверзостомией). После устранения непроходимости (первый этап вмешательства) проводится радикальная операция (второй этап), а спустя несколько недель (третий этап) — закрытие искусственного заднепроходного отверстия.

- б) Если у новорожденного в результате атрезии прямой кишки развивается непроходимость кишки, то спасти его от смерти можно лишь с помощью искусственного заднепроходного отверстия на поперечноободочной кишке. Радикальная операция по поводу атрезии производится позднее (см. стр. 534).
3. В случае *ампутации нижних отделов кишки операция* заканчивается образованием искусственного заднего прохода с одним отверстием.
  - a) После ампутации прямой кишки (см. стр. 563) искусственное заднепроходное отверстие накладывается на сигмовидную кишку.
  - б) В случае язвенного колита или семейного полипоза тотальная проктоколэктомия заканчивается подшиванием к коже оставшейся подвздошной кишки (см. стр. 510). Поскольку в данном случае отверстие, через которое опорожняется наружу кишечное содержимое, находится не на толстой, а на тонкой кишке, его принято называть не искусственным задним проходом, а конечной илеостомой.

Наложение искусственного заднепроходного отверстия на поперечноободочную и сигмовидную кишку. При *наложении искусственного заднепроходного отверстия на поперечноободочную кишку* брюшная полость вскрывается выше пупка (на правой или на левой стороне) трансректальной или поперечной верхней лапаротомией, имеющей длину 6-8 см, пересекают прямую мышцу поперек. Желудочно-ободочную связку рассекают между лигатурами на участке шириной примерно 15 см, вблизи от толстой кишки. На этом же участке большой сальник отделяется от толстой кишки и отводится вниз.

Осовоженный отрезок поперечноободочной кишки извлекается из брюшной полости. Брыжейка этого отрезка рядом с кишкой прокалывается инструментом, через полученное отверстие протягивается резиновая или стеклянная трубка (рис. 5-251,а). Приводящая и отводящая петли выше и ниже поперечноободочной кишки фиксируются друг к другу 3-4 узловатыми серо-серозными швами, чтобы между этими двумя петлями не могла выскользнуть тонкая кишка.

Приподнятая из брюшной полости «двухствольная» часть толстой кишки узловатыми серо-серозными швами циркулярно фиксируется к париетальной брюшине. Затем теми же нитями



циркулярно прошивается кожа. В заключение швы завязываются на марлевом тампоне, который как бы образует венук (рис. 5-251,б). Этот «венук» защищает брюшную полость от попадания в нее инфицированного кишечного содержимого, а наряду с этим способствует и срастанию кишки с париетальной брюшиной. Рана в брюшной стенке послойно ушивается по двум сторонам кишечной петли. Подведенная под кишечную петлю резиновая или стеклянная трубка должна удерживать выведенный наружу кишечный сегмент. Если резиновая трубка слишком гибкая, в ее просвет вводят прямой желобоватый зонд (рис. 5-251,в).

По возможности со вскрытием просвета кишки выжидают два дня. Двумя пинцетами захватывают кишку и, не прибегая ни к какому обезболиванию, электроножом поперечно рассекают переднюю ее стенку. Резиновую (или стеклянную) трубку удаляют через 8-10 дней, когда кишка уже прочно срослась с париетальной брюшиной.

Если пересекается только передняя стенка кишки, то это имеет свои преимущества и недостатки.

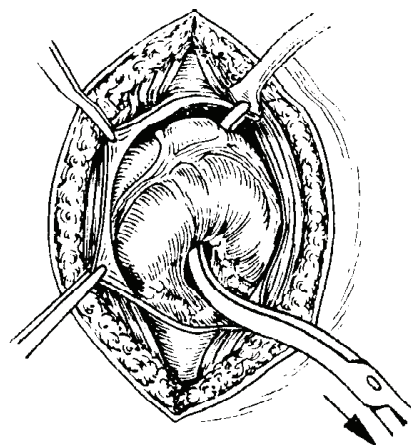
Недостатком является возможность проникновения каловых масс из приводящей петли в отводящую.

Преимущество же состоит в том, что при желании устранить искусственное заднепроходное отверстие реконструкцию произвести значительно легче при сохраненной задней кишечной стенке.

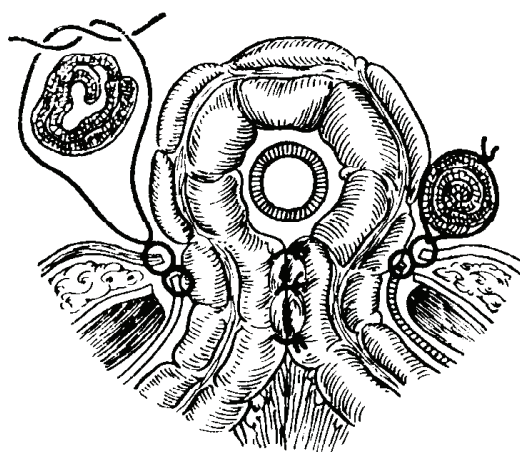
Если есть необходимость полностью исключить возможность попадания кала в отводящую петлю кишки, то резиновая трубка приподнимается, и электроножом полностью рассекается поперек кишка. Два отверстия в толстой кишке по отдельности покрываются повязками.

При наложении искусственного заднего прохода на сигмовидную кишку брюшная полость вскрывается косой, трансмукулярной левосторонней лапаротомией медиальнее передней верхней ости подвздошной кости. Мобильная петля сигмовидной кишки извлекается из брюшной полости. Дальнейший ход операции совпадает с подобным вмешательством на поперечноободочной кишке.

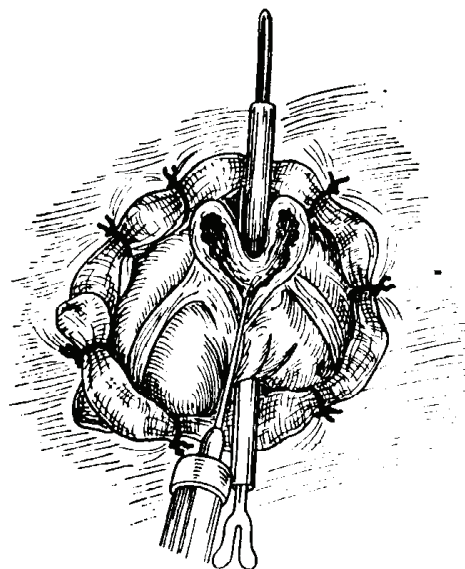
У новорожденного сигмоидеостомия производится по поводу закупорки прямой кишки или болезни *Hirschsprung*. По предложению *Nixon* во избежание выпадения слизистой в более поздний период накладывается V-образный кожный разрез, вершина которого обращена к середине (рис. 5-252, а). После рассечения мускулатуры брюшной стенки и брюшины накладывается «двухствольное» искусственное заднепроходное отверстие, а через отверстие в брыжейке проводится не резиновая трубка, а V-образный кожный лоскут. Этот кожный мостик предупреждает выпадение слизистой (рис. 5-252, б).



а

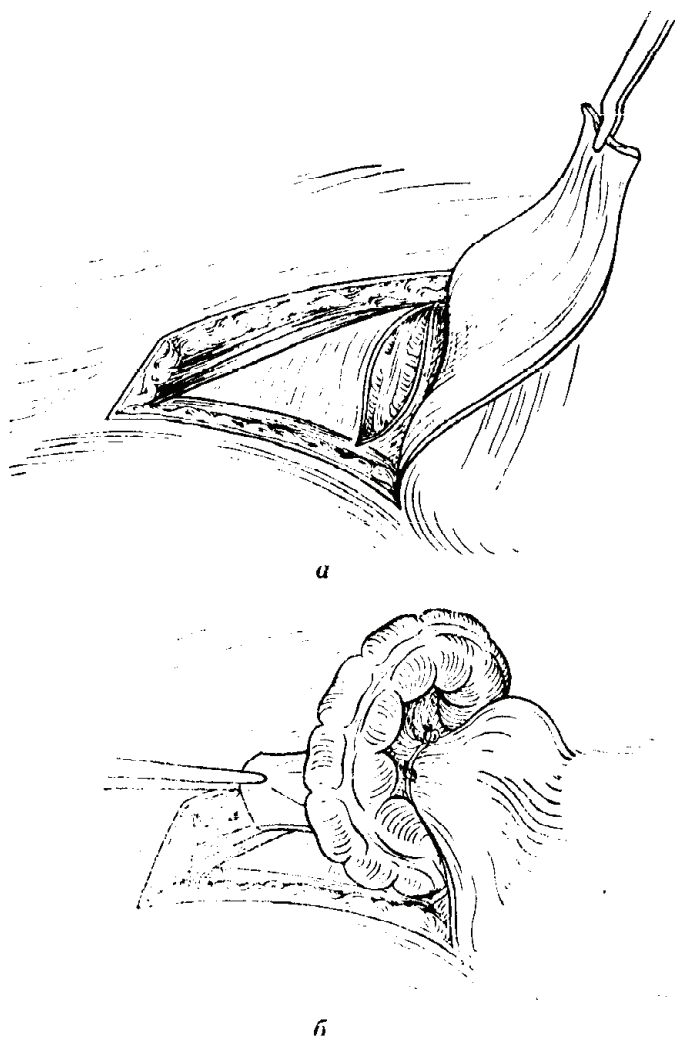


б



в

Рис. 5-251. Искусственный задний проход, наложенный на поперечноободочную кишку, а) Выведение выделенной поперечноободочной кишки из брюшной полости, б) прикрепление толстой кишки к париетальной брюшине и к коже, наложение марлевого тампона, в) готовый искусственный задний проход



**Рис. 5-252.** Наложение искусственного заднепроходного отверстия на сигмовидную кишку у новорожденного. а) V-образный разрез кожи, б) кожный лоскут проводят через отверстие в брыжейке поперечноободочной кишки и подшивают на место

### Выведение петли кишки (antepositio)

Этот метод операционного вмешательства был разработан в начале нашего века *Miklilicz*. Суть его состоит в том, что на подвижный — или мобилизованный — отрезок толстой кишки искусственное заднепроходное отверстие накладывается так, что вся петля поднимается над брюшной стенкой и сразу же или спустя 2 дня отсекается и удаляется.

*Преимущество* такого выведения кишечной петли состоит в том, что патологически измененный участок кишки (перфорация, воспалительная непроходимость и пр.) при небольшой нагрузке, которую представляет для больного данное вмешательство, удаляется из брюшной полости, экстраперитонизируется. Выведение петли позволяет избежать резекции кишки и наложения анастомоза у больных с перитонитом или кишечной непроходимостью.

*Недостатком* выведения кишечной петли является то обстоятельство, что лишь небольшой участок брыжейки петли может быть выведен из брюшной полости.

Особое значение имело это вмешательство при лечении рака толстой кишки (при этом и была введена в практику методика выведения петли). Однако значительная часть лимфатических сосудов и узлов, относящихся к выведенной кишечной петле, остается в брюшной полости, и, следовательно, возможность рецидива опухоли весьма велика. В настоящее время, в связи со всем вышеизложенным, при поддающейся лечению карциноме толстой кишки выведение ее петли производят в исключительно редких случаях.

Показания к проведению этой операции весьма ограничены, мысль о ней может возникнуть в следующих ситуациях.

1. При *перфорации стенки мобильного участка толстой кишки*, распространяющейся по всей окружности кишки или же на весьма длинный ее участок, когда *резекция кишки по какой-либо причине невыполнима*.
  - а) При перфорации дивертикула на мобильном участке сигмовидной кишки, когда *резекция по какой-либо причине невыполнима*. Тогда следует вывести часть сигмовидной кишки с дивертикулом.
  - б) При грыжевом ущемлении некротической петли толстой кишки (поперечноободочной или сигмовидной), когда *тяжелое состояние больного не позволяет выполнить резекцию*. Через операционную рану выводится вся поврежденная петля кишки.
  - в) При обширном разможенном повреждении на мобильном участке толстой кишки, когда опять-таки *по какой-либо причине резекцию произвести нельзя*. Петля с поврежденным участком выводится, экстраперитонизируется.
  - г) При перфорации опухоли на мобильном участке толстой кишки *как минимальное вмешательство* может быть выполнено выведение перфорированного опухолевого участка.
  - д) Заворот сигмовидной кишки может вызвать некроз всей петли кишки. Возможно, что для пожилого больного, находящегося в тяжелом состоянии, *выведение кишечной петли будет представлять меньшую нагрузку, чем резекция*. Через две-три недели, после улучшения общего состояния больного искусственный задний проход можно ликвидировать.
2. В определенных редких случаях *раки толстой кишки*.

- а) Если опухоль поперечноободочной или сигмовидной кишки вызвала непроходимость и радикальная операция и впредь противопоказана из-за тяжелого артериосклероза, преклонного возраста, хронической кардиореспираторной недостаточности и прочих отягчающих состояние обстоятельств.
- б) Если опухоль поперечноободочной или сигмовидной кишки вызывает не только непроходимость, но и имеет метастазы в печени. Дезинтоксикация больного после паллиативного удаления опухоли производится путем выведения кишечной петли.

### Выведение петли поперечноободочной и сигмовидной кишки

При выведении петли поперечноободочной кишки вскрытие брюшной полости производится так же, как и при вмешательстве по поводу наложения искусственного заднего прохода (см. стр. 495). Большой сальник выводят из брюшной полости и отделяют его ножницами или электроножом от кишки по всей ее длине, после чего отводят вверх. Поперечноободочная кишка, освобожденная от брыжейки, вынимается из брюшной полости. Если это не удается осуществить в нужной мере, то возникает необходимость в мобилизации одного или другого угла толстой кишки.

На верхушке подтянутой длинной кишечной петли тупым инструментом прокалывается брыжейка, через это отверстие протягивается толстая резиновая трубка, с помощью которой как можно более длинный участок поперечноободочной кишки выводится из брюшной полости. Брыжейка выведенного участка по всей его длине, от приводящей до отводящей петли отсекается между лигатурами на уровне кожи. Приводящая и отводящая петли фиксируются друг к другу несколькими швами. Полученная «двухствольная» кишка узловатыми швами прикрепляется к париетальной брюшине. Нити выводятся и швы через кожу завязываются на валике, сформированном из бинта.

Через один-два дня над кожным покровом электроножом отсекаются обе кишечные трубки (рис. 5-253). Небольшие, иногда кровоточащие сосуды по краю кишечной раны перевязываются. Таким образом формируется типичное искусственное заднепроходное отверстие, которое отличается от аналогичного на другой части кишки лишь тем, что у больного недостает более длинного участка толстой кишки. При выведении сигмовидной кишки ее патологически измененный участок извлекается из брюшной полости через левый косой трансмускулярный лапаротомический разрез.

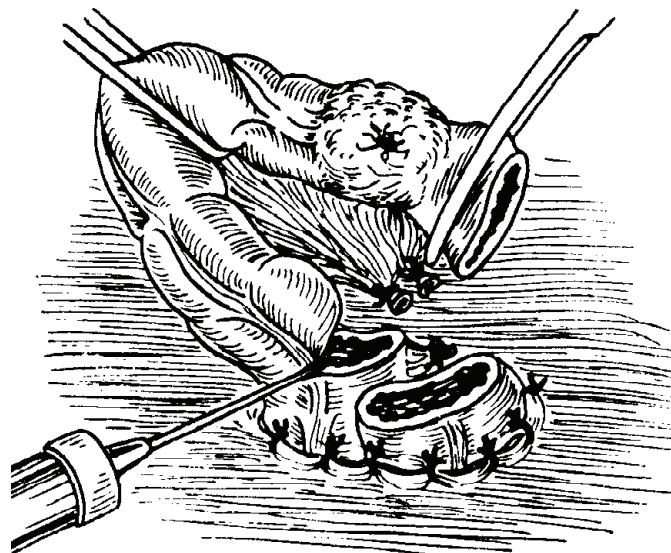


Рис. 5-253. Антепозиция поперечноободочной кишки. Смещенную петлю кишки отрезают электроножом

Относящаяся к этому участку брыжейка по всей ее длине отсеивается между лигатурами. Приводящая и отводящая петли, несколькими швами фиксируются друг к другу и обе — к париетальной брюшине и брюшной стенке. Швы завязываются на валике, сформированном из бинта. Через один-два дня на месте отсеченных кишечных трубок образуется искусственное заднепроходное отверстие.

### Операция по Hartmann

Hartmann в 1921 году описал новую методику операции, которая явилась более современным вариантом выведения сигмовидной кишки по Mikulicz.

Суть этого нового метода состоит в том, что уже при первой операции производится резекция патологически измененного участка сигмовидной кишки (опухоль, дивертикулит), центральный конец кишки через особое отверстие в брюшной стенке, в форме искусственного заднепроходного отверстия подшивается к брюшной стенке, а нижний коней кишки после вворачивания слизистой ушивается и погружается в малый таз.

Этот метод можно применять в следующих случаях:

- при раке сигмовидной кишки с непроходимостью от сужения просвета кишки;
- при обширном местном раке сигмовидной кишки;
- при раке сигмовидной кишки с обширными метастазами;
- при перфорации сигмовидной кишки с распадающейся опухолью или дивертикулом;
- при резекции сигмовидной кишки, когда возникают значительные технические трудности в связи с наложением анастомоза;



- е) когда показана брюшинно-промежностная ампутация прямой кишки, но преклонный возраст и тяжелое общее состояние больного не позволяют ее произвести;
- ж) если состояние больного становится очень тяжелым в ходе запланированной передней резекции или брюшинно-промежностной ампутации прямой кишки, вмешательство можно закончить по методу *Hartmann*.

В исключительных случаях в более поздний период между центральной и дистальной кишечными петлями может быть наложен анастомоз и тем самым восстановлена непрерывность кишечного тракта.

### Закрытие колостомы и искусственного заднего прохода

Колостому и искусственный задний проход спустя несколько недель после их наложения приходится часто закрывать. Условием для такого закрытия является беспрепятственность кишечного пассажа на всем протяжении до заднепроходного отверстия.

Отступя примерно на 1 см от края кожи, производят овальный разрез. Рана углубляется через все слои до брюшины. Рассекая брюшину и разъединяя спайки, кишечную петлю с отверстием в ней извлекают из брюшной полости.

Рубцовый край вокруг отверстия и край брюшной стенки иссекают ножницами (рис. 5-254). При необходимости выполняется небольшая резекция кишки, чтобы стенка остающейся части кишки была мягкой, без рубцов, с хорошим кровоснабжением.

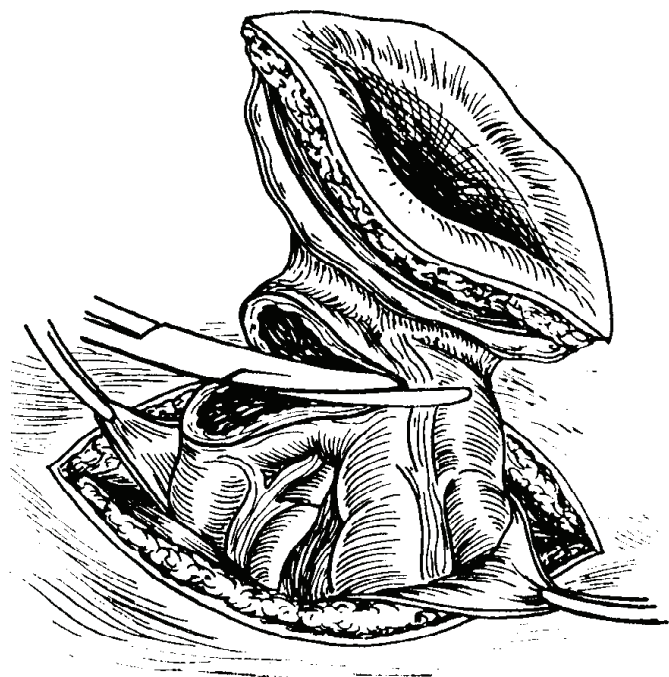


Рис. 5-254. Закрытие колостомы, 1. Рубцовый край стомы и припаянный к ней край брюшной стенки отрезается

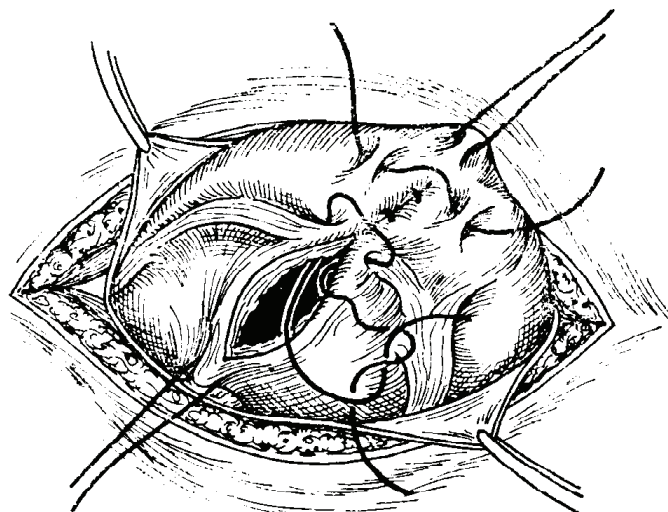


Рис. 5-255. Закрытие колостомы, II. Отверстие на кишке закрывается наложением сначала вворачивающегося, а затем серо-серозного шва

Центральная и дистальная петли анастомозируются по способу «конец в конец». Некоторые хирурги накладывают трехрядный шов (ряд вворачивающихся кетгутовых и два ряда серозных швов; рис. 5-255). Но общепринятый двухрядный шов и однорядный узловатый вворачивающий шов монофильной проволокой также надежны (см. стр. 403). Отверстие на брыжейке закрывается несколькими серо-серозными швами. Кишка возвращается в брюшную полость, рана брюшной стенки послойно ушивается.

### Резекция толстой кишки

Резекция толстой кишки чаще всего производится с целью радикального удаления карциномы толстой кишки. Удаляется определенный участок толстой кишки, между остающимися верхней и нижней петлями накладывается анастомоз, благодаря которому и восстанавливается непрерывность кишечного тракта. При карциноме размеры резекции определяются тремя основными факторами:

1. выше и ниже опухоли должны быть удалены по крайней мере 10 см-овые участки здоровой кишки,
2. линия отсечения кишки должна проходить по одному из мобильных ее участков, полностью покрытых брюшиной (поперечноободочная, сигмовидная кишка), чтобы можно было без натяжения наложить надежный анастомоз,
3. все участки кишки, на которых были рассечены питающие ее сосуды, должны быть удалены, чтобы сохранился только хорошо кровоснабжаемый отрезок кишки. Что же касается цепи лимфатических узлов, то нужно стремиться удалять как можно больший ее отрезок. Следует рассекать и все сосудистые стволы, от которых они отходят и удалять все

относящиеся к ним участки кишки. Следовательно, радикальная операция одновременно означает и резекцию, распространяющуюся на большой участок кишки.

На основе третьего из вышеперечисленных факторов существует значительная разница между опухолями, расположенными на левой и на правой стороне толстой кишки. Правая сторона толстой кишки снабжается кровью из верхней брыжеечной артерии, пересекать эту артерию нельзя, поскольку это приведет к некрозу всей тонкой кишки. Поэтому в центральной части брыжейку толстой кишки можно резецировать только до основания *отдельных ее ветвей*, отходящих от верхней брыжеечной артерии. В противоположность этому, левая сторона толстой кишки кровоснабжается ветвями нижней брыжеечной артерии, причем здесь может быть перерезан в большинстве случаев *и главный артериальный ствол* непосредственно у места его отхождения от аорты.

Учитывая приведенные принципы, в зависимости от локализации опухоли выделяют несколько типов операций:

- *Правосторонняя гемиколэктомия* (от греческого *hemi* = половина). К этому вмешательству прибегают, когда опухоль локализуется на правой стороне толстой кишки (на слепой, восходящей, в печеночном изгибе). Пересекается а. ileocolica и правая, а иногда и средняя артерии толстой кишки (рис. 5-256, а). Непрерывность кишки восстанавливается наложением илеотрансверзостомии (рис. 5-256, б).
- *Резекция поперечноободочной кишки*. Служит для радикального удаления опухоли попереч-

ноободочной кишки. Рассекается только средняя артерия толстой кишки (рис. 5-257, а). Непрерывность кишечного тракта восстанавливается путем наложения анастомоза между центральной и дистальной культями поперечноободочной кишки. Если наложение такого анастомоза сопряжено с трудностями, придется мобилизовать также оба кишечных изгиба (рис. 5-257, б).

- *Резекция селезеночного изгиба*. Производится в тех случаях, когда опухоль кишки расположена в области селезеночного изгиба. Разрезается левая артерия толстой кишки (рис. 5-258, а). Непрерывность кишечного тракта восстанавливается наложением трансверзосигмоидеостомии после завершения резекции (рис. 5-258, б).
- *Резекция сигмовидной кишки*. Производится при опухолях сигмовидной кишки. Пересекаются 1, 2, 3 артерии сигмовидной кишки (рис. 5-259, а). Непрерывность кишечного тракта восстанавливается наложением анастомоза между верхней и нижней культями сигмовидной кишки. Если это наталкивается на значительные трудности, то мобилизуется селезеночный изгиб и нисходящая часть кишки (рис. 5-259, б).
- *Левосторонняя гемиколэктомия* применяется при опухолях на левой стороне толстой кишки, когда метастазы в лимфатические узлы окружают место отхождения нижней брыжеечной артерии, в результате чего приходится пересекать этот сосудистый ствол у его основания (рис. 5-260, а).

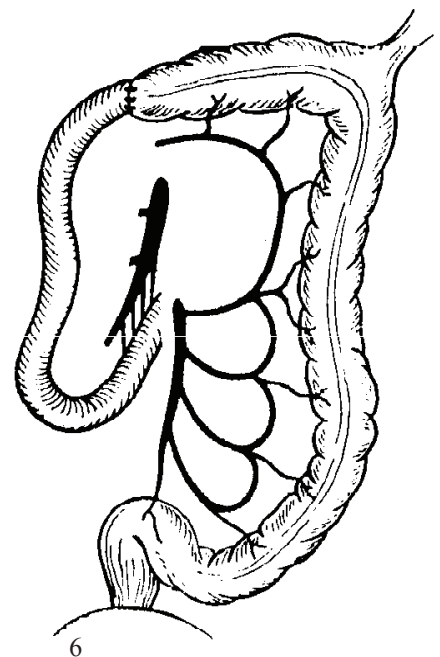
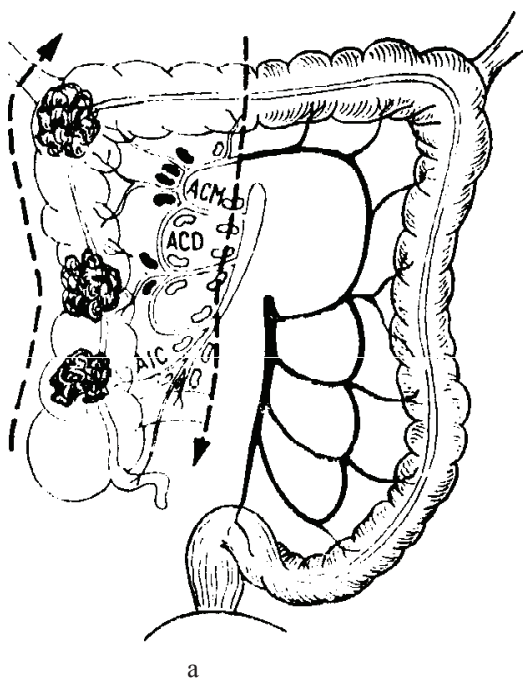


Рис. 5-256. Правосторонняя гемиколэктомия (подлежащий удалению участок светлый), а) ACM = a. colica media, ACD = a. colica dextra, AIC = a. ileocolica; б) восстановление непрерывности кишки илеотрансверзостомией

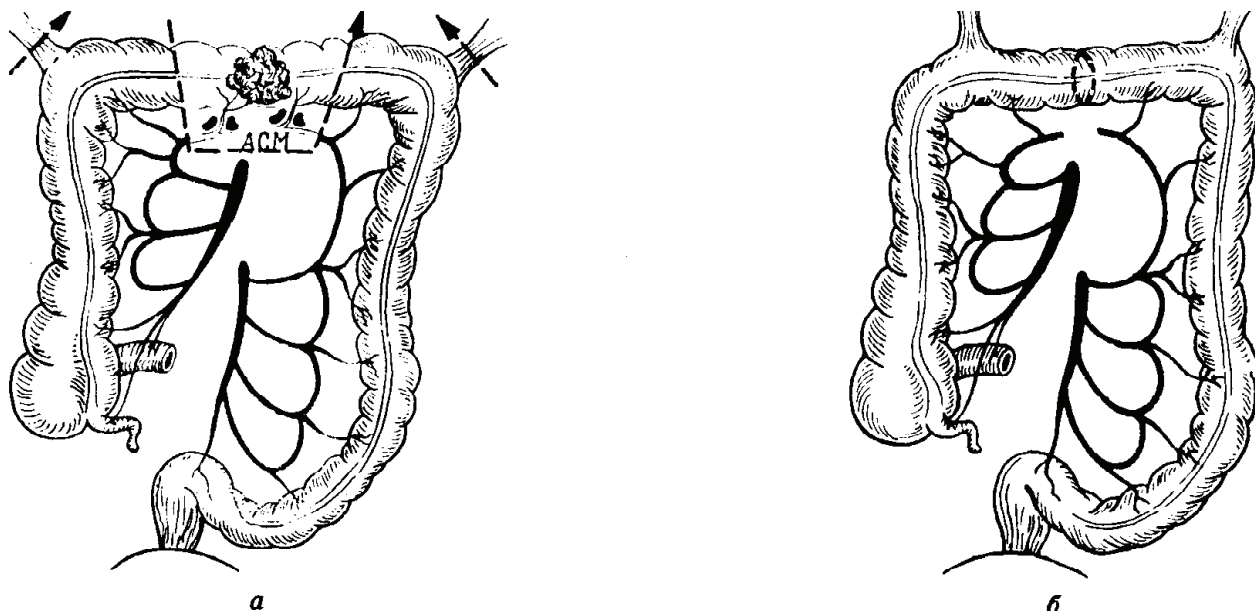


Рис. 5-257. Резекция поперечноободочной кишки (подлежащая удалению часть светлая), а) АСМ == a. colica media; б) восстановление непрерывности кишки наложением анастомоза между двумя культями поперечноободочной кишки

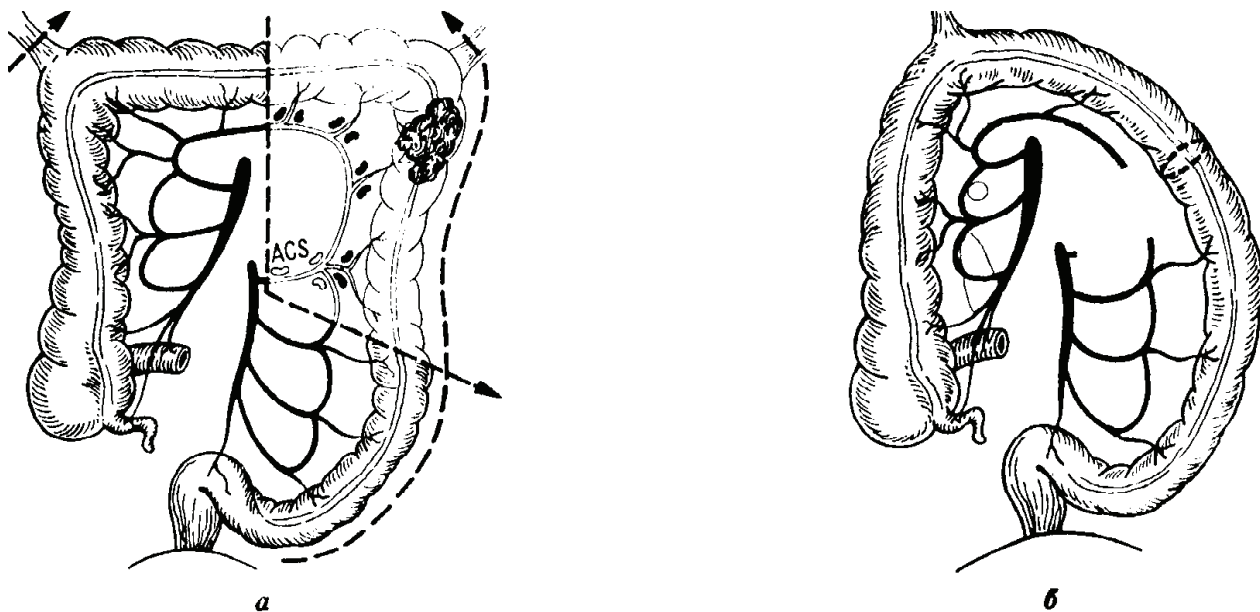


Рис. 5-258. Резекция селезеночного изгиба (подлежащий удалению участок светлый), а) АСС = a. colica sinistra; б) восстановление непрерывности кишки трансверзосигмоидеостомией

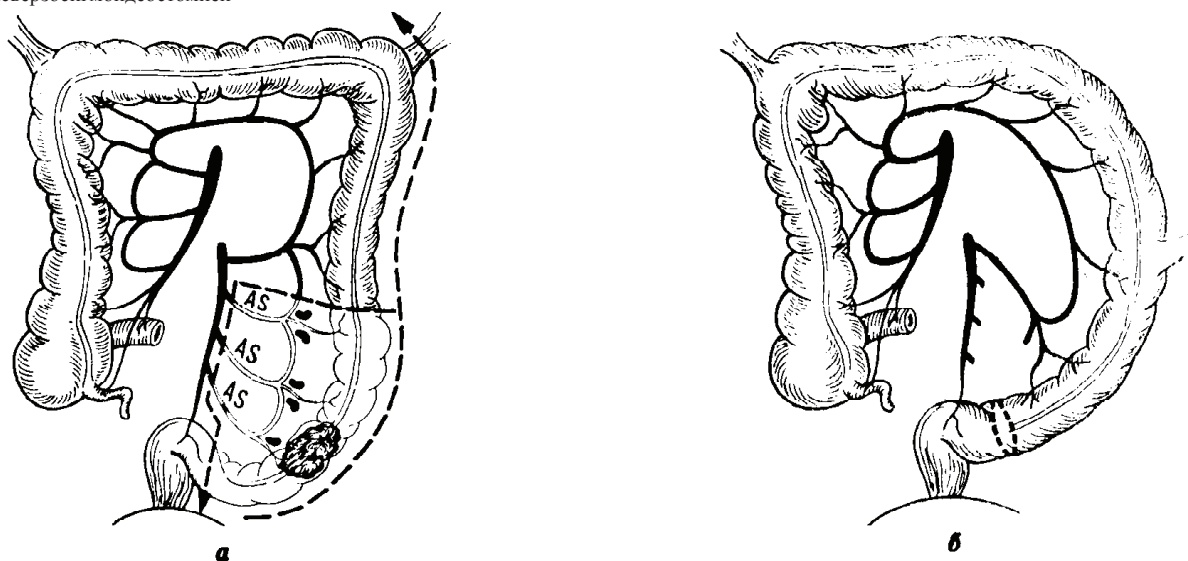
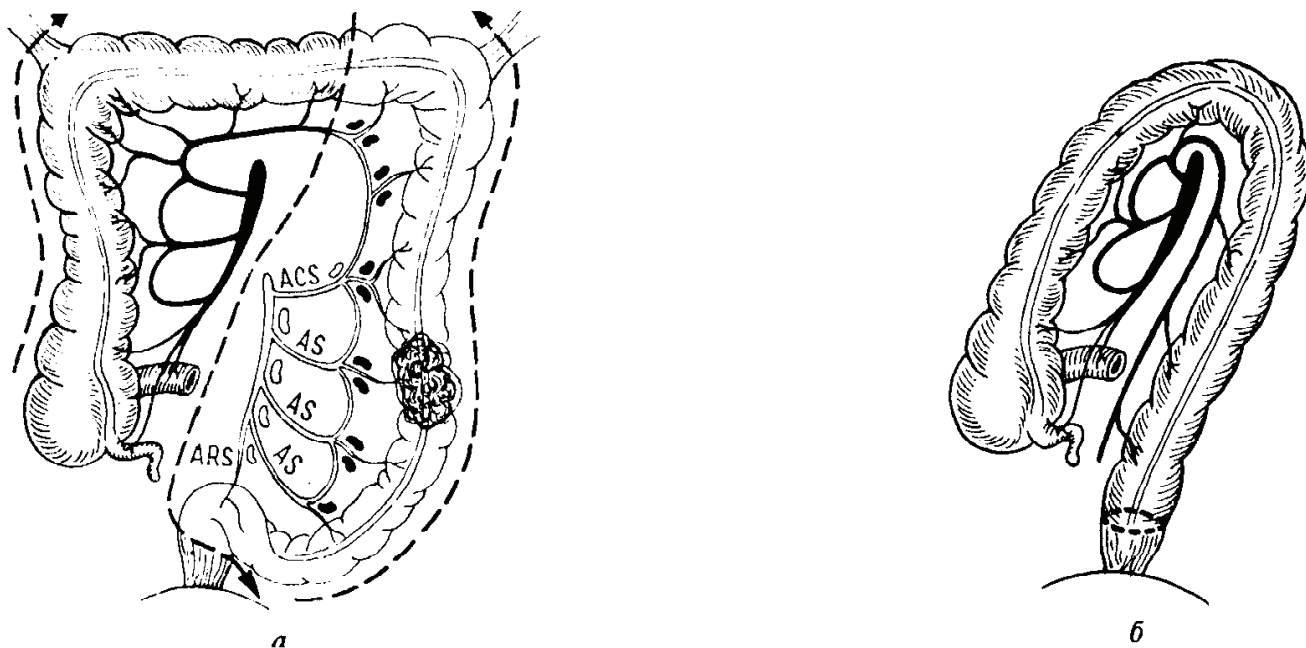


Рис. 5-259. Резекция сигмовидной кишки (подлежащая удалению часть светлая), АС = a. sigmoidea; восстановление непрерывности кишки наложением анастомоза «конец в конец» между двумя культями сигмовидной кишки





**Рис. 5-260.** Левосторонняя гемиколэктомия (подлежащий удалению участок светлый), а) ACS == a. colica sinistra, AS = a. sigmoidea, ARS = a. rectalis superior; б) непрерывность кишки восстанавливается трансверзоректостомией

Непрерывность кишки восстанавливается трансверзоректостомией. После такой обширной резекции наложение анастомоза возможно, если произведена широкая мобилизация печеночного изгиба и восходящей кишки (рис. 5-260, б).

При тяжелом язвенном колите или же семейном аденоматозе толстой кишки необходима еще более широкая резекция. Иногда патологический процесс ограничивается правой половиной кишки, тогда производится правосторонняя гемиколэктомия. Однако в большинстве случаев на всей толстой кишке и на прямой кишке отмечаются такие значительные патологические изменения, что жизнь больному можно спасти только полной резекцией толстой и прямой кишки. Эта операция носит название тотальной проктоколэктомии.

**Тотальная проктоколэктомия.** При этом вмешательстве пересекаются все основные ветви сосудов, проходящие к толстой и прямой кишке. Операция заканчивается брюшинной илеостомией (рис. 5-261, а) или илеоаностомией (рис. 5-261, б). Общие принципы выполнения резекции толстой кишки

Во всех неэкстренных случаях производится предварительная механическая очистка толстой кишки. Как правило, и в экстренных случаях есть возможность проведения мероприятий для уменьшения бактериальной флоры кишки. После соответствующей подготовки резекция и первичное наложение анастомоза могут быть выполнены в любой части кишки. Многоступенчатые операции, подготовительная проксимальная разгрузочная колостомия (искусственный задний проход) у хорошо подготовленных больных — давно устарели, так как не являются более надежными, чем одномоментные вмешательства.

При полной или подострой непроходимости, ког-

да полноценная подготовительная очистка толстой кишки невозможна, автор рекомендует резекцию толстой кишки не производить, а пытаться устранять опасность для жизни больного минимальным в данной ситуации вмешательством, которым является наложение искусственного заднепроходного отверстия, выведение кишечной петли, операция по *Hartmann*. После устранения непроходимости, если это возможно, то производится радикальное иссечение части кишки, пораженной опухолевым процессом. Третьим моментом операции является устранение проксимального отверстия. Исключения из этого правила автор делает редко. В случае карциномы, расположенной в правой части толстой кишки, классическим вмешательством является илео-трансверзостомия, благодаря которой может быть устранена непроходимость кишки. Если общее состояние больного неплохое, то автор производит также и правостороннюю гемиколэктомияю.

Для этого вмешательства больной укладывается на операционном столе на спину, обрабатывается кожа всей передней брюшной стенки. При обкладывании она остается свободной. Лапаротомия должна обеспечивать широкий доступ. Для правосторонней гемиколэктомии в практике автора хорошо оправдала себя правосторонняя поперечная лапаротомия на 12 см ниже пупка. Правая прямая мышца живота пересекается, косые мышцы живота надрезаются. Хороший доступ может быть обеспечен и за счет таких видов лапаротомии, как правосторонняя средне-нижняя трансректальная и боковая трансмускулярная. Поперечноободочная кишка вскрывается из поперечного разреза, произведенного над пупком или из верхне-срединной лапаротомии. На левой стороне из-за

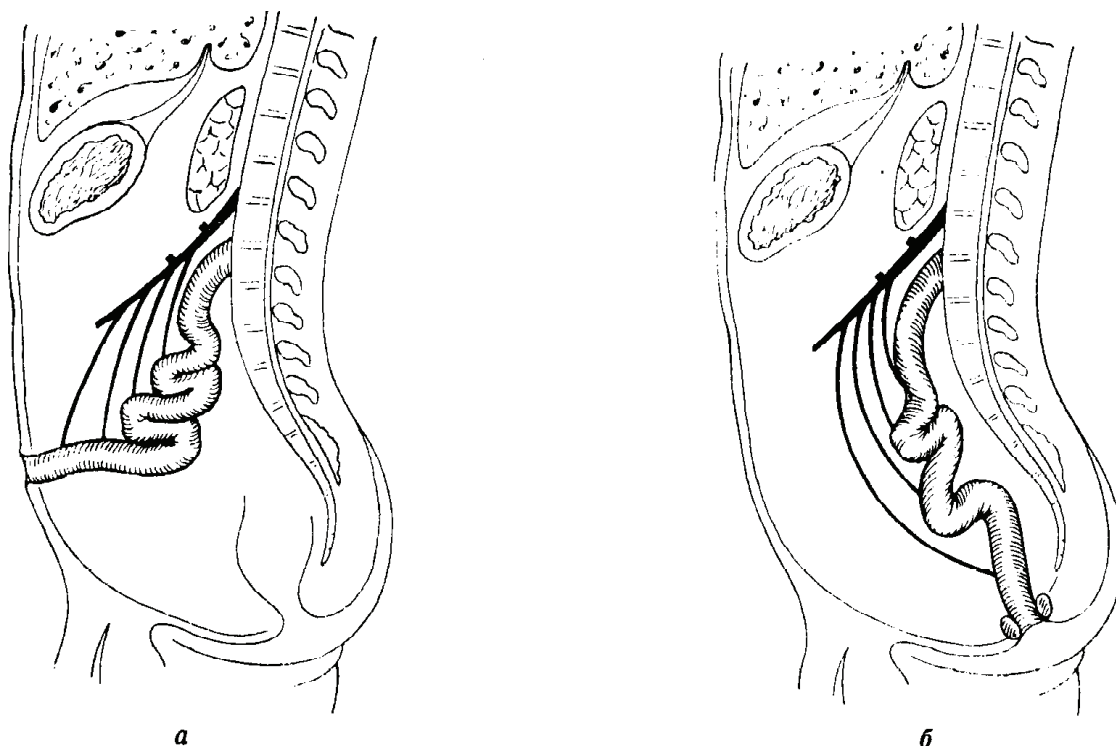


Рис. 5-261. Тотальная проктоколэктомия. Операция завершается абдоминальной илеостомией (а) или илеоаностомией (б)

большей протяженности толстой кишки отдается предпочтение продольной лапаротомии. Тотальную колэктомию производят из тотальной срединной или пара-медиальной лапаротомии.

С какой стороны от больного стоит хирург, является в известной мере делом привычки. Он может находиться и с той стороны, на которой находится опухоль, и на противоположной стороне. В последнем случае стол следует наклонить в сторону оперирующего хирурга примерно на 30°. Если приходится оперировать и в малом тазу (например, при левосторонней гемиколэктомии, тотальной колэктомии), то оперирующий хирург — по крайней мере, на этом этапе операции — стоит на левую сторону от больного, который приводится в положение по *Trendelenburg*. После вскрытия брюшной полости следует *сориентироваться*. Обследуются обе поверхности печени, выясняется, нет ли в ней прощупываемых метастазов. Толстая кишка пальпируется на всем ее протяжении. Определяется место опухоли, ее размеры, как она фиксирована и насколько стенозирует кишку (непроходимость). Обследование показывает, не срослась ли опухоль с каким-либо из соседних органов, нет ли в брыжейке уплотненных лимфатических узлов.

Весьма нелегко установить, есть ли рядом с первичной опухолью сопровождающие ее опухоли-спутники, образовавшиеся в результате имплантации клеток, оторвавшихся от первичной опухоли и начавшие расти дистальнее от нее. На большом количестве наблюдений автор установил, что имплантация опухоли наблюдается примерно в 3-4% случаев. Если имеет место такого рода имплантация, то приходится

удалять и сопутствующую опухоль.

После тщательного обследования *принимается решение*, какую следует произвести операцию. Рак толстой кишки относится к менее злокачественным опухолям. Кровотечение, непроходимость, более того, перфорация при опухоли этой локализации возникает раньше, чем отдаленные метастазы. Радикальное удаление этой опухоли возможно в 70-80% случаев. Еще в 10-15%, несмотря на наличие отдаленных метастазов (периаортальные лимфатические узлы и печень), целесообразно произвести паллиативную резекцию для дезинтоксикации больного и предупреждения непроходимости кишки.

Основные принципы, касающиеся техники выполнения резекции толстой кишки, таковы:

1. В ходе операции *нужно избегать рассеивания опухоли* и занесения опухолевых клеток через пищеварительный канал, лимфатические пути и вены. Для достижения этой цели кишку следует перевязать толстой нитью центральнее и дистальнее планируемой линии резекции. Нужно стремиться как можно быстрее отпрепарировать часть брыжейки, относящуюся к опухоли, и перевязать сосуды (артерии, вены, лимфатические сосуды). Это следует выполнить даже в том случае, если на более поздних фазах операции окончательная обработка сосудов и их перерезка будет производиться центральнее этого места. На протяжении всего вмешательства оказывать давление на опухоль не рекомендуется. Производят т.н. изоляцию *no touch* по *Turnbull*.

2. Одним блоком с опухолью следует удалять как можно большую часть брыжейки вместе с находящимися в ней лимфатическими сосудами и узлами. Вершина резецируемого клиновидного отрезка брыжейки должна быть помещена настолько близко к центру, насколько это позволяет анатомия сосудов. После удаления опухоли все инструменты, перчатки, весь вспомогательный материал меняется (*Keves*).
3. Непрерывность кишечного тракта восстанавливается всегда путем наложения анастомоза по способу «конец в конец», чтобы не создавалось условий для образования слепого кармана. При несовместимости двух просветов по их размерам более тонкую петлю срезают косо или же надрезают ее противоположный брыжейке край.
4. Существуют различные методы сшивания анастомоза. В хирургии толстой кишки все еще более распространено то основное правило кишечной хирургии, что надежность шва определяется не частотой стежков и числом рядов швов, а тем, какие сшиваются ткани (только с хорошим кровоснабжением) и как они сшиваются (без натяжения!).

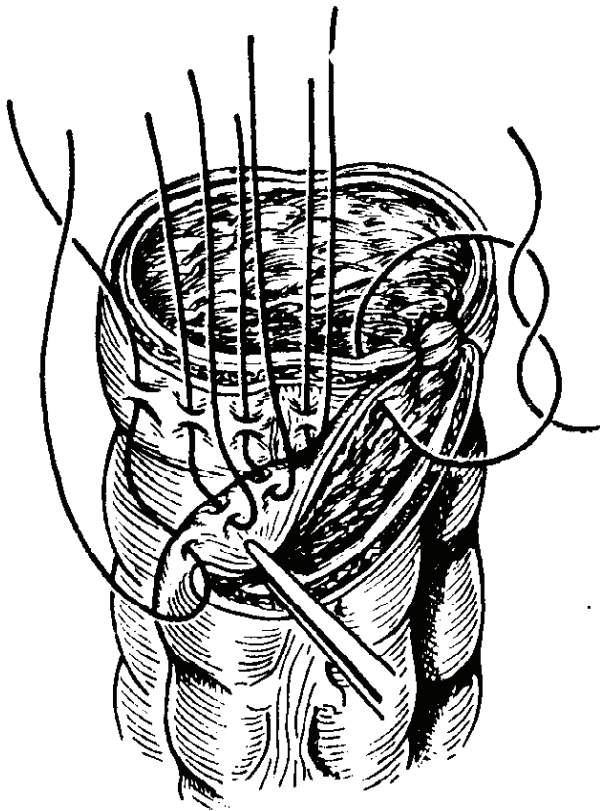


Рис. 5-262. Типичный двухрядный шов толстой кишки

Автор применяет только узловатые швы. Обычно применяют двухрядный шов. *Первый задний ряд швов* серомускулярный. Различные по размерам просветы кишок адаптируют друг к другу так, что боль-

ший просвет сшивается стежками, расположенными друг от друга на большем расстоянии, чем на кишке с меньшим просветом. Узлы завязываются только после наложения всех стежков (рис. 5-262).

*Второй задний ряд швов* состоит из отдельных стежков кетгутом, проходящих через все слои, эти швы завязываются в просвете (рис. 5-262). При точном сопоставлении слизистой двух частей кишок можно избежать ретракции слизистой и предупредить возникновение стеноза.

*Первый передний ряд швов* накладывается сквозными кетгутовыми стежками, это узловатый шов. Нужно стремиться к тому, чтобы образовался герметически закрытый, хорошо адаптированный валик слизистой, который устраняет любое сообщение между просветом кишки и брюшиной.

*Второй передний ряд швов* снова серомускулярный. Этот шов должен по всей окружности кишки восстановить серозное покрытие толстой кишки. Наружный серозный ряд швов может быть покрыт большим сальником и одним или несколькими *appendix epiploica*. Некоторые хирурги применяют *однорядный*, узловатый ряд швов, *наложенных монофильной проволокой* (см. стр. 403), причем с достаточно хорошим результатом. Этот вид швов распространяется все шире во всех областях хирургии пищеварительного тракта. Автор и его сотрудники широко применяют этот шов даже на кишке после непроходимости (конечно, при соответствующих показаниях). Так, например, этот шов может быть применен после правосторонней гемиколэктомии при непроходимости, вызванной опухолью правой стороны толстой кишки, для наложения илеотрансверзостомы.

Если опухоль распространилась на соседние органы, то резекция ее становится невозможной. В таком случае, а также если имеются распространенные метастазы на брюшине (карциноматоз брюшины), в печени, и больному угрожает кишечная непроходимость (сморщивающий скирр), следует стремиться избежать возникновения непроходимости путем наложения *обходного анастомоза*: при опухоли правой стороны толстой кишки накладывается илеотрансверзостомы, а при опухоли селезеночного изгиба или нисходящей кишки — трансверзосигмоидеостомия.

Если при неоперабельной опухоли нет угрозы непроходимости кишечника, то брюшная полость ушивается безо всяких дальнейших манипуляций, при этом берут лишь ткань из опухоли или какого-либо уплотненного лимфатического узла на гистологический анализ. *Проксимальную разгрузочную колостому* следует накладывать только в тех случаях, когда нет никакой иной возможности. Не стоит отягощать и без того уже недолгую жизнь больного неприятностями, связанными со стеркоральным свищем. Если мы опасаемся возникновения непроходимости (при раке сигмовидной киш-



ки), то следует поместить поперечноободочную кишку в подкожный туннель, чтобы позднее, при возникновении непроходимости для наложения колостомы можно было бы сделать лишь небольшой кожный разрез.

### Правосторонняя гемиколэктомия

После вскрытия и ревизии брюшной полости и принятия решения о том или ином вмешательстве, кишка центральнее и дистальнее планируемого места отсечения перевязывается. Прощупав пульсирующую в брыжейке восходящей части кишки правую артерию толстой кишки, ее вместе с сопровождающей венной (и лимфатическими сосудами) перевязывают. После этого следует мобилизация правой половины толстой кишки. На правой стороне восходящей части кишки, от ее изгиба до слепой кишки, рассекается париетальная брюшина. Восходящая часть кишки вместе с ее брыжейкой тупо отодвигается в медиальном направлении (рис. 5-263). Препаровку следует производить в таком слое, когда на задней брюшной стенке остается нисходящая часть двенадцатиперстной кишки и ее нижняя горизонтальная часть, а также выходящая за двенадцатиперстную кишкой правая внутренняя артерия и вена семенного канатика и латеральнее от них правый мочеточник.

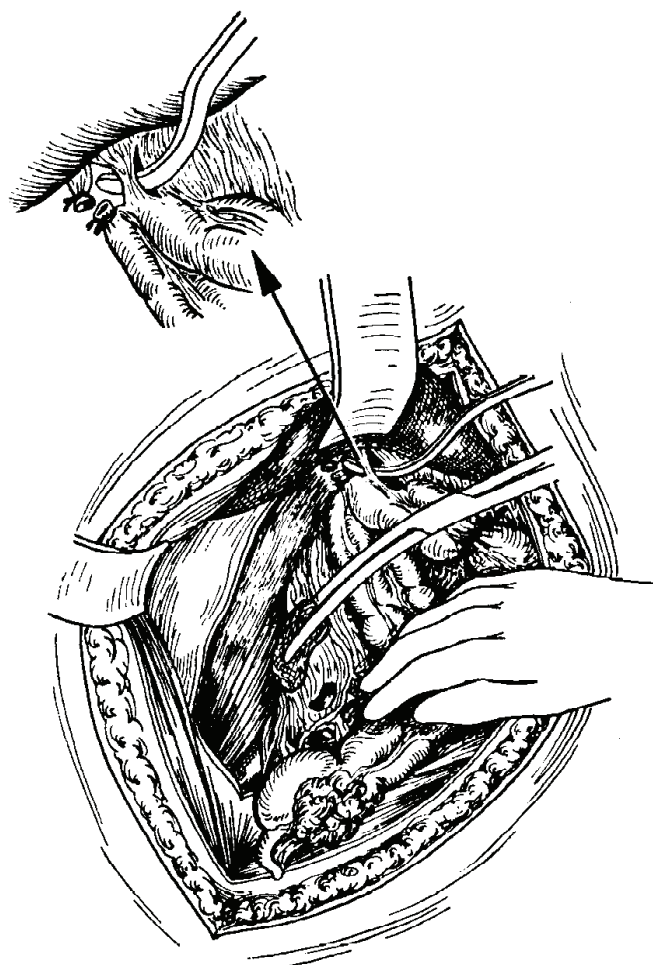


Рис. 5-263. Правосторонняя гемиколэктомия, I. Мобилизация толстой кишки и брыжейки ее восходящей части

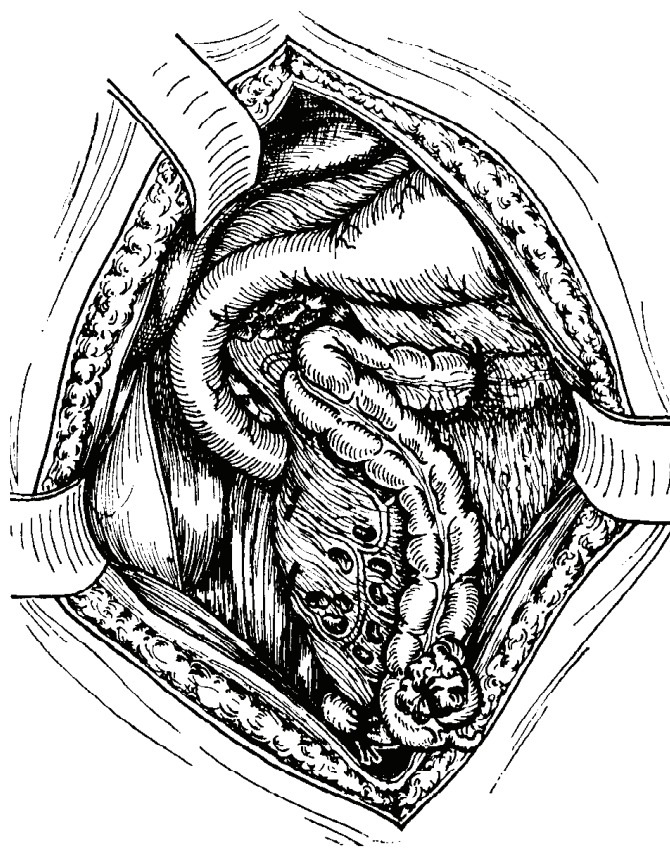


Рис. 5-264. Правосторонняя гемиколэктомия, II. Брыжейка восходящей части толстой кишки пересекается как можно ближе к центру

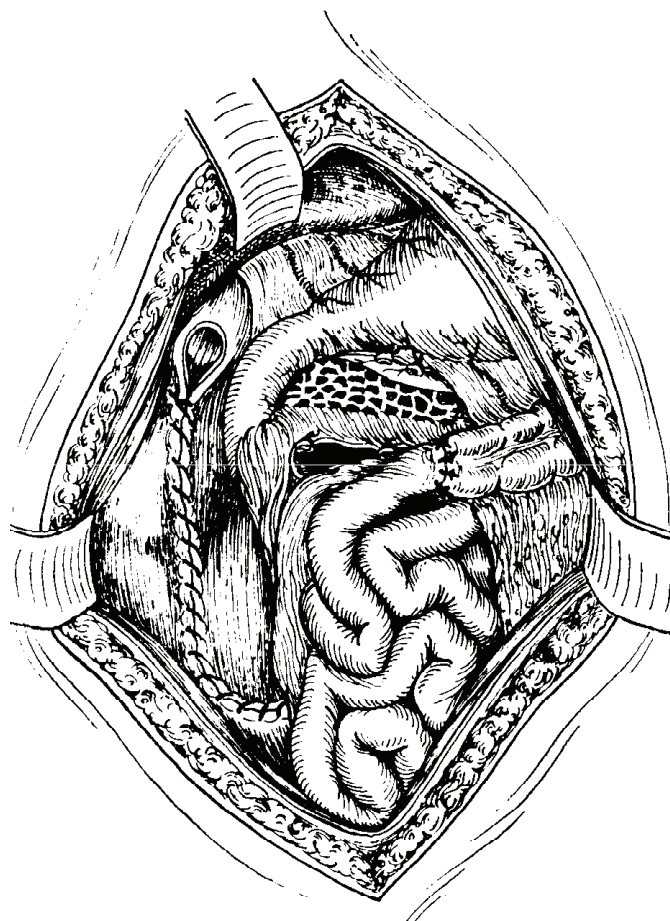


Рис. 5-265. Правосторонняя гемиколэктомия, III. Реконструкция брюшины задней брюшной стенки

Затем на наружной стороне печеночного изгиба между лигатурами рассекается печеночно-толстокишечная связка. В этой связке нет крупных питающих стенок кишки сосудов, но имеющееся множество сосудов малого калибра, если их не перевязать, могут дать сильное кровотечение. Продвигаясь по мере препаровки изгиба кишки влево, рассекают между лигатурами правую часть желудочно-ободочной связки. Теперь кишка фиксирована лишь брыжейкой восходящей и поперечноободочной кишки.

Рассечение брыжеек следует начинать с петли подвздошной части кишки. Примерно на 10 см выше илеоцекальной заслонки, продвигаясь вниз, начинают рассекать между лигатурами брыжейку короткой подвздошной кишки, а затем и брыжейки слепой, восходящей кишки, печеночного изгиба, начального отрезка поперечноободочной кишки. Сосуды и брыжейка толстой кишки должны перевязываться и рассекаться как можно центральнее (рис. 5-264), чтобы можно было удалить максимально длинный участок цепи лимфатических узлов.

Главный ствол средней артерии толстой кишки не рассекается, перерезаются только небольшие отходящие от нее веточки к концу правой половины поперечноободочной кишки. Исключение составляет, когда операция расширенная и имеется опухоль печеночного изгиба. В таком случае пересекается главный ствол средней артерии толстой кишки, скелетируется значительная часть поперечноободочной кишки и сохраняется только приблизительно одна треть ее на левой стороне.

Поперечноободочная кишка скелетируется до *линии отсечения*. Линия отсечения брыжейки из глубины проводится до кишечной стенки. По той же линии в направлении сверху вниз между лигатурами отсекается от поперечноободочной кишки до свободного края большой сальник. После этого резецируемая кишка оказывается освобожденной от всех окружающих образований. Брюшная полость изолируется большими марлевыми салфетками так, чтобы эти салфетки покрывали все, кроме удаляемого участка кишки. Последнюю петлю подвздошной кишки и поперечноободочную кишку пересекают, опухолевый участок удаляют. *Непрерывность пищеварительного тракта восстанавливается илеотрансверзостомией по способу «конец в конец»*.

После окончания наложения анастомоза между брыжейкой последней петли подвздошной кишки и оставшейся частью брыжейки толстой кишки образуется широкая щель, через которую могут пройти и ущемиться петли тонкой кишки. Для предупреждения этого брыжейка толстой кишки и мезентерий сшиваются друг с другом 6-8 узловатыми серозными швами.

На задней брюшной стенке, на месте удаленной правой половины толстой кишки остается длинный участок, лишенный брюшины. Края брюшины сшиваются в направлении снизу вверх непрерывным се-

ро-серозным швом (рис. 5-265). На верхнем конце, на месте кишечного изгиба брюшина, как правило, не может быть реконструирована, но это не имеет никаких особых последствий.

Большинство хирургов на несколько дней подводит к месту резецированной толстой кишки дренажную трубку, но при надежных швах это не обязательно.

## Резекция поперечноободочной кишки

При этой операции на основе общих принципов вскрывается брюшная полость, производится ее ревизия и на основе полученных данных решается вопрос о проведении резекции поперечноободочной кишки.

Поскольку опухоль в большинстве случаев распространяется и на покрывающий толстую кишку большой сальник, то вместе с поперечноободочной кишкой резецируется и большой сальник.

Желудочноободочная связка по всей ширине рассекается между лигатурами, чтобы желудочно-сальниковые артерия и вена по ходу большой кривизны желудка остались неповрежденными.

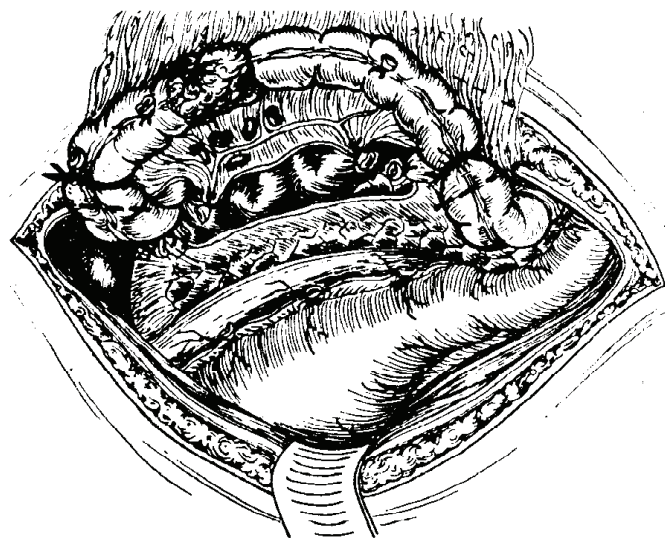


Рис. 5-266. Резекция поперечноободочной кишки. Пересечение желудочноободочной связки и брыжейки поперечноободочной кишки

Поперечноободочная кишка в двух местах, отдаленных от опухоли, перевязывается. В брыжейке поперечноободочной кишки накладываются временные лигатуры на сосуды, ведущие к опухоли и от нее. На правой стороне между лигатурами рассекается печеночнотолстокишечная связка, а на левой стороне — диафрагмальнотолстокишечная связка, тем самым оказываются мобилизованными оба угла толстой кишки. Брыжейка поперечноободочной кишки рассекается вдали от толстой кишки, как можно ближе к задней брюшной стенке, между лигатурами, по всей ее ширине (рис. 5-266).



После тщательной изоляции брюшной полости снизу и сверху отсекается поперечноободочная кишка. *Непрерывность кишечного тракта восстанавливается наложением анастомоза - колоколостомы по способу «конец в конец».* Отверстие, оставшееся в брыжейке поперечноободочной кишки после наложения анастомоза, ушивается несколькими серо-серозными швами, чтобы петля тонкой кишки не могла попасть в него и ущемиться. Брюшная полость закрывается наглухо послойно, без дренирования.

### Резекция селезеночного угла толстой кишки

Внутрибрюшная часть операции начинается с перевязки кишки в двух местах, а также с центральной перевязки дренирующих вен и лимфатических путей. После этого *мобилизуется селезеночный угол* толстой кишки. Диафрагмально-толстокишечная связка рассекается между лигатурами. Особое внимание следует обращать на то, чтобы не повредить капсулу селезенки. Если же этого все-таки избежать не удастся, то в целях предотвращения кровотечения следует произвести спленэктомию. Мобилизация кишки продолжается по направлению вверх рассечением на левой стороне между лигатурами примерно одной трети желудочноободочной связки.

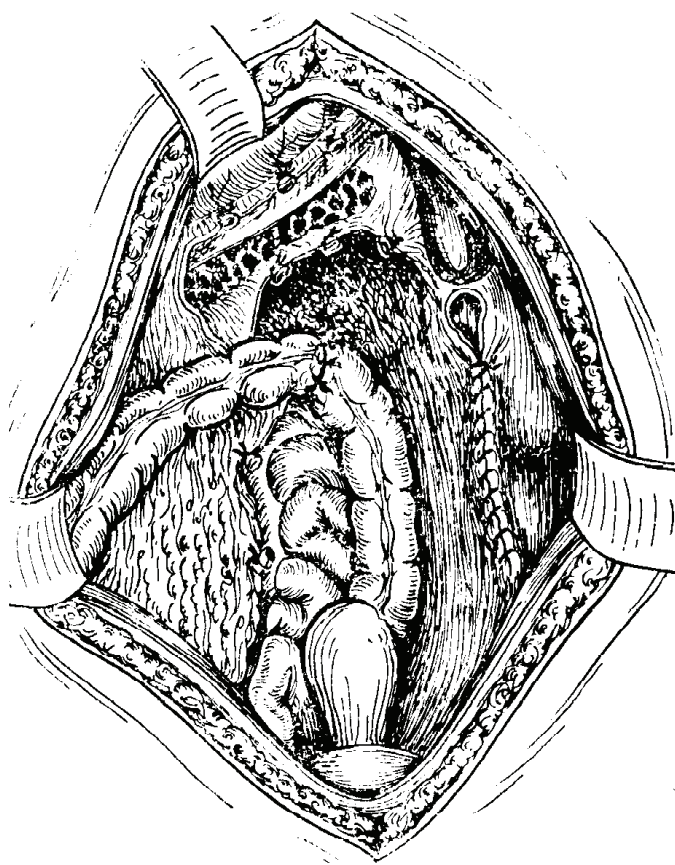


Рис. 5-267. Резекция селезеночного угла. Восстановление непрерывности кишки трансверзосигмоидеостомией

Мобилизация по направлению вниз несколько легче, поскольку здесь приходится лишь на левой стороне нисходящей части толстой кишки латерально сверху вниз рассечь тонкую заднюю париетальную брюшину. В этой области перевязывать сосуды нет никакой необходимости. Селезеночный угол и нисходящий участок толстой кишки вместе с относящейся к ним брыжейкой тупо отделяют от задней брюшной стенки и отводят вправо и вниз. На задней брюшной стенке становится видна большая поясничная мышца, сосуды семенного канатика, почка и мочеточник. Препаровку и мобилизацию, начиная со середины поперечноободочной кишки и ее брыжейки, продолжают примерно до границы верхней и средней трети сигмовидной кишки и ее брыжейки. Кишка и ее брыжейка рассекаются так, чтобы вершину клиновидного участка брыжейки составляло основание левой артерии толстой кишки. *Непрерывность кишечного тракта восстанавливается наложением трансверзосигмоидеостомия по способу «конец в конец».*

После наложения анастомоза несколькими серозными швами ушивается отверстие в брыжейке. В заключение стремятся устранить или, по крайней мере, уменьшить дефект задней париетальной брюшины (рис. 5-267). Брюшная полость закрывается наглухо, без дренирования.

### Резекция сигмовидной кишки

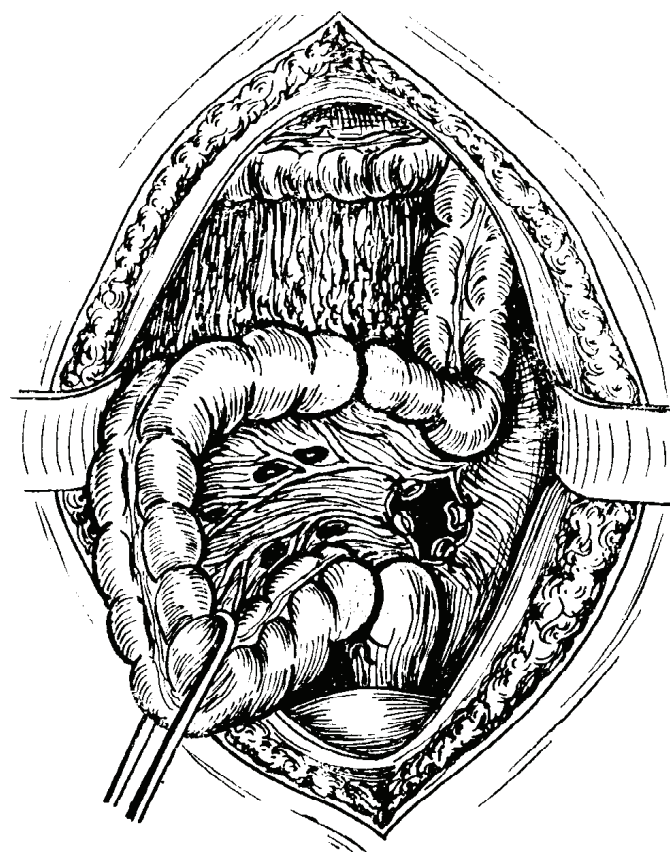


Рис. 5-268. Резекция сигмовидной кишки



После вскрытия брюшной полости и ее ревизии, исходя из полученных данных (рак, заворот, дивертикулез сигмовидной кишки) решают вопрос о проведении резекции сигмовидной кишки. При раке сигмовидной кишки кишка в двух местах по линии предполагаемой резекции перевязывается. На левой стороне брыжейку сигмовидной кишки, по ходу хорошо видимой белой линии освобождают ножницами от ее эмбрионального прикрепления. Сосуды у основания брыжейки перевязываются. Мобилизованную петлю сигмовидной кишки поднимают из глубины брюшной полости и намечают линию резекции. Это следует провести так, чтобы вершиной треугольника брыжейки образовывало основание 2-4 артерий сигмовидной кишки, отходящих от нижней брыжеечной артерии (рис. 5-268).

По намеченной линии брыжейка сигмовидной кишки отсекается между лигатурами, кишка отсекается электроножом. Между оставшимися двумя мобильными кишечными кульями накладывается анастомоз по способу «конец в конец». Закрытие отверстия, образовавшегося на брыжейке сигмовидной кишки, и устранение дефекта брюшины на задней брюшной стенке наложением нескольких серозных швов не представляет трудности. Брюшная полость послойно закрывается наглухо, без дренирования.

### Левосторонняя гемиколэктомия

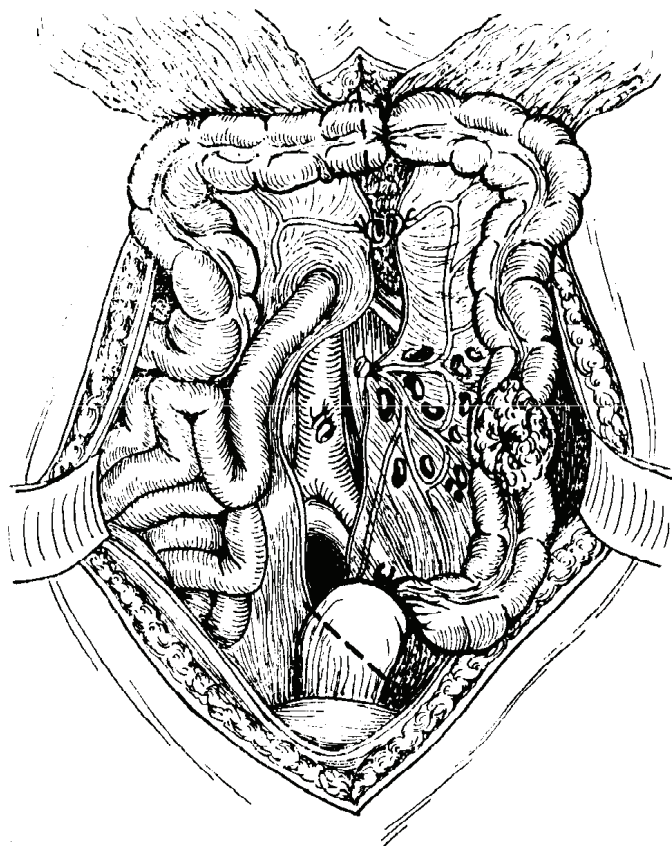


Рис. 5-269. Левосторонняя гемиколэктомия

Проводится вскрытие и ревизия брюшной полости, после чего на основе полученных результатов решается вопрос о проведении левосторонней гемиколэктомии. Лапаротомический разрез при необходимости может быть продолжен вниз и/или вверх.

Планируемая операция, собственно, мало чем отличается от вышеописанной резекции селезеночного угла и сигмовидной кишки, если бы их нужно было произвести вместе. Таким образом, между лигатурами рассекается левая треть желудочно-ободочной связки, диафрагмально-толстокишечная связка. Нисходящая часть толстой кишки, как и левая сторона брыжейки сигмовидной кишки, освобождается без перевязки сосудов по ходу белой линии. Продолжая препаровку в медиальном направлении, тупым путем отделяют брыжейку восходящей кишки от задней брюшной стенки, вплоть до левого края брюшной части аорты. Мобилизованную толстую кишку с брыжейкой извлекают из брюшной полости и у основания брыжейки отыскивают нижнюю брыжеечную артерию. Эта артерия отходит на передней стенке аорты, на 5-6 см выше ее бифуркации. Артерия отпрепаровывается непосредственно у ее основания и перерезается между надежными лигатурами. Тщательно препарируя, удаляют лежащие вокруг нее увеличенные лимфатические узлы. После этого на толстой кишке и ее брыжейке намечается линия отсечения. Эту линию определяют так, чтобы часть брыжейки, подлежащая удалению, содержала ствол нижней брыжеечной артерии и все ее ветви, левую половину дуги Риолана и толстую кишку от середины поперечноободочной до нижнего края сигмовидной (рис. 5-269).

Дистальная линия резекции на кишке намечается так, чтобы остающаяся культя кишки (нижний конец сигмовидной или же только верхний конец прямой кишки) имела хорошее кровоснабжение. Дистальную часть кишки кровоснабжают только средняя (отходящая от подчревной артерии) и нижняя артерии прямой кишки, несмотря на это, можно быть уверенным, что на 10 см выше Дугласова пространства кишка имеет хорошее кровоснабжение.

Прежде чем закончить резекцию толстой кишки, мобилизуют (как было описано в предыдущих разделах) печеночный угол толстой кишки и восходящую кишку. После резекции левой половины толстой кишки и ее брыжейки по способу «конец в конец» накладывают анастомоз между мобилизованной культей поперечноободочной кишки и дистальной культей кишки (сигма-видная, прямая кишка).

После закрытия отверстия в брыжейке толстой кишки и уменьшения дефекта брюшины задней брюшной стенки брюшная полость послойно наглухо закрывается без дренирования.

## Тотальная проктоколэктомия

Ниже описывается наиболее частый способ выполнения этого вмешательства, после чего коротко излагаются некоторые его варианты.

Укладка больного на операционном столе и изолирование операционного поля проводятся, как при брюшиннопромежностной ампутации прямой кишки, осуществляемой двумя бригадами операторов (см. стр. 563). Изолируется вся передняя брюшная стенка. Оперирующий хирург стоит с левой стороны от больного.

Брюшная полость вскрывается левосторонней парамедиальной лапаротомией, разрез производится от реберной дуги почти до лонной кости. Операция может быть разделена на четыре основных фазы:

1. *Правосторонняя гемиколэктомия.* Операционный стол наклоняется влево, петли тонкой кишки отодвигаются в левую половину брюшной полости. Последнюю петлю подвздошной кишки, слепую кишку, восходящую кишку, печеночный угол и правую половину поперечноободочной кишки мобилизуют так, как это было описано на стр. 505. Между лигатурами рассекается печеночнотолстокишечная связка и правая половина желудочноободочной связки. Последняя пересекается близко к толстой кишке, нити лигатур на культе со стороны желудка оставляются длинными и захватываются инструментом.

Скелетирование правой половины толстой кишки отличается от проводимого при правосторонней гемиколэктомии лишь тем, что брыжейка толстой кишки пересекается вблизи от толстой кишки, находящиеся в ней лимфатические узлы не удаляются, причем стремятся сохранить как можно большую перитонеальную поверхность неповрежденной, так как речь идет не об удалении раковой опухоли.

Примерно на 10 см выше илеоцекальной заслонки сшивающим аппаратом *Petz* или УКЛ, уложенными рядом друг с другом скрепками, сшивают кишку, после чего рассекают электроножом между рядами скрепок. Скелетированную правую половину толстой кишки вместе с прикрепленной к ней культей подвздошной кишки поднимают из брюшной полости и заворачивают в салфетку. Задняя часть париетальной брюшины, насколько возможно, реконструируется сшиванием оставшейся боковой пристеночной брюшины и краями брыжейки восходящей части толстой кишки. На месте печеночного угла восстановление задней париетальной брюшины полностью не удается (рис. 5-270). После окончания скелетирования кишки на правой стороне и реконструкции париетальной брюшины переходят ко второй фазе операции.

2. *Левосторонняя гемиколэктомия.* Оперирующий хирург переходит на правую сторону, операционный стол наклоняют вправо, петли тонкой кишки отодвигают в правую половину брюшной полости. Левая половина поперечноободочной кишки, селезеночный угол, нисходящая часть толстой кишки и сигмовидная кишка мобилизуются так, как это было описано на стр. 508. Вблизи от толстой кишки между лигатурами пересекается левая половина желудочно-ободочной связки, лигатуры на культе со стороны желудка оставляются длинными и захватываются инструментом. Между лигатурами перерезается и диафрагмальнотолстокишечная связка.

Скелетирование левой половины толстой кишки продолжают с того места, на котором остановились на первой фазе операции. Брыжейку поперечноободочной кишки, нисходящей и сигмовидной пересекают между лигатурами везде близко к толстой кишке. Находящиеся в этих отделах брыжейки лимфатические узлы не удаляются, и на этой стороне также стараются щадить как можно большую перитонеальную поверхность.

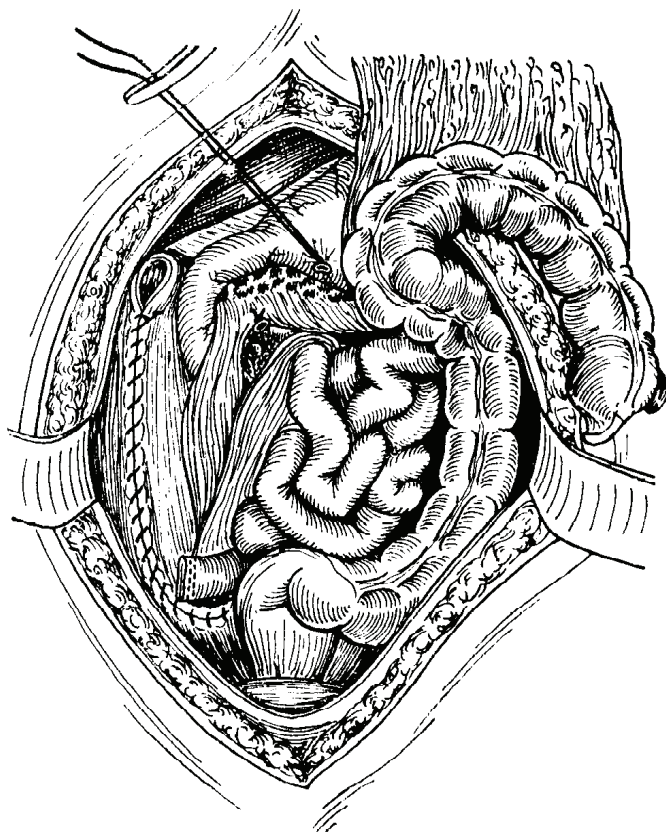


Рис. 5-270. Тотальная проктоколэктомия, 1. Мобилизация правой половины толстой кишки

Освобожденную левую половину толстой кишки извлекают из брюшной полости и весь мобилизованный ее участок от последней подвздошной петли до сигмовидной кишки заворачивают в салфетку. Задняя пристеночная брюшина реконструируется так же, как и раньше, насколько это возможно — без натяжения.

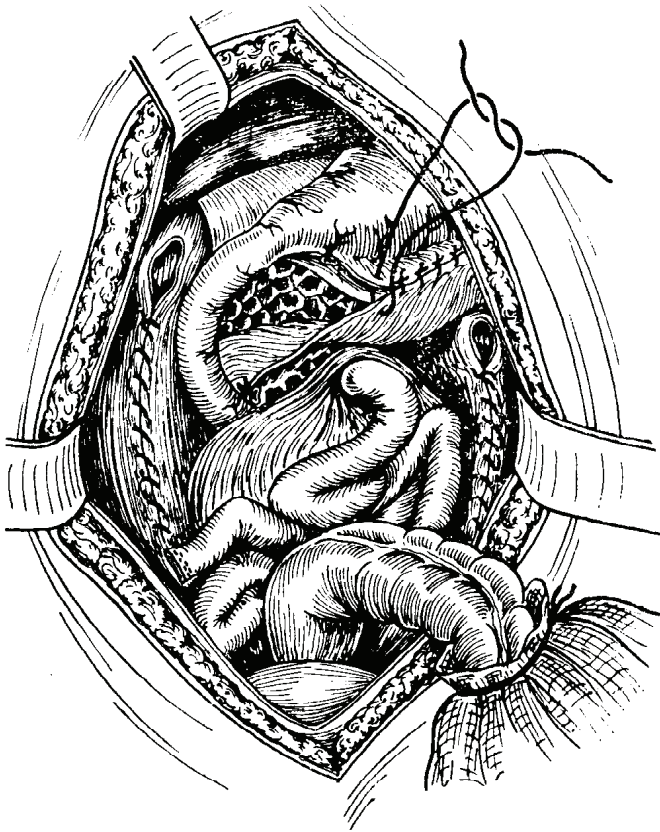


Рис. 5-271. Тотальная проктоколэктомия. II. Мобилизация левой половины толстой кишки

На участке поперечноободочной кишки поступают следующим образом: культю желудочноободочной связки за длинные лигатуры отводят книзу и подшивают к краю брыжейки поперечноободочной кишки.

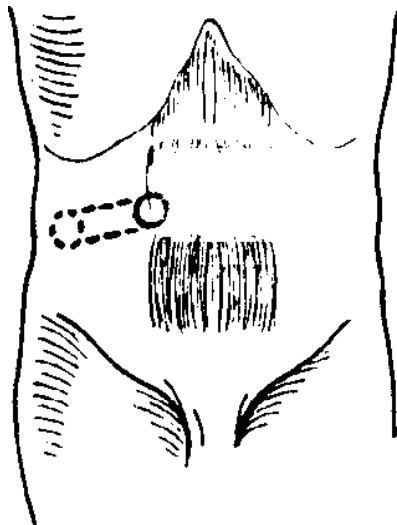


Рис. 5-272. Тотальная проктоколэктомия. III. Место илеостомы на брюшной стенке

На месте селезеночного угла полностью реконструировать заднюю париетальную брюшину не удастся, но ниже этого места сшить латеральную париетальную брюшину с латеральным краем брыжейки нисходящей и сигмовидной кишок становится легче

(рис. 5-271). Закончив на левой стороне скелетирование кишки и реконструкцию париетальной брюшины, переходят к третьей фазе операции.

3. Брюшиннопромежностная ампутация прямой кишки. Оперирующий хирург переходит на левую сторону от больного. Операционный стол возвращается в горизонтальное положение и затем переводится в положение по *Trendelenburg*, чтобы петли тонкой кишки переместились в верхнюю часть брюшной полости. Прямая кишка мобилизуется на всем ее протяжении. Окаймляющим разрезом обводят заднепроходное отверстие, освобождая прямую кишку от окружающих образований. Толстую кишку на всем ее протяжении от подвздошной кишки до заднего прохода удаляют одним блоком из брюшной полости. Брюшина тазового дна реконструируется со стороны брюшной полости. Подключают активный отсос из обширной промежностной раневой полости (см. стр. 572). Закончив тотальную проктоколэктомия, переходят к четвертой, реконструктивной фазе операции.

4. Илеостомия. Илеостомию следует производить с особой тщательностью, чтобы даже спустя много лет не появилось осложнений в виде рубцового стеноза или, наоборот, выпадения тонкой кишки в результате расширенного отверстия и др. и чтобы больной мог легко содержать наложенное отверстие в чистоте.

Место для илеостомы на передней брюшной стенке выбирают заранее на участке кожи, лишенном рубцов, где еще до операции наиболее удачно прилежал калоприемник. Это место маркируется. Стома должна приходиться на центр калоприемника, следовательно, она должна подгоняться к калоприемнику, а не наоборот. Обычно это место находится справа над пупком, несколько медиальнее бокового края правой прямой мышцы живота (рис. 5-272).

В этом месте иссекают круглой формы участок кожи с подкожной клетчаткой диаметром около 3 см. Несколько меньших размеров кружок иссекается и из мышечно-апоневротического слоя. В нескольких сантиметрах отсюда париетальная брюшина отделяется в латеральном направлении от внутренней поверхности передней брюшной стенки, и, как это показано кружком на рис. 5-272, вскрывается брюшная полость латеральнее кожного разреза. Через сформированный таким образом туннель брюшной стенки протягиваем конец подвздошной кишки, закрытый рядом скрепок из тантала, следя за тем, чтобы кишка и брыжейка не были перекручены. Кишка вытягивается настолько, чтобы за край кожной поверхности выходил отрезок ее длиной примерно в 5-6 см, с хорошим кровоснабжением и достаточно жизнеспособный.

В таком положении кишечная трубка фиксируется к отверстию в париетальной брюшине. В это время оперирующий хирург стоит по левую сторону



от больного, а ассистент, стоящий справа, энергично поднимает правый край лапаротомической раны. После этого оперирующий хирург несколькими серозными узловатыми швами в брюшной полости пришивает подвздошную кишку к париетальной брюшине там, где она выходит через отверстие. Создание туннеля имеет двойное назначение. С одной стороны, он поддерживает лежащую в нем подвздошную кишку, не давая ей слишком растягиваться, и затем, даже способствуя тому, чтобы стесненная этим туннелем кишка стала выполнять и определенную сфинктероподобную функцию. С другой стороны, кожное отверстие (и кишечное отверстие) и отверстие в брюшине располагаются вдали друг от друга, что еще более снижает возможность инфицирования брюшины.

Следует, однако, заметить, что подобный хороший результат может быть достигнут и в том случае, если отверстие во всех слоях брюшной стенки делается в одном и том же месте и подвздошная кишка протаскивается прямо, без туннеля.

Между протянутой через брюшную стенку петлей подвздошной кишки и боковой брюшной стенкой возникает узкая щель, через которую могут проникнуть и ущемиться петли тонкой кишки. Чтобы предотвратить возможность такого ущемления, брыжейку последней петли подвздошной кишки вместе с кишкой несколькими серозными швами подшивают к боковой поверхности париетальной брюшины, тем самым закрывая щель (рис. 5-273). После этого лапаротомическая рана послойно закрывается наглухо, не дренируется.

После этого переходят к наложению постоянной илеостомы. Непосредственно под рядом прошивных скрепок делается циркулярный разрез серомускулярного слоя, на сосуды подслизистой накладываются москитные зажимы, циркулярно обрезается слизистая, и вместе с танталовыми скрепками удаляется верхушка кишки, после чего зажатые сосуды провяжутся. Выведенный конец кишки длиной 5-6 см выворачивается наподобие манжеты. Кишка циркулярно фиксируется в таком положении: край кожи прошивается — на уровне кожи прокалывается и серозный слой кишки, после чего прокалывают по всей толщине и вывернутый конец кишки (рис. 5-274).

Точная адаптация слизистой кишки и кожи предотвращает возникновение рубцов и сужение стомы в более поздний период. Вся наружная поверхность культи кишки, выступающая над уровнем передней брюшной стенки на 2-3 см, покрыта слизистой.

Наложённая таким образом илеостома весьма пригодна для ношения калоприемника.

Метод *Turnbull* отличается от описанного тем, что с выведенной над брюшной стенкой кишки снимается серомускулярный слой (манжетта), только после этого слизистая выворачивается и пришивается к коже.

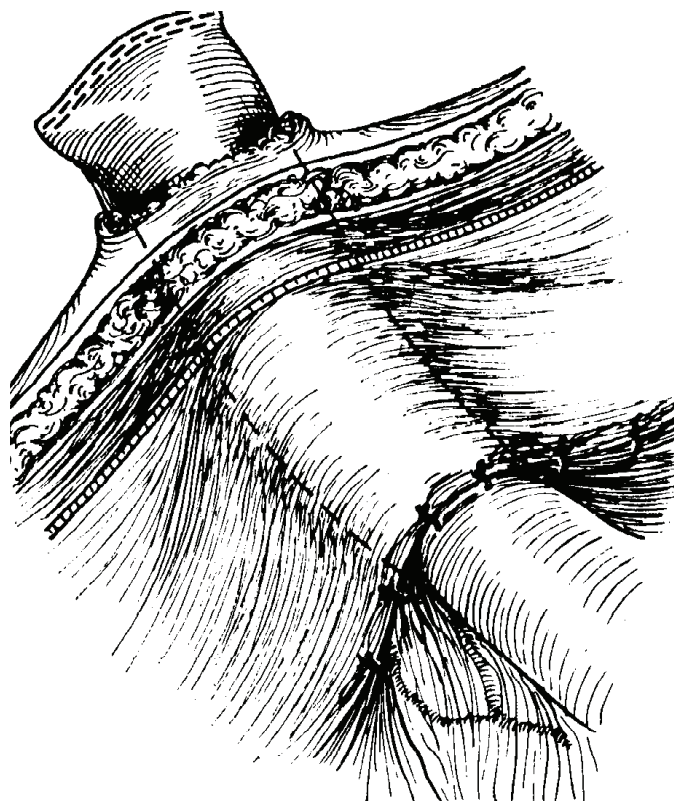


Рис. 5-273. Тотальная проктоколэктомия, IV. Протягивание петли подвздошной кишки через брюшную стенку

Несмотря на все связанные с ней неприятности, илеостома на брюшной стенке удобна для больного, легко можно производить ее туалет, а при соответствующей разъяснительной работе и психологической подготовке она обеспечивает активную и полезную для общества жизнь больного. Несмотря на все это, предпринимались и предпринимаются бесчисленные попытки *сохранения функции сфинктера*. Упомянем здесь лишь две из них.

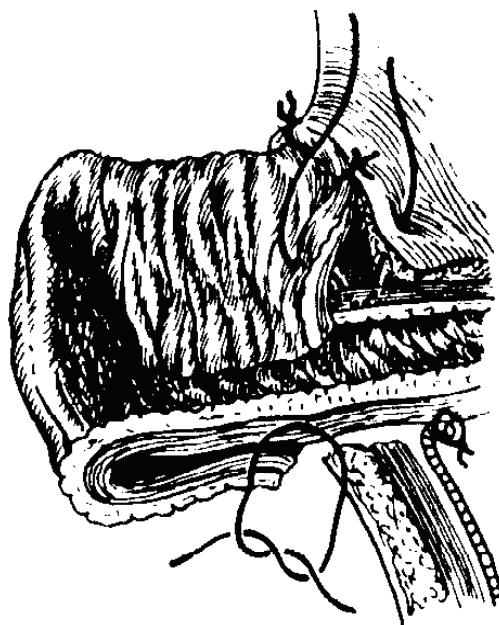


Рис. 5-274. Тотальная проктоколэктомия, V. Создание илеостомы

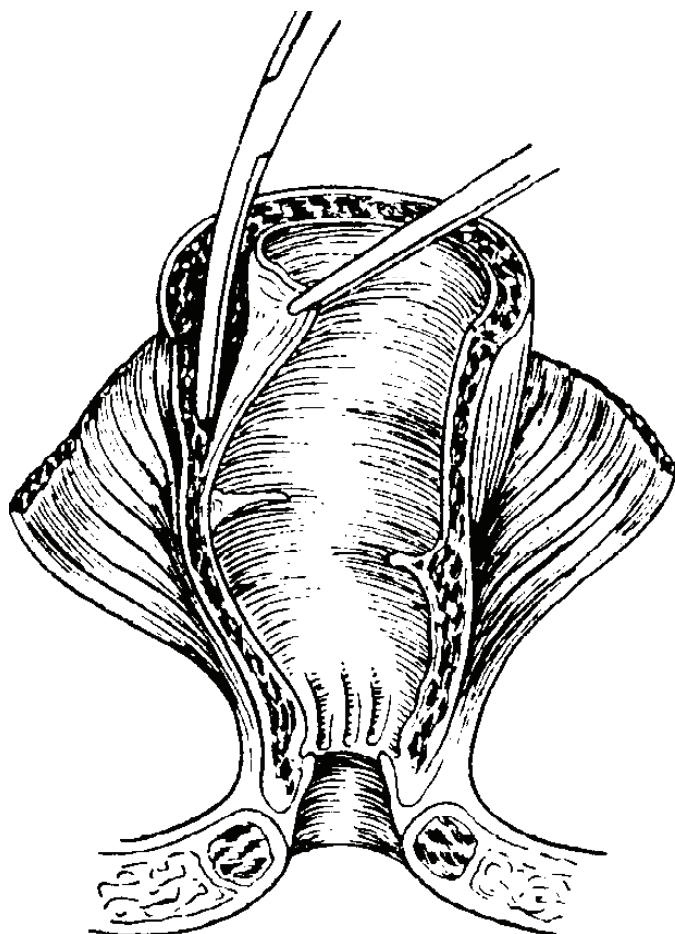


Рис. 5-275. Проктомукозэктомия: отделение слизистой оболочки прямой кишки от мышечной трубки

*Reifferscheid* разработал новый способ оперативного вмешательства при семейном аденоматозе толстой и прямой кишки, которое носит название «колэктомия с проктомукозэктомией и протягиванием подвздошной кишки». На высоте между прямой и сигмовидной кишкой циркулярно рассекается мышечный слой кишки вплоть до слизистой. Край мышечной оболочки прямой кишки оттягивается инструментом сверху. Между мышечной стенкой и слизистой впрыскивается раствор адреналина и индигокармина, трубка слизистой шаг за шагом отделяется от мышечной трубки (рис. 5-275). При этом небольшие сосуды коагулируются. По мере приближения к пуборектальной петле препаровка становится все более легкой.

Вторая хирургическая бригада оперирует со стороны заднепроходного отверстия, после растяжения с помощью пальца сфинктер: на уровне зубчатой линии (см. стр. 525) циркулярно рассекается слизистая сверху. Когда обе бригады встречаются, слизистая прямой кишки и связанная с ней вся скелетированная толстая кишка оттягиваются вниз. Оперирующий хирург мобилизует последнюю петлю подвздошной кишки, которую также протаскивает через канал сфинктера, чтобы конец ее хирург второй бригады мог подшить к зубчатой линии.

Оперирующий хирург собирает в складки мышечную оболочку прямой кишки и циркулярно подшивает ее к подвздошной кишке. Наконец, вокруг трубки тонкой кишки реконструируется брюшина тазового дна.

*Reifferscheid* этим методом достиг отличных результатов: спустя 4-6 недель у больных восстанавливалась способность к дефекации, которая наблюдалась 2-3 раза в день.

При язвенном колите, однако, эту операцию произвести нельзя, так как воспаление кишечной стенки и поражение слизистой не дают возможности для препаровки, распространенность же поражения позволяет сохранить только слизистую лишь на участке заднепроходного капала длиной всего в 3-5 см. Через него можно протянуть последнюю петлю подвздошной кишки по методу *Turnbull* или *Polyah* (см. стр. 576).

### Анастомозы с толстой кишкой

После резекции последней петли подвздошной кишки или части толстой кишки непрерывность кишечного тракта восстанавливается путем наложения анастомоза с толстой кишкой. В отдельных случаях неоперабельного рака толстой кишки и без резекции можно наложить обходной анастомоз для предупреждения возможной или устранения уже имеющейся кишечной непроходимости.

### Илеоцекостомия

Эта операция применяется очень редко, хотя при правильных показаниях дает отличный результат (*Matyus*).

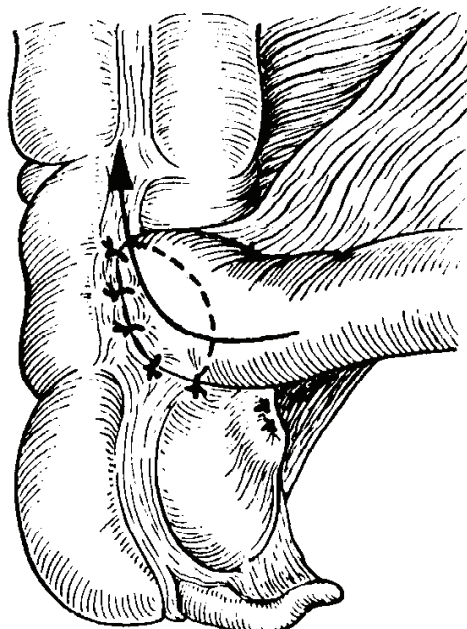


Рис. 5-276. Илеоцекостомия

Илеоцекостомия показана в тех случаях, когда последняя петля подвздошной кишки должна быть резецирована из-за ее некротизированного грыжевого ущемления, терминального илеита и т. п. При этом и после резекции длина оставшейся кишечной культи недостаточна для наложения анастомоза. В большинстве руководств в таких случаях предлагают произвести илеотрансверзостомию. Автор считает неправильным создавать слепой карман из всей правой половины толстой кишки или же производить правостороннюю гемиколэктомию.

После резекции последней петли подвздошной кишки закрывается дистальная культя подвздошной кишки серо-серозными швами. Если эта культя очень коротка, то погружают ее в просвет слепой кишки. Между центральной культей подвздошной кишки и слепой кишкой накладывает анастомоз по способу «конец в бок». Разрез на слепой кишке выполняется вдоль свободного переднего гладкомышечного тяжа и посередине него (рис. 5-276). Отверстие в брыжейке ушивается несколькими швами.

### Илеотрансверзостомиа

После правосторонней гемиколэктомии непрерывность кишечного тракта восстанавливается путем илеотрансверзостомии. Анастомоз обычно накладывает по способу «конец в конец». Если же это технически невыполнимо, то можно наложить анастомоз по способу «бок в бок» и «конец в бок». Он накладывает между последней петлей подвздошной кишки и культей поперечноободочной кишки, оставшейся после резекции. Если в толстой кишке отмечается непроходимость, то швов на нее не накладывает, так как можно опасаться, что он окажется непрочным, возникнет несостоятельность шва и больной погибнет от перитонита. При непроходимости, вызванной опухолью правой половины толстой кишки, может быть надежно наложен анастомоз в форме илеотрансверзостомии. Это возможно, когда толстая кишка проходима и просвет ее не расширен, стенка интактна, непроходимость отмечается лишь в подвздошной кишке (тонкая кишка), но на нее швы можно достаточно надежно накладывать даже и в таком случае.

При иноперабельной карциноме правой половины толстой кишки для предупреждения угрожающей непроходимости или для устранения уже развившейся непроходимости можно и без резекции кишки наложить анастомоз по способу «бок в бок» между подвздошной и поперечноободочной кишкой. Если не проводилась резекция, то при илеотрансверзостомии нужно следить за тем, чтобы под подтянутой петлей подвздошной кишки не могли проскользнуть и ущемиться петли тонкой кишки.

Трансверзосигмоидеостомиа Это вмешательство производится очень редко. Единственным показанием к нему служит иноперабельный рак в области селезеночного угла толстой кишки. На обеих частях кишки накладывает отверстие посередине их свободного гладко-мышечного тяжа. При этом нужно следить, чтобы под анастомоз не попали и не ущемились там петли тонкой кишки. Поэтому несколькими серо-серозными швами рекомендуется сшить брыжейку поперечноободочной кишки с брыжейкой сигмовидной кишки.

### Хирургическая тактика при заболеваниях толстой и прямой кишки

#### Полипoidные изменения

Ниже мы остановимся на *полипoidных изменениях* толстой и прямой кишки, которые отчасти излагаются на основе классификации *Goligher*.

#### Истинные опухоли

Среди полипов толстой и прямой кишок наиболее распространен *аденоматозный полип*, маленький, круглый, выпячивающийся в просвет и имеющий диаметр менее 1 см. Полипы обычно множественные, иногда число их достигает нескольких дюжин. По клиническим данным, их встречаемость на отдельных участках толстой и прямой кишки почти такая же, как и карциномы (на прямой и сигмовидной кишке — 70%, на остальных участках толстой кишки — 30%). Почти 10% полипов заведомо злокачественны (*carcinoma in situ*). Поэтому многие хирурги аденоматозный полип считают преканцероматозным изменением, хотя доказать это пока не удалось (*Stefanics*).

Реже встречается на толстой и прямой кишке *ворсинчатая аденома* (*adenoma villosum*), солитарная, не наследуемая, особенно часто встречаемая на прямой кишке опухоль, которая иногда циркулярно охватывает кишечную стенку. Наиболее характерным ее клиническим симптомом является профузный понос, сопровождающийся потерями огромных количеств калия. Такая чрезмерная потеря калия является результатом активной секреторной деятельности опухоли (*Koves*). Солитарная аденома факультативно злокачественна. Почти в 10% она перерождается в карциному.

Пальпация дает ценную информацию в отношении решения вопроса о доброкачественности или злокачественности аденоматозного полипа и ворсинчатой аденомы. Чем мягче его основание, тем доброкачественнее опухоль, и чем тверже основание — тем она



злокачественнее. Признаками злокачественности служат также большие размеры опухоли, ее темная окраска и изъязвленность. В сомнительном случае лучше все же считать ее злокачественной. Как правило, вопрос решается путем гистологического анализа.

Если обе названные опухоли имеют длинную ножку, удалить их не представляет трудности. Опухоль, находящуюся в прямой кишке, можно, подтянув петель, прижечь. Если она расположена близко к заднему проходу, то она у основания прошивается, нити завязываются на обеих сторонах, после чего опухоль удаляется. Опухоль на ножке в толстой кишке обнажается колотомией, затем прошивается у основания, нити завязываются на обеих сторонах, опухоль удаляется.

Плоский полип или аденома в прямой кишке могут быть коагулированы с помощью круглого диатермического электрода, после чего больной должен подвергаться контролю каждые полгода во избежание рецидивов. Путем небольшой колэктомии удаляются солитарный полип или аденома толстой кишки. В ходе операции во вскрытую толстую кишку вводится стерильный ректоскоп, через который можно выявить подобные образования на иных участках толстой кишки. Непрерывность кишечного тракта восстанавливается с помощью анастомоза по способу «конец в конец». Большой циркулярный солитарный полип или аденома прямой кишки удаляются при брюшиннопромежностной ампутации (см. стр. 563) или передней резекции (см. стр. 573). В последнее время *Reifferscheid* для удаления расположенной в этой области ворсинчатой аденомы предложил проктомукозэктомию (см. стр. 512) с протягиванием сигмовидной кишки.

*Семейный аденоматоз толстой кишки* (некоторые авторы называют его семейным полипозом) — заболевание наследственное, поражающее всю толстую и прямую кишку. Болезнь передается по доминантной наследственности, поэтому часто отмечается у многих членов одной семьи, как правило, в возрасте около 20 лет. В течение 10-15 лет аденомы, рассеянные по всей толстой и прямой кишке, почти в 100% случаев претерпевают злокачественное перерождение, так что примерно к 35 годам такие больные уже обречены. Своевременно произведенная тотальная проктоколэктомия с абдоминальной илеостомией может спасти такого больного. В настоящее время *Reifferscheid* предлагает и в таких случаях проводить колэктомии с проктомукозэктомией (см. стр. 512).

*Неэпителиальные доброкачественные опухоли* на толстой и прямой кишке встречаются редко. Для них характерна покрывающая их здоровая слизистая. По частоте встречаемости следуют лимфома (скопление лимфатических клеток), липома, лейомиома, гемангиома, нейрофиброма и т. д. Липома часто располагается в илеоцекальном изгибе или на илеоцекальной

заслонке и вызывает инвагинацию (см. стр. 485). Гемангиома может вызвать массивное (или не массивное, но часто повторяющееся) внутреннее кровотечение. В таких случаях следует ее удалить, прибегнув к сегментарной резекции кишки или (если она находится на прямой кишке) к брюшинно-промежностной ампутации.

## Гамартомы

Т.н. *ювенильный полип* является неопухолевым дефектом развития ткани, муциноретенционной кистой. Наиболее частым типом его, встречающимся у грудных и маленьких детей, является полип толстой и прямой кишки. Чаще всего он обнаруживается на границе прямой и сигмовидной кишки. Опасности злокачественного перерождения нет, но различные осложнения такой полип может вызвать, например, инвагинацию, поверхностное повреждение, воспаление, кровотечение» закручивание ножки и пр. Глубоко сидящий полип может выпасть через задний проход. Операционное его удаление необходимо лишь, если нарушен пассаж, отмечается вызванное им кровотечение или иное осложнение, а также, если полип расположен вблизи от заднепроходного отверстия.

При синдроме *Peutz—Jeghers* наряду с меланиновыми пятнами на коже пальцев рук и ног, на губах и слизистых оболочках рта могут отмечаться и рассеянные полипы на тонкой и толстой кишке. Болезнь, очевидно, наследственная, поскольку отмечается у многих членов одной семьи. Это не истинная опухоль, а патологическая формация мускулярной слизистой, ветвистая трансформация которой покрыта интактным эпителием. Как правило, на тонкой кишке отмечаются множественные полипы, меньше их бывает на толстой кишке, иногда полипы встречаются при данном заболевании в желудке.

Эти полипы обычно не претерпевают злокачественного перерождения, но зато вызывают опаснейшие кишечные кровотечения, а вырастая до огромных размеров (главным образом, на тонкой кишке) вызывают инвагинацию. Из-за распространенности процесса о расширенной кишечной резекции не может быть речи, в ней нет и надобности, поскольку процесс этот доброкачественный. Небольшой кишечной резекцией удаляется лишь гамартома, причиняющая кровотечение или инвагинацию.

## Воспалительные полипозидные изменения

Самые различные специфические (дизентерия) и неспецифические воспалительные процессы (сегментарный и язвенный колиты, болезнь *Crohn*, рас-

пространяющаяся и на толстую кишку, дивертикулит) могут сопровождаться наряду с некрозом слизистой и полипоидной гипертрофией оставшихся ее участков. Особого лечения при этом не требуется, при неспецифических заболеваниях следует путем оперативного вмешательства способствовать излечению основного заболевания.

Полузлокачественный карциноид Полузлокачественный карциноид появляется на тонкой кишке в форме множественного, а на толстой и прямой кишке — в форме единичного полипа. Карциноид развивается из клеток Кульчитского, энтодермальных по своей природе, содержащих базофильные гранулы и проявляющих аффинитет к импрегнации серебром. Отсюда и название: аргенаффинома. Клетки выделяют 5-гидрокситриптамин, серотонин.

Полипы имеют в диаметре не более 1-2 см, обычно солитарные, иногда на ножке, всегда мобильные, покрыты интактной слизистой и имеют желтоватый цвет. Со временем эти полипы разрастаются, изъязвляются, становясь, по всей вероятности, к этому времени злокачественными.

При доброкачественном карциноиде достаточна локальная эксцизия. Если он больше 2 см, его основание твердое, он изъязвлен, то, по всей вероятности, такой карциноид злокачествен и необходимо удалить путем радикальной операции. Если карциноид расположен в дистальной части кишки, то производится брюшиннопромежностная ампутация.

Редко встречаются случаи, когда к полузлокачественному карциноиду присоединяется злокачественная опухоль толстой кишки (*Lengyel*).

## Злокачественные опухоли

Хирургическое лечение *рака толстой кишки* было уже описано (см. стр. 500) в специальной главе, как и лечение *рака прямой кишки* (см. стр. 558).

*Лимфосаркома* на толстой и прямой кишке встречается очень редко, примерно на 1000 раковых заболеваний приходится 1 саркома. Обычно это ретикулярноклеточная или лимфобластная опухоль. На прямой кишке встречается чаще, чем на толстой. Растет очень быстро, чрезвычайно злокачественна, прогноз плохой, но не безнадежный. Радикальной резекцией, а при локализации в дистальных отделах — брюшиннопромежностной ампутацией следует удалить эту опухоль.

Также редка и *лейомиосаркома*, она также более часто встречается в прямой кишке и удаляется брюшиннопромежностной ампутацией.

Очень редкие виды опухолей *меланома* и *меланосаркома*, встречаются обычно на границе прямой кишки и заднего прохода (*Degrell*).

## Язвенный колит

В медицинской практике укоренилось именно это название, хотя гораздо правильнее было бы называть данное заболевание хроническим неспецифическим проктоколитом, поскольку этот процесс, как правило, начинается в прямой кишке (и наиболее тяжелое поражение остается именно здесь), распространяясь отсюда в центральном направлении, причем часто сопровождается изъязвлением (но не всегда). Лишь в 13% случаев заболевание не поражает прямую кишку (*Gougher*).

Язвенный колит очень тяжелое заболевание неизвестной этиологии, которое в большинстве случаев охватывает участок от слепой кишки до заднего прохода. В 5-10% случаев колит является сегментарным, распространяясь только на правую половину толстой кишки или поражая лишь селезеночный угол. В 10-20% случаев возникает т.н. «backwash» илеоколит, который через илеоцекальную заслонку переходит и на дистальные отделы подвздошной кишки.

В слизистой отмечается тяжелое воспаление, часто изъязвления и образование псевдополипов, причем воспаление распространяется и на мышечную стенку. В тяжелых случаях толстая кишка чрезмерно расширена, стенка ее истончена, местами даже отмечается скрытая перфорация, стенка кишки усеяна псевдополипами.

Основой консервативного лечения является местное и систематическое введение салазопирина, кортизона и имурана. С помощью консервативной терапии следует поддерживать ремиссию и хорошее общее состояние больного, пока это возможно. Обычно это удается в 80-85% всех случаев заболевания. В Венгрии оперативное вмешательство приходится производить примерно в 15% (*Drobni*), в Англии — в 25% всех случаев. Однако спасающая жизнь больного операция должна быть произведена в благоприятный момент, упустить который не следует, поскольку больной в тяжелом состоянии не сможет перенести это вмешательство. Тяжелое состояние вызывает септический процесс, токсическая абсорбция из толстой кишки, лишенной слизистой и большие потери белков (эти потери составляют, согласно *Oardinera Miller* 100-200 г белка ежедневно).

Наиболее частыми осложнениями являются (*Schir*): массивное кровотечение — 2% случаев, перфорация кишки, злокачественное перерождение, перианальный абсцесс и свищ — каждое такое осложнение в 5% случаев, кишечный стеноз, хронический артрит, гепатит — каждое такое осложнение в 10% случаев.

Язвенный колит имеет четыре различных клинических формы:

а) *Острая, молниеносная форма* (10% случаев).

Характерно, что поносы прекращаются, одновременно развивается токсическое расширение толстой кишки и метеоризм, который достигает огромных размеров, возникает угроза перфорации кишки. Если состояние больного в течение двух недель не улучшается, следует произвести операцию, иначе сформируются тяжелые необратимые изменения. При этой форме колита операционная смертность и без того весьма высока (17% по *Aylett* и 29% по *Ooligher*). Если же операция производится в ранней, начальной стадии, показатель операционной смертности значительно снижается (по *Oallagher* — до 9%).

Если общее состояние больного удовлетворительное, то и в этой стадии следует произвести тотальную проктоколэктомию с постоянной абдоминальной илеостомой. Если же состояние больного очень тяжелое и он не сможет перенести большого вмешательства, то оперировать следует в два этапа. При первой операции выполняется субтотальная колэктомия с окончательной абдоминальной илеостомой и надлобковой колостомой на нижней культе сигмовидной кишки. Спустя несколько недель путем брюшиннопромежностной ампутации удаляется оставшийся отрезок толстой и прямой кишки.

б) *Хроническая перемежающаяся форма* встречается в 60% всех случаев. Периоды спонтанного улучшения чередуются с новыми обострениями, такие периоды могут продолжаться от нескольких недель до нескольких месяцев, могут даже исчезнуть все симптомы заболевания.

Операция обоснована только в случае возникновения осложнений.

в) *Хроническая непрерывная форма* возникает в 20% всех случаев. В течение месяцев или нескольких лет симптомы заболевания обостряются, общее состояние больного ухудшается, все чаще появляются осложнения, которые становятся все более опасными.

Радикальную операцию следует производить как можно позже (однако, следить за тем, чтобы не оказалось слишком поздно!).

г) *Внезапная вспышка* бывает в 10% всех случаев. Необходим систематический контроль, терапевтическая и психологическая диспансеризация.

В случае язвенного колита операция показана в следующих ситуациях:

а) При остро-токсической молниеносной форме — как можно раньше.

б) При хронической непрерывной форме — если в течение примерно трех лет болезнь не излечивается окончательно и рентгеновское исследование выявляет необратимые изменения кишки.

в) В случае опасных для жизни осложнений, как массивное кровотечение, перфорация, непроходимость, подозрение на рак. г) При аноректальных сви-

щах и абсцессах. После тотальной проктоколэктомии с абдоминальной илеостомией больной освобождается от этой тяжелой болезни, от токсического и септического состояний, вновь становится полезным членом общества и до конца жизни не имеет обычно никаких ни физических, ни социальных, ни психических ограничений, связанных с проведенной операцией.

*Drobni* заканчивает тотальную проктоколэктомию анальной илеостомой. В Венгрии первая тотальная проктоколэктомия по поводу язвенного колита была произведена в 1949 году *Czeyda-Pommersheimcm*.

## Регионарный энтерит (болезнь Crohn)

При некоторых формах илеоколита на нижней части подвздошной кишки развивается типичный, гиперпластический регионарный энтерит *Crohn*, в то же время на толстой кишке обнаруживается типичный язвенный колит. Согласно *Crohn*, регионарный илеит в 8% случаев сопровождается сопутствующим язвенным колитом. *Goligher* считает, что при такой форме илеоколита болезнь *Crohn* охватывает как тонкую, так и толстую кишку. Редко встречаются случаи, когда регионарное воспаление *Crohn* отмечается только в толстой или прямой кишке, тогда как в тощей его нет. Для процесса характерно некротическо-рубцовое воспаление с клеточной инфильтрацией. Макроскопически выявляется линейное язвообразование и характерный вид слизистой, напоминающей бульжную мостовую, что сопровождается утолщением кишечной стенки и сужением просвета кишки. Регионарные мезентериальные лимфатические узлы увеличены и воспалены.

При операции очень трудно отличить воспаление толстой кишки как от карциномы (если оно ограничено), так и от язвенного колита (если оно диффузное). Показанием к операции чаще всего служит значительное сужение кишечного просвета. Необходимое в таких случаях вмешательство — распространенная резекция с подвздошно-толстокишечным или подвздошнопрямокишечным

Дивертикулез — дивертикулит Дивертикулез толстой кишки чаще всего отмечается в сигмовидной кишке, но гроздь дивертикулов отмечаются иногда и в слепой кишке. Дивертикулез сигмовидной кишки встречается значительно чаще, чем об этом можно думать, так как это заболевание долгое время не причиняет беспокойств, протекая бессимптомно и не обнаруживается. Часто дивертикул отмечается в *appendix epiploica*, при этом образуется каловый камень, который прощупывается, но не виден. Что касается распределения заболевания по частоте его встречаемости у мужчин и женщин, то здесь соотношение составляет 70: 30. Обычно жалобы у больных



появляются после 40 лет. Дивертикул — не врожденное изменение, а приобретенное образование, т.н. герниация слизистой.

При дивертикулах толстой кишки часто раньше или позже возникает воспаление, иногда перфорация, вокруг кишки возникает абсцесс. В других случаях появляются кишечный свищ или свищ между толстой кишкой и мочевым пузырем. В исключительных случаях отмечается непроходимость кишки или тяжелое кишечное кровотечение. На рентгеновском снимке и при операции массивный дивертикулит может быть принят за рак сигмовидной кишки.

В современной медицинской литературе все настойчивее предлагается *раннее проведение операции для предупреждения осложнений* — резекции в пределах здоровых тканей (как правило, передней) с анастомозом по способу «конец в конец». При перфорированном дивертикуле хирургическое вмешательство значительно сложнее. Раньше перфорированную кишку окружали дренажными трубками и производили разгрузочную трансверзостомию. Однако, более целесообразно резецировать перфорированный отрезок кишки и наложить искусственное заднепроходное отверстие на центральную кишечную культю, а дистальную культю погрузить (операция по *Hartmann*).

### Аппендэктомия. Заболевания, имитирующие аппендицит

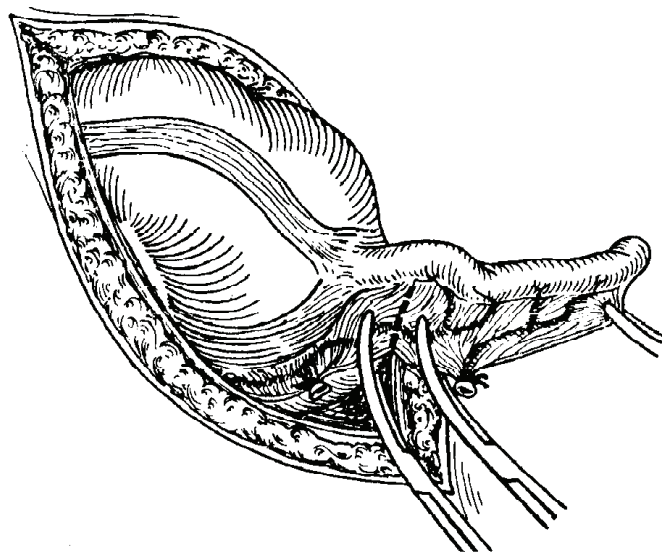
Самым частым вмешательством *и* брюшной полости является аппендэктомия. *Д. А. Аранов* пишет, что больные аппендицитом составляют 42% всех хирургических больных. Молодых начинающих хирургов при этой операции учат производить разрезы, накладывать швы, перевязывать сосуды и пр. Т.н. *простая* аппендэктомия, когда у молодого, худощавого «больного» удаляют здоровый или почти здоровый отросток слепой кишки, — вмешательство легкое, не сложное. Однако отмечается множество переходных случаев от такого вмешательства до широкой брюшной операции. В более сложных ситуациях приходится вскрывать брюшную полость пожилого обитавшего больного, иногда в условиях поздних сроков вмешательства. Находить отросток слепой кишки приходится после получасовых поисков где-то под печенью, причем конец отростка обнаружить не удается, потому что он уже распался где-то в забрюшинном пространстве. Аппендикулярная артерия в глубине кровоточит, и совсем нельзя предвидеть, каков будет путь завершения вмешательства. При таких обстоятельствах приходится весьма нелегко, даже и очень опытному хирургу. На эти возможные трудно-

сти обращают внимание /7. // *Напалков, В. И. Колев* и др.

Тяжесть аппендицита пропорциональна степени и распространенности воспаления. Согласно *Verchbly*, операционная смертность при катаральном аппендиците находится около 0%, при абсцедированном аппендиците она составляет примерно 5%. В случае же диффузного перитонита, вызванного аппендицитом, смертность при операции повышается до 40-50%, а при отдаленных гнойных осложнениях она может даже достигнуть и 80%. *Н.М. Аничков* пишет о трудных формах даже для интраоперационной диагностики, когда приходится дифференцировать от псевдотуберкулеза.

Для удаления червеобразного отростка чаще всего используется для вскрытия брюшной полости *переменный разрез по McBurney*. У худощавых больных этот разрез обеспечивает достаточный доступ для проведения простой аппендэктомии. Если же предвидятся затруднения, рекомендуется вскрыть брюшную полость большим трансмускулярным разрезом. Всегда заманчиво оставить у молодых худых женщин едва заметный рубец после аппендэктомии длиной в 1-2 см, но при этом всегда нужно помнить, что большой и опытный хирург узнается не по малому разрезу.

При аппендиците в ранние сроки заболевания операция проста. После вскрытия брюшной полости отыскивают слепую кишку и выводят ее из брюшной полости. Если червеобразный отросток свободен и без фибринозных или соединительнотканых сращений, то он извлекается из брюшной полости вместе с нижним полюсом слепой кишки. Ассистент должен удерживать слепую кишку так, чтобы основание червеобразного отростка находилось на уровне высшей точки кишки.



**Рис. 5-277.** Аппендэктомия, 1. Брыжейка червеобразного отростка отсекается между двумя зажимами

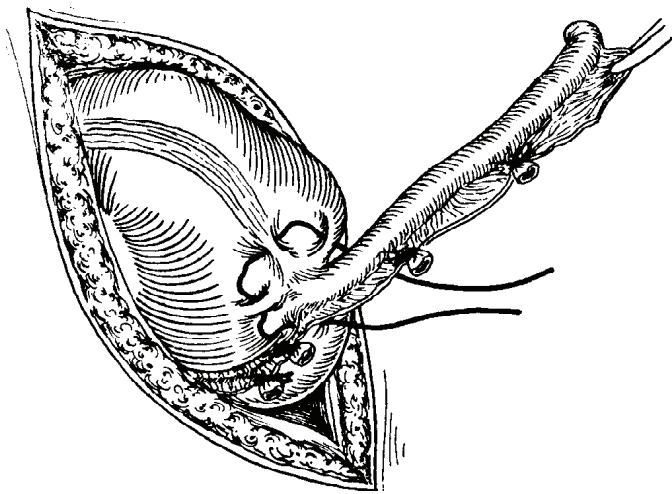


Рис. 5-278. Аппендэктомия, II. Вокруг основания червеобразного отростка на стенку слепой кишки накладывается кисетный шов

Затем следует *скелетирование червеобразного отростка*. Брыжейка червеобразного отростка постепенно отсекается между кровоостанавливающими зажимами, при этом следят за тем, чтобы на оставшейся (проксимальной) культе оставался «воротник» в несколько мм, иначе отсеченная брыжейка выскользнет из инструмента, и может возникнуть опасное кровотечение из аппендикулярной артерии (рис. 5-277). Зажатая инструментами ткань перевязывается.

Следующим шагом является наложение *кисетно-го серо-серозного шва* на стенку слепой кишки вокруг основания червеобразного отростка, служащего как бы центром. При этом нужно следить, чтобы игла проводилась поверхностно, чтобы ее кончик везде просвечивался через очень тонкую висцеральную брюшину (рис. 5-278).

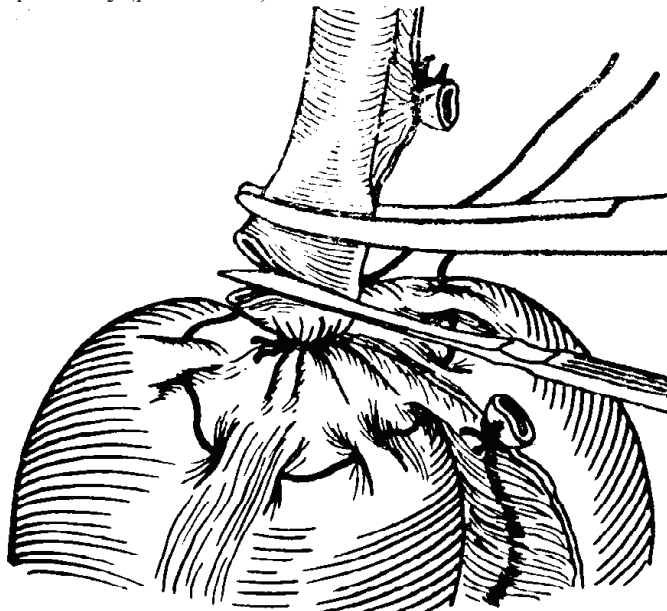


Рис. 5-279. Аппендэктомия, III. Основание червеобразного отростка перевязывается, отросток отсекается

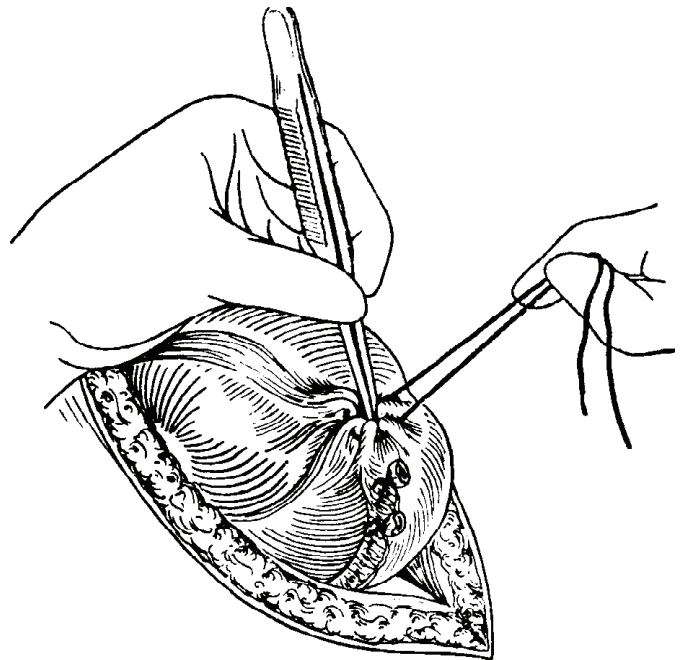


Рис. 5-280. аппендэктомия, IV. Погружение культы червеобразного отростка анатомическим пинцетом и стягивание кисетного шва

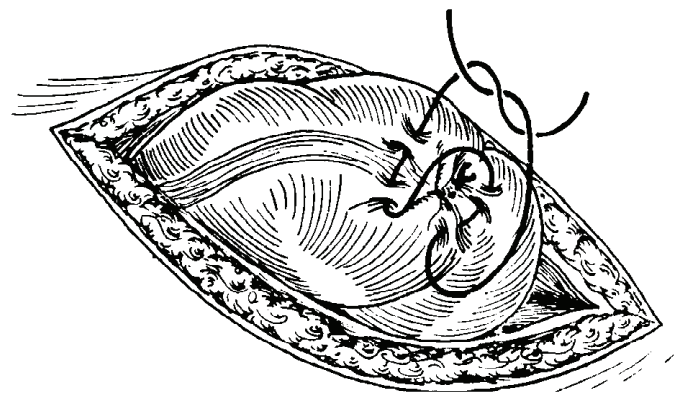


Рис. 5-281. Аппендэктомия. Дальнейшее погружение культы червеобразного отростка производится Z-образным швом

*Основание* приподнятого червеобразного отростка пережимается и в этом месте разможенный зажимом сегмент *перевязывается* тонкой кетгутовой лигатурой. Затем по краю, обращенному к сторону слепой кишки, дистальнее места перевязки отросток снова пережимается, после чего *отсекается* ниже зажима скальпелем и удаляется (рис. 5-279).

Оставшаяся *короткая культа* червеобразного отростка *погружается* под кисетный шов. Анатомическим пинцетом, одной рукой, культа погружается в сторону просвета слепой кишки, между тем другой рукой захватываются две нити кисетного шва и стягиваются (рис. 5-280), после чего завязываются узлы кисетного шва. Инфицированную культю червеобразного отростка (толстая кишка!) погружают, накладывая дополнительно поверх кисетного еще и Z-образный шов (рис. 5-281).

Важно, чтобы отдельные этапы операции имели указанную очередность. После раздавливания отрос-

тка операция уже нестерильна, а потому все приготовления к погружению отростка должны быть произведены заранее.

После погружения и перитонизации культи отростка производится ревизия культи брыжейки отростка. Если она не кровоточит, то анатомическим пинцетом слепая кишка возвращается в брюшную полость, лапаротомический разрез послойно зашивается без дренирования. Тем самым аппендэктомия заканчивается.

От этой типичной операции существует *множество различных отклонений*. После вскрытия брюшной полости опорожняется чистый или мутный *экссудат*, возможно, даже густой гной. В таких случаях нужно следить за тем, чтобы отграниченный перитонит не превратился в диффузный, разлитой. В брюшную полость медиально книзу и вверх вводятся марлевые тампоны, чтобы гной не попал в свободную брюшную полость. После окончания операции эти тампоны удаляются.

Часто отмечаются фибринозные сращения воспаленного червеобразного отростка с большим сальником, который утолщается, становится хрупким и кровоточивым. После изоляции брюшной полости с помощью тампонов нужно попытаться пальцем или анатомическим пинцетом тупо отделить воспаленный участок сальника от флегмонозно измененного отростка. Если сращения очень прочные, рекомендуется не разъединять их, а удалить червеобразный отросток вместе с приросшей к нему частью сальника, резецируя на границе интактных и воспаленных тканей.

Бывает, что после вскрытия брюшной полости *не удается отыскать червеобразный отросток*, и слепая кишка не выводится из брюшной полости. В таких случаях наилучшим ориентиром для отыскания отростка является поиск его от той точки слепой кишки, где встречаются друг с другом три гладкомышечных тяжа, чтобы продолжиться уже в стенке червеобразного отростка. Следуя вниз вдоль любого из этих тяжей, мы достигнем основания червеобразного отростка. При необходимости слепую кишку можно мобилизовать так, чтобы на боковой стороне ее пересечь заднюю париетальную брюшину и отделить кишку от задней брюшной стенки.

Нередко верхушка червеобразного отростка бывает фиксирована сращениями к задней брюшной стенке. Бывает также, что червеобразный отросток проходит *позади слепой кишки вверх* и его верхушка находится между печенью и нижней полой веной. Положение еще более осложняется, если верхушка червеобразного отростка окружена небольшим или значительным абсцессом.

Червеобразный отросток, приращенный к задней брюшной стенке или перфорирующий туда, нужно попытаться освободить от фибринозных или соединительнотканых сращений с помощью указательного пальца правой руки и извлечь его. Если это уда-

тся, то вслед за тем производится типичная аппендэктомия. В случае же неудачи следует прибегнуть к *ретроградной аппендэктомии*. На слепой кишке отыскивается основание червеобразного отростка. Непосредственно рядом с отростком в этом месте диссектором прокалывается брыжейка отростка, через полученное отверстие протягивается толстая нить, с помощью которой основание отростка подтягивается из глубины (*рис. 5-282*).

Теперь уже брыжейка отростка захватывается диссектором по всей ее ширине, проксимально перевязывается и дистальнее этого места отсекается. Если брыжейка червеобразного отростка очень широкая, ее отсечение проводится постепенно, в несколько приемов. На слепую кишку накладывается кисетный шов, отросток отсекается у его основания, культя отростка погружается в слепую кишку.

Дистальная часть отростка вытягивается с помощью инструмента наружу, при этом ножницами освобождают его от сращений, следя за тем, чтобы была удалена и вся верхушка отростка.

Бывает и так, что после вскрытия брюшной полости или в ходе поисков отростка вскрывается полость зловонного гнойного *отграниченного абсцесса* (бактерии коли). Его содержимое опорожняется с помощью отсасывания и марлевых тампонов. В таком случае аппендэктомию можно произвести лишь, если легко находят червеобразный отросток и удаление его не сопряжено с трудностями. Ни в коем случае не следует манипулировать в брюшной полости, нельзя нарушить защитный воспалительный барьер вокруг абсцесса, предохраняющий от распространения инфекции в брюшной полости.

В случае хорошо отграниченного периаппендикулярного абсцесса — независимо от того, удалили ли червеобразный отросток или нет, — в полость абсцесса вводится мягкий дренаж (т.н. дренаж Penrose), разрез брюшной стенки над дренажной трубкой сужается несколькими швами.

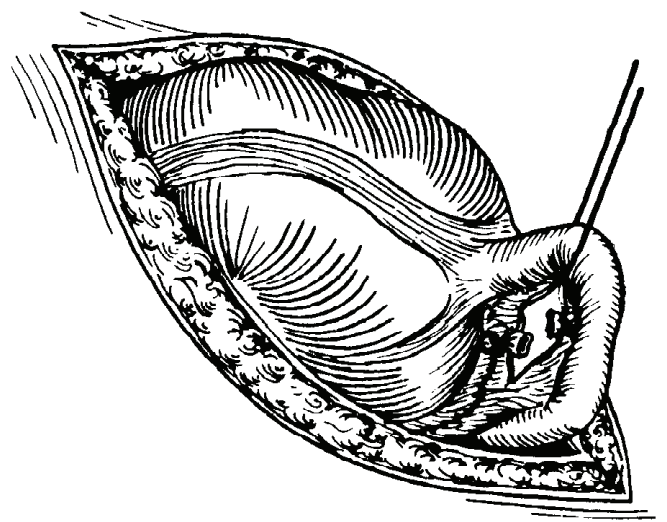


Рис. 5-282. Ретроградная аппендэктомия



Такой дренаж, если нет готовой трубки Penrose, можно изготовить в ходе операции из куска резиновой перчатки. Твердый дренаж вводить не рекомендуется, так как через несколько дней он может вызвать пролежни в тонкой (к тому же воспаленной) стенке слепой кишки и привести к образованию калового свища. После очищения полости абсцесса дренаж Penrose легко удаляется через 6-8 дней после операции.

В редких случаях при вскрытии брюшной полости обнаруживается диффузное гнойное воспаление, гной выделяется отовсюду, отграниченного абсцесса не возникло, никаких спаек между кишками вокруг червеобразного отростка нет.

В случае такого *разлитого перитонита* червеобразный отросток удаляется и в *Дугласово пространство* вводится *дренаж*: дренажная трубка должна быть тонкой, ее проводят через отверстие в брюшной стенке, в первые дни после операции через дренажную трубку в брюшную полость вводятся антибиотики (главным образом — тетрациклин). Может быть произведено и *длительное промывание брюшной полости через дренаж*: через одну из дренажных трубок в верхнюю часть брюшной полости вводят физиологический раствор (1 л в день = 15 капель/мин. Через одну или несколько более толстых дренажных трубок этот раствор отсасывается из нижнего отдела брюшной полости (из Дугласова пространства). К промывающей жидкости можно также добавить и антибиотик (см. стр. 712).

Многие хирурги еще и сейчас придерживаются старой практики и закрывают брюшную полость при разлитом перитоните наглухо, без дренирования (*Bugyi*).

Если при перевязке брыжейки отростка нитки прорезаются и возникает *сильное артериальное кровотечение*, следует помнить, что аппендикулярная артерия является одной из ветвей а. ileocolica, артерии, отходящей от верхней брыжеечной артерии. У тучных пожилых больных нередко зажим соскальзывает с сосуда или прорезаются нити, и кровотечение происходит из все более центрально расположенных отделов. Даже опытным хирургам иногда приходится встречаться с тем, что остановить кровотечение удастся только, остановив циркуляцию во многих сосудах, идущих к последнему отрезку подвздошной кишки, а операцию приходится заканчивать резекцией тонкой кишки и илеоколотомией! К счастью, такие случаи встречаются очень редко. *Никогда нельзя ожидать остановки кровотечения от тугой тампонады.*

И наконец несколько слов о *закрытии операционной раны*. Если гнойного экссудата в брюшной полости не было обнаружено, ее можно ушивать послойно обычным способом, наглухо. Если же был обнаружен гнойный процесс, правильнее сшить все слои за исключением кожи и подкожной жировой клетчат-

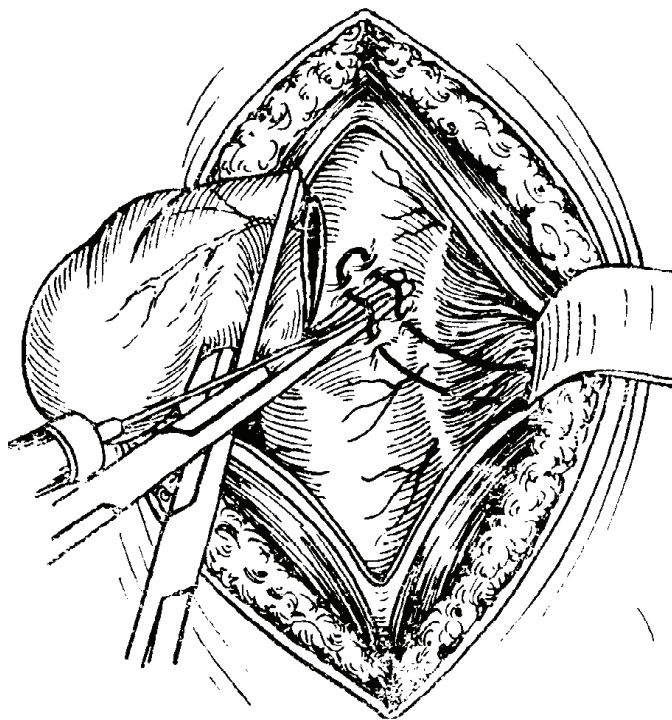
ки однорядными кетгутowymi узловатыми швами. Тем самым отдельные слои брюшной стенки тесно накладываются друг на друга, препятствуя проникновению между ними гноя. Кожная рана ушивается несколькими ситуационными швами, поскольку подкожная жировая клетчатка наиболее склонна к нагноениям. Этим методом, если и не удастся во всех случаях гнойного аппендицита предотвратить нагноение раны брюшной стенки, то снизить число таких осложнений безусловно можно: они возникают гораздо реже, чем при отдельном ушивании каждого слоя брюшной стенки.

Лечение абсцессов Дугласова пространства, связанных с острым аппендицитом, описывается на стр. 707.

### Процессы, вызывающие симптомы, напоминающие аппендицит

При операции по поводу подозреваемого аппендицита может случиться, что *червеобразный отросток окажется совершенно интактным*. В таком случае приходится решать вопрос о том, есть ли в брюшной полости какой-либо иной патологический процесс, требующий хирургического лечения. При этом наиболее часто обнаруживаются:

*Воспаленный Меккелев дивертикул*. При этом так же, как и при аппендиците, в брюшной полости обнаруживается серозный гнойный экссудат.



**Рис. 5-283.** Операция при Меккелевом дивертикуле. Дивертикул отсекается, отверстие в кишке зашивается узловатым матрацным серо-серозным швом

Меккелев дивертикул (см. стр. 339) в форме пальцевидного выпячивания обнаруживается на проти-

воположном брыжейке краю подвздошной кишки, в 40-100 см центральнее от илеоцекальной заслонки. Длина его 2-10 см, окружность несколько меньше, чем окружность кишки. Просвет дивертикула не обязательно покрыт слизистой подвздошной кишки, бывает, что он покрыт слизистой желудка, двенадцатиперстной кишки или толстой кишки, в стенке могут быть и островки поджелудочной железы. У большинстве людей Меккелев дивертикул на протяжении всей жизни остается незалеченным.

Если он имеет узкую шейку, в нем застаивается кишечное содержимое, что приводит к появлению симптомов, напоминающих острый аппендицит. Поэтому у любого больного, которого оперируют по поводу аппендицита и в ходе операции этого заболевания не обнаруживают, обязательно необходимо произвести обследование последнего метра подвздошной кишки для исключения возможности воспаления Меккелева дивертикула.

Значительные симптомы в животе могут быть вызваны пептической язвой дивертикула, кровотечением из нее или перфорацией, странгуляционной непроходимостью, вызванной дивертикулумом. Бывает, что дивертикул вворачивается в просвет подвздошной кишки, инвагинируется и, как «инородное тело», вызывает гиперперистальтику, в результате чего может возникнуть подвздошно-подвздошная, или подвздошно-толстокишечная инвагинация.

Оперативное удаление Меккелева дивертикула показано

- с *терапевтической целью*, когда после вскрытия брюшной полости обнаруживаются патологические изменения дивертикула (воспаление, кровотечение, перфорация);
- с *целью профилактики*, если при лапаротомии, проводящейся с любой другой целью, в брюшной полости больного, находящегося в хорошем общем состоянии, обнаруживается как побочная находка интактный Меккелев дивертикул; при наличии в брюшной полости тяжелого патологического процесса иной этиологии (острый аппендицит, перфорация желудка, опухоль толстой кишки и т. п.) от операции удаления дивертикула в целях профилактики лучше отказаться.

Если основание дивертикула интактно, то, не нарушая непрерывности кишечного тракта, удаляют только дивертикул. Вершина дивертикула поднимается вверх, на его основание, тесно рядом друг с другом накладываются два жестких зажима и электроножом отсекают дивертикул (рис. 5-283). Над инструментом, оставшемся на кишке, на кишечную стенку накладываются узловатый матрацный серозный шов, инструмент снимается, нити натягиваются, а затем завязываются. Не рекомендуется погружать основание дивертикула

кисетным швом так, как это принято при погружении культы червеобразного отростка, так как это может привести к сужению просвета тонкой кишки.

Если основание дивертикула воспалено, утолщено, и патологический процесс распространился уже и на подвздошную кишку, то участок кишки с дивертикулумом иссекается в пределах здоровых тканей, непрерывность тонкой кишки восстанавливается анастомозом по способу «конец в конец».

В случае инвагинации, вызванной Меккелевым дивертикулумом, следует попытаться произвести дезинвагинацию и, если он не удастся, резецировать весь патологически измененный участок кишки.

При *перфорации желудка* в брюшной полости обнаруживается мутная, не гнойная, смешанная с воздухом и, возможно, с кусочками пищи жидкость, которая и после отсасывания и осушивания продолжает снова просачиваться из верхнего отдела брюшной полости в нижний. После установления правильного диагноза не следует пытаться устранить перфорацию желудка из *косого* нижнего лапаротомического разреза. Эта рана ушивается, после чего желудок обнажается новым верхним лапаротомическим разрезом. Однако, если производилась нижняя трансректальная лапаротомия, то этот разрез можно продолжить вверх до реберной дуги. (В этом преимущество подобного разреза в сомнительных случаях).

При *перфорации желчного пузыря* в брюшной полости обнаруживается желтовато-зеленая слизистая жидкость, содержащая иногда даже желчные камни.

Если процесс был вызван *острым панкреатитом*, то следует поступить так, как это было указано на стр. 645.

При *тромбозе* или *завороте тонкой кишки* в брюшной полости много кровянистой, напоминающей лак жидкости. Первоначальный лапаротомический разрез может быть продлен вверх и вниз, после чего выполняется необходимая операция (резекция кишки).

Если аппендицит не обнаруживается, а в брюшной полости, несмотря на это, есть *гной*, то скорее всего следует думать о воспалении придатков, Меккелева дивертикула, о перфорации желчного пузыря или дивертикула сигмовидной кишки.

Если в ходе операции по поводу подозрения на аппендицит во всей брюшной полости *никаких патологических* изменений не обнаруживается, то принято удалять здоровый отросток слепой кишки. Против этого не может быть особых возражений. В том же случае, если обнаруживается любой из перечисленных патологических процессов в брюшной полости, удаление здорового червеобразного отростка противопоказано. Не рекомендуется нагружать и без того тяжело больного аппендэктомией, которая сопровождается вскрытием просвета толстой кишки.

## Приложение

Готовясь произвести аппендэктомия у девушки или женщины, при вскрытии брюшной полости может оказаться, что диагноз был поставлен неправильно, симптомы были вызваны каким-либо острым гинекологическим заболеванием. Наиболее частыми в таких случаях патологическими изменениями следует считать *внематочную беременность и перекрученную овариальную кисту*.

Здесь нельзя медлить с целенаправленными действиями. Любой хирург должен уметь достаточно правильно выполнить соответствующую операцию. Поэтому следует ниже остановиться на описании хода этих вмешательств.

Если после вскрытия брюшной полости разрезом по *McBurney (Дьяконову - Волковичу)* или трансмукулярным разрезом в брюшной полости обнаруживается немного крови и речь идет о молодой больной, то прежде всего следует думать о кровоточащей лопнувшей овариальной кисте. Если обнаруживается такая киста, задача хирурга состоит лишь в том, чтобы несколькими серозными швами устранить источник кровотечения. Если в брюшной полости обнаруживается большое количество крови, то прежде всего нужно думать о *лопнувшей маточной трубе*. В результате в брюшной полости может оказаться несколько литров крови. Значительно реже наблюдается т.н. *трубный аборт*, когда кровь остается *внутри* трубы (*haematokele tubaria*), труба достигает размера яблока, но не лопаются. В таком случае в брюшную полость попадает небольшое количество крови или кровянистой серозной жидкости.

При *закрученной овариальной кисте* в брюшной полости обнаруживается кровянистая, прозрачная серозная жидкость, как правило, эта жидкость сразу же обращает на себя внимание, как и подвижная, перекатывающаяся с места на место киста, на поверхности которой видны растянутые широкие вены и, возможно, уже пятна некроза.

В случае *подозрения на гинекологическое заболевание* оперирующий хирург вводит левую руку в брюшную полость, отыскивает заднюю поверхность матки, которая служит исходным ориентиром, и прошупывая отсюда вправо, обследует правый придаток. Если здесь обнаруживаются патологические изменения, то для проведения операции достаточно лишь продолжить первоначальный лапаротомический разрез вниз. Если же патологически измененным оказывается левый придаток, то не следует любой ценой пытаться прооперировать его из правостороннего разреза. Этот разрез следует ушить, а затем произвести нижнюю срединную лапаротомию. Если из-за массивного кровотечения приходится торопиться, то сначала производится срединная лапаротомия, останавливается

кровотечение и уже после этого в спокойной обстановке закрываются обе лапаротомические раны.

Между тем вводят реомакродекс (плазма-экспандер), если есть необходимость, то это дополняется переливанием крови. Низкое кровяное давление не прекращает кровотечения, но может вызвать обратимые изменения в головном мозгу, в почках, в печени и других органах.

## Разрыв трубы

Твердый на ощупь яичник найти не трудно, за него поднимают весь придаток. Отсасывается из брюшной полости такое количество крови, которое обеспечивает хорошую видимость.

Остановка кровотечения является задачей первостепенной важности. Для этого необходимы два зажима. Один накладывается *медиально* на начальный отрезок трубы и непосредственно проходящую под ним трубную ветвь маточной артерии. Другой зажим накладывается *латерально*, непосредственно под ворсинками трубы. Над яичником зажимается короткий конечный отрезок *lig. suspensorium ovarii*, *lig. infundibulo-ovagicum* и в ней трубная ветвь артерии яичника (*рис. 5-284*). Кровотечение тотчас же останавливается, кровяное давление больной начинает подниматься. Теперь хирург располагает временем для того, чтобы отсосать кровь из брюшной полости полностью и спокойно завершить вмешательство.

При разрыве трубы, как и при трубном аборте труба удаляется. Операция напоминает аппендэктомию. Яичник и снабжающие его сосуды (ветви, отходящие к яичнику от маточной и яичниковой артерий) щадятся. Ветви проходят в брыжейке трубы (*т. tubarii*) и в брыжейке яичника (*т. ovarici*), обе связки являются составной частью широкой связки (*lig. latum*). В брыжейках артерии, отходящие от маточной и яичниковой артерий, анастомозируют между собой.

Труба поднимается из брюшной полости, яичник свободно западает назад. Между двумя парами инструментов, как можно ближе к трубе постепенно вплоть до тела матки отсекается брыжейка трубы (*рис. 5-285*). Это производят подобно тому, как отсекалась брыжейка червеобразного отростка до слепой кишки при аппендэктомии. На матку, в тубарный ее угол заранее накладывается П-образный шов, начальный отрезок трубы в форме клина *иссекается* из стенки матки, шов завязывается. Тем самым на этой стороне может быть предотвращена новая трубная беременность (*рис. 5-286*).

Сосуды, проходящие в брыжейке трубы, перевязываются, зажимы снимаются. Нити завязывают друг с другом, тем самым рана брыжейки трубы сужается. Круглая связка матки (*lig. rotundum*) накладывается на тубарный угол матки и линию разреза брыжейки трубы и фиксируется к ним несколькими серозными швами (*рис. 5-287*).



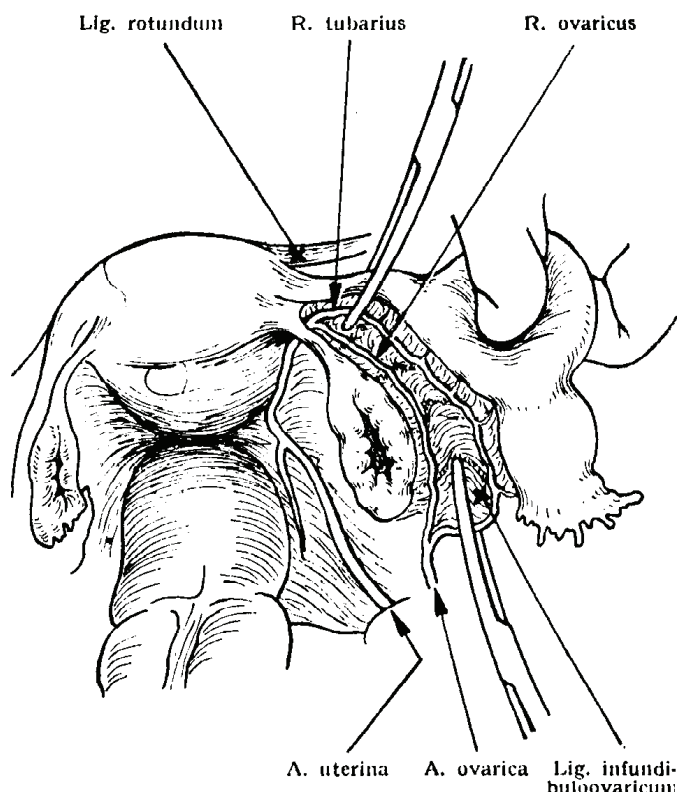


Рис. 5-284. Операция при разрыве трубы матки, I. Остановка кровотечения с помощью двух зажимов

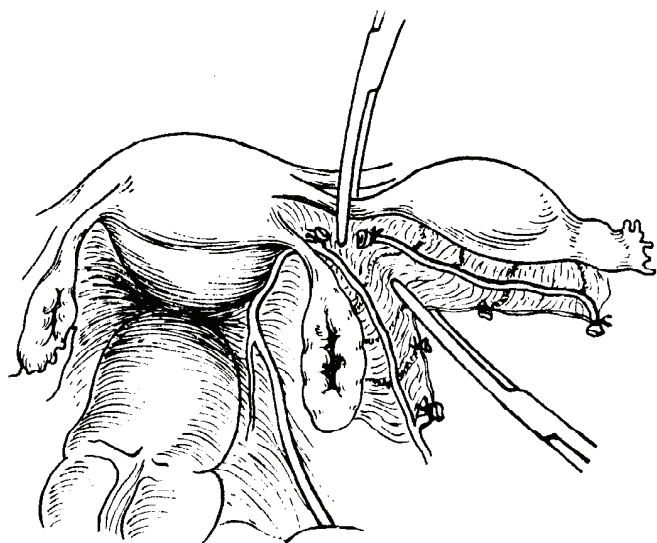


Рис. 5-285. Операция при разрыве трубы матки, II. Скелетирование трубы матки

Тем самым полностью перитонизируется раневая поверхность. Затем пальпируется придаток другой стороны. Очень редко встречается двухсторонняя трубная беременность, гораздо чаще наряду с трубной беременностью на одной стороне приходится обнаруживать на другой гематосальпинкс из-за перетекания крови. Если гематосальпинкс приобретает большие размеры, то обосновано удаление и второй трубы.

Брюшная полость закрывается наглухо, без дренирования.

### Закрученная овариальная киста

Киста может иметь всего несколько сантиметров в диаметре, а может быть и величиной с человеческую голову. Перекручивание ножки овариальной кисты в 10-20% случаев приводит к появлению симптомов острого живота.

Обычно в закрученную ножку кисты попадает и труба. В таких случаях ножка кисты содержит следующие образования: трубу, собственную связку яичника, широкую связку, подвешивающую связку яичника и круглую связку (рис. 5-288).

Кисту, словно мяч, берут двумя руками и вращают в нужную сторону, чтобы образования перекрученной ножки распрямились. После выяснения анатомической ситуации производится аднексэктомия, т. е. труба и яичник вместе с кистой удаляются (рис. 5-289). Ход этой операции следующий:

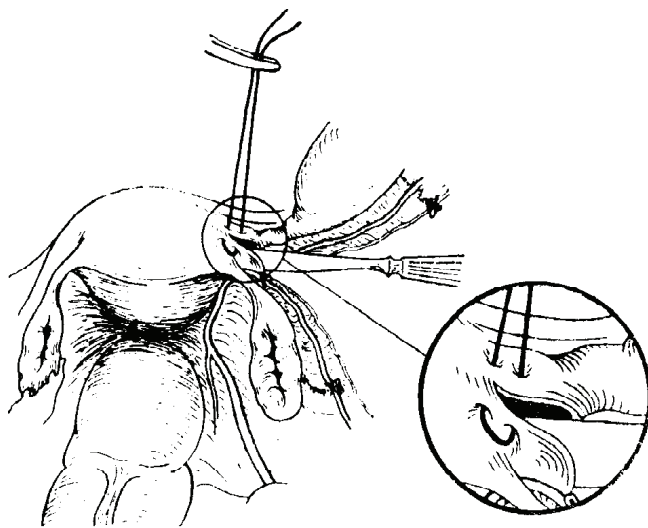


Рис. 5-286. Операция при разрыве трубы матки, III. Иссечение уголка трубы матки и ушивание

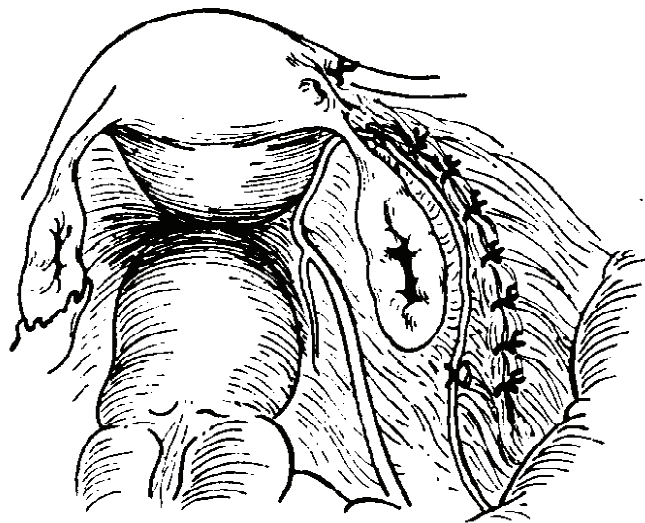
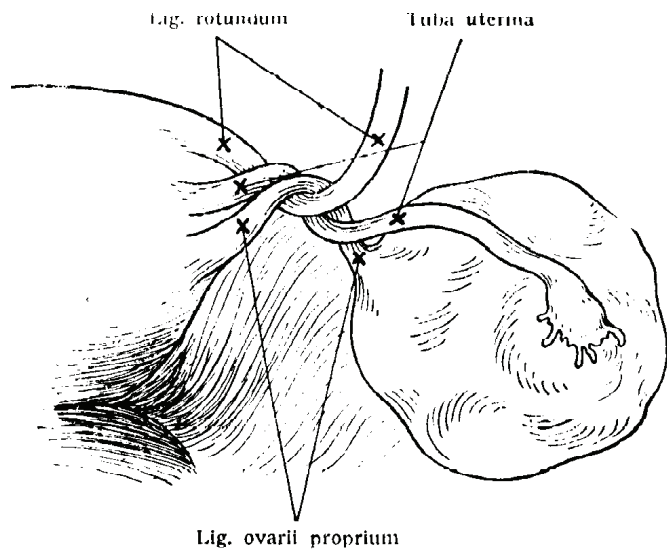
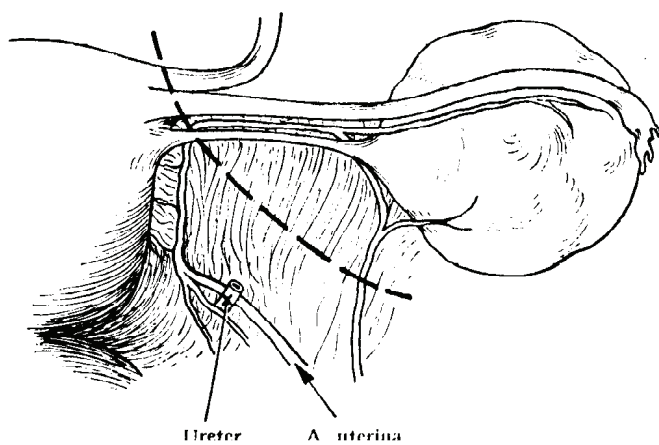


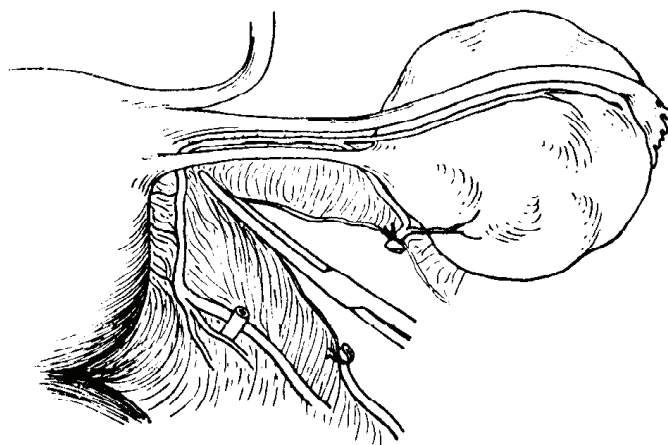
Рис. 5-287. Операция при разрыве трубы матки, IV. Подшивание круглой связки матки к линии швов



**Рис. 5-288.** Операция при перекрученной овариальной кисте, 1. Закрученные связки



**Рис. 5-289.** Операция при перекрученной овариальной кисте, II. Образование, подлежащие удалению



**Рис. 5-290.** Операция при перекрученной овариальной кисте, III. Удаление кисты и трубы матки

Латерально, под яичником между двумя инструментами перерезается подвешивающая связка яичника. Медиально, непосредственно возле матки прошивается труба и собственная связка яичника. Под трубой и яичником, начиная сбоку, пересекают обе пластинки широкой связки до тела матки, угол трубы в форме клина иссекается из стенки матки (рис. 5-290), наложенный здесь шов завязывается. Обе пластинки широкой связки по всей длине раны сшиваются друг с другом узловатыми серо-серозными швами, нити завязываются друг с другом, рана покрывается круглой связкой. Таким образом оказывается полностью перитонизированной поверхность широкой связки. Брюшная полость закрывается наглухо, без дренирования.

## Операции на прямой кишке

### Хирургическая анатомия прямой кишки

Прямая кишка, не соответствуя своему названию (лат. *rectus* = прямой), проходит далеко не прямо. Если смотреть сбоку, то можно видеть, что она образует S-образный изгиб, верхний, больший конец которого повторяет изгиб крестца. У вершины копчиковой кости кишка также изгибается, более короткий этот нижний изгиб ее заканчивается в заднепроходном отверстии. Вверху прямая кишка без четкой границы переходит в сигмовидную на уровне III крестцового позвонка. Переходный участок длиной в несколько сантиметров из-за его особой важности принято называть в хирургии *ректосигмоидальным отделом* кишки.

*Эмбриологическое развитие* прямой кишки начинается со сращения двух отдельных трубок. Большая, верхняя часть кишки длиной примерно 15 см называется *ампулой прямой кишки*, она эктодермального происхождения и выстлана слизистой, покрытой цилиндрическим эпителием. Нижняя, более короткая — всего около 3 см — часть кишки — это т.н. *анальный канал*, он эктодермального происхождения и выстлан перерожденной кожей, т.н. *анодермой*. На основе всего этого было бы правильнее называть прямую кишку *аноректум*, ведь она состоит из двух частей: анального канала и собственно прямой кишки (*rectum*).

Наружным концом анального канала является *анальное*, или *заднепроходное отверстие* (иначе *linea apocutanea*). Верхний, внутренний конец его — *аноректальная линия* (синонимы: *linea dentata*, *linea rectinata*), по этой линии без четкой границы встречается два вида эпителия. На этом участке слизистая образует 8-10 продольных складок (*columnae rectales Morgagni*), которые внизу, на уровне аноректальной линии заканчиваются в *бугорках анального канала*. Между бугорками натянуты тонкие *мембрановидные клапаны* (*valvulae semilunares*). Эти бугорки и обращенный кверху свободный край клапанов образуют аноректальную линию. На наружной стороне кла-

панов находятся маленькие карманы, т.н. *анальные крипты*, от дна которых открываются *анальные железы*, глубоко вдающиеся между анодермой и мускулатурой сфинктера (рис. 5-291).

Сложная анатомическая структура играет важную роль в патогенезе весьма частых заболеваний анального канала.

Собирающийся и застаивающийся в криптах кал, воспалительная гипертрофия анальных бугорков, инфекция анальных желез — все это, наряду со множеством других, — важные факторы, вызывающие воспаления, абсцессы, свищи анального канала.

Ампула прямой кишки, эта собственно прямая кишка, является наиболее широкой частью толстой кишки. Она распространяется кверху от аноректальной линии до сигмовидной кишки, где начинаются характерные, тесно расположенные друг возле друга поперечные складки слизистой.

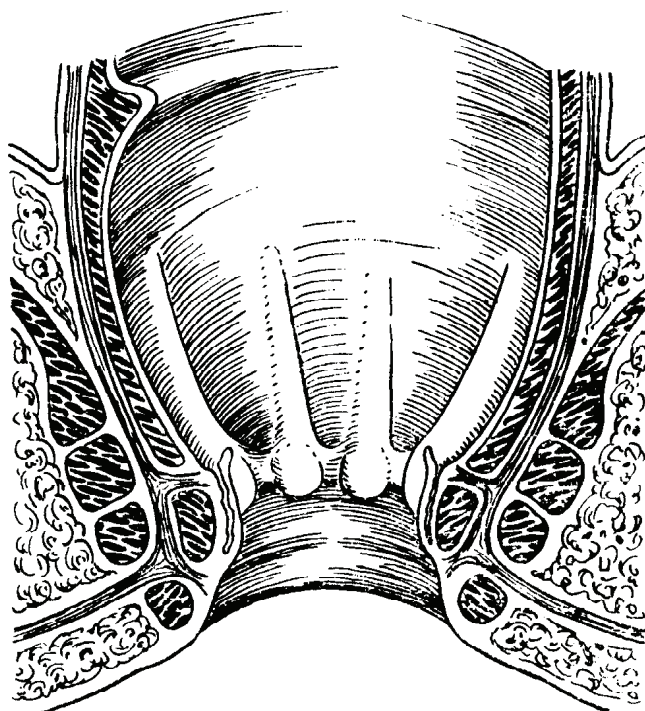


Рис. 5-291. Поперечное сечение нижней части прямой кишки



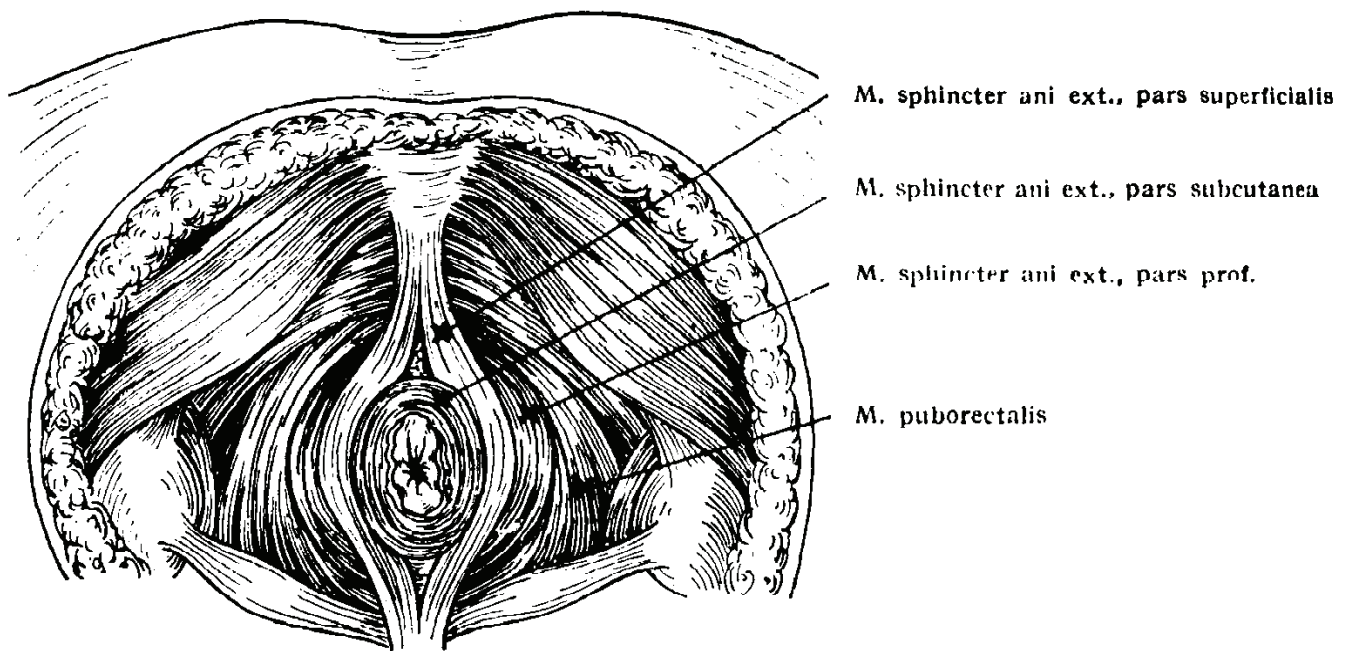


Рис. 5-292. Запирающие мышцы прямой кишки (вид снизу)

Слизистая, выстилающая ампулу прямой кишки, на всем протяжении имеет гладкую поверхность, в ней всего три горизонтальных складки, охватывающие половину окружности ампулы. Это полускладки, состоящие из слизистой, подслизистой и циркулярной мускулатуры, проходя снизу вверх, они выпячиваются в просвет кишки сначала слева, потом справа и затем снова на левой стороне. Средняя складка расположена примерно на уровне основания Дугласова пространства.

Основной функцией прямой кишки является задержка кала и газов, идущих сверху, до тех пор, пока не наступит произвольный акт дефекации. Эту способность называют (фекальной) континенцией (от лат. continentia = самоконтроль). Потеря ее является для больного серьезной проблемой. Не один человек скорее отказался бы от одной из конечностей, чем согласился лишиться сфинктера прямой кишки. Континенция — результат сложной деятельности, гармоничного функционирования органов континенции.

К этой системе относятся рецепторы, воспринимающие различные раздражения. Они расположены в стенке ампулы прямой кишки и в анодерме. Рецепторы передают «информацию» эффекторам, влияют на них. Сюда же относится поперечнополосатая произвольная, запирающая мышца (m. sphincter externus), присоединяющаяся к ней нижняя часть поднимающей (m. levator ani) мышцы (m. puborectalis), гладкомышечная по своей структуре внутренняя (непроизвольная) запирающая мышца (m. sphincter internus) и пещеристое тело прямой кишки (corpus cavernosum recti). Это пещеристое тело расположено под слизистой анодермы и аноректальной границы,

его кровоснабжают артерии, как и пещеристое тело полового члена, но пещеристое тело прямой кишки гораздо меньше пещеристого тела полового члена. Это наполненная кровью губка — тончайший настрейщик деятельности органа континенции (как бы «винт микрометра»).

Континенция обеспечивается за счет сложной системы запирающих мышц. Внутренняя циркулярная гладкая мускулатура прямой кишки охватывает и две верхние трети анального канала. Нижний конец этой мышцы, имеющий форму утолщенного кольца, — внутренний сфинктер (m. sphincter internus), который имеет вегетативную иннервацию, а потому остается интактным и после повреждения спинного мозга. Наружная запирающая мышца (m. sphincter externus) охватывает нижние две трети анального канала. В средней трети анального канала оба сфинктера покрывают друг друга, между ними заключена лишь тонкая пластинка продольной мускулатуры прямой кишки. Эта мышца также имеет вегетативную иннервацию, в то время как наружный сфинктер иннервирован соматически.

Наружная (произвольная) запирающая мышца состоит из нескольких частей. Если начинать со стороны кожи, то наиболее поверхностной является подкожная часть (pars subcutanea), тонким кольцом охватывающая анальное отверстие. Если пальпировать со стороны заднепроходного отверстия, то вверх от подкожного сфинктера можно ощутить межсфинктерную борозду, отделяющую данную мышцу от нижнего края внутреннего сфинктера.

Следующая, более глубокая часть наружного сфинктера его поверхностная часть (pars superficialis). Эта

овальная мышца состоит из двух полуокругов, которые начинаются от кончика копчиковой кости в виде анальнокопчиковой связки. Позже, превращаясь в мышцу, они с боков охватывают анальный канал, заканчиваясь спереди в сухожильном центре промежности (*centrum tendineum perinei*) (рис. 5-292).

Наиболее сильной и важной частью наружного сфинктера является его глубокая часть (*pars profunda*). Она опять образует полное кольцо вокруг средней трети анального канала (и нижним концом внутреннего сфинктера). Таким образом кверху от анальнокопчиковой связки позади нее — если смотреть со стороны кожи, образуется небольшое, выполненное жировой клетчаткой пространство (*spatium retroanale*), которое соединяет оба боковых перианальных пространства (*spatium perianale*) (рис. 5-293).

К запирающей мышечной системе прямой кишки относится и мышца, поднимающая задний проход (*m. levator ani*). Эта мышца начинается с внутренней поверхности таза и напоминает перевернутую палатку, вход которой открыт кпереди и у вершины которой проходит прямая кишка. Эта мышца представляет собой прочный мышечный тяж П-образной формы, который, отходя от одной из лонных костей, наподобие подковы охватывает нижнюю часть прямой кишки и прикрепляется своим другим концом на другой лонной кости. Эту важнейшую часть мышцы принято называть пуборектальной (*pars puborectalis*; рис. 5-294).

Глубокая часть наружного сфинктера и пуборектальная часть мышцы, поднимающей задний проход, сливаются, образуя самую сильную и самую важную часть всей запирающей системы. Она имеет и свое название *сфинктер прямой кишки* (*sphincter recti*) или *компрессор прямой кишки* (*compressor recti*).

Отдельные авторы по-разному оценивают значение различных составных частей запирающей системы. Так, *Vason* доказал, что без утраты континенции могут быть рассечены внутренний сфинктер + подкожная и поверхностная части наружного сфинктера, если компрессор прямой кишки сохранен. Анальнокопчиковая связка фиксирует нижний конец прямой кишки кзади. Над ней крючок мышцы, поднимающей задний проход, втягивает кпереди прямую кишку. Эти две противоположных по своему направлению силы надежно запирают дистальный отдел кишки. В отличие от вышесказанного *Stelzner* считает наиболее важную функцию внутреннего сфинктера, так как, по его мнению, только гладкая мышца способна без больших затрат энергии постоянно тонически сокращаться, постоянно запирая прямую кишку.

*Длинная мышца прямой кишки* отделяет внутренний сфинктер от наружного. Нижний конец этой мышцы метлообразно расходится в стороны. Отдельные волокна повернуты внутрь и, проходя через

внутренний сфинктер, прикрепляются в слизистой (*m. submucosus ani* или *m. sustentator mucosae*, от латинского *Sustentator* = опора). Другие волокна обращены кнаружи и, проходя между подкожной и поверхностной частями наружного сфинктера наподобие перегородки разделяют на две части жировую клетчатку ишиоректального углубления. Эта перегородка получила название поперечной (*septum transversus*). Отдельные волокна мышцы, наконец, проходят через: подкожную часть наружного сфинктера и прикрепляются в перианальном участке кожи. Эти волокна получили название *m. corrugator ani* (от лат. *corrugator* = собиратель в складки).

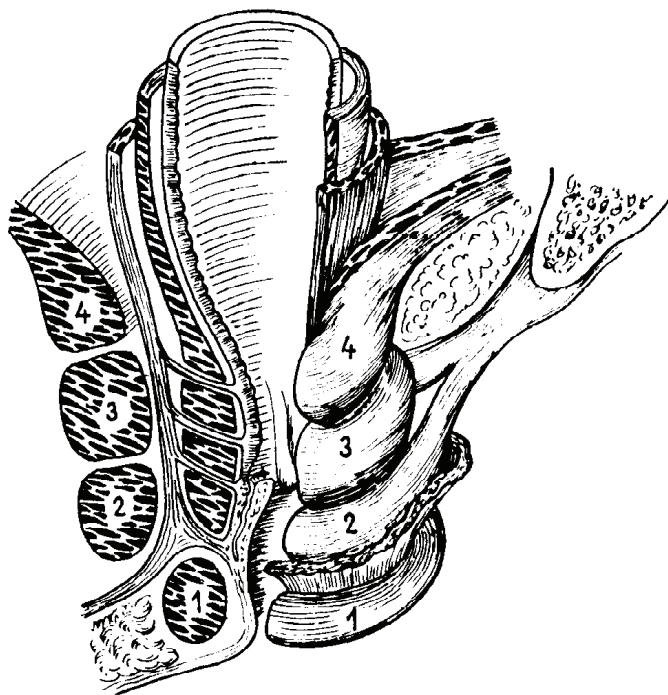


Рис. 5-293. Запирающие мышцы прямой кишки в поперечном сечении: 1) *pars subcutanea*, 2) *pars superficialis*, 3) *pars profunda*, 4) *m. puborectalis*

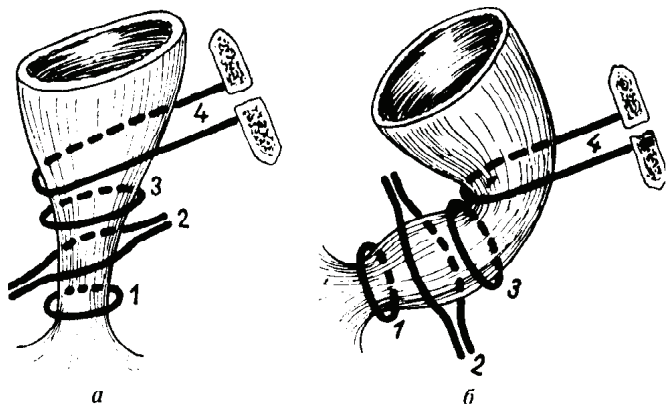


Рис. 5-294. Схематическое изображение запирающих мышц заднего прохода (а). При сокращении пуборектальная часть мышцы, поднимающей задний проход, сгибает прямую кишку под углом (б). 1) *Pars subcutanea*, 2) *pars superficialis*, 3) *pars profunda* 4) *m. puborectalis*

*Parks* показал, что от внутренней поверхности внутреннего мышечного сфинктера отходит сильная связка к выстилке анального канала на уровне *linea*

pectinata (mucosa suspensory ligament of Parks). Согласно Parks, этот сильный тяж циркулярно фиксирует к внутреннему сфинктеру границу между анодермой и слизистой.

Запирательная мускулатура прямой кишки была описана здесь так подробно не случайно. Такое описание дано с тем, чтобы читателю стало понятно, какой сложный аппарат с вегетативной и соматической иннервацией призван заботиться о надежном запирании конца пищеварительного тракта. Очевидно, что большие повреждения запирательной мускулатуры (например, операционные) приводят к *моторной инконтиненции*, нарушению запирательной функции.

Однако запирательная функция зависит и от многих других факторов. Ампула прямой кишки выполняет функцию резервуара. После определенной степени наполнения ее наступает непроизвольное опорожняющее действие (сокращение ее), которое может быть сдержано только благодаря произвольному (наружному) сфинктеру.

Диспропорция между опорожняющей способностью резервуара и сдерживающей способностью произвольного сфинктера приводит к инконтиненции, нарушению запирательной функции. Если резервуар мал, а опорожняющее сокращение его сильное и длительное, к тому же стул жидкий, например, при илеоректостоме, то едва ли можно ожидать, что сфинктер сможет удержать кишку запертой. Для полноценного функционирования запирательного аппарата необходима и широкая полноценная иннервация. Любая операция, сопровождающаяся широкой препаровкой в нижнем отделе прямой кишки, ухудшает иннервацию и приводит к снижению запирательной способности даже в том случае, если сами запирательные мышцы не повреждаются. Такое нарушение запирательной функции называют *неврогенной инконтиненцией*. Наконец, сжатие прямой кишки не совершенно и в таких случаях, если удаляют слизистую, когда другие слои прямой кишки и их иннервация остаются полноценными (*сенсорная инконтиненция*).

В нормальных условиях напряжение ампулы вызывает сжатие сфинктеров, но под влиянием чрезмерного напряжения ампулы орган континенции расслабляется и начинается опорожнение стула. Полная запирательная способность, а также способность делать различие между стулом и отходящими газами сохраняется только в том случае, если после хирургического вмешательства удастся пощадить хотя бы часть всех компонентов запирательного аппарата.

После полного удаления ампулы прямой кишки произвольный, соматически иннервированный сфинктер сохраняется, но поскольку сигналы очень важ-

ного рецептора выпадают, этот сфинктер превращается просто в «капкан», который способен лишь на некоторое время удержать начавшееся отхождение стула. Может быть, что больного устраивает такое состояние, хотя на деле он, конечно, страдает инконтиненцией.

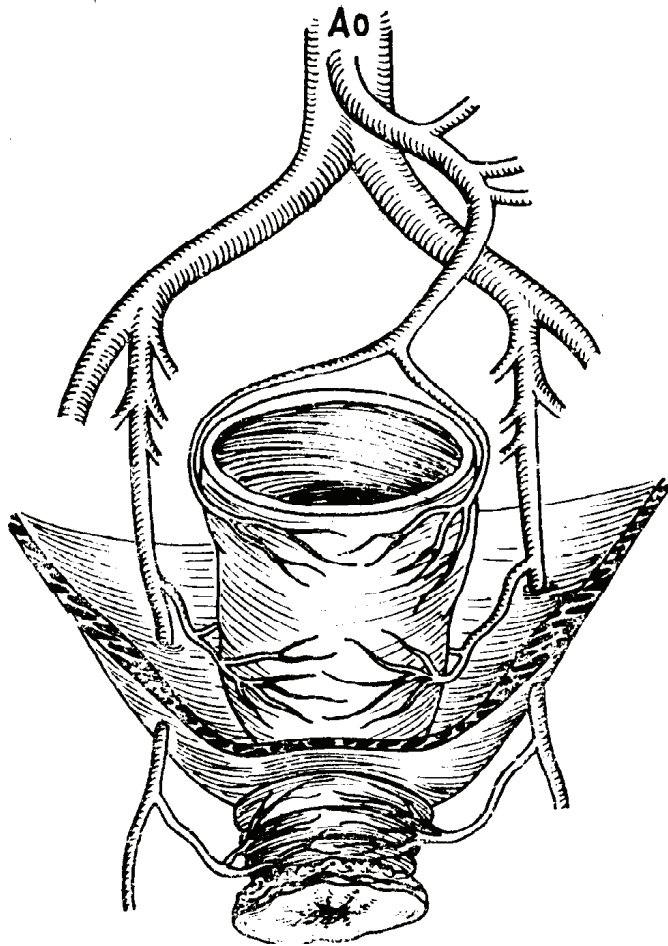


Рис. 5-295. Артерии прямой кишки (Ai) — порта

При геморроидэктомии следует обращать особое внимание на то, чтобы хотя бы часть пещеристого тела прямой кишки была пощажена;

При операции по поводу свища заднепроходного отверстия должна быть сохранена хотя бы часть взаимосвязей системы внутреннего и наружного сфинктеров, ибо без внутреннего сфинктера о полноценной запирательной функции не может быть и речи (Stelzner).

*Васкуляризация прямой кишки* хорошая. Парная *верхняя артерия прямой кишки* (*a. rectalis superior*) отходит от нижней брыжеечной артерии на уровне промотория, у верхнего конца прямой кишки она делится на две ветви, которые обвивают стенку прямой кишки. Парная *средняя артерия прямой кишки* (*a. rectalis media*) на обеих сторонах отходит от внутренней подвздошной артерии (*a. iliaca Mema*) и над мышцей, поднимающей задний проход, достигает прямой кишки. Парная *нижняя артерия прямой кишки* (*a. rectalis inferior*) отходит



от внутренней срамной артерии и под мышцей, поднимающей задний проход, достигает анального канала (рис. 5-295).

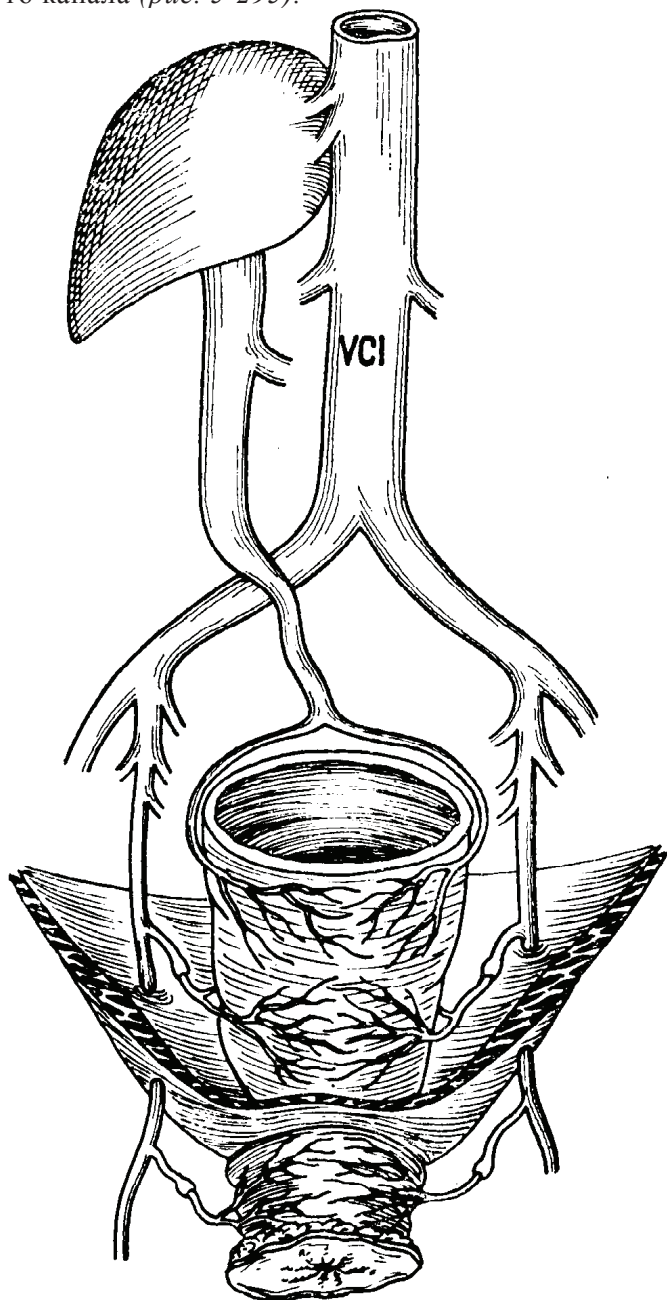


Рис. 5-296. Вены прямой кишки (VCI — vena cava inferior = нижняя полая вена)

Венозный отток происходит здесь двумя путями. Наружное венозное сплетение прямой кишки (*plexus rectalis externus*) расположено под анодермой и отводит использованную кровь анального канала через парную, имеющую клапаны нижнюю и среднюю вены прямой кишки в систему нижней полой вены. На уровне складок Morgagni в подслизистой проходит внутреннее венозное сплетение прямой кишки (*plexus rectalis internus*), которое поставляет использованную кровь ампулы прямой кишки через непарную и не имеющую клапанов верхнюю ректальную вену в систему воротной вены (рис. 5-296).

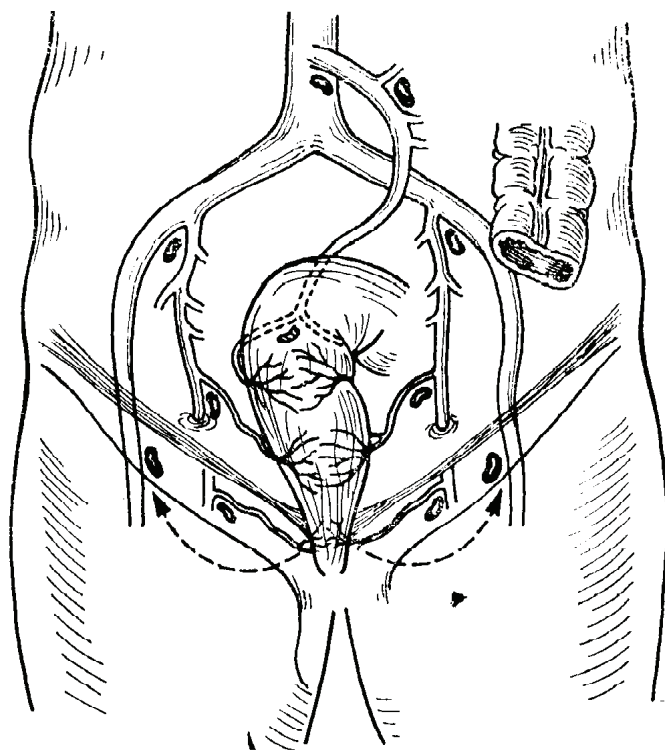


Рис. 5-297. Лимфатическая сеть прямой кишки

Лимфоотток из прямой кишки также осуществляется двумя путями. Первым барьером для лимфы, оттекающей от анального канала, являются лимфатические узлы в паховой области. Лимфатические сосуды ампулы прямой кишки проходят позади прямой кишки вверх, первым барьером на их пути являются лимфатические узлы по ходу верхней вены прямой кишки. На множестве экспериментов на животных, а также и наблюдений у человека было доказано, что вначале отток лимфы — за исключением анального канала — происходит всегда в краниальном направлении (кверху). Отток в каудальном направлении (книзу) в стенке прямой кишки происходит лишь в том случае — особенно в подслизистой, — если краниальные лимфатические узлы чем-то закупорены (например, опухолевой тканью) (рис. 5-297).

Большое практическое значение имеют пространства, окружающие прямую кишку и заполненные жировой клетчаткой. Их отделяют друг от друга мышечные пластинки. Часто такие пространства являются местами возникновения периректальных абсцессов, а потому очень важно знать, где отдельные пространства связаны между собой и где и какие слои образуют между ними перегородки (рис. 5-298).

Пельвиректальное пространство (*spatium pelvirectale*) представляет собой обращенный вершиной вниз треугольник, который сверху ограничен брюшиной тазового дна, медиально — стенкой прямой кишки, снизу и сбоку — прочной, толстой пластинкой мышцы, поднимающей задний проход. Расположенный здесь абсцесс легче прорывается в

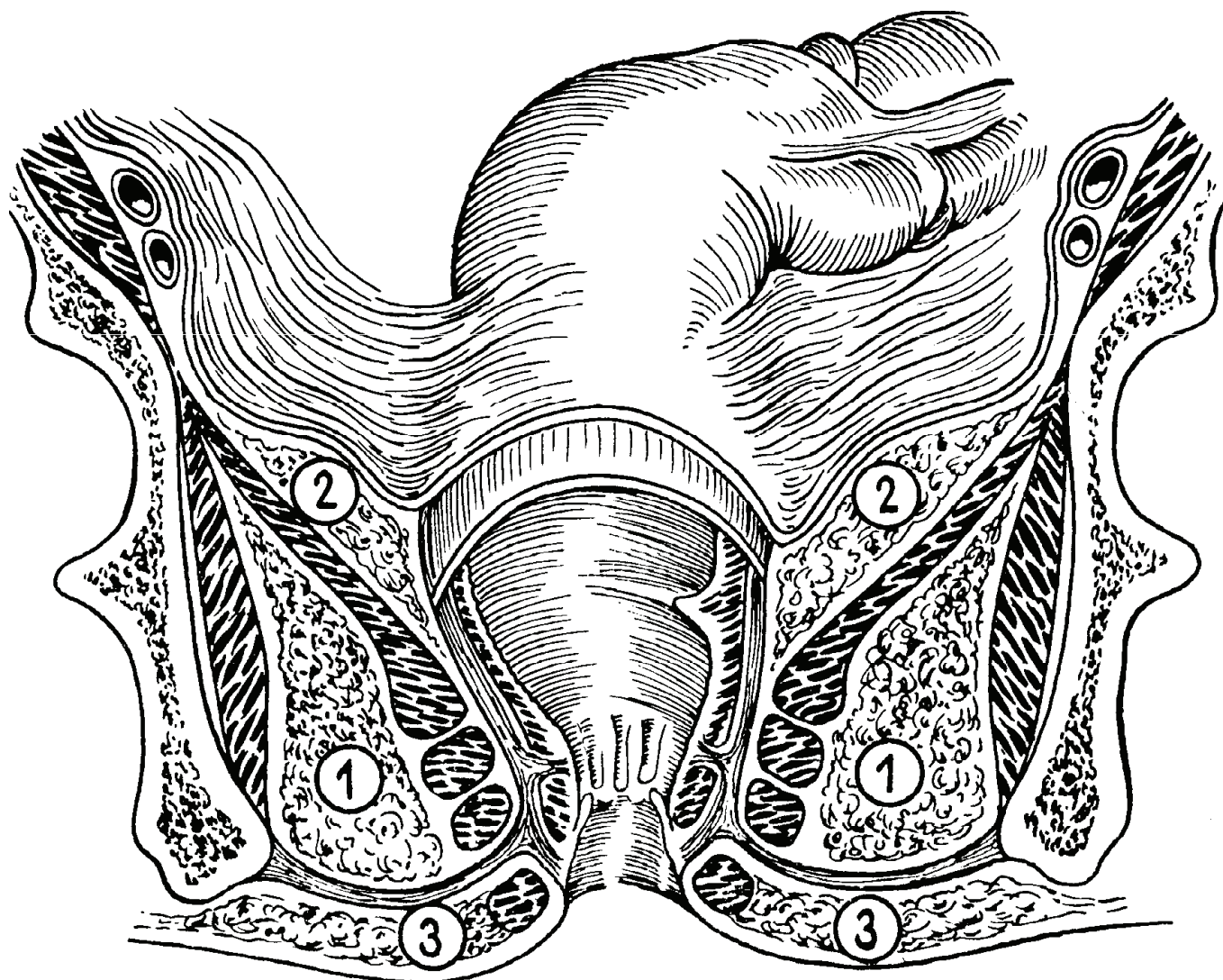


Рис. 5-298. Полости вокруг прямой кишки, заполненные жировой клетчаткой: 1) spatium ischiorectale, 2) spatium pelvirectale, 3) spatium perianale

брюшную полость через тонкую брюшину, чем на поверхность кожи через толстую мышцу, поднимающую задний проход. *Ретроректальное пространство (spatium retrorectale)* расположено за ампулой прямой кишки и связывает пельвиректальные пространства обеих сторон.

*Ишиоректальное пространство (spatium ischiorectale)* в разрезе имеет форму треугольника, обращенного вершиной вверх, снизу оно ограничено кожей, сбоку — фасцией внутренней запирающей мышцы, изнутри и сверху — нижней поверхностью мышцы, поднимающей задний проход. *Ретроанальное пространство (spatium retroanale)* соединяет ишиоректальные пространства двух сторон позади анального канала. Тонкая поперечная перегородка отделяет к тому же от нижней части ишиоректального пространства узкое *перианальное пространство (spatium perianale)*. Перианальные пространства по обеим сторонам кверху от анальнокопчиковой связки соединены друг с другом, чем и объясняется то явление, что односторонний перипроктальный абсцесс, подковообразно

распространяясь, в П-образной форме охватывает анальный канал с обеих сторон и сзади.

Врожденные аномалии развития прямой кишки  
Болезнь Hirschsprung (аганглионарный мегаколон)  
Это заболевание впервые было описано *Hirschsprung* в 1888 году и было названо впоследствии его именем. Встречается оно в 0,4% всех случаев, иногда носит семейный характер. В разработке патогенеза заболевания и введении причинной терапии большая заслуга принадлежит *Swenson*. Речь идет об аганглионарности толстой кишки на различной длины участках, т. е. об отсутствии ганглионарных клеток в сплетениях Ауэрбаха и Мейсснера. На таком участке толстой кишки отмечается функциональная закупорка, отрезок же, расположенный кверху от этого, оказывается вторично растянутым и гипертрофированным. В 75% случаев этим аганглионарным отрезком является прямая кишка по всей ее длине, возможно и нижний отрезок сигмовидной кишки, в 10% случаев он ограничивается нижним отделом прямой кишки (т.н. *megarectum*), а в 15% случаев длиннее (т.н. *long segment*), иногда охватывает всю толстую кишку.

Клиническим симптомом является раннее расстройство выделения мекония, затем — упорные запоры, расстройство проходимости, к которым у новорожденных может присоединиться и зловонный понос. Если над аганглионарным участком ввести газоотводную трубку, то через нее будет отходить большое количество газов и кала, вздутие живота уменьшается. Рентгеновское обследование с ирригоскопией показывает суженный сегмент и над ним растянутый отрезок кишки. В последнее время вместо биопсии стенки прямой кишки для выявления аганглиолиза применяют *отсасывающую биопсию слизистой с гистохимическим исследованием*.

Распознавание и лечение болезни важно уже у новорожденного, при отсутствии лечения в этот период уже в грудном возрасте смертность достигает 40-50%.

Если консервативной терапией (расширение заднего прохода, клизмы, частое введение газоотводных трубок) не удастся достигнуть начала деятельности кишечника и ее соответствующего развития, то необходимо произвести *колостомию с двумя отверстиями* на хорошо функционирующем участке кишки над аганглионарным ее отделом.

Окончательное хирургическое вмешательство — резекцию аганглионарного участка и низведение хорошо функционирующего отрезка кишки — следует отложить на более поздний период времени. Автор в течение многих лет производил с хорошими результатами предложенную *Swenson* брюшинноанальную резекцию с инвагинацией. Однако этот метод требует большого навыка и опыта. Операция может быть выполнена у детей в возрасте старше одного года, причем она сопровождается длительной и сложной препаровкой в области малого таза, что позднее в результате расстройств уrogenитальной иннервации может вызвать нарушение опорожнения мочевого пузыря и эякуляции.

Поэтому поиски хирургов были направлены на разработку более легких способов, которые можно было бы применять в более раннем возрасте и которые помогли бы избежать перечисленных выше осложнений.

### Операция по Duhamel

В 1956 году *Duhamel* предложил интересный способ вмешательства с протягиванием кишки, который с тех пор многие хирурги не только применяют, но и значительно модифицировали. Суть этой операции состоит в том, что мобилизуется только задняя стенка прямой кишки, прямая кишка рассекается на уровне входа в малый таз, ее нижняя часть ушивается. Мобилизованную толстую кишку после резекции аганглионарного участка, протягивая позади прямой кишки, низводят через полукруглое отверстие, сделанное на

задней стенке прямой кишки. После раздавливания и некроза шпоры образованного таким путем задне-проходного отверстия с двумя просветами получают анальное отверстие, передняя стенка которого образована стенкой прямой кишки, способной обеспечить позывы к дефекации, а задняя стенка — за счет стенки толстой кишки, которая обеспечивает мобильность. Операция эта может проводиться у больных грудного возраста без опасности осложнений, наблюдающихся при операции по *Swenson*. Единственным ее недостатком является то, что в закрытом кармане прямой кишки временами скапливается кал, поэтому карман этот должен быть как можно меньше.

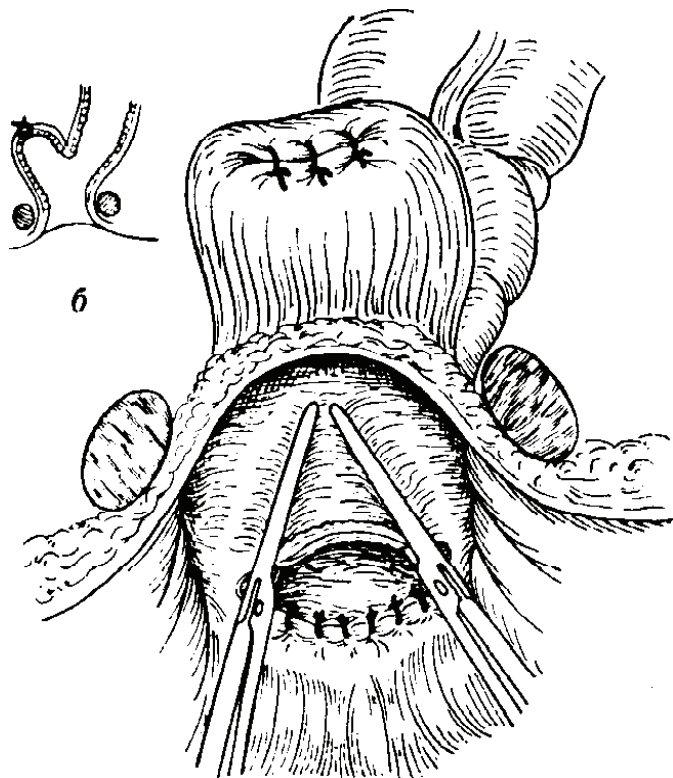


**Рис. 5-299.** Операция по способу Duhamel, 1. Культи сигмовидной кишки через отверстие в задней стенке прямой кишки оттягивается вниз до заднего прохода

Техника проведения операции такова: больного укладывают на спину, ноги подтягивают, производят нижнюю срединную или нижнюю левостороннюю парамедиальную лапаротомию. После резекции аганглионарного отрезка кишки оставшуюся культю прямой кишки ушивают двухрядным швом как можно глубже в малом тазу. Заднюю стенку культи прямой кишки указательным пальцем правой руки тупо отделяют от передней поверхности крестцовой и копчиковой кости, вплоть до наружного сфинктера заднего прохода. После этого со стороны промеж-



ности задняя половина окружности заднепроходного отверстия отсекается согласно модификации *Orob* не на границе кожи и слизистой, как это предлагал *Duhamel*, а на 1 см выше, чтобы пощадить волокна сфинктера. Через это отверстие низводится с помощью щипцов мобилизованная до того проксимальная культя толстой кишки (рис. 5-299).



**Рис. 5-300.** операция по способу *Duhamel*, II. «Шпора» между сигмовидной и прямой кишкой раздавливается (а), таким путем формируется единая ампула (б)

Заднюю половину окружности культи сшивают узловатыми швами с нижним краем раны заднепроходного отверстия. На переднюю стенку низведенной кишки и на заднюю стенку культи прямой кишки накладывается в форме Л два зажима *Kocher*; которые, соприкасаясь своими вершинами, раздавливают обе кишечные стенки, некротизируя ее в этих участках (рис. 5-300). Некротизация происходит примерно за 5-6 дней. После отпадания зажимов образуется новая единая ампула прямой кишки. *Mutyus* производил сшивание перегородки с помощью аппарата НЖКА и тотчас же отсекал ее, таким путем можно избежать необходимости того, чтобы в течение многих дней из прямой кишки ребенка свисало два инструмента.

### Операция по *Soave*

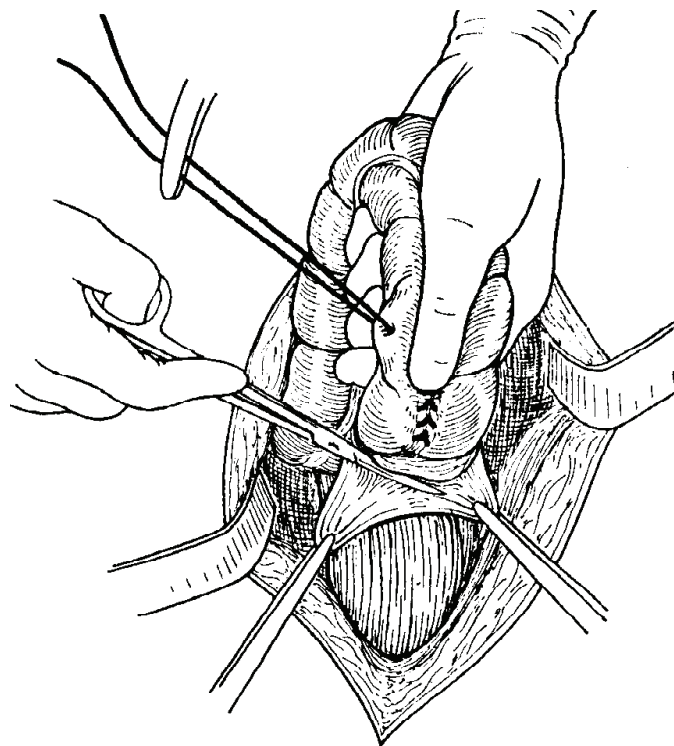
В 1964 году *Soave* предложил новый метод с протягиванием кишки, который с тех пор применяется и даже был модифицирован многими хирургами. Суть его состоит в следующем. Поместив больного в по-

ложение для камнесечения, производят нижнюю левостороннюю парамедиальную лапаротомию. Нитками маркируется хорошо функционирующий участок кишки над ее аганглионарным отрезком. Мобилизуется и скелетируется участок кишки, лежащий под этим отрезком, вплоть до перегиба брюшины в малом тазу.

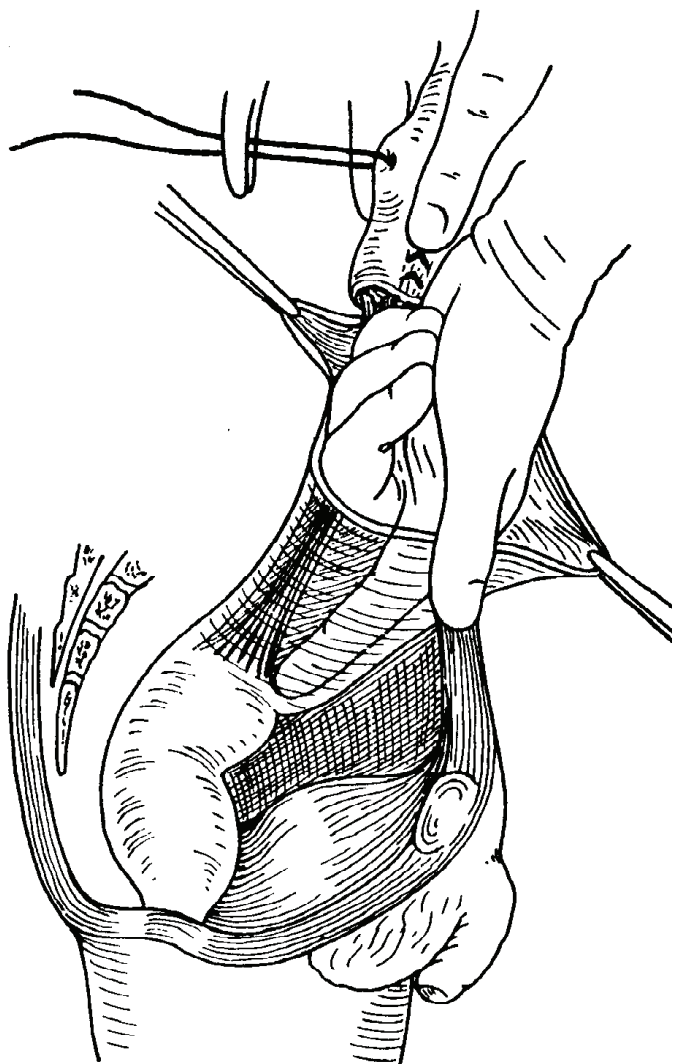
После этого непосредственно над дном малого таза серомускулярный слой этого узкого отрезка циркулярно отсекают до слизистой, освобождая слизистую на участке шириной в 1 см (рис. 5-301). Нижний край отсеченного серомускулярного слоя захватывают несколькими тонкими сосудистыми зажимами и натягивают, затем указательным пальцем тупо отделяют книзу образования в слое между слизистой и мышцами, пока это представляется возможным (рис. 5-302).

Этот способ позволяет щадить иннервацию органов малого таза.

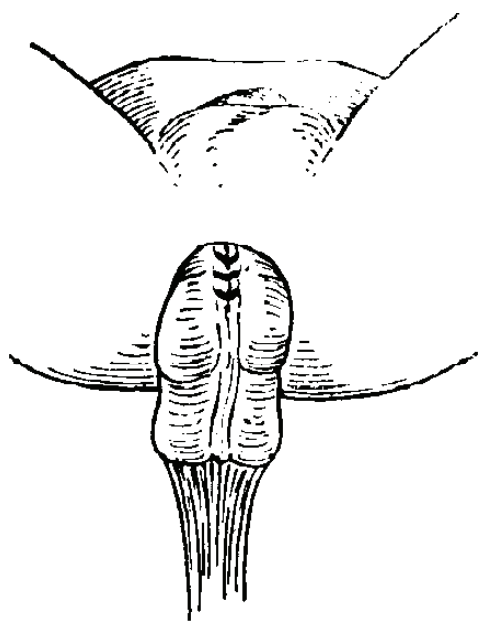
Операция после этого продолжается со стороны промежности. Заднепроходное отверстие расширяется, затем в 1 см от границы с кожей слизистую кишки циркулярно отсекают и препаруют сверху, пока вся трубка слизистой не станет свободной. Эту трубку вместе с аганглионарным отрезком сигмовидной кишки протягивают через заднепроходное отверстие вплоть до места, маркированного нитками (рис. 5-303). Теперь или сразу выполняется резекция кишки и двухрядное подшивание ее культи к заднепроходному отверстию или же оставляется свисающим из заднего прохода 5-6 см-овый отрезок, который только через 10-12 дней отсекают электроножом.



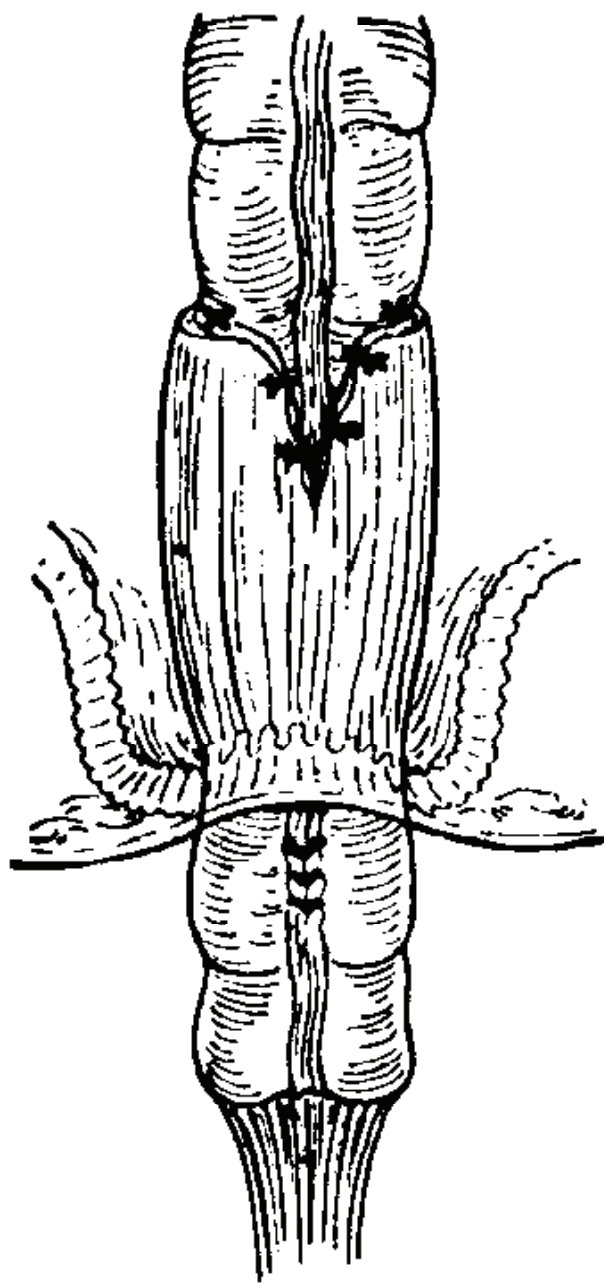
**Рис. 5-301.** Операция по способу *Soave*, 1. Серомускулярный слой стенки суженного участка циркулярно отсекается, обнажается отрезок слизистой шириной в 1 см



**Рис. 5-302.** Операция по способу Soave, II. Край серомускулярного слоя оттягивается инструментами, затем указательным пальцем проводится препаровка тупым путем книзу между слизистой и мышечной стенкой



**Рис. 5-303.** Операция по способу Soave, III. Трубку из слизистой вместе с аганглионарным отрезком сигмовидной кишки через заднепроходное отверстие протаскивают вниз до места, отмеченного нитью

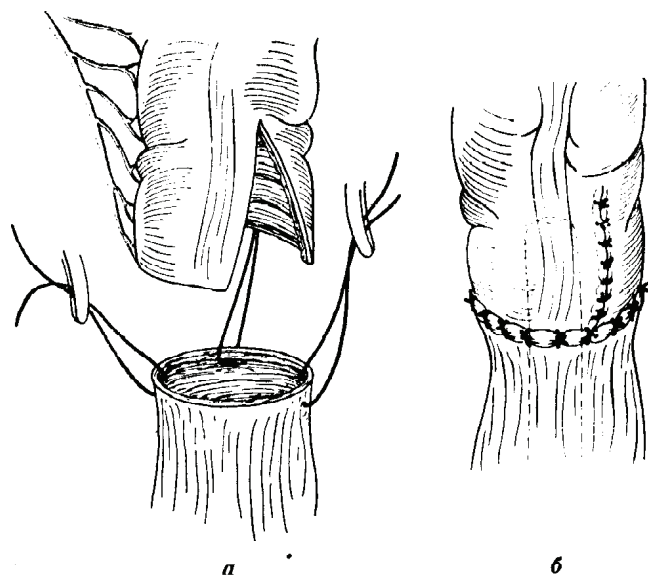


**Рис. 5-304.** Операция по способу Soave, IV. Серозная оболочка оттянутой книзу кишки подшивается узловатыми швами к верхнему краю серомускулярной трубки

В обоих случаях рекомендуется в течение 5-6 дней дренировать пространство между низведенной кишкой и серомускулярной трубкой мягким дренажем сзади, а в низведенную кишку на несколько дней ввести газоотводную трубку. Если серомускулярная трубка окажется узкой и через нее не будет невозможно протаскать низводимую кишку, то со стороны брюшной полости можно продольно рассечь ее заднюю стенку. В заключение узловатыми швами со стороны брюшной полости циркулярно пришивают серозу низведенной кишки к верхнему краю серомускулярной трубки (рис. 5-304), а дно малого таза перитонизируют.

Операция по Rehbein в Европе многие хирурги, оперирующие больных детского возраста, особенно

в странах немецкой языковой территории, успешно производят внутрибрюшинную резекцию, предложенную *Rehbein*. Операция похожа на переднюю резекцию прямой кишки с сохранением сфинктера (см. стр. 573). Этот метод имеет один-единственный недостаток по сравнению со всеми описанными: оставляется несколько больший аганглионарный отрезок кишки, но устранить этот недостаток можно повторными растягиваниями заднего прохода по *Resatier*, тем самым избегается и рецидив заболевания. Анастомоз следует, конечно, накладывать как можно глубже, в 1-2 см под изгибом брюшины в малом тазу, одно- или двухрядными, вворачивающими швами. Если между прямой кишкой и низведенным отрезком Толстой кишки большая разница в размерах просветов, то из противоположной брыжейке стороны толстой кишки иссекается треугольный участок длиной в 8-10 см (рис. 5-305 (а)), таким образом создается возможность легко наложить анастомоз над заранее введенной газоотводной трубкой и экстраперитонизировать его (рис. 5-305, б). В случае возможного сужения анастомоза, что бывает очень редко, со стороны заднепроходного отверстия можно легко и хорошо его растянуть.



**Рис. 5-305.** Операция по способу *Rehbein*. Интраабдоминальная резекция и иссечение треугольного лоскута с антимезентериальной стороны отрезка толстой кишки, смещенного вниз (а.) и образование анастомоза над наложенной впереди резиновой трубкой (б)

### Врожденная атрезия заднего прохода и прямой кишки

Аномалии развития заднего прохода и прямой кишки, как известно, встречаются у 0,2% всех новорожденных. Среди них наиболее частые: стеноз заднего прохода, атрезия заднего прохода, атрезия

заднего прохода и прямой кишки и атрезия прямой кишки (рис. 5-306). Стеноз очень редкая аномалия, возникающая в результате неполного разрыва анальной мембраны. Редко встречается и атрезия прямой кишки, когда наряду с имеющимся заднепроходным отверстием все же отмечается закупорка, но располагается она на несколько сантиметров выше. В зависимости от того, над или под лоннокопчиковой линией располагается закупорка, различают *глубокую* (атрезия заднего прохода) или *высокую* закупорку (атрезия заднего прохода и прямой кишки). Согласно новой номенклатуре, принятой в Мельбурне в 1970 году, выделяют еще и промежуточную форму. Для оценки высоты закупорки производится боковой рентгеновский снимок, в ходе рентгенографии ребенок располагается головой вниз (по *Wangensteen Rice*). По расстоянию воздуха, заполняющего слепой карман, от металлической пластинки, приклеенной на место заднего прохода, делают заключение относительно высоты закупорки.

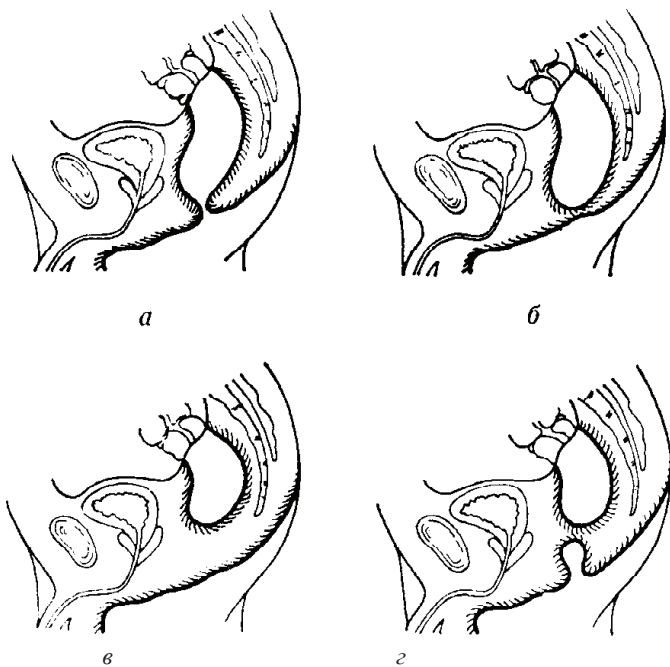
В 70% всех случаев имеется и свищ, у мальчиков ректовезикальный, ректоуретральный или ректоперинеальный, а у девочек — ректовагинальный, ректо-вестибулярный или ректоперинеальный (рис. 5-307).

### Промежностная операция при глубокой закупорке

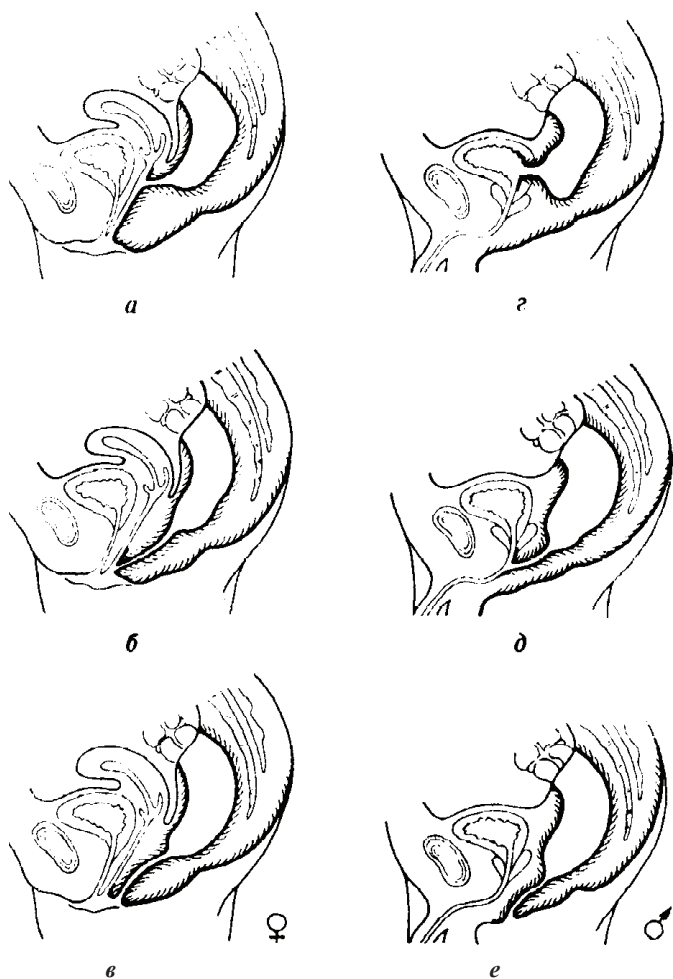
На месте закупорки может быть полностью разорвавшаяся мембрана, ее может покрывать кожа. В последнем случае слепой карман ближе к месту заднепроходного отверстия на 1,5 см. Если есть перинеальный или вестибулярный свищ, то его растягиванием можно достигнуть временного опорожнения мекония, а затем и стула. Если свища нет, при мембранной закупорке следует рассечь мембрану, а при закупорке, покрытой кожей, — выполнить *промежностную пластику*.

Для этой операции больной помещается в положении для камнесечения, на месте заднепроходного отверстия проводится продольный, овальный или крестообразный кожный разрез (рис. 5-308 (а)), отсюда препарируют сверху, до слепого кармана. Наружный сфинктер заднего прохода в таких случаях развивается на своем обычном месте, независимо от слепого кишечного кармана. В ходе препаровки его нужно по возможности щадить. Однако при необходимости наружную запирающую мышцу можно пересечь и в конце операции реконструировать. Слепой карман циркулярно мобилизуется и без натяжения низводится на место заднепроходного отверстия (рис. 5-308, б). Слепой карман состоит из мышечного резервуара, выстланного слизистой. Мышечный слой узловатыми швами фиксируется к наружному сфинктеру (рис. 5-309).

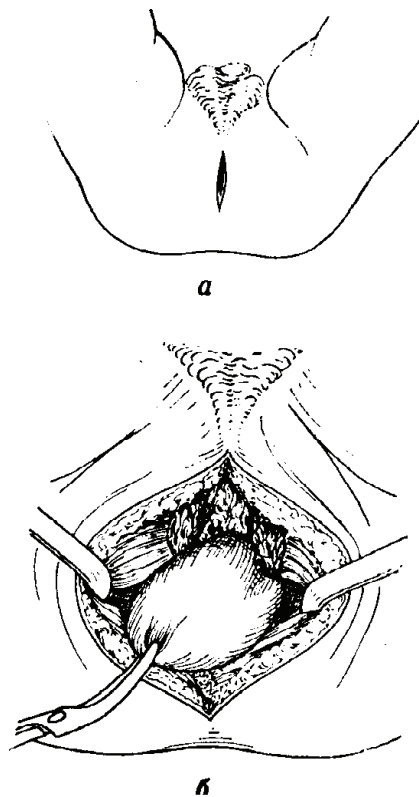




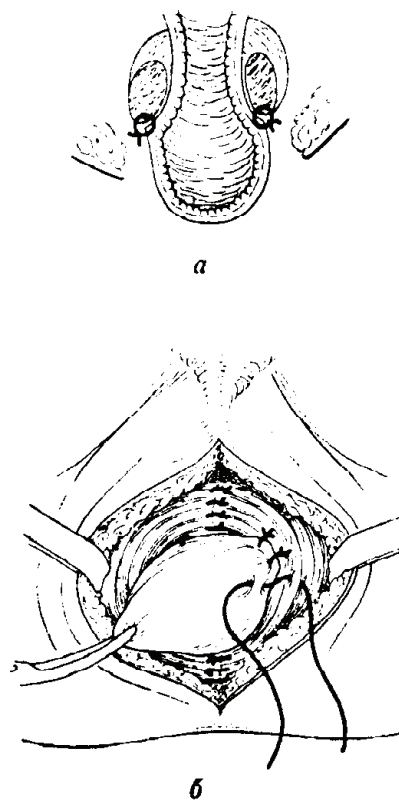
**Рис. 5-306.** Врожденные anomalies развития прямой кишки: а) стеноз заднепроходного отверстия, б) атрезия заднепроходного отверстия, в) атрезия заднепроходного отверстия и прямой кишки, г) атрезия прямой кишки



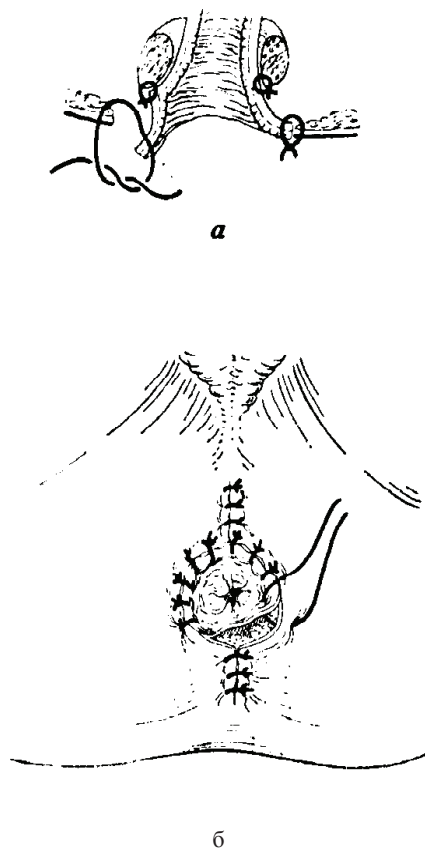
**Рис. 5-307.** Кишечно-мочеполовые свищи, присоединяющиеся к врожденным anomalies развития прямой кишки. У девочек: а) ректовагинальный, б) свищ между прямой кишкой и ладьевидной ямкой, в) ректоперинеальный. У мальчиков: г) ректовезикальный, д) ректоуретральный, е) ректоперинеальный



**Рис. 5-308.** Операция при атрезии заднепроходного отверстия при промежностном доступе через продольный разрез, I. Продольным разрезом обнажается слепой карман прямой кишки. Линия разреза (а) и обнаженная прямая кишка (б)



**Рис. 5-309.** Операция при атрезии заднепроходного отверстия при промежностном доступе через продольный разрез, II. Реконструкция рассеченного сфинктера и циркулярное подшивание слепого кармана прямой кишки к сфинктеру. Положение швов в поперечном сечении (а) и состоянии во время операции (б)



**Рис. 5-310.** Операция при атрезии заднепроходного отверстия при промежностном доступе через продольный разрез, III. Прямая кишка вскрывается и край слизистой пришивается к коже. Положение швов в поперечном сечении (а) и состояние во время операции (б)

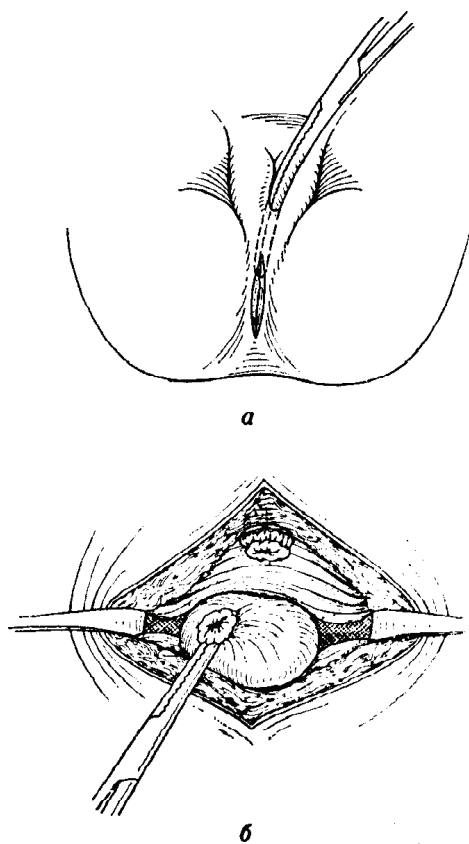
Затем, вскрыв слепой карман, циркулярно узловатыми швами фиксируют его к коже, прокалывая иглу через всю толщу стенки прямой кишки (рис. 5-310). Рекомендуется образовывать заднепроходное отверстие несколько шире обычного для уравнивания рубцевания, но и в таком случае после операции нужно в течение нескольких недель систематически производить растяжение для предупреждения его сужения.

В случае ректовестибулярного свища обнаружить этот слепой карман нетрудно, если ввести со стороны преддверия через свищевой ход пепан (рис. 5-311 а). После отсечения свищевой ходы от кишечной стенки и удаления его слепой карман можно низвести на место заднепроходного отверстия так же, как и в случаях, когда свищ не обнаруживается (рис. 5-311, б). При перинеальном свище производится подобная же операция, т. е. удаление свища и перемещение слепого кармана на место заднепроходного отверстия. Еще проще произвести при перинеальном свище т.н. операцию «cut-back», когда по ходу желобоватого зонда, введенного в свищевой ход, свищ отсекается вплоть до места заднепроходного отверстия и слизистая подшивается к коже.

### Операция по Rehbein и Stephen» при высокой закупорке

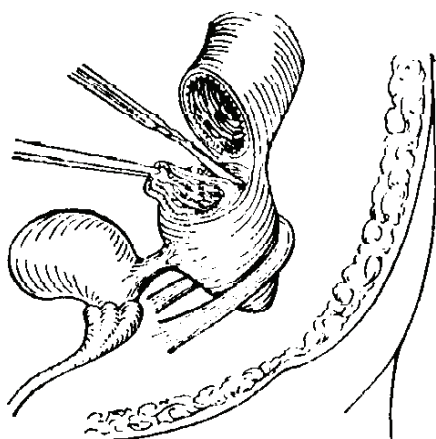
В случае высокой закупорки необходимо произвести *брюшиннопромежностную* или *брюшино-крестцово-промежностную* операцию. И хотя у новорожденных эту операцию можно произвести и, лучше, правильнее устранить непроходимость кишечника в период новорожденности наложением искусственного заднего прохода на поперечноободочную или сигмовидную кишку, а низведение высоко расположенного слепого кармана оставить на более поздний период. Преимущество брюшиннопромежностной операции, которую предложил Rehbein, состоит в том, что не приходится особо перевязывать свищевой ход при ректовезикальном или ректоуретральном свище у мальчиков и ректовагинальном свище у девочек, что позволяет обойтись без препаровки в малом тазу.

Больной укладывается на операционном столе с подтянутыми ногами, чтобы осуществлялся хороший доступ как к нижним отделам живота, так и к промежностной области. Производится левосторонняя нижняя парамедиальная лапаротомия. Прямая кишка пересекается на уровне III крестцового позвонка. Препарируя тупым и острым путем удаляют слизистую слепого нижнего кармана (рис. 5-312). Верхний край оставшегося серомускулярного резервуара захватывают несколькими зажимами-пепанами

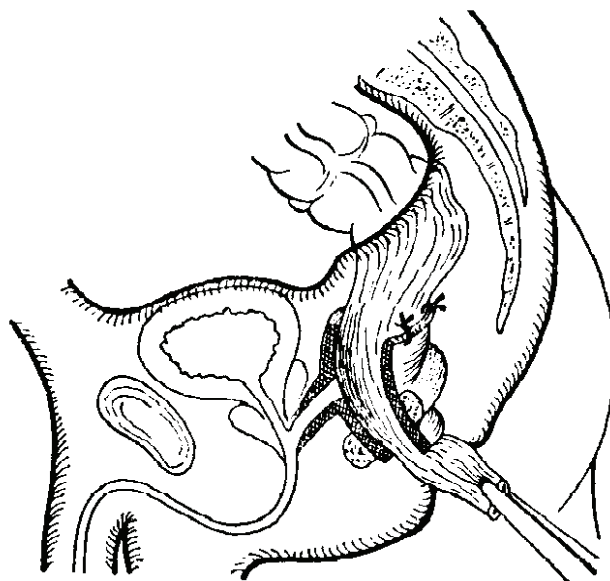


**Рис. 5-311.** Операция при атрезии заднепроходного отверстия. Свищ между прямой кишкой и ладьевидной ямкой (а) перемещается кзади (б)

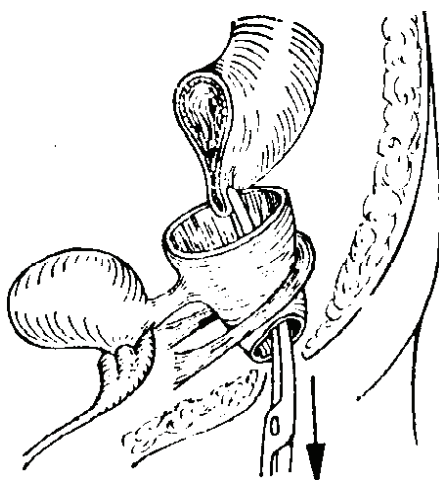
и натягивают, тем самым облегчая препаровку. Если препаровка производится в нужном слое, то удастся избежать значительного кровотечения.



**Рис. 5-312.** Операция при атрезии заднепроходного отверстия и прямой кишки через брюшиннопромежностный доступ по Rehbein, I. Прямая кишка пересекается в поперечном направлении, из дистального отрезка кишки удаляется слизистая

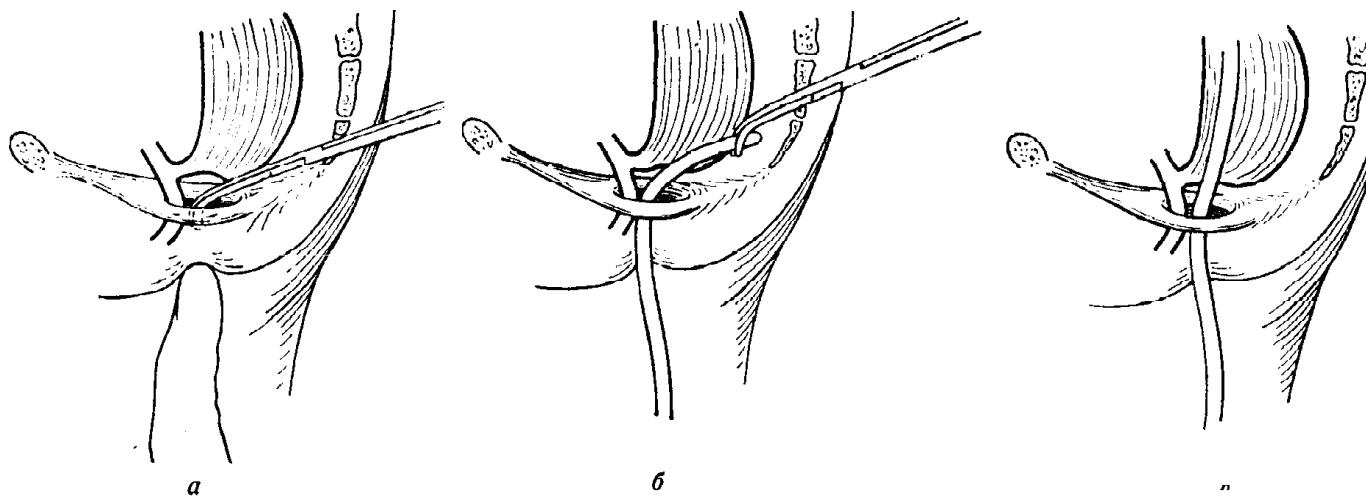


**Рис. 5-314.** Операция при атрезии заднепроходного отверстия и прямой кишки через брюшиннопромежностный доступ по Rehbein, III. Низведенная сигмовидная кишка закрывает ректоуретральный свищ



**Рис. 5-313.** Операция при атрезии заднепроходного отверстия и прямой кишки через брюшиннопромежностный доступ по Rehbein, II. Мобилизованная сигмовидная кишка низводится до кожи через мышечную трубку, таким образом она остается внутри петли пуборектальной мышцы

На дне сформированного таким путем серо-мышечного резервуара, позади уретры, в которую заранее был введен катетер, прощупывается пуборектальная петля, в пределах которой вскрывается дно этого резервуара. После этого на месте заднепроходного отверстия на коже производится небольшой разрез, а сверху от открытой нижней части серо-мышечной трубки препарируют вниз, формируя место для прямой кишки и заднего прохода. Если при препаровке продвигаться непосредственно за мочеиспускательным каналом, то наиболее вероятно, что мы останемся в пределах пуборектальной петли или же волокон мышцы, поднимающей задний проход. В образованный таким путем туннель низводится мобилизованный ректосигмоидный отдел кишки (рис. 5-313), нижний край которого подшивается двух-



**Рис. 5-315.** Операция при атрезии заднепроходного отверстия и прямой кишки через брюшиннокрестцовопроемностного доступ по Rehbein и Siepiens. Осуществив доступ между крестцовой костью и кишкой, непосредственно за мочеточником формируют туннель (а), через него протягивают пластмассовую трубку (б), которую через отверстие на нижней части слепого кармана протягивают в брюшную полость (в)



рядным узловатым швом к наружному мышечно-му сфинктеру и к коже.

Низведенная кишечная стенка закрывает отверстие вагинального, везикального или уретрального свища, делая излишним его перевязку (рис. 5-314). Прежде чем ушивать брюшную стенку, серозу низведенной сигмовидной кишки циркулярно подшивают узловатыми швами к верхнему краю серо-мышечной трубки, а дно малого таза перитонизируют. Если для устранения непроходимости кишки у новорожденного накладывался искусственный задний проход на поперечноободочную кишку, то это отверстие ушивается на третьем этапе оперативного вмешательства. Если искусственный задний проход был наложен на нижнем отделе сигмовидной кишки, то серо-мышечная трубка формируется из нижней части той же кишки, а верхняя часть после мобилизации низводится на место заднепроходного отверстия, что позволяет избежать третьей операции.

Если путем брюшинного обнажения не удастся с точностью определить положение пуборектальной петли, то производится брюшиннокрестцово-промежностная операция. Ее преимущество состоит в том, что предложенное *Stephens* вскрытие в сакральной области дает большую степень гарантии, что ректосигмоидный отрезок будет низведен в нужном месте. *Stephens* наиболее низкие из высоких закупорок устраняет из крестцово-промежностного доступа, а более высокие — из брюшинного доступа.

*Rehbein* предлагает, если в ходе брюшинно-промежностной операции не представляется возможность точно определить место расположения пуборектальной петли, дополнить вмешательство крестцовым доступом. В таком случае брюшная полость на время закрывается, ребенок кладется на живот, и рассекая крестцовокопчиковый сустав, определяют место расположения пуборектальной петли.

Если совсем не удастся обнажить эту петлю, то продвигаясь перед мышцей, поднимающей задний проход, и тесно позади уретры, можно сформировать Туннель, тянущийся вплоть до места заднепроходного отверстия (рис. 5-315, а). Через него протягивают синтетическую трубку (рис. 5-315, б) и вводят ее в брюшную полость через отверстие, сделанное в дистальной части слепого кармана (рис. 5-315, в). Пластмассовая трубка впоследствии будет служить «проводником» для низводящейся сигмовидной кишки. Закрыв операционную рану в крестцовой области и перевернув ребенка на спину, снова вскрывают временно зашитый живот и заканчивают вмешательство, как брюшинно-промежностную операцию.

## Неопухолевые заболевания прямой кишки

Частота заболеваний прямой кишки объясняется сложной анатомической структурой и своеобразием функции этого органа. Проктология (от греч. *proktos* — прямая кишка) стала уже самостоятельной отраслью медицины, во многих странах есть специализированные проктологические клиники, готовят врачей по специальности проктолога.

Проктология охватывает все заболевания прямой кишки. Однако на практике в большинстве монографий и руководств, в большинстве научных статей под проктологией понимают заболевания только анального канала и самого тесного его окружения, причем заболевания банальные, неопухолевые и их хирургическое лечение. Ниже автор объединяет клиническую картину этих заболеваний в одну группу.

### Геморроидальные узлы

Переход горизонтального положения тела человека в глубокой древности в вертикальное положение привел к предпосылкам возникновения геморроя. Достигнув 40-50-летнего возраста, почти 50% людей имеют геморроидальные узлы, которые, однако, чаще всего не причиняют никаких жалоб. А потому такое состояние не может рассматриваться как заболевание.

Вертикальное положение тела значительно повышает гидростатическое давление в системе внутреннего венозного сплетения прямой кишки, не имеющего клапанов, что ведет к растяжению просвета сосудов, разрушает эластичные элементы сосудистой стенки. *Taylor* и *Egbert* манометрическими исследованиями доказали, что если при горизонтальном положении тела гидростатическое давление во внутреннем венозном сплетении прямой кишки составляет только 20-25 см вод. ст., то в сидячем положении оно достигает 60-70 см вод. ст.

Формированию геморроидальных узлов способствуют постоянные запоры, постоянные поносы, длительный кашель, рвота, длительная и чрезмерная нагрузка на брюшные мышцы (при определенных видах спорта), суживающие пространство процессы в малом тазу (опухоли, беременности), порталная гипертензия, а также раковая инфильтрация стенки прямой кишки. Об этом следует помнить и при кровотечении, исходящем из прямой кишки, даже в том случае, если обнаружены геморроидальные узлы, необходимо произвести обследование, чтобы исключить возможность рака прямой кишки. Нельзя недооценивать важность специальных исследований (пальцевое прямой кишки,

ректоскопия, колоноскопия и ирригоскопия), которые следует продолжать до тех пор, пока не будут исключены все подозрения о наличии карциномы прямой кишки и будет точно установлен источник кровотечения. В слишком уж большом числе случаев в наши дни отмечается во всем мире, что через несколько недель или месяцев после операции по поводу геморроидальных узлов выясняется, что кровотечение было вовсе не отсюда, а вызвано раковой опухолью. Эта опухоль локализовывалась на более высоком участке прямой кишки. После удаления геморроидальных узлов опухоль, конечно, прогрессировала и даже могла стать неизлечимой. *Harkins* пишет, что 20% его больных раком прямой кишки предварительно лечилось по поводу геморроидальных узлов!

Сами по себе геморроидальные узлы не являются показанием к операции. Необходимость операции возникает лишь в тех случаях, когда геморроидальный узел причиняет повторяющиеся боли или кровотечение, а то и выпадает, что весьма неприятно для больного.

### Анатомические особенности области образования геморроидальных узлов

Геморроидальный узел представляет собой гипертрофию пещеристого тела прямой кишки, и развивается в подслизистой (пудендермальном слое) аноректальной области и снабжается артериальной кровью. Анатомически различаются внутренние и наружные геморроидальные узлы. Внутренние располагаются в верхних двух третях анального канала и покрыты слизистой прямой кишки, выстланной нечувствительным цилиндрическим эпителием. *Miles, Stelzner* и др. показали, что внутреннее венозное сплетение прямой кишки представляет собой не что иное, как пещеристое тело, к которому притекает артериальная кровь. Это сплетение служит источником внутренних геморроидальных узлов.

В направлении книзу пучок сосудов способен поднимать слизистую с внутреннего сфинктера только до подвешивающей ее связки *Parks* (см. стр. 528). На уровне зубчатой линии циркулярно проходящая связка хорошо видна, она является межгеморроидальной бороздой, отделяющей внутренние и наружные геморроидальные узлы.

Из наружного венозного сплетения прямой кишки развиваются наружные геморроидальные узлы в нижней трети анального канала или же в самом заднепроходном отверстии. Наружные геморроидальные узлы покрыты анодермой или кожей, которая здесь хорошо иннервируется за счет

n. pudendalis. Именно поэтому наружные геморроидальные узлы значительно более болезненны, чем внутренние.

### Клиническая картина геморроя

*Наружный геморроидальный узел* сначала проявляется как острый перианальный тромбоз. Спазм сфинктера, сопровождающий появление болезненного воспаленного узла, усугубляет положение, вокруг геморроидального узла возникает отек. Чем раньше будет удален тромб, тем меньше болей и неприятностей будет у больного. Производится местное обезболивание, затем в наиболее выпуклом месте проводится разрез набухшего узла, после чего удаляется тромб. Боль прекращается немедленно.

Если больной поздно обращается к врачу, когда уже минула острая стадия воспаления, то произвести тромбэктомию нецелесообразно. Вместо нее противовоспалительными мазями и теплыми ваннами способствуют более быстрому выздоровлению. Для предупреждения рецидивов перианального тромбоза нет никаких надежных средств и методов. Однако вероятность возникновения тромбоза снижается, если, применив склеротизирующую терапию заблокировать внутреннее венозное сплетение прямой кишки, поскольку между внутренним и наружным сплетениями через связку *Parks* осуществляется широкая сеть анастомозов. В целях склеротизирующей терапии вводить склеротизирующее вещество в наружный геморроидальный узел нельзя ни при каких обстоятельствах, поскольку реактивное воспаление очень болезненный процесс. К тому же, если внутренний узел не заблокирован, то наружный узел будет снова постоянно наполняться.

*Внутренние геморроидальные узлы* почти в 70% случаев появляются в одном и том же месте по окружности анального канала. Если смотреть на заднепроходное отверстие больного, находящегося в положении для камнесечения, то это обычно участки, соответствующие 3, 7 и II часам на циферблате часов (обычно принято такое сравнение в пределах анального отверстия). Эта типичная локализация объясняется тем, что именно в этих местах конечные ветви верхней *артерии* прямой кишки достигают пещеристого тела прямой кишки, которое питают (*Miles*).

Различают 4 клинических стадии заболевания. *На первой стадии* внутренний геморроидальный узел прощупывается как набухание, его можно видеть в проктоскоп. Кроме небольшого кровотечения других жалоб он не вызывает. Хирургического лечения на данной стадии не требуется.

*На второй стадии* внутренний геморроидальный узел при натуживании выпадает через анальное отверстие, но после окончания натуживания спонтан-

но репонируется на свое место. Для лечения на этой стадии болезни применяют склеротизирующую терапию или операцию.

Для склеротизирующей терапии успешно используются такие препараты, как 5% масляный раствор фенола (его растворяют в *oleum amygdalarum*), 1% раствор сотрадекола и другие подобные им вещества, вызывающие местное воспаление. Без подготовки и обезболивания вводится проктоскоп, отыскивается аноректальное кольцо (наиболее легко его находят кзади от западения пуборектальной петли). Соответственно внутренним узлам над аноректальным кольцом впрыскивается всего 12-15 мл склеротизирующего раствора.

Геморроидальные узлы инъецируются не так, как варикозные расширения на нижних конечностях. На нижних конечностях склеротизирующее вещество впрыскивается внутривенно, чтобы заблокировалась интима венозной стенки. При геморроидальных узлах прямой кишки инъецирование в целях склеротизирующей терапии производится в подслизистую соединительную ткань, чтобы там вызвать воспалительную реакцию и фиброз, в результате чего сосудистый конгломерат будет подвергаться сдавливанию извне. Внутривенное (в узел) введение склеротизирующего вещества при геморрое недопустимо, так как возникающий тромб легко вызвал бы, проникнув через верхнюю вену прямой кишки, не имеющую клапанов, портальную эмболию. К счастью, в области прямой кишки очень трудно кончиком иглы случайно попасть именно в просвет одной из густо переплетающихся здесь вен. Как правило, игла сама по себе задерживается где-то в соединительной ткани между сосудами. Если при всасывании в шприце не появляется крови, то можно смело вводить склеротизирующее вещество в этом месте. Таким методом почти в 80% случаев можно достигнуть окончательного излечения. Примерно в 20% случаев при склеротизирующей терапии отмечаются рецидивы, что является показанием к операции.

На третьей стадии заболевания внутренние геморроидальные узлы выпадают через заднепроходное отверстие и спонтанно не репонируются. Только под давлением извне они возвращаются на свое место.

На четвертой стадии внутренний геморроидальный узел уже постоянно находится вне заднепроходного отверстия и не репонируется даже под давлением извне. Склеротизирующую терапию в таком случае применять уже поздно, помочь может только операция.

### Хирургическое лечение геморроидальных узлов

Наиболее распространенными и наиболее часто применяемыми способами оперативного лечения

геморроидальных узлов является способ *Milligan и Morgan* (1937) — лигатура + эксцизия и предложенная *Parks* (1956) субмукозная геморроидэктомия. Раньше все операции при геморроидальных узлах проводились под местным обезболиванием, в настоящее время все чаще применяется интратрахеальный наркоз и мышечная релаксация.

### Операция по *Milligann Morgan*

Больного помещают в положение для камнесечения, ноги его фиксируются соответствующим образом. В течение 3-4 минут постепенно растягивается анальный канал (предварительно — мышечная релаксация): сначала в него вводится один, затем два, три пальца (этот метод предложил *Ricamier* еще в 1829 году!). Перианально впрыскивается несколько миллилитров адреналина в разведении 1:100000, тем самым облегчается препаровка и значительно сокращается кровотечение при операции.

На все три узла, там, где их покрывает кожа, накладывается по каждому зажиму, с помощью которых узлы оттягиваются наружу. После этого становится видимым «брюшко» узла, покрытое темно-малиновой анодермой. Зажимом для слизистой как можно выше захватывается верхний край узла, его вытягивают наружу до тех пор, пока не покажется розовая слизистая прямой кишки, причем не только над геморроидальными узлами, но и на связывающих их складках (рис. 5-316).

Инструменты, наложенные на узел, расположенный слева (у 3 часов), захватываются левой рукой,

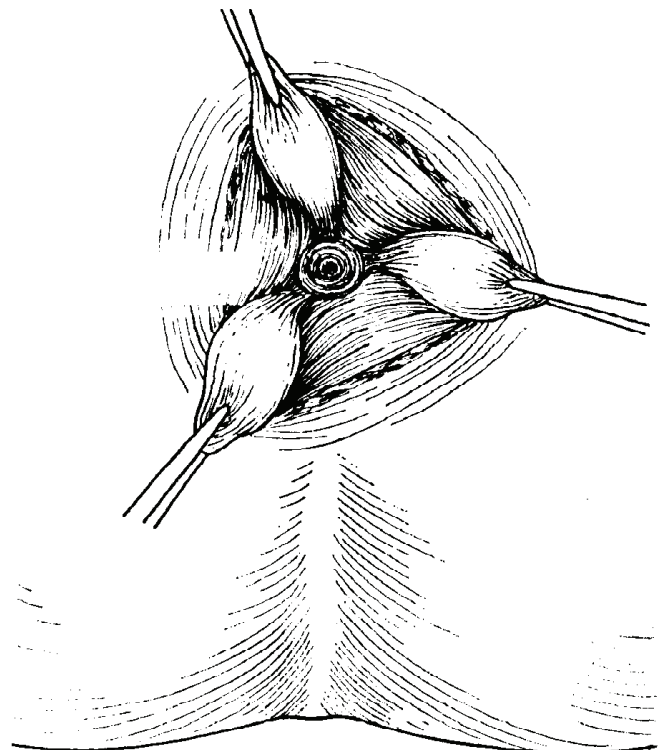
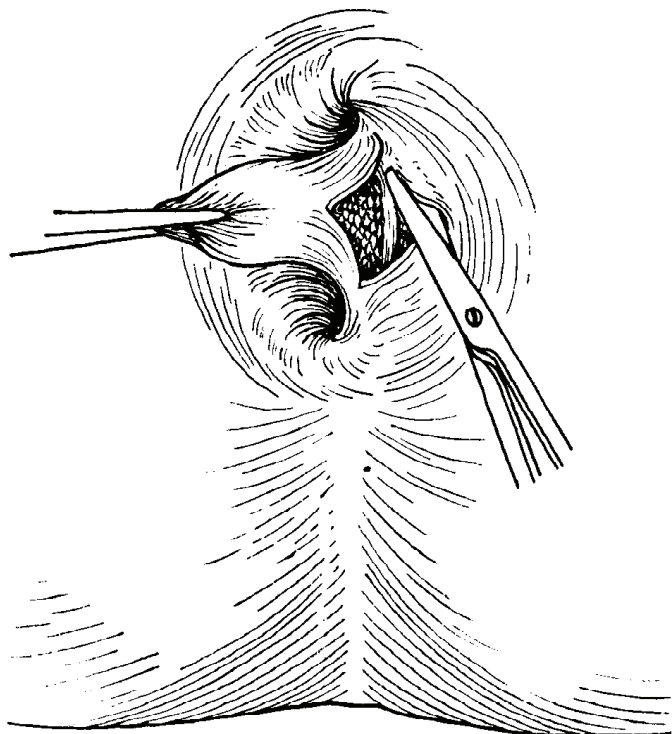


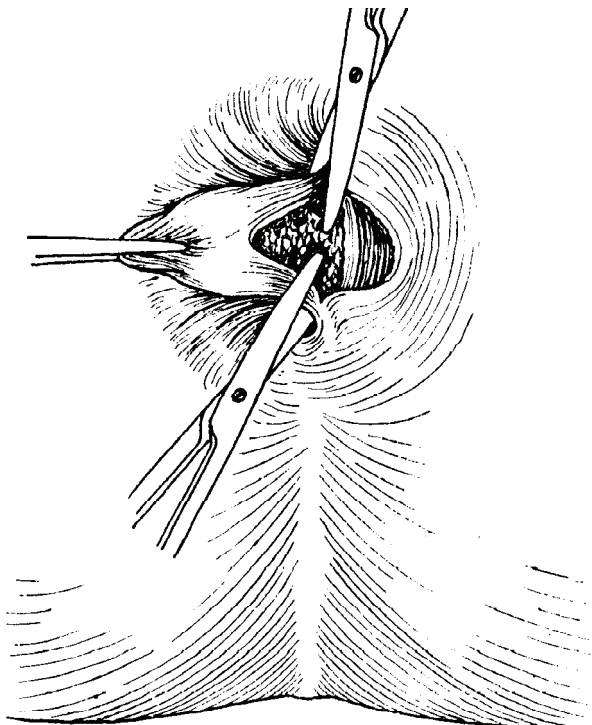
Рис. 5-316. Операция по способу *Milligan и Morgan*, 1. Выворачивание трех основных геморроидальных узлов



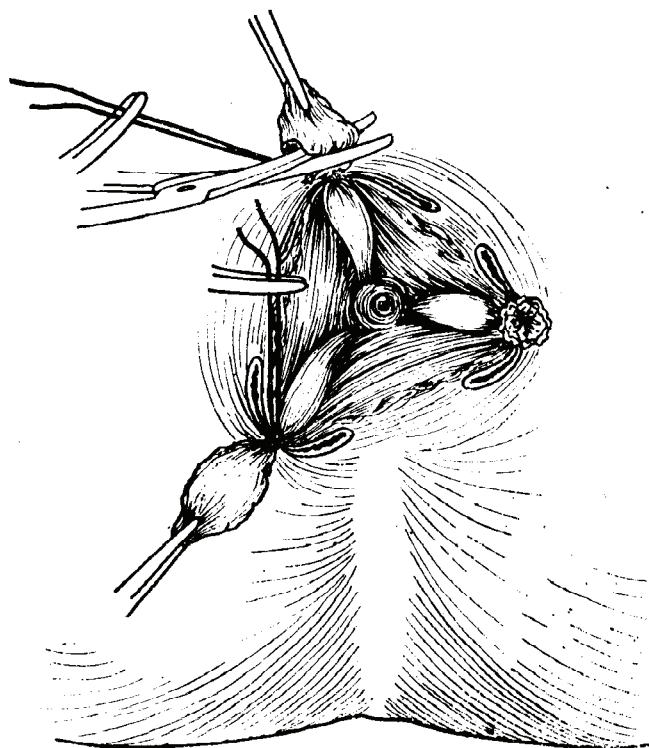


**Рис. 5-317.** Операция по способу Milligan и Morgan, II. V-образный разрез до границы анодермы и слизистой

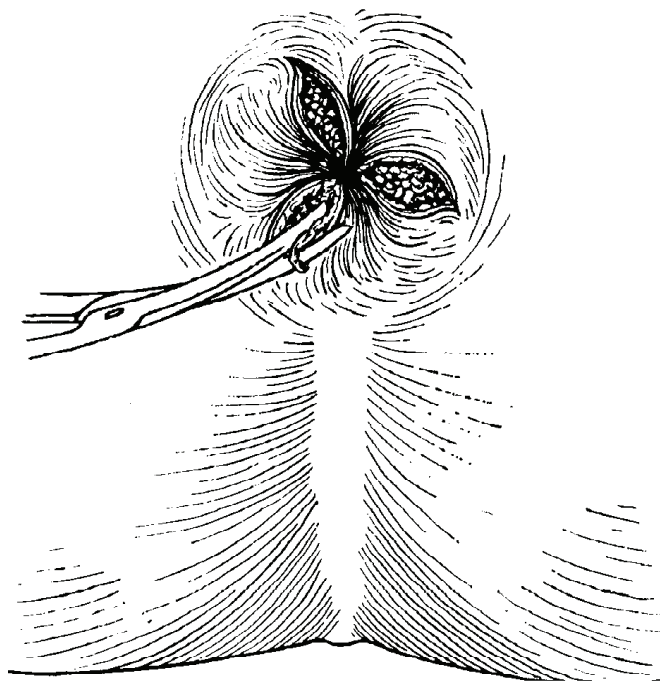
узел оттягивается кнаружи и вправо (вправо от больного), левым указательным пальцем отдавливается кнаружи его верхний полюс. Правой рукой ножницами с тупыми концами, соответственно проекции узла на коже, производят V-образный разрез, вершина его должна отстоять от зубчатой линии примерно на 3 см, две же его ветви достигают этой линии, т. е. границы между анодермой и слизистой (рис. 5-317).



**Рис. 5-318.** Операция по способу Milligan и Morgan, III. Слизистая узла сужается сверху и снизу одним надрезом ножницами



**Рис. 5-319.** Операция по способу Milligan и Morgan, IV. Все три геморроидальных узла перевязываются и отсекаются



**Рис. 5-320.** Операция по способу Milligan и Morgan, V. Край кожи, накладываемый на поверхность раны, отрезается ножницами

Таким образом подходят к *наружной* поверхности узла, которую с помощью зажатого в инструменте марлевого тампона тупо отделяют от основания — от внутреннего сфинктера. На границе анодермы и слизистой на двух концах разреза в виде буквы V, сверху и внизу ножницами надрезают стебель слизистой узла (рис. 5-318). Геморроидальный узел, оттягивая за

стебель слизистой, перевязывают толстой нитью или же прошивают и по двум сторонам туго завязывают швы над венозным сплетением, проходящим по наружной его поверхности, причем перевязывают узел вместе с питающей его небольшой артерией. Зажим со слизистой снимается и им захватывается нить.

Те же манипуляции выполняются сначала с правым задним, и затем с правым передним геморроидальным узлом. Теперь два инструмента оттягиваются кнаружи правой рукой, а V-образный разрез выполняется левой рукой. После перевязки стеблей всех трех узлов последние удаляются, причем оставляются довольно большие культи, чтобы нити не могли соскользнуть (рис. 5-319).

Пальцем, введенным в прямую кишку, репонируют перевязанные культи и проверяют, не произошло ли сужение просвета кишки. В завершение производится ревизия трех образовавшихся ран грушевидной формы. Если на раневой поверхности находят рыхлый край кожи, то его выравнивают, «подстригают» ножницами, которые держат в горизонтальном положении (рис. 5-320).

При операции по *Milligan-Morgan* рекомендуется обращать особое внимание на следующий момент. Для полной регенерации чувствительной анодермальной выстилки нижнего отдела анального канала необходимо оставлять «мостики» анодермы шириной *по крайней мере* в 6 мм, под ними нельзя препарировать, отделять их от основания. Если это правило будет соблюдено, то не возникнет ни сенсорной инконтиненции, ни стеноза. Необходимо следить и за тем, чтобы лигатуры накладывались *над* зубчатой линией, на лишенную чувствительности слизистую прямую кишку, в таком случае боли после операции будут незначительными.

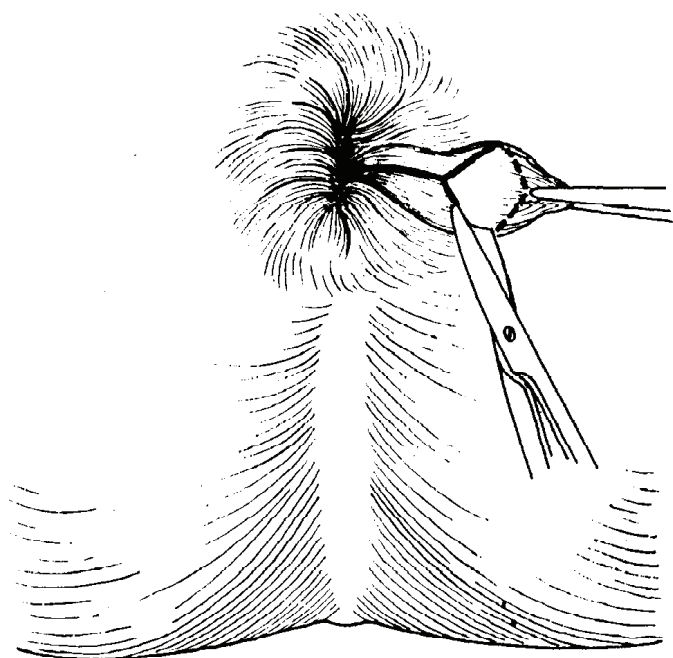


Рис. 5-321. Операция по способу Parks, I. Над узлом производят разрез в форме ракетки

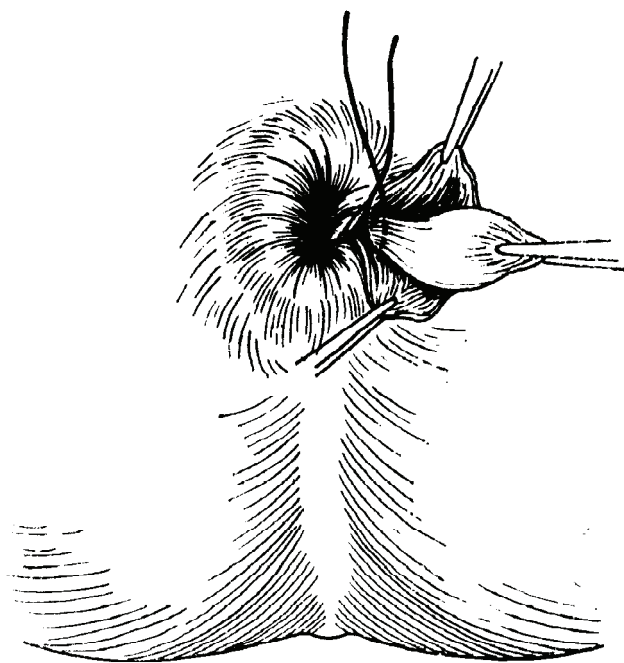


Рис. 5-322. Операция по способу Parks, II. Узел отпрепаровывается кнутри — от анодермы, снаружи — от внутреннего сфинктера

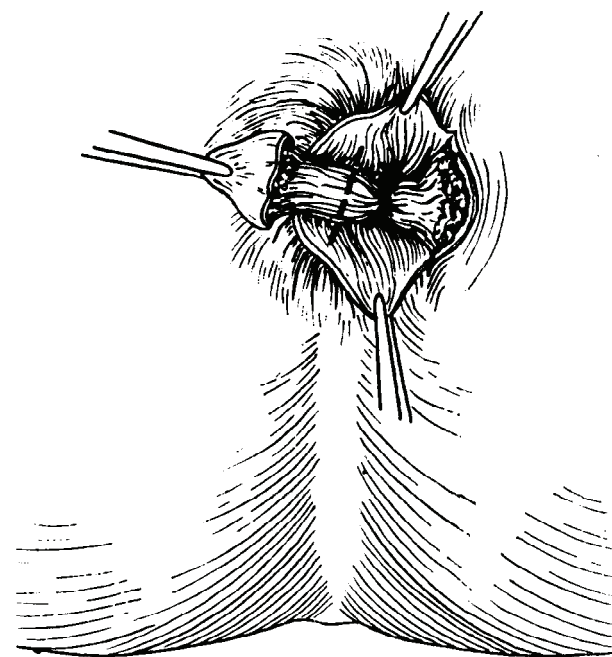


Рис. 5-323. Операция по способу Parks, III. Основание венозного сплетения перевязывается вместе с питающей ее артерией, узел отсекается

### Операция по Parks

Операция по *Parks*, или субмукозная геморроидэктомия производится с *высокой* перевязкой венозного сплетения в противовес *низкой* его перевязке при операции *Milligan-Morgan*. После инфильтрации адреналином анальный канал раскрывается с помощью шпателей. Левый боковой узел вытягивается инструментом и над ним выполняется разрез в форме ракетки (рис. 5-321). Соответственно рукоятке этой «ракетки» рассекается анодерма, кверху и книзу в

виде дверных створок венозное сплетение отпрепаровывается от его внутренней поверхности. Оттягивая узел в противоположном направлении, отпрепаровывают его наружную поверхность от лежащего под ней внутреннего сфинктера (рис. 5-322). Довольно высоко продвинувшись в ходе препаровки, стебель венозного сплетения вместе с небольшой артерией в нем туго перевязывают и узел удаляют (рис. 5-323). Рану слизистой ушивают несколькими тонкими кетгутыми швами, кожная рана оставляется открытой.

Операция по Parks позволяет еще больше щадить анодерму, чем операция по Milligan—Morgan, но провести ее сложнее, и она требует больше времени.

В конце любой из операций в прямую кишку нужно ввести 10-20 г подогретого вазелина, наложить на рану влажную защитную повязку и закрепить ее полосками бинта в форме буквы Т.

Автор рекомендует уже в день операции начинать перорально дважды в день вводить по столовой ложке парафинового масла. Спустя 2-3 дня после операции больному назначают теплую клизму через тонкий катетер *Nelaton*.

Исходя из всего вышесказанного, автор считает устаревшим и нецелесообразным вмешательство, предложенное в 1882 году *Whitehead*, и тем более операцию по *Langenbeck*, а также введение в конце операции трубки *bourdonnier*, дачу опия после операции и искусственную задержку стула. К сожалению, эти, имеющие почти столетнюю давность способы, очень нелегко изжить из хирургической практики.

Суть операции по *Whitehead* состоит в следующем: по *linea anocutanea* циркулярно рассекается кожа, выстилка анального канала отпрепаровывается от основания в форме трубки, нижнюю часть которой удаляют вместе с пещеристым телом прямой кишки, низведенная слизистая прямой кишки циркулярно подшивается к коже. Операция всегда сопряжена с большими или меньшими осложнениями: стенозом, сенсорной инконтиненцией, эктропией слизистой, все эти осложнения получили даже обобщающее название: задний проход *Whitehead*.

### Операция при анальных карункулах

Анальные карункулы (от латинского слова *caro* = мясо, *caruncula* = мяско) — небольшие бородавкообразные утолщения кожи в заднепроходном отверстии или поблизости от него. Как правило, они появляются вследствие тромбоза и организации небольшого поверхностного узла, так что кожное образование в этом месте заполнено только рубцовой тканью. Карункула может возникнуть и вследствие того, что при удалении геморроидальных узлов края разреза не расправляются и не обрезаются, не подравниваются, а так и заживают, наслаиваясь друг на друга, образуя карункулу.

В складках карункулы может остаться и неболь-

шое количество кала, что может вызвать дерматит, зуд заднего прохода и другие неприятные осложнения. Карункулы затрудняют туалет заднего прохода, а потому показано их оперативное удаление. Под местным обезболиванием ножницами поверхностно циркулярно иссекают карункулу и удаляют. На раневую поверхность накладывается марлевая повязка с вазелином, края раны не сшиваются.

### Трещина заднего прохода, пектеноз, папиллярная гипертрофия

О трещине заднего прохода говорят в случае краевой хронической язвы заднепроходного отверстия, более или менее глубоко проникающей в анальный канал. Язва почти всегда находится на заднем краю заднепроходного отверстия. Небольшие поверхностные дефекты эпителия не считаются трещинами, как и небольшие надрывы (при твердом стуле) и другие подобные небольшие и быстро заживающие дефекты.

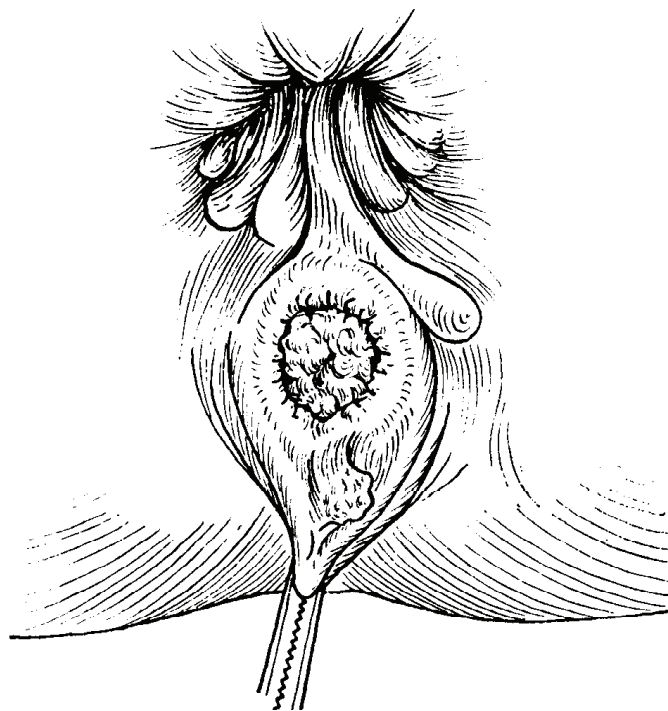


Рис. 5-324. Трещина заднего прохода с карункулой и гипертрофированной анальной папилломой

Истинная трещина заднего прохода чрезвычайно болезненна, с твердыми краями и основанием и никогда не заживает спонтанно.

Воспалительный процесс под кожей часто распространяется за края язвы по обе стороны трещины. На наружном краю в таких случаях образуется карункула, которая как бы отмечает место трещины (*sentinel pile*). Внутренний конец трещины простирается до верхнего края анального канала и там заканчивается в гипертрофически измененном анальном сосочке (рис. 5-324). Карункула — трещина заднего прохода



— папиллярная гипертрофия образуют типичный патологический комплекс, лечение которого состоит в радикальном устранении всех трех патологических процессов и образований.

Карункула не обязательно связана с наличием трещины заднего прохода. Папиллярная гипертрофия тоже может быть самостоятельным патологическим изменением. В результате хронического воспаления сосочек может увеличиться, иметь длинную ножку и даже показаться в анальном отверстии. В таких случаях необходимо правильно установить диагноз. Имеет ли место доброкачественная папиллярная гипертрофия, исходящая из анодермы, или же это исходящая из слизистой прямой кишки преанцерозно измененная ткань — аденома или полип. Свешивающиеся из заднего прохода образования захватываются зажимом. Если это сосочек, имеющий, как известно, соматическую иннервацию, то больной почувствует острую боль; если же это аденома или полип, имеющие вегетативную иннервацию, то больной боли не чувствует.

При длительно существующей глубокой трещине заднего прохода, сопровождающейся хроническим воспалительным процессом, появляется твердая, склонная к сморщиванию рубцовая ткань, которая все более сужает анальный канал. Это состояние называют пектенозом (Miles). По Goligher пектеноз не что иное, как рубцовое кольцо или полукольцо, образовавшееся из нижней части внутреннего сфинктера. Сужающее кольцо обычно формируется в верхней части анального канала по гребенчатой линии (linea pectinata) или непосредственно под ней.

Недолго существующая поверхностная, не сильно индурированная трещина заднего прохода заживает, если ее на несколько дней оставить в полном покое, т. е. исключить возникновение рефлекторного спазма сфинктера от болей. Обыч-

но после соответствующей подготовки больного (клизмы, промывания) проводится местное обезболивание окружности анального отверстия и мышц сфинктера инфильтрацией новокаином. Во многих странах это вмешательство все чаще производится при интратрахеальном наркозе. Под анестезией в задний проход вводят сначала 1, затем 2 и 3 пальца, медленно, постепенно растягивая сфинктер, который затем в течение нескольких дней не сможет сократиться. Это т.н. *растягивание сфинктера по Recamier*. Под влиянием такого воздействия трещина заднего прохода в течение 1-2 недель в 95% случаев заживает. Рецидивы отмечаются примерно в 5% случаев.

Однако длительное время существующая, глубокая, сильно индурированная трещина под влиянием такого растягивания сфинктера не заживает. В таком случае может помочь только операция. Во всем мире получили распространение два метода вмешательства. Один — внутренняя сфинктеротомия (рассечение внутреннего сфинктера), а второй — еще более радикальная операция, экцизия трещины. Ниже описываются эти два вида операций.

### Внутренняя сфинктеротомия (операция Elsenhammer)

Больной помещается на операционном столе в положении для камнесечения, применяется местное обезболивание или интратрахеальный наркоз. После растяжения сфинктера по *Recamier* шпателями раскрывается анальный канал. Если трещина располагается по задней средней линии, тогда вдоль нее делается разрез скальпелем от гребенчатой до ануктанной линии. Разрез постепенно углубляется до тех пор, пока не будут рассечены хорошо видимые поперечные волокна внутреннего сфинктера. Нуж-

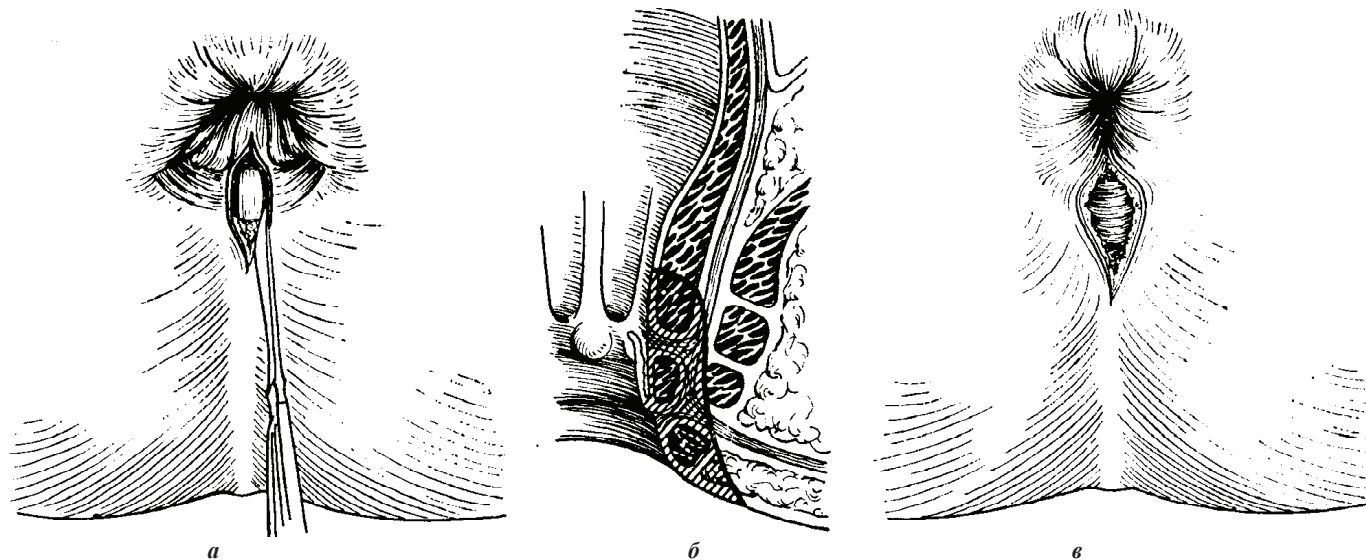


Рис. 5-325. Внутренняя сфинктеротомия. а) Рассечение трещины и внутреннего сфинктера, б) то же схематично, в) небольшая внешняя рана после удаления шпателей

но стремиться к тому, чтобы была рассечена только нижняя треть, в крайнем случае нижние две трети сфинктера, иначе может наступить несостоятельность запирающего аппарата, инконтиненция. Так достигаются ткани между двумя сфинктерами, которые распознаются благодаря тому, что в них нет поперечных волокон.

Если отмечается папиллярная гипертрофия, то папилла удаляется в верхнем углу раны, а если обнаруживается карункула, то ее удаляют ножницами на нижнем конце раны (рис. 5-325). Рубцовые поверхностно расположенные ткани по краям раны подравниваются ножницами.

### Экцизия при трещине

Операция производится при местном обезболивании или интратрахеальном наркозе, больной находится в положении для камнесечения. В радиальном направлении окаймляющим разрезом одним блоком удаляется гипертрофированный сосочек, трещина и карункула. В верхней части раны нижний утолщенный край внутреннего сфинктера *надрезают* или *иссекают* из него небольшой сегмент (рис. 5-326). На рану накладывается влажная защитная повязка.

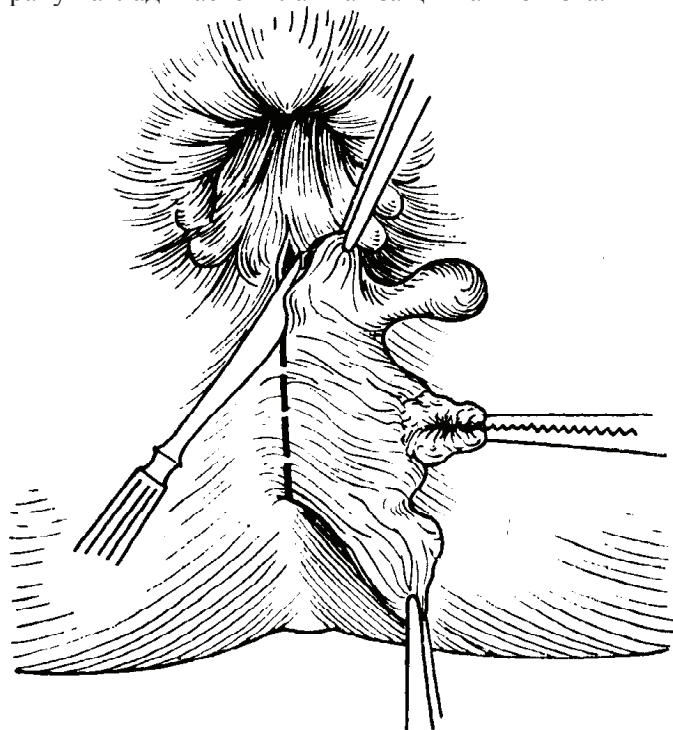


Рис. 5-326. Иссечение трещины заднепроходного отверстия

В тех случаях, когда в результате хронического рубцового воспаления развивается *пектеноз*, то рубцовую ткань на задней стенке анального канала, причиняющую стеноз, радикально иссекают. Этим путем создается здоровая раневая поверхность, происходит клеточное разрастание и эпителизация. В течение нескольких недель наступает излечение.

Случается, что обнаруживается лишь папилляр-

ная *гипертрофия* без трещины, это патологическое изменение устраняется иссечением окаймляющим разрезом.

### Аноректальный абсцесс и свищ заднего прохода

Аноректальный (перипроктальный) абсцесс и свищ заднего прохода — *две стадии* одного и того же воспалительного процесса. Абсцесс — острая стадия, свищ — хроническая. Вскрытие абсцесса и опорожнение его часто осложняются образованием свища. В других случаях процесс с самого начала носит хронический характер. При этом свищ может возникнуть и без абсцесса.

В последние десятилетия значительно изменились представления о патогенезе этих заболеваний (абсцесса и свища). Согласно современному взгляду, все или почти все абсцессы и свищи исходят из анальной крипты. Инфекция сначала проникает в анальную железу, после чего, проходя через ее стенку, распространяется в окружающих образования. Железистые ходы разветвляются, с одной стороны, под слизистой прямой кишки и анодермой анального канала, а с другой стороны, — проходя между волокнами внутреннего сфинктера, — уходят в пространство между сфинктерами. Исходящий отсюда абсцесс и свищ именно потому и отличаются таким многообразием локализации (подкожные, подслизистые, межсфинктерные). Более того, инфекция может проникнуть и через наружный сфинктер, тогда абсцесс появляется по наружную сторону этого сфинктера.

В стадии острого воспаления обычно ограничиваются лишь вскрытием абсцесса, ибо в таком состоянии не рекомендуется широкая препаровка в этой области для отыскания крипты и железистых ходов. Исключение, быть может, составляет лишь подслизистый абсцесс: при вскрытии поверхностного абсцесса вскрывается и свищевой ход.

### Аноректальный абсцесс

Абсцесс, быстро распространяющийся в рыхлой периректальной жировой ткани, с трудом может в этой области прорваться через толстую кожу. Именно поэтому рекомендуется как можно более раннее вмешательство, нельзя ждать возникновения флюктуации. Абсцессы на основании их локализации классифицируются следующим образом:

- а) *первоначальный абсцесс*, располагающийся поверхностно, непосредственно под кожей;
- б) *ишиоректальный абсцесс*, располагающийся под мышцей, поднимающей задний проход. Если ему удастся прорвать тонкую поперечную перегородку, то

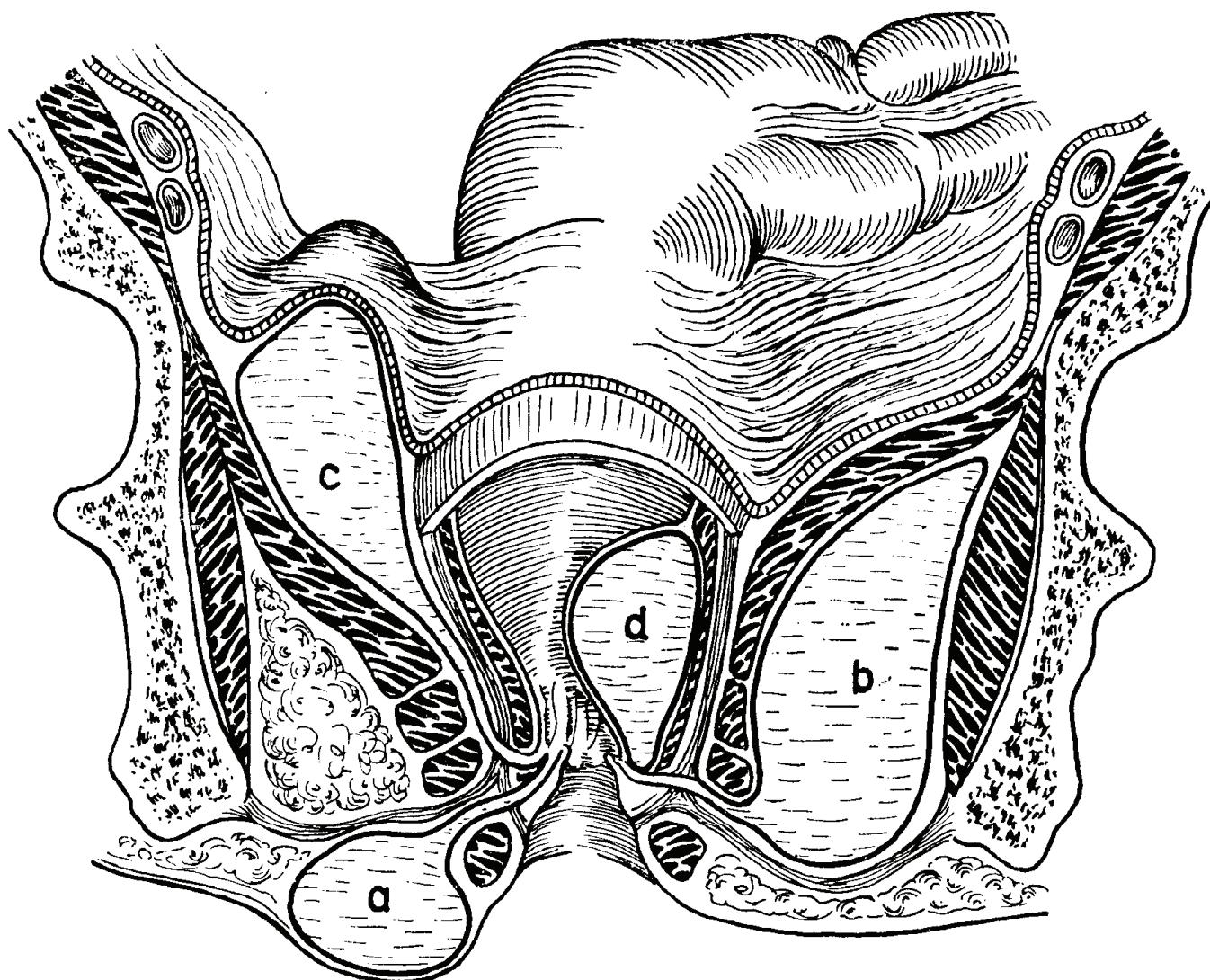


Рис. 5-327. Аноректальные абсцессы: а) перианальный, б) ишиоректальный, в) пельвиоректальный, г) подслизистый

абсцесс распространяется и перианально. Ишиоректальные пространства двух сторон соединяются друг с другом позади прямой кишки, поэтому нередки случаи, когда абсцесс распространяется и на ишиоректальное пространство другой стороны, в форме подковы охватывая анальный канал;

в) *пельвиоректальный абсцесс*, располагающийся над мышцей, поднимающей задний проход, под брюшиной, выстилающей тазовое дно. Эта форма абсцесса наиболее редкая, но вместе с тем и наиболее опасная. Прорваться наружу через толстую мышечную пластинку абсцесс может лишь с большим трудом, но зато легко прорывается через тонкую брюшину в брюшную полость;

г) *подслизистый абсцесс*, располагающийся под слизистой прямой кишки. Иногда через кольцо сфинктера он распространяется и в боковом направлении, в таком случае ишиоректальный и подслизистый абсцессы связываются друг с другом через узкий канал (рис. 5-327).

Посредством ретроанального и ретроректального пространств все пространства вокруг прямой кишки

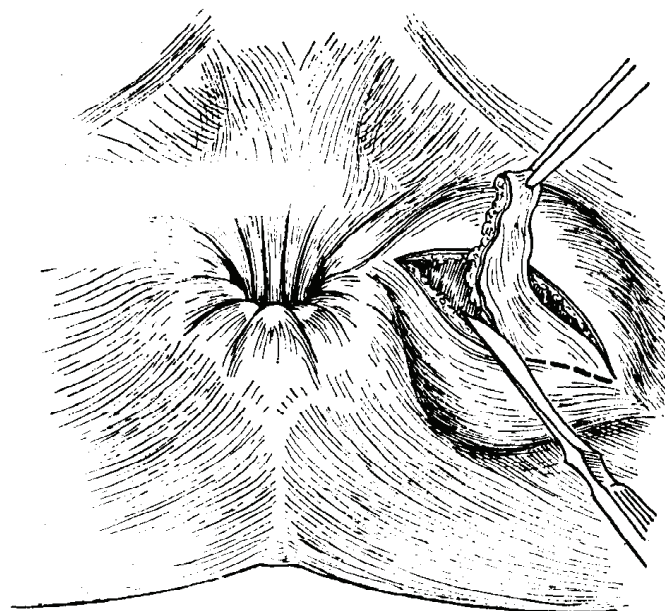


Рис. 5-328. Вскрытие перианального и ишиоректального абсцесса

связаны между собой. В запущенных случаях воспалительный процесс окружает прямую кишку со всех



сторон, кишечная трубка проходит в огромном резервуаре слившегося абсцесса, наполненного гноем.

Суть оперативного лечения перипроктального абсцесса состоит в его широком вскрытии в сторону поверхности (кожи или слизистой), поддержании полости абсцесса открытой, пока не прекратится острый воспалительный процесс и полость абсцесса не заполнится постепенно из глубины грануляциями.

Больного под наркозом помещают в положение для камнесечения. Абсцесс вскрывают в месте его наибольшего выпячивания, которое чаще всего находится на одной или на другой стороне анального отверстия. Гораздо реже абсцесс располагается под кожей позади заднепроходного отверстия и практически никогда не располагается спереди от анального отверстия в сторону промежности.

Больше всего выпячивается перианальный абсцесс. Место ишиоректального абсцесса видеть нельзя, его можно лишь чувствовать при пальпации. Пельвиоректальный и подслизистый абсцессы могут быть диагностированы и локализованы только с помощью пальца, введенного в прямую кишку.

При вскрытии абсцессов любой локализации следует производить разрез радиально к заднепроходному отверстию. На коже при этом проводится эллипсоидное иссечение, придавая раневой полости коническую форму (наиболее широкой она должна быть у наружного отверстия, на коже). Таким образом будут созданы условия для полного опорожнения этой полости.

При перианальном и ишиоректальном абсцессах радиальным окаймляющим разрезом иссекают участок кожи (рис. 5-328), а затем острием скальпеля прокалывают вглубь, пока не попадают в полость абсцесса. Как только начнется свободный отток гноя, в абсцесс заводится тупой инструмент и открытием его бранш растягивают наружное отверстие раны. Если это необходимо, то кожа рассекается дальше в боковом направлении. В раневую полость вводится указательный палец, прощупываются стенки этой полости, разрываются разделительные перегородки, устраняются некротизированные ткани, стремятся создать условия, во всех отношениях благоприятные. После этого в полость вводится дренаж *Penrose*. На наружную поверхность раны накладывается полоска бинта

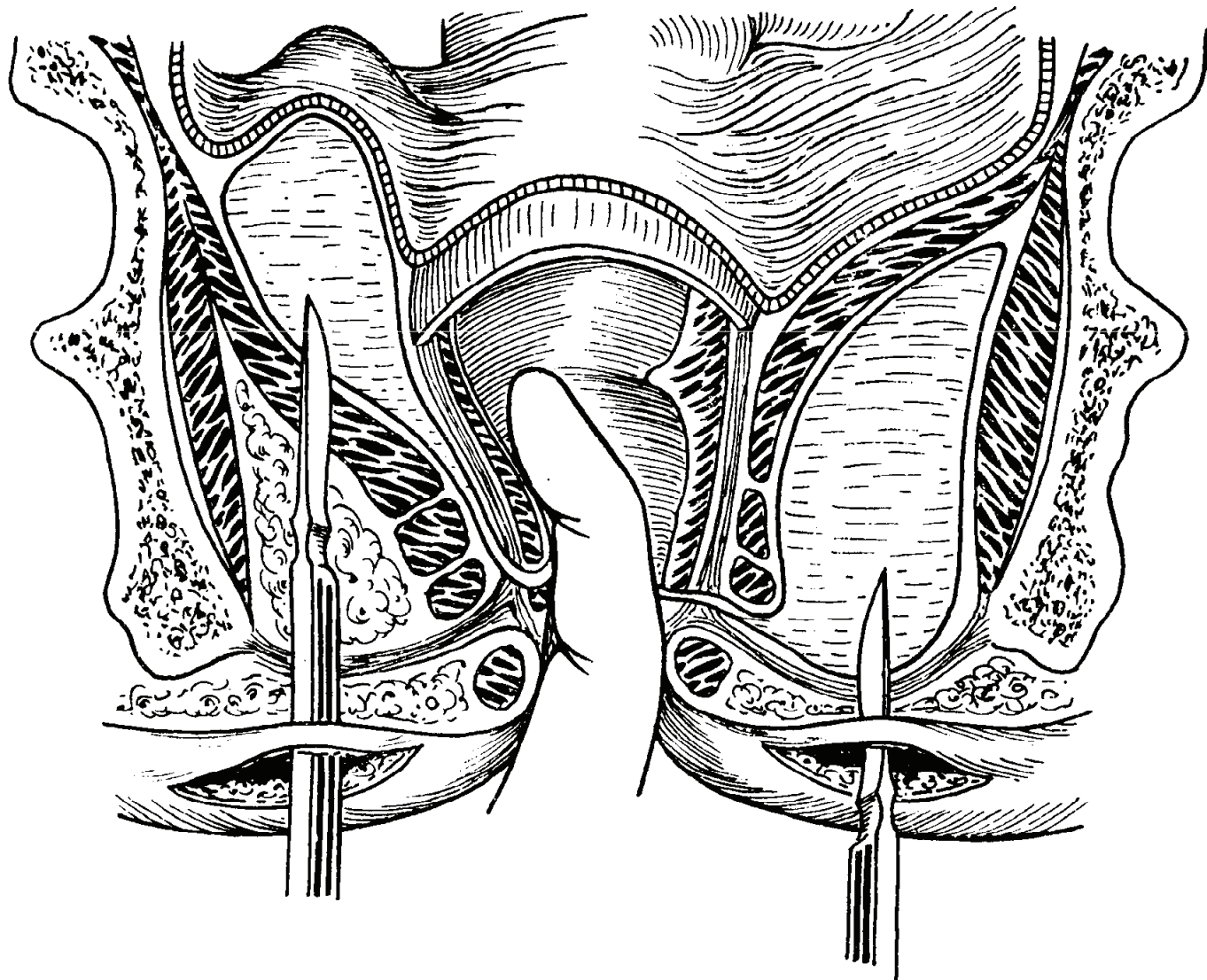


Рис. 5-329. Вскрытие ишиоректального и пельвиоректального абсцесса

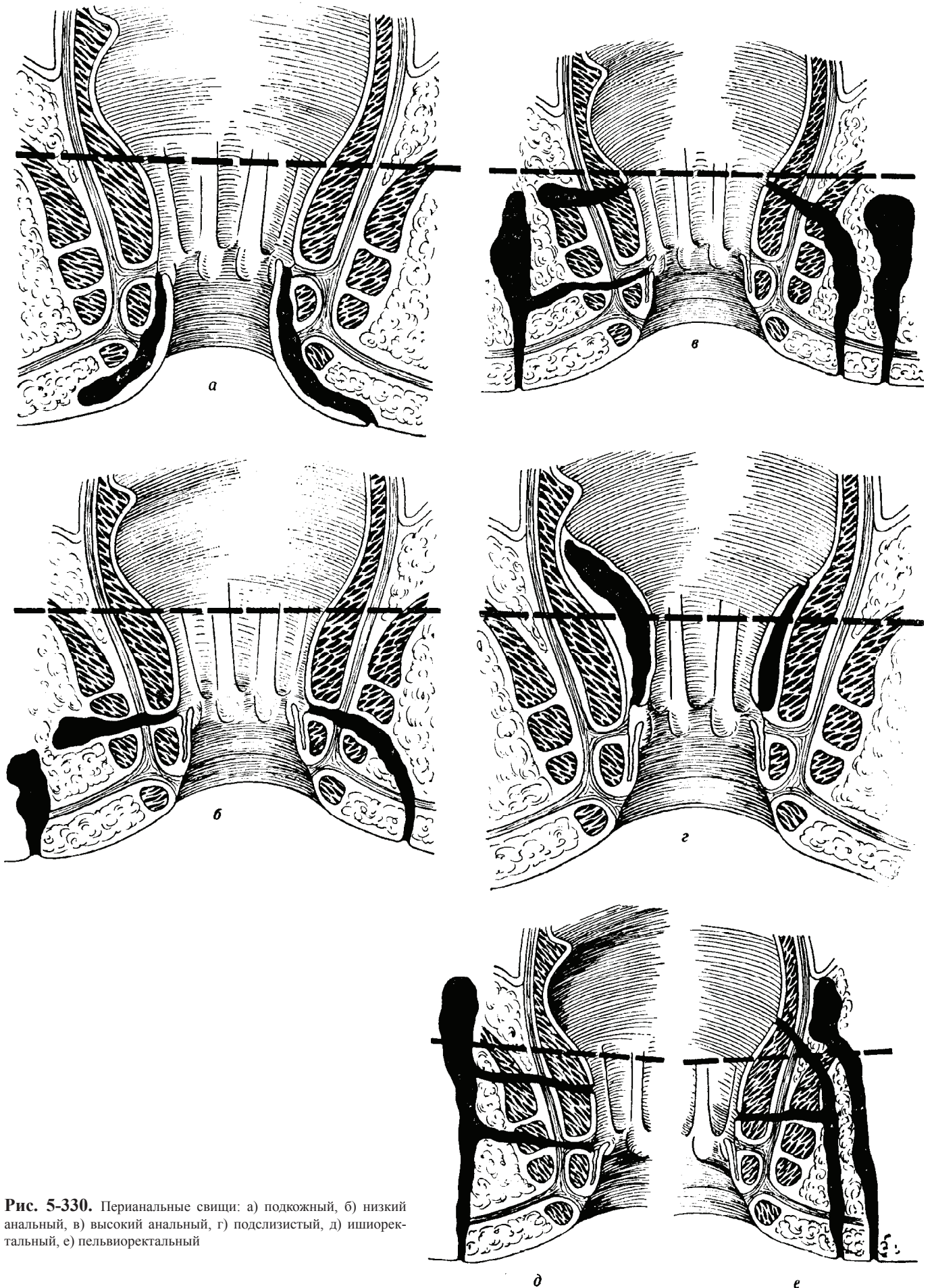


Рис. 5-330. Периаанальные свищи: а) подкожный, б) низкий анальный, в) высокий анальный, г) подслизистый, д) ишиоректальный, е) пельвиоректальный

с вазелином и соответствующая защитная повязка.

Гораздо труднее вскрыть пельвиоректальный абсцесс. Для этой цели указательный палец левой руки вводится в прямую кишку, прощупывается расположение абсцесса, под контролем пальца вводится острое скальпеля, которым прокалывают периаанальное и ишиоректальное пространство вплоть до нижней поверхности мышцы, поднимающей задний проход. Достигнув этого слоя, кончик скальпеля наталкивается на сопротивление. В этот момент следует проколоть скальпелем в краниальном направлении мышцу, поднимающую задний проход, и тем самым вскрыть полость абсцесса (рис. 5-329). В полость вводится инструмент с тупыми концами. Раскрывая его ветви, тупо расширяют отверстие в мышце, чтобы гной имел свободный отток. Затем в полость абсцесса вводится дренаж *Penrose*.

Подслизистый абсцесс вскрывается со стороны просвета прямой кишки. После растягивания по *Recamier* просвет кишки вскрывается с помощью ректальных зеркал или операционного аноскопа. В месте наибольшего выпячивания скальпелем продольно рассекается слизистая, опорожняется гной, полость абсцесса рыхло тампонируется марлей.

Эпителий отличается способностью к гораздо более быстрому заживлению (кожа, слизистая), чем соединительная ткань или опорные ткани. Именно поэтому открытая кожная рана при скрытом абсцессе скорее сузится, чем в глубине полость абсцесса заполнится грануляциями. В таких случаях и возникает задержка гноя. Абсцесс рецидивирует, вызывая необходимость в повторной операции. Во избежание этого вскрытый перипроктальный абсцесс должен быть подвергнут тщательной послеоперационной терапии.

Через 3-4 дня после операции дренаж из полости абсцесса удаляется. Если это причиняет больному боль, применяется рауш-наркоз. Затем, путем сидячей ванны, очищается полость абсцесса. В полость вводится катетер *Nelaton*, через который эта полость несколько раз тщательно промывается физиологическим раствором. Затем, когда уже нет отделений ни гноя, ни остатков некротизированных тканей, снова вводится дренаж *Penrose*. Это делается так, чтобы его внутренний конец находился в самой глубокой точке, а снаружи поддерживал кожную рану широко раскрытой. Такую смену дренажных трубок производят ежедневно или через день, пока стенка полости совсем не очистится, потом она заполнится из глубины грануляциями и заживает.

### Аноректальный свищ

Каждый аноректальный свищ имеет одно или несколько отверстий на коже, идущий отсюда в глубину ход, который чаще всего заканчивается в одном внутреннем отверстии. Развитие процесса происходит в обратном порядке: типичный аноректальный свищ

начинается в глубине крипты на уровне гребенчатой линии — здесь располагается *первичное отверстие*. Отсюда он распространяется к коже или слизистой — *вторичное отверстие*.

Под местным обезболиванием или под наркозом у больного, находящегося в положении для камнесечения, производится расширение сфинктера по *Recamier*, затем соответствующими ректальными зеркалами или операционным аноскопом расширяется анальный канал. Определяют ход свищевых каналов, его возможные ветвления, расположение первичного и вторичного отверстий (рис. 5-330). Вторичное, наружное отверстие хорошо видно, при надавливании на окружающие ткани из него выделяется несколько капель гноя. Ход поверхностного свища часто может быть прощупан пальцем в виде плотного тяжа.

Свищ, уходящий вглубь, обследуется на всем его протяжении пуговчатым зондом, при этом определяется, в направлении какой крипты он проходит.

Из-за ветвистости хода не всегда удается провести пуговчатый зонд до конца хода и таким путем определить первичное отверстие, крипту, из которой исходит процесс. Иногда легче установить исходную точку и отыскать соответствующую крипту, если согнуть конец пуговчатого зонда (4-6 см) под острым углом и этим «крючком» обследовать все подозрительные крипты. Исходным пунктом хронического воспалительного процесса будет та из крипт, в которую глубоко западает головка пуговчатого зонда. После этого следует попытаться пройти по всему свищевому ходу от первичного отверстия ко вторичному.

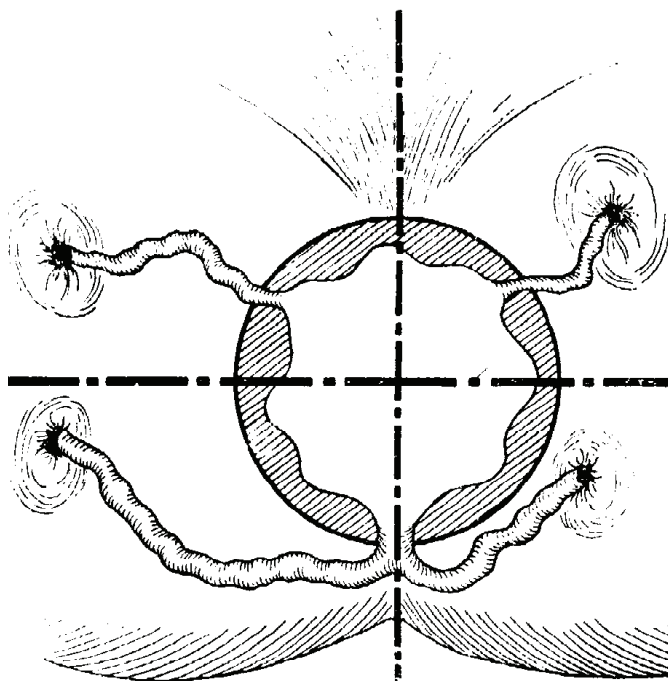


Рис. 5-331. Согласно правилу Qoodsati, аноректальные свищи проходят по-разному в зависимости от их расположения по отношению к перпендикулярным линиям, проведенным через анальное отверстие (см. текст)



При этой манипуляции оказывает помощь *правило Goodsall*, согласно которому все вторичные отверстия, расположенные *перед* поперечной линией, проведенной через середину анального отверстия, имеют и первичные отверстия *перед этой* линией, а именно — в глубине близлежащей крипты.

Все же вторичные отверстия, расположенные *позади* этой линии, имеют и первичные отверстия почти всегда в задней крипте, расположенной по средней линии, независимо от того, где позади расположено вторичное отверстие (рис. 5-331).

Первичное отверстие иногда настолько мало, что его невозможно обнаружить невооруженным глазом. Ввести в него зонд также невозможно. В таком случае через вторичное отверстие проводится тонкая металлическая канюля, применяемая обычно офтальмологами, через которую вводится несколько миллилитров кипяченого молока. Молоко, появляясь через первичное отверстие, делает его видимым. Вместо молока можно использовать смесь равных частей метиленовой синьки и 3%  $H_2O_2$ , в таком случае в крипте появляется пенная синька.

Таблица 5-6. Классификация свищей заднего прохода

По Milligan—Morgan	По Zängl
подкожные } подслизистые }	интрасфинктерные
низкие анальные } высокие анальные }	
<p>аноректальные ←————→ экстрасфинктерные</p> <p>                                  ↓                                  ↓</p> <p>                                  нишиоректальные</p> <p>                                  ↓                                  ↓</p> <p>                                  пельвиоректальные</p>	

Задачей обследования—зондирования — является точное определение прохождения свищевых ходов и его расположение по отношению к аппарату сфинктера. На основании расположения свищевых ходов, его можно классифицировать по-разному. В таблице 5-6 приводятся две широко распространенные в клинической практике классификации. При классификации свищей заднего прохода в основном учитываются следующие два фактора:

1. Чем перпендикулярнее проходит пуговчатый зонд, введенный в свищевой ход, по отношению к продольной оси прямой кишки, тем поверхностнее будет свищевой ход, в то время как при почти параллельном прохождении зонда по отношению к продольной оси прямой кишки свищевой ход будет аноректальным (экстрасфинктерным).

2. Под местным обезболиванием или *поверхностным* наркозом хорошо прощупывается у больного аноректальное кольцо, особенно сзади, где кишку охваты-

вает пуборектальная мышечная петля. Пальпируя прямую кишку введенными пальцами левой руки и двигая зонд правой рукой, решают весьма важный вопрос о том, достигает ли верхний конец свищевых ходов этого кольца. Если достигает, то речь идет об аноректальном (экстрасфинктерном) свище, в таком случае необходимо совсем иное оперативное вмешательство, чем при всех остальных, более низко расположенных свищах.

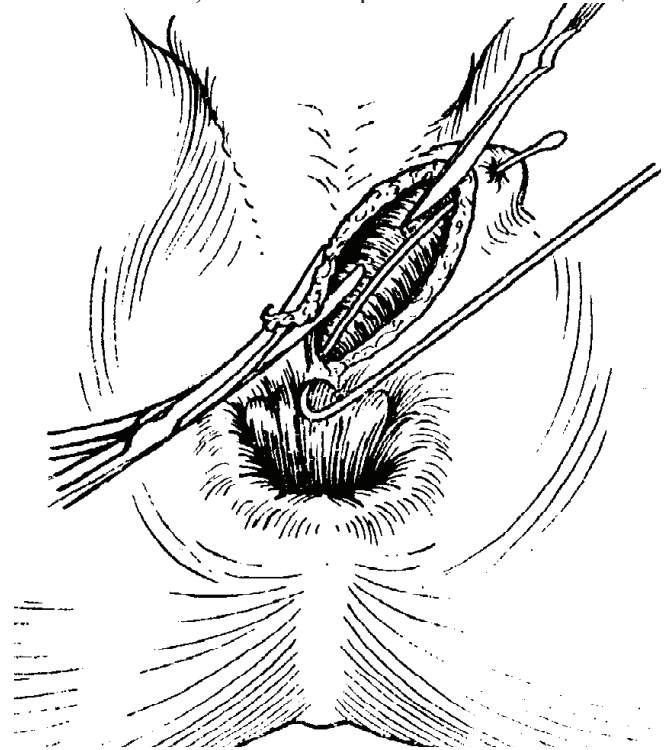


Рис. 5-332. Рассечение переднего аноректального свища, I. Свищевой ход рассекается вдоль пуговчатого зонда

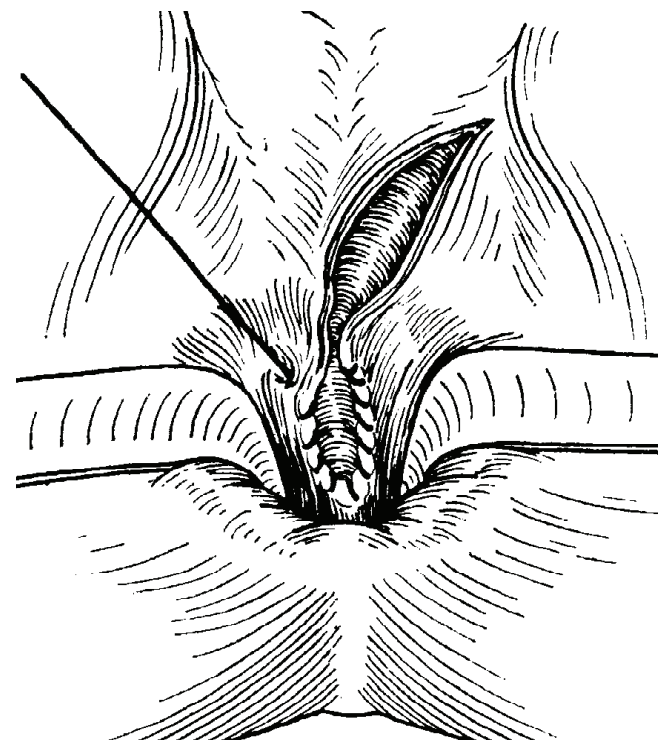


Рис. 5-333. Рассечение переднего аноректального свища, II. Край раны слизистой подшивается к ее основанию непрерывным кетгутовым швом

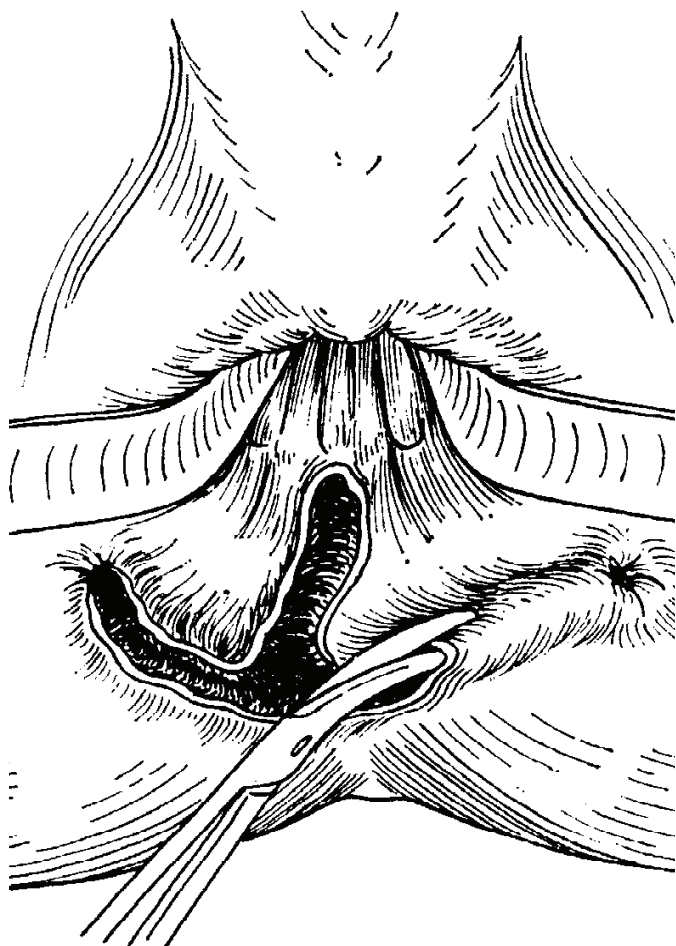


Рис. 5-334. Рассечение заднебокового аноректального свища

Суть операций при интра- и трансфинктерных свищах состоит в том, что из трубки, выстланной эпителием, образуют плоскую выемку без эпителиальной выстилки. При интрасфинктерном свище рассекают лишь кожу и анодерму, что не имеет неприятного последствия. При трансфинктерном свище вскрытием свищевого хода рассекают внутренний сфинктер, а также подкожную и поверхностную части наружного сфинктера. Поскольку глубокая часть и связанная с ней пуборектальная мышца (*compressor recti*; см. стр. 527) остаются неповрежденными, то не приходится опасаться инконтиненции. Ход вмешательства обычно таков:

При наиболее частой форме свища (при *переднем свище*) изогнутый в виде крючка зонд проводится от первичного отверстия ко вторичному или наоборот, затем по ходу зонда вскрывается скальпелем свищевой ход на всем его протяжении (рис. 5-332). Чтобы обеспечить свободный и хороший отток раневого содержимого в послеоперационный период, кожу по краям и на конце этой выемки, наслаивающуюся на поверхность раны, обрезают поверхностно ножницами. Полученную раневую поверхность соскабливают острой ложечкой, чтобы полностью удалить эпителиальную выстилку, образовавшуюся в свищевом ходу.

На рану накладывается полоска бинта с вазелином, которая через 2-3 дня удаляется при первой дефекации.

Бывает, что свищевой ход от первичного отверстия направляется не только кнаружи, в сторону кожи, но и внутрь, распространяясь под слизистой прямой кишки, где возникает подслизистый абсцесс.

В таком случае свищевой ход вскрывается вдоль введенного зонда не только кнаружи, но и кнутри, после того, как пуговчатый зонд проводят в полость подслизистого абсцесса. На нижнем отрезке раны обычно ни кровотечения, ни сокращения анодермы опасаться не приходится, но кверху от гребенчатой линии слизистая прямой кишки, с одной стороны, весьма предрасположена к значительной ретракции, а с другой — здесь может возникнуть и значительное кровотечение.

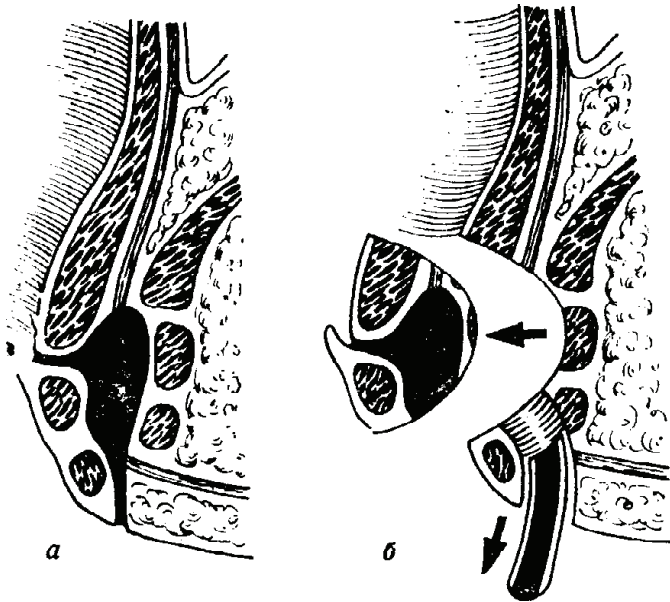
Поэтому следует непрерывным кетгутовым швом поверхностно подшить края раны слизистой к ее основанию, что способствует остановке кровотечения (рис. 5-333).

Почти так же часто, как передний, встречаются и *заднебоковые свищи*. Нередко они имеют два, а то и три наружных вторичных отверстия. Отправляющиеся от этих отверстий ходы часто подковообразно окаймляют дорзальную часть заднего прохода, сообщаясь друг с другом над анальнокопчиковой связкой и заканчиваясь первичным отверстием в глубине заднесредней крипты (см. рис. 5-331). И при таких свищах в ходе операции вскрывается свищевой ход на всем его протяжении, со всеми разветвлениями, устраняются первичное и все вторичные отверстия, поверхностно обрезаются кожные края раны (рис. 5-334), соскабливается раневая поверхность и на рану накладывается полоска бинта с вазелином.

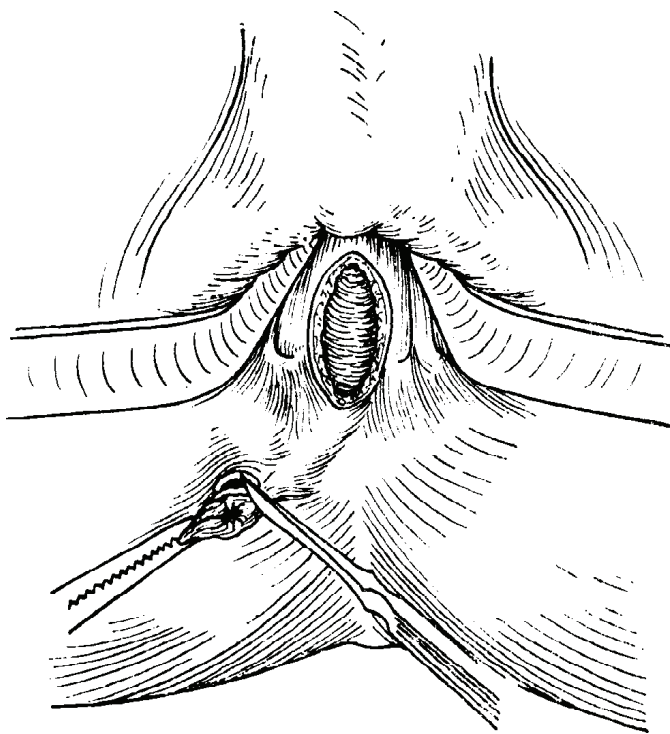
Задний свищ можно устранить также путем иссечения всего свищевого хода по всей его длине. *Parks* отметил, что анатомическое расположение такого свища создает возможность его *радикального* иссечения без перерезки анокутанной линии.

Свищевой ход, начинающийся в глубине одной из крипт, проходит через внутренний сфинктер, расширяясь в межсфинктерной щели до небольшого абсцесса, а затем, прободая на различной высоте наружный сфинктер, доходит до кожной поверхности (рис. 5-335). Иссечение может быть выполнено с двух разных сторон. В просвете прямой кишки окаймляющим разрезом обводится и иссекается патологически измененная крипта и часть внутреннего сфинктера со свищом вплоть до наружного сфинктера (рис. 5-336).

Затем на коже циркулярным разрезом обводится вторичное отверстие и свищевой ход *иссекается в цилиндрической форме* вплоть до межсфинктерной щели (рис. 5-337).



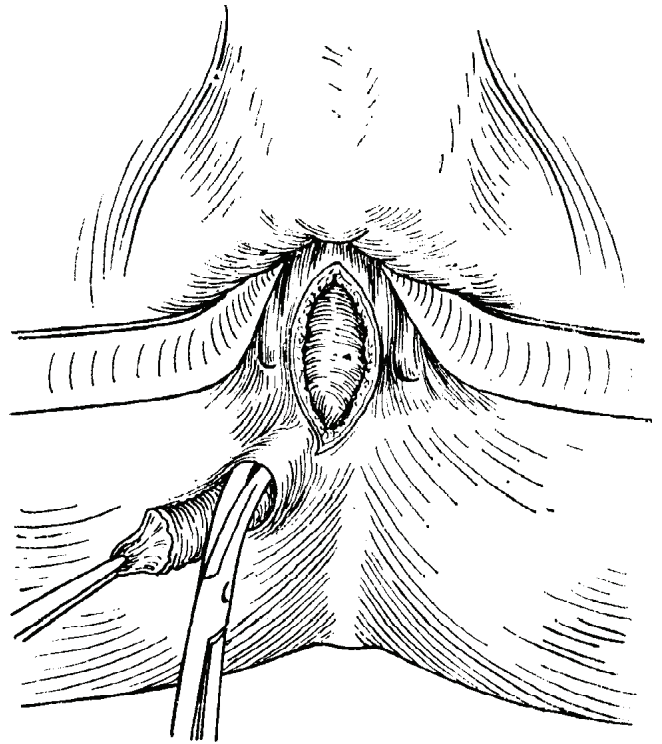
**Рис. 5-335.** Иссечение заднего аноректального свища по способу Parks, I. Свищевой ход расширяется по межсфинктерной щели (а); схема операции (б)



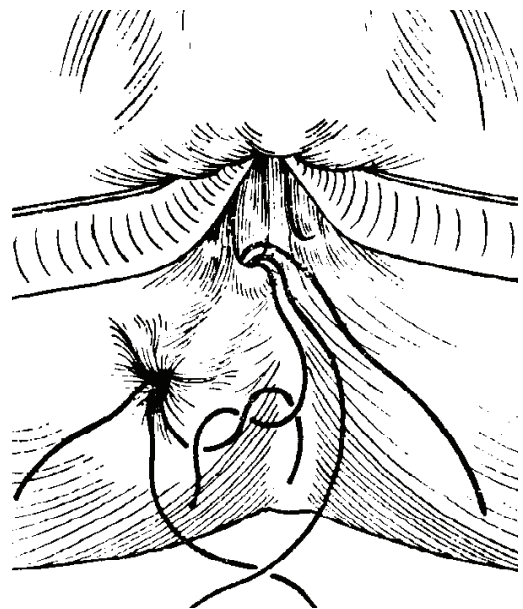
**Рис. 5-336.** Иссечение заднего аноректального свища по способу Parks, II. Внутренняя часть свища иссекается, вторичное отверстие на коже обводится циркулярным разрезом

При ветвистом свищевом ходе, особенно, если он поднимается высоко, часто через него нельзя провести до конца зонд. В таком случае свищевой ход вскрывают в несколько приемов, по частям. Сначала его вскрывают так высоко, как высоко может быть проведен зонд от вторичного отверстия. Через несколько дней при поверхностном наркозе со стороны гранулирующей раневой поверхности проводят зонд глубже и снова вскрывают часть свищевых ходов. В два-три приема достигают конца свищевых ходов.

Существенно отличается от описанных форм т.н. *аноректальный свищ*, верхний конец которого находится над мышцей, поднимающей задний проход, чаще слепо заканчиваясь в пельвиоректальном пространстве, реже — открываясь в просвет ампулы прямой кишки. При таком *внесфинктерном расположении свища операция* производится *экстрасфинктерная*. Ни в коем случае нельзя рассекать сфинктерный аппарат, результатом этого явилась бы полная несостоятельность запирающей функции.



**Рис. 5-337.** Иссечение заднего аноректального свища по способу Parks, III. Внешняя часть свищевых ходов иссекается со стороны кожи в виде цилиндра



**Рис. 5-338.** Операция при аноректальном свище методом введения нитей. Через свищевой ход протягиваются три нити с помощью пуговчатого зонда



Широким окаймляющим разрезом обводят наружное отверстие свища. Свищевой ход отпрепаровывается ножницами в виде цилиндрической трубки вместе с окружающими его хорошо прощупываемыми твердыми рубцовыми тканями от мягкой ишиоректальной жировой клетчатки. На глубине 5-6 см достигают нижней поверхности мышцы, поднимающей задний проход. Отыскивают то отверстие, которое прободает мышцу, поднимающую задний проход. Через него проводится тупой инструмент, бранши которого раскрывают, чтобы расширить это отверстие. В большинстве случаев свищевой ход вверх заканчивается слепо. В таких случаях после соскабливания острой ложечкой удаляют все измененные ткани и вводят дренажную трубку *Penroso*.

Положение весьма усложняется, если верхний конец свища открывается в ампулу прямой кишки. Многие хирурги считают такой свищ неоперируемым и предлагают больному смириться с мыслью, что до конца жизни он не сможет избавиться от этого маленького мокнущего отверстия в области заднего прохода, которое можно тампонировать небольшим комочком ваты.

Если все-таки больной просит произвести операцию, то следует заранее его предупредить о возможном неуспехе вмешательства. Вскрытие свищевых ходов продолжают в направлении вверх от вышеописанного, после основательного расширения отверстия в мышце, поднимающей задний проход, отыскивают отверстие на слизистой прямой кишки. Края его освежают, однако, само отверстие стараются не расширять. Рану слизистой ушивают рассасывающимся материалом, например, тонкой монофильной проволокой, узловатыми швами, заворачивая края ее в сторону просвета прямой кишки.

Такие комплексные, сложные свищи, распространяющиеся от заднепроходного отверстия до прямой кишки, к счастью, встречаются только в 1% всех случаев анальных свищей.

Старый, т.н. ниточный метод в новых руководствах по проктологии теперь уже почти не описывается, но применяют его все еще во многих местах. Причем сообщают о хороших результатах его использования при высоких и рецидивирующих свищах заднего прохода (*Karliiger*). Автор также с успехом применяет этот метод. Суть метода состоит в следующем.

Через свищевой ход проводится пуговчатый зонд. На конец его наматывается и завязывается узлом 3-4 толстых шелковых нити, зонд вытягивается обратно, тем самым через свищевой ход продеваются нити (рис. 5-338). Одна нить туго завязывается, остальные пока оставляются незавязанными. Захваченная в нитяную петлю ткань отчасти некротизи-

руется под давлением, узел расслабляется. Спустя 6-8 дней после завязывания первой нити туго завязывают вторую. Вторая, иногда только третья нить полностью прорезаются и свищевой ход до конца вскрывается. Этот метод преследует ту же цель, что и острое вскрытие свищевых ходов. Однако при постепенном вскрытии вокруг свищевых ходов протекает процесс хронического воспаления, что способствует рубцовой фиксации волокон сфинктера в нитяной петле, а потому они не могут сократиться, вызвав расстройство запирающей функции. После вскрытия и выскабливания свищ в течение короткого времени заживает.

До открытия антибиотиков довольно частым заболеванием был *туберкулезный перипроктальный свищ*. Его ходы были всегда разветвленными, лечить такие свищи было очень трудно. Под влиянием же стрептомицина (местно и внутрь) свищи эти быстро излечиваются. Сейчас с ними приходится встречаться очень редко.

Сакральный дермоид *Сакральный дермоид* — болезнь, часто встречающаяся у молодых людей и особенно у мужчин. В литературе на английском языке эту болезнь очень метко называют пилонидальным синусом (от лат. *pilus* == волос, *nidus* = гнездо, *sinus* == полость, карман). Позади заднепроходного отверстия по средней линии под кожей образуется ход, полость длиной в 6, 8, а то и 10 см, которая открывается на поверхности кожи одним или несколькими крошечными отверстиями. Через эти отверстия выделяется небольшое количество зловонного, кашицеобразного отделяемого. В глубине этой полости находятся длинные волосы. Не доказано, что они попадают туда в результате врожденной аномалии развития. Необязательно в данном случае думать об истинном дермоиде, вполне возможно, что волосы попали в полость в результате механического воздействия. Во время второй мировой войны пилонидальный синус часто отмечали у молодых американских солдат, которым приходилось много ездить на джипах с твердыми сиденьями (болезнь поэтому и была названа «болезнь джип»).

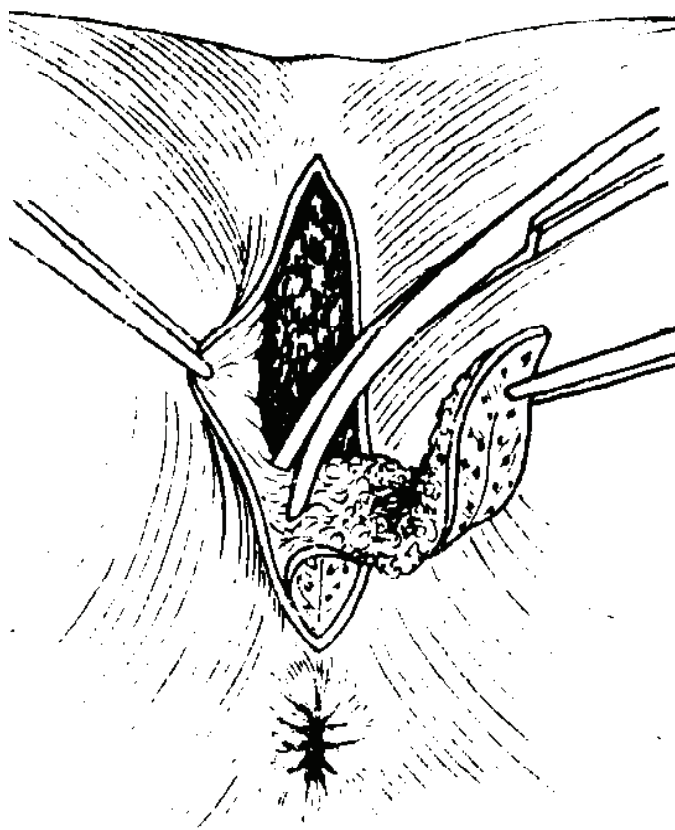
Часто весь ход инфицируется, возникает большой подкожный абсцесс (иногда величиной с кулак). Как в состоянии покоя, так и в случае острого воспаления сакрального дермоида легко спутать это заболевание со свищом заднего прохода или перинпроктальным абсцессом. Однако тщательное обследование дает возможность во всех случаях поставить правильный диагноз.

Нагноившийся пилонидальный синус вскрывают под наркозом, больного укладывают на живот, по средней линии позади заднего прохода проводят длинный разрез. Стенка синуса радикально иссекается. Если оставить эпителиальные ткани или волосы,

то процесс возобновится. После радикального иссечения в полость помещается полоска марли. В течение нескольких недель происходит заполнение этой полости грануляциями и эпителизация. Длительное заживление связано с неработоспособностью, которая продолжается несколько недель, что весьма неприятно для молодых, в общем здоровых и трудоспособных людей. Нередко такой процесс даже мешает несению военной службы.

Во избежание этого желательно оперировать сакральный дермоид в той стадии, когда вокруг него еще нет никакой воспалительной реакции. Поскольку полость, содержащая волосы, всегда содержит и патогенные микроорганизмы, первично ушитая рана часто нагнаивается и только спустя несколько недель заживает вторичным натяжением.

Удалось разработать такой простой способ операции (*Littmann*), с помощью которого почти в 90% случаев в стадии *a froid* удается достигать заживления первичным натяжением. Больной через неделю выписывается выздоровевшим. Этот метод состоит в следующем.



**Рис. 5-339.** Иссечение сакральной дермоидной кисты, 1. Дермоидная киста вместе с полоской кожи радикально удаляются

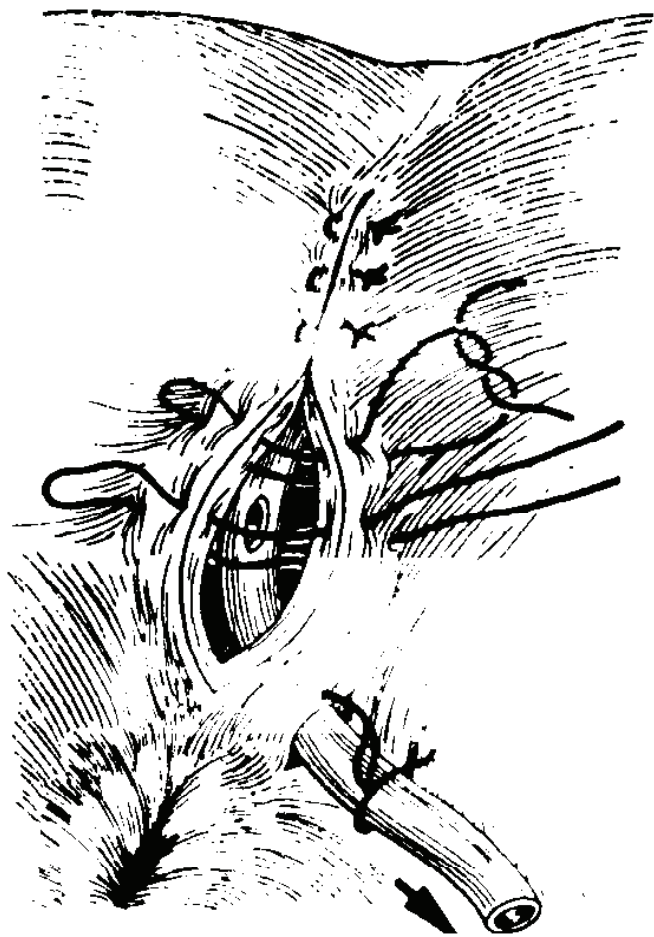
Больному проводится интратрахеальный наркоз, после чего его укладывают на живот. Операционный стол наклоняется под острым углом (в форме Л), так, чтобы таз больного был поднят выше остальных частей его тела. Нижние конечности больного

сильно разводятся. В кожное отверстие дермоидной кисты вводится тонкая канюля. Ветвистые ходы синуса заполняются с помощью шприца раствором метиленовой синьки и 3%  $H_2O_2$  (1: 1). Полоску кожи примерно в 4-5 мм по средней линии позади заднего прохода — в этом положении тела больного над задним проходом, — куда, возможно, открывается полость, несколькими крошечными отверстиями, целесообразно на протяжении 8-10 см обвести разрезом, захватить крючковатым инструментом и поднять, между тем отделив его от окружающих образований скальпелем. Продолговатая полость полностью радикально иссекается вплоть до фасции, покрывающей крестцовую и копчиковую кости. Острая препаровка в глубине производится очень широко, иногда до 2-3 см ширины, чтобы выстланная эпителием полость полностью осталась на выделяемой полоске кожи (рис. 5-339).

Если в ходе препаровки медиально на тканях где-нибудь появляется синий цвет, то следует вести разрез несколько латеральнее, чтобы случайно не вскрыть синус. Такое вскрытие синуса сопряжено с двумя серьезными неприятностями: все окрашивается метиленовой синькой, мешающей оперировать, и к тому же в рану попадает инфицированный материал, что затрудняет заживление первичным натяжением.

После радикального иссечения синуса вместе с находящейся над ним тонкой полоской кожи остается раневая поверхность, покрытая интактными тканями. Кровотечение здесь останавливается электроножом или накладыванием салфетки, смоченной теплым физиологическим раствором, накладывание лигатур и прошивание не применяются, чтобы в ране не осталось чужеродного материала. Через особое отверстие выводится *отсасывающий дренаж* с несколькими отверстиями, который проводится на протяжении всей раны, толстая кожа над дренажной трубкой сшивается узловатыми вертикальными матрацными швами по *Donati* (рис. 5-340). Под влиянием отсасывания в течение 4-6 дней кожная рана слипается с основанием. Поскольку после снятия швов в полости раны чужеродного материала не остается, она за короткое время заживает даже в том случае, если отмечалась слабая инфекция, больной обычно через две недели после операции уже вполне трудоспособен.

Еще более простым решением является тот способ, когда после иссечения прочным монофильным шовным материалом накладывают крупные швы, в которые захватывается и периост основания раны. Края кожи сшиваются, крупные прошивные швы завязываются над толстым рулончиком бинта, что препятствует скоплению в ране серозно-кровянистой жидкости (*Kiss*).



**Рис. 5-340.** Иссечение сакральной дермоидной кисты, II. Через специальное отверстие вводится отсасывающий дренаж, вертикальными матрацными швами зашивается только кожа

## Выпадение прямой кишки и несостоятельность сфинктера

Различают неполное выпадение — или выпадение слизистой и полное выпадение (проциденцию), когда все слои стенки прямой кишки выворачиваются через заднепроходное отверстие.

### Неполное выпадение, или выпадение слизистой прямой кишки

Выпадение слизистой легко распознается по радиально проходящим складкам на вывернутой слизистой. Эта легкая форма выпадения заднего прохода встречается, с одной стороны, у детей в возрасте до двух лет, а с другой стороны — у взрослых, как в среднем, так и в преклонном возрасте. У взрослых это заболевание отличается от геморроя в III и IV стадиях только тем (см. стр. 539), что сопровождается небольшой инконтиненцией.

Наиболее простой метод для лечения — инфильтрация тканей вокруг прямой кишки вызывающим

воспаление препаратом. Под поверхностным наркозом ребенок укладывается на правый бок, в прямую кишку его вводится левый указательный палец хирурга, который правой рукой проводит циркулярную инфильтрацию ампулы прямой кишки. Инфильтрация может проводиться раствором 5% фенола в масле (*oleum amygdalarum*), слабым спиртовым раствором, кипяченым молоком и т. п. Длинной иглой делается вкол в 1-2 см латеральнее анального отверстия, пальцем левой руки, введенным в прямую кишку, направляют продвижение иглы вверх так, чтобы она оставалась вне просвета. На уровне аноректального кольца и над ним циркулярно инфильтрируется прямая кишка. Реактивное воспаление фиксирует ампулу прямой кишки в выемке крестцовой кости.

Простым и эффективным вмешательством является и операция *Ekehorn*. Она производится также под поверхностным наркозом. Ребенок укладывается на правый бок. В прямую кишку вводят указательный палец левой руки. Правой рукой с помощью длинной иглы с толстой нитью делается вкол справа от последнего крестцового позвонка, острие иглы проводится по вентральной поверхности крестцовой кости на левую сторону так, что по ходу она прокалывает мышечную стенку ампулы прямой кишки, но не проникает в просвет кишки. Игла выводится на кожную поверхность слева от последнего крестцового позвонка. Нити туго завязываются под контролем пальца, введенного в прямую кишку, на коже над рулончиком бинта. Через неделю швы снимаются.

Хороший результат дает у детей и образование т.н. кольца *Thiersch*. Больного помещают в положение для камнесечения. Перед и позади заднего прохода, примерно в 2 см от него делается по одному небольшому разрезу. В сильно изогнутую иглу вдевается серебряная проволока (по оригинальному методу *Thiersch*), нержавеющая стальная проволока, слегка гибкая тефлоновая нить или иной подобный материал. Левый указательный палец вводится в прямую кишку, им направляют продвижение иглы. Сначала из передней раны полукругом прошивается заднепроходное отверстие, острие иглы выводится через заднюю рану. Затем другим концом проволоки (нити) прошивается спереди назад и вторая половина заднепроходного отверстия. Нужно следить за тем, чтобы на проволоке не образовалось петли. Над дистальной фалангой пальца, введенного в просвет кишки, на проволоке делается петля (нить завязывается) в задней ране. Края кожной раны соединяются скобками. *Г. А. Подоляк* отмечает, однако, высокие цифры рецидива — 42% после операции *Thiersch*.

Для устранения выпадения слизистой у взрослых наиболее надежен способ широкой резекции треугольного сегмента по *Milligan—Morgan*, который использовался при выпадении геморроидальных узлов (см. стр. 539).



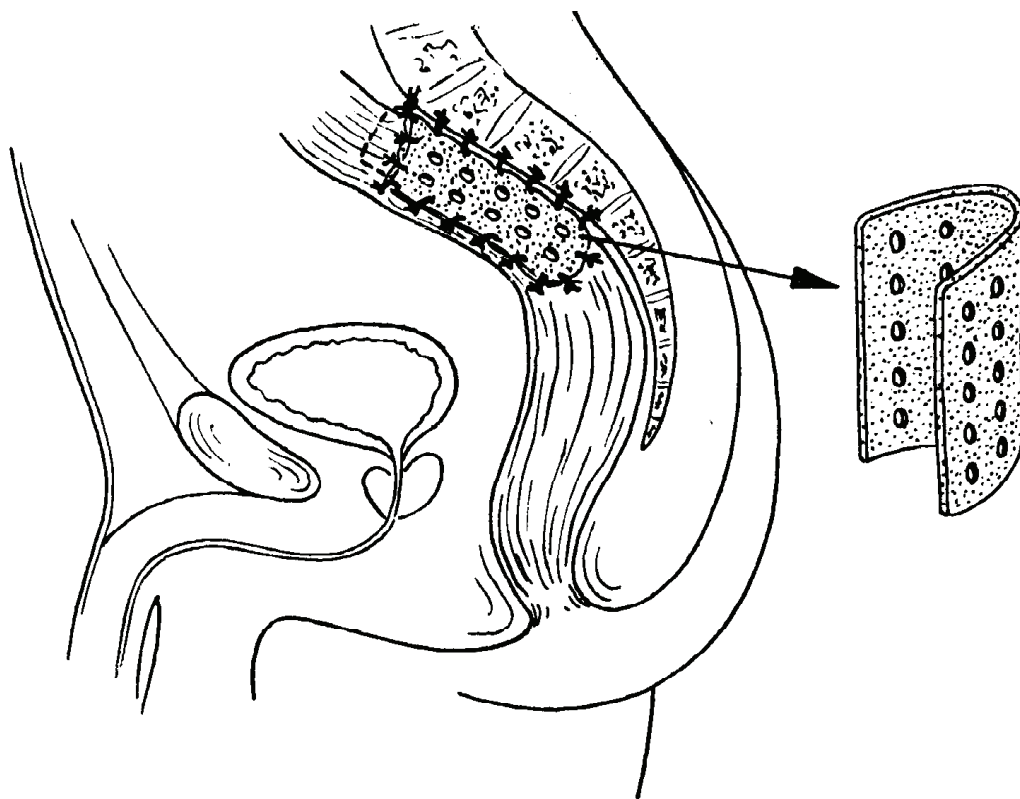


Рис. 5-341. Закрепление выпавшей прямой кишки с помощью губки из ивалона

Полное выпадение прямой кишки Полное выпадение прямой кишки легко распознается по *кольцевому* прохождению складок слизистой, и по тому, что в выпавшей части прощупывается и мышечная стенка. В детском возрасте полное выпадение прямой кишки встречается редко, однако встречаются дети, у которых выпавшая кишка из-за сжатия сфинктером отмирает на участке в несколько сантиметров, создавая такое опасное состояние, которое удается устранить лишь брюшинно-промежностной ампутацией прямой кишки с окончательной постоянной абдоминальной колостомой.

Среди множества иных факторов в этиологии полного выпадения прямой кишки у взрослых наиболее важную роль, очевидно, играют хронические запоры и эктазия (расширение) прямой кишки. Разработано множество методов операций для устранения этого чрезвычайно неприятного состояния. У пожилых больных, находящихся в плохом общем состоянии, и сейчас применяется образование кольца *Thiersch*, поскольку у таких больных вся мускулатура тазовой диафрагмы гипотонична, а то и атрофична. Все остальные промежностные операции и операции со стороны заднепроходного отверстия устарели, их уже нигде не проводят, так как в 50-80% случаев они сопровождаются рецидивами.

Наилучший результат может быть достигнут фиксацией освобожденной прямой кишки в выемке крестцовой кости, так как в этом месте ампула прямой кишки должна быть расположена и в нормальных условиях (операция *Зеренина— Кюммеля*). Тем самым устраи-

ваются распрямление прямой кишки и восстанавливается нормальный  $90^\circ$  аноректальный угол, как при недостаточности кардии (при рефлюксе пищевода) реконструируется нормальный угол Гиса (см. стр. 293). Образование угла в обоих случаях весьма существенная часть запирающего механизма. Это положение подтверждено также исследованиями *С. С. Аведисова*.

Разработано большое число чрезбрюшинных вмешательств для лечения облитерации глубоко распространенного Дугласова пространства, для фиксации ампулы прямой кишки к фасции, покрывающей крестцовую кость и т. п. Ампула прямой кишки располагается на мышце, поднимающей задний проход, словно в гамаке, с той только разницей, что самая внутренняя часть этой мышцы — пуборектальная петля — окружает аноректальную границу наподобие рогатки и оттягивает ее кпереди. Делались попытки укрепить мускулатуру тазового дна изнутри, со стороны брюшной полости, сужая пуборектальную петлю швами кпереди или позади прямой кишки.

Из множества методов автор описывает здесь всего два, которые в последние годы применяются все чаще и чаще.

*Фиксация с помощью губки из ивалона.* Нижняя левосторонняя парамедиальная лапаротомия. Прямая кишка мобилизуется от крестцовой кости до уровня мышцы, поднимающей задний проход. На губчатой пластинке из ивалона (поливинилового спирта) размером примерно  $15 \times 10$  см, толщиной около 3 мм делаются многочисленные отверстия. Эта ивалоновая

пластинка подшивается сзади посредине к пресакральной фасции, в нее закладывается ампула прямой кишки, на которую, словно манжета, накладывается и подшивается ивалоновая пластинка (рис. 5-341). Свободной оставляется только передняя примерно одна пятая часть кишки. В результате реактивного воспаления прямая кишка тесно фиксируется соединительными тканями к крестцовой кости. В организме человека происходит растворение ивалона и он постепенно рассасывается. Этот интересный метод впервые был предложен в 1955 году *Wells*. Процент появления рецидивов весьма незначителен, по данным *Deucher* и *Blessing*, всего 1,9%! Автору также удалось с помощью этого метода достигнуть хороших результатов даже при выпадении отрезка прямой кишки длиной в 20 см.

**Обратная инвагинация.** Этот метод основан на весьма остроумной концепции. Верхний отрезок растянувшейся прямой кишки укорачивается двухсторонними швами в виде сборок. С другой стороны, в 6-8 см над заднепроходным отверстием, в «критической точке» передняя и боковая стенка прямой кишки накладывается на часть, расположенную дистальнее и в таком положении фиксируется несколькими швами (рис. 5-342). Таким образом дистальная часть кишки оказывается инвагинированной в верхнюю. Этот метод за сравнительно короткий период дал хорошие результаты, но число больных, у которых он применялся, еще очень невелико, а время, в течение которого метод применяется, весьма коротко.

В практике каждого хирурга встречаются такие

случаи, когда прямая кишка совсем не фиксирована и свободно перемещается из таза и обратно, поскольку тазовая диафрагма настолько атрофична, что неспособна удерживать органы малого таза. В таких случаях не остается ничего иного, как провести брюшиннопромежностную ампутацию прямой кишки с наложением постоянной абдоминальной колостомы.

### Несостоятельность сфинктера

Несостоятельность сфинктера создает весьма мучительное положение для больного, значительно отражаясь и на его психике. У детей наиболее частой причиной такого явления бывает какая-либо аномалия развития (*spina bifida*, *meningocele*). У взрослых несостоятельность сфинктера может возникнуть в результате операционной и обычных травм (колотая травма, эпизиотомия при родах), при которой рвется и наружный сфинктер, слишком радикальная операция при геморрое или свище заднего прохода, резекция прямой кишки с протягиванием (по *Swensoii*), лучевая терапия анальной области по поводу карциномы и пр.

При свежей травме, если поврежден сфинктер, следует попытаться реконструировать мышечное кольцо несколькими швами, что обычно удается, и приносит хороший результат.

Незначительную несостоятельность сфинктера после эпизиотомии обычно удается устранить принятой в таких случаях гинекологической пластической операцией, хотя иногда и после операции остается минимальное нарушение запирающей функции (газы).

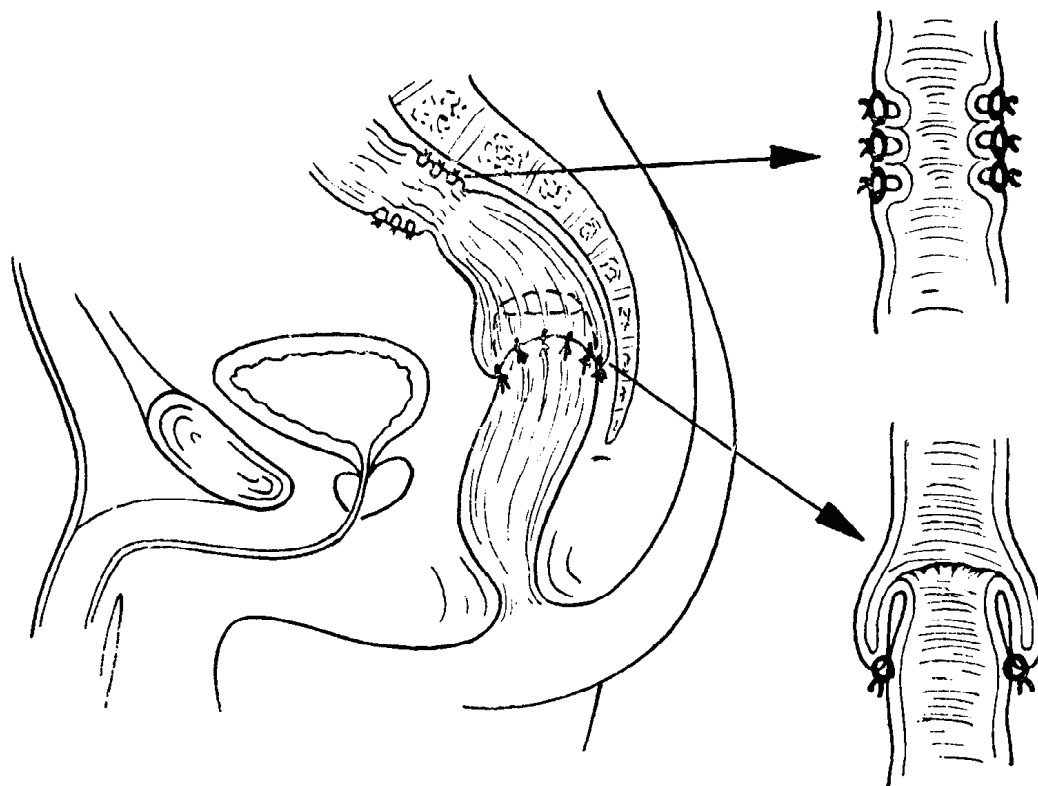


Рис. 5-342. Закрепление выпавшей прямой кишки «сборками» и «обратной инвагинацией»

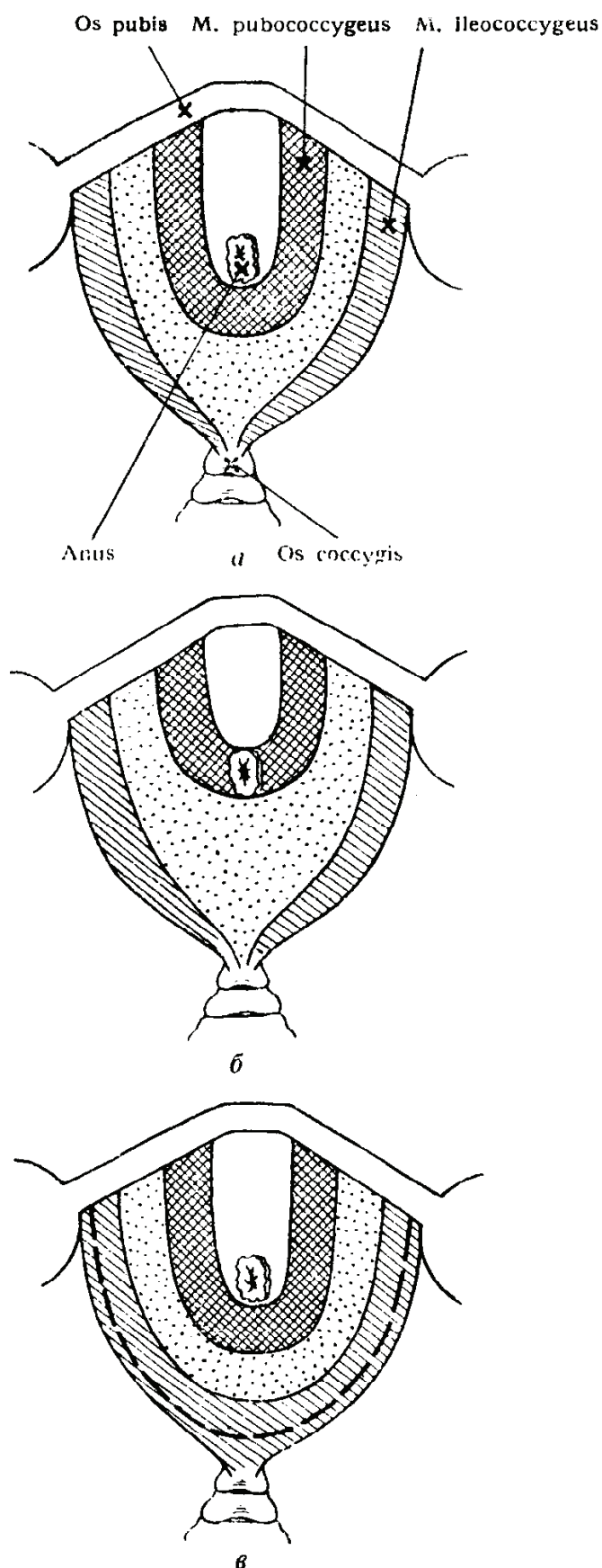


Рис. 5-343. «Физиологичная» операция Koltmeier при анальной инконтиненции. а) Нормальная анатомия мышц промежности; б) патологическое положение у ребенка, ошибочно оперированного по поводу врожденной атрезии; в) укрепление петли поднимающей мышцы

У пожилых больных, когда они находятся и плохом состоянии, для улучшения функции сфинктера также оправдал себя способ образования кольца по *Thiersch* из серебряной проволоки, нержавеющей стальной проволоки, тефлона и т. п.

Из многочисленных операций, призванных устранить несостоятельность сфинктера, ниже описывается еще две.

*Koftmeier* (1966) разработал такой метод, при котором мышца, поднимающая задний проход, отделяется от копчиковой кости. Тем самым укрепляется пуборектальная мышечная петля, которая способствует образованию кишки более острого угла на аноректальной границе. Суть операции состоит в отделении мышц (*m. pubococcygeus* и *t. ileococcygeus*) от копчика и анальнокопчиковой связки. В ходе этой операции используются анатомические образования данной области, тем самым улучшается автоматическая (а не произвольная) континенция. Применение этого метода рекомендуется у тех детей, у которых несостоятельность запирающего аппарата возникла в результате операции по поводу врожденной атрезии заднего прохода (рис. 5-343, б). *Deucher* и *Blessing* получили хорошие результаты и при использовании этого метода в случаях инконтиненции после выпадения прямой кишки и при инконтиненции после операции по поводу свища заднего прохода. Для того, чтобы понять суть этой «физиологичной» операции, необходимо точно знать анатомию тазового дна. Вкратце напомним основные из этих анатомических особенностей.

Мышца, поднимающая задний проход, отходит спереди от внутренней поверхности лонной кости (*pars puborectalis* и *pars pubococcygea*) и латеральнее отсюда — от сухожильной дуги, тянущейся по всей фасции внутренней запирающей мышцы (*pars ileococcygea*). Пуборектальная петля в форме U, словно рогатка, обходит прямую кишку, а остальные части мышцы, поднимающей задний проход (*pubococcygea* и *ileococcygeus*) прикрепляются на анальнокопчиковой связке и посредством ее на копчиковой кости (рис. 5-343, а).

*Kottmeier* производит разрез сзади по средней линии, продольно, между анальным отверстием и копчиковой костью. Отпрепаровывает и идентифицирует названные мышцы, что представляет далеко не легкую задачу. Всю *m. pubococcygeus* и внутренние две трети *m. ileococcygeus* скальпелем остро одним блоком он отделяет от наружной трети *m. ileococcygeus*. Это выделение производится также и сзади, что дает возможность отделить мышцу от копчиковой кости. Таким образом образуется большая мышечная петля, которая тесно охватывает и спереди сгибает прямую кишку под острым углом (рис. 5-343, в). *Kottmeier* уменьшает оставшуюся сзади полость несколькими



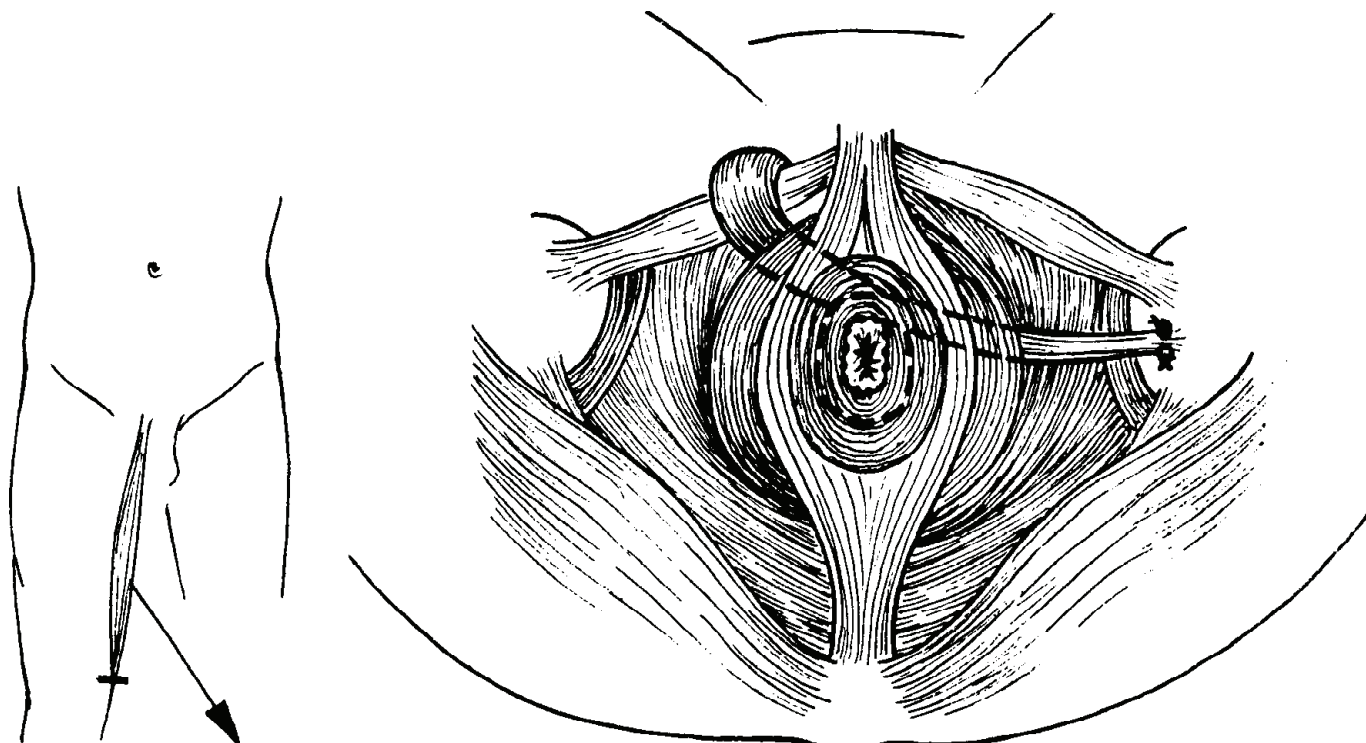


Рис. 5-344. Пластика нежной мышцы по способу Pickreil

швами, соединяя правую и левую дуги оставшейся наружной трети *m. ileosoccygeus*. В полость на несколько дней вводится дренажная трубка *Penrose*. Операция весьма остроумна и действительно имеет физиологическую основу, но точное ее выполнение — задача чрезвычайно сложная.

*Pickreil* (1952) разработал пластику нежной мышцы (*m. gracilis*). Он рекомендует эту операцию в тех случаях, когда сфинктерный аппарат разрушен или парализован или же у больного наблюдается сенсорная несостоятельность запирающей функции. Операция не рекомендуется у больных старше 60 лет и у тучных больных.

Чтобы операция была асептической, за несколько недель до нее накладывается искусственный кишечный проход на поперечноободочную кишку. Суть пластики нежной мышцы состоит в следующем.

Больной помещается в положение для камнесечения, правая нога менее согнута. На внутренней стороне правого бедра производится три небольших продольных разреза, через которые обнажается нежная мышца. Мышца эта пересекается у места ее прикрепления к медиальному мыщелку большеберцовой кости и на всем ее протяжении освобождается от своего основания. При этом сохраняется система ее васкуляризации и иннервации: глубокая бедренная артерия и запирающий нерв, которые вступают в мышцу в ее верхней трети. На конце сухожилия из гусиной лапки (*pes anserinus*) образуют как можно больший лоскут апоневроза. В 2 см впереди от анального отверстия и кзади от него производятся небольшие дугообразные разрезы, через них отпрепаровывается та часть пря-

мой кишки, что лежит непосредственно под мышцей, поднимающей задний проход.

Через передний разрез, тупо и остро препарируя, делают небольшой туннель к верхнему разрезу на бедре. На этом месте на широкой фасции бедра формируется «окно». Через туннель протягивается нежная мышца и обматывается вокруг прямой кишки. Сухожильную часть мышцы проводят через другой туннель к бугру седалищной кости в другой (левой) стороне, где прочно пришивают нерассасывающимся шовным материалом к надкостнице (рис. 5-344). Если мышца коротка, то ее пришивают к тканям, окружающим лакунарную связку. Важно, чтобы перед фиксацией сухожилия мышечная петля была хорошенько натянута вокруг пальца, введенного в прямую кишку. Петля должна отстоять только из мышцы (а не из сухожилия) и охватывать прямую кишку как можно выше, непосредственно под мышцей, поднимающей задний проход. Очень важно также промывное дренирование и длительное отсасывание отделяемого обширной раны. Периаанальные раны из-за опасности инфекции не ушивают.

Автор рекомендует начиная с 14 дня после операции ежедневно производить электрогимнастику мышцы, квадратными импульсами гальванического тока в 6-9 мА. Продолжительность импульса 100 мсек, промежуток между двумя импульсами 1000 мсек. Многие больные очень быстро осваивают использование нежной мышцы в роли запирающей мышцы заднего прохода и при дефекации расслабляют ее. При контрольных исследованиях у 150 больных *Pickreil* в 80% случаев отметил хорошие результаты!

## Опухолевые заболевания прямой кишки

Опухоли прямой кишки, как доброкачественные, так и злокачественные, встречаются очень часто. Преобладающее большинство доброкачественных опухолей составляют полипы и папиллома. Это преанцирозные изменения. Для всех доброкачественных опухолей характерно возникновение кровотечений. Большинство доброкачественных опухолей имеет тонкий стебель и может быть удалено через задний проход или операционным ректоскопом или при непосредственном их обнажении. Встречается в прямой кишке также и папиллома на широкой ножке, из которой позже в большом проценте случаев развивается рак. Удалить эту опухоль можно только после широкой препаровки и выделения. При опухоли на широком основании, но гистологически доброкачественной показано проведение задней *ректомии* (*проктомии*).

Раку прямой кишки посвящен специальный раздел.

### Задняя ректотомия

После интратрахеального наркоза больного укладывают на живот. Стол наклоняется под углом Л, чтобы таз больного оказался выше остальных частей тела. За анальным отверстием по средней линии производится разрез длиной в 10-12 см через толстую кожу. Кожная рана разводится крючками. Несколько движениями ножа освобождают заднюю поверхность копчиковой кости.

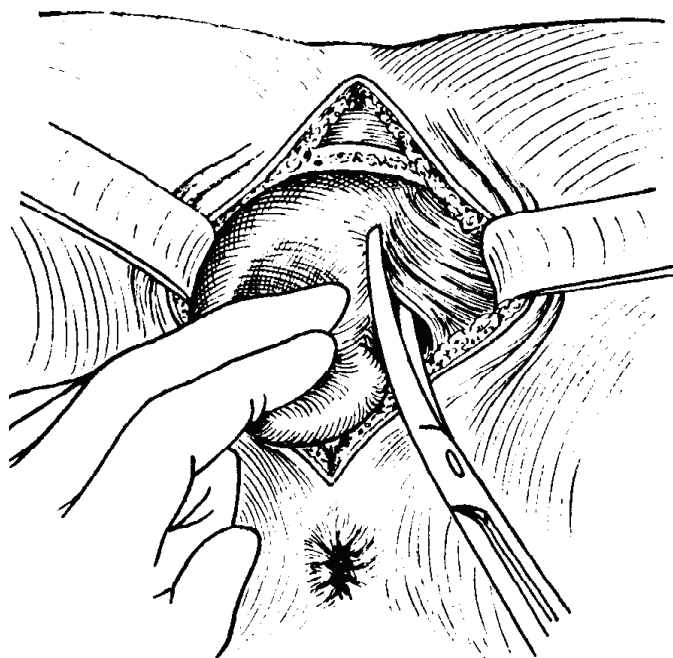


Рис. 5-345. Задняя ректотомия, 1. Сакральным разрезом ампула прямой кишки освобождается от ее окружения

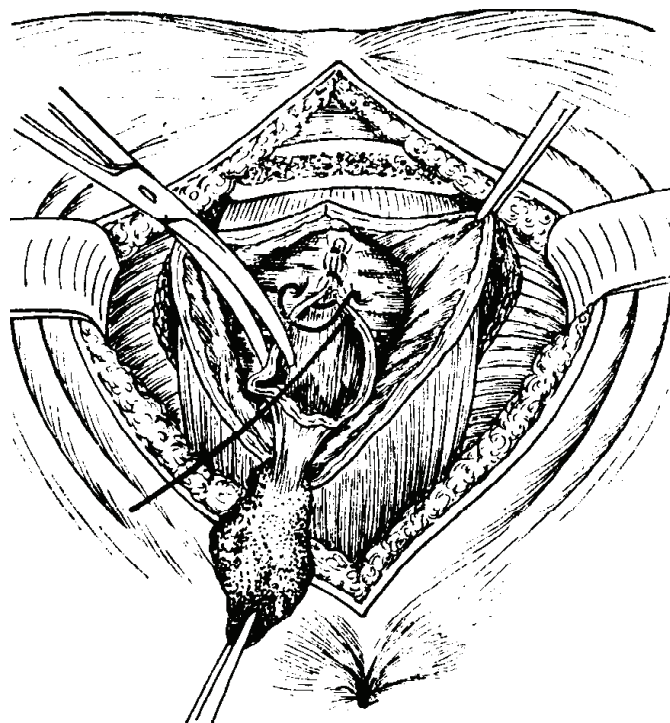


Рис. 5-346. Задняя ректотомия, II. Ампула прямой кишки вскрывается, иссекается опухоль передней стенки, выпячивающаяся в просвет

Копчиковая кость захватывается инструментом и раскачивается. С двух ее краев отсекаются прикрепленные к ней и натягивающиеся при ее движении мышцы и связки. Наконеч крепкими ножницами поперечно отсекается от крестцовой кости и сама копчиковая кость. Если опухоль расположена на высоком участке прямой кишки, то может возникнуть необходимость в удалении пятого, а то и четвертого крестцового позвонка.

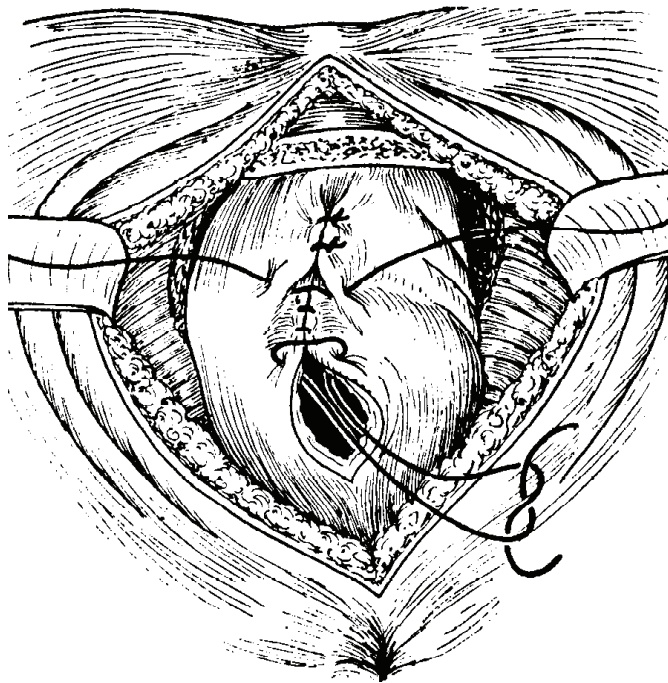


Рис. 5-347. Задняя ректотомия, III. Рана на задней стенке прямой кишки ушивается двухрядным швом

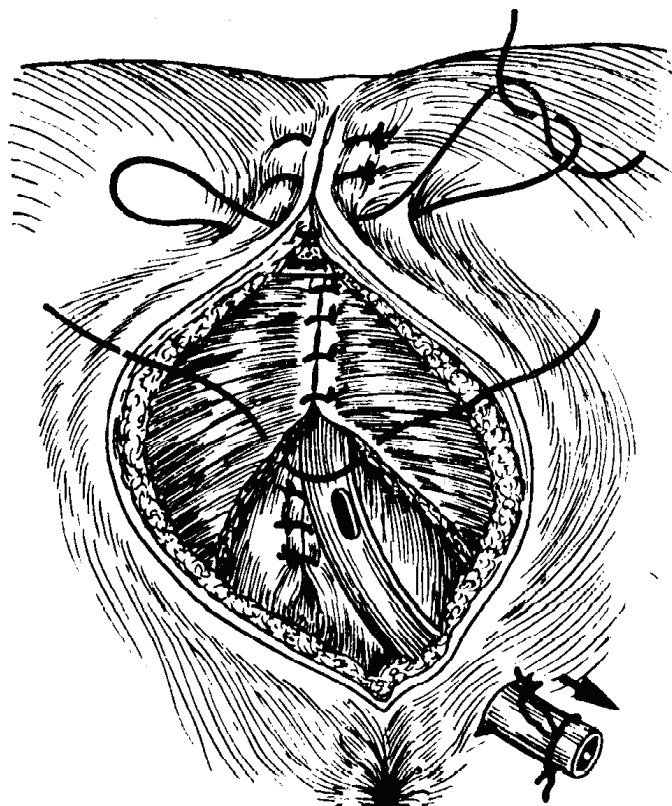


Рис. 5-348. Задняя ректотомия, IV. Шов мышцы, поднимающей задний проход, и кожи, помещение отсасывающего дренажа

Для этого кожный разрез удлиняется, освобождается задняя поверхность нижней половины крестца. Мышцы и волокна сухожилий отсекаются и здесь. Крестцовая кость рассекается поперечно с помощью долота и молотка, дистальный отрезок ее удаляется.

В рыхлой пресакральной соединительной ткани по средней линии отыскивается ампула прямой кишки. Значительно облегчается препаровка, если ассистент вводит в прямую кишку палец и двигает его спереди-назад. Мышца, поднимающая задний проход, рассекается продольно посередине и по обеим сторонам отделяется от стенки прямой кишки. Прямая кишка ножницами освобождается от окружающих образований, чтобы ее можно было свободно двигать, манипулировать на ней (рис. 5-345). Скальпелем продольно рассекается задняя стенка ампулы прямой кишки и вскрывается просвет прямой кишки. На передней стенке кишки, на слизистой обычно крючками обнажается папиллома на широкой ножке, аденома.

Опухоль иссекается из слизистой вместе с основанием в пределах здоровых тканей (хотя бы на 1 см), но находящаяся под ней мышечная стенка должна щадиться (рис. 5-346). Рана слизистой сильно кровоточит, кровотечение останавливают несколькими швами кетгута. Обширная слизистая легко скользит по рыхлому слою подслизистой, поэтому дефект слизистой можно устранить, сшив края раны непрерывным кетгутовым швом. Край слизистой вворачивается в сторону просвета.

После этого двухрядным швом закрывается ректотомическое отверстие. Первый ряд — узловатые, проходящие через все слои кетгутовые швы, завязывающиеся в просвете кишки. Второй, наружный ряд швов — это швы, прошивающие только мышечный слой как швы по *Lembert* (серозного слоя нет). Этот ряд швов при завязывании погружает первый ряд швов (рис. 5-347). Несколькими швами сшивается и рассеченная часть мышцы, поднимающей задний проход. Через особое отверстие в раневую полость вводится отсасывающий дренаж, толстая кожа сшивается швами по *Donati* (рис. 5-348).

В конце операции рекомендуется расширить сфинктер по *Recamier* и ввести высоко в прямую кишку газоотводную трубку. Эта трубка удаляется через 2-3, а дренажная — через 6-8 дней. При таком лечении рана обычно заживает безо всяких осложнений.

### Рак прямой кишки

Значение рака прямой кишки иллюстрируется следующими несколькими статистическими данными. 6% всех злокачественных опухолей приходится на прямую кишку (*Savii*, клиника *Olitgemann*). 60% всех опухолей приходится на наиболее дистальную часть прямой кишки, т. е. где можно достичь простым ректоскопом, а то и пальцем (рис. 5-349, по данным *Under*, 1971). У 1,7% больных с раком толстой и прямой кишки обнаруживается «двойной» рак, в 1,4% случаев обнаруживается анальная карцинома 75% случаев рака прямой кишки оперируемы, при своевременно проведенной операции выживание в течение 5 лет отмечается примерно в 50% всех случаев.

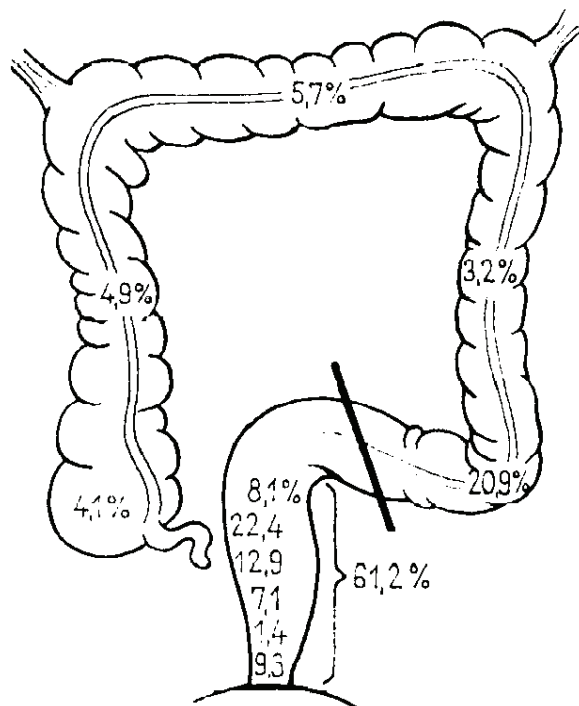


Рис. 5-349. Относительная частота рака толстой и прямой кишок по данным *hinder* (1971)



Примерно в 20% случаев рак прямой кишки сопровождается геморроем, что может легко ввести в заблуждение врача, не знающего о возможности такой взаимосвязи. Проходят многие месяцы, лечат геморрой (даже производят операцию!), а рак все не распознан, и в результате больной попадает в группу иноперабельных.

До конца прошлого века было известно всего лишь несколько операций, произведенных по поводу рака прямой кишки выдающимися хирургами, попытавшимися радикально иссечь опухоль при небольшом промежностном доступе. Однако с введением наркоза и асептики началось и бурное развитие хирургии рака прямой кишки. На XIV съезде Общества немецких хирургов в 1885 году *Kraske* сообщил о разработанном им новом сакральном методе.

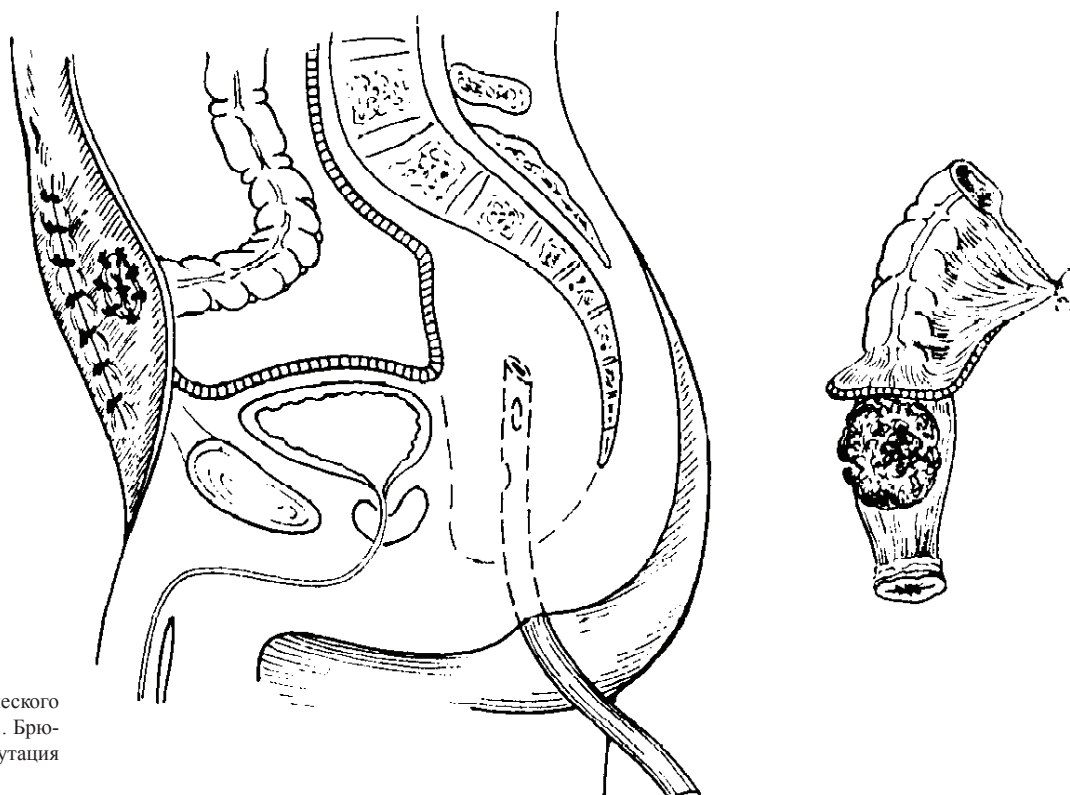
Суть операции состояла в обеспечении широкого доступа к прямой кишке за счет удаления копчиковой кости и двух нижних крестцовых позвонков. При таком широком доступе он или радикально иссекал всю прямую кишку (*ампутация прямой кишки*) и заканчивая операцию наложением заднепроходного отверстия в крестцовой области или же удалял лишь опухолево измененный участок (*резекция прямой кишки*) и накладывал анастомоз на прямую кишку по способу «конец в конец».

Операция *Kraske* в течение многих десятилетий была в Европе единственным вмешательством для «радикального» удаления опухоли прямой кишки при широком доступе. Однако очень скоро хирургам стало ясно, что радикальное удаление опухо-

ли прямой кишки без вскрытия брюшной полости невозможно. Во-первых, метастазы могут очень рано появляться в печени, а во-вторых — могут быть опухолево инфильтрированы и лимфатические узлы по ходу верхней артерии прямой кишки. Установить же все это можно только после лапаротомии, только таким путем может быть решен и вопрос об оперируемости или неоперируемости больного, а также и удаление инфильтрированных лимфатических узлов может быть произведено только из брюшинного доступа.

Методика комбинированной брюшинопромежностной ампутации с окончательным наложением постоянного искусственного заднего прохода на брюшной стенке была разработана *Miles* в 1908 году (*рис. 5-350*). Эта операция с некоторыми незначительными изменениями производится наиболее часто при раке прямой кишки и в наши дни.

*Miles* производил это вмешательство при участии одной хирургической бригады (*team*), сначала брюшинную часть ее, затем, повернув больного на бок, — промежностную, а иногда в конце операции для наложения искусственного заднепроходного отверстия опять приходилось возвращаться к лапаротомической ране. Уже *Kirschner* (1934) предложил синхронно производить две стадии операции двумя бригадами хирургов, но условия для выполнения такого вмешательства, способ соответствующего размещения больного на операционном столе (положение для камнесечения — положение по *Trendelenburg*) и всю современную методику операции разработал в 1939 году *Lloyd-Davies*. Любой



**Рис. 5-350.** Схема хирургического лечения рака прямой кишки, I. Брюшино-промежностная ампутация прямой кишки по Miles

хирург, выполнявший брюшиннопромежностную операцию по *Miles* двумя бригадами синхронно, с радостью принял эту модификацию *Lloyd-Davies*.

Единственным серьезным недостатком операции *Miles* является принесение в жертву всего сфинктерного аппарата. Опыт показывает, что искусственное заднепроходное отверстие, наложенное на брюшной стенке, легче содержать в чистоте, чем сакральное отверстие при операции по *Kraske*, но очевидно, конечно, что лучше всего, если удастся сохранить сфинктер. Именно поэтому хирурги всего мира предпринимали бесчисленные попытки разработать такой метод, при котором рак прямой кишки можно было бы радикально оперировать, сохраняя при этом сфинктер.

Уже в первые годы проведения операции по *Kraske* выяснилось, что сакральная резекция с сохранением сфинктера и анастомозом «конец в конец», наложенным через разрез в крестцовой области, не оправдала себя, поскольку часто отмечалась несостоятельность анастомоза, в огромной крестцовой раневой полости возникал неизлечимый стеркоральный свищ. После десятилетних дискуссий хирурги к настоящему времени повсюду отказались от этого вмешательства.

Уже во время *Kraske*, в 1888 году *Hochenegg* разработал новый метод с «протягиванием», при котором сохранение сфинктера стремились обеспечить не путем наложения анастомоза, а на основе совсем новых принципов. Суть нового метода состояла в том, что после резекции опухолевого участка проксимально расположенную (сигмовидную) кишку протаскивали через короткую дистальную аноректальную культю и там фиксировали.

В специальной литературе на английском языке способ с протаскиванием кишки остроумно назвали абдомианоанальной резекцией. Цель — сохранение сфинктера — была грандиозной, а потому и понятно, что в минувшие десятилетия едва ли можно найти такого видного специалиста в брюшной хирургии, который не попытался бы разработать еще один, еще «более хороший» метод вмешательства с протаскиванием кишки для сохранения сфинктера. Можно было бы привести целый ряд остроумных вмешательств, которые однако при выполнении их другими хирургами давали весьма скромные результаты и постепенно исчезали, уступая место все новым и новым поискам и остроумным находкам.

Методы с протаскиванием сейчас все более отходят на задний план. Некоторые хирурги применяют метод *Turnbull* (см. стр. 576). Венгерский хирург *Polyak* получает хорошие результаты, применяя свой оригинальный метод с протаскиванием кишки (см. стр. 577).

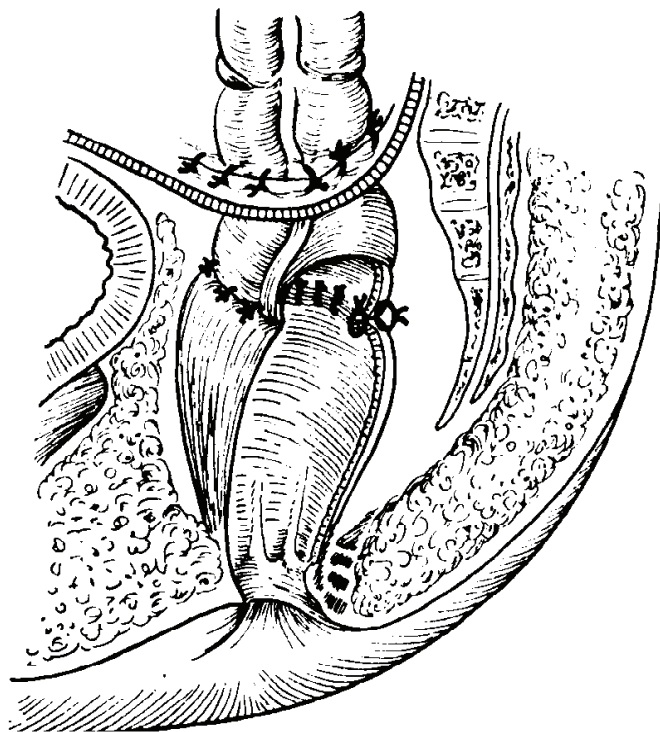


Рис. 5-351. Схема хирургического лечения рака прямой кишки, II. Передняя резекция прямой кишки по *Dixon*

Метод же *Swenson*, такой модный еще несколько лет назад, почти совсем вышел из употребления.

Из-за ненадежности метода с протаскиванием кишки хирурги уже давно обратились к поискам нового решения проблемы сохранения сфинктера. Очевидной была мысль о том, что опухоль, локализованную в верхнем отделе прямой кишки или на переходном участке от прямой кишки к сигмовидной, можно резецировать и только из брюшинного доступа. Однако долгое время технически неразрешимой казалась задача соединения двух кишечных культи в глубине малого таза.

Разработка современной методики выполнения передней резекции и ее широкое распространение — заслуга *Dixon* (1944), а также *Mayo* и *Wangensteen*. Передней эту резекцию называют лишь для того, чтобы отличить ее от старого метода задней (крестцовой, сакральной) резекции. При этом новом вмешательстве опухолево измененный участок кишки резецируется исключительно из лапаротомического доступа. После этого при том же доступе накладывается двухрядный анастомоз (иногда — и однорядный, см. стр. 403), который после этого экстраперитонизируется (рис. 5-351).

Передняя резекция прямой кишки с наложением классического двухрядного анастомоза по *Dixon* достаточно хорошая операция, но техническое исполнение ее очень трудное, требует большого навыка и очень умелых рук. Гораздо легче и надежнее наложение анастомоза с помощью советского шивающего аппарата КЦ (см. стр. 412). Метод этот прост

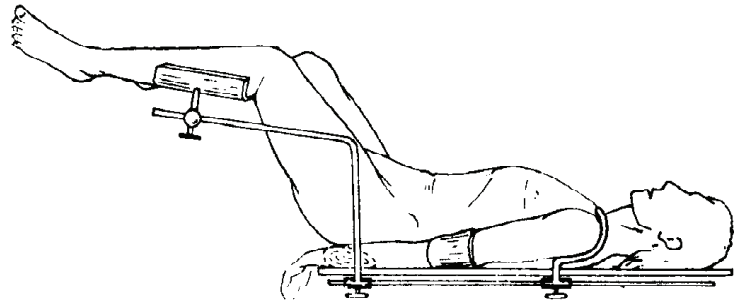
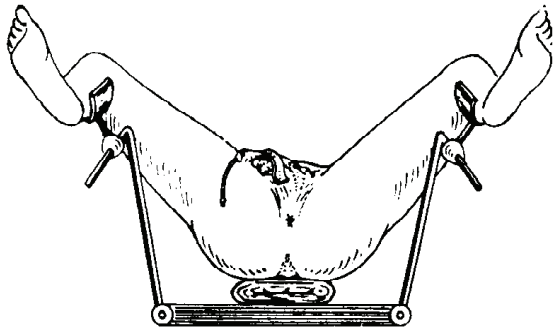


Рис. 5-352. Брюшинно-промежностная ампутация прямой кишки по Miles, II. Положение больного, размещение опор мошонка и половой член фиксируются к бедру для ног, крестца и плеч

и ясен и дает такой хороший и надежный шов, что остается лишь удивляться, почему в наш век техники он не был открыт гораздо раньше. Все вышеизложенное может несколько смутить неискушенного в этой области хирургии, поэтому автор счел необходимым кратко указать на то, когда какому методу следует отдать предпочтение.

С хирургической точки зрения прямую кишку принято делить на три отдела. Нижнюю треть различные хирурги определяют, измеряя от анокутанной линии, 5, 6, 7, а то и 8 см. Сейчас уже определена точка зрения, что в случае рака прямой кишки, локализованного в ее нижней трети, необходимо производить брюшиннопромежностную ампутацию прямой кишки с наложением постоянного искусственного заднего прохода на брюшной стенке, жертвуя сфинктером.

Эта операция производится или одной бригадой хирургов по методике Miles или двумя — по методике Lloyd-Davies. Необходимость в этом обусловлена тем, что гистологический анализ показывает, что раковые клетки инфильтрируют кишечную стенку и лимфатические пути прежде всего в направлении сверху, но на нескольких сантиметрах распространяются и книзу. Согласно общепринятой точке зрения, следует иссекать вниз от нижней границы опухоли «нетронутый» участок кишки длиной в 5 см, чтобы можно было надеяться на радикальность удаления опухолевых клеток.

Верхняя треть прямой кишки начинается в 12 см от анокутанной линии и продолжается до того места, где прямая кишка без резкой границы переходит в сигмовидную кишку. Сейчас уже общепринята точка зрения, что при раке прямой кишки, локализованном в ее верхней трети, следует производить переднюю резекцию с наложением анастомоза в брюшной полости, сохраняя сфинктер.

Не следует форсировать переднюю резекцию, если: — больной тучный, пожилой, — опухоль больших размеров, — таз узкий, — предоперационным гистологическим анализом определена особая злокачественность опухоли (IV стадия по Dukes или коллоидная опухоль). В таких случаях заведомо рекомендуется производить брюшиннопромежностную ампутацию прямой кишки.

Однако и сейчас все еще ведутся дискуссии о том, как следует поступить, если опухоль локализована на среднем участке прямой кишки. Спорно уже и само то, где, откуда и до какого места простирается эта средняя треть прямой кишки. Большинство хирургов определяет ее между 7 и 12 см от анокутанной линии. Однако многие сторонники методов с протаскиванием кишки утверждают, что сфинктер может быть сохранен и в том случае, если опухоль расположена на 6 см сверху от анокутанной линии. Другие же, возражая, отмечают, что, во-первых, такая операция недостаточно радикальна, с другой стороны, короткая аноректальная культя, отчасти лишенная нервных связей, особенно, если удалена и слизистая выстилка, не будет способной обеспечивать запирательную функцию. А ведь естественный задний проход, если он инконтинентен, запирательная функция нарушена, содержать в чистоте гораздо труднее, чем искусственное заднепроходное отверстие, наложенное на брюшной стенке. Для нормальной запирательной функции необходим не только анальный канал, но и хотя бы половина ампулы прямой кишки (Stelzner).

В практике хирургов, обладающих здоровой логикой мышления и соответствующей долей хладнокровия, методы оперативных вмешательств в настоящее время все более поляризуются (Under, Kummerle, Bettger, Ooligher и др.). В последнее время возможности передней резекции некоторыми хирургами слишком преувеличивались (Holder). Следует сказать, что правильно поступает тот хирург, который в 80% случаев оперируемого рака прямой кишки производит брюшиннопромежностную ампутацию и в 20% случаев — переднюю резекцию, от всех же остальных методов отказывается.

Автор поступает следующим образом: если при пальцевом обследовании нижнего края опухоли достать не удастся, и упомянутых выше противопоказаний нет (тучный больной, большая опухоль и пр.), то производит переднюю резекцию. В случае же любого технического затруднения, возникающего в ходе операции, автор переходит к брюшинно-промежностной ампутации. Если опухоль перед операцией можно достать пальцем, то производится брюшинно-промежностная ампутация. Это вмешательство автор



выполняет синхронно при участии двух хирургических бригад. К методу с протягиванием кишки и сохранением сфинктера автор прибегает лишь в исключительных случаях.

Выяснив все эти общие принципиальные вопросы, можно перейти и к подробному описанию отдельных операций, которые широко применяются в наши дни на практике. Изложение хода различных операций будет здесь представлено не на основании их оригинального описания, сделанного, быть может, 60 лет назад, а в том виде, как их применяет автор на практике и в том варианте, в каком они хорошо себя оправдали.

### **Брюшинно-промежностная ампутация прямой кишки (сфинктер не сохраняется)**

*Подготовка больного к операции* начинается еще до его поступления в операционную. В мочевой пузырь мужчин вводится катетер, так как оперировать в малом тазу при опорожненном мочевом пузыре значительно легче. Мошонку и половой член с введенным через него катетером с помощью лейкопласта фиксируют к бедру больного так, как это показано на рис. 5-352. Это делается с тем, чтобы эти органы не закрывали ни живота, ни области заднего прохода. Катетеризация производится и у женщин, но катетер у них в мочевом пузыре не оставляется. Еще до поступления в операционную марлей тампонируют влагалище. Введение катетера в мочеиспускательный канал мужчин и тампонада влагалища у женщин проводятся потому, что таким путем легче избежать повреждения этих органов при препаровке передней стенки прямой кишки. Кроме того, на животе больного, находящегося в положении стоя, намечается наиболее благоприятный участок для выведения заднепроходного отверстия. У лежачего больного — особенно у тучного — слои брюшной стенки значительно смещаются.

Важным условием успешного выполнения операции является соответствующее размещение больного на операционном столе. Предназначенные для ног части стола снимаются или из горизонтального положения опускаются в вертикальное. На стол монтируются впервые использовавшиеся *LloydDavies* подпорные приспособления для ног, опоры для плеч, а к краю стола — опорное приспособление для крестца (рис. 5-353).

*Больного укладывают на операционном столе* на спину так, чтобы *верхняя часть* крестца лежала на опоре, а ягодицы и заднепроходное отверстие выходили за край стола. К опорам для ног фикси-

руют ноги больного, устанавливая эти опоры так, чтобы нижние конечности были сильно разведены, в бедренном и коленном суставах согнуты под углом примерно в 45°. Опоры для плеч подгоняются к размерам тела больного, чтобы в тот момент, когда в ходе операции нужно будет создать положение *по Trendelenburg*, больной не «сполз» со стола: *положение для камнесечения (Trendelenburg)*. После обработки кожи операционное поле изолируется так, чтобы оставались свободно доступными весь живот, а также как можно более широкий участок вокруг заднего прохода и сам задний проход.

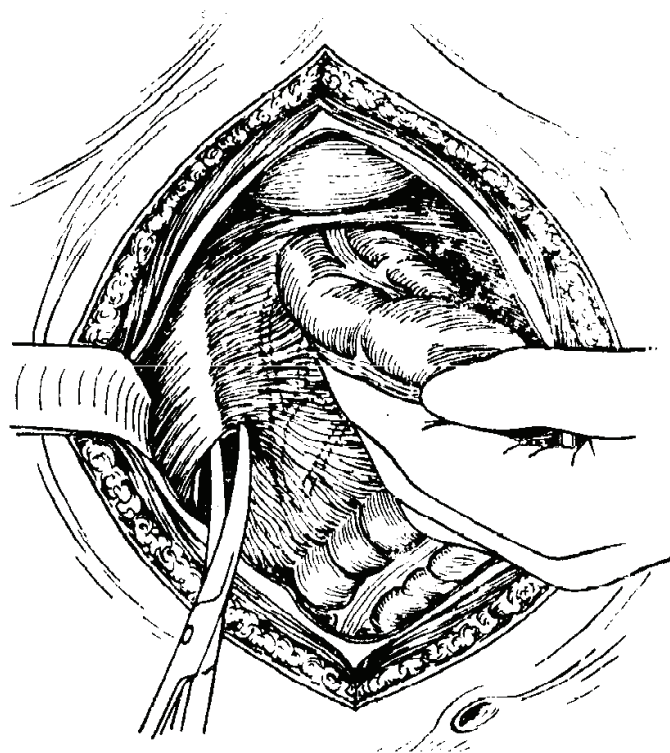
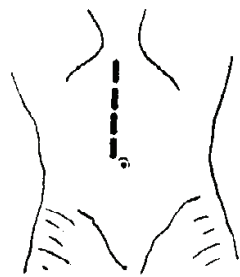
Сначала выполняется брюшинная часть брюшинопромежностной ампутации. Если оперирует только одна хирургическая бригада, то промежностный этап проводится только после ушивания лапаротомической раны, если же оперирует две хирургических бригады, то вторая бригада начинает промежностную часть операции, когда бригада, выполняющая брюшинную часть вмешательства, уже проделала часть работы.

Брюшинная часть операции. При этой части оперативного вмешательства оперирующий хирург становится с левой стороны от больного, первый ассистент напротив хирурга, второй ассистент — между ногами больного. Второй ассистент толстой нитью накладывает кисетный шов вокруг заднепроходного отверстия, туго завязывая нить. Оба конца ее оставляются длинными (8-10 см) и захватываются инструментом. Это нужно для того, чтобы в ходе манипуляций в брюшной полости из нее ничего не было выдавлено и не инфицировалась область заднего прохода. Кроме того, этот кисетный шов окажет значительную помощь и на промежностном этапе операции.

Если же в ходе операции выяснится, что опухоль неоперируемая или можно провести операцию с сохранением сфинктера, то после окончания вмешательства кисетный шов снимается.

Брюшная полость вскрывается левосторонней парамедиальной *лапаротомией*. Разрез начинают у симфиза и ведут к пупку. На более позднем этапе операции при необходимости этот разрез можно продлить вплоть до левой реберной дуги. Не рекомендуется производить этот разрез слишком латерально, чтобы накладываемый искусственный задний проход приходился как можно дальше от первоначального разреза. Если между этими разрезами остается только узкий мостик брюшной стенки, то большая лапаротомическая рана быстрее и легче нагнаивается.

После введения в брюшную полость расширителей брюшной стенки первой задачей является *ориентировка* в брюшной полости. Из малого Таза поднимаются петли тонкой кишки, осматривается



**Рис. 5-354.** Брюшинно-промежностная ампутация прямой кишки по Miles, III. Брюшинная фаза. Мобилизация сигмовидной кишки с левой стороны, по линии эмбрионального прикрепления

и ощупывается опухолевая часть прямой кишки. Если опухоль простирается под Дугласовым пространством, приходится окончательно отказаться от передней резекции. Следует проверить, не захватила ли опухоль кишечную стенку и не появилась ли она на брюшине. Нужно установить, насколько срослась опухоль с окружающими органами, у мужчин — с мочевым пузырем, у женщин — с маткой и влагалищем. Двумя руками, обхватив с двух сторон, прощупывают брыжейку сигмовидной кишки, отыскивают плотные, опухолево-инфильтрированные лимфатические узлы.

При радикальном иссечении опухоли хорошего результата можно ждать только в том случае, если опухоль не проникла через кишечную стенку, не перешла на соседние органы и не дала метастазов в регионарные лимфатические узлы. В таком случае рассчитывать на пятилетнее выживание больных можно в 70-80% случаев. С развитием хирургической техники стало возможным иссечение опухоли и в тех даже случаях, когда она перешла на соседние органы. Некоторые хирурги берутся за такие поистине героические вмешательства, при которых кроме прямой кишки удаляют еще и мочевой пузырь с мочеиспускательным каналом, а у женщин к тому же и матку с влагалищем (*эвентерация малого таза*). В таких случаях оба мочеточника имплантируются в изолированную петлю подвздошной кишки (*Bricker*), которую выводят через брюшную стенку. Следовательно, у больного наряду с колостомой для отведения кала образуется отдельная энтеростомы на брюшной стенке для мочеотведения.

Однако такие суперрадикальные операции продлевают жизнь очень немногим больным, причем дальнейшая жизнь таких больных сопряжена с невыразимыми неприятностями. Многие из таких больных могли бы жить и кругу семьи год, а то и два больше, если бы такого вмешательства не производилось. Считается, что операционная смертность не претерпевает значительного повышения и отдаленные результаты терпимы, если у больных с раком прямой кишки одним блоком с этой кишкой у женщин удаляют матку и придатки, а также и заднюю стенку влагалища, а у мужчин производят клиновидную резекцию участка задней стенки мочевого пузыря. Автор никогда полностью не удаляет мочевой пузырь и мочеиспускательный канал. Те случаи, в которых без этого обойтись невозможно, автор рассматривает как неоперируемые.

После ревизии малого таза вводят левую руку под диафрагму и тщательно прощупывают с двух сторон обе доли печени. В случае 1-2 небольших поверхностных метастазов в печени (диаметром в 1-2 см), если опухоль оперируема, производят операцию. При множественных или крупных метастазах печени от резекции отказываются, но если необходимо, накладывают искусственный задний проход на брюшной стенке. На основе ориентации устанавливают, оперируема ли опухоль, и начинают брюшиннопромежностную ампутацию.

Не изменяя положения опор для ног, закрепленных на операционном столе, тело больного помещают в глубокое положение по *Trendelenburg*. Подняв из малого таза петли тонкой кишки, отводят их

в верхний отдел брюшной полости, над промонториумом и удерживают их большими влажными салфетками, полосками марли в этом положении. Есть хирурги, которые предпочитают помещать петли тонкой кишки в синтетический пакет, осторожно сужая его отверстие вокруг брыжейки кишки и помещая этот пакет вне брюшной полости. Петли тонкой кишки при этом, конечно, не высыхают, но зато легко могут быть повреждены сосуды, проходящие в брыжейке, скорее возникают венозный застой и кровоизлияния в брыжейку.

Препаровку начинают, *освобождая* ножницами на *левой стороне сигмовидную кишку* от места ее эмбрионального прикрепления к задней брюшной стенке (рис. 5-354). На вершине петли сигмовидной кишки маркируется место, где кишка будет пересечена и ниже которого участок ее будет удален. Это место должно быть по крайней мере на 15 см выше опухоли, что в случае длинной сигмовидной петли не вызывает никаких затруднений. На отмеченном месте на брыжейке, непосредственно рядом с кишкой тупым инструментом накладывают отверстие, через которое проводится резиновая трубка, с помощью которой кишку можно поднять из глубины.

На правой и левой стороне брыжейки сигмовидной кишки мысленно *отмечается*, как и на брюшине тазового дна, *линия рассечения брюшины*. Две боковые ветви П-образной линии отходят от планируемого места отсечения сигмовидной кишки вниз по ее брыжейке, сначала к промонториуму, а затем отсюда вперед в малый таз, к двум сторонам прямой кишки. Две эти ветви в глубине малого таза, между прямой кишкой и мочевым пузырем (у женщин — между прямой кишкой и маткой) связывает выпуклая кпереди короткая веточка (рис. 5-355). С помощью петли из резиновой трубки сигмовидную кишку поднимают из глубины, брыжейка ее натягивается, скальпелем или ножницами образуют П-образную линию, следя за тем, чтобы разрезалась только тонкая брюшина и не рассекалась брыжейка сигмовидной кишки вместе с проходящими в ней сосудами. Разрезы проводят на обеих сторонах этой брыжейки таким образом, чтобы одна линия разреза соответствовала другой.

На уровне рассеченной брюшины, шаг за шагом лигируются сосуды и вдоль этой линии *рассекается брыжейка сигмовидной кишки*. В типичном случае нижняя брыжеечная артерия и вена рассекаются на уровне промонториума, т. е. дистальнее от места разветвления левой артерии толстой кишки и одной-двух артерий сигмовидной кишки (рис. 5-356). Здесь уже основной артериальный ствол носит название не нижней брыжеечной артерии, а верхней артерии прямой кишки.




Рис. 5-355. Брюшино-промежностная ампутация прямой кишки по Miles, IV. Брюшинная фаза. Рассечение брыжейки сигмовидной кишки и брюшины дна таза П-образным разрезом

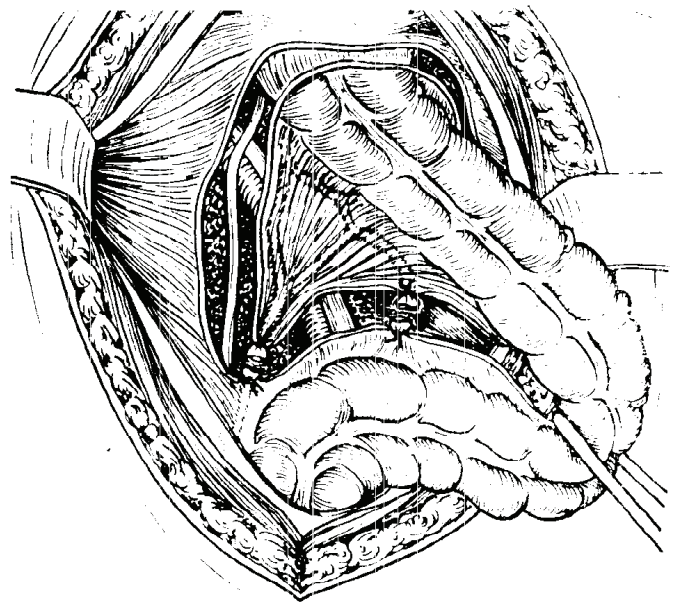


Рис. 5-356. Брюшино-промежностная ампутация прямой кишки по Miles, V. Брюшинная фаза. Пересечение верхней артерии прямой кишки

Может случиться, что опухолевые лимфатические узлы будут обнаружены и центральнее от вышеописанного места перевязки сосудов. Эти узлы лежат *вокруг* места *отхождения* нижней брыжеечной артерии. Некоторые хирурги считают, что опухолевые клетки могут присутствовать в лимфатических узлах и в том случае, если эти узлы не прощупываются, а потому считают в любом случае обоснованной пере-



вязку нижней брыжеечной артерии у места отхождения от аорты и ее пересечение. Однако такое решение на дальнейших этапах операции может причинить большие затруднения. После перевязки нижней брыжеечной артерии у ее основания вся левая половина толстой кишки кровоснабжается только через тонкие краевые аркады (Риолановой дуги) от средней артерии толстой кишки, отходящей от верхней брыжеечной артерии. Это кровоснабжение может оказаться недостаточным, и только обширной мобилизацией левого изгиба толстой кишки и поперечноободочной кишки удастся получить хорошо кровоснабжаемый отрезок кишки для наложения на брюшной стенке искусственного заднего прохода. В связи с приведенными трудностями автор предлагает следующий способ. Еще до пересечения сосудов путем прощупывания отыскать точку на брыжейке сигмовидной кишки, где главный сосудистый ствол пересекает правую ветвь уже проведенного ранее П-образного разреза брюшины. Отправляясь отсюда, на задней париетальной брюшине накладывается вспомогательный разрез в краниальном направлении, параллельно аорте, длиной примерно в 10 см. По двум сторонам этого разреза отпрепаровывается брюшина и лежащая под ней жировая клетчатка до места отхождения от аорты нижней брыжеечной артерии. Осторожно препарируя, отделяют жировую ткань с проходящими в ней лимфатическими путями и лимфатическими узлами от основания артерии и от отходящей от нее левой артерии толстой кишки и одной-двух артерий сигмовидной кишки.

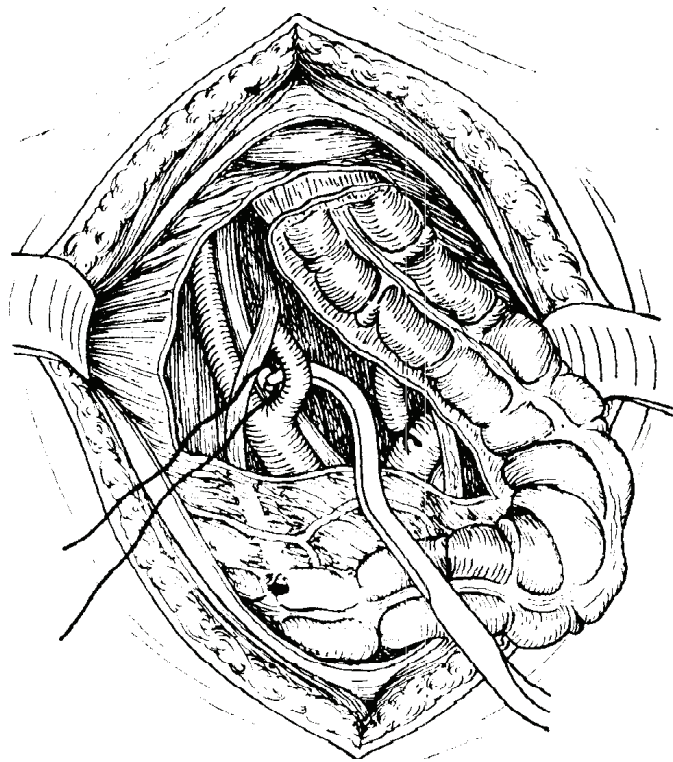


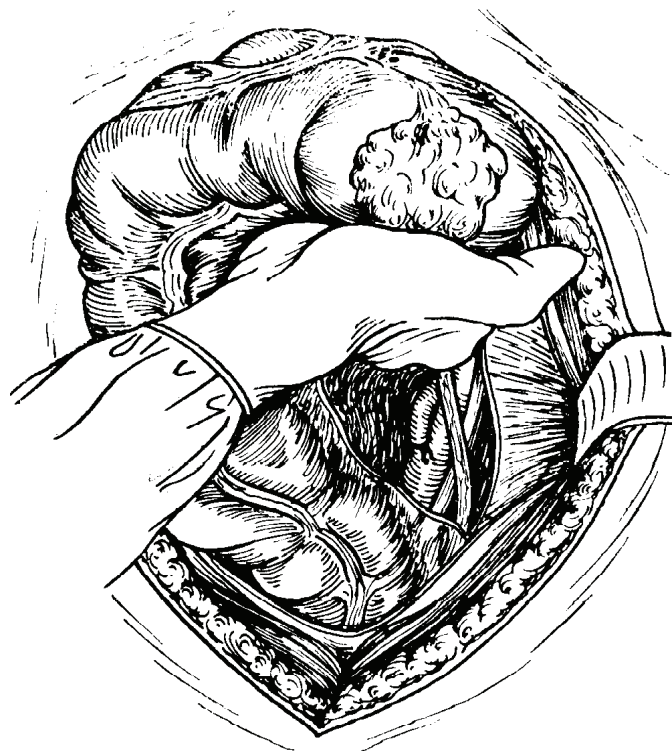
Рис. 5-357. Брюшинно-промежностная ампутация прямой кишки по Miles, VI. Брюшинная фаза. Перевязка внутренней подвздошной артерии

Эту скелетизацию производят пока названные артерии не будут полностью освобождены и оголены. После этого уже нет никаких препятствий тому, чтобы сосудистый ствол был перевязан дистальнее отхождения первых 2-3 ветвей, инструментами латеральный листок рассеченной брюшины. Поднимая, его тупо, с помощью салфетки, зажатой в инструменте, отделяют от основания. Препаровку продолжают в боковом направлении до тех пор, пока не окажется видной освобожденная общая подвздошная артерия и медиальнее от нее общая подвздошная вена. Продвигаясь по ходу сосуда в дистальном направлении примерно на 5-6 см, достигают бифуркации артерии, где общая подвздошная артерия разделяется на наружную и внутреннюю подвздошные артерии. Внутренняя подвздошная артерия вентрально пересекает наружную подвздошную вену. Примерно на 1 см дистальнее бифуркации общей подвздошной артерии мочеточник вентрально пересекает наружную подвздошную артерию и вену, а затем уходит вглубь, в малый таз (рис. 5-357).

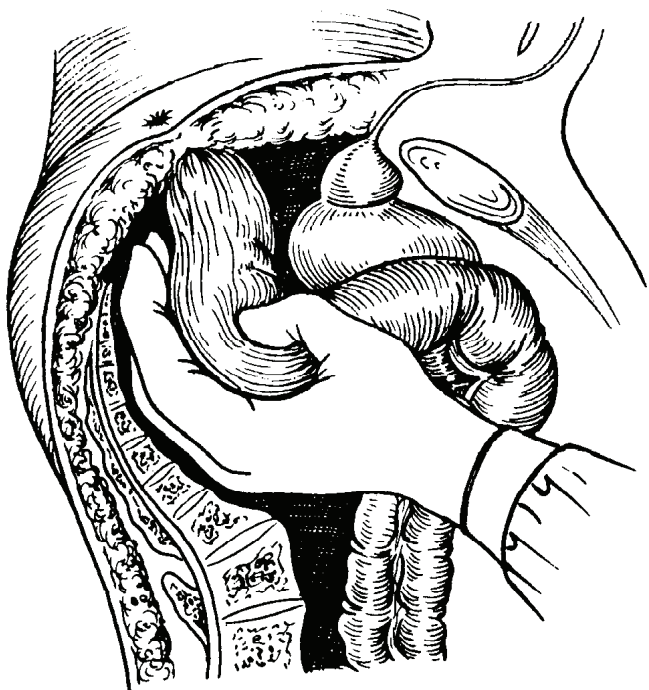
Такая препаровка необходима по двум причинам. Во-первых, для того, чтобы у хирурга перед глазами все время был мочеточник и чтобы в ходе дальнейшей препаровки можно было избежать его повреждений. Во-вторых, достигнув этого, сначала на одной, а затем на другой стороне диссектором проводят толстую нить под начальный отрезок внутренней подвздошной артерии. Двухстороннюю перевязку внутренней подвздошной артерии впервые предложил Queni, но в настоящее время ее уже не производят. Автор чаще всего этот сосуд перевязывает, так как это значительно облегчает дальнейшую препаровку в ходе операции. Не перевязывают эту артерию в тех случаях, когда не отмечается интенсивной пульсации наружной подвздошной артерии, так как при артериосклеротическом процессе главного ствола перевязка внутренней подвздошной артерии, выполняющей роль коллатералей, может оказаться весьма неблагоприятной. Перевязка внутренней подвздошной артерии может также вызвать и расстройство эякуляции (Stelzner), именно поэтому у больных моложе 60 лет сначала подводят под артерию петлю и перевязывают ее только в экстренных случаях, например, если в ходе препаровки в малом тазу возникает значительное кровотечение, которое не удастся остановить иным путем.

От внутренней подвздошной артерии отходит средняя артерия прямой кишки и — из внутренней срамной артерии — нижняя артерия прямой кишки. Поскольку верхнюю артерию прямой кишки уже перевязали, перевязав внутреннюю подвздошную артерию (с двух сторон) полностью обескровливают прямую кишку. А поскольку преследовалась только эта цель, то нет никакой надобности в пересечении артерии, достаточно ее перевязать. Однако двухстороннюю перевязку внутренней подвздошной артерии

автор производит только в том случае, если принято окончательное решение о полном удалении прямой кишки, о ее ампутации.



а



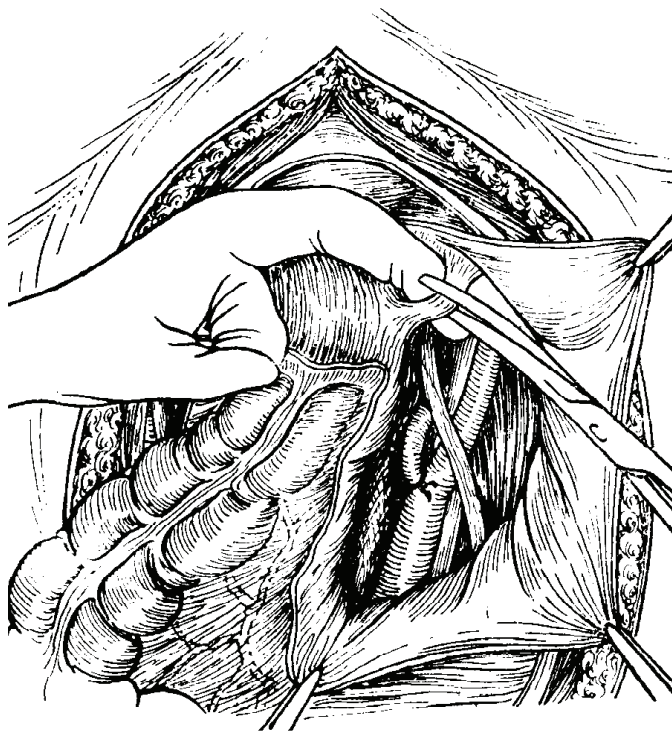
**Рис. 5-358.** Брюшино-промежностная ампутация прямой кишки по Miles, VII. Брюшинная фаза. а) Освобождение прямой кишки из крестцовой впадины (вид спереди) и б) то же (вид сбоку)

(Перевязка артерии целесообразна и тогда, когда находят, что опухоль, вызывающая повторные крово-

течения, неоперабельна, ибо это наилучший и самый простой метод остановки кровотечения в таких случаях, — *Lorund*). До тех же пор, пока полностью не отказались от передней резекции или любой другой операции с сохранением сфинктера, перевязывать эту артерию нельзя, иначе будет нарушено кровоснабжение аноректальной культи.

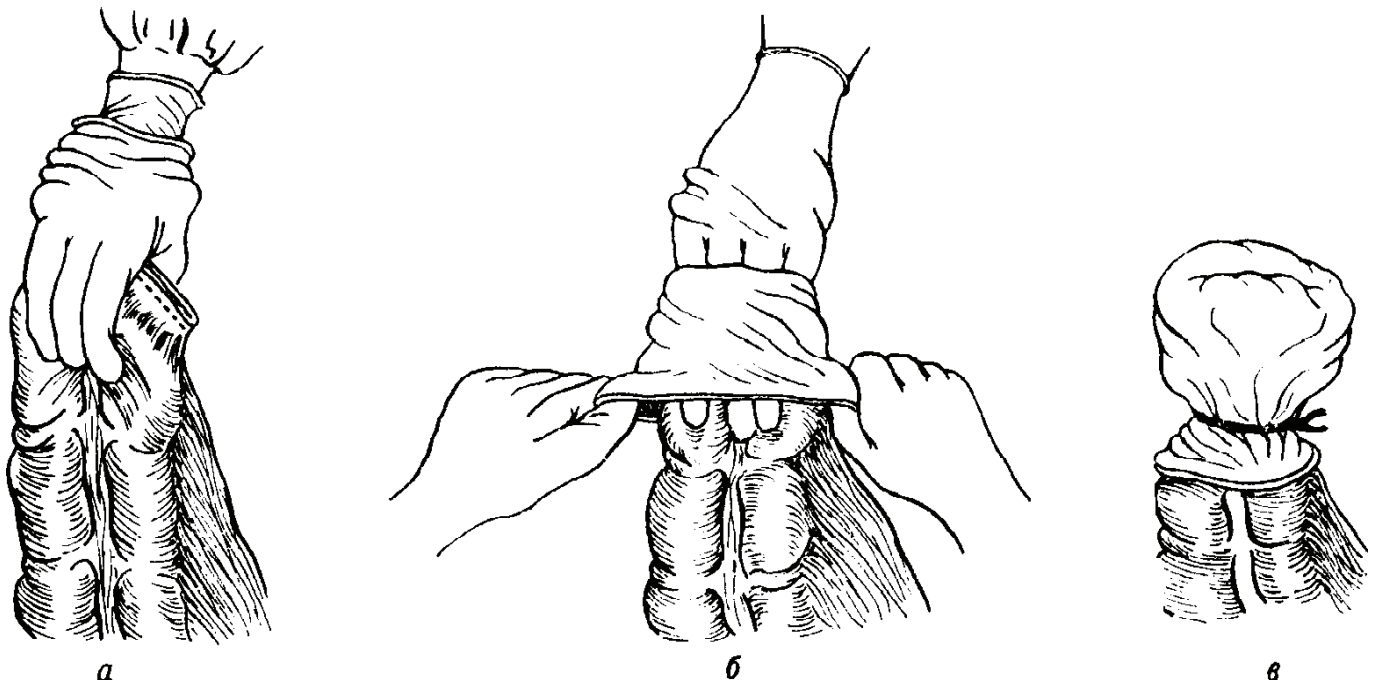
После двухсторонней перевязки внутренней подвздошной артерии на всем протяжении брюшинной стадии операции обычно больше не потребуется ни перевязывать, ни прошивать сосуды.

На дне малого таза, по линии рассечения брюшины, сначала с одной, а потом с другой стороны постепенно тупым путем продолжается препаровка вглубь. Между линией препаровки на двух сторонах располагается спереди прямая кишка, а позади нее утолщенная с жировой клетчаткой «брыжейка прямой кишки». Указательным пальцем правой руки тупо проникают между передней поверхностью крестца и задней поверхностью «брыжейки прямой кишки». Постепенно в выемку крестцовой кости вводят все пальцы правой руки и в этом месте тупым путем освобождают всю прямую кишку (рис. 5-358).



**Рис. 5-359.** Брюшино-промежностная ампутация прямой кишки по Miles, VIII. Брюшинная фаза. Выделение боковой связки прямой кишки и ее пересечение без перевязки

Пальцами проникают вглубь, чтобы достигнуть верхушки копчиковой кости. Тупо отделяют на обеих сторонах «брыжейку прямой кишки» от боковой стенки таза. В латеральном и заднем направлении это легко удастся всего несколькими движениями. Однако в переднелатеральном направлении прочная латеральная связка прямой кишки (*lig. laterale*



**Рис. 5-360.** Брюшино-промежностная ампутация прямой кишки по Miles, IX. Брюшинная фаза. а) Надевая на руку вторую резиновую перчатку, этой рукой захватывают отсеченную культю сигмовидной кишки, б) ассистент натягивает эту вторую перчатку на культю кишки, в) после чего перчатка на культе завязывается

gesti), натянутая между «брыжейкой прямой кишки» и стенкой малого таза, препятствует препаровке. В этой связке проходит средняя артерия и вена прямой кишки, лимфатические пути и нервы. Поскольку артерия уже перевязана, связку можно разорвать безо всякой перевязки. Лучше всего, препарируя тупым путем спереди и позади связки, указательным пальцем левой руки постепенно сужать пластинку связки, после чего на 1 см книзу от верхнего края связки проткнуть ее пальцем спереди назад. Верхняя часть связки, остающаяся на пальце, или просто разрывается или же разрезается ножницами, взятыми в правую руку. При этом не видно то, что находится в глубине, и лишь прощупывается тяж, который разрезается (рис. 5-359).

В два-три приема постепенно берется на палец и разрывается и *разрезается* ножницами вся вертикальная пластинка латеральной связки прямой кишки, и по двум сторонам прямой кишки доходят до такой же глубины, как и сзади, до верхушки копчиковой кости. В огромную раневую полость, образованную вокруг прямой кишки, вводится две-три полоски марли, смоченных теплым физиологическим раствором, так как обычно возникает венозное кровотечение. После этого приступают к освобождению передней стенки прямой кишки. Это один из самых трудных моментов операции.

Второй ассистент широким шпателем оттягивает в вентральном направлении мочевой пузырь, расположенный перед прямой кишкой, а у женщин с помощью нитей-держалок поднимает из малого таза матку. Перед прямой кишкой, в глубине Дугласова пространства уже в начале операции в поперечном

направлении отсекалась брюшина. Отводя прямую кишку в дорзальном, а мочевого пузыря (или матку) в вентральном направлении, вводят между ними закрытые ножницы с тупыми концами и несколько раз раскрывают их бранши. Так постепенно продвигаются вглубь, пока не дойдут до нижнего края предстательной железы у мужчин или примерно до середины влагалища у женщин. Препаровка ведется в правильном, нужном слое, если вместе с прямой кишкой назад западает и прочная, тонкая белая фасция Денонвиллье и спереди становятся видными оголенные семенные пузырьки. Препарируя под предстательной железой нужно всеми силами стремиться избежать повреждения мочеиспускательного канала. В этом помогает введенный в мочевой пузырь катетер, который отмечает место мочеиспускательного канала.

Теперь из полости малого таза вынимают полоски марли, пропитанные физиологическим раствором и введенные для остановки кровотечения. Еще раз проверяют, хорошо ли мобилизована прямая кишка. Если на уровне верхушки копчиковой кости можно полностью обвести пальцем вокруг кишки, которая теперь держится только на сфинктере и мышце, поднимающей задний проход, то мобилизация удовлетворительна. Необходимо еще и еще раз подчеркивать, что чем лучше мобилизована прямая кишка сверху, тем легче будет работать снизу. Так, например, когда начинающий хирург убежден, что дальше со стороны брюшной полости уже никак нельзя препарировать, ибо его палец за задним проходом выйдет уже на поверхность кожи, можно быть уверенным, что препаровке подлежит еще слой толщиной по крайней мере в 10 см.



В начале операции петлю сигмовидной кишки на месте, отмеченном резиновой петлей, обычным способом, т. е. после полной изоляции, *разрезают* диатермическим ножом между инструментами, лигатурами или рядами скрепок. Обе культы погружаются в резиновые перчатки. Это проводится следующим образом: на правую руку в резиновой перчатке натягивается еще одна такая же перчатка, этой рукой захватывается закрытая кишечная культя и ассистент стягивает с руки вторую перчатку, выворачивая ее на кишечную культю (рис. 5-360). Прежде чем отпустить культю, толстой нитью к ней привязывают надетую перчатку.

Погрузив обе культы в резиновые перчатки, дистальную культю с длинной относящейся к ней частью сигмовидной кишки и прямой кишки с опухолью погружают в полость малого таза. Над ними производится *реконструкция брюшины тазового дна*. Два латеральных лоскута брюшины сшиваются друг с другом непрерывным швом от мочевого пузыря до основания оставшейся части брыжейки сигмовидной кишки (рис. 5-361). В случае необходимости, если дефект брюшины велик, в швы может быть захвачена слизистая мочевого пузыря, матки и придатки. Важно, чтобы тазовое дно было ушито наглухо, чтобы возможная инфекция обширной раневой полости, находящейся под ним, не смогла проникнуть в брюшную полость.

При узком тазе, у тучного больного, при жирной брыжейке сигмовидной кишки может случиться, что скелетированный участок кишки не вмещается в полость малого таза, выступает оттуда и делает невозможной реконструкцию брюшины тазового дна. В таком случае не остается иного, чем на несколько сантиметров выше опухоли пересечь кишку, верхнюю интактную часть удалить, а погрузить в полость малого таза только укороченную дистальную культю прямой кишки.

Закрыв брюшную полость снизу, переходят к *наложению искусственного заднего прохода на брюшной стенке*. Отверстие делается посредине прямой, соединяющей пупок с левой верхней передней остью подвздошной кости, на 1-2 см латеральнее бокового края левой прямой мышцы живота. Левая рука вводится в брюшной полости под намеченное место. Здесь пальцами выпячивается наружу брюшная стенка. Скальпелем, зажатым в правой руке, в этом месте, параллельно Пупартовой связке проводят разрез на коже длиной примерно в 5 см. По линии этого кожного разреза рассекаются и все остальные слои брюшной стенки, выпяченной с помощью пальцев руки. Край отверстия, образовавшегося на брюшине, 5-6 инструментами захватывают по его окружности, чтобы он не соскользнул в глубину, под мышечный слой.

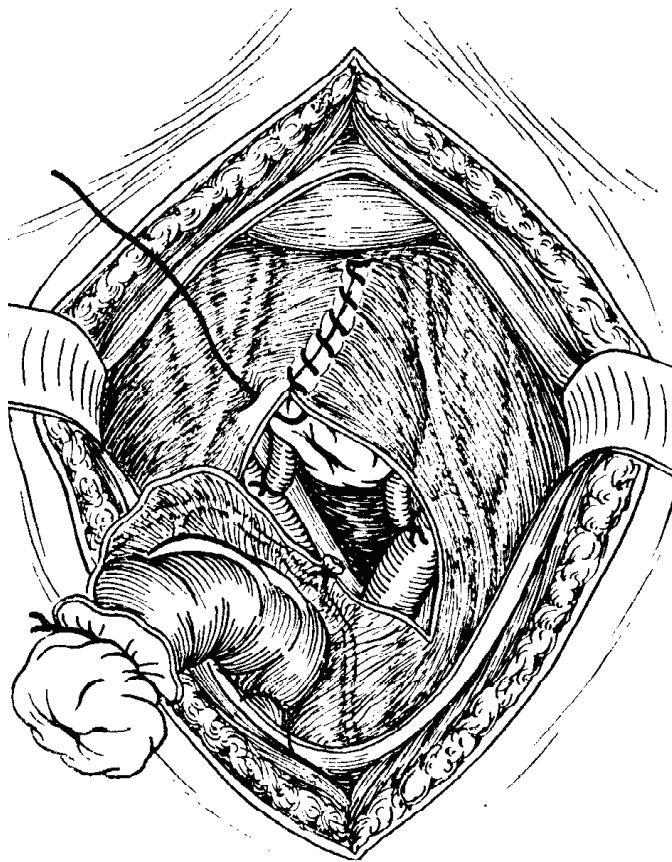


Рис. 5-361. Брюшинно-промежностная ампутация прямой кишки по Miles, X. Брюшинная фаза. Восстановление непрерывности брюшины дна таза

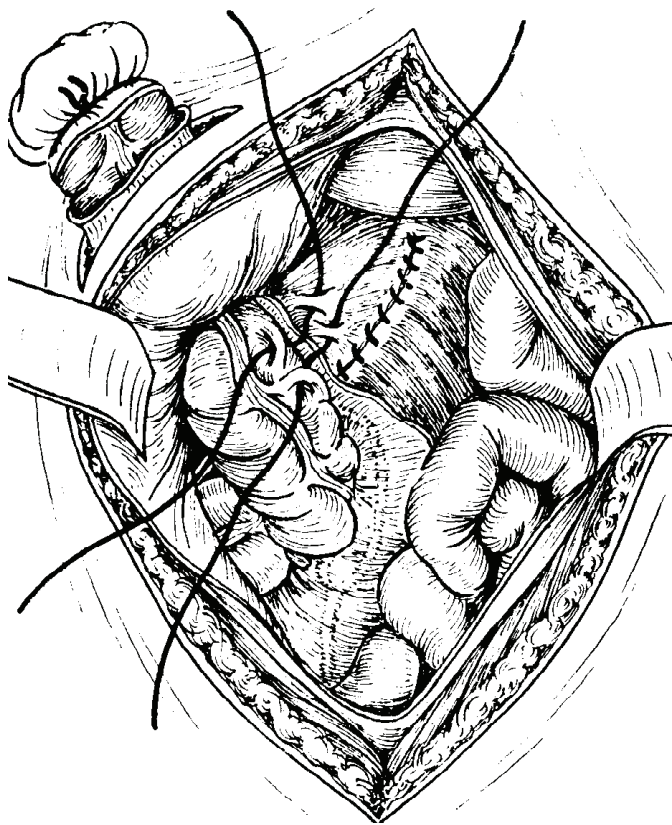


Рис. 5-362. Брюшинно-промежностная ампутация прямой кишки по Miles, XI. Брюшинная фаза. Верхняя культя сигмовидной кишки пришивается к латеральной париетальной части брюшины

Через небольшое лапаротомическое отверстие вводят в брюшную полость два пальца, захватывают верхнюю культю сигмовидной кишки, погруженную в резиновую перчатку, и вытягивают через отверстие в брюшной стенке. В это время со стороны большой лапаротомической раны следят за тем, чтобы при протаскивании культи сигмовидной кишки не была перекручена, так как тогда закрутятся и будут повреждены и проходящие в ее брыжейке сосуды, кишка некротизируется.

На левой стороне петли сигмовидной кишки, выведенной через брюшную стенку, между толстой кишкой и боковой брюшной стенкой возникает длинный вертикальный канал. Верхний конец этого канала закрывает селезенка и диафрагмально-ободочная связка, но нижний конец его открыт. В послеоперационный период через это отверстие в канал могут соскользнуть петли тонкой кишки, и при их ущемлении может возникнуть опасная кишечная непроходимость. Это опасное осложнение в ходе операции можно избежать, если закрыть нижнее отверстие канала. Это достигается следующим образом: со стороны большей лапаротомической раны 2-3 узловатыми серозными швами пришивается левая сторона петли сигмовидной кишки, погружаемая в вентральном направлении, к боковой париетальной брюшине (рис. 5-362).

Закончив все манипуляции в брюшной полости, ушивают послойно большую лапаротомическую рану и герметически закрывают полосками бинта, пропитанными коллодием, чтобы рана не инфицировалась снаружи, со стороны накладываемого искусственного заднего прохода.

*Искусственный задний проход накладывается следующим образом.* Культю сигмовидной кишки, выведенную через брюшную стенку, в 5-6 см от конца, там, где она выходит через отверстие в брюшине, циркулярно подшивают к краю париетальной брюшины узловатыми серозными швами, отстоящими друг от друга примерно на 1 см. Тем самым и в этом месте брюшная полость наглухо закрывается. В мышечном слое брюшной стенки должно быть отверстие такого размера, чтобы через него могла пройти кишка, если же оно больше, чем нужно, его сужают несколькими узловатыми швами.

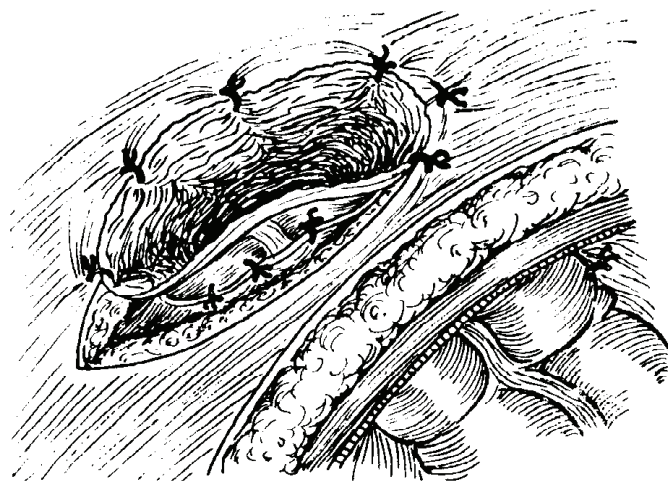
На 2-3 см книзу от шва брюшины верхушку кишечной культи вместе с привязанной к ней резиновой перчаткой отсекают электроножом, тем самым вскрывая просвет кишки. Возможное кровотечение из края широко открытой культи останавливают, накладывая тонкие кетгутовые лигатуры. Конец культи узловатыми кетгутовыми швами подшивают к коже так, чтобы слизистая плотно прилегала к краю кожи (рис. 5-363).

Со стороны вскрытого искусственного заднего

прохода угрозы инфекции брюшной полости нет, поскольку кишка спадается с пристеночной брюшиной гораздо раньше, чем начинается перистальтика после такой большой операции. В ходе же адаптации кожи и слизистой формируется хорошо заживающий, позже не сморщивающийся, легко поддающийся гигиеническому уходу искусственный задний проход.

### Промежностная часть операции

Больного выводят из положения по *Trendelenburg*. Опиерирующий хирург садится на стул, поставленный между нижними конечностями больного, один из ассистентов стоит сбоку от больного, помогая отсюда оперирующему хирургу. За нитки кисетного шва, закрывающего заднепроходное отверстие, его потягивают на себя. Скальпелем производят окаймляющий разрез кожи вокруг заднепроходного отверстия, отступая от его края примерно на 2 см.



**Рис. 5-363.** Брюшинно-промежностная ампутация прямой кишки по Miles, XII. Брюшинная фаза. Открытая верхняя культя сигмовидной кишки пришивается к краю кожной раны

После рассечения кожи и подкожной жировой ткани сзади по средней линии рассекают анально-копчиковую связку. Указательным пальцем правой руки проникают тупо сзади прямой кишки в глубину тканей. Если во время брюшинной фазы операции в ходе препаровки проникают достаточно глубоко, то теперь быстро попадают в большую пресакральную полость, образованную со стороны брюшной полости. Отверстие, проделанное пальцем, тупо расширяют настолько, чтобы через него можно было достать петлю сигмовидной кишки, погруженную в малый таз.

Теперь остается только выделить нижний отрезок прямой кишки из окружающих его тканей. На этом этапе обычно приходится констатировать, что прямая кишка все еще значительно прочно фиксирована, чем это определялось в конце брюшинной фазы операции. С двух сторон прямой кишки приходится рассечь ши-

рокую плоскую мышцу, поднимающую задний проход (*m. levator ani*). Пожалуй, самой трудной, и во всяком случае самой прихотливой стадией не только промежуточной части, но и всего вмешательства в целом является отделение нижней части передней стенки прямой кишки у мужчин от предстательной железы и мочеиспускательного канала (рис. 5-364). На этом участке препаровка должна производиться с предельной осторожностью, необходимо найти нужный слой и продвигаться в нем где острым, а где тупым путем, чтобы не повредить ни прямую кишку, ни мочеиспускательный канал. Значительную помощь оказывает находящийся в мочеиспускательном канале катетер, который может хорошо пальпироваться со стороны раны.

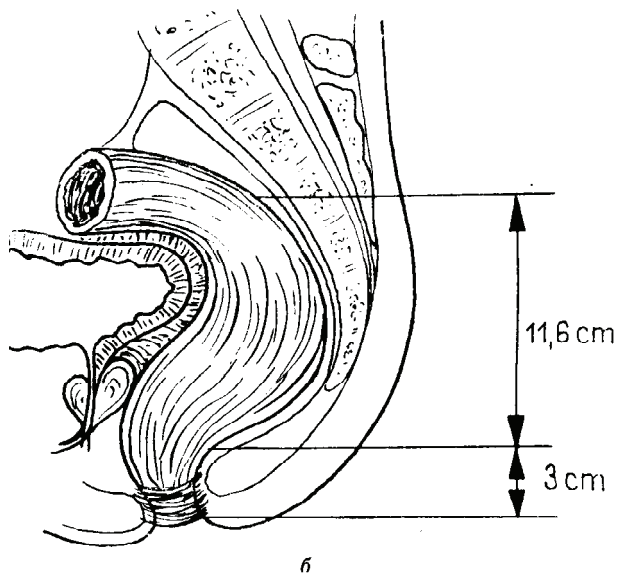
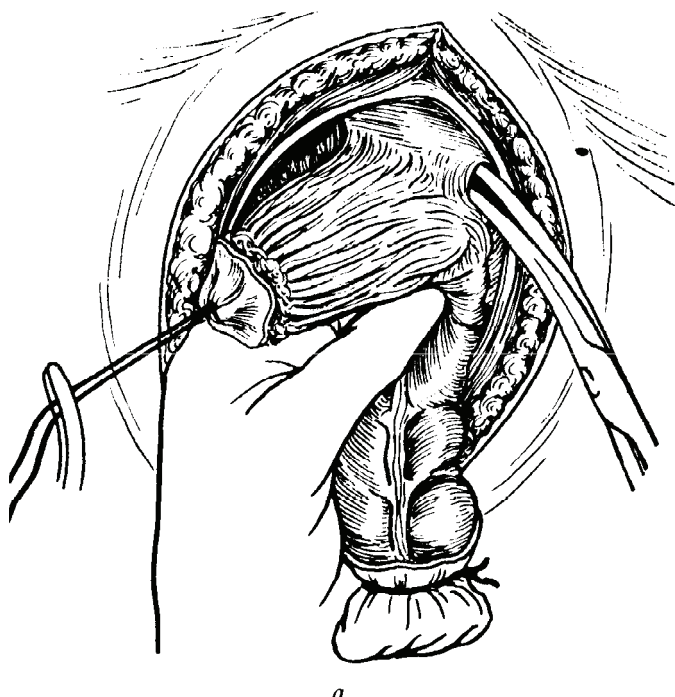


Рис. 5-364. Брюшино-промежностная ампутация прямой кишки по Miles, XIII. Промежностная фаза. Отделение ампулы прямой кишки от предстательной железы и мочеиспускательного канала: а) вид спереди, б) вид сбоку

У женщин препаровка соответствующего участка осуществляется значительно легче и менее опасна. Указательный палец левой руки вводят во влагалище, а правой рукой ножницами отсекают прямую кишку от влагалища. Препаровку лучше производить ближе к влагалищу, так как повреждение его задней стенки не приводит к особым осложнениям: в конце операции ее реконструируют всего несколькими швами. Если с влагалищем сращена опухоль, задняя стенка его по всей длине удаляется вместе с прямой кишкой одним блоком.

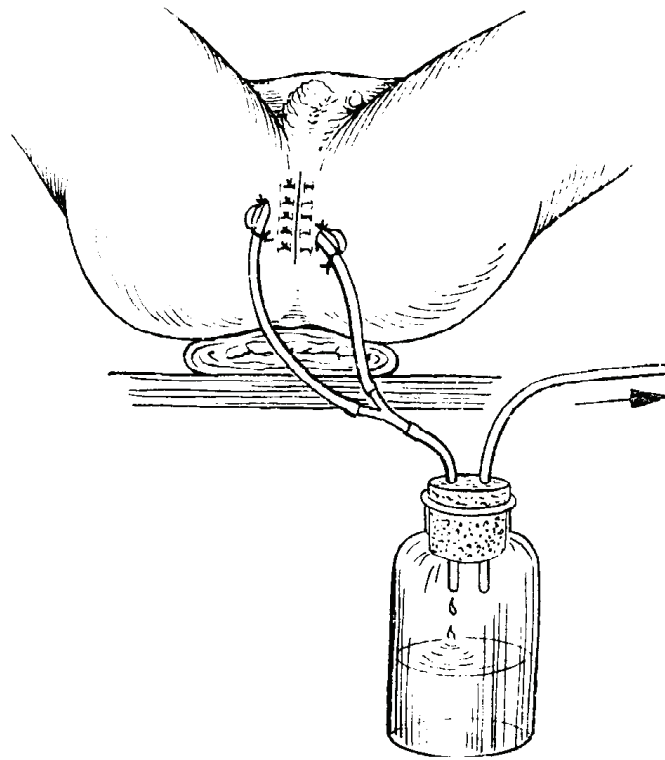


Рис. 5-365. Брюшино-промежностная ампутация прямой кишки по Miles, XIV. Промежностная фаза. Ушивание промежностной раны и отсасывающий дренаж

После того, как прямая кишка циркулярно отделена от окружающих ее тканей, в руках остается выделенный длинный (около 30 см) препарат, который состоит из части прямой кишки, содержащей сфинктер и опухоль, а также значительной части сигмовидной кишки.

Перед оперирующими остается полость, вмещающая примерно два кулака, эта полость располагается внебрюшинно и пресакрально. Большого кровотечения из этой полости обычно не отмечается, поскольку еще в ходе брюшинной части операции были перевязаны обе внутренние подвздошные артерии. Полость туго тампонируют марлевыми полосками, пропитанными горячим физиологическим раствором, после чего в течение нескольких минут (8-10) ждут, чтобы остановилось кровотечение из небольших сосудов. После этого полоски бинта удаляются, полость растягивается крючками, тщательно осматриваются ее стенки. Обнаружив кровотечение, его



останавливают коагуляцией или вновь придавливая это место салфеткой, смоченной горячим физиологическим раствором. Терпеливо ожидая в течение 15-20 минут, нужно стремиться к тому, чтобы не пришлось перевязывать или прошивать сосуды. Если удастся достигнуть того, чтобы в операционной полости не осталось ни одного инородного тела (ниток), то можно будет с полным правом надеяться на 8-10-дневное заживление первичным натяжением без осложнений огромных размеров операционной раны.

По обеим сторонам в 2-3 см от раны прокалывается кожа и через полученные отверстия проводят вплоть до наиболее высокой точки полости резиновую трубку со многими отверстиями. Погружные швы не применяют, края раны соединяются вертикально швами по *Donati* так, чтобы с двух сторон ишиоректальная жировая клетчатка прошивалась на как можно большую глубину. Тем самым большие раневые поверхности сопоставляются друг с другом. *Дренажные трубки*, выведенные через специальные отдельные отверстия, еще в операционной подключаются к *отсасывающему аппарату* (рис. 5-365). При рано начатом из раны отсасывании можно тотчас же эвакуировать просачивающуюся туда кровь, если же отсасывание начать позже, то может возникнуть огромный (величиной с кулак) кровавый сгусток, освободиться от которого с помощью отсасывающей трубки почти невозможно.

Следовательно, суть обработки огромной промежностной раны состоит в том, чтобы в ней не оставалось инородных тел (ниток), которые в не-стерильной раневой полости в течение многих недель могут вызывать нагноение, а также, чтобы края раны соединились по способу, позволяющему удалить нитки спустя неделю после вмешательства. Активное отсасывание из раневой полости должно продолжаться до тех пор, пока количество суточного отделяемого не сократится до 10 мл.

Раньше промежностную рану тампонировали марлевыми полосками, заполняли дренажными трубками, так что она обычно заживала очень долго, в течение многих недель и даже месяцев вторичным натяжением. Благодаря вышеописанному методу удалось достигнуть того, что более чем в 90% случаев промежностная рана заживает так же легко и быстро, как после операции по поводу грыжи. Под действием отсасывания стенки полости раны прилегают друг к другу, брюшина, покрывающая дно малого таза, которая сшивалась еще в ходе брюшинной фазы операции, подтягивается книзу. Таким образом раневая полость ликвидируется, а разрез кожи промежности заживает в течение 10 дней, оставляя линейный рубец.

*БрюшинопROMEЖНОСТНОЕ вмешательство, синхронно выполненное* двумя хирургическими бригадами, занимает значительно меньше времени, провести

его таким путем значительно легче. Однако применять такое разделение труда в ходе операции можно только в том случае, если промежностная фаза операции выполняется опытным хирургом.

Хирургическая бригада, работающая в промежностной области, состоит из хирурга-оператора, который сидит между ног больного, из стоящего рядом ассистента и операционной сестры.

Вторая бригада, совершающая брюшинную часть вмешательства, располагается так, что против оперирующего хирурга стоят два ассистента. У этой бригады своя операционная сестра. «Нижняя» бригада начинает работу в промежностной области только после того, как в брюшной полости будет рассечена брыжейка сигмовидной кишки и перевязаны сосуды. В то время, как хирург, оперирующий в брюшной полости, извлекает прямую кишку из крестцовой ее выемки, хирург, работающий на промежности, производит окаймляющий разрез вокруг анального отверстия и тупо препарирует кверху позади прямой кишки. Пальцы двух хирургов встречаются в глубине раны, что ускоряет и облегчает препаровку.

Значительным преимуществом синхронного выполнения операции двумя хирургическими бригадами является и то, что «верхний» хирург сшивает брюшину, покрывающую тазовое дно тогда, когда длинный отрезок кишки снизу полностью удален и не мешает закрытию тазовой полости. За время, пока «верхний» хирург закончит все манипуляции в брюшной полости, второй хирург также успеет выполнить свою работу и вмешательство в целом будет закончено гораздо раньше.

## Анальная карцинома

Это заболевание заслуживает особого внимания. В заднем проходе отмечается рак двух видов. Это может быть аденокарцинома, распространяющаяся книзу от ампулы прямой кишки, или же плоскоклеточный рак, развивающийся из внутренней выстилки -заднепроходного канала. Прогноз рака анального отверстия значительно хуже, чем рака прямой кишки. Пятилетнее выживание после операции отмечалось всего у 30% больных с аденокарциномой и у 15% больных с плоскоклеточным раком.

Анальная карцинома дает метастазы в двух направлениях. С одной стороны, подобно раку прямой кишки она распространяется вверх, давая метастазы в мезентериальные и парааортальные лимфатические узлы, с другой стороны, одновременно с этим — в лимфатические узлы паховой области и лежащие в их продолжении по ходу подвздошных сосудов. Если в момент операции обнаруживаются уплотненные лимфатические узлы в паховом изгибе, надеяться на пятилетнее выживание почти не приходится.

При анальной карциноме в целях повышения радикальности брюшинно-промежностной ампутации прямой кишки можно прибегнуть к *паховой диссекции* единым блоком. Некоторые хирурги в целях профилактики выполняют ее и в том случае, когда уплотненных лимфатических узлов не обнаруживается. Другие хирурги, в том числе и автор, рекомендуют постоянный контроль за больным после операции. Решение же о проведении диссекции в паху следует принять только, если будет обнаружено наличие твердых лимфатических узлов. Обычно прибегают к двум различным формам диссекции: к поверхностной или глубокой.

*Поверхностная паховая диссекция единым блоком* состоит в следующем. На 2-3 см ниже паховой связки проводят параллельный ей разрез, из медиального конца которого книзу рассекают кожу по продольной оси бедра. Обильная подкожная жировая клетчатка в самой дистальной точке раны рассекается до широкой фасции бедра. Вместе с лимфатическими узлами она иссекается на как можно большем протяжении до Пупартовой связки.

Кожная рана ушивается. После радикального иссечения лимфатических путей и узлов из операционной раны в течение 2-3 недель после операции отмечается лимфотечение, нередко отмечаются и различные осложнения заживления раны.

*Глубокая паховая диссекция единым блоком* представляет собой распространение описанной выше операции вверх и вглубь. Из латерального конца подпахового разреза проводится разрез вверх по животу, вбок от латерального края прямой мышцы, почти до уровня пупка.

Брюшные мышцы и поперечная фасция рассекаются, брюшной мешок оттягивается в медиальном направлении. Латеральнее бедренной артерии рассекается и паховая связка, которая отпрепаровывается от своего основания.

Лимфатические узлы, расположенные в лимфатической лакуне (см. стр. 351), а также те, что связаны с ними и расположены по ходу подвздошных сосудов, отделяются вместе с окружающей жировой клетчаткой от сосудов. В случае необходимости иссечение лимфатических узлов может быть проведено на обеих сторонах (из двух различных разрезов, по возможности в два этапа) вплоть до бифуркации аорты.

Рана паховой связки и брюшной мускулатуры тщательно послойно ушивается.

### Передняя резекция прямой кишки с сохранением сфинктера

Начинается эта операция, как и брюшинно-промежностная ампутация, однако на определенной стадии вмешательства она осуществляется уже иначе. Лапаротомия, ориентировка в брюшной полости,

скелетирование сигмовидной кишки, пересечение брыжейки производится, как и при брюшинно-промежностной операции.

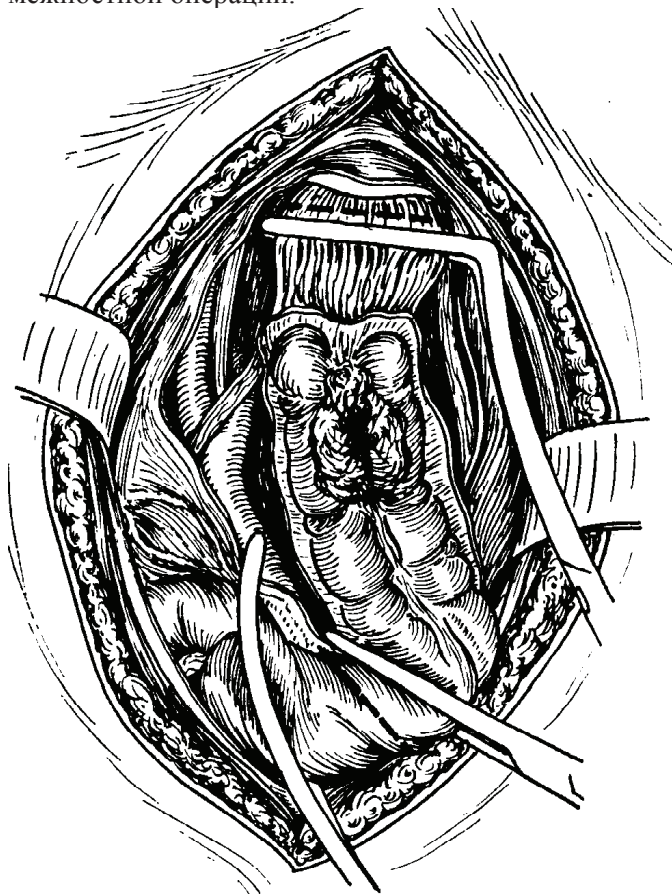

Рис. 5-366. Передняя резекция прямой кишки по Dixon, I. Маркировка разъединительной линии на сигмовидной и прямой кишках

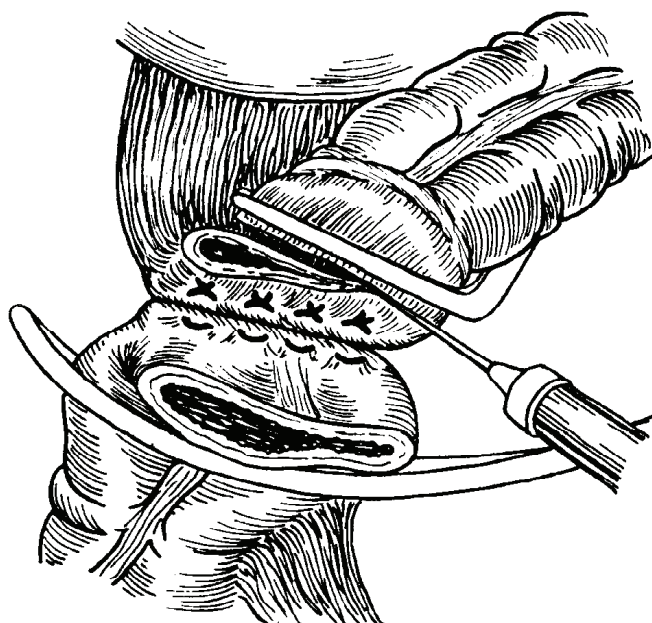


Рис. 5-367. Передняя резекция прямой кишки по Dixon, II. Прямая кишка пересекается электроножом

Однако при этом вмешательстве во избежание нарушения кровоснабжения не производят перевязки обеих внутренних подвздошных артерий и такой глубокой

мобилизации прямой кишки, как при вмешательстве по Miles. Прямая кишка освобождается от окружающих тканей лишь настолько, насколько это необходимо, чтобы под нижним краем опухоли обойти ее на протяжении примерно 8 см. На этом участке кишку освобождают и от брыжейки. Отступя примерно на 6-8 см вверх от намеченного для пересечения места, на сигмовидную кишку в поперечном направлении накладывают эластичный кишечный жом, а ниже его — жесткий жом. Прямая кишка пережимается жестким жомом и на 5 см ниже опухоли (рис. 5-366).

После тщательной изоляции брюшной полости путем обкладывания сигмовидную кишку пересекают электроножом. Дистальная культя кишки заворачивается в салфетку и отбрасывается в сторону симфиза. Приподнятая культя сигмовидной кишки, вытаскивают прямую кишку из глубины малого таза. Теперь открытую культю верхнего отрезка сигмовидной кишки сближают с прямой кишкой. Между задними стенками обоих отрезков кишки накладываются матрацные узловатые швы. При этом на сигмовидной кишке в шов захватывается серомускулярный покров, а на прямой кишке — только мышечная стенка.

После завершения заднего наружного ряда швов прямую кишку рассекают электроножом между жомами и линией швов (рис. 5-367). В руках у оперирующего остается препарат, содержащий опухоль. Оставляемая культя прямой кишки должна быть не короче 9-10 см (измеряя от анального отверстия), так как в противном случае, если культя будет короче этого, у больного не будет функционировать запирательный аппарат. Задний прошивной ряд швов накладывают одиночными узловатыми швами, с тонкими льняными нитками или тонким кетгутом.

Передний ряд прошивных швов также накладывают узловатыми швами, вворачивающими края раны, швы завязываются в просвете кишки. Оба края раны хорошо вворачиваются, если поступают следующим образом:

Одну часть кишки (сигмовидной или прямой) прошивают изнутри кнаружи, а другую — снаружи внутрь, шов завязывается в просвете кишки. Завязанную нить ассистент оттягивает в сторону просвета кишки, пока хирург накладывает следующий шов (рис. 5-368). Затем нить, которую держит ассистент, перерезается, шов, наложенный до этого, завязывается. Так постепенно продвигаются вперед.

Правильнее всего накладывать передний ряд прошивных швов так, чтобы вперед продвигаться сначала из одного — скажем, из левого — угла вправо до середины, а затем из правого угла влево, пока уже станет невозможным завязывать нити в просвете. Оставшееся небольшое отверстие на кишке ушивается Z-образным швом.

И наконец накладывается передний «серозный» шов: его выполняют узловатыми матрацными швами (рис. 5-369).

Поскольку прямая кишка не покрыта брюшиной, а со-

держимое ее сильно инфицировано или, по крайней мере через несколько дней после операции опять становится весьма инфицированным, то анастомоз должен накладываться с чрезвычайной тщательностью и точностью, нужно максимально щадить ткани. Следует стремиться к тому, чтобы сигмовидная кишка была наложена на прямую таким путем, чтобы серозный покров сигмовидной кишки хорошо покрывал внутренний ряд швов.

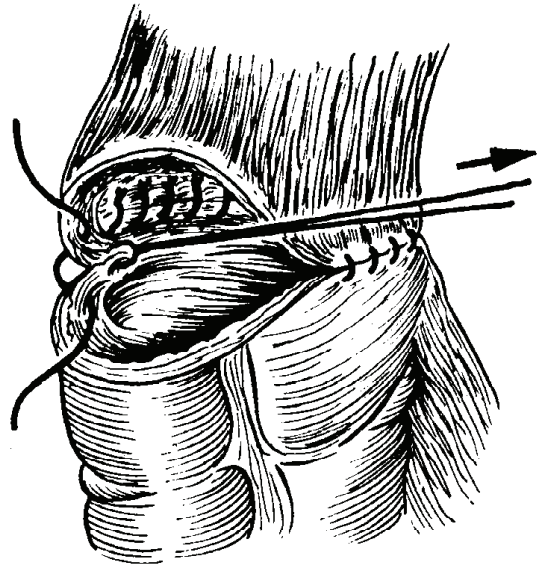


Рис. 5-368. Передняя резекция прямой кишки по Dixon, III. Первый ряд сквозных узловых швов. Узлы завязаны со стороны просвета кишки

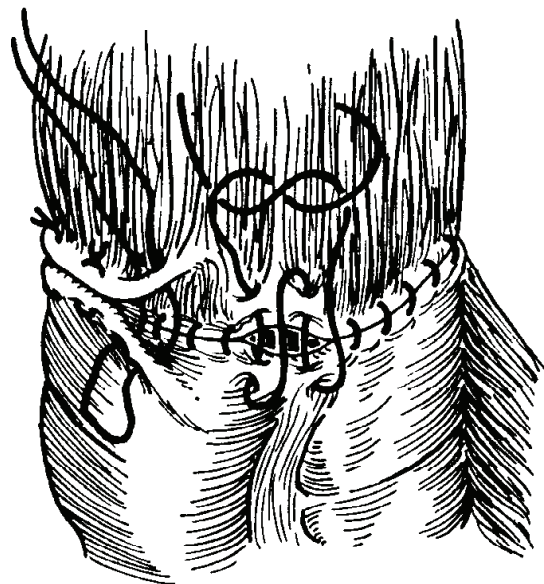


Рис. 5-369. Передняя резекция прямой кишки по Dixon, IV. Передний ряд сквозных швов завершается Z-образным швом, после чего накладывается передний серо-серозный ряд матрацных швов

Несколько проще положение, если Дугласово пространство глубокое и можно резецировать прямую кишку по такой линии, где она спереди еще покрыта брюшиной. Однако и в этом случае наложение заднего ряда швов очень сложно, поскольку серо-серозный шов может быть наложен только на мышечную стенку прямой кишки.

После образования анастомоза, его ревизии, воз-



можно, наложения нескольких дополнительных швов, рядом со швами помещается дренажная трубка, которая выводится через отдельное отверстие в брюшной стенке над Пупартовой связкой. После операции эту трубку можно коротко обрезать, но целесообразнее оставить ее длинной и присоединить к отсосу, отсасывание проводить под небольшим давлением (5-10 см водн. ст.), так как это весьма способствует устранению остаточной полости, спадению окружающих тканей.

Последней задачей является *экстраперитонеализация анастомоза* в брюшной полости. Нарушенная, вскрытая П-образным швом брюшина тазового дна реконструируется путем сшивания краев раны спереди и подшиванием ее циркулярно сзади к сигмовидной кишке (рис. 5-370). Тем самым анастомоз оказывается под брюшиной, и в случае возможной несостоятельности швов может возникнуть только забрюшинный каловый абсцесс, перитонит же не развивается. Дренажную трубку проводят рядом с кишкой через брюшину тазового дна. Операция заканчивается послойным закрытием брюшной полости наглухо.

Раньше очень опасались осложнений, связанных с наложением *анастомоза*, и различными путями стремились разгрузить его. Некоторые хирурги за 1-2 недели до операции (резекции), другие одновременно с вмешательством накладывали трансверзостому, которую закрывали через 1-2 месяца.

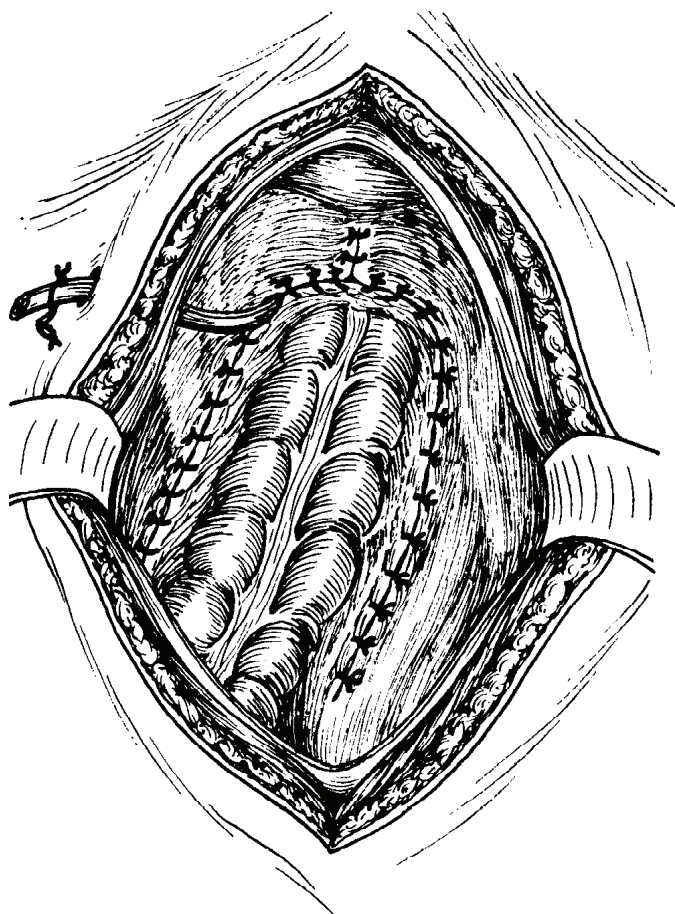


Рис. 5-370. Передняя резекция прямой кишки по Dixon, V. Экстраперитонеализация анастомоза, введение дренажной трубки




Рис. 5-371. Анастомоз между сигмовидной и прямой кишками, накладываемый по способу «конец в конец» через заднепроходное отверстие с помощью советского швляющего аппарата КЦ

Некоторые хирурги придерживались правила, что после выполнения передней резекции на 1-2 недели путем интенсивного растягивания по *Recamier* исключали функционирование сфинктера. Отдельные хирурги довольствовались введением в сигмовидную кишку через прямую кишку и анастомоз толстой газоотводной трубки, которую оставляли там на неделю для разгрузки кишки и защиты анастомоза от натяжения.

Сейчас уже от всего этого хирурги отказались. После соответствующей подготовки больного к операции и тщательного наложения анастомоза единственным защитным средством служит дренажная трубка, подведенная к этому месту. В послеоперационный период время от времени следует вводить газоотводную трубку, но не оставлять ее на длительное время, а также заботиться о том, чтобы кал был жидкой консистенции. Клизмы запрещаются. Дренажная трубка, подведенная к анастомозу, удаляется через 6-8 дней.

Новой эпохой в истории проведения передней резекции прямой кишки явилось применение *советского швляющего аппарата К. Ц* (см. стр. 412), с помощью которого одним единственным движением может

быть наложен анастомоз по способу «конец в конец», причем гораздо лучше и надежнее, чем это сумел бы выполнить самый умелый хирург своими руками.

После изоляции брюшной полости и резекции сигмовидной и прямой кишки сомкнутый сшивающий аппарат вводится ассистентом через заднепроходное отверстие и культю прямой кишки в малый таз. В брюшной полости культя сигмовидной кишки одевается на головку штанги сшивающего аппарата, а культю прямой кишки — на его трубчатую браншу, эту манипуляцию выполняет оперирующий хирург с помощью кисетного шва (рис. 5-371). Ассистент закручивает винт на браншах, а затем крепко сжимает обе ручки аппарата, выполняя при этом два действия: танталовыми скрепками накладывается анастомоз, и вторых, маленький циркулярный нож обрезает концы обоих отрезков кишки, суженных кисетным швом.

В этом положении сшивающий аппарат прочно удерживает линию анастомоза, и когда ассистент двигает аппарат за его стилет в разных направлениях, вместе с ним перемещаются и оба конца кишки. Эта благоприятная ситуация используется следующим образом: оперирующий хирург со стороны брюшной полости накладывает вручную циркулярный серо-серозный ряд швов, в это же время ассистент со стороны прямой кишки с помощью сшивающего аппарата поворачивает кишку, чтобы хирургу было удобно накладывать швы. После наложения серо-серозного шва ассистент развинчивает обе бранши инструмента и снимает аппарат. Вмешательство заканчивается, как и при наложении анастомоза традиционным путем.

### Абдоминоанальная резекция прямой кишки с протаскиванием и сохранением сфинктера

*Turnbull* в 1960 году предложил метод двухэтапной операции с протаскиванием кишки для резекции раковой опухоли в средней трети прямой кишки.

На первом этапе вмешательства после резекции сигмовидной кишки оставшуюся короткую аноректальную культю выворачивают и протаскивают через нее верхний отрезок сигмовидной кишки по крайней мере на 10 см дальше этой культя. В таком состоянии кишки оставляются на 2-3 недели, в течение которых у больного существует и функционирует длинная *анальная колостома*.

За этот период серозный покров сигмовидной кишки и вывернутая мышечная стенка прямой кишки на протяжении многих сантиметров на большой поверхности циркулярно плотно соединяются друг с другом. На втором этапе вмешательства свисающая наружу избыточная часть сигмовидной кишки ампутируется, слизистые аноректальной культя и сигмо-

видной кишки сшиваются, однако кишка при этом не репонируется на свое место в крестцовой выемке.

В течение следующих двух недель короткая кишечная культя постепенно спонтанно подтягивается обратно на свое место через анальное кольцо. Недостатком операции является то, что процесс заживления длится много недель. Однако она имеет и важное преимущество: после нее не возникает несостоятельности швов, как правило, не нарушается и запирающая способность прямой кишки.

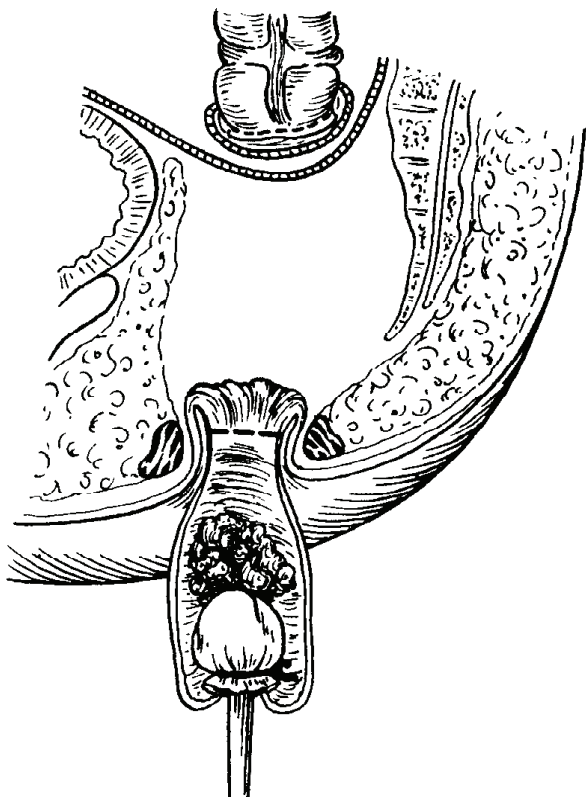
*Polyak* в 1958 году предложил свою модификацию вмешательства. В брюшной полости мобилизуются сигмовидная и прямая кишка вплоть до верхушки копчиковой кости. Сигмовидная кишка пересекается на 10 см выше опухоли. Дистальная культя сигмовидной кишки вместе с прямой кишкой выворачивается через анальное отверстие (рис. 5-372). В 5-6 см от анального отверстия циркулярно отсекается кишка, тем самым удаляется ее опухолевая часть.

Вывернутую прямую кишку спереди, сзади и по бокам рассекают в длину, не доходя на 2 см анокутанной линии. Через небольшую вывернутую культю прямой кишки протаскивается мобилизованная сигмовидная кишка или нисходящая часть толстой кишки и подшивается циркулярно к культю прямой кишки узловатыми серо-мускулярными швами. Прямая кишка посегментно резецируется до названных 2 см. Соединение сигмовидной и прямой кишок швом, названное автором этого метода *инвагинационным анастомозом* (рис. 5-373), еще до окончания операции репонируется в область над сфинктером. Сигмовидная кишка свисает через анальное отверстие примерно на 10 см, эта часть ее вскрывается через три дня. Спустя три недели после операции обнажается заднепроходное отверстие и электроножом по линии анастомоза отсекается свисающая часть сигмовидной кишки.

*Vason* в 1945 году разработал метод, который в течение долгого времени оставался весьма популярным среди хирургов-сторонников методов с протаскиванием кишки. От этого автора метод получил название *абдоминоанальной резекции*.

Из нижнего продольного лапаротомического разреза полностью мобилизуются сигмовидная и прямая кишка по всей их окружности вплоть до сфинктеров. Опухолевая часть кишки резецируется глубоко в пределах интактных тканей, нижняя часть резекции может располагаться на 4-5 см выше анокутанной линии. После этого иссекается слизистая оставшейся короткой анальной культя. Через этот короткий отрезок кишки протаскивается верхний конец кишки — сигмовидная кишка, через анальное отверстие должен свисать ее отрезок длиной примерно в 5 см. В подтянутую книзу сигмовидную кишку вводится негибкая трубка, к которой привязывается эта кишка. Тем самым достигается разделение стенок сигмовидной

кишки на большой площади, а затем и прочное сращение этой кишки со внутренней поверхностью короткого анального канала, лишённого слизистой. Примерно через 10 дней электроножом отсекается отрезок кишки, свисающий через анальное отверстие.

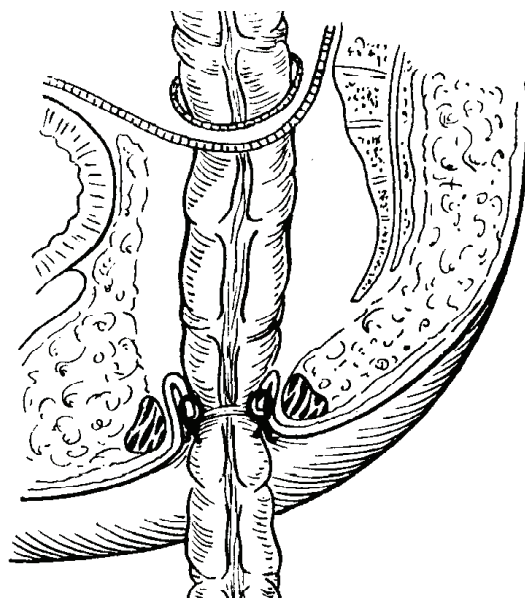


**Рис. 5-372.** Резекция прямой кишки с проведением кишки по способу Polyak, 1. Выворачивание нижней культы кишки

Метод, разработанный *Bacon*, очень интересен, но, по мнению многих хирургов (*Ooligher* и др.) после такой операции больной утрачивает запирающую функцию прямой кишки, поскольку при операции его лишают сенсорной слизистой оболочки, а в ходе широкой препаровки почти всегда повреждается и иннервация сфинктера, более того — и запирающая мышца.

*Bobcock* (1939 и 1947) также разработал метод вмешательства с протаскиванием кишки, который мало отличается от описанного метода *Bacon*. Также производится мобилизация кишок в брюшной полости и резекция опухолевого участка. Однако сенсорная слизистая анального канала не иссекается, а сигмовидная кишка протягивается через интактную короткую кишечную культю. Часто это сопряжено с большими трудностями, поскольку широкая сигмовидная кишка не проходит через выстланное слизистой кольцо сфинктера. Чтобы устранить эти затруднения, сзади по средней линии рассекают сфинктеры, а в конце операции реконструируют их.

Это, конечно, никак не способствует сохранению запирающей функции. *Bobcock* также вводит в кишку твердую трубку, с помощью которой сопоставляет стенку сигмовидной кишки с коротким анальным каналом.



**Рис. 5-373.** Резекция прямой кишки с проведением кишки по способу Polyak, II. Проведение верхней культы через нижнюю

Однако сращение двух отрезков кишки происходит по очень узкому краю — по верхнему концу анальной культы, поскольку слизистая анального канала не иссекалась. Если такая операция оказывается удачной, то запирающая функция обычно также будет лучше, чем после операции по *Bacon*, но после нее чаще возникает несостоятельность швов, поскольку два отрезка кишки срастаются только по краю шириной в 1-2 мм.

Метод с протаскиванием кишки, разработанный *Lloyd-Davies* в 1950 году, больше всех походит на оригинальный способ, разработанный *Hochenegg* в 1888 году. Главное и самое существенное различие между этими методами состоит в том, что *Hochenegg* производил резекцию и накладывал анастомоз из широкого сакрального доступа, в то время как *Lloyd-Davies* оперирует при доступе со стороны брюшной полости и анального прохода. Он мобилизует кишку в брюшной полости, производит резекцию опухолевого отрезка, после чего выворачивает короткую кишечную культю через анальное отверстие так, чтобы верхний конец ее оказался внизу, вне сфинктера. Через эту короткую анальную культю протаскивается сигмовидная кишка, мобилизованная в брюшной полости, причем лишь настолько, чтобы она только достигала нижнего конца короткой анальной культы. Крупными узловатыми швами сшиваются две кишечных культы, т. е. анастомоз накладывается вне заднего прохода. Вывернутая кишка вворачивается обратно, анастомоз помещается в область малого таза.

Таким путем (без сакрального доступа, иссечения слизистой и устранения сфинктера) может быть наложен лишь очень низкий колоректальный анастомоз. На практике же выясняется, что такое вмешательство чревато различными осложнениями, самым существенным из которых является несостоятельность швов.



## Операции на желчных путях

Датой рождения хирургии желчных путей можно считать 1882 год, когда *Langenbuch* произвел первую антеградную (от дна) *холецистэктомию*. Разработка операций на внепеченочных желчных ходах в конце прошлого начале этого столетия прежде всего связана с именем *Kehr*. В то время было разработано большинство основных технических приемов операций на желчных путях, сохранившихся до настоящего времени. С ростом числа операций на желчных путях участились случаи оставления камней, не замеченных во время вмешательств, что служило причиной послеоперационных осложнений. Это объяснялось главным образом тем, что идентификация анатомических образований (при множестве их вариантов) и патологической ситуации (остался ли камень) лишь визуально и путем ощупывания во время операции было ненадежным.

Новую эпоху в хирургии желчных путей открывает *Mirizzi* в 1931 году введением *холангиографии на операционном столе*, т. е. заполнения желчных путей рентгеноконтрастным веществом во время операции. На получаемой таким путем рентгенограмме видны внутри- и внепеченочные желчные пути, их анатомические варианты и в ряде случаев — оставленные камни и пр.

Дальнейшим развитием хирургии желчевыводящих путей мы обязаны *Caroli*, который в 1942 году ввел радиоманометрию, применяемую и в наши дни. В функционировании желчных путей важную роль играет два сфинктера: сфинктер Люткенса (в пузырном протоке), который обеспечивает ток желчи в двух направлениях, и сфинктер Одди, пропускающий желчь только в одном направлении. Оба вентиля выполняют физиологическую роль создания определенного давления в желчном пузыре и в общем желчном протоке, что обеспечивает в ходе пищеварения поступление нужного количества желчи в двенадцатиперстную кишку. Нормальное состояние сфинктеров необходимо для нормального функционирования желчных путей.

При *радиоманометрии по Caroli* одновременно исследуется анатомический вариант желчных путей и функция сфинктера (гипотония, гипертония и др.). Необходимая для этого простая аппаратура может быть изготовлена собственными средствами. Водяной манометр заполняется 20% контрастным веществом, нулевая точка аппарата устанавливается на уровне ворот печени. После этого иглой, находящейся на конце трубки манометра, прокалывают желчный пузырь и приподнимают манометр. Когда начинается отток в сторону желчного пузыря, определяется степень *заполняющего давления в желчном пузыре*. При дальнейшем поднятии манометра вверх отмечается постоянное опорожнение контрастного вещества, измеряется *проходящее давление желчного пузыря*. Если опорожнение контрастного вещества приостанавливается и устанавливается равновесие между водным столбом манометра и давлением внутри желчного пузыря, отмечается т.н. *остаточное давление* желчного пузыря.

Таким же методом можно исследовать и сфинктер Одди.

При этом можно поступить двояко:

- а) если желчный пузырь не удален, то пузырный проток до половины надрезается, и через него вводят канюлю в общий желчный проток,
- б) если желчный пузырь отсутствует, то пункционной иглой прокалывается общий желчный проток, и при этом измеряют давление.

Давление колеблется в физиологических границах (*таблица 5-7*).

**Таблица 5-7.** Величины физиологического давления в желчном пузыре и общем желчном протоке (в см вод. ст.)

	Желчный пузырь (сфинктер Люткенса)	Общий желчный проток (сфинктер Одди)
Заполняющее давление	12—15	—
Проходящее давление	18—22	12—15
Остаточное давление	13—17	5—10

В общем желчном протоке, поскольку он не является таким депо, как желчный пузырь, заполняющее давление не измеряется. Если проходящее давление над сфинктером Одди превышает 40-50 см вод. ст., то клинически это означает полную закупорку общего желчного протока.

При каждом этапе радиоманометрического исследования производят *рентгеновский снимок* желчных путей. Всего производится на протяжении исследования 4-12 снимков, причем отмечают, под каким давлением каждый снимок получен. *Принципиально* большое преимущество радиоманометрических исследований состоит в том, что снимки производят на основе известных данных определения физиологического давления. При радиоманометрии значительны и *источники ошибок*. Во-первых, медикаменты, применяемые при подготовке больного к операции, могут значительно влиять на давление в желчных путях. Например морфий вызывает сильный сдерживающий спазм сфинктера, а атропин понижает тонус сфинктеров.

Наряду с медикаментами, которые вводят перед операцией и в ходе ее, на давление в желчных путях оказывает большое влияние местная травма. Химическое действие контрастного вещества может изменить, например, тонус сфинктера Одди в течение нескольких минут. Манипуляции на желчных путях руками или инструментами, удаление камней, исследование проходимости Фатерова соска зондом и т. д. не позволяют точно судить о данных давления. Особенно сомнительны данные, получаемые в конце операции, при исследовании давления через дренажную трубку общего желчного протока.

Эти обстоятельства учел *Mallet-Guy*, отделив *манометрию от холангиографии*. При этом исследовании вначале соединяют желчные пути со стеклянной трубкой, содержащей подогретый до температуры тела изотонический раствор поваренной соли, и исследуют остаточное давление. После этого в желчные пути инъекционным шприцем под низким давлением вводится контрастное вещество, причем производят несколько рентгеновских снимков. Это исследование проще, чем классическая радиоманометрия, и получило всеобщее распространение.

Независимо от того, поступает ли контрастное вещество в желчные пути из шприца или манометра, необходимо особенно тщательно следить за тем, чтобы вся система была полностью свободна от воздуха, так как попавший в желчные пути пузырек воздуха на рентгеновском снимке может быть принят за желчный камень и привести к длительным и тщетным поискам этого «камня». Если холангиография производится в послеоперационный период через дренажную трубку, введенную в общий желчный проток, то эта дренажная трубка также должна быть предварительно заполнена желчью со стороны печени и затем соединена с попав-

ший в желчные пути и принятый за оставленные камни, причинил хирургам множество неприятных минут.

Радиоманометрия или холангиография, производимая во время операции, нежелательно удлиняют операцию. Поэтому сейчас отмечается стремление во время постепенного введения контрастного вещества наблюдать за заполнением и опорожнением желчных путей и деятельностью сфинктеров с помощью усилителя изображения на телевизионном экране. Таким путем за происходящим может наблюдать вся хирургическая бригада, кроме этого предоставляется возможность заснять весь процесс и на киноленту (с помощью кинокамеры «Аррифлекс»).

На холангиографических снимках можно иногда не заметить мелких камней. Причиной этому служит очень концентрированное контрастное вещество, его распределение толстым слоем или же небольшие пузырьки воздуха, ошибочно принятые за желчные камни. В целях избежания подобных ошибок был сконструирован холедохоскоп, похожий на цистоскоп и позволяющий непосредственно осматривать желчные пути изнутри (*НИИШ*). Наиболее современным является сгибаемый фиброскоп «Олимпус» японской фирмы.

Холангиография и радиоманометрия во время операций значительно усовершенствовали диагностику заболеваний желчных путей и способствовали тому, что при различных патологических изменениях может быть произведена соответствующая операция.

Там, где в операционной имеется усилительный экран, холангиография во время операции стала обыденным делом, ее применяют там при любой операции на желчных путях. По данным *Mester*, после всех операций на желчных путях в 1,75% случаев, а после холедохотомии в 8,9% случаев (1) остается т.н. резидуальный (остаточный) камень в желчных путях, что происходит именно вследствие того, что холангиография во время операции не проводилась. Холангиография во время операции помогает установить точные анатомические соотношения, вскрыть анатомические варианты, с ее помощью легко и быстро обнаруживаются все камни во внутри- и внепеченочных желчных путях, все сужения, любые препятствия, что придает хирургу уверенность в действиях, о которой прежде он не мог и мечтать. Полезна холангиография и *после* закрытия холедохотомического отверстия, ее проводят через дренажную трубку общего желчного протока подобно тому, как после вправления сломанной кости делают контрольный рентгеновский снимок (*Mester*). В 1972 году в хирургической клинике в г. Вюрцбурге в 12,3% случаев (всего 385) радиоманометрия во время операции дала такой результат, без которого поставить соответствующий диагноз было бы невозможно. Современная хирургия желчных путей сейчас уже не может быть отделена от точной диагностики в ходе операции.

Два еще более новых метода диагностики дали новые возможности хирургии желчных путей и улучшили ее результаты. Один из этих методов — *ретроградная холангиография*, проведенная через дуоденоскоп с помощью сгибаемой волоконной оптики. Путем этого метода можно перед операцией со стороны Фатерова соска заполнить контрастным веществом внепеченочные желчные пути и поджелудочный проток. Получается надежная картина состояния этих двух протоков, выявляется их возможное сужение или закупорка, находящиеся в них камни и пр. Однако этот метод может быть по техническим причинам применен только в 60% всех случаев.

Второй метод — это *чрезпеченочная холангиография*, она показана в тех случаях, когда уровень билирубина в сыворотке превышает 2 мг/л или предварительно больному был наложен билиодигестивный анастомоз, а потому ретроградную холангиографию через дуоденоскоп провести невозможно, например, из-за ущемленного камня в Фатеровом соске. В такой ситуации нельзя получить достоверной ориентации на основании оральной или внутривенной холангиографии. Чрезпеченочная холангиография может быть проведена перед операцией чрезкожно или после вскрытия брюшной полости, путем непосредственной пункции выпуклой поверхности печени.

*Чрезкожная чрезпеченочная холангиография* была описана в 1952 году *Carter* и *Saypol*. Располагая современными средствами, ее проводят следующим образом. На тонкий мандрен (не более 1 мм толщины) одевается полиэтиленовый катетер. При местном обезболивании, попросив больного задержать дыхание, по средней подмышечной линии, в IX или X межреберье на правой стороне производится пункция печени под контролем телевизионного экрана, после чего мандрен вытягивается, мягкий синтетический катетер адаптируется к дыхательным движениям печени. Если через катетер вытекает желчь, ее нужно как можно тщательнее отсосать и затем заполнить желчные пути контрастным веществом (20-50 мл 60% «Конрей» или любого подобного же контрастного вещества).

Чрезкожная чрезпеченочная холангиография замечательный метод для локализации препятствия, имеющегося в желчных путях. Если исследование показывает, что закупорка локализуется в Фатеровом соске, то местом оперативного доступа заведомо избирается двенадцатиперстная кишка. Чрезкожная холангиография очень редко сопряжена с осложнениями, из этих осложнений чаще всего встречается желчный перитонит. Чтобы избежать его, пункцию печени рекомендуется проводить перед и без того необходимой операцией (*Hegemann*).

Если несмотря на несколько попыток, получить желчь не удастся, это является сигналом того, что внутрипеченочные пути не расширились и у больно-

го дается не закупорка, а желтуха объясняется гепатитом или же внутрипеченочным холестазом.

Ретроградная холангиография, проведенная через дуоденоскоп, чрезкожная (или во время операции) чрезпеченочная холангиография, а также прямая холангиография во время операции и холедоскопия дают возможность поставить точный детальный диагноз. Тем самым значительно увеличивается надежность вмешательств на желчных путях. Эти исследования способствуют предупреждению осложнений и ошибок при операциях.

Основные вопросы хирургии желчных путей и значение этой проблемы лучше всего проиллюстрировать некоторыми цифрами.

Частота обнаружения желчных камней на вскрытиях в Скандинавских странах составляет 11%, в США-10,8%, в ФРГ - 9,4%, в Японии -3,3% (*Olenn*).

Примерно 20-30% взрослых страдает от камней в желчных путях (*Hess*), а у 10-20% больных с камнями в желчном пузыре имеется камень и в общем желчном протоке (*Mester*).

Летальность у больных молодого возраста, которым произведена холецистэктомия, при неосложненной желчнокаменной болезни составляет 0,1-0,2%, однако в более пожилом возрасте при операциях на желчных путях по поводу осложненной желчнокаменной болезни летальность примерно в 50 раз выше (*Hess*).

В 30-40% случаев камней в общем желчном протоке желтуха не наступает (*Mester*), камни могут лежать в этом протоке один возле другого в виде четок и все-таки не вызывать желтухи, так как желчь течет, «словно лесной ручеек через камешки и щебень» (*Kehr*). В 5-10% случаев после операций на желчных путях необходимо второе вмешательство, так как «в хирургии желчных путей допускается, пожалуй, больше ошибок, чем в любом другом разделе хирургии» (*Cole*).

Поэтому можно считать твердо установленным тот факт, что камни в желчных путях оставляются опытным хирургом примерно в 10 раз реже, чем неопытным (*Hicken*).

Наиболее частыми ошибками в хирургии желчных путей являются следующие:

- а) оставление камней в желчных путях, удаление которых при второй операции в 10 раз рискованнее,
- б) повреждение общего желчного протока — осложнение, которое в 50% случаев раньше или позже приводит к летальному исходу, а у выживших больных требует повторных операций (иногда 8-10) и сопровождается длительными страданиями.

К сожалению, начинающие хирурги, ассистируя при «легко» протекающей холецистэктомии, могут сделать ошибочный вывод о том, что это легкая и изящная операция, ее можно выполнить за полчаса. Эти хирурги



не всегда знают многочисленных вариантов желчных путей и остальных образований печеночно-двенадцатиперстной связки.

### Аномалии желчных путей

Для уверенного проведения операций на желчных путях необходимо основательное знание анатомии желчных путей. В прохождении желчных путей отмечается множество вариантов, которые обычно не имеют клинического значения, но если в ходе операции на желчных путях они затрудняют ориентировку, то от знания их может зависеть судьба больного. Известный хирург С. /7. Федоров в своих трудах детально останавливается на этих анатомических вариантах, которые затем также подробно описывает его ученик И. М. Тальман. Эти аномалии можно сгруппировать следующим образом:

1. Аномалии пузырного протока (рис. 5-374). Чаще всего встречаются следующие варианты:

а) пузырный проток дольше, чем в норме, идет параллельно печеночному и глубоко открывается в него лишь сзади двенадцатиперстной кишки (примерно в 20% случаев),

б) пузырный проток проходит до самого конца обособленно и самостоятельно открывается в двенадцатиперстную кишку,

в) пузырный проток спереди или сзади пересекает печеночный проток и впадает в него с левой стороны (примерно в 15% случаев),

г) пузырный проток открывается не в общий печеночный проток, а в правый или в левый собственно печеночный проток.

Бывает (и эти случаи таят большую опасность), что пузырного протока не существует вообще, т. е. ампула желчного пузыря переходит без границы в общий желчный проток. Эта аномалия встречается (редко) как физиологический вариант, чаще же при камне у места слияния протоков. Это происходит вследствие того, что камень, ущемленный в ампуле желчного пузыря, постепенно расширяет пузырный проток, и сокращающийся пузырь проталкивает камень дальше до места слияния протоков, где общий печеночный проток встречается с общим желчным протоком и чрезвычайно расширенным пузырным протоком. Нечеткое представление подобных анатомических соотношений может иметь для больного фатальный исход.

2. Аномалии печеночного протока. Наиболее частыми вариантами являются следующие:

а) ствол правого печеночного протока, несущий желчь всей правой доли печени, впадает в тело или ампулярную часть желчного пузыря,

б) наряду с двумя нормально проходящими стволами печеночных протоков в желчный пузырь (проток) открывается один или несколько добавочных желчных путей.

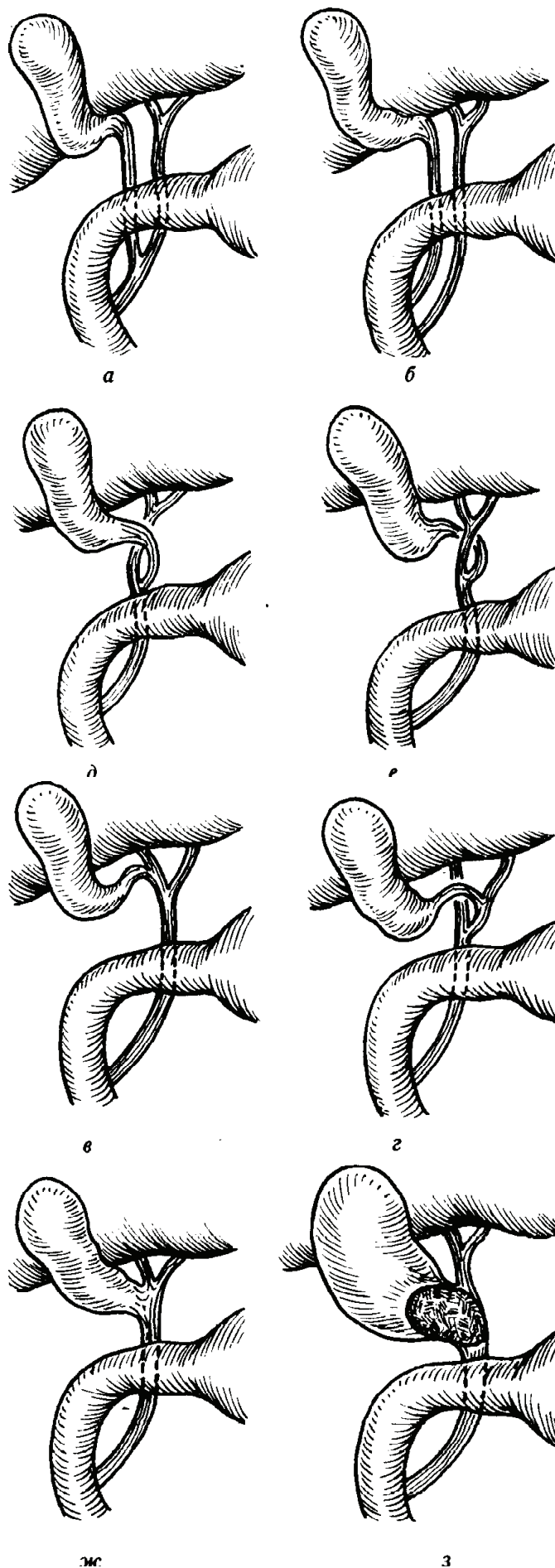


Рис. 5-374. Аномалии прохождения пузырного протока (а—з)

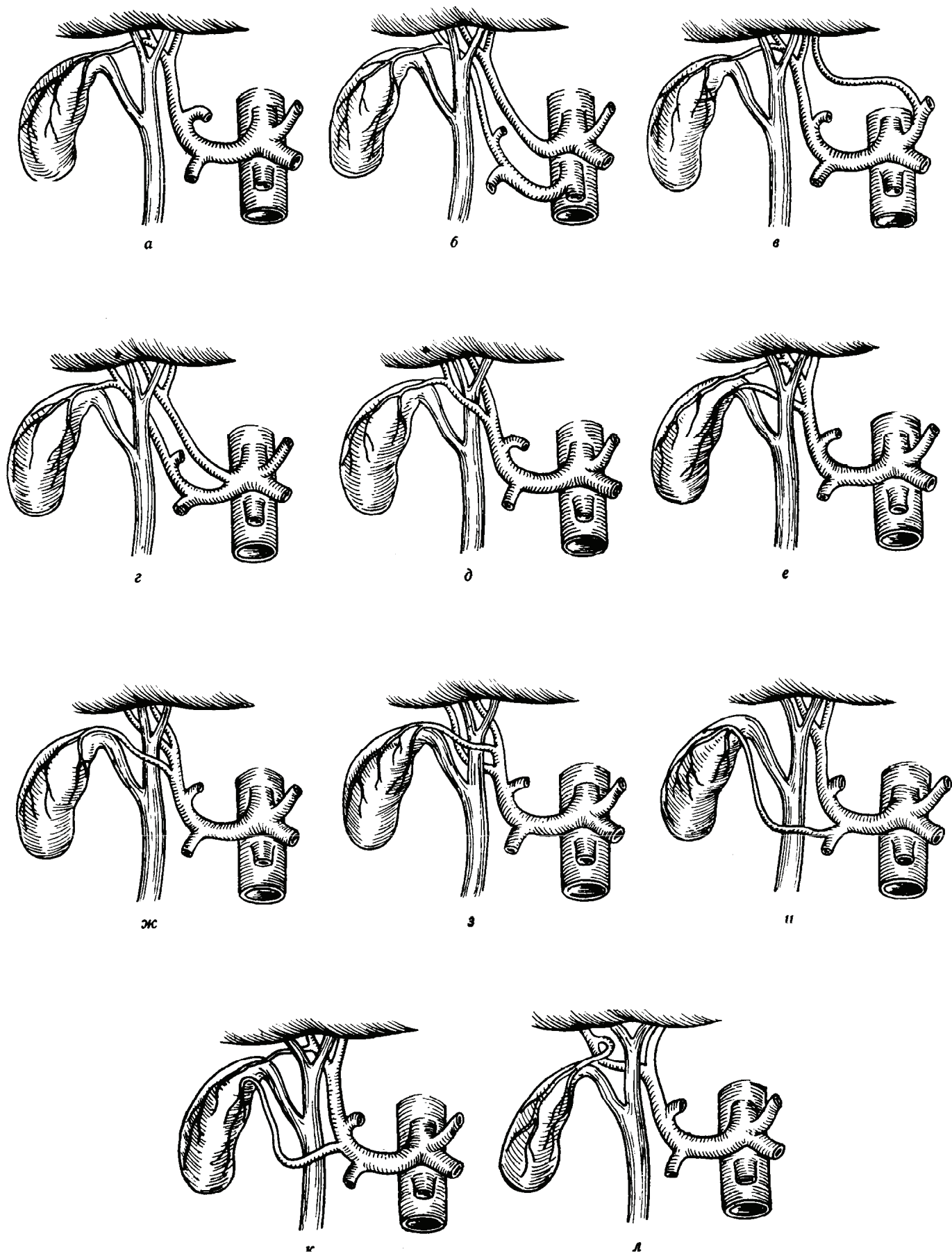


Рис. 5-375. Варианты: артериального кровоснабжения желчного пузыря, а) Обычное прохождение сосудов и б-л наиболее частые варианты

3. *Аномалии общего желчного протока.* В норме общий желчный проток открывается примерно на 10 см книзу от привратника на задней медиальной стенке нисходящей части двенадцатиперстной кишки, впадая в нее вместе с Вирсунгиевым протоком через Фатеров сосок. Наиболее частые варианты:

- а) общий желчный проток открывается высоко в верхнюю кривизну двенадцатиперстной кишки,
- б) общий желчный проток открывается глубоко в нижнюю кривизну двенадцатиперстной кишки,
- в) общий желчный проток открывается еще дальше книзу, на восходящей части двенадцатиперстной кишки, немного перед двенадцатиперстно-тощекишечным изгибом.

4. *Аномалии желчного пузыря.* Можно встретить двойной желчный пузырь (два пузырных протока) или двурогий желчный пузырь (один пузырный проток), иногда желчный пузырь полностью отсутствует. Однако эти аномалии не имеют серьезного значения в хирургии, так как они легко распознаются и не приводят к повреждению желчных путей во время операции.

Большое значение имеют *варианты артериально-го кровоснабжения* печени и желчного пузыря (рис. 5-375), из которых наиболее часты следующие:

- а) викарирующая правая печеночная артерия, исходящая из верхней брыжеечной артерии (примерно в 10% случаев) (рис. 5-375, б),
- б) акцессорная левая печеночная артерия, исходящая из левой желудочной артерии (примерно в 8% случаев; рис. 5-375, в),
- в) сразу же после отхождения от чревного ствола общая печеночная артерия делится на правую и левую ветви, которые проходят друг возле друга, достигая печени через печеночно-двенадцатиперстную связку (рис. 5-375, г),
- г) правая печеночная артерия пересекает общий печеночный проток примерно в 12% случаев не сзади, а спереди; это, пожалуй, один из наиболее опасных вариантов, наиболее частая причина повреждения правой печеночной артерии во время операции (рис. 5-375, д),
- д) две пузырных артерии исходят от правой печеночной артерии (примерно в 25% случаев; рис. 5-375, е),
- е) пузырная артерия отходит от общей печеночной артерии и пересекает желчный проток не сзади, а спереди (рис. 5-375, ж),
- ж) пузырная артерия исходит из левой печеночной артерии и пересекает желчный проток спереди (рис. 5-375, з),
- з) пузырная артерия исходит из желудочно-двенадцатиперстной артерии и перекрещивает об-

- щий желчный проток спереди (рис. 5-375, и), имеются две пузырных артерии: одна отходит, как правило, от правой печеночной артерии и достигает желчного пузыря, пересекая общий желчный проток, как и в норме, сзади, тогда как другая пузырная артерия чаще всего отходит от общего ствола печеночной артерии (или от одного из ее стволов) и пересекает общий желчный проток спереди (рис. 5-375, к),
- к) пузырная артерия отходит от левой стороны правой печеночной артерии, при этом оба сосуда образуют петлю; если пузырную артерию перевязать в глубине, то в этом случае в лигатуру может легко попасть и правая печеночная артерия (рис. 5-375, л).

Для хирурга, кроме всего этого, важно знать, что ductus hepatocholedochus снабжен многочисленными мелкими артериями и его стенка легко рубцуется, сморщивается или некротизируется при циркулярном выделении из окружающих тканей на протяжении более 0,5-1 см.

*Основные задачи хирургии желчных путей* можно кратко сформулировать следующим образом:

- а) в большинстве случаев необходимо удалить наполненный камнями желчный пузырь и восстановить (или поддержать) свободный отток желчи в пищеварительный тракт. Если, например, в хирургии желудка, толстой кишки или легочной хирургии задача состоит прежде всего в удалении большей или меньшей части соответствующего органа или даже всего органа, то в хирургии желчных путей, как и в хирургии сосудов, главная задача состоит в восстановлении свободной проходимости. В ряде случаев эта задача очень проста, в других же случаях она требует проведения сложных диагностических исследований во время вмешательства или еще более сложных оперативных манипуляций.

### Обнажение желчных путей

Широкое неограниченное обнажение желчных путей является неотъемлемым условием успеха каждой операции в этой области. Только широкое обнажение позволяет ясно представить анатомические взаимоотношения, различные варианты, оценить патологическую ситуацию и с успехом выполнить необходимое оперативное вмешательство. Так как больные, страдающие желчнокаменной болезнью, обычно весьма тучные, то хорошее обнажение оперируемого органа и полное расслабление мышц брюшной стенки достигается только при помощи *интратрахеального наркоза с мышечной релаксацией*. Особую группу со-



ставляют тяжелобольные (например, с эмпиемой или перфорацией желчного пузыря, когда производится экстренное вмешательство), такие больные обычно оперируются в острой стадии болезни, на фоне ухудшения общего состояния, достаточного времени на подготовку к операции нет. В таких случаях должен быть выбран такой метод обезболивания и такая операция (холецистостомия), которые представляют наименьшую нагрузку для больного. Большое значение мышечной релаксации при этих операциях подчеркивают М. С. Григорьев и М. Н. Аничков (1950).

Очень облегчает вмешательство правильное положение больного на операционном столе. Наиболее целесообразно подложить под поясницу больного надувную резиновую подушку цилиндрической формы, которую заполняют воздухом лишь после дачи наркоза. В этом положении, когда мышцы расслаблены, печень отходит кзади и отодвигает релаксированную диафрагму кверху. Вследствие этого желчные пути уходят в глубину. Поэтому кроме надувания подушки, помещаемой под поясницу, автор рекомендует или помещать под спину больного еще одну, четырехугольную подушку высотой примерно в 10 см или приводить операционный стол в положение, противоположное положению *Trendelenburg*.

В результате любой из этих позиций печень смещается вниз вместе с расслабленной диафрагмой и внепеченочными желчными путями, кверху от надутой резиновой подушки, ближе к передней брюшной стенке. Чем тучнее больной и чем сложнее патологические изменения (камни в общем желчном протоке, сращения), тем шире должен быть доступ. Хотя молодой и менее опытный хирург испытывает непосредственную необходимость в более широком доступе, как правило, лишь пожилые и более опытные хирурги по-настоящему понимают, что он действительно необходим.

*Доступ* при этой операции может быть осуществлен через верхнюю срединную лапаротомию; разрез при необходимости расширяют книзу, обходя пупок. Однако после этого у тучных больных иногда в результате ригидности тканей и сильного натяжения возникает послеоперационная грыжа. Поэтому некоторые хирурги охотнее производят правосторонний парамедиальный разрез, который также может быть продолжен книзу. Автор применяет обычно правосторонний трансректальный доступ, который обеспечивает хороший подход и крепкий послеоперационный рубец. Вверху этот разрез несколько приближается к срединной линии и удлиняется в костоксифоидальный угол, благодаря чему можно попасть выше, чем при срединной лапаротомии. Книзу разрез проводится почти до уровня нижнего края пупка, а при необходимости и еще ниже. Подреберный разрез по *Kocher* и по С. П. Федорову,

параллельный правому реберному краю, также дает очень хороший результат, обеспечивая широкий доступ, однако из-за необходимости пересечения многих межреберных нервов и широкого рубцевания мышц часто возникает послеоперационная грыжа. На практике оправдала себя и правосторонняя верхняя поперечная лапаротомия, при которой разрез проводится в продолжении седьмого межреберья до срединной линии или даже дальше. Если операция производится из срединного разреза, то после вскрытия брюшной полости рассекают круглую связку печени. Это облегчает мобилизацию печени.

При повторной операции обычно идут по линии прежнего разреза иссекая старый рубец.

При повторной лапаротомии необходимо следить за тем, чтобы петля кишки, возможно, сращенная с внутренней поверхностью рубца, не была повреждена. Поперечноободочная кишка чаще срастается с рубцом париетальной брюшины, чем тонкая кишка.

После вскрытия брюшной полости ощупывают желчный пузырь, иногда отсасывают из него желчь, чтобы установить, есть ли камни или опухоль. После этого выделяют общий желчный проток. При операциях многих хирургов второй ассистент одевает нитяные перчатки, поворачивает печень вентрально и одновременно вытягивает ее из ложа. Этим достигается то, что желчные пути приближаются из глубины и их легче препарировать.

Однако такое приподнимание печени не безразлично, так как при этом страдает ее кровообращение. Поэтому автор этот способ не рекомендует, а применяет следующие вмешательства: ductus hepatocholedochus проходит справа и сверху влево и вниз от правого края ворот печени к верхнему краю двенадцатиперстной кишки. Для хорошего обнажения необходимо натянуть этот проток в направлении его прохождения. Это достигается следующим образом:

- а) на желудок и начальный отрезок двенадцатиперстной кишки накладывается большая влажная салфетка, которую первый ассистент левой рукой или при помощи широкого шпателя оттягивает по направлению к передневерхней ости *левой* подвздошной кости, т. е. вниз и влево. При этом нужно одновременно следить и за тем, чтобы эти образования не отдавливались в глубину, а скорее приподнимались в вентральном направлении,
- б) на квадратную долю печени накладывают узкий шпатель, которым второй ассистент оттягивает ее вправо и кверху, он следит и за тем, чтобы ворота печени не отдавливались шпателем в глубину.

После хронического рецидивирующего холецистита, и в особенности при повторной операции, как пра-

вило, находят тяжелые сращения между нижней поверхностью печени и желудком, двенадцатиперстной и поперечноободочной кишкой (печеночным углом).

Разъединение сращений производят частично острым, частично тупым путем, при чем строго придерживаются нижней поверхности печени и препарируют параллельно ей. При препаровке во время повторных операций иногда случайно вскрывают просвет толстой кишки, желудка или двенадцатиперстной кишки. В этих случаях необходима особая внимательность, ибо если отверстие обнаружено и закрыто по всем правилам, то это не вызывает никаких осложнений. Если же отверстие не обнаружено и не закрыто, то весьма вероятно, что больной погибнет от диффузного перитонита.

Отверстие случайно вскрытого полого органа закрывается узловатыми швами в два или три ряда, таким образом, чтобы слизистая вворачивалась внутрь и как можно меньше сужался просвет кишки, в целях чего ряды швов накладываются поперек продольной оси кишки.

Следует особо отметить, что в интересах успешной операции на желчных путях, а также избежания случайного повреждения необходимо:

- а) применение современного наркоза, обеспечивающего полную мышечную релаксацию,
- б) соответствующее положение больного с целью приближения желчных путей из глубины к передней брюшной стенке, в) хорошее освещение, з) длинный разрез при широком доступе, д) надежные ассистенты, опытная операционная сестра,
- е) тщательная и щадящая препаровка, при которой сейчас уже в отдельных местах пользуются операционным микроскопом. Операции на желчном пузыре Холецистостомия

Холецистостомия — вмешательство, которое можно быстро и просто провести, его легко переносят даже тяжелобольные. В большинстве случаев это лишь симптоматическая мера, в острой стадии тяжелого заболевания это вмешательство оказывает временную помощь, так как окончательное исцеление больного возможно только в результате новой операции: холецистэктомии. Холецистостомия производится во всех случаях, когда показана холецистэктомия, однако состояние больного настолько плохое, что устранение желчного пузыря было бы связано со слишком большой опасностью для его жизни. Такое тяжелое состояние может отчасти связано с заболеванием желчных путей: эмпиемой желчного пузыря, его перфорацией. От холецистэктомии следует отказываться и в тех случаях, когда плохое состояние больных объясняется и другими причинами, например, нефросклерозом, состоянием после инфаркта, преклонным возрастом, тяжелым общим артериосклерозом и т. п.

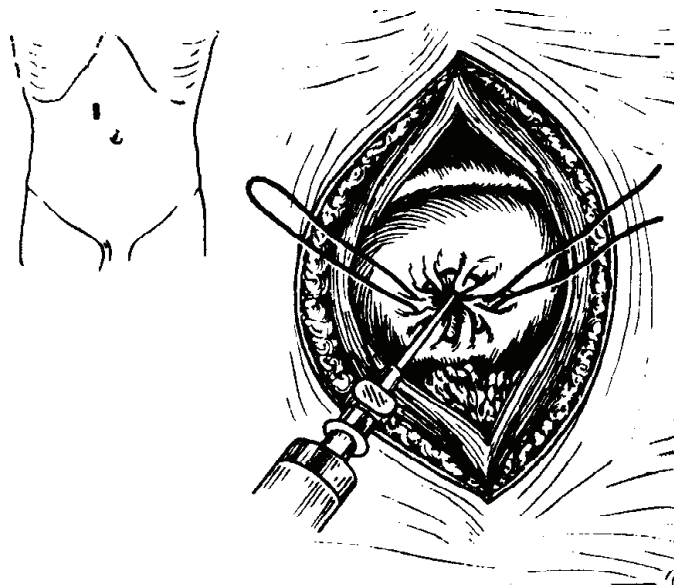


Рис. 5-376. Холецистостомия, 1. Отсасывание содержимого желчного пузыря

Рекомендуется проводить холецистостомию, когда холецистэктомия ввиду хрупкости тканей и их кровоточивости связана с большой опасностью. У пожилых больных, находящихся в септическом состоянии, холецистостомия может оказаться спасительной для жизни (*Morton*). В таких случаях рекомендуется закончить операцию стомией, а эктомию отложить на более позднее время, что «не означает банкротства ни современной хирургии, ни наших собственных способностей» (*Molndr*). Зрелость хирурга определяет его способность даже малым вмешательством спасти жизнь больного, отказавшись от большой и рискованной операции.

### Техника проведения холецистостомии

Холецистостомия производится следующим образом: через фундальную часть пузыря, хорошо пальпируемую через брюшную стенку, производится разрез. Достаточно, если он имеет в длину 8-10 см, а у худого больного может быть и меньших размеров. Целесообразно, чтобы примерно две трети разреза проходили выше и одна треть ниже фундальной части пузыря, так как после опорожнения пузырь уменьшается в размерах, а его фундальная часть смещается вверх.

После вскрытия брюшной полости перед хирургом лежит фундальная часть желчного пузыря, нередко окутанная салынком. Если находят брюшную полость свободной, то под желчный пузырь рекомендуется завести марлевую салфетку, чтобы случайно вытекающий из желчного пузыря гной не инфицировал брюшную полость.

От фундальной части желчного пузыря тупым путем отделяют сращенный с ним салынок. После это-

го накладывают серо-серозный шов на фундальную часть и как можно более толстой иглой, соединенной через резиновую трубку с отсасывающей системой, быстро прокалывают фундальную часть и попадают в полость желчного пузыря. Иногда пузырь сразу же освобождается от густого гноя, в других случаях вначале выделяется «белая» желчь и только в конце отсасывания отходит седиментированный гной (рис. 5-376). В ряде случаев из желчного пузыря отходит 100 мл или больше гнойного содержимого.

Стенки опорожненного желчного пузыря, до того напряженные в результате наполнения желчью, теперь расслабляются и спадаются. Игла извлекается из просвета, при этом обращают внимание на то, чтобы гной из пункционного отверстия не выделялся наружу. Образовавшееся при пункции отверстие расширяют ножницами и оставшееся содержимое желчного пузыря удаляют, по возможности, полностью, заводя в полость пузыря наконечник отсоса.

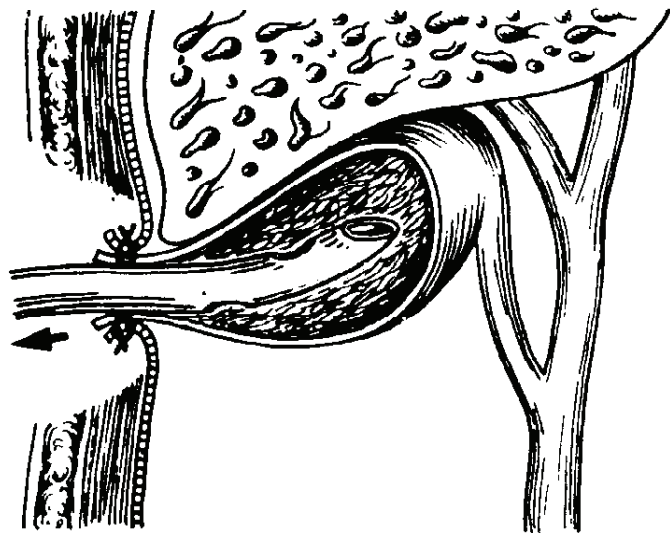


Рис. 5-377. Холецистостомия, II. Дно желчного пузыря циркулярно прикрепляется к париетальной брюшине

Желчный пузырь обычно содержит камни, которые удаляют специальной ложкой или щипцами *Dejardins*. При этом необходимо соблюдать все меры предосторожности, чтобы воспрепятствовать возможности проникновения одного из камней через пузырный проток в общий желчный проток. Правым указательным пальцем ощупывают полость пузыря, чтобы исключить возможность оставления в нем камня. Установить это с полной уверенностью удастся не всегда, так как при эмпиеме и водянке желчный пузырь достигает иногда длины 12-15 см, в его ампуле или в складках пузырного протока могут вскрываться маленькие (иногда и большие) камни. Операция должна быть закончена как можно быстрее, поэтому удаляются обычно только легко доступные камни.

После удаления всего содержимого из пузыря начинают создавать стому. Через отверстие в фун-

дальной части глубоко в просвет желчного пузыря заводят дренажную трубку. Это может быть обычная резиновая трубка с двумя-тремя боковыми отверстиями или катетер *Perrer*, можно применить и катетер с баллоном (*Foley*). Завязыванием кисетного шва катетер укрепляют в пузыре. Стому, как и при гастростомии, фиксируют к париетальной брюшине (рис. 5-377). Однако край кожи при этом не захватывается в скрепляющий шов, так как холецистостома обычно долго не поддерживается.

Иногда приходится накладывать стому на маленький сморщенный желчный пузырь. В этом случае не представляется возможным укрепить к париетальной брюшине вершину глубоко лежащего желчного пузыря. Поэтому дренажную трубку прочно фиксируют кисетным швом к желчному пузырю, обертывают тампонами из марли, которые вместе с трубкой выводятся к брюшной стенке.

Независимо от того, пришивался ли желчный пузырь к париетальной брюшине или дренажная трубка обертывалась марлевыми тампонами и они выводились из свободной брюшной полости, — передняя брюшная стенка выше и ниже стомы послойно зашивается узловатыми швами. Целесообразно укрепить узловатыми швами дренажную трубку и среди кожных швов, чтобы она преждевременно не выскользнула.

В экстренных случаях, у тяжелобольных вся операция от кожного разреза до последнего кожного шва может быть выполнена за 10-15 минут. После операции дренажная трубка удлиняется и отводится в стеклянный сосуд, укрепленный на краю кровати. Количество вытекающего секрета ежедневно измеряется, полученные данные регистрируются.

Послеоперационный период и судьба стомы бывают различными. Чаще всего острое воспаление претерпевает быстрое обратное развитие. У больного через несколько дней снижается температура тела, количество лейкоцитов нормализуется, интоксикация и септическое состояние, а с ними и непосредственная опасность для жизни устраняются.

Если кроме этого во время операции были удалены все камни из желчного пузыря, а общий желчный проток, печеночные протоки, Фатеров сосок свободны, то через 2-3 дня из стомы уже начинает выделяться чистая желтая желчь: ее количество за 24 часа не превосходит 300-400 мл. Стул становится нормальной окраски. В таком случае можно в общем через 8-10 дней начинать пережимать дренажную трубку вначале на 1-2 часа в день, затем постепенно увеличивать это время и примерно через неделю перекрыть трубку уже на все 24 часа. Если это перекрытие трубки переносится больным без каких-либо жалоб, то через дренажную трубку производят холангиографию. При нормальных показателях свободного оттока дренаж



удаляется через 2-3 недели после операции. Если отток не затруднен, то холецистостома закрывается самостоятельно под обычной защитной повязкой в течение нескольких дней (*Morton*).

Если во время операции из желчного пузыря удалены все камни, однако Фатеров сосок также закрыт камнем, то через стома спустя 2-3 дня отделяется чистая желчь, количество которой за 24 часа, однако, составляет 800-1500 мл, при этом кал ахоличный. После окончания острой фазы камень Фатерова соска может быть обнаружен посредством холецистохолангиографии через дренажную трубку. В этом случае холецистостома не должна быть ликвидирована. Окончательным решением может быть только удаление ущемленного в Фатеровом соске камня и восстановление полного свободного оттока желчи. При этом втором вмешательстве удаляют и хронически воспаленный желчный пузырь. Время назначения этой второй операции должно быть тщательно продумано. Не следует производить вмешательство слишком рано, когда симптомы острого воспаления еще не ликвидированы, и слишком поздно, так как ощутимая недостача продуцируемой печенью желчи приводит к тяжелым и быстрым расстройствам водно-солевого равновесия, а отсутствие желчи в кишке — к тяжелым нарушениям пищеварения и недостатку витамина К.

Если во время операции не удалось удалить из желчного пузыря или пузырного протока все камни, то через стома выделяется только небольшое количество гноя и через несколько дней — чистая белая желчь. В наличии камня, ущемленного в желчном протоке, можно легко убедиться, произведя

холецистохолангиографию через дренажную трубку. Кроме того, вводя в желчный пузырь зонд, можно даже постучать по камню. В таком случае после исчезновения острых симптомов нужно попытаться сдвинуть камень с места его ущемления и затем удалить через холецистостому. Если стома для введения инструмента слишком мала, то ее постепенно расширяют бужами *Hegar*. Затем в желчный пузырь заводят инструмент *Dejardins* и пытаются захватить им и извлечь камень.

Если это не удастся, то не остается ничего иного, как раздавить камень инструментом и затем извлекать его по частям. Эти действия связаны с опасностью оставления или смывания маленьких или больших фрагментов камня в общий желчный проток. Поэтому после подобной манипуляции необходимо путем холецистохолангиографии, произведенной через стома, убедиться в том, что желчные пути свободны от камней и проходимы. Если нет возможности извлечь камень из пузырного протока, то холецистостома не заживает даже после извлечения дренажной трубки. Окончательно устранить это патологическое состояние можно только путем холецистэктомии.

## Холецистэктомия

Холецистэктомия — наиболее частая операция на желчных путях, самое частое после аппендэктомии вмешательство в брюшной полости. Показанием более чем в 99% случаев служит камень в желчном пузыре или воспаление пузыря, т. е. биологически доброкачественный процесс, не представляющий непосредственной угрозы жизни больного. Никогда нельзя заранее предусмотреть, простой ли или исключительно сложной будет операция, поэтому в брюшной хирургии весьма высока опасность ятрогенных поврежденных, отмечаемых при холецистэктомии. Этих повреждений можно избежать, если проводить каждое вмешательство, создавая все оптимальные условия для проведения вмешательства (о которых речь пойдет ниже), с максимальной тщательностью.

Ниже приводятся наиболее частые показания к холецистэктомии.

1. *Желчнокаменная болезнь*, холелитиаз. В большинстве случаев это заболевание сопровождается хроническим холециститом. Показанной считается операция у каждого больного, у которого камни желчного пузыря вызывают жалобы, независимо от того, функционирует ли еще желчный пузырь, или находящийся в пузырном протоке, ущемленный там камень выключил его с пути выведения желчи (заполняемый или незаполняемый при холецистографии желчный пузырь).

Сейчас повсеместно нашел распространение взгляд, что даже при «немом», не дающем о себе знать желчном камне, не вызывающем никаких жалоб и случайно обнаруживаемом, показана операция, так как вероятность осложнений составляет около 50% случаев (*Mester*). По мнению *Glenn*, выявленный желчный камень в любом случае является показанием для операции.

Известным курьезным случаем в истории медицины является то, что у великого венгерского поэта и писателя Яноша Араня желчные камни выходили через пупочное отверстие, таким образом болезнь спонтанно была излечена. Редким явлением следует назвать и перфорацию водяночного — уже стерильного — желчного пузыря, не сопровождающуюся никакими симптомами. В таком случае камни могут быть обнаружены в виде инкапсулировавшихся образований в брюшной полости (*Kardcsanyi*).

Иногда возникает хронический холецистит, почти всегда сопровождающий холелитиаз, и развивается острое воспаление, даже эмпиема желчного пузыря. В наше время все шире распространяется взгляд, что при остром холецистите, как и при остром аппендиците, операция должна производиться как можно раньше, по возможности в первые 24 часа. Такие действия приводят к желаемым результатам, только не следует

оперировать больного в подострой стадии воспаления, так как при этом ткани ломкие, кровоточат, и нарушение воспалительного барьера может привести к развитию общей реакции. Если все-таки по ошибке оперируют в стадии подострого воспаления, то надо произвести по возможности радикальную операцию, холецистэктомию, и в послеоперационный период обеспечить больному достаточно энергичную антибиотическую защиту. Только в случае значительных технических трудностей заканчивают операцию холецистостомией.

Особо следует упомянуть про желчнокаменную болезнь *в детском возрасте*, которая, однако, перед половой зрелостью встречается редко и в этих случаях обычно связан с другим заболеванием. В одном наблюдавшемся нами случае заболевание отмечалось у 14-летней девочки и сопровождало острый панкреатит (*Barda*). Наряду с врожденной гемолитической желтухой наблюдали также, что концентрированная желчь легко образует камни. В этих случаях необходимо сначала избавиться от гемолитической анемии, произведя спленэктомию, и в последующем произвести вмешательство по поводу желчнокаменной болезни. Это, по всей вероятности, единственная клиническая картина, при которой достаточно удалить камни и наложить швы на отверстие в остальном интактном желчном пузыре, не проникая в его просвет. Так как спленэктомия снижает повышенный гемолиз, новые камни не образуются.

2. *Холецистит без камней*. И острый, и хронический холецистит редко встречаются без камней. Если во время операции находят свободный от камней, остро воспаленный желчный пузырь или желчный пузырь, окруженный спайками, со стенкой, утолщенной вследствие хронического воспаления, то следует его удалить.

3. *Застойный желчный пузырь*. *Westphal, Berg* и *Aschoff* обратили внимание на клиническую картину, для которой характерно, что при симптомах, указывающих на заболевание желчного пузыря, не обнаружены во время операции ни камней, ни воспаления. Описаны атоническая и гипертоническая (гиперкинетическая) формы заболевания. Стенка атонического желчного пузыря тонкая и вялая, расслабленная, а гипертонического — толстая и напряженная. Обе формы болезни сопровождаются застоем желчи и склонностью к образованию камней. *Westphal* выявил, что гипотония желчного пузыря вызывается повышенной симпатикотонией, в то время как гипертония желчного пузыря объясняется повышенной ваготонией.

Операции на вегетативных нервах (спланхнэктомия, ваготомия), не дают, однако, хороших результатов. Именно поэтому, если в анамнезе фигурируют желчные колики и радиологическое, исследование

выявляет расстройство опорожнения (после приема жирной пищи желчный пузырь не затягивается), то показана холецистэктомию.

4. *Холестеролоз желчного пузыря*. Одним из самых интересных и самых странных ранних осложнений хронического воспаления желчного пузыря является холестеролоз, или клубничный желчный пузырь, который впервые описал *Moynihan*. Розовая слизистая желчного пузыря усыпана мелкими желтыми точками, в целом пузырь напоминает мелкие зернышки внутри зрелой клубники. Отложение липидов часто захватывает всю слизистую, иногда же — только часть ее.

Хрупкие складки слизистой, напоминающие складки нежной фаты, превращаются в плотную, желтую, непрозрачную массу, «словно белая березка, засыпанная снегом» (*Boyd*).

Отложившийся материал представляет собой не что иное, как эфир холестерина, который очень напоминает липид коры надпочечников и желтого тела яичников. Возможно, здесь-то и нужно искать разгадку связи между беременностью и возникновением желчных камней.

От слизистой, пораженной холестеролозом, могут отделяться небольшие частички, которые затем составят ядро желчных камней. Следовательно, холестеролоз может рассматриваться как прелитиаз, холестеролоз снаружи не виден и не прощупывается, для того, чтобы его распознать, нужно вскрыть желчный пузырь.

5. *Длительное выделение тифозных бактерий*. Редко, но все еще случается, что тифозная сальмонелла не поддается в организме бактерионосителя полному уничтожению посредством медикаментозного лечения. Особенно серьезна эта проблема для занятых в пищевой промышленности, для работников пищеблоков. В связи с тем, что бактерии Эберта находятся главным образом в застойной желчи, то в 70-90% случаев их длительное выделение может быть прекращено только посредством холецистэктомии (*Hess*). С помощью холангиографии во время операции устанавливают, имеет ли желчь свободный отток в кишку, так как если стенозирован Фатеров сосок или останется камень в общем желчном протоке, то останутся и жизнеспособные тифозные бактерии в концентрированной желчи. Эти патологические изменения должны тогда также подвергаться лечению или устранению.

6. *Карцинома желчного пузыря*. Рак желчного пузыря является редким заболеванием, в то время как желчнокаменная болезнь встречается сравнительно часто, поэтому у каждого больного с заболеванием желчного пузыря в первую очередь думают о желчнокаменной болезни. Диагноз карциномы желчного пузыря, как правило, ставится во время операции или

после гистологического исследования, когда в стенке воспаленного желчного пузыря с камнями обнаруживается раковая пролиферация. Это счастливые случаи, так как благодаря рано проведенной операции имеется возможность успешного лечения ракового процесса, распознанного на ранней его стадии. Раковая опухоль, легко определяемая макроскопически, является уже иноперабильной. Значительно увеличенные лимфатические узлы сами по себе не говорят еще о злокачественном процессе, так как могут иметь и воспалительную этиологию (*Dettre*).

Иногда при лапаротомии по поводу подозрения на желчнокаменную болезнь или холецистит находят совершенно интактный желчный пузырь; ощупывая его, не обнаруживают в нем камней. Как следует поступить в таком случае?

Необходимо эвакуировать из пузыря желчь. Через печеночную паренхиму безо всякой опасности можно пунктировать желчный пузырь и произвести отсасывание его содержимого, после чего становятся прощупываемыми даже самые мелкие камни. Посредством манометрии и холецистохолангиографии во время операции надо точно установить, являются ли анатомические соотношения желчных путей нормальными, нормальна ли функция сфинктеров. Если устанавливается дискинезия, то следует проверить) связана ли она с жалобами больного. И если это так, то можно произвести холецистэктомию. Но следует иметь в виду, что после операции по таким показаниям может быть множество осложнений с которыми почти невозможно справиться. Спланхнэктомию и ваготомию предложили главным образом французские хирурги (*Mallet-Guy*), но результаты этих вмешательств не всегда удовлетворительны. Следует отметить, что чем тяжелее были изменения, по поводу которых произведена операция, тем меньше послеоперационных осложнений, и наоборот.

Манометрию и холецистохолангиографию производят при помощи тонкой инъекционной иглы, введенной в желчный пузырь. После окончания исследований через введенную иглу из пузыря отсасывают желчь, так как наличие маленького камня можно с определенностью установить или исключить, только тщательно пропальпировав полностью опорожненный желчный пузырь.

После извлечения иглы оставшееся от нее отверстие в стенке желчного пузыря лучше всего закрыть, захватив это место тупым москитным зажимом и перевязав лигатурой или наложить небольшой серомускулярный кисетный шов, при котором в просвете желчного пузыря не проходит нитка.

Чтобы не просмотреть заболевание других органов в случае отсутствия камней в желчном пузыре с его интактной стенкой, необходимо особенно тщательно исследовать всю брюшную полость. Прежде

всего необходимо убедиться в отсутствии язвы двенадцатиперстной кишки, карциномы поджелудочной железы, как и в отсутствии изменений в правой почке и в правой половине толстой кишки.

Существует два основных метода удаления желчного пузыря:

1. при *ретроградной холецистэктомии* сначала обрабатывается пузырный проток и пузырная артерия в воротах печени, после чего желчный пузырь удаляется из печеночного ложа;

2. при *антеградной холецистэктомии* сначала удаляют из печеночного ложа желчный пузырь, и когда он уже висит только на пузырном протоке и пузырной артерии, эти образования перевязывают и рассекают.

Ретроградная холецистэктомия Ретроградная холецистэктомия — типичная методика удаления желчного пузыря, от которой отступают в общем, только если имеются значительные технические трудности. В противоположность антеградной холецистэктомии ретроградное вмешательство имеет следующие преимущества:

а) первым выделяемым образованием является *пузырный проток*, через который можно проводить холангиографию, манометрию, зондирование общего желчного протока и Фатерова соска в период (перед холецистэктомией), когда эта небольшая травма не влияет особенно на иннервацию и, следовательно, на функцию желчных путей. Поэтому полученные в этот период результаты могут быть достаточно достоверными;

б) второй выделяется и перевязывается *пузырная артерия*. После этого производят вылушивание желчного пузыря из его печеночного ложа, что происходит со значительно меньшей кровоточивостью, чем если бы его (антеградным путем) производили до перевязки артерии. Ход оперативного вмешательства следующий. Под безупречным наркозом при достаточной мышечной релаксации производится лапаротомия. Затем по методу, описанному во вводной части, обнажаются желчные пути. Если двенадцатиперстную кишку оттянуть вниз и влево, тогда как печень оттеснить вверх и направо, общий желчный проток натянется в направлении своего естественного прохождения, что представляет практический интерес при его идентификации, а также и при препаровке. Вместе с печенью поднимается кверху и желчный пузырь. Благодаря этому натягивается и пузырный проток (это выгодно), который, однако, проходит параллельно общему желчному протоку и прилежит к нему (что уже не является выгодным; *рис. 5-378, а, б*). В интересах удачного обнажения следует оттянуть желчный пузырь в вентральном направлении так, чтобы пузырный проток, соединяющий ампулу желчного пузыря с общим желчным протоком,



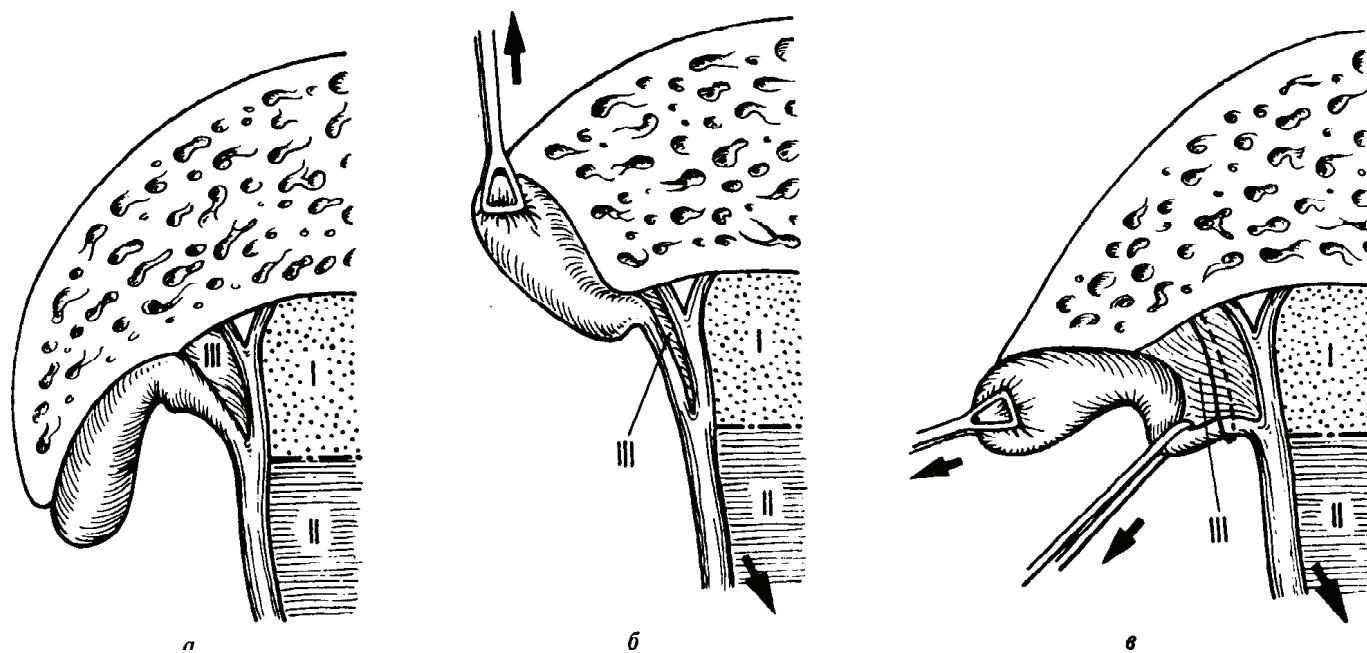
проходя в вентродорзальном направлении, достигая последнего под прямым углом (рис. 5-378, в). В этом положении названные образования можно наиболее надежно отделить друг от друга.

Как правило, на фундальную часть пузыря накладывают мягкий жом, другой такой зажим накладывается на ампулярную часть. Если здесь находится камень (возможно, закупоривающий), то зажим для желчного пузыря применить нельзя, стремятся захватить стенку пузыря беззубчатым сосудистым зажимом. За инструмент потягивают фундальную часть, особенно же ампулярную, в вентральном направлении, в то время как ассистенты подтягивают общий желчный проток. Таким образом общий печеночный проток, общий желчный проток и пузырный проток образуют Т-образную форму, возникает возможность различить и безупречно выделить их. При этом выделении существенно, что из *треугольника Кало* (рис. 5-378, а, III) образуют *четыреугольник* (рис. 5-378, в, III), благодаря чему выигрывается больше места, и препаровка становится более безопасной. Проходящая в правом свободном краю печеночно-двенадцатиперстной связки дубликатура брюшины, принадлежащая к *hepato-cysticocholedochus*, носит здесь названия, которые в официальной анатомической номенклатуре не встречаются, она делится на три отрезка: «*mesohepaticus*», «*mesocholedochus*» и «*mesocysticus*» (см. рис. 5-378).

Верхняя сторона *четыреугольника Кало* образует печенью, нижняя — пузырным протоком, дорзальная — общим печеночным протоком и вентральная — желчным пузырем. По дорзальному краю

«*mesohepaticus*» переходит в «*mesocysticus*», тонкими ножницами разъединяют брюшину, как по передней, так и по задней части «*mesocysticus*», от пузырного протока до печени (см. рис. 5-378). В норме оба листка брюшины в этом месте толщиной в несколько десятых миллиметров, однако в случае подострого или хронического воспаления они достигают толщины 2-3 мм. Под брюшиной лежит рыхлая жировая соединительная ткань. Разъединенную брюшину отодвигают маленьким жестким тупфером от пузырного протока тупо в сторону «*mesohepaticus*». После этого проникают диссектором к верхнему краю пузырного протока в углу между пузырным и общим печеночным протоками и открыванием браншей инструмента разъединяют оба образования. Соединительную ткань «*mesocysticus*» прокалывают кончиком диссектора спереди назад и полностью изолируют пузырный проток от его окружения. При помощи инструмента проводят вокруг пузырного протока нитку, натягивая которую в вентральном направлении, образуют из *треугольника Кало* *четыреугольник*. Инструмент снимается с ампулы.

С натянутой ниткой пузырного протока твердым маленьким тупфером сдвигаем брюшину и находящуюся под ней соединительную ткань до тех пор, пока перед нами не окажется печеночный проток и продолжающий его общий желчный проток, соединенные с пузырным протоком в форме буквы Т. *Пузырный проток перевязывается* сначала со стороны желчного пузыря, после чего вскрывают ножницами его переднюю стенку и выполняют холангиографию. Затем пузырный проток перевязывается в 5-6 мм от



**Рис. 5-378.** Хирургическая анатомия внепеченочных желчных путей. I. «*Mesohepaticus*», II. «*mesocholedochus*», III. «*mesocysticus*» = *треугольник Кало*. а) Нормальное расположение желчных путей, б) При натяжении желчных путей вниз и вверх пузырный и общий желчный протоки сближаются, в) Оттягивание ампулы желчного пузыря в вентральном направлении. Превращая *треугольник Кало* в *четыреугольник*, облегчают доступ

места его впадения в общий желчный проток (рис. 5-379). Это имеет важное значение, так как

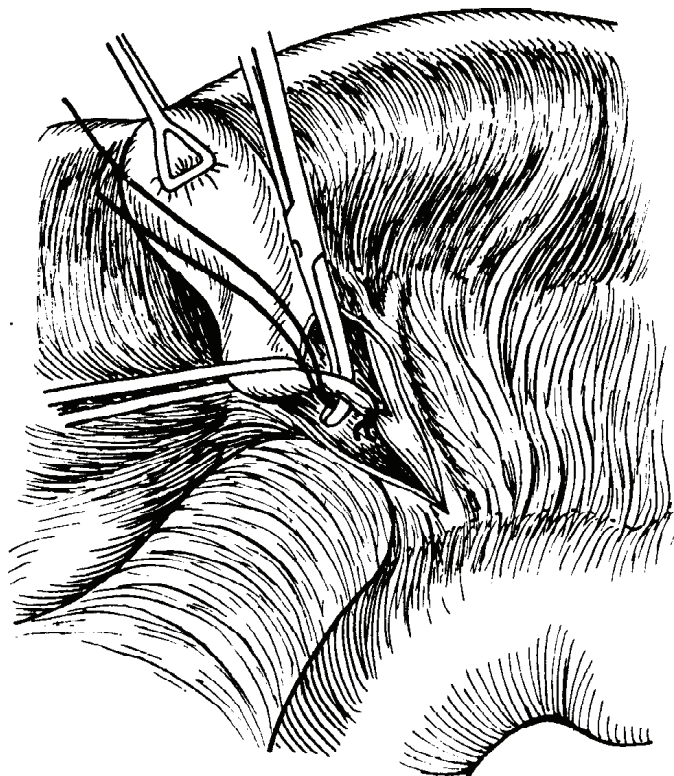


Рис. 5-379. Ретроградная холецистэктомия, I. Перевязка пузырного протока

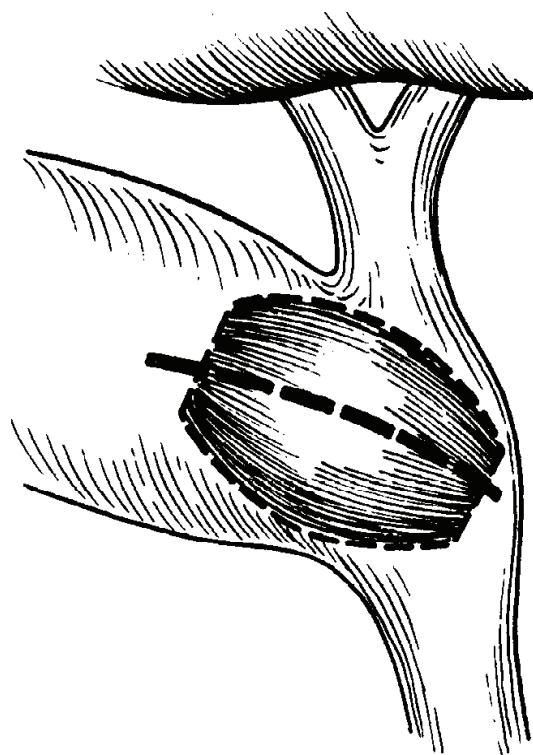
а) если перевязать пузырный проток ближе, то это может привести к сужению общего желчного протока,

б) а если на отдаленном месте, то со временем может развиваться расширение культи протока, где могут возникнуть новые камни.

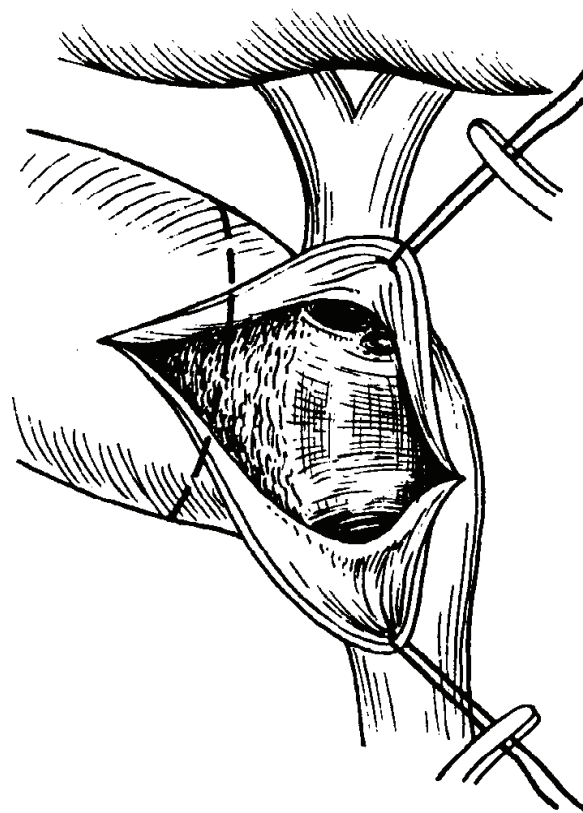
Как уже упоминалось на стр. 582, *пузырный проток* может быть *длиннее*, чем в норме, проходить на значительном протяжении параллельно общему желчному протоку и открываться только у верхнего края двенадцатиперстной кишки или еще глубже сзади двенадцатиперстной кишки в ее просвет. При таком параллельном прохождении пузырного протока слои слизистой обоих протоков могут быть окутаны двумя разьединенными мышечными слоями, которые соединены рыхлой, легко препарируемой соединительной тканью. В этом случае рекомендуется разъединить пузырный проток и общий желчный проток до места впадения пузырного протока.

В противоположность этому может произойти, что слой слизистой пузырного и общего желчного протоков окружен общим мышечным слоем. Если при этом состоянии производят форсированное разъединение протоков, то на большом протяжении оголяют правую часть слизистой общего желчного протока, что в последующем приводит к некрозу, разрыву и возникновению желчного перитонита или к рубцеванию, сморщиванию и сужению просвета протока.

Поэтому пузырный проток должен отделяться от общего желчного протока до тех пор, пока у обоих протоков определяется раздельное мышечное влагалище.



а



б

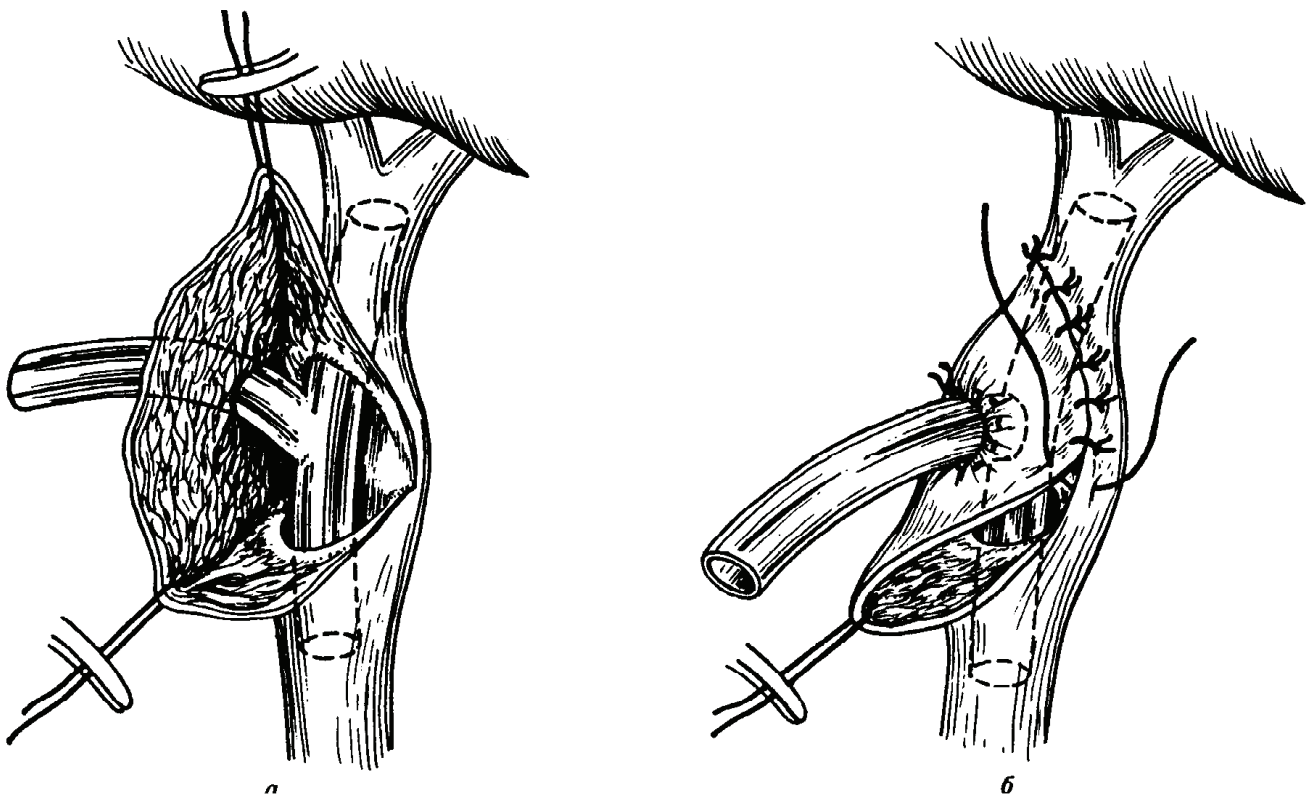
Рис. 5-380. Ретроградная холецистэктомия, II. а) При наличии камня на месте слияния протоков над камнем проводят разрез, б) отсюда зондом попадают в печеночный проток, в общий желчный проток и в желчный пузырь

Еще большую проблему представляет другой вариант *пузырного протока*: когда он *короче*, чем в норме. Крайняя форма такого варианта встречается при камне у места слияния желчных протоков, когда вообще нет пузырного протока: широкая ампулярная часть желчного пузыря переходит прямо в ductus hepatocholedochus. В анатомических соотношениях тем легче ошибиться, чем в этом состоянии более сморщен воспаленный желчный пузырь, ставший очень маленьким и имеющий дивертикул общего желчного протока величиной с лесной или грецкий орех. В тех случаях, когда не удалось разобраться в анатомических соотношениях, то может возникнуть опасность, что вместе со сморщенным желчным пузырем будет удален значительный участок стенки ductus hepatocholedochus, что приводит к значительному и трудно устранимому повреждению.

Поэтому и необходимо использовать любую возможность для точного установления угла пузырного протока с ductus hepatocholedochus. В простом, неосложненном случае под натянутый ниткой пузырный проток проводят диссектором вторую нитку и перевязывают пузырный проток, отступя на 5-6 мм от общего желчного протока. Если мы недостаточно уверены в анатомических соотношениях, то наиболее целесообразно произвести уточнение путем холангиографии. В этом случае скальпелем делают небольшое отверстие в том образовании, которое принимается за пузырный проток, и вводят в его просвет мягкую синтетическую канюлю, а через нее — контрастное

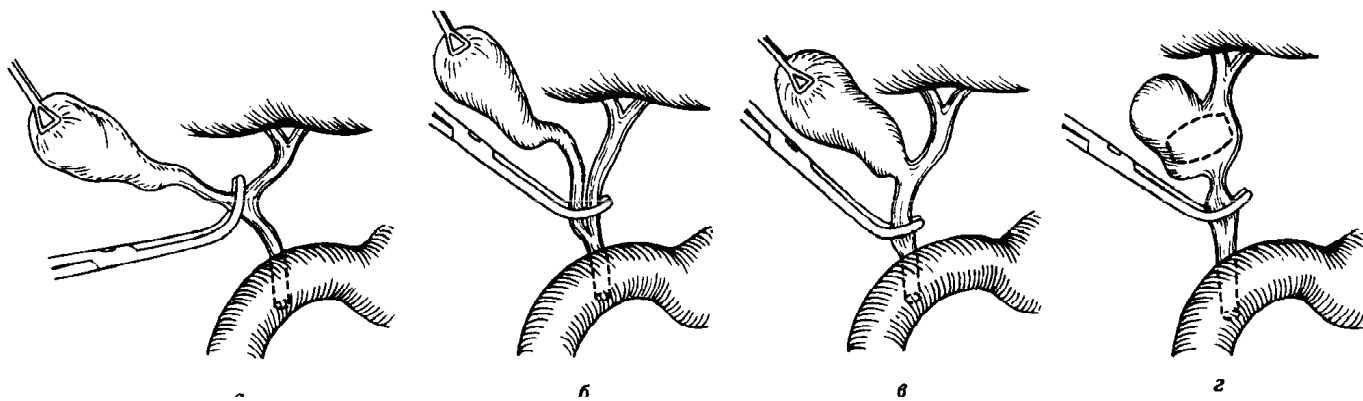
вещество. Контрастное вещество можно также ввести обычной пункцией непосредственно в общий желчный проток. Если и при этом не удастся уточнить ситуацию, то на супрадуоденальном отрезке общего желчного протока скальпелем производят короткий продольный разрез и проводят через него пуговчатый зонд, катетер *Nelaton* и т. п. вверх до ворот печени и по возможности через ветвь правого печеночного протока на несколько сантиметров внутривнутрипеченочно. Таким образом шинированный изнутри ductus hepatocholedochus может хорошо прощупываться по всей длине, чем исключается его повреждение.

При наличии *камня у слияния протоков* или подозрении на присутствие такого камня *перпендикулярно* прохождению ductus hepatocholedochus производят прямой *разрез* над этим камнем и удаляют его (*рис. 5-380*). Вскрытую таким путем полость тщательно исследуют. Если действительно удалили камень у места слияния протоков, то зонд проходит из его ложа вверх в печеночный проток и вниз, через общий желчный проток в двенадцатиперстную кишку. Если камень находился только в ампуле желчного пузыря, то из полости может быть дальше только один ход: в пузырный проток. В случае действительного наличия камня у места слияния желчных протоков с правой стороны ductus hepatocholedochus зияет большое удлиненное отверстие, ведущее в маленький сморщенный желчный пузырь. В таком случае через это отверстие в ductus hepatocholedochus проводится Т-образный дренаж *Kehr* (см. ниже), резецируется



**Рис. 5-381.** Ретроградная холецистэктомия, III. а) После удаления камня у слияния протоков вводят в печеночно-желчный проток Т-образный дренаж и б) прикрывают боковое отверстие протока остатком стенки желчного пузыря





**Рис. 5-382.** Ретроградная холецистэктомия, IV. Неправильная перевязка пузырного протока, а) в лигатуру попадает часть стенки общего желчного протока; б—г) вместо пузырного протока перевязывается общий желчный проток

часть желчного пузыря, однако оставляется часть его стенки, достаточная для широкого закрытия бокового отверстия в ductus hepatocholedochus (рис. 5-381).

Если пузырный проток шире, чем в норме, то нужно перед его перевязкой исследовать и общий желчный проток. Если и этот проток шире, чем в норме, или если в нем пальпируются камни, то приступают к следующим действиям: небольшим поперечным разрезом рассекается передняя стенка пузырного протока и открывается его просвет. Через это отверстие можно произвести манометрическое или холангиографическое исследование или в общий желчный проток завести пуговчатый зонд или катетер *Nelaton* в общий желчный проток и в двенадцатиперстную кишку. Через очень широкий пузырный проток можно удалить даже камень из общего желчного протока, так что холедохотомия и шов желчного протока становятся излишними. Пузырный проток перевязывают только тогда, когда выяснено состояние общего желчного протока.

Наиболее частые ошибки при перевязке пузырного протока таковы:

а) потягиванием за желчный пузырь вытягивается наружу пузырный проток, и если при этом ассистенты одновременно не натягивают ductus hepatocholedochus, то участок его стенки также может оказаться перевязанным (рис. 5-382, а, тангенциальная травма *Zenker—Hamelmann*);

б) общий желчный проток может быть спутан с пузырным протоком и по ошибке перевязан (рис. 5-382, в, г).

После того, как станут ясными анатомические взаимоотношения и каждое отдельное образование будет идентифицировано с помощью холангиографии, перевязывают пузырный проток, отступая на 5-6 мм от места его впадения в общий желчный проток. Как можно дальше от этого места, там, где проток впадает в желчный пузырь, его перевязывают еще раз и рассекают между двумя лигатурами (рис. 5-383). На поверхности разреза хорошо видна окрашенная в желтый цвет слизистая пузырного протока.

После этого выделяют пузырную артерию, перевязывают ее и рассекают. Начало ихождение артерии имеют бесчисленное количество вариантов (см. стр. 583), так что точное расположение ихождение ее было бы возможно определить в каждом отдельном случае только при тщательном выделении различных элементов печечно-двенадцатиперстной связки. Этого, однако, следует всячески избегать, так как

а) легко может быть повреждена какая-либо артерия, что приводит к неприятному и опасному кровотечению,

б) оголяя ductus hepatocholedochus, можно повредить его стенку, что может привести к рубцеванию, сморщиванию,

в) может быть повреждена тонкостенная воротная вена, что может вызвать опасное для больного кровотечение.

Препаровку и идентификацию образований печечно-двенадцатиперстной связки не производят, пузырную артерию анатомически не выделяют, исходя из следующих соображений:

а) пузырная артерия имеет диаметр примерно 1 мм (рис. 5-384), тогда как общая печеночная артерия и даже собственно печеночные (правая и левая) имеют просвет диаметром около 4-5 мм,

б) пузырная артерия подходит к желчному пузырю, а печеночная артерия впадает в печень. Пузырную артерию разыскивают у вентрального края «mesocysticus», там, где сосуд достигает желчного пузыря. По нижней стороне четырехугольника Кало пузырный проток уже пересечен, и тем самым вскрыта выполненная рыхлой клетчаткой щель между передним и задним листками «mesocysticus». Кончик диссектора проводят между двумя листками «mesocysticus» в отдалении от печеночного протока и печеночной артерии, близко к желчному пузырю и непосредственно у самой печени. Диссектор проталкивают сзади через соединительную ткань между обоими названными листками кпереди (рис. 5-385).

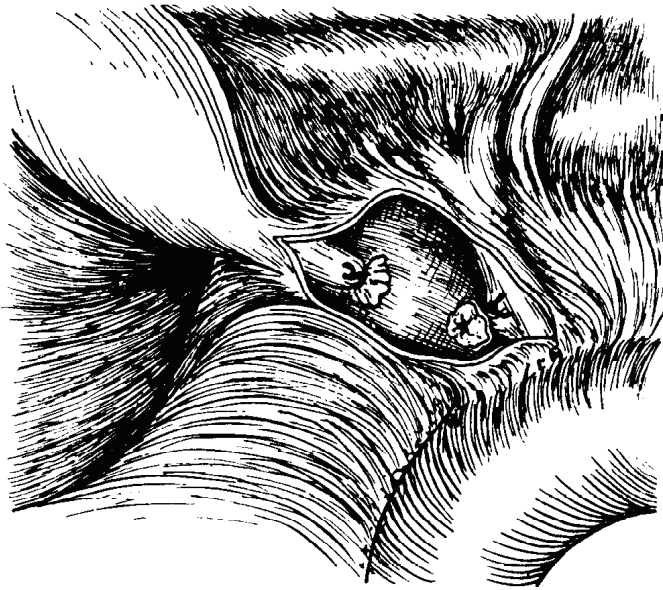


Рис. 5-383. Ретроградная холецистэктомия, V. Пересечение пузырного протока между двумя лигатурами

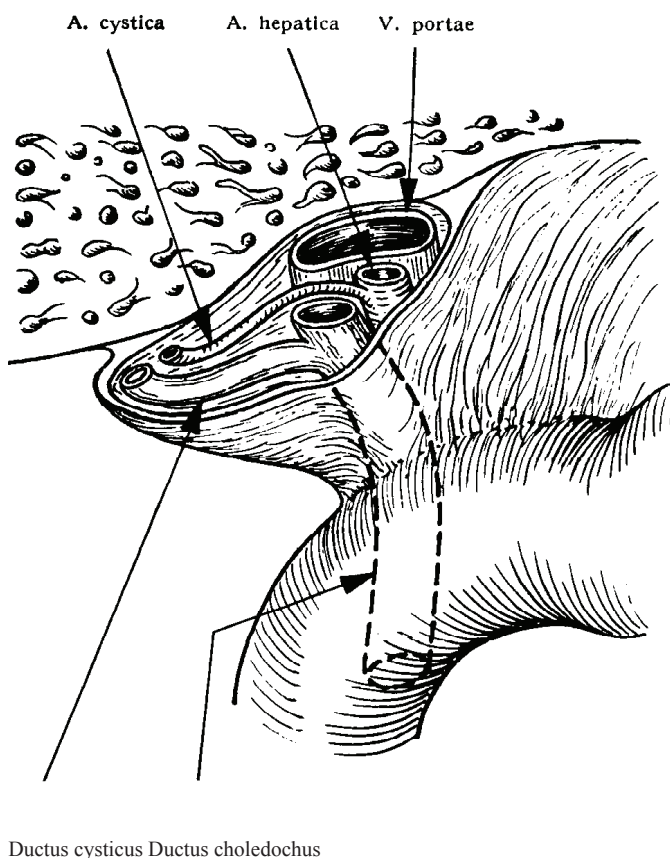


Рис. 5-384. Ретроградная холецистэктомия, VI. Образования, проходящие в печеночно-двенадцатиперстной связке

В изгибе конца диссектора в рыхлой соединительнотканной клетчатке между двумя листками брюшины в дорзовентральном направлении проходит пузырная артерия. В случае нормальных анатомических взаимоотношений артерия просвечивает через тонкий передний листок брюшины как тонкий тяж, однако, если здесь был воспалительный процесс, то,

как правило, ее не видно. Если возникает хотя бы малейшее сомнение, что диссектором взята не пузырная артерия, а основной ствол общей печеночной артерии или ее ветвь, питающая правую долю печени, то в этом случае нужно продолжать препаровку до тех пор, пока анатомические соотношения будут без сомнения выяснены и отдельные образования, которые должны быть подвергнуты перевязке и рассечению, будут идентифицированы.

Диссектором проводят нитку под *пузырную артерию* и *перевязывают ее*. Обычно нет достаточного места для того, чтобы пересечь сосуд между двумя лигатурами; поэтому рассекают артерию ножницами к периферии от единственной лигатуры, уже на стенке желчного пузыря. Периферическая культя не кровоточит или кровоточит очень незначительно.

Если пузырная артерия отсекается близко от лигатуры, то бывает, что нитка соскальзывает с центральной культы артерии, возникает сильное артериальное кровотечение. При этом культя сокращается в тканях и исчезает, так что ее трудно обнаружить. Большая ошибка в этой ситуации, если хирург, заметив кровотечение, начинает вслепую захватывать инструментом ткани. При этом почти наверняка в бранши инструмента попадает ductus hepatocholedochus, печеночная артерия и/или воротная вена, и эти образования перелавливаются (рис. 5-386, а) или даже перевязываются.

При кровотечении рекомендуется применять метод венгерского врача *Baron* (этот метод в англосаксонской литературе называют методом *Pringle*): указательный палец левой руки заводят за печеночно-двенадцатиперстную связку в Винслово отверстие, большой палец кладут на переднюю поверхность связки, и идущие в ней образования сдавливают обоими пальцами (рис. 5-386, б).

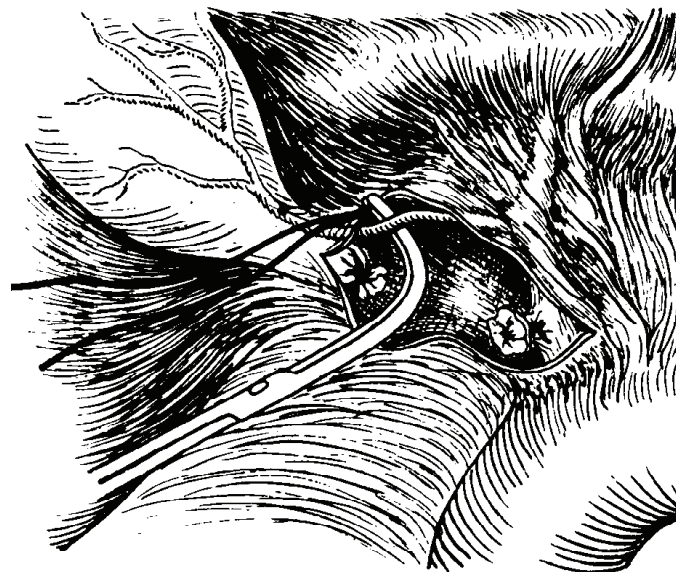


Рис. 5-385. Ретроградная холецистэктомия, VII. Обнажение пузырной артерии

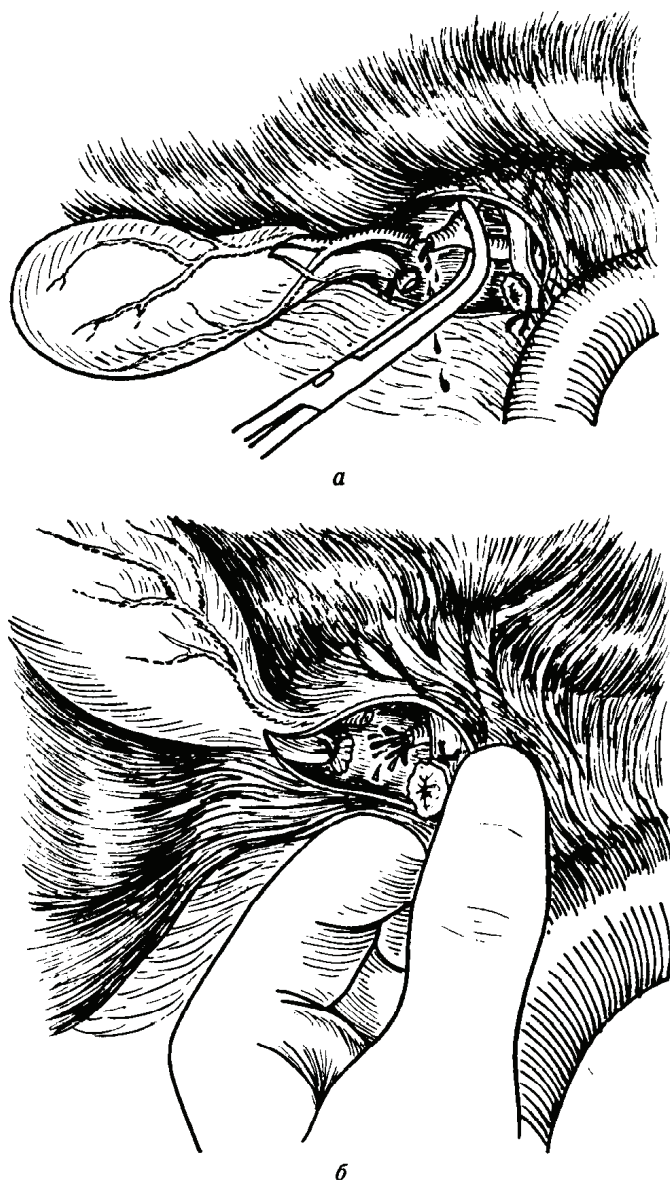


Рис. 5-386. Ретроградная холецистэктомия, VIII. С пузырной артерии сошла лигатура, кровотечение останавливают вслепую, при этом пережимают правую ветвь печеночной артерии, а) Неправильный прием и б) правильный прием

Кровотечение останавливается или становится значительно меньшим (со стороны печени кровоточит в обратном направлении). При помощи правой руки отсасывают кровь, освобождая от нее операционное поле. Прекращая на какой-то момент сдавление связки пальцами, ищут кровоточащую культю сосуда, и только если отчетливо увидят ее и изолируют от окружающих тканей, то захватывают это место сосудистым зажимом и перевязывают. Если сдавление связки рукой утомительно, то можно эти образования захватить эластическим кишечным жомом *вблизи* от двенадцатиперстной кишки или сжать резиновой петлей, проведенной вокруг названных образований. Если кровоточащая культя артерии сильно сократилась и совершенно не видна, то препарируется сначала общая печеночная артерия, затем ее правая главная

ветвь и отходящая от нее пузырная артерия. Только когда этот сосуд точно идентифицирован, его можно захватить длинным тонким тупым инструментом и перевязать. Прошивание в данном случае опасно, так как легко может произойти повреждение ductus hepatocholedochus.

После перевязки и рассечения пузырной артерии в четырехугольнике Кало начинают *извлекать желчный пузырь из его ложа*. Это следует выполнить по возможности субсерозно. Висцеральная брюшина по нижней поверхности печени покрывает также и желчный пузырь. По левой и правой стороне параллельно осевой линии желчного пузыря скальпелем разъединяют брюшину над желчным пузырем, отступая на 0,5 см от линии, по которой брюшина переходит с печени на желчный пузырь. В фундальной части обе линии разреза соединяются. Легче всего это произвести, когда брюшина натягивается таким образом, что инструментом оттягивают фундальную часть пузыря вентрально (от раны кнаружи), а шейку пузыря — дорзально (в глубину раны). Можно облегчить препаровку также и тем, что по планируемой линии разреза ввести шприцем между карманом брюшины и желчным пузырем физиологический раствор или новокаин. Нужно следить за тем, чтобы не вскрыть желчный пузырь и избежать попадания в брюшную полость инфицированной желчи и желчных камней.

Забрюшинно попадают в тонкую рыхлую соединительнотканную клетчатку и в этом слое ножами остро (рис. 5-387) или тупо или маленьким плотно сжатым шариком выделяют желчный пузырь из его печеночного ложа. При нормальных анатомических условиях здесь не наталкиваются на какие-нибудь значительные образования, и может лишь возникнуть просачивание небольшого количества крови, которое останавливается после прижатия этого места марлевым тампоном, смоченным в горячем солевом растворе в течение нескольких минут. Иногда от печени к желчному пузырю проходит желчный ход, артерия или вена. Такого рода добавочное образование перевязывается у места его выхода из печени после пережатия зажимом. Если не было значительного воспаления, то желчный пузырь можно быстро и хорошо выделить. После этого оба края ложа желчного пузыря шириной примерно в 0,5 см, которые остались в виде краев брюшины, сшивают узловатыми или непрерывными серо-серозными швами по всей длине желчного пузыря, *прикрывая таким образом ложе желчного пузыря брюшиной*. Лучше всего шов накладывать так, чтобы свободные края обоих листков брюшины вворачивались внутрь, и серозная поверхность одной стороны прилежала к серозной поверхности другой, а также к основанию ложа печени (рис. 5-388).



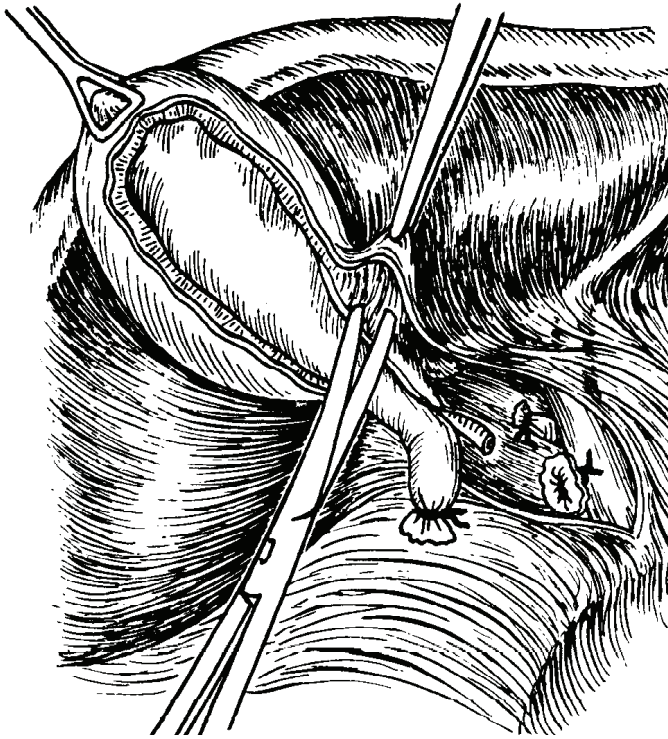
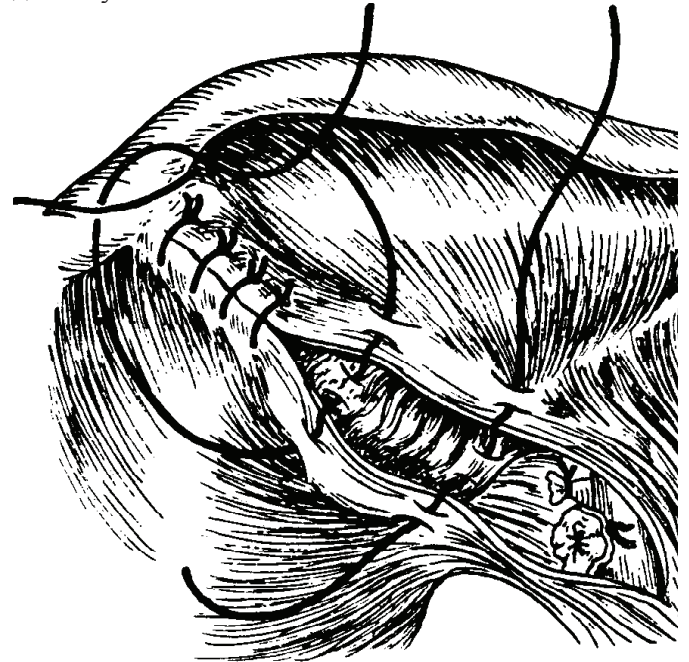


Рис. 5-387. Ретроградная холецистэктомия, IX. Субсерозное вылушивание желчного пузыря из печеночного ложа

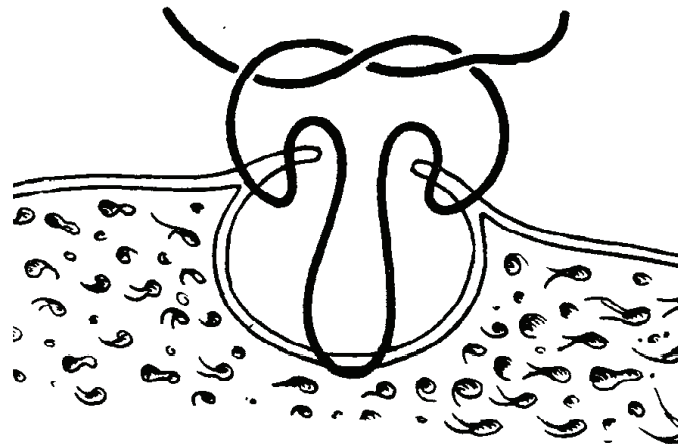
Выделяя пузырный проток, нарушают целостность слоя серозы по правому свободному краю печечно-двенадцатиперстной связки, так что после окончания холецистэктомии культя пузырного протока будет находиться между передним и задним листками «mesohepatocholedochus». Многие соединяют эти листки серо-серозными швами и восстанавливают таким образом исходную непрерывность серозного слоя, погружая культю пузырного протока позади этого слоя. Этот метод имеет то преимущество, что все слои перитонизируются, вследствие чего возникает меньшее число сращений. Есть у него и недостаток: если в послеоперационный период выделится небольшое количество желчи или крови из культи пузырного протока, то все это изливается не в свободную брюшную полость, а закрыто в печечно-двенадцатиперстной связке, где может возникнуть сдавление ductus hepatocholedochus, и привести к обструкционной желтухе. Поэтому считается целесообразным *нешивать* передний и задний листок брюшины печечно-двенадцатиперстной связки («mesohepatocholedochus») и культю желчного пузыря оставлять свободной, без серозного покрова (см. рис. 5-388).

При подостром или хроническом холецистите покрывающая желчный пузырь брюшина, которая в нормальных условиях не толще папиросной бумаги, иногда утолщается до 2-3 мм, при этом она настолько срастается с мышечным слоем стенки пузыря, что отделить ее невозможно. Если теперь пытаться обычным методом отсоединить брюшину по обоим краям от разреза вдоль желчного пузыря, то при этом, как

правило, вскрывается его просвет. В этом случае целесообразно сделать в желчном пузыре широкое отверстие, отсосать его содержимое, удалить специальной ложкой камни и заполнить полость пузыря марлевым тампоном. Это придает пузырю необходимую форму, его края становятся хорошо видны и удобны для ошупывания.



а



б

Рис. 5-388. Ретроградная холецистэктомия, X. а) Ложе желчного пузыря покрывается брюшиной, б) Швы накладываются так, чтобы оба края брюшины были повернуты внутрь и прилегли к основанию. Культя пузырного протока должна оставаться свободной

Теперь вылушивают желчный пузырь тупым и острым путем из его ложа. Иногда желчный пузырь пенетрирует в печень, и при удалении пузыря вместе с его стенкой удаляется и небольшой участок ткани печени. При этом из ложа печени происходит более сильное кровотечение, но после придавливания тампоном, смоченным горячим соевым раствором, это кровотечение останавливается в течение нескольких минут. После такого не субсерозного вылушивания

желчного пузыря не остается края брюшины, которым можно было бы прикрыть ложе печени. В послеоперационный период к ложу печени прирастают соседние органы (двенадцатиперстная кишка, печеночный угол толстой кишки).

После окончания операции все операционное поле еще раз обнажается, осушается и контролируется. Если ни кровь, ни желчь не просачиваются, то к культе пузырного протока подводится дренаж, который выводится из брюшной полости через особое отверстие. Лапаротомический разрез послойно закрывается наглухо по всей его длине.

Раньше чаще, чем теперь, производили т.н. «идеальную холецистэктомию», под которой понимали, что

а) непрерывность серозного покрова всюду восстановлена, т. е. культа пузырного протока погружена сшиванием обоих листков печеночно-двенадцатиперстной связи,

б) брюшная полость защита наглухо без оставления дренажа.

*Kole* в клинике в г. Грац за 7 лет выполнил 1650 холецистэктомий, 855 из них были «идеальными», с 0% смертностью! Но несмотря на это, данный метод в настоящее время почти не применяется, так как он не совсем безопасен. Даже после операции, кажущейся во всех отношениях безупречной, может случиться, что из небольшого, не замеченного во время операции желчного хода в послеоперационный период вытечет в брюшную полость значительное количество желчи, которая может вызвать желчный перитонит, сдавить ductus hepatocholedochus и т. п.

Если через дренажную трубку не выделяется ни желчь, ни кровь, то через 48-72 часа после операции эта трубка извлекается. Заживление протекает после этого так же быстро, как если бы брюшная полость была первично закрыта без оставления в ней дренажной трубки. Как очень метко указал *Hess*, дренаж после холецистэктомии подобен страхованию жизни: лучше, если он есть, хотя в нем нет надобности, чем не иметь его, когда возникает такая необходимость. В Венгрии в основном хирург *Milkó* пропагандировал тот взгляд, что жизнь больного не должна подвергаться риску из-за дренажной трубки. Такой подход к этому вопросу в настоящее время стал основным, а «идеальная холецистэктомия» не рассматривается теперь нами как идеальная.

### Антеградная холецистэктомия

Антеградная холецистэктомия используется во всех случаях, когда выделение и идентификация образований ворот пузыря (пузырного протока и пузырной артерии) из-за анатомических вариантов или вследствие воспалительных сращений не могут быть произведены с полной безопасностью.

Может случиться, что вмешательство начнут ретроградно, однако во время препаровки столкнутся с большими техническими затруднениями. Тогда рекомендуется прекратить выделение элементов ворот пузыря и перейти к антеградной операции. Иногда уже в процессе обеспечения доступа становится видно, что в связи со значительным воспалением опасно препарировать элементы ворот пузыря, в этом случае к антеградной операции приступают с самого начала.

Это вмешательство имеет то преимущество по сравнению с ретроградным, что хирург постепенно подходит к воротам пузыря, имея возможность надежно идентифицировать отдельные элементы. Недостатком методики является то, что возникает значительно большая кровоточивость, чем при ретроградном вмешательстве, так как пузырная артерия перевязывается только после выделения желчного пузыря.

После вскрытия брюшной полости и выделения желчных путей сначала производят вылушивание желчного пузыря из его ложа. Скальпелем слева и справа параллельно продольной оси желчного пузыря надсекается брюшина над пузырем, в 0,5 см от той линии, где брюшина с поверхности печени переходит на желчный пузырь. Обе линии разреза соединяются в фундальной части. После этого острым и тупым путем (ножницами и маленьким твердым шариком) выделяют желчный пузырь из его ложа, при этом продвигаются со стороны фундальной части по направлению к пузырному протоку (рис. 5-389). При этом отмечается значительное кровотечение из ветвей пузырной артерии, которое стараются остановить прижатием марлевого тампона, предварительно пропитанного горячим соевым раствором. Крупные ветви зажимаются и перевязываются.

При подостром и хроническом холецистите, особенно при перфорации в печень, выделить желчный пузырь субсерозно невозможно. Его с трудом отделяют вместе с утолщенной брюшиной нижней поверхности печени. Если во время препаровки желчный пузырь будет вскрыт, то желчь отсасывается, камни удаляются специальной ложкой или анатомическим пинцетом, а полость заполняется марлевым тампоном.

После того, как желчный пузырь, начиная от его фундальной части, постепенно выделен из ложа, подходят к воротам пузыря. Пузырь висит к этому моменту только на пузырном протоке и пузырной артерии. Прежде чем наложить на эти образования зажимы, нужно точно сориентироваться, чтобы вместе с пузырным протоком не пережать участок общего желчного протока или с пузырной артерией не зажать правую главную ветвь печеночной артерии.

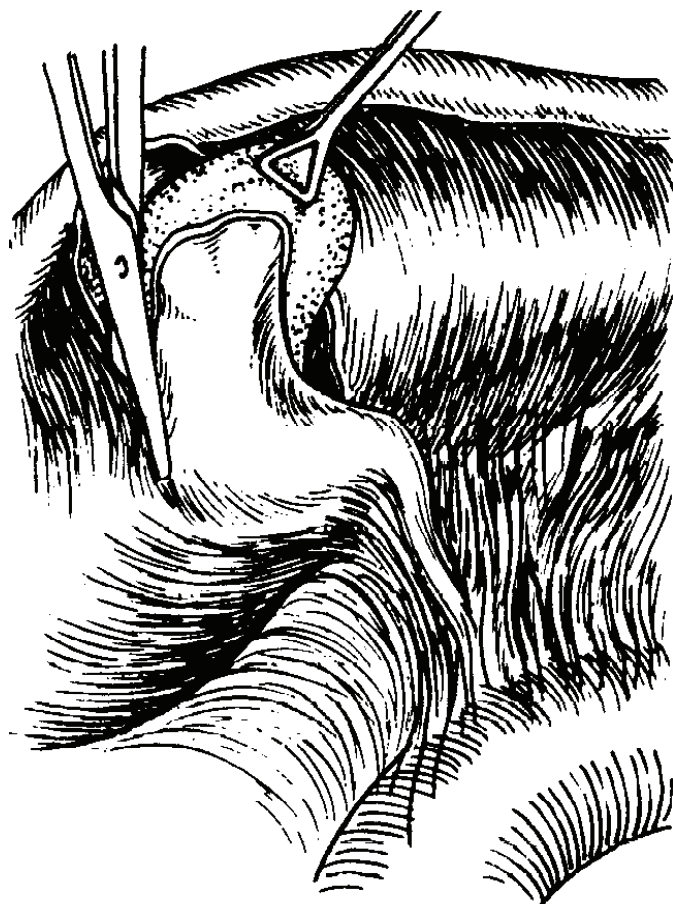


Рис. 5-389. Антеградная холецистэктомия

Предотвратить такую опасность помогает холангиография через пузырный проток. Пузырная артерия перевязывается вблизи от желчного пузыря, пузырный проток — в 5-6 мм от общего желчного протока, дистальнее этого места они отсекаются, желчный пузырь удаляют.

Если с обоих краев ложа желчного пузыря останется достаточно брюшины, то ложе пузыря закрывается сшиванием полос этой оставшейся брюшины. Дренажная трубка заводится через отдельное отверстие к культе пузырного протока, лапаротомический разрез послойно зашивается наглухо.

### Комбинация ретроградного и антеградного вмешательств

Операция начинается с препаровки ворот пузыря, но из-за анатомических вариантов или патологического процесса надежно идентифицировать его элементы не удается. Для того, чтобы избежать сильного кровотечения, связанного с антеградным удалением пузыря, желчный пузырь рассекают по его продольной оси и накладывают зажимы на сильно кровоточащие края раны. Содержимое желчного пузыря отсасывают и удаляют специальной ложкой для камней. Затем из просвета пузыря в пузырный проток, а,

возможно, и еще глубже — в общий желчный проток заводят пуговчатый зонд (рис. 5-390). Если вместо пуговчатого зонда завести металлическую канюлю или тонкую полиэтиленовую трубку, то создается возможность произвести через них холангиографию и с ее помощью установить анатомические соотношения. После того, как путем ощупывания пузырного протока по введенному в его просвет зонду или путем холангиографии этот проток идентифицирован, на него накладывают две лигатуры и рассекают его между ними.

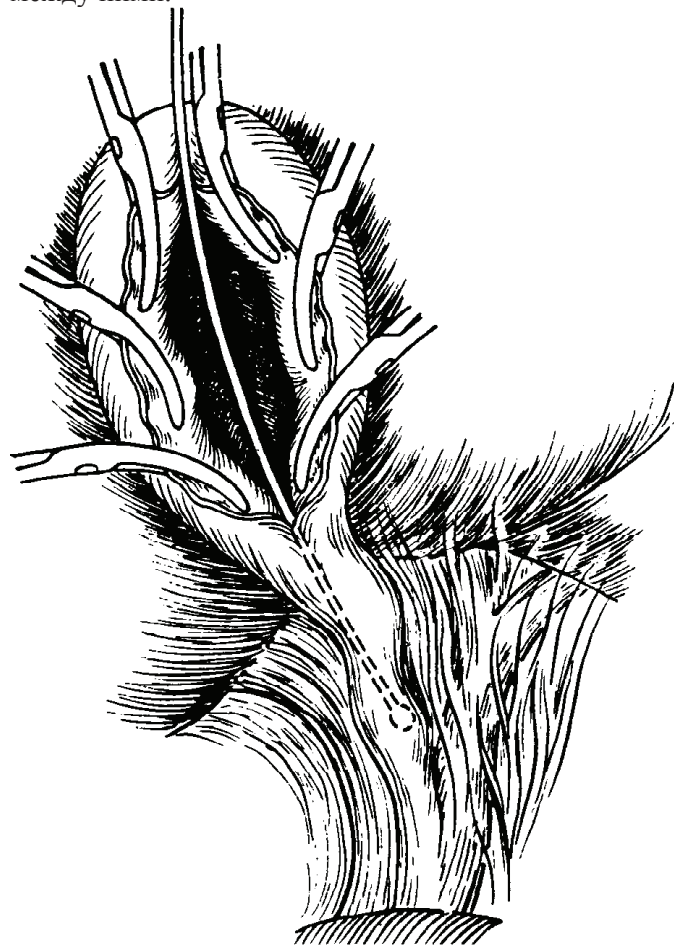

Рис. 5-390. Комбинация ретро- и антеградной холецистэктомии

Идя вдоль мелких кровотокающих сосудов по краю разреза желчного пузыря в сторону ворот, разыскивают главный ствол пузырной артерии, который, как правило, после нескольких миллиметров прохождения делится на левую и правую ветви, достигающие желчного пузыря. После перевязки пузырной артерии желчный пузырь может быть вылуцен из печеночного ложа при меньшем кровотечении. Если желчный пузырь сильно сращен с печенью и его удаление грозит значительным повреждением печени, то имеется еще возможность удалить только переднюю стенку желчного пузыря, а слизистую задней стенки на печеночном ложе или соскоблить острой ложечкой или разрушить электроножом. Последний метод имеет то преимущество, что протекает со значительно мень-



шим кровотечением (операция по *Thorek*).

Схожим вмешательством является мукоклазия (лат. *mucus* — слизь + греч. *klasis* — ломка), которую разработал в 1927 году *Pribram*, но теперь это вмешательство применяют только в исключительных случаях, а если наталкиваются на значительные трудности, то от него отказываются. Суть метода состоит в том, что широко рассекают желчный пузырь и выжигают электроножом всю слизистую, а остающиеся края серомускулярного кармана сшивают друг с другом.

Экстирпация желчного пузыря, собственно говоря, означает удаление слизистой. Слизистая желчного пузыря должна быть полностью удалена из печеночного ложа любым способом, так как оставленная слизистая пузыря, покрытая эпителием, не приживается к окружающим тканям и приводит к образованию кисты. Участки же тканей серомускулярного слоя можно не удалять.

### Модификация техники операции при осложненных состояниях

Классическую технику холецистэктомии приходится видоизменять при определенных осложнениях.

а) В ряде случаев после вскрытия брюшной полости обнаруживается, что дно желчного пузыря покрыто *конгломератом сальника* величиной с кулак. Если сращение свежее, то сальник легко отделяется тупым путем пальцем от дна пузыря; иногда, однако, от сальника к стенке желчного пузыря проходит богатая сеть сосудов. В особенности это можно наблюдать в тех редких случаях, когда вследствие тяжелого холецистита основной ствол или ветви пузырной артерии тромбированы, некроз и перфорация стенки желчного пузыря были предотвращены реакцией организма, когда произошло прикрепление к этому месту сальника. Мощнее всего при этом сращение в области дна пузыря, которое наиболее удалено от пузырной артерии и потому получает наиболее плохое кровоснабжение.

В случае значительных и богатых сосудами сращений под припаянный ко дну пузыря сальник заводят палец сначала с одной, потом с другой стороны вдоль нижней поверхности печени в направлении ворот пузыря. Там, где сращения обычно более рыхлые, отделяют сальник от шейки желчного пузыря. В большинстве случаев это легко выполнимо. Через полученное отверстие протягивают диссектором резиновую держалку, при помощи которой, с одной стороны, конгломерат сальника и дна пузыря извлекают из глубины, а с другой — определяется направление, где будет произведено их разделение.

Скальпелем в направлении резиновой держал-

ки производится разрез сальника. При этом надо обратить особое внимание на два фактора. Где-то в сальнике, возможно, совсем близко от дна желчного пузыря, проходит поперечноободочная кишка. При рассечении скальпелем сальника нужно следить за тем, чтобы не повредить эту кишку. При соответствующей осторожности, если нет пузырнотолстокишечного свища, можно избежать этого осложнения. Следует также оставить небольшой участок сальника на дне пузыря, ибо если дно пузыря полностью оголить, может легко наступить перфорация стенки желчного пузыря, которая в таких случаях часто некробиотична или полностью некротизирована, легко рвется и инфицированное содержимое пузыря может попасть в брюшную полость. Когда скальпель достигает резиновой держалки, сальник отделяется от желчного пузыря. Кровоточащие сосуды на рассеченном сальнике пережимаются и лигируются.

б) В случае спонтанно возникшего *холецистотолстокишечного* или *холецистодуоденального свища* во время мобилизации передней стенки желчного пузыря вскрывается, с одной стороны, полость желчного пузыря, с другой стороны — поперечноободочная или двенадцатиперстная кишка. Главное — своевременно обнаружить отверстие в кишке. Отверстие в двенадцатиперстной кишке распознается легче, так как из него выделяется большое количество желтого жидкого пенистого кишечного содержимого. Если же вскрывается поперечноободочная кишка и отверстие в ней маленькое, окружающие образования сращены с сальником, то при недостаточном внимании его легко не заметить. Если к передней стенке желчного пузыря приращены соседние ткани и его от них освобождают, то необходимо очень тщательно проверять, не возникло ли отверстие на стенке поперечноободочной кишки.

Отверстие в поперечноободочной кишке, как и в двенадцатиперстной, закрывают несколькими Z-образными или серозными кисетными швами в два или три ряда. После этого продолжают холецистэктомию ретроградным или антеградным путем.

в) В случае *водянки* или *эмпиемы* пузырь может содержать 100-150 мл, как правило, инфицированной «белой» желчи (слизи) или гноя. Большой желчный пузырь затрудняет освобождение элементов его ворот, иногда же, когда его захватывают инструментом и приподнимают, он легко перфорирует и инфицирует брюшину.

В таких случаях на дно желчного пузыря по кругу диаметром около 10 мм накладывают кисетный серозный шов, стежки которого не связываются, а захватываются зажимом. В центре этого шва толстой инъекционной иглой диаметром 2-3 мм прокалывают стенку желчного пузыря и отсасывают его содержимое. В момент извлечения иглы из желчного пузыря

затягивают кисетный шов и таким образом закрывают пункционное отверстие. Извлеченная инфицированная желчь посылается на бактериологическое исследование.

Если желчный пузырь заполнен камнями, то на протяжении 1-2 см открывают его дно и опорожняют пузырь от его содержимого отсасыванием и специальной ложкой для камней. После этого отверстие закрывают несколькими серозными швами. После опорожнения пузыря продолжают операцию ретроградным или антеградным способом.

з) При *подостром холецистите* во время препаровки ворот желчного пузыря вследствие большой хрупкости (клеточная инфильтрация) и кровоточивости (активная гиперемия) тканей можно натолкнуться на определенные трудности. Кроме опасности попутных повреждений следует иметь в виду, что воспалительный барьер еще не возник, и потому в ходе операции в кровообращение может поступать огромное количество бактерий. В послеоперационный период это все может быть связано с многодневной высокой температурой, — реакцией на инфекцию, и явиться источником септических осложнений (абсцесс печени, поддиафрагмальный абсцесс, абсцесс легкого и т. п.).

В тех случаях, когда во время операции обнаруживается такая патологическая картина, то нецелесообразно форсировать холецистэктомию, можно закончить вмешательство холецистостомией, а окончательное выполнение вмешательства отложить на более поздний период.

### **Осложнения, связанные с техническими погрешностями при холецистэктомии**

#### **Проблемы, возникающие в течение операции**

Для больного, ежедневно страдающего от колик при холецистите, холецистэктомия является избавлением от мук. Если же хирург на протяжении кажущейся простой операции причиняет попутные повреждения, то это приводит или к смерти больного или к долгим мучительным страданиям. Поэтому необходимо максимально все предусмотреть, чтобы избежать таких повреждений.

Эндотрахеальный наркоз и мышечная релаксация, как и современная противошоковая терапия, создают возможность спокойно работать, обеспечить безупречный доступ, анатомично препарировать без всякой спешки, что существенно помогает избежать

попутных повреждений. Однако неутешителен тот факт, что число холецистэктомии из года в год растет, а потому все чаще приходится оперировать молодым, недостаточно опытным хирургам.

Как свидетельствует статистика, и в настоящее время частота сопутствующих холецистэктомии повреждений все еще высока. По *Heberer*, на каждые 300-400 операций приходится один случай повреждения желчных путей. По *Outgemann*, после операции на желчных путях в 1,5-9,2% случаев развивается стеноз общего желчного протока. В клинике Mayo ежегодно производят примерно 80 реконструктивных операций на желчных путях.

*Сопутствующее повреждение* при холецистэктомии происходит, когда повреждаются или переязываются: 1) ductus hepatocholedochus, 2) печеночная артерия, 3) воротная вена.

1) *Повреждение ductus hepatocholedochus*. Может быть полноценно и надежно устранено в случае своевременного обнаружения и определения, а нераспознанное повреждение может стоить больному жизни. Поэтому во время операции в области ворот желчного пузыря каждый пересеченный тяж должен тщательно обследоваться в отношении того, не содержит ли он желчных путей и не вытекает ли из него желчь. Рекомендуются также исследовать и удаленный желчный пузырь: только ли одно отверстие от пузырьного протока есть на нем?

Если во время холецистэктомии был вскрыт еще какой-то желчный проток, то в него сверху и снизу вводят тонкий катетер *Nelaton*, через который производится холангиография для установления анатомических соотношений. Кроме этого можно также с помощью зонда для исследования желчных путей или щипцов *Dejardins* исследовать по направлению кверху оба печеночных протока и по направлению книзу проходимость через Фатеров сосок в просвет двенадцатиперстной кишки.

Среди различных повреждений можно легче всего обнаружить тотальное поперечное пересечение общего желчного протока, труднее всего определить частичное (на каком-нибудь отрезке) повреждение этого протока инструментом. Это происходит чаще всего тогда, когда хирург в связи с неожиданным кровотечением из пузырьной артерии пытается вслепую захватить кровоточащий сосуд инструментом. Большое значение распознавания повреждений должно быть особо подчеркнуто потому, что только 15% (а по *Lahey* — всего 4-5%) повреждений желчных путей обнаруживаются сразу во время операции.

Если малоопытный хирург обнаруживает или подзревает повреждение ductus hepatocholedochus, то он должен сразу же вызвать на помощь более опытного специалиста. Однако и опытный специалист поступит правильно, если в этом случае попросит

и другого опытного хирурга подготовиться помочь ему на операции. Раздавленный отрезок желчного протока должен быть резецирован, непрерывность должна быть восстановлена наложением швов над Т-образной трубкой. В поперечно пересеченный ductus hepatocholedochus заводят Т-образную трубку, короткий ствол которой имеет толщину, достаточную для того, чтобы заполнить просвет протока, тогда как длинный ствол трубки должен выходить не через линию разреза, а по крайней мере на 8 мм от нее, через отдельное отверстие.

При высоком поперечном пересечении длинный ствол Т-образной трубки должен быть помещен в сторону двенадцатиперстной кишки, при глубоком пересечении — в сторону печени. Пересеченный общий желчный проток реконструируют над Т-образной трубкой атрауматической иглой тончайшим шовным материалом (дексон или мерсилен), вворачивающими узловатыми П-образными швами (см. рис. 5-408, стр. 622). Т-образная трубка должна оставаться, по крайней мере, на три месяца, чтобы предупредить сморщивание стенки общего желчного протока по ходу циркулярных швов.

Раньше большинство хирургов при сшивании ductus hepatocholedochus применяло кетгут, поскольку надеялись, что вокруг быстро рассасывающегося кетгута не будут осаждаться желчные конкременты. Однако гистологические исследования показали, что вокруг кетгута происходит воспаление, стенда желчного хода рубцуется, сужается, на свисающей нитке может также образоваться камень. Поэтому в последнее время для швов на желчных путях используют тонкие рассасывающиеся синтетические нити (дексон = полигликолевая кислота). Вокруг них не возникает воспаления и не происходит осаждения на нить желчных солей. Когда нет в распоряжении дексоновых нитей, то можно использовать и другой, не рассасывающийся синтетический материал, прежде всего мерсилен (иначе его называют дакрон = полиэфир) и пролен (полипропилен).

Когда же при повреждении желчного протока был вырезан кусок его стенки, то возникает дефект между двумя оставшимися отрезками, которые не поддаются соединению. В этом случае мобилизуют по Kocher (см. стр. 446) двенадцатиперстную кишку и вместе с ней дистальный отрезок общего желчного протока. После этого удается безо всякого натяжения наложить шов «конец в конец».

Повреждение собственно печеночного протока происходит очень редко, так как место деления находится высоко в воротах печени. Но если такое повреждение все-таки произошло, нужно поступить так же, как при повреждении общего желчного протока.

2) *Повреждение печеночной артерии.* У общей печеночной артерии, отходящей от чревного ствола,

три ветви: желудочно-двенадцатиперстная артерия, правая желудочная артерия и собственная печеночная артерия. Перевязка общей печеночной артерии не связана с какой-либо опасностью, так как собственная печеночная артерия снабжается кровью еще двумя путями:

а) tr. coeliacus a. gastrica sinistra a. gastrica dextra — a. hepatica propria;

б) a. mesenterica superior -- a. pancreaticoduodenalis inferior — a. pancreaticoduodenalis superior - a. gastroduodenalis — a. hepatica propria (см. рис. 5-151, стр. 418).

Перевязка собственно печеночной артерии связана с опасностью некроза печени, но это тяжелейшее осложнение можно предупредить большими дозами пенициллина.

Учитывая сказанное, при возникновении сильного артериального кровотечения во время холецистэктомии автор рекомендует применять ручной способ Baron (см. стр. 595) и накладывает на обращенный к двенадцатиперстной кишке конец печеночно-двенадцатиперстной связки мягкий кишечный жом. После этого кровотечение останавливается. Вытекшую кровь отсасывают, вытирают и выясняют анатомические соотношения. Если затем на одно мгновение расслабить кишечный зажим, то видно кровоточащее место. Эту область очень осторожно и точно расщипывают. Если кровоточит пузырьная артерия, то ее перевязывают обычным путем. Прошивание при этом не рекомендуется, так как легко может произойти попутное повреждение ductus hepatocholedochus.

Если повреждается собственно печеночная артерия, то необходимо обязательно попробовать сшить оба конца отрезков артерии атрауматической иглой с проленовой ниткой № 6/0, способом «конец в конец», что не является бесперспективным мероприятием, если артерия была только перерезана, но не раздавлена, и не была утрачена часть ее стенки. Таким же образом следует попытаться наложить шов и в случае повреждения правой или левой основной ветви.

3) *Повреждение воротной вены.* Если повреждается воротная вена, все заливают венозная кровь, в глубине раны образуется огромная лужа крови. Первым шагом в ходе гемостаза является применение ручного приема *Vagon*, зажатие рукой, а затем и эластичным инструментом печеночно-двенадцатиперстной связки. После отсасывания и вытирания крови отпрепаровывается ductus hepatocholedochus и печеночная артерия. Эти два образования освобождаются от инструмента, которым теперь зажата только культя воротной вены со стороны двенадцатиперстной кишки.

Поврежденную воротную вену нельзя перевязывать, потому что при интактной печени и нормальном кровообращении перевязка воротной вены приводит



к смертельному исходу. В течение 1-2 часов после ее перевязки обычно наступает смерть. Уже через 5 минут после сдавления воротной вены повышается уровень ПГАТ (трансаминазы плазмоглютаминаспарагиновой кислоты), однако такая стремительная смерть не может зависеть от нарушения функции печени, получающей через печеночную артерию достаточно богатую кислородом кровь. Смерть в этом случае является следствием нарушения гемодинамики: устремляющееся в брюшную полость через непарные висцеральные ветви брюшной аорты (чревный «ствол, верхняя и нижняя брыжеечные артерии) большое количество крови в результате закупорки воротной вены не может оттекает оттуда. Большой истекает кровью в свою собственную брюшную полость. Возникает гиповолемический шок.

Во всех случаях, когда вследствие кровотечения сдавливают воротную вену на продолжительное время, следует в первую очередь думать о возникновении гиповолемического шока и предпринять меры для борьбы с ним. Для этой цели, с одной стороны, быстро производят переливание больших количеств крови и вводят препараты прессорной) действия. С другой стороны, если предполагают, что сдавление будет продолжаться более 15-20 минут, то несколькими быстрыми движениями разыскивают брюшную часть аорты над поджелудочной железой, там, где она выступает между ножками диафрагмы, и без препаровки задней стенки сосуда на аорту накладывают эластичный сосудистый зажим с мелкими зубцами.

Одновременное отжатие аорты и воротной вены может продолжаться без риска в течение 30 минут. Если возникает необходимость в еще более длительном пережатии сосуда, то в целях предупреждения повреждения спинного мозга и почек вместо аорты пережимается только верхняя брыжеечная артерия (резиновым жгутом или эластичным зажимом). Такое передавливание сосуда можно поддерживать в течение 1-2 часов.

Если больной справляется с острыми гемодинамическими сдвигами вследствие пережатия воротной вены, но в ходе операции вена подвергается перевязке, то его жизни в первые дни после операции угрожает геморрагический инфаркт кишечника и образование атрофического красного инфаркта печени.

Совершенно другой исход имеет перевязка воротной вены в том случае, если проходимость ее была нарушена еще до операции. Чем богаче коллатеральная сеть воротной вены, тем безопаснее перевязка этого сосуда.

В состоянии развития коллатеральной сети воротной вены можно убедиться следующим образом: в одну из толстых вен брыжейки тонкой кишки вводится полиэтиленовая трубка или металлическая канюля, связанная с водяным манометром. Если давление

в воротной вене через 15 минут после ее пережатия — без того, чтобы была пережата аорта или верхняя брыжеечная артерия, — не становится выше 25 см вод. ст., то, по всей вероятности, имеются достаточные коллатерали, т. е. перевязка воротной вены не приведет к смертельному исходу.

Если в ходе холецистэктомии (или другой операции) повреждается воротная вена, то необходимо последовательно предпринять следующее:

а) пережать печеночно-двенадцатиперстную связку, а затем изолированную воротную вену эластичным сосудистым зажимом,

б) через одну из широких вен брыжейки тонкой кишки определить давление в воротной вене,

в) наложить эластический жгут на брюшную аорту или верхнюю брыжеечную артерию.

При каждом повреждении воротной вены надо попытаться реконструировать сосуд сосудистыми швами «конец в конец». Если вследствие технических затруднений это невыполнимо, то дальнейшие действия зависят от высоты давления в воротной вене на протяжении 15 минут после прекращения в ней кровотока. В тех случаях, когда давление в воротной вене не превышает 25 см вод. ст., ее можно перевязать. При этом рекомендуется в течение 8-10 дней после операции вводить пенициллин и стрептомицин, а также внутривенно гепарин, пока свертываемость крови (по *Lee-White*) не станет в два раза выше нормы.

Если давление в воротной вене через 15 минут после ее пережатия превысит 25 см вод. ст., то перевязка этого сосуда неминуемо приведет к гибели больного. В таком случае при любых обстоятельствах следует найти решение, обеспечивающее отток крови из воротной вены. Если сосудистый анастомоз сшиванием обоих концов осуществить нельзя, то создается — прямой или с включением участка большой подкожной вены — портокавальный анастомоз. Катастрофическую ситуацию можно разрешить также и при помощи спленоренального анастомоза или наложения анастомоза между переполненной верхней брыжеечной и нижней полой венами (см. стр. 690).

### Проблемы раннего послеоперационного периода

В ряде случаев в ходе операции хирурги не замечают повреждений ductus hepatocholedochus. После операции развиваются тяжелые осложнения, которые можно разделить на три основных типа:

1. После операции из дренажной трубки выделяется много желчи. Если количество выделяющейся таким образом желчи в день составляет около 1000 мл, то это значит, что произошло повреждение общего желчного протока. Если же это количество значи-

тельно меньше, то значит, открыт аксессуарный желчный путь, который не перевязали, или сошла лигатура с пузырного протока. Если желчевыделение вызвано повреждением общего желчного протока, стул больного через 4-5 дней становится ахоличным, тогда как в других отмеченных выше случаях он совершенно нормальный. При подозрении на повреждение общего желчного протока должна быть как можно быстрее, не позже, чем через 7-8 дней, произведена повторная операция, так как уже через 10 дней образуются трудно разъединимые кровоточивые сращения, которые значительно затрудняют операцию.

Если же открылся аксессуарный желчный проток или открылась культя пузырного протока, то можно несколько дней подождать. Если истечение желчи уменьшается, то есть надежда на скорое спонтанное выздоровление больного без повторной операции. В тех случаях, когда продолжает вытекать много желчи, то через определенный срок рекомендуется новая операция. С потерей желчи теряются жидкость и электролиты, что должно быть восполнено пероральным и внутривенным их введением. Достаточность восполнения определяется по суточному выделению мочи. Если количество суточной мочи меньше 1000 мл и удельный вес мочи высок, то значит восполнение недостаточно, больному целесообразно произвести повторную операцию, пока эксикоз, гипокалиемия и т. п. еще не ухудшили и без того плохое общее состояние.

2. *Послеоперационное развитие интенсивной желтухи*, которое указывает на возможную перевязку общего желчного протока. В таком случае через 4-5 дней после операции уровень билирубина в сыворотке повышается до 30 мг или даже еще выше, кал становится ахоличным. Внутривенная гематома или скопление желчи в брюшной полости (*cholascos* от греч. *chole* = желчь (- *ascos* = мешок) дают только легкую желтуху. В таком случае стул не становится ахоличным. При подозрении на перевязку общего желчного протока необходимо как можно быстрее, в пределах 78 дней произвести повторную операцию, восстановить билиодигестивную проходимость.

3. *После операции развивается желчный перитонит*, который мог возникнуть вследствие повреждения *ductus hepatocholedochus* или аксессуарного протока, а также, возможно, в результате соскальзывания лигатуры с культя желчного протока. Если в брюшную полость попадет небольшое количество желчи, она медленно всасывается оттуда, возникает брадикардия (*Milk6*). Если же за короткое время в брюшную полость попадет более 200 мл желчи (без того, чтобы оттуда отечь), то это может привести к шоку. При этом необходима немедленная повторная операция, желчь должна быть удалена из брюшной полости, а источник ее истечения закрыт. Такого рода

шок обычным путем без операции устранить не удастся ни переливанием крови, ни каким-либо другим способом протившоковой терапии. Так как желчь является благоприятной почвой для бактерий, то показано раннее лечение дозами антибиотиков.

### Проблемы позднего послеоперационного периода (постхолецистэктомические жалобы).

Причины осложнений *после* холецистэктомии (как отметил *Block*, было бы правильнее сказать: *несмотря* на холецистэктомию) можно распределить на три группы.

1. *Ошибочный диагноз*. Хотя больной и страдал желчнокаменной болезнью, причиной жалоб было не это, а другое одновременно развившееся заболевание: панкреатит, пептическая язва, рак поджелудочной железы, почечнокаменная болезнь и др. Заболевание, вызвавшее жалобы, естественно, не могло само по себе исчезнуть после холецистэктомии, и поэтому больной нуждается в дальнейшем лечении (консервативном или хирургическом). Для избежания подобной ошибки необходимо при каждой холецистэктомии тщательно осматривать и ощупывать всю брюшную полость, а перед операцией тщательно исключить возможность других заболеваний.

2. *Проведенная операция оказалась несовершенной и несоответствующей*. На основе статистических данных, после холецистэктомии в 5-10% случаев (после холедохотомии еще чаще) остаются камни в желчных путях, которые называют *оставленными (резидуальными) камнями*. Такие камни следует удалять в ходе повторной операции. В последнее время камни, состоящие только из холестерина, в некоторых случаях удалось в течение нескольких недель растворить с помощью ксенодооксихолевой кислоты, которую вводили через трубку *Kehr (Jakab)*.

Иногда бывает и так, что все камни из желчных путей удалены, но хирург не замечает, что имеется склеротический *стеноз* Фатерова соска, который может послужить причиной повышения давления в общем желчном протоке и образованию новых камней. Следует заметить, что камни, оставленные в общем желчном протоке, твердые, в то время как образованные после операции являются мягкими.

Результатом несовершенной операции является и *синдром культя* протока желчного пузыря, о чем в свое время сообщал *В. М. Ситенко*. Этот синдром возникает в тех случаях, когда хирург оставляет слишком длинную культю протока желчного пузыря при холецистэктомии. В этих случаях вместо 0,5-0,6 см культя остается в несколько сантиметров. Вследствие накопления желчи культя расширяется и увеличивается. Часто в ней образуются маленькие камни,

которые, попадая в общий желчный проток, вызывают типичные колики. Камни, попавшие из культы пузырного протока в общий желчный проток, увеличиваясь в размерах, могут вызывать все неприятные симптомы желчнокаменной болезни.

В таких случаях приходится повторной операцией устранять то, что было упущено при первой операции, устранить механическое препятствие, укоротить длинную культю пузырного протока и т. д. Но повторная операция более сложная и сопряжена с большей опасностью, чем первая. Поэтому надо стремиться уже при первой операции произвести в полном объеме все необходимые действия, исключая повторное вмешательство.

3. *Проведена ошибочная операция.* При холецистэктомии может случиться, что когда хирург даже не пересекает общий желчный проток, но во время операции или в послеоперационный период проток настолько повреждается рубцовым процессом или по другим причинам, что это приводит к повышению давления в нем и в результате к новым жалобам больного через несколько месяцев после операции. Такой же результат может быть, если после тотального (или частичного) рассечения общего желчного протока не совсем удастся его реконструкция. Поздние послеоперационные стенозы ductus hepatocholedochus происходят в большинстве случаев вследствие технических ошибок во время вмешательства.

а) Кровотечение, происходящее из пузырной артерии или ее аксессуарной ветви, связано с попыткой хирурга необдуманно наложить зажим вслепую, при этом пережимается или раздавливается общий желчный проток. Останавливать кровотечение наложением инструмента не следует, нужно применить ручной прием *Baron*, затем отпрепарировать кровоточащий сосуд и перевязать его изолированно.

б) При «легкой» холецистэктомии может случиться, что при потягивании за пузырь снаружки у больного с энтероптозом произойдет вытяжение общего желчного протока наружу, так что лигатура, накладываемая на пузырный проток, попадет на одну из стенок общего желчного протока. Если хирург этого не заметит, то в послеоперационный период стеноз усилится.

в) В случае «тяжелой» холецистэктомии тщательная анатомическая препаровка может встретить большие трудности, если желчный пузырь маленький, сморщенный, частично уже кальцинирован или находится в стадии подострого воспаления, так что хирург может легко повредить при этом общий желчный проток. В случае, когда встречаются подобные трудности, целесообразно сначала произвести холедохотомию, ввести зонд в правый печеночный проток и продолжить операцию, ориентируясь по ходу этого зонда.

г) Погружение культы пузырного протока за брю-

шину наложением швов. В результате небольшой кровоточивости и подтекания желчи вокруг культы, особенно, если к этому присоединится инфекция, может возникнуть постепенное сужение общего желчного протока под действием постепенно развивающейся компрессии. В связи с развитием фиброза позднее он будет суживаться все больше и больше. Чтобы избежать этого, лучше всего оставить культю пузырного протока свободной и в каждом случае подводить к ней дренажную трубку.

д) Аналогичен механизм действия и тогда, когда с пузырного протока соскальзывает лигатура или когда во время операции незаметно рассекают один из добавочных протоков. В обоих случаях в окружности общего желчного протока накапливается (инфицированная) желчь, под влиянием чего развивается весьма выраженный фиброз соединительной ткани или даже склероз, который может распространиться на окружающие ткани и на стенку желчного протока и постепенно вызвать его сужение. Развитию склероза соединительной ткани способствует и ранняя закупорка и плохая проходимость дренажной трубки, введенной в Винслово отверстие. Вокруг общего желчного протока легко возникает стерильный желчный или инфицированный гнойный абсцесс или стерильная гематома. Желчь, гной и массы крови, окружающие общий желчный проток, через определенное время организуются и рубцуются с последующим фиброзом и стриктурой.

е) Во время операции ductus hepatocholedochus может быть поврежден также вследствие того, что исследование проходимости сфинктера Одди производится зондом слишком грубо, в результате чего возникают небольшие повреждения его тонкой стенки, которая впоследствии рубцово сморщивается (см. стр. 622). Повреждение протока может произойти и из-за того, что он слишком был распрепарован, оголен, возможно, раздавлен, и развившееся после этого хроническое воспаление вызвало его рубцевание и стеноз.

ж) Наконец, общий желчный проток может быть поврежден или перевязан во время резекции желудка, произведенной по поводу пептической язвы. Примерно 3% стенозов общего желчного протока возникают таким путем. *Peiper* в 1968 году собрал данные, согласно которым в связи с 4295 резекциями желудка в 37 случаях был поврежден желчный проток (соответствующее соотношение, значит, 1:1161).

Результатом ошибок, допущенных при операции, в конечном счете являются все быстро или медленно развивающиеся стенозы ductus hepatocholedochus, в зависимости от степени стеноза и функции печени уровень давления в общем печеночном протоке повышается (в норме оно составляет 10-15 см вод. ст.). При ограниченном стенозе нет ахоличного стула и макроскопически определяемой желтухи или повышения уровня би-



лирубина в сыворотке, выявляемого обычными лабораторными исследованиями. Наиболее чувствительным является определение уровня щелочной фосфатазы плазмы, которая уже при давлении в общем желчном протоке, равном 22-28 см вод. ст., имеет патологические значения. Наиболее чувствительна бромсульфалеиновая проба. Если бромсульфалеин появляется в желчи, полученной через дуоденальный зонд, позже, чем через 21 минуту, то это значит, что давление в общем желчном протоке патологически повышено.

Тремя наиболее частыми причинами возникновения желтухи на 2-6-ом месяце после операции являются:

- |                                   |  |
|-----------------------------------|--|
| 1) вирусный гепатит               | } функциональные пробы печени в 90% случаев положительны |
| 2) камни в общем желчном протоке  |  |
| 3) стеноз общего желчного протока |  |

Обобщая все ранее отмеченное, можно констатировать, что как во время операции, так и в ранний и поздний послеоперационный период проблема повреждения ductus hepatocholedochus является центральной проблемой хирургии желчных путей. Хирург с мировым именем *Kirschner* отмечал, что повреждение желчных путей может произойти даже, если оперирует самый опытный хирург, и не может рассматриваться как безусловная ошибка. Отец хирургии желчных путей *Kehr* в 1913 году писал: «Более 20 раз я при холецистэктомии повреждал печеночный проток. Более того, в 3 случаях я «по ошибке» удалил этот проток вместе с общим желчным протоком от ворот печени до самой двенадцатиперстной кишки».

Именно поэтому трудно переоценить значение этого вопроса. Каждый хирург, начиная операцию на желчных путях, должен всякий раз думать о том, какая ужасная трагедия может произойти, если одним ошибочным движением здоровому человеку повредят или пересекут общий желчный проток, и он будет обречен на бесконечные страдания или даже на смерть.

**Возможности избежания технических ошибок могут быть обобщены следующим образом:**

1. оперируй только при безупречном обезболивании (по возможности только под эндотрахеальным наркозом с мышечной релаксацией), сам проверь положение больного на операционном столе;
2. выбери двух соответствующих ассистентов;
3. производи длинный разрез, обеспечивающий хороший доступ;
4. не проявляй поспешности, не отвлекайся во

время операции;

5. будь хорошо осведомлен относительно нормальных анатомических соотношений и возможных вариантов и идентифицируй их и с помощью холангиографии во время операции;
6. если нет ясности в обстоятельствах, произведи холедохотомию, зондируй желчные пути, не колеблясь, призови на помощь опытного хирурга;
7. не отсекай ни одного образования, не определив его;
8. не перевязывай пузырную артерию, если не уверен, что она идет к желчному пузырю;
9. если возникнет кровотечение, оставь все инструменты и примени ручной прием по *Baron*;
10. разыщи впадающий в желчный пузырь добавочный печеночный проток и, если такой имеется, то перевяжи его;
11. не перевязывай такой проток, если он впадает в общий желчный проток, так как это может быть правый собственно печеночный проток;
12. если не можешь ориентироваться в области ворот желчного пузыря, произведи антеградную холецистэктомию;
13. после холецистэктомии введи в брюшную полость дренаж;
14. поврежденный общий желчный проток нужно как можно быстрее реконструировать;
15. легче и лучше предотвратить повреждение общего желчного протока, чем излечить его.

### Холецистодигестивный анастомоз

Холецистодигестивный анастомоз становится необходимым, если на пути оттока желчи в кишку имеется препятствие, которое не может быть радикально устранено оперативным путем. Таким препятствием может явиться раковая опухоль Фатерова соска или головки поджелудочной железы, а также хронический панкреатит или рак общего желчного протока. Если препятствие расположено в сторону печени от устья пузырного протока (рак печеночного протока), то нет, конечно, никакого смысла накладывать холецистодигестивный анастомоз. При препятствии, вызванном камнем, нужна радикальная операция, в таких случаях холецистодигестивный анастомоз противопоказан. При застое желчи вследствие хронического панкреатита целесообразнее наложение холедоходигестивного анастомоза. Хронический панкреатит нередко может быть отдифференцирован от рака поджелудочной железы только на основании гистологического анализа.

Холецистодигестивный анастомоз — паллиативная операция, которая предпринимается для устране-

ния желтухи, вызванной иноперабельной злокачественной опухолью. Это простая операция, которая легко переносится тяжелобольными. Желчный пузырь при этом всегда сильно расширен и заполнен до предела темной желчью (желчный пузырь *Courvoisier*).

Существуют два следующих условия для проведения холецистоэнтеростомии: желчный пузырь должен содержать много темной желчи, а желчный проток должен быть расширен. Если этих условий нет, то анастомоз не будет отводить застойную желчь из печени в кишку, создание его будет противопоказано.

При холецистодигестивном анастомозе давление в желчном пузыре никогда не достигает нормальной величины (12-15 см вод. ст.), ведь фактор, когда желчный пузырь благодаря гладкой мускулатуре, вызывающей рефлекторное спадение желчного пузыря, выпадает. В связи с этим с перистальтической волной кишки кишечное содержимое легко попадает в желчный пузырь и через широкий пузырный проток — во внутривнутрипеченочные ходы. Опыт показывает, что кишечное содержимое, попадающее в желчные пути, тем легче выводится обратно в кишку, чем шире билиодигестивный анастомоз. Поэтому надо накладывать анастомоз шириной не менее 2 см и применять только узловатые швы, так как непрерывные швы могут сузить отверстие.

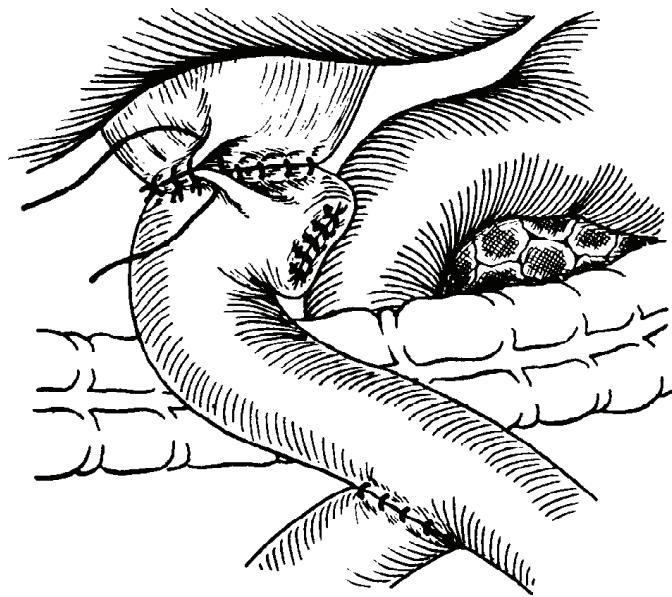


Рис. 5-391. Холецистоэнтеростомия по Roux с Y-образной петлей

Накладывают Y-образный анастомоз по *Roux* между желчным пузырем и длинной петлей тощей кишки, подтянутой перед поперечноободочной кишкой. Между кишкой и желчным пузырем накладывают 8-10 серозных узловатых швов в направлении продольной оси кишки и поперечно на пузыре. Следует обращать внимание на то, чтобы нитки не попали в просвет желчного пузыря, так как вокруг рассасывающейся нитки могут впоследствии образоваться кон-

кременты. Если желчный пузырь очень переполнен, и вследствие этого его стенка истончена, рекомендуется по линии предполагаемого анастомоза произвести пункцию толстой иглой, соединенной с резиновой трубкой, и опорожнить пузырь от желчи. После этого мышечная стенка пузыря сокращается, становится толще, и наложение швов облегчается.

После первого ряда швов, отступя примерно 5 мм от него, разрезом длиной не менее 2-2,5 см вскрывают кишку и желчный пузырь. Содержимое обоих этих органов отсасывают или вытирают. Тонкой нитью из дексона (мерсилена или кетгута) между пузырем и кишкой накладывают прошивной узловатый шов сначала по задней, а затем по передней стенке. Швы завязывают в сторону просвета, два последних соседних стежка соединяют Z-образным швом. Анастомоз завершается передним серозным узловатым швом (рис. 5-391). К анастомозу подводится «страхующий» дренаж.

## Операции на общем желчном и печеночном протоке

Последующее изложение относится, естественно, не только к общему желчному протоку, но и к вмешательствам на печеночном протоке. Поэтому нами используется и соответствующее обозначение: *ductus hepatocholedochus*, выражающее единство этих двух протоков с хирургической точки зрения, но этот термин из-за длины слова на практике не прижился.

### Холедохотомия

Наиболее частым вмешательством на общем желчном протоке является простая холедохотомия, преследующая задачу проверить, насколько проходимы для желчи желчные пути на протяжении от внутривнутрипеченочных ходов до двенадцатиперстной кишки. Прежде всего ищут камни, а затем исследуют, насколько легко проходима Фатерова сосок. Следовательно, холедохотомия показана во всех случаях, когда возникает подозрение на такие изменения.

При холелитиазе следует тщательным образом произвести ревизию общего желчного протока на предмет возможного наличия в нем камней, так как в 10-20% случаев имеются также камни и в общем желчном протоке. Для исследования общего желчного протока применяются следующие методы.

**Пальпация.** Указательный палец левой руки вводят в Винслово отверстие, одновременно первым пальцем скользят по передней поверхности печеночно-двенадцатиперстной связки от печени до двенадцатиперстной кишки и дальше по ее передней поверхности к Фатеровой соску. При ощупывании в поисках

камней можно ошибиться. Ошибка может быть допущена, когда, например, небольшие узлы поджелудочной железы или кальцифицированные лимфатические узлы принимаются за камни. С другой стороны, ошибка возникает, когда нельзя определить маленький подвижный камень в широком общем желчном протоке или его нельзя пальпировать через толстую головку поджелудочной железы, когда он ущемлен в Фатеровом соске. Этой ошибки легко избежать, если предварительно мобилизовать двенадцатиперстную кишку по *Kocher* (стр. 446), так как при этом становится более доступным ретродуоденальный отрезок (интрапанкреатический и интрадуоденальный) общего желчного протока. Ошибкой является и то обстоятельство, когда камни расположены внутривнутрипеченочно и, поэтому, конечно недоступны для пальпации.

Эффективность пальпации можно повысить введением через пузырный проток в общий желчный проток и двенадцатиперстную кишку пуговчатого зонда или зонда с оливой. Словно проводник, зонд направляет ощупывающие пальцы вдоль общего желчного протока и облегчает обнаружение в нем более мелких камней. *Peter* изготовил серию синтетических зондов с просветом и металлической оливой, которыми можно не только шинировать общий желчный проток, но и с помощью соединенного с зондом шприца промыть его и произвести холангиографию.

**Холангиография.** Лучше всего начать холецистэктомии с небольшого поперечного разреза на пузырном протоке, через который впрыснуть в общий желчный проток контрастное вещество. Здесь также можно ошибиться в отношении наличия или отсутствия камней. Так, пузырек воздуха на рентгенограмме принимается за камень, который в -последующем тщетно пытаются обнаружить. Поэтому необходимо внимательно следить за тем, чтобы в желчные пути не попал воздух. Другого рода ошибка возникает, когда очень густое контрастное вещество или контрастное вещество, располагающееся толстым слоем (в расширенном общем желчном протоке) прикрывает тень маленького желчного камня. Холангиография дает надежную картину интрапанкреатического и интра-дуоденального отрезков общего желчного протока и возможных его сужений.

**Манометрия.** Остаточное давление в общем желчном протоке дает прежде всего представление об анатомических соотношениях дистального отрезка общего желчного протока и области Фатерова соска. Высокое остаточное давление является препятствием оттоку, что вызывается камнем, опухолью, хроническим панкреатитом, склерозом сфинктера Одди.

**Холедохоскопия.** Если в нашем распоряжении имеется холедохоскоп, то им осматривается вся внутренняя поверхность общего желчного протока и может быть выявлен даже маленький камень, возможно,

вклинившийся в стенку.

### Показания к холедохотомии

Хирурги придерживаются разных точек зрения относительно *показаний* к проведению холедохотомии.

По важности показания к проведению вскрытия общего желчного протока могут быть распределены следующим образом:

а) пальпируемый камень в общем желчном протоке,

б) холангиография во время операции определяет патологическую картину,

в) манометрия во время операции определяет патологические изменения, г) общий желчный проток шире, чем в норме, д) предоперационное рентгенологическое исследование определило камни в общем желчном протоке,

е) у больного отмечалась желтуха в сопровождении колики,

ж) пузырный проток значительно шире, чем в норме, и желчный пузырь содержит много мелких камней, з) стенка общего желчного протока утолщена, и) больной страдает хроническим панкреатитом,

к) больной страдает хроническим холангитом, не поддающимся консервативному лечению.

Показания к холедохотомии многими еще и сегодня ставятся неправильно, это показывают данные статистики, согласно которым после холецистэктомии в 10-15% случаев остаются камни в общем желчном протоке. С другой стороны, этот проток довольно часто вскрывают зря, увеличивая таким образом риск вмешательства. Как показывает практический опыт: а) примерно в одной трети операций при желчнокаменной болезни *имеются* обоснованные показания для вскрытия общего желчного протока, б) решающими для проведения холедохотомии в *отдельных случаях* являются те или иные данные, полученные при пальпации и холангиографии.

### Идентификация общего желчного протока

Во многих случаях общий желчный проток может быть достоверно *определен* при обычном осмотре. Неизменный общий желчный проток расположен у правого свободного края печеночно-двенадцатиперстной связки, имеет диаметр от 5 до 10 мм и представляет собой круглое, тонкостенное, отливающее голубизной, не пульсирующее образование. В случае длительного хронического холецистита, перихолецистита, холангита (или повторной операции) проток изменяется до неузнаваемости и не может быть отличен от окружающих тканей (печеночная артерия, воротная вена) ни при осмотре, ни при ощупывании. Затруднения в ориентировке возникают и тогда, когда гипертрофированное венозное сплетение Цуккеркан-



для, проходящее по передней стенке общего желчного протока, прикрывает желчный проток, и так как оно легко ранимо, то при препаровке кровь заливает всю раневую полость.

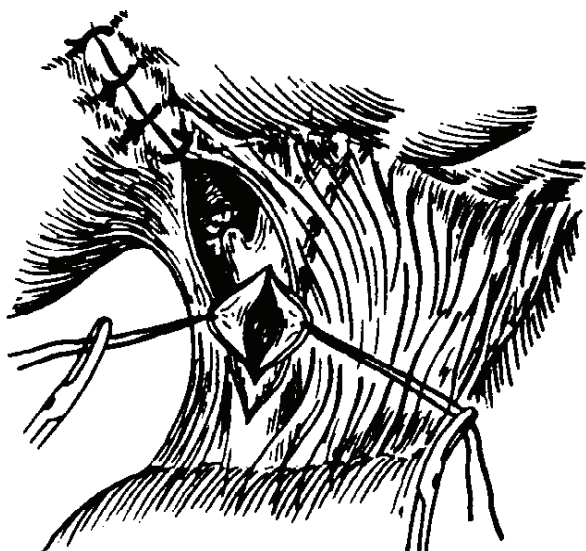


Рис. 5-392. Холедохотомия желчный проток, его пунктируют тонкой иглой, соединенной с 10 гр-овым шприцем, и отсасывают его содержимое:

Если возникает хотя бы малейшее сомнение в отношении образования, принятого за общий

- а) при попадании иглой в печеночную артерию получают артериальную кровь,
- б) если же прокалывается воротная вена, то получают венозную кровь,
- в) когда игла попадает в общий желчный проток, то получают зеленоватую густую желчь слизистого характера, иногда бывает, что желчь в общем желчном протоке очень густая и не проходит через иглу, в этих случаях после извлечения иглы из места вкола выделяется зеленоватая желчь. При обструкционной желтухе, существующей длительное время, может случиться, что в результате поражения печени и бактериальной инфекции общий желчный проток будет заполнен «белой» желчью (*Kardos*). Если пункционная игла попадает в просвет двенадцатиперстной кишки, припаянной к нижней поверхности печени, то при отсасывании в шприце оказывается светло-желтая *пенистая* желчь. В этом случае важно правильно сориентироваться, чтобы вместо общего желчного протока не вскрыть двенадцатиперстную кишку.

На супрадуоденальном отрезке точно идентифицированного общего желчного протока после наложения двух швов-держалок скальпелем производят разрез длиной около 1 см и отсасывают вытекающее содержимое. Просвет протока держат открытым, накладывая на край разреза серозные держалки и захва-

тив их mosquito-зажимами (рис. 5-392).

В общий желчный проток заводят сначала сверху, в сторону печени, а затем вниз, в направлении двенадцатиперстной кишки слегка изогнутый пуговчатый зонд, щипцы *Dejardins* для извлечения камней или ложку для удаления конкрементов. Зондирование производят медленно и осторожно, чтобы обнаружить желчный камень, чтобы когда на него натолкнутся инструментом, при этом не повредить стенку *ductus hepatocholedochus*. Следует быть особенно осторожным, чтобы не затолкнуть инструментом один из камней во внутриворотничковый ход. Вдоль инструмента ощупывают желчный ход, контролируя таким путем, нет ли в нем камня.

Книзу инструмент проводят, легко надавливая, через сфинктер Одди в просвет двенадцатиперстной кишки. Иногда допускают ошибку, определяя, прошел ли инструмент через сфинктер. В этом можно убедиться лишь увидев металлический блестящий конец инструмента, просвечивающий через переднюю стенку нисходящей части двенадцатиперстной кишки. Если хирург не уверен в проходимости сфинктера Одди и возникает подозрение на оставление камня в нижней части общего желчного протока, то мобилизует двенадцатиперстную кишку по *Kocher* для осмотра ретродуоденальной части этого протока. Если в этой части нащупывается камень, то стремятся переместить его вверх и удалить через предварительно подготовленное холедохотомическое отверстие.

Когда при холангиографии будет определено или на основании клинических симптомов возникнет подозрение, что камень находится во внутриворотничковых путях, то его устраняют следующим образом:

- а) печень сдавливают обеими руками, продвигая их концентрически в сторону ворот печени, после чего или при этом
- б) через холедохотомическое отверстие сначала в один, а затем в другой главный собственно печеночный проток вводят резиновую трубку, наиболее толстую из входящих в просвет протока. Наружный конец этой трубки связан с отсасывающим аппаратом. Давлением сверху на печень и отсасыванием через трубку обычно удается удалить камень (или камни).

В последнее время для очистки желчных путей был изготовлен по образцу эмболэктомического катетера *Fogarty* (несколько короче и тоньше его) надувной баллонный катетер. Этот катетер через холедохотомическое отверстие вводится вверх, в печень, там надувается его баллончик, после чего наподобие очистки дымохода крупные внутриворотничковые протоки очищаются от камней (*Morton*). Если производится холедохотомия, то всегда необходимо тщательно промывать все желчные пути, как вверх, так

и вниз, это производится солевым раствором через тонкий катетер.

Пройодимость сфинктера Одди нормальная, если зонд *Vakes* или *Hegar* диаметром в 6 мм свободно проходит через него. В ряде случаев установить это с уверенностью трудно. Тогда через холедохотомическое отверстие вводят книзу катетер *Nelaton* № 18 Ch диаметром 6 мм. Как только определяют, что его конец в двенадцатиперстной кишке, то сразу же через него вводят 100 мг-овым шприцем изотонический солевой раствор или даже воздух. Если конец катетера действительно находится в двенадцатиперстной кишке, то при введении в ее просвет жидкости или воздуха она раздуется, в противном случае, если кончик катетера не прошел через Фатеров сосок, вводимая жидкость выливается обратно (или выходит воздух) через холедохотомическое отверстие.

Когда нормальную проходимость Фатерова соска из-за ущемленного в нем камня, который не удается сдвинуть с места, нельзя восстановить, или когда восстановить проходимость Фатерова соска мешают патологические изменения в самом соске (воспалительного рубцевания, опухоли), которые нельзя устранить через желчный проток, необходимо помимо холедохотомии произвести и дуоденотомию (см. стр. 622).

В тех случаях, когда не удается восстановить нормальную проходимость и ширину ретродуоденального отрезка общего желчного протока (внутрипанкреатического и внутридуоденального), из-за его сужения в результате хронического панкреатита, накладывається холедоходигестивный анастомоз (см. стр. 614).

### Завершающий этап холедохотомии

После холедохотомии можно закончить вмешательство различным путем:

1. закрыть холедохотомическую рану швами,
2. дренировать общий желчный проток с выведением дренажа наружу,
3. дренировать общий желчный проток внутренним дренажем.

### Первичный шов общего желчного протока

Часть хирургов считает, что первичный шов на общем желчном протоке может производиться часто, другие — что он допустим лишь в исключительных случаях. Целесообразнее всего избрать «золотую середину». Наложение первичного шва на общий желчный проток при холедохотомии *противопоказано*, когда:

- а) больного оперируют в состоянии желтухи,
- б) вмешательство производится у лихорадящего больного с холангитом,
- в) Фатеров сосок был непроходим или трудно проходим и стал проходимым только после

смещения ущемленного там камня или устранения его путем трансдуоденальной сфинктеротомии,

- г) были удалены камни из внутривнутрипеченочных путей,
- д) из общего желчного протока выделяется не чистая прозрачная желчь, а желчная замазка,
- е) холангиография во время операции не дала убедительных сведений.

Зашивать первичным швом рану общего желчного протока во всех остальных случаях допустимо, например, если обнаруживается тонкий общий желчный проток с тонкими стенками, заполненный прозрачной чистой желчью, не имеющий камней, причем к тому же свободно проходим и Фатеров сосок.

Рану эту зашивают простым или выворачивающим узловатым матрацным швом атравматичной иглой, тонкой синтетической нитью из дексона, дакрона, мерсилена. Применение нерезорбируемой нити недопустимо, так как вокруг каждого инородного тела, длительное время свешивающегося в просвет, образуются конкременты, и излечить в таком случае рецидив можно, лишь удалив ошибочно выбранную нить (*Luke*). В целом достаточно наложить 4-6 швов для закрытия общего желчного протока. Одиночные швы не должны быть наложены слишком далеко от края разреза, так как иначе они сузят просвет протока.

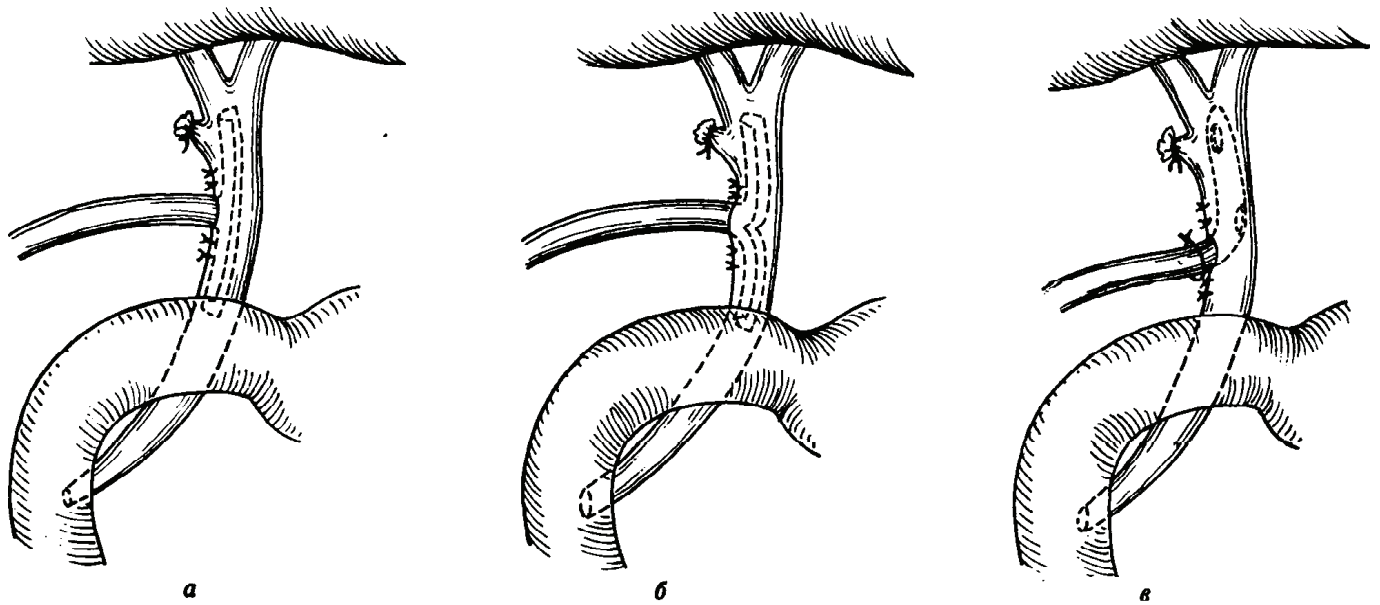
Наружное дренирование общего желчного протока Дренаж общего желчного протока был предложен *Kehr* в 1898 году. Т-образный дренаж был в то время принят с восторгом, так как такая дренажная трубка проводила желчь одновременно внутрь и наружу. С тех пор разработаны и многие другие методы дренирования. Так, например, *А. А. Вишневым* было предложено дренирование желчевыводящих путей, названное его именем.

### Дренирование общего желчного протока по Kehr

Эта методика дренирования позволяет отводить желчь наружу и одновременно, если Фатеров сосок нормально проходим, обеспечивает поступление желчи в двенадцатиперстную кишку. Дренаж *Kehr* не мешает прохождению панкреатического сока в кишку. Применение дренажа показано в тех случаях, когда

- а) должны быть разгружены желчные пути и клетки печени и
- б) если Фатеров сосок имеет вполне нормальную проходимость.

Для разгрузки желчных путей в виде исключения применяется Т-образный дренаж и в случае проходимости Фатерова соска, например, если панкреатэкто-



**Рис. 5-393.** Наружное дренирование общего желчного протока: а) Т-образной трубкой по Kehr, б) Т-образной трубкой, которую самим легко изготовить из простой дренажной трубки, в) катетером Nelaton, который прекрасно замещает Т-образную трубку

мию намечается произвести только спустя несколько недель: после того, как пройдет желтуха.

Оригинальный Т-образный дренаж по *Kehr* изготовляется из двух резиновых трубок, завулканизированных перпендикулярно одна к другой (рис. 5-393, б). Целесообразно раздвоить поперечную часть трубки в продольном направлении перед ее употреблением, чтобы установить, не сузилось ли в ходе вулканизации отверстие в том месте, где обе трубки были завулканизированы. Неблагоприятным моментом является то обстоятельство, что когда через несколько недель после операции извлекают Т-образную трубку, то ее поперечная часть может оторваться и удалять ее из общего желчного протока можно только при релапаротомии.

В последнее время изготовляют такой Т-образный катетер (*Rusch*), который отлит из одного «куска» и поперечная часть которого представляет собой желоб половины трубки. При такой конструкции угрозы разрыва катетера нет. Описанного осложнения можно избежать также, если изготовить Т-образный дренаж самим, разрезав на половинки длиной 4-6 см прямыми ножницами конец простой трубки, вводимый в общий желчный проток (рис. 5-393, б).

Роль Т-образного дренажа может выполнить и обычный катетер *Nelaton*, на котором образуют второе отверстие (рис. 5-393, в). Этот катетер имеет преимущество, что он при извлечении не разрывается, однако он легко может спонтанно выпасть. В последнее время фирма *Rusch* изготовляет такие Т-образные катетеры по *Kehr*, на обоих коротких отрезках которых есть надувные манжеты (т.н. дренаж *De Rosa*). С помощью их легче провести холангиографию, получают более контрастные снимки, так как введенное

контрастное вещество не вытекает рядом с трубкой из общего желчного протока.

Один конец поперечной части Т-образной дренажной трубки заводится сверху, в сторону печени, другой конец — книзу, в сторону двенадцатиперстной кишки. Верхний конец трубки надо коротко обрезать (1-3 см), чтобы он находился в общем печеночном протоке, так как если трубка попадет в один из собственно печеночных протоков, то это затруднит свободный отток желчи из другого собственно печеночного протока. Нижняя Branche должна, как правило, быть короче (примерно 1 см), чем верхняя, чтобы она не доставала до сфинктера Одди.

Если применяется катетер *Nelaton*, то ножницами накладывают еще одно отверстие примерно в 2-3 см от кончика катетера, на противоположной стороне от уже имеющегося отверстия. После этого катетер заводят в сторону печени, чтобы находящееся на его конце отверстие было обращено в одну сторону, а сделанное второе отверстие — в другую. После введения Т-образного катетера разрез общего желчного протока сужается обычным узловатым или узловатым матрацным швом с применением атравматической тонкой дексоновой нити, чтобы отверстие туго обхватывало дренажную трубку. Через наружное отверстие дренажной трубки начинает капать светлая печеночная желчь, что служит доказательством правильного расположения и достаточной проходимости трубки. Если желчь не появляется, то дренажную трубку прополаскивают изотоническим солевым раствором.

Рекомендуется также ввести через дренажную трубку контрастное вещество и посредством холангиографии убедиться в том, что дренаж хорошо расположен, а его концы необходимой длины и не перегнуты, что не осталось камня в желчных путях и Фатеров сосок проходим под небольшим давлением и т. п.



### Транспапиллярное дренирование общего желчного протока и двенадцатиперстной кишки по Cattell

Эта методика отличается от дренирования по *Kehr* в основном тем, что нижняя ветвь Т-образного дренажа свешивается через Фатеров сосок в просвет двенадцатиперстной кишки. Дренаж *Cattell* как бы объединяет преимущества дренажа по *Kehr* и билиодигестивного анастомоза, осуществляя постоянный отток желчи через искусственно поддерживаемый открытым Фатеров сосок в кишку. Кроме того, этот катетер может быть в любое время извлечен.

Дренаж *Cattell* представляет защиту от осложнений, как, например, послеоперационного отека или спазма, из-за раздражения, вызванного механическим путем во время операции или при повреждении сфинктера Одди. Он также предохраняет от рубцового стеноза рассеченного сфинктера при склеротическом оддите. Наряду со всеми этими преимуществами дренаж по *Cattell* имеет тот недостаток, что вследствие постоянного механического раздражения свешивающаяся в просвет двенадцатиперстной кишки поперечная часть дренажной трубки тесно обхватывает сфинктер Одди. Ежедневно выделяемое количество панкреатического сока в 1000-1500 мл не может из-за этого беспрепятственно попасть в кишку. Таким образом, давление в Вирсунгиевом протоке поднимается и вызывает острый, тяжело протекающий панкреатит.

В целях профилактики острого панкреатита лучше всего вовсе не применять дренаж *Cattell*, а если все-таки решают его применить, то лучше приготовить его самим из резиновой трубки в виде Т-образного дренажа или дренажа из половины резиновой трубки, так как от такого дренажа можно скорее ожидать, чем от круглой дренажной трубки *Kehr*, попадание панкреатического сока через углубление в трубке в кишку.

Если после оставления дренажа *Cattell* в послеоперационный период возникает подозрение на острый панкреатит (сильные боли в животе, циркуляторный коллапс, высокие величины диастазы в сыворотке и моче, возможно, и в интраабдоминальном пунктате или в выделяемой из дренажной трубки желчи), то тогда рекомендуется сразу же извлечь трубку до развития необратимых состояний.

Через отводящую трубку дренажа может оттекать сок двенадцатиперстной кишки. Количество его в целом незначительное, но при наличии спазма двенадцатиперстной кишки оно может увеличиться за сутки до 2-3 л, вследствие чего больной за короткое время может попасть в такое же критическое состояние, как при свище двенадцатиперстной кишки. При выраженном дуоденальном рефлюксе также необходимо удалить дренажную трубку.

В дуоденальный конец дренажа *Cattell* могут по-

пасть остатки пищи, которые закупоривают трубку и могут вызвать восходящий холангит. В этом случае не рекомендуется прополаскивать дренажную трубку снаружи, так как в результате инфекция еще легче проникает во внутри-печеночные желчные пути. Лучше всего дренажную трубку извлечь.

Интересно наблюдение (*Hess*), что дренаж *Cattell* часто вызывает выраженное отсутствие аппетита, причина этого явления неизвестна. Однако в тот же день, когда трубка извлекается, аппетит у больного восстанавливается.

Дренирование общего желчного протока по *Kehr* с транспапиллярным дуоденальным дренированием по *McWolfa*. Обычно при этом остроумном вмешательстве рядом с Т-образной трубкой *Kehr* через холедохотомическое отверстие в общий желчный проток, а затем через Фатеров сосок в двенадцатиперстную кишку вводится тонкая полиэтиленовая трубка. Тонкая трубка из синтетического материала может быть закрыта в любое время независимо от Т-образного дренажа.

Нет и угрозы закупорки Т-образного дренажа пищевыми массами и возникновения вследствие этого восходящего холангита и резко выраженной анорексии.

Однако после операции опасен острый панкреатит, так как сфинктер Одди может замыкаться на тонкой трубке. Большое преимущество дренажа *Mollowitz* заключается (теоретически) в том, что желчь, оттекающая через длинную трубку дренажа *Kehr*, может быть вновь введена в двенадцатиперстную кишку, и, таким образом, в организме больного сохраняются ценные вещества. Однако в связи с опасностью возникновения острого панкреатита эта методика применяется только немногими и редко.

Это вмешательство лучше, чем транспапиллярное дренирование по *Cattell*. Однако и здесь необходимо с повышенным вниманием наблюдать за больным в послеоперационный период; при малейшем подозрении на возможность развития панкреатита дренаж по *Mollowitz* следует извлечь. По сравнению с методом *Cattell* эта методика имеет и то преимущество, что Т-образный дренаж после извлечения трубки *Mollowitz* может быть оставлен в общем желчном протоке и свободно отводить желчь.

Транспапиллярное и трансдуоденальное дренирование общего желчного протока по *Voeicker*. При этом вмешательстве общий желчный проток дренируют через Фатеров сосок и двенадцатиперстную кишку наружу. Так как для применения дренажа по *Voeicker* необходимо произвести дуоденотомию, то этот метод может быть применен только в тех случаях, когда двенадцатиперстную кишку вскрывают во время операции. Это имеет место, например, при вмешательстве по поводу ущемленного в Фатеровом соске камня, стенотического папиллита, опухоли Фатерова соска и т. п.

Классический дренаж по *Voelcker* накладывают следующим образом. На переднюю стенку нисходящей части двенадцатиперстной кишки накладывают в 1 см друг от друга 2 серозных держалки. Между ними вскрывают двенадцатиперстную кишку скальпелем или электроножом на протяжении 1-2 см в продольном направлении. Содержимое кишки отсасывается и вытирается. В настоящее время вместо продольного разреза чаще производят поперечный разрез двенадцатиперстной кишки на участке против Фатерова соска. Просвет двенадцатиперстной кишки удерживается открытым с помощью двух маленьких крючков.

Затем через холедохотомическое отверстие вводят книзу слегка изогнутый пуговчатый зонд, пока он не появится, пройдя через Фатеров сосок, в двенадцатиперстной кишке. Вокруг головки зонда завязывают крепкую льняную нитку (рис. 5-394, а) и вытягивают зонд вместе с ниткой из холедохотомического отверстия. Нижний конец нитки продевают через острую иглу, которой прошивают кончик катетера *Nelaton* №16-18 Ch, и на нем завязывают нитку.

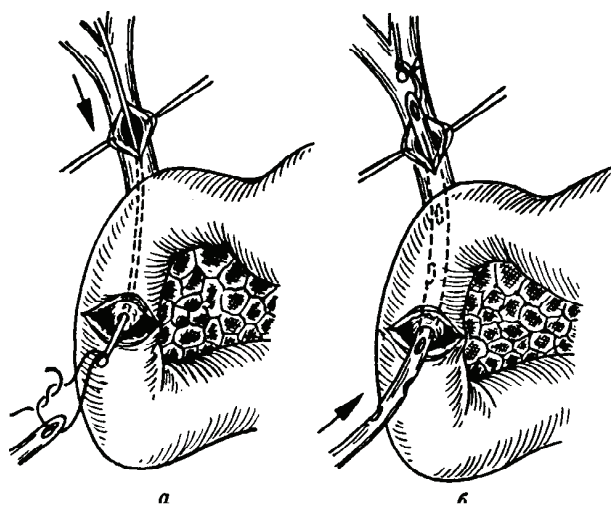


Рис. 5-394. Транспапиллярное и трансдуоденальное дренирование общего желчного протока по *Voelcker* а) пуговчатым зондом, б) катетер *Nelaton* проводится в общий желчный проток

Потягивая за нитку от холедохотомического отверстия, протаскивают катетер *Nelaton* через дуоденотомическое отверстие и через сосочек двенадцатиперстной кишки вверх (рис. 5-394, б), до тех пор, пока кончик катетера не покажется в холедохотомическом отверстии. Нитка обрезается, головка катетера проводится еще выше в общий желчный проток (над подлежащим наложению рядом швов общего желчного протока). В таком положении на той части катетера, которая расположена непосредственно над Фатеровым соском в общем желчном протоке и под Фатеровым соском в двенадцатиперстной кишке, накладываются несколько боковых отверстий. Через эти отверстия желчь из общего желчного протока и поджелудочный сок из поджелудочной железы течет

в катетер, а оттуда в двенадцатиперстную кишку.

После этого переходят к закрытию отверстий на общем желчном протоке и двенадцатиперстной кишке. Большим преимуществом дренирования по *Voelcker* является то, что хорошо отводя желчь из общего желчного протока, он предоставляет возможность полностью закрыть рану этого протока. Холедохотомическое отверстие наглухо закрывается простым или матрацным узловатым швом над катетером *Nelaton* атравматичными дексоновыми или мерсилиновыми нитками.

Затем следует самая сложная часть операции: сужение дуоденотомического отверстия, чтобы оно плотно прилегало к катетеру *Nelaton*, и формирование канала для катетера *Nelaton* по способу *Witzel* или *Marwedel* книзу от дуоденотомического отверстия.

Продольный или поперечный разрез двенадцатиперстной кишки сужается вокруг катетера *Nelaton* с помощью узловатых вворачивающихся серо-серозных швов. Первый ряд швов покрывается еще одним рядом узловатых серо-серозных швов. Прошивной шов через все слои здесь не применяется потому, что он может слишком сузить просвет двенадцатиперстной кишки. Книзу от ряда швов на переднюю стенку двенадцатиперстной кишки накладывается катетер *Nelaton* и на нисходящей части кишки для него формируют канал по *Witzel* или *Marwedel*. Обычно достаточно трех-четырех стежков, так как большее количество здесь и не умещается. Наружный конец катетера *Nelaton* через отдельное отверстие выводят через брюшную стенку.

Закрытие дуоденотомической раны и создание канала по *Witzel* (*Marwedel*) суживает просвет двенадцатиперстной кишки. Однако сужение это обычно не таких размеров, чтобы вызывать затрудненность пассажа. Сужения просвета можно вообще избежать, модифицировав дренирование по *Voelcker* следующим образом.

Через небольшое поперечное дуоденотомическое отверстие и Фатеров сосок в общий желчный проток проводится катетер *Nelaton*, разрез желчного протока закрывается. На передней стенке желудка накладывается маленькое отверстие, через него в двенадцатиперстную кишку проводится пуговчатый зонд, с помощью которого наружный конец катетера *Nelaton* протягивается из двенадцатиперстной кишки в ретроградном направлении, через привратник в желудок. На желудке для катетера делается небольшой канал по *Witzel* (*Marwedel*) (рис. 5-395). Там, где катетер выходит из этого канала, изнутри кнаружи его проводят через брюшную стенку. Часть желудка вокруг дренажной трубки несколькими швами подшивают к пристеночной брюшине (см. стр. 422). Дуоденотомическое отверстие закрывается поперечно наложенными одним или двумя узловатыми серо-серозными швами.

Дренаж общего желчного протока по *Voelcker*, если его конец проводится через желудок, имеет большие преимущества:

- а) происходит хорошая разгрузка общего желчного протока,
- б) если часть дренажной трубки пережимается вне живота, то желчь течет в двенадцатиперстную кишку,
- в) после извлечения дренажа желчный свищ не остается как после дренирования по *Kehr*; так как в данном случае холедохотомическое отверстие закрывают во время операции, а стенки канала, образованного по *Witzel*, после извлечения трубки дренажа в течение нескольких часов спадаются.

Дренаж общего желчного протока по *Voelcker* имеет единственное неблагоприятное последствие: примерно в 5% случаев после операции из-за нарушений оттока возникает тяжелый острый панкреатит, который может привести к летальному исходу.

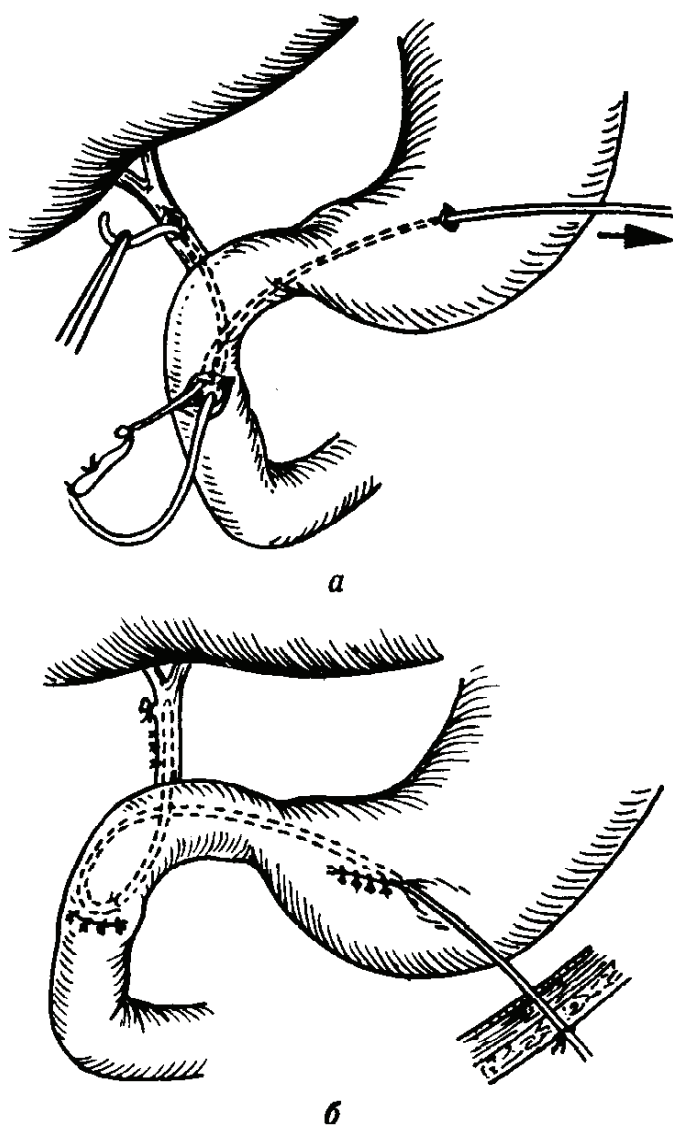


Рис. 5-395. Модифицированный дренаж Voelcker, наложенный через желудок (а и б)

Развитие этого осложнения можно предупредить вводя через двенадцатиперстную кишку и Фатеров сосок в Вирсунгиев проток на глубину нескольких сантиметров тонкую мягкую полиэтиленовую трубку и рядом с этой трубкой в общий желчный проток — катетер *Nelaton*. В обеих трубках, там, где они проходят в просвете двенадцатиперстной кишки, накладывают 1-2 боковых отверстия, и трубки укладываются затем в канале, образованном по способу *Witzel*. Эта манипуляция довольно сложная, так как введение полиэтиленовой трубки в проток поджелудочной железы часто не удается. При этом могут быть повреждены Фатеров сосок и поджелудочная железа.

За состоянием больного после наложения дренажа по *Voelcker* следует наблюдать особенно внимательно. Если возникнет подозрение на панкреатит, то следует применить медикаментозное лечение (см. стр. 647). Если же положение в течение 12-24 часов не улучшается, дренаж *Voelcker* необходимо извлечь.

### Дренирование общего желчного протока по Bailey

При этом малоизвестном и редко применяемом методе перед операцией через нос больному в двенадцатиперстную кишку вводят дуоденальный зонд, изготовленный, по возможности, из синтетического материала и без оливы. После дуоденотомии кончик зонда проводят через Фатеров сосок в общий желчный проток (рис. 5-396).

На той части зонда, которая теперь находится в просвете двенадцатиперстной кишки, накладывают 1-2 боковых отверстия. Сильно изогнутый зонд может легко выскользнуть из общего желчного протока, при этом его конец попадает в двенадцатиперстную кишку. Чтобы воспрепятствовать этому по обеим сторонам соска на слизистую двенадцатиперстной кишки накладывают шов из кетгута и завязывают его над зондом, непосредственно перед его вхождением в Фатеров сосок.

Поперечный разрез стенки двенадцатиперстной кишки зашивается в два ряда узловатыми серо-серозными швами.

Дренирование общего желчного протока по *Bailey* выгодно в том отношении, что ни в этом протоке, ни в двенадцатиперстной кишке не остается отверстия. Неудобством метода является то обстоятельство, что независимо от того, как был фиксирован сильно изогнутый дренаж, он может легко и преждевременно выскользнуть из общего желчного протока. Кроме того, оставление зонда, введенного через нос и желудок, на длительное время очень неприятно больному.

Перечисленные здесь методы дренирования применяются для отведения желчи и разгрузки общего желчного протока в первую очередь после холедохо-



томии и удаления камней из общего желчного протока. Эти методы дренирования могут применяться и после наложения холедоходигестивного анастомоза для поддержания стомы открытой (см. стр. 616). На рис. 5-397 схематически представлены различные методы дренирования. На практике выбор метода осуществляется следующим образом:

- а) после обычной холедохотомии, если Фатеров сосок легко проходим, применяют дренаж *Kehr*;
- б) дренаж по *Voelcker* с дренажной трубкой, выведенной через желудок, применяют прежде всего после оперативного разрешения стеноза общего желчного протока для поддержания открытым билиодигестивного анастомоза (см. стр. 628).
- в) дренажи по *Cattell* и *Mollowitz* автор не рекомендует, хотя часто они могут принести пользу.

Какой бы дренаж ни был применен, через него обязательно производят послеоперационную холангиографию и удаляют его только тогда, когда рентгеновская картина не выявляет отклонений. Контрастное вещество не следует вводить через дренажную трубку под большим давлением, так как вследствие этого может возникнуть панкреатит или холангит.

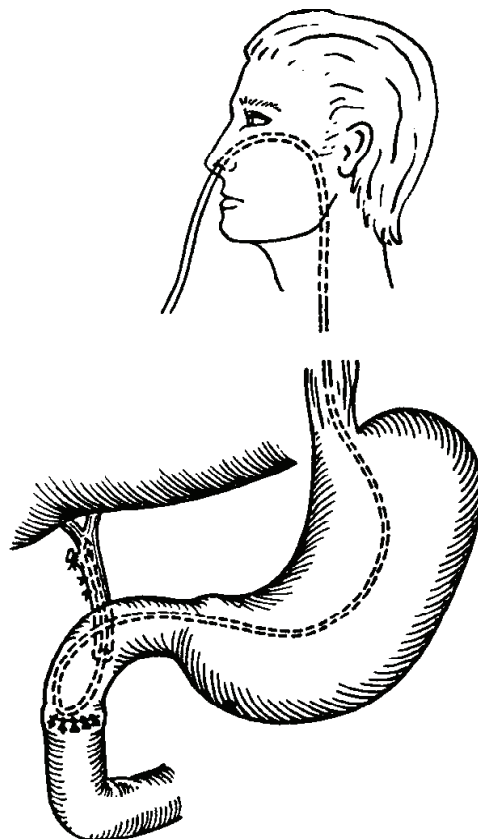


Рис. 5-396. Наружное дренирование общего желчного протока по Bailey

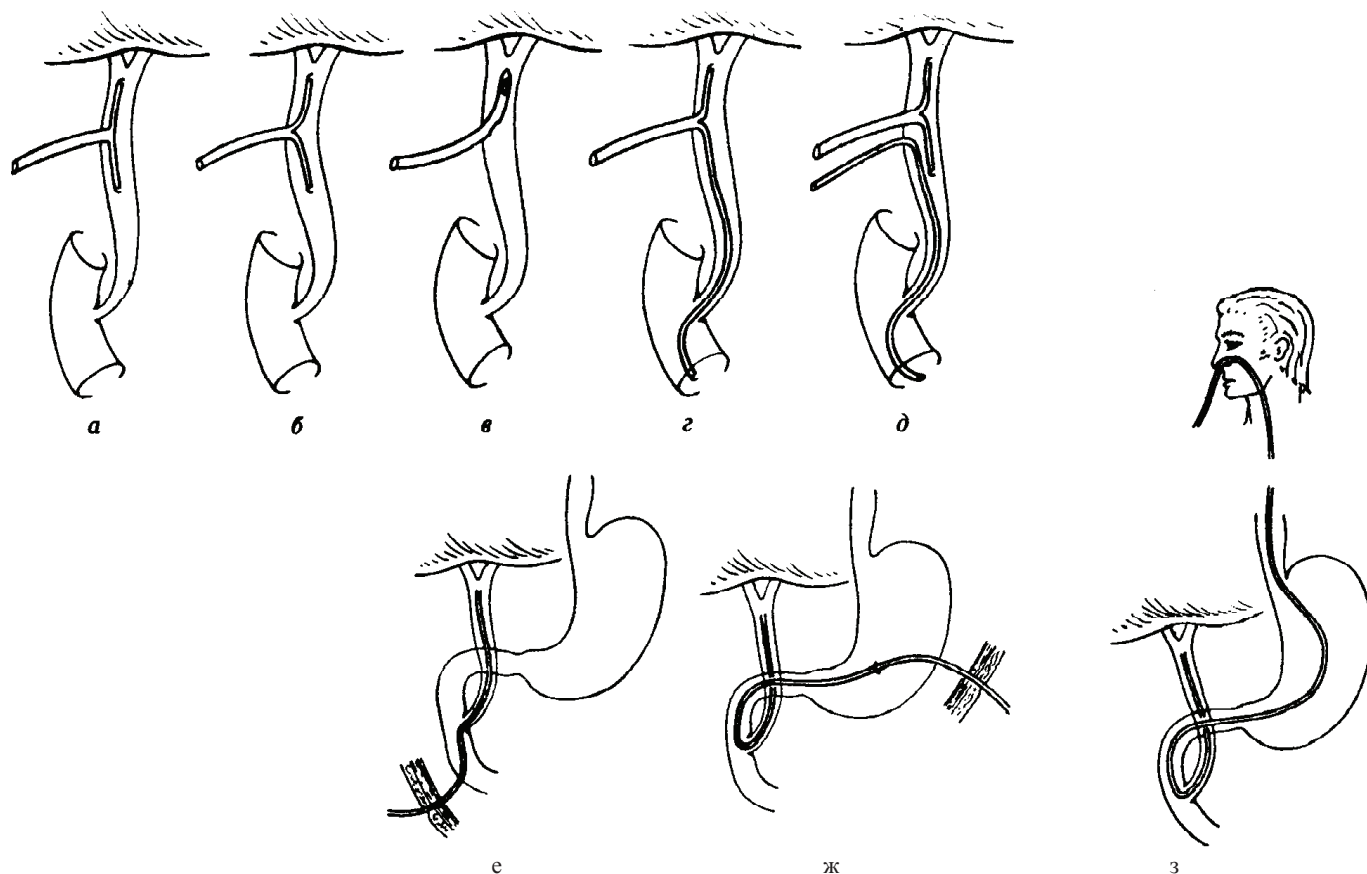


Рис. 5-397. Методы наружного дренирования общего желчного протока Т-образная дренажная трубка *Kehr*, б) Т-образная трубка собственного изготовления, в) катетер *Nelaton*, г) дренаж по *Cattell*, д) дренаж по *Mollowitz*, е) дренирование по *Voelcker*, ж) дренирование по модифицированному способу *Voelcker*, з) дренаж по *Bailey*

## Внутреннее дренирование общего желчного протока

Относительно показаний для этого вмешательства при желчнокаменной болезни мнения хирургов различны. Некоторые из них считают первичный шов общего желчного протока после устранения камней в этом протоке и обеспечения свободного оттока желчи допустимым во всех случаях. Точка зрения автора по этому вопросу изложена на стр. 609. Другие хирурги (*Eisert*) заканчивают вмешательство после удаления камней наложением холедоходигестивного анастомоза, исходя из тех соображений, что если в общем желчном протоке были камни, никогда нельзя исключить возможность резидуального камня. Этот камень может происходить из недоступных внутри-печеночных желчных ходов (твердый камень, псевдорезидив желчнокаменной болезни) или, возможно, из-за образования новых камней в результате застоя желчи (мягкий камень, истинный рецидив желчнокаменной болезни).

Этой крайне радикальной точки зрения придерживаются лишь весьма немногие, и поэтому во время операции по поводу холедохолитиаза вмешательство заканчивается наложением холедоходигестивного анастомоза, если:

- а) операционная холангиография не позволяет полностью исключить возможность оставления желчного камня (быть может, внутрипеченочного),
- б) из общего желчного протока выделяется желчная замазка, поэтому следует считаться с возможностью возникновения истинного рецидива желчнокаменной болезни,
- в) нельзя устранить холедохотомией камень, вклинившийся в Фатеров сосок, и из-за тяжелого общего состояния больного или его преклонного возраста трансдуоденальная сфинктеротомия противопоказана.

Эта мысль приводит к много дискутируемому в настоящее время вопросу, какое вмешательство предпочесть: *сфинктеротомию* или *холедохэнтеростомию*? Ответ не может быть категорическим. Обычно мы стремимся к тому, чтобы восстановить физиологическое состояние, и если это невозможно, то создать ситуацию, хотя бы близкую к физиологической. Сфинктеротомия (см. стр. 623) дает отличные и стабильные результаты (*Szeleczky*), если препятствие локализовано только в Фатеровом соске, но операция эта труднее, чем холедохэнтеростомия и смертность при ней несколько выше. Сфинктеротомия применяется прежде всего при первичном стенозе Фатерова соска и при «тощем» общем желчном протоке, при «толстом» общем желчном протоке надежнее наложить анастомоз.

Если препятствие локализуется на ретро-панкреатической части общего желчного протока или еще выше, то восстановить отток желчи можно только холедохэнтеростомией, физиологический барьер сосочкового сфинктера следует принести в жертву свободному оттоку желчи (*Schriefers*). Однако в таком случае может быть показана наряду с билиодигестивным анастомозом и сфинктеротомия, чтобы панкреатический сок мог свободно оттекать в двенадцатиперстную кишку (*Stiller*).

Нужно принимать во внимание и то, что широкая сфинктеротомия, конечно, исключает функцию сфинктера Одди, таким образом, создавшееся положение соответствует интрадуоденальной холедоходуоденостомии. Тем самым становится возможным рефлюкс желудочно-кишечного содержимого в желчные пути, что может вызвать восходящий холангит. Однако, по мнению *Szeleczky*, хорошо проведенное «рассечение не прекращает функции сфинктера, волокна собственного сфинктера общего желчного протока остаются неповрежденными и продолжают функционировать».

Многие хирурги — в том числе и автор этих строк — предпочитают холедохэнтеростомию сфинктеротомии, если свободный отток желчи в двенадцатиперстную кишку простой холедохотомией восстановить нельзя и если *общий проток сильно расширен*. При тонком общем протоке рекомендуется сфинктеротомия. Если же не удастся с ее помощью устранить препятствие оттоку желчи, то общий желчный проток расширится, и позднее, при более благоприятных условиях можно будет наложить анастомоз. Холедохэнтеростомия по частоте выполнения *вторая операция* в хирургии желчных путей.

На основании всего сказанного холедохэнтеростомия — кроме упомянутых случаев холедохолитиаза — показана в следующих случаях:

а) если панкреатическая часть общего желчного протока рубцово трубковидно сужена в результате *хронического панкреатита*,

б) панкреатическая часть общего желчного протока сужена в результате *иноперабильной карциномы поджелудочной железы* (или же полностью облитерирована) у и больного нет удален — и имеются необходимые условия, см. стр. 605, — то накладывает-ся холецистэюностомия,

в) при *иноперабильной опухоли Фатерова соска*, если у больного уже нет желчного пузыря,

г) при *склерозе соска* воспалительной этиологии, стенозирующего характера, не поддающемся лечению другими путями,

д) в случае обширного *повреждения общего желчного протока*, не поддающегося лечению другими путями. Это вмешательство может быть произведено при операционной травме как первичное или же в

ходе релапаротомии спустя несколько дней.

Холедохоэнтеростомия исключает функционирование сфинктера Одди, этого клапана, пропускающего желчь в одном направлении. Тем самым воздух и содержимое из кишки может попасть в общий желчный проток, а оттуда и во внутрипеченочные желчные пути. После холедохоэнтеростомии часто на простом рентгеновском снимке можно видеть, как благодаря спонтанному попаданию воздуха хорошо вырисовывается вся система желчных путей.

Недостатком холедохоэнтеростомии является еще и то, что давление в общем желчном протоке падает до нуля, и поэтому желчный пузырь не наполняется, его наполнение и опорожнение полностью нарушены. Поэтому в тех редких случаях, когда во время наложения холедохоэнтеростомы еще сохранен желчный пузырь, рекомендуется одновременно выполнить и холецистэктомию.

Теоретически недостатком холедохоэнтеростомии является также и то обстоятельство, что часть общего протока под анастомозом, за поджелудочной железой образует слепой карман, в который могут попасть кусочки пищи и там задерживаться. Однако патогенную роль такого слепого кармана удалось подтвердить лишь в небольшом проценте послеоперационных наблюдений.

Большим преимуществом холедохоэнтеростомии является, что по сравнению с остальными сложными операциями она мало отягощает больного, который обычно через короткое время после вмешательства освобождается от желтухи и быстро выздоравливает. Большим преимуществом этого вмешательства является и то, что в том случае, если в желчных путях остается камень или он образуется там позже, то через широкий анастомоз этот камень может безо всяких осложнений спуститься в кишку. Смертность при операции составляет не более 2-3%.

Все сказанное здесь, естественно, до некоторой степени отражает субъективную точку зрения автора на данное вмешательство, что при обсуждении такого спорного вопроса неизбежно. Однако совершенно очевидно, что преимущества сфинктеротомии перед холедохоэнтеростомией можно защищать точно с такой же убежденностью.

Основные принципы наложения билиодигестивных анастомозов При наложении любого билиодигестивного анастомоза нужно исходить из следующих принципов в отношении техники операции:

а) Билиодигестивный анастомоз будет функционировать тем лучше и со временем будет сужаться тем меньше, чем более здоровые (не рубцовые, не отечные, с хорошим кровообращением) ткани соединяются, исключив всякое их натяжение.

б) Даже идеально наложенный анастомоз за несколько недель или месяцев сморщивается примерно

до двух третей своего первоначального поперечного сечения. Именно поэтому билиодигестивная стома должна быть так велика, как только это возможно. Поскольку анастомоз с диаметром менее 1 см вызывает застой, то в ходе операции анастомоз должен быть наложен таких размеров, чтобы его диаметр был не менее, 5-2см.

в) Шов нужно накладывать так, чтобы края слизистой вворачивались внутрь, но не создавали широкого края, суживающего анастомоз. В интересах этого рекомендуется на анастомозируемом отрезке кишки после ее вскрытия циркулярно обрезать слизистую. Следует тонкими лигатурами, прижиганием электроножом достигнуть такого гемостаза, чтобы кишечная рана была абсолютно «сухой». Там, где это возможно, накладывается двухрядный шов, но если стенка желчного хода очень тонкая, можно создать хорошо функционирующий анастомоз и с помощью однорядного шва, если применять следующие вспомогательные манипуляции. При двухрядном шве наружный ряд следует накладывать льняными, шелковыми или мерсилиновыми нитками, а внутренний — дексоновыми нитками (мерсиленом) при однорядном шве нужно шить только дексоном (мерсиленом). При этом будет меньше вероятность осаждения конкрементов вокруг нитей.

г) Все швы должны накладываться тонкой, атравматической иглой и очень тонким шовным материалом (5/0). Все швы должны быть простыми или матрацными узловатыми, так как непрерывный шов сужает анастомоз. Швы должны накладываться близко к краю слизистой, примерно в 1 мм от него, чтобы в просвет не выворачивался слишком широкий край слизистой. Расстояние между отдельными стежками не должно быть менее 2 мм, чтобы захваченный в шов 1 мм-овый край имел хорошее кровоснабжение. В интересах этой же цели узлы нужно затягивать лишь слегка, чтобы края раны только прилегали друг к другу, но нити не прорезывались. Если отмечается некроз тканей, по какой бы причине он ни возник, образуется желчный свищ. Это имеет те неблагоприятные последствия, что, с одной стороны, свищевой ход постоянно пуст и стенки его спадаются, нет фактора, который поддерживал бы анастомоз открытым, а потому в таком случае он сморщивается больше обычного. С другой стороны, в брюшной полости желчь вокруг анастомозов вызывает хроническое воспаление, а затем рубцевание, что еще более сужает анастомоз.

С тех пор как в хирургии желчных путей используют более тонкие иглы, более тонкий шовный материал и более щадящую оперативную технику, значительно улучшились результаты операций. Шить



общий желчный проток так, чтобы не возникло сужения, гораздо труднее, чем такую же по калибру артерию. Кроме этого значение имеет и то, что давление в общем желчном протоке низкое, а в артерии — высокое.

д) Поддержание анастомоза открытым можно достигнуть, а также снизить возможность его сужения с помощью внутреннего дренажа, проведенного через стому. Для этой цели лучше всего пользоваться катетером *Nelaton* или синтетической трубкой. Дренажная трубка должна иметь такую толщину, чтобы только заполнить просвет анастомоза, если же она чересчур тонка, то не предупреждается сморщивание, а если трубка слишком толстая — то могут возникнуть надрывы по краю стомы. Дренаж при необходимости может быть оставлен на несколько месяцев (2-6). В случае холедохоэнтеростомии дренажную трубку выводят через стенку тощей кишки и в нескольких местах фиксируют ее швами к печеночному протоку, кишечной стенке и брюшной стенке, причем в тем большем числе мест, чем дольше намерены оставить эту трубку в организме.

е) Улучшению функции билиодигестивного анастомоза можно помочь и таким способом, который помогает также избежать его постоперативного сморщивания. Этот способ состоит в том, что по обеим сторонам готового анастомоза укладывается две резиновые трубки, концы которых открыты и вблизи концов трубок наложено по одному-двум отверстиям. В случае необходимости дренажные трубки фиксируются швом в таком положении, чтобы их открытый конец находился вблизи от анастомоза. Обе трубки выводятся через брюшную стенку каждая через особое отверстие, здесь, подключая Y-образную стеклянную трубку, резиновую трубку и стеклянный сосуд, устанавливают постоянный слабый отсос (5-10 см вод. ст.).

Этим методом можно достигнуть того, чтобы, с одной стороны, отсосать каждую каплю желчи, просачивающуюся по линии анастомоза, и тем самым предупредить перитонит, пролиферацию, рубцевание и сморщивание в области стомы. С другой стороны, постоянное отсасывание создает вакуум вокруг анастомоза, притягивая туда окружающие органы, которые через 8-10 дней прилипают и окружают анастомоз.

До тех пор пока между анастомозом и окружающими органами есть какая бы то ни было тонкая желчная пленка, пока анастомоз «плавает» в желчи, такого склеивания не наступает. ж) *Внутреннее дренирование* может разгрузить билиодигестивный анастомоз и предупредить сморщивание стомы. *Наружное отсасывающее дренирование* поддерживает область анастомоза «сухой», тем самым сокращая рубцевание и сморщивание и спо-

собствует тому, чтобы в результате склеивания с окружающими органами анастомоз как можно скорее оказывался «водонепроницаемым». При наложении билиодигестивного анастомоза не всегда возникает необходимость в обоих этих методах. Чем более интактны, менее рубцовые, менее отечные ткани подлежат сшиванию, чем лучше их кровоснабжение, тем более стараются наложить анастомоз так, чтобы его отверстие было большим, а адаптация двух слизистых как можно более точной, чем «водонепроницаемее» будет накладываемый шов, тем меньше необходимость во внутреннем и наружном дренировании. И наоборот: чем более рубцовые ткани сшиваются, чем хуже их кровоснабжение, тем меньшим будет накладываемый анастомоз, тем менее совершенным будет шов, тем большей будет потребность во внутреннем и наружном дренировании.

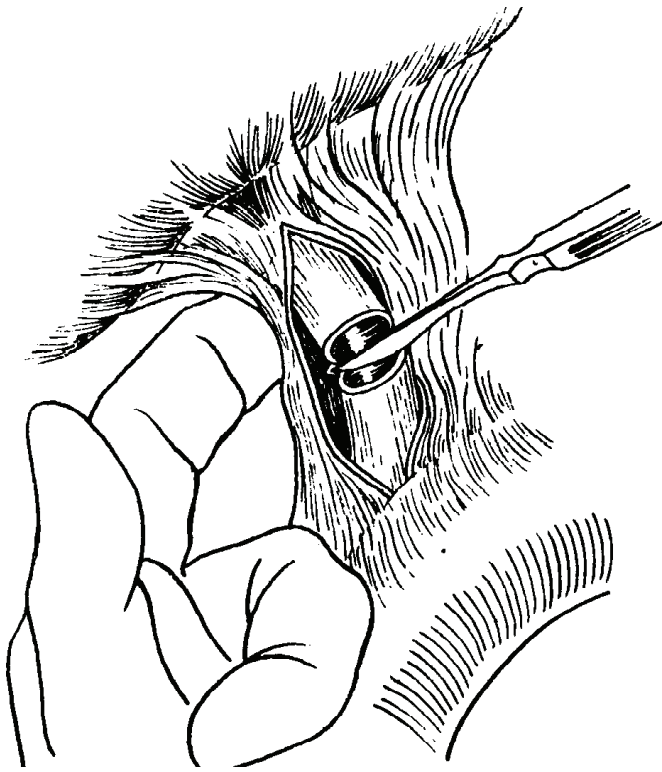
Анастомоз между сильно расширенным общим желчным протоком и здоровой тощей кишкой, особенно, если это первая операция на желчных путях у данного больного, обычно заживает гладко, но все-таки для страховки рекомендуется подвести к анастомозу одну наружную дренажную трубку. Но и в том случае, когда при далеко не первой операции по поводу повреждения желчного пути приходится работать с Рубцовыми, плохо кровоснабжаемыми тканями, когда желчный проток находят только в воротах печени, а то и вообще внутripеченочно и Подтянутую петлю кишки можно фиксировать к нижней поверхности печени в области желчного пути только ситуационными швами, и тогда можно наложить широкий, хорошо функционирующий анастомоз при условии соответствующего использования внутреннего и наружного дренирования.

Перечисленные выше операции относятся к одним из самых трудных в брюшной хирургии, они требуют от хирурга большого опыта и знаний.

### Холедохоеюностомия

Холедохоеюностомия обычно производится в виде *холедохоеюностомии*. Анастомоз накладывает по способу «бок в бок» или «конец в бок» между общим желчным (или печеночным) протоком и Y-образной петлей по *Roux*, подтянутой позади поперечноободочной кишки. Теоретически нет никакого препятствия тому, чтобы подтянуть двойную кишечную петлю, на основе которой может быть наложен энтероэнтероанастомоз по *Braun*, или тому, чтобы подтянуть петлю тощей кишки вверх перед поперечноободочной кишкой. Однако последний метод менее благоприятен, чем первый.

Сначала подготавливают для вмешательства общий желчный проток.



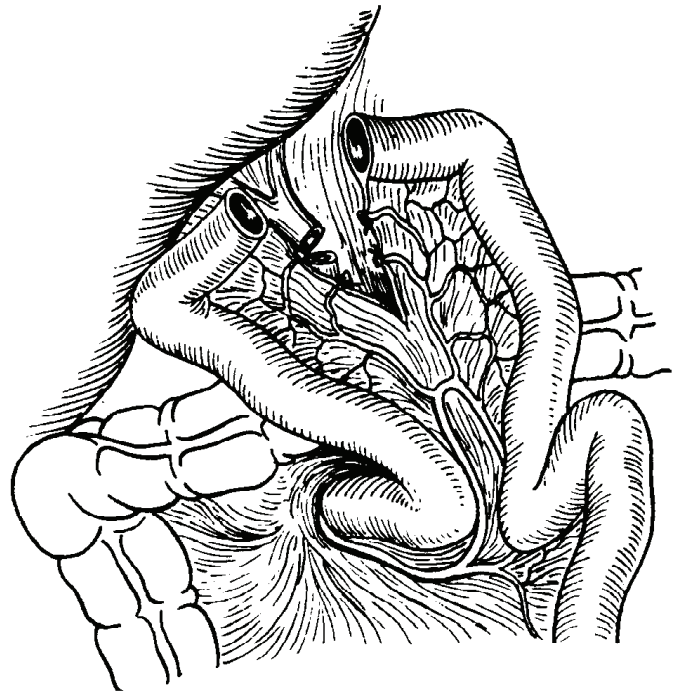
**Рис. 5-398.** Холедохоеюностомия, I. Общий желчный проток пересекается поперек

Вытекающая желчь отсасывается. Если собираются наложить анастомоз по способу «конец в бок», то тонким острым скальпелем, совершая короткие пилящие движения, осторожно рассекают заднюю стенку общего желчного протока, внимательно следя за тем, чтобы не была повреждена проходящая позади него воротная вена (рис. 5-398).

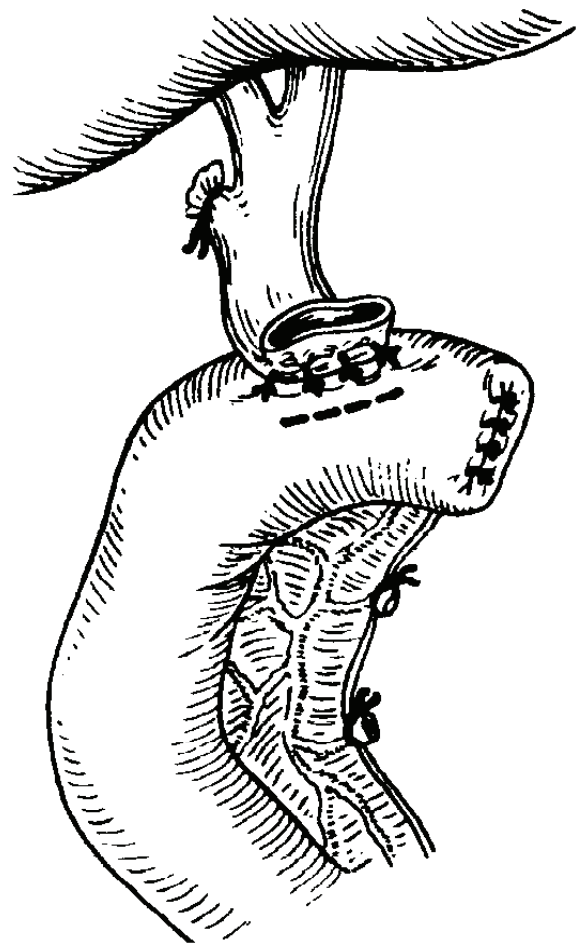
Центральный конец общего желчного протока отпрепаровывают из окружающих тканей циркулярно по длине не более 5-6 мм, с тем, чтобы не слишком оголить его и не нарушить кровоснабжение.

После этого для образования анастомоза подготавливают тонкую кишку. Поперечноободочную кишку отводят кверху, разыскивают двенадцатиперстнотощекишечный изгиб и примерно в 25 см от него петлю кишки. В этом месте рассекают кишку и обе дистальные сосудистые аркады брыжейки, центральная же аркада, образованная крупным стволом верхней брыжеечной артерии, должна быть обязательно сохранена (рис. 5-399). Нижний отрезок пересеченной кишки протягивают позади поперечноободочной кишки под печень, при этом следует обращать внимание на то, чтобы не страдало кровоснабжение высоко подтянутой петли кишки. Открытый просвет этой петли кишки закрывается двухрядным швом. Закрытый конец поворачивают в левую сторону и примерно в 5 см от этого места одиночными серозными узловатыми швами прикрепляют к противоположной брыжейке стороне кишки дистальный край раны обще-

го желчного протока (при анастомозе по способу «конец в бок» — заднюю стенку общего желчного протока; рис. 5-400).



**Рис. 5-399.** Холедохоеюностомия, II. Мобилизация Y-образной петли по Roux



**Рис. 5-400.** Холедохоеюностомия, II I. Задний серо-серозный ряд швов

Затем вскрывают стенку кишки параллельно ее продольной оси, отступя примерно 3 мм от предыдущего ряда швов. Этот разрез по своей длине должен соответствовать ширине просвета общего желчного протока. Выступающую слизистую циркулярно иссекают, а кровотечение из краев разреза тщательно останавливают. Рекомендуется узловатыми швами циркулярно подшить слизистую к краю просвета кишки, чтобы предупредить ее сокращение. Задний прошивной ряд узловатых швов накладывают тонкими дексоновыми нитками.

Если предполагается, что анастомоз не будет удовлетворять во всех отношениях из-за того, что, например, общий желчный проток слишком узкий или его стенка слишком тонкая, и потому может быть наложен только однорядный шов, то рекомендуется на этом этапе операции ввести внутренний дренаж. На подтянутой вверх петле кишки, примерно в 15 см книзу от анастомоза по антимезентериальному краю по *Marwedel* (см. стр. 424) проводят короткий серомускулярный разрез, над ним слизистую отделяют от мышечного слоя, а затем накладывают на нее отверстие. Через это отверстие проводят толстый катетер *Nelaton* (№ 22 или даже 24 *Ch*), причем так, чтобы он, пройдя через просвет кишки, появился в отверстии создаваемого анастомоза, затем его проводят в просвет общего желчного протока. На отрезке катетера, проходящем в просвете кишки, накладывают одно-два боковых отверстия. Одним дексоновым стежком фиксируют катетер к общему желчному протоку, чтобы он преждевременно не выскользнул (рис. 5-401).

После этого заканчивают создание анастомоза одно-или двухрядным швом передней стенки. Если стенка общего желчного протока достаточно толстая, накладывают вначале прошивные дексоновые узловатые швы, а затем покрывают их серо-серозными узловатыми швами (рис. 5-402). Если был введен внутренний дренаж, его укладывают по наружной поверхности кишки 4-5 серо-серозными швами в канал, сформированный по *Marwedel*, завязывая нижний из этих швов вокруг дренажной трубки, предохраняют ее от возможного выскальзывания. Подтянутая вверх кишка прикрепляется к печеночно-двенадцатиперстной связке отдельными серо-серозными узловатыми швами, ее можно также прикрепить и к нижней поверхности печени, чтобы она не висела всей своей тяжестью на анастомозе.

После этого восстанавливают непрерывность кишки: верхний конец культы рассеченной кишки вшивают способом «конец в бок» в нижнюю культю кишки, отступя примерно 50 см от холедохоеюностомы (рис. 5-403). Этим препятствуют попаданию кишечного содержимого через длинную, высоко подтянутую кишку в общий желчный проток.

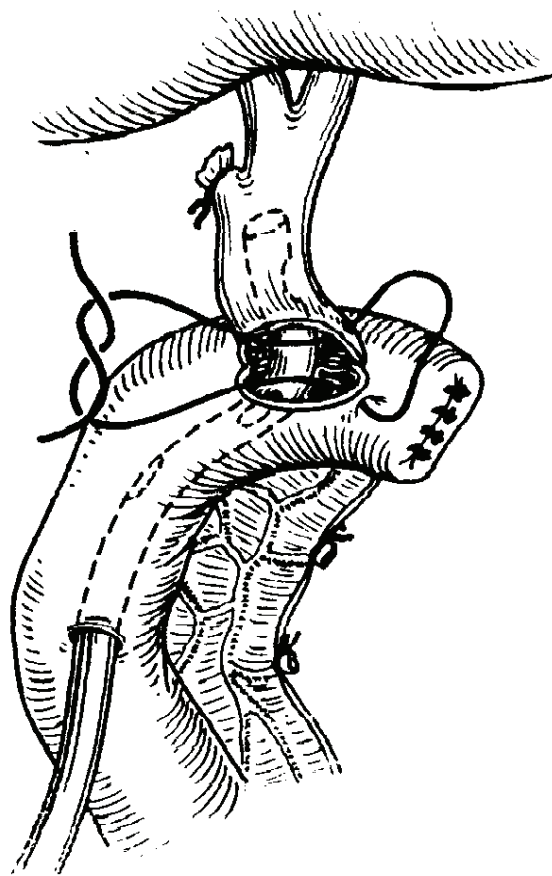


Рис. 5-401. Холедохоеюностомия, IV. Внутренний дренаж, его наложение и закрепление

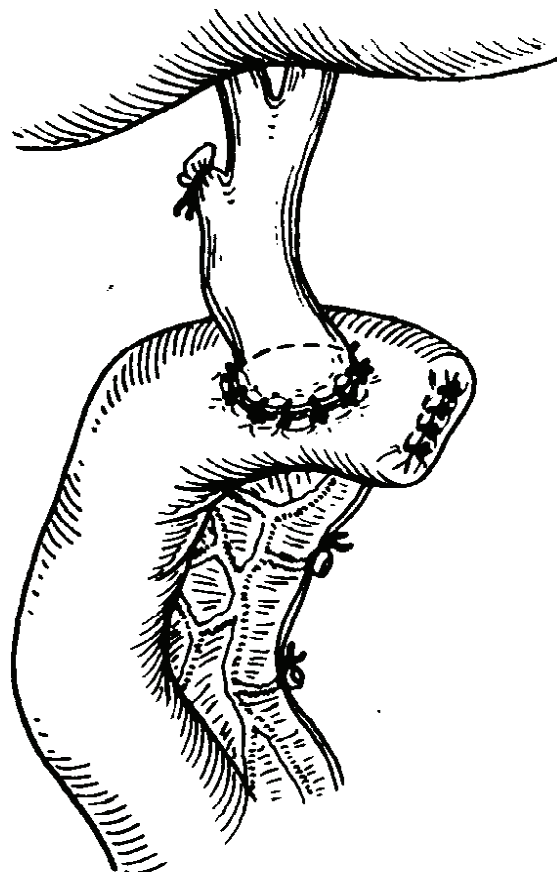


Рис. 5-402. Холедохоеюностомия, V. Законченный анастомоз, без внутреннего дренажа



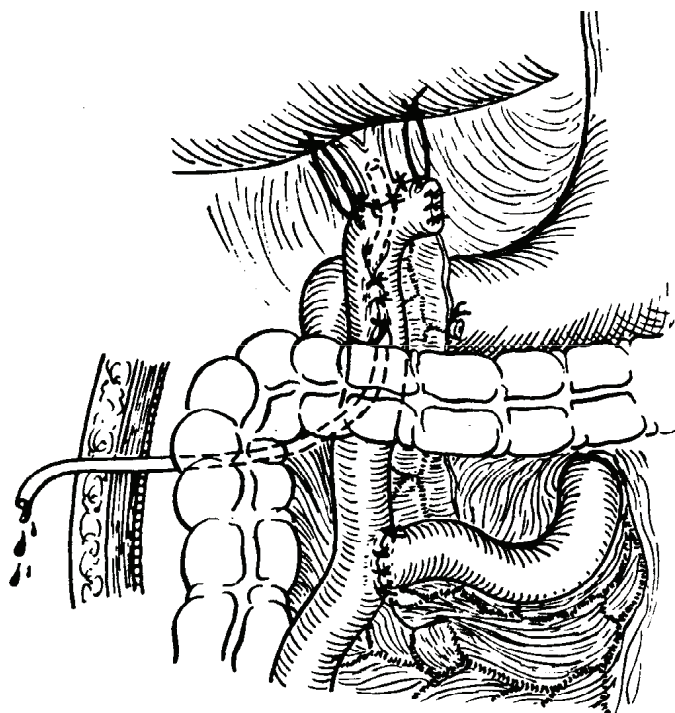


Рис. 5-403. Холедохоеюностомия, VI. Окончательное размещение

Внутреннюю дренажную трубку выводят через отдельное отверстие из брюшной полости и фиксируют ее к коже. Рядом с холедохоеюностомой помещают отдельный дренаж, также выведенный через особое отверстие наружу. Если шов анастомоза недостаточно надежен или если накладывается только однорядный шов, то этот второй дренаж, помещенный вблизи от анастомоза, рекомендуется оставить длинным и соединить с постоянным отсосом (см. стр. 616).

### Холедоходуоденостомия

Это менее обширное вмешательство, чем холедохоеюностомия, но в результате рефлюкса желудочно-кишечного содержимого в желчные пути чаще вызывает восходящий холангит и вторичные поражения печени. Поэтому холедоходуоденостомию производят только в исключительных случаях, у больных преклонного возраста.

В последнее время с помощью постоперативной трансдуоденальной ретроградной (проведенной через анастомоз) холангиографии (*Papp*) определили, что если анастомоз достаточно широк и сохраняет нужную ширину спустя месяцы и годы, то содержимое двенадцатиперстной кишки, попадая в желчные пути, быстро опорожняется оттуда, застоя не возникает, холангит не развивается (*Barda*).

Для наложения холедоходуоденостомии холедохотомический разрез удлиняется книзу до верхнего края двенадцатиперстной кишки, чтобы отверстие было в длину примерно 2 см. Разрез двенадцатиперстной кишки проводится обычно по продольной оси

ее, т. е. под прямым углом (перпендикулярно) холедохотомическому разрезу. Выступающую слизистую кишки циркулярно отсекают, кровотечение из кишечной стенки тщательно останавливают.

Тонкими узловатыми серозными швами накладывается задний ряд швов, не захватывающий просвета, а затем накладывается и задний прошивной шов дексоновыми нитками. Если анастомоз не кажется вполне удовлетворительным, то на этом этапе операции следует ввести внутренний дренаж. Толстый катетер *Nelaton* (№ 22-24 *Ch*) проводится в двенадцатиперстную кишку через переднюю желудочную стенку и привратник, оттуда его ведут дальше в общий желчный проток. Одним дексоновым швом катетер фиксируется к общему желчному протоку, чтобы он прежде времени не выскользнул. На передней желудочной стенке для катетера делается канал по *Witzel*, затем катетер проводится через брюшную стенку. После этого продолжают шов анастомоза. Передний узловатый прошивной шов дексоном накладывается так, чтобы край слизистой вворачивался внутрь, отдельные стежки, справа и слева, завязывают в просвете.

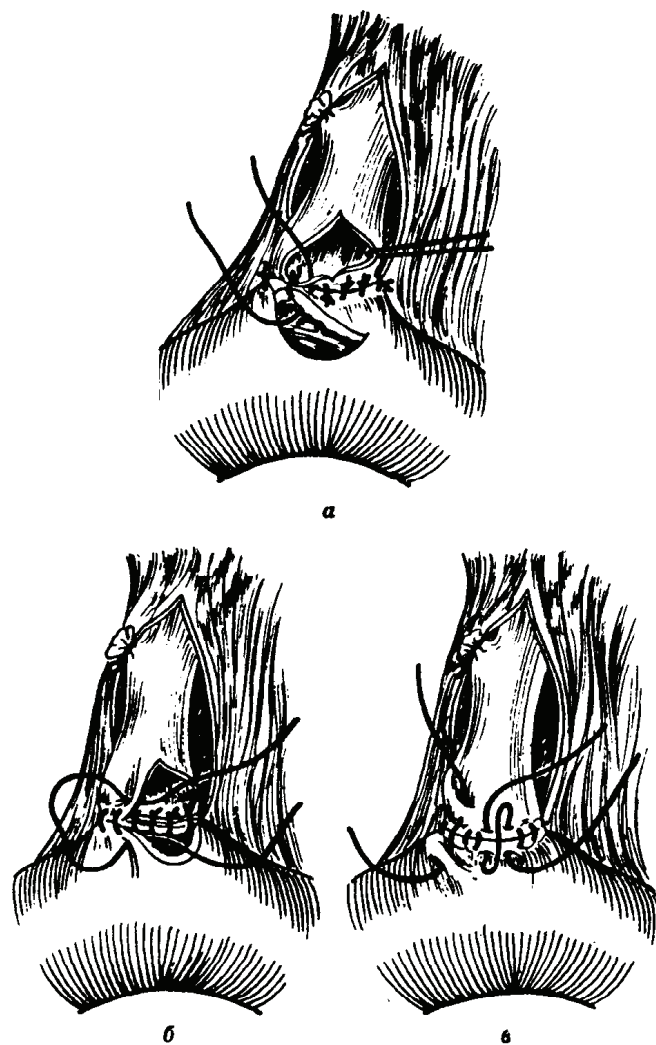


Рис. 5-404. Холедоходуоденостомия. а) Задний серосерозный и сквозной ряд швов, б) передний сквозной ряд швов, в) завершение переднего сквозного ряда швов Z-образным швом и начало переднего ряда серосерозных швов

Остающееся посредине отверстие закрывают Z-образным швом, после чего узловатыми серозными швами заканчивают наложение анастомоза (рис. 5-404).

К холедоходуоденостоме подводится дренаж, который выводится из брюшной полости через отдельное отверстие, лапаротомическая рана послойно ушивается.

Описанный здесь способ холедоходуоденостомии «бок в бок» не единственный возможный, кроме него может быть наложен анастомоз и по способу «конец в бок», когда общий желчный проток пересекается над верхним краем двенадцатиперстной кишки, конец центральной культи связывается с передней поверхностью двенадцатиперстной кишки. С дистальной культей протока делать нечего, ее просто оставляют открытой. Однако этот вид анастомоза более подвержен сужению, чем латеро-латеральный, поэтому его накладывают только в том случае, когда латеро-латеральный анастомоз по какой-либо причине невозможен.

## Врожденные аномалии развития желчных путей

### Атрезия желчных путей

Врожденная атрезия желчных путей может оперироваться с надеждой на успех только в 10-15% случаев, когда в воротах печени можно обнаружить наполненную желчью культю печеночного или — что очень редко общего желчного протока. Если желтуха новорожденных вместо того, чтобы постепенно исчезнуть, лишь все усиливается и не носит перемежающегося характера, к тому же клинические симптомы и результаты лабораторных анализов указывают на ее обструкционный характер, то в 4-6-недельном возрасте ребенку следует произвести операцию. Вмешательство начинают с поперечной или паракостальной лапаротомии. Если атрезия операбельна, то выполняют необходимую операцию, в других случаях («синдром сгустившейся желчи», внутриспеченочная закупорка, врожденный гепатит) проводится промывание желчных путей, имеющих просвет, холангиография в ходе операции, возможно, и биопсия печени.

В благоприятном случае, если в воротах печени обнаруживается желчный ход, наполненный желчью, производят гепатико-, возможно, холедоходуоденостомию. Через нос новорожденного в двенадцатиперстную кишку проводится тонкий пластмассовый зонд, на начальном отрезке двенадцатиперстной кишки со стороны малой кривизны накладывается маленькое отверстие, через него конец зонда протя-

гивается в сторону брюшной полости. В воротах печени отпрепаровывается желчный путь, содержащий желчь, его вскрывают и тонкую его стенку сшивают над упомянутым зондом несколькими узловатыми швами, атравматической иглой 5/0 или 6/0 с отверстием двенадцатиперстной кишки, накладывая таким образом анастомоз по способу «конец в бок» (дренирование желчного протока по *Bailey*). Рекомендуется несколькими узловатыми швами фиксировать стенку двенадцатиперстной кишки по малой кривизне к капсуле печени, чтобы двенадцатиперстная кишка не свисала на анастомозе и не натягивала его швов (рис. 5-405).

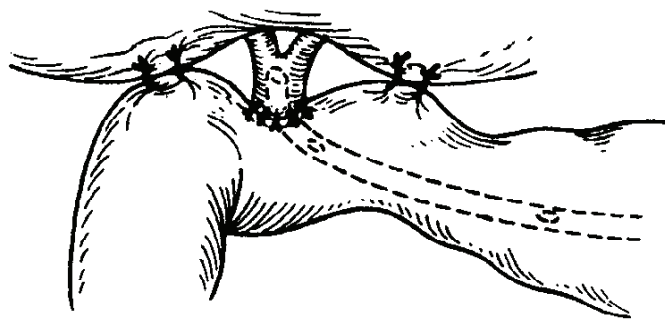


Рис. 5-405. Врожденная атрезия общего желчного протока и ее устранение путем гепатикоходуоденостомии, проведенной над дренажной трубкой. Двенадцатиперстная кишка прикрепляется к капсуле печени

Рядом с анастомозом помещается 1 или 2 дренажных трубки для отведения возможно просачивающейся желчи. Эти трубки выводятся через специальные отверстия. В Венгрии первую успешную операцию такого типа произвел в 1962 году *Szentpetery*. В последнее время вместо билиоходуоденостомы многие накладывают билиоеюностому с Y-образной петлей по *Roux*, более того, по предложению *Kasai*, в случае внутриспеченочной закупорки рекомендуется накладывать гепатикопортоеюностому. В таком случае кишечную петлю, подтянутую позади поперечно-ободочной кишки, подшивают к отверстию печени, сформированную в воротах печени.

### Идиопатическая киста общего желчного протока

Идиопатическая киста общего желчного протока представляет собой сильное шаровидное расширение этого протока, распространяющееся и на нижнюю часть печеночного протока. Три типичных симптома: боли в животе, желтуха, объемное образование в брюшной полости не всегда встречаются вместе.

При этом заболевании возможны два вида оперативного вмешательства.

*Холедоходуоденостомия по способу «бок в бок»*, иначе — внутренний анастомоз, при котором между кистой и двенадцатиперстной кишкой двухрядным швом создают широкое сообщение (рис. 5-406).

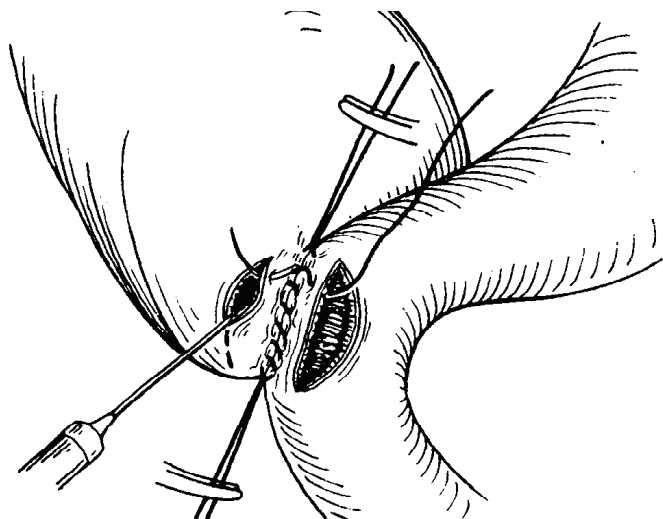


Рис. 5-406. Холедоходуоденостомия при идиопатической кисте общего желчного протока

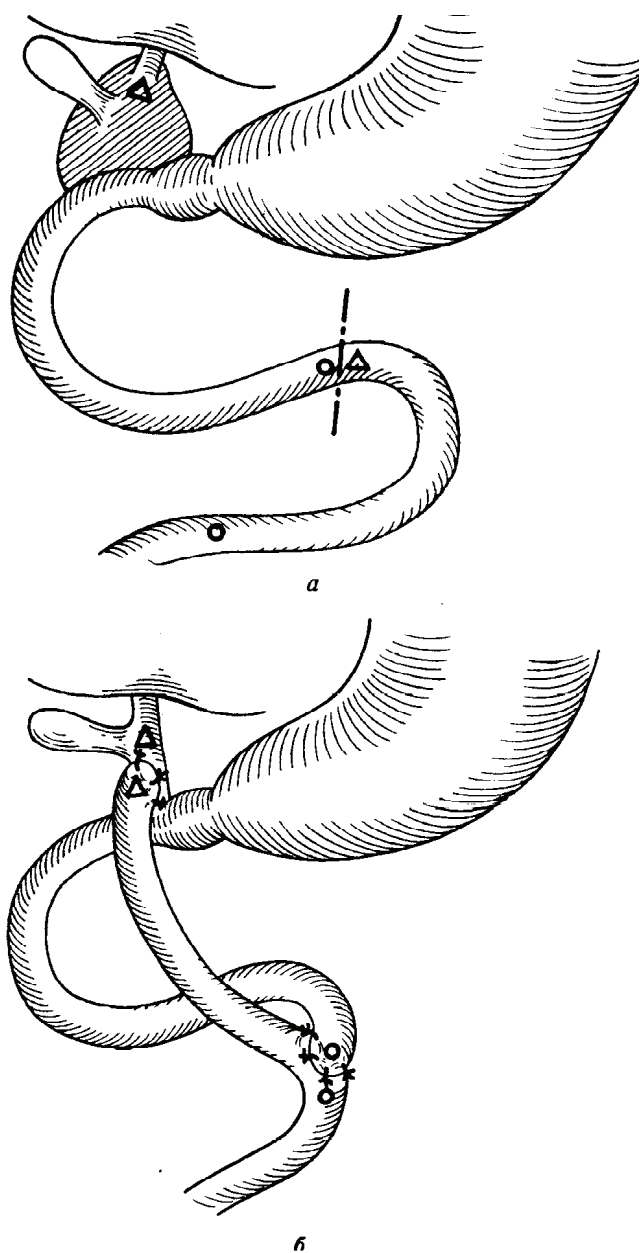


Рис. 5-407. Холедохоеюностомия Y-образной петлей по Roux при идиопатической кисте общего желчного протока (а и б)

Другим решением, помогающим избежать регургитации содержимого двенадцатиперстной кишки в желчные пути, является Y-образный анастомоз по Roux: верхняя петля тощей кишки рассекается, ее нижняя культя анастомозируется с кистой, а верхняя — с петлей тощей кишки, подтянутой позади поперечноободочной, по способу «конец в бок» (рис. 5-407). Этот способ снижает опасность рефлюкса кишечного содержимого в желчные пути. Ни в коем случае нельзя предпринимать попытки иссечения кисты или ее наружного дренирования.

### Шов общего желчного протока при повреждении во время операции

Обычно общий желчный проток повреждается при таких вмешательствах, как холецистэктомия и резекция желудка по поводу рубцовой язвы двенадцатиперстной кишки. Szendrffi отмечал ятрогенные повреждения в 0,6% операций на желчных путях, и в 0,3% резекций желудка. Повреждение может быть *частичным*, когда раздавливается или сужается только часть окружности общего желчного протока, и *полным*, когда хирург полностью, по всей окружности перерезает общий желчный проток. Непрерывность общего желчного протока восстанавливается анастомозом по способу «конец в конец».

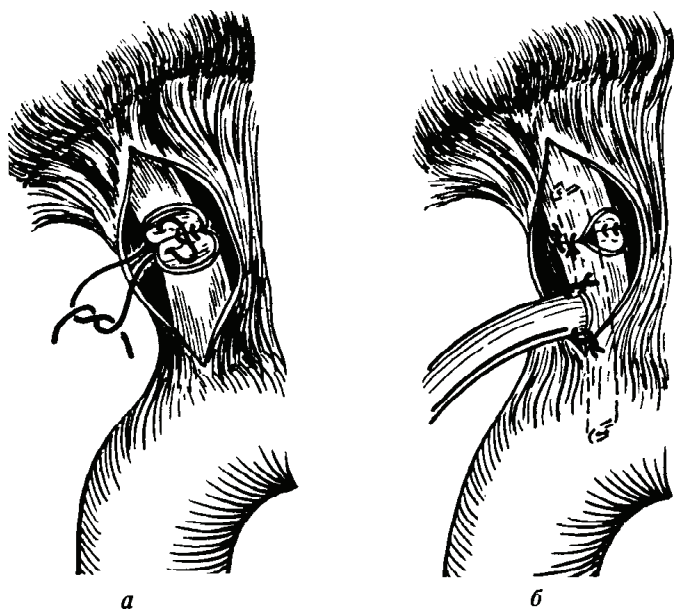
Основными принципами реконструкции являются:

- а) нельзя оставлять поврежденную, размозженную стенку протока,
- б) проток можно укоротить, но сузить его нельзя,
- в) сшивать общий желчный проток следует аграмматичной иглой, узловыми швами, так как прошивной непрерывный шов сузил бы просвет,
- г) просвет реконструированного общего желчного протока поддерживается открытым с помощью введения T-образной дренажной трубки или дренажа по Voelcker, оставлением дренажной трубки на 4-6 месяцев предупреждают рубцовое сморщивание швов и сужение просвета.

В случае частичного повреждения общего желчного протока его стенку, раздавленную инструментом или разрушенную иным путем, иссекают в пределах здоровых тканей. В 1-2 см от отверстия, получившегося после этого на протоке, производят обычную продольную холедохотомию. Если повреждение случилось в высоком отделе протока (это отмечается чаще), то холедохотомическое отверстие накладывают дистальнее от этого места, если же повреждение произошло вблизи от двенадцатиперстной кишки, то проксимальнее этого места. Через отверстие в желчный проток проводится дренажная трубка T-образной формы, изготовленная из резины



(а не из пластмассы, *Hegemann*), причем поперечная часть трубки должна проходить над линией швов и создавать для нее опору.



**Рис. 5-408.** Шов общего желчного протока после циркулярной травмы, а) Реконструкция задней стенки, б) после этого - наложение швов на переднюю стенку, над Т-образной дренажной трубкой, введенной через специальное отверстие

В случае полного циркулярного повреждения (перерезки) общего желчного протока прежде всего реконструируется задняя его стенка, которую сшивают тонкими швами, узлы их завязываются снаружи. После этого через отдельное отверстие, проксимальнее или дистальнее от повреждения в общий желчный проток вводится Т-образный дренаж, передняя стенка протока сшивается над поперечной частью трубки (*рис. 5-408*). Редко случается, что стенка общего желчного протока такая толстая, что на нее можно наложить двухрядный шов. Обычно приходится удовлетвориться однорядным узловатым швом, наложенным тонкими дексоновыми нитками.

Если шов протока не водонепроницаем, рекомендуется подвести к нему отсасывающий дренаж. К надежному шву для страховки подводится лишь обычный брюшной дренаж, который выводится через отдельное отверстие в брюшной стенке.

### Операции на Фатеровом соске

При операциях на желчных путях необходимость вскрытия Фатерова соска возникает, если восстановить его проходимость иным путем не представляется возможным. Во всех случаях, при которых клинические симптомы (желтуха) или предоперационная и операционная холангиография или манометрия свидетельствуют о препятствии в пределах соска, производят сначала холедохотомию. При этом пытаются, с

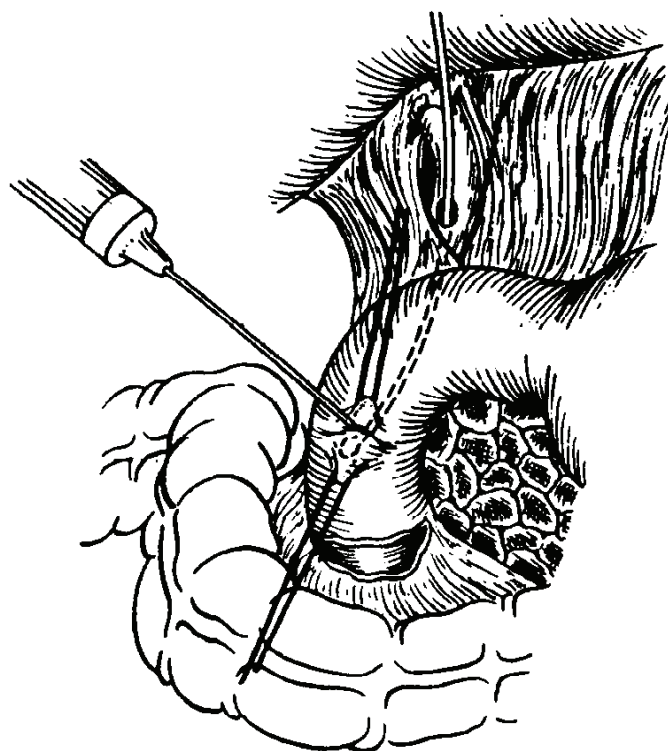
одной стороны, установить характер препятствия, а с другой — устранить его. Только если эти попытки тщетны, прибегают к непосредственному обнажению Фатерова соска.

Наиболее частыми препятствиями в области Фатерова соска являются следующие патологические процессы:

- а) ущемленный в соске желчный камень,
- б) стенотический (или склеротический) папиллит (или оддит),
- в) опухоль соска, обычно карцинома и только в редких случаях фиброма, аденома или другая доброкачественная опухоль.

### Обнажение Фатерова соска

Фатеров сосок обнажают путем поперечного (или продольного) разреза длиной примерно 2 см на передней поверхности нисходящей части двенадцатиперстной кишки. Сначала через предварительно наложенное холедохотомическое отверстие заводится книзу пуговчатый зонд, головку которого прощупывают через стенку двенадцатиперстной кишки, затем в этом месте производится разрез. Перед дуоденотомией рекомендуется мобилизовать двенадцатиперстную кишку по *Kocher* (см. стр. 446) и освободить нисходящую часть кишки из проходящей в горизонтальном направлении пластины брыжейки поперечноободочной кишки.



**Рис. 5-409.** Обнажение Фатерова соска

На мобилизованной двенадцатиперстной кишке по обе стороны от намеченного места разреза накла-

двывают две серозных держалки. Приподнимая двенадцатиперстную кишку, электроножом вскрывают ее переднюю стенку (рис. 5-409). Вытекающее содержимое двенадцатиперстной кишки отсасывается и вытирается, а отверстие в кишке растягивается двумя крючками.

Если пуговчатый зонд проводится глубже вниз, то его пуговчатый конец появляется в отверстии соска — при выраженном стенозе — или выпячивает его наружу.

### Папиллотомия, сфинктеротомия

Фатеров сосок в результате воспаления, рубцевания может сузиться. В таком случае через холедохотомическое отверстие до соска проводится пластмассовый (или резиновый) катетер *Nelaton* диаметром 10 мм (№ 30 Ch), надрезая кончик катетера диатермической иглой, производят папиллотомию.

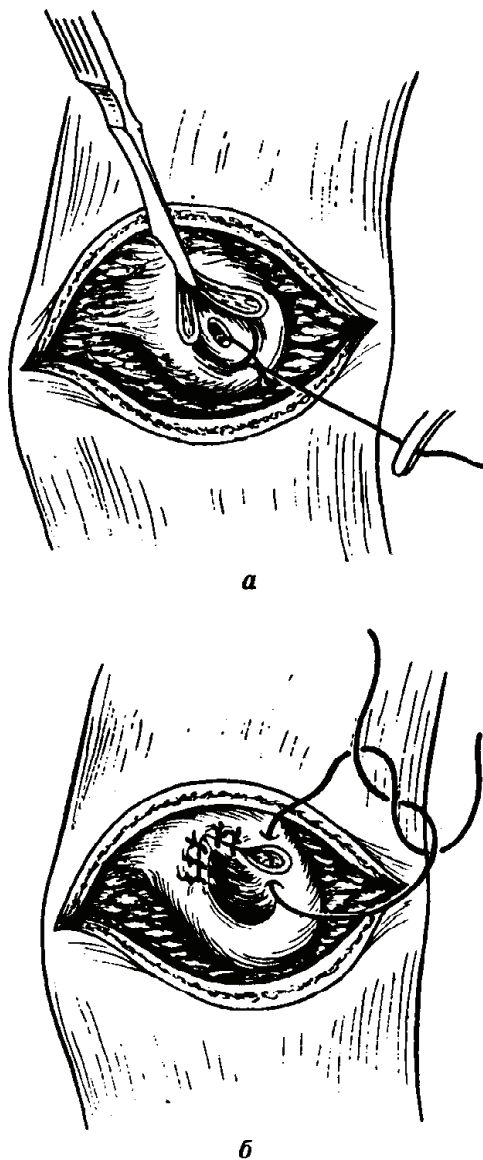


Рис. 5-410. Папиллотомия. а) Конец катетера Nuaton показывается в просвете двенадцатиперстной кишки. б) Края раны общего желчного протока и двенадцатиперстной кишки сшиваются

Разрез производится на правом верхнем квадранте соска, чтобы избежать повреждения протока поджелудочной железы (рис. 5-410, а). Когда головка катетера легко проскальзывает через сосок (выходит из него), то отверстие можно считать нормальным по величине (около 2-2,5 см). Через такое отверстие уже легко устранить камень, ущемленный в нижнем отрезке общего желчного протока. Большинство хирургов на этом папиллотомию заканчивает, на область соска швов не накладывает, чтобы избежать повреждения протока поджелудочной железы.

Другие заканчивают операцию так, что тонкой атравматической иглой и тонким дексоном (5/0) накладывают адаптирующие узловые швы, с помощью которых сшивают слизистую общего желчного протока со слизистой двенадцатиперстной кишки (рис. 5-410, б). Транспапиллярное дренирование не применяется.

Сейчас при наличии гастродуоденоскопа с волоконной оптикой папиллотомия может быть проведена и без операции. Но этот метод может применять только хирург, получивший значительный навык.

Операционная папиллотомия (сфинктеротомия) впервые была проведена *McBurney* в 1891 году. Трансдуоденальная сфинктеропластика

Ни старая классическая папиллотомия (сфинктеротомия), ни эндоскопическая папиллотомия не помогает часто достаточно широко открыть дистальную, интрадуоденальную суженную часть общего желчного протока.

Внутристеночная часть (проходящая через стенку двенадцатиперстной кишки) общего желчного и Вирсунгиева протока окружена сфинктерным аппаратом, состоящим из трех частей (верхний сфинктер, субмукозный сфинктер, нижний *Boydénj*, аппарат имеет протяженность в 20-30мм. Если широко хотят вскрыть дистальную часть одного из протоков или обоих, то папиллотомии недостаточно, необходима трансдуоденальная сфинктеропластика. Этот метод разработали в 1952 году *Jones* и *Steedman*. Применяя этот метод, *Szecsényi* в Венгрии достиг очень хороших результатов в случаях такого хронического рецидивирующего панкреатита, при котором была сужена только дистальная часть Вирсунгиева протока.

Трансдуоденальная сфинктеропластика показана в случае, если

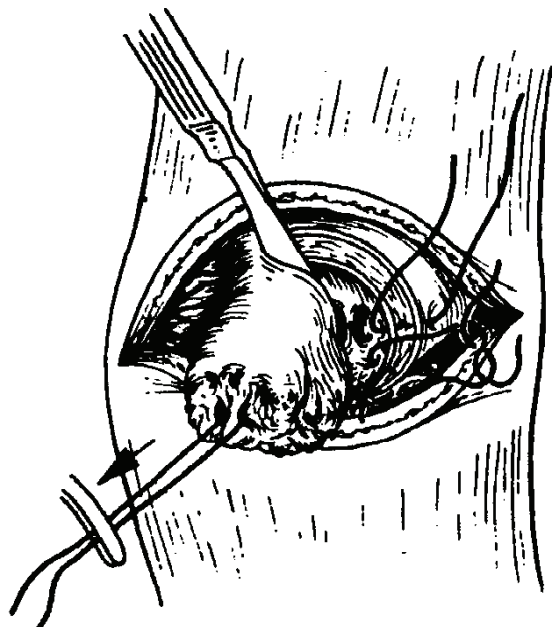
- а) в общем желчном протоке обнаруживается желчная замазка,
- б) речь идет о множественных резидуальных или рецидивных желчных камнях в общем желчном протоке, которые не могут быть надежно удалены в ходе холедохотомии,
- в) при хроническом, рецидивирующем панкреатите, если нет дистальной внутрипанкреатической обструкции протока (что показывает дуктограмма).

Техника проведения трансдуоденальной сфинктеропластики такова. После обширной мобилизации двенадцатиперстной кишки по *Kocher* производится продольная дуоденотомия на нисходящей части кишки. Отыскивается Фатеров сосок. Исходя отсюда, антеролатерально рассекают стенку общего желчного протока и двенадцатиперстной кишки. Если при сфинктеротомии разрез накладывается длиной всего в 5-8 мм, то при пластике сфинктера его длина достигает 20-30 мм. Разрез должен быть таким длинным, чтобы им вскрывалась и самая широкая часть общего желчного протока.

Затем выходят из двенадцатиперстной кишки. Поэтому очень важно, чтобы в завершении был наложен надежный глухой узловатый шов рассасывающимся дексоном, соединяющий рассеченную стенку общего желчного протока и двенадцатиперстной кишки. Если сохранен еще желчный пузырь, то рекомендуется произвести и холецистэктомию, так как из-за отсутствия рефлексов пузырь все равно не будет функционировать.

### Папиллэктомия

Операция показана в случае карциномы Фатерова соска, если по какой-либо причине (например, тяжелое поражение печени) правосторонняя гемипанкреатодуоденэктомия (см. стр. 670) не может быть произведена. При таких показаниях целесообразно оперировать лишь небольшую опухоль, которая не распространяется на соседнюю стенку двенадцатиперстной кишки. В случае более крупной, иноперабельной опухоли Фатерова



**Рис. 5-411.** Папиллэктомия. Циркулярное иссечение Фатерова соска в пределах здоровых тканей и подшивание слизистой общего желчного протока и протока поджелудочной железы к слизистой двенадцатиперстной кишки

Фатеров сосок с помощью нити-держалки или инструмента поднимается и скальпелем начинают его иссекать. После иссечения небольшого участка рассеченный общий желчный проток или стенку Вирсунгиева протока захватывают узловатыми серозными швами-держалками. Таким образом на одной стороне окажется еще не иссеченный сосок, а на противоположной — с помощью держалок поднимается из глубины все операционное поле (рис. 5-411). Попеременно иссекают новые участки и сшивают их. После удаления соска на нитях-держалках остаются только концы двух рассеченных протоков. Вновь вдевая в иглу нити, в каждый шов захватывают слизистую двенадцатиперстной кишки. Таким образом может быть наложен быстро и точно адаптирующий шов. Транспапиллярное дренирование не применяется.

Любую операцию на Фатеровом соске заканчивают закрытием отверстия на двенадцатиперстной кишке.

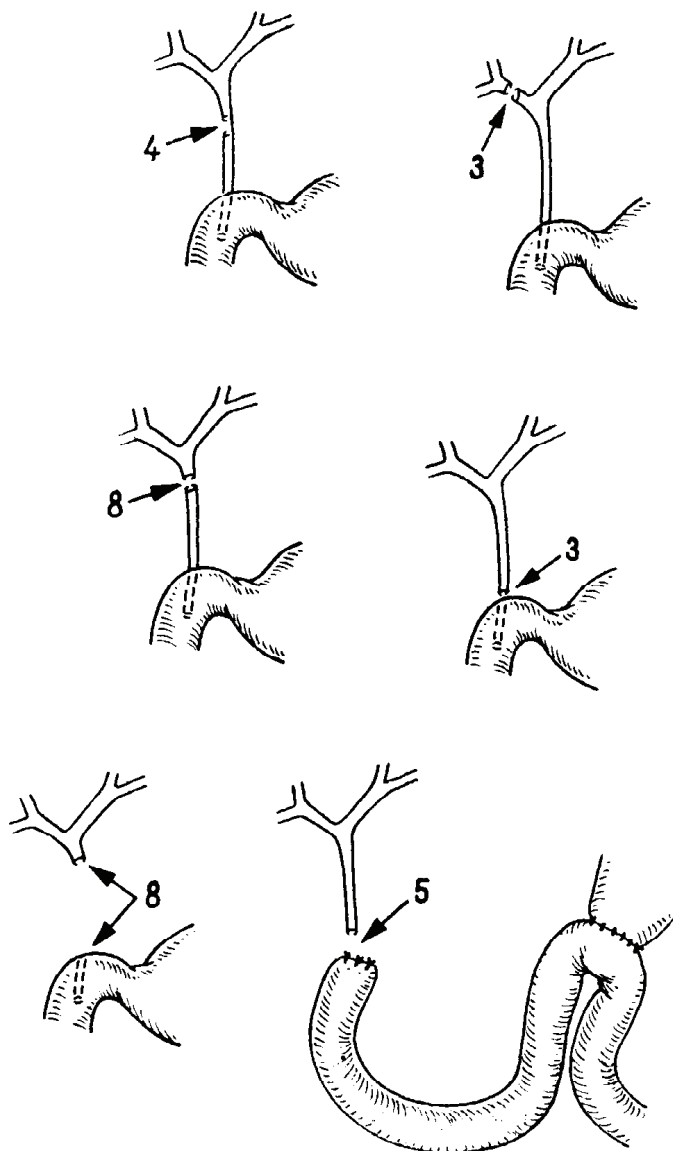
При холедохотомии, как и при дуоденотомии вблизи операционного поля оставляется дренаж, который выводится через особое отверстие на брюшной стенке. Если в ходе операции (папиллэктомия) повреждается двенадцатиперстная кишка, то брюшной дренаж остается вблизи от этого места, его, возможно, даже подключают к постоянному отсасывающему аппарату. Лапаротомическая рана послойно закрывается наглухо.

### Повторные операции по поводу послеоперационного стеноза желчных путей

Рубцовое сужение печеночного и общего желчного протоков в 90% случаев возникает после операций и вследствие операций. Операциями, при которых были повреждены желчные пути, по данным *Rueff* и *Meisner*, исследовавших 48 больных, в 17,2% случаев являлась резекция желудка, в 82,8% — холецистэктомия. Рис. 5-412 и рис. 5-413 показывают типичные места повреждений (31 случай), локализацию и распространенность сужения желчного пути (89 случаев) по данным *Schriefers*.

Рубцовое сужение общего желчного протока может возникнуть в результате повреждения его стенки инструментом или перевязки. Это сужение может быть вызвано и тромбированием небольших артерий, кровоснабжающих стенку протока, вследствие циркулярной мобилизации протока на участке в 2-3 см или грубых манипуляций, что приводит к некрозу стенки общего желчного протока, к рубцеванию и стенозу.

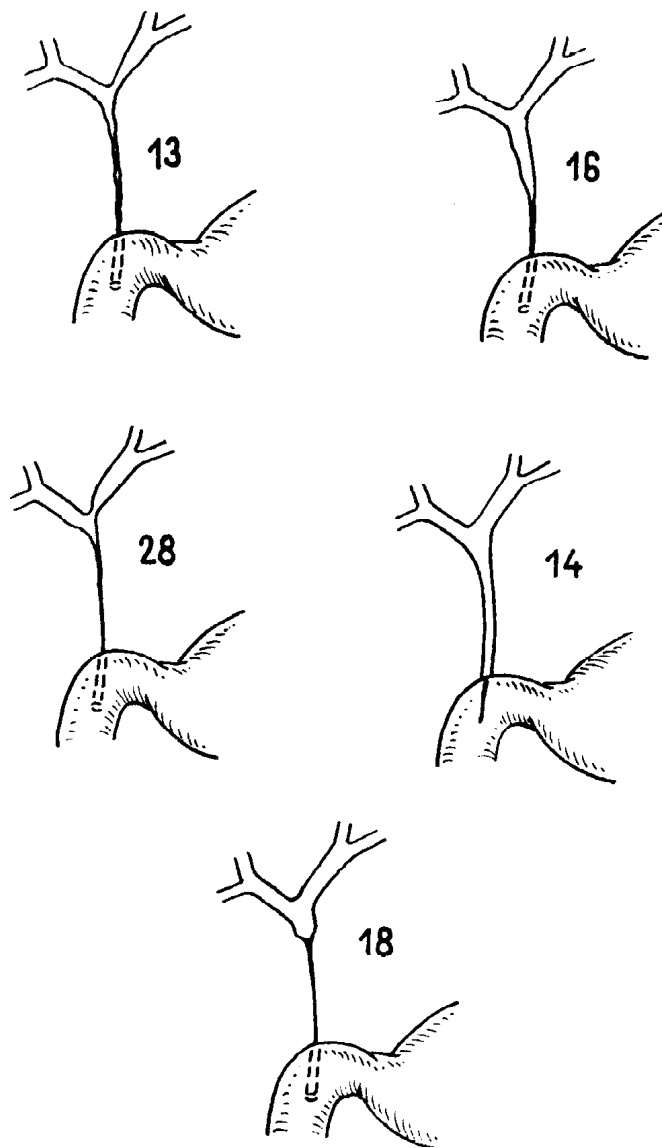




**Рис. 5-412.** Типичные повреждения желчных путей (на основании 31 случая, наблюдавшегося Schriefers). Цифры указывают число соответствующих случаев

В ряде случаев после холецистэктомии на месте перевязки пузырного протока развивается абсцесс или «опухоль» *Schloffer*; сдавливающая общий желчный проток. Иногда воспаление переходит на стенку желчных путей. В других случаях слизистую общего желчного протока повреждают введенные при холедохотомии инструменты, или плохо введенный и слишком долго находящийся там дренаж общего желчного протока, что ведет к возникновению пролежня с изъязвлениями.

Очень редко рубцовый стеноз общего желчного протока наступает без предшествующей операции. Но встречаются и случаи, когда флегмонозный холецистит распространяется на стенку общего желчного протока и вызывает ее воспаление, возникает некроз стенки протока с последующим ее рубцеванием. Воспаление лимфатических узлов вокруг общего желчного протока также может перейти и на сам проток и вызвать его рубцовый стеноз.



**Рис. 5-413.** Типичные сужения желчных путей травматической этиологии (на основании 89 случаев, наблюдавшихся Schriefers). Цифры показывают число соответствующих случаев

Установление диагноза послеоперационного стеноза или тотальной закупорки общего желчного протока при наличии желтухи, рецидивирующего холангита, незаживающего наружного желчного свища обычно не представляет особых трудностей. При сомнениях повышенные показатели щелочной фосфатазы плазмы свидетельствуют о повышении давления желчи в общем желчном протоке.

При желтухе (если уровень билирубина сыворотки выше 2 мг/100 мл) внутривенная холангиография не имеет смысла, так как застойная печень не способна выделить контрастное вещество в желчные пути. Бесполезна внутривенная холангиография и после наложения билиодигестивного анастомоза. В этом случае установить перед операцией анатомические взаимоотношения желчных путей, место и характер закупорки и пр. осуществляется двумя путями. Можно произвести *ретроградную холангиографию* через гибкий дуоденоскоп с волоконной оптикой (см. стр.

581), если Фатеров сосок проходим. Когда же и таким путем не удастся заполнить желчные пути контрастным веществом, то получить информацию о состоянии желчных путей можно только с помощью *чрез-кожной чрезпеченочной холангиографии* (см. стр. 581).

Чрезкожная чрезпеченочная пункция желчных путей кроме диагностических целей может быть использована и в целях лечения. Желчь, опорожняющаяся через полиэтиленовую трубку, которая вначале часто прозрачная, через несколько дней становится желтой, ее количество достигает 400-500 мл в день, напряженность печени быстро снижается, желтуха в течение 8-10 дней совсем исчезает, у больного возвращается аппетит, его общее состояние быстро и существенно улучшается.

При тяжелом стенозе общего желчного протока или его полной закупорке больной до этого уже обычно перенес много операций (иногда 5-6) и страдает от билиарного цирроза, анемичен и у него имеется выраженная гипопроотеинемия, он предрасположен к кровотечениям, у него может быть нарушена функция почек. В таком состоянии проведение многочасовой операции связано с большой непосредственной угрозой жизни, к тому же регенераторная способность тканей плохая, швы анастомоза желчных путей легко прорезаются, возможна несостоятельность швов операционного разреза брюшной стенки и т. п. В подготовке больного к реконструкции желчных путей следует проводить чрезкожную чрезпеченочную декомпрессию желчного пути, снижение желтухи, стимулировать благоприятные изменения всего обмена веществ.

Иногда механический стеноз общего желчного протока сопровождается *билиарным циррозом* с портальной гипертензией и кровотечением из

- а) чрезкожное чрезпеченочное дренирование желчных путей для устранения билиарной гипертензии,
- б) портокавальный анастомоз для устранения портальной гипертензии,
- в) реконструкция желчных путей для восстановления билиодигестивного оттока, и если он надежен, хорошо функционирует, то
- г) удаление чрезпеченочного дренажа желчных путей.

*Реконструкция общего желчного протока* или вообще *восстановление билиодигестивного оттока* является одной из труднейших задач брюшной хирургии. Чем больше было произведено больному (безрезультатных) операций, тем хуже перспективы, так как после каждого вмешательства остается меньше интактной стенки желчного протока, и каждый раз она снова должна вылуциваться из постепенно увеличивающейся рубцовой ткани.

Непосредственная смертность при этой операции составляет примерно 10%. Около 30% больных умирает после последующих повторных операций или от холангита, билиарного цирроза, портальной гипертензии, печеночной комы и т. п. на протяжении последующих 4 лет (*Maingot*).

*Rueff* и *Meisner* (1972) на примере 48 больных отмечали следующее: 6 из них умерли в больнице (12,5%), у 27% были тяжелые послеоперационные осложнения: печеночная недостаточность, стрессовая язва с кровотечением, холангит, непроходимость кишечника и пр. Общая смертность составила 21%. По мнению *Baumann*, сейчас уже недействительно то старое правило, что чем выше приходится накладывать анастомоз, тем выше операционная смертность и тем более снижается доля стабильных послеоперационных результатов.

И все-таки личный опыт автора показывает, что чем больше операций перенес больной (иногда 5-6), тем выше в воротах печени следует препарировать, тем самым, конечно, усложняется вмешательство, больше осложнений, выше смертность и меньше положительных результатов.

Реконструктивная операция на желчных путях должна производиться только очень опытным хирургом при совершенной анестезии (стероидный наркоз) и первоклассной ассистенции, тем более, что задача состоит в том, чтобы исправить ошибку, допущенную другим хирургом.

Наиболее целесообразно широкое вскрытие брюшной полости из правосторонней трансректальной лапаротомии. Каждое кровотечение должно быть тщательно остановлено. Сращения одно за другим осторожно разъединяются.

Как правило, поперечноободочная и двенадцатиперстная кишка сращены с нижней поверхностью печени. Эти сращения следует разъединить таким образом, чтобы не повредить ни печень, ни стенку кишки. Верхнюю часть восходящей кишки и правый печеночный угол толстой кишки лучше всего мобилизовать таким образом, чтобы на боковой стороне толстой кишки расщепить задний листок париетальной брюшины и угол кишки отпрепаровывать тупым путем по направлению к пупку, т. е. вниз и влево. Обычно только после этого создается возможность отделить двенадцатиперстную кишку, приращенную к ложу желчного пузыря, от нижней поверхности печени и продолжить мобилизацию этой кишки по *Kocher*.

После всего этого можно перейти к выделению элементов печеночно-двенадцатиперстной связки, что требует большой терпеливости.

Винслово отверстие у этих больных обычно облитерировано. Его восстанавливают тупым путем пальцем, чтобы можно было захватить образования

ворот печени по *Baron* между указательным и большим пальцами левой руки. Таким путем легко находят сильно пульсирующую печеночную артерию. На одном уровне с ней, справа проходит обычно полностью зарубцевавшийся тяж, соответствующий общему желчному протоку. Его определение затруднено в том случае, когда тяж окружен цепочкой лимфатических узлов величиной с фасолину, среди которых совсем теряется превратившийся в рубцовую ткань общий желчный проток.

Печеночно-двенадцатиперстную связку препарируют острым путем (тонким скальпелем) и тупым путем (маленьким жестким тупфером), это производится всегда по продольной оси, чтобы предотвратить случайную возможность рассечения продольно проходящих в нем образований. Если не удастся с уверенностью установить, какое образование выделяется, то его пунктируют тонкой иглой. Если получают артериальную кровь, то речь идет о печеночной артерии, при получении венозной крови — о воротной вене, а при получении желчи — о желчном протоке. Препарируют по ходу печеночно-двенадцатиперстной связки от верхнего края двенадцатиперстной кишки в сторону печени, пока не обнаружат расширенный желчный проток.

### Реконструкция производится по следующим правилам.

По возможности образуют *билиобилиарный анастомоз*, однако при послеоперационном стенозе желчных путей это удается очень редко.

Если дистальная часть *ductus hepatocholedochus* превратилась в рубцовый тяж, что характерно для большинства случаев, то накладывают *билиодигестивный анастомоз*. Известны два основных варианта этого анастомоза:

- 1) *анастомоз между внепеченочным желчным ходом и кишкой*; примерно в 80% случаев от этого вмешательства получают стабильный положительный результат,
- 2) *анастомоз между внутрпеченочным желчным ходом и кишкой*; только в 20% такая операция даст положительный результат.

Именно поэтому следует всеми силами стремиться к тому, чтобы отток желчи был и только если это ни при каких условиях невозможно, тогда прибегнуть к какому-либо из внутрпеченочных анастомозов.

### Билиобилиарный анастомоз

Эта операция производится в исключительно редких и счастливых случаях, когда общий желчный проток лишь на коротком отрезке рубцово изменен и стенозирован. Если общий желчный проток сужен

циркулярно в виде кольца, то это сужение разъединяется в продольном направлении и сшивается поперечно тонкими узловатыми дексоновыми швами (рис. 5-414).

Когда стенозирован отрезок длиной приблизительно в 1 см, что опять-таки бывает крайне редко, и если стенка желчного протока выше и ниже полностью интактна и рубцово не изменена, то лучше всего рубцовую стенозированную часть циркулярно и аккуратно удалить до здоровой части. После мобилизации двенадцатиперстной кишки по *Kocher* можно сопоставить проксимальную и дистальную части культи общего желчного протока друг с другом безо всякого натяжения. Реконструкция протока производится тонкими узловатыми П-образными вворачивающимися швами, шьют дексоном или мерсиленом (4/0).

При применении обоих названных способов рекомендуется дренировать общий желчный проток Т-образной трубкой, которая выводится из протока не по линии анастомоза, а над или под ней. Естественно, что и брюшную полость вблизи от анастомоза нужно дренировать, дренаж на несколько дней может быть подключен к отсосу.

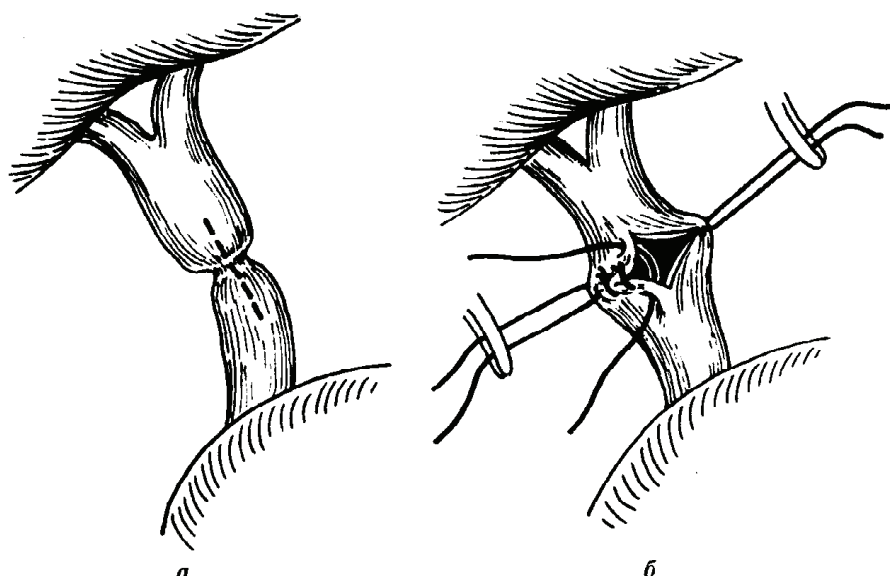
Еще раз следует подчеркнуть, что предпосылки для создания реконструктивного билиобилиарного анастомоза имеются очень редко. Это бывает при стенозе, который распространяется на очень короткий отрезок, когда в остальной стенка общего желчного протока интактна и легко мобилизуется без нарушения ее кровоснабжения. Циркулярный билиобилиарный анастомоз чрезвычайно подвержен сужению, которое наступает часто и тогда, когда операция проводилась в идеальных условиях и дренаж был оставлен в желчном протоке на многие месяцы. По этой причине некоторые авторы совершенно отказываются от такой операции и вместо нее при стенозе общего желчного протока заведомо стремятся к наложению билиодигестивного анастомоза.

Отдельные хирурги придерживаются того мнения, что если во время первой операции на желчных путях случайно был пересечен общий желчный проток, то не следует стремиться к его реконструкции путем сшивания «конец в конец», а следует сразу же накладывать билиодигестивный анастомоз.

Эта точка зрения неправильна, так как

- а) с одной стороны, билиобилиарный анастомоз в известном проценте случаев дает положительный результат, и нет никакого сомнения в том, что восстановление первоначальных анатомических соотношений является наиболее физиологичным;
- б) с другой стороны, если через несколько месяцев или один-два года происходит сужение билиобилиарного анастомоза, то за это время отрезок общего желчного протока, распо-





**Рис. 5-414.** БИЛИОБИЛИАРНЫЙ анастомоз.  
а) Кольцевидный стеноз рассекается в продольном направлении и зашивается в поперечном направлении

женный проксимальнее анастомоза, находясь под постоянным повышенным давлением желчи, значительно расширяется, его стенка становится толще, поэтому наложить билиодигестивный анастомоз становится легче.

## Билиодигестивные анастомозы

### Внепеченочные анастомозы

Наложение любого внепеченочного билиодигестивного анастомоза является пластической операцией, которую должны выполнять по всем правилам пластической хирургии. Ход такой операции в основном таков:

- а) нужно хорошо обнажить сохранившийся желчный путь и сформировать пластическим путем как можно более широкое отверстие;
- б) анастомоз следует накладывать, по возможности прибегая к двухрядному шву, наружный шов накладывают льняными, шелковыми нитками или синтетической нитью (мерсиленом), а внутренний тонким дексоном или мерсиленом (4/0);
- в) применяют только узловатые швы. Стежки наружного шва завязываются и на задней стенке снаружи. Внутренними швами должны точно адаптироваться друг к другу слизистая желчного хода и кишки, чтобы первичный шов анастомоза был водонепроницаем, так как чем лучше это удастся, тем лучше и быстрее будет выздоровление и меньше сморщивание;
- г) некоторые хирурги, например, *Kueff* и *Meisner* (1972), а также автор этих строк, рекомендуют применение толстой трубки для эндюломинального подпорного шинирования через анастомоз, трубка оставляется на месте

на 3-6 месяцев; другие хирурги (например, *Baumann*, 1969) при хорошо адаптирующем шве считают это излишним;

- д) протез из синтетической трубки, от применения которого ожидали, что он будет служить каркасом для спонтанной регенерации желчного пути, не оправдал возлагавшихся на него надежд. В «соревновании» между регенерацией эндотелия и образованием новой соединительной ткани всегда побеждает мезенхима, так что в конце концов возникает рубец, и способный к функционированию желчный ход не образуется (*Schriefers*).

**Гепатико<sup>1</sup> (коммуно)-еюностомия.** После широкого выделения подпеченочной области отпрепаровывают образования печечно-двенадцатиперстной связки. Рубцове измененный желчный проток прослеживают в сторону печени до того уровня, где его просвет значительно расширяется, а стенка становится свободной от рубцовых тканей. Здесь его рассекают в поперечном направлении (сзади проходит воротная вена!). Проксимальную культю изолируют от окружающих тканей на протяжении не более 0,5 см, чтобы не нарушить ее кровоснабжения, однако так, чтобы можно было наложить анастомоз.

Дигестивным партнером анастомоза служит петля тощей кишки, подтянутая позади поперечноободочной кишки кверху (Y-образный анастомоз по *Roux*). В основном анастомоз образуют так, как это описано на стр. 616. Однако в случае реконструктивной операции печеночный проток обычно уже очень короток. В таком случае наложение анастомоза можно облегчить следующим образом.

Y-образно по *Roux* изолированную и подтянутую позади поперечноободочной кишки петлю тощей

<sup>1</sup> Общепринятые обозначения: *hepato* — для печени, *hepatico* — для желчных путей.

кишки помещают под печень так, чтобы ее закрытый конец был обращен влево. Примерно в 20 см книзу от конца петли кишки, на противоположном брыжейке краю ее, накладывают маленькое отверстие и проводят через него изогнутый инструмент в просвет кишки, кверху, по направлению к закрытому концу. Примерно на 15 см выше этого отверстия накладывают новое отверстие в стенке кишки и через него выводят кончик инструмента.

После этого в печеночный проток до его бифуркации вводят катетер *Nelaton* №20-22 (если можно, то и 24) Ch. Если общий печеночный проток короткий, всего лишь несколько миллиметров, то вместо катетера *Nelaton* применяют простую резиновую трубку с наружным диаметром 6-7, возможно, 8 мм. Ее конец разрезается прямыми ножницами на протяжении 1-2 см на две половины. Дренажная трубка заводится в желчный проток так, чтобы ее разветвление проходило в оба собственно печеночных протока. Дренажная трубка фиксируется дексоновыми швами непосредственно у ее выхода из печеночного протока, той же ниткой прошивают и край печеночного протока. Завязывая нитки, желчный путь фиксируют к дренажной трубке (рис. 5-415). Дистальный шва, на том участке дренажной трубки, который будет находиться в просвете кишки, ножницами накладывают два-три боковых отверстия.

Нижний конец дренажной трубки проводят наружу через просвет кишки и нижнее отверстие, наложенное на кишечную стенку (рис. 5-416). При потягивании дренажной трубки вниз будет оттягиваться книзу и сшитый с ней печеночный проток, пока его край не достигнет верхнего отверстия на тощей кишке. Теперь кругом дренажной трубки циркулярным дексоновым узловатым швом и, если можно, еще одним рядом серозных швов образуют анастомоз (рис. 5-417). Дренаж помещается в канал по *Marwedel* или *Witzel* и выводится через отдельное отверстие в брюшной стенке.

В целях разгрузки шва анастомоза петля тощей кишки по обеим сторонам анастомоза несколькими швами фиксируется к нижней поверхности печени.

**Гепатико-(проприо)-еюностомия.** При повторных вмешательствах нередко общий печеночный проток по всей своей длине рубцово изменен и сужен, тогда как стенка обоих собственно печеночных протоков интактна, просвет их достаточно широк. В этом случае может быть предпринято следующее.

После широкого обнажения и препаровки образований печеночно-двенадцатиперстной связки рубцово измененный и облитерированный общий печеночный проток захватывается инструментом и энергично оттягивается вниз, благодаря чему становятся видными ворота печени. От стенки обоих собственно печеночных протоков, и особенно от их задних по-

верхностей, маленьким плотно свернутым шариком, зажатым в инструмент, отпрепаровывают от ветви воротной вены и печеночной артерии. Вместе с сосудами стремятся отодвинуть со стенок обоих собственно печеночных протоков печеночную ткань.

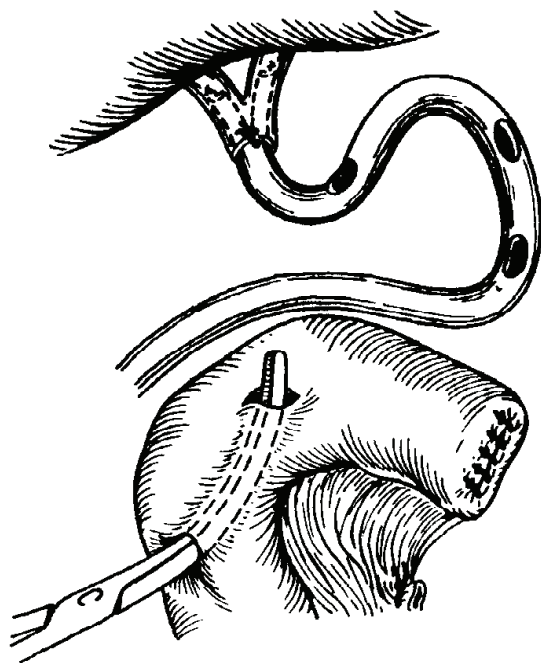


Рис. 5-415. Гепатико-(коммуно)-еюностомия, I. Y-образную петлю кишки по Roux помещают под печень; бифуркационную дренажную трубку закрепляют швами в печеночном протоке

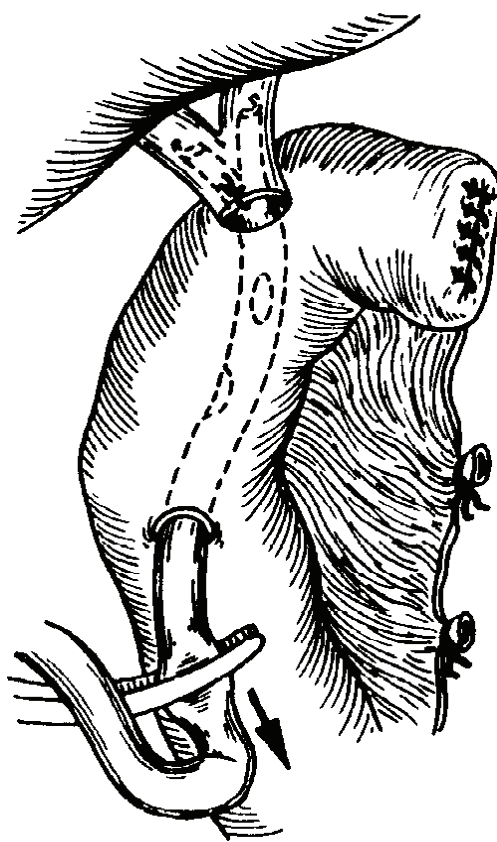


Рис. 5-416. Гепатико-(коммуно)-еюностомия, II. Подшитая к печеночному протоку дренажная трубка проводится через петлю кишки, с ее помощью желчный проток сближается с кишкой

При тщательной препаровке можно отчетливо увидеть, где оба собственно печеночных протока не соприкасаются непосредственно ни с каким сосудом, а покрыты только печеночной тканью. Тонким острым электроножом (иглой или нож кой) при небольшой силе тока можно осторожно снять окружающую протоки печеночную ткань без повреждения желчных путей или крупных сосудов. Если же четко не видно, где собственно печеночные протоки проходят в паренхиме печени, то на передней стенке, в месте их слияния накладывают маленькое отверстие, через которое заводят катетер *Nelaton* сначала в один, а затем в другой проток (рис. 5-418). Прощупывая катетер снаружи, определяют ход протока. Не следует вводить вместо катетера *Nelaton* в проток металлический зонд, так как при одновременном применении электроножа переходящие на зонд электрические искры могут вызвать ожоги стенки желчного хода.

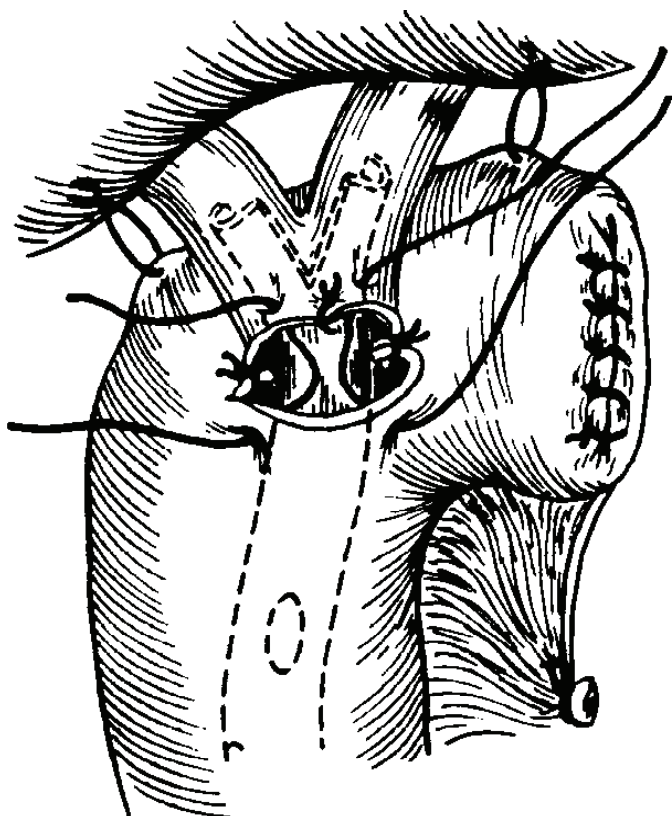


Рис. 5-417. Гепатико-(коммуно-)еюностомия, III. Наложение анастомоза между печеночным протоком и петлей тощей кишки над дренажной трубкой

При энергичном потягивании за рубцово измененный общий печеночный проток при одновременной препаровке тупым путем, а также осторожном коагулировании соседних тканей печени удастся освободить над бифуркацией части обоих собственно печеночных протоков длиной примерно в 1 см. Если во время препаровки возникает кровотечение, то его останавливают тупфером, смоченным в горячем солевом растворе, держа его 6-8 минут, после чего про-

должают препаровку.

На обоих собственно печеночных протоках отмечают место рассечения и над ним накладывают на стенку каждого из них по держалке, чтобы после пересечения они не ускользали вглубь. Обращенные друг к другу края обоих собственно печеночных протоков сшивают вместе тонкими узловатыми дексонowymi швами.

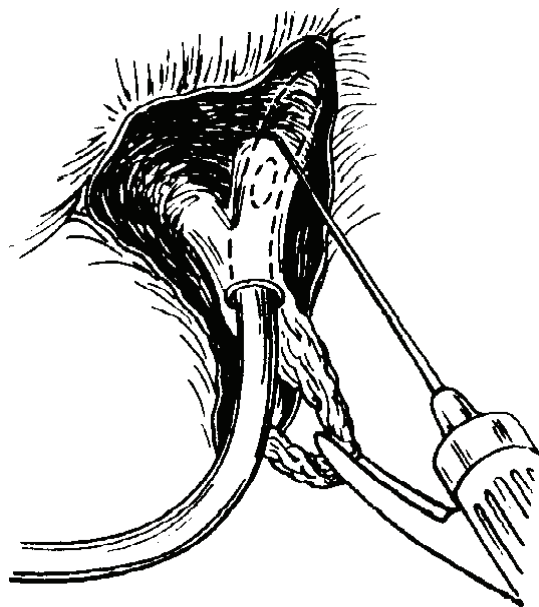


Рис. 5-418. Гепатико-(проприо-)еюностомия, I. Ткань печени вокруг собственно печеночного протока отпрепаровывается электроножом

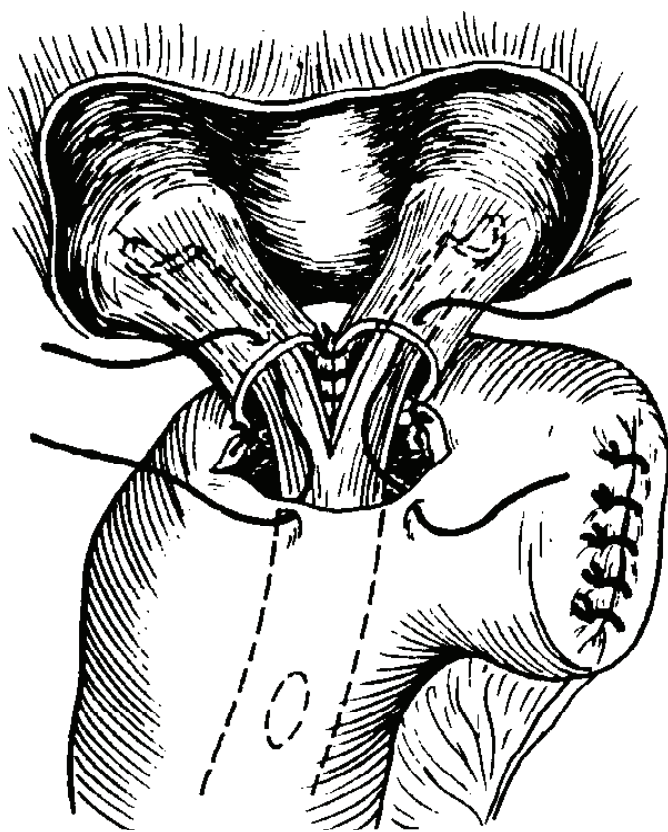
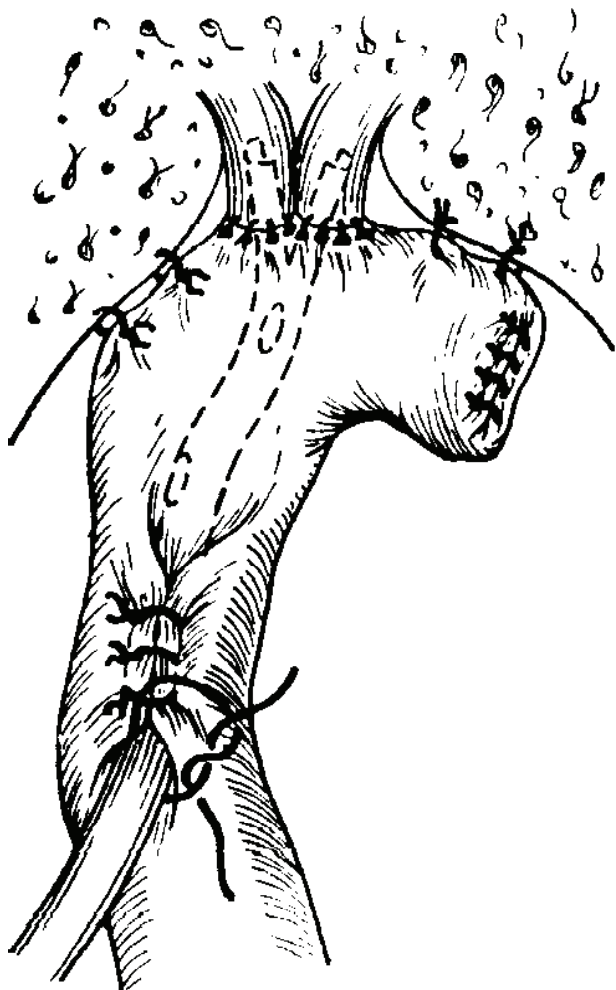


Рис. 5-419. Гепатико-(проприо-)еюностомия, II. Над Y-образной резиновой трубкой накладывается анастомоз между «общим» желчным протоком и изолированной петлей кишки





**Рис. 5-420.** Гепатико-(проприо-)еюностомия, III. Окончательное размещение: внутренний дренаж помещается в канал по Marwedel, петля кишки «подвешивается» к печени

Между образованным таким образом «общим» желчным протоком и Y-образной петлей тощей кишки по Roux, высоко подтянутой позади поперечноободочной кишки, над Y-образной резиновой трубкой, как было описано в предыдущем разделе, узловатым одно- или двухрядным швом накладывают анастомоз (рис. 5-419). Нижний конец Y-образной резиновой трубки помещают в канал, образованный по Marwedel или Witzel (рис. 5-420), и выводят через отдельное отверстие на брюшной стенке наружу. Иногда интактные части собственно печеночных протоков отстоят одна от другой настолько далеко, что наложить анастомоз с кишкой можно только после соединения двух отдельных отверстий.

В других случаях проблему представляет как раз обратное: перегородка между сливающимися протоками препятствует наложению широкого билиодигестивного анастомоза. По Baumann, при необходимости можно удалить не только главную перегородку, но и перегородки между главными ветвями сегментов. Возникающий в результате этого дефект стенки желчного протока зашивается

несколькими очень тонкими дексоновыми швами.

После наложения анастомоза кишечная петля для разгрузки шва подвешивается к печени.

**Гепатикодуоденостомия по Oetze.** Пластическую гепатикодуоденостомию разработал в 1930 году Oetze для случаев, когда весь желчный проток патологически изменен вплоть до ворот печени, где тоже имеются плотные рубцы. Это состояние развивается, как правило, после повторных операций.

Сначала отделяют от нижней поверхности печени подшиту туда при наложенном ранее анастомозе петлю тощей или двенадцатиперстной кишки. В плотной рубцовой ткани у ворот печени находят отверстие, через которое еще может пройти пуговчатый зонд и которое ведет к сильно расширенным желчным путям, расположенным глубоко в печени.

После этого подготавливают двенадцатиперстную кишку. На выпуклой части ее соответственно двум сторонам намеченного равностороннего треугольника разрезаются все слои кишки. Основание этого треугольника должно быть около 2 см, его стороны — около 2,5 см, а вершина должна быть обращена в сторону печени.

После тщательного гемостаза по краям разреза 2-3 узловатыми серозными швами сужают большое отверстие, образованное на двенадцатиперстной кишке. Затем двенадцатиперстную кишку прикрепляют несколькими матрацными узловатыми швами позади отверстия желчных путей к рубцовым тканям нижней поверхности печени.

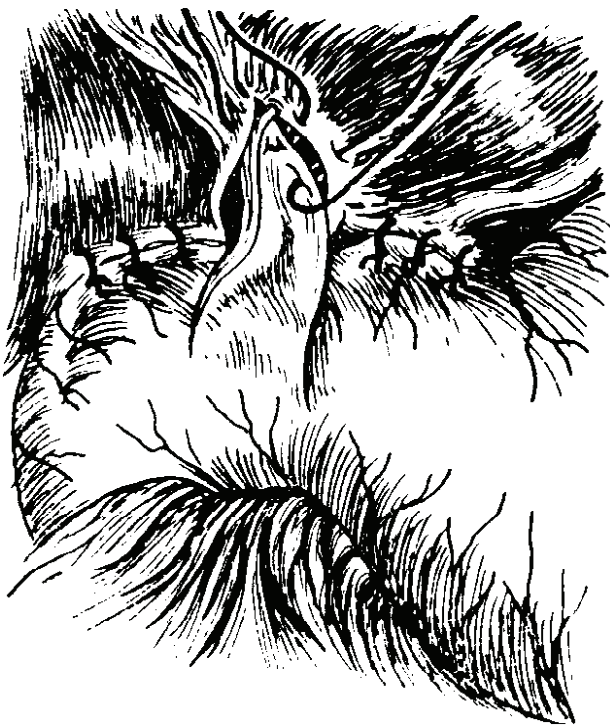Теперь производят формирование широкого отверстия желчного пути. Через узкое отверстие пуговчатым зондом или диссектором ощупывают, куда ведет внутри печени желчный ход и в каком направлении он прилежит ближе всего к нижней поверхности печени. Это место можно обычно определить вентральнее и несколько вправо от отверстия. Скальпель с небольшим узким лезвием заводят через узкое отверстие в лежащий позади него широкий желчный проток так, чтобы спинка скальпеля была обращена кзади, а режущая часть кпереди и несколько вправо. Скальпелем разрезают изнутри кнаружи и широко раскрывают желчный ход через печень и рубцовую ткань (рис. 5-421). Переднюю часть отверстия отграничивает рассеченная ткань печени.

Через верхушку треугольника, образованного на стенке двенадцатиперстной кишки, проводят дексоновую нитку, и оба ее конца вдевают в иглы. Сначала проводят одну, а затем и другую иглу через образованное широкое отверстие во внутрипеченочный желчный ход, затем изнутри кнаружи их выкалывают через нижнюю поверхность печени, вентральнее от отверстия желчного хода.



**Рис. 5-421.** Гепатикодуоденостомия по Oetze, I. В воротах печени скальпелем, продвигаясь изнутри кнаружи, широко вскрывают желчные пути, двенадцатиперстная кишка подшивается к печени

Оба конца нитки должны выйти наружу на нижней поверхности печени на расстоянии около 1 см друг от друга (рис. 5-422). Оба конца нитки туго завязывают друг с другом, в результате чего слизистая треугольника, сформированного из двенадцатиперстной кишки, тесно прилегает к ране печени.



**Рис. 5-422.** Гепатикодуоденостомия по Oetze, II. Лоскут из двенадцатиперстной кишки пришивается узловатыми матрацными швами к краям раны печени

Целью при наложении этих швов является то, чтобы глубоко лежащая в желчном ходе слизистая срослась со слизистой треугольника двенадцатиперстной кишки, препятствуя тем самым сужению созданного широкого отверстия. Обе стороны треугольника еще несколькими швами пришивают к краю отверстия, после чего и спереди подвешивают двенадцатиперстную кишку к нижней поверхности печени.

Oetze при операциях внутреннего дренирования не применял, но несмотря на это, часто получал, как и другие хирурги, положительный окончательный результат. Однако иногда стеноз возобновляется и после этой операции. Для таких случаев Oetze предложил свое «непрерывное зондирование». С самого начала анастомоз накладывают поверх длинной резиновой трубки, нижний конец которой через двенадцатиперстную кишку, а верхний конец через купол печени выводят наружу. Таким образом создается возможность когда угодно менять резиновую трубку на такую же или более толстую, если нужно, то и расширить анастомоз.

Недостатком способа является то обстоятельство, что при прокалывании печени в ходе операции и впоследствии при смене резиновой дренажной трубки может возникнуть тяжелое кровотечение из печени.

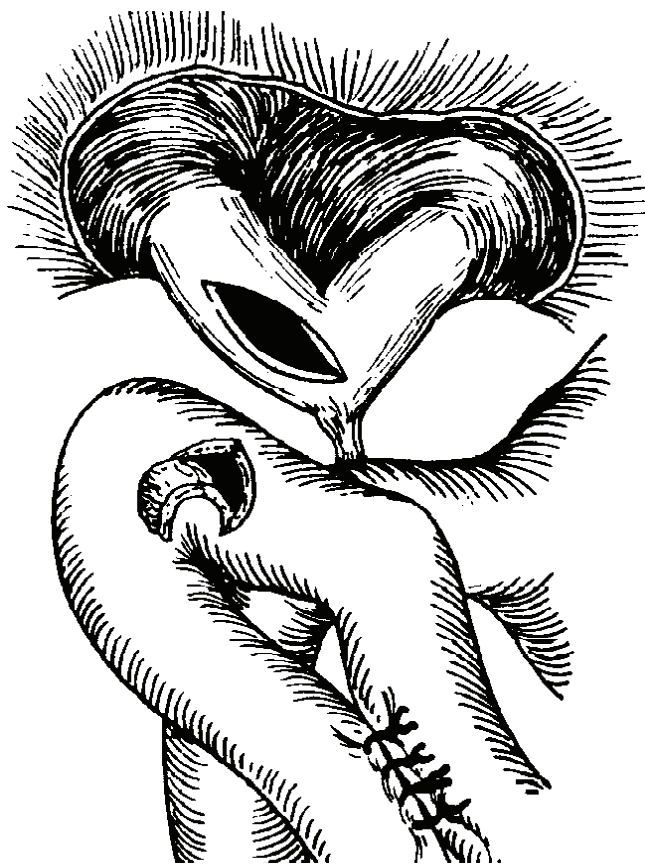
**Адаптирующая треугольная пластика по Cutgemann.** Это вмешательство, которое описали в 1961 году Cutgemann и сотр., представляет собой модификацию операции Oetze.

После широкого обнажения и разъединения сращений тщательно препарируют до ворот печени. Пункцией в воротах печени находят желчный проток и при помощи холангиографии ориентируются относительно анатомических отношений во внутривенечных желчных ходах.

Из желчных ходов удаляются все возможные препятствия (камни, песок, оставленный после предыдущей операции дренаж). Центральная культя желчного хода тупо, без пересечения ткани печени выделяется из окружения, при необходимости рассекается перегородка между двумя основными ветвями, чтобы тем самым расширить отверстие желчного хода.

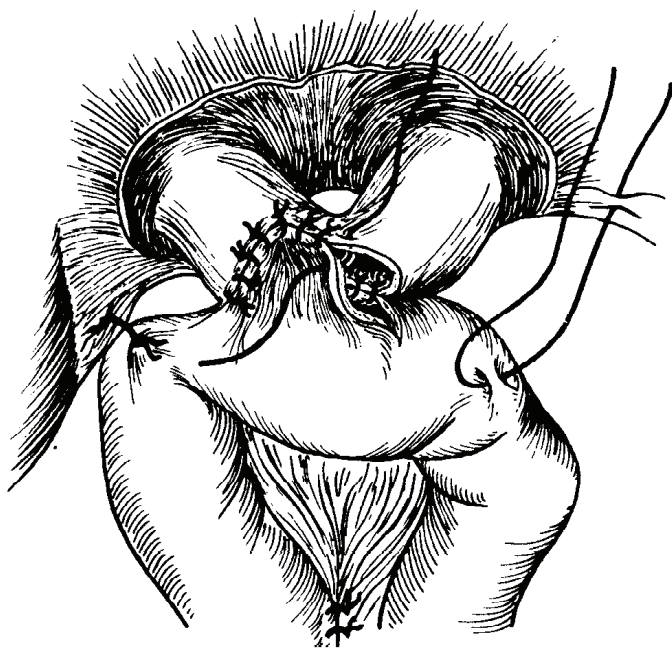
Отверстие можно расширить еще больше, продолжив разрез на правый собственно печеночный проток (рис. 5-423).

Для образования анастомоза используют петлю не двенадцатиперстной, а тощей кишки, между стволами которой накладывают межкишечный анастомоз по Braun. На выпуклости кишечной петли V-образным разрезом образуют равносторонний треугольник со сторонами длиной более 2 см. Отверстие в кишке не должно быть сужено швом. Часто наложенными тонкими дексоновыми швами края треугольника точно адаптируют к отверстию в желчном ходе, чтобы слизистая тесно прилегала к слизистой (т.н. бимукозный шов).



**Рис. 5-423.** Адаптирующая пластика треугольником по Cutgemann, I. На петле тощей кишки образуют треугольный лоскут и накладывают анастомоз по Вагн, отверстие на желчных путях должно быть как можно большим

Для разгрузки анастомоза тощую кишку несколькими серо-мускулярными швами подшивают к нижней поверхности печени (рис. 5-424). Внутренний дренаж, по мнению Cutgemann, не нужен, тогда как брюшная полость обязательно дренируется.



**Рис. 5-424.** Адаптирующая пластика треугольником по Cutgemann, II. Окончательное положение, петля кишки подшивается к печени

**Гепатохолангиоеюностомия по Heberer.** Это вмешательство, предложенное в 1962 году Heberer и Peiper, по сути, тоже является модификацией операции Oetze. При этом вмешательстве умышленно не накладывается шов слизистой, что является большим преимуществом, так как подобный шов в глубине ворот печени, при наличии рубцовой ткани накладывать очень трудно. Ход операции таков.

После широкого обнажения следует разъединение сращений. Если прежде уже была произведена на желчных путях реконструктивная операция, то необходимо вначале отделить пришитую к воротам печени двенадцатиперстную или тощую кишку.

Разыскивают карман желчных путей в воротах печени, если нужно, идентифицируют его при помощи пункции, а затем осторожно и постепенно, но достаточно широко отделяют его от окружающей рубцовой ткани, следя за тем, чтобы не была повреждена проходящая позади него главная правая ветвь собственно печеночной артерии. Тонким электроножом можно хорошо выделить желчный проток из ворот печени.

Если имеется общий печеночный проток, то его расщепляют вправо и влево наподобие «рыбьей пасти» (рис. 5-425), и полученные таким образом два небольших лоскута, вентрально и дорзально выворачивая их, несколькими швами фиксируют к Глиссоновой капсуле. Если место облитерации находится еще выше, то в воротах печени отпрепаровывают оба собственно печеночных протока и надсекают их по обеим сторонам (рис. 5-426). Образующиеся таким путем створки лоскутов желчных путей разворачивают наружу и пришивают к Глиссоновой капсуле.

Тощую кишку рассекают, отступя примерно на 30 см от двенадцатиперстно-тощекишечного изгиба, и нижнюю культю подводят к нижней поверхности печени позади поперечноободочной кишки. Открытый конец кишки пришивают узловатыми швами вокруг широко открытого конца желчного протока к нижней поверхности печени, к утолщенной Глиссоновой капсуле (рис. 5-427). Согласно Heberer, внутренний дренаж не нужен, но если все же его применяют, то в форме Y-образной трубки, оба коротких ствола которой вводятся в оба собственно печеночных протока и оставляются там на несколько недель. Внутри-брюшной дренаж извлекают через 7-10 дней.

**Операция Maingot с тощекишечным лоскутом слизистой.** Метод, описанный Maingot в 1963 году, имеет в своей основе очень остроумное соображение. В воротах печени открывается очень широкий проход к внутripеченочным желчным ходам. Выстилающая слизистая при этом не щадится, и если нужно, то ее также удаляют. Под печень подтягивают Y-образную петлю по Roux, на верхушке которой иссекают круглый серомускулярный диск диаметром около 2 см, слизистая не затрагивается (рис. 5-428, а, б).



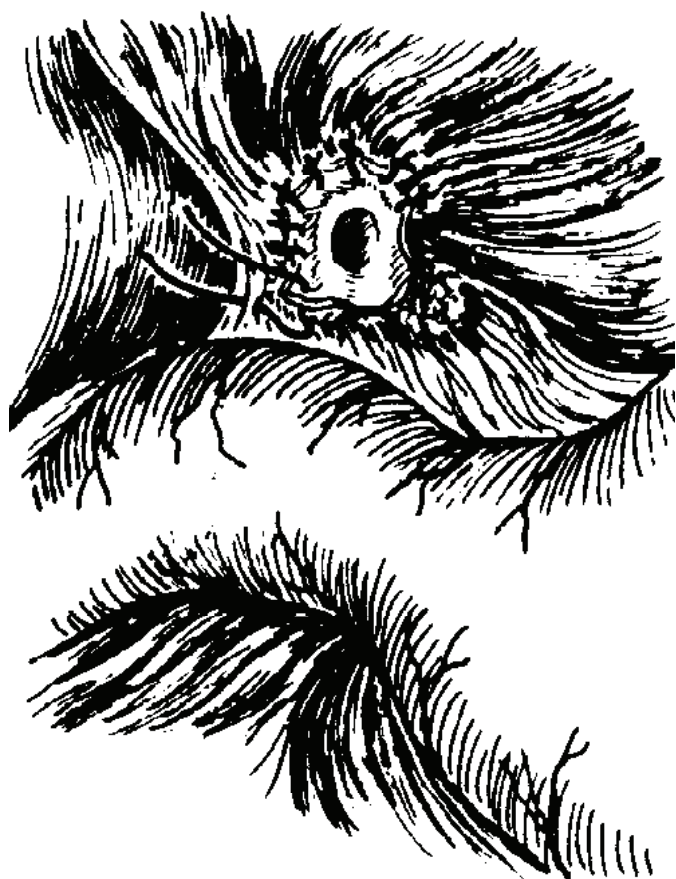


Рис. 5-425. Гепатохолангиоеюностомия по Heberer, 1. Общий печеночный проток расщепляется в воротах печени в виде рыбьей пасти

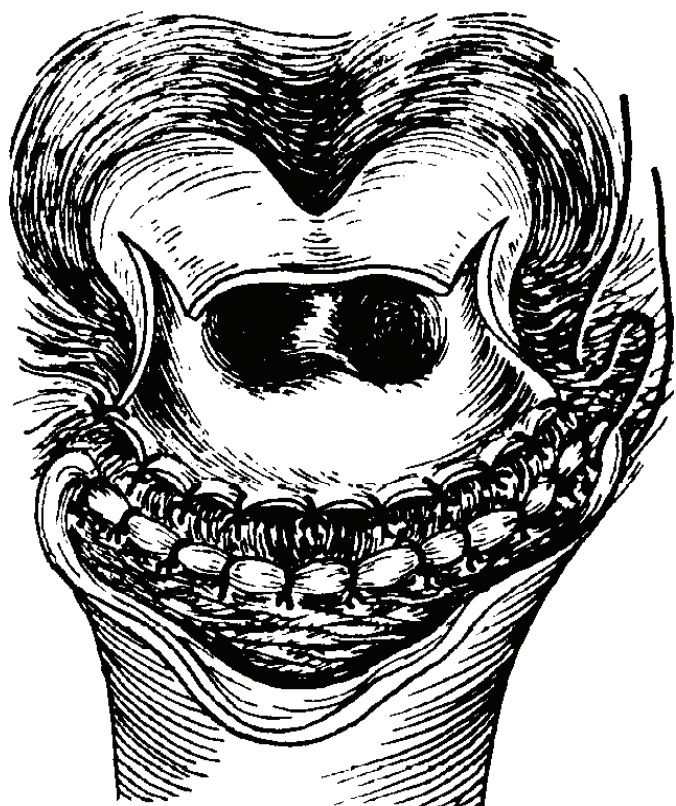


Рис. 5-426. Гепатохолангиоеюностомия по Heberer, II. При более центральной закупорке оба собственно печеночных протока расщепляются и пришиваются к Глиссоновой капсуле

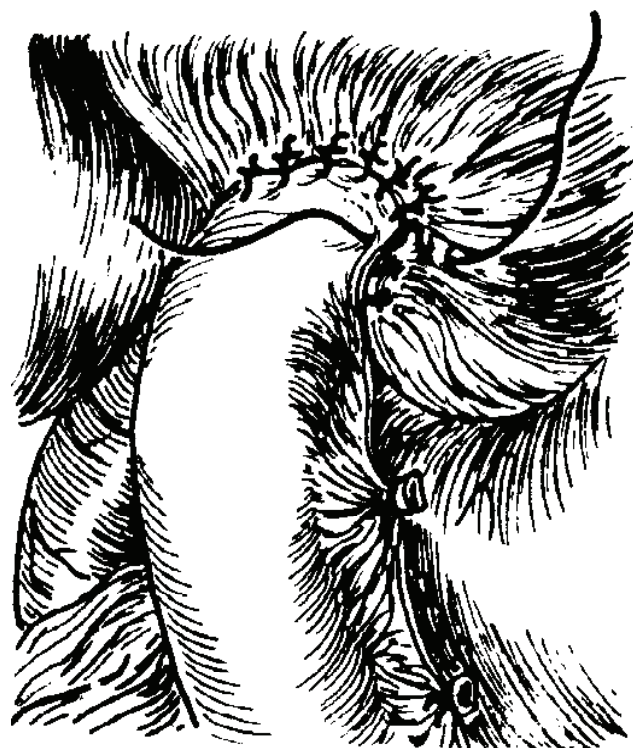

Рис. 5-427. Гепатохолангиоеюностомия по Heberer, III. Окончательное положение

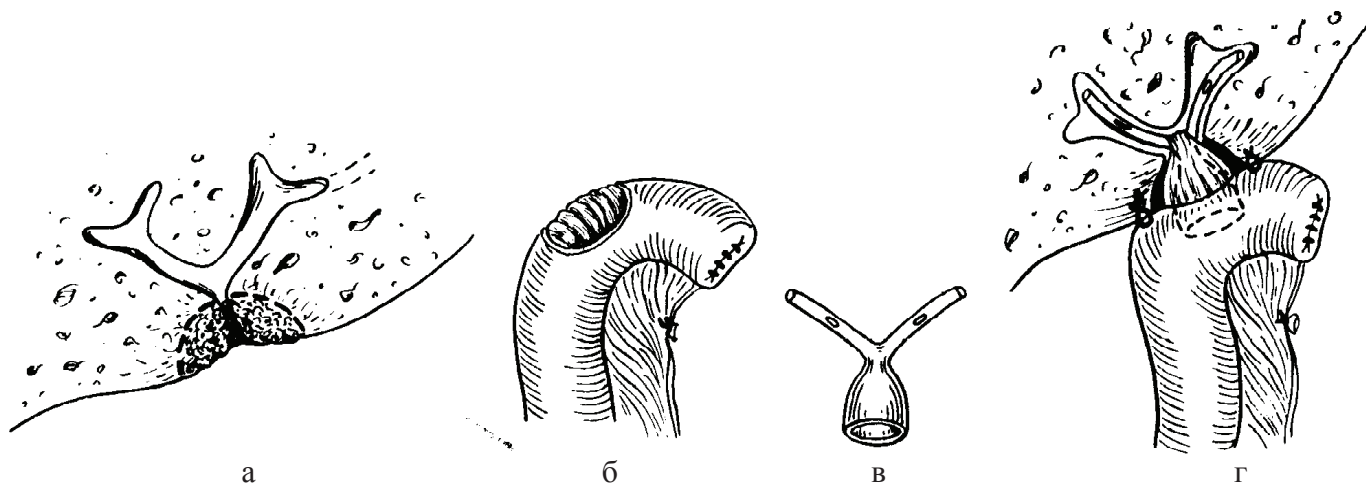
Изготавливается резиновый протез весьма своеобразной формы, напоминающий колокол, от верхнего конца которого ответвляются две тонких трубочки направо и налево (рис. 5-428, в). Этот протез вводится в кишечную петлю, две тонких трубочки проводятся по оголенной слизистой и вводятся в оба собственно печеночных протока (рис. 5-428, г).

В таком положении несколькими швами протез фиксируется и придавливает наружную поверхность слизистой тощей кишки к стенке углубления, сделанного в воротах печени. Хорошо кровоснабжающаяся не чужеродная слизистая кишки прирастает к печени и служит новой выстилкой желчного хода. Резиновый «колокол» спустя некоторое время сам выпадает и удаляется из организма естественным путем, вместе с калом.

Вместо короткого «колокола» по *Maingot* можно применить и длинную резиновую трубку. Придав ее верхнему концу соответствующую форму, эту трубку вводят в внутрипеченочные желчные пути. Затем трубка проводится по кишке (в канале по *Marwedet*) и по брюшной стенке фиксируется. Через несколько месяцев, в желаемый срок ее удаляют.

### Внутрипеченочные анастомозы

**Частичная резекция печени с внутрипеченочной холангиоеюностомией по Longmire.** Суть операции, предложенной *Longmire* в 1948 году, состоит в том, что около половины левой доли пече-



**Рис. 5-428.** Серомускулярный дискообразный лоскут из петли тощей кишки — операция по Maingot. а) Иссекая рубец в воротах печени, попадают во внутривороточные желчные пути; б) из петли тощей кишки иссекается серомускулярный диск; в) резиновая опора; г) окончательное размещение

ни, примерно весь латерокаудальный сегмент резецируется, и между появляющимися в области разреза большим желчным протоком и петлей тонкой кишки накладывается анастомоз.

Операция только тогда может привести к успеху, когда собственно печеночные протоки правой и левой половины печени в воротах печени соединяются друг с другом. К периферии от этого места нет никаких внутривороточных сообщений между желчными путями обеих половин печени. Следовательно, если рубцовый (или опухолевый) процесс распространяется на область бифуркации желчных путей, становится необходимым модифицировать операцию по Longmire так, чтобы после частичной резекции обеих половин печени образовать две внутривороточных холангиоанастомозы, правую и левую. Наличие или отсутствие сообщения между собственно печеночными протоками устанавливают путем проведения во время операции чрезпеченочной холангиографии.

Операцию начинают с мобилизации левой доли печени. Рассекают круглую, серповидную и левую венечную связки печени. На печени маркируют линию разреза, исходя из круглой ее связки влево до верхушки левой доли печени. Примерно на 1 см правее этой линии толстой кетгутовой ниткой на глубине 2 см в паренхиме по верхней и нижней поверхности печени накладывают заходящие друг за друга узловатые швы. В верхний ряд швов захватывают и серповидную связку печени, положенную на левую долю печени. Швы не должны проникать слишком глубоко, так как иначе они могут закрыть крупные желчные протоки, проходящие в центральной части доли.

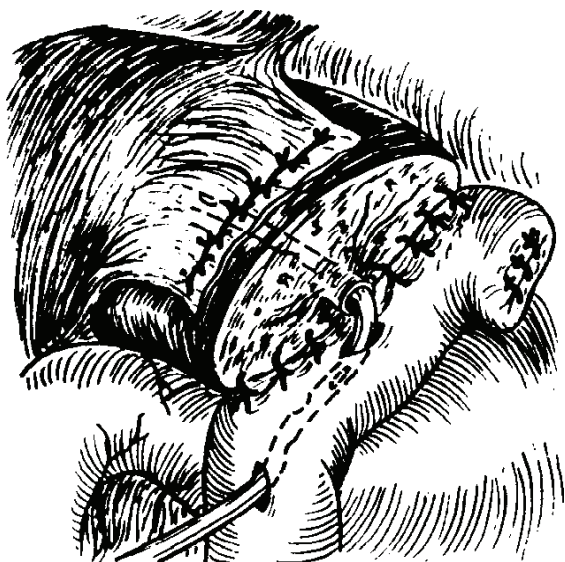
После этого острым скальпелем резецируют латерокаудальный сегмент. Примерно в середине плоскости разреза находят пересеченный большой желчный ход и вводят в него по возможности толстый катетер Nelaton на глубину 6-8 см, чтобы при обкалывании сосудов не было случайного прошивания желчного хода. Тонким электроножом удаляется ткань печени

вокруг желчного хода. При этом следует обращать внимание на то, чтобы не прожечь стенку желчного протока и наряду с этим получить часть протока длиной в 0,5-1 см, выступающую из ткани печени и пригодную для образования анастомоза. Затем наиболее крупные кровоточащие сосуды прошивают со стороны поверхности разреза, ввязывая при необходимости в узлы спонгостан.

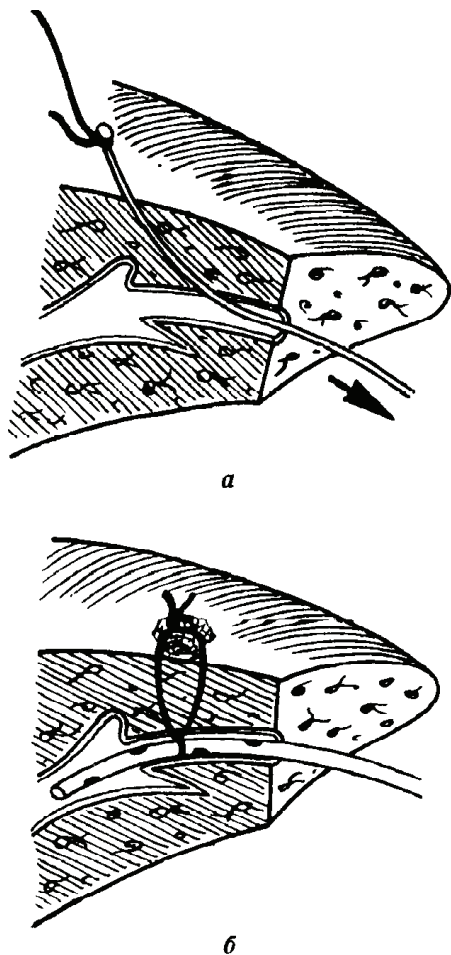
Тем временем для образования анастомоза подготавливается тощая кишка. Можно применять как двойную петлю кишки, так и простую Y-образную петлю по Roux. Подтянутая кверху перед поперечноободочной кишкой тощая кишка прикрепляется узловатыми швами вблизи от ее брыжеечного края к нижнему краю раневой поверхности печени. В стенке тощей кишки, на участке, соответствующем внутривороточному желчному ходу, накладывают маленькое отверстие, по краям которого лигированием тщательно останавливают кровотечение. Примерно на 6-8 см книзу от этого отверстия на петлю тощей кишки накладывается второе отверстие и нижний конец введенного во внутривороточный ход катетера Nelaton протаскивают через кишку между обоими наложенными отверстиями (рис. 5-429).

Катетер Nelaton фиксируют в этом положении, чтобы он не выскользнул из печени, проводя со стороны разреза печени пуговчатый зонд на несколько сантиметров в глубину внутривороточного желчного хода и выкалывая затем головку зонда через купол печени наружу. К головке зонда привязывают нитку, после чего зонд вместе с ниткой протаскивают обратно (рис. 5-430, а). Сердину нитки привязывают к катетеру Nelaton, а другой конец нитки выводят на пуговчатом зонде, прокалывая им купол печени, как и предыдущий, на 1-2 см отступая от первого конца нитки. Оба конца нитки над куполом печени связывают друг с другом, подкладывая спонгостан, тем самым катетер прикрепляется к печени (рис. 5-430, б), затем на отрезке катетера Nelaton, проходящем в

кишке, делают несколько боковых отверстий, после чего тонкими дексоновыми нитками узловатыми швами циркулярно соединяют слизистую кишки и желчного протока вокруг катетера.



**Рис. 5-429.** Частичная гепатэктомия с внутрипеченочной холангиоэноностомией по Longmire, I. Изолированную петлю тощей кишки подшивают к краю печени; введенный во внутрипеченочный желчный ход катетер Nelaton протаскивается через кишку

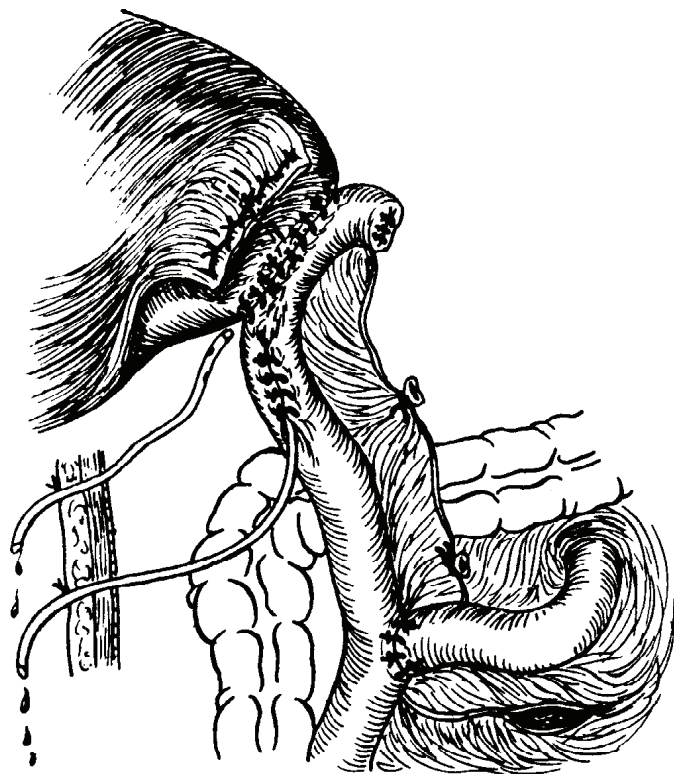


**Рис. 5-430.** Частичная гепатэктомия с внутрипеченочной холангиоэноностомией по Longmire, II. Фиксация катетера, введенного во внутрипеченочный ход, к печени

После создания анастомоза петлю кишки пришивают к верхнему краю разреза печени, возможно, и к круглой связке серозными узловатыми швами. Катетер *Nelaton* помещают в канал на стенке кишки, образованный по *Marwedel* или *Witzel*, нижний шов вокруг катетера завязывают. Катетер выводят через отдельное отверстие в брюшной стенке наружу, здесь его также прикрепляют. Вблизи от анастомоза в брюшную полость помещают дренаж, который выводят из брюшной полости через отдельное отверстие и который, по мнению многих хирургов, следует на 5-8 дней подключить к постоянному отсосу (рис. 5-431).

**Частичная гепатэктомия с внутрипеченочной холангиогастростомией по Dogliotti.** *Dogliotti* сообщил о своем методе в 1946 году, еще до *Longmire*, но в мировой литературе внутрипеченочные холангиоанастомозы все-таки связаны с именем *Longmire*. Эта операция ни принципиально, ни по ее выполнению не отличается от описанной выше операции *Longmire*. Левая доля печени мобилизуется, часть ее резецируют. Найденный на поверхности разреза большой желчный проток отпрепаровывается. Но анастомоз накладывается не с тонкой кишкой, а с желудком. Здесь тоже в качестве внутреннего дренажа применяют катетер *Nelaton*, который затем проводится вдоль желудка в канале по *Marwedel* или *Witzel* (рис. 5-432).

Рядом с анастомозом в брюшной полости помещают дренаж, лучше всего подключить его к отсосу.



**Рис. 5-431.** Частичная гепатэктомия с внутрипеченочной холангиоэноностомией по Longmire, III. Окончательный вид с внутренним и отсасывающим дренажом






Рис. 5-432. Частичная гепатэктомия с внутрипеченочной холангиогастростомией по Dogliotti. Внутренний дренаж проводится через желудок во внутрипеченочный желчный ход

**Частичная гепатэктомия с гепатогастростомией по Cohrbandt.** Суть вмешательства состоит в том, что с желудком соединяют не один большой проток, а множество небольших желчных ходов. В техническом отношении операция значительно легче, чем предыдущая, при ней нет необходимости накладывать очень сложный внутрипеченочный холангиодигестивный шов.

В большом сальнике образуют отверстие размером 4х6 см, после чего сальник помещают на передний край левой доли печени. Край отверстия сальника узловатыми серозными швами прикрепляют к поверхности печени, можно приклеить его и тканевым клеем. В пределах отверстия в сальнике резецируют участок печени с глубины около 2 см. Большие сосуды прошиваются, небольшие кровотечения останавливают прижатием марлевым тупфером, смоченным горячим соевым раствором.

В это время на передней стенке желудка накладывают отверстие соответственно месту и размерам раны печени. После тщательной остановки кровотечения из краев раны раневую поверхность печени анастомозируют (без дренажа) двухрядным узловатым круговым серо-серозным швом с отверстием в желудке. Во внутренний ряд швов захватывают край раны желудка, печень и сальник, в наружный же ряд швов — серомускулярный слой желудка, а также пришитый к печени сальник (рис. 5-433).

Примерно через три недели после операции может возникнуть небольшое кровотечение из печени в желудок. Позднее возникает опасность, что отток желчи вследствие рубцевания раневой поверхности печени уменьшится или совсем прекратится. *Oohrbandt*, а также *Klimk*, *Stemens*, *B. Terok*, *Penkov*, *Metzl*, применяя этот метод при многих операциях в течение многих лет, получили весьма положительные результаты.

Вышеприведенные операции с различными модификациями широко применяются и применялись хирургами в СССР (*А. В. Смирнов*, *Е. В. Смирнов*, *В. В. Виноградов*).

Гепатоэнтеростомия по *Dick*. Метод *Dick*, получивший название гепатоэнтеростомии, несколько отличается от метода *Oohrbandt*. Прежде всего *Dick* проводит небольшую резекцию участка печени или только инцизию на печени. Затем он обшивает участок печени прошивными швами, после чего покрывает его изолированной и вскрытой по *Roux* Y-образной петлей кишки. Этот участок печени через несколько дней некротизируется, отторгается, после чего открываются желчные пути. Гепатоэнтеростомия — хорошее паллиативное вмешательство, создающее возможность оттока желчи на многие годы.


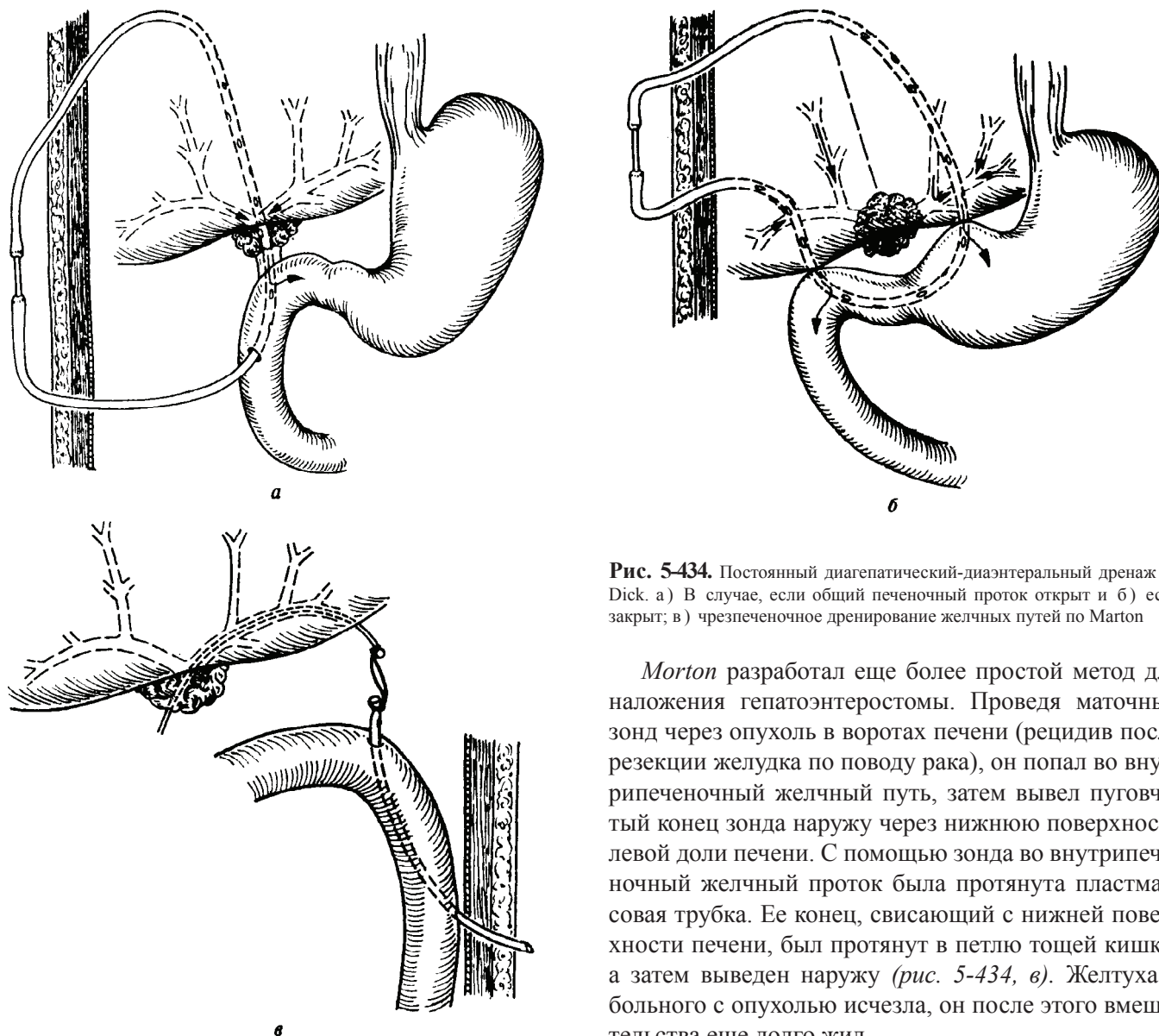


Рис. 5-433. Частичная гепатэктомия с гепатогастростомией по *Gohrbandt*

*Dick* разработал также и метод диагепатического дренажного дренирования в двух вариациях, в зависимости от того, открыто или закрыто место слияния протоков (рис. 5-434, а, б). Этот метод его автор предлагает использовать для паллиативного вмешательства только у неизлечимых больных. Один из больных *Dick* с закупоркой желчного пути, вызванной альвеолярным эхинококком, спустя 8 лет после такого дренирования еще жил, причем желтухи не отмечалось!



**Рис. 5-434.** Постоянный диагепатический-диаэнтеральный дренаж по Dick. а) В случае, если общий печеночный проток открыт и б) если закрыт; в) чрезпеченочное дренирование желчных путей по Marton

*Morton* разработал еще более простой метод для наложения гепатоэнтеростомы. Проведя маточный зонд через опухоль в воротах печени (рецидив после резекции желудка по поводу рака), он попал во внутripеченочный желчный путь, затем вывел пуговчатый конец зонда наружу через нижнюю поверхность левой доли печени. С помощью зонда во внутripеченочный желчный проток была протянута пластмассовая трубка. Ее конец, свисающий с нижней поверхности печени, был протянут в петлю тощей кишки, а затем выведен наружу (рис. 5-434, в). Желтуха у больного с опухолью исчезла, он после этого вмешательства еще долго жил.

## Операции на поджелудочной железе

### Хирургическая анатомия поджелудочной железы

Поджелудочная железа имеет вес в 65-80 г и с хирургической точки зрения во многом отличается от других органов.

Анатомическое строение поджелудочной железы весьма неблагоприятно с точки зрения каких бы то ни было хирургических вмешательств на ней. Это богатая клетками альвеолярная железа, построенная вокруг выводных протоков. В ней очень мало соединительной ткани и *чрезвычайно богатая сеть сосудов*. За 24 часа поджелудочная железа способна вырабатывать около 1,5 л панкреатического сока, т. е. в 15 раз больше своего веса. Этой структурой и объясняется при вмешательствах на ней сильная кровоточивость поджелудочной железы, тонкостенные сосуды ее с трудом поддаются зажатию и перевязке, швы в ней легко прорезаются. Наилучшим методом остановки кровотечения здесь является прижатие на несколько минут тампоном, смоченным в горячем растворе поваренной соли, или очень осторожная поверхностная коагуляция диатермическим ножом.

*Выводные протоки* пронизывают всю поджелудочную железу, образуя рисунок скелета рыбы. Эти протоки вскрываются даже при поверхностных разрезах. Вскрытие небольших протоков во время операции заметить трудно, поскольку из них просачивается не кровь, а бесцветная прозрачная жидкость. Поэтому они часто могут оставаться открытыми. После операции из них будет вытекать большое количество поджелудочного сока, тем более, что при токе наружу сопротивление меньше, чем в направлении двенадцатиперстной кишки, закрытой сфинктером Одди. Панкреатический сок, попадая в брюшную полость, активизируется, вызывая жировой некроз и ирригационный асептический перитонит, который в результате вторичной инфекции может стать септическим. Попадая на брюшную стенку, панкреатический сок вызывает ее сильное раздражение, разрушает

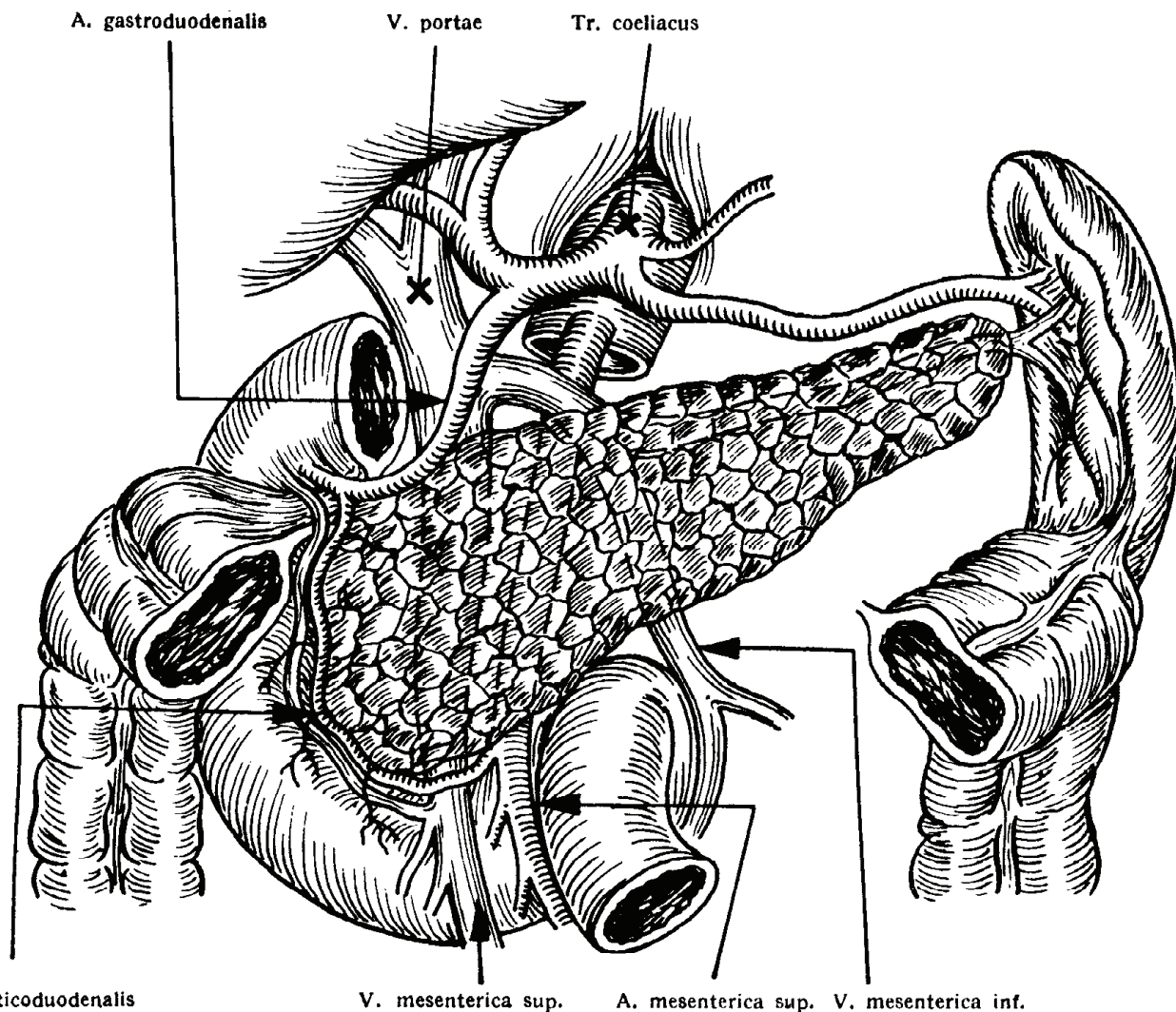
поверхностные слои эпителия. Это тяжелое осложнение операций на поджелудочной железе можно предупредить, подведя к ране поджелудочной железы дренажную трубку, которая выводится на брюшную стенку через специальное (не лапаротомическое) отверстие и через которую проводится по возможности непрерывное отсасывание.

Поджелудочная железа имеет рыхлую и чрезвычайно *тонкостенную соединительнотканную капсулу*, на которой очень легко прорезаются швы. При нормальных условиях брюшина проходит только перед поджелудочной железой, она не находится с ней в таком тесном анатомическом контакте, как, например, висцеральная брюшина с желудком или кишкой. Однако воспалительная или опухолевая инфильтрация железы может распространяться и на заднюю париетальную брюшину.

Неблагоприятно для хирурга и *топографоанатомическое положение поджелудочной железы* (рис. 5-435). Железа располагается в глубине брюшной полости, перед вторым поясничным позвонком и окружена жизненно важными образованиями. По срединной линии между поджелудочной железой и позвоночником проходит брюшная аорта, от которой, непосредственно под верхним краем поджелудочной железы, отходит чревная артерия (tr. coeliacus) и немного дальше книзу, позади поджелудочной железы — верхняя брыжеечная артерия. На правой стороне аорты проходит вверх нижняя полая вена. Из верхней брыжеечной артерии, там, где она выходит по нижнему краю поджелудочной железы и достигает нижней горизонтальной части двенадцатиперстной кишки, отходит нижняя поджелудочно-двенадцатиперстная артерия (a. pancreaticoduodenalis inf.) и непосредственно под ней (иногда — над ней) средняя артерия ободочной кишки (a. colica media).

На правой стороне верхней брыжеечной артерии проходит верхняя брыжеечная вена, которая позади верхнего края поджелудочной железы объединяется с нижней брыжеечной и селезеночной венами в ворот-





A. pancreaticoduodenalis

V. mesenterica sup.

A. mesenterica sup. V. mesenterica inf.

Рис. 5-435. Топографоанатомическое положение поджелудочной железы

ную вену. Нижняя брыжеечная вена также проходит позади поджелудочной железы вверх, в то время как селезеночная вена (и артерия) — поперек верхнего края поджелудочной железы. Из поджелудочной железы в верхнюю брыжеечную вену и в воротную вену впадают более-менее мелкие вены, разрыв которых приводит к очень сильному, мешающему видимости кровотечению. Обычно хирурга гораздо меньше беспокоит струйное кровотечение из мелких артерий.

Дистальный отдел общего желчного протока проходит через головку поджелудочной железы и открывается на Фатеровом соске, так что при удалении головки поджелудочной железы приходится лишаться и части этого протока. (Stelzner считает, что общий желчный проток проходит не в поджелудочной железе, а в углублении между вентральной и дорзальной частями поджелудочной железы. Однако с точки зрения техники операций эта точка зрения не имеет особого значения.) Хвост поджелудочной железы анатомически тесно связан с воротами селезенки. Селезеночная артерия и вена проходят вблизи от верхнего края поджелудочной железы, то позади железы, то в ее паренхиме. От обоих отходят многочисленные

ветви к поджелудочной железе, поэтому при удалении левой половины удаляют и селезенку.

Если во время операции случайно окажутся поврежденными упомянутые важнейшие образования — брыжеечные сосуды, воротная вена, собственно печеночная артерия, общий желчный проток и, конечно, аорта и нижняя полая вена, — то следует немедленно попытаться их реконструировать.

В случае перерезки средней артерии ободочной кишки можно сделать попытку наложения сосудистого шва, хотя поперечноободочная кишка получает достаточное кровоснабжение и за счет коллатералей.

Из всех вышеупомянутых образований поджелудочная железа наиболее тесно анатомически связана с двенадцатиперстной кишкой. Головка поджелудочной железы располагается в дуоденальной подкове (вогнутости двенадцатиперстной кишки), обе имеют общее кровоснабжение. Позади начального отрезка двенадцатиперстной кишки из желудочно-двенадцатиперстной артерии (из общей печеночной артерии — из чревной артерии) выходит верхняя поджелудочно-двенадцатиперстная артерия, которая делится на две ветви — переднюю и заднюю. Эти

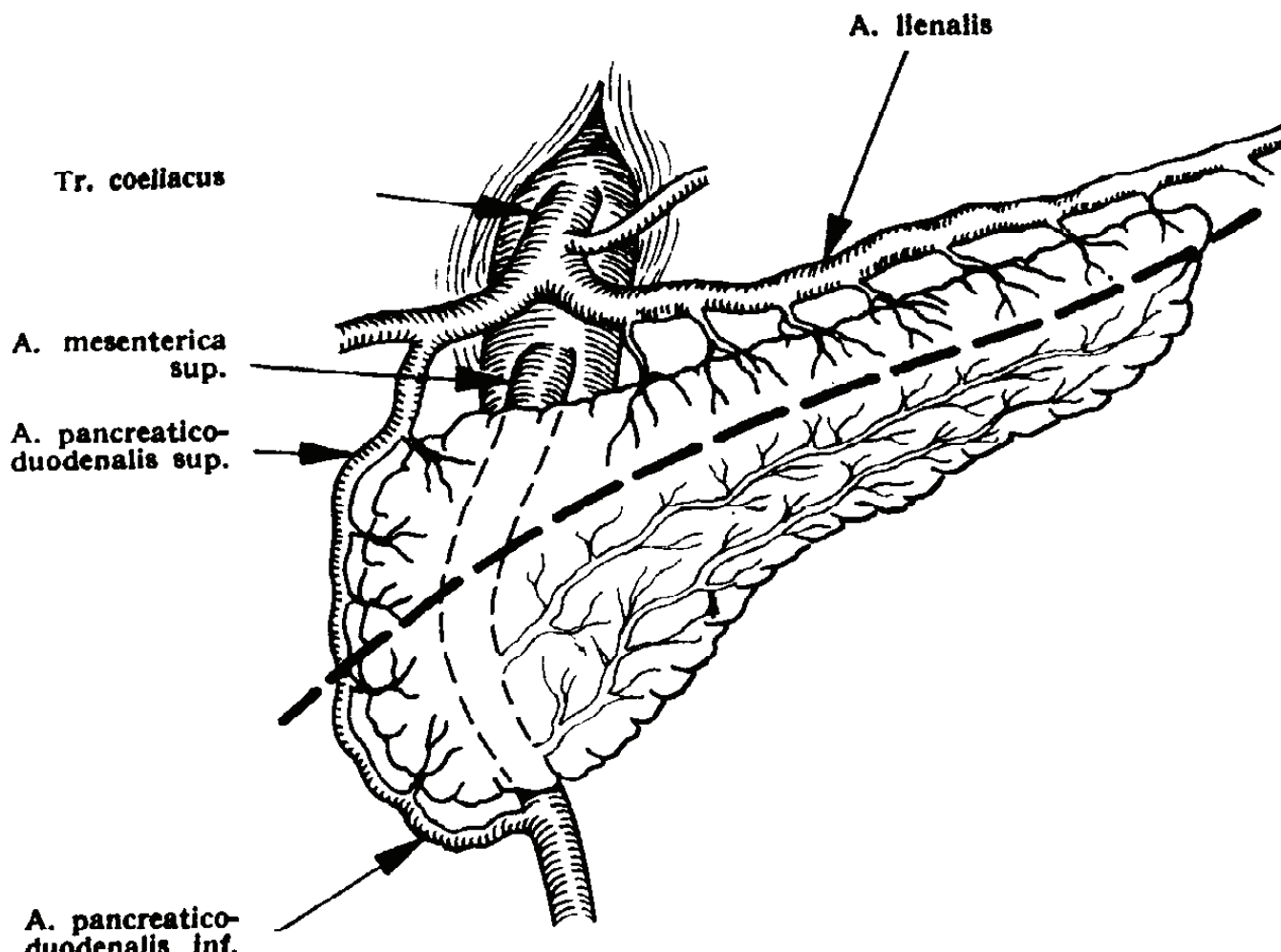


Рис. 5-436. Кровоснабжение поджелудочной железы

ветви проходят по линии соприкосновения двенадцатиперстной кишки и поджелудочной железы, в вогнутости дуоденальной подковы вниз и соединяются с передней и задней ветвями нижней поджелудочно-двенадцатиперстной артерии, отходящей на нижнем краю поджелудочной железы из верхней брыжеечной артерии (рис. 543, б). От сосудов отходят направо и налево многочисленные маленькие веточки, которые идут к двенадцатиперстной кишке и головке поджелудочной железы. Кровоснабжение двенадцатиперстной кишки и поджелудочной железы настолько общее, что они могут быть удалены обычно только вместе путем панкреатодуоденэктомии. В последнее время *Child* разработал новый метод удаления 95% поджелудочной железы, при этом 5% ее сохраняется, чтобы обеспечить сохранность двенадцатиперстной кишки (стр. 670).

Сложное анатомическое положение поджелудочной железы объясняется следующим. У эмбриона поджелудочная железа вначале располагается в сагиттальной плоскости, позднее она смещается, причем головка ее располагается вместе с дуоденальной подковой справа от позвоночника, тело и хвост — вместе с селезенкой — слева от позвоночника и поперек его. Брюшина, покрывавшая вначале правую

сторону поджелудочной железы, после ее поворота образует рыхлый соединительнотканый слой позади железы. Брюшина, покрывавшая левую сторону железы, в качестве задней париетальной брюшины принимает участие в образовании задней стенки сумки сальника.

Поджелудочная железа развивается из двух закладок, и соответственно этому складывается и ее кровоснабжение. Верхняя половина железы кровоснабжается ветвями *чревной артерии*, а ее нижняя половина — ветвями *верхней брыжеечной артерии*. Следовательно, кровоснабжение железы распределяется так же, как кровоснабжение между над- и подсосковой частями двенадцатиперстной кишки. Однако следует заметить, что между ветвями *чревной* и *брыжеечной артерий* существует широкая сеть анастомозов, которые предоставляют большие возможности для замещения одного сосуда другим. Вены, собирающие кровь, использованную в поджелудочной железе, все впадают в систему *воротной вены*.

Из сказанного становится ясно, что основные сосудистые стволы, связанные с поджелудочной железой, — *чревная артерия* и *верхние брыжеечные артерия* и *вена* — располагаются строго по средней

линии. Упомянутые ветви основных сосудистых магистралей поджелудочной железы отходят справа или слева от поджелудочной железы. Эти сосуды проходят в одном слое с поджелудочной железой, спереди от рыхлого соединительнотканного слоя, который проходит *позади* поджелудочной железы. Сосуды развились еще до поворота поджелудочной железы, а потому, когда железа заняла свое окончательное положение, относящиеся к ней сосуды стали только соприкасаться со ставшими соседними тканями и органами, но органической связи между ними не возникло.

Так онтогенетически объясняется факт, что сосуды, снабжающие поджелудочную железу, дают ветви только по направлению к ней, но не дают ветвей к тканям, расположенным позади поджелудочной железы. Из этого правила есть лишь единственное исключение: при портальной гипертензии застойная кровь портальной системы через постепенно развивающееся обильное ретроперитонеальное сплетение (и тем самым за поджелудочной железой) находит путь в систему нижней полой вены.

На основании вышесказанного становится понятным, что многие хирурги неохотно оперируют на поджелудочной железе. Не напрасно немецкие хирурги назвали ее «враждебным для операций органом» (*operationsfeindliches Organ*).

В связи с вопросом об операциях на поджелудочной железе целесообразно заметить, что жить без этого органа можно, а потому при необходимости эту железу можно полностью удалить. Возможным это удаление стало после открытия инсулина. Желудочные и кишечные ферменты в такой степени способны заместить функцию экскреторной части железы, что часто нет никакой необходимости даже в субституционной терапии. Диабет, возникающий после тотальной панкреатэктомии, имеет легкую форму, и равновесие организма обычно может поддерживаться дозой не более 40 ЕД инсулина в день. Следует упомянуть, что если в результате операционной травмы придется перевязать Вирсунгиев проток, то экскреторная часть железы, расположенная дистальнее этого места, атрофируется, но островки Лангерганса остаются интактными, диабет не развивается.

И наконец, следует обратить внимание еще на один момент. Если патологические изменения, по поводу которых производится операция (опухоль, хроническое воспаление), локализованы в головке поджелудочной железы, то в результате сдавления общего желчного протока возникает желтуха, что сопровождается повышенной кровоточивостью вследствие дефицита витамина К. В таких случаях при подготовке больного к операции и в ходе послеоперационного лечения нельзя забывать о необходимости назначить витамин К.

## Обнажение поджелудочной железы

Если планируется большая операция (частичная или полная панкреатэктомия), целесообразнее всего вскрывать брюшную полость верхним поперечным разрезом. Этот разрез обеспечивает хирургу наилучший доступ к оперируемому органу и в послеоперационный период вызывает у больного гораздо меньше субъективных жалоб, чем любой продольный разрез. Многие хирурги для вскрытия брюшной полости при операциях на поджелудочной железе прибегают к верхней срединной лапаротомии, правостороннюю или левостороннюю верхнюю трансректальную лапаротомии и разрез в виде перевернутой буквы Т, при котором наряду с верхней срединной лапаротомией производится в конце первого разреза небольшой дополнительный поперечный разрез.

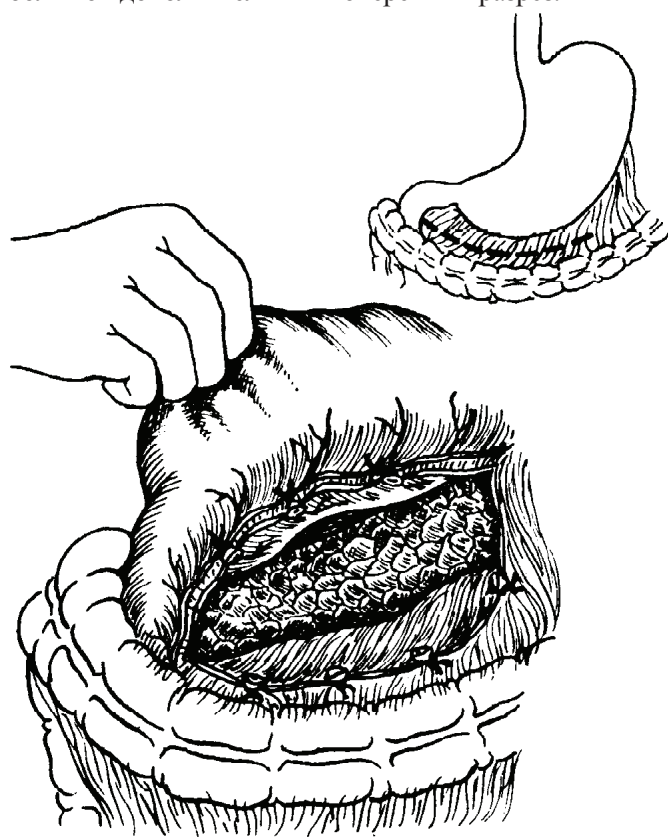


Рис. 5-437. Обнажение поджелудочной железы с пересечением как можно более длинного отрезка желудочноободочной связки

После вскрытия брюшной полости следует выделить поджелудочную железу. Железа, расположенная в забрюшинном пространстве, лучше всего обнажается после перерезки между лигатурами желудочноободочной связки по всей ее длине, от привратника до ворот селезенки. Разрез этот следует провести между желудочно-сальниковой артерией и толстой кишкой, чтобы не подвергать опасности кровоснабжение желудка. Приподняв желудок вверх и опустив поперечноободочную кишку вниз, становится видной почти вся поджелудочная железа (рис. 5-437).



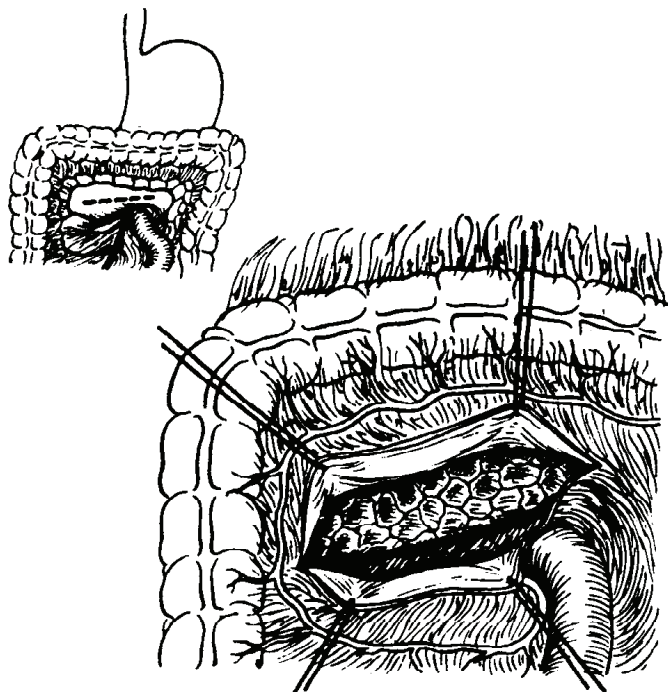


Рис. 5-438. Обнажение поджелудочной железы пересечением высоко поднятой брыжейки поперечноободочной кишки

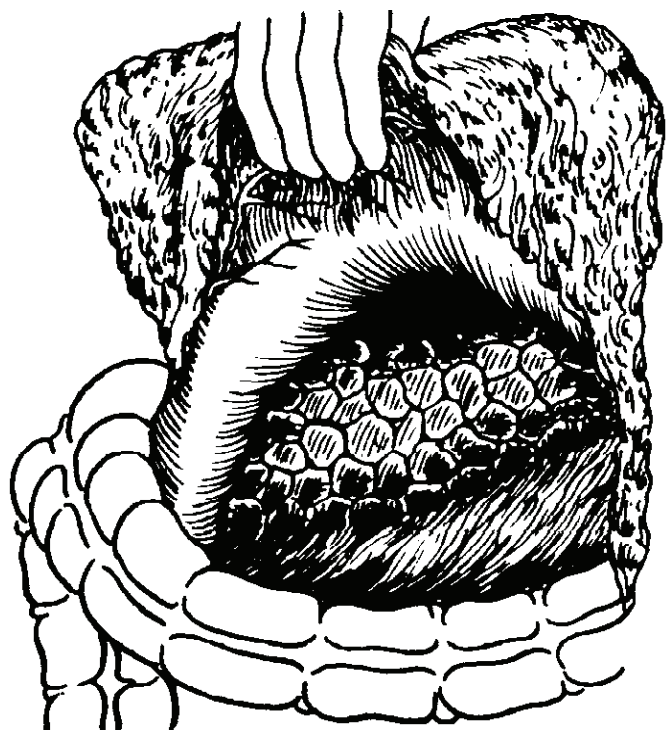


Рис. 5-439. Обнажение поджелудочной железы отделением большого сальника от поперечноободочной кишки

По продольной оси поджелудочной железы вблизи от нижнего ее края от задней брюшной стенки отходят два листка (верхний и нижний) брыжейки поперечноободочной кишки. Между ними, при богатой жиром брыжейке ближе к нижнему листку, проходит средняя артерия ободочной кишки. Обнажение поджелудочной железы будет совершеннее, если поперечноободочную кишку и брыжейку поддерживать сверху, а нижний листок брыжейки надсечь поперек.

Затем следует отыскать среднюю артерию ободочной кишки и, держа сосуд под контролем глаз и руки, отделить поперечным разрезом верхнюю пластинку брыжейки от правого края нисходящего отдела двенадцатиперстной кишки до нижнего полюса селезенки (рис. 5-438).

Среднюю артерию ободочной кишки отыскивают, прощупывая брыжейку этой кишки, пока не определится пульсация этого сосуда. Отыскать сосуд можно и следующим образом: на правой стороне двенадцатиперстно-тощекишечного изгиба отыскивается верхняя брыжеечная артерия, над ней рассекается задняя париетальная брюшина и затем идентифицируется средняя артерия ободочной кишки, выходящая из нее первой или второй ветвью.

Иные способы обнажения поджелудочной железы (не через желудочноободочную связку) применяются лишь в исключительных случаях.

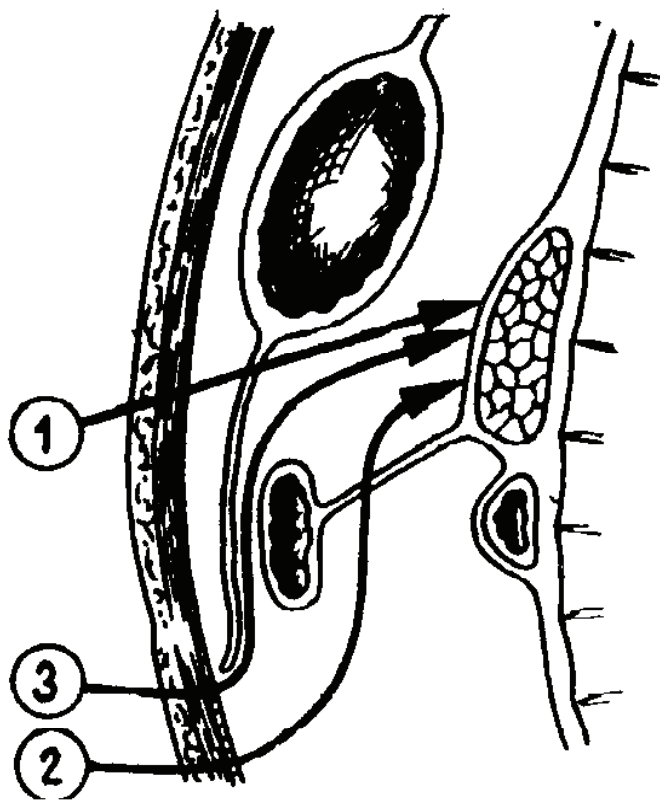


Рис. 5-440. Различные методы обнажения поджелудочной железы (схема): 1) через желудочноободочную связку, 2) через брыжейку поперечноободочной кишки, 3) отделением большого сальника от поперечноободочной кишки

Рассечением печеночно-желудочной связки можно обнажить лишь незначительный участок железы. Плохой доступ получается, когда приподнимают сверху поперечноободочную кишку, а затем отделяют от поджелудочной железы сначала нижнюю, а затем верхнюю пластинку брыжейки этой кишки. В принципе имеется еще один возможный доступ. Если приподнять большой сальник и остро отделить его от сальникового тяжа поперечноободочной кишки нож-

ницами или скальпелем (рис. 5-439), то поджелудочная железа обнажается так же, как если бы рассекалась желудочно-ободочная связка. В конечном счете, какой бы метод обнажения ни применялся, всегда следует рассекать сальниковую сумку, за задней стенкой которой, образованной задней париетальной брюшиной, лежит поджелудочная железа (рис. 5-440).

### Операция на кольцевидной поджелудочной железе

При этой аномалии головка поджелудочной железы, разделенная на вентральную и дорзальную части, в виде петли охватывает нисходящую часть двенадцатиперстной кишки, образуя полное или неполное кольцо и вызывая больший или меньший стеноз кишки. Клинические симптомы, тяжесть которых зависит от степени стеноза, могут появляться как у больного в грудном, так и в детском и взрослом возрасте. Точный диагноз обычно удается поставить только во время операции.

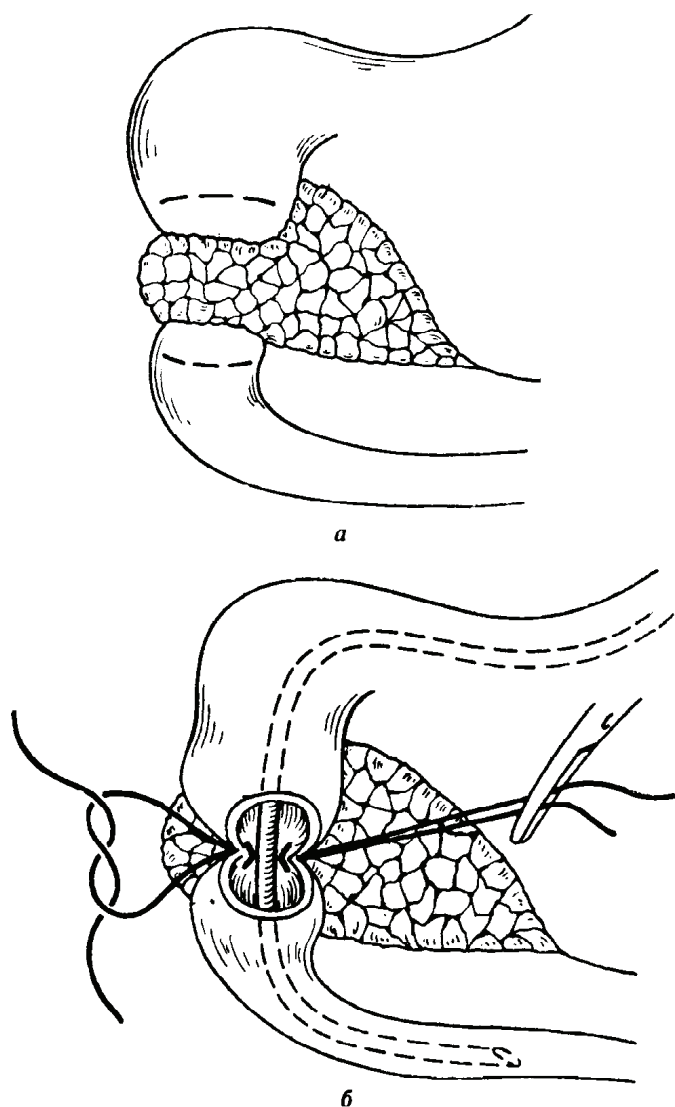


Рис. 5-441. Дуоденодуоденостомия при кольцевидной поджелудочной железе, а) Над и под местом сужения на двенадцатиперстной кишке выполняется два поперечных разреза и б) над питающим зондом между двумя отрезками накладывается анастомоз

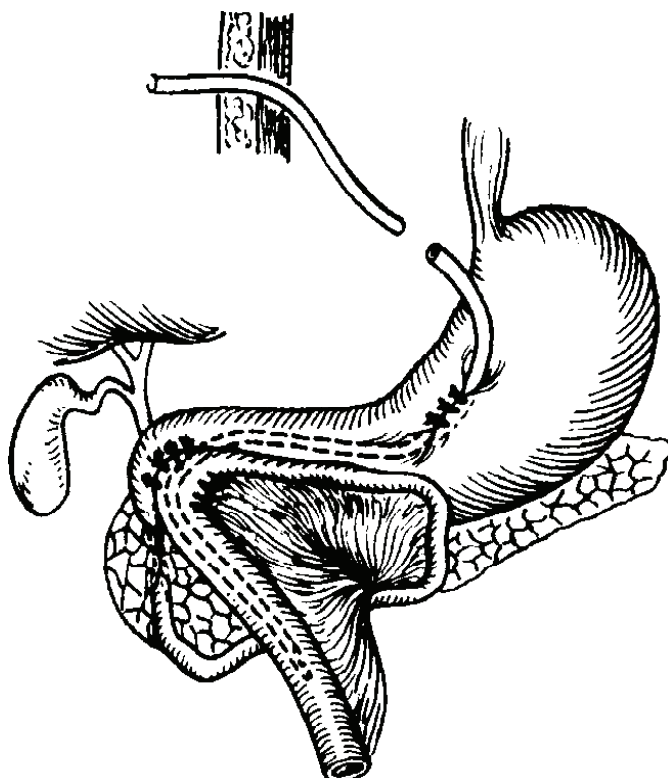


Рис. 5-442. Дуоденоеюностомия при кольцевидной поджелудочной железе

При хирургическом лечении такой аномалии рассечение кольца поджелудочной железы не только бесполезное, но и очень опасное действие, так как ведет к тяжелому осложнению — к возникновению свища поджелудочной железы. Наиболее физиологичным решением является *дуоденодуоденостомия*, предложенная

*Pilaszanovich* в 1968 году. Однако эта операция из-за особенностей анатомического расположения не всегда может быть произведена (рис. 5-441). В таком случае следует произвести *дуоденоеюностомию* позади толстой кишки, изоперистальгически, однорядным швом, что служит целям создания обходного пути вокруг места сужения, как и при атрезии двенадцатиперстной кишки (рис. 5-442). Анастомоз должен быть наложен на верхнем отрезке двенадцатиперстной кишки. Кроме двух названных операций существует еще одна возможность *гастродуоденостомия*.

### Экцизия участка поджелудочной железы

Очевидно, хирурги никогда так легко не ошибаются в своих суждениях о природе увеличения объема тканей в различных частях тела, как если это увеличение определяется в головке поджелудочной железы. Вследствие хронического панкреатита или камня, вклинившегося в поджелудочный

проток, субстанция железы может быть узловатой и твердой, как хрящ, и утолщенной во всем объеме, как при ее карциноме. Чаще всего ошибка состоит в том, что хронический панкреатит принимают за раковую пролиферацию. Это «благоприятное» заблуждение совсем не безобидно, оно ведет к терапевтическому нигилизму, дело в том, что в таких случаях, сочтя опухоль неоперабельной, брюшную полость попросту закрывают. Множество курьезных ситуаций создавалось, когда хирург спустя много лет вновь видел своего пациента здоровым, того пациента, о котором он сам сообщил его родственникам, что больному осталось жить максимум полгода-год.

Интересы больных требуют, чтобы в каждом сомнительном случае дифференциальный диагноз панкреатита и карциномы поджелудочной железы проводился на основании гистологического анализа. Изменение следует считать безусловно злокачественным только в том случае, если в печени определяются характерные метастазы. Из одного такого метастаза берется материал на гистологическое исследование - кусочек хотя бы величиной с чечевичное зернышко, после чего брюшная полость ушивается. Если предполагается наличие метастазов только в лимфатических узлах, это еще не служит доказательством злокачественности процесса, поскольку и хронический панкреатит может вызывать распространенную лимфаденопатию. В таких случаях следует взять для гистологического анализа один из увеличенных твердых лимфатических узлов, после этого брюшная полость закрывается, и дальнейшее суждение о судьбе больного зависит от результатов этого исследования.

В большинстве случаев только гистологическим исследованием материала, взятого из поджелудочной железы, решается вопрос о характере протекающего в ней процесса (доброкачественный он или злокачественный). И это возможно только при условии, если

- ткань для биопсии берется из глубоких слоев железы, поскольку над глубоко расположенной опухолью в поверхностных слоях органа может отмечаться только воспаление;
- микроскопическое исследование проводится не на замороженном срезе, а на срезах, помещенных в парафин, так как первые не дают надежного результата.

Прощупываемую в поджелудочной железе опухоль следует считать доброкачественной до тех пор, пока гистологическим анализом достоверно не подтверждается противоположное.

Материал для биопсии берется из самой плотной, самой узловатой части патологически измененной железы. Причем и на этом участке следует выбирать места, наиболее близко расположенные к

Фатерову соску, так как при уплотнении на более дистальных участках может идти речь об осложнении воспалительного фиброза. Иссекается клиновидный кусочек железы глубиной в 1 см, после чего прижатием тампона, смоченного в горячем солевом растворе, или прикосновением электрокоагулятора останавливают возникшее кровотечение. Края раны сшиваются несколькими тонкими серозными швами. Всегда нужно помнить о том, что в ходе экцизии может быть вскрыта одна из веточек Вирсунгиева протока, откуда будет выделяться панкреатический сок. Именно поэтому к месту экцизии необходимо подвести дренажную трубку, которую следует вывести на брюшную стенку через специальное отверстие.

Экцизия поджелудочной железы — вмешательство не *безопасное*, случается, что после него возникает свищ или абсцесс поджелудочной железы, поэтому экцизию следует производить только в том случае, если от нее зависит решение дальнейшей судьбы больного.

### Свищ поджелудочной железы

Свищ поджелудочной железы может возникнуть после ее экцизии в целях гистологического исследования, после иссечения и экскохлеации пептической язвы, в результате любой травмы (в том числе и операционной) поджелудочной железы, спонтанного разрыва кисты поджелудочной железы или ее вскрытия во время операции, вылушивания инсуломы и т. п. Если в связи с какой-либо операцией возникает возможность повреждения поджелудочной железы, то к «сомнительному» месту обязательно подводится дренажная трубка. Тем самым создается возможность для образования свища, но это все еще лучше, чем попадание панкреатического сока в брюшную полость, где в таком случае возникает перитонит.

Кожа вокруг панкреатического свища должна тщательно обрабатываться и защищаться, ибо панкреатический сок, богатый ферментами, быстро вызывает мацерацию эпителия на широкой площади. Обработка и защита кожи проводится так, как и в случае свища двенадцатиперстной кишки (см. стр. 467).

В большинстве случаев консервативное лечение свища поджелудочной железы так же эффективно, как и при свище двенадцатиперстной кишки. В свищевой ход с соответствующим приспособлением закапывается 1% раствор соляной кислоты, при этом ход с помощью отсоса поддерживается сухим. Можно попытаться поместить в свищевой ход таблетку бетаида. Достижению нужного результата может способствовать назначение атропина и облечение рентгеном. Если при таком лечении свищ



в течение 34 недель не заживает, необходимо оперативное вмешательство. Для определения свищевого хода перед операцией производят фистулографию с водным раствором контрастного вещества. Той же цели служит введение в свищевой ход до операции тонкого катетера *Nelaton* и впрыскивание через него 3%-ного пополам с метиленовой синькой. Пенистый синий раствор доходит до самых отдаленных уголков свищевого хода, благодаря чему он становится видимым.

Операция осуществляется из доступа, обеспечиваемого поперечной или продольной лапаротомией, причем так, чтобы свищ приходился на середину разреза; свищевое отверстие обводится овальным разрезом (рис. 5-443, а). Сохраняя свищевой ход неповрежденным по всей его длине, проникают в глубину. Таким путем создается трубка длиной в 8-10 см и толщиной с карандаш, которая идет от поверхности кожи к поджелудочной железе, как правило, между желудком и поперечноободочной кишкой.

С трубкой, образованной из панкреатического свищевого хода, можно поступить по-разному. Можно попытаться ее *иссечь*. В таком случае производится перевязка у места выхода свищевого хода из поджелудочной железы, а затем отсечение трубки над местом этой перевязки. Для предупреждения рецидива к культе свищевой трубки подшивается 2-3 серозными швами сальник или любое другое образование, покрытое серозной оболочкой. Для надежности к перевязанной культе обязательно подводится дренажная трубка, которая выводится на поверхность кожи через специальное отверстие в брюшной стенке. В таком случае, если культя все-таки открывается и выводится панкреатический сок, перитонит не возникает. В крайнем случае по ходу дренажной трубки может возобновиться свищ.

Если стенка отпрепарированного свищевого хода не повреждена, интактна, толстая (рис. 5-443, б) и имеет хорошее кровоснабжение, то, пожалуй, целесообразнее всего имплантировать его в желудок. Свищевой ход накладывається на переднюю или заднюю стенку желудка так, как накладывається резиновая трубка при образовании гастростомы по *Witzel* (см. стр. 422). Через небольшое отверстие, сделанное в желудке, наружный конец свищевого хода (который со стороны кожи) проводят в просвет желудка и весь свищевой ход помещают в серо-серозный канал, образованный из стенки желудка (рис. 5-443, в). Таким образом панкреатический сок, опорожняющийся через свищевой ход, попадает в желудок. К свищевому ходу подводится дренажная трубка, брюшная полость послойно ушивается.

Когда свищ ведет к телу поджелудочной железы или ее хвосту, а главным образом - если речь идет о рецидивирующем свище, целесообразнее всего радикально удалить свищ путем дистальной панкреатэктомии.

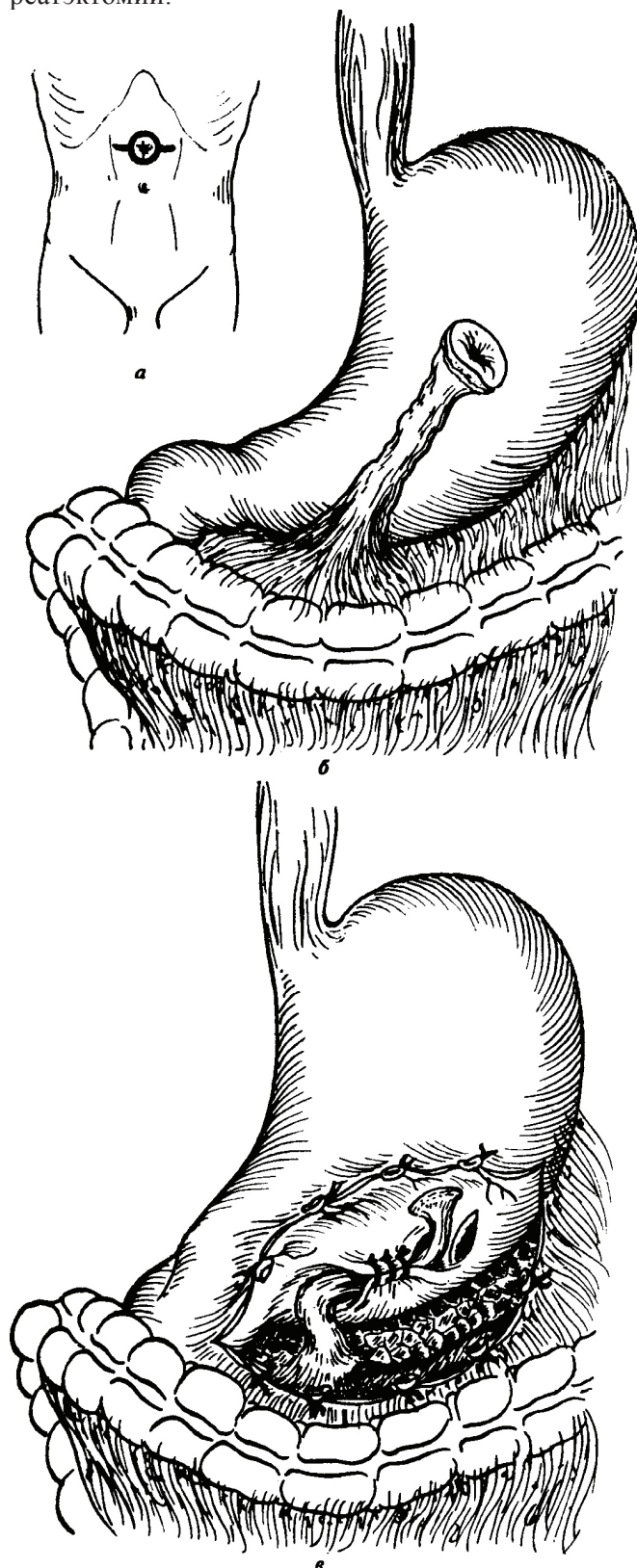


Рис. 5-443. Помещение наружного свища поджелудочной железы в желудок, а) Кожный разрез, б) обнажение свищевого хода от передней брюшной стенки до поджелудочной железы, в) помещение свищевого хода в желудок по типу свища *Witzel*

## Острый панкреатит

Много десятилетий ведется дискуссия о том, как лечить острый панкреатит: операцией или без нее. *Schmieden* и *Sebening* в 1927 году предложили операцию в ранней стадии заболевания. В 1933 году *Okinczyc* также предложил обнажать воспаленную поджелудочную железу, рассечь ее капсулу и подвесить дренаж. Однако после того, как повсеместно от такого лечения были получены плохие результаты, *Nordmann* в 1938 году решительно выступил против оперативного лечения.

Но и с тех пор время от времени появляются сообщения об успешных операциях, об успешной резекции поджелудочной железы. Французский хирург *Dargent* в 1945 году успешно произвел дистальную панкреатэктомию со спленэктомией по поводу острого воспаления поджелудочной железы. По тем же показаниям *Watts* в 1963 году выполнил тотальную панкреатодуоденэктомию, а в 1965 году *Oergely* оперативным путем излечил одного больного (гемипанкреатэктомию).

*Hollender* в 1971 году произвел у 17 больных по поводу острого панкреатита геми- или тотальную панкреатэктомию, 11 больных выздоровели. В наши дни опять начинают отдавать предпочтение оперативному лечению. Однако следует заметить, что в настоящее время многие вещи стали для нас более ясными, чем раньше. Так, например, было доказано, что «саморазрушение» железы индуцируется фосфолипидом А, оно вовсе не является результатом триптического воздействия. При диагностике острого панкреатита определение липазы дает более надежные сведения, чем определение диастазы.

Протеолитические ферменты поджелудочной железы — трипсин и калликреин — отщепляют плазмакинины от глобулина крови — альфа-2. Эти вазоактивные пептиды повышают проницаемость сосудов, вызывая перипанкреатический отек, а попадая в общее кровообращение, вызывают шок.

Препарат тразилол (венгерский гордокс), будучи ингибитором протеазы, вызывает антишоковое воздействие.

Однако тразилол воздействует на течение процесса лишь до тех пор, пока в железе при интра- и перипанкреатическом отеке не нарушено кровообращение. При геморрагически-некротическом панкреатите ингибитор протеазы уже не попадает на место нарушений, не может воспрепятствовать всасыванию больших количеств токсического вещества и вторичной инфекции некротической ткани, что часто проявляется в забрюшинном пространстве в форме анаэробной инфекции. Во времена *Nordmann* такие осложнения были понятны, поскольку тогда еще не имели современных средств борьбы с шоком

и инфекцией. Во всеоружии современных способов теперь уже смелее прибегают к лапаротомии в целях диагностики.

Согласно современному подходу, операция при остром панкреатите показана в следующих случаях.

1. Если диагноз *сомнителен*, если нельзя исключить какое-либо острое брюшное заболевание, требующее оперативного вмешательства (перфорация, кишечная непроходимость и т. п.).
2. Если состояние больного *при остром панкреатите* в течение 24 часов не улучшается, то в промежутке от 24 до 72 часов его следует оперировать.

С помощью диагностической лапаротомии (по возможности, верхней поперечной) можно подкрепить клинический диагноз, уточнить, какая форма панкреатита имеет место, есть ли препятствие на пути желчи и панкреатического сока в кишечник. В брюшной полости обнаруживается большее или меньшее количество мутного, кровянистого, иногда окрашенного желчью экссудата, на задней париетальной брюшине, покрывающей поджелудочную железу, на брыжейке поперечноободочной кишки, малом и большом сальнике, возможно, и на более отдаленных участках обнаруживаются характерные матовые белые пятна («капли воска»). Они возникают в результате того, что высвобождающаяся из поджелудочной железы липаза расщепляет жир на глицерин и жирные кислоты, а эти кислоты образуют с кальцием нерастворимое мыло. Поджелудочная железа отечная, опухшая, в других случаях - геморрагичная или уже секвестрированная. Основной этап операции зависит от того, какое патологическое изменение будет обнаружено.

### Методы операций

1. Если обнаруживается только отек поджелудочной железы, «капсула» (на деле это проходящая перед железой задняя пристеночная брюшина) не рассекается, так как это не имеет никакого смысла (рассечением можно достигнуть лишь перемещения токсических веществ из забрюшинного пространства во внутрибрюшинное). Если наряду с этим общий желчный проток не напряжен, то не проводя никаких дальнейших манипуляций и дренирования, брюшная полость закрывается, а больного подвергают активной консервативной терапии.

Если же застойная желчь приводит к напряженности общего желчного протока, то следует произвести холедохотомию, удалить возможный камень, а затем ввести и оставить трубку *Kehr*. Следует подвесить к протоку дренаж.

Встречается довольно типичная картина, когда огромное количество жидкости при отеке, сопровождающем острый панкреатит (много литров),

просачивается вниз, в забрюшинное пространство, скапливается позади слепой кишки, в результате чего больного берут на операцию с диагнозом острого аппендицита. Рассекая париетальную брюшину с боковой стороны слепой кишки, обнаруживают отечную соединительную ткань в забрюшинном пространстве, пораженную жировым некрозом. Важно на основе этой находки в нижнем отделе брюшной полости распознать действительное положение вещей, диагностировать панкреатит, локализующийся, конечно, в верхнем отделе брюшной полости.

Если обнаруживается только отек железы, то брюшная полость ушивается, если же возник некроз поджелудочной железы, то поступают следующим образом.

2. Когда на поджелудочной железе обнаруживаются геморрагически-некротические участки, то следует произвести радикальную некрэктомию. Оставленный секвестр поджелудочной железы, вызывая вторичный шок, инфекцию и аррозионное кровотечение, почти в 100% случаев приводит к смерти. Смертность можно значительно сократить, если рано (вовремя) и быстро, но применяя щадящую технику вмешательства, удалить весь некротизированный участок железы, а ложе его обильно промыть и дренировать. Активное оперативное вмешательство во многих случаях может спасти больному жизнь.

При панкреатите тела и хвоста поджелудочной железы задача хирурга легче. Прощупывая пальцами, отделяют интактную часть поджелудочной железы от патологически измененной части, селезеночные артерия и вена перевязываются по верхнему краю поджелудочной железы, дистальная часть этой железы вместе с селезенкой удаляется. Культи оставшегося участка поджелудочной железы ушивается, раневая полость обильно дренируется, можно установить и промывающий дренаж.

Если геморрагически-некротический процесс распространяется на всю железу, то больного может спасти только тотальная (субтотальная) панкреатэктомия. Раньше полное удаление поджелудочной железы было возможно только с экстирпацией двенадцатиперстной кишки (панкреатодуоденэктомия). В некоторых случаях это может быть обосновано и в настоящее время (Poplk). Однако Fry и Child разработали новый метод оперативного вмешательства (см. стр. 670), посредством которого удаляют 95% поджелудочной железы, при этом край ее — всего 5% — оставляется на двенадцатиперстной кишке, что позволяет пощадить кровоснабжение последней.

В случае геморрагического панкреатита панкреатэктомия является очень трудным вмешательством, сопровождающимся значительным кровотечением, ее можно проводить только в крайне необходимых случаях и только в таких лечебных учреждениях,

где имеется нужное оборудование и соответственно подготовленный персонал. Поскольку биологический процесс, о котором идет здесь речь, не злокачественен, то можно оставить на двенадцатиперстной кишке 5% тканей поджелудочной железы. При этом воротную вену не нужно полностью скелетировать (субтотальная панкреатэктомия).

Ложе удаленной поджелудочной железы в послеоперационный период очищают посредством промывного дренирования.

3. В подострой и хронической стадиях тяжело-некротизирующего панкреатита необходимость в операции может возникнуть по многим причинам, наиболее частыми из которых являются следующие:

а) *Ретроперитонеальный абсцесс*. Вокруг секвестрированной части поджелудочной железы возникает вторичная инфекция, возникает септическое состояние, а затем в забрюшинном пространстве возникает отграниченный абсцесс. Обычно этот абсцесс наиболее близко подходит к коже в поясничной области на левой стороне тела, его легче всего вскрыть разрезом в поясничной области, под XII ребром. Секвестрация и протеолитический-липолитический процесс, как правило, продолжается еще в течение многих недель, разрушает жировые массы в забрюшинном пространстве и поддерживает септически-токсическое состояние. Все же наиболее опасно то обстоятельство, что высвобождающиеся ферменты растворяют и множество тромбов, закрывающих просвет большого числа мелких сосудов в огромной раневой полости, в результате чего возникают и постоянно возобновляются сильные и массивные аррозионные кровотечения.

При соответствующей подготовке можно попытаться оказать помощь токсичному малокровному больному с огромной зияющей раной на боку и спине, покрытой некротической тканью, следующим образом. Верхней поперечной лапаротомией обнажается поджелудочная железа, производится субтотальная панкреатэктомия, тщательно останавливается даже самое незначительное кровотечение. Раневую полость нужно постараться очистить комбинированным промывным дренированием (спереди и сзади). Больного стремятся вывести из токсического состояния активной и интенсивной консервативной терапией (жидкости, антибиотики и пр.). Такого больного можно спасти, лишь вовремя приняв решение и последовательно выполнив чрезвычайно активное оперативное лечение.

б) *Поддиафрагмальный абсцесс*. Чаще всего он располагается сзади и книзу (см. стр. 708) и может быть легче всего вскрыт верхней поперечной лапаротомией, после рассечения желудочно-ободочной связки. Выраженные секвестрированные участки поджелудочной железы также удаляются, устанавлива-



ется промывной дренаж.

в) *Псевдокиста*. Псевдокиста возникает спустя много недель, а то и месяцев после некротизирующего панкреатита. Процесс отграничен, больной обычно уже не в септическом состоянии, состояние его стабилизировалось. Оперативное лечение приведено на стр. 648.

### Консервативное лечение

Больных с острым панкреатитом рекомендуется во всех случаях лечить в хирургическом отделении. Основные принципы неоперативного лечения таковы:

1. Торможение секреторной деятельности поджелудочной железы.

а) Постоянное отсасывание содержимого желудка через дуоденальный зонд, чтобы кислое его содержимое не попадало в двенадцатиперстную кишку, чтобы там не производился секретин, который повышает наружную секрецию поджелудочной железы. Больного следует хотя бы в течение трех дней питать парентерально.

б) Атропин, эфедрин, фонурит эффективно тормозят секрецию панкреатического сока.

2. *Предупреждение инфекции* дачей антибиотиков широкого спектра действия. Лучший эффект оказывает парентеральная дача тетрациклина. 3. *Утоление боли*:

а) Давать морфий или его производные нельзя, так как они вызывают стойкий спазм сфинктера Одни, тем самым усугубляя панкреатит.

б) Хорошими болеутоляющими средствами являются доларган, пендиомид или другие блокирующие узлы средства, а также пипольфен и родственные ему соединения.

в) Хорошее болеутоляющее действие оказывает и эпидуральная анестезия (*Tassonyi Kun*), а также внутривенная инфузия новокаина (капельное вливание раствора 1 г новокаина в 500 мл изотонического солевого раствора). Максимальная суточная доза новокаина составляет 3 г.

4. Поддерживание гомеостаза *электролитов сыворотки*. Это тем важнее и сложнее, что а) больного питают парентерально, б) велика экссудация в брюшинное пространство, в стенку и просвет кишки, в результате чего из кровообращения выключается много литров жидкости и различные полезные вещества.

Наиболее частые отклонения картины крови (нормализация которой представляет задачу первостепенной важности) таковы:

а) гиперкалиемия в результате чрезмерно повышенного клеточного распада;

б) гипокальциемия в результате распространенного жирового некроза, которая может принимать такие размеры, что у больного возникают тетанические судороги;

в) повышение величины гематокрита в результате быстрой и интенсивной экссудации;

г) позднее — анемия в результате токсико-септического состояния.

Интенсивной терапией жидкостями (ежедневная инфузия 5-7 л жидкости) нужно постараться поднять выше нуля центральное венозное давление и достигнуть того, чтобы суточное количество мочи превышало 1 л. К солевому и сахарному раствору ежедневно нужно добавлять одну бутылку реомакродекса, что в значительной мере улучшает перфузию капилляров. Обильная прицельная инфузионная терапия наиболее эффективный способ противошокового лечения. Назначением декстрана и гепарина можно снизить повышенную свертываемость крови (*Vallent*).

Для промываний, для дезинтоксикации организма успешно применяется перитонеальный диализ.

5. *Лечение ферментативными ингибиторами*. В последнее десятилетие в клиническую практику было введено внутривенное применение тразилола (прекрасный венгерский аппарат носит название гордокса) — ингибитора трипсина и калликрейна. При остром панкреатите попадающий в кровообращение трипсин повышает клеточный распад, а калликреин вызывает интенсивное расширение сосудов. От этих двух вредных воздействий защищает тразилол. Средство это целесообразно применять только в больших дозах.

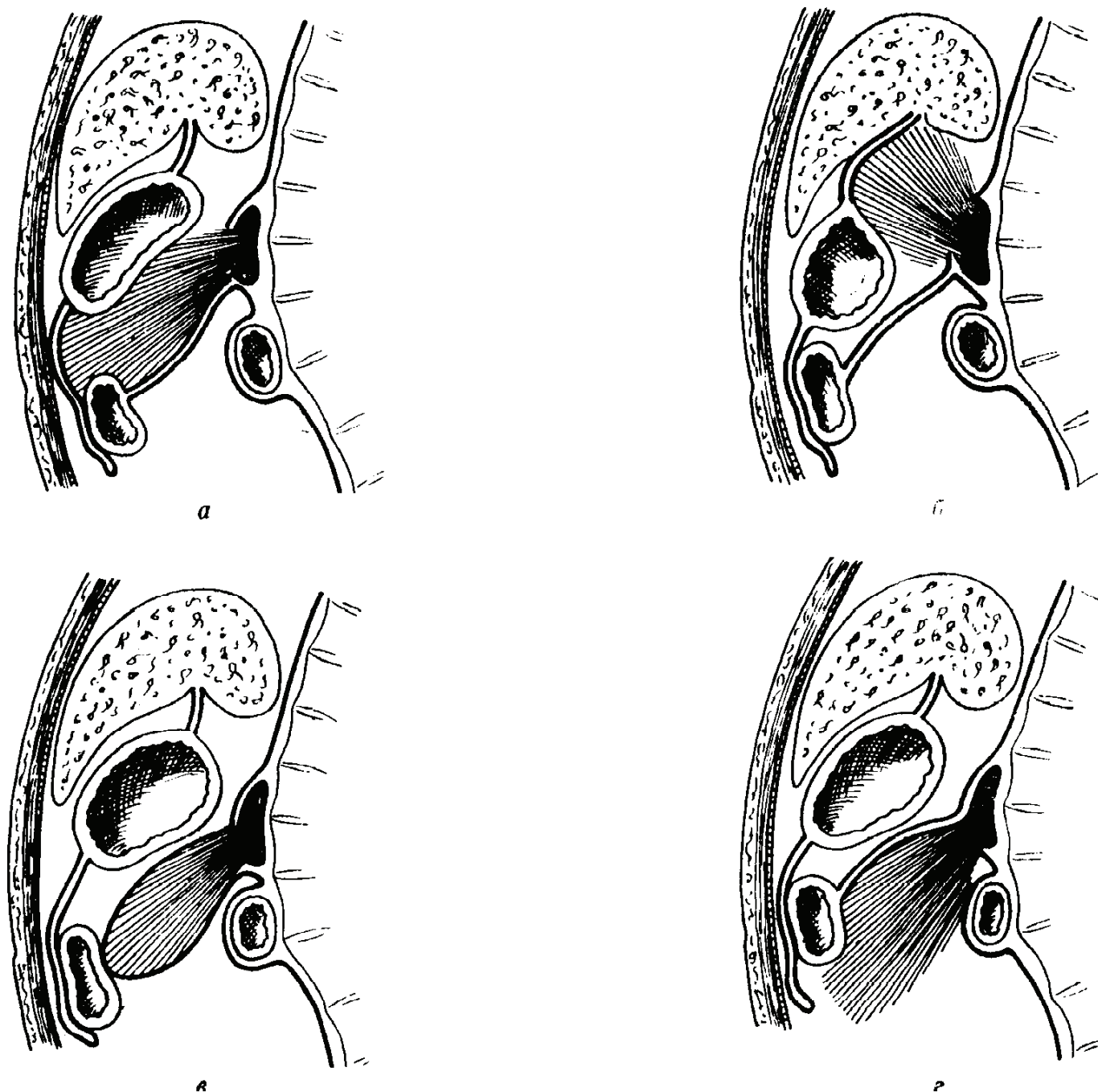
### Кисты поджелудочной железы

Киста поджелудочной железы обобщающее понятие, под которым понимаются изменения самой разнообразной этиологии и имеющие различный прогноз. Единственной общей чертой этих изменений является образование кисты. Патологическая основа кисты поджелудочной железы может быть самой различной.

Очень редкая *дисонтогенетическая киста* является аномалией развития поджелудочной железы, *цистаденома* и *цистаденокарцинома* — истинные опухоли, *ретенционная киста* — расширение протока поджелудочной железы, локализованное на его коротком участке, обычно это расширение возникает в результате хронического панкреатита. Все до сих пор упомянутые виды кист выстланы эпителием, т. е. это истинные кисты. Сюда относится и довольно редкая *эхинококковая киста*.

*Истинная киста поджелудочной железы* — очень редкое заболевание и — за исключением цистаденокарциномы — еще реже подлежит операции.

Дело в том, что доброкачественные истинные кисты только в исключительных случаях достигают такой ве-



**Рис. 5-444.** Положение псевдокисты поджелудочной железы, а) Выпячивание желудочно-ободочной связки; б) выпячивание печеночно-желудочной связки; в) псевдокиста стиснута между двумя листками брыжейки поперечноободочной кишки; г) выпячивание псевдокисты в нижнюю половину брюшной полости под брыжейкой поперечноободочной кишки

личины, что оказывают давление на окружающие ткани и вызывают жалобы больного. Как правило, они являются случайными находками при операциях. Удаление этих кист обосновано только тогда, когда мы уверены в том, что жалобы больного объясняются этой патологией. В таких случаях дистальная часть поджелудочной железы вместе с кистой резецируется (см. стр. 671).

*Цистаденокарцинома* — очень злокачественная, чрезвычайно быстро пролиферирующая, на ранней стадии переходящая на окружающие органы, нередко развивающаяся у молодых людей опухоль. К тому времени, когда больной попадает на операцию, эта опухоль обычно уже неоперабельна.

Наиболее частый вид кисты в поджелудочной железе — это т.н. *псевдокиста*.

Обычно она образуется после острого панкреатита, реже — в результате повреждения поджелудочной железы (гематома) или по неизвестным причинам (постнекротическая псевдокиста). Ее стенка образована воспалительной тканью, представляющей собой не что иное, как утолщенную перитонеальную поверхность окружающих органов и образований. Полость этой кисты заполнена жидкостью и обрывками некротической ткани. Случается, например, что киста представлена сальниковой сумкой, наполненной панкреатическим соком и некротическими

тканями. В таких случаях сальниковое отверстие (foramen epiploicum Winslowi) в результате воспаления закрыто, так что содержимое псевдокисты не может опорожниться в эту сторону. В других случаях псевдокиста, по крайней мере отчасти, располагается в консистенции самой поджелудочной железы, выпячиваясь оттуда кпереди. Стенка псевдокисты никогда не выстилается эпителием, а полость ее иногда сообщается с выводными протоками поджелудочной железы. Поэтому случается, что псевдокиста, возможно, после многодневного ожидания, спонтанно опорожняется в сторону двенадцатиперстной кишки, тогда необходимость в операции отпадает.

В большинстве же случаев псевдокиста поджелудочной железы располагается не в головке, а на теле или хвосте этого органа и может достигать такой величины, что содержит до 1-2 л жидкости. В таких случаях она смещает и сдавливает окружающие органы: сдвигает вперед желудок, раздвигает две стороны «подковы» двенадцатиперстной кишки, сдавливает общий желчный проток (вызывая желтуху) и др. В ходе увеличения объема киста обычно выпячивается в сторону желудочно-ободочной связки, может выпячивать и малый сальник. Иногда киста выпячивается вперед и между двумя пластинками брыжейки поперечноободочной кишки, редко киста выпячивается в нижнюю часть брюшной полости под брыжейкой поперечноободочной кишки (рис. 5-444).

Распознать псевдокисту поджелудочной железы нелегко даже во время операции.

Огромное образование, выпячивающееся из за-

брюшинного пространства, нужно дифференцировать от опухоли, главным образом — от саркомы, аневризмы и пр. С этой целью после рассечения желудочно-ободочной связки и определения выпячивающегося образования его пунктируют. В случае псевдокисты получают при пункции жидкость, смешанную с обрывками тканей (панкреатический сок), которая иногда прозрачная, а в других случаях коричневая, мутная, напоминающая помой.

### Методы операций

Оперативное лечение с ходом времени претерпело многократные изменения. В начале нашего столетия было характерным стремление к *тотальной удалению кисты*, что в большинстве случаев приводило к летальному исходу, так как стенка кисты настолько сильно сращена с соседними образованиями, что удалить ее невозможно. Если кисту все-таки удаляют, то нередко возникают непоправимые повреждения. Поэтому при псевдокисте следует непременно избегать тотального ее удаления. Позже перешли к т.н. *марсунизации кисты* (лат. marsupium = мешок, сумка, кошелек). Этот метод в основном заключается в том, что кисту вскрывают, извлекают ее содержимое, а край раны, полученной в результате разреза, циркулярно пришивают к париетальной брюшине и к коже, а затем помещают в полость кисты дренаж и марлевые тампоны. Таким образом киста опорожняется наружу.

Позднее пришли к мысли *отводить содержимое кисты в полость желудочно-кишечного тракта*. Пос-

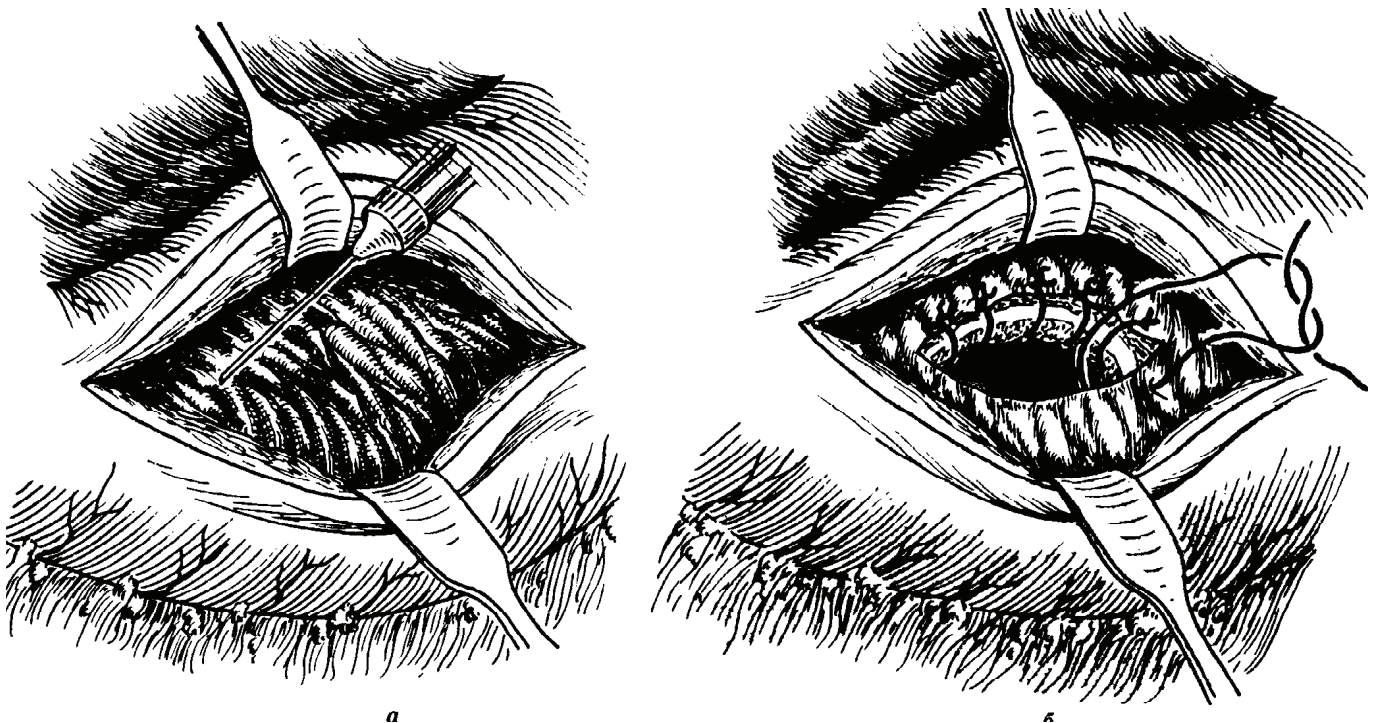


Рис. 5-445. Операция при псевдокисте поджелудочной железы, а) При гастротомии обнажается задняя стенка желудка; б) трансгастральная цистогастростомия по Jarasz; в случае необходимости задняя стенка желудка и передняя стенка кисты сшиваются



ле многочисленных поисков среди различных возможностей нашли распространение следующие методы:

а) *Трансвентрикулярная цистогастростомия по Jurasz* (1931). Сейчас эту операцию при псевдокисте поджелудочной железы применяют чаще всего, хотя многие хирурги все еще предпочитают Y-образный анастомоз по *Roux* с петлей тощей кишки (*Grezinger, Kummerle* и др.). Мы имеем хороший опыт применения операции по *Jurasz*. Поскольку эта методика наиболее проста и в техническом отношении, то ее обычно и выполняют.

На передней стенке желудка параллельно его продольной оси, посредине между большой и малой кривизной производится разрез длиной около 10 см. Кровоточащие сосуды по краям раны зажимаются и перевязываются, содержимое желудка отсасывается и удаляется с помощью тампона. Если разрез наносится аппаратом НЖКА-60, то надобности в гемостазе не возникает (*Banki*). Раздвигая крючками рану желудка, обнажают заднюю его стенку, выпяченную кистой поджелудочной железы (рис. 5-445а). Толстой иглой через заднюю стенку желудка производится пункция просвета кисты. Если кончик иглы находится в правильном направлении, то после отсасывания получают прозрачную или коричневатую окрашенную жидкость, содержащую тканевые частицы.

Как правило, киста прилегает к большому участку задней стенки желудка, с которой она тесно срастается. Если это действительно так, то там, где только что была выполнена пункция, можно совершенно безопасно разделить заднюю стенку желудка и переднюю стенку кисты при помощи электроножа, чтобы попасть в просвет кисты. Как только отверстие станет достаточно широким, чтобы в него прошел палец, ощупывают стенку кисты и определяют, в каком направлении она широко срослась с желудком. Продолжая прожигание в этом направлении между желудком и полостью кисты образуют ход длиной в 45 см. Возможные здесь перемычки тупым путем разрывают пальцем, чтобы образовалась единая полость кисты.

Гастротомическое отверстие на передней стенке желудка зашивается двумя рядами швов, брюшная полость закрывается *первичным натяжением* без оставления дренажной трубки.

После разрезания задней стенки желудка электроножом остается иногда такое впечатление, что киста и стенка желудка недостаточно плотно прилегают друг к другу, и есть возможность опасаться, что желудочный и панкреатический сок будут просачиваться между ними в свободную брюшную полость. В этом случае после вскрытия просвета кисты электроножом плотно прошивают заднюю стенку желудка с передней стенкой кишки серозными узловатыми швами (рис. 5-445, б).

Затем закрывается гастротомическое отверстие на передней стенке, вблизи цистогастростомы оставля-

ется дренажная трубка. Однако такая мера предосторожности требуется только в редких случаях.

После трансвентрикулярной цистогастростомии на протяжении нескольких дней желудок разгружается через дуоденальный зонд. Больной получает питание парентеральным путем.

Можно было бы полагать, что после такого рода операции по меньшей мере часть принятой пищи будет попадать из желудка в полость кисты. К счастью, этого не происходит. «Если своевременно обеспечить отведение содержимого кисты, то капсула из соединительной ткани быстро сморщивается, а полость быстро заполняется в результате грануляции» (*Herczeg*). Проведенное через две недели после операции рентгенологическое исследование желудка в большинстве случаев показывает нормальное его опорожнение, так что контрастное вещество в кисту не попадает. Это происходит благодаря тому, что после того как обеспечен свободный отток содержимого кисты в желудок, интраабдоминальное давление сжимает стенку кисты, суживая ее до размеров щели. Чтобы избежать ретенции содержимого кисты, рекомендуется произвести цистогастростомию как можно больших размеров.

б) Предложенная *Kefschner* (1929) *трансдуоденальная цистодуоденостомия* — метод, по праву достойный рекомендации в тех случаях, если по каким-либо причинам произвести трансвентрикулярную операцию невозможно.

в) Самым старым методом наложения внутренних анастомозов является *цистоеюностомия*, предложенная *Hente* (1927). При этом способе после обнажения передней стенки кисты возле нее помещают выключенную петлю тонкой кишки, обе полости вскрывают и двумя рядами швов между кистой и тощей кишкой образуют анастомоз длиной в 4–5 см, а также создают межкишечный анастомоз *Braun* между приводящей и отводящей петлями. *Laddnyi* (1949) отказался от отключения кишечной петли и достиг хороших результатов.

*Duncombe* (1939) разработал другую модификацию этого способа, он образовывал Y-образную петлю по *Roux* и накладывал анастомоз между выключенным из пассажа отрезком кишки и кистой.

Образование подобного рода анастомозов применяется и по сей день, если диагноз может быть с точностью поставлен только во время операции, после того как уже обнажена передняя поверхность кисты и открыт ее просвет. Очевидным становится, что полученное отверстие в кисте следует куда-то вывести.

Посредством шва, даже двухрядного, никогда не удастся установить такую «водонепроницаемую» связь, какая возникает вследствие воспалительных спаек между двумя органами. Вблизи образованного посредством швов анастомоза всегда следует оставлять дренажную трубку. Брюшная полость может быть закрыта без дренирования. В тех случаях, ког-

да анастомоз был создан термокаутером и имеются спайки вследствие воспаления, тогда значительно меньше шансов возникновения перитонита.

Операции с наложением анастомозов показаны и обоснованы только при очень крупных кистах. Небольшие кисты тела и хвоста поджелудочной железы, которые сопровождаются хроническим панкреатитом, лучше всего радикально иссечь, производя резекцию соответствующих участков поджелудочной железы.

### Хронический рецидивирующий панкреатит

Хронический панкреатит распознать нелегко, потому и не удивительно, что эта болезнь часто скрывается за самыми различными диагнозами (гипертрофический гастрит, полипоз желудка, диспепсия, синдром мальабсорбции, карцинома поджелудочной железы и др.). Как отмечает *Gilzffw*, хронический панкреатит самое частое заболевание поджелудочной железы, но диагноз его ставится довольно редко. Так как хронический панкреатит не излечивается даже целенаправленным терапевтическим лечением, то пациенты с этим заболеванием, и нередко с поставленным при нем ошибочным диагнозом, рано или поздно все равно попадают на операционный стол. При лапаротомии нельзя довольствоваться общим диагнозом хронического панкреатита, следует получить точную ориентацию как относительно состояния субстанции железы, так и ее выводных протоков, а также и проходимости желчных путей и системы воротной вены.

### Методы исследования

#### Исследование субстанции железы

После рассечения желудочно-ободочной связки и мобилизации двенадцатиперстной кишки по *Kocher* большим и указательным пальцем левой руки захватывают головку поджелудочной железы и указательным пальцем правой руки *ощупывают* тело и хвост железы на всем их протяжении. Таким образом устанавливают, содержит ли паренхима поджелудочной железы уплотнения (карцинома, фиброз), является ли это уплотнение очаговым или диффузным, распространяется ли оно на всю субстанцию железы или только на какую-либо ее часть. Тщательное обследование поджелудочной железы и соседних с ней органов помогает отличить хронический панкреатит от карциномы железы, хотя окончательное выяснение диагноза часто становится возможным только после гистологического исследования.

*Ограниченный левосторонний панкреатит*, при котором иногда сдавливается селезеночная вена,

встречается редко. В этом случае вена часто сдавливается по средней линии, в ней возможно образование тромба. Вследствие т.н. сегментарной портальной гипертензии развиваются спленомегалия. Возникают также сильно и легко кровоточащие варикозные вены в забрюшинном пространстве и в стенке пищевода, как при циррозе печени. Эти коллатеральные вены транспортируют кровь селезенки в систему полых вен. Согласно данным *Mallet-Guy*, 1,77, варикозных кровотечений пищевода происходит в связи с левосторонней сегментарной портальной гипертензией.

Если головка или другая часть поджелудочной железы сильно увеличены, уплотнены, то возникает подозрение, что в глубине измененной области скрывается толстостенный хронический абсцесс. Выявить его помогает *пункция измененного участка*, проводимая толстой иглой. При наличии абсцесса получают смешанный с некротической тканью материал или даже густой гной. Проколота ткань железы может быть твердая, как хрящ, и при движении иглы сопровождаться своеобразным хрустом, так что можно даже предположить, что речь идет о карциноме. Иногда на большем или меньшем участке железы, реже — только в левой ее половине, находят очаговое или диффузное воспаление с соединительнотканными, Рубцовыми, фиброзными или содержащими известь изменениями (фиброз, склероз, цирроз, петрификация).

Если хронический абсцесс локализуется в головке поджелудочной железы и остальные ее части относительно интактны, то его вскрывают широким разрезом, проведенным параллельно продольной оси железы, и удаляют гнойное содержимое с остатками некротических тканей. В оставшуюся полость обычно величиной от грецкого ореха до куриного яйца вводят резиновую дренажную трубку, которая выводится через отверстие в желудочно-ободочной связке и через отдельное отверстие в брюшной стенке. На протяжении 1-2 недель через дренаж выделяется некротическая ткань железы, воспаление затихает, хронический процесс излечивается. Панкреатический свищ, остающийся иногда на месте дренажа, лечат по способу, описанному на стр. 644.

Если имеются обширные изменения субстанции поджелудочной железы, то необходимо произвести резекцию измененных участков. Цель вмешательства — посредством резекции или тотальной экстирпации устранить необратимо поврежденную, разрушенную ткань железы, за счет которой поддерживается воспалительный процесс.

#### Исследование Вирсунгиева протока

В то время как различные способы исследования поджелудочной железы путем ее пальпации, пункции и гистологического анализа могут ориентировать в отношении диагноза, о патологических изменениях

протока железы эти способы не дают достаточной информации. При этом следует подчеркнуть, что сравнительно часто хронический панкреатит ведет к стенозу или к тотальной обструкции, а также к возникновению одного, а то и нескольких камней в Вирсунгиевом протоке. Правда, более крупные камни, расположенные близ поверхности, иногда могут прощупываться.

Сведения о состоянии протока поджелудочной железы, о его расширении или сужении, о находящихся в нем камнях дает *панкреатография*. С помощью современного дуоденоскопа с волоконной оптикой перед операцией ретроградным путем можно через Фатеров сосок ввести в Вирсунгиев проток тонкий катетер и впрыснуть через него контрастное вещество (*предоперационная панкреатография*). *Панкреатография в ходе операции* — метод, подобный интраоперационной холангиографии: проток поджелудочной железы непосредственно заполняется контрастным веществом, после чего производят его рентгеновский снимок. Известны два способа этого исследования.

Раньше практиковали *ретроградную панкреатографию*. Против предполагаемого места расположения Фатерова соска на нисходящем дуоденальном колене производится небольшой разрез, отыскивается Фатеров сосок, через него в проток поджелудочной железы вводится тонкий полиэтиленовый зонд. Это обычно не представляет трудностей. Ощупывая общий желчный проток, проверяют, правильно ли введен полиэтиленовый зонд. Если зонд находится в желаемом направлении, то 2 мл-овым шприцем медленно, под очень небольшим давлением впрыскивается 1-2 мл водного раствора контрастного вещества не более чем 20% концентрации. После получения рентгеновского снимка контрастное вещество по возможности отсасывается обратно. Даже при самом тщательном проведении вмешательства случалось, что эта манипуляция приводила к тяжелому острому панкреатиту. Вероятно, это может быть объяснено тем, что мелкие боковые ветви Вирсунгиева протока вследствие повышения внутреннего давления разрывались, контрастное вещество попадало в ткани железы и вызывало их распад, в результате чего активизировался трипсин, возникал острый панкреатит. Этот процесс ускоряется, вероятно, также и тем, что вследствие манипуляций Фатеров сосок набухает, секрет железы застаивается, и в нем возникает инфекция.

Ввиду опасности возникновения острого панкреатита ретроградная панкреатография в настоящее время уже почти не проводится. Ее место заняла *антеградная панкреатография*. При этом исследовании в хвосте железы производят прокол тонкой иглой, прикрепленной к 2 мл-овому шприцу, таким образом пунктируют Вирсунгиев проток: найдя его, получают несколько капель прозрачной жидкости. Медленно, под низким давлением впрыскивается 2 мл слабого

водного раствора контрастного вещества. Если таким способом при пункции Вирсунгиев проток не находят, то на хвосте железы производят разрез сверху вниз и на поверхности его отыскивают отверстие протока, после чего в него впрыскивается контрастное вещество. На сделанном таким образом рентгеновском снимке отчетливо видно, расширен или сужен Вирсунгиев проток, правилен ли его ход, нет ли по средней линии т.н. истмического стеноза и т. д.

Если препятствие опорожнению Вирсунгиева протока находится в Фатеровом соске или вблизи него, то при антеградной (нисходящей) панкреатографии весь проток обычно оказывается широким, а если речь идет о сильном стенозе, контрастное вещество, возможно, вообще не попадет в двенадцатиперстную кишку. Манометрическое исследование, которое стало обычным при проверке желчных путей, может быть предпринято также и для проверки давления в протоке поджелудочной железы. Нормальное давление составляет 12-18 см вод. ст. Путем впрыскивания секретина давление в протоке поджелудочной железы может быть быстро и значительно повышено.

### Исследование желчных путей

До и после исследования поджелудочной железы и Вирсунгиева протока необходимо произвести проверку желчных путей, так как в 60%, случаев хронический панкреатит протекает в сочетании с заболеванием желчных путей (холелитиаз, холедохолитиаз, компрессия общего желчного протока в области головки поджелудочной железы). При необходимости, следует предпринять и холангиографическое исследование.

### Исследование воротной вены

При хроническом панкреатите (и при карциноме поджелудочной железы) может возникнуть необходимость исследования системы воротной вены. Обычно карцинома поджелудочной железы в большей мере предрасполагает к тромбозу вен, что может быть обнаружено примерно в 20-40% случаев. Около 10% тромбозов вен — тромбоз воротной вены. Самые надежные сведения о состоянии системы воротной вены наряду с диагностическими методами, применяемыми в ходе операции, дает *спленопортография*. Это исследование производят следующим образом.

На конус инъекционной иглы средней толщины одевается тонкая резиновая трубка, которая соединяется с водяным манометром, наполненным изотоническим раствором поваренной соли. Игла вводится в селезенку. Измеренное здесь давление соответствует практически венозному давлению крови в воротной вене, которое в норме составляет 80-120 мм вод. ст. При тромбозе селезеночной вены давление внутри селезенки выше.

Затем той же самой иглой очень быстро впрыс-



квивается в селезенку 40 мл контрастного вещества, содержащего 70% йода. На усилительном экране телемонитора наблюдаются те или иные данные: проходима ли селезеночная вена, воротная вена, каковы внутривенные венозные разветвления и есть ли коллатеральная венозная сеть в направлении кардии.

### Хирургические вмешательства

После установления диагноза хронического панкреатита, а также выяснения в ходе операции сопутствующих обстоятельств с помощью холангиографии, панкреатографии и спленопортографии, решают, какое вмешательство следует предпринять. Возможные операции описываются ниже.

### Операции на желчных путях

Операции эти проводятся, если

1. вторичный панкреатит был вызван первичным заболеванием желчных путей,
2. первичное заболевание поджелудочной железы вызвало вторичный стеноз общего желчного протока.

При этом следует учитывать следующие патологические состояния (таблица 5-8):

**Таблица 5-8.** Взаимосвязи заболеваний желчных путей и поджелудочной железы

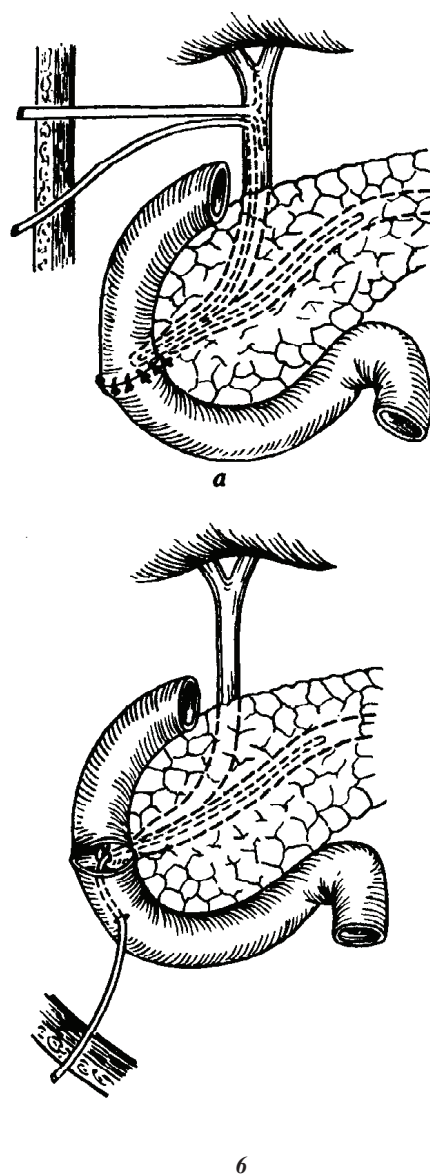
Первичное заболевание желчных путей — вторичный панкреатит	Первичный панкреатит — вторичный стеноз желчных путей
<p>а) Холецистопанкреатит. Воспаление желчного пузыря лимфогенно переходит на поджелудочную железу, главным образом на ее головку. После холецистэктомии панкреатит в большинстве случаев спонтанно регрессирует без какого-либо дальнейшего оперативного вмешательства.</p> <p>б) Камни в общем желчном протоке могут также вызвать хронический панкреатит, главным образом в головке железы. С устранением камней обычно излечивается и воспаление поджелудочной железы.</p> <p>в) К вклинившемуся в Фатеровом соске камню может присоединиться скорее острый, а не хронический панкреатит, который после удаления камня быстро излечивается.</p>	<p>а) Отек головки поджелудочной железы является причиной компрессии общего желчного протока. Если компрессия незначительная и показатель билирубина в сыворотке не выше 2-3 мг/100 мл, то, по всей вероятности, отек в короткое время исчезнет. В таком случае декомпрессия желчного хода излишня. Однако в большинстве случаев камни в общем желчном протоке являются показанием к вскрытию этого протока.</p> <p>В случае сильной компрессии и желтухи целесообразно, даже если камни находят только в желчном пузыре, все же применить дренаж общего желчного протока по Kehr.</p> <p>б) Фиброзные изменения головки поджелудочной железы вызывает компрессию общего желчного протока. При этом рекомендуется немедленно наложить холедохоеюностому.</p>

### Операции на сфинктере Одди

При склеротических изменениях сфинктер Одди может иногда прощупываться через стенку двенадцатиперстной кишки, словно на месте его находится свинцовый шарик. В этом случае следует прибегнуть к трансдуоденальной сфинктеротомии (см. стр. 623), дополнив ее, по предложению *Doubilet* и *Malholland*, транспапиллярным дренированием протока поджелудочной железы.

Более современным методом является трансдуоденальная пластика сфинктера. Путем этой пластики *Szecsényi* удалось достигнуть хороших результатов в случаях хронического рецидивирующего панкреатита, когда был сужен только дистальный конец протока поджелудочной железы (см. стр. 623).

### Операции на протоке поджелудочной железы



**Рис. 5-446.** Транспапиллярное дренирование протоков поджелудочной железы: а) по *Doubilet* и б) по *Pger*

Эти операции применяются, если ткани поджелудочной железы интактны и патологическое изменение ограничивается только Вирсунгиевым протоком. Воспаление и/или образование камней вызывают иногда сужение Вирсунгиева протока, что препятствует свободному оттоку панкреатического сока. Дистально от этого места развивается кистозная дилатация протока. Узкие и широкие отрезки, чередуясь, дают картину, напоминающую четки. Целью операции является устранение или предупреждение возникновения механического препятствия, восстановление свободного оттока сока поджелудочной железы в кишечник. Этой цели можно добиться, лишь ликвидировав *каждое сужение*, удалив *каждый камень*, таким образом устранив все препятствия на пути секрета поджелудочной железы.

Доступ к Вирсунгиеву протоку может быть осуществлен с двух направлений:

- а) от Фатерова соска,
  - б) через субстанцию поджелудочной железы.
- Если обструкция распространяется только на Фатеров сосок и на его непосредственное окружение (панкреатография), то препятствие ликвидируют *транспапиллярно*; если же обструкция выявляется дистальнее этого места, то ее устраняют *трансгландулярно*.

### Транспапиллярное дренирование протока поджелудочной железы

При хроническом панкреатите, всегда сопровождающемся желчнокаменной болезнью, *Doubilet* и *Mulholland* (1956) предложили проводить холецистэктомии со сфинктеротомией и транспапиллярным дренированием протока поджелудочной железы.

После холецистэктомии предпринимается холедохотомия, через нее в направлении Фатерова соска проводят катетер *Nelaton*. На нисходящем отрезке двенадцатиперстной кишки производят поперечный разрез и крючками открывают Фатеров сосок. По уже описанному методу (см. стр. 623) над головкой катетера *Nelaton* производят разрез, широко открывая ампулу Фатерова соска. Тонким пуговчатым зондом отыскивают отверстие протока поджелудочной железы и удаляют возможно находящийся там камень. После декомпрессии прозрачный панкреатический сок может свободно оттекает по протоку. (Иногда камень не удается удалить через узкий проток поджелудочной железы в направлении двенадцатиперстной кишки. В этом случае он может быть устранен только через разрез вещества железы.)

*Doubilet* и *Mulholland* для облегчения оттока рекомендуют транспапиллярно ввести в проток поджелудочной железы тонкую полиэтиленовую трубку на

глубину 4-5 см. Чтобы трубка не выскальзывала, ее прикрепляют швом к краю Фатерова соска. Другой конец этой полиэтиленовой трубки ведут к брюшной стенке, что может быть сделано двумя способами. По *Doubilet*, трубку выводят через общий желчный проток возле Т-образной трубки (рис. 5-446, а). По *Leger*, трубку выводят на нисходящем отрезке двенадцатиперстной кишки, под дуоденотомическим разрезом, через особое небольшое отверстие и помещают ее в короткий канал по *Marwedel* или по *Witzel* (рис. 5-446, б). Дуоденотомическое отверстие закрывают швом. Транспапиллярный дренаж удаляется через 2-3 недели.

Согласно современным взглядам, транспапиллярное дренирование небезопасно, и может вызвать тяжелый острый панкреатит. Правильнее по методу, описанному на стр. 623, слизистую Вирсунгиева и общего желчного протоков на месте разреза тонкими узловатыми швами подшить циркулярно к слизистой двенадцатиперстной кишки. Хорошо наложенное новое отверстие с двойной слизистой стенкой не будет сужаться.

### Трансгландулярное дренирование протока поджелудочной железы

*Merlin da Val* (1954) первым рекомендовал каудальную панкреато- или панкреатикоюностомию<sup>1</sup>. Суть операции состоит в резекции хвоста поджелудочной железы и наложении анастомоза между оставшейся частью поджелудочной железы и петлей тонкой кишки. Секрет поджелудочной железы течет при этом не к Фатерову соску, а по новому сообщению в противоположном направлении, в кишку. Недостатком этой операции является то, что при ней связь между Вирсунгиевым протоком и кишкой устанавливается лишь на небольшом протяжении, что особенно неблагоприятно в тех случаях, когда сужения и расширения чередуются на довольно длинном отрезке Вирсунгиева протока (английские врачи называют это явление «цепочкой озер» — «chain of lakes»).

При таких анатомических изменениях только путем продольной панкреатикоюностомии, предложенной *Puestow* и *Gillesby* (1958), можно обеспечить свободный отток панкреатического сока, устранить его застой, остановить последующую деструкцию ткани железы и освободить пациента от постоянных, часто невыносимых болей. При этом методе проток поджелудочной железы рассекается и открывается по всей длине — или почти по всей длине, между ним и кишечной петлей образуется анастомоз.

<sup>1</sup> Обычно термин «панкреато-» применяют для обозначения поджелудочной железы, а «панкреатико-» для обозначения протока поджелудочной железы.

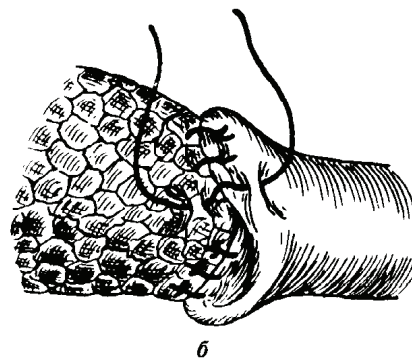
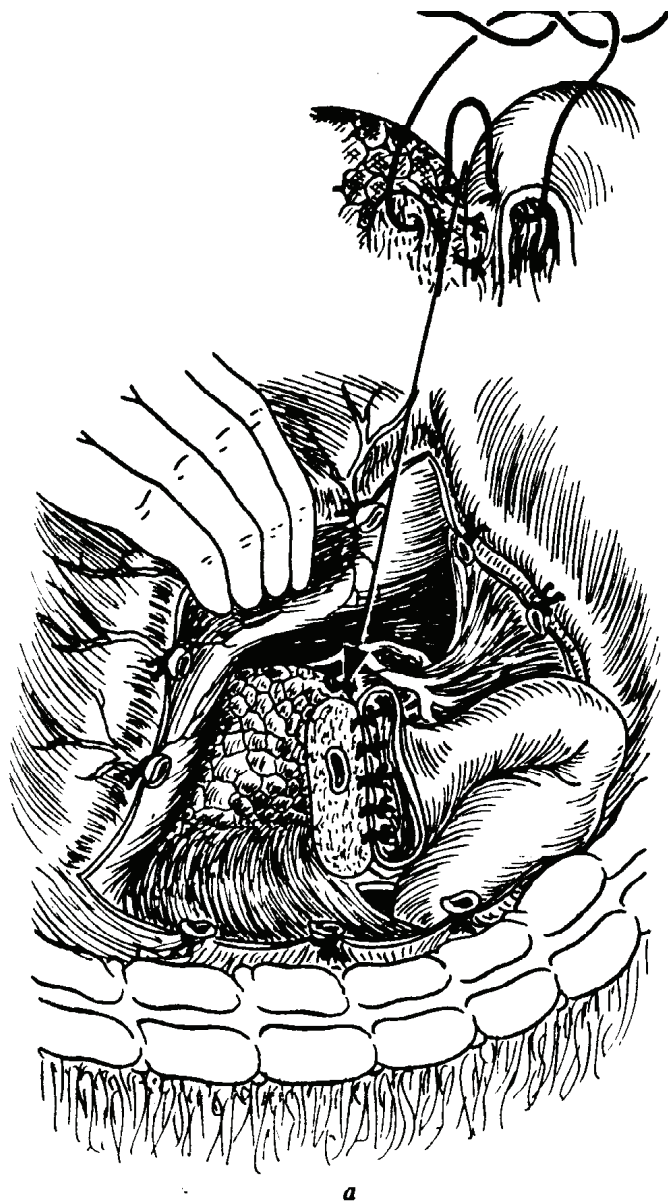
*Каудальная панкреатоеюностомия.* Резекция 2-3 см-ового дистального участка хвоста поджелудочной железы.

После открытия брюшной полости между лигатурами пересекают желудочно-ободочную и желудочно-селезеночную связки, отделяют левую половину брыжейки поперечноободочной кишки от тела и хвоста поджелудочной железы и таким образом широко открывают дистальную половину железы. Хвост поджелудочной железы захватывается прочным инструментом и приподнимается в вентральном направлении. Верхний край и задняя поверхность железы остро и тупо отделяются от селезеночной артерии и вены, причем проникающие в железу маленькие ветви сосудов пересекаются после их перевязки. Если в ходе препаровки возникает повреждение какого-либо сосуда селезенки, то селезенка удаляется.

Резекция освобожденного таким путем хвоста поджелудочной железы производится при помощи скальпеля или ножниц, разрезом, проходящим перпендикулярно продольной оси железы. Маленькие сосуды, пульсирующие и кровоточащие на поверхности разреза, следует захватить москитными зажимами и перевязать. После гемостаза тело железы освобождают в медиальном направлении циркулярно еще на 2-3 см. Примерно в 30 см книзу от двенадцатиперстно-тощекишечного изгиба кишку рассекают в поперечном направлении, нижнюю культю выводят вверх позади поперечноободочной кишки и накладывают *панкреатоеюностому*.

На поверхности разреза пересеченной поджелудочной железы просвет Вирсунгиева протока обычно настолько мал и его стенка настолько тонка, что наложить надежный шов между кишкой и протоком поджелудочной железы невозможно. Поэтому образуют анастомоз между всей поверхностью разреза железы и просветом кишки, т. е. выполняют *панкреатоеюностомию*. Для этого лучше всего использовать кишечное отверстие петли тощей кишки, проведенной позади поперечноободочной кишки. Тощая кишка, рассеченная в поперечном направлении, имеет примерно такой же размер, как и поверхность разреза поджелудочной железы. Край кишки и край поверхности разреза железы сшивают друг с другом частыми серозными узловатыми швами (рис. 5-447, а).

Вместе с частью железы шириной в 1-2 см шов инвагинируется в просвет кишки, и в таком положении накладывается новый ряд серозных узловатых швов, которым кишка пришивается к (очень тонкой) соединительнотканной капсуле поджелудочной железы (рис. 5-447, б). Отверстие брыжейки поперечноободочной кишки подшивают к подтянутой вверх петле тонкой кишки, проведенной позади поперечноободочной кишки. Верхнюю культю тонкой кишки имплантируют под брыжейкой поперечноободочной кишки Y-образно по *Роух* в бок дистальной культи.



**Рис. 5-447.** Каудальная панкреатоеюностомия. а) Хвост поджелудочной железы резецируется, к оставшейся части железы подшивается конец кишечной петли; б) передний двухрядный шов

Если Вирсунгиев проток достаточно широкий и можно рассчитывать на то, что образуемый анасто-



моз будет главным или единственным путем оттока для ежедневных 1200 1500 мл панкреатического сока, то поступают иначе. После резекции хвоста поджелудочной железы от поверхности разреза в главный выводной проток, на глубину 45 см вводится полиэтиленовая трубка. Чтобы свободно заполнить просвет трубка эта должна быть тонкостенной и иметь соответствующий диаметр. Слева и справа трубку прошивают серозным швом к субстанции железы, чтобы предотвратить преждевременное соскальзывание. Другой конец трубки вводят в кишечную петлю, вытянутую вверх позади поперечноободочной кишки, и затем на расстоянии 6-8 см от конца кишки осторожно вытягивают через маленькое отверстие, помещают в короткий канал, созданный по *Witzel*, и через специальное отверстие выводят из брюшной полости. На полиэтиленовой трубке перед ее введением образуют несколько боковых отверстий, которые должны находиться как в протоке поджелудочной железы, так и в отрезке, проходящем в просвете кишки. Затем накладывают двухрядный шов анастомоза между поджелудочной железой и кишкой.

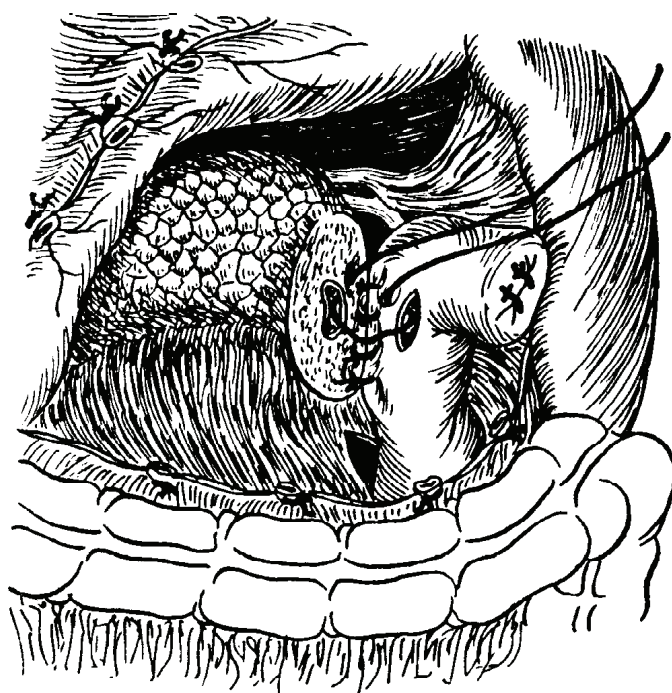
Полиэтиленовая трубка должна оставаться на месте по возможности 4-6 недель или даже еще дольше. За это время край просвета тонкостенного протока становится жестким, просвет сохраняется в раскрытом состоянии и после удаления синтетической трубки и больше обычно не сморщивается.

Панкреатоеюностомию можно выполнить и так, что конец кишки, проведенный позади поперечноободочной кишки, закрывают, а сбоку образуют отверстие, которое соответствует окружности поджелудочной железы. После наложения первого ряда швов инвагинируют поджелудочную железу в кишку и накладывают второй серозный ряд швов. При этой форме анастомоза можно также использовать полиэтиленовый катетер.

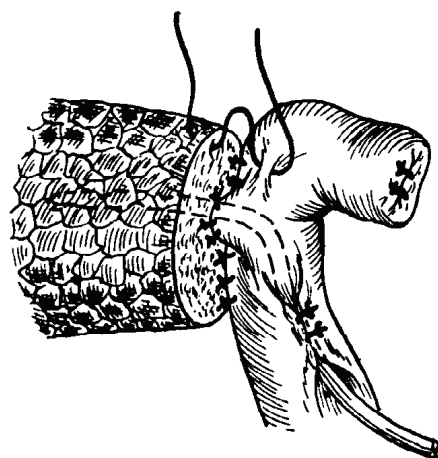
В случае хронического панкреатита и имеющегося длительное время застоя панкреатического сока случается, что просвет протока на поверхности разреза поджелудочной железы намного шире и его стенка значительно толще, чем в норме. Тогда стараются наложить шов непосредственно между протоком поджелудочной железы и слизистой кишки (*панкреатикоеюностомия*). На антимезентериальном краю кишечной петли накладывается небольшое отверстие, соответствующее только просвету Вирсунгиева протока. После тщательного гемостаза самыми тонкими нитками и атравматической иглой пришивают края обоих просветов друг к другу при помощи тонких узловатых швов, так, чтобы слизистая соприкасалась со слизистой (*рис. 5-448*). Соседнюю часть кишки серозными узловатыми швами пришивают к капсуле поджелудочной железы по окружности плоскости ее разреза. Чтобы анастомоз

оставался открытым, через его просвет может быть введена полиэтиленовая трубка.

Поджелудочная железа не имеет такого органически связанного с ней серозного слоя, как желудок или кишка. На задней поверхности железы вообще нет серозного покрова, в то время как вторичная задняя париетальная брюшина отделена от передней поверхности железы тонкой, но рыхлой соединительной тканью. Только после длительно существующего хронического панкреатита этот слой «спаивается» с субстанцией железы и становится «органической» частью, не отделимой от железы.



а



б

**Рис. 5-448.** Каудальная панкреатикоеюностомия. Хвост поджелудочной железы резецируется, петля кишки, поднятая позади поперечноободочной кишки, анастомозируется с оставшейся частью протока поджелудочной железы

Поэтому при любом панкреато- или панкреатикоанастомозе следует считать шов неплотным, ибо

он пропускает агрессивный панкреатический сок и инфицированное содержимое кишечника. Для предупреждения диффузного перитонита необходимо вблизи каждого анастомоза, образованного с веществом поджелудочной железы или ее выводными протоками, непременно вводить дренажную трубку. Самое худшее, что при этом может случиться, — это возникновение свища поджелудочной железы.

полняется двухрядным швом. Наружный ряд серозных узловатых швов прикрепляет кишку к капсуле поджелудочной железы. Внутренним рядом очень тонких узловатых швов, наложенных синтетическим материалом (дексон), слизистые этих органов плотно соединяются друг с другом (рис. 5-449). Дальнейшая последовательность наложения рядов швов следующая: сначала накладывается задний наружный, затем задний внутренний, после этого передний внутренний и наконец передний наружный ряд швов.

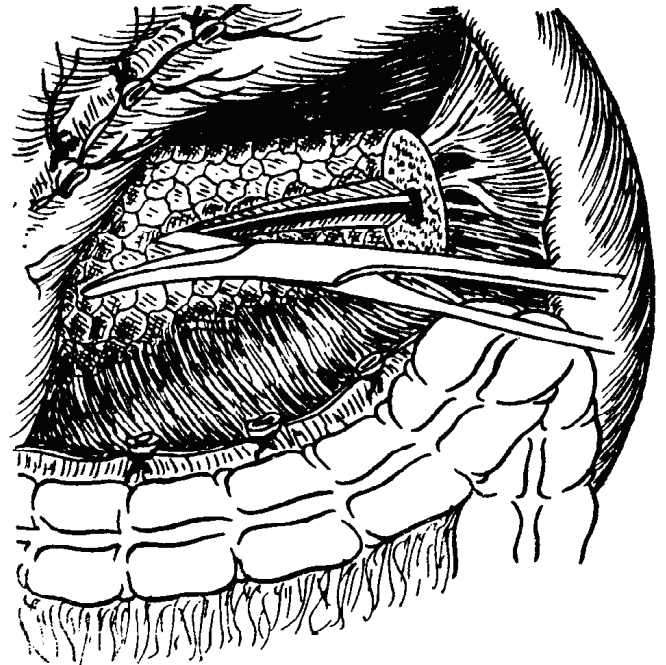
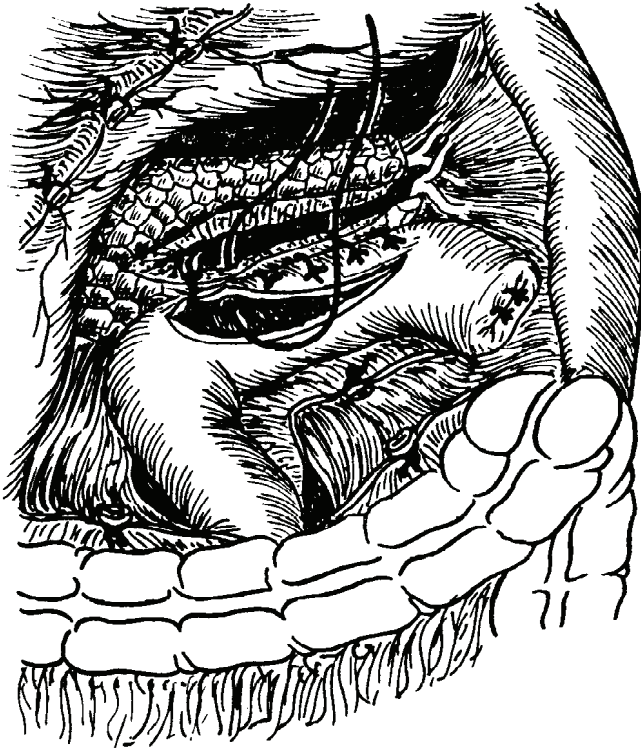

Рис. 5-449. Продольная панкреатикојеюностомия. Накладывается анастомоз между продольно рассеченным Вирсунгиевым протоком и петлей кишки, проведенной сверху и позади поперечноободочной кишки

**Продольная панкреатикојеюностомия.** Хвост поджелудочной железы резецируется по методу, описанному в предыдущем разделе; при малейших затруднениях жертвуют и селезенкой. На поверхности разреза поджелудочной железы отыскивают отверстие ее протока, идя отсюда и разделяя маленькими ножницами переднюю стенку железы, рассекают проток по всей (или почти по всей) длине, во всяком случае до головки железы. Найденные при этом камни удаляются. Обычно сильное кровотечение останавливают, надавливая тампоном, смоченным теплым физиологическим раствором, или посредством осторожной коагуляции и прошиванием тонкими швами.

После этого кишка подготавливается для наложения анастомоза. Образуют Y-образный анастомоз по *Roux*. Отключенную петлю выводят вверх позади поперечноободочной кишки и помещают рядом с поджелудочной железой. На антимезентериальном краю кишки накладывают отверстие, величина которого соответствует длине рассеченного участка Вирсунгиева протока. Панкреатикојеюностомия вы-

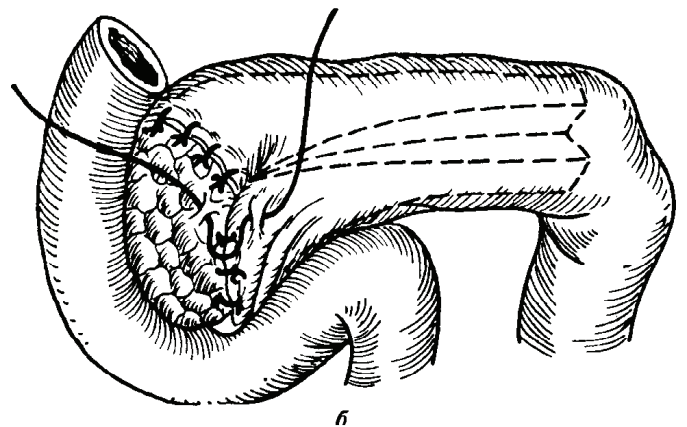


Рис. 5-450. Продольная панкреатикојеюностомия по Puestow. а) После резекции хвоста поджелудочной железы производится продольное рассечение протока; б) петля кишки подтягивается над поджелудочной железой в виде манжеты и прикрепляется к головке железы

Технически проще оригинальный способ *Puestow*, который после резекции хвоста поджелудочной железы и выведения всего тела железы из брюшинного пространства рассекает ее проток (рис. 5-450, а), а петлю кишки, как манжетку, натягивает на мобилизованную поджелудочную железу. Анастомоз этот

автор вообще не сшивает, а конец кишечной петли прикрепляет только к головке железы (рис. 5-450, б). При этом, разумеется, надо обращать внимание на то, чтобы при мобилизации не было нарушено кровоснабжение тела поджелудочной железы (в результате повреждения селезеночных сосудов), что при достаточной внимательности не представляет трудностей.

При хроническом панкреатите продольная панкреатикоеюностомия имеет следующие преимущества по сравнению с резекциями:

- а) не приносится в жертву оставшаяся интактная ткань железы,
- б) метод делает возможным попадание панкреатических ферментов в кишечник,
- в) устраняется возможный многократный стеноз или закупорка протока поджелудочной железы,
- г) обычно устраняются боли, сопровождающие хронический панкреатит.

Заболевание протока поджелудочной железы при интактной ее субстанции и показания к упомянутым вмешательствам, а также показания к различным панкреатодигестивным анастомозам — встречаются очень редко. Гораздо чаще панкреатический камень, содержащий  $\text{CaCO}_3$  и в большинстве случаев располагающийся в центре железы (перешеек), способствует возникновению хронического воспаления в дистальной от него половине поджелудочной железы (тело и хвост). Кроме того, в этой части субстанции железы можно обнаружить диффузный фиброз, цирроз и отложение гранул  $\text{CaCO}_3$  (петрифицирующий панкреатит). При этом следует избрать вмешательство — левостороннюю гемипанкреатэктомию с устранением камней из оставленного участка железы. Это все уже подводит читателей к следующей группе операций.

### Резекции вещества поджелудочной железы

К операциям этой группы обращаются, когда вещество поджелудочной железы на большом участке значительно и необратимо повреждено.

Целесообразно напомнить, что инкреторная часть, островки Лангерганса часто остаются полностью интактными, если даже экскреторная часть поджелудочной железы совершенно разрушена. Поэтому резекция поджелудочной железы по поводу хронического панкреатита предпринимается только в случае, если большая часть вещества железы разрушена и к тому же возникает сильное недомогание (значительное исхудание, сильные и длительные боли), так как при этом приносятся в жертву многие из еще функционирующих даже в этом состоянии островков Лан-

герганса.

Левосторонняя гемипанкреатэктомиа у больного не приводит к возникновению диабета. Если процесс локализуется исключительно или почти полностью в теле и хвосте железы, то целесообразно провести эту операцию, так как она освободит больного от невыносимых болей. Гемипанкреатэктомиа может быть дополнена каудальной (ретроградной) панкреатикоеюностомией (*Orszinger*).

Тотальная панкреатэктомиа приводит к возникновению диабета, хотя действительно и то, что такой диабет может легко поддерживаться в уравновешенном состоянии ежедневным введением 20-40 ЕД инсулина. Полное удаление поджелудочной железы может быть выполнено только с полным удалением двенадцатиперстной кишки; риск этой расширенной операции никак не соответствует биологически «доброкачественному» характеру процесса, из-за которого ее проводят. По мнению *Re Afine* (клиника *Maio*, 1970 год), при хроническом панкреатите от тотальной панкреатэктомии и без того нельзя ждать многого, так как больной, у которого может идти речь о такой операции, из-за потребления больших количеств лекарств и алкоголя становится дебильным и неизлечимым. Из трех больных, перенесших такое вмешательство, один жил 3 лет, а двое скончались через несколько месяцев после операции.

Новый подъем получило хирургическое лечение хронического панкреатита благодаря «95%-ной панкреатэктомии», описанной *Fry* и *Child* в 1965 году. Техника этой операции позволяет сохранить двенадцатиперстную кишку, и поскольку процесс, о котором идет речь, биологически не злокачественен, не имеет значения, что 5% поджелудочной железы сохраняется. *Child* выполнил эту операцию у 37 больных хроническим панкреатитом, смертельных исходов не было, результаты хорошие.

Описание различных видов резекций поджелудочной железы приводится на стр. 663.

### Операции на вегетативных нервах, иннервирующих поджелудочную железу

Экспериментальными исследованиями *Mallet-Guy* доказал, что электрическое раздражение левого чревного нерва собаки и морской свинки сначала вызывает вазодилатацию в поджелудочной железе, а затем отечный и, наконец, геморрагический панкреатит. Кроме этого он установил, что в поджелудочной железе у человека, удаленной из-за воспаления, воспалительные очаги возникают вокруг нервов и интрагангулярных симпатических узлов. Влагалище нерва отечное, утолщенное, иногда воспаление



распространяется и внутри нерва. Отсюда, с одной стороны, через проходящие в чревном нерве висцероафферентные волокна распространяется болевой импульс, а с другой стороны — через висцеромускулярные (вазомоторные) волокна передаются патологические рефлексы, которые вызывают новое воспаление.

На основании этих обстоятельств следует предполагать, что *левосторонняя резекция чревного нерва* не только устранит боли панкреатического происхождения, но и предохранит железу от тех нарушений кровоснабжения, которые вызывают рецидивирующие воспалительные приступы. Левосторонняя резекция чревного нерва, таким образом, оказывает лечебное действие и на хронический рецидивирующий первичный паренхиматозный панкреатит. *Правосторонняя резекция чревного нерва*, по мнению *Mallet-Guy*, такого действия не оказывает. Электрическое раздражение этого нерва в опыте на животных также ничего не меняет в иннервации сосудов поджелудочной железы. Правосторонние чревный и блуждающий нервы действуют прежде всего на сфинктер Одди. По

*Mallet-Guy*, правосторонняя резекция чревного нерва показана якобы только в тех случаях, когда имеют дело с первичной гипотонией сфинктера Одди, которая вызывает вторичный хронический панкреатит.

Большинство авторов, к которым присоединяется и автор этой главы, не признает, однако, что действие вегетативных нервов может быть так точно локализовано. Это мнение отражено и в большом числе операционных методов, которые были предложены хирургами для лечения хронического панкреатита.

Эффект от операций, производимых на вегетативных нервах, еще и сейчас весьма спорен, а потому не получили четкого отграничения показания к ним. Многие выполняют сначала резекцию чревного нерва с симпатэктомией на той стороне, где доминируют боли, и только если вмешательство не дает удовлетворительного результата, предпринимают ту же операцию на другой стороне. Другие — особенно англо-американские авторы (*Clagett, Whipple*) — при хроническом панкреатите охотнее обращаются к резекциям, в последнее время главным образом к субтотальной панкреатэктомии (удаление 95% железы).

### Инсулома поджелудочной железы

Из островков Лангерганса развиваются иногда различные опухоли, обозначаемые общим названием *инсулома* (лат. *insula* – остров). Чаще всего встречаются следующие виды опухолей.

Альфа-клеточная аденома Эти аденомы не вырабатывают инсулин, а потому с эндокринологической точки зрения их считают «немыми». Поскольку эти опухоли обычно не вызывают клинических симпто-

мов, то и наблюдаются только как случайные находки, обнаруженные на вскрытии.

### Бета-клеточная аденома (инсулинома)

Эта аденома вырабатывает инсулин и поэтому вызывает комплекс симптомов гипогликемии, который проявляется в повышенном потовыделении, слабости, дрожании, даже в потере сознания. Характерна триада *Whipple*:

- а) голодание или физическая работа вызывают приступ, подобный инсулиновому шоку,
- б) во время приступа содержание сахара в крови падает до 50 мг/100 мл или даже еще ниже,
- в) при внутривенном введении декстрозы приступ немедленно прекращается.

Наряду с этим такие больные очень полные, ибо быстро начинают понимать, что потребляя большое количество сахара, можно предупредить приступ и даже превратить уже начавшийся. На основании типичной клинической картины поставить диагноз нетрудно, если при этом учитывать возможность наличия инсулиномы. Одного из больных автора на протяжении многих лет лечили от приступов эпилепсии, в то время как уровень сахара крови во время одного из таких приступов был 40 мг/100мл (не забыли и об анализе крови!).

С точки зрения определения локализации инсулиномы весьма полезным методом является целиакография (селективная ангиография чревной артерии). На рентгеновском снимке инсулинома обычно резко отграничена. Как правило, это круглое гиперваскуляризованное образование.

Бета-клеточная аденома обычно доброкачественна, лишь примерно в 10% случаев она злокачественна, в таких случаях в печени могут обнаруживаться функционирующие метастазы. Как правило, доброкачественна эта аденома и в тех случаях, когда в поджелудочной железе обнаруживается не одна, а несколько (2-10) таких опухолей, что отмечается примерно в 10-15% случаев.

Инсулинома может быть величиной с головку булавки, ягоду черешни или сливы, а *Brunschwig* даже оперировал аденому весом в 678 г.

Нередка для бета-клеточных аденом и своеобразная форма злокачественности, для которой характерно, что при микроскопическом исследовании выявляется злокачественность опухоли, но клиническое течение болезни не сопровождается образованием метастазов, в редких случаях опухоль склонна к местным рецидивам.

Примерно у одной трети больных, оперируемых по поводу гиперинсулинизма, в поджелудочной железе с помощью макроскопического исследования опухоль не обнаруживается. В большинстве таких

случаев мы имеем дело с т.н. функциональным гиперинсулинизмом панкреатической этиологии, анатомической основой которого может служить полинезия (много островков Лангерганса), макронезия (островки больше нормального размера), хроническая панкреатопатия, которую французские врачи называют «гипогликемическим панкреатитом». Последний может быть объяснен эффектом *Mansfeld*: в экспериментах на животных после операционного сужения протока поджелудочной железы стойко повышается производство инсулина.

Бета-клеточная инсулома в двух третях случаев локализуется в теле и хвосте поджелудочной железы (*Stelzner*). Удаление аденом возможно различными путями. Операция трудная, поскольку большие всегда очень тучные. Проводится верхний поперечный лапаротомический разрез, выпуклостью кверху. Между лигатурами рассекается желудочно-ободочная связка. В поперечном направлении рассекается задняя париетальная брюшина, покрывающая поджелудочную железу, после чего тщательно прощупывается железа со стороны как передней, так и задней ее поверхности.

Аденому в головке железы можно энуклеировать, если она не слишком крупная, но и эта операция очень трудная и сопровождается большим числом осложнений (кровотечение, образование свища). При аденоме тела или хвоста железы скорее следует производить резекцию. *Under* ограничивается резекцией двух третей—трех четвертей железы, так как в 80% случаев аденомы локализируются на такой по объему площади железы. *Stetzner*, не обнаружив аденомы в дистальных двух третях поджелудочной железы, поступает более радикально: отводя железу вправо, он перевязывает правую желудочную артерию у верхнего края двенадцатиперстной кишки, щадит желудочно-двенадцатиперстную и поджелудочно-двенадцатиперстную артерии, между танталовыми зажимами рассекает небольшие вены, идущие к головке поджелудочной железы из воротной вены, и производит субтотальную резекцию поджелудочной железы. Этот его метод в целом соответствует 95%-ной резекции, описанной *Pry* и *Child*.

*Stelzner* при необходимости не отказывается и от тотальной панкреатодуоденэктомии в интересах радикального удаления аденомы. Его опыт показывает, что 8 из 10 оперированных больных выздоравливает, двое погибают.

*Re Mine* применяет следующую тактику удаления бета-клеточной аденомы: а) эксцизия прощупываемой опухоли, б) при отрицательном результате, — если клинический диагноз надежен, — резекция тела и хвоста железы. Если это не дает результатов, то в) через несколько месяцев панкреатэктомия. При гиперинсулинизме без наличия аденомы «слепой»

резекцией тела и хвоста железы можно достигнуть результата примерно в половине всех случаев. *Техника вылуцивания* доброкачественной аденомы, локализующейся в головке железы, такова:

Поперечная лапаротомия. Желудочно-ободочная связка рассекается между лигатурами, двенадцатиперстная кишка мобилизуется по *Kocher* вплоть до правого края верхней брыжеечной вены. Левый большой палец хирурга помещается на переднюю, а остальные пальцы левой руки на заднюю поверхность головки железы и таким образом прощупывают всю железу. Инсулома является плотным твердым образованием величиной от лесного ореха до сливы. Обычно спереди опухоль покрыта тонким слоем нормальной субстанции поджелудочной железы.

Четырьмя пальцами левой руки опухоль отодвигают сзади кпереди и там, где она наиболее выпячивается, скальпелем наносят разрез на переднюю поверхность поджелудочной железы. На глубине в несколько миллиметров достигают опухоли, которая более плотная на ощупь, чем окружающая интактная ткань железы.

Инсулому следует острым путем скальпелем и ножницами вылуцировать из головки поджелудочной железы, чтобы повредить как можно меньше интактных тканей железы, следовательно, разрезать нужно строго по объему опухоли. Поступая таким образом, избегают повреждения общего желчного протока, протока поджелудочной железы и верхней брыжеечной вены.

Рассеченная ткань поджелудочной железы чрезвычайно сильно кровоточит, во время вылуцивания опухоли и после него кровотечение останавливают надавливанием тампоном, смоченным горячим соевым раствором. Если в течение 8-10 минут после вылуцивания держать рану железы под давлением, кровотечение значительно ослабевает. Затем наложение нового тампона с горячим соевым раствором, тонкие лигатуры, осторожная поверхностная коагуляция полностью останавливают кровотечение. Края раны поджелудочной железы соединяются несколькими поверхностными тонкими серозными швами.

Поскольку после каждого разреза поджелудочной железы приходится рассчитывать на просачивание панкреатического сока, к шву железы подводится дренажная трубка, которая выводится из брюшной полости через специальное отверстие. Отверстие на желудочно-ободочной связке закрывается вокруг дренажной трубки. Оставлять дренажную трубку рекомендуется на 10 дней, так как может случиться, что просачивание панкреатического сока начинается только на 7-8 день, когда прорежутся швы, наложенные на ткани железы. В первую неделю после операции рекомендуется ежедневно давать больному большую дозу триазолола, во время операции внутрибрю-

шинно, а после операции — внутривенно.

Во время вылушивания инсуломы очень важно обращать внимание еще на один фактор. «Надавливание на инсулому сопровождается вытеканием большого количества инсулина, в результате чего уровень сахара крови может упасть ниже 50 мг/100 мл, что может повлечь за собой тяжелые последствия. После же вылушивания инсуломы уровень сахара крови неожиданно резко повышается («rebound effect») и может достигать даже 300-500 л<г/100 мл, после чего возвращается к норме. Поэтому еще до начала вылушивания инсуломы, во время операции и после нее каждые полчаса-час рекомендуется проверять уровень сахара в крови. Поскольку гипогликемия гораздо опаснее, чем гипергликемия, операцию следует начинать с установки внутривенного вливания 5% декстрозы, благодаря такой терапии в ходе операции можно избежать тяжелой гипогликемии.

### Ульцерогенная аденома, синдром Z-E (Zollinger-Ellison), или гастринома

Zollinger и Ellison в 1955 году сообщили о странном больном с язвой желудка, у которого наблюдалась необычная клиническая картина заболевания. Для клиники болезни было характерно:

- а) рецидивирующая пептическая язва на необычном месте,
- б) гиперсекреция желудочного сока, не поддающаяся никакому терапевтическому воздействию,
- в) неспецифическая островковоклеточная опухоль в поджелудочной железе.

Еще раньше в специальной литературе уже многие авторы обращали внимание на связь пептической язвы с опухолью поджелудочной железы или другого эндокринного органа, однако синдром этот стал известен под именем синдрома Zollinger-Ellison. Сейчас уже известно более 1000 таких диагностированных (и леченных) больных. Клетки, образующие ульцерогенную аденому, гистологически родственны производящим серотонин клеткам аргентафиновых (карциноидных) опухолей, и сами производят *гастрин*, который гормональным путем воздействует на слизистую желудка.

С накоплением клинических наблюдений об опухоли Z-E стало известно следующее.

1. 60% этих ульцерогенных опухолей злокачественны, дают метастазы в основном в регионарные и супраклавикулярные лимфатические узлы, в печень, легкие, брюшину и кожу. Этот перечень указывает на частоту метастазов в том или ином органе.
2. К синдрому Z-E часто присоединяется и дру-

гое эндокринное заболевание: аденоматоз, гиперплазия или опухоль, в большинстве случаев с гиперфункцией. Такие смешанные формы отмечаются более чем в 50% случаев. В заболевании, получившем название *множественного эндокринного аденоматоза*, принимают участие прежде всего околощитовидная железа, гипофиз, надпочечник и щитовидная железа с их карциноидными опухолями.

3. Число диагностированных случаев заболевания соответствует числу располагающих соответственными познаниями клиницистов, работающих в данной области.

Клинически *подозрение на синдром Z-E* может возникнуть на основе следующих симптомов.

- а) Рецидивирующая язва после операции, проведенной по поводу пептической язвы.
- б) В молодом возрасте (у детей) или на необычном месте (в 25% случаев на постбульбарной части двенадцатиперстной кишки), возможно, множественная (почти в 10% случаев) пептическая язва, которую сопровождает чрезвычайно высокая секреция желудочного сока и кислоты. Минимальная величина 12-часовой базальной секреции (ночной) составляет 1000 мл, в этом количестве содержится 100 мвал HCL. У 2/3 больных обе величины значительно выше этого. Если показатель основная кислотная концентрация/максимальная кислотная концентрация выше, чем 0,6, то это соответствует синдрому Z-E. В таком случае можно с уверенностью делать вывод о том, что на париетальные клетки желудка действует какой-то постоянный стимул.
- в) Кишечная гипермотильность, необъяснимые поносы. Понос является непрямым последствием прямого воздействия гастрина на мышцы, а вызывается гиперсекрецией и после тотальной гастрэктомии прекращается. Стул без запаха, водянистый. Состояние сопровождается высокой гипокалиемией и, возможно, миастенией.
- г) Эндокринная болезнь, существующая наряду с язвой. В таких случаях рекомендуется тщательное эндокринологическое обследование *больного*, главным образом обследование околощитовидной железы (тест с вливанием кальция).
- д) Семейный характер эндокринного заболевания, в том числе и диабета.
- е) Сейчас уже количество гастриномы можно определять и в крови, чем может быть подтвержден клинический диагноз синдрома Z-E.

*Лечение синдрома Z-E.* В специальной литературе сообщалось и о хороших результатах консервативно-



го лечения, однако стойкого результата можно ждать только после операции.

Лучший, наиболее стойкий результат достигается тотальной гастрэктомией. Это объясняется тем, что:

- а) опухоль может быть в различных органах (в воротах селезенки, в стенке двенадцатиперстной кишки и пр.),
- б) может быть в организме больного и метастаз, продуцирующий гастрин,
- в) синдром может вызывать не опухоль, а только гиперплазия островковых клеток; удаление изолированной опухоли вовсе не дает полной уверенности в выздоровлении больного, так как гиперплазия может отмечаться и наряду с опухолью,
- г) чрезвычайно высокая гиперсекреция может сохраняться во многих случаях и после повторных резекций, ее можно устранить только тотальной гастрэктомией,
- д) следует отметить, что *после тотальной гастрэктомии* оставшийся в организме *метастаз* или *часть опухоли могут исчезнуть*. Гормонозависимые париетальные клетки желудка оказывают обратное воздействие на продуцирующие гормон островковые клетки.

Больные с синдромом Z-E гораздо лучше переносят состояние после тотальной гастрэктомии, чем больные, которым такая операция произведена в связи с другим заболеванием (карцинома и др.).

Если можно выявить какую-либо иную эндокринную опухоль или аденоматоз (околощитовидная железа, надпочечник), то их нужно оперировать до или одновременно с тотальной гастрэктомией, иначе синдром Z-E может рецидивировать. В случаях, не реагирующих на тотальную гастрэктомию, рекомендуется облучение гипофиза или гипофизэктомия.

## Карцинома поджелудочной железы

Поставить диагноз карциномы поджелудочной железы и отличить ее от хронического панкреатита не всегда легко даже во время операции.

Случалось, что инсульту величиной с кулак принимали за карциному, и ошибка выяснялась только при гистологическом исследовании ткани, взятой из «неоперабельной опухоли».

В каждом сомнительном случае следует предпринять пробную эксцизию ткани из поджелудочной железы (см. стр. 643), после взятия материала для биопсии, к этому месту подводится дренажная трубка, лапаротомическое отверстие закрывается, и через несколько дней после получения результатов гистологического анализа решается вопрос о том, как поступить дальше.

Во многих случаях, однако, диагноз карциномы поджелудочной железы может быть поставлен с уве-

ренностью и может быть выяснено, операбельна ли эта опухоль или нет (см. стр. 664). Чаще всего опухоль располагается в головке поджелудочной железы (в двух третях случаев), при этом самым заметным и часто первым симптомом является сильно выраженная желтуха.

Если неоперабельный (или неизлечимый) рак поджелудочной железы не вызвал желтуху, то брюшную полость закрывают без каких-либо дальнейших манипуляций. Если же неоперабельная раковая опухоль, сдавив общий желчный проток, вызвала желтуху, то стремятся устранить желтуху с помощью наложения билиодигестивного анастомоза. Для установления такого сообщения используют (если он есть) желчный пузырь и петлю тощей кишки. Двенадцатиперстная кишка для этой цели непригодна, так как в течение короткого времени опухоль перейдет и на анастомоз. Если желчного пузыря нет, производится холедохоеюностомия (см. стр. 617). После этого тщательно послойно закрывают брюшную полость.

В случае операбельного рака поджелудочной железы, если состояние больного удовлетворительное, несмотря на желтуху, по возможности выполняют *одномоментное радикальное вмешательство*, пораженную опухолью часть удаляют в пределах здоровых тканей.

При операбельном раке поджелудочной железы, протекающем с сильной желтухой, если состояние пациента быстро ухудшается, целесообразнее произвести радикальную операцию в два этапа. Во время первой операции накладывается билиодигестивный анастомоз между желчным пузырем — или общим желчным протоком и петлей тощей кишки. Одновременно может быть наложен также и гастроэнтероанастомоз между телом желудка и петлей тощей кишки. Наложение последнего имеет смысл главным образом тогда, когда опухоль, находящаяся в головке поджелудочной железы, сужает двенадцатиперстную кишку и вызывает частую рвоту. Вторая операция предпринимается после исчезновения желтухи, когда больной уже окреп, т. е. спустя 3-4 недели после первой.

В настоящее время хирурги стремятся к окончательному радикальному решению при одномоментном вмешательстве. Однако дискуссия о целесообразности одно- или двухмоментного вмешательства все еще продолжается. В пользу одноэтапного вмешательства говорит то обстоятельство, что ко времени проведения такой операции еще нет спаек, а потому технически выполнить эту операцию проще, к тому же легче поместить билиодигестивный анастомоз в более подходящем месте (холедохоеюностомия). Эти аргументы, однако, также спорны, так, например, помещением в общий

желчный проток Т-образного дренажа можно быстро устранить желтуху и улучшить общее состояние больного, что очень важно для перенесения им радикального вмешательства.

Двухэтапная операция неизбежна, если необходимо оперировать

- а) при плохой функции печени,
- б) при тяжелой желтухе. Двухэтапная операция *рекомендуется*, если
  - а) мы не уверены в диагнозе,
  - б) холангит нельзя устранить антибиотическим лечением,
  - в) имеется большая застойная печень,
  - г) протромбин сыворотки ниже 60%,
  - д) белки сыворотки составляют меньше 6 г/100мл, альбумин сыворотки ниже 3г/100 мл,
  - е) желтуха длится уже более двух месяцев,
  - ж) общее состояние больного плохое. Решение об одномоментной операции принимается индивидуально в каждом отдельном случае.

По данным *Zollinger*, только в одной шестой всех случаев рака поджелудочной железы может быть произведена радикальная операция, в половине всех случаев — лишь паллиативный билиодигестивный анастомоз и в одной трети не может быть предпринято вообще никакого вмешательства.

Эта статистика *Zollinger* (табл. 5-9) показывает, что операционная смертность зависит не от обширности вмешательства, а от того, в какой стадии заболевания оно производится. Это подтверждается и тем наблюдением, что у больных с желтухой осложнений после операции в два раза больше, а операционная смертность в пять раз выше, чем у больных без желтухи.

Из вышесказанного становится очевидным, что при раке поджелудочной железы решающее значение для результата операции имеет функция печени, состав крови и общее состояние больного. Поэтому надлежащая подготовка к операции значительно отражается на ее результате. Новейшие исследования показали, что у больных раком поджелудочной железы наблюдается значительный дефицит объема крови примерно в 1,5 л, который рекомендуется возместить еще в предоперационный период. В общем следует исходить из такого расчета, что на каждые 5 кг потери веса, наступившей в последние три месяца, перед операцией следует переливать по 500 мл крови. Через 24 часа после каждой трансфузии нужно проверять содержание гемоглобина в крови и продолжать вводить кровь до тех пор, пока гемоглобин не поднимается до 1-2 г/100 мл. Операционная смертность раково-желтушных больных может быть снижена наиболее эффективно именно благодаря обильному переливанию крови в предоперационный период.

**Таблица 5-9.** Смертность при различных операциях по поводу карциномы поджелудочной железы

Вид операции	Смертность	
	желтуха есть	желтухи нет
Эксплорация	35% (34)*	3% (29)
Билиодигестивный анастомоз	15% (87)	8% (13)
Панкреатодуоденэктомия	9% (22)	0% (8)

\* Числа в скобках показывают число случаев.

Желтуха, вызванная раком поджелудочной железы, предрасполагает к тяжелому расстройству функции почек (холемический нефроз). Опыт показывает, что желтуха с 90-минутной гипотензией равнозначна уремии. Среди причин смерти во время и после операции уремия и нарушение электролитного баланса стоят на первом месте. На этом основании во время операции и после нее следует обращать особое внимание на поддержку нормального кровяного давления и равновесия водно-солевого обмена.

Хирургическое лечение рака поджелудочной железы заключается в резекции опухолевой части железы далеко в пределах здоровых тканей или экстирпации всей поджелудочной железы. Самой радикальной и чаще всего применяемой операцией из всех резекций является *тотальная панкреатодуоденэктомия*.

Реже опухоль располагается только в головке железы и тело и хвост могут быть сохранены. В таком случае производится *правосторонняя гемипанкреатодуоденэктомия*.

Только весьма редко можно наблюдать такую счастливую ситуацию, когда рак, развившийся в дистальной половине поджелудочной железы (тело и хвост), попадает в руки хирурга на ранней стадии (отсутствие желтухи!). В таком случае показана *левосторонняя гемипанкреатэктомия*. Следует заметить, что резекция поджелудочной железы производится не только по поводу карциномы, но и в случаях хронического панкреатита (см. стр. 658). Технические различия в проведении вмешательств, вытекающие из различия основных заболеваний, по поводу которых они производятся, приведены в соответствующем месте.

### Тотальная панкреатодуоденэктомия

Это вмешательство стало возможным с открытием инсулина (*Banting* и *Best*, 1922), однако хирургическая методика проведения этой операции была разработана только спустя почти 20 лет. Операция показана только при карциноме поджелудочной железы. После широкого обнажения поджелудочной железы прежде всего окончательно выясняется патологическая ситуация. Макроскопическая картина в соответствии с

клиническим течением заболевания при раке обычно настолько характерна, что опасность того, что резекция будет выполнена по поводу доброкачественного процесса, по *Brunschwig* составляет только 6-8%. По данным *Frazern Bernhard*, 7% опухолей поджелудочной железы, считавшихся злокачественными и потому резецированных, при гистологическом исследовании оказались опухолями воспалительной этиологии, а 16% опухолей, которые считались воспалительными и поэтому были удалены, на деле оказались злокачественными.

При установлении точного диагноза (воспаление или опухоль) нужно стремиться к 100% точности, ибо в случае хронического панкреатита, разрушающего значительную часть субстанции поджелудочной железы, производится субтотальная резекция — удаление 95% железы, двенадцатиперстная кишка сохраняется. Это значительно меньшее вмешательство, чем тотальная панкреатодуоденэктомия.

После осмотра и прощупывания поджелудочной железы и ее окружения нужно прежде всего установить, операбельно ли изменение железы или нет.

При определении операбельности ориентируются в двух направлениях:

*Есть ли метастазы?*

Рак считается неоперабельным, если до операции находят метастазы в легких или в костном мозге, а во время операции — в печени, в перипортальных лимфатических узлах позади общего желчного протока, в лимфатических узлах, расположенных вокруг чревной артерии и аорты по верхнему краю поджелудочной железы, и в лимфатических узлах вокруг верхней брыжеечной артерии и вены по нижнему краю железы.

*Можно ли мобилизовать поджелудочную железу?*

Необходимо выяснить, можно ли отделить поджелудочную железу от следующих жизненно важных образований: от печеночной артерии, от верхней брыжеечной вены и в ее продолжении от воротной вены, от нижней полой вены и от верхней брыжеечной артерии и аорты.

Препарируя указательным пальцем одной руки от верхнего края поджелудочной железы, а указательным пальцем другой руки от нижнего края железы, проходят пальцами по направлению друг к другу и образуют туннель между задней поверхностью шейки поджелудочной железы и передней поверхностью верхней брыжеечной вены. При этом определяется связь опухоли с верхней брыжеечной веной. На данном этапе операции разрываются некоторые мелкие вены, кровотечение из которых останавливают при помощи тампонады. Если отделение железы удастся, то следует считать, что имеющиеся в железе изменения операбельны. Если же это отделение невозможно, то заболевание следует рассматривать как неоперабельное.

## Ход операции

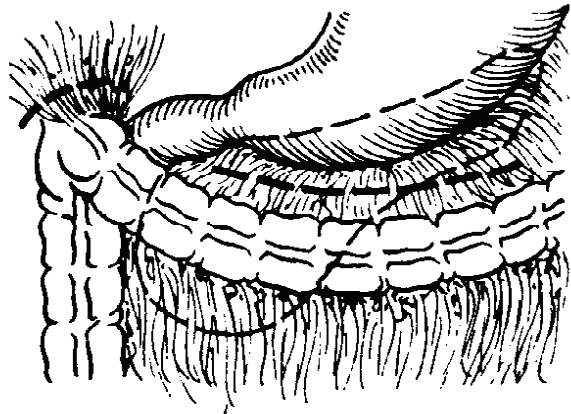
В целях освобождения головки поджелудочной железы двенадцатиперстная кишка должна быть мобилизована по методике *Kocher* (см. стр. 446). Головка железы выделяется тупо без всякого кровотечения и повреждения ее кровоснабжения (питающие сосуды перемещаются вместе с железой) и может быть легко приподнята от ее основания и перемещена до правого края *верхней брыжеечной вены* в сагиттальной плоскости.

Мобилизацию дуоденальной подковы и головки поджелудочной железы легче провести, если предварительно острым путем отделить правую половину брыжейки поперечноободочной кишки, которая пересекает эти органы в поперечном направлении. Ощупывая, отыскивают среднюю артерию ободочной кишки, которая отходит от верхней брыжеечной артерии там, где этот большой сосуд выходит из глубины позади нижнего края шейки поджелудочной железы. Постоянно следует держать в поле зрения среднюю артерию ободочной кишки и, предохраняя ее от повреждений, рассечь правую половину брыжейки поперечноободочной кишки, в корне которой сосуды не проходят. Эта манипуляция облегчается, если мобилизовать правый толстокишечный угол (рис. 5-451 и 5-452).


Чтобы освободить головку и хвост поджелудочной железы, сначала рассекают желудочно-ободочную и желудочно-селезеночную связки вплоть до верхнего полюса селезенки. Левую половину брыжейки поперечноободочной кишки острым путем отделяют от левой половины поджелудочной железы. Перевязки сосудов здесь не требуется. Затем селезенку, захватывая по ее выпуклости, оттягивают вправо и вниз и остро разделяют фиксирующую ее верхний полюс диафрагмо-селезеночную связку. После перевязки сосудов рассекают селезеночно-ободочную связку, поддерживающую нижний полюс селезенки. Селезенка мобилизуется вместе с сосудами, проходящими к ее воротам. Оттягивая селезенку вправо, сверху вниз рассекают брюшину там, где она переходит с заднего края селезенки на переднюю поверхность левой почки. Здесь нет никаких сосудов.

Селезенка на данном этапе поддерживается только жировой волокнистой соединительной тканью, идущей от хвоста поджелудочной железы к воротам селезенки, и в ее верхней части разветвлениями селезеночной артерии и вены. Если приподнять селезенку из ее ложа, то вместе с ней легко поднимутся хвост и тело поджелудочной железы, которые без всякого кровотечения и нарушения кровоснабжения могут быть подняты от основания вплоть до левого края *верхней брыжеечной артерии* (рис. 5-453).





а



б

Рис. 5-451. Тотальная панкреатодуоденэктомия, 1. а) Пересечение печеночно-ободочной и желудочно-ободочной связок; б) мобилизация двенадцатиперстной кишки и отделение брыжейки поперечноободочной кишки от поджелудочной железы

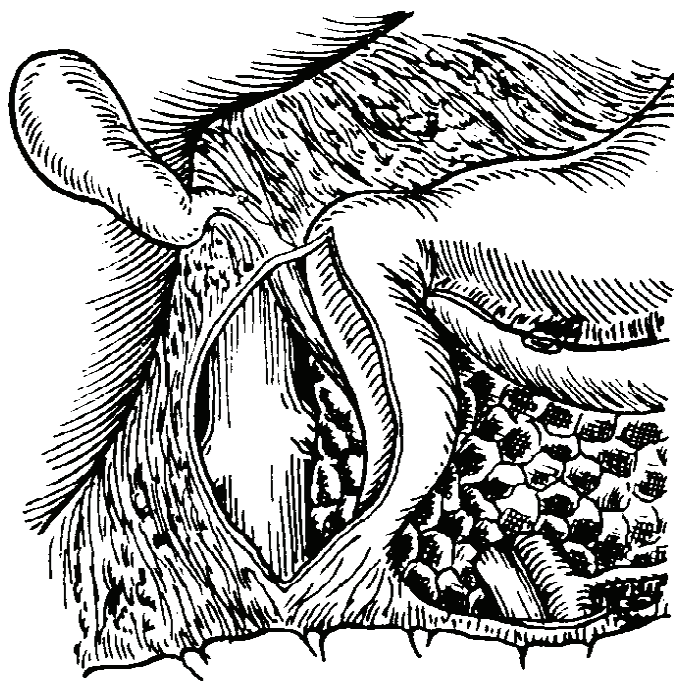


Рис. 5-452. Тотальная панкреатодуоденэктомия, II. Приподняты подкова двенадцатиперстной кишки и головка поджелудочной железы нижней полой вены

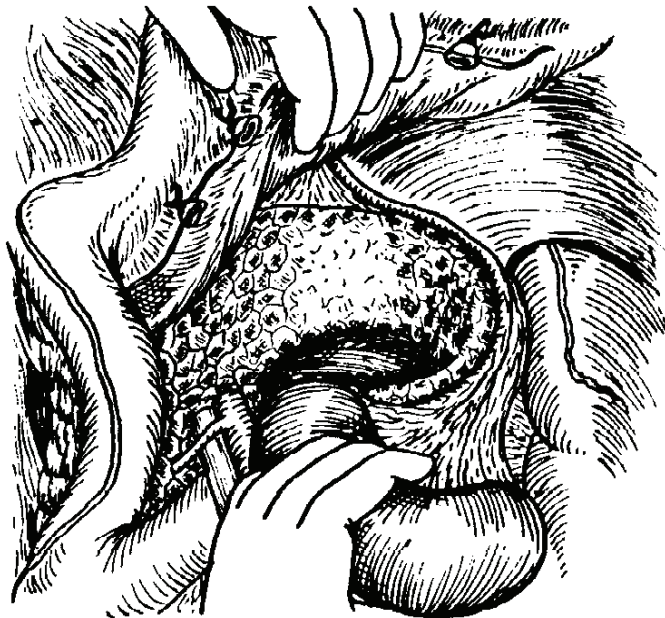
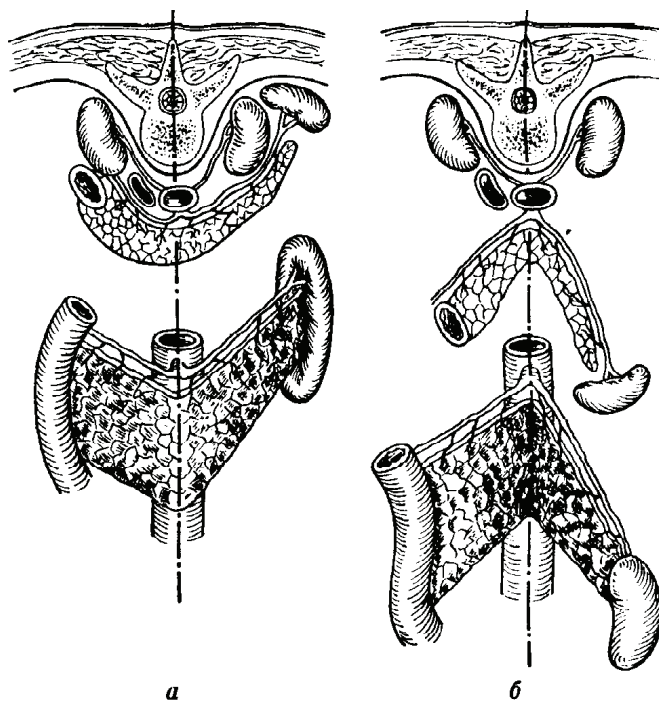


Рис. 5-453. Тотальная панкреатодуоденэктомия, III. Мобилизация хвоста поджелудочной железы вместе с селезенкой



а

б

Рис. 5-454. Тотальная панкреатодуоденэктомия, IV. а) Правый конец поджелудочной железы (головка) прикреплен к задней брюшной стенке двенадцатиперстной кишки, левый ее конец (хвост) — селезенкой; б) после их мобилизации можно сложить поджелудочную железу П-образно

Если поджелудочная железа мобилизуется по описанному здесь методу, то она имеет форму буквы П, правое более короткое колено которой образовано головкой поджелудочной железы и на ее переднем конце дуоденальной подковой. Напротив расположено левое, более длинное колено, образованное телом и хвостом поджелудочной железы и на его переднем конце селезенкой, в то время как поперечной частью, соединяющей оба колена, является шейка поджелудочной железы, которая находится в «органической»

связи с проходящей позади аортой и фиксирована к ней посредством сосудистых сообщений (рис. 5-454). Произведя описанным способом препаровку, не повреждают ни одного сосуда, снабжающего поджелудочную железу. На этом этапе мобилизацию можно прекратить и в случае необходимости закончить операцию (например, при неоперабельной опухоли).

После описанной мобилизации, несмотря на то, что поджелудочная железа висит только на своей шейке, имеющей ширину 3-4 см, для удаления всей железы должны быть рассечены следующие образования:

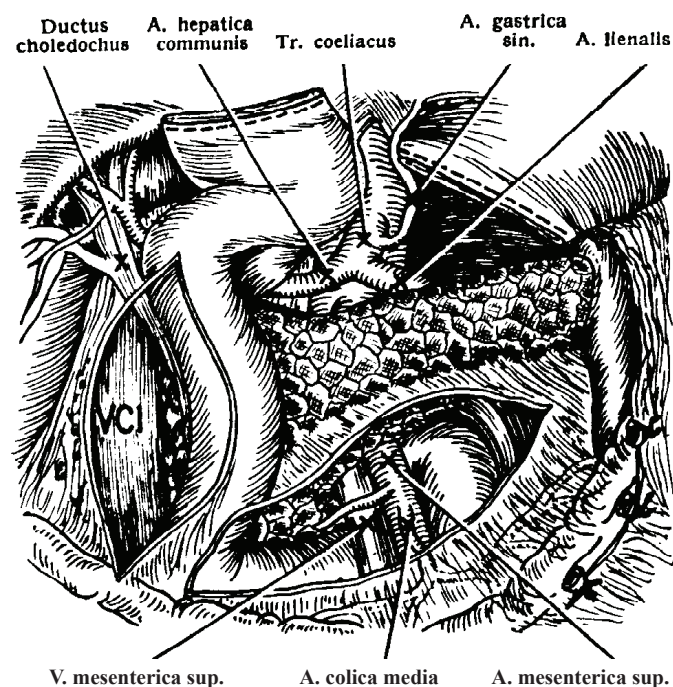


Рис. 5-455. Тотальная панкреатодуоденэктомия, VI Пересечение желудка на границе между его телом и антральной частью

- а) На границе тела и антральной части рассекается желудок (рис. 5-455). Верхняя половина желудка не мобилизуется, нижняя половина скелетируется и удаляется вместе с поджелудочной железой. Это необходимо потому, что после тотальной панкреатодуоденэктомии щелочная реакция содержимого кишечника вследствие отсутствия панкреатического сока ослабевает, и при оставлении желудка на вновь образованном желудочно-кишечном анастомозе легко возникла бы пептическая (маргинальная) язва. Поэтому для компенсации отсутствия панкреатического сока удаляется и вырабатывающий гастрин антральный отдел желудка, тем самым сокращается выделение соляной кислоты. При резекции антральной части желудка правая желудочная и правая желудочно-сальниковая артерии должны рассекается обычным способом.
- б) В 8-10 см снизу от двенадцатиперстно-то-

щекишечного изгиба рассекается тощая кишка. Культы ее погружаются. Это необходимо производить, когда удаляется головка поджелудочной железы. При этом должна удаляться и двенадцатиперстная кишка, поскольку эти органы имеют общее крово- и лимфоснабжение. После перевязки пересекают сосуды, проходящие в брыжейке верхней культы тощей кишки, вплоть до двенадцатиперстно-тощекишечного изгиба. Пересекается нижняя поджелудочно-двенадцатиперстная артерия, которая обычно представляет собой первую ветвь верхней брыжеечной артерии и выходит из нее там, где позади нижнего края поджелудочной железы верхняя брыжеечная артерия выступает из глубины. Пересекая спереди верхнюю брыжеечную вену, нижняя поджелудочно-двенадцатиперстная артерия подходит к нижней половине головки поджелудочной железы. Следует очень осторожно обращаться со средней артерией ободочной кишки, которая чаще всего отходит как вторая ветвь верхней брыжеечной артерии непосредственно за первой ветвью.

Затем правым указательным пальцем тупым путем образуют туннель между передней поверхностью последнего отрезка двенадцатиперстной кишки и задней поверхностью верхней брыжеечной артерии и вены и протягивают через него мобилизованную петлю тощей кишки (верхнюю) слева направо, пока она не появится на правой стороне верхней брыжеечной вены (рис. 5-456). В большинстве случаев эта манипуляция удается легко, так как ни от брыжеечных сосудов, лежащих перед кишкой, ни от аорты и нижней полой вены лежащих позади кишки, не проходят сосуды к отрезку двенадцатиперстной кишки длиной в 3-4 см, располагающемуся поперечно позади верхней брыжеечной артерии и вены. Не рекомендуется рассекать тощую кишку вблизи от двенадцатиперстно-тощекишечного изгиба, так как при этом брыжейка нижней культы будет очень короткой и ее нельзя будет свободно перемещать в целях наложения гастроэнтероанастомоза, прежде всего холедохоеюностомы.

- в) Под верхним краем поджелудочной железы, у места отхождения от желудочно-двенадцатиперстной артерии рассекается верхняя поджелудочно-двенадцатиперстная артерия. Правая желудочно-сальниковая артерия — другая ветвь желудочно-двенадцатиперстной артерии — была уже рассечена при скелетировании желудка.

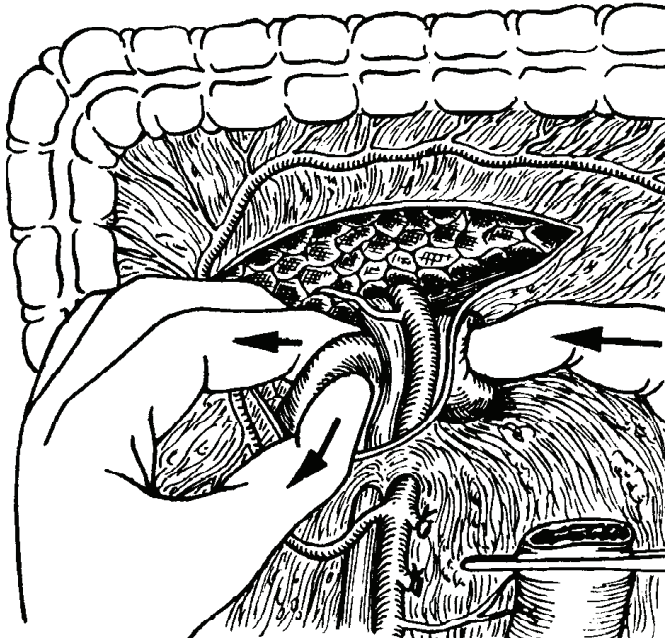


Рис. 5-456. Тотальная панкреатодуоденэктомия, У1. Проведение короткой верхней культи тощей кишки слева направо под верхними брыжеечными сосудами

Тогда же была перерезана и правая желудочная артерия. Все эти сосуды отходят от общей печеночной артерии. Следовательно, на практике отыскивают в печеночно-двенадцатиперстной связке выпуклую книзу дугу печеночной артерии и, непременно щадя этот сосуд, перевязывают и между лигатурами рассекают все отходящие от него боковые ветви (рис. 5-457). Все эти ветви проходят к желудку, двенадцатиперстной кишке, к поджелудочной железе, — т. е. к тем частям, которые подлежат резекции.

- 2) Над верхним краем поджелудочной железы, недалеко от ее ответвления от чревной артерии, не доходя до того места, где она дает ветви к поджелудочной железе, *рассекается селезеночная артерия*. Необходимо следить за тем, чтобы не повредить левую желудочную артерию, также выходящую из чревной артерии, так как после операции оставшуюся культю желудка будет снабжать кровью только этот сосуд. Если его перевязать, культя желудка наверняка некротизируется. При перевязке селезеночной артерии нужно следить за тем, чтобы вместе с ней не перевязать общую печеночную артерию, отходящую от чревной артерии (см. рис. 5-457).
- д) На задней поверхности поджелудочной железы *рассекается селезеночная вена*. Выше уже упоминалось, что селезеночная вена, которая принимает многочисленные маленькие веточки из поджелудочной железы и плотно прилегает к ее задней поверхности, может быть легко приподнята от задней брюшной стенки, от которой она не получает ветвей. Как только из глубины

поднимают селезенку вместе с хвостом и телом поджелудочной железы, то — если проследить за селезеночной веной на задней поверхности поджелудочной железы до срединной линии, — видно, что примерно на левом крае позвоночника, проходя вверх и вправо, в нее впадает вена. Это нижняя брыжеечная вена.

При дальнейшей препаровке следует попасть в слой между этими большими венами и поджелудочной железой, так как эти вены и их продолжение — верхняя брыжеечная и воротная вены не должны повреждаться. На задней поверхности поджелудочной железы селезеночная вена дистально от устья нижней брыжеечной вены перевязывается в двух местах, отдаленных друг от друга самое меньшее на 1 см, и между лигатурами рассекается. Дистальный отрезок вены оставляют на поджелудочной железе, проксимальный же отделяют от ее задней поверхности, чтобы он мог остаться вместе с нижней брыжеечной веной на задней брюшной стенке. Продвигаясь по задней поверхности поджелудочной железы к срединной линии, достигают верхней брыжеечной артерии. Спереди этот сосуд поперечно пересекается центральной культей селезеночной вены, которая на правом краю позвоночника соединяется с верхней брыжеечной веной и позади шейки поджелудочной железы переходит в воротную вену (рис. 5-458).

V. portae A. gastroduodenalis A. gastrica dext.

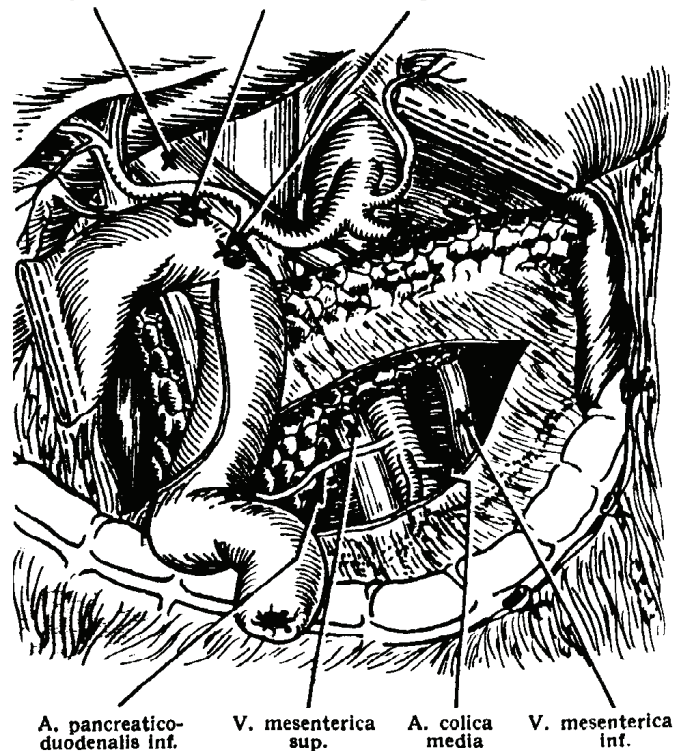


Рис. 5-457. Тотальная панкреатодуоденэктомия, VII. Пересечение боковых ветвей общей печеночной артерии и селезеночной артерии



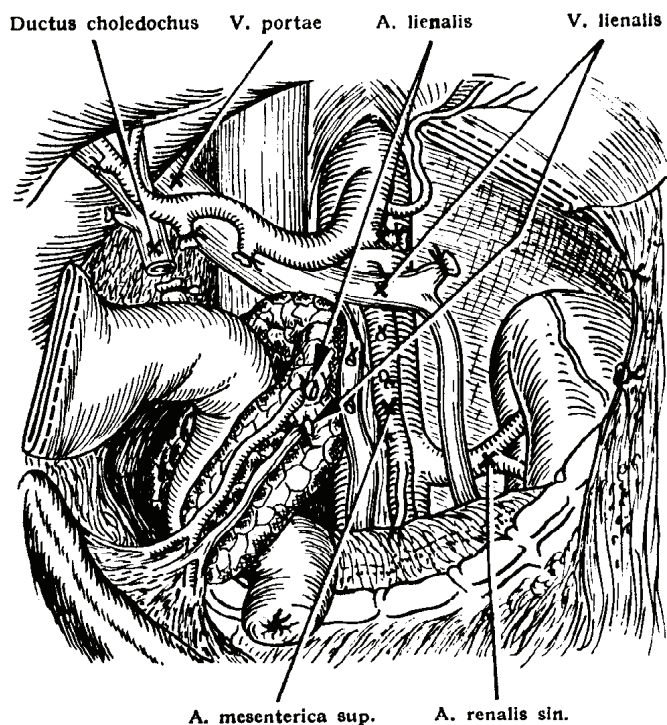


Рис. 5-458. Тотальная панкреатодуоденэктомия, VIII. Пересечение селезеночной вены и общего желчного протока

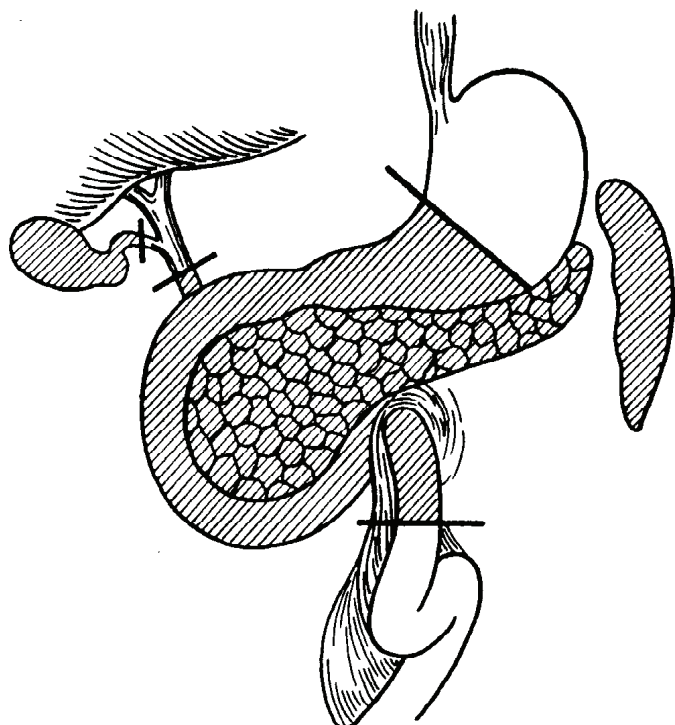


Рис. 5-459. Тотальная панкреатодуоденэктомия, IX. Заштрихован комплекс, подлежащий удалению

Препаровка до самого конца проводится в слое между поджелудочной железой и венами. Следует заметить, что нижняя брыжеечная вена не получает ветвей из поджелудочной железы и ее возможная перевязка не влечет за собой никаких вредных последствий, так как венозная кровь из дистальной части

толстой кишки, снабжающейся этой веной, легко находит себе путь:

vv. haemorrhoidales (rectales) media et inferior — v. pudenda interna - v. hypogastrica — v. iliaca communis - v. cava inferior.

Перевязка верхней брыжеечной вены, вызывая отмирание всего тонкого кишечника, всегда приводит к смертельному исходу, это одна из серьезнейших хирургических ошибок, которые могут быть допущены во время операции.

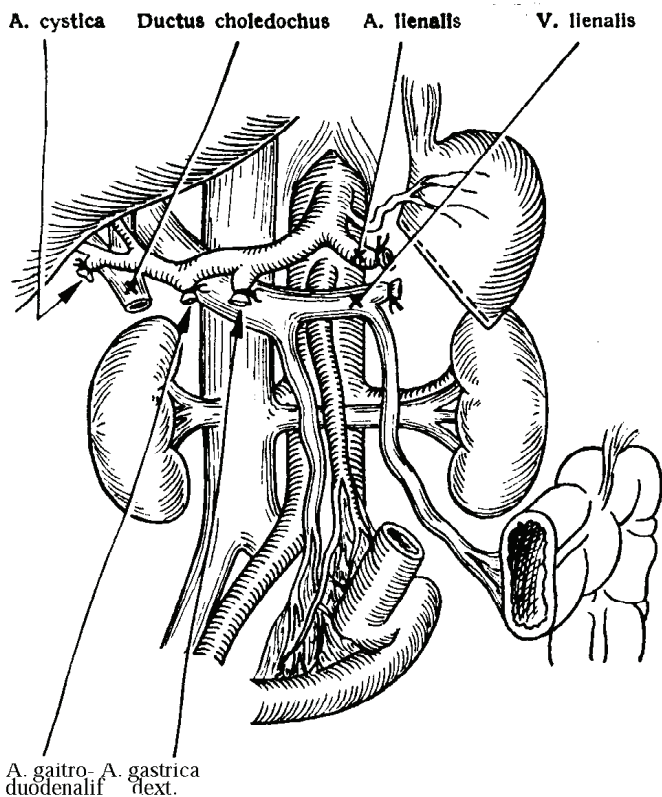


Рис. 5-460. Тотальная панкреатодуоденэктомия, X. Важные образования, остающиеся на задней стенке брюшной полости после окончания операции

- е) Над двенадцатиперстной кишкой *рассекается* общий желчный проток (см. рис. 5-458). Дистальный отрезок желчного протока удаляется с головкой поджелудочной железы. Кроме того, выполняется холецистэктомия, так как при отсутствии сфинктера Одди ничто больше не вызывает периодического сокращения желчного пузыря, и в нем быстро образуются камни.
- ж) *Рассекаются* ветви верхних брыжеечных артерии и вены к задней поверхности шейки поджелудочной железы. Теперь поджелудочная железа фиксируется к задней брюшной стенке только этими тонкими и короткими небольшими сосудами. Из хрупких маленьких ветвей может возникнуть весьма неприятное кровотечение, поэтому препарировать

их следует очень осторожно. Попеременно приподнимая головку поджелудочной железы справа, тело и хвост ее слева в вентральном направлении, остро и тупо препарируют 1-2 артерии и 2-4 вены, которые соединяют поджелудочную железу с большими сосудами. После перевязки и рассечения сосудов между тонкими лигатурами или тонкими металлическими скрепками в руках остается весь комплекс, состоящий из поджелудочной железы, селезенки, антральной части желудка, двенадцатиперстной кишки, отрезка тощей кишки длиной примерно в 10 см и дистальной части общего желчного протока (рис. 5-459). На задней брюшной стенке видна выпуклая дуга печеночной артерии и за ней воротная вена, ветви которой (интактные верхняя и нижняя брыжеечная вена, а также часть селезеночной вены) проходят также свободно. Слева от верхней брыжеечной вены видно, как из аорты выходит верхняя брыжеечная артерия. Естественно, что видны также аорта, нижняя полая вена, обе почки и т. д. (рис. 5-460).

Еще раз кратко резюмируя ход тотальной панкреатодуоденэктомии, следует подытожить этапы вмешательства, которые проводятся в нижеприведенной последовательности:

1. рассекаются желудочно-ободочная и желудочно-селезеночная связки,
2. двенадцатиперстная кишка вместе с головкой поджелудочной железы мобилизуется по методу *Kocher*;
3. брыжейка поперечноободочной кишки отделяется от нисходящей части двенадцатиперстной кишки и поджелудочной железы,
4. селезенка вместе с хвостом и телом поджелудочной железы мобилизуется,
5. в печеночно-двенадцатиперстной связке выделяется печеночная артерия, все боковые ветви этой артерии перевязываются и рассекаются,
6. желудок на границе тела и антральной части скелетируется и рассекается между двумя рядами металлических скрепок,
7. кишка рассекается примерно в 10 см книзу от двенадцатиперстно-тощекишечного изгиба, после небольшого скелетирования, верхняя культя ее погружается, нижняя зажимается мягкими кишечными зажимами и обвертывается марлевой салфеткой,
8. перевязывается и рассекается вблизи от ее начала селезеночная артерия,
9. перевязывается и рассекается селезеночная вена, ее центральная культя отпрепаровывается от задней поверхности поджелудочной железы,
10. проводится холецистэктомия,
11. общий желчный проток на верхнем краю двенадцатиперстной кишки перевязывается и непосредственно выше этого рассекается, его центральная культя в целях предупреждения деструкции не перевязывается, а в интересах предотвращения выхода желчи в брюшную полость до образования билиодигестивного анастомоза на нее накладывается марлевая салфетка,
12. нижняя поджелудочно-двенадцатиперстная артерия и брыжейка короткой верхней культы тощей кишки выделяются, перевязываются и рассекаются,
13. пальцем тупым путем образуется туннель позади верхней брыжеечной артерии и вены и через него слева направо протягивается верхняя культя кишки,
14. между лигатурами рассекаются мелкие артериальные и венозные ветви между шейкой поджелудочной железы и верхней брыжеечной артерией и веной, после чего весь удаляемый препарат остается в руках хирурга.

### Реконструктивная часть операции

После этапа операции, когда происходит удаление органов, следует ее реконструктивный этап, который состоит прежде всего в восстановлении свободного оттока желчи и содержимого желудка:

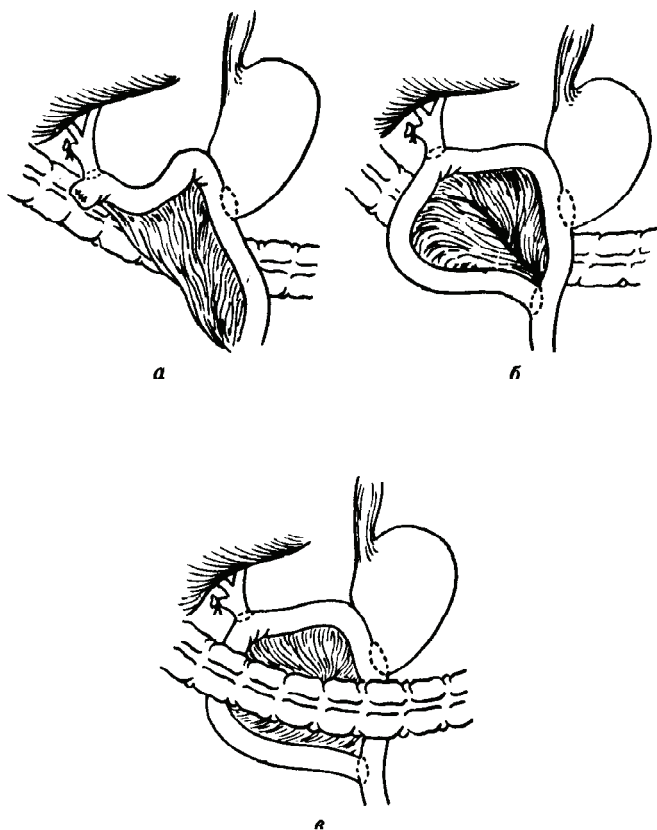
1. холедохоеюностомия (см. стр. 617),
2. гастроеюностомия (см. стр. 455),
3. гастростомия на катетере (см. стр. 424) для разгрузки желудка в послеоперационный период, внутренний конец катетера через гастроеюностому подводят к холедохоеюностоме, чтобы создать декомпрессию петли тощей кишки,
4. фиксация брыжейки поперечноободочной кишки к задней брюшной стенке.

Дренажная трубка *Bulau* или отсасывающий дренаж подводится а) к холедохоеюностоме (вблизи нее) и б) к ложу селезенки.

Все дренажные трубки выводятся через отдельные отверстия в брюшной стенке.

Имеются многочисленные возможности расположения анастомозов. Все они основаны на принципе, что гастроеюностома должна располагаться примерно на 15-20 см ниже, чем холедохоеюностома. Этим достигают, что гастроеюностома увлажняется желчью щелочного действия, и избегают попадания содержимого желудка в желчный проток. Наиболее часто применяемые способы приведены на рис. 5-461.

После образования анастомоза проверяют, пульсирует ли печеночная артерия, левая желудочная артерия, средняя артерия ободочной кишки, верхняя брыжеечная артерия.



**Рис. 5-461.** Тотальная панкреатодуоденэктомия, XI. Различные методы реконструкции (а-в)

После того, как проверено, не изменился ли цвет этих органов и не нарушилось ли кровоснабжение желудка, тонкой кишки и поперечноободочной кишки, производят ревизию всей раневой поверхности, чтобы убедиться в полноценности гемостаза. Затем брюшная стенка послойно тщательно ушивается.

Смертность при этой операции составляет 10-30%.

Тотальная панкреатэктомия вызывает диабет. Вначале это состояние весьма лабильно и, если не применяется целенаправленная терапия, то состояние больного будет колебаться между гипергликемическим ацидозом и инсулиновой комой. Поэтому следует на протяжении 1-2 недель несколько раз в день проверять содержание сахара в крови и вводить кристаллический инсулин. Через несколько недель большие колебания прекращаются, и ежедневным введением 20-40 ЕД инсулина уже может поддерживаться желаемое равновесие.

### 95%-ная панкреатэктомия

Полное удаление поджелудочной железы в течение многих десятилетий было возможным только при полном удалении двенадцатиперстной кишки, так как поджелудочно-двенадцатиперстная артерия (верхняя — из чревной артерии и нижняя — из верхней брыжеечной артерии) проходит между углублением

дуоденальной подковы и головкой поджелудочной железы, это главный артериальный ствол этих двух названных образований. При карциноме Фатерова соска и головки поджелудочной железы обоснована панкреатодуоденэктомия, но при биологически доброкачественном некротизирующем и рецидивирующем хроническом панкреатите лишь наличие общего ствола кровоснабжения двух тесно прилежащих друг к другу органов заставляет хирурга удалять и двенадцатиперстную кишку.

В 1965 году *Fry* и *Child* разработали метод 95%-ной субтотальной панкреатэктомии, который с тех пор нашел распространение во всем мире. Суть метода состоит в следующем.

Селезенка и поджелудочная железа мобилизуются, как было описано в предыдущем разделе. Поджелудочная железа резецируется так, чтобы в вогнутости двенадцатиперстной кишки оставалось примерно 5% субстанции железы. Тем самым предупреждается повреждение поджелудочно-двенадцатиперстной артерии и обычно части общего желчного протока, проходящего в поджелудочной железе. Если общий желчный проток все-таки повреждается, то накладывается холедохоеюностома.

На поверхности разреза поджелудочной железы отыскивается ее проток, который перевязывается. *Ложе резецированной поджелудочной железы* и окружающая оставленного в нем края железы *обильно дренируются*, так как одним из послеоперационных осложнений является постоянное и стойкое просачивание панкреатического сока. У всех больных, о которых сообщает *Child*, этот неприятный свищ поджелудочной железы в течение 2-6 месяцев спонтанно закрывался.

### Правосторонняя гемипанкреатодуоденэктомия

Операция показана при следующих заболеваниях:

- а) при оперируемой карциноме в головке поджелудочной железы, которая не распространяется на тело железы,
- б) при карциноме Фатерова соска, которая разрослась вглубь и проросла стенку двенадцатиперстной кишки, а также и головку поджелудочной железы.

В начале операции, после выяснения патологической ситуации, устанавливают, операбельны ли или нет обнаруженные изменения (см. стр. 664). Если операция возможна, двенадцатиперстная кишка, головка и шейка поджелудочной железы мобилизуются по методу, описанному в предыдущем разделе, причем железу отделяют от верхней брыжеечной артерии



и вены до левого края артерии и в этом месте рассекают. Таким образом, все сосуды, идущие к поджелудочной железе, исключая селезеночную артерию и вену, перевязываются и рассекаются. Селезеночная артерия и вена должны непременно щадиться, так как иначе оставшаяся ткань железы некротизируется. Рассекается также желудок, начальный отдел тощей кишки, общий желчный проток, производится холецистэктомия.

После завершения резекции и тщательного гемостаза следует наложение трех анастомозов:

- а) билиодигестивного (холедохоеюностомия, стр. 617),
- б) панкреатодигестивного (панкреатоеюностомия, стр. 655),
- в) дигестодигестивного (гастроюностомия, стр. 455).

Имеются многочисленные способы наложения анастомозов. В специальной литературе описано по меньшей мере 80 различных методов. Можно использовать для наложения анастомоза двойную или Y-образную петлю по Roux или верхний конец тощей кишки. На практике же оправдали себя все методы, так что выбирают обычно самый простой для данного конкретного случая.

Однако все анастомозы должны отвечать двум основным требованиям:

1. они должны обеспечивать свободный отток желчи и панкреатического сока, чтобы ни в желчных путях, ни в протоке поджелудочной железы не возникал способствующий инфекции и повреждающий паренхиму застой и повышение давления;
2. из трех описанных анастомозов наиболее дистальным должна находиться гастроюностомия, по возможности на расстоянии примерно 20 см от двух других анастомозов, чтобы, с одной стороны, она увлажнялась щелочной желчью и панкреатическим соком, а с другой, чтобы в желчные пути и проток поджелудочной железы не попадало кишечное содержимое и не происходило инфицирование.

Некоторые наиболее частые виды анастомозов показаны на рис. 5-462. Беспрепятственное заживление и предотвращение возможности более позднего сужения анастомоза желчного протока и протока поджелудочной железы наряду с тщательностью проведения вмешательства достигается тем, что анастомозы накладываются с шинированием трубкой из синтетического материала и просачивающуюся желчь и панкреатический сок устраняют посредством отсасывающего дренирования (см. стр. 616). Проводится и гастростомия на катетере, с целью разгрузки. Внутренний конец катетера подводится через гастроюностому в подтянутую кишечную петлю. Эту трубку рекомендуется удалять только через неделю после операции.

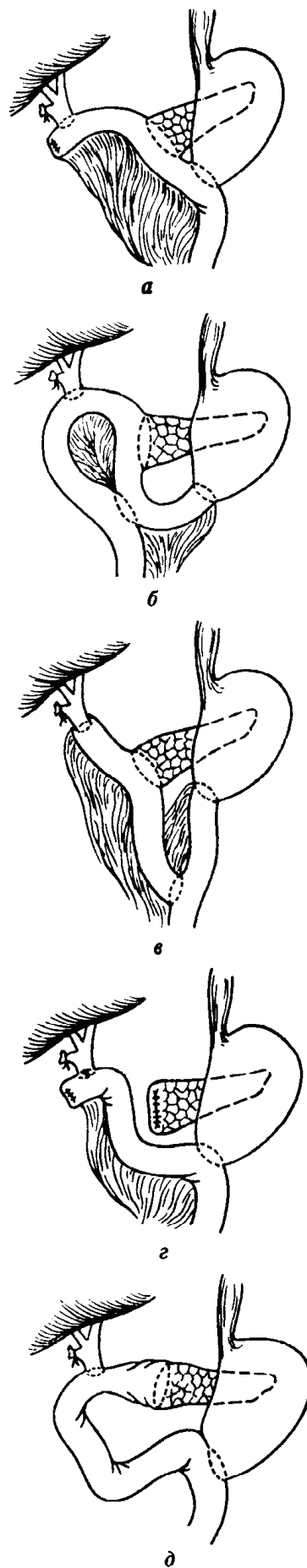


Рис. 5-462. Различные методы реконструкции после правосторонней гемипанкреатодуоденэктомии (а—д)

Панкреатодигестивный анастомоз является самым уязвимым. Многие авторы (*Codivilla, Whipple, Brunshwig* и др.) полагают, что было бы разумнее вообще отказаться от наложения этого анастомоза. Эти авторы предлагают вместо анастомоза поверхность разреза поджелудочной железы обшивать 8-10 X-образными серозными швами. В течение нескольких недель ткань железы атрофируется, однако островки Лангерганса остаются интактными и продолжают вырабатывать инсулин.

В опытах на животных *Bornemisza* достиг очень широких хороших результатов разработанным им методом: тканевым клеем гистоакрилом он приклеивал на поверхность разреза поджелудочной железы губку «сургипел».

Смертность при этом вмешательстве составляет 10-30%.

### Левосторонняя гемипанкреатэктомия

Это вмешательство имеет более обширную область показаний, чем предыдущее. Оно проводится:

1. если в теле поджелудочной железы имеется одна или несколько инсулом; при этой локализации аденомы рекомендуется вместо вылушивания предпринимать резекцию;
2. в таких случаях гиперинсулинизма, когда во время операции инсулому нельзя прощупать ни в поджелудочной железе, ни в возможно aberrантной ее ткани; выполненная при этом т.н. «слепая резекция» примерно в половине случаев приводит к стабильному результату;
3. при хроническом ограниченном левостороннем панкреатите;
4. в тех редких случаях, когда в теле и хвосте поджелудочной железы локализована операбельная карцинома, не распространяющаяся на головку железы; при этом бедном симптомами заболевании (нет желтухи!) своевременная операция проводится в совершенно исключительных случаях;
5. в отдельных случаях рака кардии и желудка опухоль сращена с телом поджелудочной железы; в таких случаях наряду с удалением первичной опухоли нужно проводить и левостороннюю гемипанкреатэктомию; это

наиболее частое показание для проведения данной операции. Операция производится следующим образом. После широкого обнажения поджелудочной железы, выяснения патологической ситуации и определения показаний к радикальному вмешательству мобилизуют (как это было описано выше) селезенку, а также хвост и тело поджелудочной железы до левого края верхней брыжеечной артерии. Резекцию проводят по этой линии, и здесь после перевязки рассекают селезеночную артерию и вену. Кровотечение на поверхности разреза железы тщательно останавливают. При этой операции нет надобности ни в билиодигестивном, ни в дигестодигестивном анастомозах.

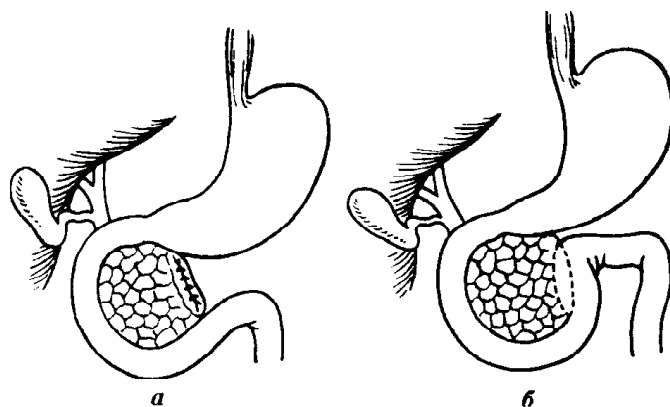


Рис. 5-463. Различные методы реконструкции после левосторонней гемипанкреатэктомии (а-б)

Имеются два метода обработки резекционной поверхности железы. Так как проток поджелудочной железы и Фатеров сосок в оставшейся головке поджелудочной железы интактны, то культю железы закрывают 8-10 X-образными серозными швами, чтобы было надежно закрыто и отверстие протока поджелудочной железы (рис. 5-463, а).

Другим способом является подтягивание петли кишки позади ободочной кишки и наложение на нее панкреатоеюностомы кишки (рис. 5-463, б). В конце операции брюшная полость закрывается послойно с оставлением дренажной трубки.

Смертность при вмешательстве, если оно предпринимается по поводу рака, составляет 5-10% -если же оно производится по поводу доброкачественного изменения — то ниже.

## Операции на селезенке

### Хирургическая анатомия селезенки

Селезенка является самостоятельным непарным органом, деятельность ее клеток, очевидно, ничем не отличается от функции ретикулоэндотелиальной (РЭС) и лимфоидной систем печени и лимфатических узлов. Во всяком случае, об этом свидетельствует тот факт, что интактную селезенку можно удалить без каких-либо последствий.

В то же время с точки зрения хирургических вмешательств селезенка является весьма неподходящим по своей структуре органом, так как состоит из заполненных кровью синусов и рыхло соединенных между собой клеток. Соединительной ткани селезенка почти не содержит. Вследствие этого ее ткани легко кровоточат, очень плохо шьются, нитки прорезаются и рвутся.

В связи с этим обстоятельством, характеризующим паренхиматозный орган, кроме *спленэктомии*, т. е. полного удаления селезенки, никакие иные вмешательства на ней не рекомендуются. Пробная экцизия, резекция, марсупиализация абсцесса селезенки, шов ее при разрывах — все эти вмешательства давно устарели, из-за опасности осложнений и нецелесообразности таких вмешательств хирурги больше не проводят. В хирургии селезенки не осуществляются никаких реконструктивных операций. Хирург или вообще не касается селезенки, или же полностью удаляет ее.

Однако несмотря на все вышеприведенные сообщения, удалять селезенку без достаточных на то оснований, не следует, спленэктомия должна проводиться по строгим показаниям, которые приводятся в *таблицах 5-10 и 5-11*, в то время как противопоказания обобщены нами в *таблице 5-12*.

**Таблица 5-10. Показания к спленэктомии и при интактной структуре селезенки**

<b>I. Повреждения селезенки</b>	
1. Тупая травма живота	при двухмоментном разрыве селезенки, несмотря на незначительное повреждение, может произойти кровотечение в паренхиму селезенки, и спустя несколько дней, недель и даже полгода ( <i>Engelmann и Hitzler</i> ) лопаются капсула селезенки, и кровь из нее изливается в брюшную полость
2. Открытая травма живота (колотая, огнестрельная и т. п. раны)	
3. Повреждение во время операции (например, при тотальной гастрэктомии, ваготомии и пр.)	
<b>II. Аневризма селезеночной артерии</b>	если есть такая возможность, тогда рекомендуется перевязать селезеночную артерию или чревной ствол
<b>III. Блуждающая селезенка</b>	если она вызывает жалобы или осложнения
<b>IV. Закручивание селезенки</b>	если есть опасность некроза
<b>V. Злокачественные опухоли соседних с селезенкой органов</b>	если благодаря спленэктомии становится возможным радикальное удаление опухоли
<b>VI. Диафрагмальная грыжа</b>	если репозиция желудка и кишки невозможна без спленэктомии
<b>VII. Тромбоз селезеночной вены</b>	для предупреждения некроза селезенки



**Таблица 5-11. Показания для спленэктомии при патологических изменениях в селезенке**

<b>I. Воспалительные изменения</b>	необходимо обследовать также и печень	<b>3. Синдром Felty</b>	характерны лейкопения, спленомегалия, артрит, заболевания кожи
1. Абсцесс 2. Изолированный туберкулез 3. Эхинококк 4. Малярия		<b>4. Гиперспления</b> (если исследование с помощью радиоактивных изотопов показывает, что деструкция клеток происходит преимущественно в селезенке)	панцитопения в картине крови, миелофиброз в костном мозге
<b>II. Непаразитарные кисты</b>		<b>5. Миелосклероз</b>	если очень необходимо переливание крови или отмечаются серьезные симптомы сдавливания; высокое число тромбоцитов является противопоказанием к вмешательству
<b>III. Опухоли</b> 1. Гемангиома 2. Лимфангиома 3. Прочие редкие опухоли		<b>6. Апластическая анемия</b>	главным образом у лиц моложе 20 лет, если гибель клеток крови сильно ускорена
<b>IV. Портальная гипертензия</b>		<b>VI. Болезнь Gaucher</b>	достигается лишь временное улучшение состояния
1. Тотальная	селезенка транспортирует примерно 40% крови воротной вены, в результате этого при спленэктомии отмечается, хотя и временное, но понижение давления в портальной системе, обычно затем следует постспленэктомическое кровотечение; поэтому мы считаем спленэктомию при тотальной портальной гипертензии противопоказанной, за исключением случаев образования спленоренального шунта	<b>VII. Болезнь Hodgkin и другие злокачественные лимфопролиферативные заболевания, а также хронический миелоидный лейкоз</b>	вмешательство может быть произведено в целях диагностики, для определения стадии заболевания, возможно, для уменьшения массы опухоли; иногда ранняя спленэктомия и послеоперационное лечение цитостатическими препаратами, лучевая терапия и пр.
2. Левосторонняя сегментарная	может быть вызвана острым и хроническим панкреатитом или циррозом поджелудочной железы, так как при этих заболеваниях сужается селезеночная вена и возникает ее тромбоз; спленэктомия обычно устраняет нарушения кровообращения		
<b>V. Болезни крови</b>			
1. Гемолитическая болезнь	при врожденной форме заболевания показана ранняя операция и ревизия желчных путей в отношении наличия камней, песка при приобретенной форме болезни результаты лечения менее благоприятны		
2. Иммунотромбоцитопения, хронические формы	число тромбоцитов к концу операции может стать нормальным, кровоточивость внезапно может исчезнуть; необходимо предельно тщательное препарирование и применение расширителей, так как операция чревата опасностью возникновения огромных гематом		

**Таблица 5-12.** Противопоказания к спленэктомии

Тромбоцитемия  
Истинная полицитемия

Как правило, склонность к тромбозу, высокое число тромбоцитов составляют противопоказания к спленэктомии, поскольку после нее всегда отмечается временное повышение числа тромбоцитов.

### Доступ к селезенке

Для обнажения селезенки существует много различных доступов, которые могут быть сгруппированы следующим образом: 1. Лапаротомия:

1. продольная

а) верхняя срединная, б) левая верхняя парамедиальная, в) левая верхняя трансректальная;

2. поперечная, с рассечением левой прямой мышцы живота.

3. косая, паракостальная, разрез параллельно левой реберной дуге

а) с рассечением левой прямой мышцы живота (Courvoisier),

б) без рассечения прямой мышцы живота (Singleton);

4. угловая, т. е. срединная (или парамедиальная), и отходящий от нижнего конца этого разреза или от границы его средней и нижней трети *поперечный разрез*, идущий до левой передней подмышечной линии (Kocher). Какой бы доступ мы ни избрали, больного всегда укладывают на спину, поясница поднимается поперечно подложенной подушкой, а левая половина туловища — подкладыванием сложенной и свернутой по длине простыни. Можно также несколько наклонить операционный стол вправо. Оперирующий хирург стоит справа от больного.

II. *Трансторакально-трансдиафрагмальный доступ.*

Больной лежит на правом боку, его тело наклонено в сторону спины на 45°. Грудь приподнята с помощью подушки. Оперирующий хирург стоит слева от больного.

Торакотомия выполняется в левом VIII межреберье, разрез проводится от реберного края до средней или задней подмышечной линии. После вскрытия грудной полости и разведения ребер латерально близко от реберного ее прикрепления рассекают диафрагму, стараясь не повредить диафрагмального нерва. После этого под диафрагмой появляется в поле зрения выпуклая верхняя поверхность селезенки.

III. *Торакоабдоминальный доступ.*

Положение больного, как и при предыдущем доступе, но в дополнение к этому в виде продолжения

торакотомического разреза рассекаются реберная дуга и брюшная стенка вплоть до бокового края левой прямой мышцы живота или до верхней срединной линии.

Выбор доступа осуществляется в зависимости от того,

- а) по какому поводу планируется спленэктомия: по поводу повреждения или заболевания;
- б) каких размеров селезенка подлежит удалению (нормальная, увеличенная или гигантских — 5-6 кг размеров).

В случае повреждения селезенки доступ следует выбрать такой, при котором имеется возможность широкого обнажения, тщательной ревизии и обследования окружающих органов. В случае тупой травмы живота или открытой раны (колотой, огнестрельной), если может быть совершенно исключено повреждение органов грудной полости, лучше всего вскрывать брюшную полость верхним срединным, парамедиальным или трансректальным разрезом. При необходимости этот разрез можно продолжить до симфиза лобковой кости.

В одном сильно загруженном хирургическом отделении больному была произведена спленэктомия по поводу тупой травмы живота с разрывом селезенки. Через несколько дней после операции развилось септическое состояние на фоне перитонита, больной умер. Как показало вскрытие, ретроперитонеально была также повреждена и нисходящая часть толстой кишки, откуда развилась ретроперитонеальная флегмона, и перитонит.

Как показывает следующий пример, даже при незначительной травме нижней части левой половины грудной клетки необходимо искать возможное повреждение селезенки. У больного, поступившего в крупную больницу, в области левой половины грудной клетки был определен тупой перкуторный тон на участке шириной в четыре поперечных пальца, что вызвало подозрение на наличие экссудата. Без предварительного рентгенологического исследования была произведена пункция, однако без успеха. Через четыре часа больной скончался. На вскрытии оказалось, что тупость перкуторного тона объяснялась релаксацией диафрагмы и высоким расположением увеличенной селезенки. На выпуклой поверхности селезенки была повреждена капсула (пункция!), в брюшной полости было обнаружено большое количество крови, т. е. больной погиб от кровотечения.

При подозрении на повреждение также и грудной клетки наиболее целесообразен широкий торакоабдоминальный доступ к органам, находящимся в области предполагаемой травмы. Таким образом, в случае повреждения селезенки спленэктомия всегда производят при помощи широкой лапаротомии или тораколапаротомии.

Для удаления селезенки нормальных размеров, на-

пример, при иммунотромбоцитопении, достаточен и небольшой паракостальный разрез даже без рассечения прямой мышцы живота. Но чем больше селезенка, тем труднее и опаснее ее удаление. *Самой большой опасностью при спленэктомии является кровотечение.*

При селезенке больших размеров, особенно, если приходится опасаться повышенной кровоточивости (например, при гиперсплении или циррозе печени), из-за расширенного коллатерального кровообращения нельзя «экономить» на обнажении, необходим широкий доступ. Его обеспечивает продольный левый трансректальный или верхний срединный и перпендикулярный ему поперечный разрезы (угловая лапаротомия). В таких случаях *Petri*, например, предпочитает трансторакально-трансдиафрагмальный доступ. К таким сложным операциям необходимо тщательно готовиться, позаботиться о безупречной анестезии, о достаточном запасе крови, о хороших ассистентах, которых может быть даже трое.

### Спленэктомия

Суть вмешательства состоит в перевязке и пересечении сосудов, идущих к селезенке, и в удалении этого органа.

Сосуды проходят к селезенке в различных связ-

ках. *Желудочно-селезеночная связка* (lig. gastrosplenale) — не что иное, как продолжение влево желудочно-ободочной связки. Эта связка является дубликатурой брюшины и соединяет большую кривизну желудка с воротами селезенки. В ней проходят *короткие сосуды желудка* (vasa gastrica brevia). Нижний отрезок этой связки, который проходит к нижней части ворот селезенки, имеет в длину много сантиметров, в то время как верхний ее отрезок, соединяющий большую кривизну желудка с верхней частью ворот селезенки, в длину всего 0,5-1 см. Это важно знать, так как при перевязке и рассечении сосудов из-за незначительности расстояния может быть легко поврежден близко расположенный желудок.

Наибольшее значение среди связок селезенки имеет *поджелудочно-селезеночная связка* (lig. pancreatolienale), где проходят *селезеночная артерия и вена* (a. et v. lienalis), поступающая из ретроперитонеального пространства и проходящая от хвоста поджелудочной железы к воротам селезенки. Эта связка идет позади желудочно-селезеночной связки. Между ними находится *щель малого сальника*, которая до ворот селезенки не доходит, так как в находящейся позади поджелудочно-селезеночной связки проходит селезеночная артерия и от нее ответвляются *левая желудочно-сальниковая артерия* (a. gastroepiploica sin.) и *короткие артерии желудка* (aa. gastricae breves), пе-

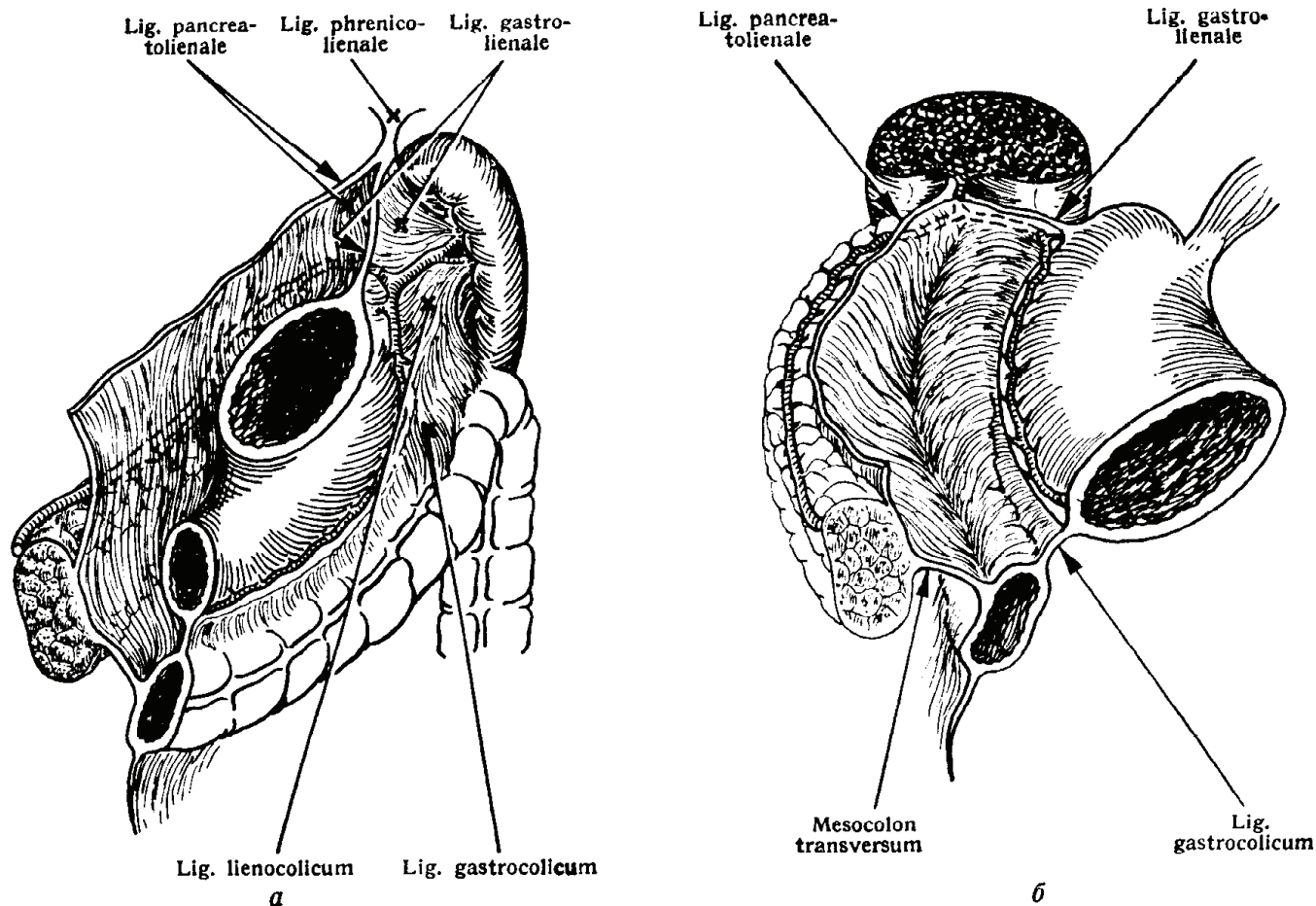


Рис.-5-464. Топографоанатомическое положение селезенки. Связки селезенки: а) вид спереди и б) со стороны сумки сальника



реходящие в расположенную спереди желудочно-селезеночную связку. Чем ближе к селезенке, тем больше соединены эти обе связки.

Желудочно-селезеночная и поджелудочно-селезеночная связки соединяются вблизи от верхнего полюса ворот селезенки, продолжаясь затем кверху в составе *диафрагмально-селезеночной* (lig. phrenicolienale) и *диафрагмально-желудочной* (lig. phrenicogastricum) связок, в которых от нижней поверхности диафрагмы проходят мелкие сосуды к селезенке (*верхняя полярная артерия* — a. polaris superior) и к желудку (короткие артерии).

Желудочно-селезеночная связка соединяется с поджелудочно-селезеночной связкой тоже вблизи от нижнего полюса ворот селезенки, и обе идут книзу в *желудочно-ободочной и селезеночно-ободочной связках*, в которых проходят ветви *левой желудочно-сальниковой артерии*. Связки селезенки показаны на рис. 5-464.

Как видно из вышеизложенного, при нормальных анатомических соотношениях все сосуды впадают в ворота селезенки или выходят из них. Длина этих ворот равна примерно 10 см, тогда как вся выпуклая поверхность селезенки (*facies diaphragmatica*), более того, и преобладающая часть ее вогнутой поверхности (*facies gastrica* до ворот и *facies renalis* позади ворот) совершенно свободны от сосудов. Иначе обстоит дело при патологических состояниях, особенно при значительной спленомегалии, при которой могут образоваться широкие и плотные сращения между селезенкой и соседними органами, прежде всего между селезенкой и диафрагмой. В сращениях, особенно при портальной гипертензии, развивается мощная коллатеральная венозная сеть, но крупных артериальных ветвей нет. Это легко понять, если учесть, что вещество селезенки в случае затруднения артериального притока (что спонтанно возникает очень редко) атрофируется, развивается цирротическая селезенка, тогда как при затруднении венозного оттока (портальная гипертензия) венозная кровь везде находит себе путь в систему полой вены. Техника проведения операции с учетом всего изложенного удаление селезенки производится при различной тактической последовательности следующих манипуляций.

*а) Доступ спереди назад.* Сначала после их перевязки выделяются сосуды желудочно-селезеночной связки, затем обрабатываются артерия и вена селезенки, находящиеся сзади в поджелудочно-селезеночной связке, а также проходящие в воротах селезенки их ветви. Лишь после этого разъединяют сращения на поверхности селезенки и удаляют весь орган.

Этот метод имеет тот недостаток, что селезенка огромных размеров, находящаяся глубоко в брюшной полости под куполом диафрагмы и возможно даже опускающаяся до уровня пупка, прикрывает собственные ворота настолько, что в случае возникновения сильного кровотечения трудно подступиться

к этому месту и его обнажение затруднено.

*б) Доступ сзади кпереди.* Сначала разъединяются сращения на выпуклой поверхности селезенки, чтобы стало возможным приподнять ее из ложа. Выделенная таким путем селезенка вытягивается в разрез брюшной полости. Все это облегчает и делает более надежным доступ к воротам селезенки. Этот доступ менее опасен, чем предыдущий.

*в) При гигантской селезенке с обширными васкуляризованными сращениями можно поступить следующим образом: сначала разыскать и перевязать находящуюся в отдалении селезеночную артерию (возможно, и вену), и только после этого лигировать периспленальные сосуды.*

Если принято решение о такой перевязке сосудов, то вблизи от средней части поперечноободочной кишки после лигирования сосудов производят разрез длиной примерно 10 см и образуют поперечное отверстие в желудочно-ободочной связке, открывая при этом сальниковую сумку. Потягивая за желудок кверху, и за поперечноободочную кишку книзу, разыскивают по задней поверхности сальниковой сумки верхний край поджелудочной железы. У этого края, примерно на середине расстояния между сагиттальной медиальной плоскостью и воротами селезенки в горизонтальном направлении на участке в 2-3 см рассекается задняя париетальная брюшина. В забрюшинном пространстве, вблизи от верхнего края поджелудочной железы разыскивают селезеночную артерию и вену. Чаще всего эти сосуды проходят вне поджелудочной железы, затем по частоте следует их прохождение сзади, над или кпереди от поджелудочной железы, иногда эти сосуды располагаются в самой железе и окружены небольшой частью ее ткани.

При портальной гипертензии забрюшинное пространство может быть окружено обширным и очень хрупким венозным сплетением, так что отыскание и изолирование сосудов селезенки вдоль верхнего края поджелудочной железы наталкивается на большие трудности, а при сильном венозном кровотечении, исходящем из коллатералей, может и вообще стать невозможным.

Препаровку вдоль верхнего края поджелудочной железы в любом случае следует производить с предельной осторожностью, так как при возникновении глубинного кровотечения его очень трудно остановить. Если удастся с помощью диссектора выделить селезеночную артерию и вену из их окружения, то под каждый из этих сосудов в отдельности, подводится нитка. Сначала перевязывается артерия, затем в паренхиму селезенки впрыскивают 1 мл адреналина, после чего происходит ее сокращение почти наполовину. Теперь перевязывают селезеночную вену. Затем следует перевязка периспленальных сосудов и удаление органа.

Перевязка магистральных сосудов селезенки по

верхнему краю поджелудочной железы не сокращает кровоснабжение этого органа настолько, насколько это ожидалось бы. Левая желудочно-сальниковая артерия от правой желудочно-сальниковой артерии, короткие артерии желудка и верхняя полярная артерия, соответствующие им вены и развившиеся в сращениях обширные коллатерали несут столько крови, что удаление селезенки все еще связано с опасностью для жизни больного.

Автор этой главы после испытания на практике всех приведенных методов пришел к выводу, что в случае селезенки небольших размеров хорош и надежен любой способ. В случае же *гигантской селезенки* и *обширной коллатеральной сети* на практике наиболее оправдал себя *следующий метод спленэктомии*.

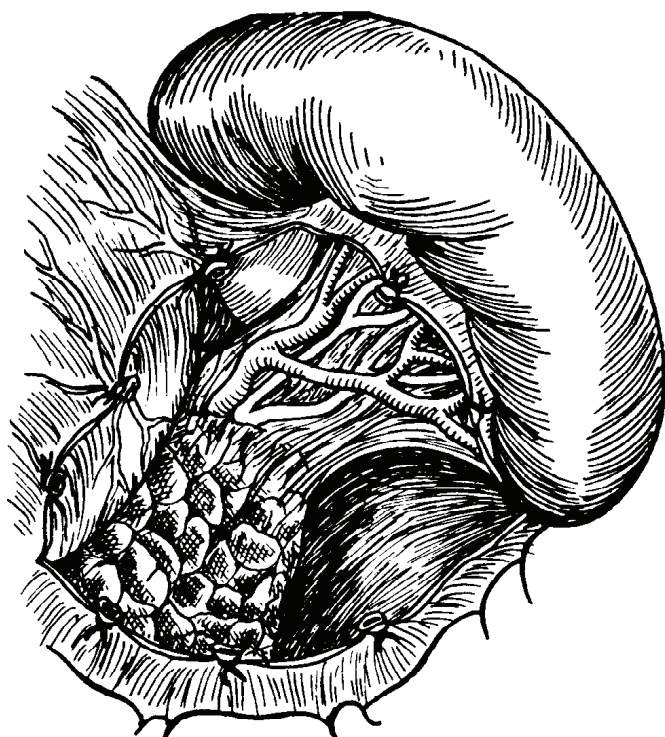


Рис. 5-465. Спленэктомия, I. Пересечение левого края желудочно-ободочной, селезеночно-ободочной и желудочно-селезеночной связок

Обеспечение широкого доступа путем левосторонней верхней срединной лапаротомии или верхней срединной с перпендикулярным этому поперечным разрезом. После перевязки сосудов по левому краю желудочно-ободочной связки вдали от желудка и вблизи от поперечноободочной кишки вскрывается сальниковая сумка. Между лигатурами рассекается селезеночно-ободочная связка, тем самым освобождается нижний полюс селезенки. Продвигаясь снизу вверх, между лигатурами постепенно *рассекается желудочно-селезеночная связка*, являющаяся непосредственным продолжением желудочно-ободочной связки (рис. 5-465). Теперь перед хирургом открываются полностью ворота селезенки на протяжении 8-10 см, что очень важно, ибо

если на последующих этапах операции возникнет сильное кровотечение из селезенки, сравнительно нетрудно с ним справиться, зажав сосуды, проходящие в воротах селезенки.

Вместе со стоящим рядом ассистентом оперирующий хирург, стоя справа от больного, сильно оттягивает вправо желудок, тем самым поднимая из ложа селезенку, прилегающую к большой кривизне желудка. Теперь быстрыми движениями, где тупо руками, где остро ножницами, *разъединяются сращения между выпуклой поверхностью селезенки и нижней поверхностью диафрагмы*. При этом необходимо следить за тем, чтобы не надорвать паренхиму селезенки и не возникло сильное профузное кровотечение. Лучше даже оставить на селезенке париетальную брюшину, т. е. производить препаровку экстраперитонеально, подобно тому, как это выполняется экстраплеврально при некоторых вмешательствах на легких. В таком случае сильное кровотечение, возникающее на выпуклой поверхности паренхимы, легко остановить прижатием салфетки, смоченной в горячем физиологическом растворе.

Более сильное кровотечение может происходить с другой стороны сращений, с внутренней поверхности диафрагмы, там, где была отделена селезенка. На огромной поверхности могут открываться многочисленные сосуды с широким просветом, в большинстве своем это вены, давление в которых настолько низкое, что прижатие салфеток, смоченных горячим солевым раствором, — по крайней мере, на время прижатия — останавливает кровотечение. Салфетки, наложенные в области ложа селезенки и нежной поверхности диафрагмы, прижимаются стоящим напротив оперирующего хирурга ассистентом с помощью широкого шпателя.

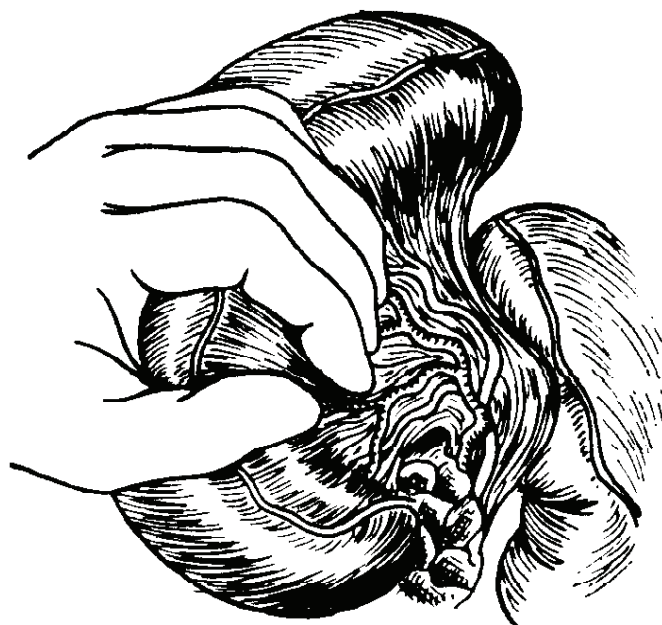


Рис. 5-466. Спленэктомия, II. Отделение селезенки от левой почки и поворачивание ее вправо. Задняя поверхность корня селезенки выступает на передний план

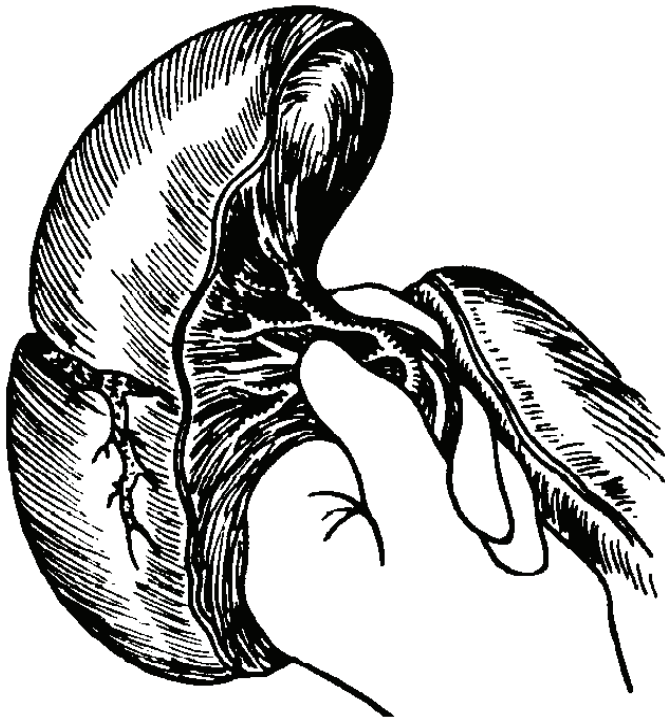


Рис. 5-467. Спленэктомия, III. Если селезенка разорвана и кровоточит, то ее корень пережимают рукой

Большое преимущество этого способа состоит в том, что после выведения из брюшной полости *ворот селезенки оказываются в руках хирурга* в полном смысле этого слова (рис. 5-467).

Если селезенка повреждена и ее нижний полюс частично или полностью оторван, то кровотечение можно остановить накладыванием жгута центрального от места кровотечения (рис. 5-468).

Теперь остается лишь произвести *обработку сосудов ворот селезенки*. Ассистент проводит ее по возможности из брюшной полости. Осторожно препарируя в пределах ворот селезенки, диссектором выделяют сосуды, перевязывают их и рассекают, постепенно продвигаясь снизу вверх (рис. 5-469). На центральный отрезок сосудов рекомендуется накладывать по две лигатуры, которые должны отстоять друг от друга по крайней мере на 0,5 см. Если препаровка проводится с должной осторожностью и кровотечения не возникает, то продвигаясь снизу вверх и доходя до верхнего полюса селезенки, проводят всего 8-10 перевязок сосудов, тем самым завершая спленэктомию. Однако прежде чем перевязать последние сосуды ворот селезенки, в нее впрыскивают 1 мл адреналина. В результате селезенка сильно сокращается, выдавливая много крови, таким образом в послеоперационный период не возникает необходимости для переливания крови больному.

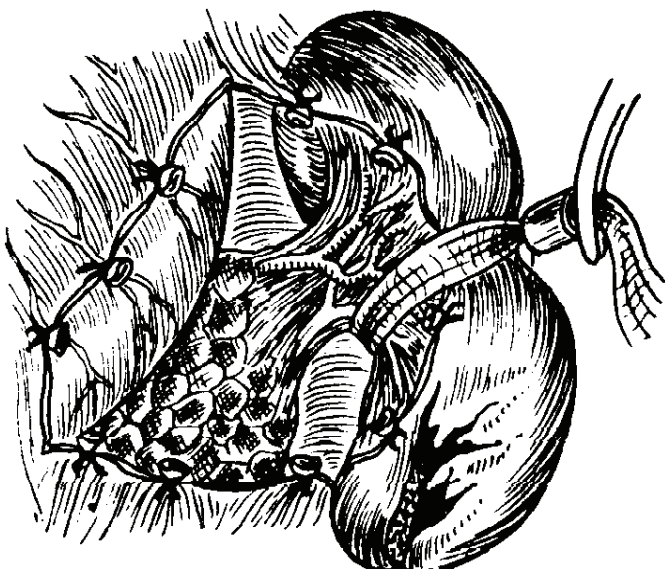


Рис. 5-468. Спленэктомия, IV. Кровотечение из поврежденной селезенки может быть остановлено наложением жгута

После обнажения выпуклой поверхности селезенки левой рукой приподнимают селезенку из глубины и с помощью нескольких надрезов ножницами отделяют ее от передней поверхности левой почки, что легко удастся без какого-либо кровотечения (рис. 5-466). Помещая большую салфетку на ложе селезенки, предохраняют от ускользания ее в глубину.

Если при разъединении сращений или выведении селезенки случайно повреждается паренхима и возникает сильное кровотечение, накладывают эластичный кишечный жом на приподнятые из глубины ворота селезенки или сдавливают здесь сосуды рукой.

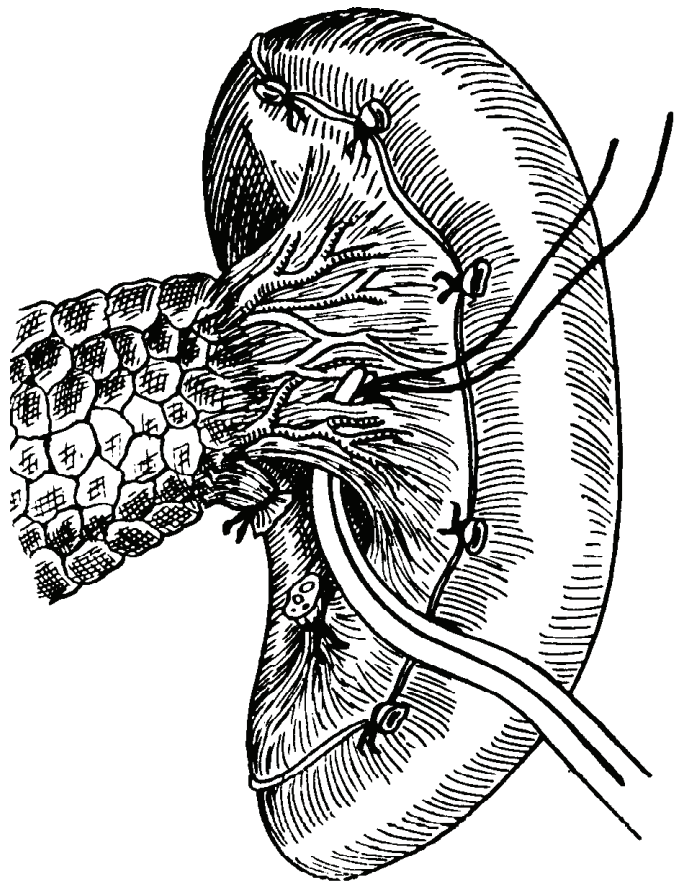


Рис. 5-469. Спленэктомия, V. Сосуды в корне селезенки выделяются диссектором и пересекаются после их перевязки



Но если в период препаровки разрывается один из тонкостенных сосудов с крупным просветом (чаще всего вена) и возникает значительное кровотечение, то для предотвращения большой кровопотери на все ворота селезенки вместе со всеми их образованиями центральное место кровотечения накладывают зажим. Кровотечение же со стороны селезенки останавливают прижатием салфетки, смоченной горячим соевым раствором. При необходимости отдельные образования ворот селезенки можно быстро друг за другом зажать в их центральной части сверху вниз кровоостанавливающими зажимами, селезенка иссекается и удаляется. Таким путем выигрывается много свободного места, благодаря чему появляется возможность спокойно обработать пережатые сосуды в условиях достаточного обзора. Эти сосуды обрабатываются следующим образом: их перевязывают или по возможности дважды прошивают крепкими нитками. Кроме того в культе массы образований ворот селезенки, на которую наложена одна общая лигатура, отыскивают концы пересеченных крупных сосудов и перевязывают их, каждый в отдельности удерживая зажимом.

При отжати и перевязке элементов ворот селезенки следует прежде всего обращать внимание на то, чтобы не повредить хвост поджелудочной железы, который, особенно при спленомегалии, простирается до самых ворот селезенки. Нельзя ни перевязывать, ни прошивать, ни захватывать зажимом и участки большой кривизны желудка.




Рис. 5-470. Спленэктомия, VI. Восстановление непрерывности задней париетальной брюшины

После того, как сосуды селезенки перевязаны, из ее ложа одну за другой удаляют салфетки, произво-

дя при этом *тщательный гемостаз по всей нижней поверхности диафрагмы*. Небольшие сосуды коагулируют, а более крупные — перевязывают или прошивают. Убедившись в полном гемостазе по всей поверхности диафрагмы, соответствующей выпуклой стороне селезенки, опять проводят контроль центральных культи, при этом останавливают самые минимальные кровотечения. Небольшие точечные кровотечения в области рассеченных связок лучше всего останавливать наложением обкалывающих П-образных серозных швов, сшивая при этом края раны и восстанавливая непрерывность задней париетальной брюшины (рис. 5-470).

Большая тщательность и осторожность при обработке образований ворот селезенки необходимы потому, что центральная культя сосудов, если ее заранее не зажать инструментом, ускользнет глубоко в забрюшинное пространство, откуда ее можно достать лишь ценою *травмы* окружающих органов, и главным образом *поджелудочной железы*. А возникающая при этом обширная ретроперитонеальная гематома грозит неприятностями и в послеоперационный период.

После удаления селезенки и тщательного гемостаза проводится ревизия по краю большой кривизны желудка (не поврежден ли он). Если был раздавлен участок желудочной стенки или вскрыт его просвет, то края такого участка погружаются, ушиваются двухрядным швом, при необходимости может быть проведена и резекция небольшого отрезка.

Тщательно осматривается также и хвост поджелудочной железы, не разделен ли он где-нибудь, не нарушена ли целостность его субстанции. Если в ходе операции хвост поджелудочной железы оказывается поврежденным, то травмированная часть удаляется, а интактная культя ушивается серозными швами и прикрывается сальником.

Если спленэктомия проводилась по поводу нарушения кроветворной системы, то в ходе операции в воротах селезенки, а в конце ее в удаленных отсюда местах проводят ревизию на предмет возможного наличия небольших добавочных селезенок. Обнаружив таковые, их удаляют.

После спленэктомии к ложу селезенки подводится толстая дренажная трубка, которая выводится непосредственно под левой реберной дугой по средней подмышечной линии через отдельное отверстие.

### Послеоперационные осложнения

Послеоперационные осложнения происходят в основном в результате технических ошибок, допущенных во время операции. Наиболее частое осложнение — *кровотечение*. Если оно принимает большие размеры, возникает необходимость в экстренной ре-

лапаротомии. Поэтому важно в конце операции провести тщательную ревизию, остановить даже самые маленькие кровотечения, так как гораздо легче сделать это во время операции, чем после него, в более сложных условиях, возможно при релапаротомии, проводящейся ночью, когда уже приходится искать источник кровотечения в огромной гематоме.

*Повышение температуры* после спленэктомии типично и нередко. Венгерский хирург *Herczel* еще в начале нашего века выявил, что оно, очевидно, связано с микротравмой хвоста поджелудочной железы и последующим аутодигестивным воспалением вокруг места травмы. Очевидно, этим объясняется и склонность раны брюшной стенки после спленэктомии к *расхождению*. Именно поэтому целесообразно снимать швы не ранее, чем на 12-14 день после операции. Гораздо реже отмечается тяжелый панкреатит или свищ поджелудочной железы.

В любом случае, когда в ложе селезенки возникает обширная гематома, особенно, если она более или менее инфицирована (одновременное повреждение желудка или поперечноободочной кишки), иногда образуется *поддиафрагмальный абсцесс*. Появляют-

ся взаимосвязанные ателектазы *Fleischner* в левом легком и левосторонний плеврит. Иногда именно эти явления и обращают внимание на еще не обнаруживший себя поддиафрагмальный абсцесс.

Постспленэктомическое кровотечение из пищеварительного тракта может быть вызвано различными причинами. Тромбоз коротких вен желудка может вызвать желудочное кровотечение, а тромбоз селезеночной вены, распространившись на систему воротной вены, на ветви верхней или нижней брыжеечных вен, может вызвать тяжелое кишечное кровотечение.

В специальной литературе на английском языке существует термин «*postsplenectomy bleeding*», так называют сильное постспленэктомическое кровотечение из варикозных узлов пищевода или желудка в результате портальной гипертензии. Причиной такого кровотечения является то, что отток из коронарных вен желудка в сторону селезеночной вены, куда они впадают, и после спленэктомии заторможен, ибо в результате удаления селезенки портальное давление снижается лишь незначительно. Из-за тромбоза селезеночной вены после спленэктомии давление в коронарных венах желудка может даже повыситься.

## Хирургическое лечение портальной гипертонии

### Причины портальной гипертонии

Давление в системе воротной вены составляет в норме 10-20 см вод. ст. Если оно поднимается выше 30 см вод. ст. (25 мм рт. ст.), говорят о портальной гипертонии. Последняя может иметь многочисленные *причины*, которые в зависимости от локализации препятствия оттоку крови делят на три группы:

1. *Предпеченочный блок*. Препятствием на пути кровообращения является тромбированная воротная вена. Тромбоз воротной вены чаще всего наблюдается у новорожденных: инфекция пупка распространяется на пупочную вену и оттуда — на воротную (*рис. 5-471*). У детей и у взрослых к закупорке воротной вены чаще всего приводят воспалительные процессы (аппендицит и др.), которые вызывают пилефлебит и пилетромбоз (греч. *pyle* — ворота), но иногда закупорка возникает на почве врожденной атрезии, повреждений при операциях, истинной полицитемии и многих других причин.

При сегментарной портальной гипертонии, которая обычно вызывается хроническим панкреатитом или карциномой поджелудочной железы, вся портальная система остается интактной, тромбирована только селезеночная вена.

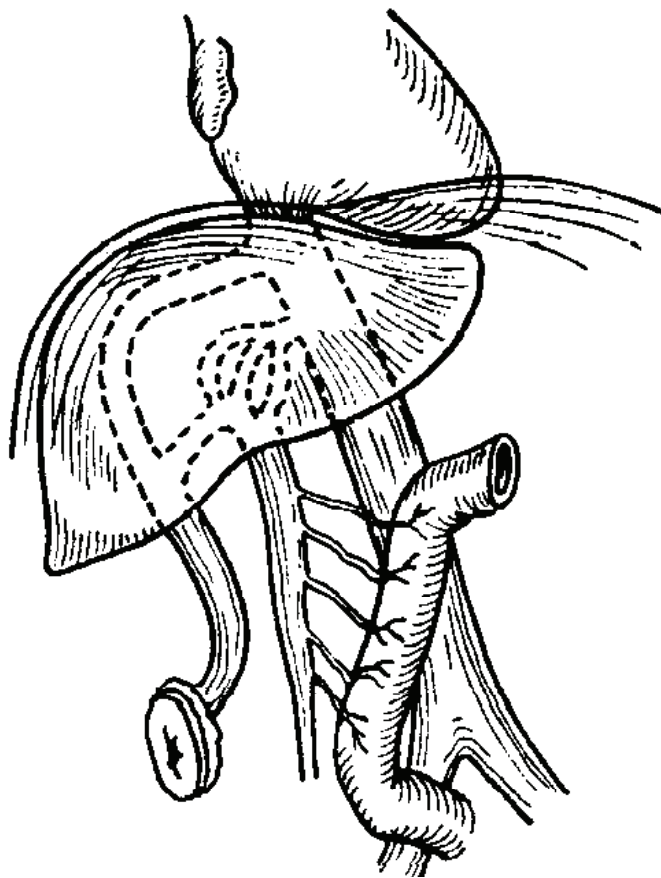
2. *Внутрипеченочный блок*. Инфекционные (гепатит), токсические или другие поражения разрушают печеночные клетки и вызывают разрастание соединительной ткани, развивается цирроз печени. В далеко зашедшей стадии цирроза в портальном кровообращении возникают препятствия, которые объясняются тем, что:

а) значительная часть капилляров (синусоидов) в печени разрушена, и сосудистое русло значительно сужено,

б) в результате этого периферическое сопротивление в сохранившемся сосудистом русле в значительной мере повышается,

в) между внутрипеченочными ветвями печеночной артерии и воротной вены в результате деструкции

разделяющих их печеночных балочек развиваются небольшие артериовенозные свищи. Они препятствуют оттоку венозной крови точно так же, как артериовенозные свищи сосудов конечностей, вызывают сильный застой венозной крови и *большие вторичные варикозные расширения вен*. Таким образом, при циррозе портальная гипертония вызывается «деформацией анатомического строения внутрипеченочных сосудов» (*Blakemore*). К циррозу иногда (в 5-10% случаев) присоединяется тромбоз воротной вены, в таких случаях одновременно существует предпеченочный и внутрипеченочный блок.



**Рис. 5-471.** У новорожденного пупочная вена в воротах печени делится на две ветви, одна из которых открывается в воротную вену, вторая же — через венозный проток в нижнюю полую вену



3. *Постпеченочный блок.* В этом случае портальная гипертензия возникает в результате сдавливающего перикардита, тромбоза самого верхнего отрезка нижней полой вены и тромбоза или наружного сдавливания печеночных вен (синдром *Budd-Chiari*).

*Дифференциальный диагноз* обычно не представляет трудностей. Приблизительно в 90-95% случаев портальная гипертензия вызывается циррозом печени, приблизительно в 5% случаев — тромбозом воротной вены и в 1-2% случаев — постпеченочным блоком. Около 95% больных с предпеченочным блоком моложе 18 лет, а 95% с внутripеченочным блоком — лица старше 25 лет (*Saegesser*). В диагностике помогает анамнез (пупочная инфекция, гепатит, гнойные воспаления в брюшной полости), а также клиническое обследование больного.

При предпеченочном блоке наряду со спленомегалией и ее последствиями (гиперспленией) обнаруживаются лишь немногие патологические отклонения. Асцит встречается редко, печень нормальной величины, однако может иметь место значительная венозная коллатеральная сеть на брюшной стенке, главным образом — вокруг пупка (голова Медузы) и выраженные варикозные расширения вен нижнего отрезка пищевода. Функциональные пробы печени, содержание альбумина и билирубина в сыворотке показывают нормальные величины.

В результате деструкции печеночных клеток при циррозе печени *весь обмен веществ* больного *патологически изменен*, что проявляется многочисленными, легко распознаваемыми признаками. Как правило, цвет кожи больного немного желтоватый, содержание билирубина в сыворотке повышено. На голове и на туловище часто появляются звездообразные родимые пятна, которые в специальной литературе на английском языке называют паукообразными ангиомами. В области пупка иногда наблюдаются венозные сплетения — «голова Медузы». Наряду со спленомегалией встречается и гепатомегалия, причем печень не только увеличена, но и уплотнена, с острым краем и может иметь на ощупь неровную поверхность. В далеко зашедшей стадии болезни часто возникает асцит, ухудшение общего состояния становится все более явным, все более уменьшается т.н. безжировая масса тела (*lean body mass*). Функциональные пробы печени положительные, содержание альбумина в сыворотке понижено, коэффициент альбумин/глобулин ниже 1. Варикозные расширения вен в нижней трети пищевода нередко могут быть выявлены простым эзофагографическим обследованием.

### Исследование портального кровообращения

*Величина давления в воротной вене* и локализация препятствия оттоку крови могут быть объективно ус-

тановлены при помощи спленоманометрии и *спленопортографии* (*Abeatici и Campi*, 1951). Исследование проводится непосредственно перед операцией, чтобы в случае возможного кровотечения из селезенки на месте укола имелась возможность быстро действовать во вскрытой брюшной полости.

Больного укладывают на стол для рентгеновского исследования, под усилительный экран. На длинную иглу диаметром около 1 мм натягивается полиэтиленовая трубочка. Под местным обезболиванием или интратрахеальным наркозом делается прокол селезенки, игла вводится по задней левой подмышечной линии в IX межреберье. Если после введения небольшого количества контрастного вещества видно на экране телевизора, что игла вошла в ткань селезенки, то иглу вытягивают, а гибкий катетер оставляют внутри (*Seldinger*, 1957).

Внутриселезеночное давление измеряется электроманометром, оно приблизительно совпадает с давлением в системе воротной вены. При давлении ниже 25 мм рт. ст. кровотечение из варикозных расширений пищеводных вен бывает очень редко. Введя 20 мл 70 % водяного контрастного вещества (*прямая портография*), можно видеть на телеэкране, записать или заснять на пленку прохождение этого контрастного вещества из селезенки в селезеночную вену, в воротную и ее ветви. Хорошо видно, свободна ли или тромбирована воротная вена, нормальной ли величины ее просвет или расширен, соответствует ли норме ее разветвление внутри печени или же ветви более редкие, как проходят коллатерали к кардии, верхней брыжеечной и нижней брыжеечной венам. При сильных варикозных расширениях вен пищевода можно видеть обильную венозную сеть портального коллатерального кровообращения вокруг кардии.

Если это исследование по какой-либо причине окажется неудачным, то *Seldinger* предлагает со стороны бедренной артерии ввести катетер в аорту и оттуда в селезеночную вену. Впрыскивая контрастное вещество сюда (*непрямая портография*), путем суперселективной ангиографии получают четкий рисунок селезенки. В ходе венозной фазы получают хорошую спленопортограмму.

Если больному уже произвели спленэктомию, то для портографии следует искать иных путей. По средней линии над пупком проводится небольшой разрез, через который легко отыскивается облитерированная пупочная вена. Закупоренная пупочная вена проходит в круглой связке печени от пупка к воротам печени (*рис. 5-471*). Почти у 50% взрослых, а при портальной гипертензии даже у еще большего числа больных с помощью пуговчатого зонда и промывания жидкостью, впрыскиваемой из шприца под давлением, можно закупоренную пупочную вену сделать опять проходимой. Если это удастся, то становится возможным

провести *трансумбиликальную портаграфию*.

И наконец, если ни один из названных методов не дает результатов, то в начале операции, планируемой в целях снижения портальной гипертензии, после вскрытия брюшной полости через одну из брыжеечных вен можно провести *интраоперативную илео-портаграфию*

### Последствия портальной гипертензии

Среди *последствий* портальной гипертензии наиболее грозными являются развитие мощной коллатеральной венозной сети и исходящие из нее *кровотечения*. В норме приблизительно 1/4 минутного объема сердца (около 1500 мл крови) проходит через печень. Почти 1/3 этого большого количества крови несет печеночная артерия, а 2/3 — воротная вена. Как при предпеченочном, так и при внутripеченочном блоке кровь портальной системы не в состоянии попасть нормальным путем (через печень) в систему полой вены. Повышающимся портальным давлением открываются и умножаются коллатерали, и без того существующие между двумя венозными системами *рис. 5-472*).

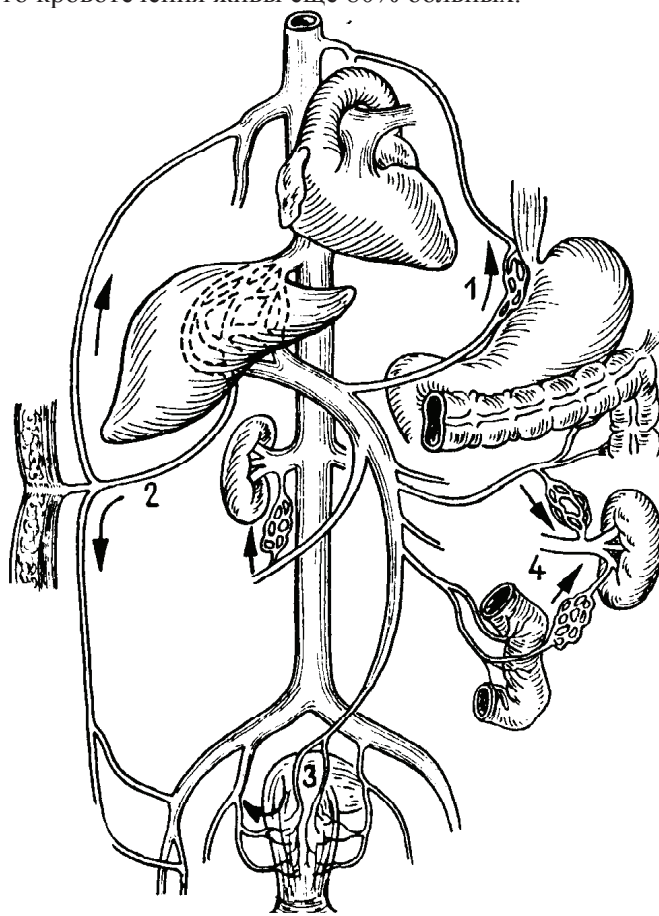
Особое значение имеет обширное подслизистое венозное сплетение, которое полностью окружает нижний конец пищевода и верхний конец желудка. Это сплетение связано с одной стороны через коронарные вены желудка с портальной системой, с другой стороны — посредством полунепарной и непарной вен с системой полой вены.

Из всех спонтанно возникших портокавальных анастомозов эти перикардиальные сплетения чаще всего разрываются и кровоточат. При этом возможно, что существенную роль играют колебания давления на границе положительного внутрибрюшного и отрицательного внутригрудного давления или же пептическое действие желудочного сока и ряд еще неизвестных факторов.

Кровотечение, иногда совершенно незначительное и появляющееся в виде небольшой мелены, должно и в этом случае обратить наше внимание на непосредственную угрозу жизни. Значительно чаще первое кровотечение наступает совершенно неожиданно, сопровождается кровавой рвотой и настолько массивно, что существует непосредственная угроза жизни больного.

Только 35% больных с циррозом выживают после первого большого кровотечения, даже в том случае, если они получают переливание соответствующего количества крови. Через год после первого большого кровотечения умирает 70, а через два года — 80% больных циррозом. При предпеченочном блоке прогноз лучше: при нем через год после первого большо-

го кровотечения живы еще 80% больных.



**Рис. 5-472.** Наиболее важные коллатерали между воротной веной и системой полой вены в области 1. кардии, 2. пупка, 3. прямой кишки и 4. почек

### Прогноз при портальной гипертензии

Приведенные данные показывают, что *прогноз* при портальной гипертензии зависит не только и не в первую очередь от кровотечения, а прежде всего от *состояния печени*, от «ее функциональных запасов» (*Child*), что в конечном счете и определяет исход у оперированных больных с целью понижения портальной гипертензии.

Одной из важнейших функций печени является дезинтоксикация. В норме образующиеся в кишечнике токсические вещества через воротную вену попадают в печень и там дезинтоксицируются. Очевидно, наиболее важным среди них является образующийся под влиянием бактерий в толстой кишке аммоний (NH<sub>3</sub>). Растворяясь в крови, этот газ попадает к клеткам печени, где, включаясь в цикл мочевины (иначе: орнитинный), образует мочевину и теряет токсические свойства. У здорового человека концентрация аммония в сыворотке после 12-часового голодания никогда не более 20-70 *гамм/100 мл*.

У больных циррозом печени через тысячи спон-

танно образовавшихся микропортокавальных анастомозов кровь системы воротной вены, обходя печень, попадает в систему полых вен, а оттуда без всякого химического фильтра — в головной мозг. Так и возникает *портальная энцефалопатия*, которая, по всей вероятности, является результатом главным образом интоксикации аммонием. Начальным симптомом этого заболевания является сильный тремор пальцев рук, движения которых напоминают частые взмахи крыльев, в более тяжелых случаях больные дезориентированы, характерна конфабуляция.

О прогнозе исхода операции и дальнейшего состояния больного можно скорее судить на основании физического состояния больного и его психического статуса, чем исходя из лабораторных данных (*Megevand*). Больной, который и во время острого кровотечения сохраняет ясное сознание, не дезориентирован, не производит характерного хлопающего движения пальцев, если удастся остановить кровотечение, будет иметь хороший прогноз. Такие больные обычно хорошо переносят и большую операцию. Какектичные, дезориентированные, конфабулирующие больные с большим скоплением асцитической жидкости и хорошо видимой желтухой при кровотечении не могут иметь хороший прогноз, независимо от того, произведена ли им шунтирующая операция.

С точки зрения прогноза больных обычно делят по тяжести состояния на *три группы* (табл. 5-13).

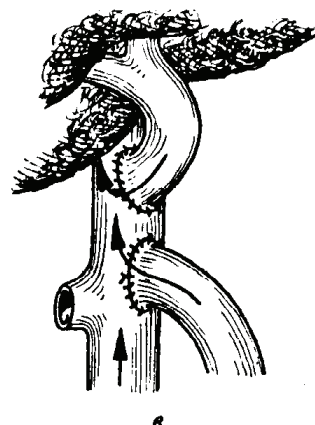
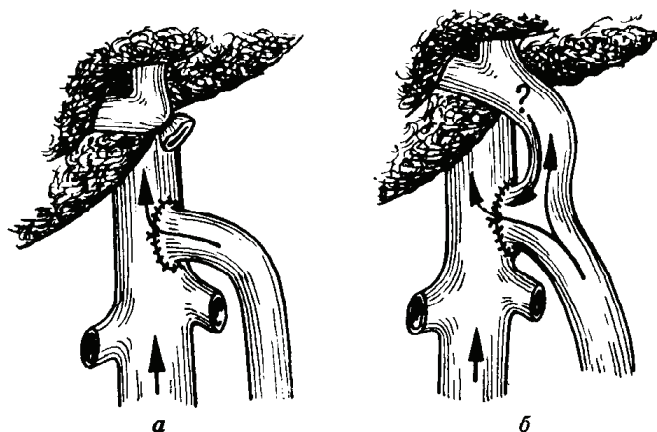
**Таблица 5-13.** Классификация больных с циррозом печени по тяжести их состояния

Группа и степень заболевания	Легкая А	Средняя Б	Тяжелая В
Билирубин сыворотки мг/100 мл	ниже 2	2,0—3,0	выше 3
Альбумин сыворотки г/100 мл	выше 3,5	3,0—3,5	ниже 3
Асцит	нет	легко устраним	трудно устраним
Неврологические симптомы	нет	минимальные	тяжелые, возможна кома
Состояние упитанности	отличное	хорошее	плохое, кахексия

У больных, относящихся к группе А, прогноз хороший, они переносят большую сложную операцию даже в случае острого кровотечения, смертность в этой группе ниже 10%. У больных группы В ожидаемая продолжительность жизни составляет только несколько месяцев и операционная смертность выше 50%. Группа Б занимает в этом отношении среднее положение между двумя названными группами.

## Оперативное шунтирование

*Хирургическое лечение* портальной гипертензии направлено на предупреждение или на устранение кровотечения. Поскольку причиной кровотечения является портальная гипертензия и связанная с этим перегрузка коллатеральных сосудистых русел, логично проводить вмешательство, которое снижает портальную гипертензию и снимает лишний груз с коллатералей. Все иные виды вмешательств, например, удаление коллатералей, — паллиативны и не способны предупредить рецидив кровотечения.



**Рис. 5-473.** Различные формы портокавального анастомоза: а) «конец в бок», б) «бок в бок» и в) «два конца в бок»

Отсюда ясно, что радикальное решение обеспечивается только *операциями шунтирования*, направленными на декомпрессию. При этих операциях кровь портальной системы через широкий сосудистый анастомоз, образованный хирургическим путем, отводится в систему воротной вены (портальный шунт), тем самым *устраняется препятствие кровотоку*. Все вмешательства этой группы основаны на портокавальном анастомозе, который впервые был наложен на собаке русским физиологом *Экком* в 1877 году. Применением операций портокавального шунтирования на человеке в целях ле-



чения портальной гипертензии мы обязаны *Whipple* (1945), *Blakemore* и *Lord* (1945). Обычно это следующие операции (подробнее см. стр. 686):

а) Анастомоз между воротной и нижней полой веной по способу «конец в бок», «бок в бок», «два конца в бок» (рис. 5-473).

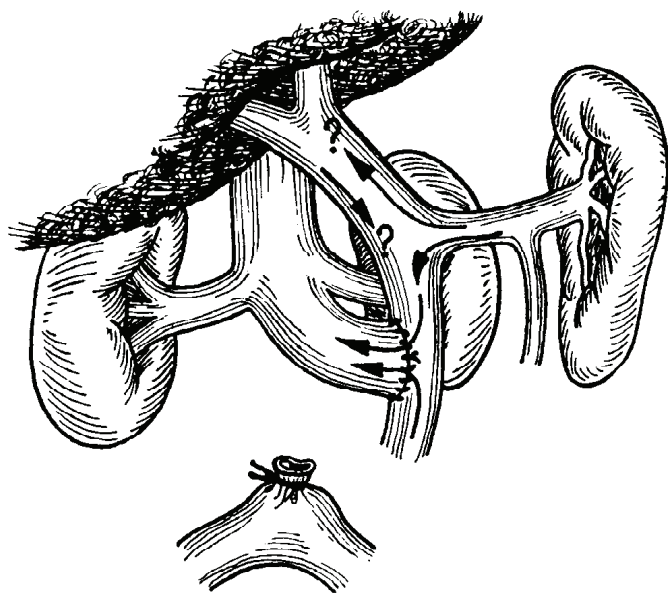


Рис. 5-474. Анастомоз между верхней брыжеечной и нижней полой венами по способу «бок в конец»

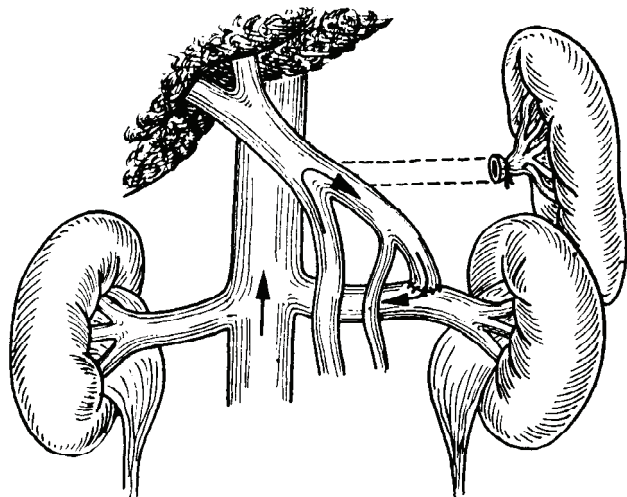


Рис. 5-475. Спленоренальный анастомоз по способу «конец в бок»

б) Анастомоз между верхней брыжеечной и нижней полой венами (рис. 5-474).

в) Анастомоз между селезеночной и левой почечной венами с удалением селезенки (рис. 5-475).

Из всех операций шунтирования мы предпочитаем наложение портокавального анастомоза, его мы выбираем во всех случаях, когда это технически выполнимо.

Много дискуссий велось по вопросу о том, какой из трех названных видов портокавального анастомоза наиболее полезен. Легче всего наложить анастомоз

по способу «конец в бок». Недостатком его является то, что при нем отводится от печени вся кровь, несомая портальной системой, чем усугубляется портальная энцефалопатия. Однако выяснилось, что при тяжелом циррозе печени посткапиллярная (постсинуоидальная) блокада в печени может быть такой значительной, что часть крови, поступающая через печеночную артерию, оттекая через воротную вену, покидает печень (т.н. гепатофугальный кровоток). Теоретически в таких случаях целесообразнее провести портокавальный анастомоз по способу «бок в бок» или «два конца в бок», ибо они лучше разгружают печень, чем анастомоз по способу «конец в бок». На деле же действительно как раз обратное: анастомоз по способу «бок в бок» или «два конца в бок» отводит от печени артериальную кровь, что способствует усилению некроза печеночных клеток, тем самым усугубляя цирроз (*Child*).

Это наблюдение и навело на мысль о том, что следует превратить гепатофугальный кровоток в гепатопетальный и доставить клеткам печени больше артериальной крови. *Zwirner* в опытах на животных выявил, что портокавальный анастомоз сам по себе закономерно вызывает ожирение печеночных клеток, чего не наступает, если дополнить операцию артериализацией печени. После наложения портокавального анастомоза постепенно повышаются содержания аммония в сыворотке, но если к центральной культи воротной вены подвести артериальную кровь, этого не происходит.

Этим экспериментальным результатам полностью соответствует и клинический опыт: артериализация печени улучшает результаты наложения анастомоза с портальной системой и предотвращает развитие после операции портальной энцефалопатии (*Kummerle*, 1972). Артериализация выполняется таким образом, чтобы в культе воротной вены со стороны печени не возникло чрезмерно высокого давления. *Matzander* у больных циррозом выявил, что артериализацией печени с адаптацией давления можно предупредить все вредные воздействия портокавального анастомоза на морфологию печени, ее оксигенизацию, обмен веществ и гемодинамику. На основании таких результатов легче можно принять и мысль о проведении подобных операций с наложением анастомоза в целях профилактики (когда кровотечения еще не было).

Если по техническим причинам (тромбоз воротной вены, распространенные сосудистые сращения в воротах печени и пр.) наложить портокавальный анастомоз нельзя или если сам анастомоз тромбирован, то накладывается мезентерико-кавальный (мезокавальный) анастомоз. Технически это выполнить легче, чем наложить любой другой вид анастомоза, причем мезокавальный анастомоз создает широкое сообщение между системами полой и воротной вен.

Мысль о наложении *спленоренального* анастомоза возникла гораздо раньше, чем мысль о мезокавальном анастомозе, но в последнее время наложение спленоренального анастомоза опять отходит на задний план. Технически труднее всего наложить этот анастомоз, к тому же он создает наиболее узкое сообщение между двумя венозными системами, а потому наиболее склонен и к тромбозу. Рекомендуется накладывать спленоренальный анастомоз только в тех случаях, если селезеночная вена достаточных размеров. Условиями этого является то обстоятельство, чтобы больной был старше трех лет и селезенка у него была значительно больше, чем в норме. Для наложения хорошо функционирующего спленоренального анастомоза необходим большой опыт, а потому операцию рекомендуется проводить только там, где занимаются лечением большого числа больных циррозом печени.

Все виды портальных анастомозов очень сложны, наложение их — трудная операция, отсюда понятна стремление устранить опасность рецидива кровотечения каким-либо более простым вмешательством.

Главной целью операции наложения шунта является профилактика или остановка кровотечения из варикозных узлов. Вмешательство это не оказывает непосредственного воздействия на цирроз. Однако кровоснабжение печеночных клеток при циррозе и без того плохое, так что при значительном кровотечении с понижением кровяного давления и последующей анемией наступает дальнейшее поражение печени (*Magyar*). Таким образом, хорошо действующий портокавальный шунт косвенно предохраняет печень от дальнейшего разрушения.

Операция наложения шунта, однако, может оказывать на больного и неблагоприятное воздействие. Она усугубляет энцефалопатию, так как исключает прямую фильтрующую функцию печени. Кровь из воротной системы попадает к печеночным клеткам только путем рециркуляции, через печеночную артерию. Кровотечение из варикозных расширений вен пищевода уже само по себе внезапно усугубляет энцефалопатию, поскольку из разлагающейся крови выделяется большое количество аммиака. Бороться с энцефалопатией следует ограничением приема белков, уменьшением количества кишечных бактерий (пероральная дача неомицина и др.) и устранением путем основательной очистки возможно имеющейся в кишечнике крови (клизмы, слабительные). Изъятие белков, однако, ухудшает общее состояние больных и значительно ослабляет их.

Результат операции по наложению шунта зависит прежде всего от того, насколько тяжелым является данный больной. *Graham* оперировал 12 больных в острой стадии (при кровотечении), 2 из них погибли, но не погиб ни один из 34 больных, которым опера-

ция была проведена после соответствующего отбора. *Child*, имеющий огромный опыт в этой области, сообщает следующее:

Нужно стремиться к тому, чтобы больной попадал на операционный стол в как можно лучшем общем состоянии. В интересах этого — если, конечно, речь идет не об экстренной операции — нужно провести коррекцию всегда имеющихся больших или меньших расстройств обмена веществ. При подготовке больного к операции следует установить диету, богатую белками (150 г в день), калорийную (3000 калорий в день), богатую витаминами (К<sup>1</sup>С, В) и с малым количеством соли. Нужно устранить видимые и скрытые отеки дачей диуретических препаратов. Повторным внутривенным введением альбумина нужно стремиться поднять уровень последнего в сыворотке выше 3,5 г/100 мл. Защите печеночных клеток должно служить лечение печеночными вытяжками и стероидами. В Советском Союзе лечению этих больных и разработке операций посвящены работы *М. Д. Папиоры*.

### Портокавальный анастомоз

Больного укладывают на спину, поднимая правый бок его на 30° над операционным столом с помощью подушек. Многие хирурги проводят длинный правосторонний субкостальный разрез или поперечную лапаротомию (*Szicsiny*), другие — правостороннюю тораколапаротомию в VIII или IX межреберье. В случае увеличенной плотной печени наилучший доступ достигается последним разрезом, так как рассечение реберной дуги и рассечение диафрагмы позволяет поворачивать печень по ее поперечной оси и отчасти отводить в грудную полость. Хирурги, имеющие большой опыт, обходятся и простой лапаротомией, и если все-таки возникает необходимость в расширении доступа, то в ходе операции могут преобразовать разрез в виде лежачей буквы Т путем рассечения реберной дуги и межреберья. В любом случае должен быть достигнут отличный доступ к воротам печени.

В ходе дальнейших манипуляций на протяжении всей операции нужно быть особенно осмотрительным, даже самый тончайший пучок тканей можно перерезать только после двухсторонней его перевязки. Забрюшинная соединительная и жировая ткань всюду пронизаны тонкостенными, сильно извилистыми коллатеральными венами с широким просветом и сопровождающими их, также расширенными и увеличившимися в числе лимфатическими сосудами. Вследствие застоя лимфы возникает хроническое неспецифическое воспаление соединительной и жировой тканей, в результате которого они затвердевают и при препаровке становятся ломкими. Это обстоятельство также в значительной мере затрудняет операцию.

У правого свободного края печеночно-двенадцатиперстной связки проходит общий желчный проток, слева от него печеночная артерия, а между ними — и позади них — идет воротная вена. Пульсация печеночной артерии хорошо пальпируется, часто на ней ощущается сильное жужжание. Артерия, как и любой другой кровеносный сосуд, питающий артериовенозный свищ, растягивается в два-три раза. В растянутой артерии и в области артериовенозных свищей возникают завихрения крови, и это-то ее движение мы и ощущаем как жужжание.

**из 48 больных группы А погибло 0%**  
**из 46 больных группы Б погибло 9%** | 4,3%  
**из 34 больных группы В погибло 53%**  
**из 128 больных всего погибло 17%**

Справа от воротной вены расположены окруженные жировой тканью лимфатические узлы, которые в норме имеют величину с чечевичное зерно и мягкие на ощупь, но под влиянием застоя лимфы, сопровождающего цирроз печени, они могут значительно увеличиться и затвердеть, а также тесно срастись с окружающими образованиями, а значит — и с воротной веной. Поперечное сечение печеночно-двенадцатиперстной связки показано на рис. 5-476.

Справа от воротной вены, за лимфатическими узлами продольно рассекают брюшину, таким образом обходя коллатеральные вены, а также лимфатические пути и лимфатические узлы. Вена проходит в особом сосудистом влагалище, *отпрепаровывать воротную вену* легче всего удастся, если проводить препаровку в правильном слое, т. е. продольно рассечь скальпелем справа и сзади сосудистое влагалище и в рамках его постараться, исходя из одной точки, обвести сосуд. Сосудистое влагалище отделяется от сосуда тупо, при помощи тупферов, зажатых в инструментах с длинными ручками, наконечник под сосуд подводится диссектор (рис. 5-477) и под воротной веной протягивается тонкая резиновая трубка. Захватывая инструментом концы резиновой трубки, поднимают воротную вену из глубины и в рамках сосудистого влагалища, тупой препаровкой между лигатурами на участке, как можно более длинном, освобождают ее от окружающих тканей в направлении книзу и кверху. С помощью тупферов, зажатых в инструментах-держалках, и диссектора эта манипуляция легко удастся, и если препаровка проводится в нужном слое, то опасаться кровотечения не следует, так как внутри сосудистого влагалища коллатеральной сосудистой сети нет.

Проводя препаровку в направлении печени, доходят до бифуркации воротной вены. В щели между двумя ветвями выделение проводится диссектором. Выделяются ветви, идущие к правой и левой долям печени, вокруг них накладываются крепкие нити, при

помощи которых позже эти ветви перевязываются. При препаровке в направлении двенадцатиперстной кишки воротная вена все больше исчезает в глубине, она проходит позади головки поджелудочной железы к левой стороне тела больного. Для обнажения более длинного отрезка вены и во избежание ее загиба освобождают двенадцатиперстную кишку по *Kocher* (см. стр. 446).

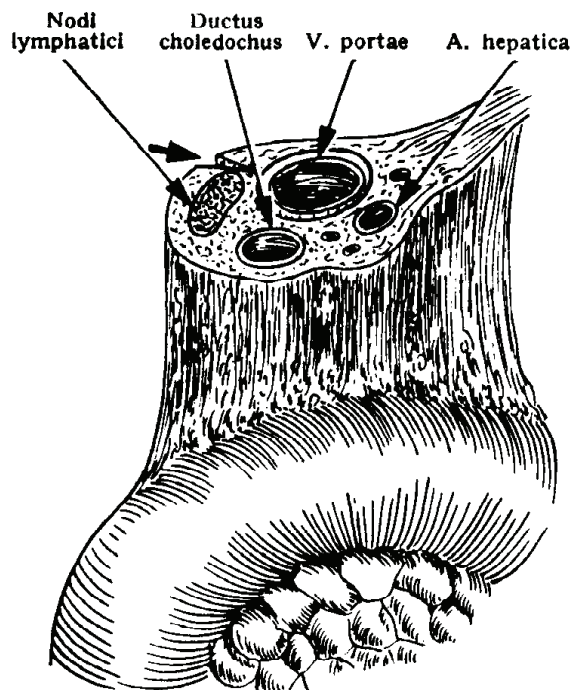


Рис. 5-476. Портокавальный анастомоз, I. Поперечное сечение печеночно-двенадцатиперстной связки (короткая стрелка указывает место разреза)

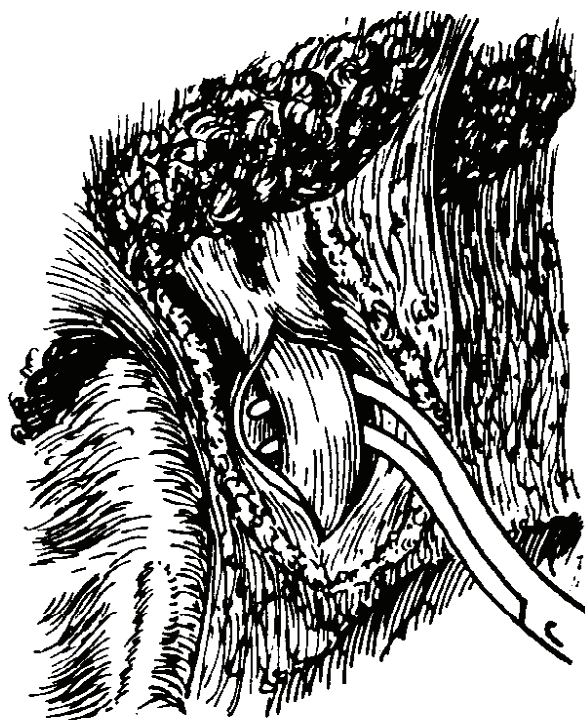


Рис. 5-477. Портокавальный анастомоз, II. С помощью диссектора воротная вена выводится из своего ложа



В этой области проходят иногда многочисленные широкие и ломкие вены, на которые следует обращать особое внимание при препаровке. Двенадцатиперстную кишку и головку поджелудочной железы постепенно отделяют от проходящей позади *них* нижней полой вены до тех пор, пока правый край воротной вены не будет освобожден и за поджелудочной железой.

В ту часть воротной вены, которая обращена к кишечнику, вкалывается инъекционная игла, предварительно соединенная с электрическим или водяным манометром, и измеряется давление в этой вене.



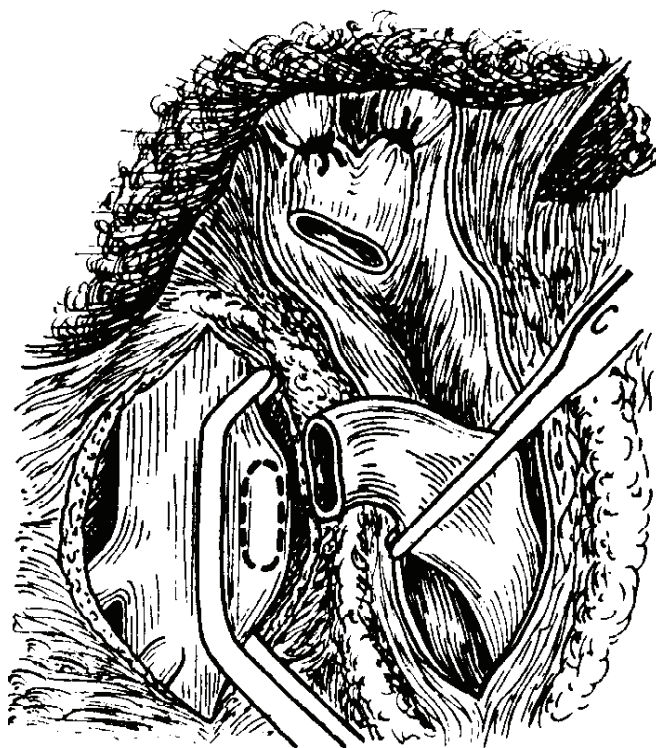
V. renalis dext. V. spermatica int.

**Рис. 5-478.** Портокавальный анастомоз, III. Подведение нити под обе ветви воротной вены, обнажение нижней полой вены

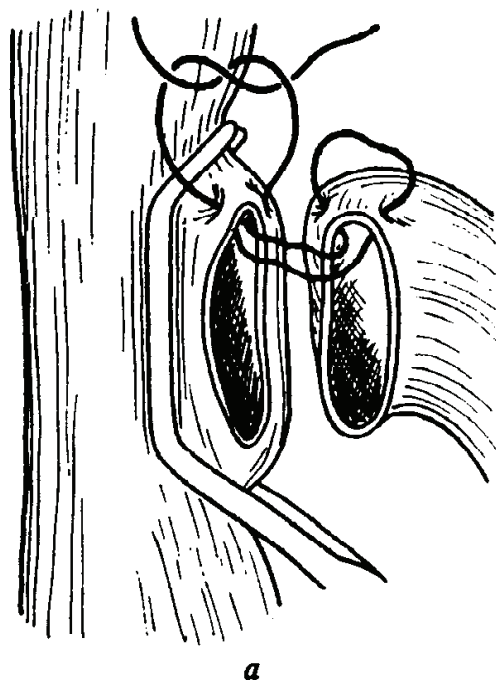
Теперь следует *обнажение* передней поверхности *нижней полой вены* на участке длиной примерно в 10 см. В норме нижняя полая вена покрыта только задней париетальной брюшиной, которая может быть несколькими движениями ножниц вскрыта на должном протяжении безо всякого кровотечения. При циррозе печени, однако, во многих случаях и в забрюшинном пространстве имеется мощная коллатеральная венозная сеть, значительный застой лимфы и выраженная индурация жировой ткани. Если это так, то брюшину и жировую ткань, покрывающие полую вену, можно рассекать лишь шаг за шагом между лигатурами. Возникающие в результате два брюшинных лоскута справа и слева тупо отделяются от передней поверхности полой вены до обеих сторон сосуда. Препаровка проводится до тех пор, пока передняя поверхность нижней полой вены не обнажается по всей ширине от нижнего края печени до места впадения вены семенного канатика (рис. 5-478).

Таким образом, нижняя полая вена циркулярно не выделяется, что было бы очень сложно, так как на дорзальной поверхности в нее впадает множество малых вен. Циркулярного обнажения не требуется и потому, что при помощи зажима *Satinsky* с мелкими зубцами выключается отрезок стенки передней поверхности полой вены длиной примерно в 5 см. Однако перед тем, как наложить инструмент, следует опять обратить внимание на воротную вену.

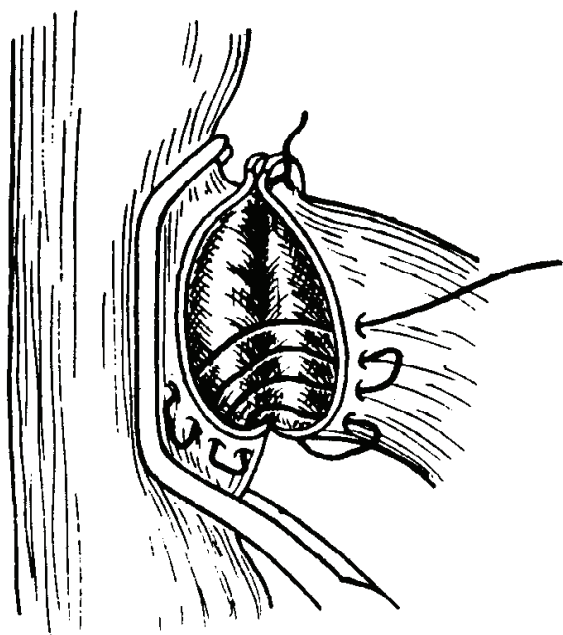
При помощи заранее заведенных нитей по отдельности перевязываются правая и левая ветви воротной вены. Конец выделенного отрезка сосуда, обращенный в сторону кишечника, поперечно отжимается зажимом с мелкими зубчиками, *воротная вена* косо *перерезается* ножницами непосредственно под бифуркацией. Этим предупреждается соскальзывание лигатур. Косой разрез имеет то преимущество, что сосудистый шов меньше сужает просвет, меньшим перегибом сосуда обеспечиваются лучшие условия кровотока, и возникают меньшие завихрения крови, а опасность тромбирования анастомоза снижается. Пустая культя воротной вены, обращенная в сторону кишечника, прополаскивается жидкостью, содержащей гепарин. При помощи зажима с мелкими зубчиками пересеченный конец воротной вены поворачивается к медиоventральной поверхности нижней полой вены. Устанавливают, хорошо ли прилегает воротная вена, в каком положении не возникает ее перегиба и не будут ли образовываться завихрения крови. В этом месте на полой вене и следует сделать потом отверстие.



**Рис. 5-479.** Портокавальный анастомоз, IV. Половина нижней полой вены выключается из кровообращения наложением зажима *Satinsky*



а



б

Рис. 5-480. Портокавальный анастомоз, V. а) Узловатый матрацный шов в верхнем углу, б) непрерывный матрацный шов на передней стенке

Обозначенное место нижней полой вены захватывается анатомическим пинцетом, приподнимается, и на сосуд накладывается зажим *Satinsky*. При помощи инструмента выключается из кровотока примерно половина просвета (рис. 5-479). На ранее отмеченном месте из середины выключенного отрезка полой вены вырезается овальный кусок стенки диаметром в 0,5-0,75 см. Следует вырезать более узкий кусок, потому что отверстие склонно к расширению. Между

культей воротной вены и отверстием, наложенным на стенку полой вены, образуется анастомоз по способу «конец в бок».

Наложить венозный анастомоз всегда более трудно, чем артериальный, потому что слабая стенка пустой вены легко спадается. При наложении анастомоза используется монофильная синтетическая нить № 5/0 или 6/0 и атравматическая игла. Многие хирурги применяют простой циркулярный непрерывный шов, что полностью соответствует цели. Автор же предпочитает выворачивающий непрерывный матрацный шов по *Blalock*. В верхнем углу начинают наложение матрацного шва, который завязывается. После этого длинной нитью вдоль задней стенки накладывается непрерывный матрацный шов. При шитье нить должна оставаться ненатянутой, ее натягивают только по достижении нижнего угла. Если шов наложен правильно и нить должным образом натянута, то ясно видно, как задние стенки обеих вен тесно прилегают друг к другу, хорошо выворачиваются, со стороны просвета нить не видна. Затем выворачивающий непрерывный матрацный шов продолжается в направлении снизу вверх по передней стенке, пока опять не достигается верхний угол, и там конец нити непрерывного шва завязывается в узел с началом нити (рис. 5-480). Стежки накладываются на расстоянии примерно 1 мм друг от друга и от края стенки вены.

Перед наложением последних одного-двух стежков на момент зажим зубчиками снимается с воротной вены для проверки, протекает ли кровь со стороны кишечника необходимой струей и не закручена ли воротная вена, не возникло ли где-нибудь ее перегиба. Если кровь проходит хорошо, инструмент с мелкими зубчиками накладывается снова, и образование анастомоза заканчивается вышеуказанным способом. Но и в том случае, если кровь из воротной вены вытекает не под большим давлением, опять накладывают на сосуд зажим, но стремятся мобилизовать воротную вену в сторону кишки. Поджелудочная железа отделяется от задней брюшной стенки на еще большем участке. Нужно следить за тем, чтобы не повредить общий желчный проток и проток поджелудочной железы. Препаровка проводится до тех пор и таким образом, чтобы кровь после снятия зажима со стороны конца воротной вены, прилежащего к кишечнику, вытекала струей из еще незаконченного анастомоза. Только когда это удается, наложение анастомоза можно закончить.

Зажим *Satinsky* снимается с полой вены, а зажим с мелкими зубчиками — с воротной вены, на анастомоз накладывается на несколько минут полоска марли, пропитанная горячим физиологическим раствором поваренной соли. Через несколько минут ощупывается окружение анастомоза, где часто определяется шуршание. В целях надежности при помощи иглы

еще раз измеряют давление в воротной вене, при этом можно считать, что достигнут успех, если это давление не выше 30 см вод. ст. Наконец послойно закрывается наглухо рана от лапаротомии (торакотомии). Некоторые хирурги оставляют в брюшной полости вблизи от анастомоза дренажную трубку, что следует считать излишним.

Ход операции несколько изменяется, если производят *артериализацию культи воротной вены со стороны печени* (см. стр. 685).

Тогда операция производится следующим образом.

Воротная вена в воротах печени не перевязывается, ее главный ствол перерезается между двумя сосудистыми зажимами. На культю, обращенную к кишечнику, накладывается портокавальный анастомоз.

Вблизи илеоцекального угла отыскивается подвздошно-ободочная артерия, которая является ветвью верхней брыжеечной артерии. Подвздошноободочная артерия дает ветви, с одной стороны, к последнему отрезку подвздошной кишки, а с другой — к слепой кишке и ее червеобразному отростку. Эти ветви перерезаются между лигатурами, после чего подвздошноободочная артерия мобилизуется до места ее отхождения от верхней брыжеечной артерии.

С бедра больного берется отрезок большой скрытой вены длиной примерно в 20 см, боковые ветви этой вены перевязываются.

Дистальный коней большой скрытой вены анастомозируют с дистальным концом подвздошноободочной артерии по способу «конец в конец». А проксимальный коней большой скрытой вены по способу «конец в конец» или «конец в бок» анастомозируют с культей воротной вены со стороны печени.

*Matzander* на примере оперированных им больных показал, что артериальная кровь спустя полгода после операции свободно поступает в печень. Артериализация оказывала на функцию печени такое хорошее воздействие, что больные после операции находились в хорошем состоянии, энцефалопатии у них не отмечалось, надобности в установлении диеты и назначении неомидина не было.

Вопрос о назначении антикоагулянтов в послеоперационный период является спорным. *Blakemore* разработал метод, согласно которому через небольшую ветвь верхней брыжеечной вены вблизи анастомоза в воротную вену вводится тонкая пластмассовая трубочка и через нее столько гепарина, сколько требуется для получения его *местного* действия. Общего действия гепарин при этом не оказывает. Однако находящаяся в вене пластмассовая трубочка, будучи инородным телом, способствует тромбированию, поэтому мы считаем, что от нее лучше отказаться, как и от местного применения гепарина.

## Мезентерикокавальный анастомоз

Первый анастомоз между верхней брыжеечной и нижней полых венами был наложен *А. Богоразом*, пересекшим обе вены и создавшим сообщение между *дистальной* культей верхней брыжеечной и *проксимальной* культей нижней полых вен по способу «конец в бок». Этот метод имеет тот недостаток, что кровь нижней брыжеечной вены и селезеночной вены не доходит до анастомоза. *Marion* и *Clatworthy* видоизменили этот метод, анастомозировав центральную культю перерезанной нижней полых вен в бок верхней брыжеечной вены (рис. 5-481). Венозная кровь из нижних конечностей и тазовых органов при этом попадает к сердцу через коллатерали. Перерезка нижней полых вен не является более неблагоприятной для больного, она влечет за собой всего лишь некоторую склонность нижних конечностей к небольшой отечности.

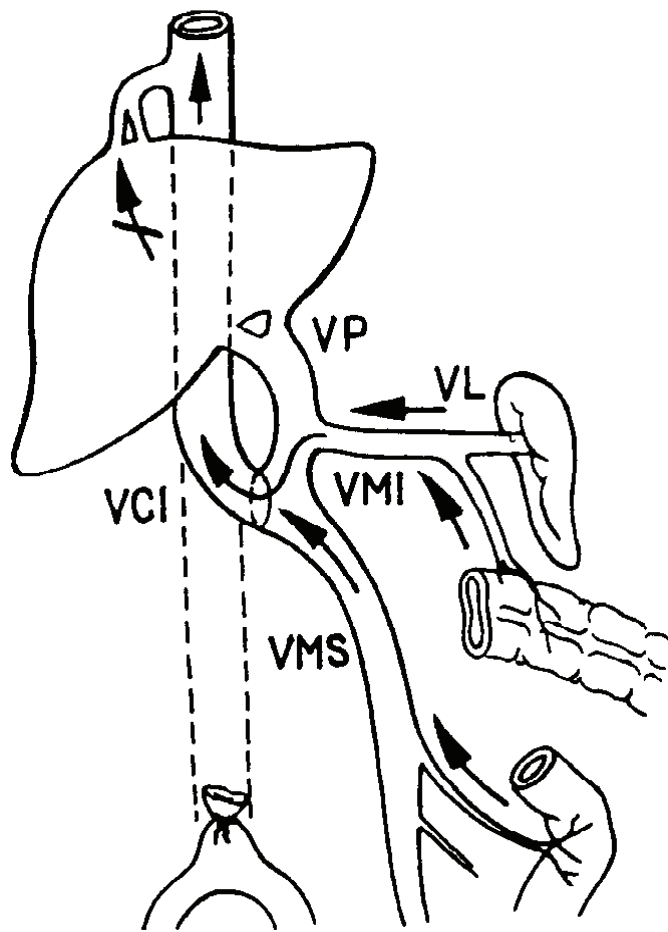


Рис. 5-481. Мезентерикокавальный анастомоз «бок в конец». VCI == v. cava inferior, VP == v. portae, VMS == v. mesenterica superior, VMI == v. mesenterica inferior, VL == v. lienalis

Операция может быть проведена через такой же доступ, как и наложение портокавального анастомоза (например, при повторной операции, проводимой из-за тромбирования анастомоза) или через правостороннюю верхне-срединную трансректальную ла-



паротомию. Поперечноободочная кишка отводится кверху. Нижняя горизонтальная часть двенадцатиперстной кишки пересекается спереди верхними брыжеечными артерией и веной. Вена располагается справа от артерии. Вена располагается справа от артерии. Над мезентериальными сосудами продольно рассекается задняя париетальная брюшина. Правый край верхней брыжеечной вены на протяжении 5-6 см препарируют так, чтобы венозные ветви, идущие к толстой кишке, не были повреждены.

Восходящая часть толстой кишки и ее брыжейка отводятся влево, после чего перед нами открывается нижняя полая вена и второй и третий отделы двенадцатиперстной кишки. Нижняя полая вена отпрепаровывается от бифуркации до правой почечной вены, поднимается с ее ложа, кроме этого между лигатурами пересекаются люмбальные вены. Обе общие подвздошные вены отдельно лигируются, непосредственно под их соединением. На нижнюю полую вену на уровне почечной вены поперечно накладывается зажим, дистально же она отсекается от двух общих подвздошных вен.

На брыжейку восходящей части толстой кишки накладывается отверстие (в ней делается «окно») и через него протягивается в медиальном направлении мобилизованная нижняя полая вена (рис. 5-482). Отпрепарованную часть верхней брыжеечной вены двумя сосудистыми зажимами выключают из кровообращения, на правой ее стороне иссекается из стенки круг шириной в 1-2 и длиной в 4-5 мм. Непосредственно перед третьим отделом двенадцатиперстной кишки или немного книзу от него накладывается анастомоз между концом нижней полой вены и задней боковой частью правой верхней брыжеечной вены (рис. 5-483).

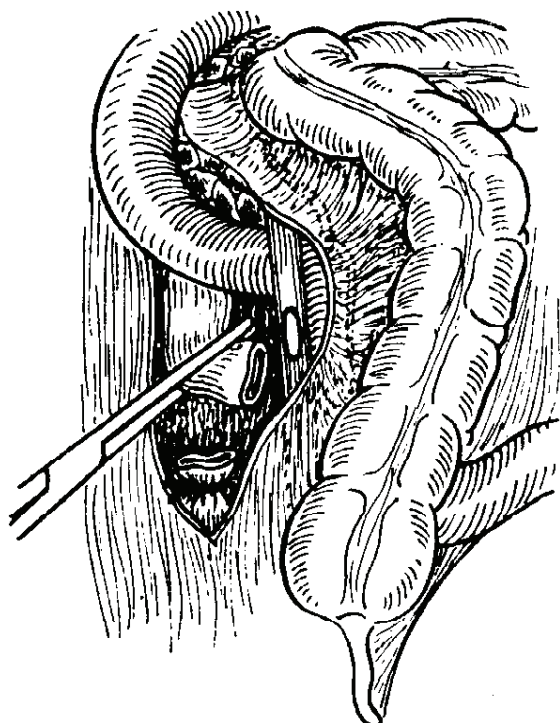


Рис. 5-482. Мезентерикокавальный анастомоз, 1. Вид операционного поля после пересечения нижней полой вены

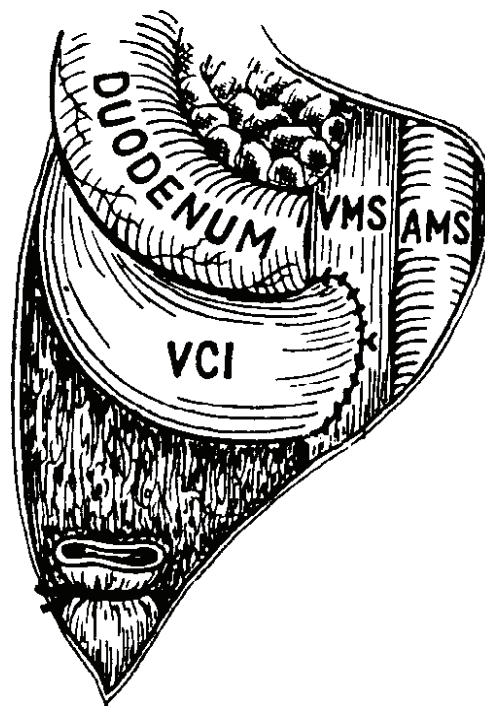


Рис. 5-483. Мезентерикокавальный анастомоз, II. Законченный анастомоз. VCI = v. cava inferior, VMS = v. mesenterica superior, AMS = a. mesenterica superior

В послеоперационный период с помощью дуоденального зонда поддерживается декомпрессия двенадцатиперстной кишки, поскольку сильно растягивающаяся двенадцатиперстная кишка может сдавить тонкостенные вены и анастомоз. В связи со склонностью нижних конечностей к отекам (нижняя полая вена перевязана!) их следует держать в приподнятом положении и назначать слабодействующие диуретические средства.

Анастомоз между нижней полой и верхней брыжеечными венами можно наложить так, что вырезав из большой скрытой вены бедра участок, включить его между двумя венами, анастомозировав с ними по способу «конец в бок». Преимуществом этого метода является то, что не нужно перерезать нижнюю полую вену, а его недостаток состоит в необходимости накладывать не один, а два венозных анастомоза.

Спленоренальный анастомоз Больной укладывается на спину, с помощью подушек левая сторона его тела приподнимается над столом примерно на 30°. Проводится левосторонняя субкостальная лапаротомия или тораколапаротомия в VIII или IX межреберье, разрез продолжается отсюда прямо до средней линии живота. По линии торакотомической раны вблизи ребер рассекается и диафрагма.

Дальнейший ход операции вкратце таков. Между лигатурами перерезается желудочно-селезеночная связка, таким образом открываются ворота селезенки. Между лигатурами перерезается диафрагмально-ободочная связка, книзу и вправо мобилизуется селезеночный угол толстой кишки, тем самым от-

крывается свободный доступ к левой почке, которую покрывает теперь только задняя париетальная брюшина.

Селезенка освобождается по заднему краю от слипания с задней париетальной брюшиной, после чего ее уже можно охватить рукой, поскольку она висит только на сосудах корня. Приподняв селезенку от задней брюшной стенки, попадают к *задней* поверхности ее ворот. Дальнейшей препаровкой слева направо от задней брюшной стенки отделяется хвост поджелудочной железы.

Непосредственно возле хвоста поджелудочной железы на сосуды ворот селезенки поперечно накладывается зажим. К периферии от этого выделяются селезеночная артерия и вена. Артерия перевязывается и перерезается в периферийной ее части, вена же рассекается вблизи селезенки без перевязки, селезенка удаляется. Пустая культя селезеночной вены прополаскивается жидкостью, содержащей гепарин.

Задняя париетальная брюшина продольно расщепляется над левой почкой, тупо выделяется вся почка, затем ее поднимают из ложа. Теперь вся почка висит только на элементах своих ворот, где вентрально, т. е. по направлению к оперирующему, проходит почечная вена, позади нее почечная артерия и последним — мочеточник. Препаровкой почечную вену отделяют от других образований.

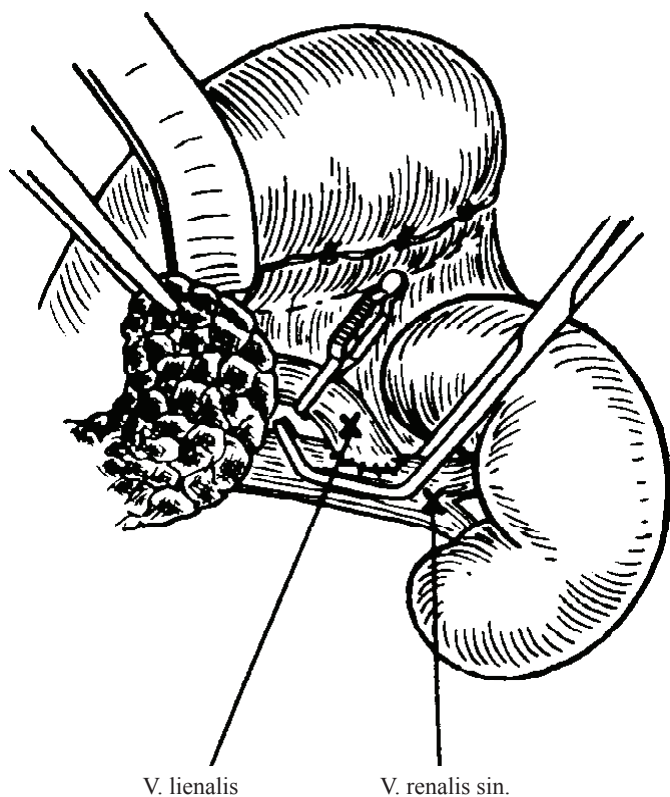


Рис. 5-484. Спленоренальный анастомоз

Верхняя часть почечной вены выключается из кровообращения зажимом *Satinsky* с тонкими зубчиками,

из стенки верхней стороны вены вырезается круглый участок диаметром в 3-4 мм. Между концом культи вены селезенки и боковой поверхностью почечной вены накладывается анастомоз (рис. 5-484). После наложения этого спленоренального анастомоза зажим *Satinsky* снимается с почечной вены, а зажим с мелкими зубчиками — с вены селезенки, после чего начинается кровоток через анастомоз.

В области хвоста поджелудочной железы, возмущающей подобно опорной точке при работе рычага, может возникнуть перегиб анастомоза. В этом случае препятствие кровотоку может быть устранено резекцией хвоста поджелудочной железы (*Wenzl*). Наконеч закрывают лапаротомическую (и торакотомическую) рану.

### Снижение портального кровообращения

Операции второй группы уменьшают количество крови, попадающей в портальную систему. Сюда можно отнести следующие вмешательства:

- а) *Bainbridge* и *Trepan* в 1917 году впервые установили, что у подопытных животных внутривенная дача *вазопрессина* (вытяжки задней доли гипофиза) вызывала внезапное значительное падение давления в системе воротной вены. У человека вазопрессин (питуитрин) при портальной гипертензии, вызванной циррозом печени, оказывает такое же действие, как и на животных, путем вызывания сильного спазма артериол в чревной области (верхней и нижних брыжеечных артерий). Снижение количества поступающей крови продолжается 2-3 часа, тем самым выигрывается время для переливания крови, для подготовки к операции и пр. Однако длительного действия от вазопрессина ждать не приходится.
- б) *Спленэктомия*. В результате удаления селезенки, особенно, если она увеличена до огромных размеров, количество крови, поступающей в портальную систему, снижается примерно на 20-40%.
- в) *Rienhoff* и *Berman* (1953) ввели перевязку *общей печеночной артерии*. *Herrick* уже давно (еще в 1907 году) выявил, что с повышением кровяного давления в печеночной артерии повышается и давление в воротной вене.

В то время как при нормальной печени повышение давления в воротной вене на 1 мм рт. ст. вызывается повышением давления в печеночной артерии на 40 мм рт. ст., то при циррозе печени для такого повышения на 1 мм рт. ст. достаточно повышение давления в печеночной артерии на 6 мм рт. ст. Этот факт,

очевидно, связан с тем, что при циррозе вследствие деструкции печеночных клеток через возникающие артериовенозные сообщения образуется тесная связь между сосудистыми руслами печеночной артерии и воротной вены. Перевязка печеночной артерии должна, таким образом, привести к понижению давления в воротной вене.

з) Для этой же цели *Wanke (1956)* предложил *перевязку чревного ствола*. После этого вмешательства опасность некроза печени меньше, чем после перевязки общей печеночной артерии.

д) *Saegesser (1954)* комбинировал перевязку печеночной артерии с образованием анастомоза по способу «бок в бок» между воротной веной и расположенной в направлении печени культей перерезанной печеночной артерии (артериопортальный анастомоз).

Тем самым он преследовал цель направить кровь воротной вены в сравнительно интактное по своей структуре сосудистое русло печеночной артерии и таким образом лучше использовать сохранившуюся функциональную способность клеток печени.

Опыт показывает, что уменьшением количества крови, *поступающей* в портальную систему, нельзя прочно компенсировать препятствие, находящееся на пути *вытекающей* оттуда крови. Через короткое время вновь развивается портальная гипертензия и неминуемо наступает кровотечение.

Спленэктомия имеет еще и то отрицательное влияние, что после нее селезеночная вена тромбируется, в результате чего позже уже не будет возможности для наложения спленоренального анастомоза.

Иногда процесс тромбирования селезеночной вены переходит на воротную вену, в результате чего невозможен уже и портокавальный анастомоз. Прогноз постспленэктомического кровотечения еще более неблагоприятен, чем кровотечения, вызванного портальной гипертензией.

Соответственно всему вышеизложенному, *спленэктомия не пригодна для профилактики рецидива кровотечения, вызываемого портальной гипертензией*. Исключения составляют только следующие редкие случаи:

- а) Наряду с *сегментарной* портальной гипертензией (стр. 651) имеются обусловленные застоем спленоmegалия и гиперспления, но цирроза печени нет. В этом случае вредные последствия гиперспления устраняются спленэктомией.
- б) Если спленоmegалия *при циррозе печени* сопровождается значительной гиперспленией, то и последняя предрасполагает к кровотечениям (тромбоцитопения). В этом случае через несколько месяцев *после* наложения портокавального анастомоза также можно подумать об удалении селезенки.

### Вмешательства, неизбежно необходимые при массивном кровотечении из варикозных расширений вен пищевода

Хирурги издавна стремились устранить опасность, угрожающую жизни больного при массивном кровотечении, *как можно меньшим вмешательством остановить кровотечение*. Из множества предложенных методов мы остановимся на самых важных.

а) *Тампонада обтурирующими баллонами*. В желудок больного вводится через рот резиновая трубка *Sengstaken (1950)* с тремя отверстиями и двумя баллончиками. Круглый желудочный баллончик надувается воздухом примерно до 150 мл, трубка оттягивается наружу до тех пор, пока баллон не застрянет на кардии. Длинный пищеводный баллончик надувается воздухом до 120 мл, через третье отверстие отсасывается содержимое желудка, желудок промывается (рис. 5-485). За наружный конец трубки *Sengstaken* производится небольшая тяга, проще всего осуществить ее с помощью гирьки в 0,5-1,0 кг, подвешенной на шпагате и проведенной через блок. Тем самым можно воспрепятствовать тому, чтобы баллончики сдвинулись со своего места и соскользнули в желудок.

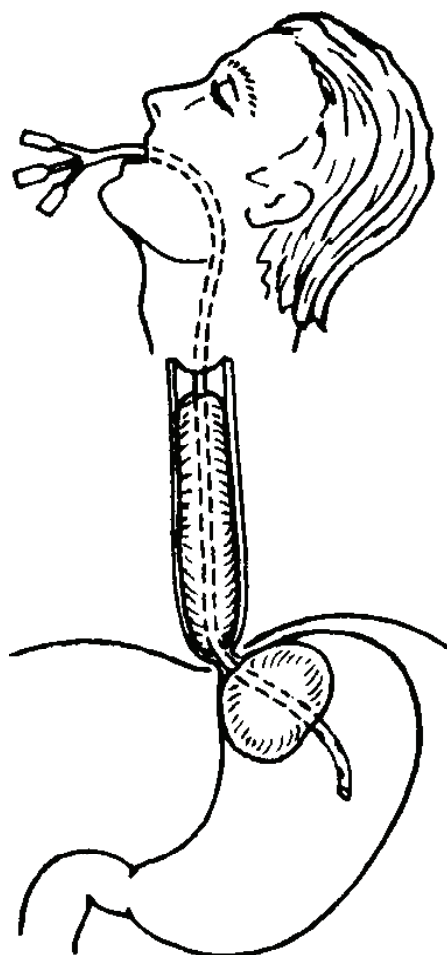


Рис. 5-485. Баллонная тампонада с помощью зонда Sengstaken



Этот метод может быть использован и при дифференциальной диагностике. Если в желудке за короткое время вновь скапливается значительное количество крови, то кровотечение, очевидно, происходит из язвы, что, однако, не исключает возможности наличия варикозных расширений вен пищевода.

Описаны случаи, когда при правильно выполненной тампонаде с помощью баллончиков возникло смертельное кровотечение из варикозных расширений вен тела и дна желудка, поскольку относительно небольшой желудочный баллончик оказался не в состоянии достаточно сжать варикозные расширения вен дна желудка. Поэтому многие хирурги применяют зонд *Linton* с большим баллоном, который оказывает лучшее сдавливающее действие в верхней части желудка.

Тампонада с помощью баллонов в 45-84% случаев останавливает кровотечение из варикозных расширений вен пищевода, но после спуска баллонов в 50-80% случаев кровотечение возобновляется (*Орлов*). Во всяком случае этот способ снижает кровопотерю и дает возможность выиграть время для подготовки к наложению портокавального анастомоза. Однако следует отметить, что часто тампонада с помощью баллонов сопровождается осложнениями (асфиксия, пневмония), поэтому отдельные хирурги ее вообще не применяют, временно останавливая кровотечение введением вазопрессина.

Логически обоснованной была мысль об остановке кровотечения путем вмешательства на месте его возникновения. Для этого были разработаны следующие операции:

б) *Подшивание варикозных расширений вен пищевода по Linton*. Торакотомия в левом VIII межреберье. Рассечение диафрагмы снаружки от пищеводного отверстия. Нижняя часть пищевода и верхняя часть желудка вскрываются по отдельности продольными разрезами примерно в 5 см. После отсасывания крови и высушивания операционного поля кровоточащая вена становится иногда хорошо видимой, ее захватывают инструментом и перевязывают. Под слизистой пищевода и желудка видимые варикозные расширения вен облитерируются непрерывными швами. Вскрытые просветы органов ушиваются послойно двухрядным швом.

в) *Karlinger* проводит лапаротомию и *гастротомию*, таким путем обнажая варикозные расширения вен дна желудка и кардии, причиняющих кровотечение. После этого варикозные расширения вен перевязываются.

г) Перизофагеальная без вскрытия просвета внутривенно-подслизистая *многократная перевязка и прошивание огромного венозного сплетения, окружающего область кардии по Rapant*.

д) *Эзофагогастрэктомия по Phemister*. Небольшой резекцией кардии прерываются все вены, идущие из брюшной полости к нижнему концу пищевода. е) *Тотальная гастрэктомия по Wangensteen*.

## Новые методы устранения кровотечения из варикозных расширений вен пищевода

Сложность наложения портального анастомоза и небольшая польза паллиативных операций побуждали хирургов к поискам все новых и новых решений. Заслуживают упоминания следующие новые методы:

а) *Эндоскопический метод Wenzl*, направленный на *склеротизацию стенки пищевода*. Под интратрахеальным наркозом, через широкий тубус эзофагоскопа вводится в стенку пищевода инъекционная игла длиной в 40 см, прокалывается стенка пищевода около расширенных вен и впрыскивается флебоцид. Под его действием в течение нескольких дней стенка пищевода становится отечной, этот отек сдавливает варикозно измененные вены. Через шесть недель заканчивается рубцевание, склероз, которые окончательно выключают вены. Инъекции повторяются несколько раз. Метод склеротизации носит, однако, лишь паллиативный характер, его применяют в тех случаях, когда наложить анастомоз невозможно, или же во время кровотечения, чтобы подготовиться к операции. Портальную гипертонию таким путем снизить нельзя.

б) *Лимфовенозный анастомоз по Koch и Schreieq*. По боковому краю левой грудиноключичнососцевидной мышцы, кверху от ключицы производится разрез длиной в 10 см. М. *omohyoideus* рассекается. Сосудистое влагалище вскрывается, внутренняя яремная вена и общая сонная артерия мобилизуются, под них подводится держалка, блуждающий нерв отводится в медиальном направлении. Между двумя сосудами в нижнем конце раны определяется ветвистое впадение грудного протока в венозный угол. В направлении к периферии проводится препаровка этого протока, пока не определяется его единый ствол. Лимфатический проток перевязывается в центральной части (над веной), периферическая культя оставляется открытой и анастомозируется между двумя сосудистыми зажимами со вскрытой внутренней яремной веной. Швы накладываются монофильной синтетической нитью № 7/0 (рис. 5-486). Общая продолжительность операции составляет 30-40 минут.

Цель этого вмешательства прежде всего отвести асцитическую жидкость и устранить кровоте-

чение. Декомпрессирующую операцию наложения анастомоза она не заменяет.

*Serenyi* до 1976 года удалось успешно провести операцию по наложению шейного лимфовенозного анастомоза у 16 больных. «Операция показана у таких больных циррозом, которым из-за быстрого образования асцита вынуждены неоднократно проводить пункции брюшной полости. Анастомоз не оказывает профилактического эффекта, не предупреждает кровотечений из расширенных вен пищевода. Не стоит проводить операцию и при тяжелой декомпенсации функции печени и продолжительной желтухе», — пишет этот автор.

в) *Чрезпупочная портальная декомпрессия по Piccone*. Разрез производится по средней линии над пупком, отыскивается облитерированная пупочная вена, затем пуговчатым зондом или промыванием стараются добиться проходимости этой вены, что удается примерно в 50% случаев.

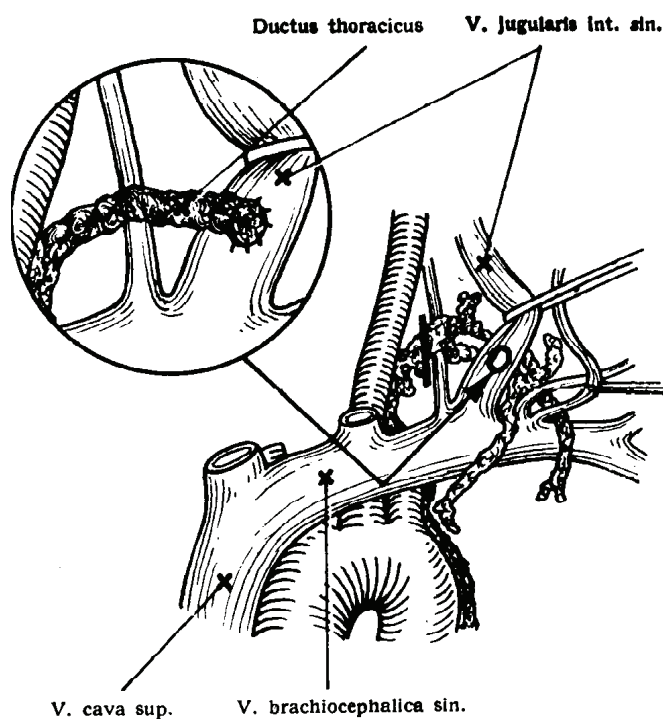


Рис. 5-486. Лимфовенозный анастомоз

Большая скрытая вена перерезается на уровне коленного сустава, отсюда она отпрепаровывается до паховой складки (до овальной впадины), ветви ее перевязываются, место же впадения в бедренную вену оставляется интактным. Нижний конец большой скрытой вены через подкожный туннель подводится к пупку, где анастомозируется с пупочной веной. Таким образом кровь из портальной вены ретроградно через пупочную вену и большую скрытую вену должна попадать в бедренную вену. Этот остроумный метод до сих пор на практике себя не оправдал.

## Основные принципы хирургического лечения при портальной гипертензии

Попытавшись как-то упорядочить множество возможностей терапии и определить, когда какое вмешательство показано, мы получили бы столько же ответов на свои вопросы, сколько хирургов этими вопросами занимались. Согласно современному уровню наших познаний, мы поступили бы наиболее правильно, приняв предложение *Huang-Tsui-Ting* и сотр. (Пекин), которое звучит следующим образом:

1. Если функция печени декомпенсирована (желтуха, асцит, прекома или кома),

а) в случае небольшого кровотечения (при черном кале) показано терапевтическое лечение (переливание крови, витамин К, диета и др.);

б) в случае угрожающего жизни тяжелого кровотечения наряду с вышеперечисленными мероприятиями можно применить и баллоновую тампонаду, если же в течение 2-3 дней мы таким путем не достигнем цели, то следует прибегнуть к операционной перевязке и прошиванию расширенных варикозных вен пищевода.

2. Если функция печени компенсирована,

а) небольшое кровотечение следует останавливать путем консервативной терапии и позднее, когда кровотечение прекратится, провести операцию по наложению портокавального анастомоза;

б) в случае угрожающего жизни больного сильного кровотечения наряду с консервативным лечением применяется баллоновая тампонада, но если кровотечение и после этого остановить не удастся, проводится экстренная операция по наложению анастомоза; если же кровотечение удалось остановить, то операция проводится позже.

Приняв такой план лечения, можно во всех группах больных достигнуть наибольшего успеха ценой наименьших потерь и неудач. Это доказывается и данными, например, *Tai-Chih-pen* и сотр. (Бухан), которые на основе вышеизложенных принципов в состоянии острого кровотечения смогли провести операции по наложению анастомоза с 16% смертностью.

По сути не отличающийся от вышеприведенного, только несколько по-иному сформулированные и более «современные» рекомендации дает для лечения больных с острым кровотечением из варикозных расширений вен пищевода *Орлов*:

1. переливание свежей крови,
2. предупреждение комы: повторное тщательное очищение кишечника сверху и снизу — кишечный антибиотик через рот,
3. поддержка печени путем дачи концентрированной глюкозы и витаминов внутривенно,
4. контроль за жизненными функциями организма, в том числе и за центральным венозным давлением.

Баллоновую тампонаду этот хирург не применяет, вместо нее он внутривенно вводит вазопрессин. Даже при плохой функции печени он перевязывал варикозные сосуды, а при хорошей печеночной функции накладывал, портокавальный анастомоз. Выживание в обеих группах составляло приблизительно 50%.

*Graham* (1972) при остром кровотечении сначала проводит переливание крови, дает витамин К и вазопрессин, стерилизует кишечник. Зонд *Sengstaken* он применяет редко. Если кровотечение не останавливается, то проводится необходимая (вынужденная) операция, всегда наложение какого-либо анастомоза с Портальной системой. От всех других операций этот хирург отказался.

*Kummerle* (1972) также является сторонником экстренной операции при массивном кровотечении, после быстрой подготовки больного.

*Szecsényi* проводил экстренную операцию по наложению анастомоза у многих больных с кровотечением. В 42% случаев отмечался смертельный исход, половина летальных исходов была связана с гепатической комой.

*Thaler* (1971) считает операцию по наложению

анастомоза противопоказанной, если перед кровотечением или во время его у больного отмечается желтуха, если повторяются коматозные явления, появляются различные симптомы энцефалопатии, величина трансаминазы выше 100 ЕД, протромбиновое время ниже 50%. Что касается профилактического шунтирования, то *Child* считает его показанным у всех больных группы А и у наиболее легких больных группы В. *Wannagat* считает профилактическое шунтирование абсолютно показанным, если давление в воротной вене 28 мм рт. ст. или выше.

Перечень мнений различных хирургов относительно показаний и противопоказаний к шунтированию можно было бы еще продолжать и продолжать, а это значит, что пока еще хирурги лишь с 50-60% вероятностью могут устранять опасность, нависающую над больными циррозом печени. Однако даже самое эффективное консервативное лечение не дает возможности достигнуть более чем 10-20% выживания. Из 80 больных *Szicsinyi*, леченных консервативно, ни один не жил более 6 месяцев, гораздо лучше данные в группе его же больных, получивших хирургическое лечение.



## Операции на печени

Первые неуверенные шаги в области проведения резекции печени были предприняты еще в прошлом веке, в эпоху становления брюшной хирургии. В 1870 году *Bruns* удалось провести успешную атипичную резекцию печени солдату, раненному в печень во время франко-прусской войны. В 1886 году *Lins* и *Escher* успешно удалили из печени 67-летней больной солидную опухоль размером с грецкий орех. В 1887 году *Langenbuch* удалил из доли печени опухоль весом в 370 г, после чего больной выздоровел. В это время врачам была уже известна макро- и микроскопическая анатомическая структура печени, хирургическая же анатомия этого органа еще не была достаточно изучена.

Последующее изучение *хирургической анатомии печени* обусловило и большие возможности в хирургии этого органа. Нелегко было разобраться в дольчато-сегментарной структуре огромного, бесформенного органа весом в полтора килограмма, состоящего из множественных внутренних билиоваскулярных разветвлений. История развития резекции печени в какой-то мере подобна истории резекции легкого. После первых атипичных резекций здесь также были разработаны т.н. типичные резекции - основанные на принципах хирургической анатомии — лобэктомия и сегментарная резекция. Эти вмешательства и в наши дни составляют основу как хирургии печени, так и легких. Однако «анатомическая резекция» часто сопровождается потерей большого количества интактной печеночной ткани, поскольку обычно изменения, по поводу которых производится операция, распространяются не в соответствии с анатомическими границами этого органа. Наряду с этим и сегментарная структура печени гораздо менее выражена и определена, чем это имеет место в ткани легких.

Все это и объясняет, почему в последнее время в хирургии печени и легких опять на передний план выдвинулись атипичные резекции как полноценное вмешательство наряду с резекциями анатомическими.

### Хирургическая анатомия печени

Печень, располагаясь справа под диафрагмой, спереди защищена реберной дугой. В этом положении ее фиксируют к нижней поверхности диафрагмы и к передней брюшной стенке пять связок. По ходу венозной связки (*lig. coronarium hepatis*) печень по всей ширине сращена с диафрагмой. Оба конца этой связки расширяются, образуя правую и левую треугольные связки (*lig. triangulare dext. et sin.*). В срединной сагиттальной плоскости печень делится на две половины с серповидной связкой печени (*lig. falciforme hepatis*), но формирующиеся таким образом части, названные по *наружному описанию* правой и левой долями, не соответствуют действительной правой и левой долям, выделенным на основании *внутренней, билиоваскулярной структуры*. И наконец, в той же срединной сагиттальной плоскости ворота печени соединяются с пупком круглой связкой печени (*lig. teres hepatis*, остаток эмбриональной пупочной вены).

Сегментарная структура печени много и многими изучалась на коррозионных препаратах и на контрастных рентгеновских снимках. Из венгерских исследователей следует назвать таких, как *Kadar, Hittner, Hiittl, Zseb6k, Ungvary* и *Faller*. Общепринятую в настоящее время модель структуры печени разработал вьетнамский ученый *Ton That Tang* (1939) и в тесном сотрудничестве с ним представители французской школы, прежде всего *Couinaud* (1954). Анатомия печени весьма полно представлена в трудах *В. Н. Тонкова*.

Согласно этому, *в печени* (а не по ее наружной поверхности) выделяются две доли. Пограничная линия между этими долями проходит справа от серповидной связки, спереди она начинается от ворот желчного пузыря и проходит кзади, к левому краю нижней полой вены. Это т.н. линия *Rex-Cantlie*. Каждая доля состоит из 4 сегментов, которые принято обозначать римскими цифрами от 1 до VIII. Первый сегмент в основном соответствует старой «хвостатой доле» печени (*рис. 5-487*).

Согласно французской номенклатуре, печень делится на две доли *fissure principalis* (линия *Rex-Cantlie*). *Fissure laterate gauche* делит левую долю на два бисегмента — медиальный и латеральный, у каждого из них есть передний и задний сегмент. *Fissure laterale droite* делит правую долю на передний и задний бисегмент, каждый из них имеет медиальный и латеральный сегмент.

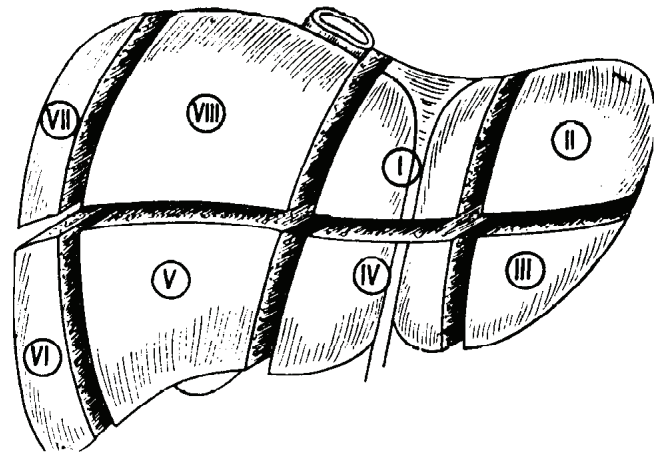
Согласно немецкой номенклатуре, выделяется тоже 8 сегментов печени (*Reifferscheid*). Сегменты эти таковы (римские цифры обозначают классификацию *Couinaud*):

Левая доля:	II	латеро-краниальный
	III	латеро-каудальный
	I	парамедно-краниальный= хвостатая доля
	IV	парамедно-каудальный = квадратная доля
Правая доля:	VII	латеро-краниальный
	VI	латеро-каудальный
	VIII	парамедно-краниальный
	V	парамедно-каудальный

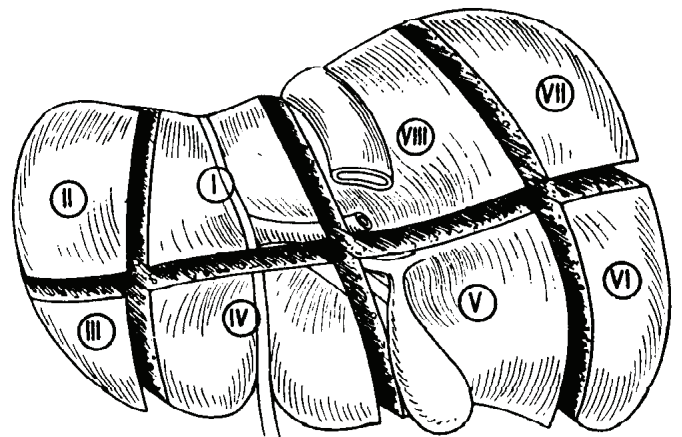
Сегментарная структура печени определяется внутренними билиоваскулярными разветвлениями, как структура легких бронховаскулярными разветвлениями. Однако анатомическая структура печени гораздо более сложная, ибо от первичных ворот печени ответвляются три различных образования (желчный проток, печеночная артерия и воротная вена), в то время как от ворот легких отходят только два образования (бронх и легочная артерия). У печени выделяются и вторичные ворота, здесь в нижнюю полую вену собирается кровь из печеночных вен.

Представляя сегмент легкого в форме конуса, можно сказать, что бронх и легочная артерия разветвляются в его центре, а ветви легочных вен отходят с поверхности этого конуса. Легочные сегменты отделены друг от друга ветвями легочных вен. Отсюда следует, что если схематически разместить рядом друг с другом, например, четыре легочных сегмента, то в них окажется 4 бронховаскулярных стебля, но разветвления только 3 межсегментных легочных вен.

Подобное положение отмечается и относительно структуры печени. От первичных ворот ее билиоваскулярные стебли проходят сначала в 2 доли, затем в 4 бисегмента, а затем в центры 8 сегментов, следовательно, они всегда парные (рис. 5-488). Собирающие вены непарные, три главные вены здесь — это левая печеночная вена (по *fissure laterale gauche*), средняя печеночная вена (по *fissure principale*) и правая печеночная вена (по *fissure laterale droite*). В месте их впадения в нижнюю полую вену эти вены достигают толщины пальца (рис. 5-489).



а



б

Рис. 5-487. Сегменты печени: а) вид сверху и б) вид снизу

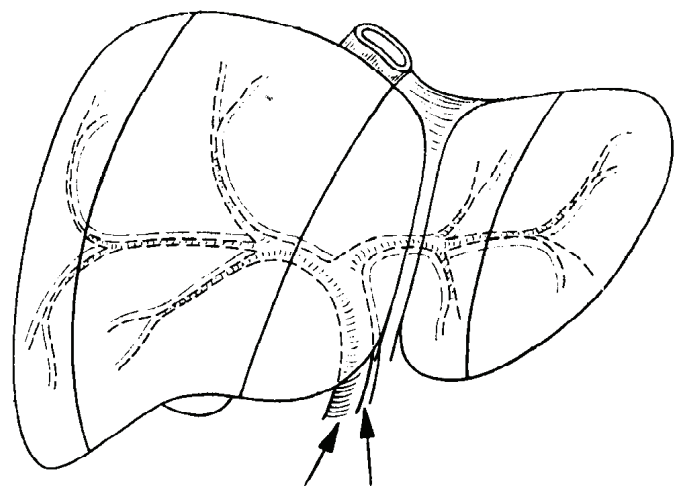


Рис. 5-488. Парное билиоваскулярное разветвление

Эта анатомическая структура представляет трудности для хирурга лишь постольку, поскольку, например, при левосторонней лобэктомии печени, когда нужно разделить две доли, хирург наталкивается на громадную среднюю печеночную вену, к которой подходят ветви обеих долей.

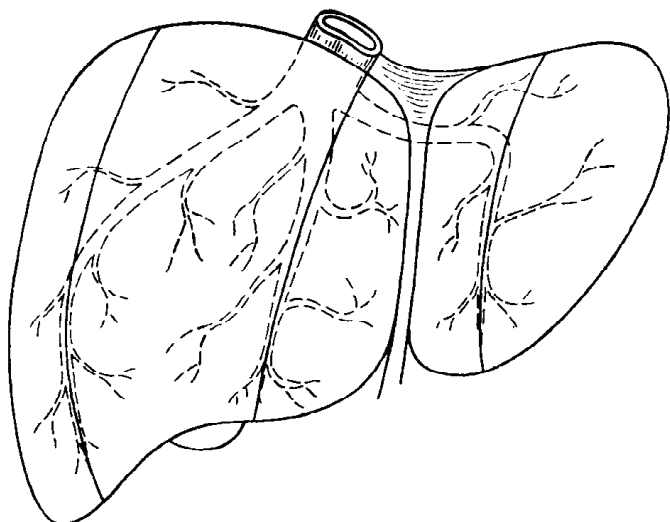


Рис. 5-489. Непарные собирающие вены

Первичные ворота печени (портальные) очень трудно препарировать из-за их скрытого положения, особенно, если они окружены опухолевой инфильтрацией, воспалительным отеком или рубцовыми сращениями.

Вторичные ворота печени (канальные) еще менее доступны, так как, по сути дела, располагаются уже в самой паренхиме печени. Нижняя полая вена проходит наполовину в ткани печени, три печеночных вены открываются в переднюю стенку полой вены внутри печени.

Такие анатомические особенности затрудняют, — но не делают невозможной — резекцию печени. За резекцию печени может браться только хирург, который досконально знает анатомическое строение печени.

## Пункция печени

Пункция печени производится в целях чрезкожной биопсии, прежде всего для гистологического анализа диффузных паренхиматозных изменений. В случае гепатомегалии пункция производится в той части печени, которая заходит под реберную дугу. При печени нормальных размеров или даже уменьшенной прокол делается по передней или средней подмышечной линии, в VIII или IX межреберье.

После местного обезболивания острым скальпелем накладывается небольшое отверстие в коже, чтобы через толстую кожу не проходить тонкой иглой.

Для печеночной пункции лучше всего использовать иглу *Menghini*. Она имеет диаметр в 1,0-1,8 мм, длину 7 см, очень тонкие стенки, косой и немного выпуклый конец. В ее просвет введен металлический мандрен. Иглой на несколько сантиметров прокалывают печень, мандрен вынимают, шприцем через иглу производят сильное отсасывание, после чего игла вынимается.

Внутрипеченочная манипуляция длится не более 1-2 сек.

Для биопсии используется и игла *Vim Silverman*. Эту иглу следует несколько раз повернуть (вращать) в тканях печени и только после этого извлекать. При этом внутрипеченочное вмешательство длится около 10 сек, что несколько опаснее биопсии иглой *Menghini*.

В общем опасность выполнения биопсии невелика. *Lindner* на много десятков тысяч случаев отмечал осложнения в 0,29% и смертельный исход в 0,015%. Две основные опасности — кровотечение и желчный перитонит.

Пункция печени для определения крупных печеночных абсцессов и их опорожнения производится чрезкожно, однако в основном ее производят при лапаротомическом доступе. Чрезкожная пункция может быть произведена спереди вправо иверху от мечевидного отростка и сзади под XII ребром. Если абсцесс обнаружен, то по ходу иглы через небольшой разрез в полость абсцесса подводят мягкую дренажную трубку и производят через нее систематическое промывание.

Производить пункцию печени чрезкожно — это все равно, что целиться в темноте, поэтому по возможности следует воздерживаться от этого вмешательства. Большинство хирургов, если подозревает наличие печеночного абсцесса, производит переднюю лапаротомию, тщательно пальпирует печень и, обнаруживая выпячивания, уплотнения или изменения окраски, производит пункцию соответственно этим местам. При таком способе обнаружения абсцесса и его пункции также проводится дренирование. Следует избегать инфицирования брюшины. Вокруг абсцесса нередко можно найти сращения, но если этих сращений нет, то полость абсцесса и выведенную из нее дренажную трубку вокруг тампонируют полосками марли.

## Швы на печени

Речь о швах печени может возникнуть лишь в случае травм печени, также, конечно, этими швами завершается всякая резекция печени.

Из-за исключительно обильной васкуляризации печени при травмах или операционных ранах печени возникает необходимость в чрезвычайно основательном и точном гемостазе (а также в устранении просачивания желчи). Паренхима печени, богатая клетками и бедная соединительной тканью, настолько мягкая, что швы в ней легко прорезаются. Наложение швов на печень задача очень трудная. Нужно стремиться к тому, чтобы создать для шва более прочную основу, с большой поверхностью (рис. 5-490). Подкладкой может служить участок отделенной от диафрагмы серповидной связки печени, рассеченной круглой связки печени или подтянутого большого сальника и пр.



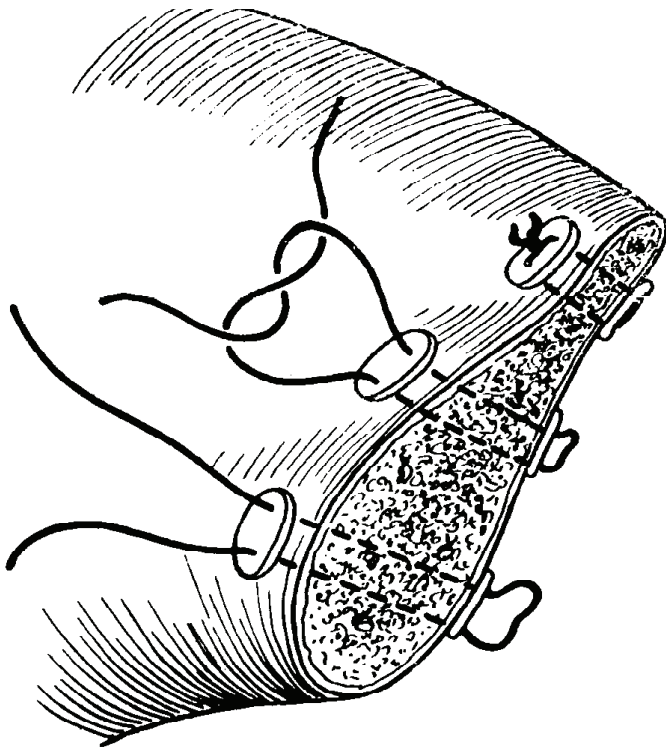


Рис. 5-490. Шов печени с прокладкой из фибрина

В Венгрии *Gerendts* создал из человеческого фибрина специальные пуговицы, которые *Drobní* успешно применял при резекции печени для подкладки под крупные П-образные швы. Нити опираются на фибриновую пуговицу и не прорезаются. Фибриновые пуговицы спустя некоторое время бесследно рассасываются.

В связи с эпохой распространения и использования синтетических материалов в медицине делались и различные попытки покрывать рану печени синтетической сеткой различной густоты. Однако это не принесло успеха, и сейчас от такого метода все уже отказались, так как не рассасывающийся чужеродный материал большой массы в течение многих месяцев и даже лет давал нагноение.

Описание травм печени приводится на стр. 383.

## Резекция печени

Резекция печени, главным образом удаление большой правой доли ее, и в наши дни крупное и сложное вмешательство, и даже при использовании полного арсенала средств современной медицины оно сопровождается высокой смертностью. У опытных хирургов смертность при левосторонней лобэктомии составляет примерно 10%, в то время как при правосторонней она достигает 33%. Печень является топографическим центром сложнейших сосудистых систем (*Reif-ferscheid*), именно поэтому оперированному больному угрожает прежде всего кровотечение. Описана (*Байт*, 1973) такая резек-

ция печени, в ходе которой больному пришлось перелить 24 литра крови.

Кровоточивость — весьма неблагоприятное для хирурга свойство печени. Чрезвычайно же высокая регенерационная способность печени тем более благоприятна. В опытах на животных спустя несколько недель после резекции 80% печеночной паренхимы отмечали гипертрофию этого органа почти до его первоначальной величины. Печени человека свойственны примерно такие же особенности.

## Показания для резекции печени

Во всей хирургии в целом нет таких расхождений между мнениями в различных частях света в отношении показаний к проведению операций, как это имеет место в отношении резекции печени. В полосе умеренного климата, в Европе и Америке резекция печени — редкая операция, многие хирурги в этих странах за всю свою практику так и ни разу не производят это вмешательство. В известной крупной клинике *Ochsner*, например, за минувшие 22 года было проведено 20 лобэктомии печени. В тропиках и на Дальнем Востоке, прежде всего в Азии (Индокитай, Китай, Индия, Япония) и меньше в Африке, резекция печени — операция частая, любой крупный хирургический центр может привести данные о сотнях подобных вмешательств. Ниже мы попытаемся объяснить причину этих особенностей для различных стран.

## Показания к проведению резекции печени в странах умеренного климата

В таблице 5-14 приведены данные *Ochsner*, которые показывают, по каким показаниям чаще всего проводится лобэктомия печени.

Таблица 5-14. Показания к проведению резекции печени на материале 20 резекций, проведенных в клинике *Ochsner* за 22 года

Показание	Число случаев
Врожденное сужение желчного протока	1
Травма	4
Доброкачественные опухоли	
гемангиома	1
Первичные злокачественные опухоли	
гепатоцеллюлярная карцинома	6
холангиоцеллюлярная карцинома	1
эмбриональная карцинома	3
Метастатическая опухоль	
из толстой кишки	2
из желудка	1
лейомиосаркома	1
Всего	20

Эти данные, однако, следует дополнить. Так, *гемангиома* - частая опухоль печени, иногда она множественная, но чаще всего имеет размеры с чечевичное зернышко или горошину и обнаруживается случайно в ходе других брюшных операций. Поскольку особого значения эта опухоль не имеет, никаких мероприятий в отношении нее не требуется. Крупная гемангиома может «спонтанно», очевидно, под влиянием небольшой травмы, разорваться и, если она располагается на поверхности печени, вызвать тяжелое внутрибрюшное кровотечение. Если опухоль располагается на периферии, лучше всего ее резецировать. *Lorand* (1962) сообщил об успешной резекции громадной гемангиомы, заполнявшей всю левую долю печени. Если источник кровотечения обнаруживается примерно в середине выпуклости печени в форме опорожненного, неровного образования губчатой структуры, со спавшимися краями, то рекомендуется *туго тампонировать* эту полость. В одном из таких наблюдавшихся нами случаях кровотечения после тампонады тотчас же прекратилось, спустя две недели тампон можно было удалить без всяких осложнений.

*Первичный рак печени*, по данным крупных статистик, чаще встречается у представителей развивающихся стран, чем, скажем, у европейцев, к тому же он чаще отмечается у больных циррозом, чем у людей со здоровой печенью. Чаще обнаруживается гепатоцеллюлярный, реже холангиоцеллюлярный рак. В Европе первичный рак печени редко оперируется, согласно *Burghelle* (Румыния) всего в 6,4% случаев.

*Аденома печени* потенциально представляет собой злокачественную опухоль, которая встречается в основном у детей и у женщин.

*Вторичный рак печени* может возникнуть двумя путями. В результате непосредственного распространения обычно на левую долю печени. Может перейти на печень рак желудка, реже — толстой кишки. В таких случаях левая доля печени должна быть резецирована вместе с первичной опухолью *одним блоком*. Раковые клетки могут попасть в печень и через воротную вену в форме обычных метастазов. Как правило, стремятся к тому, что резецировать первичную опухоль (желудка, толстой кишки) и если при этом в печени обнаруживается всего несколько метастазов. Вмешательство производят, когда считают, что больной перенесет операцию и никакого местного препятствия для ее проведения нет. Это трудно доказать, но многие хирурги считают, что после удаления первичной опухоли развитие метастазов в печени (и других местах) замедляется (см. стр. 504).

Общепринята такая тактика операции, что одновременно с удалением раковой опухоли желудка или толстой кишки целесообразно произвести резекцию печени, если в печени, на хорошо доступном месте

обнаружен *один-единственный метастаз*. Главным образом рекомендуется резекция, если речь идет о двух латеральных сегментах левой доли печени. Описан ряд случаев, когда много лет спустя после операции больной находился в хорошем состоянии. *Foster* сообщает о 20% выживания в течение 5 лет.

*Абсцесс печени* в странах умеренного климата совсем иное заболевание, чем в тропиках. В последние 10-20 лет абсцесс печени стал в этих странах очень редким заболеванием. Ранее это осложнение сопровождало в основном два воспалительных процесса в животе. При запущенном аппендиците печень инфицировалась через воротную вену, в результате чего в ней возникал один или несколько абсцессов. Второй источник инфекции - это застой в желчных протоках, вызванный камнями, и их инфицирование. Септический холангит приводил к образованию множества мелких абсцессов, которые были способны претерпевать обратное развитие, если застой — а вместе с ним и инфицирование — в желчных протоках прекращалось.

В случае многократного возникновения абсцессов в печени *Szecsény* рекомендует длительное перфузионное лечение через канюлю, введенную в правую желудочносальниковую вену. Чтобы осуществить прицельное антибиотическое лечение, соответствующий антибиотик добавляют к жидкости для перфузии.

В Европе практически не было и речи о проведении резекции печени по поводу ее абсцесса. Очень редко может возникнуть необходимость резекции печени в целях удаления эхинококка (*T6th*).

Показания к проведению резекции печени в странах тропического пояса у жителей тропиков печень служит фильтром и капканом для кишечных амieb и иных паразитов, имеющих в изобилии в окружающей среде. Этим и определяется характер заболеваний печени в этих странах, их частота и хирургическое значение. Кишечные паразиты играют огромную роль в возникновении абсцессов печени и других заболеваний этого органа.

*Первичный рак печени* в Европе и Северной Америке составляет 0,2-0,5% всех раковых заболеваний. В противовес этому в Китае это соотношение составляет 26,4% (*Yeh Tuan Fu*), в Индонезии — 41,6% (*Camain*). Возраст этих больных 26-55 лет. Роль паразитов в возникновении рака печени показывает гонконгская статистика: у 46 из 200 больных раком *Hou* на вскрытии обнаружил в печени *Clonorchis sinensis* (иначе: *Distoma sinensis* или *Distoma japonicum*).

*Внутрипеченочный холангиолитиаз* (камни во внутрипеченочных желчных путях) в Европе редкое заболевание, в то время как в Азии и на юго-востоке оно встречается очень часто и сопровождается тяжелой клинической картиной. Причиной такого

холангиолитиаза, с одной стороны, является перемещение кишечных паразитов из кишок по желчным путям в печень, а с другой стороны — очень бедная липидами и протеинами диета (*Maki*). Болезнь чаще отмечается у женщин, чаще встречается она в левой доле печени, часто носит изолированный характер и локализуется в III сегменте. В 30% всех случаев внутривнутрипеченочного холангиолитиаза отмечается одновременно и холелитиаз (*Haang Chih Chiang*).

В ядре внутривнутрипеченочных желчных камней в большинстве случаев (по *Yasuda* — в 55% случаев, по данным *Chiung* — 62% случаев) можно выявить яички или распавшиеся оболочки, кутикулы *Ascaris lumbricoides*. Вокруг ядра осаждаются билирубин и возникает литиаз. Часто болезнь — при распространении только на III сегмент — можно излечить экзонормальной резекцией.

*Абсцесс печени* в тропиках и на юго-востоке очень широко распространенное заболевание. Известны два вида его возбудителей, которые вызывают различные патологические и клинические симптомы.

Один из возбудителей *Entamoeba histolytica*, или дизентерийная амеба. Печеночный амебиаз особенно часто отмечается в Индии. Вызванный этим паразитом абсцесс печени — относительно доброкачественное заболевание, не всегда сопровождающееся температурой и лейкоцитозом, желтухи обычно не бывает, обычно отмечается *один большой абсцесс*, главным образом в правой доле печени.

Удивительное действие оказывает при этом заболевании эметин: спустя 48 часов больного словно подменяют, он не ощущает больше себя больным, почти в половине случаев нет надобности в хирургическом вмешательстве, абсцесс претерпевает обратное развитие, заживая с оставлением небольшого рубца.

Однако в большей половине случаев абсцесс настолько велик, что его излечение без хирургического вмешательства невозможно. В таких случаях рекомендуется произвести пункцию печени. В ходе ее отсасывают шоколадного цвета гной из полости абсцесса, который в большинстве случаев стерилен (84,5%), но иногда в нем обнаруживается амеба (15,5%) (*Ton That Tung*). Абсцесс можно излечить путем дренирования или промывного дренирования, без резекции печени. Смортность невелика, составляет всего 5% случаев.

Второй возбудитель *Ascaris lumbricoides*. Изнутригепатического аскаридоза в молодом возрасте у взрослых возникает внутригепатический холангиолитиаз, а затем и рассеянные множественные *миллиарные абсцессы*, в основном в левой доле печени. Аскариды кочуют повсюду, причиняя много неприятностей. Абсцессы печени сопровождаются острым панкреатитом, перфорирующим или не перфорирующим

желчным перитонитом, гемобилией, состояние больного становится очень тяжелым, отмечается высокая температура и лейкоцитоз. Смортность очень высокая — 80-90%. Аскаридный абсцесс печени часто встречается в основном во Вьетнаме и в южных районах Китая. Лечение показано только хирургическое, как правило, выздоровление возможно только после резекции левой доли печени. Эти данные объясняют, почему хирурги стран юго-востока проводят настолько больше резекций печени, чем хирурги европейского континента.

**Таблица 5-15.** Показания к проведению резекции печени на материале 222 резекций печени, проведенных *Ton That Tung* за полгода

Показание	Число случаев	%
Множественные аскаридные абсцессы	132	59,4 (!)
Первичный рак печени	40	18
Внутрипеченочный литиаз	36	16,1
Доброкачественная опухоль	4	1,8
Прочие	10	4,7
Всего	222	100,0

Для иллюстрации приводим еще и данные вьетнамского хирурга *Ton That Tung* относительно тех показаний, по которым он за *полгода выполнил 222 резекции печени (!)* (таблица 5-15).

### Техника выполнения резекции печени

К резекции печени следует тщательно подготовиться. Прежде всего в верхнюю конечность следует ввести *две венозные канюли* для быстрого переливания крови. Канюли вводятся в вены верхней, а не нижней конечности потому, что кровь, перелитая в нижнюю конечность, во время операции через нижнюю полую вену выливалась бы в брюшную полость.

Для проведения резекции левой доли больного укладывают на спину. Брюшная полость вскрывается правосторонней парамедиальной лапаротомией. В случае надобности разрез в правом VI межреберье может быть продолжен в форме клюшки и на правую сторону грудной стенки.

Для правой лобэктомии больного немного поворачивают влево. Брюшная полость вскрывается правосторонней верхней трансректальной или же широкой правосторонней паракостальной лапаротомией. Разрез продолжается и на реберную дугу, в VIII или IX межреберье выполняется торакотомия, немного рассекается и диафрагма. Брюшной и грудной разрезы образуют в целом Т-или Y-образную форму.

После ориентации в брюшной полости *мобилизуют подлежащую резекции долю*, отсекая фиксирующие ее связки. Для освобождения левой доли (*рис.*



5-491) следует перерезать круглую, серповидную, треугольную левую венечную связки печени до нижней полой вены, а также печеночно-желудочную связку. Захватывая за отсеченную круглую связку, левую долю можно хорошо поднять из глубины брюшной полости.

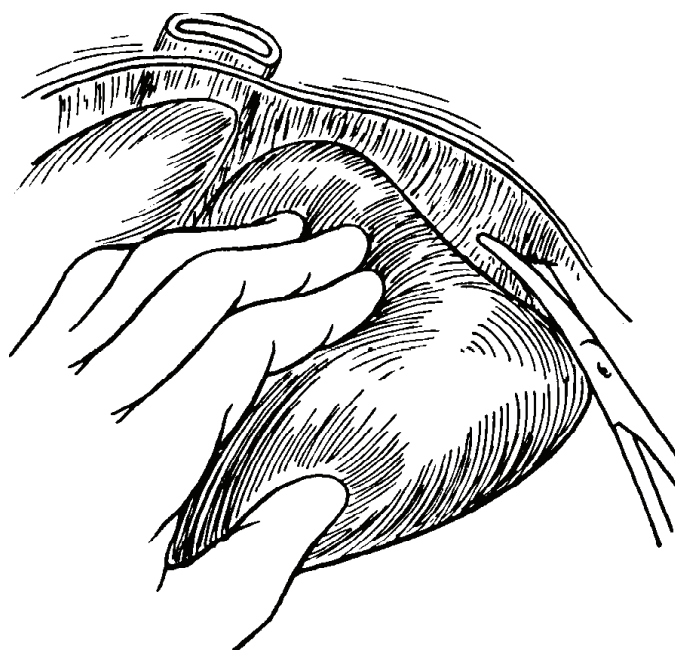


Рис. 5-491. Мобилизация левой доли печени

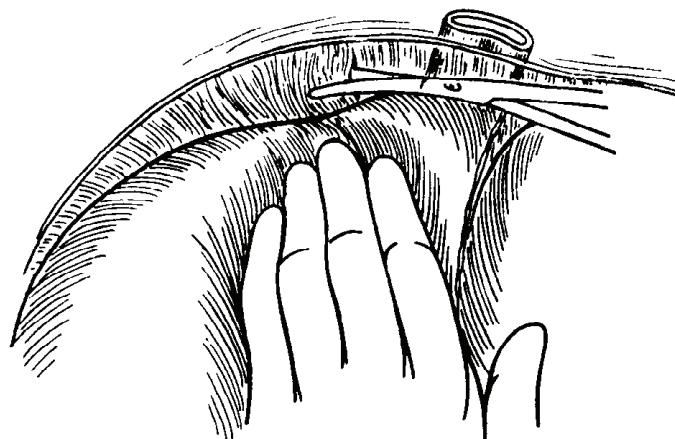


Рис. 5-492. Мобилизация правой доли печени

Освобождение правой доли печени (рис. 5-492) значительно сложнее. Большая доля вращается влево и к середине. Отсекается правая треугольная связка печени, и в ходе вращения к середине печень отделяется от диафрагмы, до полой вены. Нужно следить за тем, чтобы в ходе этого не повредить правый надпочечник и его сосуды, а также нижнюю полую вену, в которую независимо от крупной печеночной вены вливается 6-8 коротких парных вен (диаметр их достигает 2-4 мм).

Между «восточной» и «западной» школами существует коренное расхождение в отношении метода проведения собственно резекции. Мы не считаем

себя компетентными решить вопрос о том, какой метод лучше, а потому описываем и тот, и другой.

### Резекция печени по «западному» методу

Современную хирургическую технику, основывающуюся на современной концепции анатомического строения печени, разработали во Франции *Lortat-Jacob*, в США *Ochsner, Beattie* и многие другие хирурги. Суть метода состоит в анатомическом препарировании и в экстрапеченочной перевязке билиоваскулярных образований. Этот метод отвечает принципу, действующему во всех отделах хирургии: перед резекцией органа его нужно скелетировать, анатомически отпрепаровать подходящие к нему сосуды, дважды перевязать их и после этого перерезать. И все-таки нельзя быть уверенным, что в хирургии печени именно эта техника даст наилучшие результаты. Суть вмешательства такова.

*Левосторонняя лобэктомия.* Тщательно отпрепаровываются образования ворот печени. Слева проходит печеночная артерия, справа от нее — печеночный проток, между ними и позади них — воротная вена. Все три образования в воротах печени образуют бифуркации (рис. 5-493). Идущая к левой доли печени печеночная артерия и главные ветви воротной вены, а также выходящий оттуда желчный проток отсекаются между двумя лигатурами. После перевязки сосудов цвет печени меняется, коричневая окраска переходит в лиловую. Граница между двумя видами окраски и есть линия резекции, которая проходит справа от серповидной связки печени и тянется от дна желчного пузыря до левого края нижней полой вены.

По этой линии скальпелем отсекают Глиссонову капсулу. Затем по старому классическому методу «гильотинной» резекцией отсекают одну долю от другой. Несмотря на тщательную обработку ворот печени в таком случае возникает большое кровотечение, которое можно остановить только прошиванием крупными стежками. Именно поэтому и сторонники классической резекции заимствовали у восточных хирургов часть их методики. Согласно этому ход операции таков: после отсечения Глиссоновой капсулы паренхиму печени ручкой скальпеля или пальцами отделяют путем отдавливания (*fingerfracture method*). Ручка скальпеля или палец хирурга наталкивается на крупные сосуды и желчные пути, которые перед перерезкой перевязывают *внутри паренхимы* (рис. 5-494). Продвигаясь спереди назад, приближаются к нижней полой вене и левой печеночной вене, которая открывается в нижнюю полую вену еще в паренхиме печени. Самой трудной частью операции является перевязка печеночной вены (рис. 5-495).

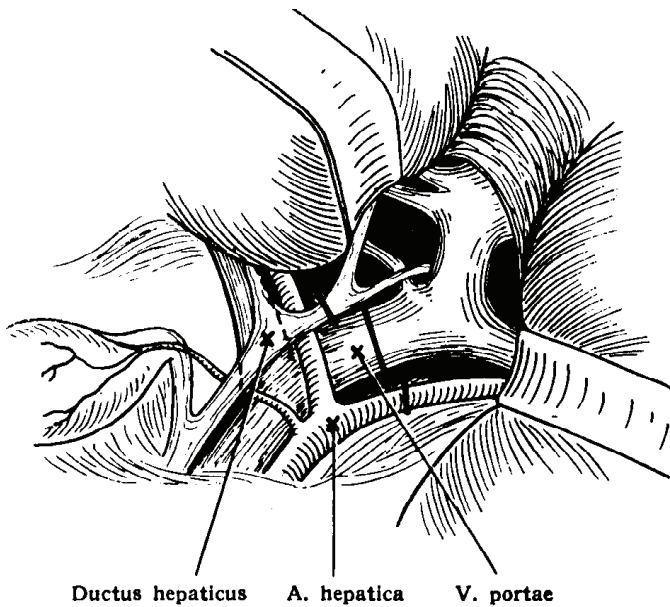


Рис. 5-493. Перевязка образований в воротах левой доли печени

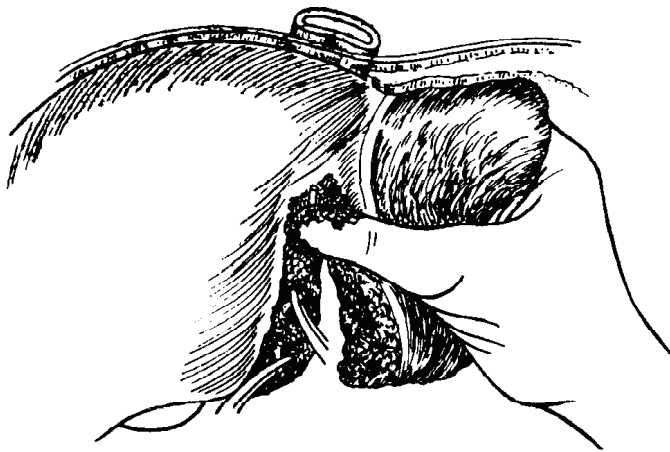


Рис. 5-494. Разделение печени

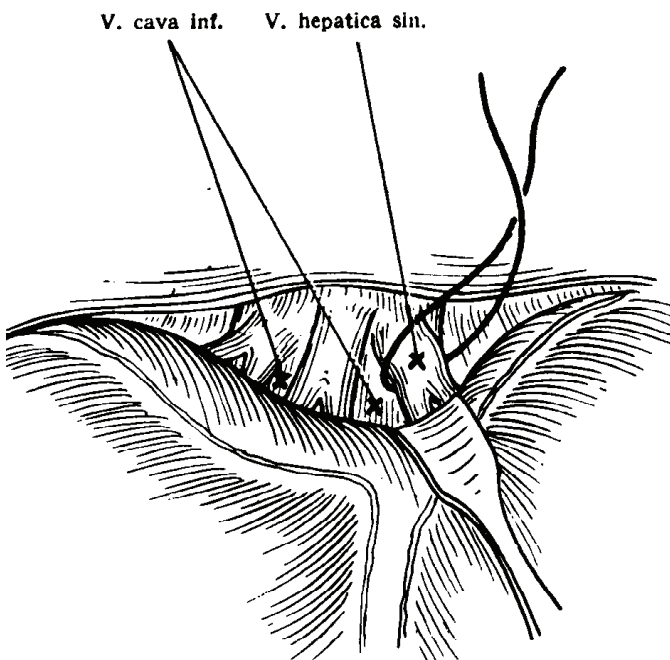


Рис. 5-495. Перевязка левой печеночной вены

*Правосторонняя лобэктомия.* Образования ворот печени здесь тщательно отпрепаровываются.

Желчный пузырь подлежит удалению вместе с правой долей печени, поэтому он также отпрепаровывается, между лигатурами перерезается артерия желчного пузыря и пузырный проток. Затем в воротах печени одну за другой перевязывают и перерезают артерию правой доли печени, ветвь воротной вены и печеночный проток. После перевязки сосудов становится четко видимой демаркационная линия, по которой и нужно разделить две доли.

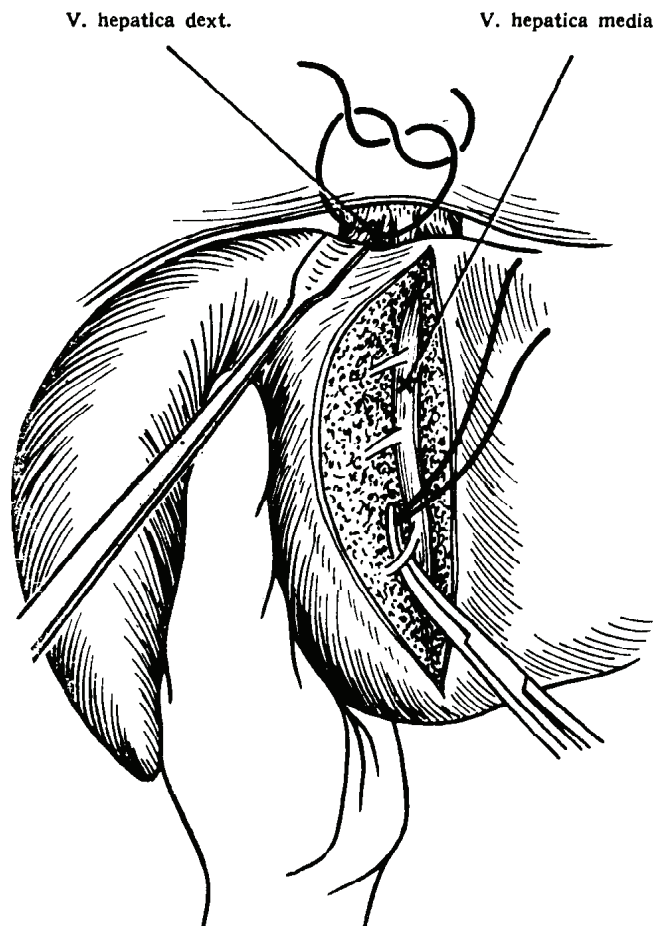


Рис. 5-496. Резекция правой доли печени

Глиссонова капсула отсекается скальпелем, а печеночная паренхима отделяется ручкой скальпеля или пальцем хирурга. За огромной правой долей препаровка правой печеночной вены еще более затруднена, как и ее перевязка и перерезка. Все это можно выполнить двумя путями. После обработки образований ворот печени и отделения выпуклой поверхности печени от диафрагмы вся печень переводится влево и к середине, при этом стремятся получить доступ к правой печеночной вене *справа-снаружи*. Правая печеночная вена открывается в нижнюю полую вену наиболее высоко из всех трех печеночных вен: непосредственно под верхним краем печени. Это и самая толстая из трех печеночных вен. При отведении печени влево нужно следить за тем, чтобы не перегнуть нижнюю полую вену, так как

при таком перегибе мы закрыли бы путь почти половине крови, поступающей в сердце, что в ходе и без того очень тяжелой операции могло бы привести к шоковому состоянию. Если отведение печени наталкивается на трудности, что бывает главным образом при огромных плотных опухолях на правой доле, то поступают иначе. После перевязки образований ворот печени спереди назад тупо проникают в печень по демаркационной линии, и приближаются к правой печеночной вене *из глубины печени* (рис. 5-496). Средняя печеночная вена, если она мешает, перевязывается, но лучше ее пощадить.

### «Восточный» метод резекции печени

Тон *That Tung* (Ханой) описывает, что видел в крупной западной клинике резекцию печени, которая продолжалась 9 часов, и видел такую резекцию, при которой больному в ходе операции перелили 14 литров крови. Им в 1961 году был описан метод, основанный на *сжатии ворот печени и внутриваренхимной диссекции*. Этот метод с большими или меньшими изменениями был принят всеми восточными хирургами. Суть метода такова.

Отпрепаровываются образования ворот печени в печеночно-двенадцатиперстной связке. Рассекая Глиссонову капсулу, намечают линию предстоящей резекции, которая не должна точно соответствовать внутреннему анатомическому строению печени, а лишь в целом следовать ему.

Затем следуют *быстрые действия*. Щадящим инструментом, не размозжающим ткани, зажимают образования ворот печени. Разъединяя печень по намеченной линии, продвигаясь спереди назад, разделяют две доли. Наталкиваясь на сосуды и желчные пути, пересекающие линию разъединения, зажимают их инструментами и перерезают в периферийной части. После разделения долей перевязывают зажатые образования, затем с *образований ворот печени снимается зажим*.

По описанию *Ton That Tung*, правая лобэктомия длится 6 минут (1), что кажется невероятным, но соответствует все же факту. Во всяком случае, этим хирургом по такому методу проведено множество резекций печени с замечательными результатами, в ходе операций нужно было перелить по 800-1000 мл крови. Китайский хирург *Tien u Lin* применяет этот же метод, у него был такой случай, когда в ходе операции нужно было перелить всего лишь 500 мл крови.

Японский хирург *Nakayama* вместо разъединения печени с помощью пальца применяет сконструированный им специально для этой цели инструмент, который проникает через паренхиму, но не перерезает сосудов и желчных путей, а наталкивается на них. По ходу инструмента накладывается непрерывный шов, чем обеспечивается совершенный гемостаз.

Согласно восточным хирургам, *преимущество их*

*метода* по сравнению с методом анатомической препаровки западных хирургов таково:

- *Нередкие аномалии* разветвления сосудов и желчных путей в печени не играют роли, так как перевязывать приходится только те из них, которые относятся к резецируемой части. В случае таких аномалий перевязкой образований в воротах печени можно значительно повредить остающуюся долю, вызвав в ней распространенный некроз.
- Этот метод предоставляет возможность проведения бескровной операции. Образования первичных (портальных) ворот печени пережимаются, поэтому кровотечения не возникают. Вторичные (кавальные) ворота печени почти никогда *не дают кровотечения*, так как клапанообразное строение в нижней полой вене, названное *valvula Eustachu*, препятствует этому. Пережатие ворот печени вызывает рефлекторный спазм сфинктера на месте впадения печеночных вен в нижнюю полую вену.

Ворота печени в течение 10 минут могут быть пережаты безо всякой опасности осложнений. *Lortat-Jacob* и другие хирурги предпринимали попытки охладить печень местным применением солевого раствора температурой 0° С, что при пережатии ворот быстро удается и обеспечивает гипотермическое исключение кровообращения примерно на 30 минут. Однако этот метод сложен и излишен, поэтому в настоящее время гипотермию не применяют.

- Преимуществом внутриваренхимной диссекции является то, что с ее помощью может быть выполнена любая типичная и атипичная резекция печени, *жертвовать здоровыми печеночными тканями не приходится*.
- Это очень *быстрая и менее шокогенная операция*, чем классическая анатомическая резекция. При ее проведении нужно крови не больше, чем при любом крупном брюшном вмешательстве.

### Более редкие формы резекции печени

Кроме двух описанных методик выполнения резекции печени существует еще несколько более редких вариантов.

Так, венгерский хирург *Drobni* обновил старый метод *Гильотинной резекции*. Часть печени, намеченную для удаления, обычно латеральные сегменты левой доли, отсекают сконструированным *Drobni* плексиножом, «нож» размером с ладонь накладывается на поверхность среза. Через плексипластинку хорошо видны перерезанные сосуды и желчные пути, которые, постепенно сдвигая с них нож, прошивают. Для гемостаза могут успешно применяться пуговицы из фибрина, полученного из крови человека, изготовленные *Oerendas* и получившие название «Биопласт»; их



подкладывают под П-образные швы, захватывающие всю толщу среза, чтобы они не прорезались.

При этом методе никакой препаровки в воротах печени не требуется.

Другие хирурги ввели в хирургию печени современные средства сердечно-сосудистой хирургии для снижения опасности резекции печени. Попытались подключить к больному аппарат искусственного кровообращения, но этот метод не оправдал себя. Он делает операцию более надежной, но в то же время значительно усложняет ее. При этом методе в нижнюю полую вену, будь то со стороны правого предсердия или снизу, вводится толстая синтетическая трубка, и вена с помощью турникетов надевается на эту трубку над и под печенью. Если сдавливаются и ворота печени, то в результате этого *эндолюминального байпасса печень совершенно обескровливается*, в нее не поступает ни капли крови ни со стороны первичных, ни со стороны вторичных ворот. Кровь нижней полой вены вместе с кровью почечных вен через байпасс попадает в правое предсердие. Недостатком метода является то, что из-за введения пластмассовой трубки больного приходится гепаринизировать, что значительно повышает кровоточивость в постоперационный период.

После окончания собственно резекции еще раз осматривают поверхность печени, стараясь остановить любое кровотечение или желчетечение. *Ton That Tung* не считает хорошим и П-образные швы, захватывающие всю толщу среза, так как под ними развивается некроз, вызывающий затем кровотечение. Он предлагает изолированное Х-образное подшивание сосудов.

Если мы не уверены в том, что нет желчетечения, то следует отыскать желчный проток в воротах печени, проколоть его в центральном направлении толстой иглой и промыть солевым раствором, который вытечет из перерезанных желчных путей на резекционном срезе печени. На раневую поверхность печени не рекомендуется накладывать сетку из синтетического материала, нельзя покрывать ее и сальником, так как под ними легко скопятся кровь и желчь. К ране следует подвести несколько дренажных трубок *Penrose* (мягких), оставив их хотя бы на неделю. В конце этого обширного вмешательства рекомендуется для разгрузки желудка наложить катетерную гастростому, которая затем будет служить и целям питания больного.

Если вскрывалась и грудная полость, то к ней на несколько дней следует подвести отсасывающий дренаж.

### Опасности, с которыми сопряжена резекция печени

Самой большой опасностью в ходе резекции является *кровотечение*, поэтому тщательнее всего следует подготовиться к борьбе с ним. Печеночные вены имеют толщину с палец, через них в правую полови-

ну сердца внезапно может попасть много воздуха, что может привести к *смертельной воздушной эмболии*. У тяжелобольного в ходе такого большого вмешательства под действием большой потери крови может наступить и *остановка сердца, синкопа*, так что придется прибегнуть к реанимации.

В *послеоперационный период* также угрожает *кровотечение*, особенно, если на печень были наложены глубокие швы, захватывающие большие участки тканей, по которым паренхима некротизируется и снова возникает кровотечение. Как при резекции легкого просачивание из бронхов, так и при резекции печени *просачивание желчи* представляет большую опасность. Кровь и желчь, попадающие в брюшную полость, служат хорошей питательной почвой для бактерий, легко возникает *инфекция*, тяжелый перитонит.

Значительное сокращение печеночной ткани в результате резекции и операционный шок, сопровождающийся тяжелой потерей крови, могут вызвать в послеоперационный период печеночную кому. Кроме обычного терапевтического лечения успешно бороться с ней в настоящее время можно и путем экстракорпоральной перфузией печени (*Csiffdry, Oszvald, Vas*).

### Киста печени

Киста печени — изменение, очень редко встречающееся в Венгрии, и все-таки *Marion* и его сотрудникам удалось за десять лет собрать 9 случаев заболевания. Киста печени может быть *а)* паразитарной и *б)* не паразитарной этиологии.

*Паразитарная киста печени* вызывается паразитом *Echinococcus granulosus*, который паразитирует в кишечнике собаки и заражает человека как промежуточного носителя через рот. Эхинококк печени весьма распространен в некоторых балканских странах (в Югославии, Болгарии, Греции и др.). Он образует молочно-белую кисту, которая в течение длительного времени может не вызывать никаких симптомов, может нагнаиваться (абсцесс печени), распространяться на крупные желчные пути (желтуха), может разорваться и т. п.

Показано хирургическое удаление паразитарной печеночной кисты. Киста обычно легко вылушивается из печени, ее можно протолкнуть и через общий желчный проток, очень редко возникает необходимость в марсупиализации кисты или в резекции печени.

*Непаразитарная печеночная киста* может быть солитарной или множественной, поликистоз печени часто сопровождается поликистозом почек. Оба вида печеночных кист обычно обусловлены аномалиями развития желчных путей. Непаразитарная печеночная киста требует операционного вмешательства только в случае осложнений (разрыв ее, нагноение, желтуха). При этом можно прибегнуть к удалению кисты, к наружному дренированию или к небольшой резекции печени.

## Хирургия интраабдоминальных абсцессов

Одна из важнейших особенностей брюшины состоит в ее способности *отграничивать очаги инфекции* от свободной от инфекции брюшной полости. Отграничение это происходит сначала за счет *фибринозных слипаний*, а позже — все более *плотных сращений*. Именно благодаря этому защитному механизму организм во многих случаях предохраняется от разлитого перитонита.

Инфекция может попадать на брюшину в результате воспалительных заболеваний червеобразного отростка, женских внутренних половых органов, желудка, печени, желчных путей и пр., а также в ходе операций, при которых вскрывался просвет какого-либо полого органа. Со времени распространения местного и парентерального применения антибиотиков картина генерализованного перитонита стала менее тяжелой, теперь он не представляет для больного такой грозной опасности, как до эры антибиотиков.

Однако возбудители инфекции, расположенные в изолированных внутрибрюшных абсцессах, обычно не реагируют на антибиотики, потому что эти препараты не в состоянии проникнуть через толстую оболочку, окружающую абсцесс. В начале эры антибиотиков некоторые авторы полагали, что можно лечить внутрибрюшной абсцесс путем прополаскивания его полости антибиотическим раствором, введенным туда после пункции через тонкий катетер. Этот метод «консервативного» хирургического лечения не оправдал возлагавшихся на него ожиданий. Если иногда и получали благоприятный результат, то только вследствие очень длительного лечения таким методом, часто в течение многих недель. В настоящее время хирурги возвратились к старому надежному правилу: *pus, ibi evacua* (где гной, там эвакуируй!).

Инкапсулированный абсцесс может возникнуть в любом отделе брюшной полости, однако есть и типичные места его локализации. Чаще всего наблюдаются периаппендикулярные абсцессы, которые возникают после аппендицита — очень частого заболевания.

У лежащего на спине больного в результате поясничного лордоза средняя часть брюшной полости расположена наиболее высоко. Наиболее глубокие части брюшной полости — Дугласово и поддиафрагмальное пространства. Где бы ни были инфекционные материалы, они обычно легче всего проникают вниз в эти глуболежащие места, скапливаются здесь и вызывают абсцесс. Казалось бы, что гнойный экссудат в результате силы тяжести должен *прежде всего упасть вниз*, в Дугласово пространство. Так оно обычно и происходит, но дело этим не ограничивается. Действуют еще два механизма, под влиянием которых инфекция распространяется и *кверху* под диафрагму. Одна из этих сил — присасывающее действие в результате движений диафрагмы (под диафрагмой давление ниже, чем в Дугласовом пространстве), вторая — присасывающее действие капилляров в перитонеальной щели.

Абсцессы различной локализации имеют и различное клиническое значение. Опыт показывает, что септико-токсическое состояние, вызванное абсцессом, тем тяжелее, чем ближе скопление гноя к куполу диафрагмы, и тем легче, чем дальше от него. В соответствии с этим наиболее тяжелые состояния отмечаются при поддиафрагмальном абсцессе, а наиболее легкие — при абсцессах Дугласова пространства. Периаппендикулярные абсцессы и абсцессы, располагающиеся между петлями тонкой кишки, по своей тяжести обычно занимают место где-то между выше-названными формами.

Это клиническое наблюдение, очевидно, основывается на том, что в верхней части брюшной полости значительно больше бактерий и токсических элементов распадается всасывается в лимфатические пути и общее кровообращение, чем из Дугласова пространства, причем всасывание это к тому же происходит гораздо быстрее. Движение этих веществ усиливается движениями диафрагмы и присасывающим действием субатмосферного (ошибочно называе-

мого отрицательным) давления в грудной полости. Часто поддиафрагмальный абсцесс сопровождается плевритом и эмпиемой, которые усугубляют тяжелое состояние больного.

Ниже мы рассмотрим только оперативное лечение наиболее часто встречающихся, типичных абсцессов. Для вскрытия атипичных абсцессов, возникающих на других участках брюшной полости, общих правил нет. Для вскрытия всех форм абсцессов следует в принципе выбирать то лечение, которое предоставляет возможность дренирования всей полости абсцесса (даже самой глубокой его точки) наружу без того, чтобы инфекция попадала на соседние участки серозного покрова (брюшина, плевра).

Вскрытие абсцесса и в настоящее время обозначается старым термином: *онкотомия* (от греч. *onkos* = масса, опухоль + *temnein* = резать). Этот термин весьма неудачен, поскольку обозначение «онко» обычно используется в области медицинской науки, занимающейся опухолями, — в онкологии (*onkos* + *logos* = закон, слово). В двух обозначениях общей является лишь часть, обозначающая увеличение массы. Было бы правильным совсем отказаться от вводящего в заблуждение термина «онкотомия».

## Периаппендикулярный абсцесс

Периаппендикулярный абсцесс — известное осложнение острого аппендицита. При этом осложнении в области правой подвздошной ямки прощупывается резистентность величиной от грецкого ореха до кулака, которая спонтанно и при пальпации болезненна. У худощавых больных иногда видно выпячивание. Общие симптомы (повышение температуры, вялость, лейкоцитоз) обычно типичны, но при малоагрессивной инфекции (*low grade infection*) они могут и отсутствовать. Периаппендикулярный инфильтрат трудно отличить от абсцесса, физическое обследование часто не дает возможности поставить диагноз. Скорее помогает ориентироваться время, прошедшее с момента возникновения заболевания, лейкоцитоз и температура. Хирурги часто принимают хронический периаппендикулярный инфильтрат у пожилых людей за опухоль слепой кишки.

Периаппендикулярный абсцесс следует *вскрыть внебрюшинно*. На правой стороне прощупываемого выпячивания, параллельно Пупартовой связке производится кожный разрез длиной в 8-10 см. После того, как по этой же линии рассекаются отдельные мышечные слои брюшной стенки, широко открывается воспаленная, отечная преперитонеальная жировая ткань.

Наиболее целесообразно пройти через жировую ткань тупым инструментом, а затем пальцем осторожно проникать в глубину. Если к абсцессу прибли-

жаться с боковой стороны, то, как правило, сначала попадают в его полость, не вскрывая свободной брюшной полости. Как только начинает выходить гной, входное, отверстие в полость абсцесса расширяют неоднократным раздвиганием бранш тупого инструмента. Полость ощупывается пальцем, возможные карманы вскрываются тупым путем, определяется положение червеобразного отростка.

При вскрытии периаппендикулярного абсцесса не следует стремиться к удалению червеобразного отростка, так как нежелательно затягивать операцию. К тому же нужно опасаться, чтобы При попытке проведения аппендэктомии не открылась свободная брюшная полость и туда не проник гной, что может вызвать генерализованный перитонит. Производить аппендэктомию одновременно со вскрытием полости абсцесса следует только в тех случаях, когда червеобразный отросток находится под рукой и может быть легко и быстро удален.

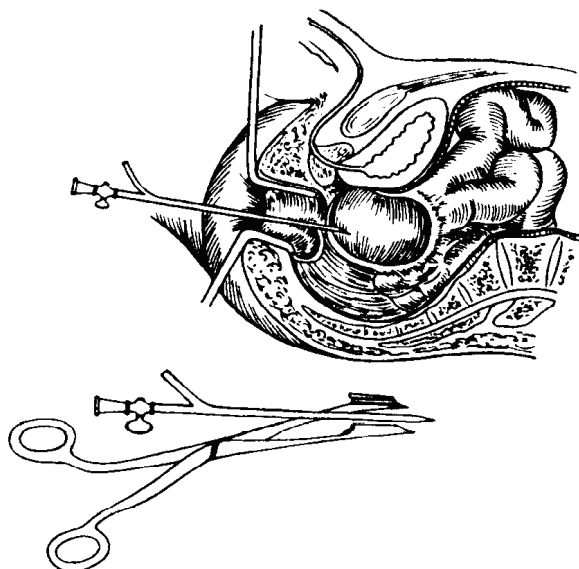
Широко вскрытая *полость абсцесса дренируется*. Применять обычный дренаж из толстой резиновой трубки не рекомендуется, так как он уже через 2-3 дня может вызвать на стенке и без того воспалительно измененной кишки пролежень. Стенка слепой кишки, находящаяся под постоянным давлением, некротизируется, возникает каловый свищ. Лучше всего применять т.н. *папиросный дренаж* из полоски резины, или иначе *дренаж Penrose*. Его легко изготовить и самим из резиновой перчатки. Такой дренаж обеспечивает хороший отток и гарантирует от возникновения пролежней. В большую полость абсцесса можно вводить 2-3 мягких дренажных трубки.

Через неделю дренажи меняются на новые, тоже мягкие. Через несколько недель полость очищается, ее стенки прилегают друг к другу. Аппендэктомию рекомендуется произвести через несколько месяцев, ибо там, где однажды возник периаппендикулярный абсцесс, нередко возникает и второй.

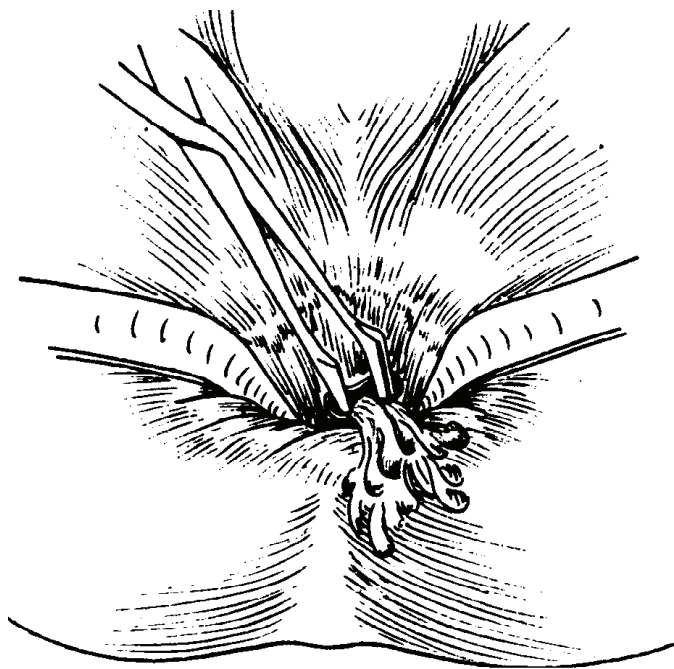
## Абсцесс Дугласова пространства

Абсцесс Дугласова пространства обычно возникает как осложнение воспаления червеобразного отростка слепой кишки или внутренних женских половых органов. Если через 4-6 дней после операции в нижней части живота отмечается лихорадочное состояние, лейкоцитоз, частые позывы к мочеиспусканию и дефекации, следует подумать об абсцессе Дугласова пространства. Общее состояние больных обычно неплохое, диагноз поставить нетрудно: путем пальцевого обследования прямой кишки определяют, выпячивается ли передняя стенка прямой кишки в виде эластичного образования, нет ли выраженной флюктуации и значительной чувствительности при надавливании.





**Рис. 5-497.** Пункция при абсцессе Дугласова пространства инструментом Rotter



**Рис. 5-498.** Вскрытие абсцесса Дугласова пространства инструментом Rotter

Абсцесс Дугласова пространства *вскрывается через прямую кишку или через влагалище*. Важно перед операцией полностью опорожнить мочевой пузырь путем катетеризации, потому что его повреждение при пункции абсцесса менее вероятно, когда он полностью опорожнен.

Лежащему на спине больному дают наркоз и затем укладывают в положение для камнесечения.

*Вскрытие через прямую кишку.* Сфинктер растягивается 2-3 пальцами по *Resatier*; доступ к прямой кишке обеспечивается длинными шпателями. Разыскивается наиболее сильно выпячивающийся участок

передней стенки кишки и после смазывания йодом его прокалывают по направлению кпереди пункционной иглой, вставленной в инструмент *Rottei* (рис. 5-497), или обыкновенной длинной толстой инъекционной иглой. Если острие иглы попало в полость абсцесса, то через иглу (из иглы *Rotter* нужно сначала вынуть мандрен) обычно опорожняется *зловонный гной*.

Для обеспечения свободного оттока гноя, количество которого иногда больше одного литра, нужно расширить отверстие, сделанное иглой.

Проще всего производить это расширение инструментом *Rotter*; корнцанг которого при помощи желобка проводится вдоль пункционной иглы через кишечную стенку в полость абсцесса. В полости абсцесса бранши корнцанга раздвигаются, гной свободно вытекает (рис. 5-498).

Если нет инструмента *Rotter*, то передняя стенка прямой кишки прокалывается возле пункционной иглы острым скальпелем, и затем через отверстие в полость абсцесса вводят обыкновенный корнцанг или иной тупой инструмент.

После извлечения иглы между двумя браншами корнцанга в полость абсцесса вставляется толстая дренажная трубка, которая снаружи прикрепляется английской булавкой, чтобы предупредить ее соскальзывание вглубь.

*Вскрытие через влагалище.* При помощи шпателей обеспечивается доступ к заднему своду влагалища, пункционная игла проводится через него кзади в полость абсцесса. Дальше поступают точно так же, как при вскрытии абсцесса через прямую кишку.

После операции оставленный в полости абсцесса дренаж прикрепляется повязкой так, чтобы он не мог выскользнуть. Через 2-3 дня дренажная трубка обычно спонтанно выходит с первым испражнением. К этому времени полость абсцесса опорожняется в такой мере, что введения новой дренажной трубки не требуется. Почти невероятно, что за такой короткий срок (всего за несколько дней!) под влиянием хорошего дренирования может быть излечен гигантский гнойный абсцесс. Если полость абсцесса вследствие слишком раннего слипания краев раны опять наполняется (повышение температуры, флюктуация), то содержимое его легко может быть отведено путем тупого расширения отверстия.

## Поддиафрагмальный абсцесс

Поддиафрагмальными называются все абсцессы, возникающие в области между диафрагмой и брыжейкой поперечноободочной кишки или самой этой кишкой, следовательно, не только те, которые соприкасаются с диафрагмой, но и те абсцессы, которые расположены под печенью, потому что все они имеют общую этиологию и патогенез и нередко встречаются одновременно.

Широкая поддиафрагмальная область подразделяется находящимися в ней органами и связками на несколько пространств, которые в нормальных условиях сообщаются между собой и в которых в результате воспалительных слипаний и сращений могут развиваться инкапсулированные абсцессы.

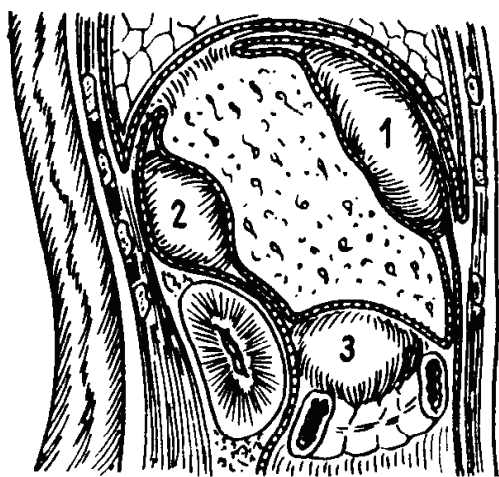


Рис. 5-499. Расположение правосторонних поддиафрагмальных абсцессов: передне-верхнего (1), задне-верхнего (2) и нижнего (3)

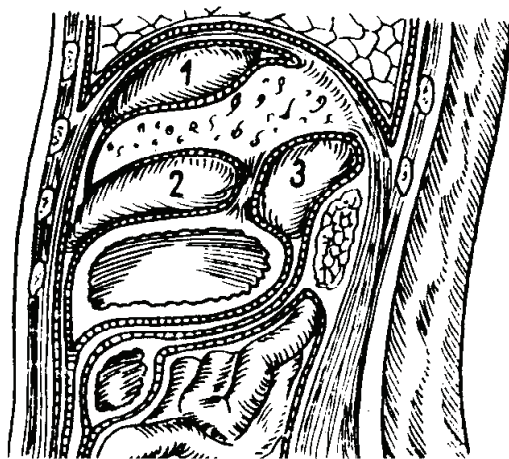

Рис. 5-500. Расположение левосторонних поддиафрагмальных абсцессов: верхнего (1), передне-нижнего (2), задне-нижнего (3)

Печень разделяет поддиафрагмальное пространство на две части: на надпеченочное и подпеченочное. Серповидная связка (*lig. falciforme hepatis*) разделяет надпеченочное пространство на правую и левую части. Правостороннее надпеченочное пространство разделяется фронтально расположенной правой венечной связкой печени (*lig. coronarium hepatis dextrum*) на переднюю и заднюю части. Так как эта связка расположена позади высшей точки купола диафрагмы, передне-верхнее пространство больше, чем задне-верхнее. Справа под печенью только одно преформированное нижнее пространство (*spatium inferius*), расположенное между нижней поверхностью печени, передней поверхностью правой почки, правым изгибом толстой кишки и (слева) круглой связкой печени.

Слева левая венечная связка печени (*lig. coronarium hepatis sinistrum*) проходит настолько далеко позади, что здесь имеется только одно надпеченочное пространство (*spatium superius*). На этой стороне, однако, подпеченочное пространство разделяется расположенной во фронтальной плоскости печеночно-желудочной связкой (*lig. hepatogastricum*) и ее продолжением — желудком на два отрезка: на задне-нижний и на передне-нижний. Задне-нижнее пространство называется также и сальниковой сумкой (*bursa omentalis*).

Положение упомянутых трех правосторонних (передне-верхнего, задне-верхнего, нижнего) и трех левосторонних (верхнего, передне-нижнего и задне-нижнего) пространств и образующихся в них инкапсулированных абсцессов показано на рис. 5-499 и 5-500.

Поддиафрагмальный абсцесс возникает на правой стороне примерно в семь раз чаще, чем на левой. Он всегда сопровождается более тяжелыми клиническими симптомами, чем периаппендикулярный абсцесс или абсцесс Дугласова пространства. Общее состояние больных, как правило, плохое. Они вялы, перемежающаяся лихорадка отмечается вместе со сдвигом лейкоцитарной формулы влево, свидетельствующем о септическом или токсическом состоянии. При надпеченочном абсцессе почти закономерно наличие сопутствующего плеврита. Часто абсцесс содержит большее или меньшее количество газа, что при рентгенологическом исследовании легко диагностируется в результате зеркального отражения.

Широкое вскрытие поддиафрагмального абсцесса и его хорошее дренирование, прекращающее скопление и задержку гноя (дренажная трубка подводится к самой глубокой точке полости абсцесса), всегда экстренно необходимы. Абсцесс следует вскрывать внебрюшинно и внеплеврально, чтобы предотвратить возникновение угрожающего жизни разлитого перитонита или эмпиемы. Ход операции иллюстрируется на примере вскрытия правостороннего надпеченочного абсцесса, расположенного в задне-верхнем и передне-верхнем пространствах.

### Правосторонний надпеченочный задне-верхний абсцесс

Для вскрытия надпеченочного правостороннего задне-верхнего абсцесса, расположенного, по сути, позади печени, больного под интратрахеальным наркозом (в ходе операции опасность возникновения правостороннего пневмоторакса) поворачивают на левый бок, под его поясницу с левой стороны подкладывается валик, чтобы правая сторона поясницы не западала. Больной фиксируется в таком положении к операционному столу.

Полость абсцесса лучше всего вскрывать сзади подплеврально-трансдиафрагмально. Для ориентации пальпируется и отмечается процарапыванием ход XII ребра, а также остистого отростка I поясничного позвонка. Линия перегиба париетального листка плевры идет от диафрагмальной части к реберной (*sinus phrenicocostalis*) почти горизонтально несколько выше, или несколько ниже, но всегда пересекает проходящее косо XII ребро. Если же на теле больного в положении стоя провести на уровне остистого отростка I поясничного позвонка горизонтальную линию, то она обязательно будет находиться *под линией перегиба плевры* (рис. 5-501).

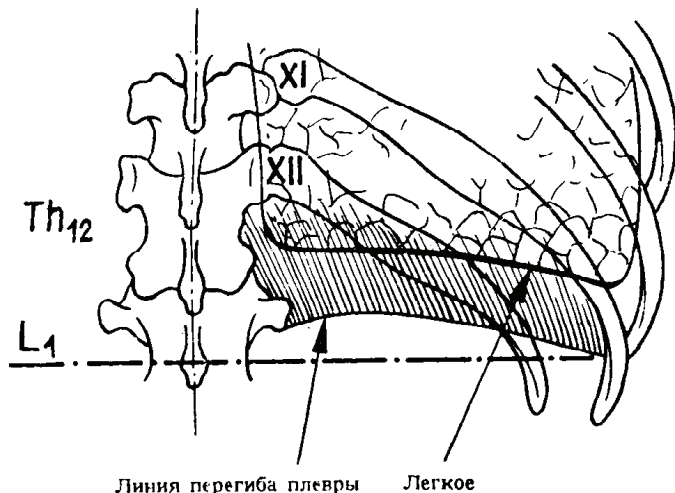


Рис. 5-501. Горизонтальная линия, проведенная от остистого отростка I поясничного позвонка, непременно проходит под линией перегиба плевры

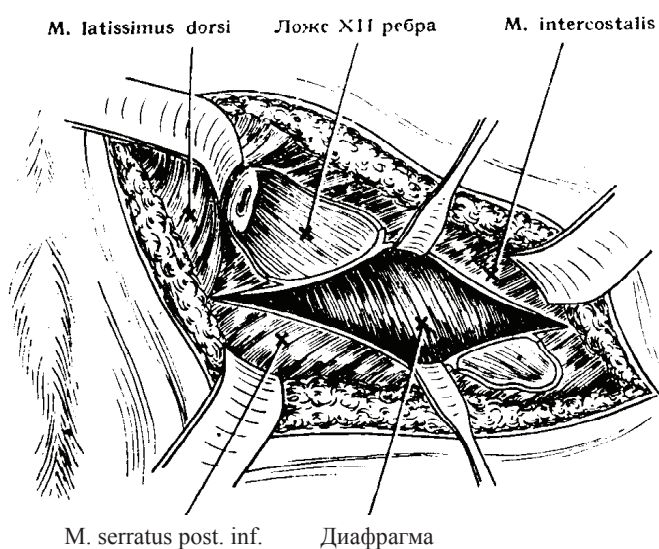


Рис. 5-502. Подплевральное трансдиафрагмальное вскрытие правостороннего поддиафрагмального задне-верхнего абсцесса через задний доступ, I. Поперечное сечение на уровне остистого отростка I поясничного позвонка

Вдоль правого XII ребра рассекается кожа, жировая ткань и широкая мышца спины (*t. latissimus dorsi*). Скальпелем рассекается надкостница XII ребра, после чего ребро обнажают распатором по всей

его окружности. Затем ребро резецируется. Требуется особая осторожность, чтобы не вскрыть плевральную полость.

При помощи *поперечного разреза* на уровне остистого отростка I поясничного позвонка пересекается нижний полюс ложа правого XII ребра и слева от ребра волокна *нижней задней зубчатой мышцы* (*m. serratus posterior*) и справа от нес — *XI межреберной мышцы* (рис. 5-502). Непосредственно под ними находится часть диафрагмы, исходящая от дуговой связки (*arcus lumbocostalis*), которая лишь изредка содержит сильные мышечные волокна и представляет обычно тонкое апоневрозоподобное образование. По линии горизонтального разреза пересекается и это образование, и теперь в нижнем углу раны видна почечная фасция и над ней, в верхнем углу раны, печень (рис. 5-503).

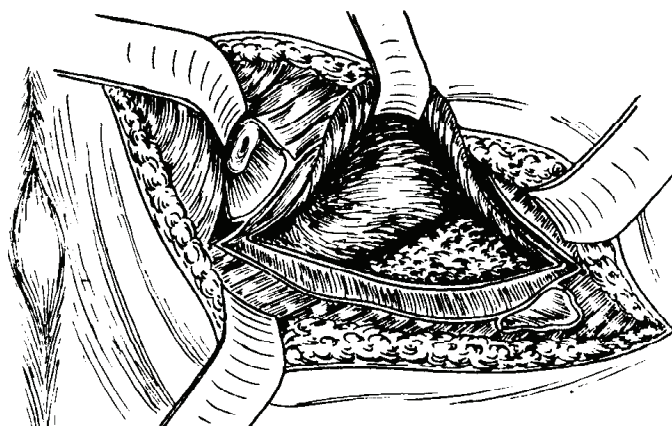


Рис. 5-503. Подплевральное трансдиафрагмальное вскрытие правостороннего поддиафрагмального задне-верхнего абсцесса через задний доступ, II. После пересечения диафрагмы видна печень и под ней жировая капсула почки

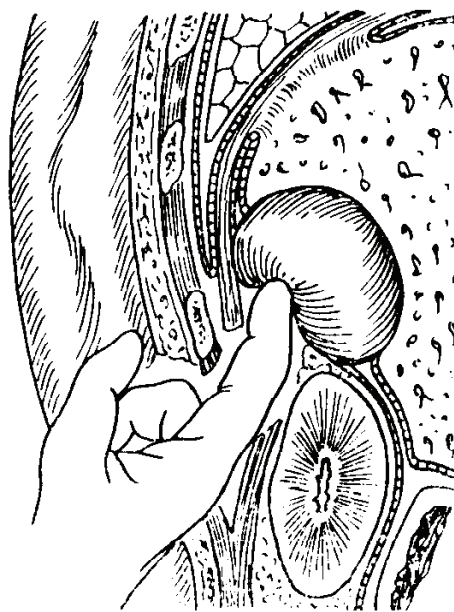


Рис. 5-504. Подплевральное трансдиафрагмальное вскрытие правостороннего поддиафрагмального задне-верхнего абсцесса через задний доступ, III. Проникая пальцем через разрез в диафрагме, позади почки и печени, тупо вскрывают абсцесс



Проводя указательный палец правой руки позади почки и печени вглубь и вверх, отделяют заднюю париетальную брюшину от внутренней поверхности диафрагмы, и как только прощупывается абсцесс, его вскрывают тупым путем (рис. 5-504). Если сразу при ощупывании абсцесс не находят, то его разыскивают путем аспирации с помощью шприца с длинной пункционной иглой. Ввиду близости ряда тонкостенных вен (нижней полой, правой почечной и печеночных вен) рекомендуется к широко вскрытой полости абсцесса подводить не твердую резиновую дренажную трубку, а мягкий дренаж *Penrose* (один или несколько).

Из этого же доступа можно вскрывать и расположенный подпеченочно в *spatium inferius* инкапсулированный абсцесс, который, однако, более доступен спереди.

### Правосторонний надпеченочный передне-верхний абсцесс

Для вскрытия правостороннего надпеченочного передне-верхнего абсцесса больного под интратрахеальным наркозом укладывают на левый бок, как и для вскрытия задне-верхнего абсцесса. Полость абсцесса вскрывается сначала спереди, подплеврально (поддиафрагмально) и экстраперитонеально.

Под правой реберной дугой и параллельно к ней от мечевидного отростка наружу и вниз проводится разрез длиной около 10 см. По этой линии пересекаются все слои брюшной стенки вплоть до брюшины. Проходя пальцем вверх, тупо отделяют париетальную брюшину от внутренней поверхности диафрагмы, пока не достигают абсцесса (рис. 5-505), стенку которого прокалывают, а затем широко раскрывают его полость.

По опыту автора, абсцесс такой локализации у больного, лежащего в постели на спине, плохо дренируется в сторону передней брюшной стенки, т. е. вверх, в направлении, противоположном силе тяжести, потому что в самой глубокой точке абсцесса и после вскрытия его полости еще накапливается гной. Для предотвращения задержки гноя автором разработан простой метод: сзади накладывается контрапертура, так что полость абсцесса может быть дренирована в этом направлении.

Во вскрытую спереди полость абсцесса вводится длинный изогнутой корнцанг, тупой конец его проводят вдоль купола диафрагмы (по выпуклой поверхности печени), между мышцей и поверхностью печени кзади. Если абсцесс не разрушил правую венечную связку печени, то хорошо ощущается, когда конец инструмента поворачивается латерально (к правой стороне тела больного) и там, где верхний

и задний листки венечной связки лежат уже близко друг к другу, связка прокалывается спереди назад. Можно поступить и следующим образом: конец инструмента повернуть еще правее и, обходя связку (рис. 5-506), ввести его позади печени. Конец инструмента проводится дальше, теперь уже по задней поверхности печени вниз, до той точки, где под XII ребром отчетливо выпячивается с его помощью кожа.

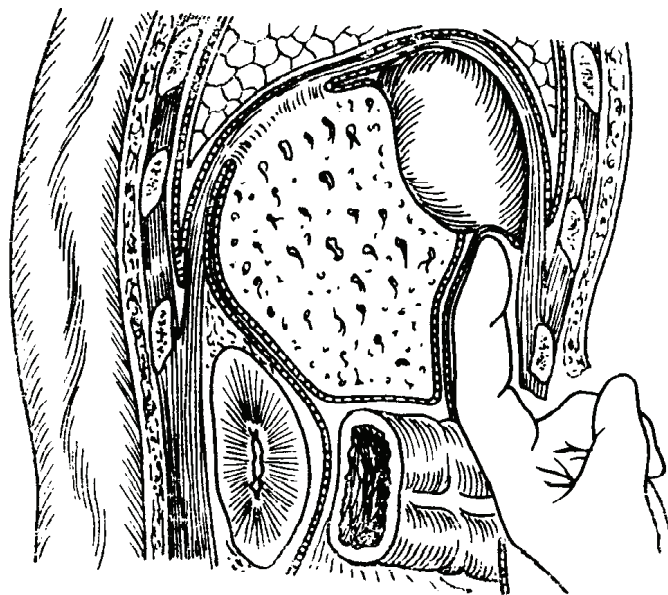


Рис. 5-505. Вскрытие правостороннего поддиафрагмального передне-верхнего абсцесса, I. Сначала производят подплевральное экстраперитонеальное обнажение: пальцем проникают под правое подреберье, продвигаясь кверху между диафрагмой и париетальной брюшиной

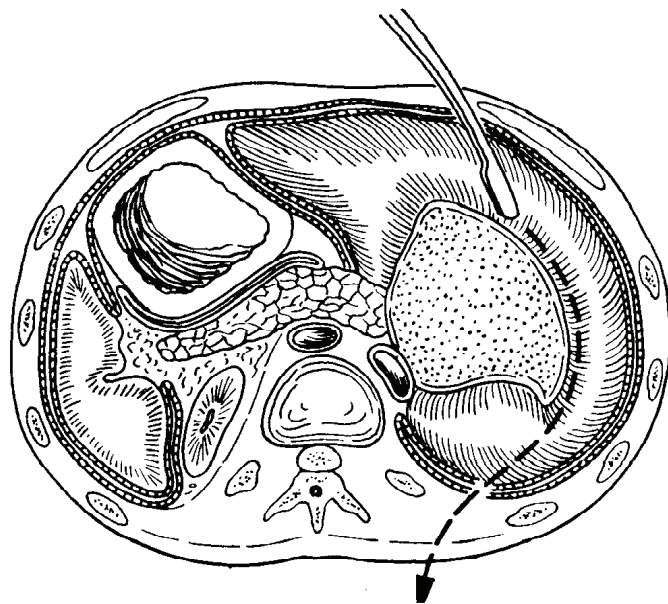
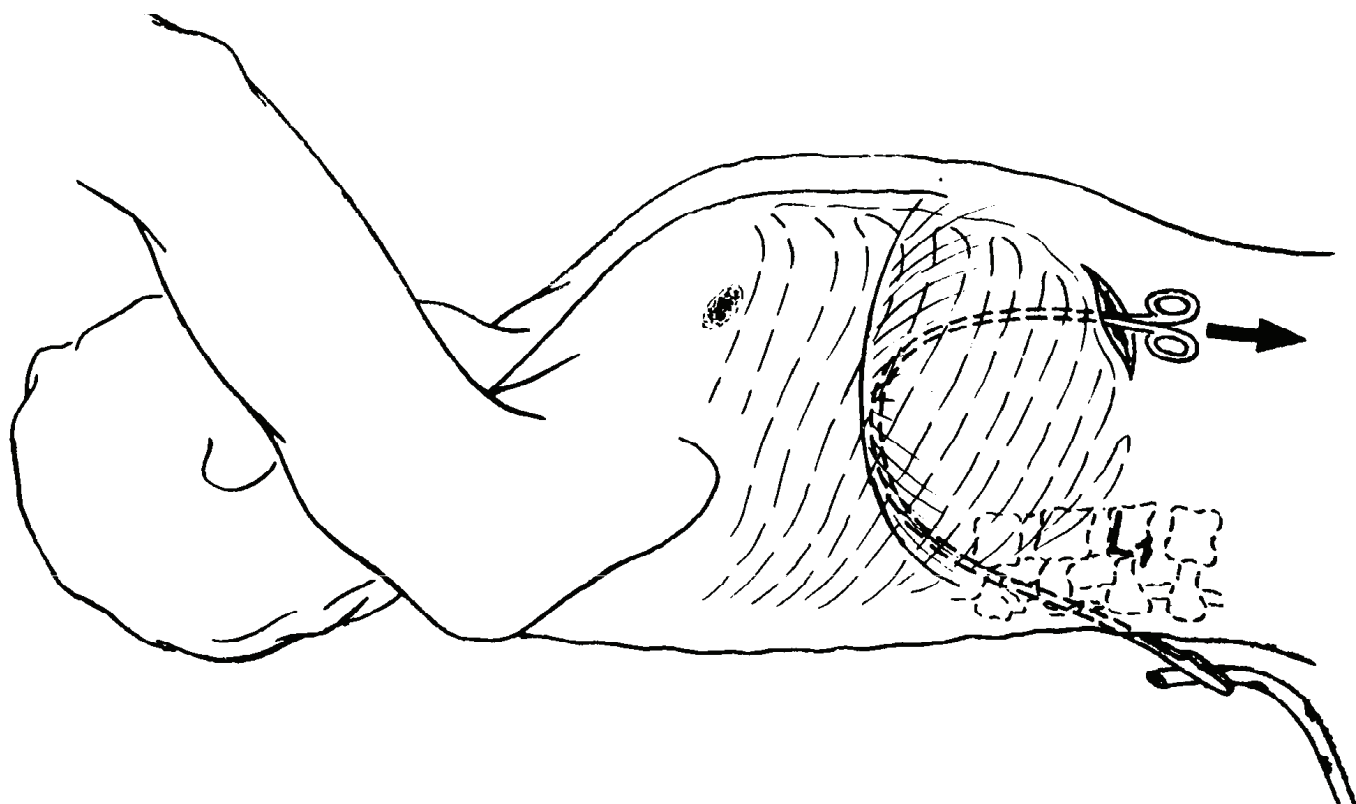


Рис. 5-506. Вскрытие правостороннего поддиафрагмального передне-верхнего абсцесса, II. Проведение длинного изогнутого инструмента из переднего разреза через абсцесс и над куполом печени кзади

Инструмент следует проводить таким образом, чтобы его конец располагался в самой глубокой точке. Выпячивание кожи должно быть ниже горизонтали, проведенной через остистый отросток I поясничного



**Рис. 5-507.** Вскрытие правостороннего поддиафрагмального передне-верхнего абсцесса, III. Инструментом, проникающим через все туловище (корнцангом), проводят через задний разрез в полость поддиафрагмального абсцесса дренажную трубку

позвонок (см. стр. 710). В этом месте проводится поперечное сечение до тех пор, пока конец инструмента не появится в кожной ране. При этом впереди на брюшной стенке обычно видна только рукоятка инструмента, бранши которого спереди назад проходят через все туловище (рис. 5-507).

Заднее отверстие расширяется, и теперь мы видим то количество гноя, которое здесь опорожняется. Поддиафрагмальное пространство обильно дренируется толстыми трубками (трубкой) со стороны задней раны, а в переднюю рану вводится полоска марли. Эта рана заживает быстро, в то время как задняя рана заживает только после полного окончания воспалительного процесса. Ежедневное обильное промывание раневой полости физиологическим раствором поваренной соли ускоряет ее заживление.

Разработанный автором вышеописанный метод, возможно, покажется по своему описанию несколько сложным, однако, на практике он очень прост, дренирование выполняется всего за несколько минут, безопасно и дает отличный результат (*Oergely*).

Этот метод даже у тяжелобольных приводит к быстрой дезинтоксикации и быстрому выздоровлению.

### Множественные абсцессы в брюшной полости

После перфорации какого-либо органа брюшной полости (червеобразного отростка слепой кишки, же-

лудка, толстой кишки) между петлями тонкой кишки могут возникнуть множественные гнойно-септические очаги, которые нередко быстро распространяются по всей брюшной полости. В таких случаях обычно возникает и абсцесс Дугласова пространства. Подобным гнойносептическим процессом сопровождается и секвестрирующий панкреатит (см. стр. 645) после удаления секвестра.

Если во время операции обнаруживают такое состояние, то стремятся вскрыть все карманы, опорожнить все абсцессы, промыть их полости и с помощью промывного и отсасывающего перитонеального дренирования способствовать освобождению брюшины от инфекции и в послеоперационный период.

Возникновение множественных абсцессов в брюшной полости — тяжелое осложнение основного заболевания. Справиться с ним можно только во всеоружии современных достижений хирургии, но, к сожалению, далеко еще не всегда.

### Разлитой гнойный перитонит

Обычно разлитой гнойный перитонит возникает в результате перфорации какого-либо полого брюшного органа или тяжелого повреждения его стенки, которая становится проницаемой. Лишь в редких случаях его вызывает прободное ранение или ятрогенные вредности (осложнение после операции). Разлитой гнойный перитонит всегда был весьма устрашаю-

щим осложнением в брюшной хирургии, угроза его в настоящее время только несколько уменьшилась. Во всяком случае, своевременное, планомерное и эффективное применение современных методов позволяет более успешно бороться с гнойным перитонитом, чем 30 лет назад.

Эта клиническая картина в какой-то мере является крайней формой множественных абсцессов в брюшной полости: по всей или почти по всей перитонеальной полости обнаруживается гной. О разлитом гнойном перитоните говорят и в том случае, если отдельные участки брюшины (сальниковая сумка, поддиафрагмальное пространство, право- и левосторонняя щель вдоль поперечноободочной кишки и др.) закрыты, изолированы и в них нет гноя.

Ранее, если хирург во время операции обнаруживал разлитой гнойный перитонит, то строго запрещалось промывать брюшную полость, чтобы не перенести с промывающей жидкостью инфекцию на еще не захваченные ею участки.

В настоящее время взгляды на этот вопрос в корне изменились. При разлитом диффузном перитоните применяется не только отсасывание гноя из брюшной полости, не только «высушивание» его салфетками, но и обильное промывание, прополаскивание брюшной полости в целях наиболее полного выведения оттуда инфицирующих и токсических веществ. Принято считать, что опасность распространения инфекции с промывающей жидкостью гораздо меньше, чем польза от удаления инфицирующего материала из брюшной полости. В ходе операции брюшная полость обильно промывается 15-20 л изотонического раствора поваренной соли температуры тела. Гнойно-фибринозный экссудат стремятся удалить из самых отдаленных уголков брюшной полости. К солевому раствору можно добавить антибиотик (тетран), но суть состоит не в антисептическом действии, а в как можно более совершенной механической очистке брюшной полости.

Поскольку совершенно очевидно, что бактерии не могут быть смыты с париетальной и висцеральной

брюшины и с фибрина, промывание следует продолжать и в послеоперационный период, пока организм больного не мобилизует все гуморальные и клеточные защитные механизмы и не преодолет инфекцию.

Лучшим методом служит *промывающий и отсасывающий дренаж брюшной полости*. Суть такого дренирования состоит в том, что операцию заканчивают выведением на брюшную стенку через специальные отверстия нескольких тонких дренажных трубок из верхней части брюшной полости, из каждой инкапсулированной полости отдельно (Дугласово, поддиафрагмальное пространства и др.), и толстых дренажных трубок из нижней части брюшной полости. Через тонкие трубки в течение суток капельным путем вводится 3-4 л физиологического раствора или раствора Рингера (45-60 капель в минуту), а толстые трубки подключаются на отсасывание по *Biilau* или на активное отсасывание.

Описать этот метод гораздо легче, чем правильно осуществить описанные мероприятия на практике, так как трубки часто закупориваются, не дренируют, введенная жидкость не вытекает из брюшной полости и т. д. В послеоперационный период нужно стремиться очень терпеливо к тому, чтобы дренирование было возможно длительным и эффективным. Исследования с контрастным веществом показали, что даже спустя 3-4 дня после операции еще нет такого слипания петель тонкой и толстой кишки, которое не позволяло бы провести обильное промывание брюшной полости (*Lick*).

Эффективное промывное и отсасывающее дренирование приводит к быстрой детоксикации больного. В этом отношении убедительны данные *В. С. Савельева*.

Можно решительно утверждать, что наряду с антибиотиками, а также поддержанием водно-солевого равновесия и переливаниями крови хорошо проведенное обильное промывное и отсасывающее дренирование брюшной полости в настоящее время оказывают наибольшую помощь в борьбе с разлитым гнойным перитонитом.



## Операции в забрюшинном пространстве

Вопрос о том, какие операции могут быть отнесены к этой группе, решается обычно на основе простой договоренности, условно. Дело в том, что в забрюшинном пространстве расположены и такие органы, как поджелудочная железа, почки и мочеточник, а также некоторые отделы толстой кишки, и все-таки операции на этих органах мы рассматривали в специальных главах. В этой главе речь пойдет о заболеваниях и об операциях таких образований, которые расположены в забрюшинном пространстве и обычно (но не всегда!) оперируются из *экстраперитонеального доступа*.

### Операции на надпочечниках

Надпочечники (*glandula suprarenalis*) образованы двумя видами разнородных тканей. *Кора надпочечников* (*cortex*) имеет мезобластическую природу и состоит из трех слоев (снаружи кнутри): *zona glomerulosa*, *zona fasciculata*, *zona reticularis*. *Мозговая часть* (*medulla*) представляет собой составную часть симпатической нервной системы и состоит преимущественно из хромаффинных клеток (окрашивающихся солями хрома в темный цвет). Каждый составной элемент имеет свою функцию, которая состоит в продуцировании определенных гормонов или их групп. Хирург, как правило, имеет дело с патологическими состояниями, вызванными избыточной продукцией цитоспецифических гормонов. В таких случаях отдельные типы железистых клеток в результате аденомы или диффузной гиперплазии секретируют в кровообращение чрезвычайно большие количества производимых ими гормонов. На основе такого избыточного продуцирования гормонов возникают соответственно очерченные патологические картины заболевания.

### Синдром Conn

*Клетки гломерулярной зоны производят альдостерон*, важнейший из минералокортикостероидов.

В 1955 году *Conn* впервые описал первичный альдостеронизм, для которого характерны следующие симптомы:

- незначительное повышение кровяного давления,
- повышенное содержание альдостерона в плазме, моче (и особенно в надпочечной вене),
- гипокалиемия, (иногда нормокалиемия) алкалоз,
- гипохлоремия — гипернатремия,
- нормальная ренальная ангиограмма и нормальная активность ренина.

Синдром *Conn* играет роль в этиологии примерно 1% всех заболеваний, связанных с гипертонией, и встречается у женщин в три раза чаще, чем у мужчин. Он отмечается главным образом на четвертом и пятом десятилетии жизни.

*Vecsei* на основании собранного ими значительного материала (284 случая) нашли, что в 85% случаев патологической основой таких заболеваний является аденома, в 11% случаев — гиперплазия, в 2% — карцинома в гломерулярной зоне, а в 2% — надпочечники имели нормальную структуру. Опухоль, как правило, маленькая, не более 3 см в диаметре, а потому выявить ее даже с помощью ангиографии (люмбальная аортография) очень трудно. Правильный диагноз может быть надежно поставлен только путем селективной флебографии надпочечной вены и анализа содержания альдостерона во взятой из этой вены крови. Гипокалиемия, которую раньше считали самым важным симптомом, отмечается не всегда, но *Under* в одном случае (у 22-летней женщины) отметил гипокалиемию такой высокой степени, что она вызвала даже переходящий тетрапарез.

*Лечение* показано хирургическое: аденома выщипывается, или же проводится удаление гиперплазированного надпочечника (возможно, даже двустороннее). В ходе операции «коннома» появляется в виде золотисто-желтого образования.

## Синдром Gushing

Клетки *zona fasciculata* производят *кортизол* (гидрокортизон) — важнейший из глюкокортикостероидов. В 1932 году *Gushing* описал названный впоследствии его именем синдром, основой которого служит гиперкортизолизм. Патологическая сущность синдрома состоит в повышенном глюконеогенезе, что понижает содержание белков в костях (остеопороз), в мышцах (мышечная слабость), в сосудистой стенке (ломкость капилляров), в коже (стрии) и в жировых депо (при операции жировая ткань очень ломкая). Дефицит белков ослабляет воспалительную способность организма, а также ухудшает заживление ран.

Для описываемого синдрома характерны следующие симптомы:

- небольшая гипертония,
- ожирение, главным образом туловища,
- круглое лицо,
- лиловые полосы (стрии) на бедрах и брюшной стенке,
- мышечная слабость,
- боли в спине (остеопороз),
- угри и другие инфекции,
- легко ранимая и плохо заживающая, т. е. «масляная» кожа.

В обмене веществ доминируют такие явления, как гликозурия, задержка натрия, диурез калия и гипокалиемический алкалоз.

Этот синдром у женщин отмечается чаще, чем у мужчин. Патологическую основу его в 70% случаев составляет гиперплазия, в 25% случаев — аденома, а в 5% — карцинома в *zona fasciculata*. Гиперпластическая кора надпочечников производит в огромных количествах только кортизол, вызывая чистый гиперкортизолизм. *Опухолевая zona fasciculata* наряду с кортизолом производит в повышенных количествах также андроген или эстроген, в таких случаях к классической картине синдрома *Gushing* присоединяется еще маскулинизация или феминизация.

*Леченое* показано *хирургическое*: если обнаруживается изолированная аденома (что бывает редко), то она вылушивается, однако обычно приходится прибегать к двусторонней тотальной эпинефректомии. После операции клинические симптомы быстро исчезают, а больной через несколько месяцев начинает выглядеть так же, как и до развития болезни.

## Феохромоцитома

*Хромафффиновые клетки мозговой части надпочечников производят катехоламины (адреналин и норадреналин)*. Исходящая из хромафффиновых клеток симпатoadренальной системы опухоль, производящая катехоламины, феохромоцитома известна давно. Ее

называют также хромафффиномой и параганглиомой, поскольку она может исходить из хромафффиновых телец (параганглионов), рассеянных вдоль всей симпатической нервной системы. Однако в 80% случаев феохромоцитома локализуется в надпочечниках, в 5% она злокачественно перерождается, в 60% случаев правосторонняя, в 30% случаев левосторонняя, а в 10% случаев — двухсторонняя или множественная. Опухоль, как правило, небольшая, обычно ее вес меньше 200 г, но самые маленькие опухоли вызывают самые тяжелые симптомы. Встречается это заболевание главным образом у взрослых, в молодом возрасте, менее 5% всех случаев приходится ее встречать у детей.

Клиническая картина соответствует классическому физиологическому симптомокомплексу повышенного воздействия катехоламинов:

- гипертония,
- сердцебиения, тахикардия,
- бледность из-за сужения сосудов кожи,
- потливость,
- ускоренный обмен веществ,
- гипергликемия, гликозурия,
- эмоциональная лабильность,
- головные боли.

Гипертония проявляется или приступами, или же носит постоянный характер. У взрослых встречаемость обеих форм одинакова. В детском возрасте гипертония в 90% случаев носит постоянный характер. Патогномоническим признаком является наличие в суточной моче более чем 300 *мкг* катехоламина (нормальное его количество 20-100 *мкг*).

В случае затруднений при постановке диагноза применяют провоцирующий тест. Если давление у больного ниже 170/110 *мм рт. ст.*, то исследуют, повышается ли оно под действием гистамина, если же давление выше 170/110 *мм рт. ст.*, то проверяют, снижает ли его фентоламин (регитин). Результаты пробы после быстрого внутривенного введения 0,05 *мг* гистамина следует считать положительными, если систолическое давление повышается примерно на 60, а диастолическое на 40 *мм рт. ст.* Положителен результат и тогда, когда регитин (быстрое внутривенное введение 5 *мг*) в течение 5 *мин* повышает систолическое давление примерно на 40, а диастолическое на 25 *мм рт. ст.* (*Werning*).

Феохромоцитома — обильно васкуляризованная, плотная, круглая, инкапсулированная опухоль, которую в большинстве случаев можно успешно выявлять путем высокой аортографии. Не вызывает трудностей ее диагностика и при боковой локализации. Аортография выявляет и экстрасупраренальную хромафффиному (параганглиому) по одну или другую сторону от брюшной аорты.

*Лечение* показано *хирургическое*: при одностороннем процессе (90% случаев) удаляется надпочечник,

в котором локализована опухоль. При двухсторонней опухоли следует стремиться вылущить опухоль из надпочечника, сохранив интактную его кору. Раньше операция сопровождалась большой опасностью, поскольку в ходе манипуляций на надпочечнике из его тканей в кровообращение попадало огромное количество катехоламинов, в результате чего в течение всего нескольких секунд кровяное давление повышалось до предельных величин (опасность кровоизлияния в мозг, сердечной недостаточности), в то время как после удаления опухоли давление внезапно резко падало до 40-50 мм рт. ст. и его в течение многих дней можно было поддерживать на нормальном уровне только постоянными инфузиями норадреналина или адреналина. Теперь, благодаря соответственным мерам, такие резкие перепады артериального давления не наступают. За 1-2 недели до операции больному начинают давать *через рот* дибензилин (феноксibenзамин) - альфаадренэргоблокирующий препарат. Он нейтрализует действие вытекающего из надпочечника катехоламина и устраняет гиповолемию, возникшую в результате периферической вазоконстрикции. Если же все-таки в ходе операции давление внезапно повышается, то внутривенно вводится 1 мг регитина (фентоламина). Это быстродействующее средство, парализующее альфаадренэргическую и возбуждающее бетаадренэргическую систему, вызывает расширение сосудов, в результате чего кровяное давление падает. При возникающей в ходе операции аритмии вводится индерал (пропранолол) или лидокаин.

### Нейробластома, ганглионеврома

Примитивные эмбриональные нейробластные клетки симпатoadrenalной системы не производят никаких гормонов. Опухоль, исходящая из этих клеток, получила название *нейробластомы* (симпатобластомы или симпатогониомы), начинается она главным образом в мозговой части надпочечников, гораздо реже — в других частях симпатической нервной системы. Наряду с нефробластомой (опухолью *Wilms*) нейробластома является самой частой злокачественной опухолью забрюшинного пространства у маленьких детей. Нейробластома очень быстро растет, но вовремя проведенной радикальной операцией в 60-80% случаев можно достигнуть излечения.

Зрелые ганглионарные клетки симпатoadrenalной системы также не производят никаких гормонов. Исходящая отсюда доброкачественная опухоль — *ганглионеврома* — также чаще всего локализована в мозговой части надпочечников, лишь иногда в других частях симпатической нервной системы (в средостении, в забрюшинном пространстве). Если опухоль достигает больших размеров, показано ее хирургическое удаление.

### Удаление надпочечника

Как правило, удаляется опухолевый или чрезмерно гипертрофированный надпочечник, интактный орган удаляется очень редко: обычно при раке молочной железы или предстательной железы удалением надпочечников в большинстве случаев удается устранить сильные боли, возникающие в результате метастазов в костях, однако эта операция не продлевает жизнь больных (см. стр. 70). Удаление сразу обоих надпочечников стало возможным лишь благодаря синтетическому получению кортикостероидных гормонов и введению субституционной терапии.

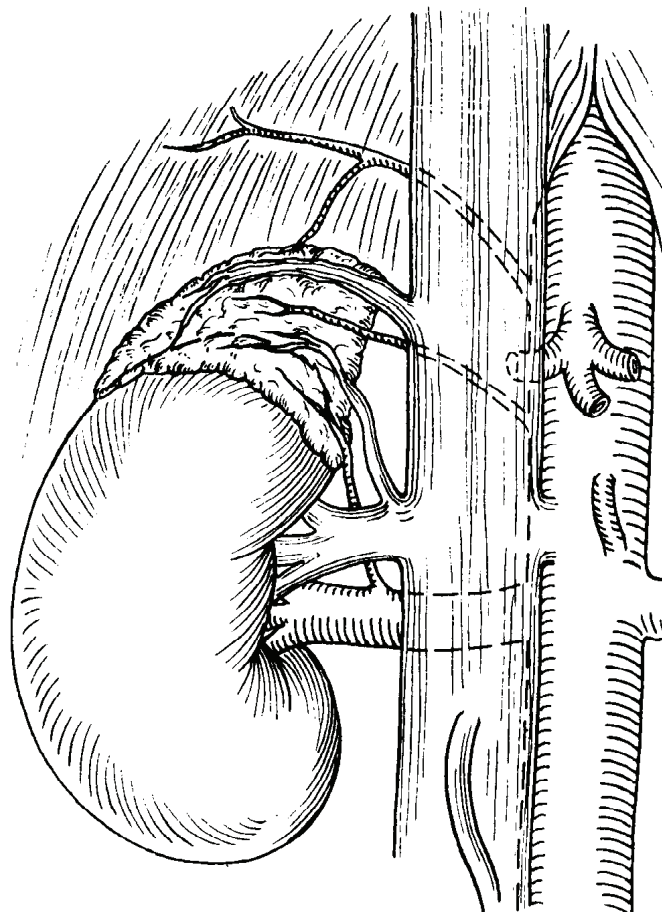


Рис. 5-508. Кровоснабжение правого надпочечника

Удаление надпочечника (эпинефрэктомия, адреналэктомия) обычно операция несложная. Артериальное снабжение надпочечника осуществляют три маленьких ветви: исходящая из аорты средняя надпочечная артерия (a. suprarenalis media), ответвляющаяся от нижней диафрагмальной артерии (a. phrenica inferior) верхняя надпочечная артерия (a. suprarenalis superior) и отходящая от почечной артерии (a. renalis) нижняя надпочечная артерия (a. suprarenalis inferior). Небольшие веточки могут давать и артерия семенного канатика (a. spermatica) и межреберная артерия (a. intercostalis). Отток крови от надпочечников происходит по многим венам, на левой стороне в основном



в почечную вену (*v. renalis*), а справа в нижнюю полую вену (*v. cava inferior*) (рис. 5-508). Технические затруднения в ходе удаления надпочечников обычно возникают лишь, если надпочечники слишком больших размеров, сильно васкуляризованы и/или поражены злокачественной опухолью.

До операции следует установить, в каком из надпочечников локализовано изменение (опухоль), обосновывающее удаление этого органа. При боковой локализации опухоли большую помощь оказывает брюшная аортография (прямой транслюмбальный метод *Dos Santos* или непрямой метод *Seldinger*; при котором исследование проводится со стороны бедренной артерии). Опухоли диаметром не менее 2-3 см могут быть надежно выявлены этим методом, однако очень маленькие опухоли не всегда выявляются и этим эффективным методом. В таких случаях оба надпочечника нужно обследовать в ходе операции, гиперплазия же надпочечников заведомо двухстороннее изменение (70% случаев синдрома *Gushing*), при ней нужно удалять оба надпочечника.

Доступ зависит от того, один или сразу два надпочечника намерены удалить в ходе одномоментной операции. Наилучший доступ обеспечивается косым транслюмбальным разрезом по *Bergmann-Israel* (см. стр. 327). Если резецируется XII ребро, то даже у очень тучных больных (синдром *Gushing*) получается широкий доступ к надпочечнику. Самое надежное при очень большой или, по всей вероятности, злокачественной опухоли в надпочечнике произвести широкую тораколапаротомию в VIII или IX межреберье, продолжив разрез до латерального края прямой мышцы живота, или же вскрыть надпочечник трансторакальным-трансдиафрагмальным разрезом (*Petri*).

Недостатком люмбального (Торакоабдоминального) доступа является то, что таким путем можно обеспечить доступ только к одному надпочечнику, т. е. для удаления двух надпочечников нужны две отдельные операции.

Оба надпочечника могут быть одновременно обнажены путем верхней поперечной лапаротомии, но доступ к железе спереди, особенно у тучных больных, гораздо труднее, чем сзади, через люмбальный разрез. Чрезбрюшинный доступ особенно обоснован при феохромоцитоме, поскольку приходится отыскивать параганглиому, расположенную обычно паравerteбрально (*AIM*).

Выполнив люмбальный разрез, после рассечения мышечно-апоневротического слоя задней брюшной стенки обнаруживают почечную фасцию. Эту прочную пластинку следует рассекать поперек как можно выше. Между ней и почкой располагается жировая капсула и в этом же слое, у верхнего полюса почки — надпочечник. Оттягивая почку книзу и тупо препарируя под куполом диафрагмы, постепенно об-

нажают надпочечник. Тупо и остро препарируя, отделяют надпочечник от верхнего полюса почки, а затем, захватив его рукой (любой инструмент повредил бы надпочечник), вытягивают наружу. Сосуды надпочечника проходят в основном к передне-среднему краю). Сосуды (6-8) захватываются длинными инструментами, перевязываются и рассекаются. Если обнаружены мелкие сосуды, то на них накладываются тонкие металлические скрепки, поскольку это самый простой и легкий способ гемостаза в глубине тканей. Если даже 1-2 сосуда будут повреждены и начнут кровоточить, большой беды не случится. После перевязки сосудов как можно быстрее удаляют надпочечник, накладывая на его ложе салфетку, смоченную горячим физиологическим раствором. В течение нескольких минут кровотечение останавливается.

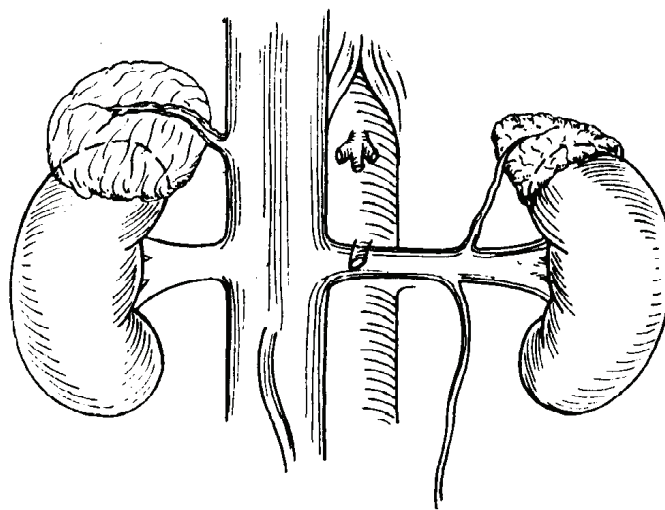


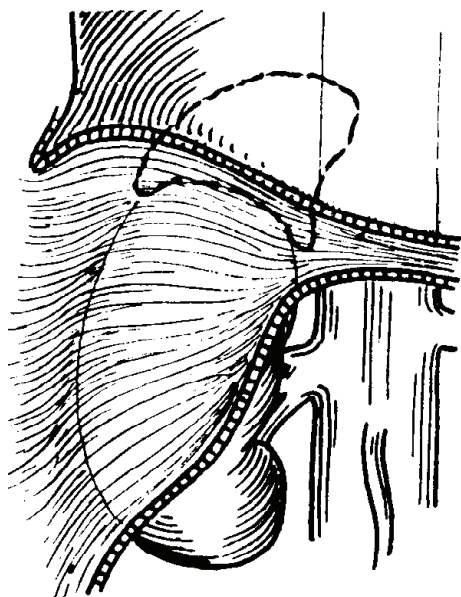
Рис. 5-509. Расположение правого надпочечника (с опухолью) по отношению к нижней полой вены

Артерии обоих надпочечников имеют приблизительно одинаковую длину, но вены на левой стороне значительно длиннее, чем на правой, и открываются они в основном в почечную вену. Правый надпочечник лежит на нижней полой вене, поэтому, оперируя на этой стороне, необходимо следить за тем, чтобы при извлечении железы наружу, не повредить стенку нижней полой вены, щадить ее нужно и при перевязке вен надпочечника (рис. 5-500).

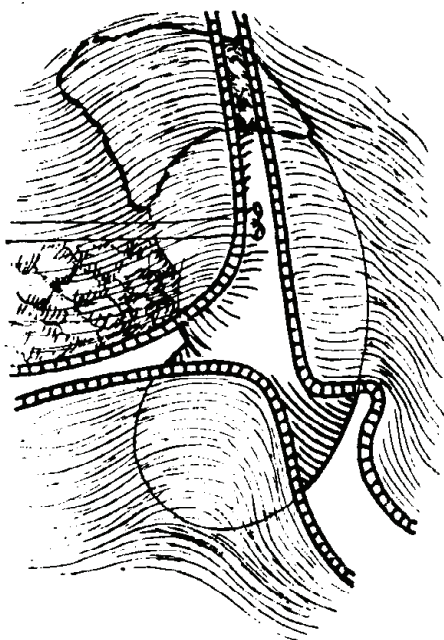
Пострадавшая в ходе манипуляций жировая капсула почки и ложе надпочечника всегда немного кровоточат. Поэтому к ним подводится толстая дренажная трубка, которая выводится через отдельное отверстие. Рана почечной фасции оставляется открытой, а слои брюшной стенки сшиваются полностью.

Через верхнюю поперечную лапаротомию доступ к двум надпочечникам может быть осуществлен по-разному. Задняя париетальная брюшина покрывает только нижний край передней (вентральной) поверхности правого надпочечника. Большую верхнюю часть этой железы спереди прикрывает задняя часть правой доли

печени, которая не покрыта брюшиной, поскольку она приросла к задней брюшной стенке. Надпочечник расположен непосредственно справа от нижней полой вены (рис. 5-510, а). Если печень увеличена, особенно, если она к тому же и уплотнена, обнажение правого надпочечника значительно затрудняется.



а



б

**Рис. 5-510.** Расположение правого (а) и левого (б) надпочечников (вид спереди) по отношению к задней париетальной брюшине

Для правосторонней эпинефрэктомии печень широким шпателем отводится кверху. На задней брюшной стенке, вправо от нижней полой вены, непосредственно под задним краем печени поперечно рассекается париетальная брюшина. За ней находится правый надпочечник. Доступ спереди имеет то преимущество, что жировая капсула почки спереди едва развита даже у самых тучных больных, здесь она не

закрывает надпочечник так, как сзади.

Левый надпочечник лежит позади границы между дном и телом желудка, между ними располагается щель сальниковой сумки. При левосторонней эпинефрэктомии между лигатурами рассекается левая половина желудочно-ободочной связки вдали от желудка, близко к толстой кишке, чтобы не повредить кровоснабжение желудка. При необходимости рассекается и желудочно-селезеночная связка вместе с проходящими в ней короткими артериями желудка. Освобожденную большую кривизну желудка оттягивают крючками вправо и вверх. После этого открывается задняя пристеночная брюшина, а за ней хвост поджелудочной железы. Вблизи от верхнего края поджелудочной железы над проходящей горизонтально (и обычно хорошо видимой) селезеночной артерией поперечно рассекается задняя пристеночная брюшина. На этой стороне вся передняя (вентральная) поверхность надпочечника покрыта брюшиной (рис. 5-510б). Надпочечник располагается над хвостом поджелудочной железы справа от верхнего полюса селезенки. Удаление его удается легче, чем на правой стороне.

После удаления обоих надпочечников на обеих сторонах оставляются открытыми раны задней пристеночной брюшины, а поперечный лапаротомический разрез послойно ушивается. Дренажное не проводится.

Больной до конца жизни должен получать субституционное лечение.

### Люмбальная симпатэктомия

Раньше люмбальная симпатэктомия была единственным методом оперативного вмешательства в целях улучшения расстройств кровообращения нижних конечностей. Однако на современном этапе развития реконструктивной хирургии сосудов этот метод утратил имевшееся раньше значение. Его уже не применяют в таких случаях, когда возможна реконструкция артериального сосудистого ствола. Поскольку симпатэктомия не оказывается эффективной при расстройствах кровообращения в крупных сосудах, ее не применяют при аортоилиакальных и илиофemorальных закупорках даже тогда, когда сосудистая реконструкция невозможна. Ни в коем случае не следует проводить симпатэктомию и на гангренозной конечности, подлежащей ампутации (*Heberer*).

Люмбальная симпатэктомия в настоящее время считается обоснованной и показанной в следующих случаях:

1. При функциональных расстройствах кровотока:
  - а) При синдромах дистрофии рефлексов (каузальгия, синдром *Sudeck*).

- б) При акроцианозе, когда периферические части тела (акры) синюшны, но болей нет и расстройств кровообращения (гангрена) тоже нет.
- в) При мраморизации кожи (livedo reticularis) — редком доброкачественном заболевании с характерной сетчатой синеватой окраской конечностей, перемежающейся с лилово-красными пятнами.
- г) При спазме сосудов нижних конечностей в результате обмораживания также может помочь симпатэктомия.

2. При органических расстройствах кровотока.

Симпатэктомия показана только при облитерационных заболеваниях сосудов, локализующихся периферически, дистальнее от трифуркации подколенной артерии. Благоприятное воздействие операции основано главным образом на расширении сосудов кожи. Кожа отогревается, небольшие поверхностные гангренозные участки отторгаются, наступает заживление. Лучший эффект следует ожидать у молодых больных, так как у них еще очень высок вазомоторный тонус, в то время как у пожилых людей сосуды уже потеряли этот тонус («закаменели»).

Люмбальная симпатэктомия противопоказана, если в результате постоянного свисания нижняя конечность отечна. В таком случае может наступить парадоксальная реакция (спазм сосудов).

Люмбальной симпатэктомии свойственны два момента: с одной стороны, с ее помощью расширяются артериолы на стопе, а с другой стороны — расширяются и коллатерали, компенсирующие закупорку крупных сосудов, но в конечном счете никогда не возникает больше коллатералей, чем развилось бы и без симпатэктомии.

**Техника операции**

Больной укладывается на спину, под его поясницей поднимается стол, или же под нее подкладывается надувная подушка. Больного поворачивают на бок, противоположный стороне операции, под углом в 30-40°. Рука больного отводится, в таком положении его фиксируют к операционному столу. Хорошая укладка больного значительно облегчает, а плохая — усложняет проведение операции.

Проводится срединнобоковой переменный разрез (см. стр. 325) длиной в 8-12 см. Брюшина тупо отделяется от внутренней поверхности поперечной фасции до бокового края позвоночника. Это обычно удается выполнить, не вызвав кровотечения, в крайнем случае повреждаются одна-две небольших вены, которые коагулируются или перевязываются. Мочеточник вместе с брюшиной поднимается с задней брюшной стенки и остается на наружной поверхности брюшины.

На медиальном краю большой поясничной мышцы, плотно прилегая к позвоночнику, проходит пограничный симпатический ствол. Этот ганглий очень плотный на ощупь, перекатывается под пальцами. Цепь между узлами настолько прочная, что не разрывается, даже если поднять ее диссектором с основания. Этим она и отличается от цепи лимфатических узлов, которая рвется даже при самом легком потягивании.

Преганглионарные нейроны к нижней конечности отходят от спинного мозга и в ганглиях, находящихся ниже L<sub>6</sub>, переходят в постганглионарные волокна.

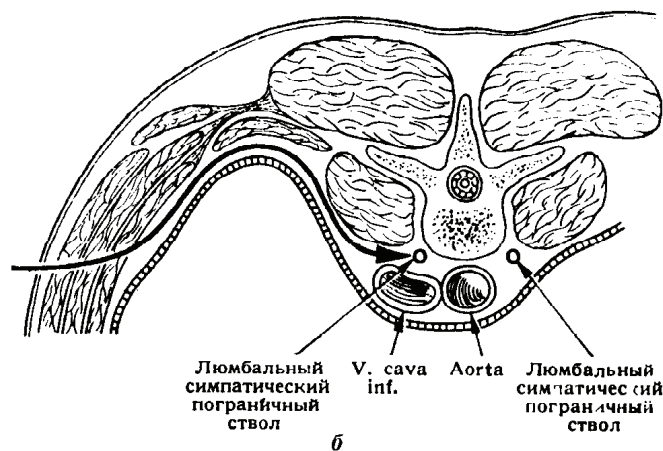
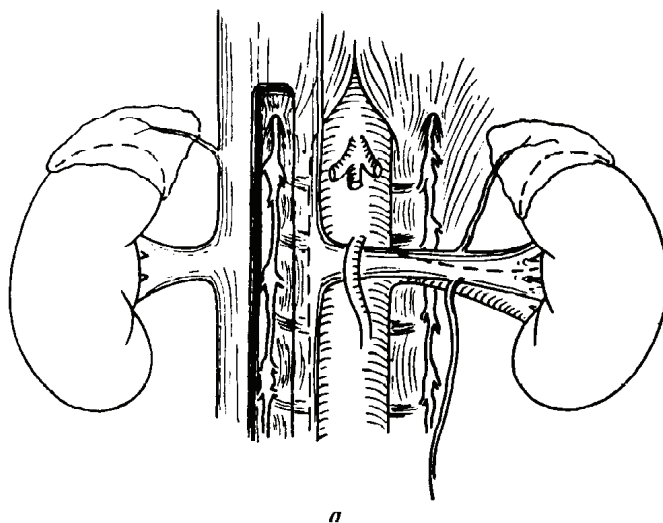


Рис. 5-511. Правосторонняя люмбальная симпатэктомия

Точными анатомическими исследованиями было выявлено, что можно совершенно устранить симпатическую иннервацию нижних конечностей резекцией ганглиев L<sub>1</sub> и L<sub>2</sub> (глубокая люмбальная симпатэктомия). Рассеченные таким образом симпатические волокна в основном преганглионарные и лишь немногие из них постганглионарные (Kiss). Резекция ганглия L<sub>1</sub> не улучшает результатов операции, более того, поскольку рассекается большее число постганглионарных волокон, происходит сенсбилизация



артериол по отношению к местному воздействию адреналина, циркулирующего с кровью. В результате резекции ганглиев *L1* и *L2*, происходит денервация конечности только дистальнее колена. Если нужно денервировать и область бедра, то удаляют и ганглий (высокая люмбальная симпатэктомия), но это имеет весьма тяжелые последствия, связанные с расстройствами потенции.

На левой стороне аорта располагается далеко от симпатического пограничного столба, но на правой стороне нижняя полая вена несколько покрывает его. Отводя вену медиально, можно легко найти симпатическую цепь (рис. 5-511). Отыскивается хрящевой диск между вторым и третьим поясничным позвонком, выше этого места препаровка не проводится, чтобы сохранить симпатический узел *L1*. Над ганглием диссектором отделяют от основания пограничную цепь, перевязывают ее нитью и над нитью отсекают. За нитку оттягивают пограничную цепь книзу. Рассекают связывающие ветви (*rami communicantes*), идущие к второму и третьему ганглиям. Освобождается и до места над четвертым ганглием отсекается часть цепи между этими ветвями.

Пограничный симпатический ствол *сзади* пересекают поясничные артерии и вены, если этому уделяется должное внимание, то они не повреждаются. Иногда несколько поясничных венозных ветвей пересекают симпатическую цепь *спереди*, их рассекают между лигатурами или скрепками. Гемостаз с помощью небольших скрепок — очень хороший метод для перекрытия сосудов, растянутых на позвонке. Такой способ проще и надежнее, чем перевязка этих сосудов.

После окончания симпатэктомии брюшинный мешок возвращается на место, а рана брюшной стенки послойно ушивается.

## Ретроперитонеальные опухоли

К этой группе следует отнести только опухоли, исходящие из соединительной ткани, находящейся за задней париетальной брюшиной. Сюда не относятся опухоли почек и мочеточников, надпочечников, поджелудочной железы, толстой кишки и метастазы в ретроперитонеальные лимфатические узлы.

В руководствах по патологической анатомии приводится длинный перечень первичных ретроперитонеальных опухолей и бесчисленное множество их вариантов. Для клинициста в практическом отношении удобнее и важнее, не обращая внимание на тонкие гистологические различия, выделить две основные формы ретроперитонеальных опухолей:

*Мезодермальную смешанную опухоль* (липому), которая относительно доброкачественна, и *лимфосаркому*, которая носит выраженный злокачественный характер.

Поставить диагноз ретроперитонеальной опухоли помогает, с одной стороны, более или менее быстрый рост массы опухоли, которая может достигать размеров головы взрослого человека и веса во много килограммов. С другой стороны, опухоль рано или поздно вызывает симптомы смещения и компрессии различных «трубчатых» органов:

- мочеточник (пиелография) - гидронефроз,
- нижняя полая вена (венография) — отек нижних конечностей,
- аорта (аортография) вдавливания, смещение, шумы,
- внутренняя вена семенного канатика варикоцеле.

Окончательный диагноз, определение гистологической структуры опухоли и ее операбельности невозможны без лапаротомии.

*Мезодермальная смешанная опухоль.* Во многих руководствах эту опухоль называют *липомой*, поскольку в ней преобладает жировая ткань. Однако безобидное название липома никак к ней не подходит, поскольку эта опухоль всегда содержит и части, менее доброкачественные: соединительную ткань, кости, хрящи, мышцы, миксоматозные и даже саркоматозные участки.

Иногда липоматозная часть совсем не такая, какая обычно бывает при липомах у взрослых больных, поскольку ее образует эмбриональная жировая ткань.

Мезодермальная смешанная опухоль, с одной стороны, обычно возникает вблизи почек и мочеточников, а с другой — в малом тазу. Чаще всего она отмечается в возрасте 40-60 лет, в 70% случаев встречается у женщин. Опухоль может достигать чудовищных размеров и веса до 30 кг! Она состоит из желтоватосерых, мягких, упругих долек.

Эта опухоль давит на толстую кишку, отодвигая ее вперед, может прорасти среди пластинок брыжейки, распространяясь повсюду, проникая через интервертебральные отверстия в позвоночные каналы, бывают случаи, когда первым ее симптомом является параплегия нижних конечностей. Она плотно срастается с окружающими тканями и органами. Все вышеописанные свойства опухоли чрезвычайно затрудняют и часто даже делают совсем невозможным радикальное ее удаление. Именно в результате невозможности радикального удаления часты местные рецидивы и только примерно в 20% случаев можно ожидать после операции окончательного выздоровления. Однако эта опухоль редко дает отдаленные метастазы.

*Лимфосаркома.* При этой патологии по обеим сторонам брюшной части аорты обнаруживаются опухоли лимфатических узлов большой массы. Узлы склонны к сплыванию и образуют большую белую

опухолевую глыбу. Растут узлы медленно, обычно они прочно фиксированы к окружающим тканям, твердые на ощупь. В них обнаруживаются гематомы и некротизированные очаги. Гистологическая структура этой опухоли весьма разнообразна.

Если в ходе лапаротомии обнаруживается такая опухоль, ни в коем случае не следует форсировать ее удаление, предварительно следует взять материал для гистологического исследования, а затем решать вопрос о дальнейшей тактике. Однажды один опытный хирург пытался провести радикальную операцию и удалить ретроперитонеальную саркому, в ходе вмешательства возникли осложнения, и он вынужден был прошить брюшную часть аорты в поперечном направлении, а спустя несколько часов ее реконструировать.

Следует отметить, что, к счастью, все формы ретроперитонеальной саркомы чрезвычайно чувствительны к лучевой терапии.

### Ретроперитонеальный фиброз

Это заболевание описал впервые в 1948 году уролог *Ormond*. Суть процесса состоит в неспецифическом воспалении, протекающем в забрюшинном пространстве, в результате чего образуется плотная, твердая фиброзная ткань. Уплотнение и затвердение соединительной ретроперитонеальной ткани может распространяться от диафрагмы до уровня промоториума, очень редко этот процесс распространяется и в малом тазу. Очевидно, инфекция различными пу-

тиями (лимфогенным, гематогенным, урогенным) попадает в забрюшинное пространство из эндогенного воспалительного очага.

Часто ретроперитонеальный фиброз завуалирован различными косвенными симптомами, которые правильно истолковать может лишь тот врач, который знаком с этим заболеванием и думает о его возможности. Фиброз может сдавливать подвздошные вены и нижнюю полую вену, вызывая отек обеих нижних конечностей. Этот процесс может сдавливать также внутреннюю вену семенного канатика, вызывая боли в яичках и варикоцеле. Процесс может сужать почечную артерию и по механизму *Ooldblatt* вызывать у больного гипертонию. Разрушая пограничный симпатический столб, фиброз может вызвать импотенцию. Индурированная ретроперитонеальная соединительная ткань может кольцом сдавить один или оба мочеточника, тем самым разрушив почки. Таким образом, очевидно, что за исключением роста его массы для фиброза характерно все то же, что и для ретроперитонеальных опухолей. Только лапаротомия и проведенное гистологическое исследование может помочь достоверно дифференцировать фиброз от опухоли.

Оперативное вмешательство показано только при сдавлении мочеточника.

Сдавленный по всей его длине твердой жесткой тканью мочеточник следует освободить и поместить интраперитонеально. Если это невозможно, то жизнь больного еще может спасти нефростомия или односторонняя нефрэктомия.

## 6

## ВМЕШАТЕЛЬСТВА НА МОЧЕПОЛОВЫХ ОРГАНАХ

P. MAGASI

### Анатомия и физиология

#### Почки

Почки вместе с лежащими над ними надпочечниками расположены забрюшинно в верхней части поясничной ямки. Наиболее часто они находятся между 11 и 12 грудными и 2 и 3 поясничными позвонками. Правая почка расположена на 1-2 см ниже, чем левая. Более низкое, чем в норме, расположение левой почки имеет значение для диагностики. При нормальных условиях XII ребро пересекает середину почки, XI ребро пересекает ее верхний полюс. У медиального края находится втяжение (hilus renalis), через которое выходят образования почечной ножки (кровеносные и лимфатические сосуды, нервы). Выемка, окруженная паренхимой почки и ее полостной частью (почечной лоханкой, чашечками), а также образованиями ножки, называется почечным синусом (sinus renalis), который на полостной части почки имеет большое значение. *Мозговое вещество* состоит из 7-20 пирамид, верхушки которых (papillae renales) вдаются в почечные чашечки. Последние открываются в почечную лоханку.

От начала чашечки проходят спирально расположенные, гладкомышечные волокна к стенке почечной лоханки. Они продолжают еще и в стенке мочеточника.

Почечная паренхима покрывается *волокнистой капсулой* (capsula fibrosa seu progergia), которая снаружи окружена жировой капсулой (capsula adiposa) с рыхлой структурой. *Жировая капсула*, в свою очередь, спереди и сзади покрыта почечной фасцией (fascia renalis): спереди это fascia praerenalis, сзади — fascia retrorenalis. Передний листок фасции соприкасается с брюшиной, задний листок с небольшим количеством жировой ткани прилегает к квадратной мышце поясницы. Находящаяся между двумя фасциями щель расширяется книзу и заполнена жировой тканью, в

которой находится часть почечной лоханки и начальный отрезок мочеточника.

*Почечная артерия* (a. renalis) отходит от брюшного участка аорты и разделяется в воротах или еще до них на две ветви, которые затем в синусе разветвляются дальше. *Почечная вена* (v. renalis) как слева, так и справа впадает в нижнюю полую вену. Так как нижняя полая вена расположена справа от средней линии, то левая почечная вена значительно длиннее правой и пересекает аорту на ее передней поверхности.

Полостная часть почки и почечные сосуды иннервируются малым чревным нервом (n. splanchnicus minor) от X, XI, XII грудного и от 1 поясничного сегмента симпатического ствола, слева — большим чревным нервом (n. splanchnicus major) от IX грудного сегмента. Идущие дальше волокна встречаются в полулунном узле (ganglion semilunare).

Моча после завершения ее образования поступает в отверстие чашки, мускулатура которой продвигает ее в почечную лоханку, где она собирается (диастола) и сокращением (систола) опорожняется в мочеточник. Отдельные чашечки сокращаются в различные моменты, поэтому одна чашечка может находиться в *собирающей фазе*, а другая в это же время в *фазе опорожнения*. В функциональном отношении переход от чашечки к лоханке и от лоханки к мочеточнику являются важнейшими частями полостной части почек.

#### Мочеточник

Мочеточник, длина которого составляет 25-30 см, имеет на своем протяжении 3 *критические точки*. Первой точкой является выход из жировой капсулы, второй — место перекрещивания с подвздошными сосудами, третьей - место входа в мочевой пузырь. В этих точках мочеточник физиологически более узок, так что идущие по нему в дистальном направлении камни, как правило, застревают в этих местах. В малом тазу над мочевым пузырем мочеточник у мужчин



пересекается семявыносящим протоком, а у женщин — маточной артерией. С хирургической точки зрения доступ к этой области наиболее труден.

*Назначение мочеточников* заключается в том, чтобы отводить образующуюся в почке мочу в мочевой пузырь. Эта функция обеспечивается стенкой мочеточника, состоящей из гладкой мускулатуры и его собственной иннервацией. Образующая стенку мочеточника гладкая мышца берет свое начало от почечной лоханки и спиралевидно переходит в мочеточник. Если перерезать стенку мочеточника, видны наружный и внутренний продольные мышечные слои и средний слой кольцевидных мышц. Эти слои связаны между собой, наружный продольный слой переходит в средний и затем, обходя просвет мочеточника, превращается во внутренний слой и опять проходит в продольном направлении. Нервные волокна, проходящие между мышечными слоями и под слизистой оболочкой, управляются вегетативной системой.

*Кровоснабжение мочеточника* осуществляется почечной и семенной артериями, а также общей и внутренней подвздошными артериями. Концевые ветви проходят в адвентиции, идущие из различных направлений сосуды анастомозируют между собой. В результате существующих анастомозов можно обнажить небольшой отрезок мочеточника, не нарушая при этом кровоснабжения. Повреждение адвентиции вызывает некроз стенки мочеточника. Это иногда имеет место при гинекологических операциях в том случае, если адвентиция оказывается охваченной лигатурой.

*Двигательная функция мочеточника* определяется объемом идущей из лоханки мочи. При нормальных условиях 23 раза в минуту вдоль мочеточника проходит перистальтическая волна. Из лоханки нормальной величины во время одной систолы в мочеточник попадает 2-3 мл мочи, а из большей лоханки 3-5 мл. Это количество мочи создает для мускулатуры мочеточника некоторое напряжение, и раздражение вызывает рефлекторное мышечное сокращение на этом отрезке мочеточника. Эта порция мочи переправляется дистальнее и вызывает там ту же рефлекторно-мышечную реакцию. Наконец моча благодаря червеобразным движениям мочеточника поступает к мочевому пузырю. Здесь собираются 2-3 порции, которые затем совместно опорожняются в мочевой пузырь. Поэтому при инструментальном осмотре мочевого пузыря непрерывный приток мочи не виден.

Предпосылкой для нормальной функции мочеточника является и интактность почки. С другой стороны, всякое обстоятельство, мешающее оттоку мочи (механическое, динамическое, артефакт), нарушает и почечную функцию.

Для возникновения гидронефроза в условиях опыта требуется 1-3 месяца. При полном нарушении оттока нельзя медлить с проведением операции. При неполной закупорке, однако, можно некоторое время подождать, если нет таких симптомов, как лихорадка, продолжительные боли и пр. Таким образом, от успеха операции на мочеточнике зависит и дальнейшая судьба почки.

## Мочевой пузырь

Мочевой пузырь — мышечный орган, служащий для накопления и опорожнения мочи. В опорожненном пузыре различаются верхушка, две боковые стенки, задняя стенка, дно и треугольник. Дно находится позади треугольника, впереди оно ограничивается связкой (lig. interuretericum).

*Треугольник* мочевого пузыря — треугольное поле, угловые точки которого образуются двумя впадениями мочеточников и краем внутреннего отверстия мочеиспускательного канала. В области треугольника слизистая оболочка мочевого пузыря гладкая, в то время как на других участках пузыря она складчатая, смещаемая над своим основанием.

*Верхушка* и часть задней стенки мочевого пузыря покрыты брюшиной, все же его остальные части расположены вне брюшины. Передняя стенка и шейка пузыря прикреплены соединительнотканными тяжами лоннопузырной связки к симфизу. У женщин мочевой пузырь находится в тесной связи с маткой и с передней стенкой влагалища.

На основании ее мышечной структуры заднюю часть мочеиспускательного канала (которую называют и шейкой мочевого пузыря) относят к мочевому пузырю. Эта часть идет от внутреннего отверстия мочеиспускательного канала до промежности. Здесь с обеих сторон семенного бугорка впадают семявыносящие протоки и выводящие протоки предстательной железы.

Стенка мочевого пузыря образуется *тремя слоями мышц*: продольным наружным, круговым средним и сетевидным внутренним слоем. Волокна всех слоев проходят без перерыва к шейке мочевого пузыря, где они переплетаются с поперечнополосатыми мышцами промежности. Наиболее сильной является продольная мускулатура, которая играет активную роль при опорожнении пузыря.

Мочевой пузырь получает *кровоснабжение* через верхнюю и нижнюю пузырные артерии из подчревной артерии. Иннервация мочевого пузыря происходит из двух областей. Симпатические волокна идут от 1-11 поясничного сегмента через предкрестцовое сплетение к мочевому пузырю, к предстательной железе и к семенному пузырьку. Парасимпатические волокна идут от II, III и IV крестцового сегментов и иннервируют стенку мочевого пузыря.

*Накопление мочи в мочевом пузыре* обеспечивается тонусом гладкой мускулатуры шейки мочевого пузыря, что поддерживается и поперечнополосатой мускулатурой промежности. При позыве к мочеиспусканию можно произвольно задержать мочу напряжением поперечнополосатой мускулатуры промежности.

*Опорожнение пузыря* может быть задержано механическими препятствиями в области шейки мочевого пузыря (аденомой, сужением, фиброзом, контрактурой в результате расстройства иннервации).

## Мочеиспускательный канал

У *мужчин* мочеиспускательный канал проходит от мочевого пузыря до своего наружного отверстия у верхушки головки полового члена. Длина мочеиспускательного канала равняется 20 см, анатомически он состоит из следующих трех частей: pars spongiosa, pars membranacea и pars prostatica. Функционально мочеиспускательный канал делится на две части: внутреннюю и наружную. Границу между ними образует наружная запирающая мускулатура мочевого пузыря (промежность). Задняя часть мочеиспускательного канала соответствует шейке мочевого пузыря: эта часть имеет длину приблизительно 3 см и окружена предстательной железой. У задней части шейки мочевого пузыря расположен семенной бугорок, на обеих сторонах которого впадают выводящие протоки предстательной железы и семявыводящие протоки, каждый из которых имеет по одному отверстию. Губчатая часть является наиболее длинной, она идет от мочеполовой диафрагмы до наружного отверстия канала; на ее слизистой оболочке впадают железистые ходы.

*Мочеиспускательный канал женщин* имеет длину приблизительно 4 см и соответствует задней части мочеиспускательного канала мужчин. Недалеко от наружного отверстия он окружен волокнами наружного сфинктера. Передний участок канала находится в тесной связи с передней стенкой влагалища.

## Половой член

Его главными частями являются два *пещеристых тела* (corpora cavernosa penis), под ними мочеиспускательный канал окружен corpus cavernosum urethrae. Эти части совместно окутываются фасцией полового члена и кожей. Два пещеристых тела кончаются сзади вилообразно двумя ножками, покрытыми оболочкой (tunica albuginea). Посредством этой оболочки

они связаны с лонной костью. Между двумя пещеристыми телами находится перфорированная перегородка, кровоснабжение пещеристых тел полового члена осуществляется не обособленно. От фасции идут многочисленные перегородки и балочки внутри пещеристых тел.

Передний конец пещеристого тела мочеиспускательного канала утолщен головкой полового члена, которая в виде шапочки покрывает пещеристые тела. Кожа лежит всюду рыхло, на фасции полового члена. Ее передний отрезок — крайняя плоть (praeputium) покрывает головку полового члена чехлом, уздечка крайней плоти (frenulum praeputii) прикрепляет ее к головке члена.

*Сосуды полового члена* происходят от внутренней срамной артерии (a. pudenda interna), концевыми ветвями которой являются тыльные артерии полового члена (aa. dorsales penis) на спинке его; глубокие артерии полового члена (aa. profundae penis) впадают в пещеристые тела. В стенке артерий имеется сильная мускулатура, которая под влиянием нервно-эмоциональных воздействий расслабляется, в результате чего внезапно в полости пещеристых тел вливается большое количество крови (эрекция). Во время эрекции отток венозной крови из пещеристых тел полового члена задержан, а из пещеристого тела мочеиспускательного канала он свободен.

## Предстательная железа

Предстательная железа является *железистым органом* величиной с каштан, окружающим заднюю часть мочеиспускательного канала у перехода от мочевого пузыря к передней части мочеиспускательного канала. Выводящие протоки железы как каналы предстательной железы впадают сбоку от семенного бугорка. Капсула железы находится в тесной связи с ее окружением и служит опорой для мускулатуры мочевого пузыря.

Мы знакомим читателя только с наиболее распространенными операциями, которые может провести и общий хирург. Описание специальных вмешательств (трансплантации почек, замещения мочеточника, замещения мочевого пузыря, пластики при эктрофии мочевого пузыря и др. редко применяющиеся виды пластики и операции по замещению органа, внутрипузырные операции, трансуретральную резекцию предстательной железы и андрологические вмешательства, криохирургические методы и пр.) здесь не приводится.

## Оперативные вмешательства на почках

### Вмешательства на почечной паренхиме

#### Декапсуляция почек

Фиброзную капсулу почки чаще всего удаляют при гнойном пиелонефрите или при сопряженном с олигурией острым гломерулонефрите. Иногда декапсулирование применяется при перинефрите или при одностороннем почечном кровотечении неизвестной этиологии. При декапсуляции понижается возникшее высокое внутривисцеральное давление и улучшается кровоснабжение почки. В редких случаях декапсулирование показано и при хроническом пиелонефрите в комбинации с денервацией. Edebohl впервые рекомендовал декапсуляцию при хроническом нефрите. Правда, показания к декапсулированию почек ставятся очень редко, поскольку эффект операции спорный.

Косым поясничным разрезом обнажается почка (см. стр. 327). При предположительно увеличенной высоколежащей почке рекомендуется удаление XII ребра. После того, как брюшина отодвинута в ventральную сторону, под забрюшинной фасцией становится видна жировая капсула. Тот или иной вид жировой капсулы характеризует изменения почки. Острое воспаление сопряжено с ломкостью, с набуханием капсулы. Жировую капсулу следует осторожно отделить от фиброзной капсулы, потому что может возникнуть трудно останавливаемое кровотечение из капсулы. После оттягивания жировой капсулы видна туго напряженная почка. Иначе обстоит дело в случае кровотечения неизвестной этиологии, при этом почка кажется совершенно нормальной. Начиная у нижнего полюса почки вдоль края ее в продольном направлении вверх тонким скальпелем расщепляется волокнистая капсула над желобоватым зондом (рис. 6-1).

При остром нефрите почечная паренхима хоро-

шо выпячивается. Поднимая элеватором края капсулы на уровень линии разреза, фиброзную почечную капсулу сначала оттягивают с верхнего полюса почки, а затем с задней ее поверхности и, наконец, со всей почки. Вокруг сосудов ворот почки капсула пересекается. Нужно иметь в виду, что после снятия капсулы (декапсуляции) на всей поверхности почки возникает почечное кровотечение. Это нормальное сопутствующее явление, последствия которого (например, забрюшинную гематому) можно предупредить дренированием.

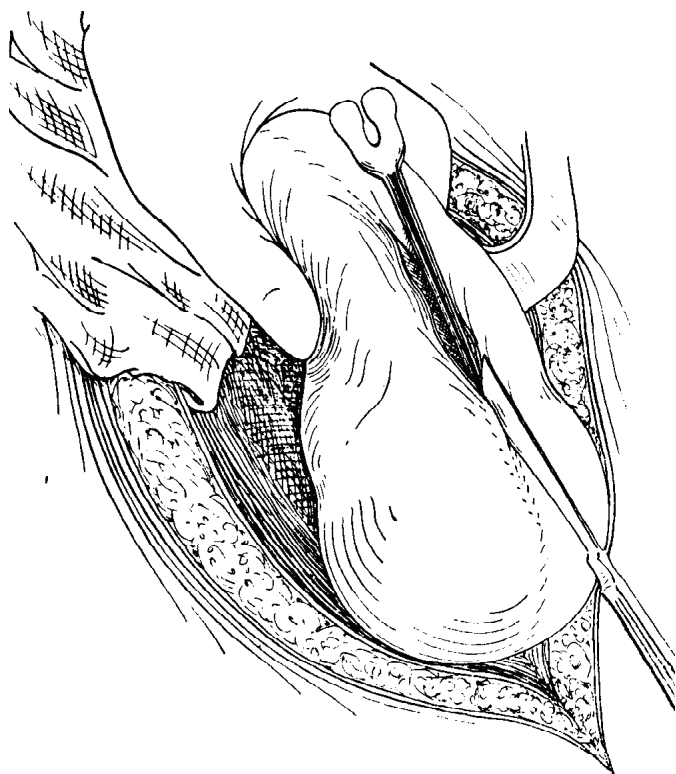
Если заболевание почечной паренхимы не ясно, то потребуется проведение биопсии. Для этой цели на избранном месте проводится клиновидная экцизия, причем вокруг этого места оставляют почечную капсулу. Кровотечение из места экцизии останавливается отдельными узловыми швами, проходящими через сохранившийся край капсулы.

#### Вскрытие почечного абсцесса

При лечении отграниченных гнойных процессов почечной паренхимы хирургическое вмешательство обязательно. Перед вмешательством нужно установить локализацию почечного абсцесса. Почка обнажается поясничным разрезом. Отграниченные воспалительные признаки на жировой капсуле (гиперемия, склонность к кровотечению, прилипание жировой капсулы) указывают на локализацию абсцесса. Однако в каждом случае с почки следует полностью снять жировую капсулу, чтобы помимо уже распознанного почечного абсцесса можно было выявить и другие возможные абсцессы. После локализации абсцесса (данное место пунктируется при помощи иглы), на его вершине проводится радиальный разрез, абсцесс опорожняется.

Рекомендуется устранить поверхностную стенку абсцесса, так как она не состоит из интактного почечного вещества, а ее прирастание способствовало бы возобновлению абсцесса.





**Рис. 6-1.** Декапсуляция почки. Фиброзная почечная капсула перерезается скальпелем над зондом

Полость абсцесса прополаскивается раствором, содержащим антибиотик, и дренируется полоской резины и дренажем из синтетической трубки. Через 24-48 часов резиновая полоска удаляется. Дренаж рекомендуется оставлять на протяжении 12-14 дней, а если не прекращается отделение тканевого секрета, иногда и дольше.

## Нефротомия

Нефротомия в большинстве случаев производится для удаления конкрементов: чаще всего камня, вклинившегося в одном конце чашечки, реже — в почечной лоханке. Нефротомия производится, если почечная лоханка расположена внутрипочечно, и почечный синус не может быть обнажен. К этому методу прибегают и в том случае, если воспалительное рубцевание вокруг ворот почки препятствует проникновению со стороны полостной части почки. Недостаток этого метода заключается в том, что разрез, пересекающий почечную паренхиму, повреждает и более крупные кровеносные сосуды, в результате чего ухудшается кровоснабжение соответствующей области паренхимы. В результате закрывающего нефротомическую рану шва теряется еще больше паренхимы. Если вмешательство проводится неправильно, может наступить последующее почечное кровотечение, которое, возможно, вызовет необходимость в проведении нефрэктомии. При всем этом произведенная с должной осмотрительностью операция не связана с большим

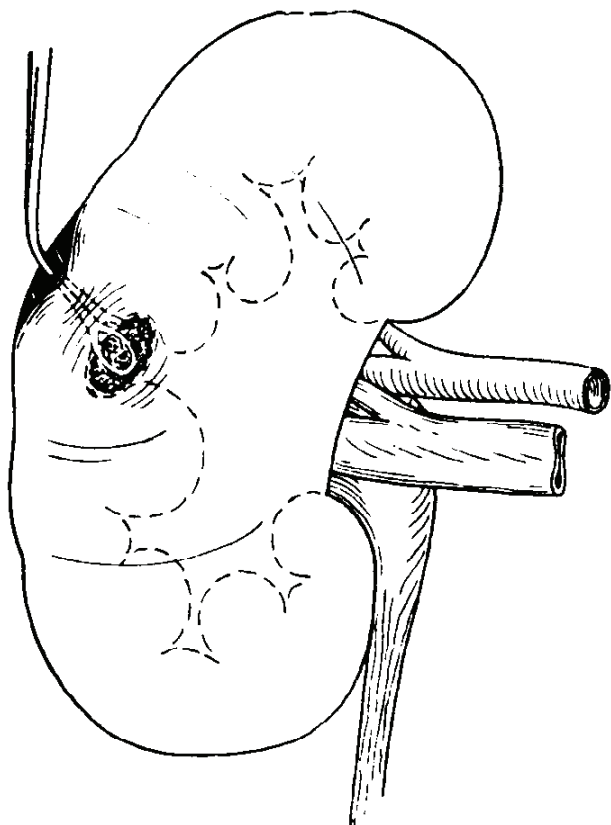
числом отрицательных последствий, чем вмешательства, проводимые на полостной системе почки. С другой стороны, проведенная посредством пиелотомии не щадящая операция на внутрипочечной лоханке может привести к последствиям, когда подвергается опасности вся почка.

Когда планируется провести операцию у нижнего полюса почки или в средней ее части, достаточен доступ к почке из косо-поясничного разреза. Когда камень находится в верхнем полюсе, удаляется XII ребро, чтобы был лучше доступ к этому месту. После удаления жировой капсулы в большинстве случаев рубцовое втяжение почечной поверхности указывает на положение камня. Здесь жировая капсула прикреплена значительно сильнее. Иглою (пункция) устанавливается локализация камня и определяется направление нефротомического разреза.

Если намечается проведение более значительно нефротомического разреза, то рекомендуется пережатие почечной ножки. Тупым путем отводится жировая ткань, окружающая сосуды ворот почки, и обнажается (но не полностью) почечная ножка. Проходящие на поверхности почечной ножки весьма важные для почечной функции нервы и лимфатические сосуды легко могут быть повреждены. На ножку накладывается мягкий зажим (например, кишечный), при этом нужно следить за тем, чтобы мочеточник не попал в бранши зажима и не был пережат. В какой бы чашечке камень ни находился, нефротомический разрез должен проводиться всегда радиально, он должен проходить от почечного края по направлению к образованиям ворот почки. Этим можно избежать возникновения различных кровотечений, потому что ход сосудов в целом соответствует направлению радиального разреза. Разрез следует производить до такой глубины, где уже ощущается камень. Тонким крючком края раны растягиваются, специальной ложечкой камень обхватывается и поднимается на поверхность. Если это не удастся, то камень захватывают щипцами и затем извлекают (рис. 6-2).

Убедившись в том, что камень полностью удален, при помощи зонда или кончиком пальца прощупывают полостную часть почки и затем прополаскивают через тонкий катетер. При помощи прошивания останавливаются возникающие в ране более значительные кровотечения. Просачивающееся паренхиматозное кровотечение не следует стремиться остановить, потому что оно прекращается закрывающим рану почки швом. Шьют кетгутом или синтетической ниткой. Шов накладывается таким образом, чтобы он в достаточной степени охватывал паренхиму: проколы проводятся на расстоянии по крайней мере 0,5 см от края раны; шов должен доходить до стенки чашечки, однако не затрагивать ее. Вдающееся в полость чашечки инородное тело (шов) может быть причиной образо-

вания нового камня. Поэтому узлы накладываются на нити не по отдельности, а после того, как все швы наложены, так что на еще открытой ране почки можно проверить их правильный ход. Для закрытия нефротомического разреза длиной в 1,5 см достаточно трех швов. Довольно редко приходится из-за продолжающегося кровотечения добавлять еще 1-2 шва.



**Рис. 6-2.** Нефротомия. Расположенный в конце чашечки камень вынимается щипцами

Нефротомическая рана может считаться надежно «сухой» только в том случае, если после снятия зажима с почечной ножки не наступает кровотечения. Почечную ножку можно зажать на 15-20 мин, не поражая при этом паренхимы. Однако через 30 мин зажим нужно снять. Если после снятия зажима полостная часть почки наполняется кровью, то также наполняются и почечная лоханка и мочеточник. Они становятся туго эластичными на ощупь и голубоватого цвета. При более сильном (коагуляционном) кровотечении сгусток крови удаляется пилотомическим разрезом, в случае необходимости кровотечение останавливается наложением шва на паренхиму почки. После осмотра раны вводится дренаж, рана закрывается.

## Нефростомия (трансреальное дренирование)

Нефростомия производится с целью отведения мочи, если в мочеточнике имеется неудалимая об-

струкция или если нужно разгрузить операционную рану мочеточника. Следующими показаниями для проведения нефростомии является повышенное внутривидное давление и интерстициальное воспаление; иногда проведение этого вмешательства может потребоваться и после удаления камня. При этой операции жировая капсула стягивается только с нижнего почечного полюса, так как трансренальный дренаж лучше всего вводить в нижнюю или в среднюю чашечку. Затем разыскивается почечная лоханка, что удается легче всего, если приподнять нижний полюс и осторожно в ее окружении отслоен слой жира. Для поддержания функции полостной части почки обнажается только нижний край почечной лоханки и в этом месте производится продольный разрез, идущий от нижнего ствола чашечек к мочеточнику. Этот разрез должен закончиться перед границей лоханки и мочеточника, потому что иначе повреждением находящихся там мышечных и нервных образований можно вызвать тяжелые функциональные нарушения.

Разрез может производиться также и у задней стенки почечной лоханки, причем нижний полюс почки втягивается в вентральном направлении для обеспечения доступа к близкой к паренхиме области стенки лоханки. Через разрез в лоханку в чашечку проводятся сильно изогнутые, тупоконечные щипцы (применяющиеся для извлечения камней), которыми протягивается в лоханку почки мочеотводящий катетер. Инструмент проталкивается в верхушку чашечки, причем по мере возможности в то место, где почечная паренхима наиболее тонкая. После прободения паренхимы кончик инструмента появляется под фиброзной капсулой. После разреза капсулы трансренально в лоханку протягивается катетер *Nelaton* или *Foley*. Обычно применяется катетер диаметром в 12-14 Ch, но можно применять также и более толстые катетеры (рис. 6-3).

Не следует вводить в полостную часть катетер *Pezzer*, так как его удаление трудное и опасное; кроме того на нем скоро появляется инкрустация. Катетер *Nelaton* можно менять с меньшим риском. Катетер помещается таким образом, что его отверстие находится в середине почечной лоханки. Катетер плотно фиксируется к капсуле двумя охватывающими швами, чтобы он не мог сместиться. Фиксации катетера швом к почечной паренхиме следует избегать, иначе при смене его могут появляться повреждения. Лучше всего пригоден для этой цели баллончиковый катетер, который не выскальзывает даже без фиксации (см. рис. 6-3).

Пиелотомический разрез закрывается охватывающими адвентицию узловатыми швами. Конец чрезпочечного катетера проводится через отдельное отверстие в коже, где он и фиксируется. Перед закрытием раны через катетер пропускается в почечную лоханку стерильная жидкость для проверки ее отведения.

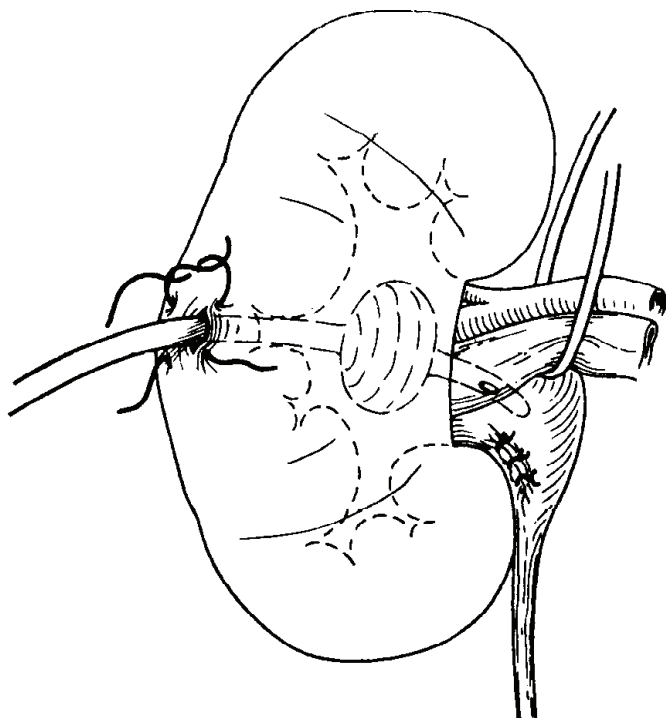


Рис. 6-3. Нефростомия (чрезпочечное дренирование). Через почечную паренхиму в лоханку протягивается катетер Nelaton или Foley

## Нефропексия

При выраженном опущении почки возникает вопрос о ее возвращении в нормальное положение и фиксации. Однако не при всяком опущении почки оперируют. Главным показанием являются сильные боли, мешающие больному в повседневной жизни. Решение оперировать принимают в тех случаях, когда можно установить объективное изменение в почке (например, вторичное расширение почечной лоханки). При выраженной пиелэктазии и без субъективных жалоб ставится вопрос об операции. В тех случаях, когда из-за сосудистой аномалии сдавливается место перехода из лоханки в мочеточник (что способствует расширению лоханки), рассматриваемая нами патология усугубляется.

В тех случаях, когда операция производится на основании неправильного определения показаний, жалобы больного не прекращаются. Даже при правильном определении показаний и при хорошей операционной технике болезнь может продолжаться из-за пониженной подвижности и из-за сращения почки.

Известны многие методы нефропексии, приведем основные из них:

- 1) фиксирующая нитка проводится через почечную паренхиму;
- 2) укрепление почки производится при помощи фиброзной капсулы;
- 3) фиксация почки достигается пришиванием жировой капсулы.

Автор этой главы наиболее часто применяет первый метод. Нижний полюс почки освобождается от жировой капсулы, проверяется, нет ли сосудистой аномалии. Если нет такой аномалии, то через нижний полюс почки, не слишком глубоко проводится двойная нитка, причем нужно следить за тем, чтобы она не затрагивала полостную часть почки. Нитка слабо стягивается и завязывается на почечной паренхиме. Концы ее прикрепляются после поднятия нижнего полюса почки к периосту XII ребра, к тканям, окружающим поясничные мышцы, или же к поясничноспинной фасции, причем концы двойной нитки завязываются по отдельности (рис. 6-4).

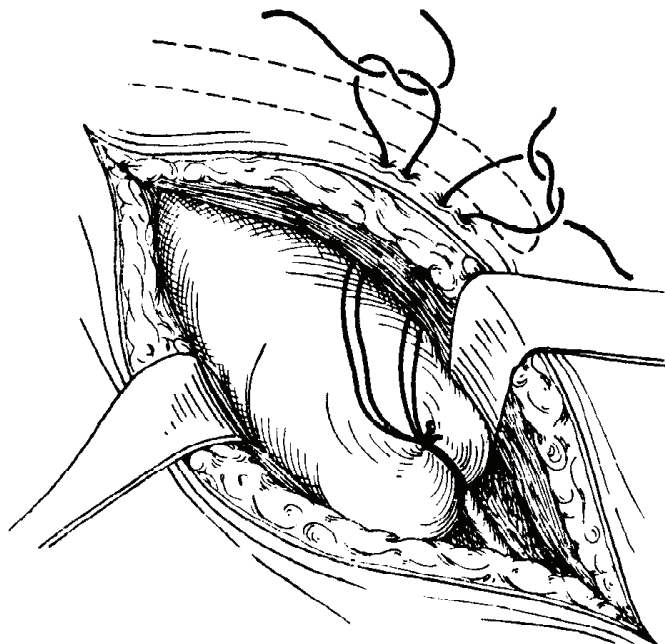


Рис. 6-4. Нефропексия, 1. Двойная нитка протягивается через нижний почечный полюс и почка фиксируется ею к надкостнице XII ребра

Нижний полюс почки приподнимается лишь настолько, чтобы не натягивать мочеточник. В этом нужно убедиться. Для проверки мочеточник охватывается пинцетом, наблюдают, не нарушился ли ход перистальтических волн. Если они беспрепятственно проходят вдоль всего мочеточника, то натяжения нет.

Нужно убедиться и в том, достаточна ли дыхательная подвижность почки, так как это важно для нормального почечного кровообращения и для почечной функции. Методы фиксации почки при помощи декапсуляции и образования сращений ошибочны.

Рекомендуется метод *Deming*: при помощи швов, проведенных через жировую капсулу и околопочечную фасцию, натягивают ткани под нижний полюс почки и прикрепляют их к квадратной мышце поясницы. Почка может быть фиксирована и подвижно: несколько ниток протягивают петлеобразно через фиброзную капсулу, одна из них прикрепляет почку выше, а другая ниже к квадратной мышце поясницы (*Kelly*) (рис. 6-5). И при этой операции



следует производить дренирование раны. Частичная нефрэктомия (резекция полюса почки)

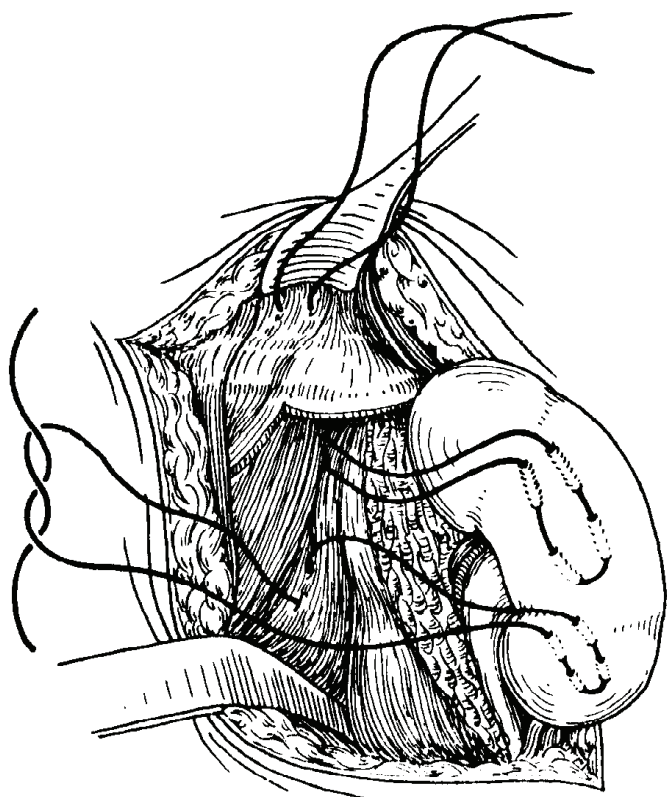


Рис. 6-5. Нефропексия, II. Почки фиксируется к фасции мышц спины нитками, проведенными под фиброзной почечной капсулой.

Показаниями к операции являются: а) находящийся в полюсе почки и вызывающий застой конгломерат камней,

б) локализуемая в полюсе почки туберкулезная каверна,

в) погибшая (гидронефротическая) доля удвоенной почки.

При конгломерате камней и при туберкулезе методы операции сходные. Жировая капсула удаляется с полюса почки. У верхнего полюса, особенно на левой стороне, оттягивание почки облегчается удалением XII ребра. Почечная ножка изолируется, чтобы можно было на время операции пережать ее мягким зажимом. Однако, она обнажается не полностью, чтобы не повреждать проходящие в ней нервы и лимфатические сосуды. Зажим накладывают, стараясь не сжать мочеточник. После пережатия ножки почки резекция полюса почки проводится как бескровная операция.

Сначала при помощи скальпеля *вдоль края полюса почки расщепляется фиброзная капсула*, затем разрез продолжается ножницами до границы пораженного процессом вещества почки. *При вскрытии волокнистой капсулы* нужно следить за тем, чтобы не повредить проходящие в воротах почки образования. Когда патологический процесс выходит за линию ворот почки, то провести резекцию не представляется возможным.

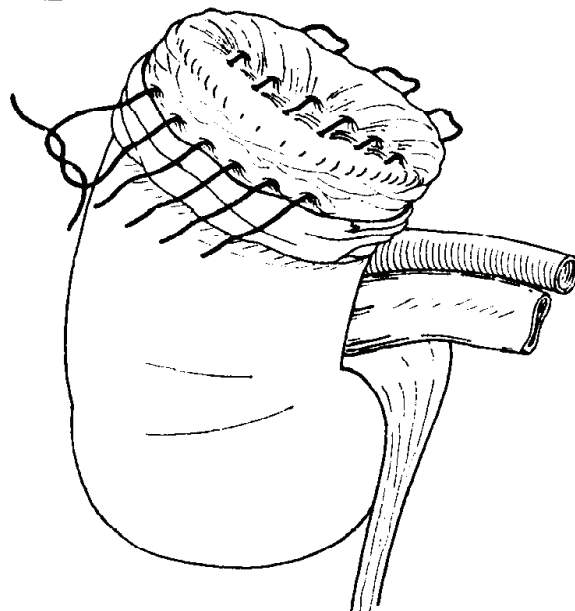
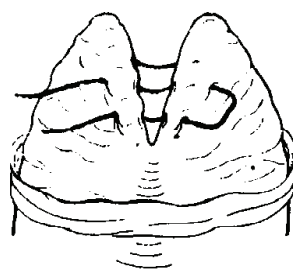


Рис. 6-6. Резекция полюса почки, I. Верхний полюс почки резецируется в форме клина. В почечную паренхиму вставляются П-образные швы

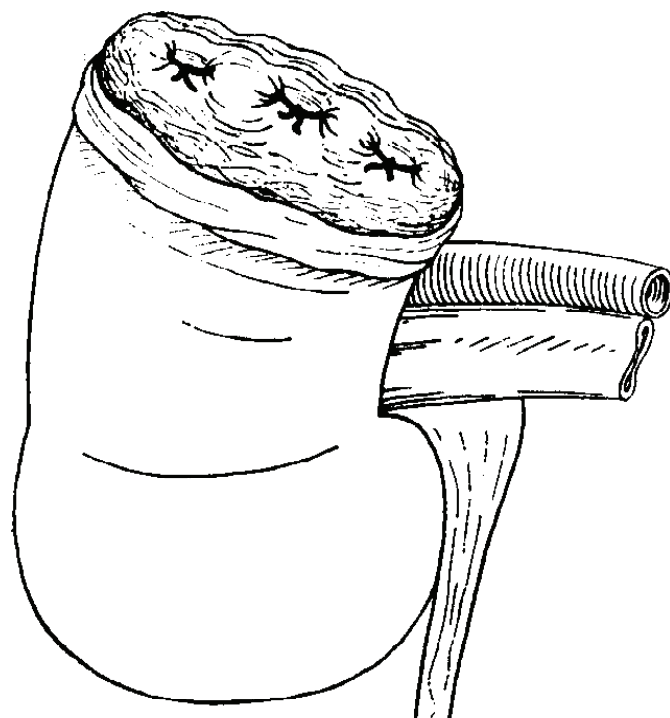


Рис. 6-7. Резекция полюса почки, II. Почечная паренхима закрывается П-образными швами

Вскрытая капсула при резекции почки тупым путем сдвигается с пораженной и резецированной почечной паренхимы, которая затем удаляется *кли-*

новидным разрезом (рис. 6-6). Если на мгновение снять зажим с почечной ножки, то на резекционной поверхности становятся видимыми те сосуды, которые могут вызвать опасное вторичное кровотечение. Эти сосуды по отдельности прошиваются и перевязываются. После перевязки сосудов закрывается вскрытая полостная часть. Для этой цели рядом со стенками чашечек почки друг возле друга накладываются на паренхиму швы до тех пор, пока не будет полностью закрыто отверстие. Швы накладываются таким образом, чтобы они не соприкасались с отверстием чашечек (опасность инкрустации).

Края почечной раны соединяются рядами П-образных швов. Этот ряд швов прекращает еще просачивающееся паренхиматозное кровотечение. Швы накладываются так плотно друг возле друга, чтобы ткань почки между ними нигде не кровоточила (рис. 6-7). Наконец, стянутую перед этим капсулу натягивают на почечную паренхиму и зашивают ее узловатыми швами таким образом, чтобы швы достигали также между П-образными швами почечной ткани (рис. 6-8).

Более сложно решать вопрос, когда нужно удалить пораженную процессом часть *двойной почки*. Патологический процесс верхней части почки может быть устранен резекцией полюса, как это уже было описано выше. Когда же должна быть удалена большая доля почки (нижний полюс), то в этих случаях следует произвести геминефрэктомию. Предпосылкой для такой тактики является то обстоятельство, что кровоснабжение остающейся половины почки достаточное. Обычно эта операция производится в тех случаях, когда полостная часть почки расширена и ко всему этому присоединяется еще и хронический нефрит.

После удаления жировой капсулы в этой половине почки вскрывается фиброзная капсула, затем она снимается с почки. Обычно достаточно одной лигатуры, наложенной на крупные сосуды удаляемой половины почки; пережатие ворот остающейся половины почки не требуется. Все же нужно обнажать оба ствола почечной ножки для того, чтобы ориентироваться в отношении состояния почечной лоханки и начального отрезка мочеточника. После изолирования лоханки пораженной половины почки нужно тщательно проследить за ходом расширенного мочеточника до места его впадения в другой мочеточник или при полном удвоении почки — до мочевого пузыря, а в случае эктопии мочеточника — до мочеиспускательного канала или влагалища. При расщеплении мочеточника, при котором патологически измененная часть впадает в здоровый, достаточно перевязать его у места этого впадения и пересечь выше. Если имеется удвоение мочеточника, то следует учитывать, что два мочеточника проходят в общем влагалище и при отделении одного из них легко может быть поврежден другой мочеточник.

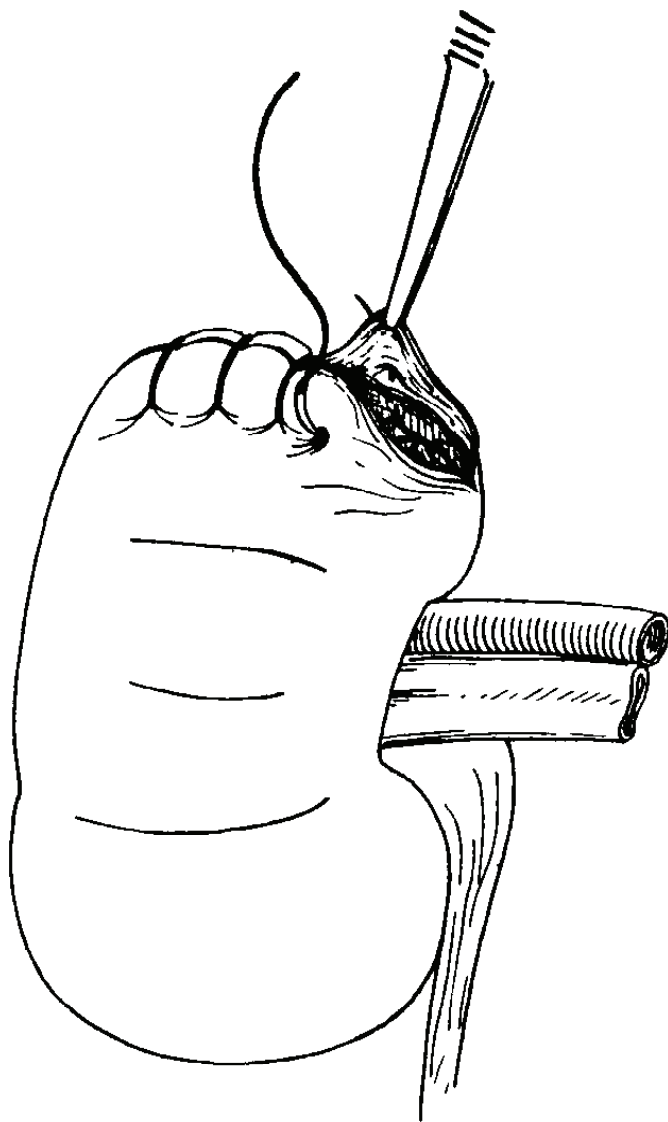


Рис. 6-8. Резекция полюса почки. III. Фиброзная капсула откидывается на сшитый полюс почки, края соединяются узловатыми швами

После пересечения патологически измененного мочеточника перед местом его впадения, мочеточник тупо отпрепаровывается до почечной лоханки и отделяется от окружающей ткани. Измененная половина почки отделяется от интактной половины клинообразным разрезом. Линия сечения должна проходить таким образом, чтобы она охватывала всю полостную часть больной половины почки. Кровоточащие сосуды прошивают отдельно. Плоскости разреза соединяются плотно прилегающими друг к другу П-образными швами, над ними капсула почки закрывается узловатыми швами. При наложении швов нужно следить за тем, чтобы захватывать в шов как можно меньше интактной паренхимы. После геминефрэктомии почка едва сохраняет свою первоначальную форму. Она легко поворачивается, и сосуды почечной ножки могут легко перегибаться. Поэтому остающуюся половину почки следует непременно фиксировать к окружающей ткани, лучше всего — к поясничной мышце. Рекомендуются дренирование раневой полости.

## Нефрэктомия

Нефрэктомия является частым вмешательством. Нормально локализованная, предположительно не слишком большая почка обнажается косым поясничным разрезом, высоко лежащая или большая почка (почечная опухоль, гидронефроз) обнажается с резекцией XII ребра. В некоторых случаях, прежде всего для экстирпации опухолевой почки, более пригоден брюшной доступ.

Главными показаниями для нефрэктомии являются:

- а) односторонний туберкулез почек, сопряженный с распространенным разрушением ткани,
- б) пиелонефритическая сморщенная почка,
- в) значительный гидронефроз,
- г) пионефроз,
- д) почка с коралловыми камнями, если нельзя рассчитывать на удаление камня,
- е) гипопластическая почка (при гипертонии, пиурии),
- ж) опухоль почки и почечной лоханки.

Снять брюшину с капсулы почки бывает трудно из-за сращений в независимости от того, принимается ли решение удалить почку при воспалении или при опухоли. Обычно только острым путем (скальпелем или ножницами) удастся найти отдельные слои. Выраженные, утолщающие и жировую капсулу сращения наблюдаются при воспалениях, пионефрозе, туберкулезе почки и т. д. На наличие опухоли, исходящей из паренхимы, указывает появляющаяся в жировой капсуле густая венозная сеть. Гипопластическая почка обычно расположена очень высоко и окружена поразительно толстой жировой капсулой, что в случае воспаления весьма затрудняет операцию.

## Туберкулез почки

При операции по поводу туберкулеза почки, после того, как была мобилизована и отодвинута в медиальную сторону брюшина, следует обнажить почку вне жировой капсулы. Приложив некоторые усилия, прежде всего при препаровке верхнего полюса, это обычно удается. Лучше всего действовать так: обнажая заднюю поверхность почки, приближаться вдоль нее к верхнему полюсу. В интересах предупреждения более значительного повреждения паренхимы рекомендуется на верхушке верхнего полюса почки проходить препаровку тупым путем или ножницами, придерживаясь почечной паренхимы. После достижения медиального края верхнего полюса почки следует приподнять надпочечник от подпрепарованной поверхности. Если удастся дойти до ворот почки, то тупым путем отодвигают прикрепляющуюся жировую ткань с образований ворот почки. Затем пере-

дняя поверхность почки освобождается от брюшины, причем по возможности тупым путем и соответствующим инструментом.

Доступ к почечной лоханке и к воротам почки наиболее прост снизу, если перед этим обнажить мочеточник, который в большинстве случаев значительно утолщен, его стенка грубая и на ощупь плотная.

Мочеточник осторожно приподнимается от окружающей его ткани, потому что сопутствующие вены легко ранимы (яичниковая вена, семенная вена). Ворота почки могут быть сращены и с нижней полой веной. Почечную лоханку нужно освободить в такой мере, чтобы она была отчетливо отделена от ворот почки, после чего элементы ворот почки освобождают, идя снизу от окружающей жировой ткани. Если обнажены все части ворот почки, то на ножку почки накладывается зажим, как можно ближе к почечной паренхиме (рис. 6-9). После этого почка при помощи скальпеля отделяется от почечной ножки и удаляется из операционной раны и до закрытия элементов ворот почки покрывается салфеткой. Перед пережатием ножки почки на свободный конец почечной артерии и почечной вены дополнительно накладываются т.н. предохранительные зажимы. Для этого требуется, чтобы место отсечения находилось по крайней мере на 0,5 см от зажима ножки. Позади зажима накладывается прочная лигатура, охватывающая все элементы ворот почки, после чего инструмент удаляется. Вслед за этим сосуды дополнительно по отдельности перевязываются. Для перевязки элементов ворот почки применяется кетгут или синтетическая нитка.

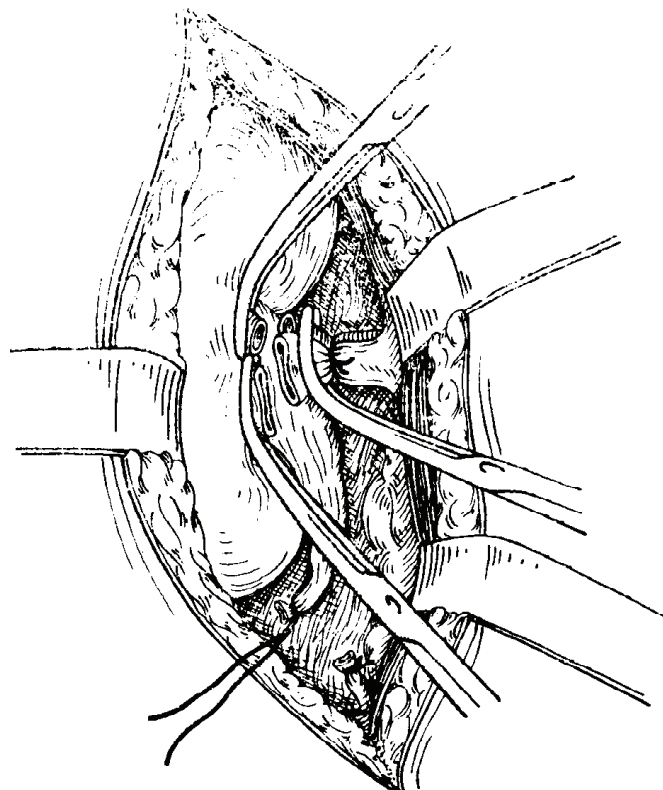


Рис. 6-9. Нефрэктомия. Сосуды перевязываются по отдельности после наложения лигатуры над стволом



После наложения лигатур почку берут в руку таким путем, чтобы возникло натяжение мочеточника, и препарируют его до мочевого пузыря. Мочеточник резецируется непосредственно возле пузыря. Этим предупреждается возникновение пиоуретера как следствия вторичной инфекции. Ложе почки и область мочевого пузыря дренируются по отдельности. Пионефроз

В случае пионефроза поступают как и при экстирпации туберкулезной почки. Однако при этом заболевании почка может быть значительно больше, чем в норме, окружающие ее ткани воспалительно изменены, жировая ткань может быть особенно ломкой и легко кровоточить. Поэтому препарирование на задней и на передней поверхностях почек должно быть более осторожным. Из-за сращений вокруг почки легко разрывается брюшина, что требует особой осторожности при обнажении передней поверхности почки. Почечная паренхима сильно утонченная, ломкая и легко ранимая. Поэтому лучше, если почка туго натянута. Перед вскрытием и опорожнением мочевого пузыря рекомендуется отсасывать содержимое почки. При этом нужно тщательно следить, чтобы гной не попал на раневую поверхность.

Пионефроз обычно возникает в результате закупорки мочеточника. Поэтому мочеточник нужно обследовать до тех пор, пока не будет обнаружена причина этой закупорки (камень, сужение). Резекцию следует производить на этом участке. Содержащий гной мочеточник ни в коем случае не должен быть оставлен на своем месте. Его следует удалить на всем протяжении. Перед закрытием раны рекомендуется после местного применения антибиотиков дренировать ложе почки дренажем *Penrose*.

### **Гипопластическая почка и сморщенная почка**

Гипопластическая, а также сморщенная почка из-за высокого стояния и сращения с окружающими тканями часто представляет технические трудности при операции. В этих случаях нужно искать почку, которая по размерам меньше нормальной и на ощупь рубцово изменена. Обычно почка, располагающаяся в толстой забрюшинной жировой ткани, обнаруживается трудно. Ее ножка коротка, ножка же гипопластической почки отходит далеко кверху. После препарирования почки нужно очень тщательно ориентироваться в отношении ворот почки, чтобы можно было четко проследить ход и взаимоотношения их образований. Иногда трудно бывает наложить зажим на ножку почки, поэтому в таких случаях лучше отделить друг от друга элементы ворот почки диссектором и дважды их перевязать. Мочеточник не

обязательно удалять до мочевого пузыря, достаточно изъять вместе с почкой ту его часть, которая относится к области операционной раны.

### **Опухоль почки**

При удалении опухоли почечной паренхимы главный принцип заключается в том, чтобы возможно быстрее достигнуть ворот почки. Доступ избирается, таким образом, соответственно локализации опухоли почки. При не слишком большой опухоли нижнего полюса достаточен поясничный косой разрез. При небольшой опухоли верхнего полюса (не больше чем с кулак), нужно резецировать XII ребро. В случае опухоли средней трети почки или опухоли, занимающей всю почку, и при очень большой почке наиболее благоприятен трансабдоминальный доступ, который позволяет подойти к воротам почки.

Наиболее часто применяется забрюшинный доступ. Правда, при этом отделение брюшины иногда более затруднено, но если опухольевой инфильтрации нет, то отделить ее удается без повреждений. Проходящие в жировой капсуле вены с большим просветом дают сильное кровотечение, их можно придавить одним лишь марлевым тампоном. Если проникнуть пальцем под жировую капсулу, то в большинстве случаев можно тупым путем быстро продвинуться по поверхности опухоли и отделить жировую капсулу. После пережатия сосудов ворот почки и ее удаления следует удалить и жировую капсулу. В большинстве случаев это не представляет проблемы, если опухоль уже не инфильтрировала окружающие ткани. Следует очень осторожно препарировать вблизи ворот почки и полую вены, потому что опухоль, локализующаяся в нижнем полюсе или в середине почки, часто находится в тесной связи с этими образованиями. При неосторожном отделении легко справа повредить полую вену, а слева — аорту. После достижения ворот почки следует как можно быстрее наложить зажим на ее ножку. Тщательное исследование окружающих образований производят после удаления почки. Если перевязана ножка почки, то кровотечение проходящих в жировой капсуле вен не причиняет неудобств, потому что оно быстро прекращается.

*При операции по поводу опухоли почечной лоханки* в случае впадения в мочевой пузырь мочеточника весь мочеточник следует удалить. Для этой цели нужно проследить ход мочеточника до мочевого пузыря, при этом перекрещивающие его небольшие вены пересекаются. Нижняя часть обнаженного мочеточника приподнимается для того, чтобы место его впадения в мочевой пузырь было хорошо видно. Приподнятый таким образом участок стенки мочевого пузыря латерально и медиально захватывается зажимами. Вблизи одного из зажимов проводится разрез ножницами,

который продолжают вокруг мочеточника на расстоянии приблизительно в 1-1,5 см. После удаления мочеточника отверстие мочевого пузыря закрывают узловатыми швами, избегая их проникновения в просвет.

При перевязке элементов ворот почки нужно учитывать возможность перевязки сосудов по отдельности из-за обычно имеющегося утолщения ножки почки. Когда в воротах почки обнаруживаются метастазы, следует стремиться их удалить. Если же метастазы находятся на крупных сосудах и не могут быть отделены или если уже предварительно убедились в том, что первичная опухоль инфильтрировала крупные сосуды, тогда не следует форсировать нефрэктомии, так как заболевание давно перешло за пределы операбельности. Поэтому автор считает важным правилом, что мочеточник можно рассекать только в том случае, когда полностью убедились в удалимости почки.

Операция при опухоли почечной лоханки представляет меньшие трудности, так как наружная поверхность почки обычно интактна и окружающие ее ткани в большинстве случаев свободны. При этом после тщательной подготовки почки и пережатия ее ножки обнажается только мочеточник до мочевого пузыря, препарат удаляется одним блоком.

## Гидронефроз

Гидронефроз в большинстве случаев является следствием аномалии пиелoureтерального перехода (сосудистая аномалия, косое прикрепление). Реже эту роль играет окклюзия на нижнем отрезке мочеточника (гинекологическая опухоль, камень и т. д.). Величина гидронефроза может колебаться от почти нормальной величины почки до величины большого желудка. Параллельно с этим имеет место исчезновение почечной паренхимы. Освобождение почки от окружающих ее тканей после отодвигания брюшины обычно не связано с трудностями. У края почки продольно расщепляется жировая капсула и отодвигается сначала с передней, затем с задней поверхности и, наконец, со всей почки. Нужно считаться с тем, что гидронефроз возник как следствие сдавления aberrирующим сосудом. Поэтому при стягивании жировой капсулы нужно быть очень осторожным, так как этот сосуд легко можно повредить. Атипичный сосуд, вероятнее всего, отходит от почечной артерии и проходит, пересекая пиелoureтеральный переход, к задней поверхности нижнего полюса почки. Реже этот сосуд пересекает почечную лоханку сзади и снабжает переднюю поверхность нижнего полюса почки.

Истинный aberrирующий сосуд отходит непосредственно от аорты или отводит кровь обратно в нижнюю полую вену. Наряду с типичным положени-

ем, сосудистая аномалия может отмечаться в любой точке верхнего полюса и даже в направлении задней поверхности почки. Учитывая, что кровоснабжение почечной паренхимы осуществляется с нескольких сторон, соответствующие сосуды разыскиваются по отдельности и дважды лигируются. Расширенный мочеточник исследуется до того места, где обнаруживается препятствие оттоку. Мочеточник резецируется ниже места закупорки, потому что расширенная культя мочеточника (если она сохраняется), может стать очагом инфекции.

## Операция при почечной кисте

Эта операция производится в случае большой, разрушающей почечную паренхиму солитарной кисты. Киста обычно вызывает жалобы только в далеко зашедшей стадии, и только тогда она распознается. Наиболее часто киста находится на поверхности почки, редко — в синусе между паренхимой и полостной частью. При последней локализации она вызывает ранние жалобы, в то время как киста, находящаяся на почечной поверхности, может незаметно для больного увеличиваться до размеров детской головы.

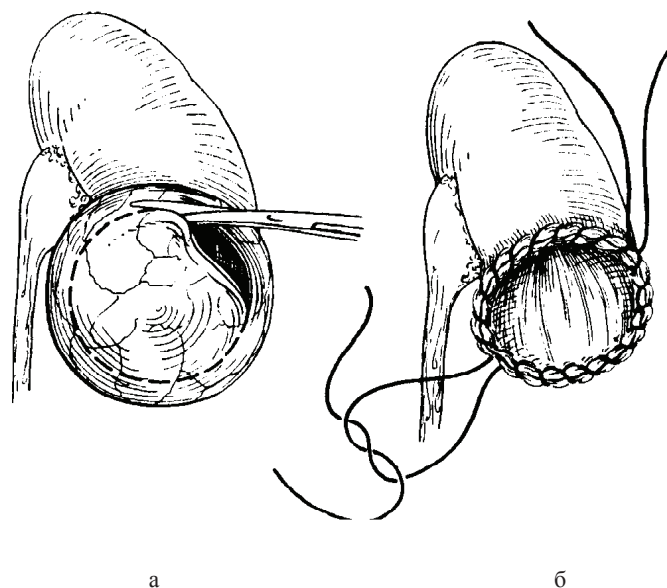


Рис. 6-10. Экстирпация почечных кист. а) У края здоровой почечной паренхимы оставляется узкая кайма, окруженная б) непрерывным швом

Операция требуется, таким образом, для предотвращения гибели почечной паренхимы. Доступ к кисте, локализуемой на нижнем полюсе, из поясничного косого разреза не представляет особых трудностей, в то время как при локализации кисты на верхнем полюсе показано удаление XII ребра. Жировая капсула обычно легко стягивается с поверхности кисты. Стенка кисты тонкая, напряженная, поэтому перед вскрытием следует произвести ее пункцию. Спавшаяся после опорожнения стенка кисты приподнимается при помощи пинцета и резецируется на

расстоянии 0,5 см от паренхимы. Сохранение узкой каймы стенки служит предотвращению сильного кровотечения, которое возникло бы при проникновении в паренхиму. Край кисты прошивается непрерывным швом (рис. 6-10). Этим прошиванием останавливается вызванное резекцией кровотечение. Дно кисты следует непременно пальпировать, так как киста в ряде случаев сочетается с опухолью. Перед закрытием раны в полость кисты вводится дренаж.

### Вмешательства по поводу аномалий почечных сосудов

Аберрирующие сосуды происходят преимущественно из почечной артерии и снабжают часть нижнего полюса почки. В меньшем числе случаев аберрирующие сосуды отходят непосредственно от аорты. Аномальный сосуд вызывает сдавление у перехода от почечной лоханки к мочеточнику, в результате чего возникает препятствие оттоку мочи. Оперативное лечение необходимо, если у больного возникают жалобы (застой мочи вызывает коликообразные боли). Вначале почечная лоханка в большей или меньшей степени расширяется (пиелэктазия), чашечки функционально и по форме еще интактны. Если чашечки расширены, то операция часто не приводит к успеху.

В тех случаях, когда аберрирующий сосуд снабжает значительную долю паренхимы почки, беспрепятственный отток мочи может быть достигнут *вращением почки*, без резекции сосуда. Для этой цели исследуется соотношение положения между обнаженной почечной лоханкой и аберрантным сосудом. При этом нижний полюс почки вращается в различных направлениях и фиксируется в том положении, при котором аберрантный сосуд отделяется от полостной части почки. Почка прикрепляется согласно тому, как это описано на стр. 731. Если дополнительный сосуд снабжает лишь малый участок паренхимы (например, участок на поверхности нижнего полюса), то можно произвести его *резекцию или резекцию сосудистой пары* (артерии и вены). Какой это сосуд, можно выяснить следующим путем. По одному из контрольных методов аберрантный сосуд пережимается, после чего снабжаемая им область становится или бледной (если речь идет об артерии) или синей (когда пережата вена). По другому методу, при помощи тонкой иглы в добавочную артерию вводится 0,4% раствор индигокармина, после чего снабжаемая ею область становится синей. При операции аберрантный сосуд препарируется до места своего отхождения, т. е. до почечной артерии или до аорты, и освобождается от окружающих его тканей. Вблизи места отхождения этот сосуд два раза лигируется, на периферический конец сосуда накладывается одна лигатура, после чего он пересекается (рис. 6-11).

Все, даже небольшие, окружающие аберрантный сосуд сращения у места перехода почечной лоханки в мочеточник также *должны быть освобождены*. После этого проверяется, продолжается ли исходящее от стенки почечной лоханки мышечное сокращение мочеточника и проходит ли оно дальше по ходу мочеточника. Почечная лоханка вблизи паренхимы слегка захватывается пинцетом и затем отпускается, после чего в благоприятном случае от стенки почечной лоханки исходит извивающееся волнообразное движение, распространяющееся на мочеточник, в то время как содержимое почечной лоханки опорожняется. В тех случаях, когда от стенки почечной лоханки не исходит волнообразное движение и почечная лоханка под влиянием легкого давления пинцетом не опорожняется, имеет место декомпенсация, и резекция аберрантного сосуда не достаточна. В этом случае требуется проведение пластики почечной лоханки. Редко (например, при аномалии сосуда, снабжающего весь нижний полюс) нужно помимо сосудов резецировать и нижний полюс, иначе возникающий после удаления сосуда распространенный некроз паренхимы может привести к септическому гнойному воспалению.

### Биопсия почки

Для уточнения диагноза заболевания почки требуется иногда получение почечной ткани в целях гистологического или иммунофлюоресцентного исследования. Из-за опасности, которой чревата чрезкожная биопсия, и потому, что таким путем не всегда можно получить достаточное количество почечной ткани, часто принимается решение о проведении оперативной биопсии.

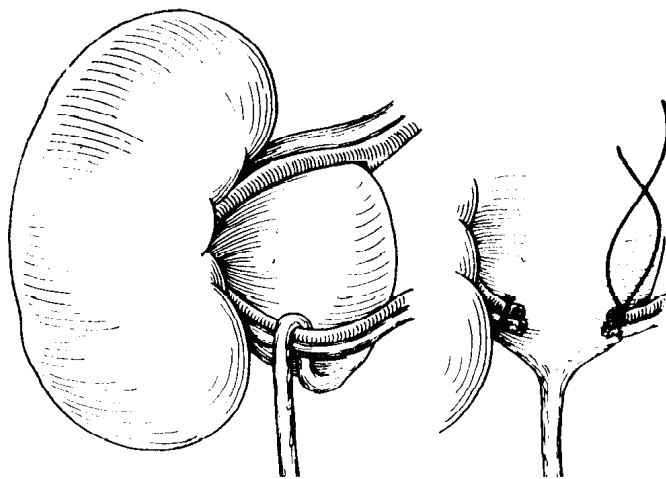


Рис. 6-11. Резекция аберрирующего почечного сосуда. Аберрирующий сосуд перевязывается вблизи места отхождения двойной лигатурой. Резекция проводится между двумя лигатурами

Для этой цели существуют два доступа. Небольшой поясничный косой разрез и вертикальный поясничный доступ. При последнем не пересекается ни



одна мышца (см. стр. 328). Автор рекомендует для проведения биопсии почки именно этот разрез. Когда достигнута жировая капсула, она расщепляется вдоль нижнего полюса, таким путем обнажается часть паренхимы, в это время ассистент путем надавливания со стороны брюшной стенки фиксирует почку. Малым поверхностным разрезом удаляется *клиновидный кусок ткани*, охватывающий слой паренхимы длиной в 0,5 см и глубиной 0,5 см.

Нужно остерегаться производить слишком глубокий разрез, так как можно попасть в полостную часть почки, после чего может возникнуть *мочевой свищ*. Рана закрывается одним или двумя узловатыми швами. Так как описанным методом не всегда удается получить необходимое количество почечной ткани для биопсии, то при помощи иглы для биопсии забирается ткань и из более глубокого слоя. Это удается лучше всего, если направить иглу с латерального края нижнего полюса почки к верхушке, при таком введении иглы полостная часть почки не прокалывается. После биопсии место прокола закрывается одиночным швом восьмеркой. Область раны в обоих случаях дренируется.

### Лечение повреждений почек

Тяжесть и площадь повреждений почек могут быть различными. Бывает, что повреждается лишь одна почка, но в большинстве случаев повреждение распространяется и на другие органы. *Главным симптомом повреждения почки является гематурия*. Степень гематурии, однако, не находится ни в каком соответствии со степенью или с распространением повреждения.

Принято различать *закрытые и открытые повреждения почек*. Закрытые повреждения подразделяются в зависимости от того, затрагивают ли они только почечную паренхиму (ушиб, разрыв и т. д.) или же речь идет о повреждении, проникшем в полостную часть почки, или же часть почки или вся почка оторвана от сосудов ножки почки. Последнее встречается чрезвычайно редко. Эта травма часто заканчивается смертью. Как известно, в почке постоянно находится большое количество жидкости. Если на живот где-нибудь воздействовать очень большой силой, то в почке наступит *внезапное увеличение давления*, которое потребует расширения почки. Однако фиброзная капсула почки сдерживает такое расширение и наступает *разрыв почечной паренхимы*.

### Повреждения паренхимы

Если повреждена только почечная паренхима, а *капсула интактна* и под ней нет большой гематомы,

то можно попытаться проводить *консервативное лечение*. При большой подкапсульной гематоме или при сопровождающем повреждение капсулы внекапсульном кровотечении проведение операции обязательно. Целью этой операции является устранение гематомы и закрытие раны паренхимы. Если гематома не удаляется, то она организуется и вызывает рубцевание и нарушение функции паренхимы, возможно, и разрушение почечного вещества.

В тех случаях, когда исключено повреждение брюшного органа, оптимальным доступом является кривой поясничный разрез. После пересечения мышц живота открывается инфильтрированная кровью брюшина, а после ее смещения в вентральную сторону — сильно пропитанная кровью жировая капсула. При внекапсульном кровотечении следует удалить гематому очень осторожно для предупреждения возникновения сильного кровотечения из покрытой капсулой артерии. В случае подкапсульной гематомы почечная капсула напряжена и выпячивается вперед. Она имеет голубоватый цвет. Удаление гематомы возможно только после вскрытия волокнистой капсулы. При этом нужно иметь в виду возможность наличия поврежденных сосудов, которые могут быть спрятаны под гематомой.

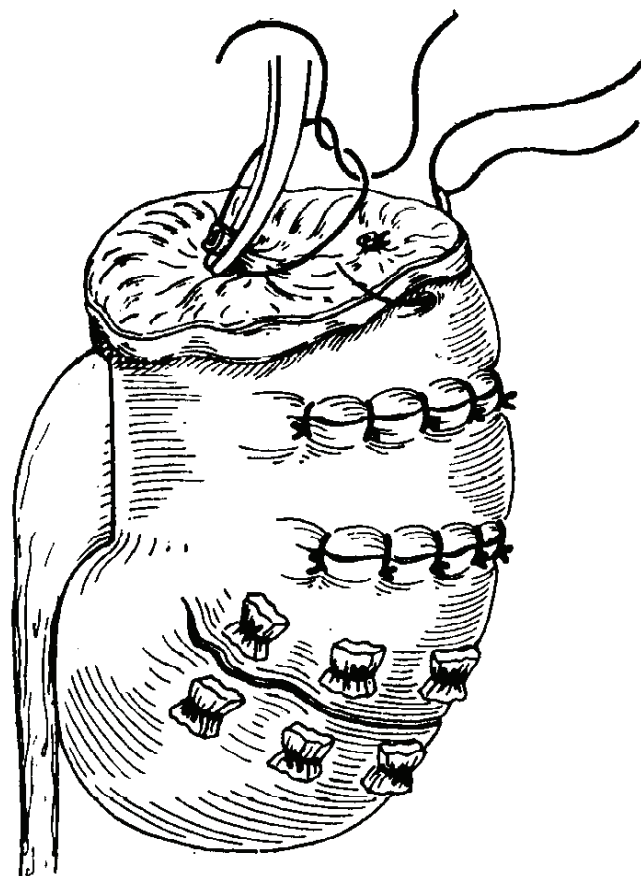


Рис. 6-12. Вмешательство при почечных повреждениях. Малые разрывы закрываются узловатыми швами, большие закрываются швами, проведенными через лоскуты фасции. При распространенных повреждениях полюса удаляется разрушенная почечная ткань

Если на поверхности почки видны один или два проходящих по отдельности, но связанных между собой надрыва, без повреждения полостной части, рана обрабатывается, надорванные поверхности соединяются узловатыми швами. Так как почечная паренхима в результате повреждения становится ломкой, следует провести нитки с обеих сторон через небольшие мышечные пучки или фасции. Эти небольшие подкладки укрепляют капсулу, над ней нитки завязываются без натяжения, чтобы они не врезались (рис. 6-12).

При закрытии множественных разрывов паренхимы, охватывающих большую часть почки (2/3), результат сомнительный, так как шов вызывает дальнейший некроз паренхимы. Здесь не остается ничего иного, как быстро разыскать почечную ножку, отжать ее и удалить почку, особенно, если общее состояние больного плохое и времени для более длительного вмешательства нет.

Перед оперативным вмешательством, когда может возникнуть необходимость удаления травмированной почки, *нужно* быть ориентированным в *наличии и состоянии второй почки*, что обеспечивается внутривенной пиелографией или ангиографией или при внутрибрюшинном доступе ощупыванием второй почки. Это правило имеет совершенно определенное судебно-медицинское значение.

### Повреждения полостной части почки

Повреждения полостной части почки относятся к довольно сложным повреждениям, при которых требуются особенно тщательные действия. При оказании помощи нужно убедиться в том, что после закрытия повреждения в дальнейшем не образуется мочевого свищ. Для этого необходимо, чтобы вокруг раны не было других повреждений и чтобы можно было использовать фиброзную капсулу для закрытия раны при помощи поперечных швов. Швы здесь накладывают на широкую полосу паренхимы, они проводятся через наиболее глубокую точку раны непосредственно возле стенки полостной части, охватывая на противоположной стороне полосу паренхимы также по крайней мере шириной в 1 см. С обеих сторон линии разрыва нитки проводятся через смещенные туда куски мышцы или фасции для предупреждения при их затягивании надрыва паренхимы.

### Отрыв полюса почки

В то время как при *полном разрыве почки* обычно сохранить этот орган нельзя, при отрыве верхнего или нижнего полюса надо по возможности стремиться сохранить почку. При такого рода операции с оставшегося вещества почки волокнистая капсула

стягивается в направлении ножки почки. При отрыве верхнего полюса эта капсула оттягивается вниз, при отрыве нижнего полюса — вверх. Неровная раневая поверхность иссекается таким образом, чтобы линия разреза становилась клиновидной. Затем, по возможности плотнее накладывая П-образные швы, соединяют края раневой поверхности. Вслед за этим волокнистая капсула опять натягивается на зашитую паренхиму почки и сшивается узловатыми швами. Эти швы накладывают так, чтобы они охватывали и почечную паренхиму. Ни в коем случае нельзя забывать в конце операции произвести дренирование области почки.

## Вмешательства на почечной лоханке и на чашечках почки

### Пиелотомия

Большинство *камней почечной лоханки* удаляется при вскрытии лоханки. В редких случаях (внутрипочечная лоханка) следует произвести нефротомию. Почка при резекции XII ребра обнажается поясничным косым разрезом или поясничным вертикальным разрезом (см. стр. 328). Поясничный вертикальный разрез, правда, менее пригоден, и его следовало бы применять только при деформациях брюшной стенки или по особому желанию больного (по косметическим соображениям). Доступ из косоугольного разреза более выгоден по нескольким причинам. Одной из наиболее важных причин является то, что при этом доступе можно также ориентироваться и в местных проявлениях образования камней в почечной лоханке (сосудистая аномалия, поперечное прикрепление мочеточника). Кроме того, можно удалить вызванную камнем рубцовую жировую ткань из окрестностей лоханки. Для обеспечения доступа к почечной лоханке и для упрощения операции мобилизуется нижний полюс почки. Жировая капсула стягивается только с нижнего полюса почки. Излишнее препарирование в окружении почек приводит позже к возникновению сращений, которые могут привести к ухудшению функции почки.

Как только нижний полюс обнажен, стремятся *достигнуть задней стенки почечной лоханки*, смещая ее полюс вверх и вперед. Вокруг почки обычно обнаруживается толстая рубцовая жировая ткань, которая осторожно удаляется из окружения почечной лоханки. Лучше всего подходить к почечной лоханке со стороны интактного мочеточника. Вдоль стенки мочеточника диссектором можно попасть тупым путем в интактную жировую ткань вне рубцов и искать здесь хороший разделяющий слой. После чего ножницами

пересекается рубцовая жировая ткань, при этом ножницы направляются в сторону почечной лоханки.

Вблизи ворот почки препаровка проводится очень осторожно, потому что здесь проходят более или менее крупные сосуды, разрыв которых приводит к кровотечению, мешающему оперировать. При помощи диссектора и ножниц удаляется и рубцовая ткань с почечной лоханки. Расположенная внепочечно лоханка теперь лежит перед оперирующим хирургом. Этот вид доступа удобен, потому что он не повреждает элементов ворот почки и путь к лоханке из этого доступа более легкий. Только в единичных случаях хирург бывает вынужден произвести пиелотомию передней стенки, например, если из-за массивных сращений доступ к задней стенке невозможен.

На задней стенке почечной лоханки производят от края паренхимы *продольный разрез*, проходящий в направлении мочеточника, но не достигающий границы лоханки и мочеточника. Пересечение этого участка может привести к стенозу и к нарушениям функции. При вскрытии почечной лоханки нужно иметь в виду, что ее стенка воспалительно изменена и очень ломкая; поэтому длина разреза должна соответствовать величине камня. Кроме того, при удалении камня стенка может надрываться в неправильном направлении. При помощи пуговичного зонда прощупывается полостная часть почки, и малый камень немедленно удаляется щипцами.

Более крупный камень сначала обходят ложечкой, таким образом мобилизуя его, при этом один конец камня должен быть обращен к пиелотомическому отверстию. Если камень подвижный, то его охватывают щипцами и осторожно раскачивающими движениями эвакуируют через отверстие. Удаление очень большого камня (кораллового камня) иногда весьма трудно, потому что его разветвленные, доходящие до чашечки отростки мешают беспрепятственному его удалению. Для удаления большого камня требуется иногда тщательное обнажение синуса и *продление пиелотомического разреза до чашечки*. Если почечная лоханка расположена внутрипочечно, то нередко, чтобы дойти до камня, приходится производить разрез почечной паренхимы над почечной лоханкой между двумя швами. После удаления камня рана паренхимы закрывается. Перед закрытием пиелотомического разреза проверяется, не остался ли камень в полостной части почки. Вся полостная часть почки зондируется и прополаскивается стерильным физиологическим раствором. Кроме этого в отсутствии камня убеждаются, производя рентгеновский снимок во время операции. Одновременно следует удалить препятствие на пути оттока мочи (сосудистую аномалию, поперечное прикрепление мочеточника). Затем рана закрывается атравматическими швами, чтобы нитки

затрагивали только адвентицию, но не попадали в полость почечной лоханки. Приподнятый нижний полюс помещают на свое место точно так же, как и жировую капсулу. Окружающие почечную лоханку ткани дренируются.

## Пиелокаликотомия

Эта операция производится тогда, *когда камень заполняет почечную лоханку и целую чашечку*. Доступ к почечной лоханке осуществляется так же, как и при пиелотомии. Разница заключается в том, что после поднятия нижнего полюса почки его нижний край обнажается. Находящуюся здесь рубцовую жировую ткань следует, по мере возможности, полностью удалить из окружения полостной части. Когда достигнут нижний край паренхимы, то при помощи небольшого специального крючка приподнимают его кверху (рис. 6-13). Диссектором продолжают препарирование между полостью лоханки и паренхимой до достижения стенки нижней чашечки. При препарировании автор рекомендует попадать как можно глубже, не повреждая при этом почечную паренхиму и полостную часть. После обнажения нижней чашечки следует также продолжать держать почку в описанном выше положении. Стенка чашечки разрезается в продольном направлении по отношению к нижнему краю почечной лоханки. При разрезе скальпелем хорошо ощущается камень.

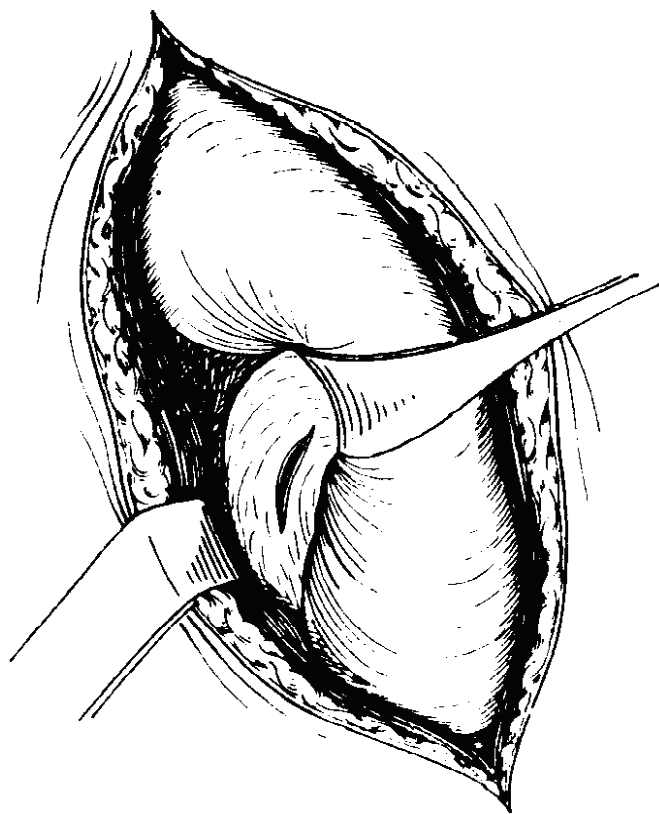


Рис. 6-13. Пиелотомия. Почечная лоханка краниально вскрывается у ее дорзальной поверхности



Ложка для удаления камня проводится до конца вдоль шейки нижней чашечки. Затем нужно найти отросток камня и удалить его через отверстие при помощи ложки. Если это удалось, то камень захватывают щипцами и осторожно удаляют, медленно протягивая его через отверстие почечной лоханки.

Если камень простирается и на среднюю или верхнюю чашечку, то вся почка освобождается от жировой капсулы. Доступ к почечной лоханке обычно осуществляется сзади. После поднятия нижнего полюса почечная лоханка освобождается от рубцовой жировой ткани, чтобы край паренхимы мог быть хорошо оттянут малым крючком. После обнажения синуса диссектором легко подойти к шейке средней или верхней чашечки. Разрез проводится от шеек чашечек к задней стенке почечной лоханки. Удаление камня осуществляется, как и в случае камня нижней чашечки. Разница заключается, однако, в том, что сначала удаляется через отверстие конец камня, входящий в почечную лоханку, и затем извлекается весь камень.

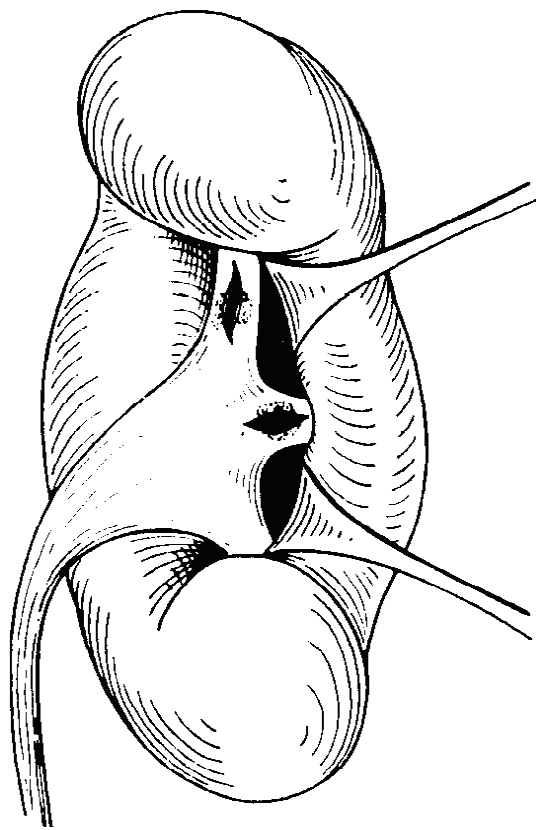


Рис. 6-14. Каликотомия. После отпрепаровывания синуса шейка чашечки вскрывается продольным разрезом (Babies)

Перед закрытием пиелокаликотомической раны нужно с достаточной достоверностью (при помощи зонда или рентгенологически) убедиться в том, что в полости не осталось обломка камня. Наконец, разрез закрывается узловатыми швами, накладываемыми на адвентицию. Эти швы не должны соприкасаться со слизистой оболочкой. Следует тщательно проверить, нет ли препятствия оттоку мочи, а при наличии препятствия удалить его. Область раны дренируется перед зашиванием брюшной стенки.

### Каликотомия по Babies

Если камень находится в широкой чашечке и почечная лоханка легко доступна, то камень удаляется с проведением пиелотомии. Иногда, хотя и редко, шейка чашечки почки настолько узкая, что рассчитывать на успешное удаление камня нельзя. Поэтому паренхима отделяется от почечной лоханки в направлении к данной чашечке и приподнимается крючком так, что диссектором можно попасть в пространство между паренхимой и шейкой чашечки. Для успешного удаления камня необходимо проследить за шейкой чашечки на всем ее протяжении. Если камень прощупывается, то соответственно его положению производится продольный разрез шейки чашечки (рис. 6-14). Обходя ложкой камень, его выдавливают через отверстие разреза. Затем следует обязательно зондировать чашечку и убедиться в том, что камень полностью удален. Каликотомическая рана закрывается атрауматическими узловатыми швами, не соприкасающимися со слизистыми оболочками. Перед закрытием брюшной стенки в пространство позади почек вводится дренаж.

Следует всегда тщательно следить за тем, чтобы разрез в полостной части почки был достаточно хорошо закрыт для предупреждения инфильтрации мочой. Из плохо закрытой полостной части почки моча просачивается в окружающую почку ткань, что приводит к длительному существованию свища. Как реакция на инфильтрацию мочой в тканях околопочечного пространства возникают распространенные рубцовые сращения, в значительной мере поражающие нормальную функцию полостной части почки, что в конечном счете может привести и к потере почки.

## Вмешательства на мочеточнике

### Уретеротомия

#### Камень в верхней трети мочеточника

Выбор доступа зависит от того, в какой части мочеточника находится камень. В случае локализации камня в верхней его части производится поясничный косой разрез, реже — поясничный вертикальный разрез. У худощавых больных последний вид разреза облегчает операцию, но у тучных больных большое количество забрюшинного жира затрудняет нахождение мочеточника, потому что малый разрез не предоставляет хирургу должной свободы действий. После отодвигания брюшины и забрюшинной жировой ткани в вентральном направлении обнаруживается мочеточник. Если камень находится не слишком близко к почечной лоханке, можно обойтись без обнажения почки. На локализацию камня указывает также и выпячивание на стенке мочеточника и расширение мочеточника выше выпячивания.

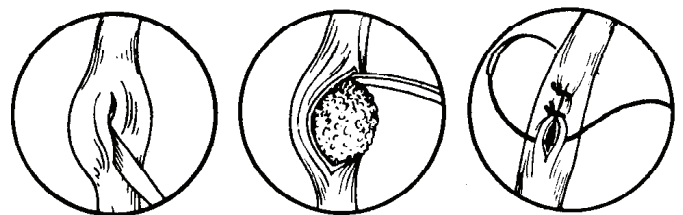
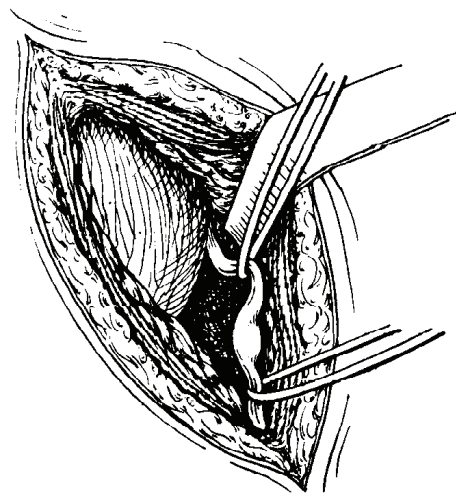
Ткани, окружающие мочеточник на уровне камня, *отечны*, могут быть и *сращения*. Мочеточник обнажается непосредственно в области камня; *выше* этого места при помощи диссектора мочеточник обвивается толстой ниткой, которую слабо завязывают, не сжимая стенки мочеточника. Проведение лигатуры преследует две цели. Лигатура препятствует камню во время манипуляций соскользнуть обратно в лоханку и препятствует вытеканию инфицированной мочи после удаления камня.

*Дистальнее* камня мочеточник фиксируется пинцетом, и при помощи скальпеля на уровне камня производится продольный разрез, причем нужно следить за тем, чтобы разрез проводился против мезоуретера. После вскрытия мочеточника камень извлекается ложкой. Если хирург уверен, что в мочеточнике не остался камень, то отверстие мочеточника закрывается атрауматическими узловатыми швами 4/0 (EP-1: 1,5) (рис. 6-15). Следует учитывать, что швы должны

соприкасаться только с адвентицией. Важно тщательное закрытие разреза! Просачивающаяся моча вызывает сращение в окружающих тканях, нарушается функция мочеточника, что влечет за собой поражение почки.

#### Камень у места перехода лоханки в мочеточник

Если камень в мочеточнике находится краниально, вблизи места перехода почечной лоханки в мочеточник, следует освободить и нижний полюс почки.



**Рис. 6-15.** Уретеротомия. На уровне камня проводится продольный разрез мочеточника, закрытие уретеротомии проводится атрауматическими узловатыми швами

Для этой цели жировая капсула стягивается с нижнего полюса, и почка приподнимается. В боль-

шинстве случаев участок мочеточника, содержащий камень, погружен в жировой ткани. Нужно осторожно отделять жировую ткань от мочеточника, чтобы не втолкнуть во время препарирования камень обратно в почечную лоханку. Проникая диссектором в пространство между камнем и почечной лоханкой, для предупреждения соскальзывания камня в лоханку мочеточник охватывают лигатурой. Ниже камня мочеточник берется пинцетом и затем вскрывается над камнем, камень вынимается ложкой. Уретеротомическая рана закрывается адвентициальными узловатыми швами 4/0 (EP-1: 1,5). После снятия нитки с мочеточника следует проверить прохождение мочи через оперированный отрезок. Если мочеточник функционирует нормально и моча не просачивается через швы разреза, то после дренирования брюшная стенка закрывается.

### Камень в средней трети мочеточника

К камню, расположенному в среднем отрезке мочеточника, подходит разрезом, идущим от нижней трети косоугольного разреза до верхней трети пахового разреза (см. стр. 325). Мускулатуру брюшной стенки при этом приходится пересекать лишь на небольшом участке, потому что на основании локализации камня можно точно проводить вмешательство. Ассистент оттягивает к себе брюшину; затем обнаруживают мочеточник в ложе брюшины и поясничной фасции. Проходящая возле этой фасции семенная вена иногда смущает хирурга, потому что она такой же толщины, как и мочеточник. Мочеточник, однако, сокращается; если немного подождать, всегда может быть установлена перистальтика мочеточника. На месте конкремента мочеточник выпячивается, имеет отечную стенку, в его окрестностях имеются сращения.

Вмешательства на мочеточнике производятся лишь непосредственно возле камня. Мочеточник охватывается толстой ниткой, нитка слабо завязывается, так, чтобы она не врезывалась в воспаленную стенку. Если хотят полностью предупредить продвижение камня, то и под ним накладывают нитку вокруг мочеточника. Эта мера предосторожности показана, однако, только в случае малого камня с гладкой поверхностью, в то время как большой камень или камень с шероховатой поверхностью обычно достаточно прочно фиксирован. Натягиванием ниток мочеточник фиксируется, скальпелем производится разрез напротив брыжейки мочеточника, ибо здесь встречается меньше сосудов. В отверстии появляется камень, который может быть ложкой мобилизован и извлечен (см. рис. 6-15).

При помощи зонда определяется, не остался ли еще один камень в мочеточнике. Верхняя нить остается на своем месте до тех пор, пока не закрыта рана, нанесенная при уретеротомии. Отверстие закрывается атравматическими узловатыми швами 4/0 (EP-1: 1,5), которые охватывают только адвентицию. После этого снимается верхняя нитка и наблюдается перистальтика на оперированном отрезке. Таким образом предупреждается попадание инфицированной мочи в рану. Брюшная стенка закрывается над дренажем. Бывает так, что стенка мочеточника в области уже давно инкарцерированного камня воспалена, ломкая. Только в этом случае показано введение мочеточникового катетера для отведения мочи.

### Камень в нижней трети мочеточника

Поиски расположенного в нижнем отрезке мочеточника камня может производиться несколькими путями. Нет такого доступа (брюшного, влагалищного, трансуретрального), из какого бы не пытались удалить камень нижней трети мочеточника. Автор считает наиболее подходящим забрюшинный доступ. Лучше всего провести доступ к нижнему отрезку мочеточника односторонним разрезом по *Pfannenstiel* (см. стр. 324). Малое операционное поле хорошо обозримо и можно также хорошо исследовать более длинный участок мочеточника. В верхней области раны брюшина оттягивается вентрально от проходящей там подвздошной артерии и вены. На уровне подвздошных сосудов обнаружить мочеточник легче всего, отсюда его препарировать книзу до тех пор, пока не прощупывается камень.

При расположенном *возле мочевого пузыря* камне обычно мешает образование, пересекающее нижний отрезок мочеточника (артерия мочевого пузыря, маточная артерия, семявыносящий проток). Небольшие сосуды изолируются диссектором, на них накладывается лигатура, после чего они перерезаются. Более крупные сосуды отводятся от мочеточника при помощи крючка. Наиболее часто камень застревает на уровне перекрещивания мочеточника подвздошными сосудами; здесь расширение мочеточника над камнем указывает на его локализацию. Когда найден камень, то над ним и под ним мочеточник охватывается толстой ниткой, которая слабо завязывается и слегка натягивается. Затем на мочеточнике между двумя нитками производится разрез, конкремент удаляется ложечкой. Мочеточниковый катетер требуется только тогда, когда нельзя закрыть воспалительно измененную, ломкую стенку мочеточника. После закрытия разреза удерживающие нитки снимаются. Нельзя забывать и о дренировании раны.



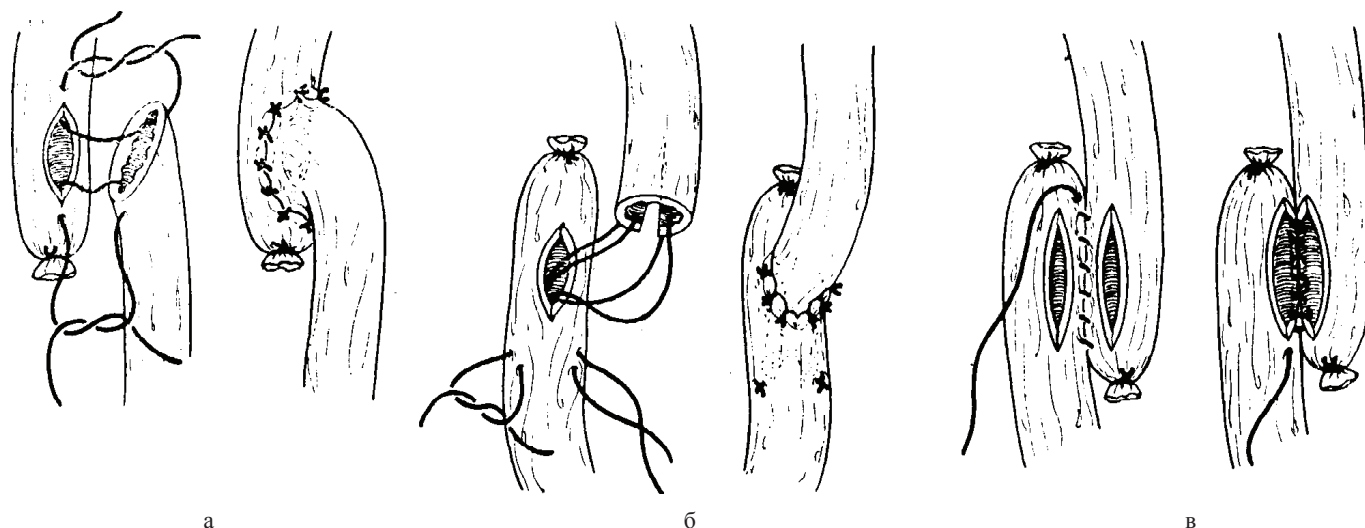


Рис. 6-16. Анастомозы мочеточника: а) «бок в конец», б) «конец в бок» и в) «бок в бок»

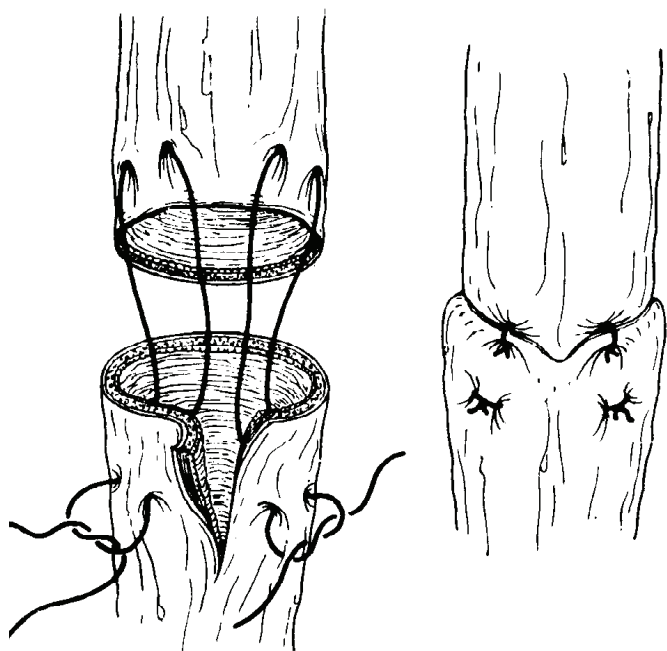
### Резекция мочеточника и его анастомозирование

Для лечения врожденного или приобретенного стеноза мочеточника, для устранения ненормального его (ретрокавального) прохождения или для лечения повреждений приходится резецировать более или менее большой отрезок мочеточника. Свободные концы мочеточника следует попытаться соединить так, чтобы восстановилась *нормальная динамика функции мочеточника*. Наиболее часто требуется резекция на среднем отрезке мочеточника, реже — на верхнем. На нижнем отрезке имеются и другие возможности, которые будут описаны в соответствующем разделе. В случае двойной почки и двойного мочеточника имплантация больного мочеточника в здоровый не показана, так как в последующем может иметь место поражение здорового мочеточника или почки.

Анастомоз по способу «бок в бок» Если имеется достаточно длинный мочеточник, то накладывается анастомоз по способу «бок в бок». Для этой цели на верхнюю и на нижнюю культю мочеточника накладывается лигатура. На обращенных друг к другу поверхностях образуются по одному продольному отверстию. После сопоставления друг с другом двух отверстий оба конца мочеточника соединяют, накладывая от верхнего края непрерывный шов, сначала на одной, а затем и на другой стороне. Внизу концы нитки завязываются в узел. Нужно обеспечить не только путь для мочи, но и непрерывность перистальтики. Концы мочеточника, соединенные по способу «бок в бок», лучше всего выполняют свою роль, если отверстие доходит до конца культя, потому что в этом случае не образуется карманов с патологическими завихрениями мочи (рис. 6-16).

Анастомоз по способу «конец в бок» Имеются две возможности для наложения анастомоза по способу

«конец в бок». После перевязки верхней культя мочеточника сбоку на нем открывается отверстие. В это отверстие вставляется конец нижней культя. От верхнего к нижнему краю накладывается непрерывный шов, сначала на внутренней и затем на наружной стороне. Концы нитки завязываются (см. рис. 6-16, а). Может перевязываться и вскрываться и нижняя культя мочеточника. На верхнем конце мочеточника производится разрез ножницами, разведенные углы прошиваются одной ниткой. Если концы нитки проводятся на 1 см дистальнее отверстия через стенку нижней культя мочеточника, то проксимальный разведенный конец мочеточника попадает в подготовленное отверстие, т. е. в просвет нижней культя, нитки завязываются на обеих сторонах мочеточника. Этот метод лучше обеспечивает нормальную функцию мочеточника (см. рис. 6-16, б). Анастомоз по способу «конец в конец» Наиболее часто применяется анастомоз по способу «конец в конец», ибо длина мочеточника не допускает неэкономичного обращения. Простое соединение концов мочеточника не рекомендуется, потому что это приводит к повторному стенозированию. Лучшие результаты достигаются продольным расщеплением передней стенки конца нижней культя мочеточника приблизительно на протяжении 0,5-0,8 см. Благодаря такому приему конецшиваемого мочеточника становится шире. При помощи ниток верхний конец мочеточника протягивается в просвет нижнего конца. Нитки прикрепляются в четырех точках верхней культя мочеточника, в нескольких миллиметрах от его конца к адвентиции. Свободные концы их проводятся через стенку нижней культя мочеточника изнутри кнаружи, верхняя культя мочеточника протягивается в просвет. Нитки завязываются снаружи. Узловатыми швами соединяются верхняя стенка мочеточника и край нижнего его конца (рис. 6-17).



**Рис. 6-17.** Техника наложения анастомоза мочеточника по типу «конец в конец»

При всякой форме анастомоза *нужно шинировать мочеточник*, причем по возможности пластмассовой трубкой, а не мочеточниковым катетером, потому что последний является недостаточно гибким и быстро закупоривается. Для разгрузки накладывается также чрезпочечный дренаж. Шинирование заканчивается на 4-8 день после операции. Чрезпочечный дренаж постепенно закрывается и удаляется только тогда, когда у больного нет повышенной температуры.

### Цистонеостомия мочеточника

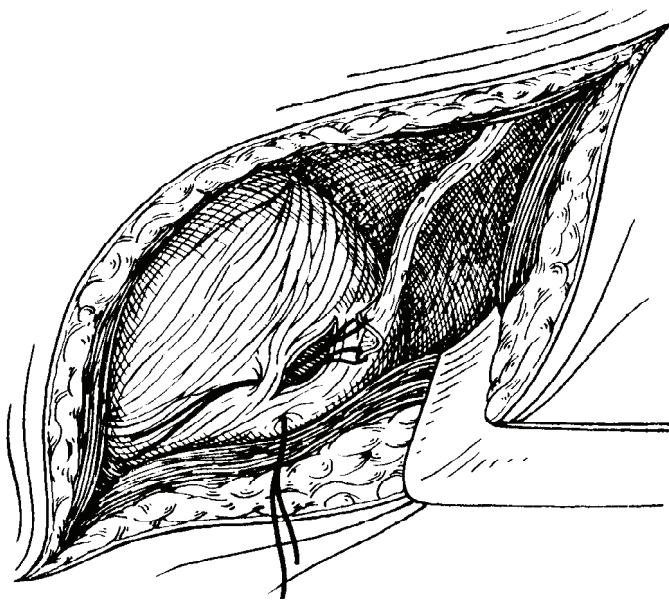
Реимплантация мочеточника в мочевой пузырь производится *при юкставезикальном стенозе, при повреждениях нижнего отрезка мочеточника* (прежде всего после некоторых гинекологических вмешательств) и *при аномалиях локализации места впадения мочеточника*. Однако в тех случаях, когда почечная функция уже сильно ограничена и мочевой пузырь сморщился, когда стеноз мочеточника отмечается на значительном участке или же повреждение расположено *на 3-5 см выше мочевого пузыря*, эта операция становится неосуществимой.

Доступ при этом вмешательстве может быть осуществлен и через паховой разрез. Автор рекомендует односторонний разрез по *Pfannenstiel*, потому что он обеспечивает хороший обзор и более удобное манипулирование. При подходе к мочеточнику его выделяют до мочевого пузыря, отсюда нужно проследить ход мочеточника вверх.

На несколько сантиметров обнажается нижний отрезок мочеточника; мочеточник приподнимается и пересекается выше места стеноза или повреждения.

Дистальная культя перевязывается. *После гинекологической операции* часто очень трудно распознать анатомические взаимоотношения. Поэтому мочеточник обследуется и сверху вниз до обнаружения сужения. Одного лишь расширения сужения недостаточно. Кровоснабжение на вид интактной стенки мочеточника может настолько пострадать, что позже, в результате некроза стенки, может возникнуть свищ. Суженный отрезок мочеточника резецируется. Накладывается анастомоз между расположенным над ним интактным отрезком мочеточника и мочевым пузырем.

Мочевой пузырь через катетер заполняется стерильной жидкостью для более удобного манипулирования на нем. Брюшина и граничащая с ней жировая ткань отодвигаются с мочевого пузыря до места впадения мочеточника. Затем вместо мочеточникового катетера вводят щипцы для удаления инородного тела и захватывают ими стенку мочевого пузыря, вдавливая ее наружу в том месте, где намечается новая имплантация мочеточника. Непосредственно над концом щипцов иссекается совсем небольшое отверстие. Свободный конец мочеточника рассекается сзади приблизительно на участке в *0,5 см*; через его разведенные углы протягиваются нитки, которые завязываются в узел. Эти нитки протягиваются через отверстие в мочевой пузырь. В *2 см* от отверстия прокалывается стенка мочевого пузыря на участках *1-1,5 см*, через это отверстие снаружи завязываются нитки.



**Рис. 6-18.** Уретероцистостомия. Конец мочеточника расщепляется и протягивается внутрь мочевого пузыря, нитки выводятся наружу через стенку пузыря на расстоянии 2-3 см от отверстия

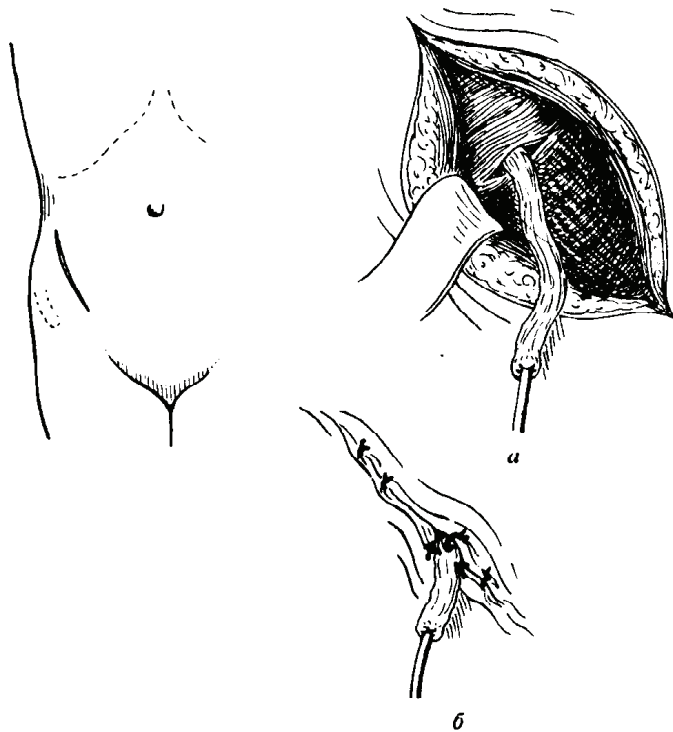
Мочеточник, кроме того, фиксируется швами, охватывающими адвентицию мочевого пузыря и мочеточника и проходящими, по крайней мере, в четырех направлениях. Перед закрытием мочевого пузыря в

мочеточник для шинирования вводится пластмассовый катетер (5-6 Ch). Моча из мочевого пузыря выводится катетером *Foley* через мочеиспускательный канал. Пластмассовая шина выводится через брюшную стенку или мочеиспускательный канал (рис. 6-18).

Применение вышеописанной методики простой реимплантации мочеточника без антирефлюксной пластики допускается в настоящее время только в исключительных случаях. Во всех случаях, когда это возможно, следует имплантировать мочеточник в области треугольника мочевого пузыря в комбинации с антирефлюксной пластикой. Наиболее часто применяются два вида антирефлюксной пластики: пластика по *Politano* и *Lead-better* и пластика по *Lich* и *Oregoire*.

### Уретерокутанеостомия

Эта операция применяется при *карциноме мочевого пузыря и шейки матки* в тех случаях, когда имплантация мочеточников в кишку не может быть осуществлена. Чаще всего производится односторонняя, в редких случаях и двухсторонняя имплантация мочеточника через кожу.



**Рис. 6-19.** Уретерокутанеостомия. а.) Конец мочеточника проводится в линию разреза брюшной раны. б) Мочеточник пришивается швами адвентиции к фасции брюшной стенки или к коже

При этой операции забрюшинно обнажается средняя треть мочеточника; мочеточник пересекается в самой низкой точке вблизи мочевого пузыря, а затем как можно более длинную его культю подводят к коже. Из кожной раны отрезок мочеточника должен

выступать на 23 см (рис. 6-19). В просвет мочеточника вводится пластмассовый катетер (6-8 Ch), который прикрепляется в низшей точке к концу мочеточника. Для предотвращения соскальзывания мочеточника на адвентицию накладываются узловатые швы в четырех направлениях к фасции брюшной мускулатуры. Мышечная и кожная раны закрываются (см. рис. 6-19).

Для защиты свободного конца мочеточника можно образовать и небольшой *кожный воротник*. У одного конца кожного разреза образуется узкий стебельчатый прямоугольный кожный лоскут. Этот лоскут кладется вокруг конца мочеточника, после чего соединяют встречающиеся края кожи. Когда имеется очень длинный конец мочеточника, то его участок, попадающий на поверхность кожи, оставляют более длинным. Для него, образуя более длинный кожный лоскут, изготавливают защитный кожух. Однако лоскут не должен быть длиннее 46 см, иначе его конец из-за расстройств кровоснабжения некротизируется. Конец мочеточника прикрепляется узловатыми швами к краю кожного лоскута. Эта операция облегчается прикреплением клубка.

### Анастомозы

#### между мочеточником и кишкой

Наложение *мочеточниково-кишечного анастомоза* является общепринятым методом при хирургическом лечении некоторых *врожденных аномалий развития мочевого пузыря* (например, экстрофии мочевого пузыря), а также при лечении *сморщенного пузыря* и *опухоли мочевого пузыря*.

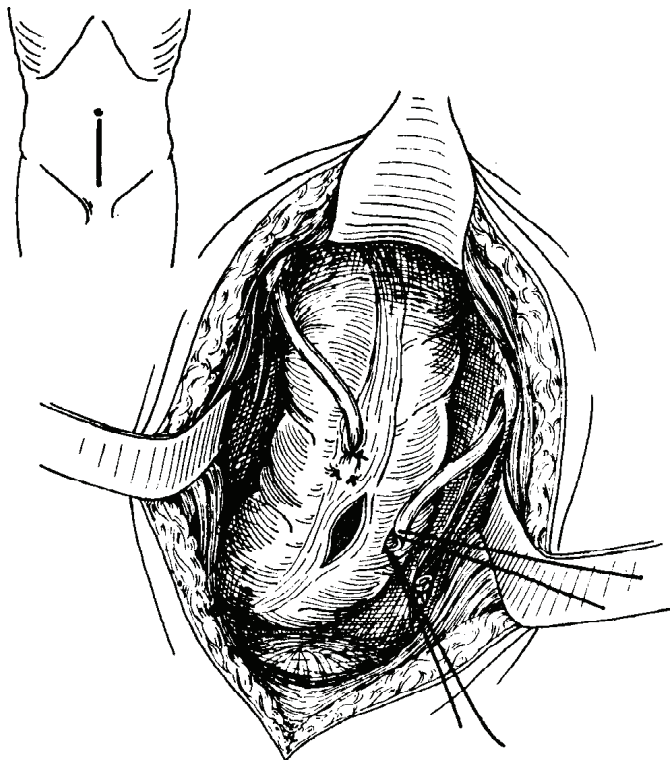
#### Операция по *Cottey*

Впервые мочеточник был анастомозирован с кишкой более ста лет назад. В начале XX столетия *Coffey* разработал метод, получивший широкое распространение. Известны многочисленные модификации этой операции.

Она производится следующим образом: после срединного разреза в нижней части живота и отведения ветвей тонкой кишки обнажается сигмовидная кишка. На заднем листке брюшины, на уровне нижнего отрезка мочеточника, с обеих сторон производится продольный разрез. Мочеточник отпрепаровывается до пузыря. В непосредственной близости от мочевого пузыря накладывается лигатура. Мочеточник пересекается, его конец длиной в 8-10 см смещается в брюшную полость. Разрез на заднем листке брюшины, не суживая просвета мочеточника, закрывается узловатыми швами. Затем конец мочеточника вводится в сигмовидную кишку. Мочеточник подготавливается к введению в кишку расщеплением его конца приблизительно на участке в 0,5 см. Этот конец раскрывается наподобие крыльев, затем через два конца лоскута проводят по



одной нитке. После этого мочеточник примеряют к сигмовидной кишке и разыскивают подходящее место для наложения анастомоза. Затем производится сначала продольный разрез серозной оболочки сигмовидной кишки длиной в 1 см, у нижнего конца которого мышечный слой и слизистая оболочка рассекаются настолько, чтобы можно было провести мочеточник.



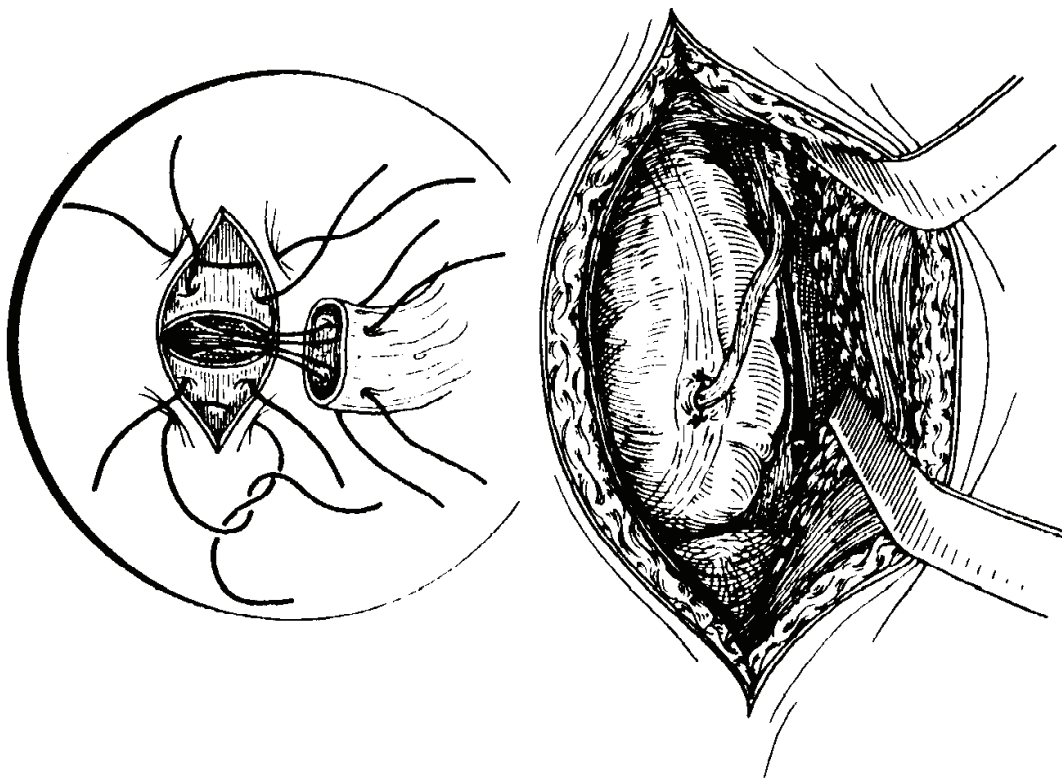
**Рис. 6-20.** Мочеточниково-кишечный анастомоз. Конец мочеточника протягивается по методу Coffey в кишечный просвет и фиксируется у кишечной стенки

Конец мочеточника втягивается в просвет кишки двумя удерживающими нитками. При помощи эти проведенных изнутри через кишечную стенку нитей, затем завязанных снаружи в узел, конец мочеточника прикрепляется к стенке кишки (рис. 6-20). Фиксирующие швы должны находиться по крайней мере на расстоянии 2 см от отверстия кишечной стенки и в 0,5 см друг от друга.

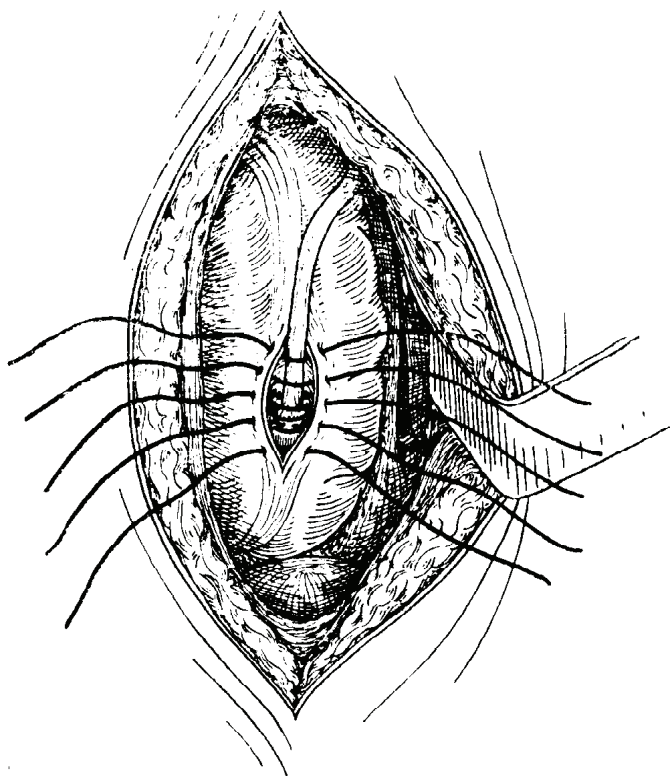
Мочеточник следует провести таким образом, чтобы по его ходу не было существенного перегиба. Мочеточник вводят в образованный перед этим мышечный желоб. Серозная оболочка над этим желобом закрывается узловатыми швами. Таким образом, мочеточник проходит внутри кишечной стенки в туннеле длиной 2-3 см, благодаря чему предупреждается рефлюкс кишечного содержимого. Для предотвращения выскальзывания мочеточника его адвентиция прикрепляется несколькими швами к серозной оболочке кишки.

Мочеточник противоположной стороны вводится таким образом, чтобы он был расположен выше или ниже первого анастомоза и ни в коем случае не находился на одном уровне с ним. В завершение на 8-10 дней вводится кишечная трубка, чтобы моча могла свободно оттекать.

Прочие методы Cordonnier пришивал слизистую мочеточника, к слизистой кишки без формирования мышечного желоба, вводя мочеточник прямо в кишку. По методу этого автора слизистая оболочка пришивается кетгуттом; адвентиция мочеточника прикрепляется отдельными швами к серозной оболочке кишки (рис. 621).



**Рис. 6-21.** Мочеточниковокишечный анастомоз. Конец мочеточника по методу Cordonnier анастомозируется непосредственно с отверстием, наложенным на сигмовидную кишку



**Рис. 6-22.** Мочеточниковокишечный анастомоз. По методу Leadbetter конец мочеточника анастомозируется непосредственно со слизистой оболочкой кишки, причем мочеточник вкладывается в короткий косой канал серозной оболочки

*Leadbetter* проводит конец мочеточника прямо к слизистой оболочке кишки и покрывает анастомоз на коротком отрезке серозной оболочкой (рис. 6-22).

## Лечение повреждений мочеточника

Повреждения мочеточника могут возникать вследствие операций в малом тазу, трансвезикальных вмешательств, травм, огнестрельных ран.

Из операций в малом тазу определенное значение имеют *гинекологические вмешательства*, которые проводятся по поводу злокачественной опухоли. При этом иногда мочеточник повреждается, случайно рассекается, перевязывается, суживается или полностью обнажается. Обычно рассечение мочеточника замечается немедленно. Лучше всего, не теряя времени, наложить анастомоз (см. стр. 744). Если соединение концов мочеточника наталкивается на трудности или общее состояние больного не позволяет наложить анастомоз, остается произвести нефрэктомия или — при плохом общем состоянии больного, шоке — в надежде на проведение в более поздние сроки пластики мочеточника ввести временный трансрентальный дренаж.

В тех случаях, когда мочеточник был только частично вскрыт, его закрывают, как и отверстие после уретеротомии. При сильном повреждении может потребоваться введение мочеточникового катетера.

При *перевязке питающих опухоль сосудов* в малом тазу имеется опасность перевязать и мочеточник. Заметив случайно наложенную лигатуру в процессе вмешательства, нужно ее удалить, дальнейших осложнений обычно не бывает. Однако нередко лигатура на мочеточнике остается незамеченной, распознается только позже, когда у больного появляются колики и лихорадка или когда несколько недель спустя возникает мочеточникововлагалищный свищ. С подобными последствиями приходится считаться и тогда, когда лигатура охватывает только часть стенки мочеточника. На месте перевязки образуется некроз, затем мочевого свищ. То же самое может иметь место и в случае обнажения значительного участка мочеточника. Моча при этом нередко непрерывно вытекает из операционной раны и из влагалища. Более редко возникает свищ между мочеточником и прямой кишкой. О попадании лигатуры на мочеточник указывает и застревание мочеточникового катетера в нескольких сантиметрах от мочевого пузыря.

С *устранением поздно распознанного повреждения мочеточника* можно не спешить, если воспалительных симптомов, принуждающих к вмешательству, нет и уже образовался мочевого свищ. Если воспалительные осложнения не возникли, то можно примерно в пределах 3 месяцев с момента происшествия попытаться произвести пластику мочеточника (уретероцистостомия, пластика с наложением лоскута на мочевого пузыря).

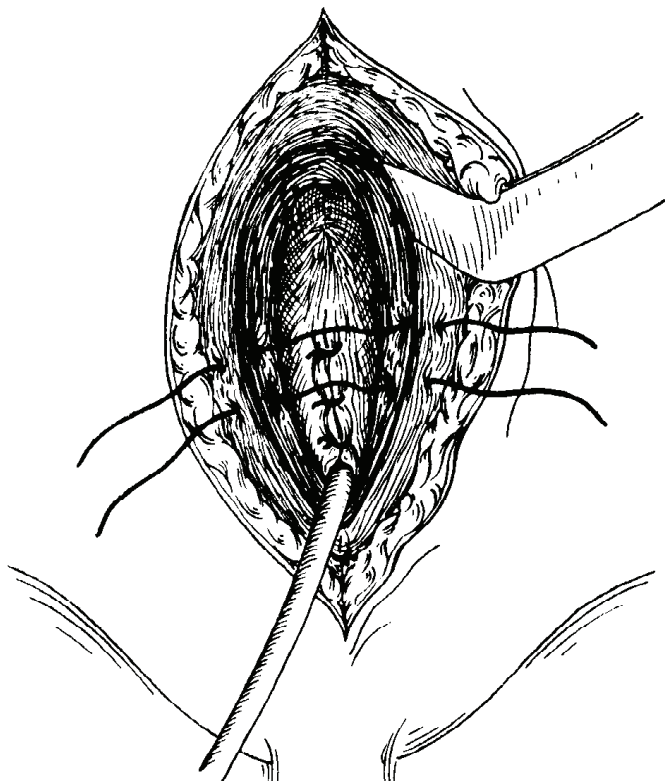
Тяжелое повреждение мочеточника может возникнуть и при инструментальном вмешательстве, когда пытаются трансвезикально удалить камень мочеточника. При удалении камня может повреждаться слизистая оболочка, в худшем случае возникает разрыв, распространяющийся на всю стенку. Повреждение в большинстве случаев замечается спустя некоторое время после его возникновения. При обнаружении его поврежденный отрезок мочеточника реконструируется, при необходимости нужно провести пластическую операцию (см. стр. 745).

Изолированные повреждения мочеточника являются редкими, чаще они встречаются в связи с политравмой. При изолированном повреждении мочеточника желательно в первые 24 часа наложить анастомоз. В более поздние сроки возможна уже только более значительная пластическая операция.

## Вмешательства на мочевом пузыре

### Надлобковая цистостомия

Цистостомией называется операция, при которой на мочевой пузырь накладывается постоянное отверстие.



**Рис. 6-23.** Надлобковая цистостомия. Катетер у вентральной стенки мочевого пузыря при помощи троакара или через небольшое отверстие проводится в мочевой пузырь

Надлобковая цистостомия производится для отведения мочи в обход мочеиспускательного канала. Ее используют прежде всего после повреждения мочеиспускательного канала или для лечения аномалий мочеиспускательного канала, а также в том случае, если имеется препятствие оттоку мочи (аденома предстательной железы, паралич мочевого пузыря, стриктура мочеиспускательного канала) в мочеиспускательном канале, которое временно не может быть устранено.

Доступ осуществляется через небольшой срединный разрез в нижней части живота (см. стр. 319); брюшная полость не вскрывается, брюшина отодвигается с мочевого пузыря назад. Передняя стенка мочевого пузыря приподнимается двумя пинцетами; между ними в мочевой пузырь вводится троакар. После удаления мандрена через троакар в мочевой пузырь вводится катетер, после чего извлекается тубус троакара. Катетер может быть введен и непосредственно через небольшое отверстие, образованное между двумя пинцетами. Затем для укрепления отверстия в мочевом пузыре возле катетера накладывается 1-2 шва (рис. 6-23).

Катетер вводится так, чтобы легко можно было его менять. Правда, его можно вывести и через рану, но лучше для этой цели наложить отдельное отверстие. После закрытия брюшной стенки, если применяется катетер *Foley*, то он прикрепляется при помощи швов к коже. Если цистостомическое отверстие сохраняется продолжительное время, приходится считаться с воспалительными осложнениями и камнеобразованием.

### Высокое сечение

Под высоким сечением мочевого пузыря подразумевается вскрытие мочевого пузыря над симфизом в противоположность операции, проводимой со стороны промежности. Высокое сечение выбирается при операции, протекающей интравезикально. Основными показаниями к этой операции являются повреждение мочевого пузыря, удаление камней или инородных тел из мочевого пузыря, закрытие свища, экстирпация опухоли мочевого пузыря и трансвезикальная резекция предстательной железы.

### Повреждения мочевого пузыря

Доступ к мочевому пузырю осуществляется внебрюшинно, из срединного разреза в нижней части живота или разреза *Pfannenstiel*. Брюшина тупым



путем сдвигается с верхушки мочевого пузыря и оттягивается в дорзальном направлении. Если не видно большого повреждения мочевого пузыря, то ассистент заполняет пузырь 150 мл физиологического раствора, чтобы хорошо выделить пузырь от окружающих тканей. При помощи двух пинцетов или удерживающих ниток передняя стенка мочевого пузыря приподнимается, жидкость вытекает. Между двумя пинцетами производится продольный разрез, затем просвет мочевого пузыря расширяется при помощи крючков (рис. 6-24). Камень мочевого пузыря удаляется щипцами довольно просто, то же самое производят и с инородным телом. Нужно однако учесть, что препятствие оттоку мочи играет очень важную роль в возникновении камней в мочевом пузыре. Поэтому в целях эффективного устранения причины, ведущей к камнеобразованию, следует производить диагностические исследования для обнаружения аденомы предстательной железы или стриктуры мочеиспускательного канала и т. д.

### Доброкачественная опухоль мочевого пузыря

Доброкачественная опухоль мочевого пузыря (например, папиллома) удаляется через разрез при помощи папилломных щипцов. Этими щипцами опухоль оттягивается от стенки, к которой она прикреплена. При этом приподнимается и соединенная с ножкой слизистая оболочка стенки мочевого пузыря. На расстоянии примерно 0,5-1 см от ножки на слизистой оболочке проводится ножницами или диатермическим скальпелем круговой разрез. Затем опухоль отделяется от своего основания и удаляется. Дефект слизистой оболочки закрывается атрауматическими узловатыми швами. Этот метод применяется, если опухоль расположена на боковой или на задней стенке или же на верхушке пузыря.

Если папиллома расположена непосредственно возле места впадения мочеточника, перед проведением экцизии в мочеточник вводится мочеточниковый катетер. Таким образом внутривезикулярный отрезок мочеточника можно резецировать, не нанося значительных повреждений, и реконструировать на мочеточниковом катетере. Иногда хирург бывает вынужден пересадить мочеточник в другое место пузыря. В этом случае пытаются пересадить мочеточник, по возможности, возле треугольника при помощи антирефлюксной пластики.

### Камень у устья мочеточника

Камень мочеточника, расположенный *внутри-стеночно* или *под слизистой*, удаляется высоким сечением только в редких случаях, если нет надежды

на спонтанное его отхождение и если трансуретральное рассечение устья неосуществимо. В раскрытом мочевом пузыре у сильно выпячивающегося места впадения мочеточника производится продольный разрез, после чего извлекается камень. Рассеченная слизистая оболочка реконструируется узловатыми швами, чтобы после удаления камня не возник пузырный мочеточниковый рефлюкс.

### Уретероцеле

Для устранения *значительной* (величиной с черешню или с орех) *грыжи мочеточника* показано проведение высокого сечения. В грыже мочеточника нередко находится камень. Устье мочеточника при этом заболевании обычно имеет врожденное сужение, и над ним внутривезикулярный отрезок мочеточника в большей или меньшей мере расширен. Иногда это расширение столь значительно, что почти заполняет просвет мочевого пузыря. Грыжа всегда представляет значительное препятствие оттоку мочи.

Лечение заключается в том, что вся передняя стенка выпячивающейся грыжи мочеточника резецируется ножницами, вблизи стенки мочевого пузыря оставляются воротничкообразные валики.

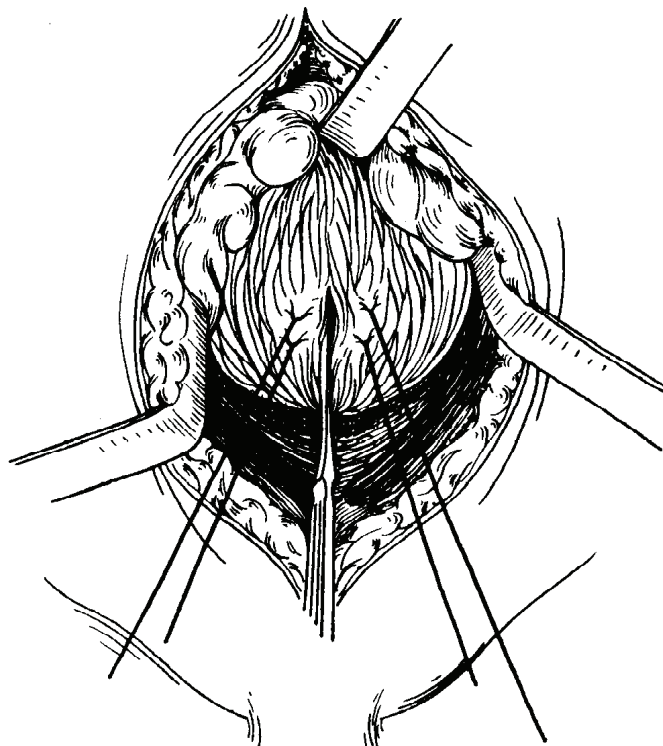


Рис. 6-24. Высокое сечение. Вентральная стенка мочевого пузыря приподнимается двумя пинцетами, проводится срединный продольный разрез

Над пластмассовым катетером толщиной в 6 Ch, вводимым в мочеточник, края оставленной слизистой оболочки соединяются друг с другом при помощи узловатых швов. Этим вмешательством опять восста-

навливается нормальное состояние внутрипузырного отрезка мочеточника, одновременно исключается и возможность рефлюкса.

Рекомендуется избегать сложного пластического-го вмешательства, потому что такое вмешательство может только ухудшить взаимоотношения в области устья мочеточника.

### Удаление дивертикула мочевого пузыря

Следует производить оперативное вмешательство при дивертикуле мочевого пузыря, если он содержит очень большой *камень*, вызывает рецидивирующую *инфекцию* или же если намечается трансвезикальное лечение аденомы предстательной железы или стриктуры мочеиспускательного канала.

При этой операции брюшная стенка открывается срединным разрезом в нижней части живота или разрезом *Pfannenstiel*. Пузырь выделяется со стороны дивертикула. Операция может проводиться внутри- или внепузырно. Если одновременно намечается также и лечение другого заболевания мочевого пузыря, то нужно применять *внутрипузырный* доступ.

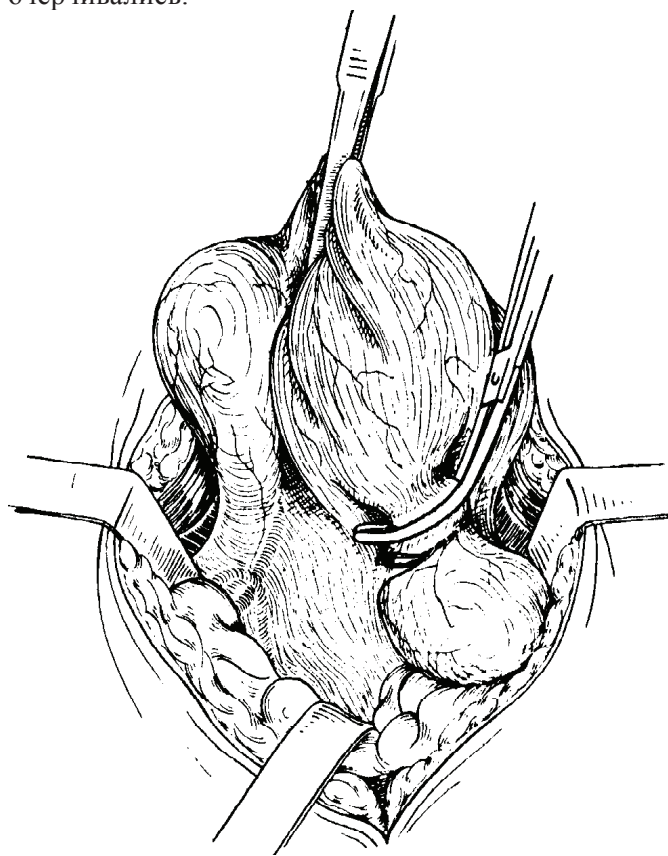
#### Внутрипузырный доступ

После вскрытия мочевого пузыря следует найти отверстие дивертикула и отслаивать на введенном в его полость пальце или инструменте от окружающих тканей. Стенка мочевого пузыря освобождается от брюшины и от граничащей с пузырем жировой ткани и осторожно выделяется до верхнего края дивертикула. Когда доходят до этого края и прощупывают введенный в дивертикул инструмент или палец, то обходят дивертикул ножницами, отделяя его от окружающих тканей. Нужно считаться с тем, что дивертикул в результате воспалений местами сильно сращен. Резекция дивертикула производится при этом так, что мешок дивертикула выворачивается в просвет мочевого пузыря, а отверстие циркулярно обрезается. После удаления дивертикула отверстие закрывается со стороны просвета мочевого пузыря. Можно закончить вмешательство и так, как при внепузырном доступе.

#### Внепузырный доступ

Внепузырно доступ к дивертикулу осуществляется без вскрытия мочевого пузыря. Этот метод показан прежде всего в том случае, если препятствие оттоку мочи уже до того было устранено (например, резекция предстательной железы). Пузырь вскрывается после внепузырной дивертикулэктомии при

показаниях к другой операции. При удалении дивертикула мочевого пузыря наполняется для того, чтобы его контуры и контуры дивертикула лучше очерчивались.



**Рис. 6-25.** Внепузырная дивертикулэктомия. Шейка дивертикула отжимается инструментом. Вслед за этим удаляется мешок дивертикула

Затем брюшина и соседняя жировая ткань отодвигаются до боковой стенки мочевого пузыря, в результате чего обеспечивается доступ к дивертикулу. После этого содержимому мочевого пузыря дают стечь, захватывают дивертикул зажимом, приподнимают его для того, чтобы можно было его циркулярно отпрепарировать. Стенка дивертикула по сравнению со стенкой мочевого пузыря очень тонкая и легко разрывается, поэтому нужно быть достаточно осторожным.

Имеется возможность повреждения мочеточника, если отверстие дивертикула расположено близко к месту впадения мочеточника и если дивертикул расположен по ходу мочеточника.

Дивертикул обычно соединяется с мочевым пузырем короткой шейкой, поэтому легче всего подходить к мочевому пузырю вдоль шейки дивертикула. Приблизительно на расстоянии в 0,5 см от стенки мочевого пузыря шейка дивертикула перевязывается и пересекается над зажимом, дивертикул удаляется. Над зажимом оставляют кайму в несколько миллиметров для наложения непрерывного шва. После этого зажим удаляется, и культя погружается кисетным швом (*рас. 6-25*), над этим швом накладывается следующий ряд швов. Если при контрольном запол-

нении мочевого пузыря просачивания нет, то после введения дренажа брюшная стенка закрывается. Эти методы могут быть комбинированы в зависимости от того, какой из них более показан.

### Резекция стенки мочевого пузыря (частичная цистэктомия)

Обычная резекция мочевого пузыря служит для удаления злокачественных опухолей. Если опухоль имеет лишь небольшое распространение, не метастазирует и локализуется на задней или на боковой стенке мочевого пузыря, достаточно частичное удаление стенки пузыря. Кроме того, частичная цистэктомия применяется при значительной атонии мочевого пузыря и при его язвах. При оценке характера опухоли мочевого пузыря большую помощь оказывает характеристика окружающих его тканей. Если вокруг опухоли не виден отек и если отек не инфильтрировал мускулатуру, то распространенной резекции не требуется. Если же опухоль окружена отеком, мускулатура пузыря инфильтрована, но опухоль не вышла за ее пределы, показано проведение более распространенной резекции. Наличие отека указывает на нарушение оттока лимфы в окружении опухоли.

Доступ к мочевому пузырю осуществляется внебрюшинно через срединный разрез нижней части живота или из разреза по *Pfannenstiel*. Брюшина отделяется соответственно локализации опухоли, мочевой пузырь выделяется из окружающих его тканей и вскрывается вблизи опухоли небольшим продольным разрезом. Идя от этого отверстия, ножницами резецируют опухоль, жертвуя при этом каймой здоровой слизистой оболочки шириной в 1 см.

Операция при опухолях задней и боковой стенок не представляет трудностей, при этих вмешательствах приходится в основном только останавливать кровотечение из стенки пузыря небольшим обкалыванием. После резекции отверстие на мочевом пузыре закрывается, по возможности, парамукозными кетгутовыми узловатыми швами. Над этим рядом швов на адвентицию накладывается еще один ряд швов.

При операциях по поводу язвы мочевого пузыря принцип оперативного вмешательства подобен описанному в предыдущем разделе.

Для лечения значительной атонии мочевого пузыря удаляется верхушка пузыря. Между двумя пинцетами на передней стенке мочевого пузыря проводится разрез в боковую сторону, затем через заднюю стенку к противоположной боковой стенке, после чего возвращаются к исходной части разреза. В результате этой резекции удаляется участок пузыря, напоминающий по форме тюбетейку. Края раны соединяются в продольном направлении парамукозными кетгутовыми узловатыми

швами. Вторым рядом швов, накладываемых на адвентицию, усиливается линия швов раны (рис. 6-26). Если опухоль злокачественная, расположена в области впадения мочеточника и, возможно, распространяется и на треугольник, то для предупреждения рецидивов нужно удалить, по крайней мере, половину мочевого пузыря.

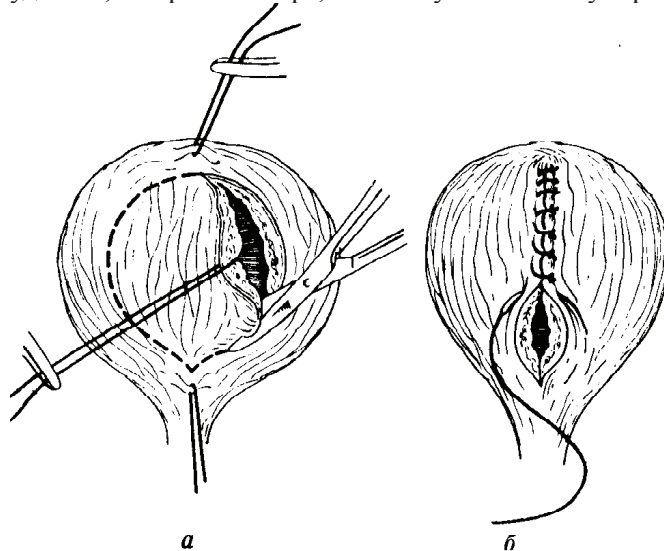


Рис. 6-26. Резекция стенки мочевого пузыря. Исходя от вентральной стенки мочевого пузыря, купол шапкообразно обрезают и удаляют (а), края раны соединяются узловатыми швами (б)

Мочевой пузырь выделяется на данной стороне до мочеточника и даже за его пределами и изолируется от своего окружения. Мочеточник перевязывается вблизи пузыря. Над местом перевязки он пересекается, и его свободный конец мобилизуется на протяжении 5-6 см. При помощи сагиттального разреза через середину мочевого пузыря последний разделяется пополам.

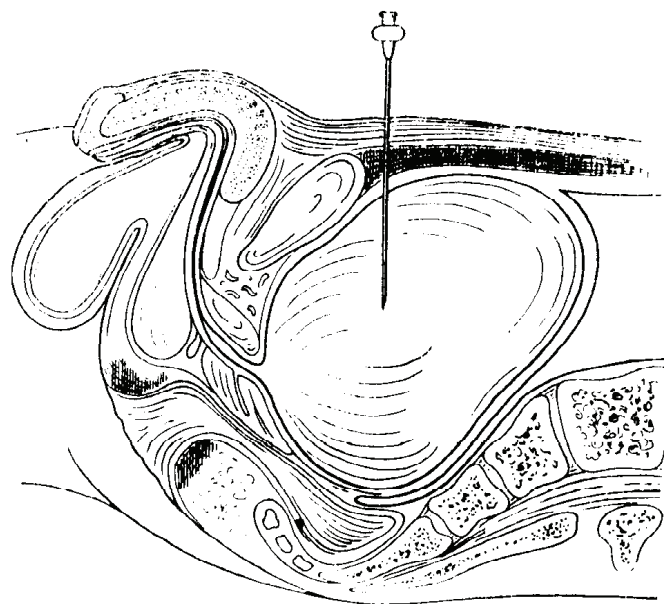


Рис. 6-27. Пункция мочевого пузыря. При помощи длинной иглы по средней линии над симфизом проводится перпендикулярный прокол мочевого пузыря



Накладывается лигатура на нижнюю артерию мочевого пузыря, и опухолевая половина пузыря полностью удаляется. Нужно следить за тем, чтобы оставалась такая часть треугольника, которой достаточно для предотвращения попадания в шов интактного окончания мочеточника после зашивания здоровой половины пузыря. Направленный в сторону шейки мочевого пузыря разрез должен, по мере возможности, затрагивать только его краниальную часть и не проходить так глубоко, чтобы повредить наружную запирающую мышцу.

После экстирпации опухолевой половины мочевого пузыря производится реимплантация перерезанного перед этим мочеточника в здоровую половину пузыря (см. стр. 745).

В оставшуюся половину мочевого пузыря вводят катетер, который выводится через мочеиспускательный канал наружу. Края мочевого пузыря соединяются парамукозными кетгутowymi узловатыми швами. Для укрепления швов накладывается еще второй, охватывающий адвентицию, ряд узловатых швов.

### Пункция мочевого пузыря

Пункция наполненного мочевого пузыря необходима в том случае, *если больной не может самостоятельно мочиться и если моча не может быть отведена через мочеиспускательный канал*. Пункция показана чаще всего по поводу *стриктуры мочеиспускательного канала*, реже — по поводу его *повреждения* или доброкачественной или злокачественной *опухоли шейки мочевого пузыря*.

Для пункции применяется канюля длиной в 1214 см. После обработки кожи над симфизом перпендикулярно по средней линии в мочевой пузырь вводится игла (рис. 6-27).

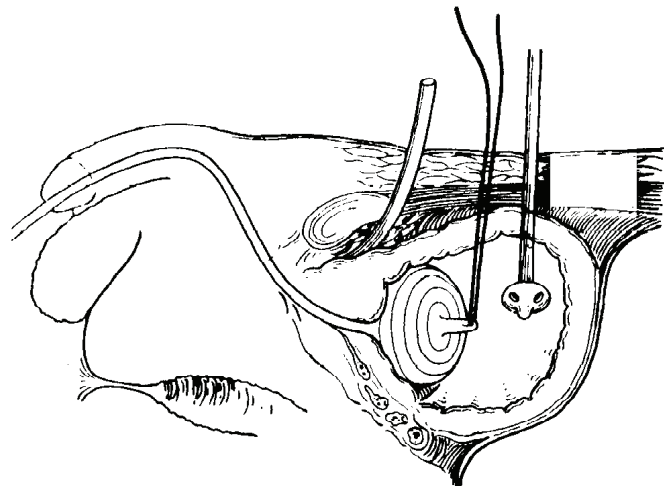
Не следует опасаться повреждения брюшины, так как в результате значительного наполнения пузыря брюшина находится выше. Содержимое пузыря выпускается не сразу, а фракциями, иначе из-за резкого понижения давления иногда начинается кровотечение из сосудов слизистой оболочки мочевого пузыря (*ex vaso*).

### Лечение повреждений мочевого пузыря

Повреждения мочевого пузыря встречаются чаще всего при *переломах костей таза*. Более редко эти повреждения вызываются инструментальным

вмешательством, огнестрельным ранением или проколом и обычно сопряжены с повреждением других органов.

При полном повреждении мочевого пузыря, — т. е. если имеется *разрыв передней или боковой стенки*, — наступает *внебрюшинная инфильтрация мочой*, при *разрыве задней стенки моча попадает в брюшную полость*. Возникновение гематурии вызывает уже подозрение на разрыв мочевого пузыря. Диагностика осуществляется с помощью цистографии.



**Рис. 6-28.** Вмешательство при повреждениях мочевого пузыря. Через мочеиспускательный канал проводится катетер; при множественных повреждениях, в мочевой пузырь вводится катетер и через брюшную стенку

Детали повреждения часто могут быть выяснены только при операции, для которой выбирается срединный разрез в нижней части живота. Для исключения внутрибрюшинного кровотечения приходится вскрывать брюшину. Если не поврежден брюшной орган, можно сразу же закрыть брюшину. После того, как брюшина оттягивается в дорзальном направлении, появляется кроваво инфильтрированная околопузырная жировая ткань, возможно, также кровь или моча.

Пузырь заполняют стерильной жидкостью, чтобы легче установить место его повреждения. Если это повреждение находится на передней стенке, то через разрыв пузыря осматривается и внутренняя его часть. В случае повреждения боковой стенки или дна для установления размера разрыва приходится вскрывать переднюю стенку. Мочевой пузырь затем отделяется снаружи у места повреждения, и разрыв закрывается единичными узловатыми швами в два ряда. Мочевой пузырь закрывается над трансуретрально введенным катетером *Foley*. При множественном повреждении нужно дополнительно вводить надлобковый катетер (рис. 6-28). Область раны дренируется.

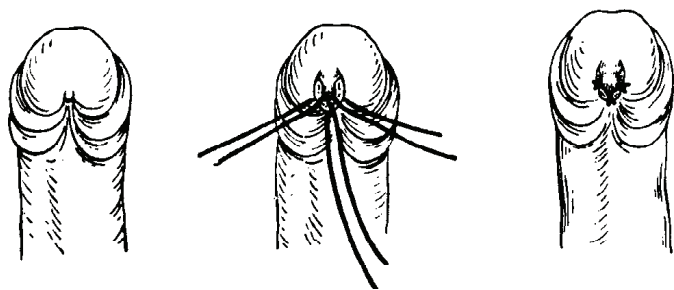
## Вмешательства на мочеиспускательном канале и на половом члене

### Меатотомия

Это вмешательство служит для *расширения наружного отверстия мочеиспускательного канала*, если оно — врожденно или в результате воспалений — слишком узкое. При помощи этой операции облегчается мочеиспускание и создается возможность введения инструментов через мочеиспускательный канал. Операция производится под местной анестезией или под кратковременным наркозом. Наружные края мочеиспускательного отверстия разводятся тонкими зажимами и внизу разрезаются ножницами на протяжении 3-4 мм. Так как возможно сильное кровотечение из краев раны, они зашиваются с обеих сторон узловатыми швами (рис. 6-29).

### Уретротомия

Уретротомия может быть произведена соответствующим инструментом со стороны просвета мочеиспускательного канала (внутренняя уретротомия) или же через кожу (наружная уретротомия).



**Рис. 6-29.** Меатотомия. Края наружного отверстия мочеиспускательного канала оттягиваются зажимами, отверстие разрезается ножницами

Это вмешательство производится в редких случаях при *повреждениях мочеиспускательного канала*, в большинстве же случаев для *удаления из мочеиспускательного канала камней или инородных тел*. Расположенный у выхода камень удаля-

ется через отверстие мочеиспускательного канала, в то время как камень, расположенный в задней части мочеиспускательного канала, сначала проталкивается в мочевой пузырь и позже удаляется оттуда.

Для этого вмешательства больной укладывается в положение для камнесечения. Зонд вводится в мочеиспускательный канал до уровня инородного тела или камня. При удалении камня обнажение проводится в большинстве случаев в среднем отрезке переднего отдела мочеиспускательного канала или же перинеально. После разрезания кожи на нижней поверхности полового члена перед нами открывается мочеиспускательный канал, нужно при этом продвигаться в сторону пещеристого тела мочеиспускательного канала.

При перинеальном доступе кожа разрезается поперечно. Мочеиспускательный канал здесь окружен толстой жировой тканью и мышцами. Пересекается поверхностная фасция, мускула тура раздвигается тупым путем и удерживается при помощи крючка. Над камнем проводится продольный разрез стенки мочеиспускательного канала, камень извлекается, и отверстие закрывается тонкими узловатыми швами.

### Уретростомия

Уретростомия производится не часто, например, при *протяженной стриктуре передней части мочеиспускательного канала*. При этом нужно позаботиться об оттоке мочи, обойдя место сужения. Из промежностного разреза мочеиспускательный канал открывается над местом сужения. Затем в мочевой пузырь вводится катетер *Tiemann*. Возле катетера мочеиспускательный канал и рана промежности закрываются. Катетер фиксируется отдельным швом к коже. Катетер оставляют до устранения стриктуры мочеиспускательного канала, которое обеспечивается пластикой последнего.

## Операция при стриктуре мочеиспускательного канала

Локализация стриктуры мочеиспускательного канала проводится с помощью катетеризации и уретрографии. Точная длина стриктуры может быть установлена ретроградной уретрографией и одновременной микционной цистоуретрографией.

### Стриктура переднего отрезка мочеиспускательного канала

На переднем отрезке мочеиспускательного канала производится двухмоментная операция. По методу *Johanson* кожа, подкожная соединительная ткань, фасция и стенка мочеиспускательного канала пересекаются на всем протяжении сужения. Разрез продолжают на каждой стороне на 0,5 см за пределы стриктуры. После рассечения стенозированного участка, края мочеиспускательного канала пришиваются к коже хром-кетгутowymi швами (рис. 6-30). Мочеиспускательный канал оставляется открытым на протяжении 6-8 недель до прекращения воспалительных явлений в окружающих тканях. Одновременно накладывается надлобковая цистостомия для отведения мочи.

На втором этапе операции корригируется дефект по *Browns* (см. стр. 756). Возле дефекта мочеиспускательного канала проводятся два параллельных разреза, которые соединяют между собой, обходя проксимальный и дистальный концы дефекта. Латерально и впереди кожа широко отпрепаровывается от своего основания; затем края кожи соединяются над отверстием мочеиспускательного канала узловатыми швами. Перед этим можно при помощи ниток, проводимых через бусинку или через кусок пластмассовой трубочки еще на 1 см от краев кожи накладывать разгружающие швы (рис. 6-31).

### Стриктура задней части мочеиспускательного канала

В тех случаях, когда стриктура заднего отрезка мочеиспускательного канала имеет значительную протяженность, сверху, через одновременно наложенное надлобковое цистостомическое отверстие в заднюю часть мочеиспускательного канала вводится снабженный ушком зонд. При промежностном доступе стенозированный участок мочеиспускательного канала пересекается в продольном направлении. К появившемуся в отверстии зонду с петлей на конце привязывается катетер, который протягивается в мочевой пузырь. Пришитая к концу катетера крепкая нитка проводится через мочевой пузырь вдоль брюшной стенки наружу для того, чтобы обеспечить в дальнейшем смену катетера.

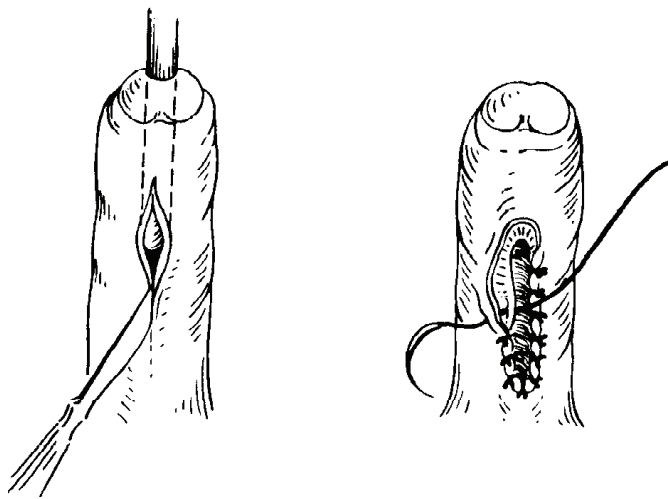


Рис. 6-30. Операция при стриктуре мочеиспускательного канала, I. Стриктура продольно пересекается по *Johansson*, край сшивается

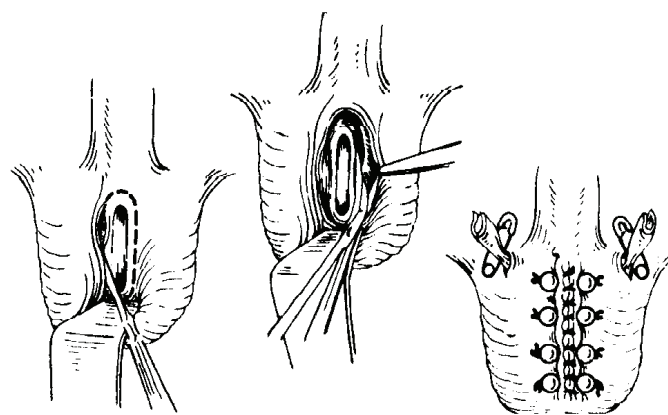


Рис. 6-31. Операция при стриктуре мочеиспускательного канала, II. Заплатывание стенки мочеиспускательного канала проводится по *Browne* над стриктурой окружающей ее кожей и подкожной соединительной тканью

Мочевой пузырь между ниткой и катетером *Реггера* закрывается однослойным швом. Разрез мочеиспускательного канала и кожа промежности над введенным катетером зашиваются узловатыми швами.

Кольцевидный стеноз В тех случаях, когда стеноз мочеиспускательного канала короткий и кольцевидный, резецируется только сегмент мочеиспускательного канала. Такого рода стриктура, как правило, находится в промежностном участке наружного мочеиспускательного канала. Доступ осуществляется через поперечный разрез позади мошонки. Суженный отрезок мочеиспускательного канала осторожно отпрепаровывается. Затем толстая фиксирующая нитка проводится вокруг мочеиспускательного канала, и последний приподнимается на этой нитке. Мочеиспускательный канал у проксимального конца стриктуры пересекается в поперечном направлении и в конце проксимальной культи захватывается малыми зажимами. Резекция мочеиспускательного канала заканчивается поперечным сечением у дистального конца места сужения. Дистальную культю



тию мочеиспускательного канала также захватывают тонкими зажимами и накладывают у ее края тонкие атравматические швы. Нитки затем проводятся и через конец проксимальной культы, и края мочеиспускательного канала соединяются над катетером. Так как нужно рассчитывать на то, что находящийся в мочеиспускательном канале катетер может закупориться, дополнительным наложением надлобковой цистостомии обеспечивают отведение мочи из пузыря (см. стр. 749).

### Лечение гипоспадии по Browne

Гипоспадия является наиболее часто встречающейся врожденной аномалией развития мочеиспускательного канала и означает, что мочеиспускательный канал заканчивается у основания полового члена на мошонке или в промежности. Эти случаи лучше всего оперировать у больного ребенка до шестилетнего возраста.

Грубый соединительнотканый ствол канатика между головкой полового члена и местом выхода мочеиспускательного канала вызывает искривление полового члена. Кожа разрезается в продольном направлении от венечной борозды до наружного отверстия мочеиспускательного канала, и находящаяся под ним струна удаляется. При этом отверстие мочеиспускательного канала отдалается от головки полового члена, половой член выпрямляется. Во время пластики мочеиспускательного канала моча отводится при помощи надлобковой цистостомы.

Через 6 месяцев после выпрямления полового члена производится операция по Browne. При этом вмешательстве разрез производится от венечной борозды по направлению к отверстию мочеиспускательного канала, проходящего в 0,6-0,8 см от средней линии. Разрез ведут в обход отверстия мочеиспускательного канала, на противоположной стороне он возвращается параллельно начальному отрезку венечной борозды (рис. 6-32, а).

На нижней стороне полового члена остается полоса кожи шириной в 1,2-1,6 см. Венечная борозда циркулярно разрезается, кожа мобилизуется до корня полового члена, а также вокруг дистопического отверстия мочеиспускательного канала. Нижняя часть полового члена формируется соответственно новому месту выхода мочеиспускательного канала. В этом месте пришиваются передние края отпрепарированных кожных концов (рис. 6-32, б). Швы накладываются на венечную борозду таким образом, что для образования стенки мочеиспускательного канала сохраняется кайма кожного лоскута шириной приблизительно 0,5 см. На обеих сторонах кожного лоскута, приблизительно на расстоянии 1 см от края накладыва-

ются без натяжения швы, которые завязываются над пластмассовой трубкой (рис. 6-32, в).

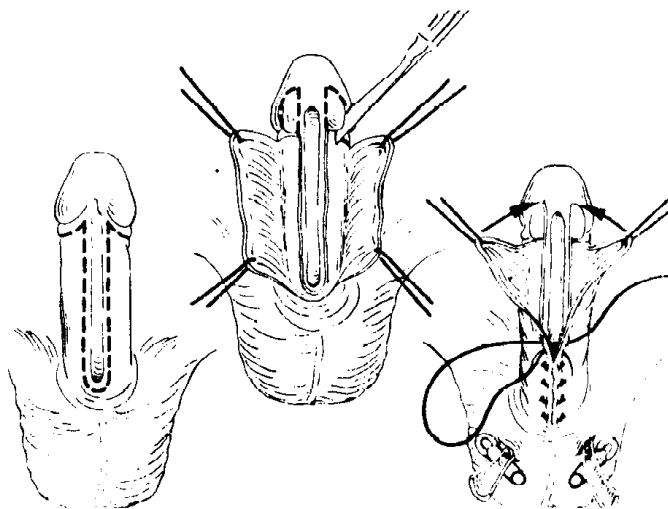


Рис. 6-32. Операция при гипоспадии. а) По методу Browne проводится разрез, обходящий наружное отверстие мочеиспускательного канала, б) Исходя с нижней поверхности полового члена, кожу отпрепаровывают в сторону, так же поступают и на дорзальной поверхности, в) Медиальные края кожного лоскута, образованного на боковой и на тыльной сторонах полового члена, соединяются узловатыми швами и ненапрягающимися разгружающими швами

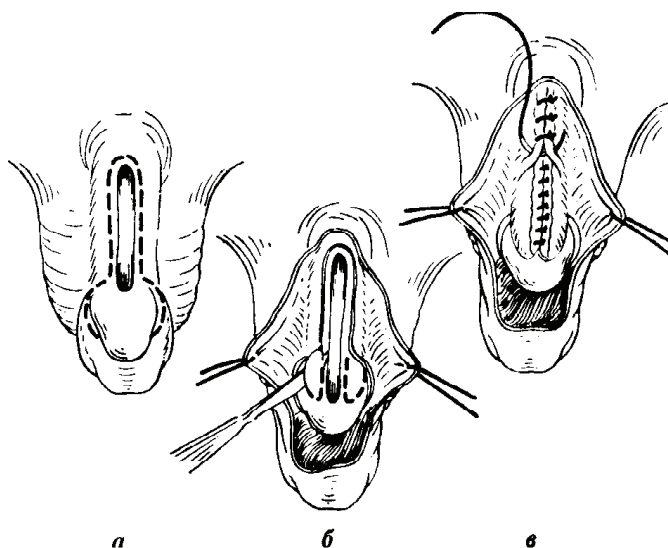


Рис. 6-33. Операция при эписпадии. а) На дорзальной стороне полового члена проводится параллельный кожный разрез, обходящий первоначальное отверстие мочеиспускательного канала, б) Кожа отделяется, в) из нее формируется новый мочеиспускательный канал

Кожа в венечной борозде зашивается теперь в новом, измененном положении. Края кожного лоскута соединяют узловатыми швами, начиная снизу (у места выхода мочеиспускательного канала) и заканчивая их в середине разреза, у нижнего края головки полового члена. Дальнейшими швами прикрепляют нижний край кожного лоскута к нижнему краю головки полового члена. Из перемещенной части отпрепарированного кожного лоскута может просачиваться значительное количество крови, поэтому с обеих сторон под кожу вводятся дренажи (см. рис. 6-32).

## Лечение эписпадии

Эписпадия — врожденная аномалия развития, при которой отсутствует передняя стенка мочеиспускательного канала, его задняя стенка лежит на дорзальной стороне полового члена. Часто эписпадия сопряжена с эктопией мочевого пузыря. Если эта патология встречается изолированно, то можно произвести пластическую коррекцию. Как и при гипоспадии, выделяется задняя стенка мочеиспускательного канала. Разрез начинают у венечной борозды, проводят параллельно к средней линии, обходят дистопическое выводное отверстие и возвращаются за средней линией к исходной точке или на расстоянии 0,5 см от нее — к венечной борозде.

У нижнего конца разреза выделяется головка полового члена, разрез заканчивается циркулярно в венечной борозде. Исходя от линии разреза, кожу полового члена широко отпрепаровывают для получения достаточно большого лоскута. В края сохраненной дорзальной стенки полового члена накладывается шов, захватывающий и соответствующую часть противоположной стороны, и заднюю стенку мочеиспускательного канала. Затягивают швы над пластмассовой трубкой. Швы должны доходить до головки полового члена. Затем над мочеиспускательным каналом накладывается ряд узловатых швов, охватывающих рыхлую соединительную ткань. Наконечник кожи соединяется не стянутыми туго разгружающими, а затем и узловатыми швами. Кожа венечной борозды соединяется с кожей головки полового члена (рис. 6-33).

## Ампутация полового члена

Карцинома или гангрена полового члена могут явиться причиной его ампутации. Половой член является органом с чрезвычайно обильным кровоснабжением. Поэтому нужно перед началом операции остановить приток крови. Для этой цели вокруг корня полового члена накладывается резиновая трубка (жгут), и сосуды полового члена пережимаются. В пределах здоровой ткани производится круговой разрез кожи, пещеристое тело мочеиспускательного канала и мочеиспускательный канал на этом этапе еще не пересекаются. Мочеиспускательный канал обособленно отпрепаровывается и пересекается на 0,5 см ниже плоскости ампутации. Этот выступающий на 0,5 см конец кожи используется затем для того, чтобы мочеиспускательный канал легко пришить к краям кожи.

Перед пересечением пещеристого тела полового члена перевязываются его тыльная артерия и вена. Все же из раны еще может быть сильное паренхи-

матозное кровотечение, которое можно остановить накладыванием швов через оболочку и перегородку полового члена.

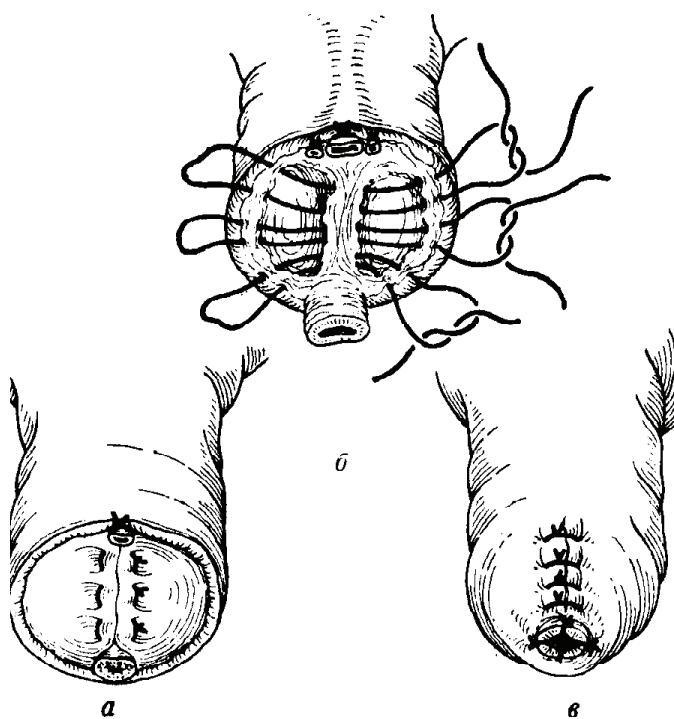


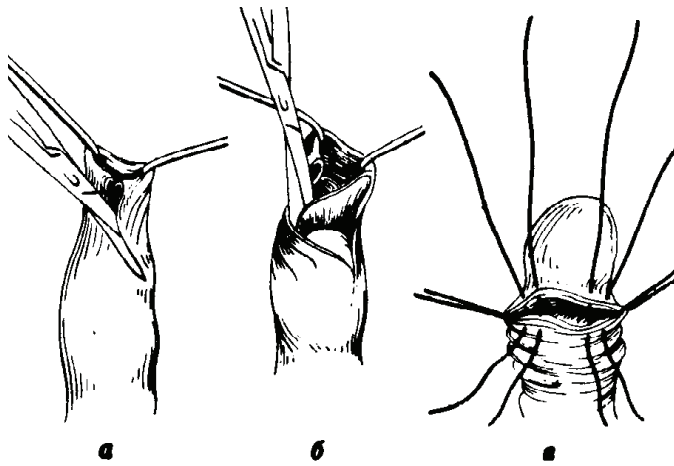
Рис. 6-34. Ампутация полового члена, а) Кровотечение останавливают швами, проведенными через белочную оболочку и перегородку, б—в) Оставляется столько кожи, сколько нужно, чтобы без натяжения покрыть культю полового члена

Края мочеиспускательного канала вшиваются в кожу, остающаяся рана закрывается узловатыми швами (рис. 6-34). Затем в мочеиспускательный канал вводится катетер. В случае распространенной карциномы проводится тотальная эмаскуляция с экстирпацией паховых лимфатических узлов. При этом мочеиспускательный канал имплантируется в кожу промежности.

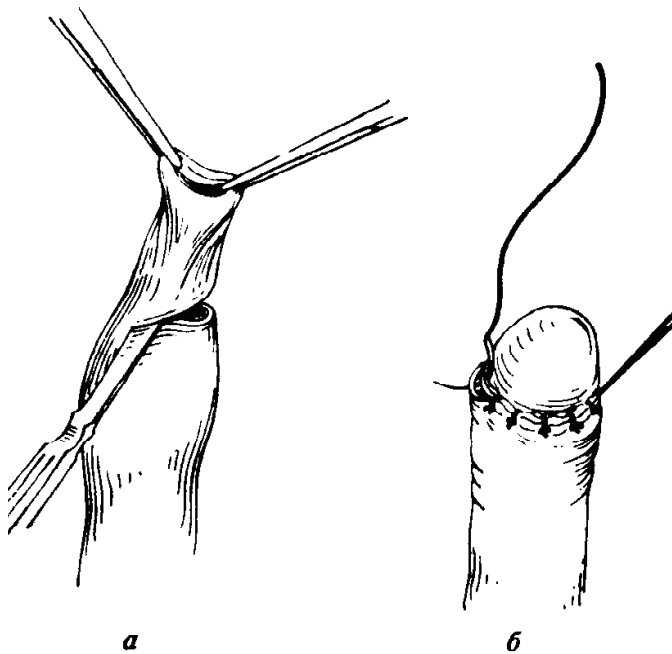
## Операции при фимозе (пластика)

Для устранения фимоза лучше всего пригодна пластика по Schloffer. На растянутой крайней плоти сначала косо рассекается наружный листок, затем в противоположном направлении, тоже косо — внутренний листок. Эти два разреза образуют между собой угол приблизительно в 90°. В конечные точки линий разреза накладываются швы, тем самым рана растягивается, два листка отделяются друг от друга легким препарированием, и затем наружный и внутренний листки соединяются кетгутовыми единичными узловатыми швами (рис. 6-35). Крайняя плоть при этом становится короче, но зато шире.

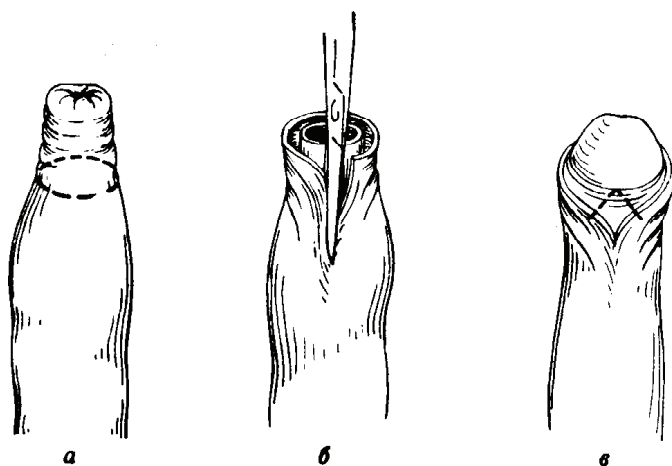
## Обрезание



**Рис. 6-35.** Пластика по Schloffer при фимозе. На растянутую кожу крайней плоти снаружи (а) и изнутри (б) накладывают по одному косому разрезу в противоположном направлении (в)



**Рис. 6-36.** Обрезание крайней плоти. а) Дорзальная поверхность расщепляется, отрезается круглый кожный лоскут, б) края сшиваются узловатыми швами



**Рис. 6-37.** Дорзальный разрез. Проводится продольный разрез дорзальной поверхности крайней плоти (а, б), направление шва (в)

Наиболее простой метод лечения фимоза заключается в том, что узкий конец крайней плоти приподнимается тонкими зажимами и затем отрезается ножницами. Метод можно дополнить тем, что рассекается дорзальная сторона крайней плоти и исходя из самой нижней точки иссекается круглый лоскут крайней плоти. Два листка крайней плоти соединяются узловатыми швами (рис. 6-36). Если в результате рецидивирующих воспалений крайняя плоть стала неэластичной, ее полностью оттягивают и позади венечной борозды накладывают круговой разрез. Удаляются внутренний и наружный листки в форме воротника. Возникший дефект покрывают, оттягивая вперед кожу и соединяя края раны односторонними швами.

Если не удается проведение репозиции при парафимозе, требуется проведение дорзальной инцизии (рис. 6-37).

## Лечение приапизма

В возникновении приапизма участвуют только пещеристые тела полового члена, в то время как пещеристое тело мочеиспускательного канала и головка полового члена дряблые. В результате *постоянной эрекции* на половом члене могут возникнуть некрозы.

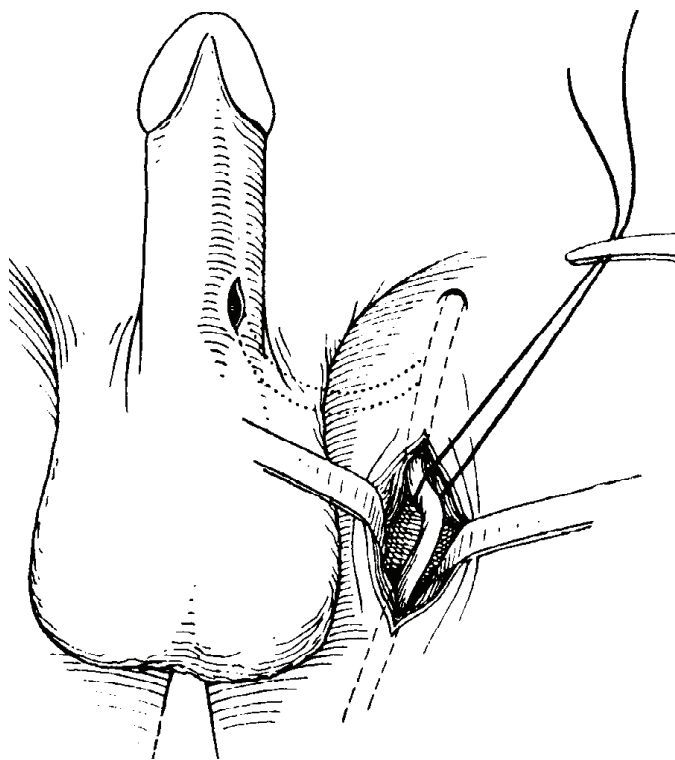
Вмешательство начинают с удаления крови из наполненных пещеристых тел полового члена путем пунктирования обоих пещеристых тел толстой канюлей. Иногда это приходится повторять несколько раз. Если *прекратить эрекцию при помощи пункции* не удастся, приходится удалять застоявшуюся кровь через промежность. Кожа над пещеристыми телами надрезается в поперечном направлении, а затем расщепляется и фасция. При этом вытекает большое количество блестящей крови. Вмешательство следует ограничить как можно меньшей областью, хотя и в этом случае имеется опасность потери способности к эрекции.

В последнее время пытаются предупредить тромбирование пещеристых тел местной гепаринизацией, дачей тромбокиназы и управляемым понижением кровяного давления под наркозом. Успешное лечение возможно, однако, только в пределах *первых суток*.

*Grayhack* для лечения приапизма накладывал *анастомоз между пещеристыми телами полового члена и большой подкожной (скрытой) веной*. Латеральное места перехода полового члена в мошонку, над ножкой пещеристого тела он накладывал небольшой продольный разрез, доходящий до фасции. Затем освобождал большую подкожную вену на необ-



ходимом протяжении, образуя подкожный туннель, идущий от подкожной вены до малого, нанесенного перед этим продольного разреза.



**Рис. 6-38.** Операционный метод при приапизме. Большая скрытая вена отпрепаровывается на нужном протяжении, чтобы она могла быть анастомозирована в образованном под кожей туннеле с пещеристым телом

Подкожная вена у нижнего конца ее обнаженного участка пересекалась и на дистальную культю накладывалась лигатура. Проксимальная часть вены при помощи нитки протягивалась через туннель к пещеристым телам полового члена. Большая подкожная вена анастомозировалась с пещеристыми телами атравматичными узловатыми швами (рис. 6-38).

## Лечение повреждений мочеиспускательного канала

Повреждение задней части мочеиспускательного канала чаще всего встречается в связи с *переломами костей таза*. Разрыв может быть неполный, если повреждена только часть мочеиспускательного канала, или же полный — когда мочеиспускательный канал полностью оторван от мочевого пузыря. В некоторых случаях еще возможно катетеризировать мочевой пузырь через поврежденное место мочеиспускательного канала. В таких случаях можно иногда введенным в мочевой пузырь (через поврежденный канал) катетер *Foley* адаптировать разорвавшиеся концы мочеиспускательного канала и достичь заживления. Если же это не удастся, то над концом введенного в мочеиспускательный канал зонда наносят поперечный разрез в промежности. Анатомические образования промежности в большинстве случаев не могут быть четко отдифференцированы, так как в результате травмы они деформируются и инфильтрируются кровью.

При помощи введенного зонда можно установить место повреждения мочеиспускательного канала. Для обнаружения проксимальной культю приходится вскрывать мочевой пузырь. Продвигая зонд от пузыря в дистальном направлении, можно пройти в мочеиспускательный канал. Когда обнаруживается отверстие проксимальной культю в ране промежности, зонд, введенный в мочеиспускательный канал, заменяется катетером *Foley*, и катетер протягивается после его фиксации к проксимально введенному в пузырь зонду. Разрез пузыря зашивают возле второго катетера *Foley*, введенного над лобком. Затем в ране промежности две культю мочеиспускательного канала соединяются тонкими нитками над катетером. Над этим рядом швов накладывается еще один подкожный ряд швов. Кожа закрывается после введения дренажа узловатыми швами.

## Вмешательства на предстательной железе

Простатэктомия — не экстирпация вещества предстательной железы, а только удаление гипертрофированных периуретральных желез (аденомы, фибромы) с сохранением собственной, атрофической ткани предстательной железы. Поэтому лучше говорить об аденомэктомии в отличие от тотальной простатэктомии при карциноме предстательной железы.

Т.н. гипертрофия предстательной железы наступает в возрасте старше 50 лет, больной поступает для урологического лечения. Показанием для этого является такая степень гипертрофии, когда она вызывает жалобы при мочеиспускании. Иногда и небольшая аденома сравнительно рано причиняет жалобы, если она расположена внутрипузырно. Операция требуется, как только наступает задержка мочи. Нужно учесть, что ранняя операция обещает больший успех, чем вмешательство в более поздние сроки. В отношении возраста для операции нет границы. В настоящее время операцию производят и в случае заболеваний системы кровообращения. Опыт показывает, что трудно бороться с заболеваниями, сопутствующими гипертрофии простаты (например, цистит, пиелонефрит), пока продолжает существовать вызванное гипертрофией предстательной железы препятствие оттоку мочи.

Здесь описываются те методы аденэктомии, которые могут быть применены и в хирургических отделениях общего профиля. Трансуретральная резекция и методы криохирургии не рассматриваются.

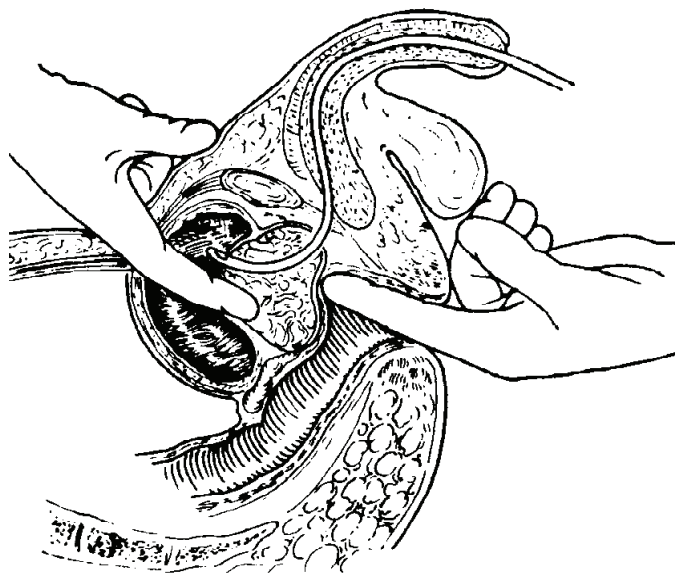
### **Аденомэктомия (т.н. простатэктомия) Надлобковая трансвезикальная аденомэктомия (по Fuller и Freyer)**

После введения в мочевой пузырь катетера *Pietann* толщиной в 18-22СБ пузырь прополаскивается дочиста и заполняется 150 мл стерильного физиологического раствора. Затем внебрюшинным разрезом над симфизом обнажается мочевой пузырь (см.

стр. 319), перивезикальная соединительная и жировая ткань отодвигаются кзади от пузыря. По возможности, при этом щадят пузырьное пространство. Затем двумя пинцетами приподнимается передняя стенка мочевого пузыря. Она вскрывается в продольном направлении между двумя инструментами. Разрез должен быть достаточно длинным, потому что края короткого разреза после введения крючков травмируются и разрываются. При разведенной операционной ране мочевого пузыря ясно видно, что слизистая оболочка вокруг внутреннего отверстия мочеиспускательного канала выпячивается. Это место напоминает влагалищную часть шейки матки, цвет которой обычно синеватый, потому что под ней находится легко кровоточащее венозное сплетение.

Ассистент приподнимает аденому со стороны прямой кишки, чтобы было удобнее взять ее в руки. Некоторые хирурги любят сами одной рукой со стороны прямой кишки поддерживать аденому при ее удалении. Катетер протягивается в мочевой пузырь, слизистая оболочка вокруг внутреннего отверстия мочеиспускательного канала круговым разрезом рассекается скальпелем. Слизистая оболочка и находящиеся под ней слои должны разрезаться настолько глубоко, чтобы через капсулу железы (первоначальную предстательную железу) попасть к поверхности аденомы. Затем в операционное отверстие вводят диссектор, и, проникая в пространство между капсулой железы и аденомой, проводят круговое отделение аденомы от капсулы. Если это осуществляется легко, то хирург находится в правильном слое. После этого полное *вылушивание аденомы* продолжают *пальцем* (в большинстве случаев указательным пальцем левой руки (рис. 6-39). Это удается без трудностей, в крайнем случае наталкиваются на сопротивление при отрыве аденомы от мочеиспускательного канала. Дело в том, что вместе с аденомой удаляется предстательная часть мочеиспускательного канала.

Вылушивающий аденому палец все время проводят близко к аденоме, чтобы излишне не повредить капсулу железы.



**Рис. 6-39.** Надлобковая трансвезикальная аденомэктомия (Fuller и Freyer). Слизистая оболочка перерезается вокруг внутреннего отверстия мочеиспускательного канала, аденома выщипывается пальцем между хирургической капсулой и поверхностью аденомы

Бывает, что вылущить железу из капсулы трудно, потому что из-за имевших место воспалений предстательной железы возникли сращения. Аденома прочно соединена с окружающими тканями, когда в одном из ее участков находится *злокачественный опухолевый узел*. Вылущивание может быть трудным и потому, что имеются *камни предстательной железы*. Иногда аденому можно удалить, только захватив отдельные части ее зажимами и обрезав ножницами.

Наибольшей проблемой при аденомэктомии является *остановка кровотечения*. Артериальное кровотечение, происходящее из ножек предстательной железы, останавливают обкалыванием. Диффузное венозное просачивающееся кровотечение останавливают тугим тампонадой ложа предстательной железы вокруг катетера. Следует отметить, однако, что этот метод в настоящее время применяется редко, его рекомендуют только тогда, когда не удастся другим путем (баллончиковым катетером, наложением швов) остановить кровотечение из ложа предстательной железы. При этом свободный конец тампона выводится через брюшную стенку. Точно так же через брюшную стенку выводится разгружающий мочевой пузырь катетер *Pezzer*. Когда оперируют по этой методике, то для того, чтобы мочевыводящие пути не инфицировались, при помощи Y-образного отрезка катетер мочеиспускательного канала выводится к брюшной стенке, как и катетер мочевого пузыря с закрытым мешочком для мочи. Мочевой пузырь возле катетера и тампона закрывают узловатыми швами.

В предпузырное пространство вводится дренаж. Перед закрытием брюшной стенки нужно проверить, хорошо ли проходимы катетеры. Через катетер мочеиспускательного канала в мочевой пузырь вливается

стерильная жидкость, наблюдают, оттекает ли она беспрепятственно через катетер *Pezzer*.

Артериальное кровотечение в большинстве случаев происходит из латеральных частей ложа предстательной железы. Сосуды предстательной железы проходят под углом между пузырем и предстательной железой, соответствующим участку 5-7 часов на циферблате, поэтому это место, обращенное к мочевому пузырю, по краю ложа предстательной железы прошивается с обеих сторон (*Oregoir, 1969*). Если наступает сильное кровотечение из слизистой оболочки у края ложа предстательной железы, то применяется метод *Harris* и *Hryntschak*: край обшивается тонкими кетгутowymi швами.

Имеются многочисленные видоизменения первоначального метода; здесь описывается только метод, используемый автором. После удаления аденомы у верхнего края ложа предстательной железы на расстоянии 4-6 мм от края слизистой оболочки вкалывается синтетическая нитка (нейлоновая, териленовая) таким образом, чтобы попасть в полость ложа предстательной железы; затем на расстоянии 1 см от первого вкола проводится такой же выкол наружу. Эти вколы и прошивания иглой с ниткой повторяются до тех пор, пока не окаймлен весь край ложа предстательной железы. Выходя из слизистой оболочки возле первого вкола еще в просвете мочевого пузыря скрепляют концы ниток. Правой ниткой передняя стенка мочевого пузыря прокалывается слева от средней линии, после чего прокалываются все слои брюшной стенки до тех пор, пока не выйдут приблизительно на расстоянии 2 см от средней линии над симфизом к кожной поверхности. Затем этот прием повторяется левой ниткой, которая проводится справа от средней линии к кожной поверхности.

После этого через мочеиспускательный капал в мочевой пузырь вводится катетер *Couvelaire* с тремя просветами. Катетерный баллончик втягивается в ложе предстательной железы и наполняется 15-20 мл жидкости. Выведенная к коже непрерывная нить вокруг катетерного баллончика затягивается настолько, чтобы *прекратилось кровотечение из ложа предстательной железы*. Концы нитки завязывают над марлевым тупфером, затем под второй узел вставляется пластмассовая трубочка и накладывается еще и третий узел. Концы ниток обрезаются. После закрытия брюшной стенки они остаются под поверхностью. Мочевой пузырь можно закрыть одиночными узловатыми швами, но более благоприятно наложение кисетного шва, потому что при этом продолжительность нахождения катетера внутри может быть значительно укорочена. Кроме того закрытие раны мочевого пузыря более надежное при наложении кисетного шва, при возможной закупорке катетера моча не просачивается. После окончания операции через



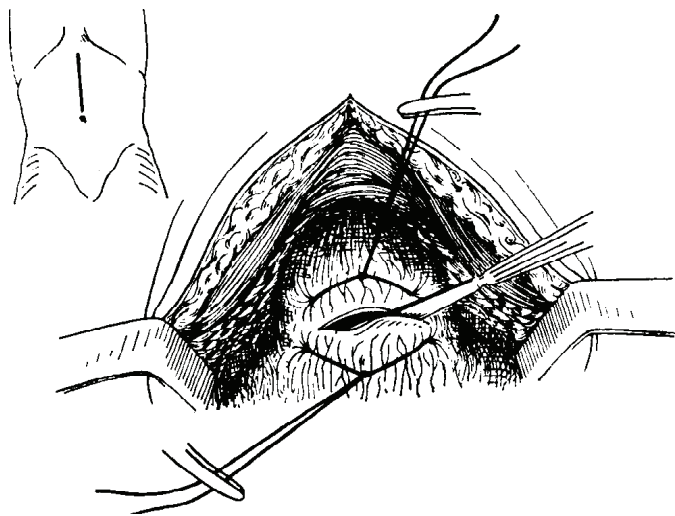
катетер с тремя просветами медленно начинается прополаскивание мочевого пузыря с применением инфузионного аппарата, с помощью которого вводится 20-25 капель физиологического раствора в минуту для предупреждения образования сгустков.

Если окраска промывной жидкости не свидетельствует о существенном кровотечении, то нитка через 4-6 часов после операции ослабляется, узлы развязываются, марлевый тупфер и пластмассовая трубка удаляются. Если и после этого нет кровотечения, можно на другой день извлечь нитку и прекратить прополаскивание мочевого пузыря. Пациент может на другой день встать, на 4-5 день удаляется и катетер.

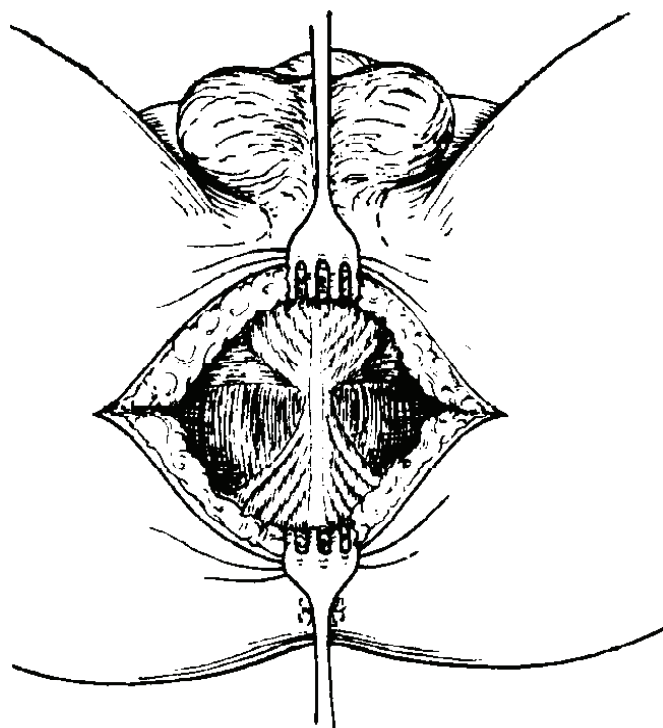
Если при операции тампонируется ложе предстательной железы, то на третий день после операции можно удалить многометровый тампон. В том случае, если не наступает вторичное кровотечение, больного следует оставлять на несколько дней в постели, потому что на месте тампона остается мочеви свищ, который закрывается только спустя 4-8 дней.

### Залобковая субвезикальная аденомэктомия (по Milliti)

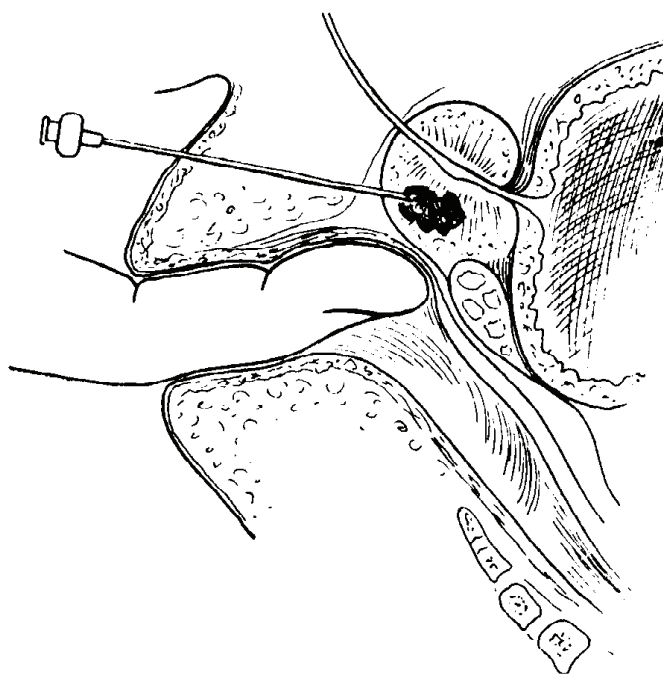
Мочевой пузырь обнажают срединным разрезом в нижней части живота и оттягивают назад, затем освобождается предпузырное пространство (метод *Milliti*). Этот метод широко распространен, потому что при нем можно избежать повреждения шейки мочевого пузыря и окружающих тканей. Кроме этого сокращается и время послеоперационного лечения. Трудности при вмешательстве по этому методу представляют только встречающиеся в области предстательной железы вены, имеющие часто очень большой просвет.



**Рис. 6-40.** Залобковая субвезикальная аденомэктомия (Milliti). Мочевой пузырь не вскрывается, доступ к аденоме осуществляется через пространство перед мочевым пузырем



**Рис. 6-41.** Промежностная аденомэктомия. Доступ к аденоме осуществляется через промежностный разрез на расстоянии двух поперечных пальцев от заднего прохода (больной находится в положении для камнесечения)



**Рис. 6-42.** Пункция предстательной железы. Предстательная железа пунктируется по средней линии между заднепроходным отверстием и мошонкой под контролем указательного пальца, введенного в прямую кишку

Из предпузырного доступа к шейке мочевого пузыря между двумя лигатурами пересекаются проходящие вблизи предстательной железы вены, затем отодвигается перипростатическая жировая и соединительная ткань. На 1 см ниже места соединения мочевого пузыря и мочеиспускательного канала капсула

аденомы вскрывается поперечным разрезом, после чего становится видимой аденома (рис. 6-40). Края капсулы приподнимаются пинцетом, затем нитками-держалками. Сначала при помощи диссектора между аденомой и хирургической капсулой разыскивается соответствующий слой ткани, затем аденома выщипывается пальцем.

Операция облегчается, если ассистент приподнимает аденому со стороны прямой кишки. Удаление аденомы в техническом отношении не является сложным вмешательством, только отделение от мочеиспускательного канала несколько труднее. Кровотечение останавливают прошиванием. Рана шейки мочеиспускательного канала закрывается над катетером узловатыми швами. Предпузырное пространство дренируется трубкой и резиновыми полосками. Катетер оставляют примерно на неделю.

### **Промежностная аденомэктомия (по Zuckerkandi)**

При этой операции больной находится в позиции для камнесечения. Мочевой пузырь предварительно прополаскивается, в мочеиспускательный канал вводят металлический зонд для лучшей ориентации. В промежности, на 2 поперечных пальца над задним проходом, проводят дугообразный разрез, обращенный кверху (рис. 6-41). После пересечения подкожной жировой и соединительной ткани рассекается соединительнотканый пучок, расположенный между прямой кишкой и мочеиспускательным каналом (*centrum tendineum perinei*), а также вблизи мочеиспускательного канала пересекается ректо-уретральная мышца. Чтобы избежать повреждения сфинктера заднего прохода, тупым путем отпрепаровывают ткани в направлении предстательной железы. Прямая кишка по той же причине отводится в сторону при помощи крючка. Когда мочеиспускательный канал крючком оттягивается вверх, видна покрывающая предстательную железу фасция. Фасция пересекается в поперечном направлении и очень осторожно отодвигается, чтобы не повредить близко расположенную прямую кишку.

При помощи введенного в мочеиспускательный канал металлического зонда аденома прижимается к раневому разрезу, затем вскрывается в поперечном направлении хирургическая капсула. После

того, как обнажена аденома, диссектором нащупывается правильный слой, затем зонд удаляется. Аденома отсекается ножницами у нижнего ее края от мочеиспускательного канала, затем она вывихивается, захватывается пинцетом и удаляется из ложа пальцем или — если это требуется — при помощи ножниц. Проксимальная культя мочеиспускательного канала приподнимается перед окончательным удалением аденомы при помощи держалок. Через мочеиспускательный канал в мочевой пузырь вводится толстый (20-22 Ch) катетер *Tiemann* для контроля кровотечения и отведения мочи. Капсула предстательной железы закрывается узловатыми швами. Слои промежности соединяются в их первоначальном положении.

### **Пункция предстательной железы**

Пункция предстательной железы производится под местной анестезией или под кратковременным наркозом.

Между задним проходом и мошонкой по средней линии под защитой введенного в прямую кишку пальца пунктируется предстательная железа. Пункционная канюля вводится в прощупываемую пальцем *пометь абсцесса*. Игла для отсасывания содержимого абсцесса должна быть достаточно толстой (рис. 6-42).

### **Вскрытие абсцесса предстательной железы**

Непосредственно перед проведением операции абсцесс пунктируется, и канюля оставляется на своем месте для того, чтобы в случае необходимости при ее помощи найти полость абсцесса. Рядом с иглой накладывается поперечный разрез через кожу, подкожную соединительную ткань и фасцию; мышечные слои раздвигаются тупым путем (см. рис. 6-42). Таким способом попадают к предстательной железе или вдоль канюли к стенке абсцесса. Стенку абсцесса перфорируют тупым инструментом, отверстие расширяется. После удаления пункционной иглы полость абсцесса прощупывается пальцем для того, чтобы обнаружить возможные скрытые перегородки. *Полость абсцесса дренируется*. Промежность послонно закрывается рядом с дренажем.

## Вмешательства на яичках, придатках яичек и на семенном канатике

### Орхидэктомия

Орхидэктомия - удаление вещества яичек. При карциноме предстательной железы для подкрепления проводимого лечения эстрогеном на обеих сторонах удаляется вещество яичек. Доступ к яичкам осуществляется через пахово-мошоночный разрез. После того, как в продольном направлении рассекается кожа, подкожная соединительная ткань, поддерживающая яичко мышца, а также общая влагалищная оболочка и париетальный листок собственной влагалищной оболочки, извлекается из мошонки яичко.

Хирург, удерживая яичко между пальцами, продольно расщепляет белочную оболочку. Края капсулы захватываются пинцетами и растягиваются в обе стороны. При помощи пальца вещество яичка продвигается кпереди, отделяется при помощи тупфера с рукояткой от внутренней части капсулы и удаляется после того, как на культю яичка накладывается зажим. Культя и зажатые сосуды перевязываются.

После этого белочная оболочка при помощи непрерывного шва закрывается. Вместе с орхидэктомией проводится и вазэктомия. Капсула яичка вместе с придатками яичка возвращается на свое первоначальное место и над ними узловатыми швами зашиваются оболочки яичка, подкожная соединительная ткань и кожа.

### Кастрация

Опухоли, туберкулез яичек, гнойная инфекция и абдоминальный крипторхизм лечатся удалением яичек вместе с придатками. При помощи пахово-мошоночного разреза семенной канатик обнажается, приподнимается из своего ложа, и яичко вместе с оболочками извлекается из раны. После пересечения поднимающей яичко мышцы препаруется и пересекается между двумя лигатурами семявыносящий проток. На том же уровне, по возможности,

перед наружным отверстием пахового канала накладываются два зажима на остальные образования канатика, которые пересекаются между зажимами, на центральную культю накладывается лигатура. Семявыносящий проток перевязывается отдельно (рис. 6-43). Сосуды можно также перевязывать по отдельности. Тупым путем оболочки яичка отделяются от мошонки. В крайнем случае возле места их дистального прикрепления требуется применение ножниц. Особое внимание нужно уделять остановке кровотечения, потому что в мошонке может образоваться громадная гематома. После экстирпации яичка рана послойно закрывается.

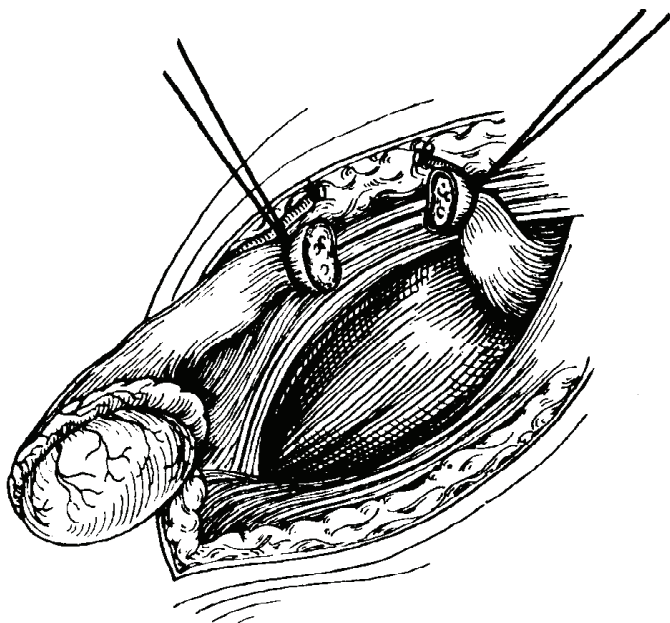
### Вмешательства при водянке оболочек яичка

Водянка оболочек яичка возникает в тех случаях, когда между париетальным и висцеральным листками собственной влагалищной оболочки *накапливается серьезная жидкость*. Водянка яичка встречается и у детей грудного возраста. В этих случаях производят только пункцию и отсасывание жидкости. У взрослого водянка яичка может быть результатом воспаления или травмы.

При оперативном вмешательстве по поводу водянки яичка разрез кожи производится таким образом, чтобы он явился продолжением дистальной части косо-го пахового разреза и проходил над семенным канатиком до верхнего края мошонки. Если водянка оболочек яичка комбинирована с паховой грыжей, операция производится при доступе от пахового разреза.

Рассеченная кожа разводится крючками, затем разыскивается и извлекается вместе с его оболочками семенной канатик. Потягивая за элементы канатика, яичко и водяночный мешок с оболочками яичка извлекают на поверхность. Водяночный мешок имеет вид сильно вздутого шаровидного образования.





**Рис. 6-43.** Кастрация. Сосуды канатика отжимаются, яички удаляются, культя обкалывается крепкой ниткой

Эта манипуляция осуществляется лучше, когда снизу мошонка надавливается по направлению пахового канала. Содержимое водяночного мешка отсасывается, после чего вывести яичко с его оболочками из мошонки. Затем двумя пинцетами захватывается сверху и продольно рассекается между ними наружная оболочка яичка. Нужно следить за тем, чтобы при расщеплении оболочек не повредить идущие к верхнему полюсу яичка сосуды. Наружный листок оболочки влагалища рассекается ножницами по всей его длине.

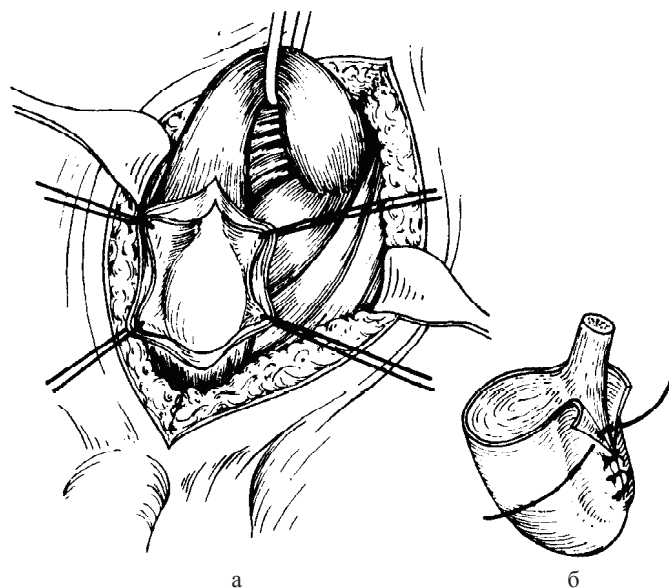
### Операция по Winkelmann

Стенку расширенного водяночного мешка яичка можно удалить несколькими способами. По способу *Winkelmann*, оболочки, образующие мешок водянки, расщепляют, вывертывают наружу и позади придатка яичка опять пришивают друг с другом узловатыми швами (рис. 6-44). При слишком большой, дряблой оболочке, перед сшиванием резецируется излишняя часть. Нужно тщательно остановить исходящее из края оболочки кровотечение, иначе в рыхлой ткани мошонки может возникнуть гематома. Оболочку позади придатка яичка не следует стягивать очень узко, иначе можно сдавить сосуды, идущие к яичку и к его придатку.

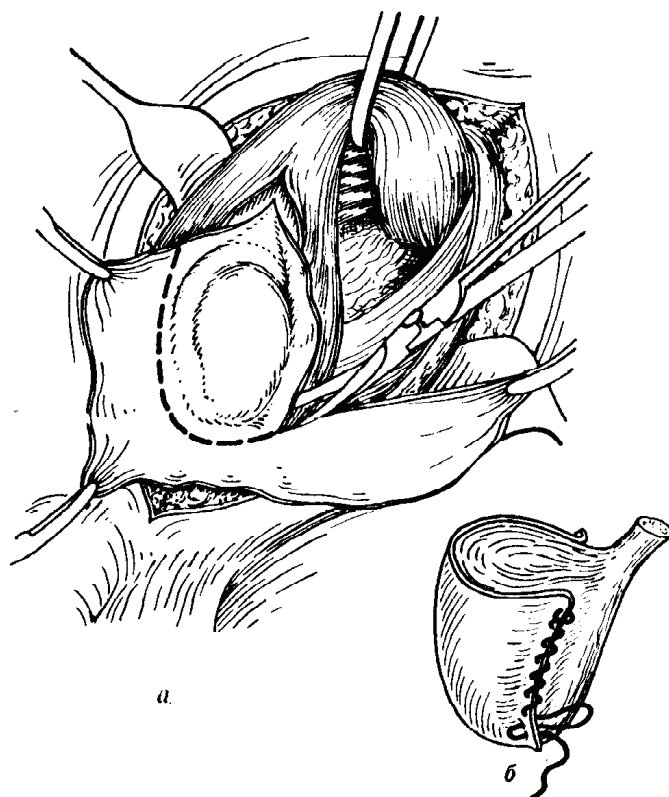
### Операция по Bergmann

Согласно этому методу, вскрытая стенка водяночного мешка просто отсекается до переходной складки у придатка яичка (рис. 6-45). После операции из длинного раневого края может просачиваться кровь, и в рыхлых тканях может образоваться очень боль-

шая гематома. Во избежание этого рекомендуется тщательно останавливать кровотечение при помощи непрерывного шва вдоль всей линии раны. Иногда гематома возникает вопреки даже этому мероприятию. Очень большую гематому отсасывают с восьмого послеоперационного дня с помощью пункции.



**Рис. 6-44.** Операция по поводу водянки яичка по Winkelmann. а) Оболочки яичка расщепляются, вывертываются наизнанку и б) позади придатка яичка соединяются узловатыми швами



**Рис. 6-45.** Операция по поводу водянки яичка по Bergmann. а) Стенки мешка гидроцеле просто резецируются, б) края раны тщательно сшиваются

В завершении операции, по какому бы методу она ни проводилась, яичко опять опускают в мошонку. В

результате утолщения перевернутых оболочек яичка репозиция не всегда удается легко, и поэтому перед репозицией яичка в мошонку нужно тупым путем при помощи пальца создать для него ложе.

### Вмешательства при водянке семенного канатика

Водянка семенного канатика является *кистозным остатком париетальной брюшины* и находится возле семенного канатика.

При этой операции накладывается небольшой косой паховый разрез над выпячиванием. Затем на небольшом участке рассекается апоневроз наружной косой мышцы и открывается паховый канал. Киста выделяется между волокнами поднимающей яичко мышцы и удаляется. Следует учитывать, что не имеет значения, если часть оболочек полости водянки из-за близкого соседства к важному образованию оставляется. Необходимо только удаление передней стенки оболочек. Затем апоневроз наружной косой мышцы реконструируется, кожная рана закрывается.

Вмешательства при варикоцеле Варикоцеле — это варикозное расширение лозообразного сплетения, которое иногда столь значительное, что вены, прощупываемые через мошонку, напоминают клубок дождевых червей. Варикоцеле почти всегда встречается на левой стороне. Причиной этого является в первую очередь то, что левосторонняя внутренняя семенная вена впадает под прямым углом в почечную вену, а правая — под острым углом в нижнюю полую вену.

Если варикоцеле возникает на правой стороне, то нужно подумать о наличии других патологических отклонений (аномалии прохождения семенной вены, *situs inversus viscerum*, опухоль почки).

Идиопатическое варикоцеле основывается на ретроградном кровотоке, идущем от почечной вены во внутреннюю семенную вену вниз до лозообразного сплетения. Принцип оперативного лечения варикоцеле поэтому в настоящее время заключается в выключении венозного оттока (перевязка). Для этой цели применяются два метода: 1) высокая перевязка внутренней семенной вены над внутренним паховым кольцом по *Bernardi* и верхняя перевязка внутренних семенной вены и артерии по *Palomo*; 2) смещение семенного канатика по *Gialiani* под прямую мышцу живота, в результате чего венозный отток крови блокируется сжиманием мышц. При наличии не осложненного идиопатического варикоцеле с точки зрения оперативной техники более простым является наложение высокой лигатуры на сосуды семенного канатика, причем еще спорно, следует ли перевязывать только вену, или также и артерию. Отдаленных результатов в этом отношении еще не накоплено. Смещение семенного канатика по *Oililiani* следует проводить при

одновременном вмешательстве по поводу паховой грыжи, гидроцеле или сперматоцеле.

Операция по *Palomo* и по *Bernardi* Высокая перевязка внутренних семенных сосудов (*Palomo*) или внутренней семенной вены (*Bernardi*) производится из небольшого пахового разреза через внутреннее паховое кольцо. Косо раздвигаются три слоя брюшных мышц. После отодвигания брюшинного мешка семенные сосуды перевязываются и резецируются.

Операция по *Gluliani* При смещении семенного канатика по *Oililiani* производится паховый разрез, семенной канатик приподнимается, и яичко извлекается из мошонки. Пальцем, введенным предбрюшинно, приподнимается фасция прямой мышцы, проводится разрез вдоль белой линии.

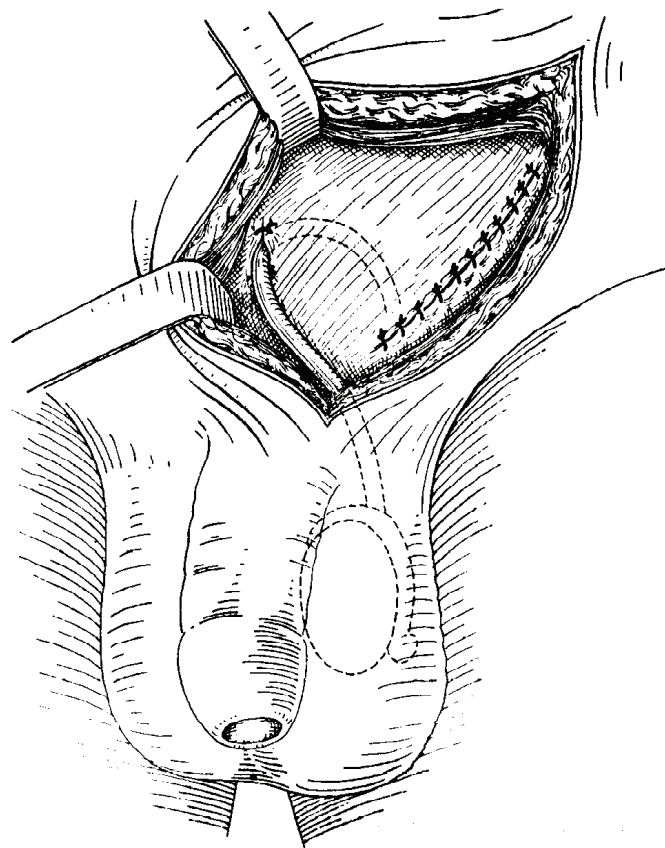


Рис. 6-46. Операция при варикоцеле по *Oililiani*. Семенным канатиком протягивается позади фасции прямой мышцы предбрюшинно и выводится через отверстие на белой линии

Яичко вместе с семенным канатиком протягивается предбрюшинно под прямой мышцей живота и затем помещается обратно в мошонку. Фасция прямой мышцы живота под и над местом выхода семенного канатика соединяется одним швом. Паховый канал закрывается по *Bassini* (рис. 6-46).

### Орхидопексия

Орхидопексия является методом, служащим для того, чтобы поместить в нормальное положение на-

ходящееся не на своем месте яичко (*ectopia testis*). Это вмешательство производят также в тех случаях, когда яичко на одной или на обеих сторонах в ходе развития не опустилось в мошонку (*retentio testis*). В первом случае яичко чаще всего находится под кожей промежности, семенной канатик длиннее нормы, почему *смещение яичка в мошонку* обычно не представляет трудностей. Большую проблему представляет низведение яичка, застрявшего в паховом канале, потому что при этом семенной канатик более короткий, чем в норме.

### Вмешательство при эктопии яичек

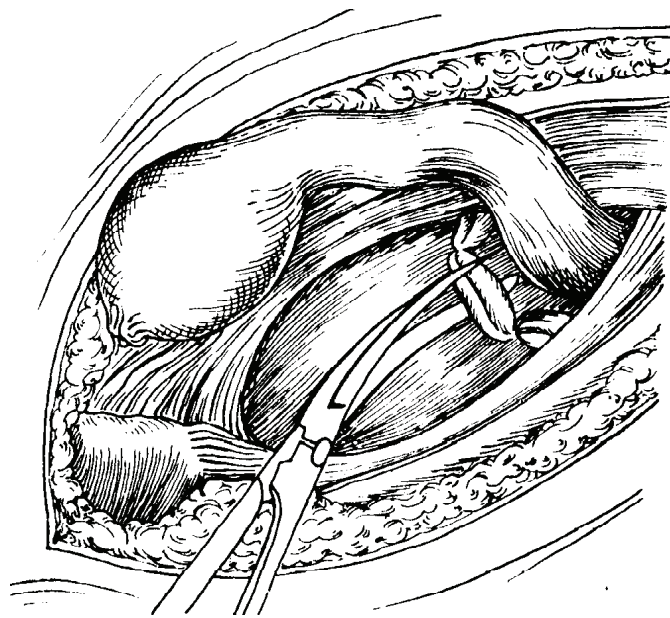
Лечение эктопии для предотвращения изменений яичек показано уже у детей грудного возраста. Накладывается малый косой паховый разрез над наружным паховым кольцом. Исходя от нижнего угла раны, проникают тупым путем (при помощи пальца или инструмента) через пространство между подкожной жировой тканью и волокнами наружной косой мышцы в пустую половину мошонки и расширяют полость настолько, чтобы в ней можно было разместить яичко. Эктопическое яичко легко мобилизуется, поскольку оно обычно рыхло прикреплено. Затем следует фиксировать яичко на новом месте, чтобы оно не соскальзывало опять вверх. Это осуществляется смещением в пространство между внутренней оболочкой и кожей мошонки.

### Вмешательство при крипторхизме

Лечение задержки яичек (крипторхизма) несколько сложнее. Яичко при этой патологии в ходе развития при опущении застревает и обычно находится в какой-нибудь части пахового канала, иногда даже и в брюшной полости. Как правило, операция производится между первым и пятым годами жизни, самое позднее — на шестом году жизни. Наиболее благоприятным считается возраст от двух до трех лет. Перед этим пытаются добиться опущения яичка *гормональным лечением*, однако это удается редко, потому что семенной канатик слишком короткий. При вмешательстве производят длинный паховый разрез. Паховый канал открывается расщеплением наружного апоневроза по линии кожного разреза. В благоприятном случае яичко находится в паховом канале или в наружном кольце. В таком случае имеется надежда на низведение яичка без чрезмерно сильного растяжения образований семенного канатика. Расположенное более высоко яичко можно опустить только до наружного пахового кольца и только позже, при повторной операции, низвести его на свое окончательное место. Низведение внутрибрюшинно

расположенного яичка трудно и иногда невозможно, поэтому его следует лучше удалить. Экстирпация показана потому, что застрявшее яичко позже часто травмируется, возникает опасность его изменения (воспаление, опухоль), что бывает затем трудно диагностировать; кроме того, спермеогенез этого яичка резко понижен или полностью отсутствует.

При операции семенной канатик обнажается, при его помощи яичко извлекается. Чтобы сместить яичко на его нормальное место в мошонке, нужно *мобилизовать* как *семявыносящий проток*, так и *внутренние семенные сосуды*. Семявыносящий проток, начинаясь у придатка яичка, проходит сначала в латеральном направлении, у внутреннего кольца пахового канала делает петлю вокруг нижних надчревных сосудов и затем идет в медиальном направлении позади мочевого пузыря. Если удастся разогнуть эту петлю, то можно низвести яичко. Следуя семявыносящему протоку, параллельно Пупартовой связке рассекается задняя стенка пахового канала, поперечная фасция. В предбрюшинной жировой ткани обнаруживаются надчревные сосуды, которые пересекаются между двумя лигатурами. Этими действиями петля устраняется, семявыносящий проток идет теперь прямо к наружному паховому кольцу (метод *Frangenheim*) (рис. 6-47).



**Рис. 6-47.** Операция при крипторхизме со смещением семенного канатика по Frangenheim. Нижние надчревные артерия и вена перерезаются между двумя лигатурами

К сосудам семенного канатика относятся наружная семенная артерия и вены, которые начинаются более высоко в области почек и после извитого хода попадают ко внутреннему паховому кольцу. Извитый ход поддерживается соединительнотканными пластинками. Перерезкой этих пластинок удастся удлинить сосуды. Исходя от внутреннего пахового кольца,



косо наружу и вверх пересекают внутреннюю косую мышцу, поперечную мышцу и поперечную фасцию. Перитонеальный мешок оттягивается в медиальную сторону; забрюшинно препарируются далеко вверх проходящие на поясничной мышце внутренние семенные сосуды, таким образом они удлиняются вышеописанным способом.

Брюшная стенка реконструируется: семенной канатик опускается в предбрюшинную ткань, задняя стенка пахового канала (наружная косая мышца, поперечная мышца, поперечная фасция) перед этим сшиваются, затем закрывается апоневроз наружной кривой мышцы. Этим внутреннее паховое кольцо смещается в медиальную сторону, наружное паховое кольцо оказывается перед ним; одновременно лучше используется длина ножки яичка.

Для фиксации яичка последнее помещается в ложе между внутренней оболочкой и кожей мошонки.

### Резекция придатков яичек (эпидидимэктомия)

Эпидидимэктомия чаще проводится по поводу туберкулеза придатков яичек, реже — из-за другого хронического воспаления. Доступ осуществляется через пахово-мошоночный разрез. Рассекается кожа и подкожная соединительная ткань, извлекается из мошонки семенной канатик и яичко вместе со своими оболочками. После обнажения приподнимающей яичко мышцы семявыносящий проток освобождается от окружающих его тканей и пересекается между двумя лигатурами.

Следуя за каудальной культей семявыносящего протока, доходят до придатка яичка. Над выпячиванием яичка вскрывается наружный листок собственной влагалищной оболочки; при этом обычно обнаруживается и небольшое гидроцеле. Начинают удаление придатка яичка у головной его части при помощи ножниц с тупым концом. Ножницами стригут ткани близко к оболочке яичка, продвигаясь в соответствующем слое. Когда от яичка отделено и тело его придатка и продвигаются по его хвостовой части, нужно обращать особое внимание на гилюзные сосуды (рис. 6-48). Неосторожный разрез может повлечь за собой потерю яичка. Поэтому следует, производя препаровку ножницами, придерживать семявыносящего протока и, проходя непосредственно возле него и вдоль него, отделять хвостовую часть придатка яичка от яичка.

Весьма важным является тщательное проведение гемостаза, так как между рыхлыми тканями может возникнуть большая гематома. Наружный листок собственной влагалищной оболочки выворачивается и сшивается у своих краев.

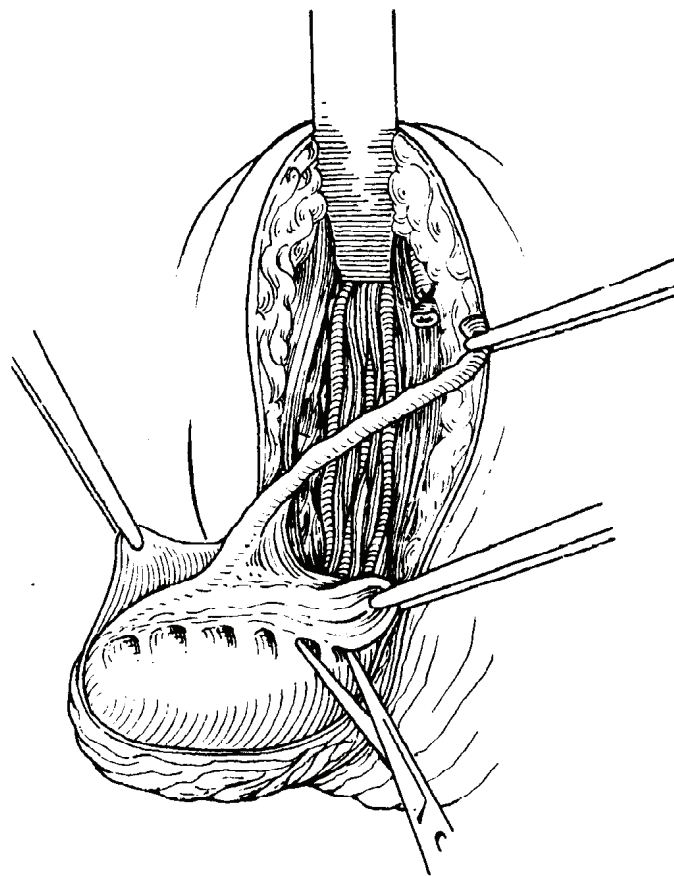


Рис. 6-48. Резекция придатков яичек. Вдоль выводящего протока доходят до придатка яичка

Если нужно, резецируется часть воспаленной оболочки яичка. Если в веществе придатка яичка находится туберкулезный абсцесс, то его окружение осторожно отделяется, потому что полость абсцесса легко разрывается, и содержимое опорожняется в рану.

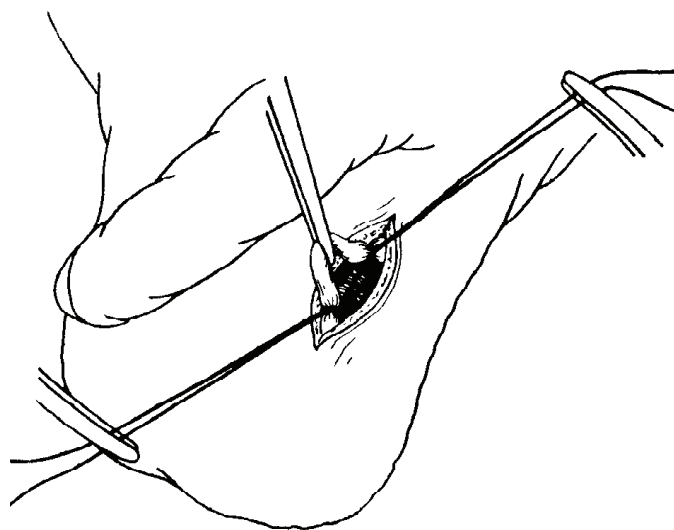


Рис. 6-49. Вазэктомия. После расщепления мышцы, поднимающей яичко, выводящий проток изолируется от сопровождающих его сосудов и перерезается между двумя лигатурами

Важным обстоятельством является прорыв абсцесса в яичко или на поверхность кожи. Если при-

даток яичка спаян с яичком и гнойный процесс прорвался и в яичко, то экстирпируется и яичко. Кожный свищ резецируется вместе с соответствующим участком кожи.

Раневая полость дренируется и послойно закрывается подкожными, проведенными через кожу узловатыми швами.

### **Вазэктомия**

Небольшим паховым разрезом обнажается семенной канатик, поднимающая яичко мышца расщепляется в продольном направлении. Затем при помощи диссектора препарируется семявыносящий проток, который при помощи ниток перевязывается в двух местах, расположенных недалеко друг от друга, и между лигатурами пересекается. Послойное закрытие раны; на кожу накладываются узловатые швы (рис. 6-49).

### **Эмаскуляция**

В случае опухоли, расположенной вблизи корня полового члена, требуется проведение распространенной операции. Половой член нужно удалить вплоть

до мускулатуры промежности вместе с двумя яичками, дополнительно удаляют также и паховые лимфатические железы. Производят двусторонние небольшие паховые разрезы, которые в середине над корнем полового члена соединяются. Исходя от средней линии, удлиняют разрез, обходя половой член с обеих сторон до мошонки. Проходящие на обеих половинах мошонки вниз разрезы встречаются у самой нижней точки мошонки. После экстирпации паховых лимфатических узлов яички удаляются, как при кастрации. Мочеиспускательный канал отделяется вместе с его пещеристым телом приблизительно на расстоянии 2-3 см перед мускулатурой промежности, и отрезок в 1 см отделяется от пещеристого тела полового члена.

После этого половой член на 1 см выше оставленного отверстия мочеиспускательного канала полностью пересекается. Исходящее из ампутационной поверхности кровотечение останавливают П-образными швами, наложенными на белочную оболочку и на перегородку друг возле друга. Кроме того, края фасции полового члена сшиваются друг с другом поперечными узловатыми швами. Край отверстия мочеиспускательного канала выводится у самой нижней точки кожного разреза (у промежности) в кожу. В мочеиспускательный канал вводится баллончиковый катетер.

# 7

## ХИРУРГИЯ СОСУДОВ

### Хирургия артерий

O. LAKNER

#### Технические возможности хирургии сосудов

Стремительное развитие сосудистой хирургии началось в годы после второй мировой войны. До тех пор в этой области работали лишь отдельные знаменитости.

Еще в 1888 году *Matas* разработал новый метод устранения опасной для жизни аневризмы (*endoaneurysmorrhaphia obliterativa*), а в 1903 году два новых способа (*endoaneurysmorrhaphia restorativa et reconstructiva*). В начале нашего столетия благодаря *Leriche* в сосудистую хирургию был введен физиологический подход, им же были разработаны такие вмешательства, как *симпатэктомия* и *артериэктомия*. В то же время *Carrel* и *Olithrie* в опытах на животных провели ряд успешных операций на сосудах (*сшивание сосудов, их лоскутная пластика, пересадки* и мн. др.).

С именем *Lexer* (1907) связана *первая свободная пересадка сосуда*, *Labeu* (1911) впервые с успехом провел *эмболэктомию* на бедренной артерии. Из венгерских специалистов в области хирургии сосудов заслуживают упоминания имена *Polya*, *Bakay*, *Hedri* (*эмболэктомия* в 1927 году).

Уже в начале века были разработаны многие основные методы хирургии сосудов, как соответствующая техника наложения швов, пересадка сосудов и мн. др., однако необходимые условия для дальнейшего успешного развития сосудистой хирургии все еще не были созданы.

После второй мировой войны уже была создана не только принципиальная основа, но и практические условия для стремительного развития в этой обла-

сти, для успешных вмешательств на сосудах. К этому времени относится рождение *восстановительной хирургии сосудов*, благодаря которой в наши дни хирурги возвращают здоровье, конечности, а зачастую и жизнь десяткам тысяч людей. В Венгрии об успешных восстановительных операциях сосудов впервые сообщили *Littmann* и *Soltész*: они успешно заместили подколенную артерию, пораженную облитерирующим эндартериитом лиофилизованной артерией (1955). Во многих случаях хирург общего профиля сталкивается с проблемами сосудистой хирургии, решение которых не может быть отложено (*эмболэктомия, восстановление хорошей функции поврежденных сосудов, спасение при разрыве аневризмы*).

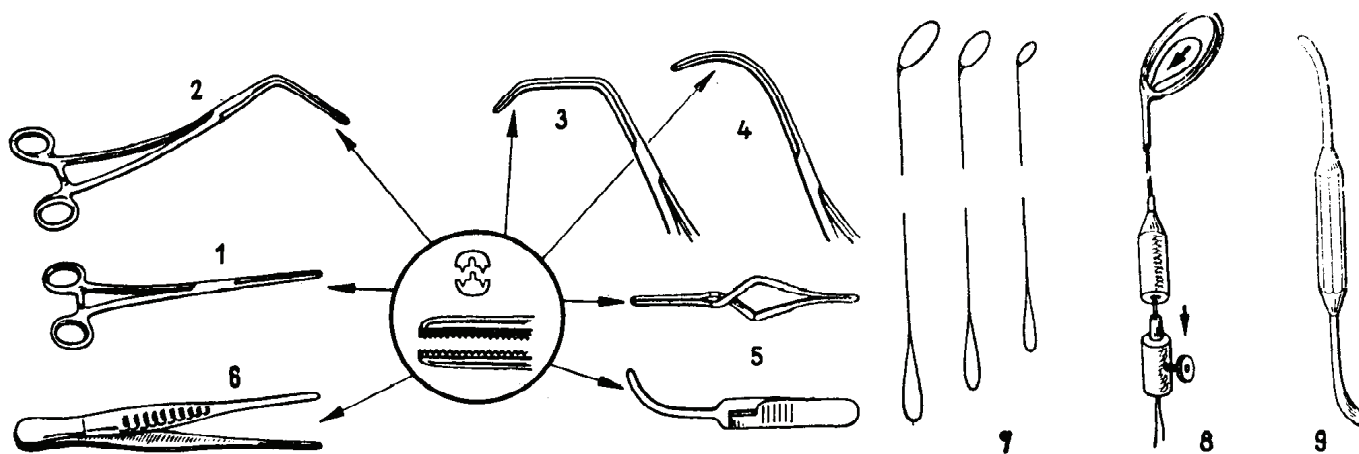
#### Инструментарий

В неотложных случаях вмешательство на сосудах может быть произведено при помощи обычных хирургических инструментов, применяемых в общей хирургии. Однако не стоит пренебрегать и удобными специальными атравматичными инструментами, предназначенными для вмешательств на сосудах и в большой мере обеспечивающими их успешность. Каждое хирургическое отделение должно быть снабжено важнейшими инструментами для вмешательств на сосудах (*рис. 7-1*).

#### Сосудистые зажимы, пинцеты

Соответствующий своему назначению хороший инструмент для зажатия и захватывания сосуда должен отвечать следующим требованиям: он не должен повреждать сосуд, и захваченный зажимом сосуд не должен из него выскользывать. Этим требованиям лучше всего соответствуют инструменты, предложенные *De Bakey*, которые в дальнейшем были усовершенствованы и снабжены микрозубчатой поверхностью.





**Рис. 7-1.** Слева: сосудистые зажимы с браншами, снабженными мелкими зубцами: 1) прямой зажим, 2) угловой зажим, 3) зажим Satinsky, 4) изогнутый зажим, 5) «бульдоги», 6) сосудистые пинцеты. Справа: инструменты для эндартерэктомии: 7) петли для эндартерэктомии, 8) дезоблитеротом, 9) шпатель

Сосудистые зажимы могут иметь самую различную величину и использоваться для пережатия небольших и значительных по своим размерам сосудов, а также для пережатия аорты. Бранши зажима могут соединяться с ручкой прямо, под углом или могут быть дугообразно изогнуты. Таким образом, в зависимости от той или иной задачи можно выбирать соответствующий инструмент.

Кроме этого, существуют инструменты с браншами особой формы, как, например, зажим *Satinsky* для отжатия боковой поверхности сосуда.

Для пережатия небольших сосудов применяются т.н. зажимы «бульдоги». Их сжимающие поверхности имеют такие же зубцы, как и другие инструменты. Только самые маленькие «микробульдоги» длиной 15-20 мм не имеют зубцов. Для наложения «микробульдогов» используются специальные инструменты.

Сосудистые зажимы «микробульдоги» применяются главным образом для пережатия боковых ветвей магистральных сосудов или при вмешательствах на сосудах небольшого диаметра. Эти маленькие инструменты могут быть незаметно покрыты окружающими тканями и забыты в операционной ране. Поэтому в конце операции необходимо внимательно следить за их удалением и производить тщательный подсчет инструментов, удаленных из раны.

Для временного выключения боковых ветвей может применяться временное наложение петли из толстых лигатур. Концы этих лигатур берутся вместе, захватываются зажимом и прикрепляются к операционному белью. Этим предупреждается возможность неудачным движением сместить зажим и оборвать при этом тонкий сосуд.

Захватывающая часть сосудистых пинцетов тоже снабжена микрозубчатой поверхностью. Определенным преимуществом является то, что при необходимости сосудистый пинцет может применяться как провизорный сосудистый зажим. Инструменты,

применяемые в хирургии сосудов, бывают различной длины в зависимости от того, на какой глубине производится оперативное вмешательство.

### Ножницы

В хирургии сосудов удобны для применения и широко распространены слегка изогнутые ножницы с тупыми концами, обычно применяемые для препаровки. Исходя из особенностей тончайшей техники вмешательств на сосудах, выгодно пользоваться ножницами, у которых режущие поверхности узкие и концы тупые. Для снятия адвентиции при операциях на небольших сосудах применяются ножницы с очень узкими и тонкими браншами. Такие ножницы отличаются по своим качествам и параметрам от общепринятых.

Для увеличения артериотомического разреза применяются ножницы, предложенные *Potts*. Эта ножница благодаря тому, что их бранши находятся по отношению к ручкам под тупым углом, удобны для рассечения тканей параллельно ходу сосудов.

### Петли для эндартерэктомии и дезоблитеротом

Металлические петли различных размеров являются инструментами, применяемыми для тромбэндартерэктомии полузакрытым методом. Преимущество этого инструмента заключается в том, что при его помощи может быть произведено вмешательство на большом протяжении сосуда, несмотря на очень небольшое артериотомическое отверстие.

Здесь будет описан предложенный *Vollmar* и затем модифицированный инструмент, который, судя по данным литературы и практике автора, хорошо себя зарекомендовал.

Этот инструмент, предназначенный для эндартерэктомии и эмболэктомии, изготавливается из нержавеющей

веющей стальной проволоки различной длины (550 мм, 900 мм). Петля инструмента по отношению к стержневой части находится под тупым углом. Диаметр кольца соответствует поперечному сечению различных сосудов, в пределах от 2 до 14 мм. Стержневая часть упруга и может, изгибаясь, менять при необходимости свое направление. Во время операции на противоположный от петли конец проволоки одевается ручка, при помощи которой облегчается вращательное движение инструмента.

Дезоблитеротом, предложенный *Vollmar*, предназначен для срезания выделенного петлей закупоривавшего сосуд цилиндра в необходимом месте. Применение дезоблитеротома позволяет во многих случаях избежать необходимости производить вторую проксимальную артериотомию (см. стр. 785). В благоприятных случаях со сравнительно небольшой травмой окклюзия подвздошной артерии может быть, например, устранена через общую бедренную артерию. Длинная часть (стиллет) инструмента представлена в виде трубки, напоминающей собой толстую инъекционную иглу. Кольцо инструмента в виде вогнутого эллипса имеет в диаметре 8, 10, 12 или 14 мм. В его внутренней части помещается тонкая проволочная петля. Оба дистальных конца этой проволочной петли выведены из кольца через трубку стилета наружу. Если потянуть за эти концы проволоки, то петля, уменьшаясь, разрезает находящийся в петле закупоривающий сосуд цилиндр.

### Иглодержатель

Применяемым в сосудистой хирургии атравматичным иглам необходим специальный иглодержатель. Такого рода иглодержатель не должен ломать тонкую иглу, а достаточно крепко ее удерживать, чтобы она не вращалась. Так как обычно приходится работать иглой очень малых размеров, то бранши иглодержателя должны быть соответственно тонкими. Замок инструмента должен легко открываться и закрываться. Находящаяся в сосудистой стенке игла во время наложения шва не должна получать толчки от иглодержателя в процессе его открывания и закрывания, что могло бы привести к надрыву сделанного иглой отверстия. Если иглодержатель не соответствует этим требованиям и игла повреждает сосуд, то после окончания операции и снятия сосудистых зажимов может возникнуть кровотечение. Иглодержатели без замка более нежные и не причиняют выше отмеченных повреждений, однако работа с ними требует большего внимания и практики.

### Другие инструменты

При эндартерэктомии для отъединения интимы могут быть применены различные небольшие тонкие

инструменты самой разнообразной формы; лопатки и элеваторы. Эти инструменты применяются во время операции в зависимости от привычек хирурга, особенностей вмешательства и целесообразности. При необходимости они могут быть модифицированы в сотрудничестве с соответствующими мастерами. Хорошо применимы модификации различных стоматологических лопаток. Для промывания и прополаскивания сосудов применимы различные шприцы с канюля-ми, имеющими тупой конец, резиновые баллоны, а также различные катетеры.

Оставшиеся случайно в просвете сосуда обрывки тканей и фибрина могут быть удалены катетером *Fogarty* (см. стр. 787) или кюреткой по *Kremer*. Стиллет этого инструмента можно изогнуть в необходимом направлении. Его наконечник варьирует в диаметре (4-10 мм).

Для отсасывания крови или жидкости, употребляемой для промывания, применяют отсос с соответственным наконечником, сила отсасывания которого может быть регулирована в зависимости от имеющихся на конце отверстий. Стекланные наконечники и канюли для отсасывания не применяют, так как они легко ломаются. Лучше всего себя зарекомендовали наконечники из нержавеющей металла или синтетического материала.

Для образования туннелей для сосудистых протезов были изготовлены специальные бужи длиной около 40-50 см с наконечниками в виде оливы и гибким стилетом. Применение этих бужей позволяет сравнительно мало повреждать проходимые ими ткани.

### Шовный материал и его выбор

В хирургии сосудов применяют *исключительно атравматичные иглы*. Только при помощи атравматичных игл можно осуществлять щадящее ткани аккуратное наложение швов, что является основой для успешной операции. Нитка с простой или двойной армировкой соединяется с иглами различных размеров. Должны применяться только круглые иглы. Граненые и режущие иглы, надрезая прокол, который затем не выполняется ниткой, способствуют кровотечению из этого надреза.

Нитка может быть шелковой или синтетической. Она может быть плетеной, вязаной или, при изготовлении из синтетического волокна, монофильной. Синтетические нити, намного прочнее шелковых, однако, имеют тот недостаток, что их узел легче развязывается. Это особенно относится к монофильным нитям. Поэтому при окончании шва необходимо завязывать четыре хирургических узла, а концы нитей не оставлять короткими. Большим преимуществом монофильных нитей является то, что они легко скользят

через прокол, не «перепиливают» ткани вокруг прокола и, когда остается часть адвентиции, не тянут ее за собой.

В настоящее время почти везде предпочитают применение *синтетических нитей* (дакрон, тефлон, лавсан и т. д.), так как эта ткань вызывает лишь минимальную тканевую реакцию, и нити одинаковых с шелком номеров значительно прочнее.

Для наложения шва выбирают соответствующей величины иглу и нить, исходя из размеров сосуда и прочности его стенки.

Стенки аорты шьют лигатурой 3/04/0 (EP— 1: 2-1,5), магистральные ветви аорты, подключичную и подвздошную артерии — 4/0-5/0 (EP 1: 1,5-1), бедренную и плечевую артерии — 5/0-6/0 (EP—1: 1-0,7), сосуды органов брюшной полости—5/0 (EP—1: 1), артерии голени и предплечья — 6/0 (EP—1 : 0,7). Переходные участки интимы укрепляются 5/0, 6/0 (EP—1: 1-0,7) или 7/0 (EP-1: 0,5) (см. стр. 783).

Для вшивания *синтетических протезов* следует также применять нитки из синтетического волокна, имеющие большую прочность. Нитки меньшей прочности могут быть повреждены стенкой протеза и разорваться.

Шовный материал из шелка плохо скользит через стенку сосудов, особенно когда нитка сухая. Этому можно помочь, смачивая нитку в физиологическом растворе, а затем протирая марлевой салфеткой, смоченной в парафине. Избыток этой жидкости снимается с нитки сухим тампоном. К смоченной таким образом нитке не будет прилипать кровь и засыхать на ней.

Рекомендуется также при наложении длинного шва синтетической нитью протирать ее несколько раз мокрой салфеткой, что придает ей необходимую эластичность и способствует более легкому прохождению. Все эти меры являются лишними при пользовании монофильными нитями.

## Техника наложения сосудистых швов

Сосудистый шов является наиболее ответственной частью вмешательств на сосудах. Если этот шов выполнен на недостаточно высоком техническом уровне, то исход операции становится сомнительным, недостаточно полноценный шов может быть источником большого числа последующих осложнений (послеоперационное кровотечение, образование аневризмы, закупорка сосуда и его сужение). Хороший сосудистый шов должен удовлетворять следующим требованиям: он должен быть достаточно герметичным (не следует слишком доверять свертывающей способности крови), не должен нарушать ток крови (никакого сужения и завихрения). Для этой цели стенка сосуда должна прокалываться

иглой наиболее щадящим образом. Игла должна не проталкиваться, а весьма деликатно проводиться. Интима должна прилегать к интима, и в просвете сосуда должно находиться как можно меньше шовного материала. Расстояние отдельных швов от края стенки сосуда должно быть не меньше толщины сосуда. Отдельные швы должны находиться один от другого на расстоянии примерно 1 мм (рис. 7-2).

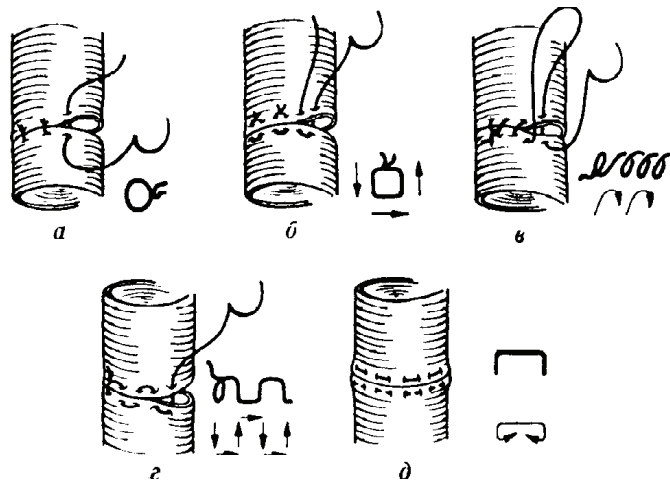


Рис. 7-2. Варианты наложения швов: а) одиночные узловы швы, б) одиночные матрацные швы, в) простой непрерывный шов, г) непрерывный матрацный шов, д) механический шов

Наложение шва производят на обескровленном, пережатом участке сосуда. Перед пережатием сосуда для предупреждения свертывания крови следует ввести гепарин. Гепаринизация крови может быть применена и местно. При этом солевой раствор гепарина (1 мл гепарина на 100 мл физиологического раствора) вводится в участки сосуда выше и ниже пережатия. Гепарин можно вводить также однократно через общий кровоток; обычно вводят 1 мг/кг веса тела больного, и таким образом взрослый человек нормального веса может получить 2 мл, что соответствует 100 мг (10 000 ЕД) гепарина. Такое интенсивное введение гепарина дает, в противоположность локальному его применению, надежность и эффективность в отношении препятствия интраоперативному свертыванию крови, в особенности при длительных оперативных вмешательствах. Местно введенный гепарин довольно быстро вымывается через коллатерали, так что через некоторое время остающееся небольшое его количество теряет свое действие. Для промывания сосудов достаточной является доза в 2 мл гепарина, растворенного в 1000 мл физиологического раствора.

## Одиночные узловы и одиночные матрацные швы

Показания к применению одиночных узловых швов довольно узкие. В основном наложение *оди-*



ночных узловых швов применяют у больных с незавершенным еще развитием и ростом при наложении анастомоза по типу «конец в конец». Одиночные узловыи швы имеют то преимущество, что во время роста и развития место анастомоза не «отстает» от этого роста и не наступает сужения, так как участки между швами могут увеличиваться в размерах. Небольшие повреждения сосуда могут быть тоже закрыты одиночными узловыми швами. При непрерывном шве поверх него могут быть наложены, как дополнительные, отдельные узловыи швы. Эти дополнительные швы могут закрыть небольшие кровотокащие участки, кроме того, они укрепляют и предохраняют непрерывные швы от ослабления. Помимо того узловыи швы накладываются для фиксации выступающей части интимы.

По сравнению с другими швами узловый шов менее герметичен, может легко прорезаться, так как площадь его наложения и распределяемое на нее натяжение невелики.

*Преимуществом одиночных матрацных швов* по сравнению с только что описанными является то, что при этих швах края сосуда лучше прилежат друг к другу и хорошо выворачиваются наружу. При таком шве интима прилежит к интимае, создается неплохой герметизм, и в просвет сосуда при хорошей технике наложения швов почти не попадают участки прошивной нитки. Недостатком этого шва является то обстоятельство, что П-образный шов значительно суживает просвет сосуда, и наложение этого шва требует больше времени.

## Непрерывный шов

*Простой непрерывный шов* является наиболее часто применяемым видом шва. Он может быть быстро наложен и обеспечивает хороший герметизм. Этот шов применяется для наложения анастомозов, ушивания аорто- и артериотомических разрезов, вшивания заплат.

Примененным впервые *Blalock непрерывным матрацным швом* достигается наилучшая герметизация. Непрерывный шов хорош и для наложения анастомозов на сосудах небольшого калибра, однако при завязывании последнего стежка может натянуться и гофрироваться гармошкой вся линия швов и сузиться просвет сосуда. Поэтому применение этого шва требует большой практики, большого внимания и тщательности. Стежки этого шва должны располагаться не вертикально, а только в косом направлении.

## Механический шов

Сшивающие аппараты работают со скрепками. П-образные скрепки из кобальтовых сплавов или тантала соединяют ткани, которые надлежит сшить. Меха-

нический шов соответствует одиночным матрацным швам и не имеет свойственных им недостатков. Если, например, при матрацном шве сужается просвет сосуда, то при механическом шве этого не происходит, просвет сосуда растянут как *на «распорках»*.

Механический шов анастомоза в хирургии сосудов еще мало распространен. Для этого имеется множество причин. Сшивающие аппараты очень сложной конструкции. Шов накладывается мгновенно, одним лишь движением руки, но зато разъединение и зарядка аппарата, его очистка и размещение крохотных, едва видимых скобок занимают очень много времени. Также очень много времени отнимает приготовление сосуда к наложению шва. Так например, натягивание концов сосуда на сшивающие части аппарата требует специальных навыков и тщательности и занимает много времени.

Неоспоримо, однако, и то, что анастомоз, наложенный механическим швом, имеет изящный вид и достаточно совершенен, чего невозможно достичь при наложении шва вручную.

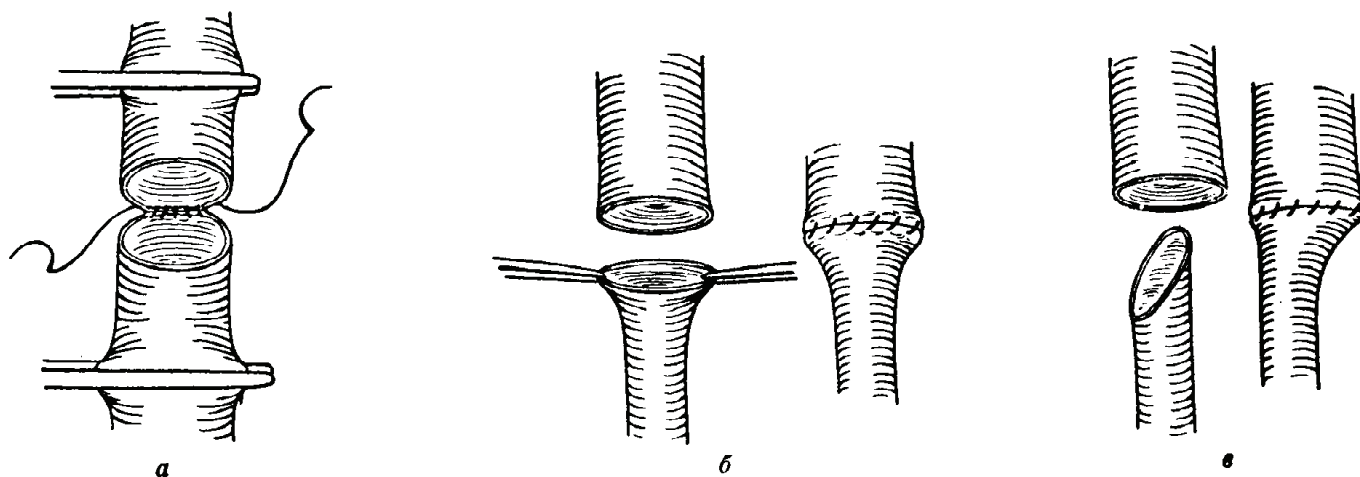
Механический шов показан при следующих вмешательствах: повреждения сосудов травматического характера и повреждения, при которых необходимо закрытие сосуда: резекция аневризм и пластическое соединение в реконструктивной хирургии; соединение с сосудистыми вставками и синтетическими протезами.

*Противопоказаниями* к применению сшивающих аппаратов являются: тяжелые атеросклеротические изменения сосудов, при коротких концах сосуда (анастомоз может находиться под большим натяжением), когда наложение сшивающего аппарата технически невозможно. Кроме того, наложение сшивающего аппарата противопоказано, когда между сшивающими сосудами существует большая разница в калибре. Анастомоз, наложенный механическим швом, всегда круглой формы. Наложение удлиненных или овальных анастомозов сшивающим аппаратом невозможно.

## Склеивание сосудов

На практике склеивание сосудов еще не нашло достаточного распространения. Ни один из предложенных современных клеев еще не удовлетворяет предъявляемым требованиям. Кроме этого, предлагающиеся методики представляют определенные осложнения, и сами по себе едва ли осуществимы при наложении анастомозов или заплат. К этому следует прибавить, что склеивание сосудистых протезов вообще не выполнимо.

Из склеивающих составов, пожалуй, наиболее приближающимися к необходимому являются соединения цианоакрила (как например, гистоакрил-Г-блау). Возможно склеивание лишь совершенно «су-



**Рис. 7-3.** Анастомоз по типу «конец в конец». Концы сосудов сближаются зажимами, при сшивании задней стенки с помощью этих зажимов сосуд может быть перевернут (а). При сшивании сосудов различного диаметра культя более тонкого сосуда может быть расширена (б) или косо срезана (в)

хих» тканей. Поэтому требуется тщательное пережатие сосудов и высушивание от крови и тканевой жидкости. Для формирования анастомоза или наложения заплаты при помощи клея все равно должны быть наложены ситуационные швы, после чего промежутки между ними соединяются клеем. Важно, чтобы клей был нанесен совсем тонким слоем. Для этой цели хорошо применима тонкая канюля для инъекций. Полимеризация клея занимает очень короткое время и равняется 10-30 секундам. Если клей нанесен слишком толстым слоем или стенка сосуда повторно покрыта слоем клея, то образуется слишком толстая и ригидная пластина. В таком случае, даже если склеивание произведено безукоризненно, все же где-то будет проникать кровь; исправление этого дефекта наложением одиночных швов становится почти невозможным. Венозная заплатка от нанесенного клея свертывается и лишь с большим трудом может быть расправлена. Сосуды небольшого диаметра, меньше чем 5 мм, могут быть склеены без сужения их просвета лишь с применением вспомогательных средств.

В общем, следует отметить, что применение склеивания сосудов доступно лишь для хирургов с большим практическим опытом. Применение клея может быть, однако, неплохим подспорьем для страховки уже наложенной линии швов (например, вместо наложения дополнительных одиночных швов при кровоточивости между швами). Следует отметить, что склеивание ни в коей мере не может заменить тщательно наложенного от руки шва.

## Анастомозы сосудов

### Анастомоз по типу «конец в конец»

Кровеносные сосуды большого калибра, достигающие в диаметре 8 мм и более, даже если они пересечены в поперечном направлении, могут быть без

опасности их сужения сшиты непрерывным швом. Наложение шва начинают посередине задней стенки анастомоза, шов фиксируется здесь завязыванием. Каждый из концов нити снабжен иглой, т. е. двойной «армировкой». Можно также фиксировать нить двумя наложенными рядом узловыми швами. Оперирующий хирург прокалывает иглу по направлению на себя, а затем ассистент (или он сам) натягивает нитку по ходу наложения швов, придерживая ее в некотором натяжении. Когда задняя стенка наполовину закончена, шовный ряд продолжают с другой стороны другой половиной нитки и иглой. При помощи свободного конца нитки, которым начинался анастомоз, можно вращать и поворачивать сосуд в необходимом направлении. Это изменение положения сосуда облегчает наложение шва задней стенки (рис. 7-3). Не всегда может быть применено правило наложения шва в направлении на себя. Это и не является абсолютно необходимым. Важно, чтобы нитка, а в связи с этим и линия швов находились под одинаковым постоянным натяжением и чтобы натяжение производилось строго в направлении накладываемых швов. Когда линия швов соответственно натянута, создается необходимый герметизм в связи с хорошим смыканием краев анастомоза. *Изяцно наложенная последовательная линия швов означает и хорошее качество этих швов.* Шов анастомоза заканчивается двумя постепенно сближающимися швами, которые связываются друг с другом на передней стенке анастомоза.

Непрерывный матрацный шов, дающий еще более хороший герметизм, накладывается аналогичным образом, однако узел должен быть не слишком сильно затянут, чтобы не сузить линию анастомоза.

При сшивании сосуда большего диаметра с сосудом меньшего диаметра последний срезается в косом направлении, образуемый таким образом овал предохраняет от возможности сужения анастомоза.

Как уже упоминалось, анастомоз у больших детского возраста, когда еще продолжается рост сосудов, на-

кладывают узловыми одиночными швами, чтобы избежать в последующем, в процессе роста, его сужения. В этих случаях первый шов, наложенный длинной ниткой используется для поворачивания за эту нитку сосуда для облегчения дальнейшего наложения швов.

### Анастомоз по типу «конец в бок»

Этот вид анастомозов принадлежит к разделу реконструктивной хирургии сосудов и часто применяется при наложении различного рода шунтов («by-pass»). Анастомозы «конец в бок» обладают *значительным числом преимуществ* перед анастомозами по типу «конец в конец». Во-первых, их наложение проще и быстрее. Трудности, которые возникают при наложении швов задней стенки, при этом типе анастомоза полностью исключаются.

Величина анастомоза при этом способе может быть выбрана по желанию. В большинстве случаев на передней стенке большого сосуда производят продольную артериотомию и соединяют это отверстие с рассеченным в косом направлении концом трансплантата. Шов при этом выбирается, как правило, обычно непрерывный. Одиночные и матрацные швы не применяются. Их накладывают только в крайнем случае как дополнительные швы.

### Замещение сосуда

В практике сосудистой хирургии проблема замещения сосудов решается применением аутовенозной пластики и аллопластики синтетическими протезами (лавсан-фторалон, дакрон, тефлон). Другие методы из-за их ненадежности не заслуживают специального рассмотрения.

### Замещение сосуда трансплантатом большой скрытой вены

Наиболее физиологичным и поэтому оптимальным методом является применение аутопластических тканей для трансплантации. Поэтому в целях замещения сосудов и закрытия их дефектов заплатой идеальным считается применение большой скрытой вены больного. В связи с тонкостенностью и возникающими из-за этого осложнениями вены предплечья мало применимы.

Наиболее подходящей для наложения шунтов («by-pass») благодаря толщине ее стенки, сопротивляемости, длине и ширине просвета является большая скрытая вена. Следует, однако, отметить, что примерно в 20% случаев сосуд гипоплазирован, облитерирован или по каким-либо другим причинам не может быть применен. В таких случаях вместо наложения аутовенозного обходного шунта надо искать иное решение (пупочная вена, тромбэндартерэктомия, применение синтетических протезов).

Извлечение большой подкожной вены и ее приготовление для трансплантации не связано с особыми трудностями. Вена выделяется на 4-5 см. под Пупартовой связкой, вблизи от ее впадения в бедренную вену. Разрез производится по проекции этой вены, длиной 6-7 см. В этом участке, в районе овального отверстия, в вену впадают две больших боковых ветви. Их можно применять в качестве небольших заплат. При ошибке, когда препаровка идет в неправильном направлении, эти боковые ветви могут быть спутаны с большой скрытой веной. Большая скрытая вена проходит по медиальной стороне бедра, на высоте колена, сзади медиального мышечка, по медиальной поверхности голени к стопе (рис. 7-4).

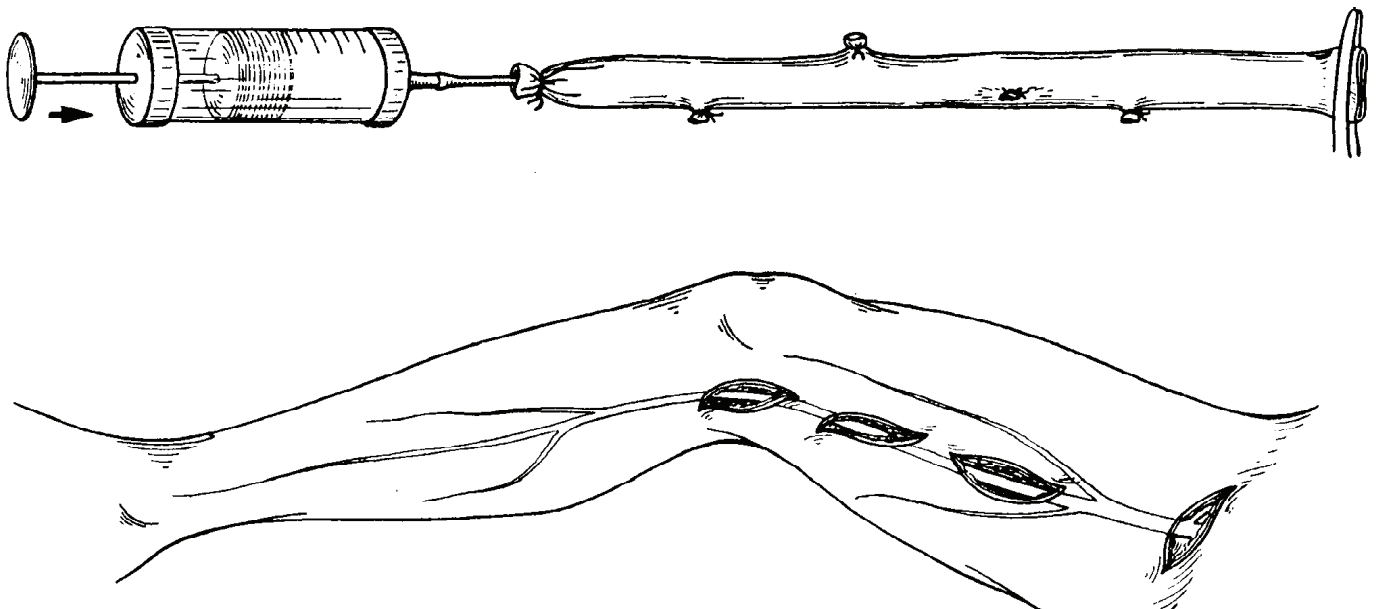


Рис. 7-4. Взятие большой скрытой вены для приготовления аутовенозного шунта. Вену растягивают, заполняя ее физиологическим раствором, и контролируют герметизм перевязанных боковых ветвей



В разрезе, произведенном в верхней части бедра, вена перевязывается. Ее ветви лигируются у самого ствола тонкой и крепкой лигатурой, а затем отсекаются. После этого вена тупым путем отпрепаровывается книзу по направлению к колену. Во время препаровки пальцем легко определяются ее боковые ветви, они перевязываются и пересекаются. На бедре на 4-5 см ниже первого разреза накладывается следующий кожный разрез длиной 5-6 см. Из этого разреза производится дальнейшая препаровка сосуда вверх и вниз.

После того как сосуд выделен из окружающих тканей, можно без особого труда перевязать его ветви в пределах подкожного туннеля, между двумя разрезами, проводя на инструментах лигатуры вокруг этих ветвей. После перевязки ветвей захватывают верхний отрезок вены длинным инструментом, проведенным через туннель, и протаскивают его книзу. Если при этом крючком несколько приподнять кожный покров этого туннеля, то можно хорошо осмотреть все находящееся внутри и производить необходимые действия не вслепую, а под контролем зрения. Продолжая продвигаться в дистальном направлении, действуют подобно описанному выше и производят дальнейшие разрезы, пока не выделят и удалят необходимой длины участок вены.

Выделение и изъятие большой скрытой вены может быть произведено также из разреза, который служит для выделения бедренной артерии. Несколько небольших разрезов дают лучший косметический эффект, чем два широких разреза. Кроме того, при небольших разрезах заживление раны протекает лучше.

Изъятый участок большой скрытой вены промывается в направлении снизу вверх соевым раствором гепарина. При этом под некоторым давлением проверяется наличие или отсутствие боковых отверстий. Если в одном из мест в стенке вены оказалась фонтанирующая боковая ветвь, то ее или перевязывают, или прошивают атравматичной иглой. Адвентицию вены удалять не следует. Только в пределах линии швов анастомоза сосуд несколько освобождают от адвентиции, чтобы облегчить наложение швов.

Если при наложении лигатур на ветви вены адвентиция несколько натягивается и образует небольшой изгиб сосуда, то тонкими сосудистыми ножницами надрезают ее в этом натянутом месте и устраняют изгиб сосуда. В особенности хорошо видны эти места натяжения адвентиции, когда сосуд заполняется раствором под давлением.

Последним, однако весьма важным моментом этого этапа операции по подготовке вены для шунта является *маркировка нижнего конца сосуда*. Учитывая наличие в вене клапанов, ствол вены переворачивают нижним концом кверху так, чтобы нижний конец был соединен во время наложения анастомоза швами

с центральной частью артерии. Крайне неприятное ощущение испытывает хирург, когда после, казалось бы, блестяще выполненной шунтирующей операции заполнение шунта кровью сверху вниз происходит только до первого венозного клапана, и на протяжении этого отрезка определяется пульсация (здесь не следует заблуждаться, если имеется передаточная пульсация). Еще хуже обстоит дело, если происшедшая ошибка обнаруживается только при послеоперационном контроле, во время ангиографии. Все это может произойти из-за недостаточной внимательности, приведшей к неправильному расположению аутоины.

### **Замещение сосудистым протезом из синтетической ткани**

Для применения большой скрытой вены имеется ряд ограничений. Наиболее существенным ограничением является недостаточная прочность этой вены. На больших магистральных сосудах (аорта, подвздошные, подключичные, общие сонные артерии), где трансплантат подвергается высокому давлению, большая скрытая вена, что само собой разумеется, неприменима. В этих случаях применяются искусственные протезы. Лучше всего себя зарекомендовали для этих операций протезы из фторолон-лавсана, тефлона или дакрона. Стенка синтетического сосуда по своей структуре может быть тканой, вязаной или гомогенной (велюр).

*Тканые*, проницаемой структуры пористые протезы в биологическом отношении более выгодны. Они легче прорастают элементами соединительной ткани. Однако эта пористость стенки протеза из-за высокой проницаемости должна быть обязательно защищена по описанному ниже способу.

У больного забирается небольшое количество не подвергнутой еще гепаринизации крови в небольшой сосуд, в который помещают затем синтетический сосудистый протез. Избыток крови удаляют из протеза, сжимая его и протаскивая между двумя сомкнутыми пальцами. Если не подготовить таким образом сосудистый протез, может возникнуть большая кровопотеря.

Пористость *вязаных* синтетических протезов меньше, поэтому описанная выше подготовка их не обязательна. Наряду с этим прорастание таких сосудов соединительной тканью протекает более длительно, и в связи с этим осложнения возникают тоже более часто. В целом эти сосудистые протезы повышенной плотности применяются при таких операциях, когда необходимо уменьшение проницаемости (при нарушениях свертываемости крови, как, например, при геморрагическом диатезе или при операциях, производимых с экстракорпоральным кровообращением и т. д.). Такого рода протезы применяются у больных при общем тяжелом состоянии, в пожилом возрасте,

когда потери даже небольшого количества крови через протез следует строго избегать.

Гомогенные (велюровые) протезы изготавливаются по специальной текстильной технологии. Они хорошо заполняются и смачиваются кровью и объединяют в себе положительные качества обоих ранее упомянутых образцов протезов, однако они значительно дороже.

В целях улучшения биологических свойств сосудистых протезов из синтетического волокна были предложены различные методы пропитывания. Это производилось также с целью применения этих протезов при сравнительно длительном искусственном кровообращении (М. Н. Аничков и Ф. В. Балюзек, 1962).

Если сравнивать область применения аутовены и синтетического сосудистого протеза, то можно заключить следующее: для замещения сосудов следует стремиться использовать аутокань, и только в тех случаях, когда это невозможно, следует прибегать к синтетическим тканям. Для пластических операций на сосудах небольших размеров (бедренноподколенный сегмент, артерии голени, аорторенальные вставки и др.) применяют исключительно лишь большую скрытую вену. При операциях на названных сосудах для наложения заплат применяется также большая скрытая вена или ее боковые ветви. Синтетические протезы применяют только в тех случаях, когда нет необходимой вены для проведения намеченной пластики, наложения заплаты, шунта на крупных магистральных (бедренная, подвздошная, сонная артерии), для создания длинных шунтов. Мы считаем нецелесообразным применять синтетические сосудистые протезы диаметром меньше 6 мм и комбинацию синтетического протеза и вены. Это возможно только в случаях крайней необходимости. Частота возникновения закупорки синтетических сосудистых протезов небольшого калибра весьма велика, несмотря на длительное применение антикоагулянтов. Поэтому их применение должно быть по возможности ограничено.

## Реконструкция артериального кровотока

### Восстановление проходимости кровеносного русла наложением сосудистого шва

Прерванный в артериальной системе кровотоков независимо от причины (частичное повреждение сосуда, небольшие надрывы или надрезы в продольном или в поперечном направлениях и т. д.) может быть восстановлен наложением сосудистого шва. Одно из главных условий при этом избежать сужения просвета сосуда!

Чаще всего накладывается обычный непрерывный шов. Узловые или непрерывные матрацные швы долж-

ны накладываться только поперечно по отношению к ходу сосуда. Тем самым свойственное для данных швов некоторое сужение просвета сосуда будет в какой-то мере предотвращено. На очень коротких отрезках сосудов применяют обычные узловые швы или шов с повторным прокалыванием перед тем, как его завязать (шов «восьмеркой»). На практике было проверено, что ряд швов не суживает просвет в том случае, если он прошивается вблизи от края ненамного больше, чем толщина стенки сосуда. Это особенно трудно осуществлять при наложении шва на тонкостенные маленькие сосуды.

### Восстановление проходимости кровеносного русла вшиванием заплаты

В тех случаях, когда имеется даже небольшое подозрение на возможность возникновения сужения просвета сосуда накладываемым швом, в особенности когда часть стенки сосуда разорвана или раздавлена, следует после «обработки» этой раны сосуда наложить заплату, которая закроет образовавшийся дефект (рис. 7-5). Это, однако, не означает, что во всех подобных случаях должна применяться пластика заплатой. Следует иметь в виду, что наиболее полноценную коррекцию кровотока в просвете сосуда дает сосудистый шов, а не вшиваемая в его стенку заплата. Вокруг заплаты во всех случаях возникают той или иной величины завихрения кровотока, тогда как обычный шов почти не нарушает гладкую поверхность внутри сосуда.

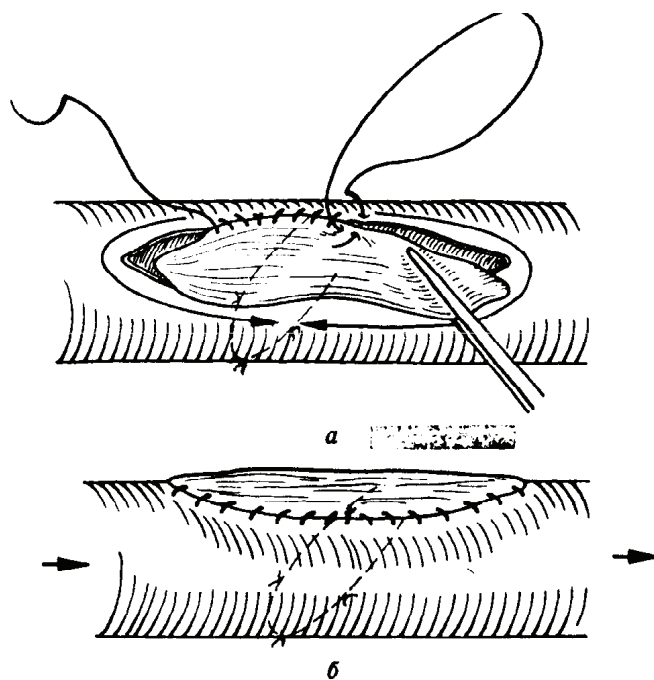


Рис. 7-5. Пластика заплатой, а) Находящийся в просвете сосуда отслоившийся участок интимы захватывается швами и фиксируется в средней части накладываемой заплаты. б) Законченная пластика дефекта сосуда «заплатой», отслоившаяся интима подшита

При значительных продольных артериотомиях готовится заплата, напоминающая по сво-

ей форме тонкий лист брусники и изготовленная из стенки вены или синтетического материала. Эту заплату следует брать не слишком маленькую, а всегда с запасом ткани, которая может быть после окончания шва одной половины срезана с Другой половины. Наряду с этим следует также учитывать, что слишком большой размер вшитой заплаты может привести к аневризмоподобному расширению, а образующиеся там завихрения кровотока приведут к дальнейшему увеличению аневризмы. Это относится особенно к тем случаям, когда применяется заплата из стенки вены. В расширенном месте может возникнуть тромбоз, который при отрыве тромботических масс может привести к эмболической закупорке находящихся на периферии участков сосудистого ложа. Все сказанное здесь относится также к наложению заплаты из синтетического материала.

При наложении заплаты, как и при всех других сосудистых швах, хирург начинает шить с наиболее отдаленной от него части, накладывая швы с центрального конца по ходу сосуда. Первый шов накладывают не на самом конце, а на несколько миллиметров отступя от него. При этом удобнее шить, когда оба конца нити снабжены иглами, и можно последовательно продолжать наложение шва в обоих направлениях. Если нитка достаточной длины, то этой одной ниткой можно вшить всю заплату, завязав концы нити по окончании шва. В этом случае вполне достаточно завязать два узла с первым швом. Большое количество узлов в данном случае не имеет преимущества. Перед наложением последнего шва приоткрывают сначала центральный, а затем дистальный зажим, чтобы произвести промывание кровью области вмешательства на сосуде. Затем эта область промывается еще раз через канюлю, введенную через оставшееся между швами отверстие, гепарином в физиологическом растворе. Это производится для того, чтобы отмыть обрывки тканей и кровяных сгустков (чтобы после операции не возникли «трудно объяснимые» послеоперационные осложнения). В завершение всего контролируется герметизм наложенных швов. Если где-то пробивается из-под швов кровь, то это может свидетельствовать об ослаблении или недостаточности шва в этом месте.

При вшивании заплаты шов накладывается на ткани различной консистенции — артерии с веной или артерии с синтетической тканью. При сшивании более жесткой и ригидной синтетической ткани следует, как правило, сначала прокалывать иглой артерию, продвигая ее по направлению к трансплантату. Более мягкостенная артерия будет в этом случае в известной мере предохраняться более жесткой стенкой синтетической ткани. Если же прокол иглы вести в обратном направлении — через синтетическую ткань к артерии, — может произойти повреждение последней,

так как ее более мягкая стенка после прокола более жесткой может легко надорваться. Когда применяется заплата из вены, то не имеет особого значения, в каком направлении начинается наложение шва.

Существенное значение во время пластики имеет то, чтобы оперирующий хирург в процессе наложения шва несколько натягивал пинцетом заплату в направлении накладываемых швов. Благодаря этому приему наложение заплаты улучшается и не возникает небольших складок между швами, которые могут затем служить причиной неприятного проникновения крови и кровотечения. Способностью образования складок обладает в особенности гофрированная синтетическая ткань.

Когда во время наложения шва он достигает нижнего угла заплаты, можно изменить направление иглы так, что сначала будет прокалываться трансплантат, а затем артерия. Тем самым нитка подтягивает заплату равномерно в направлении угла и фиксирует ее там. При этом изменении направления иглы швы должны прилегать тесно один к другому, так как П-образная форма возникшего здесь шва может образовать складку. Слабым местом наложения трансплантата является только что упомянутый угол, особенно при применении синтетических протезов. Если не держиваться вышеотмеченного приема, то в просвет сосуда может свешиваться нитка, а между стенкой сосуда и протезом может образоваться небольшой карман.

### Восстановление проходимости кровеносного русла эндартерэктомией по Dos Santos

Хронические облитерирующие заболевания сосудов (атеросклероз, облитерирующий артериит) приводят к сужению сосудов с частым переходом к полному их закрытию. Теория атеросклеротического поражения аорты и артерий вследствие инфильтрации холестерина была выдвинута // *Н. Аничковым* (1913 г.). Эта теория легла в основу клинического понимания процессов, вызывающих нарушение проходимости артерий. В последующем появились предложения по восстановлению проходимости артерий.

Эндартерэктомия, или, точнее, тромбэндартерэктомия, является вмешательством, при котором удаляется измененная часть внутренней поверхности стенки сосуда вместе с прикрепленным тромбом, и таким образом восстанавливается проходимость просвета сосуда.

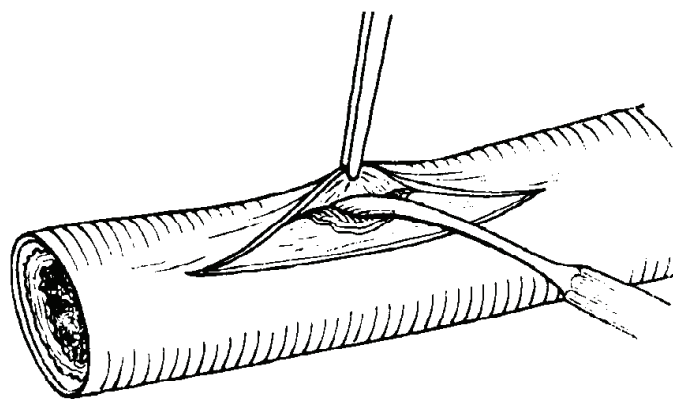
Тромбэндартерэктомия была предложена *Dos Santos* в 1947 году, однако эта операция получила широкое распространение лишь после 1960 года. В настоящее время она является довольно распространенным вмешательством, хотя ее постепенно начинают вытеснять пластические операции. Различаются два



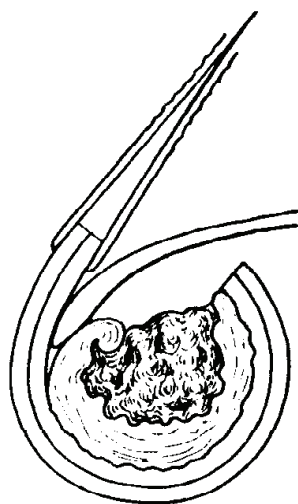
способа тромбэндартерэктомии: открытый, локальный способ (когда закупорка имеется на небольшом протяжении) и полужакрытый (когда более протяженная закупорка устраняется при помощи петли).

Мы считаем нецелесообразным производить очень протяженные дезоблитерации из одного или из нескольких небольших разрезов.

Стенка артерии состоит из трех основных слоев: наружного (адвентиция), среднего (медия) и внутреннего (интима). По внутренней стороне среднего слоя проходят длинные волокна внутренней эластической мембраны, снаружи проходит наружная эластическая мембрана.



а



б

Рис. 7-6. Открытая локальная эндартерэктомия, 1. а) Слои сосуда разъединяют по возможности со стороны внутренней поверхности меди и б) поперечное сечение той же манипуляции

Производя препаровку при эндартерэктомии, лучше всего выбрать слой вдоль внутренней эластической мембраны по внутренней стороне меди и реже — по ее наружной стороне вдоль наружной эластической мембраны. После выделения артерии и ее пережатая в пределах здоровых тканей производят локальную эндартерэктомию через продольную артериотомию. Ранее применявшаяся поперечная

артериотомия не оправдала себя, так как целый ряд проблем, возникающих в ходе операции, из поперечного разреза практически неразрешим, и для хирурга может возникнуть ряд тяжелых ситуаций. В ряде случаев возникает необходимость продлить поперечный разрез в продольном направлении, тогда место пересечения этих двух разрезов становится наиболее уязвимым («слабым») при наложении швов. Продольный же разрез может быть при необходимости легко продлен, и вмешательство переместится в нужном направлении.

Открытая локальная эндартерэктомия. Продольную артериотомию для открытой (локальной) эндартерэктомии производят таким путем, чтобы центральный и периферический участки разреза несколько заходили за патологически измененный участок (стенноз, сегментарная закупорка). Измененный участок сосуда может быть легко локализован на основании ангиографической картины и пальпаторных данных.

После вскрытия просвета сосуда начинают выделять склеротически измененный стержень от неизменной части сосудистой стенки, состоящей из адвентиции и части меди. Иногда сращенная с тромбом, утолщенная и ригидная интима легко отходит от эластичной меди и адвентиции при одном лишь прикосновении атравматичным пинцетом. Это разъединение обычно происходит вдоль внутренней эластической мембраны (рис. 7-6). В этом слое при помощи тонкого плоского шпателя, закругленного на конце, циркулярно отделяют измененный слой от неизменного. Такое выделение производят до тех пор, пока атероматозный стержень не станет совсем тонким в центральном и в дистальном направлениях. Затем истонченный слой обоих концов пересекается ножницами в поперечном направлении. После отсечения измененного стержня остается небольшая ступень по месту отсечения интимы.

Такая ступень, расположенная в центральном направлении, не имеет особого значения, так как кровоток легко обходит ее, а дистальная ступень, напротив, имеет для кровотока большое значение. Эта дистальная ступень против кровотока подобна вентилю, она отслаивается в просвет сосуда, что ведет к его сужению или даже полному закрытию. Чтобы избежать такую осложнения, эта ступенчатая часть интимы может быть отделена у своего основания, что может исключить отслойку и смещение ее в просвет сосуда. Кроме того, необходимо проверить, чтобы по ходу тока крови не было участков отслаивающихся тканей сосуда. Нужно тонким атравматичным швом фиксировать отслоенные участки к стенке сосуда.

Фиксацию ступенчатого выступа интимы или отслойки лучше всего производить ниткой с иглами на обоих концах. Для этого выбирается нить соответствующей крепости (7/0, 6/0, 5/0 = EP—1Л0,

5–0,7-1), и шов накладывается П-образно. Проколы иглы производятся изнутри (со стороны просвета) наружу и завязываются на наружной стенке сосуда. П-образный шов накладывают обычно в поперечном направлении, вдоль края ступени. В исключительных случаях эти швы могут быть наложены и в продольном току крови направлении. При этом один конец П-образного шва проходит через ступенчатый выступ, а другой - через эндартерэктомированный участок сосуда (рис. 7-7).

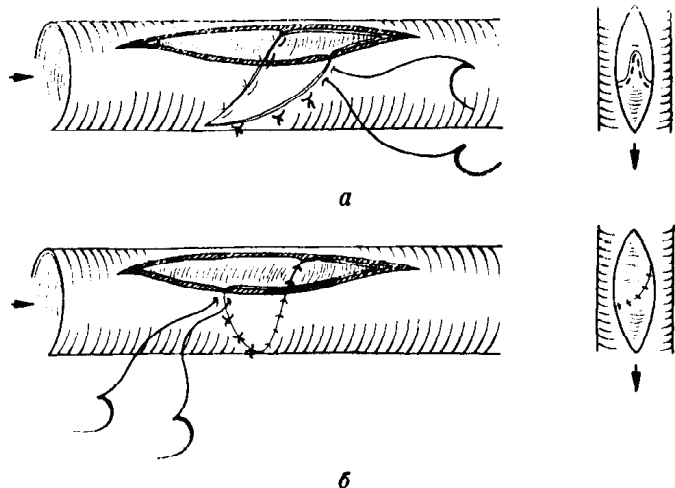


Рис. 7-7. Открытая локальная эндартерэктомия, 11. Различные способы фиксации отслоившейся интимы (а, б)

П-образный шов не сужает просвет сосуда, если его концы располагаются близко друг от друга и применяется настолько тонкая нитка, что не может образоваться складка в стенке сосудов.

После окончания вмешательства *разрез в сосудистой стенке закрывается* швом или заплатой. Если все же остается утолщение стенки, то для закрытия разреза применяют заплату, располагая ее так, чтобы утолщение интимы приходилось против середины заплаты.

### Эндартерэктомия полузакрытым способом.

Это вмешательство также начинается небольшой артериотомией, которую производят в дистальной части измененного по протяженности сосуда.

Начинают с выделения нижнего конца утолщенного стержня интимы, препаруя его циркулярно. После завершения циркулярного выделения заводится металлическая петля. Петля, которой производят циркулярные движения, продвигается в центральном направлении. Отделение патологически измененного стержня при помощи петли можно производить циркулярными или спиралевидными движениями (Vollmar) или поступательными движениями вперед-назад, постепенно углубляясь вдоль стержня в центральном направлении. Во время этой манипуляции пережатие центрального участка сосуда осуществля-

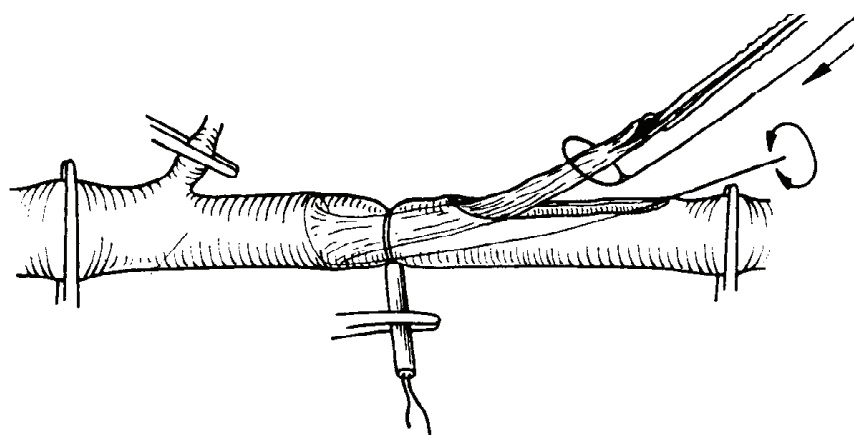


Рис. 7-8. Эндартерэктомия полузакрытым способом, I. На частично отслоенный ствол интимы надевают петлю

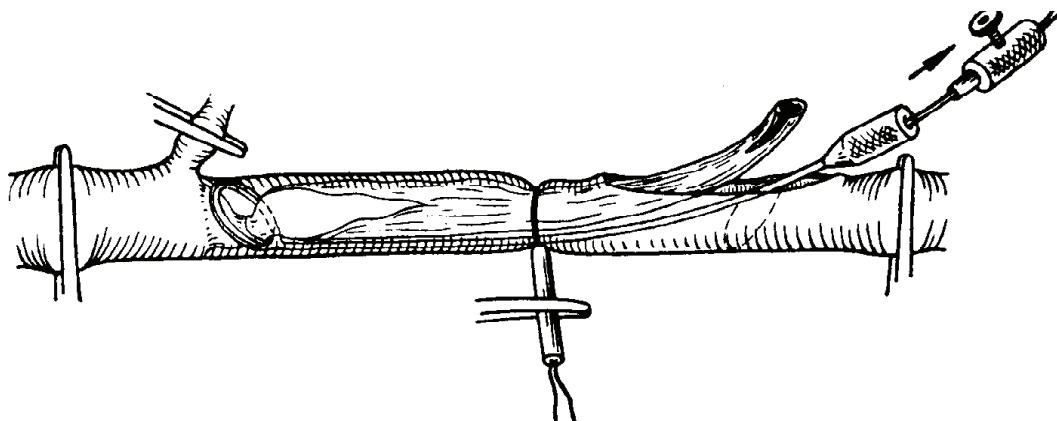


Рис. 7-9. Эндартерэктомия полузакрытым способом, II. Пересечение ствола интимы дезоблитератором

ется не сосудистым зажимом, а турникетом, представляющим собой толстую нитку, охватывающую сосуд, концы которой проведены через резиновую трубку и захвачены на ней зажимом (рис. 7-8).

Турникет препятствует не только возникновению кровотечения, но также отрыву отслаиваемого петлей стержня интимы. Отслойка и удаление патологических тканей при помощи петли должны производиться с большим терпением, очень осторожно и медленно, иначе можно перфорировать и так уже весьма тонкую стенку сосуда металлическим кольцом во многих местах. Такое повреждение сосуда лишь редко удается устранить, и это оперативное вмешательство чаще всего заканчивается перевязкой основного ствола сосуда.

При отделении интимы продвигаются от периферии в центральном направлении до конца утолщенного стержня интимы. Это производится не далее как до следующей бифуркации (например, в поверхностной бедренной артерии до развилки с глубокой или общей бедренной до развилки с внутренней подвздошной артерией). Когда петля, закончив выделение, попадает в свободный просвет, ее вращение становится беспрепятственным и выделенный стержень в виде длинного цилиндра удаляется. После этого из центральной части сосуда хорошо пульсирует струя крови.

В тех случаях, когда отслоенный стержень не удается удалить, заводят дезоблитеротом (*Vollmar*) и при его помощи перерезают стержень у его центрального основания, исходя из ангиографической картины в том месте, где просвет сосуда свободен (рис. 7-9).

Если по какой-либо причине удаление стержня или его частей неосуществимо, то возникает необходимость наложить второй разрез на центральном участке. Такой второй разрез надо производить и в тех случаях, когда петля где-то застревает, на каком-то участке обрывает интиму или возникает подозрение на причиненную инструментом перфорацию.

Артериотомический разрез закрывается по описанному уже способу при помощи шва или заплаты.

### **Восстановление проходимости кровеносного русла наложением обходного шунта («by-pass» по Klinlin)**

Основной принцип метода наложения шунта («by-pass») был разработан в эксперименте *Jeger*. У больного впервые шунт был наложен. Шунт обходит пораженный участок сосуда, который остается нетронутым на своем месте. Функция шунта по своему действию напоминает длинную и широкую коллатераль. При помощи шунта открывается новый кровоток, не соответствующий прежнему анатомическому кровеносному руслу, однако в гемодинамическом и

функциональном отношении он полноценен.

Еще сегодня среди хирургов, работающих в области патологии сосудов, имеется два различных направления. Меньшее число хирургов более старой формации придерживается исключительно эндартерэктомии (*Н. И. Краковский*). Другие, более современного направления, — методики наложения шунтов.

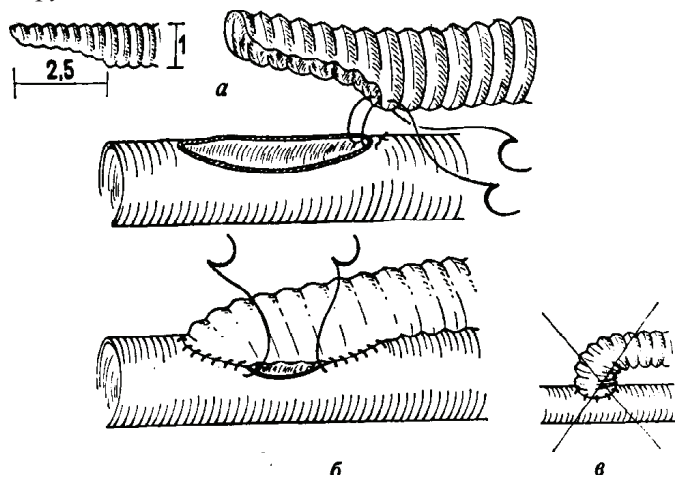
Оба направления не следует, однако, строго противопоставлять одно другому. При разумном отношении к этой проблеме в сосудистой хирургии можно найти показания для каждого из этих двух направлений. Следует основываться на биологических законах и характере клинической картины. Исходя из анатомических, гемодинамических и функциональных характеристик, нужно при небольших по протяженности (3-5 см) закупорках сосуда производить эндартерэктомию. Когда же закупорка сосуда отмечается на большом протяжении и изменения в сосудистой стенке значительны, рекомендуется шунтирующая операция. (*А. В. Покровский, И. А. Беличенко*). Это же относится к оперативному улучшению кровообращения в артериях голени. На этих малых сосудах эндартерэктомия может причинить очень большие разрушения, и результаты вмешательства будут весьма сомнительны. В некоторых особых случаях шунт может быть методом выбора при лечении осложнений (атипичная операция наложения шунта, см. стр. 811).

Выдвигаемое иногда положение, что наложить шунт легче, чем осуществить эндартерэктомию, не во всех случаях справедливо. Для наложения шунта в обход пораженного участка сосуда надо выделить этот сосуд в двух местах. В двух местах производится артериотомия, и дважды накладывается анастомоз. Если для шунта применяется аутовена, то следует считаться с необходимым временем для ее извлечения. С учетом всего этого, а также возраста больного и ангиографической картины должно приниматься решение, производить ли эндартерэктомию, или надежнее осуществить другое вмешательство.

За последние годы все больше применяется модификация шунтирующей операции, при которой между трансплантатом и воспринимающим сосудом центрально и дистально накладывается анастомоз по типу «конец в бок». Реже применяется модификация, когда центральный или дистальный анастомоз накладывается по типу «конец в конец», а другой анастомоз осуществляется по типу «конец в бок». Анастомоз «конец в бок» накладывается быстрее и лучше нивелирует разницу в калибрах между трансплантатом и воспринимающим сосудом, что особенно важно при применении синтетических протезов. Сосудистый протез должен быть большего калибра, чем воспринимающий сосуд. Тем самым препятствуется сужение просвета протеза в процессе его прорастания элементами соединительной ткани.



Если принято решение произвести наложение обходного шунта, то первым этапом этого вмешательства является выделение дистального участка сосуда, чтобы уточнить состояние кровотока на этом участке. Так как ангиографическая картина часто является обманчивой, необходимо убедиться, в каком состоянии находится дистальный участок предполагаемого неизмененного сосуда, и *сможет ли он воспринимать восстановленный кровоток*. Следующим этапом оперативного вмешательства является выделение центральной части сосуда выше его пораженного участка, в том месте, где кровоток, вне всякого сомнения, не нарушен.



**Рис. 7-10.** Приготовление анастомоза-шунта с синтетическим протезом, а) Выкраивание конца синтетического протеза и наложение первого шва, б) завершение непрерывного шва, в) неправильное наложение анастомоза-шунта

Центральный и дистальный анастомоз следует накладывать в таком отделе сосуда, где маловероятно быстрое прогрессирование основного процесса (облитерирующий артериосклероз), и таким образом исключается возможность закрытия пути для кровотока. После того как определены участки, где будут накладываться оба анастомоза, определяется расстояние между ними. Это расстояние с некоторым запасом определяет длину необходимого протеза. Трансплантат должен быть всегда несколько длиннее, чем расстояние между анастомозами, чтобы избежать неприятных минут во время вмешательства при обнаружении недостаточной его длины. Вынужденное (из-за слишком короткого протеза) вшивание в неподходящее место может потом явиться причиной неудачи операции.

Вначале накладывается центральный анастомоз. После пережатия всех ветвей и центрального ствола оперируемого сосуда производится продольная артериотомия. Длина разреза должна быть примерно в 2,5 раза больше диаметра вшиваемого протеза. Конец, избранной для трансплантации вены или синтетического протеза, косо обрезается с некоторым изгибом этой линии отсечения, которая в профиль

изогнута S-образно. Это форма способствует тому, что трансплантат наиболее удачно помещается в разрезе сосуда (рис. 7-10).

Если конец трансплантата срезан не в косом направлении, а в поперечном, то после его вшивания и восстановления кровотока происходит выпячивание протеза (см. рис. 7-10, в). Этот неудачно вшитый участок протеза может быть сдавлен и перегнут мягкими тканями после зашивания раны.

Анастомоз накладывается при помощи нити с двумя иглами на концах или отдельными нитями с одной иглой, из противоположных углов разреза. П-образные швы мы не накладываем, так как они могут вызвать сужение. Непрерывный шов накладывается в направлении от периферии к центру, в то время как свободный край протеза (так же, как при пластике заплатой) натягивается по направлению накладываемых швов (см. стр. 781). После окончания наложения швов узел завязывается на боковой поверхности анастомоза.

Следующим моментом операции является заполнение трансплантата кровью. Это заполнение и повышение давления производят постепенно, снимая сначала дистальный зажим. Поступающая из коллатералей кровь (ретроградный кровоток) лишь незначительно повышает давление внутри протеза. Когда возникает необходимость, наиболее слабые места шовного ряда укрепляются. Если герметизм достаточный и нет кровоточащих участков, то трансплантат заполняется кровью и постепенным снятием центрального зажима в нем создается полное давление. Не следует забывать снять зажим с дистального участка сосуда. Затем при помощи тупых инструментов и бужей формируется туннель в мягких тканях, который послужит ложем для протеза. При этом необходимо следить за тем, чтобы туннель был достаточно широким и его стенки не сдавливали трансплантат. Проводя шунт через мягкие ткани, нужно следить за тем, чтобы в дальнейшем связки и фасции, а также и сокращающиеся мышцы не сдавили протез и не вызвали его перегиб, что приведет к нарушению кровотока.

После завершения формирования туннеля через него проводят синтетический протез или аутовену. При проведении через туннель Трансплантата, в особенности синтетического протеза, не заполненного кровью, может произойти его перекрут. Поэтому рекомендуется предварительно заполнить его кровью, тогда он достаточно расправляется и лучше видна необходимая длина протеза. Такой расправленный протез, находящийся под некоторым давлением, легче приладить к месту дистального анастомоза и обрезать в необходимом месте. Дистальный анастомоз вшивается аналогично центральному. Перед наложением последних швов вся система шунта хорошо

промывается кровью одномоментным открытием зажима. Необходимость этого мероприятия трудно переоценить.

Такое промывание кровью производят следующим образом. Сначала снимаются дистальные зажимы, что дает лишь небольшое выделение крови, затем снятием центрального зажима дается сильная струя крови, которая, кроме промывания протеза, свидетельствует о хорошей функции шунта. Затем вновь накладываются зажимы, через канюлю анастомоз промывается раствором гепарина, после чего заканчивается шов.

### Восстановление проходимости кровеносного русла вставкой и анастомозом по типу «конец в конец»

В независимости от того, по какой причине возникло прекращение кровообращения между двумя участками кровеносного русла, можно его восстановить путем удаления измененного участка и возмещения анатомической целостности соответствующей вставкой. Восстановление кровообращения после сегментарной резекции измененного участка производится чаще всего путем вставки.

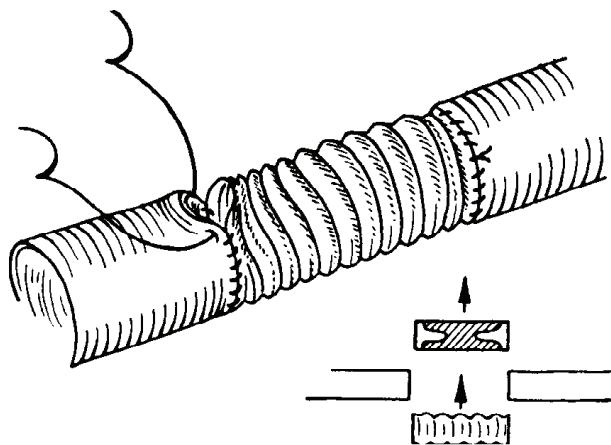


Рис. 7-11. Реконструкция после сегментарной резекции сосуда вставкой из синтетического протеза

Показанием к сегментарной резекции служат повреждения сосудов, аневризмы, небольшие по протяженности стенозы и окклюзии. Кроме того, это вмешательство производят при артериовенозных свищах и опухолях. Для вставок после сегментарных резекций применяют аутовену или синтетические сосудистые протезы, которые вшиваются с наложением двух анастомозов по типу «конец в конец» (рис. 7-11).

Это вмешательство показано при изменениях небольшой протяженности и отсутствии патологических изменений в окружающих тканях. При более значительных нарушениях следует накладывать обходной шунт («by-pass»).

### Эмболэктомия по Fogarty

Когда речь идет о хирургическом лечении эмболии, то это чаще всего касается эмболии сосудов конечностей. Эмболэктомия, которую называют также «аппендэктомией» хирургов-ангиологов, должна производиться и хирургами общего профиля.

Диагноз эмболии сосудов конечностей в целом не является таким уж сложным. Симптомы развиваются мгновенно. Совершенно здоровый до того человек (у которого, само собой разумеется, имелась причина, вызвавшая возникновение эмболии) ощущает вдруг неожиданную острую боль в пострадавшей конечности. Эта боль возникает одновременно с эмболизацией. Артериальное кровообращение в этой конечности блокируется. Действие самого эмбола, вызывающее определенную реакцию окружающих тканей, а также ишемия и сопровождающие ее боли ведут к спазму сосудов. Конечность очень быстро приобретает трупную бледность. Стаз в подкожных венах вызывает характерную цианотичную венозную окраску, получившую название мраморной. Вслед за прекращением кровотока быстро развиваются функциональные ишемические нарушения. Эти нарушения сначала проявляются частичной потерей чувствительности и выпадением, а затем и полным отсутствием движений. Дистальная часть конечности постепенно становится холодной, ее объем сначала не изменен, а затем несколько уменьшается.

Артериальная эмболия должна дифференцироваться прежде от острой закупорки глубоких вен (phlegmasia coerulea dolens и синдром Paget—Schroetter). В различии механизмов происхождения этих двух процессов заложено различие их симптоматики. При эмболии приток крови блокируется, кровь оттекает от конечности, которая становится бледной и холодной. При закупорке глубоких вен страдает отток крови, в конечность продолжает поступать («накачиваться») артериальная кровь. Конечность становится отечной, увеличивается ее объем. На периферии сдавливается артериальное русло кровообращения. Таким образом, нарушение артериального кровообращения в данном случае только вторичное. Необходимо дифференцировать эмболию от острой артериальной тромбоза, что часто сопряжено со значительными затруднениями (Rdnky). О тромбозе следует думать, если речь идет о пожилым больным, клиническая картина болезни носит подострый характер, а в анамнезе фигурирует атеросклероз или дисбазия. В случае серьезных подозрений относительно тромбоза показана ангиография, поскольку попытка «эмболэктомии», может оказаться безуспешной.

Цель производимой эмболэктомии заключается не только в сохранении конечности, но, восстанавливая кровообращение, нужно в полной мере сохранить функцию конечности.

При эмболии бифуркации брюшной части аорты, общих подвздошных артерий, наружной подвздошной бедренной, подколенной, подключичной, подмышечной, плечевой артерии или артерий предплечья попытка эмболэктомии должна производиться в любых случаях, вплоть до развития необратимых процессов, ведущих к возникновению гангрены и в связи с этим обязательной ампутации пораженной конечности. Считавшиеся ранее необходимыми сроки проведения операции (в пределах до 8-10 часов) сейчас уже расширились и не имеют такого большого значения. Если в тканях конечности не произошло необратимых изменений, эмболэктомия может быть произведена даже через 10-12 дней.

Воздержаться от операции и приступить к *консервативному лечению* приходится в тех случаях,

- а) когда общее состояние больного настолько тяжелое, что даже небольшое вмешательство может стать непереносимым (здесь следует заметить, что автору все же удалось у многих больных произвести успешную эмболэктомию через несколько часов после возникновения свежего инфаркта миокарда);
- б) когда одновременно возникает массивная эмболия сосудов головного мозга с разрушением его вещества;
- в) когда периферический и коллатеральный кровоток после возникновения эмболии не нарушен.

Для *оценки жизнеспособности тканей конечности* могут служить следующие симптомы: распространенный некроз, деструкция кожи на большой площади, выраженная ригидность мышц с мышечной контрактурой, в особенности, когда имеется септическое состояние. Все это делает эмболэктомию бесперспективной, так как конечность при этом не может быть спасена.

Опыт показывает, что эмбол почти всегда застревает в том месте, где сосуд дает бифуркационное ответвление или сужение. Таким образом, *типичной локализацией для оседания эмболов* являются следующие места на верхней конечности: пространство между лестничными мышцами, место деления плечевой артерии с отхождением глубокой плечевой артерии, место деления на лучевую и локтевую артерии; на нижней конечности места оседания эмболов находятся: на бифуркации брюшной части аорты, у места деления подвздошных артерий, наружной и внутренней, у места отхождения от бедренной артерии глубокой артерии бедра, у выхода из мышечного пространства отводящих мышц, где находится место разветвления на переднюю и заднюю большеберцовые артерии.

В настоящее время, когда *производится непрягая эмболэктомия*, точная локализация эмбола не имеет того значения, как во времена, когда производилась

прямая эмболэктомия. Поэтому мы не производим предварительно ангиографию. Любой эмбол может быть достигнут и удален из определенных типичных участков.

Локализацию эмбола можно определить без особых трудностей путем обычных физикальных методов исследования. Если на одной из бедренных артерий пульсация может пальпироваться, а на другой она отсутствует, то тогда речь идет об эмболии подвздошной артерии.

Когда же отсутствует пульсация обеих бедренных артерий, то речь может идти об эмболе, который в виде наездника оседлал бифуркацию брюшной части аорты. Чувствительность в таком случае отсутствует уже на бедре. Если пульсация бедренной артерии сохранена, однако конечность ниже колена холодная, а на стопе нарушены чувствительность и движения, то речь идет о закупорке эмболом бедренной артерии и глубокой артерии бедра. Если эмбол закупоривает только поверхностную бедренную артерию, а глубокая артерия бедра свободна, то чувствительность и движения отсутствуют только на периферии. Обычно уровень закупорки эмболом располагается на один сегмент выше, чем характеризующие эту закупорку симптомы.

Техника операции. Оперативное вмешательство производится почти исключительно с применением *катетера с баллончиком* по методике *Fogarty*. Для облегчения выделения значительно фиксированного эмбола при поздних операциях может быть применена проволочная петля.

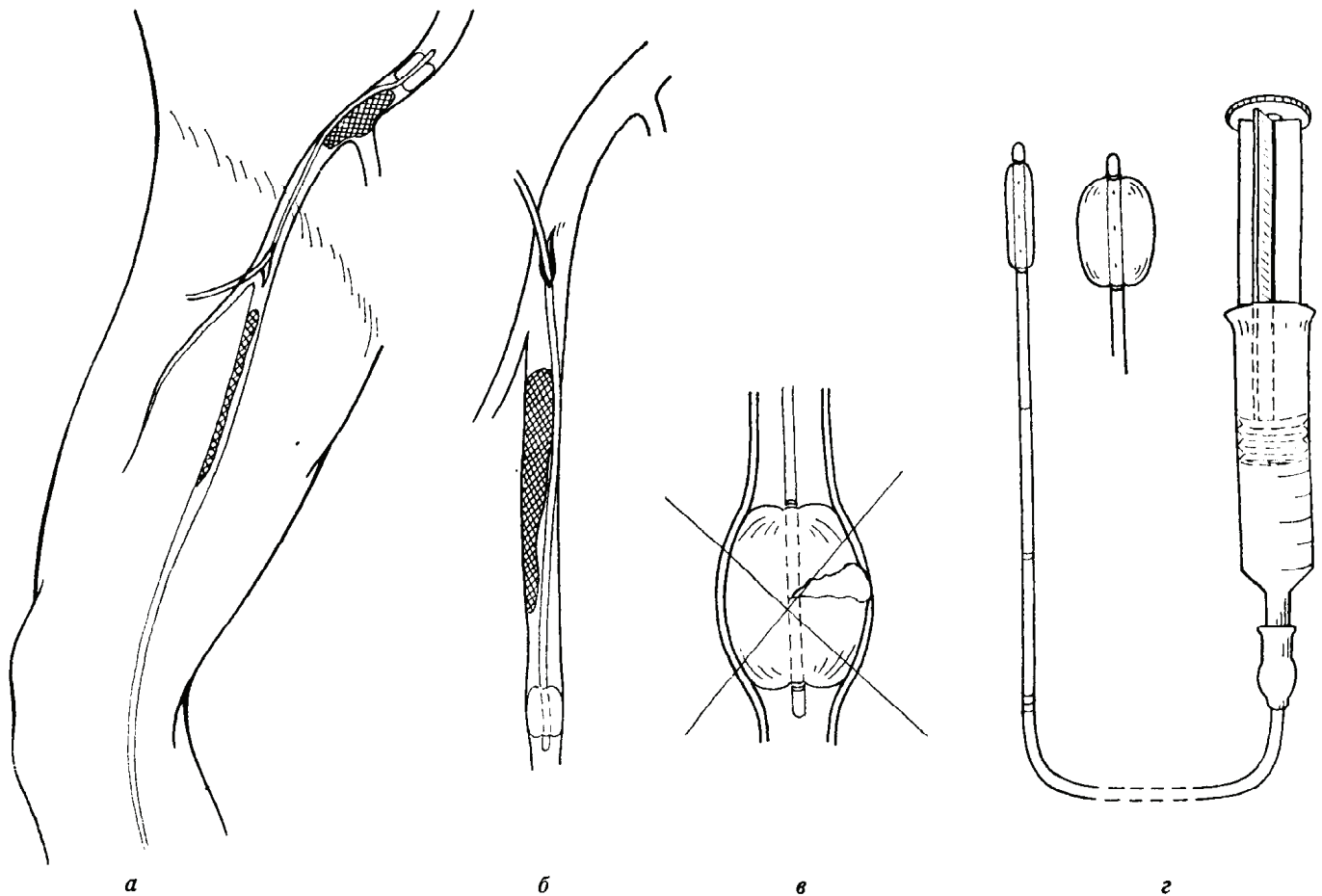
Катетер *fogarty* состоит из синтетической трубки длиной *80 см* и диаметром *1-3 мм*, на закругленном конце которого находится небольшой раздуваемый резиновый баллон. Его противоположный конец надевается на шприц, при помощи которого баллончик может быть раздут до необходимой величины (*рис. 7-12*).

### Эмболэктомия сосудов верхних конечностей

Эмболэктомия сосудов верхних конечностей может быть беспрепятственно произведена под местной анестезией. На верхних конечностях эмболэктомия производится из следующих доступов.

Плечо больного, лежащего на операционном столе, укладывается на второй узкий столик. После предварительного обкладывания и местного обезболивания производится продольный разрез длиной около *8 см* между внутренним мышелком плечевой кости и средней линией плеча по продолжению средней борозды двухглавой мышцы. Кубитальная артерия проходит в сопровождении двух плечевых вен под растяжением сухожилия двухглавой мышцы. Это сухожилие двухглавой мышцы хорошо пальпируется и по нему можно легко определить правильное направление. Здесь, вблизи, сбоку от медиального мышелка проходит срединный нерв. В виде одного из редко встречаемых





**Рис. 7-12.** Эмболэктомия катетером Fogarty. Удаление а) эмбола и б) дистального тромба, в) При чрезмерном раздувании баллона может надорваться интима; г) катетер Fogarty с раздутым и спавшимся баллончиком

вариантов строения можно видеть высокое деление кубитальной артерии, тогда в этом месте находят лучевую и локтевую артерии вместо одной локтевой. Артерия выделяется максимально на протяжении 4 см от его окружающих тканей и берется на «держалку». Выше деления артерии на лучевую и локтевую производится *поперечная артериотомия* примерно на 1/3 ширины сосуда.

На плече применяется наиболее тонкий размер катетера *Fogarty*. Сначала его вводят вверх по направлению подключичной артерии. Проводя катетер, можно ощутить, когда он проходит место, где располагается эмбол, некоторое препятствие. После удаления из катетера мандрена, придающего ему ригидность, раздувают резиновый баллон до тех пор, пока он не начинает слегка фиксировать катетер в просвете сосуда. Теперь можно начинать его извлечение, при котором раздутый баллон выталкивает за собой эмбол вместе с наслоившимся на него тромбом. Хирург этим инструментом работает подобно тому, как трубочист работает, очищая от сажи дымоходы. Очищая таким образом сосуд от эмбола, необходимо соблюдать следующее условие: сосуд постепенно сужается по направлению книзу, поэтому давление баллончика катетера должно несколько уменьшаться по направлению книзу, так как слишком большое его

растяжение в сужающемся сосуде может повредить интиму, а это поврежденное место в дальнейшем может служить основанием для повторной закупорки (образование тромба, отслойка интимы) сосуда.

Необходимо следить за тем, чтобы катетер не разорвал дальше произведенный на артерии разрез. Кроме этого, большой ошибкой является, когда вследствие небрежно произведенного вмешательства вместе с катетером извлекается поврежденный и вырванный участок интимы.

За успешным удалением эмбола следует пульсирующее кровотоечение. Следующим этапом катетеризации является прохождение сосудистого русла в дистальном направлении, вплоть до его конца. Зонд при его проведении в дистальном направлении обычно сразу же попадает в лучевую артерию, являющуюся по своему направлению как бы продолжением кубитальной. Легким надавливанием пальца по ходу сосуда можно переместить катетер в локтевую артерию. Если катетер возвращается без тромботических масс и восстанавливается хороший кровоток, то это является признаком для окончания катетеризации.

Разрез артерии закрывается непрерывным матрацным швом. При достаточно надежном затягивании нити при наложении узла создается надежный герметизм.

## Эмболектомия сосудов нижних конечностей

Для проведения эмболектомии на нижних конечностях выделяется общая бедренная артерия под Пупартовой связкой. Больного укладывают на операционном столе на спину, под бедро подводится жесткая плоская подушечка, при помощи которой операционное поле хорошо приподнимается. Прохождение артерии соответствует линии Кена, соединяющей середину Пупартовой связки с медиальным мыщелком бедра.

Несколько выше Пупартовой связки по проекции сосуда производится разрез длиной 10-12 см. При выделении сосуда необходимо дойти до места отхождения глубокой артерии бедра, ее следует иметь на всякий случай в поле зрения. На «держалки» берется бедренная артерия центральнее и дистальнее отхождения глубокой артерии бедра. Зажим можно наложить только в том случае, когда сосуд пульсирует под пальцами. Центральнее от отхождения глубокой артерии бедра и близко от этого места производится *продольная артериотомия*. При необходимости через это отверстие можно пройти катетером и в глубокую артерию бедра.

В случаях, когда определена эмболия бифуркации аорты, одновременно выделяются обе бедренные артерии. Через одну из бедренных артерий вводится катетер, а на другую накладывается зажим.

Сначала удаляются эмболы из центрального участка сосудистого русла, а когда восстанавливается пульсация, сосуд промывают пульсирующим током крови. Затем в дистальном направлении проходят катетером с раздуваемым баллончиком через поверхностную и глубокую бедренные артерии. После чего с этой стороны накладывается на сосуд зажим, и, если возникла необходимость, катетеризацию производят таким же образом на другой стороне. Перед зашиванием отверстий в сосудах вновь производят их промывание кровью. Таким повторным промыванием могут быть отмыты оставшиеся на бифуркации аорты или занесенные с другой стороны сгустки крови. Они могут находиться и в области, отжатой зажимами.

Разрез сосуда должен по возможности зашиваться простым непрерывным швом.

Эмболектомия является одной из наиболее результативных и эффективных операций на сосудах. Эта операция связана с очень небольшим вмешательством, не причиняющим особой нагрузки для больного. В случае удачной операции становится сразу же очевидным: отсутствовавший до этого пульс становится отчетливо пальпируемым, состояние больного улучшается, внешний вид конечности и ее функция тоже улучшаются и вскоре нормализуются.

## Оперативные вмешательства при аневризмах

Под аневризмой принято понимать выраженное расширение сосуда. Каждая аневризма представляет потенциальную опасность. Разрыв аневризмы может привести к смертельному кровотечению. Сопровождающие аневризму артериальный тромбоз, эмболия, расслоение сосуда могут привести к закрытию просвета сосуда (или многих сосудов). Закупорка сосуда также нередко может привести к смертельному исходу, если этот процесс распространится на обеспечивающий жизненные функции сосуд, как, например, сонную артерию или артерию одного из органов брюшной полости.

### Классификация аневризм

Наиболее распространенной классификацией аневризм является классификация по морфологическим признакам (рис. 7-13).

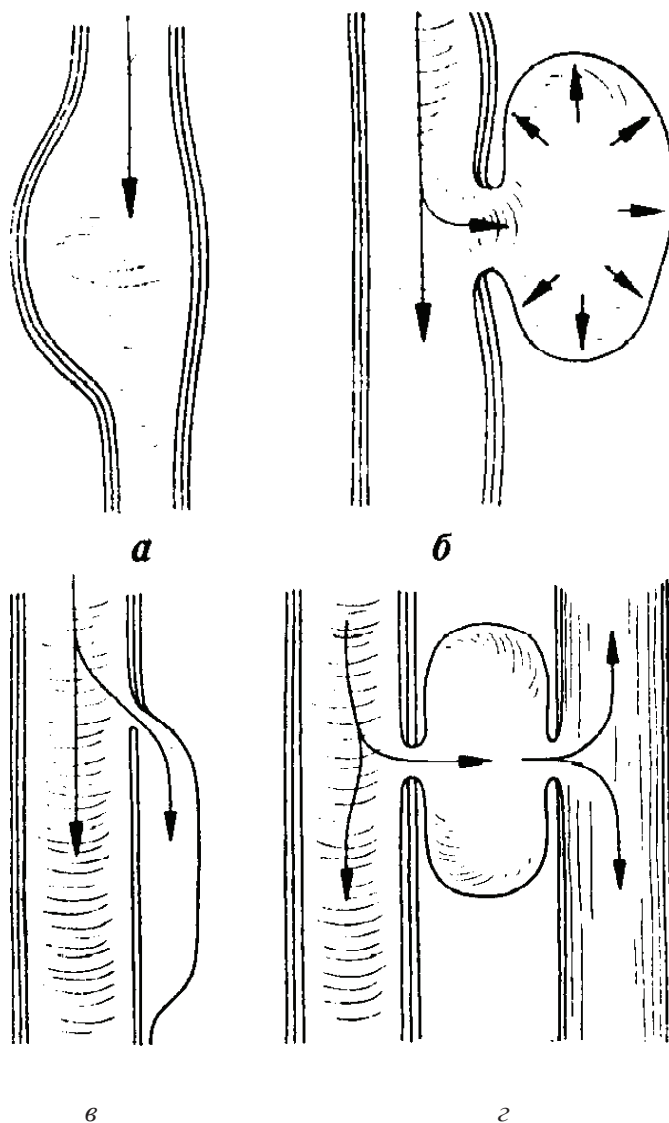


Рис. 7-13. Аневризмы: а) истинная, б) ложная, в) расслаивающая и г) артериовенозная

На этой основе различают истинные и псевдоаневризмы, затем различают расслаивающие и артериовенозные аневризмы. Стенку *истинной аневризмы* составляют присущие ей ткани, но они вследствие патологического процесса резко и тяжело изменены. *Псевдоаневризма* (ложная аневризма) происходит вследствие повреждения стенки сосуда, когда кровь вытекает через поврежденное место в окружающие ткани (пульсирующая гематома) и образует там, расслаивая ткани, определенную полость. Стенка ложной аневризмы (аневризматический мешок) не образована, как при истинной аневризме, стенкой сосуда. Стенка ложной аневризмы состоит из уплотненных масс крови, которые вместе с окружающими тканями образуют соединительнотканную капсулу. Внутренняя ее поверхность покрывается эндотелием, который прорастает из поврежденного участка сосуда.

Своеобразные изменения имеются при *расслаивающей аневризме*. Интима сосуда при этой патологии в зависимости от той или иной причины (склероз, дегенерация) разрывается, и кровь, расслаивая слои сосудистой стенки, проникает между этими слоями. Этот процесс может распространиться на значительном протяжении сосуда. В редких случаях бывает, что кровь через второй разрыв в другом месте интимы возвращается обратно в первоначальное сосудистое русло. Таким образом возникает двойной кровоток, при котором один происходит в обычном русле сосуда, а второй — вне этого русла (патологический шунт по М. Н. Аничкову).

Определенными особенностями обладает *артериовенозная аневризма* (см. стр. 791), являющаяся постоянно действующим через аневризму соединением артерии с веной. Иногда при этом превалируют особенности артериовенозного свища.

Причины, приводящие к возникновению аневризм, могут быть множественными. Чаще всего этой причиной являются артериосклероз и травма, реже это бывает врожденная патология или следствие микотического и инфекционного процессов. Аневризмы вследствие сифилитических изменений в настоящее время встречаются редко.

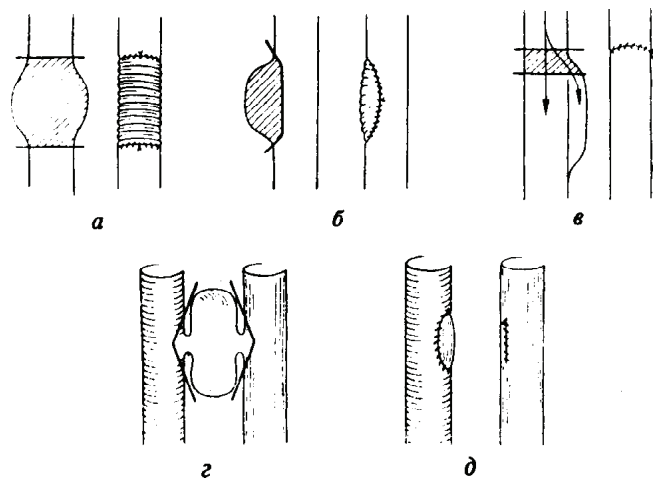
## Методы операций

Методы оперативных вмешательств при различных аневризмах претерпели на протяжении последних лет большие изменения. Производившиеся раньше *паллиативные* оперативные вмешательства были главным образом направлены на спасение жизни больного. В последующем их заменили *реконструктивными* вмешательствами.

Паллиативные операции при аневризмах базировались в основном на следующих мероприятиях. Производилось укрепление стенки аневризмы и действия, направленные на облитерацию мешка аневриз-

мы в виде перевязки приводящего и отводящего сосуда, а также коллатералей. Такого рода оперативные вмешательства в настоящее время вовсе не производятся или осуществляются при крайних ситуациях.

Современное оперативное лечение аневризм состоит в *удалении аневризмы и восстановлении кровеносного русла*. Если предполагается, что в процессе этой операции возникнут значительные трудности, то аневризма не удаляется, а только перевязываются приводящие и отводящие участки сосуда и накладывается обходной шунт.



**Рис. 7-14.** Удаление аневризмы, а) сегментарная резекция с протезированием «конец в конец», б) пристеночная резекция, пластика заплатой, в) сегментарная резекция с ушиванием расслоенной стенки и анастомозом «конец в конец», г) резекция артериовенозной аневризмы, д) пластика дефекта заплатой на стенке артерии, боковой шов стенки вены

Для специализированной хирургии сосудов вмешательство при периферически расположенных аневризмах не представляет трудностей. Таким образом, операции при аневризмах ветвей дуги аорты и конечностей не представляют проблемы. После удаления аневризмы, согласно общим правилам хирургии сосудов, восстанавливается непрерывность кровеносного русла путем его реконструкции, обычно наложением анастомоза по типу «конец в конец» или по одним из методов вставок трансплантатов (рис. 7-14).

Операции при аневризмах аорты намного сложнее. Отдел брюшной части аорты, расположенный ниже почечных артерий, является хорошо доступной областью. После резекции этого пораженного отдела брюшной части аорты предпринимается реконструкция кровотока бифуркационным протезом. Удаление аневризмы протяженностью от аортальных клапанов сердца до почечных артерий представляет собой более сложную специальную задачу. Операции в этом супраренальном отделе аорты производят или под гипотермией (В. И. Бураковский, Т. М. Дарбинян, Б. С. Уваров), или с экстракорпоральным кровообращением (А. С. Харнас, Ф. В. Баллюзек и др.). Выключение из кровообращения без вспомогательных средств коронарных, сонных и чревных артерий чревато тяжелыми последствиями.



## Артериовенозные свищи

**Показания к операции** при артериовенозных свищах зависят от характера свища и его функции. К сожалению, не в каждом случае возможна достаточно эффективная операция. Легче производить операцию при приобретенных и ограниченных врожденных свищах. Генерализованные формы обычно иноперабельны, или, во всяком случае, при них очень часто возникает рецидив, так как добиться полной радикальности не представляется возможным, и даже может возникнуть необходимость в ампутации.

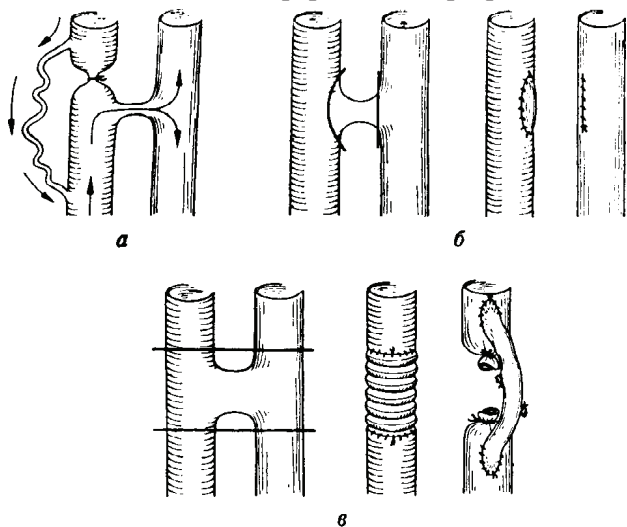
Теоретически в каждом операбельном случае при артериовенозных свищах показана операция. При приобретенных свищах принять решение об операции легче, при врожденных генерализованных формах необходимо основательно взвесить возможности.

Абсолютным показанием к оперативному вмешательству является ожидаемая или уже имеющаяся декомпенсация сердца, а также такие осложнения, как кровотечения, изъязвления и гангрена.

### Техника операции

На рис. 7-15 показаны различные способы операций при артериовенозных свищах.

Паллиативный характер носит операция *перевязки приводящей к свищу артерии*, что уменьшает приток крови к шунту, хотя не устраняет кровотока через коллатерали. Это вмешательство может быть предложено и больным пожилого возраста, находящимся в тяжелом общем состоянии, такое вмешательство может принести им некоторое облегчение. Задачей реконструктивного вмешательства всегда является полное устранение свища при одновременном сохранении или восстановлении непрерывности артерии и вены.



**Рис. 7-15.** Устранение артериовенозного свища, а) Перевязка ведущей к свищу артерии недостаточна из-за коллатерального кровотока; б) после обычной резекции свища пластика артерии заплатой и боковой шов вены, в) после Н-образной резекции дефект восполняется трансплантатом или шунтом из аутовены

Обычно имеются определенные трудности по выделению свища от окружающих его тканей, в особенности, когда этот свищ травматического происхождения. Вследствие травмы имеются рубцы и значительное число коллатералей, что затрудняет работу хирурга.

Начальная часть операции, подобно вмешательствам при аневризмах, начинается с выделения и взятия на турникеты или зажимы приводящей и отводящей части сосуда. Более легкими являются операции по устранению свищевого соустья в виде солитарного узкого прямого свища. В таких случаях операция заключается в наложении одной или двух пар *лигатур* и *рассечении между ними патологического соединения* артериального и венозного кровотока. В тех случаях, когда свищ широкий и после его удаления остается большой дефект в стенке сосуда, его закрывают наложением *бокового шва* или делают *пластику заплатой*.

Более редко применяется оперативное вмешательство, заключающееся в *трансвенозном закрытии свищевого отверстия*. В необходимом месте вскрывается стенка вены, и через этот доступ непрерывным швом ушивается свищевое отверстие на противоположной стенке, соединенной с артерией. В этом случае вена перевязывается, так как она все равно затромбируется.

При большом широком свище или аневризматически расширенном свищевом ходе производят резекцию сегмента вены и артерии. *Резецированный участок этих сосудов* вместе со свищевым ходом имеет форму буквы *Н*. В тех случаях, когда имеется хорошее коллатеральное кровообращение (подтвержденное на ангиограмме), или при хорошем кровотоке из дистального культи пересеченные сосуды перевязываются. Эта перевязка, однако, не безопасна, так как может привести к ишемическим нарушениям. Более надежным вмешательством является полная реконструкция на обоих сосудах.

Определенную проблему представляют собой врожденные генерализованные, занимающие всю конечность или часть ее артериовенозные свищи. Такого рода диффузное поражение можно попытаться устранить широким выделением сосудов со скелетизацией их стенок и перевязкой боковых ветвей и свищевых ходов. Однако весьма вероятно, что всех свищевых сообщений ликвидировать не удастся, и расширенная операция будет иметь лишь кажущийся успех. Из-за большого количества широких артериальных коллатералей и варикозно измененной венозной сети основной ствол может оказаться труднодоступным, и в связи со значительной кровопотерей операцию придется прекратить. В последнее время при ангиодисплазиях, и в частности при артериовенозных свищах с успехом применяется их эмболизация (*М. Н. Аничков, В. А. Таранович, Г. М. Пивоварова*).

После успешного устранения артериовенозных свищей происходит обратное развитие связанных с ними патологических явлений: уменьшается повышенный общий объем крови, нормализуется пульс, кровяное давление и минутный объем сердца, а увеличенное сердце уменьшается в размерах. Извитость приводящих артерий и отводящих вен при длительном существовании патологии не подвергается обратному развитию. При варикозном расширении вен в большинстве случаев необходима флебэктомия.

## Вмешательства при повреждениях кровеносных сосудов

Нередким следствием травмы являются повреждения сосудов, которые могут представлять опасность для жизни. Ошибочные действия при повреждениях всегда опасны своими последствиями, чреваты неблагоприятным исходом.

По механизму действия различают прямые и непрямые повреждения сосудов. Прямое повреждение сосудов может возникнуть в связи с острой или тупой травмой. Острая травма может быть причинена режущими, колющими предметами или быть огнестрельной. Эти повреждения являются проникающими. Тупая травма может быть связана с контузией, компрессией, торзией, гиперэкстензией. Повреждения сосудов в этих случаях обычно непроникающие.

Непрямые повреждения сосудов могут возникать вследствие проходящего спазма артерий или тяжело-го раздавливания (см. стр. 273).

К разделу довольно редких особых повреждений сосудов относятся ошибочные введения в артерию вместо локтевой вены таких медикаментов, которые могут в периферических небольших ветвях вызвать распространенный артериальный тромбоз. Повреждения могут возникнуть при различного рода зондированиях и ангиографиях, когда при создании повышенного давления сосуд повреждается контрастным веществом или зондом.

*Диагностика повреждений сосудов* в большинстве случаев нетрудна. Свидетельством травмы сосудов является наружное или внутреннее кровотечение, симптомы ишемии и быстрое ухудшение общего состояния. В сомнительных случаях показано ангиографическое исследование.

Для оказания помощи при повреждении сосудов надо исходить из некоторых общих правил. При повреждении сосуда должна быть предпринята полноценная *временная остановка кровотечения*. Эта остановка кровотечения может быть произведена в виде сдавления приводящего сосуда или — реже — наложением зажима непосредственно на кровоточащий сосуд. Этот зажим необходимо надежно фиксировать

к коже! Такая мера предосторожности необходима не только в связи с тем, что пульсирующий вместе с сосудом зажим производит тяжелое общее впечатление, но также и с тем, что во время транспортировки пострадавшего этот зажим может быть легко смещен или даже сорван. *Не рекомендуется производить остановку кровотечения жгутом Esmarch*. Временная остановка кровотечения может быть произведена на проксимальной части конечности пневматической манжеткой. При этом давление в манжетке должно соответствовать кровяному давлению. Временное сдавление сосуда должно быть непродолжительным и ни в коем случае не превышать двух часов.

Устранение повреждения сосуда должно производиться одновременно с *хирургической обработкой раны*. Тщательная обработка раны, удаление нежизнеспособных тканей и другие необходимые действия производятся одновременно с устранением повреждения сосуда. Ствол поврежденного сосуда очищается от загрязненных тканей, его разрушенные участки удаляются, что должно способствовать лучшему заживлению. Лишь после этого можно приступить к реконструкции сосуда.

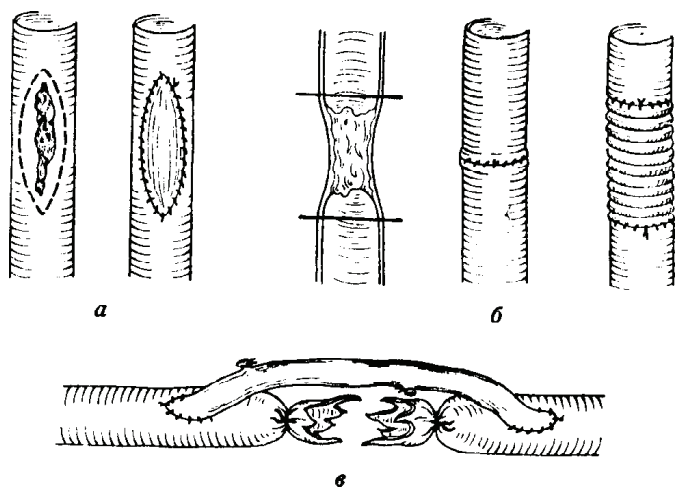
Различные небольшие *перфорации* в виде проколов или надрывов могут быть закрыты обычным швом. При необходимости образовавшийся в просвете сосуда тромб удаляется. Когда имеют место значительные повреждения, в особенности, если края разрыва стенки сосуда разрушены, показано иссечение этого поврежденного края и закрытие дефекта заплатой из аутолены. При значительных разрушениях сосуда с образованием обширного дефекта нельзя обойтись без резекции той или иной протяженности с соответствующей реконструкцией. Идеальным является соединение сосудов анастомозом по типу «конец в конец».

При сшивании сосудов большого диаметра возможно пересечение в поперечном направлении, хотя всегда предпочтительнее, и в особенности при сосудах более мелкого калибра, пересечение в косом направлении. В случаях возможности соединения отрезков -сосуда без натяжения накладывают анастомоз «конец в конец». Более значительный дефект может быть устранен анастомозом вшиваемой большой скрытой аутолены. Всегда желательно покрытие линии швов жизнеспособной мышечной тканью. Большие повреждения сосудов на широком участке, сопровождающиеся инфекцией, лучше всего обходить в пределах здоровых тканей наложением шунта.

*При закрытых повреждениях* может происходить сдавление или раздавливание стенки сосудов. Интима сосуда разрывается, и возникает интрамуральная гематома, суживающая просвет сосуда. Эта картина напоминает небольшое локальное расслоение. В

суженном месте часто возникает тромбоз с полной закупоркой просвета. В других случаях оторванная интима в виде вентиля закупоривает сосуд. При тотальном разрыве интимы по всему диаметру концы ее расходятся в разные стороны. Сосуд в области разрыва соединен только адвентицией, так как волокна меди в этом случае также расходятся в разные стороны. Учитывая все эти изменения в сосудистой стенке и расхождение ее внутренних слоев, лучше всего производить резекцию всего поврежденного сегмента. Реконструкция производится наложением анастомоза «конец в конец» или включением вставки в виде трансплантата (рис. 7-16).

При инфицированной ране рекомендуется местно и внутривенно вводить высокие концентрации антибиотиков. Подкожная и кожная рана на протяжении 3-6 дней не закрывается, наложение вторичного шва не удлиняет время заживления раны.



**Рис. 7-16.** Вмешательства при повреждениях сосуда. После иссечения поврежденных тканей дефект замещается «заплатой» (а), при разрушении значительной части сосуда производят сегментарную резекцию с анастомозом «конец в конец» или вставкой синтетического протеза (б), а при разрушении значительной части сосуда накладывают трансплантат (большая скрытая вена) в виде шунта (в)

*Возникновение осложнений* не должно сдерживать от необходимости проведения повторной операции. Потеря времени на ожидание, ошибочная оценка симптомов закупорки как явления ангиоспазма и «лечение» консервативными средствами очень опасны. Понятие «ангиоспазма» в этих случаях равноценно развитию тромбоза. При устранении любого повреждения сосудов следует пройти катетером дистальный и центральный участки сосудов для удаления возможных там сгустков и тромботических масс.

В особенности следует обращать внимание хирургов на возможность ошибочного диагноза спазма сосудов при непроникающих ранениях. Оперативная ревизия в любом случае правильнее, чем ошибочный диагноз ангиоспазма.

## Оперативные вмешательства в различных частях кровеносного русла сосудов

### Операции на сонной артерии

В настоящее время повсеместно известен тот факт, что неврологические симптомокомплексы, раньше считавшиеся симптомами центрального порядка, теперь объясняются нарушениями *церебрального кровообращения* из-за *недостаточности экстракраниального притока*. Причиной этих нарушений являются в основном изменения кровотока в сонных артериях. Изменения наступают чаще всего в области развилки сонной артерии или в ее окружности, т. е. в легко доступных по своей локализации местах, где может быть произведено успешное хирургическое вмешательство.

Упрямые факты статистики доказывают, что при сравнении данных обширного клинического материала относительно хирургического и терапевтического лечения хирургическое лечение, проведенное по четким показаниям, дает значительно лучшие результаты, чем консервативное лечение.

### Показания и противопоказания

Основанием для показаний к оперативному лечению являются анатомическое изменение и связанные с ним симптомы. Операция является *показанной*:

1. при *стенозе сонной артерии* или сегментарной закупорке (внутренней или общей сонной артерии), если
  - а) стеноз сужает просвет до 30% и более;
  - б) просвет сосуда неровный или изъязвленный;
  - в) имеются периодические церебральные симптомы (парезы, афазия, нарушения зрения, потеря сознания и т. д.);
  - г) патологические симптомы постепенно прогрессируют;
  - д) внезапно наступает расстройство с тенденцией к ремиссии;
  - е) имеются постоянные патологические симптомы средней степени выраженности;
  - ж) на сонной артерии противоположной стороны также находят нарушения;
  - з) к изменениям сонной артерии присоединяется стеноз или закупорка подключичной или плече-головной артерии, нарушения в позвоночной артерии или сонной артерии на другой стороне;
2. при *аневризмах* или *повреждениях сонной артерии* операция абсолютно показана. *Противопоказаниями* к операции являются:



- а) обстоятельства, исключаяющие проведение любой операции;
- б) значительное прогрессирование заболевания с необратимыми явлениями;
- в) случаи тяжелого нарушения сознания и коматозного состояния;
- г) острые стадии ишемических расстройств головного мозга;
- д) одновременное развитие внутримозгового кровотечения;
- е) полная закупорка внутренней сонной артерии, заходящая за основание черепа.

Закупорка внутренней сонной артерии происходит редко, так как этот сосуд на всем протяжении до основания черепа не имеет боковых ветвей, через которые могло бы осуществляться кровообращение к периферии. Во всяком случае, операбельным может быть тотальное закрытие при обширном сегментарном стенозе, при котором одновременно имеется тонкое, как нить, прохождение крови (а при ангиографии — контрастного вещества), которое может в любое время прекратиться, с чем следует обязательно считаться.

Оперативное вмешательство наиболее перспективно у тех больных, у которых симптомы церебральной ишемии являются преходящими и *причиняют только небольшие неврологические изменения.*

Операции на сонных артериях носят нередко профилактический характер. Этими оперативными вмешательствами уже при незначительных симптомах стремятся предотвратить возможные в последующем катастрофы из-за поражения васкуляризации головного мозга.

### Выделение сонной артерии

Сам по себе доступ и выделение сонной артерии в пределах этого доступа, как правило, не представляют особых трудностей. Чаще всего приходится вмешиваться в области развилки сонной артерии или в непосредственной близости от этого места. Эта область известна в анатомии под названием сонного треугольника. Больного помещают на операционном столе в положении на спине. Операционный стол несколько сгибают на уровне подколенной области, и слегка приподнимают головной конец. Под шею подкладывается валик, голову поворачивают в здоровую сторону.

Вдоль переднего края грудноключичнососцевидной мышцы и параллельно ей, на высоте угла нижней челюсти производят разрез длиной около 10 см. После рассечения кожи, платизмы, подкожной клетчатки и поверхностной фасции приближаются к влаглищу сосуда, соединяющегося здесь с фасцией шеи. Отводя крючком или тупым ранорасширителем грудино-ключично-сосцевидную мышцу, под-

ходят к артерии. Латерально и несколько кзади от артерии проходит внутренняя яремная вена. Перед сосудами и параллельно им встречаются нисходящую ветвь подъязычного нерва. Нерв берут на «держалку» и отводят в сторону. Даже если случайно нерв пересекается, это не приводит к особым осложнениям (он иннервирует плоские мышцы шеи под подъязычной костью). Проходящая же поперечная часть подъязычного нерва (петля подъязычного нерва) должна быть обязательно сохранена, так как она иннервирует мускулатуру языка. На пути к артерии может встретиться лицевая вена или ее ветви. Эту вену можно перевязать и рассечь между лигатурами. При выделении артерии необходимо следить за тем, чтобы не был поврежден блуждающий нерв, проходящий между артерией и задней стенкой сосудисто-го влаглища.

В более редких случаях *выделения устья сонной артерии* целесообразно производить срединную стернотомию, при которой также выделяется и становится доступной дуга аорты.

### Внутренний шунт в просвете сосуда

При некоторых оперативных вмешательствах на сонной артерии представляется необходимым наложение шунта внутри просвета сосуда. В этом случае шунт будет обеспечивать кровоснабжение мозга во время манипуляций на сонной артерии при вскрытии ее просвета. Таким способом будет предотвращено гипоксемическое повреждение головного мозга вследствие пережатия сонной артерии. Шунт, заведенный внутрь просвета сосуда, гарантирует хирургу достаточное время для спокойной работы. Этот шунт («by-pass») представляет собой эластичную синтетическую трубку, которую вводят через общую сонную артерию во внутреннюю сонную артерию, создавая таким образом через этот шунт беспрепятственное кровоснабжение мозга и изолируя операционное поле.

*Показаниями к применению шунта внутри просвета сосуда являются:*

- а) сужение сосуда менее, чем на 80%;
- б) перегиб сосуда, вызванный сужением, или аневризма;
- в) двухсторонние изменения в сонных артериях, обнаруженные при первых операциях;
- г) двухсторонние изменения в сонных артериях, обнаруженные во время второй операции, произведенной по поводу ишемических расстройств головного мозга.

Если представляется возможность производить прямое измерение кровяного давления, то его осуществляют после пережатия общей сонной артерии и наружной сонной артерии. При этом исследуется ретроградное давление во внутренней сонной ар-

терии. Если это давление равно 30-40% обычного здесь кровяного давления, то можно производить пережатие сосуда и оперативное вмешательство без шунта на протяжении 30 минут. Однако мы считаем более правильным и осторожным оперировать с шунтом, чем подвергать больного риску получить гипоксемическое повреждение головного мозга.

Операция на сонной артерии не является вмешательством для начинающего хирурга. Для этой операции необходимо иметь достаточный опыт в хирургии сосудов, организованность, решительность и обладать быстрыми реакциями. Как правило, эта операция должна производиться быстро. Сонная артерия представляет прямой путь к мозговой ткани. При операции из небольшого (8-10 см) разреза при малейшей невнимательности может быть причинено смертельное повреждение. Но при операциях на сосудах величина разреза не определяет размеров вмешательства.

### Оперативные вмешательства при сегментарной закупорке и сужении сонной артерии

Одной из первых задач является принятие решения о необходимости внутрипросветного шунта. Если этот вопрос решается в пользу шунта, начинают его готовить. Наиболее удобным является разъемный шунт, состоящий из двух частей. Его преимуществом является то, что он легко освобождается от воздуха, благодаря чему предотвращается опасность воздушной эмболии. Во время операции он может быть смещен в зависимости от необходимости в том или ином направлении. Кроме того, этот шунт, снабженный петлей, при закрытии артериотомы занимает совсем мало места. Удаление его довольно простое, и артериотомическое отверстие может быть закрыто полностью.

Шунт внутри сосуда закрепляется при помощи турникета, состоящего из толстой тесьмы, оба конца которой продеты через толстую резиновую или синтетическую трубку длиной 4-5 см. При помощи этого турникета трубка надежно фиксируется в сосуде и предохраняется от выскальзывания.

Разрез артерии производится в продольном направлении над измененным участком, несколько выше и ниже него вводится шунт, при этом необходимо помнить об опасности возникновения воздушной эмболии. Рядом с шунтом (по мере необходимости шунт можно перемещать в том или ином направлении) в соответствующих слоях производят эндартерэктомию (рис. 7-17). Особенно следует обращать внимание на то, чтобы не произошла отслойка интимы. Если же интима все-таки отслоилась, то этот участок фиксируется к стенке сосуда швом атраumaticкой иглы с ниткой 7/0 (EP— 1:0,5).

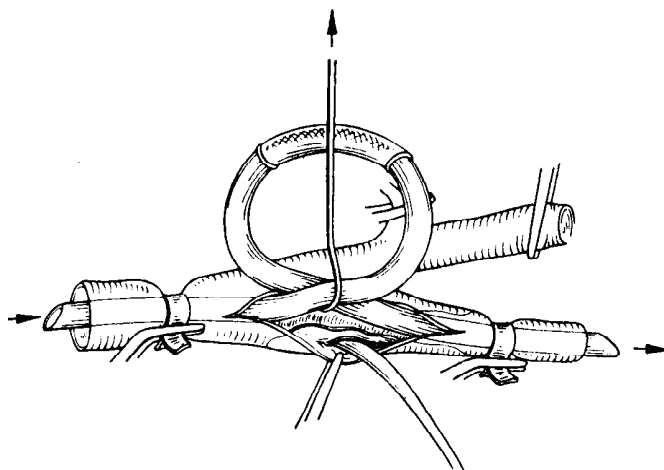


Рис. 7-17. Внутренний шунт в бифуркации сонной артерии, I. Шунт, введенный в виде петли, может быть в процессе эндартерэктомии легко смещен

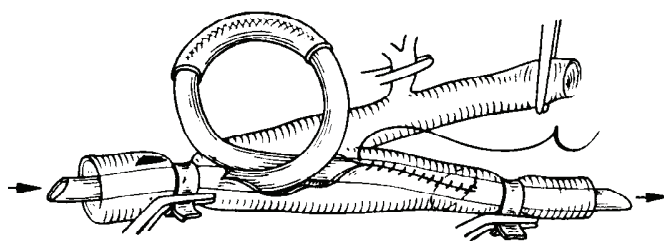


Рис. 7-18. Внутренний шунт в бифуркации сонной артерии, II. Артериотомическое отверстие, расположенное рядом с шунтом, может быть легко зашито

После завершения восстановления проходимости сосуда начинают закрытие артериотомы (рис. 7-18). Шунт удаляют, сосуд пережимают и как можно быстрее заканчивают шов. Обязательно следует удалить скопившийся между зажимами воздух. Для этой цели зажимы на общей сонной или наружной сонной артерии слегка открываются, и несколько раз отжатый участок сосуда заполняется кровью. Небольшим надавливанием пальцев по линии разреза отжимаются пузырьки воздуха. Затем этот участок вновь заполняется кровью, после чего постепенно снимается зажим с наружной сонной артерии, а затем также осторожно и с общей сонной артерии. Последней от зажима освобождается внутренняя сонная артерия. Перед этим через наружную сонную могут быть отжаты еще один или два небольших пузырька воздуха.

Артериотомическое отверстие должно по возможности закрываться непрерывным швом, а не заплатой. Применение участка вены для заплатки опасно возможностью развития в дальнейшем аневризмы. Заплата из синтетического материала слишком груба.

Шунтирование должно применяться редко (например, шунт между подключичной и сонной артериями). На первом плане стоит проведение эндартерэктомии. В случаях же протяженного закрытия устья сонной артерии или травмы с обширным разрушением стенки сосуда предпочтение отдается шунту между подключичной и сонной артериями.

### Оперативное вмешательство при перегибе (кинкинг) сонной артерии

Внутренняя сонная артерия под воздействием диффузной дегенерации ее стенки, вызванной гипертонией, атеросклерозом и др., может изогнуться и изменить свое направление. В сосуде при этом происходят образования складок и перегибов. В тяжелом случае может произойти даже улиткообразное закручивание сосуда. Перегиб и образование складок сосуда приводят к затруднению кровотока, ведущего нередко к нарушению кровоснабжения головного мозга. Симптомы этих нарушений, правда, менее выражены, чем при стенозе сонной артерии, и носят перемежающийся характер, постепенно нарастая по своей силе. Эти симптомы могут исчезнуть во время горизонтального положения больного, когда шея повернута в большую сторону, или, наоборот, усилиться при наклоне головы, когда увеличится перегиб сосуда.

Наиболее распространенным оперативным вмешательством при этом является *сегментарная резекция*. При небольшом искривлении сосуда может быть применен метод без вскрытия просвета сосуда и введения в него шунта.

Если перегиб сосуда находится на внутренней сонной артерии, предпринимают резекцию сегмента этого сосуда. Для этой цели сосуд выделяется на необходимом протяжении. После его пережатия производят продольный разрез общей сонной артерии, в который вводят трубку шунта. На эту синтетическую трубку в виде гармошки натягивается искривленная внутренняя сонная артерия. Для шунта в этом случае применяется трубка, выполняющая просвет внутренней сонной артерии, чем достигается полное его выпрямление и натяжение. Затем резецируется соответствующий избыточный участок сосуда и накладывается анастомоз по типу «конец в конец». Целесообразно накладывать непрерывный матрацный шов тонкой нитью. При наложении шва рекомендуется сближать концы сшиваемого сосуда. Важным условием является также правильное положение головы больного, чтобы не было слишком большого натяжения сосуда и ошибочно не был бы удален слишком малый участок. Артериотомическое отверстие, использованное для введения шунта, после его удаления затем под повторным пережатием закрывается непрерывным швом.

При небольших искривлениях сосуда применяется также *метод* выпрямления внутренней сонной артерии и фиксации ее за адвентицию к наружной сонной артерии.

### Оперативные вмешательства при аневризме сонной артерии

Аневризма сонной артерии представляет для больного двойную опасность. С одной стороны, из-за нарушений кровообращения может развиваться цереб-

роваскулярная недостаточность, с другой стороны, аневризма может разорваться и может возникнуть кровотечение. В тех случаях, когда аневризма не сопровождается закупоркой сонной артерии, следует применять шунт внутри просвета сосуда.

Вмешательство начинается с осторожного выделения сосуда и его аневризматически расширенной части из окружающих тканей. При выделении следует помнить, что аневризматический мешок содержит нередко кровяные сгустки, которые могут отделиться и вызвать эмболию сосудов головного мозга. Одним из первых моментов операции является установление возможности сшивания друг с другом концов сосуда после *резекции аневризмы*. Если сшить концы сосуда не удастся, должна применяться *сосудистая вставка в виде трансплантата*. Когда резецируется общая сонная артерия, трансплантат применяется из синтетической ткани, а в случае замещения внутренней сонной артерии используется участок большой скрытой вены. Трансплантат готовится необходимой длины, таким же образом измеряется длина внутрисосудистого шунта. Приступая теперь к основному этапу операции, следует придерживаться четкого плана вмешательства, что значительно ускорит его завершение. Основными моментами этого плана являются:

- а) пережатие сосуда;
- б) резекция аневризмы;
- в) введение в просвет сосуда шунта с надетым на него трансплантатом;
- г) формирование анастомоза;
- д) удаление шунта и закрытие отверстия, через которое он был удален, после полного пережатия сосуда;
- е) удаление воздуха из просвета трансплантата и сосуда;
- ж) снятие зажимов в последовательности, описанной на стр. 795.

### Вмешательства при повреждениях сонной артерии

Повреждения, причиняемые сонной артерии силами, действующими извне, всегда очень опасны. Сильное кровотечение, тяжелая кровопотеря и нарушение кровоснабжения мозга вследствие проникающего повреждения может за очень короткое время привести к смерти.

Тупой удар, например, палкой или ладонью (прием карате), вызывающий закрытое повреждение сонной артерии, приводит в связи с ушибом сосуда к интрамуральной гематоме или ангиоспазму. В благоприятных случаях такая травма ведет лишь к временной потере сознания и парезу. Проникающее ранение сосуда полностью прерывает кровоток в просвете сосуда, что может быстро привести к смерти.



В сомнительных случаях необходимо производить ангиографию, чтобы под диагнозом «ангиоспазма» не были просмотрены тяжелые нарушения. Вмешательство по поводу повреждения проводится по вышеописанной схеме со всеми свойственными для этой операции трудностями и с применением — при необходимости — шунта, вводимого в просвет сосуда.

## Оперативные вмешательства на подключичной артерии и плечеголовном стволе

### Значение синдрома «обкрадывания»

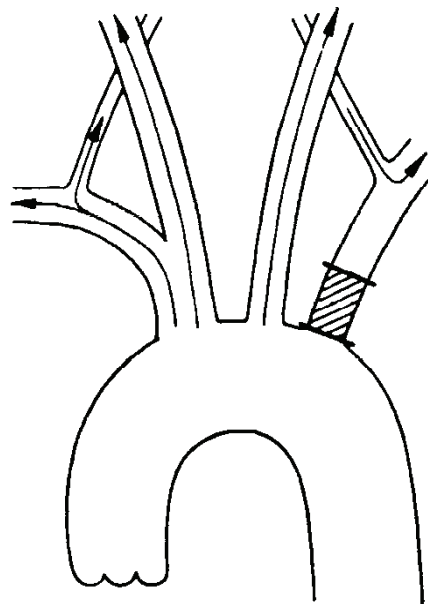
Закупорке плечеголовного ствола, а также начального участка подключичной артерии предшествуют специфические гемодинамические изменения. Развитие коллатерального кровообращения в случаях закупорки артериальных стволов является общеизвестным компенсаторным механизмом. Организм человека приспосабливается к возникшим изменениям гемодинамики, и кровоснабжение дистальных по отношению к выключенным участкам происходит окольными путями. Коллатеральный кровоток формируется при значительном увеличении и расширении просвета уже имеющихся сосудистых связей.

При закупорке плечеголовного ствола или подключичной артерии на участке до отхождения позвоночной артерии возникает *ретроградное кровообращение* позади места закупорки, через позвоночную, а также через правую сонную артерию. Таким образом, при этой ситуации только что названные сосуды не улучшают кровоснабжение мозга, а как раз наоборот, «обкрадывают» его. Возникает синдром «обкрадывания» (*Conform*). При функциональной нагрузке на верхние конечности повышается их потребность в притоке крови, повышается отток по функционирующим как коллатерали артериям верхних конечностей, позвоночным артериям и правой сонной артерии, что еще больше обедняет кровоснабжение головного мозга и усугубляет ишемические симптомы.

Для возникновения феномена «обкрадывания» существует много причин. Среди наиболее частых, а также более важных в клиническом отношении известны следующие:

- а) «обкрадывание» со стороны левой позвоночной артерии при закупорке левой подключичной артерии *рис. 7-19*;
- б) общее «обкрадывание» правой сонной артерии и позвоночных артерий при закупорке плечеголовного ствола; часть оттянутой позвоночными артериями крови может вернуться через правую сонную артерию обратно к веществу головного мозга («феномен каротидного возврата»);

- в) «обкрадывание» правой позвоночной артерии при закупорке правой подключичной артерии. Подключичная артерия при прилежащей к ней закупорке характеризуется симптомом «обкрадывания», идущим в двух направлениях и дающим комбинированное расстройство кровообращения головного мозга и верхней конечности. Этот феномен интересен тем, что оттягивание крови («обкрадывание») через позвоночную артерию сопровождается более тяжелыми симптомами, чем при закупорке этой артерии.



**Рис. 7-19.** Синдром «обкрадывания» при закупорке подключичной артерии. При закупорке левой подключичной артерии в левой позвоночной артерии возникает ретроградный кровоток

Показаниями для операции при синдроме «обкрадывания» в первую очередь являются симптомы со стороны центральной нервной системы. Кровоснабжение верхних конечностей в большинстве случаев имеет достаточно времени для компенсации при медленном прогрессировании окклюзионного процесса за счет хорошего развития коллатеральной сети.

Операции по реканализации подключичной артерии показаны в том случае, если

- а) имеют место выраженные симптомы нарушений со стороны центральной нервной системы;
- б) развиваются ишемические симптомы со стороны верхней конечности при выполнении даже небольшой работы;
- в) имеется комбинация симптомов со стороны центральной нервной системы и верхней конечности.

У более пожилых больных при плохом общем состоянии для уменьшения наступающих расстройств мозгового кровообращения может быть произведена простая перевязка нарушающей кровообращение позвоночной артерии.

## Выделение левой подключичной артерии

Средняя часть подключичной артерии может быть выделена с обеих сторон *из надключичного доступа*. Этот доступ удобен для наложения обходного шунта. Производить эндартерэктомия из него очень сложно. Кроме этого, при необходимости из этого доступа нельзя расширить операционное поле. Разрез проводят на поперечный палец выше и параллельно ключице, от заднего края грудиноключичнососцевидной мышцы до переднего края трапециевидной мышцы. Лопатка больного отводится кверху, что создает, благодаря поднятию ключицы, более удобный подход к подключичной артерии. Под платизмой, в нижнем краю раны между лигатурами пересекается впадающая в подключичную вену наружная яремная вена. Выделение в жировой клетчатке, богатой мелкими сосудами и нервами, довольно затруднено. Лопаточноподъязычная мышца отводится кверху и кнаружи, после чего можно ориентироваться в глубже лежащих тканях. Пальпируя, определяют место прикрепления передней лестничной мышцы и первое ребро, находят плечевое сплетение. В треугольнике, сторонами которого являются названные анатомические образования, между подключичной веной и плечевым сплетением проходит подключичная артерия. Если есть в этом необходимость, то пересекается ключица, что позволяет несколько расширить доступ.

Расположенная к периферии часть подключичной артерии может быть достигнута из *подключичного доступа*. Для этой части артерии подключичный доступ более целесообразен, чем надключичный. При подключичном доступе щадится большое число тонких нервных ветвей, которые нередко случайно повреждаются, в связи с чем возникают весьма неприятные послеоперационные осложнения.

После рассечения кожи и подкожной клетчатки легко разъединяется вдоль своих волокон большая грудная мышца. После разъединения и малой грудной мышцы можно без особых трудностей найти в жировой клетчатке сосудисто-нервный пучок. Его выделение облегчается поднятием и отведением плеча кверху и кпереди.

Начальную часть (устье) подключичной артерии на левой стороне легче всего достичь через *передне-боковую торакотомия* в 1 II—IV межреберном пространстве. Для хорошего разведения торакотомической раны под грудную клетку лежащего на правой половине тела больного подводится валик, а верхняя часть операционного стола приподнимается. Следует производить большой разрез, так как из малого разреза в «глубоком колодце» операционной раны будет трудно разобраться и действовать. Ориентироваться в грудной полости для нахождения

необходимого сосуда нетрудно. Последней крупной ветвью дуги аорты является левая подключичная артерия. Ее берут на держалку после рассечения медиастинальной плевры и адвентиции. Этим приемом предохраняют от возможного повреждения хорошо видимого ствола блуждающего нерва и его задней ветви, возвратного нерва.

## Выделение начальной части плечеголового ствола и правой подключичной артерии

Из *срединной стернотомии* выделяется восходящая часть аорты. Ее идущей кверху, направо и кпереди ветвью является плечеголовный ствол.

Доступ к этому сосуду пересекает одно единственное образование, находящееся в рыхлой жировой клетчатке (остатки вилочковой железы), — проходящая здесь левая плечеголовная (безымянная) вена. Эта вена должна быть выделена, по возможности, атравматично, на широком протяжении. Ее берут на резиновую держалку и легко отводят в сторону. Плечеголовный ствол находят по его ветвлению на правые сонную и подключичную артерии. Во время выделения подключичной артерии необходимо помнить о проходящем здесь близко блуждающем нерве, идущей обратно сзади сосуда ветви возвратного нерва.

Если доступ предполагается продолжить на сонную или подключичную артерии, то разрез продлят по переднему краю грудино-ключично-сосцевидной мышцы или в поперечном направлении над ключицей.

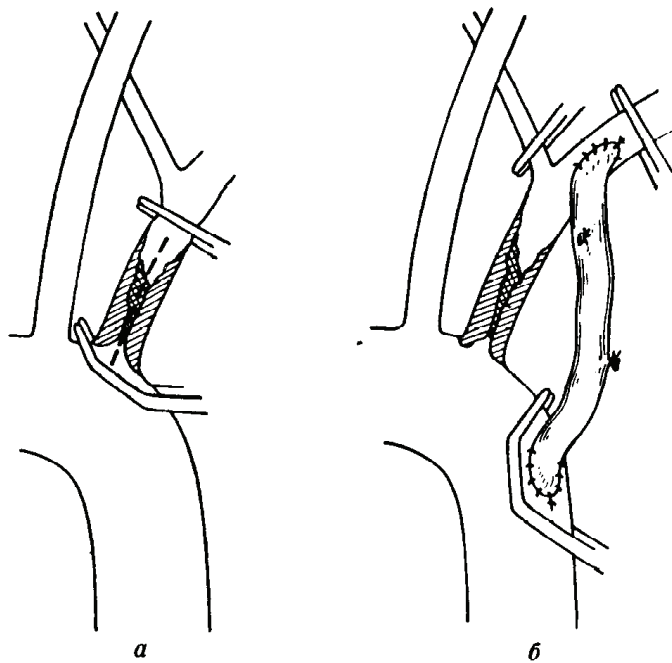
## Выделение позвоночной артерии

Разрез производится параллельно ключице и над ней так же, как при доступе к средней части подключичной артерии. Затем между лигатурами пересекается наружная яремная вена. При необходимости может быть надсечена грудино-ключично-сосцевидная мышца. После этого разыскивается медиальный край передней лестничной мышцы, вдоль которого позвоночная артерия поднимается кверху. При левостороннем доступе надо следить за тем, чтобы не повредить грудной проток. Кроме этого, следует быть также внимательным в отношении проходящего вдоль передней лестничной мышцы диафрагмального нерва. В расположенном рядом сегменте подключичной артерии располагаются устья позвоночной артерии, шейнощитовидного ствола и внутренней грудной артерии. Позвоночная артерия проходит в направлении поперечного отростка 6 шейного позвонка, конвергируя медиально, кзади и кверху. На этом участке у нее нет ветвей!

## Оперативные вмешательства на левой подключичной артерии

Стенозы или окклюзии подключичной артерии и плечевого ствола, как правило, локализуются на коротком протяжении начального (центрального) сегмента этих сосудов.

В первую очередь пытаются произвести эндартерэктомию. Для этой цели из левосторонней *передне-боковой торакотомии* подходят, по описанному выше способу, к этим сосудам, выделяют их и берут на турникет. Устье этих сосудов в области аорты выделяется вместе с соответствующим участком дуги аорты, чтобы можно было произвести отжатие небольшого участка стенки аорты. Одновременно выбирают нужный сосудистый зажим и накладывают его провизорно. Первые ветви подключичной артерии, внутренняя грудная артерия, щитовидно-шейный ствол и позвоночная артерия выделяются и берутся на турникет.



**Рис. 7-20.** Устранение закупорки левой подключичной артерии эндартерэктомией (а) или наложением аортоподключичного шунта (б)

После наложения пристеночного зажима на дугу аорты в области устья оперируемого сосуда производят артериотомию, переходящую немного на стенку аорты. В необходимом для этого слое производят эндартерэктомию и при показаниях фиксируют отслоившуюся дистальную часть интимы. Артериотомическое отверстие закрывается по возможности непрерывным швом, и только в случае возможного сужения просвета сосуда применяется пластика синтетической заплатой. Важным моментом является удаление всего воздуха из реканализированного сосуда, так как попадание пузырьков воздуха через позвоночную артерию может вызвать эмболию сосудов

головного мозга. Поэтому снятие зажимов с позвоночной артерии производится в последнюю очередь, после того, как в течение 2-3 минут восстановлено кровообращение в сосудах верхней конечности. В тех случаях, когда эндартерэктомию не может быть произведена, из того же доступа накладывают шунт между аортой и подключичной артерией. Протез вшивают на границе между дугой аорты и нисходящей ее частью (рис. 7-20).

В литературе хирургии сосудов неоднократно описывается шунт между сонной и подключичной артерией, однако мы не рекомендуем эту операцию. Оперативное вмешательство заключается в наложении шунта между общей сонной артерией и подключичной артерией из небольшого надключичного доступа. Эта операция при неуспешном результате приводит к разрушению обоих названных сосудов, ведет к тяжелым нарушениям в связи с расстройством кровотока сонной артерии.

## Оперативные вмешательства на плечевоголовном стволе и правой подключичной артерии

Трудности и возможные осложнения при этом вмешательстве на плечевоголовном стволе и правой подключичной артерии связаны с тем, что от плечевоголовного ствола отходит общая сонная артерия. В ряде случаев при операциях для поддержания кровообращения в сонной артерии необходимо применять шунт, вводимый в просвет сосуда. Доступ при операции в этой области осуществляется из *срединной стернотомии* (см. стр. 85).

В связи с возможной различной локализацией окклюзии или стеноза возможны следующие методы вмешательства.

1. При окклюзии плечевоголовного ствола этот сосуд выключается наложением зажима, кровоснабжение сонной артерии обеспечивается обратным кровотоком из подключичной артерии. Ход операции таков: продольная артериотомия, эндартерэктомию, закрытие артериотомического отверстия непрерывным швом, удаление воздуха из просвета сосуда. Это особо важное мероприятие, направленное на предупреждение возникновения эмболии, обеспечивается последовательным снятием зажимов и постепенным включением ветвей в кровообращение. Последними, через 1-2 мин, включаются сонная и позвоночная артерии.

2. При окклюзии начального участка подключичной артерии с переходом атеросклеротической тромбы и на плечевоголовной ствол производят следующее вмешательство. Пережимают плечевоголовной ствол, сонную и подключичную артерии. Производят артериотомию, распространяющуюся на плечево-



ловной ствол и подключичную артерию. Затем накладывают шунт в просвет плечеголового ствола и из него — в общую сонную артерию. После введения шунта можно спокойно, не опасаясь гипоксии головного мозга, произвести эндартерэктомию. Закрытие артериотомического отверстия производят по описанной выше методике.

3. *Закрытие начального отдела подключичной артерии* может быть в значительной мере осложнено сужением устья сонной артерии атеросклеротической бляшкой. При этом двойном поражении сосудов производится Y-образная артериотомия через устья сонной и подключичной артерий и частично захватывающая плечеголовный ствол. Так как обычно протяженность закупорки небольшая, то под защитой шунта, введенного в просвет сосуда, производят эндартерэктомию на подключичной артерии. На артериотомическое отверстие в конце операции накладывают заплату, что позволяет избежать сужения просвета этих сосудов.

4. Когда имеется *окклюзия одной лишь подключичной артерии*, операция значительно проще, так как нет необходимости вводить в просвет сосуда шунт. Если доступ к сосуду затруднен, то надсекается, край грудино-ключично-сосцевидной и грудинощитовидной мышц. После этого по всем правилам производится эндартерэктомию.

Если эндартерэктомию неосуществима, накладывают обходной шунт. При закрытии плечеголового ствола или подключичной артерии накладывают аортоподключичный шунт. Для этой цели стенка восходящей части аорты отжимается, и накладывается анастомоз из синтетического протеза по типу «конец в бок».

Затем накладывают анастомоз на периферическую часть подключичной артерии. Для этой цели производят разрез под ключицей, выделяют периферическую часть подключичной артерии, пальцем делают туннель для трансплантата за ключицей. Второй анастомоз с подключичной артерией накладывают по типу «конец в бок».

### **Оперативные вмешательства при множественных закупорках ветвей дуги аорты**

При множественных закупорках ветвей дуги аорты мы предпочитаем наложение шунтов, а не эндартерэктомию. Для наложения шунтов имеется большое количество вариантов, зависящих от имеющихся патологических изменений. Мы применяем наложение шунтов, состоящих из нескольких ветвей, с применением бифуркационных или линейных протезов. Как правило, эти протезы подключаются к восходящей

части аорты. Доступ осуществляется из срединной стернотомии. При необходимости накладываются дополнительные разрезы для проведения и подключения при их помощи дистальных концов шунта.

Главной задачей этих операций является восстановление нарушенного кровоснабжения головного мозга. Поэтому восстановление кровоснабжения сонных артерий является первой задачей.

### **Оперативные вмешательства на позвоночной артерии**

Кровообращение через позвоночные артерии составляет 1/3-1/10 кровообращения сонных артерий. Поэтому их роль в кровоснабжении головного мозга меньшая, чем сонных артерий. При нормальном кровообращении через сонные артерии стенозирование или закупорка позвоночных артерий не имеет особого значения. В тех же случаях, когда имеют место нарушения кровоснабжения в сонных артериях, выгодно восстановление кровообращения в позвоночных артериях, осуществить которое сравнительно просто. При всем этом, однако, следует помнить, что если стеноз и окклюзия позвоночных артерий не имеют большого значения, то синдром «обкрадывания» является тяжелым состоянием, при котором кровь «отсасывается» от сосудов головного мозга. И как бы парадоксально это ни выглядело, при ухудшении состояния лицам пожилого возраста приходится производить перевязку позвоночных артерий.

### **Оперативные вмешательства при почечной гипертензии**

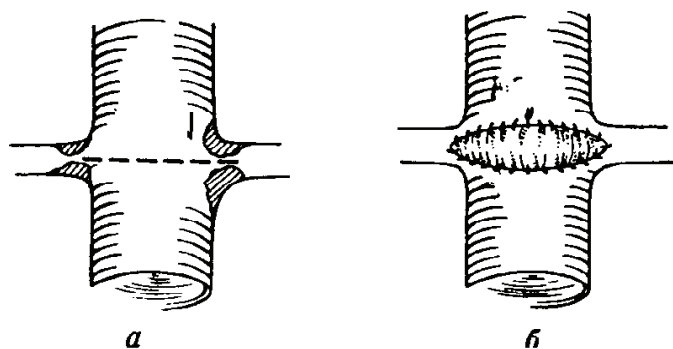
#### **Показания к операции**

Оказалось, что у многих больных, страдающих гипертензией, это заболевание почечного происхождения, и операция на почках приносит улучшение или даже приводит к выздоровлению.

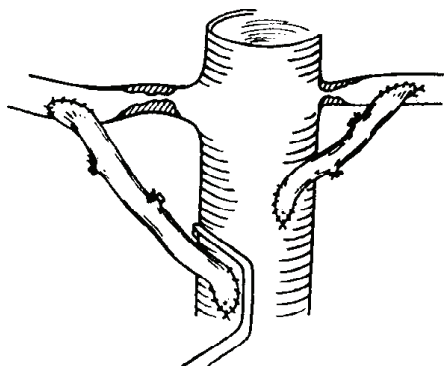
1. Среди односторонних поражений почек к гипертензии могут привести такие заболевания, как пиелонефрит, гидронефроз, камни и опухоль почки.

2. К двухсторонним поражениям почек, ведущим к гипертензии, относится гломерулонефрит. При этом заболевании только двухстороннее удаление почек может предотвратить развитие церебральных, сердечных и глазных осложнений. После удаления почек больного переводят на длительный диализ с последующей пересадкой почек, что может обеспечить относительное благополучие.

3. Односторонний или двухсторонний стеноз почечных артерий, как в экспериментах (*Volhard и Goldblatt*), так и у человека ведет к ренальной гипертензии.



**Рис. 7-21.** Устранение двухстороннего стеноза почечных артерий эн-дартерэктомией через поперечный разрез аорты (а). Аортотомический разрез зашивается синтетической «заплатой» (б)



**Рис. 7-22.** Устранение двухстороннего стеноза почечных артерий двух-сторонним аорторенальным аутовенозным шунтом

Статистика показывает, что в 13% всех случаев гипертония имеет почечное происхождение из-за стеноза артерии. Морфологической основой т.н. вазоренальной гипертонии является изолированное (на небольшом протяжении) сужение почечной артерии.

Б. В. Петровский, В. С. Крылов, М. Д. Князев, А. А. Спиридонов описали много различных методов для реваскуляризации почек. В одной трети всех случаев может быть произведена трансаортальная эн-дартерэктомия с наложением на разрез или непрерывного шва, или заплаты (рис. 7-21). В двух третях случаев с использованием участка большой скрытой вены накладывается аутовенозный шунт («by-pass») между аортой и постстенотическим участком почечной артерии Under (рис. 7-22).

С приобретением клинического опыта в последние годы мы стали несколько сдержаннее ставить показания к этой операции у пожилых людей.

### Выделение операционного поля

Выделение операционного поля производится из полной срединной лапаротомии. При операциях на почечных артериях применяют также торакофреноло-мболапаротомию (А. В. Покровский). Почечная артерия может быть выделена из доступа над или под толстой кишкой. Из доступа под толстой кишкой выделение прилежащей к аорте части почечной артерии удобнее. Для

этой цели поперечноободочная кишка отводится кверху, брюшина вдоль аорты вскрывается на широком протяжении. Хорошим ориентиром служит левая почечная вена, которая здесь пересекает аорту. Этот сосуд выделяется на возможно большем протяжении для того, чтобы можно было его свободно отвести в сторону, и берется на держалку. Доступ к левой почечной артерии проще, чем к правой, так как правая почечная артерия прикрыта нижней полую веной. После перевязки и пересечения нескольких поясничных вен можно все же мобилизовать нижнюю полую вену и отвести ее в правую сторону.

Из доступа над толстой кишкой удобнее достигнуть части почечной артерии, входящей в почечную паренхиму. Справа для обеспечения доступа мобилизуют двенадцатиперстную кишку и правый (печеночный) угол толстой кишки, слева мобилизуют левый (селезеночный) угол толстой кишки.

Почку можно выключить из кровообращения без последствий на 30-45 мин. При стенозе почечной артерии ее толерантность к гипоксии даже несколько лучше.

### Эндартерэктомия

Мобилизуется почечная артерия и близлежащий участок аорты. Зажимом *Satinsky* пережимается устье почечной артерии на стенке аорты. Затем производится разрез почечной артерии через ее устье с продолжением на стенку аорты. Проводится эн-дартерэктомия, и рана сосуда закрывается непрерывным швом или при помощи заплаты.

При двухстороннем стенозе почечной артерии пережимается в поперечном направлении аорта выше и ниже почечных артерий, и эн-дартерэктомия выполняется из этого одного поперечного разреза в обе стороны. Большой разрез аорты в ряде случаев закрывается при помощи заплаты.

### Шунтирующие операции («by-pass»)

Стенка аорты дистальнее устья почечной артерии отжимается боковым зажимом. В отжатом участке стенки аорты вырезается отверстие диаметром 5-7 мм. После этого по типу «конец в бок» здесь вшивается один из концов шунта из большой скрытой вены (очевидно, нижний конец). Второй конец шунта анастомозируется с постстенотическим участком почечной артерии по типу «конец в бок» или «конец в конец».

### Реимплантация

В благоприятных анатомических ситуациях, когда почечная артерия достаточно длинна и извита, ее можно отсечь тотчас после стенозированной части и вшить в стенку аорты (реимплантировать) на 2-3 см дистальнее ее первоначального устья.

Технику нефрэктомии и резекции полюса почки см. на стр. 732.

## Операции на дистальной части аорты, общих подвздошных и наружных подвздошных артериях

### Значение синдрома «обкрадывания»

При сегментарной окклюзии терминальной части аорты или общих подвздошных артерий в сосудистом русле ниже окклюзии понижается артериальное давление. Вследствие градиента давления между частями сосудистого русла выше и ниже стеноза возникает кровоток по коллатералям к области с более низким давлением. При нагрузке на нижние конечности увеличивается потребность их в кровоснабжении, и в обеспечивающих конечности коллатеральных наступает недостаточность, сопровождающаяся характерными ишемическими симптомами.

При окклюзии бифуркации аорты и общих подвздошных артерий коллатеральное кровообращение обеспечивается следующими сосудами: надчревными, поясничными, брыжеечными и подвздошнобедренными.

При «обкрадывании» через коллатерали различных зон кровоснабжения возникают нередко вводящие в заблуждение *симптомы*. При окклюзии терминальной части аорты или левой общей подвздошной артерии включается коллатеральный механизм брыжеечных артерий. Это может сопровождаться симптомокомплексом мезентериального синдрома «обкрадывания». Поносы сменяются запорами, а при нагрузке на нижние конечности (например, во время бега) в животе возникают боли. При включении коллатерального механизма поясничных артерий могут возникнуть боли в крестце и в тазобедренной области. В таких случаях иногда больного лечат не по поводу заболевания сосудов, а в связи с ошибочно пред полагаемым радикулитом или ишалгией.

Симптомы, сопровождающие окклюзию бифуркации аорты и окклюзию обеих подвздошных артерий, одинаковы. При односторонней окклюзии нарушений у больного меньше. Одним из основных симптомов является быстрое утомление икроножных мышц и мышц бедра. В особенности это выражается в виде мышечных болей или даже судороги в икроножных мышцах во время бега. Это сопровождается тем или иным эффектом «обкрадывания» в зависимости от того, какая из коллатеральных систем включается. При нарушении кровоснабжения гениталий развивается импотенция. Если окклюзия аорты приближается к почечным сосудам или вызывает их стенозирование или закупорку, то возникает почечная недостаточность и вазоренальная гипертония.

### Показания к операции

Исходя из клинических симптомов, *Fontaine* предложил следующую классификацию:

I стадия: симптомы отсутствуют,

II стадия: проходящие симптомы (перемежающаяся хромота),

III стадия: боли в покое,

IV стадия: гангрена.

Операция показана во II, III и IV стадиях. Основной задачей является проведение операции и возможно ранние сроки, только тогда можно ожидать хороших результатов. Поэтому следует по возможности вмешиваться на сосудах до возникновения IV стадии. Границы операбельности определяются характером местных изменений: состоянием дистального кровотока и возможностями приводящих и отводящих сосудов. Операбельность зависит также от характера сопутствующих заболеваний (диабет, недостаточность почек, не поддающиеся лечению и прогрессирующие заболевания и т. д.).

### Операционный доступ

Выделение *бифуркации аорты* и *обеих общих подвздошных артерий* производится при *полной срединной лапаротомии*. Кишка из полости малого таза перемещается в верхнюю половину брюшной полости и изолируется там мокрым полотенцем. После рассечения заднего листка париетальной брюшины становится доступной бифуркация аорты. Доступу к подвздошной артерии с левой стороны может несколько мешать сигмовидная кишка, однако ее брыжейка может быть легко мобилизована. Следует помнить, что общую подвздошную артерию на обеих сторонах пересекает мочеточник!

Для наложения дистальных анастомозов аортобифуркационного протеза необходимо выделение обеих бедренных артерий. Это выделение бедренных артерий производят под Пупартовой связкой наложением продольных разрезов соответственно их проекции.

Для *одностороннего выделения* общей подвздошной и наружной подвздошной артерий наиболее целесообразно производить *боковую трансмулярную* (параректальную) *лапаротомию*. Линия разреза проводится на 3-4 поперечных пальца латеральнее края прямой мышцы живота и параллельно ему (см. стр. 321).

К подвздошной артерии подходят, отводя тупым путем брюшину вместе с забрюшинной жировой клетчаткой. При этом выделении следует помнить о проходящих здесь мочеточнике и подвздошной вене, которые иногда в связи с периаортальным воспалением сращены с подвздошной артерией. Повреждение вены — весьма неприятное осложнение, так как остановить кровотечение из ее просвета очень трудно.



## Оперативные вмешательства при окклюзии бифуркации брюшной части аорты

При окклюзии бифуркации аорты так же, как и при окклюзии общих подвздошных артерий, наложение бифуркационного шунта является методом выбора, хотя ряд хирургов предпочитают наложению шунта резекцию бифуркации с протезированием бифуркационным протезом и наложением центрального анастомоза (аорты с протезом) «конец в конец», а дистальных «конец в бок» (М. Д. Князев, А. В. Покровский, И. Д. Москаленко). При окклюзии общих подвздошных артерий обеих сторон или при их выраженном стенозе производят также наложение бифуркационного шунта или резекцию бифуркации аорты.

Здесь будет изложено наложение аортобифуркационнобедренного Y-образного шунта («by-pass»).

Ход этой операции следующий: первым этапом операции является выделение под Пупартовой связкой обеих бедренных артерий. Если рентгенологическая картина не представляется достаточно ясной в отношении проходимости дистального артериального русла, то следует пройти его катетером *Fogarty*. Этот момент может явиться решающим для успеха операции. Следующий этап выделение бифуркации аорты, взятие ее на держалку и подготовка для отжатия. Раньше в связи с более легким доступом протез вшивали в разрез аорты ниже отхождения нижней брыжеечной артерии. Однако оказалось, что при вшивании протеза на этом уровне и прогрессировании

атеросклеротического процесса больше опасность возникновения закупорки анастомоза. Поэтому более выгодным является вшивание протеза выше устья нижней брыжеечной артерии. При резекции аорты уровень наложения анастомоза бифуркационного протеза имеет меньшее значение, чем при наложении бифуркационного шунта.

Применяются протезы диаметром 20-10-10 мм, 18-9-9 мм и 16-8-8 мм. Таким образом, «ствол» Y-образного протеза имеет диаметр 20, 18 и 16 мм. Обе бранши этого протеза соответственно равны в диаметре 10,9 и 8 мм. Перед наложением анастомоза некоторые хирурги смачивают синтетический протез кровью. Стволовая часть протеза оставляется необходимой длины, а избыток срезается в косом направлении. Невыгодным является оставление слишком длинной стволовой части протеза, так как тогда слишком большое разведение браншей протеза может привести к их перегибу. После успешного пережатия аорты может возникнуть мешающее операции кровотечение из поясничных артерий в просвет аорты. Отсасывание этой крови при длительной операции по наложению анастомоза может привести к массивной кровопотере. Поэтому через разрез аорты в ее просвете следует ушить устья кровоточащих поясничных артерий. Еще более целесообразным является применение специального аортального зажима, при помощи которого пережимаются проходящие позади аорты поясничные артерии. Для этой цели могут быть применены и другие зажимы, в частности большой зажим *Satinsky*.

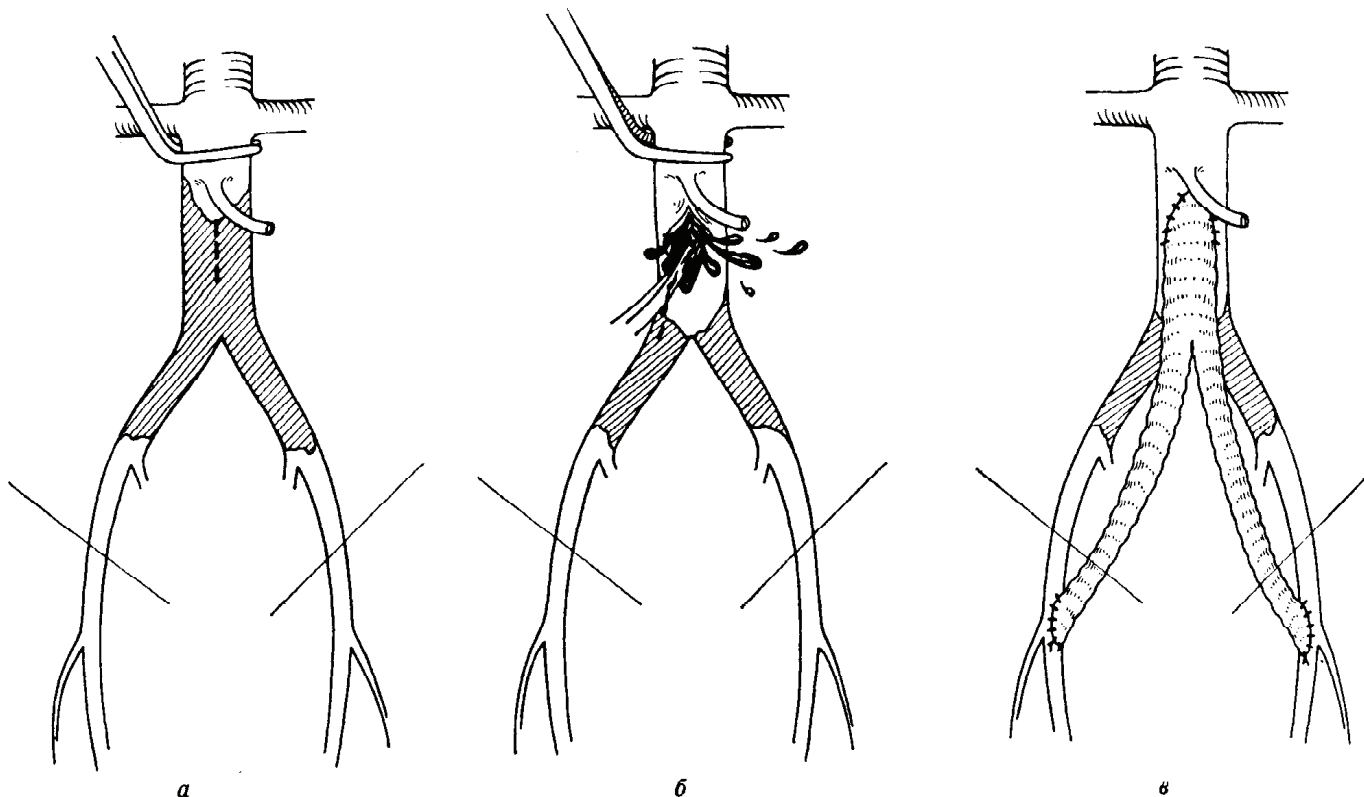


Рис. 7-23. Окклюзия бифуркации аорты, 1. а) Разрез аорты ниже отхождения нижней брыжеечной артерии, б) после локальной эндартерэктомии остатки тромботических масс вымываются током крови, открывая на мгновение зажим, в) законченное наложение протеза

Наложением продольной аортотомии обеспечиваются достаточный для наложения анастомоза доступ, который может быть сформирован ножницами в виде необходимого отверстия за счет срезания углов и участков передней стенки. Таким образом, после удаления ножницами полосок шириной 1-2 см с обеих сторон разреза получают овальное отверстие, в которое может быть хорошо вшит протез. При вшивании протеза, ствол которого в диаметре равен 16 мм, отверстие в аорте формируют длиной в 30 мм.

Шов анастомоза начинают в нижнем углу отверстия ниткой с двумя иглами, накладывая его по обе стороны от первого шва. Последний шов должен находиться сбоку от протеза. После окончания наложения анастомоза и при необходимости наложения добавочных швов протез заполняют кровью соответственно внутриаортальному давлению.

В нижней части операционной раны брюшной полости прокладывается тупым путем ретроперитонеальный туннель, который проводится под Пупартовой связкой каждой стороны к бедренным артериям. Обе ветви протеза, заполненные кровью, протягиваются к бедренным артериям. Необходимым условием при этом является достаточное пропитывание их стенки кровью, исключающее дальнейшее просачивание, которое может привести к ретроперитонеальной гематоме, нередко являющейся источником тяжелых осложнений.

Избыток ветвей протеза S-образно отсекается так, что такая ветвь диаметром в 8 мм анастомозируется в продольное артериотомическое отверстие длиной в 20-25 мм (рис. 7-23, 7-24).

Перед окончанием наложения обоих дистальных анастомозов протезы промываются током крови. Та-

ким образом предотвращается опасность эмболии дистальных частей сосудистого русла конечностей сгустками крови или частицами тканей.

### Оперативные вмешательства при окклюзии подвздошных артерий

В тех случаях, когда закупорка наружной подвздошной артерии простирается от уровня отхождения внутренней подвздошной артерии до бедренной артерии, эту закупорку сравнительно легко устранить. Через разрез бедренной артерии проходят петлей и производят эндартерэктомию в тех случаях, когда закупорка заканчивается не доходя, по крайней мере, на 1 см до устья внутренней подвздошной артерии (рис. 7-25). В этом случае цилиндр интимы отрезают дезоблитеротомом не доходя до устья внутренней подвздошной артерии. В этом благоприятном случае с применением дезоблитеротома становится ненужным ретроперитонеальное выделение сосуда. Закупорка общей подвздошной артерии устраняется из ретроперитонеального доступа таким же способом, как из наружной подвздошной артерии. Петля и дезоблитеротом проводятся через разрез в наружной подвздошной артерии.

При одновременной закупорке общей подвздошной и наружной подвздошной артерий, когда эта окклюзия распространяется ниже Пупартовой связки, операцию проводят из двух доступов. Выделяется бедренная артерия и ретроперитонеально — подвздошная артерия.

В последние годы число сторонников протяженных эндартерэктомий сократилось. Более распро-

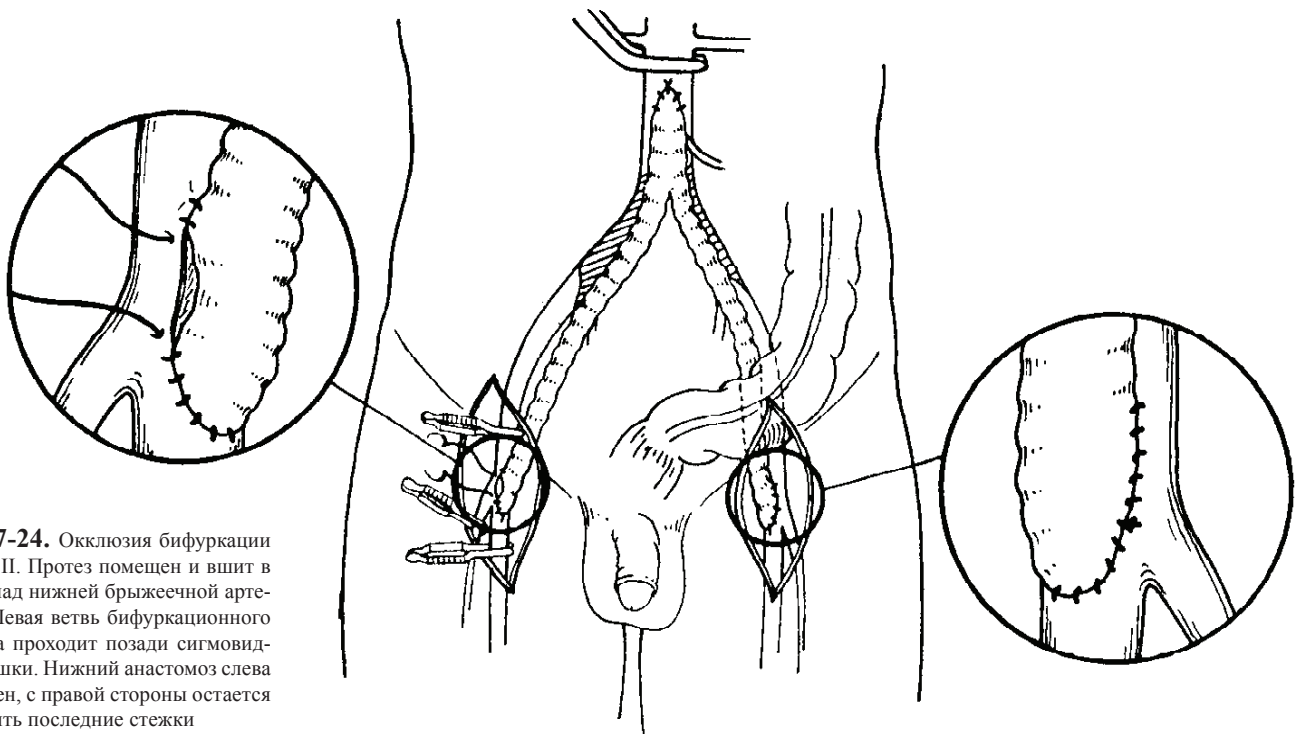


Рис. 7-24. Окклюзия бифуркации аорты, II. Протез помещен и вшит в аорту над нижней брыжеечной артерией. Левая ветвь бифуркационного протеза проходит позади сигмовидной кишки. Нижний анастомоз слева закончен, с правой стороны остается наложить последние стежки

страненными являются реконструктивные операции с применением протезирования сосудов.

В тех случаях, когда эндартерэктомия не показана, применялись различные варианты шунтов: подвздошно-подвздошный шунт из ретроперитонеального доступа, подвздошно-бедренный шунт также из ретроперитонеального доступа к подвздошной артерии при выделении бедренной артерии под Пупартовой связкой. В настоящее время более распространены аортобедренные шунты, накладываемые при лапаротомии и выделении бедренной артерии.

## Оперативные вмешательства на бедренно-подколенном сегменте

### Хирургическая анатомия

Закупорка бедренно-подколенного сегмента имеет значение в двух отношениях. Во-первых, этот сегмент является местом наиболее частой локализации атеросклеротической закупорки. У каждого второго больного, страдающего нарушением кровоснабжения нижних конечностей, патологический процесс находят в этом сегменте. Во-вторых, оперативное вмешательство при закупорке этого сегмента относительно несложно. Операция дает сравнительно мало осложнений и представляет собой в известной мере «благоприятную» область для деятельности хирурга-ангиолога.

Бедренноподколенный сегмент в анатомическом отношении может быть разделен на несколько частей. Первой частью является общая бедренная артерия, служащая продолжением наружной подвздошной

артерии ниже Пупартовой связки, вплоть до отвления глубокой бедренной артерии. Бэтой части диаметр сосуда равен 8-12 мм. Глубокая артерия бедра является латеро-дорзальным стволом бифуркации бедренной артерии и главной кровоснабжающей бедро артерией. Глубокая бедренная артерия играет важную роль как основная коллатераль при закупорке бедренной артерии дистальнее ее устья. Ее диаметр примерно равняется диаметру поверхностной бедренной артерии (6-7 мм). Вторая часть бедренноподколенного сегмента начинается дистальнее бифуркации бедренной артерии и простирается примерно на 30 см в дистальном направлении, вплоть до Гунтерова канала. У дистального выхода из Гунтерова канала поверхностная бедренная артерия переходит в подколенную артерию.

Третья часть бедренноподколенного сегмента начинается у выхода из Гунтерова канала. В свою очередь подколенная артерия делится на три сегмента. Первый сегмент начинается от отверстия Гунтерова канала и продолжается до начала туннеля, идущего между двумя головками икроножной мышцы. Вторым сегментом является участок сосуда, идущий в туннеле икроножной мышцы, позади коленного сустава. Дистальнее этого туннеля находится третий сегмент, простирающийся до деления подколенной артерии на три ветви (трифуркацию).

### Выделение различных сегментов артерии

Для таких операций больного укладывают на операционном столе в положении на спине. Бедро в тазобедренном суставе несколько разворачивают кнаружи и отводят. Конечность слегка сгибается в колен-

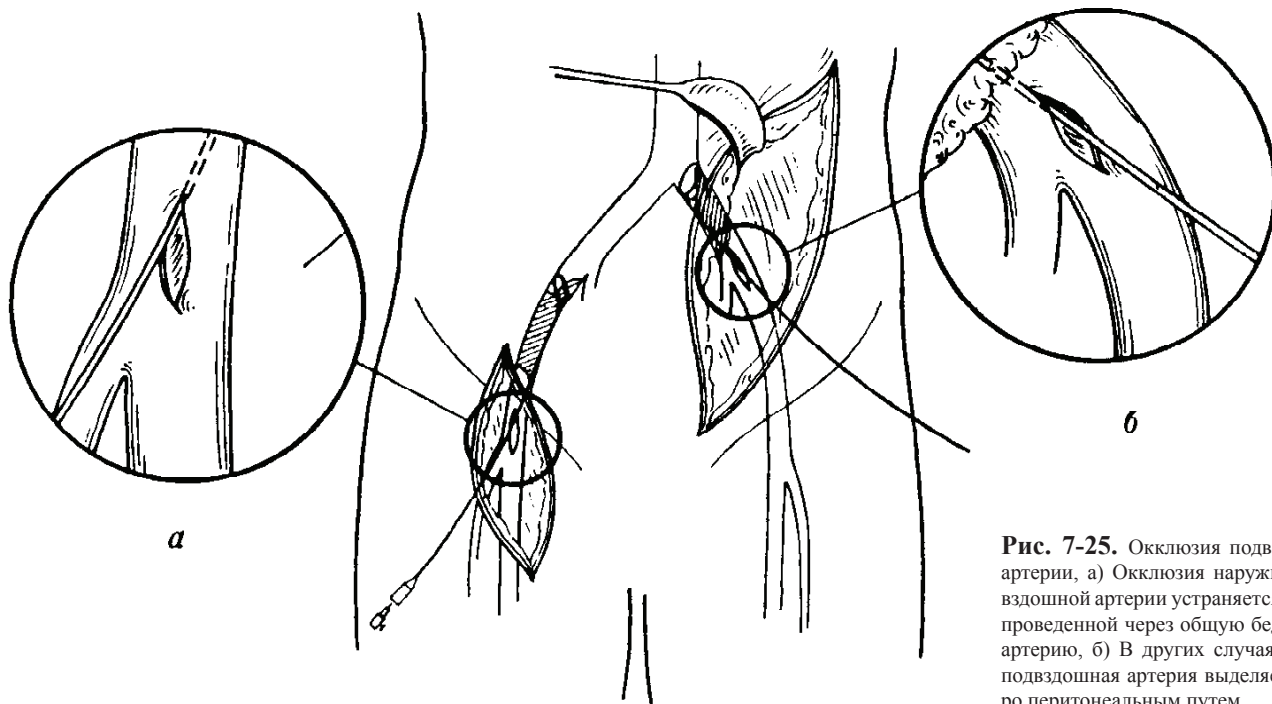


Рис. 7-25. Окклюзия подвздошной артерии, а) Окклюзия наружной подвздошной артерии устраняется петлей, проведенной через общую бедренную артерию, б) В других случаях общая подвздошная артерия выделяется ретроперитонеальным путем



ном суставе, и под колено подкладывается подушка. Сосуды бедра проходят соответственно линии Кена, идущей от середины Пупартовой связки до медиального мыщелка бедра.

Наиболее часто вмешательство производится из следующих разрезов. Для выделения бифуркации бедренной артерии производят продольный разрез, несколько заходящий над Пупартову связку. Выделение бедренноподколенного участка производят разрезом по проекции хода сосудов, медиальнее портняжной мышцы. Сухожильное сплетение приводящих мышц разъединяется в продольном направлении, а сухожилие отводящей мышцы рассекается в его центральной части. *Первый сегмент* подколенной артерии достигается продлением этого разреза книзу. Обычно при этом повреждается подколенная ветвь подкожного нерва. Проявляется это в послеоперационный период симптомами парестезии, анестезии или болями в подколенной области. В подколенной области сосуд выделяется из рыхлой жировой соединительной ткани.

*Средний сегмент* труднодоступен, выделение его может быть достигнуто только провизорным разъединением сухожилия и головки икроножной мышцы голени. В положении на животе, сзади доступ к этому сегменту не производится. *Третий сегмент* подколенной артерии может быть легко выделен при положении больного на спине. Разрез проводится до медиального края больше-берцовой кости.

Определение пораженного места не представляет особых проблем. Решение о проведении вмешательства принимается быстро на основании классификации предложенной *Fontaine*.

### Эндартерэктомия

Бедренная артерия является удобной для проведения эндартерэктомии. Разрешение закупорки на небольшом протяжении в техническом отношении не представляет трудностей (*Н. И. Краковский*). Такого рода патология встречается примерно в 20% случаев. Обычно же (60%) изменения встречаются на довольно протяженном участке. Остающиеся 20% относятся к переходным формам.

Благоприятными являются случаи, когда проксимальный конец закупорки находится на 1-3 см дистальнее отхождения глубокой бедренной артерии. Исходя из данных рентгенологической картины, находят дистальную часть закупорки, выделяют в этом месте сосуд и производят продольную артериотомию. Циркулярно разрезается пораженная интима. После разъединения на нее надевается петля соответствующих размеров и легким вращением проводится кверху. При этом интима отделяется в виде длинного цилиндра. Если в центральном направлении петля попадает в здоровый слой сосуда,

то ее продвижение становится свободным. По ощущению этого движения можно судить о попадании инструмента в свободный просвет сосуда. После этого цилиндр выделенной интимы удаляется вместе с петлей (*рис. 7-26*). Если самостоятельного отделения центрального конца интимы не происходит, то вводят дезоблитеротом и при его помощи отсекают центральную часть интимы.

В случаях затруднения проведение петли не следует форсировать и применять насилие, так как может быть перфорирован сосуд. В особенности осторожно следует действовать, производя эндартерэктомию, когда петля проводится вдоль наружной эластической мембраны, так как вероятность перфорации в этом слое более возможна. При необходимости не следует воздерживаться от наложения центрального одной или даже двух артериотомий и из этих разрезов вновь повторять эндартерэктомию. Осторожность должна быть соблюдена и при проведении петли в области отхождения глубокой артерии бедра, так как в этом месте легко возникают повреждения, причиняемые петлей. Петлю, по возможности, не следует проводить дальше этой бифуркации, а производить второй разрез в области отхождения глубокой артерии, из которого продолжить эндартерэктомию.

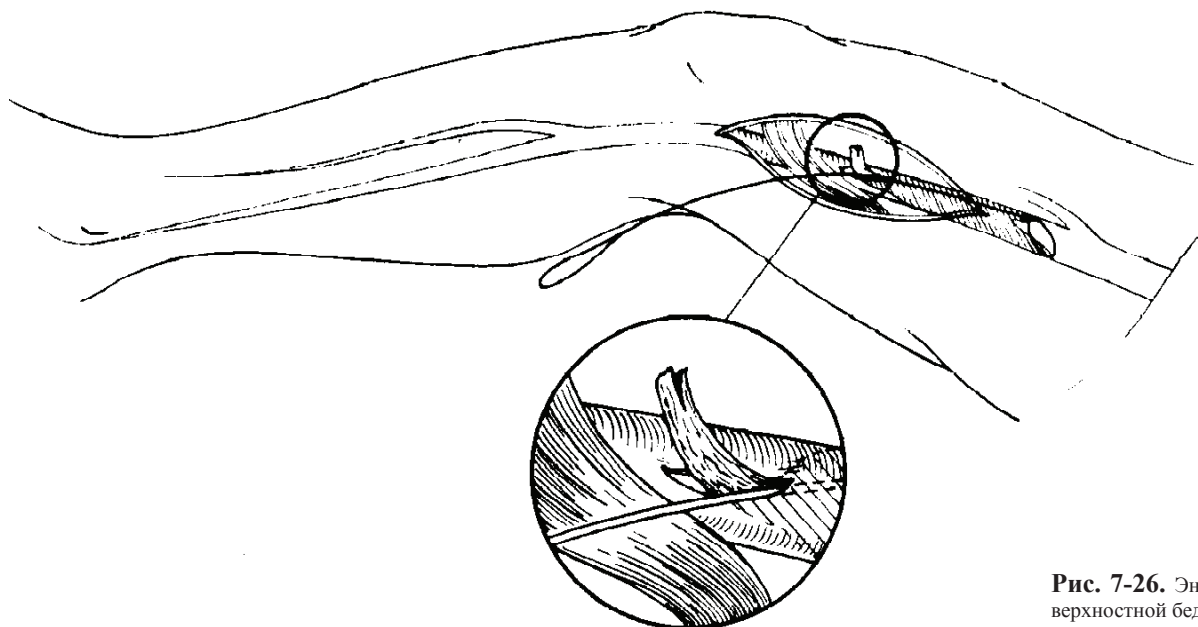
Необходимо следить за тем, чтобы дистальный остающийся конец отслоенной интимы был невелик. При значительной отслойке интимы очень быстро после операции развивается повторная закупорка.

### Применение обходного шунта с использованием большой скрытой вены

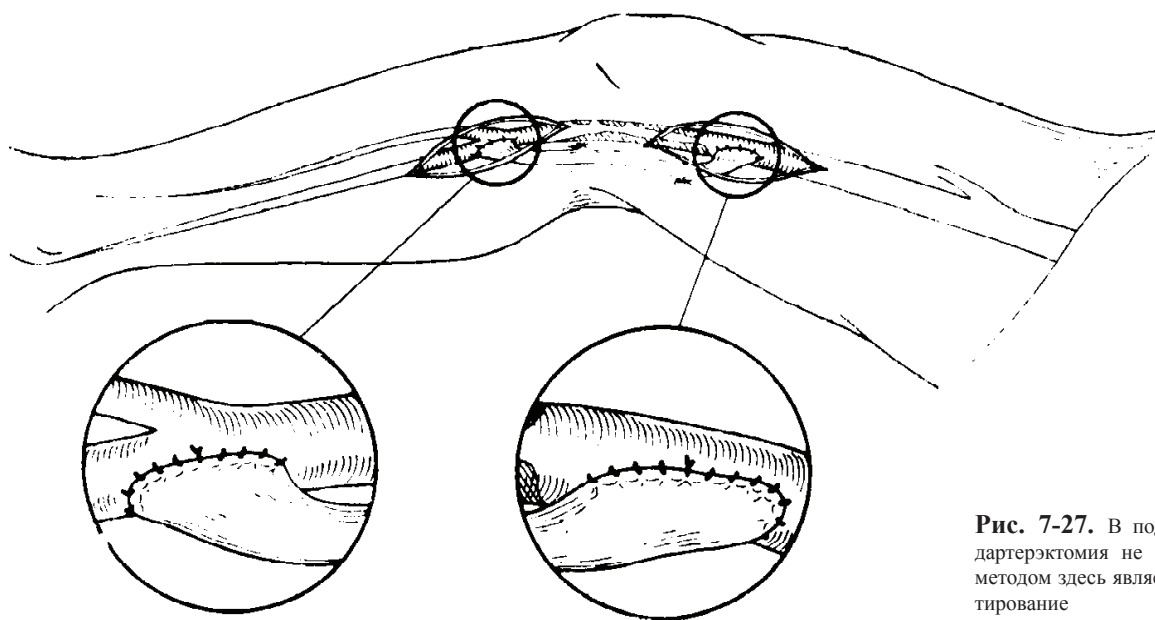
В тех случаях, когда эндартерэктомия не показана или ее не удалось выполнить, при закупорках кровеносного русла накладывают аутовенозный шунт с применением большой скрытой вены. Синтетические протезы применяются только тогда, когда не показана эндартерэктомия и нет возможности применить венозный трансплантат.

Наиболее трудно производить эндартерэктомию в подколенном сегменте. В этом месте артерия, как правило, тонкостенна, так что повреждение ее стенки весьма вероятно. В настоящее время большинство хирургов применяют для восстановления кровотока шунт дистальнее подколенного сегмента с применением аутовены (большой скрытой вены, *рис. 7-27*). Вену проводят через подколенную ямку (*Б. Н. Варавы*).

При комбинированной бедренноподколенной закупорке с поражением подколенной артерии атеросклеротическими тромбами целесообразнее всего накладывать бедренноподколенный аутовенозный шунт.



**Рис. 7-26.** Эндартерэктомия поверхностной бедренной артерии



**Рис. 7-27.** В подколенной области эндартерэктомия не показана. Правильным методом здесь является аутоинозное шунтирование

### Шунтирующие («by-pass») операции на артериях голени

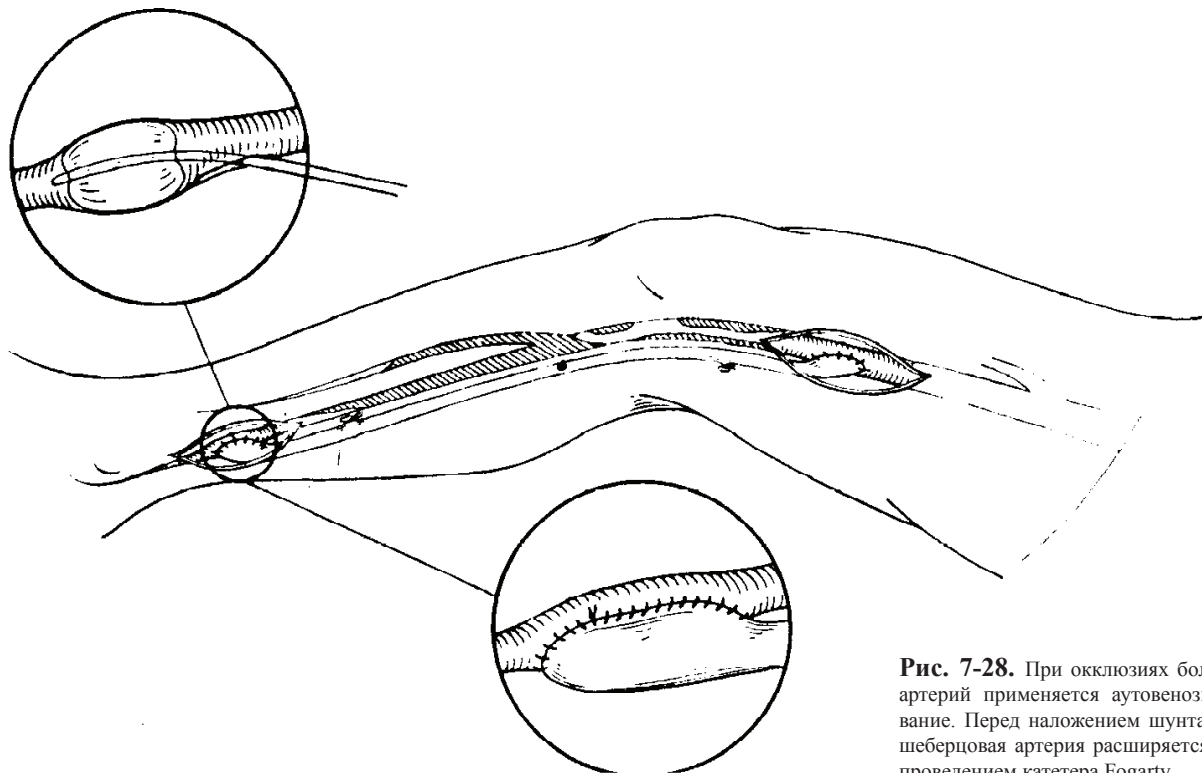
При ангиографическом исследовании ампутированных нижних конечностей часто можно установить полную проходимость всех магистральных артерий голени (трифуркации!) и хорошее состояние их стенок. Этим определяется возможность при помощи аутоинозного трансплантата улучшить их кровоснабжение. Первые шаги в этом направлении предприняли *De Palma*. Развитие микрохирургии в ангиологии (*Б. В. Петровский, В. С. Крылов, М. Н. Аничков и В. Я. Золотаревский*) позволило применить микрохирургическую технику при наложении этих анастомозов. Для наложения шунтов и использования аутоинозы в первую очередь применяются передняя и задняя большеберцовые артерии, во вторую очередь — подколенная артерия. Наиболее под-

ходящей для этой операции благодаря ее выгодному расположению и достаточному диаметру является задняя большеберцовая артерия. Неплохо зарекомендовала себя и передняя большеберцовая артерия, тогда как подколенная артерия очень тонкая, и выделение ее затруднительно.

Выделение задней большеберцовой артерии производят из разреза, идущего между верхней и средней границей голени, по медиальному краю большеберцовой кости. Из этого доступа подходят к начальному участку артерии. Дистальное место выделения артерии, производимого продольным разрезом, располагается на три поперечных пальца выше внутреннего мыщелка.

Передняя большеберцовая артерия выделяется из продольного разреза в средней части голени, вдоль латерального края передней мышцы голени.

Выделение подколенной артерии довольно затруднительно. Малоберцовая кость выделяется на протя-



**Рис. 7-28.** При окклюзиях большеберцовых артерий применяется аутовенозное шунтирование. Перед наложением шунта тонкая большеберцовая артерия расширяется осторожным проведением катетера Fogarty

жени 15 см в ее средней трети, затем этот участок кости пересекается поднадкостнично. Костный сегмент отводится на надкостничном лоскуте кнаружи. После рассечения межкостной мембраны находят подколенную артерию. После операции винтами производят остеосинтез пересеченного фрагмента кости.

Шунт, проводимый к задней большеберцовой артерии от бедренной артерии, помещают через образуемый подкожный туннель кнутри от коленного сустава или проводят через подколенную ямку. Шунт передней большеберцовой артерии от бедренной артерии проводят под коленом, слегка изгибая в латеральную сторону (рис. 7-28). Необходимо соблюдать осторожность, проводя туннель подколенной ямки, так как возможно повреждение вены.

Проведение этих операций требует «ювелирной» техники. В микрохирургии применяются специальные, небольших размеров, очень тонкие инструменты: сосудистые зажимы, пинцеты, иглодержатели и др. Кроме этого, применяется специальное освещение, орошение операционного поля и отсасывание. Операции производятся под операционным микроскопом на операционном столе для микрохирургических операций. Некоторые хирурги пользуются лупой с трехкратным увеличением. Синтетический шовный материал используется с атравматичными иглами 6/0 (EP-1: 0,7) и 7/0-8/0. Из-за наличия клапанов в венах их вшивают в перевернутом направлении. При этом более широкая часть вены попадает на более тонкий дистальный конец артерии. Разницу в калибрах сосудов нивелируют, вводя в артерию голени металличе-

скую оливу или, что еще лучше, катетер *Fogarty* (см. рис. 7-28). Спазм артерии может быть снят местным введением папаверина. Разница в калибрах сосудов устраняется также тем, что артериотомия производится размерами не менее 20 мм. Анастомозы (как центральный, так и дистальный конец) накладываются по типу «конец в бок».

Применение для шунта синтетических протезов диаметром 5 мм, описанное некоторыми авторами, рискованно, так как из-за небольшого диаметра просвета сосуда, несмотря на антикоагулянтную терапию, часто наступает закупорка протеза. Методом выбора является применение аутовены (большой скрытой вены).

После операции необходимо применение реополиглокина и медикаментозное снятие артериального спазма.

## Осложнения в связи с операциями на сосудах

### Осложнения во время операций

Операции на сосудах связаны с возможностью возникновения целого ряда осложнений. К одному из не самых тяжелых осложнений относится иногда продолжающееся неделями истечение лимфы. Это осложнение связано с повреждением лимфатических путей во время выделения сегментов сосудов. Сравнительно нередким является также повреждение вен и нервов, проходящих вблизи от артерий. Поврежде-



ние вены должно быть немедленно устранено, так как оно может явиться источником весьма коварного кровотечения. Производимое пересечение сухожилий, мышц и костей в целях более широкого доступа не рассматривается как осложнение.

Во время непосредственного вмешательства на сосудах хирургом могут быть допущены ошибки. Во время проведения эндартерэктомии нередко перфорируется сосуд. Причиной этого осложнения может быть значительное отложение солей кальция во всех слоях сосуда. Кроме этого, ошибочное проникновение петлей в другой слой при эндартерэктомии может быть причиной перфорации. Возникновение такого рода перфорации сосуда может быть заподозрено в том случае, когда петля, находясь еще на уровне закупоренного сосуда, судя по рентгенологической картине, внезапно как бы проваливается, и движения петлей становятся свободными. В таком случае петля оставляется в том положении, в котором она находилась, и над ней производится разрез и выделение сосуда в этом месте, после чего петля удаляется. Разрыв сосуда закрывается обычным непрерывным швом или заплатой, а если он значительный и ткани изменены, накладывается шунт или это место заменяется вставкой.

При операциях на сосудах, обеспечивающих кровоснабжение головы, опасна воздушная эмболия. Источником этого осложнения может быть неправильное пользование внутрисосудистым шунтом или недостаточное освобождение просвета от пузырьков воздуха.

Весьма грозными осложнениями являются различные кровотечения, возникающие из-за недостаточности швов, их прорезывания и возникновения инфекции вблизи их расположения.

При вмешательствах в брюшной полости могут быть повреждены кишка, мочеточник и другие органы. При повреждении кишки развивается инфекция, за которой следует целая цепь различных осложнений, вплоть до летального исхода. Важным обстоятельством является не то, что произошла ошибка, приведшая к повреждению, а что эта ошибка не была обнаружена и устранена.

### Послеоперационные осложнения

При рассмотрении осложнений в хронологическом порядке следует рассматривать ранние послеоперационные осложнения и осложнения, возникающие в более поздний период. Наиболее частыми осложнениями являются нижеописываемые.

### Кровотечение

При вмешательствах на сосудах осложнения, связанные с кровотечением, возникают в два-три раза чаще, чем при других операциях. Причинами воз-

никновения кровотечения в трех четвертях случаев являются местные, чаще всего технического порядка ошибки или развитие инфекции. В одной четверти случаев эти осложнения зависят от общих причин. Типичным симптомом кровотечения является появление инфильтрации, а также давления и болей от сдавления. Увеличивающаяся гематома вызывает при сдавлении артерии дистальную ишемию, а при сдавлении вены — возникновение отека. Пульсирующая гематома характеризуется иногда отчетливо выделяемой пульсацией. Массивные кровотечения связаны с развитием коллаптоидного состояния. Особенно опасными являются полостные кровотечения, при которых почти незаметно из русла кровообращения больного изливается несколько литров крови. Излившаяся в брюшную полость кровь может вызвать паралитическую непроходимость.

Кровотечение в грудную полость связано с возможностью сдавления легкого и развития недостаточности вентиляции. При наличии дренажа эта опасность может быть своевременно распознана. Кроме этого, дренаж осуществляет декомпрессионный эффект.

Среди причин локальных кровотечений наиболее частой является просачивание крови через швы. Это просачивание крови может быть в месте прокола иглой, когда нитка прорезает ткани, и отверстие становится значительным. Кровотечение может возникнуть также вследствие недостаточно затянутых швов или когда расстояние между стежками швов слишком велико. Это осложнение может быть устранено наложением нескольких дополнительных швов или заплат из тефлона и требует обычно достаточного терпения и дополнительного времени. Слишком пролонгированное действие гепарина компенсируется повторными введениями протаминасульфата.

Кровотечение из сосудистого протеза возникает чаще всего из-за недостаточного предварительного пропитывания его стенки. Это кровотечение может возникнуть также вследствие нарушения свертывания крови.

Источниками кровотечения могут быть различные непереязанные боковые ветви, которые вследствие реканализации начали функционировать. Кровотечения могут быть связаны с повреждением вен и после перфорации петлей. Опасные и тяжелые кровотечения могут быть из туннеля, наложенного для проведения шунта.

Кровотечения могут и не быть непосредственно связаны с действиями оперирующего хирурга, а зависеть от нарушений свертывающей системы крови больного. Это может быть уменьшение числа тромбоцитов, заболевание печени и др. Возможны и другие причины, как, например, передозировка гепарина, воздействие медикаментов, вызывающих фибринолиз, переливание крови давних сроков заготовки.

Лечение должно строиться на патогенетическом принципе: введение свежей крови, тромбоцитарных масс, витамина К, протаминсульфата, эпсилонаминокапроновой кислоты и т. д.

### Ретромбоз сосудистого русла

Причинами ретромбоза сосудистого русла чаще всего являются ошибки технического порядка: не было произведено фиксирование швами отслоенной интимы или был оставлен участок утолщенной интимы; внутренняя стенка сосуда была повреждена петлей; просвет сосуда был сужен швами; тромбоз сосуда возник по другой причине. Если аутовенозный шунт не былшит в перевернутом состоянии, то на уровне венозных клапанов возникает препятствие кровообращению. Ретромбоз может возникнуть также в тех случаях, когда операция была предпринята по ошибочным показаниям: центральный приток и дистальный отток были недостаточными. Другие причины: прогрессирует атеросклеротический процесс, синтетический протез тромбируется (в частности, при недостаточном применении антикоагулянтов).

При ретромбозе лечение заключается при возможности в реоперации и новой реконструкции. Восстановление проходимости тромбированного синтетического протеза производится двумя способами. Во-первых, протез можно реканализировать (рис. 7-29), проводя через центральную и дистальную часть анастомоза из отдельных разрезов на стенке протеза петлю или зонд *Fogarty* для тромбэктомии. Одновременно производится ревизия анастомозов, чтобы убедиться в достаточной их проходимости и не оставить причины для закупорки. Вторым способом, широко применяемым многими хирургами и признанным лучшим, является

удаление старого и вшивание нового протеза. Можно также оставить старый протез, а рядом наложить аутовенозный шунт. Реканализированные протезы, как показывает опыт, очень часто вновь закупориваются.

Если после эндартерэктомии вновь возникает закупорка сосуда, то повторная эндартерэктомия нецелесообразна, если, конечно, закупорка не произошла на очень коротком протяжении. Более хорошие результаты рестеноза после эндартерэктомии дает наложение шунта, что в общем даже легче осуществимо.

### Раневая инфекция

*Shaw* и *Baue* совершенно справедливо считают, что раневая инфекция в хирургии сосудов сравнима со «сном на краю пропасти». Раневая инфекция является осложнением, ведущим к тяжелым последствиям и причиняющим самые большие неприятности. Обычно она является следствием недостаточной асептики, хотя в ряде случаев хирург вынужден оперировать в инфицированной области. Так, например, гангренозные изменения тканей конечностей, различные язвы, инфекция в лимфатических узлах существенно влияют на исход операции. Поэтому необходимо вмешиваться в более ранние сроки, когда нет еще развития инфекции. В некоторых случаях рекомендуется до операции вводить больному большие дозы антибиотиков широкого спектра действия. Не следует оставлять в тканях организма инфицированный трансплантат. Если, однако, уже развился сепсис, то всякое дальнейшее вмешательство и всякая дальнейшая реконструкция или коррективировка считается рядом авторов безуспешной. Устранение допущенной ошибки иногда возможно только все более широкими вмешательствами, однако следует помнить, что существует предел возможного.

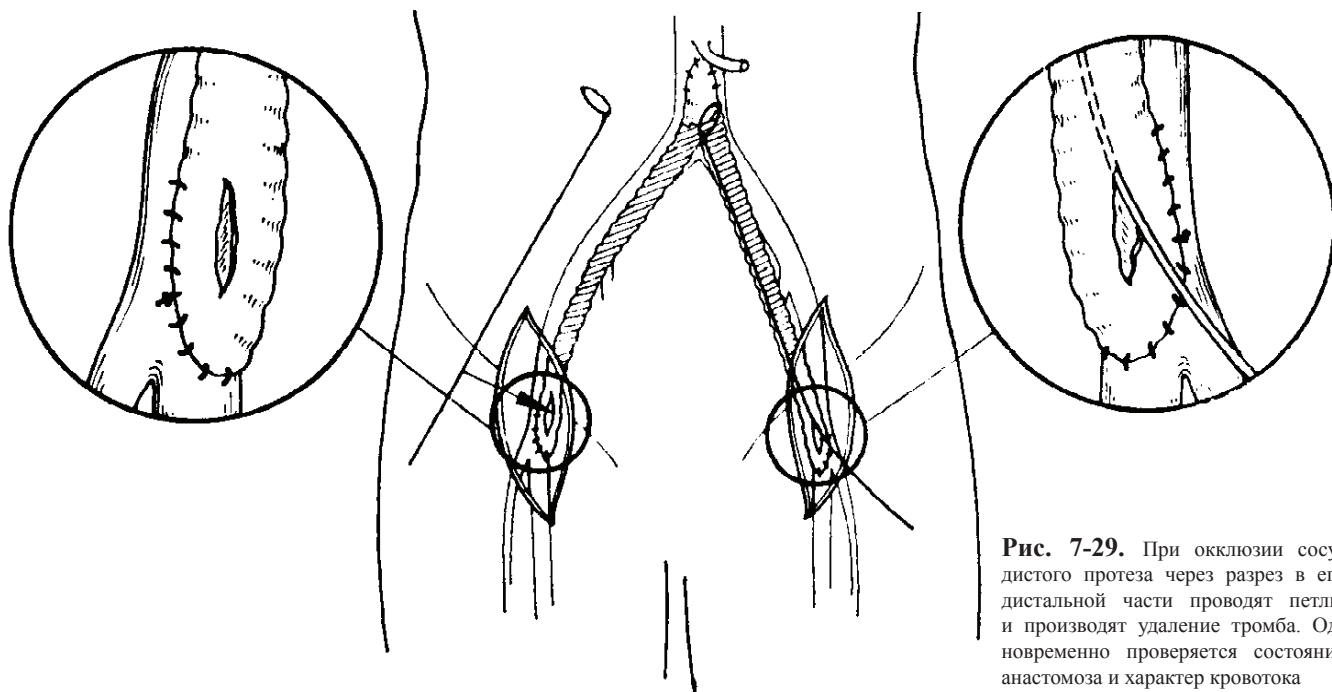


Рис. 7-29. При окклюзии сосудистого протеза через разрез в его дистальной части проводят петлю и производят удаление тромба. Одновременно проверяется состояние анастомоза и характер кровотока

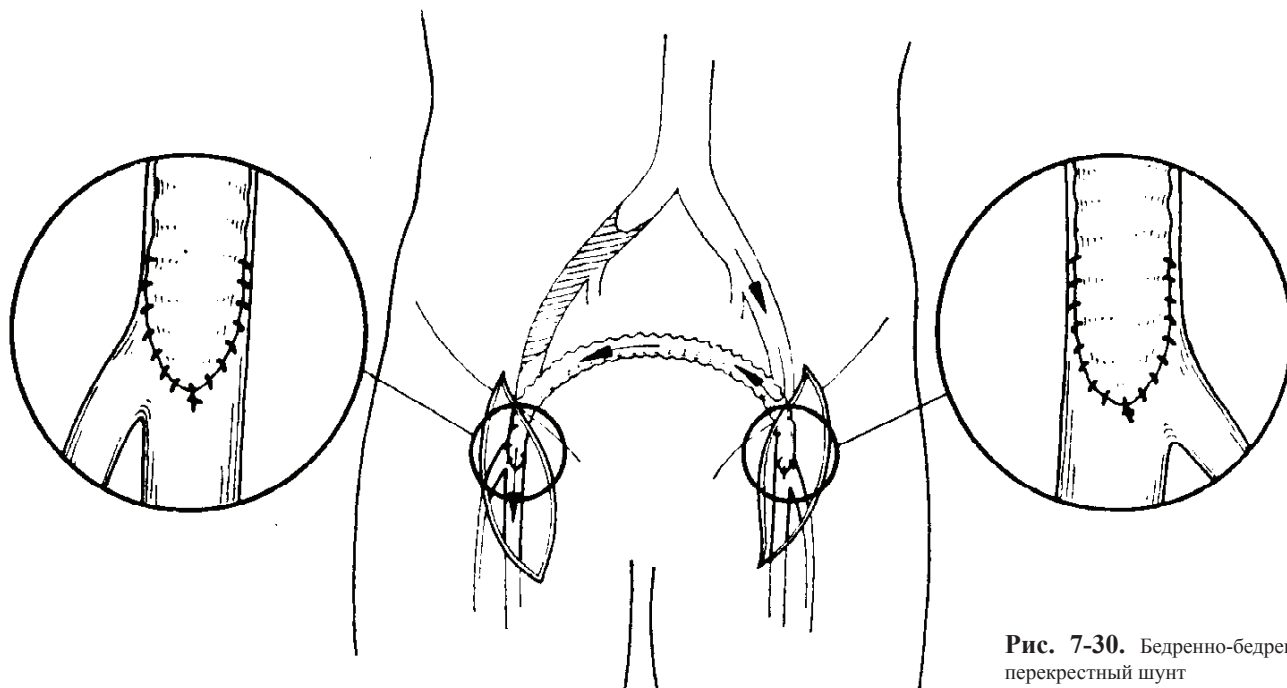


Рис. 7-30. Бедренно-бедренный перекрестный шунт

### Аневризмы в области анастомоза

Аневризма анастомоза может и не быть истинной аневризмой. Так, например, может случиться, что венозная заплатка была вшита с избытком венозной ткани или под воздействием высокого давления постепенно расширилась. При недостаточности швов может также развиваться пульсирующая гематома. Иногда в этом месте «дремлет» раневая инфекция. В таких случаях необходимо неотложное проведение повторной операции. Если имеются хоть малейшие трудности в корригировании кровотока, то наиболее целесообразным является наложение шунта.

### Атипичные шунтирующие («by-pass») методы

Всякие необычные шунтирующие операции чаще всего вынужденные и применяются для коррекции возникших осложнений. Наиболее частым примером таких атипичных шунтирований является необходимость проведения шунта в обход нагноения. Нередко атипичные шунты накладываются и при реоклюзиях. У больных пожилого возраста при общем состоянии, не позволяющем производить обычные реконструкции, было предложено проводить шунтирование по линиям, отличающимся от типичных вмешательств.

При планировании каждой такой операции следует ответить и на вопрос о том, какова будет судьба шунта, предпринятого, скажем, в обход инфицированного участка. Не ухудшит ли это состояние пожилого больного, с плохими резервами организма при закупорке шунта? Следует помнить, что если сложная, хотя и артистически выполненная опера-

ция окажется неудачной, то больной ставится под угрозу потери двух конечностей (уже не одной!), а может быть, даже и жизни.

### Бедренно-бедренный надлобковый шунт («by-pass»)

Операция основана на том, что из лучше снабжаемой кровью бедренной артерии проводится шунт в хуже снабжаемую бедренную артерию.

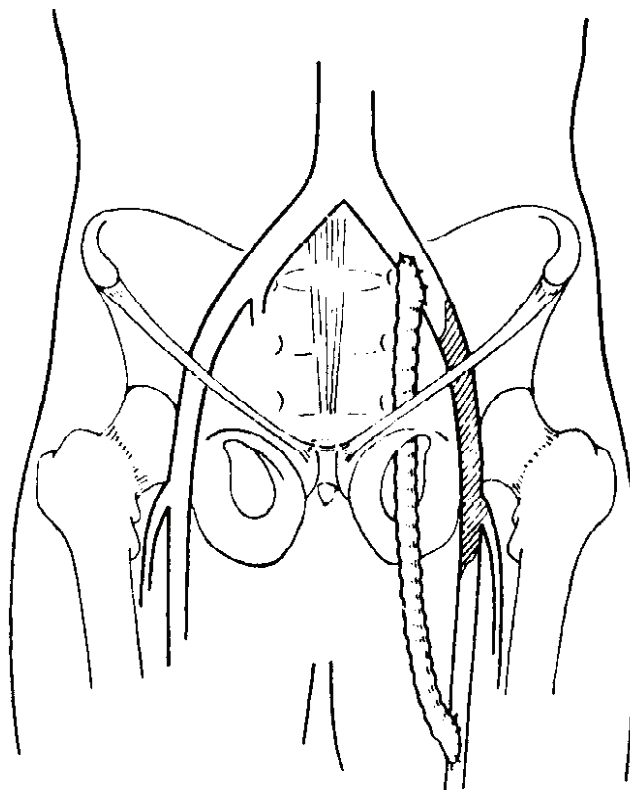


Рис. 7-31. Атипичное наложение подвздошнобедренного шунта. Протез проводится через запирательное отверстие



Шунт накладывается из синтетического протеза диаметром 8-10 мм. С обеих сторон под Пупартовой связкой выделяется бедренная артерия. Затем над лобком в подкожной клетчатке проводится туннель для синтетического протеза, описывающий дугу, выгнутую кверху. Артериотомия производится с обеих сторон на уровне отхождения глубокой артерии бедра. Это вмешательство применяется вместо аортобедренного шунтирования как более легко переносимое больными (рис. 7-30).

#### **Подвздошно-бедренный шунт, проведенный через запирающее отверстие**

Общую подвздошную артерию выделяют ретроперитонеально через парамедианную лапаротомию. Ощупывают запирающее отверстие и в его средней части проходят запирающую мембрану. Это отверстие расширяют тупым путем. Такое осторожное расширение отверстия позволяет избежать повреждения запирающей артерии и вены. Через отверстие проводится зонд, снабженный оливой, и проделывается туннель к медиальной части бедра. Здесь, в удобном для наложения анастомоза месте, соединяют шунт с бедренной артерией. Это вмешатель-

ство применяется для шунтирования односторонних подвздошнобедренных закупорок (рис. 7-31). Проведение шунта через запирающее отверстие можно производить и при аортобедренном восстановлении кровообращения. Особенно же выгоден этот метод, когда уже производилась операция под Пупартовой связкой, и рана инфицировалась, а сосуды тромбировались. Этот способ является лучшим из всех атипичных методов.

#### **Подмышечнобедренный («by-pass») шунт**

В подмышечной ямке выделяют подмышечную артерию, накладывают анастомоз с шунтом и проводят его вдоль латерального края большой грудной мышцы вниз. Затем его направляют в сторону передней брюшной стенки и подводят к бедренной артерии. Больному нельзя носить поясной ремень, так как этим ремнем может быть сдавлен протез. Этот способ не является целесообразным из-за большой длины протеза, его изгибов и прочих неудобств. В виде исключения он применяется при закупорке бифуркации брюшной части аорты у пожилых больных во избежание большой полостной операции, а также для обхода нагноившихся бифуркационных протезов.

# Хирургия вен

E. BODNAR

## Введение

В хирургии вен в последнее время не наблюдалось такого бурного развития, сопровождавшегося большими достижениями и успехами, как в реконструктивной хирургии артерий. Причина этого кроется в существенном отличии динамики венозного и артериального кровообращения.

Общая площадь, занимаемая магистральными венами (обе полые вены) организма человека, в два раза больше, чем площадь аорты. Так как через эти вены и аорту в единицу времени протекает одинаковое количество крови, то *через вены скорость кровотока значительно меньше*, чем через артерии. Поэтому *венозное давление во много раз ниже артериального*.

Гистологическое строение венозной стенки совершенно иное, чем артериальной. Химический газовый состав артериальной и венозной крови также различный. Наконец, существенно отличаются от заболелаваний артериальной системы и болезни вен.

Следует отметить, что коллатеральная сеть венозной системы значительно обширнее и более емка, чем артериальной системы.

Благодаря этому вполне объяснимо, что в хирургии вен восстановление проходимости не является центральной проблемой. Наиболее распространенными операциями на венах являются устранение варикозных расширений на нижних конечностях.

Наряду с этим все чаще поднимается вопрос о реконструктивных операциях на венах. Сдерживающим обстоятельством является, однако, возможность значительного тромбообразования из-за невысокого венозного давления. Это одна из основных причин медленного развития реконструктивной хирургии вен. Если удастся найти более эффективный метод уменьшения склонности к тромбозу вен, то можно будет ожидать более быстрого развития хирургии вен.

## Вмешательства при варикозных расширениях поверхностных вен бедра и голени

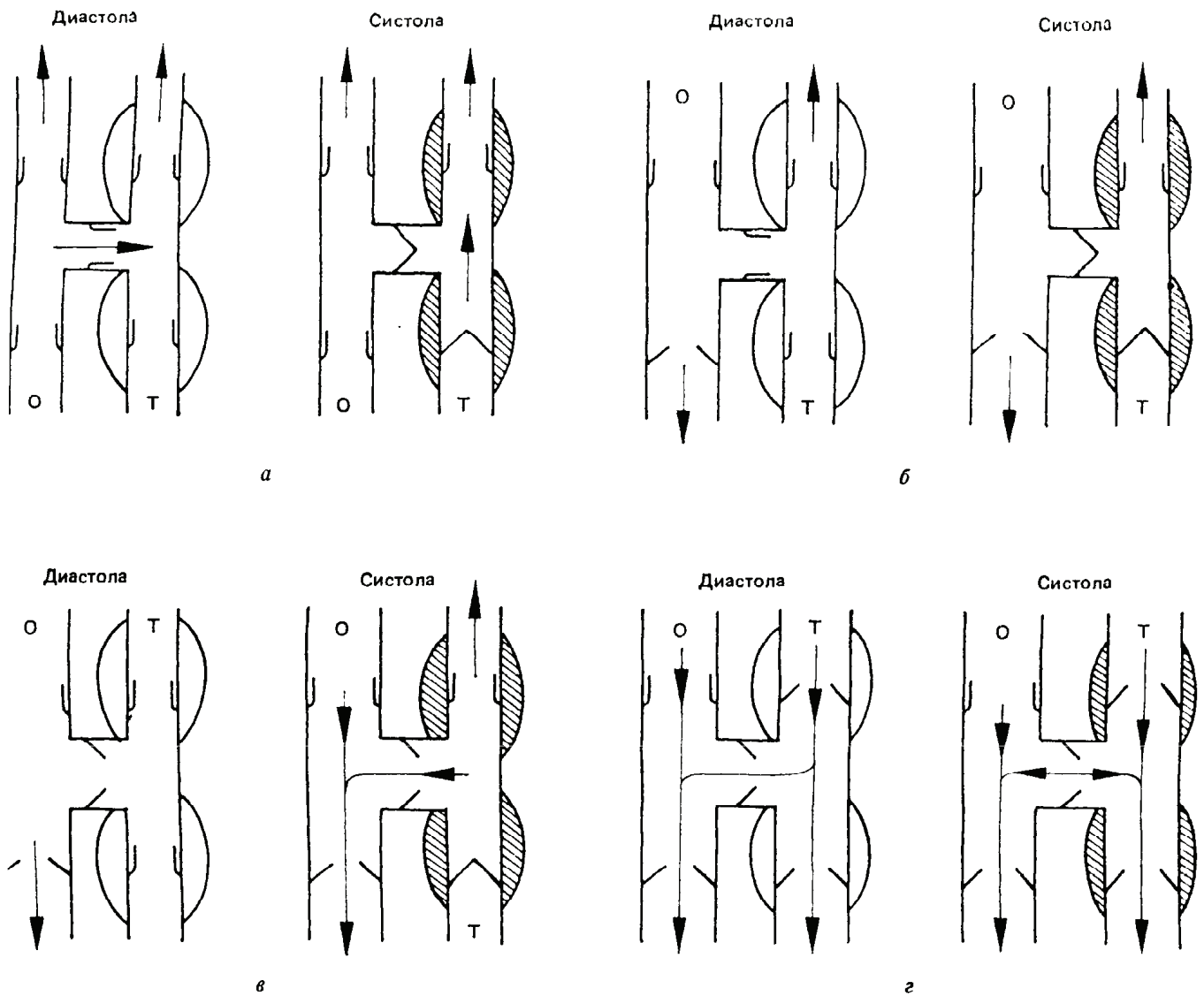
### Патофизиология варикоза

Анатомической основой возникновения варикоза на нижних конечностях является наличие самостоятельного *сосудистого русла поверхностной и глубокой венозной системы*. Границей между этими двумя системами является фасция, покрывающая мышцы. Поверхностные вены лежат над этой фасцией, глубокие — под ней. Соединение между двумя этими системами осуществляется перфорирующими венами, название которых соответствует их особенностям, их перфорирующему фасцию ходу с поверхности в глубину.

В каждой вене нижней конечности существуют *клапаны*, состоящие из дубликатуры интимы и обеспечивающие кровоток только в одном центральном направлении как в поверхностных, так и в глубоких венах, а в перфорирующих венах кровь протекает с поверхности в глубину.

*Arnoldi* описал *схему венозного кровообращения* нижних конечностей. По его мнению, для поддержания нормального кровотока необходимы три фактора: первым фактором является работа левой половины сердца; вторым фактором — сокращение мышц голени, которые перемещают дальше кровь глубоких вен конечностей соответственно систоле сердца; третьим фактором является полноценная функция венозных клапанов, которые аналогично клапанам сердца способствуют прохождению крови только в одном направлении. Для поверхностных вен «мышечный насос» так же, как и фасции, не имеет никакого значения.

Характеристика нормального венозного кровотока приведена на *рис. 7-32, а*. В состоянии покоя гидростатическое давление оказывает одинаковое воздей-



**Рис. 7-32.** Схема венозного кровотока нижних конечностей по Arnöldi. O == поверхностная вена, T == глубокая вена. Диастола = расслабление мускулатуры голени, систола = сокращение мускулатуры голени, а) Физиологическое состояние, б) недостаточность поверхностных вен, в) недостаточность поверхностных вен и соединительных ветвей, г) недостаточность поверхностных вен, соединительных ветвей и глубоких вен

твие как на поверхностные, так и на глубокие вены. Кровь оттекает по венам в центральном направлении. Венозные клапаны открыты, тогда как клапаны перфорирующих вен закрыты. Между поверхностными и глубокими венами кровотоков не осуществляется.

Когда мышцы конечности напрягаются (*систола*), в глубоких венах повышается давление. Клапаны в дистальных частях вен закрываются, препятствуя обратному току крови, т. е. выполняя свою функцию. Клапаны перфорирующих ветвей также закрываются, так как они обеспечивают кровотоки только в одном направлении с поверхности в глубину. Благодаря всем этим факторам кровь в глубоких венах устремляется в центральном направлении, тогда как в поверхностных венах кровотоки остаются без воздействия, в прежнем состоянии.

При расслаблении мышц (*диастола*) внезапно понижается давление в глубоких венах. Несмотря на это, кровь не может течь обратно в дистальном направлении

из-за хорошо закрытых клапанов, которые препятствуют обратному кровотоку. Таким образом, в глубоких венах давление падает, тогда как в поверхностных венах оно остается прежним. Благодаря этому открываются клапаны перфорирующих вен, и кровь из них переходит в глубокие вены. Когда давление в поверхностных венах также выравнивается, клапаны закрываются, периферия освобождается от венозной крови.

*Сущностью варикоза и посттромботического синдрома является расширение поверхностных вен, за увеличением диаметра которых следует недостаточность клапанов. Из-за недостаточности клапанов, неполного их закрытия вместо нормального венозного кровообращения наступает порочный круг кровообращения. Тяжесть состояния зависит от глубины поражений: поражены ли только поверхностные вены, или недостаточность клапанов распространилась и на перфорирующие и глубокие вены (рис. 7-32, б, в, г).*



Если варикозные изменения возникли только в поверхностных венах, то гидростатическое давление в стоячем положении и во время ходьбы распространяется не только от одного клапана до другого, а по всей длине вены нижней конечности. Повышенное давление усиливает воздействие на уже расширенную стенку вены. Это состояние не меняется даже при ослаблении мышц конечности; и опорожнение вены, и понижение в ней давления наступает только после поднятия конечности выше уровня предсердий сердца.

Когда наступает также недостаточность перфорирующих вен и нарушается закрытие их клапанов, сокращение мышц способствует расширению поверхностных вен. Наиболее тяжелой становится ситуация, когда возникает и недостаточность клапанов глубоких вен.

Патофизиологическая концепция *Arnoldi* изменила нашу точку зрения в отношении операбельности варикозных вен. По классической систематизации различают *первичный и вторичный варикоз*. Таким образом, первичный варикоз рассматривается как самостоятельное заболевание, а вторичный варикоз — как следующее за посттромботическим синдромом компенсаторное расширение поверхностных вен. Согласно этой в известной степени механической систематизации различают показания и противопоказания к операциям: при первичном варикозе операция показана, при вторичном же варикозе — противопоказана в связи с тем, что закупорка глубоких вен компенсируется расширением обеих скрытых вен. Удаление поверхностных венозных коллатералей грозит жизнеспособности конечности.

По современным воззрениям, независимо от этиологии заболевания *любая варикозно измененная вена может быть удалена* при условии наличия *ретроградного кровотечения*, что может быть с достаточной достоверностью установлено только при флебографии.

### Флебосклерозирующая терапия варикоза

Основным принципом флебосклерозирующей терапии варикоза является введение в варикозные узлы склерозирующих веществ, которые, воздействуя химическим путем, вызывают локальный флебосклерозирующий эффект. Происходит стерильное воспаление стенки сосуда и тромбоз его просвета. Различные, применяемые для этой цели препараты (вариглобин, сотрадекол и др.) оказывают сильное осмотическое воздействие на фоне *стерильного воспаления*, после стихания которого вена оказывается полностью окклюзированной.

Флебосклерозирующая терапия направлена обычно на устранение ветвистых расширений поверхностно расположенных вен и капиллярных и прекапиллярных варикозов. Проведение этого лечения показано как самостоятельная терапия в вышеотмеченных

случаях или в сочетании с оперативным лечением на варикозно измененных венах. Для лечения более значительных по своим размерам вен и их варикозных изменений, а также при изменениях ствола большой скрытой ясны этот метод не применим.

Выполнение этого вмешательства не представляет каких-либо трудностей. После асептической обработки кожи больного (смазывание йодом не производят, чтобы не замазать нарисованный рельеф вен) тонкой иглой прокалывают вену и вводят 0,5–2,0 мл склерозирующей жидкости. Затем на 24 часа накладывают эластическую повязку. Возникающее воспаление может вызывать боли. Поэтому не рекомендуется за один прием обрабатывать площадь более обширную, чем поверхность ладони.

### Операция по Vabcock

Принципом этой операции является экстирпация *большой скрытой вены* по всей ее длине от мышелка до овального отверстия. Для удаления вены используется длинный упругий зонд с оливой на конце.

На операционном столе вся оперируемая нижняя конечность обкладывается стерильным бельем. Верхней границей обрабатываемых кожных покровов является линия на животе между правым и левым крылом тазовых костей. Нижняя граница — на середине стопы. Стопу завертывают стерильным полотенцем.

Обнаружение на бедре большой скрытой вены, особенно у полных пациентов, требует от хирурга определенных навыков. Ориентиром перед проведением разреза служит нахождение бедренной артерии под Пупартовой связкой по ее пульсации. Медиальнее от бедренной артерии проходит большая скрытая вена. Под предполагаемым местом ее прохождения производят *разрез* длиной 5–6 см *параллельно Пупартовой связке*. Рассекают кожу и подкожную жировую клетчатку. На бедре аналогично тому, как это имеет место на передней брюшной стенке, находится подобная Скарповой соединительнотканная пластинка, разделяющая жировую клетчатку на поверхностный и более глубокий слой. Большая скрытая вена располагается не на уровне широкой, фасции, а находится на глубине поверхностной фасции. Если вену не удастся обнаружить, то надо искать ее более медиально. При обнаружении большой скрытой вены ее выделяют, подводят под нее пинцет или нитку и прослеживают ее путь в центральном направлении до места впадения в бедренную вену. На этом участке обнаруживаются 2–3 боковые ветви, которые следует тщательно лигировать (рис. 7-33). Затем со стороны внутреннего мышелка пальпируют большую скрытую вену, на голени она нередко просвечивает через кожу. Над ней производят разрез длиной 2–3 см, под нее подводят пинцет и выделяют как можно дальше в дистальном направлении, где и перевязывают.

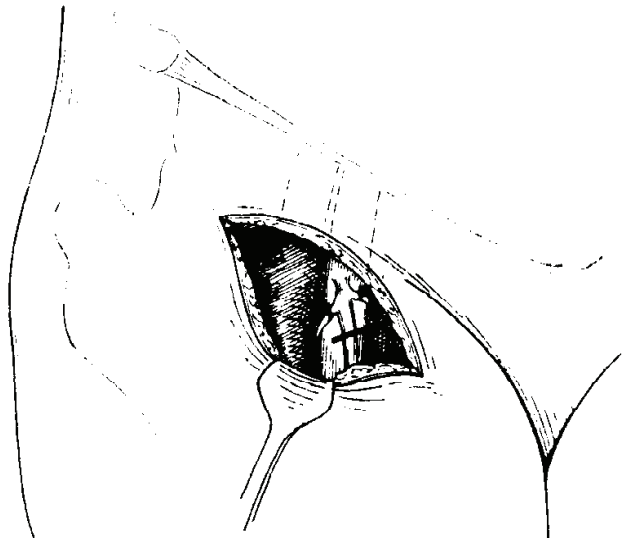


Рис. 7-33. Экстирпация варикозных вен по Вабсоку, I. Выделение и лигирование большой скрытой вены и ее боковых ветвей в овальной ямке

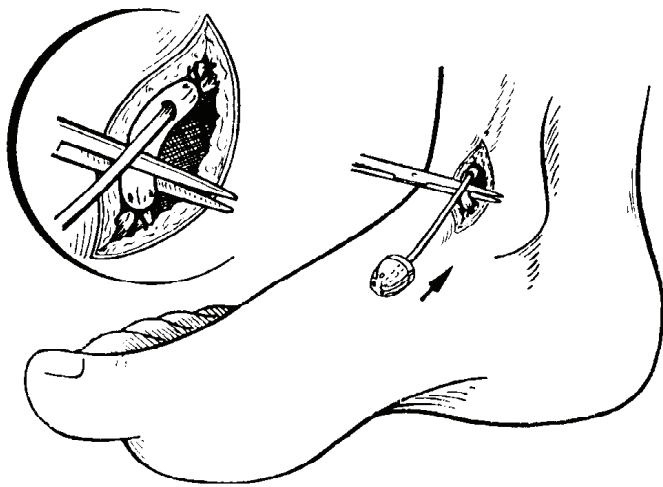


Рис. 7-34. Экстирпация варикозных вен по Вабсоку, II. Введение гибкого синтетического зонда в большую скрытую вену в области внутреннего мышцелка

На передней поверхности вены надрезают ее стенку, и через образовавшееся небольшое отверстие *вводят зонд*. Затем зонд проводят вверх по ходу тока крови (рис. 7-34). Введение зонда сверху вниз менее удобно, так как он может упираться в карманы, образуемые клапанами вены. Если вена не очень извитая, то продвижение зонда кверху осуществляется почти беспрепятственно. Когда олива зонда достигает центрального участка вены, то над ней вскрывается просвет вены и из него наружу выводят оливу.

В дистальной части конечности вена пересекается, а в центральной части она прочно привязывается к оливе зонда. Затем за дистальный конец зонда вытягивают всю вену, которая вырывается из ее ложа оливой, гофрирующей или выворачивающей вену на ее протяжении. Кожные разрезы зашиваются, на линию швов накладывается стерильная наклейка, и конечность *забинтовывается эластичным бинтом*, начиная от основания пальцев стопы.

Взаимодействие между оперирующим хирургом и его ассистентом происходит следующим образом: в момент, когда оперирующий хирург вытягивает зонд вместе с насаженной на него веной, ассистент, следя за движениями хирурга, накладывает бинт так, чтобы витки тесно прилегали друг и другу, придавливая этим бинтом через кожу ложе удаляемой вены. Тем самым останавливается кровотечение из оторванных коллатералей, большой гематомы не возникает. После удаления вены и зонда операционные разрезы дистальной и центральной зашиваются.

*Модифицированная операция по Вабсоку* отличается от только что описанной тем, что *перевязываются перфорирующие ветви*.

Точное расположение перфорирующих ветвей надо знать уже перед операцией. Для этой цели существуют два способа. Наиболее простым, однако не совсем надежным, является пальпация. Нередко через кожу можно пальпировать перфорирующие ветви в тех местах, где они проходят через фасцию и образуют небольшие отверстия диаметром 2-3 мм. Более надежным способом (хотя и более сложным) является флебография, при которой на рентгенограмме видны все места, где из поверхностной вены в глубокую отходят перфорирующие вены и несут кровь с поверхности в глубину.

Перед операцией на коже наносят или царапины, или маркируют ляписом места отхождения перфорирующих ветвей. Ляпис особенно удобен, так как при смазывании йодом его след не смывается. В процессе экстракции большой скрытой вены в момент, когда зонд подходит к месту отхождения перфорирующих вен, в этом месте разрезается кожа, находят перфорирующую ветвь, вскрывают фасцию на небольшом участке и перевязывают субфасциально перфорирующую вену, после чего она пересекается. Важным условием является субфасциальное наложение лигатуры. После экстракции большой скрытой вены и перевязки перфорирующих ветвей зашиваются кожные разрезы и по описанной выше методике накладывается бинт. Когда есть необходимость, разрезы делают в нескольких местах, а все остальное выполняется так, как это только что было описано.

Может случиться, что *большая скрытая вена* в связи с далеко зашедшим варикозом настолько *извитая*, что не представляется возможным провести зонд до самого конца. Тогда следует попробовать направить зонд по правильному пути через кожу рукой. Если же и это не удастся, то остается лишь одна возможность — разрезать кожу в том месте, где остановился зонд. В этом месте через разрез выводится конец зонда, фиксируется вена, и производится ее экстирпация. Затем начинают ту же манипуляцию на другом участке вены, продолжая таким образом поэтапное удаление всей скрытой вены.

Оперативное вмешательство завершается наложением эластического бинта от стопы до паховой складки. Если бинт наложен слишком туго, то может возникнуть сдавление и глубокой вены с развитием в ней стаза. Если все это происходит у больного, продолжающего спать после операции и не воспринимающего в связи с этим болей, то может незаметно развиваться гангрена. Чтобы избежать такого грозного осложнения, следует через два часа после операции осмотреть ногу. Если нога холодная и отечная, нужно бинт снять и снова наложить под меньшим давлением (свободнее). *Смена бинта* производится каждые 1-2 дня после операции в соответствии с возможным возникновением отека конечности или его спадения. После снятия швов или кожных скрепок бинт на конечности должен находиться не менее двух недель.

### Локальное удаление варикозно измененных участков вен

В тех случаях, когда варикозные изменения распространяются на боковые ветви большой и задней скрытых вен, операция по *Vabcock* недостаточна. Расположенные в стороне от основного ствола большой скрытой вены *варикозные узлы выделяются каждый в отдельности и перевязываются их перфорирующие ветви.*

При определении места и величины кожного разреза необходимо соблюдать и косметическую сторону. Следует по возможности выбирать такие разрезы, из которых можно путем их выделения сразу удалить несколько узлов.

Когда перед операцией производится маркировка на поверхности кожи, то рекомендуется обозначить не разрез кожи, а места локализации узлов. Этим самым после проведения разреза избегается возможность потери ориентации в расположении узлов. Иначе бывает, что произведя разрез, хирург пытается вспомнить, какой из узлов находится с правой или с левой стороны.

Следует также учитывать, что разрез, произведенной по переднему краю большеберцовой кости, плохо заживает, так как между костью и кожей очень тонкая прослойка соединительной ткани. Даже при самой тщательной препаровке питание кожи в этом месте связано с возможностью возникновения некроза. Также не следует производить разрезы в области подколенной ямки, так как движения конечности будут способствовать расхождению краев раны. Кроме этого, при образовании рубца в подколенной ямке могут возникнуть боли, натяжение тканей, может развиваться контрактура.

Обычно разрезы при выделении варикозных узлов производят в продольном и поперечном направлениях. Кожа конечности с варикозно измененными

венами очень истончена в области узлов, и при проведении разреза может случиться, что энергичным движением наряду с разрезом кожи будет вскрыта и вена. Для остановки возникшего при этом кровотечения выделяют на всем протяжении варикозный узел. Боковые ветви и нижний конец узла захватывают зажимами и перевязывают. Подкожное введение новокаина, а у больных, находящихся под наркозом, — введение физиологического раствора может облегчить проведение кожного разреза. При аккуратном подходе можно выделить любой узел без его повреждения.

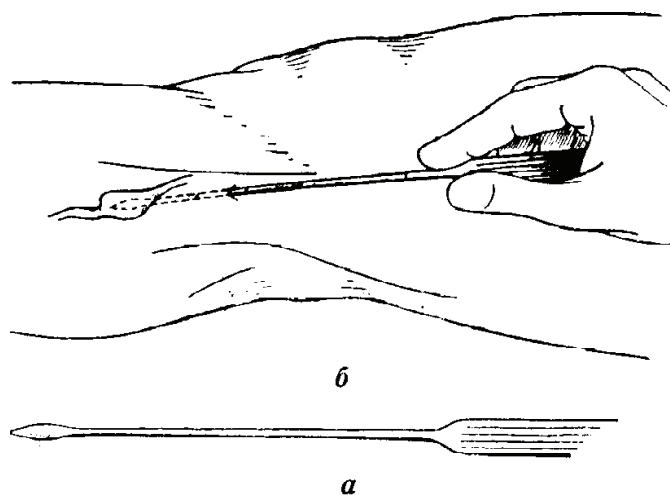


Рис. 7-35. Разрушение варикозно измененной стенки вены. Инструмент, предложенный Клэпп (а), и его применение на венах голени (б)

После проведения кожного разреза препаруют вплотную к стенке сосуда, выделяя измененные участки вены, и затем лигируют и пересекают все доступные участки вены. При этом следует ориентироваться в возможном нахождении в области операционной раны расширенных перфорирующих вен, которые следует перевязать субфасциально. Кожный разрез зашивается, или на края разреза накладываются скобки.

Хирургическое вмешательство на варикозно измененных узлах может быть произведено *при помощи ножа, предложенного Klapp*. Этот метод является как бы промежуточным между флебосклерозирующим методом и экстирпацией вен. Тонким, с двух сторон заостренным копьевидным ножом (рис. 7-35) можно без выделения разрушить те варикозные узлы, которые для флебосклерозирующей терапии не подходят из-за своей большой толщины, однако не подходят и для удаления из кожного разреза. Кончиком ножа сначала прокалывают кожу, а затем стенку вены в области верхнего или нижнего полюса варикозного узла. Нож поворачивают таким образом, чтобы его лезвие было направлено в сторону кожи. Режущими движениями рассекают стенку вены, находящейся под кожей. Применение



ножа *Klapp* может быть скомбинировано с операцией по *Babcock*. При этом остающиеся после извлечения оливы измененные боковые ветви вены шаг за шагом рассекаются ножом *Klapp*. Для разрушения иногда многочисленных узлов боковых ветвей большой скрытой вены применяют острый зубчатый крючок, предложенный *Pirner*.

При этих методах, независимо от того, применяются ли они самостоятельно или в комбинации с операцией по *Babcock*, в конце вмешательства на конечность накладывается эластический бинт.

### Лечение трофических язв

Трофические язвы являются следствием длительной гипоксии кожи, которая развивается при варикозе вен конечности из-за уменьшения перепада давления между артериальной и венозной кровью. Успеха от лечения можно достигнуть только в том случае, когда хирургическим вмешательством удастся в зоне изменений вен *значительно понизить венозное давление*.

В первую очередь необходимо определить показания к оперативному вмешательству. В области воспаленной инфицированной язвы нельзя произвести чистую пластическую операцию. Подготовка язвенной поверхности к такой чистой операции может производиться только после занимающей определенное время консервативной терапии (*В. С. Савельев, Р. С. Колесникова*).

Для такой консервативной терапии необходим строгий постельный режим. Конечность с трофической язвой помещается в приподнятом положении. Ежедневно или каждый второй день больному назначают диуретики для уменьшения всегда имеющегося отека больной конечности. Уже сами по себе эти мероприятия способствуют уменьшению болей, отделению раневого секрета язвенной поверхности.

Целенаправленным локальным и общим применением антибиотиков *воздействуют на инфекцию язвы*. Ежедневные марганцевые ванны пораженной части конечности способствуют ее очищению. Старым методом, еще и теперь применяемым благодаря его хорошему эффекту, является наложение повязок с 10% солевым раствором. Смоченные в этом растворе марлевые салфетки меняются регулярно каждые полчаса. Эту процедуру больной может производить сам. Результатом применения гипертонического раствора является уменьшение до минимума раневого отделяемого и хорошие грануляции. Когда достигнута эта стадия, можно производить оперативное вмешательство.

При трофических язвах голени показана только радикальная операция.

*Большая скрытая и задняя вены экстирпир-*

*ются* на всем своем протяжении. Все имеющиеся варикозные узлы голени выделяются и удаляются. Сопутствующие трофической язве голени расширенные *перфорирующие ветви*, имеющиеся в большом числе, перевязываются и пересекаются субфасциально.

После операции конечность забинтовывается эластическим бинтом и держится в приподнятом положении. В послеоперационный период также даются диуретики. После снятия швов накладывается эластическая или цинк-желатиновая повязка, с которой больной должен ходить, но ни в коем случае не стоять. Запрещается также свешивать ноги или длительное время сидеть с опущенными ногами. Цинк-желатиновая повязка снимается через 3-4 недели. В большинстве случаев к такому сроку язва заживает.

При больших язвенных поверхностях с обширной индурацией вокруг эпителизация язвы не происходит или требует очень длительного времени. В таких случаях можно пробовать применить пластику по *Thiersch* или *Reverdin*. Пластической операции, однако, должно предшествовать вмешательство на варикозно измененных венах.

В последнее время получены хорошие результаты заживления больших трофических язв в результате закрытия их поверхности кашицей аутоэпителия. Такая кашица готовится соскабливанием у больного кожного эпителия, который затем помещается в специальную жидкость. *И. К. Завариной, В. Н. Дач* успешно применяются пластические операции при больших язвах голени на фоне обширных индуративных изменений с использованием перфорированных свободных лоскутов аутокожи.

### Хирургическое лечение тромбоза вен

При возникновении венозного тромбоза задачей хирургического вмешательства является улучшение кровообращения этой конечности и профилактика эмболии системы легочной артерии, которая может возникнуть вследствие отрыва участка тромба. Закупорка поверхностных вен как нижних, так и верхних конечностей не таит в себе опасности эмболии или нарушения кровообращения в такой степени, как в случае закупорки глубоких вен. Поэтому оперативное вмешательство производится только при тромбозе глубоких вен.

### Венозная тромбэктомия

Известны различные формы острого тромбоза магистральных вен конечностей. Некоторые из них описаны в зависимости от цвета окраски кожи, когда процесс прогрессирует и ведет к развитию гангрены. Во всех подобных случаях необходимо

экстренное оперативное вмешательство. Это вмешательство показано, так как иначе трагическое развитие событий чревато возможной ампутацией конечности.

При возникновении *острого венозного тромбоза* проводится целенаправленное *фибринолитическое лечение* (фибринолизин, стрептокиназа). Оперативное вмешательство показано в тех случаях, когда нельзя применять фибринолитическое лечение из-за беременности или наличия свежей операционной раны или когда быстро развивается венозная гангрена. В последнем случае, как это уже отмечалось выше, медлить нельзя, и ожидание фибринолиза на протяжении 24-48 часов не оправдано. В этих случаях оперативное вмешательство заключается в *венозной тромбэктомии*.

Операция производится под местным обезболиванием при слегка опущенных конечностях. Общее обезболивание нецелесообразно, так как удаление тромба из подвздошной и нижней полой вен облегчается сохранением напряжения брюшной мускулатуры.

В паховой области делают продольный разрез, выделяются бедренная вена, большая скрытая вена и глубокая вена бедра. Все эти вены и их ветви берутся на держалки. Просвет бедренной вены вскрывается в продольном направлении. Если из боковых ветвей возникнет кровотечение, то держалки на этих ветвях временно затягиваются.

Тромб, лежащий в просвете вены, обходят диссектором, а затем, когда он становится подвижным, захватывают его пинцетом или небольшим зажимом и вытягивают осторожно из просвета вены так, чтобы большие его части были удалены из обоих концов вены.

Затем применяют для *тромбэктомии катетер Fogarty*. Для страховки при этой манипуляции применяют два катетера *Fogarty*. Первый катетер вводят до уровня нижней полой вены, затем его баллончик раздувают, катетер оставляют в этом положении. Этот страхующий катетер предохраняет от возможного попадания по току крови отделившихся частиц тромба. Без этой меры вследствие вмешательства может возникнуть эмболия в системе легочной артерии.

После введения страхующего катетера многократными введениями второго катетера удаляют все оставшиеся частицы тромба и кровяные сгустки из подвздошной вены. Эти действия облегчаются еще действиями больного, находящегося под местным обезболиванием. По просьбе оператора он напрягает мышцы живота, повышая этим кровяное давление в ретроперитонеальных венах.

Получив достаточно интенсивный кровоток из центральной части разреза вены и закончив удаление

сгустков катетером, на этот участок вены накладывают турникет и начинают удаление тромбов и сгустков из дистальной части вены.

Клапаны вены, препятствующие прохождению крови в обратном направлении, могут затруднить работу катетера *Fogarty*. Для улучшения возможностей эффективных действий катетером, энергично массируют мышцы голени руками, выдавливая по направлению тока крови находящиеся в венах *тромбы*. Можно также сдавить поверхностные вены наложением эластического бинта. Катетером проходят через просвет вены на бедре несколько раз до тех пор, пока он не продвинется до подколенной ямки, и все находившиеся до этого уровня тромбы и сгустки будут удалены. Появление достаточного кровотока из дистальной части вены свидетельствует о возможности окончания катетеризации.

Если в боковых венозных ветвях также будут обнаружены тромбы, то их удаляют катетером *Fogarty* меньшего калибра. Только после всего этого, когда полностью закончено удаление всех тромбов и сгустков из магистральной вены и ее ветвей, удаляют первый страхующий катетер *Fogarty* из нижней полой вены. Удаляют его с раздутой манжеткой, чтобы вместе с его удалением убрать возможные остатки тромбов и сгустков крови. Разрез пены закрывают обычным непрерывным атравматическим швом 5/0 или 6/0 (ЕР— 1: 1 0,7). Накладывая этот шов, необходимо следить за тем, чтобы не был сужен просвет вены. Операционный разрез в паховой области зашивается без введения дренажа.

### Посттромботический синдром

Под этим синдром принято понимать хроническую недостаточность венозного кровообращения нижних конечностей, развивающуюся после тромбоза подвздошной или бедренной вен, когда в острый период не было предпринято попыток удаления тромба или если они оказались неудачными. При закупорке глубоких вен их функция компенсируется субфасциальными и подкожными коллатеральными венами.

Вследствие такой повышенной компенсаторной нагрузки поверхностные вены расширяются. Ранее отмеченное понятие «вторичный варикоз» характеризует это состояние поверхностных вен при закупорке глубоких. О возникновении «вторичного варикоза» можно говорить, когда клапаны подкожных вен становятся недостаточными, начинается застой, а позднее возникает ретроградный кровоток.

*Флебография* является единственным диагностическим методом, при помощи которого можно точно определить состояние кровотока при посттромботическом синдроме.

При обнаружении ретроградного кровотока в поверхностных венах может быть показана операция.

При позитивных данных можно на отдельных участках удалить измененные узлы.

Надежных методов лечения закупорки глубоких вен до настоящего времени не найдено. Применение петли, оправдавшей себя в известной мере в хирургии артерий, не показано из-за возможного отрыва вместе с удаляемым тромбом клапанов вены, что больше ухудшит состояние конечности, чем принесет пользы.

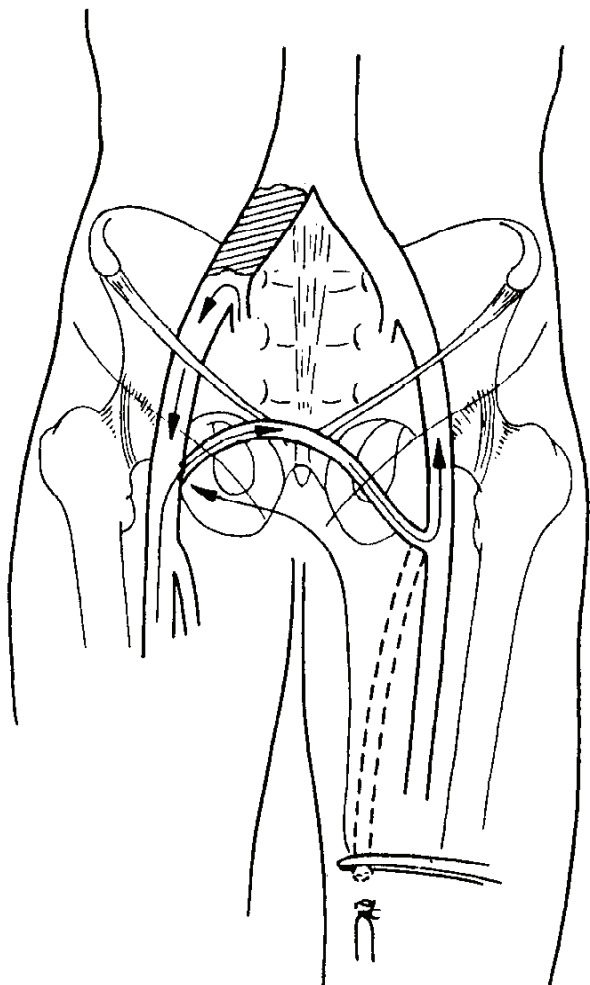


Рис. 7-36. Схематическое изображение перекрестного шунтирования большой скрытой веной

Среди известных предложений оперативного лечения закупорки глубоких вен наиболее импонирующим является наложение перекрестного шунта («by-pass») за счет большой скрытой вены другой, здоровой конечности. При этой операции выделяется большая скрытая вена здоровой конечности, начиная от овального отверстия и до уровня нижней трети бедра, где она и пересекается. Затем центральная отсеченная часть большой скрытой вены проводится в туннель, проложенный подкожно над лобком, в сторону тромбированной вены. В свободном от тромба участке бедренной или большой скрытой вены пострадавшей конечности накладывается анастомоз по типу «конец в бок» (рис. 7-36). Следует отметить, что венозные анастомозы часто тромбируются.

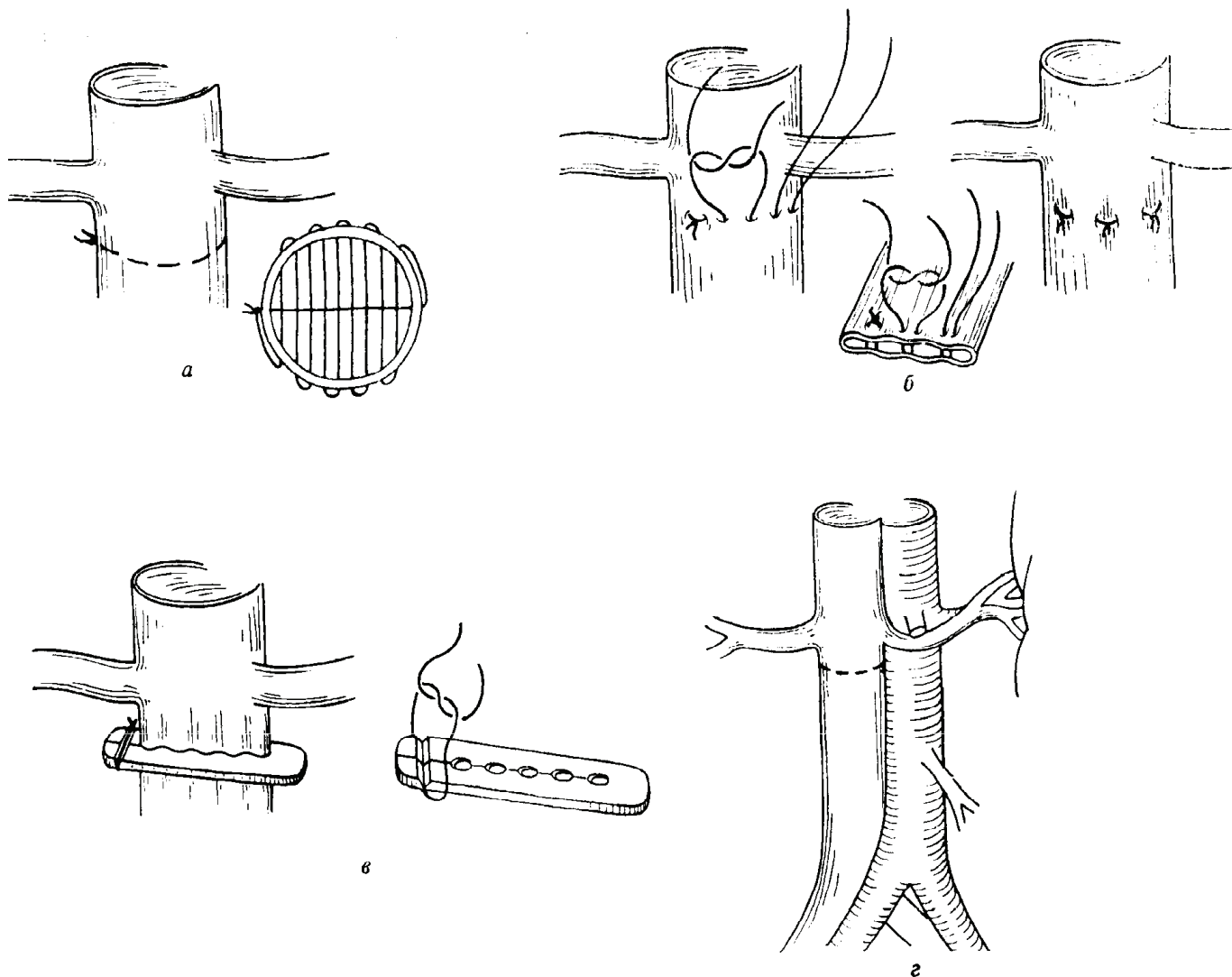
## Оперативные вмешательства на нижней полой вене в целях предупреждения эмболии

Задачей этого вмешательства является предупреждение эмболии системы легочной артерии в случаях возникновения тромбоза глубоких вен бедра и голени.

У худощавых больных доступ может быть осуществлен из правостороннего бокового, смещенного в слоях разреза, у тучных пациентов удобнее производить боковой правосторонний трансмукулярный разрез. Брюшина отодвигается тупым путем. Таким образом доходят до линии проекции симпатической цепочки и продвигаются дальше в медиальном направлении, препарируя тупфером и отделяя задний листок брюшины, вплоть до латерального края нижней полой вены. Вена сравнительно легко выделяется из окружающих тканей. Трудности возникают в основном при повреждении поясничных ветвей вены. Возникшее кровотечение в труднодоступном месте останавливают перевязкой поврежденного сосуда или прошиванием центрального его конца и коагуляцией периферического. Задняя и передняя стенки нижней полой вены выделяются на протяжении нескольких сантиметров для наложения фильтрационной сетки. Для создания фильтрационной сетки существуют несколько способов. Технически наиболее сложным является способ, при котором атрауматической иглой накладывается непрерывный шов в виде сетки-фильтра без сужения просвета вены. Наиболее простым способом является наложение зубчатой тефлоновой клипсы на вену снаружи. В известной мере надежным является образование сборок из стенок вены. При этом способе просвет нижней полой вены разделяют отдельными узловыми атрауматичными П-образными швами на 3-4 узких канала (рис. 7-37). При наложении этих швов анатомическим пинцетом соединяются передняя и задняя стенки вены, как два листка, с тем, чтобы, прошивая, захватить их атрауматичной иглой одновременно. Сближая П-образные швы, создают в просвете вены необходимой ширины сетку.

К неоперативным способам предупреждения легочной эмболии относится применение зонтика на катетере по MobIn и Uddin. Этот фильтр проводят под контролем рентгена, в закрытом состоянии (наподобие закрытого зонтика), через наружную яремную вену в нижнюю полую вену; там зонтик раскрывают и крючки фиксируют его в просвете вены. Проведение зонтика осуществляется синтетическим катетером. После фиксации зонтика в необходимом месте катетер удаляется вывинчиванием из ложа центральной части зонтика.





**Рис. 7-37.** Наложение сборок на нижнюю полую вену. а) Создание фильтра проведением швов, б) сужение просвета вены в виде гармошки, в) применение клипсы из тefлона, г) уровень, на котором накладывается фильтр на нижней полой вене

# Хирургия лимфатической системы

J. ZOLTAN

## Оперативное лечение лимфатического отека

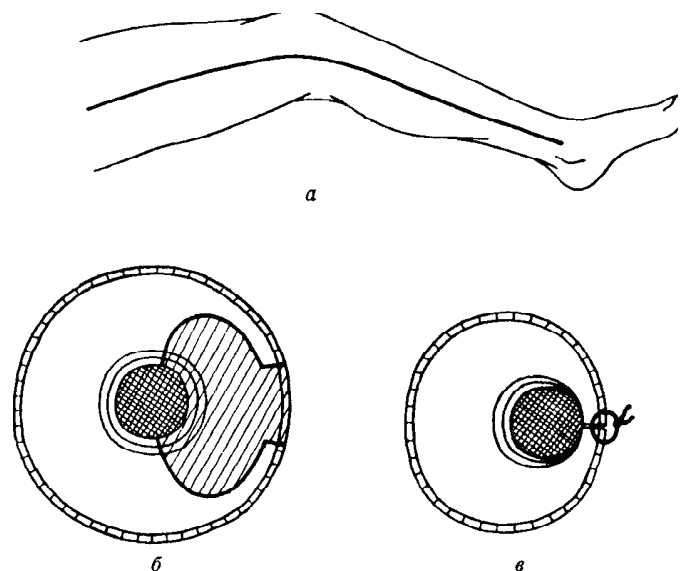
Оперативное лечение лимфатического отека после безрезультатного консервативного лечения в течение ряда десятилетий было тоже неудачным. Современные диагностические вспомогательные методы в этой области получили широкое применение. Перед операцией при помощи лимфографии необходимо установить, что происходит при *первичном лимфатическом отеке*. Отсутствуют ли лимфатические сосуды (врожденная аплазия), имеется ли лишь малое количество этих сосудов (гипоплазия) или, наоборот, гиперплазия их. В последнем случае при недостаточности клапанов лимфатических сосудов может возникнуть подобие варикоза. При *вторичном лимфатическом отеке* (чаще всего после ампутации молочной железы вследствие карциномы) причина заболевания известна, а лимфография определяет значительные расширения лимфатических путей.

Следует отметить, что в настоящее время не всегда можно достаточно надежно, исходя из патологических принципов, излечить больного. В связи с этим отдаленные результаты не всегда являются удовлетворительными. Это касается не только случаев средней тяжести, а также и тяжелых форм, известных под справедливым обозначением *слоновости*. Эти случаи протекают на фоне лимфатического отека с рецидивированием инфекционных вспышек, завершающихся фиброзным превращением тканей конечностей и развитием фиброзного отека (*Martorell*).

В прежнее время оперативное лечение лимфатического отека заключалось в проведении подкожного дренирования в направлении от отечных патологических тканей, находящихся под давлением, к здоровым. Однако эта методика в связи с очень частыми неудачами в настоящее время полностью оставлена.

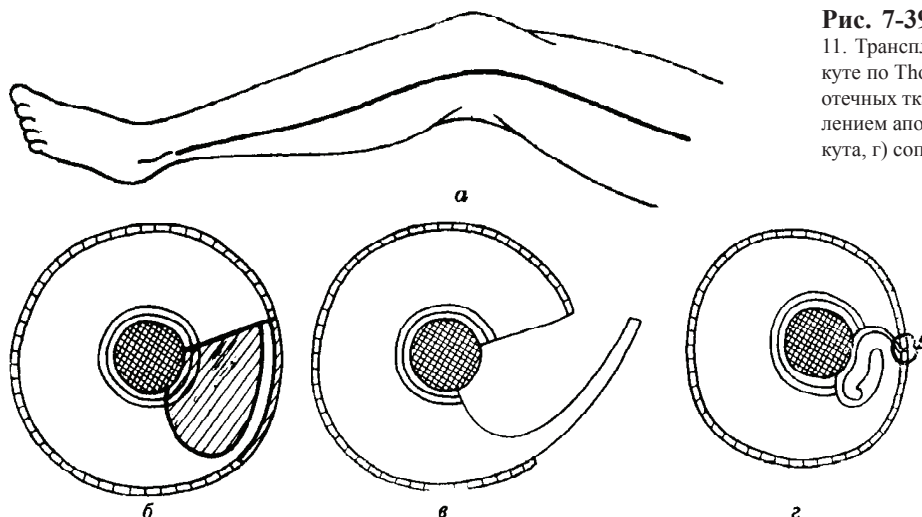
## Тотальная поверхностная лимфангиэктомия по Servelle

Эта операция была первой успешной операцией при лимфатическом отеке, ее описал *Servelle*. Вмешательство производится в два или более этапов. Разрез проводится на медиальной стороне нижней конечности до мыщелка стопы. Затем кожа широким лоскутом отпрепаровывается в обе стороны от разреза, и утолщенная подкожная клетчатка удаляется вместе с фасцией. Кожный лоскут после иссечения избытка кожи накладывается прямо на мышцы и соединяется швами (*рис. 7-38*). При выраженной *слоновости* вторым этапом следует провести такое же вмешательство с латеральной стороны.



**Рис. 7-38.** Оперативное вмешательство при *слоновости*, 1. Тотальная поверхностная лимфангиэктомия по *Servelle* а) Разрез кожи, б) удаляемые ткани (заштриховано), в) сопоставление тканей после реконструкции

Основной опасностью при операции по *Servelle* является довольно частое возникновение некроза отпрепарованной кожи, которая в последующем долго нуждается в эпителизации, что весьма обременительно. Радикальная тотальная поверхностная лимфангиэктомия по *Charles*



**Рис. 7-39.** Оперативное вмешательство при слоновости, II. Трансплантация лимфатических сосудов в кожном лоскуте по Thompson, а) Разрез кожи, б) расширенная резекция отечных тканей подкожной клетчатки с одновременным удалением апоневроза (заштриховано), в) дезэпителизация лоскута, г) сопоставление тканей после реконструкции

Наиболее радикальная операция — тотальная наружная одноэтапная лимфангиэктомия — была описана в 1912 году *Charles*. Эта операция состоит в удалении кожных покровов со всей измененной части конечности, осуществляемом дерматомом, в виде лоскутов. После этого производится циркулярное удаление отечной подкожной клетчатки вместе с фасцией. Операция завершается покрытием обнаженных мышц кожными трансплантатами.

Операция по *Charles* дает хорошие результаты, однако далеко не всегда с удовлетворительным косметическим эффектом. Возникают различные нарушения в заживлении ретрансплантированной кожи, при которых появляется необходимость повторных пластических замещений кожи. Как поздние осложнения отмечаются гиперкератозы, иногда с папилломатозными разрастаниями.

*Т. В. Савченко* в 1976 году начала успешно производить радикальную лимфангиэктомию по *Charles* с применением расщепленных перфорированных лоскутов.

### Трансплантация лимфатических сосудов по Thompson и Kinmonth

Одним из наиболее совершенных оперативных вмешательств при лимфатическом отеке является трансплантация лимфатических сосудов в кожном лоскуте по *Thompson* и *Kinmonth*. Это вмешательство преследует цель после резекции отечной подкожной клетчатки с одновременным удалением апоневроза соединить эпи- и субфасциальную циркуляцию лимфы погружением лишнего эпителия кожного лоскута в глубокие мышечные слои (рис. 7-39).

Операция производится под жгутом. По наружной поверхности конечности производят разрез, начиная от мыщелка стопы, и проводят его через голень на бедро, на 15 см выше колена или даже до тазобедренного сустава в том случае, когда процесс распространился на бедро. Из дорзального края раны удаляется дерматомом полоса эпидермиса шириною 5-6 см (эта полоса эпидермиса

может быть использована впоследствии при возникновении некроза кожи и поэтому подлежит консервации).

Оба кожных лоскута по направлению в глубину клиновидным разрезом освобождаются от жировой клетчатки так, что на внутренней поверхности кожи остается жировая клетчатка лишь толщиной в 2-3 см. Затем выделяется и удаляется на протяжении половины ширины конечности фасция.

Между обнаженными мышцами образуется карман (на бедре — между прямыми и отводящими мышцами, на голени — между передними большеберцовыми и длинным сгибателем пальцев). Кожный лоскут, лишенный эпидермиса, заводится после снятия жгута и гемостаза в межмышечный карман. На уровне колена этот лоскут фиксируется к суставной капсуле. Повышение лимфатического давления — первичного или вторичного происхождения нередко связано с ретроградным заполнением межтканевых щелей (наполнение внутрикожных пространств по *Kinmonth*). Когда имеет место такой внутрикожный ретроградный ток лимфы, должен дезэпителизоваться не дорзальный, а вентральный кожный лоскут и помещаться, как это отмечено выше, в глубь ткани.

Углубленный дезэпителизованный кожный лоскут покрывается передним кожным лоскутом и соединяется транскутанными матрацными швами. Операция завершается введением дренажа баллончиком и наложением сдавливающей повязки. При сильно выраженной слоновости аналогичное вмешательство производится по внутренней стороне. В таком случае кожный лоскут подшивается к сосудистому влагалищу вдоль портняжной мышцы. *Kinmonth* начинает вмешательство всегда на голени, по ее внутренней поверхности и никогда не оперирует одномоментно всю конечность. Исходы операции по *Thompson* являются удовлетворяющими. В функциональном отношении эта операция идентична операции по *Charles*, однако в косметическом отношении операция по *Thompson* дает лучшие результаты. Операция по *Thompson* может применяться также при лимфатическом отеке верхней конечности.



## Приложение

# Проведение гемодиализа

### V. OAL

Для гемодиализа в настоящее время широко применяется наружный или внутренний артериовенозный (А-В) шунт. Этот шунт без особой нагрузки на сердце обеспечивает необходимый кровоток для искусственной почки. Объем циркуляции такого шунта составляет около 150 мл/мин.

### Наложение наружного артериовенозного шунта (Scribner, 1960)

Шунт изготавливается из жестких тефлоновых и мягких силиконовых синтетических трубок. Он накладывается на предплечье между лучевой артерией и подкожной веной. Шунт может быть также наложен между задней большеберцовой артерией (или передней большеберцовой артерией) и большой скрытой веной. В виде исключения может быть применена и артерия более крупного калибра, например, плечевая или наружная бедренная артерия.

Наложение шунта должно осуществляться при полном исключении возможности проникновения инфекции и образования сгустков, так как оба эти фактора ведут в первую очередь к развитию тромбоза, закупорке и прекращению действия шунта. Поэтому необходимо, чтобы шунт постоянно находился в асептических условиях, и его наложение осуществлялось в операционной. Как правило, достаточным является местное обезболивание. Наркоз применяют только у больных с лабильной психикой.

В тех случаях, когда шунт накладывается в типичном месте на предплечье и лучевая артерия должна быть перевязана, необходимо до этого вмешательства установить, проходима ли локтевая артерия для кровоснабжения кисти. Для этой цели лучевая артерия придавливается на несколько минут, и наблюдается, не нарушится ли кровоснабжение кисти. Проекция прохождения лучевой артерии соответствует линии, проведенной от середины локтевого сгиба до шило-

видного отростка лучевой кости. После обработки кожи, обкладывания и местной анестезии производится небольшой поперечный разрез на внутренней поверхности предплечья, на границе между средней и нижней третями его, ближе к лучевой кости. Из этого доступа находят выбранную заранее вену. После перевязки дистального конца вена выделяется на протяжении около 2 см. При необходимости перевязываются и пересекаются небольшие боковые ветви. Под центральную часть вены проводятся две синтетические нити 3/0 (EP—1: 2) рядом одна с другой.

Затем выбирается соответствующая диаметру вены тефлоновая трубка. Ее вставляют в трубку из силистика и фиксируют двумя нитками 3/0 (EP—1: 2). Наиболее широкое распространение получили два типа силиконовых различно располагаемых трубок. При классическом шунте, описанном Scribner, введенные в артерию и вену тефлоновые трубки (рис. 7-40) располагаются в сосудах в виде мундштука трубки, а кожная их часть из силистика — в виде подковы, расположенной в центральном направлении. Второй вид шунта, т.н. прямой шунт (рис. 7-41), обращен своей трубкой в виде подковы в дистальном направлении.

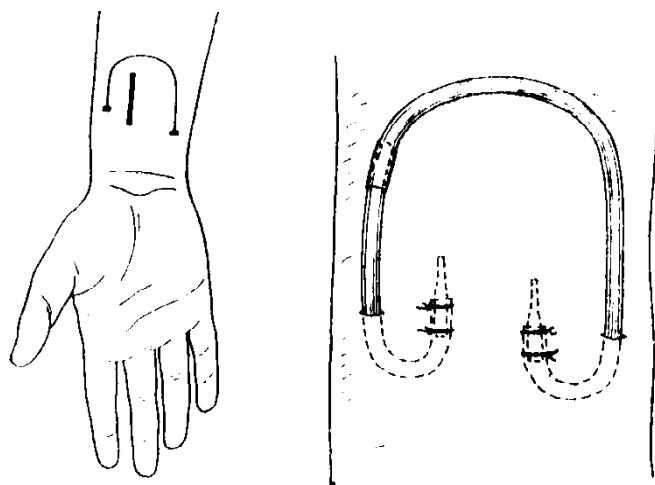


Рис. 7-40. Шунт по Scribner с трубкой из силистика, направленной проксимально)

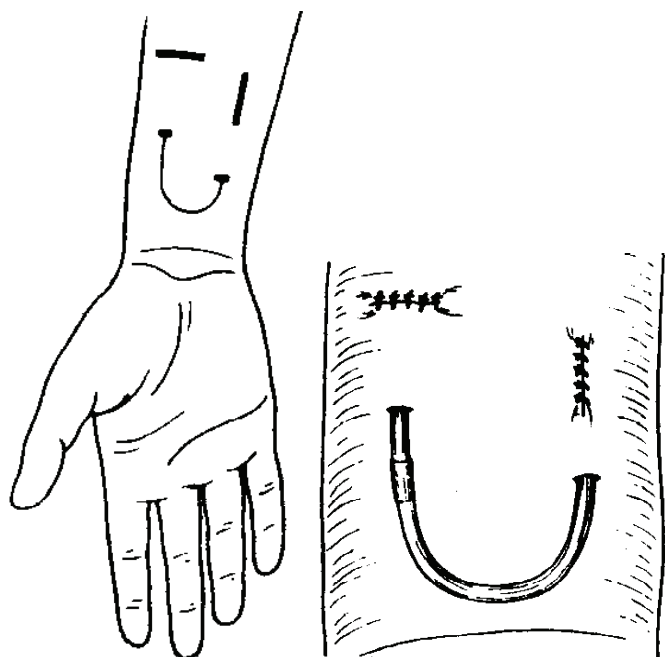


Рис. 7-41. Прямой шунт по Scribnei с трубкой из силастика, направленной дистально

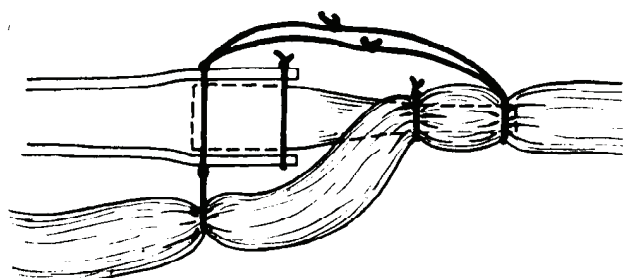


Рис. 7-42. Способ фиксации шунта в вене

Шунт с изгибом в  $180^\circ$  более надежен и действует дольше, чем прямой шунт, так как движения его находящейся на коже части не передаются тефлоновым трубкам, а следовательно, и на стенку вены.

Для введения тефлоновых трубок стенка вены надрезается в поперечном направлении. Стараясь не повредить интиму, в просвет вводят трубку. Клиновидно суженный конец тефлоновой трубки при необходимости отрезается. Этим увеличивается диаметр трубки, и она лучше заполняет собой просвет вены. После введения трубки в вену ее фиксируют там двумя заранее заведенными нитками. При этом одна из нитей должна быть плотно завязана у самого конца тефлоновой трубки, чтобы не было затекания крови между трубкой и стенкой сосуда, так как это может быть связано с образованием сгустков крови. Из этих *четырех концов нитей* оба внутренних конца коротко срезаются, а оба наружных связываются друг с другом. Таким приемом достигается фиксация тефлоновой трубки, препятствующая ее выскальзыванию как из вены, так и из силастиковой трубки (рис. 7-42). Затем через эти трубки пускают кровь и прополаскивают их несколько раз раствором гепарина.

Доступ к лучевой артерии осуществляется на уровне средней и нижней трети предплечья из продольного разреза. Артерию находят со стороны локтевого края плече-лучевой мышцы. Эта мышца расположена сразу под фасцией. Артерия перевязывается в дистальной своей части и выделяется из своего ложа на протяжении 3-4 см. Боковые ветви артерии перевязываются и при необходимости пересекаются. Центральная часть артерии временно пережимается турникетом. Просвет сосуда вскрывается в поперечном направлении, центральная часть разреза аккуратно приподнимается пинцетом, и в просвет заводится тефлоновая трубка, соединенная с трубкой из силастика. Эти трубки фиксируются в артерии так же, как и в вене. Следует обращать внимание на то, чтобы не было отслойки интимы. Если все же, несмотря на все осторожности, произойдет отслойка интимы, то тефлоновая трубка извлекается из сосуда, в этом месте сосуд перевязывается и несколько выше надсекается. В новое отверстие осторожно вводится канюля. Система тщательно промывается раствором гепарина.

Трубка из силастика, вводимая в артерию, короче, чем трубка, вводимая в вену. Это делается для того, чтобы можно было снаружи установить, какая трубка выходит из какого сосуда.

Обе силастиковые трубки фиксируются 1-2 швами к подкожной клетчатке. При этом надо следить, чтобы просвет трубки не был сужен. Обе трубки вводят из отдельных надрезов кожи, отступая на 4-5 см от их соединения с сосудом. Оба наружных конца трубок соединяются коннектором из тефлона. При этом в связи с различными по своей длине концами трубок коннектор больше расположен на артериальной половине. Место соединения укрепляется полоской стерильного пластыря.

При зашивании кожи силастиковые трубки фиксируются к коже у места их выхода из разреза. После всего этого на предплечье и силастиковые трубки рыхло накладывается стерильная повязка. Предплечье помещается на шину на 24-48 часов.

Шунт может быть применен спустя 24-48 часов после его наложения. В случаях применения прерываемого гемодиализа правильным является его подключение после заживления разрезов. Прямой шунт может быть применен раньше, однако срок его функции короче. Шунт под углом  $180^\circ$  функционирует дольше, хотя и накладывается позже.

При подключении к искусственной почке повязка снимается с соблюдением правил асептики. Оба конца силастиковой трубки разъединяются и подсоединяются к аппарату для диализа.

Если шунт закупорился сгустком крови, производят попытку восстановить его проходимость. Для этой цели с соблюдением асептики пинцетом захва-

тывают рыхлый сгусток и извлекают его из трубки. Для извлечения сгустка применяются также тонкая трубка из синтетического материала, конец которой надевают на конус шприца, а другим ее концом пробуют отсосать сгустки крови. Затем шунт многократно прополаскивают теплым раствором гепарина. Можно попытаться также удалить тромб тонким катетером *Fogarty* по методике, применяемой при эмболэктомии.

При инфицированном шунте любые манипуляции строго запрещаются. Этот шунт подлежит удалению.

Для удаления шунта под местным обезболиванием вновь выделяются артерия и вена. Узлы фиксирующих лигатур срезаются, тefлоновые трубки извлекаются из просвета сосуда, и в центральной части сосуда перевязывается. После удаления трубки кожный разрез зашивается.

### Наложение внутреннего артериовенозного шунта (Cimino, 1966)

Создание внутреннего артериовенозного шунта труднее, чем наружного, так как между сосудами небольшого калибра должны быть наложены весьма аккуратные швы. С другой стороны, внутренний шунт имеет преимущество в том отношении, что он функционирует дольше, чем наружный. Эта выгодная его особенность используется для применения хронического диализа.

Шунт *Cimino* позволяет применять без имплантации чужеродного материала прямое соединение между периферической артерией и веной. Кроме этого, на коже не остается отверстия, через которое может проникнуть инфекции в расположение шунта, таким образом при шунте *Cimino* проникновение инфекции предупредить легче, чем при шунте *Scribner*.

Шунт *Cimino* накладывается, как правило, под местным обезболиванием в дистальной части внутренней поверхности предплечья, между лучевой артерией и рядом расположенной скрытой веной. Доступ к лучевой артерии и вене осуществляется через дугообразный разрез, проводимый вдоль края лучевой стороны нижней трети предплечья. Во время препаровки надо следить, чтобы не повредить поверхностную ветвь лучевого нерва. Лучевая артерия выделяется из своего ложа после рассечения фасции.

По оригинальному описанию *Cimino*, накладывается анастомоз между сосудами по типу «бок в бок». В последнее время все большее число хирургов рекомендуют наложение анастомоза «конец в конец», так как этот анастомоз можно наложить быстрее и проще. Создается возможность сохранить большой

просвет сосудов в области анастомоза и, кроме этого, шунт может начать функционировать раньше.

Мелкие сосуды, латеральная подкожная вена руки при операции по *Cimino* у детей периферически перевязываются, центральнее от места перевязки пересекаются, их концы надрезаются, в результате чего просвет увеличивается. На боковой стенке лучевой артерии проводится разрез длиной 7-8 мм, этот сосуд не перевязывается и не пересекается. Между одноименными артерией и веной накладывается анастомоз по способу «конец в бок» (монофильные синтетические нитки 6/0-7/0) (рис. 7-43).

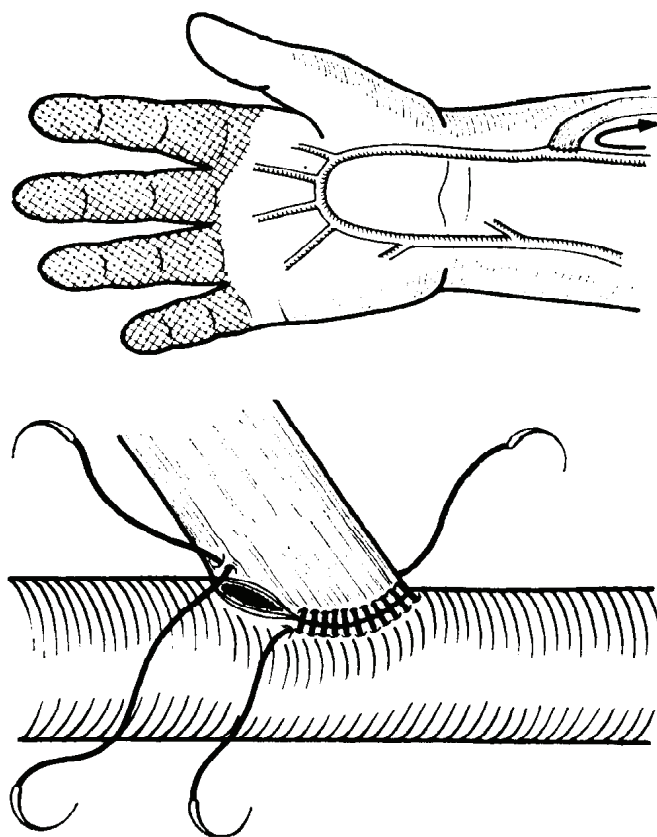


Рис. 7-43. Шунт *Cimino*. Артериовенозный анастомоз между латеральной подкожной веной руки и лучевой артерией по способу «конец в бок»

При хорошо функционирующем шунте *Cimino* артериальная кровь через многочисленные венозные коммуникации заполняет всю венозную сеть предплечья, и вены значительно расширяются. После завершения заживления разреза можно легко пунктировать любую вену и получить из нее необходимое количество крови.

Для подключения искусственной почки пунктируют артериализированные вены - одну в направлении тока крови, другую в противоположном направлении. Первую из этих вен подключают к артериальной части искусственной почки, вторую — к венозной. Для поддержания экстракорпорального кровообращения необходим роликовый насос.

Шунт *Cimino* можно легко устранить простой перевязкой места анастомоза.



## 8

## ТРАВМАТОЛОГИЯ

QY. BERENTEY

## Общие принципы травматологии

## Обработка ран

## Первичная обработка ран

Обработка ран в военных условиях имеет свою специфику. Ниже приводятся основные принципы обработки ран в нормальных условиях.

1. Каждая случайная рана по возможности обрабатывается, освежается в чистой операционной, причем всякая погибшая (девитализированная), явно загрязненная ткань удаляется. Края раны иссекаются шириной в 2-3 мм в пределах здоровой ткани: затем иссечение раны продолжается послойно до ее основания. На кисти и пальце кожа удаляется экономно. Поврежденные сосуды по возможности не иссекаются. Нервы иссекают только тогда, когда они уже полностью пересечены. При повреждении сухожилий вопрос об иссечении нужно решать в зависимости от степени повреждения и характера раны. В принципе сухожилия нужно максимально щадить. Поврежденные нежизнеспособные поверхности мышц, фасций и фрагменты кости удаляют.

При хирургической обработке раны каждый карман и каждая раневая полость вскрывается, раневые поверхности освежаются. После этого нужно сменить инструменты и продолжать остановку кровотечения. Лигируется как можно меньше сосудов для того, чтобы в ране не оставалось слишком много инородных тел.

2. При ранах, обрабатываемых в период от 6 до 12 часов после ранения, в ряде случаев накладывается шов без натяжения. В тех случаях, когда обрабатываются сильно размозженные, карманообразные глубокие раны, следует вводить в рану отсасывающий дренаж.

3. Если прошло более 12 часов с момента ранения, в зависимости от рода повреждения, обработка произ-

водится с иссечением раны и в ряде случаев рана закрывается первичным швом после введения дренажа.

4. При ранах с давностью больше 24 часов проводится иссечение раны, лечение продолжается открытым способом.

5. При повреждениях, скрытых в полости тела в зависимости от локализации раны а) твердая мозговая оболочка закрывается; б) плевра закрывается, и в грудную полость вводится отсасывающий дренаж; в) брюшина зашивается и только в исключительных случаях дренируется; г) суставная капсула сшивается, и в полость сустава вводится отсасывающий дренаж.

6. При глубоких, инфицированных ранах после их осмотра вводится отсасывающий дренаж с системой для промывания раны в которую вливается раствор антибиотиков.

7. Первично отсроченное закрытие раны выполняется, если при первичной обработке раны было произведено иссечение и за время 4-5-дневного срока наблюдения не возникло признаков инфекции. Когда открытая рана под влажной, стерильной повязкой покрывается чистыми грануляциями, возникает возможность (иногда после повторного ее освежения) наложить провизорные кожные швы.

8. Вторичное закрытие раны производят, если при первичной обработке после воспаления и некроза рана покрывается грануляциями. После местного целенаправленного лечения антибиотиками рана или закрывается трансплантатом, или снова иссекается (вторичная хирургическая обработка), затем над дренажем ушивается кожа.

Отсроченная обработка ран как вариант лечения повреждения кисти развил метод обработки раны по принципу «отложенной срочности».

1. Окончательное закрытие раны при тяжелых повреждениях часто может производиться только с риском развития некроза и инфекции; сначала такая рана только иссекается. При этом разрушенная, отмершая и загрязненная ткань удаляется. После этого открытая рана

еще на операционном столе покрывается стерильной влажной повязкой, и конечность иммобилизуется.

2. Пострадавший остается под постоянным надзором. Выжидают, пока закончится воспалительная и отежная реакция в ране. В этот период рана промывается раствором антибиотиков или на нее накладыва-ется пропитанная им стерильная повязка. Если уста-новлено, что некроз не наступил, инфекция не разви-вается, отек падает, то можно через несколько дней (возможно, со вторичной обработкой) зашить рану.

Этот метод применяется, главным образом, при ле-чении повреждения кисти. Понятие «отложенная сроч-ность» означает не то, что обработку раны можно отло-жить, а только то, что можно задержать закрытие раны.

В наши дни и при уходе за открытой раной все чаще применяется метод отсроченного закрытия: При этом, после иссечения краев рапы, необходимо стремиться лишь к тому, чтобы поврежденный конец кости (об-ласть перелома) или поверхность кости не оставались открытыми. Поэтому над костью накладывается шов хотя бы на один слой ткани (например, мышцы), име-ющий хорошее кровоснабжение. С целью закрытия раны уже при первичной обработке на кожу накладыва-ется шов из тонкой синтетической нити, которая за-вязывается (провизорно) без натяжения. По истечении нескольких дней, когда припухлость и отек исчезают, наложенные нити уже без натяжения завязываются для отсроченного закрытия раны.

### Обработка огнестрельных ран

Огнестрельные ранения занимают среди поврежде-ний особое место. Здесь уместно сослаться на принци-пы обработки огнестрельных ран, сформулированные А. А. Вишневым, М. И. Шрайбером, А. Н. Беркуто-вым, И. И. Дерябиным, Ю. Г. Шапошниковым. Раны обрабатываются на основе специальных правил.

1. Огнестрельная рана всегда загрязненная, при этом имеет место значительное повреждение тканей, окружающих раневой канал. Военные ранения всег-да должны рассматриваться как инфицированные.

2. Огнестрельные раны иссекаются таким же об-разом, как и прочие раны, причем обычно рассекает-ся и раневой канал. Разрушенная ткань удаляется, и в раневой канал вводятся дренажи для отсасывания.

3. После иссечения раны кожа не закрывается, а при благоприятных условиях рана только уменьша-ется несколькими ситуационными швами; при этом нужно следить за тем, чтобы кожа не натягивалась и не препятствовала оттоку раневого отделяемого. В случае необходимости в освеженную огнестрельную рану вводят несколько дренажей для того, чтобы

4. После первичной обработки начинается профи-лактическое систематическое местное лечение анти-биотиками.

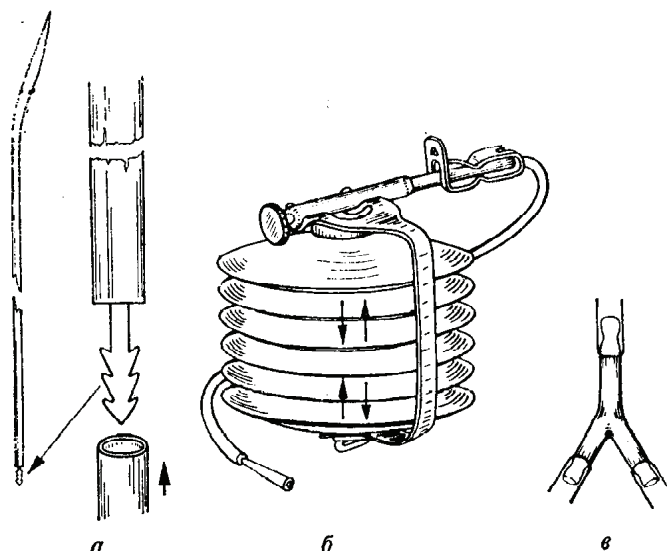


Рис. 8-1. Техника и инструментарий для введения отсасывающего дренажа: а) ланнет, проводящий пластмассовую трубку, б) отсасывающая бутылка, в) Y-образное стеклянное соединение при применении двух отсасывающих дренажей

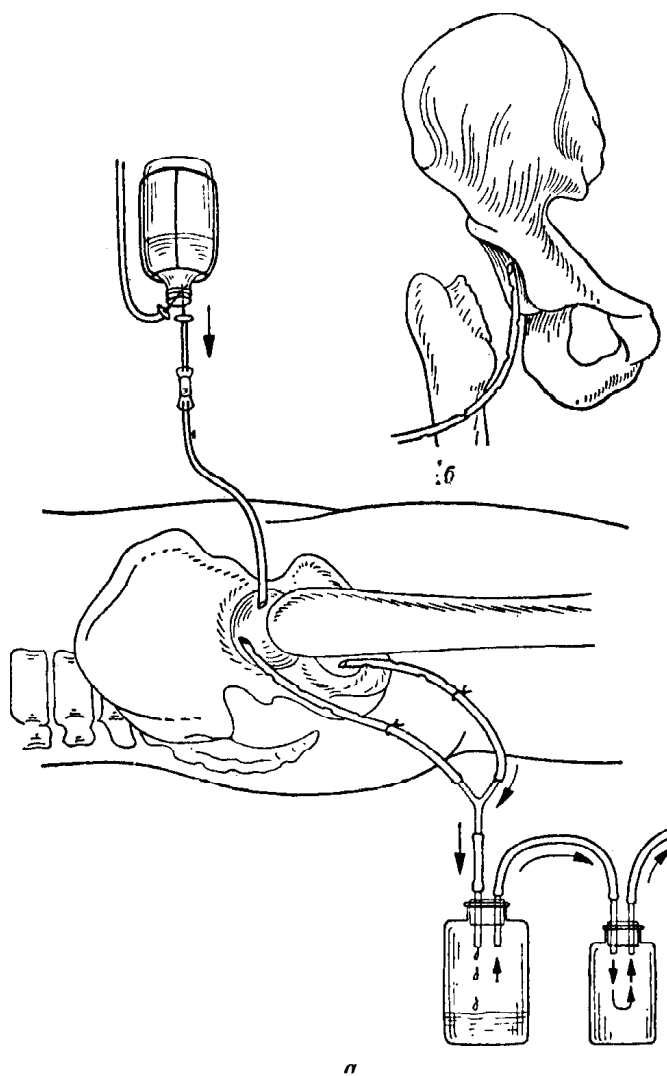


Рис. 8-2. Прополаскивающий-отсасывающий дренаж: а) в тазобедренном суставе после удаления головки бедренной кости, б) положение отсасывающего дренажа в тазобедренном суставе

5. Раненая конечность после хирургической обработки раны обычно иммобилизуется гипсовой шиной.

Дренирование с отсасыванием и с промыванием. При лечении травматических или оперативных ран в настоящее время для отведения раневого секрета распространено дренирование с отсасыванием. Это дренирование производят для того, чтобы предотвратить накопление сгустков крови лимфы или сукровицы в тканях, что может причинять боли и вызывать осложнения. Техника накладывания отсасывающего дренажа приведена на *рис. 8-1*.

Дренирование с промыванием получило распространение по предложению *Willenegger*. Рана при этом прополаскивается через закрытую систему рингеровским раствором с прибавлением антибиотика или без этого, и одновременно промывная жидкость удаляется отсасыванием через дренаж. Отсасывающее дренирование с промыванием показано при инфицированных ранах, так как оно создаст благоприятные предпосылки для заживления (*рис. 8-2*).

## Ампутация конечностей

### Показания к проведению ампутации

Показания для удаления конечности абсолютны, если это, по современному положению хирургии является единственной возможностью спасения жизни больного. Если врач после совместного обсуждения с больным решает вопрос, что выгоднее для этого больному: сохранение пораженной и деформированной конечности или ее удаление, то показания лишь относительно. Проводимая по относительным показаниям ампутация конечности требует от хирурга не только большого навыка, но и организаторских способностей, психологической и социологической чуткости.

Нижеприведенные показания к ампутации в соответствии со степенью патологического процесса или повреждения могут быть абсолютными или относительными. Удаление конечности может стать необходимым:

- 1) при гангрене,
- 2) при тяжелой, и прежде всею анаэробной инфекции,
- 3) при наличии злокачественной опухоли,
- 4) при тяжелом повреждении с разрушением отдельных частей конечности (в том числе и ожоге).
- 5) при неустраняемых дефектах в результате рожденных аномалий, приобретенных заболеваний или повреждений.

К хорошей культе предъявляются следующие требования: культа должна быть такой, чтобы пациент с

протезом или без него сохранял — in) возможности — функции оставшихся частей конечности. Культа верхней конечности, наряду с безупречной активностью, должна обладать и хорошей кожной чувствительностью. На нижних конечностях степень подвижности важна меньше, чем оптимальная длина культи. При этом нужно уделять особое внимание покрову мягких тканей, так как это играет существенную роль в отношении возможности нагружать культю.

Только культа с хорошим кровоснабжением гарантирует хорошую функцию. Ни на нижней, ни на верхней конечности не пригодна рубцово измененная культа с изъязвлениями от пролежня. Большие неприятности причиняет и чувствительная рубцовая кожа, натягивающаяся на костной культе. Поэтому, особенно на нижней конечности, следует формировать иногда более короткую, по зато хорошо снабженную кровью и мягкими тканями опорную культю. На верхней конечности достаточно и меньшее покрытие кости мягкими тканями. Здесь легче получить необходимые участки, которые могли бы быть покрыты интактной кожей. Очень важно раннее восстановление активного движения культи.

## Общие вопросы проведения ампутации

### Анестезия

Ампутации, как правило, производятся под интубационным наркозом. Исключением являются только операции на кисти.

### Пережатие сосудов и обескровливание

Цели это позволяет уровень ампутации, то как на верхних, так и на нижних конечностях производится пневматическое сжатие сосудов и обескровливание тканей. Это обескровливание противопоказано при ампутациях, проводимых по поводу инфекции, гангрены или воспалительных заболеваний.

### Выбор разреза

Ампутация может быть произведена по «однофазному» или по «многофазному» способу. В первом случае все ткани пересекаются в одной плоскости (гильотинный способ). Понятно, что при таком способе не получается хорошая культа. Сморщивание мягких тканей приводит к образованию конусообразной культи. Ее вершиной является покрытая рубцами кость. Метод имеет и свои преимущества: операция производится быстро, и возникает лишенная карманов рана, из которой может свободно отделяться раневая секрет. Применение этого способа является



обычно вынужденным, когда по какой-либо причине не может быть использован более приемлемый способ ампутации (например, на войне, при значительном разрушении конечности и при тяжелых инфекциях, когда из-за инфицированных лимфатических путей невозможно наложение швов).

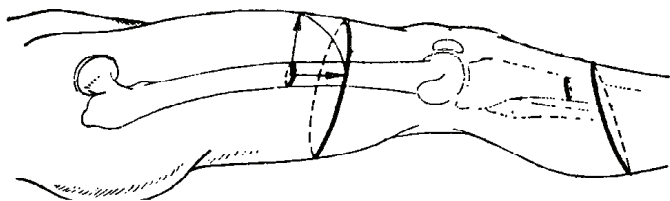


Рис. 8-3. Двухфазная ампутация, I. Линия пересечения мягких тканей и кости на бедре и на голени

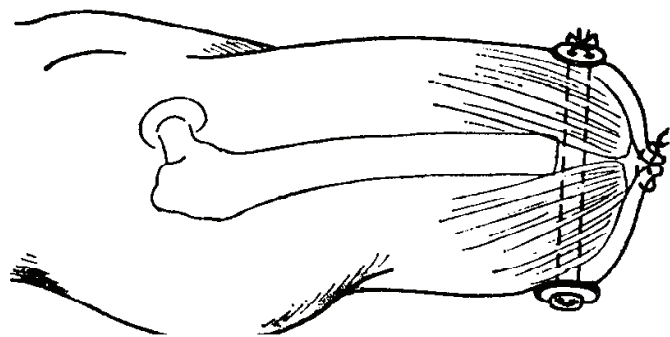


Рис. 8-4. Двухфазная ампутация, II. Схематическое изображение зашивания мягких тканей

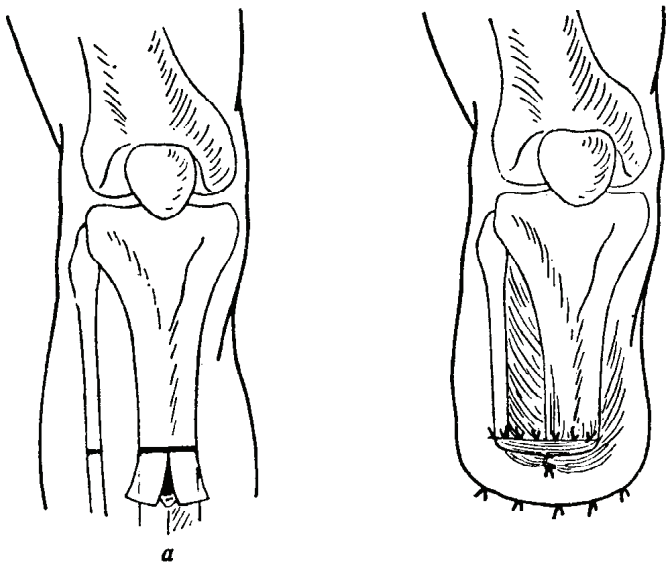


Рис. 8-5. Остеотомия при пластической ампутации на голени. а) Образование лоскута надкостницы и место пересечения кости; б) «надкостничный мост» между больше-берцовой и малоберцовой костями

При двухфазном способе (рис. 8-3). Для определения длины культи производится сопоставление размеров мягких тканей с длиной кости. На установленном уровне определяется полудиаметр конечности. Этот отрезок отмечается дистально в намеченной плоскости пересечения кости на коже. Здесь накладывается круговой разрез, который пересекает кожу,

жировую ткань и фасцию. Эти ткани отпрепаровывают над мускулатурой до тех пор, пока не попадают к месту намеченного пересечения кости. Здесь опять пересекаются все оставшиеся ткани (мускулатура, сосуды, нервы, кость). Закрытие раны производится исключительно кожным швом (рис. 8-4). Вариантом этого способа является ампутация в косо́й плоскости. При этом на стороне с лучшим кровоснабжением производится дистальный, а на противоположной стороне — проксимальный косо́й разрез. Рана закрывается сохраненными более длинными мягкими тканями, наложенными на кость.

Техника т.н. остеомиопластической ампутации приведена на рис. 8-5. Разрез в форме ракетки и его варианты, т. е. ампутации, проведенные с образованием кожного лоскута, имеют целью после первичного заживления раны обеспечить опорную мягкую культю, которая сможет выносить необходимую нагрузку. При образовании лоскута нужно следить также и за тем, чтобы возникающий рубец не натягивался и чтобы протез не оказывал непосредственное давление на кость. В определенных случаях культя может быть покрыта и кожным лоскутом на стебле или другими пластическими способами.

### Пересечение мускулатуры

В настоящее время стремятся к сохранению полной подвижности культи. Соответственно сохранившимся функциям культи подбирается протез, и стараются восполнить утраченные части конечности. Выгодным в этом отношении является протез, действующий при помощи т.н. биотоков. Возникающую в мышцах культи минимальную биоэлектрическую активность используют для функции протеза. При пластической ампутации на нижней конечности антагонистические мышцы и сухожилия над костью не соединяются, так как перенос возникающего в результате мышечной деятельности электрического напряжения воспрепятствовал бы дифференцированному использованию биоэлектрического тока. На нижних конечностях кость покрывается мышечной массой. При ампутации бедра сшиванием фасции образуется культя, способная выносить нагрузку. В отношении ампутации голени нет единого мнения. Обычно при короткой культе голени соединяют сильную мускулатуру между собой. При ампутации дистальной части голени накладываются мышечные и сухожильные швы.

### Обработка сосудов и нервов

При однофазной ампутации главный сосудистый ствол после пересечения пережимается, отпрепаровывается слегка натягивая, его дважды перевязывают. Сосудистая культя исчезает затем в глубине между мышечными брюшками.

После обработки остальных более крупных сосудов, перед закрытием раны снимают жгут, чтобы распознать кровотечение из малых мышечных сосудов и обработать эти сосуды.

Особая тщательность требуется при перерезке нервов, проходящих в ампутационной плоскости. Для перерезки главных нервных стволов конечностей были предложены многочисленные способы предупреждения возникающих после заживления культы осложнений (невром, обусловленного рубцами раздражения нерва). Автор применяет следующий способ: производя препаровку, выделяют главные нервные стволы. Пинцетом вытягивается расположенный между мышцами нерв, на максимально высоком уровне он пересекается одним движением очень острого режущего инструмента.

### Техника пересечения кости

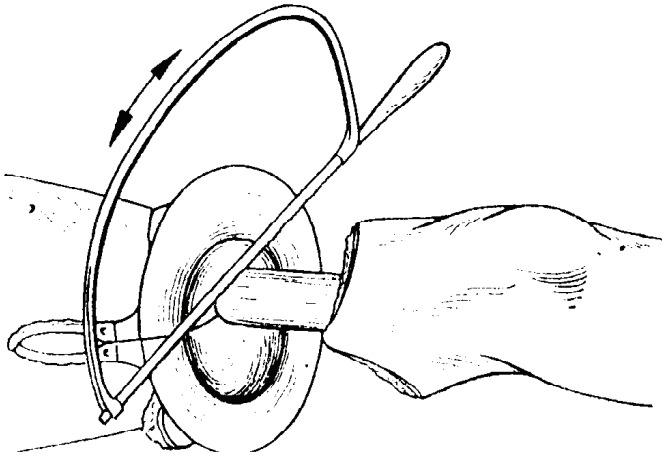


Рис. 8-6. Пересечение кости пучковой иглой

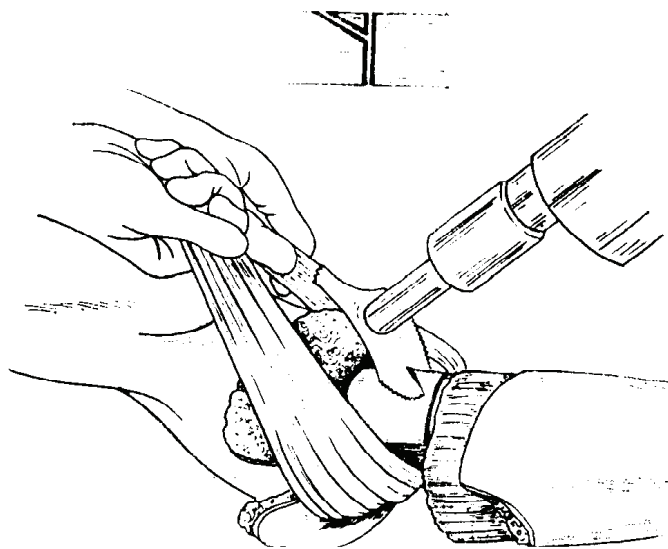


Рис. 8-7. Пересечение кости (большеберцовой) осциллирующей пилой

Проблематичной частью всякой ампутации является пересечение кости. Раньше применялась про-

стая пила-ножовка, кость перепиливалась перпендикулярно к своей продольной оси и ампутационной плоскости (рис. 8-6). Соответственно постоянно совершенствующимся методам ампутации возросло и число применяющихся инструментов. Применяют пилу *Oigli*, а также и долото, но в настоящее время в большинстве случаев кость пересекается осциллирующей пилой (рис. 8-7).

Что касается надкостницы, то также не существует единого способа ее обработки. При полностью обнаженных костных концах может возникнуть секвестр. С другой стороны, из оставленной слишком длинной или поврежденной надкостницы могут образоваться болезненные экзостозы. Поэтому надкостница пересекается циркулярно и затем отодвигается на 3-4 мм. После этого перепиливается кость. Только при ампутации на голени мы отходим от этого правила (см. стр. 945).

Расходятся мнения хирургов и в отношении выскабливания костного мозга. Мы против глубокого выскабливания костного мозга. Рекомендуется после пересечения кости вовсе не трогать костный мозг. Конец кости опиливается и округляется лишь в том случае, если имеются определенные основания, например, когда речь идет о костях голени. На гладко пересеченной, достаточно покрываемой мягкими тканями кости автор не производит дальнейших манипуляций.

### Дренирование

В зависимости от показаний ампутация заканчивается различным путем. Даже в тех случаях, когда рана может быть закрыта первично наложенным швом, вводится отсасывающий дренаж, который выводится через отдельное отверстие. Если имеется опасность гнойного осложнения, применяется несколько дренажей, вводимых между отдельными слоями раны, однако лучше в этом случае оставлять культю открытой.

### Перевязка ампутационной культы и положение больного в постели после ротации

Если по поводу анаэробной инфекции производится однофазная ампутация, рана оставляется открытой. Сначала на рану накладывается марля, пропитанная бальзамом, затем абсорбирующий слой, затем культя бинтуется. Для предупреждения сморщивания мягких тканей постоперационно на несколько дней осуществляется легкое натягивание культы при помощи трикотажного рукава (рис. 8-8).

Если ампутация была произведена не при тяжелом инфицировании конечности, то кожа закрывается монофильными синтетическими нитками без натяжения. На культю накладывается обыкновенная

защитная повязка. При помощи эластичной повязки, наложенной на слой мягкой резины, можно осуществлять легкое давление на культю. У больного, перенесшего ампутацию, стремятся предотвратить контрактуру тазобедренного и коленного суставов.

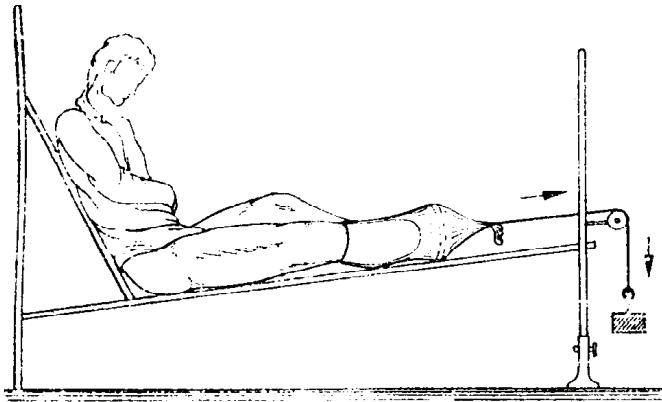


Рис. 8-8. Длительная тракция культи трикотажной повязкой

Поэтому после ампутации дистальной части нижней конечности больной не должен лежать с согнутым коленным или тазобедренным суставом. Высоко поднятая на протяжении длительного времени культя затем из-за наступающей контрактуры сустава не пригодна для ношения протеза. Оперированную культю конечности поэтому нужно класть не на подушку или [Нины, а только на матрац (т. е. горизонтально). Для предупреждения застоя в крайнем случае на короткий промежуток времени нижний конец культи немного приподнимается.

Культи верхней конечности больной должен как можно раньше активно двигать. Если культя покрыта хорошо иннервированной кожей, повязка снимается немедленно после заживления раны. Таким образом не нарушается кожная чувствительность, что и без протеза повышает пригодность культи. Фантомное чувство наступает почти закономерно, так как чувствительные нервные клетки при ампутации не уничтожаются. Эти ощущения компенсируют тем, что вместо ампутированной, но «ощущаемой» конечности рано одевается протез. Этим можно добиться того, что больной при пользовании протезом ощущает, будто встает на недостающую ногу.

### Первичный протез

Некоторые хирурги уже у операционного стола приготавливают временные протезы, с которыми пациенты на другой день встают. Этот метод применяется автором в настоящее время только при избирательных в отношении локализации и времени ампутациях. После повреждения и особенно при лечении множественных повреждений этот метод не оправдался.

Дискуссия о преимуществах немедленного или проведенного, после окончания заживления раны раннего обеспечения протезом еще не закончена. Автор рекомендует раннее снабжение протезом: в пределах 30 дней после ампутации. Безусловно, что и ампутационная рана, как и всякое другое заболевание органов движения, быстрее всего излечивается при ранней функциональной нагрузке.

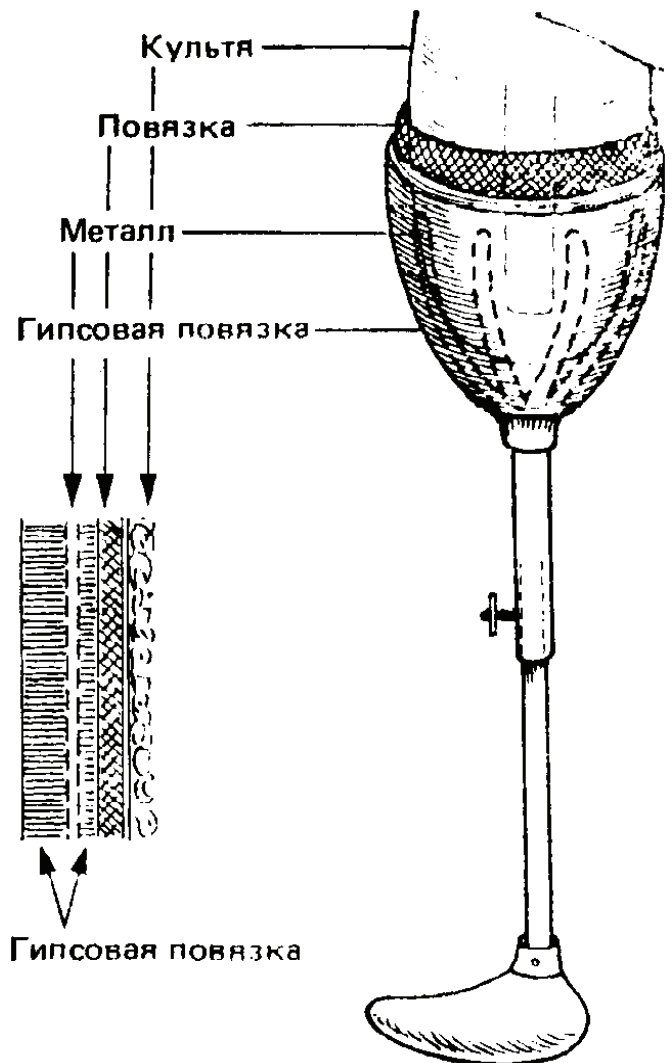


Рис. 8-9. «войлочная нога»

Временный гипсовый протез состоит из наложенного на перевязанную рану слоя стерильной пенистой пластмассы, моделированной на гипсовый кожух таким образом, что она охватывает культю до места опоры. Снабженная войлочной стопой временная стойка протеза монтируется в гипсовый кожух (рис. 8-9). Повторная ампутация (реампутация)

Проведение повторных ампутаций требуется при Рубцовых, изъязвленных или при покрытых сверхчувствительной кожей культиях (из которых кость свободно выступает), когда имеется хроническое нагноение и возможность реоперации в пределах здоровых тканей. Повторная ампутация может быть произведе-



дена и в том случае, когда функция культы неудовлетворительная, например, при болезненном суставе и при его контрактуре. Показание определяется тем, что более короткая культа из-за отсутствия дефектов более выгодна для больного, чем старая.

## Лечение переломов костей

### Консервативное лечение переломов костей

Лечение переломов автор считает консервативным, когда для излечения поврежденной кости применяется бескровный метод. Это дополняется иногда т.н. чрезкожным методом фиксации, который, хотя и не обеспечивает стабильной внутренней фиксации, но поддерживает сопоставление репонированных концов поврежденной кости на протяжении процесса излечения.

Консервативное лечение основывается на том тысячелетнем опыте, что соединенная и иммобилизованная кость заживает костным рубцом. Поэтому принцип лечения переломов заключается в успешно применяющихся в течение тысячелетий репонировании и наложении после этого фиксирующей повязки.

### Показания к консервативному лечению переломов костей

Показания к консервативному лечению претерпели за последние десятилетия большие изменения. Применявшиеся при отдельных видах переломов методы консервативного лечения в разных странах различные. Различны и рекомендации в этом отношении. Поэтому трудно обобщить все высказывания авторов, определяющие показания к консервативному лечению переломов. В большинстве случаев консервативное лечение больного с переломом костей проводится по следующим показаниям:

- 1) в грудном и детском возрасте.
- 2) для лечения несмещенных переломов;
- 3) при тяжелых множественных повреждениях, когда общее состояние пострадавшего критическое или когда вмешательство должно быть», произведено в первую очередь по поводу других тяжелых повреждений;
- 4) когда ни консервативным, ни оперативным лечением нельзя полностью восстановить «функцию поврежденной части тела, но риск операции больше, чем при проведении консервативного лечения;
- 5) если больной сам более настроен на консервативное лечение, к которому нет принципиальных противопоказаний:

- б) если консервативное лечение обещает лучший результат, чем операция.

### Принципы лечения переломов

1. Репонирование смещенных частей поврежденной кости, причем корригируется отклонение оси и ротация. Смещение фрагментов в боковых направлениях (*dislocatio ad latlis*), укорочение (*di. slocatio cum contractione*) или вклинивание отломков (*dislocatio cum implantatioie*) на несколько миллиметров может не учитываться или считаться даже выгодным.

2. Репонированные костные концы должны до костного заживления непрерывно оставаться фиксированными. В это время нужно следить за кровообращением конечности и предотвратить его нарушение.

3. Начиная с первого дня следует побуждать больную к активному движению каждого неиммобилизованного сустава. Этим улучшаются условия кровообращения в поврежденной конечности и неповрежденная часть тела оберегается от вторичных повреждений.

Фиксирующая повязка Гипсовая повязка имеет неоспоримое преимущество, но сопряжена и с опасностями, Если при свежем переломе накладывается круговая гипсовая повязка, могут иметь место тяжелые нарушения кровообращения, вплоть до гангрены конечности. Известны также и поражения от сдавливания нервов. Поэтому при наложении гипсовой повязки необходимо соблюдать следующие правила:

- а) При свежем переломе нельзя применять закрытую круговую гипсовую повязку. Конечность или иммобилизуется гипсовой шиной, или же круговая гипсовая повязка разрезается на всем своем протяжении, чтобы предотвратить поражение от давления.
- б) Как правило, применяются смоделированные гипсовые повязки, так как иммобилизация ими тем лучшая, чем точнее повязка приспособлена к форме конечности. Перед наложением гипсовой повязки на конечность натягивается эластичный трикотажный чулок для защиты кожи от трения и от давления.
- в) При транспортировке больного на большое расстояние или после ортопедического вмешательства можно применять и более толстую прокладку под гипсовой повязкой, так как в таких случаях главная цель гипсовой повязки заключается в ее прочной фиксации при достаточном атравматизме.
- г) После спадения отека состоявшая из гипсовых шин или расщепленная иммобилизационная повязка меняется на круговую гипсовую повязку.

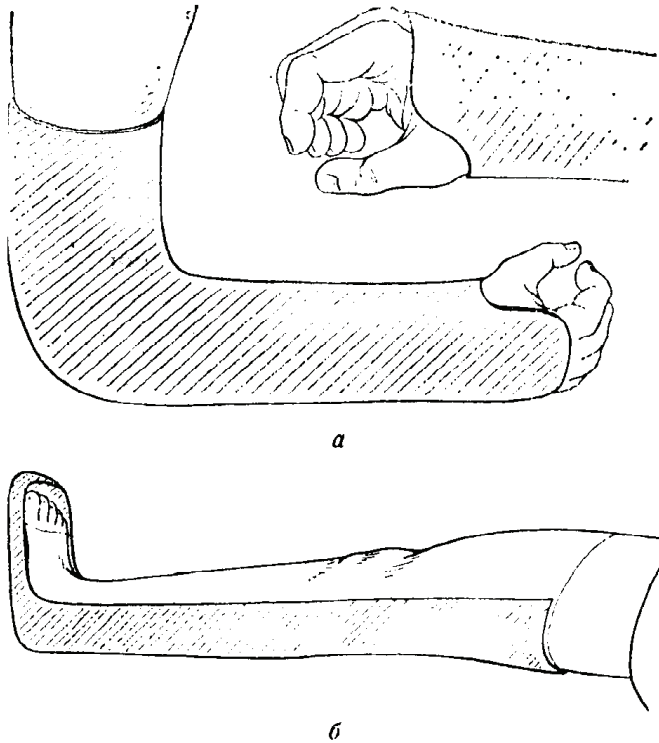


Рис. 8-10. Гипсовая лонгета. Шина накладывается а) на верхней конечности дорзально, б) на нижней конечности плантарно

Соседние с переломом суставы иммобилизуются в функциональном положении. На верхней конечности гипсовая шина обычно накладывается дорзально, на нижней конечности — плантарно (рис. 8-10).

Современные гипсовые повязки достаточно легкие, больной может двигаться и производить двигательные упражнения неповрежденными частями тела. Возможность ходьбы обеспечивает круговая гипсовая повязка на нижней конечности, на которой прикреплена скоба для опоры из металла или из резины.

Современные достижения науки и техники, кроме того, обеспечили возможность иммобилизовать поврежденные кости конечности пластмассовыми повязками. Применяющиеся искусственные смолы и термопластические вещества пригодны для приготовления шин или полных фиксационных повязок. Эти методы, однако, не получили всеобщего распространения.

### Лечение вытяжением

И в настоящее время принципы вытяжения остались прежними; для репозиции и иммобилизации отломков нужно применять вытяжение и противодействие. Если аппарат для вытяжения сделан с винтовым стержнем, то пострадавшая конечность фиксированного на операционном столе больного может быть вытянута в любом направлении. При этом становятся возможными преодоление мышечной силы, вызывающей смещение, и репозиция фрагментов. На современных столах вытяжение отломков костей под

контролем экрана может производиться с их репозированием во всех плоскостях. Это предоставляет возможность быстрой и точной репозиции.

Вытяжение применяется при лечении переломов не только для репозиции. При консервативном лечении переломов *длительное вытяжение* также играет определенную роль. Сила тяги применяется у дистального конца конечности для преодоления вызывающего смещение мышечного тонуса и для того, чтобы фиксировать концы отломков в репонированном положении.

Длительное вытяжение в настоящее время проводится следующим образом.

1. Для вытяжения применяется проволока *Kirschner* диаметром в 2 мм, гвоздь и стремя для вытяжения. На нижней конечности просверливается пяточная кость, бугристая большеберцовая кость или мыщелки бедренной кости. На верхней конечности в настоящее время только в исключительных случаях применяется длительное вытяжение, например, вытяжение проволокой на олекранон.

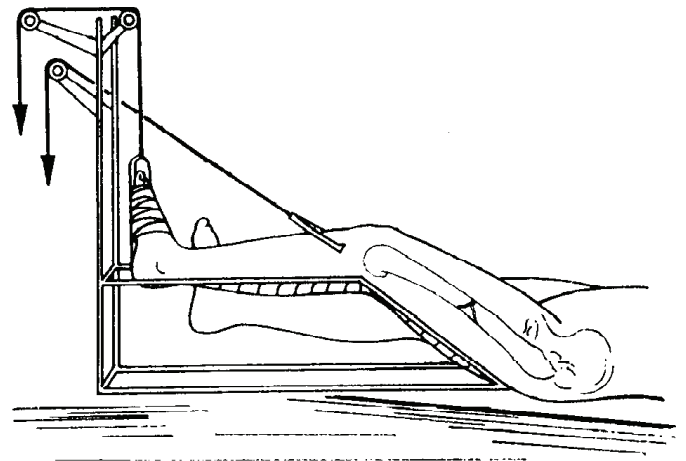


Рис. 8-11. Длительная тракция при лечении перелома бедренной кости

2. К стремени, прикрепленному к проволоке или к гвоздю, подводится шнур (трос), который проводится через ролики и к которому привешиваются металлические гири (рис. 8-11). Выбор гирь для вытяжения зависит, в первую очередь, от мышечной силы пациента, которая может вызвать смещение отломков. Сила растяжения должна постепенно уменьшаться, так как мышечный тонус во время лечения уменьшается. По крайней мере один раз в неделю следует проверять положение отломков рентгеновскими снимками. Соскальзывание отломков на несколько миллиметров лучше, чем дистракция в силу слишком большого растяжения.

3. Растяжение эффективно только при встречной тяге. При растяжении нижней конечности приподнимается конец койки, чтобы тело пострадавшего образовало противовес. Чем большая сила тяги, тем выше приподнимается конец койки при помощи штатива или деревянных подставок. На современных койках имеется приспособление для приподнимания конца койки.

4. Просверленная через кость проволока оказывает равномерное и соответствующее оси натяжение лишь в том случае, если направление просверленных отверстий было правильным и если проволока при помощи стремени хорошо натягивается. Просверливание может проводиться под местной анестезией.

5. Растяжение в одном и том же месте не должно производиться больше, чем на протяжении 4-5 недель. Если приходится проводить вытяжение дольше этого срока, то через 4 недели проволока или гвоздь удаляются, и лечение вытяжением продолжается в другом месте.

6. Если наблюдаются признаки инфекции мягких тканей, вытяжение следует немедленно прекратить и вскрыть кожную рану. Этим можно локализовать инфекцию и предупредить ее распространение на кость. Если же инфекция уже поразила кость, то вводится дренаж для промывания и отсасывания.

### Чрезкожная фиксация как дополнение консервативного лечения перелома

По правилам *Bohler*, при консервативном лечении переломов после репозиции отломки кости держатся вместе до заживления. При большинстве переломов, склонных к соскальзыванию, но и при других формах переломов бывает, что в начале хорошо прилегающие друг к другу концы отломков в гипсовой повязке опять смещаются. Фиксирующее действие гипсовой повязки можно повысить, если через кость провести фиксирующую проволоку: на месте перелома или вне его одна или несколько проволок проводятся через кожу в репозируемые концы отломков.

### Диафиксация, трансфиксация, экстраоссальная фиксация

Если концы отломков просверливаются проволокой так, что она проходит через линию перелома, то говорят о *диафиксации* (рис. 8-12). Известным методом является т.н. перекрестная фиксация, при которой перелом фиксируется двумя проволоками. Проволоки находятся к плоскости перелома под углом в  $45^\circ$  и образуют между собой угол в  $90^\circ$  (рис. 8-13).

Этот метод рекомендовался главным образом для лечения переломов, расположенных близко к суставам.

При диафиксации отломки после репозиции просверливаются при помощи сверла с низким Числом оборотов острой проволокой диаметром в 2 мм. Это вмешательство контролируется телевизионным экраном. Если убедились в том что проволока проникла через корковый слой обоих концов отломков, то мягкие ткани вокруг выступающего конца проволоки прижимаются к кости, проволока отрезается непосредственно у кожи. Затем отодвинутые мягкие ткани приподнимаются над концом проволоки, так что проволока исчезает под кожей. Место прокола проволо-

кой закрывается без швов стерильной повязкой.

От *трансфиксации* говорят тогда, когда вдали от места перелома как у проксимального, так и у дистального его конца через кожу, а затем через кость проводится проволока *Kirschner*. Натяжением на эти проволоки сначала репозируются отломки. Затем проволоки также включаются в гипсовую повязку, в результате чего уменьшается опасность вторичного смещения отломков. В настоящее время трансфиксация применяется редко.

*Т.н. наружный фиксатор* является инструментом, при помощи которого под натяжением фиксируются выступающие наружу концы винта или гвоздя, введенные в концы отломков кости (рис. 8-14). При помощи этого метода можно прочно держать репозиционную конечность. Метод выгоден при лечении инфицированных ложных артрозов (см. стр. 942).

### Шинирование через костномозговой канал

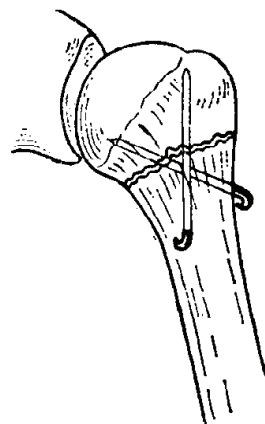


Рис. 8-12. Диафиксация двумя проволоками на плече

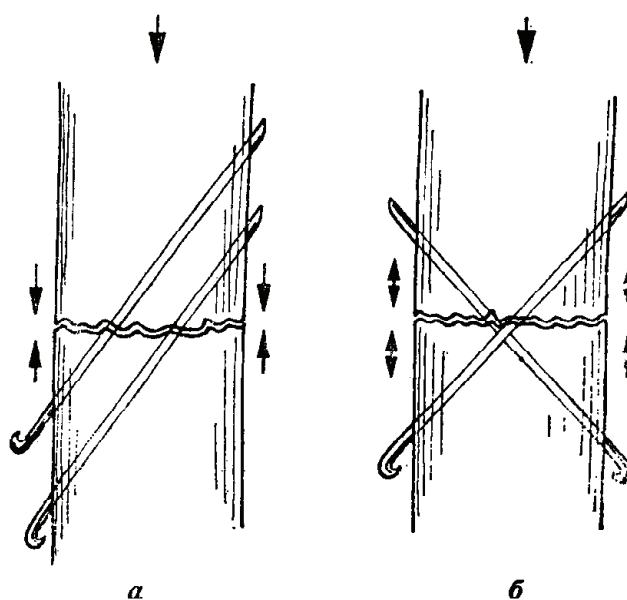


Рис. 8-13. Фиксация двумя перекрещенными просверливающими проволоками (схематическое изображение). а) Кости могут смещаться вдоль двух параллельных проволок, б) смещение предупреждается перекрещиванием проволок



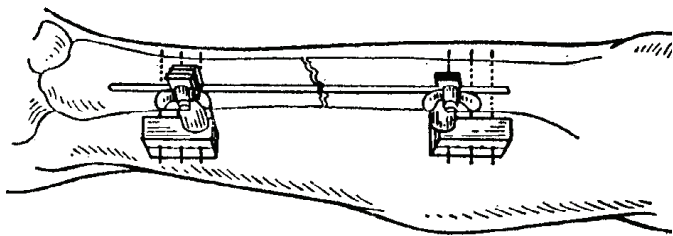


Рис. 8-14. Применение наружной фиксации винтами Schanz на большеберцовой кости

Шинирование костномозговой полости используют для фиксации переломов длинных трубчатых костей. Концы отломков репозируются в операционной под контролем телевизионного экрана.




Рис. 8-15. Проволочное шинирование костномозгового канала на локтевой кости

При шинировании через костномозговой канал после разреза кожи длиной приблизительно в 1 см при помощи небольшого шила в кости накладывается проход диаметром приблизительно в 3-5 мм по направлению к костномозговому каналу. Затем проволока *Kirschner* диаметром в 2,5 или 3,0 мм проводится сначала в костномозговой канал проксимального фрагмента и затем через линию перелома в дистальный фрагмент почти до дистального сустава. Выступающая наружу часть проволоки отрезается, ее конец загибается и погружается в мягкие ткани. Небольшой кожный разрез закрывается (рис. 8-15). Шинирование костномозгового канала не обеспечивает стабильную фиксацию, и, таким образом, наложение гипсовой повязки не является лишним.

### Оперативное лечение переломов костей

Лечение переломов костей направлено не только на срастание сломанных костей, но и на восстановление раненой части тела и всех функций раненого человека. В начале при отсутствии стерильных условий оперативное лечение было малообещающим. Однако после работы *Semmelweis* и *Lister*, а в России *Н. И. Пирогова* и после введения асептической оперативной техники положение коренным образом изменилось. Уже в начале нашего века *Lambott*, *Hey-Crowes*, позднее *Konig*, *Lane*, *Lexer*, *P. P. Вреден*, *Г. И. Турне* и др. сделали важные шаги в популяризации оперативного лечения переломов. Отчасти неадекватность материала, применяемого для фиксации, а также и риск

инфекции мешали широкому распространению оперативных методов. Первые важные успехи были достигнуты в сколачивании шейки бедра оперативным путем. Этот вид перелома начал поддаваться лечению после того, как *Smith-Petersen*, проделав многочисленные эксперименты, предложил метод остеосинтеза. В 1940 г. *Kuntscher* также внес большой вклад, разработав современную форму внутрикостной фиксации — интрамедуллярный остеосинтез. В Советском Союзе *Я. Г. Дубровым*, *А. Н. Беркутовым*, *И. Л. Крупно* и др. были предложены также оригинальные конструкции для остеосинтеза длинных трубчатых костей, что явилось основой для широкого их применения при оперативном лечении переломов.

После таких выдающихся результатов оперативное лечение переломов было узаконено на практике, когда в 1958 году была создана секция остеосинтеза (*Arbeitsgemeinschaft für Osteosynthesefragen*, в дальнейшем АО) и под руководством *Allgower* и *Wiltenecker* на основании широкой исследовательской работы были разработаны принципиальные основы оперативного лечения переломов и разработаны те методы, которыми пользуются и в настоящее время.

### Основные принципы остеосинтеза (данные АО)

При помощи консервативных методов смещенные концы отломков могут быть репозированы только с приблизительной точностью. Оперативное лечение предоставляет возможность анатомически точно репозировать отломки кости, и структура поврежденной кости, а также вся пострадавшая конечность приобретают первоначальную форму. Особенно большое значение имеет такая фиксация при переломах, распространяющихся на суставную поверхность.

Точно репозированная кость при помощи оперативного лечения фиксируется столь стабильно, что наружная фиксация конечности излишня. Внутренняя фиксация предоставляет возможность одновременно мобилизовать суставы оперированной конечности. Хотя при оперативном лечении имеются опасности инфекции, однако возникающего в ходе длительной гипсовой фиксации сморщивания суставов или атрофии от неподвижности, т. е. всего того, что обычно осложняет отсутствие функции конечности, не происходит.

Консервативное лечение предоставляет возможность раннего активного движения только тех суставов и частей тела, которые не охвачены фиксирующей повязкой. После оперативного лечения, однако, именно эти близкие к перелому суставы свободно подвижны, и поэтому в них не наступает ограничение подвижности.

ти. После оперативного лечения излишня длительная лечебная функциональная терапия, имеющая место после снятия гипса, так как поврежденная конечность во время заживления кости не теряет свою функцию. Хотя поврежденная кость и при применении современных оперативных методов лечения заживает не быстрее, чем при консервативном лечении, поврежденная конечность при оперативном лечении приобретает механическую стабильность, так что больной может ею пользоваться рано и без боли. Биологическая стабильность достигается со временем почти незаметно. Время заживления повреждения представляется более коротким, так как многие больные, обладая совершенными функциями конечности, чувствуют себя уже здоровыми и выполняют свою работу еще до наступления полного костного заживления.

Правда, оперативное лечение переломов не является безопасным методом. Для его успешного проведения нужно выполнять ряд условий, без осуществления которых не рекомендуется заменять консервативное лечение оперативным, так как иначе опасность для больного повышается без улучшения шансов на выздоровление.

*Основы оперативного лечения переломов.* 1. Применяющиеся для остеосинтеза металлические сплавы должны хорошо переноситься тканями и не вызывать патологических реакций в организме. Возле этих имплантатов, приготовленных из таких сплавов (винтов, пластинок, гвоздей и т. д.) образуется новая кость, регенераторная способность организма введенным металлом не уменьшается.

2. Экспериментальные и клинические наблюдения показывают, что между двумя костными фрагментами с хорошим кровоснабжением, прочно фиксированными друг к другу, возникает костная мозоль, соответствующая *заживлению первичным натяжением*.

При консервативном лечении перелома в результате процесса всасывания у концов отломков из-за постоянного, хотя и ничтожного движения отломков, как правило, наступает вторичное заживление костного перелома с соединительнотканной и фиксационной мозолью как промежуточной стадией. При заживлении фиксированного стабильным остеосинтезом перелома на рентгеновском снимке нет большой веретенообразной мозоли, как при консервативном лечении. Эта мозоль возникает только при движении отломков кости. После анатомически точного стабильного остеосинтеза только проходящие через щель перелома костные балочки указывают на заживление перелома кости.

3. Гистологические исследования заживления костного перелома подтвердили, что сохранение местного кровообращения имеет основное значение, и поэтому наряду со внутренней фиксацией критерием успеха является операция при сращении тканей.

4. Биомеханические анализы показывают, какие

силы воздействуют на переломы, локализованные в различных областях тела. Противодействуя этим силам, следует эффективно фиксировать поврежденную кость. Натянутая металлическая пластинка может месяцами поддерживать межфрагментарное сдавливание. Это создает предпосылку для того, чтобы и на биомеханически неблагоприятных отрезках кости могла быть обеспечена прочная внутренняя фиксация.

Для стабильной внутрикостной фиксации отломков кости имеются две основные возможности: или создать интрафрагментарную компрессию оперативным путем, или применить т.н. фиксирующую металлическую пластинку, которая уравнивает силы, действующие на поверхность кости, создавая тем самым состояние покоя на месте перелома.

Для *интрафрагментарной компрессии* используются винт, туго прилегающая проволоочная петля, т.н. компрессионная или металлическая лента, пластинка ДСР и наружный фиксатор.

Силы, действующие на переломы, могут быть нейтрализованы при помощи интрамедуллярного гвоздя, гвоздя для шейки бедра и т.н. подпирающей пластинки.

5. Для улучшения стабильной внутренней фиксации секция по вопросам остеосинтеза (АО) разработала новые инструменты и имплантаты, соответствующие поставленным требованиям как в металлургическом, так и в биомеханическом отношении.

6. Результаты оперативных методов лечения секции по вопросам остеосинтеза проверяются документационным центром. Все это позволило сравнить результаты заживления, представленные направлением консервативного лечения, имеющего многолетнюю традицию, с нашими результатами.

## Лечение винтами

Заслугой секции по вопросам остеосинтеза (АО) является то обстоятельство, что были разработаны такие винты, которые благодаря своеобразному профилю в состоянии оказывать и поддерживать натяжение (*рис. 8-16*) и тем, что они закрепляются на большой поверхности в кости. Эти винты обладают высокой резьбой, и поэтому, перед их ввинчиванием в кость резьба должна нарезать специальным метчиком. Телу винта для *коркового слоя* кости соответствует ход, изготовленный сверлом диаметром в 3,2 мм. В этот ход нарезается резьба (*рис. 8-17*).

Для *винта, проходящего через губчатый слой*, изготавливается ход при помощи спирального сверла диаметром в 3,2 мм. Более короткая или длинная часть винта для губчатого слоя без нарезки гарантирует, что вся часть с нарезкой будет расположена позади линии перелома. Таким образом, при применении винта для губчатого слоя создается возможность возникновения межфрагментарного сдавливания (*рис. 8-18*).

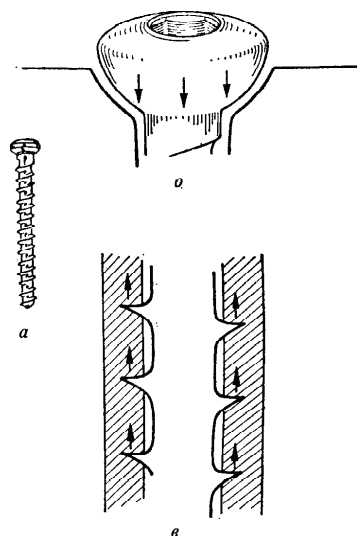


Рис. 8-16. При помощи скрепки а) винта, предложенного АО, кости могут быть сдавлены между б) головкой винта и в) нарезкой

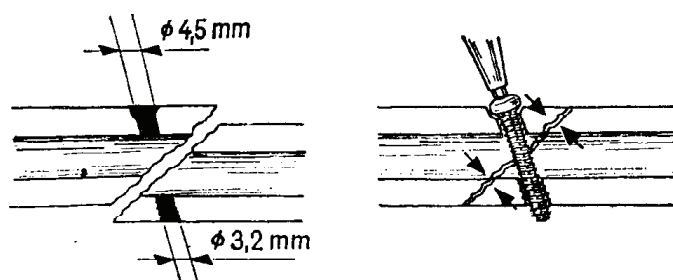


Рис. 8-17. Ввинчивание кортикального винта в расположенный вблизи его головки кортикальный слой. Просверливается отверстие диаметром 4,5 мм, который больше, чем диаметр нарезки, и а) соответствующий телу винта канал диаметром 3,2 мм ввинчивается в противоположный кортикальный слой с нарезкой (отверстие для нарезки), б) винтом сжимаются поверхности сломанной кости

### Методика применения винтов

Винты применяются и для фиксации фрагментов, но чаще для того, чтобы фиксировать металлические пластинки и (реже) костные отломки кости. Когда для соединения фрагментов при переломе употребляются одни лишь винты, то проводится т.н. компрессионное свинчивание.

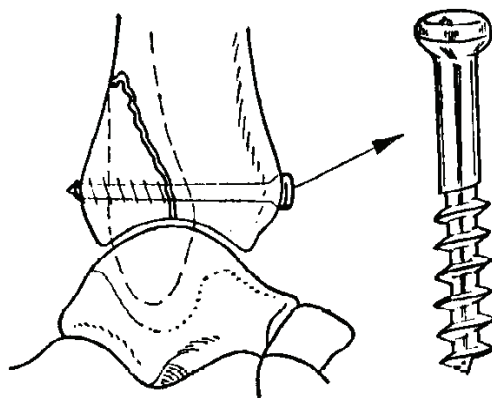


Рис. 8-18. Возле головки спонгиозного винта нарезки нет, вся нарезка расположена позади линии перелома, что обеспечивает межфрагментарное сжатие

1. Костные фрагменты тесно прилегают друг к другу и временно удерживаются костедержателем.
2. Выбирается направление и локализация винта. В ближележащем корковом слое просверливается ход диаметром в 4,5 мм. Через него проходит винт. Затем при помощи спирального сверла диаметром в 3,2 мм в противоположном корковом слое просверливается отверстие. В этот канал проходит нарезка.

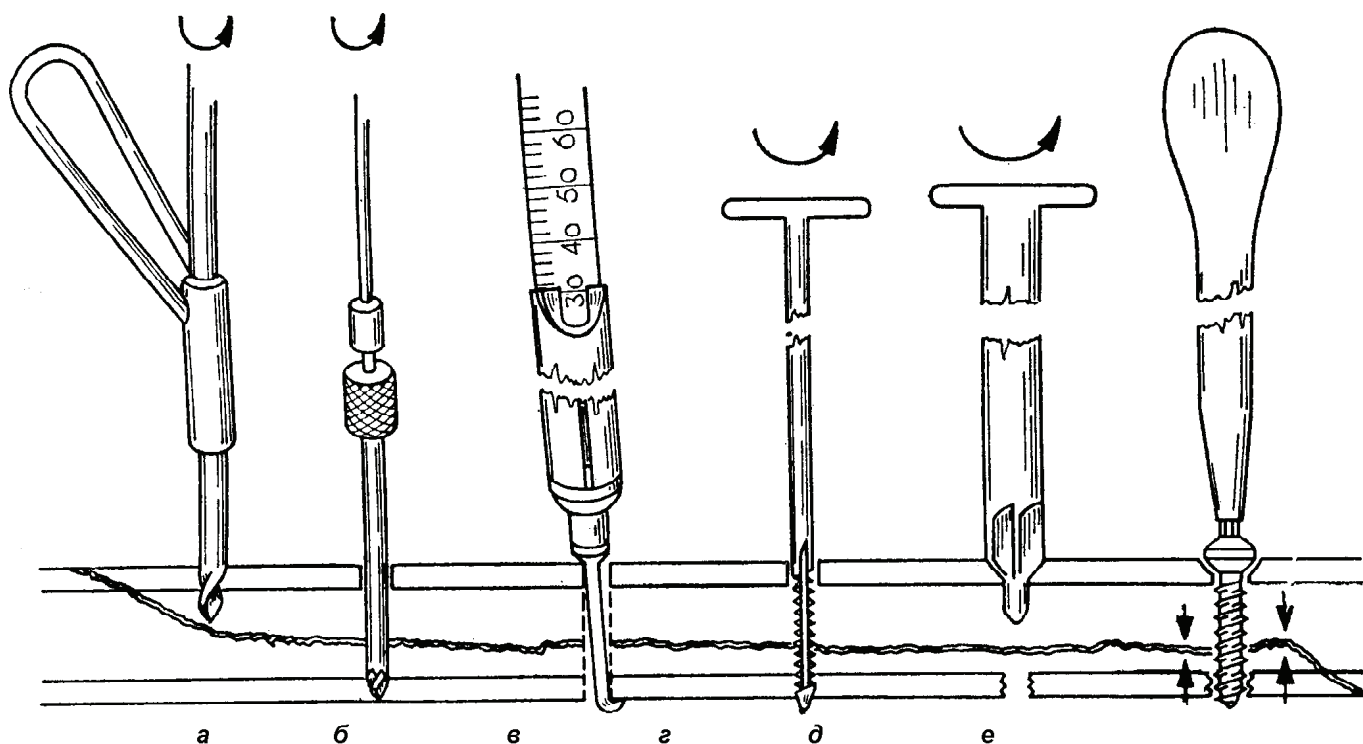
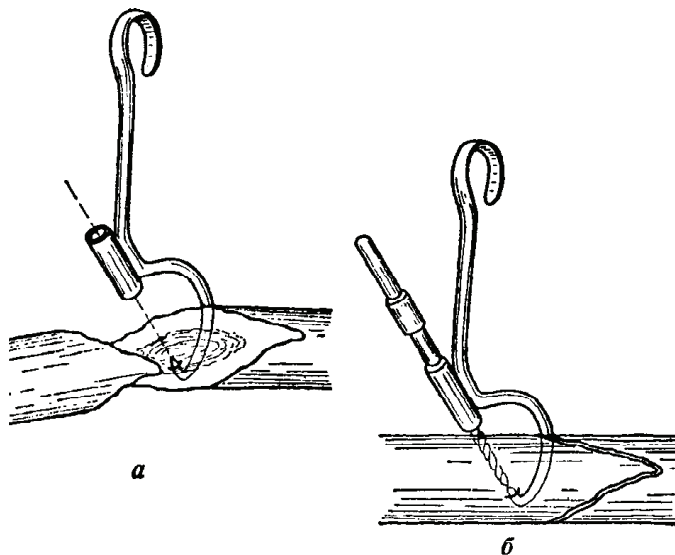


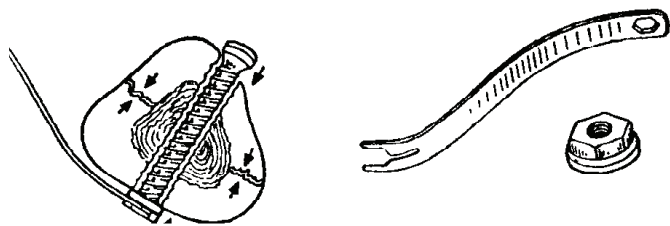
Рис. 8-19. Техника завинчивания, а) Просверливание отверстия диаметром 4,5 мм, б) просверливание через бюкс отверстия диаметром 3,2 мм, в) применение прибора для измерения длины винта, г) изготовление нарезки, д) применение прибора для зенкования головки винта, е) ввинчивание винта



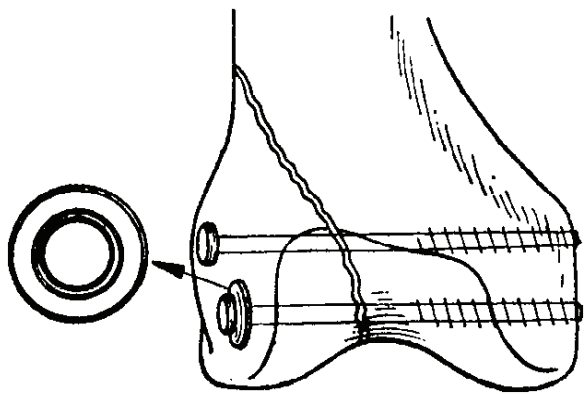
При помощи прибора для зенкования головки винта врезывается соответствующее углубление для этой цели. Длина винта, требуемого для фиксации, определяется измерительным инструментом, и затем выбранный винт ввинчивается в подготовленный ход, в результате чего две части кости прижимаются друг к другу (рис. 8-19).



**Рис. 8-20.** Применение прицельного приспособления на выломавшейся части кости, а) Сначала проводится просверливание отверстия диаметром 3,2 мм в кортикальном слое противоположной стороны, затем в это отверстие вводится прицельное приспособление, б) После репозиции перелома в расположенном у головки винта кортикальном слое просверливается отверстие диаметром 4,5 мм



**Рис. 8-21.** Применение гайки для кортикального винта



**Рис. 8-22.** Подкладка для губчатого винта в мышелке бедренной кости

Если концы отломков имеют неправильную форму и возникают сомнения, пройдет ли винт в желаемом направлении, то перед репозированием фрагментов сначала сверлом диаметром в 3,2 мм изнутри про-

сверливается отверстие для винта. Затем при помощи специального аппарата кончик винта вводится в отверстие, после чего репозируется место перелома. После этого при помощи сверла диаметром в 4,5 мм производят просверливание через аппарат. Таким путем винт точно попадает в необходимое место (рис. 8-20). Для винтов кортикального слоя можно применять также и гайки, если винт не может быть стабильно зафиксирован в кости. Перед введением винта гайка фиксируется соответствующим прибором (рис. 8-21).

Винт для губчатого слоя по вышеописанному методу вводят в губчатый слой кости. Если есть опасность, что головка винта из-за слишком малого сопротивления коркового слоя погрузится в кость, то следует применить также и более широкую шайбу (рис. 8-22).

Т.н. *мышцелковый винт* во всем похож на нормальный винт для коркового слоя, только его конец имеет не тупую конусовидную форму, а обладает острой частью нарезки (саморезущая нарезка). За головкой винта находится более короткая или более длинная часть винта без нарезки (применение см. стр. 949).

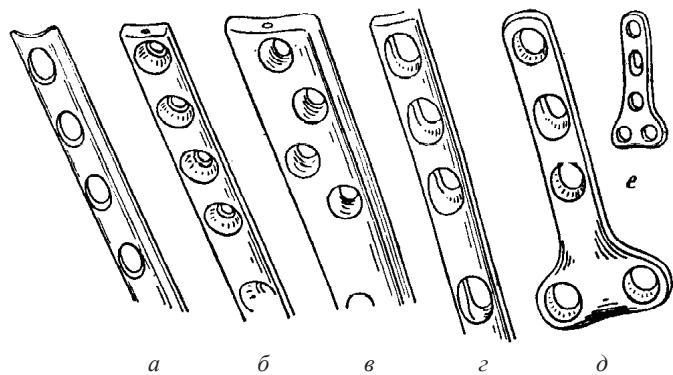
По рекомендации АО, для внутренней фиксации малых отломков костей желательно использовать специальные винты: винты диаметром 4,0 мм для губчатого слоя кости; 3,5 мм и 2,7 мм — для кортикального слоя кости и самые маленькие (2,0 мм) винты. Для каждого винта подбирается дрель соответствующего диаметра с учетом нарезки на винте.

## Остеосинтез пластинками

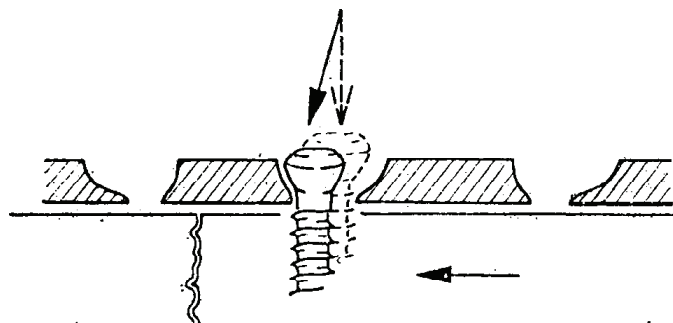
Пластинки, как и винты, уже десятилетиями применяются для соединения костных отломков.

Заслугой секции по вопросам остеосинтеза (АО) является разработка правильной техники остеосинтеза металлическими пластинками.

Имеющиеся в распоряжении металлические пластинки различны как по своей форме, так и по назначению. т.н. *широкая пластинка* имеет толщину в 6 мм, она стабильна, у нее не меньше 6 просверленных отверстий. Применяется и меньшая толщина и ширина *узкой пластинки*. Самая малая может принять на себя 4 винта. Если пластинка образована для цилиндрической части трубчатой кости, то она имеет форму «полутрубки» или « $7/3$  трубки» (рис. 8-23). Эти пластинки с меньшей толщиной применяются там, где и более тонкие металлические имплантаты могут устоять перед биомеханическими действиями. В последнее время применяются также т.н. *динамические компрессионные пластинки*, которые при помощи специального просверливания (овальные отверстия) достигают сжатия отломков друг к другу, действуя в направлении оси сжатия (рис. 8-24).

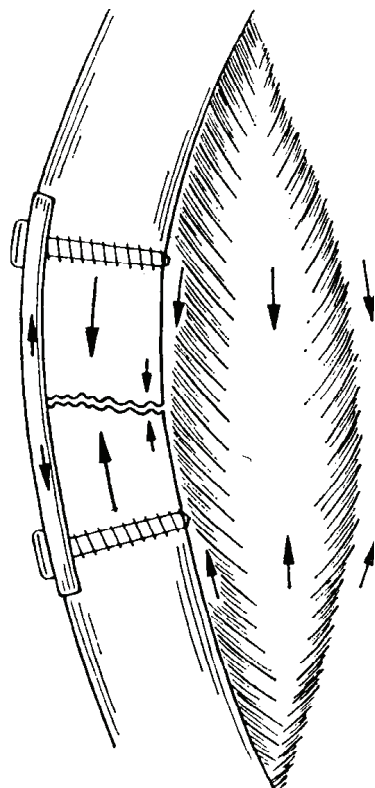


**Рис. 8-23.** Различные металлические пластинки для костной фиксации: а) в форме полутрубки, б) узкая, в) широкая, г) динамическая компрессионная, д) ложечная, или Т-образная, е) малая Т-образная пластинка

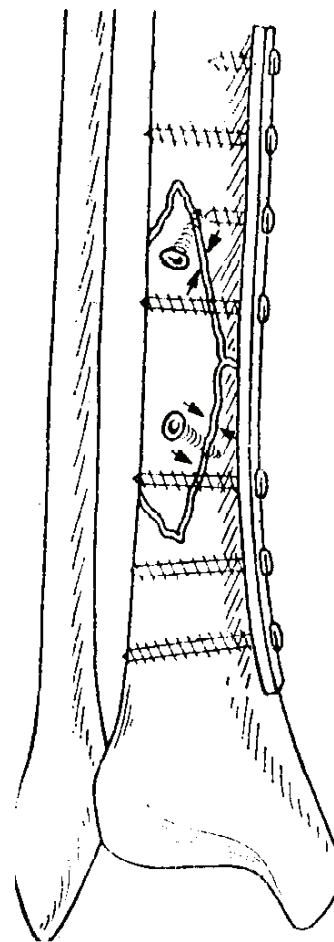


**Рис. 8-24.** Т.н. динамическая компрессионная пластинка, и без натяжения пригодная для осевого сжатия

Принципы остеосинтеза пластинкой. В интересах стабильной внутренней фиксации перелома нужно добиться сжимания друг с другом костных поверхностей.



**Рис. 8-25.** Костная пластинка для натяжения. Пластинка превращает натягивающее действие мускулатуры на кости в осевую компрессию



**Рис. 8-26.** Нейтрализующая пластинка на большеберцовой кости. Фрагменты фиксируются двумя компрессионными винтами

Приложенная к кости пластинка прижимается к одному отломку при помощи винтов, затем перелом репозируется, и при помощи прибора для натяжения пластинка натягивается на кость. При этом между двумя отломками возникает сильное осевое давление, сжимающее друг с другом поверхности перелома (см. рис. 8-28). Если пластинка в натянутом состоянии при помощи винтов фиксируется и ко второму отломку, то и после снятия прибора для натяжения сохраняется компрессия между отломками.

Металлическая пластинка представляет собой опору, которая перехватывает всякую сгибающую силу, возникающую при натяжении мускулатуры или нагрузке конечности, превращая ее в силу давления, действующую в осевом направлении. *Компрессионная пластинка, таким образом, по своему фиксирующему действию является натяжной пластинкой* (рис. 8-25). Если плоскость перелома предоставляет возможность прижать друг к другу поверхности перелома при помощи компрессионных винтов, то пластинка должна в первую очередь нейтрализовать на период заживления действующие на перелом сгибающие и вращательные силы. Такие пластинки называются *нейтрализующими*. Предпосылкой этому

является то обстоятельство, что отломки прижимаются друг к другу винтами. И в случае перелома с несколькими отломками нужно при помощи винтов создать давление между отломками (рис. 8-26).

### Техника остеосинтеза пластинкой.

1. При пластинчатом остеосинтезе, который должен осуществить простую осевую компрессию, отломки костей сначала репозируются, затем устанавливается величина пластинки и решается, в каком направлении она должна натягиваться.

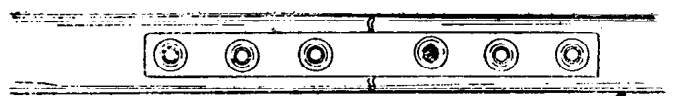


Рис. 8-27. Техника пластинчатого остеосинтеза, I. Пластинка накладывается и фиксируется винтом

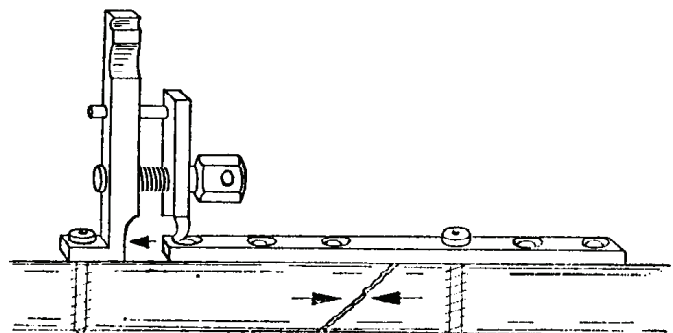
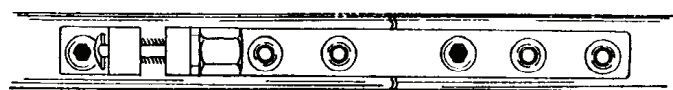

Рис. 8-28. Техника пластинчатого остеосинтеза, II. При помощи натягивающего устройства фрагменты сжимаются

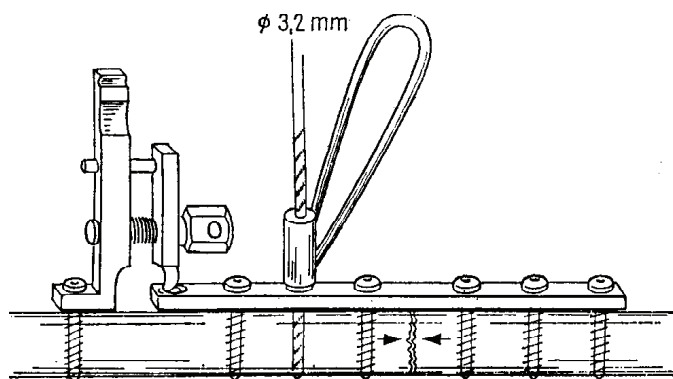


Рис. 8-29. Техника пластинчатого остеосинтеза, III. Предварительно натянутая пластинка фиксируется винтом

2. Пластинка прилагается к кости, и это место в кости отмечается шилом через наиболее близкое к перелому отверстие в пластинке. На указанном

месте просверливается ход диаметром в 3,2 мм, и в нем делается нарезка для кортикального винта.

3. Затем пластинка опять накладывается, и в подготовленный ход через пластинку вводится кортикальный винт необходимой длины (рис. 8-27).

4. На пластинку, положенную на подлежащие репозиции отломки, накладывается натягивающее приспособление, фиксируемое винтом у другого отломка. Пластинка натягивается вращением винтового стержня, в результате чего между поверхностями перелома возникает интерфрагментарная компрессия (рис. 8-28); затем на другом отломке прикрепляются другие фиксирующие пластинку винты.

5. После повторного натягивания в свободные отверстия пластинки возле натягивающего приспособления, после сверления и нарезки вставляются кортикальные винты, и затем натягивающее приспособление удаляется (рис. 8-29).

6. Для того, чтобы при помощи пластинчатого остеосинтеза достигнуть достаточной стабильности, винты должны по крайней мере 5 раз надежно охватить здоровый кортикальный слой в каждом отломке. В остеопорозной атрофичной кости винты должны быть фиксированы в корковом слое в каждом отломке в 6 или 7 местах.

В самое наружное отверстие пластинки, как правило, вставляется более короткий винт, охватывающий только переднюю часть коркового слоя для того, чтобы фиксированный пластинкой отрезок кости не переходил непосредственно в биомеханически нормальную, более эластичную костную структуру.

7. Стабильность внутренней фиксации кости проверяется как при открытой ране, так и на рентгеновских снимках.

8. Рана послойно закрывается над дренажем с отсасыванием. При стабильном остеосинтезе гипсовая фиксация не применяется. После наложения стерильной повязки на рану конечность завертывается синтетической губкой и эластичной повязкой (рис. 8-30).

В пластинках с диаметром половины или третьей части трубки имеются, как уже было указано, овальные отверстия для винтов. Если винты после точной репозиции отломков на обоих концах удалены на большем расстоянии от места перелома, т. е. эксцентрически по отношению к овальным отверстиям пластинок, то при их ввинчивании косая плоскость под головкой винта отдалит пластинку от щели перелома. Это все может вызвать сильную межфрагментарную компрессию (рис. 8-31). Подобные пластинки могут быть применены и тогда, когда слишком мало места для наложения прибора, служащего для натягивания пластинки.



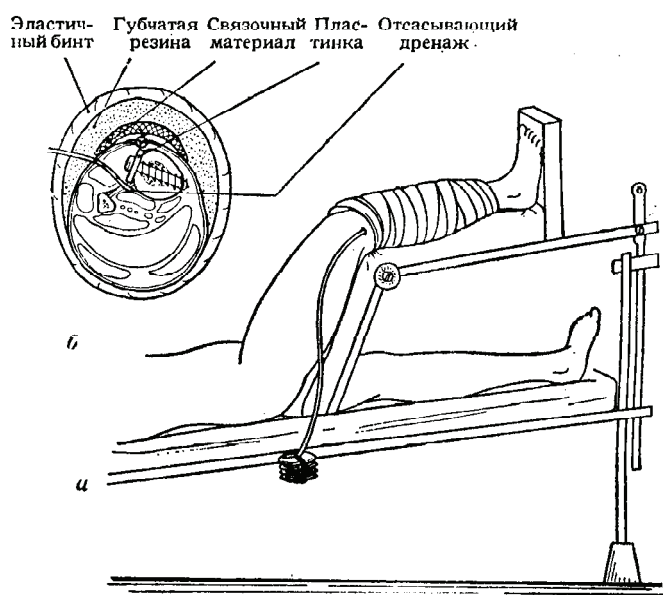


Рис. 8-30. После пластинчатого остеосинтеза по поводу перелома голени: а) отсасывающий дренаж и высокое положение конечности, б) схематическое изображение повязки

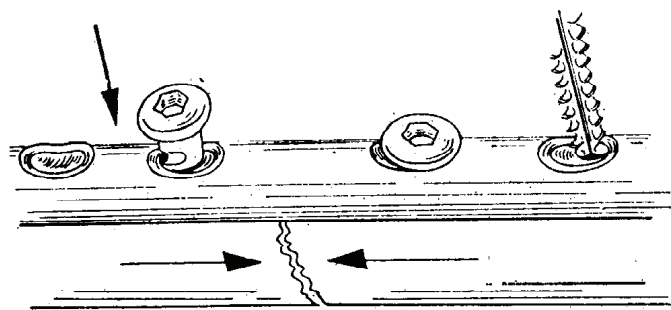


Рис. 8-31. Осевая компрессия пластинкой в форме полутрубки

### Применение проволоки с натягивающей петлей

Метод применения натягивающей петли основывается на механическом принципе, согласно которому осевое давление вызывает равномерное действие давления, а эксцентрическое давление вызывает натягивающее действие на стороне, противоположной приложению силы. Если натягивающее действие на стороне натяжения подхватывается наложенной на кость проволокой, то воздействующая сила может быть превращена в межфрагментарное давление, действующее в кости (рис. 8-32).

Сила тяги, как правило, определяется мышечным тонусом. Характерным примером являются дистракционные переломы олекранона или надколенника. Если после репозиции отломков на стороне тяги накладывается проволока, то поверхности перелома при натяжении сжимаются. Рис. 8-33 показывает это на примере перелома надколенника.

### Техника применения проволочной петли.

Проволочные петли должны противодействовать силе, вызывающей смещение отломков. Для этой цели применяется прочная, гибкая проволока диаметром в 1,0 или в 1,2 мм. Проволока проводится через просверленные в кости каналы под сухожилие, может также перекрестно завязываться в узел (см. рис. 8-148). Целесообразно завязывать проволочные петли в слегка суперкорректированной позиции отломков. После этого, еще во время операции проверяется, имеет ли место хорошая фиксация. При такой проверке пытаются вызвать смещение репонированных отломков. При недостаточном натяжении накладывается новая петля.

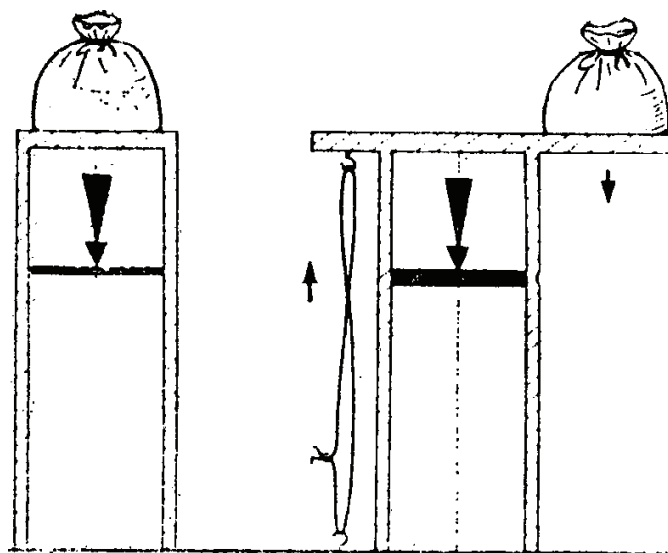


Рис. 8-32. Принцип натягивающей петли

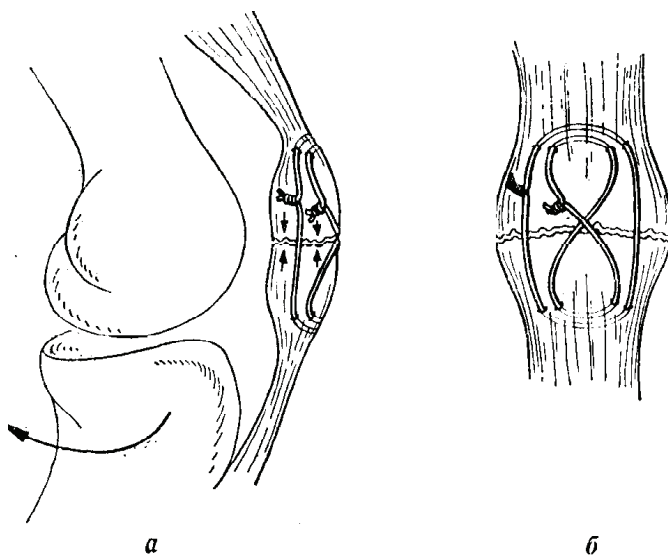


Рис. 8-33. Применение натягивающей петли на надколеннике. а) На поверхности перелома кости при сгибании в коленном суставе возникают силы сжатия, б) Положение проволочек (вид спереди)

В определенных случаях (например, при многофрагментных переломах) выгодно сначала фиксировать

отломки введенными проволоками и только после этого произвести наложение проволочной петли. Петля может проводиться вокруг отогнутых концов фиксирующих проволок (рис. 8-34). При надежной фиксации рана закрывается после введения отсасывающего дренажа. Имобилизация гипсовой повязкой не требуется.

Остеосинтез, произведенный по принципу проволочной петли, характеризуется тем, что сравнительно малым количеством металла (проволоки или тонких металлических пластинок) удается превратить направленные на смещение отломков силы в силу, прижимающую друг к Другу поверхность этих отломков, что является одним из важнейших основ современного остеосинтеза.

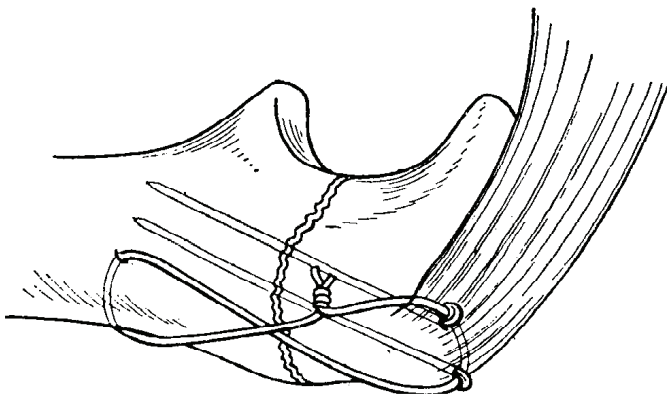


Рис. 8-34. Применение натягивающей петли с удерживающими проволоками при лечении перелома олекрона

## Шинирование костномозгового канала

Orowes уже в 1916 г. сообщил об успешно проведенном им лечении переломов бедра и локтевой кости путем введения в костномозговой канал длинных металлических спиц. Как известно, до него и другие (Nicolaysen, 1897; Delbet, 1906; Lambotte, 1907; Сну-жарный, 1913; Schene, 1913) пытались фиксировать кости интрамедуллярно введенным металлом.

Joly, (1935), Danis (1937) и Lambrinudi (1940) вводили в костномозговой канал толстую стальную проволоку. Rush уже в 1927 г. ввел в костномозговой канал гвоздь для фиксации перелома.

В настоящее время для экстензии костей используется метод оперативного лечения, разработанный в 1940 г. Kuntzcher, широко пропагандировавшим свой метод. Им установлено, что правильное введение в костномозговой канал длинных трубчатых костей трехлопастных гвоздей обеспечивает хорошую фиксацию костей. Интрамедуллярный остеосинтез возможен без вскрытия области перелома, и в таких случаях выбирается место для введения гвоздя. Правильное введение гвоздя облегчается предварительным введением направляющей спицы. В случае интрамедуллярного остеосинтеза обеспечивается удов-

летворительная внутренняя фиксация, тем самым отпадает необходимость во внешней фиксации.

Интрамедуллярный остеосинтез распространился за несколько лет. В Венгрии этот метод был введен Hedri, B. Horvath и Daniel. В 1953 г. Kuntzcher разработал технику просверливания костномозгового канала для приведения его в соответствие с формой гвоздя. Такой метод остеосинтеза значительно улучшал фиксацию костей и снижал количество осложнений. В Советском Союзе методика и различные металлические конструкции для остеосинтеза разработаны и широко применяются под руководством Центрального института травматологии и ортопедии им. Приорова при непосредственном участии директора института М. В. Волкова.

Интрамедуллярный остеосинтез закрытого перелома костей, несомненно, один из самых совершенных методов оперативного лечения переломов. Если имеются необходимые показания и условия, то автор также предпочитает этот метод. Из-за сложности репозиции и необходимости рентгенологического контроля области закрытого перелома во время операции многие воздерживаются от его применения и производят операцию открытым способом, обнажая разрезом область перелома. Автор прибегает к открытому способу лишь в том случае, если закрытая репозиция не удается.

## Показания к интрамедуллярному остеосинтезу.

1. Об абсолютном показании можно говорить, если по компетентному заключению для данного случая наилучшим способом лечения является интрамедуллярный остеосинтез. Сюда относятся поперечные переломы в средней трети бедра и большеберцовой кости, или короткие косые переломы, причем даже в том случае, если в результате повреждения кости откалывается небольшой отломок. Применение этого метода абсолютно показано при лечении переломов бедра и большеберцовой кости, если в средней трети их возникает ложный сустав, и особенно, если имеются показания к закрытому методу внутрикостной фиксации.

2. Об относительном показании можно говорить в том случае, когда применение метода интрамедуллярного остеосинтеза не обещает преимуществ по сравнению с применением других известных методов лечения переломов. Сюда относятся сегментарные переломы, переломы бедра и большеберцовой кости на границе дистальной трети и в ее пределах, когда внутрикостно введенный гвоздь уже идеально не фиксирует дистальный отломок. Для лечения этих повреждений в сломанную кость гвоздь подходящей толщины можно ввести лишь после предварительного просверливания костномозгового канала. За относительное показание можно принять также наличие

ложного сустава в дистальной трети бедра и большеберцовой кости, так как фиксация внутрикостно введенным гвоздем в таком случае не всегда удовлетворительная.

3. Показанием в виде исключения является применение метода интрамедуллярного остеосинтеза при раздроблении в средней трети бедра или большеберцовой кости, когда другие методы лечения могут дать лучшие результаты. Показанием к применению этого метода в виде исключения можно считать также случаи длинного косоугольного или спирального переломов бедра и большеберцовой кости. К этой группе относятся повреждения в сегменте, близко расположенном к суставу. Прилежащем суставе в виде исключения также применим метод интрамедуллярного остеосинтеза.

На плечевой, локтевой и лучевой костях ни переломы, ни ложные суставы методом интрамедуллярного остеосинтеза не лечатся.

С введением т.н. *запирающего интрамедуллярного остеосинтеза* модифицировались вышеизложенные методы внутрикостной фиксации. Запирание в большой степени повышает эффективность лечения переломов в дистальной трети или ложных суставов методом внутрикостной фиксации, так как оно снимает ротационную нестабильность и даже в сегменте с широкой костномозговой полостью обеспечивает удовлетворительную фиксацию. Это относится и к переломам с раздроблением в средней трети бедра и большеберцовой кости. Поэтому с дополнением интрамедуллярного остеосинтеза запирающим вышеупомянутые повреждения причисляются к группе относительных показаний.

### Условия для шинирования костномозгового канала.

Для закрытого шинирования костномозгового канала требуется усилитель изображения, телеэкран и соответствующий операционный стол (рис. 8-35), на котором перелом может быть закрыто репонирован под контролем рентгена. Если не обеспечены эти условия, то рекомендуется проведение открытого шинирования костномозгового канала.

Просверливание костномозгового канала производится закрыто, так как при открытом шинировании кровоснабжение концов отломков еще дополнительно поражается отодвиганием надкостницы. Если все же необходимо произвести открытое шинирование костномозговой полости, то следует вбить только более тонкий гвоздь, чтобы не возникли сопутствующие повреждения. В случае надобности через 4-6 недель после первой операции более тонкий гвоздь после закрытого просверливания заменяется более толстым.

### Техника шинирования костномозгового канала.

В противоположность *закрытому шинированию* открытое может производиться на простом операционном столе без рентгеновского контроля.

При закрытом шинировании перелом репонирован под наркозом. Затем производят обкладывание операционного поля и рентгеновского аппарата стерильным бельем. Обнажается только та область, где должен быть введен гвоздь. Костным шилом открывается путь в костномозговой канал (рис. 8-36). Затем через костномозговой канал вводится проводник под контролем рентгена. Если удастся его провести через линию перелома в костномозговой канал дистального костного фрагмента, то это значит, что успешно проделана одна из наиболее трудных частей операции (рис. 8-37).

Измерением длины введенного в костномозговой канал проводника измеряется необходимая длина костномозговой шины. Затем костномозговой канал расширяется при помощи сверл, вводимых по проводнику соответственно толщине шины. При этом диаметры соответствующих сверл увеличиваются каждый раз на пол миллиметра или на миллиметр. Наконец, через костномозговой канал проводится

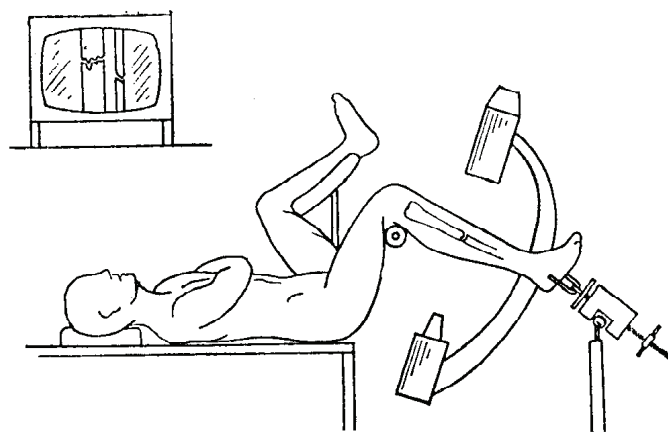


Рис. 8-35. Закрытое шинирование костномозгового канала, I. На специальном операционном столе под контролем усилительного экрана проводится операция (на большеберцовой кости)

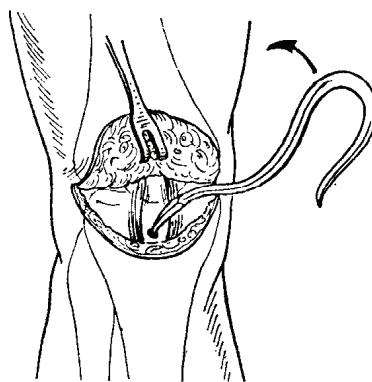
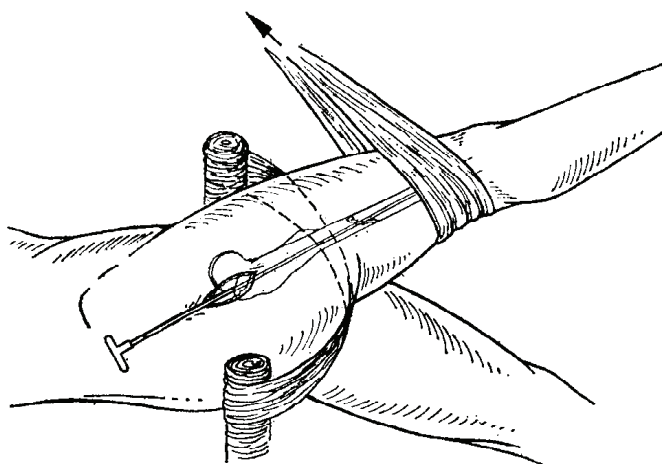


Рис. 8-36. Закрытое шинирование костномозгового канала, II. Отверстие для введения костнополостной шины изготавливается костным шилом (на большеберцовой кости)





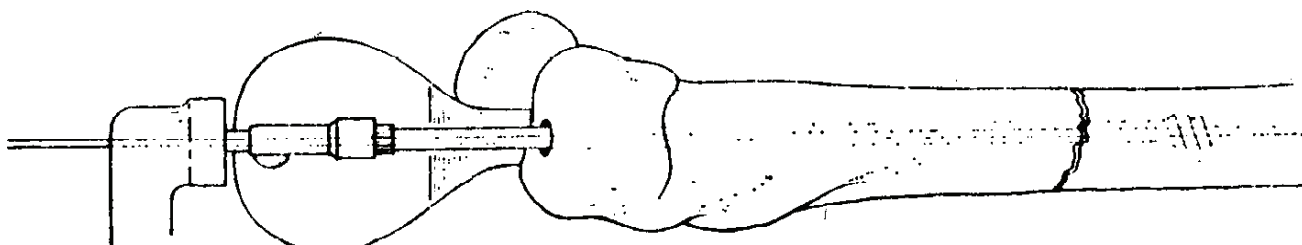
**Рис. 8-37.** Закрытое шинирование костномозгового канала, III. В костномозговой канал закрытой репонированной кости вводится проводник (на бедренной кости)

и затем извлекается металлический проводник. В пластмассовую трубочку вводят теплый раствор Рингера, выполаскивая оставшуюся в костномозговом


канале костную стружку (рис. 8-39). После повторного введения металлического проводника по нему в костномозговой канал вводится отобранная шина (рис. 8-40). Ее положение контролируется при помощи усилительного телеэкрана.

До уровня перелома вводится отсасывающий дренаж, после чего рана послойно закрывается. Дополнительная иммобилизация гипсовой повязкой излишня (рис. 8-41).

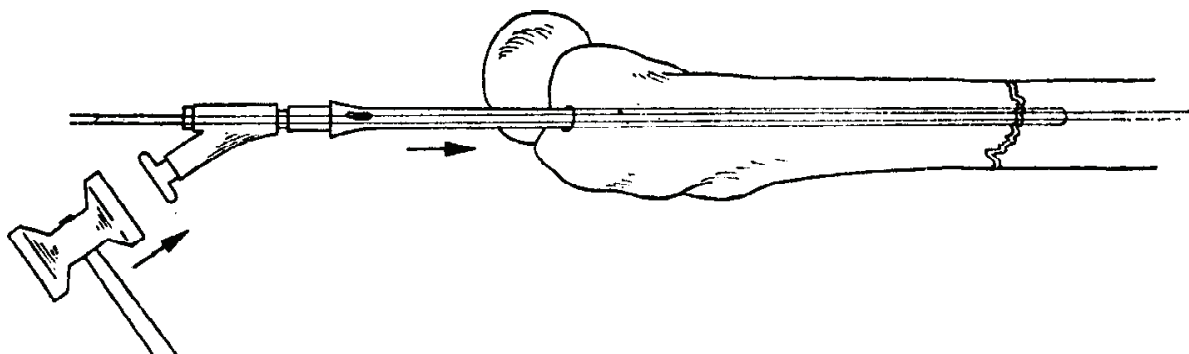
При *открытом методе* внутрикостной фиксации целесообразно поступить так же, как при закрытом методе, т. е. начать операцию со вскрытия места введения гвоздя. На верхушке вертела бедра и над шероховатостью большой берцовой кости острым инструментом вскрывают костномозговую полость и в проксимальную часть этой кости вводят спицу. Затем Маленьким разрезом вскрывают место перелома и после репозиции отломков проводят спицу по костномозговой полости из проксимальной части кости в ее дистальную часть.



**Рис. 8-38.** Закрытое шинирование костномозгового канала, IV. Костномозговой канал просверливается сверлами увеличивающегося диаметра, находящимися на гибком сверлильном стержне и введенными над проводником в трубку одинакового калибра (на бедренной кости)



**Рис. 8-39.** Закрытое шинирование костномозгового канала, V. Над проводником проводится пластмассовая трубка, через которую после удаления прута образовавшаяся при сверлении костная мука выполаскивается, после этого вставляется проводник



**Рис. 8-40.** Закрытое шинирование костномозгового канала VI. Проводник направляет шину на свое место (на бедренной кости)

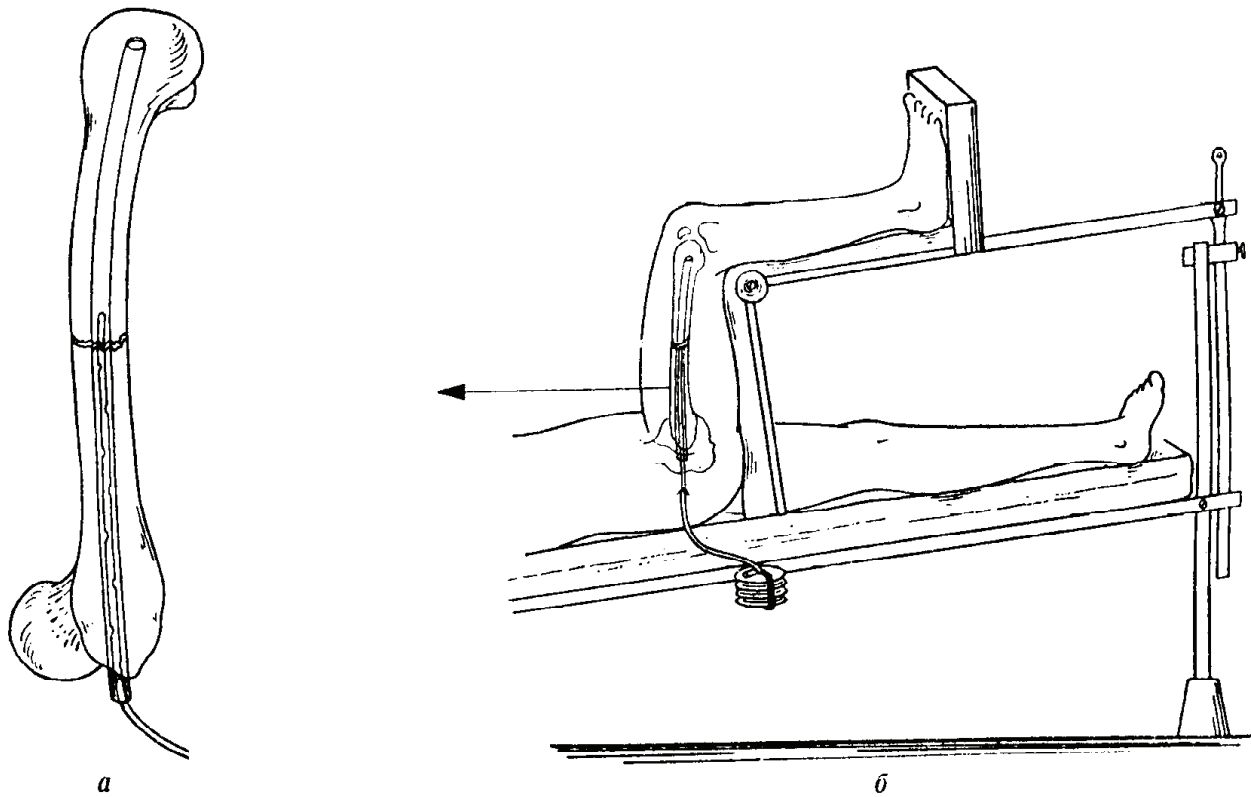


Рис. 8-41). Закрытое шинирование костномозгового канала, VII. а) В просвет шины до уровня перелома вводится отсасывающий дренаж, б) после операции конечности придается приподнятое положение

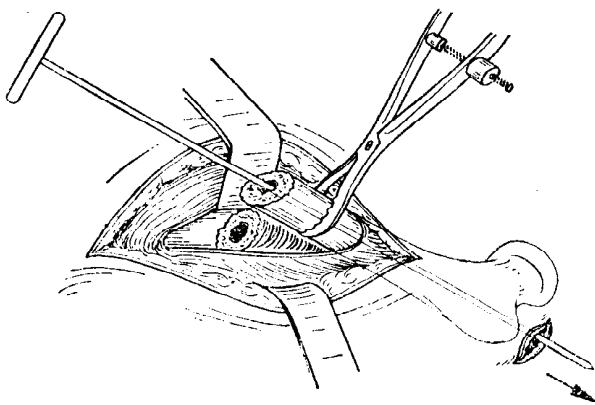


Рис. 8-42. Открытое шинирование костномозгового канала на бедренной кости, I. Проводник вставляется в костномозговой канал проксимального костного фрагмента

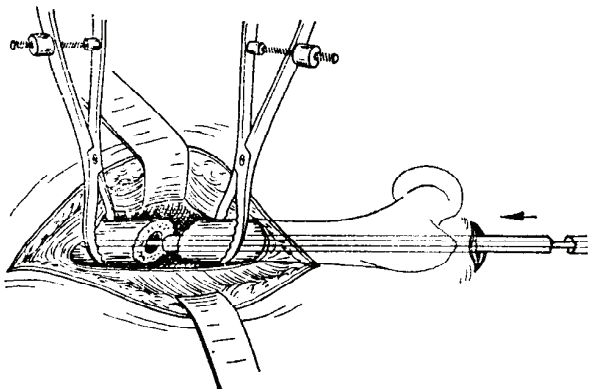


Рис. 8-43. Открытое шинирование костномозгового канала на бедренной кости, II. Шина вбивается в костномозговой канал со стороны вертела до места перелома, затем, после репозиции перелома, сначала в дистальный фрагмент, через шину вводят проводник, а затем вбивают шину в костномозговой канал

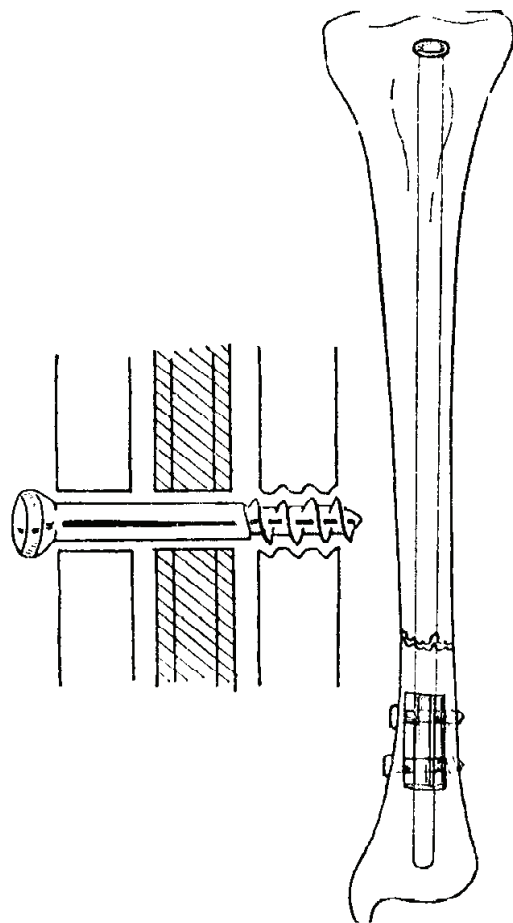


Рис. 8-44. Закрытое запирающее шинирование костномозгового канала для лечения переломов и нижней трети большеберцовой кости или многофрагментных переломов, а также ложных суставов. Запирающим предупреждается возможное смещение дистального костного отломка

Открытый способ интрамедуллярного остеосинтеза на бедренной кости может начаться и со вскрытия перелома, после чего спица вводится и со стороны проксимальной внутрикостной полости (рис. 8-42). Однако в таких случаях следует внимательно следить за тем, чтобы конец спицы при выходе ее из бедренной кости проходил не через шейку бедра, а вблизи верхушки вертела. В том месте мягких тканей, где прощупывается спица, на коже делается небольшой разрез, и с дорзальной стороны сначала до уровня перелома вводится гвоздь, выбранный для внутрикостной фиксации. Затем спица вынимается и вновь вводится в кость через центральный канал гвоздя с дорзальной стороны (рис. 8-43), после чего производится репозиция отломков. Теперь спица продвигается в дистальную костномозговую полость, и по ней уже окончательно вбивается гвоздь. Этот открытый метод введения гвоздя автором применяется очень редко.

### Шинирование костномозгового канала с укреплением шины.

За последнее время показания к шинированию костномозгового канала распространились и на переломы и псевдоартрозы в дистальной трети бедренной и большеберцовой кости.

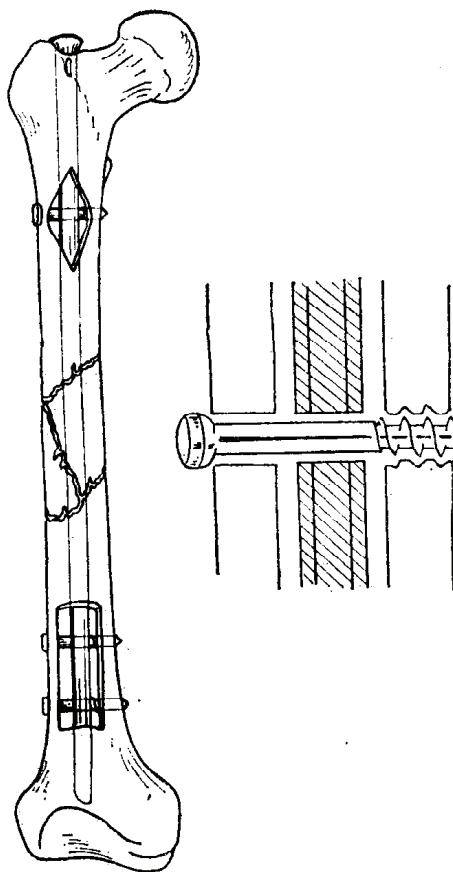


Рис. 8-45. Статическое заграждение на бедренной кости для лечения многофрагментных переломов средней трети. Заграждением предупреждается вторичное соскальзывание отломков

Это стало возможным благодаря тому что после окончания шинирования через кожу возле шины в заранее просверленные отверстия вставляются винты. При помощи этих поперечно идущих винтов, проникающих в равной мере в кортикальный слой и шину, проведенную через костномозговой канал, можно предотвратить вращение или прочие нежелательные движения дистального фрагмента. При переломе в нижней трети достаточно фиксировать дистальный конец шины двумя болтами к кости, так как шина в самом узком месте костномозгового канала в проксимальной части кости прочно фиксирована. Этот способ укрепления шины называется динамическим, так как действующие на поверхности отломков осевые силы, вызываемые в первую очередь мышечным тонусом, шинирующей операцией не выключаются (рис. 8-44).

Закрытая стабильная внутренняя фиксация оскольчатого перелома в средней трети также может быть достигнута при помощи шинирования с укреплением шины. После вколачивания шины при помощи смонтированного у ее конца прибора, в предварительно просверленные каналы шины вставляются как у проксимального, так и у дистального костного отрезка по одному поперечному винту. Этим мероприятием в движение между фрагментами. Такой способ шинирования костномозгового канала называется статическим укреплением шины (рис. 8-45).

В качестве одного из методов укрепления шины в дистальном отрезке большеберцовой кости можно применять также и фиксирующие проволоки по *Herzog*, которые выводятся через боковые щели в шине. Этим можно в определенной мере также предотвратить вращение (см. рис. 8-169).

Так как шинирование костномозгового канала на длинных трубчатых костях нижней конечности представляет весьма надежный остеосинтез, показания к его проведению могут быть расширены с применением фиксации шины.

### Шинирование по Hackethal пучком проволоки

В 1961 г. *Hackethal* опубликовал вариант шинирования костномозговой полости, который, собственно говоря, является удачным сочетанием свойства гибкой проволоки и негибкой шины. Основная мысль этого метода заключается в том, что в костномозговом канале при помощи пучка проволоки неодинакового диаметра можно добиться более прочной фиксации, чем шиной, имеющей всюду одинаковую толщину.

**Техника проведения операции.** Перелом репозируется под контролем рентгена. Наподобие закрытого шинирования костномозгового канала место введения обнажается, затем при помощи шила создается



ход в костномозговом канале. Проволоки диаметром 2,5-3 мм одна за другой вводятся в костномозговой канал, проходя дальше за плоскость перелома. Расположенные друг возле друга проволоки заполняют узкие места в костномозговом канале (рис. 8-46).

Концы проволоки загибаются у кости, и затем рана закрывается.

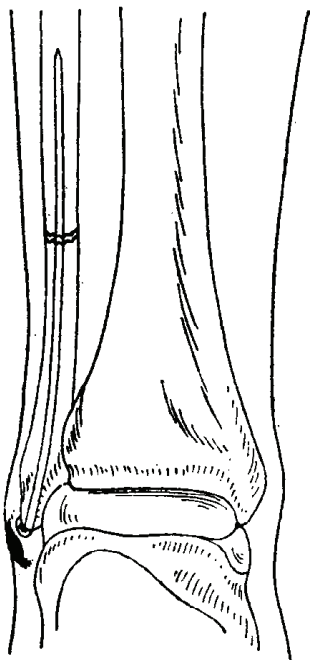


Рис. 8-47. Шинирование по RUSH. Применение шины на малоберцовой кости




Рис. 8-48. Применение двух противоположно согнутых Rush при надмыщелковом переломе бедренной кости

## Шинирование по Rush

Фиксация гвоздями по *Rush* является особой формой шинирования костномозговой полости. Через место перелома в костномозговую полость вводятся эластичные металлические стержни толщиной в 2,5-6,0 мм. Если они в соответствующем положении эластично вклиниваются в кость, то, опираясь в трех точках, хорошо ее фиксируют (рис. 8-47).

### Техника проведения операции.

На экстензионном столе производят закрытую репозицию перелома. Репозиция кости контролируется при помощи усилительного экрана. В соответствующем месте кость обнажается небольшим разрезом, и костномозговой канал вскрывается костным шилом. В прямой костномозговой канал вводят изогнутый, а в изогнутый канал — прямой проводник *Rush* для того, чтобы его вклиниванием повышался фиксационный эффект. Перед введением стержням придается соответствующая форма.

Вмешательство проводится закрытым методом. Если закрытым методом не удастся добиться репозиции отломков, то следует из небольшого разреза на месте перелома добиться репозиции и введения конца стержня в дистальную часть костномозгового канала. Обычно две, изогнутые противоположно друг к другу шины обеспечивают достаточную фиксацию (рис. 8-48). Применяемые металлические шины имеют крючковатые концы, которые вбиваются до кортикального слоя, после чего рана закрывается. Наружная фиксация не требуется.

## Шинирование переломов, расположенных вблизи тазобедренного сустава

Лечение перелома шейки бедренной кости стало почти специальной областью травматологии. Шинирование при этой форме перелома является хорошим, распространенным и успешным методом лечения.

### Техника шинирования при переломе шейки бедренной кости.

На экстензионном столе нижняя конечность через обувь или через временную гипсовую повязку присоединяется к винтовому стержню. Перелом закрыто вправляется, при помощи усилительного экрана в нескольких плоскостях проверяется правильность стояния отломков. Затем бедренная кость обнажается латерально возле большого вертела. В кость с места, намеченного для введения шины,

вставляется проволока. *Kirschner* толщиной в 2 мм, причем прицеливаются на середину головки бедренной кости (рис. 8-49). Прохождение прицельной проволоки проверяется рентгенологически в нескольких плоскостях.

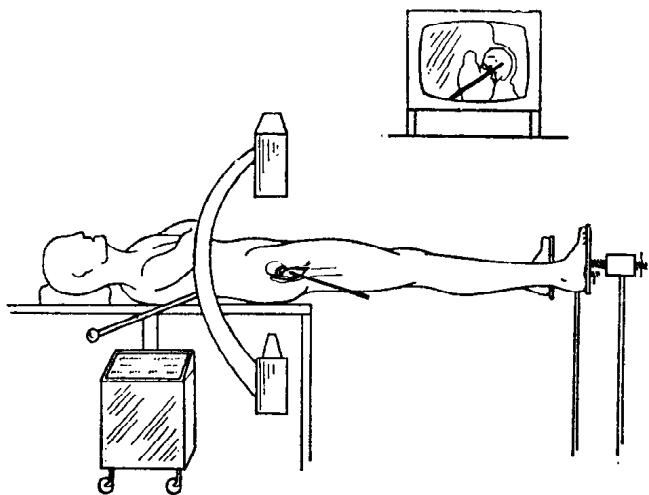


Рис. 8-49. Шинирование шейки бедренной кости, I. Закрытая репозиция и контроль за положением прицельной проволоки под усилительным экраном

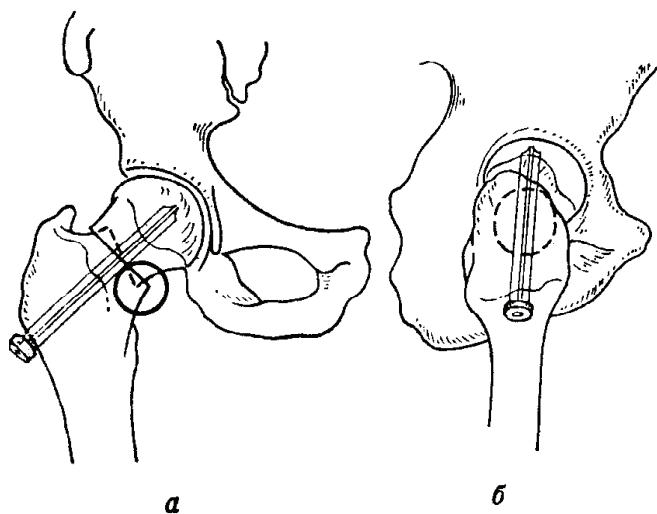


Рис. 8-50. Шинирование шейки бедренной кости, II. Перелом фиксируется трехламеллярной шиной. Точная адаптация фрагментов и положение шины: а) вид спереди, б) вид сбоку

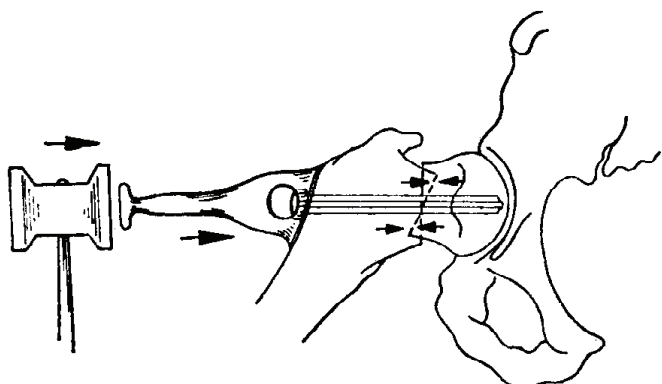


Рис. 8-51. Шинирование шейки бедренной кости, III. Костные

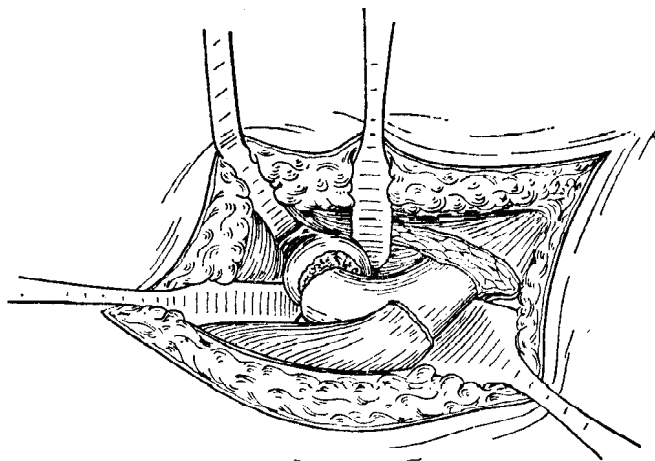


Рис. 8-52. Обнажение для открытого остеосинтеза перелома шейки бедренной кости (схематично) отломки вклиниваются

Длина проволоки является ориентиром для выбора соответствующей трехгранной шины, которая вбивается в кость над проволокой. На рентгеновском снимке видно, находится ли шина на правильном месте. Затем прицельная проволока удаляется (рис. 8-50).

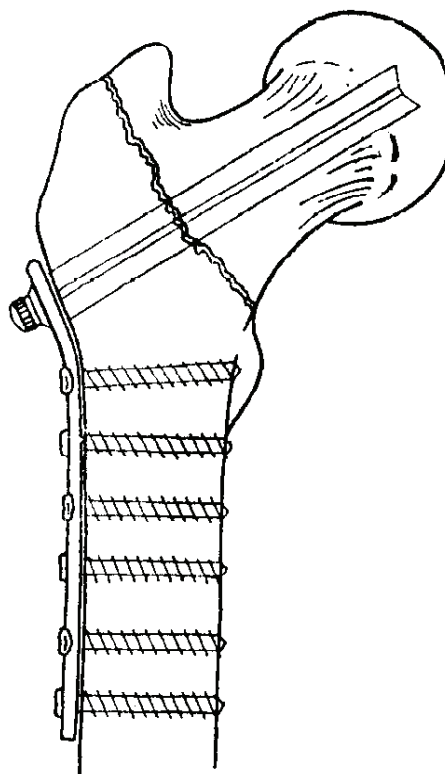


Рис. 8-53. Остеосинтез чрезмыщелкового перелома плоской шиной

Шина предоставляет возможность вклинивать друг в друга костные фрагменты (рис. 8-51), что повышает внутреннюю фиксацию. Некоторые хирурги при лечении переломов в области тазобедренного сустава не пользуются экстензионным столом, а обнажают перелом при положении больного на спине. Однако в таких случаях приходится отказываться от всех преимуществ закрытого шинирования (рис. 8-52).

Если приходится фиксировать не медиальный перелом шейки бедренной кости, а перелом в области вертела, то после вколачивания шины в шейку бедренной кости прикрепляется еще и пластинка, которая как у диафиза бедренной кости, так и у ее шейки фиксируется винтами (рис. 8-53). Перед зашиванием в рану вводят отсасывающий дренаж. Наружная фиксация не требуется.

Остеосинтез изогнутыми пластинками, предложенными секцией по изучению вопросов остеосинтеза (АО) Для лечения переломов, расположенных вблизи тазобедренного сустава, рядом авторов был предложен имплантат, приготовленный из одного куска. Секция по изучению вопросов остеосинтеза (АО) разработала изогнутую пластинку, острое U-образное лезвие которой вбивается в шейку бедренной кости или в губчатый слой мыщелка бедренной кости. При этом более толстая часть пластинки, образующая угол, охватывающий винты, лежит на корковом слое бедренной кости. Угол между двумя частями пластинки постоянный. Изготавливаются пластинки с различным углом наклона (рис. 8-54).

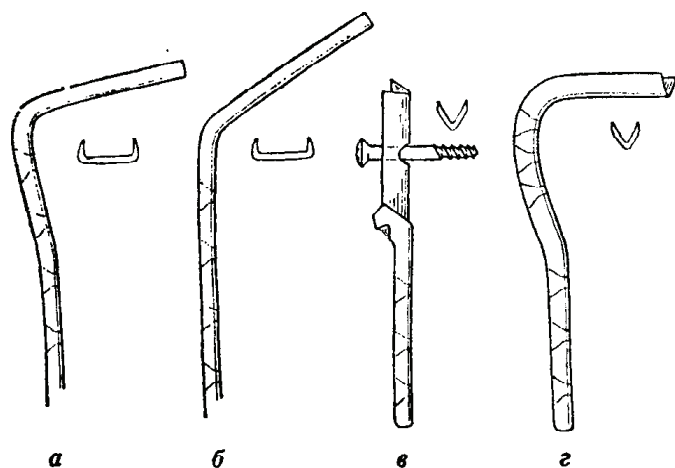


Рис. 8-54. Фиксационные пластинки (а, б, в) для лечения переломов или для подвертельной остеотомии, г) чрезмыщелковая пластинка

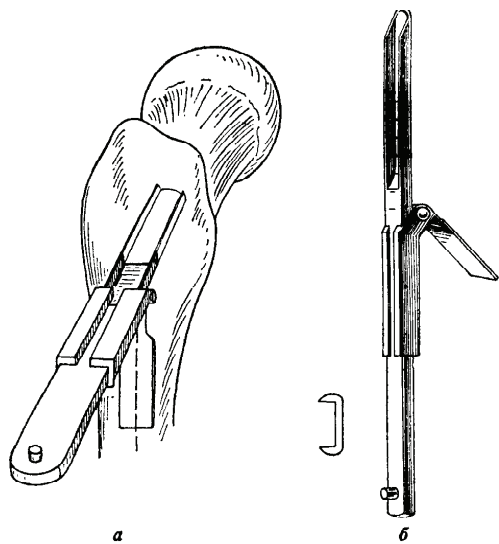


Рис. 8-55. Применение изогнутой пластинки АО: а, б) прибор для подготовки места вставления пластинки с прицельным приспособлением

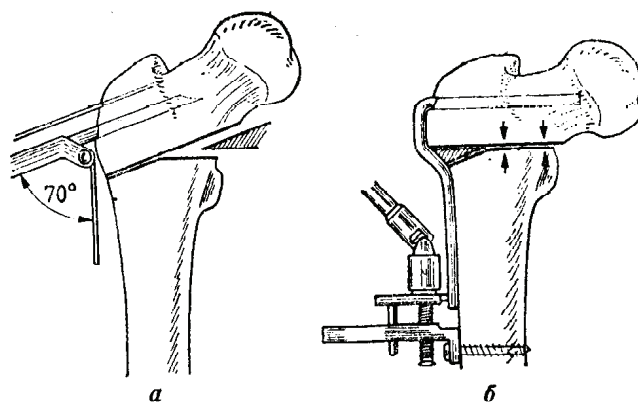


Рис. 8-56. Предварительное натяжение изогнутой пластинки для внутренней фиксации при варизирующей остеотомии. а) Положение инструмента для подготовки места пластинки и места пробивания кости долотом, б) сжатие костных поверхностей пластинками

Изогнутая пластинка используется для остеосинтеза у проксимального и у дистального отрезков бедренной кости. Применение такой пластинки создало для хирургии тазобедренного сустава возможность развития многих новых методов проведения операции.

### Техника проведения операции

Перед операцией при помощи рентгеновских снимков с угломером на набросанном эскизе устанавливается угол, который должна иметь данная пластинка. Операция производится обычно на экстензионном столе под контролем усилительного экрана, но применение этого метода возможно и без применения экстензионного стола и экрана.

Попадающая в кость часть пластинки вколачивается специальными инструментами. После выбора соответствующего места вколачивания при помощи сверла образуется отверстие в корковом слое. На прицельном аппарате устанавливается угол, соответствующий выбранной пластинке. Соответствующая часть прицельного прибора прикладывается вдоль продольной оси к диафизу бедренной кости. Затем под контролем рентгена вбивается долото, точно входящее в направляющий рельс прибора (рис. 8-55). На основании его положения можно получить представление о желаемом угле выбранной пластинки.

После удаления долота на его место вколачивается соответствующая часть пластинки. Если пластинка установлена правильно, то ее часть, находящаяся вне кости, прилегает к корковому слою диафиза бедренной кости. В случае надобности пластинка во время этой фазы операции может предварительно натягиваться (рис. 8-56). Пластинка прикрепляется винтами к бедренной кости.

После введения отсасывающего дренажа рана полностью закрывается. Наружная фиксация излишня.

Секция по изучению вопросов остеосинтеза (АО)



предлагает фиксировать медиальные переломы шейки бедренной кости изогнутыми танками под углом в  $130^\circ$ . В определенных случаях при помощи дополнительных винтов, ввинчиваемых в губчатый слой, может быть достигнута межфрагментарная компрессия. Компрессионный остеосинтез с экстраоссальными фиксаторами *Lambotte* уже в 1908 г. описал фиксирующий аппарат, который присоединялся к выступающей из мягких тканей части внутрикостно введенного винта. *Chamley* в 1948 г. разработал компрессионный метод, предложенный им для артроза суставов. Суть его заключается в том, что тесно сжимаются отломки костей губчатой структуры. В таких случаях прочное сцепление концов отломков обеспечивается не только давлением вдоль оси кости, но и компрессией костных балок. При операции далеко от резецированной поверхности суставов вводится два гвоздя *Steinmann*, а после закрытия раны к выступающим концам гвоздей присоединяется компрессионно-дистракционный аппарат. Этот аппарат создает давление на репонированных костных поверхностях по оси конечности (рис. 8-57).

*Hoffmann, Anderson, Vidal, Audrey, Wagner, Илизаров, Гудушаури* и многие другие, исходя из подобных соображений, при помощи экстраоссальных фиксаторов производили сжатие кортикальных слоев (см. рис. 8-14).

Для таких операций автор использует 4,0-4,5 мм-овые гвозди *Steinmann*, или 5 или 6 мм-овые винты, на конце которых имеется приспособление для нарезки резьбы. Гвозди *Steinmann* или винты *Schanz* вводятся в кость после того, как предварительно сделан разрез на коже и спиральной дрелью просверлена кость. Рана около гвоздя или винта зашивается лишь после наложения и установления экстраоссального фиксатора.

### Проволочный шов, проволочный серкляж

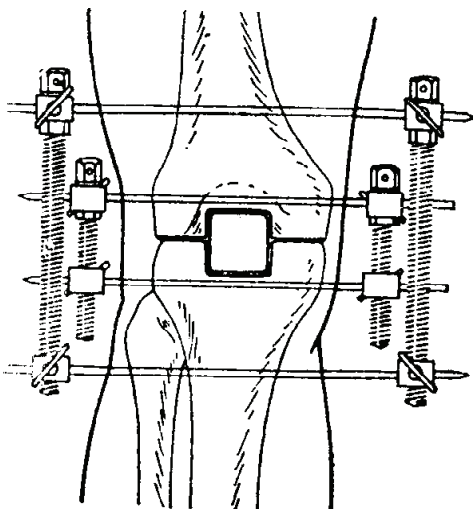


Рис. 8-57. Артродез коленного сустава. Суставные поверхности фиксируются шинами *Steinmann* и наружным натягивающим приспособлением

Проволочное соединение отломков практикуется давно. На первых порах после таких операций началось нагноение, позднее в результате наложения проволочного шва процесс заживления перелома протекал медленно, не происходил вовсе или же образовывался ложный сустав. Теперь нам уже известно, что проволочный шов не обеспечивает удовлетворительной внутренней фиксации, поэтому автор его не применяет.

Обшивание и наложение проволочного серкляжа — давно известные операции остеосинтеза. Они успешно применялись при лечении переломов длинных трубчатых костей, особенно спиральных и косых переломов, при помощи перкутанной техники, предложенной *Gotze, Bohler* выступил против наложения тугого проволочного серкляжа, поскольку он «душит» кость и нарушает ее кровоснабжение. В таких случаях процесс заживления перелома протекает медленно или отсутствует совсем. Наложение слабой проволочной петли предотвращает большое движение кости и вместе с наложением гипса дает удовлетворительный результат. Проволочные петли необходимо вовремя удалять.

### Общие установки для удаления металлических имплантатов

Если винты, пластинки и гвозди не вызывают тканевую реакцию, они могут годами оставаться в организме, не причиняя жалоб. Все же металл нередко приходится удалять. Ниже приводятся причины этого.

1. В результате своего фиксирующего действия металл при длительном пребывании уменьшает эластичность кости, в течение ряда лет может измениться ее структура. Это наблюдается прежде всего на нижней конечности на большеберцовой и на бедренной костях. Спустя несколько лет костная структура коркового слоя под пластинкой становится похожей на структуру губчатого слоя. Поэтому через год-полтора костнополостные шины и пластинки удаляются. Не обязательно удалять отдельные винты. Удаление небольших пластинок на верхних конечностях также не всегда необходимо.

2. Металл потерял свое фиксирующее действие. Целесообразно удалить болтающийся, сломавшийся или сместившийся имплантат.

3. Металл причиняет неприятные ощущения, боли или даже идущий наружу свищ, соединяющийся с имплантатом. На рентгеновском снимке часто наблюдается разрыхление кости, указывающее на коррозию.

4. У детей уже спустя 2-3 недели после заживления кости удаляются все фиксирующие проволоки и расположенные в костномозговой полости имплантаты.

5. Проволочные петли, применявшиеся при переломах длинных трубчатых костей для дополнения внутренней фиксации, удаляются уже через 2-3 месяца.

6. Введенный над голеностопным суставом фиксационный винт для заживления, поврежденной тibiофибулярной связки удаляется через 6 недель после операции, еще до начала нагрузки.

7. Применяющиеся для натягивающей петли проволоки снимаются через 3-6 месяцев после операции.

8. Вставленные в шейку бедренной кости шины, гвозди, пластинки, фиксирующие расположенный близко к тазобедренному суставу перелом, удаляются у лиц старше 70 лет только тогда, когда металл вызывает жалобы или осложнения.

Имплантат удаляется через небольшой разрез. Перед операцией под рентгеновским контролем на коже отмечается место разреза. Удаление проволоки или винта может производиться и амбулаторно. Для удаления пластинок или помещенных в костномозговую полость шин требуется пребывание в течение нескольких дней в стационаре.

## Осложнения заживления переломов

Осложнения заживления переломов с точки зрения практики могут быть разделены на 2 группы.

1. *Общие осложнения:* они вытекают из изменившейся реактивности организма после повреждения. Прежде всего при множественных повреждениях, у лиц пожилого возраста и у пострадавших уже с существующим плохим общим состоянием здоровья могут возникнуть следующие осложнения: тромбозы, кардиореспираторная недостаточность, проявление скрытых болезней обмена веществ или посттравматические рефлекторные дистрофии. -Все это представляет общую реакцию организма на повреждение.

2. При *местных осложнениях* заживления перелома нужно отличать неизбежные последствия повреждения и действительные осложнения лечения. В преобладающем большинстве случаев последних можно избежать.

Местными осложнениями заживления переломов могут быть: а) осложнения костного перелома, б) патологические изменения мягких тканей. Мы детально рассмотрим эти две группы. Затягивающееся образование костной мозоли и ложные суставы

Заживление перелома, костное соединение устанавливается на основании клинических и рентгенологических признаков. Перелом может заживать в благоприятной позиции, но может возникнуть костный рубец в неблагоприятной позиции: *fractura male consolidata*.

При затянувшемся костном заживлении перелома говорят о затянувшемся образовании костной мозоли. В этом состоянии имеет место лишь минимальное прогрессирование процессов заживления, исход неопределенный. На практике ждут еще 50% среднего времени заживления перелома и только после этого говорят о замедленном образовании мозоли. Если перелом после двойного среднего времени заживления еще не зажил, приходится считаться с окончательным отсутствием заживления.

Ложный сустав представляет соединительно-тканное — вместо костного — соединение между двумя отломками. Ложный сустав, как правило, возникает после перелома, но он может иметь место и после остеотомии как аномалия развития. Речь идет о конечном состоянии, так как заживление ни клинически, ни рентгенологически не показывает развития. На месте ложного сустава в зависимости от его локализации имеется более или менее выраженная патологическая подвижность, которая распознается клинически и рентгенологически.

Раньше псевдоартрозы разделялись на 3 группы:

1) *контактные псевдоартрозы*, при которых в результате больших, прилегающих друг к другу костных поверхностей мало возможности движения;

2) *подвижные псевдоартрозы*, при которых костные поверхности отшлифовывались движениями и почти стерлись и при которых может быть установлена существенная патологическая подвижность;

3) *псевдоартрозы с дефектом кости*, при которых патологическая подвижность вызывается костным дефектом.

В последнее время эта классификация была уточнена гистопатологическими исследованиями.

а) На основании экспериментальных и клинических наблюдений известно, что в костном отрезке с хорошим кровоснабжением организм местными тканевыми реакциями образует как бы опоры, приводящие к уменьшению подвижности ложного сустава. Гиперваскуляризованная мозоль появляется на противоположных поверхностях костных концов, образующих ложный сустав. Так как на рентгеновском снимке это похоже на ногу слона, такое состояние называется «слоновая нога» или гипертрофический ложный сустав.

б) Костные концы подвижного ложного сустава атрофические, имеется недостаточность васкуляризации кости. Поэтому в противоположность гипертрофической форме эта форма называется *атрофическим псевдоартрозом*.

Псевдоартроз с дефектом кости в настоящее время скорее называется костным дефектом, и этим выражается то, что речь идет не об отсутствии костного заживления, а о недостатке костного материала.

## Предупреждение развития псевдоартрозов

Эта тема занимает врачей уже десятилетиями. Наши познания могут основываться на том, что перелом, согласно биологическим законам, имеет обычно склонность к заживлению. Возникновение ложного сустава является необычной формой течения заживления перелома. Обычно перелом при адекватном лечении заживает. Ложные суставы возникают тогда, когда при лечении перелома или допущены ошибки, или возникают осложнения. Этому мнению наиболее смело придерживался *Bohler* и его школа, которая признала, что и в результате ошибочного консервативного лечения (например, чрезмерного растяжения) может возникнуть ложный сустав. Автор придерживается того же мнения, что каждый из применявшихся в настоящее время методов лечения может быть пригодным для излечения перелома. Однако имеется и убеждение в том, что ошибочное показание или применение неправильной техники могут способствовать отсутствию костного заживления и возникновению ложного сустава. Это положение имеет силу в отношении всех методов лечения перелома.

*Условием для предупреждения возникновения ложного сустава является правильное применение метода лечения перелома, правильно подобранного на основании соответствующего показания.*

Известно также, что могут возникнуть псевдоартрозы, при которых костному заживлению препятствует интерпозиция мягких тканей между фрагментами. В этих случаях также имеет место ошибка в лечении, так как при интерпозиции показано оперативное лечение, и не следует дожидаться возникновения ложного сустава.

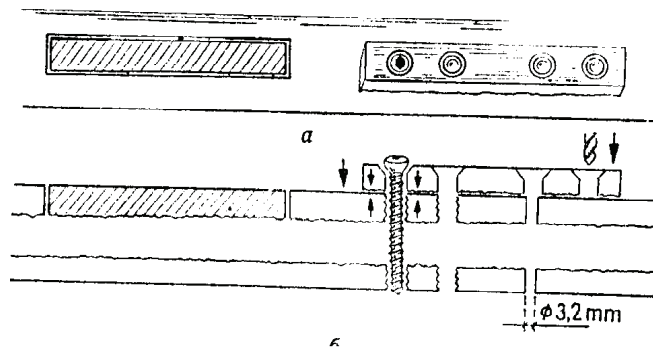
Вероятно, единственной причиной возникновения ложного сустава является инфекция, возникающая при открытых или при закрытых переломах, хотя современные методы лечения и в таких случаях уменьшают опасность возникновения псевдоартроза.

## Хирургическое лечение при задержке образования мозоли

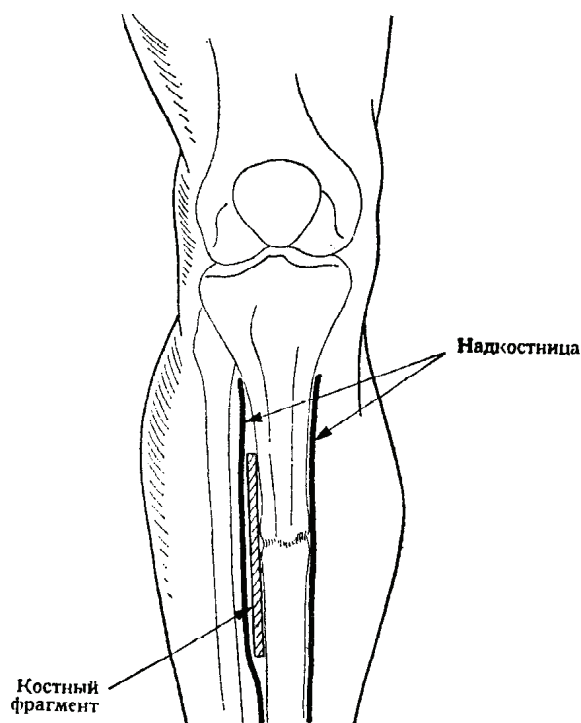
Регенерация кости при замедленном образовании мозоли происходит в неблагоприятных условиях. В таких случаях следует попытаться выяснить, чем задерживается образование мозоли: воздействующими на кость неблагоприятными биомеханическими условиями или местным нарушением кровоснабжения.

Если причиной нарушения регенерации являются неблагоприятное внешнее воздействие или биомеханические условия, то принцип лечения заключается в устранении этих причин. При замедленной костной консолидации большеберцовой кости уже давно

применяется остеотомия малоберцовой кости или сегментарная резекция. Если же малоберцовая кость быстрее заживает, чем большеберцовая кость, то запирательное действие сдерживается прилеганием друг к другу отломков большеберцовой кости. После пересечения малоберцовой кости перелом большеберцовой кости заживает за 4-6 недель мобилизация, требующаяся для костного заживления перелома. Обычно заживление при умеренном изгибе оси задерживается неодинаковым мышечным тонусом. В этих случаях, как правило, закрытое шинирование костномозговой полости или пластинчатый остеосинтез способствуют быстрому заживлению.



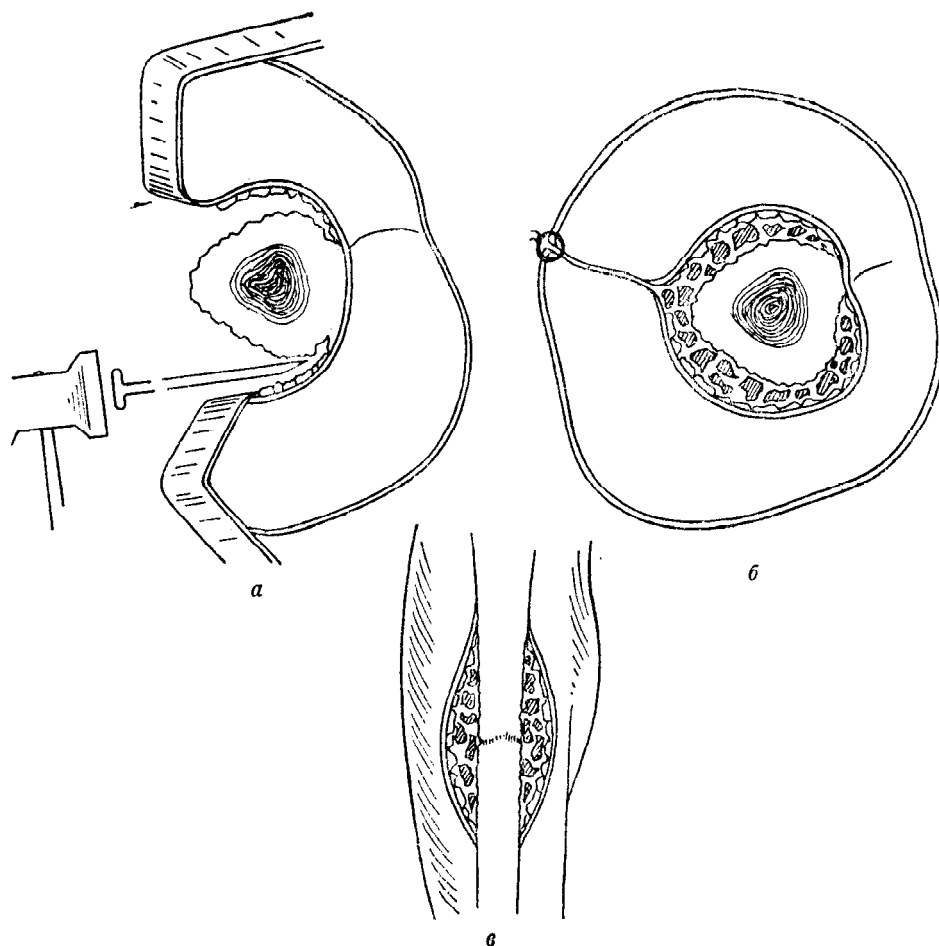
**Рис. 8-58.** Техника пересадки кортикального слоя кости, и) Метод «inlay» б) метод «onlay» с пинтами



**Рис. 8-59.** Поднадкостничная костная имплантация по Pheister для лечения ложных суставов на голени

Плохое кровоснабжение окружающих перелом тканей является редкой причиной замедленного образования мозоли. Если все же это имеет место, то аутологической пересадкой губчатого слоя кости можно стимулировать костное заживление.



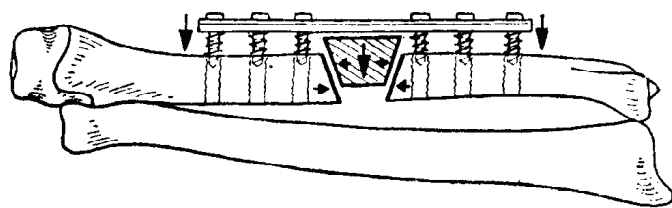


**Рис. 8-60.** Декортикация и спонгиозопластика для лечения ложных суставов, а) Кортикопериостальный лоскут. Положение имплантированных костных кусков б) в поперечном и в) в продольном сечении

Для лечения псевдоартроза ладьевидной кости секция по изучению вопросов остеосинтеза (АО) предложила применение компрессионных винтов. Другие авторы предпочитают пластику губчатым слоем кости по *Matti* или варианты этой операции.

Техника пересадки коркового слоя кости для лечения ложных суставов приведена на рис. 8-58 и 8-59. Рис. 8-60 показывает декортикацию и пластику губчатого вещества кости.

Автологические участки коркового слоя кости в настоящее время применяются только для замещения костных дефектов. С той же целью могут быть пересажены костные сегменты, взятые из малоберцовой кости. Ограниченные костные дефекты замещаются участками губчатого слоя кости, затем производится стабильный остеосинтез металлическими имплантатами (рис. 8-61). Операции по замещению костного дефекта обсуждаются в связи с различными модификациями.



**Рис. 8-61.** Замещение костного дефекта на локтевой кости трансплантатом из подвздошного гребня при помощи металлического пластинчатого остеосинтеза

### Профилактика инфекции после костных переломов

Инфекция представляет большую опасность для заживления кости и является основной опасностью всякого открытого перелома или оперативного лечения.

### Лечение открытых переломов

1. Следует учитывать приводимые здесь правила.
1. Оперативное лечение перелома должно производиться при строго асептических условиях.
2. При открытом переломе не рекомендуется снимать временную повязку в обычной перевязочной; это следует делать только, одев маску, в стерильных резиновых перчатках, на операционном столе. Окружность раны обрабатывается дезинфицирующим раствором, волосы удаляются стерильной бритвой. После повторной обработки рана прополаскивается стерильным теплым раствором Рингера, удаляются загрязняющие рану ткани. После этого для остановки кровотечения проводится пневматическое обескровливание (жгут). Вслед за этим кожа покрывается стерильной клеящейся полиэтиленовой фольгой.
3. Вся некротическая ткань иссекается. Рана прополаскивается рингеровским раствором при помощи

отсасывающего дренажа. Каждый карман вскрывается, и, если нужно, разрезается фасция. Загрязненные костные поверхности механически очищаются острой ложкой или долотом.

4. Сухожилия и нервы сшиваются тонкими нитками (см. стр. 871 и 876).

5. Соединение костных фрагментов является специальной частью операции. Поэтому после окончания обработки раны вновь проводится стерильная изоляция и меняются инструменты и перчатки. Фрагменты соединяются по заранее запланированному методу. При помощи минимального обнажения и предельно малого применения инородного материала нужно стремиться к достижению максимального внутреннего фиксирования.

6. Ушивание раны производится тонким монофильным шовным материалом без натяжения. Подкожные швы не накладываются. В рану вводится один или несколько отсасывающих дренажей.

7. Кожная рана меньше 1 см от острого конца отломка кости не иссекается и не зашивается, а только перевязывается в стерильных условиях. Для остеосинтеза по возможности особым разрезом обнажается место перелома. В конце операции вводится отсасывающий дренаж, и рана зашивается.

8. Если кожа не может быть закрыта без натяжения, то накладываются или разгружающие разрезы, или же рана не закрывается и лечится открыто. Из двух возможностей выбирается та, которая обеспечивает покрытие кости и, возможно, имплантированного металла хорошо снабженными кровью мягкими тканями. При наложении разгружающих разрезов вторично возникающий кожный дефект или немедленно закрывается свободной пересадкой расщепленной кожи, или накладывается стерильная влажная повязка, и дефект через несколько дней закрывается при помощи вторичного шва или трансплантата.

9. После операции конечность приподнимается (см. рис. 8-41). Отсасывающие дренажи удаляются через 1-2 дня.

10. При открытом переломе производится профилактика столбняка инъекцией противостолбнячной сыворотки и введением антибиотиков. После получения данных чувствительности флоры раны к антибиотикам немедленно начинается специфическое лечение антибиотиками.

11. При широко открытой ране уже при оказании первой медицинской помощи вводится прополаскивающий дренаж (см. рис. 8-2).

12. При тяжелом повреждении мягких тканей может быть показана иммобилизация конечности помимо стабильной фиксации наружными шинами до заживления раны.

## Лечение закрытых переломов

1. Хирургическое лечение закрытых переломов также производится в строго асептических условиях.

2. Операция производится по возможности немедленно после несчастного случая или в пределах нескольких часов, до того, как может возникнуть в стационаре инфекция резистентными возбудителями. Поэтому рекомендуется таких больных перед операцией изолировать в специальном помещении.

3. При остеосинтезе перед закрытием раны вводится отсасывающий дренаж.

4. Кожный шов должен накладываться без натяжения.

5. При остеосинтезе закрытых переломов или после всякой стерильной костной операции следует проводить профилактическое лечение антибиотиками.

6. Оперированная конечность обычно перевязывается эластичными повязками, наложенными на стерильный слой губчатой пластмассы. Наружная фиксация, как правило, излишня. Конечность оставляется на 3-4 дня в приподнятом положении.

7. Через сутки после операции начинается активное лечение оперированной конечности с применением лечебной физкультуры.

Лечение инфицированной раны При подозрении на начинающуюся инфекцию показана ранняя обработка раны. В таком случае рана обрабатывается и раскрывается также в чистой операционной. Гематома удаляется, раневой секрет исследуется бактериологически. Вся некротическая ткань также удаляется. В каждом случае отводящие отсасывающие дренажи вводятся в самые глубокие места раны, кроме того, для прополаскивания раны вводится еще и тонкий дренаж. Затем проводится постоянное орошение раны содержащим антибиотик рингеровским раствором. Когда известна микрофлора, местно и системно проводится лечение специфическим антибиотиком. Промывная жидкость исследуется бактериологически каждый второй день для того, чтобы своевременно распознать развитие резистентности возбудителя или суперинфекции.

Металл удаляется из сильно инфицированных окружающих тканей лишь в том случае, если прикрепление кости ослабло. После шинирования костномозгового канала отсасывающий дренаж и дренаж для промывания могут быть проведены в костномозговой канал через канал шины. Если инфекция при медиальном переломе шейки бедренной кости распространяется в тазобедренный сустав, удаляется шина, а также и головка бедренной кости. При переходе инфекции на сустав, когда возникает септически-токсическое состояние, удаляется и всякий другой материал, примененный для остеосинтеза.

Дренаж для промывания раны сохраняют, по крайней мере, на протяжении 7-10 дней, а если понадобится, то и дольше. Если местные признаки инфекции купируются, то после нескольких дней с нормальной температурой прекращается дача антибиотиков, и рана прополаскивается только раствором Рингера. Количество прополаскивающей жидкости постепенно уменьшается, и наконец, промывание прекращается. Отсасывающий дренаж оставляется еще несколько дней для того, чтобы обеспечить свободный отток секрета раны.

Если инфицированная рана вскрывается своевременно и раневой секрет удаляется активным отсасыванием, то этим предупреждается дальнейшее развитие инфекции. Дополнительное введение в рану антибиотиков создает предпосылки к быстрому прекращению инфекции в ране.

При стабильном остеосинтезе перелом может заживать вопреки инфекции, если при этом борьба с инфекцией начинается своевременно и проводится последовательно.

Протекающая в мягких тканях инфекция может иметь две причины: или рана была первично инфицирована при повреждении или при операции, или же речь идет о вторичной инфекции после некроза кожи. Первичные разгружающие швы обеспечивают закрытие раны без натяжения и часто предупреждают возникновение некроза кожи.

Повреждения кожи и подкожной клетчатки должны тщательно исследоваться перед проведением операции на кости. Даже поверхностное снятие эпидермиса повышает опасность инфекции. Ушибы и кровоподтеки кожи, подкожные гематомы, сопряженные с разрушением жировой ткани некрозы и образование карманов угрожают нарушением заживления раны. При наличии подобных повреждений мягких тканей нужно отложить остеосинтез до наступления полного заживления раны; тем временем рана лечится с применением дренажей, и перелом иммобилизуется растяжением или гипсовой повязкой. Через 7-10 дней кость может быть оперирована при более благоприятных условиях.

## Лечение переломов в детском возрасте

Характерные формы этих повреждений вытекают из особенностей структуры костей у детей. Надкостница трубчатых костей у ребенка толстая и богата кровью, поэтому часто имеют место переломы по типу зеленой ветки. Кость ломается, но надкостница остается неповрежденной и удерживает сломанный кортикальный слой. Характерными признаками ЗТОВ вида перелома является надлом в оси без смещения в сторону и болезненная гематома. Переломы по типу зеленой ветки обладают хорошей

склонностью к заживлению. Через 2-3 недели после прекращения смещения оси на месте повреждения возникает костный рубец. Другим характерным для детского возраста повреждением является *эпифизеолиз*, который может встречаться и у новорожденных. Он может наступать до тех пор, пока еще не окостенел эпифизарный хрящ.

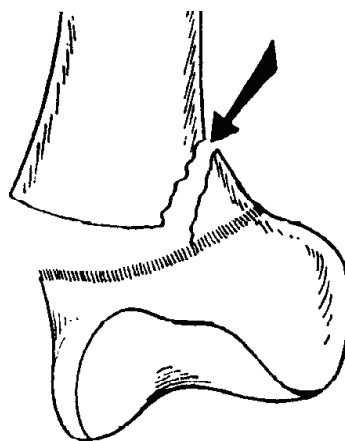


Рис. 8-62. Эпифизеолиз с переломом бедренной кости

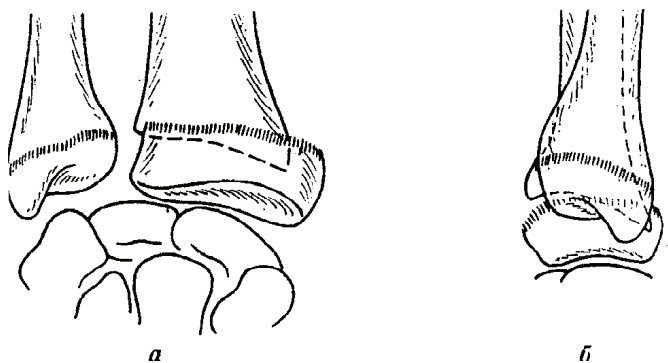


Рис. 8-63. Эпифизеолиз без перелома лучевой кости, а) Вид спереди и б) сбоку

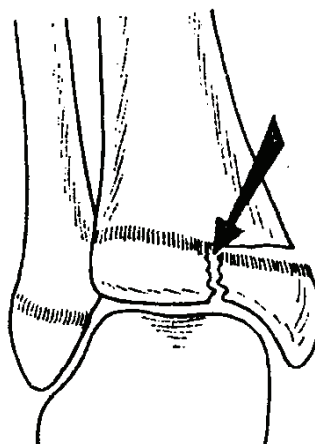


Рис. 8-64. Перелом большеберцовой кости, проходящий через дистальный эпифиз в сустав

Повреждение в области эпифиза подразделяется на две группы.

1. Повреждения, расположенные близко к суставу, при которых эпифизарный хрящ остается интактным.



Они могут сопровождаться переломом (рис. 8-62) или возникать без него (рис. 8-63). Так как ростковый хрящ остается целым, при консервативном лечении имеется хорошая склонность к заживлению и в том случае, если репозиция была произведена не совсем точно.

2. Переломы, входящие в сустав, при которых линия перелома проходит и через эпифизарный хрящ (рис. 8-64). Это повреждение можно успешно лечить только точным приложением поврежденных поверхностей, поэтому в таких случаях часто требуется проведение операции. Так как ростковый хрящ в области повреждения костенеет раньше, чем в неповрежденном отрезке, то после окончания роста часто требуется проведение корригирующей операции.

*Переломы костей у пациентов грудного и детского возраста* лечат обычно консервативным путем. Детский организм обладает хорошей регенерационной способностью, и за короткое время наступает заживление перелома кости. Неточная репозиция перелома кости в детском возрасте не приводит к таким последствиям, как у взрослых. Осевые надломы, смещение фрагментов в боковую сторону, соскальзывание фрагментов выравниваются растущей костью при развивающемся организме ребенка. *Только ротационное смещение не исправляется силами организма.* Поэтому нужно всегда стремиться устранить такую патологию.

Быстрое образование костных мозолей при переломах в детском возрасте делает возможным проведение только кратковременной наружной фиксации гипсовой, повязкой или вытяжением. Поэтому у детей редко наступает сохраняющееся ограничение подвижности сустава в результате иммобилизации.

Форма гипсовой повязки такая же, как и у взрослых. Проволочное вытяжение применяется редко; автор применяет его только у детей старше 10 лет. Обычно достаточно вытяжения при помощи мастизола или пластыря, прикрепленного к мягкому покрову (рис. 8-65).

Секция по изучению вопросов остеосинтеза (АО) рекомендует для лечения надмыщелковых переломов в детском возрасте вытяжение при помощи кортикальных винтов, вводимых в олекранон (рис. 8-66). Натягивающий трос может быть прикреплен к головке винта, выступающего из-под кожи.

*Показания для оперативного лечения переломов в детском возрасте* значительно уже, чем у взрослых, и методы оперативного лечения также другие. Губчатый слой в детской кости твердый, вставляемые удерживающие проволоки хорошо фиксируются в нем, так что достаточно фиксировать перелом одной или двумя такими проволоками (рис. 8-67). При введении проволоки через кожу согнутый конец ее может выходить из кожи. Он покрывается стерильной повязкой и включается в гипсовую повязку. Через 2-3 недели при перемене или при снятии гипсовой повязки проволока удаляется.

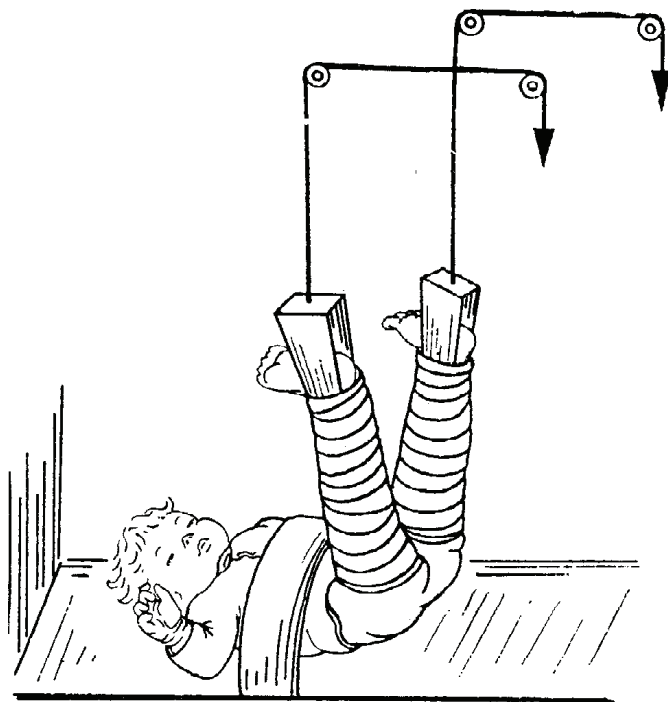


Рис. 8-65. Лечение вытяжением переломов бедренной кости у детей раннего возраста

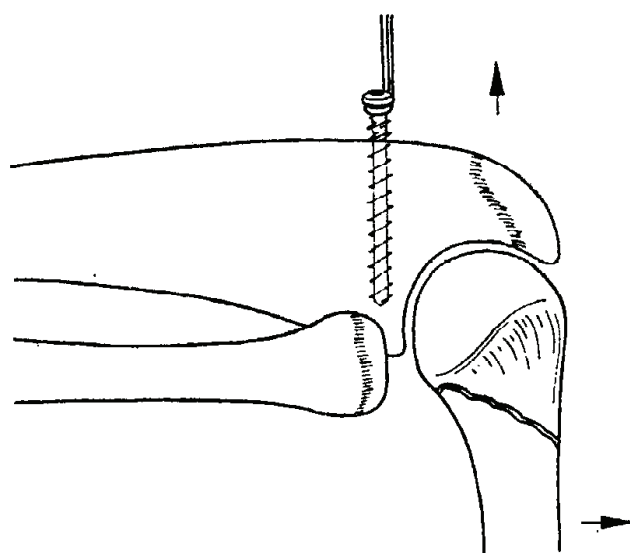


Рис. 8-66. Лечение надмыщелковых переломов плечевой кости у детей при помощи длительного вытяжения над винтом.

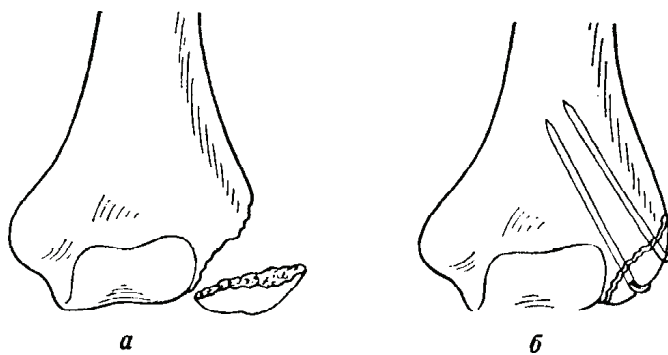

Рис. 8-67. Фиксация перелома латерального мыщелка плечевой кости у ребенка двумя удерживающими проволоками. Схема перелома: а) перед и б) после операции

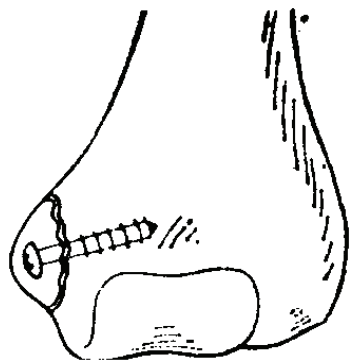


Рис. 8-68. Лечение перелома медиального мыщелка плечевой кости винтом

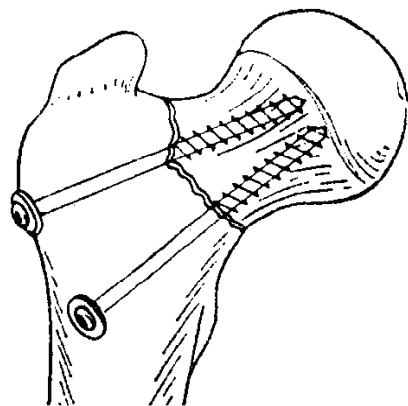


Рис. 8-69. Остеосинтез перелома шейки бедренной кости у ребенка двумя спонгиозными винтами

Оперативное лечение может потребоваться прежде всего при расположенных близко к сустав обнажения и точной репозиции перелома достаточно фиксировать фрагменты удерживающими проволоками. В некоторых случаях может потребоваться и применение винта (рис. 8-68). Металлические пластинки применяются только в исключительных случаях (например, для лечения переломов бедренной кости у детей старшего возраста). Шинирование костномозгового канала с его просверливанием в детском возрасте не производится. Тонкий гвоздь можно вбить в бедренную кость, но при этом нужно следить за тем, чтобы ростковый хрящ и проксимально и дистально оставался невредимым. В детском возрасте для внутренней фиксации переломов в области шейки бедренной кости лучше всего пригоден винт, введенный в губчатый «слой кости» (рис. 8-69).

## Пересадка кости

### Показания к пересадке кости

В настоящее время для пересадки кости придерживаются следующих показаний.

1. *Замещение костных дефектов.* Эти показания достаточно понятны как в отношении трубчатых, так и губчатых костей. Возникающий при удалении опухолей

костный дефект может быть замещен точно так же, как дефект травматической или воспалительной этиологии.

Замещением костного дефекта считается также и применение трансплантата в комбинации со стабильным остеосинтезом при многофрагментном переломе вместо утраченного при переломе фрагмента кости или сдавленной костной структуры.

2. Целью проведения костной пересадки является стимулирование *регенерации кости* тем, что в область с плохим кровоснабжением для заживления переломов и псевдоартрозов пересаживаются куски губчатого вещества. Эти операции производятся как дополнение к стабильной внутренней фиксации, проводимой металлическими имплантатами.

3. Все реже, а в собственной практике автора только в исключительных случаях, применяется трансплантат кортикального слоя для восстановления костной связи. Это относится как к аутологическим, так и к гомологическим трансплантатам, так как участок коркового слоя кости не является идеальным материалом для остеосинтеза.

4. Аутологические, и прежде всего консервированные кости пригодны для *запирательной пластики* и для оперативного *ангеоза*. Для устранения патологической подвижности суставов можно образовать костный ограничитель из костного трансплантата.

5. Костный трансплантат может применяться и при проведении *остеотомии*, когда, например, конечность иссечением из кости корригирующего клина не укорачивается. Интерпозицией клиновидного консервированного фрагмента кости можно корригировать ее патологическое стояние. Для прикрепления сухожилий можно также применять костные клинья или гвозди, образованными из кости винтами можно фиксировать небольшие костные фрагменты.

Как известно, для роста кости имеет значение слой камбиевых клеток надкостницы. Перфузия кости осуществляется в значительной своей части со стороны надкостницы. У подростков интактная надкостница может образовывать целые костные сегменты. Все же, на основании многочисленных опытов и клинических наблюдений значение надкостницы при костной пересадке ставится под сомнение.

Совершенно ясно, что надкостница на гомо-трансплантате может быть удалена. Безразлично, по какому методу консервируется кость, она всегда применяется без надкостницы. Это относится, естественно, и к гетеротрансплантатам, т. е. к костным препаратам животного происхождения.

*Только при автотрансплантатах возникает вопрос, следует ли произвести пересадку с надкостницей или без нее.* Эксперименты на животных и клинический опыт показали, что для замещения сегментарного дефекта длинных трубчатых костей покрытый надкостницей автотрансплантат весьма пригоден. Точно так

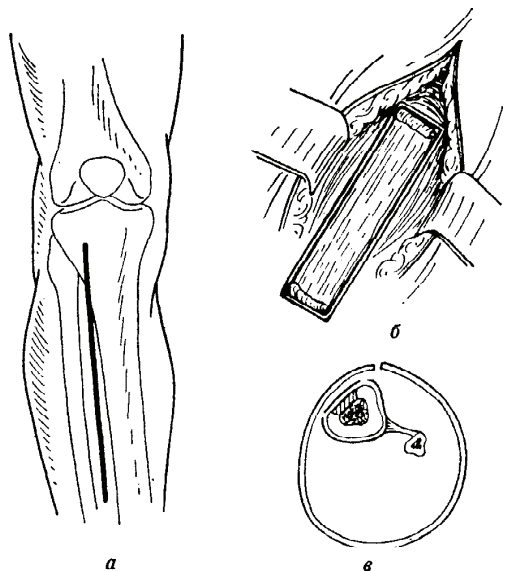
же можно применять аутологические участки губчатой кости. Там, где кость пересаживается в костное ложе или в имеющуюся и в должной мере снабжаемую со стороны окружающих тканей кровью надкостницу, ее сохранение на трансплантате излишне. Излишне также стремиться к пересадке губчатой кости с надкостницей.

### Взятие костного материала

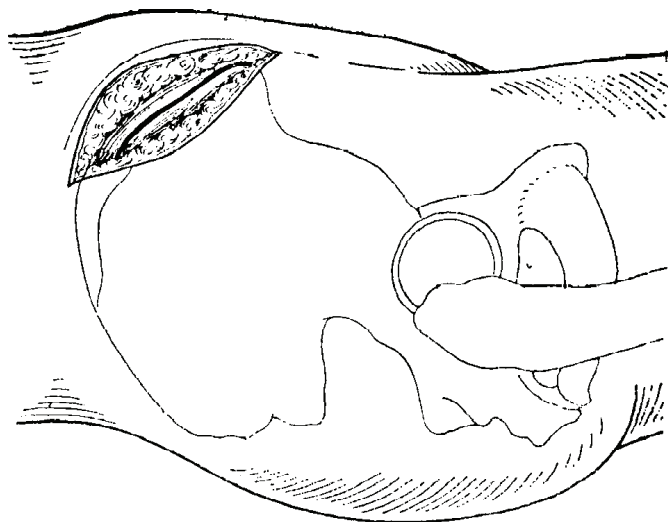
Месте взятия участков кортикального слоя. Крепкий автотрансплантат может быть получен из *передней поверхности большеберцовой кости*. Под пневматическим обескровливанием (жгут) на голени на 1 см латерально от переднего края большеберцовой кости производят разрез приблизительно на 3-4 см длиннее, чем требующийся костный фрагмент. Если этот фрагмент должен пересаживаться вместе с надкостницей, то эпипериостально обнажается передняя поверхность большеберцовой кости. Если же фрагмент кости пересаживается без надкостницы, то его берут поднадкостнично. Передний край большеберцовой кости нельзя удалить, так как он является опорой кости, и при его удалении имеется опасность перелома большеберцовой кости. Техника взятия фрагмента кости с надкостницей показана на *рис. 8-70*.

*Малоберцовая кость* может разрезаться продольно пополам и использоваться как костный фрагмент, но ее средняя часть может быть также полностью удалена, если в качестве замещения дефекта нужно пересаживать целые костные сегменты.

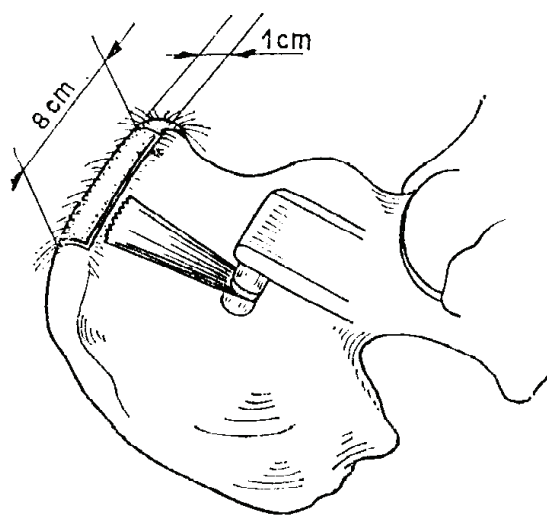
Средняя треть малоберцовой кости обнажается продольным разрезом, идущим параллельно к кости, в передней межмышечной перегородке голени. Для пересадки сегмента малоберцовая кость берется вместе с надкостницей. После определения необходимой длины кость перепиливается осцилляционной пилой или пилой *Giga*.



**Рис. 8-70.** Взятие фрагмента кости с надкостницей из передней поверхности большеберцовой кости, а) Кожный разрез, б) пересечение надкостницы и кости, в) схема операции в поперечном сечении



**Рис. 8-71.** Взятие губчатого вещества кости из крыла подвздошной кости, I. Кожный разрез и пересечение фасции



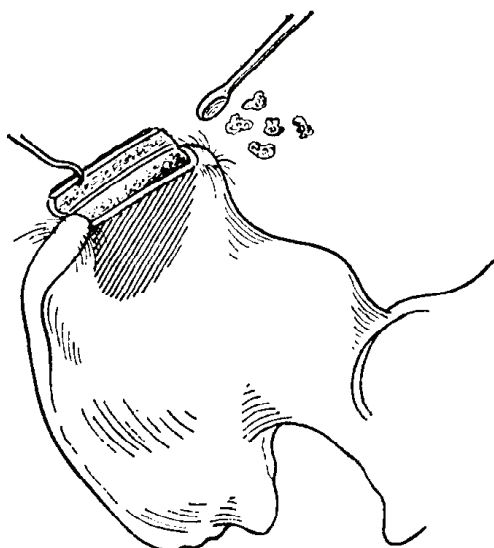
**Рис. 8-72.** Взятие губчатого вещества кости из крыла подвздошной кости, II. Ножом отмечается отрезок в 8-10 см на подвздошном гребне, где затем осциллирующей пилой вырезается кость

Взятие материала для спонгиопластики. В настоящее время наиболее часто пересаживается губчатый материал, так как он наиболее быстро встраивается на месте пересадки. Этот костный трансплантат непригоден для того, чтобы создать внутреннюю фиксацию какой-нибудь кости. Если это необходимо, то стабильность достигается металлической конструкцией.

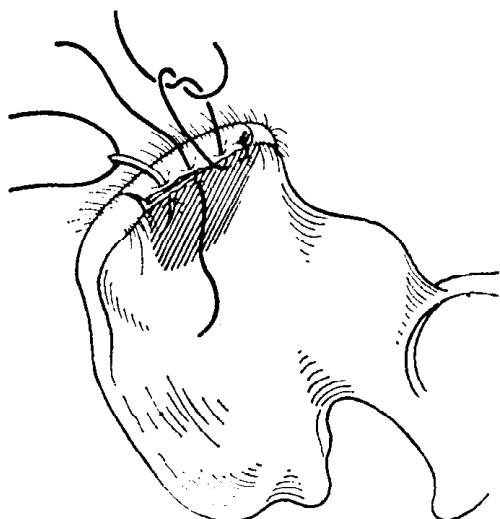
Наиболее пригодным для получения губчатой части кости является *крыло подвздошной кости*. Кожный разрез проводится от передней верхней ости подвздошной кости вдоль ее гребня. Фасция пересекается на расстоянии 2 мм от края гребня этой кости (*рис. 8-71*). По этой же линии разреза расщепляется периост, который затем при помощи острого распатора сдвигается вместе с ягодичной мускулатурой от подвздошного гребня. Затем при помощи сантиметра на подвздошном гребне отмеряется желательная длина трансплантата. Если же необходимо получить участок



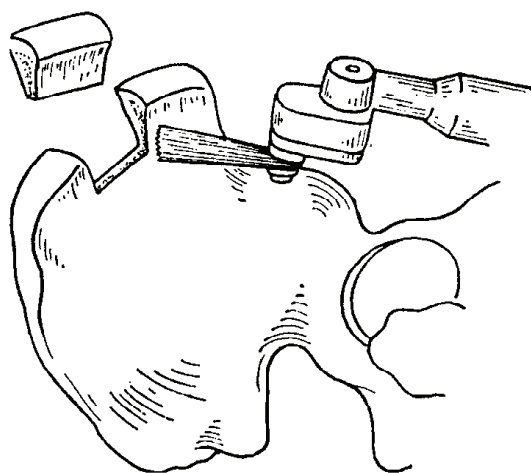
губчатой кости, то при помощи хрящевого скальпеля отмечается отрезок примерно в 8 см (рис. 8-72).



**Рис. 8-73.** Взятие губчатого вещества кости из крыла подвздошной кости. III. Крючком снимается верхняя кожная пластинка толщиной в 1 см и острой ложечкой вынимаются участки губчатого вещества кости



**Рис. 8-74.** Взятие губчатого вещества кости из крыла подвздошной кости, IV. Костная крышка пришивается на свое место



**Рис. 8-75.** Выпиливание осциллирующей пилой определенных костных форм (например, изогнутого костного фрагмента)

Перпендикулярно подвздошному гребню кость выбивается долотом до глубины в 1 см и затем широким плоским долотом или осцилляционной пилой от подвздошного гребня там, где берут свое начало брюшные мышцы, удаляется кортикальный слой (рис. 8-73). Из обнаженной таким образом губчатой кости при помощи острой ложечки берется материал для пересадки. Затем кортикальная пластина помещается на место, и оставшийся край фасции прикрепляется рядом узловых швов (рис. 8-74).

В тех случаях, когда нужна гибкая спонгиозная пластинка с наружной или внутренней поверхности подвздошной кости, то не обивают верхушку гребня, а вырезают пластинку вдоль его наружного или внутреннего края. Сняв надкостницу, наносят на кость контуры будущего трансплантата и под защитой рычагов сбивают или вырезают осцилляционной пилой пластинку. Если подвздошная кость прорезается насквозь, то получается спонгиозная пластинка с обеих сторон покрытая тонким слоем кортикальной структуры (рис. 8-75). Возникший таким образом дефект подвздошной кости не устраняется. Если работают остеотомом, то получают такой трансплантат, одна поверхность которого кортикальная, а другая — губчатая. Поместив на место мышцу наложив сифонный дренаж, накладывают на фасцию и кожу шов, на чем и заканчивается операция.

Спонгиозную пластинку без кортикального слоя можно взять из вертела бедра, а небольшое количество — даже из головки большеберцовой кости. Вертел в этом случае вскрывается латерально. Большая латеральная мышца бедра отводится в ventральную сторону, и около места начала мышцы производят поперечный разрез. Освобождая кость на высоте безымянной линии, на кортикальном слое вырезают костное окно размером 15x15 мм, через него костной ложкой проникают в вертел и берут там необходимое количество спонгиозной части кости. Если для автотрансплантации удаляется значительная часть кости, то вместо нее закладываются предпочтительно консервированная спонгиозная стружка или кильская кость, способствующие быстрой регенерации костной ткани.

Спонгиозную часть кости для автотрансплантации из головки большеберцовой кости можно получить, используя ту же технику. На уровне шероховатости большеберцовой кости производят косое сечение. Затем на медиальной поверхности кости вырезают костное окно, через которое костной ложкой извлекается спонгиозный слой. Костное окно закрывается, и на кожу накладывается шов. После извлечения спонгиозного слоя наружная фиксация не применяется.

## Лечение вывихов

О вывихе говорят, когда образующие сустав, прилегающие друг к другу концы костей по какой-то причине теряют контакт между собой.

Вывих обычно является последствием повреждения, но существуют также и врожденные и т.н. патологические вывихи. При травматическом вывихе надывается суставная капсула, в результате чего становится возможным смещение суставных концов.

*Диагноз вывиха* на основании клинических симптомов и рентгеновских признаков поставить просто. Эластичная фиксация, боль и деформация сустава быстро приводят к постановке правильного диагноза.

*Принцип лечения вывихов* уже столетиями не меняется. Задача хирурга и впредь состоит в том, чтобы как можно раньше репонировать отдаленные друг от друга суставные концы. В течение прошедших столетий изменились детали репозиции, так как современные методы наркоза с возможностью мышечного расслабления облегчают репозицию. Раньше применялось только местное обезболивание, оглушающий наркоз, или наркоз вовсе не применялся.

Вправление вывиха должно производиться рано. Оно обычно продолжается лишь несколько минут и поэтому может быть проведено и у пожилых, и у политравматизированных больных. Вправление, как правило, проводится под наркозом с релаксацией, щадящими встречными движениями, которые возвращают суставной конец в правильную позицию. Грубое применение силы нецелесообразно, так как можно вызвать переломы и излишние повреждения мягких тканей.

После вправления вывиха нужно иммобилизовать поврежденную конечность, причем вид и продолжительность иммобилизации зависят от места вывиха.

Показания к оперативному лечению. Травматический вывих почти без исключения может лечиться консервативными методами. Поведение операции показано редко:

1) если вывих из-за интерпоната не может быть репонирован бескровным способом. (Интерпонатами могут быть сухожилия, отломанные костные фрагменты, например, медиальный надмыщелок при локтевом вывихе, отломанный край вертлужной впадины при вывихе тазобедренного сустава);

2) при застарелых вывихах, если мышцы и связки из-за патологического положения сморщены, и бескровное вправление не удается; 3) при открытых вывихах. При репозиционных операциях при вывихах нужно иммобилизовать сустав наружной фиксацией, так как шов суставной капсулы сам по себе не может удерживать кости, и существует опасность разрыва капсулы.

## Вмешательства на суставах

Сустав является функциональной единицей органов движения человеческого организма. Он представляет собой комплексную биологическую структуру. Каждый сустав выполняет специальные задачи, и образование его структуры происходит в интересах выполнения этих задач. В последнее время проводится все больше оперативных вмешательств на суставах, так как устранение или предупреждение ограничений функций, вызываемых повреждениями или заболеваниями, является важной задачей современной восстановительной хирургии.

### Пункция и вскрытие суставов

В суставной полости под действием повреждения или заболевания может образоваться патологическое скопление жидкости. Это излияние или накопление жидкости в суставе сопровождается известными клиническими симптомами. После установления показаний может возникнуть необходимость проведения *пункции полости сустава*. Пункция полости сустава производится в операционной, причем обычно под местной анестезией. При этом не должны быть повреждены хрящевые поверхности. Кожа выбранного для прокола места после обработки прокалывается тонкой иглой, проводится инфильтрация раствором новокаина до суставной капсулы. Через малый кожный разрез в суставную капсулу вводится толстая острая пункционная игла, скопление жидкости отсасывается при помощи шприца. Эта жидкость берется в стерильную пробирку на исследование.

Место пункции на 24 часа покрывается стерильной повязкой.

*Вскрытие сустава* (артротомия) производится на соответствующем выбранном месте. Существует 2 важных показания для проведения этой операции.

1. *Лечение воспалительных процессов*. Если имеет место гнойный артрит, то перед вскрытием сустава всегда следует провести пункцию для точной постановки диагноза. Вскрытие сустава показано редко, только в тех случаях, когда пункцией или другими методами диагноз артрита не может быть достоверно установлен. Артротомия предоставляет не только возможность осмотра внутренней структуры сустава, но и взятия отдельных частей его для гистологического исследования, что может дать сведения о характере патологического процесса.

2. При повреждениях или посттравматических состояниях, а также при наличии свободных тел в суставе (*corpus liberum, osteochondrosis dissecans*, повреждение хряща и т. д.) может быть показано вскрытие сустава.

## Резекция сустава

Полная или частичная резекция сустава производится, если повреждение, воспаление, опухоли или прочие патологические процессы не могут лечиться другим способом. При тотальной резекции удаляются не только образующие сустав костные поверхности, но и суставная капсула и принадлежащие к суставу связки. О частичной резекции говорят тогда, когда удаляются только отдельные части образующих сустав костей.

### Показания для проведения резекции сустава.

1. опухоли;
2. тяжелые открытые повреждения, при которых с большой степенью вероятности можно предположить инфекцию или где даже без инфекции нет шансов на восстановление хорошей суставной функции;
3. воспаление, протекающее в суставе, главным образом туберкулез и пиартроз. В таких случаях пораженные ткани сустава должны быть удалены в интересах ликвидации инфекции.

В результате резекции сустава на его месте образуется патологический подвижный сегмент, который может быть сравнен с ложным суставом. Для коррекции этого состояния применяют оперативный артродез.

## Оперативный артродез

Цель этой операции заключается в том, чтобы создать на месте сустава костное сообщение. Между образующими сустав костями костная связь возникает тогда, когда суставной хрящ или погиб, или был оперативно удален. При погибшем хряще артродез может проводиться экстраартикулярно, так что возле сустава создается костное сообщение между образующими сустав костями. Если подвижность устранена, наступает немедленное окостенение бесхрящевой части сустава. В настоящее время этот метод применяется только редко (например, при тяжелых артрозах). Раньше туберкулез суставов был частым показанием для проведения этой операции.

Артродезы в настоящее время обычно производятся с частичным или полным удалением хряща, для чего приходится вскрывать сустав. Это вмешательство проводится после воспалений или повреждений. Операции артродеза с полным или частичным удалением хрящевых суставных поверхностей разделяются на 3 большие группы.

1. *Операция с полным удалением хрящевого сустава.* Хрящ и граничащая с ним кость удаляются таким образом, чтобы конечность до срастания костей могла быть фиксирована в благоприятном для пункции положении. Раньше после этой операции накладывалась гипсовая повязка для фиксации костей.

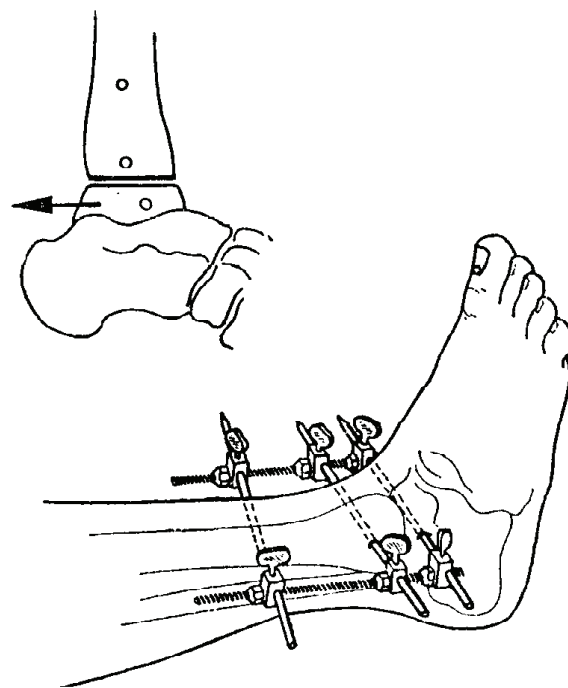


Рис. 8-76. Артродез голеностопного сустава наружным натягивающим приспособлением после удаления хряща

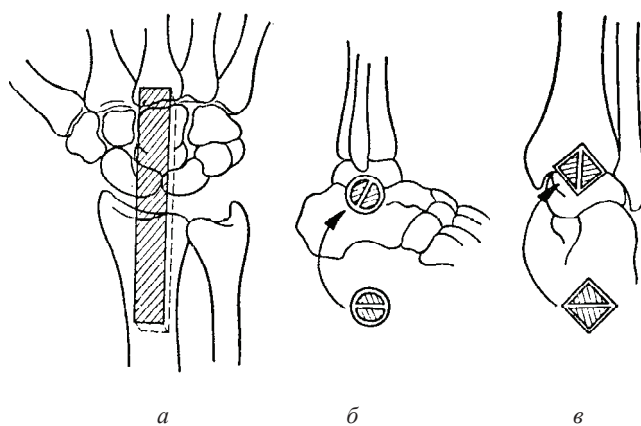


Рис. 8-77. Варианты запирательного артродеза. а) Операция с погруженным костным фрагментом, б) с повернутыми полуцилиндрами, в) с повернутыми костными кусками в форме полупризм

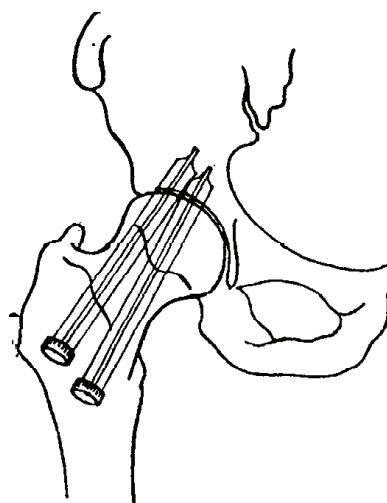
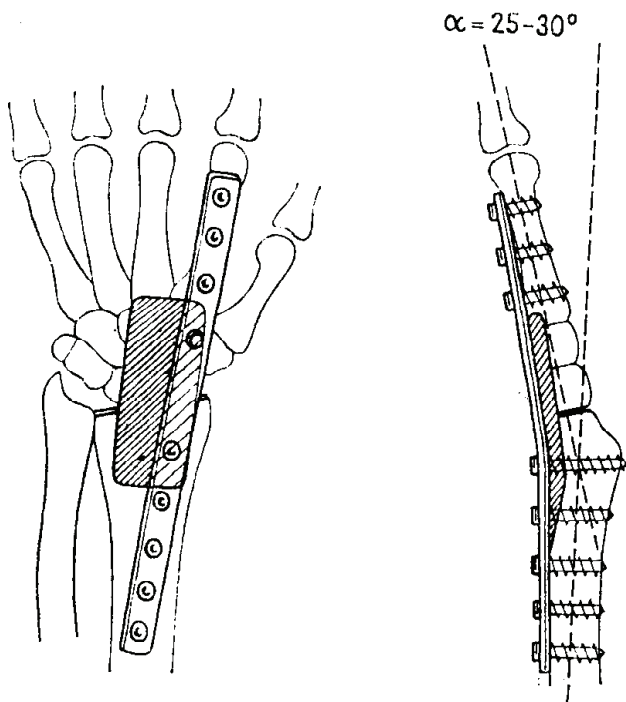


Рис. 8-78. Артродез тазобедренного сустава шинированием через сустав





**Рис. 8-79.** Пластинчатый артродез, рекомендованный АО, на лучезапястном суставе. Суставные поверхности лишены хряща, под металлическую пластинку кладется пластинка губчатого вещества кости

Основываясь на биомеханических исследованиях последних десятилетий, были развиты многочисленные методы для компрессии спонгиозных суставных поверхностей. *Charnley* разработал компрессионный остеосинтез наружными натягивающими приспособлениями, в первую очередь для артродеза. Секция по изучению вопросов остеосинтеза (АО) рекомендует этот метод (рис. 8-76) в пригодных для этого случаях.

2. Принцип т.н. запирающего артродеза заключается в том, что из патологически измененного сустава с ограниченными в нем движениями иссекаются костные фрагменты в виде костных цилиндров или костных прямоугольников. Часть кости, из которой были удалены эти куски, поворачивается, или на ее месте вклинивается вторая костная часть. Этим устраняется всякая возможность движения сустава.

Основные методы операции изображены на рис. 8-77.

3. Для артродеза применяется также и т.н. *шпунтовка*. Раньше через суставные поверхности проводились костные винты, в настоящее время вместо этого применяются металлические гвозди. Через коленный сустав может быть проведена костнополостная шина длиной в 65 см, входящая в бедренную кость. Шина фиксирует между собой бедренную и большеберцовую кости. Эта операция пригодна для артродеза коленного сустава, если хрящ его уже погиб или если он был оперативно удален. Вколочиванием трехгранной шины можно достигнуть артродеза в тазобедренном суставе (рис. 8-78) или в других суставах (например, в тараннопяточноладьевидном суставе).

Современная костная хирургия стремится к избеганию наружной фиксации и к возможно раннему восстановлению функции конечности. Этот принцип проявляется и в технике операции по созданию артродеза. Все чаще применяется комбинация укрепительной (проволока, винты) операции и внутренней металлической фиксации.

Особое место среди операций по образованию артродеза занимает компрессионный остеосинтез пластинками, разработанными секцией по изучению вопросов остеосинтеза (АО).

После освежения губчатых частей суставных поверхностей их с большой силой прижимают друг к другу металлической пластинкой. Этот метод и без наружной фиксации приводит к быстрому костному сращению, (рис. 8-79).

### Показания для артродеза:

- 1) болезненные суставы с ограничением подвижности;
- 2) болтающиеся и поэтому функционально неполноценные суставы, если не удастся другой операцией достигнуть безболезненной функции сустава;
- 3) если больной реабилитирован опорным приспособлением, но с проведением артродеза может быть освобожден от его применения.

Вопреки имеющимся в настоящее время замечательным методам артропластики и их все большего совершенствования нельзя забывать старое правило, что неподвижный в хорошей позиции и безболезненный сустав лучше болезненного и ограниченного в своем движении сустава. Поэтому артродез и в будущем займет свое место в хирургии суставов.

## Артропластика

Для улучшения функции сустава с ограниченной подвижностью были предложены многочисленные оперативные методы. Эти методы могут быть объединены под понятием *артролиза*. Принцип этой операции заключается в расслаблении сморщенных мягких тканей сустава и в устранении сращений и неровностей между суставными поверхностями. Для восстановления подвижности окостенелых и деформированных суставов и в прежние времена применялась артропластика. Биомеханическая основа этих операций состоит в том, что человеческий организм стремится сохранить подвижность в суставном сегменте. Функция сустава основывается на постоянном движении.

Принцип артропластики заключается в образовании костных поверхностей в форме сустава. Костные концы при этом должны быть покрыты соответствующей тканью, чтобы они вновь не окостенели. Ранняя

функциональная терапия способствует образованию суставоподобной структуры. Эти операции дают благоприятный результат, если суставные поверхности покрываются тканью, способной вынести соответствующую нагрузку. Успехи операций на верхней конечности, главным образом на локтевом суставе, показали, что метод может быть успешно использован и в этой области. На нижней конечности, в тазобедренном и коленном суставе нагрузка большая, чем выносливость новой ткани, покрывающей костные концы, так что здесь после артропластики редко обрывается стойкая безболезненная подвижность.

Прогресс в области техники привел к тому, что в медицине в последнее десятилетие началось бурное развитие артропластики. Применение переносимых тканями металлов и современных пластических веществ привело в этой области к значительным достижениям.

И в настоящее время проводятся распространенные исследования для разработки новых замещающих ткани методов операции. Методы, а также и показания к артропластике постоянно расширяются и изменяются. Трудно решить, когда наступит спад этого энтузиазма, поэтому здесь целесообразно привести только важные вехи развития артропластики, не вдаваясь в его детали.

Первым *Smith-Petersen* (1938) сконструировал покрытие из Виталия, которое было наложено на лишнюю хряща головку бедренной кости. Этот интерпонат сделал возможным движение в тазобедренном суставе. *Judet* и *Judet* впервые в 1952 г. предложили протез головки бедренной кости из акрилата со вставленным металлическим штифтом. Головка бедренной кости удалялась при операции, затем головка из акрилата при помощи металлического штифта укреплялась в стволе бедренной кости. Некоторые исследователи рекомендовали применение виталиевого протеза головки бедренной кости, ствол которого может глубоко вбиваться в костномозговой канал бедренной кости. Стабильная фиксация протеза была осуществлена при помощи костного цемента (*palacos*, *bone cement*).

Новая эпоха артропластики началась с введением метода, при котором не только головка бедренной кости, но и вертлужная впадина замещается металлическим имплантатом (*Moore* и *Maе Kee*). Полностью аллопластический (ксеногенный) протез тазобедренного сустава привел к хорошим результатам. Фиксированный костным цементом протез уже на операционном столе восстанавливает подвижность в тазобедренном суставе. Больной после заживления раны может ходить. *Charnley* в 1960 г. изготовил суставную впадину из синтетического вещества и выбрал для этого модель головки бедренной кости по *Thompson*, которая меньших размеров и поэтому более удобна,

чем протез головки бедренной кости нормальной величины по *Moore*. За это время были предложены многие другие варианты суставного протеза, в том числе и в СССР.

В настоящее время полное замещение тазобедренного сустава, т.н. тотальный протез, начинает вытеснять операции по замещению головки бедренной кости. Хрящевая суставная впадина и металлическая головка бедренной кости не являются хорошей парой для продолжительной функции, если металлическая головка вставляется в суставную впадину с относительно интактным хрящом. Открыт еще и вопрос о том, из чего должен быть образован новый сустав; из металла с металлом или из металла с синтетическим веществом, и в последнем случае, что должно быть из металла: суставная впадина или головка.

Распространенные модели протеза тазобедренного сустава изображены на *рис. 8-80*.

Известны также многочисленные методы аллопластического замещения коленного сустава. В начале шарнирные структуры, изготавливались из металла, который по одному стволу вставлялся в костномозговой канал бедренной кости и большеберцовой кости. Движение возникает по суставной оси. В последнее время были созданы также суставные поверхности из металла, каждая из которых одевается на мыщелок. И для замещения локтевого сустава и даже меньших суставов были изготовлены протезы. Для замещения межфаланговых суставов применяются металлические протезы или эластические имплантаты из силастика.

Эти новые артропластические операции являются достижением современной восстановительной хирургии, однако, вопреки многообещающим результатам, нельзя еще установить значение тотального замещения суставов и показания к нему.

### **Возможности оперативного лечения при контрактурах суставов**

Физиологической задачей сустава является движение. Если он не может выполнить эту задачу, то обычно функция всей конечности уменьшена. Известны многочисленные методы восстановления подвижности суставов, в том числе и оперативные.

Причиной неподвижности суставов могут быть сморщивание, рубцевание или патологические сращения окружающих сустав мягких тканей, в результате чего движение в суставе ограничивается.

В таких случаях цель оперативного лечения заключается в удалении патологической ткани или в таком изменении суставной структуры, в результате которого подвижность сустава вновь восстанавливается.

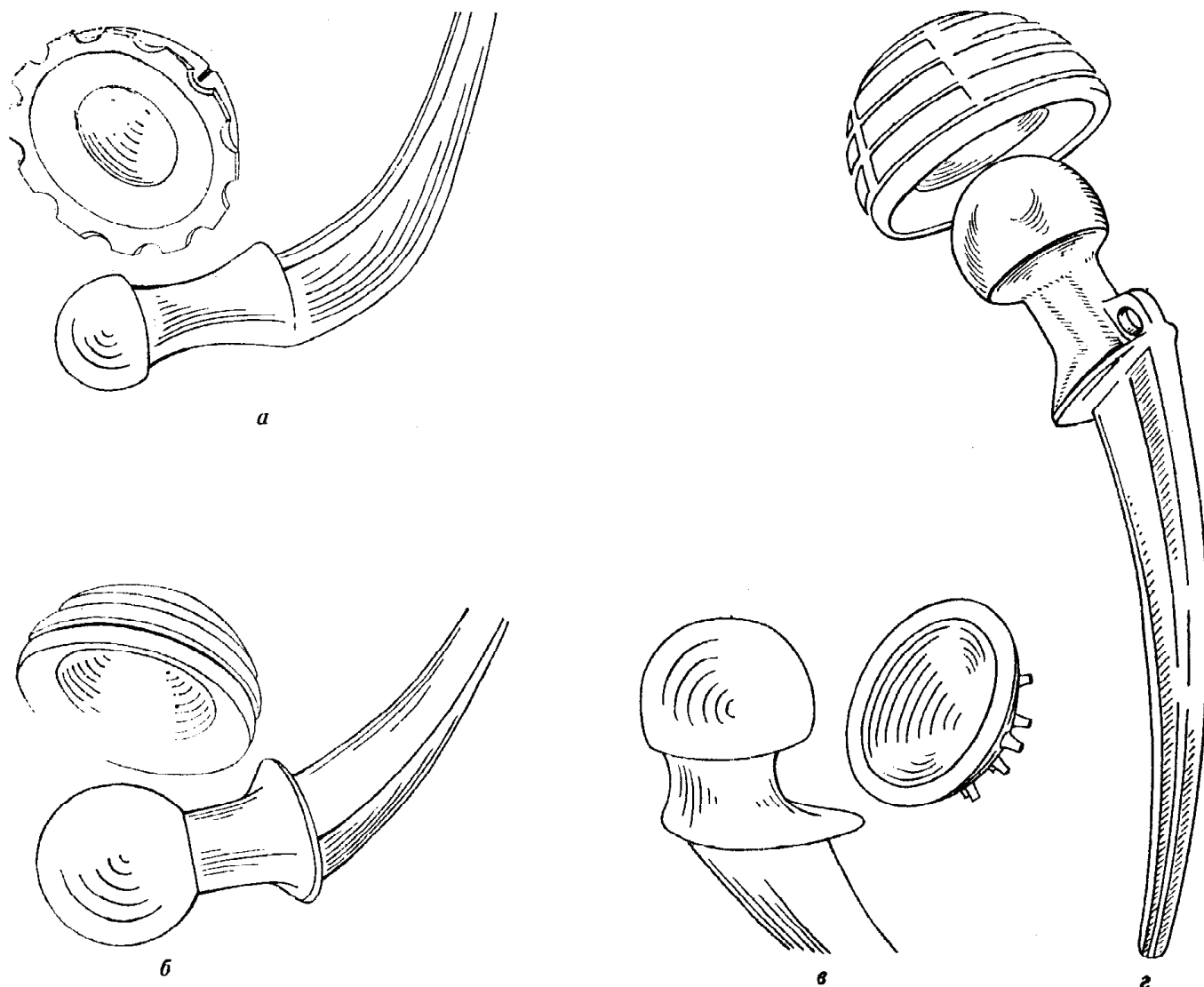


Рис. 8-80. Протез тазобедренного сустава: а) по Charley, б) по Miller, в) по MacKee и Farrar г) по Welter

Перед оперативным лечением суставных контрактур при показаниях проводятся консервативные мероприятия (активная гимнастика, физиотерапия, гидротерапия, и др.). Перед составлением плана операции нужно установить, какие патологически измененные ткани вызывают расстройство функции сустава. *Цели операции:*

- 1) устранение сращения между суставными поверхностями;
- 2) расслабляющий разрез или частичная экстирпация сморщенной, ограничивающей подвижность суставной капсулы;
- 3) перерезка, освобождение или удлинение ограничивающих подвижность сухожилий или мышц;
- 4) отсечение долотом ограничивающих подвижность частей кости, удаление свободных хрящевых тел;
- 5) освобождение нервов, включенных в рубцовую ткань и в результате более ограничивающих подвижность;
- 6) удаление ограничивают подвижность кожных рубцов.

### Вмешательства на сухожилиях

Одной из главных особенностей строения сухожилия является то, что оно состоит из брэдитрофической ткани, а скудность сосудов ограничивает регенераторную способность. Другая характерная особенность это физиологическая задача, которую сухожилие может выполнять только скольжением без трения. Эти две особенности ставят перед хирургом характерные задачи. Из-за медленного восстановления оперированное сухожилие должно на время заживления иммобилизоваться. Во время же продолжительной иммобилизации склеиваются поврежденные скользящие поверхности, в результате чего уменьшается функция зажившего сухожилия.

Продольные волокна сухожилия противостоят силе тяги — их прочность на разрыв очень велика, что вытекает из физиологической роли сухожилия. Наложение шва на поперечно разрезанное или разорванное сухожилие является трудной задачей, потому что идущие в направлении хода волокон швы легко прорезаются. Очень прочные сухожилия, трудно



поддающиеся разрыву, поэтому должны сшиваться надежно, потому что соединение простыми швами не всегда приводит к хорошим результатам. По вышеуказанным причинам при наложении сухожильного шва нужно учитывать следующее:

1. Нужно наложить хорошо противостоящий нагрузке шов, который уже вскоре после операции предоставляет возможность совершать движения оперированного сухожилия без угрозы расхождения сухожильных культей на месте шва. Должна создаваться возможность ранней регенерации скользящих поверхностей, предупреждающей склеивание поврежденных сухожилий с окружающими тканями.

2. Сухожильный шов должен быть наложен просто и с использованием малого количества чужеродного вещества. Основной предпосылкой успеха является щадящая ткани атравматичная хирургическая техника.

3. Сухожильный дефект, обусловленный свежим повреждением или вторично вызванным сморщиванием мускулатуры, может быть замещен. Для этой цели применяются аутологические или консервированные гомологические сухожилия.

### Общая техника наложения сухожильного шва

Если для этого имеется возможность, то конечность пневматически обескровливается (жгут). Таким образом, выделение и препаровка могут быть проведены за короткий срок и без повреждения тканей. Кожа покрывается фольгой из пластмассы. Во время операции рана прополаскивается тепловатым раствором Рингера. Кровь удаляется не тупфером, а отсасывается. Края раны для предотвращения высыхания покрываются влажными салфетками. Сухожилия отпрепаровываются острым путем, поврежденные части сухожилия иссекаются. После проверки натяжения двух соединяемых сухожильных культей и после решения об использовании того или иного метода операции сухожильные культи при помощи специального зажима или тонкими удерживающими нитками приближаются друг к другу. Применение грубых сосудистых зажимов и хирургических пинцетов вредно и нецелесообразно.

Методы наложения сухожильного шва.

1. Самый простой сухожильный шов накладывается таким образом, что грубая адаптация сухожильных культей проводится прочным шовным материалом (например, нержавеющая стальная проволока толщиной в 0,5 мм, сплетенная из нескольких нитей; монофильная синтетическая нить). Тонкая адаптация сухожильной раны производится синтетическими нитками 6/0 (EP-1: 0,7) или 7/0 (EP-1: 0,5). Этот метод применяется только для соединения более значитель-

ных проксимальных сухожилий конечности.

2. Из методов сухожильного шва, разработанных *Bunnell*, наиболее часто применяется вытяжной проволочный шов (pull-out-wire). Принцип заключается в том, что шов фиксируется в расположенной на стороне мышцы сухожильной культе, и затем оба конца проволоки выводятся из плоскости разреза. Шов продолжается в дистальной сухожильной культе, оба конца проволоки выводятся под острым углом к сухожилию и проводятся через кожу.

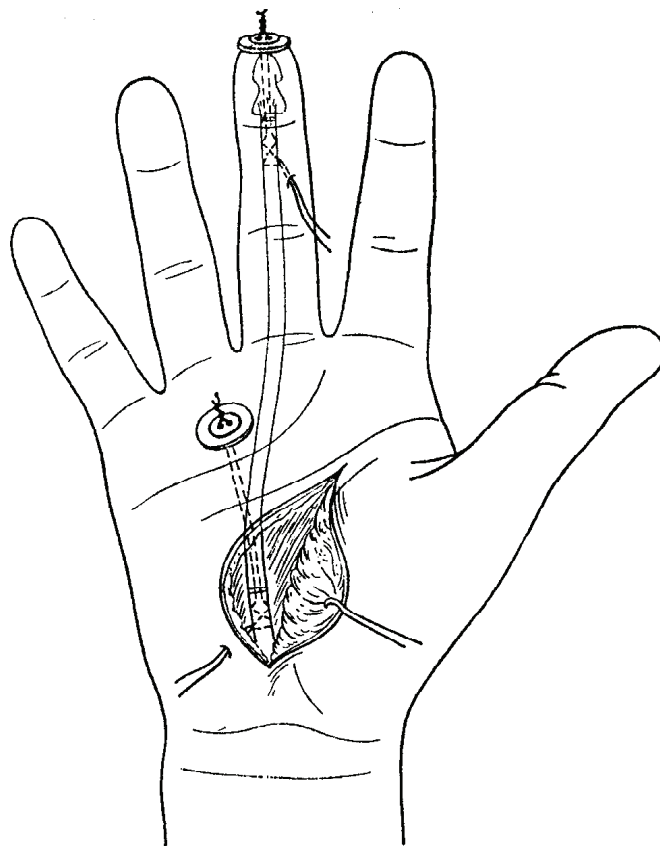


Рис. 8-81. Схема сухожильного шва «pull-out-wire» по Bunnell

Выведенные концы проволоки затем натягиваются, причем проволока притягивает проксимальную культю сухожилия к дистальной, соединяя этим раневые поверхности. На коже концы нитки завязываются над стерильной пуговицей. После этого под проволочным швом, проведенным под проксимальной сухожильной культей, протягивается тонкая нитка, концы которой скручиваются, далеко от сухожильного шва выводятся через кожу и там фиксируются (рис. 8-81).

Эта вторая нитка служит для удаления проволочного шва после заживления сухожильной раны. Через 3 недели узел, фиксирующий сухожилие проволоки, отрезается, и проволока вытягиванием при помощи второй нитки удаляется. Таким образом, после заживления в области операции не остается инородного материала, который мог бы вызвать нарушение функции сухожилия.

3. Хорошо оправдал себя на практике предложенный *Pulvertaft* метод переплетения. Метод основывается на том, что сухожильные кульги крепко переплетаются между собой. Через боковой разрез, произведенный на одной из сухожильных культей, второй конец сухожилия протягивается через другой разрез, наложенный под углом 90. На обоих местах концы сухожилия фиксируются друг к другу одним или двумя тонкими узловыми швами. Этот метод может быть применен лишь там, где концы сухожильных культей натягиваются и оба сухожилия приложены друг к другу по крайней мере на протяжении 2-3 см. Он наиболее целесообразен при сухожильных пересадках, применении консервированных сухожилий или при соединении Ахиллова сухожилия с сухожилием подошвенной мышцы (рис. 8-82).

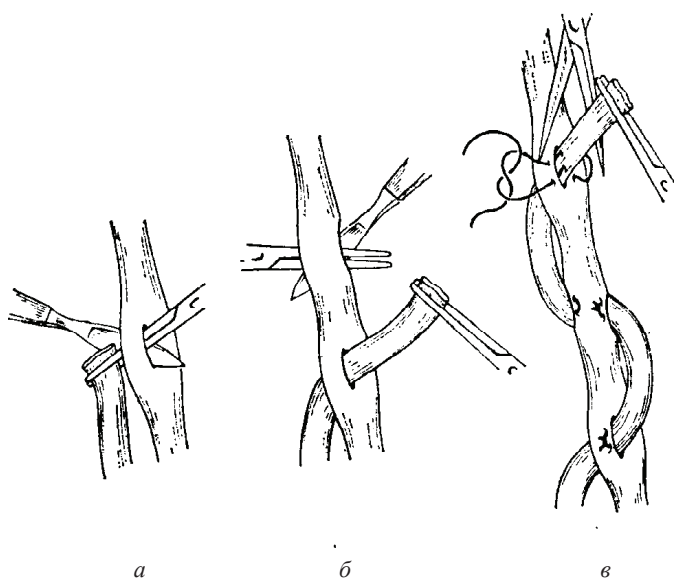


Рис. 8-82. Сухожильный шов переплетением по Pulvertaft (а-в)

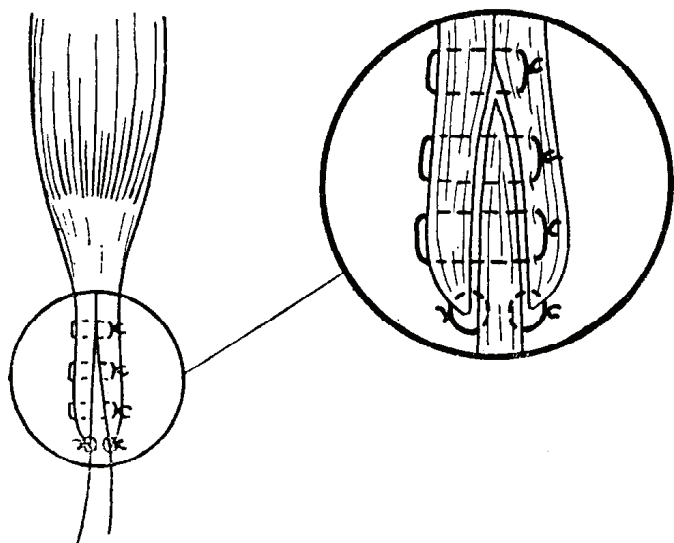


Рис. 8-83. Соединения сухожилия наподобие сэндвича

4. Если сухожильный конец толстый и с ним нужно соединить более тонкое, но не находящееся под

натяжением сухожилие, то толстый конец сухожилия пересекается пополам, и между двумя половинами вшивается более тонкий конец сухожилия (рис. 8-83).

5. Свежее повреждение плоского, расположенного под кожей сухожилия разгибателя производится вытяжным швом в форме восьмерки. Одновременно с сшиванием сухожилия сшивается и кожа (рис. 8-84).

6. В связи с сухожильными швами нужно упомянуть и о реинсерции, 9 повторном вложении сухожилия, технике повторной фиксации на кости. При оторванном от кости большом сухожилии требуется прочная фиксация. Для этой цели часто применяются два метода.

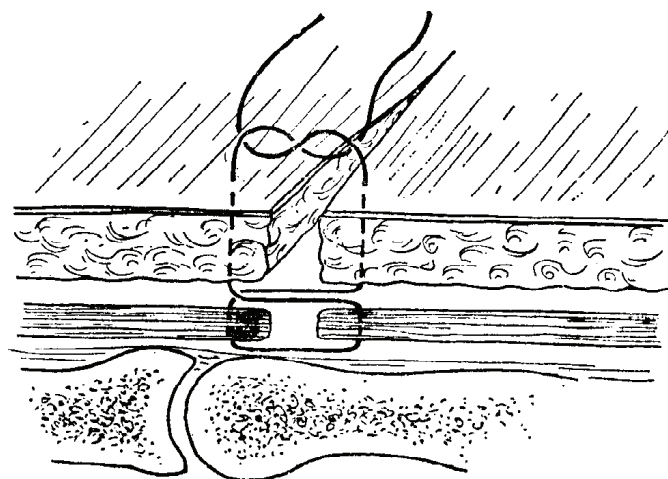


Рис. 8-84. Операция при подкожном разрыве разгибатель-1101-0 сухожилия

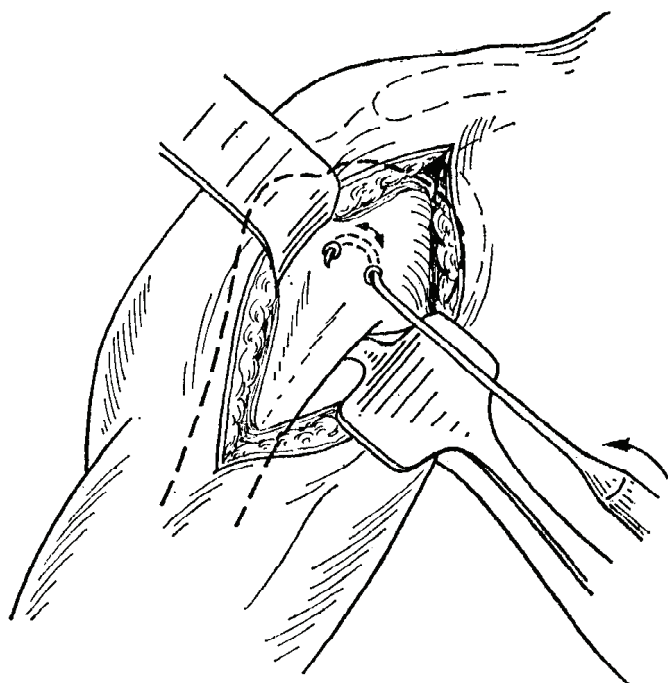


Рис. 8-85. Для проведения тенодеза костным крючком в кости изготавливается канал для сухожилия

В кортикальный слой под углом в 45° при помощи спирального сверла (3,2 -4,5 мм) просверливаются 2 отверстия, расположенные друг от друга

на расстоянии в 1,5-2,0 см. После этого два отверстия расширяются костным крючком до костного канала (рис. 8-85). Сухожилие проводится через костный канал и затем соединяется методом переплетения по *Pulvertaft*. Этот метод применяется и в том случае, когда из консервированного сухожилия образуется связка (рис. 8-86).

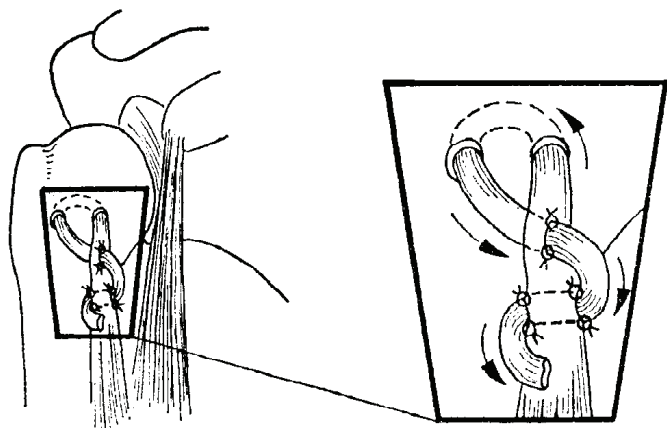


Рис. 8-86. Место переплетения сухожильного шва. Обратное прикрепление сухожилия двуглавой мышцы

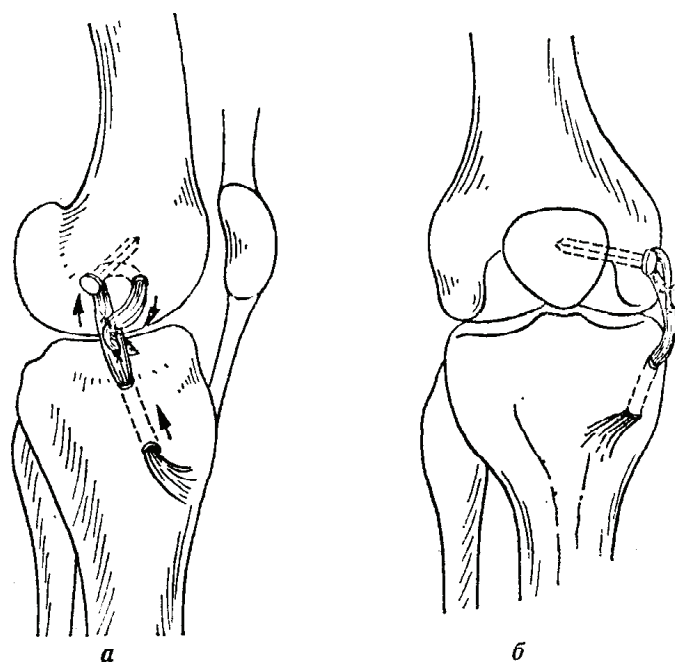


Рис. 8-87. Замещение медиальной боковой связки коленного сустава путем переплетения сухожилия полусухожильной мышцы, введенной в кость, и фиксация костной шиной. Схема операции, вид а) сбоку, б) спереди

Другой метод применяется тогда, когда сухожилие короткое, и поэтому переплетение было бы ненадежное. При этом методе кость просверливается спиральным сверлом (по крайней мере в 4,5 мм). В конец сухожилия втягивается крепкая нитка и завязывается в узел. Нитка проводится прямой иглой через костный канал, и затем при помощи этой нитки сухожилие плотно втягивается в костный канал.

Возле сухожилия вбивается небольшой клин из консервированной кости, предотвращающий обратное соскальзывание сухожилия. Протягивающая нитка на другой стороне кости сшивается с периостом или с сухожилием. Возможно и здесь вбивается небольшой костный клин. Втянутое в костный канал сухожилие скоро фиксируется, так что мышечное движение быстро восстанавливается (рис. 8-87).

### Удлинение сухожилия

Нередко при травме сухожилия кисти, а также и в других областях требуется соединение поврежденного сухожилия без натяжения и без трансплантата. В таком случае сухожилие удлиняется, так как при этом имеется возможность для соединения сухожилия по *Pulvertaft* или для обратного его прикрепления к кости. Если ткань на месте перехода сухожилия в мышцу рассекается в форме V и затем Y-образный разрез сшивается в форме Y, то получается удлинение сухожилия на 2-3 см (рис. 8-88).

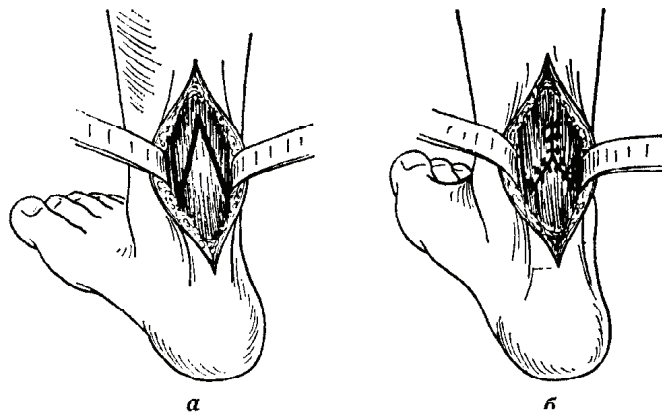


Рис. 8-88. Удлинение сухожилия обратным V-образным разрезом у места перехода в мышцу (на Ахилловом сухожилии). а) Место разреза, б) схема соединения сухожильных культей

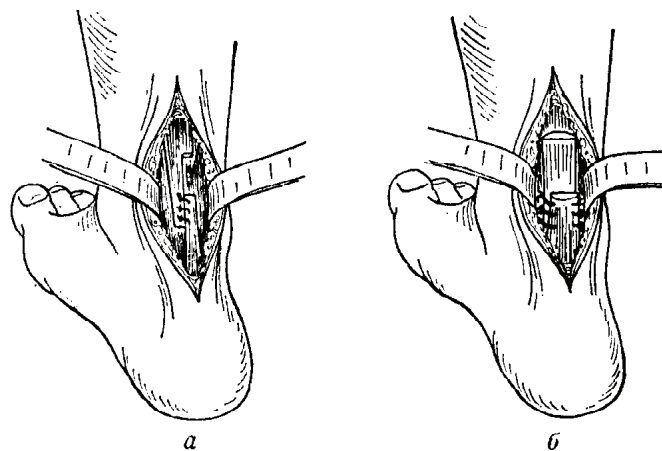


Рис. 8-89. Удлинение сухожилия Z-образным разрезом. а) Разрез в сагиттальной плоскости, б) в горизонтальной плоскости

Может быть также сделан и Z-образный разрез



на границе между мышцей и сухожилием. Желаемая степень удлинения сухожилия определяется в сантиметрах: к этой длине прибавляется 1,5-2,0 см, полученной длины отрезок отмеривается у проксимальной части сухожилия, входящего в мускулатуру. Если измерение показывает, что для удлинения имеется достаточно длинная часть сухожилия, то эта часть разделяется пополам. На отмеренных и отмеченных местах каждое сухожилие перерезается пополам. Две половины сухожилия смещаются по отношению друг к другу настолько, что они могут быть сшиты на протяжении в 1,5-2,0 см бок к боку (рис. 8-89).

### Пересадка сухожилия

Пересадка сухожилия служит главным образом для коррекции безуспешных сухожильных швов и для замещения крупных дефектов.

Пересадка сухожилия является в настоящее время повседневной операцией для каждого хирурга, занимающегося операциями на кисти, и каждого ортопеда. Она часто применяется также общими хирургами и травматологами. В хирургии кисти применяются главным образом аутологические трансплантаты. Консервированное сухожилие пригодно и для замещения связок. Пересаженное сухожилие сшивается, как это было указано выше. При трансплантации сухожилия в нашем распоряжении имеется достаточно материалов, и всегда применяется тот метод, которым достигается наиболее стабильная фиксация, что служит раннему восстановлению функции и способствует сращению сухожилий.

### Взятие аутологических сухожильных трансплантатов

1. В хирургии кисти наиболее часто используются *сухожилия длинной ладонной мышцы*. Сначала нужно убедиться в том, сохранилось ли у пациента сухожилие длинной ладонной мышцы. Для этой цели ему предлагается сжать концевые фаланги большого пальца и мизинца и одновременно согнуть лучезапястный сустав. При этом сухожилие длинной ладонной мышцы выделяется. Удаление сухожилия не вызывает нарушения функции. Для его получения на ладонной поверхности лучезапястного сустава в одной из поперечных борозд над сухожилием производится разрез длиной в 2 см и разыскивается поверхностно расположенное сухожилие; под ним проводится сухожильный крючок, но сухожилие не пересекается. Приподнятое крючком сухожилие натягивается, тогда прощупывается и проксимально под кожей. На 12-14 см выше первого разреза над натянутым сухожилием производится следующий поперечный разрез длиной

в 2 см, сухожилие пересекается. Перед пересечением сухожилия целесообразно убедиться в том, что в обоих надрезах перед нами одно и то же сухожилие. В дистальной ране на сухожилие накладывается удерживающая нитка, и сухожилие пересекается и дистально. Затем сухожилие вытягивается из проксимальной раны. Появление удерживающей нитки показывает, что было протянуто все сухожилие (рис. 8-90).

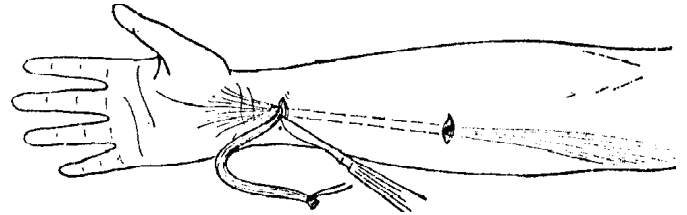


Рис. 8-90. Извлечение сухожилия длинной ладонной мышцы из двух небольших поперечных разрезов

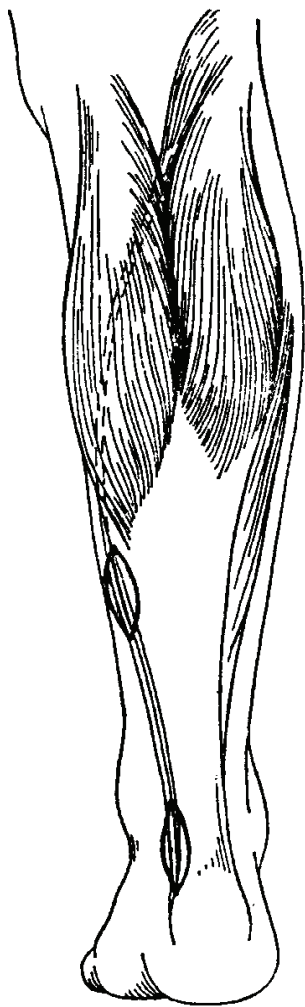2. Длинные сухожилия разгибателей пальцев стопы также пригодны для аутологической пересадки. Сухожилие третьего или четвертого пальца ноги берется таким образом, чтобы сохранить место сухожильного соединения.

Таким образом, не теряется активная разгибательная подвижность пальцев ноги. Над головками пястных костей, проводится поперечный костный разрез. Выбранное сухожилие препарируется и натягивается проведенным под ним сухожильным крючком. Общее сухожилие разгибателей пальцев ноги расположено на 2 см дистальнее линии соединения наружной и внутренней лодыжек и подкожно на 2 см латеральнее тыльной артерии стопы. Здесь сухожилие обнажается поперечным разрезом длиной в 2 см и препарируется. Из натянутой части сухожилия берут участок желаемой длины. На дистальном отрезке межсухожильное соединение щадят или сшивают с дистально оставшейся частью сухожилия.

3. Для пересадки можно использовать и *сухожилие подошвенной мышцы*. Короткое брюшко мышцы находится под латеральной головкой икроножной мышцы и продолжается в длинное сухожилие, дистально идущем под камбаловидной мышцей, медиальным брюшком икроножной мышцы и лежащем, наконец, на медиальной стороне Ахиллова сухожилия. Тонкое, но очень длинное сухожилие может быть удалено небольшим разрезом у внутреннего края медиального брюшка икроножной мышцы. Сначала сухожилие разыскивается дистально, под него проводится сухожильный крючок, сухожилие приподнимается и натягивается. При этом его проксимальная часть становится прощупываемой. Из отдельного разреза она отпрепаровывается, пересекается и протягивается в дистальном направлении. Таким путем можно получить трансплантат длиной в 18-20 см (рис. 8-91).

В последнее время, главным образом при распро-

сторонних рубцеваниях вдоль всего сухожильного ложа, после безуспешного первичного наложения шва производится пересадка сухожилия после временного введения пластмассового стержня. После удаления всего поврежденного сухожилия сгибателя в сухожильное ложе вставляется стержень из силастика толщиной в 3-4 мм и оставляется там на 6 недель.



**Рис. 8-91.** Извлечение сухожилия подошвенной мышцы для замещения сухожилия

Вокруг стержня образуется гладкий операции вводят трансплантат. Результаты этого метода значительно лучше, чем при одномоментной пересадке, так что этот метод в настоящее время во многих местах применяется в повседневной практике при замещении сухожилия сгибателей кисти.

### Тенолиз (тендолиз)

Если сухожильный шов не держит и наступает расхождение швов или если сшитое сухожилие срастается с окружающими тканями, то функция этого сухожилия становится невозможной.

Пытались предупредить адгезию сухожилия после операции, инфильтрируя операционное поле медика-

ментами, например стероидами. Однако эти попытки не увенчались успехом. Наиболее эффективным методом профилактики сращений является стабильный сухожильный шов и раннее проведение движений.

При уже существующих сращениях нужно попытаться освободить сухожилие новой операцией. При этом удаляют оставшийся по линии швов шовный материал. Тенолиз может быть успешным, если освобожденное и ставшее подвижным сухожилие после операции немедленно нагружается механически, так как уже не надо опасаться, что шов разорвется натягивающим действием мышечной силы.

Тенолиз проводится в настоящее время часто. При этом для достижения хорошего результата требуется шадящая ткани оперативная техника и тщательное последующее лечение.

## Вмешательства на периферических нервах

Повреждения периферических нервов в настоящее время чаще всего встречаются на руке, но возможны почти во всех областях тела. Улучшение хирургической техники, шовного материала, инструментов, применение луп и операционных микроскопов позволяют достигать удивительных результатов и в области хирургии периферических нервов.

Повреждение нерва может возникнуть различным путем. Повреждение, ушиб могут сопровождаться характерными явлениями выпадения, как и полное пересечение. Для распознавания повреждения нужно точно знать функцию периферических нервов и правильно применять все необходимые методы исследования для выяснения функциональных расстройств. В настоящее время учитывается уже не только двигательная функция нерва, но и стараются добиться хирургического восстановления сенсорных функций, прежде всего в важных для осязания частях кисти.

В хирургии периферических нервов уже в прошлом столетии развернулась все еще не завершенная дискуссия о том, как следует сшивать поврежденный нерв: первично или вторично. Мы придерживаемся того мнения, что с учетом многочисленных факторов вопрос нужно решать индивидуально. Большие исследования в этом отношении были проведены советскими нейрохирургами *К- А- Григоровичем, Б. А. Сампокиным.*

*Первичный шов нерва* применяется, если имеются организационные и технические предпосылки и если общее состояние потерпевшего и характер повреждения говорят в пользу такого наложения шва. Предпосылками успеха первичного шва является бригада врачей, владеющих микрохирургической техникой, и наличие соответствующих инструментов. При

хорошем общем состоянии больного и благоприятных условиях в отношении раны (рана не должна иметь большую давность, чем 12 часов, не должна быть размозженной) можно ожидать заживления без осложнения. *Вторичное зашивание пересеченного нерва* нужно производить, если речь идет о ранах с сильным повреждением тканей, о ранах, которым грозит инфекция и об огнестрельных ранениях, когда имеется повреждение нерва или отсутствуют вышеуказанные предпосылки.

### Общая техника наложения шва на нерв

Наложение шва на поврежденный нерв производится при помощи специальной техники.

1. Учитывая особенности строения нерва нужно стремиться адаптировать соответствующие пучки волокон (эти проходящие в нерве «кабели»). Это удается, если при зашивании крупных нервов применяются очки-лупы, а при операциях на нервах кисти — операционный микроскоп. При повреждении периферического нерва сама нервная клетка не повреждается, повреждаются только идущие в соответственном направлении волокна. Регенерация их начинается в спинном мозгу и исходит из нервной клетки. Задача хирурга заключается в том, чтобы воссоединением «кабеля» создать благоприятную предпосылку для регенерации.

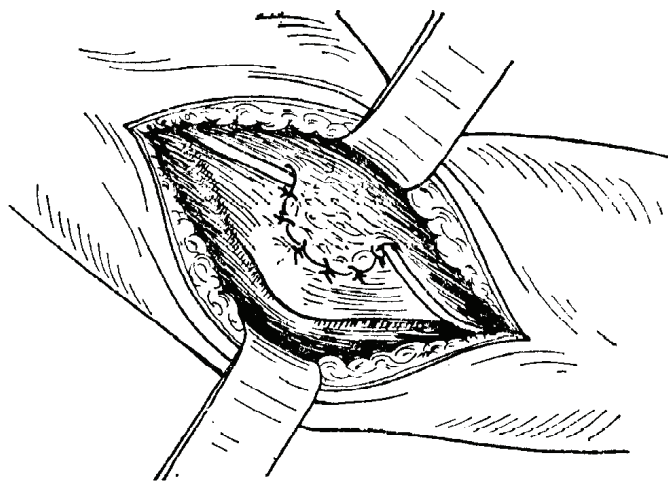
2. На месте повреждения нервов нервные волокна-«кабели» следует адаптировать таким образом, чтобы они прилегали друг к другу не разрушенными, а гладкими, неповрежденными поверхностями. Обе нервные культы для этой цели резецируются в пределах здоровой ткани в поперечном направлении. Не рекомендуется захватывать нервные волокна пинцетами или сосудистыми зажимами. До наложения на эпиневррий нитей-держалок, которые оказывают большую помощь при соединении нервных волокон, дотрагиваться до них и удерживать их можно только пальцами.

3. Ткань нервного волокна не следует прокалывать, поэтому игла проводится через окружающую «кабели» соединительнотканную оболочку (периневррий), которая может быть сшита атравматическими иглами и нитками 6/0 (EP-1: 0,7) или 7/0 (EP-1: 0,5).

4. При этом успешно применяется метод, при котором накладываются две лежащие друг против друга нитки-держалки и затем между ними несколько узловых швов, причем так, чтобы между ними не были видны концы нервных волокон (см. рис. 9-19).

5. Эффективен только шов нервных волокон, наложенный без натяжения. Наложённые на периневррий тонкие швы не могут удержать прилегающие

друг к другу нервные концы, когда же после обработки концов нервных волокон возникает натяжение, то следует мобилизовать концы нерва, и возможно даже переместить их для того, чтобы нерв соединился на более коротком пути. Когда же и этого недостаточно, то простой нервный шов не может быть наложен, а нужно замещать дефект нервной ткани.



**Рис. 8-92.** Смещение локтевого нерва в локтевом сгибе и фиксация пришитым жировым лоскутом

Транспозиция нервов Иногда невозможно соединить концы нервов без натяжения. В таких случаях может помочь транспозиция нерва. Принцип операции заключается в том, что нерв на выбранном для этой цели месте обнажается и при тщательном щажении ветвей смещается. На своем новом месте нерв помещается на подушку из мышечной или жировой ткани. Наиболее часто проводится транспозиция локтевого нерва в локтевом сгибе (рис. 8-92).

Замещение дефектов нервов Для замещения крупных дефектов периферических нервов имеются два основных метода: пересадка стебельчатого лоскута или свободный трансплантат. Сосудисто-нервно-кожный лоскут на стебле применяется прежде всего при операциях, целью которых является восстановление функции осязания на руке. Для свободной пересадки пригодны медиальные и латеральные кожные нервы предплечья или латеральный кожный нерв бедра. Соответствующий участок проходящего под кожей чувствительного нерва резецируется, и им возмещается дефект более важных (двигательных) нервов. В области иннервации резецированного кожного нерва получается отсутствие чувствительности, что по сравнению с восстановленной более важной функцией является незначительным ущербом.

### Невролиз

Часто поражение периферического нерва возникает в результате тупого воздействия, и это проявляется



или во время перелома, или после него. Примерами этого является повреждение плечевого нерва в связи с переломом плечевой кости, посттравматическое поражение локтевого нерва после вывиха в локтевом суставе или, повреждение малоберцового нерва при прямом переломе головки малоберцовой кости.

В таких случаях сначала выясняется характер повреждения, двигательная функция (при помощи электромиографии) и чувствительная функция (нингидриновым тестом по *Moberg*). Если нет нарушения непрерывности нерва, то возможно, что нерв сдавливается в результате наружного сдавления разрастающейся мозоли (*callus luxurians*) или рубцеванием организующейся гематомы. В таких случаях целесообразно освободить нерв и провести экзо- или эндоневролиз. Для этой цели следует придерживаться определенных правил.

1. Операция проводится, по возможности, в бескровном состоянии (под жгутом). Нерв обнажается сначала проксимально, затем дистальнее предполагаемого места поражения. На интактных участках нерв приподнимается специальным крючком или проведенными под ним резиновыми держалками и препарируется в направлении пораженной части, так можно наиболее надежно избежать вторичного повреждения нерва.

2. На поврежденном участке нерв освобождается от всякой окружающей его рубцовой ткани, и затем исследуют при помощи луны, не осталось ли патологических тканей. Для контрольного осмотра периневрий расщепляется параллельно продольной оси нерва. При этом, однако, нужно следить за тем, чтобы не повредить нервные волокна.

Если на нерве обнаруживаются сегментарные отшнуровывания, то расщепление периневрия улучшает кровоснабжение нервных волокон. Отдельные обнаруженные между нервными волокнами рубцы могут быть вылучены под лупой или под микроскопом. Оперируют сидя, с опорой для предплечий! Эти операции лучше осуществлять по принципам, известным в микрохирургии.

Если в нервных волокнах находят распространенное разрушение, отшнуровывание в форме песочных часов, грубую рубцовую ткань, то необходимо повторно резецировать нерв в пределах интактного участка и произвести наложение нового шва нервных волокон.

После освобождения нерва окружающая рубцовая ткань удаляется, нерв помещается в свое старое ложе и по мере возможности покрывается мышечным или жировым лоскутом на ножке или тканями, не лишенными кровоснабжения.

## Вмешательства при повреждении черепа

Здесь подытожены только сведения, требующиеся хирургу в повседневной практике общехирургического профиля.

Большинство повреждений головы не сопряжено с опасностью для жизни. Статистические данные, основанные на большом числе случаев, показывают, что всякая травма черепа должна всегда рассматриваться с особым вниманием. Повреждения могут быть классифицированы по различному принципу. В настоящее время, вероятно, наиболее распространена классификация *Tonnis*, так как автор положил в ее основу функциональные соображения. Соответственно этой классификации различается два вида повреждений головы. К одной группе причисляются *простые повреждения головы*, не поражающие структуру и функции головного мозга, а к другой группе относятся т.н. *черепно-мозговые травмы*, вызывающие временные или остающиеся нарушения функции мозга.

*Простые повреждения головы* могут лечиться и амбулаторно, тогда как все пострадавшие с черепно-мозговой травмой должны, даже в случае простого сотрясения мозга, обязательно направляться в стационар и подвергаться наблюдению.

При простых повреждениях головы обработка раны не представляет трудностей. После иссечения разрушенных краев рана закрывается однорядным швом, что останавливает и кровотечение из сосудов кожи. В случае сильного разрушения тканей с образованием карманов после обработки раны на 24-48 часов вводят дренаж.

Раны лица иссекаются, только если ткани нежизнеспособны. Иссечение следует в таком случае производить щадяще, и оно должно охватывать лишь некротическую ткань. На лице тонкой иглой и монофильной тонкой ниткой сшивается только кожа. Малые, проходящие параллельно кожным складкам и, таким образом, не зияющие раны по *Ailgower* или простым узловым швом. Если рана лица распространяется и на полость рта или носа, то зашивается и рана слизистой оболочки и вводится дренаж.

Ссадины или ожоги лица перевязываются. После зашивания раны повязка оставляется на лице не дольше 24 часов, после чего рана лечится открыто. В крайнем случае применяется замещающий повязку аэрозоль из синтетического вещества, которым опрыскивается поврежденная часть лица.

При простых ушибах или гематомах на голове и на лице хирургического вмешательства не требуется. Можно назначать компрессы и средства, способствующие рассасыванию гематомы

### Вмешательства при исследовании черепно-мозговых повреждений

Чаще всего перенесший повреждение черепа тщательно осматривается хирургом, так как общепрактикующий врач обычно только констатирует, что пострадавший перенес более или менее тяжелую травму черепа и немедленно направляет его в хирургическое отделение больницы. При обследовании пострадавшего первая задача хирурга заключается в выяснении тяжести травмы черепа. При сборе анамнеза врач часто получает полезные данные от службы скорой помощи или от сопровождающих лиц. К этому времени также констатируется, сохранено ли сознание пострадавшего или какова глубина нарушения сознания, степень расстройства психики пострадавшего. Дальнейшая задача заключается в контроле вегетативных функций. Регистрация показателей дыхания и кровообращения служит не только для первичной диагностики, контроль за течением болезни предоставляет прежде всего и возможность сравнивать в динамике изменения и на основании их делать необходимые выводы.

Решающее значение имеет неврологическое исследование, так как план лечения у лиц, перенесших травму черепа, преимущественно обуславливается последствием повреждения мозга. Одновременно с этим неврологическое исследование обязательно

для правильной оценки динамического процесса в посттравматический период течения болезни. В зависимости от тяжести повреждения и от имеющихся условий в интересах точной диагностики следует консультироваться с разными специалистами. Необходимость привлечения невропатолога, отоларинголога, офтальмолога и нейрохирурга зависит от тех или иных показаний. При лечении тяжело пострадавших в каждом случае целесообразно привлечь в качестве консультанта невропатолога. Если диагноз не может быть выяснен простыми клиническими исследованиями, то применяются следующие методы: люмбальная или субкраниальная пункция, обзорное или контрастное рентгеновское исследование.

Ликворное пространство можно пунктировать как для получения спинномозговой жидкости, так и для введения воздуха или контрастного вещества.

### Люмбальная пункция

Люмбальную пункцию производят после тяжелых повреждений и у больных, находящихся в бессознательном состоянии, не контактирующих, обычно в лежачем положении; в остальных случаях люмбальная пункция проводится в сидячем положении. Если больной лежит на боку, нужно следить за тем, чтобы позвоночник не изгибался в сторону и располагался горизонтально. На столе для проведения обследования или на койке с твердой подстилкой пункцию можно легко произвести у больного в лежачем положении. Для того, чтобы свободно пройти иглой между остистыми отростками поясничных позвонков в пространство твердой мозговой оболочки, нужно согнуть спину больного, в результате щель между позвонками увеличивается в дорзальном направлении. Колени пациента сгибают и приближают к голове. Ассистент поддерживает больного за шею и под колени. Пункция производится между остистыми отростками третьего и четвертого поясничных позвонков, т. е. вдоль линии, соединяющей оба гребешка подвздошной кости. После обработки кожи пункционная игла с мандреном вкалывается в пространство между остистыми отростками. Если игла наталкивается на кость, нужно попытаться обойти это препятствие, чтобы игла соскользнула с кости в нужном направлении. После прокола компактного слоя связок игла попадает в рыхлый перидуральный соединительнотканый слой, где она проходит почти без сопротивления. После преодоления нового, меньшего сопротивления (твердой оболочки) кончик иглы находится уже в ликворном пространстве.

После извлечения мандрена ликвор начинает поступать из иглы каплями или даже струей. Нужно следить за тем, чтобы игла вводилась точно посередине сагиттальной плоскости, так как малейшие отклоне-

ния вправо или влево приводят к тому, что игла не попадает в необходимое направление.

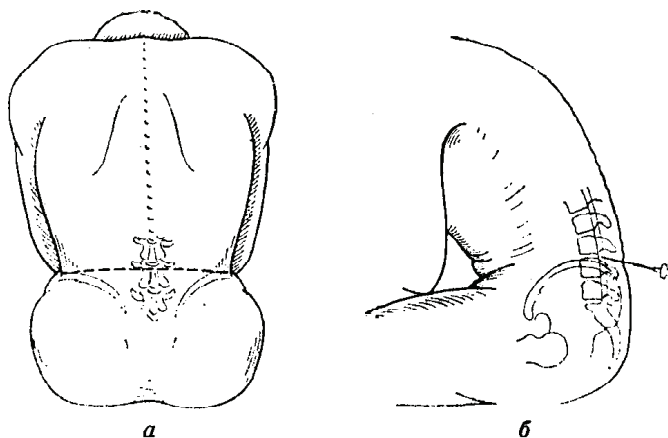


Рис. 8-93. Люмбальная пункция на сидячем больном. Типичное место прокола: а) сзади, б) сбоку

Если пункция производится у сидячего больного, то также при согнутом вперед позвоночнике («кошачья спина»). Больной сгибает руки над грудью, наклоняет голову вперед и сгибает спину. Игла уже описанным выше образом вводится в ликворное пространство (рис. 8-93).

Давление ликвора представляет важную диагностическую информацию, поэтому оно измеряется во время пункции. Для этой цели применяется простой инструмент: стеклянная трубочка для определения РОЭ удлиняется короткой резиновой трубочкой, и к ней прикрепляется конус. Стерильная измерительная трубка может быть присоединена к игле при пункции в лежачем положении. Нормальная величина измеряемого в миллиметрах рт. ст. систолического кровяного давления соответствует нормальной величине ликворного давления в миллиметрах вод. ст.

В настоящее время люмбальная пункция при повреждениях черепа производится не во всех случаях. Для исследований берутся примерно 5-10 мл ликвора. Взятие ликвора противопоказано во всех случаях, сопряженных с повышением внутримозгового давления, так как имеется опасность ущемления стволовой части мозга! Если ликвор кровавый или через несколько дней после повреждения ксантохромный, то это является доказательством ушиба мозга. При подозрении на воспалительное осложнение ценные сведения предоставляют химические исследования ликвора. Люмбальной пункцией можно решить также вопрос о том, сообщается ли ликворное пространство черепа с ликворным пространством спинного мозга. Для этого проводится проба по *Queckenstedt*: пальцами на шее сжимаются обе внутренние яремные вены. Этим повышается внутричерепное ликворное давление; при неограниченной циркуляции ликвора в результате этого немедленно повышается давление, измеряемое при люмбальной пункции.



## Ангиография сонной артерии

Из специальных исследований при черепно-мозговых травмах в настоящее время наибольшее значение имеет чрезкожная ангиография сонной артерии. Она может быть проведена хирургом, невропатологом или радиологом. В настоящее время проведение ангиографии облегчается специальными рентгеновскими аппаратами (сериографом) и телевизионной установкой. Ангиография является наиболее надежным методом исследования больных с повреждениями головного мозга. Владея техникой пункции сонной артерии, можно при помощи переносного мощного рентгеновского аппарата, пригодного также и для получения простых снимков черепа, произвести ангиографию сонной артерии на простом столе для исследований, а в исключительных случаях и на койке.

Ангиография сонной артерии через кожу проводится не только при тяжелых черепно-мозговых повреждениях, но и для выявления заболеваний мозговых сосудов, ограничивающих кровоснабжение головного мозга. Исследование можно неоднократно повторять, что сопряжено с минимальным риском.

Для проведения чрезкожной ангиографии сонной артерии применяется контрастное вещество, содержащее растворимое в воде соединение йода.

Перед проведением исследования выясняется, есть ли аллергия к выбранному контрастному веществу. У больных с повреждением черепа целесообразно провести ангиографию под наркозом, если же больной находится в состоянии комы, исследование проводят без анестезии. Можно производить исследование и под местной анестезией. В качестве премедикации применяются атропин и антигистаминные препараты.

При положении больного на спине сонная артерия прощупывается у внутреннего края грудиноключично-сосцевидной мышцы, затем она прижимается в направлении позвоночника, сосуд немного фиксируется между двумя пальцами. Производится прокол при помощи иглы средней толщины с косо отшлифованным острием. Когда кончик иглы достигает артериальной стенки, пульсация артерии передается игле. При преодолении сопротивления стенки сосуда производится прокол сосуда. После удаления мандрена из иглы вытекает пульсирующей струей ярко-красная кровь. Игла немного продвигается вперед в просвете артерии для обеспечения хорошего ее положения. Затем игла соединяется с резиновой или пластмассовой трубкой, соединенной, в свою очередь, с содержащим контрастное вещество шприцем. Нужно следить за тем, чтобы в системе не было воздуха, который мог бы вызвать эмболию сосудов головного мозга.

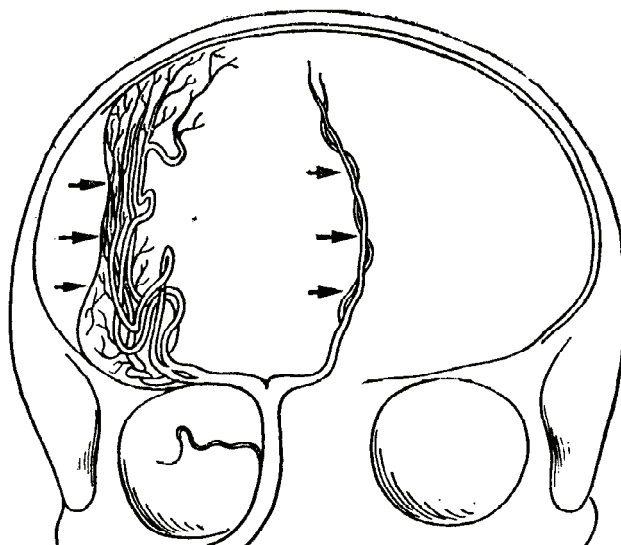


Рис. 8-94. Схема ангиографии сонной артерии при правостороннем пристеночном эпидуральном кровоизлиянии

При одном исследовании обычно вводится 10 мл контрастного вещества. Это должно проводиться быстро и под сильным давлением, чтобы контрастное вещество не было в значительной мере разбавлено. Сериограф или другой современный аппарат производит серийные рентгеновские снимки, позволяющие анализировать как артериальную, так и венозную фазу. Если исследование проводится простым рентгеновским аппаратом, нужно стремиться получить артериальную фазу. Таким образом, нужно сделать съемку уже через 2-3 секунды после начала инъекции. Для съемки в боковой проекции требуется новое введение контраста.

Исследованием в одной проекции можно довольствоваться лишь в том случае, если снимок изображает изменение, соответствующее клинической картине (рис. 8-94). Если исследование на одной стороне не выявляет патологического изменения, то ангиография, как правило, производится и на другой стороне.

## Ангиография позвоночной артерии

Заполнение позвоночной артерии контрастным веществом не так просто, как внутричерепных сосудов, отходящих от сонной артерии. Ангиография позвоночной артерии в настоящее время производится при введении контрастного вещества через катетер, введенный в подключичную артерию.

## Пробное просверливание свода черепа (диагностическая трепанация)

Если при наблюдении больного с травмой черепа и головного мозга возникает обоснованное подозрение на кровотечение, но хирург не в состоянии ангиографическим исследованием локализовать мес-

то кровотечения, то производится сверление свода черепа (трепанация), при котором исследуется, имеется ли в эпидуральном или в субдуральном пространстве гематома, которая подлежит удалению.

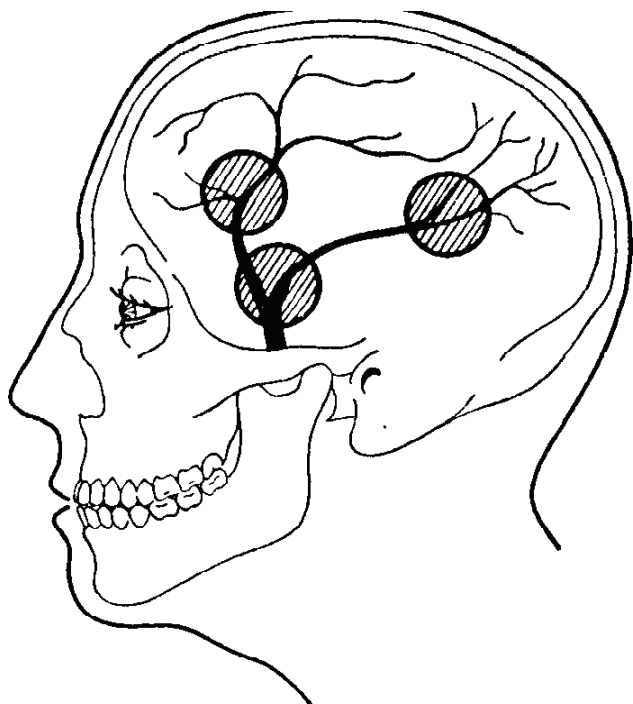


Рис. 8-95. Типичные места диагностических трепанаций черепа

**Техника вмешательства:** эта операция производится при положении больного на спине, обычно под интубационным наркозом. На основании неврологического исследования решается вопрос, на какой стороне черепа следует сначала просверливать отверстие. Производится кожный разрез длиной в 3-4 см, кровоточащие сосуды пережимаются. Рассечением надкостницы и сдвиганием ее распатором обнажается костная поверхность диаметром приблизительно в 2 см. Черепная кость после этого просверливается сверлом *de Martel* или обычным шаровидным сверлом. Во время сверления кость охлаждается рингеровским раствором, жидкость удаляется отсасыванием. При этом из места просверливания вымываются также и костные осколки. При достижении внутренней пластинки сверление прекращается, и последний тонкий костный слой вынимается острой ложечкой.

Теперь определяют, имеется ли в данном месте эпидуральное кровотечение или гематома. Если этого не обнаружено, то разрезом в 2-3 см открывается и твердая мозговая оболочка. Если и субдурально нет гематомы, рана твердой мозговой оболочки зашивается тонким швом, затем зашивается и кожа. Раньше на обеих сторонах черепа накладывалось по 3 отверстия сверлением (рис. 8-95). В настоящее время трепанация производится только над ангиографически выявленным местом кровотечения.

## Сотрясение и ушиб мозга

### Симптомы

Характерными симптомами сотрясения головного мозга являются: нарушение сознания, амнезия и переходящие вегетативные признаки (головокружение, тошнота, головная боль, колебания пульса и кровяного давления). При неврологическом исследовании очаговые симптомы не могут быть выявлены, точно так же, как при рентгеновском исследовании и при эхоэнцефалографии нет признаков, указывающих на повреждение. По классификации *Tonnis*, сотрясение мозга причисляется к группе легких черепно-мозговых травм, если потеря сознания длится меньше 5 мин и если перечисленные симптомы за 5 дней претерпевают обратное развитие.

К т.н. черепно-мозговым травмам средней тяжести принадлежат сотрясения мозга, сопряженные с потерей сознания больше чем на 5 мин, но меньше чем на 30 мин, при котором все остальные симптомы полностью исчезают за 1 месяц.

Характерные признаки ушиба мозга, контузии: нарушение сознания, амнезия, вегетативные симптомы, неврологические очаговые симптомы, кровянистый ликвор, патологические изменения ЭЭГ и, возможно, признаки отека мозга. При простом рентгенологическом исследовании и эхоэнцефалографии здесь тоже не обнаруживаются патологические признаки.

К черепно-мозговым травмам средней тяжести причисляют также и закрытые переломы костей свода черепа и трещины основания черепа, если они не сопряжены с повреждениями головного мозга, имеющими симптомы тяжелой черепно-мозговой травмы.

Характерным для тяжелых повреждений головного мозга является возникновение компрессии мозга. Она вызывается или объемным образованием, ограничивающим внутричерепное пространство (кровотечением), или распространенным диффузным отеком мозга. К этой группе причисляются и открытые повреждения головного мозга. Симптомы компрессии головного мозга отчасти соответствуют расстройству функции, связанному с гипоксией постепенно сдавливаемого головного мозга, с возникновением повышенного ликворного давления. Более характерно, однако, появление симптомов со стороны межучного мозга, возникающих в результате его ущемления. Симптомы повышения внутричерепного давления и стволового синдрома по *Amman* и сотр. приведены в таблице 8-1.

Приведены и признаки повышения внутримозгового давления, возникающие при ущемлении ствола мозга.

Характерные симптомы распространенного кровотечения внутри черепа — нарушение сознания после

Таблица 8-1. Симптомы повышения внутричерепного давления и стволового синдрома

Состояние сознания	Признаки супратенториального повышения давления				Признаки ущемления ствола мозга
	оглушенность	сонливость	бессознат. состояние	бессознат. состояние	бессознат. состояние
Зрачки форма реакция на свет	нормальная хорошая	суженная затягивающаяся	суженная слабая	широкие намеченная	широкие нет
Глазное яблоко положение движения	конъюгированное плавающие	конъюгированное дисконъюгированные	расходящееся нет	расходящееся нет	расходящееся нет
Рефлексы собственные патологические	нормальные нет	живые намеченные	повышенные выраженные	повышенные выраженные	нет нет
Мышцы тонус	нормальный	нижн. конечности — повыш. экстензивн.	сгибание верхн., разгибание нижн. конечностей	все мышцы — разгибание	нет
движения	дефензивные	не координированные	на раздражение — разгибание	на раздражение — разгибание	нет
Кровообращение пульс кровенное давление	нормальный нормальное	повышенный нормальное учащающееся	ускоренный повышающееся учащенное	учащенный повышенное очень частое	редкий низкое замедленное или прекратившееся
Дыхание					
Температура	нормальная	повышенная	высокая	очень высокая	низкая

некоторого интервала, повторной или углубляющейся комы с вегетативными и очаговыми симптомами, и, наконец, с возникновением синдрома межзачаточного мозга и затем стволового синдрома.

### Лечение легкого сотрясения головного мозга

При легких формах сотрясения головного мозга проводится только наблюдение. Постоянное наблюдение за больным позволяет избежать диагностических ошибок, поэтому показано стационарное лечение. В первые дни назначается постельный режим, но больной может двигаться в постели. Назначаются легкие успокаивающие средства и, если понадобится, болеутоляющие; кроме того, в первые сутки ограничивается введение жидкости. После 48 часов бессимптомного состояния больному разрешается на короткое время под надзором покинуть постель. Через несколько дней, если у пострадавшего нет симптомов и жалоб, можно его выписать из больницы.

### Лечение тяжелого сотрясения головного мозга

Тяжелое сотрясение лечится более активно. Целесообразно находящихся в бессознательном состоянии больных помещать в отделение для интенсивного лечения. Последовательно проверяются параметры, характерные для вегетативных функций. У больных,

находящихся в бессознательном состоянии, моча собирается и измеряется при помощи введенного постоянного катетера. Через носовой зонд подается кислород, внутривенно, по мере надобности, вливается реомакродекс и кровь, а также растворы электролитов, глюкозы и аминокислот. В первые 24-48 часов замещается только измеренное количество потерянной жидкости. Позже больной, если он не может принимать пищу внутрь, получает жидкость, пищу, медикаменты через назогастральный зонд. Для предотвращения отека мозга может потребоваться внутривенное введение маннитола и мочегонных. Количество и качество вводимой жидкости должно быть, по мере возможности, установлено на основании результатов контрольных исследований состава жидкостей и электролитов в организме.

Проясняющееся сознание может сочетаться с выраженной усталостью или состоянием оглушения. И в этой фазе нужно постоянно проводить наблюдение за пострадавшим. Если состояние его сознания нормализовалось настолько, что он способен к полному контакту, то можно перевести его из отделения интенсивной терапии. Тогда же заканчивается и специальное питание, катетер извлекается из мочевого пузыря, и прекращается систематическое внутривенное вливание жидкости. При лечении закрытых травм черепа и головного мозга нужно стремиться к раннему распознаванию компрессионного синдрома и к выявлению его причин; прежде всего следует своевременно распознавать и устранять кровотечения и их последствия. Опыт показывает, что внутриче-



репные кровотечения — прежде всего эпидуральные — могут привести к быстро усиливающимся и приводящим к смерти повышениям внутримозгового давления. Поэтому большинство пострадавших, перенесших черепно-мозговую травму, как правило, находится под наблюдением в общехирургических отделениях, где своевременно можно распознать эпидуральное кровотечение и оперировать больного.

В настоящее время дискутируется вопрос, обязательно ли проведение ангиографии сонной артерии для установления компрессионного синдрома. Автор рассматривает ангиографию как весьма полезный метод исследования, но считает локализацию гематомы при помощи ангиографии необязательной предпосылкой оперативного вмешательства, так как может случиться, что условия для ангиографии отсутствуют, но на основании явных симптомов и течения болезни нужно оперировать как можно раньше. *Brenner* установил на основании 10-летнего опыта, что при помощи эхоэнцефалографии могла быть достигнута только 50-60% Диагностическая надежность. Диагностическая ценность ангиографии выше, хотя и не стопроцентная.

## Оперативное лечение внутричерепных кровоизлияний

### Остеопластическая и остеокластическая трепанация

Обнажение головного мозга для остановки внутричерепного кровотечения и для удаления гематомы может проводиться двояким путем, как и при лечении опухолей мозга или воспалительных процессов. Об остеопластической трепанации мы говорим тогда, когда извлеченный фрагмент кости черепа в конце операции возвращается на свое место. Остеокластической называется та трепанация, при которой кость удаляется по кусочкам и не возвращается на свое первоначальное место. В этом случае в конце операции остается костный дефект. Для лечения закрытых повреждений черепа и мозга обычно проводится остеопластическая трепанация.

### Техника остеопластической трепанации

При этой операции образуется кожный лоскут в форме полукруга, причем стебель лоскута обращен в сторону основания черепа. Диаметр кожного разреза приблизительно на 3 см больше, чем той части мозга, которая должна быть обнажена. При проведении кожного разреза малые кровотокающие сосуды за-

жимаются, кровотечение из более крупных артерий останавливают их перевязкой. Кровоснабжение кожи черепа хорошее, так что перевязка сосудов не угрожает кровоснабжению лоскута. Надкостница обычно отделяется вместе с лоскутом мягкой ткани от кости, и таким образом кровоснабжение надкостницы сохраняется.

Сверлом *de Martel* просверливаются в кости отверстия диаметром в 8-12 мм до твердой мозговой оболочки, расположенные на расстоянии 4-5 см друг от друга. Между просверленными отверстиями твердая мозговая оболочка отделяется от кости при помощи зонда, и затем от одного отверстия к другому проводится гибкий полый зонд, имеющий на своей обращенной к кости стороне малый крючок. В этот крючок вставляется пила *Sign*, которая проводится вместе с зондом от одного просверленного отверстия к другому. Для защиты твердой мозговой оболочки полый зонд проводится под пилу, и затем костная часть между двумя просверленными отверстиями пропиливается. Пила при этом протягивается от середины вырезаемой костной крышки наружу, кость таким образом косо перепиливается для получения благоприятных условий обратного вставления костной пластинки (рис. 8-96). Затем подходят к двум просверленным отверстиям, расположенным наиболее близко к основанию черепа. Здесь достаточно только выпилить кость; затем костная пластинка захватывается костными щипцами, выворачивается наружу, и интактная еще часть кости отламывается. Этот подход облегчает репозицию костной пластинки в конце операции. (Если проводится остеокластическая трепанация, то последний костный мост полностью отпиливается.) Репонируемые части кости кладутся в тепловатый раствор поваренной соли или в рингеровский раствор.

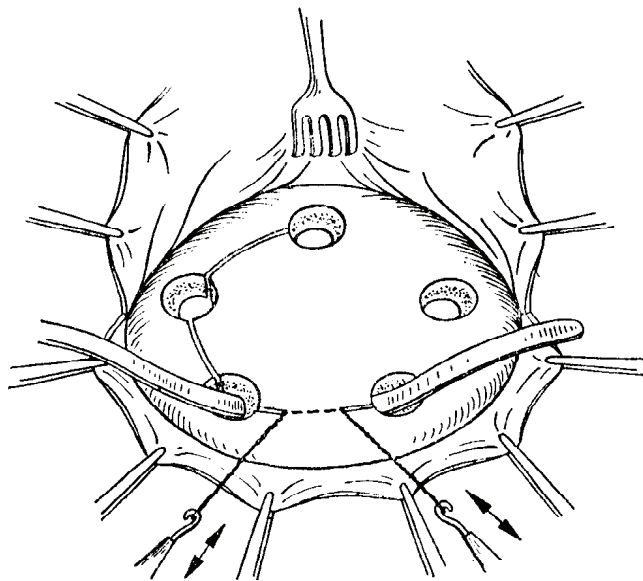


Рис. 8-96. Косая плоскость пропиливания при остеопластической трепанации (изнутри кнаружи)

Расположенная над твердой мозговой оболочкой гематома удаляется ложкой и отсасывающим аппаратом. Операционное поле прополаскивается тепловатым раствором поваренной соли и становится обозримым. Кровотечение, исходящее из кости (диплоэ), останавливается теплым воском. Если находят кровотечение из менингеального сосуда, проходящего возле твердой мозговой оболочки, то сосуд пережимается и перевязывается.

Твердая, мозговая оболочка вскрывается скальпелем. Для защиты коры мозга применяется зонд для твердой мозговой оболочки. Разрез твердой мозговой оболочки накладывается по крайней мере в 5 мм от костного края, чтобы было проще его закрыть. В мозговом веществе кровоточащие сосуды пережимаются при помощи специальных тонких металлических скобок. Твердая мозговая оболочка вскрывается разрезом в форме лоскута кожи, стель, однако, не всегда направлен к основанию черепа, так как расположение лоскута зависит и от больших венозных синусов.

Расположенная в субдуральном пространстве гематома удаляется при помощи отсасывающего аппарата. Ложную перепонку субдуральной гематомы следует по мере возможности отделить от твердой мозговой оболочки, как и ее часть, лежащую на коре мозга, не повреждая при этом вещество мозга.

Кровотечение из мозгового вещества останавливается при помощи теплых ватных тампонов, пропитанных раствором поваренной соли, перекисью водорода, раствором тромбина, сорбацилом или таботампом. Надежное обнаружение внутримозговой отграниченной гематомы возможно только после предварительной ангиографической локализации. Даже после опорожнения гематомы нужно считаться с угрожающими жизни последствиями тяжелого повреждения.

В конце операции твердая мозговая оболочка без натяжения и без промежутков закрывается одиночными узловыми швами, причем нужно стараться сделать твердую мозговую оболочку герметичной хорошей адаптацией швов. Если имеется дефект твердой мозговой оболочки или если простой шов «натягивается», производится пластика твердой мозговой оболочки. Для этой цели приготавливается лоскут из сухожильного покрова черепа или надкостницы, или же применяется лиофилизованная твердая мозговая оболочка. «Заплата» твердой мозговой оболочкишивается узловыми швами в дефект.

При остеопластической операции вынутая кость вставляется обратно. При помощи спирального сверла диаметром в 2 мм на вынутой части кости и краях свода черепа накладываются соответствующие друг другу отверстия, чтобы костная вставка могла быть фиксирована проволокой (рис. 8-97).

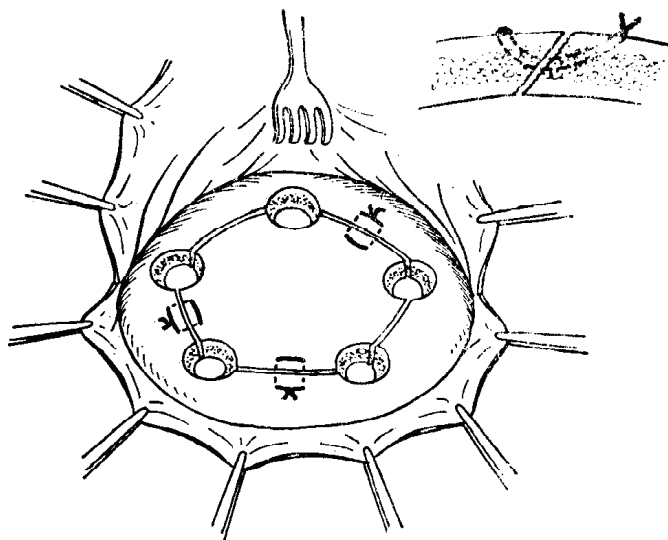


Рис. 8-97. Фиксация костной пластинки проволочным и швом при остеопластической трепанации

## Трепанация затылочной части черепа

При положении больного на животе трепанацией затылочной кости обнажается мозжечок. Разрез идет от наружного затылочного возвышения до остистого отростка второго шейного позвонка. Как правило, дугу атланта приходится удалять. Трепанация здесь производится остеокластически, причем в интересах хорошего обнажения удаляется и нижний край большого затылочного отверстия. Кровотечение из кости останавливают воском. Из твердой мозговой оболочки не образуется лоскут, так как она здесь очень легко разрывается.

К обнажению мозжечка по поводу его повреждения приходится прибегать только в исключительных случаях.

## Переломы черепа

Череп является костным остовом головы, защищающим головной мозг от наружных воздействий. Лечение переломов черепа определяется главным образом тем, имеет ли место одновременно и повреждение головного мозга. Простые закрытые костные трещины, возникающие на черепе, не имеют особого значения. Лечение консервативное, такой перелом не нуждается в специальной терапии. Если головной мозг не поврежден, то пострадавший выздоровеет и без специального лечения.

Лечение компрессионных переломов Компрессионный перелом черепа может сопровождаться тяжелыми последствиями. Вдавленная часть кости может непосредственно повредить расположенную под ней кору головного мозга, и оскольчатый перелом внутренней костной пластинки может вызвать поврежде-

ние твердой мозговой оболочки. В противоположность другим старым врачебным традициям, оперативные методы лечения компрессионных переломов и в настоящее время применяются. *Russe* установил в 1971 г., что в последнее время компрессионные переломы черепа лечатся более активно, чем раньше.

*Marguth* и *Lanksch*, однако, оперируют только такие переломы, при которых часть кости вдавлена в череп, по крайней мере, на всю ширину, имеются очаговые симптомы или же ЭЭГ показывает патологические изменения. В противоположность этой сравнительно консервативной точке зрения, автор присоединяется к мнению *Kloss, Unger, Trojan, Merrem* и др. и оперирует компрессионные переломы черепа первично, если

- 1) имеется открытое повреждение;
- 2) вдавленный фрагмент кости располагается фронтально, а ток ликвора показывает, что твердая мозговая оболочка повреждена;
- 3) костный осколок попал в мозговое вещество;
- 4) на месте вдавленной части кости могут быть установлены соответствующие очаговые симптомы и наблюдаются признаки компрессионного синдрома.

Операция может быть отложена, если компрессионный перелом не вызывает вышеуказанных симптомов и одновременно имеются другие тяжелые повреждения. В таких случаях план лечения перелома черепа согласуется с лечением остальных повреждений.

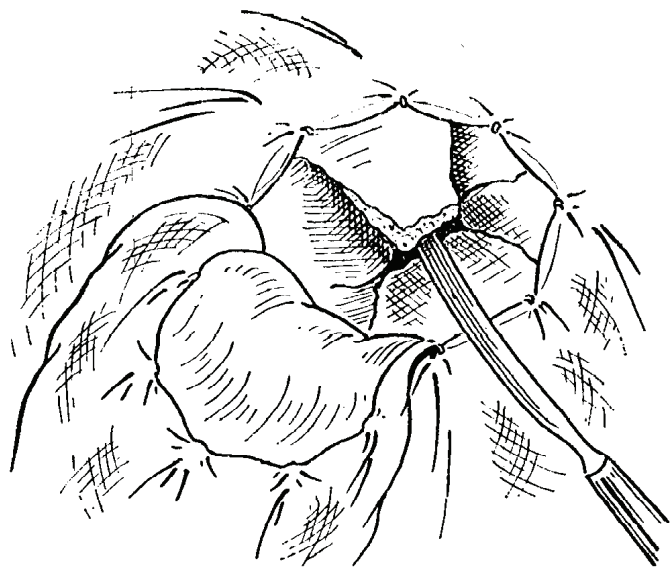


Рис. 8-98. Извлечение вдавленного фрагмента черепной кости

Консервативное лечение (главным образом, у пожилых пациентов) может проводиться, если кость вдавилась не глубже, чем на 2-3 мм, не вызывает клинических симптомов, и ЭЭГ не указывает на повреждение мозга. Если у детей имеется углубление эластичной черепной кости, но глубина углубления не больше ширины кости, а кожа интактная, *Merrem* рекомендует консервативное лечение.

Операционная техника при компрессионном переломе Операция заключается в извлечении вдавленной части кости и в закрытии твердой мозговой оболочки. Извлечение кости, раздробленной на мелкие куски, несложно. Большие куски приподнимаются так, что возле перелома в интактной части черепной кости просверливаются отверстия, и через них проводится рычаг под вдавленную часть кости (рис. 8-98). Твердая мозговая оболочка должна быть закрыта простым швом или заплатой. Если вынутый вдавленный участок кости является более значительным, то его можно вернуть на свое место. Для предупреждения нового вдавливания накладывается проволочный шов (см. стр. 885) или же вынутый кусок кости вклинивается в костный дефект в смещенном положении.

### Лечение фронтобазальных переломов

Суть этого повреждения заключается в нарушении целостности твердой мозговой оболочки, в результате чего нарушается защита головного мозга от инфекции. Согласно более консервативной точке зрения, если нет истечения ликвора и обнаруживается только трещина) то можно при назначении антибиотиков выждать с вмешательством. Более активные хирурги рекомендуют в таких случаях проведение экстирпации одной из придаточных полостей, в данном случае слизистой оболочки лобной пазухи, а еще более радикальные хирурги (*Unger*) оперируют и при бессимптомной фронтобазальной трещине для предотвращения возможных осложнений (менингита). Автор придерживается более консервативной точки зрения в отношении лечения этих больных, и ему удалось получить хорошие результаты.

Совершенно однозначны показания для обнажения фронтобазального повреждения, когда имеется надрыв твердой мозговой оболочки и длительное истечение ликвора. В таких случаях нужно экстирпировать слизистую оболочку придаточной полости и закрыть твердую мозговую оболочку. Для дифронтального вскрытия по *Unterberger* накладывается полукруглый разрез на границе лба и волосистой части головы. После образования лоскута из мягких тканей можно временно вынуть остов всей лобной кости и осмотреть лобные полюсы мозга и переднюю черепную яму (рис. 8-99). На месте повреждения производится пластика твердой мозговой оболочки. Если лобная полость и твердая мозговая оболочка должны быть открыты только на одной стороне, *Riedel* рекомендует разрез над бровью.

Лечение латеробазальных переломов При лечении переломов, локализующихся в средней черепной яме, нужно поставить тот же самый вопрос, как и при фронтобазальных переломах, а именно, может ли консервативное лечение привести к успеху при пов-



реждении твердой мозговой оболочки (отток ликвора из уха и т. д.).

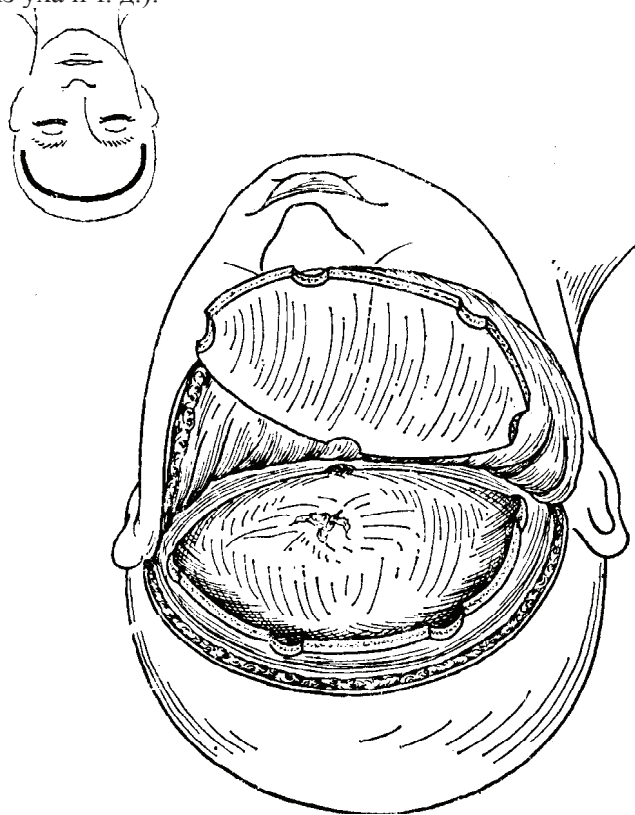


Рис. 8-99. Полное обнажение передней черепной ямы (схематически)

К. Coss, Unger и другие хирурги, оперирующие фронтобазальные повреждения радикально, рекомендуют в связи с истечением ликвора из уха прежде всего провести консервативное лечение. Автор также не оперирует в таких случаях сразу, а выжидает под защитой антибиотиков заживления повреждения. Автор считает раннее оперативное лечение нужным только в том случае, если больные с хроническим отитом имеют латеробазальный перелом, так как в этом случае велика опасность отогенного менингита.

Если после латеробазального перелома истечение ликвора из уха сохраняется больше 7-10 дней, рекомендуется вместе со специалистом-отоларингологом провести операцию.

### Лечение открытых повреждений черепа и мозга

Из закрытых краниocereбральных повреждений возникающая в результате внутричерепного кровотечения компрессия мозга является наиболее тяжелым. Судьба больного в таких случаях зависит главным образом от того, удастся ли своевременно поставить правильный диагноз и произвести трепанацию черепа.

Распознать открытое повреждение черепа нетрудно. Операция при этом не столь срочная, как при кровотечении, вызывающем сдавливание мозга, так

как при открытых повреждениях редко наступает вторичное поражение в результате повышения внутричерепного давления. С самого начала проводится борьба с шоком, замещение утраченного объема жидкости, восстановление электролитного баланса и искусственное дыхание, вводятся антибиотики. Местное лечение, т. е. операция, может проводиться и позже. Если у опытного хирурга при благоприятных условиях имеется возможность оперировать, то автор рекомендует следующий подход.

1. В противоположность другим частям тела *первичная обработка раны* на голове не обязательно должна быть произведена в пределах 12 часов, а *возможна и спустя 24- 48 часов*. Поэтому, если этого требует общее состояние больного, можно отложить операцию при открытом черепномозговом повреждении до тех пор, пока не возникнут благоприятные условия для проведения вмешательства.

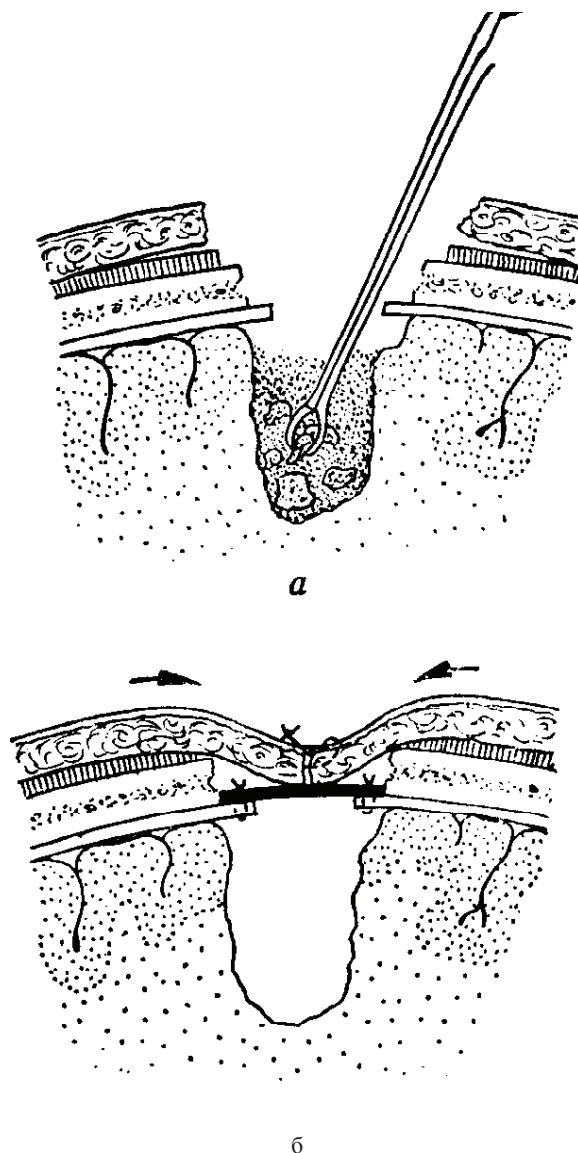


Рис. 8-100. При открытом повреждении головного мозга ткани покровов черепа должны иссекаться ступенеобразно. а) Из мозгового вещества вынимается каждый костный осколок; б) твердая мозговая оболочка закрывается свободным трансплантатом

2. При лечении всякого открытого повреждения черепа, необходимо *произвести рентгеновские снимки, по крайней мере, в двух проекциях*, чтобы на снимках было видно распространение повреждения костей черепа. Ангиографию автор рекомендует производить только при подозрении на внутримозговое кровоизлияние и распространенное внутричерепное кровоизлияние.

3. Обычно автор оперирует под интубационным наркозом. Для операции волосяной покров головы полностью удаляется.

4. Непосредственно после операции по поводу открытого повреждения черепа при помощи люмбальной пункции берется ликвор. После операции можно давать обезвоживающие средства.

5. Каждый слой некротической поврежденной ткани покровов черепа иссекают ступенчато (*рис. 8-100*). Таким образом, попадают в самую глубокую точку пов-

реждения мозгового вещества. Инородные тела, осколки, а также некротическая ткань удаляются; для контроля при помощи стерильного оториноларингологического зеркала входят в открытую часть мозга. Накапливающаяся жидкость удаляется отсасывающим аппаратом.

6. *Твердую мозговую оболочку непременно следует закрыть герметично.* Это закрытие производится наложением узловатых швов или свободным лоскутом сухожильно-надкостничного слоя черепа, возможно, с применением при больших дефектах ткани лиофилизованной твердой мозговой оболочки.

7. *Костный дефект замещается только в исключительных случаях.* В крайнем случае, обратно вставляются большие костные куски, которые могут быть вклинены. Обычно через полгода после заживления проводится костная пластика. В последнее время рекомендуется замещение костного дефекта пластинками из синтетического вещества.

## Вмешательства при повреждении позвоночника

Функция позвоночника с механической точки зрения может быть сравнена с весами, одна часть коромысла которых удерживается связками, соединяющими остистые отростки, и оттягивается мышцами спины, расположенными позади позвоночника. Другая часть коромысла весов нагружает вес тела, тела позвонков и межпозвонковые диски. Обе части коромысла весов «подпираются» в малых позвонковых суставах, а при нормальных условиях биологическая структура находится в динамическом равновесии. При нагибании туловища вперед большое давление на тела позвонков и на межпозвонковые диски «затормаживается» повышением напряжения спинной мускулатуры, в то время как чрезмерный изгиб назад предупреждается также и вентральными связками позвонков и брюшными мышцами.

Если в результате болезни (например, остеопороза) или травмы нарушается биологическое равновесие структуры позвоночника, на позвоночнике возникают повреждения, в большинстве своем в связи с косвенными воздействиями.

В классификации повреждений позвоночника по *Lob*, которой придерживается и автор, учитываются не только патологические изменения, но и нарушения функций.

### Ушибы и растяжения позвоночника

Ушибы и растяжения часто встречаются и на позвоночнике и составляют приблизительно 50% всех его повреждений. Ушиб принадлежит к числу редких прямых повреждений. Основой диагноза является анамнез и местная боль. Постельный режим в течение нескольких дней и назначение болеутоляющих средств являются в этих случаях основными лечебными мероприятиями.

При растяжении позвоночника речь идет о тяжелой болезни, правильная постановка диагноза при этом часто бывает трудной. Поврежденный позвоночник болезненный, его подвижность ограничена.

Хотя обычно на рентгене могут и не быть выявлены травматические изменения, но растяжение может быть связано также и с сотрясением спинного мозга.

Растяжение встречается наиболее часто в шейном и поясничном отрезке. На шейном отрезке позвоночника по «принципу удара бичом» в результате внезапного ускорения тела (несчастный случай в автомобиле) наступает крайняя ретрофлексия, которая не может быть должным образом заторможена шейными мышцами, и в результате наступает крайнее сгибание, которое опять-таки не затормаживается должным образом затылочными мышцами. В результате чрезмерного растяжения наступает кровотечение, разрыв волокон мускулатуры, а также разрыв связок. В таких случаях позвонки могут смещаться из своего первоначального положения, что приводит к повреждению, сдавлению спинного мозга. Структура костного остова позвоночника после прекращения воздействия силы восстанавливается, и поэтому на рентгеновском снимке не видно травматических изменений. У лиц, которым повреждения нанесены при авариях автомобилей (столкновение), обычно устанавливается растяжение от чрезмерного разгибания (т.н. «центробежная травма шейного отдела позвоночника»). Этот вид повреждения может быть предупрежден комбинацией удерживающего пояса и опоры для затылка, применяемой в автомобилях.

Таким образом, шейный отдел спинного мозга может быть поврежден и без перелома позвоночника. Смещенные при повреждении связки и позвонки могут при осмотре находиться уже в нормальном своем положении, но в результате растяжения спинного мозга может возникнуть временный парез («синдром удара бичом»). Диагностические указания предоставляют рентгеновские снимки, выполненные в состоянии чрезмерного сгибания и разгибания.

Если разрывается также и межпозвонковый диск, то на шейном позвонке может возникнуть подвывих или даже полный перелом.

*Лечение* растяжения зависит от степени его тяже-



ти. Если жалобы вызываются только последствиями растяжения мышц, возникшего в результате функции торможения, то достаточны покой, местная инфильтрация новокаином и компрессы. Если же имеется и повреждение связок, то рекомендуется фиксировать голову воротником *Schanz* до тех пор, пока жалобы не прекратятся. При поясничном растяжении до прекращения жалоб назначают постельный режим. Повреждения позвоночника, сопряженные с неврологическими симптомами (в том числе и центробежная травма шейного позвонка) во всех без исключения случаях лечатся в стационаре под постоянным наблюдением.

## Повреждение межпозвонковых дисков

Межпозвонковые диски шейного позвоночника повреждаются при осевой компрессии, насильном сгибании или вращении. Тяжелые черепно-мозговые травмы часто сопряжены с повреждением шеи, и поэтому при более поздно наступающих жалобах нужно подумать и об этом. Обычно повреждение затрагивает перерожденные межпозвонковые диски, но и здоровые шейные межпозвонковые диски могут поражаться тяжелой травмой, что особенно часто имеет место при транспортных авариях.

И в поясничном отделе позвоночника главным образом повреждаются перерожденные межпозвонковые диски. Под травматическими воздействиями может наступить разрыв межпозвонкового диска, что немедленно приводит к сильным болям и, как правило, вызывает корешковые симптомы.

Раннее лечение поврежденных шейных межпозвонковых дисков зависит от неврологических симптомов. Если рентгенологически можно выявить нестабильность шейного отдела позвоночника в области повреждения, то речь может идти о карподезе (вентральной фузии) шейного позвонка по *Cloward* (см. стр. 893). Эта операция показана, если дополнительно имеют место медуллярные корешковые симптомы.

Повреждение поясничных межпозвонковых дисков сначала лечат консервативно. Молодым больным на несколько недель накладывается гипсовый корсет в положении разгибания. Пожилые больные кладутся на койку с твердой подстилкой. Если корешковые симптомы прогрессируют, либо прочно сохраняются, то безуспешность консервативного лечения вызывает потребность в проведении операции (см. стр. 894).

## Переломы позвонков

«Классический» компрессионный перелом позвонка является сравнительно редким повреждением

позвоночника. Он возникает в состоянии чрезмерного сгибания главным образом в области средних грудных позвонков (Th-Th). Так как при повреждении поражается только структура тела позвонка, то редко возникает характерная для повреждения межпозвонкового диска ранняя или отдаленная корешковая боль, так что повреждения в большинстве случаев распознаются только при рассмотрении рентгеновских снимков. Перелом заживает за 3-4 месяца. Наружная фиксация требуется только тогда, когда у молодых пациентов наступило значительное искривление позвоночника.

Наиболее частой формой перелома позвонка (80% всех переломов) является совместное повреждение тела позвонка, межпозвонкового диска и связок. Сюда относится перелом переднего края тела позвонка, пролом дужек позвонка и компрессионный перелом дорзольюмбальной его части.

В особую группу включают повреждения позвоночника, «которые помимо повреждения тела позвонка и межпозвонкового диска сопряжены с повреждением дуги суставных отростков. Сюда относятся также и повреждения позвоночника, при которых тело позвонка разламывается на куски (*Watson-Jones*), так как и в таких случаях позвоночник практически в каждой своей части тяжело повреждается. Перелом позвонка часто сопряжен с вывихом.

*Вывих без перелома* характерен для шейного отдела позвоночника. В других местах он встречается только в исключительных случаях. Это повреждение возникает при растяжении с надрывом межпозвонкового диска, причем в результате большого воздействия силы разъединяются и малые суставы. Обычно при этом наступает сдавливание или надрыв в шейной части спинного мозга. Часто возникают также и симптомы корешковой компрессии. Перелом дуги вывихнутого позвонка нередко спасает больного от поперечного паралича, наступающего после разрыва спинного мозга, так как из-за возникшего при переломе дуги смещения спинномозговой канал расширен.

Сравнительно простыми повреждениями являются изолированные *переломы отростков позвонков*. В шейной части позвоночника часто имеет место перелом остистых отростков, в поясничной части — поперечных отростков. После одно-двухнедельного постельного режима жалобы больного на боли прекращаются.

## Методы репозиции при переломах позвонков

В последнее десятилетие лечение переломов позвонков было предметом многих дискуссий. Долгое время дискутировали в основном два направления.

Одна группа во главе с *Bohler* рекомендовала репозицию перелома со смещением и фиксацию гипсовым корсетом. Другая, следуя мнению *Magnus*, была сторонником раннего функционального лечения. Этот спор постепенно закончился, так как показания для каждого метода лечения определились практикой, и в настоящее время эти методы дополняют друг друга, как консервативное и оперативное лечение перелома.

Мнения авторов в отношении консервативного и оперативного лечения больных с параличом при повреждениях позвоночника расходятся. С развитием нейрохирургии увеличилось число оперирующих повреждения позвоночника хирургов. *Guttman* доказал, однако, своими работами, что полный поперечный перелом не поддается лечению ни открытой или закрытой репозицией, ни ламинэктомией, ни внутренней фиксацией поврежденного участка позвоночника. Поэтому постепенно отошли от срочных (первичных) операций. Показания для операции, необходимой после повреждения, теперь хорошо определены. Определены и разграничены различные принципы лечения.

### Показания к различным методам репозиции

Когда речь идет о более молодых (моложе 60 лет) и не слишком тучных пациентах, то перелом позвонков репозируется и позвоночник фиксируется гипсовым корсетом. Если перелом находится в области шейного позвоночника или дистальнее XI грудного позвонка и еще имеется значительное смещение оси перелома больше, чем на  $10^\circ$ , то также применяется репозирование перелома и гипсовый корсет.

Локализующийся в грудной части позвоночника перелом не репозируется. Гипсовый корсет здесь не применяется. Не репозируются переломы позвонков у политравматизированных лиц, у лиц, находящихся в бессознательном состоянии и при возникновении опухолевых метастазов или при повреждениях с давностью в несколько недель.

Перелом шейного позвонка обычно является следствием чрезмерного сгибания, и поэтому репозиция перелома удается на лежащем на спине больном в состоянии максимального разгибания. Сначала голова отводится на ремне или тяге, изготовленной из бинта, и затем сгибается назад. При помощи контроля на усилительном экране репозиция сравнительно проста. Если на поврежденном отрезке позвоночника ширина позвоночного канала и межпозвонковых отверстий восстановлена, то изготавливается гипсовый корсет, фиксирующий также и голову. Больной в зависимости от степени тяжести повреждения носит гипсовый корсет на протяжении 3-4 месяцев. После

этого подвижность шеи может быть восстановлена на занятиях по лечебной физкультуре.

При тяжелых, возможно, сопряженных с параличами повреждениях шейного отдела спинного мозга для репозиции и ретенции на короткое время применяется петля *Ollsson*, для постоянного вытяжения — скобки *Crutchfield*. Вытяжение за голову проводится при приподнятом головном конце койки с тягой в виде гири, подвешенной через блок у головы больного. Вес тела служит противовесом. Этот метод лечения может быть применен и у политравматизированных больных.

### Техника дорзального подвешивания

На специальном операционном столе под нижние грудные позвонки кладется ремень шириной в 10 см и длиной в 40 см, который перед этим был вставлен в целофановую трубочку длиной в 50 см. В прилегающую к телу поверхность целофановой трубочки кладется набитая ватой марлевая подушка толщиной в палец и прикрепляется несколькими швами к целофану. После этого устанавливается тяга за кольца, находящиеся на обоих концах ремня, лежащего под спиной больного. Тяга осуществляется за стремя размером в 45 см, которое подвешивается и приподнимается при помощи системы подъемных блоков или винтового стержня. При этом позвоночник пострадавшего постоянно приводится в позицию лордоза, в то время как связки растягивают вентрально сломанное в форме клина тело позвонка. При восстановлении лордоза позвоночника наступает соответствующее расширение позвоночного канала (рис. 8-101). Усилительным экраном прослеживается движение поврежденного позвоночника. Если репозиция удалась, то делается рентгеновский снимок, после этого накладывается гипсовый корсет (рис. 8-102).

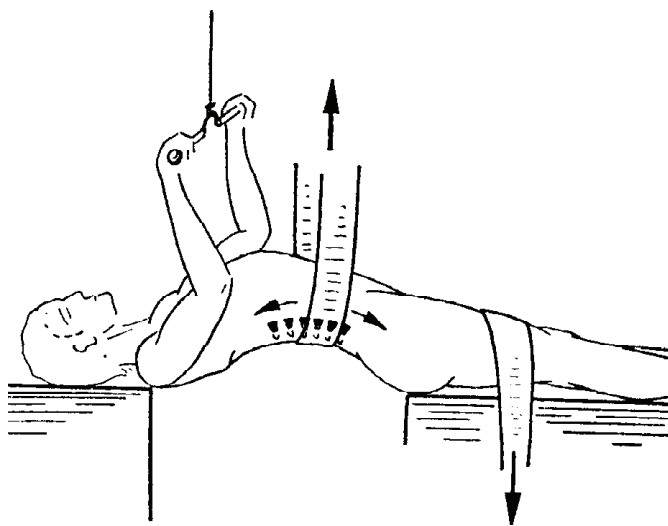


Рис. 8-101. Репозиция перелома позвонка при дорзальном перегибе (схематически)

В высохшем гипсовом корсете больной сразу же может лечь на бок и на 2-3 день после манипуляции встать. Это предотвращает расстройство кишечной функции, поднимает настроение больного и его волю к выздоровлению.

Если пришлось корригировать неправильную позицию оси тела, то больному следует носить гипс столько недель, на сколько градусов было отклонение по оси перед репозицией. При лечении смещенного перелома позвонка иммобилизация проводится не короче 12 и не дольше 24 недель.

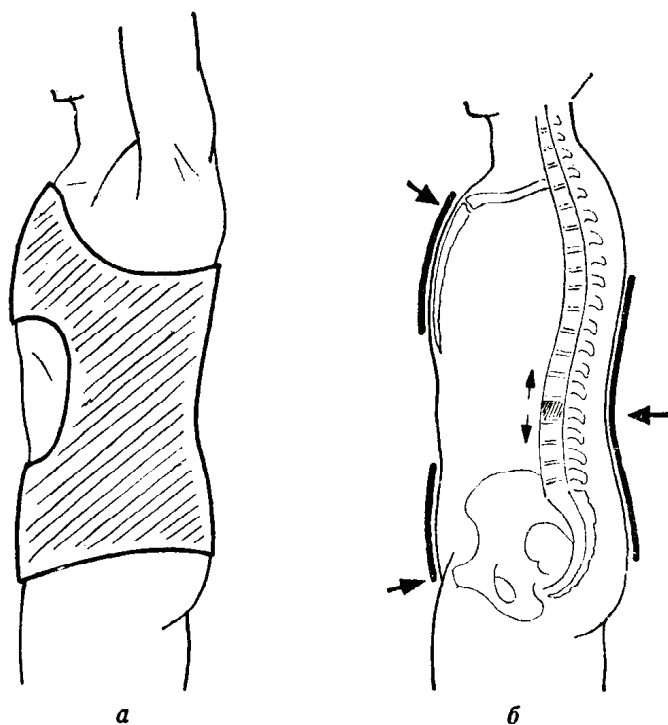


Рис. 8-102. Гипсовый корсет для лечения переломов позвонков: а) сбоку, б) три подпорки

Уже в гипсовой повязке почти с первого дня нужно укреплять мускулатуру спины больного активной лечебной физкультурой. Кроме того, больной тренирует мускулатуру конечностей при помощи эспандера и упражнений в ходьбе. Если при ношении гипсовой повязки мускулатура спины образует хороший мышечный «корсет», если в результате этого на заднем коромысле «позвоночных весов» возникает хороший мышечный тонус, удерживающий вес тела, то поврежденное тело позвонка во время процесса заживления подвергается меньшей нагрузке. После снятия гипса нужно непрерывно продолжать активную терапию движениями и дополнять их плаванием.

Вентральное подвешивание для вправления переломов позвонка уже не применяется.

В тех случаях, когда перелом позвонка не репозируется и не может быть фиксирован гипсовой повязкой, больного укладывают на протяжении первых

3-4 недель на койку с твердой подстилкой, но при этом заставляют его ежедневно каждой конечностью выполнять упражнения и предлагают больному делать также и дыхательные упражнения. Для усиления мускулатуры спины больной уже на второй неделе кладется на живот. Методы лечения должны применяться в зависимости от характера повреждения, возраста пациента и от прочих повреждений и болезней. Автор рекомендует у пожилых пациентов как можно раньше восстанавливать способность к активной жизни, так как пассивное лежание из-за возникновения целого ряда осложнений может угрожать жизни больного.

## Оперативное лечение переломов позвонков

### Показания

Оперативное лечение больных с повреждениями позвоночника, сопряженными с параличом, проводилось раньше при переломах и вывихах. В последнее время, однако, стало ясно, что вызывающее немедленный полный паралич повреждение позвоночника не обязательно является показанием для проведения операции. Развитие техники операции остеосинтеза в настоящее время создало новые показания к оперативному лечению. Не стремясь к полноте изложения мы здесь подытоживаем возможности оперативного лечения повреждений позвоночника.

При большей части компрессионных переломов и вывихов *шейной части позвоночника* может проводиться оперативное лечение. Такое лечение связано с возможностью точной репозиции и хорошей внутренней фиксации. Через 6-8 недель после оперативного лечения костное заживление поврежденных позвонков заканчивается. *Junghanns* и др. являются сторонниками немедленной операции. Автор также убежден в правильности этой тактики. Он и при сочетании с параличом повреждений шейного отдела позвоночника применяет раннюю операцию, так как это кажется значительно более обнадеживающим, чем консервативное лечение.

Когда консервативным путем репозиция не удается и в области перелома или на месте вывиха констатируется вторичное смещение, то производится операция. Нужно оперировать и в том случае, если спинной мозг или корешки сдавлены. Эта компрессия должна быть устранена оперативным путем. Операцию производят и при застарелом переломе шейных позвонков, если поврежденный сегмент остается нестабильным и вызывает корешковые симптомы или мешает перфузии позвоночной артерии.



## Общие сведения по операционной технике

Для внутренней фиксации, которая необходима при повреждении шейной части позвоночника, автор считает весьма пригодным *вентральный корпозез*.

*Преимущества* вентрального вмешательства: поперечный разрез, производимый на шее на уровне поврежденного позвонка, заживает с отличным косметическим результатом.

Обнажение позвонка — несложное вмешательство и проводится почти без кровотечения. Поврежденный межпозвонок может быть полностью удален, в результате чего освобождается позвоночный канал. После растяжения позвонков они укрепляются имплантацией костного цилиндра, в результате чего межпозвоночные отверстия опять расширяются.

У пожилых больных (старше 70 лет) или у лиц с поперечным параличом можно фиксировать поврежденный шейный сегмент также и костным цементом для того, чтобы после операции не потребовалась наружная фиксация.

*Недостаток* вентрального доступа заключается в том, что трудно или невозможно достигнуть I и III шейных позвонков. Поэтому автор предлагает для оперативного лечения повреждений этих позвонков проведение затылочношейного спондилодеза с дорзальным доступом. Это более значительное вмешательство, чем предыдущее, и после него нужно провести фиксацию гипсом.

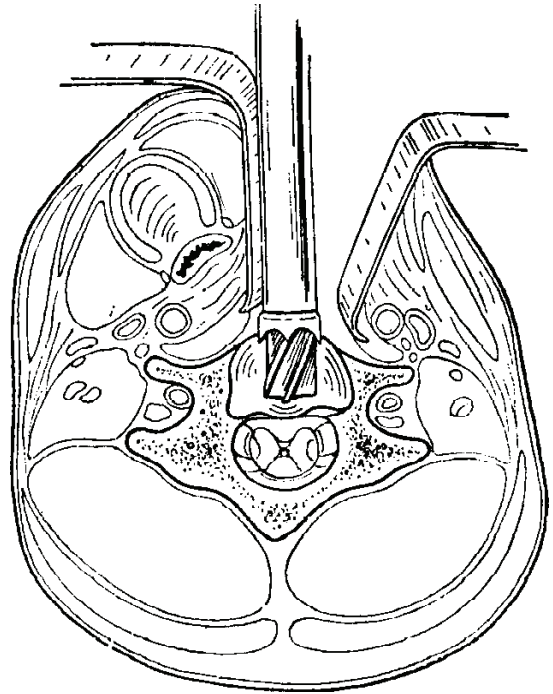
Показанием для комбинированной (передней и задней стабилизирующей) операции является повреждение тела шейного позвонка или межхрящевых дисков при одновременном значительном разрыве задней связочно-мышечной части шеи. Сначала проводится вентральный корпозез и затем фиксация дуг или остистых отростков между собой (проволочными петлями или небольшой пластинкой).

Комбинированная операция делает всякую наружную фиксацию излишней.

Оперативное лечение повреждений *верхних грудных позвонков* показано только тогда, когда у молодых пациентов нужно предупредить возникновение остающейся деформации грудной клетки в результате выраженного дефекта позвонка. Операция заключается в том, что при торакотомии позвоночник восстанавливается, и поврежденный сегмент укрепляется корпозезом.

Повреждение *нижнего грудного и поясничного отдела* позвоночника обычно лечится консервативно. Только в исключительных случаях при распространенном разрыве межпозвоночного хряща проводится корпозез поврежденного и ставшего нестабильным сегмента.

## Корпозез на шейном отрезке позвоночника (по Cloward)



**Рис. 8-103.** Корпозез на шейном отрезке позвоночника, 1. Вентральное обнажение в поперечном сечении

Операция производится под интубационным наркозом. Под затылок лежащего на операционном столе пациента подкладывают мешок с песком, чтобы шейный отдел позвоночника принял положение лордоза. Усилительный экран устанавливают на уровне шеи таким образом, чтобы на нем можно было видеть поврежденный сегмент. Высота поврежденного позвонка обозначается на коже. Голова поворачивается на 20° влево, доступ осуществляется с правой стороны.

На намеченном месте одновременно пересекается кожа и платизма. У медиального края грудино-ключично-сосцевидной мышцы продвигаются вперед, при этом пульсация сонной артерии является хорошим ориентиром. Отводя сосуды в латеральную сторону, расщепляют и глубокую фасцию. После этого длинная мышца шеи отодвигается латерально от надкостницы позвоночника с обеих сторон, и при помощи тупого крючка пищевод отводится в левую сторону. Доступ изображен на *рис. 8-103*.

В подлежащий удалению (поврежденный или перерожденный) межпозвоночный хрящ вкалывается игла, при помощи усилительного экрана устанавливают, находится ли игла в пораженном сегменте. Игла затем извлекается, вентральная часть межпозвоночного хряща иссекается. При помощи небольших костных щипцов острой ложечкой удаляются и части межпозвоночного хряща, расположенные более дорзально.

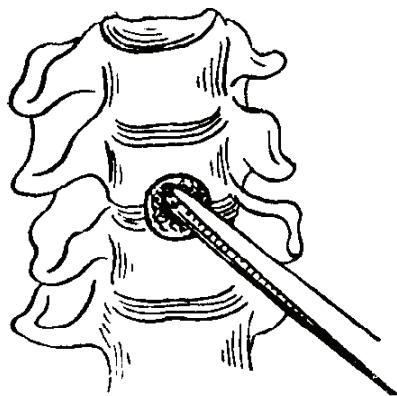


Рис. 8-104. Корпозез на шейном отрезке позвоночника, II. Из тел позвонков вырезаются два полуцилиндра, межпозвонковый диск удаляется

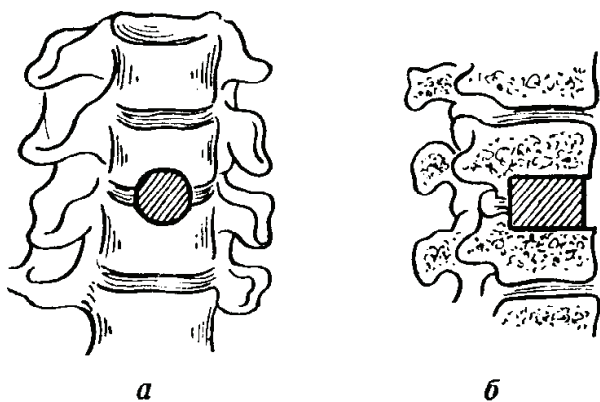


Рис. 8-105. Корпозез на шейном отрезке позвоночника, III. Взятая из крыла подвздошной кости «пробка», вклиненная между телами позвонков. Вид а) спереди, б) сбоку

Фрезой, снабженной специальным защитным цилиндром, глубина проникновения которого может быть установлена, при медленном числе оборотов постепенно вырезают два полуцилиндра из позвонков, соседних с межпозвонковым хрящом. Во время этого процесса при отключенной фрезе костные фрагменты и еще оставшиеся части пластичного межпозвонкового хряща удаляются острой ложечкой. При этом разводным ключом увеличивается щель между двумя позвонками, чтобы могли быть удалены и последние остатки межпозвонкового хряща. Фреза врезается до тех пор, пока не приблизится к задней продольной связке. Связка удаляется в области межпозвонкового хряща для того, чтобы полностью освободить позвоночный канал (рис. 8-104).

При помощи сверла-коронки, имеющего диаметр на 2 мм больше, чем фреза, из подвздошного гребня берется «костная пробка» на всю толщину гребня, и эта пробка при оттягивании головы вклинивается в отверстия, приготовленные фрезой. Ограниченный на обеих поверхностях тонким кортикальным слоем спонгиозный костный цилиндр ущемляется между позвонками, если он не выходит за вентральный край позвонка (рис. 8-105). Сгибание головы и тонус шейных мышц еще более усиливают вклинивание костного цилиндра, поз-

тому послеоперационная фиксация в форме воротника Schanz или пластмассовой опоры головы проводится только в том случае, если и задние образования позвоночника были сильно повреждены. За 6-8 недель возникают костные соединения между позвонками, поврежденный сегмент становится стабильным.

*Опасность операции:* кровотечение из шейных сосудов или при неосторожном сверлении повреждение спинного мозга через межпозвонковые щели.

### Корпозез в поясничной области

Принцип операции, разработанной Нагтоп, заключается в том, что, исходя из забрюшинного доступа, похожего на доступ при поясничной симпатэктомии, между сосудами разыскивается пораженный поясничный межпозвонковый хрящ. Затем, как и при операции после удаления межпозвонкового хряща, оба соседние поясничные позвонки соединяются имплантацией соответствующим образом сформированных костных фрагментов.

Нагтон и Ланге пишут, что эта операция не должна проводиться общими хирургами или ортопедами. Автор также придерживается этого мнения и поэтому не останавливается более подробно на показаниях и на технике операции.

### Ламинэктомия при повреждении позвоночника или при грыже межпозвонкового хряща

Если наступает травматический разрыв спинного мозга, то это можно установить на основании характерных неврологических и радиологических признаков. В настоящее время место повреждения уже не обнажается, а применяется *реабилитационное лечение по Guttman*. Если же паралич неполный или же если он развивается постепенно, то автор считает показанным после проведения миелографии обнажение поврежденного участка спинного мозга, так как костный отломок или гематома могут оказать давление на спинной мозг. В ряде случаев лечение пациентов начинают с закрытой репозиции. Больному, находящемуся в гипсовом корсете, субокципитально вводят растворимое в воде йодосодержащее контрастное вещество для миелографии. Если после закрытой репозиции на уровне повреждения нет свободной циркуляции спинномозговой жидкости и если и неврологические признаки указывают на повреждение спинного мозга, то вскрывается позвоночный канал.

### Техника проведения операции

Вмешательство проводится при положении пациента на животе, под общим наркозом. Над поврежденным участком позвоночника возле поперечных отростков

накладывается продольный разрез. Фасция продольно расщепляется. Затем при помощи широкого долота спинные мышцы сдвигаются с поперечных отростков, и распатором обнажаются дужки позвонков.

Отломки костей извлекаются. При помощи костных щипцов и долота удаляются имеющиеся в поврежденном сегменте дужки позвонков. При этом нужно тщательно следить за тем, чтобы при применении долота дуга позвонка не прорвалась в позвоночный канал. Если дуга позвонка и желтая связка удалены, можно отсасывать гематому из перидурального пространства.

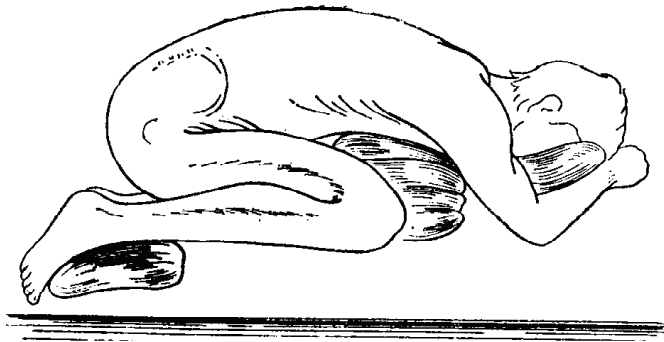


Рис. 8-106. Положение для проведения ламинэктомии по К. uMmdahl

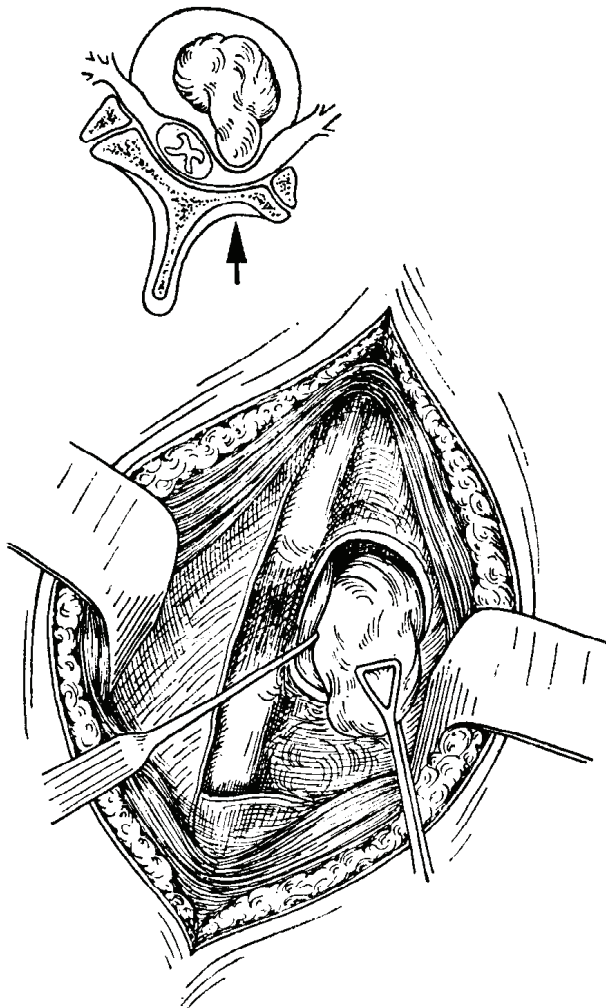


Рис. 8-107. Гемиламинэктомия. Над межпозвоночным диском нерв отодвигается в сторону

Твердая мозговая оболочка вскрывается между двумя удерживающими ее края нитками, после чего спинной мозг обнажен. Если нет полного разрыва, то удаляется гематома и имеющиеся костные осколки. Существующий вентральный разрыв твердой мозговой оболочки и место разреза зашивают. После наложения отсасывающего дренажа операция заканчивается швом фасции и кожи.

Если операция была проведена по поводу перелома в сочетании с вывихом, то в открытой ране проверяется репозиция вывиха. После ревизии спинного мозга и закрытия твердой мозговой оболочки при помощи заранее установленных на голове и на ногах вспомогательных средств (петли *Olisson* или экстензионных сапог) производится тяга за позвоночник в осевом направлении, и одновременно пытаются соответствующим инструментом способствовать непосредственной репозиции суставных отростков. В случае надобности можно создать также и лордоз позвоночника. Для фиксации поврежденного участка позвоночника можно имплантировать костный фрагмент, прикрепляемый винтом к остистым отросткам интактных позвонков. Для внутренней фиксации может быть применена также и длинная пластинка АО. Если позвоночный канал вскрывается по поводу грыжи межпозвоночного хряща, то больного оперируют в положении по *Kuhlendahl* (рис. 8-106). Преимущество этого положения заключается в том, что дуги позвонков отдаляются друг от друга, становится возможным на месте грыжи вырезать окно в желтой связке.

Выделение грыжи проводится вышеуказанным способом, в случае латеральной грыжи межпозвоночного хряща достаточно только на стороне грыжи отделить мышцы от остистых отростков. Протягивающаяся между двумя позвонками желтая связка перерезается и затем прощупывается позвоночный канал. Грыжа межпозвоночного хряща прощупывается пальцами как натянутое, твердое, круглое образование. Нервные корешки тупым путем отпрепаровываются и отводятся в сторону. Затем скальпелем и ложечкой удаляется белая, блестящая, натянутая грыжа межпозвоночного хряща. После введения отсасывающего дренажа рана закрывается.

Если грыжа межпозвоночного хряща должным образом через связку не достижима, то часть дуги позвонка удаляется долотом или костными щипцами (гемиламинэктомия). Этим создается свободный путь для удаления грыжи межпозвоночного хряща (рис. 8-107).

## Лечение кокцигодинии

После повреждений (падение на ягодицы, перелом копчиковой кости) область копчиковой кости может оставаться болезненной, главным образом в том случае,



если потерпевший повреждение много сидит на твердом стуле. Подобные жалобы могут, однако, наступать и без повреждения, и поэтому кокцигодиния не всегда имеет травматическую этиологию. Если на рентгеновском снимке можно установить изменение угла копчиковой кости и при бимануальном обследовании место повреждения чувствительно к давлению, то можно считать, что травматическая этиология болезни точно установлена.

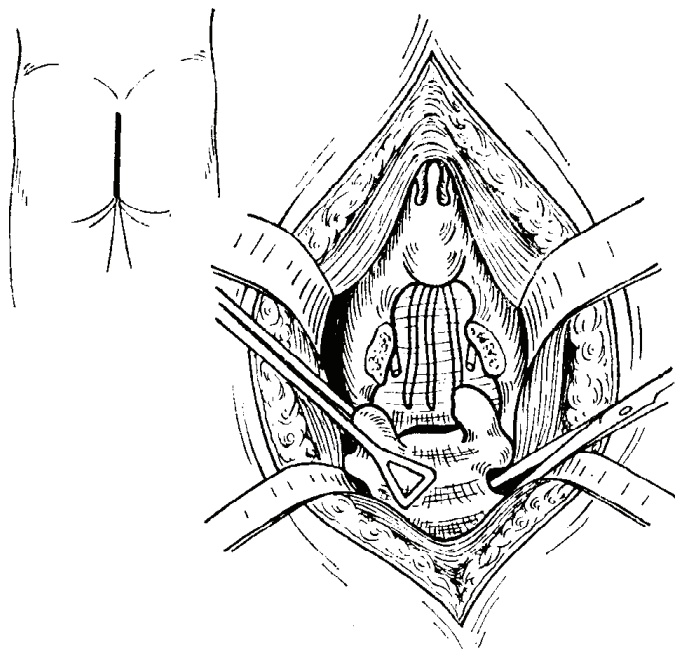


Рис. 8-108. Операция при кокцигодинии: удаление копчиковой кости

Если консервативное лечение (применение резиновых подушек, местное впрыскивание гидрокортизона и новокаина, лечение ультразвуком и т. д.) не приводит к удовлетворительному результату, то показана операция. Оперативное вмешательство проводится при положении больного на животе, под таз его кладется подушка. Копчиковые позвонки обнажаются продольным разрезом и удаляются. По предложению *Zanoli*, удаляются и два задних рожка крестцовой кости, можно при этом легко удалить нерв Sg; если его перерезать на обеих сторонах (рис. 8-108), то боли почти мгновенно прекращаются. Над отсасывающим дренажом рана закрывается в два слоя.

## Приложение

### Вмешательства при врожденной кистозной расщелине позвоночника (spina bifida cystica)

Кистозная расщелина позвоночника является нарушением закрытия позвоночного канала, которое может быть комбинировано с аномалиями развития

спинного мозга. Эта наиболее частая аномалия мозговой трубки обычно встречается в 1‰ всех родов, но в отношении частоты могут иметь место также и региональные различия (0,2-4,0‰). В 10% случаев аномалия встречается в форме менингоцеле, в 90% случаев - как миелоцеле, причем последнее может появляться как плоское, т.н. сухое миелоцеле или в кистозной форме (миеломенингоцеле, миелоцистоцеле) рис. 8-109). Пояснично-крестцовые менингоцеле покрыты кожей и не сопряжены с параличами нижних конечностей, мочевого пузыря и прямой кишки, а также с водянкой головного мозга.

На поверхности миелоцеле различаются три слоя; если их рассматривать изнутри наружу, то это невральная пластинка (*zona inedullovaskilosa*), эпителиосерозная зона (*zona epithelioserosa, arachnoidea*) и кожная зона (*zona dermatica*). Миелоцеле сопряжено с параличами или парезами нижних конечностей, недержанием мочи и кала, а также — в 80% случаев — с водянкой головного мозга. При крестцовом миелоцеле парез нижних конечностей встречается в меньшем числе случаев. Частыми сопровождающимися аномалиями являются деформации ног, контрактуры нижних конечностей, кифозы, аномалии развития мочеполового аппарата.

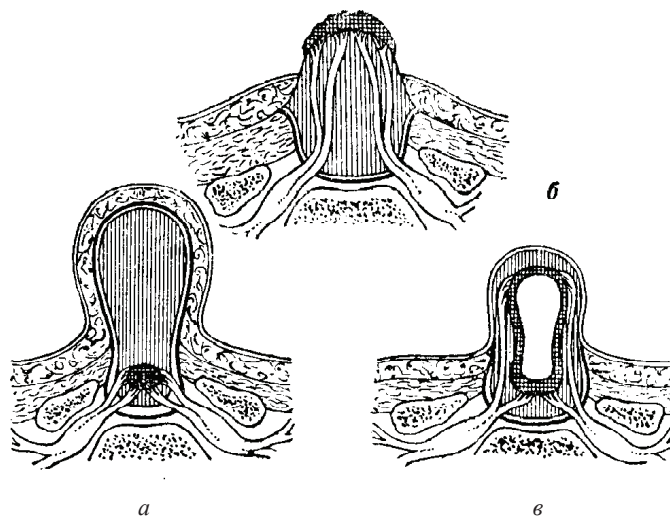


Рис. 8-109. Схематическое изображение а) менингоцеле, б) миеломенингоцеле, в) миелоцистоцеле

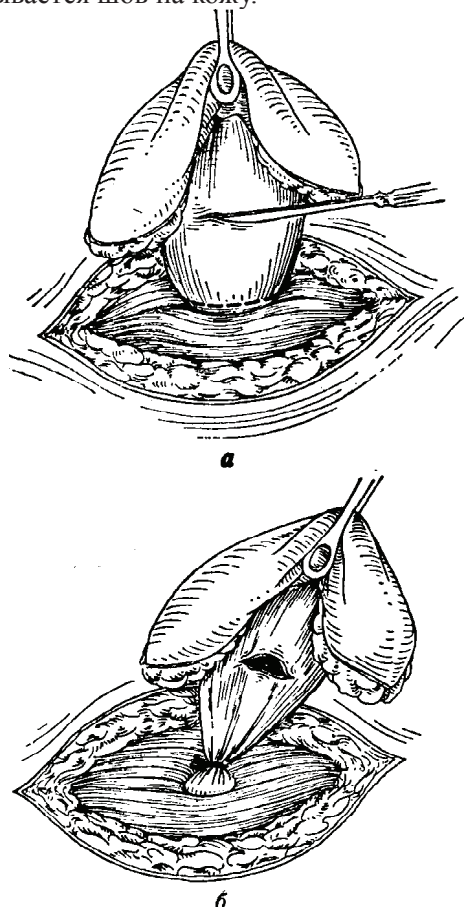
Оперативное лечение менингоцеле у новорожденных не обязательно срочное, однако все же оперативное лечение этого заболевания рекомендуется по косметическим соображениям и по причинам ухода за новорожденными. Миелоцеле же нуждается в срочном лечении, которое должно проводиться в первые 6 часов после рождения, потому что этим скорее всего можно предупредить менингит от восходящей инфекции. Кроме того, функционирующие нервные элементы сохраняются репозицией оставшихся частей нервной ткани и покрытием их дуральным меш-

ком, что благоприятно отзывается на сохранении подвижности.

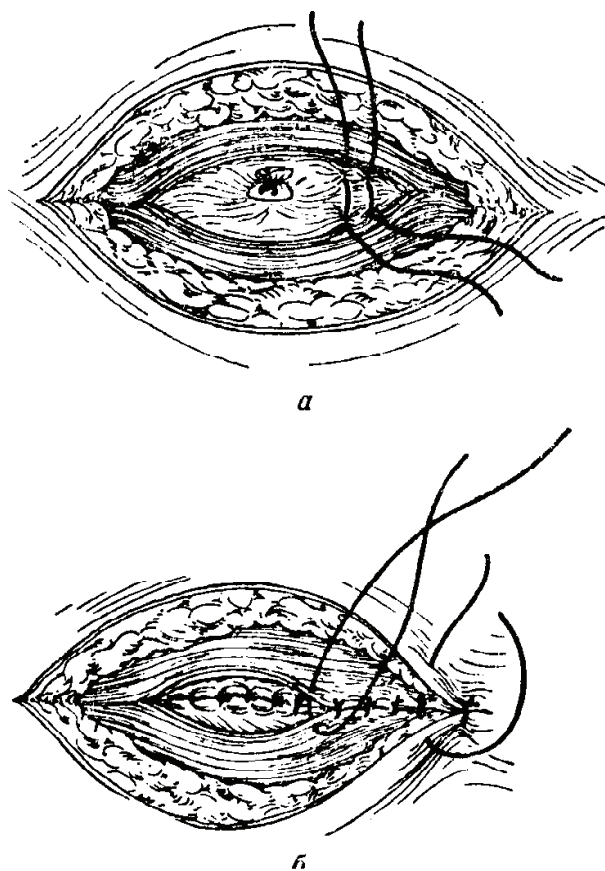
*Противопоказание* имеется только при широком, почти незакрываемом грудно-поясничном миелоцеле, выходящим за X грудной позвонок. В этом случае *поперечное поражение*, сопряжено с полным параличом нижних конечностей и дна таза и делает более позднее ортопедическое лечение безнадежным. Тяжелая сопутствующая аномалия тоже может представлять противопоказание, которое заранее обрекает комплексное лечение на неудачу.

### Операция при менингоцеле

В положении на животе, под местной анестезией (0,25% раствором новокаина) над менингоцеле проводится поперечный или овальный разрез, которым обнажается дуральный мешок до шейки менингоцеле. Менингоцеле вскрывается сбоку, осматривается содержимое полости (рис. 8-110, а). Если в ней нет элементов нервной ткани, то на шейке менингоцеле проводится прошивная лигатура, затем мешок удаляется (рис. 8-110, б). После репозиции перевязанной культы в позвоночный канал зашивается мускулатура и фасция (рис. 8-111), после эксцизии излишней кожи накладывается шов на кожу.



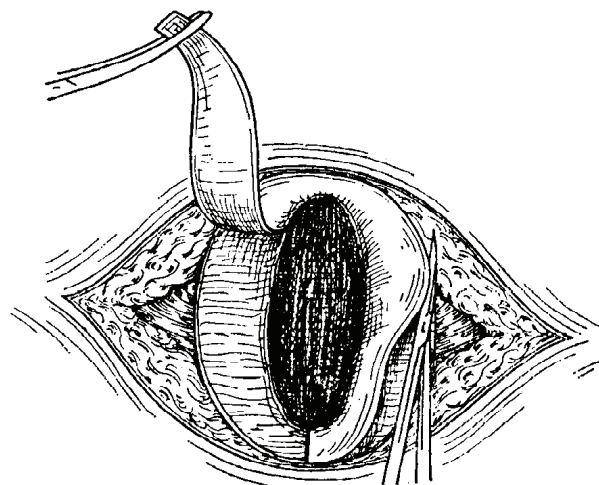
**Рис. 8-110.** Операция при менингоцеле, 1. Грыжевой мешок а) отпрепаровывается и поперечно вскрывается сбоку, б) шейка его закрывается прошиванием, мешок удаляется



**Рис. 8-111.** Операция при менингоцеле, II. Над культей мешка сшивается а) фасция и б) мускулатура двумя слоями

### Операция при миелоцеле

Операция проводится под местной анестезией. Новорожденный укладывается на операционный стол в положение на животе с немного свисающей головой. Грыжевой мешок отмывается стерогенолом (мерфеном), 2% раствором меркурохрома. После отсечения миелоцеле (менингомиелоцеле) мобилизуется на границе здоровой кожи.



**Рис. 8-112.** Операция при миелоцеле, 1. Паутинная оболочка удаляется до невральнй пластинки

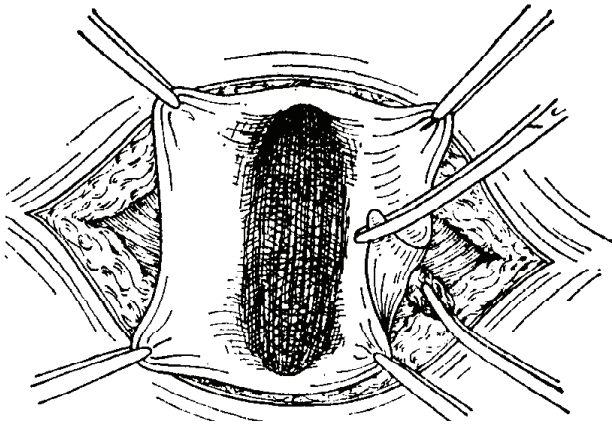


Рис. 8-113. Операция при миелоцеле, II. Мешок твердой оболочки мобилизуется с обеих сторон до нервных корешков

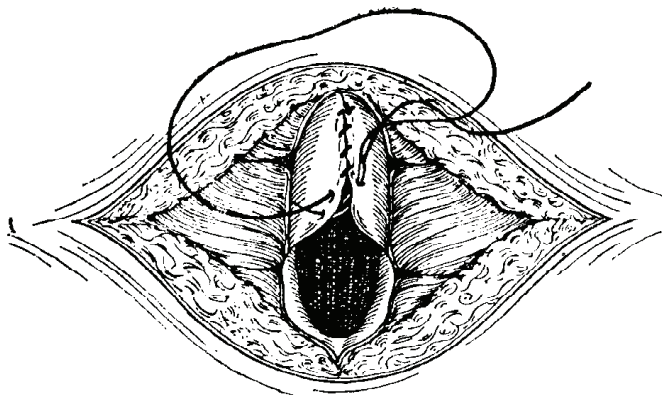


Рис. 8-114. Операция при миелоцеле, III. Мешок твердой оболочки закрывается над невальной пластинкой туго затянутым непрерывным швом

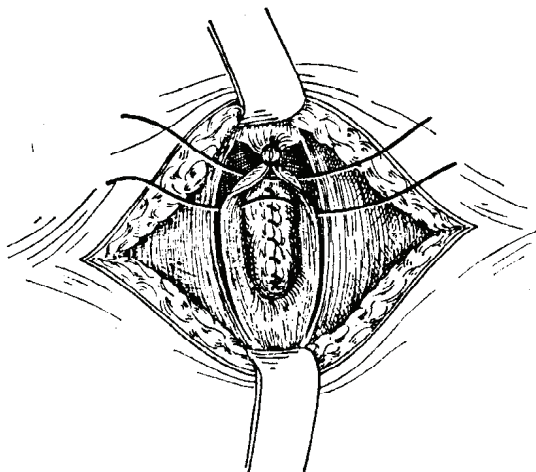


Рис. 8-115. Операция при миелоцеле, IV. Пояснично-крестцовая фасция сшивается над мешком твердой оболочки в виде дверной створки

Кожа и подкожная соединительная ткань на обеих сторонах, а также под и над миелоцеле мобилизуются. Лежащая свободно паутинная оболочка удаляется до мозговой пластинки (рис. 8-112), затем мозговая пластинка и нервные корешки смещаются в позвоночный канал, и мобилизованный с обеих сторон дуральный мешок (рис. 8-113) закрывается над нервными элементами туго затянутым непрерывным швом (рис. 8-114). На обе-

их сторонах позвоночного канала пояснично-крестцовая и пояснично-спинная фасция боковыми продольными разрезами, если понадобится, вместе с подлежащей мускулатурой, мобилизуется над дуральным мешком и сшивается наподобие дверной створки (рис. 8-115).

В результате большого размера оперируемой аномалии наложение швов на освобожденную от своего основания кожу и подкожную соединительную ткань может встретить трудности. Кожа соединяется соответственно участку с наименьшим натяжением вдоль или поперек. В случае необходимости накладывается разгружающий вспомогательный разрез, который должен находиться как можно дальше от первоначального разреза для того, чтобы обеспечить кровоснабжение кожного стебля. Вспомогательный разрез в конце операции после дальнейшей мобилизации частично закрывается. Медиальный край оставшейся открытой кожной раны должен во всех случаях быть фиксирован к подлежащей мускулатуре. При закрытии более крупного дефекта нужно прибегать к другим методам, как например, смещение лоскута, Z-образная пластика или применение ротационного лоскута.

После операции целесообразно держать ребенка и в дальнейшем в положении на животе, над покрывающими рану слоями марли кладется слой батиста *Billroth*, и при помощи липкого пластыря повязка герметически закрывается. К заднему проходу подводится клеенка для предупреждения загрязнения раны кишечным содержимым. После операции больному даются антибиотики, проникающие через гематоэнцефалический барьер.

Вторичная гидроцефалия лечится во время второй операции наложением *вентрикулоатриального шунта Spitz u Holier*, проводимого от желудочка мозга к правому предсердию. Операция обычно выполняется у больных в возрасте 3-8 месяцев.

Постепенную коррекцию (редрессию) *деформации и контрактур нижних конечностей* следует начинать рано, рекомендуется проводить ее не столько гипсовыми повязками, сколько тенотомией Ахиллова сухожилия и ступенчатым растяжением. Дети и без того предрасположены к *трофическим язвам*, и поэтому гипсовой повязки следует избегать. Часто встречающийся у этих детей вывих тазобедренного сустава нуждается в лечении, отличающемся от такового при врожденном вывихе. Так как вывих является последствием мышечного паралича, рекомендуется попытка *пересадки поясничной мышцы*, предложенной *Sharrard* (в случае хорошо функционирующей поясничной мускулатуры) или проведение *остеотомии* бедренной кости. В первом случае протянутая через крыло подвздошной кости поясничная мышца функционирует как отводящая мышца. Последняя операция служит для коррекции шейки бедренной кости.

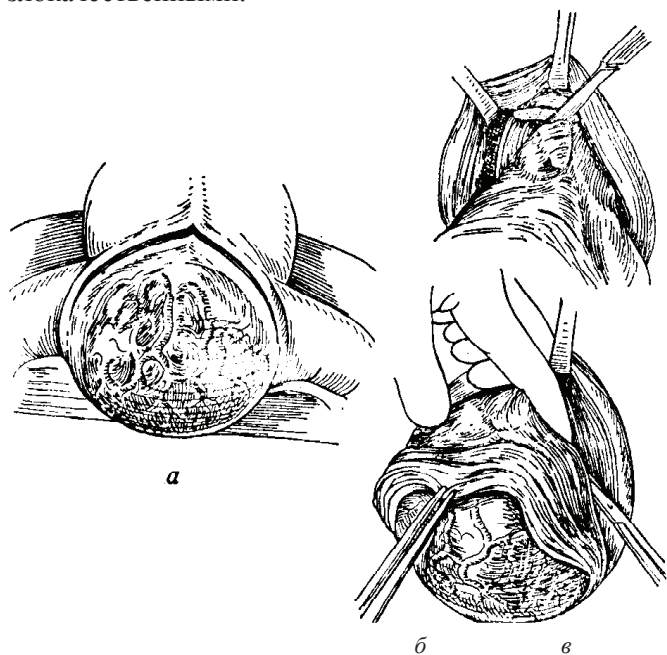
С самого начала нужно обратить внимание на *нарушения опорожнения мочевого пузыря*, которое вызывается параличом и обычно сопряжено с инфекциями



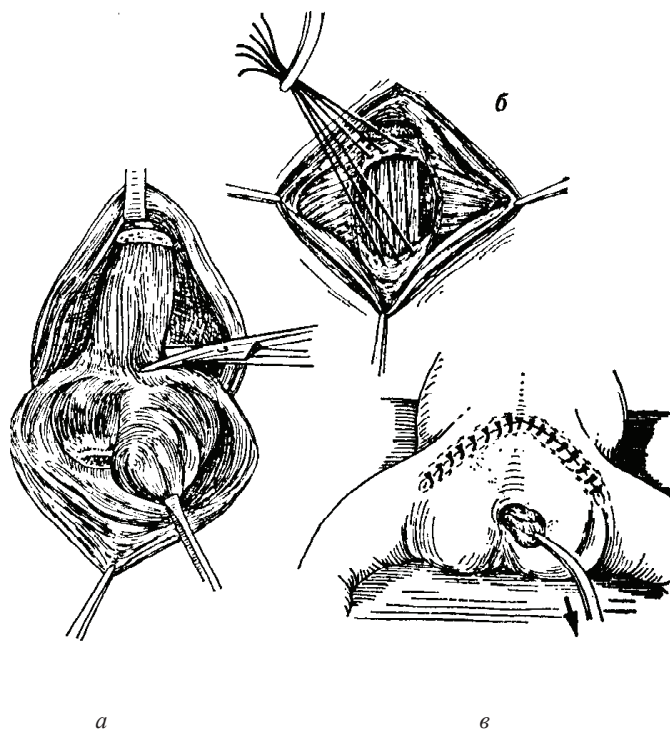
мочевых путей. В первые два года ограничиваются консервативным лечением: повторной дачей антибиотиков, опорожнением мочевого пузыря, возможно, его электрической стимуляцией. Однако для предотвращения поражения почечной паренхимы следует произвести операцию. Лечение заключается в *пластике шейки мочевого пузыря* или в создании стомы, отводящей мочу. Сравнительно меньше проблем вызывается недержанием кала, которое может быть устранено или улучшено такими консервативными методами, как вливание медикаментов и электростимуляция. Параллельно с этим или после этого нужно начать лечение с *применением лечебной физкультуры* и использование ортопедических методов, как, пересадка сухожилий, что преследует цель достигнуть подвижности ребенка с применением в дальнейшем приспособления для ходьбы.

### Экстирпация тератомы копчиковой кости

Тератома крестцово-копчиковой области является врожденной солидной или кистозной опухолью, встречающейся не так уж редко. Эта опухоль может расти большей своей частью наружу или внутрь, забрюшинно. Гистологически различаются эмбриональные, зрелые и смешанные формы. Так как опухоль у новорожденных обычно доброкачественна, но позже, однако, часто становится злокачественной, то учитывая это, *следует радикально удалять ее уже у новорожденного*. Следует подчеркнуть также и то, что рецидивы опухоли обычно исходят из забрюшинно оставленных частей опухолей и обычно являются злокачественными.



**Рис. 8-116.** Операция при крестцово-копчиковой тератоме, 1. а) Разрез над опухолью в форме перевернутой буквы V; б) копчиковая кость отделяется от крестцовой кости; в) опухоль препарируется с обеих сторон



**Рис. 8-117.** Операция при крестцово-копчиковой тератоме, II. а) Опухоль отделяется от задней стенки прямой кишки; б) верхняя часть мускулатуры приподнимающей мышцы сшивается с прекрестцовой фасцией; в) после удаления лишней кожи кожная рана закрывается

При операции новорожденный укладывается на операционный стол с притянутыми к животу ногами. Прямая кишка заполняется пропитанной вазелином марлей для того, чтобы ее хорошо определять при препарировании. Разрез производится в форме V или Y. Он проводится над опухолью так, что острие разреза направлено в сторону крестцовой кости (рис. 8-116, а). Затем в направлении крестцовой и копчиковой кости производится новый разрез, копчиковая кость обнажается и при помощи долота отделяется от крестцовой кости (рис. 8-116, б) На обеих сторонах возле опухоли производится препаровка, ягодичная мускулатура оттягивается в сторону (рис. 8-116, в).

Если оттягивать отделенную копчиковую кость в каудальном направлении, то четко контурируется набитая марлей прямая кишка, так что от ее задней стенки можно постепенно отпрепарировать опухоль (рис. 8-117, а). Наконец и нижняя часть опухоли отпрепаровывается, и вся опухоль *удаляется вместе с копчиковой костью*. После экстирпации тератомы сшиваются верхняя и задняя части поднимающей прямую кишку мускулатуры с пресакральной фасцией (рис. 8-117, б). Ягодичные мышцы на обеих сторонах приближаются друг к другу узловыми швами, и этим устраняется раневая полость. После удаления избыточной кожи рана закрывается (рис. 8-117, в). После операции новорожденный оставляется на несколько дней в инкубаторе в положении на животе, что способствует заживлению разреза.

## Вмешательства при повреждениях таза и нижних конечностей

### Повреждения таза

#### Доступы к тазу

Хирургу в повседневной практике редко приходится обнажать кости таза. Правда, травматология развивается столь бурно, что в будущем, вероятно, различные переломы таза чаще, чем до сих пор, будут лечиться оперативно. Поэтому здесь вкратце описываются доступы к костям таза.

Для обнажения *крыла подвздошной кости* производится разрез вдоль гребня этой кости. Когда крыло подвздошной кости нужно обнажить только для взятия спонгиозных костных фрагментов, то вполне достаточны доступы, описанные на стр. 865 и изображенные на рис. 8-71. Можно и с внутренней поверхности крыла подвздошной кости получить изогнутым долотом кортикоспонгиозную костную субстанцию для применения ее в целях пластики и остеосинтеза. Как с внутренней, так и с наружной костной поверхности мускулатура может быть далеко отодвинута распатором.

Заднюю часть крыла подвздошной кости можно обнажить предложенным *Bardenheuer* дугообразным разрезом, который вдоль гребня подвздошной кости соединяет передние и задние части этой кости. После расщепления фасции пересекают большие и средние ягодичные мышцы вдоль места их прикрепления и затем оттягивают их в дистальном направлении. В расположенном под ними слое над и под грушевидной мышцей становятся видны две большие ягодичные артерии, а также седалищный нерв. Здесь легко можно подойти к крестцово-подвздошному суставу.

Для заднего и бокового доступа к тазу пригодны также и разрезы, служащие обнажению тазобедренного сустава (см. стр. 903).

Для *обнажения симфиза и лонной кости* служит надсимфизарный поперечный разрез, который пригоден также для резекции симфиза и передней половины таза. Кожным разрезом по верхнему краю лонного

сочленения подходят к фасции и затем к самой кости. Две прямые мышцы живота отделяются от места своего отхождения. Сдвигают поднадкостнично до лонной кости и приводящие мышцы. Обращенную ко внутренней стороне таза костную поверхность нужно осторожно обойти изогнутым распатором, так как под костью и позади нее находится распространенная венозная сеть. Мочевой пузырь оттягивается шпателем. Нужно щадить семенной канатик. В случае надобности яички на время операции могут быть извлечены из мошонки. Если следует резецировать и переднюю нижнюю часть тазового пояса, то пересекается связка, подвешивающая половой член, и осторожно отводится в сторону мочеиспускательный канал. Две паховые связки нужно также отделить от кости, чтобы иметь возможность широкого доступа к ней. Для обнажения передней части таза, образующей тазобедренный сустав, вполне пригоден предложенный *Judet* и *Letournel* разрез, начинающийся у середины гребня и продолжающийся затем у передней подвздошной кости в направлении лонной кости. После кожного разреза поднадкостнично проходят по медиальной поверхности, попадая на костную поверхность, расположенную позади тазобедренного сустава, или к окружающим его костям.

### Лечение переломов таза

В настоящее время с увеличивающимся числом транспортных аварий все более возрастает и число переломов таза. В связи с этим мы считаем важными следующие сведения.

1. Благодаря губчатой структуре и хорошему кровоснабжению переломы костей таза быстро заживают. Поэтому *краевые переломы* и *простые переломы* тазового кольца лечатся консервативно. Постельный режим назначается только до уменьшения болей, после этого допускается уже проведение активных упражнений на койке. Через 2-3 недели после повреждения пациенту разрешают садиться, потом его

учат ходить с костылями. Через 6 недель больной может ходить с палкой или даже без нее.

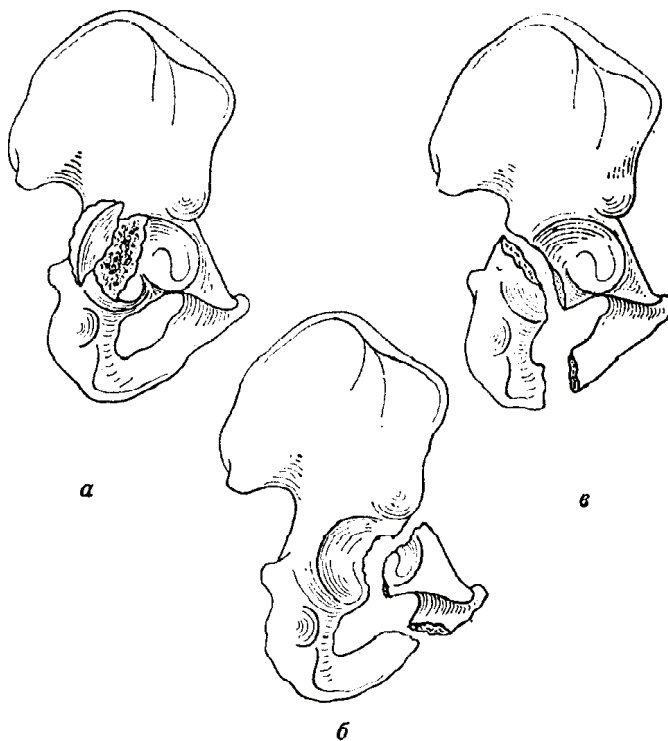
2. Если на одной стороне возник двойной кольцевидный перелом и поврежденная половина таза сместилась в краниальном направлении, то на протяжении 4-5 недель проводится лечение вытяжением. После этого на протяжении еще 3 недель допускается только движение на койке. До конца третьего месяца можно рекомендовать также пользование костылями. Если имеет место двойной перелом тазового кольца или кости таза расходятся, то их стягивают широким поясом и приподнимают (позиция подвешивания скрещенными полотнами). Если из-за двойного кольцевого перелома на одной стороне одновременно имеет место еще и краниальное смещение, то на соответствующую конечность дополнительно накладывается продольная тяга. В зависимости от характера повреждения эта форма лечения продолжается 6-8 недель. Известно, что такой срок нужен для образования мозоли.

3. К особому типу перелома таза относится повреждение с переломом, распространяющимся на вертлужную впадину. Подобные переломы с вб-влечением суставов чаще лечатся оперативно. В эту группу входит также и *центральный вывих бедра*, так как предпосылкой этого повреждения является перелом вертлужной впадины. Секция остеосинтеза (АО) подразделяет вертлужную впадину на 3 фрагмента, характерно переломы которых изображены на *рис. 8-118*. При *переломе заднего края вертлужной впадины с вывихом*, который может привести к нестабильности в тазобедренном суставе, необходимо производить раннюю репозицию и привинчивание отломанного задне-верхнего края суставной впадины. Для этой цели применяется задний доступ к тазобедренному суставу (см. стр. 904).

Перелом передней опоры и крыла подвздошной кости над тазобедренным суставом может быть отмечен рентгенологически, если больной во время съемки поворачивается на  $45^\circ$  в поврежденную сторону. После перелома, который вызывает смещение в суставе, структура вертлужной впадины может быть восстановлена только операцией.

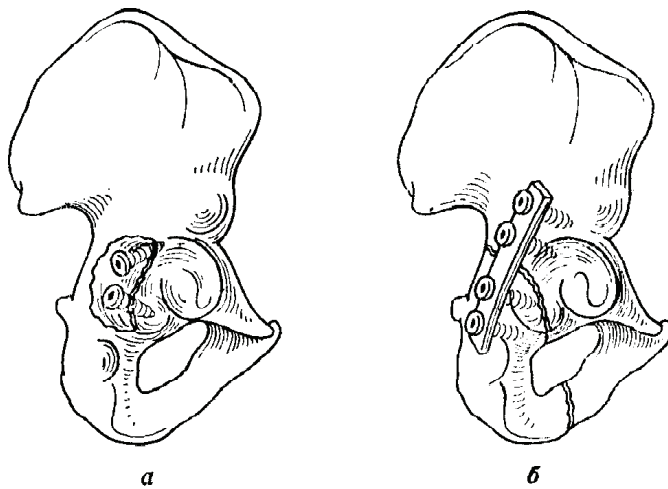
Доступ по *Judet* и *Letournel* пригоден для обнажения переднего края вертлужной впадины. После репозиции и адаптации фрагментов можно изогнуть пластинку АО настолько, чтобы она прилегла ко внутренней дуге таза. Пластинкой и винтами можно хорошо сдерживать поверхности перелома вертлужной впадины. Для рентгеновского изображения задней опоры больной поворачивается на  $45^\circ$  на здоровый бок, и таким образом производят снимок таза. На снимке может быть хорошо изображено закрытое вертлужное отверстие и повреждение задней опоры вертлужной впадины. Независимо от дополнительного центрального вывиха головки бедренной

кости перелом задней опоры и поперечный перелом в середине вертлужной впадины могут быть стабилизированы из заднего доступа. Доступ похож на тот, который применяется при отломе края вертлужной впадины (см. стр. 904). Метод пластинчатой фиксации изображен на *рис. 8-119*.



**Рис. 8-118.** Три опоры вертлужной впадины и ее характерные переломы: а) отрыв заднего края впадины, б) перелом передней опоры, в) перелом задней опоры

4. Перелом таза (даже закрытый) вызывает большую (внутреннюю) кровопотерю, и поэтому нужно своевременно позаботиться о возмещении потерянной крови. При множественном переломе таза кровопотеря может быть равна 1500-2000 мл и более, лучше всего возмещать потерю свежей кровью.



**Рис. 8-119.** Остеосинтез таза: а) привинчивание отломанного края вертлужной впадины, б) пластинчатый остеосинтез у задней



Типичным осложнением перелома таза у мужчин является, главным образом, разрыв мочеиспускательного канала, что особенно часто отмечается при переломе заднего тазового кольца. Контузия почек встречается скорее при заднем переломе или вместе с крестцово-подвздошным синдесмозом. При лечении пострадавшего нужно иметь в виду наличие забрюшинной гематомы.

5. Вместо оперативного лечения центрального вывиха бедра репозиция головки бедренной кости может быть достигнута вытяжением. Сила тяги, влияющая в направлении шейки бедренной кости, достигается тем, что проволока *Kirschner* просверливается через большой вертел, и затем прикрепляется стремя для ее оттягивания.

Следует отметить также, что и винт, предложенный АО для свинчивания губчатого вещества кости, хорошо оправдал себя для репозиции головки бедренной кости. Через небольшой кожный разрез в шейку бедренной кости вводится длинный винт для оттягивания, после закрытия раны к выступающей части винта прикрепляется оттягивающее приспособление, при помощи которого устраняется вывих. Как только головка бедренной кости репонирована, сразу же нужно применить тягу на протяжении дальнейших 6-8 недель, чтобы не возник повторный вывих. Этим методом можно добиться заживления перелома таза, но вертлужная впадина без оперативного восстановления будет неправильной.

## Лечение переломов крестцовой кости

Переломы крестцовой кости обычно возникают при падении. Перелом латеральной поверхности крестцовой кости чаще всего возникает как часть перелома таза, когда происходит воздействие большой силы.

Повреждение классифицируется на основании клинических признаков и подтверждающих подозрение на этот перелом рентгеновских снимков, произведенных в двух плоскостях.

Переломы крестцовой кости лечатся консервативно. Если перелом является единственным последствием падения, то боль проходит после 2-3-недельного покоя. Репозиция, операция и наружная фиксация при переломе крестцовой кости не применяются.

## Лечение крестцово-подвздошного синдесмолиза

Соединение крестцовой кости с подвздошной костью допускает лишь малую возможность движения. Если повреждение или заболевание вызывает гибель широких суставных поверхностей и в результате это-

го в крестцово-подвздошном сочленении возникает боль, последняя может быть устранена фиксирующей операцией.

Крепление крестцово-подвздошного сустава. Для крепления крестцово-подвздошного сочленения *Smith-Petersen* рекомендовал разрез на заднем гребне подвздошной кости. После выскабливания хряща суставной поверхности этот автор погружает костный фрагмент в вещество крестцовой кости и в подвздошную кость. *Albee* предложил вводить перекрывающий сустав костный фрагмент экстраартикулярно в костное ложе, выдолбленное у остистых отростков крестцовой кости и у задней части крыла подвздошной кости.

Создание синдесмоза является частью лечения перелома таза. Если не удалось проведение точной репозиции и у больного позже возникают боли в области крестцовой кости, то две суставные поверхности этих костей могут быть укреплены вышеуказанным способом. Всякий метод запирающего артродеза пригоден для достижения костного соединения. После проведения этого вмешательства можно ожидать прекращения болей.

## Частичное удаление костей таза (гемипельвэктомия)

На эту операцию решаются лишь в исключительных случаях, если для удаления злокачественной опухоли целиком нет другого способа, а эта операция дает такую надежду. Нагрузка на организм во время вмешательства велика, поэтому такой калечащей операции подвергаются только сравнительно молодые больные с хорошим общим состоянием.

Больного для операции укладывают на спину. Разрез на коже производится вдоль подвздошного гребня и паховой складки, затем он по ягодично-бедренной складке доходит до верхушки вертела и продолжается в сторону подвздошного гребня, пока не достигнет исходной точки. Прежде чем обнажить тазовые кости, находят наружную подвздошную артерию и вену, накладывают лигатуры и рассекают эти сосуды. Рассекается и бедренный нерв. Затем вдоль гребня субпериостально продвигаются дальше и обнажают внутреннюю поверхность тазовых костей. Мочеточник с брюшиной и мочевым пузырем, а также подвздошно-поясничная мышца остаются медиально. Эту мышцу рассекают на высоте паховой связки. Лобковая кость обнажается до симфиза, и, отступая от него на 1-2 см, ее перепиливают осцилляционной пилой. После этого, продвигаясь латерально по внутренней поверхности кости, обнажают удаляемую часть. На последующем этапе операции обнажают в необходимой степени и сепарируют тазовое прикрепление ягодич-

ных мышц. При этом на все встречающиеся крупные сосуды накладывают лигатуру. Сохраняемую часть ягодичных мышц можно хорошо использовать при закрытии раны. С такой же целью сохраняют и подвздошно-поясничную мышцу, так как по окончании операции ее можно пришить к кости у симфиза.

На задней поверхности таза удаление происходит в латеральной части крестцовой кости, в крестцово-подвздошном сочленении или на самой подвздошной кости. После пересечения мышц тазового дна можно удалить нижнюю конечность и соответствующую ей половину таза. После наложения швов на сохраненные мышцы устанавливают 2-3 сифонных дренажа и затем зашивают рану. Вслед за этим накладывают давящую повязку.

Эта операция, несомненно, крупное хирургическое вмешательство, однако, если имеется обоснованное показание к ней, то рекомендуется ее произвести, так как, с одной стороны, это радикальная операция, а с другой — после нее с помощью соответствующих протезов у больного восстанавливается способность к хождению. Это подтверждает и опыт автора.

## Вмешательства в области тазобедренного сустава

### Пункция тазобедренного сустава

Пункция тазобедренного сустава может быть затруднена выраженной деформацией или кокс-артрозом. Пункция может производиться по *диагностическим причинам* или с целью введения в сустав медикаментов или контрастного вещества. В настоящее время пункция тазобедренного сустава облегчается применением усилительного экрана. Пациент помещается на экстензионный стол, на телевизионном экране можно проследить за ходом пункционной иглы. Таким образом игла может быть введена в тазобедренный сустав даже тогда, когда видимая на рентгеновском снимке щель между головкой бедренной кости и суставной впадиной узкая. Тазобедренный сустав может быть пунктирован спереди, сбоку, а у детей также и сзади. Усилительный экран облегчает пункцию спереди и сбоку.

При *пункции тазобедренного сустава спереди*, определяя место прокола, следует помнить, что под паховой связкой определяется пульсация бедренной артерии. Латерально от нее на расстоянии в 1 см кожа обрабатывается, покрывается салфеткой, и под местной анестезией производится прокол в глубину толстой иглой в сагиттальном направлении. Когда кончик иглы достиг кости, его положение проверяется при помощи усилительного экрана. Как правило, кончик иглы наталкивается на переднюю поверхность голо-

вки бедренной кости. Если кончик иглы находится проксимально или дистально от сустава, то место прокола корригируется. В норме сустав содержит несколько миллилитров суставной жидкости. При патологических условиях насасывается экссудат, кровь или гной. Взятая из сустава жидкость исследуется бактериологически.

Пункция тазобедренного сустава применяется и для флебографического исследования кровоснабжения головки бедренной кости или для исследования условий перфузии при помощи изотопов. Для этих целей в головку бедренной кости вводится крепкая игла с мандреном. Положение иглы проверяется в двух плоскостях при помощи усилительного экрана.

Для *боковой пункции* тазобедренного сустава больной кладется на здоровую половину туловища. Если применяется усилительный экран, можно произвести пункцию в положении больного на спине на экстензионном столе. На исследуемой стороне нога приводится и вращается немного внутрь. После прощупывания верхушки вертела, обработки кожи и обкладывания стерильным бельем проводится местная анестезия. Пункционная игла вводится выше верхушки вертела в направлении середины головки бедренной кости. Игла достигает кости обычно на границе шейки и головки бедренной кости, что можно контролировать при помощи усилительного экрана.

При артрографии, проводимой у малых детей по поводу вывиха тазобедренного сустава, можно пунктировать сустав и с дорзальной стороны. Нога лежащего на спине ребенка сгибается в тазобедренном суставе и максимально отводится. Затем иглу, которую держат горизонтально, вводят возле складки между половыми органами и бедром в направлении суставной впадины до достижения кости.

### Вскрытие тазобедренного сустава

Вскрытие тазобедренного сустава может потребоваться по различным причинам. Если сустав вскрывается только для дренирования, то поступают иначе, чем при медиальном переломе шейки бедренной кости, который должен быть репонирован открыто, или при оперативном замещении тазобедренного сустава. Поэтому здесь вскрытие и обнажение сустава рассматриваются в зависимости от тех или иных показаний.

Вскрытие тазобедренного сустава, как правило, производится спереди. Наиболее щадящим вскрытие сустава является тогда, когда у больного, лежащего на спине, ниже верхушки вертела параллельно с осью бедра латерально производится кожный разрез длиной в 5-8 см. После рассечения жировой ткани подвздошно-берцовое утолщение широкой фасции бедра расщепляется по направлению ее волокон. За-

тем поперечно рассекается широкая мышца на 1 см латеральнее от места ее отхождения. При помощи распатора мягкие ткани сдвигаются с передней поверхности шейки бедренной кости настолько, чтобы обеспечить доступ к суставной капсуле. Капсула пересекается скальпелем в направлении оси шейки бедренной кости, причем острое скальпеля обращено к кости, при этом вскрывается тазобедренный сустав. Из такого доступа нельзя производить операцию в суставе, он достаточен только для вскрытия и дренирования сустава.

### Доступ к тазобедренному суставу и к проксимальной трети бедренной кости

Хирургия тазобедренного сустава быстро развивается, и в наши дни к старым операционным способам присоединяются новые. Даже у пожилых пациентов область тазобедренного сустава потеряла свою «неприступность». Для этого имеются многочисленные причины. Из них укажем только на уменьшение опасности инфекции в т.н. суперстерильных операционных с новейшим оборудованием, на современные методы анестезии и развитие хирургической техники. Наряду со щадящей тканью оперативной техникой, развитие новых электрических или работающих на сжатом воздухе осцилляционных долот и фрез, а также прочих инструментов сделало возможным производить вскрытие самого крупного сустава человеческого тела и выполнять на нем самые различные вмешательства и у пожилых людей. В настоящее время резекция тазобедренного сустава уже не является операцией, сопряженной с развитием шокового состояния у оперируемого. Переломы в области тазобедренного сустава служат абсолютными показаниями к операции и наилучшим методом лечения обще-признано проведение первичного остеосинтеза. При этих операциях применяется несколько хорошо оправдавших себя доступов, которые будут здесь подробно изложены.

Доступ к тазобедренному суставу спереди. В настоящее время при замещении тазобедренного сустава протезом придерживаются в первую очередь переднего доступа, разработанного *Smith-Petersen*. Для этой цели кожный разрез проводится в положении больного на спине до вентральной трети подвздошного гребня, обходя дугообразно вертел и продолжая затем разрез на продольную ось бедра (рис. 8-120). Подкожная жировая ткань на уровне фасции сдвигается, и фасция расщепляется. Затем углубляются между мышцей, натягивающей широкую фасцию, и портняжной мышцей. Средняя и малая ягодичные мышцы сдвигаются распатором с крыла подвздошной кости. Вместе с портняжной мышцей в медиальную сторону оттягивается и прямая мышца бедра.

В ряде случаев ее пересекают. Теперь проникают к шейке бедренной кости и в тазобедренный сустав.

В последнее время, главным образом при операциях внедрения *тотального протеза тазобедренного сустава*, применяется следующий вариант доступа к суставу: больной укладывается на спину, кожа обрабатывается эфиром и другими препаратами. От верхней трети бедра до гребня таза на уровне пупка наклеивается стерильная полиэтиленовая фольга.

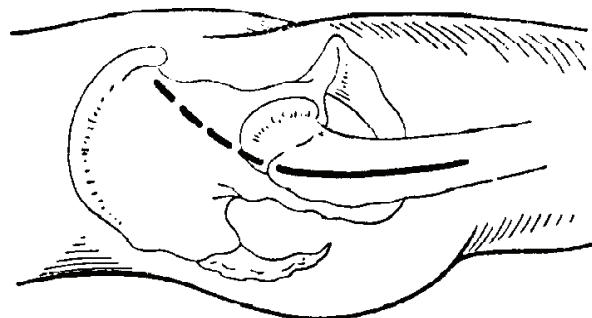


Рис. 8-120. Обнажение тазобедренного сустава. Разрез по *Smiffl-Petersen*

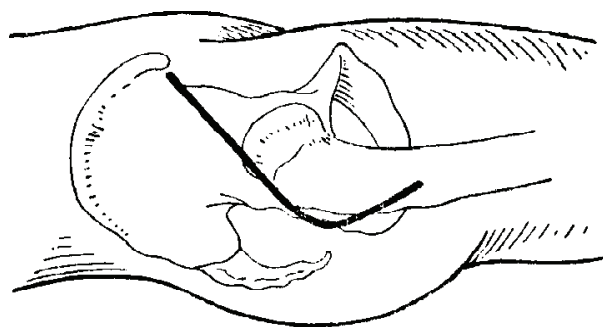


Рис. 8-121. Обнажение тазобедренного сустава. Кожный разрез для имплантации тотального эндопротеза (рис. 8-121)

Кожный разрез начинается позади и на 2 см ниже верхней передней подвздошной кости. Дугообразно обходя верхушку вертела, разрез возвращается к границе передне-боковой поверхности бедра. Кровотокающие сосуды жировой ткани обрабатываются электрокоагуляцией. Фасция расщепляется соответственно ходу ее волокон. Между мышцей, натягивающей широкую фасцию, и средней ягодичной мышцей проникают вглубь, где встречают только небольшое количество жировой ткани и достигают затем суставной капсулы. Суставная капсула расщепляется по оси шейки бедренной кости (чтобы попасть в полость сустава).

В зависимости от запланированной операции доступ расширяется поперечным рассечением капсулы или полной ее экстирпацией. Для удаления головки бедренной кости после вращения нижней конечности наружу у проксимальной и дистальной поверхности шейки бедренной кости накладывается рычаг *Hohmann*, затем при помощи распатора обнажается передний край суставной впадины. Части капсулы



охватываются прочными щипцами, головка бедренной кости остро отделяется от края вертлужной впадины. После этого головка удаляется.

Закрытие раны после внедрения протеза простое, так как мышцы прилегают друг к другу. После введения отсасывающего дренажа сшиваются только фасция и кожа.

Доступ к тазобедренному суставу сзади. Этот доступ применяется при кровавой репозиции заднего вывиха тазобедренного сустава или если вправляется и фиксируется винтами отломавшийся задний край суставной впадины. Замещение головки бедренной кости протезом (*Moore, Thompson*) также может проводиться из заднего доступа. Тотальный эндопротез тазобедренного сустава вводят тоже из этого доступа. При этой операции больной укладывается на живот, таз на стороне операции приподнимается на подушке. Можно, однако, оперировать и в положении больного на боку. Для того, чтобы во время операции ассистент мог свободно смещать конечность, она полностью покрывается стерильным бельем.

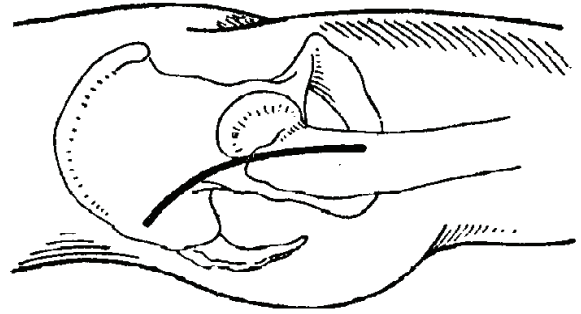
Кожный разрез начинается на 2-3 с латерально и дистально от верхней задней ости подвздошной кости. Разрез проводится в направлении верхушки вертела и заканчивается на расстоянии в 5-6 см ниже его (*рис. 8-122*). Большая ягодичная мышца пересекается соответственно ходу ее волокон и растягивается, то же самое производится и с подвздошно-бедренным утолщением широкой фасции бедра. Когда фасция разводится в стороны, открываются большой вертел и места прикрепления наружных вращательных мышц. В верхнем краю раны, краниально от грушевидного нерва, из таза выступает верхняя ягодичная артерия. Ее нужно щадить. Из нижнего грушевидного отверстия выступает седалищный нерв, нижняя ягодичная артерия и срамная артерия. Эти образования при доступе к тазобедренному суставу не травмируются, так как их можно осторожно отвести в медиальную сторону и при этом препарировать.

Суставная капсула достигается между задним краем средней ягодичной мышцы и грушевидной мышцей. Обычно стремятся к широкому доступу, и поэтому наружные вращательные мышцы (грушевидные мышцы, внутренняя и наружная запирательные мышцы, квадратная мышца бедра) пересекаются на расстоянии в 1 см от вертела. Широкий доступ получается, если долотом удаляются вместе с верхушкой вертела и места прикрепления средней и малой ягодичной мышц.

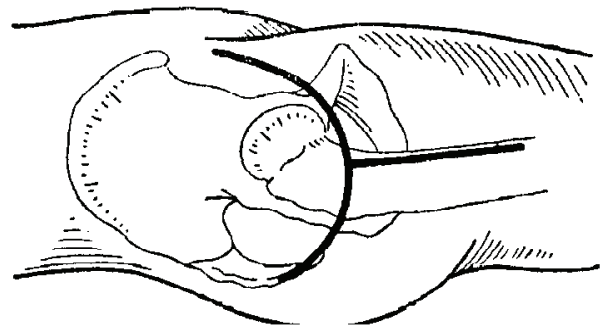
При закрытии раны наружные вращательные мышцы сшиваются вместе с оставшимся местом их прикрепления длиной в 1 см. Средняя и малая ягодичные мышцы укрепляются обратным прикреплением снятой долотом верхушки вертела при помощи натягивающей петли. Наконец, сшивается большая

ягодичная мышца и подвздошно-берцовое утолщение широкой фасции бедра.

Латеральный доступ к тазобедренному суставу. Этот доступ применяется многими хирургами, известны различные его варианты. Оригинальным разрезом является большой изогнутый разрез по *Oilier* и *Lexer*. Англо-американские авторы (*Murphy, MacFairland, Osborne*) охотно применяют латеральный доступ при операциях, мобилизующих тазобедренный сустав.



**Рис. 8-122.** Обнажение тазобедренного сустава. Кожный разрез при заднем доступе



**Рис. 8-123.** Обнажение тазобедренного сустава сбоку Y-образным разрезом

Пациент укладывается на здоровую половину туловища, кожный разрез начинается на 4-5 см дистально передней ости подвздошной кости и проводится под верхушку вертела. Здесь он идет аналогично переднему доступу. Этот большой изогнутый разрез может быть дистально продлен по направлению к оси бедра (*рис. 8-123*). Таким образом может быть получен особенно широкий доступ.

Кожным разрезом над фасцией образуется лоскут, который можно откинуть в краниальном направлении. Фасция и большая ягодичная мышца расщепляются в направлении их волокон для того, чтобы вертел выступал в середине раны. В верхушке вертела высверливается отверстие при помощи спирально-го сверла диаметром в 3-5 мм в направлении малого вертела. Затем для подготовки к закрытию раны производится нарез, соответствующий спонгиозному винту. Вертел отделяется на расстоянии 3-4 см от его верхушки осцилляционным долотом. Вместе с костью оттягиваются в краниальном направлении и яго-

дичные мышцы и при этом сдвигаются с суставной капсулы и с подвздошной кости. Покрывающая головку бедренной кости капсула рассекается, широко обнажается сустав. Теперь головка бедренной кости может быть вынута из суставной впадины. Закрытие раны упрощается привинчиванием вертела. После этого требуется только наложение шва на фасцию, мышцы и кожу. Если из-за недостаточности функции ягодичных мышц отделенная верхушка вертела должна быть смещена дальше в дистальном направлении, то перед удалением ее не требуется создания ложа для винтов.

### Лечение переломов в области тазобедренного сустава

Шансы на благополучное решение у пожилого человека с переломом, расположенным близко к тазобедренному суставу, зависят от того, удастся ли стабильной внутренней фиксацией своевременно обеспечить для больного такие условия, которые приблизительно соответствуют его образу жизни перед травмой. Во всем мире в настоящее время операции при медиальном переломе шейки бедренной кости и переломы в области вертела рассматриваются как срочные.

Анализ результатов лечения показывает, что как смертность, так и способность к ходьбе и двигательные функции у оперированных больных более благоприятные, чем при консервативном лечении.

В группе пожилых больных со сравнительно малой сопротивляемостью в условиях большого города, вопреки раннему оперативному лечению приходится считаться со смертностью приблизительно в 20%. Эти цифры не могут быть уменьшены ни более активным оперативным подходом, ни сокращением промежутка времени между несчастным случаем и операцией, так как около 1/4 пострадавших умирает не от непосредственных последствий повреждения или лечения.

При составлении плана лечения учитываются следующие соображения.

1. *Расположенный близко к тазобедренному суставу перелом* должен как можно раньше стабилизироваться, поэтому всякий смещенный перелом должен считаться показанием к операции.

2. *Первичная или ранняя операция* выгодна для большинства пострадавших. Поэтому нужно, если имеются предпосылки, оперировать в первые сутки.

3. Операцию нужно на короткое время отложить, если больной потерпел травму вовремя острого заболевания или обострения хронической болезни и если отсутствуют необходимые условия для проведения этой операции (персонал, оборудование или др.).

4. Операция противопоказана, если общее состояние больного не может быть улучшено настолько, чтобы он мог вынести вмешательство (выраженная кардиореспираторная недостаточность, генерализованная опухоль, кома, уремия и т. д.) или если местные воспалительные явления в значительной мере повышают риск развития инфекции близ тазобедренного сустава. Если это возможно, то перелом в таких случаях лечится консервативно.

### Лечение медиальных переломов шейки бедренной кости

Больных с вклиненным, т.н. отводящим переломом, обычно лечат консервативно. Наружная фиксация не применяется. После нескольких дней постельного режима назначается активная терапия движением. Через 2 недели больной с костылями может вставать, и приблизительно через 3 месяца после повреждения обычно полностью восстанавливается его способность ходить. Если отломки находятся по отношению друг к другу в неблагоприятной позиции (на боковом рентгеновском снимке виден угол) или же если при первично вклиненном переломе можно установить вторичное смещение, то перелом нужно репонировать и шинировать.

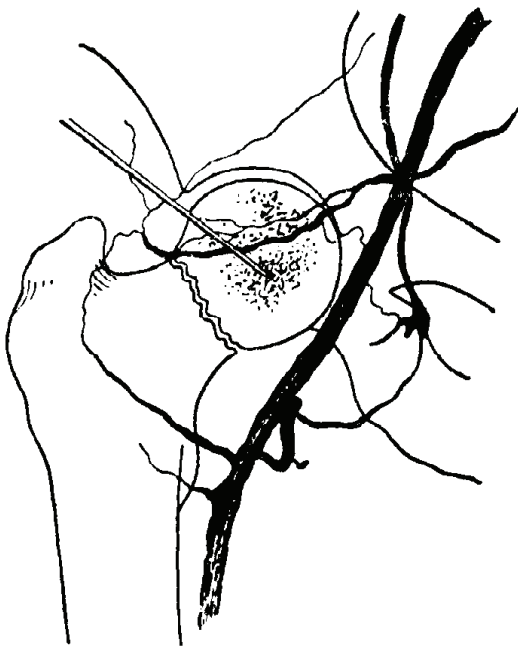
При лечении медиального перелома шейки бедренной кости традиционной операцией является шинирование. Как всякий способ лечения техника шинирования шейки бедренной кости постоянно развивается, причем показания к его проведению дифференцируются.

Кровоснабжение головки бедренной кости при медиальном, внутрикапсульном переломе часто нарушается. Поэтому в 40010 этих переломов даже после ранней репозиции и соответствующей внутренней фиксации возникает частичный или полный аваскулярный некроз головки бедренной кости. С тех пор как обусловленным стало при переломе головки бедренной кости производить перфузию и стало возможным выявлять при помощи различных методов динамику васкуляризации, изменились и показания к шинированию шейки бедренной кости. Если при помощи развитой *Hulth флебографии* или путем *исследования изотопами* можно констатировать, что перфузия в отломившейся головке бедренной кости хорошая или удовлетворительная, то в настоящее время производят шинирование шейки бедренной кости. Если же кровоснабжение головки недостаточное или оно полностью прервано, и поэтому велика вероятность посттравматического некроза головки, то вместо шинирования проводится немедленное или раннее замещение головки бедренной кости эндопротезом. Последнюю операцию автор считает показанной у

больных старше 65-70 лет, когда суставная впадина покрыта сравнительно интактным хрящом.

В настоящее время в большинстве травматологических центров при медиальном переломе шейки бедренной кости производят тотальное замещение сустава протезом. При этом замещается как суставная впадина, так и головка бедренной кости. Протезирование головки производят только у очень пожилых больных, находящихся в плохом общем состоянии, и у больных, которые не могут ходить.

У молодых лиц перелом шейки бедренной кости встречается редко. Если кровоснабжение отломанной головки бедренной кости молодого пациента плохое, то нужно индивидуально подобрать метод лечения. Многообещающими являются протезы по *Weber* и *Huggler* или по *Hartmann*, при которых фиксированный в бедренной кости металлический штифт остается постоянно в кости, в то время как пластмассовая часть протеза при сращивании может быть заменена. Таким образом более молодые пациенты десятилетиями способны к ходьбе с подвижным тазобедренным суставом.



**Рис. 8-124.** Флебографическое исследование головки бедренной кости (схема)

Техника проведения флебографии. Прежде всего определяется чувствительность пациента по отношению к вводимому контрастному веществу. Исследование проводится в операционной на экстензионном столе. Проекцию головки бедренной кости отмечают иглой на коже при помощи усилительного экрана. После обработки кожи и покрытия ее стерильным бальзамом проводится анестезия места прокола. Затем при помощи иглы с мандреном производится прокол в головке бедренной кости, причем игла вращательными движениями ввертывается приблизительно на 15 мм

в кость. Позицию иглы контролируют проведением рентгеновских съемок в двух плоскостях.

Когда кончик иглы хорошо размещен в головке бедренной кости, мандрен удаляется и впрыскивается 5 мл контрастного вещества. Если венозный отток безупречный, то можно видеть через усилительный экран наполнение более крупных вен. Через 15-20 сек производится рентгеновский снимок) на котором хорошо видны наполненные вены (рис. 8-124). Если нет венозного оттока, то контрастное вещество долго сохраняется в головке бедренной кости и видно на снимке, сделанном даже через 30 мин. Отсутствие изображения на снимке позволяет сделать вывод, что кровоснабжение головки бедренной кости прервано или недостаточно.

Точность флебографии головки бедренной кости выше 80%. В этот процент включено при положительной флебограмме отсутствие, а при отрицательной — развитие некроза головки бедренной кости (*Manninger* и сопр.).

По данным *Forgon*, надежность исследования вскоре после несчастного случая не столь велика, и поэтому исследование перед первичным шинированием менее информативно. При отложенной операции или для оценки осложнений, однако, всегда целесообразно проведение флебографии.

Изотопные методы. Определение кровоснабжения головки бедренной кости при помощи изотопов имеет давние традиции. Принцип исследования заключается в выявлении меченого вещества, введенного в головку бедренной кости, в циркулирующей крови, в выявлении его исчезновения из головки бедренной кости или его поступления в головку бедренной кости при внутривенном введении изотопа. Эти методы исследования ядерной медицины, однако, по сравнению с флебографией распространяются более медленно, так как нуждаются в дорогостоящих аппаратах и в специально обученных кадрах.

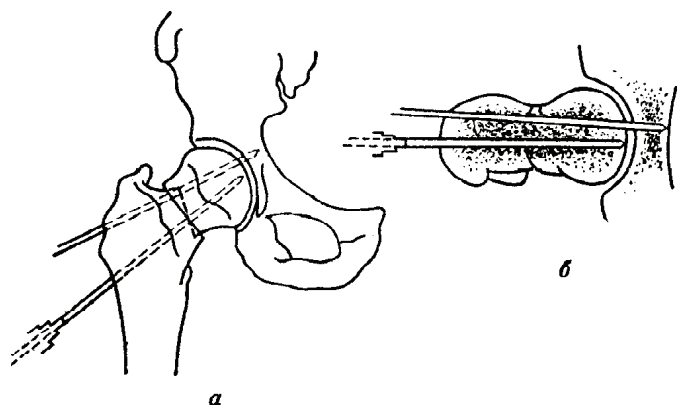
## Шинирование медиального перелома шейки бедренной кости

Принцип известной во всем мире операции был описан на стр. 855 и изображен на рис. 8-49-8-52. Здесь будут приведены лишь некоторые дополнения, которые касаются внутренней фиксации медиального перелома шейки бедренной кости.

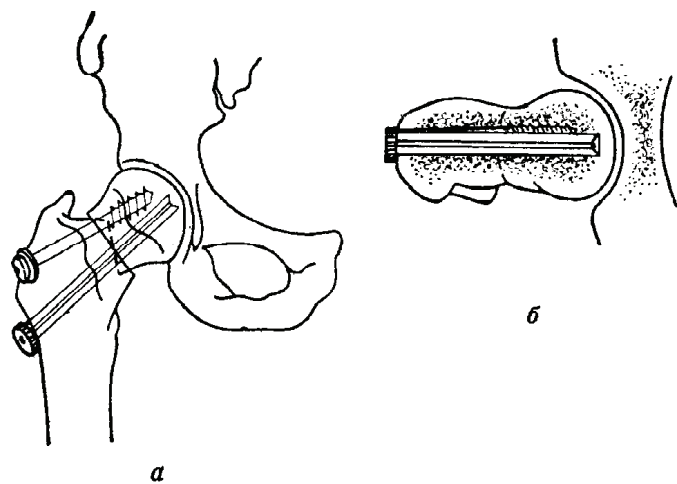
Перелом шейки бедренной кости, как правило, возникает на основе сгибательно-вращательного механизма, причем часто выламывается дорзальный клин сгиба, который распознается только на хорошем боковом снимке или во время репозиции на операционном столе (на экране). Хотя репозиция многофрагментного перелома во многих случаях проще, чем при



некоторых неблагоприятно вклиненных переломах, однако стабильная внутренняя фиксация может вызывать возникновение ряда проблем, потому что нет хорошо прилегающих друг к другу костных поверхностей. В таких случаях, несмотря на шинирование, часто имеет место вторичное смещение прежде всего у пожилых больных с остеопорозными костями.



**Рис. 8-125.** Шинирование шейки бедренной кости. I. Применение двух проволок. Одна проволока вводится в вертлужную впадину, над другой проволокой вбивается шина (схема). Вид а) спереди и б) в медио-латеральной проекции



**Рис. 8-126.** Шинирование шейки бедренной кости, II. Возле шины шейки бедренной кости вставляется спонгиозный винт (схема). Вид а) спереди и б) в медио-латеральной проекции

Все это может быть предупреждено, если для шинирования прицельно в кость сверливаются две проволоки, причем одну вводят над головкой до вертлужной впадины. Расположенная более центрально проволока используется для вбивания трехгранной шины в шейку бедренной кости. На это время другую прицельную проволоку еще оставляют (рис. 8-125). Грани шины размещаются таким образом, чтобы ни одна из них не показывалась в направлении выломанного фрагмента. Перед извлечением другой проволоки фрагменты вклиниваются друг в друга; затем на месте второй проволоки после предварительной нарезки ввинчивается спонгиозный винт. Положение шила и винта

изображено на рис. 8-126. Этим техническим приемом предупреждается то, чтобы при вбивании шины головка бедренной кости не вращалась, ведущая проволока не сгибалась и шина не находилась в неблагоприятном месте. Винт усиливает фиксацию фрагментов и уменьшает опасность вторичного смещения.

При шинировании медиального перелома шейки бедренной кости длина вставляемой шины выбирается таким образом, чтобы кончик шины находился еще в 4-5 мм от хряща головки. Прободающая головку шина вызывает трение в суставной впадине и быстро разрушает ее хрящ. Подвижность в тазобедренном суставе может быть ограниченной, движения могут вызывать боль и тогда, когда шина даже и не повреждает непосредственно нагружаемую поверхность суставной впадины, но в суставе возникает хроническое воспаление. Слишком короткая шина не выгодна, так как она не фиксирует с необходимой надежностью. Короткая шина выskalывает и приводит к новому смещению перелома. Перед проведением повторного шинирования флебография предоставляет сведения о состоянии головки бедренной кости. Если кровоснабжение головки бедренной кости плохое, то вместо повторного шинирования лучше применять какой-нибудь вариант операции с протезированием.

Фиксация перелома шейки бедренной кости (узкие шины *Smith-Petersen*). При этом выгодно то, что шина благодаря своим более широким крыльям гарантирует хорошую фиксацию и остеопорозной кости. Кроме того, отшлифованные сзади края этой шины цепляются в кости, если шина смещается наружу, и поэтому смещение возникает реже. *Kuntscher* применял шину с V-образным сечением, которую он круто вбивал в шейку бедренной кости. Другие авторы одним или несколькими винтами достигают соответствующей фиксации перелома.

Сравнительно высокая частота возникновения некроза головки бедренной кости и осложнений при шинировании побудила хирургов к различным изменениям металлических структур, служащих для фиксации. Целью т.н. телескопической шины является то, что с ее применением уменьшается опасность перфорации головки бедренной кости. Секция остеосинтеза (АО) фиксирует перелом шейки бедренной кости не трехгранными шинами, а *изогнутой пластинкой* (см. стр. 856, рис. 8-54). Эта операция может после открытой репозиции перелома проводиться и без помощи усилительного экрана (см. стр. 855, рис. 8-52). Достаточно сделать во время операции один или два рентгеновских снимка. Однако автор настолько привык применять усилительный экран, что у него возникла потребность следить за каждой фазой шинирования шейки бедренной кости на этом экране.

Некоторые важные указания для остеосинтеза угловыми пластиками приводятся ниже.

1. Пластинка помещается точно так же, как и шина, в дорзокаудальной части головки бедренной кости, так как здесь костная структура наиболее компактная и опасность того, что пластинка повредит снабжающие кость сосуды (рис. 8-127), наименьшая. На 3 см ниже безымянного бугорка при помощи сверла подготавливается место для пластинки.

2. Ось бедренной кости не обязательно проходит параллельно с полом, и поэтому попадающая в шейку бедренной кости часть пластинки не всегда находится в вертикальной плоскости. Прикладывая соответствующий угольник к бедренной кости, можно предупредить просверливание в вентральном направлении.

3. При помощи прицельного инструмента спиральным сверлом диаметром в 4,5 мм просверливаются друг возле друга 3 отверстия в бедренной кости, эти отверстия затем при помощи фрезы превращаются в одно единое отверстие. Нижний край косо отбивается долотом для того, чтобы находящаяся под углом часть пластинки хорошо прилегала к кости (рис. 8-128).

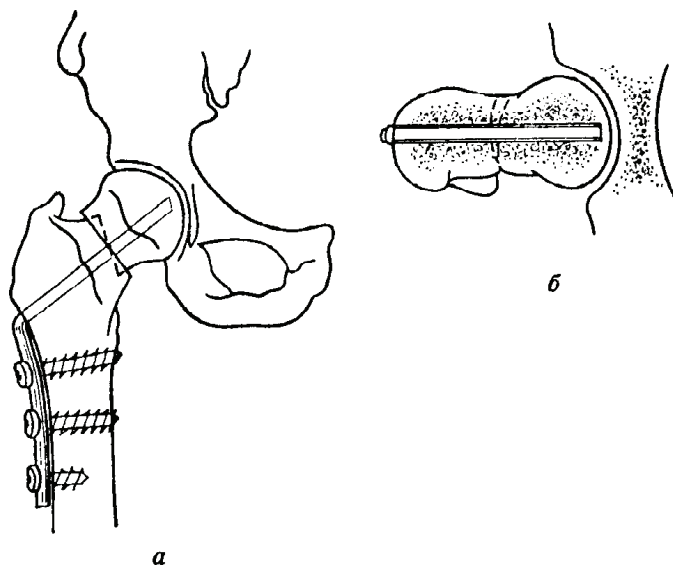


Рис. 8-127. Остеосинтез с изогнутой пластинкой при переломе шейки бедренной кости: а) спереди и б) в медиолатеральной проекции

4. Управляющий долотом прибор помещается на уровне отверстия на кости таким образом, чтобы ввести долото в кость под углом в  $130^\circ$  (см. стр. 856, рис. 8-55). Затем в область, намеченную для долота или для пластинки, кладется проволока нахождение проволоки проецируемому месту. Только после этого долото для размещения пластинки вбивается в кость. Длина долота показывает, сколько сантиметров изогнутой пластинки нужно использовать.

5. Инструмент для размещения пластинки удаляется щелевым молотком и затем на его место вбивается фиксированный в приборе для размещения пластинки имплантат (рис. 8-129). После этого винтами к кортикальному слою бедренной кости прикрепляется прилегающая к кости часть пластинки.

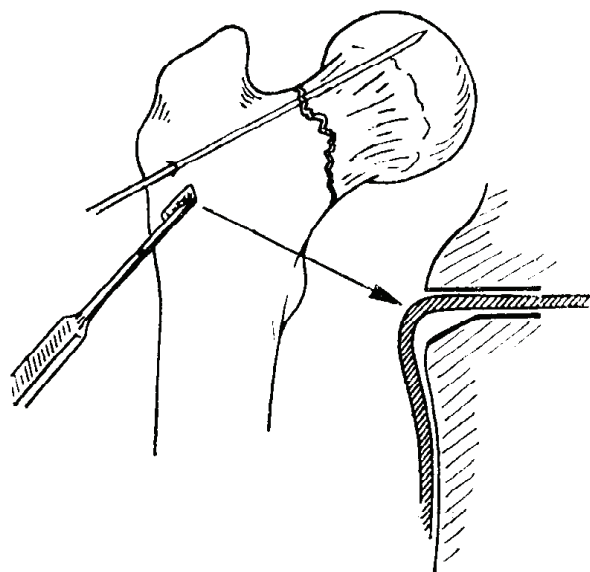


Рис. 8-128. Приготовление долотом места для вбивания шины. В головке бедренной кости краниально видна проволока Kirschner

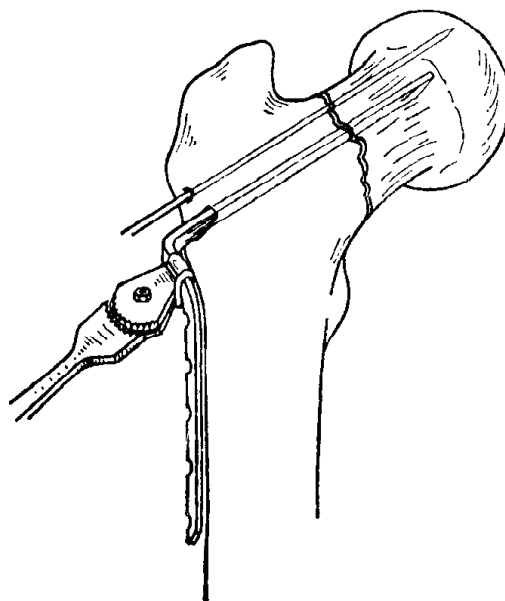


Рис. 8-129. Вбивание изогнутой пластинки при помощи прибора для подготовки места для пластинки

Как и все методы лечения, техника шинирования шейки бедренной кости постоянно развивается, и показания к ней дифференцируются.

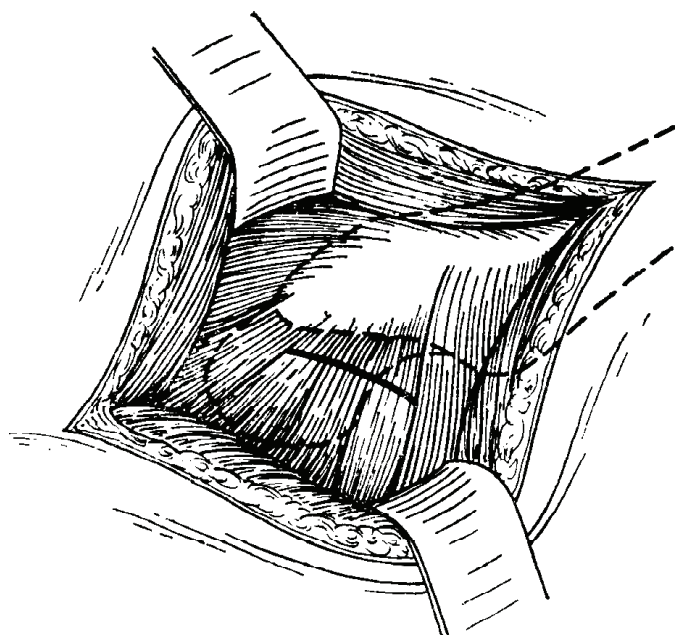
### Замещение головки бедренной кости эндопротезом

При медиальном переломе шейки бедренной кости уже при оказании первой медицинской помощи больным старше 65 лет можно учитывать возможность замещения сломанной головки бедренной кости эндопротезом головки, если выявлено, что кровоснабжение фрагмента головки прервано. Только при сравнительно интактной суставной впадине и только у больных старше 70 лет производится изолированное

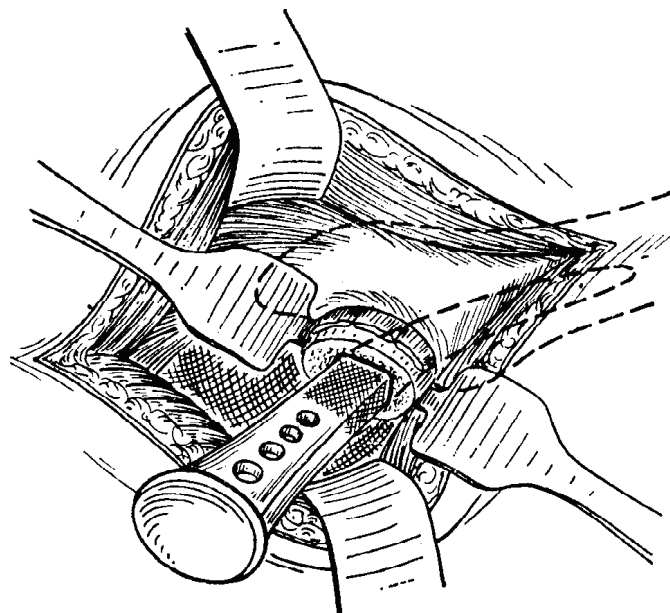
замещение головки бедренной кости без одновременного замещения суставной впадины. Замещение головки бедренной кости, кроме того, давало хорошие результаты при лечении застарелых переломов шейки бедренной кости или при псевдоартрозе шейки бедренной кости, если обеспечены вышеуказанные условия. В настоящее время эндопротезы головки и шейки бедренной кости по *Moore* или *Thompson* применяются почти исключительно только после перелома шейки бедренной кости. При других заболеваниях тазобедренного сустава вставляется тотальный эндопротез.

Техника проведения операции. Для операции пользуются задним доступом к тазобедренному суставу (см. стр. 904), причем пациент кладется на здоровый бок: *Moore* образует небольшой угол кожного разреза, *Lange* оттягивает кожный лоскут немного назад дугообразно, чтобы на границе между большой ягодичной мышцей и подвздошно-берцовым утолщением широкой фасции бедра проникнуть без кровотечения вглубь (рис. 8-130). Наружные вращающие мышцы пересекаются на расстоянии 1 см от межвертельного гребня. После этого появляется край суставной впадины и капсула. Последняя разрезается или вырезается наподобие дверного створа.

Согнутая в колене конечность приводится и сильно вращается внутрь. Отломанная головка бедренной кости специальным рычагом или штопорообразным инструментом вынимается из суставной впадины. Для того, чтобы вставить протез, величина которого соответствует величине головки бедренной кости, определяется наибольший диаметр удаленной головки бедренной кости. После этого культя шейки бедренной кости подготавливается к приему протеза.



**Рис. 8-130.** Вставление эндопротеза головки, I. Заднее обнажение тазобедренного сустава. Толстая линия показывает место пересечения наружных вращательных мышц



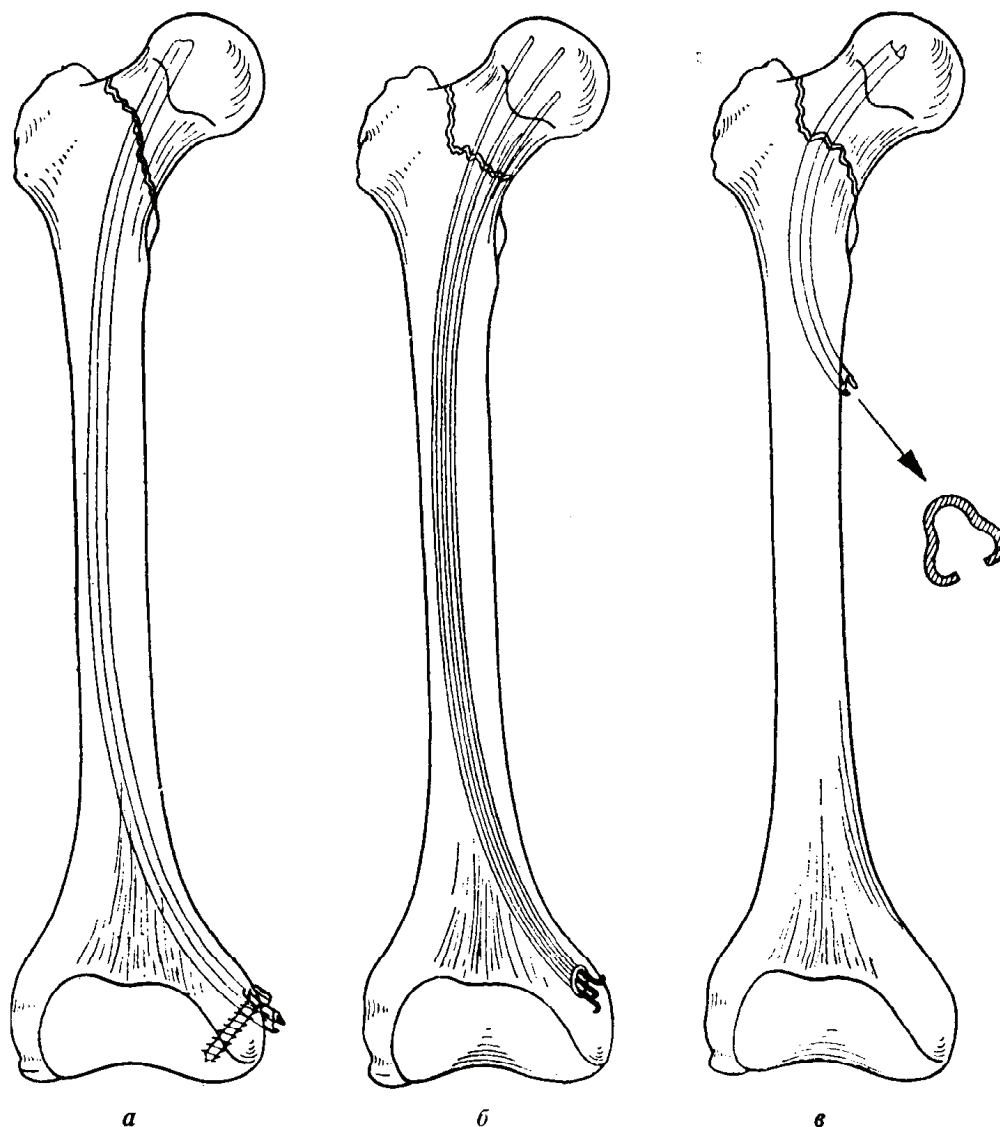
**Рис. 8-131.** Вставление эндопротеза головки, II. Распором, исходя от шейки бедренной кости, подготавливают в кости место для ствола протеза

Прежде всего осциллирующей пилой удаляется излишняя часть шейки. Краниально от малого вертела оставляется 1 см шейки бедренной кости, и кость до оси бедренной кости перепиливается приблизительно под углом в 45°. При помощи распора, подходящего для данного типа протеза, в костномозговом канале бедренной кости подготавливается место для ствола протеза (рис. 8-131) и затем пробуют ввести протез в костномозговой канал. Если протез хорошо лежит на отпиленной костной поверхности, то завершают его вставление.

Фиксация протеза может проводиться двояким путем. Или в отверстие ствола протеза вставляется кусок губчатой кости и протез затем просто вбивается, или же применяется костный цемент. В первом случае от костного соединения участка губчатой кости ожидается фиксация с бедренной костью; этим больным нельзя вставать слишком рано. Если протез фиксируется цементом, больной может непосредственно после заживления раны начать пользоваться оперированной конечностью. У пожилых больных применяется только этот метод, потому что нет необходимости считаться с возможной сменой протеза. У молодых пациентов в настоящее время уже не применяется эндопротез головки, и поэтому фиксация протеза все реже проводится имплантатом губчатой кости.

После затвердевания костного цемента новая головка бедренной кости в состоянии мышечного расслабления может быть вставлена в суставную впадину. После проверки подвижности в тазобедренном суставе, сшивания мускулатуры и введения отсасывающего дренажа операция заканчивается наложением кожных швов.





**Рис. 8-132.** Схема закрытого остеосинтеза при чрезвертельном переломе а) изогнутой шиной Kuntscher, б) по Ende и Simon-Weidner, в) по Lezius

Постоперационная иммобилизация, как правило, не требуется, так что больной уже на другой день может лежать на койке совершать движения в своем оперированном тазобедренном суставе. Из-за опасности вывиха запрещается только приведение. Через 4-5 дней больной может уже сидеть на койке. Если протез был фиксирован цементом, то после завершения заживления раны допускается ходьба. Уже через 2 недели после операции возможно активное движение мускулатуры тазобедренного сустава. На 3-4 постоперационной неделе больной может быть выписан из стационара. На основании рентгеновских снимков, сделанных в день операции и перед выпиской, можно контролировать положение протеза для своевременного распознавания возможных смещений.

### Лечение чрезвертельных и подвертельных переломов

Склонность к заживлению экстракапсулярных переломов, расположенных вблизи тазобедренного

сустава, значительно лучше, чем при внутрикапсулярных переломах шейки бедренной кости. Это положение основывается на различном кровоснабжении отломанной медиальной части кости. После переломов в области вертела некрозы головки бедренной кости и псевдоартрозы встречаются редко, и даже при неблагоприятном соединении отломков может образовываться фиксационная мозоль. Для костного заживления, однако, в зависимости от типа перелома требуется 6-16 недель. Пожилые пациенты тяжело переносят длительную наружную фиксацию. Во многие недели, на протяжении которых они лежат в гипсовой повязке или в ходе которых проводится растяжение, им угрожает целый ряд осложнений. В ходе консервативного лечения многие больные умирают от осложнений еще до заживления перелома.

Хорошие результаты шинирования шейки бедренной кости побудили хирургов к тому, чтобы оперативно лечить и переломы в области вертела. После разработки соответствующих шин и пластинок за последние два десятилетия оперативное лечение чрез- и подвертельных переломов во всем мире за-

воевало право на существование. В настоящее время эти переломы почти столь же часто оперируются, как и переломы шейки бедренной кости. Остеосинтез в этих случаях, как правило, производится первично, чтобы больной как можно раньше мог покинуть койку. Для оперативного лечения применяются 5 типичных способов.

1. Для фиксации латерального перелома шейки бедренной кости и при чрезвертельном переломе без откалывания малого вертела применяется *только одна шина*. По *Maatz*, можно использовать круто вбитую короткую костнополостную шину или трехлямеллярную шину для шейки бедренной кости. Этот вид остеосинтеза, однако, в настоящее время применяется редко.

2. Для фиксации многофрагментных переломов вертела, независимо от того, являются ли они чрезвертельными или подвертельными, применяется т.н. *шина с накладкой*. Для фиксации этого вида перелома требуется более длинная пластинка. Основной тип вертельной шины сконструирован *McLaughlin*. Принцип такого остеосинтеза заключается в том, что трехлямеллярная шина по методу, описанному при шинировании шейки бедренной кости, вбивается в шейку и в головку бедренной кости, и к выступающему концу шины привинчивается насадка для пластинки. Прилегающая к бедренной кости пластинка фиксируется кортикальными винтами к бедренной кости. Вставленный материал для остеосинтеза фиксирует фрагменты области вертела до тех пор, пока не зажил перелом. Угол между шиной и пластинкой может быть различным, так что шина шейки бедренной кости не обязательно должна вбиваться в определенном месте. Принцип операции показан на рис. 8-53.

3. Предшественником предложенной секцией АО *угловой изогнутой пластинки* с профилем U была изогнутая металлическая шина, изготовленная из одного куска и применявшаяся для фиксации вертельных переломов. Операции со старыми типами шины не оправдались потому, что не было соответствующего инструментария для того, чтобы вбить в шейку бедренной кости имплантат, находившийся под определенным углом. Секция травматологов по изучению вопросов остеосинтеза разработала простой метод для вбивания угловой пластинки и требующийся для операции инструмент. Принцип операции был изложен на стр. 856. Для фиксации чрез- или под-вертельных переломов применяются длинные пластинки. В дистальной части кости нужно надежно фиксировать по крайней мере 4-5 винтов. Таким образом достигается стабильный остеосинтез, и больной может быть рано поднят с постели.

4. *Особая форма шинирования костномозгового канала* для пожилых и истощенных больных была предложена впервые *Lezius*, а в последнее время так-

же *Ender* и *Simon-Weidner* (рис. 8-132). *Lezius* вводит от медиальной стороны бедренной кости костнополостную шину со сравнительно малым изгибом через репонированный перелом головки бедренной кости. Проще метод *Ender*, который через косо просверленное отверстие, проведенное через медиальный мыщелок бедренной кости, вставляет несколько предварительно изогнутых, немного эластичных шин в костномозговой канал бедренной кости и через него в головку бедренной кости; таким способом он фиксирует перелом в вертельной области. Для операции применяется усилительный экран.

В связи с тем, что в области вертела не требуется проведение вскрытия, этот способ обладает преимуществами закрытого шинирования костномозгового канала. Внутренняя фиксация, возможно, не столь стабильная, как при изогнутой пластинке или при применении пластинки и шины, но пожилые и находящиеся в плохом общем состоянии пациенты при меньшей оперативной нагрузке избавляются от вредных последствий перелома. В этом заключается главное значение данного метода остеосинтеза.

5. С тех пор как в практику широко вошел костный цемент, стал популярным т.н. «железобетонный» остеосинтез для лечения переломов в области ягодицы. Он показан в следующих случаях: при явном остеопорозе, при переломах, связанных с атрофией или опухолью (патологический перелом). Суть метода заключается в следующем: костный цемент закладывается в кость рыхлой структуры или в костномозговую полость, перед его затвердеванием в кость вводится и фиксирующий

После затвердевания костного цемента такие операции остеосинтеза оказываются очень надежными, и достигаемый эффект по прочности напоминает «железобетон».

## **Вмешательства при осложнениях и отдаленных последствиях переломов в области тазобедренного сустава**

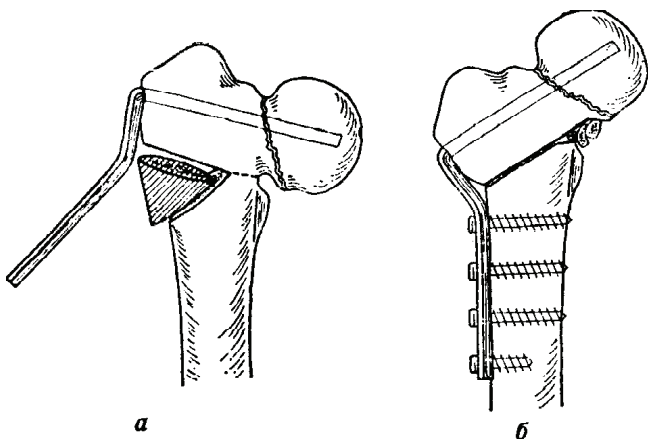
### **Псевдоартрозы шейки бедренной кости**

В настоящее время псевдоартрозы шейки бедренной кости возникают реже, чем несколько десятилетий тому назад, так как, с одной стороны, число свежих, не лечившихся операцией переломов шейки бедренной кости небольшое, и, с другой стороны, внутренняя фиксация перелома шейки бедренной кости стала более прочной, а при недостаточном кровоснабжении головки бедренной кости в настоящее время применяются протезы. Если на месте перелома шейки бедренной кости развивается псевдоартроз, то оперативные методы лечения выбирают исходя из

возраста больного и состояния головки бедренной кости. В случае некроза головки бедренной кости в результате нарушения кровоснабжения она заменяется протезом. У пожилых пациентов при интактной суставной впадине применяется протез головки бедренной кости. Если суставная впадина имеет дефекты, то имплантируется тотальный протез. При лечении молодых пациентов следует подумать и о возможности артродеза, но последний производится все реже, так как протезы, сконструированные с заменяемыми частями из пластмассы, и у молодых людей все более отодвигают артродез на задний план.

Если головка бедренной кости интактна и ее кровоснабжение хорошее, что подтверждено контрастным исследованием, то протез не применяют, а головка при операции фиксируется на свое место. Просто шинирования шейки бедренной кости, по нашему мнению, в таких случаях недостаточно, так как нужно устранить развивающийся псевдоартроз, протекающий, как правило, с резорбцией шейки бедренной кости. Фиксация головки бедренной кости поэтому дополняется вальгизационной остеотомией. Угловая пластинка АО в равной мере пригодна для фиксации головки бедренной кости и для остеотомии.

Операция планируется таким образом, что крутая плоскость перелома или псевдоартроза меняется на угол приблизительно в  $30^\circ$  к оси бедренной кости. Для этой цели, как правило, нужно выпилить из бедренной кости подвертельно клин, открытый в латеральную сторону приблизительно на  $30-40^\circ$ . Операция производится на экстензионном столе под контролем усилительного экрана.



**Рис. 8-133.** Вальгизационная остеотомия при псевдоартрозе шейки бедренной кости, а) Иссечение костного клина, б) фиксация изогнутой пластинкой

Вертельная область обнажается латерально. Принцип операции показан на рис. 8-133. Остеотомией с коррекцией направления плоскость ложного сустава приводится в более благоприятное положение. Поэтому после законченного заживления раны допускается постепенная нагрузка конечности для того, что-

бы стимулирующие костное заживление компрессионные силы проявляли свое действие.

Только в исключительных случаях после чрез-и подвертельных переломов возникает псевдоартроз. Лечение псевдоартроза также производится оперативно. Как правило, псевдоартроз возникает в результате недостаточной внутренней фиксации, и поэтому нужно соединить образующие псевдоартроз костные части с угловой пластинкой. Пересадкой губчатой кости или же — у очень пожилых больных — включением костного цемента в остеопорозную кость можно улучшить шансы на излечение псевдоартроза.

### Асептические некрозы головки бедренной кости

Прерывание или недостаточность кровоснабжения головки бедренной кости вызывают частичный или тотальный некроз головки с симптомами, похожими на тяжелый коксартроз. Движение в тазобедренном суставе становится все более болезненным, причем ограничены главным образом вращение, а также приведение и отведение. Болезненная хромота может продолжаться годами. Такие пациенты, которые вопреки своему пожилому возрасту сохранили активность и потребность в движении, особенно сильно страдают от некроза головки бедренной кости. Для них замещение тазобедренного сустава тотальным протезом является идеальной формой лечения.

Техника тотального замещения тазобедренного сустава. Пациент помещается на обычном операционном столе. Оперируемая конечность покрывается стерильным бельем таким образом, что во время вмешательства она может быть смещена ассистентом. Кожный разрез проходит дугообразно, он начинается у верхней передней ости подвздошной кости, обходит верхушку вертела и проходит затем по продольной оси бедренной кости (см. рис. 8-121). После перерезки фасции попадают в пространство между мышцей, натягивающей широкую фасцию, средней и малой ягодичными мышцами и суставной капсулой. Последняя обычно радикально удаляется.

Для обнажения головки бедренной кости применяется рычаг *Hohtman* (рис. 8-134). Шейка бедренной кости на 1-1,5 см проксимально от малого вертела под углом, в  $45^\circ$  к диафизу бедренной кости перепиливается осцилляционной пилой. Затем головка бедренной кости удаляется (см. стр. 909). Если нижняя конечность при согнутом колене максимально вращается наружу, то суставная впадина освобождается. Нужно удалить каждую часть капсулы и всякий рубец. После этого специальной фрезой удаляется хрящ суставной впадины (рис. 8-135).



Если суставная впадина достаточно глубокая, то для пробы вставляется часть протеза, входящего во впадину. Если эта часть хорошо входит в подготовленную для нее часть таза, то в веществе спонгиозной кости просверливается 5-6 отверстий диаметром 8 мм, глубиной в 5-8 мм. Эти отверстия служат для помещения фиксирующего протез костного цемента. При высверливании отверстий нужно следить за тем, чтобы сверло не попало в таз. Если это случится, то возникшее в кости отверстие заполняется кусками губчатой кости и вместо этого отверстия в более толстой части тазовой кости просверливается новое. Для углубления применяется небольшая острая ложечка или фреза.

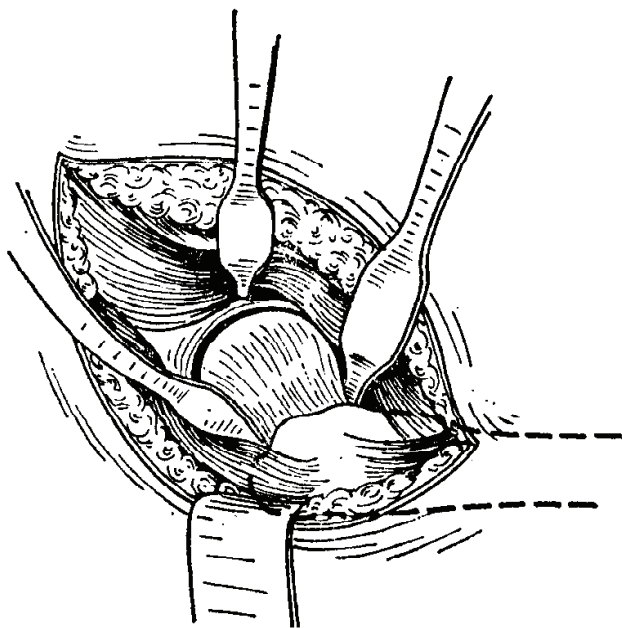


Рис. 8-134. Вставление тотального протеза, 1. Обнажение шейки бедренной кости рычагами Hohmann

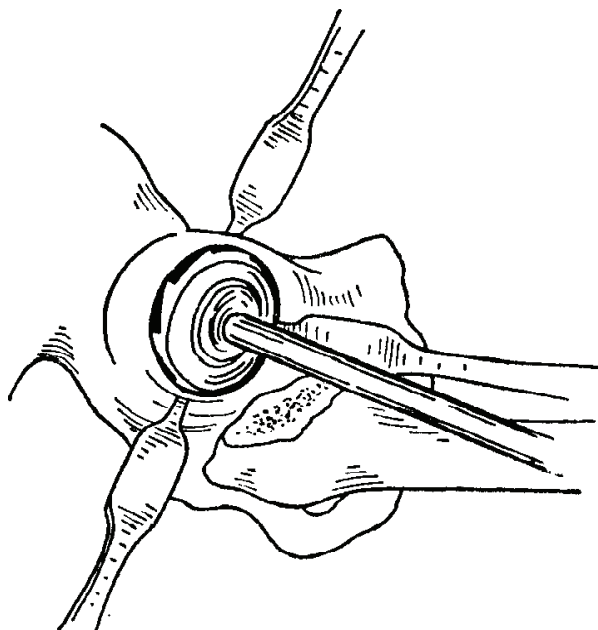


Рис. 8-135. Вставление тотального протеза, II. Иссечение хряща вертлужной впадины

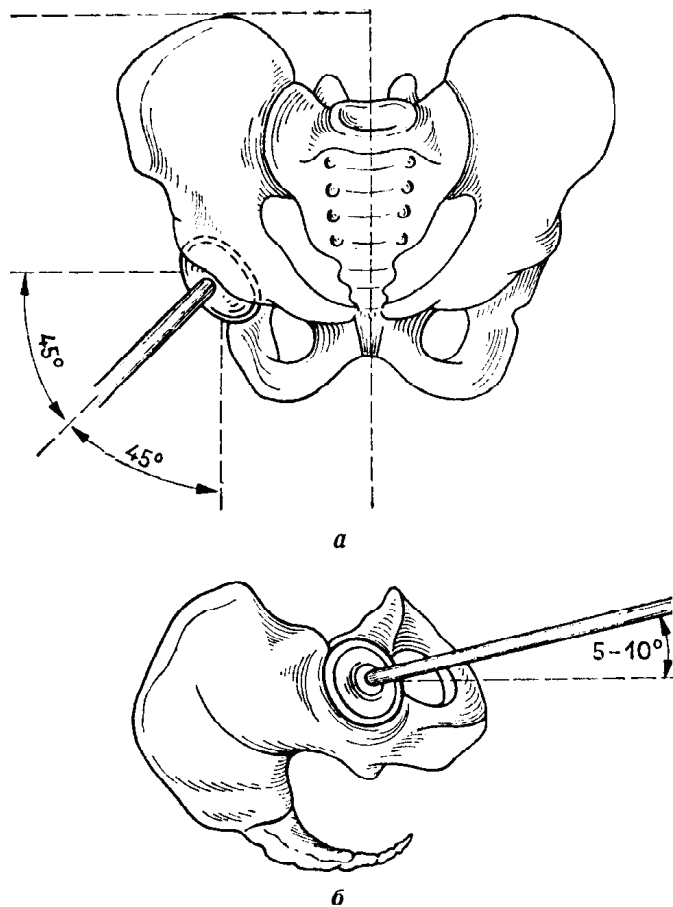


Рис. 8-136. Вставление тотального протеза, III. Контроль плоскости впадины после проведенного вмешательства. Вид а) спереди, б) сбоку

При помощи последней создается хорошая экскавация костного края для того, чтобы цемент наподобие головки гриба размещался в малых костных полостях. После наложения отверстий на суставную впадину кладется пропитанная теплым раствором поваренной соли салфетка и смешивается костный цемент. Влажными резиновыми перчатками из цемента изготавливается лепешка, которая потом вдавливается в суставную впадину. После этого вкладывается входящая во впадину часть протеза, что изображено на рис. 8-136. Пока цемент еще не затвердел, суставная впадина при помощи инструмента под большим давлением удерживается на своем месте (рис. 8-136). Выжатые возле впадины части цемента костной ложечкой. За несколько минут новая впадина твердо фиксируется на своем месте.

После этого приготавливается место для ствола протеза. Для этой цели нижняя конечность при согнутом колене вращается наружу, костномозговой канал бедренной кости расширяется специальным напильником. Пробным введением протеза констатируется, может ли быть головка бедренной кости уже вставлена в новую суставную впадину. Если это возможно, то проверяется подвижность в новом тазобедренном суставе. После этого т.н. пробный протез вновь вывихивается и удаляется из тазобедренной кости. На

место, приготовленное для окончательной установки протеза, пальцами или специальным приспособлением вдавливаются свежеприготовленный костный цемент. Удаление воздуха и секрета, попавших в костномозговой канал, может быть облегчено введением пластмассовой трубочки с твердой стенкой в костномозговой канал. Если цемент был достаточно глубоко вдавлен в костномозговой канал, то пластмассовая трубочка может быть удалена. После этого ствол протеза вставляется на свое место и при помощи закрытого пластмассой инструмента (молотка) вбивается в костномозговой канал. Таким образом протез попадает на свое место, причем его плечо лежит на краю кости. Выдавленный здесь цемент немедленно удаляется. Как только цемент затвердел, головка бедренной кости репозируется, в результате чего в тазобедренном суставе восстанавливается подвижность. Перед закрытием рана прополаскивается рингеровским раствором точно так же, как и во время операции. Перед тем, как послойно закрыть рану, вводят 2-3 отсасывающих дренажа. Так как операционный доступ осуществляется межмышечно, то больной уже в день операции начинает проводить специальные упражнения, совершая движения конечностью. На пятый день после операции больной может садиться на край койки. После завершения заживления раны он начинает ходить на костылях. После 2-5-недельной активной мышечной тренировки пациент может уже ходить с палкой. К наиболее эффективным элементам последующего лечения относятся упражнения в воде и вообще бальнеологическое лечение.

**Артродез тазобедренного сустава.** До развития и широкого распространения тотального протезирования тазобедренного сустава операция артродеза имела значительно большее значение, чем в настоящее время. Несколько десятилетий тому назад при туберкулезе тазобедренного сустава производили также внесуставной артродез.

В настоящее время артродез тазобедренного сустава приходится производить только в редких случаях. Для лечения воспалительных или дегенеративных заболеваний обычно выбирается метод операции, сохраняющий подвижность. Все же операция артродеза не исчезла полностью из хирургической практики лечения заболеваний тазобедренного сустава, так как эта операция и в настоящее время оправдана.

Больной тазобедренный сустав молодых лиц можно иммобилизовать с одной стороны, если тазобедренный сустав на другой стороне здоровый. Безболезненно нагружаемый иммобилизованный тазобедренный сустав имеет много преимуществ, особенно у пациентов, которым из-за их профессии приходится много стоять или ходить.

Для артродеза тазобедренного сустава предложено применять несколько способов операции. Суть

этих операций заключается в том, что иммобилизация тазобедренного сустава производится в положении 15-20° сгибания и приблизительно 10° вращения наружу. Артродеза слегка согнутом состоянии конечности облегчает пациенту возможность садиться, хотя это положение невыгодно при стоянии и ходьбе. Степень отведения идеальна только в том случае, когда после операции расстояние между внутренними лодыжками при нагрузке обеих конечностей равняется 20 или 25 см.

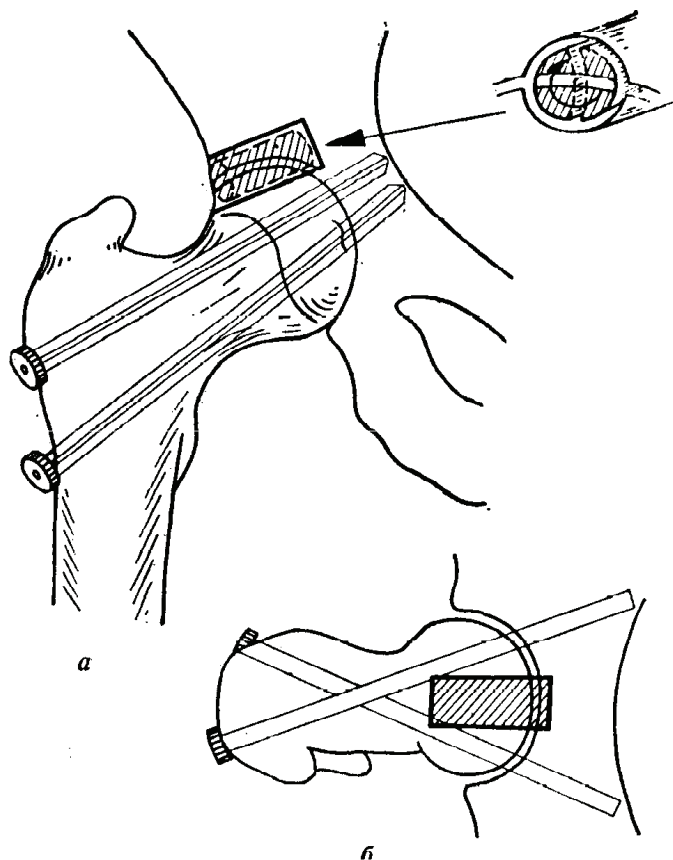
Поэтому при артродезе тазобедренного сустава стремятся к полному или хотя бы частичному освежению суставных поверхностей и к созданию таким образом стабильной внутренней фиксации между проксимальным концом бедренной кости и тазовой костью для того, чтобы больной мог лечиться без гипсовой повязки. Все это нужно учитывать при выборе оперативной техники, ибо едва подвижный сустав обычно лишь отчасти может быть освежен и через небольшой доступ с чрезсуставным шинированием также может быть достигнут артродез. Если имеется более значительная подвижность в суставе, то с него полностью нужно удалить хрящ. После этого следует провести внутреннюю фиксацию наложенных друг на друга бесхрящевых суставных поверхностей.

Для артродеза тазобедренного сустава приведены многочисленные варианты операций (см, стр. 868, рис. 8-78). При артродезе почти неподвижного, но болезненного тазобедренного сустава автор рекомендует поступать так, как при операции *Pitzen*. При этом на экстензионном столе оперируют из латерального доступа с применением усилительного экрана. После сдвливания верхушки вертела ниже верхнего края суставной впадины при помощи долота *Scherbichler* из суставной впадины и из головки бедренной кости вырезается цилиндрический кусок для запираания. Затем костный цилиндр поворачивается на 180°.

После этого в тазовую кость вбивается, как при шинировании шейки бедренной кости, одна широкая или две тонкие трансартикулярные ламеллярные шины (рис. 8-137). Вертел опять фиксируется на своем месте, и после введения отсасывающего дренажа операция заканчивается послойным зашиванием раны. После вмешательства больной может быть рано мобилизован без наружной фиксации, а после окончания заживления раны он может начать ходить, нагружая оперированную конечность.

Секция остеосинтеза (АО) рекомендует сконструированную *Schneider* большую перекрестную пластинку для фиксации тазобедренного сустава. Эта операция представляет собой значительно большее вмешательство, чем вышеописанное, и поэтому следует производить его только у молодых пациентов, находящихся в хорошем общем состоянии. Латеральный доступ после сдвливания вертела предоставляет

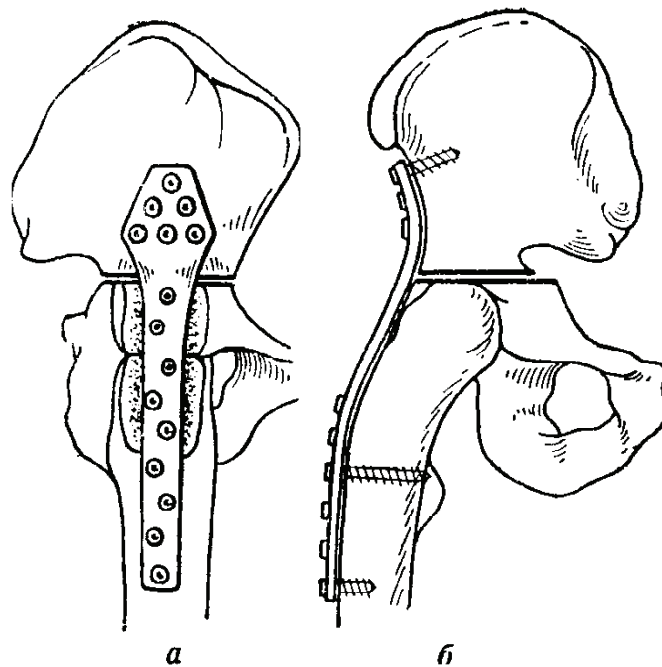
возможность широко раскрыть тазобедренный сустав и подвздошную кость. Краниальный сегмент головки бедренной кости удаляется осцилляционной пилой. Над вертлужной впадиной тазовую кость обходят распатором, затем кость под защитой рычага *Hotmann* поперечно пересекается осцилляционной пилой.



**Рис. 8-137.** Артродез тазобедренного сустава краниальным запиранием и шинированием через сустав. Вид а) спереди и б) в медно-латеральной плоскости

Отведением нижней конечности дистальная часть таза смещается в медиальную сторону, в результате чего создаются благоприятные предпосылки для нагрузки нижней конечности. Из вертела выдалбливается или выпиливается блок губчатой Кости, сформированный таким образом, чтобы заполнить пространство между головкой бедренной кости и фиксирующей металлической пластинкой. После этого проксимальная часть большой металлической пластинки фиксируется 5 или 6 винтами, входящими в губчатое вещество подвздошной кости. На ее дистальный конец надевается натягивающий пластинку прибор, который сдавливает кость под пластинкой. После этого дистальная часть пластинки прикрепляется кортикальными винтами к бедренной кости.

Принцип операции показан на *рис. 8-138*. После введения отсасывающего дренажа рана послойно закрывается. *M. Muller* позволяет своим пациентам через 14 дней после операции ходить на костылях и через 2 месяца — при помощи палки.



**Рис. 8-138.** Артродез тазобедренного сустава с остеотомией таза. Пластинчатый остеосинтез крестца: а) сбоку, б) спереди

### Остеотомия в тазобедренном суставе

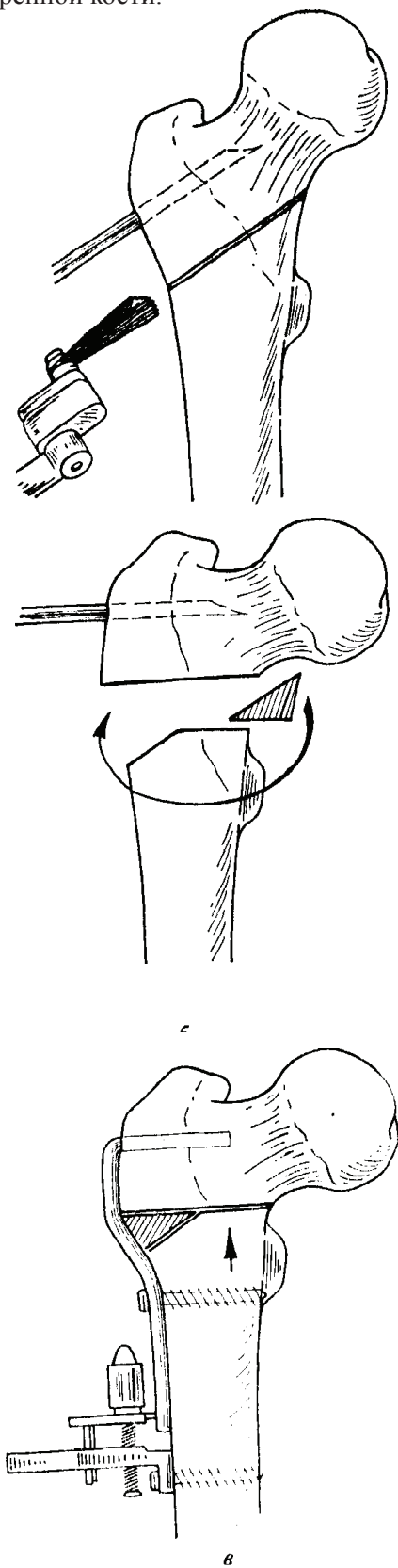
В хирургии тазобедренного сустава уже десятилетиями известна остеотомия в области вертела, так как она является одной из наиболее благодарных операций для лечения патологических состояний тазобедренного сустава (*Schanz, Pauwels, McMurray, Putti, Wainwright, Hammond, Milch, Charry*). В настоящее время для фиксации подвертельных остеотомий применяются также и различные формы остеосинтеза, что, с одной стороны, делает возможной точную коррекцию, а с другой — стабильную внутреннюю фиксацию и таким образом избавляет пациента от вредных последствий ношения гипсовой повязки. На стр. 912 была описана *вальгизационная остеотомия*.

Для лечения коксартроза, а скорее — для его предупреждения хорошо оправдала себя *варизационная остеотомия*, главным образом, в тех случаях, когда при диспластическом тазобедренном суставе обнаруживается круто расположенная головка бедренной кости. Операция производится на экстензионном столе под контролем усилительного экрана. Костный клин, корригирующий патологически крутое положение шейки бедренной кости, при варизационной остеотомии берется краниально от малого вертела.

Если после иссечения клина из кости прикладывать оставшиеся костные поверхности без смещения их по отношению друг к другу, то механическая ось бедренной кости сместилась бы еще больше в медиальную сторону, т. е. расстояние от анатомической оси увеличилось бы еще больше. Это привело бы к постоянной перегрузке медиальных мышечков



бедренной и большеберцовой кости. Поэтому после взятия открытого в медиальную сторону коррекционного клина нужно медиализировать ствол бедренной кости, т. е. пододвинуть его под проксимальную часть бедренной кости.



**Рис. 8-139.** Варизирующая остеотомия, а) Плоскость перепиливания кости; б) смещение вырезанного медиального клина на наружную сторону; в) фиксация костных частей пластинкой АО

Это лучше всего достигается пластинкой АО, которая изогнута под углом в  $87^\circ$  и у верхнего конца которой имеется впадина, пригодная для приема вертела, в то время как нижняя часть пластинки сдвигает перед собой изогнутые пластинки проводятся согласно обычной технике. Если место для введения пластинки подготовлено соответствующим инструментом, то осцилляционной пилой вырезается костный клин желаемой величины. После этого пластинка на месте инструмента вбивается, и выпиленные костные поверхности сжимаются для получения намеченной конфигурации (рис. 8-139). Наружная фиксация после операции не применяется, конечностью можно двигать почти немедленно. Через 4-5 недель допускается нагрузка конечности.

### Травматические вывихи тазобедренного сустава

Травматический вывих тазобедренного сустава возникает обычно от действия большой силы. Распознавание вывиха не представляет трудности, так как на рентгеновском снимке хорошо видна вывихнутая головка бедренной кости.

Простой травматический вывих тазобедренного сустава лечится консервативно. Репозиция вывиха является срочной задачей. Для этой цели, как правило, нужно ввести препараты, расслабляющие мышцы, и поэтому репозиция проводится под интубационным наркозом. Задний вывих легко может быть репонирован на операционном столе, если имеется возможность сильно вытянуть приподнятую поврежденную конечность, например, при помощи каната, проведенного через блок, прикрепленный к потолку.

Если не имеется такой возможности, то пострадавший кладется в операционной на подстилку из тонкой пластмассовой губки или на простыню на пол, так как поврежденная конечность при этом может быть легче поднята и вытянута. При соответствующей релаксации мышц головка бедренной кости может быть вставлена подниманием конечности и вращением ее в направлении суставной впадины.

Если головка бедренной кости вернулась на свое место, то пружинистая фиксация бедренной кости и патологическая позиция конечности немедленно прекращаются. Поврежденная конечность не фиксируется, но нагрузка допускается лишь через несколько недель.

Оперативное лечение травматического вывиха тазобедренного сустава необходимо тогда, когда выломан большой кусок заднего края суставной впадины (и поэтому после вправления головки бедренной кости наступает повторный вывих) или же если небольшой кусок края суставной впадины попадает в сус-

тав и вклинивается при репозиции между головкой и суставной впадиной. Пациент для операции кладется на живот. Описанный на стр. 904 задний доступ к тазобедренному суставу позволяет быстро найти отломанную часть края суставной впадины. Если фрагмент достаточно большой, он репозируется после репозиции головки бедренной кости и фиксируется виляем- Если небольшой кусок кости вклинивается в тазобедренный сустав, он удаляется во время операции. После введения дренажа рана послойно закрывается. Наружная фиксация не применяется; однако молодые пациенты на протяжении 8-12 недель должны ходить только на костылях. После этого рекомендуется постепенное повышение нагрузки.

### **Лечение нагноений после операции на тазобедренном суставе**

Всякое послеоперационное нагноение угрожает результату операции. Нужно считаться и с тем, что послеоперационное нагноение может вызвать сепсис, угрожающий жизни больного. Одним из наиболее страшных осложнений в хирургии тазобедренного сустава является пиартроз таза, так как он часто начинается незаметно, обычно у пожилых. Этим пациентов трудно спасти от развития сепсиса. При установлении малейших признаков пунктируется область операции и тазобедренный сустав. Нельзя медлить и с его вскрытием.

Если в тазобедренном суставе выявлен гной, нельзя оставлять отломанную головку бедренной кости в суставе, ее следует срочно удалить. При септическом состоянии целесообразно удалить и протез. При такой операции всегда вводится прополаскивающий и отсасывающий дренаж (см. стр. 835, рис. 8-2). Специфический антибиотик выбирается на основании антибиотикограммы, его вводят местно, а также и системно. Ранней постановкой диагноза и активным комплексным лечением смертность при послеоперационных нагноениях тазобедренного сустава в последние годы удалось снизить.

### **Экзартикуляция в тазобедренном суставе**

Экзартикуляция, т. е. удаление конечности в тазобедренном суставе, может быть необходима из-за злокачественных опухолей, распространенного разрушения или не поддающегося лечению нагноения. После даже такой обширной операции больной имеет возможность при помощи протеза впоследствии начать опять ходьбу.

При этой операции больной кладется на спину, причем таз на оперируемой стороне приподнимает-

ся на подушке. Вентрально образуют меньший, дорзально — больший кожный лоскут. Разрез начинается у медиального конца паховой связки и заканчивается приблизительно на 5-6 см над верхушкой вертела. Прежде всего от места своего прикрепления отделяется большая ягодичная мышца, конечность приводится и приподнимается. Таким образом можно отдельно перевязать ягодичные сосуды. Седалищный нерв пересекается проксимально.

Отходящие от костей таза мышцы отделяются, затем препарируются от кости и суставная капсула. На вентральной стороне сначала разыскиваются сосуды, перед пересечением они перевязываются. Вслед за этим пересекаются бедренный и запирающий нервы. Приводящие и сгибательные мышцы пересекаются близко к месту своего отхождения, затем вращением головки бедренной кости наружу ее вывихивают, конечность удаляется.

После тщательной остановки кровотечения в рану вводят, по крайней мере, 2 отсасывающих дренажа. Остатки большой ягодичной мышцы и сгибательной и приводящей мускулатуры сшиваются, и таким образом покрывается тазовая кость. От кожного лоскута сохраняется столько, сколько требуется для наложения кожного шва без натяжения.

### **Повреждения диафиза бедренной кости**

#### **Доступ к диафизу бедренной кости**

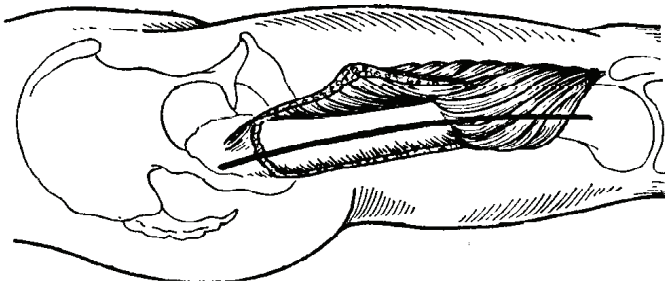
Диафиз бедренной кости окружен большой массой мышц. Доступ нужно выбрать таким образом, чтобы при щажении мышц попасть к глубже лежащим образованиям.

*Доступ к бедренной кости с латеральной стороны* простой, поэтому, если это возможно, выбирается этот способ обнажения кости. Кожный разрез проводится по прямой линии, соединяющей верхушку вертела и латеральный мышцелок бедренной кости, более проксимально или более дистально, в зависимости от того, к какой части бедренной кости мы желаем подойти. Подвздошно-берцовое утолщение широкой фасции бедра расщепляется по ходу волокон. Латеральная широкая мышца бедра перерезается в той плоскости, в которой кость должна обнажаться. При этом через мышцу проникают по возможности у ее заднего края. На проксимальном отрезке производится только продольный разрез в несколько сантиметров, или же перерезается место перехода мышцы в сухожилие непосредственно под вертелом в форме буквы L. Таким образом латеральная широкая мышца может быть смещена по всей своей длине с кости в вентральном направлении (рис. 8-140).

После обработки кости распатором перед тем, как продолжить операцию, применяют расширители или крючки.

При закрытии раны сначала сшивается фасция латеральной широкой мышцы, затем производится шов широкой фасции и кожи. Отсасывающий дренаж вставляется между мышцей и фасцией.

*Вентральный доступ к бедренной кости* применяется редко и только к нижней трети бедра. Кожный разрез продольный. Проникают вглубь между латеральной широкой мышцей и латеральным краем прямой мышцы бедра. Продольно посередине расщепив промежуточную широкую мышцу, попадают на кость. Недостаток этого доступа заключается в том, что последующее рубцевание мускулатуры часто приводит к ограничению подвижности в коленном суставе.



**Рис. 8-140.** Обнажение проксимального конца бедренной кости. Доступ к наружной широкой мышце бедра и ее выделение

*Медиальный доступ к бедренной кости* применяется редко. В средней трети медиальному доступу мешает в первую очередь бедренная артерия. Поэтому, если это потребуется, бедренная кость обнажается в крайнем случае в проксимальной или чаще в дистальной трети через медиальный доступ. Обнажение проксимальной трети осуществляется при согнутой и отведенной в тазобедренном суставе конечности. Кожный разрез производится вдоль большой приводящей мышцы. Между большой и малой приводящими мышцами проникают тупым путем вглубь до достижения бедренной кости. Следует помнить, что здесь можно повредить запирательный нерв и запирательную артерию.

В дистальной трети бедренной кости медиальный доступ может быть использован не только при вмешательствах на кости, но и для обнажения сосудов, проходящих в Гунтеровом канале. Кожный разрез проводится у переднего края портняжной мышцы, которая, затем оттягивается в дорзальную сторону. После расщепления фиброзной пластинки широкой приводящей мышцы бедра перед нами лежат крупные сосуды, идущие с медиальной стороны бедра в дорзальном направлении. Если необходимо попасть к бедренной кости, то оттягивают приводящие мышцы в дорзальном направлении. Если доступ распространяется к подколенной площадке бедренной кости,

то сухожильная часть большой приводящей мышцы оттягивается вентрально или пересекается. Сосуды должны быть видимы на каждой фазе операции для того, чтобы их не повредить.

При *заднем доступе к бедренной кости* производится продольный кожный разрез у середины бедренной кости. Фасция пересекается у медиального края двуглавой мышцы бедра. Между мышечным брюшком двуглавой мышцы и полусухожильной мышцей попадают к кости. Если операция производится на кости, то нерв вместе с двуглавой мышцей оттягивается в латеральную сторону.

Обнажение крупных сосудов бедра проводится в проксимальной части по ходу портняжной мышцы. Кожный разрез производится над медиальным краем мышцы, брюшко мышцы оттягивается в латеральную сторону. После этого перед нами открываются бедренная артерия и вена, а также и ветви проходящего здесь одноименного нерва. За ходом сосудов можно легко проследить до достижения ими Гунтерова канала. Если нужно обнажить и более дистальный отрезок сосудов, то портняжная мышца оттягивается в дорзальную сторону.

*Седалищный нерв* достигается доступом сзади. Так как он сопровождается сосудами, нужно щадить не только нервные ветви, но, по мере возможности, и проходящие вместе с ними артерии и вены.

## Лечение переломов диафиза бедренной кости

Перелом диафиза бедренной кости возникает под воздействием значительной силы, главным образом в связи с транспортными травмами. Распознавание повреждения нетрудное. Больной не в состоянии ходить, бросается в глаза ненормальная подвижность бедра в области перелома. На основании рентгеновских снимков решают, какое лечение должно проводиться. Консервативное лечение

Можно лечить перелом бедренной кости и консервативно, так как заживление сломанной кости наступает и без операции. Если соблюдаются все правила консервативного лечения и больной может переносить длительное лежание, то могут быть достигнуты хорошие результаты методом консервативной терапии по *Behler*. Принцип этого метода заключается в репозиции и затем в лечении длительным вытяжением и наложением гипсовой повязки до наступления костного заживления. Вслед за этим нужно для восстановления подвижности в суставе и мышечной силы проводить активную лечебную физкультуру.

В настоящее время благодаря развитию оперативных методов лечения переломов известны многочисленные операции, которые пригодны и для лечения



переломов бедренной кости. Эти методы не изменили принципов консервативного лечения, а изменили только показания к нему. В настоящее время перелом бедренной кости лечится консервативно вытяжением, если речь идет о ребенке или если операцией не может быть достигнута соответствующим образом стабильная внутренняя фиксация кости (многофрагментный перелом и — главным образом у пожилых пациентов — сильно остеопорозная кость, в которой материал, применяемый для остеосинтеза, не может быть фиксирован соответствующим образом). В настоящее время, однако, все меньше переломов бедренной кости лечится консервативно, теперь стремятся к проведению более благоприятного для больного оперативного лечения, и только в случаях, когда имеются вышеуказанные противопоказания, отказываются от операции.

Методы консервативного лечения, в том числе и вытяжение, уже были описаны (см. стр. 840). Лечение перелома бедренной кости вытяжением показано на рис. 8-11. Наложение гипсовой повязки на таз проводится только у молодых пациентов или у лиц среднего возраста, находящихся в хорошем общем состоянии. Для того, чтобы гипсовая повязка не допустила расхождения концов отломков, фрагменты кости в области перелома ко времени наложения гипсовой повязки должны быть соединены, по крайней мере, соединительной тканью. Поэтому у взрослого гипсовая повязка на таз накладывается только через 5-6 недель после перелома бедренной кости. У пожилых больных, которым нельзя накладывать гипсовую повязку, на протяжении 8-10 недель накладывается экстензионная повязка, причем проволочное вытяжение через 4 недели переносится с мышелка бедренной кости на бугристую большеберцовую кость. Силу вытяжения постепенно уменьшают для предупреждения расхождения фрагментов. Если на рентгеновском снимке уже может быть распознана тень мозоли и если на месте перелома уже нет патологической подвижности, то заканчивают экстензионное лечение, и больной может начать ходьбу на костылях. Полная нагрузка поврежденной конечности допускается только после полной костной консолидации.

При консервативном лечении нужно избегать двух часто встречающихся ошибок. Одна ошибка — это чрезмерное вытяжение. Для предотвращения этого каждые 7-10 дней у больного, лежащего на койке, во время экстензионного лечения производится рентгеновский снимок, чтобы соответственно стоянию фрагментов уменьшить силу растяжения. Другая ошибка заключается в том, что осевая позиция фрагментов точно не восстанавливается. В большинстве случаев развивается деформация — выворот наружи — кости, вызывающая укорочение и нарушение функции. Для достаточного отведения дистального

фрагмента конечности койку больного нужно расширить досками, часто с применением подпорки, потому что только таким образом можно правильно восстановить ось кости. Наложение гипсовой повязки на таз нужно также производить при соответственно отведенной конечности.

## Оперативное лечение

Для лечения переломов бедренной кости можно применять несколько оперативных методов. Из них разработанное Kuntscher шинирование костномозгового канала сменило консервативное лечение. Со времени введения этого метода в 1940 г. он получил большое развитие. Применяемый в настоящее время метод значительно лучше удовлетворяет биологические и биомеханические потребности, чем старый. Наряду с шинированием костномозгового канала применяются и другие интрамедуллярные остеосинтезы, значение которых для лечения перелома бедренной кости по сравнению с шинированием костномозгового канала, однако, невелико.

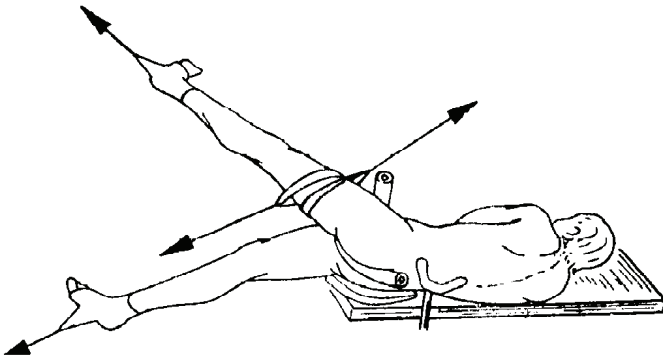
Секция травматологов по изучению вопросов остеосинтеза (АО) разработала для лечения переломов бедренной кости остеосинтез металлическими пластинками; металлическая пластинка, однако, при переломах диафиза не может конкурировать с шинированием костномозгового канала. Для лечения переломов в спонгиозной части кости, т. е. в проксимальном или дистальном сегменте, расположенном возле сустава, автор считает наиболее приемлемым применение изогнутой пластинки АО.

## Шинирование костномозгового канала бедренной кости

Предпосылки и принцип шинирования костномозгового канала были описаны на стр. 849. Здесь приводятся особенности, относящиеся к бедренной кости.

**Показания.** Каждый поперечный перелом в средней трети идеально пригоден для шинирования костномозгового канала. Автор считает также пригодными для шинирования и такие многофрагментные переломы, при которых выломавшийся фрагмент маленький и где шина костномозгового канала еще в достаточной мере может быть фиксирована в дистальной части бедренной кости. Непригодны для шинирования длинные спиральные переломы, при которых костномозговой канал дистального фрагмента уже настолько широк, что после просверливания даже и толстая шина не может быть должным образом фиксирована. Такого рода переломы в настоящее время лечатся т.н. запирательным шинированием (см. стр. 852).

**Техника шинирования костномозгового канала.** Автор считает *закрытое шинирование* костномозгового канала идеальным, так как оно не нарушает периостальное кровоснабжение фрагментов и не повреждает мускулатуру бедра. Первичное шинирование считается обоснованным только в исключительных случаях. При этом следует стремиться к раннему проведению операции. Поэтому оперируют через несколько дней после повреждения на экстензионном столе при помощи усилительного экрана.



**Рис. 8-141.** Закрытое шинирование костномозгового канала бедренной кости. Положение для проведения операции (схематически)

Просверливание костномозгового канала проводится тогда, когда для внутренней фиксации перелома требуется шина, которая толще самого узкого места костномозгового канала. Перелом, локализующийся дистально от середины диафиза, после просверливания шинируется. У женщин костномозговой канал в проксимальной части кости должен просверливаться до 12-13 мм, а у мужчин или у пожилых пациентов еще больше, чтобы толстая шина хорошо прилегала и в дистальном фрагменте и этим могла быть стабильно фиксирована. Длина шины отмеряется после вставления прута. Автор считает идеальным, если шина высовывается максимально на 1 см из верхушки вертела и если дистальный конец ее доходит, по крайней мере, до проекции на проксимальный край коленной чашечки. Слишком тонкими или слишком короткими шинами фрагменты не фиксируются, так как после таких операций чаще возникают осложнения при заживлении кости.

При *закрытом шинировании* переломов бедренной кости важно правильное положение больного. Лежащий на боку пациент прилегает своей промежностью к специальной подпоре экстензионного стола, в результате чего подпирается и ось подвздошной кости. Правильное положение изображено на *рис. 8-141*. Прежде всего перелом закрыто репозируется. Только после этого обнажается место вбивания шины в костномозговой канал на верхушке вертела. Через сделанное шилом отверстие вводится прут (см. стр. 850, *рис. 8-37*), и костномозговой канал расширяется

проведенными в него сверлами до желательной степени (см. *рис. 8-38*). Отдельные фазы шинирования изображены на *рис. 8-39—8-41*.

Если репозиция перелома не является безупречной и если поэтому невозможно продвинуть прут в костномозговой канал дистального фрагмента, то бедро покрывается стерильным бельем таким образом, чтобы в случае необходимости можно было произвести небольшой боковой разрез, при помощи которого затем прут может быть введен в костномозговой канал дистального фрагмента.

Открытое шинирование костномозгового канала производится так, чтобы фрагменты друг на друга, по крайней мере, в такой степени, чтобы прут мог быть вставлен в костномозговой канал дистального фрагмента. Эта операция может быть произведена и на обычной операционном столе. Открытое шинирование применяется в первую очередь при смещенных, застарелых переломах бедренной кости, если операция возможна только через 3-4 недели после несчастного случая или даже еще позже. Решающие фазы открытого шинирования костномозгового канала изображены на *рис. 8-42* и *8-43*. При открытом шинировании костномозговой канал просверливается редко, в крайнем случае лишь узкое место костномозгового канала расширяется ручным сверлом на 11-12 мм от раны для того, чтобы можно было ввести шину должной толщины. Одновременное поражение периостального и эндостального кровоснабжения вредно отражается на костной регенерации.

**Техника пластинчатого остеосинтеза на бедренной кости.** Только в исключительных случаях производится пластинчатый остеосинтез в области диафиза бедренной кости. При этом применяется широкая пластинка, имеющая по крайней мере 10 отверстий. Секция травматологов по изучению вопросов остеосинтеза (АО) рекомендует применение двух пластинок, смещенных по отношению друг к другу на 90°, из которых одна пластинка короче. При последних просверливаниях двух пластинок вставляются винты, укрепляющиеся только к расположенному близко к пластинке кортикальному слою. Такие вмешательства, однако, не относятся к повседневной практике.

### **Вмешательства при осложнениях и отдаленных последствиях переломов диафиза бедренной кости**

**Лечение псевдоартрозов в области диафиза бедренной кости** Обычно псевдоартроз бедренной кости является осложнением лечения перелома. Если псевдоартроз возникает вслед за шинированием костномозгового канала, потому что шина не фиксирует пе-

релом стабильно, то лечение этого осложнения сравнительно простое. Слишком тонкая или слишком короткая шина удаляется, и костномозговой канал просверливается настолько, чтобы можно было использовать шину толщиной в 15-16 мм, которая хорошо фиксировала бы перелом или образующие ложный сустав костные концы. Если имеется псевдоартроз в результате недостаточной фиксации шины в дистальном фрагменте костномозгового канала и если применением более толстой шины нельзя добиться достаточной стабилизации, то латеральным доступом обнажается псевдоартроз и дополнительно к шине накладывается узкая компрессионная пластинка (на бедренную кость) предупреждающая и микровращательное движение. Возможно также и запирающее шинирование костномозгового канала (см. стр. 852). По опыту автора, в результате двойной фиксации наступает костное заживление псевдоартроза в хорошо васкуляризованном участке кости. После окончания заживления раны больной может полностью использовать поврежденную конечность и уже во время заживления становится трудоспособным.

Если нужно лечить псевдоартроз, при котором костные концы смещены, то бедренная кость фиксируется костномозговой шиной только после обнажения и освежения псевдоартроза. В таких случаях, а также и при наличии костного дефекта, рубцового окружения и плохого местного кровоснабжения к образующим псевдоартроз костным концам прикладывается взятый из гребня подвздошной кости спонгиозный костный фрагмент. Псевдоартроз бедренной кости с костным дефектом редко лечится замещением кости. И при костном дефекте длиной в 4-5 см производится шинирование костномозгового канала, причем вращательная стабильность достигается запирающим шинированием или добавочной компрессионной пластинкой. Как только наступает излечение псевдоартроза, укорочение конечности корригируется остеотомией, проведенной на другой стороне на здоровой бедренной кости. У пациентов очень небольшого роста нужно тщательно обдумать этот план лечения.

### **Операция по поводу переломов бедренной кости, заживших в неправильной позиции**

Частым осложнением при лечении переломов бедренной кости является соскальзывание фрагментов и отклонение их от оси; в случае выраженных отклонений от оси это вызывает возникновение жалоб. Укорочение на 1-2 см может быть корригировано ортопедической обувью. Укорочение на 4-5 см, однако, у молодых пациентов является уже показанием для проведе-

нии остеотомии на здоровой стороне. Этой операцией выравнивается длина нижних конечностей.

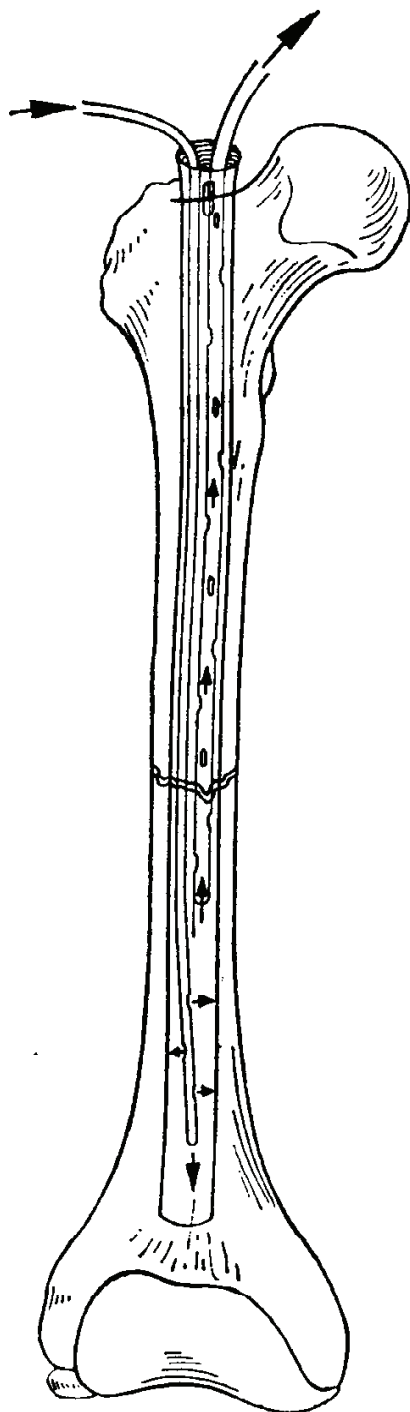
Отклонение оси больше чем на 10° вызывает, с одной стороны, укорочение, а с другой — патологическое напряжение мускулатуры. Деформация из-за неправильной нагрузки суставов может стать источником усиливающихся жалоб. У молодых пациентов отклонение оси и ротация выравниваются остеотомией.

Для остеотомии лучше всего пригоден подвертельный сегмент. Кость обнажается через латеральный доступ и пересекается осциллирующей пилой. Бедренная кость обычно фиксируется шиной, проведенной в костномозговой канал в исправленном положении. Если проводится деротационная остеотомия, то костные поверхности должны образовываться так, чтобы они после шинирования костномозгового канала не могли помощи металлической пластинки или запирающей фиксации можно также предотвратить вращение кости на шине.

Лечение нагноения, возникшего после открытого перелома бедренной кости, и остеосинтеза После открытых переломов и после операций может возникнуть нагноение бедренной кости, о чем всегда нужно помнить. После шинирования костномозгового канала послеоперационное нагноение распространяется обычно по всему каналу. Эта опасность уменьшается; если при операции вводится отсасывающий дренаж. При шинировании костномозгового канала дренаж вводят и в просвет шины. При размозженной ране уже при первичной обработке накладывается прополаскивающий-отсасывающий дренаж. При малейших признаках, указывающих на развитие инфекции в области оперативного вмешательства, это место своевременно и широко раскрывается. Гематома удаляется, рана закрывается над новым отсасывающим дренажем.

При нагноении, распространившемся на кость, нужно сохранять фиксацию перелома, и поэтому металл (например, шина костномозгового канала) не удаляется и в том случае, если развивается септическое состояние. Вскрывается только костномозговой канал, и в него вводится прополаскивающий дренаж, предоставляющий возможность проведения прицельного лечения антибиотиками (рис. 8-142). Перелом в области кости, пораженной остеомиелитом, может быть шинирован, если при помощи дренажа обеспечивается отсасывание гноя и в воспалительном очаге постоянно содержится высокая концентрация антибиотика. Иногда прополаскивающее лечение приходится проводить неделями. Если образуются секвестры, то их удаляют после проведения фистулографии. В случае существования свища шина костномозгового канала оставляется в кости до тех пор, пока не наступает заживление костного перелома.



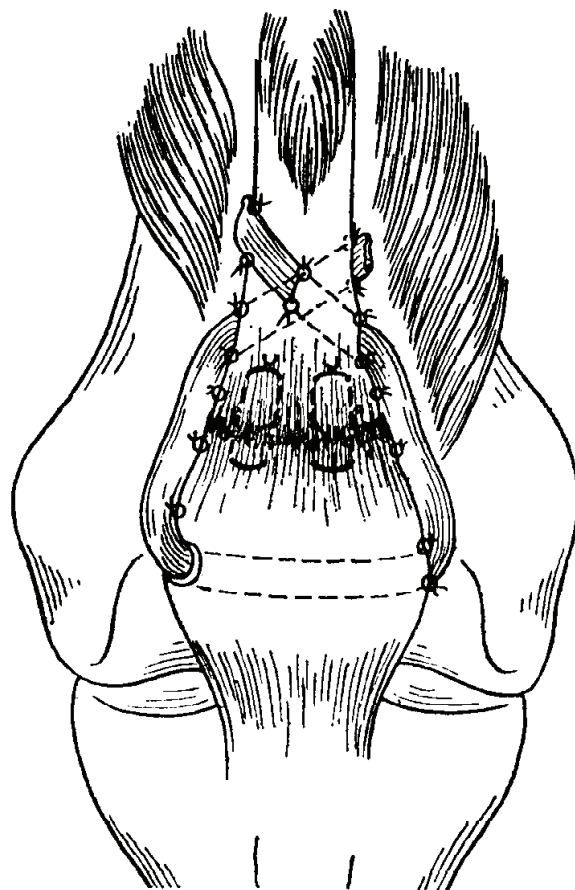


**Рис. 8-142.** Прополаскивающее дренирование дренажами в шине костномозгового канала на бедренной кости

Для лечения хронического остеомиелита можно при существовании свища пересаживать аутологическую губчатую кость для стимуляции костного заживления.

### Лечение повреждений мышц и сухожилий

Разрыв мышцы на бедре является типичным спортивным повреждением. Сухожилие брюшка прямой мышцы бедра может быть оторвано от кости.



**Рис. 8-143.** Операция при разрыве сухожилия четырехглавой мышцы. Шов разорванного сухожилия защищается от натяжения надеванием консервированного сухожилия

Приводящие мышцы могут получить отграниченный разрыв мышечных волокон. На сгибательной стороне может быть повреждена прежде всего двуглавая мышца бедра вблизи места ее отхождения. Частичные мышечные разрывы и разрывы мышечных волокон заживают без операции. Однако если непрерывность мышцы при разрыве полностью прекращается, то от проведения ранней операции можно ожидать хороших результатов. Если повреждается мышечная часть в разгибательном аппарате бедра, то внезапные сильные боли и уменьшение силы указывают на разрыв мышцы. В тех случаях, когда сухожильная часть разрывается над коленной чашечкой (сухожилие четырехглавой мышцы), повреждение может быть сразу установлено, так как активное разгибание колена прекращается и коленная чашечка при пассивном сгибании колена стоит ниже, чем на противоположной стороне. На месте разрыва возникает углубление. Это повреждение лечат оперативно; сухожилие нужно сшить как можно раньше. Сухожилие обычно перерождено и разволокнено, и поэтому для шва выгодно применять консервированные или аутологичные сухожилия (рис. 8-143). Конечность фиксируется на протяжении 3-4 недель гипсовой повязкой. Это делается в том случае, когда сухожильный шов обладает должной

## Ампутация в области бедра

Ампутация бедра производится, по мере возможности, при обескровливании конечности. Это облегчает правильное образование культи и значительно сокращает время операции. Как правило, для всякой культи можно изготовить хороший протез; однако, по мнению автора, самое лучшее, если, считая от верхушки вертела, остаются 25-30 см бедренной кости. Можно образовать и более короткую культю, однако в таких случаях каждый утраченный сантиметр должен оцениваться как невозвратимая потеря. С другой стороны, труднее, хотя и не является невозможным, создать для т.н. длинной культи бедра хороший протез.

Производя операцию, кожным разрезом образуют лоскут. Даже при ампутациях, проводимых по поводу гнойного процесса, конечность редко удаляется в одной плоскости. Кожный лоскут образуется с той стороны, где имеется больше здоровой ткани с хорошим кровоснабжением. По мере возможности, вентральный лоскут должен быть длиннее. Кость пересекается ножовкой или осцилляционной пилой. Надкостница не отодвигается. Крупные сосуды перевязываются вне пределов ампутационной линии. Нервы пересекаются на 8-10 см выше уровня ампутации. После прекращения обескровливания кровоточащие сосуды захватываются зажимом и перевязываются.

Если ампутация была проведена не по поводу тяжелого нагноения далеко зашедшей гангрены или распространенного разрушения дистальной части бедра, то мышцы после введения отсасывающего дренажа соединяются между собой. Наряду с образованием опорной мягкой «подушки» на культе это выгодно также и для управления протезом. Прежде всего остатки приводящих мышц сшиваются с подвздошно-берцовым утолщением широкой фасции бедра, над ними сшиваются сгибатели и разгибатели. Кожный шов не натягивают, кожу сшивают тонкими нитками. При ампутации по поводу нагноения образовавшиеся лоскуты мягких тканей кладутся друг на друга, а на кожу накладывают только несколько ситуационных швов.

На бедренной кости из-за нарушенного заживления раны может потребоваться *реампутация*. При появлении свища, наряду с простым рентгеновским исследованием, для выяснения причины воспаления производится фистулография. На костной культе могут возникнуть секвестры и экзостозы, в мягких тканях встречается нагноение ниток, некроз сухожилий или абсцессы. Если это возможно, то повторная ампутация производится на свободной от свища культе. Поэтому стараются устранить воспалительный очаг подготовительной операцией, чтобы процесс заживления после реампутации не подвергать опасности повторного

## Повреждения в области коленного сустава

### Пункция коленного сустава

Пункция коленного сустава производится после повреждения или при воспалении для определения невыясненного происхождения экссудата в коленном суставе. Пункция производится у *верхнего края коленной чашечки латерально или медиально*. После обработки кожи, закрытия ее стерильным бельем и анестезии толстой иглой осуществляется прокол сустава. По причинам асептики рекомендуется произвести пункцию после небольшого разреза кожи острым скальпелем, так как таким образом можно избежать попадания инфекции с кожи в сустав. Когда кончик иглы достигает кости, можно при помощи шприца, соединенного с иглой, отсосать жидкость из сустава.

Если проводится опорожнение гемартроза, то можно осторожным давлением на область коленной чашечки оптимально отсосать находящуюся в суставе жидкость. После этого на 24 часа накладывается давящая повязка, состоящая из слоя резиновой губки и эластической повязки.

### Вскрытие коленного сустава

Вскрытие коленного сустава необходимо, если при пиаартрозе гной должен быть удален из сустава прополаскивающим-отсасывающим дренажом. Перед этим предполагаемый диагноз подтверждается проведением пробной пункции.

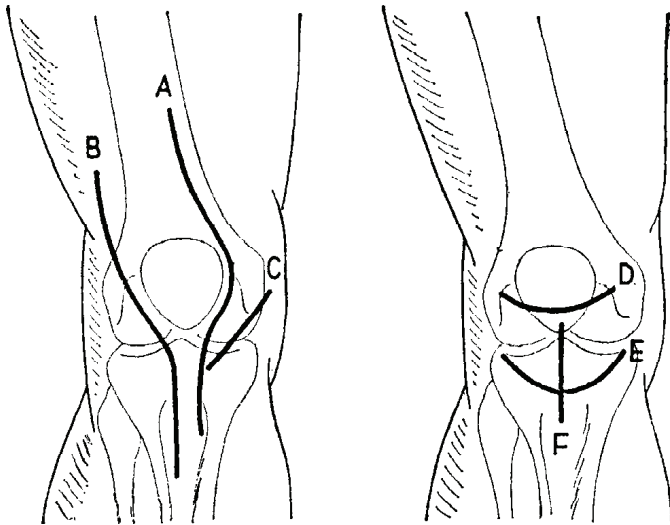
Сустав вскрывается по месту пункции у латерального края коленной чашечки, где в полость сустава проникают скальпелем. Образуется отверстие, достаточное для того, чтобы под коленной чашечкой провести изогнутый инструмент для последующего введения отсасывающего дренажа. Проводится также прокол на внутренней стороне сустава. Остающийся в суставе конец дренажа располагается между мышечками большеберцовой и бедренной костей. Для вливания прополаскивающей жидкости при помощи соответствующего инструмента из сустава проводится тонкий дренаж над коленной чашечкой. Перед закрытием раны латерально вводится еще один отсасывающий дренаж. Если нужно наложить отверстие на противоположной стороне по отношению к переднему доступу, то это можно сделать дорзально с заднего края

Доступы к коленному суставу Коленный сустав может быть обнажен со всех сторон. В большинстве случаев применяют передний доступ, изображенный на *рис. 8-144*. Обнажение проводится под пневматическим обескровливанием (жгут).

*Передний медиальный доступ* пригоден для операции на внутреннем мениске и для удаления свободных суставных тел. При т.н. эксплоративной артротомии коленный сустав открывается обычно таким же образом. Кожный разрез проходит косо, от мыщелка бедренной кости, от которого отходит внутренняя боковая связка, пересекает суставную щель и кончается у медиального края связки надколенника. Фасция и суставная капсула открываются также приблизительно в этом косом направлении. Таким образом ближе к мыщелку бедренной кости над мениском можно попасть в суставную щель. Для осмотра внутренней части сустава малое отверстие растягивается тупыми крючками. Операция заканчивается послойным закрытием раны.

*Передний боковой доступ* дает возможность осмотра боковой стороны коленного сустава. Разрез проводится от переднего края наружной боковой связки косо до надколенной связки (см. рис. 8-144). После пересечения уздечки или капсулы попадают в сустав. В конце операции рана закрывается двухслойно.

Если задний рог мениска не может быть достигнут из переднего доступа, то накладывается разрез длиной в 5-6 см параллельно к заднему краю медиальной или латеральной боковой связки. Связка, оперируемая на обескровленной конечности, хорошо видна, и можно предупредить ее повреждение. Суставная капсула пересекается при достаточно разведенных раневых концах параллельно мениску.



**Рис. 8-144.** Разрез для обнажения коленного сустава спереди. А) Разрез по Пауэ. В) Разрез для обнажения наружного мыщелка. С) Разрез для обнажения внутреннего мениска. D) Разрез для операции при переломе надколенника. Е) и F) Разрез для шинирования костномозгового канала большеберцовой кости

Т.н. *разрезом Пауэ* (см. рис. 8-144) можно обнажить значительно более широкий участок коленного сустава, чем при вышеописанных доступах, поэтому такой разрез применяется часто. S-образный разрез,

однако, не требуется для всякой операции в полном своем объеме. Коленную чашечку обходят медиально или латерально. Для широкого обнажения кожный разрез начинают на 6-8 см выше коленной чашечки и заканчивают возле бугристости большеберцовой кости. Подкожная жировая ткань и фасция пересекаются по всей своей длине. В проксимальной части разреза в зависимости оттого, желаем, ли мы войти в ложе коленной чашечки медиально или латерально, острым путем на соответствующей стороне широкая мышца бедра отделяется от сухожилия прямой мышцы бедра. Фасция и уздечка пересекаются на расстоянии в 1 см от слот коленной чашечки, тем самым широко открывается сустав. Коленная чашечка оттягивается своим верхним и нижним сухожилием противоположно направлению разреза в латеральную или медиальную сторону. Колено при этом, по мере надобности, разгибается или сгибается, что позволяет достичь различных участков сустава и провести на них операцию. Операция заканчивается после введения отсасывающего дренажа послойным закрытием раны.

*Разрез по Тейлору* предоставляет возможность широкого обнажения сустава. Этот разрез и его варианты, проводимые более плоско, чем полукруглые разрезы, имеют преимущество при лечении переломов, локализованных над коленом. Полукруглый разрез, обходя нижний край коленной чашечки, идет от суставной щели до суставной щели. Над коленной чашечкой край раны отпрепаровывается настолько, чтобы кость была видна на всем своем протяжении.

Для резекции коленного сустава автор рекомендует разрез большой дугой. Прикрепление разгибателей может быть снято удалением бугристости большеберцовой кости в краниальном направлении при помощи долота. После этого при согнутом колене можно осмотреть обе костные поверхности на всем их протяжении. В конце операции удаленная бугристость большеберцовой кости опять прикрепляется при помощи винта к большеберцовой кости.

*Задний доступ* используется редко. Для этой цели больной кладется на живот, и на задней поверхности разогнутого коленного сустава производится S-образный продольный разрез. Обескровливание жгутом облегчает после расщепления фасции выделение основных образований подколенной области. Подколенная артерия и вена, а также большеберцовый нерв оттягиваются в сторону. Боковые ветви сосудов следует щадить. Если потребуется для удобства доступа, то можно место отхождения одной или обеих головок икроножной мышцы удалить от мыщелка бедренной кости при помощи распатора. Суставная капсула пересекается косо. Перед закрытием раны в сустав вводится отсасывающий дренаж.



## Переломы в области коленного сустава

К переломам в области коленного сустава причисляются все костные повреждения, при которых перелом захватывает сустав. Сюда относится также и надмыщелковые переломы бедренной кости, так как их симптомы, лечение и последствия похожи на отмечающиеся при повреждениях коленного сустава. Надмыщелковый перелом бедренной кости можно лечить консервативно путем проволоочного вытяжения через бугристую большеберцовую кость. Кость заживает, если конечность укладывается на соответствующе сформированную шину *Braun*, и направление вытяжения корректируется до тех пор, пока концы отломков не станут хорошо располагаться по отношению друг к другу. Однако это консервативное лечение очень длительное (8-10 недель), независимо от того, продолжается ли вытяжение до конца или же заканчивается при лечении наложением гипсовой повязки. За это время подвижность в коленном суставе часто сильно ограничивается и даже терпеливым последующим лечением не всегда может быть полностью восстановлена.

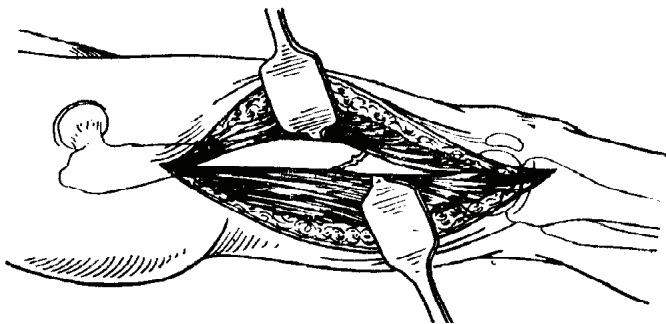


Рис. 8-145. Надмыщелковое обнажение бедренной кости

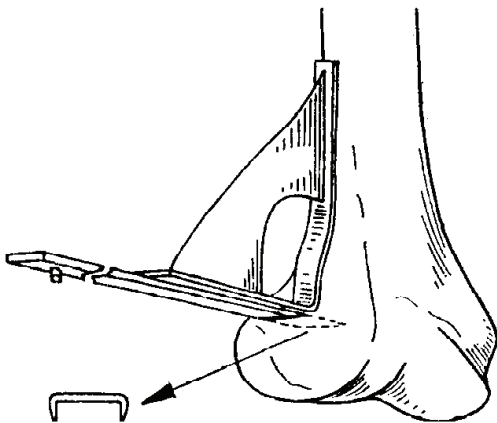


Рис. 8-146. Остеосинтез мыщелков изогнутой пластинкой, 1. Применение инструмента для подготовки места для пластинки

Поэтому за последнее десятилетие были предприняты многочисленные попытки оперативного лечения этого вида перелома. Разработка *угловатой*

пластинки, точно прилегающей к мыщелку бедренной кости и изготовленной из единого куска металла, предоставила возможность осуществления этого стремления. Секция травматологов по изучению вопросов остеосинтеза (АО) применяет такие мыщелковые пластинки и рекомендует их применение и для околомыщелковых внутрисуставных переломов.

Техника проведения операции. Операция производится на экстензионном столе при пневматическом обескровливании (жгут) бедра. Разрез начинается латерально в середине бедра и проводится ниже коленного сустава дугообразно до бугристости большеберцовой кости. Подвздошно-берцовое утолщение широкой фасции расщепляется по ходу волокон. Через щель между боковой широкой мышцей и двуглавой мышцей бедра попадают к бедренной кости, если от нее отодвигается распатором мышечное брюшко широкой мышцы. При этом соответствующие сосуды перевязываются (рис. 8-145).

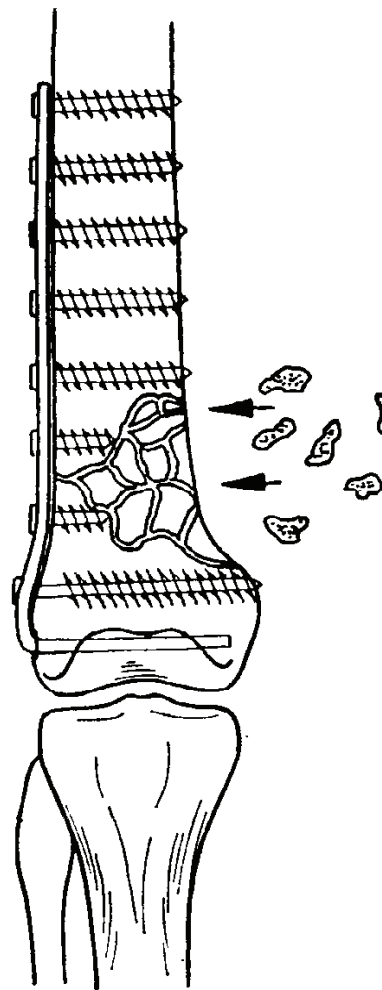


Рис. 8-147. Остеосинтез мыщелков изогнутой пластинкой, II. В надмыщелковый раздробленный перелом бедренной кости дополнительно вставляется губчатое вещество из подвздошного гребня

Затем при помощи наложенной проволоки *Kirschner* под усилительным экраном устанавливается плоскость, проходящая параллельно суставу, а

также и место вбивания фиксационной пластинки. Теперь к кости прилагается прицельный аппарат, соответствующий форме мышцелковой пластинки, и при помощи него в кость вбивается инструмент, подготавливающий место для фиксационной пластинки. При этом прицеливается медиальный надмышелок бедренной кости (рис. 8-146). Угол изгиба мышцелковой пластинки составляет  $95^\circ$ .

Пластинка идеально фиксирует фрагменты в том случае, когда спонгиозный винт, вставленный в отверстие пластинки, расположенной наиболее близко к лезвию, также может еще быть зафиксирован в дистальном отломке. Требуемая длина лезвия устанавливается по инструменту, длина пластинки выбирается таким образом, чтобы, по крайней мере, 3-4 винта стабильно могли быть зафиксированы в кортикальном слое проксимальной части бедренной кости.

При поперечно проходящем надмышелковом переломе можно фиксированную у дистального фрагмента пластинку при помощи смонтированного на проксимальной части кости приспособления для натяжения предварительно натянуть, в результате чего фрагменты сжимаются. После этого пластинка привинчивается у бедренной кости. При многофрагментном переломе рекомендуется прежде всего медиально в пространство между фрагментами на место удаленных костных осколков вставлять фрагменты губчатой кости, взятые, из гребня подвздошной кости. Этим достигается костная опора, заживление перелома значительно ускоряется (рис. 8-147). После введения отсасывающего дренажа рана послойно закрывается. Затем в завершение операции накладывается эластическая повязка с подкладкой из пористой резины, и конечность кладется на шину на несколько дней в приподнятом положении.

Уже на другой день пациент может двигать коленом, после заживления раны он может ходить на костылях. Через 6 недель допускается нагрузка конечности.

Перелом со смещением медиального или латерального мышелка бедренной кости также лечат оперативно, так как целью лечения является реконструкция суставной поверхности с миллиметровой точностью.

Если отломанный мышелок анатомически точно фиксирован одним или двумя спонгиозными винтами, то вскрывают коленный сустав и убеждаются и визуалью в бесступенчатой репозиции суставной поверхности. Если нужно фиксировать двумышцелковый Т- или Y-образный перелом, то прежде всего восстанавливается суставная поверхность. При помощи спонгиозного винта оба мышелка сжимаются, и затем при помощи мышцелковой пластинки осуществляется стабильный остеосинтез перелома.

## Перелом коленной чашечки

Распознавание смещенного перелома коленной чашечки не составляет трудности, потому что сломанная кость расположена непосредственно под кожей, и часто щель перелома прощупывается. Перелом коленной чашечки без смещения может быть установлен только на основании рентгеновских снимков. Если на боковом снимке согнутого под прямым углом колена не наблюдается расхождения фрагментов больше, чем на 1-2 мм, то на суставной поверхности не образуется ступень, и перелом можно лечить консервативно. Склонность этого повреждения к заживлению благоприятная, так как непрерывность разгибательного аппарата не прервана полностью и на кости имеется только поднадкостничный перелом. Подобные переломы иммобилизуются на 3 недели гипсовой повязкой, и после этого рекомендуется проведение гидроречения и строго дозированной лечебной гимнастики. При ходьбе коленный сустав еще 3-4 недели защищается эластичным чулком.

*Смещенные* поперечные или многофрагментные переломы лечат, оперативно. Хотя проведение операции не срочное, все же, если нет особых причин для откладывания операции, она производится уже при оказании первой помощи. Цель операции заключается в восстановлении непрерывности поврежденного и ставшего функционально неспособным разгибательного аппарата. Это должно, по мере возможности, проводиться так, чтобы перелом зажил и без наружной фиксации поврежденного сустава. Если речь идет о больших фрагментах, то они при операции соединяются и фиксируются.

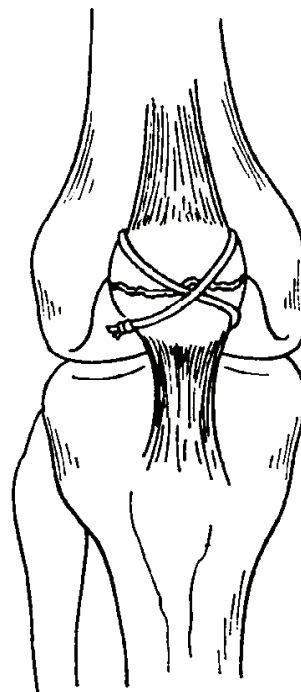
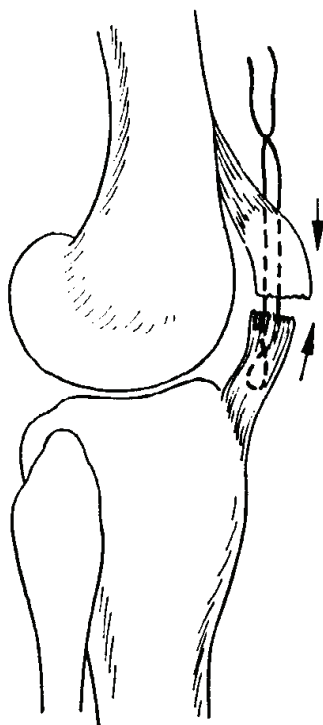


Рис. 8-148. Проволочная петля в форме восьмерки для натяжения надколенника



**Рис. 8-149.** Гемипателлэктомия после дистального перелома надколенника. Техника фиксации сухожилия

Если из верхней или нижней части коленной чашечки выламывается небольшой фрагмент вместе с сухожилием, то можно провести также и частичную экстирпацию коленной чашечки. Сухожилие должно быть вслед за этим стабильно прикреплено к оставшейся кости. Требующийся для вмешательства доступ был описан на стр. 924.

В случае поперечного или множественного перелома коленной чашечки она фиксируется вытяжением (см. стр. 848, рис. 8-33). Для этой цели нужно применять вставленную проволоку. Эта проволока, проведенная под сухожилиями после перекреста на передней поверхности кости, завязана в узел. Проволочная петля дает стабильный остеосинтез (рис. 8-148). Проведение проволоки под сухожилием можно облегчить тем, что прокалывается прямая канюля соответствующей толщины выше или ниже коленной чашечки под сухожилием, и проволоку проводят через эту канюлю.

Если отломана только верхушка коленной чашечки, то фрагмент удерживается субпериостально. В оставшейся части коленной чашечки спиральным сверлом диаметром в 2 мм просверливается канал для проволочного шва, фиксирующего сухожилие. При помощи проволочной петли сухожилие фиксируется непосредственно у покрытой хрящом костной поверхности (рис. 8-149). Этим предупреждается, чтобы после гемипателлэктомии острый край перелома при движении коленного сустава не придавливался к мышелку бедренной кости, стирая его хрящевой покров. При достижении достаточно стабильного тенодеза надежно восстанавливается непрерывность разгибательно-

го аппарата. Если перед закрытием раны сгибанием коленного сустава убеждаются в прочности шва, то и после гемипателлэктомии оперированный сустав иммобилизуется только до завершения заживления раны. Рано начатая активная лечебная физкультура является предпосылкой для хорошего результата заживления.

В тех случаях, когда при оскольчатом переломе коленной чашечки не может быть произведен остеосинтез, может быть показана экстирпация кости надколенника. *Пателлэктомия*, как правило, вынужденное решение и, конечно, не приводит к столь хорошим результатам, как операция реконструкции. Оперируют таким образом, что свободные малые фрагменты вынимаются пинцетом из раны, а связанные еще в сухожилии фрагменты препарируются при помощи ножниц, проводимых непосредственно возле кости, затем они удаляются. Результат операции зависит от того, удастся ли восстановить непрерывность разгибательного аппарата сухожильным швом. Если сухожильный шов выдерживает движение, в чем следует убедиться во время операции, то можно так же, как и при других оперативных вмешательствах при переломе коленной чашечки, рано подвергать больного движениям.

## Перелом головки большеберцовой кости

Из костных поверхностей, образующих коленный сустав, большеберцовая кость, несущая вес тела, более слабая, ее губчатое вещество более ранимое, чем бедренной кости. Это проявляется в том, что переломы мышцелков, входящие в сустав, встречаются на большеберцовой кости значительно чаще, чем на бедренной, хотя механизм возникновения этих переломов похож. Повреждение латерального мышцелка большеберцовой кости отмечается чаще, ибо физиологически колено изогнуто внутрь, X-образно изогнутые ноги встречаются чаще, чем изогнутые O-образно, и при воздействии силы чаще речь идет об абдукционных ротационных травмах.

Переломы, сопряженные с *незначительным смещением* или вообще *без смещения*, лечатся консервативно при помощи гипсовой повязки. Выделяются три типа переломов головки большеберцовой кости, сопряженных со *смещением*.

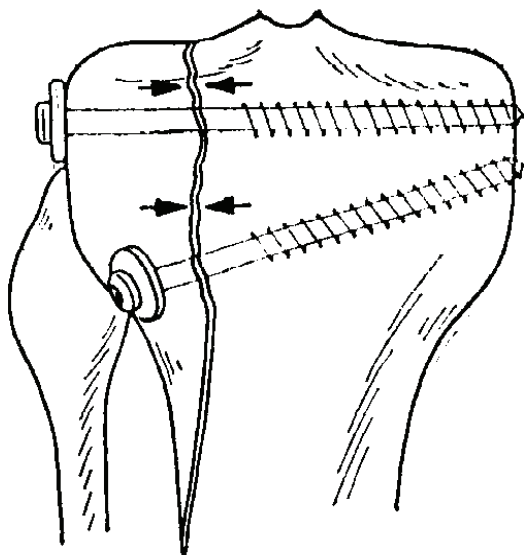
*Откалывание мышцелка*, обычно латерального, наблюдается главным образом в молодом возрасте. При этом щель перелома в суставе зияет. Лечение заключается в *раннем проведении операции*. Ход кожного разреза изображен на рис. 8-144 (см. стр. 924). Если мы хотим проверить репозицию отколотого мышцелка и в области суставной поверхности, то ее нужно обнажать под мениском. Если операция проводится на экстензионном столе и во время вмешательства



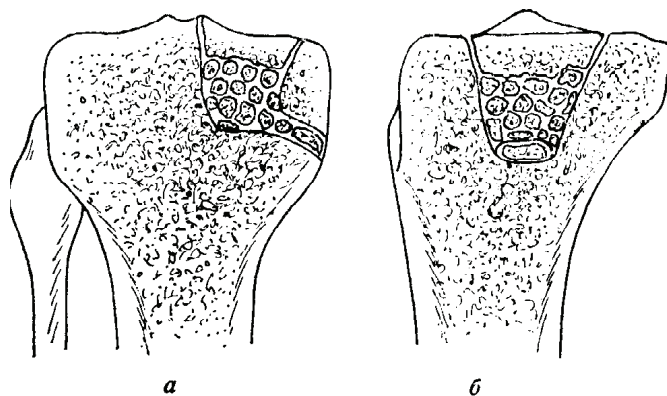
применяется усилительный экран, то смещенный мыщелок можно точно репонировать и фиксировать без вскрытия сустава. При помощи двух подложенных спонгиозных винтов можно, как правило, добиться адекватной интерфрагментарной компрессии. Только у пожилых пациентов требуется подпорная пластинка, так как в рыхлой структуре губчатого вещества пожилых людей винты не всегда фиксируются. На *рис. 8-150* виден такой тип перелома и его остеосинтез.

2. *Многофрагментный перелом*, чреватый вдавливанием поверхности большеберцовой кости, должен лечиться операцией. Если на подлежащей нагрузке поверхности сустава остается ступень, то при этом часто возникает болезненная ограниченная подвижность в суставе. Доступ похож на вышеописанный. Сломанная суставная поверхность обнажается, чтобы репозиция в сломавшейся кости могла быть произведена под контролем глаз. На 4-5 см ниже суставной поверхности при помощи долота образуется окно в сломанном мыщелке величиной в 1,5x1,5 см. Через это окошко под провалившийся фрагмент вставляется костный рычаг, фрагмент поднимается под контролем усилительного экрана до восстановления нормального положения суставной поверхности. В кости в результате обусловленной переломом компрессии и инструментального вмешательства возникает дефект, который тоже заполняется консервированным или губчатым веществом. Это имеет решающее значение, так как иначе наступает повторное западение суставной поверхности. На *рис. 8-151* схематически изображен ход этой операции.

3. *Тяжелый перелом головки большеберцовой кости* имеет место тогда, когда суставная поверхность разламывается на куски и раскалываются мыщелки. После такого «разрушительного» перелома нельзя ожидать хорошей функции коленного сустава. Пожилые пациенты, как правило, лечатся консервативно.



**Рис. 8-150.** Операция при переломе головки большеберцовой кости. Фиксация губчатыми винтами



**Рис. 8-151.** Компрессионный перелом суставной поверхности большеберцовой кости. Приподнимание сломанной части и подстилка кусками губчатой кости: а) спереди, б) сбоку, в разрезе

Перелом закрыто репонировается, насколько это возможно, и при помощи гипсовой повязки ограничению подвижности присоединяются боли, но общее состояние пожилого больного удовлетворительно, то рекомендуется проведение артродеза вместо применения аппарата, обеспечивающего неподвижность колена.

У молодых пациентов пытаются произвести оперативную реконструкцию суставной поверхности. Коленный сустав широко обнажается, для этой цели рекомендуется разрез по *Рауэ*. Фрагменты фиксируются винтами при помощи одной или двух пластинок в форме буквы Т. В случае необходимости вдавленная поверхность колена выстилается фрагментами, взятыми из губчатой кости. Всегда вводят отсасывающий дренаж. В зависимости от степени прочности остеосинтеза иногда дополнительно применяется наружная фиксация.

### Перелом головки малоберцовой кости

Перелом головки малоберцовой кости является сравнительно редким повреждением. Обычно двуглавая мышца бедра отрывает часть головки малоберцовой кости, к которой прикреплено сухожилие. Если перелом не привел к существенному смещению, то лечение проводят консервативно при помощи трехнедельной фиксации гипсом. *Смещенный перелом* головки малоберцовой кости лечится *оперативно*: фрагмент фиксируется привинчиванием или, если он мал, вытяжением на ремне. Перелом обнажается в обескровленном состоянии (под жгутом), малоберцовый нерв изолируют, чтобы с достоверностью предупредить его повреждение.

### Вывихи в области коленного сустава

Травматический вывих коленного сустава Вывихи суставных поверхностей бедренной и большеберцовой костей, возникшие вследствие повреждения, легко распознаются на основании характерных клини-

ческих симптомов и рентгеновских признаков. Репозиция вывиха является срочной задачей, так как длительное растяжение суставов и нервов может привести к тяжелым последствиям. Под наркозом вправить вывих удается легко, достаточно тяги за конечность. Если имеет место передний вывих, то колено следует сгибать до момента полного вправления. В редких случаях может иметь место интерпозиция частей сухожилий или капсулы между поверхностями сустава. В таких случаях требуется проведение операции. Коленный сустав обнажается передним или медиальным доступом, и интерпонированные ткани извлекаются. Если при операции обнаруживаются разорванные связки коленного сустава, то их сшивают. После вывиха в коленном суставе поврежденная конечность из-за распространенных разрывов связок иммобилизуется на 12 недель гипсовой повязкой. При этом не всегда удается восстановить нормальную функцию колена. Вывих коленной чашечки Консервативное лечение. Травматический вывих коленной чашечки обычно имеет место при диспластических коленных суставах. В таких случаях латеральный мыщелок берцовой кости обычно уплощен. Иногда имеется больший наклон наружу, чем на второй стороне. Коленная чашечка стоит выше и имеет измененную форму. При вывихе надколенник соскальзывает на наружный мыщелок берцовой кости и там остается пружинисто фиксированным при согнутом положении коленного сустава. Репозиция простая, если колено полностью разгибается. Если у пациента неоднократно встречается вывих надколенника, то он, как правило, сам может репонировать надколенник, если в состоянии разогнуть колено. После первого вывиха коленный сустав держится на протяжении трех недель в гипсовой повязке. При повторном вывихе показано оперативное лечение.

Оперативное лечение привычного вывиха надколенника. Принцип операции заключается в устранении причин вывиха или, по крайней мере, части этих причин. Для устранения последствий дисплазии коленного сустава делается выбор между несколькими методами.

Метод *Krogius* заключается в устранении расширенного держателя надколенника. После обнажения коленного сустава разрезом *Payr* из медиально расширенного держателя вырезается полоса шириной в 2 см. Вслед за этим на 0,5 см от латерального края надколенника параллельно с ним проводится разрез. С медиальной стороны надколенник фиксируется швом с держателем. Затем медиально образованная и имеющая на обоих концах ножку «полоска» смещается в латеральную сторону ишивается в возникший там дефект капсулы.

Фиксацией сгибательной и вращающей внутрь мышцы (нежной или полусухожильной мышцы) у медиального края надколенника стремятся прикрепить надколенник к медиальной стороне. При этой

операции достаточно широким разрезом разыскивается место прикрепления пересаживаемой мышцы и затем разрезается прикрепление сухожилия на большеберцовой кости на 4-5 см над верхним краем надколенника. Особым разрезом обнажается у его проксимального отрезка пересеченное у места отхождения сухожилие, культя его оттягивается в сторону разреза. После обнажения верхнего наружного края надколенника особым малым разрезом смещается подкожно сухожильная культя. Затем она проводится через отверстие, просверленное в надколеннике, и под натяжением зашивается по методу *Pulvertaft*.

Исходя из того, что привычный вывих надколенника вызывается положением коленного сустава, обращенного внутрь, рекомендуется проведение надмышцелковой вальгизационной остеотомии, если имеется выраженная деформация при вращении сустава внутрь.

Для лечения привычного вывиха надколенника, с успехом применяется следующий комбинированный метод: производят изогнутый в медиальную сторону кожный разрез (см. рис. 8-144). Держатель (ретинакулум) применяют, как и при описанной операции *Krogius*. Медиальная полоса формируется возле наружного края надколенника. Получается натянутая капсула от надколенной связки до сухожилия прямой мышцы бедра. Вслед за этим мышечное брюшко укороченной латеральной толстой мышцы отделяется от надколенника. Затем при помощи распатора обходят большеберцовую бугристость и отрезают при помощи осцилляционной пилы связанный с местом прикрепления сухожилия костный фрагмент величиной в 1,5x2,5 см. На передней поверхности большеберцовой кости медиально и немного дистально от бугристости большеберцовой кости образуется новое ложе, пригодное для приема вышеуказанного костного фрагмента (*Denk*).

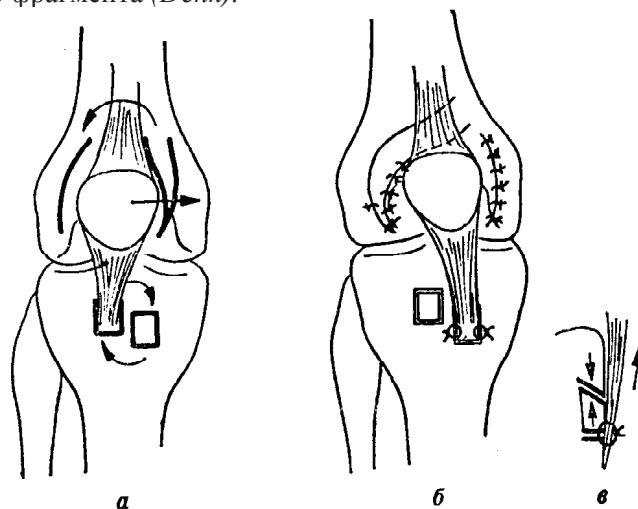


Рис. 8-152. Операция при привычном вывихе надколенника. а.) Разрезы на суставной капсуле и на месте прикрепления надколенной связки, б) Смещение сухожилий и лоскута капсулы во время операции, в) Фиксация сухожилия

На краниальной стороне костного ложа остеотомия проводится в косом направлении для того, чтобы под связкой вклинился край косо срезанного костного фрагмента. В результате этого при мышечном сокращении усиливается фиксация сухожилия. Принцип этой операции изображен на *рис. 8-152*.

Кроме этого, костный фрагмент фиксируется на своем новом месте при помощи подшитой над ним надкостницы. Надколенник фиксируется на медиальной стороне простым швом и держателем. На латеральной стороне «полоса» вшивается в возникший дефект. Оперированное колено иммобилизуется на 4 недели при помощи гипсовой повязки, после чего пациент может начать активные двигательные упражнения.

Ушиб и растяжение коленного сустава Повреждение коленного сустава встречается часто. При ушибе, как последствию прямой травмы, в крайнем случае, возникает кровоизлияние в ткани, и больной после нескольких дней лечения покоем и компрессами выздоравливает.

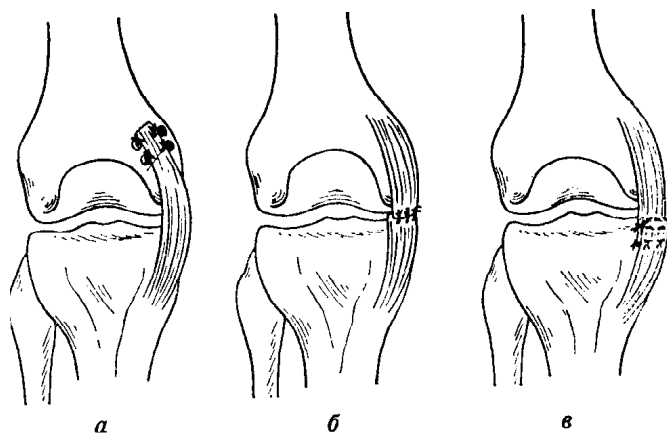
При растяжении коленного сустава могут возникнуть более тяжелые повреждения. В настоящее время этот собирательный диагноз применяется все реже. В таких случаях правильнее выяснить, какие ткани и в какой мере были повреждены при растяжении. Это желательно потому, что новые методы лечения, в том числе ранняя или немедленная операция, могут быть применены, если быстро распознаются все детали повреждения, скрывающиеся за этим «растяжением».

## Повреждения связок в области коленного сустава

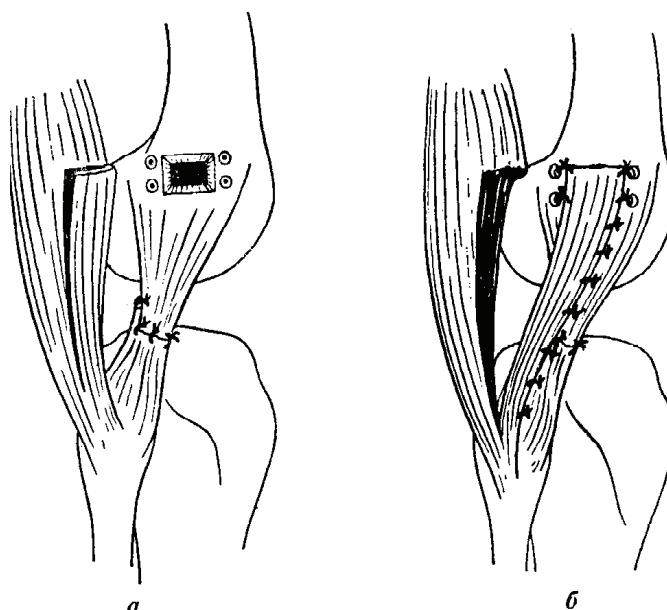
### Лечение свежих повреждений боковых связок

Свежие повреждения боковых связок коленного сустава лечатся консервативно, если достоверно установлено, что связка не разорвана, а в результате повреждения имеет место растяжение. Чтобы получить сведения о состоянии неповрежденной связки, обследуют и здоровое колено. Если щель коленного сустава на поврежденной стороне может быть открыта более чем на 1 см в сравнении со здоровой стороной, то следует подумать о проведении *оперативного лечения*. При полном разрыве связки консервативное лечение не имеет смысла. В таком случае нужно немедленно или, во всяком случае, рано восстановить непрерывность поврежденной связки.

Свежий разрыв большеберцовой боковой связки обнажается разрезом, идущим параллельно ходу связки. Разорванный отрезок связки сшивается. Шов и возможности повторного прикрепления связки изображены на *рис. 8-153*.



**Рис. 8-153.** Шов медиальной боковой связки колена и а) ее обратное прикрепление к бедренной кости, б) простой шов связки, в) удвоенный шов связки



**Рис. 8-154.** Реконструкция свежего разрыва наружной боковой связки коленного сустава. Сшивание связки и а) разрез сухожилия двуглавой мышцы бедра, б) шовная фиксация стельчатого сухожильного лоскута на кости и на связке

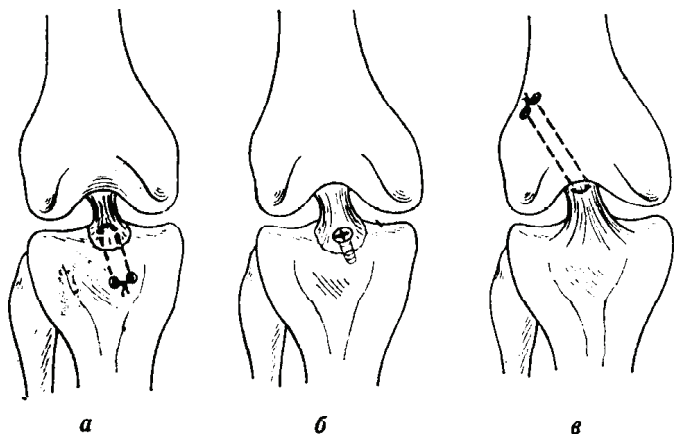
Разрыв малоберцовой боковой связки встречается реже, чем большеберцовой. При этом, однако, может иметь место повреждение малоберцового нерва. Если имеет место такая комбинация повреждений, то больной лечится консервативно, так как вряд ли можно рассчитывать на восстановление функции нерва, если дожидаться рубцевания связки.

Место разрыва малоберцовой боковой связки обнажается разрезом, проходящим параллельно со связкой. Под разорванной связкой, как правило, повреждается и суставная капсула, которая сшивается первой. Затем лоскут, взятый из сухожилия двуглавой мышцы и бедренной кости, фиксируется по *De Palma* узловым швом у сшитой боковой связки (*рис. 8-154*).



## Лечение свежих повреждений крестовидных связок

При повреждении колена иногда можно установить, что разорвана и крестовидная связка. Это может произойти изолированно, но чаще передняя крестовидная связка разрывается вместе с большеберцовой боковой связкой. В этом случае показано раннее оперативное лечение разрыва крестовидной связки. Крестовидная связка может разрываться или вырываться из кости. В зависимости от того, какая часть связки больше, передняя крестовидная связка фиксируется по методу, изображенному на рис. 8-155, к большеберцовой или к бедренной кости.



**Рис. 8-155.** Оперативное лечение свежего разрыва передней крестовидной связки коленного сустава, а) Фиксация вырванной костной подстилки, б) зашивание, в) фиксация поврежденной связки на мыщелке бедренной кости

Задняя крестовидная связка повреждается редко. Когда на боковом рентгеновском снимке заднего края большеберцовой кости видна тень малого костного фрагмента, то это указывает на свежее повреждение, т. е. на вырывание связки. Если на основании клинических симптомов устанавливается повреждение связки, следует подумать об оперативном лечении.

## Вмешательства при застарелых повреждениях коленных связок

Опыт показывает, что наилучшие результаты при оперативном лечении повреждений связок достигаются тогда, когда стабильность коленного сустава восстанавливается немедленно после повреждения. Если со времени повреждения прошли месяцы, то возможность использования и стабильность сустава, ставшего в результате повреждения связки нестабильным, могут быть улучшены операцией, но не могут быть полностью восстановлены.

Перед оперативным лечением застарелой недостаточности связки рекомендуется проведение прицельной, укрепляющей мышцы терапии движениями,

особенно плаванием, так как шансы операции замещения связки на негибкой конечности с мышечной атрофией и с рефлекторной дистрофией плохие.

Для замещения большеберцовой боковой связки *Helfet u Bosworth* используют сухожилия полусухожильной мышцы. Сухожилие перемещают, не перерезая его, под надкостницу мыщелка бедренной кости и там пришивают, в результате чего получается новая связка, почти соответствующая ходу первоначальной. Подобный метод замещения связки был описан и в отношении сухожилий других мышц (*MacConville*).

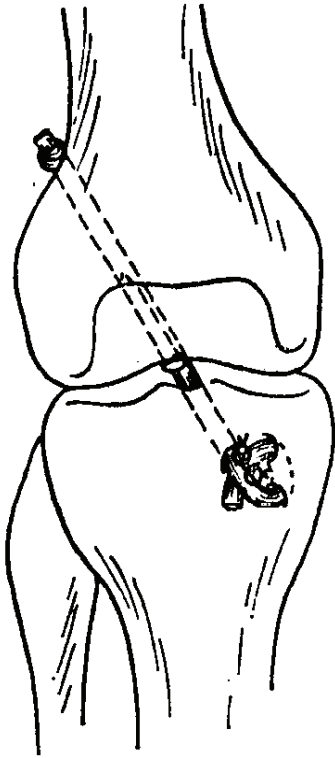
*Lange* отделяет чрезмерно растянутую и рубцово измененную связку вместе с ее костной подстилкой от бедренной кости и смещает ее в проксимальную сторону для того, чтобы связка опять натянулась. Он укрепляет ее, кроме того, еще листком фасции.

*Maucks* проводит то же самое у большеберцового конца связки.

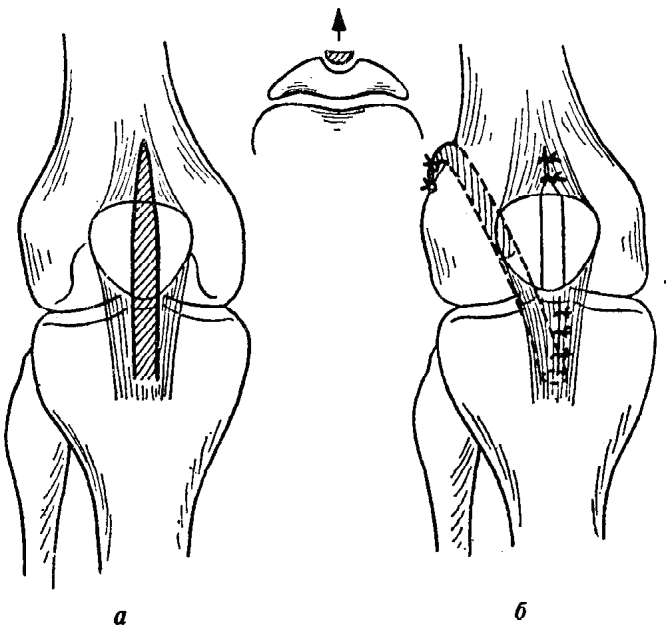
Для замещения связки можно использовать также полосу кожи, пластмассовые ленты и широкую фасцию. *Bruckner* использует среднюю треть надколенной связки.

Хорошие результаты были достигнуты применением консервированных сухожилий. Ими можно заменить связку и при лечении свежих повреждений укреплять шов разволокненной связки. При свежих повреждениях применяется обычный доступ. Для замещения связки достаточно два разреза длиной в 4-5 см над местом нахождения или местом прикрепления боковой связки. После разреза кожи проходят вглубь до кости. В кости высверливаются на расстоянии в 1,5 см два отверстия диаметром по 5-6 мм. После того, как эти два отверстия под кортикальным слоем соединены между собой костным крючком, при помощи лигатурной иглы проводится через отверстие нитка, и за эту нитку в кость протягивается консервированное сухожилие. Рис. 8-86 изображает фиксацию сухожилия. Вслед за этим при помощи корнцанга сухожилие протягивается под кожей в другой разрез, и конец сухожилия под натяжением фиксируется вышеуказанным способом к кости. Пациент на протяжении 5-6 недель после операции носит гипсовый тугор, после чего нужно восстановить подвижность в коленном суставе и мышечную силу. Фиксация сухожилия может быть улучшена тем, что после его введения в просверленное в кость отверстие вбивается костный штифт (рис. 8-87).

Для замещения малоберцовой боковой связки пригоден метод, описанный для лечения свежих повреждений (стр. 930). Вместо лоскута сухожилия двуглавой мышцы можно применить и пластику с сухожилием матрацным швом на разорванной связке или с кожной полоской.



**Рис. 8-156.** Замещение передней крестовидной связки консервированным сухожилием. Фиксация сухожилия завязыванием и переплетающим швом



**Рис. 8-157.** Замещение передней крестовидной связки средней третью связки надколенника, а) Формирование новой связки, б) ее фиксация на мыщелке бедренной кости

Для замещения крестовидных связок были разработаны многочисленные методы. По мнению автора, наиболее популярным является метод *Heu Groves*, так как он служит основой многочисленных операций. Для замещения передней крестовидной связки нужно использовать довольно прочную по отношению к разрыву ткань, которая проводится через медиальный мыщелок большеберцовой кости

в латеральный мыщелок бедренной кости. Для этой цели вместо лоскута широкой фасции применяется также консервированное сухожилие. Замещающее связку сухожилие фиксируется или по описанному на стр. 874 методу (см. рис. 8-86) у кости, или же возле трансплантата в просверленное отверстие вбивается костный штифт, в результате чего достигается стабильная фиксация просверленного отверстия (рис. 8-156). В последнее время сообщается о хороших результатах вмешательства, основывающегося на принципе операции по *Augustine* и *Jones (Bruckner)*. При этой операции передняя крестовидная связка замещается средней третью надколенной связки. После обнажения медиальным разрезом по *Payr* средняя треть надколенной связки иссекается двумя продольными разрезами. Затем полукруглым долотом или осцилляционной пилой из передней поверхности надколенника вырезается треугольная часть кости, соответствующая ширине средней трети связки. Этот костный треугольник остается у проксимального конца связки, благодаря чему последняя удлиняется. После этого надколенник вывихивается в латеральную сторону, колено сгибается.

От места прикрепления крестовидной связки в латеральном мыщелке бедренной кости просверливается канал диаметром в 6 мм. В этот канал при помощи проволоки для костного шва втягивается связка, в конце которой находится иссеченный продольный участок кости. Возле этой связки можно для лучшей фиксации вбить еще небольшой костный клин. Проволока затем фиксируется на боковой поверхности мыщелка бедренной кости. Таким образом, суставные поверхности соединяются достаточно прочно собственной связкой, ход которой соответствует первоначальному ходу крестовидной связки. Щель в надколенной связке ушивается, рана после введения дренажа с отсасыванием закрывается. Вставленная в просверленный канал часть губчатой кости быстро приживается, и поэтому коленный сустав после операции следует иммобилизовать гипсовой повязкой.

### Оперативное лечение разрыва сухожилия четырехглавой мышцы

Разрыв сухожильной части мощной разгибательной мускулатуры бедра легко может быть распознан по углублению над надколенником, которое прощупывается на месте разрыва, а также по пассивному неполному разгибанию коленного сустава. Повреждение лечится оперативно. Шов накладывается с использованием сухожильной ткани вместо простого шовного материала, так как разрыв обычно затра-

гивает переродившееся сухожилие, причем простые швы вырвались бы из обтрепавшихся концов сухожилия. Применяется консервированное сухожилие или сухожилие ладонной или подошвенной мышц (см. стр. 922). Применяющееся для шва сухожилие проводится в поперечном направлении у здоровой части разорванного сухожилия, затем в форме восьмерки перекрестно протягивается через поперечное отверстие, просверленное в надколеннике, и сшивается само с собой. В зависимости от надежности сухожильного шва коленный сустав после операции иммобилизуется на протяжении 4-6 недель гипсовой повязкой.

### Оперативное лечение разрывов пателлярного сухожилия

Симптоматика похожа на разрыв сухожилия четырехглавой мышцы. На рентгеновском снимке, изображающем согнутое колено, однако, обнаруживается высокое стояние надколенника по сравнению со здоровой стороной. Это повреждение лечится оперативно, причем применяется или вышеописанный метод с проведением сухожилия, или же — что, очевидно, еще лучше — сухожильный шов защищается от разрыва способом, изображенном на рис. 8-158. Проволока настолько крепко прикрепляет надколенник к бугристости большеберцовой кости, что в этом случае наружная фиксация излишня. Удаление металла производится через три месяца.

### Лечение повреждений менисков

Травматический разрыв хряща коленного сустава труднее распознать, чем лечить. Очень важен правильно полученный анамнез. Из многочисленных клинических симптомов некоторые безусловно указывают на наличие повреждения хряща. Обоснованное подозрение уже является показанием к проведению операции, так как доказывающая это повреждение двойная контрастная артрография, проводимая неопытными специалистами, имеет сомнительное значение. Если же артрография подтверждает подозреваемый диагноз, то все равно сустав нужно вскрыть.

Обнажение мениска производится с обескровливанием (жгут) и под общим наркозом. Под колено лежащего на спине пациента кладется подушка, чтобы можно было оперировать в положении сгибания приблизительно на 80°. Некоторые хирурги достигают этого положения тем, что нога пациента свисает с операционного стола. Для обнажения передней половины медиального или латерального мениска производится косой разрез (см. стр.

924, рис. 8-144). Когда обнажением сустава спереди нельзя выяснить, поврежден ли задний рог или он интактен, продольным разрезом дорзально от заднего края боковой связки вскрывают и задний отрезок сустава, не повреждая при этом боковую связку.

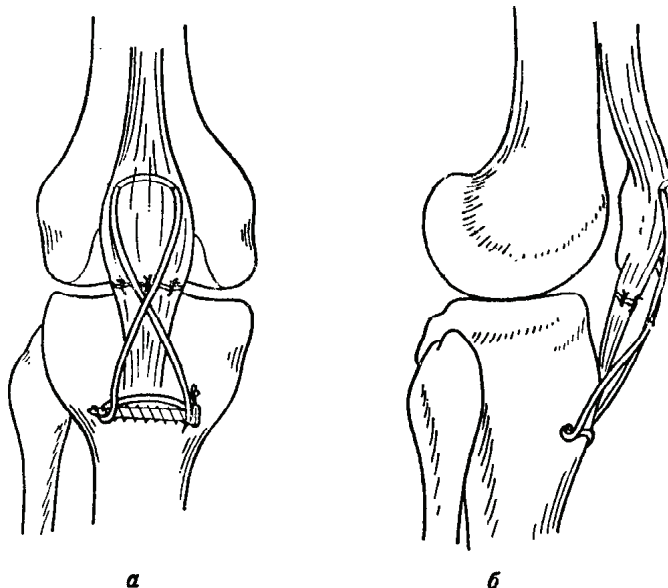


Рис. 8-158. Сшивание разрыва связки надколенника. Сухожильный шов на протяжении нескольких недель защищается от напряжения проволочной петлей. Схема операции: а) спереди, б) сбоку

Большинство хирургов полностью удаляет поврежденный мениск. В противоположность этому *Behler* утверждает, что можно удовлетвориться удалением поврежденной части, т. е. частичной резекцией хряща, так как целесообразно оставлять здоровое основание мениска. Так же, как *Matzen* и его соотр., автор экстирпирует перерожденный хрящ полностью. Кажущуюся интактной периферическую часть хряща оставляют только тогда, когда вероятность повторного повреждения или ущемления остатка мениска после удаления оторвавшегося хряща незначительна.

При повреждении переднего рога пересекается его соединение, и затем при помощи сильных щипцов захватывается мениск. После этого при помощи менискотома весь хрящ удаляется из передне-бокового доступа. После введения в сустав отсасывающего дренажа рана послойно закрывается, и накладывается эластическая повязка из пенистой пластмассы. Иммобилизация гипсовой повязкой не проводится. Через 4-5 дней после операции больной может уже вставать на сустава. Через 2-3 недели больной может ходить с полной нагрузкой конечности, а через 6 недель, как правило, восстанавливается трудоспособность. Если в результате повреждения мениска ко времени операции существует хронический синовит, реабилитация более трудная, излечение более длительное.



## Вмешательства при осложнениях и отдаленных последствиях повреждений коленного сустава

### Лечение псевдоартроза надколенника

Нелеченый или недостаточно фиксированный дистракционный перелом надколенника не заживает, возникает псевдоартроз. Эту патологическую подвижность следует устранить потому, что неровность суставной поверхности рано разрушает хрящевой покров бедренной кости и вызывает болезненный артроз. Сустав обнажается, как при свежем переломе, фрагменты освобождаются от рубцовой ткани. После совершенно точной адаптации суставной поверхности оба фрагмента фиксируются удерживающими проволоками. Затем накладывается ремень для вытяжения. Второй, более толстой проволокой, проксимальный фрагмент защищается способом, изображенным на рис. 8-148, от растягивающего действия четырехглавой мышцы. Материал, использованный для остеосинтеза, удаляется через три месяца.

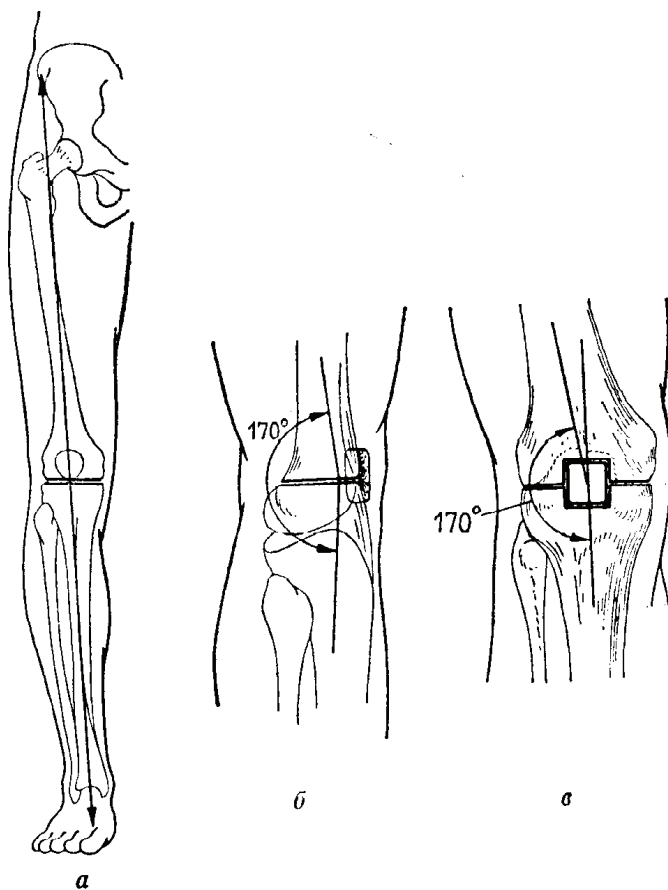
### Артродез коленного сустава

Если суставной хрящ погиб на значительном протяжении (воспаление, изнашивание) и после повреждения остается ступенчатость суставной поверхности, а движения сопряжены с сильными болями, то может возникнуть вопрос о необходимости артрордеза коленного сустава. Это имеет существенное значение, и в первую очередь для пациентов, которым в связи с их профессией приходится много стоять или ходить и у которых остальные суставы нижней конечности не повреждены.

Если нужно устранить только болезненную остаточную подвижность коленного сустава, то достаточно проведения запирающей операции. Когда степень подвижности больше 20-30°, целесообразно резецировать суставные поверхности и фиксировать их друг к другу. Конечность при этом укорачивается, но, как правило, укорочение составляет не больше 2-3 см. Укорочение на 2 см при передвижении конечности с неподвижным коленным суставом считается даже выгодным. Колено фиксируется в позиции сгибания на 10°, с вращением наружу также на 10°. Для работы сидя может понадобиться еще большее сгибание в коленном суставе, что, однако, было бы связано с хромотой при ходьбе, поэтому еще большее сгибание в колене считается нецелесообразным.

Для этой операции требуется обескровливание под жгутом. Если проводится только *запирающая операция* путем «вращательного крепления», то из суставных поверхностей обеих костей долотом выби-

вается цилиндрической или квадратной формы костный фрагмент, который вставляется обратно после его вращения на 90° (см. стр. 868, рис. 8-77).



**Рис. 8-159.** Артродез колена наружным натягивающим приспособлением (а, б, в). Суставные поверхности резецируются таким образом, что получается благоприятная во всех направлениях ось конечности (см. также рис. 8-57, стр. 857)

Дополнительно можно еще вклинивать в суставную щель повернутую часть кости из консервированного костного фрагмента для того, чтобы поверхности спонгиозы хорошо прижимались друг к другу. Надколенник накладывается после удаления хрящевой поверхности на лишённые хряща и соответствующим образом сформированные мышечки. После введения отсасывающего дренажа и закрытия раны больному сначала накладывается гипсовая шина. После заживления раны на 10 недель больному накладывается гипсовая повязка, дающая ему возможность ходить. За это время наступает костное заживление.

*Резекция суставных поверхностей* производится при обескровливании под жгутом. Для этой цели применяется разрез *Payr*. Из широкого доступа колено сгибается для предоставления возможности формирования подходящих друг к другу: лишённых хряща поверхностей губчатой кости. Они могут быть фиксированы костномозговой шиной длиной в 65-70 см, идущей от бедренной кости в большеберцовую кость. По предложению *Chamley* и секции травмато-

логов по остеосинтезу (АО), они могут быть фиксированы наружным натягивающим приспособлением (рис. 8-159). Лишенная хряща суставная поверхность надколенника или вся вынутая кость может быть помещена на переднюю поверхность бедренной и большеберцовой кости или вмонтирована в саму кость. После введения отсасывающего дренажа рана закрывается. После монтажа костномозговой шины или компрессионного артродеза, проведенного наружным натяжным приспособлением, наложение гипсовой повязки излишне. Шины *Steinmann* и наружный фиксатор удаляются через 4-6 недель. Без гипсовой повязки или без пластмассовой шины ходьба разрешается только спустя 10-12 недель.

### Оперативное лечение феморопателлярного артроза

За последнее время все больше и больше авторов предлагают использовать для лечения феморопателлярного артроза костный клин, при помощи которого приподнимают бугристость большеберцовой кости (*Bandi*). Суть операции заключается в следующем: латеральным сечением обнажают бугристость большеберцовой кости, затем под местом прикрепления связки надколенника параллельно с костью осцилляционной пилой в дистальном направлении производят надрез в 3-4 см. Остеотомом поднимают кость и тем самым смещают прикрепление связки в вентральную сторону. На место остеотома вбивают костный клин толщиной около 10 мм, специально фиксировать который нет необходимости, поскольку роль фиксатора выполняет сама связка. После заживления раны больной может приступить к активным движениям в коленном суставе.

### Артропластика коленного сустава

Получившее всемирное распространение протезу тазобедренного сустава предшествовали многочисленные опыты на протяжении многих лет. Уже давно известны варианты операции, мобилизующей коленный сустав. Эти вмешательства в настоящее время усовершенствованы применением различных протезов. Все же замещение коленного сустава не получило такого распространения, как замещение тазобедренного сустава. В будущем, однако, можно ожидать предложений о новых областях применения протеза коленного сустава. Нет абсолютного показания для восстановления подвижности в коленном суставе, так как пациент и в случае неподвижности обоих коленных суставов способен ходить. Поэтому перед разработкой новых моделей протезов производили различные пластические вмешательства на коленном

суставе. Вновь образовавшиеся концы покрывались фасцией, кожей или пластмассовыми интерпонатами, от ранней мобилизации получали прочную, хорошую функцию в коленном суставе.

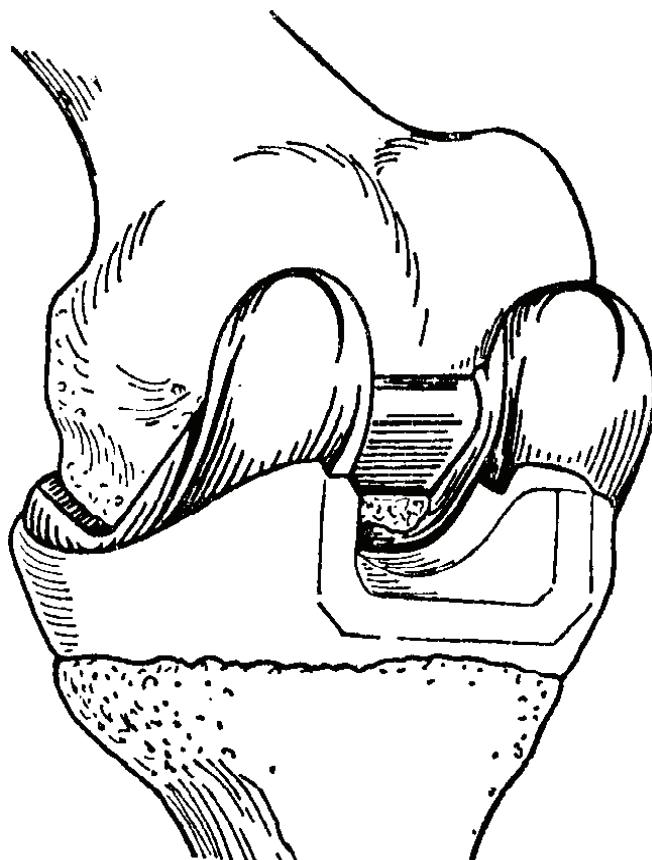


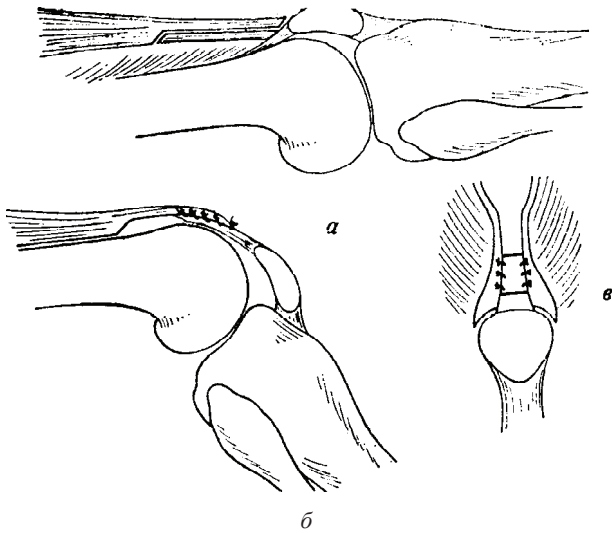
Рис. 8-160. Схема протеза коленного сустава. Суставная поверхность бедренной кости состоит из металла, а большеберцовой кости — из синтетического вещества. Обе части протеза по *Walldius* — металлические

Разработанный *Walldius* протез представляет собой закрытый шарнирный сустав, вставленный в костномозговой канал двух больших трубчатых костей и зацементированный там своим стволом. Когда интактен связочный аппарат, то получается достаточно стабильный сустав. В последнее время и для замещения отдельных частей коленного сустава (мышцелка, задней поверхности надколенника и т. д.) приготавливаются металлические или пластмассовые имплантаты (рис. 8-160).

### Тенолиз и пластика сухожилия четырехглавой мышцы для увеличения угла сгибания в коленном суставе

Как следствие надмышцелкового перелома бедренной кости или мышцелкового перелома, а часто и после длительной иммобилизации гипсовой повязкой может наступить срастание надколенника. Колено, несмотря на терпеливую терапию

движением и бальнеотерапию, сгибается не больше чем на 15-20°. Это несгибаемое или едва сгибаемое колено особенно мешает молодым пациентам. Поэтому они для достижения большего сгибания в коленном суставе охотно соглашаются на оперативное лечение. По опыту автора, посттравматическая разгибательная контрактура может быть улучшена операцией, однако пациентам сообщают лишь то, что имеющееся минимальное сгибание в коленном суставе может быть увеличено приблизительно на 50°. Достижимая практически степень сгибания колена равна приблизительно 70°, остающееся разгибание достаточно для выполнения бега и сидения. Степень сгибания хотя и может быть увеличена за счет разгибания, однако функционально это несколько хуже.



**Рис. 8-161.** Удлинение сухожилия прямой мышцы бедра для увеличения подвижности в коленном суставе, а) Сухожилие удлиняется листовидным разрезом, б) и в) сухожильные концы после иссечения рубцов сшиваются при сгибании колена приблизительно на 50°

Для операции применяется пневматическое обескровливание (жгутом) в верхней трети бедра. Кожный разрез начинается приблизительно в середине бедра и заканчивается — обходя надколенник с медиальной стороны — у бугристости большеберцовой кости. Возле сухожилия прямой мышцы бедра на обеих сторонах продольно отделяется широкая мышца, затем обходят надколенник снаружи и изнутри и продолжают разрез до собственной его связки. После этого сухожилие прямой мышцы отчасти острым, а также и тупым путем освобождается, от его подстилки отделяется надколенник. Если хрящевая поверхность надколенника разрушена, то осцилляционной пилой удаляется задняя половина надколенника, и на костную поверхность накладывается лоскут, образованный из фасции. Этим «подстиляется» оставшаяся кость надколенника.

При сгибании колена соединительнотканное сращение отделяется, но натяжение сухожилия прямой

мышцы препятствует сгибанию. Поэтому сухожилие перерезается пополам на протяжении 10 см острой бритвой в фронтальной плоскости, причем дорзальный лоскут оставляется на надколеннике, в то время как вентральный лоскут отделяется. После этого можно сгибать колено, причем листовидные лоскуты сухожилия смещаются по отношению друг к другу. В состоянии сгибания в 80-90° исследуется состояние связок и мениск. При значительном повреждении один или оба мениска удаляются. После этого колено сгибается приблизительно на 50°, разошедшиеся листы сухожилия прямой мышцы в этой позиции соединяются узловыми широкими мышцами фиксируются только одним или двумя проколами на сухожилии в том случае, если сустав в этом слое не может быть закрыт. Это не вызывает осложнений в процессе заживления.

После введения в сустав отсасывающего дренажа операция заканчивается наложением кожного шва. Коленный сустав до завершения заживления раны фиксируется в согнутом на 45° положении гипсовой повязкой. На третьей неделе пациент может активно сгибать и разгибать колено и ходить на костылях. Через 4 недели после операции допускается нагрузка конечности. Бальнеотерапия, плавание и систематическая терапия движениями, езда на велосипеде и прочая тренировка четырехглавой мышцы приводят к желаемому результату.

### Удаление синовиальной оболочки коленного сустава

Эта операция чаще всего становится необходимой из-за хронического воспаления (полиартрит, туберкулез), речь может идти и о длительном посттравматическом синовите.

Если покрывающая внутреннюю поверхность коленного сустава синовиальная оболочка на большой поверхности рубцово изменена и теряет свою физиологическую роль, то удаление ее приводит к хорошему результату. Доступ обеспечивается разрезом *Paup*. Толстая рубцовая суставная капсула отделяется от рыхлого слоя и удаляется как можно на большем участке. Удаляются и жировые тельца *Hoffa*. Как правило, синовиальная оболочка сохраняется только на задней стороне колена, так как передний доступ не обеспечивает ее полного удаления. После удаления синовиальной оболочки, несмотря на тщательную остановку кровотечения, вводят отсасывающий дренаж. На колено накладывается эластическая давящая повязка из пенистой пластмассы. После завершения заживления раны пациент может двигать оперированной конечностью с возрастающей интенсивностью.



## Ампутация в области колена

Ампутация в области коленного сустава производится редко, потому что легче изготовить хороший протез для культы бедренной кости или голени, чем для т.н. длинной бедренной культы. Поэтому остеопластический метод ампутации в области колена не получил распространения.

Суть этого способа ампутации заключается в том, что на пересеченную на уровне мыщелка бедренную кость пришивается надколенник, с которого удален хрящ. На вентральном лоскуте оставляется также связка надколенника для образования культы бедренной кости. Она пришивается к сгибательной поверхности кости. Надколенник за 6-8 недель срастается с бедренной костью.

Из-за трудностей протезирования ампутация на уровне мыщелков бедренной кости, как и экзартикуляция в коленном суставе, не получила распространения. После такой операции остается длинная культя, и искусственный коленный сустав протеза не может быть расположен на уровне здорового. При ношении протеза хорошая связь длинной культы с протезом выгодна, но искусственный сустав протеза в непривычном месте ухудшает ходьбу и в косметическом отношении неудачен.

## Повреждения голени

### Доступы к голени

#### Доступ к стволу большеберцовой кости

Из двух костей голени большеберцовая кость является более важной. Из-за своего экспонированного положения она в большей мере подвержена повреждениям, чем малоберцовая кость, которая служит, главным образом, местом прикрепления мышц. Доступ к проксимальному концу большеберцовой кости был описан на стр. 927.

*Передне-боковой доступ* применяется часто, так как после этого доступа рубец возникает не над краем передней костной поверхности большеберцовой кости, мало покрытой мягкими тканями. Ход разреза изображен на рис. 8-162. После кожного разреза разрезается фасция на 1 см латерально от края большеберцовой кости. После оттягивания малоберцовых мышц разрез проводится непосредственно на кости и продолжается поднадкостнично, в результате чего не возникает пространства между кожей, фасцией и надкостницей или мускулатурой и не поражается кровоснабжение кожи. Под поднадкостнично обнаженную кость вставляется рычаг *Hohmann*.

*Задний медиальный доступ* применяется, если

нужно прикрепить фиксационную пластинку к задней поверхности большеберцовой кости или у внутреннего ее края, или в тех случаях, когда латеральный доступ невозможен. Кожный разрез проводится у медиального края икроножной мышцы, как это видно на рис. 8-163. Обескровливание помогает избежать кровотечения из сосудов в средней трети голени и между мышцами попасть к медиальному краю большеберцовой кости. Исходя отсюда, поднадкостнично обнажают как переднюю, так и заднюю поверхность кости. Если нужно обнажить сзади дистальный отрезок малоберцовой кости, то это можно сделать, оттягивая Ахиллово сухожилие в латеральную сторону и проникая вглубь между длинным сгибателем большого пальца стопы и длинным сгибателем пальцев стопы (рис. 8-164).

Как это видно ниже, в настоящее время для обнажения большеберцовой кости используют уже не применявшиеся ранее дугообразные разрезы.

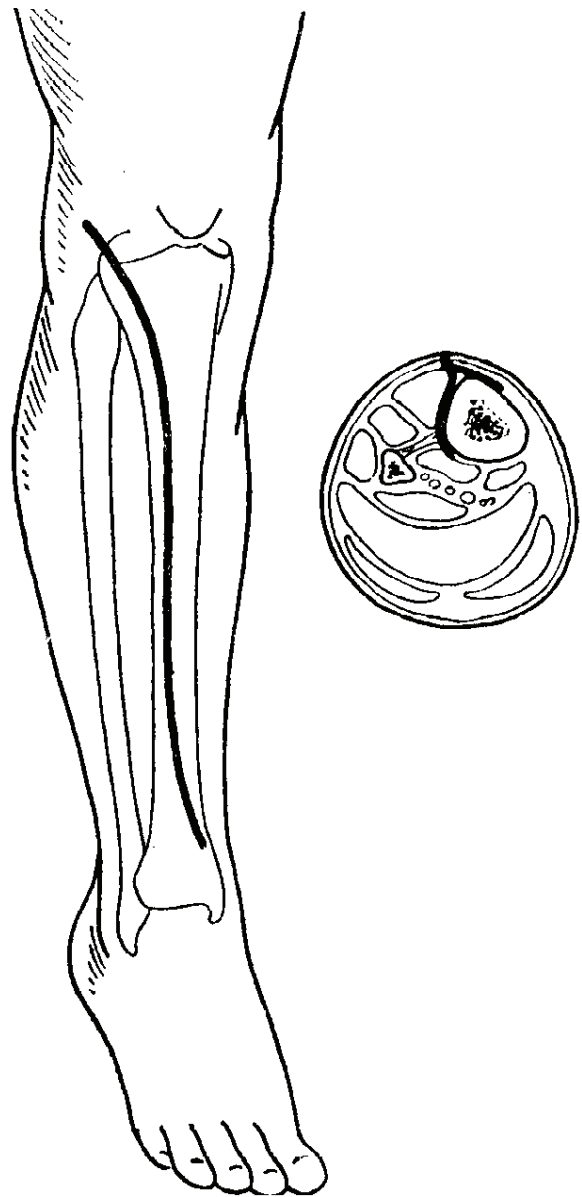


Рис. 8-162. Обнажение большеберцовой кости с латеральной стороны

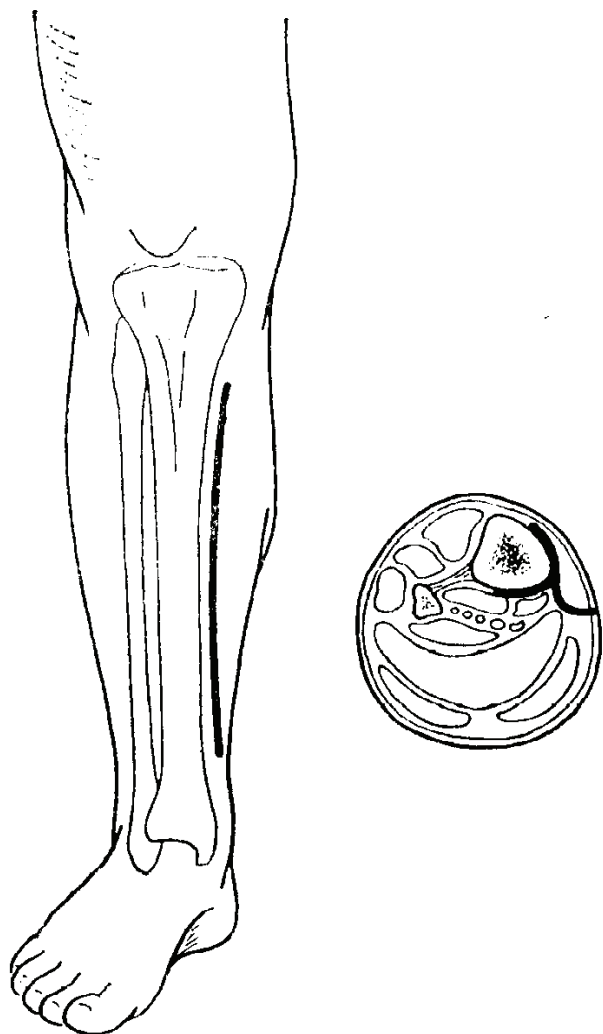


Рис. 8-163. Обнажение большеберцовой кости с медиодорзальной стороны

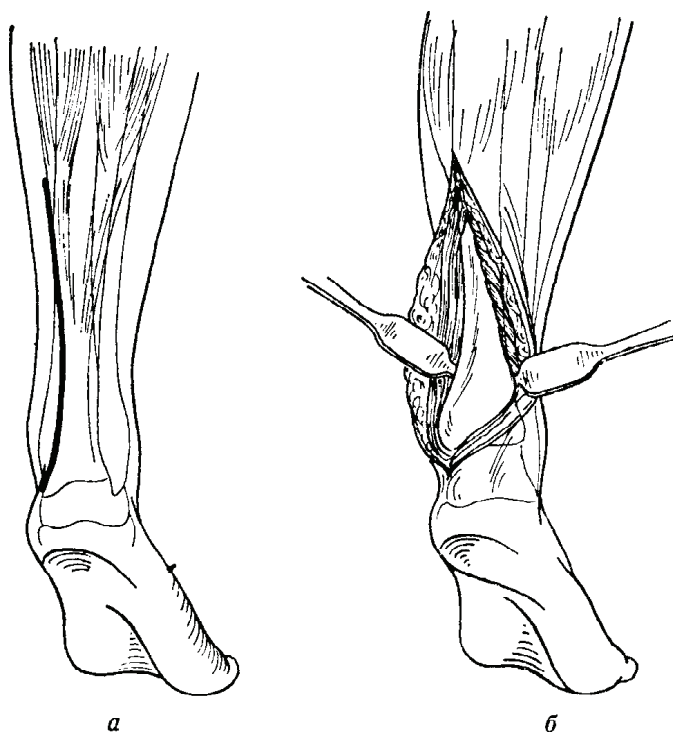


Рис. 8-164. Обнажение большеберцовой кости, а) Кожный разрез для обнажения задне-нижней поверхности, б) обнажение кости

Проводится длинный прямой разрез, чтобы кость и мягкие ткани не травмировались и доступ был достаточно широким для проведения вмешательства.

### Доступ к малоберцовой кости

Малоберцовая кость обнажается с наружной стороны голени продольным разрезом. Кожный разрез проходит у границы между сгибателями и малоберцовыми мышцами. При доступе к дистальному концу малоберцовой кости разрез проводится непосредственно над костью до верхушки наружной лодыжки (рис. 8-165). Фасция расщепляется в направлении своих волокон; затем проникают к кости, тупо отделяя друг от друга мышцы. Поверхностная малоберцовая мышца, которая может быть сильно травмирована, должна быть сохранена в целости, особенно при обнажении дистального отрезка малоберцовой кости. Нерв отводится в вентральное направление. Малоберцовые мышцы тянутся в дистальной трети кости к дорзальной поверхности, и поэтому их сухожилия при доступе должны оттягиваться назад.

При обнажении верхней трети малоберцовой кости после расщепления фасции разыскивают общий малоберцовый нерв и изолируют его, чтобы во время операции не повредить. После этого между сгибателями и малоберцовыми мышцами попадают к малоберцовой кости и обнажают ее весь верхний конец.

### Обнажение нервов на голени

Для проведения невролиза или наложения шва малоберцовый нерв обычно разыскивается на уровне головки малоберцовой кости. Дистально от этого наложение шва на глубокую или на поверхностную нервную ветвь не имеет смысла. Редко требуется обнажение большеберцового нерва. Он расположен в подколенной ямке дорзально и латерально от сосудов и исчезает вглубь между двумя головками икроножной мышцы. Под камбаловидной мышцей он проходит между общим сгибателем пальцев стопы и длинным сгибателем большого пальца стопы к внутренней лодыжке. В зависимости от того, какой отрезок нерва обнажается, проксимальный или дистальный, он разыскивается в подколенной ямке, или применяется разрез, описанный при заднем доступе к большеберцовой кости.

### Переломы костей голени

О переломе большеберцовой кости говорят тогда, когда ломается только одна лишь большеберцовая кость, а малоберцовая кость остается не поврежденной. При этом, главным образом, речь идет о спортивных травмах у молодых лиц. Так как сломанная

большеберцовая кость крепко шинируется малоберцовой костью, то обычно существенного смещения фрагментов не бывает. У молодых лиц, да и вообще перелом . большеберцовой кости, охотно лечат консервативно. Только в случае открытого перелома производится остеосинтез.

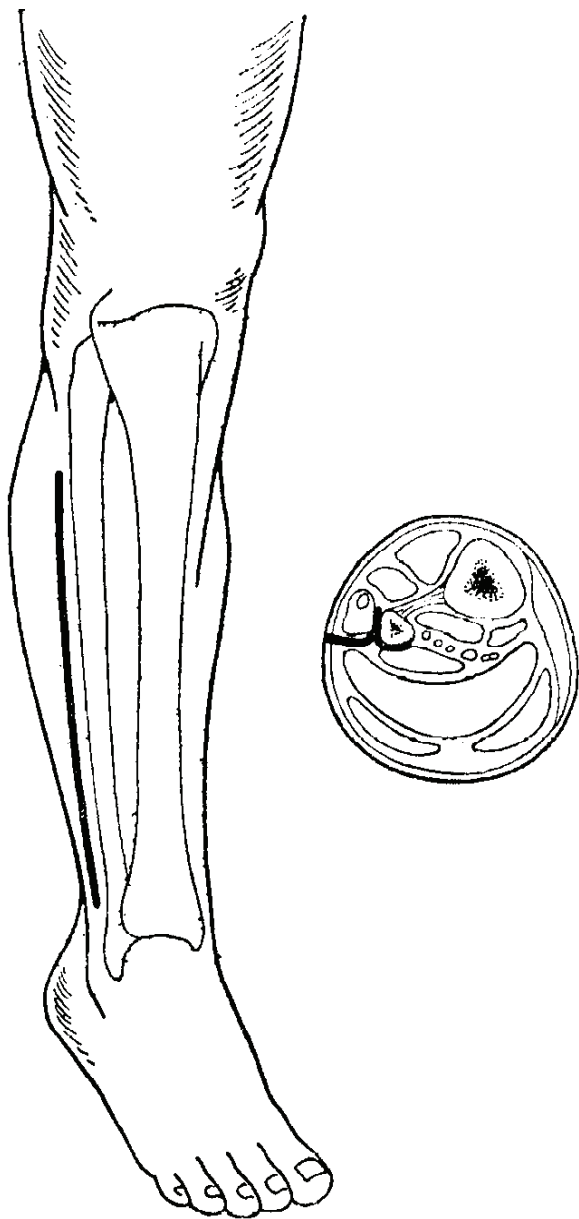


Рис. 8-165. Обнажение малоберцовой кости

При консервативном лечении, если это требуется, перелом репозируется, и затем поврежденная конечность фиксируется сначала расщепленной, а неделю спустя высокой круговой гипсовой повязкой. В зависимости от типа перелома через 2-4 недели круговая гипсовая повязка сменяется на гипсовую повязку, пригодную для ходьбы. Перелом обычно заживает за 8-10 недель.

*Изолированный перелом малоберцовой кости*, как правило, является последствием прямой травмы. Хотя больной и в состоянии ходить, на осно-

вании болей, чувствительности к давлению и рентгеновских снимков можно поставить правильный диагноз. Перелом, локализующийся в верхней и средней третях малоберцовой кости, не нуждается в иммобилизации гипсовой повязкой. В первые дни конечность кладется высоко, затем накладывается желатиновая повязка или эластическая повязка, и начинаются упражнения в ходьбе. Эластическая повязка, по мнению автора, имеет то преимущество, что может быть снята ежедневно, и больной может начать двигательные упражнения в условиях бальнеологического лечения. Перелом обычно излечивается через 4-5 недель.

Если констатируется перелом в нижней трети малоберцовой кости, то нужно обследовать и голеностопный сустав, так как надмыщелковый перелом малоберцовой кости значительно чаще встречается в связи с тяжелым повреждением голеностопного сустава и только редко как изолированное повреждение в результате прямого воздействия силы. Если имеет место последнее, то это повреждение не имеет особого значения, так как оно не комбинировано с повреждением связок или с прочими структурными изменениями таранно-малоберцового сустава. Если перелом малоберцовой кости вызывается не прямым воздействием силы в каком-нибудь участке кости и является частью повреждения голеностопного сустава, то значение его оценивается в связи с повреждением голеностопного сустава, и, как правило, такой перелом лечится оперативно (см. стр. 949).

Под *переломом голени* подразумеваются все повреждения, при которых имеется перелом одной или обеих костей голени. При переломах обеих костей голени, как правило, речь идет о смещенных переломах; часты и тяжелые открытые переломы, главным образом в результате транспортных травм. Травматологу известны многочисленные методы лечения переломов голени. Здесь излагаются принципы лечения и методы операций, хорошо оправдавшие себя в повседневной практике. С учетом всех факторов, говорящих за и против того или иного лечения, автор за последние 5 лет лечил оперативно только 40-50% переломов голени, остальные переломы лечились консервативно, главным образом гипсовой повязкой.

*Консервативное лечение* проводится тогда, когда стабильный, закрытый поперечный перелом при оказании первой медицинской помощи может быть хорошо репозирован и не смещается в гипсовой повязке. Только в случае немногих таких переломов проводили закрытое шинирование костномозгового канала. Консервативно автор лечит и сложные раздробленные переломы, стабильная внутренняя фиксация которых была бы возможна



только при помощи широкого обнажения и металлической имплантации. У пожилых, политравмированных пациентов с плохим кровоснабжением конечностей консервативное лечение лучше, так как операционный риск сравнительно большой. Комбинированные, сочетанные повреждения также лечатся консервативно. В этих случаях выбирается иммобилизация гипсовой повязкой, рассчитывают на более продолжительное время заживления и на возможное остаточное небольшое ограничение подвижности.

*Оперативно* автор лечит переломы голени, склонные к смещению, т. е. короткие косые переломы, спиральные переломы, переломы с вырыванием сгибательного или вращательного клина и оскольчатые переломы большеберцовой кости, кроме того, широкие открытые переломы. Наконец, остеосинтез выбирается и в том случае, если оперативное лечение перелома голени благоприятно влияет на лечение другого повреждения той же конечности.

Для оперативного лечения переломов голени, как правило, применяются пластинчатый остеосинтез АО и закрытое костномозговое шинирование. Пригодные для лечения винтами спиральные или косые переломы с большой плоскостью со прикосновения встречаются чаще у спортсменов и реже у жителей больших городов. Открытое первичное шинирование костномозгового канала производится редко. При открытом переломе можно в надежде на то, что введенная в костномозговой канал проволока после заживления раны облегчит закрытое костномозговое шинирование, применять костномозговую фиксацию проволокой. Некоторые открытые переломы, сопряженные со значительным разрушением, автор успешно лечил шинированием пучком проволоки по *Hackethal*.

Перелом голени всегда оперируется с пневматическим обескровливанием жгутом. Кожа после введения отсасывающего дренажа закрывается тонкими синтетическими нитками без натяжения. После наложения эластической повязки, высланной пенистой пластмассой, оперированная конечность кладется высоко на 24-48 часов (см. рис. 8-30).

### Пластинчатый остеосинтез большеберцовой кости

Большинство переломов голени может быть хорошо фиксировано пластинками. Большеберцовая кость обнажается или передним латеральным или задним медиальным разрезом (см. стр. 937, рис. 8-162, 8-163). Предпосылкой успеха операции является выбор правильного места наложения, длины и толщины пластинки. Ниже приводятся важнейшие правила

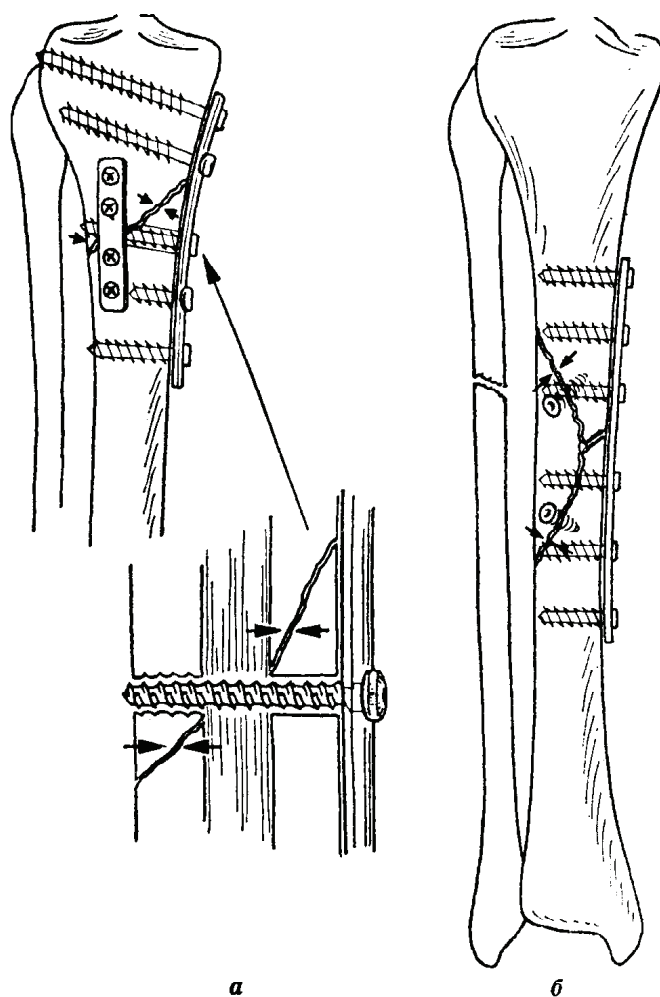
проведения операции.

1. Для достижения стабильного остеосинтеза большеберцовой кости требуется пластинка, по крайней мере, с 6 отверстиями.

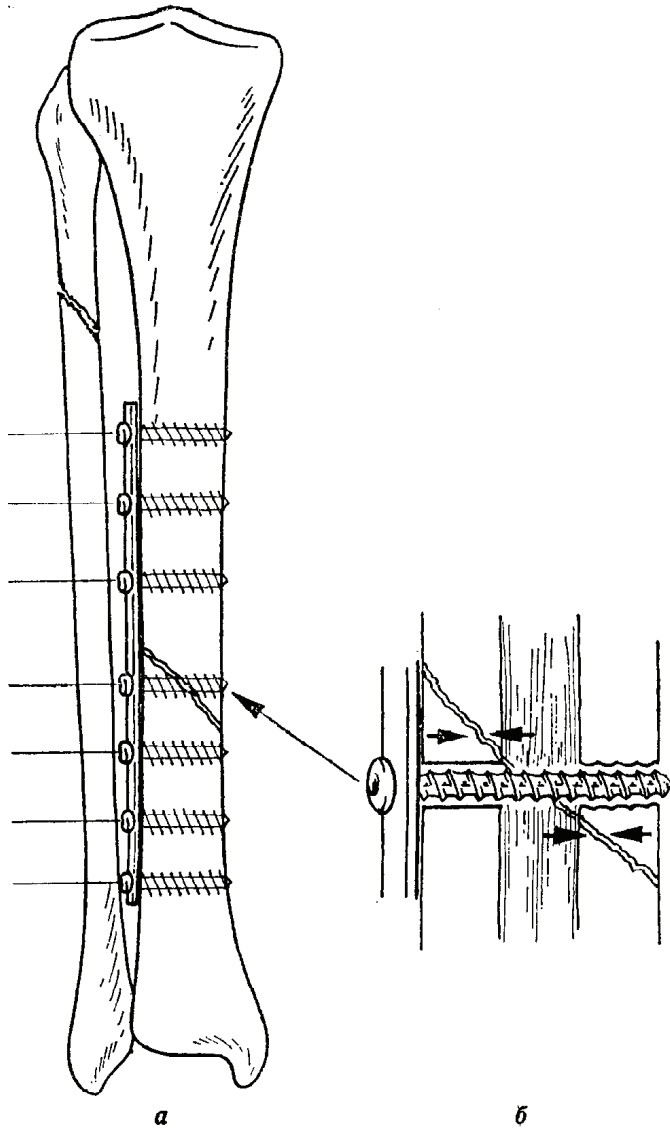
2. На стороне, биомеханически подверженной тяге, наложением узкой пластинки можно добиться стабильности (рис. 8-166). На стороне, подвергающейся только давлению, длинная широкая и толстая пластинка достаточно крепко фиксирует перелом. Практически это выглядит так, что латерально требуется широкая длинная пластинка, а медиально — узкая.

3. В качестве нейтрализационной пластинки применяется узкая пластинка. В этом случае поверхности перелома сначала фиксируются компрессионным винтом (см. рис. 8-26).

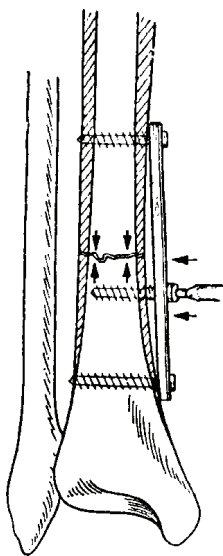
4. Короткий косой перелом или сопряженный с выламыванием клина раздробленный перелом фиксируется пластинкой так, что она сначала привинчивается к тому концу кости, где косая плоскость наиболее удалена от пластинки (рис. 8-167).



**Рис. 8-166.** Применение металлических пластинок на большеберцовой кости. 1. При переломах в верхней трети используются две пластинки, через перелом проводится компрессионный винт (а). При многофрагментном переломе средней трети (б) медиально накладывается пластинка с двумя компрессионными винтами



**Рис. 8-167.** Применение металлических пластинок на большеберцовой кости, II. а) Фиксация короткого косо перелома большеберцовой кости латеральной пластинкой, б) через плоскость перелома вставляется компрессионный винт



**Рис. 8-168.** Применение металлических пластинок на большеберцовой кости, III. Пластинкой, которая «короче», чем кость, можно достигнуть осевой компрессии, если сначала вставить два периферических винта

5. Если поверхность кости не является прямой, то пластинку следует в моделировать в кость. Она должна быть немного короче, чем кость, и, следовательно, в середине отстоять на 2-3 мм от костной поверхности перелома. Винты вставляются сначала в два крайних отверстия. Если пластинка с расположенными близко к перелому винтами Прижимается к костной поверхности, то она натягивается, в результате чего возникает межфрагментарная компрессия (рис. 8-168).

6. Динамическая компрессионная пластинка (ДКП) пригодна для проведения компрессионного остеосинтеза без применения приспособления для натяжения (см. рис. 8-24).

7. В качестве второй пластинки для дополнения фиксации пригодна пластинка, имеющая форму половины или 1/3 трубки. Последняя накладывается на край большеберцовой кости и фиксируется винтами, входящими исключительно в близко расположенный к пластинке кортикальный слой.

### Введение винтов в большеберцовую кость

Перелом голени иммобилизуется введением винтов, если он не многофрагментный и если поверхности перелома обоих костных отломков не длиннее двойной ширины диафиза кости на уровне перелома. Если при спиральном переломе с большой поверхностью дополнительно имеется выломавшийся клин, то фиксация винтами дополняется нейтральной пластиной.

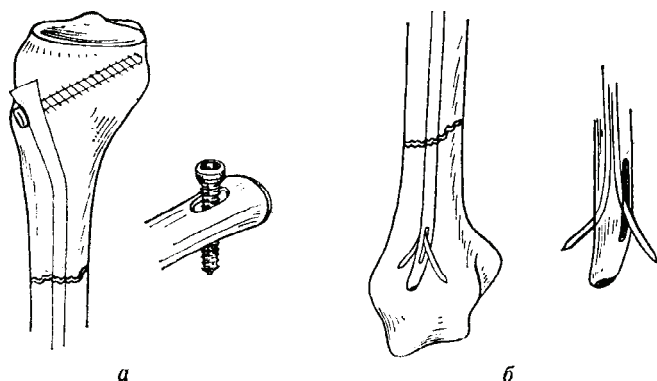
Фиксация перелома осуществляется, по крайней мере, тремя компрессионными винтами, которые расположены по отношению друг к другу не параллельно и ввинчиваются в различных плоскостях кости. Техника ввинчивания изображена на рис. 8-19. В тех случаях, когда концы спирально переломанной кости заканчиваются остро, фиксация винта в кости облегчается прицельным приспособлением, изображенном на рис. 8-20.

### Костномозговое цитирование большеберцовой кости

Костномозговое шинирование является хорошим методом для лечения перелома голени. Идеальным показанием к нему являются поперечные и короткие косые переломы в средней трети и т.н. этажные переломы. Дальнейшим идеальным показанием являются псевдоартрозы голени, при которых положение костных отломков делает возможным их закрытое шинирование просверливанием.

Относительными показаниями являются свежие переломы проксимальной и дистальной третей, так

как для их фиксации костномозговая шина сама по себе непригодна. В случае проксимального перелома фиксационное действие шины может быть увеличено при помощи кортикального винта, вводимого через отверстие костномозговой шины, а при дистальном переломе путем применения фиксирующих проволок (рис. 8-169). Для остеосинтеза переломов с большой поверхностью одного единственного большого выломавшегося куска или кости, разломавшейся на многие мелкие куски, костномозговое шинирование пригодно на голени только с применением запирающей техники (см. стр. 852).



**Рис. 8-169.** Винт а) в проксимальном конце шины костномозгового канала большеберцовой кости, и б) концы проволоки, выведенные на дистальном конце шины

### Техника закрытого костномозгового шинирования

1. Для операции требуется специальный операционный стол, усилительный экран и телевизор. Расположение больного на операционном столе изображено на рис. 8-35.

2. В обескровленном состоянии производится небольшой поперечный (реже продольный) кожный разрез ниже надколенной чашечки. До бугристости большеберцовой кости в середине верхушки надколенной чашечки пересекается пателлярная связка. Обе половины сухожилия разводятся крючками. 3. На головке большеберцовой кости, на месте расположенной под связкой небольшой сумки, при помощи костного шила делается отверстие для введения шины (см. рис. 8-36).

4. После репозиции перелома специальное шило вставляется через перелом в пространство непосредственно над плоскостью голеностопного сустава. Положение шила контролируется в нескольких плоскостях на экране.

5. Костномозговой канал расширяется сначала острым сверлом диаметром в 9 мм, а затем тупыми сверлами, толщина которых возрастает каждый раз на пол миллиметра, пока в дистальной и в прокси-

мальной частях кости на отрезке, по крайней мере, длиной в 4-5 см костномозговой канал не превращается в «костную трубку», пригодную для вколачивания костномозговой шины (см. рис. 8-38).

6. На узловой шов накладывается пластмассовая трубочка, которая потом удаляется (см. рис. 8-39). Через пластмассовую трубочку проводится промывание теплым рингеровским раствором, который удаляет костную муку и костные осколки из костномозгового канала. Затем в пластмассовую трубочку вводится более толстый прямой прут, пригодный для вбивания шины, после чего оттягивается трубочка над остающимся в костномозговом канале прутком.

7. Положение прута контролируется усилительным экраном. Выходящая из кости часть отмеряется, и таким образом устанавливается требуемая длина костномозговой шины. При выборе шины нужно учитывать ее проксимальный изгиб (+1 см). Прут вводят в костномозговую шину, где для нее подготовлено место. Если шина находится уже в дистальном отломке кости и его изгиб достиг места вбивания, прут вытягивается.

8. Головка шины вбивается до уровня кости. В идеальном случае дистальный конец шины приближается на 5-8 мм к голеностопному суставу. Слишком короткая шина не выгодна, но кончик ее не должен проникнуть в сустав.

9. В случае необходимости перед закрытием раны вводят винт или фиксирующую проволоку в костномозговой канал (см. рис. 8-169). При запирающем шинировании (см. стр. 852, рис. 8-44) желаемая стабильность достигается поперечным болтом.

10. В просвет костномозговой шины вставляется отсасывающий дренаж. Перед наложением шины расщепленная надколенная связка закрывается двумя-тремя швами.

### Шинирование пучком проволоки по Hackethal

Этот метод применяется на большеберцовой кости только тогда, когда нет благоприятных предпосылок для проведения костномозгового шинирования и для пластинчатого остеосинтеза и есть необходимость обеспечить внутреннюю фиксацию открытого перелома для содействия лечению повреждения мягких тканей. Проволоки в 2-3 мм фиксируют сломанную большеберцовую кость эластическим вклиниванием в достаточной мере, так что кожная пластика или замедленное закрытие раны в значительной мере облегчаются операцией, поскольку конечность может оставаться без наружной фиксации. Для шинирования пучком проволоки на головке большеберцовой кости при помощи костного шила образуется неболь-



шое косое отверстие. Проталкивают 3-4 проволоки в костномозговую полость репонированной кости. Выходящие концы проволоки перегибаются и откусываются.

Шинирование пучком проволоки редко приводит к немедленной, стабильной при движении фиксации. Для излечения тяжелых повреждений мягких тканей, однако, требуется, чтобы больной лежал на протяжении 5-6 недель, и за это время кость заживает уже настолько, что пациент после шинирования пучком проволоки может вставать и без гипсовой повязки. Вначале он должен ходить на костылях, так как полная нагрузка допускается только после полной костной консолидации перелома. Если образование костной мозоли затягивается, а повреждение мягких тканей зажило, то шинированный пучком проволоки перелом большеберцовой кости шинируется закрытым способом костномозговой шиной после просверливания канала, и иммобилизация легко превращается в стабильную при движении

### Вмешательства при осложнениях и отдаленных последствиях переломов костей голени

Лечение псевдоартроза большеберцовой кости. Из переломов голени приблизительно 1/3 является открытыми многофрагментными переломами. Большеберцовая кость покрывается лишь немногими мягкими тканями, и в дистальной трети голени кровоснабжение кости не оптимальное. Все это обуславливает то, что на голени многие заживления переломов сопряжены с осложнениями и что псевдоартроз встречается на большеберцовой кости чаще, чем на других костях.

В дальнейшем изложены принципы лечения осложнений и последствий.

1. Если причиной установленного нарушения костного заживления большеберцовой кости является только удерживающее действие малоберцовой кости, то на границе между верхней и средней третями из малоберцовой кости резецируется 1,5 см. После законченного заживления раны на 6 недель накладывается гипсовая повязка, обеспечивающая возможность ходьбы. Эта операция показана в большинстве случаев, когда задерживается образование костной мозоли при консервативном лечении.

2. Закрытым костномозговым шинированием лечится псевдоартроз большеберцовой кости, при котором фрагменты располагаются по отношению друг к другу так, что прут может быть проведен в костномозговой канал проксимального отломка и через щель псевдоартроза в канал дистального отломка. Псевдоартроз, по возможности, не обнажается. Малоберцо-

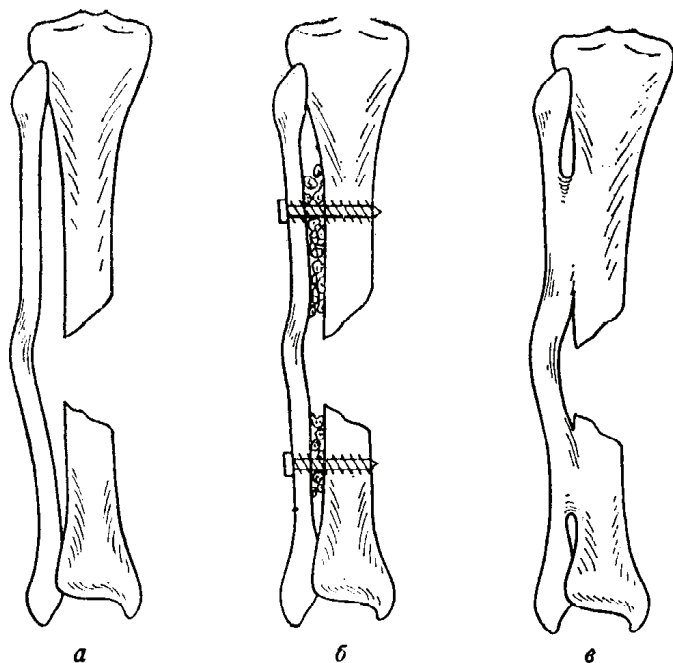
вая кость резецируется лишь в том случае, если это потребуется для корректуры неправильного стояния оси большеберцовой кости. Проводимое по поводу псевдоартроза закрытое шинирование просверливанием отличается от операции при свежих переломах в том отношении, что заблокированный костномозговой канал в области псевдоартроза должен быть открыт и прорван острым ручным сверлом с длинной ручкой перед тем, как будет проведено шило в костномозговой канал дистальной части кости. Если удалось ввести шило в нужное место, дальнейший ход операции типичен. Образующие псевдоартроз костные концы склеротичны, и костномозговая шина обычно достаточно крепко фиксируется в них, поэтому оперированная конечность может быть нагружена и без наружной фиксации. Заживление псевдоартроза пациент даже не замечает, и хирург опознает это только на рентгеновском снимке, так как пациент через несколько недель после стабильного шинирования избавляется от жалоб, которые уже не появляются на протяжении всего времени заживления. Костномозговая шина удаляется, когда перестройка кости и ее заживление полностью завершены.

3. Псевдоартрозы большеберцовой кости, при которых — прежде всего из-за положения фрагментов — закрытое шинирование костномозговой полости не может быть проведено, лечатся при помощи пластинчатого остеосинтеза АО. На костных концах образуются соответствующие поверхности, и затем фиксирующая металлическая пластинка наносится там, где на месте псевдоартроза осуществляется сила тяги при вращении наружу, медиально и сзади. После коррекции вращения внутрь на латеральную поверхность наносится пластинка с 8 отверстиями, которая перед тем, как привинчивается к кости, натягивается.

4. Для псевдоартрозов с костным дефектом нет стандартной операции. При составлении плана операции помимо величины и положения костного дефекта нужно учитывать состояние мягких тканей. На основании собственного опыта автор редко вставлял костные фрагменты между концами большеберцовой кости, покрытыми рубцовыми мягкими тканями, так как нежелательно прямое замещение дефекта большеберцовой кости. С т.н. *onepaцией fibula-pro-tibia*, являющейся современным вариантом операционного метода, предложенного *Hahn* и *Huntington*, автор добился у многих пациентов ранней возможности возвращения к ходьбе. Поэтому автор рекомендует эту операцию и для лечения псевдоартрозов с костным дефектом, возникших в результате остеомиелита. Метод операции схематически изображен на рис. 8-170.

Транспозиция малоберцовой кости может быть произведена одномоментной операцией, но можно произвести и двухмоментную операцию. Между

двумя костями голени вставляются аутологичные фрагменты гребешка подвздошной кости. До костного сращения малоберцовой кости с большеберцовой пациент должен носить гипсовую повязку. В то время как малоберцовая кость соответствующим образом «тибиализируется», больной может уже ходить при помощи соответствующего приспособления. Если дефект большеберцовой кости покрыт сравнительно интактными мягкими тканями, можно использовать кортикоспонгиозную ткань и широкую и длинную пластинку, предложенную АО. Этот метод больше всего соответствует современному варианту предложенной *Boyd* операции «двойной вставки».



**Рис. 8-170.** Схема операции «тибиализации малоберцовой кости, а) Схема дефицита большеберцовой -кости; б) между больше- и малоберцовыми костями помещаются спонгиозные куски кости аутогенного происхождения, и малоберцовая кость с помощью винтов прикрепляется к большеберцовой кости; в) в случае заживления малоберцовая кость «тибиализируется»

5. Сложную терапевтическую проблему представляет одновременное наличие псевдоартроза и нагноения после перелома костей голени. Для лечения составляется индивидуальный план. Здесь приводятся схематические принципы таких планов.

Основные мероприятия: фиксация сломанной кости, обеспечение неподвижности конечности и предупреждение распространения инфекции.

1. Необходимо обнажить место перелома и удалить все размозженные ткани.

2. После этого обеспечивают сифонноотмывающий дренаж, для отмывания используется рингеровский раствор с добавлением антибиотика.

3. Операцией остеосинтеза (например, интрамедуллярным введением гвоздя или пластинки) или в последнее время все чаще экстраоссальным фикса-

тором достигают фиксации отломков костей; на все время стадии острой инфекции конечность помещается на шину *Braun*.

4. Если инфицированность интрамедуллярной полости снижается на 7-10 день после первой операции, то при сифонно-отмывающем дренаже на место инфицированного перелома или ложного сустава производится пересадка спонгиозы. Рана сужается наложением ситуационного шва, производится ее отмывание полузакрытым способом. Отмывание прекращается лишь после полного очищения раны.

5. С самого начала применяется эффективная прицельная терапия антибиотиками, которая продолжается все время, пока сохраняются общеклинические или лабораторные признаки инфекции.

6. Фиксирующие металлы удаляются лишь тогда, когда произошло полное сращение отломков или же они перестали выполнять фиксирующую функцию. В случае необходимости аутотрансплантация спонгиозы повторяется.

7. С помощью дренажа, помещенного в апертуру, обеспечивается отвод небольшого количества выделений вокруг фиксирующего металла. Как правило, до заживления кости закрытие апертуры не допускается.

8. После сращения отломков все металлы могут быть удалены. Вводят новый дренаж для промывания, после этого заканчивается период предупреждения распространения инфекции.

9. После удаления фиксирующего металла для снижения возможности возникновения рефрактуры необходимо временное наложение гипса или применение аппарата для хождения.

10. После выздоровления больной в течение 2 лет находится под регулярным наблюдением.

## Коррекционные остеотомии в области голени

При консервативном лечении переломов голени бывает, что заживление происходит с отклонением оси больше чем на  $10^\circ$  или с существенным торзионным смещением. Оперативное устранение более значительных отклонений оси и ротационных неправильностей, по мнению автора, особенно показано у молодых пациентов, так как остающаяся деформация может быть причиной усиливающихся жалоб и вторичных поражений суставов.

На основании составленной по рентгеновскому снимку схемы определяется, где такая коррекция необходима. При составлении плана операции нужно учитывать и характер мягких тканей голени.

Вблизи сустава плоскость остеотомии должна проходить поперечно. После устранения коррекционно-

го клина кость фиксируется двумя шинами *Steinmann* и наружным натяжением, пластинкой Т или длинной узкой пластинкой и наложенной на противоположной стороне более короткой пластинкой, имеющей форму 1/3 части трубки.

В диафизе большеберцовой кости коррекционный клин может быть взят после декортикации и на старом месте перелома. При помощи осцилляционной пилы вырезается длинный косой клин. После косой остеотомии малоберцовой кости вставленные в правильное положение и адаптированные костные концы фиксируются длинной натянутой пластинкой АО. Когда приходится производить варизацию, то отломки фиксируются медиально, если вальгизацию — латерально. Как при свежих переломах голени, лечение проводится до костного заживления без наружной фиксации.

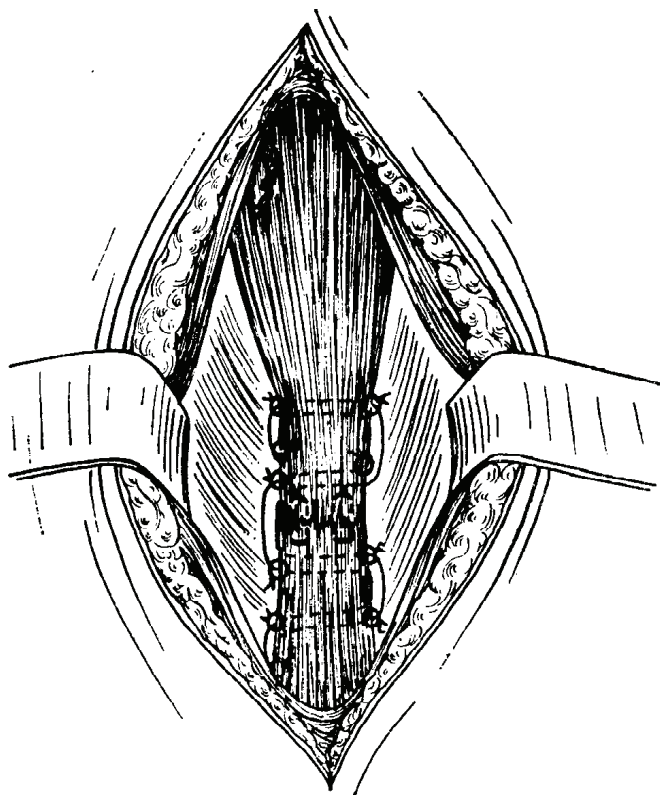
### Оперативное лечение разрыва Ахиллова сухожилия

При открытом повреждении Ахиллова сухожилия остро пересеченные концы сухожилия могут быть надежно фиксированы друг к другу проволочным и адаптационным швами. Конечность фиксируется на протяжении трех недель гипсовой повязкой при сгибании колена на 40° и сгибании голеностопного сустава на 30°. После этого на дальнейшие 3 недели при сгибании стопы под углом 90° накладывается идущая до колена гипсовая повязка, предоставляющая больному возможность ходить. После снятия гипса функция конечности должна быть восстановлена функциональной терапией и бальнеологическим лечением.

Чаще, чем открытое повреждение Ахиллова сухожилия, встречается закрытый разрыв его. Это повреждение возникает главным образом в переродившихся сухожилиях у лиц среднего возраста, во время спортивных занятий или при неудачном движении. Распознавание повреждения простое, если при уменьшенном тоне натянутого сухожилия прощупывается место разрыва. При этом повреждении интактная подошвенная мышца сгибателей пальцев стопы еще при сохраненном плантарном сгибании стоп в функциональном отношении бессильна, недостаточна. Пострадавший не в состоянии поднять пятку с пола, если он стоит на поврежденной ноге.

*Закрытый разрыв Ахиллова сухожилия лечится ранней операцией.* Вмешательство производится под общим обезболиванием, в положении больного на животе и с обескровливанием (жгут) области операции. Разрез производят продольно на медиальной стороне сухожилия. После расщепления сухожильного влагалища открывается место разрыва. Концы сухожилия, как правило, разволокнены, поэтому простой сухо-

жильный шов не является надежным. Если оставшееся интактным сухожилие подошвенной мышцы может быть использовано для реконструкции Ахиллова сухожилия, то это очень облегчает операцию. Шов разволокненных сухожильных концов разгружается тонким сухожилием подошвенной мышцы таким образом, что при помощи одного узлового матрацного шва прикрепляется на проксимальную и дистальную части поврежденного Ахиллова сухожилия.



**Рис. 8-171.** Шов при разрыве Ахиллова сухожилия с использованием сухожилия подошвенной мышцы

Если в результате старых повреждений нужно сшивать рубцовое или находящееся под натяжением культы Ахиллова сухожилия, то сухожилие подошвенной мышцы высоко под медиальной головкой икроножной мышцы пересекается, и обе культы Ахиллова сухожилия соединяются при помощи метода переплетения по *Pulvertaft*. Сухожилие подошвенной мышцы сначала протягивается в дистальную, затем в проксимальную культю Ахиллова сухожилия. Если натяжение между поврежденными концами Ахиллова сухожилия устранено, можно наложить и адаптационный шов (рис. 8-171). Принцип послеоперационной иммобилизации был описан уже при лечении открытых повреждений сухожилий.

### Ампутация голени

В вопросах ампутации голени еще много спорных моментов как в отношении постановки показаний,



так и техники вмешательства. Развиваются дальше и изыскиваются новые методы протезирования. Правильность показаний к ампутации голени оспаривается прежде всего теми, кто в таких случаях сразу же производят ампутацию бедра при болезнях сосудов. В отношении уровня проведения ампутации голени точка зрения более или менее, единая, потому что оказалось, что т.н. длинная культя голени неблагоприятна. Оптимальная культя голени образуется сохранением приблизительно 15 см большеберцовой кости. За последнее время многочисленные хирурги предприняли попытку немедленным или ранним приложением протеза благоприятно повлиять на форму культы и добиться лучшей психической адаптации оперированного. Эти исследования еще не закончены, но ясно, что после повреждения и инфекции (в том числе и гангрены) немедленное обеспечение культы протезом невозможно.

### Техника проведения ампутации голени

От пневматического обескровливания (жгут) отказываются только в исключительных случаях (например, при болезнях сосудов). Из кожи и мягких тканей образуются лоскуты, причем, как правило, сзади сохраняются длинные, а спереди более короткие лоскуты. Вместе с передним кожным лоскутом образуется лоскут из разгибательной мускулатуры, задний кожный лоскут также не отделяется от сгибателей. Нервы перерезаются высоко, сосуды перевязываются. После перерезки мускулатуры мышечные культы оттягиваются проксимально настолько, чтобы большеберцовая кость могла быть перепилена на расстоянии приблизительно 15 см от коленного сустава.

При помощи долота или пилы передний край кости под углом 40° сглаживается и округляется напильником. Малоберцовая кость пересекается также поперечно на 2 см выше. Сдвинутая надкостница накладывается на конец большеберцовой кости и над пересеченным концом кости закрывается кисетным швом. Костный мозг не выскабливается. После прекращения обескровливания производится окончательная остановка кровотечения.

Разгибательные и сгибательные мышцы пришиваются друг к другу сквозными швами. Над концом большеберцовой кости фасция сшивается отдельно, мышцы фиксируют несколькими тонкими швами к надкостнице большеберцовой кости, чтобы добиться хорошей выстилки костной культы. После введения отсасывающего дренажа в рану кожа закрывается тонкими узловатыми швами.

*Остеопластическая ампутация по Dederich* отличается от описанного метода тем, что надкостница большеберцовой кости отпрепаровывается долотом дистально от намеченного места пересечения кости

на протяжении 5-6 см тремя полосками, причем на внутренней поверхности надкостницы остаются небольшие участки кортикального слоя кости. После пересечения кости три полоски надкостницы сшиваются в трубку, и на уровне большеберцовой кости она сшивается с пересеченной малоберцовой костью. Из лоскута надкостницы раньше или позже образуется костный мост, повышающий сопротивляемость культы и стабилизирующий ее форму. Некоторые хирурги соединяют перепиленные концы обеих костей костной балкой. Не одина также и точка зрения относительно того, рекомендуется ли в интересах улучшения кровоснабжения культы и мышечной функции отделять фасцию от мышц или нет.

При ампутации, необходимой по поводу инфекции, мягкие ткани не соединяются или соединяются только ситуационными швами после введения дренажа.

Если культя голени по какой-либо причине (длина, плохое покрытие мягкими тканями, распространенное рубцевание, нагноение, образование секвестров, дерматит и т. д.) непригодна для ношения протеза, можно в плане лечения больного наметить проведение повторной ампутации.

Повторная ампутация показана при длинных или плохих культях. При этом мышцы и нервы освобождаются от рубцовой ткани и повторно высоко резецируются. Кровоснабжение мышц улучшается экстирпацией рубцов и фасции. Кость покрывается жизнеспособными мышцами, что облегчает ношение протеза. После реампутации раннее обеспечение больного протезом может проводиться при более благоприятных условиях, чем после ампутации, проведенной по поводу свежего повреждения или инфекции.

### Повреждения в области голеностопного сустава

Область голеностопного сустава представляет в организме функциональное единство. Голеностопный сустав и таранно-пяточно-ладьевидный сустав, а в некоторых отношениях также и функция Шопартова сустава тесно связаны между собой, и поэтому при определении особенностей повреждения в целях проведения операции это должно учитываться.

### Пункция голеностопного и таранно-пяточно-ладьевидного сустава

Пункция голеностопного сустава производится редко, потому что в нем не скапливается большое количество патологической жидкости. Голеностопный

сустав, как правило, пунктируют спереди и медиально. На 1 см над вершущой внутренней лодыжки пункционная игла прокалывается вдоль медиального края внутренней лодыжки через анестезированную кожу, кончиком иглы нацеливается место приложения Ахиллова сухожилия. Проводя кончик иглы вдоль костного края, попадают в сустав между таранной и большеберцовой костями.

Пункция может выполняться также и спереди латерально. При этом кончик иглы проводится вдоль переднего края наружной лодыжки в сустав.

Пункция таранно-пяточно-ладьевидного сустава не проводится потому, что неправильные суставные поверхности таранной и пяточной костей тесно прилегают друг к другу.

### Обнажение голеностопного сустава

Обнажение голеностопного сустава спереди и снаружи. Операция проводится в обескровленном состоянии (жгут). Кожный разрез идет вдоль малоберцовой кости и у вершущи наружной лодыжки слегка поворачивает вперед. После кожного разреза приходится перевязать несколько вен, поверхностные ветви малоберцового нерва щадятся. Сухожилия длинного разгибателя пальца стопы и тыльная артерия стопы оттягиваются в медиальную сторону. Разрезом суставной капсулы сустав вскрывается.

### Обнажение голеностопного сустава спереди и медиально

Оперировать в обескровленном состоянии (жгут). Соответственно щели, расположенной между внутренней лодыжкой и таранной костью, над голеностопным суставом проводится продольный разрез, проходящий слегка изогнуто в направлении вершущи внутренней лодыжки. После пересечения фасции сустав вскрывается под углом между передним краем суставной поверхности большеберцовой кости и внутренней лодыжкой. Переднюю долю дельтовидной связки нужно щадить.

### Обнажение голеностопного сустава и таранно-пяточно-ладьевидного сустава с латеральной стороны

Кожный разрез начинается на 6 см над голеностопным суставом и проводится над малоберцовой костью вдоль нее. Затем обходят наружную лодыжку и придерживаются заднего края кости. За наружной лодыжкой можно вскрыть голеностопный сустав, а после оттягивания сухожилия малоберцовых мышц и таранно-пяточно-ладьевидный сустав.

### Доступы к голеностопному суставу

Из доступов к голеностопному суставу здесь описываются только те, которые наиболее часто применяются.

*Медиальный доступ* применяется для остеосинтеза внутренней лодыжки и для замещения связки или для реконструкции переднего края большеберцовой кости. Операция проводится в обескровленном состоянии (жгут). Кожный разрез начинается на 6-8 см над суставом и заканчивается на 3 см ниже вершущи внутренней лодыжки. В зависимости от того, хотят ли осмотреть сустав перед лодыжкой или позади нее, разрез проводится более вентрально или более дорзально (рис. 8-172). Заднюю большеберцовую артерию и большеберцовый нерв нужно щадить, причем требуется особая осторожность, если операция производится позади внутренней лодыжки.

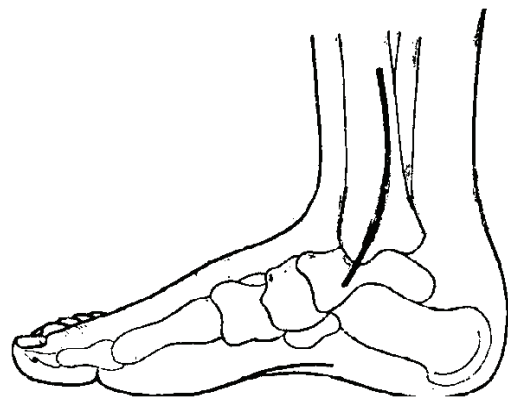


Рис. 8-172. обнажение внутренней лодыжки

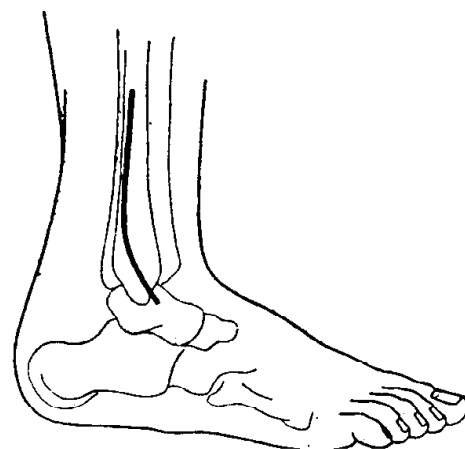

Рис. 8-173. обнажение наружной лодыжки

Этот разрез пригоден, кроме того, для остеосинтеза переломов внутренней лодыжки и задних и передних переломов края большеберцовой кости, а также и для широкого доступа к суставу. Для этой цели при помощи долота внутренняя лодыжка отбивается на уровне сустава, отворачивается дистально, затем стопу приводят в состояние пронации. Это делает возможным широкое обнажение суставных поверх-

хностей большеберцовой и таранной костей. При закрытии раны сначала снятая долотом внутренняя лодыжка фиксируется на свое место. После введения отсасывающего дренажа операция заканчивается кожным швом.

Для *латерального доступа* выбирается разрез, изображенный на *рис. 8-173*. Этот доступ пригоден для остеосинтеза переломов наружной лодыжки, для сшивания акромиофибулярной связки и для артрореза голеностопного и таранно-пяточно-ладьевидного суставов. Операция проводится в обескровленном состоянии (жгут). Под таз лежащего на спине больного на оперируемой стороне кладется жесткая подушка, в результате чего конечность поворачивается немного внутрь. Под ногу тоже кладется подушка.

Величина кожного разреза, определяется намеченной операцией. Для фиксации переломов дистальной части малоберцовой кости нужно провести разрез до верхушки лодыжки. Для артрореза таранно-пяточно-ладьевидного сустава разрез начинают у наружной лодыжки и затем дугой продолжают до проекции на пяточно-кубовидный сустав. Мышечек малоберцовой кости обнажается распатором. Непосредственно над суставной щелью лежит акромиофибулярная связка. Из этого доступа можно провести и лечение надмыщелкового перелома малоберцовой кости. Для артрореза голеностопного сустава малоберцовая кость пересекается поперечно на 6-8 см над суставом, и дистальный участок ее заворачивается. Этим латеральные поверхности большеберцовой и таранной костей обнажаются. Доступ к таранно-пяточно-ладьевидному суставу достигается после оттягивания в сторону сухожилий малоберцовых мышц. Перед закрытием раны вводится отсасывающий дренаж.

При *переднем доступе* к голеностопному суставу проводится продольный разрез посередине. Раньше этот доступ использовался для артрореза, в настоящее время в большинстве случаев для этого применяется латеральный доступ.

После кожного разреза расщепляется держатель сухожилий разгибательных мышц, и между сухожилиями и концами длинного разгибателя пальцев стопы и длинного разгибателя большого пальца стопы обнажают сустав. Тыльная артерия стопы вместе с сухожилием передней большеберцовой мышцы и разгибатель сухожилий большого пальца стопы оттягиваются в медиальную сторону. Из этого доступа можно обнажить большеберцовую кость и шейку таранной кости. Если продлить этот разрез по направлению пальцев стопы, то можно достигнуть таранно-ладьевидного (Шопартова) сустава и костей плюсны.

*Задний доступ* часто использовался для завинчивания отломанного заднего края большеберцовой кости. В настоящее время этот доступ используется редко, потому что задний перелом края большебер-

цовой кости свинчивается при медиальном или латеральном доступе спереди.

Пациент оперируется в положении на животе, под жгутом. Медиальная сторона Ахиллова сухожилия обнажается продольным разрезом. После продольного разреза глубокой фасции мышечное брюшко и покрывающий задний суставной край большеберцовой кости длинный разгибатель большого пальца стопы отводятся и сдвигаются распатором. После этого задний край большеберцовой кости свободен. Если необходимо широко обнажить эту область, то можно Z-образно пересечь Ахиллово сухожилие. Благодаря этому становится возможным обнажить заднюю половину таранной кости и таранно-пяточного сустава.

Таранно-ладьевидный сустав является медиальной частью Шопартова сустава. При доступе к пяточно-кубовидному суставу разрез проводится с наружной лодыжки по направлению к основанию V плюсневой кости. Волокна короткого разгибателя пальцев стопы расщепляются для достижения лежащего под ней сустава.

### Лечение ушибов и дисторсий в области голеностопного сустава

Вес человеческого тела передается с таранной кости на ногу, таким образом вертикально действующий вес стоящего, ходящего человека передается с системы голеностопного сустава на горизонтальную плоскость. Поэтому в структуре голеностопного сустава стабильность и подвижность имеют исключительное значение. Всякое повреждение лодыжки угрожает функции голеностопного и таранно-пяточно-ладьевидного суставов. Цель лечения заключается в том, чтобы как можно полнее восстановить функцию.

При *ушибе*, возникшем в результате непосредственного воздействия силы, обнаруживаются и наружные признаки повреждения. Отек лодыжки и боль, возникающая при ходьбе и прочих движениях, приводят к тому, что пациент щадит поврежденную конечность и кладет компрессы на болезненный сустав. Симптомы, как правило, исчезают через 5-6 дней после ушиба. Фиксация гипсовой повязкой применяется редко, скорее рекомендуется эластическая повязка.

*Дисторсия* не является прямым повреждением; гематома в поврежденном суставе или в его окружении происходит в связи с травмой тканей. При наиболее часто встречающейся *супинационной дисторсией* имеется гематома перед наружной лодыжкой и под ней. Как правило, наступает чрезмерное растяжение или разрыв в малоберцовых связках, может повреждаться и суставная капсула. Более редкая, но более тяжелая *про-национная дисторсия* встречается при



разогнутой ноге. Сначала повреждается дельтовидная связка, затем широкая передняя часть таранной кости внедряется в пространство между лодыжками, вызывает чрезмерное растяжение или надрыв передней тibiофибулярной связки.

Лечение дисторсий успешно только, если в ходе обследования пострадавшего, клинического и рентгенологического исследования голеностопного сустава точно устанавливается, где и в какой мере имеется повреждение связок. При клиническом исследовании таранная кость при помещении пятки в положение внутренней или наружной ротации или при супинационно-пронационном движении плюсны может быть приведена в позицию, указывающую на разрыв связки. При помощи усилительного экрана или соответствующего рентгеновского снимка можно в области недостаточности связки установить патологическое расширение суставной щели.

Дисторсия, связанная только с чрезмерным растяжением связок, лечится консервативно. До рассасывания гематомы (7-10 дней) поврежденный сустав иммобилизуется подошвенной гипсовой шиной и держится в приподнятом положении. После этого при наличии супинационной дисторсий на две недели в позиции пронации накладывается гипсовая повязка, которая дает возможность ходить. После пронационного повреждения стопа помещается в состояние легкой супинации, затем накладывается гипсовая повязка. Гипсовая повязка, дающая больному возможность ходить, накладывается только на четвертой неделе. Так как пронационная дисторсия всегда вызывает тяжелое повреждение связок, гипсовая повязка в зависимости от размеров повреждения связок остается на протяжении 6-10 недель.

Если рентгеновский снимок показывает, что имеет место разрыв связок лодыжки, то, как и при переломе лодыжки, рано производят операцию. У молодых пациентов обеспечивают доступ к области полного разрыва боковой или тibiофибулярной связки, затем разорванная связка сшивается. Если связка вырвана вместе с местом своего прикрепления к кости, то малый оторванный фрагмент фиксируется винтом диаметром 2,7 мм. В более пожилом возрасте полный разрыв связки в области лодыжек, встречается редко, так как при воздействии большой силы в месте повреждения возникает перелом лодыжки. Поэтому частичные повреждения связок и сопряженные с чрезмерным вытяжением связок дисторсии у пожилых пациентов лечатся гипсовой повязкой.

### Лечение переломов лодыжек

За последние десятилетия становилось все яснее, что классификация мыщелковых переломов по механизму их возникновения наиболее простая, так

как и методы лечения классифицируются так же. Рис. 8-174 показывает классификацию мыщелковых переломов по Weber. Изучение биомеханического значения наружной лодыжки в решающей мере повлияло на применяющийся в настоящее время метод лечения. Нужно сказать, что вообще в деле лечения внутрисуставных переломов теперь поступают более активно, чем прежде. В случае необходимости оперативным путем с миллиметровой точностью восстанавливаются образующие сустав поврежденные костные поверхности.

Большинство мыщелковых переломов представляют собой переломы, возникшие в позиции пронации и при повернутой наружу стопе (тип Б). Характерными для этого повреждения являются: отрыв внутренней лодыжки или разрыв дельтовидной связки, торзионный или многофрагментный перелом наружной лодыжки на высоте суставной щели или надмыщелковый перелом и редко перелом на более высоком отрезке малоберцовой кости (тип В). Передняя тibiофибулярная связка (вентральный синдесмоз) разрывается всегда. Межкостная перепонка, как правило, разрывается только на уровне перелома малоберцовой кости (тип В). Может разорваться задняя тibiофибулярная связка (дорзальный синдесмоз) или может отколоться задний край большеберцовой кости. Из-за вышеуказанных повреждений таранная кость, как правило, находится в позиции подвывиха в латеральную сторону или в латеральную сторону и назад. Если из заднего края большеберцовой кости выламывается большой кусок (треугольник *Volkman*), то таранная кость может соскальзывать назад настолько, что она поддерживается только отломанным и смещенным задним краем большеберцовой кости.

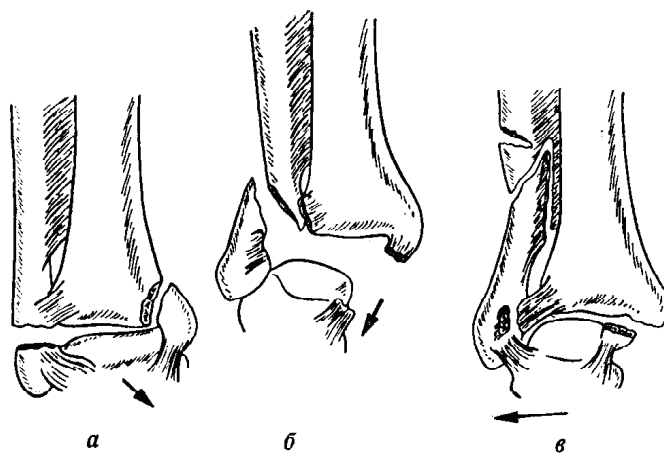


Рис. 8-174. Классификация переломов лодыжек по Weber. а) При супинационном повреждении откалывается внутренняя лодыжка, на наружной лодыжке возникает перелом с отрывом, синдесмоз остается интактным. б) и в) При пронационном повреждении происходит перелом с отрывом внутренней лодыжки или разрыв дельтовидной связки, перелом наружной лодыжки или малоберцовой кости и разрыв синдесмоза

Супинационный костный перелом встречается редко. На наружной лодыжке нередко возникает перелом с отрывом костного фрагмента или же разрыв связки внутренней лодыжки. Тибιοфибулярные связки не повреждаются (тип А).

В настоящее время перелом лодыжек лечат консервативно, если на поврежденных суставных поверхностях кости нельзя произвести достаточно надежную опору и если имеется надежда, что нормальная структура и функция сустава могут быть восстановлены консервативным путем. Операция не проводится и в том случае, если у пожилых больных риск оперативного лечения (из-за остеопороза, плохого кровоснабжения конечности и т. д.) больший, чем ожидаемый результат.

### Консервативное лечение

Для лечения переломов мыщелков без смещения сначала применяется гипсовая шина. При супинационном переломе рано (через неделю) накладывается гипсовая повязка, позволяющая больному ходить. После пронационного перелома только через 3-4 недели к круговой гипсовой повязке монтируют приспособление для ходьбы. Одномышечковые переломы иммобилизуются на шесть недель. При более тяжелых повреждениях, в том числе при переломах без смещения, время фиксации составляет, по крайней мере, 2 месяца.

Сопряженный со смещением перелом лодыжек репозиционируется под наркозом. В случае необходимости можно применять усилительный экран. Сломанные кости и поврежденный сустав фиксируются подошвенной и U-образной шиной или расщепленной круговой гипсовой повязкой. После исчезновения отека накладывается закрытая круговая гипсовая повязка, в зависимости от характера повреждения сразу же или спустя 3-4 недели больной получает приспособление для ходьбы. Продолжительность гипсовой фиксации составляет 10-12 недель.

### Оперативное лечение

В наши дни при планировании лечения перелома лодыжки, которое сопровождается смещением отломков, должны оцениваться все преимущества применения оперативных методов. Если позволяет общее состояние больного, то операция, по возможности, производится в день перелома, так как отсрочка операции снижает ее эффективность.

Прежде считали, что показанием к оперативному лечению переломов лодыжки является неудачная репозиция или вторичное смещение отломков. В настоящее время консервативное лечение в случаях подвывиха или значительного смещения отломков при переломах лодыжки не проводят, операция осуществ-

ляется уже при первичной обработке. Считается обоснованным производить операцию в тех случаях, когда перелом лодыжки комбинируется с разрывом связки, так как очевидно, что оперативный метод — лучший при повреждении связок.

### Перелом наружной лодыжки и разрыв тибιοфибулярной связки (разрыв синдесмоза)

Операция производится под жгутом. Кожный разрез изображен на рис. 8-172. Затем производится разрез до кости и при помощи распатора обнажается перелом. Передняя тибιοфибулярная связка становится видна при оттягивании вентрального края раны. Щель перелома очищается острым скальпелем от интерпонированных мягких тканей и кровяных сгустков. Затем в дистальный фрагмент вставляется костный крючок, и этот фрагмент оттягивается вниз. При помощи костных щипцов соответствующие костные поверхности прижимаются друг к другу.

Для внутренней фиксации наружной лодыжки существуют разные возможности. Автор предпочитает для остеосинтеза этого перелома пользоваться пластинкой.

Костные поверхности в случае косо-спиральных переломов, относящихся к типу В, зажимают одним маленьким винтом. Так же поступают и с отломками в случае раздробленного перелома. Затем фиксирующая металлическая пластинка моделируется на отросток сломанной лодыжки или на малоберцовую кость, и ее прикрепляют к кости (как нейтрализующую пластинку) винтами. Пластинка выбирается так, чтобы над переломом можно было ввести еще хотя бы три винта и чтобы нижний конец пластинки дистально от сустава служил опорой для наружной лодыжки. Пластинка сначала прикрепляется к проксимальной части малоберцовой кости, а затем к отростку наружной лодыжки и к дистальной части малоберцовой кости. Пластинка должна следовать за физиологическими изгибами наружной лодыжки, поэтому во время операции пластинке придается необходимая форма. Для этого дистальный конец пластинки выгибается и слегка спирально поворачивается относительно продольной оси. Если обработка пластинки сделана недостаточно точно, то, будучи привинченной к кости, она вызывает смещение, и поэтому придание пластинке правильной формы является важнейшим моментом операции.

В последнее время для фиксации отломка наружной лодыжки (в первую очередь при переломах лодыжки, относящихся к типу В) применяют специально изготовленные пластинки. Пластинка, на дистальном конце которой имеются «шипы», хорошо повторяет физиологические изгибы отростка лодыжки. Поэто-

му ее можно применять без специального моделирования, и в случае относительно малых дистальных фрагментов остеопорозных костей она обеспечивает удовлетворительную внутреннюю фиксацию.

После внутренней фиксации отломков с помощью адаптационных швов соединяют разорванные концы передней тibiофибулярной связки.

При операции по поводу переломов лодыжки типа В надлодыжковый перелом малоберцовой кости фиксируется специальной пластинкой. Адаптационным швом соединяется разорванная связка и межкостная мембрана.

Чтобы разгрузить шов связок, через пластинку, прикрепленную к малоберцовой кости, ввинчивается под переломом один винт в большеберцовую кость. Для этого кортикального винта с резьбой по всей длине в обеих костях просверливается резьба. Малоберцовую кость прижимают пальцем к большеберцовой кости, и в таком положении завинчивают кортикальный винт, роль которого сводится к тому, что посредством фиксирующей резьбы взаимное расстояние между двумя костями сохраняется до заживления тibiофибулярной связки. Если в малоберцовой кости резьба для винта не фиксируется, то малоберцовая кость может быть прижата к большеберцовой кости в такой степени, что вместо гибкого сочленения этих костей будет происходить окостенение связок. Суть операции изображена на рис. 8-175. В последнее время винт закручивается лишь в латеральном кортикальном слое большеберцовой кости, чтобы соединение этих двух костей было не слишком тесное. По истечении 6 недель после операции винт обязательно удаляется.

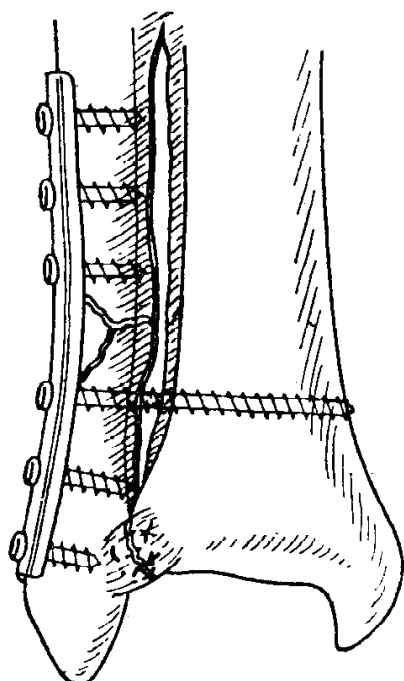


Рис. 8-175. Пластинчатый остеосинтез наружной лодыжки и т.н. установочный винт, разгружающий ventральную тibiофибулярную связку

Отломки наружной лодыжки могут быть фиксированы не только пластинкой, но и гвоздем и проволочным швом. Переломы супинационного и многооскольчатого характера лечат оперативно с помощью прилегающей петли. Операции, производимые при фиксации наружной лодыжки, изображены на рис. 8-176.

### Перелом внутренней лодыжки и отлом заднего края большеберцовой кости (треугольник Volkrmann)

При двумышечковом переломе, как правило, сначала занимаются переломом наружной лодыжки, так как после восстановления ее первоначальной формы репозиция внутренней лодыжки и отломанного заднего края большеберцовой кости едва ли представляет проблему. Над внутренней лодыжкой проводится продольный кожный разрез (см. рис. 8-172). Щель перелома обнажается непосредственно под кожей. После удаления оторванных участков надкостницы и кровяных сгустков в области перелома в верхушку смещенной внутренней лодыжки вставляется острый костный крючок, и фрагмент оттягивается на свое место. Точная репозиция может быть установлена на основании точного соответствия кортикальных зубцов. Затем фрагмент фиксируется на своем месте двумя удерживающими проволоками (рис. 8-177).

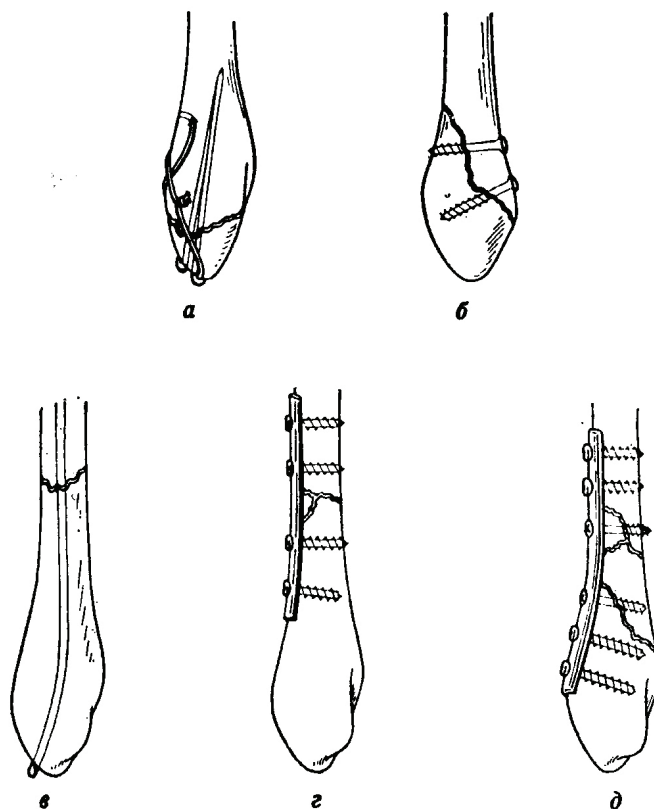
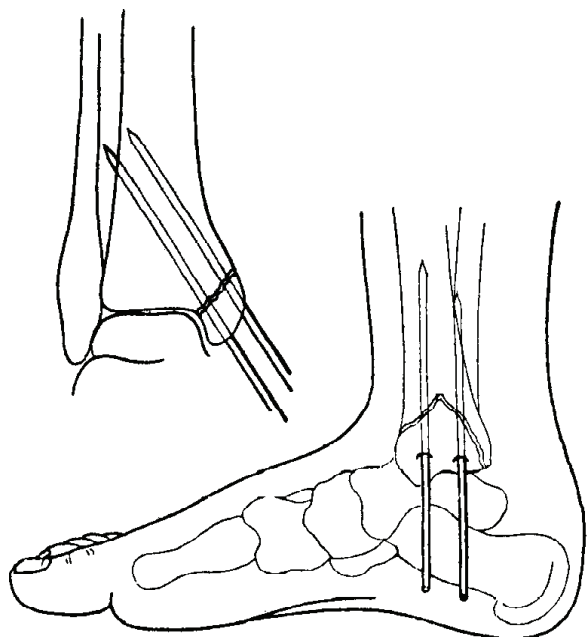


Рис. 8-176. Операции для фиксации наружной лодыжки. а) Натягивающая петля, б) два винта, в) штифт Rush г) и д) различные пластинки



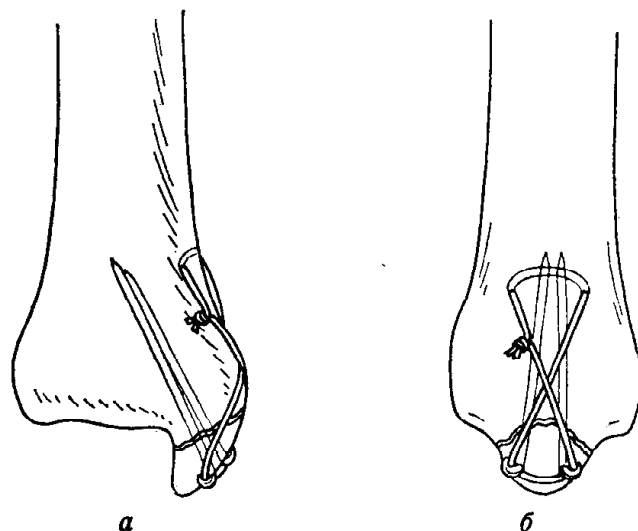


**Рис. 8-177.** Фиксация отломанной и репонированной внутренней лодыжки удерживающими проволоками

У проксимального конца раны при помощи 2 мм-ового спирального сверла перпендикулярно к костной оси просверливается кортикальный слой большеберцовой кости. В просверленное отверстие вставляется гибкая проволока толщиной в 1 мм, которая перекрещивается в форме восьмерки над переломом и затем скручиванием натягивается под выступающими концами двух проволок *Kirschner*. Удерживающие проволоки перегибаются и откусываются на расстоянии 2-3 мм от кости. Затем крючковидные концы проволоки скручиваются над проволочной петлей до тех пор, пока не погружаются в мягкие ткани (рис. 8-178).

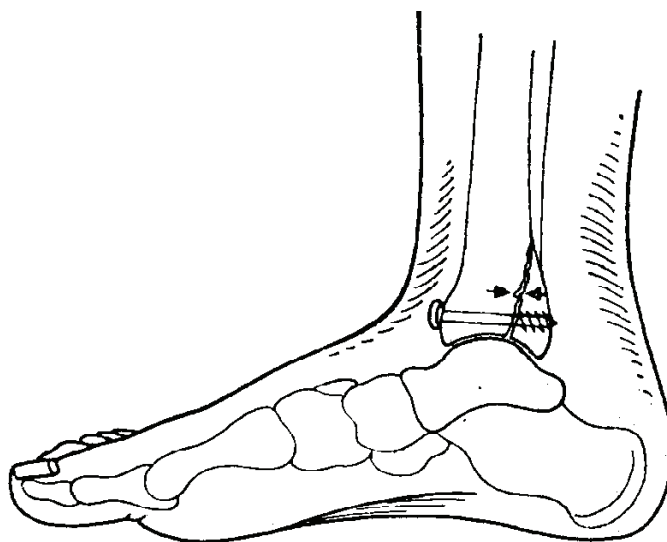
Отломанную внутреннюю лодыжку можно фиксировать и мыщелковым винтом. В просверленное отверстие диаметром 3,2 мм без предварительной нарезки вставляется мыщелковый или спонгиозный винт, который в отломанной части внутренней лодыжки не имеет нарезки, так что при помощи винта создается межфрагментарная компрессия.

**Оперативная фиксация** заднего края отломанной большеберцовой кости: если отломанный задний край большеберцовой кости составляет от 1/3 до 1/4 суставной поверхности, то дистальную суставную поверхность большеберцовой кости нужно оперативно реконструировать. Так как на суставной поверхности не должна оставаться ступень, то фрагмент должен быть репонирован с миллиметровой точностью перед его фиксацией винтом. Если для остеосинтеза перелома нужно обнажить с медиальной стороны, то из этого доступа можно произвести операцию на заднем крае большеберцовой кости. При помощи распатора надкостница и мягкие ткани отодвигаются с большеберцовой кости назад, в результате чего обнажается медиальная и задняя часть треугольника *Volkman*.



**Рис. 8-178.** Фиксация отломанной внутренней лодыжки петлей с натяжением. Вид а) спереди б) сбоку

Так как перелом малоберцовой кости репонирован первым, то репозиция отломанного края большеберцовой кости не представляет трудности. После того как костные края точно адаптированы, с передней поверхности большеберцовой кости вводится удерживающая проволока в задний фрагмент края большеберцовой кости, чтобы он уже не мог сдвинуться, затем приготавливается ложе для спонгиозного винта. Используется спонгиозный винт нарезка которого фиксирует только отломанные части кости. Это позволяет достаточно сжать поверхности перелома (рис. 8-179).



**Рис. 8-179.** Фиксация отломанного дорзального края большеберцовой кости при помощи винта, вставленного спереди

Если тяга задней тibiофибулярной связки выломала только небольшой фрагмент из заднего края большеберцовой кости, то этот фрагмент не привинчивается, так как стабильная фиксация наружной и внутренней лодыжек достаточна для заживления повреждения голеностопного сустава.

Раньше не фиксировали переломы наружной и внутренней лодыжек, а лишь оперировали перелом заднего края большеберцовой кости, обнажая его дорзально. Отломок прикрепляли на место винтом. Теперь операцию производят иначе, потому что в задний край кости винт не вводится. Применяемое ныне наружное или внутреннее обнажение всегда дает возможность введения винта в задний край, поэтому необходимость в специальном дорзальном обнажении отпадает.

Результат лечения оперированного перелома лодыжки зависит от стабильности остеосинтеза. Если фиксация «стабильна при движении», кожа сшивается после введения отсасывающего дренажа. На конечность накладывается эластическая повязка из резиновой губки, конечность приподнимается на шине *Braun*. После заживления раны конечность перевязывается эластичными бинтами, и больной может при помощи костылей пытаться ходить. Полная нагрузка оперированной конечности допускается, однако, только через шесть недель. До тех пор больной может двигать сустав без нагрузки; если же он хочет рано ходить без костылей, то может начиная с третьей недели ходить при помощи разгружающего приспособления для ходьбы или же при помощи гипсовой повязки, дающей больному возможность ходить (в передней части повязки вырезается столько, чтобы можно было ее ежедневно снимать).

Если остеосинтез не является достаточно стабильным, то больному после операции накладывают гипсовую шину. После заживления раны оперированная конечность на 3-4 недели снабжается гипсовой повязкой, предоставляющей больному возможность ходить. После этого на дальнейшие четыре недели накладывается гипсовая повязка, которая ежедневно может быть снята, чтобы активными упражнениями и бальнеотерапией способствовать раннему установлению подвижности в голеностопном и таранно-пяточно-ладьевидном суставе. Продолжительность наружной фиксации должна устанавливаться индивидуально, так как она служит только для дополнения внутренней фиксации.

### Лечение повреждения дистального эпифиза большеберцовой кости

В том возрасте, когда еще не завершён рост кости, в результате перелома лодыжек часто возникает повреждение росткового хряща. Лечение этого повреждения зависит от его характера: только расслабление росткового хряща или же перелом.

Повреждение зоны роста большеберцовой кости может быть диагностировано рентгенологичес-

ки (в случае необходимости следует делать сравнительные снимки!). Сместившиеся части кости нужно как можно раньше репонировать, так как высокая реактивность в этом месте приводит к возникновению нежелательной рубцовой ткани. Если необходимая для костного роста хрящевая зона остается интактной и только отделяется от проксимальной части кости, то репозиция становится простой, и позже не возникает нарушения костного роста. Поэтому эту форму повреждения лечат консервативно. После репозиции накладывается гипсовая повязка.

Если же повреждение проникает в кость и хрящ и достигает суставной щели — по классификации *Aitken* повреждение типа 11-111 (см. стр. 862, рис. 8-64), — то по *Suessenbach* и *Weber* действительно хороший результат дает только раннее оперативное лечение. Щадящей техникой оперативного вмешательства нужно точно репонировать отломившуюся часть, и при помощи винта или прикрепляющей проволоки фиксировать отломки. Хрящ должен точно поместиться на прежнее место, тогда в нем не возникнет мозоли, которая приводит к раннему окостенению и препятствует пропорциональному костному росту. В таких случаях после консервативного лечения наступает частичное окостенение линии роста, что позже приводит к деформациям, так как ростковая часть, оставшаяся интактной, превышает рост патологической части. Если возникла деформация, то после окончания роста корректируют отклонение оси поврежденной кости остеотомией.

### Лечение вывихов в области голеностопного сустава

В голеностопном суставе вывих без перелома встречается редко. Если дистальный конец костей голени и таранная кость смещаются по отношению друг к другу без перелома, то таранная кость полностью вырывается из соединяющих ее связок, и возникает т.н. чистый вывих таранной кости. Если бескровная репозиция таранной кости удается, то больному только после 8-10-недельной фиксации гипсом разрешается при помощи аппарата, уменьшающего нагрузку при ходьбе, начать упражнения в ходьбе. Из-за нарушенного кровоснабжения таранной кости ранняя полная нагрузка может привести к деформации.

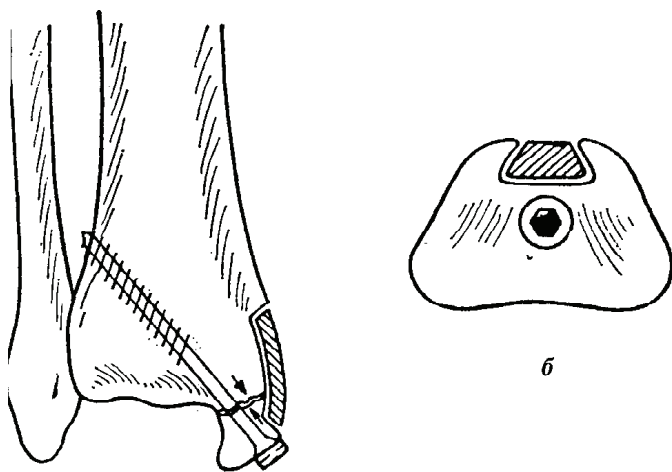
Подвывих в голеностопном суставе можно установить по перелому мышцелки и разрыву связок. Подвывих в 1-2 мм может быть источником значительных болей и ограничений движений в голеностопном суставе. Поэтому подвывих всегда следует своевременно устранять.

## Вмешательства по поводу осложнений и отдаленных последствий повреждения лодыжек

### Лечение псевдоартрозов наружной и внутренней лодыжек

После перелома с артрозом внутренней лодыжки часто бывает, что между внутренней лодыжкой и большеберцовой костью интерпонируется ткань. Поэтому костные заживления затягиваются, и нередко возникает ложный сустав. С тех пор как мышечковый перелом первично оперируется, возникает меньше псевдоартрозной внутренней лодыжки.

Псевдоартроз внутренней лодыжки оперируется, если у больного во время ходьбы имеются боли на месте псевдоартроза и если он жалуется на чувствительность к давлению в этом месте. Патологическая позиция отломанной внутренней лодыжки неблагоприятно влияет на движение в голеностопном суставе. Если вблизи вершины внутренней лодыжки возникает т.н. контактный псевдоартроз, а у больного нет жалоб, то его не оперируют.



**Рис. 8-180.** Операция псевдоартроза внутренней лодыжки. а) Костный фрагмент и винт; б) желоб для костного фрагмента

Псевдоартроз внутренней лодыжки оперируется из медиального доступа под жгутом (см. рис. 8-172). Если фрагмент смещен, то его репонируют после экстирпации рубцовой ткани. Если он не смещен и нет костного сращения с основанием, то его не иммобилизуют, а только фиксируют к большеберцовой кости. Пригодными методами фиксации являются привинчивание или применение проволоки, натягивающей петли. Первый метод применяется без освежения поверхности перелома, а при втором методе поверхности перелома освежаются. Если кость атрофическая и поэтому фиксирующее действие винта незначительное, то в желоб, сделанный на передней

латеральной костной поверхности, вклинивают костный фрагмент (рис. 8-180). Если отломавшаяся внутренняя лодыжка может быть стабильно фиксирована (внутренней фиксацией), то больного можно оставлять без гипсовой повязки. Иначе требуется наложение на шесть недель гипсовой повязки, позволяющей больному ходить.

Типичный косой спиральный перелом наружной лодыжки быстро заживает. В виде исключения (если между смещенными фрагментами вклинились мягкие ткани) может возникнуть псевдоартроз. Псевдоартроз наружной лодыжки оперируется под жгутом. После обнажения места перелома и удаления рубцовой ткани освеженные поверхности перелома адаптируются и фиксируются, как при свежем переломе, металлическими имплантатами. Применяющиеся виды фиксации были описаны при рассмотрении оперативного лечения перелома наружной лодыжки. После операции больного лечат так же, как и после свежего перелома лодыжки.

### Операции по поводу застарелых или неправильно сросшихся переломов лодыжек

Нелеченные, смещенные или зажившие в неправильной позиции переломы лодыжек лечатся оперативно. Пока имеется надежда на то, что конечность может быть нагружена и что подвижность в голеностопном суставе может быть восстановлена, стремятся к реконструкции суставной структуры. Поэтому переломы наружной лодыжки, разорвавшие синдесмоз и смещенные внутренней лодыжкой, обнажаются. После экстирпации рубцовой ткани или обработки кости долотом на месте перелома репонируются покрытые хрящом костные поверхности голеностопного сустава.

Когда оперируют только на наружной и внутренней лодыжке и устраняют только латеральный подвывих таранной кости, шансы сохраняющей подвижность операции хорошие. Если же отломался фрагмент заднего края большеберцовой кости со значительной частью суставного хряща и в смещенном состоянии фиксировался к большеберцовой кости (костно или соединительнотканно), то на месте подлежащей нагрузке суставной поверхности большеберцовой кости остается большая ступень. В этом случае, операция для сохранения подвижности в голеностопном суставе не производится, так как от этого нельзя ожидать стабильного результата. Если операция производится по поводу застарелого заднего подвывиха кости и смещенного перелома лодыжек, то создается артродез голеностопного сустава.



## Артродез голеностопного сустава

Неподвижность в голеностопном суставе вызывается после свежего повреждения, когда суставная поверхность большеберцовой кости настолько разрушена, что не стоит производить попытку реконструкции. Следует отметить, что такие разрушения встречаются редко.

Чаще бывают вынуждены прибегать к артродезу голеностопного сустава в результате болей, обусловленных повреждением и ограничением подвижности. Артродез избавляет от боли, но перегрузка остальных суставов ноги может стать источником новых жалоб. Поэтому с артродезом нужно подождать до тех пор, пока больной сам не приходит к убеждению, что консервативное лечение и ношение ортопедической обуви не в состоянии устранить его боли.

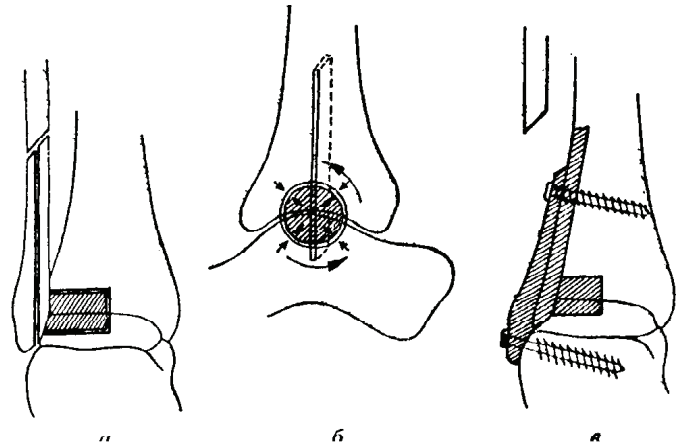
Для создания артродеза голеностопного сустава применяется несколько методов. Если в суставе еще возможно движение, но из-за сильных болей нужно произвести операцию или же если гнойное осложнение обосновывает необходимость проведения артродеза, то можно с успехом применять операцию, предложенную секцией травматологов по остеосинтезу (АО).

**Техника проведения операции** следующая: больной оперируется под жгутом, с обескровливанием конечности. Сначала над голеностопным суставом, отступая на 8 см, через большеберцовую кость, пробивают изнутри наружу гвоздь *Steinmann* таким образом, чтобы он находился в положении ротации наружу на 20° к плоскости колена. Затем освобождают наружные и внутренние мыщелковые отростки. На 3-4 см от верхушки наружной лодыжки долотом отбивается конец малоберцовой кости и вынимается. Внутренняя лодыжка отбивается долотом из медиального доступа и также удаляется. В шейку таранной кости на месте линии продолжения передней поверхности большеберцовой кости вбивается второй гвоздь *Steinmann* параллельно тому, который был пробит в большеберцовую кость.

Суставная поверхность большеберцовой и таранной костей резецируется осцилляционной пилой, причем нужно следить за тем, чтобы удалить и задний край большеберцовой кости, не повреждая при этом сосуды и нервы. Затем таранная кость под большеберцовой костью смещается назад настолько, чтобы пробитый в таранную кость гвоздь *Steinmann* попал перпендикулярно гвоздю, вбитому в большеберцовую кость. Укорочение плюсны облегчает после операции перекачивание стопы. После снятия хряща вынутую часть наружной лодыжки вставляют обратно и фиксируют винтом. После этого на отсасывающем дренаже послойно закрывается внутренняя и наружная рана, и гвоздь *Steinmann* осуществляет наружное

натяжение, придавливая обе резецированные костные поверхности друг к другу (см. рис. 8-76)»

*Schauwecker* применяет три гвоздя *Steinmann* с наружным натяжением. После такой операции наложение гипсовой повязки излишне. Через 6-8 недель можно рассчитывать на костную консолидацию. У мужчин выгодно, если стопа устанавливается по отношению к оси большеберцовой кости в состоянии разгибания на 5-10°. У женщин не следует приводить стопу в состояние сгибания, потому что позже в суставе Шопарта может быть согнута плюсна.



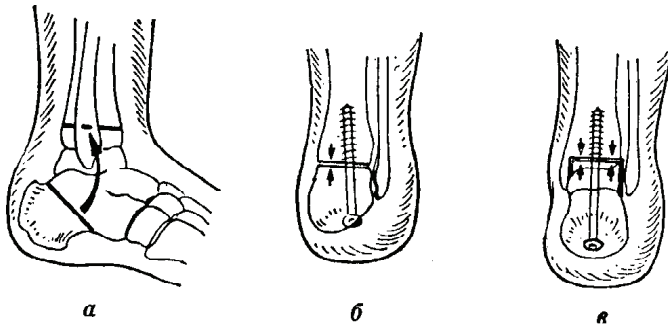
**Рис. 8-181.** Голеностопный артродез боковым доступом с запираем и привинчиванием малоберцовой кости. Малоберцовая кость резецируется, а) голеностопный сустав запирается сбоку кусками губчатой кости в форме полуцилиндра; б) половина малоберцовой кости вставляется между полуцилиндрами; в) другая привинчивается на большеберцовую и на таранную кости

Если подвижность голеностопного сустава в почти перпендикулярной позиции стопы болезненна и сильно ограничена, то проводится артродез сустава со следующей операцией: под жгутом, при обескровливании конечности, над наружной лодыжкой производится разрез длиной в 10 см. Дистальный конец малоберцовой кости при помощи распатора обходят до верхушки наружной лодыжки, при этом щадятся наружные связки. Затем малоберцовая кость косо пересекается на 5-6 см над суставом, откидывая дистальную часть кости и удаляя хрящ. В обнаженную сбоку щель голеностопного сустава вбивается инструмент *Scherbichler* и при помощи его из суставных поверхностей большеберцовой и таранной костей вырезается два полуцилиндра, эти полуцилиндры поворачивают на 90°, запирая сустав. В губчатый слой большеберцовой и таранной костей вбивается кортикальный фрагмент кости между полуцилиндрами величиной 2x6 см, чтобы этим при помощи большой плоскости «листка» костного фрагмента тормозить движение между таранной и большеберцовой костями и, с другой стороны, чтобы костный фрагмент сильно прижимал полуцилиндры губчатого слоя между таранной и большеберцовой костями. Мало-

берцовую кость фиксируют на латеральной поверхности таранной кости, с которой был удален хрящ, и на большеберцовой кости, применяя по одному винту (рис. 8-181). После введения отсасывающего дренажа операция заканчивается послойным закрытием раны. После заживления раны на шесть недель накладывается гипсовая повязка, позволяющая больному ходить. В этот период происходит костное заживление спонгиозных костных поверхностей. После снятия гипса назначается ортопедическая обувь.

### Ампутация в области лодыжек

В области лодыжек обычно можно ампутировать только при травматическом разрушении стопы, так как при сосудистых заболеваниях, инфекциях или опухолях ампутация производится более проксимально. Здесь, правда, следует отметить, что в Советском Союзе *В. Я. Золотаревский* описал разработанные им т.н. малые ампутации в пределах стопы, производимые при облитерирующем артерии заболевании. По сравнению с культей голени ампутация над лодыжками выгодна, если кость покрывается здоровой и выносящей нагрузку кожей пятки. Образованную таким образом культю пациент может нагружать и в быту или даже на пляже, ходить без протеза. Уже в середине прошлого века *Н. И. Пирогов* описал, как образуется такая культя, которую пациент может нагружать и без протеза, если мягкие ткани и кожа пятки здоровые и кровоснабжение хорошее. Резецированную над голеностопным суставом большеберцовую кость нужно дорзальным лоскутом перекрывать бугром пяточной кости. Описанная *Н. И. Пироговым* операция, названная его именем, претерпела ряд



**Рис. 8-182.** Культия по Н. И. Пирогову. а) Направление пересечения кости, б) соединение двух частей кости и их фиксация винтом; в) если мышечки могут быть сохранены, изготавливается культя

В настоящее время применяется вариант операции по *Spitzu* и *Boyd*, причем пяточная кость фиксируется винтом АО к большеберцовой кости (рис. 8-182). После заживления раны культя может рано нагружаться при гипсовой повязке, дающей больному возможность ходить.

*Syme* образовывал подобную культю, однако при

полном удалении пяточной кости. Костная поверхность ампутированной над мышелками большеберцовой кости покрывалась выносящей нагрузку кожей пятки. Для этой операции нужно, чтобы кожа пяточной области была здоровой.

### Повреждения стопы

В этом разделе коротко рассматриваются методы лечения при повреждениях стопы и описываются операции, относящиеся к пограничной области между ортопедией и хирургией.

### Переломы костей стопы

Переломы, костей стопы являются частыми повреждениями. При этом кости предплюсны повреждаются при иных обстоятельствах, чем кости плюсны. Распознавание повреждения обычно нетрудное, потому что кости стопы, покрыты лишь немногими мягкими тканями и перелом часто бывает открытым. Больной с поврежденной стопой может ходить только с трудом или вовсе не может ходить и поэтому сразу же обращается к врачу.

### Лечение переломов таранной кости

Переломы таранной кости сравнительно редки. Характерным повреждением является *перелом шейки таранной кости*, возникающий вследствие того, что шейка таранной кости прижимается к вентральному краю большеберцовой кости, в результате чего наступает смещение тела таранной кости. Размер смещения хорошо виден только на боковых рентгеновских снимках. Дистальный отломок обычно опрокидывается к тыльной стороне стопы, в результате чего образуется угол между телом и головкой таранной кости. Повреждения лечится консервативно. Перелом без смещения фиксируется на протяжении шести недель гипсовой повязкой. При репозиции смещенного перелома плюсна приводится в состояние подошвенного сгибания и фиксируется в этом положении на протяжении первых 3-4 недель расщепленной гипсовой повязкой. После этого стопа фиксируется гипсовой повязкой в плантиградной позиции. Однако приспособление для ходьбы накладывается только спустя еще три недели на круговую гипсовую повязку. Общая продолжительность иммобилизации составляет 10-12 недель.

*Перелом с вывихом шейки таранной кости* является тяжелым и часто открытым повреждением. Вывих может присоединяться к различным формам переломов шейки таранной кости. При открытом переломе репозиция во время обработки раны более

легкая. При лечении закрытых повреждений сначала пытаются произвести бескровную репозицию. Если это не удастся, то при помощи дугообразного разреза, проведенного под наружной лодыжкой, обнажаются кости предплюсны. Два фрагмента таранной кости репонируются и фиксируются друг к другу поддерживающими проволоками или винтом АО. После закрытой репозиции без внутренней фиксации отломанные фрагменты иммобилизуются в оптимальной позиции гипсовой повязкой, через три недели накладывается новая повязка в плантиградном положении стопы. Продолжительность гипсовой иммобилизации составляет 12 недель. Если проводится завинчивание, то поврежденная стопа кладется в гипсовую повязку немедленно после операции в плантиградной позиции, через 8 недель гипсовая повязка сменяется на разгружающее приспособление для ходьбы. При помощи этого аппарата больной может ходить и при этом также совершать движения в суставах. Так как после перелома с вывихом часто возникает аваскулярный некроз таранной кости, то следует запретить полную нагрузку конечности на протяжении 6-8 месяцев.

*Перелом заднего отростка таранной кости* является сравнительно частым повреждением, но имеет хорошую склонность к заживлению. Повреждение встречается главным образом в связи с переломом, дисторсией или же с вывихом пяточной кости. Опасность смещения треугольной кости велика; поверхность добавочной кости, однако, всюду гладкая, а поверхность кости, получившей перелом, неровная. При отломанном отростке кости поврежденная стопа фиксируется на протяжении 3-х недель гипсовой повязкой. В том случае, если перелом заживает неокостно, это не вызывает нарушения функции. Изолированный перелом тела таранной кости и перелом бокового отростка являются очень редкими повреждениями.

## Лечение переломов пяточной кости

*Bohler* разделял переломы пяточной кости на 8 групп. Автор упростил эту классификацию.

1. *Переломы пяточной кости без смещения* распознаются только на рентгеновских снимках. До прекращения отека поврежденная конечность фиксируется подошвенной гипсовой шиной и кладется в приподнятом положении. После этого накладывается циркулярная гипсовая повязка, в которой пациент еще три недели ходит на костылях. После этого на гипсовую повязку наносится приспособление, дающее возможность больному ходить и позволяющее нагружать конечность. В зависимости от величины и положения перелома поврежденная конечность на 6-8 недель иммобилизуется. Повреждение не оперируется. Прогноз благоприятный.

2. В общую группу автор причисляет те *смещенные переломы пяточной кости, которые не распространяются на нагруженную суставную поверхность пяточной кости*, так как шансы на излечение этих повреждений сравнительно благоприятны.

Переломом пяточной кости в виде утиноного клюва называют *перелом с отщеплением бугра пяточной кости*. Отломанная задне-верхняя часть пяточной кости обычно опрокидывается в краниальном направлении, но Ахиллово сухожилие оттягивает туда отломанный кусок лишь в том случае, если перелом находится дистально от места прикрепления сухожилия. Перелом может фиксироваться при подошвенном сгибании голеностопного сустава, потому что в этом случае Ахиллово сухожилие ослаблено. После удачной репозиции стопа на три недели в положении подошвенного сгибания иммобилизуется гипсовой повязкой, затем на дальнейшие три недели на гипсовую повязку в плантиградной позиции стопы накладывается приспособление для ходьбы. Если бескровное вправление не удастся, то перелом обнажается разрезом, проходящим у медиального края Ахиллова сухожилия, и фиксируется при помощи винтового остеосинтеза АО. После заживления раны немедленно накладывается гипсовая повязка, предоставляющая больному возможность ходить, эту повязку пациент носит три недели.

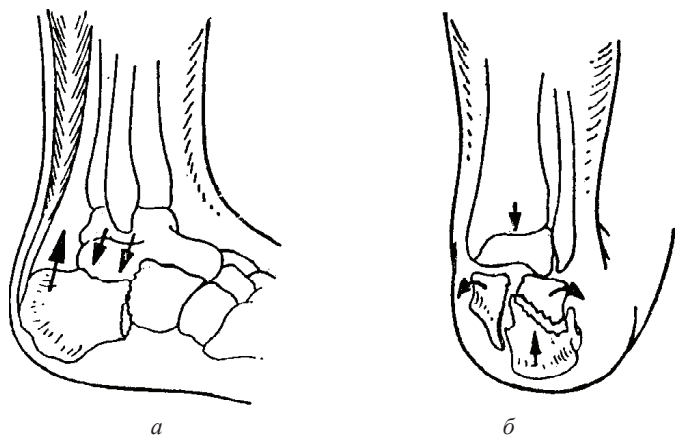
*Перелом опоры таранной кости*, а также медиального участка угла пяточной кости и не доходящие до сустава переломы тела пяточной кости являются повреждениями с хорошей склонностью к заживлению. Если требуется репозиция перелома, то пытаются осуществить это давлением пальца. Поврежденная конечность фиксируется на протяжении 3-6 недель гипсовой повязкой. В случае необходимости после снятия гипса назначается ортопедическая прокладка.

3. *Наиболее тяжелые переломы пяточной кости распространяются и на суставную поверхность*. Особенно плохой прогноз имеет тот тип компрессионного перелома, при котором задняя таранная суставная поверхность проламывается в тело кости (рис. 8-183). К этой группе можно причислять также и проникающие в сустав раздробленные переломы. На рентгеновском снимке характерным для перелома является увеличение угла между бугром и суставом (его нормальная величина составляет от 20 до 40°), потому что верхняя плоскость бугра пяточной кости в результате пролома суставной поверхности опускается по направлению к подошве. Лечение, проникающих в сустав переломов пяточной кости в настоящее время нельзя считать окончательно решенным вопросом.

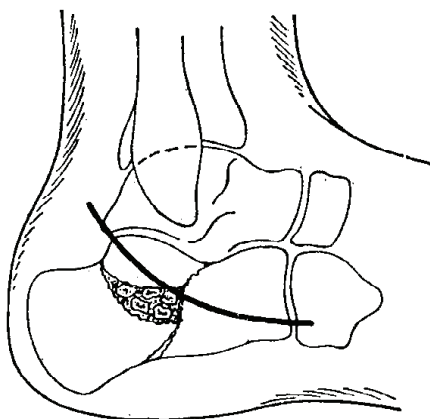
Принцип *консервативного лечения* заключается в том, чтобы репонировать сломанную кость и, по крайней мере, уменьшить смещение суставных по-



верхностей. Для этой цели некоторые хирурги при помощи т.н. пяточного пресса сжимают раздавленную при переломе пяточную кость. Другие применяют для устранения смещения однократное или постоянное растяжение (гири 3 кг).



**Рис. 8-183.** Схема перелома пяточной кости, проникающего в сустав: а) сбоку, б) сзади



**Рис. 8-184.** Операция при переломе пяточной кости по Palmer. Сломанная поверхность сочленения подпирается кусками губчатой кости

Если же нет существенного смещения, суставной поверхности, то накладывается круговая гипсовая повязка на 3-4 недели при сгибании колена в  $40^\circ$  и при подошвенном сгибании на  $30^\circ$ . После этого поврежденная конечность фиксируется при плантиградном положении стопы на дальнейшие 6 недель хорошо сформированной, не имеющей подстилки гипсовой повязкой, доходящей до колена и позволяющей больному ходить. Через три месяца поврежденная поверхность остается без фиксации, назначается хорошо моделированная ортопедическая обувь со стелькой. От продолжительного реабилитационного лечения можно ожидать, что способность к ходьбе будет восстановлена.

Если не удастся восстановить суставную поверхность бескровным путем, то имеется выбор между *реконструирующей суставную поверхность операцией и ранним артродезом*

Для реконструкции суставной щели производится

спонгиозпластика. Сразу после повреждения или же после прекращения отека делают дугообразный латеральный разрез на задней суставной поверхности сломанной пяточной кости под малоберцовыми сухожилиями. Для извлечения вдавленных частей кости под проломанную суставную поверхность вбивается долото, движением долота кнаружи извлекаются вдавленные части кости. Под приподнятые, покрытые хрящом кости после удаления долота вставляются фрагменты губчатой кости для предупреждения нового западения суставной поверхности (рис. 8-184). После закрытия раны накладывается гипсовая шина, и после заживления раны — круговая гипсовая повязка, которая через 6 недель дополняется стременем, дающим больному возможность ходить. Общее время фиксации составляет 10-12 недель.

Для фиксации суставной поверхности применяются также укрепляющие проволоки. При помощи чрезкожно вбитого гвоздя *Steinmann* пытались приподнять проломившуюся часть.

Если не удастся восстановить суставную поверхность бескровным путем, то вместо оперативной реконструкции суставной поверхности можно вначале сделать поврежденный сустав неподвижным. Артродез, однако, только в исключительных случаях выбирается как первое мероприятие в системе лечения. Лучше проводить сначала консервативное лечение, но если больной не может быть реабилитирован должным образом из-за ограничения подвижности в таранно-пяточно-ладьевидном суставе и более при движении, то позже создают неподвижность сустава. Через несколько месяцев после повреждения условия заживления раны улучшаются, и можно выбрать наиболее подходящий оперативный метод для создания неподвижности сустава.

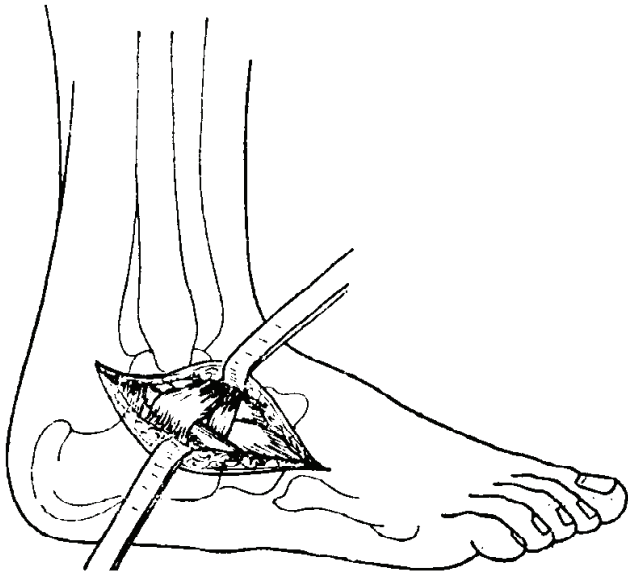
### Артродез таранно-пяточно-ладьевидного сустава

Травматологи создают неподвижность таранно-пяточно-ладьевидного сустава чаще всего при переломе пяточной кости. Эта операция часто применяется и ортопедами.

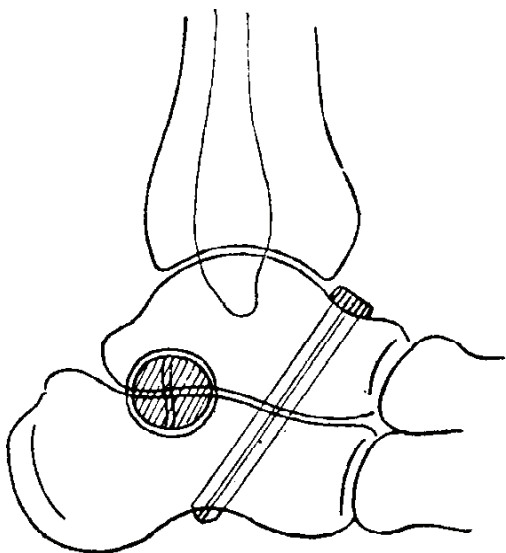
В тех случаях, когда существует болезненная остаточная подвижность между пяточной и таранной костями, и суставная поверхность погибла, можно создать неподвижность сустава простым запиранием, если позиция пяточной кости по отношению к оси стопы удовлетворительна. Если пяточная кость находится в положении чрезмерной косолапости, то целесообразно резецировать суставные поверхности при артродезе.

Под жгутом производится разрез длиной 8-10 см, идущий под верушкой наружной лодыжки парал-

лельно к сухожилиям малоберцовых мышц по боковой поверхности стопы (рис. 8-185). Перед сухожилием короткой малоберцовой мышцы разрезается держатель нижних разгибателей по направлению к тылу стопы; затем сухожилия малоберцовых мышц оттягиваются по направлению к подошве, а разгибатели стопы — по направлению к тылу стопы.



**Рис. 8-185.** Обнажение для обеспечения неподвижности таранно-пяточного сустава и пяточно-кубовидного сустава. Сухожилия малоберцовой мышцы не перерезаются, а оттягиваются в сторону



**Рис. 8-186.** Артродез таранно-пяточного сустава запиранием и шинированием. Шина вводится через кожу по проведенной проволоке Kirschner. Эта шина вбивается из отдельного кожного разреза

Так можно попасть между жировой тканью к суставной капсуле. Для обнажения суставных поверхностей капсула сустава рассекается. Если нужно резецировать сустав, то при помощи плоского широкого долота удаляется суставная поверхность таранной и пяточной костей, после чего образуются хорошо прилегающие друг к другу поверхности. При этом нужно следить за тем, чтобы пяточная кость попала

на проекцию оси конечности. Если кость расположена соответственно оси и нет необходимости ее корригировать, то между задними суставными поверхностями вводится инструмент *Scherbichler* и вырезается два полуцилиндра, которые поворачиваются на 90° и затем вклиниваются. Этими полуцилиндрами из губчатой части кости вызывается запираение задней части сустава (рис. 8-186).

После запираения задней части таранно-пяточно-ладьевидного сустава или же после резекции суставных поверхностей фиксируется также и передняя часть таранно-пяточного сустава. Для этой цели от тыла стопы перед краем большеберцовой кости проводится через шейку таранной кости в пяточную кость применяющаяся при шинировании шейки бедренной кости проволока *Kirschner*. Положение проволоки проверяется при помощи усилительного экрана. Затем выбирается применяемая для шейки бедренной кости трехламеллярная шина соответствующей длины и вбивается (из небольшого кожного разреза) вдоль введенной в таранную и пяточную кости проволоки. Шина удерживает обе кости. Если проведено запираение задней суставной кости, то шина вбивается более дистально (см. рис. 8-186); если же суставные поверхности были резецированы, то шина вбивается в бугор пяточной кости. После этого в неровности и в щель суставных поверхностей вклиниваются куски губчатой кости, затем закрывают кожу после введения отсасывающего дренажа.

На оперированную стопу накладывается эластическая повязка из резиновой губки, гипсовой шины не требуется. Если проведено запираение и шинирование, то больной после заживления раны может ходить без повязки, на костылях. Нагрузка стопы допускается только через 3-4 недели после операции. Если суставные поверхности резецируются, то вопреки шинированию накладывается гипсовая повязка. Через две недели после операции конечность может быть нагружена в гипсовой повязке, пригодной для ходьбы. Гипс удаляется через 8-10 недель после вмешательства.

Фиксирующая таранно-пяточно-ладьевидный сустав трехламеллярная шина может быть введена и со стороны подошвы. Для этой цели нужно ввести прицельную проволоку возле подошвенного края бугра пяточной кости в кость и через нее в шейку таранной кости, что легко сделать под контролем усилительного экрана. На коже подошвы возле прицельной проволоки проводится поперечный разрез длиной 2 см, затем вбивается гвоздь, кожа зашивается. При помощи созданного со стороны пятки костного запираения можно добиться артродеза таранно-пяточного сустава. Вмешательства со стороны пятки и подошвы в последние годы уже не применяются, фиксирующую шину теперь всегда вбивают со стороны тыла стопы.

## Лечение переломов остальных костей предплюсны

*Ладьевидная кость* представляет собой самую медиальную часть т.н. «супинационной линии», ее перелом и вывих, связанный с переломом, как правило, возникает под влиянием супинационно-аддукционной травмы. Поэтому при репозиции

Перелома или вывиха ногу надо обычно приводить в пронационно-абдукционное положение. Остеосинтез крупных отломков ладьевидной кости при помощи введения винта может помочь восстановлению строения стопы.

После репозиции закрытым или открытым способом поврежденную конечность сначала фиксируют хорошо смоделированной подрезанной гипсовой повязкой, а 3 недели спустя накладывается гипсовая повязка, позволяющая ходить. Общее время фиксации в зависимости от повреждения и способа лечения колеблется от 6 до 10 недель.

На месте прикрепления задней большеберцовой мышцы от ладьевидной кости может оторваться небольшой отломок. Это повреждение не следует путать с повреждением наружной части большеберцовой кости. Из-за этого отломка более чем на 3 недели фиксировать конечность не стоит.

*Перелом кубовидной и клиновидных костей (I—II—III)* встречается редко. Если тяжелый предмет падает на стопу, может возникнуть открытый перелом. Смещение, как правило, небольшое. Пациента лечат гипсовой повязкой. Гипсовая повязка с приспособлением для ходьбы снимается через 6-8 недель.

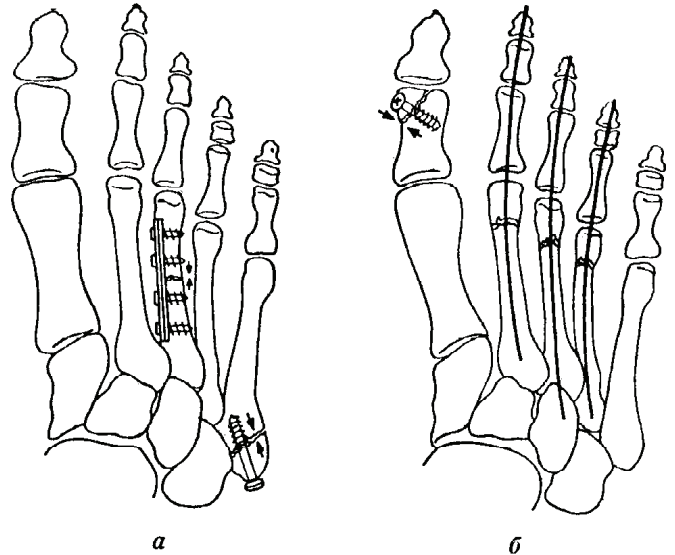
## Лечение переломов костей плюсны

Большинство переломов плюсневых костей возникает в результате прямой травмы, если тяжелый предмет падает на стопу или если стопа с большой силой наталкивается на твердый предмет. Непрямым путем от травмы возникает *перелом с отрывом основания V плюсневой кости* (короткая малоберцовая Мышца отрывает проксимальный конец кости). Такой же механизм вызывает торсионный перелом на той же плюсневой кости, причем в рамках супинационной дисторсии. На пяти плюсневых костях переломы возникают во многих комбинациях.

*Перелом I плюсневой кости* имеет большое значение потому, что он влияет на функцию большого пальца стопы и на статику свода стопы. Переломы плюсневых костей без смещения лечатся консервативно. Поврежденную стопу иммобилизуют на несколько недель при помощи гипсовой шины и затем на 3 недели гипсовой повязкой, предоставляющей больному возможность ходить. Точно так же лечат смещенный спиральный перелом V плюсневой кости. Хотя щель перелома на

рентгеновском снимке ко времени снятия гипса может быть еще хорошо распознана, ходьба в обуви со стельками и более твердой подметкой безболезненна.

*Перелом со смещением I плюсневой кости* должен быть репонирован. Если это не удастся простым давлением, то вместо наложения повязки с натягивающей петлей производят открытую репозицию закрытого перелома, и репонированные фрагменты фиксируют удерживающими проволоками или небольшой пластинкой АО и винтами. После заживления раны на 3-4 недели накладывается гипсовая повязка, дающая больному возможность ходить.



**Рис. 8-187.** Остеосинтез плюсневых костей, а) Применение пластинки или винта, б) проволока Kirschner или винт на проксимальной фаланге большого пальца стопы

Если переломы со смещением имеются одновременно на нескольких плюсневых костях, то, как правило, I и V кости укрепляются проволокой или стабильно фиксируются (рис. 8-187). Наряду с этим, можно через разрез, проведенный на тыле стопы, легко обнажить II или IV плюсневые кости. Если эти переломы имеют склонность к смещению, то их также фиксируют. Каждое повреждение в этой области требует своего плана лечения. Общая цель заключается в том, чтобы восстановить костный остов стопы, что может вызвать необходимость проведения оперативного вмешательства. Для остеосинтеза на тыле стопы проводится продольный разрез над поврежденными плюсневыми костями. Если перелом нескольких плюсневых костей лечат консервативно, то больной на протяжении 6-8 недель носит гипсовую повязку. Если поврежденные костные фрагменты полностью или частично фиксируются на операции, то в зависимости от стабильности внутренней фиксации можно снять гипсовую повязку в более ранние сроки. До полного восстановления функции стопы часто проходят месяцы. В это время назначается ношение ортопедической обуви и рекомендуются физкультура, плавание и бальнеотерапия.



## Лечение переломов пальцев стопы

Переломы пальцев стопы, как правило, вызываются падением тяжелых предметов на стопу. Поэтому часто встречаются открытые повреждения и разрушение мягких тканей. Если жизнеспособность поврежденных тканей пальцев стопы сомнительна, то на II—V пальцах ампутируется поврежденная часть, в отношении большого пальца стопы мнение автора более консервативно, так как этот палец играет важную роль при ходьбе.

*Лечение открытого перелома концевой фаланги большого пальца стопы:* иссечение раны, наложение стягивающего шва или удаление разрушенной части и пластическое покрытие возникшего дефекта.

Смещенный перелом основной фаланги большого пальца репонируют, так как кость, зажившая при смещении, причиняет боли. Оторванный фрагмент суставного блока можно резецировать после обратного развития отека или сразу после возникновения перелома. Поврежденный суставной конец кости в таких случаях закругляется, в сустав вставляется лоскут капсулы. Смещенный перелом тела основной фаланги репонируют бескровным путем или оперативно, и фиксируют кость удерживающими проволоками или небольшой пластинкой АО. Без операции больному накладывают гипсовую повязку с приспособлением для ходьбы на 4 недели, а при операции — в зависимости от стабильности внутренней фиксации — на более короткий срок.

*Перелому фаланги II—V пальцев стопы* фиксируют только полосками липкого пластыря; наложения гипсовой повязки в таких случаях не требуется. Между поврежденным и соседним пальцем вставляется полоска марли, затем оба пальца фиксируются на 2 недели, полосками липкого пластыря друг к другу; здоровый палец шинирует сломанный. Больному рекомендуется на протяжении 3-4 недель ходить в обуви с твердой подметкой (в высоких ботинках на шнуровке).

## Лечение вывихов на столе

### Вывих стопы под таранной костью

Вывихом стопы под таранной костью называется тот вывих, при котором связь между таранной костью и костями голени сохраняется, а под ними все кости вывихнуты в большинстве случаев внутрь и назад, реже — наружу и вперед. Болезненная деформация стопы позволяет поставить диагноз. На рентгеновских снимках в 3 плоскостях (передне-задней, боковой и тыльно-подошвенной) вывих изображается достаточно четко.

*Лечение:* репозиция является срочной задачей, так как на натянутой коже быстро возникает некроз. После репозиции сначала накладывается гипсовая шина, а затем гипсовая повязка, позволяющая больному ходить. Время иммобилизации составляет 6 недель.

### Вывих в суставе Шопара

При вывихе в суставе Шопара (*articulatio tarsi transversa*) ладьевидная и кубовидная кости смещаются перед головкой таранной кости и пяточной костью. Этот вывих диагностируется после тяжелого повреждения в комбинации с переломом. Часто предполагают только наличие «дисторсии», но при рентгеновском исследовании оказывается, что связки сустава Шопара разорваны и что возник подвывих. Лечение сопряженного с тяжелыми переломами вывиха не может быть стандартизовано. После простого разрыва связок применяется шестинедельная иммобилизация гипсовой повязкой.

В том случае, когда после повреждения в суставе Шопара возникает тяжелый артроз или когда суставные поверхности остаются неровными, можно сделать сустав неподвижным. Таранно-ладьевидный сустав обнажается медиальным, пяточно-кубовидный сустав — латеральным продольным разрезом. Для обеспечения подвижности обоих суставов пригоден запирающий артродез.

### Вывих в Лисфранковом суставе

Известны несколько вариантов этого вывиха в Лисфранковом суставе (*articulationes tarsometatarsee*). В случае вывиха всех пяти костей плюсны говорят о полном, при вывихе нескольких костей — о частичном вывихе. Встречается также вариант, при котором I плюсневая кость смещается в ином направлении, чем остальные (дивергирующий вывих).

Распознавание вывихов упрощается, если дополнительно делается рентгеновский снимок в косой плоскости. Вывих нужно устранить как можно раньше. Для этой цели рукой оттягивают вывихнутую плюсну и пальцами отжимают вывихнутое основание предплюсны на свое место. Если этим путем не удается добиться репозиции вывиха, то при помощи растяжения проволокой *Kirschner* через пяточную кость и плюсну зона повреждения растягивается, и таким образом репонируют плюсневые кости. Под контролем усилительного экрана просверливаются чрезкожно удерживающие проволоки через поврежденные суставы в кость, чтобы предотвратить повторный вывих. После этого растягивающая проволока снимается, и поврежденная конечность фиксируется на 6-8 недель сначала гипсовой шиной, а спустя 2 недели — гипсовой повязкой, позволяющей больному ходить.

## Вывих фаланг пальцев стопы

Распознавание и репозиция вывихов фаланг просты. Вывих основной фаланги большого пальца стопы лечат наложением на 3 недели гипсовой повязки, дающей больному возможность ходить. Вывихи фаланг остальных пальцев фиксируются после репозиции только полосками липкого пластыря. После каждого повреждения пальца стопы рекомендуется временное ношение обуви с твердой подметкой.

## Лечение повреждений сухожилий

При лечении повреждения сухожилий на стопе применяются общепринятые правила сухожильного шва. Поврежденное сухожилие на стопе первично сшивается проволокой или крепкими, но тонкими нитками. Так как движения пальцев стопы далеко не столь дифференцированы, как движения пальцев кисти, выпадение функции некоторых сухожилий на стопе не сопряжено с такими отрицательными последствиями, как на кисти. Поэтому ведущие к пальцам стопы сухожилия не замещаются пластически. Если не удастся полностью восстановить функцию поврежденного сухожилия простым швом, то повторная операция проводится лишь в том случае, если имеется существенный дефект функции. Артродез суставов пальцев или тенодез сухожильной культи может улучшить функцию стопы после сухожильного повреждения. После повреждения сухожилия большого пальца стопы, однако, нужно стараться добиться безупречной функции сухожильным швом или реинсерцией.

## Основные принципы обработки раны на стопе

Стопа часто повреждается, и возникают многочисленные загрязненные, размозженные и колотые ранения. Тенденция к заживлению ран на стопе, особенно у пожилых лиц, неблагоприятная, поэтому часто возникают некрозы кожи и нагноения. Применяются общие принципы обработки ран, принятые в хирургии, с учетом относительно плохой васкуляризации тканей стопы. Размозженная кожа на краях раны некротизируется. Если не иссечь обреченные на некроз участки кожи, то они могут стать источником развития инфекции.

На стопе, особенно на тыле стопы, нельзя сшивать кожу под натяжением. К ране стопы после ее хирургической обработки подводят дренаж. Лучше, если остается кожный дефект, чем некроз кожи, натянутой швами; кожный дефект может быть немед-

ленно или позже устранен свободной пересадкой расщепленного лоскута кожи. Если поврежден только поверхностный слой кожи, то после наложения сухой стерильной повязки подкожная клетчатка под поверхностным некрозом и под струпом эпителизируется. Сухой, покрывающийся струпом или некротический участок кожи при отсутствии воспаления в окружении не должен быть рано удален. Если он сам отторгается, то кожа, как правило, под ним уже эпителизирована.

После тяжелых повреждений пальцев стопы стремятся иссечь все поврежденные ткани в пределах здоровой ткани, в случае необходимости производят ампутацию пальцев. Шов никогда не должен быть частым, в ране на 48 часов оставляется тонкий дренаж.

После обработки раны при открытых повреждениях на стопе наряду с профилактикой столбняка сразу же начинают лечение антибиотиками, если этого требуют обстоятельства повреждения. Стопа иммобилизуется гипсовой шиной и приподнимается.

## Вмешательства по поводу осложнений и отдаленных последствий повреждений стопы

Функция суставов стопы часто нарушается переломами или вывихами костей предплюсны. Подвижность в поврежденном суставе остается ограниченной и болезненной. В таких случаях выгодной операцией является артродез сустава. Артродез таранно-пяточно-ладьевидного сустава часто становится необходимым после перелома пяточной кости (см. стр. 957). Сустав Шопара также делается неподвижным, если он после повреждения остается болезненным (см. стр. 960).

Псевдоартроз, возникший на костях плюсны, оперируется, если он причиняет жалобы при ходьбе. Псевдоартроз обнажается разрезом на тыле стопы, освеженные, приставленные друг к другу концы костей фиксируются небольшой пластинкой АО и винтами. После заживления раны на 4-6 недель накладывается гипсовая повязка, лающая больному возможность ходить.

Псевдоартроз, возникший на основной фаланге большого пальца стопы, также оперируется, если он при ходьбе вызывает жалобы. Если фрагмент небольшой, то он удаляется, и функция большого пальца стопы восстанавливается интерпозиционной гемиартропластикой (см. стр. 963). Псевдоартроз диафиза или костные концы перелома, зажившего в неправильной позиции, освежаются и анатомически точно прикладываются друг к другу. Остеосинтез осуществляется небольшой пластинкой АО или пе-

рекрешенными удерживающими проволоками; после этого на 3 недели дополнительно накладывается гипсовая повязка» предоставляющая больному возможность ходить.

При лечении нагноений, возникающих после костных повреждений на стопе или после операции, вводят прополаскивающий отсасывающий дренаж, несмотря на то, что имеется мало мягких тканей. При нагноениях в таких случаях поверхностно расположенная, инфицированная кость обнажается. Очаг выскабливается, и кость покрывается кожным лоскутом, полученным из окружающих тканей. Вторичный кожный дефект закрывается путем свободной пересадки расщепленного кожного лоскута.

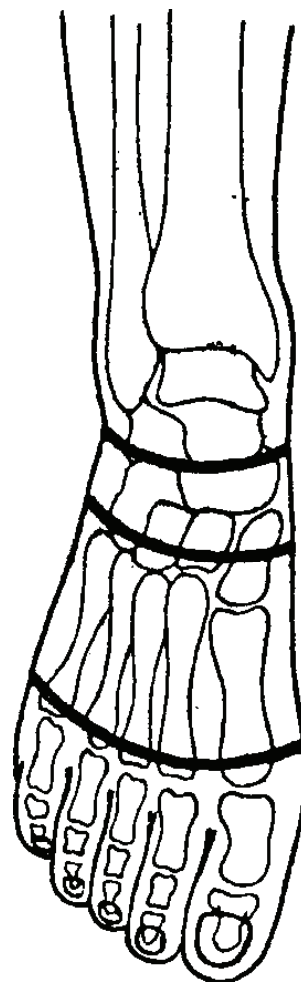
В тех случаях, когда возникает септическое состояние в связи с нагноением, исходящим из костей или сустава на стопе, пытаются сначала проводить консервативное лечение. Если, однако, антибиотиками и раскрытию гнойного очага продолжаются, то следует своевременно произвести ампутацию.

### Ампутация в области стопы

Стопу, как правило, ампутуют при повреждениях с тяжелыми разрушениями тканей. Из-за опухоли, сосудистых заболеваний и инфекции ампутация должна быть произведена более проксимально. Изображение различных уровней ампутации на стопе приведено на *рис. 8-188*.

Культия по *Н. И. Пирогову* может хорошо нагружаться и без протеза. В суставе Шопара ампутация производится редко, прежде всего потому, что мышцы, оставшиеся на культе, оттягивают культю из сгибательного положения в положение внутренней косолапости. Обеспечение суставной культи Шопара протезом проблематично, потому что культя трудно фиксируется в обуви и подвергается. Если необходимо ампутировать проксимально от сустава Шопара, то путем артродеза голеностопного и таранно-пяточно-ладьевидного суставов можно сформировать культю, хорошо переносящую нагрузку.

На уровне основания или головки костей плюсны можно в равной мере хорошо произвести ампутацию, потому что как короткая, так и длинная плюсневая культя (см. *рис. 8-188*) может быть удачно использована пациентом. Принцип обеих операций заключается в покрытии кости кожей с хорошим кровоснабжением. Нужно препарировать более значительный подошвенный кожный лоскут, который перегибается на тыл стопы» От состояния кожи и мягких тканей зависит, на каком уровне нужно пересекать плюсневые кости.



**Рис. 8-188.** Ампутация стопы на различных уровнях

Костные концы округляются, выше кости перерезаются идущие к пальцам стопы сухожилия и нервы. Культия остается хорошо подвижной, и больной может безупречно ходить в ортопедической обуви.

### Оперативное лечение вывернутого большого пальца стопы (*hallux valgus*)

Вывернутый большой палец стопы лечится ортопедами и хирургами. Экзостоз I плюсневой кости и лежащая над ним хронически воспаленная суставная сумка могут быть связаны с тем, что большой палец стопы в значительной мере отклонен наружу. Это в свою очередь зависит от того, что повернута внутрь I плюсневая кость. На основании такой неправильной позиции плюсневой кости развивается *hallux valgus* и экзостоз. Оперативное вмешательство планируется на основании клинических симптомов и рентгеновской картины, так как всякая операция по поводу вывернутого наружу большого пальца стопы должна проводиться индивидуально, а при выборе методов операции нужно учитывать возраст больного и имеющиеся прочие изменения стопы.

Здесь мы не останавливаемся на описании консер-



вативного лечения стопы с плоским поперечным сводом и вывернутым наружу большим пальцем (прокладки, терапия движения, ортопедическая обувь и т. д.), а приводим показания для оперативного лечения.

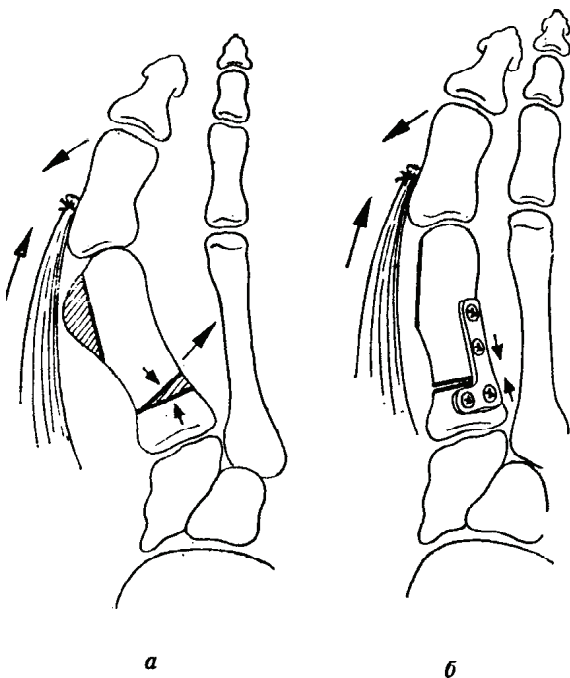
1. До взрослого возраста вывернутый наружу большой палец стопы не оперируется.

2. У больных 20-40 лет при отклонении внутрь I плюсневой кости производится остеотомия по *Hohmann*. Если I плюсневая кость не показывает выраженного отклоненного внутрь положения, то в виде исключения можно произвести отбивание долотом экзостоза по *Schede* или операцию по *MacBride* и *Erlacher*.

3. У больных 40-60 лет производится операция по *MacBride*, если деформация основных суставов выражена, но еще нет существенного артроза и болей в фаланговом суставе, и пациент после операции хотел бы носить обувь с высоким каблуком. Во всех остальных случаях показана резекция основания основной фаланги первого пальца (операция по *Brandes* и *Keller*).

4. У больных старше 60 лет почти исключительно производится ампутация по *Brandes* и *Keller*.

### Корректирующая остеотомия I плюсневой кости по Hohmann



**Рис. 8-189.** Операция Hohmann для резекции вывернутой I плюсневой кости, а) Остеотомия экзостоза, клиновидная остеотомия на основании плюсневой кости, укорочение отводящего сухожилия, б) Остеосинтез плюсневой кости при помощи маленькой L-образной пластинки

Принцип операции заключается в укорочении отводящей мышцы большого пальца стопы и в клиновидной остеотомии I плюсневой кости для коррек-

ции отклонения внутрь и создания супинационного положения кости.

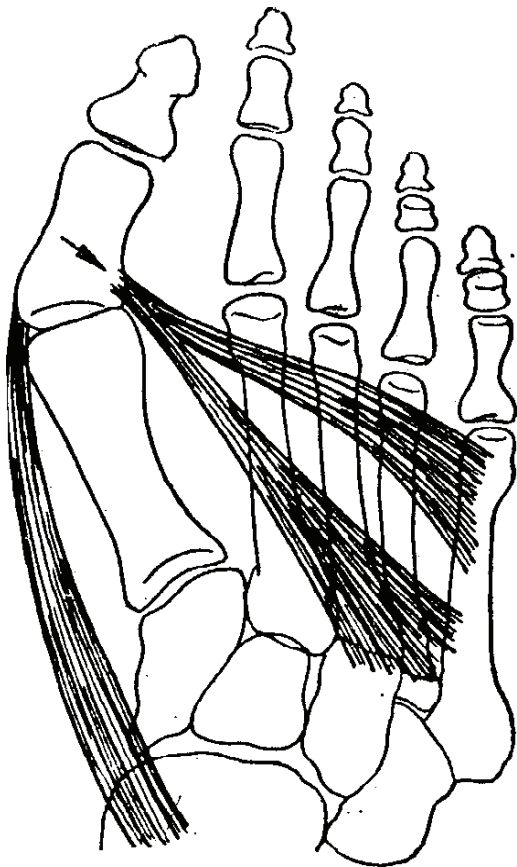
### Техника проведения операции

У внутреннего края стопы производится продольный разрез от основания плюсневой кости до середины основной фаланги. После удаления сумки над экзостозом раскрывается отводящая мышца большого пальца. Следя за ее сухожилием, отделяют его от места прикрепления у основной фаланги. Затем при помощи распатора обходят I плюсневую кость, и вблизи ее основания для устранения ошибочной позиции плюсневой кости долотом выбивают из кости открытый в латеральную и подошвенную сторону клин. Костные поверхности могут быть фиксированы друг к другу поддерживающими проволоками или небольшой пластинкой АО, чтобы предупредить вторичное смещение (рис. 8-189).

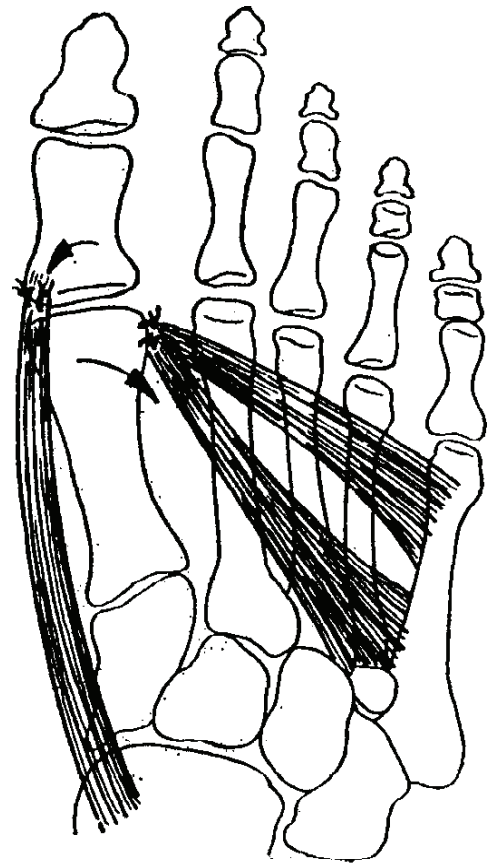
Если экзостоз слишком большой, то и он отбивается долотом, и сухожилия отводящей мышцы фиксируются под натяжением у основания основной фаланги. Если стопа после остеотомии фиксируется только гипсовой повязкой, то повязка сохраняется 5-6 недель. Если кость фиксируется удерживающими проволоками или пластинкой, то гипсовая повязка может быть снята раньше (через 3 недели). После снятия гипса назначается применение индивидуально приготовляемой стельки, и подвижность стопы восстанавливается активными упражнениями, движениями.

### Сдалбливание экзостоза с I плюсневой кости по Schede

Для операции по *Schede* пригоден поперечный или продольный разрез над экзостозом. После удаления сумки сменяют инструменты и вскрывают суставную капсулу у плюсневой кости. Экзостоз обходят распатором и отбивают долотом *кость* обпиливается напильником, капсула и кожа закрываются узловыми швами. Через 3-4 дня после операции больной может вставать, но вначале он может нагружать только пятки. После заживления раны пациент может ходить в обуви с твердой подметкой (на деревянной подметке). Рекомендуются лечебно-гимнастические упражнения оперированного сустава. За несколько недель жалобы у больного исчезают. По мнению автора, этот метод при деформированных, артрозных и болезненных суставах или при выраженном вывернутом наружу положении основной фаланги не показан. Автор рекомендует применение этого метода только у молодых пациентов,



а



б

Рис. 8-190. Схема операции по MacBride при искривлении большого пальца наружу (hallux valgus). а) Место прикрепления приводящей и отводящей мышц отделяйся, б) а приводящая фиксируется к плюсневой кости

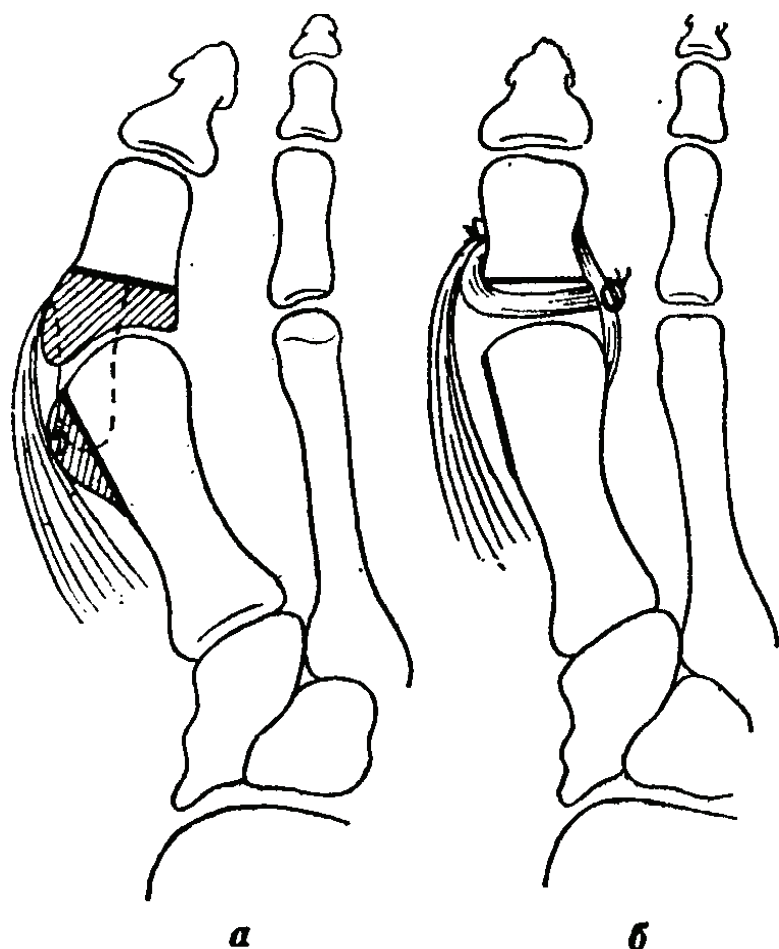
### Отделение мышцы, приводящей большой палец стопы, от основной фаланги (по Mac Bride, Eriacher и Da Vries)

Эта операция имеет смысл особенно у молодых пациентов, пока еще нет артроза и ограничения подвижности в суставе. Принцип операции заключается в том, чтобы уменьшить сильную тягу мышцы, приводящей большой палец стопы, ее отделением от основной фаланги. Доступ проводится медиально в продольном направлении. Разрез проходит под основной фалангой подошвы, затем кожный лоскут оттягивается к подошве. После этого между головками I и II плюсневых костей проникают внутрь. Здесь приводящая мышца может быть отделена от места прикрепления у основной фаланги (рис. 8-190). Затем растянутая отводящая мышца медиально укорачивается. Отделенная от основной фаланги приводящая мышца фиксируется у кости под головкой I плюсневой кости. Этим улучшается и ввернутое внутрь положение плюсневой кости. После закрытия раны оперированная стопа фиксируется гипсовой повязкой. Больной может начать ходьбу только после заживления раны. Время ношения гипсовой повязки составляет 3 недели.

### Резекция основания основной фаланги по Brandee и Keller

После медиального продольного разреза над первым плюснево-фаланговым суставом сумка удаляется, затем сменяются инструменты. Над экзостозом из капсулы образуется лоскут с дистальной ножкой. После этого экзостоз обнажается, и головка плюсневой кости приподнимается. После отбивания долотом экзостоза при помощи распатора обходят основание основной фаланги и удаляют долотом или осциллирующей пилой, по крайней мере, 1/3 его (перпендикулярно к оси кости). При этом отделение мышц, прикрепляющихся к основной фаланге, в значительной мере способствует хорошему результату операции. Лоскут капсулы откидывается на резецированную костную поверхность основной фаланги. Этим лоскут интерпонируется в сустав, где он фиксируется.

Операция заканчивается зашиванием капсулы и кожи. Некоторые хирурги (Lange, Loeffler) после операции производят вытяжение большого пальца стопы, другие же (Matzen) фиксируют его гипсовой шиной. Автор применяет только редрессирующую повязку, побуждая больного уже через несколько дней двигать оперированный большой палец стопы.

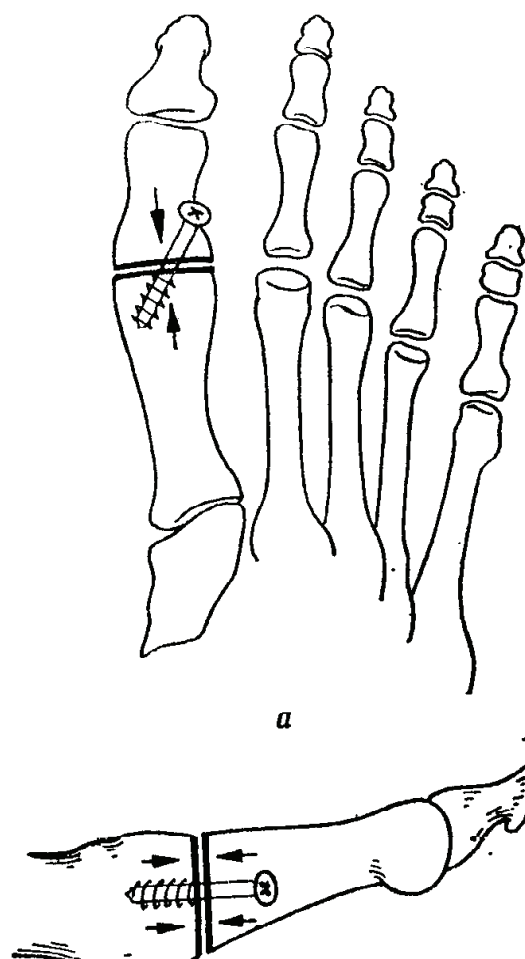


**Рис. 8-191.** Операция по Brandes и Keller при искривлении большого пальца стопы наружу, а) Основная фаланга большого пальца и экзостоз резецируются; б) капсульный лоскут поворачивается в сустав и там фиксируется

После заживления раны он может начать ходьбу в обуви на жесткой подметке, а через 4-6 недель носить нормальную обувь со стелькой. Ношение обуви на высоких каблуках после операции не рекомендуется. Активные движения оперированного сустава оказывают благоприятное действие.

### Оперативное лечение ригидности большого пальца стопы (hallux rigidis)

Если подвижность в основном суставе большого пальца стопы ограничена и болезненна, то это вызывает тяжелое нарушение при ходьбе. В зависимости от причины болезненной ригидности во время операции по Brandes и Keller образуют подвижный сустав, или же болезненный сустав делается неподвижным. Артродез пригоден и для уменьшения жалоб, возникающих после операции по Mayo. Болезненный сустав оперируется из медиально-продольного разреза. После резекции хрящевых поверхностей большой палец приводится в состояние разгибания на 20 -25°. Две образованные в форме крыши и приложенные друг к



**Рис. 8-192.** Плоснево-фаланговый артродез при помощи винта в а) тыльно-подошвенной и б) медио-латеральной проекциях

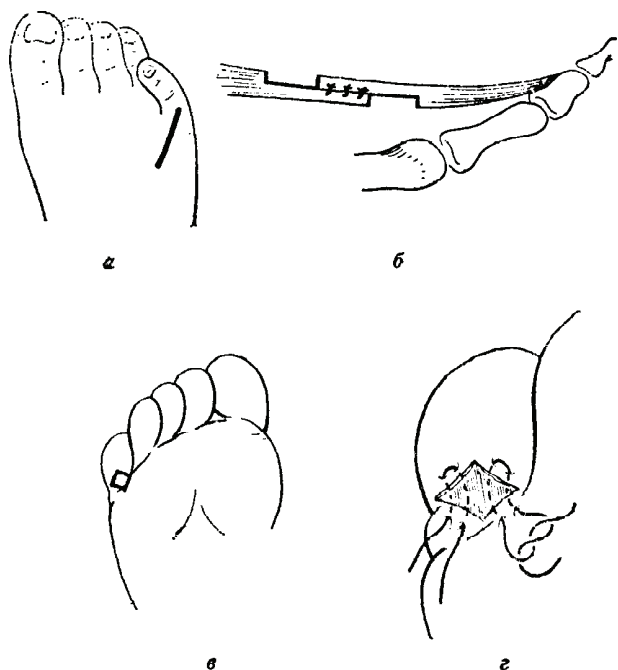
другу костные поверхности хорошо фиксируются (рис. 8-192). После операции наружная фиксация требуется редко. После заживления раны больной может вставать и через 3 недели после вмешательства может начать ходить в обуви с твердой подметкой.

### Оперативное лечение вогнутого V пальца стопы

Если V палец стопы поворачивается на тыльной стороне, почти лежит на IV пальце и круто обращен вверх, то он вызывает значительные жалобы. Неправильная позиция пальца корригируется операцией. У дорзолатерального края V пальца накладывается кожный разрез латерально натянутого сухожилия разгибателя, который на уровне проксимального сустава перегибается в поперечную складку. Сухожилие разгибателя перерезается Z-образно, затем дорзально, капсулотомией проксимальный сустав расслабляется. В случае необходимости для этой цели резецируется еще и основание основной фаланги. Если V палец после этого мо-



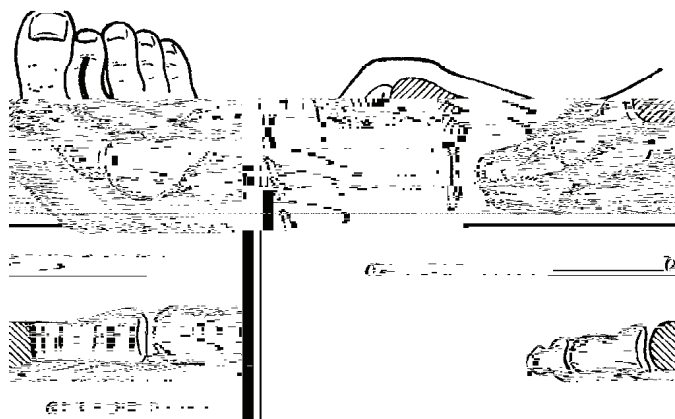
жет быть приведен в нормальное положение, то из расположенной под пальцем подошвенной складки кожи выкраивается лоскут в форме ромба, и кожа кончика пальца сшивается с кожей подошвы. Благодаря этой кожной пластике подошвенная складка под V пальцем исчезает, в результате чего позиция пальца улучшается. В ране на тыле стопы соединяют смещенные по отношению друг к другу концы разгибательного сухожилия узловатым швом.



**Рис. 8-193.** Операция на пятом пальце стопы, вогнутом внутрь, а) Кожный разрез на тыле стопы, б) удлинение сухожилия разгибателя, в) подошвенная эксцизия кожи, г) сшивание кожи кончика пальца с подошвенной кожей

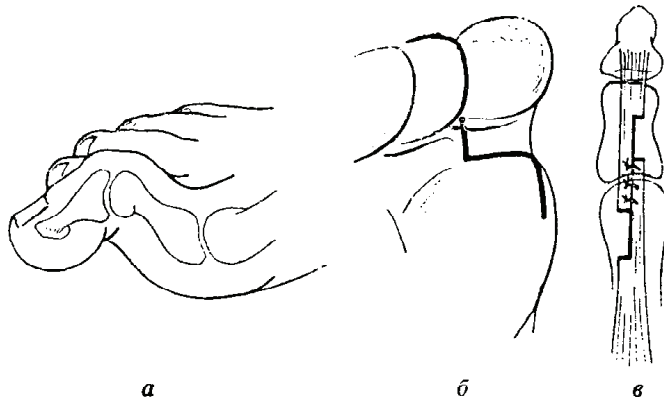
После окончания заживления раны больной может ходить и через несколько недель после операции носить обычную обувь. Принцип операции показан на рис. 8-193.

### Операция молоткообразного пальца стопы по Hohmann



**Рис. 8-194.** Операция по Hohmann при молоткообразном пальце ноги. а) Кожный разрез, б) и в) резекция головки основной фаланги

Одним из патологических состояний пальцев стопы является т.н. когтеобразное или молоткообразное изменение их и болезненная мозоль.



**Рис. 8-195.** Удлинение сухожилия сгибателя большого пальца ноги при молоткообразном большом пальце, а) Патологическая позиция пальца, б) кожный разрез, в) удлинение сгибательного сухожилия

Молоткообразный палец, вызывающий жалобы, оперируется. Над проксимальным межфаланговым суставом пальца производится продольный разрез. После продольного расщепления сухожилия разгибателя головка основной фаланги приподнимается из сустава и при помощи ножниц Liston отделяется и удаляется (рис. 8-194). После этого следует сшивание капсулы, сухожилия разгибателя и кожи. Оперированный палец после заживления раны удерживается на протяжении нескольких недель в редрессирующей повязке, утолщение кожи исчезает само по себе. Если основная фаланга в проксимальном суставе не может быть выведена из позиции разгибания, то разрез удлиняется в проксимальном направлении, и суставная капсула разрезается на дорзальной поверхности проксимального сустава. В исключительных случаях можно удалить всю основную фалангу.

Молоткообразный большой палец стопы является редким заболеванием, представляющим собой сгибательную контрактуру в концевом суставе. Для устранения деформации Z-образно удлиняют сгибательное сухожилие. Этой операцией можно восстановить функцию большого пальца. Сухожилие удлиняется на уровне основной фаланги. Кожный разрез производится у медиального края основной фаланги и продолжается в подошвенной складке, т. е. получает L-образную форму (рис. 8-195).

## Вмешательства при повреждениях плечевого пояса и верхних конечностей

*Плечевой пояс* служит для подвешивания верхних конечностей и является весьма подвижным сегментом. Кости (ключица, лопатка) имеют губчатую структуру; от них отходят и к ним прикрепляются многочисленные мышцы. Многосторонняя подвижность плечевого пояса возможна не только благодаря движениям в суставах, соединяющих между собой кости, а прежде всего благодаря тому, что лопатка над мышцами, покрывающими костный остов грудной клетки, смещается в широких пределах. В грудино-ключичном суставе ключица только опирается и не ограничивает смещения лопатки, а следует за ней. Плечевой пояс имеет обильное кровоснабжение, что является выгодным для заживления всякого повреждения.

### Повреждения ключицы

#### Доступы к ключице

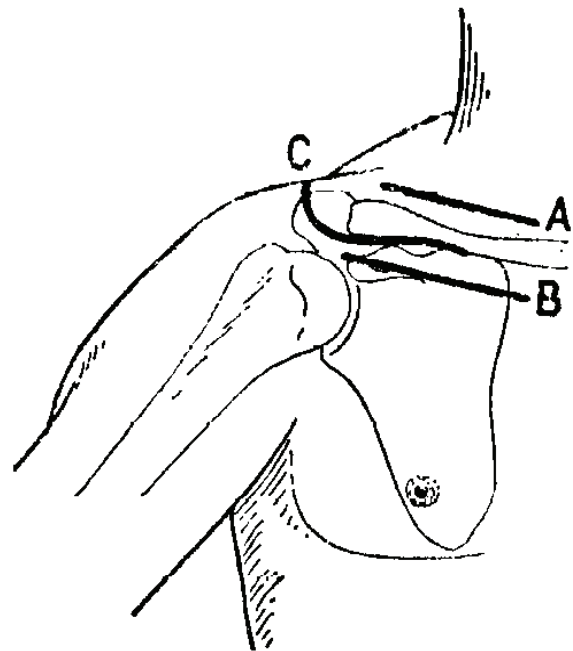
*Обнажение ключицы* может потребоваться для удаления опухолей или при операциях на сосудах и нервах, проходящих под костью. Кость лежит почти на всей своей длине непосредственно под кожей, и поэтому доступ к ней сравнительно легкий.

Разрез производится параллельно верхнему или нижнему краю ключицы (рис. 8-196) и он, в особенности у женщин, должен проходить не непосредственно над костью, где может остаться плохой в косметическом отношении рубец. Известно, что у лиц с себоррейной кожей часто возникает келоид, главным образом вблизи грудины. Поэтому при обнажении ключицы разрез производится в кожной складке, откуда ведется вглубь до кости, причем пересекается и надкостница. Надкостница не изолируется от своего окружения, чтобы кровоснабжение оставалось интактным, а сдвигается распатором с кости лишь настолько, чтобы было достаточно места для намеченной операции. Кровотечение из мягких тканей останавливают перевязкой сосудов. При закрытии раны

надкостница соединяется несколькими швами над костью, затем следует кожный шов.

*Обнажение грудинного края ключицы*, требуется редко. Для этой цели проводится дугообразный разрез над суставом, где сразу под покровными тканями располагаются кость и сустав. При закрытии раны сшивается тонкими нитками только кожа.

*Обнажение акромиального конца ключицы*, как правило, требуется для лечения акромиоклавикулярных вывихов. Кожный разрез начинается у задне-наружного края акромиона. Затем, обходя акромион, разрез следует вентрально к ключице до ее средней трети (см. рис. 8-196). Непосредственно под кожей лежат связки акромио-клавикулярного сустава и отходящие от кости мышцы. Целесообразно удалить их вместе с надкостницей от кости, так как это значительно облегчает их обратное прикрепление. Здесь для закрытия раны достаточен кожный шов.



**Рис. 8-196.** Кожные разрезы при операциях на ключице: А) надключично, В) подключично, С) S-образно, для обнажения акромиального сустава

## Переломы ключицы

Перелом ключицы является частым повреждением. Он встречается при транспортных травмах так же часто, как и при простом падении. У детей этот перелом происходит по типу «зеленой ветки». Так как большинство переломов возникает вследствие не прямой травмы, то они обычно сопряжены с выламыванием косоугольного или изогнутого клина.

### Лечение переломов ключицы

Весь плечевой пояс обладает обильным кровоснабжением, поэтому костный перелом быстро заживает. Типичное смещение перелома вызывается прикрепляющимися к костным фрагментам мышцами и действием тяги веса верхней конечности. Проксимальный фрагмент двигается в краниальном направлении, дистальный — в противоположном направлении. Кость как бы укорачивается в связи со смещением отломков.

### Консервативное лечение

Для лечения перелома ключицы в прошлом применялись многочисленные методы. Репозиция перелома легкая, фиксация репонированных фрагментов, однако, не обеспечивается эффективно ни одним из видов повязок. *Behler* фиксировал плечо в состоянии дорзального вытяжения, другие иммобилизуют сломанную кость повязкой *Desault*. Многочисленных сторонников имеет и повязка в форме восьмерки, оттягивающая оба плеча назад («рюкзачковая повязка»).

Костное заживление переломов ключицы происходит даже в том случае, когда после точной репозиции в фиксационной повязке возникает т.н. вторичное смещение. При консервативном лечении не столь существенно, заживают ли отломки ключицы при точной репозиции; важно, чтобы во время заживления не наступило ограничение подвижности в плечевом суставе, которое позже ограничивает функции всей верхней конечности. Поэтому автор всегда уделяет меньше внимания репозиции, так как фиксационная повязка все равно не может удержать анатомически точную позицию до заживления.

Время иммобилизации автор постепенно сократил для предупреждения вторичного ограничения подвижности в плечевом суставе. Таким образом была разработана современная система лечения, основной принцип которой заключается в том, что закрытую репозицию сломанных фрагментов кости производят лишь в том случае, когда имеет место значительное смещение. Репозиция осуществляется при помощи вытяжения за плечо назад при репозиции смещенных фрагментов пальцами. В большинстве случаев на сто-

роне перелома накладывается только простая повязка *Desault*. У пожилых лиц и у политравматизированных больных автор применяет для иммобилизации конечности только треугольную косынку. Через 5-10 дней и повязка *Desault* заменяется треугольной косынкой. В ней больной может начать производить активные упражнения, дорзальное вытяжение поврежденного плеча, движения кистью в лучезапястном суставе и движения в локтевом суставе.

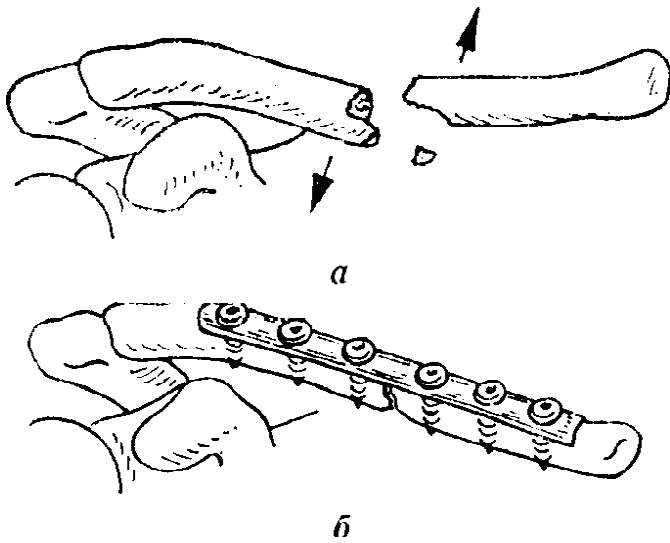
Через 14 дней после несчастного случая начинается активная терапия — движения в плече. Отведение плеча в лежачем положении и приподнятие над головой «выравнивает» перелом ключицы. Проводимые активные движения в плечевом суставе ограничивают возникновение контрактуры и улучшают возможность пользования рукой. Ко времени костного заживления функция поврежденной конечности обычно полностью восстанавливается. Это упрощенное консервативное лечение в преобладающем большинстве переломов ключицы представляет возможность раннего безболезненного выполнения ежедневно требующихся движений и поэтому является приятной формой лечения пострадавшего. Результат лечения благоприятный, так как отмечается быстрое восстановление трудоспособности.

### Оперативное лечение

Если перелом ключицы сопряжен с повреждением сосудов и нервов, а также если имеется открытый перелом или возникает ложный сустав, причиняющий жалобы, показано оперативное лечение. По прочим причинам (значительное смещение отломков, деформация) операция проводится только в исключительных случаях. Ключица обнажается в области перелома, и проводится стабильный остеосинтез. Для этой цели пригодна пластинка АО в форме полутрубки с пятью или шестью отверстиями (рис. 8-197) или изогнутая соответственно изгибу ключицы узкая пластинка с шестью отверстиями. Проволочный серкляж и шинирование костномозгового канала в настоящее время на ключице не производят. После пластинчатого остеосинтеза перелома плечо пациента фиксируется только до заживления раны повязкой *Desault*. После этого рекомендуется проведение активной терапии движениями, плавание в бассейне, все это уже во время кожного заживления оказывает весьма благоприятное влияние на полное восстановление подвижности.

Для лечения переломов в наружной трети ключицы остеосинтез применяется чаще, так как в этом месте существенное краниальное смещение медиального отломка, прежде всего в случае разрыва клювовидно-ключичного сустава, хуже поддается консервативному лечению.





**Рис. 8-197.** Применение на ключице пластинки в форме полутрубки с шестью отверстиями, а) Характерное смещение фрагментов, б) наложение пластинки

Операция производится или в форме пластинчатого остеосинтеза, или наложением ремня для вытяжения. Для вытяжения ремнем применяются две поддерживающие проволоки или мышцелковый винт, введенный со стороны акромиона (см. рис. 8-198). После операции плечо фиксируется на протяжении 2 недель треугольной косынкой или повязкой *Desault*. После этого разрешаются упражнения и движения плечом.

## Вывихи ключицы

### Акромиоклавикулярный вывих

Акромиоклавикулярный вывих - возникает в том случае, когда связки, соединяющие дистальный конец ключицы с акромионом, и суставная капсула разрываются и оба костных отломка удаляются друг от друга. При характерных клинических симптомах целесообразно сделать сравнительные рентгеновские снимки обоих плеч, по возможности, с нагрузкой. При полном вывихе имеется и разрыв клювовидно-ключичной связки.

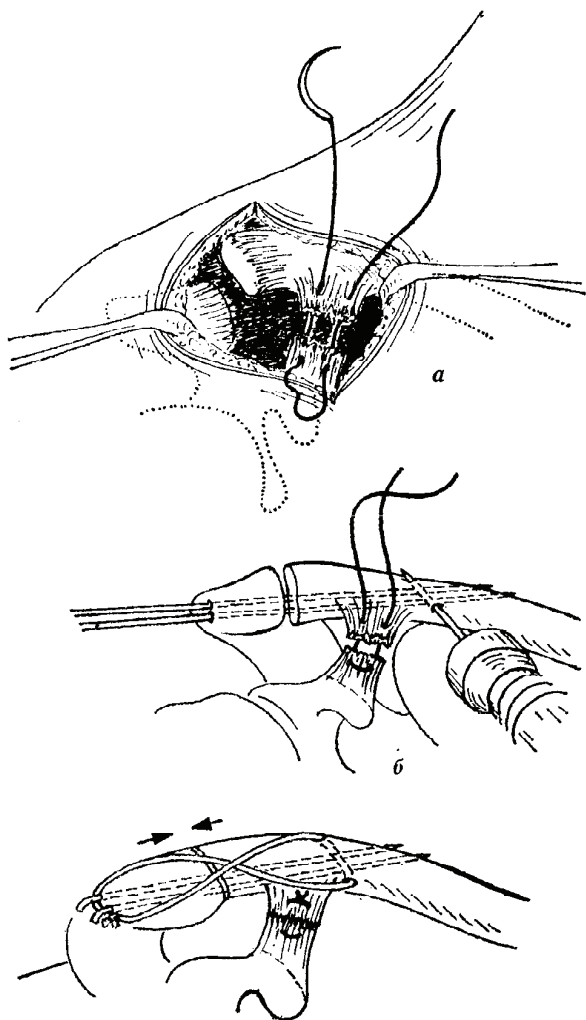
**Лечение.** Репозиция этого вывиха удается легко, но трудно удержать обе кости консервативными методами (фиксационной повязкой), так как сильная клювовидно-ключичная связка, фиксирующая ключицу у лопатки, отсутствует. 2-3-недельная фиксация обычно не достаточна для того, чтобы кости после снятия повязки оставались в своей анатомической позиции. Более продолжительная иммобилизация, однако, особенно у пожилых больных, вызвала бы вторичное ограничение подвижности в плечевом суставе. Поэтому продолжительность фиксации поврежденного плеча в последние годы постепенно со-

кратилась, так как оказалось, что рано начатые двигательные упражнения предоставляют возможность полной функции в плечевом суставе даже в том случае, если дистальный конец ключицы точно не прилегает к акромиону.

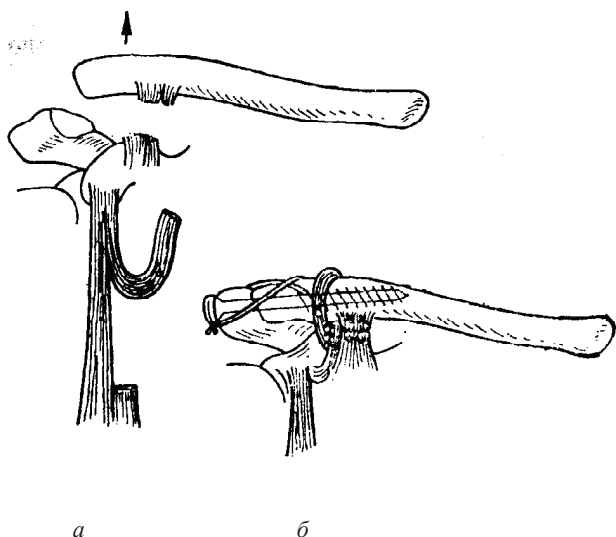
Если у молодых людей, спортсменов или выполняющих тяжелую физическую работу лиц мы хотим осуществить полное восстановление функции в плечевом поясе и восстановление правильной анатомической структуры сустава, то производим операцию. Для достаточного доступа наиболее пригоден обходящий акромион S-образный разрез (см. стр. 967, рис. 8-196) (*Schauwecker*). Автор накопил достаточный опыт сечения т.н. «погона», который от проекции клювовидного отростка лопатки через плечо до заднего края акромиона следует по линии майки или плечевой линии другой одежды

Прежде чем репонировать конец ключицы накладывают шов на культю разорванной клювовидно-ключичной связки (*lig. coracoclaviculare*). После репозиции вывихнутого конца кости через сустав в ключице просверливают отверстия для двух скрепляющих проволок, свободные концы проволоки отрезают и загибают обратно, потом с помощью краниально расположенных экстензорных петель стабилизируют фиксацию. Затем завязывают швы, наложенные ранее на культю связки (рис. 8-198). После закрытия раны верхняя конечность остается фиксированной в течение 2 недель, после чего больной может приступить к возобновлению движений плечом. Фиксирующие металлы удаляются через 6-8 недель через акромиальное сечение.

При операции по поводу застарелых вывихов рекомендуется вместо сшивания связки ее замещение. Кожный разрез начинается с верхушки акромиона и проходит, обходя акромион, до проекции на клювовидный отросток, оттуда поворачивается в дельтовидную грудную борозду и продолжается в ней еще на протяжении 5 см в дистальном направлении. Вывихнутый конец ключицы обнажается и репонируется. Вместо удерживающих проволок через акромион в ключицу проводится мышцелковый винт. После этого на акромиоклавикулярный сустав накладывают ремень для вытяжения, стабилизирующий фиксацию. Фиксирующая ключицу связка замещается трансплантатом, полученным из консервированного сухожилия или сухожилия короткой головки двуглавой мышцы при его разделении пополам (рис. 8-199). После операции на 2-3 недели накладывается повязка *Desault* и затем начинается активная двигательная терапия плеча. По мнению автора, бессмысленно и поэтому излишне проведение фиксации репонированного вывиха чрезкожными удерживающими проволоками, а также сшивание акромиоклавикулярной связки.



**Рис. 8-198.** Операция при акромиоклавикулярном вывихе. а) обнажение рассечением в виде погона, б) на концы порванной клювовидно-ключичной связки накладывают шов, затем со стороны акромиона просверливают в ключице отверстие для двух проволок; в) внутреннюю фиксацию концов костей дополняют экстензорной петлей и затем завязывают шов; наложенный на связку



**Рис. 8-199.** Замещение клювовидно-ключичной связки при операции застарелого акромиоклавикулярного вывиха: а) схема вывиха; б) замещение связки стебельчатым лоскутом из сухожилия короткой головки двуглавой мышцы. Конец ключицы удерживается на месте за счет маллеолярного винта и экстензорной петли

Эти мероприятия не достаточны для удержания дистального конца ключицы на своем месте. Предложенное *Bosworth* завинчивание автор также не применяет, так как вышеописанный способ проще.

### Грудиноключичный вывих

Грудиноключичный вывих является редким повреждением. Вывих, как правило, лечится консервативно. Хорошая функция конечности сохраняется и тогда, когда конец ключицы не может быть репонирован или не может быть удержан в репонированном положении, а остается вывихнутым в краниальном направлении.

Операция производится лишь в том случае, если имеется вывих конца ключицы под грудину, а в верхнем средостении возникают признаки кровотечения или сдавления. В этом случае, конец ключицы приподнимается и фиксируется у грудины швом или удерживающими проволоками. В том случае, когда подвижность верхней конечности сопровождается дегенеративно-воспалительными изменениями, происходящими от старого грудиноключичного повреждения, то можно подумать о резекции грудинного конца ключицы, потому что этим жалобы больного могут быть устранены.

### Повреждения лопатки

#### Доступы к лопатке

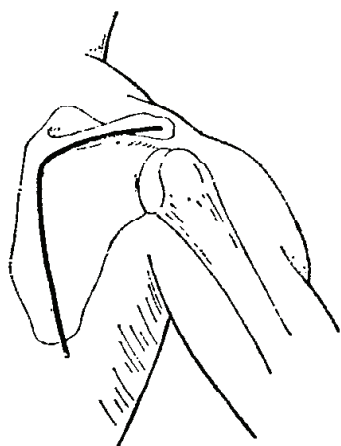
Лопатка — плоская кость, которая в плечевом суставе является не только носителем гомероскапулярной суставной поверхности, но ее большая поверхность и отростки служат местом отхождения и прикрепления многочисленных мышц. Лопатка имеет обильное кровоснабжение и хорошую склонность к заживлению. Доступы к отросткам лопатки (акромиону, клювовидному отростку) были описаны при описании доступов к ключице. Для обнажения тела и ости лопатки, а также для заднего доступа к плечевому суставу служит разрез, изображенный на *рис. 8-200*. Кость может быть обнажена разрезом, проведенным над остью, с отделением подостной мышцы от лопатки до суставной капсулы. Вертикальная часть разреза пригодна для обнажения внутреннего края тела лопатки.

#### Переломы лопатки

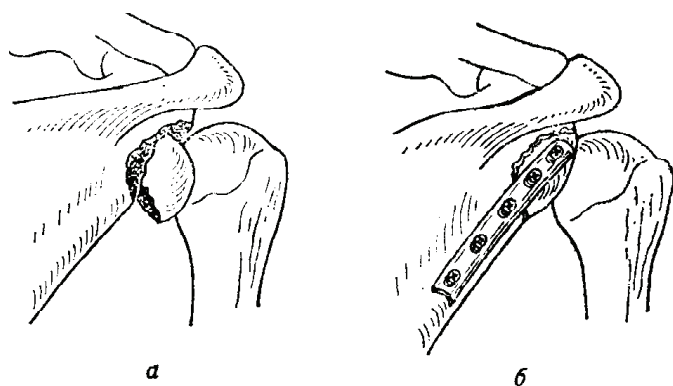
Лопатка размещена между мышцами и защищенной ими костью и поэтому редко повреждается. Хотя встречаются и множественные переломы тела ло-

патки, но, как правило, существенных смещений не возникает, так как этому препятствуют мышцы. Из всех отростков только отлом акромиона представляет собой трудности при лечении. Наибольшее значение имеет перелом шейки лопатки, так как он сопряжен со смещением части, образующей суставную поверхность, и этим может привести к неблагоприятным последствиям для функции плечевого сустава.

*Перелом тела лопатки лечат консервативно.* На поврежденной стороне плечо фиксируется максимально до тех пор, пока не проходят обусловленные переломом боли. Через неделю уже допускается движение плечом. Для фиксации рекомендуется ношение треугольной косынки.



**Рис. 8-200.** Разрез для обнажения лопатки



**Рис. 8-201.** Смещении» перелом части лопатки, носящей суставную поверхность (а); фиксация фрагментов пластинкой, прикрепленной у латерального края лопатки (б)

Если пациент активно применяет лечебную физкультуру, то уже через 2-3 недели после несчастного случая функция верхней конечности на поврежденной стороне может быть полностью восстановлена. При отломе акромиона возможно и оперативное лечение. Доступ был описан на стр. 967. Репонированная кость фиксируется при помощи винта или ремня для вытяжения. Наружная иммобилизация производится только до заживления раны.

*Переломы шейки лопатки* обычно лечатся также консервативно, т. е. одно-двухнедельной иммобили-

зацией и ранней активной двигательной терапией. Только сильно смещенные или многофрагментные переломы, входящие в сустав, у молодых пациентов лечатся оперативно. Секция травматологов по остеосинтезу (АО) рекомендует наложение у латерального края лопатки узкой пластинки, которая фиксирует репонированный фрагмент до полного костного заживления лопатки (рис. 8-201). Наружная иммобилизация после операции не требуется. После завершения заживления ран можно начать движения в плечевом суставе.

### Частичная резекций и полная экстирпация лопатки

При доброкачественных опухолях или при остеомиелите лопатки опухоль удаляется, и проводится частичная резекция кости. При злокачественных опухолях, в первую очередь при саркоме, может потребоваться проведение тотальной экстирпации лопатки. Оперативной подход зависит от результатов гистологического исследования.

#### Техника резекции лопатки

Операция производится при положении больного на животе. Кожный разрез изображен на рис. 8-200. Кожа и подкожная жировая клетчатка отпрепаровываются и отодвигаются в сторону. Затем разыскивается акромион и освобождается от акромиоклавикулярного сустава. Отходящие от ости лопатки и от клювовидного отростка мышцы отделяются. После перевязки сосудов попадают к внутреннему верхнему углу лопатки. Здесь вставляется костный крючок, и кость этим крючком оттягивается вниз и наружу. Сначала, отделяются мышцы, фиксирующие внутренний край лопатки, затем обнажается обращенная в сторону грудной клетки поверхность тела лопатки, мышцы перерезаются, и сосуды перевязываются. После пересечения клювовидно-ключичного сустава перерезаются и мышцы, вращающие плечо наружу, после чего попадают к задней поверхности плечевого сустава. После отделения сухожилия длинной головки двуглавой мышцы у места ее отхождения и после вскрытия капсулы видна суставная поверхность лопатки. После пересечения мышц, прикрепляющихся к внутренней и нижней части кости, можно окончательно удалить лопатку.

Для создания нового соединения между концом ключицы и плечевой костью имеется несколько возможностей, из которых, однако, ни одна не является действительно хорошей. Заостренный конец ключицы может быть продвинут в головку плечевой кости, или же пересеченные сухожилия (в первую очередь, сухожилия двуглавой мышцы) могут быть фиксиро-



ваны для подвешивания плечевой кости на ключице. Пересеченные мышцы могут быть пришиты друг к другу адаптационными швами. После введения отсасывающего дренажа вмешательство заканчивается кожным швом. В зависимости от того, какое новое соединение могло быть установлено между ключицей и плечевой костью, на 6-8 недель накладывается гипсовая повязка на туловище и на плечо. Больной может пользоваться рукой, но активная функция плеча почти полностью теряется.

### Лопаточноплечевая ампутация

В исключительных случаях может потребоваться удаление плеча вместе с плечевым поясом. Это имеет место, если при злокачественных опухолях ампутация плеча, экстирпация кости или экзартикуляция конечности в плечевом суставе не обеспечивает достаточную радикальность операции.

Для этой операции больного укладывают на живот, его грудная клетка приподнимается на оперируемой стороне. Плечо покрывается стерильным бельем. Кожный разрез идет по ходу ключицы. Затем он переходит в дельтовидногрудную борозду и оттуда проходит у нижнего края дельтовидной мышцы через акромион обратно к ключице. После перепиливания ключицы отпрепаровываются идущие к конечности сосуды и нервы. Сосуды перевязываются и пересекаются, нервы плечевого сплетения перерезаются бритвой. Затем тупо и острым путем доходят до грудной стенки. Если дистальная часть лопатки не удаляется, то можно пилой косо перепилить тело лопатки. После пересечения мышц можно удалить плечо и кости плечевого пояса. Затем культы мышц, лежащие друг против друга, соединяются между собой швами, кожа закрывается над отсасывающим

### Повреждения в области плечевого сустава

Пункция плечевого сустава Плечевой сустав может быть пунктирован спереди, сзади и сбоку. Наиболее проста пункция сбоку, поэтому автор рекомендует применять этот метод. Вкол иглы делают под хорошо ощутимой верхушкой акромиона, и, если она достигает головки плечевой кости, то уже находится в суставе. Если плечевой сустав *пунктируется спереди*, то плечо поворачивают и на ощупь отыскивают клювовидный отросток. Латерально от него производится прокол, кончик иглы поворачивается наружу и продвигается вперед до тех пор, пока игла не достигнет кости. Кончик иглы находится тогда в суставе. Для *пункции* плечевого сустава *сзади* плечо поворачивается внутрь и отводится. Затем под акромионом сза-

ди производят прокол, нацеливаясь кончиком иглы на клювовидный отросток. Если игла достигла кости, то это значит, что ее кончик находится в суставе.

Вскрытие плечевого сустава Вскрытие плечевого сустава может потребоваться при нагноениях или при заболеваниях сустава неясной этиологии. В последнем случае вмешательства носят диагностический характер, так как осмотр внутренней части сустава или взятие материала для гистологического исследования предоставляет возможность правильного диагноза. Если вскрытие сустава производится по поводу эмпиемы, то этому должна предшествовать пункция. Вскрытие производится так, чтобы малый разрез в случае необходимости мог быть увеличен вплоть до обнажения всего сустава.

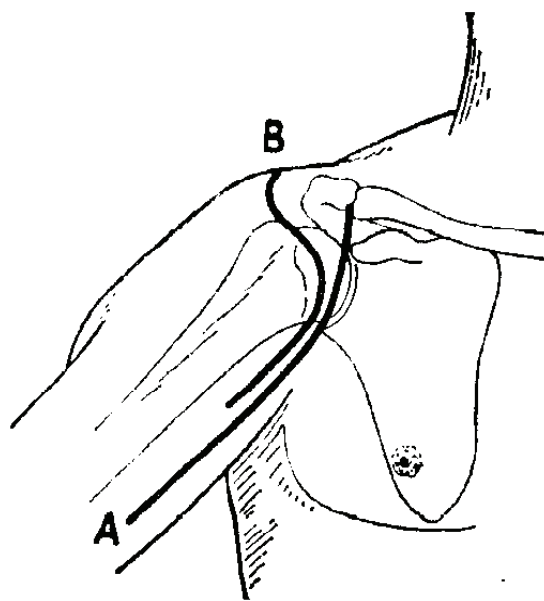


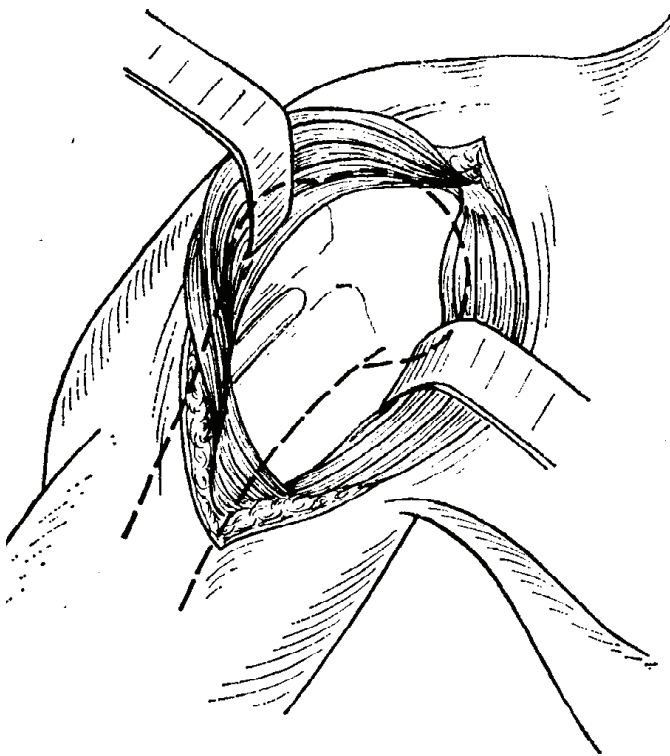
Рис. 8-202. Разрез для обнажения плечевого сустава А) в дельтовидногрудной борозде. В) разрез в виде погона

*Переднее вскрытие плечевого сустава.* Кожный разрез проводят в дельтовидногрудной борозде (рис. 8-202). Таким путем отделяются друг от друга две большие мышцы, затем они растягиваются крючками. Вена оттягивается в медиальную сторону, после чего проникают кпереди по направлению к клювовидному отростку. При вращении плеча наружу сухожилие подлопаточной мышцы, покрывающей переднюю сторону плечевого сустава, попадает вперед и натягивается. После прощупывания суставной впадины сухожилие рассекается продольно, в результате чего плечевой сустав вскрывается. Если вскрытие недостаточно широкое, то перерезается или дельтовидная мышца или мышцы, отходящие от клювовидного отростка. Здесь нужно, однако, следить за тем, чтобы на кости осталось достаточное количество тканей для обратного прикрепления мышц.

*Заднее вскрытие плечевого сустава* требуется редко. Кожный разрез проходит параллельно зад-

нему краю дельтовидной мышцы. Мышца расщепляется и сильно оттягивается в сторону, при этом можно проникнуть между малой круглой мышцей и подостной мышцей к суставной капсуле. Подкрыльцовый нерв проходит у нижнего края малой круглой мышцы вместе с огибающими плечевую кость артерией и веной. Эти образования не должны быть повреждены.

«Эполетный» разрез по *Chutro* гарантирует широкое обнажение плечевого сустава. Если дельтовидная мышца парализована и необходимо осуществить неподвижность в плечевом суставе, то целесообразен разрез, начинающийся у переднего края мышцы и почти огибающий ее (см. рис. 8-202). Мышца приподнимается и вместе с кожным лоскутом отодвигается проксимально. Если нет паралича дельтовидной мышцы, то разрез проводят, начиная сзади, вокруг края акромиона, дугообразно в дельтовидногрудную борозду (см. рис. 8-202). Дельтовидная мышца вниз и назад, чтобы ее кровоснабжение и иннервация не нарушились.



**Рис. 8-203.** Освобождение головки плечевой кости после оттягивания дельтовидной мышцы

Затем головка плечевой кости, сумка и сухожилия широко обнажаются (рис. 8-203). Между волокнами дельтовидной мышцы можно проникнуть только в продольном направлении, если мышца уже парализована и нет шансов на восстановление ее функции. При проникновении через интактную дельтовидную мышцу в плечевой сустав нужно рассчитывать на паралич части мышцы, расположенной вентрально от разреза.

## Переломы у верхнего конца плечевой кости

Перелом верхнего конца плечевой кости часто встречается у пожилых лиц, причем в большинстве случаев у женщин. Нет сомнений, что остеопороз играет при возникновении этого типа перелома решающую роль.

Перелом головки плечевой кости встречается редко. Переломы большого бугорка отмечаются в большинстве случаев в комбинации с вывихом плеча, но могут иметь место и изолированные переломы. Больше половины переломов у проксимального конца плечевой кости возникает на месте хирургической шейки плечевой кости или в ее окружении. Последние называются чрезбугорковыми переломами.

Хорошее кровоснабжение в области плеча делает возможным быстрое заживление перелома. После исчезновения болей, как и при лечении вколоченных переломов, рекомендуется (прежде всего пожилым, а также и молодым пациентам) проведение активной двигательной терапии поврежденного плеча и через 10-14 дней регулярное пользование поврежденной конечностью. Пострадавшему разрешается делать те движения конечностью, которые, с одной стороны, не причиняют боль, а с другой стороны, необходимы в повседневной жизни. Таким образом, пока заживает костный перелом, постепенно восстанавливается нормальная подвижность в суставе.

Проводимое в настоящее время лечение, с одной стороны, более «консервативно», чем классическое консервативное лечение, потому что удовлетворяются восстановлением оси сломанной кости, но отказываются от наружной фиксации перелома до завершения костного заживления. С другой же стороны, только в исключительных случаях к перелому относятся более активно, проводя операцию, когда ожидают от нее достижения лучшего результата.

## Отрыв большого бугорка

1. Если перелом не смещен или при комбинации с вывихом плеча после устранения вывиха отломки находятся в хорошей позиции, то, в крайнем случае, на протяжении периода болезненности перелома применяется треугольная косынка для иммобилизации конечности. Через 8-10 дней рекомендуется проведение активных двигательных упражнений поврежденного плеча.

2. При смещенном переломе производится репозиция приподнятием верхней конечности. У молодого пациента конечность может быть положена на 2-3 недели на абдукционную шину. У пожилых лиц рекомендуется в таких случаях проведение раннего функционального лечения.

3. Оторванный фрагмент подводят под акромион

во время оперативного вмешательства, и фрагмент фиксируется винтом на своем месте. Наружная фиксация после операции не требуется.

### Перелом в области хирургической шейки плечевой кости

1. При переломе без смещения или при вклинивании, подтвержденном на рентгеновских снимках в двух плоскостях, верхняя конечность иммобилизуется треугольной косынкой до исчезновения боли. При этом не прекращается полностью подвижность плеча. Уже через неделю можно снять повязку и поощрять больного проводить движения во всех суставах поврежденной верхней конечности и пользоваться ею.

2. Абдукционный перелом репозируется под наркозом короткого действия; производят приведение конечности над предплечьем хирурга, помещенным в подмышечную впадину больного (рис. 8-204). Вправление редкого абдукционного перелома производится при поднимании и вращении плеча наружу.

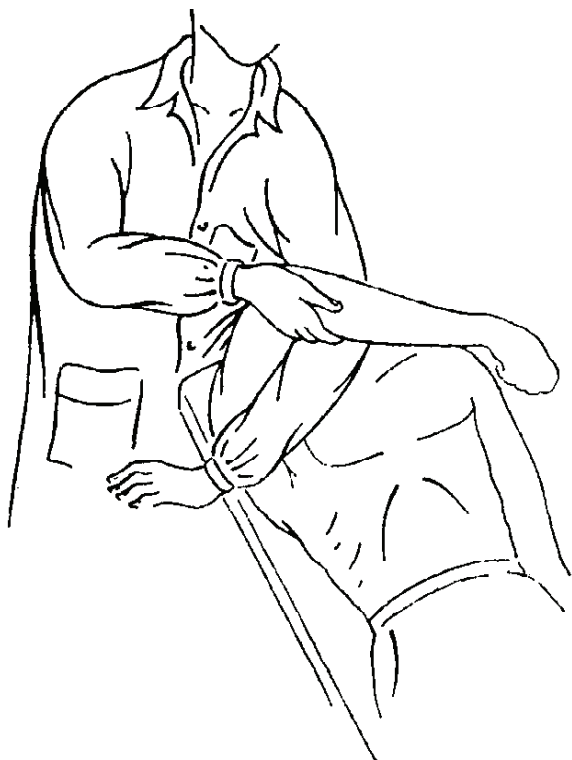


Рис. 8-204. Репозиция абдукционного перелома шейки плечевой кости предплечьем, вставленным в подмышечную ямку

У дряхлых стариков перелом не репозируется. У больных моложе 65 лет или у активных старых больных, находящихся в хорошем состоянии, репозируемый перелом фиксируется под контролем усилительного экрана проведением через кожу поддерживающих проволок. Затем плечо фиксируется на протяжении 10-14 дней повязкой *Desault*. Вслед за этим больной может пользоваться на протяжении

недели треугольной косынкой и в это время начать двигательные упражнения плеча. Для лечения смещенных абдукционных переломов пригодна и «свисающая гипсовая повязка» («hanging cast»), которая своей тягой по продольной оси может привести к определенной спонтанной репозиции перелома. Кроме этого, предоставляется возможность во время заживления костного перелома производить активные движения плечом и пальцами (см. рис. 8-214). После третьей недели проводится лечебная физкультура, а также плавание в бассейне вплоть до полного восстановления функции конечности. (Поддерживающие проволоки оставляются только на три недели и перед началом активной двигательной терапии удаляются, так как иначе выстоявшие из кости концы проволоки могли бы повредить мышцы).

3. Чрезбугорковый (как правило, многофрагментный) перелом является характерным переломом у пожилых людей. Фиксация фрагментов безнадежна, поэтому не форсируется вправление, а только, если требуется, восстанавливается костная ось. Растяжение сжатых фрагментов нежелательно, и поэтому из-за болезненности плечо и рука фиксируются на короткое время (на неделю), и затем начинается активная терапия движениями, при этом можно

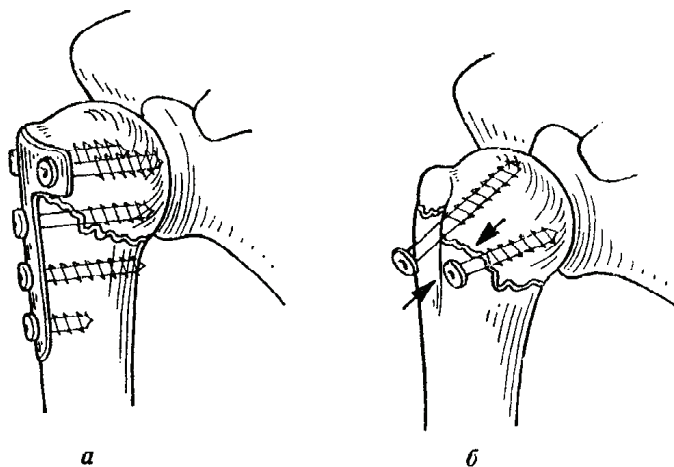
Переломы анатомической шейки плечевой кости Это повреждение редко встречается изолированно, чаще оно сопряжено с вывихом головки плечевой кости. Речь идет о тяжелом повреждении, и после его излечения, как правило, остается ограничение подвижности в плечевом суставе. У пожилых больных пытаются провести закрытую репозицию вывиха в плечевом суставе под наркозом. Вытягивая плечо, сдвигают вывихнутую головку плечевой кости из подмышечной впадины или из дельтовидногрудной борозды на свое место непосредственным давлением. Если это удастся, то, как правило, и перелом находится в удовлетворительной позиции. Под усилительным экраном фрагменты могут быть фиксированы удерживающими проволоками. Если закрытая репозиция не удастся, нужно подумать о кровяном вправлении и о проведении остеосинтеза. У молодых активных или у находящихся в хорошем состоянии пожилых людей плечевой сустав вскрывается спереди, и при помощи спонгиозных винтов или Т-образной пластинки производится стабильный остеосинтез (рис. 8-205).

Головку плечевой кости удаляют только в том случае, если она настолько разрушена, что репозиция и фиксация уже невозможны. Головка плечевой кости может быть замещена протезом. Застарелый перелом анатомической шейки с вывихом головки плечевой кости у пожилых людей не оперируют, если больной научился в достаточной мере пользоваться поврежденной конечностью, особенно кистью (*Bohler*).



## Ложные артрозы у верхнего конца плечевой кости

У проксимального конца плечевой кости может возникнуть псевдоартроз. Если при этом имеются жалобы, то показано его оперативное лечение.



**Рис. 8-205.** Остеосинтез перелома плечевой кости под головкой при помощи Т-образной пластинки (а) и двух винтов (б)

Доступ осуществляется спереди, применяется внутренняя фиксация, соответствующая типу псевдоартроза (пластинка Т, винты).

## Вывих в плечевом суставе

### Лечение свежего вывиха плеча

Вывих плеча является наиболее частым видом вывиха. В результате разрыва суставной капсулы, часто в комбинации с отрывом переднего края суставной впадины, головка плечевой кости выскальзывает кпереди и книзу из суставной впадины и остается под ней или спереди от нее или очень редко позади суставной впадины в состоянии пружинистой фиксации. Вывих обычно распознается при клиническом обследовании (пустая суставная впадина). Диагноз подтверждается рентгеновским исследованием. Редко встречающийся задний вывих распознается трудно. Поэтому, если клинические и рентгенологические симптомы повреждения плеча не являются однозначными, нужно дополнительно проводить подкрыльцовые и трансторакальные рентгеновские снимки.

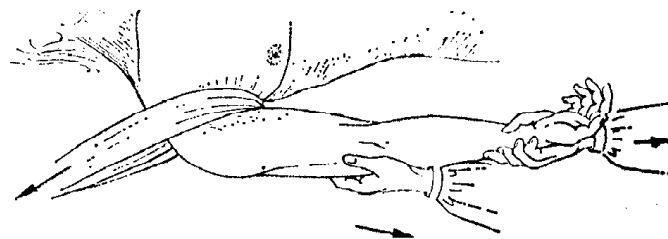
Вывих плеча нужно вправлять как можно раньше. Репозиция может производиться многими способами. Раньше рекомендовали применение т.н. саморепонирующего метода, для которого не требовалось проведения наркоза, а в крайнем случае

было достаточно местного обезболивания. В настоящее время этот метод почти не применяется, так как вывих плеча может быть просто и быстро репонирован под внутривенным наркозом короткого действия.

Передний или подклювовидный вывих вправляется предложенным *Kocher* приемом. Репозиция проводится следующим образом: осуществляют приведение плеча, затем поворот назад, вращение наружу, приподнимают и вращают внутрь плечо, согнутое в локтевом суставе под прямым углом. Ясно ощущается, когда головка плечевой кости опять возвращается на свое место. Патологические позиции и пружинистая фиксация плечевого сустава после этого исчезают.

Нижний и задний вывихи репонировуются по методу *Гиппократа*. Лежащему пациенту хирург, сняв обувь, вставляет свою пятку в подмышечную впадину и обеими руками оттягивает верхнюю конечность поврежденной стороны вниз, в результате чего он ногой вправляет вывихнутую головку плечевой кости в суставную впадину. Репозиция может быть достигнута и тем, что во время вытяжения верхней конечности другое лицо при помощи свернутого полотенца приподнимает головку плечевой кости из подмышечной впадины (*рис. 8-206*). Часто вышеописанные методы репозиции излишни, так как под наркозом при расслаблении мышц вывих часто устраняется спонтанно.

Об успехе вправления можно судить на основании рентгеновских снимков. После вправления вывиха верхняя конечность фиксируется на протяжении одной недели повязкой *Desault*, затем пациент носит еще на протяжении одной недели треугольную косынку. На 3 неделе назначается бальнеотерапия и активная терапия движениями.



**Рис. 8-206.** Репозиция вывиха плеча. Ассистент натягивает полотенце, вставленное в подмышечную яму больного

Нужно иметь в виду и возможности *ослабления вывиха плеча*. К таким осложнениям относят повреждение подкрыльцового нерва и перелом большого бугорка. Если вывих плеча возникает в результате растяжения, то может возникнуть и повреждение сплетения. Очень редко возникает вывих сухожилия двуглавой мышцы.

## Лечение застарелого вывиха плеча

Сложилась практика, что закрытая репозиция вывиха плеча должна проводиться в пределах трех недель под глубоким наркозом и с применением мышечного расслабления. Даже старые вывихи редко приходится вправлять кровавым путем, поскольку развивается удовлетворительная функция вывихнутого плеча. В противном случае проводится артродез или артропластика. При заднем вывихе в настоящее время бывает, что через недели после повреждения приходится проводить кровавую репозицию.

Для доступа плечо обнажается «эполетным» разрезом. Дельтовидную мышцу отделяют от места ее прикрепления и, не повреждая подкрыльцовый нерв, оттягивают в дистальную сторону. Мешающие репозиции головки плечевой кости рубцово-сморщенная капсула или измененные сухожилия иссекаются. После вправления мягкие ткани реконструируются. Если существует опасность повторного вывиха, то головку плечевой кости временно фиксируют удерживающими проволоками у лопатки. После окончания операции верхняя конечность приподнимается с сагиттальной плоскости до 90° и фиксируется гипсовой повязкой к грудной клетке. Через 3 недели гипсовая повязка снимается, удерживающие проволоки удаляются, и начинаются движения конечностью. После дальнейших 2-3 недель гипсовая повязка полностью удаляется.

## Лечение привычного вывиха плеча

О привычном вывихе плеча говорят в том случае, если повторный вывих возникает в результате неадекватной травмы, а меньшего воздействия силы. Причины привычного вывиха плеча могут быть следующими; при первом вывихе перелом переднего края суставной впадины или вдавление на головке плечевой кости; распространенный разрыв капсулы, который в результате слишком короткого времени фиксации не зажил достаточно удовлетворительно, после чего капсула сустава осталась расширенной; дисплазия суставной впадины, а также повреждения мускулатуры плеча. Все это приводит к нарушению равновесия сил в плечевом суставе. При лечении первичного травматического вывиха плеча по описанным методам существует лишь небольшая вероятность повторения вывиха. По мнению автора, поэтому следует искать причины привычного вывиха плеча не только в применяющемся в настоящее время лечении первого вывиха плеча. Лечение значительно более единое, чем последствия, т. е. большинство вывихов плеча лечатся по одному и тому же методу, и только у немногих пациентов возникает привычный вывих. Возникновения после первичного травми-

ческого вывиха плеча вторичных привычных вывихов можно скорее ожидать вследствие конституциональной предрасположенности и различий между видами повреждения.

Уже после второго вывиха плеча может возникнуть мысль об оперативном лечении. Как правило, оперируют только таких пациентов, у которых вывих неоднократно повторился.

Известны многочисленные варианты оперативного лечения. Все они имеют цель предупредить повторный вывих головки плечевой кости. Среди оперативных методов различаются три главных. К первой группе относятся вмешательства, производимые на мягких тканях, чтобы достигнуть стягивания капсулы укорочением сухожилия, смещением сухожилия или образованием новой связки. Ко второй группе относятся операции, при которых для предупреждения вывиха головки реконструируется вентральный край плечевой суставной впадины. К третьей группе причисляются операции, при которых путь возникновения вывиха головки закрывается костной преградой. Многочисленные авторы приводят данные о частоте повторных вывихов, наступающих после операции. Согласно этим данным, операции успешны, потому что обычно больше чем в 90% случаев удается предупредить возникновение повторного вывиха.

За последние десятилетия опасность нагноения сустава уменьшилась, в костном банке в распоряжении лечебного учреждения имеются консервированные кости, и поэтому считавшиеся ранее более сложными вмешательства образования костной преграды стали популярными. Автор применяет этот метод операции и рекомендует его для широкого распространения. Предложенное *Eden* и *Hybenette* передне-нижнее образование костной преграды автор проводит с учетом предложения *Lange*. Пациент оперируется в положении на спине, под наркозом. Под плечо кладется подушка. Верхняя конечность покрывается стерильным бельем таким образом, чтобы она во время операции могла быть свободно передвинута ассистентом.

Разрез начинается над ключицей и производится дальше к дельтовидногрудной борозде. Между двумя большими мышцами проникают тупым способом вглубь, где разыскивают клювовидный отросток, затем оттягивают отходящие от него мышцы крючком в медиальную сторону. Для достижения более широкого доступа некоторые авторы рекомендуют Z-образное пересечение клювовидно-плечевой мышцы и сухожилия короткой головки двуглавой мышцы, другие рекомендуют отсечение долотом конца клювовидного отростка. Отодвиганием в сторону мышц обычно получают достаточный доступ. Сухожилия подлопаточной мышцы отсекают вместе с суставной капсулой плечевого сустава, причем верхняя конеч-

ность держится ротированной наружу (рис. 8-207). При этом обнажается сустав, и можно осмотреть суставную впадину. Под шейку лопатки вставляется рычаг. На месте отрыва переднего края суставной впадины или же, когда она отсутствует, у переднего нижнего края суставной впадины, на 1 см от суставной поверхности сверлом диаметром в 3,2 мм друг возле друга просверливаются два глубокие отверстия в шейке лопатки. После этого из консервированной кортикальной кости изготавливается «засов», размеры которого составляют приблизительно 15x40 мм.

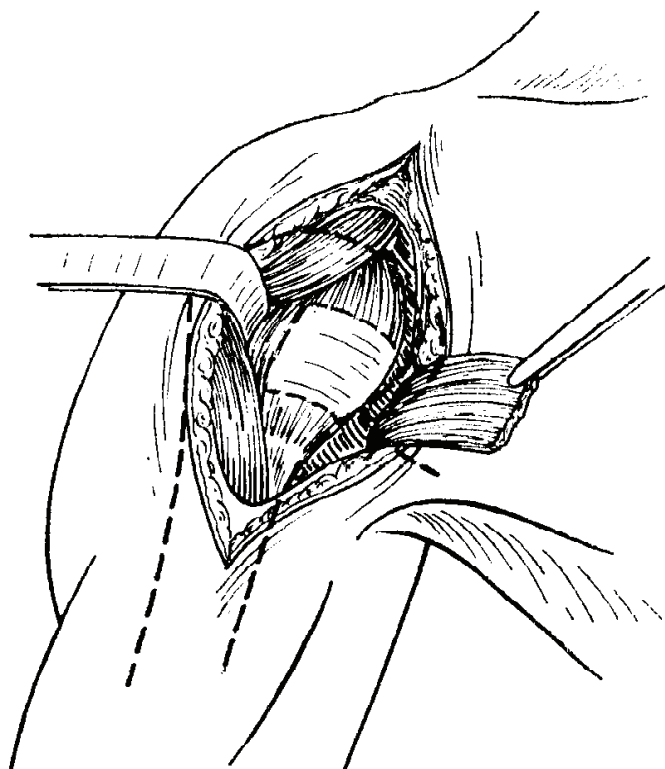


Рис. 8-207. Операция при привычном вывихе плеча, I. Сухожилие подлопаточной мышцы лоскутообразно иссекается

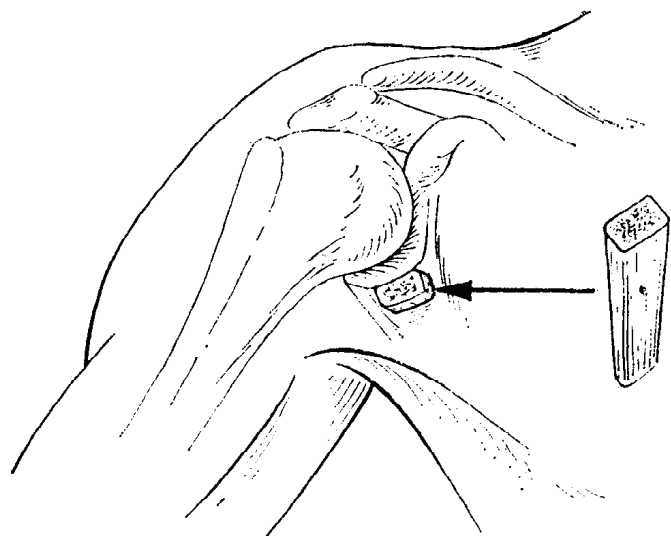


Рис. 8-208. Операция при привычном вывихе плеча, II. Отпиленный костный клин вбивается в лопатку, в результате чего образуется заграждение для головки плечевой кости

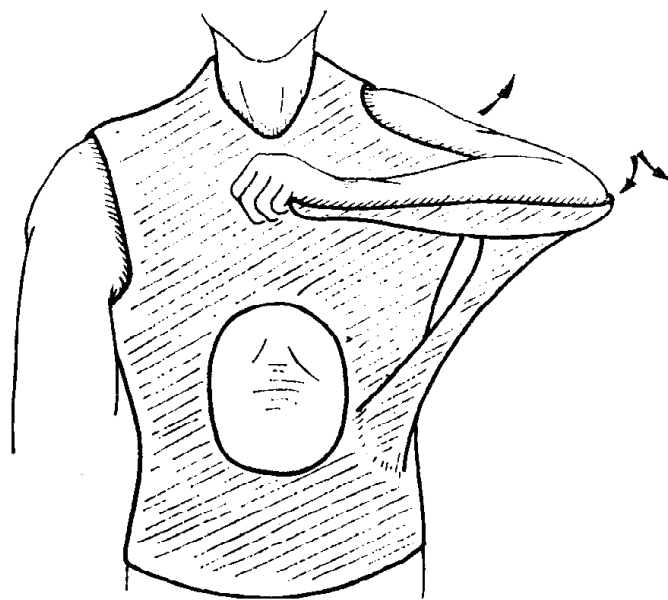



Рис. 8-209. Часть гипсовой повязки, охватившей грудную клетку и верхнюю конечность, удаляют, чтобы больной мог двигать плечом и локтем

При помощи напильника узкий конец фрагмента кости заостряется в форме долота, затем долото шириной с подготовленный костный фрагмент вбивают по месту просверленных отверстий на глубину 2 см в кость для того, чтобы создать место для костного фрагмента. Вслед за этим вместо долота вбивается костный фрагмент (рис. 8-208), который затем выступает из лопатки приблизительно на 2 см. Он действует, как задвижка по отношению головки плечевой кости. Рубцевание окружающей ткани также способствует предупреждению повторного вывиха.

После вбивания костного фрагмента верхняя конечность вращается внутрь, опрокинутая часть сухожилия подлопаточной мышцы под натяжением накладывается на большой бугор и фиксируется надкостницей. При этом головка плечевой кости будет находиться в состоянии вращения внутрь. Тонус подлопаточной мышцы удерживает головку на своем месте в суставе. Если мышцы, отходящие от клювовидного отростка, при обнажении сустава были пересечены, то они сшиваются. В ране оставляется отсасывающий дренаж, и перед наложением кожного шва сшивается только фасция дельтовидной мышцы.

В прежнее время уже на операционном столе на грудную клетку и верхнюю конечность накладывалась гипсовая повязка. В настоящее время ограничиваются только наложением повязки *Desault*. После закрытия раны верхняя конечность фиксируется в состоянии отведения на 60-70° и в наклоне кпереди на 35° гипсовой повязкой, обхватывающей грудную клетку и плечо. Через 3 недели гипсовая повязка разрезается, и больной может начать упражняться в поднимании плеча (рис. 8-209). Через 4-5 недель после операции гипс удаляется. Достижению полной под-





**Рис. 8-210.** Операция при разрыве сухожилия надостной мышцы: а) кожный разрез, б) обратное прикрепление сухожильной пластинки на плечевой кости

вижности плеча способствуют интенсивной двигательной терапией.

Часть хирургов применяет для устранения привычного вывиха плеча сухожилия, фасции или полоски кожи (*Nicola, Loeffler, Bankart*).

Принцип метода, предложенного *Putti* и *Platt*, заключается в том, что наложением кисетного шва на суставную капсулу и образованием складки уменьшают ее и укорачивают так же, как и сухожилие подлопаточной мышцы.

Вышеуказанные операции могут быть осуществлены из того же доступа, который был описан при операции по *Eden* и *Hybenette*. После вмешательства требуется четырехнедельная иммобилизация.

### Оперативное лечение разрыва сухожилия надостной мышцы

Окружающая плечо мускулатура имеет решающее значение для функции конечности. Разрыв отдельных мышц или сухожилий является характерным повреждением и сопряжен с хорошо распознаваемыми выпадениями функции. Это имеет место при повреждении совместного лямеллярного сухожилия мышц, вращающих плечо наружу (надостной, подостной и круглой мышц). Эта сухожильная пластинка отходит от большого бугра и проходит под акромионом и дельтовидной мышцей. Так как отведение плеча осуществляется этими тремя мышцами, то после разрыва сухожилия оно становится уже невозможным. Дельтовидная мышца может только пассивно приподнять плечо над горизонтальным уровнем. При свежих повреждениях и откалывании большого бугра может возникнуть подобное описанному нарушение функции, так как в принципе речь идет о повреждении сухожилия на месте прикрепления к кости. Если

повреждение сухожилия более давнее, то плечевая мускулатура атрофируется. Разорванный конец сухожилия прощупывается через дельтовидную мышцу. На рентгеновском снимке головка плечевой кости из-за понижения тонуса фиксирующих плечо мышц может попасть вниз в состояние «подвывиха». Бывает, что небольшая густая известковая тень под акромионом указывает на более давнее повреждение.

Лечение при разрыве сухожилия надостной мышцы не является единым. Англо-американские авторы (*De Palma, Watson-Jones*) высказываются за операцию, другие авторы пытаются сначала проводить консервативное лечение. К консервативному лечению относят фиксацию на отводящих шинах или в гипсовой повязке, охватывающей грудную клетку и верхнюю конечность, вслед за которой проводится лечебная физкультура. По *Matzen* и *Kusfler* при свежем отрыве сухожилия надостной мышцы было бы выгодно, если бы хирурги решались чаще немедленно производить хирургическую реконструкцию. Этого мнения придерживается и автор, поэтому здесь изложена техника операций указанных авторов.

Обнажение начинается у заднего края акромиона. Кожный разрез проводят, обходя кость, вперед до проекции на большой бугор. Дельтовидная мышца пересекается на расстоянии 1 см от кости и оттягивается в дистальном направлении. При этом становится видной сухожильная пластинка вращательных мышц, т. е. разорванная часть сухожилия. Остающаяся у большого бугра дистальная культя обычно небольшая и не может быть сшита. Поэтому нужно вновь фиксировать проксимальную культю к плечевой кости. Отводят плечо и вращают его наружу, просверливают отверстие в кости, в которое втягивается сухожилие (рис. 8-210). Когда после застарелого повреждения это возможно

лишь под натяжением, то обратное прикрепление производится с консервированным сухожилием. После операции на 3 недели накладывается абдукционная повязка.

## Экзартикуляция верхней конечности в плечевом суставе

Эта операция производится главным образом при злокачественных опухолях и в исключительных случаях — при повреждениях, разрушивших область плеча, или для предупреждения распространения тяжелых, исходящих из плеча воспалительных процессов.

Кожный разрез начинается на наружной трети ключицы и продолжается в дельтовидногрудной борозде до края подмышечной впадины. Оттуда производится поперечный разрез до вершины акромиона. Вена пересекается между двумя лигатурами. Отходящие от клювовидного отростка мышцы отделяются, и затем пересекаются отходящие от ключицы мышцы. Под ключицей разыскиваются проходящие здесь сосуды и нервы верхней конечности. Сосуды после двойной перевязки пересекаются. Нервы перерезаются, по возможности, высоко. Суставная капсула перерезается вблизи суставной впадины лопатки. Затем головка плечевой кости костным крючком вынимается из суставной впадины, и один за другим пересекаются натягивающиеся сухожилия и мышцы. Вслед за этим может быть удалена верхняя конечность. После остановки кровотечения в рану вставляется отсасывающий дренаж, и мышцы зашиваются над суставной впадиной без натяжения.

## Повреждения плечевой кости

### Доступы к диафизу плечевой кости

Обнажение диафиза плечевой кости производится преимущественно по поводу травм и их последствий. Это вмешательство, однако, может стать необходимым и по другим причинам, чем операция на кости, а именно - для обнажения плечевой артерии или нерва.

Доступ к проксимальному концу плеча был описан при операциях в области плеча (см. стр. 972). Обнажение дистального конца плечевой кости будет рассмотрено в разделе об операции на локтевом суставе (см. стр. 986). Диафиз плечевой кости может, как и всякий диафиз, быть достигнут с нескольких сторон. Характерным при этом является то обстоятельство, что проникновение к кости производится между мышцами, при этом нужно щадить кожные сосуды и нервы этой области.

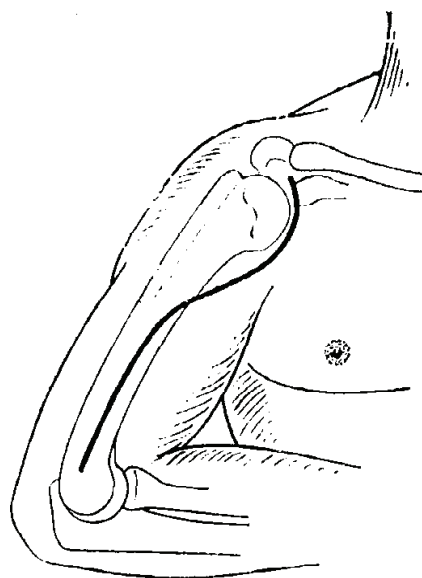


Рис. 8-211. Латеральное обнажение плечевой кости

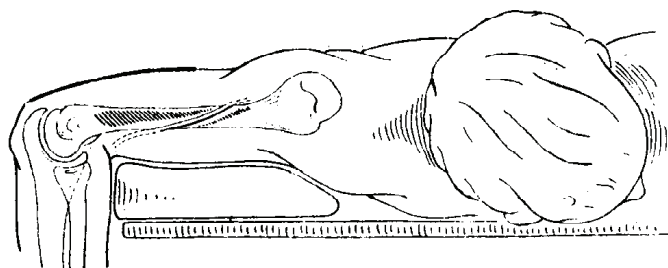


Рис. 8-212. Обнажение плечевой кости со стороны трехглавой мышцы

Доступ к диафизу плечевой кости с латеральной стороны. Латеральное обнажение плечевой кости производится одним большим разрезом (рис. 8-211), пригодным для обнажения всей кости. Кожный разрез соответствует локализации обнажаемого костного участка. После пересечения кожи расщепляется тонкая фасция. Проходя вглубь между мышцами, достигают под дельтовидной мышцей брюшко плечевой мышцы. Это единственная мышца, которую нужно пересечь для обнажения латеральной поверхности кости. Под плечевой мышцей на плечелучевой мышце проходит лучевой нерв, одно из наиболее важных образований в этой области. Пока плечевая мышца еще не перерезана, лучевой нерв может быть поврежден даже сдавлением крючка. После пересечения мышцы нерв может быть уже непосредственно поврежден скальпелем, и поэтому целесообразно его заранее разыскать. После выделения лучевого нерва уже ничто не мешает латеральному доступу к дистальной трети диафиза. При закрытии раны пересеченная плечевая мышца опять сшивается, после чего соединяются подкожная фасция и кожа.

Доступ к эпифизу плечевой кости сзади. В области дистальной половины плечевой кости лучше выбрать обеспечивающий более широкий обзор задний

доступ, особенно тогда, когда нужно обнажить часть кости; расположенную близко к локтевому Суставу. Пациент оперируется в положении на животе. Под локоть кладется скатанная подушка, и вся верхняя конечность помещается на столик и покрывается стерильным бельем. Разрез начинают у переднего края места отхождения дельтовидной мышцы и затем проводят его на заднюю поверхность плеча по средней линии, в дистальном направлении (рис-8-212). В случае необходимости разрез продлевают над верхушкой олекранона в радиальном направлении. Фасция пересекается, и сухожилия трехглавой мышцы отсекаются возле латерального мышечного брюшка, параллельно ходу сухожильных волокон. Медиальная головка трехглавой мышцы отходит ниже плечевого нерва, а латеральная — выше него. Поэтому для обнажения кости нужно отделить медиальное брюшко трехглавой мышцы от кости. Если приходится подниматься вверх, то в середине плеча находят лучевой нерв, который здесь пересекает кость в косом направлении. Если вмешательство производится в этой области, целесообразно отпрепаровать нерв, чтобы избежать его повреждения. Доступ к нерву сравнительно прост, проксимально есть еще достаточно места для обнажения нерва. Для обеспечения хорошего гемостаза применяется пневматический жгут. Если середина плечевой кости должна быть обнажена сзади, то сначала изолируют лучевой нерв и только затем обнажают лежащую под ним кость. Таким образом можно, не повреждая нерв, обеспечить обнажение большого отрезка кости.

Медиальный доступ на плечевой кости необходим, если нужно разыскать главные сосуды и нервные образования. Пульсацию плечевой артерии прощупывают в медиальной борозде двуглавой мышцы, здесь проводят продольный разрез над сосудами. После расщепления фасции в рыхлой соединительной ткани обнаруживаются артерия, вена и срединный нерв. Локтевой нерв проходит вниз позади крыльцовой артерии и попадает затем на ладонной поверхности медиальной головки трехглавой мышцы к локтевой борозде плечевой кости.

Наконец, может потребоваться еще и обнажение дистального конца плечевой кости с локтевой стороны. Кожный разрез производится параллельно кости, затем разыскивается локтевой нерв. Он выделяется для предупреждения повреждения. После этого углубляются до кости, которая обнажается поднадкостнично.

### Переломы диафиза плечевой кости

Переломы диафиза плечевой кости встречаются не часто. В последнее время, правда, из-за частоты транспортных травм количество этих повреждений

увеличилось, так как они являются частым проявлением политравматизации. Это обстоятельство нужно подчеркнуть потому, что оно играет роль в постановке показаний для оперативного лечения переломов диафиза плечевой кости.

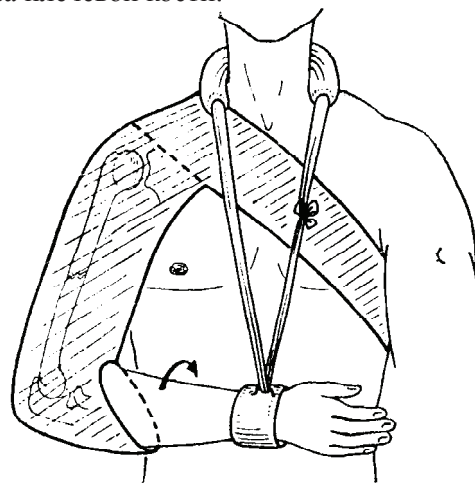


Рис. 8-213. Гипсовая повязка по Behler лечения перелома плечевой кости

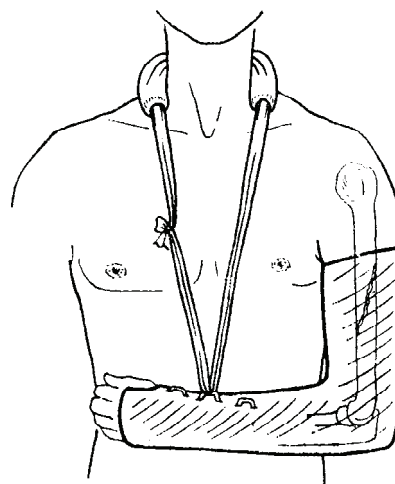


Рис. 8-214. «Подвешенная гипсовая повязка», снабженная ушками для подвешивания

Переломы диафиза плечевой кости, как правило, лечат консервативно. Это особенно рекомендуется, когда перелом является монотравмой.

Репозиция закрытых длинных спиральных и косых переломов или многофрагментных переломов сравнительно проста. Фиксация в гипсовой повязке хорошо удастся, потому что нужно лишь стараться точно корригировать отклонения по оси, в то время как укорочение на несколько миллиметров и смещение в сторону на ширину половины диафиза не приводит на плече к тяжелым последствиям. Так как плечевая кость имеет хорошее кровоснабжение, предпосылки для ее регенерации благоприятны. Перелом плечевой кости обычно заживает за 6-8 недель.

Для фиксации репонированного перелома при-



годна гипсовая повязка по *Bohler*. Гипс охватывает плечевую кость как U-образная шина с медиальной и латеральной сторон и фиксируется витками бинта, идущими по спине к подмышечной впадине противоположной стороны и оттуда через грудь опять к поврежденной стороне (рис. 8-213). Эта шина фиксирует оба сустава сломанной кости, но оставляет в локте возможность движения в плече-лучевом суставе. И кисть и лучезапястный сустав во время ношения гипсовой повязки свободно подвижны.

Для лечения переломов диафиза плечевой кости получила распространение и т.н. подвешенная гипсовая повязка («hanging cast»). Эта круговая гипсовая повязка, снабженная мягкой подстилкой, начинается на уровне места прикрепления дельтовидной мышцы.

Когда поврежденная конечность висит, то вес гипсовой повязки оттягивает дистальный фрагмент вниз. Из вставленных в гипсовую повязку проволочных петель для подвешивания на шее выбирается та, которая лучше обеспечивает коррекцию вращательного и абдукционного смещения (рис. 8-214). Этот вид гипсовой повязки применяется, однако, только для лечения переломов плечевой кости, расположенных проксимальнее места прикрепления дельтовидной мышцы (см. стр. 974).

Для лечения переломов диафиза плечевой кости абдукционные шины не применяются. Гипсовая повязка, охватывающая грудную клетку и плечо, применяется только в исключительных случаях у молодых пациентов. Если вышеописанные виды гипсовой повязки не обеспечивают достаточно надежную фиксацию перелома, то проводится остеосинтез и предупреждается смещение фрагментов. Такая фиксация производится главным образом у пожилых больных путем обеспечения *чрезкожной проволочной* иммобилизации. Для этой цели применяется проволока *Kirschner* толщиной 2,5 или 3 мм, перед введением она должным образом укорачивается. Проволока проводится через большой бугор в плечевую кость. Под контролем усилительного экрана троакара вводится в кость, после извлечения шила проводят проволоку, которая таким образом проникает в костномозговой канал (рис. 8-215). Хотя консервативное лечение при переломах диафиза плечевой кости хорошо оправдало себя, все же в перечисленных ниже случаях выбирают *оперативное лечение*.

1. При открытых переломах, прежде всего, если они сопряжены с разрушением мягких тканей. 2. При поперечных переломах, которые не могут быть репозированы или фиксированы. Особенно при переломах, локализующихся на уровне места прикрепления дельтовидной мышцы, для репозиции фрагмента кости и помещения его на свое место. Все это является показанием для раннего проведения остеосинтеза, так как иначе возникает псевдоартроз.

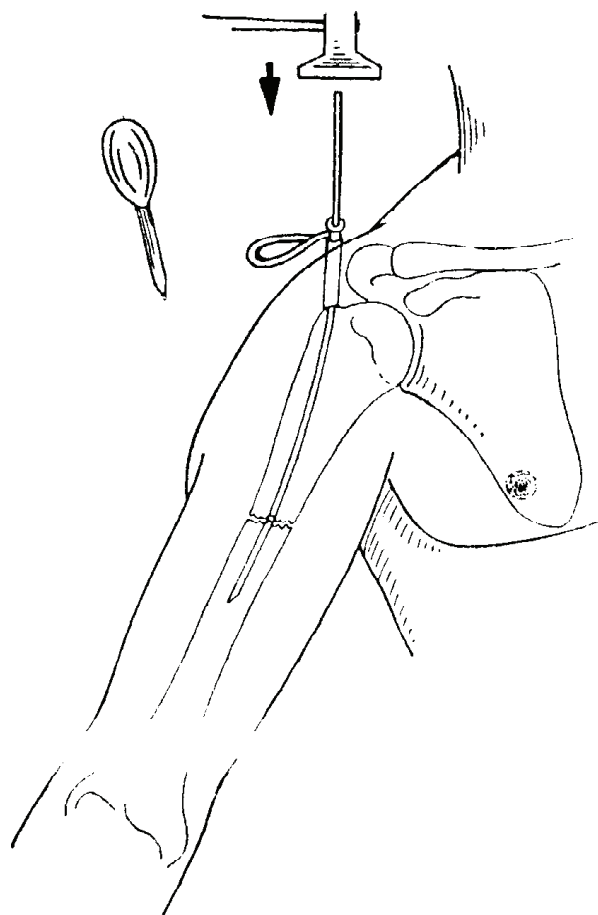


Рис. 8-215. Шинирование костномозгового канала на плечевой кости после вкалывания троакара

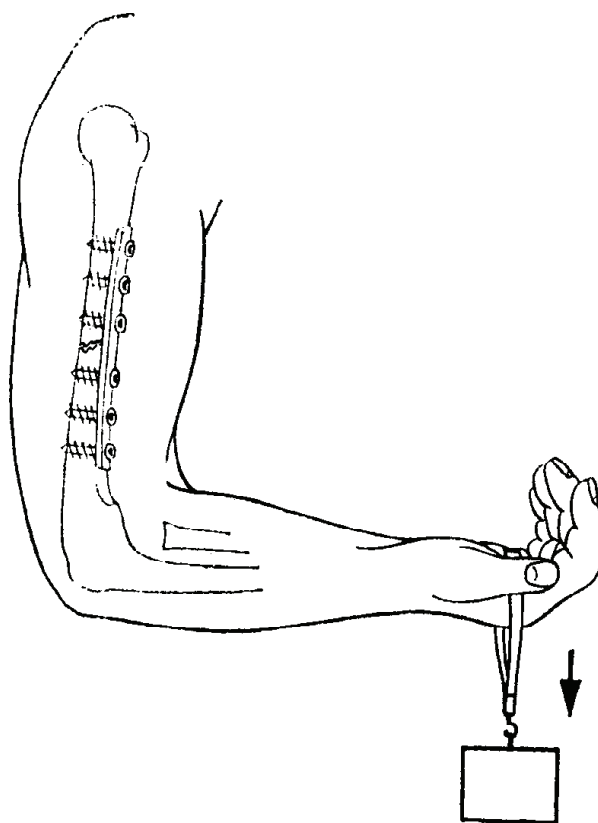


Рис. 8-216. При несгибаемом локтевом суставе целесообразно накладывать металлическую пластинку на ладонную поверхность плечевой кости, где она подвергается действию тяги

3. При двухстороннем переломе плечевой кости предплечья на той же стороне или же при комбинации перелома плечевой кости и тяжелого повреждения грудной клетки.

4. Осложненный параличом лучевого нерва перелом плечевой кости оперируется лишь в том случае, если не удастся фиксировать фрагменты в хорошей позиции или же если через 6-8 недель после перелома нельзя установить улучшение функции нерва (для этой цели требуется проведение электромиографического контроля). Однако, как показывает опыт, преобладающее большинство параличей излечивается без последствий.

5. Оперируют и ложные суставы плечевой кости. Трудно репозируемые и фиксируемые поперечные переломы лечатся шинированием пучком проволоки по *Hackethal* в тех случаях, когда репозиция удастся и без обнажения перелома. Для этой цели пользуются усилительным экраном. Для введения проволок большого кладут на живот и делают небольшой разрез над локтем. Через сухожилие трехглавой мышцы просверленным у крааниального края ямки олекранона косым ходом вскрывают костномозговой канал кости. Здесь вводят друг возле друга столько проволок толщиной 2,5-3,0 мм, сколько входит в костномозговую полость. Проволоки вбиваются через щель перелома до головки плечевой кости. Выстоящие концы проволоки откусываются на 2 мм над костью (см. стр. 853, 8-46). Если внутренняя фиксация надежная, то гипсовая повязка не накладывается. Для этой цели в костномозговой канал нужно вставлять, по крайней мере, три проволоки. Удаление проволок является безопасным вмешательством, без риска побочных повреждений.

Если не удается закрыто репозировать перелом, потому что этому мешает, например, интерпонируемая ткань, то шинирование пучком проволоки не производится, а производится остеосинтез пластиной АО. Для этой цели требуется пластинка, имеющая не меньше 6 отверстий, так как пластинки с 4-5 отверстиями не обеспечивают надежной костной фиксации. Если локтевой сустав свободно подвижен, то пластинка накладывается дорзально, так как сила сгибательных мышц большая, чем разгибательных. Если локтевой сустав неподвижен или его движение ограничено, то целесообразно фиксировать пластинку на сгибательной стороне, так как она здесь оказывает лучшее фиксирующее действие (рис. 8-216). Закрытые спиральные переломы с большой поверхностью обычно не оперируются. Если это все же требуется, то применяется, по крайней мере, четыре винта или извлекается нейтрализационная пластинка из большеберцовой кости.

Костномозговое шинирование и внутренняя фиксация по *Rush* является методом, который редко при-

меняется для лечения переломов кости, хотя и может быть просверлен, но труднее открывается, чем костномозговой канал большеберцовой или бедренной кости. Поэтому на плечевой кости не следовало бы производить костного шинирования. Вместо изогнутых гвоздей *Rush* лучше применять шинирование пучком проволоки по *Hackethal* или пластинку АО.

### **Вмешательства по поводу осложнений и отдаленных последствий переломов плечевой кости**

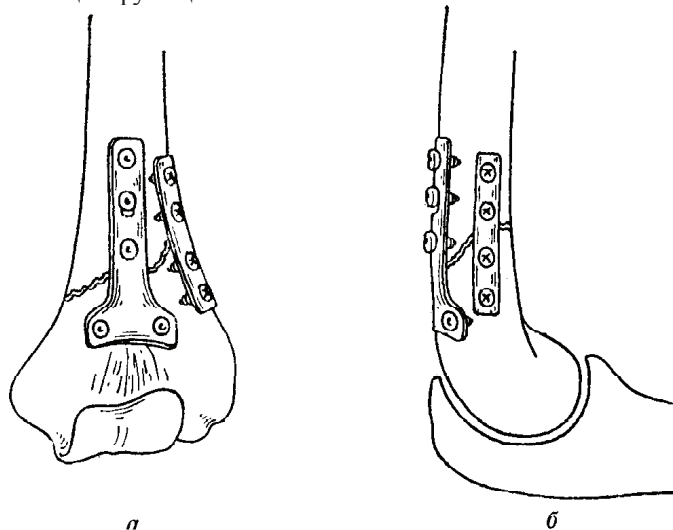
#### **Лечение псевдоартроза плечевой кости**

Частой причиной псевдоартроза плечевой кости является интерпонат, непоследовательное консервативное или же неправильное оперативное лечение. Редко встречается дефектный псевдоартроз в связи с открытым повреждением или остеомиелитом. Хотя можно вполне рассчитывать на гладкое заживление спонгиозной кости, и в проксимальной трети плечевой кости встречается псевдоартроз. Однако в этом месте он редко причиняет жалобы, и обычно пожилые пациенты довольны даже ограниченной подвижностью в плечевом суставе. Поэтому оперируется меньшее число псевдоартрозов, чем встречается. Как правило, у молодых, а также и у более пожилых пациентов можно ожидать от операции не только костного заживления, но и восстановления подвижности плеча, если сустав не был неподвижным уже до операции. В тех случаях, когда имеется псевдоартроз при почти полном отсутствии подвижности в плечевом суставе, организм осуществляет необходимое движение с помощью ложного сустава. Поэтому очень важно прекратить движения между фрагментами. При слишком длительной фиксации сморщенного сустава он становится окончательно неподвижным. Если же после операции по поводу псевдоартроза слишком рано мобилизовать еще едва подвижный сустав, то внутренняя фиксация фрагментов в свежем костном рубце расслабляется, и в результате этого опять возникает движение, псевдоартроз не окостеневаает.

Для оперативного лечения псевдоартрозов, расположенных близко к плечевому суставу и причиняющих жалобы и расстройства функции, наиболее пригоден остеосинтез пластинками Т (см. стр. 974, рис. 8-205).

После освежения костных поверхностей фрагменты соединяются пластинкой Т, причем применяется компрессия, чтобы кортикальная часть кости вдавливалась в губчатое вещество. Этим повышается внутренняя фиксация, что способствует заживлению кости.

Лечение псевдоартроза, возникшего на диафизе плечевой кости как осложнение консервативного или оперативного лечения, обычно требуется тогда, когда на месте перелома остается подвижность, ограничивающая функцию.



**Рис. 8-217.** Операция надмыщелкового псевдоартроза плечевой кости с Y-образной пластиной и пластиной в форме одной трети трубки. Вид а) сзади, б) сбоку

Если интерпонируемые мягкие ткани или отломки не могут быть должным образом репонированы, то перелом нужно вскрыть, поверхности отломков должны быть освежены. После репозиции имплантируется пластина АО, которая фиксируется не менее, чем шестью винтами. Правильный выбор места наложения пластинки очень важен, для этого нужно знать направление сил, действующих на отломки. Дополнительная пересадка губчатого вещества, проводится только в том случае, если имеется костный дефект или если операция проводится в сильно стянутой рубцами области, и поэтому нужно считаться с плохим кровоснабжением костных отломков.

При переломе нижней трети плечевой кости в области передней дуги лучевого нерва и ниже его часто возникает ложный сустав. Это бывает связано с тем, что такие переломы недостаточно обнажаются из-за страха перед возможностью повреждения нерва, в результате внутренняя фиксация становится недостаточной. После таких операций устранить псевдоартроз труднее, потому что для того, чтобы добиться хорошей внутренней фиксации, кость надо обнажить в рубцовой ткани, не повреждая нерв. Для лечения расположенных близко к локтевому суставу псевдоартрозов плечевой кости рекомендуется доступ сзади. В этом случае можно провести остеосинтез под лучевым нервом прямыми или Y-образными пластинками соответствующей длины и толщины. Если стабилизация одной пластиной недостаточна, то она может быть дополнена

радиальным прикреплением пластинки в форме 1/3 трубки, которая фиксируется только короткими 2,7 мм винтами (рис. 8-217). После остеосинтеза для устранения псевдоартроза рано проводятся упражнения для стимуляции кровообращения и для сохранения свободной

Лечение паралича лучевого нерва Опыт секции травматологов по изучению вопросов остеосинтеза (АО) совпадает с опытом автора, показавшим, что большинство парезов лучевого нерва при переломах плечевой кости возникает в результате ушиба или растяжения нерва. Нарушение непрерывности нерва возникает редко и совсем в исключительных случаях, как осложнение закрытого перелома плечевой кости, наступает полный разрыв нерва. Паралич после репозиции перелома в ходе консервативного лечения постепенно претерпевает обратное развитие. Если диагностируют парез лучевого нерва, как осложнение закрытого перелома, то прежде всего следует производить обнажение нерва. Операция производится лишь в том случае, если перелом не может быть закрыто репонирован, и поэтому остеосинтез показан и в случае отсутствия паралича. При наличии пареза нерв обнажают и проверяют, не возник ли вследствие повреждения его разрыв.

При консервативном лечении, через неделю после травмы, проводится электромиография, которая повторяется каждые шесть недель. Если при этом можно выявить восстановление нервной функции и клинически установить улучшение, то следует ждать, по крайней мере, еще 3 месяца до окончания костного заживления. Большинство параличей за это время исчезает или же наступает значительное улучшение. Сторонники первичного остеосинтеза в случаях, сопряженных с полным параличом лучевого нерва, оперируют; с одной стороны, они делают это для осмотра нерва, а с другой стороны, чтобы при лечении перелома, проводимого без наружной иммобилизации, рано начать устранение последствий паралича. При обнажении нерва, будь это непосредственно вслед за несчастным случаем или позже, как проксимально, так и дистально всегда проходят в направлении предполагаемого места повреждения. Этим предупреждается дополнительная травма нерва. Если на нерве обнаруживается отшнурование или рубцевание, то следует взвесить, достаточно ли расщепления периневрия или следует произвести иссечение рубца или даже резекцию нерва в области изменений и наложение шва нерва. Ориентирами для правильного решения являются результаты электромиографического исследования и клинические симптомы. При распространенном дефекте лучевого нерва нужно взвесить, следует ли произвести замещение нерва или же функция кисти может быть улучшена позже другими операциями.



Остеотомия при неправильных сращениях после перелома плечевой кости. Переломы плечевой кости заживают и при смещении отломков. Так как важнейшей функцией верхней конечности является движение, статическая нагрузка суставов лишь небольшая, и патологическое положение оси не имеет такого большого значения, как на костях нижних конечностей. Боковое смещение почти никогда не требует коррекции. Вращательное смещение бросается в глаза только тогда, когда оно значительно, так как подвижный плечевой сустав способен его компенсировать. Поэтому установленная после перелома плечевой кости патологическая позиция сравнительно редко корригируется операцией. Неправильная позиция редко вызывает существенные нарушения функции и понижение трудоспособности. У молодых лиц, у спортсменов с учетом косметических соображений может быть необходима коррекция перелома при значительном отклонении оси или ротационном отклонении.

Остеотомию по поводу деформации (вращения внутрь, перегиба вперед, вращения наружу), как правило, производят в дистальной трети плечевой кости. Плечевая кость вскрывается латерально под надкостницей, на границе между кортикальной и спонгиозной частями. Корригирующий деформацию клин иссекают из кости осцилляционной пилой. После остеотомии костные поверхности накладываются друг на друга, и на кость накладывается соответствующим образом смоделированная тонкая металлическая пластинка, которая фиксируется винтами. Если на плечевой кости устанавливается значительное отклонение оси с вращением наружу, то целесообразно раннее проведение остеотомии, так как длительное натяжение локтевого нерва может вызвать значительные и стойкие боли.

Для того, чтобы с достоверностью избежать повреждения локтевого нерва, его обнажают из заднего медиального доступа. После этого на медиальной стороне из кости выпиливается клин, который фиксируется моделированной металлической пластинкой. Расположение винтов перед операцией должно быть точно спланировано, чтобы не возникло такое положение, когда один из винтов располагается внекостно в ямке олекранона, в результате чего разгибание в локтевом суставе ограничивается. Если остеотомия в виде исключения производится на диафизе, то кость также фиксируется пластинкой. Место наложения пластинки выбирается соответственно основанию вырезанного клина, так как на этой стороне пластинка может быть предварительно натянута. После стабильного остеосинтеза наружная фиксация не производится. До наступления костного заживления больного предупреждают о возможных осложнениях при неправильной и преждевременной нагрузке.

## Лечение нагноений плечевой кости

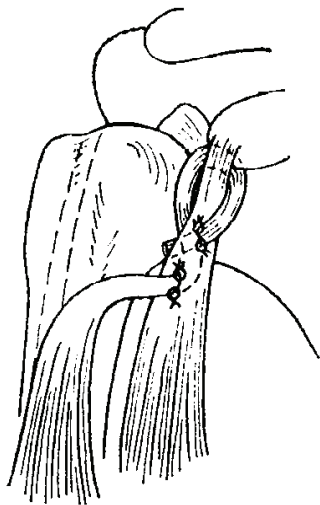
Общие установки лечения нагноений, возникающих после костных повреждений и операций, относятся и к плечевой кости. На плече клинические симптомы инфекции проявляются быстро, поэтому нетрудно своевременно установить и лечить нагноение в мягких тканях и в кости. Нельзя упускать сроки раннего вскрытия послеоперационного гнояника. Нужно всегда (и при опорожнении гематомы) думать о необходимости введения отсасывающего и прополаскивающего дренажа. Кость обнажается обычно латерально и сзади. На участке, расположенном близко к плечевому суставу, отступая от дельтовидно-грудной борозды кзади и латерально, вводят отсасывающий дренаж. В дистальной трети плеча применяют задний доступ и также вставляют отсасывающий дренаж. Во время лечения нагноения в его острой стадии применяется и наружная фиксация обычной гипсовой шиной.

## Вмешательства по поводу разрыва сухожилия двуглавой мышцы

Лечение проксимального разрыва. Типичное повреждение сухожилия длинной головки двуглавой мышцы происходит в области межбугорковой борозды. Как правило, отрыв встречается у лиц старше 40 лет, выполняющих тяжелый физический труд или подверженных внезапному воздействию большой силы. Этому нередко предшествует хроническое дегенеративное воспалительное изменение мышцы. Пострадавший внезапно ощущает боль в плече, слышит щелкающий звук, после чего его рука становится бессильной. К сожалению, часто к врачу такие люди обращаются даже через неделю после повреждения. Характерным клиническим симптомом является более низкое стояние латерально расположенной длинной головки двуглавой мышцы. Если больному предлагают согнуть оба предплечья в локтевом суставе, преодолевая сопротивление (например, приподнять предметы с одинаковым весом), то более низкое расположение двуглавой мышцы на поврежденной стороне становится особенно очевидным. Непосредственно после повреждения может быть установлена чувствительность на давление и образование гематомы в медиальной борозде двуглавой мышцы.

Нет абсолютного показания для проведения оперативного лечения, так как часть больных привыкает к тому, что сила поврежденной конечности уменьшилась. У большинства пациентов все же производится операция обратного прикрепления сухожилия для восстановления функции двуглавой мышцы. Разрез идет от клювовидного отростка вдоль переднего края

дельтовидной мышцы по направлению к борозде двуглавой мышцы. После расщепления фасции край дельтовидной мышцы оттягивается в сторону, разыскивается длинная головка двуглавой мышцы. После нахождения разорванной части сухожилия ее извлекают и к концу прикрепляют удерживающую нитку.



**Рис. 8-218.** Фиксация разорванного сухожилия длинной головки двуглавой мышцы на сухожилии короткой головки по методу переплетения

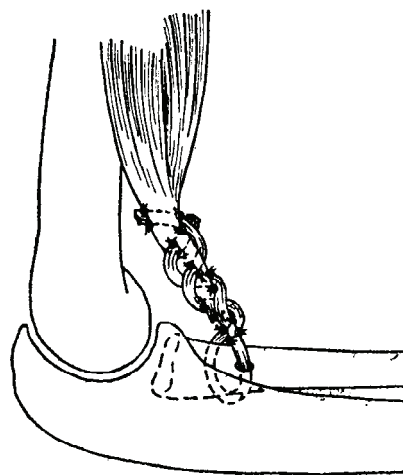
Если сухожильная часть достаточно длинная, то под малым бугром просверливается отверстие в кости, куда протягивается сухожилие, которое затем сшивается (см. стр. 874, рис. 8-86). Таким образом, функция двуглавой мышцы полностью восстанавливается. Если сухожильная культя короткая, в виде исключения удовлетворяются сшиванием сухожильной культи длинной головки двуглавой мышцы под соответствующим натяжением с сухожилием короткой головки двуглавой мышцы, отходящей от клювовидного отростка (рис. 8-218). После закрытия раны верхняя конечность фиксируется на 3 недели повязкой *Default*.

### Лечение дистального разрыва

Это повреждение встречается значительно реже, чем разрыв сухожилия у верхнего конца мышцы. Как правило, форсированное приподнятие в состоянии супинации Кисти или внезапное движение при занятии спортом приводят к отрыву сухожилия двуглавой мышцы от бугристости лучевой кости. Это повреждение легко распознается на основании клинических симптомов. Больной указывает на боли в локтевом сгибе, где, возможно, видна и гематома. Пострадавший едва в состоянии в положении супинации поднять руку, при такой попытке двуглавая мышца располагается более проксимально, чем на неповрежденной стороне.

В тех случаях, когда у пожилых пациентов диа-

гностируется застарелое повреждение, к которому они уже привыкли, операция не рекомендуется. У молодых же пациентов, у спортсменов и у лиц, выполняющих тяжелую физическую работу, проведение операции показано. Вмешательство производится под пневматическим жгутом. Когда производят простое обратное прикрепление сухожилия, то вскрывается локтевой сгиб вдоль хода сухожилия двуглавой мышцы. Сосуды оттягиваются в локтевую сторону, лучевой нерв и его ветви нужно щадить и оттягивать в лучевом направлении. Конец сухожилия освежается и затем оно крепкой ниткой втягивается в ход, просверленный в бугристости лучевой кости, и там фиксируется.



**Рис. 8-219.** Схема операции при дистальном разрыве сухожилия двуглавой мышцы. Сухожильная культя фиксируется консервированным сухожилием на лучевой кости

В практике автора оправдал себя следующий метод операции: первый разрез производится выше локтевого сгиба, там, где находится мышечное брюшко двуглавой мышцы. Оторванная сухожильная культя обнажается и извлекается. После этого на сгибательной стороне предплечья в проекции на бугристость лучевой кости производится второй небольшой кожный разрез, отделяется от локтевой кости проксимальный край мышцы-супинатора, и затем при помощи спирального сверла диаметром 4-5 мм в области бугристости лучевой кости в кости просверливается отверстие. В это отверстие протягивают тонкое консервированное сухожилие и сшивают. После этого удвоенный конец сухожилия в локтевом сгибе протягивается под кожей в проксимальную рану. Локоть сгибается, кисть супинируется, и консервированные сухожилия фиксируются на натянутом сухожилии двуглавой мышцы при помощи переплетающего шва по *Pulvertaft* (рис. 8-219).

Преимущества этого метода заключаются в том, что в локтевом сгибе не возникает рубец, повреждения нервов и сосудов могут быть предупреждены, и даже в случае сморщенного сухожилия двуглавой

мышцы достигается надежный, стабильный тенодез. Конечность иммобилизуется при помощи дорзальной гипсовой шины с согнутым под прямым углом локтевым суставом и с средней позицией кисти на 3 недели. После этого начинают восстановление функции конечности.

### **Ампутация в области плеча**

Всякая способная к движению и покрытая чувствительной кожей часть верхней конечности представляет ценность, и при ампутации это следует учитывать, независимо от того, по поводу какого заболевания она производится. На плече во всех случаях следует избегать одномоментного кругового ампутационного разреза. Для создания благоприятных предпосылок вторичного заживления мягких тканей лоскутный разрез целесообразно производить даже в том случае, если культя будет лечиться открыто. Лоскуты формируют таким образом, чтобы над костной культей не было линии швов. Мышцы-антагонисты не сшиваются, так как это для применения определенных видов протезов неблагоприятно. При проксимальной ампутации конечности благоприятно сохранить место прикрепления грудной мышцы и, возможно, дельтовидной мышцы. По возможности следует сохранить хотя бы головку плечевой кости, так как это лучше, чем экзартикуляция в плечевом суставе. В рану вводят отсасывающий дренаж и, если нет противопоказаний, закрывают кожу тонкими монофильными нитками. После заживления раны культя остается без повязки и рано начинаются упражнения для подготовки ношения протеза.

### **Повреждения в области локтевого сустава**

#### **Пункция локтевого сустава**

Две важнейшие функции локтевого сустава - это разгибание и сгибание, пронация и супинация. Разгибание (сгибание) проводится в первую очередь в плечелоктевом суставе, в то время как вращательное движение становится возможным благодаря существованию плечелучевого и луче-локтевого соединения. Хотя в локтевом суставе производятся различные движения, он имеет единую структуру. Суставная капсула охватывает каждую образующую сустав костную поверхность. Поэтому пункция и вскрытие сустава сравнительно просты и возможны из нескольких направлений. Сустав пунктируется при воспалительных процессах, главным образом, для выяснения диагноза или для введения туда медикаментов.

#### **Пункция локтевого сустава сзади**

Согнутый под прямым углом локтевой сустав прокалывается радиально с верхушки олекранона непосредственно возле кости. Если игла достигла плечевой кости, то ее кончик находится точно в суставе. Пункция плечелучевого сустава производится сбоку, при согнутом под прямым углом локте и при пронации кисти. После прощупывания головки лучевой кости на 1,5 см ниже надмыщелка лучевой кости производят прокол, целясь иглой в головку лучевой кости. Если игла достигла кости, ее кончик находится в суставе.

Ладонная и медиальная пункция обычно не производится.

#### **Доступы к локтевому суставу**

Имеются многочисленные показания для обнажения локтевого сустава. Это оперативное вмешательство производится многими способами. Необходимому вскрытию сустава по поводу нагноения всегда предшествует пункция, от результата которой зависят особенности вскрытия суставной полости. Удаление гноя и введение прополаскивающего-отсасывающего дренажа может производиться из сравнительно небольшого разреза. Для резекции суставных поверхностей и для артрореза требуется более широкое вскрытие. Вскрытие сустава, требующееся для экстирпации небольших кусков кости и свободных суставных тел, сравнительно простое и небольших размеров. Для осмотра всей суставной поверхности и для ее полной реконструкции необходимо обеспечить достаточно широкий доступ.

Доступ к локтевому суставу сзади применяется в двух вариантах. Если на основании результатов пункции имеется необходимость вскрытия сустава, то это производится разрезом радиально от вершины олекранона, параллельно ходу сухожильных волокон трехглавой мышцы. После кожного разреза скальпель углубляется непосредственно к кости, при этом пересекается и суставная капсула. Если применяется прополаскивающий-отсасывающий дренаж, то прополаскивающую трубку проводят по направлению к трехглавой мышце, в то время как отсасывающую трубку выводят из сустава на медиальной стороне верхушки олекранона.

Широкое обнажение локтевого сустава и, главным образом, части, связанной с плечевой костью, производится сзади. Больного укладывают на живот, на плечо накладывается пневматический жгут. Под локоть кладется валик. Если необходимо обнажить поверхность плечевой кости под олекраноном, то кожный разрез начинается на 5 см дистальнее верхушки олекранона. Если этого не требуется, то достаточно



начать разрез у верхушки олекранона и провести его по оси плечевой кости до середины плеча (рис. 8-220). Под кожей обнажается сухожилие трехглавой мышцы.

Наиболее широкий доступ получается при пересечении олекранона. Перед этим при помощи спирального сверла толщиной 3,5 мм просверливается отверстие в олекраноне по направлению к костномозговому каналу локтевой кости, и делается нарезка для спонгиозного винта. После этого олекранон пересекается на уровне сустава под углом  $10^\circ$  к разгибательной стороне оси плечевой кости осцилляционной пилой (рис. 8-221). Затем в отделенную верхушку олекранона вставляется крючок и на обеих сторонах кости производится разрез сухожилия трехглавой мышцы длиной 6-8 см. В результате возникает язычок, в конце которого находится верхушка олекранона. Если язычок оттягивается в проксимальную сторону, то весь локтевой сустав обнажается.

В конце операции олекранон помещают на свое место и в заранее подготовленный ход вводят спонгиозный винт на глубину, по крайней мере, 60 мм, чтобы фиксировать олекранон до его приживления. За этим следует введение отсасывающего дренажа, наложение сухожильного и кожного швов. Если олекранон не отбивается долотом, то из сухожилия трехглавой мышцы образуется лоскут на стебле, обращенный к олекранону (рис. 8-222), который перегибается в эту сторону. При сгибании локтевого сустава, по крайней мере, на  $100^\circ$  можно широко вскрыть сустав.

Отломанный олекранон фиксируется на своем месте из заднего доступа. Больного укладывают на живот, под локоть подводят валик. Разрез начинается радиально от края локтевой кости, на 5-6 см (ниже верхушки олекранона, затем поворачивается, обходя кость, в лучевом направлении и заканчивается у верхушки олекранона (см. рис. 8-220).

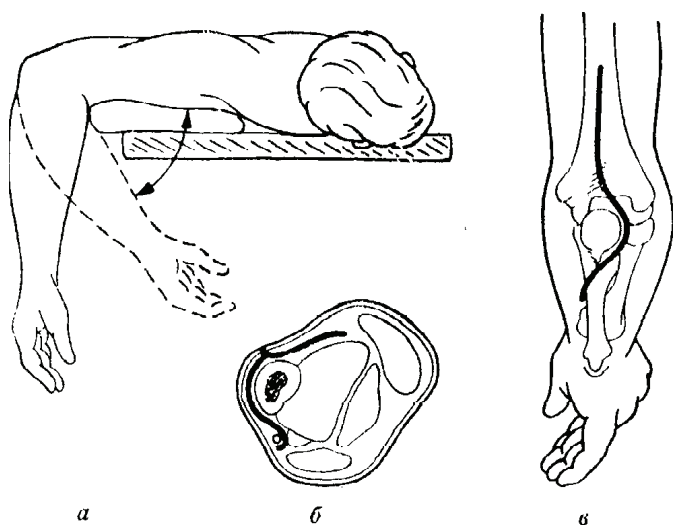


Рис. 8-220. Обнажение локтевого сустава дорсальным разрезом, 1. а) Положение больного, б) в) схематическое изображение обнажения

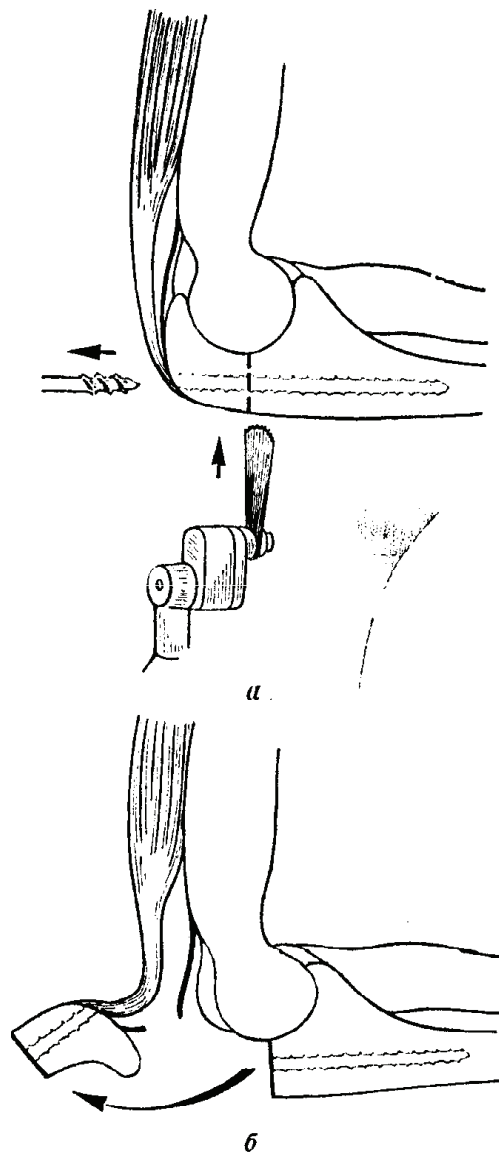


Рис. 8-221. Обнажение локтевого сустава дорсальным разрезом, II. Перед пересечением олекранона а) изготавливается отверстие для спонгиозного винта, б) отпиливается часть кости оттягивается

Раньше для широкого вскрытия локтевого сустава служил изогнутый разрез по *Lexer*. В настоящее время для этой цели применяется продольный доступ сзади. При резекции сустава отпрепаровывают локтевой нерв, чтобы предупредить его повреждение.

Доступ к локтевому суставу с латеральной стороны. Операция производится в положении больного на спине, под пневматическим жгутом на плече. Кожный разрез начинается над латеральным надмыщелком и проводится на локтевой стороне головки лучевой кости до уровня шейки лучевой кости. Под кожей попадают к суставной капсуле, обходя надмыщелок в ладонном направлении, между локтевым разгибателем запястья и локтевой мышцей. После раздвигания мышцы капсула рассекается параллельно кожному разрезу. При этом плечелучевой сустав становится широко вскрытым (рис. 8-223). При вращении кисти можно увидеть всю головку лучевой кости.

В тех случаях, когда суставная поверхность и конец сустава плечевой кости должны быть широко раскрыты, разрез может быть продлен через надмышелок в проксимальном направлении. Этим получают возможность ориентировки и оперирования на всем локтевом суставе.

### Доступ к локтевому суставу со стороны локтевого сгиба

Этот способ вскрытия сустава выбирается редко, так как чаще пользуются двумя вышеуказанными доступами. Кожный разрез производится вдоль медиального края плечелучевой мышцы. Под мышцей для предотвращения его повреждения обнажают лучевой нерв. После этого между плечевой и плечелучевой мышцами попадают к суставной капсуле и вскрывают ее.

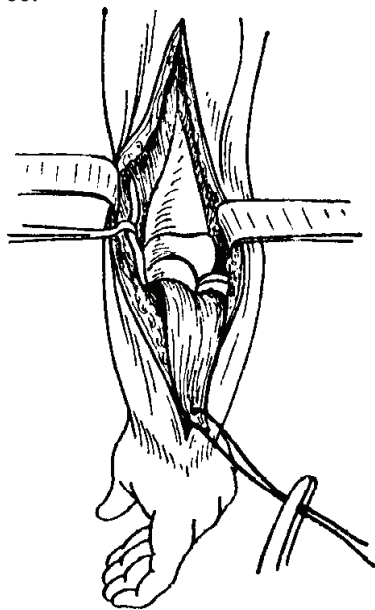


Рис. 8-222. Лоскут, вырезанный из сухожилия трехглавой мышцы для заднего обнажения локтевого сустава

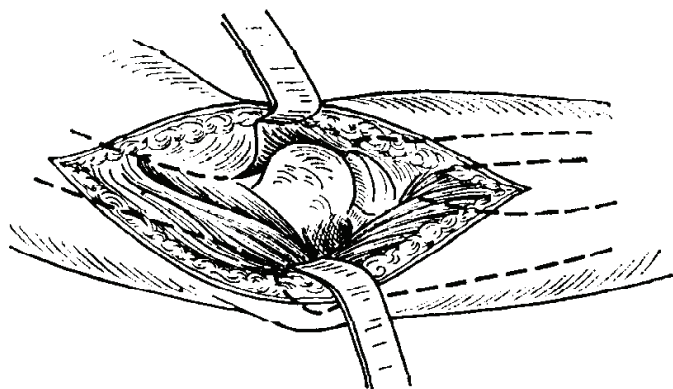


Рис. 8-223. Обнажение плечелучевого сустава с латеральной стороны

Предложенный *Laewen* и *Wachsmuth* доступ от локтевого сгиба в сустав осуществляется возле сухожилия двуглавой мышцы. Сосуды и срединный нерв

нужно щадить. Нерв может быть поврежден даже давлением крючка, поэтому этот доступ применяется только в исключительных случаях (например, для удаления экзостозов), к тому же этот доступ не обеспечивает возможности широкого осмотра сустава.

Медиальный доступ к локтевому суставу. Этот доступ применяется при оперативном лечении перелома медиального надмышелка, который присоединяется к радиальному вывиху локтевой кости, или при артрорезе в локтевом суставе. Кожный разрез начинается у медиального надмышелка и поворачивает затем к краю локтевой кости. После этого разыскивается локтевой нерв; его извлекают из костной борозды и, как правило, смещают в локтевой сгиб. Отходящие от надмышелка сгибатели отодвигаются и лучевом направлении.

Так попадают к суставной капсуле. Если операция проводится по поводу разрыва коллатеральной связки или перелома мыщелка, то возникшая при повреждении гематома указывает путь к суставу. При артрорезе после обнаружения локтевого нерва локоть сгибается наружу настолько, чтобы могли быть обнажены суставные поверхности плечевой и локтевой костей. После операции вводится отсасывающий дренаж, рана закрывается.

### Переломы в области локтевого сустава

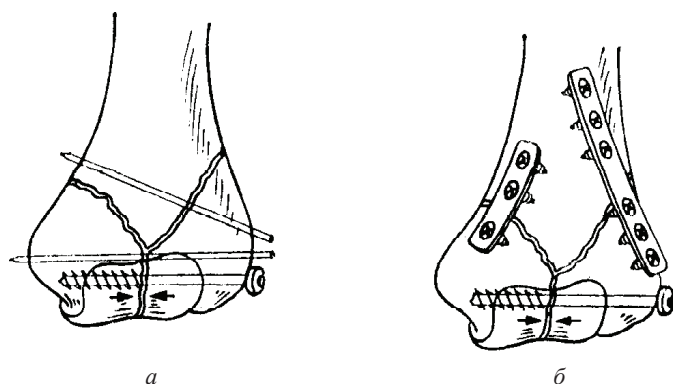
К переломам в области локтя относятся костные повреждения, возникающие у суставного конца костей, образующих локтевой сустав. Механизм возникновения, симптомы, лечение и последствия похожи на те, что имеют место при повреждениях локтевого сустава.

### Надмышелковые переломы плечевой кости

Это повреждение встречается главным образом у детей и у пожилых людей. В детском возрасте опасным является перелом, вызываемый травмой от чрезмерного разгибания, так как проксимальный отломок в локтевой ямке может повредить сосуды и срединный нерв. У взрослых обычно возникают внутрисуставные многофрагментные переломы у суставного конца плечевой кости. При надмышелковом переломе плечевой кости в детском возрасте лечение производится консервативно. Репозиция проводится под контролем усилительного экрана. Если для иммобилизации перелома (прежде всего из-за сильного отека) повязка, состоящая из гипсовых шип, недостаточна, то фрагменты плечевой кости перед наложением гипсовой шины фиксируются удерживающими проволоками. После исчезновения

отека накладывается круговая гипсовая повязка, которую ребенок носит в зависимости от возраста на протяжении 3-6 недель. Раньше перелом плечевой кости лечился проволочным вытяжением через олекранон, а у совсем малых детей повязкой с липким пластырем. В настоящее время вместо постоянного вытяжения (см. рис. 8-66) лучше применять удерживающие проволочки (см. стр. 863).

Из встречающихся у взрослых внутрисуставных дистальных раздробленных переломов плечевой кости рано оперируют те, которые сопряжены с образованием ступеней на суставной поверхности. Только у очень пожилых больных, для которых операционная нагрузка была бы чрезмерно большой, делают исключение. В таких случаях выбирается консервативное лечение, дающее более плохие отдаленные результаты, но не связанное с риском осложнений. Если перелом не привел к смещению суставной поверхности или не проникает в сустав, то можно делать выбор между консервативным или оперативным методом лечения.



**Рис. 8-224.** Остеосинтез раздробленного перелома плечевой кости, входящего в локтевой сустав. Сначала отломки фиксируются удерживающими проволочками, затем параллельно суставной поверхности вставляется винт (а); после этого фрагменты фиксируются пластинками (б)

Лечение определяется с учетом возраста больного, прочих повреждений и заболеваний, а также типа перелома. Если при консервативном лечении можно ожидать хороших результатов, то не оперируют. Когда же речь идет о раздробленном переломе или когда репозиция недостаточна, или наружная фиксация затруднена, то следует произвести операцию.

Принцип оперативного лечения заключается в стабильной внутренней фиксации. Для этого, как правило, выбирается задний доступ под пневматическим жгутом, наложенным на конечность (см. стр. 986). Костные фрагменты соединяются при помощи винтов и пластинок. В ходе операции сначала восстанавливают суставную поверхность и временно фиксируют друг к другу костные фрагменты удерживающими проволочками. После этого фрагменты сдавливаются мышечковым или спонгиозным винтом. После реконструкции суставной поверхности

на диафиз и мышелки плечевой кости навинчивается узкая пластинка или пластинка, имеющая форму 1/3 трубки, для стабилизации кости (рис. 8-224).

## Внутрисуставные переломы мышелка плечевой кости

### Перелом латерального мышелка

Изолированный перелом латерального мышелка плечевой кости чаще встречается у детей. У взрослых же наступают скорее многофрагментные переломы, входящие в локтевой сустав. Характерным является перелом головчатого возвышения плечевой кости, возникающий в связи с подпирающим действием головки лучевой кости. При этом отломки головчатого возвышения попадают в локтевой изгиб, откуда они могут быть приведены на свое место только оперативным путем. Такие переломы возникают при падении на вытянутую конечность, особенно при чрезмерном разгибании и при повороте локтевого сустава наружу.

Лучевой перелом мышелка в детском возрасте пытаются лечить консервативно, репозиция, однако, в этом месте трудная. Ход репозиции контролируется при помощи усилительного экрана. Часто только при полностью разогнутом локте удается устранить смещение, наступившее в нескольких плоскостях. Иногда и таким образом не удается произвести репозицию, особенно если фрагмент повернулся вокруг своей продольной оси. В таких случаях прибегают к операции. После латерального вскрытия локтевого сустава (см. стр. 987) фрагмент репозируется и фиксируется или при помощи винта или удерживающими проволочками (см. стр. 863, рис. 8-67). После завинчивания не требуется наружной фиксации. В случае консервативного лечения перелом иммобилизуется гипсовой повязкой в зависимости от возраста пострадавшего на 3-5 недель.

### Перелом медиального мышелка

Перелом медиального мышелка плечевой кости часто возникает у взрослых. Лечение консервативное, репозиция удается лучше всего при приведении разогнутого локтя. При недостаточной репозиции, если остается образование ступеней на суставной поверхности, у молодых пациентов производится остеосинтез. Поврежденный сустав вскрывается из медиального доступа (см. стр. 987). Во избежание травмы локтевого нерва его отпрепаровывают. После репозиции фрагмента его фиксируют винтом; наложения гипсовой повязки не требуется. Консерватив-



ное лечение может быть дополнено и чрезкожной фиксацией удерживающими проволоками, при этом, однако, требуется фиксация гипсом.

Не рекомендуется оставлять в суставе отломанные, смещенные в сустав фрагменты, так как они позже (как свободные тела) могут блуждать в суставе. Вклинивание отломанного костного куска в каком-нибудь месте может быть постоянным препятствием подвижности в суставе. Если отломанный фрагмент повреждает суставную поверхность, то появляются боли и артроз. Поэтому расположенные внутри сустава фрагменты удаляются как можно быстрее. Если их можно репонировать и надежно фиксировать винтами или удерживающими проволоками, то следует прибегать к этой мере. Если же отломок слишком мал для этой цели, то лучше его удалить.

### Переломы надмыщелков

Из надмыщелковых переломов плечевой кости чаще встречается медиальный перелом. Одновременно может иметь место и лучевой вывих. У детей костное ядро медиального надмыщелка отламывается на основании того же самого механизма действия, как и при переломах у взрослых. Диагноз часто может быть поставлен только на основании сравнительных рентгеновских исследований. Редкий перелом латерального надмыщелка всегда лечится оперативно, более частый медиальный перелом лечится обычно консервативно. Если сломанная часть кости или костное ядро не смещены, то достаточно наложения гипсовой повязки на 3 недели.

Если костное повреждение диагностируется наряду с вывихом в локтевом суставе и если после вправления вывиха на рентгеновском снимке может быть установлено, что костное ядро или надмыщелок соскользнули в сустав, то показано проведение операции. Показание имеется и в том случае, если отломанный фрагмент лежит далеко от плечевой кости или если он во время консервативного лечения не приживается. Для вмешательства пользуются медиальным доступом (см. стр. 987). Локтевой нерв изолируется, после чего отломанные фрагменты кости одним или двумя небольшими винтами фиксируются к своему первоначальному месту (см. рис. 8-68). Наружная фиксация не нужна.

### Перелом олекранона

Это повреждение является типичным дистракционным переломом и у взрослых почти всегда возникает после падения на согнутый локоть. Вариант без смещения встречается редко, так как проксимальный фрагмент, оставшийся в соединении с сухожилием

трехглавой мышцы, смещается краниально. Встречаются поперечные, косые или многофрагментные переломы.

Лечение перелома олекранона почти во всех случаях *оперативное*, простой гипсовой повязкой лечат только редко наблюдающийся перелом без смещения. Для операции больного укладывают на живот, обескровленная жгутом конечность помещается на отдельном столике, под поврежденный локоть подкладывают плоскую подушку. Доступ осуществляется сзади, кожный разрез изображен на рис. 8-220. После кожного разреза сразу же попадают на кость и при помощи распатора обнажают место перелома. Из щели перелома удаляются острой ложечкой сгустки крови, обрывки сухожилия и надкостницы. Локоть полностью разгибается, затем проксимальный фрагмент костным крючком оттягивается в дистальном направлении, в результате чего плоскости перелома точно адаптируются. Крючок держит ассистент. Затем две удерживающие проволоки просверливаются через плоскость перелома в локтевую кость параллельно друг другу.

Для фиксации поперечных и косых переломов, после введения проволок *Kirschner* перпендикулярно оси локтевой кости на 2-3 см ниже линии перелома, при помощи спирального сверла толщиной 2 мм просверливается отверстие. Через него проводится проволока толщиной в 1 мм и над выступающими концами проволоки и над переломом накладывается оттягивающая петля в форме восьмерки, как это изображено на рис. 8-34. После закручивания этой проволоки удерживающие проволоки перегибаются, на 5-6 мм укорачиваются, и их концы поворачиваются в сторону кости (см. рис. 8-34). Этим концы проволоки удерживают натягивающую петлю, одновременно их острый конец прилегает к кости.

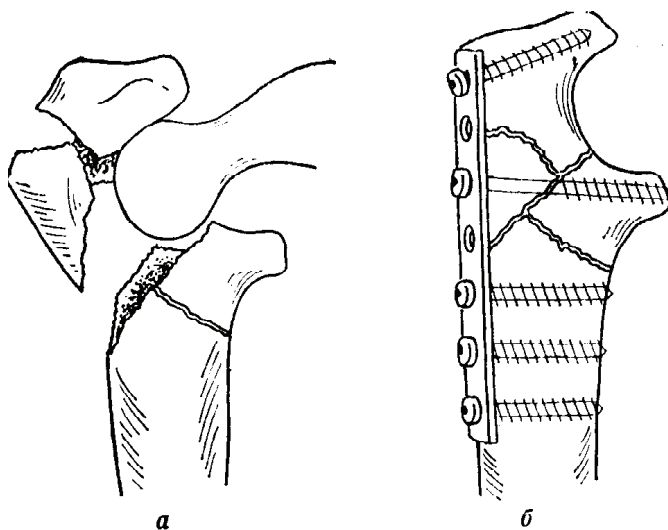


Рис. 8-225. Операция при проксимальном многофрагментном переломе локтевой кости и переломе клювовидного отростка (а), фиксация пластиной и винтами (б)

Хорошо произведенный остеосинтез натягивающей петлей стабилен, и поэтому наложение гипсовой повязки излишне. Локоть сгибают еще во время операции, чтобы убедиться в прочности фиксации. Операция заканчивается введением отсасывающего дренажа и наложением кожного шва.

Перелом олекранона может фиксироваться и при помощи спонгиозного винта длиной в 60-70 мм, вставленного по ходу оси локтевой кости. Фиксация многофрагментных переломов труднее. В таких случаях применяются узкие пластинки АО или пластинки в форме полукруга. Фрагменты прежде всего фиксируются друг к другу удерживающими проволоками, затем в каждый отдельный фрагмент нужно ввести через пластинку винт. Небольшие выломавшиеся куски могут быть фиксированы отдельно 2,7 мм винтом к одному основному фрагменту. Последнее особенно относится к раздробленным фрагментам клювовидного отростка (рис. 8-225). Удерживающие проволоки удаляются после закрепления винтов или пластинки.

Результат лечения перелома олекранона зависит от того, удалась ли реконструкция суставной поверхности и была ли достигнута стабильная внутренняя фиксация, предоставляющая возможность раннего движения в суставе.

### Переломы головки и шейки лучевой кости

Переломы головки лучевой кости возникают при падении на кисть с разогнутым локтевым суставом, и прежде всего тогда, когда в результате вывернутого кнаружи локтя возникают предпосылки для этого повреждения. Подобным образом у детей возникает эпифизолиз головки лучевой кости, а в пубертатный период перелом шейки лучевой кости. Перелом головки лучевой кости встречается во многих видах. В результате откалывающего действия возникает перелом края, наряду с этим часто встречается раздробленный перелом головки лучевой кости. Перелом шейки лучевой кости и эпифизолиз встречаются реже.

Повреждение может распознаваться ограничением подвижности и болью при вращении предплечья. С достоверностью диагноз может быть установлен только на основании рентгеновских снимков. Переломы, сопряженные лишь с небольшим смещением, лечатся консервативно. На 10-14 дней накладывается гипсовая шина, фиксирующая локоть под прямым углом и препятствующая его вращательному движению. Переломы шейки лучевой кости у детей и у взрослых пытаются лечить консервативно. В тех случаях, когда суставная поверхность не повреждена, после заживления можно ожидать хорошей функции

сустава. Если репозиция перелома не удастся непосредственным давлением при разгибании и приведении предплечья, то под контролем усилительного экрана в отломанный фрагмент кости вкладывается гвоздь *Steinmann*, при этом пытаются непосредственным давлением репонировать проксимальный фрагмент лучевой кости.

*Переломы головки лучевой кости со смещением* лечатся оперативного, так как иначе, как правило, значительно нарушается подвижность предплечья. Головка лучевой кости обнажается путем радиальной артротомии (см. стр. 987). Раньше головку лучевой кости при всяком раздробленном переломе экстирпировали, как и отломанные и смещенные небольшие фрагменты головки лучевой кости. В настоящее время у нас имеется выбор между несколькими методами лечения. У пожилых пациентов в случае раздробленного перелома вся головка лучевой кости резецируется. Ранним функциональным лечением можно восстановить подвижность в локтевом суставе, и лишь в крайнем случае наступает уменьшение силы кисти. У молодых пациентов, если это возможно, смещенный фрагмент головки лучевой кости фиксируется небольшим винтом диаметром 2,7 мм (рис. 8-226). Благодаря этой операции функция локтевого сустава становится стабильнее, чем после резекции. Обычно реконструкцией суставной поверхности и ранней мобилизацией можно добиться хорошей функции в локтевом суставе.

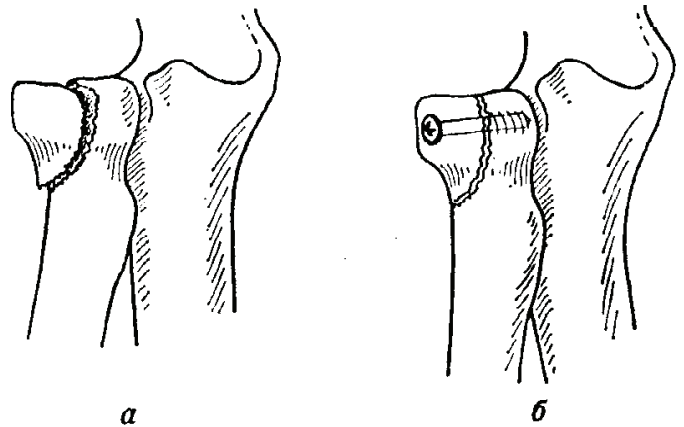


Рис. 8-226. Фиксация отломанной части головки лучевой кости (а) при помощи маленького винта (б)

У молодых пациентов в виде исключения можно после раздробленного перелома заместить головку лучевой кости. Вместо удаленной головки лучевой кости может быть поставлен виталлиевый протез, причем в кость вбивается небольшой болтовидный ствол протеза. По мнению автора, головку лучевой кости нужно полностью удалять в тех случаях, когда подвижность в локтевом суставе более важна, чем его стабильность. Экстирпация головки производится из радиального доступа (см. стр. 987). Нужно ша-

дить ветви лучевого нерва, поэтому сустав вскрывается немедленно после проникновения в его полость, затем вмешательство продолжается внутрикапсульно в дистальном направлении. Кость резецируется ниже хрящевой поверхности, конец кости округляется напильником. Операция завершается швом капсулы и кожи.

## Вывихи в области локтевого сустава

Вывих в локтевом суставе после вывиха плечевого сустава считается наиболее частым. Типичными являются дорзальный и дорзорадикальный вывихи; кроме того, суставные концы костей предплечья могут смещаться по отношению к плечевой кости и в другом направлении. Повреждение косвенное, в большинстве случаев речь идет о гиперэкстензионной травме. Вывих распознается легко, так как локоть находится в пружинистом фиксационном положении, имеется болезненность и хорошо видимая и прощупываемая деформация. Рентгеновские снимки дают сведения о направлении вывиха, кроме того, они позволяют выяснить вопрос об одновременном с вывихом переломе.

Вывих локтевого сустава всегда лечится бескровным путем. Срочная задача заключается во вправлении вывиха, которое обычно проводится под внутривенным наркозом. Осуществляя тягу за пальцы при обратной тяге за плечо, пальцами производят прицельное давление на вывихнутые кости предплечья, чтобы добиться их репозиции. Репозицию застарелых вывихов следует производить под интубационным наркозом и в состоянии мышечного расслабления, чтобы сделать возможным вправление вывихнутых костей после расслабления мягких тканей над суставом, находящимся в неправильной позиции. Если бескровная репозиция не удается, то сустав вскрывается, и кости репозируются.

## Вывих головки лучевой кости

Вывих головки лучевой кости (*Chassaignac*) наступает только у детей дошкольного возраста (*Blount, Bohler*), если при вытянутой конечности осуществляется внезапная тяга и головка лучевой кости выскальзывает из-под кольцевидной связки лучевой кости («*nursemaidis elbow*»). Диагноз «*pronatio dolorosa infantum*» определяется по существенным и характерным чертам повреждения.

Вправление вывиха производят следующим образом. Слегка натягивая конечность, быстро супинируют кисть, и головка лучевой кости возвращается на свое место. Локоть ребенка нужно иммобилизовать, в крайнем случае, на несколько дней.

Полный вывих головки лучевой кости может встречаться у детей и без перелома, у взрослых он, как правило, комбинирован с переломом локтевой кости (повреждение по *Monteggia*). Если клинически и рентгенологически обнаруживается изолированный вывих головки лучевой кости, то следует подумать о возможности врожденного вывиха. Вывихнутая головка лучевой кости причиняет существенные нарушения функции кисти, прежде всего ограничением или даже прекращением ее вращательной подвижности.

В случае *застарелого вывиха головки лучевой кости* у молодых пациентов выбирают оперативное лечение. И у пожилых людей рекомендуется резецировать головку лучевой кости в тех случаях, когда имеет место болезненно ограниченная подвижность в локтевом суставе. Принцип операции заключается в укорачивании лучевой кости резекцией ее головки, находящейся в патологической позиции. Вывихнутый конец кости уже через несколько месяцев после повреждения не может быть репонирован, так как образующие сустав мягкие ткани и ткани, соединяющие две кости предплечья, становятся рубцовыми и сморщиваются. Раньше пытались осуществить реконструкцию кольцевой связки при помощи полос фасции или консервированным сухожилием. Однако эти операции не оправдали возложенных на них надежд, так как они не представляют возможности безболезненного вращательного движения предплечья. Поэтому в настоящее время при застарелом вывихе головки лучевой кости производится только ее экстирпация. После операции рекомендуется ранняя лечебная физкультура.

## Повреждение по Monteggia

Повреждением по *Monteggia* называют смещенный перелом диафиза локтевой кости у границы между проксимальной и средней третями, который комбинирован с вывихом головки лучевой кости. Это повреждение возникает при согнутом локте. Больной падает с упором на локтевую кость или получает сильный удар по локтевой кости. При этом возникает перелом от сгибания, бездействующая сила вызывает еще и вывих головки лучевой кости по направлению к локтевому сгибу. Перелом локтевой кости часто бывает открытым.

При исследовании травм в области локтя нужно иметь в виду возможность этого повреждения; оно может встречаться и у детей. Распознавание перелома локтевой кости простое, при этом, однако, можно просмотреть вывих головки лучевой кости, если не сделать соответствующие рентгеновские снимки или рассматривать их без знания дела. Раньше это повреждение лечилось консервативно, но результаты были плохие, потому что часто имел место повтор-



ный вывих головки лучевой кости, локтевая кость заживала в типичной неправильной позиции оси или на месте перелома возникал ложный сустав.

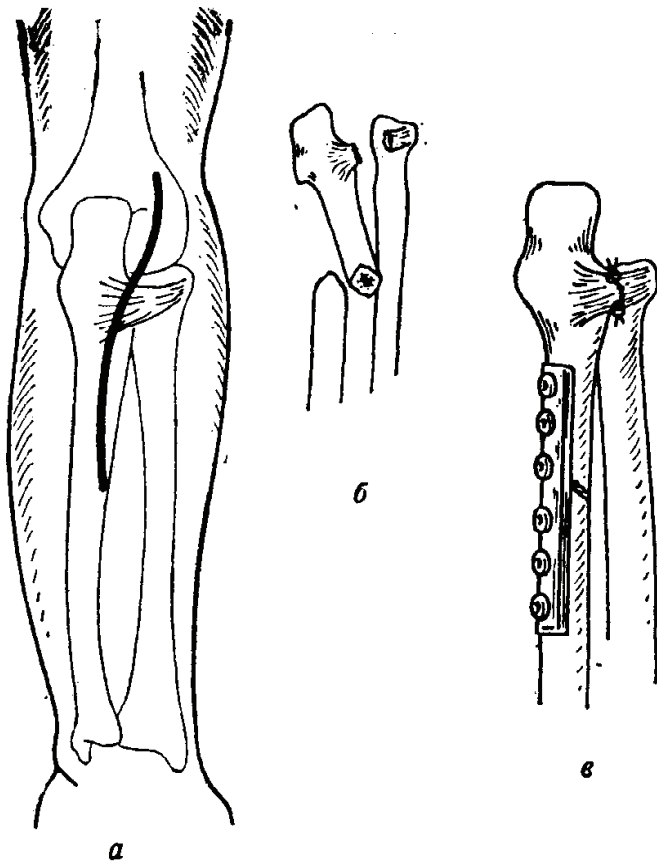


Рис. 8-227. Оперативное лечение перелома Monteggia. а) Обнажение по Boyd, б) и в) остеосинтез перелома локтевой кости пластинкой и швом поврежденной связки

Предложенная секцией травматологов по изучению вопросов остеосинтеза (АО) техника пластинчатого остеосинтеза облегчила и лечение повреждения *Monteggia*. Таким образом, это повреждение в настоящее время лечат оперативно.

### Принцип оперативного лечения

Если перелом локтевой кости репонируется и результат репозиции закрепляется стабильной внутренней фиксацией, то этим устраняется и вывих лучевой кости. Вероятность повторного вывиха очень незначительна. Операция проводится в положении пациента на животе и в состоянии пневматического обескровливания жгутом. Кожный разрез (*Boyd*) начинается возле верхушки олекранона, в 1 см над радиальным мышцелком плечевой кости и продолжается дугообразно к краю локтевой кости (рис. 8-227). После субпериостального обнажения перелома локтевой кости вдоль края ее сломанная кость точно репонируется, и затем производится остеосинтез узкой пластинкой с 6 отверстиями. Поврежденный фрагмент фиксирует-

ся отдельно или же через пластинку компрессионным винтом. Репозицией перелома локтевой кости устраняют и вывих головки лучевой кости. После окончания остеосинтеза разыскиваются по ходу от верхушки олекранона к головке лучевой кости и разорванные волокна кольцевидной связки лучевой кости, после чего их сшивают. По предложению секции травматологов по изучению вопросов остеосинтеза (АО), при ненадежном шве в качестве замещения связки можно использовать выделенную из сухожилия трехглавой мышцы полосу, прикрепляя ее к концу локтевой кости и проводя ее вокруг головки лучевой кости.

Проблему представляет застарелое повреждение *Monteggia*, вывихнутая головка лучевой кости, а также, возможно, и перелом локтевой кости, если он не зажил или зажил в плохой позиции. В тех случаях, когда должна быть устранена только позиция вывиха головки лучевой кости, ее резецируют. Если же нужно оперировать и локтевую кость, то, по мнению автора, следует произвести описанное выше обнажение по *Boyd*. После репозиции перелома и остеотомии становится возможной фиксация локтевой кости в анатомически правильной позиции, потому что из этого же доступа можно резецировать головку лучевой кости и в случае успеха репонировать ее и произвести замещение связки.

### Рекомендации для лечения повреждений в локтевой области в детском возрасте

При изложении вопросов лечения переломов и вывихов в области локтя говорилось о некоторых их особенностях в детском возрасте и о некоторых особенностях лечения этих повреждений. Так как область локтевого сустава у детей повреждается особенно часто, то здесь уместно привести рекомендации, вытекающие из задач, стоящих перед хирургом.

1. У каждого ребенка с повреждением локтевой области нужно произвести сравнительные рентгеновские снимки в двух плоскостях, а также и снимок здорового локтя. Этим можно правильно оценить положение костных центров роста — ростковых зон.

2. Нужно стремиться лечить переломы локтевой кости и вывихи в детском возрасте консервативно, но нельзя медлить и с крововой репозицией, если бескровный метод не привел к успеху (например, при латеральном переломе мышцелка плечевой кости, см. рис. 8-67).

3. При всяком повреждении локтевого сустава в детском возрасте, особенно после надмышцелковых переломов, обширная гематома и отломки кости могут угрожать артериальному кровоснабжению. Поэтому накладывается только повязка, состоящая из

гипсовых шин, и вначале несколько раз в день проверяется кровоснабжение конечности.

4. Если наружная фиксация (гипсовая повязка) недостаточна для сохранения результата репозиции, то перелом фиксируется до костного заживления удерживающими проволоками.

Ребенок приобретает подвижность поврежденного локтевого сустава, когда организуют функциональное лечение в виде детских игр. Однако нужно воздержаться от чрезмерно усердного последующего лечения. Особенно вредны массажи, горячие ванны и пассивные движения в локтевом суставе.

### Вмешательства при осложнениях и при отдаленных последствиях повреждений в локтевой области

Лечение псевдоартроза олекранона Перелом олекранона в настоящее время лечат почти исключительно оперативно. Если это не производится или если как техническое осложнение остеосинтеза возникает ложный сустав, проводится реконструктивное вмешательство. От образующих ложный сустав костных концов удаляют рубцовую ткань, чтобы фрагменты, прежде всего в области суставной поверхности, могли быть точно адаптированы. После этого для внутренней фиксации освеженных костных концов проводится остеосинтез с натягивающей петлей (см. стр. 989). Если проксимальный фрагмент небольшой, то проволока петли проводится под сухожилием трехглавой мышцы (рис. 8-228).

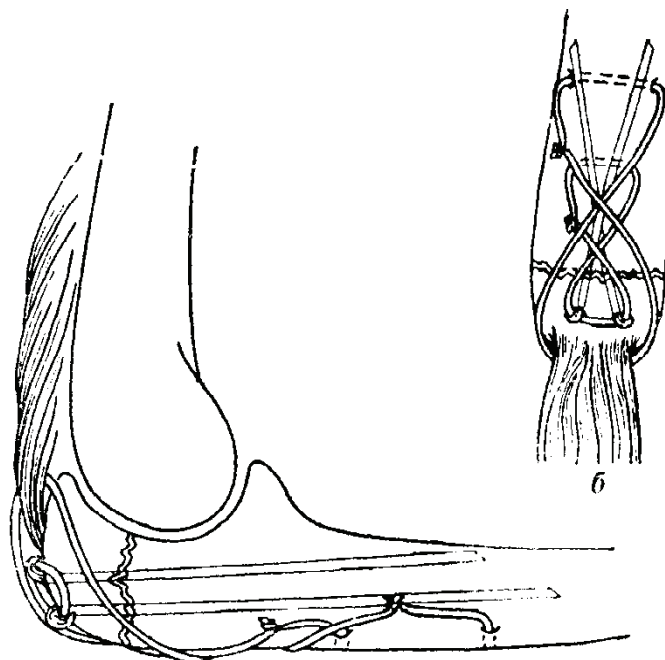


Рис. 8-228. Операция при псевдоартрозе олекранона. Применение двойной натягивающей петли. Вид а) сбоку, б) сзади

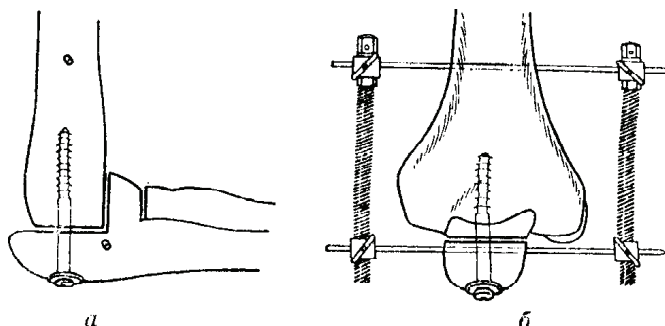


Рис. 8-229. Артродез локтевого сустава губчатим винтом и наружным приспособлением для натяжения. Вид а) сбоку, б) сзади

### Артродез локтевого сустава

Артродез локтевого сустава в настоящее время является редкой операцией. Раньше необходимость проведения артродеза вызывалась главным образом туберкулезом, тяжелыми воспалениями или разрушающими повреждениями. Так как локтевой сустав весьма подвижен, достижение его неподвижности является трудной задачей. Биомеханика верхней конечности требует движений в локтевом сегменте, и поэтому все действует в интересах возникновения этого движения. Известно, что легче восстановить подвижность в локтевом суставе, чем произвести операцию с целью обеспечения его неподвижности.

Артродез можно произвести из различных доступов. Медиальный доступ проводят вдоль края плечевой и локтевой костей. Локтевой нерв изолируют и смещают его в локтевой сгиб. Мускулатура отделяется от кости, после чего могут быть обнажены два образующие сустав костных конца. Если плечелучевой сустав не становится неподвижным, а головка лучевой кости перед этим удаляется через особый разрез, то проведение операции проще.

Прилегающие поверхности плечевой и локтевой кости резецируют долотом или осцилляционной пилой. После этого концы костей фиксируются под прямым углом или в положении сгибания на  $100^\circ$ . Lange накладывал костный фрагмент косо на плечевую кость или на локтевую кость и фиксировал его винтами. Благодаря этому приему сустав как бы запирается. Секция травматологов по изучению вопросов остеосинтеза (АО) рекомендует вводить в локтевую кость компрессионный спонгиозный винт, проходящий затем в плечевую кость. Компрессию и стабильную фиксацию костей, кроме того, можно усилить еще и наружными натягивающими приспособлениями и гвоздями Steinmann (рис. 8-229). После артродеза с применением костного фрагмента больной должен носить, по крайней мере на протяжении 3 месяцев, гипсовую повязку, охватывающую грудную клетку и плечо.

После фиксации спонгиозным винтом и наружной компрессии обычно через 6-8 недель наступает приживание костей.

## Артропластика в локтевом суставе

Локтевой сустав очень хорошо пригоден для артропластики. Сравнительно легко имитировать естественную форму суставных поверхностей, вес верхней конечности немного растягивает после операции вновь образовавшиеся костные концы. Если пациент своевременно начинает двигать оперированным локтевым суставом, то шансы на успех артропластики в локтевом суставе увеличиваются.

Имеется несколько показаний для проведения артропластики локтевого сустава. Бывает, что при тяжелом, открытом деструктивном повреждении, входящий в сустав раздробленный перелом не дает возможности для реконструкции. В таких случаях удаляют загрязненные небольшие костные фрагменты и формируют конец плечевой кости для артропластики. При ограниченной и болезненной подвижности не соответствующих друг другу суставных поверхностей или после прочих тяжелых повреждений в суставе можно планировать проведение артропластики, восстанавливающей подвижность в локтевом суставе.

Уже давно известны варианты операций, когда хирурги покрывают подвижные костных поверхности автопластическим материалом (фасция, кориум, кожа). Результаты этих операций удовлетворительные, поэтому они применяются и в настоящее время (*Herbert*). Развитие вопросов применения аллопластического суставного протеза открыло новые возможности и для восстановления функции локтевого сустава. В настоящее время в нашем распоряжении имеются протезы локтевых суставов, изготовленные из виталлия (рис. 8-230). Протез вставляется своим стволом в костномозговой канал обеих костей, где и фиксируется костным цементом. Замещающая локтевой сустав металлическая структура действует так же, как и протез колена по *Walldius*, вполне стабильно и без всякой на то помощи суставных связок, исключая возможность разбалтывания сустава.

Артропластика в локтевом суставе производится через дорзальный доступ (см. стр. 986). При доступе через трехглавую мышцу сначала формируется или замещается суставной конец плечевой, а затем локтевой кости. При закрытии раны реконструкцией трехглавой мышцы обеспечивается ранняя функция сустава. В зависимости от применявшегося метода артропластики больной носит на грудной клетке и на плече на протяжении 2-3 недель гипсовую повязку или же только дорзальную гипсовую шину. После окончания заживления гипсовая шина может ежедневно сниматься для проведения активной двигательной терапии.

*Hass* и *Vainio* сначала резецируют головку лучевой кости. Затем на дорзальной поверхности локтевой кости, на 1 см от верхушки олекранона проводится поперечный разрез, соединяющий два надмыщелка плечевой кости.

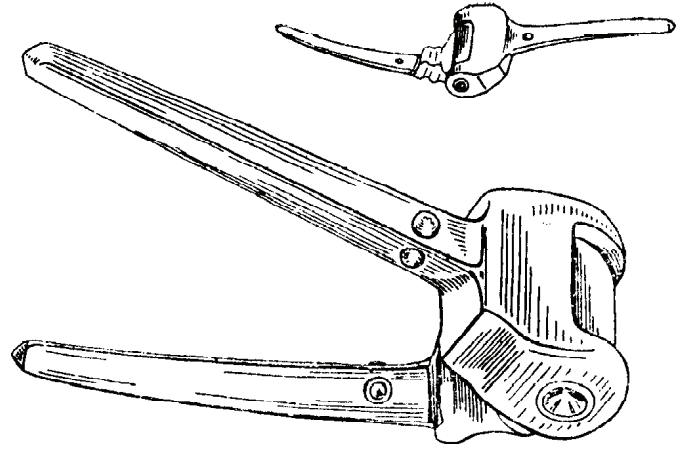


Рис. 8-230. Схематическое изображение протеза локтевого сустава

Авторы изолируют локтевой нерв и смещают его в локтевой сгиб. Поперечно отделяют долотом верхушку олекранона, и сустав широко обнажается. После полной синовэктомии образуют соответствующие друг другу новые суставные концы плечевой и локтевой костей. Из кожи живота затем берут интерпонат кориума, который кладется на конец плечевой кости и узловым швом прикрепляется к надкостнице. После введения отсасывающего дренажа проводится послойное закрытие раны. Затем после заживления раны назначаются активные двигательные упражнения оперированного локтевого сустава.

Имплантация металлического протеза локтевого сустава восстанавливает только движение в плече-локтевом суставе; конец лучевой кости должен быть резецирован.

## Восстановление вращательной подвижности предплечья

Если вращательные движения предплечья и кисти теряются потому, что в локтевом суставе подвижность головки лучевой кости ограничена или устранена, то стоит провести оперативное вмешательство, так как этим вращательное движение кисти, как правило, значительно улучшается. В различные сроки после перелома со смещением или после вывиха головки лучевой кости ее экстирпация представляет благодарную задачу. После операции вращательная подвижность кисти быстро восстанавливается, становится безболезненной. Вмешательство производится через радиальную артротомию (см. стр. 987). Удаляется покрытый хрящом конец кости, затем рана закрывается двумя слоями. После заживления раны рекомендуется проведение активной двигательной терапии и плавание.

Операции при контрактурах локтевого сустава. Всякое повреждение может угрожать подвижности локтевого сустава. В ряде случаев контрактура локте-



вого сустава возникает, правда, не как результат повреждения, а как последствие лечения. В качестве причин возникновения контрактуры определенную роль играют недостаточная репозиция перелома и слишком продолжительная фиксация, но в первую очередь преждевременная, насильственная лечебная физкультура. Частой формой проявления недостаточного вправления вывиха является увеличение угла блока или смещение к периферии суставного конца плечевой кости. И то и другое в соответствии со степенью смещения уменьшает подвижность в локтевом суставе. С помощью усилительного экрана можно констатировать, ограничивается ли движение столкновением костей или контрактура основывается на сморщивании мягких тканей. У детей и у подростков насильственные двигательные упражнения в локтевом суставе, слишком теплые ванны или массажи оказывают особенно вредное действие. Наряду с контрактурами возникают и обызвествления (оссифицирующий миозит).

Нужно предупредить контрактуру локтевого сустава, так как ее лечение представляет неблагоприятную задачу. Операция никогда не проводится в подострой стадии, лучше следует ждать месяцами до окончания процесса. Если острая стадия процесса прекратилась и констатируют, что степень подвижности в локтевом суставе не оптимальна, то при помощи надмыщелковой остеотомии можно добиться лучшего использования имеющегося движения. Если, например, после заживления надмыщелкового перелома в локтевом суставе имеется активная подвижность между  $30^\circ$  и  $80^\circ$ , то больному будет трудно одеваться, умываться и т. д. В тех случаях когда степень оставшейся общей подвижности, равная  $50^\circ$ , улучшена надмыщелковой остеотомией с клином (вырезается клин, открытый на  $40^\circ$  в вентральную сторону) и доходит до  $70^\circ$  и  $120^\circ$ , то может быть улучшена функция кисти. На месте остеотомии при помощи пластинок АО проводится стабильный остеосинтез. После заживления раны пациент может полностью использовать имеющуюся степень подвижности локтя; однако мы пытаемся увеличить амплитуду движений в суставе только после костного заживления. Сгибание локтевого сустава внутрь и наружу может корректироваться надмыщелковой остеотомией с клином.

В исключительных случаях подвижность в локтевом суставе может быть улучшена и оперативным лечением мягких тканей. При рубцовой адгезии, сморщивании и укорочении сухожилия трехглавой мышцы может быть проведен тенолиз из заднего доступа или Z-образного разреза. Ограничивающие сгибание и разгибание обызвествленные части суставной капсулы удаляются редко, потому что сморщены не только обызвествленные части капсулы, но и рубцово изменены окружающие ткани, а после операции часто вновь наступает обызвествление.

## Транспозиция локтевого нерва в связи с посттравматическим невритом

При повреждениях локтевого сустава, когда имеет место чрезмерное напряжение локтя в позиции вращения наружу (например, после надмыщелкового перелома плечевой кости), наступает хроническое поражение локтевого нерва. Таким образом, через несколько месяцев после повреждения наступают характерные клинические признаки расстройства функции нерва (ригидность, мышечная слабость, атрофия). Как правило, давление на локтевой нерв может вызвать усиление симптомов и жалоб. Диагноз подтверждается электромиографическим исследованием.

Для устранения патологического напряжения нерва проводится следующая операция: кожный разрез обходит надмыщелок медиально и дорзально и затем продолжается на 6-8 см на предплечье. Нерв обнаруживается в самой дистальной части плеча на поверхности латерального брюшка трехглавой мышцы. Оттуда он проходит в борозду локтевого нерва. Над зондом пересекается сухожильная пластинка борозды, затем из борозды извлекается и обхватывается резиновой лентой нерв. Нерв отпрепаровывают на предплечье, не повреждая его ветви, идущие к суставу или к мышцам предплечья (см. рис. 8-99). Если обнажен отрезок нерва, достаточный для того, чтобы без натяжения переместить его кпереди от медиального надмыщелка плечевой кости, то он при помощи резиновой уздечки смещается в подкожную жировую ткань локтевого сгиба. Здесь он фиксируется 1-2 швами к жировой ткани, чтобы не мог смещаться в латеральную сторону. Кожа закрывается над отсасывающим дренажем. До заживления раны оперированная конечность фиксируется дорзальной гипсовой шиной.

## Лечение ишемической контрактуры по Volkman

Грозным осложнением надмыщелкового перелома плечевой кости у детей является ишемическая контрактура, как правило, на всю жизнь поражающая функцию кисти. Причиной этого заболевания являются прежде всего ошибки при лечении, поэтому в настоящее время случаи этого заболевания наблюдаются редко.

Ограничение функции кисти возникает в первую очередь в связи с Рубцовым сморщиванием мышц. В результате гипоксического процесса разрушаются функционирующие мышечные элементы. Поэтому ни от какого метода лечения нельзя ожидать полного восстановления функции.

В настоящее время, по мнению автора, операция, предложенная *Gosset* и *Scaliotti*, представляет лучший метод улучшения функции при контрактуре кисти. Эта операция проводится под наркозом и под жгутом. Разрез начинается в нижней трети внутренней стороны плеча. Обход медиальный мышцелок, разрез продолжается на 5 мм в ладонную сторону от края локтевой кости на всем протяжении предплечья до шиловидного отростка локтевой кости. Локтевой нерв извлекается из своего ложа. После этого все сгибательные мышцы отделяются от суставной капсулы у места своего отхождения от кости и от межкостной перепонки и отводятся в сторону. Срединный нерв и суставы не попадают в поле зрения. Во время этой мобилизации мышц пассивным разгибанием достигается их оттягивание на 3-5 см в дистальном направлении, в результате чего подвижность пальцев увеличивается. Обнаруженная рубцовая ткань иссекается, затем медиальный надмыщелок плечевой кости отделяется долотом, потому что этим упрощается закрытие раны. Локтевой нерв смещается в локтевой сгиб. После прекращения обескровливания (снятие жгута) проводится как можно более полный гемостаз коагуляцией и лигированием. После введения отсасывающего дренажа тонкими нитками накладывается хорошо адаптирующий кожный шов. Лучезапястный сустав фиксируется дорзальной гипсовой шиной в положении разгибания на 30°, а пальцы — в состоянии разгибания, ладонной гипсовой шиной на 14 дней. После операции проводится длительное лечение с применением лечебной физкультуры и бальнеотерапии. Косметический результат всегда хороший, но большинство больных довольны и улучшением функции в результате операции.

### Лечение эпикондилита плечевой кости

Боли в области латерального надмыщелка обозначаются как «теннисный» локоть. Они возникают главным образом у пациентов среднего возраста и усиливаются при вращательных движениях или при разгибании кисти. Основой для постановки диагноза является типичная чувствительность к давлению и возникающая при движении боль. Этиология этой болезни неясна. Большинство авторов считают ее хроническим периоститом и рекомендуют компрессы и местное медикаментозное лечение. *Garden* исходил из того, что короткий разгибатель запястья отходит непосредственно от латерального надмыщелка плечевой кости, поэтому он удлиняет эту мышцу на месте перехода к сухожилию. Он накладывает под жгутом небольшой разрез проксимально от мышечного брюшка короткого разгибателя большого пальца кисти и длинной мышцы, отводящей большой палец кисти, пересекающих лучевую кость в направлении

продольной оси предплечья на лучевой стороне. После расщепления фасции под мышечным брюшком длинного лучевого разгибателя запястья короткий лучевой разгибатель запястья натягивается. На этой мышце на границе с сухожильной частью производится Z-образный разрез. Затем при согнутом запястье соединяются двумя швами сместившиеся по отношению друг к другу сухожильные части. Таким образом удлиняется сухожильно-мышечная единица, ее натяжение и тонус снижаются. После закрытия раны автор фиксирует лучезапястный сустав на 2 недели дорзальной гипсовой шиной. Жалобы больного прекращаются немедленно после операции.

*Hohmann* рекомендовал для расслабления всех мышц, отходящих от надмыщелка, проведение поперечного разреза ниже надмыщелка. *Bosworth* удаляет переродившуюся круглую связку.

По опыту автора, эпикондилит возникает в большинстве случаев в результате чрезмерного напряжения и непрерывной нагрузки. Поэтому процесс обычно излечивается при щажении конечности, применении физиотерапевтического лечения, покоя и т. д. Проведение операции для понижения мышечного тонуса требуется редко. Так как болевые ощущения в области надмыщелка, возможно, являются и следствием дегенеративного шейно-позвоночного синдрома, рекомендуется провести лечебно-физкультурные мероприятия, направленные на область шеи и позвоночника.

### Повреждения в области предплечья

Предплечье рассматривается хирургами как самый подвижный диафизарный сегмент конечности, так как обе длинные трубчатые кости подвижны в большом объеме по отношению друг к другу. Так же, как и при повреждениях голени, восстановление непрерывности обеих костей предплечья и их вращательной подвижности являются задачами одинаковой важности. В проксимальном суставе предплечья большее значение имеет локтевая кость, в дистальном суставе — лучевая кость. Для вращательного движения важны, однако, не только суставы, но и диафизы.

### Доступы на предплечье

#### Доступ к локтевой кости

Локтевая кость лежит на предплечье почти непосредственно под кожей и хорошо прощупывается по всей своей длине. Продольным разрезом кость обнажается от шиловидного отростка локтевой кости до олекранона. Разрез проводится на 0,5 см от прощупу-

пываемого края локтевой кости на разгибательной стороне (рис. 8-231). Разрез непосредственно продолжается, углубляясь в направлении кости. При помощи распатора надкостница отодвигается, и кость обнажается настолько, насколько это требуется по плану операции.

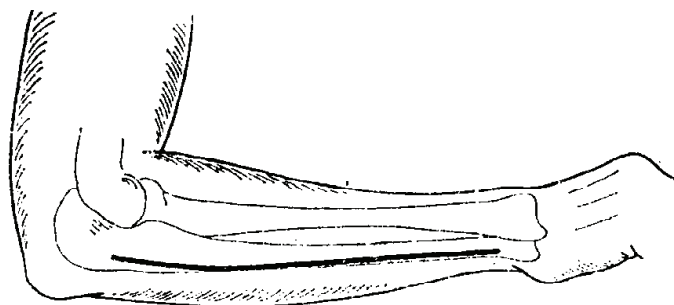


Рис. 8-231. Кожный разрез для обнажения локтевой кости

Под кость вставляются рычаги *Hohmann*, при помощи которых можно хорошо отводить мягкие ткани. Если кость обнажается поднадкостнично, то повреждаются сосуды и нервы. При доступе к шиловидному отростку у дистального края локтевой кости нужно препарировать осторожно, чтобы не повредить дорзальную чувствительную ветвь локтевого нерва. При закрытии раны надкостница не сшивается, она только адаптируется швом фасции. После введения отсасывающего дренажа кожа закрывается.

### Доступы к лучевой кости

Выбор разреза для обнажения лучевой кости зависит от того, на каком отрезке кости хотят оперировать. Нужно обеспечить доступ к кости, не повреждая при этом глубокую ветвь лучевого нерва. Нерв прободает в проксимальном отрезке мышцу-супинатор и направляется при этом из ладонного направления в дорзальное вокруг кости. Затем он проходит вдоль длинной мышцы, отводящей большой палец кисти, и вдоль разгибателя большого пальца к кисти. При обнажении дистальной части лучевой кости может быть повреждена и поверхностная ветвь лучевого нерва, содержащая чувствительные волокна. Нужно щадить и лучевую артерию.

Обнажение проксимального отрезка диафиза лучевой кости с лучеладонной стороны. Больного укладывают на живот, на плече производится обескровливание пневматическим жгутом. Кожный разрез производится при разгибании в локтевом суставе и при супинации кисти; он начинается у лучевого края, у места прикрепления сухожилия двуглавой мышцы, и проводится по направлению к тенару до середины предплечья (рис. 8-232). После пересечения кожи проникают в пространство между мышцами. Плечелучевая мышца служит ориентиром, по ней обнаружи-

вается поверхностная ветвь лучевого нерва, а также лучевые артерия и вена. Отводя эти образования в лучевую сторону, подходят к лучевой кости на уровне ее бугристости. Если необходимо достичь и среднюю треть кости, то нужно пересечь мышцу-супинатор у ее сухожильного отрезка в локтевом направлении. При помощи распатора место прикрепления мышцы отодвигается от кости.

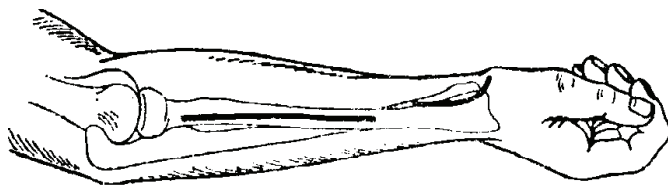

Рис. 8-232. Кожный разрез для лучеладонного обнажения диафиза лучевой кости и лучезапястного сустава

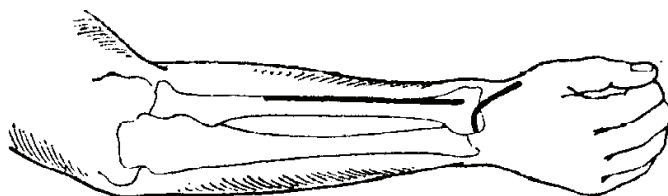


Рис. 8-233. Кожный разрез для радио-дорзального обнажения диафиза и для дорзорадального обнажения ладьевидной кости

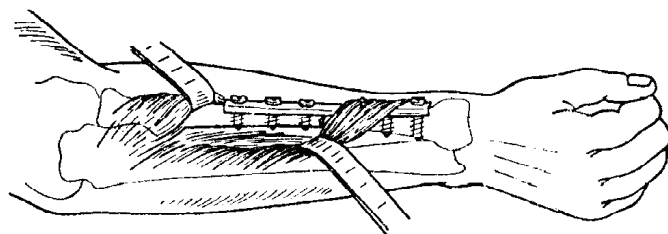


Рис. 8-234. Приподнимание мышц, перекрещивающих лучевую кость, при пластинчатом остеосинтезе лучевой кости

Таким образом, глубокая ветвь лучевого нерва не повреждается, так как она защищена мышцей. Если необходимо еще более дистально попасть в направлении к лучевой кости, нужно отделить от диафиза кости место отхождения поверхностного сгибателя пальцев и, возможно, длинного сгибателя большого пальца кисти. При закрытии раны вводится отсасывающий дренаж, перед закрытием кожи сшивается фасция.

Радиодорзальный доступ к диафизу лучевой кости. Диафиз лучевой кости может быть широко обнажен из радио-дорзального доступа. Для этой цели предплечье помещают на столик в позиции легкой пронации, и при обескровливании пневматическим жгутом проводится операция. Разрез следует по линии, соединяющей лучевую надмышелок и шиловидный отросток лучевой кости (рис. 8-233). Внутримышечно между коротким разгибателем запястья и общим разгибателем пальца проникают до кости. В операционной ране находится косо проходящая в середине



диафиза длинная приводящая мышца большого пальца и короткая разгибательная мышца большого пальца кисти. Эти мышцы нельзя пересекать, их нужно отодвигать или в проксимальном или в дистальном направлении. В тех случаях, когда необходимо обеспечить широкое обнажение этих мышц, нужно приподнять их с кости (рис. 8-234). Если необходимо обнажить и проксимальный отрезок лучевой кости, то можно с дистального и локтевого направления расчленив сухожилие мышцы-супинатора. Для закрытия раны достаточно наложения шва на фасцию кожи. Если мы желаем обнажить только дистальную половину лучевой кости, то разрез проводится так, чтобы оттягиванием в сторону разгибательных мышц, идущих к большому пальцу кисти, легко достигнуть верхней поверхности кости. Проводя разрез до кости, можно поднадкостнично обходить всю кость.

## Обнажение нервов на предплечье

### Обнажение лучевого нерва в проксимальном отрезке предплечья

Для обнажения места разделения лучевого нерва обескровленная пневматическим жгутом конечность кладется при разогнутом локтевом суставе и супинации предплечья на столик. Разрез проводится над радиальным краем сухожилия двуглавой мышцы. Лучевой нерв проходит на предплечье под плечелучевой мышцей. Здесь нужно разыскать нерв, двигательная (глубокая) ветвь которого после разделения входит в мышцу-супинатор.

Обнажение на предплечье срединного нерва. Нерв обнаруживается ниже локтя, медиальнее сухожилия двуглавой мышцы, под сухожилием плечевой мышцы. Его можно хорошо проследить до тех пор, пока он не проникнет в круглый пронатор. После того как нерв покидает эту мышцу, он лежит между поверхностным и глубоким сгибателями пальцев. На ладонной поверхности лучезапястного сустава нерв лежит поверхностно и может быть обнажен непосредственно под фасцией между длинной ладонной мышцей и сухожилием лучевого сгибателя запястья. Под жгутом по оси предплечья на сгибательной стороне накладывается продольный разрез на уровне предполагаемой части обнажения нерва.

### Обнажение локтевого нерва на предплечье

Локтевой нерв быстро обнаруживается в том месте на предплечье, где он переходит из борозды локтевого

нерва. Если его разыскивают в проксимальной части предплечья, то начинают отпрепаровывать в пределах этой части. Это выгодно и потому, что нерв, как правило, должен быть смещен в сторону локтевого сгиба, чтобы шов более дистального повреждения не находился под натяжением. Кожный разрез проходит дугообразно вокруг медиального мышцелка. Нервный канал покрыт сухожильной пластинкой, которая приподнимается зондом и пересекается. После этого на верхнюю его часть накладывается тонкая резиновая держалка, и нерв приподнимается из своего костного ложа. Нужно щадить его ветви, ведущие к мышцам предплечья. Дистальный отрезок локтевого нерва обнажается разрезом, проведенным на ладонной поверхности предплечья в направлении гороховидной кости, на лучевой стороне которой нерв идет в сторону кисти. На предплечье локтевой нерв проходит вдоль глубокого сгибателя пальцев и может быть разыскан над лучезапястным суставом с лучевой стороны сухожилия локтевого сгибателя запястья.

## Переломы предплечья

Механизм возникновения переломов лучевой и локтевой костей на предплечье может быть различным. При воздействии большой силы, однако, обычно одновременно ломаются обе кости, в этом случае говорят о переломе предплечья.

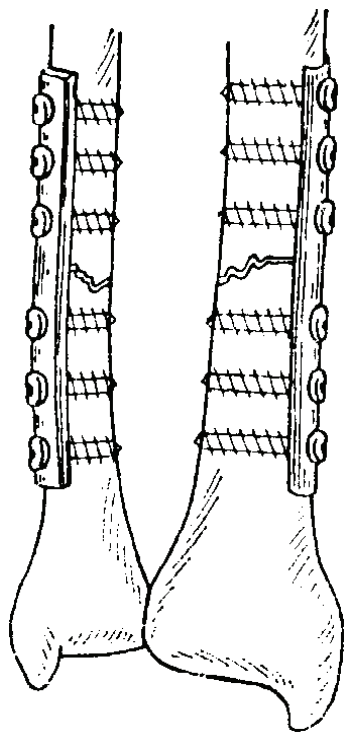
### Изолированный перелом диафиза лучевой кости

Изолированный перелом лучевой кости в типичных случаях локализуется на границе нижней трети лучевой кости, но может встречаться и в других местах. Если возникает перелом со смещением под мышцами, окружающими кость (круглый пронатор, длинная мышца, отводящая большой палец, короткий разгибатель большого пальца), то часто бывает, что поверхности перелома кости покрыты мышцами и осколок или острый край фрагмента кости проникает в мышцы. В таких случаях проведение бескровной репозиции кости не удастся, и заживление перелома не наступает. При изолированном смещенном переломе диафиза лучевой кости всегда нужно иметь в виду возможность мышечной интерпозиции.

Изолированный перелом диафиза лучевой кости лечат консервативно, если нет существенного смещения или оно может быть полностью устранено и если гипсовая повязка хорошо удерживает репонированные фрагменты. Репозиция проводится под контролем усилительного экрана. Верхняя конечность фиксируется к операционному столу таким образом, чтобы за плечо могла быть осуществлена противо-

тяга. При помощи приспособления на пальцах кисти должна быть также обеспечена тяга с вращением. При переломе кости предплечья тяга, как и вращение, служат точному вправлению костных отломков. При применении усилительного экрана во время репозиции нельзя помещать руки исследователя в лучевой пучок, поэтому важно фиксировать поврежденную конечность на соответствующем столе.

В значительной части переломов, локализующихся на границе нижней трети лучевой кости, закрытая репозиция или фиксация сломанных костных фрагментов не удастся, и поэтому такие переломы часто приходится оперировать. Некоторые хирурги предпочитают закрытое костномозговое проволочное шинирование. Проволока проводится при этом через шиловидный отросток лучевой кости в костномозговой канал кости. Перелом должен быть рецелирован, по крайней мере, до ширины, соответствующей половине ширины диафиза, чтобы сместить проволоку в костномозговой канал проксимального отломка. Этот метод, однако, не устраняет действие опасных вращательных сил, поэтому автор его не применяет.



**Рис. 8-235.** Перелом предплечья с внутренней фиксацией. На локтевой кости лежит узкая пластинка с шестью отверстиями, на лучевой кости — пластинка в форме полутрубки, также с шестью отверстиями

Если удастся точная репозиция перелома, то проводится лечение гипсовой повязкой. Если же в ходе репозиционного маневра возникает подозрение на наличие интерпоната, и поэтому результат репозиции не является идеальным, то перелом обнажается и после анатомической репозиции фиксируется пластинкой в форме полутрубки, имеющей 6 отверстий (рис. 8-235), или же узкой пластинкой. Металличес-

кая пластинка исключает неблагоприятное действие вращательных сил, поэтому наружная иммобилизация излишня. После заживления раны больной чувствует себя излеченным, так как он может в полном объеме использовать поврежденную конечность. Однако выполнение физической работы, нагрузка рекомендуются только после завершения костного заживления.

### Изолированный перелом локтевой кости

Изолированный перелом локтевой кости возникает в средней трети предплечья. Он называется также и «парировочным переломом», так как часто возникает при защите от прямого воздействия силы (удара). Речь может идти об оскольчатом переломе, если из кости отламывается фрагмент в виде клина.

Изолированный перелом локтевой кости обычно лечат консервативно. Репозиция, как правило, не трудна, интерпозиция мягких тканей встречается редко. Поэтому шансы на заживление при этом переломе благоприятны. От олекранона в костный канал локтевой кости может быть введена проволока, однако при изолированном переломе локтевой кости это не делается. Если вместо наложения гипсовой повязки необходимо проведение оперативного лечения, то на локтевую кость навинчивается пластинка АО с 6 отверстиями (см. рис. 8-235).

Лечение переломов обеих костей предплечья у детей перелом предплечья может быть в форме перелома по типу зеленой ветки. На предплечье встречаются и тяжелые открытые, раздробленные переломы. Повреждения очень различны, поэтому здесь подытоживаются только главные принципы их лечения.

Несмещенный или легко репозируемый перелом предплечья у молодых людей всегда, а у пожилых часто и охотно лечат консервативно. Репозиция проводится под наркозом короткого действия. Для устранения смещения обеспечивается тяга поврежденной конечности. К пальцам прикрепляется соответствующая установка, передающая тягу на кости предплечья. На плече применяется противотяга. При помощи усилительного экрана проверяется ход репозиционных маневров. Наряду с манипуляциями в области переломов, проводимыми пальцами, вращение кости также служит репозиции.

Если репозиция удалась, то поврежденная конечность сначала фиксируется одной или двумя гипсовыми шинами, затем через неделю накладывается круговая гипсовая повязка. Гипс доходит до верхней трети плеча, дистально на разгибательной стороне — до головок запястных костей и ладонно — до ладонной складки. Гипсовая повязка на локтевой сустав

накладывается в позиции под прямым углом. Вращение предплечья выбирается в зависимости от того, в каком сегменте предплечья локализован перелом и при каком вращении фрагменты могут быть лучше закреплены. Продолжительность иммобилизации зависит от возраста больного и от типа перелома. У взрослых сломанные кости предплечья фиксируются, по крайней мере, на 8 недель, но может и потребоваться более длительная иммобилизация (12-16 недель).

Для лечения переломов предплечья многие авторы предлагали закрытое шинирование костномозгового канала. В локтевую кость со стороны олекранона, а в лучевую кость — со стороны шиловидного отростка может быть проведена проволока Kirchner диаметром 2,5 мм, с тупым концом. Ее вводят через отверстия, приготовленные костным шилом. Предпосылкой этого метода лечения является удачная репозиция костей. Введенная в костномозговой канал проволока, однако, не в состоянии предупредить всякое смещение, не гарантирует стабильной внутренней фиксации. Раньше автор часто применял шинирование костномозгового канала, но с тех пор, как секция травматологов по изучению вопросов остеосинтеза (АО) разработала пластинчатый остеосинтез, автор стал применять шинирование костномозгового канала только в исключительных случаях. Если консервативное лечение не обеспечивает хороших шансов на заживление, то автор в настоящее время рекомендует рано прибегать к пластинчатому остеосинтезу.

Переломы предплечья автор лечит оперативно если

1) перелом открытый и уже имеет место обнажение кости; абсолютного показания для проведения остеосинтеза нет в том случае, если один конец фрагмента кости только проколлот кожу;

2) репозиция перелома не удается или сохранение результата репозиции при помощи гипсовой повязки из-за наличия интерпоната или из-за склонности фрагментов к соскальзыванию не обеспечено;

3) на поврежденную конечность не может быть наложена прочная гипсовая повязка (при одновременном ожоге, при тяжелых повреждениях мягких тканей, при политравматизации или по другим причинам);

4) можно произвести остеосинтез и по относительным показаниям, при этом решающее значение имеют профессия, образ жизни и желание пациента.

За последние годы автор применял пластинчатый остеосинтез почти во всех без исключения случаях, когда требовалось проведение операции на костях предплечья. Если нужно оперировать обе кости, то сначала обнажается та кость, на которой нужно соединить поперечный перелом. На эту кость навинчивается предварительно оттянутая пластинка, через

которую проходят, по крайней мере, 5 винтов. На другую кость можно также наложить пластинку в форме полутрубки, но, по мнению автора, желательнее в обе кости ввинчивать, не меньше 10 винтов. Пластинка с 4 отверстиями достаточна лишь в том случае, если на другой кости может быть применена пластинка, имеющая, по крайней мере, 6 отверстий. На лучевую кость лучше наложить пластинку с поперечным сечением в виде полутрубки, потому что она одновременно обеспечивает хорошую защиту от вращения. Локтевая кость обычно стабилизируется узкой пластинкой (см. рис. 8-235). По окончании операции вводится отсасывающий дренаж, конечность перевязывается в физиологической позиции стерильной резиновой губкой и эластическим бинтом. Уже в день операции можно начать упражнения с движениями кисти. Наружная фиксация при оперативном лечении перелома не применяется. После заживления раны пациент может выполнять движения, требующиеся в его повседневной жизни. До костного заживления, однако, полностью нагружать плечо нельзя.

### **Вмешательства на предплечье по поводу осложнений после переломов**

#### **Лечение псевдоартроза на предплечье**

Заживление переломов предплечья не всегда наступает в ожидаемое время, встречается также задержка образования мозоли или возникновение псевдоартроза. Если перелом, лечится консервативно, то задержка образования костной мозоли является неблагоприятным фактором, так как наружную фиксацию нужно поддерживать очень длительное время. Причинами задержки образования мозоли могут быть смещение, интерпозиция мягких тканей, отколовшийся фрагмент, инфекция, запирающее действие одной из костей (при репозиции одна из них стала «длиннее» другой и раньше, чем другая, срослась). Те же самые причины вызывают образование ложного сустава. Среди осложнений оперативного лечения наиболее часто играют роль инфекция и недостаточная фиксация (слишком короткая пластинка, плохо проведенное завинчивание, шинирование костномозгового канала с запирающим действием и т. д.).

Если ложный сустав образуется только на одной из костей предплечья, то оперируют только эту кость. При помощи металлической пластинки создается стабильная внутренняя фиксация. Если из-за псевдоартроза возникает костный дефект, то вставляют костный фрагмент, взятый из гребня подвздошной кости. Образующие ложный сустав кости после их обнажения стабильно фиксируются в оптимальном положении.



нии пластиной АО. Если это требуется, то пластинка может быть предварительно натянута. Для фиксации пластинки применяется, по крайней мере, 6 винтов. Наружная иммобилизация не производится.

Если псевдоартроз имеется на обеих костях предплечья, то они обнажаются одновременно. Остеосинтез производится таким образом, что на обеих костях прилегающие друг к другу костные поверхности фиксируются между собой. Для этой цели из более длинной кости по предварительному тщательному расчету резецируется избыточный участок. Этим предупреждается и относительный костный дефект. Если предплечье резекцией кости укорачивается на 1-2 см, то это не сказывается на функции и не бросается в глаза. После должной подготовки поверхностей псевдоартроза на обеих костях проводится остеосинтез.

Сначала на локтевую кость накладывается пластинка, так как на основании ее поперечного сечения костные концы могут быть соединены без закручивания. Лучевая кость более круглая, и поэтому предупреждение ротационной неточности труднее. После точной стабилизации локтевой кости пытаются вращением кисти достигнуть наилучшее приложение друг к другу фрагментов плечевой кости. После этого кость фиксируется пластиной. В исключительных случаях при костных дефектах (при нескольких предшествующих операциях или при рубцевании) можно имплантировать вокруг костных концов, образующих ложный сустав, костные фрагменты, взятые из гребня подвздошной кости. Всегда вводят отсасывающий дренаж. Проведения наружной фиксации, как правило, не требуется, в крайнем случае, до заживления раны накладывается гипсовая шина.

Если на одной из костей предплечья существует большой костный дефект, то для его замещения пригоден аутологичный сегмент малоберцовой кости. Для этой цели из средней трети малоберцовой кости берется костный сегмент с надкостницей и пересаживается на место дефекта предплечья, где фиксируется пластиной трансплантат и кость предплечья. Раньше через трансплантат в костномозговой канал проводилась шина. В настоящее время считают, что пластинка обеспечивает лучшую внутреннюю фиксацию. Костный дефект может быть замещен и фрагментом из кортикального слоя кости или фрагментом из гребня подвздошной кости, если одновременно металлической пластиной создается стабильная внутренняя фиксация. Корректирующая остеотомия при переломах в области предплечья

На обеих костях предплечья перелом может заживать в неблагоприятной позиции, что, как правило, вызывает нарушение функции, контрактуру и боли. Если ошибочная позиция сопряжена с выраженным ограничением подвижности или болями, то показана оперативная коррекция.

Наибольшее число расстройств вызывается ограничением или полным прекращением вращательной подвижности предплечья. Это происходит, когда одна или обе кости срастаются со смещением. Если локтевая кость после заживления перелома длиннее, чем лучевая и при этом развивается репозиция приведения кисти, то движения в лучезапястном суставе болезненны и в определенных случаях ограничены. Если одна из костей предплечья заживает в неправильной по отношению к оси позиции, то, как правило, теряется вращательная подвижность предплечья. При этом существенную роль играет и рубцовое сморщивание межкостной перепонки.

Корректирующее вмешательство обосновано, если при его помощи функция поврежденной конечности может быть улучшена или восстановлена. Неправильная осевая позиция обычно устраняется взятием корректирующего костного клина. На одной кости предплечья это допускается лишь в том случае, если благодаря этому длина кости не меняется в невыгодном отношении. Если остеотомия с иссечением клина может привести к слишком большому укорочению, то вместо нее замещение возникающего дефекта может быть осуществлено костным клином, взятым из гребня подвздошной кости. Плоскость остеотомии при этом проходит поперечно через кость. Клином не только удлиняется укороченная кость, но и исправляется ошибочное положение кости по отношению к оси. Операция заканчивается пластинчатой фиксацией.

О соединяющей костной мозоли говорят, если лучевая и локтевая кости на месте перелома предплечья соединены между собой костным рубцом, что делает вращательное движение совершенно невозможным. Удаление долотом костной мозоли для восстановления подвижности достаточно лишь в том случае, если в остальном имеется хорошая костная позиция. Если этого нет, то дополнительно нужно провести вышеописанную коррекционную остеотомию.

## Ампутации на предплечье

Ампутация предплечья проводится сравнительно редко, так как при опухолевых заболеваниях или тяжелых воспалениях и анаэробных инфекциях верхней конечности лучше произвести ампутацию на плече. Наиболее частым показанием для проведения ампутации предплечья являются деструктивные повреждения. Точно так же, как при ампутации на плече, и на предплечье решающим соображением является то, что хорошо функционирующая, покрытая интактной кожей кисть должна быть как можно длиннее.

Обе кости предплечья, как правило, резецируются на одинаковом уровне. И при ампутации, обусловленной травмой, производится лоскутный разрез,

причем на менее поврежденной стороне образуется более длинный лоскут. Лоскут мягких тканей туго не сшивается. Антагонистические сухожилия и мышцы на предплечье друг с другом не соединяются. Ограничиваются лишь тем, что фиксируют сухожилия одним швом к надкостнице или к прикрепляющейся части сухожилия. Сосуды перевязываются и перерезаются, нервы высоко пересекаются. Вводится отсасывающий дренаж, кожа закрывается соответственно проведенной операции.

Ампутацию можно произвести и в дистальном отделе предплечья. Если имеет место экзартикуляция в лучезапястном суставе, то удаляется дистальная хрящевая поверхность лучевой кости с 2-3-миллиметровой костной частью, затем конец кости немного закругляется. Очень важно, чтобы эта костная культя хорошо покрывалась чувствительной, хорошо иннервированной кожей, так как такая культя может быть использована для самых различных действий.

*Krukenberg* рекомендовал особую технику ампутации на предплечье. По его методу, две кости предплечья отделяются друг от друга. При помощи вращательных мышц костей предплечья пациент может этой специально образованной культей предплечья (в виде клещи) схватывать и удерживать предметы. Показание для проведения этой операции должно ставиться индивидуально. Культя предплечья длиной меньше 16 см не пригодна для этой операции. При отсутствии обеих рук образование покрытой чувствительной кожей культы предплечья пригодна для захватывания предметов и показано хотя бы на одной руке, так как такая культя, особенно у молодых людей, значительно облегчает повседневную жизнь и самообслуживание.

разуется щель, мышцы отделяются друг от друга, и затем обе кости покрываются чувствительной кожей. На локтевой кости обычно нельзя добиться полного покрытия кожей предплечья, поэтому для образования культы используется лоскут на стебле, взятый из брюшной стенки.

Этот метод операции был упрощен *Vausr.* По его соображениям, для щипцовой функции культы необходимы только мышцы, отходящие от плеча и прикрепляющиеся у проксимальной трети предплечья, так что остальные мышцы могут быть удалены. Нужно оставлять двуглавую, трехглавую, плечевую мышцы, а также круглый пронатор, супинатор и плечелучевую мышцу. После удаления остальной мускулатуры предплечья кожа достаточна для покрытия обеих ножек щипцевидной культы без натяжения. При этой технике не требуется применения лоскута на стебле из кожи живота, и после заживления раны можно сразу же начать проведение активных двигательных упражнений культы. Рис. 8-236 показывает кожный разрез. Культя *Krukenberg* может быть использована настолько хорошо, что пациент не нуждается в протезе. Существует ряд пациентов, у которых произведена ампутация на обоих предплечьях и которые без протеза в состоянии водить автомашину, писать и рисовать, они могут клещевидными культями *Krukenberg* захватывать и осознать. При потере кисти большое преимущество представляет применение т.н. биоэлектронных протезов. Токи действия, возникающие при функции мускулатуры культы, после их усиления могут быть использованы для движения в протезе, в результате чего протезом можно захватывать предметы. Чувствительность, однако, этим не восстанавливается.

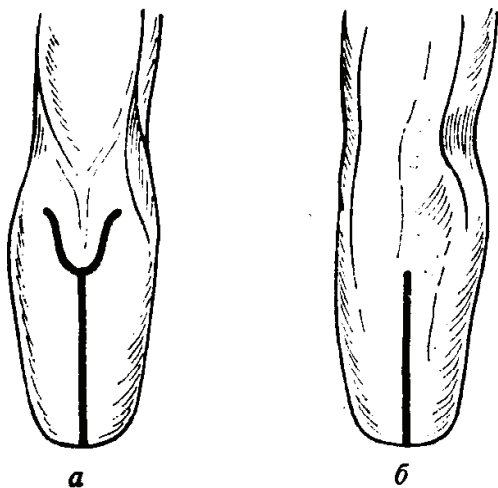


Рис. 8-236. Кожный разрез для образования культы *Krukenberg*: а) со стороны сгибателей, б) со стороны разгибателей

По предложению *Kreuz*, культю *Krukenberg* можно видоизменить так, что вся мускулатура предплечья может быть сохранена. Между двумя костями об-

## Повреждения в области лучезапястного сустава

### Пункция лучезапястного сустава

Пункция лучезапястного сустава производится редко. Для этой цели сустав приводится в состояние отведения локтевой кости и сгибания на 30°. При этом хорошо прощупывается дорзальный край лучевой кости. С лучевой стороны вкалывают иглу у сухожилия длинного разгибателя большого пальца кисти, затем прощупывают край лучевой кости и отсюда вводят иглу в сустав. В настоящее время усилительный экран значительно облегчает пункцию малых суставов. На кожу кладется металлический предмет (ориентир), который показывает под экраном направление прокола иглой.

## Вскрытие лучезапястного сустава

Вскрытие лучезапястного сустава требуется прежде всего при гнойных процессах. Перед этим для подтверждения диагноза всегда производится пункция. Пневматическое обескровливание жгутом облегчает ориентировку и делает широкое обнажение излишним. Сустав вскрывается обычно небольшим дорзальным поперечным разрезом. После поперечного кожного разреза между сухожилиями общего разгибателя пальцев и длинного разгибателя большого пальца пропитают вглубь. Здесь вскрывают суставную капсулу. В тех случаях, когда для введения промывного и отсасывающего дренажа нужно наложить контрапертуру, прокол осуществляется в лучезапястном направлении.

## Обнажение лучезапястного сустава

### Дорзальное обнажение

Операция производится под жгутом. Из поперечного разреза проникают между сухожилием общего разгибателя пальцев и сухожилием длинного разгибателя большого пальца к суставной капсуле, вскрываемой продольным разрезом. В случае необходимости доступ может быть расширен поперечным разрезом капсулы.

**Заднелоктевой доступ** применяется главным образом при операциях на дистальном лучелоктевом суставе. Кожный разрез может проводиться дугообразно, кости обнажаются между сухожилием общего разгибателя пальцев кисти и сухожилием локтевого разгибателя запястья.

**Обнажение со стороны лучевой кости** пригодно для вмешательства на ладьевидной кости и на дистальном суставном конце лучевой кости. Продольный кожный разрез переходит в кожной складке лучезапястного сустава немного в дорзальном направлении (см. рис. 8-233). Если отвести сухожилие длинного разгибателя большого пальца в локтевую сторону, сухожилие короткого разгибателя и сухожилия отводящих мышц в лучевом направлении, то попадают в суставную капсулу. Обнажение суставной капсулы проводится под жгутом, чтобы щадить дорзальную ветвь лучевого нерва.

**Ладонное обнажение** хорошо оправдало себя как доступ к костям запястья, особенно при вмешательствах на полулунной кости. Операция проводится при обескровливании (под жгутом). Кожный разрез проходит косо в кожной складке лучезапястного сустава (см. рис. 8-232). После выделения длинной ладонной мышцы и лучевого сгибателя запястья, а

также срединного нерва нужно оттянуть нерв вместе с сухожилием общего сгибателя пальцев в локтевую сторону. При этом попадают к суставной капсуле, которая вскрывается.

## Дисторсия и ушиб лучезапястного сустава

К повреждениям в области лучезапястного сустава причисляют переломы, встречающиеся у дистального конца костей предплечья, а также повреждение костей пясти и ее суставов. Повреждение сосудов, нервов и сухожилий и их оперативное лечение рассматриваются в разделе о кисти.

В повседневной жизни часто бывает, что при падении или при неожиданном воздействии силы на кисть (занятия спортом, выполнение физических работ) повреждается лучезапястный сустав. Больной не всегда сразу же направляется к врачу, так как такие симптомы, как боль, возникают медленно. Характерным последствием ушиба является гематома в суставе; при дисторсии могут встречаться, кроме этого, разрыв капсулы и повреждение связок.

Этот вид повреждения лечат консервативно, накладывая дорзальную гипсовую шину, идущую от пястнофаланговых суставов до локтевого сгиба, но не ограничивают при этом подвижность в локтевом суставе. Имобилизация, на 7-14 дней достаточна. При дисторсиях и ушибах лучезапястного сустава всегда следует подумать и о возможности повреждения костей запястья (ладьевидной, полулунной кости); поэтому нужно сделать рентгеновские снимки поврежденного лучезапястного сустава, по крайней мере, в двух плоскостях.

## Переломы в области лучезапястного сустава

### Переломы у дистального конца костей предплечья

### Перелом лучевой кости в типичном месте

Из переломов, встречающихся у дистального конца костей предплечья, в повседневной жизни наиболее часто встречается т.н. типичный перелом лучевой кости («*fractura radii in loco typico*»). Механизм возникновения этого перелома хорошо известен. Он обычно (больше чем в 90% случаев) возникает при падении на кисть, когда ладонь с большой силой наталкивается на предмет или опору и конец лучевой кости дорзально сжимается (перелом по *Colics*). Перелом лучевой кости в типичном месте редко возникает при согнутой кисти. При согнутом лучезапястном суставе возникает перелом по *Smith*. При этом



конец лучевой кости, главным образом ее ладонный край, почти откалывается диафизом. Принципиальные правила лечения подытожены ниже.

1. *Переломы лучевой кости без смещения* прежде всего фиксируются гипсовой шиной а спустя 7 дней — на 3-4 недели круговой гипсовой повязкой.

2. *Смещенный перелом* обычно репонируют под внутривенным наркозом. Наложённое на пальцы устройство обычно оказывает тягу за I, II, III, IV пальцы. Противотяга осуществляется на плече. Хирург способствует репозиции прямым давлением на перелом большим пальцем. Репозиция фрагментов костей у больного еще во время наркоза контролируется усилительным экраном (рис. 8-237). Если репозиция удалась, то на предплечье накладывается дорзальная гипсовая шина, которая обвязывается марлевой повязкой. При раздробленном переломе, входящем в суставы гипсовая шина должна доходить до места прикрепления дельтовидной мышцы.

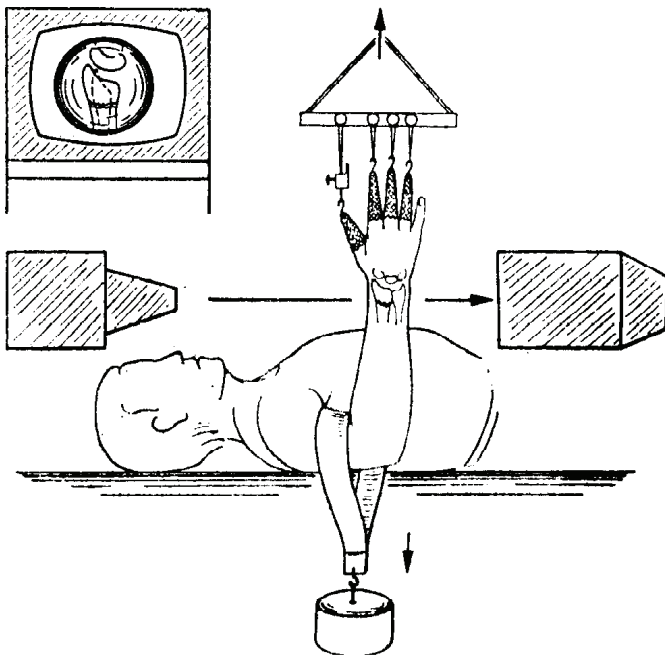


Рис. 8-237. Репозиция перелома лучевой кости в типичном месте с установкой для тяги на пальцах под контролем усилительного экрана

После затвердевания гипса больной может просыпаться. Вслед за этим тяга устраняется, марлевые повязки полностью снимаются. Точность репозиции еще раз контролируется рентгеном, и затем затвердевшая гипсовая шина фиксируется круговыми турами бинта к конечности. Пострадавший может непосредственно после этого начать проведение активных двигательных упражнений пальцами. Повязка контролируется до тех пор, пока не убеждаются в том, что не требуется ослабления или нового наложения гипсовой шины.

Через 5-7 дней после этого конечность опять фиксируется установкой для вытягивания пальцев, но

при этом не применяется ни наркоз, ни значительная тяга. Гипсовая шина снимается, и после повторного рентгеновского исследования накладывается круговая гипсовая повязка. После затвердения новой гипсовой повязки делаются рентгеновские снимки в двух плоскостях. Ежедневно проверяется положение перелома. В зависимости от вида «типичного» перелома лучевой кости иммобилизация продолжается 4-6 недель. Если кость зажила, то проводится лечебная физкультура.

3. *Если перелом имеет склонность к смещению*, если речь идет о многофрагментном переломе, при котором иммобилизация сломанных костных концов не может быть достигнута вышеуказанным методом или же если своевременно (т. е. через 1-2 недели) находят вторичное смещение, то репонированные фрагменты фиксируются чрезкожно удерживающей проволокой (или несколькими проволоками). Естественно, что в этих случаях также требуется иммобилизация гипсовой повязкой. Удерживающие проволоки удаляются при снятии гипса.

4. При лечении *переломов ладонно-сгибательного типа* применение удерживающих проволочек более частое, так как обычная гипсовая повязка, как правило, плохо удерживает такие переломы.

5. *Оперативное лечение* требуется, если у молодых лиц не удастся должным образом репонировать и фиксировать перелом лучевой кости, входящей в сустав. При лечении *повреждений* (перелом лучевой кости в дистальной трети с дистальным вывихом локтевой кости) проводится пластинчатый остеосинтез перелома лучевой кости, и шиловидный отросток локтевой кости, если он отломан, также привинчивается.

Перелом лучевой кости в типичном месте обнажается продольным разрезом. На разгибательной стороне кость обнажается, если оттягивают сухожилие в локтевом направлении. Ладонная поверхность обнажается продольным разрезом на сгибательной стороне. Попадают к кости, если оттягивают сгибатели пальцев и квадратный пронатор в локтевом направлении, а радиальные образования — в лучевую сторону.

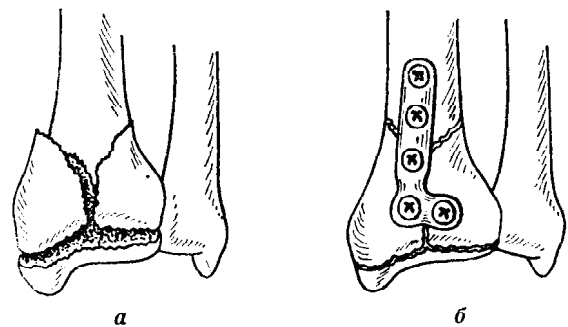


Рис. 8-238. Остеосинтез (а) проникающего в сустав перелома лучевой кости с небольшой L- или T-образной пластинкой (б)

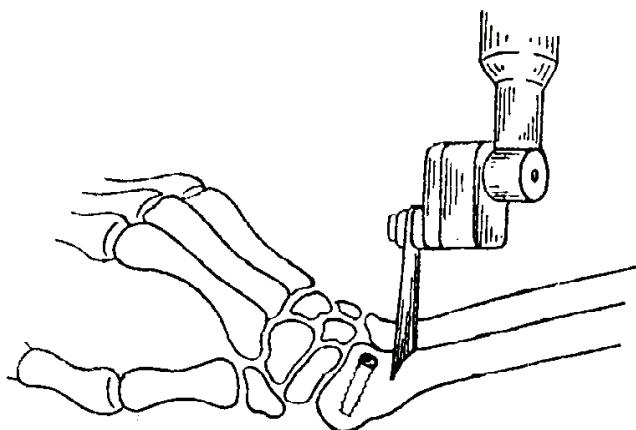


Рис. 8-239. Коррекция неправильно сросшегося перелома лучевой кости, I. Проксимальное перелома лучевая кость косо перепиливается

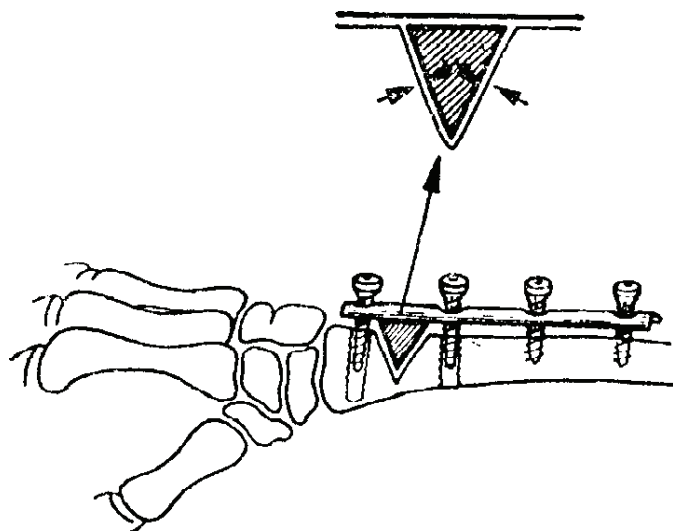


Рис. 8-240. Коррекция неправильно сросшегося перелома лучевой кости, II. В остеотомическое отверстие вставляется костный клин из гребешка подвздошной кости, который фиксируется пластинкой

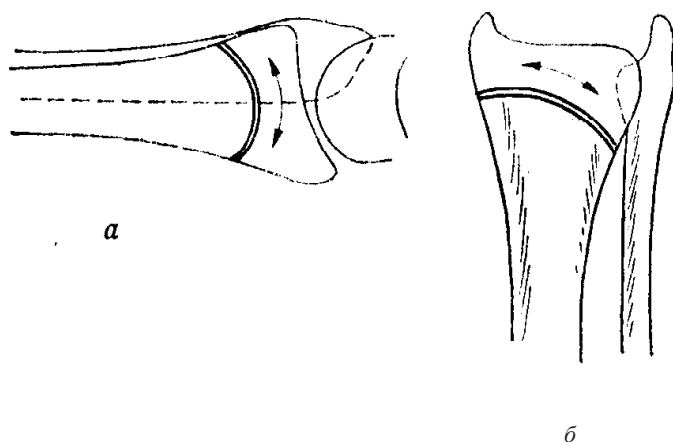


Рис. 8-241. Остеотомия в форме эллипса на лучевой кости: а) сбоку, б) с дорзальной стороны

Фрагменты лучевой кости соединяются небольшой Т-образной или L-образной пластинкой (рис. 8-238). Проведение наружной фиксации требуется только в том случае, если остеосинтез недостаточно стабильный. У пожилых пациентов свежий перелом оперируют лишь

в том случае, если он открытый. Для фиксации закрытых переломов можно при необходимости дополнять гипсовую повязку удерживающей проволокой.

6. После зажившего в плохой позиции перелома лучевой кости лучезапястный сустав остается болезненным, его подвижность ограничена. Для улучшения функции кисти могут быть проведены следующие операции.

Дистальный конец лучевой кости обнажается через дорзорадикальный доступ. В дистальной части кости создается место для короткого спонгиозного винта и затем осцилляционной пилой проводится (непосредственно к проксимальной линии перелома) поперечная остеотомия (рис. 8-239). После наложения пластинки в форме полутрубки через пластинку в дистальный отломок вводится спонгиозный винт. Ось и длина кости восстанавливаются. Под пластинкой на месте остеотомии возникает клиновидный костный дефект. Для его заполнения из гребешка подвздошной кости берется кусок губчатой кости соответствующей величины и кладется под пластинку. Пластинка стабильно фиксирует на своем месте костный блок (рис. 8-240). Эта операция делает возможным восстановление первоначальной формы кости. У пожилых больных и в случае выраженного остеопороза она не проводится. Если после перелома лучевой кости конец локтевой кости выходит за лучевую кость и репонированные в положении пронации фрагменты лучевой кости мешают вращательному движению кисти, то вместо корригирующей остеотомии лучевой кости с реконструкцией вставляемой кости может проводиться резекция головки локтевой кости. Эта операция часто проводится у пожилых, потому что она проста и ею рано восстанавливается вращательная подвижность кисти. Грубая сила сжатия кулака после операции, правда, немного уменьшена.

Возникающая после перелома дистального конца лучевой кости деформация может быть корригирована также и т.н. остеотомией эллипсоидной формы. Принцип этой операции заключается в том, что у спонгиозного края лучевой кости проводится не поперечная остеотомия, а имеющая форму эллипса (рис. 8-241). Этим две костные поверхности могут быть смещены по отношению друг к другу в нескольких плоскостях, что облегчает реконструкцию первоначальной формы кости. Кость фиксируется в корригированном положении небольшой металлической пластинкой или перекрещенными удерживающими проволоками и гипсовой повязкой до наступления костного заживления.

### Перелом по типу зеленой ветки.

В детском возрасте перелом по типу зеленой ветки в 1-ом конце предплечья встречается нередко. Ось корригируется, и кости фиксируются гипсовой повязкой.

## Эпифизолиз

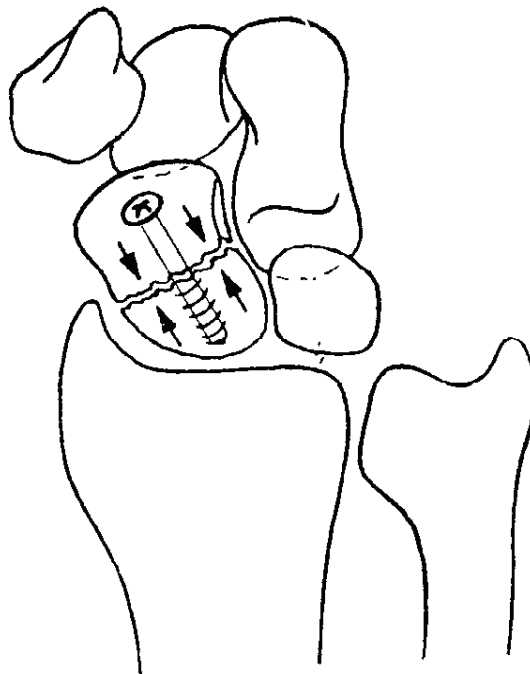
Повреждение дистального эпифиза лучевой кости встречается обычно в пубертатном возрасте. Симптомы эпифизолиза похожи на возникающие при типичном переломе лучевой кости у взрослого. Автор стремится в таких случаях к консервативному лечению и в крайнем случае применяет удерживающие проволоки.

У детей и у подростков для внутренней фиксации применяется небольшая металлическая пластинка или же удерживающая проволока, если расположенный близко к суставу перелом не может быть закрыт, репонирован или если он вторично смещается. При операции нельзя повреждать ростковый хрящ.

## Перелом ладьевидной кости

Ладьевидная кость является самой подвижной костью запястья. Исследования *Ritter* показали, как движения межзапястного сустава меняются, если на месте перелома становится возможным дополнительное движение ладьевидной кости. С одной стороны, усиленная нагрузка на месте перелома и, с другой стороны, общеизвестное скудное кровоснабжение ладьевидной кости объясняют причину того, что после определенных переломов ладьевидной кости нередко возникают псевдоартрозы. Плохая склонность к заживлению может объясняться плохим кровоснабжением проксимального полюса кости и нестабильностью косых переломов. Поэтому переломы проксимальной трети и сопряженные со смещением (например, связанные с вывихом) косые переломы должны быть дифференцированы от остальных переломов ладьевидной кости.

Своевременно распознанные переломы могут быть с большой степенью вероятности излечены консервативным способом. Сначала на предплечье накладывается дорзальная гипсовая шина, которой на поврежденной кисти фиксируют основную фалангу большого пальца в состоянии 40° оппозиции. Через 5-7 дней гипсовая шина замещается круговой гипсовой повязкой, которая также обхватывает и фиксирует основную фалангу большого пальца кисти, но оставляет концевую фалангу свободной. Движение пальцев кисти повязкой не ограничивается. Прогностически более благоприятны переломы, локализующиеся дистальнее. Поперечные переломы иммобилизуются на 6-8 недель. Для лечения переломов проксимального полюса и косых переломов гипсовая повязка остается на протяжении 12 недель. Затем при помощи рентгеновских снимков в четырех проекциях («ладьевидный квартет») проверяют, наступило ли заживление кости. Если заживление не наступило, то проводится гипсовая фиксация на протяжении дальнейших шести недель.



**Рис. 8-242.** Лечение перелома ладьевидной кости при помощи винта АО (схематически)

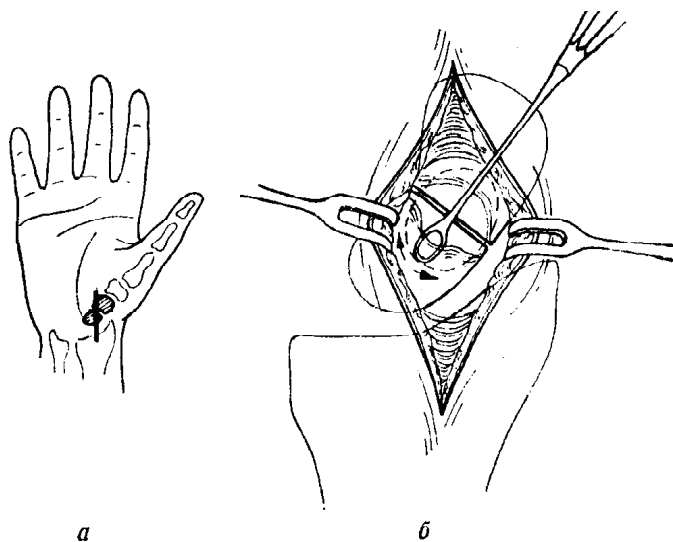
*Переломы, не зажившие после шестимесячного срока, рассматриваются как: ложные суставы.* Фиксировать псевдоартрозы гипсовой повязкой в надежде на излечение бессмысленно. В тех случаях, когда псевдоартроз не причиняет жалоб, рекомендуется у молодых пациентов все же провести операцию, так как можно ожидать, что без операции вторично возникнет деформирующий артроз. У пожилых людей псевдоартроз ладьевидной кости, не причиняющий жалоб, не оперируют.

Если после травмы развился артроз и причиняет боли, то обычно и после операции на ладьевидной кости больной не избавляется от своих жалоб. В таких случаях можно произвести лучезапястный артрорез (см. стр. 1009).

Свежие переломы ладьевидной кости, если они не локализируются в проксимальной трети, могут быть фиксированы межфрагментарным сдавлением винтом АО (винты ладьевидной кисти) (рис. 8-242). Этим достигается стабильная внутренняя фиксация перелома, после заживления раны не требуется наложения гипсовой повязки. Свежие переломы редко лечатся оперативно; как правило, оперируют только в случае задержки образования мозоли при ложном суставе.

При псевдоартрозе ладьевидной кости остеосинтез может быть проведен путем завинчивания или костной пересадки. Доступ осуществляется дорзорадiallyно (*McLaughlin*). Кожный разрез и место псевдоартроза изображены на рис. 8-233. Дорзальную ветвь лучевого нерва нужно щадить, дорзальная запястная ветвь лучевой артерии пересекается между двумя лигатурами. После вскрытия суставной капсулы лучезапястный сустав и псевдоартроз ладьевидной кости обнажены.





Находящаяся в области псевдоартроза соединительная ткань, волокнистый хрящ и некробиотическая ткань выскребиваются острой ложечкой; при помощи спирального сверла диаметром 2 мм, с дистального направления, прицеливаясь на проксимальный полюс, просверливают отверстие в кости, в просверленном канале делается нарезка. Затем с помощью усилительного экрана устанавливают, какую длину должен иметь компрессионный винт, который предполагается ввести. Этим винтом создается межфрагментарная компрессия (см. рис. 8-242).

Если в области псевдоартроза существуют кистозные изменения кости, то вместо завинчивания проводится костная пластика (например, имплантация губчатой кости по *Matti и Russe*). Вмешательство осуществляется через вышеописанный доступ. Щель псевдоартроза бормашиной преобразуется в полость. Затем из проксимального конца локтевой кости берется кусок кости, соответствующий величине полости, и вклинивается у ладьевидной кости в подготовленную полость (рис. 8-243).

Теперь, когда получили распространение суставные протезы, имеется возможность замещения ладьевидной кости. На место кости можно вставлять изготовленный из силастика протез.

Переломы остальных костей запястья По сравнению с переломами ладьевидной кости переломы остальных костей запястья редки и не представляют проблем для лечения. Перелом обычно распознается на основании рентгеновских снимков. Особое расположение костей запястья не дает возможности слишком больших смещений, и поэтому большинство переломов не сопряжено со смещениями.

Переломы костей запястья лечатся консервативно. Репозиции, как правило не требуется, поэтому для иммобилизации на набухший лучезапястный сустав на несколько дней накладывается дорзальная гипсовая шина.

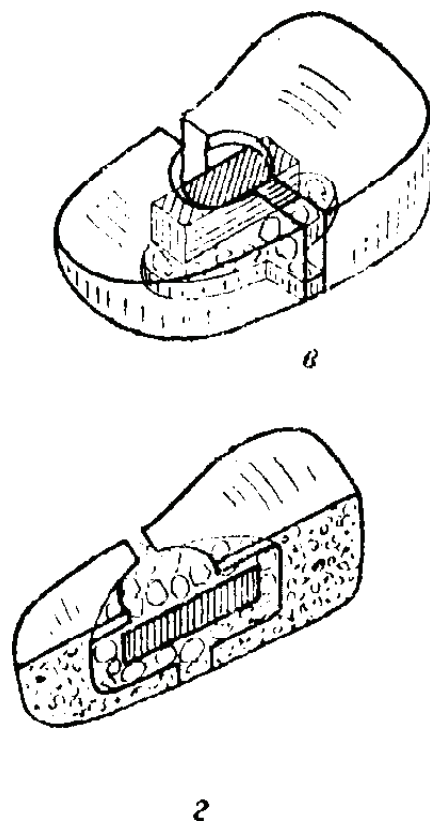


Рис. 8-243. Операция по Matti-Russe при ложном суставе ладьевидной кости, а) Кожный разрез б) обнажение кости и псевдоартроза, в) вставление костного фрагмента и губчатой кости и костную полость

Вслед за этим, в зависимости от локализации и распространения перелома, на 3-6 недель накладывается круговая гипсовая повязка. Склонность переломов костей запястья к заживлению хорошая.

## Вывихи в области лучезапястного сустава

Здесь описываются только наиболее частые формы вывихов в области лучезапястного сустава и их лечение. Сюда относится лучезапястный вывих, перилунарный вывих и вывих или подвывих дистального лучелоктевого сустава.

### Лучезапястный вывих

Механизм возникновения и симптомы этого вывиха похожи на таковые дистального перелома лучевой кости и эпифизеолиза. Проксимальный ряд костей запястья смещается, как правило, к тылу кисти. Если возникший отек не препятствует этому, то суставные поверхности прощупываются между сухожилиями разгибателей. На рентгеновских снимках вывих хорошо распознается. Лучезапястный вывих лечат консервативно. Репозиция проводится так же, как и при типичном переломе лучевой кости (см. стр. 1003). Для фиксации достаточна дорзальная гипсовая шина. Если отек прошел, то накладывается круговая

гипсовая повязка всего на 3-4 недели. После этого следует провести активные двигательные упражнения.

## Перилунарный вывих

### Лечение свежих перилунарных вывихов.

Перилунарный вывих является характерным повреждением костей запястья. Полулунная кость при этом обычно остается на своем месте или поддерживает нормальную связь с лучевой костью, однако наступает дорзальный вывих остальных костей запястья вокруг полулунной кости (перилунарно). Этот вывих может быть комбинирован с переломами ладьевидной кости, трехгранной кости или шиловидных отростков лучевой и локтевой костей. Правда, вывих, как правило, может быть диагностирован на основании многочисленных клинических признаков; все же при всяком повреждении лучезапястного сустава нужно иметь в виду и возможность перилунарного вывиха. В первые дни клинические симптомы часто вводят врача в заблуждение, так как они весьма скудные. Поэтому вывих, если не делаются рентгеновские снимки или если снимки неправильно оцениваются, может долгое время оставаться нераспознанным (рассмотрен как дисторсия).

Позже пациент вновь обследуется, потому что жалобы не уменьшаются и на пальцах в области иннервации срединного нерва наблюдается существенное понижение чувствительности. После обратного развития посттравматического отека на ладони между сухожилиями хорошо прощупывается край полулунной кости, подвижность в лучезапястном суставе и впредь остается сильно болезненной и ограниченной. Рентгенологически изменен порядок костей запястья. Например, соотношение между полулунной костью и головкой головчатой кости ненормальное, что хорошо видно на боковом снимке лучезапястного сустава.

Свежий перилунарный вывих обычно вправляют бескровно, что следует пытаться произвести при всяком вывихе со сроком не более 3 недель. Для репозиции применяется та же техника, как и при переломе лучевой кости. Под внутривенным или интубационным наркозом, а при более давних вывихах при введении миорелаксантов, при помощи специальной установки с большой силой (15 кг) осуществляется тяга за II, III, IV пальцы, в это время при помощи усилительного экрана контролируют, вправляется ли полулунная кость в результате давления сухожилий сгибательных мышц так, чтобы и все остальные вывихнутые кости запястья попали на свое место. Если это не получается, то вывихнутые кости репозируются давлением пальца. После этого тяга уменьшается на 2-3 кг, накладывается дорзальная гипсовая шина, которая только после затвердевания и снятия тяги прибинтовывается к предплечью. Кровос-

набжение конечности ежедневно проверяется. Через 5-6 дней накладывается круговая гипсовая повязка.

## Лечение застарелых перилунарных вывихов

Если проведение бескровной репозиции вывиха не удается, то производится оперативное лечение. На обескровленной пневматическим жгутом конечности производится продольный или Z-образный разрез на ладонной поверхности лучезапястного сустава. Оттянув сухожилие сгибателей пальцев и срединный нерв в локтевую сторону, получают доступ к суставной ямке полулунной кости. Нужно щадить сообщение кости с лучевой костью, но следует удалить возникшую вокруг кости рубцовую ткань. Движениями лучезапястного сустава рубцовые сращения могут быть расслаблены, а ладонным опрокидыванием полулунной кости можно удалить еще и расположенный позади кости рубец. Таким образом создается «место» для кости. После этого сильно вытягивают пальцы, пытаясь при этом рычагом всунуть головку головчатой кости в суставную ямку полулунной кости. Если это удается, то нормальное соотношение положения полулунной и головчатой костей можно считать восстановленным, остальные кости запястья также снова находятся на своем месте. При комбинации перилунарного вывиха с переломом ладьевидной кости целесообразно после кровяной репозиции вывиха свинчивать фрагменты ладьевидной кости. Рана закрывается над отсасывающим дренажем, лучезапястный сустав фиксируется гипсовой шиной. После заживления раны на 4-6 недель накладывается круговая гипсовая повязка. При опасности повторного вывиха со стороны лучевой кости в кости запястья вводят удерживающую проволоку, которая при снятии гипса удаляется.

Мнения об экстирпации полулунной кости и ее последствиях расходятся. Имеются сообщения, что сравнительно хороший отдаленный результат был достигнут удалением полулунной кости и проксимальной части ладьевидной кости (*Steinhauser*). Хотя после экстирпации правильное расположение костей запястья не восстанавливается, все же в новом положении развивается достаточная функция лучезапястного сустава. В настоящее время можно уже подумывать о замещении удаленной кости силиконовым протезом.

## Дистальный лучелоктевой вывих

Дистальные концы лучевой и локтевой костей без наличия другого повреждения редко расходятся. Поэтому жалобы и характерные симптомы в облас-

ти дистального лучелоктевого сочленения указывают на комбинированное повреждение или являются последствием другого повреждения. На повреждение *Galeazzi* (перелом диафиза лучевой кости и вывих дистального конца локтевой кости) уже указывалось на стр. 1004. Терапия при этом определяется характером перелома диафиза лучевой кости. Если перелом точно репозируется и фиксируется узкой пластинкой с 6 отверстиями, то вывихнутый конец локтевой кости попадает на свое место.

При смещении дистального перелома лучевой кости оставшийся целым конец локтевой кости может подвергаться подвывиху, так как сжатая и смещенная лучевая кость по отношению к локтевой кости укорочена. При недостаточной репозиции перелома головка локтевой кости остается возле чрезмерно репонированного конца лучевой кости в позиции дорзального подвывиха. В зависимости от степени жалоб и от размеров деформации можно с учетом возраста и профессии больного производить выбор между следующими способами лечения:

1) у пожилых лиц или у лиц, не выполняющих физическую работу, конец локтевой кости резецируется, если лучевая кость явно укорочена и позиция суставной поверхности удовлетворительна; над концом локтевой кости накладывается продольный разрез, после поднадкостничного обнажения кости с его конца удаляется участок величиной приблизительно в 1,5 см,

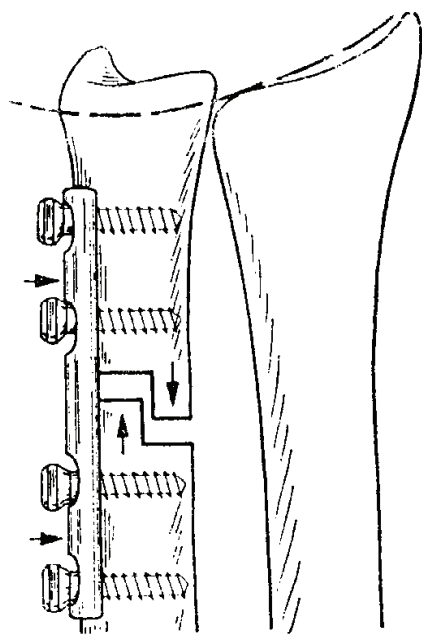


Рис. 8-244. Укорачивающая остеотомия локтевой кости для устранения дистального лучелоктевого подвывиха

2) у молодых людей при укороченной лучевой кости стремятся восстановить первоначальную форму сустава репозицией или остеотомией с костной пластикой и пластинчатым остеосинтезом (см. стр. 1004, рис. 8-240);

3) если суставная поверхность лучевой кости не может быть скорректирована, а локтевая кость слишком длинная, и поэтому дистальное лучелоктевое соединение «натянута», то вместо резекции конца локтевой кости можно произвести укорачивающую остеотомию лучевой кости (рис. 8-244).

Оперативное лечение маляции полулунной кости Аvascularный некроз полулунной кости является болезнью неясной этиологии. Соответственно этому нельзя говорить об общепризнанных принципах и методах лечения. Имобилизация лучезапястного сустава приводит только к преходящему успеху. Для улучшения кровоснабжения кости было предложено удаление полулунной кости и заполнение этого места губчатой костью (*Muller, Schneider*), а также многократное просверливание кости. Возникающий артроз, однако, обычно поддерживает боль в лучезапястном суставе, и поэтому, по мнению автора, особенно у пациентов с далеко зашедшей стадией маляции полулунной кости и больных, которым нужно выполнять тяжелую физическую работу, рекомендуется проведение артрореза в лучезапястном суставе.

Артрорез лучезапястного сустава Продольный разрез на дорзальной стороне начинается на 6-8 см выше лучезапястного сустава и доходит до основания III пястной кости. Между длинным разгибателем большого пальца и общими разгибателями пальцев проникают вглубь до достижения лучевой кости. После удаления суставной капсулы, в зависимости от того, проводится ли артрорез только лучезапястного или же и межзапястного сустава, резецируется хрящ соответствующих костей. Это легче всего провести при помощи осцилляционной пилы. Сустав должен фиксироваться в состоянии разгибания на 20° и локтевого отклонения на 5°, и соответственно этому должны быть образованы прилегающие друг к другу суставные поверхности. Хорошую фиксацию обеспечивает предложенное *Charnley* наружное натягивающее приспособление. Гвоздь *Steinmann* просверливается в дистальном конце костей предплечья, а другой гвоздь — у основания пястных костей, и затем при помощи наложенного натягивающего приспособления сдавливаются вновь образованные костные поверхности (рис. 8-245). Заживления можно ожидать в пределах 5-6 недель.

Секция травматологов по изучению вопросов остеосинтеза (АО) предлагает для внутренней фиксации артрореза лучезапястного сустава применение узкой пластинки с 8 отверстиями, которая, как это изображено на рис. 8-79, должна быть прикреплена к кости. Для стимуляции костного заживления под металлическую пластинку на освеженной костной поверхности кладется губчатая кость, взятая из гребня подвздошной кости. Этот метод операции является современным вариантом запирательного артрореза,



проводимого костным фрагментом. Преимущество метода заключается в том, что трансплантат губчатой кости быстро срастается с костью, образующей сустав, на котором должен быть проведен артродез, и так же, как и металлическая пластинка, делает излишней наружную фиксацию.

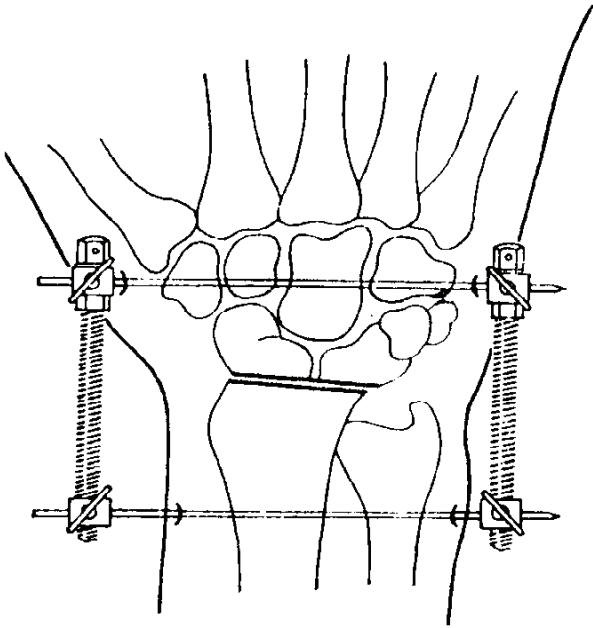


Рис. 8-245. Освежающий артродез в лучезапястном суставе; применение наружного приспособления для натягивания

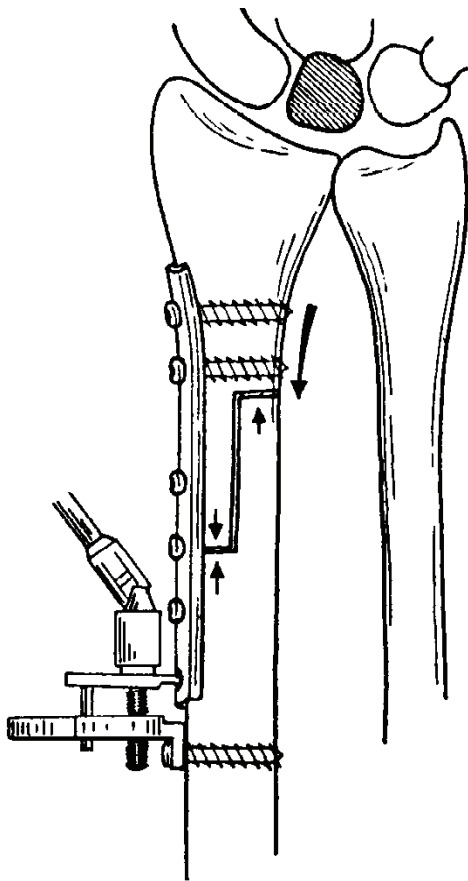


Рис. 8-246. Укорачивающая остеотомия на лучевой кости при маляции полулунной кости

В определенных случаях возникновению маляции полулунной кости способствует и то обстоятельство, что лучевая кость становится длиннее локтевой (*Lange*). Это состояние обозначается по *Hulten* как минусовый вариант. Для компенсации давления, действующего на полулунную кость, предлагают как удлинение локтевой кости, так и укорочение лучевой кости. Второй метод рекомендуют *Calandriello, Palandri, Lange*. Автор также имеет хороший опыт проведения этой операции (рис. 8-246).

Оперативное лечение синдрома карпального канала Срединный и локтевой нервы могут по различным причинам (главным образом, отек) попасть под давление в карпальном туннеле (синдром карпального туннеля, невропатия от ущемления или синдром сдавления, «entrapment neuropathy»). Соответственно этому, главным образом при разгибании лучезапястного сустава, наступает характерная усиливающаяся боль в области данного нерва. Если действующее на нерв патологически повышенное давление продолжается длительное время, то и на месте отшнуровывания в области лучезапястного сустава повреждаются волокна нерва, иннервирующие мышцы, так что может возникнуть атрофия и парез.

Перед тем, как решить вопрос о необходимости проведения операции при синдроме карпального туннеля, нужно исключить спинномозговую или корешковую этиологию симптомов. Принцип оперативного лечения заключается в освобождении нерва, сдавленного в карпальном туннеле.

При более частом синдроме сдавления срединного нерва ладонно проводится разрез в кожной складке над лучезапястным суставом. Держатель сгибательных сухожилий обнажается и пересекается над проведенным под ним желобоватым зондом. Этим обнажается срединный нерв, после чего сшивается только кожа.

### Ампутация в области лучезапястного сустава

Проведение экзартикуляции в лучезапястном суставе обычно необходимо при разрушении кисти. Пястные кости удаляются, но, по мере возможности, сохраняется суставной конец лучевой кости. Удаляется только его хрящ. Вслед за этим конец кости округляется напильником и покрывается чувствительной кожей с хорошим кровоснабжением. Кожа сшивается без натяжения. Получающаяся длинная культя, как правило, хорошо используется больным и без протеза, в первую очередь — для подпирания.

# 9

## ХИРУРГИЯ КИСТИ

J. MANNINGER

### Общие принципы хирургии кисти Оказание первой помощи

В этой главе проводится ознакомление хирургов общего профиля с основными принципами современной хирургии кисти. Это ознакомление должно способствовать предотвращению ошибок в проведении оперативных вмешательств на кисти, предохранить больных от ятрогенных вредностей.

Оказание первой помощи при повреждении кисти можно считать правильным только в том случае, если оно состоит в *наложении* стерильной повязки. Кровотечение из кисти может быть остановлено наложением давящей повязки. Наложение жгута на плечо не оправдано, так как ведет к повышению кровяного давления и усиливает кровотечение.

Деятельность врача начинается со *сбора анамнеза происшествия и осмотра повреждения*. В целях диагностики исследовать рану не рекомендуется. Каждое движение кисти и пальцев имеет значение для суж-

дения о зонах повреждения в пределах иннервации срединного и локтевого нервов.

Двигательная функция этих нервов исследуется при выполнении больным тех или иных движений пальцами кисти.

Схема *Moberg* (рис. 9-1) облегчает установление диагноза при основных формах повреждения сухожилий и нервов сгибательной поверхности кисти.

а) Сгибание пальцев позволяет определить функцию длинного сгибателя первого пальца и глубоких сгибателей пальцев.

б) Приведение первого пальца и сведение и разведение остальных пальцев определяет отсутствие повреждения локтевого нерва.

в) При отсутствии повреждения срединного нерва осуществляется противопоставление первого и пятого пальцев.

д) Заштрихованная часть является зоной, иннервируемой срединным нервом.

Если после перечисленных мероприятий мы ви-

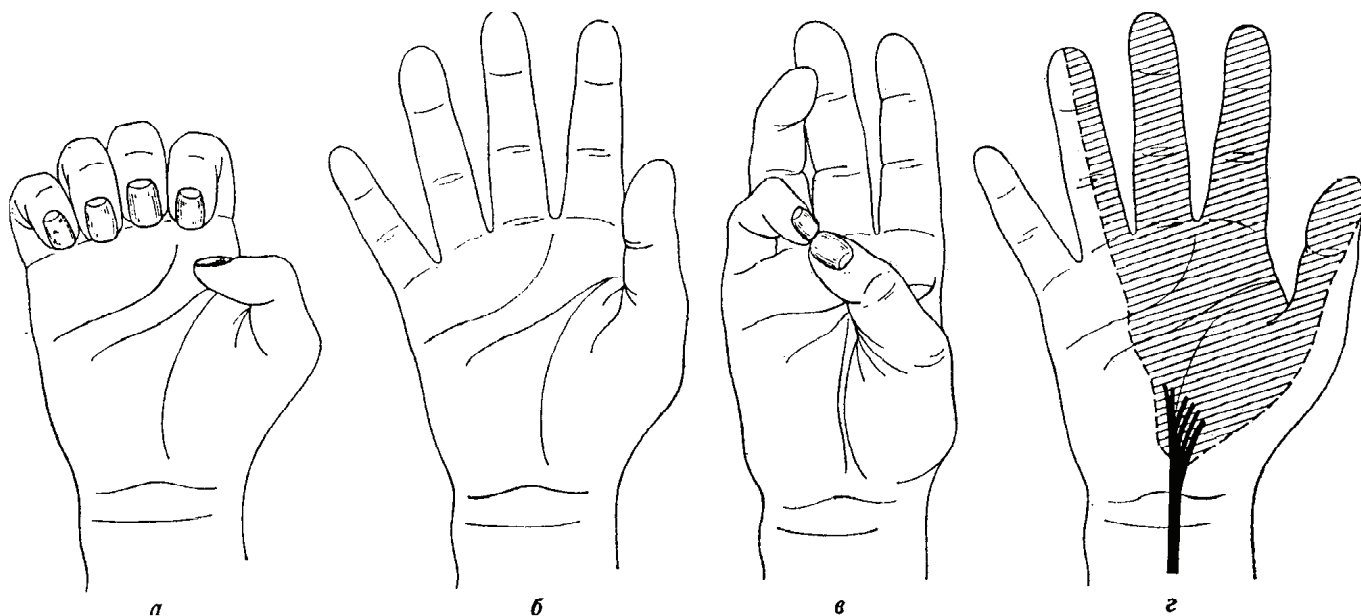


Рис. 9-1. Схема для быстрой диагностики повреждений периферических нервных стволов со стороны ладони (по Moberg). Исследования а) длинных сгибателей, б) двигательных ветвей локтевого нерва, в) двигательных ветвей срединного нерва, г) чувствительных ветвей срединного нерва

дим, что функция кисти не нарушена, то следует с уверенностью считать, что при осмотре не упущены выраженные анатомические нарушения ее сгибательной поверхности. Таким образом, диагноз может быть быстро и правильно поставлен еще до начала хирургической обработки повреждения. Это способствует надежному и безошибочному лечению. Для тщательного исследования свежих повреждений вполне достаточно всего нескольких минут, которые, однако, нередко решают судьбу кисти.

При сильных болях необходимо провести обезболивание. После всего этого при необходимости производят прицельное рентгенологическое исследование.

### Обезболивание

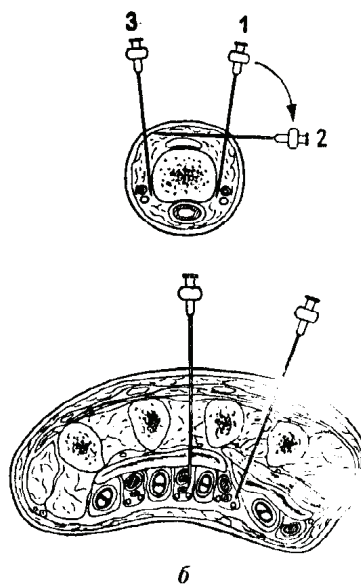
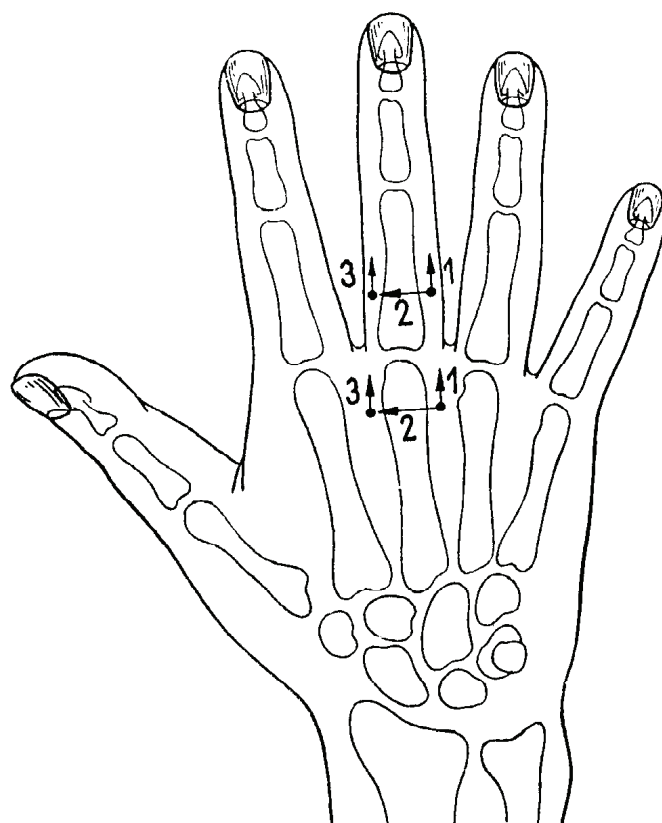
*Местное обезболивание* допустимо только при небольших кожных повреждениях. При вмешательствах под местным обезболиванием при более обширных повреждениях допускается самое большое число ошибок. Вследствие недостаточной ревизии раны и недостаточно полной хирургической обработки остаются бесконтрольными более глубокие участки раны и даже инородные тела. Встречаются и дополнительные повреждения, в частности, пересечения нервов хирургом. Известны случаи, когда из-за недостаточных возможностей осмотра раны обрывки нервов сшивались с обрывками сухожилия.

Что касается способов проводниковой анестезии, то субаксиллярная анестезия и анестезия нервного сплетения плеча обеспечивают хорошее обезболивание кисти.

*Анестезия сплетения* по *Kalenkampff* производится у сидячего больного с висящей верхней конечностью и слегка отведенной и повернутой в противоположную сторону головой. Тонкая инъекционная игла длиной 3 см вводится на 1-1,5 см латеральнее подключичной артерии и на 1 см над серединой ключицы на глубину 1-3 см, в зависимости от толщины подкожной клетчатки и размеров тела пациента.

При правильном прохождении иглы больной ощущает характерное чувство боли, которое является сигналом для введения 15 мл 2% раствора обезболивающего средства (лидокаин, мепивакаин и др.). Этот способ обезболивания довольно надежный, однако для его проведения необходим достаточный опыт.

*Субаксиллярная анестезия* проводится в медиальной борозде двуглавой мышцы на уровне прикрепления дельтовидной мышцы. Плечо лежащего на спине больного отводится на 90° и слегка ретируется наружу при согнутом в локте предплечье. Кпереди и кзади от пальпируемой плечевой артерии вводят 15 мл 2% анестезирующего раствора. Анестезия наступает медленнее, чем при анестезии сплетения. При длительных операциях рекомендуется сочетать ее с предварительной инфильтрационной анестезией под жгутом.



**Рис. 9-2.** Анестезия по Oberst. а) Анестезия метакарпальной и фалангеальной зон, б) поперечный разрез. Первый вкол иглы (1) проводится кзади и латерально, после этого второй (2) и третий (3) вколы иглы

*Внутривенная фонарная анестезия по Bier* может применяться для обезболивания длительностью не более одного часа. В вену локтевого сгиба вводится инъекционная игла (предпочтительно из синтетического материала). После снятия тугого бинта накладываются, как жгуты, две раздуваемые манжетки. После раздувания центральной манжетки внутривенно вводят 40 мл 0,5% раствора новокаина. Через 15-20 минут наступает полное обезболивание кисти и предплечья. Затем раздувают дистальную манжетку,



а центральную распускают. Этот метод сравнительно прост, однако его неудобством является быстрое окончание действия обезболивания (после снятия манжеток действие анестезии сразу же кончается).

При вмешательствах на средней и концевой фалангах пальцев выгодно применять *проводниковую анестезию по Oberst*. Это обезболивание осуществляется введением анестетика в центральную часть основной фаланги или непосредственно у дистального конца метакарпальной кости (рис. 9-2). Для операции на пальцах достаточным является введение 3-5 мл, для вмешательства на кисти — 5-10 мл 2% раствора анестетика.

Наиболее подходящие во всех отношениях, оптимальные и спокойные условия обеспечивает наркоз. Большинство крупных вмешательств на кисти следует проводить под интратрахеальным наркозом.

### Подготовка к операции

Важным моментом является подготовка к операции кожи кисти. Лучше всего, если *поврежденная кисть и рука* больного *подготавливаются* к операции так же, как и руки хирурга. Такая обработка кожи не засоряет рану, а наоборот, способствует ее целебному орошению. В общем, конечно, важнее мыть оперируемую руку больного, чем руки хирурга, так как хирург надевает на руки перчатки. Нецелесообразно покрывать кисть больного стерильным бельем, в особенности при операциях на пальцах. Кожные покровы никогда не являются стерильными, и поэтому вызывает удивление, почему при столь тщательной обработке рук хирурга столь пренебрежительно относятся к обработке кожи поврежденной кисти.

Хорошее *освещение* столь же необходимо, как и при всякой другой операции. Хирург, оперирующий на кисти, работает сидя, так как только с расположенными в упоре предплечьями можно тонко и точно совершать необходимые движения во время продолжительной операции. Хирургия кисти напоминает работу ювелира, часовщика или гравера, которые всегда работают сидя с упором на предплечье.

Для каждой средней или значительной операции на кисти необходимы *два ассистента*. Первый ассистент является основным, второй поддерживает крючки, расширяет рану, как бы выполняя роль тисков гравера, в которые зажата деталь. Эту задачу могут выполнить различного рода ранорасширители или фиксаторы. Однако ни один ранорасширитель или фиксатор никогда не сможет заменить хорошего ассистента.

### Обескровливание (наложение жгута)

За исключением, пожалуй, лишь операций при небольших повреждениях кожи, каждое вмешатель-

ство на кисти осуществляется с *пневматическим жгутом*, который может обеспечить необходимое обескровливание операционной раны. Наложение обычного жгута или бинта *Esmarch* является существенной ошибкой. Лучше всего применение раздуваемой манжетки с манометром, при этом оптимальным является давление в 300 мм рт. ст. Более низкое или высокое давление не желательно. Существуют два способа обескровливания конечностей (рис. 9-3): *простое обескровливание* и *истинное обескровливание (полное)*.

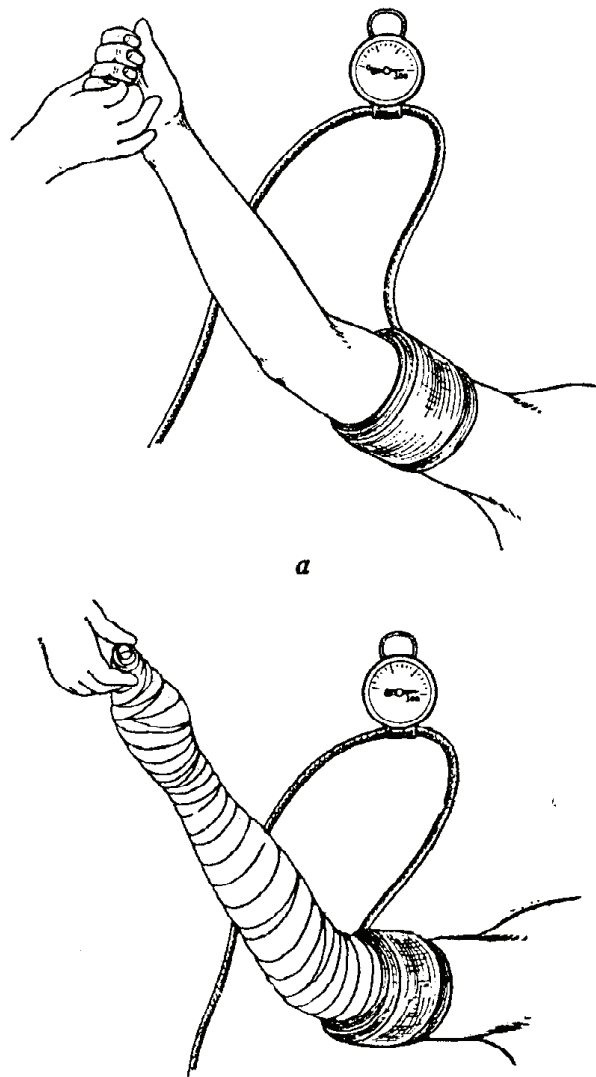


Рис. 9-3. Два способа наложения жгута: а) выключение кровообращения, б) выключение кровообращения с предварительным вытеснением крови наложением бинта

Простое обескровливание с помощью пневматического жгута осуществляется при повреждениях и разрывах, связанных с кровотечением, когда дистальная часть конечности может быть инфицирована. Для простого обескровливания в течение 5 минут конечность держат в приподнятом положении так, чтобы избыток крови оттекал от конечности, после чего накладывается и раздувается пневматическая манжетка, выполняющая функцию жгута.

Истинное обескровливание гарантирует оптимальное отсутствие крови в операционной ране. На приподнятую конечность накладывают эластичный бинт, начиная от кончиков пальцев и до плеча, где накладывается пневматическая манжетка. Чтобы сократить время обескровливания, стерильный бинт накладывается непосредственно перед разрезом, после чего меняются перчатки. Давление в манжетке должно быть при операциях даже у больных детского возраста в пределах 300–320 мм рт. ст. Только у детей в возрасте 1–2 лет и у грудных детей давление должно быть в пределах 250 мм рт. ст.

Продолжительность обескровливания не должна быть более одного часа, хотя при необходимости можно без особых последствий оперировать с обескровливанием до двух часов. Если возникает необходимость оперировать с обескровливанием еще более продолжительное время, то конечность поднимают вверх, операционную рану слегка придавливают влажной салфеткой и на 15 минут снимают пневматический жгут. После этого он может быть наложен вновь.

Противопоказанием к наложению обескровливающего жгута является тромбофлебит и отек верхней конечности. У более пожилых людей с атеросклеротическими изменениями сосудов время обескровливания сокращают до необходимого для препаровки тканей. При обработке обширной поверхности с разможенными тканями и скальпированной кожей, висящей в виде лоскута, обескровливание заканчивают после иссечения, чтобы определить границу жизнеспособных тканей.

При операциях на концевой и средней фалангах, если нет гнойных процессов, обескровливание производится наложением резинового шнура у основания основной фаланги. Перед этим рукой выдавливается из пальца кровь. Можно применять для обескровливания пальца тесный резиновый напалечник, который натягивается раскатыванием от конца пальца до основной фаланги, выдавливая из пальца кровь, после чего накладывается жгут.

## Инструменты

Для хирургии кисти требуется сравнительно небольшое число инструментов, которые в общем мало чем отличаются от общехирургических, являясь только более миниатюрными. Используются небольшие пинцеты с тонкими браншами «москитные» зажимы, небольшие одно- и двузубые крючки, скальпель с небольшим лезвием, маленькие элеваторы. Для большинства операций на кисти применяется малое число специальных инструментов. Простой, применяемый в общей хирургии крючок может быть удобен и атравматичен в хирургии кисти.

Удобной является комбинация препаровочных ножниц *Bohler* с диссектором, позволяющим хорошо препарировать и при необходимости резать одним и тем же инструментом.

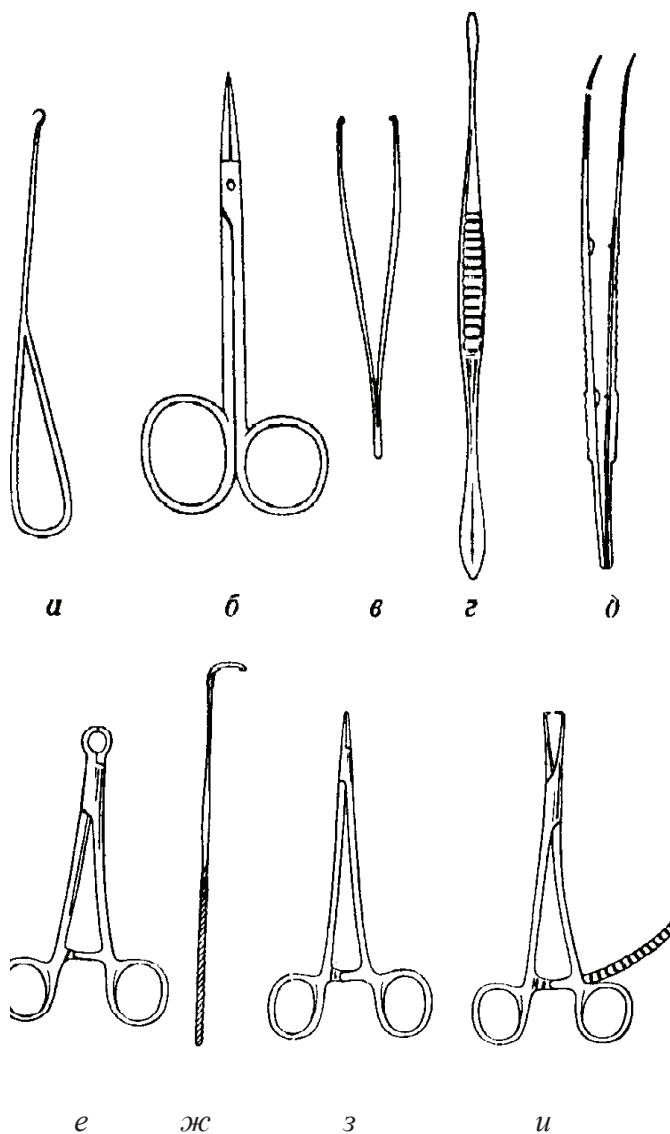


Рис. 9-4. Специальные инструменты для хирургии кисти. а) Кожный крючок, б) ножницы для препаровки, в) пинцет с тонкими браншами, г) элеватор, д) биполярный пинцет с синтетической изоляцией для коагуляции, е) фиксационные щипцы, ж) малый крючок с тупым концом, з) иглодержатель с тонкими браншами, и) щипцы для артрореза

Межтканевые слои следует находить, осторожно препарирова диссектором, и ни в коем случае не травмировать, энергично раздвигая его бранши. При помощи иглодержателя *Hegar* можно наложить аккуратные и тонкие швы. Тупые крючки и цапки, а также различные элеваторы являются важными атравматичными и в то же время простыми средствами для проведения операции (рис. 9-4).

Различные зажимы, ранее применявшиеся для выделения сухожилий, теперь не применяются, так как они слишком грубые, раздавливают ткани, нарушают эластичность сухожилия, ведут к некрозу и образованию рубцов.

Шов сухожилий и костей, и в особенности нервов, требует применения специальных инструментов. Шов нервов может производиться только с лупой или под операционным микроскопом.

Для шва сухожилий применяют шовный материал 3/0, 4/0, 5/0 (EP-1: 2-1,5- 1), для кожи применяется 5/0 (EP-1: 1), для шва нервов применяют 8/0-10/0! (EP-1: 0,4-0,2).

Кровоточащие сосуды перевязываются очень тонкими лигатурами. Более толстые лигатуры, будучи инородным телом, окружаются гранулемой и причиняют существенные неприятности функционирующей кисти. В этом отношении кисть отличается, скажем, от брюшной полости, где грубая лигатура может остаться без последствий. Лучше всего кровоточащие места коагулировать биполярным микрокоагулятором, который может обеспечить очень четкое проведение операции.

### Основные принципы атравматичной техники

К сожалению, после завершения операций на кисти сравнительно нередко можно видеть отечную, инфильтрированную кровоизлияниями раневую поверхность с травмированными тканями, в которой трудно различить анатомические соотношения. Даже при таких неблагоприятных моментах заживление кожного разреза происходит первичным натяжением, хотя в глубине возникает распространенный рубцовый процесс. Образование рубцов в хирургии кисти является злейшим врагом благоприятного исхода всей операции на кисти. Поэтому одной из основных задач при любой операции на кисти, наряду со стремлением к максимальному восстановлению нормальных анатомических соотношений, является предупреждение *развитая рубцового процесса*. Хотя рубцы остаются после каждой операции, однако, если ткани в конце операции имеют нормальный вид, обычную окраску и анатомические соотношения не нарушены или полностью восстановлены, то этот рубцовый процесс значительно менее выражен. К тканям нужно относиться чрезвычайно бережно, следует соблюдать их атравматичность, чтобы было минимальным нарушение гистологической структуры. Нельзя грубо захватывать ткани пинцетами, не следует пользоваться сухим тупфером, тупым скальпелем и обычными сосудистыми зажимами. На протяжении всего оперативного вмешательства операционная рана увлажняется раствором Рингера комнатной температуры, так как высохшие клетки операционной раны погибают и образуется грубая рубцовая ткань. Если неукоснительно придерживаться всех этих правил, то местная неблагоприятная реакция тканей уменьшается, рубцовый процесс менее выражен (*Bunnell*).

### Правильные и неправильные кожные разрезы

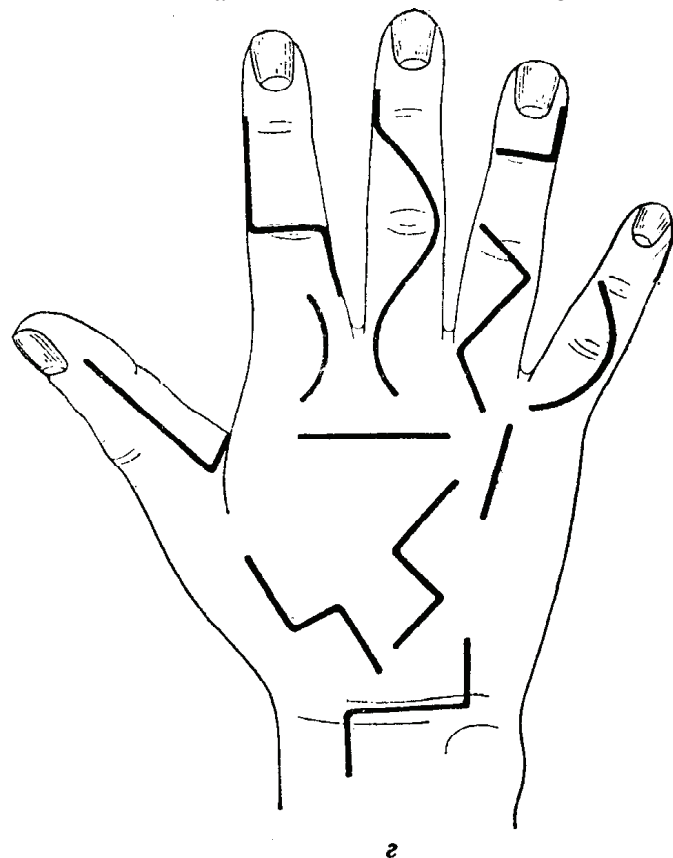
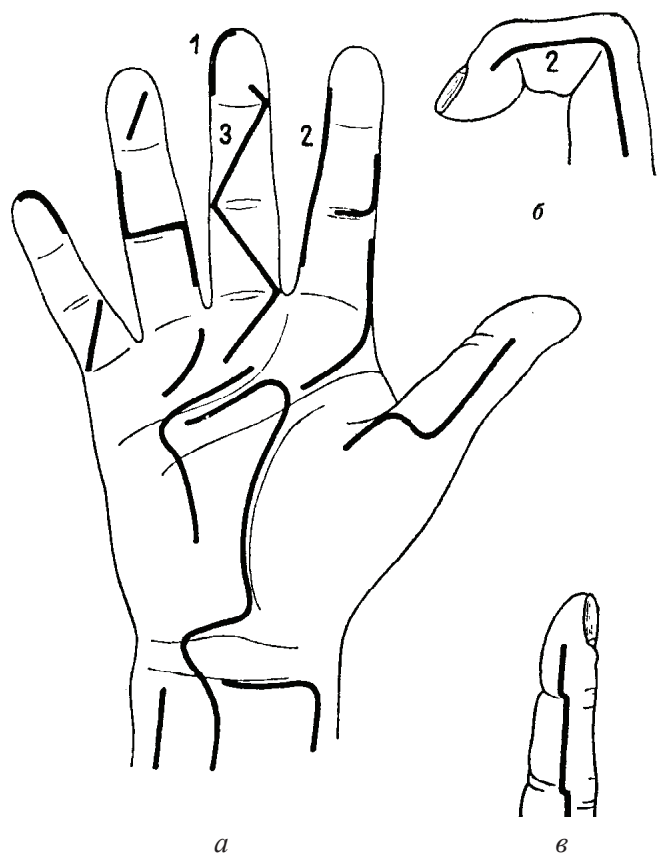
Давно известно, что для успешной операции необходима тщательная препаровка и четкое определение хирургического доступа. В хирургии кисти эти правила не менее важны, чем в любом другом разделе хирургии. В связи с весьма тесным расположением важных для функции кисти образований большее, чем где-либо, значение приобретают правильно произведенные разрезы кожи. Операционный разрез кожи кисти, произведенный в соответствии с принятыми для этих разрезов линиями, представляет достаточный доступ и хороший обзор операционного поля без развития в последующем нарушающих функцию рубцов. При неправильных по своему направлению кожных разрезах могут быть легко повреждены сосуды, нервы и сухожилия со всеми вытекающими из этого последствиями. Сам по себе неправильный кожный разрез может привести к образованию грубых рубцовых деформаций и тяжелой контрактуры.

Разрез кожи не должен поперечно пересекать основные кожные борозды кисти. Хорошими являются S-, L- и Z-образные разрезы, тогда как T- и Y-образные разрезы, и в особенности X-образный, являются неправильными, и их следует избегать (*рис. 9-5, 9-6*).

### Остановка кровотечения

Гематома при операциях на кисти приносит значительно больше вреда, чем при вмешательствах в некоторых других областях человеческого тела, так как образующийся даже сравнительно небольшой рубец приносит значительные нарушения функции. Поэтому гемостаз в хирургии кисти должен соблюдаться очень строго. После разреза видимые *сосуды перевязывают* очень тонкими лигатурами. Еще лучше, если кровоточащие места и видимые *сосуды коагулируются* пинцетом электрокоагулятора. При сильном обескровливании повязкой и наложением жгута кровеносные сосуды совершенно пустые и не видны. При правильном обескровливании виден каждый мелкий кровеносный сосуд, каждый сосуд может быть перевязан или коагулирован. После окончания не-больших и средних по объему операций на кисти остановку кровотечения после снятия пневматического жгута обеспечивают легким надавливанием и поднятием верхней конечности. После более крупных и длительных операций перед закрытием операционной раны накладывается влажная повязка на рану и эластичный бинт на конечность, которую поднимают на 15-20 минут. Необходимо следить за тем, чтобы повязка и бинт не были наложены слишком туго, так как иначе после их снятия наступает довольно *стойкая кровоточивость* раны.





**Рис. 9-5.** а) Основные правильные линии разрезов ладонной части кисти. 1. Разрез в форме хоккейной клюшки (производится вместо полного окаймляющего). 2. Боковой разрез. 3. Зигзагообразный разрез или VW-разрез по Bruner. б) Точное место проведения бокового срединного разреза, который не должен заходить в пальмарном направлении. в) Ступенчатый разрез по Iselin (особенно показан в детском возрасте), г) Разрезы, рекомендуемые на тыльной поверхности кисти

При соблюдении всех этих моментов, сняв через определенный срок повязку, можно убедиться в хорошем гемостазе. Если все же остаются кровоточащие места, то дополнительный гемостаз проводят коагуляцией или наложением лигатуры. В тех случаях, когда операция продолжается более 1,5-2 часов, на 15 минут распускается пневматический жгут, рана придавливается, конечность поднимают. После этого перерыва можно снова обескровливать конечность давящей повязкой и жгутом и вновь продолжать оперативное вмешательство еще на протяжении 1-1,5 часов.

Дренаж и отсасывание при большой операционной ране предотвращают развитие гематомы, однако не могут заменить полноценный гемостаз. Дренаж длиной 5-10 см не пришивается, а фиксируется стерильным пластырем или клеем к коже кисти.

Наиболее частой причиной болей в операционной ране является недостаточно полный гемостаз. Даже сравнительно небольшая гематома причинить сдавление и боли. Если нет гематомы и хорошо наложены швы, то больные вообще не испытывают никаких болей даже после длительной операции.

### Шов кожи

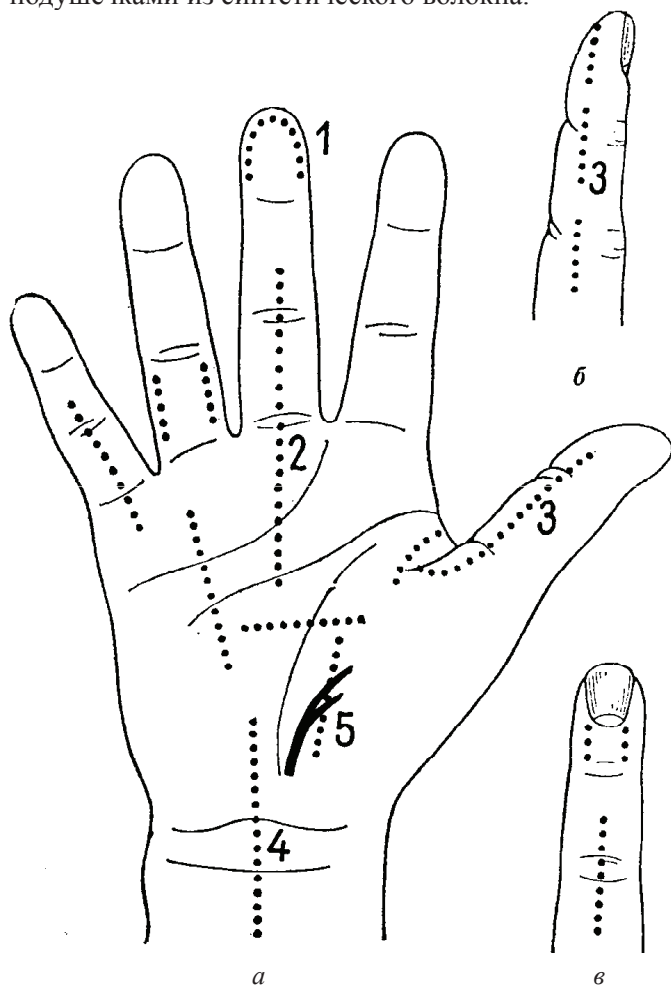
Шов кожи в конце операции на кисти является существенной частью вмешательства, швы накладываются атравматичными иглами с тонкой нитью, довольно часто, с расстоянием между стежками около 5-6 мм. От края разреза вкол иглы производят на расстоянии не более 1 мм. Края операционного разреза хорошо адаптируют друг к другу наложением шва с равномерным вкол на двух противоположных краях разреза. В повседневной практике наиболее распространен обычный узловатый шов, являющийся достаточно надежным, просто выполнимым и не оставляющим почти никакого следа.

### Наложение повязки и иммобилизация

Важной заключительной частью операции на кисти является наложение повязки. Повязка должна накладываться достаточно умело и отличаться еще большей тщательностью формирования, чем на других частях тела. Кисть ощущает малейшие неровности и складки повязки, шероховатости гипса. Плохо наложенная повязка приносит вред и может свести на нет даже самую успешную операцию. Неплохо, если эту повязку наложит оперировавший хирург.

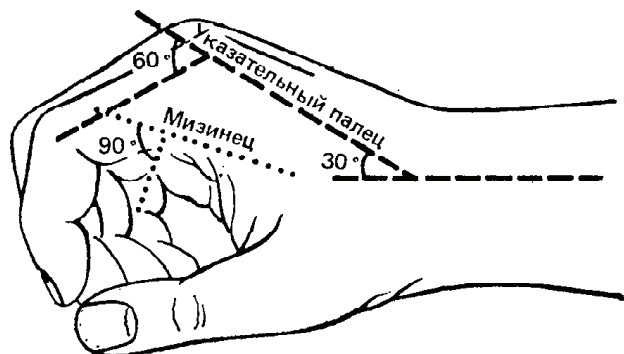
Наложённый циркулярно на пальцы кисти бинт может сбиться в виде странгулирующих полос. Повязка на пальцах лучше всего, когда имеет форму чехла из марли.

На кисть чаще всего накладывается обычная марлевая повязка, но могут быть наложены и мазевые повязки. Концы проволоки, выведенные наружу, спицы и другие фиксирующие конструкции покрывают подушечками из синтетического волокна.

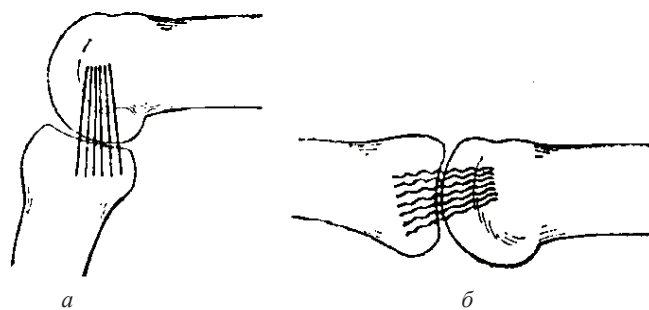


**Рис. 9-6.** Линии неправильных разрезов, а) (пунктиром): 1) полный окаймляющий разрез, 2) опасный срединный разрез, 3) сместившийся в пальмарном направлении боковой разрез, 4) крестообразный разрез, 5) разрез в области двигательных ветвей срединного нерва, б) Сместившийся в пальмарном направлении боковой разрез, в) Неправильные разрезы на тыльной поверхности пальцев

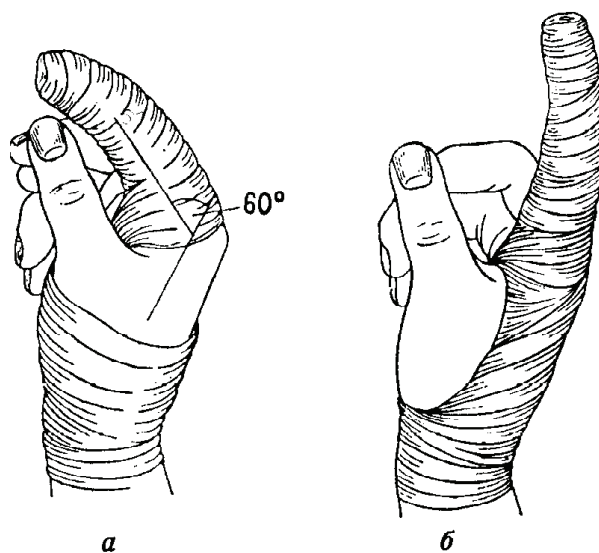
Повязки и фиксацию накладывают в функциональном положении кисти и пальцев (рис. 9-7). От этого правила отступают крайне редко, лишь по специальным показаниям.



**Рис. 9-7.** Функциональное положение кисти (дорзальная флексия в лучезапястном суставе  $30^\circ$ , флексия основной фаланги  $60-90^\circ$ ) — основа



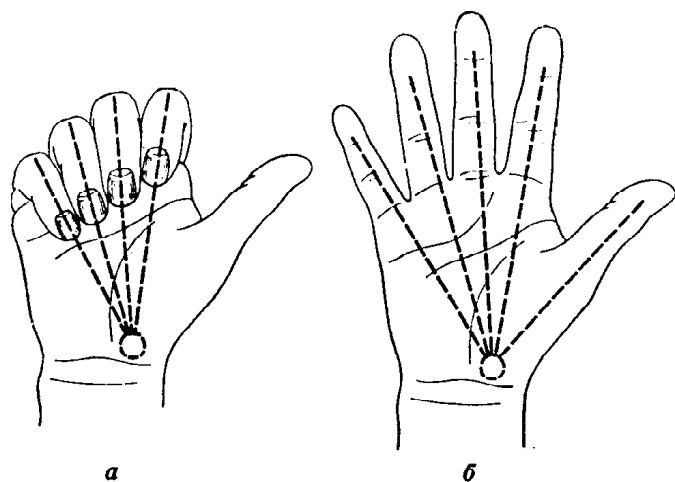
**Рис. 9-8.** Боковые связки а) при флексии в основном суставе натянуты и не могут сморщиться, б) при прямом же положении связки расслабляются и быстро сморщиваются



**Рис. 9-9.** Правильное наложение повязки а) при функциональном положении суставов фаланги. Только после этого продолжается наложение бинта на кисть для хорошей фиксации, б) Неправильное наложение повязки. Такая повязка, наложенная при выпрямленном пальце, ведет к быстрому анкилозиранию, особенно у больных пожилого возраста фиксируют слегка согнутой в лучезапястном суставе.

Наиболее часто ошибки допускаются при наложении повязок в необходимом функциональном положении. Повязка, в особенности гипсовая, может скрывать точное положение кисти, поэтому хорошо проконтролировать его боковым рентгеновским снимком.

Наложение прямых шин и повязок, когда кисть или пальцы полностью выпрямлены, опасно (рис. 9-8, 9-9) так как возникает сморщивание боковых связок суставов. Дорзальная шина должна иметь протяженность от суставных поверхностей пальцев (а не от конца метакарпальных костей) до локтя. Велюрная шина должна начинаться от средней складки внутренней поверхности кисти (но не от начальной части основных фаланг) и также доходить до локтевого сустава. Пальцам кисти (II, III, IV и V) создают функциональное положение, сгибая их до середины кисти (рис. 9-10). Повязка может считаться хорошей лишь тогда, когда она полностью повторяет контуры кисти и не является слишком тугой или рыхлой.

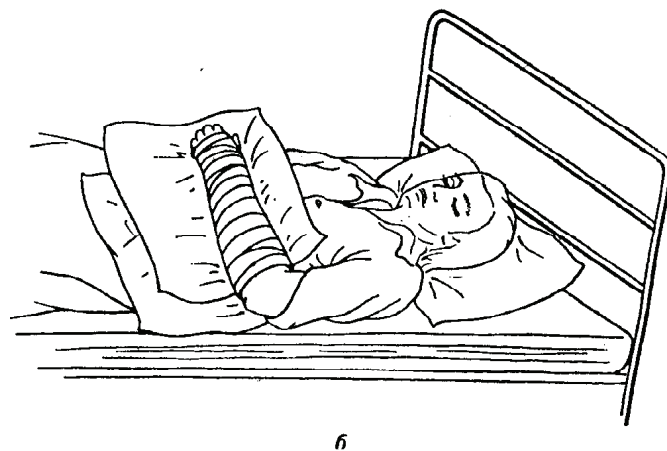
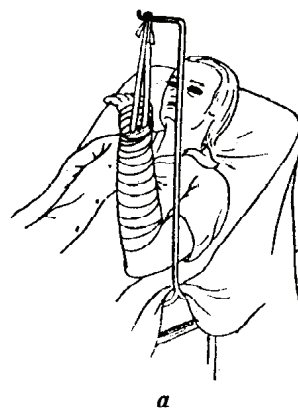


**Рис. 9-10.** Конвергенция пальцев, а) В этом положении можно легко вправить перелом и устранить ротацию. б) При вытянутых пальцах ротация трудно осуществима или совсем невозможна

Наиболее простой, но зато лучше всего прилегающей является *гипсовая повязка*. Моделирование гипсовой повязки требует особой тщательности. Края повязки должны быть особенно аккуратно смоделированными и гладкими. У головки локтевой кости гипсовая повязка нередко оказывает давление, поэтому в этом месте следует подкладывать прокладку из фетра или поролоновой губки. После затвердения циркулярной гипсовой повязки следует разрезать ее до ладони, чтобы при возникновении изменения объема при затвердении повязки она не оказывала давления.

### Приподнятое положение конечности, окончательная повязка

Не рекомендуется применять косынку. Так как на ней рука не поднята, а только подвешена, что может привести к ее отеку. Подвешивание руки может быть осуществлено только у больного, лежащего в постели. После более значительных операций рука больного вплоть до его пробуждения фиксируется и подвешивается за гипсовое кольцо к стойке. После пробуждения больного ее укладывают на подушку (*рис. 9-11*). Хорошим способом является подвешивание руки больного на гамаке или на специальной приподнятой подставке. После операции кисть обычно отекает, поэтому в день операции необходим контроль за ее состоянием. При малейшем сдавлении повязку необходимо снять и заменить новой. Через несколько дней после операции отек спадает, встает вопрос о наложении окончательной повязки. Как правило, окончательная гипсовая повязка может быть наложена через неделю после операции, при этом надо стремиться смоделировать ее еще более тщательно. Под гипс подкладывается чулок. Места, где может быть давление извне (конец локтевой кости и др.), выстилаются прокладками. Пальцы можно фиксировать на металлопоролоновых шинах.



**Рис. 9-11.** После операции кисть после снятия жгута и до пробуждения больного (и во время транспортировки) подвешивается вверх (а). После пробуждения больного кисть и предплечье укладываются на приподнятую плоскость или на две подушки (б)

Если не возникают сдавление, сильные боли, повышение температуры и др., то повязка снимается не раньше, чем через неделю или даже 12 дней после операции.

Преимуществами стационарного лечения являются возможности квалифицированного контроля, коррекции повязки (при необходимости) и обеспечения нахождения конечности в приподнятом положении. Так как большинство больных молодого возраста и весьма

### Длительность иммобилизации

При *небольших* повреждениях и ранениях достаточно иммобилизовать руку в течение недели. Шов сухожилий и нервов требует иммобилизации в течение 3 недель, а переломы костей — 4 недель. Важным обстоятельством является возможность свободного движения неповрежденных пальцев, для профилактики отека и неподвижности конечности это необходимо обеспечивать уже в первые часы после операции.

Швы снимаются через 8-10 дней, хотя при необходимости можно снимать их через 3-4 недели. Применяемый в настоящее время шовный материал



очень тонок, не вызывает местной реакции и может надолго оставаться не снятым. Таким образом при рано начинаемом функциональном лечении рана не расходится.

Значительную роль в *послеоперационном ведении* играет *физиотерапевтическое лечение*. Одной из главных задач лечения являются активные упражнения при систематическом их контроле. Эти упражнения должны быть регулярными и запланированными на целый день, что в конечном итоге определяет функциональный прогноз. Следует отметить, что пассивная гимнастика и массаж опасны и могут только повредить заживлению. При недостаточности мышечной системы кисти или отсутствии сухожилий проводится активная гимнастика и применяются расслабляющие повязки, снабженные резиновыми полосками (рис. 9-12).

Кроме тренировки кисти с первых дней послеоперации начинается активная гимнастика плеча. Такая функциональная терапия предохраняет от тугоподвижности, что может существенно влиять на функцию всей кисти. Известно, что лечебная гимнастика является лучшей профилактикой посттравматической рефлекторной дистрофии (*Sudeck*).

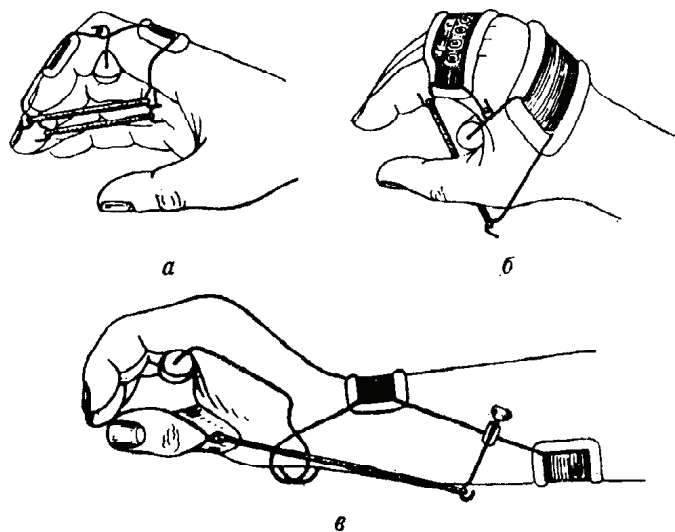


Рис. 9-12. Основные способы наложения рыхлых повязок по Quengel. а) Флексия суставов пальцев, б) флексия основания суставов пальцев, в) дорзальная флексия кисти в лучезапястном суставе

## Вмешательства при различных повреждениях

### Повреждения кожи

*Ссадины* кожи и другие поверхностные ее повреждения должны быть тщательно очищены и отмыты, после чего засыпаны нейтральной или

содержащей антибиотика присыпкой, причем эта присыпка должна проникнуть во все углубления поврежденной кожи. Затем на рану накладывает-ся тонкая защитная повязка, чтобы рана подсохла, так как под сухой поверхностью рана быстро эпителизируется.

*Проникающие через кожу раны* кисти встречаются часто. Их лечение имеет большое значение, так как последующее состояние всей кисти часто зависит от первичного заживления кожной раны. Если другие поврежденные образования не сшиваются, то в последующем их можно хорошо восстановить. Но если инфицируется плохо леченная кожная рана и заживление происходит вторичным натяжением, то это является серьезным препятствием последующей реконструкции.

После обезболивания окружность раны тщательно очищается, при необходимости даже щетками с нейтральным мыльным раствором. Все кровяные сгустки и пленки удаляются. Становятся более отчетливо видны границы размозжения и гематомы. Если очистка раны произведена недостаточно тщательно, могут быть просмотрены более мелкие раны. Только после тщательного промывания раны можно применять различные дезинфицирующие растворы (йодозаменители или спиртовые растворы антисептиков). Раствор йода является раздражающим средством с поверхностным действием, он окрашивает кожу, что затрудняет оценку ее кровоснабжения.

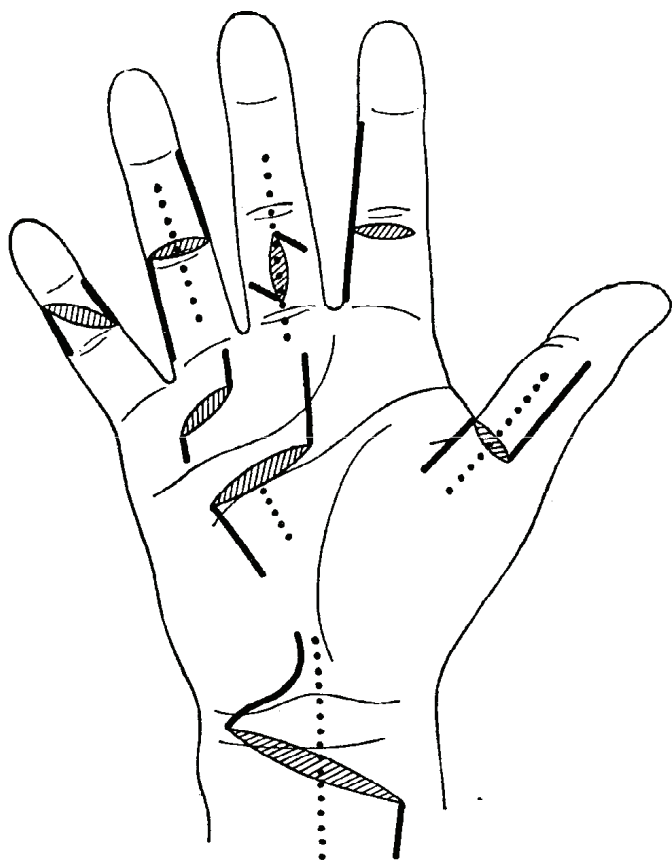
### Иссечение раны

Свежие, чистые, ровные, резанные раны кисти и пальцев не иссекают, а лишь выравнивают скальпелем и промывают раствором Рингера.

В остальном все раны кисти, как размозженные, так и резанные, иссекаются в соответствии с принципом *Friedrich*.

При иссечении разрез ведется примерно в 1 мм от края кожи, подкожной клетчатки берется несколько больше. Все размозженные ткани полностью удаляются от одного края раны до другого, однако при этом не следует избыточно мобилизовать их. На протяжении операции рана прополаскивается раствором Рингера с одновременным отсасыванием. Если рана достаточно обескровлена, то в ней можно отличить поврежденные ткани от неповрежденных. Следует помнить, что никакие антибиотики не могут заменить тщательного иссечения раны.

*Нервы*, магистральные *сосуды* и *сухожилия* не иссекаются, а промываются влажным тупфером, удаляются только несомненно некротизированные участки. Загрязненные поверхности костей очищаются острой ложечкой или долотом, после чего промываются раствором антибиотиков (*Е. В. Усольцева*).



**Рис. 9-13.** Линии разрезов, расширяющие место повреждения. Сплошной линией обозначены правильные, а пунктирной — неправильные линии разрезов

*Кости*, по возможности, не удаляются. Удаляются только раздавленные, загрязненные, нежизнеспособные их участки. Чистые, хотя и полностью отделенные, фрагменты костей соединяются проволокой.

Суставы прополаскиваются, хрящи обмываются, загрязненные связки иссекаются. Одна треть или даже половина сухожилий и связок могут быть удалены без особых последствий для функции. Однако следует воздерживаться от иссечения разгибателей при обработке тыльной поверхности кисти. Следует также щадить венозные ветви тыла кисти, так как перевязка нескольких таких ветвей ведет к длительному отеку тыла кисти и в последующем к образованию рубцов, к ограничению движения и развитию контрактур.

Для достаточно радикального иссечения более крупной раны и хорошей ревизии ее основных тканей нередко возникает необходимость *продлить разрез* (рис. 9-13). Продление разреза и более широкий доступ являются более выгодными, чем форсированное растяжение крючками, так как такое растяжение больше раздавливает и травмирует ткани, что ведет к более значительному образованию рубцов. Продление разрезов должно соответствовать основным положениям проведения правильных, разрезов на кисти. Следовательно, эти разрезы не должны пересекать важные борозды

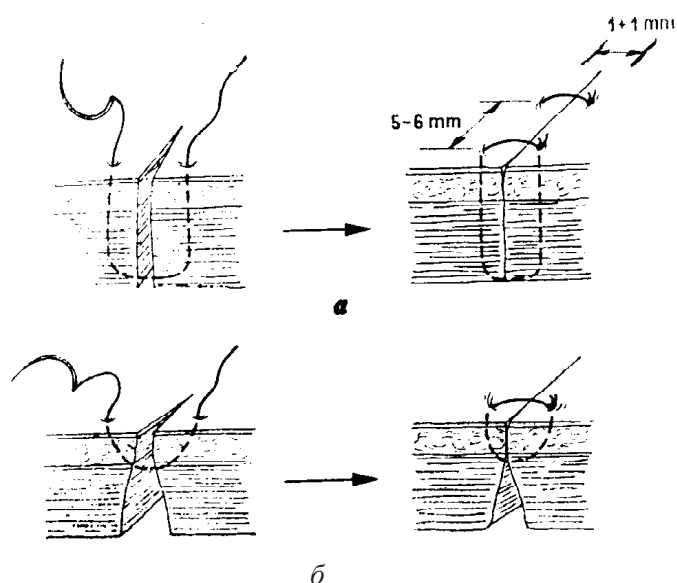
кисти. Если же повреждение кисти перекрещивает эти важные борозды (складки), то вспомогательный разрез проводят так, чтобы после закрытия раны линия разреза и повреждения имела форму «Z», что важно для благоприятного течения заживления без образования грубого рубца. На ладонной поверхности кисти это не всегда выполнимо, тогда как на тыльной поверхности и предплечье осуществить это легче.

Нередко определение *жизнеспособности* раздавленных и размозженных краев кожной раны является проблематичным. В целях предупреждения возможного возникновения некроза и развития инфекции шов накладывают только на жизнеспособные края раны. О степени кровоснабжения можно в известной мере судить по внешнему виду кожи, по ее окраске. Определенную помощь оказывает реактивная гиперемия, возникающая после снятия жгута.

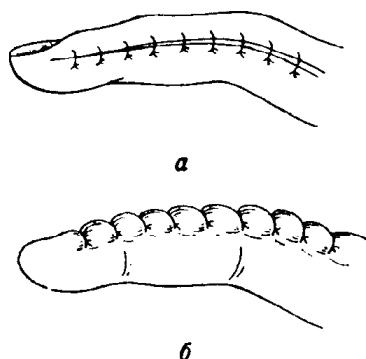
В повседневной практике кровоснабжение кожи можно определить путем *пробы на кровоточивость краев раны*. Эта проба несложна, хотя и требует некоторого времени. Ее проводят следующим образом. После хирургической обработки раны кисти под жгутом на нее накладывают под небольшим давлением влажную повязку, конечность поднимают. Выжидают 15 минут, после чего по краю кожной раны скальпелем (не ножницами) отрезают тонкую полоску. Если после этого по краю раны появятся точечные кровоточащие участки, то кожа краев раны живая. Если же кровоточивости нет, то продолжают отрезать полосы до тех пор, пока не убедятся в жизнеспособности краев кожной раны. Проводя эту пробу, не следует натягивать край кожи, чтобы натяжением не нарушить в нем кровоснабжение. В процессе исследования рекомендуется смачивать край кожного разреза рингеровским раствором комнатной температуры и очищать край разреза лезвием скальпеля. Возникший после иссечения кожи дефект может быть пластически замещен кожей, взятой из других частей тела. При обработке обширных ран следует чаще менять скальпель, пинцеты и ножницы.

## Закрытие раны

После иссечения стремятся оставлять в глубине раны как можно меньшее число швов. Накладывают в основном только кожные швы тонкими нитками. Кровоточащие участки лучше всего останавливать биполярной микроэлектрокоагуляцией. Этим самым сводится до минимума оставление инородных тел в ране. Для соединения важных частей и тканей в глубине раны (шовный материал, проволока) используется только минимум швов.



**Рис. 9-14.** Хорошо наложенный шов на кисти (а) плохо дат параллельно раневой поверхности, плохо наложенный шов (б) соединяет только поверхностные слои кожи. Под этим швом остается полость, ведущая к значительному рубцеванию.



**Рис. 9-15.** Обычно принятый в хирургии шов слишком груб для кисти. Хорошо наложенный шов (а) не врежется в кожу и удачно адаптирует края раны. Грубо наложенный шов (б) вследствие отека тканей после операции глубоко врежется (по Moberg)

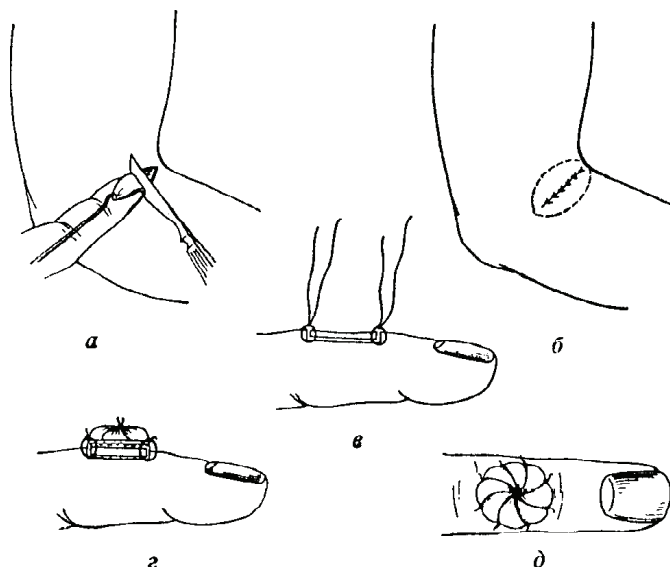
Кожу зашивают простыми узловыми швами (рис. 9-14). Узлы следует затягивать только до адаптации краев раны, так как более сильно затянутые швы вызывают более выраженное образование рубцов. Накладывая швы на пальцах, следует обращать особое внимание на то, чтобы они не вызывали натяжения и сдавления. Образующийся после операции отек при натяжении тканей может легко вызвать значительные нарушения кровоснабжения (рис. 9-15). Выгодно применять различного рода *пластические шовные материалы*, выбор которых и применение требует, однако, достаточного в этом отношении опыта.

Свободно лежащие открытые части суставов, сухожилия, кости должны быть обязательно покрыты кожей. Если обычным путем это осуществить не удастся, то применяется перемещение соседних кожных лоскутов или неосуществимо, то применяется кожный лоскут на ножке, который подводят из более отдаленных участков тела.

## Замещение утраченной кожи

Возникший дефект кожи замещают *лоскутом на ножке* из близлежащих или более отдаленных частей тела путем *свободной пересадки* (см. стр. 1066). В этом разделе будет описана только наиболее часто применяемая пластика небольших кожных дефектов по *Wolfe-Krause*. Местом взятия кожи для пластического замещения обычно служит передняя поверхность локтевого сустава, где поперечным разрезом удается взять участок кожи размерами 4x2 см. Перед закрытием дефекта его края мобилизуются. Более мелкие участки кожи (1-2 см) для закрытия раневого дефекта кисти могут быть взяты на передней поверхности предплечья, донорская рана закрывается обычными узловыми швами.

Техника замещения дефектов кожи следующая. Предназначенная для трансплантации кожа захватывается за уголок однозубым крючком и несколько дистальнее прижимается кончиками пальцев. Натянутая в таком положении кожа срезается от подкожной жировой клетчатки. Остающиеся небольшие участки жировой клетчатки удаляются ножницами до полного освобождения белой поверхности дермы. Трансплантат кожи вшивается в дефект под некоторым натяжением. Нитки не срезаются, а завязываются над марлевым или синтетическим тампоном. Используются также металлические шины с ватой. Эта компрессия обеспечивает быстрый и хороший контакт с подлежащими тканями и исключает образование гематомы.



**Рис. 9-16.** Восполнение дефекта кожи на пальце нерасщепленным кожным лоскутом а) Взятие кожи, б) закрытие кожного дефекта, в) вшивание кожного лоскута, г) и д) давящая повязка (вид сбоку и сверху)

На кончике и других участках пальца дефект кожи может быть заполнен лоскутом по *Wolfe-Krause*, что обычно обеспечивает достаточно хоро-



шее замещение (рис. 9-16). Нитки удаляются через 10-14 дней после операции.

Эта пластика свободным кожным лоскутом по *Wolfe—Krause* дает хорошие результаты не только на пальцах, но и на других частях кисти.

Рана кисти, за исключением совсем небольших кожных ран, должна быть иммобилизована после каждого иссечения и наложения швов. После заживления раны, если это касается только повреждений кожи (через неделю), иммобилизация устраняется. Обычный кожный шов удаляется на 8-12 день. При необходимости (например, под гипсом) швы могут оставаться 3-4 недели.

### Повреждения нервов

При пересечении нерва его двигательная и чувствительная функция не восстанавливается. Таким образом, полное пересечение нерва является показанием к восстановительной операции.

Восстановление проводимости нервов является неотложным. Эта операция должна производиться в сочетании с закрытием раны здоровой кожей. Шов нерва производится до или одновременно с восстановлением других поврежденных тканей (кости, суставы, связки, мышцы). Нервы, которые могут быть сшиты при повреждении кисти, и границы шва показаны на рис. 9-17.

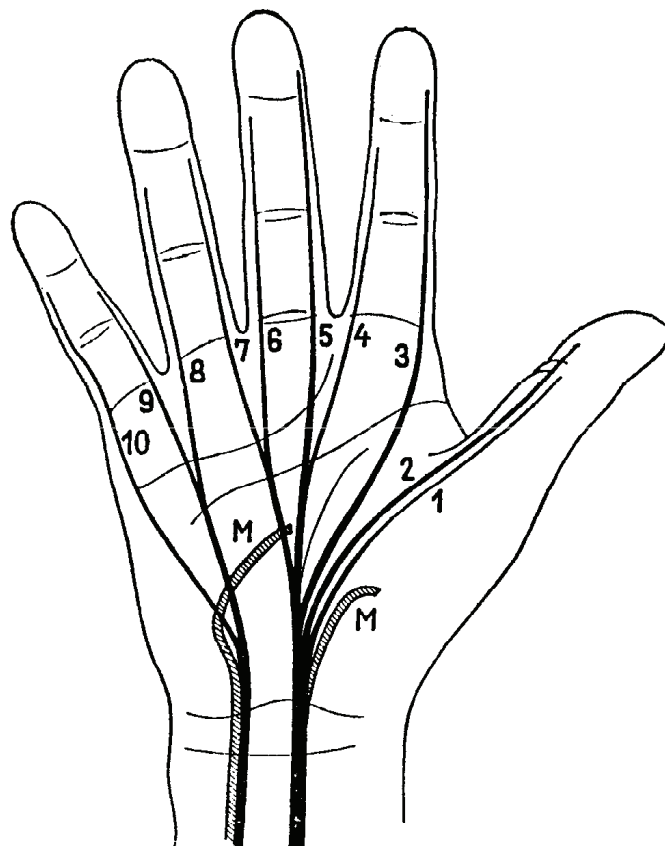
Диагноз повреждения нервов должен быть поставлен перед проведением обезболивания и вмешательства, так как поиски поврежденных нервов в ране во время операции могут, привести к большим ошибкам. На поврежденной кисти иглой, ватным шариком, или пощипывая пинцетом, определяют зоны чувствительности. Двигательную функцию проверяют, противопоставляя первый палец (срединный нерв), разведением и сведением пальцев, приведением большого пальца (локтевой нерв) (см. рис. 9-1). Оба эти исследования чувствительности и двигательной функции достаточны для определения повреждения нервов.

При прогнозировании, оценке результатов восстановительной операции и определении степени инвалидности значительно труднее судить о возможной степени регенерации. Для таких исследований необходимо гораздо больше времени. Кроме этого, необходим достаточный опыт, определенные знания и специальные тесты.

Основными из этих тестов являются дискриминация, определяемая из двух точек по *Weber*, *JSCT* подсчета по *Moberg* и нингидриновая проба (см. стр. 1026). Техническое проведение этих проб не представляет особых трудностей, однако их точная и достоверная расшифровка является сложной задачей.

Когда накладывать шов нерва: при повреждении

(первичный шов) или в более поздний период (вторичный шов)?



**Рис. 9-17.** Границы наложения швов на нервы. Цифрами 1—10 обозначены чувствительные ветви (сплошные линии), две двигательные (моторные — М) ветви (заштрихованные линии). Линиями отмечены границы шва нерва, обусловленные техническими возможностями. Толщина линий соответствует толщине нервов на различных участках кисти

При свежих резаных или хорошо иссеченных разрозненных ранах шов нерва может быть первичным при условии, что хирург умеет накладывать такой шов, при наличии ассистента, инструментов, операционной лупы и тонкого шовного материала.

При обширных разрушениях и сильном загрязнении повреждения следует лишь хирургически обработать рану, иссекая поврежденные ткани, и ограничиться адаптацией разорванного нерва тонкими швами. Окончательное наложение шва нерва должно быть отложено до заживления раны (на 4-8 недель).

### Изменения

#### в технике наложения шва нервов

В технике наложения шва нервов в течение десятилетий не происходило каких-либо существенных изменений. Оболочки нервов, эпиневррий сшивались как можно более тонкими швами. Однако в последние годы появились новые возможности усовершенствования этого шва. Микрохирургическая техника, операционный микроскоп, микроинструменты и тонкие атравматичные иглы позволили осуществлять шов

отдельных нервных волокон. Улучшилась адаптация пересеченных краев, что привело и к улучшению результатов вмешательства. В настоящее время для шва нервов рекомендуется применять микрохирургическую технику с увеличительными стеклами и, по возможности, с операционным микроскопом, *микрохирургическими инструментами* и шовным материалом 8/0 -10/0 (EP-1: 0,4 0,2).

Но даже при самом тщательном сшивании нервов нельзя говорить о первичном заживлении пересеченного нерва, так как нельзя предотвратить дегенерацию его дистального конца.

### Обнаружение концов нерва и их подготовка к сшиванию

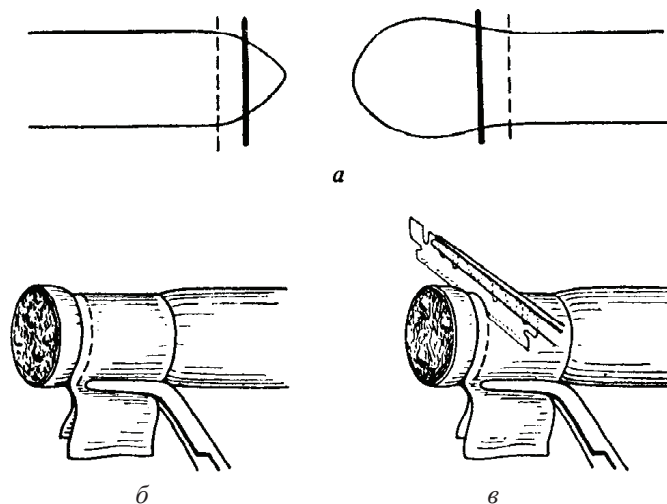
Для сшивания поврежденных нервов необходимо вначале выделить их концы. Раздавленные и размозженные концы нервов не могут быть хорошо соединены. Поэтому выделение поврежденных нервов производится до их здоровых участков. Если повреждение свежее, то концы нервов легко разволокняются, поэтому следует выделять их весьма осторожно и аккуратно. Если повреждение давнее, то вокруг поврежденных нервов образуется толстая неврома, достигающая толщины, даже в два раза превышающей диаметр нерва. В таких случаях измененные концы нервов приходится резецировать. При старых частичных повреждениях бывает трудно решить вопрос о резекции поврежденного участка. Вопрос решают путем оценки функциональных проб и ожидаемого результата после шва. При решении такого вопроса требуется большой опыт.

### Резекция концов нервов

Правильное проведение резекции концов поврежденного нерва имеет существенное значение для их адаптации при наложении швов. При старых повреждениях сначала иссекают скальпелем большую часть рубца (невромы) в том месте, где нерв заведомо изменен. Булавовидный конец разъединенного нерва должен быть удален. Все окружающие нерв рубцовые ткани будут мешать нормальному заживлению, и поэтому должны быть удалены.

Основные нервные стволы, как, например, культя срединного нерва или локтевого нерва не должны быть пересечены обычным способом. Сочные и мягкие нервные волокна при их обычном пересечении даже самым острым ножом ускользают от лезвия, при этом разрез получается недостаточно гладким. Поэтому для пересечения нервов было предложено много хороших фиксирующих и режущих инструментов. Простым и хорошо себя зарекомендовавшим на практике является метод т. н. *пересечения нерва через бумагу*. Для такого пересечения нерв окутыва-

ют стерильной полоской из пергаментной бумаги. Эта бумажная гильза хорошо фиксирует рыхлый эпинеурий в момент пересечения нерва.



**Рис. 9-18.** Резекция конца нерва. Сплошной линией (а) показана ранее удалявшаяся обычным ножом часть нейромы, пунктирной линией (б) обертывание нерва бумагой и необходимая линия разреза. Разрез производится (в) половинкой лезвия бритвы одним движением гамгентной бумаги шириной 0,5 см, окутывающая нерв, фиксируется изогнутым зажимом (рис. 9-18).

Бумажная полоска должна туго окутывать нерв, как бы уплотняя и фиксируя его ткань. Одним движением руки нерв пересекается новым лезвием безопасной бритвы. Если после этой резекции при легком оттягивании эпинеурия не будут видны отдельные нервные волокна, то придется резецировать нерв дальше. Однако объем резекции всегда ограничен необходимостью соединить концы нерва, и дефект не должен быть таким, чтобы возникло натяжение, при котором наложение швов недопустимо. Описанный метод позволяет получить гладкую и равномерную поверхность пересеченного нерва с хорошо различимыми нервными волокнами.

### Сопоставление соответствующих волокон пересеченного нерва

Для правильной *адаптации* концов нервов необходимо уже во время их выделения и препаровки следить за тем, чтобы не было смещения и перекрута нервного ствола. Для этой цели маркируют эпинеурий, прошивая цветной ниткой. Если с ладонной поверхности в нервном пучке проходит кровеносный сосуд, что часто встречается в срединном нерве, его тоже обозначают. Обозначают и наиболее крупные нервные волокна в пучке нерва. При сопоставлении концов локтевого нерва ориентируются по расположению артерии. Ориентиром при адаптации локтевого нерва вблизи от лучезапястного сустава является расхождение двигательных и чувствительных волокон.

Для ориентировочной адаптации концов нерва достаточно обычной бинокулярной лупы. Для более

точного сопоставления волокон и их сшивания необходимо более сильное увеличение, которое может быть обеспечено операционным микроскопом.

## Шов нерва

Шов нервов, в первую очередь при свежих повреждениях, производят таким образом, что одновременно с *эпиневрием* захватывается и оболочка отдельных *волокон*. Таким образом можно хорошо адаптировать как наружные нервные волокна, так и средние (рис. 9-19). Сшивание начинают с наиболее крупных волокон, затем сшивают более мелкие. Если сшивание волокон не удается, то накладывают только эпиневральные швы.

Более сложными являются швы только одних нервных волокон после отодвигания эпиневрия или сшивания оболочек нервных волокон. Такое наложение швов производится обычно в специализированных отделениях хирургии кисти.

Непосредственное сшивание поврежденного нерва должно происходить без натяжения, что можно легко обеспечить небольшим сгибанием соседних с повреждением суставов. Наложение шва при максимальном сгибании или с натяжением дает плохой прогноз заживления. В таких случаях лучшие результаты даст фасцикулярная трансплантация.

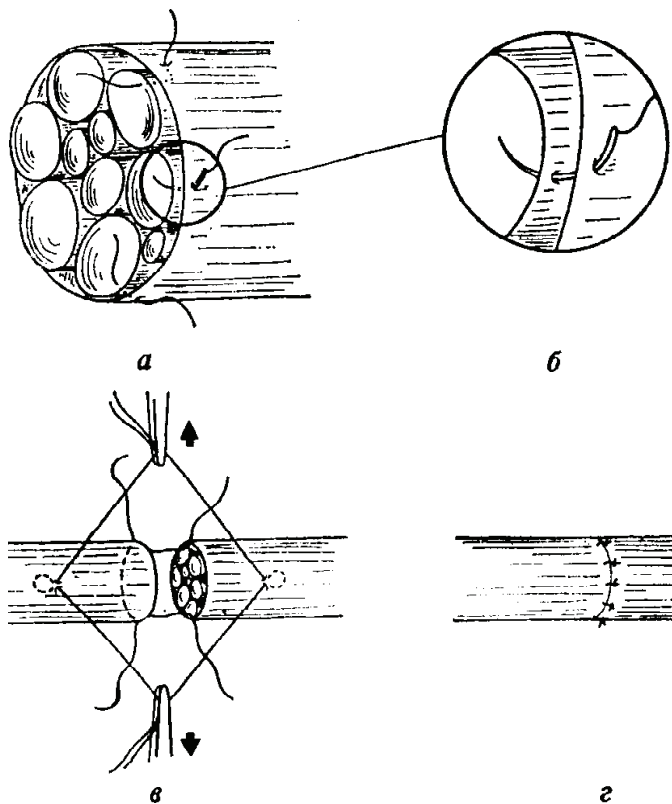


Рис. 9-19. Шов нерва, а) Общий шов эпиневрия и периневрия на толстом нервном стволе (например, срединный нерв); б) этот же шов под увеличением; игла проводится через периневрив фасцикулы так, чтобы она была видна через тонкий слой пленки; в) наложение шва облегчается проведением держалок

## Повязка, иммобилизация, послеоперационное ведение

После сшивания нерва необходим тщательный гемостаз. Гипсовая повязка хорошо иммобилизует после закрытия раны.

Иммобилизация после обычного сшивания нервов продолжается 3 недели, после сшивания более крупных нервных стволов иммобилизация на 1-2 недели дольше. После сшивания двигательного или смешанного по функции нерва проводят ежедневные занятия по лечебной физкультуре, которые сопровождаются селективной импульсной терапией, вплоть до восстановления активной функции нерва. Это обычно продолжается полгода-год.

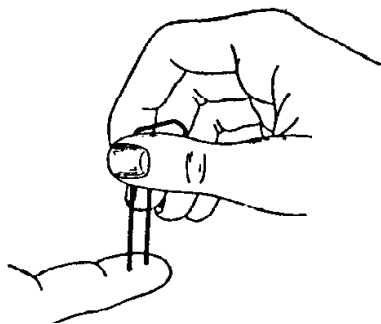
Даже после хорошего сшивания отрезков нерва не всегда удается вернуть полноценную его функцию. Двигательная функция нередко восстанавливается, однако кисть становится несколько слабее и неуклюжей. Чувствительность обычно полностью не восстанавливается, хотя основные ее компоненты — боль, тактильная и температурная чувствительность — нормализуются. Полное восстановление двигательной и чувствительной функций при повреждении нервов возможно только в детском возрасте.

Для исследования результатов повреждения нервов на практике применяют три теста, которые надежно определяют степень чувствительности.

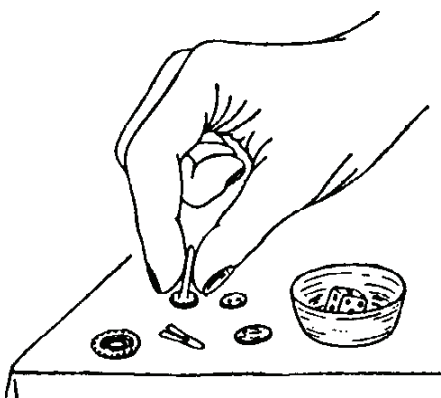
Имеются также два теста, определяющие функцию. Один из них — *проба различения двух точек по Weber* заключается в опознавании двух точек касания тупым циркулем или канцелярской скрепкой у кончика пальца (рис. 9-20). Если больной четко определяет на конце пальца две точки касания на расстоянии 3-4 мм, то это значит, что в этом месте сохранена чувствительность. Эта проба определяет состояние тонкой тактильной чувствительности, т. е. высшую степень чувствительности. Если же больной различает обе точки только при их удалении одна от другой на 10 мм, то это значит, что на этом копчике пальца отсутствует тонкая тактильная чувствительность.

Вторым функциональным тестом является *тест по Moberg* (рис. 9-21). Этот тест определяет функцию срединного нерва. Больной при контроле при помощи этого теста здоровой и больной кистью поднимает различные мелкие предметы, и складывает их в коробку сначала с открытыми, а затем с завязанными глазами. При полном пересечении срединного нерва пальцы становятся неспособными определить и поднять предметы, так как выпадает тонкая тактильная чувствительность, и пальцы становятся буквально «слепыми».

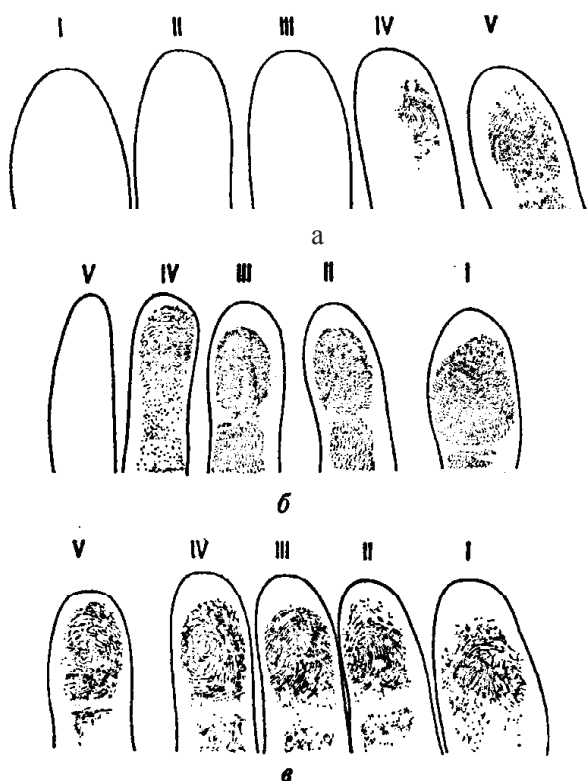




**Рис. 9-20.** Проба различения двух точек по Weber. Надавливание не должно анемизировать данного участка и причинять боль. Учитывается средняя из величин, полученных при многократном повторении пробы



**Рис. 9-21.** Тест подсчета по Moberg. Этим тестом определяют полное поражение срединного нерва, сам пациент убеждается, что его кисть потеряла способность вести тактильный подсчет предметов «вслепую» и что необходима операция



**Рис. 9-22.** Нингидриновая проба. Пальцы кисти помещаются на индикаторную бумагу, их контуры обводят карандашом, а) Тест повреждения срединного нерва, б) Тест повреждения локтевого нерва, в) Объективные данные, полученные при помощи этого теста через год после операции, свидетельствуют о полноценном шве

Объективным методом определения тактильной чувствительности является *нингидриновая проба*, так как нервные волокна, регулирующие эти функции, едины. Их повреждение и регенерация поэтому происходят одновременно.

### Повреждения сухожилий

Шов поврежденных сухожилий один из сложнейших моментов хирургии кисти. Наложением швов на сухожилие устанавливаются не только анатомические взаимоотношения, но и движения, свободное скольжение сухожилий в их влагалищах. В интересах выполнения этой двойной задачи следует оперировать сухожилия и окружающие их влагалища аккуратно и атравматично, чтобы возникло как можно меньше сращений и оптимально восстанавливалась функция.

В результате экспериментальных исследований стало известно, что трансплантированное сухожилие через три недели после операции срастается с окружающими тканями, так как регенерация происходит в первую очередь за счет окружающих тканей, а не через линию анастомоза сухожилий. По ходу сухожилия кровоснабжение восстанавливается только через несколько недель. К этому времени жизнеспособное сухожилие должно получить подвижность. Путем осторожных и регулярных активных движений постепенно, спустя месяцы после операции восстанавливается скользящая способность сухожилий, их подвижность.

На практике установлено, что кисть после операции на сухожилиях должна быть в течение трех недель неподвижной. После этого вплоть до полного восстановления движений применяются активная гимнастика и физиотерапия. Таким образом, необходимость в сотрудничестве между больным и специалистами по лечебной физкультуре и физиотерапии важна в такой же степени, как и действия хирурга, направленные на восстановление анатомической целостности.

Препаровка и сшивание сухожилий имеют ряд особенностей. Сухожилий можно касаться только тупфером, увлажненным раствором Рингера, пинцетом касаются только удаляемой части. Наименее травматичными являются тупые крючки и подъемники. Для работы на сухожилиях, кроме этого, применяются специальные атравматичные инструменты, в частности анатомические пинцеты с широкими концевыми частями, обеспечивающими щадящий захват тканей.

Для наложения шва на сухожилия применяют атравматичные иглы с тонкими синтетическими нитями 4/0-5/0 (EP-I: 1,5-1). Эти швы погружаются в ткани сухожилий, чтобы скользящая поверхность оставалась гладкой. Кетгут для этих целей не подхо-

дит, скорее может быть применена импрегнированная шелковая или льняная нить. Наименьшую реакцию тканей вызывает проволочная нить. Хорошие результаты дает применение предложенной *Bunnell* удаляемой проволочной нити (см. стр. 1028). После заживления сухожилий эти проволочные нити извлекаются и, таким образом, не препятствуют дальнейшей регенерации и образованию скользящей поверхности.

При свежих повреждениях кисти, связанных с чистым и ровным порезом, можно накладывать первичные швы и получать хорошие результаты. В более поздние периоды, когда сухожилия уже окружены и зарощены рубцовой тканью, а мышцы в какой-то мере потеряли свою подвижность, восстановление функции сухожилий значительно сложнее. Если спустя определенные сроки после повреждения приходится вмешиваться на сухожилиях, то эту операцию следует производить в специализированном отделении хирургии кисти.

Если повреждение сухожилий мало сказалось на функции кисти, то эти сухожилия не следует сшивать. Хуже результаты и от сшивания нескольких сухожилий, лежащих одно над другим, как, например, поверхностных и глубоких сгибателей пальцев. Поэтому в таких случаях резецируют сухожилия поверхностных сгибателей, чтобы восстановить функцию глубоких сгибателей швом, без сращения с наружными сгибателями. Исключением являются операции у больных детского возраста, когда хорошая регенерация, большая эластичность тканей позволяют сшивать многие сухожилия одно над другим, без опасения, что возникнут их сращения.

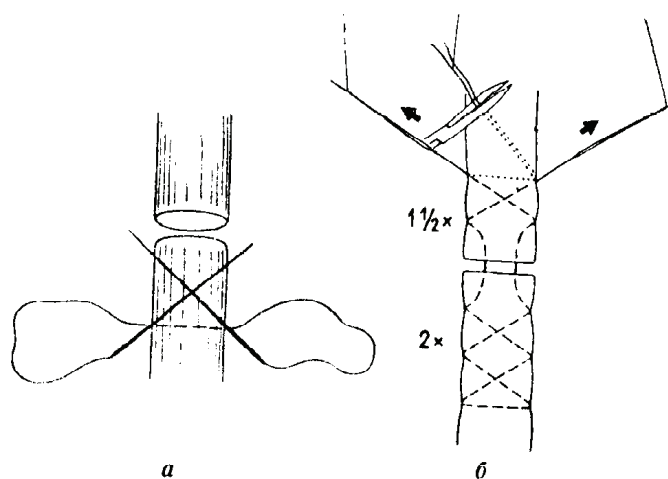
### Различие между сухожилиями разгибателей и сгибателей

Сухожилия разгибателей совершают движения в основном в рыхлой окружающей ткани, сухожилия сгибателей скользят в собственных влагалищах. Если сращения наступают в сшитых сухожилиях разгибателей, то окружающая их рыхлая ткань позволяет еще совершать кое-какие движения. Узкие сухожильные влагалища полностью затрудняют скольжение сухожилий сгибателей. Поэтому результаты шва разгибателей лучше, при шве же сухожилий сгибателей хирурга постигает много неудач.

Кроме того, сухожилия разгибателей расположены на большем расстоянии друг от друга, чем сухожилия сгибателей, и амплитуда их движений меньше, чем сгибателей. Выпадение функции сухожилий разгибателей не означает столь тяжелых нарушений, как выпадение функции сгибателей. Поэтому можно считать счастьем, что сухожилия сгибателей повреждаются в три раза реже, чем сухожилия разгибателей.

### Повреждения сухожилий разгибателей

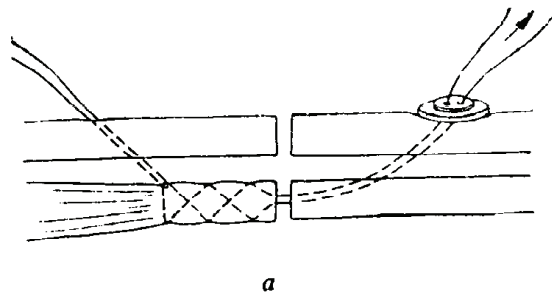
На предплечье поврежденное сухожилие сшивают обычно наложением плетеного шва по *Bunnell* (рис. 9-23). Плетеный шов должен быть максимально натянут, так что линия швов образует небольшую складку, иначе при сгибании может возникнуть диастаз швов. При повреждении сухожилия могут быть сшиты съемной проволочной нитью (рис. 9-24). Сокращение поврежденных сухожилий на тыльной поверхности кисти и пальцах меньше, тогда как в лучезапястном суставе эта ретракция сильнее и вторичное наложение швов здесь значительно труднее.



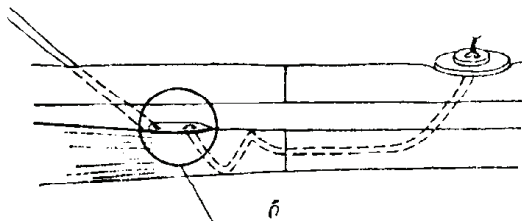
**Рис. 9-23.** Плетеный шов (Duchno - Bunnell). а) Для погружения под поверхность шва вкол следует производить точно в месте выкола. б) перекрещивание нитки плетеного шва проводят второй иглой рядом с первой, чтобы не повредить плетеную или крученую нить. в) После последнего перекрещивания каждая из нитей натягивается, что облегчает завершение шва. г) После завязывания узла конец нити погружается в сухожилие

На тыльной поверхности кисти часто применяют шов восьмеркой, на уровне основной фаланги — непрерывный удаляемый проволочный шов (рис. 9-25). На средней и концевой фалангах, где сухожилие становится очень узким, предпочитают наложение тонких адаптирующих П-образных швов с одновременным проведением артрореза концевой фаланги (рис. 9-26).

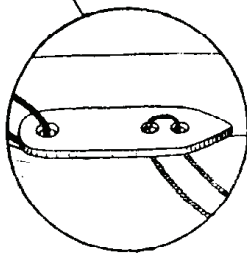
При повреждении длинной мышцы, отводящей большой палец, накладывается плетеный шов по *Bunnell*. При повреждении длинной мышцы разгибателя большого пальца накладываются такие же швы, как на сгибателях, так как амплитуда движений тоже почти аналогична. Вблизи от лучезапястного сустава и метакарпальных костей чаще накладывают разгружающие швы, соединяя их в области повреждения тонкими адаптивными швами (рис. 9-27). Если повреждение сухожилия находится на уровне основной фаланги, то накладывается непрерывный удаляемый проволочный шов или погружной П-образный шов.



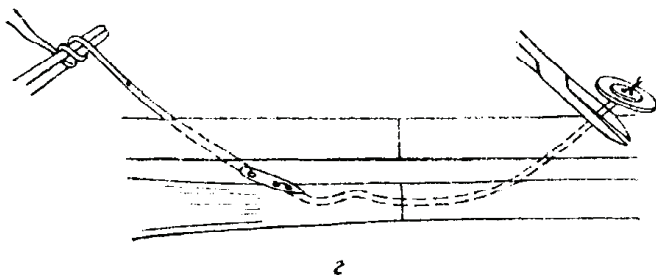
а



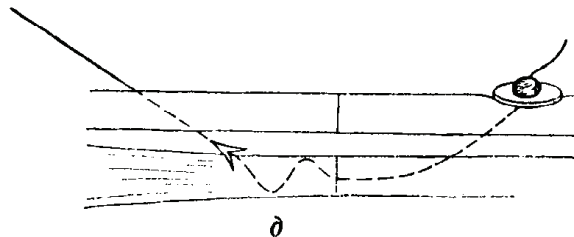
б



в



г



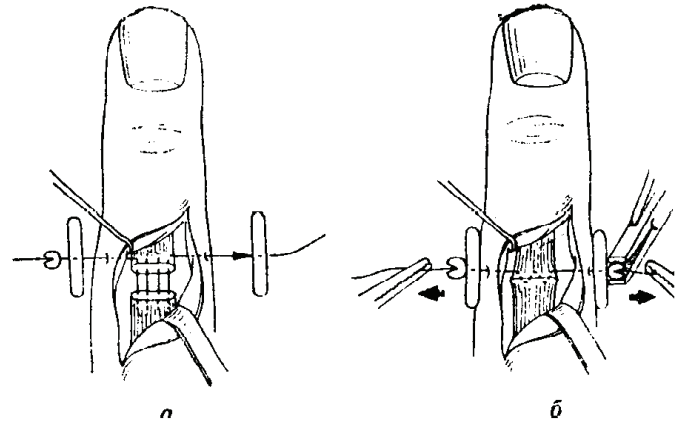
д

**Рис. 9-24.** Шов извлекаемой проволокой по Bunnell. а) Плетеный шов. б) Прикрепление шва к прокладке. в) То же самое под увеличением. Извлекаемая проволока, укрепленная на прокладке, г) Извлечение проволоки, конец которой намотан вокруг конца анатомического пинцета. Если предварительно при наложении произвести пробу на извлечение проволоки, то в последующем ее можно будет легко удалить, д) Шов извлекаемой проволокой по Lenggemann с захлестыванием и свинцовой пломбой


После наложения швов на поврежденные сухожилия разгибателей кисть иммобилизуется в выгодном функциональном положении. Только в виде исключения, в основном при значительном дефекте тканей поврежденного сухожилия, возникает необходимость фиксировать кисть в положении разгибания (например, при повреждении циркулярной пилой).

Если сухожилие можно соединить только путем его натяжения, то лучше использовать транспланта-

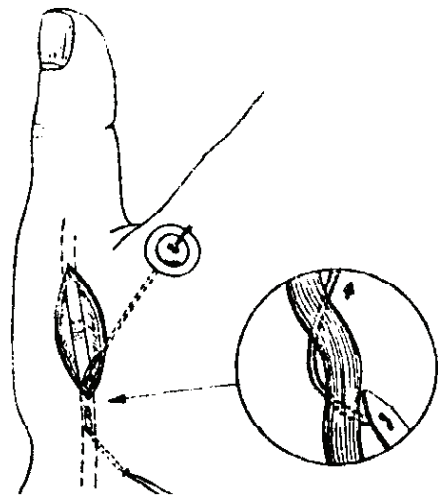
цию сухожилия. Техника наложения шва при этом сходна с той, которая применяется при шивании сухожилий. Необходимо следить за тем, чтобы при наложении шва фаланги не были фиксированы в положении разгибания, что так или иначе обеспечивается другими группами мышц. Продолжительность иммобилизации должна быть в среднем 3 недели.



**Рис. 9-25.** Извлекаемый проволочный шов разгибателя при свежих резаных ранах на уровне основной фаланги (а также через соответствующий сустав), а) Адаптация надежного шва, б) хорошее сопоставление краев после затягивания шва



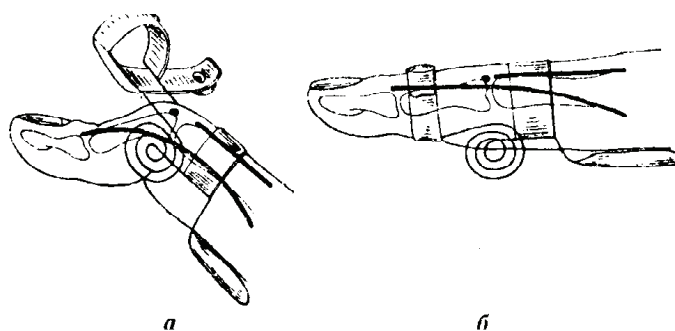
**Рис. 9-26.** Шов разгибателя при свежерезанной ране вблизи от концевой фаланги. Концевая фаланга фиксируется тонкой проволокой (0,8-1,0 мм). Проволока проводится по диагонали и фиксируется при небольшой гиперэкстензии. Тонкий экстензор адаптируется двумя тонкими П-образными швами



**Рис. 9-27.** Шов сухожилия разгибателя. Этот шов удобен для шивания сухожилия длинного разгибателя первого пальца. Шов на прокладке натягивается до смыкания концов сухожилия, после этого накладываются тонкие П-образные швы, которые хорошо адаптируют концы




Старые повреждения сухожилий разгибателей труднее лечить, чем свежие, в особенности в области апоневроза разгибателей пальцев. Хирургическая коррекция т.н. «дырчатых» повреждений сухожилий в области суставных поверхностей является сложной, поэтому такие операции должны проводить опытные специалисты по хирургии кисти. Закрытые «дырчатые» повреждения на протяжении первого месяца с момента травмы можно успешнее лечить консервативно при помощи специальной упругой шины, чем хирургическим путем (рис. 9-28). Эластическая металлическая шипа восполняет функцию поврежденного разгибателя и поддерживает плотное прилегание концов сухожилия. Весьма хорошие результаты можно получить при ношении такой шины в свежих случаях через 4-5 недель, при более застарелых повреждениях — через 6-8 недель.



**Рис. 9-28.** Применение специальной упругой шины при дырчатых повреждениях. При первом натяжении шины (а) ее дистальная часть должна находиться примерно на один поперечный палец от фаланги. Дистальный край ремешка при наложении шины (б) не должен достигать концевой фаланги. При постепенном (ежедневном) подтягивании можно через 1-3 недели выпрямить палец в межфалангеальном суставе

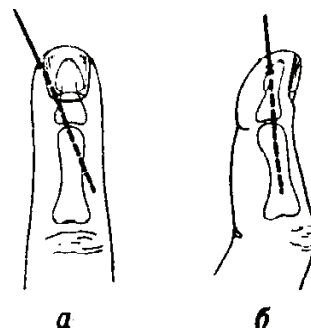
Закрытые свежие повреждения сухожилий над средней и концевой фалангами эффективно лечат с использованием концевых шин (рис. 9-29). Хорошо смоделированная шина держит концевую фалангу в легкой гиперэкстензии. Если эту шину ни разу не снимать, то будет получен хороший результат лечения. Носить ее следует 6 недель. У больных детского возраста и у взрослых, когда имеются сомнения в нарушениях ношения шины, лучше всего фиксировать концевую фалангу в



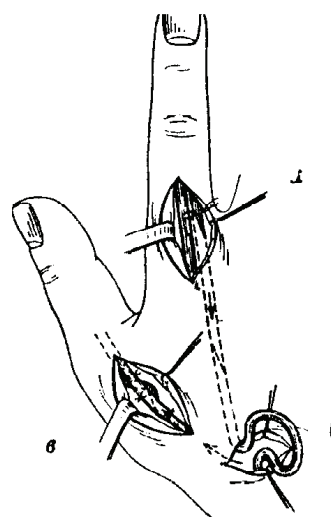
**Рис. 9-29.** Закрытый отрыв сухожилия разгибателя на концевой фаланге (а, б).

Применение металлической шипы по Brooks. Желаемая гиперэкстензия достигается после нескольких

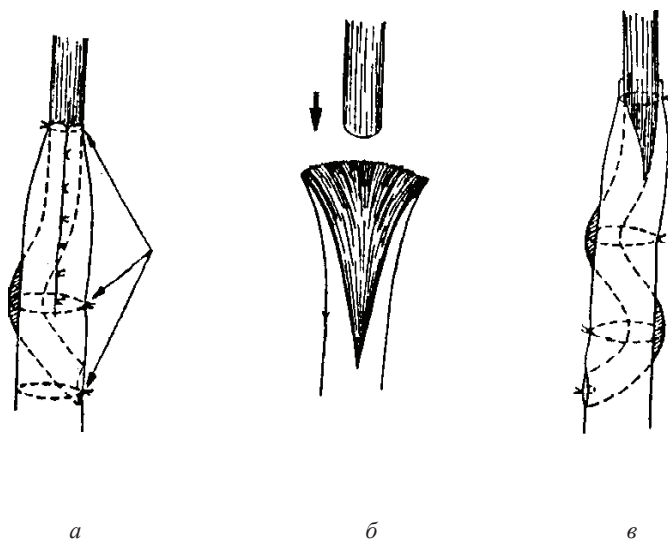
коррекций. Шина изнутри прокладывается лейкопластырем, под кончик пальца подкладывается фетровая прокладка.



**Рис. 9-30.** Иммобилизация концевой фаланги проволокой. Проволока проводится косо. После проникновения конца проволоки в кость она ввинчивается дальше в желаемом направлении. Наиболее надежно вводить проволоку под телеконтролем а) Вид сверху б) вид сбоку



**Рис. 9-31.** Замещение длинного разгибателя первого пальца разгибателем указательного пальца, а) Отсоединение сухожилия разгибателя указательного пальца и фиксация его дистального отрезка, б) протягивание сухожилия, в) вплетение



**Рис. 9-32.** Шов сухожилий различной крепости, а) Плетеный шов по Pulvertaft. б) и в) Шов расщепленным сухожилием, затем вплетенным по Brand. Тонкие П-образные швы накладываются прокалыванием обоих сухожилий, которые они очень хорошо фиксируют без повреждения

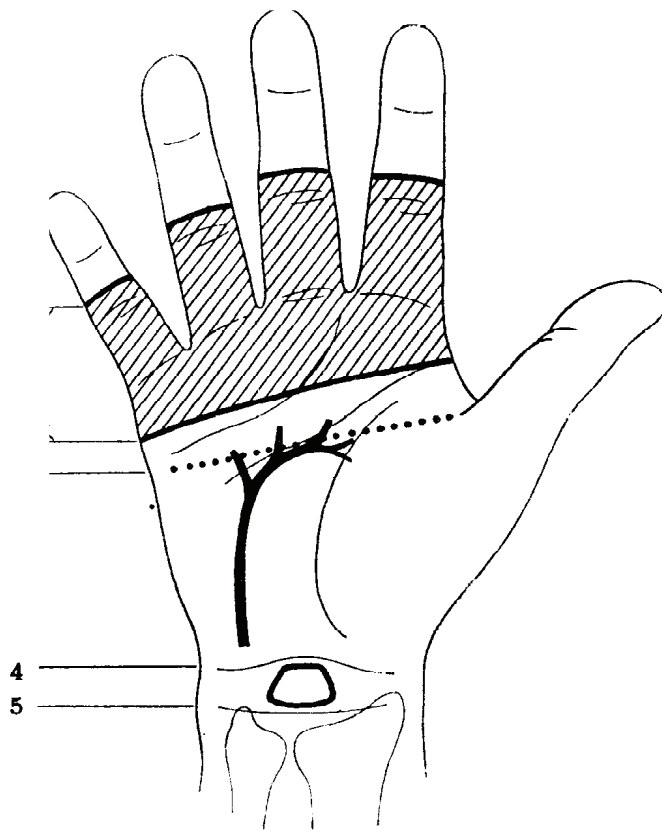
При закрытом застарелом повреждении разгибателя большого пальца лучше всего *переместить сухожилие разгибателя указательного пальца* (рис. 9-31). Дугообразным разрезом над суставом основной фаланги указательного пальца с локтевой стороны выделяют сухожилие и из дополнительного разреза вытаскивают его до лучезапястного сустава, где в области табакерки сшивают по *Pulvertaft* с культей поврежденного сухожилия (рис. 9-32). Необходимая длина сухожилия обеспечивается (двигательная часть) при максимальном извлечении культи сухожилия и сгибании большого пальца. В этом положении производят фиксацию наложением в трех местах П-образных швов. Фиксация концевой фаланги в положении легкой гиперэкстензии обеспечивается на протяжении 3 недель. Транспозиция сухожилия дает хорошие результаты.

### Повреждения сухожилий сгибателей

Эти тяжелые повреждения, прогноз которых несмотря на современное развитие техники операций, не утешителен, с практической точки зрения делят на три группы. Первая группа включает повреждения предплечья в области лучезапястного сустава и ладони до «ничейной области», вторая группа — «ничейная область» и третья группа — дистальнее от «ничейной области» до концевых фаланг (рис. 9-33, 9-34). Первичные швы можно накладывать только при повреждениях первой и третьей групп. Нельзя накладывать первичные швы сухожилий в «ничейной области», так как здесь оно обречено на неудачу и, кроме того, значительно ухудшает возможность последующего восстановления функции поврежденной кисти.

Центральнее от «ничейной области», в частности над лучезапястным суставом, накладываются обычно первичный шов сухожилий. В более поздний период значительно труднее в плотных рубцах выделять и шить сильно сократившиеся сухожилия. При повреждении нескольких сухожилий сгибателей сшивают только основные четыре сухожилия глубоких сгибателей, длинный сгибатель первого пальца и оба сгибателя лучезапястного сустава. Сухожилия поверхностных сгибателей длинной ладонной мышцы не должны сшиваться, так как большое число швов на одинаковом уровне способствует образованию сращений. При повреждениях в области лучезапястного сустава резецируют дистальные концы поверхностных сгибателей при максимальном сгибании пальцев. Центральные культя после проведения резекции

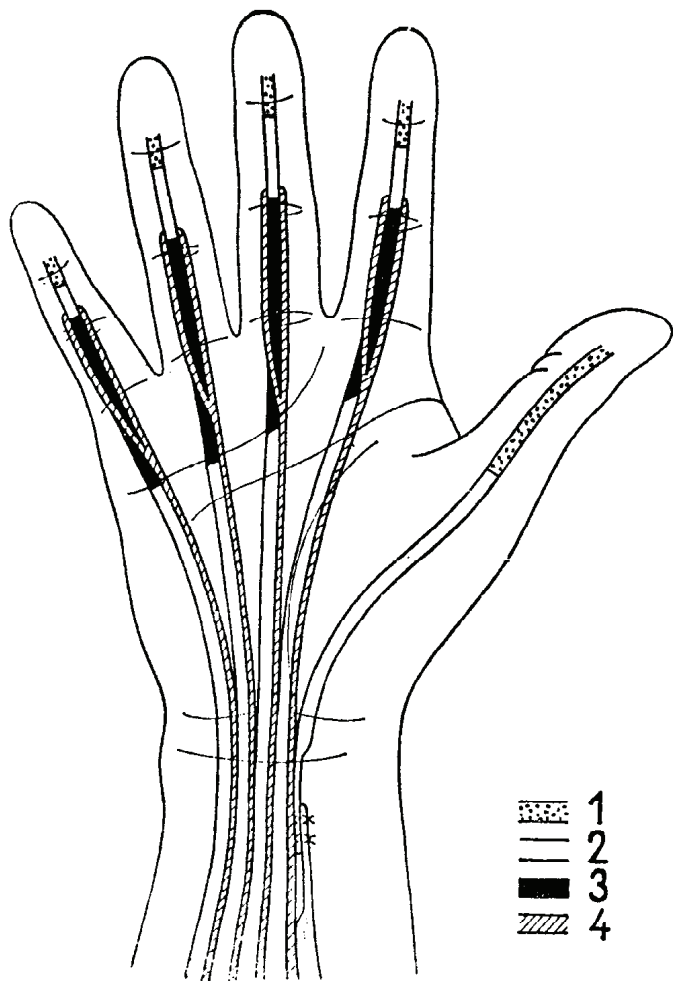
отпускают, и они сокращаются. Их реконструкция не производится. На предплечье также лучше всего применять адаптации может быть улучшена наложением тонких П-образных швов. В тех местах, где имеются более утолщенные концы сухожилий цилиндрической формы, неплохо применять также и угловые швы (рис. 9-35).



**Рис. 9-33.** Важные топографические границы: 1) «ничейная область», где два сгибателя проходят в одном узком сухожильном влагалище; здесь хирурги не должны производить операций на сухожилиях (за исключением, может быть, очень опытных специалистов); 2) ладонная складка — важная пограничная линия в отношении различных вмешательств; 3) уровень поверхностной и важной артериальной дуги совпадает с линией отведенного первого пальца; 4) и 5) обе складки в области лучезапястного


В «ничейной области» первичные швы сухожилий не накладывают, а лечат рану по общим принципам, сухожилие не трогают. Результатов после пластической операции на сухожилиях следует ожидать через 4-8 недель после оперативного вмешательства.

При изолированном повреждении поверхностных сгибателей нет необходимости в наложении шва. Исключение составляют повреждения у детей. У больных детского возраста при хорошем состоянии раны сухожилия можно сшивать даже через 1-2 месяца после повреждения. Для подвижности поверхностные сгибатели не играют существенной роли. Но так как поверхностный сгибатель является наиболее сильной мышцей.

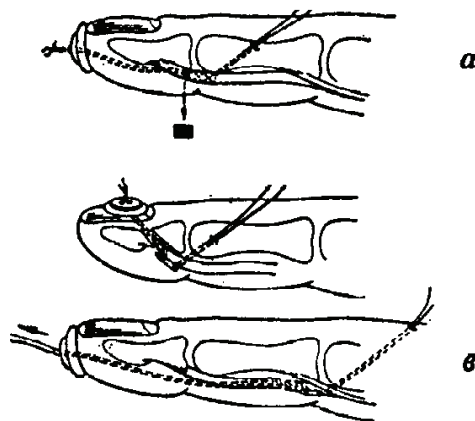


**Рис. 9-34.** Схема вмешательств при повреждении сухожилий сгибателей: 1) наложение швов, 2) первичные швы, 3) швы не накладываются, 4) производится удаление следует в целях восстановления силы сгибания пальцев у детей сшивать сухожилия.


Дистально от «ничейной области» на высоте средней фаланги первого пальца и остальных пальцев кисти, где проходят только сухожилия глубоких сгибателей, при их повреждении можно накладывать швы сухожилий. При изолированных повреждениях глубоких сгибателей указательного, среднего и четвертого пальцев производится фиксация сухожилий (рис. 9-36). Концевой отрезок сухожилия удаляется, а центральный фиксируется к основанию ногтевой фаланги. Максимально можно удалить 1 см сухожилия, иначе возникает слишком большое его натяжение, затрудняющее движения сухожилий глубоких сгибателей соседних пальцев.



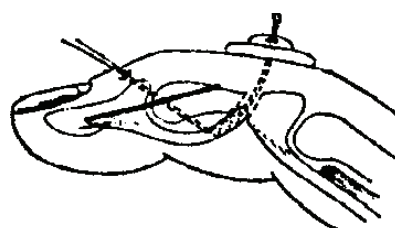
**Рис. 9-35.** Вмешательства при повреждении сухожилий на предплечье, а) Угловые швы, б) адаптация концов сухожилия



**Рис. 9-36.** Шов сухожилия глубоких сгибателей вблизи от концевой фаланги, а) Проведение плетеной нити (резекция конца сухожилия длиной максимально 6-8 мм), б) прошивание с прокладкой через кость, укрепление нитей над ногтем, в) шов сухожилия на средней фаланге при изолированных повреждениях сухожилий



**Рис. 9-37.** Шов сухожилия сгибателя первого пальца. Резекция участка до 30 мм, прошивание с прокладкой с Z-образным удлинением у сухожильно-мышечной границы, при этом анастомоз покрыт мышцей и сухожильным



**Рис. 9-38.** Изолированное повреждение глубокого сгибателя «ничейной области», тенодез концевой фаланги, сгибание указательного пальца на 20°, а мизинца на 30°

У первого пальца, где в сухожильном влагалище проходит лишь одно сухожилие сгибателя, можно резецировать и более длинный участок сухожилия (максимально 4 см), так как сухожилие длинного сгибателя большого пальца может быть Z-образно удлинено в области лучезапястного сустава. Во время движений сухожилия шов не должен смещаться до метакарпального туннеля (рис. 9-37).

При изолированном повреждении сухожилия глубокого сгибателя, а также при неблагоприятных условиях (например, размозжение раны) можно получить более надежные результаты от фиксации сухожилия к кости. Отрезок сухожилия лучше всего фиксировать к кости удаляемой проволокой. Концевая фаланга фиксируется к средней фаланге на протяжении 4 недель (рис. 9-38).



После операций на сухожилиях сгибателей кисть обычно фиксируют в состоянии умеренного сгибания. Это в какой-то мере является отступлением от стандартного функционального положения, однако обеспечивает необходимую разгрузку *очень* тонких швов. Следует помнить о необходимости помещения конечности в приподнятом положении. Через неделю после операции кожные швы снимают и меняют гипсовую повязку.

Гипс окончательно снимают через 3 недели, съемную фиксирующую проволоку удаляют через 4 недели. Уже на 4 неделе после операции больной под квалифицированным контролем начинает осторожно производить гимнастику пальцев. Разумное сотрудничество и прилежание больного при квалифицированной терпеливой работе методистов по лечебной физкультуре и физиотерапевта является важным компонентом в успешном лечении при повреждении сухожилий.

Наиболее несовершенная функция отмечается через два месяца после оперативного вмешательства, затем следует постепенное улучшение. Если через три месяца после операции активная функция не восстанавливается, то следует ставить вопрос о тенолизе, через 3-6 месяцев после которого должно получить улучшение. При тенолизе сухожилие выделяют из окружающих сращений, стараясь по возможности не повредить его поверхность и его ложе, чтобы скользящие ткани не потеряли эту способность. Это обычно достигается наложением аккуратных и тонких параллельных разрезов вдоль сухожилия. Тенолиз, правда, в настоящее время мало применяется, однако к нему можно прибегать в упомянутых случаях.

## Повреждения костей

*Большинство повреждений костей кисти можно и в настоящее время лечить консервативным путем.* В общем их лечение не отличается от лечения при других переломах. Но кости кисти меньших размеров, и поэтому их репозиция и фиксация должны выполняться более тщательно, чтобы хорошо восстановить весьма многообразную и сложную функцию кисти.

Лечение переломов костей кисти затрудняет то обстоятельство, что мышцы и сухожилия се относительно малых костей являются весьма мощными. Поэтому фиксируемые фрагменты перелома под тягой относительно сильных мышц и сухожилий легко смещаются, хорошую репозицию удается сохранить с большим трудом. Этим объясняется сравнительно большое число плохо репонированных переломов костей пальцев кистей, которые нередко ведут к инвалидности.

*Лечение вытяжением в хирургии кисти в настоящее время больше не применяется.* Вытяжение за мягкие ткани не может обеспечить достаточного вы-

тяжения сильных мышц. Вытяжение проволокой за кости повреждает тонкие структуры кисти и нередко ведет к образованию нарушающих функцию рубцов. Кроме того, вытяжением нельзя добиться удержания отломков в необходимом положении.

В настоящее время *лечение* переломов костей кисти, не поддающихся консервативной терапии, производится только *оперативным путем*. Опасности осложнений при *остеосинтезе* невелики, однако следует всячески предупреждать возможность возникновения инфекции.

Известны следующие способы *оперативного лечения переломов костей кисти*:

1) чрезкожная иммобилизация проволокой без подхода к области перелома; 2) иммобилизация проволокой с подходом в области перелома; 3) связывание проволокой; 4) остеосинтез перекрещенными или параллельно идущими ввинчивающимися проволоками; 5) остеосинтез винтами; 6) остеосинтез пластинками на винтах. Различные методы можно комбинировать.

*Чрезкожная иммобилизация* представляет собой переходный способ от консервативного лечения к оперативному. Этот метод применяется в последнее время довольно часто. Хорошо сопоставленные отломки укрепляются проволокой. Этот метод имеет существенное преимущество в том отношении, что возможности инфекции и повреждения мягких частей минимальны. Чрезкожная иммобилизация может быть предпринята только при хорошем сопоставлении отломков.

Если не удастся хорошо сопоставить отломки закрытым способом, то их выделяют оперативным путем и укрепляют проволокой, связывают или проводят остеосинтез перекрещивающимися ввинчивающимися проволоками.

Преимущество *ввинчивающейся проволоки* и *остеосинтеза пластинками* заключается в полной иммобилизации и возможности раннего движения поврежденных частей. Все это имеет большое значение в профилактике образования контрактур. Недостатком этого способа является необходимость выделения на достаточном протяжении области перелома.

## Конструкции, применяемые для остеосинтеза

Чаще всего применяется проволока *Kirschner*: ввинчивающаяся проволока длиной 10 см, диаметром 0,8-1,5 мм. Для связывания применяется мягкая проволока, для костного шва — проволока диаметром 0,6-0,8 мм, для пластинок на винтах применяют винты диаметром 2,7 мм и небольшие пластинки из специального набора для небольших костных фрагментов.

Эти пластинки применяются чаще всего для фиксации метакарпальных костей и основных фаланг.

### Перелом костей пястья

Кости пястья повреждаются сравнительно часто. При типичных смещениях угол поврежденной кости обычно открывается в сторону ладони в отличие от переломов основной фаланги, при которых, как правило, угол открыт в дорзальном направлении.

В тех случаях, когда имеет место *поперечный или спиралевидный перелом* без смещения, накладывают гипсовую повязку при функциональном положении. Необходимо обращать внимание на то, чтобы соблюдалась правильная позиция кисти и пальцев (см. рис. 9-10, а). При помощи такой простой коррекции можно избежать нарушений функции.

При переломах со стоянием отломков под углом и оскольчатых переломах трудно иммобилизовать только наружной фиксацией. Считается, что оперативная репозиция тем более показана, чем больше повреждено метакарпальных костей.

Если угол перелома остается открытым в сторону ладонной поверхности, то нарушается равновесие мышечной тяги пальцев и возможность полностью сгибать основную фалангу из-за гиперэкстензии. Сила сжатия кулака, а значит, и сила кисти уменьшаются.

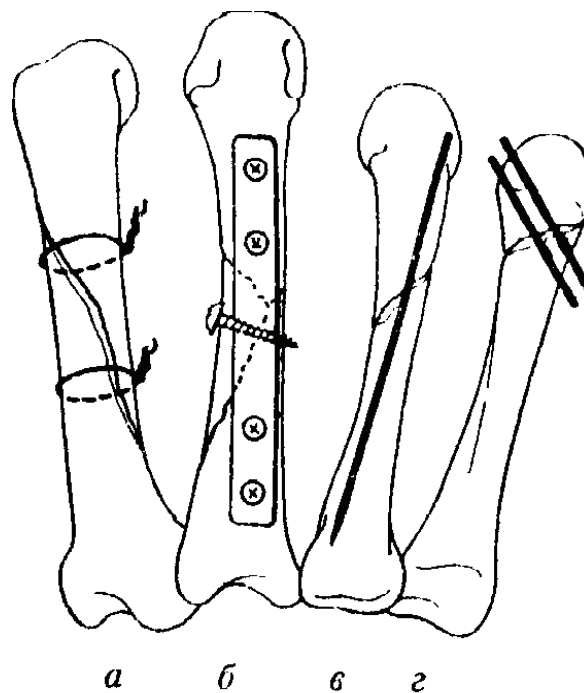
При консервативном лечении метакарпальные фрагменты фиксируются в положении сгибания основных фаланг, и перелом репозируется давлением в области тыла кисти. Поврежденный палец иммобилизуется дорзальной гипсовой шиной и ладонной проволокой, металлической или синтетической шиной. В зависимости от характера перелома иммобилизация продолжается 4 (при спиралевидном переломе) или 6 недель (при поперечном переломе).

Если поврежденные фрагменты кости нельзя репонировать или поместить в достаточно хорошем положении, то производят фиксацию протягиванием проволоки. Проволока ввинчивается в косом положении у конца метакарпальной кости, в месте прикрепления боковой связки. Таким образом обходят сустав и сухожилие.

При субкапитальном переломе фрагменты кости просверливаются проволокой в косом направлении. При этом надо стремиться вводить проволоку под возможно большим углом по отношению к линии перелома. Таким образом отломок кости можно укрепить более надежно. При множественных переломах фиксацию производят как в косом, так и в продольном направлениях. При спиралевидных переломах применяется связывание (рис. 9-39). При фиксации проволокой необходимо следить за тем, чтобы между отломками не оставалась щель. В пределах диафиза

накладывать скрещивающиеся проволоки невыгодно, так как они разводят отломки. В этих местах проволоку лучше проводить параллельно.

Нередко имеет место субкапитальный перелом 5 метакарпальной кости.



**Рис. 9-39.** Виды остеосинтеза метакарпальных костей. а) Обвязывание при спиральном переломе, б) фиксация пластинкой и винтом при клиновидном переломе, в) продольная фиксация проволокой при косом переломе, г) введение двух ввинчивающихся проволок в косом направлении при субкапитальном переломе.

Чем больше повреждено метакарпальных костей, тем больше и давлением в области перелома со стороны тыла кисти. Хорошая фиксация достигается при проведении проволоки в косом направлении через головку 4 метакарпальной кости. В этом случае необходима иммобилизация на 3-4 недели.

Надежный остеосинтез пластинкой небольших размеров нуждается в достаточном пространстве. Такие условия обычно имеют место при переломах метакарпальных костей. Остеосинтез пластинкой показан в первую очередь в тех случаях, когда перелом комбинируется с другими повреждениями и показана ранняя подвижность кисти.

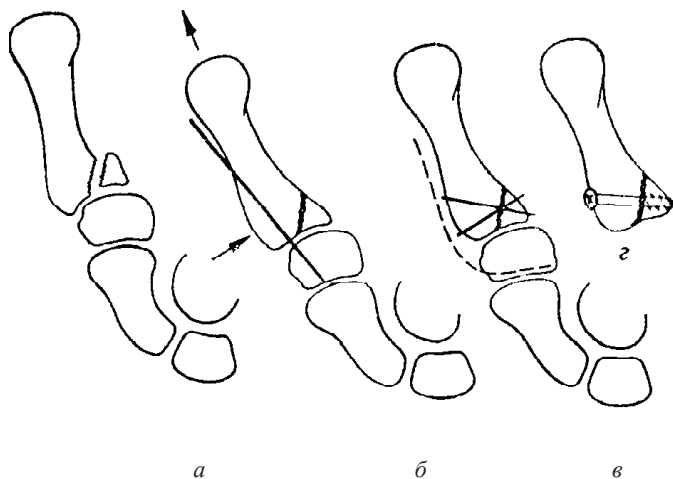
При застарелых переломах или псевдоартрозах иммобилизуют проволокой или пластинами, однако в этих случаях часто применяют дополнительное включение аутокостных пластин или губчатого вещества для дополнительной фиксации.

### Люксационный перелом Bennett

О типичном переломе с вывихом первой метакарпальной кости обычно говорят, если угол основания метакарпальной кости в седловидном суставе отка-

лывается, а остальная часть основания вывихивается в радиальном направлении (рис. 9-40, а).

Седловидный сустав играет важную роль в движениях первого пальца. При правильной репозиции перелома и адекватной иммобилизации можно ожидать полного восстановления функции. Если образуется ступенчатость или вывих, то подвижность первого пальца в значительной мере нарушается. Нарушение функции первого пальца отражается на функции всей кисти и наносит большой ущерб людям, у которых трудовая деятельность зависит от функции кисти.



**Рис. 9-40.** Перелом Bennett с вывихом, а) Репозиция и фиксация проволокой по Wagner, б) Если репозиция закрытым способом не удастся, то показана операция. в) Фиксация введением проволок в параллельном или в перекрещивающихся направлениях или г) фиксация извлекаемыми винтами (остеосинтез)

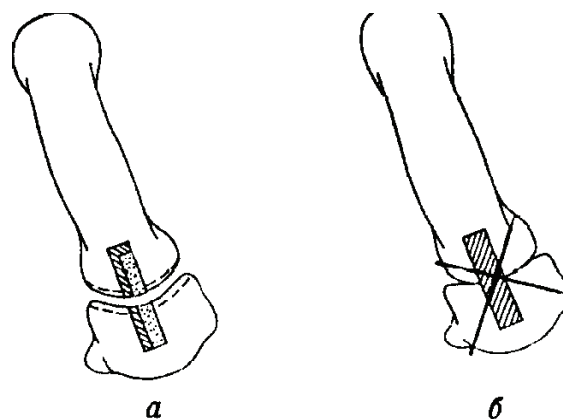
Следует отметить, что хороших результатов можно достигнуть и консервативным лечением, однако наружная фиксация не всегда удается в достаточной мере. Разрыв капсулы сустава и особенности его конфигурации способствуют легкому соскальзыванию обломков. Поэтому в настоящее время во всех случаях перелома *Bennett* производится операция.

Место перелома тщательно репонируют давлением со стороны радиальной поверхности по направлению к основанию отведенного и согнутого первого пальца, после чего производят чрезкожную фиксацию винтовой проволокой. Под контролем телеэкрана сравнительно просто произвести иммобилизацию первой метакарпальной кости проведением винтовой проволоки в проксимальную часть двух соседних костных сегментов (*Wagner*) (рис. 9-40, б). Маленький отколовшийся фрагмент основания не фиксируют.

Если перелом не может быть хорошо репонирован и в области суставов остается ступенчатый выступ, то рекомендуется оперативный способ ре-понирования. Область перелома выделяется, производится точное сопоставление отломков и их фиксация (рис. 9-40, в). Первая метакарпальная кость выделяется из дорзального продольного разреза над центральной частью кости, затем разрез загибается в поперечном направ-

лении на ладонную поверхность. Отводя разгибатель большого пальца в дорзальном направлении, выделяют основание метакарпальной кости, после чего острым путем пересекают сухожилие короткой отводящей мышцы большого пальца у его основания.

После вскрытия сустава отколовшийся фрагмент кости хорошо репонируется и укрепляется 1-2 проволочными штифтами, проведенными в поперечном направлении.



**Рис. 9-41.** Артродез поврежденного седловидного сустава. После резекции суставной поверхности вырезается прямоугольное углубление, в которое (а) затем вставляется костный клин из прочного губчатого вещества локтевого отростка (удаляется на 2 см от конца). Клин может быть взят также из крыла подвздошной кости; б) фиксация перекрещивающейся проволокой с компрессией

Затем накладывается гипсовая шина с иммобилизацией первого пальца. После окончания заживления операционной раны на 6 недель накладывается циркулярная гипсовая повязка *Bennett*. Первый палец следует помещать в положении легкого отведения с противопоставлением, концевая фаланга должна оставаться свободной.

В тех случаях, когда поврежден седловидный сустав и восстановление его невозможно, это место анкилозируют из описанного выше доступа. Отломки суставной поверхности удаляются, вертикально к суставу выдалбливается или выпиливается желоб шириной 3 мм, в который затем забивается анкилозирующий костный клин. Кроме этого, данный участок фиксируется перекрещивающейся проволокой (рис. 9-41).

В последнее время получены хорошие результаты от вставок протезов из силастика вместо трапециевидной кости.

Если перелом проходит через основание метакарпальной кости, однако не достигает сустава, то его не называют переломом *Bennett*, и репозиции следует достигать в хорошем осевом положении. В тех же случаях, когда основание первой метакарпальной кости сломалось на две части и линия перелома прошла через сустав (перелом *Rolando*), вмешательство аналогично проводимому при переломе *Bennett*.



## Переломы фаланг пальцев

При переломах фаланг пальцев значительное воздействие оказывает сила мышц. Вследствие этого перелом может в течение нескольких дней сместиться. Поэтому обычно бывает трудно лечить такие переломы только наружной фиксацией. Если предполагается возможность смещения фрагментов, то уже при первичной обработке надо прибегать к надежным фиксирующим методам (см. стр. 1033). При открытых переломах пальцев также следует стреляться к первичному остеосинтезу.

Для фиксации при переломах костей пальцев охотно применяют ввинчивающуюся проволоку, во избежание возможной ротации, ее вводят в перекрещенном положении.

Перелом основной фаланги в последнее время фиксируется пластинами. На первой неделе лечения необходим рентгенологический контроль, так как сильная мускулатура, воздействующая на небольшие костные фаланги, может произвести смещение костных фрагментов, несмотря на наружную иммобилизацию.

## Диафизарные переломы

Все переломы пальцев, как поперечные, так и реже встречающиеся продольные, хорошо поддающиеся репозиции и легко удерживаемые при их сопоставлении, лечатся наружной фиксацией (гипсовые повязки, металлические шины), консервативным путем. Поврежденный палец обычно помещают в выгодное функциональное положение.

При значительных косых или спиралевидных переломах основной фаланги трудно создать хорошую репозицию одной только наружной фиксацией. При таких переломах типичным является угол перелома, открытый в дорзальном направлении. В случаях косого перелома на большом протяжении кости соединяются через кожу 1-2 проволоками, введенными в поперечном направлении, или небольшими винтами. При спиральном переломе фрагменты сломанной кости выделяются и связываются проволокой. При такого рода переломе возможна ротация. Переломы оснований пальцев не следует лечить шиной в виде шпателя. Продолжительность иммобилизации при повреждении основной фаланги 4-6 недель, повреждение средней фаланги требует более длительной иммобилизации.

## Внутрисуставные переломы

Переломы суставов пальцев со смещением, как и другие внутрисуставные переломы, служат показанием к оперативному вмешательству. При свежих

повреждениях восстановить анатомические соотношения легче, чем в более поздние периоды. Во время операции обычно применяются ввинчивающиеся проволоки, более крупные фрагменты могут быть фиксированы небольшими винтами.

Из-за натянутого разгибательного апоневроза при поперечном переломе сустава основной и средней фаланг не всегда удается устранить открытый дорзально угол. Следует отметить, что эти переломы имеют тенденцию к смещению, поэтому бывает необходимо фиксировать фрагменты 1-2 тонкими проволоками (рис. 9-42).

Смещенный внутрисуставной перелом блока также следует фиксировать оперативным путем. Такую фиксацию можно производить через кожу под контролем телевизионного экрана. Однако выделение и оперативная стабилизация проще и надежнее.

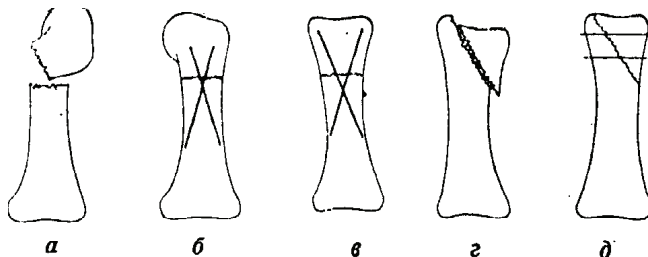


Рис. 9-42. Стабилизация косых и чрезвертельных переломов основной и средней фаланг. Точная репозиция и штифтование закрытым или открытым способом (а — д)

Если нет смещения, то необходима наружная иммобилизация на 3-4 недели, если же фрагмент кости сместился, то необходима его оперативная фиксация. Доступ осуществляется через боковой срединный разрез, для фиксации применяется оставляемая проволока или такая, которую можно затем извлечь, как при переломах концевой фаланги. Если такой перелом лечится неправильно, то длительное время имеются боли и остается контрактура.

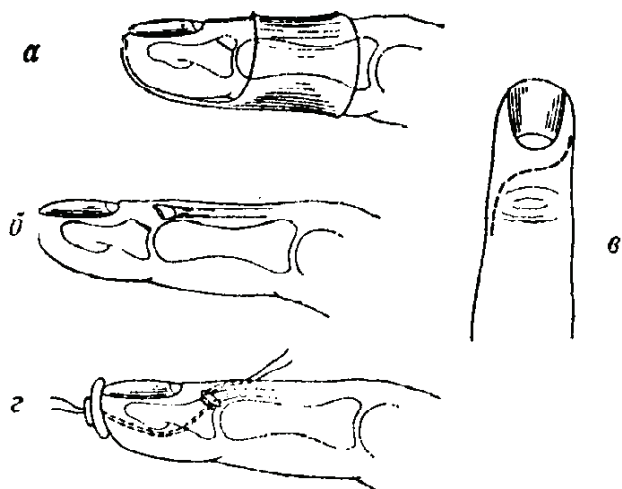
## Переломы концевой фаланги

Переломы концевой фаланги или ее дистальной бугристости лечатся обычно консервативным путем. В этой области нет мышц, которые бы смещали фрагменты поврежденной кости. Только открытые переломы стабилизируют продольно проведенными ввинчивающимися проволоками. Клиническое выздоровление и полное восстановление функции поврежденного пальца определяется рентгенологически полным исчезновением линии перелома.

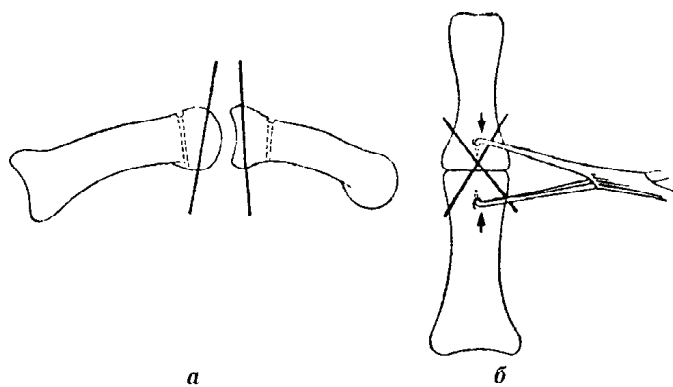
Оперативное лечение применяется при переломах основания концевой фаланги. Дорзальный край повреждается чаще, чем ладонный. При переломах без смещения поврежденная фаланга пальца иммобилизуется на специальной шине для концевых фаланг в

выпрямленном положении (нельзя помещать в положении разгибания, так как может возникнуть подвывих в концевом суставе).

Смещенный перелом в области прикрепления сухожилия разгибателя концевой фаланги лечится оперативным путем. Производится L-образный разрез, проходящий косо над суставом. В связи с близостью ногтевого ложа не следует проводить разрез слишком дистально. Отломанный небольшой костный фрагмент трудно фиксировать обычным путем, поэтому применяется извлекаемая проволока, что обычно делается для фиксации сухожилий. Проволока выводится не у кончика пальца, так как при этом спустя несколько дней она может ослабнуть. Проволоку проводят под углом и выводят рядом с ногтем, где она надежнее фиксируется. Таким образом, костный канал для проволоки просверливается через основание концевой фаланги в косом направлении по отношению к кончику пальца.



**Рис. 9-43.** Иммобилизация краевых переломов концевой фаланги, а) Иммобилизация шиной при переломах без смещений, б) и в) операция при смещении обломков, г) иммобилизация с прокладкой: проволока проводится через основную фалангу и завязывается на конце



**Рис. 9-44.** Артродез костей фаланг, а) Резекция поврежденных суставных поверхностей и проведение отверстия для инструмента, б) проведение проволоки с перекрещиванием при инструментальной компрессии

Прокладка только тогда хорошо фиксирует небольшой отломок кости, когда она проходит в косом

направлении, параллельно продольной оси фрагмента (рис. 9-43). Чтобы избежать смещения фиксированного оперативным путем фрагмента, можно проволокой *Kirschner* произвести артродез между концевой и средней фалангами. Для контроля во время операции пользуются экраном телевизора или рентгеновскими снимками. После завершения операции на поврежденный палец накладывается дорзальная гипсовая шипа, иммобилизация длится 4 недели. Проволока удаляется через 6 недель после оперативного вмешательства.

Отрыв сухожилия сгибателя вместе с костным фрагментом встречается редко, и его фиксация проще, так как костный фрагмент более крупных размеров. В области перелома производят боковой разрез, отколовшуюся часть кости фиксируют проволокой. Рекомендуется исключить сильное воздействие сгибательного сухожилия проведением через него извлекаемой проволоки. Эта операция также проводится под контролем (или телеконтролем). Иммобилизация после операции продолжается 4 недели. Ошибки при лечении переломов пястных костей и пальцев описал *А. В. Каплан*.

### Анкилозирование суставов (артродез)

При необратимом разрушении поврежденного сустава пальца, причиняющем боли, применяется артродез. Необходимость артродеза особенно часто возникает при повреждениях сустава концевой фаланги, когда возникающие при движениях боли могут быть устранены только неподвижностью сустава. Неподвижность сустава, находящегося в функционально выгодном положении, устраняет боль, возможность совершать грубые движения сохраняется, и больной быстро приспосабливается пользоваться обездвиженным фрагментом пальца. Чаще всего приходится обездвиживать основную фалангу первого пальца.

*Техника проведения артродеза.* К суставу подходят из Z-образного дорзального разреза, поперечные части которого идут параллельно суставу. Разрушенные поверхности сустава отделяют небольшой пилой или щипцами. Концы фаланги стремятся оставить, чтобы для соприкосновения была сохранена как можно большая губчатая поверхность. Наклон соприкасающихся поверхностей при спиливании или скусывании должен быть для последующего сращения для концевой фаланги около 20°, средней фаланги — 30-50° (для мизинца больше). Образовавшиеся после резекции губчатые поверхности сопоставляются и фиксируются ввинчивающейся проволокой. Необходимо стремиться к тому, чтобы проволока ввинчивалась однократно, так как многократное ввинчивание в тонкую кость нарушает стабилизацию. Ввинчивается заостренная с двух концов проволока, ее вводят

со стороны резекционных поверхностей на глубину вещества кости до полного погружения. Затем скрепляемые поверхности сопоставляют и фиксируют артрорезными щипцами, завершая скрепление проволокой (рис. 9-44). 4 недели держится иммобилизация гипсовой повязкой, через 8 недель после вмешательства удаляется проволока. Для артрореза среднего сустава удобно применение пластинки, наложенной и укрепленной на дорзальной поверхности. При такого рода остеосинтезе необходимость в наружной фиксации отпадает.

### Растяжения, разрывы связок, вывихи

Основным условием полноценной и стабильной функции суставов является полное отсутствие болей и нарушений в мышцах и связках, а также сохранность самого сустава. При повреждениях кисти нередко ранятся и связки. Однако больные. Даже при тяжелых повреждениях связок обычно поздно обращаются к врачу, так как вначале причиняющие беспокойство симптомы часто отсутствуют.

Вывихи в суставах, частичные надрывы связок лечат консервативно. Поврежденный сустав иммобилизуется на протяжении 6 месяцев в выгодном функциональном положении. Важно своевременно обнаружить *полный разрыв связки*, так как только при первичной операции можно ожидать полного восстановления. Застарелые разрывы связок ограничивают функцию кисти. Восстановительная операция в отдаленный период труднее, чем при первичном вмешательстве, и результаты поздних операций обычно не утешительны.

Разрывы связок чаще всего происходят у основной фаланги первого пальца и средней фаланги третьего пальца. Свежий разрыв связок легко обнаружить, если помнить о такой возможности. Повреждение также можно обнаружить специальным рентгенологическим исследованием, при котором видны патологические боковые движения в поврежденном суставе.

Если рвется боковая связка основной фаланги первого пальца, то разорванная часть связки сшивается, в особенности по локтевой поверхности, так как связка уходит под приводящую фасцию. Таким образом, поврежденная поверхность без сшивания не срастается из-за отсутствия соединяющих участков. На основной фаланге первого пальца производится дорзальный разрез. После рассечения приводящей фасции разорванные концы связки сшиваются атравматичными швами 5/0 (EP-1: 1). Если вместе со связками оторван костный фрагмент, то его фиксируют проволокой. Более крупные фрагменты фиксируются ввинчивающейся проволокой, мелкие фрагменты — извлекаемой проволокой. Длительность иммобилизации — 3-4 недели, проволока извлекается на 6 неделе.

Разрыв суставной капсулы метакарпальной кости первого пальца, как и повреждение наружной радиальной связки основной фаланги пятого пальца, необходимо лечить оперативным путем. Концы разорванной связки сшиваются тонкими швами, благодаря чему восстанавливается безболезненная функция сустава. При оперативном лечении длительность иммобилизации короче, чем при консервативной терапии (3 недели вместо 6 недель).

### Вывихи в основном суставе

Вывих в основном суставе первого пальца заслуживает особого внимания. При этом повреждении первый палец находится в положении приведения, длина его сокращается, его сгибание невозможно, а рентгенологически определяется вывих. Обычным потягиванием за палец не всегда удается вправить вывих, что объясняется ущемлением головки метакарпальной кости из-за надрыва капсулы сустава между сухожилиями короткого и длинного сгибателей первого пальца.

При этом большой палец должен быть сильно отведен, при давлении основная фаланга выдавливает головку метакарпальной кости. Если репозиция не удастся и таким путем, то над суставом производят поперечный разрез с ладонной поверхности кисти. После расширения разрыва капсулы и отведения сухожилия, препятствующего возврату головки в первоначальное положение, репозиция легко удается. Капсулу зашивают несколькими швами. Продолжительность иммобилизации составляет 3 недели.

На других пальцах вывих в суставе основной фаланги происходит сравнительно легко, так как капсула этого сустава рыхлая и дистальная поверхность его уплощена. Из-за возникающего отека бывает трудно поставить диагноз. Рентгеновские снимки в двух типичных проекциях (передне-задней и полукосой) не всегда помогают установить вывих, поэтому *Bohler* рекомендует при повреждении метакарпальной кости производить снимки в точном боковом положении, при котором всегда можно определить, вывих. Мы рекомендуем производить снимки во всех трех проекциях, что позволяет своевременно установить и диагностировать все особенности повреждения.

Если вправление вывиха этих пальцев не удастся, то это значит, что ему препятствует интерпозиция капсулы сустава, и поэтому требуется оперативное вмешательство. Если вправление не удалось, нужно сразу же приступать к операции. Разрез производится по ладонной поверхности. После оперативной репозиции поврежденная капсула и боковая связка зашиваются. Требуется иммобилизация также на протяжении. 3 недель.



Застарелые вывихи оперируют таким же путем. Суставная капсула широко раскрывается, что облегчает вправление.

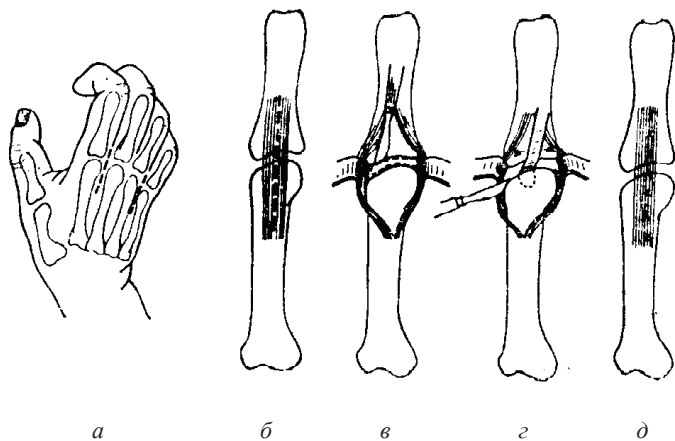
### Вывихи пальцев

Диагноз обычно поставить нетрудно. Репозиция не представляет особых сложностей и производится потягиванием в продольном направлении, часто без обезболивания. Имобилизация продолжается 3 недели. Вывихи с переломами лечат так же, как и другие повреждения суставов, чаще оперативным путем.

### Капсулотомия

При рубцовых изменениях капсулы суставов, сопровождающихся нарушением подвижности, в особенности когда это касается сустава основной фаланги, производят капсулотомию (вскрытие капсулы сустава). В ряде случаев возникает необходимость производить частичную капсул-эктомию (частичное иссечение капсулы).

После поврежденной кисти можно иногда встретить контрактуру в области основного сустава II, III, IV и V пальцев. Причиной этому может быть неправильная иммобилизация поврежденных пальцев в вытянутом положении. Эта патология обычно сопровождается значительным нарушением функции основных фаланг всех четырех пальцев.



**Рис. 9-45.** Капсулотомия основного сустава, а) Разрез кожи, б) продольное расслоение разгибателя на две половины, в) косое рассечение дорзальной части капсулы сустава, г) отделение боковой связки метакарпальной кости скальпелем, д) зашивание сухожилия и кожи тонкими швами

Суставы основных фаланг четырех пальцев вскрывают из двух разрезов. Эти разрезы проводят на уровне головок метакарпальных костей между II и III, а также IV и V пальцами в продольном направлении. Некоторые авторы рекомендуют поперечные разрезы, однако при поперечном разрезе может быть повреждена вена. Сухожилие разгибателя расщепляется над суставом в

продольном направлении. После этого, разводя края расщепленного сухожилия в разные стороны, из дорзальной части капсулы сустава (которая хорошо видна в положении сгибания) иссекают в поперечном направлении участок величиной 1-1,5 смх3 мм. В открытом суставе основание боковых связок выделяют от головки метакарпальной кости в центральном направлении, при этом небольшим скальпелем производят отделение от кости. Затем изогнутым элеватором тупо расширяют ладонное углубление сустава (рис. 9-45). Теперь сустав может быть легко согнут. При закрытии раны тонкими швами ушивается только расщепленное сухожилие разгибателя. Имобилизация оперированного пальца в положении сгибания необходима до заживления операционной раны. После этого несколько недель проводится физиотерапевтическое лечение. Функция сустава после капсулэктомии быстро восстанавливается.

Операция при контрактуре проксимального интерфалангеального сустава состоит в овальной резекции обеих боковых связок. Сухожильные части межкостных мышц должны быть осторожно отведены в стороны, так как они частично располагаются на боковых связках. При двухсторонней капсулэктомии связка из-за своей тенденции к девиации в локтевом направлении удаляется полностью только с локтевой стороны, тогда как с лучевой стороны отделяют от бугристости половину ее. Таким образом производят ослабляющую капсулотомию.

Результаты капсулэктомии в проксимальном интерфалангеальном суставе редко удовлетворительны. Ее производят только по специальным показаниям, у хорошо сотрудничающих с врачом больных.

### Повреждения сосудов

Сосуды кисти имеют настолько мелкий калибр, что сшить их, применяя обычную хирургическую технику, невозможно. Хорошее кровоснабжение тканей кисти во многих случаях полностью исключает необходимость восстановления проходимости поврежденного сустава, так как коллатеральное кровоснабжение вполне достаточно.

Сосуды кисти в настоящее время благодаря микрохирургической технике могут быть достаточно тонко и точно соединены вплоть до ладони. Таким образом, чаще предоставляется возможность сохранить жизнеспособность дистальных частей кисти.

Б. В. Петровский, В. С. Крылов опубликовали результаты ряда успешных операций приживления полностью отделенных частей кисти на основе микрососудистой техники.

Восстановление жизнеспособности отделенной кисти или ее частей (реимплантация) зависит от качества микрососудистых швов, возможных в специализированных учреждениях. В общехирургических

отделениях такой результат сомнителен.

В хирургии кисти важны знания анатомических особенностей прохождения кровеносных сосудов (где и как они могут быть перевязаны, в каких местах производить разрезы, чтобы не повредить сосуды).

Для надежного выполнения повседневных вмешательств на кисти следует отчетливо себе представлять расположение локтевой и лучевой артерий на предплечье и кисти, а также их дистальных ветвей, проходящих поверхностно и в глубине кисти и идущих до кончиков пальцев. Поврежденные сосуды должны быть аккуратно отпрепарованы, чтобы избежать повреждения рядом проходящих нервов и попадания их в лигатуру (например, при ампутации пальцев). Повреждение проходящего рядом с сосудом нерва может привести к стойким осложнениям. Наиболее крупным сосудом кисти является локтевая артерия. Локтевой нерв проходит непосредственно рядом с локтевой артерией. Даже при сильном кровотечении в напряженной, обстановке следует помнить о возможности повреждения сосудистым зажимом проходящего рядом с артерией нерва. Большинство кровотечений кисти может быть остановлено соответствующей давящей повязкой. Если это не удастся, то следует наложить на плечо пневматическую кровоостанавливающую давлению). Это исключает наложение «вслепую» кровоостанавливающего зажима и повреждение значительного числа важных тканей кисти. При остановке кровотечения жгутом зажим может быть точно наложен и только на поврежденный сосуд.

Если рана ладонной поверхности кисти пересекает ее в поперечном направлении и повреждены сосуды нескольких пальцев, следует помнить о неповрежденной ветви сосудов, и перевязку производить проксимальнее ответвления. Артерии соседних пальцев обеспечивают поврежденный палец достаточным коллатеральным кровообращением.

Даже при лигировании обеих артерий предплечья не наступает гангрены кисти. Однако, если восстановить один из этих сосудов, то заживление и функция кисти возвращаются значительно быстрее. С применением лупы сшивают материалом 6/0 (EP-1: 0,7) и атравматичными иглами косо срезаемые концы сосудов, 4-5 П-образными швами, по тому же принципу, как сшиваются сосуды более крупного калибра. Если повреждена только одна артерия, то это повреждение полностью компенсируется соседними сосудами, и накладывать сосудистый шов нет необходимости.

### Гнойные инфекции кисти

Гнойная инфекция кисти встречается нередко, ее лечение относится к повседневным задачам хирурга.

Прогрессирующий тяжелый гнойный процесс кисти в настоящее время встречается редко. Если все

же такое заболевание имеет место, то его последствия обычно отягощены, так как обычно трудно полностью восстановить функцию кисти. При запущенной флегмоне кисти может развиваться септическое состояние, угрожающее жизни больного. Нарастающие пульсирующие боли и бессонная ночь служат неотложными показаниями для операции, хотя к этому сроку оптимальное время для вмешательства уже упущено.

Развитие инфекционного процесса на ладонной поверхности кисти проблематичнее, чем на тыльной поверхности или предплечье, так как воспалительный процесс в коже и под кожей ладонной поверхности кисти легче, проникает в глубину, вдоль фасциальных перегородок, вследствие препятствия толстой и упругой кожи ладонной поверхности гнойный процесс не может пробиться на поверхность.

Наиболее простой формой *панариция* является поражение гнойным процессом в пределах кожи (кожный панариций). Воспаления подкожной клетчатки и более глубоко лежащих тканей обозначаются как подкожный, сухожильный, костный или суставной панариций. Основным положением при хирургическом лечении панариция является как можно более раннее вскрытие гнойного очага, даже если это касается только внутрикожного процесса. Распространение гнойного процесса может быть прекращено только своевременным и достаточно широким вскрытием.

Вскрытие панариция является неотложной задачей. Но эта операция должна быть произведена достаточно квалифицированно, поэтому лучше подождать 1-2 часа, чем оперировать затем в несоответствующих условиях. Перед операцией необходимо точно локализовать центр воспаленного участка, где будет произведен разрез. Инструментом с тупыми концами (пинцет) или зондом, касаясь болезненной поверхности, находят наиболее чувствительную точку.

Совершенно неправильной и вредной является тактика выжидания «созревания» панариция с применением компрессов, так как вскрытие нужно производить рано, уже в стадии развития некроза. В сомнительных случаях лучше оперировать слишком рано или необоснованно, ибо в таких случаях разрез хорошо заживает, чем опоздать с оперативным вмешательством и получить тяжелые осложнения. Каждый гнойный процесс кисти может быть радикально оперирован только при наложении жгута. Правильным вмешательством является не рассечение, а иссечение, так как нужно не только эвакуировать гной, но и по возможности полностью удалить некротизированные ткани.

Производя разрез в области нагноения, следует взять содержимое на бактериологическое исследование и определить резистентность к антибиотикам. У большинства больных при бактериологическом исследовании выявляют стафилококк, так что мож-

но сразу же вводить полусинтетический пенициллин или местно применять антибиотики широкого спектра действия.

Первичные флегмоны кисти и лимфангиты встречаются редко (ок. 10%). Такие воспаления возникают при особо вирулентной, обычно смешанной инфекции и встречается обычно среди медицинского персонала. В таких случаях разрез в самом начале возникновения воспаления предшествует целенаправленное применение антибиотиков широкого спектра действия. Вскрытие следует производить при развитии нагноения.

### **Вскрытие гнойного очага**

Для вскрытия гнойного очага необходимо соблюдать следующие три условия: наркоз или анестезия нервного сплетения, наложение пневматического жгута и достаточно квалифицированная ассистенция.

Разрез должен производиться через середину гнойного очага, следует стараться соблюдать правила проведения разрезов. Для отведения гноя должен быть создан наиболее короткий и достаточно широкий путь. Необходим широкий доступ, так как при нем можно хорошо удалить некротизированные ткани на всём протяжении воспаленного участка при достаточно щадящем к здоровым тканям. Контрапертура необходима при глубоких гнойниках. Кровотечение останавливают в тех случаях, если оно через 15-20 минут после легкого придавливания влажными салфетками и поднятия конечности не прекратилось.

Если края операционной раны недостаточно широко разведены, рекомендуется произвести иссечение узкой полоски кожи в середине раны, чтобы в этом месте не произошло преждевременное склеивание ее краев. Небольшие углубления раны можно не дренировать, тогда как в более глубокие участки раны вводятся дренажи в виде полосок из резиновой перчатки. Марлевые тампоны и резиновые дренажи не годятся, так как они закупоривают выход из раны и препятствуют оттоку содержимого. Кроме того, их давление может вызывать некротизацию тканей. Смена тампона или такого дренажа весьма болезненна, тогда как смена резиновой полоски может происходить вместе со сменой повязки и менее болезненна для больного.

При раннем вскрытии гнойника и полноценном иссечении измененных тканей некоторые хирурги рекомендуют закрывать рану провизорными редкими швами. Мы этого не рекомендуем.

После операции кисть помещают в выгодном функциональном положении на гипсовую шину, доведенную до локтевого сустава. Имобилизованные таким образом кисть и предплечье помещаются в приподнятом положении. Имобилизация на прямой деревян-

ной шине является грубой ошибкой, так как при этом отмечается склонность к развитию контрактуры.

Оперированного больного ежедневно осматривают, меняя повязку. С началом заживления повязку меняют через день или еще реже.

Когда исчезают боли и отек оперированной кисти, приступают к лечебной гимнастике. Регулярно двигать неоперированные пальцы разрешают уже в день операции. Если в послеоперационный период на фоне стихающих болей вновь поднимается температура и появляется ощущение пульсации в области раны, то это свидетельствует о прогрессировании воспаления. Или о возникновении нового очага. Не следует медлить с повторной операцией.

## **Лечение различных гнойных инфекций кисти**

### **Фурункул**

Развитие фурункула пальца или тыла кисти обычно начинается в волосяной луковице. Своевременное вскрытие гнойника предупреждает его распространение.

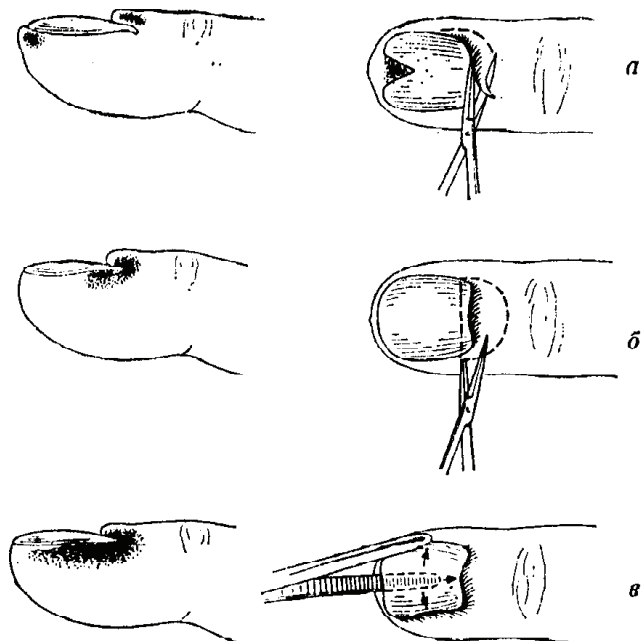
### **Подногтевой панариций (гнойник ногтевого ложа, паронихий)**

Своевременным вскрытием гнойника можно достичь быстрого заживления. В дистальной части ногтевого ложа гнойник вскрывают клиновидным иссечением ногтя. В проксимальной части гнойник опорожняется резекцией проксимальной трети ногтя (его лунки) и иссечением края кожи. В тех случаях, когда гнойник локализуется под кожным валиком с внутренней или наружной стороны ногтя (внутренний или наружный паронихий), то разрез проводят параллельно ногтю через центр гнойника, вертикально кожному краю и пересекают 1-2мм кожного края. Если проксимальная часть ногтя приподнята воспалительным процессом и можно туда пройти тонким элеватором, то эту приподнятую часть ногтя удаляют (рис. 9-46). Тем самым предупреждают слишком раннее разрастание кожного края и затруднение оттока. При вскрытии паронихия в целях предупреждения рецидива также рекомендуется удалить край ногтя. Ноготь непораженной части пальца не удаляют, так как он защищает ногтевое ложе.

Если воспалительный процесс распространяется под ноготь, то последний следует удалить. В прежнее время при удалении ногтя рекомендовалось вначале рассечь его посередине. Без сомнения экстракция ногтя при таком разрезе проще, однако ножницами повреждается ногтевое ложе, что оставляет некраси-



вую деформацию или продольный рубец после образования нового ногтя.



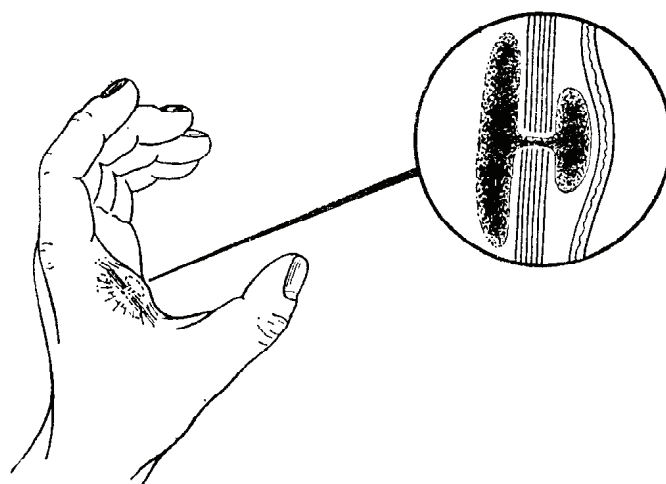
**Рис. 9-46.** Гнойники в области ногтевого ложа и их вскрытие. а) Клиновидное иссечение дистальной части ногтя, б) иссечение участка кожи в проксимальной части ногтя, резекция края кожи над основанием ногтя при распространении гнойника в подногтевое ложе, в) распространенное нагноение под ногтем

Поэтому рекомендуется анатомическим тонким зажимом пройти дистально под ноготь, аккуратно отделить его от ложа и затем удалить. Инструмент с тупыми концами не повреждает ногтевое ложе, и экстракция производится без последующих грубых изменений.

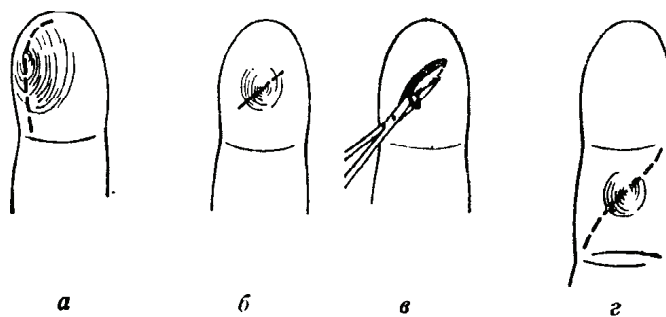
### Кожный панариций

Это воспаление кожи кисти происходит, главным образом, у лиц физического труда. Нагноение возникает на сгибательной поверхности в области головки метакарпальной кости или на кончиках пальцев. Воспаленный участок очень болезнен, в связи с чем больной сравнительно рано обращается к врачу. При осмотре локализуют центр нагноения инструментом с тупыми концами, после чего гнойник вскрывают и иссекают измененную кожу. Такое иссечение может быть произведено тангенциальным разрезом. Гнойник в самом начале может проникнуть в глубину тканей, в таких случаях его называют «запонкообразным» (рис. 9-47.) Находят такой «запонкообразный» гнойник следующим образом. После иссечения измененной кожи внутрикожного гнойника обнаруживают в центре подлежащих тканей небольшое углубление, из которого через отверстие выделяется капелька гноя. Таким образом, здесь уже развился подкожный гнойный процесс, в связи с чем необходимо широкое вскрытие гнойни-

ка, чтобы не было дальнейшего его проникновения вглубь. На тонкой коже у детей это изменение обычно появляется в форме буллы. Достаточно ее удаления, глубокого вскрытия не требуется.



**Рис. 9-47.** Внутрикожное нагноение с абсцедированием вглубь в форме песочных часов



**Рис. 9-48.** Подкожный абсцесс на кончике пальца, а) Разрез в форме хоккейной клюшки, окаймляющий разрез не производится, в) При нагноении посередине через это место производят разрез по диагонали и иссекают края кожи. г) В других местах пальца производят срединный косой или боковой разрез

*Подкожное нагноение (panaritium subcutaneum).* Это изменение появляется в результате небольших, часто незаметных повреждений кончика пальца. Если такое вскрытие будет произведено слишком поздно, то воспалительный процесс быстро распространится на костную ткань, сустав и сухожильное влагалище. Если возникают сомнения, то лучше быть излишне радикальным, чем опоздать с широким вмешательством.

Если гнойник располагается в области кончика пальца, его вскрывают разрезом в форме хоккейной клюшки. Если же гнойник расположен в центре ладонной поверхности концевой фаланги, его вскрывают диагональным разрезом (рис. 9-48). Из раны не всегда выделяется гной, иногда это бывает мутный экссудат. Некротизированные участки ткани удаляются, в глубину раны заводится полоска резиновой перчатки для дренирования. Кисть и предплечье иммобилизуют шиной.

Костный панариций (остеомиелит) Костный панариций чаще всего развивается из подкожного гнойника, который располагается в области концевой фаланги. В других случаях этот процесс может развиваться и после открытых переломов костей кисти и операций. В ранний период на рентгенографическом снимке можно не обнаружить каких-либо изменений, которые указывали бы на процесс в кисти. В более поздний период такие признаки появляются, что имеет значение для выбора места вскрытия гнойника. Если же имеется свищ, то этим определяется место, где предстоит произвести разрез. Опирируя под жгутом, нетрудно в обескровленной ране отличить измененный участок кости от здорового. Таким образом, удаление костного секвестра не представляет особых трудностей. В конце операции в рану заводят полоску резиновой перчатки, а палец иммобилизуют на шине. Инфицированный псевдоартроз пальца еще не означает необходимости ампутации. Через 1/2-1 год после завершения воспалительного процесса при псевдоартрозе можно произвести спонгиозную пластику (пластика ложного сустава). Если остеомиелитический процесс распространяется на всю костную часть фаланги пальца, то эта фаланга ампутируется.

### Суставной панариций (гнойный артрит)

Суставы кисти, в особенности основных фаланг, расположены поверхностно и покрыты только тонким сухожилием и слоем кожи. Даже когда в области сустава основной фаланги имеются сравнительно небольшие повреждения, необходимо исследовать, нет ли повреждения и самого сустава. В том случае, если повреждение проникает в сустав, промывают его раствором антибиотиков. В случаях же возникновения инфекции (укус, удар по зубам) в рану сустава вводят топкий дренаж, через который ежедневно 2-3 раза промывают ее антибиотиками (рис. 9-49). Таким лечением можно предупредить возникновение тяжелой гнойной инфекции сустава с развитием деструкции.

Острые воспаления суставов кисти обычно лечатся консервативным путем. Создаются полный покой и иммобилизация, вводятся антибиотики (парентерально и местно), конечность держат в поднятом положении. Если на протяжении одного-двух дней не наступит улучшение, то инфицированный сустав вскрывают. Во время операции в сустав вводят дренаж для его промывания и отсасывания, через который каждые 6 часов вводят раствор антибиотиков.

Застарелые нагноения суставов с выраженной рентгенологической картиной изменений лечат оперативным путем. Производят дорзальный продольный разрез, проходя рядом с сухожилием разгибате-

ля. Поврежденный хрящ резецируется, костные секвестры удаляются.

При достаточно длительной иммобилизации спонтанно развивается анкилоз сустава. Когда же образуется фиброзная ткань и развивается ограниченное, но очень болезненное движение в суставе, приходится в последующем производить оперативное анкилозирование.

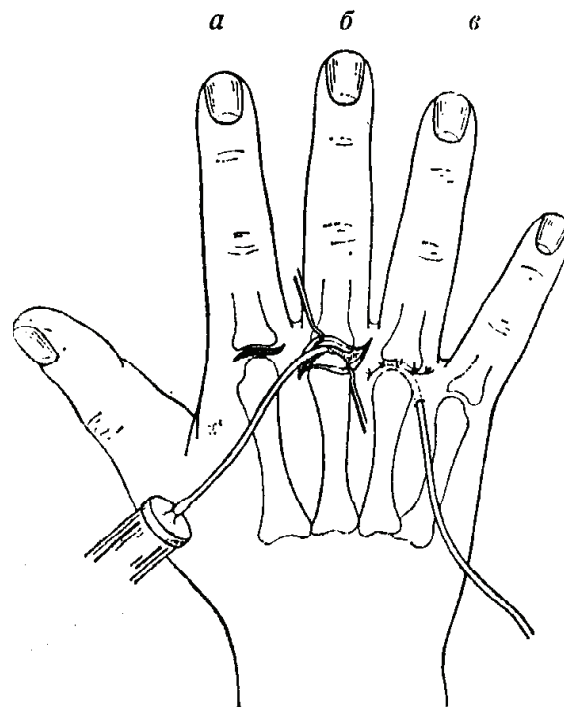


Рис. 9-49. При повреждениях в области суставов (а), как бы малы они ни были, вскрытие, прополаскивание (б) и дренирование (в)


Пластическое замещение разрушенного сустава протезом может предприниматься только спустя длительное время (не менее одного года), если на протяжении этого времени не возникло воспаления. Условием для реконструктивной операции на суставе является полное сохранение кожи и возможностей для совершения движений (сохранность сухожилий и мышц). В последние годы мы получили хороший опыт применения силиконовых протезов (Swanson), в особенности оперируя средние (III, IV) пальцы. Риск этих операций невелик, так как при неудаче в возникший дефект ткани заводится аутоспонгиозная соединяющая пластинка. Возникновение анкилоза после такой операции приносит меньше разочарований, чем при аналогичных вмешательствах на больших суставах (например, тазобедренном).

### Сухожильный панариций (гнойный тендовагинит)

Следует подчеркнуть, что для лечения этого заболевания необходимы четкие знания анатомии кисти.

Судьба кисти (выздоровление или инвалидность) решается своевременным и достаточно квалифицированным хирургическим вмешательством. Еще *Bunnell* писал, что в половине случаев, когда речь идет о сухожильном панариции, сухожилие некротизируется и отторгается. Однако при своевременном и правильном вмешательстве можно в большинстве случаев получить полное излечение.

Разрезы с двух сторон от сухожилия по *Klapp* в настоящее время устарели. Вместо этого теперь одним боковым разрезом вскрывают гнойник, воспаленное влагалище сухожилия. Если при этом разрезе из влагалища сухожилия выделяется мутная жидкость, то на проксимальной части ладонной поверхности проводят второй боковой разрез по складке ладонной части кисти (на II—IV пальцах) и промывают инфицированное влагалище сухожилия через введенный тонкий дренаж (рис. 9-50). Если гнойник расположен в пределах средней фаланги, то боковой разрез производят на дистальном конце сухожильного влагалища, и через этот разрез промывают рану, чтобы предотвратить развитие инфекции в слепом кармане. Если своевременно, в ранний период (на 2-3 день) влагалище сухожилия вскрывается и промывается, то наступает выздоровление с полным сохранением функции, даже при V-образных флегмонах сухожилий кисти. Если же эта операция производится слишком поздно, то нарушается скользящая поверхность сухожилия; сосуды, питающие сухожилие тромбируются.



**Рис. 9-50.** Типичные разрезы и промывание сухожильного влагалища при его нагноении некроз. В этом случае в отдаленный период предстоит реконструкция, прогноз которой не всегда благоприятен.

Если при вскрытии панариция трудно решить, инфицировано ли сухожилие, то после обработки и стерильного обкладывания чистыми инструментами вскрывают сухожильное влагалище. Если в нем не обнаруживается нагноение, то накладываются швы.

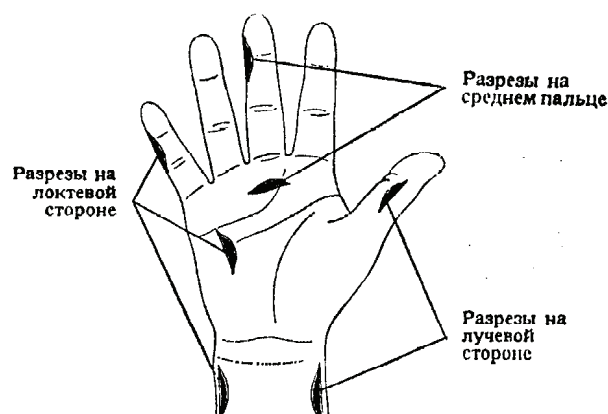
Такой диагностический оперативный прием лучше, чем слишком позднее вмешательство.

При слишком позднем вскрытии сухожильного влагалища наряду с его промыванием следует также удалить некротизированные и потерявшие свою эластичность части сухожилия или даже все сухожилие. В благоприятных случаях вокруг гнойника развивается только частичный некроз сухожилия и после удаления его измененной части (скажем, половины сухожилия) можно еще ожидать сохранения хорошей, функции.

При тяжелых или запущенных гнойных процессах необходимо широкое вскрытие с удалением всех измененных тканей. Если есть возможность, то оставляют участки сухожильного влагалища и поверхности сустава, что может существенно помочь при поздней сухожильной пластике. Рана после введения дренажа для отсасывания закрывается редкими швами. Если не удастся полностью удалить некротизированные ткани, то в течение нескольких дней производят постоянное промывание через дренаж.

### Флегмона, эмпиема

Тяжелые распространенные нагноения ладонной поверхности кисти, межпальцевые флегмоны, флегмоны I пальца, предплечья, а также эмпиема лучезапястного сустава встречаются теперь редко. Однако течение таких гнойных процессов и их результаты являются и в настоящее время малоутешительными.



**Рис. 9-51.** Разрезы при гнойном тендовагините третьего пальца и при V-образной флегмоне

Разрезы, производимые для вскрытия флегмоны ладонной поверхности кисти и V-образной флегмоны, показаны на рис. 9-51. Операцию производят под наркозом и с наложением жгута, что наиболее надежно обеспечивает удаление некротизированных тканей. Обеспечивается промывание сухожильного влагалища, кисть иммобилизуется. Больной находится в лечебном учреждении столько, времени, сколько требуется для нормализации общих и местных изменений.



## Редкие заболевания кисти

### Стенозирующий тендовагинит (De Quervain)

Швейцарец *De Quervain* в 1895 году первым описал симптомы клинической картины стенозирующего тендовагинита и предложил методы хирургического лечения, которые до сегодняшнего дня существенно не изменились.

Этиология заболевания до настоящего времени полностью не известна. Клинически заболевание характеризуется выраженной болью при надавливании по ходу сухожилия над шиловидным отростком лучевой кости и, кроме этого, невозможностью захватывать и удерживать первым пальцем. Таким образом, практически нарушается функциональная способность кисти.

Патологическими изменениями при этом заболевании является фиброзно-рубцовое воспаление неизвестной этиологии, возникающее в общем влагалище сухожилия длинной отводящей мышцы и короткого разгибателя первого пальца.

В ранней стадии заболевания можно ожидать улучшения при иммобилизации на протяжении 2-3 недель. В застарелых случаях показана операция, которая не представляет особых трудностей. Производят продольный разрез длиной около 4 см в проксимальном и дистальном направлениях от шиловидного отростка лучевой кости. Влагалище сухожилия длинной отводящей мышцы первого пальца расщепляется, а в тех случаях, когда сухожилие разделено рядом перегородок, необходимо каждую из них вскрыть. Тупым зондом проходят вдоль сухожилия до места его прикрепления, только после этого закрывают кожный разрез. Несмотря на продольный разрез, *грубый* рубец на этом месте не образуется.

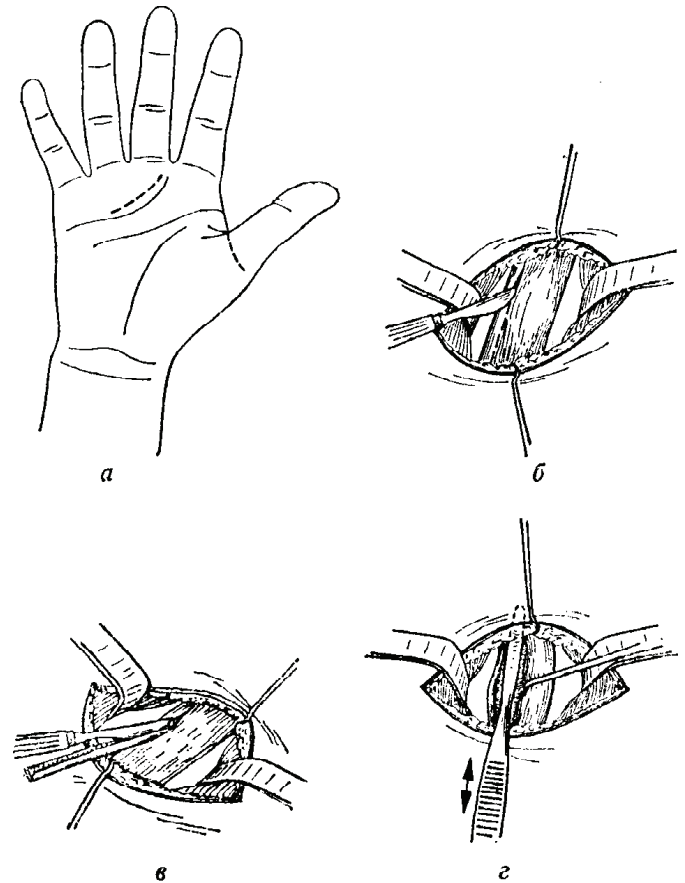
Вплоть до окончания заживления разреза кисть иммобилизована. Необходимы две недели щадящего режима и месяц воздержания от сильного напряжения руки после операции.

После операции больной полностью освобождается от предшествующих симптомов заболевания. Поэтому не следует терять много времени на консервативную терапию.

### Щелкающий палец

Суть заболевания заключается в ограниченном утолщении сухожилия, окруженного рубцовым сужением вследствие хронического воспалительного процесса сухожильного влагалища. Устанавливают щелканье пальца, когда больной совершает им движение. Таким образом, диагноз можно поставить быстро и точно. В застарелых случаях движения пальца отсутствуют, его невозможно ни согнуть, ни выпрямить.

Диагноз можно поставить, исходя из анамнеза. Чаще всего заболевание поражает I, III и IV пальцы. Это заболевание часто не диагностируется и длительное время безуспешно лечится.



**Рис. 9-52.** Хирургическое вмешательство при щелкающем пальце, а) Косые разрезы на ладонной поверхности кисти, б) отведение сосудов и нервов и боковой разрез утолщенного сухожильного влагалища, в) удлинение разреза под защитой, г) проверка свободного движения сухожилия на глаз и тонкими братами

Если консервативное лечение больному не помогает (шины и г. д.), симптомы заболевания остаются, то показано оперативное вмешательство. Операция несложна и дает хорошие результаты. Вмешательство можно производить под местным обезболиванием, однако в связи с необходимостью применения жгута, лучше делать его под наркозом. Производится дугообразный разрез длиной 3 см вдоль основания по складке первого пальца или у основания IV—V пальцев вдоль ладонной складки (рис. 9-52, а). Сосудисто-нервный пучок отводят в обе стороны, и сухожильное влагалище вскрывается с локтевой стороны (рис. 9-52, б, в, г) Освобождается место для движения утолщенной части сухожилия. Если это утолщение больших размеров, то утолщенный участок сухожилия удаляется. Зондом проверяется в проксимальном и в дистальном направлениях, насколько свободно скользит сухожилие. Сухожильное влагалище не зашивается, швы накладываются только на кожу. Оперированный па-

лец иммобилизуется на несколько дней.

Инородные тела в области кисти В кисти из-за ее открытого состояния нередко застревают различные инородные тела, однако опасность представляет не столько инородное тело, сколько занесенная им инфекция. Обычно инородное тело представляет собой механическое препятствие, если оно застревает в области сухожилия и суставов. Показаниями к удалению такого тела являются боли, возникающие при движениях кисти. Если же инородное тело не вызывает функциональных изменений и осложнений, а удаление может принести больше вреда, то лучше его не удалять. Удаление является неотложным, если:

- а) имеется опасность возникновения инфекции (заноза, из старого пола или грязных дров, колочки, загрязненные землей иглы, земля);
- б) инородное тело находится на причиняющем нарушения функции месте (в суставе, в капсуле сустава, рядом с сухожилием или нервом);
- в) инородное тело имеет большие размеры (длинная игла, большой кусок металла);
- г) материал, из которого состоит инородное тело, вызывает тканевый некроз (магнезит, алюминий, ртуть от термометра, медь);
- д) в рану попадает анилиновая краска или кусочки битого камня;
- е) в рану запрессовываются (компрессором) смазки.

Удаление инородных тел не является срочным, если повреждение не свежее, воспаления вокруг инородного тела и вышперечисленных ранящих моментов нет. Большие инородные тела из стекла, фарфора и металла могут не причинять особого вреда. Их лучше удалять в стерильных условиях через 3 недели после заживания ранки. Давно находящееся в тканях кисти инородное тело, к которому ведет свищевой ход, должно быть удалено. При этом свищевой ход является ориентиром для удаления инородного тела. Инородное тело после длительного латентного периода может вызвать нагноение, иногда вокруг него образуется гранулема, которую также следует удалить. Нередко инородным телом может являться оставленный после операции шовный материал. Инородные тела могут появляться в связи с особенностями профессионального характера: так, например, у парикмахера в кожу могут проникать человеческие волосы; у доярок — шерсть коровы.

### Техника удаления инородных тел

Перед операцией необходимо установить точную локализацию инородного тела. Если это тело рентгеноконтрастно, рентгеновские снимки производят в различных слоях. Еще точнее место нахождения инородного тела можно определить маркировкой из

двух позиций под рентгенологическим контролем. Нередко при этом же определяется и оптимальный доступ.

Операция производится с обескровливанием под жгутом, разрезы проводятся с учетом прохождения важных образований кисти, что является общим правилом. Для извлечения длинного инородного тела, как, например, иглы, производят, по возможности, косой разрез. Осколки вблизи костей можно на кисти легко локализовать. Рекомендуется широкий доступ, который причиняет меньше вреда, чем длительные поиски тела из малого доступа.

Телевизионный экран и увеличение облегчают удаление контрастных инородных тел. Удаляя инородное тело из кисти, следует помнить, что оперируя среди большого числа важных образований кисти, легко нанести повреждение, которое само по себе может оказаться более тяжелым, чем оставление инородного тела. Чтобы облегчить удаление, рекомендуется под контролем телевизора дойти иглой до инородного тела и затем выделить его, пройдя по игле.

После открытых повреждений инородное тело может остаться в тканях, если не было произведено достаточно полное иссечение раны. Это особенно относится к тем случаям, когда хирургическая обработка раны производится без жгута II под местным обезболиванием или когда в ране остаются грязь, кусочки дерева, остатки смазки, а также крупные металлические или стеклянные осколки. В таких случаях, если даже не наступает нагноение, заживление будет протекать с образованием обширных рубцов. Синтетические вещества также способствуют развитию обширных рубцов. Попадающие в рану в жидком состоянии синтетические вещества затвердевают и могут быть легко удалены.

При попадании в ткани *анилиновой краски* (стержень химического карандаша) она должна быть немедленно удалена, так как иначе в этих тканях может развиваться токсический некроз. Вместе с кусочками анилинового красителя должно быть удалено все, что окрашено этой краской, т. е. ложе инородного тела и весь раневой капал, за исключением важных образований, которые необходимо хорошо отмыть. Рана после всех этих манипуляций остается открытой.

*Повреждения вследствие запрессовывания смазки.* В современном обслуживании автомобилей смазка запрессовывается под большим давлением (25 атмосфер) через небольшие смазочное отверстие. Если рука смазчика случайно окажется против смазочного отверстия, то в мягкие ткани кисти под большим давлением за несколько мгновений поступает 3050 г смазки. Однако, несмотря на это, необходима экстренная операция. Канал проникновения смазочного материала всегда хорошо виден, так как смазки обычно окрашены. Более жидкая смаз-

ка распространяется по ходу рыхлой клетчатки из ладонной поверхности кисти в сторону пальцев, а иногда и на предплечье. На пальцы смазка со стороны кисти чаще всего проникает по сухожильным влагалищам. Достаточно полное удаление смазки удается иногда только благодаря широкому доступу и терпеливой тщательной работе, занимающей нередко до двух часов. Более широкий доступ и тщательное удаление способствуют значительно меньшему образованию рубцов, чем оставление даже небольшого количества смазки, которую позже все равно приходится удалять, но уже в виде олеомы с жидким содержимым.

## Ампутация в области кисти

### Общие принципы

При вмешательствах на кисти стремятся сохранять жизнеспособные ткани. Это в особенности относится к чувствительной коже кисти, которую нельзя полноценно восполнить никакой другой кожей.

Если планируется ампутация, то необходимо помнить, что на кисти нет участков, не имеющих значения. Следует учитывать также возраст, профессию больного, левша он или правша. В более пожилом возрасте следует оперировать раньше и радикальнее, так как при длительном консервативном лечении соседние пальцы или даже вся кисть могут быть вовлечены в процесс. Для людей физического труда лажное значение имеет оставление достаточно плотной кожи на конце культи пальцев. Ампутированный палец может быть короче на 1/2-1 см, но зато с сохраненной обязательно достаточной тактильной чувствительностью и хорошей тканевой прослойкой. На более сильной руке стремятся ампутировать по возможности экономно, тогда как на более слабой — радикальнее.

Измененные или мертвые ткани удаляются, так как участки с нарушенным кровоснабжением при их некротизации также влияют на окружающие части. После недостаточно радикальной операции культи рубцуются, возникают сильные боли, в связи с чем приходится производить повторную ампутацию.

При тяжелых нарушениях в тканях кисти следует заботиться о том, чтобы восстановить возможность захватывающих движений этой кисти.

*Особое положение* в этом отношении принадлежит первому пальцу. Производя ампутацию первого пальца, следует по возможности сохранять максимум тканей. Отсутствие ногтевой фаланги еще не вызывает такого выпадения функции, как отсутствие основной фаланги и метакарпальной части, каждый миллиметр которых имеет огром-

ное значение. Планируя оперативное вмешательство, следует иметь в виду различные возможности пластики. Если, например, остается половина основной фаланги, то позже расщеплением в метакарпальном пространстве (фалангизация) можно сформировать хороший первый палец (рис. 9-53). Сложнее проблема, когда приходится ампутировать основную фалангу первого пальца, так как потом можно получить удовлетворительный функциональный результат только перестановкой другого пальца, а это одна из наиболее сложных операций в хирургии кисти.

*Ампутация* даже одного пальца производится с наложением кровоостанавливающего жгута, так как без этого труднее выделить нервы и сосуды. Нерв после выделения извлекается на 1/2-1 см, после чего пересекается острым скальпелем. Таким образом, сократившись, культя пересеченного нерва уходит в окружение здоровых тканей. Сосуды перевязывают, еще лучше произвести их электрокоагуляцию. Узел от лигатуры является инородным телом и может вызывать излишнее образование рубца и оказывать воздействие на культю нерва (рис. 9-54). Производя ампутацию пальцев, определяя границу между жизнеспособными и нежизнеспособными тканями целесообразно пользоваться пробой на васкуляризацию кожи. Уровень ампутации определяется возможностью сохранения той или иной длины мягких тканей, так как костная часть может быть надставлена.

Культи покрывается жизнеспособной кожей, при этом попадание рубца на ладонную поверхность не играет особой роли (рис. 9-55). Углы костей фаланг пальцев закругляются, их головки не выравниваются лишь на метакарпальных костях. На суставных поверхностях удаляют хрящи, так как кожа, если ею покрыть хрящевую поверхность, может соскальзывать. Кость без суставной поверхности покрывается мягкими тканями более надежно.

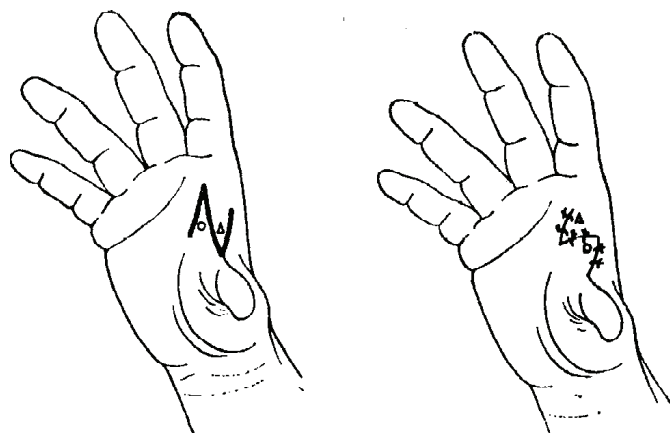
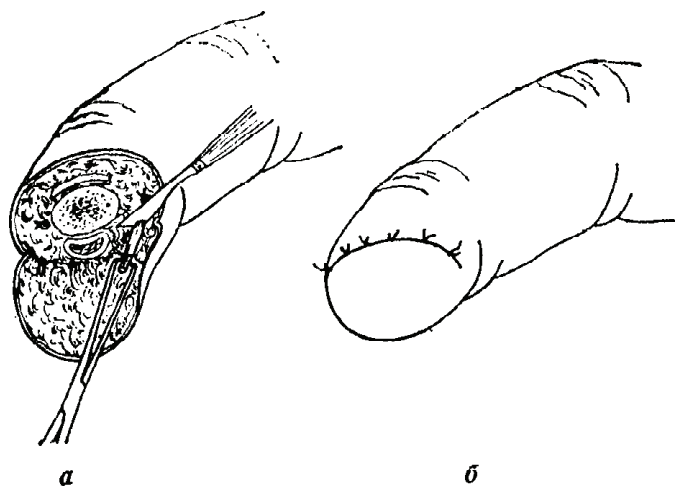
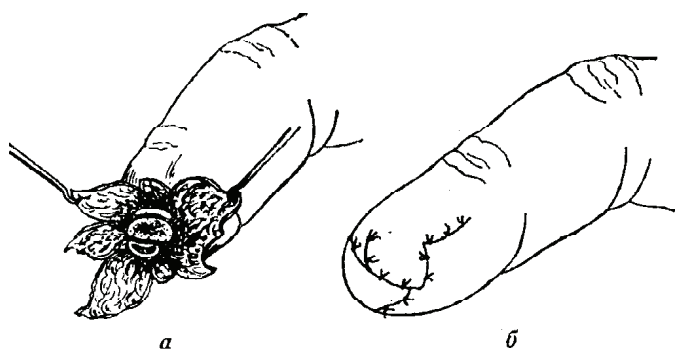


Рис. 9-53. Кожная пластика при фалангизации первого пальца

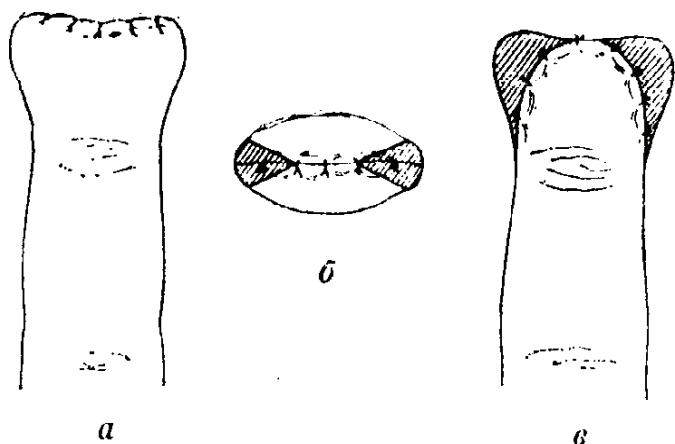




**Рис. 9-54.** Ампутация пальца. Артерии тщательно выделяются и в отдельности лигируются. Нерв извлекается примерно на 1 см отпрепаровывается и пересекается острым скальпелем. Сухожилие извлекается, насколько это возможно, без натяжения и отсекается



**Рис. 9-55.** Ампутация пальца с образованием лоскута неправильной формы, а) Жизнеспособная кожа не удаляется, не укорачивается, только чтобы получить ладонный лоскут, б) При первичном заживлении рубец может располагаться в любом месте культи



**Рис. 9-56.** Углы культи в виде «свинных ушей». Иссечением этих углов (а) можно скорректировать культю (б, в)

Оттопыривающаяся по углам кожа культи может мешать и неудачна в косметическом отношении, поэтому производят коррекцию, иссекая треугольники по *Burow* (рис. 9-56).

На культе пальца не фиксируют сухожилия, отделенные от их прикрепления, а также не ши-

вают их между собой, так как иначе нарушаются движения соседних пальцев. Из-за связи длинных сгибателей, а разгибателей любое наложение швов нарушает движения соседних пальцев. При последующем рубцевании и сращении сухожилий культи, теряется подвижность и сила соседних сгибателей и разгибателей. В таких случаях хороший результат достигается выделением и резекцией сухожилий культи.

Решение об ампутации, даже при соответствующих показаниях, принять нелегко. Оно принимается, если из пяти основных образований кисти (кожа, нервы, сухожилия, кости, сосуды) не менее трех получили тяжелые необратимые повреждения.

Лучше произвести первичную ампутацию, чем позже корригировать реампутацией болезненную, рубцово измененную, не функционирующую после травмы фалангу.

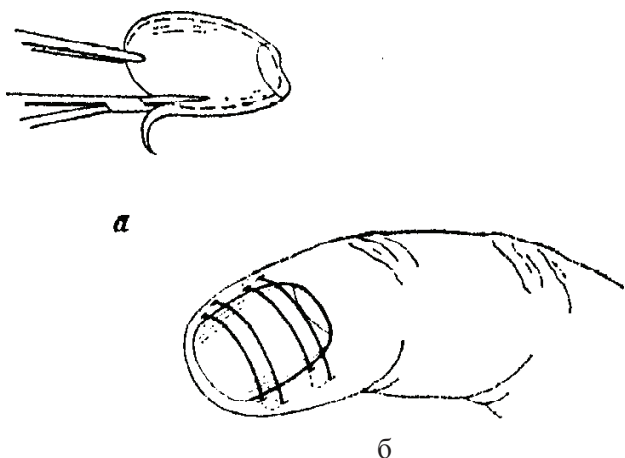
### Нагноившаяся культя

Если ампутация пальца производится по поводу нагноения, то сухожилие пересекается на уровне ампутационного разреза. Извлечение сухожилия недопустимо, так как сократившееся сухожилие влечет за собой в глубину тканей гнойную инфекцию. Попавшая с сократившимся сухожилием в его влагалище гнойная инфекция создает условия для длительного нагноения. Ампутационная культя пальца после ампутации не зашивается. Когда рана через несколько дней очищается, ее можно ушить или произвести свободную пересадку кожи.

### Ампутации кисти на различных уровнях

Удаление концевой фаланги Для окончательного заживления дефектов кончиков пальцев производят трансплантацию лоскута по *Wolfe—Krause*. Если отсутствует также небольшой кусочек кости, то кожный дефект восполняют лоскутом на ножке с дорзальной поверхности соседнего пальца, стенки живота или грудной стенки. Если ноготь концевой фаланги разрушен, то его удаляют (см. стр. 1040). Если от ногтя осталось менее четверти его поверхности, то тоже нет смысла его сохранять, так как такой ноготь обезображен, мешает и нередко причиняет боли. Неповрежденный, но удаленный с концевой фаланги ноготь можно очистить и поместить обратно на ногтевое ложе, прикрепив его швами и используя как шину (рис. 9-57).

По возможности стремятся сохранить хотя бы 1/2 см основания ногтевого ложа, что необходимо для хорошей функции сухожилия длинного сгибателя и разгибателя



**Рис. 9-57.** Очистка оторванного ногтя (а) и обратное помещение его в виде шины (б) обеспечивают равномерный рост нового ногтя

При дефектах кончиков пальцев у больных молодого возраста наиболее щадящим трансплантатом является кожа с кончиков пальцев стопы, которую помещают по *Tranquilli-Leali* или по *Wolfe-Krause*. Дефект дистальной половины конца первого пальца можно восполнить, производя боковые разрезы с обеих сторон фаланги пальца. Затем весь ладонный лоскут выделают до конца основной фаланги и подшивают на согнутом пальце к дистальному краю концевой фаланги. Подвижность пальца восстанавливается через несколько месяцев после проведения курса физиотерапии, так как перемещенная кожа хорошо растягивается. Таким образом, на кончик пальца при помощи этого метода попадает наиболее подходящая кожа.

### Удаление средней фаланги

При ампутации средней фаланги обычно принято суживать суставной блок, сглаживая его боковые части, а сам блок оставляя нетронутым.

Удаление основной фаланги Блок основной фаланги обрабатывается так же, как и на средней фаланге. Оперируя средние пальцы (*III, IV*), оставляют также часть основных фаланг, если для этого представляется возможность, предотвращая тем самым смыкание оставшихся пальцев.

### Удаление ладони

Стремятся сохранить метакарпальные кости на всем их протяжении, что позволяет не нарушить свод кисти и функцию межкостных мышц. Это особенно важно для работников физического труда.

### Сужение кисти

Отсутствие головок метакарпальных костей *III* и *IV* пальцев мешает функции оставшихся пальцев.

Поэтому метакарпальную кость резецируют над основанием и путем остеотомии над основанием перемещают под пальцы на основание той метакарпальной кости, где они будут более эффективны при захвате (рис. 9-58).

В тех случаях, когда удалены *II, III* и *IV* пальцы и остаются только *I* и *V* пальцы, применяя ротационную остеотомию основания метакарпальной кости *V* пальца, значительно улучшают функцию двух остающихся пальцев. К культиям пястья и запястья подшивают сухожилия сгибателей, а также и разгибателей, увеличивая тем самым подвижность культи, и нивелируют мешающее действие на функцию соседних пальцев. Хорошо подвижная культя запястья является большим подспорьем для здоровой кисти.

*В. М. Святухин, М. И. Куслик, В. Н. Блохач* и др. В разное время предложили всевозможные реконструкции после ампутации пальцев.

## Опухоли кисти

*Доброкачественные опухоли* кисти встречаются весьма часто. Больные обычно обращаются к врачу с этими опухолями чаще, чем при таких образованиях на других частях тела, потому что опухоль находится на видном месте.

*Злокачественные опухоли* кисти, к счастью, являются редкими, однако следует помнить о возможности кожной карциномы или саркомы сухожильных влагалищ.

*Ганглион* и *эпителиальные кисты* являются ложными опухолями. Ганглион встречается чаще всего в области лучезапястного сустава. Это круглое образование плотной эластичной консистенции иногда состоящее из нескольких частей. Удаление ганглиона показано в тех случаях, когда он мешает движениям, причиняет боли и мешает в косметическом отношении. При оперативном вмешательстве производят косой или Z-образный разрез (рис. 9-59). Под жгутом полностью выделяют стенку ганглиона, вплоть до суставной капсулы или сухожильного влагалища, после чего его удаляют. Основанием для рецидива являются остающиеся участки ганглиона.

*Сухожильные ганглионы* встречаются чаще всего в области лучезапястного сустава или в области складки основной фаланги средней части кисти, где уже даже совсем маленькие узелки могут являться значительным препятствием, потому что в этом месте очень тонкая кожа. Их удаляют из поперечного разреза.

*Эпителиальные кисты* нередко возникают после небольших незамеченных повреждений кожи и достигают величины фасоли. При их удалении производится вылущивание кисты из окружающих тканей.

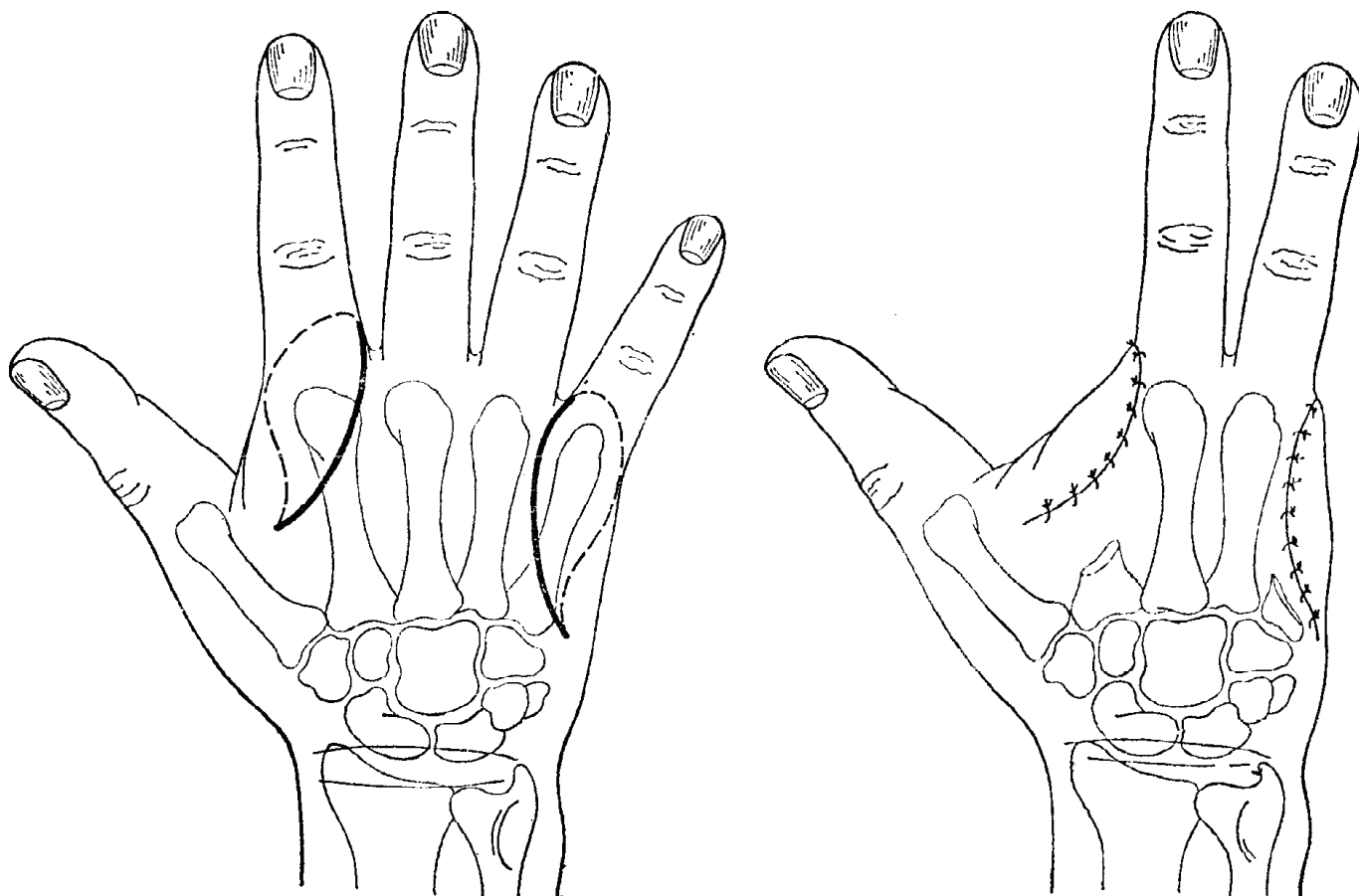


Рис. 9-58. Сужение кисти. Линии разреза для ампутации (а) и линия наложения швов при удалении указательного вальца и мизинца (б)

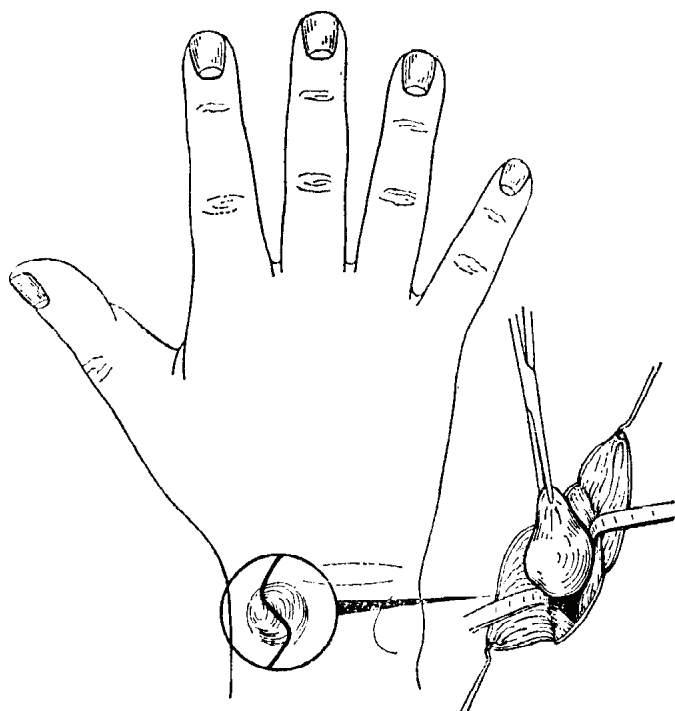


Рис. 9-59. Удаление узла в области лучезапястного сустава. S-образный разрез, выделение и выщипывание капсулы или сухожильного влагалища, после чего его удаляют. Основанием для рецидива являются остающиеся участки ганглиона.

Бородавки являются истинными опухолями. Удаление бородавки осуществляется довольно легко при по-

мощи острой ложечки, под местным обезболиванием. Более крупные бородавки иссекаются полностью. В молодом возрасте не надо спешить с удалением бородавок, так как они могут исчезнуть самостоятельно.

При удалении гемангиом вмешательство становится более сложным. Проще удалять мелкие, одиночные гемангиомы, причиняющие неудобства. Более крупные гемангиомы чаще всего являются результатом врожденного артериовенозного шунта (см. стр. 792). Их удаление нелегкая проблема хирургии кисти. В. А. Таранович при удалении гемангиом кисти с успехом применяет криодеструкцию.

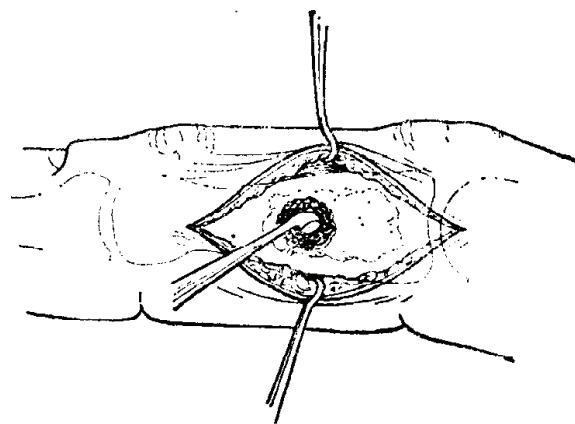


Рис. 9-60. Энхондрома. Вырезание окна в кости, тщательное выскабливание и пломбировка губчатого вещества



Энхондромы являются наиболее частыми костными опухолями, расположенными в пределах кисти. Они исходят из остатков хрящевой ткани и встречаются чаще всего в метакарпальных костях и фалангах пальцев. В начальный период эти опухоли протекают бессимптомно, и только патологический перелом нередко является первым симптомом, обращающим на себя внимание. Рентгенологически опухоль определяется в виде шаровидного образования на кости. Оперативное вмешательство заключается в полной экстирпации (рис. 9-60). Вмешательство производится при наложении обескровливающего жгута. После экстирпации опухоли через образовавшееся окно острой ложечкой обрабатывается узкий участок надкостницы. Раневая впадина в конце операции заполняется аутоспонгиозой. В последнее время такое заполнение считается излишним (*Stack*), так как после тщательного удаления опухоли наступает полное заживление.

Нейромы не являются истинными опухолями, их находят чаще всего в ампутационной культе. Иногда такой опухолевый болезненный узелок выпячивается из-под кожи. Эти опухоли надо удалять как можно раньше.

Врожденные деформации кисти *Полидактилия*. В тех случаях, когда имеется добавочный первый палец (как бы зеркальное отражение своего двойника), производят клиновидное иссечение средней части половины обоих первых пальцев, и оставшиеся половины соединяют. В тех же случаях, когда эти аналогичные пальца разной величины, оставляют тот, который больше приближается к норме (рис. 9-61).

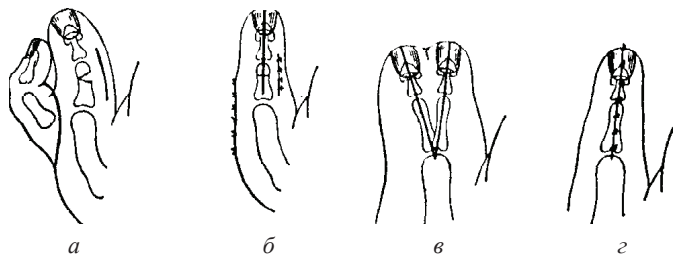


Рис. 9-61. Два возможных способа вмешательства при полидактилии. При пальцах разной величины меньший палец удаляется, больший палец выпрямляется клиновидной остеотомией (а, б). При двух симметрично расположенных первых пальцах (в, г) противоположные половинки удаляются, а оставшиеся половины пальцев сшиваются между собой

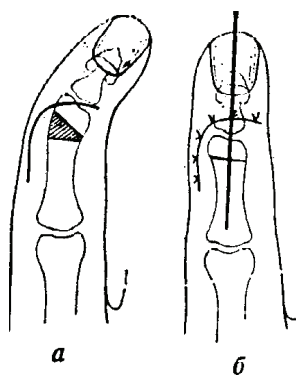


Рис. 9-62. При клинодактилии (а) производят клиновидную остеотомию кости или сустава и простую или двойную стабилизацию проволокой или пластиной (б)

*Клинодактилия*. Эта деформация пальца корригируется оперативным путем.

Вмешательство заключается в клиновидном иссечении мягких тканей и участка кости или резекции с артродезом сустава (рис. 9-62).

## Контрактура Dupuytren

Сто пятьдесят лет тому назад французский хирург *Dupuytren* описал это заболевание апоневроза ладонной поверхности и системы соединительнотканых образований кисти, однако до настоящего времени этиология этого заболевания не выяснена. Процесс развивается в основном у мужчин более пожилого возраста и встречается у 2% всего населения. Различают три формы заболевания. В том случае, когда изменение имеет форму длинного рубцового тяжа, прогноз благоприятнее; если же имеет место инфильтративная форма широкого рубца — прогноз хуже. Часто встречается смешанная форма (*Geldmacher*).

Швейцарский хирург *Iselin* различает четыре степени заболевания. При первой степени находят только узлообразования по ладонной поверхности кисти; при второй степени обездвиживается основная фаланга; при третьей — имеет место сгибательная контрактура средней фаланги; при четвертой степени концевая фаланга гиперэкстензирована.

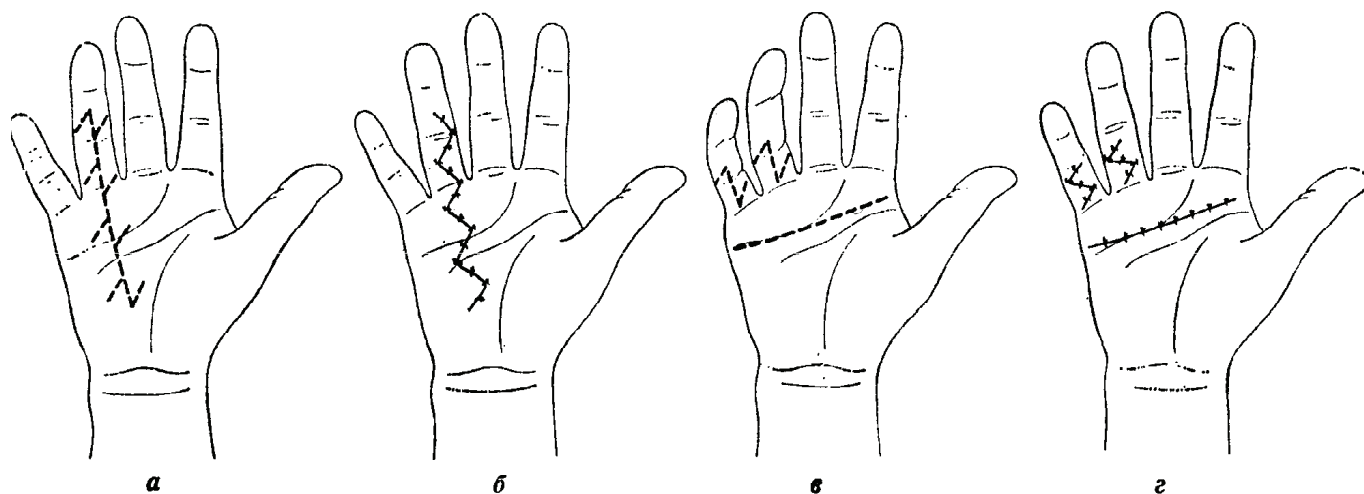
От формы и стадии заболевания зависит и успех его лечения.

От консервативного лечения нельзя ожидать улучшения. Оперативное вмешательство является единственным лечением, которое может привести к хорошим результатам, однако следует отметить, что оно показано не во всех случаях. Для достижения благоприятного результата следует целенаправленно информировать больного для содружественных с ним действий (*Pieper*).

Известны три варианта оперативного вмешательства:

1. *Фасциотомия*, под которой подразумевается рассечение рубцово измененного сморщенного тяжа. Как самостоятельное вмешательство этот метод применяется только у очень пожилых и страдающих другими тяжелыми заболеваниями больных. В редких случаях этот метод применяется как подготовительное вмешательство при тяжелых контрактурах сгибателей, когда согнутые пальцы затрудняют оперативный доступ.

2. *Экстирпация рубцового узла или тяжа*. Из-за частых рецидивов эта операция не показана. 3. Можно прибегнуть и к весьма современному вмешательству — *фасциотомии*, которая производится в пределах здоровых тканей, вдали от измененной фасции по здоровому апоневрозу или с полной экстирпацией всей фасциальной системы. Известно



**Рис. 9-63.** Контрактура Dupuytren. а) Линия разреза, б) пластическое закрытие при серповидной контрактуре, в) проведении разреза, г) пластическое закрытие при инфильтративной форме контрактуры

большое число разрезов. При сухожилиях, предпочитают многоступенчатую Z-образную пластику по *Iselin* (рис. 9-63, а, б). При широкой инфильтративной форме преимущественно выбирается поперечный разрез вдоль поперечной складки ладонной поверхности кисти (рис. 9-63, в, г). Этот разрез имеет то преимущество, что он почти не нарушает уже и без того плохое кровоснабжение кожи ладонной поверхности кисти. В этом случае разрез сочетается с дополнительными разрезами и пластикой на пальцах - Z-образная пластика. Лоскут ладонной поверхности кисти особенно трудно препаровать в проксимальном направлении.

Хорошие результаты оперативного вмешательства в первую очередь зависят от щадящего обращения с кожей и аккуратной препаровки. Сначала отделяют кожу от апоневроза, разъединяя при этом вблизи от кожи короткие, идущие в вертикальном направлении к коже волокна. После этого разъединяют ладонные перепоны (последовательно продвигаясь от одного края кисти к другому). При этом различные образования кисти оттягиваются тупым крючком. Каждый, даже маленький сосуд подвергается электрокоагуляции. Сосудисто-нервный пучок пораженного процессом пальца выделяется в дистальном направлении вплоть до основания средней фаланги.

В конце операции в рану заводят на 1-2 дня тонкий дренаж для отсасывания или в раневое пространство заводится полоска из резиновой перчатки (с локтевой стороны раны). Кожа зашивается тонкими швами, причем при завязывании узлов не должно быть слишком большого натяжения. Кожа должна быть только адаптирована, в особенности на ладонной поверхности кисти и на конце лоскута. После окончания операции на поднятую кисть накладывают на 15-20 минут давящую повязку эластическим бинтом и дорзальную гипсовую шину. Оперированная кисть помещается в то положение, которое было намечено как наиболее целесообразное при окончании операции и наложении кожных швов. Если слишком сильно сгибаются пальцы, то лоскуты перегибаются. Если же пальцы слишком выпрямляются, то возникает напряжение по линии шва. Через 15-20 минут бинт со стороны лучевой кости срезается, после чего на кисть вновь накладывается бинт с небольшим натяжением.

Снятие швов и гипсовой повязки показано в основном через 10-14 дней после операции. Вследствие повышенной склонности к возникновению контрактуры необходимы физиотерапевтическое лечение и лечебная физкультура которые вводятся постепенно.

# 10

## ПЛАСТИЧЕСКАЯ ХИРУРГИЯ

J. ZOLTAN

### Общие принципы пластической хирургии

Задачей пластической хирургии является устранение различных дефектов. Эти дефекты могут быть врожденными или приобретенными. Они могут возникнуть вследствие повреждений, заболеваний, опухолей или операционных вмешательств. Такие дефекты могут вызывать функциональные или анатомические изменения.

В пластической хирургии особенно *большое значение приобретает щадящая операционная техника*. Характер заживления раны во многом зависит от такой техники, а успех или неудача всего вмешательства во многом зависят от характера заживления. В особенности это относится к оперативным вмешательствам с пересадкой тканей. Пересаживаемая ткань полностью или частично отделяется от ее нейроваскулярной основы, что создает для нее весьма неблагоприятные условия. Так, например, при простом выделении и отделении кожного лоскута его кровоснабжение снижается до 10%. Ткани, обладающие низкой жизнеспособностью, могут быть пересажены только при условии минимальной травмы от оперативного вмешательства.

Таким образом, для пластической хирургии характерна *максимально травматичная*

### Линии разрезов

Характер заживления операционной раны зависит не только от конституциональных и гормонально-метаболических факторов, но и в большей степени от местных факторов, среди которых одним из главных является место и направление линии разреза.

Можно заметить, что в одной и той же области тела одни из разрезов заживают почти с незаметным рубцом, а другие — с толстым выпуклым рубцом. Та-

кой результат зависит от движений мышц и различного натяжения отдельных участков кожи.

*Longer* (1861) описал направления разрезов, способствующих хорошему заживлению операционной раны. Это описание основывалось на изучении статических сил смещения кожи на трупе. В последующем значительное число авторов предлагало производить разрезы, не ориентируясь на предложение, которое сделал *Longer*. Однако до сих пор во многих руководствах по оперативной хирургии рекомендуется производить разрезы по линиям, которые предложил *Longer*.

*Robin* (1948) и *Kraissl* (1951) рекомендовали производить *разрез кожи вертикально по отношению к лежащим под ней мышцам*. Такое направление разреза выбиралось в связи с тем, что кожа связана соединительной тканью с фасцией, проходящей в том же направлении. Направление этих разрезов на большинстве частей тела соответствует линиям натяжения кожи.

Существенным является то обстоятельство, что гранулирование операционного разреза связано с раздражением, которое возникает от движения мышц. Если линия разреза соответствует основному направлению движения мышц, то на протяжении определенного времени возникает выраженный гипертрофированный рубец, который в последующем сморщивается. Если такой рубец располагается над суставом, и в особенности со сгибательной стороны, то развивается контрактура. На лице, например, такой рубец перетягивает подвижные ткани или создает деформацию.

Резюмируя сказанное, следует отметить: линии разреза всегда следует производить вертикально по отношению к направлению движения мышц (*рис. 10-1*).

Направление линий натяжения кожи можно установить следующими приемами: собирая кожу двумя пальцами или тангенциально смещая кожу одним пальцем.



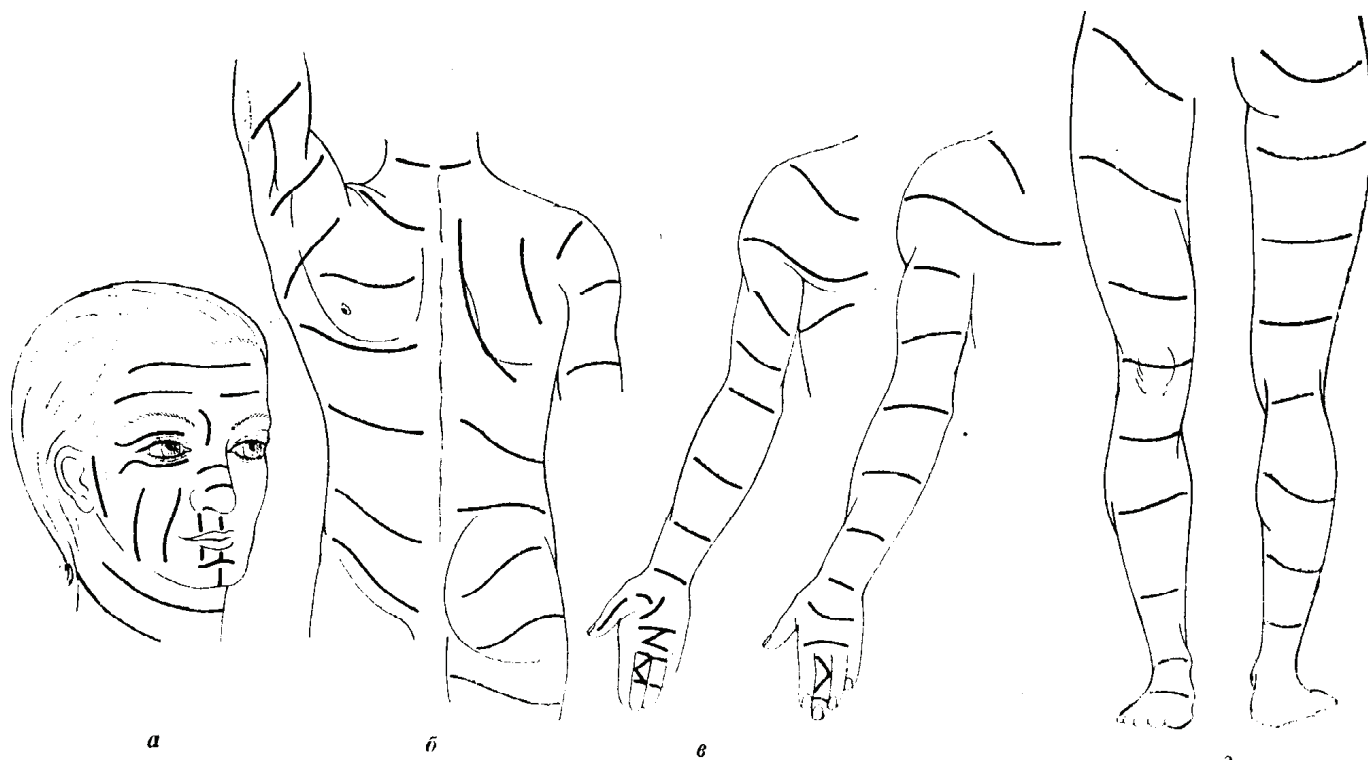


Рис. 10-1. Направление линии натяжения в различных частях тела человека: а) на лице, б) на передней и на задней поверхностях туловища, в) на верхних конечностях, г) на нижних конечностях

### Современные методы соединения краев операционной раны

Соединение краев операционной раны представляет собой весьма ответственную часть операции, играющую такую же существенную роль в заживлении раны, как и метод вмешательства, выбор инструментов и техника операции. В вопросе соединения краев операционной раны за последние десятилетия выдвинуто много теоретических предпосылок и практических предложений. Все это вместе привело к существенной модернизации закрытия операционной раны, хотя будущее, очевидно, за биологическими склеивающими веществами. Для соединения краев раны в настоящее время все же применяется шов нитками.

Весьма важным и определяющим требованием атравматичного проведения операции является отсутствие травмы на протяжении всей операции, вплоть до сшивания кожных краев раны. Кожных краев раны, слегка приподнимая их, можно осторожно касаться лишь одно-, двух- или четырехзубыми тонкими острыми крючками. Захватывание различных участков кожи сосудистыми зажимами или обычными хирургическими инструментами допустимо лишь в тех случаях, когда эта часть кожи удаляется.

При закрытии кожной раны следует исходить из основного принципа, что в глубине должно как можно меньше оставаться инородного материала. Так, например, непреложное требование, чтобы подкож-

ная клетчатка (какой бы толщины она ни была) не соединялась узловыми швами.

Двухрядный непрерывный шов по Halsted Этот шов в настоящее время является одним из наиболее современных швов для закрытия операционной раны. Оба ряда этого шва полностью соединяют края раны.

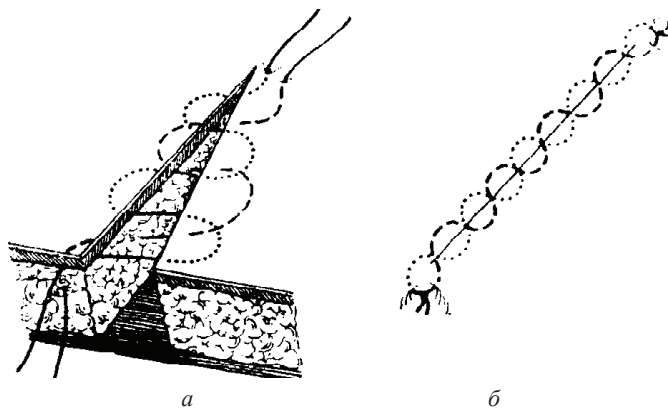


Рис. 10-2. Двухрядный непрерывный шов по Halsted. а) Прохождение нитей на двух различных уровнях в подкожной жировой клетчатке и через среднюю часть собственно кожи параллельно кожной поверхности, б) Положение двух нитей после завязывания их концов на поверхности кожи

В физиологическом отношении они полноценны, так как идут параллельно сосудам и не нарушают кровообращение (рис. 10-2).

Более глубокие стежки непрерывного шва проходят в подкожной клетчатке, примерно в середине жирового слоя. Второй, поверхностный ряд — внутрикожный. Оба ряда швов располагаются параллельно кожной поверхности.

При каждом вколе захватывается необходимое количество тканей соответственно изгибу и величине иглы. Вколы иглы должны быть равномерными, симметричными и полностью соответствовать местам их выхода. Оба конца нитки выводятся в конце раны на кожную поверхность, где они связываются друг с другом.

Для достижения полной адаптации краев раны двухрядный непрерывный шов дополняется несколькими тонкими адаптационными швами. Вместо этих швов можно применять и современные пластыри, которые вообще могут заменить наружный ряд швов.

### Одиночные швы

Одиночные швы являются наиболее распространенными. *Простой узловой шов* должен быть наложен при тщательной адаптации краев раны (без травмы пинцетами) симметричным им проведением иглы. Для наложения швов в настоящее время используются синтетические нити, фиксируемые концом к иглодержателю, что обеспечивает быстрое шитье и экономию шовного материала на 60-70%. Для этой цели удобным является иглодержатель *Crile*, который модифицировал *Zoltun* (1960), снабдив его в области замка браншей ножниц протяженностью 15 мм (рис. 10-3).

В тех местах, где обычный узловой шов не обеспечивает хорошей адаптации краев раны, накладываются специальные адаптационные швы.

*Вертикальные матрацные швы* (возвратный шов по *Donati*) выполняют три различные задачи: смыкание краев раны в глубине, поднятие линии швов и точная их адаптация (рис. 10-4).

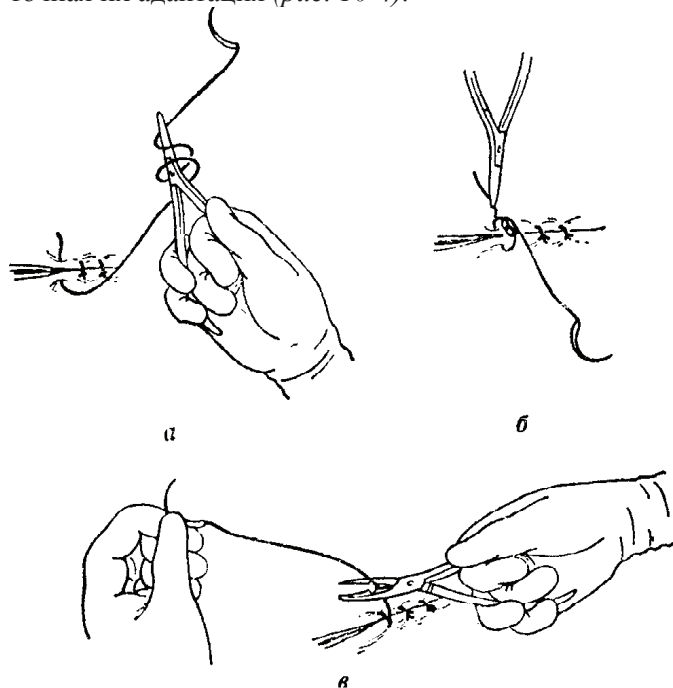


Рис. 10-3. Инструментальное завязывание одиночных узловых швов комбинированным инструментом по *Crile* и *Zoltun*, выполняющим роль иглодержателя и ножниц, а) Завязывание узла: кончик инструмента обвивается дважды по часовой стрелке ниткой, б) Завязанная нитка натягивается, в) длинный конец нити срезается

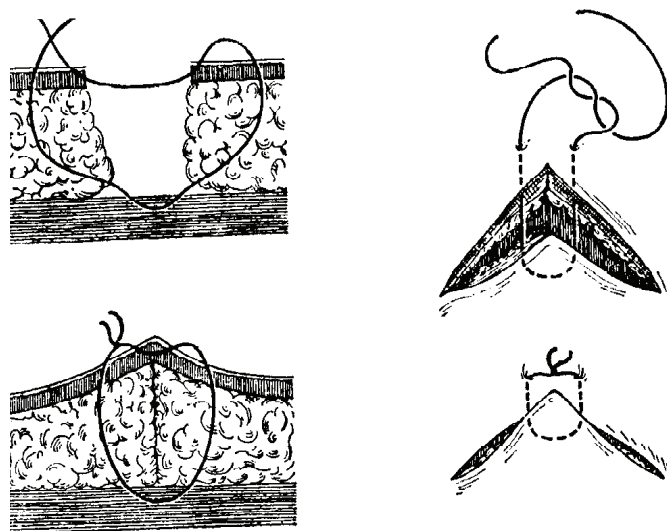


Рис. 10-4. Специальные адаптационные швы. а) Вертикальные матрацные швы (выкол шва в обратном направлении по *Donati*), этот шов лучше всего выполнять нитью с двумя иглами на концах; б) угловой шов, проходящий параллельно кровеносным сосудам и поэтому не нарушающий кровоснабжение тканей

При наложении швов важное значение имеет *соединение углов* лоскутов разреза. В этих местах шов не должен нарушать кровообращение, проходя параллельно субпапиллярному сплетению (см. рис. 10-4).

Если в такой лоскут игла вкалывается вертикально по отношению к кожной поверхности, то может очень легко возникнуть локальное нарушение кровоснабжения в этом лоскуте.

### Пластика рубцовой ткани

Весьма важной задачей в пластической хирургии является устранение функциональных и косметических нарушений, вызванных грубым рубцом.

#### Оперативная коррекция втянутых рубцов

Кожные рубцы нередко бывают глубоко втянуты и плотно фиксированы к опорно-двигательным тканям.

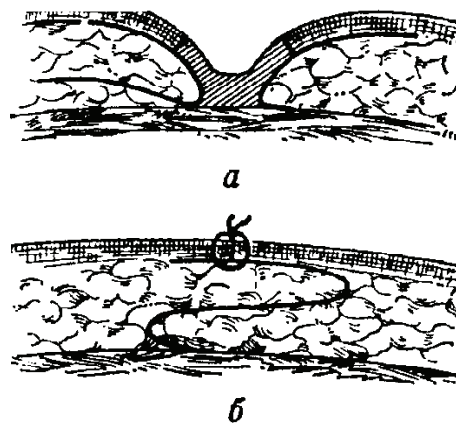


Рис. 10-5. Коррекция втянутого рубца, а) Проведение разреза и иссечение рубца (заштриховано), б) Смещение лоскута подкожной жировой клетчатки и линия швов

Для того, чтобы ликвидировать этот дефект, рубец отделяют от его основания, с двух сторон от рубца отпрепаровывают лоскуты из подкожной жировой клетчатки и помещают их один поверх другого. Такая ступенчатая реконструкция линии раневого разреза может быть также использована для разъединения различных элементов тканей, а также и линии наложенных швов (рис. 10-5).

### Z-образная пластика

Применяется простая коррекция рубца, простирающегося в нежелательном направлении. В направлении наибольших изменений рубца производится прямой разрез, от концов которого производят два дополнительных боковых разреза одинаковой длины, направленных в разные стороны под углом в 60°. Образовавшиеся в связи с такой формой разреза два кожных треугольника смещаются после их отделения, и одним из них замещают место другого, после чего их края фиксируются швами (рис. 10-6).

Этот вид пластики применяется в целом ряде случаев. Кроме коррекции рубца, простирающегося в неправильном направлении, Z-образная пластика производится для коррекции тяжистых рубцов, вызывающих контрактуру, а также для восстановления нормальных соотношений частей тела, измененных рубцовыми сращениями (рис. 10-7).

Возможны такие случаи, когда длина линии рубца превосходит ширину поврежденной части тела. В этом случае применение *простой Z-образной пластики* не может обеспечить необходимую коррекцию, так как не представляется возможным выкроить треуголь-

ники необходимой величины. Тогда следует разделить длинную линию рубца на многие Z-образные отрезки, чтобы Z-образная пластика на всем протяжении корригируемого участка вместо однократной простой Z-образной пластики производилась многократно, как *несколько Z-образных пластик* (см. рис. 10-7).

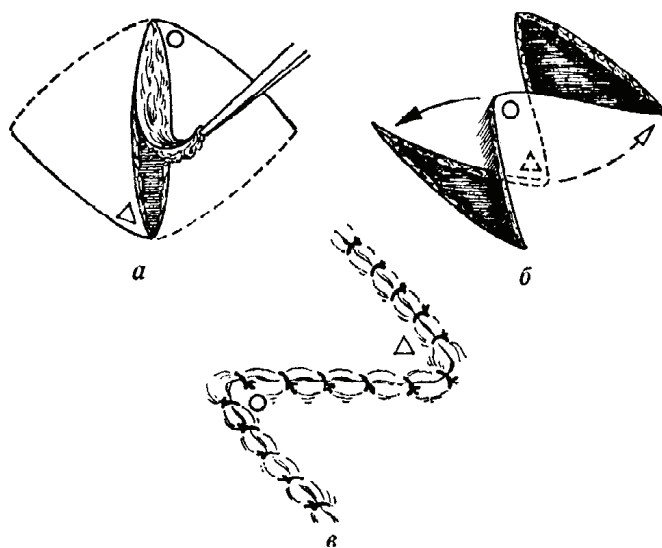


Рис. 10-6. Принцип Z-образной пластики, а) Удаление сморщенного рубца, направления вспомогательных разрезов и границы препаровки (отмечены пунктирной линией); б) смещение треугольных лоскутов; в) линия швов

### Оперирование при склонности больного к образованию келоида

В клиническом отношении следует отличать келоид от гипертрофического рубца, что имеет существенное значение для результатов терапии. Типичный ке-

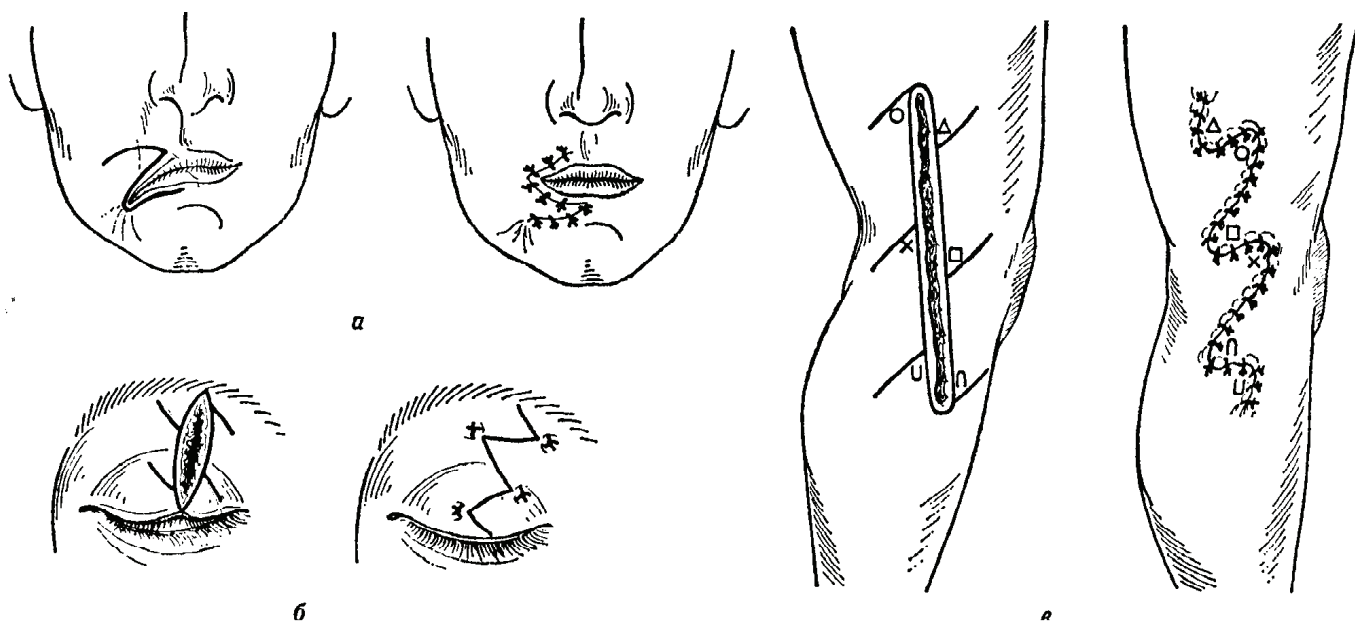


Рис. 10-7. Различные применения Z-образной пластики, а) Восстановление нормального положения при рубцовых деформациях, б) Исправление деформации, вызванной неправильным разрезом, что могло привести к функциональным и косметическим нарушениям, в) Устранение контрактуры смещением и удлинением разреза после иссечения стягивающего рубца соединенной Z-образной пластикой

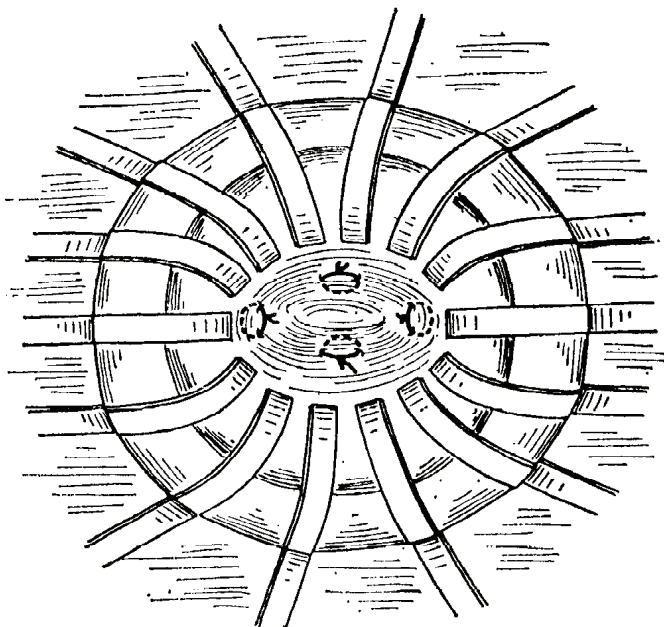


лоид, как правило, в большом проценте случаев дает рецидив. При гистологическом исследовании трудно дифференцировать келоидный рубец от гипертрофического, однако макроскопически можно провести отчетливое разграничение. Гипертрофический рубец никогда не распространяется за пределы границ раны, тогда как келоид, подобно злокачественной опухоли, прорастает в окружающие ткани и имеет характерные ракоподобные контуры. Келоид по сравнению с гипертрофическим рубцом не обладает тенденцией к спонтанному обратному развитию.

До настоящего времени не удалось найти достаточно эффективного метода лечения при келоиде, который можно было бы применять с хорошим косметическим эффектом, без рецидива процесса. Единственным направлением, при котором можно предполагать возможность успеха, является сочетание хирургического, медикаментозного и физиотерапевтического методов лечения. Применение одного лишь хирургического лечения с иссечением рубца повсеместно считается профессиональной ошибкой.

При наличии у больного склонности к келоиду оперативное вмешательство должно быть выполнено чрезвычайно тщательно.

Следует стремиться производить это оперативное вмешательство под наркозом (общим обезболиванием). Если же применяется местная анестезия, то тогда следует производить уколы иглой всегда в тех частях кожи, которые затем будут удалены.



**Рис. 10-8.** Наложение швов и фиксация расщепленных кожных лоскутов при закрытии дефекта у больного со склонностью к келоидозу. Чрезкожные швы и фиксация края трансплантата стерильными полосками лейкопластыря

Развитию келоида благоприятствует диспозиция и травматизация среднего и глубокого слоев кожи. Нарушения происходят в папиллярной и ретикулярной

частях кожи, затрагивая сосудистую сеть и потовые железы. Поэтому, по возможности, следует этот слой не затрагивать и не травмировать. Если же возникнет необходимость накладывания следует очень осторожно касаться инструментами кожного покрова. При необходимости приподнять края раны для препаровки в более глубоких слоях крючки следует фиксировать в подкожной клетчатке, не травмируя кожу, должна быть полностью исключена возможность разрезания кожи ножницами. Края раны можно соединять швами только тогда, когда они легко и без всякого натяжения могут соприкасаться друг с другом. Закрытие раны осуществляется однорядным непрерывным швом в подкожной клетчатке. Хорошая адаптация при наложении этого шва подкрепляется наложенным на кожу специальным пластырем. Внутрικοжные швы применять не следует. Если при закрытии раны возникает натяжение, то дефект между краями должен быть восполнен расщепленным лоскутом.

Категорически запрещается применять для закрытия кожных дефектов вспомогательные разрезы или пластику лоскутом.

Сначала трансплантат готовят так, чтобы поверхность его оказывалась больше и заходила за края дефекта, который он будет закрывать. Затем трансплантат, расправляя, помещают на дефект, его края должны заходить за края раны не менее, чем на 1 см. После этого трансплантат фиксируют узловыми швами вокруг краев дефекта, прошивая подкожную жировую клетчатку основания раны. Несколько швов для фиксации накладываются также по середине трансплантата. Выходящие за края раны края трансплантата приклеивают к соседней коже

В заключение следует отметить, что после каждого хирургического вмешательства при склонности к келоиду необходимо создать абсолютную иммобилизацию с помощью гипсовой повязки.

## Замещение кожных дефектов

На поверхности тела следует стремиться не оставлять кожных дефектов. Если во время оперативного вмешательства по той или иной причине образовался дефект кожи, то он в конце вмешательства должен быть полностью пластически замещен.

В пластической хирургии все нарушения кожных покровов рассматриваются как *дефекты кожи*. О дефекте кожи говорят не только при наличии раны или гранулирующей поверхности и пр., но о нем думают, когда имеются рубцы, келоид, патологические изменения кожного покрова (невус, опухоли), так как все это является «потенциально возможным дефектом кожи» и предполагает экцизию измененных частей с одномоментным пластическим закрытием образовавшегося дефекта.

Первым и важнейшим моментом при проведении кожной заместительной пластики является составление плана операции. При этом оперирующий хирург должен принимать во внимание следующие моменты:

- а) протяженность, величина, глубина и форма дефекта;
- б) функциональная и эстетическая особенности кожи в области дефекта;
- в) с какими образованиями и тканями граничит и связан в своей глубине рассматриваемый дефект и какая при этом необходима оперативная коррекция;
- г) какой вид пересадки предполагается применить;
- д) с какой части тела без нарушений функции и косметики можно заимствовать участок кожи для пересадки.

Затрачиваемое на пересадку время не представляет особого интереса. Важным является единственный вопрос: при помощи какого метода будет достигнут функциональный и эстетический эффект. В первую очередь, следует стремиться закрыть дефект при помощи лоскута на ножке из окружающей его кожи, если это позволяют местные условия. В тех случаях, когда такой возможности не представляется, надо решить, нельзя ли закрыть дефект путем свободной пересадки кожи или лоскутом на ножке, взятым из отдаленных частей тела. Свободная пересадка кожи для замещения дефекта возможна в том случае, когда отсутствует только кожа (эпидермис и дерма), а подкожная жировая клетчатка сохранена, или когда и подкожная клетчатка отсутствует, но нет необходимости ее восполнять, и глубоко лежащие ткани в пределах кожного дефекта не обнажены. В тех случаях, когда свободная пересадка кожи кутом на ножке, и в первую очередь к прямой пластике отдаленного лоскута и лишь затем, если последняя невозможна, прибегают к пластике мигрирующим лоскутом.

### Местная пластика

Идеальным методом для замещения кожных дефектов является применение *лоскута из соседних с дефектом участков кожи*. Такого рода пластика дает самый хороший функциональный и эстетический результат, так как используемая кожа «родственна» утраченной и обладает теми же особенностями.

Наиболее простой формой применения для закрытия дефекта находящейся рядом с ним кожи является изменение формы дефекта препаровкой и вытяжением его краев при помощи дополнительных разрезов, придающих ему другую конфигурацию (рис. 10-9).

Если эластичность кожи недостаточна для закрытия кожного дефекта описанным способом, то накла-

дывают дополнительные разрезы, образуя *лоскут на ножке*. Пластика лоскутом на ножке представляет собой такого рода замещение кожи, при котором эта кожа берется или в непосредственной близости от дефекта, или из отдаленных частей тела. Лоскут формируется из частей кожи — эпидермиса, дермы и подкожной клетчатки. В отличие от свободной кожной пластики при пластике лоскутом на ножке в процессе приживления сохраняется его соединение с организмом и общий кровоток. Вся площадь дефекта при этой пластике покрывается одномоментно и в полном объеме. Иногда из эстетических соображений производится коррекция места, откуда был взят лоскут на ножке. Необходимым условием для этого является предварительный правильный расчет, производимый в целях полноценного закрытия вторичного дефекта.

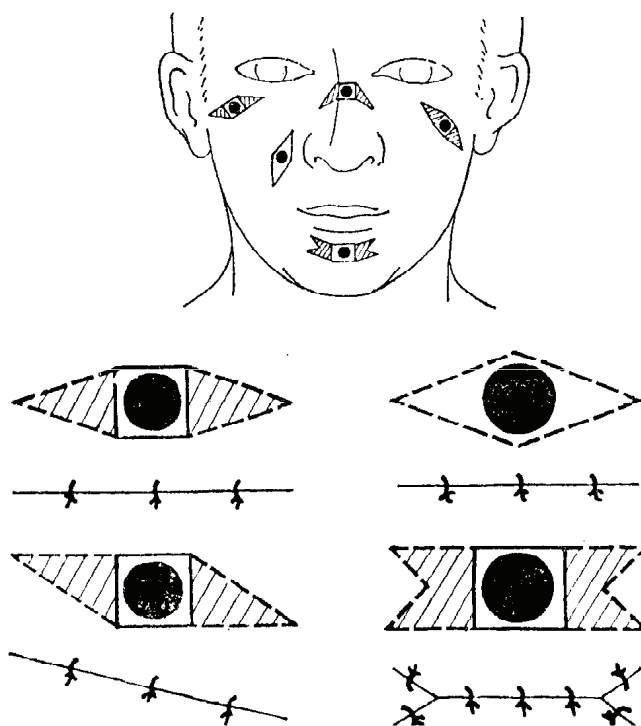


Рис. 10-9. Закрытие дефектов кожи при помощи дополнительных разрезов. Кожные разрезы должны проходить соответственно линиям натяжения

Различают три основных типа лоскутов на ножке, применяемых местно:

1. лоскут на двух питающих ножках,
2. лоскут на одной ножке и
3. артериальный лоскут (лоскут-артерия).

### Пластика «мостовидными» лоскутами (на двух ножках)

В тех случаях, когда имеется необходимость применения длинных и узких лоскутов, их формируют так, чтобы оба конца были соединены с окружающими тканями в целях улучшения их кровоснабжения.

Таким образом, образуется лоскут наподобие моста, отсюда и его название — мостовидный лоскут. Эти лоскуты содержат основной ствол одной из артерий (как, например, височной артерии), и особенно хорошо васкуляризованы (рис. 10-10).

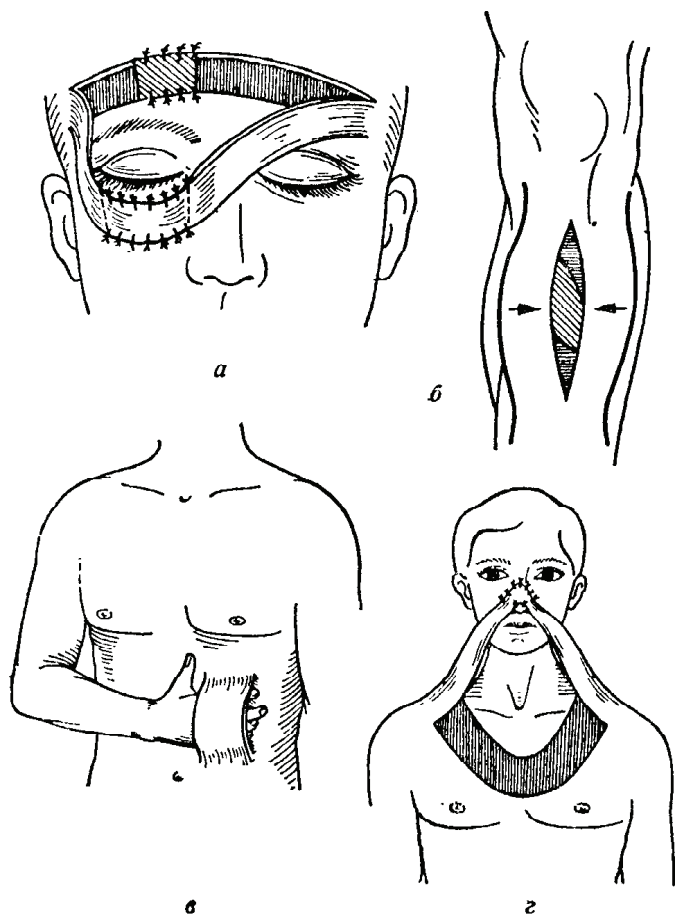


Рис. 10-10. Мостовидная пластика лоскутом на ножке. а) Лоскут на ножке по Senn; б) мостовидная пластика для закрытия дефекта у края большеберцовой кости; в) муфтообразная пластика: мостовидный лоскут на туловище для закрытия обширного дефекта кожи кисти, г) мостовидная пластика лоскутом на ножке для восстановления всей кожной поверхности носа по Oillies

### Лоскут на одной питающей ножке из тканей, расположенных рядом с дефектом

Известно значительное число различных способов пластических операций этой группы (рис. 10-11).

Наиболее известным является способ, предложенный *Virow* в 1856 году и описанный как пластика двумя треугольниками. Он может быть успешно применен для закрытия треугольных дефектов.

В тех случаях, когда дефект имеет неправильные контуры, его переформировывают в треугольник. Затем разрез, образующий основание треугольника, продлевают, и отпрепарованное ложе смещается на дефект. При этом смещении образуется кожная

складка, которая в конце вспомогательного разреза иссекается в виде треугольника.

Для закрытия четырехугольных дефектов применяют прямоугольный лоскут, который называется *смещаемым или растягиваемым лоскутом*, на обоих углах его помещаются еще два небольших треугольника.

Одним из специальных способов, т.н. *V-Y-методом* пластики является описанная *Dieffenbach* (1834) пластика смещаемым лоскутом. Перпендикулярно продольной оси дефекта производят V-образный разрез, находящийся открытой стороной в направлении дефекта. Слой кожи отпрепаровывается между дефектом и V-образным разрезом и смещается в сторону дефекта. После этого мобилизуются наружные края V-образного разреза, они сближаются, и на них накладываются отдельные узловые швы. Этот метод может быть применен и с обратным, наложением (Y-V) лоскута.

*Перекинутые лоскуты* применяются как модификация смещаемых лоскутов. При этом разрез кожи производится в виде не прямой, а изогнутой линии. Все эти способы пластики основаны на способе *Imre* (1916) (рис. 10-12), сюда же относится и ротация щеки по *Esser* (см. рис. 10-50).

*Ротация щеки*, которую описал *Esser* (1918), является одним из лучших методов закрытия кожных дефектов в средней части лица, в ходе ее используется кожа боковой поверхности лица, что дает наилучший косметический эффект. Если дефект значительных размеров, то можно использовать и кожный лоскут, взятый за ухом. Образующийся в таких случаях вторичный дефект кожи за ухом закрывается путем свободной пересадки кожи.

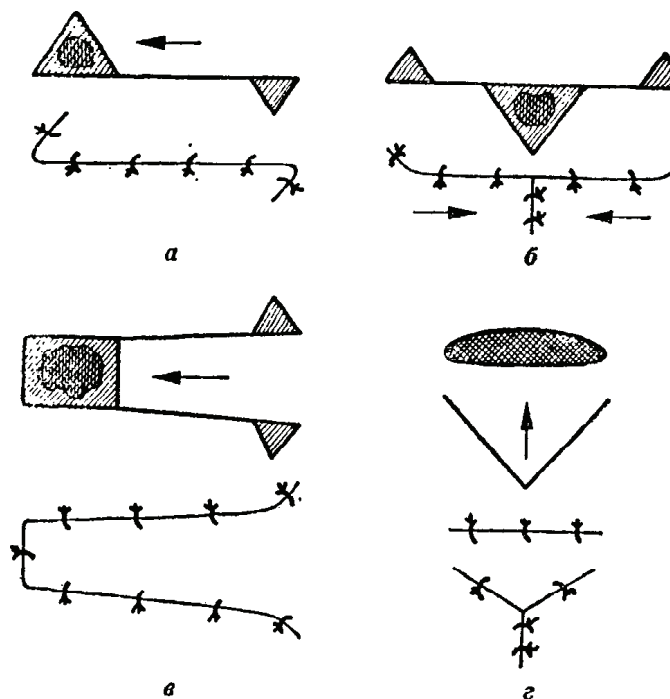
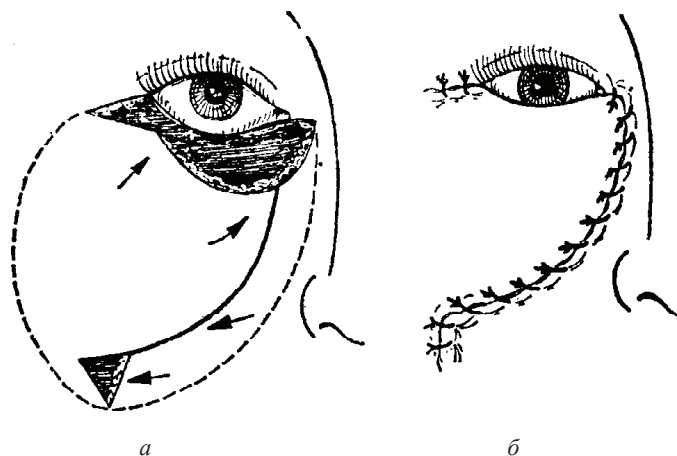


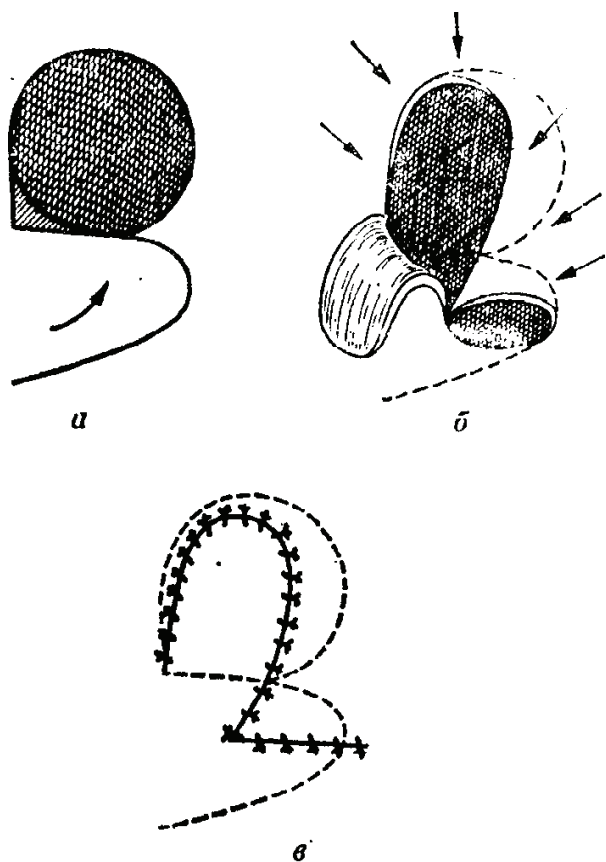
Рис. 10-11. Пластика смещаемыми лоскутами, а) Пластика двумя смещаемыми треугольниками по Virow, б) двойная пластика со смещением лоскута, по Virow, в) лоскут с вытяжением, г) V—Y-образное смещение по Dieffenbach





**Рис. 10-12.** смещаемый лоскут по Imge для замещения кожи нижнего века. а) Линии разреза для выкраивания лоскута и границы его смещения. В нижней части лоскута выкраивается треугольник Вогюв, что облегчает закрытие разрезов, б) Линия швов в конце операции

*Ротация лоскута* (транспозиция, торзия лоскута и др.) — способ, при котором лоскут для закрытия дефекта вращают по отношению к средней точке его оси под тем или иным углом (30-180°). Один из первых вариантов такой пластики описал еще *Sitshruta*, этот способ применяется и в настоящее время как «индийский лоскут» при пластике носа с использованием кожи лба.

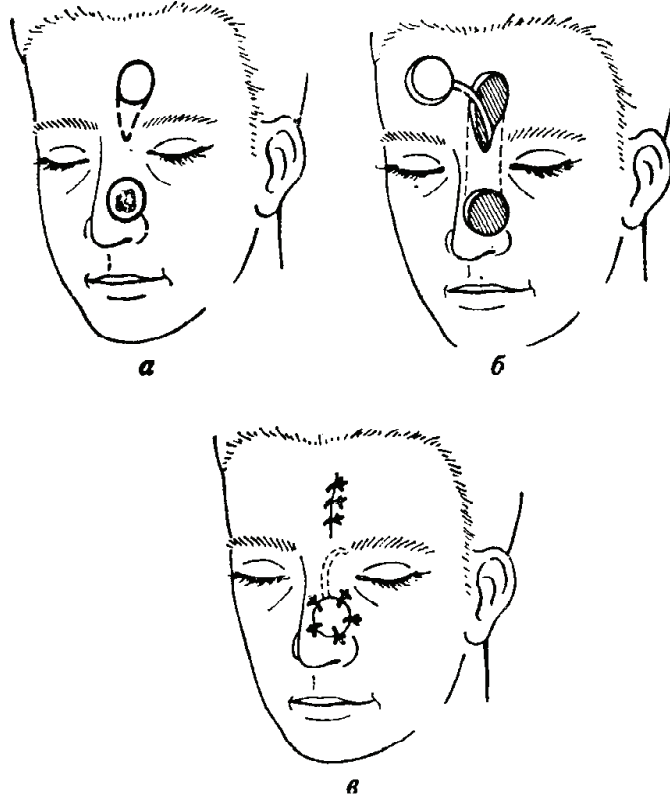


**Рис. 10-13.** Пластика смещаемым лоскутом по Schrudde. а) Область дефекта (заштрихована), обведен участок лоскута для закрытия дефекта, б) мобилизация кожи, окружающей дефект; в) линия швов в конце операции, пунктиром показана область первоначального дефекта и взятия лоскута

Комбинацией ротации лоскута с перекинутым лоскутом является способ, который описал *Schrudde* (1936) (рис. 10-13) и который применяется для закрытия дефектов при помощи небольших лоскутов. При этом следует избегать дополнительных вспомогательных разрезов, что сводит образование рубцов до минимума и в значительной мере улучшает косметический эффект вмешательства. Перекидывается обычно лоскут, а сдвигается кожа, окружающая дефект. Смещение кожи используется для закрытия места, откуда был взят лоскут, первичный дефект уменьшается.

### Лоскут-артерия

Значительным недостатком широких лоскутов на ножке является их ограниченная эластичность. Поэтому *Esser* (1917) изготовлял лоскут таким образом, что он оказывался связанным с окружающими тканями только над выделенными сосудами. Этот лоскут получил еще название лоскута-артерии. Его можно легко вращать, кроме этого он имеет еще и то преимущество, что между дефектом и местом забора лоскута нет необходимости производить разрез, так как этот лоскут может быть протянут под кожей. Эти артериальные лоскуты могут применяться с использованием височных, лобных, угла нижней челюсти и затылочных артерий и вен (рис. 10-14).



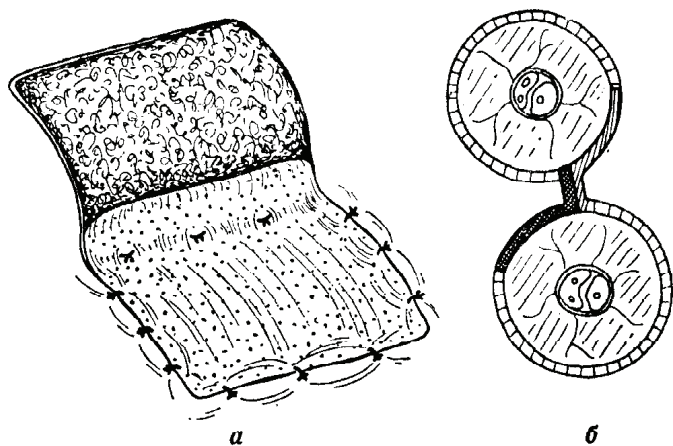
**Рис. 10-14.** Небольшой артериальный лоскут, взятый со лба для закрытия дефекта кожи носа. а) Иссечение измененной кожи и взятие лоскута со лба; для облегчения закрытия донорского участка удаляется небольшая часть кожи; б) соединенный сосудистой ножкой лоскут перемещается под отпрепарированной кожей в область дефекта; в) линии швов в конце операции

В настоящее время этот метод используется также для пересадки частей кожи, которые имеют не только собственное кровоснабжение, но сохраняют и свою иннервацию. Этот метод вначале использовался для восстановления чувствительности кончиков пальцев, что позволило полностью восстанавливать утраченную функцию кисти.

Пластика перемещением лоскута с отдаленных участков тела. Этот метод пересадки кожи применяется в тех случаях, когда в окружности дефекта нет достаточно подходящих тканей для формирования лоскута, однако есть необходимость закрытия дефекта лоскутом, содержащим подкожную жировую клетчатку. Из отдаленных частей тела кожные лоскуты для закрытия дефекта могут быть пересажены двумя различными способами. Первым способом является прямая пластика отдаленным лоскутом, второй способ — пластика мигрирующим лоскутом.

### Прямая пересадка лоскута с отдаленных участков тела

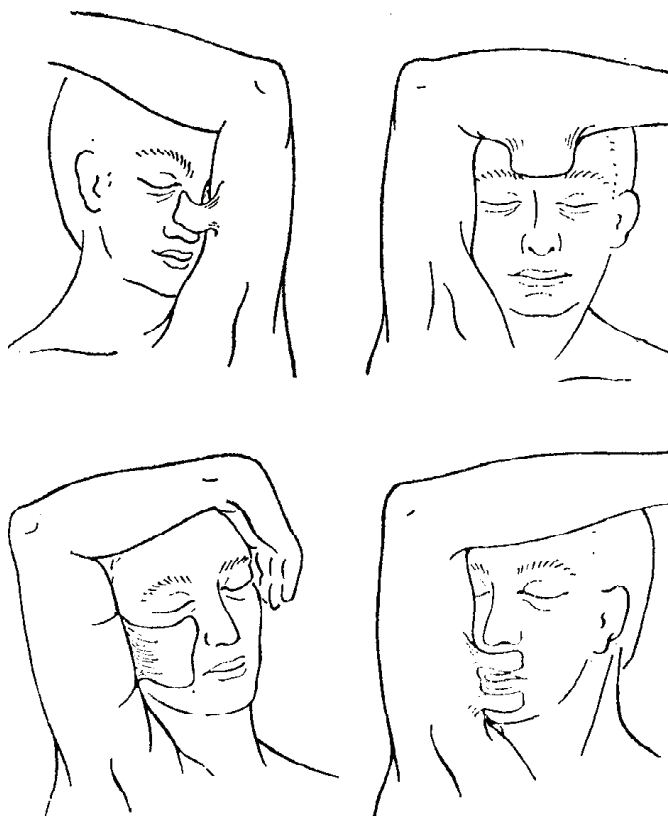
При этом способе пластики для взятия лоскута выбирается такой участок тела (чаще всего конечности), где представляется возможность близко сопоставить место взятия лоскута и место дефекта, т. е. произвести одномоментное закрытие дефекта.



**Рис. 10-15.** Закрытие донорского участка и области ножки лоскута при прямой пересадке с отдаленных участков. а) Донорский участок закрывается свободным расщепленным лоскутом вместе с участком, где находилась ножка лоскута. Таким образом закрывается вся донорская раневая поверхность, б) Расположение лоскута на ножке и свободного кожного лоскута. Поперечное сечение (схема)

Возникающий на месте взятия лоскута вторичный дефект может быть закрыт смещением кожных лоскутов или свободной пересадкой. Свободная пересадка в данном случае является более удачной, так как при ней закрывается не только вторичный дефект, но и нижняя раневая поверхность ножки лоскута, которая располагается в виде перемычки между местом взятия лоскута и первичным дефектом (рис. 10-

15). После подшивания лоскута необходимо хорошо иммобилизовать помещенные рядом части тела, что является важным условием, гарантирующим от возможности смещения лоскута. Для этой цели лучше всего применять гипсовую повязку на поролоновых прокладках. Известны также различные приспособления и аппараты, которые сконструированы для такой фиксации.



**Рис. 10-16.** Возможности применения итальянской пластики для замещения различных дефектов кожи на лице

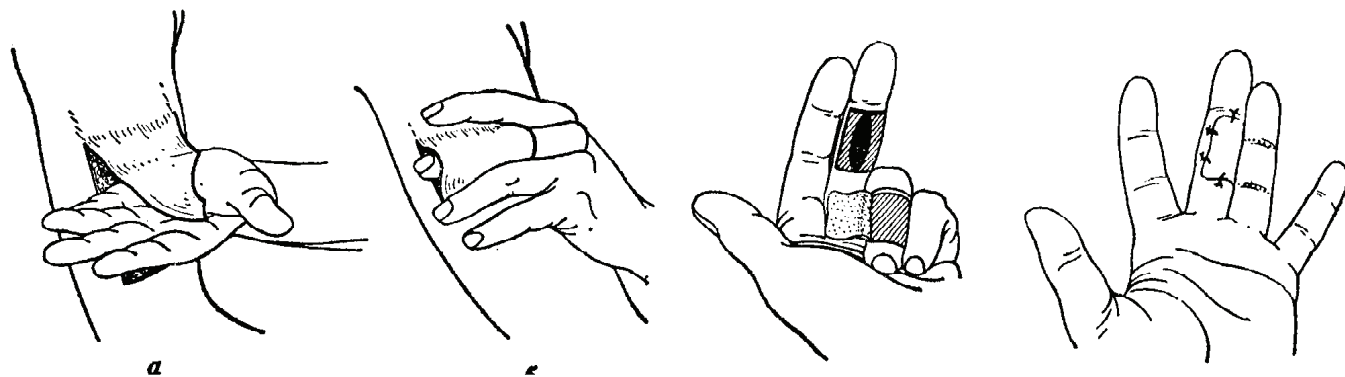
В зависимости от того, с какой части тела берется лоскут для пластики, различают несколько групп.

*Лоскут, взятый с верхней конечности.* Лоскуты могут быть взяты с верхней конечности (с плеча или предплечья) для замещения кожных дефектов лица и другой руки.

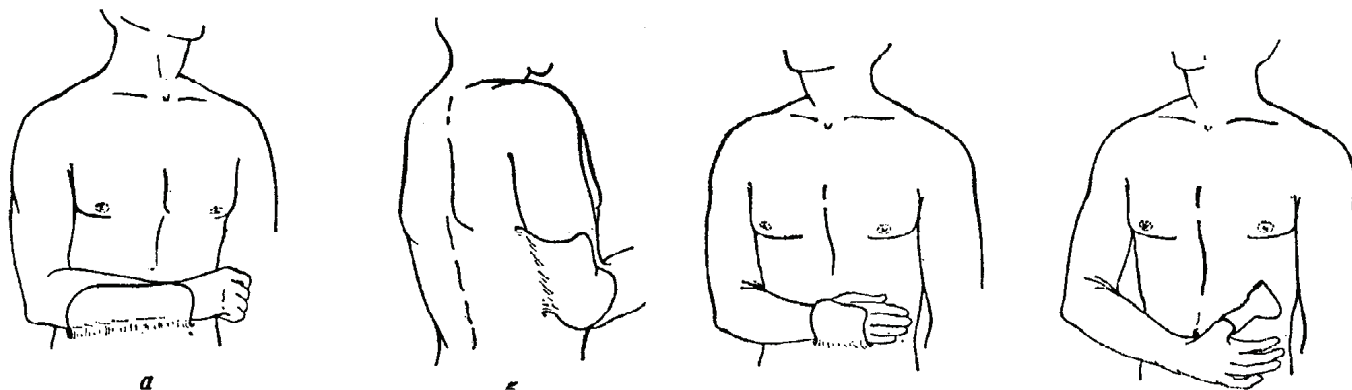
Одним из первых способов такой пластики (его описал *Tagliacozzi* в 1597 году) было взятие лоскута кожи с плеча (*итальянский метод*) для пластики носа (рис. 10-16).

Следующим способом является взятие с плеча кожи без подкожной клетчатки или с минимальным количеством подкожной клетчатки (*Colson*, 1966). Этот способ применяется преимущественно для замещения кожных дефектов внутренней поверхности кистей и пальцев. Такой способ позволяет избежать двухмоментной операции с применением более толстого лоскута с других частей тела (рис. 10-17).

Лоскуты, взятые с тыльной поверхности пальцев, могут быть использованы для закрытия кожных де-



**Рис. 10-17.** Применение кожных лоскутов с верхней конечности, а) Закрытие ладонной поверхности кисти по Colson. б) Мостовидный лоскут с плеча для закрытия дефекта кожи пальца, в) Перекрестная пластика кожи на пальцах. Кожный дефект ладонной поверхности пальца кисти закрывается лоскутом на ножке с тыльной поверхности соседнего пальца. Донорский участок пальца кисти закрывается путем свободной пересадки



**Рис. 10-18.** Возможности взятия лоскутов на ножке с туловища для закрытия дефектов кожи в различных частях верхней конечности, а) Замещение дефекта кожи предплечья лоскутом на ножке из кожи живота, выкроенным сверху или снизу, б) Лоскут кожи спины для закрытия дефекта кожи предплечья, в) Дефект кожи кисти может быть закрыт лоскутом кожи живота, обращенным кверху или книзу, г) Трубоччатый лоскут на ножке для закрытия циркулярного дефекта первого пальца кисти

фектов сгибательных поверхностей пальцев. Применяя такую методику, можно получить хороший косметический и функциональный результат как при первичной, так и при более поздней кожной пластике. Мнения большинства современных специалистов по хирургии кисти о возможности применения перекрестной кожной пластики пальцев для закрытия дефектов ладонной части кисти не сходятся.

**Лоскут, взятый с туловища.** Для закрытия дефектов кожи верхних конечностей может быть использован кожный лоскут с туловища (грудной клетки, поясницы, живота, спины, ягодиц) (рис. 10-18). Любое место верхней конечности может быть закрыто с использованием подходящей кожи туловища. Производя такого рода пластику, следует всегда выбирать функционально выгодную позицию, обеспечивающую удобное и спокойное расположение иммобилизованной конечности (сгибание под прямым углом).

**Лоскут, взятый с нижней конечности.** Применение кожного лоскута с одной ноги для замещения дефекта на другой ноге называют *перекрестной пластикой*. Ее наиболее часто применяют для замещения дефектов кожи на нижних конечностях из-за следующих больших преимуществ: операция требует мало времени и включает в себя сравнительно небольшое

количество этапов вмешательства (два или самое большее три вмешательства, продолжительность лечения примерно 5 недель). Такого рода пластика отличается хорошей тканевой подкладкой достаточно прочного кожного лоскута, удобным взаимным расположением нижних конечностей и хорошими отдаленными результатами (рис. 10-19).

При выборе наиболее подходящего места для взятия кожного трансплантата необходимо иметь в виду, что совсем не безразлично, как и где соединять для перекрестной пластики нижние конечности. Существуют различные легко травмируемые и чувствительные места, как, например, область Ахиллова сухожилия, а также передний край большеберцовой кости. Не следует прибегать к крайним положениям одной конечности по отношению к другой (М. И. Шрайбер).

### Пластика мигрирующим лоскутом

Мигрирующий лоскут берется с отдаленных частей тела. В этих случаях лоскут не может быть применен одномоментно для закрытия дефекта, а должен пройти (мигрировать) определенные промежуточные части тела, где он временно вживляется. Путем такой миграции лоскут постепенно «транспортируется» к



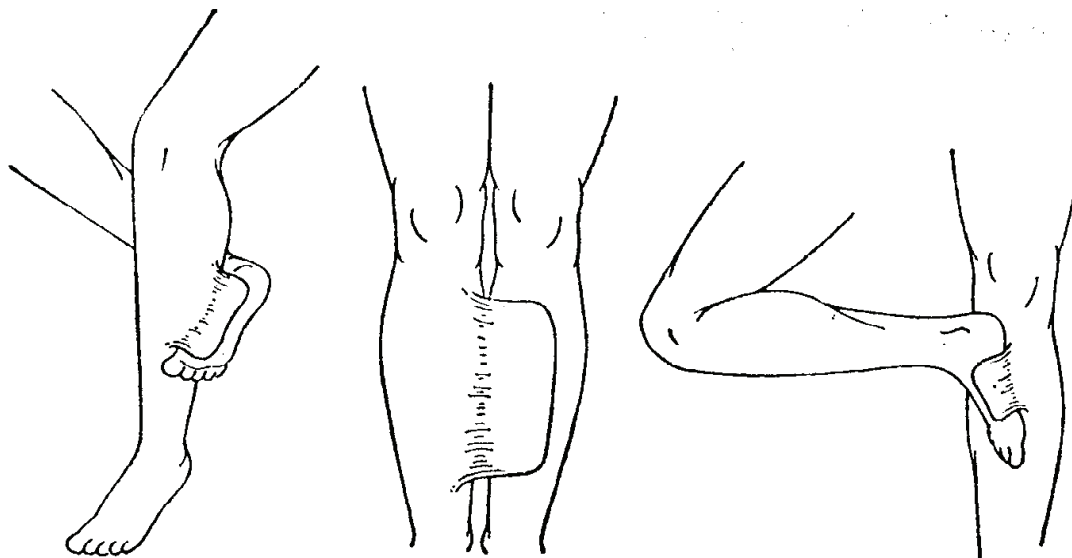


Рис. 10-19. Варианты перекрестной пластики лоскутами на нижних конечностях

дефекту. Для закрытия больших кожных дефектов лица, которые нельзя обеспечить лоскутом с верхней конечности, *Hacker* (1888) предложил использовать лоскут с туловища, мигрирующий на предплечье, а затем на поверхность лица. Оригинальная методика была в последующем модернизирована как *пластика плоским лоскутом* (рис. 10-20).

Одним из наиболее распространенных видов пластики мигрирующим лоскутом является *пластика стебельчатым лоскутом*, которую предложили *А. Н. Филатов* (1917), *Qanzer* (1917) и *Oislies* (1920). *Стебельчатый лоскут* является мостовидным лоскутом, края которого сшиваются между собой. Одномоментно закрывается или зашивается место взятия лоскута, чем лоскут предохраняется от развития в нем инфекции и значительного рубцевания и сморщивания, что могло бы произойти при наличии открытых раневых поверхностей.

Пластика стебельчатым лоскутом применяется в основном для закрытия больших и сложных дефектов. Это вмешательство связано с выполнением нескольких операций. Поэтому необходимо заранее составить подробный план операций с рассмотрением всех их особенностей. Существенным вопросом при

составлении этого плана является выбор места взятия этого лоскута. Наиболее распространенные места для взятия стебельчатого лоскута показаны на рис. 10-21.

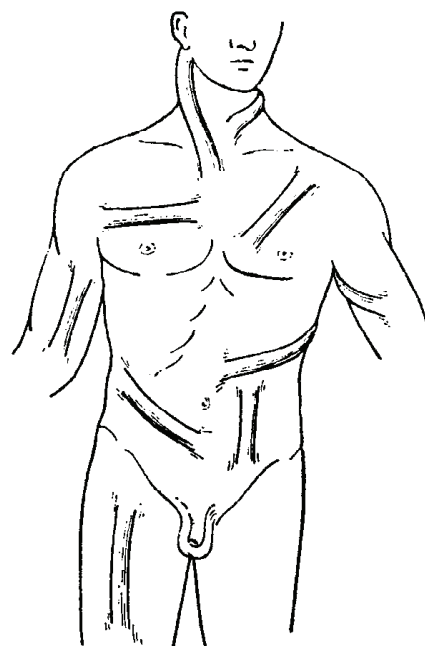


Рис. 10-21. Пластика стебельчатым лоскутом, 1. Места наиболее частого взятия стебельчатых лоскутов

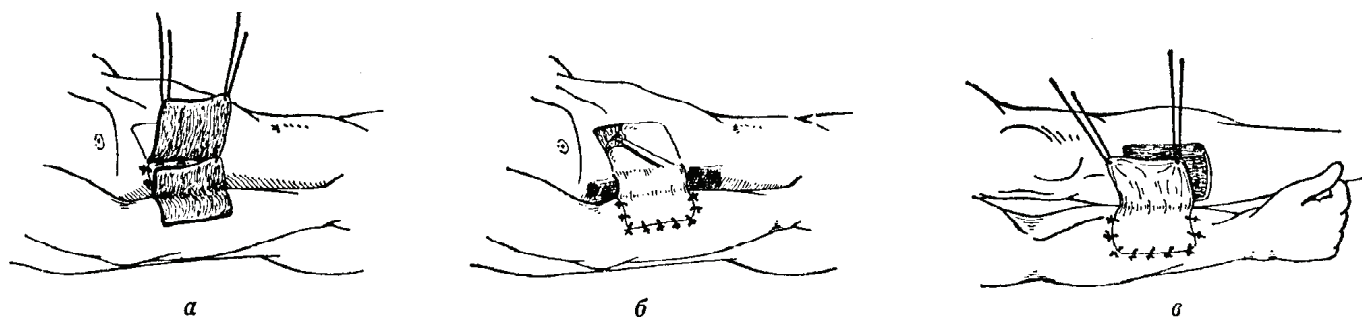


Рис. 10-20. Пластика перемещаемым лоскутом, а) Из кожи туловища формируется лоскут, донорское место закрывается смещенным лоскутом. Лоскут смещается на лоскут предплечья или на его донорский участок. (>) После приживления лоскут дополняют еще одним участком кожи и затем через предплечье транспортируют на нижнюю конечность, в) Весь лоскутшивается в освеженные края кожного дефекта нижней конечности. После приживления подсаживаются остатки лоскута

Первым этапом пластики стебельчатым лоскутом является формирование этого лоскута. Для этой цели в избранном месте проводится два параллельных разреза и между ними отпрепаровывается полоска кожи, после чего края этой полоски сшивают без натяжения, формируя таким образом стебельчатый мостовидный лоскут. Дефект в области взятия кожи после мобилизации ее краев зашивается или при сильном натяжении закрывается расщепленным лоскутом (рис. 10-22).

Сформированные на туловище стебельчатые лоскуты мигрируют посредством пересадки их на верхнюю конечность к области дефекта. Один из концов стебля отсекается и вшивается в дефект. Это вшивание может быть произведено различными способами (рис. 10-23). Через 3-4 недели после операции отсекают второй конец лоскута.

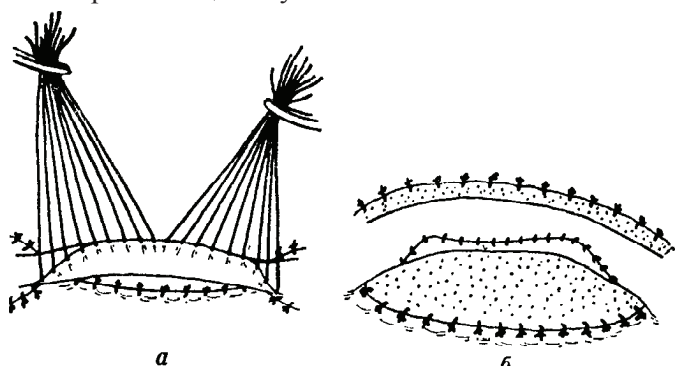


Рис. 10-22. Пластика стебельчатым лоскутом, II. Формирование стебельчатого лоскута. Сшивание краев мостовидного лоскута, закрытие вторичного дефекта узловыми швами, б) Закрытие донорского места свободным расщепленным кожным трансплантатом

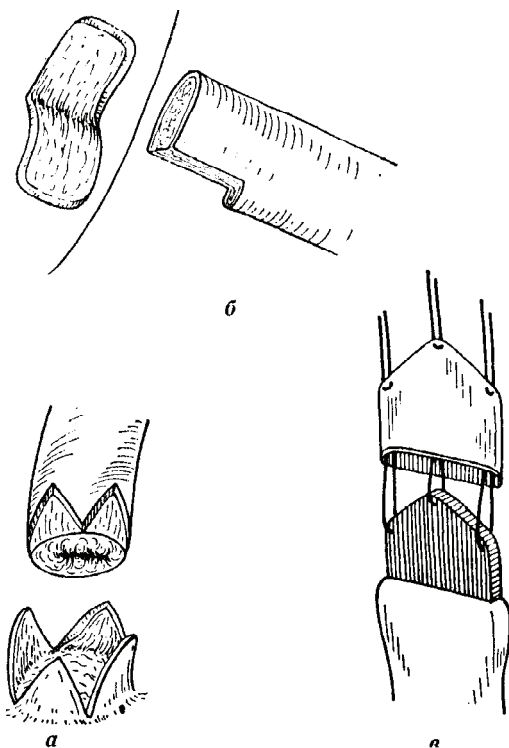


Рис. 10-23. Пластика стебельчатым лоскутом, III. Пересадка стебельчатого лоскута с промежуточным этапом, а) Пересадка перекрестным разрезом, подсадка лоскута с соответствующей дезэпителизацией вокруг края стебля лоскута. б) Подсадка ступенчатого лоскута, в) Применение лоскута на ноге в виде кармана по Millard

При больших дефектах оба конца лоскута вшиваются в дефект последовательно или одновременно. После приживления лоскута его расправляют и закрывают весь дефект (рис. 10-24).

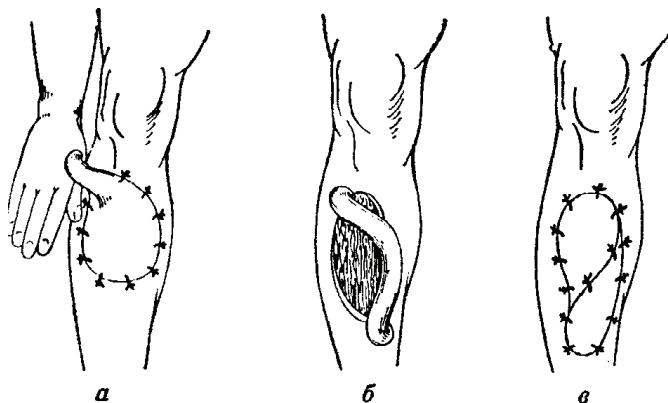


Рис. 10-24. Пластика стебельчатым лоскутом, Пересадка расправленного стебельчатого лоскута на площадь дефекта, а) Небольшие дефекты полностью одновременно замещаются расправленным стебельчатым лоскутом соответствующих размеров, б) Обширные дефекты закрываются в три этапа: сначала оба конца лоскута вшиваются в противоположных частях краев дефекта, в) После приживления лоскут расправляется или косо рассекается на две половины и вшивается в дефект

### Свободная пересадка кожи

Производится два вида трансплантации кожи: восполнение кожного дефекта и восполнение эпителия. Свободная трансплантация кожи может осуществляться только в тех случаях, когда существует подкожная соединительная ткань или она подлежит восполнению. Восполнение дефекта кожи может производиться *трансплантацией кожного лоскута во всю толщу или расщепленной кожей*.

### Пересадка кожного лоскута во всю толщу

Полный кожный лоскут (Wolft, 1875, Krause, 1893) содержит под эпидермисом слой дермы, он полностью замещает кожный дефект. Лоскут во всю толщу кожи пересаживают в тех случаях, когда трансплантат должен соответствовать высоким механическим и эстетическим требованиям.

В связи с такой толщиной кожного трансплантата пластика становится возможной только в тех случаях, когда подлежащий закрытию дефект достаточно кровоснабжается и процессу заживления не будет препятствовать инфекция. Пересадка нерасщепленного кожного лоскута поэтому может быть использована только для закрытия сравнительно небольших кожных дефектов, подготовленных оперативным путем на определенных частях тела. Такого рода пластика осуществляется чаще всего на кожных покровах лица и кистей (рис. 10-25).

Забор нерасщепленного кожного лоскута во всю толщю кожи производят в пределах заранее очерченных линий. Один из краев выбранной для пересадки кожи прошивают лигатурой.

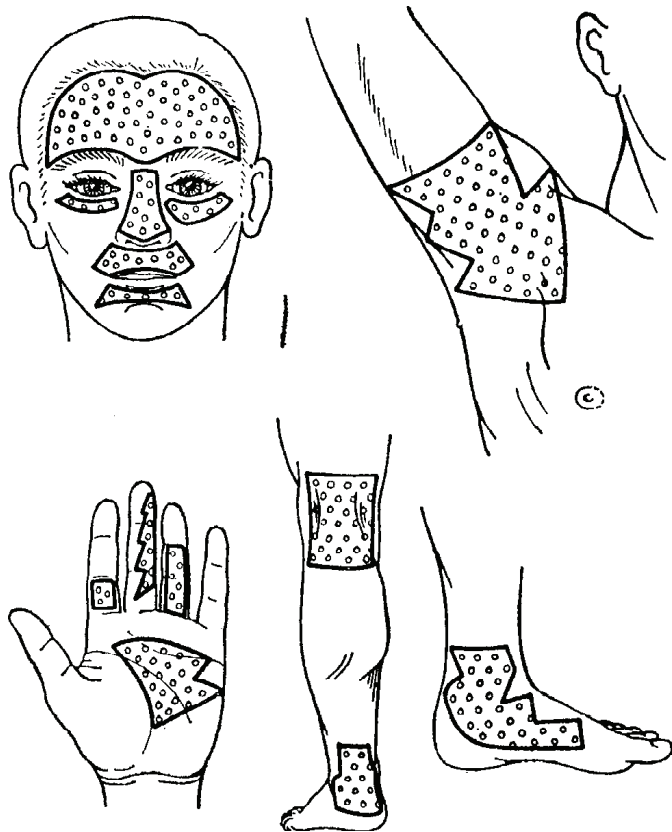


Рис. 10-25. Места в различных частях поверхности тела, где применяется замещение нерасщепленными кожными лоскутами

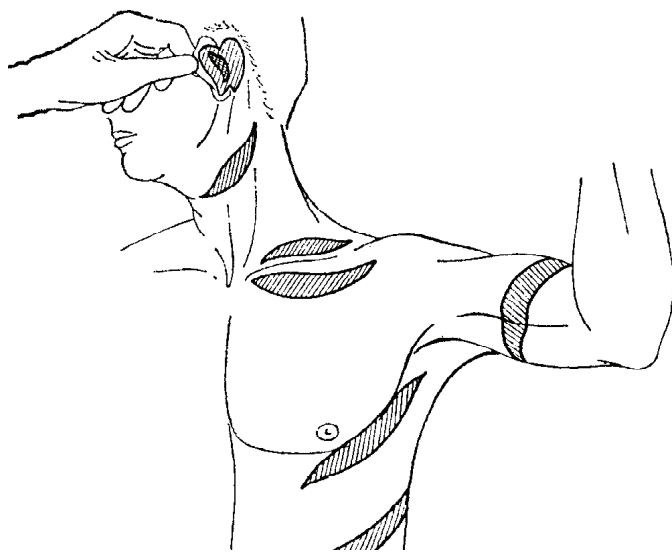


Рис. 10-26. Места наиболее частого забора нерасщепленных кожных лоскутов

За эту держалку натягивают на палец кожу, препарируя ее равномерными движениями скальпеля так, чтобы подкожная жировая клетчатка оказалась отделенной от кожи. Место взятия трансплантата кожи ассистент зашивает однорядным непрерывным

швом, поверхность которого фиксируется специальным пластырем (рис. 10-26).

Дальнейшие этапы пересадки нерасщепленного кожного лоскута (помещение лоскута на дефект, наложение швов, повязки и т. д.) описаны ниже в разделе «Пересадка расщепленного кожного лоскута».

## Пересадка расщепленного кожного лоскута

Этот способ пластики разработал *dohrbandt*. В 1928 году на годичном заседании Германского общества хирургов в Мюнхене он сообщил о 30 успешных операциях. В англо-саксонской литературе основателями метода считаются американцы *Blair* и *Brown*, описавшие его в 1930 году.

Под расщепленным кожным лоскутом принято понимать свободный лоскут кожи для пересадки, содержащий эпителий и часть дермы. Толщина дермального слоя в лоскуте может быть различной в зависимости от того, какие ставятся показания и куда пересаживается лоскут, однако трансплантат никогда не содержит больше, чем 2/3 дермы.

Большим преимуществом свободной пересадки расщепленного кожного лоскута является то, что обширный лоскут кожи может быть взят без функциональных и эстетических нарушений в области изъятия. После взятия трансплантата место забора через 2 или 3 недели покрывается эпителием из остающихся участков сальных желез и волосяных фолликулов. Этот нежный покров затягивает всю раневую поверхность, формируя нежный рубец.

Для взятия трансплантатов применяются различные *дерматомы* — вакуумные и электрические. Наиболее простым и поэтому наиболее распространенным инструментом для взятия кожи является нож *Humby*. Для того, чтобы облегчить забор кожи, следует ее натянуть. С этой целью применяются самые различные приспособления для натяжения кожи (рис. 10-27).

Расщепленный кожный лоскут сразу же после его изъятия помещается на площадь дефекта. Поэтому подготовка этой площади, и в частности гемостаз, должны быть закончены к моменту окончания забора расщепленного лоскута. Расщепленный кожный лоскут помещался на область дефекта, фиксируется в одной из своих точек и расправляется анатомическим пинцетом по всей плоскости дефекта. При этом необходимо выправить свернувшиеся края трансплантата.

Более крупные кровеносные сосуды в области дефекта, подлежащего пластическому закрытию, лигируются чрезкожными швами. Пережатые зажимами сосуды перевязываются со стороны по-



верхности дефекта, подготовленного для закрытия трансплантатом. Эти лигатуры могут быть позже извлечены, чтобы под трансплантатом не осталось инородных тел.

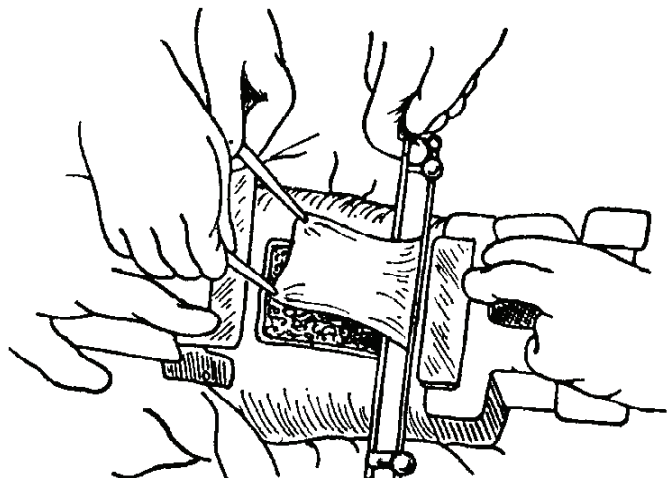


Рис. 10-27. Взятие расщепленного кожного лоскута простейшим способом по Humby (кожу срезают и растягивают инструментом)

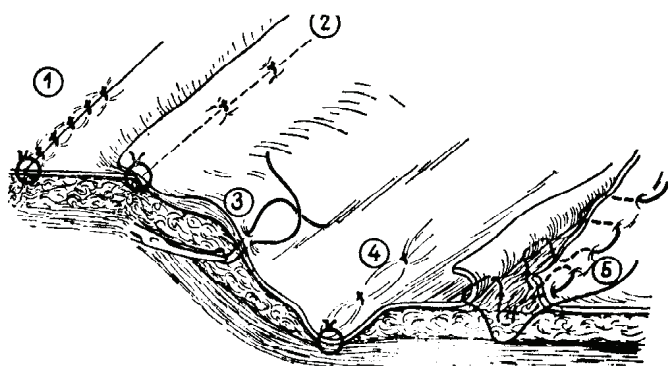


Рис. 10-28. Вшивание расщепленного кожного лоскута. 1) Вшивание точно соответствующих дефекту краев. 2) Вшивание в дефект трансплантата с избытком ткани. 3) Укрепление основания трансплантата на его изгибе. 4) Укрепление трансплантата в углублениях дефекта. 5) Сшивание соприкасающихся друг с другом краев трансплантатов непрерывным швом

Трансплантат может быть фиксирован к области дефекта двумя путями. При первом варианте трансплантат полностью соответствует размерам дефекта, при втором — его края заходят за края дефекта. В тех случаях, когда дефект заполняется несколькими свободными трансплантатами кожи, необходимо фиксировать их между собой швами (рис. 10-28).

Трансплантат может находиться в открытом состоянии и быть закрытым повязкой. При ведении пластики закрытым способом с повязкой накладывают давящую повязку. Для этой цели существует методика наложения повязки на свободно пересеживаемую кожу с использованием нитей от фиксирующих трансплантат швов: этими нитями фиксируется и давящая повязка (рис. 10-29).

Неосложненное заживление места взятия транс-

плантата лучше всего обеспечивать лечением открытым способом. В конце операции соответственно размерам поверхности взятого для пластики лоскута на нее накладывают один слой марли и подсушивают эту область феном с теплым воздухом. Благодаря этому на поверхности марли, помещенной на участок взятия кожи, через 24 часа образуется совершенно сухая, плотная корка из засохшей кровянистой жидкости. Через 10-14 дней после операции заканчивается процесс эпителизации этой поверхности, и корочка отваливается. Место, где был взят трансплантат, определяется по несколько более светлому пятну на коже.

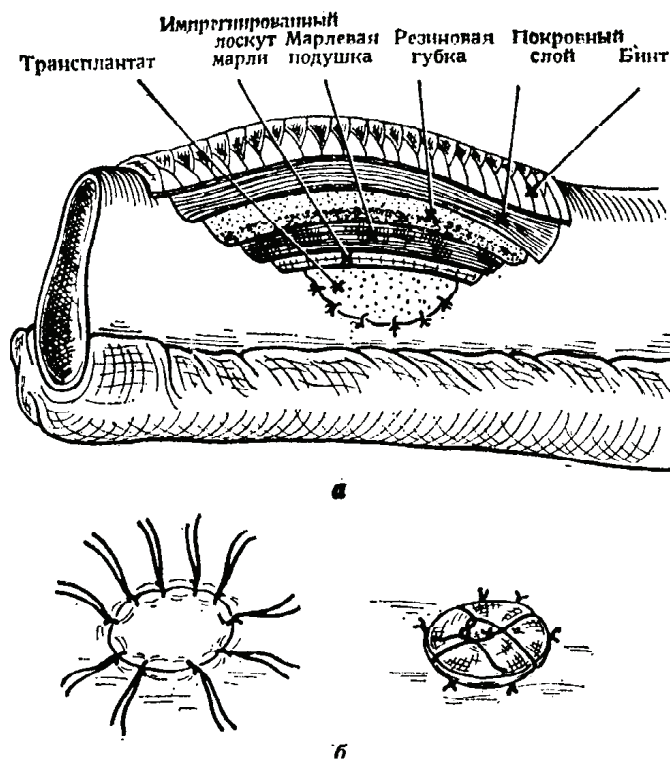


Рис. 10-29. Методика наложения повязки при пластике расщепленным кожным лоскутом, а) Простая многослойная давящая повязка, б) Повязка, при которой давление обеспечивается завязыванием длинных нитей над марлевой подушкой

Замещение кожного эпителия Ранее широко применялись способы эпителизации больших раневых поверхностей крупными тонкими лоскутами кожи диаметром 4-8 мм (Reverdin, 1869), а также трансплантация крупных и очень тонких (0,1 мм) участков, содержащих главным образом эпителий и очень мало дермы (Thiersch, 1886). В настоящее время применяются два новых способа пластики: т.н. пластика марками и пластика сетчатым лоскутом. При первом способе дерматомом забираются трансплантаты величиной примерно с почтовую марку и помещаются на дефект (в зависимости от состояния его грануляций) близко друг от друга или на некотором расстоянии. Из этих кожных островков происходит спонтанная эпителизация всей раневой поверхности.

Задачей пластики *сетчатым лоскутом* является закрытие небольшим количеством кожи значительного дефекта и обеспечение его эпителизации. Для этой цели обычный расщепленный кожный лоскут перфорируют специальными перфораторами (дерматом *Tanner-Van Deput*). Лоскут кожи протаскивается через дерматом, и на него накладываются параллельные ряды небольших разрезов. При натяжении приготовленного таким образом участка кожи образуется сетка, превосходящая в три раза размеры первоначального лоскута кожи. Этот способ наиболее распространен при закрытии обширных поверхностей, лишенных кожи после ожога (см. соответствующий раздел).

### Пересадка более глубоко расположенных тканей

Одной из основных задач пластической хирургии является восполнение тканей, утраченных в связи с врожденными аномалиями

Развития или вследствие повреждения. Пересаженные ткани имеют назначение восполнить функцию или преследуют, цель лишь косметического порядка. Чаще всего, однако, пересадкой достигаются обе цели. При этом стремятся получить не только клинический эффект, но, исходя из биологических основ, получить успешное приживание трансплантата: трансплантируемая ткань должна сохранить в своем новом ложе биологические особенности, обмен веществ, специфические свои клетки с их достаточной функцией. Такого рода результат может быть получен только благодаря аутотрансплантации, гомопластики собственных тканей.

*Гомотрансплантация* применяется в основном для восполнения хрящевых, костных и сухожильных дефектов. При лечении обширных поверхностей при ожогах кожа используется и как «биологическая повязка» и берется как гомотрансплантат. Для гомотрансплантации чаще всего используются консервированные ткани. Производя гомотрансплантацию, приходится считаться с различными мощными антигенными и антиклеточными воздействиями. При *гетеротрансплантации*, которой теперь уделяется все меньше внимания, в связи с большим антигенным различием ее возможность реакции отторжения еще более выражена.

В связи с тем, что в пластической хирургии в подавляющем большинстве случаев применяется *аутопластическая трансплантация* тканей, в дальнейшем описании вопросов пластической хирургии будет рассмотрено только это направление.

### Пересадка собственно кожи (куше)

Нижний слой кожи — собственно кожа, кулис (или кориум) представляет собой прочную и достаточно крепкую ткань, которая может с успехом применяться для различных пересадок.

Пересадку собственно кожи впервые описал *Lowe* в 1913 году.

Большим преимуществом этого метода является то, что трансплантируемая ткань может быть получена легко и в достаточном количестве.

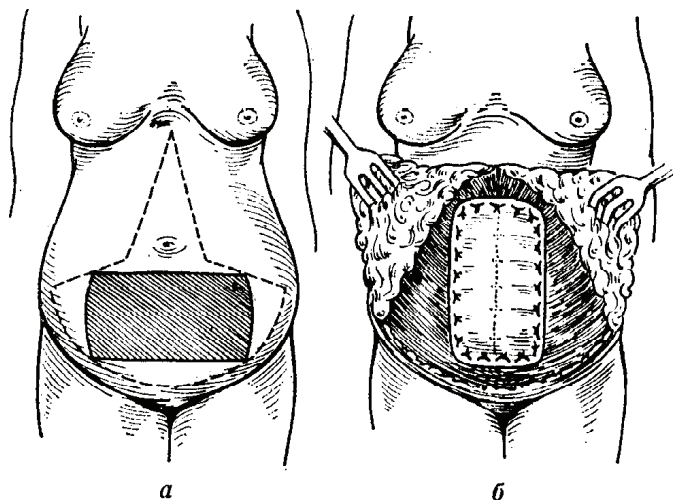
Необходимый участок собственно кожи берется для пересадки в основном с передне-наружной поверхности бедра. Сначала дерматомом снимается соответствующий слой и полоса эпителия, затем — подлежащий слой собственно кожи. После тщательного гемостаза наружный слой укладывается обратно на то место, с которого он был снят, и здесь пришивается.

Брюшная стенка также довольно часто используется для взятия лоскута собственно кожи, в основном при операциях по поводу грыж передней брюшной стенки. В таких случаях избыточная часть кожи удаляется. Отпрепарованный участок укладывается на стерильную доску, захватывается зажимами по бокам, растягивается, и эпителиальный покров соскабливается острым и прочным ножом. Затем с раневой поверхности удаляются остатки жировой клетчатки и на нее имплантируется отмытый в физиологическом растворе трансплантат. Такая методика применяется, если трансплантат не представляется возможным получить при помощи дерматома. *Baumgart* и соотр. удаляют эпителий, сжигая его диатермией и соскабливая затем обуглившуюся поверхность ножом.

Собственно кожа применяется для тех же целей, что и фасция, однако выгодно отличается от последней и дает лучшие результаты в связи с тем, что реваскуляризация в ней происходит быстрее и лучше. Заживление происходит более полноценно, и сопротивляемость трансплантата более совершенна. *Rehn* (1914) и *Kleinschmidt* (1932) показали, что более дифференцированная ткань фасции при натяжении очень легко дегенерирует, поэтому имеется возможность потери большей части трансплантата фасции. Трансплантат же собственно кожи хорошо переносит натяжение и при функциональной нагрузке достаточно хорошо приспособляется. Упомянутая некоторыми авторами опасность образования кист имеет только теоретическое основание. Это подтверждается мнением многих исследователей, определивших, что эпителиальные элементы трансплантата в связи с натяжением вызывают закрытие и дегенерацию кровеносных и лимфатических сосудов. Таким образом, примене-

ние для пересадки собственно кожи имеет *показания* во многих областях.

Возмещение и укрепление различных участков апоневроза является в настоящее время наиболее частой областью применения такой пластики (рис. 10-30). Формируемый лоскут необходимой величины широко и с хорошим успехом применяется для закрытия обычных грыжевых ворот при послеоперационных рецидивирующих больших грыжах брюшной стенки, диафрагмы.



**Рис. 10-30.** Применение трансплантата из собственно кожи для закрытия рецидивирующих грыжевых ворот живота. а) Взятие трансплантата из растянутого избыточного участка кожи живота, б) Вшитый с натяжением трансплантат поверх зашитого (или незашитого) апоневроза

Как уже отмечалось, пересадка собственно кожи наиболее часто применяется при восстановительных операциях опорно-двигательного аппарата. При этих вмешательствах такие лоскуты чаще всего применяют для покрытия суставных поверхностей вновь сформированных суставов при артропластике, а также при замещении боковых связок. В современной литературе эта пластика описывается при применении восстановительных методов лечения переломов костей.

Замещение сухожилий лоскутами собственно кожи с успехом применяется при пластических операциях на крупных сухожилиях (Ахиллово сухожилие, сухожилие четырехглавой мышцы). Собственно кожа с успехом применяется для замещения при разрывах мышц.

Для замещения и коррекции различных дефектов контуров лица также была предложена пересадка собственно кожи (Eitner, 1937Л. Затем эта методика стала применяться в основном тогда, когда можно было ожидать неудачи от пересадки жировой клетчатки.

Имеются и другие, более редкие показания для применения пересадки собственно кожи, как, например, укрепление швов при аневризморафии, фиксации матки, пластики при стенозе бронха

(Gebauer, 1950), исправление (после многих неудачных операций) запавшей при трахеомалиции передней стенки трахеи (Zoltan, 1962). KubdUek (1959) предложил применение лоскутов собственно кожи для закрытия больших иссеченных язвенных поверхностей голеней и Образовавшихся после такого иссечения больших кожных дефектов. Он получил при этом более хорошие результаты, чем при применении расщепленного лоскута или закрытия дефекта эпителием.

### Пересадка жировой ткани

Свободная пересадка жировой ткани, которую предложил Neuber (1893), распространилась очень быстро, но из-за большого числа осложнений (инфицирования) и неблагоприятных результатов (резорбция трансплантата) также быстро была оставлена. Чтобы получить лучшие результаты, многие исследователи искали такой метод, с помощью которого можно было бы улучшить ре-васкуляризацию пересаженной жировой клетчатки и избежать опасности резорбции. Moszkowitz (1930) пересаживал жировую ткань вместе с подлежащей фасцией, Newman (1954) — вместе с находящимся над ней слоем собственно кожи (этот метод еще и сегодня может применяться с хорошим успехом). Поверхность среза собственно кожи очень богата пересеченными кровеносными сосудами, благодаря чему очень быстро наступает связь с сосудами места, куда производится пересадка, что благоприятствует реваскуляризации трансплантата жировой ткани (рис. 10-31).

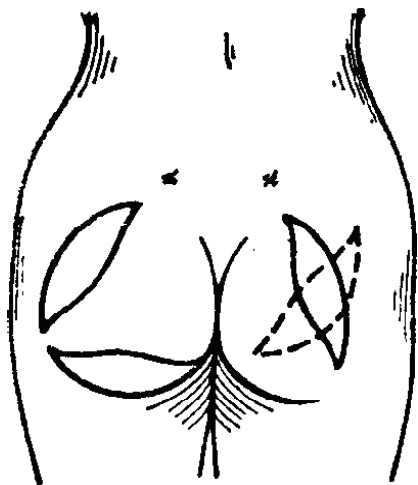
Участки жировой ткани для пересадки могут быть взяты с любой части тела, если имеется достаточный слой подкожной жировой клетчатки, и ее взятие не нарушает функцию и не вызывает отрицательных косметических последствий.

Чаще всего трансплантат жировой ткани у женщин берут в нижней части живота, с бедра или из ягодичной области.

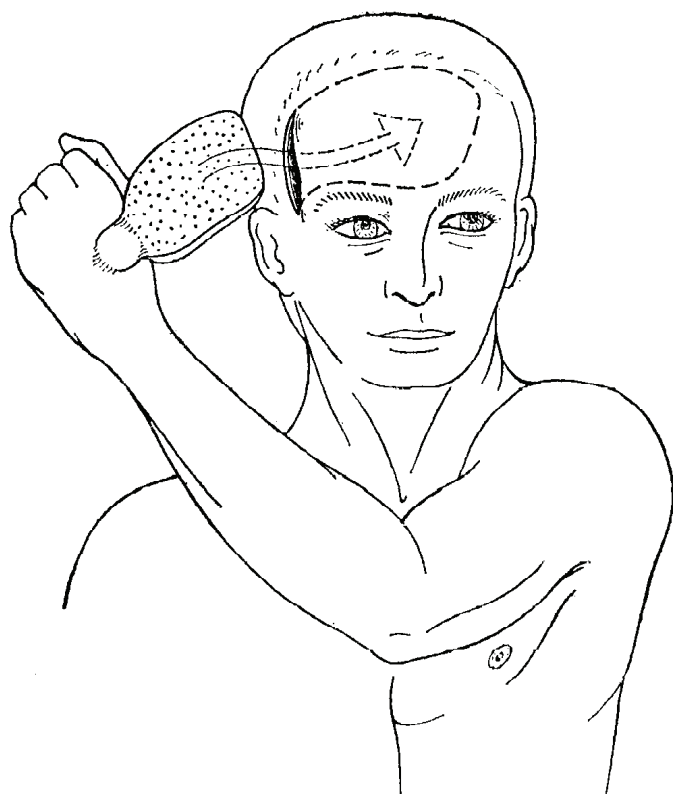Эту операцию целесообразно производить под наркозом. Скальпелем в намеченном месте производится окаймляющий будущий трансплантат разрез, не проникающий, глубже слоя собственно кожи. На этой площади эпидермис снимается дерматомом. Последующее взятие трансплантата должно производиться большим и острым скальпелем, одним его движением, чтобы линия разреза была ровной и мало травмированной.

Полученный таким образом трансплантат жировой ткани должен быть немедленно перенесен на область дефекта. Место пластики должно быть ушито в каждом случае, введение дренажа недопустимо.





**Рис. 10-31.** Линии разрезов для взятия расщепленного лоскута (собственно кожа с подкожной жировой клетчаткой) из ткани ягодиц



**Рис. 10-32.** Пересадка жировой клетчатки в виде лоскута на ножке. Стебельчатый лоскут пересаживается со стенки живота через верхнюю конечность и имплантируется в кожный карман после его расправления и удаления эпидермиса дерматомом

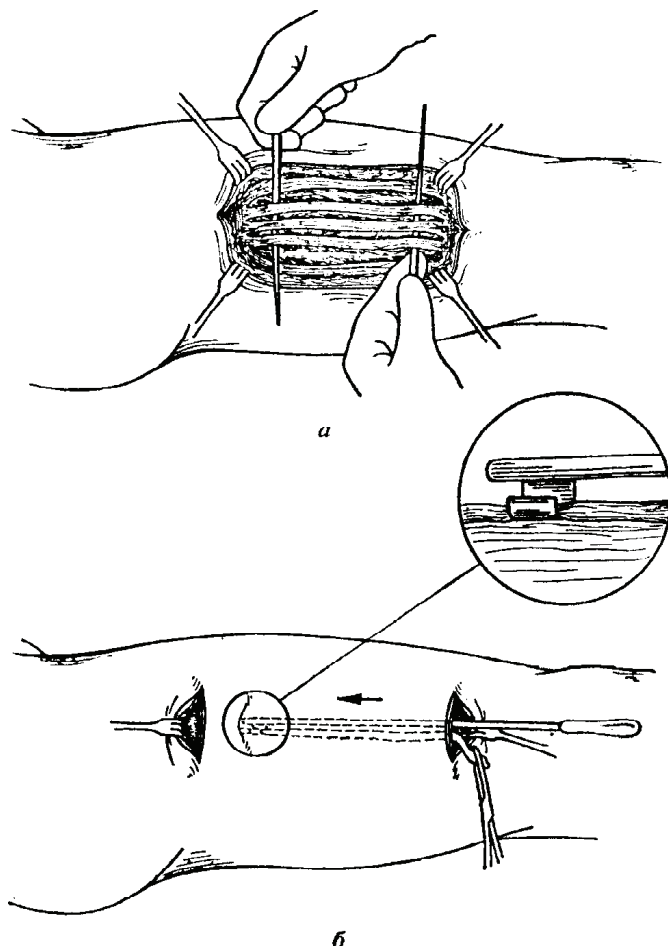
Чтобы не получить отторжение, что может случиться при свободной пересадке, применяют пластику стебельчатым лоскутом, формируя в нем жировую ткань для пересадки (рис. 10-32). На туловище формируют стебельчатый лоскут с достаточным слоем жировой ткани, который затем мигрирует в сторону дефекта. Когда стебельчатый лоскут достигнет дефекта, его обрабатывают следующим образом. Лоскут расправляют, дерматомом снимают слой эпидермиса, формируют лоскут в соответствии с дефектом. Он обычно находится в связи с транспортирующей его

частью тела (верхняя конечность) вплоть до вживления в дефект (примерно 3 недели). Затем лоскут отсекается, и место его соединения ушивается.

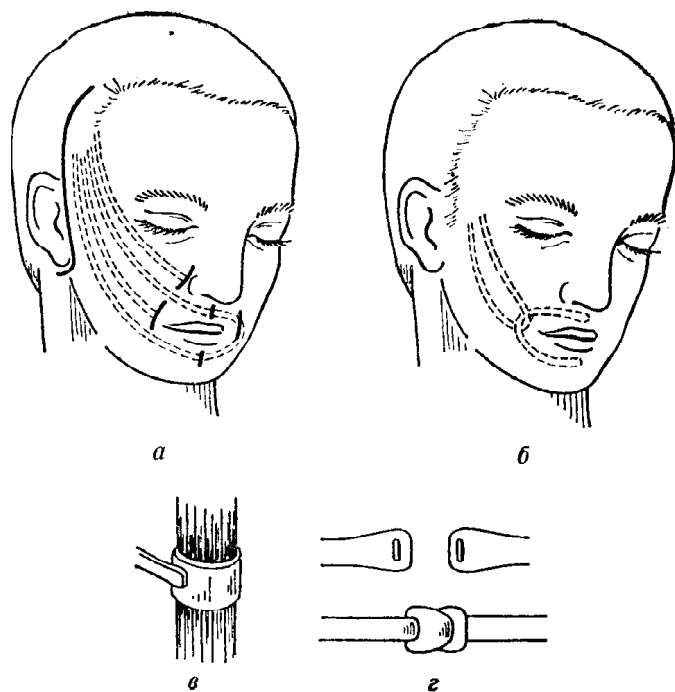
### Пересадка фасции

Полоски фасции удобны для пересадки и хорошо приживаются, так как их тканевый обмен не привередлив, и эти фасции не подвергаются резорбции. Несмотря на это, высоко дифференцированные волокна фасции при сильном натяжении могут дегенерировать, поэтому в большинстве случаев перешли к пересадке собственно кожи.

Полоски фасции, однако, всё же применяются еще в тех случаях, когда необходимы более тонкие полоски и когда их натяжение незначительно, как, например, при оперативной коррекции пареза лицевого нерва. Эти корригирующие оперативные вмешательства применяются в тех случаях, когда интра- и экстратемпоральные вмешательства на нерве не представляются возможными. Существуют различные методы этой коррекции, однако ни один из них не дает достаточно полноценного результата.



**Рис. 10-33.** Взятие лоскута широкой фасции бедра, а) Взятие фасции открытым способом: из выделенной фасции параллельно проведенными разрезами берутся полоски необходимой ширины, б) Взятие фасции закрытым способом: специальным инструментом из двух небольших разрезов



**Рис. 10-34.** Коррекция при парезе лицевого нерва «фасциальной пластикой по Kirschner. а) Подтягивание опущенной части лица тремя полосками фасции. Одна из этих полосок проведена вокруг отверстия рта (по Brown и McDowell). б) Модификация проведения полосок фасции (по Fryer). в) Укрепление полосок фасции к мышечному пучку, г) Удлинение фасциальных полосок

Полоски фасции берутся из широкой фасции бедра. Взятие фасции может быть произведено из двух небольших разрезов специальным инструментом (фасциотомом) или из продольного разреза в тех случаях, когда есть необходимость забора нескольких полосок фасции (рис. 10-33). Образующийся вследствие забора фасции дефект зашивать нет необходимости. Разрез фасции должен быть достаточно широким, чтобы не возникла опасность образования мышечной грыжи.

Полоски фасции применяются главным образом для оперативной коррекции не восстанавливаемого пареза лицевого нерва. Они прикрепляются в различных местах мускулатуры нижней и верхней губы, затем проводятся кверху и прикрепляются к скуловой кости и околоушной фасции или височной мышце. Задача этой пластики — укрепить и подвесить потерявшие тонус, парализованные мягкие ткани пораженной части лица (рис. 10-34).

McLaughlin в 1952 году описал способ пластики при параличе лицевого нерва, при котором получается статодинамическое улучшение. При его методике из трех разрезов на парализованной половине лица, вокруг парализованной части рта проводятся в виде восьмерки полоски фасции. При этой пластике затянутые одна вокруг другой в виде восьмерки полоски фасции проводятся через туннель в щеке к височной мышце, где концы этой фасции, перекрещиваясь, вплетаются в сухожилия мышцы и там фиксируются швами.

## Пересадка сухожилий

Сухожилия пересаживаются для восстановления утраченной функции (сгибания). Сухожилие, применяемое при свободной пересадке, весьма чувствительно и легко отторгается. Если все же трансплантат сохраняется, то он теряет свою подвижность из-за сращений с окружающими тканями: жизнеспособный трансплантат теряет свои функциональные способности.

Для пересадки следует брать только такие сухожилия, функция которых будет целиком восполнена другими сухожилиями. Наиболее часто используются сухожилия длинной ладонной мышцы, глубокого сгибателя пальцев, длинного разгибателя пальцев и подошвенной мышцы. Взятие сухожилий названных мышц может производиться двумя способами. При первом способе производят два (или, например, на нижней конечности — три) небольших разреза, через которые находят оба конца выбранного для пластики сухожилия. Один из концов этого сухожилия пересекают очень острым скальпелем (или тенотомом), после чего сухожилие извлекается через второй разрез.

При втором способе сухожилие пересаживается вместе с сухожильным влагалищем. Для этой цели необходимо выделить эти образования на всем протяжении тщательной щадящей препаровкой вместе с окружающей соединительной тканью.

## Пересадка хряща

После исследований и первых пересадок, которые провели Konig (1896) и Mangoldt (1899), было признано, что хрящевая ткань является одной из наиболее подходящих для пластики среди всех опорно-двигательных тканей благодаря ее неприхотливости, невосприимчивости и возможности придавать ей ту или иную форму.

Для трансплантации применяют гиалановый хрящ (чаще из углов VII—IX ребер), реже — эластичный хрящ ушной раковины. Наиболее старой областью пересадки хряща является коррекция дефектов носа (применяется, хрящ ушной раковины). Пересадка хряща применяется чаще всего как распорка. Обычно как на участке лба над корнем носа, между бровями, так и в области спинки носа и грушевидного отверстия применяется L-образная угловая распорка. Trauner (1957) и Schmid (1961) обосновали и провели такую пластику носа, которая, благодаря своей надежной опоре, хорошей форме, дает хороший косметический и неосложненный эффект при седловидном носе (рис. 10-35).

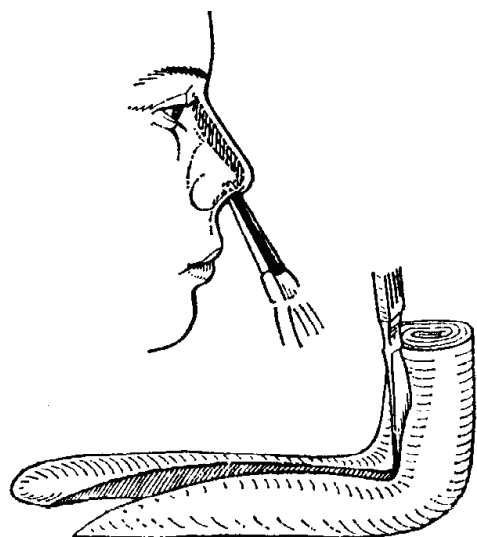


Рис. 10-35. Коррекция седловидного носа имплантацией распорки из реберного хряща по Trauner и Schmid

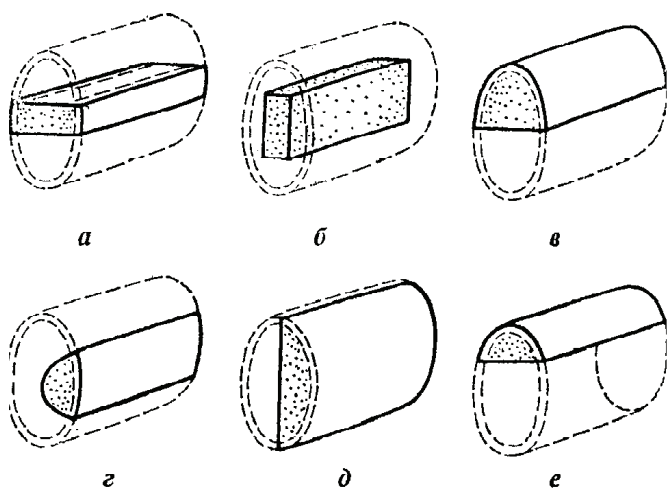


Рис. 10-36. Принципы формирования трансплантата по Oibson и Davis. а-в) Три поперечных разреза с балансированными на изгиб опорами, г-е) Три поперечных разреза при значительной возможности образования изгиба

Приходилось наблюдать, что *хрящевые распорки* со временем нередко прогибались и искривлялись. *Oibson и Davis (1958)* в серии весьма основательных исследований установили, что искривление пересаженного хряща происходит из-за изменения внутреннего натяжения в различных его слоях. Раньше, когда хрящ был соединен с ребром, это натяжение находилось в равновесии, а теперь, после пластики, оно нарушилось. Поэтому, чтобы сохранять равновесие, предложены четыре возможных направления приготовления трансплантата путем разрезания хряща (рис. 10-36).

Довольно трудно приготовить необходимую хрящевую распорку для различных пластических операций, придавая ей сложную выпуклость или другие непростые контуры. Все эти поиски в улучшении форм пластики привели к применению т.н. нарубленного хряща.

## Пересадка кости

Методы пересадки костей рождались в длительных дискуссиях между представителями различных противоречивых теорий о «замещении костной ткани» и о «выживающих пересаженных костных клетках».

Пересадка костей производится по следующим двум основным показаниям: для восстановления утраченной функции и для восстановления косметической формы. В случае устранения дефекта свода черепа или челюсти такого рода пересадка кости выполняет обе задачи, так как с восстановлением функции восстанавливаются и первоначальные формы.

Кость можно пересаживать различными способами.

*Несгибаемые, прямые трансплантаты* (распорки) состоят в основном из кортикального слоя кости. Пересадка костной распорки для формирования спинки носа выгоднее, чем применение хряща, так как последний не срастается с костным ложем носа и поэтому всегда остается подвижным и легко смещаемым. Костный трансплантат, в отличие от хряща, хорошо вживается и достаточно прочно и надежно связывается с костной поверхностью носовой кости, совершенно не изменяя своей формы. Костный трансплантат окутывается периостом за исключением небольшого участка, соприкасающегося с костной частью носа (*Erczy, 1954*). Тем самым кость предохраняется от резорбции и нежелательных деформаций трансплантата (рис. 10-37).

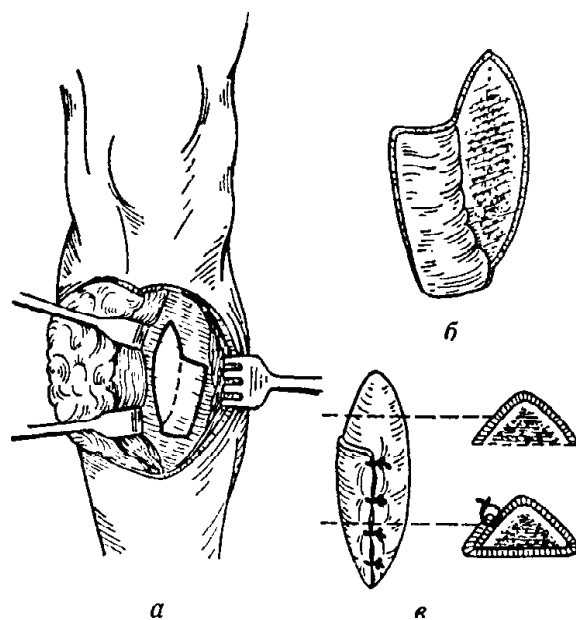


Рис. 10-37. Полностью покрытая надкостницей костная распорка из большеберцовой кости для коррекции формы носа. а) Из края большеберцовой кости выкраивается костный трансплантат с лоскутом надкостницы, б) Нижняя поверхность костной распорки, соединенная с лоскутом надкостницы, в) После завертывания костного трансплантата надкостницей остается лишь небольшой участок свободной костной поверхности для соприкосновения с площадью воспринимающего ложа



*Сгибаемые трансплантаты* применяются главным образом для устранения дефектов костей свода черепа в тех случаях, когда необходимо расположить трансплантат в соответствии с изгибами свода черепа. Классической областью применения моделированных костных трансплантатов является пластика, которую предложили *Lexer* (1908) и *Ertl* (1921). Сущность такой пластики заключается в том, что вокруг костного дефекта берутся надкостничные лоскуты с фиксированными на их внутренней поверхности осколками кости. Эти лоскуты поворачиваются на 180° и укладываются на дефект, где их сшивают друг с другом. Затем вся эта область покрывается свободными трансплантатами — одним или несколькими гнущимися костными трансплантатами из большеберцовой кости, снабженными надкостницей (рис. 10-38).

Для заполнения различных костных полостей — чаще всего из косметических соображений — применяются небольшие измельченные *кусочки спонгиозной части кости*, имеющие разнообразную форму.

Наконец, следует упомянуть также о способе пластики, когда кость применяется в лоскуте на ножке и находится в связи с расположенными над ней мягкими тканями.

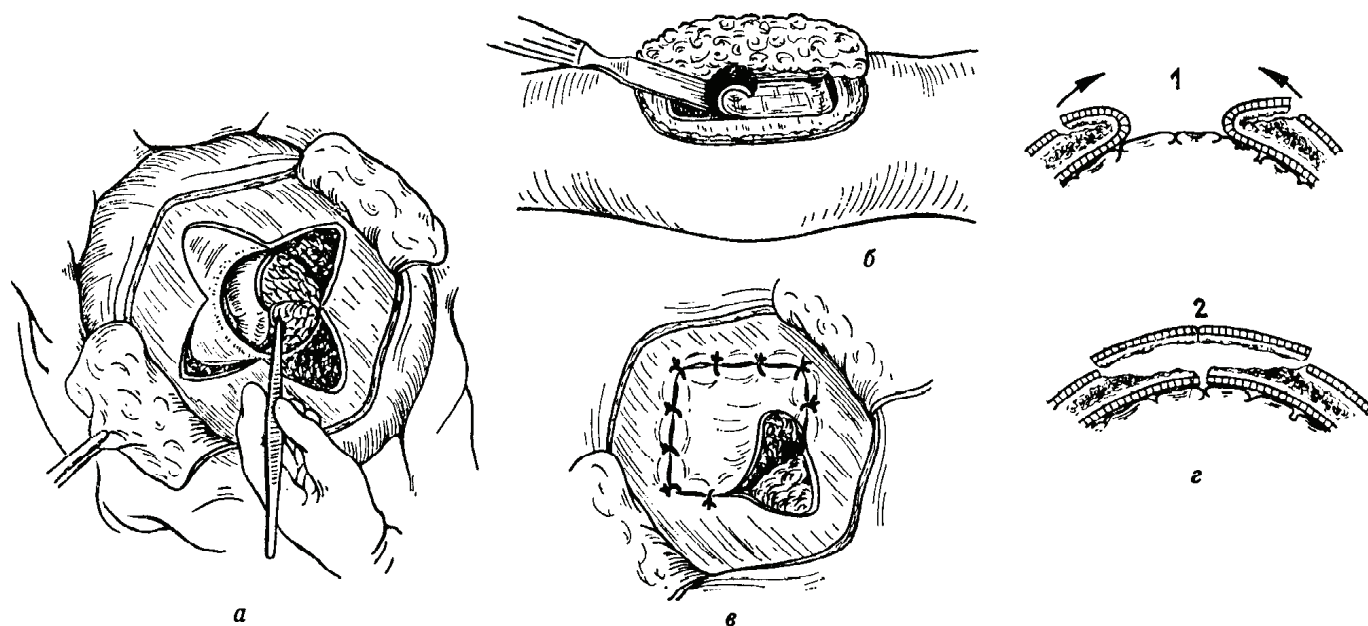
### Лечение пролежней

При лечении пролежней можно получить хорошие и стойкие результаты только при пластической операции, которая должна предприниматься как можно раньше с момента возникновения язвенной поверхности пролежня.

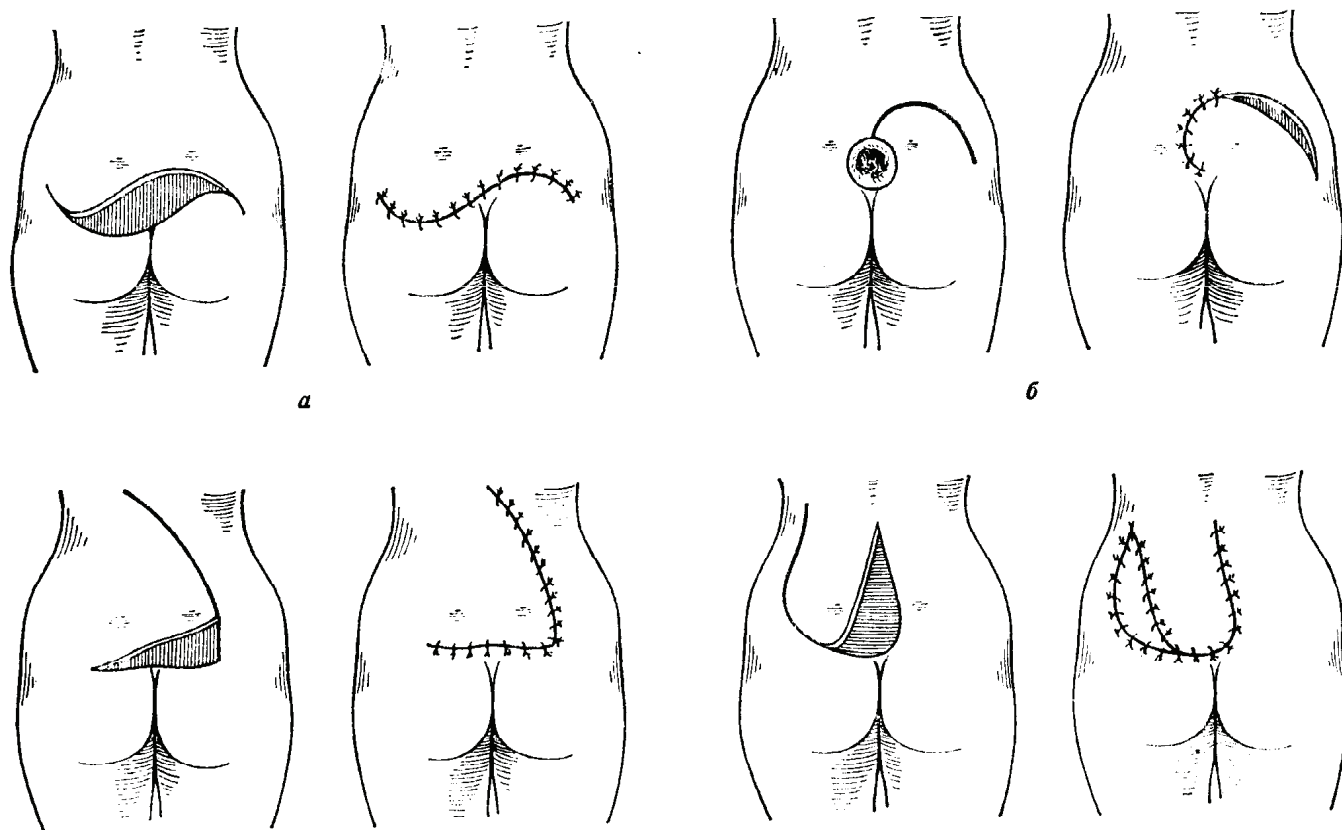
Такого рода оперативное вмешательство должно быть тщательно спланировано. При этом должны учитываться протяженность и глубина изъязвлений, необходимость удаления костных частей, состояние окружающей кожи, величина и кровоснабжение лоскута, место взятия расщепленного лоскута, а также положение больного, его состояние до и после операции. Должны быть тщательно учтены и взвешены и многие другие индивидуальные обстоятельства. Операция показана только у тех больных, у которых нет никаких осложнений со стороны мочевыделительной системы. Если у больного несколько пролежней, то обычно начинают операцию с наиболее крупных пролежней.

В тех случаях, когда операционное поле не имеет чувствительности, можно производить это вмешательство после обычной премедикации. В других случаях вместо местной локальной инфильтрационной анестезии лучше проводить общее обезболивание. Наркоз должен быть не очень глубоким, однако мышечная релаксация должна быть достаточной.

Подготовка больного к оперативному вмешательству заключается в первую очередь в назначении высококалорийной, богатой белками пищи, содержащей достаточное количество витаминов (в основном С и В). Если возникает необходимость, производится трансфузия свежей крови. Местная подготовка предусматривает подавление инфекции и обеспечение чистой в хирургическом отношении раны. Все некротические части жировой и мышечной ткани должны быть удалены путем иссечения до пластического закрытия дефекта. Все перемычки должны быть раскрыты, различные одиночные и множественные



**Рис. 10-38.** Закрытие дефекта покровов черепа лепестковой пластикой по *Ertl*. а) Для восполнения внутренней пластинки на края дефекта помещаются лоскуты надкостницы с соединенными с ними участками кортикального слоя расположенными черепицеобразно, повернутыми кнутри и сшитыми друг с другом, б) Скальвание гибкого кортикально-надкостничного трансплантата из большеберцовой кости, в) Вшивание трансплантата для восполнения наружной пластинки, г) Лепестковая пластика, схематический вид в поперечном сечении

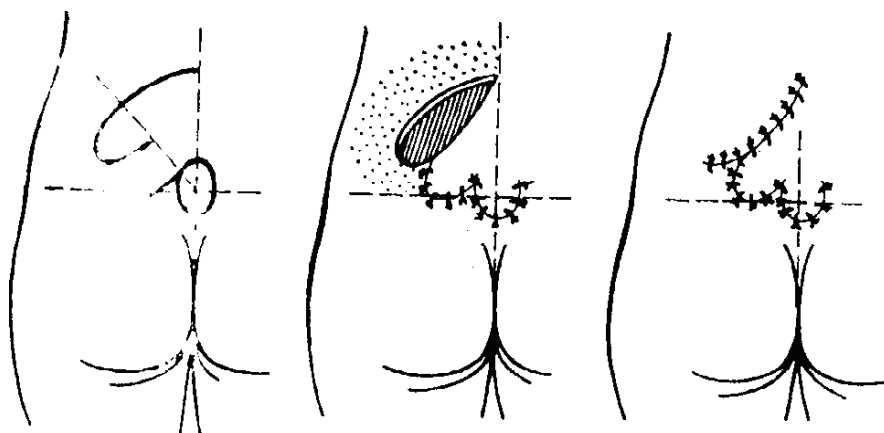


**Рис. 10-39.** Различные способы лоскутной пластики для закрытия дефектов после оперативного удаления пролежней крестцовой области, а) S-образная пластика по Oibson и Freeman, б) ротационная пластика лоскутом на ножке по Oriffith, в) большой смещаемый лоскут по Blaskovics и Oerrie, г) смещаемые лоскуты по Blochsmá, Kostrubala и Oreeley

карманы широко рассечены и хорошо дренированы. *Иссечение язвенной поверхности пролежня* должно производиться одномоментно и одним куском, полностью на всем протяжении измененных тканей. Такой способ удаления всех тканей язвенной поверхности пролежня производится предварительным прокрашиванием перед иссечением всей раневой поверхности.

При этой операции дно язвенной поверхности пролежня удаляют вместе с подлежащей костной поверхностью, сдвигая ее долотом. Кость сдвигают в таких количествах, чтобы остающаяся часть была хорошо кровотокающей костной тканью с плоской или слегка вогнутой поверхностью.

Для закрытия раны после иссечения язвенной поверхности пролежня и его основания, в особенности когда получается глубокий дефект, применяют собственные ткани (мышечный лоскут), а также большой, хорошо кровоснабжающий кожный лоскут, который может без натяжения хорошо разместиться и быть подшит в рану. Место взятия кожного лоскута закрывается путем свободной пересадки расщепленного кожного лоскута. Различные способы пластического закрытия локализующихся в разных местах пролежней (крестцовых, седалищных, трохантерных) представлены в схематическом изображении на приведенных ниже рис. 10-39, 10-40 и 10-41.



**Рис. 10-40.** Пластика донным лоскутом для закрытия дефекта от пролежня по Zimany и Osborne

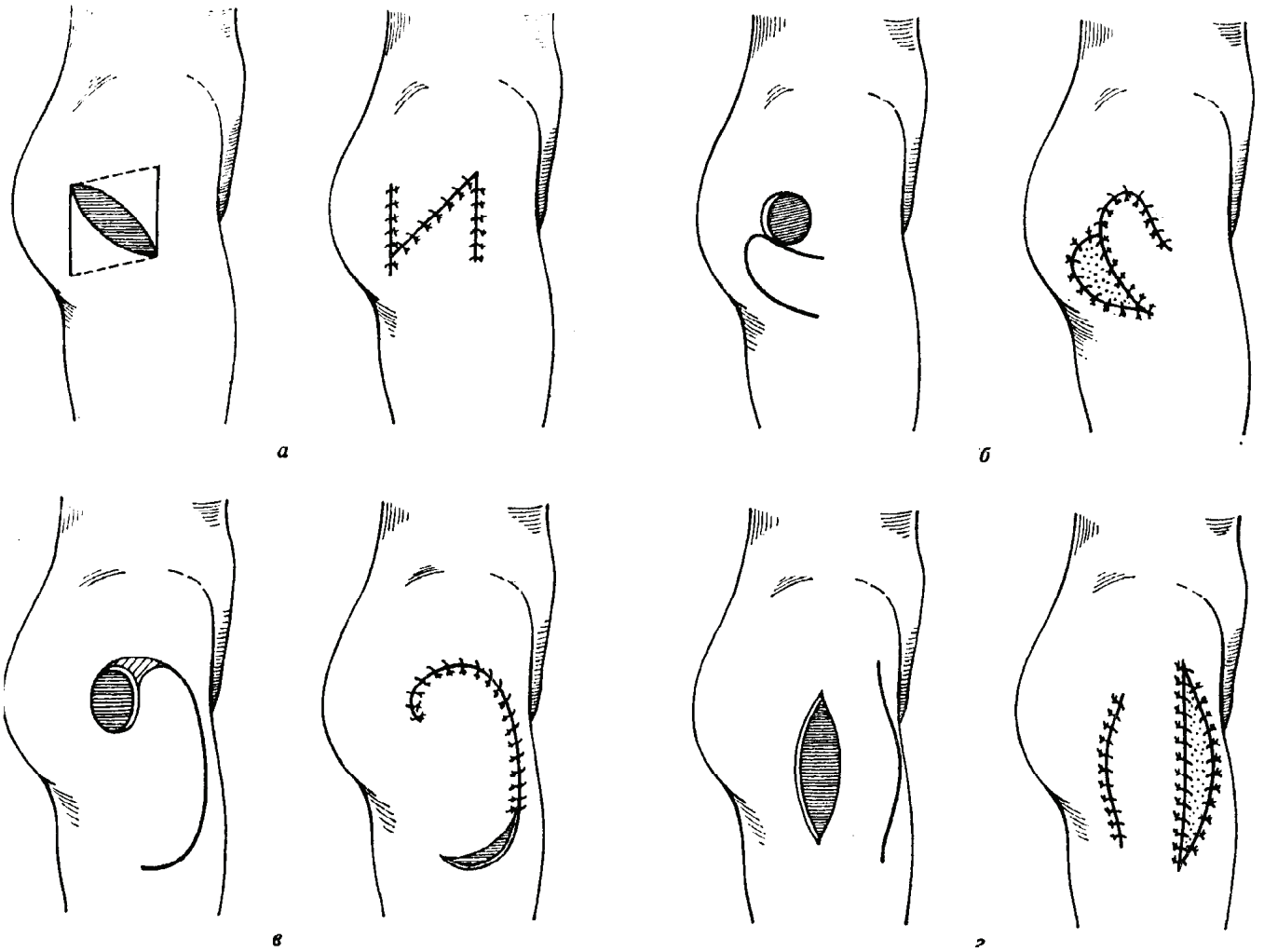


Рис. 10-41. Различные способы пластики после иссечения пролежней в области большого вертела бедра, а) Z-об-разная пластика по Conway, б) ротационная пластика лоскутом по Conway, в) смещаемый лоскут по Griffith, г) мостовидная лоскутная пластика

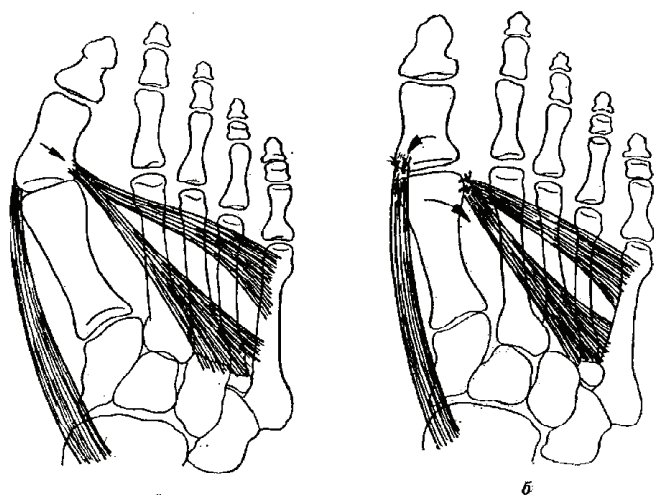


## Пластические операции на крыше черепа

### Вмешательства при скальпированных повреждениях

Тотальное скальпирование характерно при различных производственных травмах и чаще встречается у женщин. Механизмом, обуславливающим эту травму, является достаточно сильное сопротивление пучка волос на разрыв и отрыв, в связи с чем волосы не разрываются и не отрываются, а вместе с ними стаскивается кожа.

Пострадавший должен получить немедленную и достаточно квалифицированную хирургическую помощь. После тщательной очистки раневой поверхности и полного гемостаза весь дефект закрывается расщепленным лоскутом (взятым с бедра). Такая пластика обычно обеспечивает достаточно полноценное стабильное и неосложненное течение излечения.



**Рис. 10-42.** Закрытие дефекта кожи головы на линии границы роста волос ротационным лоскутом в комбинации со свободной трансплантацией, а) Дефект и линия разреза для формирования лоскута, б) Лоскут вшит в дефект; вторичный дефект закрывается расщепленным кожным трансплантатом

Применяется также реимплантация скальпированной кожи головы. В связи с тем, что при тако-

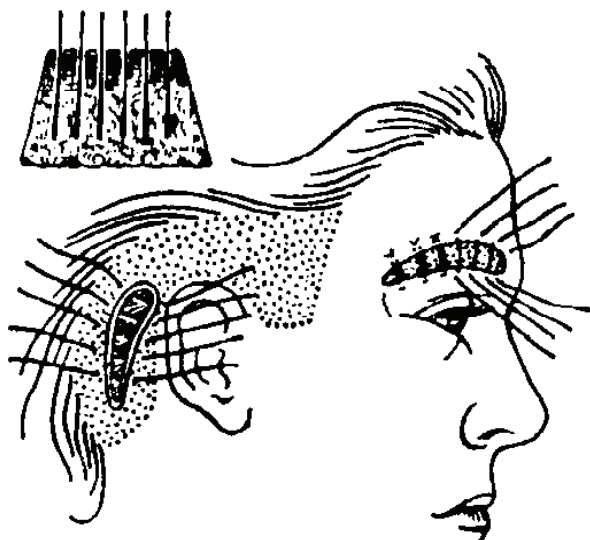
го рода пластике было много неудач, стали делать попытки разрезать скальп на полоски, а также истончать кожный лоскут. *Schuchardt*, однако, совершенно справедливо замечает, что истончение кожного лоскута нарушает основной смысл оперативного вмешательства, так как при истончении лоскута срезается весь слой, содержащий волосные луковицы. Исходя из такого рода соображений, *Osborne* (1950) дезэпителизировал скальп и реимплантировал слой кожи, содержащей волосные луковицы, однако все это со сравнительно небольшим успехом.

Совершая пластические закрытия парциальных дефектов волосистой части кожи головы, следует думать и об эстетическом эффекте. В тех случаях, когда дефект покровов черепа достигает края волосистой части головы, в целях восстановления непрерывности кожи, содержащей волосы, производят перемещение неповрежденного участка волосистой части кожи головы в виде лоскута в сторону дефекта.

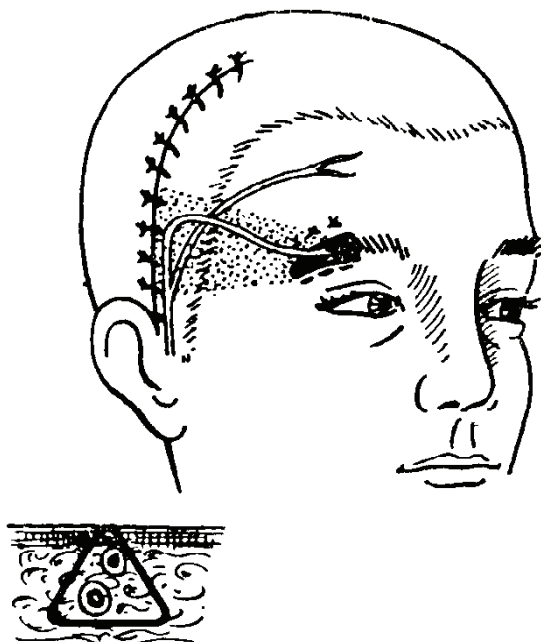
Место взятия лоскута кожи с волосами тщательно закрывается путем свободной пересадки кожи (рис. 10-42). В связи с тем, что волосистая часть кожи головы весьма хорошо снабжается кровью, можно применять более длинные и относительно узкие кожные лоскуты. При взятии более крупных кожных лоскутов разрез можно проводить и за среднюю линию.

### Возмещение бровей

Возмещение бровей производится чаще всего по эстетическим показаниям. Возмещение бровей у мужчин оказывается более важным, чем у женщин, так как женщины в соответствии с модой могут подрисовать брови желаемой формы. Оперативное вмешательство имеет показания и в функциональном отношении, так как брови предохраняют глаза от пыли, ветра и стекающего со лба пота.



**Рис. 10-43.** Закрытие дефекта брови свободной трансплантацией волосистой части кожи. Трансплантат иссекается в виде трапеции, чтобы сохранить максимальное число волосяных лукович



**Рис. 10-44.** Закрытие дефекта брови островковой пластикой. Сосуды проводятся в подкожной клетчатке

Бровь может быть замещена путем свободной пересадки или пластики лоскутом на ножке. Свободная пересадка является более рискованным способом, так как из пересаженной кожи (несмотря на косо наложенный разрез и достаточно толстый лоскут и т. д.) большая часть волос выпадает (рис. 10-43).

Более надежно формировать бровь с помощью лоскута на ножке из соседней кожи волосистой части головы, заимствуя ее из наиболее близко расположенного участка. Мостовидный лоскут с гарантированным кровоснабжением показан в тех случаях, когда имеется необходимость замещения билатерального дефекта.

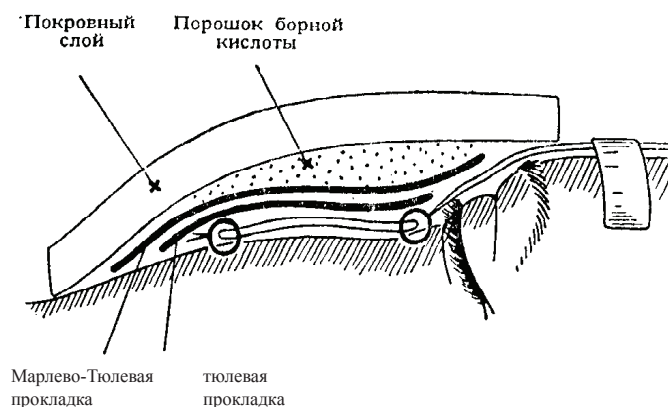
Наиболее хорошего эффекта можно ожидать при такой пластике по способу, описанному Esser, в виде островковых лоскутов (рис. 10-44).

## Пластические операции на веках

### Замещение кожных дефектов века

Если кожа века погибает, то возникает рубцовая ткань, которая вследствие сморщивания при поражении верхнего века фиксирует его рубцами или выворачивает. При поражении нижнего века рубцы оттягивают его книзу, а затем выворачивают наружу. Возникающая в связи с этим на нижнем веке *рубцовая эктропия* всегда является непосредственным результатом отсутствия кожи. Площадь отсутствующей кожи может быть установлена только после удаления рубцов. Этот дефект можно корригировать лишь полноценным замещением кожи. Такого рода оперативное вмешательство является особенно неотложным в связи с тем, что постоянно открытая поверхность глаза ведет к его высушиванию и воспалению, а вследствие всего этого возникает опасность развития слепоты.

В тех случаях, когда дефект распространяется только на кожу века, а край века вместе с ресницами остается интактным, как на верхнем, так и на нижнем веке может быть выполнена свободная пересадка кожи. *Замещение кожи верхнего века* является классической областью применения *расщепленного кожного лоскута*. На нижнем веке кожный дефект лучше всего восполнять *полным кожным лоскутом*, взятым с задней поверхности ушной раковины. Если край века сильно втянут рубцами, то это место иссекается клиновидным разрезом. Чтобы создать необходимую опору на нижнее веко, в таких случаях лучше всего вместо обычной кожной пересадки производить комбинированную кожно-хрящевую, взяв лоскут с задней поверхности ушной раковины.



**Рис. 10-45.** Методика наложения повязки после свободной кожной пластики нижнего века

Если дефект кожи или рубцовое изменение века сочетается с рубцами на лице, то необходимо производить коррекцию века и имплантацию изолированно от оперативного вмешательства на рубцах лица. Как это подтвердилось на практике, после пластики на веках лучше всего использовать повяз-

ку из многих слоев марли поверх матерчатого слоя, обильно припудренного порошком борной кислоты. При такой повязке довольно обильно выделяющийся конъюнктивальный секрет впитывается порошком (рис. 10-45).

### Сквозные дефекты

При обширных сквозных дефектах с утратой участков нижнего века во всю их толщину применяются операции с ротацией лоскута по Fricke (1829). Для замещения кожи нижнего века используются лоскуты на ножке с поверхности лба или века (рис. 10-46). Применение кожного лоскута на ножке из кожи верхнего века (пластика по Imre) показано в тех случаях (см. стр. 1061, рис. 10-12), когда по какой-либо причине, например, при рубцовых изменениях лица, нельзя применить этот участок кожи.

Для экстренного восполнения субтотального или тотального дефекта нижнего века наиболее подходящим оказался способ пластики, предложенный Mustard (1967). При этом способе пластики кожный дефект возмещается большим смещаемым лоскутом. Внутренняя поверхность века выстилается свободным трансплантатом комбинированного лоскута, состоящего из слизистой и хряща, взятых из носовой перегородки и имплантированных с внутренней стороны смещаемого лоскута. Этот метод пластического вмешательства для выстилки внутренней поверхности смещаемого лоскута может быть применен для экстренного тотального возмещения нижнего века в комбинации с лоскутом, смещаемым по способу Imre.

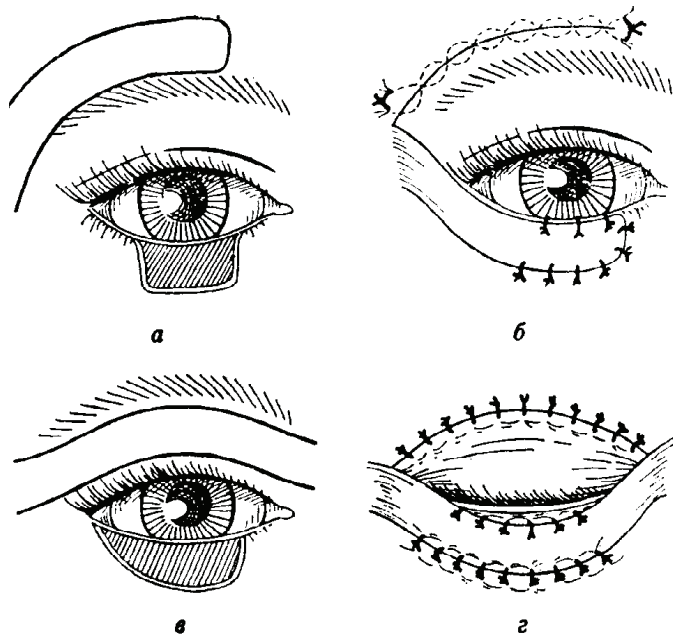


Рис. 10-46. Пластика лоскутом для закрытия дефекта нижнего века. а) Лоскут, взятый со лба по Fricke; б) лоскут вшит в дефект, место взятия лоскута зашито двухрядным непрерывным швом; в) мостовидный лоскут из кожи верхнего века; г) вид операционного поля после окончания пластики

### Пластические операции на лице

Оперативные вмешательства на лице имеют определенное эстетически-психологическое значение. Поэтому для всех хирургов, оперирующих лицо, одним из важнейших требований является строгое соблюдение правил, способствующих получению хороших эстетических результатов оперативного вмешательства. Одним из основных моментов является получение после операции на лице как можно менее заметного рубца.

### Техника проведения небольших эксцизий на лице

К наиболее простым оперативным вмешательствам на лице относятся эксцизий небольших патологически измененных участков кожи с наложением первичного кожного шва на операционный разрез. Даже эти небольшие операции должны производиться очень тщательно и в соответствии с линиями натяжения (рис. 10-47). Hirshowitz u Mahler (1966) рекомендуют производить эксцизионный разрез не в виде эллипса, а Т-образно.

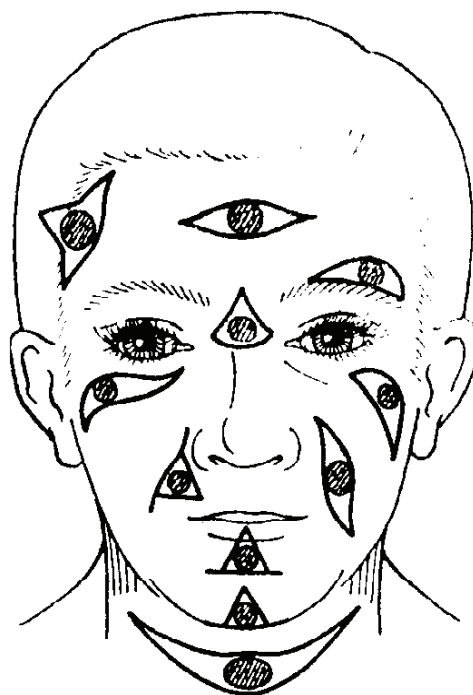


Рис. 10-47. Проведение эксцизий на лице и шее в соответствии с линиями натяжения

При иссечении ткани на лице для биопсии обычно полностью удаляют патологически измененную кожу в пределах здоровых тканей. Удаляемый препарат прошивают нитками различного цвета, чтобы маркировать направление для последующего проведения разреза, если биопсия во время вмешательства определит изменения по краю резецированного участка ткани.



## Коррекция рубцов на лице

Не все свежие раны лица могут быть своевременно пластически закрыты, так как пострадавшие, как правило, попадают не к специалисту данной области. Возникающие после такой травмы и недостаточно квалифицированной хирургической помощи рубцы приходится в последующем корригировать.




Рис. 10-48. Зигзагообразное иссечение и коррекция после иссечения рубцов на лице по Penn

Если вследствие вертикальной направленности рубцов по отношению к линиям натяжения имеются гипертрофические изменения, предпринимается Z-образная пластика. Вместо Z-образной пластики при более обширных рубцах может быть предпринята зубчатая пластика. При этом края разреза оформляются в виде зигзага. Сшивая в конце операции края такого зигзагообразного разреза, сопоставляют их так, чтобы выступ одной стороны совпадал с соответствующим вырезом противоположной стороны. Подобный разрез для пластической операции предложил Penn. Такой разрез и пластика рекомендуются при крестовидных рубцах, являющихся результатом

ситуационных швов, наложенных при оказании первой помощи (рис. 10-48).

## Замещение кожных дефектов

При замещении значительных кожных дефектов лица, выбирая способ пластики, необходимо в первую очередь исходить из эстетических соображений. Наиболее хороший косметический, а также функциональный результат можно получить, применяя лоскуты из окружающих тканей. Достаточно хорошее кровоснабжение тканей лица обеспечивает в этом отношении большие возможности. Всегда имеются участки кожной поверхности, кровоснабжаемые из подходящей к этому месту артерии. В таких случаях предоставляется возможность формировать лоскут с питающим эту область сосудом. Своеобразная васкуляризация головы позволяет, как нигде в другом месте человеческого тела, применять лоскуты, снабженные отдельными питающими артериями.

Основным правилом при пластике дефектов лица является использование кожных лоскутов с боковых поверхностей для замещения дефектов в центральной части лица, наиболее заметных для окружающих (рис. 10-49).

В косметическом отношении наиболее хорошие результаты можно получить, применяя *смещение кожных лоскутов*, что позволяет вместо дефекта получить линейный ряд швов, соединенных вспомогательными разрезами, скрывающимися в естественных складках или находящихся в скрываемых частях и недостаточно заметных.

Расположенные медиально на лице обширные родимые пятна и рубцы могут быть пластически закрыты путем т.н. «*ротации щеки по Esser (1918)*» (см. стр. 1080). Берутся лоскуты кожи с боковых участков лица, спереди или сзади от ушной раковины, а также с шеи. Такого рода лоскут смещают медиально, про-

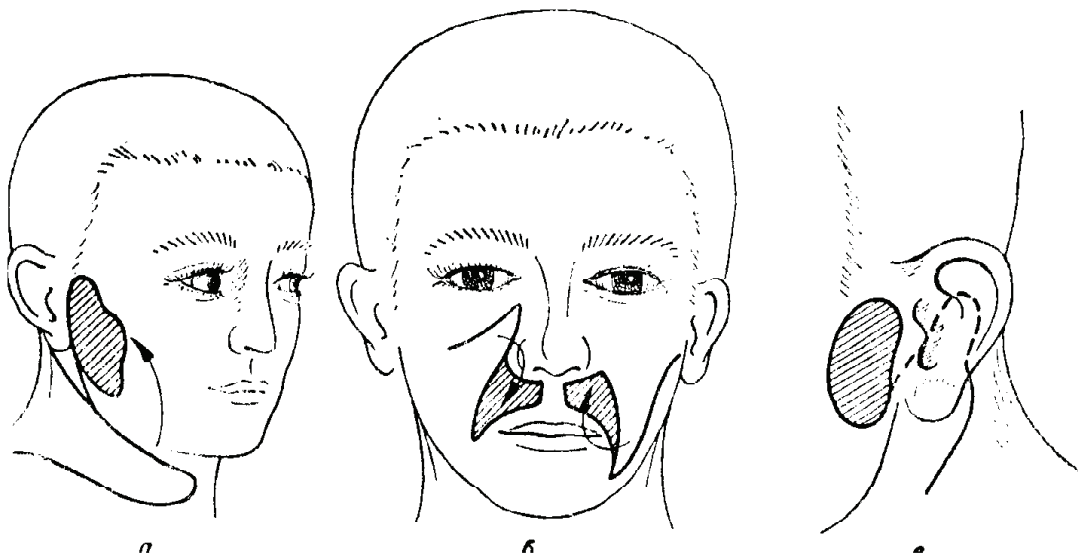
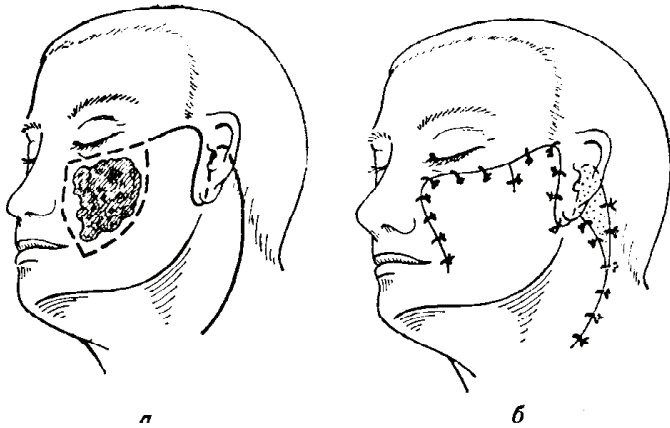
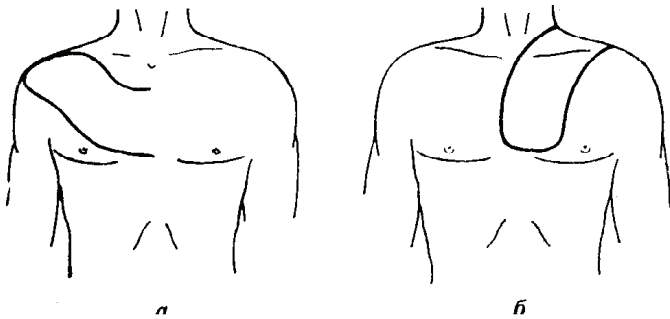


Рис. 10-49. Различные варианты выкраивания лоскутов для замещения дефектов кожи лица. а) Идущий в косом направлении стебельчатый лоскут из кожи шеи для закрытия дефекта ушной раковины, б) Лоскут, взятый из носогубной части (справа) и выше, по направлению к глазу (слева) для замещения дефекта верхней губы. в) Стебельчатый лоскут, взятый позади ушной раковины

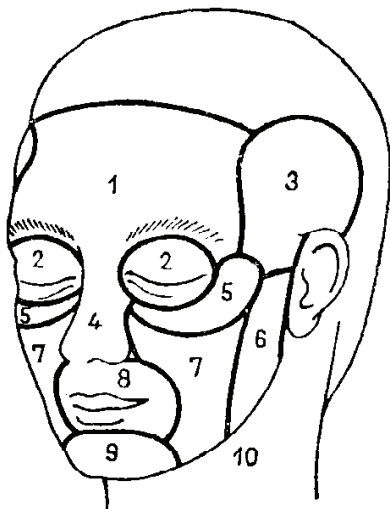
изводя ротацию в направлении дефекта, где лоскут затем фиксируется.



**Рис. 10-50.** Ротация щеки по Esser: использование кожи латеральной части лица и кожи шеи для закрытия медиального дефекта кожи лица. а) Экцизия и проведение кожного разреза, б) линия наложения швов



**Рис. 10-51.** Пластика стебельчатым лоскутом для закрытия обширных дефектов кожи лица. а) Лоскут, взятый в области дельтовидной и грудной мышц, б) лоскут, взятый в области грудины и шеи



**Рис. 10-52.** При пластических операциях замещения дефектов кожи на лице необходимо учитывать «зоны косметического единства». Это зоны 1) лба, 2) глазницы, 3) виска, 4) носа, 5) скул, 6) околоушно-челюстная, 7) щечная, 8) губ, 9) подбородочная, 10) шеи

Комбинируя применение местных лоскутов на ножке и расщепленных кожных трансплантатов при очень значительных дефектах кожи лица можно получить отличные результаты. В этих случаях для

пластических целей в основном применяется кожа лба и шеи, а также верхней части груди (рис. 10-51).

При пластике кожи лица свободная пересадка применяется только в тех случаях, когда лоскут на ножке из местных тканей не может быть применен для закрытия большого кожного дефекта (например, при обширных ожогах лица).

Лоскуты с отдаленных участков, в частности — стебельчатые, применяются при глубоких дефектах тканей, стебель лоскута при этом используется и для заполнения глубокого дефекта и необходимой васкуляризации пересаживаемой ткани.

При изготовлении того или иного лоскута и проведении свободной пересадки на область лица всегда необходимо учитывать эстетическое соответствие пересаживаемой ткани соседней коже лица. Речь идет о разных участках, разной формы, с разными особенностями, из множества их складывается архитектура кожных поверхностей лица. Образование рубцовой ткани может нарушить это единство (рис. 10-52).

## Пластические операции в области рта Замещение кожных дефектов

Возникшие в связи с образованием рубцов эстетические или функциональные изменения губ могут быть полноценно пластически скорректированы только путем полного удаления рубцов и замещения возникшего кожного дефекта. В таких случаях обычно формируют лоскут на ножке с близко расположенных или отдаленных участков кожи. Небольшие дефекты могут быть замещены лоскутом, сформированным из кожи носогубной складки (рис. 10-53). При больших дефектах применяются лоскуты с шеи. В случае обширных рубцов всего лица — обычно после ожогов — кожа лучше всего замещается путем свободной пересадки лоскута во всю толщу (рис. 10-54).

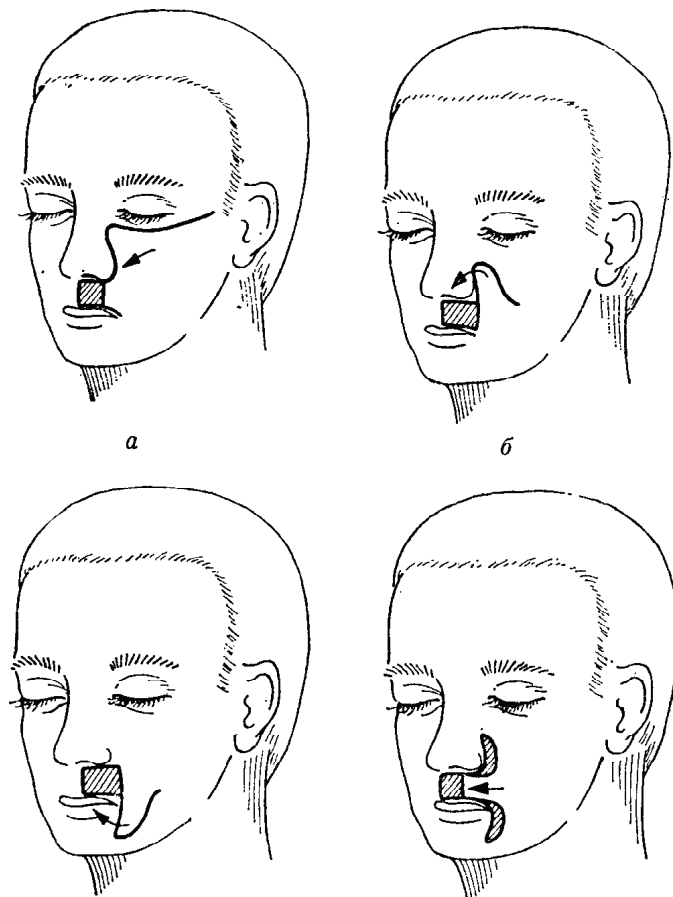
## Замещение слизистой части губы

Слизистая часть губы может быть замещена только слизистой губы. Изолированные дефекты слизистой губы замещаются, таким образом, слизистой с неповрежденного участка губы. Лоскуты слизистой губы для гарантии их кровоснабжения могут формироваться на двух питающих ножках. В последнее время для восполнения дефекта слизистой губы *Vakamjian* (1963) предложил применение лоскута из слизистой языка (рис. 10-55).

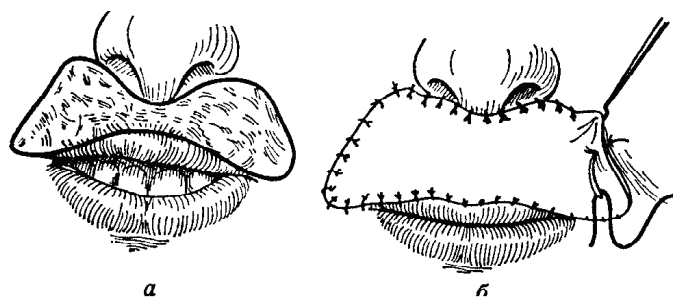
## Устранение сквозных дефектов губы

Небольшие дефекты губы (меньше, чем 1/3 длины губы) могут быть закрыты обычным сшиванием. В

случаях более обширных дефектов приходится мобилизовать окружающие ткани с помощью вспомогательных разрезов, - проводимых через окружающие ткани.

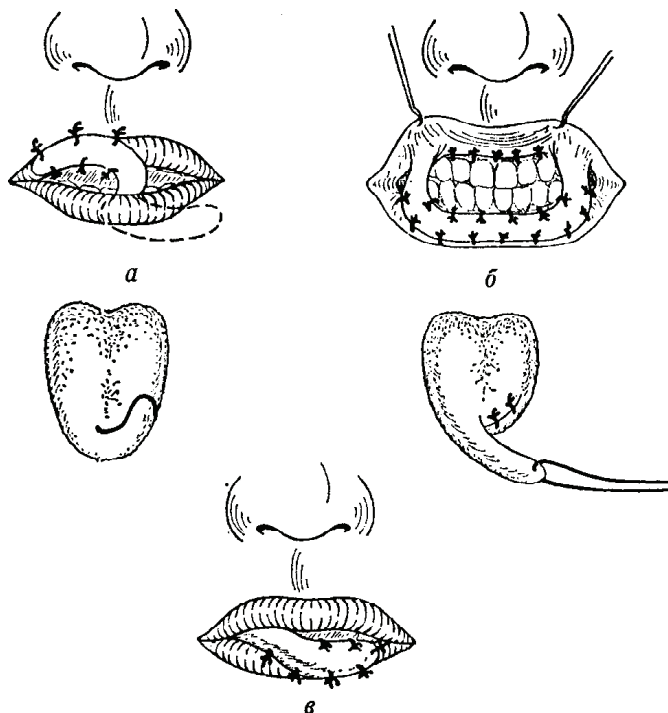


**Рис. 10-53.** Различные способы лоскутной пластики для закрытия парциальных дефектов кожи губы. а) Односторонняя пластика в виде бабочки по Rehn, б) повернутый книзу стебель лоскута участка носа и верхней губы, в повернутый вверх стебель лоскута участка носа и верхней губы, г) закрытие дефекта носогубной области смещением



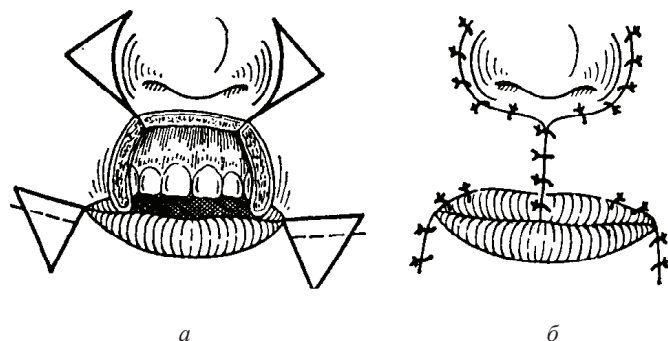
**Рис. 10-54.** Замещение кожи верхней губы свободной трансплантацией. а) Линия разреза для удаления сморщенного рубца верхней губы, б) замещение дефекта полным кожным лоскутом

Необходимо с особой тщательностью следить за расположением мышечных волокон, чтобы полностью восстановить функцию рта. Восстановленная губа должна иметь, по возможности, нормальный вид и обладать полностью восстановленной двигательной функцией. Смыкания верхней и нижней губ следует добиваться на всем их протяжении. Возможность раскрытия рта необходимо сохранить в полном объеме.



**Рис. 10-55.** Замещение слизистой губы. а) Лоскут слизистой, сформированной из другой губы по Lexer., б) мостовидный лоскут слизистой рта со стороны другой губы по Kazanjan и Converse, в) стебельчатый лоскут из языка по Bakamjian

В тех случаях, когда отсутствует половина губы, но с обеих сторон сохранились ее культы, удлиняя губу смещенными лоскутами по Dieffenbach (1845), можно достигнуть желаемого эффекта (рис. 10-56).

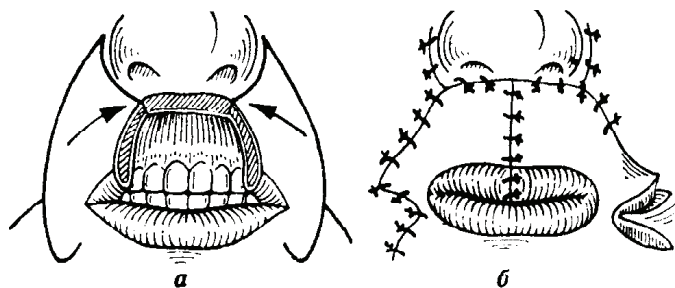


**Рис. 10-56.** Замещение Парциального дефекта верхней губы двойной смещаемой лоскутной пластикой, а) Производится мобилизация оставшихся отрезков верхней губы выкраиванием треугольных участков, содержащих все слои тканей. Эти треугольники по углам рта мобилизуются и смещаются, соединяясь по средней линии на толщину всех слоев. При иссечении треугольников слизистая рта сохраняется для замещения слизистой губы. б) Линия швов в конце операции

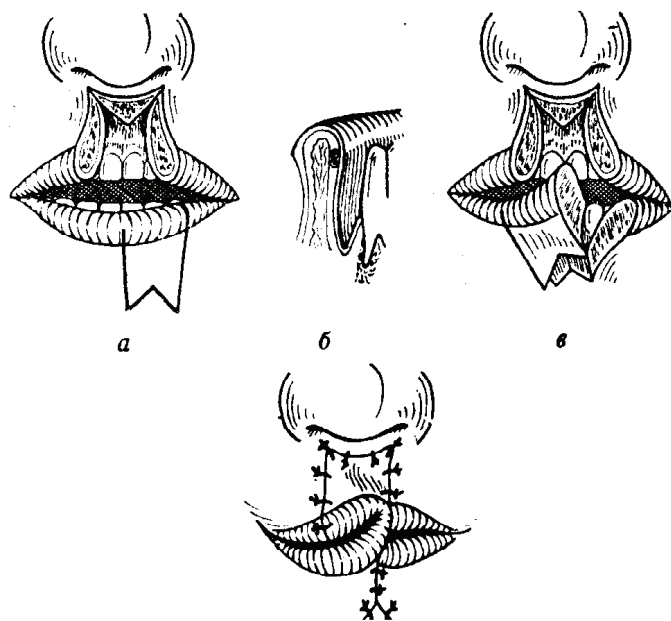
Oelbke обращает внимание на способ пластики по Gillies (1920), в основу которого положен принцип, описанный Bruns, и аналогичный способ, описанный Garner (1943). В основу этого способа положен сквозной разрез по носогубной складке со смещением всех трех слоев лоскута с последующим их сшиванием по средней линии. В конечной части линии разреза для облегчения закрытия дефекта и вспомогательных разрезов производят Z-образную пластику (рис. 10-57).



Закрытие дефектов одной губы смещением лоскута на ножке из другой губы дает хорошие эстетические и полноценные функциональные результаты. Полным восстановлением — реиннервацией трансплантированных мышц, происходящей примерно на протяжении шести месяцев (с электромиографическим подтверждением), образуется полноценное в физиологическом отношении мышечное кольцо. Это вмешательство связано с именами многих авторов. В первую очередь можно упомянуть пластику по *Abbe*, когда ножка лоскута рассекается после его вживления, и о способе *Estlander*, когда лоскут поворачивается вокруг угла рта и затем вшивается.



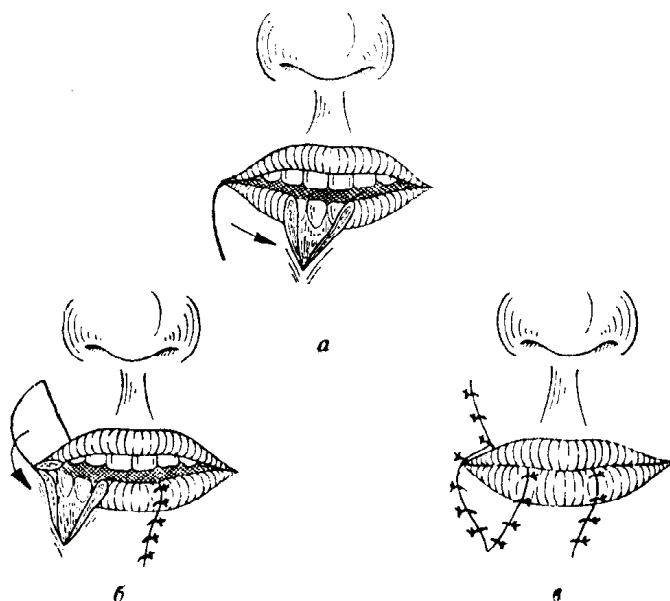
**Рис. 10-57.** Лоскутная пластика по Gillies, а) Два смещаемых лоскута, содержащих все три слоя губы, выкраиваются глубоким, через все слои разрезом, идущим через носогубную складку; затем все эти слои сшиваются. Сшивание тканей облегчается Z-образной пластикой в нижних углах разреза, б) Линия швов в конце операции



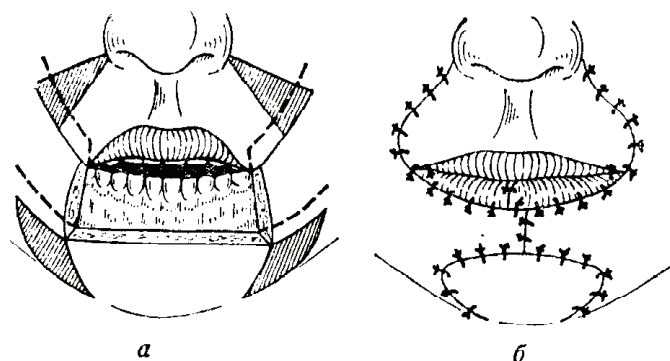
**Рис. 10-58.** Закрытие дефекта верхней губы смещаемым лоскутом нижней губы по *Abbe*. а) После иссечения рубца края рассеченной верхней губы репозируются. Латеральное дефекта середины нижней губы выкраивается лоскут, содержащий все слои тканей и остающийся связанным с ними ножкой слизистой, б) Прохождение питающей лоскут круговой артерии, в) Лоскут вращается на 180° кверху, где после закрытия его ложа вшивается в дефект трехрядным швом. г) Линия швов в конце операции

При вышеупомянутой пластике по *Abbe* лоскут берется не симметрично дефекту, а несколько в стороне от него. Ножка лоскуту при проведении такой пластики ограничивается преддверием, так как арте-

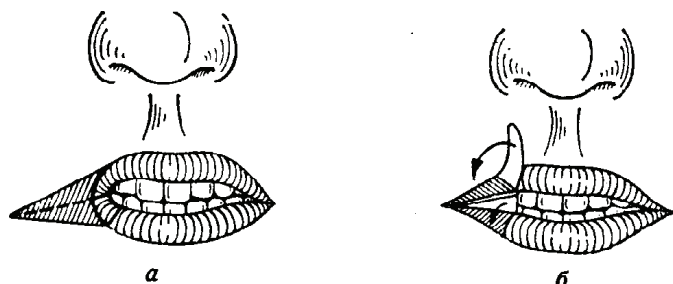
рии губы и их анастомозы обычно проходят вблизи от преддверия. Проводимый снаружи разрез проходит через середину слизистой губы. После смещения лоскута края разреза обеих губ тщательно ушиваются трехслойными швами. В связи с хорошей васкуляризацией и удивительно быстрым включением в местный кровоток лоскут можно отсечь уже через 14 дней после первого вмешательства (рис. 10-58). Культы губы могут быть мобилизованы и через боковые вертикальные разрезы на уровне переходной складки, где ткани мобилизуются и сближаются наложенными швами. Остающийся дефект на верхней губе закрывается лоскутом по *Abbe*. При пластике нижней губы более показано сохранить желобок верхней губы, сместить боковую культю губы медиально, а оставшийся латеральный дефект закрыть смещенным лоскутом верхней губы по *Estlander* (рис. 10-59).



**Рис. 10-59.** Закрытие субтотального дефекта нижней губы смещаемым лоскутом из верхней губы по *Estlander*. Более короткий отрезок нижней губы мобилизуется вспомогательным сквозным разрезом (а) и смещается в медиальном направлении, где сшивается со вторым концом поврежденной губы. Для замещения остающегося латерального дефекта из верхней губы выкраивается лоскут на ножке, снабженный слизистой верхней губы. Этот лоскут поворачивается вниз (б). Линия швов в конце операции (в)



**Рис. 10-60.** Заполнение субтотального дефекта нижней губы пластикой смещаемыми лоскутами по *Dieffenbach*. а) Формирование трехслойного щечного лоскута, имеющего в верхней своей части избыток слизистой для формирования слизистой нижней губы. По обоим концам разреза лоскута выкраиваются треугольные участки для облегчения закрытия раны. б) Линия швов в конце операции



**Рис. 10-61.** Увеличение угла рта по Gillies, а) Проведение разреза. Из суженной части угла рта и латеральной части нижней губы формируется лоскут, содержащий слизистую. Этот лоскут смещают вверх. Рубцовые ткани иссекаются, отверстие рта увеличивается, формируется лоскут на ножке, содержащий слизистую для формирования слизистой губы. б) Оба лоскута перед их вшиванием в дефект

Реконструкция нижней губы проводится в общем на основе тех же принципов, что и верхней губы. Получаемые результаты при этом несколько лучше, так как на нижней губе нет желобка, имеющегося на верхней губе.

Лоскутная пластика губы по *Qillies* может быть применена и на нижней губе. Такая пластика применяется в двух технических вариантах. При оригинальном способе рассекаются все три слоя щеки, при втором способе лоскут содержит только кожу, подкожную и мышечную ткани. Лоскут отпрепаровывается от подслизистой и поворачивается своей слизистой поверхностью в сторону дефекта. Этот технически сравнительно простой способ был рекомендован *Qelbke* (1963).

Для восполнения тотальных дефектов нижней губы может быть применен способ *Dieffenbach* (1845). При этом слизистая рта в области треугольника *Burow* смещается вместе с трехслойным лоскутом в медиальном направлении, что позволяет восполнить слизистую губы (рис. 10-60).

После различных пластических коррекций обширных дефектов губ нередко оказывается уменьшенным отверстие рта, которое должно быть в последующем оперативно расширено. Для этой цели служит сравнительно простая операция по *Gillies* (1957), дающая необходимый результат (рис. 10-61). Устранение дефекта после операции по поводу карциномы губы

Карцинома губы является наиболее частой злокачественной опухолью в области лица (*Uebermulh*, 1955), эта опухоль встречается в 80-92% случаев у мужчин и в особенности часто на нижней губе (*Steinhardt*, 1962).

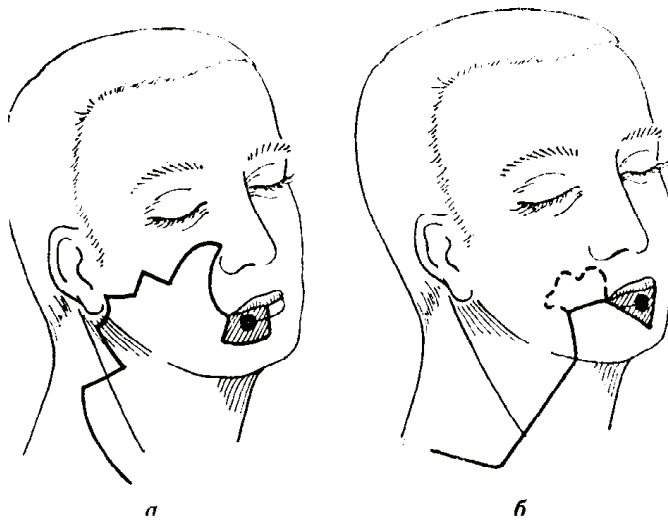
При карциноме губы прогноз заболевания чаще всего зависит от своевременного распознавания поражений регионарных лимфатических узлов и их достаточного удаления. Карцинома нижней губы метастазирует реже, чем карцинома верхней губы. Билатеральное поражение лимфатических узлов, однако, встречается очень часто (*Schatte*, 1966). Достоверно установлено, что при радикальном локальном опера-

тивном вмешательстве с одномоментным удалением регионарных лимфатических узлов на шее можно добиться весьма благоприятных результатов.

Индивидуальный выбор метода лечения должен проводиться совместно хирургом (онкологом), стоматологом, радиологом, морфологом, а также и терапевтом.

Производя оперативное удаление карциномы губы, следует руководствоваться лишь требованием радикальности вмешательства, пока не думая о дальнейшей реконструкции. После удаления опухоли приступают к оперативному замещению дефекта, так как откладывание пластики на более поздний период связано с тяжелыми нарушениями, а также со страданиями больного. Поэтому следует по возможности одномоментно пластическим путем восстанавливать непрерывность мышечного кольца рта.

Множественно описанная *клиновидная резекция* — одна из операций, возможных при таких карциномах, когда имеется экзофитный рост и опухоль не более 1/2 см. При более распространенных процессах применяется *угловая экцизия* (*Edlan*, 1960), а для закрытия дефекта — один из описанных выше способов пластики лоскутом из близрасположенных тканей.



**Рис. 10-62.** Линия разреза при операциях по поводу карциномы губы. Из этого разреза возможно радикальное удаление лимфатических узлов с одновременной реконструкцией нижней губы. а) Разрез по Schuchardt и Spiessl. б) Разрез по Ounther

В тех случаях, когда раковая опухоль губы сопровождается метастазами в регионарные лимфатические узлы, подлежащие удалению, вышеописанная пластика становится неосуществимой, так как первичная опухоль и регионарные лимфатические железы удаляются *единым блоком*. Необходимость перевязки лицевой артерии в этом случае грозит некролизацией смещаемого лоскута, получаемого из обширного подчелюстного разреза. Для такого рода вмешательства *Schuchardt* и *Spiessl* (1965) предложили отдельный разрез, благодаря которому представляется возможность, производя радикальное удаление

регионарных лимфатических узлов, одновременно осуществлять пластическую реконструкцию губы.

При этом разрезе формируется шейнолицевой ротационный лоскут на вентрально направленной ножке со ступенчатым верхним краем. Передний конец кожи в пределах носогубной складки, в соответствии со способом *Brunns* и *Schimanowsky*, используется как транспозиционный лоскут для восстановления губы. Дистальные разнобедренные кожные треугольники соответственно смещаются кпереди, как и при зигзагообразной пластике (несколько Z), что препятствует развитию рубцевого втяжения щеки. При удалении регионарных лимфатических узлов шеи шейный кожный лоскут отводят кпереди. *Günther* (1968) модифицировал лоскутную пластику *Dieffenbach*, проводя вертикальный шейный разрез и отдельный разрез слизистой и мышечного слоя (рис. 10-62).

Ряд авторов не придерживается необходимости оперативного лечения. Они утверждают, что при карциноме губы следует предпочитать рентгенолучевую терапию. *Gabka* (1972) совершенно справедливо считает, что любое средство борьбы с карциномой следует использовать лишь в необходимой мере. Однако массивное применение рентгенолучевой терапии всегда должно следовать за стремлением к радикальному удалению. Иначе рентгенолучевое лечение лишь сильно затруднит оперативное вмешательство.

### Замещение дефектов щеки

Возникшие вследствие травмы или оперативного вмешательства дефекты щеки должны быть немедленно возмещены. Если возникла необходимость немедленного закрытия дефекта щеки, а у хирурга нет заранее подготовленного лоскута с двойной, покрытой эпителием поверхностью, то применяется пластика лоскутом из близрасположенных тканей.

Основной проблемой при пластике дефекте» теки является восстановление эпителиального покрова рта, так как, производя восстановительную пластику, следует учитывать утрату основных элементов мобилизуемой части слизистой.

Соседняя кожная поверхность шеи может быть использована для пластики дефекта щеки в виде перекидного лоскута. При удалении эпителиального покрова ножки лоскута (рис. 10-63) возникает необходимость производить второй этап вмешательства для закрытия дефекта, образующегося при применении обычного перевертываемого лоскута, который возникает на эпителиальной поверхности ножки лоскута. Лоскуты, взятые на шее, могут быть применены для пластического закрытия больших дефектов при удалении регионарных лимфатических желез, а также в случаях локализации дефекта краниальнее жевательной поверхности.

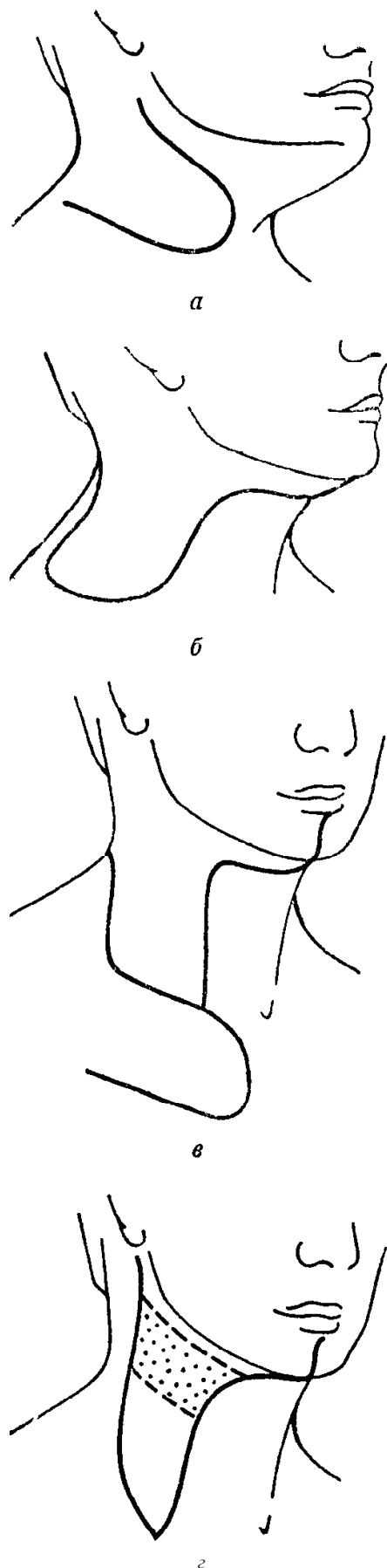


Рис. 10-63. Формирование лоскута из кожи шеи для пластики слизистой рта. а) Горизонтальный лоскут; б) лоскут, обращенный ножкой кверху; в) продольно расположенный лоскут со вторым разрезом и образованием второго лоскута для закрытия дефекта от первого лоскута; г) удаление эпителия ножки лоскута по Farr



Лоскут, который можно взять в области лба, имеет достаточную площадь, чтобы закрыть дефекты слизистой поверхности щеки величиной с ладонь при первичной пластике (рис. 10-64). Лоскут проводят в полость рта или через наружный разрез, или за углом нижней челюсти. Этот лоскут без натяжения достигает средней линии губы, его вполне хватает, чтобы заместить всю поверхность щеки. Целесообразно удаление всей поверхности эпителия со стороны мягких тканей всего лоскута. Для закрытия этих дефектов слизистой можно брать и островковые лоскуты с кожи лба (рис. 10-65).

Narayan (1970) применяет двойной лоскут, содержащий поверхностную височную артерию и заднюю ушную артерию. Такого рода лоскут может быть применен для восполнения обоих слоев щеки. Champion (1969) для этой цели формирует дубликатуру из длинного лоскута лба (рис. 10-66).

Между лоскутами, которые служат для закрытия дефекта снаружи, должен быть хорошо кровоснабжаемый слой ткани. Spiessl (1967) рассекает каудальную часть жевательной мышцы и помещает эту мышцу в поперечном направлении по отношению к щеке, фиксируя ее к углу рта. Этим образуется мышечная основа щеки. Можно также для этой цели применять грудино-ключично-сосцевидную мышцу.

Conley и сотр. (1957) первыми предложили использовать язык для восполнения слизистой после расширенных операций по поводу карциномы. Затем техника этой операции получила свое распространение и также была модифицирована. Лоскуты из языка или часть продольно расщепленного языка успешно используются для пластического восполнения губы, нёба, области миндалин и щеки.

После успешной первичной восстановительной пластики слизистой уже не представляет никакой особой трудности дальнейшее закрытие наружной поверхности щеки одним из многих способов лоскутной пластики.

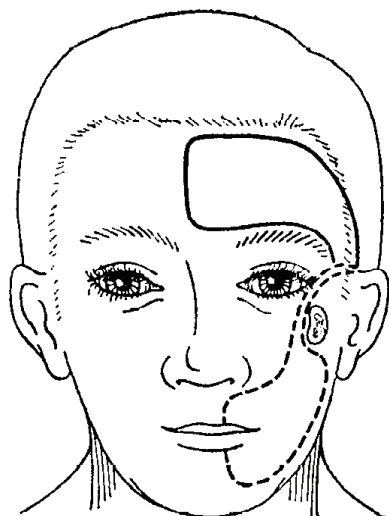


Рис. 10-64. Замещение слизистой рта лоскутом, сформированным из кожи лба. Лоскут проходит впереди от уха и смещается в сторону полости рта

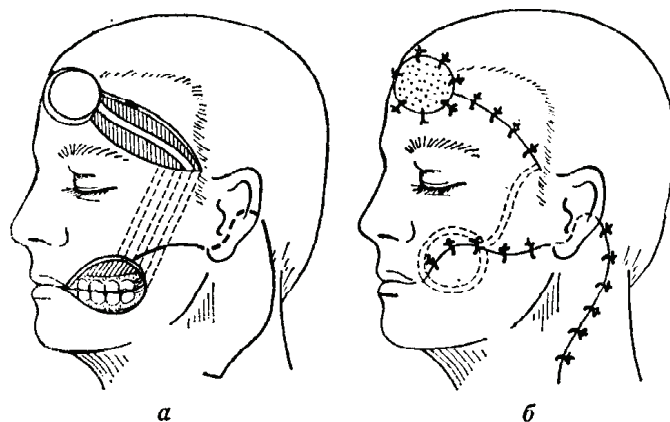


Рис. 10-65. Замещение слизистой рта артериальным лоскутом из кожи лба. а) После формирования лоскута проводится туннель под кожей до области дефекта. Для закрытия наружного дефекта формируется большой ротационный лоскут из боковой поверхности кожи лица и шеи. б) Линии швов в конце операции. Вторичный дефект в области лба замещается расщепленным кожным лоскутом

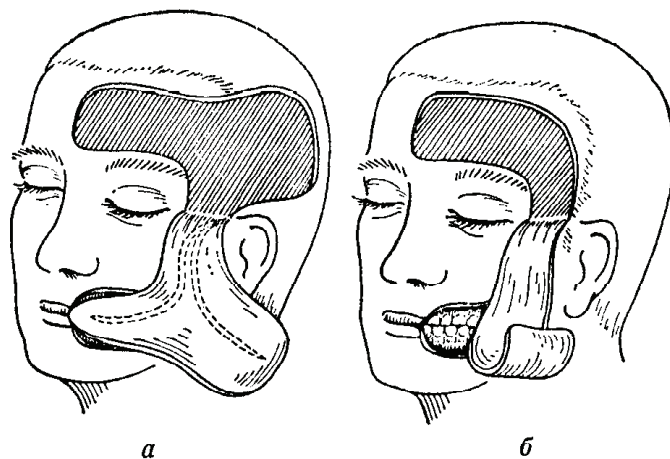


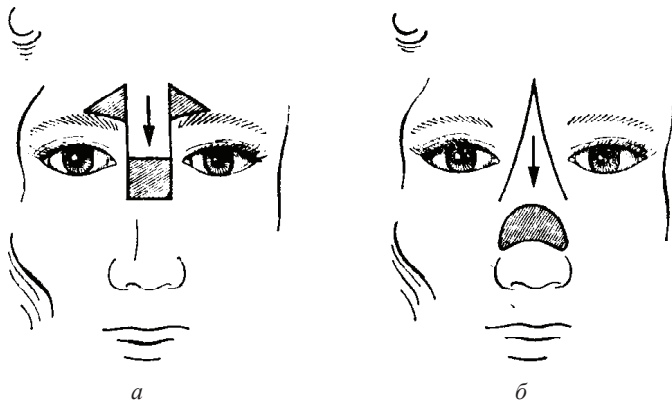
Рис. 10-66. Замещение дефекта щеки двойным лоскутом. а) Создание двойного лоскута из большого артериализованного лоскута по Narayan. б) Создание двойного лоскута из кожи лба по Randall-Champion

## Реконструктивные пластические операции на носу

### Замещение кожных дефектов

Нередко приходится пластически замещать дефекты кожи носа. Небольшие дефекты верхней части носа могут быть легко возмещены за счет соседних частей кожи (участок лба над корнем носа, между бровями). Наиболее подходящей для этой цели является пластика смещаемым лоскутом (рис. 10-67). Для восполнения этих дефектов кожи носа могут быть использованы и островковые лоскуты лба, височных и щечных областей.

Если дефект более крупных размеров, то рекомендуется удалить все остатки кожи носа и восполнить дефект одним цельным кожным лоскутом, так как это значительно лучше в эстетическом отношении.

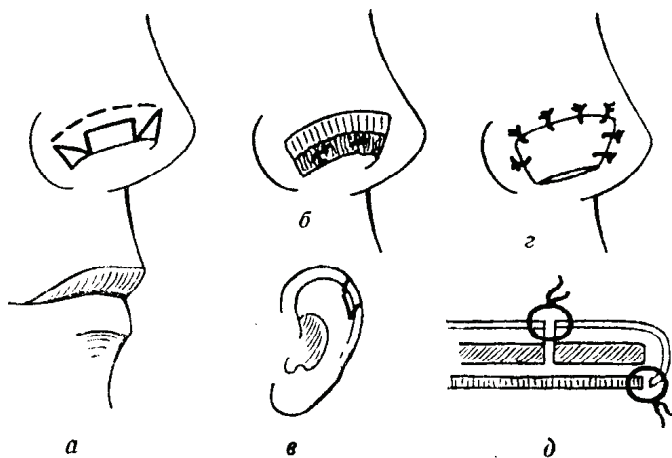


**Рис. 10-67.** Замещение парциальных дефектов кожи носа. а) Смещение лоскутов по Cholnoky и Rintala, б) Y-V-образная пластика по Sanvemgro—RosselH

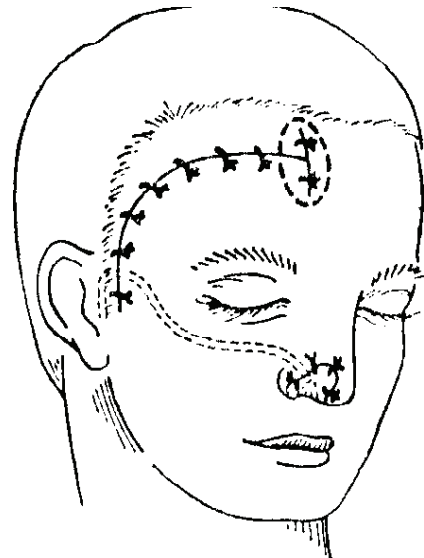
Когда обнажены хрящевые или костные части носа, для закрытия используется расщепленный кожный лоскут. Чаще всего это производят после удаления ринофимы. Если опорные ткани носа свободны, необходимо производить пластику лоскутом на ножке (см. рис. 10-71-10-73).

### Замещение отдельных частей носа

Наилучший эстетический эффект при восстановлении крыльев и кончика носа получают при свободной пересадке *комбинированного лоскута* из тканей ушной раковины. Не утратила своего значения и довольно часто применяется предложенная в 1902 году *Konig* трансплантация комбинированного кожно-хрящевого лоскута из ушной раковины. Такая пластика дает хорошие косметические и функциональные результаты и не связана с особыми нарушениями в области взятия лоскута (рис. 10-68).



**Рис. 10-68.** Замещение дефекта крыла носа свободной пересадкой двойного трансплантата из ушной раковины. а) Формирование небольших лоскутов из края дефекта для увеличения площади воспринимающего ложа. б) Приготовление воспринимающего ложа. в) Проведение разреза на ушной раковине для взятия трансплантата. г) Трансплантат, вшитый в дефект, д) Расположение трансплантата и его соединение с воспринимающим ложем (схематическое изображение в поперечном разрезе)



**Рис. 10-69.** Замещение сквозного дефекта крыла носа удвоением артериального лоскута кожи лба

Пересадка кожнохрящевого трансплантата на сравнительно небольшую площадь должна осуществляться особенно тщательно и атрауматично в отношении тканей, так как на протяжении нескольких часов после операции следует восстановить циркуляцию плазмы в тканях. Опыт осуществления такого рода пластики показывает, что длина трансплантата не играет существенной роли, тогда как его ширина должна иметь определенную величину: трансплантат ни на одном из своих участков не должен быть шире 1 см.

Следует также отметить, что и вшивание трансплантата должно осуществляться осторожно, обязательно с применением атрауматичных игл с наиболее тонким шовным материалом (6/0 = EP-1: 0,7). Наложение кетгутового шва на подкожную клетчатку, лигирование сосудов, а также их коагуляция неприемлемы. На небольшие кровоточащие участки накладываются маленькие кровоостанавливающие зажимы.

Защитная повязка накладывается рыхло, она не должна быть давящей.

Небольшие дефекты крыльев носа могут быть также с успехом замещены островковыми лоскутами тканей лба (рис. 10-69).

### Тотальное замещение носа

Покрытие дефекта носа кожей обычно производится при оперативных пластических вмешательствах со взятием изолированных кожных лоскутов с различных участков тела. Некоторые хирурги восстанавливают нос, используя различные участки мягких тканей. Имплантация жесткого «каркаса», обеспечивающего беспрепятственный пассаж воздуха при носовом дыхании, может быть при обоих вышеупомянутых способах проведена или одновременно с

общей реконструкцией, или позднее, после пластического замещения мягких тканей носа.

Внутреннюю выстилку носа производят лоскутом на ножке, так как свободная пересадка здесь неприменима из-за сморщивания лоскута. Как известно, уже Thiersch (1888) применял для этой цели пластику лоскутом, сформированным из носогубной складки (рис. 10-70).

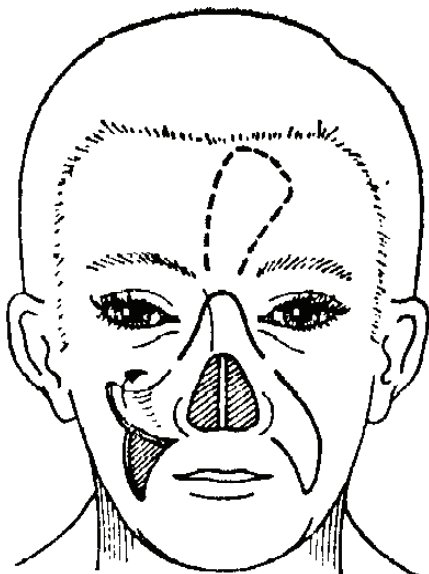


Рис. 10-70. Формирование лоскута для создания внутренней выстилки носа при его реконструкциях

Восстановление кожной поверхности носа обычно осуществляется путем применения кожи лба (индийский способ) или пересадки лоскута с отдаленных участков.

Индийский способ пластики носа (рис. 10-71) имеет многие преимущества перед другими способами. К этим преимуществам относятся соответствие кожи лба коже носа, исключение необходимости вынужденного положения и одномоментность пластики.

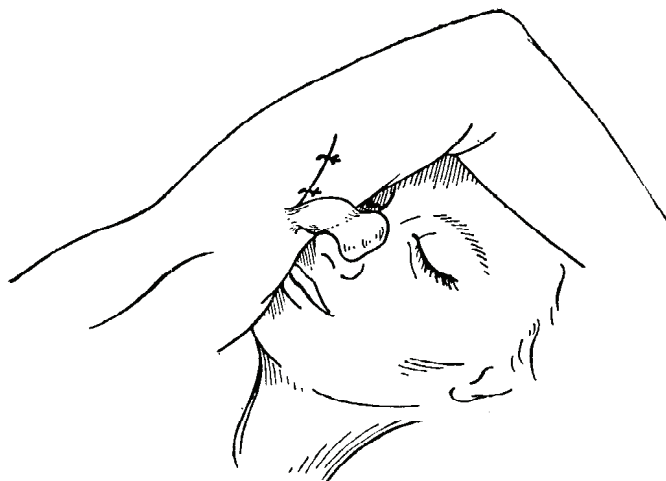

Рис. 10-72. Формирование лоскута из кожи лба по Joseph для итальянской пластики носа

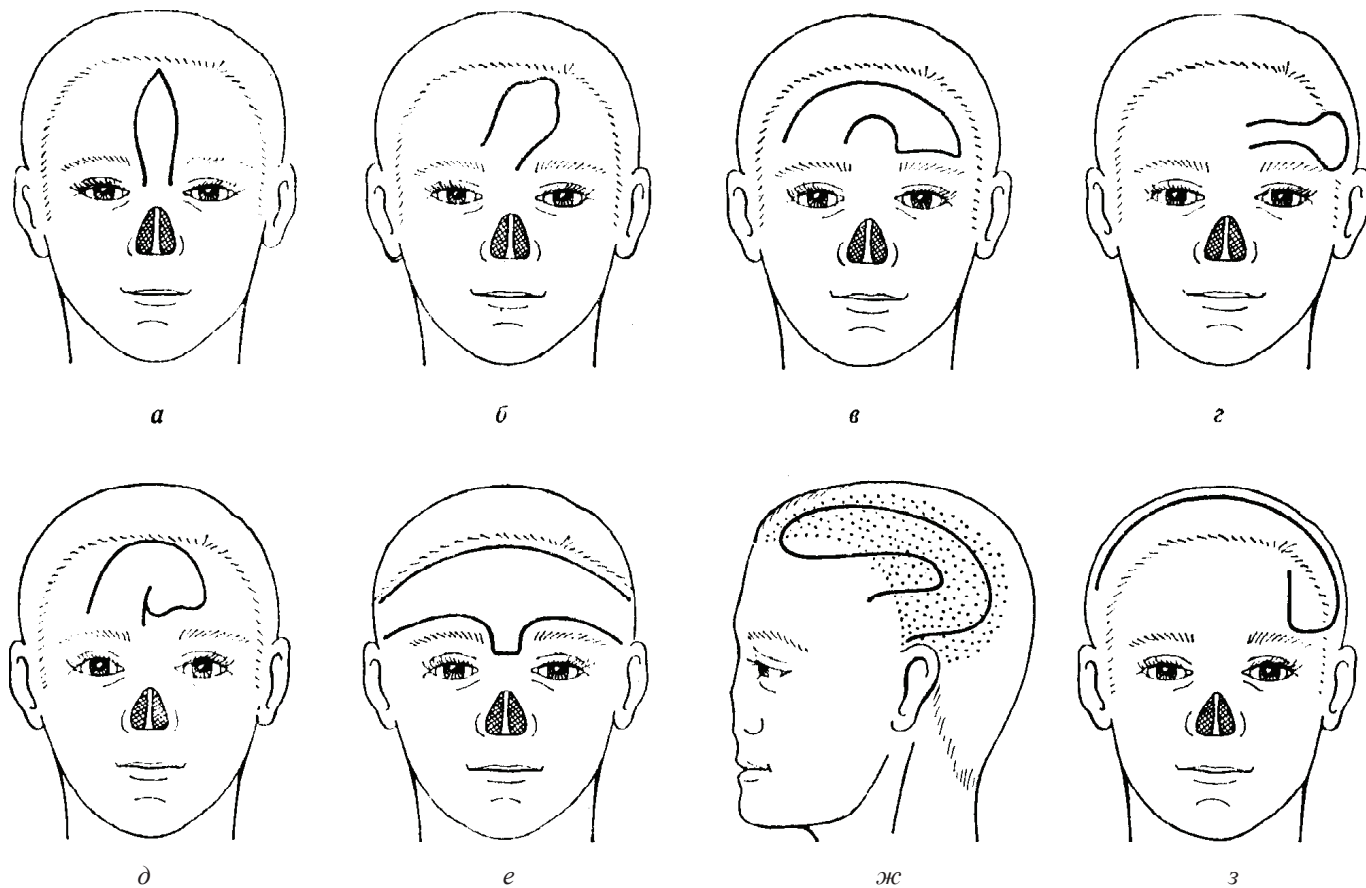
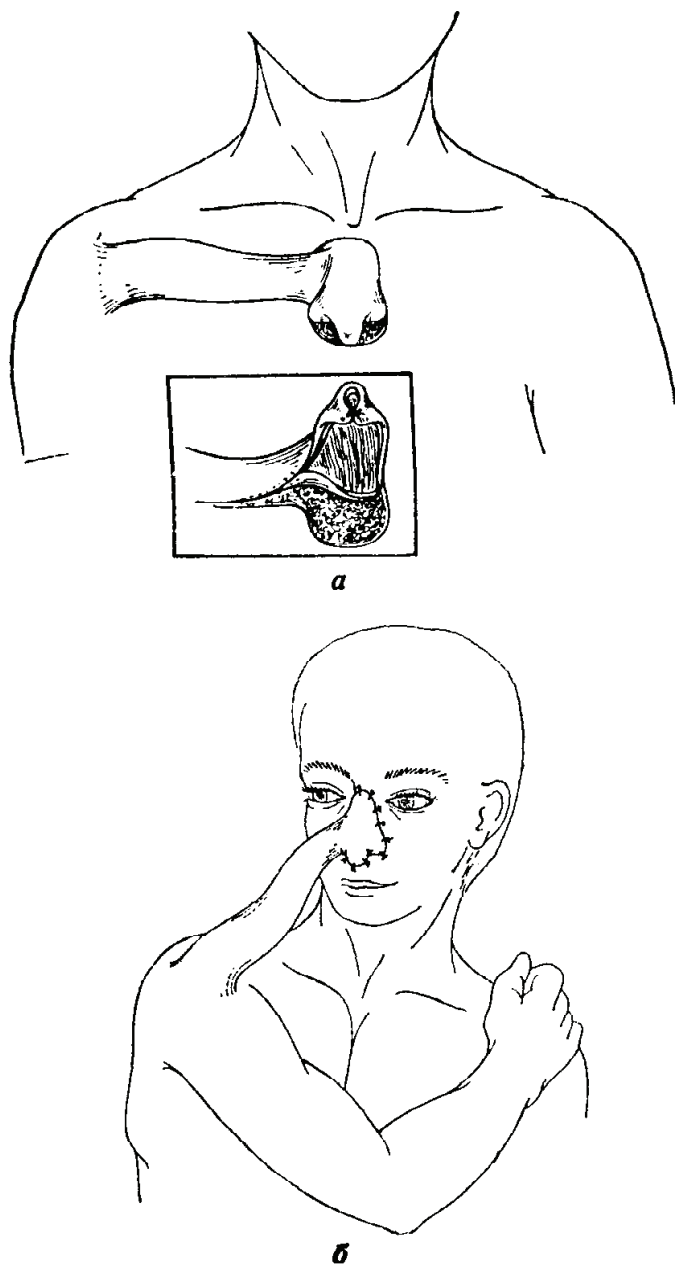


Рис. 10-71. Возможности формирования лоскутов из кожи лба для реконструкции носа. а) Медиальный лоскут, б) косой лоскут по Dieffenbach, в) горизонтальный лоскут по Nelaton, Ombrianni и Kilner, г) лобновисочный лоскут по Schmiil, д) лоскут по Oillies, е) лоскут по Mow, Gillies и Schuchardt, ж) серповидный лоскут по New и Oillits, з) скальповидный лоскут по Converse





**Рис. 10-73.** Тотальное замещение носа акромиопекторальным стебельчатым лоскутом по Gillies, а) Форма придается носу за счет медиальной части ножки лоскута. Отдельные части носа формируют из участков лоскута; б) остающаяся ножка лоскута используется для закрытия вторичного дефекта

Несмотря на это, однако, по мнению многих авторов, не следует неповрежденный лоб молодого человека «портить» взятием большого участка кожи, оставляя кожный рубец и нарушая мимическую функцию лба. Поэтому многие авторы придерживаются того мнения, что дефекты носа и других частей лица лучше всего возмещать лоскутами с отдаленных участков. Так, можно применять для пластики носа лоскут с области плеча (итальянский способ).

Реконструктивная пластика носа по итальянскому способу (взятие лоскута с плеча) получила различные модификации (рис. 10-72). До настоящего времени применяется лоскут с плеча, формируемый

по способу Joseph (1928). Такого рода лоскут полноценно васкуляризирован и обеспечивает кровоснабжение имплантированного участка благодаря крааниальному положению его ножки. При каудальном расположении ножки лоскута венозный отток крови обеспечивается хуже.

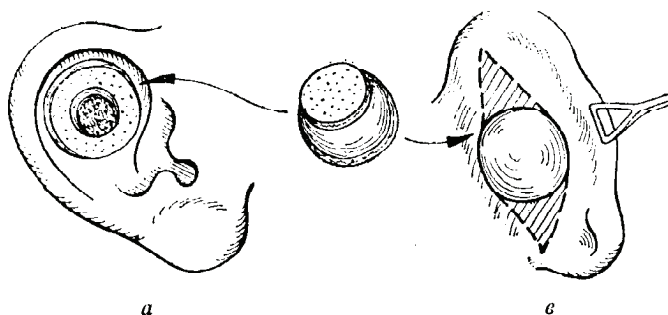
За последние годы при тотальном пластическом возмещении носа стал получать распространение стебельчатый лоскут. Такой лоскут удобен в том отношении, что он содержит значительное количество кожи и жировой клетчатки, и процесс последующего сморщивания может быть хорошо компенсирован. Следующим важным преимуществом этого способа восполнения носа является отсутствие рубца в наиболее заметных местах разреза. Применяя стебельчатый лоскут, можно создавать жесткий каркас, заранее имплантируя его в предназначенный для восстановления носа конец лоскута. Внутренняя выстилка носа всегда полностью образуется из стебельчатого лоскута. Недостатком этого метода, однако, является то, что для этой пластики нужно много времени, а также то, что пересаженная кожа по цвету значительно отличается от кожи лица.

Для тотального возмещения дефекта носа может быть применен и участок верхней половины груди (рис. 10-73).

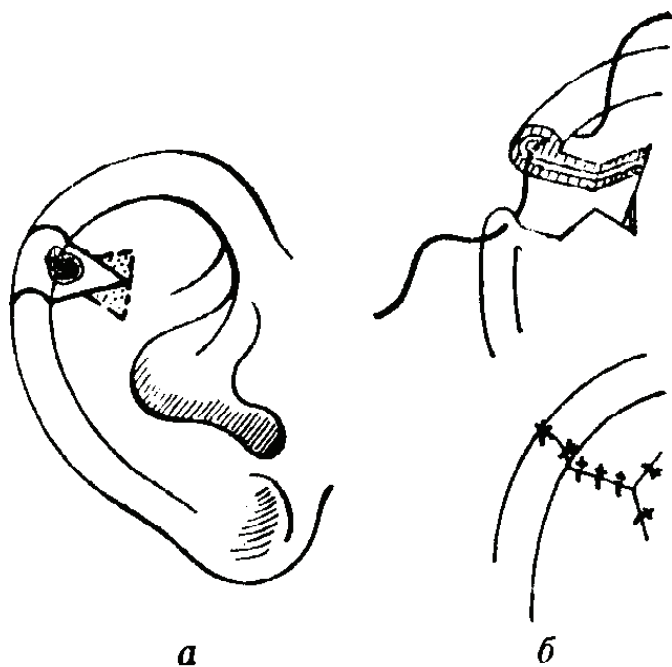
## Пластические операции на ушной раковине

### Удаление патологических образований с замещением возникающих дефектов

С латеральной поверхности ушной раковины нередко приходится удалять различные патологические образования (рубцы, келоид, опухоли).



**Рис. 10-74.** Эксцизия патологически измененных тканей из передней поверхности ушной раковины с одномоментным закрытием дефекта, а) При эксцизии был иссечен вместе с кожей и подлежащий участок хряща, б) Одномоментное восстановление соответствующим трансплантатом, образованным из кожи и хряща, во избежание рубцового сморщивания ушной раковины из-за нарушения ее опорной основы, в) Многослойный трансплантат берется из задней поверхности второго уха. Для облегчения закрытия разреза отсекаются два клиновидных участка кожи



**Рис. 10-75.** Одновременная сегментарная экцизия ушной раковины, а) В целях полноценного восстановления формы ушной раковины перед закрытием разреза нужно произвести дополнительные иссечения. Это необходимо, если удаляются все слои пораженного сегмента ушной раковины. б) Наложение швов начинают, соединяя края раны с наружного овала ушной раковины по направлению к середине, сначала с внутренней, а затем с задней поверхности. Через надхрящницу и хрящ швы никогда не проходят

В зависимости от того, насколько глубоко расположено такое образование, оперативное вмешательство с экстирпацией производят только из кожи или вместе с хрящом. В обоих случаях образующийся дефект должен быть одновременно с экцизией возмещен путем пересадки. Пластическое закрытие дефекта производят путем кожи, который можно взять с неповрежденной задней части ушной раковины. Если в пределах раковины уха и противозавитка будет удален вместе с кожей и хрящ, то для восполнения этой части уха путем трансплантации необходимо применить ткани такой же формы, так как иначе ушная раковина сморщится. Швы при этой пластике накладываются только по краю трансплантата и краю дефекта, хрящ же не прошивается (рис. 10-74).

В тех случаях, когда из ушной раковины сквозным разрезом удаляется целый сегмент, в целях восполнения дефекта и создания необходимой формы ушной раковины нужно произвести полноценную пластику. Например, при соединении укороченного края ушной раковины после его резекции происходит выпячивание противозавитка. Этот избыток ткани вследствие его выпячивания тоже следует резецировать (рис. 10-75). Добавочное иссечение избытка ткани может быть произведено и после сшивания краев раны ушной раковины. Наложение швов на ушную раковину обычно начинают от ее края, продолжая затем пооче-

редное накладывание швов на передней и задней поверхностях по направлению к центру. Шьют обычно только края кожи, используя тонкие асептические иглы, накладывая узловые швы. Хрящи и надхрящница никогда не должны захватываться швами.

После различных операций на ушной раковине накладывают следующие повязки. Линия швов покрывается полоской марли. Затем все ухо покрывается влажной или масляной ватной прокладкой. На эту прокладку накладываются марлевые салфетки, а затем с небольшим давлением накладывается на 8-10 дней бинт.

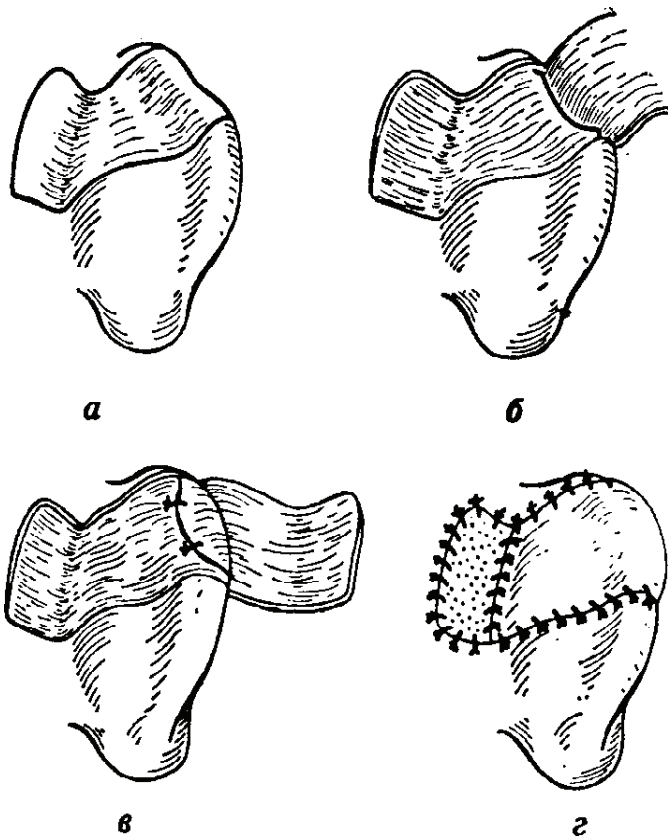
### Восполнение парциальных дефектов

В тех случаях, когда верхняя часть ушной раковины отсутствует и образовался дефект без плотного рубца, идущего через ушную раковину спереди назад, пластика может быть осуществлена одновременно. В целях такой пластики позади ушной, раковины, в области ретроаурикулярной складки с переходом на поверхность черепа образуют кожный лоскут на ножке. Кожа отпрепаровывается до ладьевидного углубления, область дефекта восполняется участком хряща из здорового уха. Затем кожный лоскут на ножке перемещается по направлению к краю ушной раковины. Образующийся при этом небольшой ретроаурикулярный дефект возмещается расщепленным кожным лоскутом (рис. 10-76).

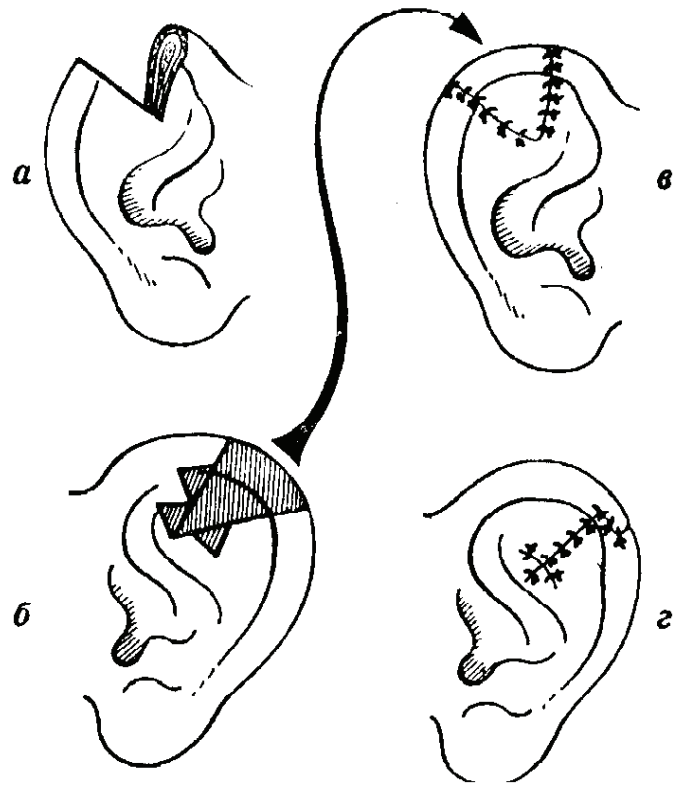
После резекции обширного рубца в области ушной раковины остается значительный кожный дефект. Здесь, в ретроаурикулярной части, создают более широкий лоскут на ножке за счет покровной части черепа. Этот лоскут смещают кнутри и его дубликатурой закрывают дефект. Формируемый при этой пластике лоскут благодаря своей дубликатуре накладывается в виде капюшона, выстланного снаружи эпителием. Производя эту пластику, одновременно имплантируют в кожную дубликатуру участок хряща (рис. 10-77). Ножка лоскута пересекается, пластика на этом завершается.

Наиболее простым методом восстановления небольших парциальных дефектов ушной раковины является пересадка соответствующих частей второй ушной раковины. Здесь также сшиваются друг с другом только кожные края (рис. 10-78). Модификации этой пластики предложены В. И. Воячком.

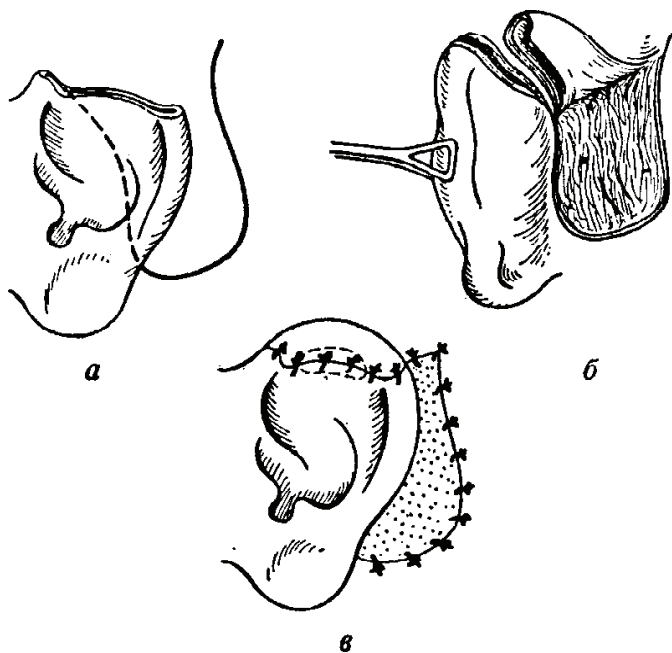
Изолированные дефекты мочки уха чаще всего травматического происхождения. Для восстановления такого рода дефекта применяют небольшие лоскуты, взятые по задней поверхности ушной раковины, после чего место взятия лоскута покрывают лоскутом из ретроаурикулярной кожи.



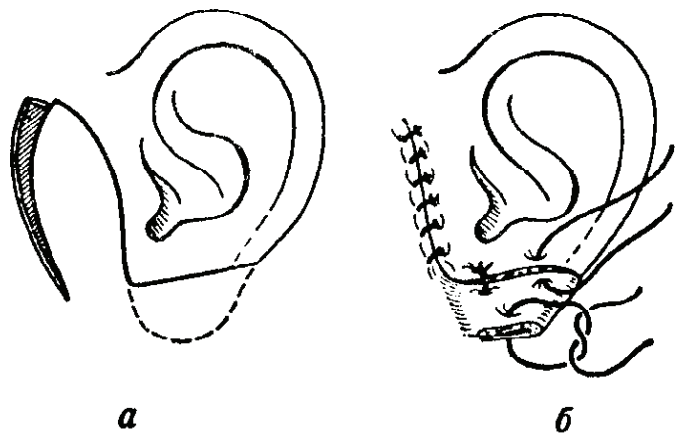
**Рис. 10-76.** Одномоментное замещение верхней части ушной раковины, а) По задней поверхности ушной раковины выкраивается лоскут, направленный своей ножкой в сторону края ушной раковины, б) Хрящевой дефект замещается взятым из второго уха хрящевым трансплантатом. в) Лоскут помещается на дефект, а оставшаяся раневая поверхность закрывается расщепленным кожным лоскутом. г) Линия швов в конце операции



**Рис. 10-78.** Замещение дефекта ушной раковины сегментарным участком второго уха. а) Сегментарный дефект верхнего края ушной раковины, б) Из второго уха иссекается сегментарный участок несколько меньших размеров, чем дефект поврежденного уха. В целях создания косметически полноценного края ушной раковины производится клиновидные экцизии. в) Кожнохрящевой трансплантат вшивается на месте дефекта, г) Линия швов второго уха (донора)



**Рис. 10-77.** Замещение дефекта верхней части ушной раковины двойным лоскутом из заушной области с помещением его поверх хрящевого трансплантата, а) Из кожи заушной области выкраивается лоскут с краниально направленной ножкой, б) Лоскут складывается, между двумя слоями этой дубликатуры кожи вкладывается кусок хряща, взятый из второй ушной раковины, соответствующий дефекту, в) Линия швов в конце операции. Вторичный дефект закрыт расщепленным кожным лоскутом



**Рис. 10-79.** Замещение мочки уха. Операция по Pitanguy. а) Из кожи лица, взятой спереди от ушной раковины, выкраивается лоскут на ножке, обращенной книзу, разрез доходит до границы отсутствующей мочки уха (заштрихована). б) Лоскут складывается, и его дубликатура, вшиваемая в дефект, замещает мочку уха

Если такого рода вмешательство невозможно, то из окружающих ухо тканей образуют дубликатурный лоскут по *Pitanguy* (1971) (рис. 10-79).

### Коррекция оттопыренных ушей

Ненормальная форма и положение ушных раковин относятся к наиболее частым дефектам ушей.



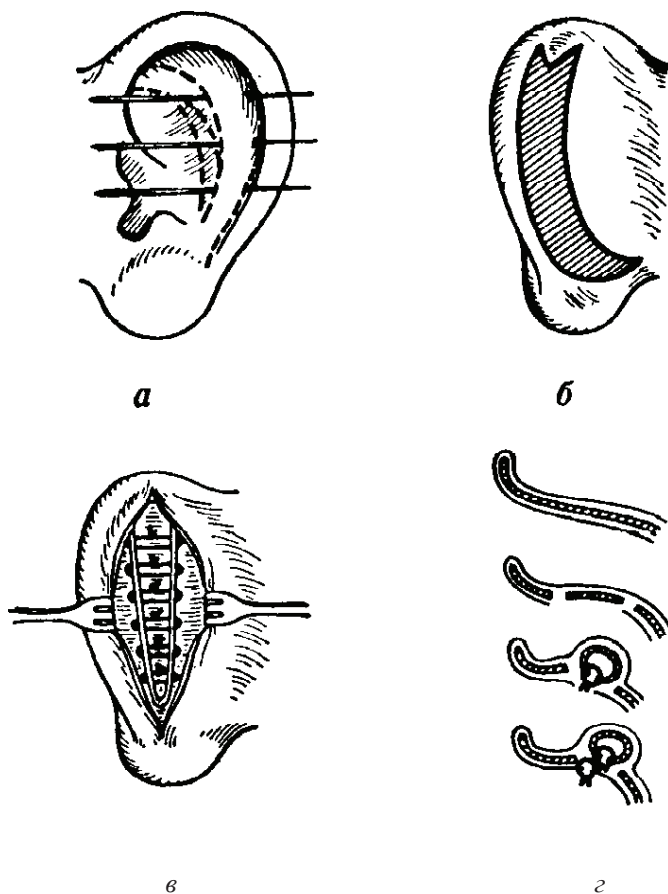
Оперативные вмешательства в основном проводятся по эстетическим соображениям при оттопыренных ушах. Оттопыренные уши — следствие неправильного развития, а не родовой травмы. Длительная повязка с целью коррекции абсолютно бесполезна.

Вмешательство осуществляется в основном из ретроаурикулярного доступа. Пружинящая ригидность хряща устраняется продольным разрезом, ушная раковина становится на обычное место. Однако одно лишь рассечение хряща создает ненормальный острый угол в области его перегиба. Поэтому возникает необходимость в параллельном разрезе или в проведении овального разреза для освобождения противозавитка. Такого рода пластика позволяет довольно удачно исправить имеющуюся деформацию ушей.

Модификации способа предложили *Becker* (1952) и *Converse* (1955), их применяет большое число хирургов. Операция может быть выполнена у спокойного ребенка уже в 6-летнем возрасте, с легкой премедикацией и местным обезболиванием, в амбулаторных условиях (рис. 10-80).

По задней поверхности ушной раковины, по складке противозавитка производится разрез, а затем иссекается необходимый участок кожи из определяемой после проведения этого разреза части кожной перемычки. Этот лоскут по направлению книзу несколько поворачивается в сторону места прикрепления ушной раковины. Сшивая теперь кожные края образовавшегося дефекта, приближают ушную раковину к голове.

После такой лоскутной эксцизии ретроаурикулярная кожа натягивается субперихондрально. При необходимости резецировать участок хряща его обозначают прямыми иглами в пределах передней поверхности ушной раковины. Разрез хряща производится до передней пластинки надхрящницы.



**Рис. 10-80.** Коррекция оттопыренного уха. а) Иссечение участка кожи; б) проведение разреза и иссечение хряща завитка; в) фиксация рассеченных полосок хряща; г) схема операции в поперечном сечении

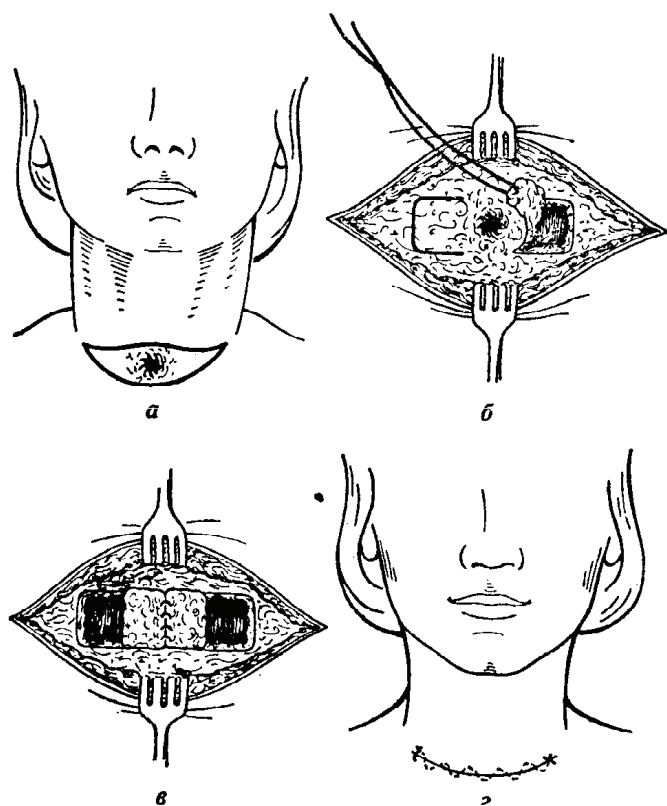
*Выступающие участки хряща резецируются. В области резецированного сегмента хрящ истончают, чтобы он мог быть без всякого сопротивления расположен в необходимом направлении, после чего его фиксируют отдельными кетгутowymi швами.*

Края кожного разреза сшиваются тонкими отдельными узловыми швами.

## Пластические операции на шее

### Коррекция рубцов

В период заживления операционной раны на шее решающее значение имеет функция шейной мускулатуры. Этим объясняется образование обезображивающих рубцов при разрезах, проходящих в неблагоприятном для рубцевания направлении, и гипертрофия вначале, а затем сморщивание.

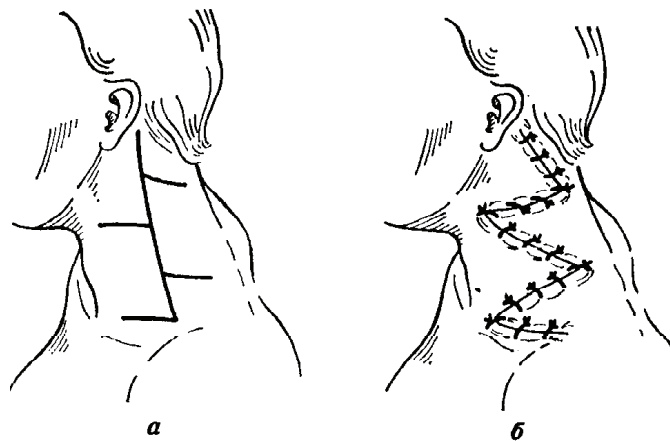


**Рис. 10-81.** Пластическая коррекция втянутого, сращенного с трахеей рубца шеи. а) Иссечение рубца из поперечного кожного разреза при широкой препаровке сверху. б) Два латеральных лоскута из жировой клетчатки закрывают дефект, в) Лоскуты из жировой клетчатки помещены посередине и сшиты между собой, г) Двухрядный непрерывный шов разреза

Характерными в этом отношении являются трахеотомические разрезы, проведенные в продольном направлении по срединной линии шеи. Как правило,

такие разрезы заживают некрасивым гипертрофическим рубцом. Если в целях коррекции иссекают эти рубцы и разрез зашивают в том же направлении, то в результате этого вновь возникает гипертрофический рубец. Более хороший рубец можно получить, иссекая его на всем протяжении из поперечного разреза. Если разрез слишком велик, то используется Z-образная пластика.

Такой, иногда глубоко втянутый рубец нередко фиксирован на дне раны с мускулатурой или даже трахеей и при глотании причиняет боли. Для коррекции втянутого рубца из окружающих тканей препаруются лоскуты, содержащие жировую клетчатку. Смещая эти лоскуты рубца, заполняют имеющийся дефект и приподнимают над ним кожу (рис. 10-81).



**Рис. 10-82.** Устранение крыловидного рубца шеи проведением Z-образной пластики, а) Линия разреза, б) линия швов в конце операции

Если дефект очень обширен, то приходится применять свободную пластику лоскутом, содержащим дерму и подкожную жировую клетчатку.

### Коррекция крыловидного рубца шеи

Крыловидный рубец шеи является характерным, но, к счастью, редким уродством, иногда со-

провожающим синдром *Turner*. Для коррекции этого рубца применяют разрез боковой части шеи, двухстороннюю Z-образную пластику, удлиняющую кожу шеи и уменьшающую «крылья». Производя это пластическое вмешательство, необходимо следить за тем, чтобы содержащая волосы кожа затылка не попала со смещаемым лоскутом на пе-

реднюю часть шеи. Для этой цели рекомендуется перед операцией четко обозначить границу расположения волосистой части кожи. Перед наложением кожных швов для восстановления нормального шейноплечевого рельефа разъединяют или рассекают все рубцовые тяжи, идущие от фасции и платизмы (рис. 10-82).

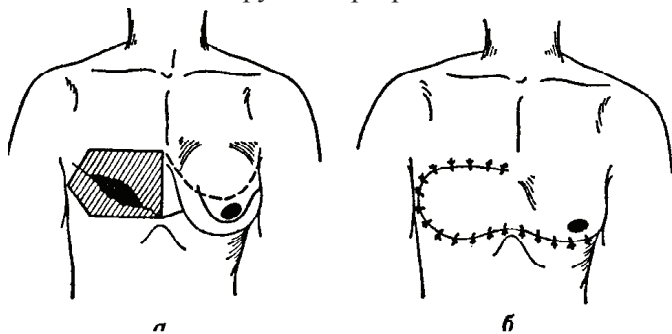


## Пластические операции на молочной железе

### Закрытие обширных дефектов путем использования здоровой молочной железы

Отдаленные последствия рентгенолучевой терапии, а также локальные рецидивы карциномы вызывают необходимость проведения обширных радикальных операций. Возникающий при этом большой дефект кожи должен быть, как правило, пластически закрыт широким локальным лоскутом. Однако вследствие местной рентгенолучевой терапии нередко бывает тяжело произвести пластику локальным лоскутом. Специальным способом закрытия таких дефектов является применение непораженной молочной железы.

Кровоснабжение лоскута молочной железы всегда хорошее, так как васкуляризация с латеральной части осуществляется ветвью боковой грудной артерии, а медиально — внутренней грудной артерией. Кроме этого кровоснабжение лоскута обеспечивается и ветвями ключовидногрудной артерии.



**Рис. 10-83.** Закрытие дефекта в области молочной железы с использованием тканей здоровой молочной железы. а) Дефект кожи после лучевой терапии, проведенной по поводу рака молочной железы (комбинированное лечение). Справа: линия разреза и формирование ложа для лоскута, слева: линия разреза для выкраивания лоскута из тканей здоровой молочной железы, б) Нижняя половина здоровой молочной железы шита в дефект

В тех случаях, когда дефект небольших размеров и расположен в пределах срединной линии, достаточ-

но парциальной пластики частью здоровой молочной железы. При этом ограничиваются образованием небольшого лоскута из медиального квадранта здоровой железы.

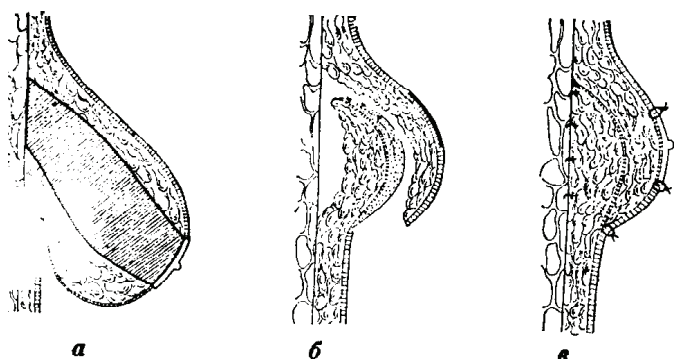
При более обширных дефектах используется нижняя половина здоровой молочной железы. В более редких случаях молочная железа расщепляется и пересаживается. При этой пластике от верхней половины железы оставляют ровно столько, сколько необходимо для закрытия места взятия другой половины (рис. 10-83).

Это оперативное вмешательство вследствие возможного костного некроза и изменения тканей в связи с проведенной терапией занимает много времени. Рекомендуется поэтому проводить пластическое оперативное вмешательство двумя хирургическими бригадами.

Первая бригада хирургов производит подготовку места, подлежащего пластическому закрытию. Вторая производит препаровку лоскута и пластическое закрытие вторичного дефекта.

### Одномоментная послеоперационная реконструкция молочной железы

Следует всегда учитывать значение психологического фактора, связанного с тяжелой травмой при удалении молочной железы у сравнительно молодых женщин. У больных более пожилого возраста, у которых произведена ампутация молочной железы по поводу карциномы, это вмешательство проходит с меньшей психологической травмой, так как они, будучи ориентированы в отношении своего заболевания, понимают, что операция спасает им жизнь. Молодые женщины, у которых все началось со сравнительно безопасного заболевания (например, хронической кистозной мастопатии), внезапно лишившись груди, очень тяжело переносят возникшую асимметрию.



**Рис. 10-84.** Операция по Longacre и Maliniac для одномоментного замещения молочной железы. Схема в поперечном разрезе, а) Экстирпация тела молочной железы с оставлением соска для свободной ретрансплантации. б) После удаления эпидермиса лоскут, содержащий кутас и жировую клетчатку, используется для заполнения свободного пространства, образуемого после удаления молочной железы, в) После восстановления желаемой формы молочной железы на ее верхушку после дезэпителизации реимплантируют сосок

Они становятся нервными, избегают контактов с людьми, перестают купаться и загорать.

Lexer (1931) одним из первых обратил внимание на психологическое значение результатов такого оперативного вмешательства. Он был первым, кто рекомендовал одномоментное пластическое замещение удаленной молочной железы.

Для одномоментного замещения удаленной молочной железы все авторы придерживаются единого мнения в отношении необходимости сохранения как можно большего участка кожи и применяют лоскут на ножке, содержащий кожу и подкожную клетчатку. Этот лоскут формируется из нижнего квадранта той же самой молочной железы и служит для восполнения образовавшегося после удаления дефекта. Наиболее удачным и получившим широкое распространение является достаточно убедительный способ, предложенный Longacre (1956) (рис. 10-84).

Восполнение удаленной молочной железы, если нет возможности использовать ткани, может быть выполнено путем свободной пересадки лоскута из дермы и жировой клетчатки (или синтетических тканей) или путем комбинации этих способов.

При свободной пластике с замещением дефекта аутопластическим лоскутом из дермы и жировой клетчатки предварительно подготавливают место, куда будет производиться трансплантация. Взятие трансплантата осуществляется из брюшной стенки, а у больных астенического телосложения из области ягодиц. Дезэпителизация производится до изъятия лоскута с применением дерматома, фрезы или другими способами.

Для аллопластической имплантации (Т. Т. Даурова) применяются протезы из силикона (Cronin) и другие синтетические материалы. При такого рода пластике силиконовая масса формируется в виде молочной железы аналогично второй железе и отделя-

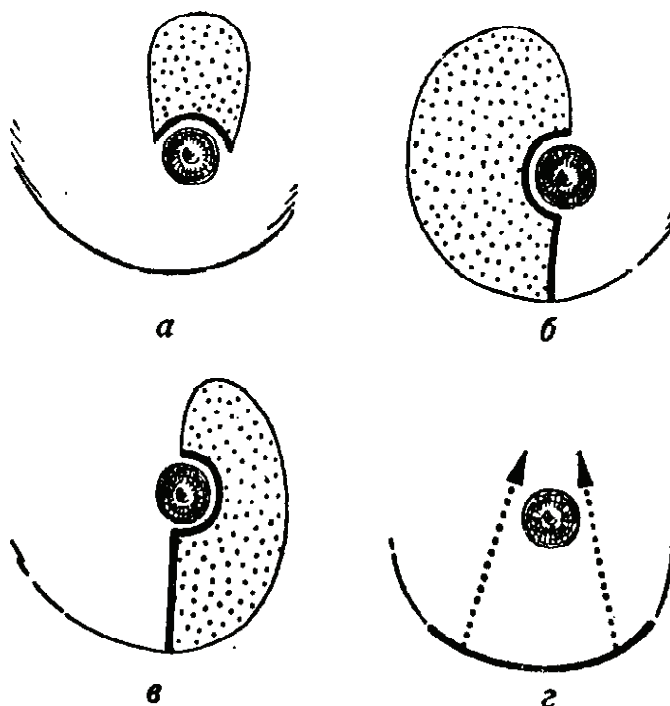
ется от тканевых и клеточных жидкостей мембраной из силастика. Синтетический протез длительное время после имплантации сохраняет нормальную форму груди и соответствующую консистенцию.

Осложнениями такой пластики являются гематомы, нагноения, некрозы над поверхностью протеза, образование свищей, отторжение протеза, образование псевдокиста, сморщивание и соскальзывание протеза, а также возникновение болей.

Некоторая часть немецких хирургов придерживается такого мнения, что, несмотря на современное развитие науки, от имплантации инородных для человеческого организма веществ при пластике молочной железы следует воздерживаться.

### Пробные иссечения молочной железы (биопсия)

Исходя из анатомического строения молочной железы пробное иссечение тканей из женской молочной железы в целях гистологического исследования можно производить только в виде секторальных эксцизий (рис. 10-85). Совершенно неправильно производить радиальные разрезы в обоих верхних квадрантах молочной железы.

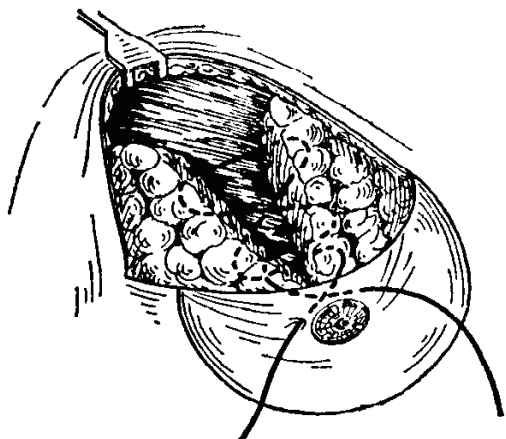


**Рис. 10-85.** Правильные линии разрезов на женской молочной железе, а) Из данного разреза в области верхнего полюса молочной железы, начиная от края соска, может производиться эксцизия из верхнего квадранта, б) Приведенный разрез, идущий от внутренней части соска и окружающий молочную железу, позволяет получить доступ к обоим медиальным квадрантам, в) Для получения доступа к обоим наружным квадрантам применяется разрез, являющийся зеркальным отражением предыдущего разреза. г) Разрез, проводимый по субмаммарной складке, удобен как доступ к нижним квадрантам и нижней пекторальной части молочной железы

Производя разрезы молочной железы, следует всегда ориентироваться на косметический эффект такого оперативного вмешательства.

Для удобства выделения обоих медиальных квадрантов, разрез проводят по наружному краю окружности соска до субмаммарной складки. Для выделения обоих наружных квадрантов повторяют в обратном порядке только что упомянутые разрезы лишь с тем отличием, что в области субмаммарной складки разрез проникает несколько глубже. Разрез в субмаммарной складке удобен для проведения эксцизии всей нижней (пекторальной) части молочной железы.

При проведении эксцизии (биопсии) клиновидный разрез ушивается не погружными узловыми швами, а непрерывным швом, выходящим на поверхность кожи, которые предложил (1969). Этот непрерывный шов, идущий от соска в краниальном направлении, прокалывается снаружи в глубину и идет затем, перекрещиваясь, на противоположную вкolu сторону, возвращаясь опять к началу в области соска. Кровоточащие участки и небольшие кровеносные сосуды могут быть ушиты этим же швом. Таким образом, крестообразно идущий непрерывный шов является одновременно кровоостанавливающим, исключая необходимость применения погружных швов.

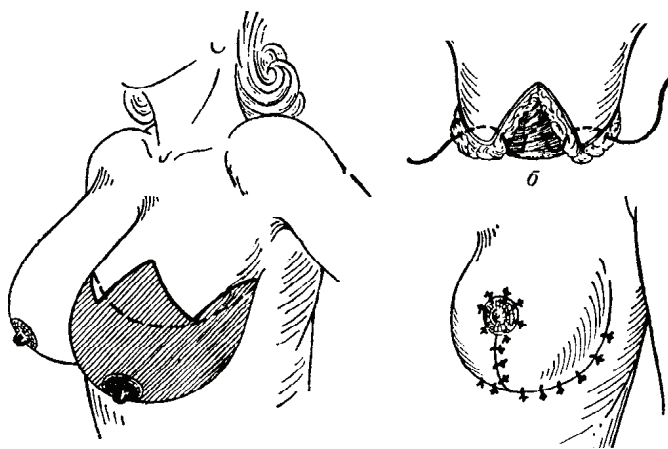


**Рис. 10-86.** Чрезкожный шов по Zoltán применяется для закрытия раны молочной железы. При секторальной резекции образующийся клиновидный дефект молочной железы не следует зашивать погружными узловыми швами. Рекомендуется накладывать непрерывный шов, концы которого выводятся наружу на поверхность кожи. Шов начинается в области соска и идет в глубину, перекрещиваясь с обратным, ходом этого шва, возвращаясь обратно

## Уменьшение гиперплазированной молочной железы

Гиперплазированная (реже гипертрофированная) молочная железа может достигать весьма больших размеров и быть довольно тягостной и неприятной в эстетическом отношении. Такая чрезмерно большая молочная железа приводит к болям в спине и экзематозным воспалениям в субмаммарной складке.

Для уменьшения гигантской молочной железы Adams (1947) и Thorek (1949) предложили «пластическую ампутацию» по разработанной ими методике. Сосок молочной железы снимается в виде свободного кожного лоскута. Затем зигзагообразно, в виде клиньев, удаляют тело железы вместе с избытком кожи. После этого остающуюся часть железы сшивают, создавая ей необходимую форму. На выбранном месте верхушки железы снимается участок кожи (или только эпидермис), и сохраненный в физиологическом растворе сосок молочной железы реимплантируется на это место. Вмешательство завершается наложением давящей повязки, а также двухсторонним введением дренажа. Чувствительность соска молочной железы восстанавливается примерно через пол года после оперативного вмешательства (рис. 10-87).



**Рис. 10-87.** Пластическая операция гигантской молочной железы, а) Линия разреза при удалении избыточных тканей и иссечение соска, б) Наложение шва для создания желаемой формы груди, в) После окончания кожного шва на вершине молочной железы удаляется эпидермис, и на это место вшивается сосок. К оставленным длинным швам привязывается давящая повязка



# 11

## ТЕРМИЧЕСКИЕ, ХИМИЧЕСКИЕ И ЛУЧЕВЫЕ ПОРАЖЕНИЯ

J. NOVAK

### Термические повреждения

#### Схема хирургического лечения

При тепловом (энергетическом) поражении повреждается кожный покров, иногда — подкожная соединительная ткань, сухожилия и значительно реже — мышцы или более глубоко лежащие органы. Однако термическое поражение более-менее значительного участка кожного покрова, который играет ведущую роль в поддержании гомеостаза организма, приводит к возникновению т.н. *ожоговой болезни* — нарушения функций, распространяющегося почти на все органы и системы организма.

Причинами этого, наряду с нарушением гомеостаза, являются: инфекция, стрессоры, берущие начало на большой поверхности раны, а также токсикоз, возникающий при распаде тканей.

В конечном итоге каждый из этих факторов связан с отсутствием кожного покрова в результате повреждения. Таким образом, *цель хирургического вмешательства* — как можно более раннее удаление отмерших, нежизнеспособных тканей и замещение эпителия кожного покрова. В некоторых случаях удаление отмерших тканей производится не в первые дни после поражения и не оперативным путем, а во время перевязок. В других случаях локализация повреждения или общее состояние пациента (например, шок) заставляют хирурга прибегнуть к Консервативному лечению ожога. Не следует, однако, забывать, что судьба пострадавшего зависит от возможно скорейшего устранения кожного дефекта, будь это распространенный ожог, представляющий угрозу для жизни, или ожог фаланги пальца, приводящий к ограничению свободы движения сустава. При омертвлении кожи, распространившемся на всю толщу кожного покрова, нельзя рассчитывать на последующую эпителизацию, которая берет начало у основания *медленно*, а кроме того — она *сопровождается обра-*

*зованием рубцов* — со всеми вытекающими из этого последствиями.

Таким образом, при глубоких ожогах нет противопоказаний к проведению оперативного лечения. *При глубоких ожогах операция по замещению кожи является сущностью хирургического лечения (рис. 11-1).*

В процессе лечения консервативная хирургическая деятельность (перевязка, обработка раны, улучшение общего состояния пострадавшего и т. п.) является подготовительным этапом операции по пересадке кожи. Необходимо принять все меры для того, чтобы и больной, и место, где имеется недостаток кожи, как можно раньше были подготовлены к проведению операции.

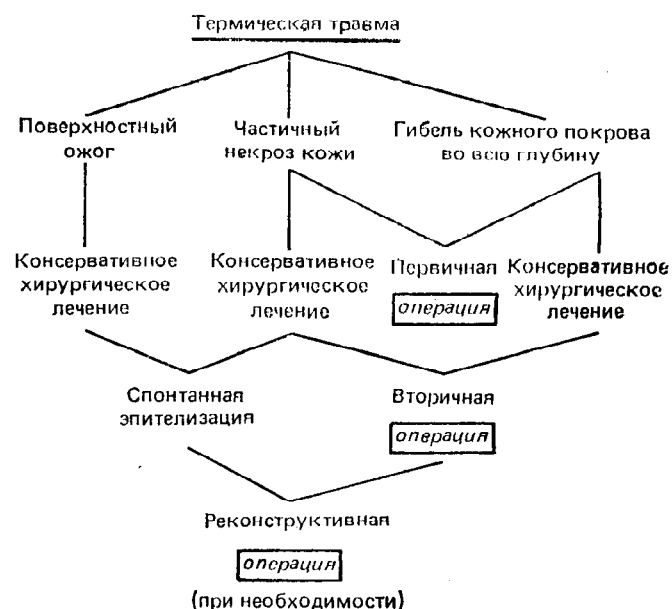


Рис. 11-1. Схема хирургического лечения ожогов

Коррекция повреждений подкожных образований (сухожилий, суставных сумок, нервов) и развивающихся вследствие этого выпадений функций возможна только тогда, когда предпосылки реконструктивной операции созданы, т. е. когда на поле вмешательства имеется уже необходимый для этого кожный фрагмент.

## Прогноз термической травмы

Тяжесть ожогового поражения определяется как предтравматическим состоянием больного (возраст, болезни, общее состояние) и сопровождающимися повреждениями, так и площадью и глубиной термического поражения тканей.

*Распространение поверхности ожога* определяется в процентах от общей поверхности тела. Для этого может быть использовано разработанное Wallace т.н. «правило девяток» (рис. 11-2). Согласно этому правилу может быть быстро определена площадь ожогового поражения, хотя, конечно, весьма приблизительно.

С помощью других методов (например, предложенных Berkow, Lund и Browder) оценка может быть более точной. Опыт показывает, что при использовании «правила девяток» подсчитанная площадь ожога не более чем на 5% превышает величину, подсчитанную по более детальным, но и более сложным способам. Это расхождение не оказывает существенного влияния ни на терапию, ни на прогноз.

У детей поверхность отдельных частей тела имеет иные соотношения.

Другим основополагающим фактором, который определяет тяжесть ожога, является *глубина поражения тканей*. Различные подробные виды классификаций имеют в данном вопросе скорее ретроспективное, научное, чем практическое значение. С точки зрения хирургического (оперативного) вмешательства непосредственно после приема пострадавшего следует выделить три основных вида.

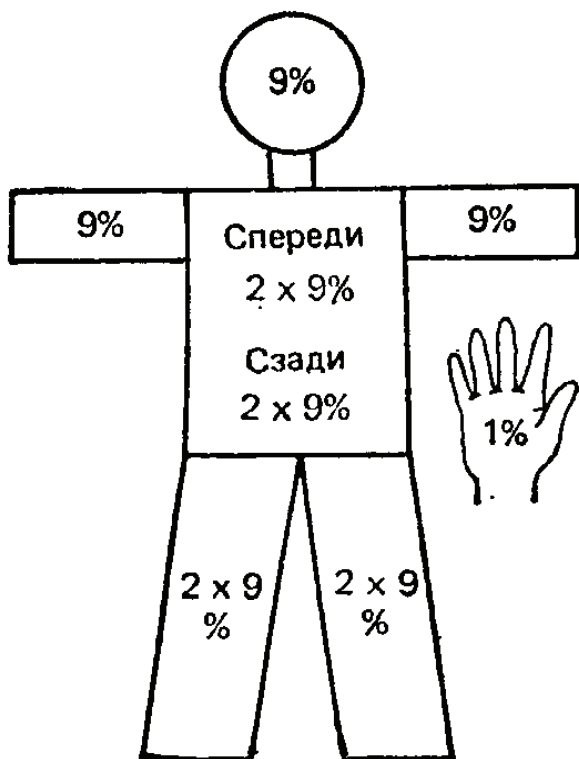


Рис. 11-2. Схема определения площади ожога. Правило «девяток» по Wallace

Таблица 11-1. Оценка индекса Ваух

Сумма возраста (в годах) и площади ожога (в % поверхности тела)	Прогноз
<75	благоприятный
75-100	сомнительный, вероятность выживания 50%
>100	плохой

*Поверхностный ожог:* омертвление тканей затрагивает только эпителиальный слой.

*Омертвление кожи на среднюю глубину:* более глубокие слои кориума остаются неповрежденными.

*Омертвление кожи на всю ее глубину:* кориум нежизнеспособен во всех слоях.

Чем глубже омертвление кожи, тем тяжелее ожоговое поражение. Однако в связи с тем, что потеря жидкости наибольшая при поражении на среднюю глубину кожи, именно при этой форме развивается наиболее тяжелый гиповолемический шок.

Об оценке глубины ожога см. стр. 1104. При установке показаний к операции наряду с глубиной и локализацией ожога необходимо принять во внимание *прогноз* поражения. Для этого используют индекс Ваух, параметрами которого являются возраст пострадавшего (в годах) и площадь ожога (в процентах от общей поверхности тела) (табл. 11-1).

Для детей и людей старческого возраста индекс Ваух непригоден, так как в обеих группах при поражении даже 10% кожного покрова прогноз очень серьезный. По опыту автора, прогностический индекс наиболее пригоден для возрастной группы от 30 до 65 лет. Для более молодых людей (от 20 до 30 лет) прогноз менее благоприятный, например, при 50% поражении кожи в возрасте 19 лет прогноз сомнителен, особенно если значительная часть ожога представляет собой омертвление кожи на всю толщу.

### Общие клинические мероприятия при тяжелых ожогах

В ходе приема обожженного хирургу следует решить, требует ли общее состояние пострадавшего какого-либо вмешательства. Это должно предшествовать местной обработке ожога. Основными элементами улучшения общего состояния являются: обезболивание и введение успокаивающих средств, замещение жидкости и подкрепление сердечной деятельности, а также профилактика инфекций.

## Применение обезболивания и введение успокаивающих средств

Ожог, который протекает с поверхностным и частичным омертвением кожи, является крайне болезненным. Отчасти вследствие этого, а отчасти вследствие психической травмы пострадавший беспокоен.

Наиболее целесообразно одновременное обезболивание и введение успокаивающих средств больному. В более легких случаях, когда превалирует беспокойство, больным дают, прежде всего, транквилизаторы (например, седуксен) в сочетании с легким обезболивающим препаратом. В более тяжелых случаях, при распространенном омертвении кожи следует вводить обезболивающие препараты. Хороший эффект имеет смесь доларгана с пипольфеном. В случае необходимости может быть проведена деконнекция пострадавшего коктейлем лития, однако в этом случае следует иметь в виду невозможность орального потребления жидкости, т. е. необходимость инфузионной терапии.

В клинике автора сложилась следующая практика. Пострадавшему, который сохранил способность движения, по возможности, не дают сильных средств, которые превратили бы его в лежачего больного. Неспособный двигаться больной обычно еще до поступления в клинику получает доларган от персонала скорой помощи или от оказавшего первую помощь врача. Если это оказывается недостаточным, и больной жалуется на сильную боль или чрезвычайно беспокоен, то немедленно начинается инфузия и внутривенная деконнекция пострадавшего коктейлем редергама. До этого фиксируется краткий анамнез, касающийся травмы и перенесенных ранее заболеваний.

## Введение жидкости и стимулирование сердечной деятельности

При ожогах, распространенность которых превышает у взрослых 20%, а у детей и пожилых людей — 10%) в большинстве случаев возникает необходимость внутривенного введения жидкости. В зависимости от состояния пострадавший может получить орально солевой раствор, обычно раствор *Haldane* (30 г NaCl + 15 г NaHCO<sub>3</sub> в 1 л воды) или иную жидкость подобного состава.

Аналогично шоку, вызванному механической травмой, *ожоговый шок* также является гиповолемическим шоком. Сущностью терапии поэтому и является удовлетворительное восполнение жидкости.

Необходимое количество вводимой жидкости определяется целым рядом параметров, характеризу-

ющих состояние пострадавшего (диурез, кровяное давление, центральное венозное давление, объем находящейся в обращении плазмы) (рис. 11-3).

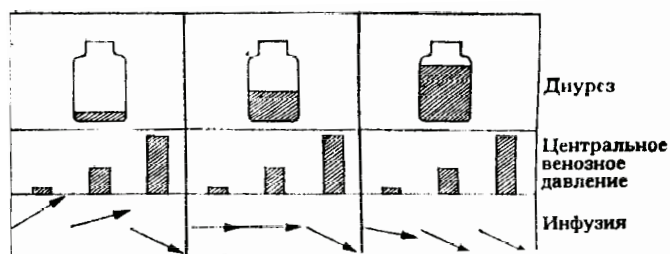


Рис. 11-3. Изменение темпа инфузии в зависимости от диуреза и величины центрального венозного давления

Однако в первые часы после ожога необходимое для введения количество жидкости определяется приблизительно, ибо ожидание результатов анализа может нанести урон эффективности терапии. Оценка производится на основании определенной схемы, она используется в течение первых двух дней.

Чаще всего используют схему *Evans* в различных модификациях. Среди модификаций рекомендуют т.н. формулу *Brooke Army Hospital*, а также модификацию *Ahnfeld* (табл. 11-2). Как показывает опыт клиники автора, примерно 1/3-1/4 всей жидкости может быть введена орально.

В последнее время в ряде лечебных учреждений протившоковая терапия — восполнение потерянной жидкости — производится исключительно кристаллическими растворами. Однако при этом для поддержания необходимого объема кровообращения требуется большее количество жидкости. Поэтому в некоторых клиниках используют *гипертонический солевой раствор*.

Если нет противопоказаний, то во всех случаях внутривенного вливания жидкости одновременно вводится строфантин.

Проведение инфузии часто связано с целым рядом технических трудностей. Части тела, которые чаще всего используются для венесекции и венозных пункций — предплечье, локоть, шиколотка, паховая область — при тяжелых ожогах являются пораженными. Однако внешняя яремная или подключичная вены обычно не страдают и могут быть использованы, так как нередко они находятся под неповрежденным кожным покровом.

Можно также попытаться найти сосуд, подходящий для введения венозного катетера и под обожженной поверхностью. После нахождения соответствующей вены целесообразно использовать аппарат *Braunule* (или иной, основывающийся на аналогичном принципе), что позволяет предотвратить необходимость перевязки сосуда: *позднее, в процессе лечения каждая вена имеет большое значение.*

Вследствие интенсивного термического пораже-



Таблица 11-2. Потребность в жидкости в течение первых 48 часов после ожога

		Коллоидный р-р	Кристаллоидный р-р
Формула Brooke Army Hospital	в первый день во второй день	$мл = 0,5 \times \%кг$ $мл = 0,25 \times \%кг$	$мл = 1,5 \times \%кг + 2000$ $мл = 0,75 \times \%кг + 2000$
Рекомендация Ahnefeld для глубоких ожогов (более 20% поверхности тела)	в первый день во второй день	$мл = 1,0 \times \%кг$ $мл = 0,5 \times \%кг$	$мл = 2,0 \times \%кг + 2000$ $мл = 1,0 \times \%кг + 2000$
Схема Moore (модификация по Ahnefeld) для глубоких ожо- гов (более 20% поверхности тела)	в первые два дня	$мл =$ плазма и человеческий альбумин (в соотношении 5 : 1) в кол-ве, соответствующем 7,5% веса тела	$мл =$ раствор обратимого саха- ра в количестве, соответствую- щем 2,5% веса тела
половину всего количества следует ввести в течение первых 12 часов!			
Схема Koslowski	в первые 8 часов	125 мл плазмы $\times$ %	15 мл $\times$ % + 2000 мл
после 9 часов в зависимости от клинических и лабораторных данных			
Компенсация жидкости ис- ключительно кристалличес- ким раствором	в первый день  во второй день	$мл = 3 \times \%кг$ физиологический р-р или р-р Рингера + р-р лак- тата или: 0,5—0,7 мэкв Na $\times$ %кг со следующим раствором: в 1 л — 300 мэкв Na 200 мэкв лактата 100 мэкв Cl прежде всего коллоидные р-ры в зависимости от потребности. Компенсация энергии 40% раствором декстрозы (на 100 г са- хара 30—50 ЕД инсулина)	

**Примечание.** Под % в таблице понимается величина ожога в % поверхности тела.

ния в поверхностных венах развиваются тромбозы, поэтому для проведения инфузии эти вены непригодны. Однако от парэнтерального восполнения потерянной жидкости не следует отказываться.

Поэтому, если предполагается необходимость длительных инфузий и внутривенного введения лекарств, используется канюля, введенная в верхнюю полую вену посредством пункции подключичной вены. Если это по каким-то обстоятельствам затруднено, то введение производится через грудной участок головной вены.

В первые два дня в мочевого пузырь вводится катетер *Foley*, и через каждый час определяется количество выделенной мочи.

### Профилактика инфекций

Непосредственно после травмы ожоговая рана стерильна, так как интенсивное тепловое влияние поражает не только клетки организма, но и болезнетворные микроорганизмы. Однако вскоре после этого начинается размножение бактерий, уцелевших на участках кожи; из смежных с раной областей также заносится инфекция на поверхность ожога. Однако главную опасность представляет занесение больничной инфекции на поверхность ожога (госпитальная инфекция).

Очевидно, что антибиотики не могут попасть на отмершие, лишённые кровообращения участки кожи, однако в некробиотических тканях, которые опоясывают зону полного некроза, они оказывают свое влияние.

В связи с тем, что в момент приема антибиотиков чувствительность бактерий неизвестна, профилактику имеет смысл начать большими дозами пенициллина (10-30 млн ЕД/24 часа) и продолжать ее в течение 5 дней. Наряду с этим следует произвести посев и в зависимости от его результатов, а также от повторных исследований резистентности перейти на целевую антибиотикотерапию.

Другим решающим фактором борьбы с инфекцией является профилактика столбняка. При наличии активной иммунизации производится активирующая вакцинация анатоксином, в иных случаях следует рассмотреть вопрос о необходимости введения антитоксина по *Besredka*.

### Организация ухода за обожженными

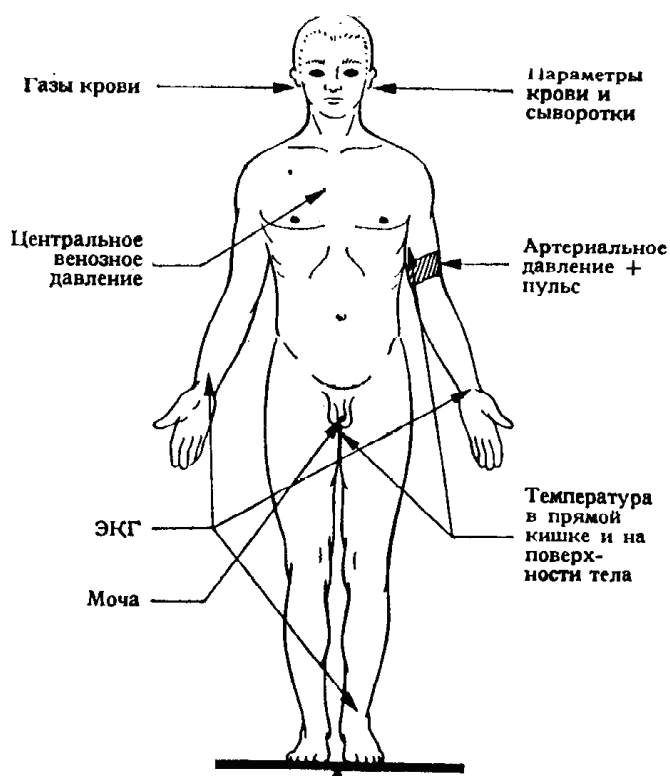
Требования, которые предъявляются к современному уходу за тяжелыми обожженными, а также параметры, определение которых необходимо для ведения интенсивной терапии, отличаются не только от требований, принятых в общей хирургии, но также и от таковых, принятых в хирургии механических

травм. Кратко резюмируем основные действия дежурного врача отделения с обожженными.

Через обожженные участки кожи резко увеличивается - в 30 раз, а в первые 6-8 часов — и более этого — потеря воды. Повязка, выполненная с помощью обычных перевязочных материалов, снижает величину потери, но полностью предотвратить ее не в состоянии. Связанная с потерей влаги потеря энергии может быть в значительной степени компенсирована микроклиматом палаты больного. Оптимальным является теплый, сухой воздух (относительная влажность 30-40% при температуре 30-32 °С).

Ожоговую рану необходимо тщательно предохранять от суперинфекции, угрожающей со стороны окружающей среды, через некоторое же время (4-5 дней) инфицирование поверхности раны, возможное вследствие аутоинфекции, может стать крайне опасным для окружающих участков. Поэтому при уходе за больным с тяжелым ожогом особое внимание надо уделить предупреждению контактных, переносимых чаще всего обслуживающим персоналом, инфекций (изоляция, стерильные перчатки, респиратор, особые халаты для пребывания в палатах, стерильное постельное белье, частая влажная уборка помещения с использованием дезинфицирующих средств и т. п.).

При тяжелых ожогах чаще всего поражаются рука и лицо. Вследствие этого пострадавший становится беспомощным. Поддержание общего состояния больного, частая смена постельного белья (которая необходима из-за выделений из поверхности ожога) и т. д.



Баланс жидкостей (вес тела)

Рис. 11-4. Контроль за состоянием больного, перенесшего тяжелый ожог

Параметры, определение которых необходимо в течение первых трех-четырех дней, приведены в табл. 11-3, а элементы интенсивной терапии — на рис. 11-4.

Таблица 11-3. Параметры наблюдения за состоянием больных после тяжелых ожогов

Лабораторные исследования	В течение первых трех дней	В течение первых трех недель
Гематокрит H (эритроциты) К, Na плазмы Белки плазмы Остаточный азот плазмы, мочевина плазмы, креатинин Анализ газов крови Объем крови (плазмы) Сахар в крови Анализ функций печени (коллоидные пробы) Азотное равновесие Коагулограмма Анализ мочи	через 8—12 часов через 8—12 часов через 24 часа через 24—48 часов через 12—24 часа через 24 часа после поступления, в дальнейшем — по необходимости после поступления, в дальнейшем — по необходимости не измеряется по необходимости количественный — через каждый час качественный — каждые 24 часа сразу после поступления	через 3—4 дня раз в неделю раз в неделю по необходимости по необходимости по необходимости по необходимости раз в неделю по необходимости по необходимости раз в неделю два раза в неделю
Бактериологическое исследование (поверхность ожога)		
Специальные исследования		
Рентгенографическое исследование грудной клетки Центральное венозное давление Артериальное давление Температура тела Сердечная деятельность (ЭКГ или пульс) Вес тела (кроватные весы)	после поступления, в дальнейшем — по необходимости постоянно постоянно постоянно (монитор) постоянно (монитор) каждые 2—3 часа	по необходимости по необходимости как обычно по необходимости по необходимости

## Хирургическая обработка ожогов

### Туалет раны

Принципы хирургического воздействия на ожоговую рану аналогичны принципам, принятым в случае ран, вызванных механическими травмами.

Цель туалета раны — очищение поверхности от грубых загрязнений, удаление остатков некротических тканей, дезинфекция и лечение посредством избранных для данного случая средств.

Очищение ожоговой поверхности является очень болезненным, если, конечно, чувствительные окончания нервов не стали также жертвами термического поражения. *При небольших ожоговых ранах (1-2%) можно воспользоваться инфильтрационной новокаиновой анестезией*, хотя для достижения удовлетворительного действия требуется много времени и значительное количество новокаина. Однако при сильных болях основательный туалет раны вряд ли возможен. Поэтому правильным методом является *общая анестезия*. Анестезия может быть внутривенной (например, кетамин), но для обработки раны требуется настолько длительное время, что часто приходится прибегать к ингаляционному наркозу.

Вначале чуть теплой (возможно, мыльной) водой *смывают* грубые загрязнения, удаляют сажу, копоть, остатки синтетического белья или других прилипших синтетических тканей. В это время, обычно, начинают раскрываться буллы, более того, сходит большая часть поверхности пузырей. *После чего удаляют эти части пузырей*.

В отношении удаления булл мнения хирургов расходятся. Автор тщательно удаляет даже минимально возвышающиеся фрагменты эпителия; это предотвращает развитие застоя плазмы в оставшихся карманах — частой причины нагноения.

Для умеренного ошпаривания характерно медленное формирование булл, иногда они появляются только через несколько часов. Не исключена возможность того, что при туалете ожоговой раны, отнесенной к 1 степени, через 3-4 часа после обработки начинает вздуваться эпидермис и образуется булла.

Вследствие повязки напряженная булла быстро раскрывается, и если вовремя не проведен дополнительный туалет раны, то *температура* тела пострадавшего может быстро повыситься до 39-40°.

Заключительный этап туалета раны — *дезинфекция* очищенной поверхности ожога. Количество рекомендуемых средств чрезвычайно велико. В клинике автора используется хорошо зарекомендовавший себя 0,5 3,0% раствор гексахлорофена.

## Выбор метода местного лечения

Во время туалета раны следует принять решение о том, какой терапевтический режим следует выбрать, если первичное иссечение не производится. Можно выбрать открытую процедуру (т.н. метод экспозиции) или одну из форм лечения раны при помощи закрытой повязки.

### Первичное ушивание раны на поверхности ожога

Иногда встречается, что поверхность ожога подвергается также и механическому повреждению. В данном случае обеспечение раны заканчивается ее ушиванием. Сама по себе *термическая травма не является противопоказанием к иссечению раны и наложению шва*; при этом изменяется лишь техника проведения операции, зависящая от глубины термического поражения.

При глубоком ожоге иссечение отмерших участков кожи невозможно, ибо механически поврежденные ткани опоясаны термически поврежденными областями. *При невозможности иссечения* противопоказано наложение первичного шва, в подобном случае после удаления поврежденных тканей недостающие участки кожного покрова восполняются путем *свободной пересадки расщепленного кожного лоскута*. Трансплантат может быть аутопластическим или аллопластическим.

При ожогах второй степени механическое повреждение тканей хорошо распознаваемо. Здесь иссечение раны и наложение швов производится обычным образом. Особое внимание следует уделить предотвращению напряжений тканей, так как нитки легко прорезываются. Хорошие результаты дает наложение двухрядного непрерывного шва (см. стр. 1055.). В сомнительных случаях следует прибегнуть ко вторичному закрытию раны.

### Иссечение поврежденной кожи

*Lorthioir* проводит туалет раны и иссечение отмерших участков с помощью быстровращающегося диска. При этом послойное иссечение в направлении подкожной клетчатки производится до тех пор, пока не выделяется хорошо кровоточащая поверхность. Очищенная таким образом поверхность оставляется открытой.

## Оперативное лечение ожогов

### Оценка глубины поражения



Показание к проведению операции вследствие термической травмы зависит от глубины омертвления кожи. Определенная роль принадлежит также локализации поражения в первую очередь при поверхностных ожогах.

Оценка глубины термического поражения, точнее определение некротических слоев в первые часы и даже дни после ожога может быть проведена *только приблизительно*. В участках кожи, которые оказались лишенными кровообращения, после прекращения спазмов сосудов может восстановиться кровообращение. Напротив, при поверхностных ожогах вследствие инфекции или иного осложнения некроз может распространиться в глубину.

**Таблица 11-4.** Типы операций в зависимости от времени операции (по Frank)

<b>Первичные операции</b>	Первичное иссечение + наложение швов на края раны
	Первичное иссечение + покрытие раны смещенным лоскутом или лоскутом на ножке
	Первичное иссечение + немедленная свободная пересадка кожи (в течение 12 часов с момента ожога)
	Первичное отсроченное иссечение -\-/ немедленное покрытие раны (в период от 12 до 48 часов после ожога) При ненадежном кровоснабжении основы раны— пересадка аллотрансплантата.
	Пересадка аутопластической кожи во время повторной операции
<b>Вторичные операции</b>	Ускоренное раннее иссечение с немедленной пересадкой кожи (в период между 2 и 14 днем после ожога)
	Ускоренное раннее иссечение с более поздней пересадкой кожи (в период между 2 и 14 днем после ожога)
	Отсроченная ранняя пересадка кожи (в период между 3-6 недель после ожога)
	Запоздалая пересадка кожи (не ранее, чем через 6 недель после ожога)

Внутривенное введение т.н. «витальной краски», исследование изотопами и термография не оправдали возлагавшихся на них надежд. В конечном итоге и сейчас при определении, глубины поражения приходится полагаться на физикальные методы обследования — обзор и пальпацию.

При этом основной задачей является определение того, имеется ли *полноценное кровообращение*. в поврежденных термическим воздействием фрагментах кожи. Цвет основания булл в этом отношении является ориентиром. Серовато-белый цвет — обычно признак глубокого ожога, неблагоприятным признаком является также отсутствие боли. Ярко-красная поверхность указывает на стаз, особенно тогда, когда при нажатии наступает едва заметное

побледнение и красный цвет вновь медленно возвращается. При потере кожного тургора возникает подозрение на наличие коагуляционного некроза. При обугливание кожи вопрос достаточно ясен и нет никаких сомнений.

*Воспламенение одежды обычно приводит к глубоким ожогам.*

После туалета раны на поверхности ожога видны точечные кровоизлияния, что далеко не всегда является признаком удовлетворительного местного кровообращения — это может быть также последствием стаза в более хрупких тканях. *Интенсивная боль* во всех случаях указывает на то, что в момент обследования *кровообращение кориума*, по крайней мере частичное, *сохранено*. Это еще не служит противопоказанием к операции, однако при выборе способа ее проведения это следует принять во внимание.

Большой ошибкой является окончательное разрешение вопроса о немедленной первичной операции *до* проведения туалета раны. Загрязнение, вздувшийся эпидермис, преходящий спазм периферических сосудов, распространяющийся на весь организм, могут стать источником ошибок.

Особенно трудно оценить степень термического поражения подкожных образований непосредственно после ожога. Отмершие или нежизнеспособные сухожилия еще выполняют свои функции. Исследование чувствительности часто невозможно, так как нервные окончания, иннервирующие соответствующие участки кожного покрова, являются пораженными.

## Первичные операции по замещению кожи

Согласно *Frank*, операции по замещению кожи после термической травмы можно разделить на первичные, вторичные и запоздалые (*табл. 11-4*). Идеальной процедурой является первичное иссечение отмерших тканей и немедленное наложение трансплантата.

### Показания и противопоказания

*Первичное иссечение показано во всех случаях ожогов, распространенных на всю глубину кожного покрова (рис. 11-5). Абсолютными противопоказаниями* являются; шоковое состояние пострадавшего, отсутствие необходимых организационных и технических условий, а также специального опыта в этой области. Организационные и технические условия, а также вопросы квалификации хирурга являются объективными предпосылками успешной операции, и этому вопросу следует уделить особое внимание.

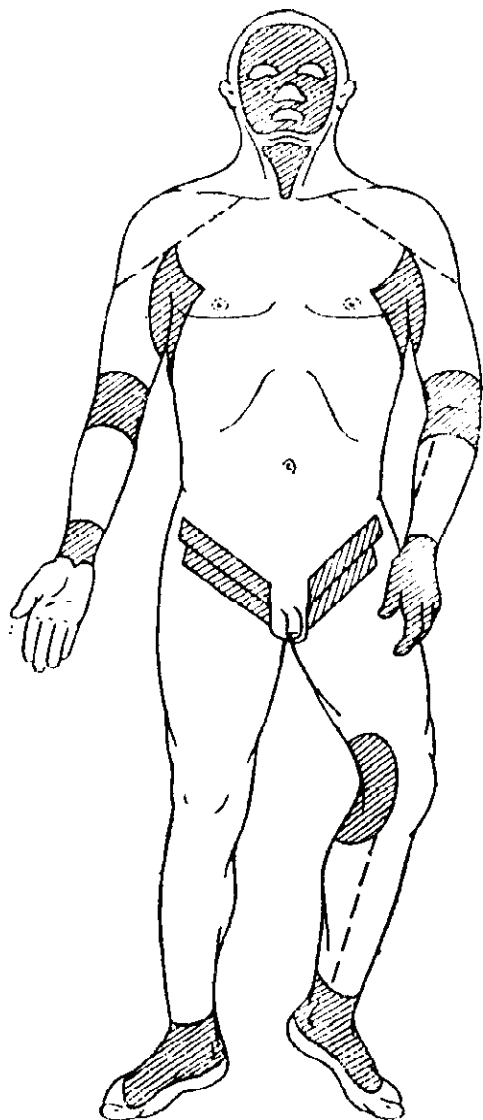


Рис. 11-5. Области, имеющие преимущества с точки зрения иссечения и пересадки кожи

Определение глубины иссечения, т. е. определение границы жизнеспособных тканей, а также проведение *длительной операции* требует, чтобы хирург обладал соответствующим опытом. Данное обстоятельство имеет особое значение потому, что прогноз отложенного на некоторое время первичного иссечения не хуже, чем немедленной операции. Время проведения операции может быть значительно сокращено посредством организации двух операционных бригад («team») (см. стр. 1111), однако во время дежурства это не всегда возможно. Вопросы организации неотложной помощи при ожогах подробно освещены в трудах советских хирургов А. А. Вишневецкого, М. И. Шрайбера, Т. Я. Арьева.

Относительным *противопоказанием* является величина операционной поверхности. При распространении, превышающем 5%, следует быть весьма осторожным; если же площадь ожога превышает 15%, то, как показывает опыт, результаты одномоментного иссечения неблагоприятны.

## Техника проведения операции

План операции должен быть тщательно продуман. Если имеется даже незначительная вероятность того, что рана не может быть закрыта швом, следует промыть участок кожи, являющийся потенциальным донором. При промывании кожи следует использовать бесцветные дезинфицирующие средства, что предотвращает скрадывание границ повреждения. (В клинике автора йодом или раствором хромистой ртути отмечаются границы изолируемого участка.) Для облегчения доступа следует отмыть всю конечность, по крайней мере значительную ее часть, прилегающую к участку поражения. Если во время приема пострадавшего туалет раны не был произведен, его следует произвести до мытья пострадавшего.

Первичная операция начинается *иссечением поврежденного участка кожи*. Удаление отмерших тканей может быть произведено двояко. Если мы уверены в том, что кожный покров поражен на всю глубину, то иссечение производится скальпелем. Отграничивают иссекаемый участок, разрезают кожу до покрывающей мышцу фасции, а затем препаруют ножницами (аналогично приготовлению прямого лоскута на ножке) от ее основания.

Нижней границей иссечения может быть также жировая ткань. Если ее кровообращение нормально, т. е. термическое поражение не распространилось до жировой ткани, то и после иссечения кожи. Однако следует принять во внимание, что в подобном случае трансплантация будет произведена на ткань, менее резистентную к инфекции. В клинике автора иссечение всегда производится до покрывающей мышцу глубокой фасции. Этим предотвращается более значительная потеря крови.

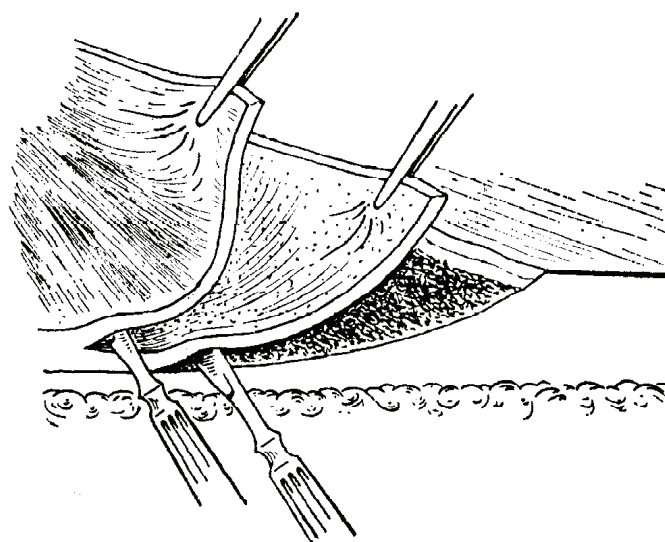


Рис. 11-6. Тангенциальное иссечение обожженного участка кожи

Иссечение может быть произведено также *тангенциально*. При помощи скальпеля *Humby* или





го, некротомия может быть произведена также над грудиной и позвоночником и по двум средним подмышечным линиям. В последнем случае дефект в косметическом отношении менее выражен, однако эффективность такого вмешательства хуже указанных выше.

Некротомия является простой и достаточно эффективной операцией. Вскрытие места разреза позволяет установить, в какой мере освободились от сдавливания более глубокие ткани.

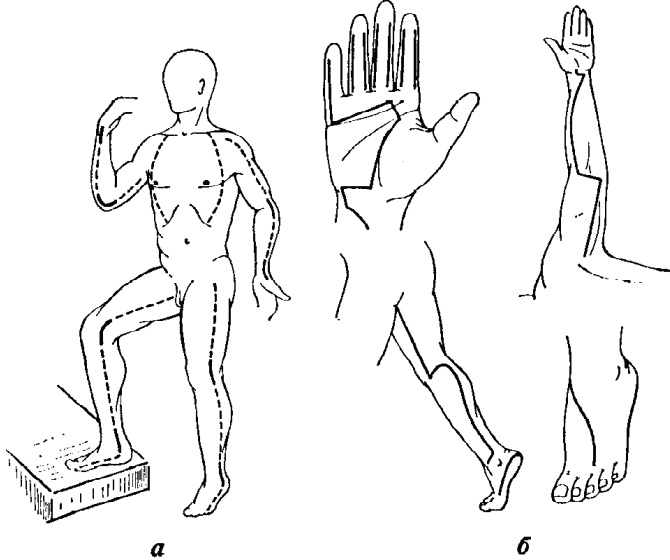


Рис. 11-7. Разрезы при некротомии. а) При необходимости можно отступить от обозначенных пунктиром линий, б) модифицированные разрезы (по Htiner)

Обработка площадь раны, находившейся под коркой, производится аналогичным способом как при описанном выше лечении обожженной поверхности (закрыто или открыто) (см. стр. 1113). Если жировая ткань сохранена, то наибольшую защиту от инфекций обеспечивает расщепленная консервированная кожа.

## Вторичные операции по замещению кожи

Замещение кожного покрова, поврежденного вследствие термического поражения, следует завершить в течение 6 недель с момента ожога. Как считает *Taubert*, после этого снижается вероятность прирастания трансплантатов. Завершение замещения кожного покрова является срочным также и потому, что энергетические и белковые ресурсы организма пострадавшего не в состоянии в течение длительного времени компенсировать последствия недостатка кожи.

### Показания и противопоказания

Проведение вторичной операции по замещению кожи показано во всех случаях, когда не было произведено первичное замещение кожного дефекта.

Относительным противопоказанием является тяжелое общее состояние больного, а также значительная инфицированность грануляционной ткани. В этих случаях правильным методом является аллотрансплантация, и только после устранения осложнений производится пересадка аутопластической кожи.

### Подготовка больного

Подготовка больного начинается за несколько дней до операции. Согласно данным литературы, к моменту операции уровень белка плазмы должен достигнуть 6,0 г/%, количество эритроцитов — 3,5 млн. при соответствующих значениях гемоглобина и гематокрита. Следует уравновесить также электролитический баланс и объем плазмы.

Если больному после операции в течение длительного времени следует лежать на животе или на боку, то подготовку к этому следует начать за несколько дней до операции. В некоторых случаях по каким-либо причинам больной не в состоянии вынести планируемое положение тела. Тогда следует внести возможные коррективы в операционный план (выбор донорского участка, открытое или закрытое послеоперационное лечение ложа-реципиента). Если это невозможно, то в послеоперационный период может возникнуть необходимость лекарственного воздействия для обеспечения длительного необходимого положения больного.

Площадь, кожного дефекта должна быть тщательно подготовлена, степень инфицирования необходимо свести до минимума, т. е. в предоперационный период обработка раны должна быть произведена особенно активно. Важная роль в нашем арсенале лечебных средств принадлежит влажным повязкам, смоченным гипертоническим раствором соли или каким-нибудь дезинфицирующим веществом. Часто производится смена этих повязок, а также применяются некролитические средства, которые, способствуют отторжению некротических участков тканей. Устройство влажной камеры в течение нескольких дней способствует укреплению грануляционной ткани. Для этого используют физиологический раствор или повязки с антисептическими мазями. Следует также внимательно наблюдать за состоянием кожного покрова, прилегающего к ране. Возможные пустулы следует систематически удалять.

Как показывает многолетний опыт автора, успех трансплантации зависит прежде всего от адекватной подготовки участка, на который произведена пересадка. Наряду с этим, на качество грануляционной ткани оказывает влияние и общее состояние больного, а степень инфицирования зависит от функциональной способности защитных механизмов организма. Однако очищение раневой основы, улуч-

шение грануляционной ткани зависит прежде всего от качества обработки раны. Статистические данные большого числа больных убедительно показывают, что в приживлении трансплантата более важную роль играет подготовка поверхности грануляционной ткани, чем время, прошедшее с момента ожога, и общее состояние пациента, выражаемое в различных параметрах.

### Техника проведения операции

Вторичные операции по замещению кожи обычно имеют место после обширных ожогов. Площадь дефекта кожи, сочетание стерильных и нестерильных моментов вмешательства, величина пораженного участка с нарушенным кровообращением (реципиент) и максимальная экономия донорского участка — все это в значительной степени влияет на ход операции.

*Положение пострадавшего на операционном столе.* Вариации в локализации ожогов столь значительны, что вряд ли можно указать типичные виды укладки. Часто во время операции надо перевести больного в другое положение. В том случае, если необходимо обеспечить подход как к вентральной, так и к дорзальной поверхности туловища, то возникает необходимость его перевернуть в ходе операции.

*Все эти моменты должны быть заранее обсуждены с анестезиологом,* так как изменение положения тела больного может играть существенную роль не только в выборе места пункции вен, но также и метода анестезии.

Весьма эффективно *подвешивание* поврежденной и содержащей донорский участок *конечности*. Когда речь идет о нижних конечностях, используют раздвижной стол, для верхних конечностей применяют стойку с простыней, в крайнем случае — обычную инфузионную стойку. Подвешивание в этих случаях производится эластичными бинтами, одетыми на голеностопный сустав или запястье; при длительных операциях — при помощи спицы *Kirschner*, протянутой через просверленную пяточную кость, бугристую большеберцовую или лучевую костей и стремени.

Такое подвешивание является весьма целесообразным, благодаря этому имеется возможность открытого ведения раны в послеоперационный период. Однако протягивать проволоку через инфицированную поверхность — не следует.

Для начальной стадии операции больного укладывают так, чтобы обеспечить иссечение трансплантата, а затем его переворачивают, освобождая тем самым место пересадки.

*Иссечение трансплантата и его подготовка к пересадке.* Прежде всего необходимо определить толщину пересаживаемого лоскута. Содержащий почти исключительно эпидермис лоскут *Thiersch* особого

ухода не требует, донорский участок быстро заживает. Этот прием используют с хорошими результатами при распространенных ожогах и тяжелом общем состоянии больного. Его недостатком является меньшая сопротивляемость лоскута механическим воздействиям.

В клинике автора чаще используется т.н. *расщепленный трансплантат, который содержит и кориум*. Различие в площади участка-донора и участка-реципиента компенсируется при помощи следующих мероприятий.

У истощенных больных применение дерматома затруднено вследствие неровности операционной поверхности, особенно над ребрами. В данном случае имеется две возможности коррекции: во-первых, подкожное впрыскивание физиологического раствора в зоне донорской раны, во-вторых, натяжение (вытягивание) участка кожи, иссекаемого в данный момент, посредством проволоки *Kirschner* (рис. 11-8).

Срезанный лоскут подготавливается для пересадки в соответствии с относительной величиной поверхности пересадки и качеством ложа-реципиента. Расщепленная (но содержащая также кориум) кожа может быть разрезана на две части при помощи дерматома *Padget*. Благодаря этому получают лоскут, состоящий в основном из эпидермиса и небольшой части кориума, а также чистый лоскут кориума. Достоинством этого приема является возможность оперирования большим связанным кожным трансплантатом. Его недостаток — беззащитность перед суперинфекцией в послеоперационный период, а также значительная подверженность высыханию.

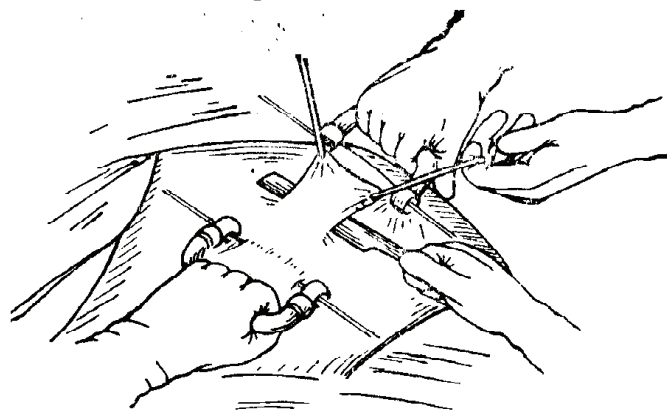


Рис. 11-8. Натяжение донорского участка с помощью двух спиц (проволок) по *Kirschner*

Другая возможность — *пересадка малых кожных лоскутов*. Спонтанная эпителизация пораженного участка происходит от краев. Когда прирастает кожа, пересаженная малыми, величиной с почтовую марку, лоскутами, то эпителизация оставшихся свободными участков значительно ускоряется? Этот способ — мозаичная пластика — представляется эффективным при относительно небольшом донорском участке и в

значительной степени инфицированном ложе. ожоговой раны. Большие кожные лоскуты могут быть быстро приготовлены при помощи дерматома *Meek-Wall*.

В последние годы получило широкое распространение применение дерматома *Mesh* (рис. 11-9) (*Tanner* и *Vanaerput*). С его помощью площадь, покрываемая трансплантатом, может быть увеличена примерно в три раза. Перфорированный лоскут особого ухода не требует, а процент прирастания высок. Такие лоскуты широко применяются во Всесоюзном ожоговом центре Института хирургии им. А. В. Вишневского (*В. К. Сологуб, М. И. Долгина*).

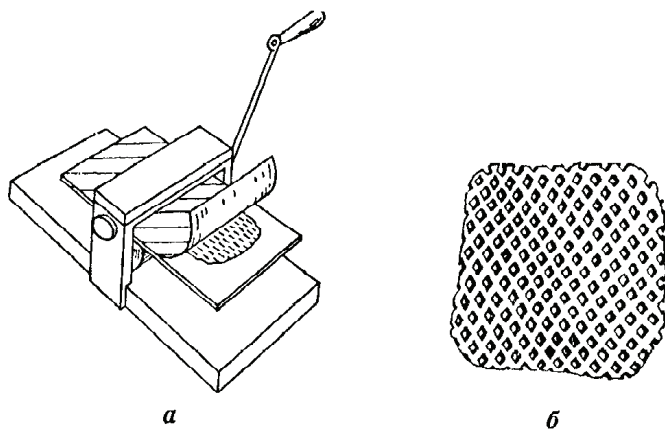


Рис. 11-9. Увеличение функциональной поверхности расщепленного кожного лоскута, а) Дерматом *Mesh*, б) сеткообразно вытянутая кожа, приготовленная для пересадки

**Первая фаза:** аллотрансплантат плотно прилегает к основанию раны

**Вторая фаза:** параллельно с отторжением аллотрансплантата с краев раны начинается эпителизация

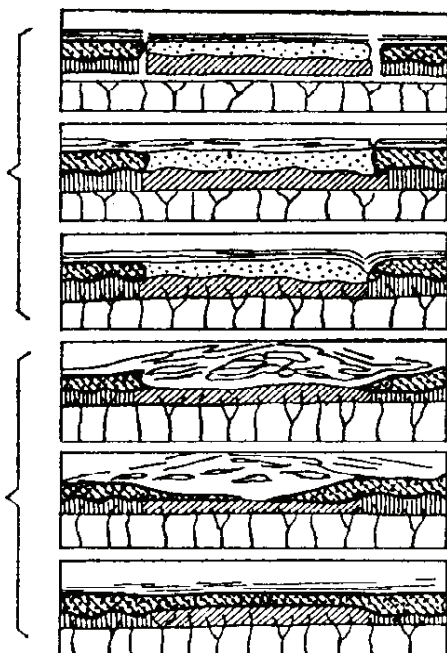


Рис. 11-10. Принцип смешанной пластики по *Mowlem* и *Jackson*. I фаза: аллотрансплантат прирастает ко дну раны, II фаза: параллельно вытеснению аллотрансплантата с краев на дно раны напоздает эпителиальный слой

Недостатком этого способа является то, что конечный косметический результат лечения (который зависит от величины перфораций) недостаточно благоприятен. Кроме того, на неровных поверхностях (например, в подключичной области), наложение лоскута на ложе затруднительно.

Над суставами и на лице следует, по возможности, избегать применения как мозаичной пластики, так и перфорированного лоскута, ибо их функциональный и косметический результаты неудовлетворительны.

В том случае, когда количество аутопластической кожи недостаточно для компенсации кожного дефекта, прибегают к методу, предложенному *Mowlem—Jackson*.




Рис. 11-11. Смешанная пластика по *Шиндарскому*. Преимуществом мозаичной пластики является увеличение длины краев кожных лоскутов, из которых начинается спонтанная эпителизация

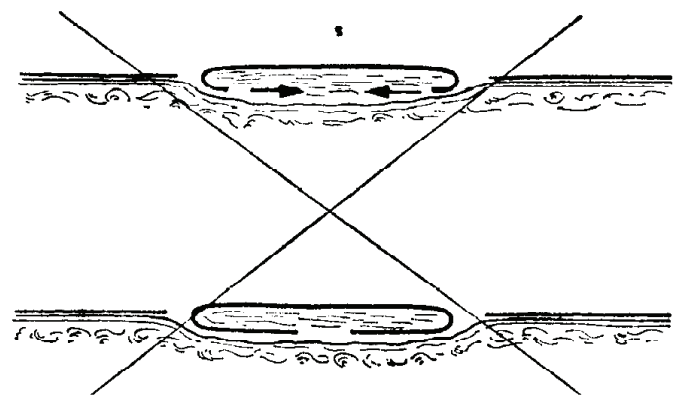


Рис. 11-12. Эпителизация, начинающаяся из-под края завернутого трансплантата, распространяется под лоскут и частично приподнимает его с основы раны

Гомопластические (либо гетеропластические) и аутопластические полоски помещают рядом друг с другом (рис. 11-10). Чужеродный кожный лоскут прирастает только временно, но к тому времени, когда он отторгается, его основа уже эпителизирована благодаря находящемуся с обеих сторон собственно-



му расщепленному кожному лоскуту. Шиндарский модифицировал этот метод. Приготовленные из двух видов кожи лоскуты пересаживаются аналогично полям шахматной доски (рис. 11-11), благодаря чему имеет место сочетание преимуществ смешанной трансплантации и мозаичной пластики.

Пересаженный лоскут необходимо тщательно разгладить, в противном случае его края не прирастают, более того, положение осложняется также вследствие начинающейся на краях эпителизации (рис. 11-12).

При замещении кожного дефекта термического происхождения целый ряд авторов рекомендует нешивать лоскут ни к ложу, ни к краю кожного покрова. Автор разделяет мнение тех специалистов, которые предлагают уменьшить кровотечение посредством проведенных через трансплантат *стежков* по *Zoltan* (см. стр. 1067). Это способствует также закреплению пересаженных участков. На края лоскутов следует наложить швы, особенно в случае последующих повязок, помещенных на поверхность этих пересаженных лоскутов.

*Лоскут Reverdin* в настоящее время больше не используется. Несомненно, что он не прихотлив и обладает достаточной резистентностью после приживления, однако косметические результаты как на участке пересадки, так и на донорском участке неудовлетворительны, а кроме того, эта процедура требует значительной затраты времени.

Общие правила техники операции иссечения кожи, а также послеоперационного ведения донорского участка изложены в главе о пластической хирургии.

*Подготовка участка-реципиента.* На операцию может быть направлен и такой больной, у которого не были предварительно удалены некротические корки.

В подобном случае операцию начинают с удаления корок скальпелем, ножницами или дерма-томом. Вслед за этим, в зависимости от состояния принимающей поверхности, может быть произведена ауто-трансплантация. Если прирастание лоскута представляется проблематичным, то не следует рисковать здоровой кожей пациента; в этом случае некрэктомию *заканчивают аллотрансплантацией*. Можно прибегнуть также к ежедневно сменяемым повязкам, пересадка может быть отложена на более поздний срок. Если основа для трансплантации признана подходящей, то следует вновь обработать руки, сменить операционное белье, после чего обмыть и изолировать донорский участок.

Относительно способа удаления *грануляционной ткани*, развивающейся на основании кожного дефекта, мнения расходятся. Решить этот вопрос априори — значит, наверняка допустить ошибку.

Следует удалить грануляционную ткань в том случае, когда ее кровоснабжение неудовлетворительно,

если она избыточна, студениста, если в ее впадинах имеется значительный налет. Удаление производится ложкой *Volkmann*: полосками соскабливается слой ткани, присутствие которой ставит под сомнение успех операции.

Через 4-5 недель после ожога начинает обнаруживаться слой ткани, толщина которого достигает нескольких миллиметров. Этот слой напоминает коричневый, скользит по нему острая ложка легко. Не следует соскабливать ярко-красную, тонкую, чистую грануляционную ткань, так как она является прекрасным ложем для пересаживаемого лоскута.

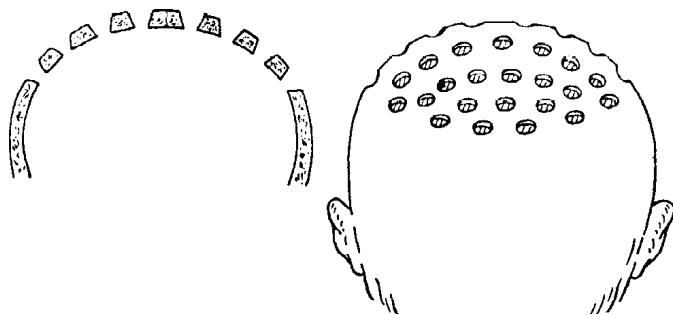
*Особенности послеоперационного ведения трансплантата.* После вторичных операций по трансплантации кожи часто прибегают к *открытому* ведению области пересадки. При этом появляется возможность пункции гематом, удаления скопления гноя под трансплантатом, помещение на место соскользнувшего кожного лоскута. Недостатком этого способа является необходимость обездвиживания больного и большая нагрузка на персонал в связи с тщательным уходом. *Andina* и многие другие авторы рекомендуют покрывать оперированную область влажной повязкой. Можно прибегнуть также к обычной в пластической хирургии давящей повязке при помощи губки (см. стр. 1068), особенно тогда, когда кожный дефект закрыт большим лоскутом *in toto*.

Повязку над трансплантатом меняют не ранее, чем на 4-5 день после операции. При высокой температуре, появлении гнойных выделений из раны следует немедленно определить причину осложнений.

### **Вторичное замещение кожи при некрозе, распространенном глубже подкожной жировой клетчатки**

*На надкостницу* вторичную трансплантацию производить нельзя, так как при гибели более высоко лежащих тканей надкостница также погибает. Таким образом, на практике пересадка производится на обнаженную кортикальную поверхность. Внешний слой осторожно соскабливается широкой стамеской, пересадка производится на слой, в котором имеются точечные кровоизлияния. Рекомендуется проведение мозаичной пластики.

При некрозе, распространенном на *волосистой* *покрова*, а также на шлем черепа, через обнаженные кости черепа сверлят отверстия до твердой оболочки мозга (рис. 11-13). Из освободившегося тонкого слоя губчатого вещества начинает разрастаться грануляционная ткань; трансплантация может быть произведена после того, как она покрыла кости. Согласно другому методу, стамеской осторожно соскабливают внешнюю пластику и сразу же производят пересадку кожи на свежую поверхность.



**Рис. 11-13.** При распространенном кожном дефекте на черепе просверливают несколько отверстий, трансплантация производится, на грануляционную ткань, вырастающую из этих отверстий

Эффективность как первого, так и второго методов невысока. Эти методы следует признать только временными способами замещения кожного дефекта. Только *стебельчатый лоскут* является окончательным решением.

### Организация операционных бригад для операций по замещению кожи после обширных ожогов

Организация операционных бригад является полезной не только при проведении вторичных операций. При ожогах, площадь которых достигает 5-10%, уже при первичном иссечении и последующей трансплантации следует иметь в виду подобную возможность.

При наличии *двух бригад* более опытный хирург вместе с ассистентом производит иссечение, в то время как вторая бригада выполняет взятие и обработку трансплантата. При пересадке площадь операции делится между бригадами.

*Три операционные бригады* работают в следующем режиме. Одна из них производит удаление отмерших тканей и грануляционной ткани. Вторая — взятие кожного лоскута и его обработку, например, при помощи дерматома *Mesh*. Третья бригада следует за первой, в ее обязанности входит остановка кровотечений и пересадка кожи.

Для взятия лоскута должна быть выделена вторая операционная сестра. Кроме этой функции она может оказать помощь только при пересадке. При некрэктомии, при соскабливаний грануляционной ткани желателен ассистирование отдельного участника операционной бригады.

### Операции при ожогах, осложненных переломами

Особенно трудным является лечение больного, у которого ожог и перелом локализованы на одной и той же конечности. Консервативное лечение этих

двух видов поражений невозможно: вследствие ожога *нельзя фиксировать конечность гипсом*, в то время как смена повязок нарушает покой, необходимый для лечения перелома. Поэтому при сочетании этих двух поражений единственным способом, дающим удовлетворительные терапевтические результаты, является первичная хирургическая обработка.

При поверхностном ожоге, который сопровождается переломом, лечение ожога может быть консервативным. Однако в случае ожога над большеберцовой костью следует рассмотреть возможность первичного иссечения и пересадки кожи. При глубоких ожогах всегда показана первичная операция.

Операцию начинают со *стабильного синтеза костного перелома*. Введение стабилизирующего стержня может быть произведено через область ожога, так как даже спустя несколько часов после ожога эта поверхность является почти или полностью стерильной. Если операция производится через несколько дней после травмы, то вначале следует удалить остатки некротизированных тканей, чтобы остеосинтез можно было произвести в стерильных условиях. Способ остеосинтеза выбирается в соответствии с типом перелома (см. главу о травматологии).

При *глубоком ожоге верхней конечности*, который сопровождается переломом, целесообразно произвести пересадку кожи полной толщины, т. е. выбрать один из типов *прямой пересадки лоскута* (см. главу по пластическим операциям).

### Ампутации вследствие ожогов

Первичная ампутация показана при обширных ожогах конечностей, отягощенных раздроблением кости, если стабильный остеосинтез невозможен. Ампутация может быть также показана при электрических поражениях конечностей, сопровождаемых гибелью мышц.

Относительным показанием к ампутации является изолированный, круговой, распространенный на всю конечность глубокий ожог у *стариков* и больных с общим тяжелым состоянием. Проведение операции и формирование закрытой первичной культи ведет к выздоровлению пострадавших в течение нескольких дней. Опыт таких операций в Советском Союзе опубликован *В. В. Юденичем*.

Ампутации показаны при плохом прогнозе. При правильно производимом лечении необходимости во вторичных ампутациях не возникает.

### Блефароррафия при ожогах века

Если при глубоком ожоге века первичное иссечение не производили, то веко становится сморщенным. Так как в большинстве случаев эта форма ожога свя-

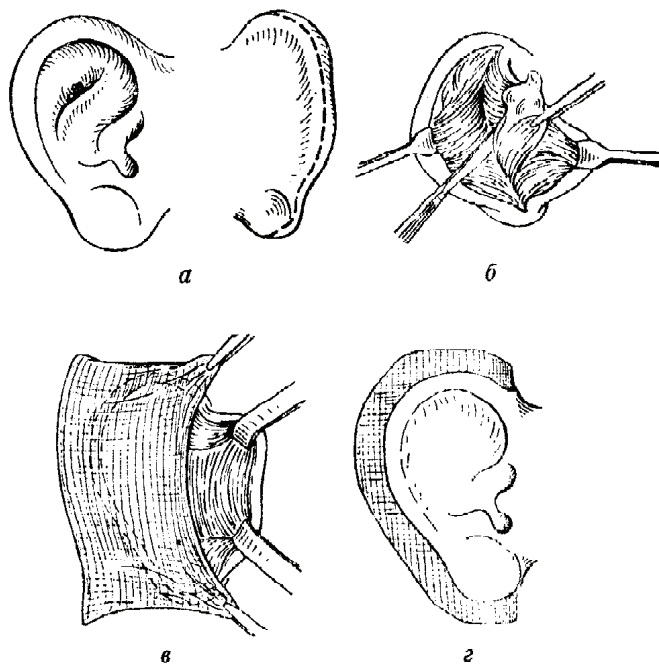
зана с обширными поражениями, то первичные операции производятся очень редко. Если производится вмешательство на веках, то необходимо присутствие опытного офтальмолога.

Для предотвращения сморщивания рекомендуют наложение *швов на края век*: однако автор отмечает, что по собственному опыту пришлось убедиться в малой эффективности этих швов. Швы не исключают причину сморщивания, при этом пораженные, но жизнеспособные ткани травмируются наложением швов. Не следует забывать также о том, что и без того беспокойный пострадавший от ожогов очень тяжело переносит даже кратковременную потерю зрения.

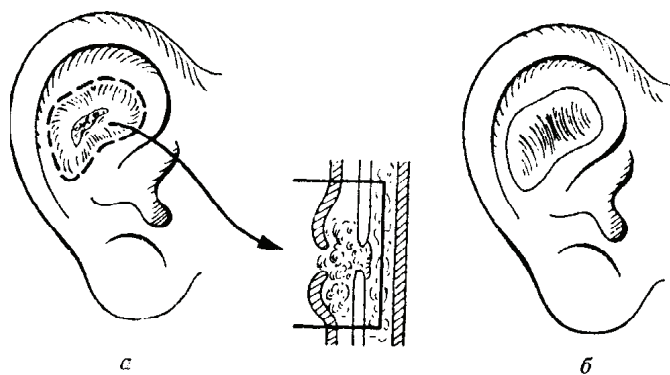
При пересадке кожи на веко блефароррафия оправдана в течение 4-5 дней после пересадки, так как тем самым обеспечивается покой, необходимый для прирастания лоскута.

### Срочные мероприятия, проводимые при нагноении хряща ушной раковины

Глубокий ожог кожного покрова ушной раковины угрожает некрозом хряща. В первые дни после ожога обычный осмотр может не обнаружить никаких признаков этого осложнения. Затем на некротизированном хряще появляется затвердение, гиперемия, увеличивается аурикулоцефалический угол. Если выявлен *гнойный хондрит*, то следует произвести разрез и *дренирование* (рис: 11-14.). Обычно необходимо повторить дренирование несколько раз до останова процесса.



**Рис. 11-14.** Обширное снабжение и дренаж при гнойном хондрите. а) Разрез по краю ушной раковины, б) иссечение некротических участков хряща, в) наложение бинта, е) поворачивание переднего кожного лоскута обратно



**Рис. 11-15.** Обнажение тканей при гнойном хондрите при помощи т.н. окончатой техники, а) Иссечение микроабсцесса, б) компенсация образовавшегося кожного дефекта посредством расщепленной кожи

Лучшие косметические результаты дают т.н. перфорированные лоскуты, однако их размещение более трудоемко (рис. 11-15). Ничто не препятствует свободному истечению выделений, так как кожных лоскутов нет.

### Замещение кожи при ожоге полового члена

Ожоги полового члена встречаются редко, их площадь обычно незначительна. Хорошее кровоснабжение, а также рыхлая соединительная ткань могут стать основой спонтанного заживления, в крайнем случае может возникнуть необходимость первичного иссечения и наложение швов на мобилизованную краевую кожу; при этом особое внимание следует уделить правильному направлению швов.

В случае более распространенного кожного дефекта производится некротомия, после чего половой член, лишенный кожи, помещается *под кожу мошонки*; при этом его головка остается свободной. Через 2-3 недели половой член извлекают и покрывают кожей мошонки. Края мошонки зашивают кетгутовыми или монофильными нитками, накладывая непрерывный шов. Кожный дефект может быть также замещен посредством свободной пересадки расщепленного кожного лоскута.

### Консервативное хирургическое лечение ожогов

Во всех случаях, исключая эффективное первичное иссечение и немедленную пересадку кожи, консервативное хирургическое лечение составляет часть терапии ожогов. Консервативное лечение ожоговой раны входит в задачу хирурга в период подготовки ко вторичной операции по замещению кожи, в промежутках между многоступенчатой пересадкой кожи, а также при лечении ожогов, которые требуют госпита-



лизации, но оперативное вмешательство не является необходимым.

### Открытое лечение ожоговой раны

Лечение ожога может быть проведено открытым способом, т. е. без наложения повязок. Преимуществом этого метода является возможность исключения болезненной смены повязок, благодаря чему исчезает необходимость дачи наркоза обожженному ежедневно или через день. Температура тела при открытом способе редко повышается выше 39° С; постоянный контроль за состоянием раны не представляет трудностей. На поверхности ожога обычно не появляется неприятный запах. Недостатком открытого способа является то, что при обширных ожогах туловища, охватывающих и спину, и грудь, открытое ведение ожога может быть осуществлено только на специальных кроватях. При этом велика экстраренальная потеря жидкости, необходим тщательный уход за больным. Перемещение больного из одного отделения в другое, не говоря уже о перевозке в другое лечебное учреждение, крайне затруднительно или даже невозможно без наложения повязки.

Несмотря на это, при хорошем взаимодействии с больным, а главное, при достаточном и самоотверженном персонале эффективность открытого способа лечения несравненно лучше.

#### Классический метод

После туалета раны больного укладывают на кровать так, чтобы обожженная поверхность не соприкасалась с постельным бельем. Над больным размещается пластмассовая палатка-шатер (например, кислородная), если подобной возможности нет, то защитный шатер готовят из стерильных простыней. Никакие медикаменты при этом не используются. Защитная корка раны образуется через несколько дней. После этого каждый день острым путем удаляют выпячивающиеся, омертвевшие фрагменты тканей; если под коркой собирается гной, то его следует выпустить. Если нет скопления выделений под коркой, то рану оставляют интактной. В образующейся корке температура не превышает 27°, что препятствует размножению бактерий.

Отдельные хирурги пытаются ускорить образование корки при помощи теплого воздуха, например, посредством обдувания поверхности раны при помощи фена (для сушки волос). Во многих лечебных учреждениях хорошие результаты получены при использовании кроватей на воздушной подушке (рис. 11-16).

При поверхностных очагах заживление происходит за 2-3 недели, при ожогах с частичными некро-

зами — через 3-4 недели. При глубоких ожогах под коркой образуется грануляционная ткань, что позволяет произвести вторичную пересадку кожи.

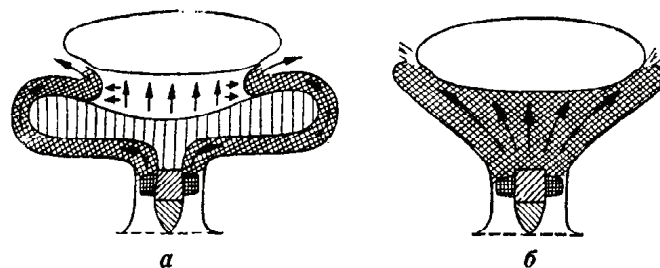


Рис. 11-16. Функция надувной кровати, а) При опоясывающем ожоге туловища лечение проводится с помощью струи теплого воздуха, б) струю воздуха можно нагнетать и через подушку-подкладку

Процедуры, ускоряющие образование корки. Не претендуя на полноту, упомянем желеобразный препарат нифуцин, 2% водный раствор хромистой ртути и различные присыпки.

Особо следует отметить метод *Orob*. После туалета раны на ее поверхность кистью наносят 2% водный раствор хромистой ртути, 5% раствор танина и 0,5% раствор азотнокислого серебра. Уже через несколько часов рана покрывается прочной коркой. Недостатками этого метода являются его болезненность, а также то, что при этом окрашивается постельное белье.

#### Терапия бактерицидными мазями при ведении ожога открытым способом

В настоящее время терапия ожогов открытым способом производится посредством 0,1% мази гентамицина или сульфамилонацетата (напалтан, мафенид). Два раза в день рану обмывают дезинфицирующим раствором, фрагменты отмерших тканей удаляют, после чего наносят слой мази. Результаты при этом хорошие. При использовании гентамицина следует регулярно проверять резистентность микроорганизмов; сульфамилон иногда вызывает кожную реакцию и значительные боли.

#### Терапия ожоговой раны полукрытым способом

Известно много модификаций открытого способа. Их детали важны для специалистов, однако для общего хирурга они менее интересны. Наряду с этим следует упомянуть о полукрытом способе.

После туалета раны на ее поверхность накладывается однослойная повязка. Редкая ткань повязки не препятствует свободному истечению жидкости и составляет как бы основу для образующейся корки. По мере прогрессирования спонтанной эпителизации повязка приподнимается, благодаря чему ее легко удалить ножницами.

## Лечение ожогов при помощи повязок

Вследствие отмеченных выше трудностей, открытая терапия ожога часто невозможна (как, например, при длительной транспортировке). При недостаточно опытным персонале более целесообразно вести лечение закрытым методом, посредством наложения повязок.

Преимуществом закрытого метода является возможность наложения повязок при любой локализации ожога; больной не прикован к кровати, уход за ним значительно легче. Однако он имеет серьезные недостатки: неблагоприятное влияние оказывается на теплоотдачу, требуется дача наркоза при перевязках, образование же неприятного запаха может быть устранено только посредством частой смены повязок.

*Сухая «повязка» (покрытие ожога присыпкой).* Многие специалисты используют антисептические присыпки и сухие или наполненные присыпкой перевязочные материалы (алутекс). При этом исходят из того, что такие повязки уменьшают выделения из раны. Выделения действительно могут уменьшиться, но только в том случае, если речь идет об истечении плазмы. На гнойные выделения, происходящие из некротических тканей, присыпки влияния не оказывают.

*Мазевая повязка.* Наложение мазевой повязки способствует созданию влажной камеры вокруг раны, что, с одной стороны, благоприятствует размножению бактерий, но с другой, способствует отторжению некротических тканей. Температура тела у больного повышается, однако мазевая повязка имеет благоприятное субъективное влияние.

Для этой цели пригодна любая *антисептическая мазь*, поэтому автор воздерживается от непосредственных рекомендаций. В клинике автора применяются: среди антибиотиков широкого спектра — 0,1% гентамициновая мазь, при лечении менее значительных ожогов — мази, содержащие неомицин и стероидные препараты. Для стимуляции грануляционной ткани с хорошими результатами используют 3% гексахлорофеновую мазь на гидрофобной основе.

Отторжение некротических фрагментов тканей стимулируется также *энзимами*. Однако спектр действия эффективных некролитических препаратов незначителен, поэтому с успехом их может применять только хирург, обладающий опытом лечения ожогов.

*Антисептический компресс.* Для лечения ран компрессы используются уже на протяжении столетий. В последние десять-двадцать лет они переживают как бы свою эпоху возрождения. В настоящее время используют компрессы, пропитанные 0,5% раствором азотнокислого серебра, которые сменяют дважды в день. При этом слой бинта, непосредственно покрывающий рану, остается на месте. Бактерицидное и профилактическое действие лечения, начатого немедленно после приема в больницу, сомнений не вы-

зывает. Однако азотнокислое серебро обладает окрашивающим действием, поэтому многие специалисты избегают его. Уровень хлора в сыворотке следует часто контролировать. Компрессы используются также в первые дни после пересадки кожи.

*Биологическая повязка.* Под биологической повязкой понимается покрытие раны аллопластическим кожным трансплантатом, прежде всего — ксенотрансплантатом. Безусловно, что подобный способ является идеальным, однако ни в одном лечебном учреждении невозможно обеспечить такое количество кожи для трансплантации, которого было бы достаточно для всех больных. Разумное использование резервов кожного банка расширяет возможности лечения. По еще не выясненным причинам под чужеродной кожей формируются практически *стерильные условия*. Оставшиеся неповрежденными островки эпителия благодаря этому не подвергаются гноению. Кроме того, биологической повязке приписывают также стимулирующую функцию.

После туалета раны поверхность ожога покрывают расщепленной гомо-(гетеро-)пластичной кожей, после чего накладывают сухую защитную повязку. Повязка целиком меняется через 4-5 дней. «Приставшая» к раневой основе кожа должна быть при этом удалена, так как *спонтанное отторжение сопровождается*

## Техника наложения повязок

Для предотвращения переноса инфекции на рану или, наоборот, с раны бинт, накладываемый для закрепления повязки, срезают *стерильными ножницами*.

При смене повязок, даже под наркозом, *удаление участков бинта*, пристающих в нескольких местах к значительной поверхности раны, *должно быть произведено медленно*. При резком удалении повязки может быть поврежден свежий, вновь образовавшийся эпителий, что нарушает процесс заживления раны. Целесообразно удалять марлевые салфетки послойно. Эта процедура должна быть настолько щадящей, что имея некоторый опыт ее проведения, можно обойтись без наркоза.

Следует отметить, что использование наркоза при смене повязок имеет не только преимущества. Желание как можно скорее вывести больного из наркоза заставляет хирурга торопиться; к тому же больной под наркозом не реагирует на боль. Вследствие этого удаление старой повязки иногда производится весьма резко. Для послойного удаления повязки используют хирургический пинцет и ножницы *Cooper*. Пинцетом отворачивают верхний слой, а ножницами удерживают на месте нижний (*рис. 11-17*). По краю раны отведение повязки производят перпендикулярно ему, так как на краю ожоговой поверхности бинт обязательно прилипает.

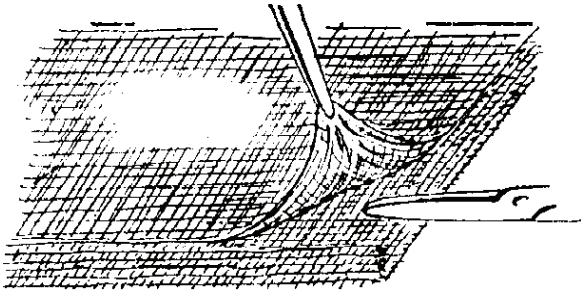


Рис. 11-17. Послойное удаление повязки с поверхности ожоговой раны

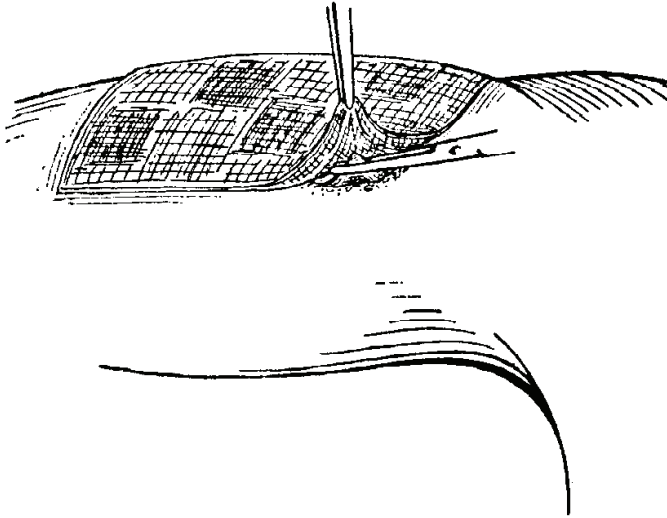


Рис. 11-18. Удаление прочно прилипшей повязки после мозаичной пластики

При первой перевязке после *мозаичной пластики* можно иногда встретиться с тем, что часть трансплантата не приросла еще к основе, однако сильно прилипла к бинту. В подобном случае для спасения большей части трансплантата приходится пожертвовать меньшими его фрагментами (рис. 11-18).

Удаление нижнего слоя повязки следует производить особенно осторожно, что целесообразно иметь в виду уже при наложении повязки. Поэтому автор рекомендует применять бинт шириной 10-15 см, а не салфетки размером 40 x 40 см. Полоски повязки размещают перпендикулярно продольной оси конечности, что облегчает их удаление.

Удаление прилипшего бинта облегчают опрыскиванием *физиологическим раствором*, что приятно больному.

В настоящее время реже используется т.н. *давящая повязка*. Целью наложения ее является снижение межтканевого отека, что достигается упругим, но не стягивающим наложением эластичного бинта. Однако задержка развития отека под влиянием внешнего давления возможна только на протяжении короткого времени, после чего повязка начинает производить сдавливание.

Давящая повязка, однако, весьма эффективна при

мозаичной пластике, осуществленной на сильно инфицированной основе, так как она предотвращает смещение лоскутов.

## Гидротерапия

Перевязка под водой почти безболезненна, поэтому в отдельных клиниках она нашла широкое применение. Вода не оказывает вредного действия на рану, напротив, она способствует заживлению раны, и, одновременно с этим, под водой может *быть* проведена лечебная гимнастика. Наибольшую трудность этой процедуры представляет удовлетворение гигиеническим требованиям. В воде может произойти перекрестное инфицирование изолированных участков ожога, а также инфицирование здоровых участков. Дезинфекция ванн в настоящее время является почти неразрешимой задачей. Следует иметь также в виду, что через значительную площадь ожога происходит ионообмен, в первую очередь — потеря натрия! Для предотвращения этого в ванну заливают изотонический раствор: на 100 л воды 800 г NaCl и 50 г KCl.

Выбор способа местного лечения Вопрос о способе местного лечения должен быть разрешен хирургом при приеме больного. О показаниях и противопоказаниях оперативного вмешательства было сказано выше (см. стр. 1105). Если решено не производить первичную операцию, то следует выбрать способ консервативного лечения.

При этом прежде всего следует иметь в виду, что *отграничение отмерших тканей является энзиматическим процессом*. Этому в значительной степени способствуют гноеродные бактерии. Поэтому, если будут созданы стерильные или приближающиеся к стерильным условия на поверхности раны, то наряду с очевидными преимуществами следует иметь в виду *замедление* этого ограничения.

Готовый рецепт дать невозможно. Поэтому автор знакомит читателя только с методами, нашедшими распространение в его клинике. В течение нескольких лет практической работы каждый хирург формирует свою, опирающуюся на собственный опыт, систему лечения, и автор считает, что если эта система дает благоприятные результаты, то переходить на другую следует лишь в исключительных случаях и очень осторожно.

Когда при *глубоком ожоге* возможна только вторичная пересадка кожи, то выбор способа лечения зависит от состояния больного. Если больной молод и до травмы его состояние было удовлетворительным, то предпочтение отдается мазевым повязкам, ускоряющим отграничение, хотя при этом возникает риск повышения температуры. В других случаях основной упор делается на улучшение общего состояния — рана ведется открытым способом или путем наложения сухих повязок.



Распространенность *поверхностных ожогов* и преклонный возраст больного обычно требуют госпитализации, в таких случаях по возможности избегают наложения мазевых повязок. Отдельные тонкие некротические фрагменты удаляются под кратковременным внутривенным наркозом (кетамин). При этом стремятся достигнуть как можно более раннего приставания покрывающей рану марлевой салфетки (свободной от застоя выделений из раны), либо облегчают образование корки на поверхности ожога при помощи открытого ведения раны.

Лечение ожогов лица и области промежности ведется всегда открытым способом, так как на данных участках тела загрязнения повязки избежать невозможно.

### Закрепляющее лечение

Свежий эпителий мало резистентен к механическим повреждениям. Одним из существенных преимуществ оперативного лечения ожогов является то, что оно дает кожный покров хорошего качества. При спонтанном заживлении на протяжении 1-2 недель следует создать щадящий режим, лучше всего при помощи синтетических пленок (например, пластубол).

При спонтанном заживлении ожога следует считаться с возникновением контрактур пораженных тканей. Одним из ранних последствий этого является образование т.н. напряженных булл. Вскрывать их не следует, однако рекомендуется предупредить их повреждение (посредством смягчающих мазей). Основа вскрывшихся пузырей почти во всех случаях инфицируется, вследствие чего повторная эпителизация протекает с трудом.

*Рубец контрактуры* сильно чешется. Поэтому прибегают к противовоспалительным средствам (стероидным мазям, микроволновому облучению с поверхностной дозой 3 x 500 R, ультразвуковой терапии).

*Гипертрофический рубец* следует оперировать не ранее, чем через год после анатомического выздоровления, ибо при более ранней коррекции результаты могут быть ухудшены вследствие еще не закончившейся рубцовой динамики. Исключением является рубец, грозящий необратимыми последствиями) например, артрогенная контрактура, возникающая вследствие ограниченности движений сустава, и др.

При таких опасностях следует выбрать *наиболее щадящее вмешательство*. Если проведение ранней операции вынуждено контрактурой века или шеи, то после иссечения (точнее, пересечения) рубца кожный дефект следует замещать, по возможности, расщепленным кожным лоскутом. Из непосредственно прилегающей области лоскут брать не следует, осо-

бенно если рубец окружен областью зажившего очага. При планировании реконструкции следует учесть необходимость повторной пересадки расщепленного лоскута кожи, либо проведение через год лоскутной пластики.

При очень незначительных, *резко отграниченных* рубцах (ожоги незначительной площади в случае поражения электротокком или позднее обращение к врачу) можно произвести пластику с помощью лоскута, взятого из соседнего участка. Показания и техника проведения различных типов реконструктивных операций рассматриваются в главе о пластической хирургии.

### Функциональное лечение

Одним из опасных последствий термической травмы является ограничение движений вследствие образования рубцов. Поэтому при ожогах, охватывающих область суставов, следует обратить особое внимание на предотвращение этого осложнения.

### Размещение пострадавшего в кровати. Иммобилизующие шины

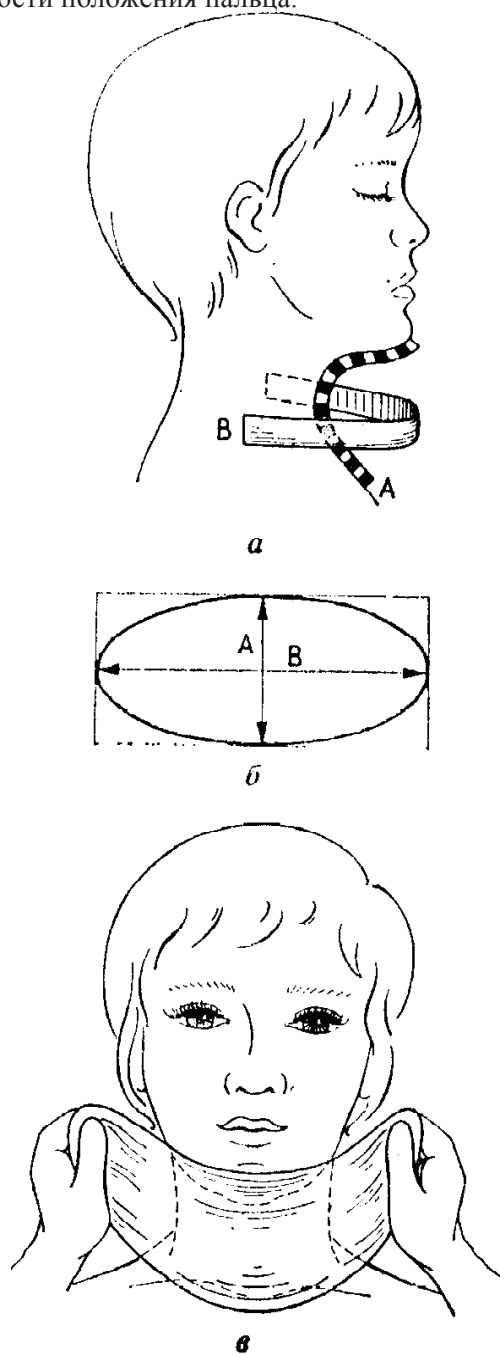
Характерным при ожогах является флексионный тип контрактуры. Это происходит не только вследствие того, что кожа на сгибаемой стороне сустава более растяжима и поэтому более подвержена контрактурам. Больной обычно лежит с согнутыми большими суставами, и если ожог локализован на сгибаемой стороне, то уже через несколько дней разгибание сустава вызывает боль.

Поэтому больных во всех случаях укладывают в положении с *выпрямленными в суставах конечностями*. При ограниченных ожогах благоприятное влияние оказывает гипсовая шина, наложенная с разгибательной стороны и фиксируемая проксимально и дистально циркулярной гипсовой повязкой, наложенной вдали от раны. Тщательный уход и наблюдение обеспечивают необходимое положение тела и без наложения гипса. При ожогах шеи больного укладывают на плоскую поверхность с запрокинутой назад головой.

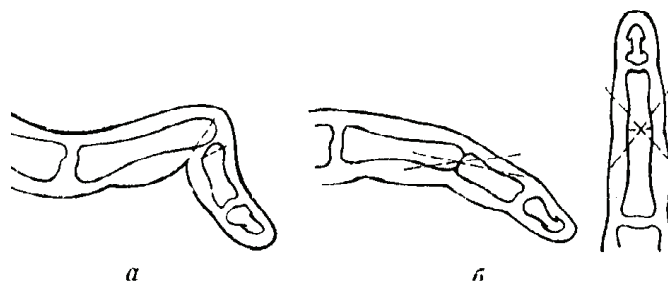
Рекомендуют также использование заранее приготовленных либо индивидуально изготавливаемых пластмассовых *иммобилизующих шин* (рис. 11-19). При ограниченных ожогах эти шины используются, главным образом, для фиксации головы в соответствующем положении.

Глубокие ожоги кисти часто протекают с контрактурой боковых связок в пястно-фаланговом или межфаланговом суставах. Для ожога характерна т.н. «бутоньерочная» деформация (рис. 11-20). Это тя-

желое осложнение может быть предотвращено или, по крайней мере, смягчено посредством постоянной фиксации кисти (рис. 11-21), если ладонь не повреждена и наложение шины возможно. При опоясывающих ожогах кисти основное значение имеет пястнофаланговый сустав. Поэтому необходимо следить за тем, чтобы он находился в согнутом состоянии; в случае необходимости можно даже от экстензии межфаланговых суставов кисти (рис. 11-22). Положение сустава следует контролировать рентгеновским снимком в боковой проекции, ибо наложенная повязка может ввести в заблуждение в отношении правильности положения пальца.



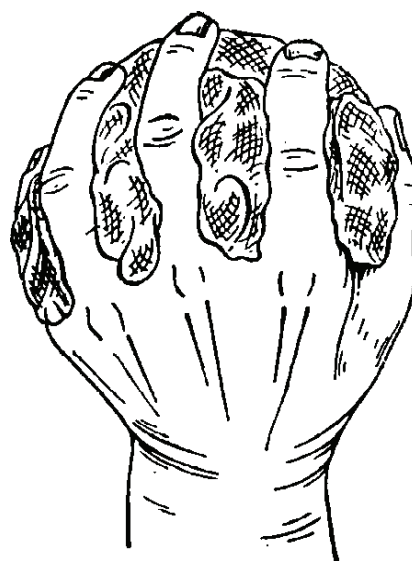
**Рис. 11-19.** Определение размера пластмассовой шины для поддержания реклинации головы, а) Определение длины двух главных осей (А и В), б) выкраивание пластмассового листа, соответствующего осям А и В, в) формовка шины



**Рис. 11-20.** «Бутоньерочная» деформация и операционная коррекция, а) Вид сбоку и линии резекции, б) фиксация с помощью двух кусков проволоки после коррекции



**Рис. 11-21.** Фиксация кисти после ожога



**Рис. 11-22.** Фиксирующая повязка при опоясывающем ожоге руки (т.н. кулачная повязка)

### Лечебная физкультура

Иммобилизация отнюдь не означает отказа от активной лечебной физкультуры. Начиная с 3-4 дня вплоть до функционального выздоровления следует проводить регулярную и активную лечебную физкультуру. При составлении плана лечебной физкультуры следует учесть возможность проведения операций и связанные с этим перерывы в лечебных упражнениях. Следует не забывать также о локализации возможных рубцов и последующих операционных реконструкциях. Основной упор следует сделать на предупреждение ятрогенных контрактур, так как прогноз при этом осложнении является наиболее неблагоприятным.

## Наиболее частые ошибки и погрешности хирургического лечения ожогов

Одной из характерных особенностей ожогового шока является то, что даже при отсутствии соответствующей терапии он остается компенсированным на протяжении 4-5 часов после ожога; при этом процесс обычно не выходит за предел централизации кровообращения. Поэтому хорошее общее состояние пострадавшего не исключает необходимости энергичного переливания жидкости и проведение всей совокупности противошоковых мероприятий.

Не является ошибкой отсрочка планируемого первичного иссечения омертвевших тканей на несколько часов. Тем более серьезной ошибкой является *преждевременно начатая операция*, которую приходится прервать вследствие ухудшения общего состояния больного, изменить план лечения. Результаты отсроченного первичного иссечения ничуть не хуже результатов немедленного его проведения.

Также ошибочным является преждевременное проведение операции при ожоге с конечным некрозом кожи. Донорский участок также заживает с некоторым косметическим дефектом, к этому следует добавить риск, сопровождающий операцию. Грубой ошибкой является, когда забывают принцип «*nil nocere*» при лечении менее опасных ожогов.

*Обширная поверхность ожога*, особенно при значительном инфицировании, оказывает неблагоприятное влияние на прогноз трансплантации. В подобных случаях не следует думать о косметических последствиях и пытаться покрыть кожный дефект свободным трансплантатом значительной площади. При большом лоскуте вряд ли можно полагаться на надрезы, так как фибрин выделения из раны, истекающего через эти надрезы, уже через несколько часов закупоривает их и истечение выделений прекращается. В сомнительных случаях рекомендуется применять перфорированный лоскут (см. рис. 11-9).

Личное суждение врача незаменимо. Поэтому недопустимо проведение перевязки сестрой без присутствия врача. Основой лечения ожоговой раны является пересадка кожи, а показания к операции могут быть в полной мере взвешены врачом только при личном осмотре раны. Если врач предписывает перевязку, но сам при этом не присутствует, он тем самым делает грубейшую ошибку.

## Задачи хирурга при организации помощи в случае значительного числа пострадавших с ожогами

Об организации помощи при ожогах у большого числа пострадавших идет речь в том случае, ког-

да в отделение на 100 мест за короткое время прибывает 8-10 больных с более или менее тяжелыми ожогами. Обслуживание большого числа больных является сложным заданием для хирургического отделения, справиться с ним можно только при предварительной подготовке и соответствующей организации.

Сущностью *предварительных мероприятий* является организация обслуживания по типу конвейера. Организуют сортировочную бригаду и несколько противошоковых групп. Задачей последних является: обезболивание, начало внутривенного введения жидкости, введение катетера в мочевого пузыря и медикаментозные процедуры (см. стр. 1101). Одна или две группы, специализируются на обработке ожоговой раны. В их задачи **входит** принятие решения о необходимости первичного иссечения, однако для *проведения* операции должна быть организована отдельная бригада.

При сообщении о приеме пострадавших следует произвести учет лекарственных препаратов и инструментария.

Желательно присутствие офтальмолога (для обеспечения ожогов глаз) и отоларинголога (для бронхоскопии и лечения воздухоносных путей).

Следует также позаботиться о необходимом информировании семей пострадавших, печати и т. п., а также усилить персонал младшего медицинского звена.

## Консервирование тканей

Чужеродная кожа в виде расщепленных лоскутов является неотъемлемым элементом современного лечения термической травмы. Поэтому есть необходимость коротко остановиться на проблеме консервирования тканей. При лечении ожогов важную роль играет консервирование кожи, однако в порядке ознакомления будет сказано несколько слов о консервировании и других тканей.

## Выбор донора

Донором для гомотрансплантата может быть живой человек или труп. Гетеротрансплантат редко берется от живого животного.

*Исключающие причины.* При подготовке трансплантата человека должны быть исключены такие люди, у которых выявлены или подозреваются следующие заболевания: сифилис, эпидемический гепатит, различные инфекционные заболевания, карцинома, гнойный процесс. Вследствие неблагоприятных свойств для регенерации не используют ткани людей старше 70 лет. Также исключаются поврежденные ткани.



Перед взятием гетеротрансплантата необходима ветеринарная экспертиза.

*Выбор живого человека или трупа в качестве донора.* Преимуществом взятия тканей от трупа является как исключение необходимости травмирования донора, так и некоторые правовые вопросы. Когда донором является живой человек, то его госпитализируют и обеспечивают максимальную надежность вмешательства. Современные методы стерилизации настолько надежны, что исчезла необходимость взятия тканей у трупа в стерильных условиях. Это в значительной степени снижает потерю времени и дополнительную нагрузку на персонал. Несомненно, что процедура стерилизации в большей или меньшей степени разрушает также и взятые ткани, однако многолетний клинический опыт все-таки убеждает в преимуществах трупной трансплантации.

### Обработка тканевого трансплантата до его хранения

Перед хранением полученная ткань подвергается механической очистке, а затем — если ее взятие было проведено не в стерильных условиях — стерилизуется:

*Механическая очистка.* После взятия ткани в операционной или в секционном зале (забор производят: кости, сухожилия, нервов, мышечных фасций, твердой мозговой оболочки, ткани и т. д.) следует очистить ее от жировой ткани. Необходимость этого объясняется тем, что жировая ткань плохо переносит хранение и подвержена инфицированию. После очистки кости ее обезжиривают в чистом спирте.

*Стерилизация.* Стерилизация тканевого трансплантата производится химическим путем. Для этой цели применяют мертиолат или бетапропиолактон. Тканевый трансплантат помещают в 1% раствор мертиолата на 3 часа или в 1% водный раствор бетапропиолактона, также на 3 часа. Автор использовал последний способ для подготовки 700 доз кожного трансплантата, и только в 3 случаях данные бактериологического анализа были положительными. Повторное проведение стерилизации и в этих трех случаях привело к желаемому результату.

После стерилизации ткань обмывают физиологическим раствором и фосфатным буфером и производят бактериологический анализ. Вся процедура должна производиться в условиях стерильной операционной.

В настоящее время наиболее современным способом стерилизации является гамма-облучение, так как при этом тканевый трансплантат подвергается

минимальным повреждениям или остается абсолютно полноценным. В настоящее время в Венгрии возможности для лучевой стерилизации имеются в нескольких лечебных учреждениях.

### Хранение трансплантата

Стерилизация стерильно полученного тканевого трансплантата служит мерой определенной предосторожности. Основной проблемой является хранение тканевого трансплантата. Главное же достоинство состоит в том, что он постоянно находится в нашем распоряжении. Для эффективного использования трансплантата желательно обеспечить возможно более длительное время хранения.

*Лиофилизация.* Лиофилизация — наиболее современный способ хранения, однако он требует сложного оборудования и высококвалифицированных специалистов.

Именно поэтому только центральный банк тканей позволяет лиофилировать твердую мозговую оболочку, корию и кожу.

*Замораживание.* В крупных хирургических клиниках оправдано использование морозильных установок. Костный трансплантат целесообразно хранить при низкой температуре. При замораживании используется сухой лед и герметически закупоренные стеклянные сосуды.

*Хранение в холодильниках.* В хирургическом отделении банк кожи может быть организован и при хранении трансплантата в бытовом холодильнике. Стерильно полученные или позднее стерилизованные ткани заворачивают в марлю, пропитанную антибиотиком или физиологическим раствором и хранят при температуре ниже 4°C в течение 3-4 недель. Рекомендуют также хранить трансплантат в растворе циалита (1:5000). Благодаря этому можно консервировать кожу и хрящ.

Кости также могут храниться в холодильнике в течение длительного времени, до 6 месяцев.

При любом методе хранения снижается жизнеспособность ткани: при замораживании — меньше, при химической обработке — значительно больше, хотя в клинической практике наиболее целесообразна именно такая обработка, так как она дешева и ее можно широко применять с хорошими результатами.

*Документация.* Использование тканевых трансплантатов должно быть так же тщательно документировано, как и использование консервированной крови. Нельзя использовать тканевый трансплантат до получения данных о доноре и результатов анализов стерильности.

## Ожог электричеством

Электрический ток вызывает тяжелые ожоги, так как при прохождении тока через ткани, согласно закону Джоуля, выделяется значительное количество тепла. Сила тока определяет степень воздействия на сердце и нервную систему; тепловое поражение зависит от напряжения.

### Оценка поражения, противошоковая терапия

В отличие от лучевого или контактного теплового влияния поражение тканей при электротравме имеет место не только и не столько на поверхности тела. Электроток течет по наиболее хорошо проводящим слоям тканей, сильнее всего поражаются вследствие этого массы и значительного содержания жидкости мышцы. Кожный покров поражается на месте входа и выхода электрического разряда, однако это включает также места перехода тока непосредственно через кожный покров при соприкосновении в момент поражения участков согнутой конечности.

Можно считать общим правилом, что *поражение подкожных тканей всегда более распространено*, чем предполагается на основе изменений кожного покрова. В связи с тем, что ток протекает через все сечение мышцы, величина некроза тканей при этом несравнимо больше, чем при обычной термической травме.

Это напоминает картину при crush-синдроме, когда конечность всасывает токсические вещества через полное сечение пораженных тканей.

*Противошоковая терапия* требует введения большего количества жидкости, чем при других видах термических поражений. При электрическом поражении шок имеет более токсический характер. Часто развивается острая почечная недостаточность. Электрокардиограмму регистрируют при приеме больного, а затем ее повторяют через 12 часов. Если при этом обнаруживаются отклонения от первой ЭКГ, следует консультировать состояние пострадавшего с кардиологом.

В связи с повышенной, подверженностью к отекам после электроожога следует тщательно контролировать состояние сознания пострадавшего (отек мозга!).

### Хирургическая тактика при ожогах электричеством

Первичное иссечение тканей, отмерших под влиянием действия электрического тока, абсолютно по-

казано, если площадь поражения не превышает 5% кожного покрова и под местом поражения сохранена мускулатура (фасции). Однако пересадку кожи производят позднее. Кровоточащая во время операции ткань часто некробиотическая, при пересадке кожи на данную область трансплантат; не приживается.

На рану накладывают влажную повязку; через 3-4 дня можно установить, удовлетворительно ли кровообращение воспринимающего ложа.

При иссечении небольших (несколько квадратных сантиметров) участков, пораженных электрическим ожогом (т.н. *электрических меток*), если сухожилия, нервы и мышцы не пострадали, следует расширить границы иссекаемой области. Если в результате будут выделены заведомо не пострадавшие участки, то пересадку производят немедленно. В подобном случае многие авторы рекомендуют проведение лоскутной пластики.

Если в ложе раны *нет свободного нерва или сухожилия*, то во время первой операции при помощи консервированного кожного трансплантата накладывается биологическая повязка. Через 4-5 дней во время перевязки проводится пересадка кожи, способ которой зависит от характера кожного дефекта. Если пересадка лоскута на ножке по каким-либо причинам затруднена, то во время первичной операции изготавливается стебельчатый лоскут в целях более раннего начала его миграции.

При электроожоге гибель мышц часто бывает настолько массивной, что после удаления отмерших тканей вся конечность оказалась бы обесцеленной. В подобных случаях как для обеспечения ранней реабилитации, так и для удаления всей значительной массы некротизированных тканей, на основе абсолютного показания производится ампутация.

*Высоту ампутации* невозможно планировать только на основе осмотра конечности, так как неизвестны границы некроза мышц. Поэтому операцию начинают с продольного разреза конечности и при этом исследуется состояние мышц. Соответственно этому состоянию определяют высоту ампутации. Культю оставляют открытой в том случае, если ампутация произведена непосредственно над зоной некроза.

Высоту ампутации голени определяют по состоянию икроножной мышцы. Известно, что в некоторых случаях передняя большеберцовая мышца гибнет вследствие нарушения ее кровоснабжения, в то время как другие мышцы остаются жизнеспособными.

## Обморожения

Распространение некроза тканей при обморожении подобно таковому при ожогах, однако показания к хирургическому вмешательству до некоторой степени различны. Причиной этого является характер поражения тканей при обморожении, а также регенерация, замедленная под влиянием холода.

### Оценка глубины поражения

Глубину поражения определить вначале невозможно. Кровообращение тканей налаживается медленно. Однако следует иметь в виду, что при климатических условиях, которые характерны для Венгрии, действие холода не приводит к немедленной гибели тканей. Некротические части тканей могут вновь стать жизнеспособными. Спонтанная анестезия, температура кожного покрова и его цвет не могут дать надежной информации. Образование булл указывает на более глубокое поражение.

Также затрудняет определение степени обморожения медленная динамика развития изменений. Бывает нередко, что пострадавший только через 24-36 часов обращается к врачу, вследствие чего начальные симптомы остаются неизвестными.

*Окончательные показания* к оперативному вмешательству могут быть определены только после длительного наблюдения и ни в коем случае не в начальной стадии. В свое время в Советском Союзе были проведены весьма обстоятельные исследования вопросов лечения обморожений (С. С. Гирголав, Т. Я. Арьев).

### Консервативное хирургическое лечение

#### Оказание помощи при приеме пострадавшего

Хирургическое лечение обморожений на *начальном этапе* может быть только *консервативным*, направленным на сохранение тканей. Замещение тка-

ней на начальном этапе не производится. Задачей является остановка поражения тканей, способствование заживлению обратимо пораженных частей и предотвращение общих осложнений вследствие местных нарушений.

Лечение начинают с *туалета* кожного покрова пораженной области. После осторожного обмывания буллы не вскрывают. После обмывания кожный покров посыпают антисептиком (например, резептилом) и укладывают конечность на шину *Braun* (на стерильной подкладке).

После этого приступают к *обогреванию*. При этом следует иметь в виду, что устранение сужения сосудов на периферии имеет место только при обогревании всего тела пострадавшего. Для этой цели может быть использована ванна или инфракрасное облучение (соллюкс). Обогревание может производиться в быстром темпе (этот способ в настоящее время является предпочтительным) либо со скоростью  $1^\circ/\text{мин}$ . Следует отметить, что необходимы при этом осторожность и контроль за состоянием пострадавшего, так как быстрое обогревание может вызвать шоковое состояние (т.н. шок от нагрева).

Можно начать инфузию новокаина-редергама, вместе с которым дается 5 000 000-10000 000 ЕД пенициллина. *Профилактика столбняка обязательна!* Можно назначать также антикоагулянты. Хорошие результаты получены при внутривенном введении декстрана с малым молекулярным весом (реомакродекс).

### Подготовка к операции и консервативное хирургическое лечение

Удаление булл в дальнейшем также не производится, их оставляют подсохнуть. Следует до конца проводить открытое лечение, так как наиболее благоприятно течение процесса в форме сухого некро-



за. Отграниченные, приподнимающиеся части кожи каждый день в условиях асептики. Не следует ускорять, форсировать формирование окончательных границ некроза, иногда спустя несколько недель вновь становятся жизнеспособными, казалось бы, заведомо отмершие ткани. Консервативное лечение может продолжаться несколько недель и даже месяцев.

Немедленно после исчезновения отеков следует начать активную лечебную физкультуру, лечение соллюксом и применение коротковолновой терапии.

## Операции при обморожениях

*Первичные операции после обморожения не производятся*, так как окончательные границы гибели тканей в первые дни точно установить невозможно. Первичная симпатэктомия не оправдала возлагавшихся на нее надежд, влияния на течение поражения она не оказывает.

## Вторичная пересадка кожи

Для основы кожного дефекта (при более глубоком поражении) всегда характерно плохое кровоснабжение. Поэтому пересадку начинают свободной трансплантацией. Целесообразно применение *мозаичной пластики*, так как она наиболее безопасна. После успешной пересадки кожи планируют окончательную операцию по трансплантации кожи. Для возмещения полноценной кожи рекомендуется выбрать стебельчатый лоскут, при этом следует рассчитывать на более длительное формирование кровоснабжения мигрирующего лоскута, что связано с плохой трофикой пораженной области.

*Местная пластика лоскутом* может быть использована для окончательной пересадки кожи при поражении кисти. Кровообращение (вазомоторика) области, граничащей с пораженной тканью, неполноценно, это следует принять во внимание при определении размера лоскута.

## Ампутация

Определение момента проведения и высоты ампутации представляет особые трудности. Окончательная форма культи никогда не готовится на первичной операции. Ампутацию производят в тех случаях, когда удаление погибших фрагментов производится по жизненным показаниям и при помощи консервативных методов невозможно остановить развитие угрожающего жизни осложнения (например, флегмона, распространяющаяся в тканях, которые неспособны оказать ей сопротивление). Ампутацию, в первую очередь, мумифицированные участки.

Правильным методом является *ампутация без наложения швов (усечение)*. Удаляют только нежизнеспособные, погибшие участки тканей, независимо от длины остающегося кожного покрова, мышцы или кости.

## Симпатэктомия

Среди поздних остаточных симптомов обморожения важную роль играют локальные сужения сосудов, а также невозможность соответствующей адаптации к низкой температуре среды. В части случаев симпатэктомия приносит значительное улучшение. Показания к проведению операции устанавливаются исключительно на основании результатов новокаиновой блокады.

## Общее охлаждение организма

Случайная гипотермия чаще всего связана с алкогольным опьянением (сниженная способность оценки ситуации, расширение периферических сосудов, засыпание на холоде). Поэтому нет прямой связи между состоянием сознания больного и степенью гипотермии. Если ректальная температура падает ниже 35°, следует начать обогрев больного.

*Нормализация температуры тела* проводится в теплой воде или под излучающим тепло прибором на протяжении 2-4 часов. Вначале нагревается периферия, поэтому следует иметь в виду возможность временного недостатка объема циркулирующей крови (т.н. шок от нагрева), следовательно, обогрев сопровождают инфузией реомакродекса.

Рекомендуется также дыхание кислородом.

Одновременно с этим следует тщательно осмотреть больного, ибо нередко *механические повреждения, сопровождающие охлаждение*, вследствие гипотермического нарушения сознания и анестезии становятся очевидными только позднее. При тяжелой механической травме, выраженной кровопотере выявляется истинный недостаток объема циркулирующей крови, который должен быть своевременно компенсирован. Для профилактики пневмонии следует немедленно начать терапию антибиотиками.

После гипотермии больной должен находиться на протяжении *нескольких дней* под строгим наблюдением, так как реактивная способность вазомоторного центра восстанавливается медленно. Лечение сопутствующих механических травм следует начать только после окончательного устранения опасности шока и стабилизации общего состояния больного. Если проведение операции является неотложным (повреждение органов живота, внутричерепное кровоизлияние, наружное кровотечение и т. п.), то следует выбирать наименее длительную и максимально щадящую процедуру.

## Повреждения кожного покрова, вызванные химическими веществами

При поражении кожного покрова химическими веществами общее состояние больного отягощается вследствие всасывания токсических веществ. Поэтому наряду с хирургическим лечением поражения кожи необходимо и токсикологическое лечение.

Если при ожоговой травме следует как можно быстрее обеспечить нормальную температуру тканей, то при поражении химическими веществами прежде всего следует понизить концентрацию химического агента.

Консервативное и оперативное лечение в основном аналогично таковому при термических травмах. Поэтому ниже мы остановимся только на некоторых особенностях его.

### Особенности хирургического лечения поражений, вызванных едкими веществами (щелочами и кислотами)

Щелочи обычно вызывают колликвационный (разжижающий) некроз, кислоты — коагуляционный некроз. При поражениях щелочью во время первичного иссечения трудно определить границу здоровых и пораженных тканей в кориуме. Вместо тангенциального иссечения следует произвести разрез до фасции. В связи с неблагоприятным течением колликвационного некроза раннее проведение операции имеет особое значение.

При поражении кислотами, напротив, проведение операции не является столь срочным. Некроз четко ограничен от более глубоко залегающих тканей, вытеснение корки часто происходит без нагноения, хотя и может затянуться на несколько недель.

Особенностью обоих видов поражений является то, что область повреждения кожи редко представляет собой единое целое. Попадающее на кожный покров химическое вещество нередко стекает по телу, оставляя полосообразные повреждения. Вследствие этого первичное иссечение с последующим наложе-

нием швов на границы пораженных участков требует столь значительного вмешательства, что при поражении кислотами правомерность его сомнительна. Когда произошло поражение щелочью, наибольшие погибшие фрагменты тканей удаляют.

При поражении щелочью еще до операции следует тщательно удалить остатки химического вещества. Для этого недостаточно проведение обычного туалета, только постоянное промывание на протяжении нескольких часов приносит положительные результаты (рис. 11-23). Длительность промывания составляет от 24 часов до 6 суток с перерывами на принятие пищи, гигиенические процедуры, а также сон.

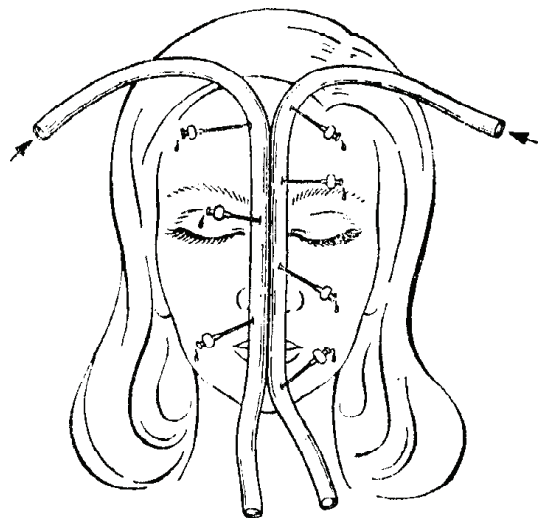


Рис. 11-23. Простой способ для длительного промывания после химического повреждения лица. Жидкость вытекает на поверхность лица через инъекционные иглы, вколотые в резиновые трубки

### О некоторых особых химических веществах

Щелочи и кислоты хорошо смываются водой, по крайней мере их концентрация может быть понижена; при поражении плохо растворимыми в воде ве-

ществами необходимо воспользоваться иными растворителями. Горячие пластмассы прилипают к коже, их смывание болезненно. Наконец, при поражении фтористоводородной кислотой требуется особое лечение.

*Плохо растворимые в воде соединения.* Обычные растворители, например, спирт, способствуют всасыванию химических веществ, они расслабляют липоидный барьер кожного покрова; очевидно, что подобные растворители нельзя использовать для отмывания. Наиболее предпочтительно отмывание полиэтиленгликолем-400 (лугролем): имея крупные молекулы, он не всасывается вместе с растворенным токсическим веществом. После растворения вредного агента производится обильное промывание водой. Если растворителя нет, то ограничиваются промыванием водой (механическое очищение).

Вещества, используемые в химической промышленности, в меньшей степени поражают кожный покров, обычно они вызывают поверхностный или промежуточный некроз. Поэтому в качестве первичной операции, в крайнем случае, производят тангенциальное иссечение (см. стр. 1106).

В результате длительного контакта его с одеждой, пропитавшейся *газолином*, на кожном покрове развивается изменение, напоминающее картину поверхностного (промежуточного) ожога. Лечение классическим открытым методом приводит к спонтанному заживлению. Особых приемов лечения этого вида поражений нет.

При попадании на кожу горячего *битума* глубокого поражения не возникает вследствие быстрого остывания: сама смола на кожу вредного влияния не оказывает. Однако смывание таких веществ представляет наиболее трудную проблему. Наркоз при этом необходим, но самое главное то, что при удалении неотвратимо травмируется основание раны. С большой площади удаление толстого слоя может быть произведено только при помощи бензина или другого мощного растворителя, что несет с собой опасность токсикоза. Наиболее целесообразно удалить битум с помощью парафиновой салфетки или вообще не удалять, а выждать до спонтанного заживления поверхностного повреждения кожи и спонтанного вытеснения отграниченных некротических участков.

При попадании на кожу расплавившихся *пластмасс* их следует удалить при помощи самого простого дерматомы; вслед за этим лечение лишённого эпителия кориума ведётся обычным способом.

*Плавиновая (фтористоводородная) кислота* и необходимо как можно более раннее, обильное отмывание. Если больной должен ждать в течение даже нескольких минут, то на поврежденную область следует наложить повязку, пропитанную 3% раствором глюконата кальция.

В основе лечения лежит инфильтрация пораженных тканей раствором глюконата кальция, глюкокортикоидов и новокаина. Вначале в 2% растворе прокаина разводится гиалуронидаза, одна ампула в 10 мл. Может быть использована также готовая смесь. Полученным раствором инфильтрируем кожный покров. После этого в пораженные ткани впрыскивается двойное количество раствора прокаина и кальция (смешивается 0,5% раствор новокаина и 3% раствор глюконата кальция в соотношении 1:1). В качестве третьего раствора рекомендуют также введение антибиотиков. Повторное проведение инъекций быстро снимает боль.

В дальнейшем инфильтрация производится в зависимости от состояния больного (боли). При болях вводится один из растворов. К раствору гиалуронидазы добавляют глюкокортикостероиды и инъецируют полученный препарат.

*Фосфор.* Для нейтрализации фосфора можно воспользоваться сульфатом меди. Следует, однако, иметь в виду, что значительное количество медного купороса также обладает тканеразрушающим действием. Поэтому во время нейтрализации следует часто промывать рану обильным раствором гидрокарбоната натрия.

*Графит.* Дети нередко ранят себя или друг друга во время игр заостренным карандашом. Острие может отломиться, и кусочек графита остается под кожей. Графит следует немедленно удалить, особенно если речь идет о чернильном карандаше, так как окраска кориума ведет к образованию косметического дефекта. Если окраска тканей уже произошла, следует произвести их иссечение.

*Магний.* При попадании магния в организм (например, из игрушечных ракет и т. п.) может наступить временная гипостезия или анестезия в области, иннервируемой затронутым нервом. Иссечение оправдано, если общее количество попавшего в организм магния превышает 10-12 г.

## Повреждения при инъекциях

Ошибочно или неправильно введенное при инъекции лекарство ведет к повреждениям тех тканей, в которые оно проникло. Не исключена также возможность повреждения иглой нерва.

*Паравазальное введение лекарства, предназначенного для внутривенного введения.* В данном случае уже первые капли лекарства вызывают острые боли, в результате чего редко встречается введение значительного количества лекарства и связанное с этим значительное поражение.

Если возникло подозрение попадания внутривенного препарата в паравазальное во, то инъекция должна быть немедленно остановлена. Шприц сни-



мают с иглы, игла остается на месте вкола, и находящаяся в ней часть лекарства вытекает. В другой шприц набирают 114-112% новокаин (без тоногена) и область первой инъекции обильно инфильтрируют.

*Ошибка при внутримышечной инъекции (подмена лекарства и т. п.).* Мероприятия при этом аналогичны описанным выше.

Разрез оправдан только после введения маслянистого препарата, так как в других случаях лекарства настолько быстро диффундируют в окружающие ткани, что из разреза выделяется только незначительное количество препарата.

При плохой технике проведения интраглютеальной инъекции можно повредить седалищный нерв. Возникающая при этом парестезия (реже — выпадение движений), хирургического вмешательства не требует, выздоровление наступает спонтанно.

## **Пересадка кожи и лоскутная пластика при поражении и гибели тканей вследствие ионизирующего облучения**

После гибели кожи, а также подкожных тканей вследствие рентгеновского облучения, образовавшийся кожный дефект нельзя заменить расщепленной кожей. Дело в том, что трофика этих тканей настолько неудовлетворительна, что рассчитывать, на кровообращение, формирующееся со стороны основания раны в послеоперационный период, не приходится.

Из расщепленных лоскутов для свободной пересадки следует предпочесть *аллопластические* консервированные ткани. С их помощью подготавливается лоскутная пластика основания раны. Правильным методом пересадки кожи является какой-нибудь вид *лоскутной пластики*.

Общепринятым принципом является необходимость выбора наиболее надежного способа операции.

## 12

## ГНОЙНАЯ ХИРУРГИЯ

L. BARDA

Этиология раневой инфекции,  
ее клинические формы

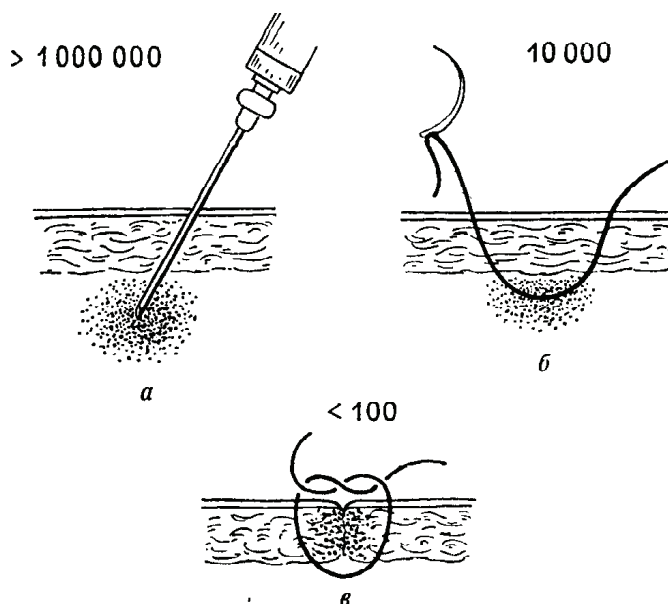
Человек живет в среде, наполненной патогенными микроорганизмами. Их атаки принимает на себя, в первую очередь, кожный покров, на поверхности которого оседает большинство вредных микроорганизмов. Сохранность эпителиальной оболочки кожи является непременным условием действия защитной системы организма. Эффективность этого защитного механизма повышает кислотное (рН 6) химическое влияние эпителиальной поверхности.

В основе механизма возникновения хирургических инфекций лежит проникновение патогенных агентов через кожу в организм. Если бактерии попадают в рану непосредственно, то говорят о *первичном инфицировании*, а если заражается уже возникшая ранея рана (например, от рук врача, инструментов или бинта), то речь идет о *вторичном инфицировании*. В отличие от *бактериального токсическим инфицированием* называется процесс, при котором поражение тканей, их воспалительные заболевания вызывают не бактериальные токсины, а иные токсические вещества. С подобным видом инфицирования можно встретиться при укусах змей, насекомых или после ранения чернильным карандашом.

Как показывает эксперимент *Elek* и *Conen* (1957), инфицирование раны находится под влиянием целого ряда факторов. Согласно данным этих авторов, для того, чтобы развился гнойный процесс, под интактную кожу следует ввести суспензию, содержащую от 2 до 8 млн. бактерий *Staphylococcus aureus*. Если между тканями протянута обычная нитка, то для инфицирования достаточно 10 тыс. бактерий. Если произвести разрушение и усиление гипоксии тканей при помощи завязывания узла на нитке, то инфицирование тканей вызывается уже после

Развитие инфекции раны и течение воспалительного процесса определяется следующими факторами:

1. типом, количеством и вирулентностью бактерий, попавших в рану;
2. наличием нежизнеспособных, разрушенных тканей в ране и их количеством;
3. попало ли в рану чужеродное тело и, если попало, то органического или неорганического происхождения;
4. типом раны, ее локализацией, временем, прошедшим с момента ранения;
5. местной и общей резистентной способностью организма;
6. временем начала лечения, его видом и интенсивностью;
- 7) общим состоянием и возрастом больного.



**Рис. 12-1.** а) Минимальная доза стафилококков, при которой развивается абсцесс, б) Присутствие инородного тела и в) сдавливание увеличивают опасность инфекции (по *Elek* и *Conen*)

В зависимости от характера патофизиологического процесса можно выделить следующие типы инфекции раны; а) целлюлит, б) нагноение и абсцесс, в) лимфангит и лимфаденит, г) септический тромбоф-

лебит, д) некроз и гангрена, е) токсемия, ж) бактериемия, з) септицемия.

Большинство инфекций начинается в виде *местного воспаления (целлюлит)*, для которого характерны: гиперемия, повышение температуры, отек, боль и ограниченность функции (*tumor, calor, tumor, dolor, functio laesa*), вначале без признаков нагноения. Вслед за этим появляется *нагноение*, являющееся следствием гибели тканей, развивается абсцесс. Вокруг абсцесса целлюлит распространяется дальше и охватывает новые ткани.

При умеренной форме инфекция раны может спонтанно остановиться и локализоваться. При агрессивном патогенном агенте процесс распространяется. Прямое распространение чаще всего протекает в подкожных соединительных тканях, в щелях между мышцами и фасциями, по ходу сухожильных влагалищ в виде *флегмон*. Далее инфекция может распространиться на *лимфатические сосуды, вены (септический тромбофлебит)*, в исключительных случаях — на *артерии*, последствиями чего являются *некроз и гангрена*, скопление гноя может *проникнуть* и в одну из *полостей тела*.

Некроз, гангрена тканей могут развиваться под влиянием бактерий; это отягощается нарушением кровообращения вследствие сильных отеков (например, при газовой гангрене).

При инфицировании раны агрессивным патогенным агентом бактериальные токсины проникают в кровообращение (*токсемия*), хотя сами бактерии туда не проникают. Токсемия-может быть неспецифической (при смешанной инфекции) или специфической (например, в случае столбняка). Из септической раны могут попасть в кровообращение не только бактериальные токсины, но и сами бактерии (*бактериемия*). Если при повторном высеивании крови получены бактерии, то имеет место *септицемия*. При этом следует иметь в виду формирование метастатических абсцессов, острого гематогенного остеомиелита, а также вторичное распространение воспалительного процесса.

Можно произвести классификацию и на основе качества патогенных агентов, вызвавших инфекцию. При травматических ранах инфицирование может быть вызвано широким спектром микроорганизмов; при постоперационном же инфицировании раны основное значение имеют три вида бактерий: *Staphylococcus aureus*, *Proteus* и *Pseudomonas aeruginosa*.

В настоящее время эти три типа бактерий обнаруживаются в любой больничной среде, они доминируют в микрофлоре обслуживающего персонала и с большой частотой могут быть выявлены При посеве с кожи и из носа больных.

Однако, начиная с шестидесятых годов, отмечает-

ся выдвигание на первый план грамотрицательных микробов. По-видимому, они нарушили гегемонию стафилококков, характерную для предшествующего периода.

## Ятrogenные инфекции (этиология, лечение, профилактика)

С хирургической точки зрения ятrogenной считается любая инфекция, которая развивается вследствие врачебного обследования или вмешательства. Показать значение ятrogenной инфекции и способы ее предупреждения — весьма актуальная задача. В этой области значительную роль сыграла книга *Losonczy* «Ятrogenные инфекции», в которой дан широкий обзор темы. В этой главе мы рассмотрим хирургические аспекты данного вопроса.

Как о том свидетельствует история медицины, *больничная инфекция* (госпитальная инфекция) является ровесником больниц. После введения в хирургию асептики и антисептики больничная инфекция почти полностью исчезла, на протяжении десятилетий большинство операционных ран заживало без каких-либо осложнений. Казалось, что использование сульфамидов, а позднее — антибиотиков позволит устранить и оставшиеся немногие случаи инфекций. Этого, однако, не произошло. Никто не предполагал, что патогенные агенты смогут выработать *резистентность* к лекарствам. Но случилось именно так, и теперь мы вновь встречаемся со старой проблемой инфекции, хотя и в новой форме. Особенно частой стала стафилококковая инфекция, тяжелые последствия которой общеизвестны. Сопrotивляемость этих микробов выше, нежели большинства не образующих спор бактерий. Их резистентность к пенициллину основывается на выработке энзима, разрушающего пенициллин, — пенициллиназы. Однако стафилококки на протяжении последних 10-20 лет стали резистентными и к другим антибиотикам.

В эпидемиологии ятrogenной инфекции важную роль играет *восприимчивость организма*. В некоторых случаях снижена не резистентная способность организма в целом, а только Честная резистентность (*locus minoris resistentiae*), способствующая возникновению локальной инфекции. Подобным местным (локальным) восприятием инфекции является и каждая рана, в которой имеется серома, гематома, ишемическая или некротическая ткань, инородное тело (нитка, протез). Хорошо известно, насколько велика роль местных условий (поражение тканей, ишемия, присутствие инородного тела) при заражении различными бактериями.

Наряду с местным поражением тканей важную роль играет *иммунобиологическое состояние всего*



организма. Если вне больницы инфицируется почти всегда здоровый организм, то большинство ятрогенных инфекций развивается на иммунобиологически неполноценном, больном организме как *вторичная болезнь*.

Некоторые лекарства также повышают подверженность организма инфекциям. Подобным действием обладают, например, антибиотики широкого спектра действия и стероидные препараты. Антибиотики вытесняют из организма чувствительные к ним микробы; образуется пустое пространство, которое может занять любой резистентный вид микроорганизмов. Имеются данные, указывающие на то, что антибиотики определенно стимулируют размножение резистентных микробов (посредством передачи фактора R), кроме того, они играют роль в возникновении определенных вариантов бактерий. Понятия сферопласта, протопласта, «Б-формы и переходных бактерий используются для обозначения таких атипичных бактерий, которые либо вовсе лишены мембраны, либо обладают поврежденной мембраной. Форма, осмотическая стабильность и характеристики развития микроорганизмов с поврежденной мембраной отличаются от их предшественников. Отдельные антибиотики (пенициллин, цефалоспорины) препятствуют синтезу мембраны, поэтому их применение может вызвать появление форм с дефективной клеточной мембраной. Идентифицированные варианты чаще всего происходят из грамположительных кокков.

Патогенетическая роль, а также клиническое значение бактериальных вариантов пока еще не выяснены.

Борьба против формирования резистентности к антибиотикам может вестись посредством определенных систем дозирования. В настоящее время известны четыре подобные системы.

1. *Метод ограничения* — резервирование определенного препарата на тот случай, когда патогенный агент резистентен ко всем остальным антибиотикам.
2. В *системе изменчивого применения* в широких пределах варьируют антибиотики, благодаря чему микробы не способны выработать резистентность.
3. В *системе «вращения»* в течение длительного времени не используется антибиотик, к которому микробы стали резистентными.
4. *Комбинация* различных антибиотиков. В распространении ятрогенных инфекций существенную роль играет также *стероидная терапия*. Вследствие «ярко выраженного» влияния стероиды используются совершенно необдуманно и неоправданно, что позднее приводит к пагубным последствиям. Согласно *Beirich*,

кортизон нарушает образование антител и имеет антифлогистическое (противовоспалительное) действие, ибо он понижает проницаемость стенок сосудов, инфильтрацию лейкоцитов и фагоцитоз, препятствует реакциям антигенов и антител, а также уменьшает формирование грануляционной ткани.

Причины ятрогенных инфекций делятся обычно на две группы. К *объективным причинам* относятся те факторы, которые не зависят от персонала лечебных учреждений (например, устарелое оборудование хирургических отделений, недостаток обслуживающего персонала и т. п.). К *субъективным причинам* относят зависящие от медицинского персонала, т. е. устранимые факторы. В настоящее время пока еще нет таких методов, которые позволили бы полностью предотвратить появление постоперационных нагноений и сепсиса в хирургических отделениях. Однако в нашем распоряжении уже имеется целый ряд принципов и правил, которые способствуют профилактике и препятствуют распространению уже возникших нагноений. Насколько целесообразно иметь это в виду, доказывают, например, данные *Halli*, который показал, что изолирование больных с гнойными процессами и соблюдение правил гигиены при перевязках уже само по себе на 50% снижает число нагноений ран.

Большинство исследований, посвященных постоперационным нагноениям раны, основываются обычно исключительно на анализе материала асептических операций. Подобный анализ вводит в заблуждение, ибо при этом нагноение ран после оперирования травматических повреждений и операции при гнойных ранах представляется естественным явлением. При подобном порочном в своей основе подходе забывается о конечной цели: от постоперационного нагноения должна быть защищена не только асептическая, а любая рана.

Заслуживают внимания выводы *Kende* и *Ferenczi*, согласно которым нет существенной разницы между количеством нагноений после асептических операций и вмешательств на гнойной ране. *Losonczy* обращает внимание на то обстоятельство, что необходимо учитывать, анализировать и организовывать профилактику не только нагноений после асептических операций, не только они могут быть приняты в качестве индикатора постоперационных нагноений, но также необходим анализ процесса лечения гнойных ран.

Соответствующие достоверные результаты, способные указать пути проведения необходимых мероприятий, могут быть получены только посредством оценки полного материала соответствующего хирургического отделения. При этом операционный материал может быть разбит на следующие четыре группы: чистые, чисто-загрязненные, загрязненные и грязные операционные раны.

1. К *группе чистых* относятся те раны, которые не связаны с пищеварительным трактом или дыхательными путями, во время операции
2. В *группу чистозагрязненных* выделяют те чистые операции, при которых, хотя и возникла связь с пищеварительным трактом или дыхательными путями, но в рану значительного проникновения выделений не произошло.
3. К *группе загрязненных* следует отнести те вмешательства, при которых выявляются признаки острого воспаления, однако выделения гноя нет; на оперируемый участок из какого-либо полого органа попало значительное количество содержимого. Кроме свежих травматических ран к этой же группе относят и те операции, при которых проведение полноценных асептических мероприятий оказалось невозможным.
4. К категории *грязных ран* относят те, при операциях на которых выделяется гной или имеет место перфорация полого Органа. К этой же группе относят и несвежие травматические раны.

При подобной группировке анализ дает следующие результаты: степень инфицирования чистых ран — 1-2%, чистозагрязненных: 8- 10%, загрязненных — 21-22%, грязных, — 38%. Усредненный показатель, однако, невысок: 4-7%.

В процессе формирования инфекции раны кроме экзогенных факторов (инфицированный перевязочный материал, инструменты, прочие вспомогательные материалы, операционная техника) существенную роль играет целый ряд эндогенных факторов, являющихся следствием общего или местного состояния организма больного.

Среди *экзогенных факторов* большое значение имеет предоперационная подготовка кожного покрова: при мыльном душе степень инфицирования — 2-3%, в то время как использование дегергента, содержащего, гексахлорофен, позволяет снизить эту величину в два раза. В формировании инфицирования раны определенная роль принадлежит казалось бы несущественному в данном случае бритью — степень инфицирования после бритья операционной области 2 3%, если бритье не проводится, то 0,9%.

Использование диатермического скальпеля обычно увеличивает количество нагноений вдвое. Также существенную роль в развитии постоперационных нагноений раны играет способ выведения дренирующей трубки: в случае чистых ран степень инфицирования — 4%, если трубка отводится по линии раны, и только 2%, если используется отдельный вывод.

Среди *эндогенных факторов* особое значение имеет возраст больного, определяющий его общее состояние: по данным *Littmann* после проведения ап-

пендэктомии у больных моложе 30 лет степень инфицирования — 2-3%, в то время как у больных от 50 до 60 лет эта величина возрастает до 15,4%. Степень инфицирования больных-диабетиков — 10-12%, при ожирении — 13-14%, а при нарушениях кишечного всасывания — уже 16-18%. Кроме этого, не следует забывать о таких факторах, как пониженное потребление белков, повышенная потеря белков, различные нарушения белкового синтеза, нарушение функции печени, анемия, гипоксия, ишемия и т. п.

Следует принять за установленный факт то, что ятрогенное инфицирование раны происходит в подавляющем большинстве случаев в операционной; роль палат при этом несущественна.

В целях снижения количества послеоперационных нагноений следует придерживаться следующих правил:

1. больной должен находиться в хирургическом отделении до операции в течение предельно короткого периода;
2. для предоперационного обмывания следует пользоваться гексахлорофеном или другим эффективным детергентом;
3. бритье должно быть минимальным;
4. следует избегать загрязнения операционного поля;
5. использовать наиболее щадящую операционную технику;
6. оперировать настолько быстро, насколько позволяют соображения безопасности;
7. особенная осторожность необходима при оперировании пожилых больных с избыточной жировой клетчаткой, страдающих диабетом и сопутствующими заболеваниями;
8. следует избегать прокладывания дренирующей трубки по линии раны;
9. разрез кожного покрова и подкожной жировой ткани производить обычным скальпелем, а не диатермическим ножом;
10. для предотвращения заражений в операционной особое внимание необходимо уделять созданию асептических условий, выделению персонала — носителя стафилококков и проведению соответствующего лечения;
11. главным требованием является *выделение лиц, зараженных стафилококками, и изолирование их от других пациентов*. Необходимо изолировать каждого хирургического больного, у которого имеются значительные выделения из раны, обильно пропитывающие повязку, а кроме этого тех, у которых инфицирование раны вызвано очень резистентным стафилококком эпидемического фаготипа.

Инфекции, вызванные гноеродными бактериями. Характерной особенностью т. н. гноеродных бакте-

рий является то, что они вызывают гнойное воспаление. Патогенность различных видов неодинакова, однако общим свойством является возбуждение местных и общих процессов, воспалений органов и тканей, абсцессов, флегмон, некроза и сепсиса.

## Инфекции, вызванные грамположительными бактериями

### Стафилококковая инфекция раны

Стафилококки являются крайне распространенным видом бактерий, они обнаруживаются почти повсеместно. Различные типы стафилококков выявляются на коже, волосах, в носу, на слизистой носа и глотки здорового человека, являясь элементом нормальной микрофлоры указанных областей. Часть из них не имеет способности к агрессивному распространению и не может вызвать тяжелые заболевания.

Патогенные стафилококки производят золотисто-желтую краску, они являются коагулазоположительными. Как показывает опыт, наибольшее число тяжелых нагноений и случаев сепсиса вызывается фаговым типом стафилококка 80/81. Коагулазоположительный золотистый стафилококк (*Staphylococcus aureus*) способен производить целый ряд токсинов и ферментов. Ферменты, произведенные *in vivo*, увеличивают способность бактерии к инвазии и к резистентности. Например, фибринолизин разрушает лобную перегородку; посредством растворения мукополисахаридов в межклеточном пространстве гиалуронидаза способствует распространению бактерий; под влиянием синтезирующейся коагулазы фибрин создает вокруг кокков защитную оболочку и увеличивает их резистентность. Многие штаммы стафилококков способны синтезировать пенициллиназу, которая расщепляет пенициллин и защищает бактерии от влияния антибиотиком. Велика резистентность золотистого стафилококка к физическим и химическим воздействиям. На полу больничных палат, на постельном белье стафилококки остаются жизнеспособными на протяжении недель. Белый стафилококк (*Staphylococcus albus*), который не производит коагулазу, считают обычно безвредным микробом. Однако он играет существенную роль в развитии септицемии после операций на сердце и крупных сосудах.

Заболевания, вызванные стафилококками, варьируют от фолликулитов величиной с маковое зерно до огромных флегмон, распространяющихся на большие участки тела. Стафилококки могут вызвать развитие фурункула, карбункула, панариция, пиодермии, тонзиллита, остеомиелита, пневмонии и т. д. При попадании бактерий в кровообращение они могут

осесть в самых различных областях, вызывая формирование вторичных очагов нагноения. Общеизвестна значительная роль стафилококков в возникновении послеоперационных нагноений ран. Большинство заболеваний внутренних органов, вызванных стафилококками, также протекает в гнойной форме (например, присоединяющаяся к вирусным заболеваниям гнойно-распадающаяся пневмония). Стафилококкоз может быть также следствием язвенного колита, который возникает как послеоперационное заболевание, главным образом — после уничтожения грамотрицательных кишечных бактерий антибиотиками.

В начальной стадии локализованной стафилококковой инфекции обнаруживается целлюлит, вслед за этим формируется абсцесс. Гной имеет желтоватый цвет, густую консистенцию и не имеет запаха. Однако при вскрытии быстро распространяющейся флегмоны, вызванной агрессивными стафилококками, выделения из раны не гнойные, они жидкие, кислотные, бульонообразные и выделяются в значительном количестве. При стафилококковой флегмоне не следует ожидать скопления густовытекающего, желтоватого гноя. Как показывает опыт, уже через 2-3 дня после раннего вскрытия гнойника выделения прекращаются, рана очищается, появляется грануляция, и рано могут быть наложены вторичные швы (*Littmann*).

Результаты лечения стафилококковой инфекции раны зависят от раннего распознавания и полноценного вскрытия очага гнойного процесса. Степень эффективности (или неэффективности) антибиотикотерапии зависит от резистентности бактерий. Лечение антибиотиками рекомендуется начинать только после определения

### Стрептококковая инфекция раны

Стрептококки — грамположительные бактерии, они широко распространены в природе. Отдельные штаммы стрептококков присутствуют и в нормальной бактериальной флоре человека. Патогенные стрептококки могут быть разделены на 4 большие группы: гноеродный (*Streptococcus pyogenes sive haemolyticus*), зеленеющий или зеленающий (*Streptococcus viridans*), энтерококк (*Streptococcus faecalis sive ovalis*), а также *анаэробный стрептококк*. В патологии человека наиболее важную роль играет гноеродный (гемолитический) стрептококк.

Для стрептококков характерно крайнее разнообразие, в клинике они выявляются как причины острых заболеваний: нагноений раны и кожных инфекций, флегмоны, рожи, пневмонии и эмпиемы, родового сепсиса, тонзиллита, лимфаденита, отита, менингита и т. д.

В хирургической практике стрептококковая инфекция характеризуется сильной способностью к инвазии и быстрым распространением процесса. Из-



менение начинается в виде целлюлита, над которым залегает (на коже) наполненная кровявой сывороткой булла. Вслед за инфицированием быстро развивается региональный лимфангит и лимфаденит. Образование абсцесса — редкое явление, поражение тканей чаще имеет вид пятнистого некроза на коже и жировых тканях. При вскрытии инфицированного участка выделяется жидкий, водянисто-сывороточный гной. Бактериemia развивается часто и быстро, вслед за вскрытием гнойного процесса. Операционная травма способствует попаданию мелких, инфицированных тромбов из тромбированных сосудов, находящихся вокруг зоны воспаления, в русло кровообращения.

При лечении стрептококковой инфекции раны прежде всего следует остановить бактериальную инвазию посредством обеспечения покоя для инфицированного участка и энергичной антибиотиковой терапии.

Хирургические мероприятия (удаление некротических тканей, дренирование раны и др.) возможны только после этого. Для предотвращения гематогенной диссеминации вскрытие вызванного стрептококками инвазивного процесса можно проводить только под защитой антибиотиков. Одним из возможных антибиотиков в этом случае является пенициллин, к нему резистентности практически нет. Исключением является стрептококковая гангрена, когда сосуды, снабжающие инфицированный участок, закрыты тромбами, что препятствует проникновению туда антибиотиков. Неотложно необходимо вскрыть гангренозный участок.

### **Инфекции, вызванные грамотрицательными бактериями**

При анализе причин ятрогенных инфекций выявляется важность одного из факторов: антибиотики вытесняют из микрофлоры организма чувствительные к ним микробы, вследствие этого появляется «ничейная зона», которую могут заполнить любые резистентные бактерии. Пустота, образующаяся в результате чрезвычайно широкого использования пенициллина, заполняется прежде всего теми грамотрицательными кишечными бактериями, которые обычно входят в нормальную кишечную флору. В последние 15 лет получили распространение септицемии, вызванные *кишечной палочкой (Escherichia coli)*, *Aerobacteraerogenes*, *протеем (Proteus)*, *синегнойной палочкой (Pseudomonas aeruginosa sive pyocyanea)*, *Serratia marcescens*. Антибиотиковая профилактика не столько защищает от этой инфекции, сколько способствует ее возникновению.

Совместное появление септицемии, вызванной грамотрицательными бактериями, и септического

шока создают крайне тяжелое, опасное для жизни состояние. Следует особенно подчеркнуть, что основными условиями и предпосылками успешного лечения подобных инфекций являются ранний диагноз, адекватная, массивная антибиотиковая терапия, противошоковые мероприятия и раннее хирургическое вскрытие. Локализовать абсцесс — источник сепсиса — трудно, часто его приходится искать вслепую, ибо примененные антибиотики и (или) стероиды полностью стирают соответствующую симптоматику.

### **Основные принципы лечения гнойных процессов**

Согласно природе возникновения гнойные процессы можно разделить на две группы.

1. При *первичных гнойных заболеваниях* грубого механического поражения тканей нет. Микроорганизмы проникают обычно в естественные полости (волосяная сумка, сальные и потовые железы) либо через незначительные поверхностные дефекты тканей попадает через лимфатические пути в глубоко залегающие ткани. Классическими заболеваниями этой группы являются: фурункул, карбункул, абсцесс, панариций, флегмона, но сюда же могут быть отнесены аппендицит и холецистит.

2. В группе *вторичных гнойных заболеваний* механическое повреждение тканей «открывает ворота» для вторжения бактерий. К этой группе относят нагноения травматических и операционных ран.

Независимо от типа патогенного агента, способа его проникновения и вида развития нагноения целью проводимых мероприятий является усиление защиты тканей, подвергнувшихся бактериальной инвазии, и предотвращение сопровождающих поражений. Для достижения этой цели используют как консервативное, так и оперативное лечение.

### **Местное консервативное лечение**

Первым и наиболее важным элементом местного консервативного лечения является обеспечение воспаленной части (области) тела состояния покоя. Не следует забывать о том, что использование гипсовой шины является привилегией не только травматологии, шина широко может быть использована и при раневой инфекции. Нередко благодаря своевременному обеспечению пораженной области состояния покоя удается добиться обратного развития воспалительного процесса. В арсенале консервативных методов лечения имеются и такие средства, как локальное охлаждение и локальный обогрев. С их помощью, при необходимости, можно расширить или сузить со суды воспаленной области. Холодные компрессы, лед замедляют развитие воспалительного процесса и

гноеобразование; нельзя забывать и об обезболивающем действии холода.

Теплые компрессы, паровые повязки благодаря развитию гиперемии ускоряют образование гноя, облегчая тем самым раннее активное хирургическое вмешательство. И в наши дни действительно старое правило: «*Puus, ibi evasua*», которое, собственно, для нас означает: «где гной, там иссеки и вскрой».

В последнее время для лечения гнойной раны стали применять абактериальную (гнотобиотическую) камеру, представляющую определенный практический интерес в лечении поверхностных обширных ран.

## Оперативное лечение

Абсцесс и флегмона Основным методом местного оперативного лечения инфицированной раны является *иссечение гнойного очага*, его широкое вскрытие, выпуск скопившегося гноя и обеспечение его свободного истечения.

*Грубой ошибкой является попытка удаления абсцесса посредством пункции.* Пункция допустима только в целях взятия материала для бактериологического анализа или в целях локализации процесса. Даже в нашу эру антибиотиков невозможно излечить абсцесс отсосом его содержимого.

При вскрытии гнойника выходит большинство патогенных микробов, масса погибших лейкоцитов и значительное количество токсических веществ. Появляется возможность удаления нежизнеспособных тканей.

Декомпрессия, возникающая после вскрытия, облегчает проникновение антибиотиков и свежих анти-веществ в инфицированную область. Операционное вскрытие гнойного процесса следует проводить при строгом соблюдении правил асептики. Дезинфицирование и изолирование операционного поля, соблюдение необходимых правил обработки рук хирурга, стерильные инструменты — все это предотвращает развитие ятрогенных суперинфекций.

Вскрытие области нагноения всегда следует проводить под анестезией. Боль, вызванная воспалительным процессом, и без того причиняет больному много неприятностей, и у нас нет права усугублять это состояние больного грубым вмешательством. В связи с тем, что инъекирование анестезирующего препарата в область воспаления сопровождается дальнейшим распространением инфекции, местное обезболивание обычно не применяется, вместо него используют общее обезболивание.

Вскрытие осумкованного гнойного скопления (абсцесса) или флегмоны проводится посредством *иссечения*. Его величина должна обеспечить свободное истечение гноя. Следует обратить внимание на необ-

ходимость широкого вскрытия способствующих застою карманов, мертвого пространства. Если абсцесс разделен на части перегородками, а внутри флегмоны имеются фрагменты, отделенные пластинами фасций и соединительной ткани, то все эти перегородки следует разрушить. Если вследствие анатомических причин это невозможно, то следует обеспечить отдельный выход гноя из каждой части полости (*встречные отверстия*). Рассечение должно доходить до здоровых тканей, однако не затрагивать их, ибо это ведет к дальнейшему распространению инфекции. При вскрытии гнойного процесса следует выяснить, что скрывается за инфекцией. Лечение скрытого ванной области. При иссечении нагноившейся операционной раны необходимо удалить все отмершие ткани, все обнаруженные нитки и другие инородные тела. Автор неоднократно наблюдал такие нагноившиеся операционные раны, которые «лечили» перевязками в течение многих месяцев и которые зажили за несколько дней после того, как из раны удалили находившиеся в глубине нитки. О необходимости полноценной ревизии и хирургической обработки гнойной раны писал в своем известном труде «Очерки гнойной хирургии» (1956) еще В. Ф. Войно-Ясенецкий.

Важным моментом операционного лечения является *обеспечение постоянного опорожнения гнойного экссудата*. При вскрытии поверхностного нагноения достаточно заполнить полость абсцесса полосками бинта, хорошо впитывающими жидкость, на 3-4 дня, после чего они безболезненно выпадают. При более глубоком расположении гнойника и его вскрытии либо при вынужденном наложении встречных отверстий, постоянное опорожнение гнойных выделений обеспечивают резиновыми пластинами, резиновыми трубками, дренажем *Penrose* или еще лучше дренированием с отсасыванием.

Гнойные, воспаленные, травматические (в том числе и операционные) раны следует вскрывать как можно раньше. При выжидании воспаление и нагноение распространяются, охватывая все новые и новые, иногда весьма важные в функциональном отношении ткани. При тяжелом, агрессивном инфицировании раннее вскрытие может спасти больному жизнь.

Особенно срочной является операция с обширным вскрытием и удалением погибших тканей при газовой гангрене и инфекции, вызванной анаэробным стрептококком. Напротив, строгим показанием к консервативной терапии является фурункул губы и лица (*злокачественный фурункулез*). Выдавливание гноя, рассечение фурункула запрещается. Назначается постельный режим, запрещается говорить и разжевывать пищу и вводится соответствующее количество антибиотиков широкого спектра действия.

Карбункулы раньше лечили звездообразными разрезами или полным иссечением гнойников. Одна-

ко подобные процедуры неприемлемы в настоящее время, ибо излечение происходит крайне медленно, и кроме того на месте карбункулов остаются грубые рубцы. Наилучшие результаты получены после вскрытия гнойников электрическим ножом (*Lazarits*), что дополняется антибиотикотерапией и лечением фоновых заболеваний.

При местном лечении вскрытой раны многие используют антисептические растворы, антибиотиковые растворы, порошки, мази и протеолитические средства. Автор считает все это излишним и рекомендует для промывания инфицированных ран исключительно лишь *изотонический раствор поваренной соли*.

На тех участках тела, где широкое вскрытый нагноившейся раны невозможно по анатомическим причинам (например, при нагноении раны после срединной стернотомии), прекрасно зарекомендовал себя т.н. дренаж с промыванием, при котором проводится постоянное промывание полости раны.

### Метастатический абсцесс и острый гематогенный остеомиелит

Среди осложнений, вызванных инфекциями гноеродных бактерий, и в настоящее время хорошо известно образование метастатического абсцесса и острого гематогенного (эндогенного) остеомиелита. Гематогенная инфекция костного мозга в 90-95% случаев вызывается гемолитическим стафилококком, реже — стрептококками или грамотрицательными бактериями (коли, протеем, синегнойной палочкой).

Источником инфекции является обычно казавшийся незначительным гнойный процесс (например, фурункул, карбункул, пиодермия, нагноение зубной ячейки или тонзиллярнопери-тонзиллярное нагноение). Попавшие в кровообращение микроорганизмы с током крови заносятся через костную питающую артерию в костный мозг, где возникает ограниченное гнойное воспаление. В патогенезе острого гематогенного остеомиелита важную роль играют как анатомические (конечные ветви питающей артерии делают петлю в метафизе, переходя в венозные синусы), так и иммунологические (аллергические) факторы. В настоящее время острый гематогенный остеомиелит утратил свое значение, ибо при помощи раннего лечения антибиотиками заведомо можно предотвратить попадание гноеродных бактерий из потенциальных очагов инфекции (гнойников) в кровообращение.

*Экзогенный остеомиелит* может развиваться после попадания гноеродных бактерий из внешней среды непосредственно в вещество кости при открытых переломах, операциях остеосинтеза или фиксации эндопротеза.

Лечение острого гематогенного остеомиелита зависит от времени, прошедшего с начала развития

процесса. При раннем распознавании процесс может быть остановлен посредством направленной антибиотикотерапии и иммобилизации конечности при помощи шины. Субпериостальный или образовавшийся в массе кости абсцесс необходимо вовремя удалить, благодаря этому сохраняется надкостница, а кроме того — уменьшается резорбция токсина и облегчается ревитализация кости. Широкое вскрытие и открытое лечение абсцесса при остеомиелите в настоящее время уже не применяется. Во вскрытую при операции полость вводится тонкая полиэтиленовая трубка, кожный покров раны зашивают, и удаление образующегося в полости экссудата производится при помощи длительного промывания и промывания с отсасыванием может быть закрытой, полуоткрытой или открытой (рис. 12-2).

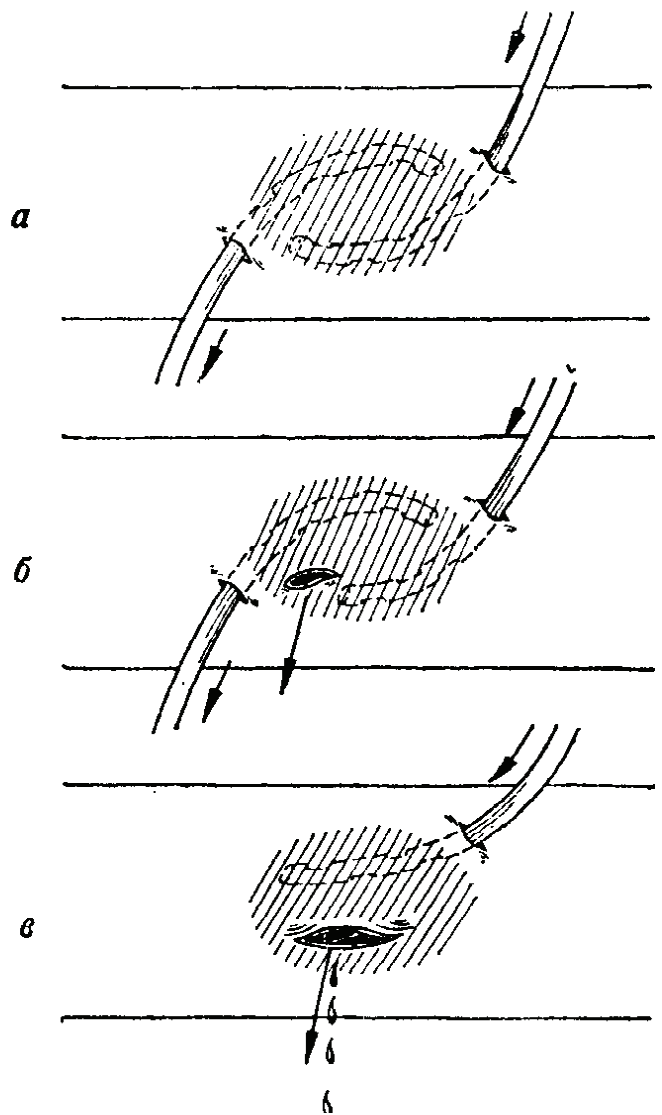


Рис. 12-2. Промывочно-отсасывающее дренирование, а) закрытый способ, б) полузакрытый способ, в) открытый способ

Длительно протекающая жидкость разжижает гной, отсос легко отводит детрит вместе с массой бактерий. В течение первых 2-4 дней в жидкость следует добавлять антибиотики широкого спектра действия, не оказывающие вредного влияния на



костную ткань (неомицин, бацитрацин, полимиксин В). После этого промывание ведется исключительно раствором Рингера.

При прогрессирующем воспалении костного мозга на передний план выступает гибель костной ткани. На этой стадии применяют классическое правило: погибшая костная ткань (секвестр) должна быть удалена наиболее радикально, а полость заполняется губчатой тканью согласно методам пластической хирургии костей. Эффективность костной пластики зависит от качества подготовки посредством отсасывающего дренажа и промывания.

### Общее лечение

В лечении гнойных процессов наряду с местным лечением раны важную роль играет также антибиотикотерапия, однако она является только *дополняющей хирургическое вмешательство*. Антибиотики следует назначать целенаправленно, на достаточно длительный период и в необходимой дозировке.

Целый ряд хирургов пытается предупредить послеоперационное инфицирование раны при помощи профилактического введения антибиотиков до операции. При подобной профилактике антибиотиками бактериальная суперинфекция развивается примерно в 30% случаев, в то время как без этого — только в 15% их! Таким образом, защита ведет скорее к усилению резистентности бактерий.

Профилактику следует применять только тогда, когда состояние больного является тяжелым, патогенный агент известен и антибиотикотерапия является целенаправленной.

Наряду с хирургическим лечением и введением антибиотиков не следует забывать и об общем состоянии больного. Посредством интоксикации тяжелые или затянувшиеся нагноения снижают резистентность организма. Организм теряет большое количество белков, жидкости и электролитов. Вследствие этого развивается гипопроотеинемия, нарушается водно-солевой баланс, к чему присоединяется гиповитаминоз. Все это требует быстрой компенсации, интенсивного лечения. Больной должен получать высококалорийную пищу, переливание крови и плазмы, гаммаглобулин, витамины. Следует компенсировать потерю жидкости и электролитов. Короче говоря, следует укрепить сопротивляемость организма.

### Хирургическое лечение анаэробной инфекции

Клиническая картина газовой гангрены столбняка, которые вызываются анаэробными бактериями, при-

надлежащими к группе бактерий, хорошо известна каждому хирургу. Удивительно, что эти заболевания встречаются значительно реже, нежели заболевания, протекающие в виде бактериемии, перитонита, эмпиемы, абсцесса либо послеоперационной гнойной раны и вызванные анаэробными микроорганизмами, не образующими спор. Целый ряд исследований, проведенных в последние годы, указывает на то, что примерно одна треть всех послеоперационных инфекций ран вызывается анаэробными микробами. При интраабдоминальных вмешательствах их доля возрастает до двух третей. В хирургической практике чаще всего встречаются анаэробные микроорганизмы следующих групп.

1. *Спорообразующие микробы*. Наиболее известные члены этой группы различные *Clostridium* (*Cl. perfringens*, *Cl. novyi*, *Cl. septicum*, *Cl. histolyticum*, *Cl. tetani*, *Cl. botulinum* и др.).

Отдельные микробы группы *Clostridium* могут стать причиной газовой гангрены (мионекроза), анаэробного целлюлита, септического аборта или послеоперационного инфицирования раны. Они встречаются в составе нормальной бактериальной флоры кишечного тракта, обнаруживаются во рту и в половых органах.

Бактерии столбняка редко выявляются в содержимом поэтому заболевание столбняком вряд ли может быть объяснено эндогенным заражением.

2. *Бактерии, не образующие спор*. Среди грамотрицательных анаэробных микробов чаще всего обнаруживаются *Bacteroides fragilis* и *Fusobacterium*. И те, и другие встречаются в нормальной флоре рта, кишечника и внутренних женских половых органов. В питательной среде они размножаются очень медленно, поэтому их идентификация требует длительного времени (714 дней).

*Bacteroides fragilis* и *Fusobacterium* чаще всего выявляются при посевах из абсцессов брюшной полости, малого таза, легких, мозга и печени. Кроме того, они встречаются при воспалении желчного пузыря, при гнойном аппендиците, параректальном абсцессе, а также в инфицированной кисте промежности. Источником инфекции является обычно пищеварительный тракт. Заражение *Bacteroides fragilis* часто сопровождается тромбофлебитом, что может стать началом септической эмболизации.

3. *Анаэробные грамположительные кокки*. Пептококк и пептострептококк встречаются во влагалище, во рту и на коже. Из кала может быть выделен только пептострептококк. Оба вида микробов являются выражением патогенными. Обычно ими вызывается анаэробный стрептококковый миозит, септический аборт, абсцесс печени или эмпиема. Пептококк может вызвать воспаление сальных желез, абсцесс в грудной железе, ему принадлежит значительная роль

в инфицировании пальцев рук. Условия жизни этих микробов аналогичны условиям среды *Bacteroides fragilis*, очевидно, поэтому они вместе принимают участие в формировании отдельных инфекционных процессов.

4. Прочие грамположительные анаэробные микробы. *Actinomyces Israeli* является единственным видом анаэробных патогенных грибов. Чаще всего инфицируется шейно-лицевая область (70%), а также брюшная (20%) и грудная полости (10%).

*Propionibacterium acnes* является элементом нормальной флоры кожи. Как патогенный фактор встречается редко. Однако в последние годы выявили, что этот вид бактерий может стать первичным фактором синусита, инфицирования пересаженного сердечного клапана, а также эндокардита.

5. Анаэробный грамотрицательный кокк. *Veillonella* является единственным анаэробным кокком, встречающимся в организме человека. Этот строго анаэробный микроорганизм обнаруживается во рту, в верхних дыхательных путях, во влагалище, в кишечном тракте. Его присутствие выявляется в гнойном содержимом абсцессов, скоплении плевральной жидкости, а также в инфицированных дыхательных путях. *Veillonella* является бактерией скорее «загрязняющей», нежели патогенной.

Таблица 12-1. Наиболее частая локализация анаэробных бактерий

	Рот	! Толстая кишка	Влагалище	Кожа	Почва
<i>Clostridium</i>	±	+	±	0	+
<i>Bacteroides</i>	+	+	+	0	0
<i>Fusobacterium</i>	+	+	+	0	0
<i>Peptostreptococcus</i>	+	+	+	+	0
<i>Actinomyces</i>	+	±	0	0	0
<i>Propionibacterium</i>	+	±	0	+	0
<i>Veillonella</i>	+	+	+	0	0

Примечание: + — присутствует, 0 — отсутствует, ± — изменяется.

Имеющие клиническое значение анаэробные микроорганизмы живут в организме человека, в природных условиях выявляются только некоторые виды группы *Clostridium* (табл. 12-1). Поэтому очевидно, что значительная часть анаэробных инфекций имеет эндогенное происхождение. В связи с тем, что описанные выше анаэробные микроорганизмы являются частью бактериальной флоры организма человека, после применения некоторых лекарств и отдельных операционных вмешательств следует иметь в виду возможность приобретения ими патогенных качеств (табл. 12-2). При лечении инфекций, вызванных анаэробными бактериями, наряду с хирургическим вмешательством (вскрытие, дренирование) значительную роль играет антибиотикотерапия (хлорамфеникол, клиндамицин и т. п.).

Таблица 12-2. Состояния, способствующие возникновению анаэробной инфекции

Общие причины	Диабет
	Длительное лечение кортикостероидами
	Лейкопения
	Гипогамаглобулинемия
	Прием цитотоксических препаратов
	Иммунодепрессивная терапия
	Состояние после спленэктомии
Факторы, понижающие окислительно-восстановительный потенциал тканей	Коллагеновые болезни
	Тканевая аноксия
	Размножения тканей
	Аэробная инфекция
	Оставление инородного тела
	Ожог
Злокачественные процессы	Недостаточность периферического кровообращения
	Опухоли толстой кишки, легких, матки Лейкозы
Интенсивная предоперационная подготовка, «стерилизация» кишечного тракта	
Хирургические вмешательства на желудочно-кишечном тракте и внутренних женских половых органах	
Повреждения пищеварительного тракта	

## Газовый отек

**Эпидемиология.** В кишечном тракте человека и животных постоянно находится значительное количество спорообразующих анаэробных бактерий, в том числе *Clostridium*, вызывающих газовую гангрену. Эти бактерии обнаруживаются повсеместно в почве, особенно — в удобренной навозом почве, возделываемой в сельскохозяйственных целях. Благодаря образованию спор микробы не погибают, попав вновь в кишечный тракт, они размножаются, однако патогенными становятся только после попадания в ткани. Инфицирование чаще всего является экзогенным, когда зараженный микробами фрагмент почвы или иное инородное тело попадает в рану. Однако при поверхностных повреждениях образуется только бактериологическое загрязнение без клинических симптомов.

Тяжелое заболевание развивается только в том случае, когда повреждение ведет к обширному разрушению тканей. Основным условием обострения инфекции является ишемическое, некротическое, нежизнеспособное состояние тканей. Развитию газовой гангрены способствуют все изменения, ведущие к нарушению кровоснабжения, кислородного обеспечения тканей. Наиболее часто газовая гангрена развивается в военное время. Согласно статистическим данным, примерно 30% поражений военного времени загрязняется бактериями, однако газовая гангрена

развивается только в 1-5% случаев. В этом отношении представляют интерес данные Д. А. Аранова и А. Н. Беркутова.

Газовая гангрена вызывается следующими типами бактерий (приведены в порядке частоты инфицирования): *Cl. perfringens*, *Cl. novyi*, *Cl. septicum*, *Cl. histolyticum*. Каждый из данных типов в состоянии вызывать гангрену, однако чаще всего эти бактерии встречаются вместе. Характерной особенностью этих чисто анаэробных бактерий, вызывающих крайне опасное для жизни заболевание, является то, что вырабатываемые ими экзотоксины и ферменты обладают универсальным разрушительным для клетки тканей влиянием. Газовый отек развивается иногда уже через несколько часов после инфицирования, и при отсутствии необходимого лечения больной погибает через 2-4 дня.

Следует отметить, что бактерии группы *Clostridium* встречаются не только во время войн. Газовая гангрена может возникнуть после дорожных несчастных случаев, при колотых ранах (см. стр. 386), в исключительных случаях — вследствие ятрогенных инфекций (инъекционное инфицирование) или (эндогенная инфекция) во время операции. Развития газовой гангрены можно ожидать после операций, проводимых по поводу нарушений кровоснабжения тканей (ампутация), или во время вмешательств, при которых вскрывают сильно инфицированный пищеварительный тракт (анацидный желудок, толстая кишка, прямая кишка, желчный пузырь).

**Клиническая симптоматика.** MacLennan различает три формы инфекций, вызываемых бактериями *Clostridium*:

1. загрязнение без клинических симптомов,
2. анаэробный целлюлит,
3. газовая гангрена с обширным некрозом мышечной ткани.

«Умеренный» анаэробный целлюлит во многих отношениях отличается от формы, протекающей с мионекрозом. Анаэробный целлюлит (целлюлит, вызванный *Clostridium*; локальная газовая гангрена; эпифасциальная газовая гангрена; фасциит, протекающий с образованием газа) — инфекция, сопровождающаяся образованием газа в соединительной ткани. Этот процесс протекает обычно в пределах подкожных тканей и в созданных фасциями щелях, но поражения мышц при этом не обнаруживается. Накопление газа имеет эпифасциальный характер. При разрезе хорошо обнаруживается здоровый цвет мышцы под фасцией, некроза и скопления газа нет. Также характерны для целлюлита менее значительная болезненность и умеренно выраженный отек и токсинемия.

В клинической картине протекающей с мионекрозом классической газовой гангрены доминируют бурно развивающаяся токсинемия и шок. После латентного периода, длящегося от нескольких часов до 1-2

дней, больной становится беспокойным, пульс и температура поднимаются, кровяное давление падает. Травматическая (может быть и операционная) рана, а также прилегающие к ней области, становятся напряженными и чрезвычайно болезненными. Из раны начинает выделяться коричневатая жидкость, кожа приобретает бронзовый оттенок, распространяющийся к периферии. В этой области появляются пузыри, содержащие коричневатую-красноватую жидкость. Мышцы по цвету напоминают вареное мясо, крошатся, кровь из них не выделяется; начинает выделяться бульообразная, пенная жидкость, в которой микроскопическое исследование не обнаруживает клеточных элементов. Выделение мочи уменьшается, позднее развивается анурия. В зависимости от степени гемолиза уменьшается величина гематокрита и развивается желтуха. Это обстоятельство говорит о неблагоприятном прогнозе. При отсутствии лечения или неправильном его проведении гистотоксический мионекроз, вызванный *Clostridium*, почти во всех случаях приводит к летальному исходу.

Дифференцирование истинной газовой гангрены от других инфекций, протекающих с образованием газа, крайне затруднительно. Единственным точным методом является выделение источника инфекции посредством посева, что требует 1-3 дней. *Выжидать при газовой гангрене недопустимо, при подозрении лечение должно быть начато немедленно.*

Хотя случаи газовой гангрены встречаются весьма редко, нужно иметь в виду, что эта инфекция может встретиться и в повседневной практике. Поэтому следует подчеркнуть еще раз: выжидание до получения подтверждающих диагноз бактериологических данных чревато опасностью, излечение возможно только при рано начатой интенсивной терапии.

**Лечение.** Терапевтические мероприятия включают в себя:

1. общие меры (противошоковая терапия, стимуляция и поддержка сердечной деятельности, переливание крови);
2. хирургические мероприятия (рассечение и иссечение, ампутация, экзартикуляция);
3. антибиотикотерапия;
4. гипербарическая кислородная терапия. Газовая гангрена очень быстро ведет к тяжелому расстройству кровообращения, к шоковому состоянию, вызванному либо гемолизом, либо гиповолемией. Поэтому наиболее неотложной является профилактика шока или (если шок уже развился) быстрое выведение больного из этого состояния.

*Местное лечение газового отека — это прежде всего хирургическое вмешательство:* область газового отека следует вскрыть длинными параллельными (пампасными) разрезами, после чего удаляют все по-



гибшие ткани. Каждый участок мышцы, из которого нет кровотечения и который по внешнему виду напоминает вареное мясо, следует иссечь до здорового слоя, независимо от важности данной области. Все карманы, обнаруживаемые в области раны, следует устранить. Благодаря обширному иссечению уменьшается величина очага, производящего токсин.

В целях устранения анаэробных условий на полость раны накладывают полоски бинта, обильно смоченные перекисью водорода, которые следует часто менять. Если, несмотря на энергичное местное лечение, процесс распространяется дальше, следует подумать об ампутации или экзартикуляции.

Ранее проводили пассивную иммунизацию, ибо предполагали, что антитоксин свяжет находящийся в свободном обращении токсин. Однако токсин чрезвычайно быстро связывается клетками, и иммунизация вряд ли может дать существенные результаты. Поэтому в настоящее время она повсеместно оставлена.

Существенной частью интенсивной терапии является введение соответствующего количества наиболее подходящего антибиотика. Хорошие результаты получены при внутривенном введении пенициллина, дневная доза при этом 10-20 млн. ЕД. Для устранения присоединившейся инфекции также внутривенно вводят тетрациклин или хлорамфеникол.

Значительное количество токсина и других ядовитых веществ, переполняющих организм больного, может быть уменьшено посредством замены крови или гемодиализа.

Новые возможности в лечении газовой гангрены открылись после того, как *Voegeta, Veit-melkamp* и *Hoogendijk*, *Б. В. Петровский*, *С. Н. Ефун* начали использовать *гипербарическую кислородную камеру*. Гипербарическая кислородная терапия газового отека основывается на способности кислорода, находящегося под большим давлением, тормозить производство альфа-токсина, обладающего летальным действием. Лечение производится в специальных камерах под давлением 3 атм в присутствии чистого кислорода. Гипербарический кислород представляет, однако, опасность для больного, поэтому терапия проводится поэтапно: в первый день — 3х2 часа, во второй день — 2х2 часа, в третий день — 1х2 часа. Гипербарическая кислородная терапия, хотя и не является чудом и не сделала излишним тщательное хирургическое лечение, все же способствовала укрощению смертельных инфекций, вызванных гистотоксическими *Clostridium*. Благодаря этому процент выживающих повысился с 50 до 65 (*Schott* и *Hockerts*).

**Профилактика.** Вследствие высокой смертности при газовой гангрене *Hangos* и сотр., основываясь на опыте хирургического отделения инфекционной больницы, обращают наше внимание на важность профилактики заболевания. Ниже перечисляются

мероприятия, которые должны быть направлены на предупреждение инфекции, а также на раннее распознавание заболевания.

1. *Предотвращение аутогенной или эндогенной инфекции.* Еще до операции у больных, находящихся в угрожающем состоянии (с окклюзией сосудов, отягощенной Диабетом и возможностью возникновения гангрены, ангиопатическим некрозом), следует определить состав бактериальной флоры кожного покрова. Кожу дезинфицируют раствором йода и 70% спирта или иной эффективной жидкостью. При операции на толстой кишке необходимо дезинфицировать слизистую кишки. До оперирования анацидного желудка крайне важно восстановить кислотные условия его слизистой.

2. *Профилактическая антибиотикотерапия.* Опыт показывает, что предварительное введение пенициллина и цефопина предотвращает развитие газовой гангрены. Согласно этому, за день до операции тяжелым больным начинают вводить большие дозы антибиотиков, их вводят на протяжении 5-7 дней.

3. *Снижение: возможностей развития анаэробных бактерий.* На обширные повреждения даже после иссечения раны накладывают только несколько провизорных швов или проводят отсроченное зашивание раны. После ампутации вследствие гангрены мышечный слой и кожный покров даже при наличии дренажа сближаются

4. *Усиленный контроль за состоянием раны.* При разможенной ране; ампутированной конечности перевязку следует производить ежедневно; при малейшем подозрении на газовую гангрену рану немедленно раскрывают. После вмешательства, включающего вскрытие пищеварительного тракта, а также после операционного разрешения кишечной непроходимости интенсивные острые боли могут быть первым признаком газовой гангрены, при этом раскрытие раны должно быть проведено немедленно. Отсрочка раскрытия раны чревата грозными последствиями. Местное и общее лечение газовой гангрены должно быть начато непосредственно в момент поступления больного в лечебное учреждение и установления диагноза еще До перевода в специализированное хирургическое отделение.

## Столбняк (tetanus)

**Эпидемиология.** Возбудитель заболевания — *Clostridium tetani*, он обнаруживается в земле, особенно в удобренной почве (40-500/10). В конском навозе встречается с частотой 20-30%. В мирное время столбняк поражает чаще всего земледельцев, однако пупочный сепсис новорожденных, родовой сепсис, криминальный аборт и т. п. также могут создать предпосылки к столбнячной инфекции. т.н. *операционный*

столбняк является скорее всего следствием эндогенной инфекции.

Проникающая способность бактерий столбняка очень слабая. В организм они проникают через какое-либо повреждение, которое может быть настолько незначительным, что остается незамеченным. Бактерии столбняка являются некропаразитами, т. е. способны размножаться исключительно в некротических тканях, где господствуют анаэробные отношения. Бактерии размножаются на месте поражения, бактериемию они не вызывают, но выделяемый ими экзотоксин проникает во все части организма, таким образом, столбняк сопровождается токсемией. Экзотоксин тетаноспазмин поражает центральную нервную систему.

**Клиническая симптоматика.** Симптомы заболевания появляются через 5-10 дней после инфицирования. Характерным симптомом является мышечный спазм, клонические судороги, а также столбнячное, ригидно-судорожное состояние (эпистотонус). Первые признаки заболевания обнаруживаются в окружающей рот мускулатуре: открывание рта затруднено, возникает *тризм*, а затем, вследствие судорог мимических мышц появляется сардоническая улыбка (*risus sardonicus*). Судорожное состояние распространяется на поперечнополосатую мускулатуру туловища. Смерть связана с дыхательной недостаточностью — следствием спазма дыхательной мускулатуры, а также с ацидозом, азотемией и вторичными инфекциями.

**Профилактика.** Лучшим способом профилактики столбняка является раннее и полное иссечение подозрительной раны; благодаря этому бактерии и споры могут быть удалены до их размножения.

На практике это часто неосуществимо, ибо повреждение кажется незначительным или остается вовсе незамеченным. Так как столбнячная инфекция может начаться и при незначительном повреждении, эффективная профилактика зависит от общей и обязательной *вакцинации*.

Опыт второй мировой войны показал, что солдаты, которые получили противостолбнячную прививку, не заболели, хотя после ранения они получали не антитоксин, а только повторную противостолбнячную прививку. В развитых странах *активная иммунизация* против столбняка является обязательной. Дети получают противостолбнячную вакцину одновременно с прививками против дифтерии и коклюша. Наряду с активной иммунизацией важная роль в профилактике столбняка принадлежит также *пассивной иммунизации*, ибо более пожилые люди активной прививки в свое время не получили. Тот, кто не получил активной прививки, при подозрении на столбнячную инфекцию после обработки раны должен немедленно получить антитоксин (1500 ЕД), а также

активную вакцину. Антитоксина не вводят только тем пострадавшим, которые уже трижды получали активную вакцину; в этом случае достаточно ввести одну лишь вакцину.

**Лечение.** Комплексное лечение столбняка включает в себя следующие основные элементы.

1. *Иссечение раны*, содержащей бактерии столбняка, что способствует ликвидации очага, производящего токсин. В необходимых случаях проводится даже ампутация.

2. *Находящийся в свободном состоянии в кровотоке столбнячный токсин нейтрализуется концентрированной антитоксинной сывороткой* (30 000 ЕД/24 часа). Нейтрализация уже связанного нервно-тканью токсина невозможна.

3. *Медикаментозное понижение интенсивности судорог.* При тяжелых судорогах дыхательной мускулатуры необходимо ввести мышечные релаксанты и обеспечить длительное аппаратное дыхание. Первое применение мышечной релаксации при столбняке в СССР произвели М. С. Григорьев и М. Н. Аничков в 1950 г.

4. *Профилактика и лечение осложнений* (пневмония, тромбоз).

5. *Высококалорийное питание* (3000 кал/24 час), вводимое орально или парэнтерально.

6. *Интенсивный уход и контроль за состоянием больного.*

Течение и исход столбняка могут быть предсказаны на основе данных истории заболевания и времени появления симптомов. Тяжесть столбнячных судорог находится в тесной связи с длительностью латентного периода (время от повреждения до манифестации первого симптома), а также с длительностью полной манифестации заболевания (время от момента появления первого симптома до развития генерализованного спастического состояния). Если инкубационный период короче 9 дней, а время полной манифестации заболевания меньше 48 часов, то прогноз заболевания является неблагоприятным. На основе прогностических признаков можно выделить легкую, среднюю и тяжелую формы заболевания. Лечебные мероприятия определяются состоянием больного. Виды вмешательств зависят от течения болезни.

*Лечение легкой или локализованной формы столбняка.* Вскрытие раны, введение антитоксина или антистолбнячного иммуноглобулина и анатоксина, пенициллина в больших дозах или иного антибиотика широкого спектра — внутривенно. Введение мышечных релаксантов и седативных препаратов *центрального действия*. Обеспечивается достаточная вентиляция легких.

*Лечение умеренной формы столбняка.* В средних по тяжести случаях, кроме приведенных выше мероприятий, производят трахеостому и в трахею вводят воздушную трубку, которая предупреждает

аспирацию. Оральное введение пищи прекращают, высококалорийная пища вводится с помощью катетера, проведенного через нос в желудок.

*Лечение тяжелой формы столбняка.* В тяжелых случаях, наряду с комплексом перечисленных мероприятий, начинают проведение полного расслабления поперечнополосатой мускулатуры при помощи мышечных релаксантов (фракционное введение) и одновременно с этим переходят на длительное искусственное (аппаратное) дыхание. Следует обеспечить постоянную эвакуацию мокроты из дыхательных путей. Для предотвращения эмболии системы легочной артерии вводят антикоагулянты. В случае развития симптомов доминирования симпатической нервной системы (тахикардия, аритмия, гипертония) рекомендуется ввести препараты, блокирующие действие альфа- и бета-адренергов.

Терапия столбняка, однако, не ограничивается перечисленными действиями. Необходимо также — хотя и довольно трудно — понизить высокую температуру у больного, компенсировать значительную потерю жидкости вследствие обильного выделения пота, обеспечить поддержание баланса электролитов. Больной со столбнячной инфекцией требует очень тщательного, высококвалифицированного, интенсивного ухода.

Применение мышечной релаксации и аппаратного дыхания, а также многие новые препараты модернизировали лечение столбняка, однако летальность снизилась при этом очень незначительно: даже при самом тщательном и самом современном уходе и лечении она составляет около 20%, а у пожилых людей значительно выше. Парадоксально, но именно в высокоразвитых странах, где проводится эффективная иммунизация, смертность от столбняка очень высокая. Причина этого заключается не только в том, что люди пожилого возраста не иммунизированы, но также и в том, что именно наиболее слабые люди освобождаются от иммунизации. Смертность увеличивается также вследствие высокой, постоянно увеличивающейся частоты столбняка среди наркоманов, у которых столбняк имеет заведомо фатальный исход.

**Сибирская язва (anthrax) Эпидемиология.** Сибирская язва давно известна как заболевание, опасное для домашних животных и человека. Известно, что *Koch* и *Pasteur* заложили методологические и принципиальные основы бактериологии именно в процессе изучения патологии сибирской язвы. Ее бациллу выделил *Koch* в 1876 г. *Bacillus anthracis* является патогенной практически для всех млекопитающих. Среди домашних животных наиболее подвержены сибирской язве жвачные животные: крупный рогатый скот и овцы, причем среди последних сибирская язва возбуждает эпидемии. Среди грызунов наиболее подвержены заболеванию обычные

лабораторные животные: кролик, морская свинка, белая мышь. Заболевание домашних и лабораторных животных начинается обычно после потребления инфицированного корма. Вместе с испражнениями заболевших животных бациллы попадают в среду, где образуют споры, которые на протяжении многих лет представляют собой постоянную опасность эпидемии. По сравнению с домашними животными человек менее подвержен заболеванию сибирской язвой. У человека известны четыре формы заболевания: *кожная, легочная, кишечная*, а также *первичный сепсис*.

Сибирская язва — характерное профессиональное заболевание, которое угрожает особенно животноводам, мясникам, кожевникам. Инфицирование происходит исключительно через поврежденный кожный покров. Бактерии попадают в организм человека из выделений или органов больного или погибшего животного. Легочная форма заболевания отмечается у рабочих, занимающихся сортировкой шерсти, тряпья, костей. Инфицирование кишечного тракта может наступить после потребления в пищу мяса инфицированного животного. Насекомые также являются переносчиками инфекции.

**Клиническая симптоматика.** С хирургической точки зрения существенна кожная форма сибирской язвы.

На месте поражений образуется некротическая, *злокачественная пустула* характерного вида: средняя часть измененного участка кожи вначале гиперемизированного, а затем покрытого пузырьком, вследствие кровоизлияния, некроза и высыхания становится черной; она окружена красным поясом, в котором образуются мелкие пузырьки (*areola vesicularis*). Прилегающие ткани становятся отечными. Хорошо видимый подкожный scarлатинозный рисунок лимфатических путей ведет к набухшим региональным лимфатическим узлам. На данной стадии процесс может быть еще отграниченным. После высыхания местные изменения редуцируют, и через 10-14 дней может наступить выздоровление. Трение, чесание или соскабливание пустулы приводит к проникновению бактерий в более глубокие слои, вследствие чего возникает карбункулообразное изменение. Из него микробы могут проникнуть в кровообращение, наводя паренхиматозные органы.

Особой формой сибирской язвы является *злокачественный отек*, при котором на месте инфицирования ни пустула, ни язва не образуются, а в клинической картине доминирует крайне выраженный отек.

Эта форма заболевания способствует наиболее тяжелой форме генерализации, септицемии. При септицемии, вызванной сибирской язвой, смертность и в настоящее время достигает 50-60%.

**Лечение.** Пустулу покрывают вазелиновой по-



вязкой, после чего конечность помещают в состояние полного покоя. Расчесывание, надавливание, надрез пустулы, удаление корки запрещается. Пораженную конечность фиксируют при помощи шины. Если процесс локализован на лице, то запрещается говорить и жевать. Бактерии сибирской язвы чувствительны к пенициллину, дозировка при этом — 5-10 млн. ЕД/24 час. В тяжелых случаях оправдано введение сыворотки. Несмотря на лечение, и в настоящее время смертность при кожной форме сибирской язвы составляет 4-7%.

## Хирургические аспекты вирусных инфекций

### Бешенство (*lyssa, rabies*)

Особенностью вируса бешенства является его крайняя патогенность; заболевают не только все млекопитающие, но и птицы. Для человека наибольшую опасность представляет укус или царапина, нанесенная больным животным, при котором слюна (концентрация вируса в ней максимальна) попадает на поврежденную кожу или слизистую. Инфекция может быть занесена и при обработке мяса или кожи павшего животного.

В связи с тем, что для человека бешенство является неизлечимым, смертельным заболеванием, обязанностью каждого врача является строгое и добросовестное исполнение всего комплекса правил профилактики.

В настоящее время наиболее частыми носителями вируса бешенства являются лесные хищники: лисица, дикая кошка, рысь. Инфекция попадает к человеку через домашних животных, прежде всего — кошек и собак. Своевременная вакцинация позволяет предупредить развитие болезни.

Благодаря тому, что время инфицирования точно определимо и инкубационный период долгий (от 10 дней до 12 месяцев), имеется возможность создания иммунитета. Вакцинация состоит либо из полной серии — 6+1 прививка, либо из предохранительной серии, включающей в себя 3 прививки.

Разовая доза вакцины для лиц старше 4 лет - 5 мл, для детей моложе 4 лет — 2,5 мл. Вакцину вводят в подреберную дугу, глубоко под кожный покров стенки живота. Полная серия, как мы уже отметили, состоит из семи прививок. Шесть из них дают в течение шести дней, одну за другой, а седьмую — через 30 дней после шестой. Три прививки предохранительной серии даются через день. Осложнения встречаются редко, иногда встречающаяся местная инфильтрация быстро проходит после наложения компресса. Крайне редко встречается поствакцинальный паралич; при этом прививки должны быть немедленно приостановлены, больного следует госпитализировать.

Если, несмотря на вакцинацию, все же развива-

ется заболевание, то больной должен получить седативные препараты и быть госпитализирован в отделение, специализирующееся в области терапии дыхательных параличей.

Прививка против бешенства отнюдь не делает излишней тщательную хирургическую обработку нанесенной животным раны. В качестве первой помощи рану обмывают 20% мыльным раствором или 50-70% спиртом, раствором перекиси водорода, в крайнем случае — раствором фурациллина, после чего поврежденной части тела обеспечивают покой.

Если рана из-за ее значительных размеров требует хирургической обработки, то лучше всего диатермическим ножом удалить все поврежденные ткани и вести рану открытым способом.

В соответствии с действующими правилами, после обработки раны, нанесенной животными, следует ввести пострадавшему противостолбнячную вакцину.

### Ветряная оспа (*varicella*)

Ветряная оспа не относится к тяжелым инфекционным заболеваниям, однако ее осложнения могут быть крайне опасными, ибо вследствие ветряной оспы организм становится совершенно анергичным. Ветряная оспа протекает с характерными кожными проявлениями: по всему телу образуются папулы, которые позднее превращаются в пузырьки. Пузырьки высыхают, вслед за тем отваливаются корки. Если кожный процесс инфицируется стафилококками, то быстро развивается неотграниченная флегмона. Вследствие своего стремительного характера сепсис может привести к смерти больного уже через несколько часов. Суперинфекция крайне вирулентными штаммами госпитальных стафилококков представляет опасность прежде всего для грудных и маленьких детей. О развитии вторичной инфекции достаточно рано свидетельствует появление целлюлита в области папул или корок.

Флегмону следует вскрыть как можно раньше, не обращая внимания ни на величину разрезов, ни на их число. Вследствие распространения флегмоны кожу под ней нужно отпрепарировать. Потеря жидкости с большой площади раны переносится грудными детьми плохо, поэтому следует обеспечить компенсацию соответствующего количества жидкости, а также внутривенное введение эффективного антибиотика в большой дозе. Следует стремиться к предотвращению септикотоксического шока и обеспечить стабилизацию кровообращения.

### Болезнь, вызванная царапаньем кошки

Царапина, нанесенная кошкой, также может стать воротами вирусной инфекции. После этого регио-

нальные лимфатические узлы набухают, затем начинается их расплавление. В отличие от обычных правил не рекомендуется вскрывать (разрезом) расплавленные, флюктуирующие лимфатические узлы, ибо это приводит к образованию медленно заживающего свища. Гнойные выделения отсасываются посредством пункции.

### Хирургическое лечение наиболее часто встречающихся грибковых заболеваний

Большое число грибов распространено в природе, особенно в почве. Грибки, паразитирующие исключительно только у человека, неизвестны. Попадая в организм человека, некоторые грибки вызывают различные заболевания. В соответствии с их возникновением, грибковые заболевания можно разделить на две группы. *Экзогенные микозы* вызываются грибами, которые в нормальных условиях в организме не обнаруживаются. К группе *эндогенных микозов* относятся заболевания, которые вызываются грибами, обнаруживающимися и в здоровом организме.

Грибковые заболевания могут быть классифицированы также согласно локализации поражения. На этой основе выделяют *дерматомикозы* и *системные микозы*, при которых поражаются внутренние органы. За последние десятилетия количество системных микозов значительно возросло. Этот рост наблюдается примерно с того времени, как безудержно применяются антибиотики и стероиды. Ряд авторов именно с этим связывает широкое распространение микозов. Многие экспериментальные данные показывают, что во время длительной антибиотиковой терапии состав кишечной флоры изменяется: место погибших бактерий занимают грибки. Согласно другой теории, вследствие тормозящего влияния антибиотиков на кишечные бактерии снижается производство витаминов, а это, в свою очередь, усиливает подверженность организма грибковому заражению.

Характерной особенностью грибковых заболеваний является их длительное течение, которое при отсутствии соответствующего лечения через несколько месяцев, в отдельных случаях — лет, приводит к смерти. После инфицирования тканевая реакция слабо выражена, при системном микозе патологическое изменение носит характер грануломатоза, при котором имеет место как некроз, так и образование гноя. Часто образуются язвы, свищи, характерным является увеличение количества соединительной ткани. При медленно заживающих свищах, долгое время не заживающих абсцессах,

необычных инфильтратах следует думать о возможности грибковой инфекции. Условие успешного лечения — выявление грибов при помощи гистологического анализа и посева.

Для полного излечения хирургическое лечение следует комбинировать с лечением препаратами йода или хемотерапией (*амфотерицин В*). Хирургическое лечение ограничивается вскрытием абсцессов и свищей, а также устранением отграниченных очаговых процессов (например, резекция легких).

### Хирургическое лечение паразитарных заболеваний

**Этиология.** В патологии человека известен целый ряд патологических агентов, которые по форме жизни являются паразитами. Паразитами называются те патогенные существа, которые используют иное живое существо, выбирая как среду своего существования поверхность «хозяина» (эктопаразиты) или его внутренние органы (энтопаразиты). Вследствие этого поражается организм «хозяина». Подобные заболевания требуют обычно терапевтического лечения. Однако иногда отдельные паразиты вызывают такие осложнения, которые могут быть излечены только посредством хирургического вмешательства.

Известны четыре группы зоопаразитов, оказывающих вредное влияние на организм человека.

1. *Трематоды, или сосущие глисты* (*Fasciola hepatica*, *Schistosoma haematobium*, *Schistosoma mansoni*, *Clonorchis sinensis*, *Paragonimus westermani*, *Fasciolopsis buski* и др.). Эти паразиты встречаются, главным образом, в субтропических и тропических областях. Чаще всего они вызывают заболевания кишечного тракта, печени, легких, а также урогенитальной системы.

2. *Цестоды, или ленточные черви* (*Diphyllobothrium latum*, *Taenia solium*, *Taenia saginata*, *Taenia echinococcus*, *Hymenolepis papae* и др.). Ленточные черви попадают в организм человека вследствие употребления недостаточно прожаренного или проваренного мяса (свинины или говядины), рыбы или вследствие аутоинфекции (*Taenia papae*), реже

3. *Нематоды, или нитяные глисты* (*Ascaris lumbricoides*, *Oxyuris vermicularis*, *Trichuris trichiura*, *Strongyloides stercoralis*, *Trichinella spiralis*, *Ancylostoma duodenale*, *Necator americanus*, *Wuchereria bancrofti*, *Loa-loa* и др.). Обычно нематоды встречаются в тропиках, однако часть из них встречается и в Венгрии. Поражения аскаридами и острицами являются достаточно частыми.

4. *Акантоцефсы, или внешние паразиты*. Вызывают воспалительные и язвенные процессы в коже и в

подкожной соединительной ткани.

**Симптоматика глистной инвазии.** Заражение паразитами называют также *инфестацией*. Паразиты поражают организм хозяина, в который они проникли. Степень поражения определяется числом паразитов, их индивидуальными особенностями, а также резистентностью пораженного организма. При паразитических болезнях важное значение имеет локализация паразитов.

К сожалению, весьма мало таких симптомов, признаков, на основе которых можно было бы однозначно определить наличие глистного поражения и вид паразита. Ниже приводятся ведущие симптомы.

1. *Эозинофилия*. Ее степень зависит обычно от природы паразита. Однако отсутствие эозинофилии не исключает возможности паразитарного заболевания. После инфестации аскаридами или острицами эозинофилия очень рано исчезает, однако паразиты остаются в организме.

Эозинофилия является признаком аллергического состояния. Аналогичные явления — сыпь («крапивница»), расчесы в носу, ангионевротический отек, головная боль, воспаление слизистой кишок, понос, увеличение печени и т. п.

2. *Производство токсических веществ глистами*. Эти вещества могут вызвать желудочно-кишечные расстройства (понос, рвоту), дисменоррею, бронхит, появления эозинофильных инфильтратов в легких. Например, 0,1 мг токсина, выделяемого аскаридами, достаточно для умерщвления лошади.

3. *Ухудшение общего состояния* в результате того, что глисты поглощают питательные вещества из организма хозяина, хозяин становится анемичным, теряет вес и т. д.

5. *Механическое влияние*, оказываемое отдельными видами паразитов, что связано с их перемещением, ростом, питанием, локализацией, размножением и т. п.

Поставить диагноз не всегда легко, особенно в случаях спорадических инфестации. Диагноз подкрепляется обнаружением яиц или личинок паразитов в кале, моче, крови или мокроте. Паразиты содержат различные антигенные качества, поэтому их наличие может быть выявлено и серологическими методами. С помощью реакций связывания комплекта можно распознать эхинококкоз, шистосомиаз, парагонимиаз трихиноз филариазит и по посредством глистогонных препаратов. Однако универсального препарата не существует, поэтому назначать лечение можно только на основе точного диагноза (*Vdrnai*).

*Хирургическое лечение* обычно дополняет медикаментозное, а иногда имеет и самостоятельное значение. Оперативное вмешательство проводится в целях удаления паразитов или устранения тканевого повреждения.

Масса аскарид может стать причиной непроходимости кишечного тракта; при прободении кишечной стенки может развиваться тяжелый перитонит. При скоплении паразитов в общем желчном протоке может возникнуть механическая желтуха, холангиолитиаз, абсцесс печени (см. стр. 699); при проникновении глистов в отводящий канал поджелудочной железы может развиваться острый панкреатит, а при попадании аскарид в червеобразный отросток — тяжелый аппендицит. При попадании паразитов в глотку, гортань, слизистая оболочка набухает, формируется отек гортани, вследствие чего может возникнуть необходимость трахеостомии. *Скопление (пробка) эхинококков* происходит чаще всего в печени (70% случаев), в 10% — в легких, в 20% — в костях, почках, мозгу. Пробка может подвергнуться нагноению, разрыву, обызвествлению. Вторичная пробка может возникнуть в общем желчном протоке. Во всех этих случаях единственным способом лечения является операция.

*Taenia solium* является причиной цистицеркоза в мозгу или глазах. Скопление паразитов при подобной локализации может быть удалено только хирургическим путем.

После инфестации *Schistosoma mansoni* может сформироваться стриктура уретры, воспалительное сужение просвета кишечника, а также выпадение прямой кишки. Этот вид глистов может вызвать образование абсцессов и свищей в перианальной и глутеальной областях, которые можно излечить только хирургическим вмешательством.

Медикаментозное лечение *Diphyllobothrium latum* и *Dracunculus medinensis* является малоэффективным, при соответствующей их локализации показано хирургическое вмешательство.

Элефантиаз, образующийся после заражения *Filaria*, может быть устранен пластической операцией.

## Хирургическое лечение токсических инфекций

### Укусы змей

При укусах ядовитых змей их яд через каналы или борозды в хорошо развитых коренных зубах попадает из ядовитых желез в рану, нанесенную зубами. Отпечаток укуса хорошо виден: кроме ранения, нанесенного двумя соседними ядовитыми зубами, нередко виден подковообразный рисунок отпечатка зубов. В средней и южной части Европы обитают различные виды гадюк (крестовая, песчаная, рогатая), иногда приходится оказывать помощь пострадавшим от их укусов.

Укус змеи вызывает отравление. Змеиный яд содержит парализующий нервную систему *нейротоксин*, сильный *гемолизирующий фактор*, а также ве-



щества, повреждающие сосудистый эндотелий. На месте укуса вначале появляется локальная опухоль, затем под действием яда формируется кровавый инфильтрат, который начинает распространяться на соседние области. Кожа становится сине-красной, напрягается, болезненна на ощупь, позднее некротизируется. Общими симптомами отравления являются тошнота, рвота, жажда, холодный пот, головокружение и затрудненное дыхание. Смерть наступает вследствие дыхательного паралича.

**Лечение.** При лечении змеиного укуса необходимо следовать определенной схеме.

1. *Раннее удаление ядовитого вещества* — отсасыванием или иссечением места укуса непосредственно после укуса, ибо позднее эффективность этого мероприятия снижается.

2. *Замедление скорости всасывания змеиного яда* посредством проксимального наложения жгута или обкалывания раствором новокаина с тоногеном. Жгут не должен чрезмерно сдавливать (следует препятствовать только венозному оттоку крови), через 1 час жгут необходимо удалить.

3. *Обильное питье* (чай, кофе, особенно спиртные напитки), которое способствует выделению яда; в тяжелых случаях дается внутривенно.

4. *Нейтрализация яда* посредством раннего введения антитоксической сыворотки. Сыворотка, используемая при укусе змей, создана на основе конской сыворотки, привитой ядом всех видов европейских змей (поливалентная сыворотка). 10 мл сыворотки вводится в место укуса, 20–40 мл внутривенно.

5. *Предотвращение расстройств кровообращения* (шок, коллапс) посредством введения плазмозамещающего раствора (реомакродекс), переливаний крови, аналептиков.

## Укусы насекомых

Укусы ос, шершней, шмелей, пчел болезненны, но обычно не опасны. Для человека укус насекомых представляет опасность только при особой локализации (например, ротовая полость) или вследствие значительного числа укусов. Например 40 пчелиных укусов вызывают значительные симптомы поражения, 500 пчелиных укусов могут привести к летальному исходу. При потреблении в пищу фруктов или соков пчела может незаметно попасть в ротовую полость. Ее укус вызывает тяжелый отек горла, что может привести к удушью. В подобных случаях интубируют, а если это невозможно, то проводят коникотомию. При височной локализации укуса у грудного или маленького ребенка могут развиваться симптомы, напоминающие менингит. Вследствие укуса могут развиваться также аллергические реакции. Для предотвращения развития абсцесса или флегмоны необходимо удалить жало насекомого.

## Повреждения химическим карандашом

При попадании кусочка химического карандаша в ткани и его нахождении там в течение длительного времени могут развиваться тяжелые локальные и общие явления. Химический карандаш содержит анилиновые красители, они растворяются в тканевых жидкостях и пропитывают соседние области. Вокруг этого места образуется водянистая припухлость; развивающийся некроз и расплавление вызывают высокую температуру, после чего появляются признаки токсикоза. Для предотвращения этого следует расчистить место проникновения и удалить отломившийся кусочек острого, а также окрашенные ткани.

## 13

## РЕАНИМАЦИЯ

I. LITTMANN, E. BODNAR

**Этиология и диагностика (внезапной) остановки сердца**

Стали широко известны слова *Claude Beck* об ошибках реанимации: мертвый не может рассказать живому, где во время лечения была допущена ошибка.

Несмотря на это несколько лет тому назад мы были свидетелями следующего случая в нашей клинике. Внезапно прекратилась сердечная деятельность у 67-летней больной. Находившаяся рядом с больной медсестра тотчас же заметила это и без промедления начала проводить наружный массаж сердца, который оказался эффективным. Тонус вазомоторной деятельности не снизился, спонтанное дыхание больной не прекращалось, сознание оставалось полным. Так могло случиться, что больная (которой между тем проводился массаж сердца) встретила спешащего к ней врача словами: «Видите, я же говорила вам, что индерал мне вреден!» В это время электрокардиограмма показывала фибрилляцию желудочка.

Это был тот редкий случай, когда «умершая» смогла указать живому на допущенную ошибку. У больной из-за нарушения сердечного ритма в результате инфаркта миокарда остановка сердечной деятельности отмечалась 38 раз! Во всех 38 случаях реанимация была успешной, в конце концов больная встала на ноги и была выписана из клиники.

Из этой поучительной истории следует, что — если остановка сердца сразу же замечена, — если необходимые для экстренного вмешательства средства всегда в готовности, — если реанимация начата без промедления, успех может быть достигнут даже в тех случаях, которые кажутся безнадежными. Цель этой главы — указать путь, ведущий к успеху.

В этиологии (внезапных) смертных случаев играют роль многочисленные факторы. Как правило, к катастрофе приводит *не единственная причина*, а целая цепь событий.

Первым звеном этой цепи может быть вовремя не распознанная или не леченная перед операцией со-

*путствующая болезнь*, как, например, диабет, гипертиреоз, порок аорты, хроническая коронарная недостаточность, бронхиальная астма, недостаточность коры надпочечников, тяжелая анемия и пр. К этому присоединяется психическое возбуждение, появляющееся перед операцией и даже перед любым самым простым медицинским обследованием, особенно, если этому не удастся вовремя помешать дачей нужных доз успокаивающих средств.

В каждом случае остановки сердца большую или меньшую роль играет, очевидно, и *гипоксия*. Однако нельзя забывать о том, что судить о степени оксигенизации лишь по цвету кожных покровов нельзя, это может привести к серьезным ошибкам. Так, анемичный больной может задохнуться без того, чтобы у него был отмечен цианоз, ибо для появления последнего необходимо по крайней мере 5 г редуцированного гемоглобина на каждые 100 мл крови, циркулирующей в капиллярной сети, а у анемичных больных в таком количестве его нет во всем организме.

Вероятно, большую роль играет и механическое *раздражение определенных рефлексогенных зон*. Причиной возникающих в таких случаях брадикардии и обморочного состояния является т.н. вагосвагальный рефлекс. Его могут вызвать при интратрахеальной интубации и экстубации, ларингологическом исследовании и бронхоскопии надавливание на гортань и киль трахеи, а при офтальмологических операциях — на глазное яблоко. Подобные рефлексы могут возникать в результате раздражения корня легкого или брыжейки.

В случаях острого живота и уремии следует думать о роли *калия*. Низкий уровень калия в сыворотке приводит к фибрилляции желудочка, а слишком высокий — к остановке сердца в диастоле. В последнее время выявили, что причина остановки сердца скрывается не в самом уровне калия в сыворотке, а в разнице концентрации ионов калия внутри и вне клеточной мембраны миокарда, в т.н. экстра- и интрацеллюлярном калиевом градиенте.

Если после остановки сердца задним числом проанализировать все факторы, которые привели к трагедии, как правило, выясняется, что сыграли роль, например, небольшой гипертиреоз, незначительная анемия, некоторая гипоксия, небольшая передозировка медикаментов, несколько повышенная рефлекторная возбудимость больного и т. д. Немного этого, капля того — и вот мы уже свидетели остановки сердца, внезапной и неожиданной смерти такого человека, организм которого еще жизнеспособен, а сердце могло бы работать еще многие десятилетия.

В других случаях бывает легко определить единственную причину остановки сердца. Как правило, это недостаточная внимательность анестезиолога, какая-либо существенная ошибка или дефект аппаратуры. Бывает, что внимательный анестезиолог обращает внимание хирурга на то, что состояние больного ухудшилось, кровяное давление упало, предлагает прервать операцию, но увлеченный хирург, подстрекаемый известным *jurorchirurgicus* (профессиональным порывом), стремится сделать еще «только это», «только вот то», и в результате внезапно нарушается гомеостаз, и возникает острая остановка сердца.

Остановка сердца — правильное было бы говорить об остановке кровообращения — обычно протекает двояким путем. В случае преобладания *вагусного эффекта* сначала возникает брадикардия, сердечная деятельность слабеет, и, наконец, сердце останавливается в период диастолы. При превалировании *симпатического эффекта* возникает фибрилляция желудочков. Но в обоих случаях причиной остановки кровообращения является нарушение симпатически-парасимпатического равновесия (М. Я. Авруцкий).

**Диагностика.** Остановка сердца, наступающая при операциях, проводящихся под местным обезболиванием или при эндоскопическом исследовании без обезболивания (например, ректоскопии), сопровождается немедленной потерей сознания, для возникновения которой достаточно 7 секунд. Эта остановка сердца и потеря сознания могут возникнуть и в ближайший после операции период. Зрачки быстро расширяются, больной бледнеет, пульс не прощупывается ни над сонной, ни над бедренной артериями, но форсированное, судорожное дыхание может продолжаться еще длительное время (в таких случаях 1-2 минуты — большое время!).

У больного под наркозом или в бессознательном состоянии, конечно, проследить за изменениями состояния невозможно. Остальные же три важнейших симптома могут оцениваться: *бледность + расширение зрачков + отсутствие пульса над центральными артериями = остановка сердца.*

Мы неустанно подчеркиваем, что в случае внезапной (клинической) смерти нельзя заниматься поисками каких-либо других симптомов. При появле-

нии вышеперечисленных симптомов никаких иных исследований проводить нельзя, нельзя хвататься за фонендоскоп и приниматься за выслушивание сердечных тонов, нельзя проводить исследования рефлексов зрачков, конъюнктивы и т. д. Нельзя наблюдать за дыханием больного. *Нельзя терять время* на то, чтобы призвать кого-либо на помощь и разделить ответственность. Единственное, что должно быть сделано, — это *установить прекращение кровообращения и немедленно начать реанимацию.*

Это чрезвычайно важно подчеркнуть потому, что головной мозг должен получить богатую кислородом кровь не позже, чем в пределах 4 минут после остановки кровообращения, иначе в нервных клетках возникнут необратимые поражения. После этого не помогут уже никакие методы реанимации, никакие способы самого современного лечения, децеребрация необратима.

Значительно легче положение тогда, когда мы имеем данные электрокардиографического контроля еще до остановки сердца, которая чаще всего, конечно, обоснована имеющимися нарушениями. Значительная брадикардия, изменение ритма на ЭКГ, расширение комплекса QRS и его «разволокнение» — все это такие же угрожающие симптомы, как серия экстрасистол, тахикардия или мерцание желудочков. Зная об этих явлениях, мы можем выиграть много времени, ибо во время сможем устранить соответствующее расстройство сердечной деятельности, разорвать патологическую цепь.

### Техника реанимации: поддержание дыхания и кровообращения искусственным путем

Основной задачей реанимации является снабжение головного мозга кислородом. Это можно осуществить:

- 1) вдуванием кислорода в легкие,
- 2) обеспечением с помощью массажа сердца притока крови, обогащенной кислородом, от легких к мозгу.

Обе задачи должны выполняться одновременно, однако в дидактических целях мы излагаем здесь эти два способа реанимации отдельно.

#### Снабжение легких кислородом

Осуществить поступление кислорода в легкие можно различными путями, но в любом случае должно быть соблюдено два условия. *Дыхательные пути должны быть свободными.* Причиной смерти очень многих людей было западение языка назад, закупорка дыхательных путей аспирированным секретом из желудка. Вторым условием является то, что *кислород*



должен вводиться в дыхательные пути под соответствующим давлением. Вдуваемый через рот или глотку кислород не всегда попадает в альвеолы, а ведь газовый обмен происходит только там.

В Венгрии ежегодно погибает во время аварий около 1500 человек, причем большой процент их не из-за тяжести травм, которые были бы несовместимы с жизнью, а просто от удушья, в результате того, что дыхательные пути оказываются закрытыми запавшим назад языком, кровью, секретом, содержимым желудка (*Szdntd*).

Именно поэтому непреложным правилом служит то, что реанимация должна в любом случае начинаться с освобождения дыхательных путей. Для этого «умершего» помещают на спину и становятся на колени справа от него. Голова больного резко запрокидывается назад, левой рукой мы открываем его рот и поддерживаем в открытом состоянии. Если рот наполнен слюной или содержимым желудка, его следует освободить от этого содержимого, вытерев слюну или удалив содержимое пальцами. Второй и третий пальцы правой руки просовывают ко входу в гортань, чтобы установить, нет ли там какого-либо чужеродного тела. Если реанимация начата в условиях стационара, в нашем распоряжении, конечно, имеется ларингоскоп и отсасывающий насос. Если же их нет, то указанные выше движения сами по себе часто уже могут спасти больному жизнь.

Самым простым методом вдувания кислорода является дыхание рот в рот или в нос больного. Все мы постоянно носим при себе прекрасный баллон с кислородом под большим давлением — это наши наполненные воздухом легкие. При форсированном выдохе можно легко достигнуть превышения обычного давления на 50-100 мм рт. ст., чего вполне достаточно для раздувания легких недышащего человека. Для этого голова лежащего на спине больного резко запрокидывается назад, левой рукой зажимают больному нос, чтобы вдуваемый воздух не смог выйти через нос, затем, прикладываясь ртом ко рту пострадавшего на возможно более широком его участке, ритмично вдувают в его легкие воздух, совершая 16-20 выдохов в минуту. Между двумя вдуваниями на мгновение отнимают рот ото рта больного, чтобы дать возможность вдутому воздуху выйти из его легких (*рис. 13-1*). Многие предпочитают метод вдувания воздуха в нос больному, при этом его губы сжимаются рукой проводящего реанимацию.

Описанный метод далеко не гигиеничен и очень неприятен, но тем более эффективен. Если есть возможность и время, на рот реанимируемого накладывают носовой платок, кусочек марли, бинта и пр., вдувая воздух через них. От всех неприятностей, связанных с вдуванием воздуха рот в рот, освобождает применение *тубуса Safar* (*рис. 13-2*). Его можно лег-

ко изготовить самим, соединяя в противоположном направлении две трубки *Mayo*.

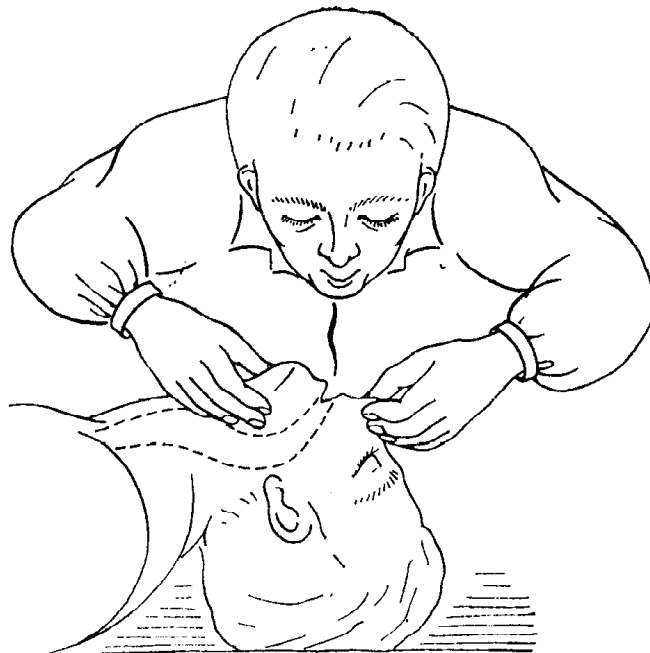

Рис. 13-1. Вдувание воздуха способом «рот в рот»

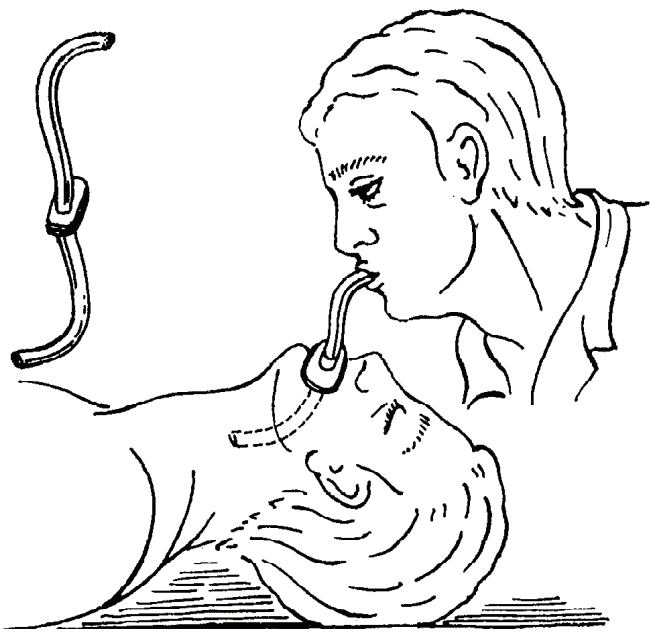


Рис. 13-2. Тубус Safar и его применение

Один конец трубки проводящий реанимацию берет в рот, второй ее конец вводится в рот «мертвого». С помощью тубуса можно вдувать воздух в легкие реанимируемого под большим давлением. Это инструмент, которым легко могут пользоваться и те, кто не разбирается в анестезиологии, а потому целесообразно повсюду (в операционной, в приемной, там где проводится бронхоскопия, ректоскопия и т. д.) хранить много таких трубок.

Конечно, легче всего вводить воздух (кислород) в легкие больного («мертвого») через *трахеальную*

трубку. Однако там, где есть такая трубка, как правило, есть и аппарат для наркоза, из которого гораздо проще давать чистый кислород. А потому в крайнем случае трахеальная трубка может использоваться для того, чтобы через нее сделать несколько вдуваний до тех пор, пока не будет подключен аппарат для наркоза и не начнется искусственная вентиляция кислородом.

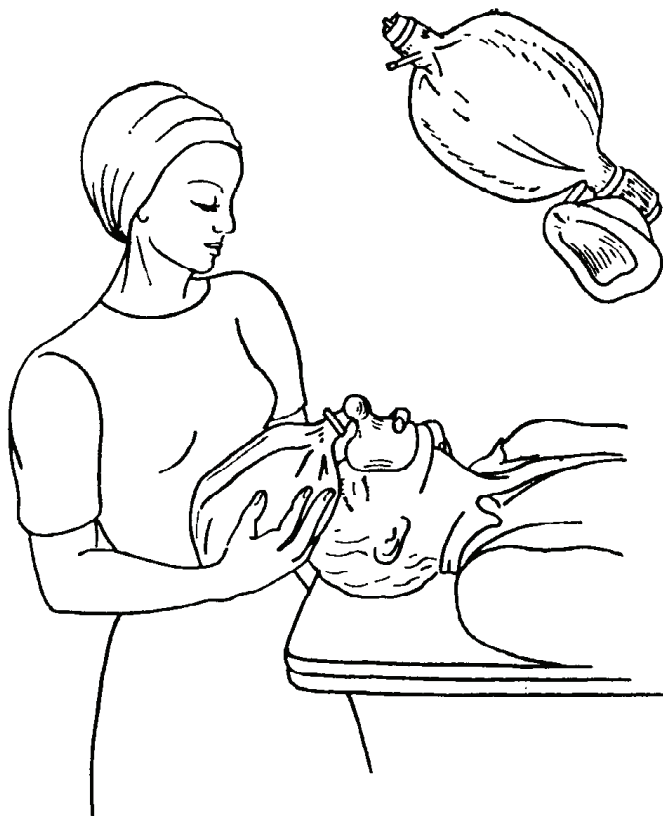


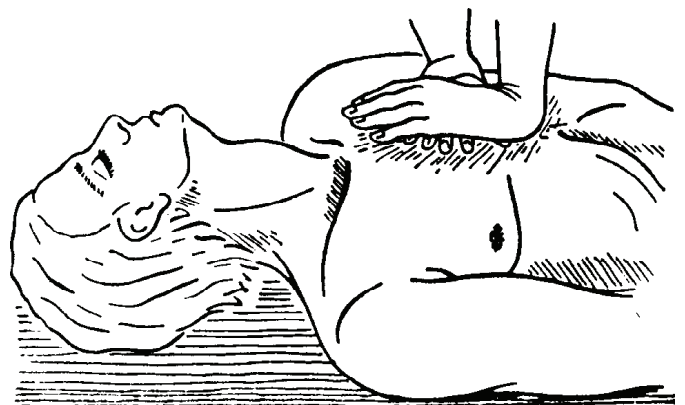
Рис. 13-3. Баллон Ambu и его применение

Несколько эффективнее, чем дыхание методом рот в рот, использование баллона и маски Ambu (рис. 13-3), с их помощью можно вдувать в легкие реанимируемого чистый или обогащенный кислородом комнатный воздух. Если дыхательные пути свободны, можно в течение длительного времени проводить искусственное дыхание через маску. Транспорт обогащенной кислородом крови из легких к клеткам головного мозга.

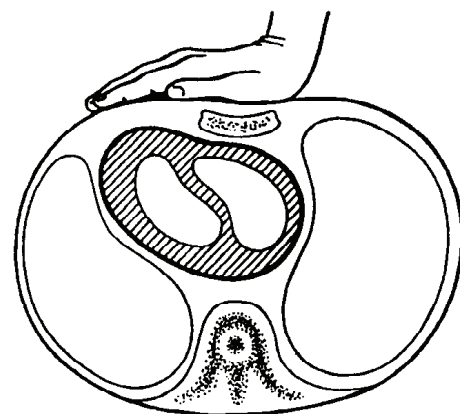
Сердце человека, собственно говоря, не что иное как насос, активное сокращение и пассивное расслабление которого поддерживает кровообращение. Если сердце останавливается в состоянии диастолы или из-за мерцания желудочков, то его способность к расслаблению сохраняется неизменной, активное же сокращение может быть вызвано давлением извне. Это давление извне и называют массажем сердца. С его помощью в течение длительного времени, на протяжении многих часов может вызываться активное сокращение сердца. Ниже описываются различные методы массажа сердца.

### Наружный (непрямой, трансстернальный) массаж сердца

Этот метод был описан разработавшим его Kouwenhoven в 1960 году, с тех пор его широко применяют во всем мире. Метод очень прост (рис. 13-4, а). На нижнюю часть грудины реанимируемого, лежащего на спине, накладывается ладонь одной руки, а на тыльную сторону ее почти под прямым углом помещается вторая рука. Обеими руками, резкими, внезапными движениями надавливают на грудину 60-70 раз в мин. При этом грудина должна опуститься на 3-5 см. Руки должны двигаться только в локтевом суставе, чтобы можно было использовать давление веса тела производящего реанимацию.



а



б

Рис. 13-4. а) Наружный (закрытый, косвенный, трансстернальный) массаж сердца, б) то же самое, в поперечном разрезе

Давление должно выполняться с такой силой, чтобы сердце, зажато между грудиной и позвоночником, могло вытолкнуть кровь (рис. 13-4, б), но ни грудина, ни ребра при этом не должны быть повреждены, не должна повреждаться и печень. У детей, костно-хрящевая грудная стенка которых очень эластична, эффективный сердечный массаж может быть проведен и без приложения большой силы. У пожилых же боль-

ных с эмфиземой и негибкой грудной стенкой часто приходится прикладывать такую силу, что избежать перелома одного-двух ребер почти не удастся.

Эффективность наружного массажа сердца может быть повышена различными путями. Проще всего достигнуть этого, *положив больного на твердую основу*, например, подложив под него доску, положить его на пол. Если сдавливание грудной стенки осуществляется на твердой основе, как бы с двух сторон, эффективность массажа повышается.

Повысить эффективность можно и *постоянным надавливанием* одной рукой на живот больного, это может выполнить ассистент. Этим простым путем оказывается разносторонняя помощь в реанимации:

- прежде всего: надавливая на живот больного, сдавливают нижнюю полую вену и тем самым препятствуют току крови из правого предсердия в сторону брюшной полости во время сдавливания грудной клетки;
- диафрагма фиксируется в высоком ее стоянии, что препятствует расходу части оказываемого на грудную клетку давления на смещение диафрагмы вниз, повышающем внутри-брюшное давление;
- сдавливая желудок, мы препятствуем тому, чтобы часть воздуха, вдуваемого в рот пострадавшего, уходя в желудок, раздувала его. Кроме этого сдавливание брюшной части аорты способствует более эффективной циркуляции крови в голове и туловище.

Можно осуществить постоянное давление на живот пострадавшего — особенно, если это ребенок — и без помощи ассистента. При этом одновременно одной рукой сдавливают грудину, а другой постоянно надавливают на живот. Лучше же, однако, — особенно у взрослых, когда требуется приложение большой силы, — чтобы массаж сердца проводился двумя руками, а давление на живот пострадавшего оказывал другой человек.

### Внутренний (прямой, трансторакальный) массаж сердца

В случаях, когда закрытым массажем сердца не удастся поддержать или восстановить кровообращение, может быть показан открытый массаж сердца.

Грудная полость вскрывается в IV, V или VI межреберье на левой стороне. Одним разрезом рассекается кожа и мышцы, покрывающие костную грудную стенку, вторым — открывается грудная полость в межреберье. В это время кровяного давления нет, а потому нет и кровотечения, пережатия сосудов, наложения лигатур не требуется. Вмешательство про-

водится в нестерильных условиях, без положенного предварительного мытья рук и соблюдения обязательных правил асептики. Когда вскрыта левая часть грудной полости, *начинают массаж сердца через закрытый перикард*. Несколькими быстрыми сдавливающими движениями способствуют поступлению крови в головной мозг, затем перед и параллельно ходу диафрагмального нерва вскрывают перикард и продолжают массаж, *непосредственно взяв сердце в руки* (рис. 13-5).

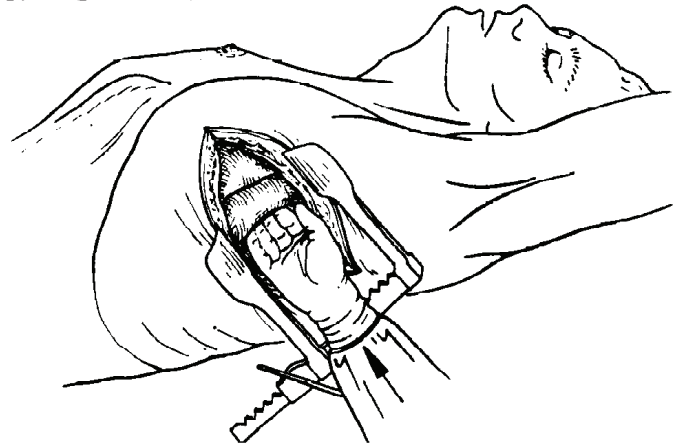


Рис. 13-5. Прямой массаж сердца через торакотомическое отверстие

Известны и используются несколько методов прямого массажа сердца. Если сердце небольших размеров, его можно *взять в одну руку*, совершая оппонирующие движения большим пальцем, противопоставленным остальным четырем, опорожняют желудочки. Можно ритмическими движениями прижимать сердце и к задней поверхности грудины.

Массаж сердца *обеими руками* проводят, помещая правую руку позади сердца, а левую — на переднюю его поверхность и ритмично надавливая двумя ладонями в направлении их друг к другу. Это наиболее щадящий метод.

Какой бы метод массажа нами ни применялся, нужно следить за тем, чтобы

- систола замещалась короткими, уверенными сдавливаниями,
- по возможности полнее опорожнялись желудочки,
- полная диастола обеспечивалась — активным разжатием ладони в нужный момент,
- систола занимала приблизительно одну треть, а диастола две трети всего времени сердечного цикла,
- чтобы не прорвать стенку сердца, нужно сдавливать его не кончиками пальцев, а всей их ладонной поверхностью,
- с первого момента сердечного массажа следует контролировать его эффективность ибо в случае его недействительности нужно немедленно сменить применяемый метод.



Какой бы вид массажа сердца ни проводился — наружный или внутренний, убедиться в его эффективности можно, если другое лицо в это время прощупывает пульс над сонной или бедренной артерией пострадавшего. Если оказываемое нами сжатие сердца достаточно сильное, то пульс будет отчетливо *прощупываться* на вышеуказанных артериях, одновременно будет отмечаться и сужение зрачков.

В ходе *эффективного массажа* сердца рана внезапно начинает кровоточить, и, если при торакотомии была перерезана и внутренняя грудная артерия, кровь из нее начнет бить толчками. Продолжая массаж, необходимо зажать и перевязать кровоточащие сосуды. Теперь мы уже располагаем временем и для того, чтобы обмыть и изолировать кожу вокруг торакотомического отверстия, чтобы помогающий нам второй врач как следует вымыл руки, надел стерильный халат, стерильные резиновые перчатки и взял на себя проведение дальнейшего массажа сердца уже в стерильных условиях. Лучше всего, если каждые 4-5 мин врача, массирующего сердце, меняют, поэтому неплохо, если массаж проводят два, а то и три врача. Тем самым достигается не только большая эффективность вмешательства, но снижается и возможность побочных повреждений.

После успешной реанимации грудная полость промывается антисептиком или антибиотиками, в нее помещается отсасывающий дренаж, рана закрывается послойно.

Часто задают вопрос: *когда проводящий реанимацию врач должен прибегнуть к торакотомии?* Многолетний опыт показывает, что наружный и внутренний массаж сердца приблизительно одинаково способствуют восстановлению кровотока. Однако при наружном массаже чаще отмечаются повреждения грудной стенки (переломы грудины, ребер), при внутреннем же — чаще страдает само сердце, следовательно, после эффективного наружного массажа работа сердца будет лучше, чем после эффективного внутреннего массажа.

Поэтому нам думается, что в любом случае внезапной остановки сердца, лучше *начинать с наружного сердечного массажа*. Это правило имеет всего лишь *несколько исключений*, когда необходимо немедленно прибегнуть к внутреннему массажу сердца:

- это прежде всего те случаи, когда для проведения наружного массажа нет необходимых условий, так как грудная клетка неэластична или повреждена,
- когда сердце останавливается во время начатой операции на грудной клетке, и грудная полость была уже вскрыта, — и когда повреждено само сердце. И, наконец, *немедленный переход к внутреннему массажу сердца* необходим, если по какой-либо причине наружным массажем не удастся достигнуть соответствующего повышения кровяного давления.

## Восстановление спонтанной сердечной деятельности

Если реанимация начата немедленно после обнаружения остановки сердца, *причин для спешки больше нет*. Можно спокойно обдумать дальнейшие действия. Ближайшей задачей является восстановление спонтанной сердечной деятельности. Метод выбирается в соответствии с тем, в каком состоянии находится сердце.

Возможно, что сердце остановилось в состоянии диастолы, возможно, что отмечается мерцание желудочков. Эти два состояния могут без труда быть дифференцированы друг от друга с помощью электрокардиографии или — в случае вскрытой грудной клетки и перикарда - осмотра сердца. При остановке сердца в состоянии диастолы на ЭКГ не видно комплексов, сердце лежит неподвижно. При мерцании желудочков на ЭКГ отмечаются так называемые мерцательные волны, а на поверхности сердца соответствующие им вибрирующие движения с частотой 180-250 мин. Интересно, что во время массажа сердца каждое отдельное сжатие вызывает на ЭКГ большое отклонение.

При *мерцании желудочков* хорошим прогностическим признаком служит величина мерцательных волн. Чем грубее волны и ниже частота фибрилляции желудочков, тем лучше прогноз, и чем тоньше волны и выше частота мерцаний, тем хуже прогноз. Часто под влиянием уже кратковременного массажа сердце переходит из состояния крупноволновой фибрилляции желудочков к нормальному синусовому ритму. Нужно обращать внимание на цвет сердца, ибо оживить можно только хорошо оксигенизированное сердце розового цвета.

При *остановке сердца в состоянии диастолы* оно может под влиянием хорошего массажа начать работать само, соответственными сокращениями возобновив кровообращение. Но может случиться, что диастолическая остановка сердца через некоторое время перейдет в мерцание желудочков. В таком случае нужно поступить так же, как и при первичной фибрилляции желудочков, т. е. провести *электрическую дефибрилляцию*. Суть *электрической дефибрилляции* состоит в кратковременном пропускании через сердце электрического тока. Удар током обычно бывает различной силы в зависимости от размеров сердца. Современными аппаратами являются дефибрилляторы постоянного тока, с помощью которых через сердце пропускается при внутренней дефибрилляции доза в 40-60, а при наружной дефибрилляции — 200-400 Вт/сек.

В случае *внутренней дефибрилляции* два металлических электрода, как правило, имеют изогнутую форму, что позволяет им лучше прилегать к серд-

цу. Если электрод соприкасается с сердцем лишь на небольшой поверхности, то вместо дефибрилляции произойдет ожог сердечной мышцы, словно мы коснулись ее диатермическим ножом.

При открытой грудной клетке, если электроды дефибриллятора накладываются на сердце непосредственно, нужно обязательно следить за тем, чтобы они прикасались к нему всей своей поверхностью и чтобы при этом сердце было как можно меньше сдвинуто со своего места (рис. 13-6). При наружной дефибрилляции используются электроды с прямой поверхностью.

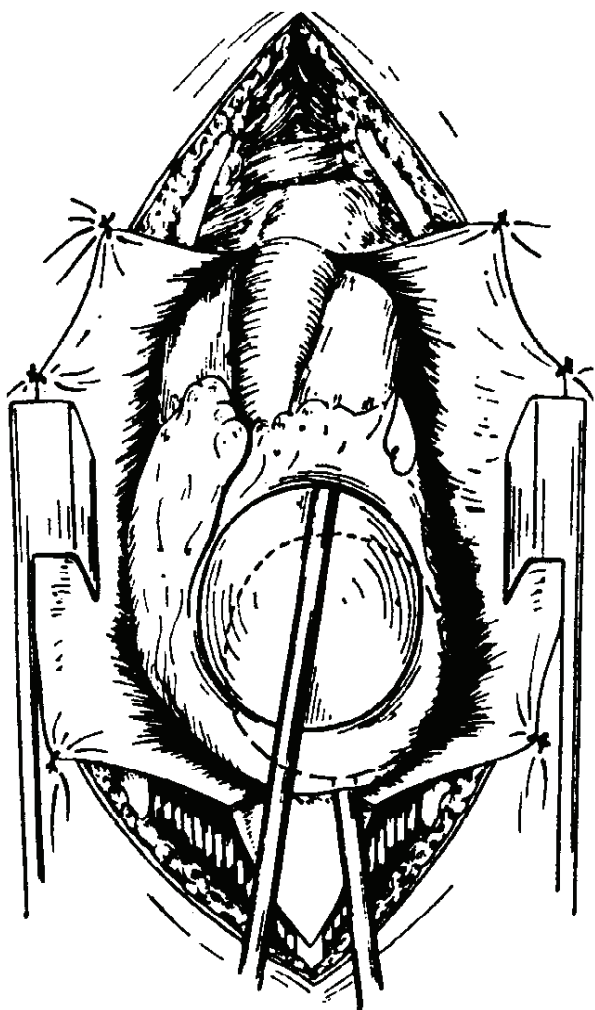


Рис. 13-6. Применение внутреннего дефибриллятора

Под действием удара тока сердце делает «скачок», в скелетной мускулатуре возникают клонические судороги. Эти судороги могут быть предупреждены введением сукцинилхолина.

Большие дозы медикамента во время реанимации скорее вредят, чем помогают. Путем медикаментозного воздействия можно достигнуть двоякой цели:

- тонизировать сердечную мускулатуру вялого сердца и
- снизить патологическую возбудимость сердечной мышцы.

Поскольку эти два состояния исключают друг друга, при выборе медикаментозного лечения также следует избрать тот или иной путь.

Наиболее эффективным средством тонизации сердечной мускулатуры является *тоноген* (адреналин). Его можно вводить внутривенно, а при открытой грудной клетке в любую полость сердца в дозе 0,5-1,0 мг. Введение таких доз повторяется каждые 10 мин вплоть до введения общей дозы в 10 мг. Тоноген помогает парализованным артериолам вернуть свой прежний тонус. Тем самым поднимается диастолическое кровяное давление, что, в свою очередь, повышает среднее артериальное давление, определяющее степень кровотока в органах и тканях. Кроме этого адреналин оказывает и положительное инотропное действие, способствует восстановлению спонтанной сократительной способности сердечной мышцы и, если сердце возобновило деятельность, повышает его силу.

В последнее время вместо тоногена или вперемежку с ним тонизируют сердце препаратом изопроterenолом — *изупрелом*, ибо это менее грубое средство, которое может повторно вводиться в течение продолжительного времени. Доза его в разведении составляет 0,2 мг внутривенно или 0,02 мг интракардиально.

Благоприятное тонизирующее воздействие на атоническое сердце оказывают и *ионы кальция* ( $Ca^{++}$ ): они тотчас же и в значительной мере повышают силу сердечных сокращений. Поэтому следует как можно раньше вводить кальций. При наружном массаже он вводится внутривенно или через грудную стенку длинной иглой в полость сердца, при внутреннем — прямо в полость левого желудочка. Однократная доза 10% раствора хлористого кальция составляет до 20 мл, причем она может вводиться повторно через короткие промежутки времени.

В целях прекращения ацидоза кроме тонизирующих средств необходимо и *введение буфера*. При низкой pH проводить реанимацию значительно труднее, чем при нормальной величине pH (ок. 7,4). Чаще всего с этой целью вводят гидрокарбонат натрия, но можно вводить и лактат и ТГАМ (тригидрометиламинометан). Как правило, на 1 кг веса вводится 1 мэкв буфера, что является минимальной начальной дозой.

В случае повышенной возбудимости мышцы сердца, если мерцание желудочков не удастся прекратить даже повторными ударами тока, нужно предполагать возможность гипокалиемии. В таких случаях, даже при отсутствии анализа содержания калия в сыворотке, можно спокойно вводить 1,0 — даже 2,0 г хлорида калия внутривенно или в полость сердца. Наряду с этим повышенная возбудимость может быть снижена и с помощью таких препаратов, как *лидокаин*, *прокаинамид*, *индерал*.

Применяя антиаритмические средства, нельзя забывать о том, что все они снижают сократительную способность сердца (функцию «насоса») и, естественно, кровяное давление у больного.

## Правовые и этические проблемы реанимации, ожидаемые результаты оживления

В связи с реанимацией встал целый ряд юридических и этических проблем. Нам нужно дать ответ в основном на следующие вопросы:

1. *Когда следует прекратить реанимацию?* Массаж сердца (и искусственное дыхание) можно прекратить в двух случаях:

- когда возобновится спонтанное кровообращение и дыхание,
- или если вопреки массажу сердца вновь появляются признаки поражения головного мозга: зрачки вновь расширяются, возобновившиеся рефлексы снова исчезают.

Рекомендуется точно придерживаться этих критериев и не принимать никаких других критериев прекращения массажа сердца, ибо, например, *Hosier* проводил массаж сердца в одном случае в течение 8 часов, так как на протяжении всего этого времени зрачки оставались суженными, признаки необратимых поражений головного мозга не появлялись. После этого возобновилась спонтанная сердечная деятельность, больной выздоровел и вернулся к прежней работе, которую выполнял еще очень длительное время. Описан и такой случай, когда в ходе неправильного массажа был перфорирован правый желудочек сердца: кончик большого пальца хирурга прорвал стенку желудочка. Несмотря на это сердечный массаж продолжали, одновременно наложив на перфорационное отверстие несколько швов. Реанимация в конце концов привела к успеху, больной полностью выздоровел. Все это оказалось возможным, так как хирурги не растерялись даже тогда, когда оказался перфорированным правый желудочек, ибо даже такой серьезный факт сам по себе не может быть причиной для прекращения массажа сердца. Подобные сообщения опубликованы в 1955 г. (*М. Н. Аничков* и *С. А. Гаджиев*).

2. *Можно ли привлечь к ответственности за то, что при необходимости реанимацию не проводят?*

Решительный положительный ответ на этот вопрос можно дать лишь в отношении тех случаев, когда речь идет о внезапной остановке сердца, наступившей в операционной или в хирургическом отделении. Во

всяком случае, было бы весьма желательным, чтобы все врачи, студенты-медики и средний медицинский персонал освоили современные методы реанимации. Не для того, чтобы после этого их в соответствующих случаях можно было бы привлечь к ответственности, а потому, что таким путем они смогут спасти еще тлеющую жизнь.

3. *Можно ли привлечь к ответственности того, кто производит торакотомию с целью выполнения массажа сердца, а после открытия грудной полости оказывается, что сердце еще бьется?*

Мы считаем, что на этот вопрос нужно дать отрицательный ответ. Бывает, что сила сердечной деятельности настолько ослабевает, что кровообращение почти или совсем не поддерживается, но на первый взгляд работает нормально. В таких случаях промедление с вмешательством более опасно, чем возможно излишняя торакотомия. При активной сердечной деятельности, определенно, никто не будет проводить торакотомию в целях применения массажа сердца.

4. *Можно ли продолжать операцию, если после остановки сердца в ходе ее была проведена успешная реанимация?*

В связи с этим можно привести слова *Balazs*: «... если причины, вызвавшие остановку сердца, подвергаются коррекции, запланированная и начатая операция может быть продолжена безо всякой опасности новой остановки сердца».

В нашем распоряжении имеются различные статистические данные об успешности реанимаций. Успешная и стабильная реанимация в случаях внезапной остановки сердца в операционной или непосредственно после операции отмечается в 30–40% (*Kuddsz*). По статистике *Stephenson*, из 5076 больных, у которых отмечалась внезапная и неожиданная остановка сердца и которым всем без исключения был проведен наружный массаж сердца, из больницы было выписано 819 человек. Это 16% — стабильный результат. В случае наступления остановки сердца в лифте, в коридоре, в палате, в рентгеновском или ином кабинете хирургического отделения удастся достигнуть успешной реанимации приблизительно в 14% случаев. Для тех же, кто остается в живых, успех всегда стопроцентный.

Сейчас уже на земле живет немало таких людей, у которых с промежутками в несколько лет дважды наступала остановка сердца и дважды была проведена успешная реанимация. У многих женщин после реанимации (в новой, второй жизни) рождались дети. Описан и такой случай, когда всю вторую мировую войну прошел солдат, которому в 1939 году была проведена успешная реанимация.